实用解剖摄影图谱

第一卷 腹部 下肢

WALTER THIEL

谢祥鳌 张惠民 曹振飞 郦全福 翻译

Photographic Atlas of Practical Anatomy

Volume 1

Abdomen
Lower Limb

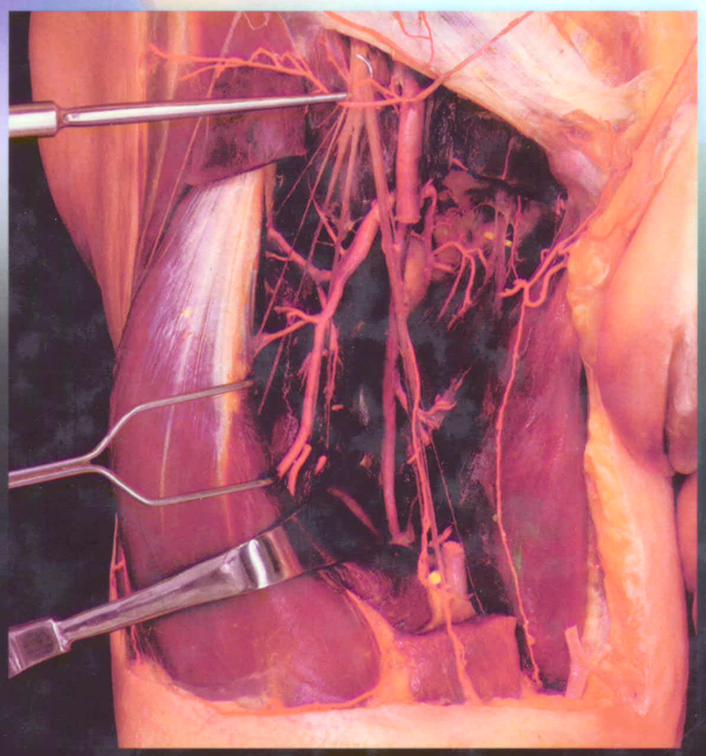

Springer

广东科技出版社

责任编辑：雷日开　郭飞　李旻　封面设计：陈维德

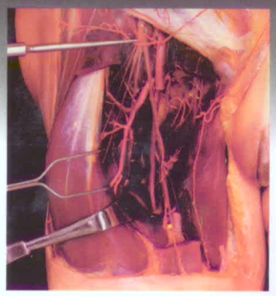

实用解剖摄影图谱

第一卷

Walter Thiel的出色的照片是独一无二的，它们是人体解剖的革新，这归功于作者本人对新技术的应用，所有的组织保持了原有的色彩、性质和部位。解剖部位首次展示了真实的色彩、人体器官的形态及其具体位置。综合Thiel的新技术、高超的摄影水平及精致的解剖，方诞生了这些栩栩如生、近乎艺术性的具有相当深度和清晰度的图片。除了腹部和下肢的形态学解剖，第一卷也阐述了最重要的关节穿刺点和一些外科入路。

因此，这本图谱不仅适用于解剖学专家和病理学专家，而且对外科医生和矫形外科医生也大有裨益。

ISBN 7-5359-2700-9
9 787535 927002 >

ISBN 7-5359-2700-9
R·448 定价：350.00 元

实用解剖摄影图谱

Photographic Atlas of Practical Anatomy

第一卷

Volume 1

WALTER THIEL

腹部 Abdomen
下肢 Lower Limb

谢祥鳌 张惠民 曹振飞 郦全福 翻译

206张彩图，206张黑白图，
2张线条图



Springer 广东科技出版社 ·广 州·

Translation from the English language editions:
***Photographic Atlas of Practical Anatomy I* by Walter Thiel**
Copyright ©Springer-Verlag Berlin Heidelberg 1997
and
***Photographlic Atlas of Practical Anatomy II* by Walter Thiel**
Copyright © Springer-Verlag Berlin Heidelberg 1999
Springer-Verlag is a company in the Bertelsmann Springer publishing group
All Rights Reserved

广东科技出版社获授权出版发行此书的全球中文（简体字）版。版权所有，侵权必究。
广东版权局著作权合同登记
图字：19－2000－178号

图书在版编目（CIP）数据

实用解剖摄影图谱．第一卷/［德］WALTER THIEL 著；
谢祥鳌等翻译．—广州：广东科技出版社，2001．10
ISBN 7-5359-2700-9

Ⅰ．实… Ⅱ．①W…②谢… Ⅲ．人体解剖-图谱-摄影
Ⅳ．R322-64

中国版本图书馆 CIP 数据核字（2000）第 81310 号

出版发行：广东科技出版社
（广州市环市东路水荫路 11 号 邮码：510075）
E-mail：gdkjzbb@21cn．com
出 版 人：黄达全
经 销：广东新华发行集团股份有限公司
排 版：广东科电有限公司
印 刷：深圳当纳利旭日印刷有限公司
（深圳市坂田工业区五和大道 邮码：518129）
规 格：965mm×635mm 1/8 印张 54.5 插页 2 字数 1 250 千
版 次：2001 年 10 月第 1 版
2001 年 10 月第 1 次印刷
印 数：1～3 000 册
定 价：350.00 元

如发现因印装质量问题影响阅读，请与承印厂联系调换。

前　言

本图谱是基于保存技术的发展，使大体解剖结构的自然表现仅有很少的改变。

新技术的应用，使解剖的摄影可直接应用于外科病人。在手术时易于确立基本的定位，并排除了用专门的解剖材料，而又与临床实际相一致的概念教学。

本图谱以二卷本出版。第一卷涉及腹部和下肢，因为腹部脏器是证实新技术成就的特别好的对象，在这领域内死亡后的改变发生较快，肠子总不能如存活时一样。但如果死亡后立即将肠子固定，又不贮存太久，则肠子也能有自然的表现。另一个要从这领域开始的理由，是因为下肢图例能清楚地阐明我们对人体浅筋膜理解的新概念。

除了彩色图谱中的摄影有主要的标记外，还制作了有相应黑白照片的副本，照片中有箭头标记。边线上的数字与这些标记相连，并关键性地列出解剖名词。参阅二卷本时，读者在看大体解剖图的同时可找出结构的名称。

与彩照一起的简短阐述中，所有重要的结构都有命名。本书的“解剖室”版本，强调局部解剖超过文字描述，这对没有或只有很少描述性的解剖知识的读者不利，然而所有读者都能从鲜艳的人体大体解剖画面中得益，对所有手术者这一知识是很有价值的。

解剖教科书中占主要成分的切面观故意被删去，因为它会误导读者用学到的切面去思考，而不需要发展三维概念的能力。事实正相反，切面解剖的正确评价，是随着对三维解剖的理解而来的。因此，我们提供大体解剖的鲜艳画面来促使对三维观基本能力的提高。

作者完成全部摄影及彩色放大，并制备了大部分的解剖。背部和下肢关节的解剖，除腱鞘外，都由 Wolfram Wasserfaller 制作，另一医学生 Eduard Wasserfaller 制作了上肢关节的解剖。很感激他们精细而模范的工作。

我十分感激 Repro – Team Graz 出色地对原照片的翻印，以及 Springer – Verlag 为本图谱面世所作的杰出的工作。

Graz，spring 1997　　Walter Thiel

引　言

皮下组织

所有进入体内的途径都要通过皮下组织（tela subcutanea）。这层有不同厚度的皮下脂肪，有多样化的内部结构，以适应其神经、血管力学的需要。

如果血管和神经从较深处走向较浅部位，要通过在浅表筋膜的覆盖物上的孔或裂，正如大多数教科书中描述及描图说明所言，即使是常力作用于腹壁也容易在皮肤的许多部位使这些结构受损伤或破裂。

解剖制作良好，非憔悴的尸体中易看清浅表筋膜及被神经血管穿过的部位有一十分特殊的形态。如果没有单一的、厚度比较一致的浅的覆盖的筋膜层来形成这些通过神经血管的孔，那么自然这一层就不能被没有特殊解剖特点的解剖来证实。

浅筋膜

为了更好地了解在解剖中遇到的浅筋膜的结构，最好从薄层结缔组织开始，这层在皮下脂肪的深层。Lesshaft 称在会阴部的这层为皮下层的深层（lamina profunda strati subcutanei）。

这一结缔组织层可与浅的肌肉筋膜融合形成一浅筋膜，也可如Scarpa's 筋膜那样，松松地与腹壁相连，覆盖在外斜肌腱膜表面。在会阴部如会阴浅筋膜（Lesshaft，Delbet），在该处也称Collfs'筋膜。

皮下层的深层也可覆盖大的脂肪垫，如腋部有腋浅筋膜覆盖。血管和神经从脂肪垫出来，与纤维鞘一起通过筋膜，纤维鞘与结缔组织层相融合，正如下面所述的在扁平通道内那样。去除这些鞘，仅留下筋膜内的孔，则呈筛板状，覆盖脂肪垫的筋膜有时明显变薄，如在坐骨肛门窝，该处皮下组织的界限常缺如。

血管和神经进入皮下组织

在神经、血管从深层通到体表的部位，易把浅的筋膜覆盖物误认为是二维结构。然而，结缔组织因跟着神经血管一起穿过覆盖层，因而具有了三维的特点。

在神经、血管离开较深组织处，皮下层的深层沿着称之为扁平通道的局限的筋膜间平面与肌肉浅筋膜分离，肌肉筋膜只在局部形成通道的薄的底板。接近通道起始处，底板变得越来越薄，底板的终点与通道本身的入口相接，这终点不总是能清楚地确定的，除了十分瘦削的尸体外，脂肪组织正常是在通道梭形切面内神经血管的旁边。原来覆盖在神经血管表面的皮下层深层，覆盖这些结构到通道的末端，其长度可达数厘米，且在走行途中，它们埋入了皮下脂肪中，进一步被结缔组织束包绕，作为皮下层深层的延续。有更细的结缔组织束伴随较小的神经血管分支到皮肤，有效地保护这些重要的、脆弱的结构，避免张力通过皮下组织作用于全程。

浅筋膜的解剖

以下的阐述中，与体表平行的、普遍存在的结缔组织系统已不存在，单一的浅筋膜的包装层也没有了。如果皮下脂肪下移到深层，则仍可见脂肪组织沉积的部位。这些并不代表深的组织，因为仍然有薄的，分隔脂肪和深部结构的浅筋膜。去除脂肪，包括扁平通道内的脂肪及皮下脂肪，暴露出一浅筋膜，其厚度很不一致，切口缘可见各层的差别。

这样，扁平通道内的脂肪组织不像深层脂肪，也不能归入皮下组织。这“通道脂肪”更像中间脂肪类型，与腋窝或坐骨肛门窝的脂肪垫相似。我们只有在很瘦的、几乎没有脂肪的尸体中才发现皮下层的深层是附着于真正的浅筋膜上。这时，分开覆盖的结缔组织层就容易暴露孤立的、没有外侧脂肪束伴行的、正常是包埋于脂肪组织内的神经和血管。可发现皮下层的深层统一地附着于浅筋膜，形成比较厚的、均匀的结缔组织层，该层将深部结构与皮下组织隔开。在解剖绘图中，包括解剖名词中常出现的裂孔（hiatus）在这附着的边缘可以人为地产生。

通常描述浅筋膜是基于这种特殊情况，本应为富含脂肪的皮下层没有了脂肪，在此部位结缔组织形成一薄的无定形的一层，解剖时，其为不同质的浅筋膜提供“填充”。这种描述对正常或超过正常身体脂肪的尸体是不适当的。

当考虑到皮下脂肪占总体重的1/5以上时，就没有理由认为“浅筋膜”这一名称对整个皮下层，或特别是腹部的 Camper's 筋膜来说是适当的，因为该组织主要不是筋膜性质的。

本书中所用浅筋膜这名词是指直接盖在肌肉表面的筋膜的鞘，在有些地方与皮下层的深层融合，而在另外的地方又是完全分开的。在有的部位其呈腱性结构，与肌肉组织的附着有关，作为肌肉的骨性起点的补充。我们不同意将此结构归于深筋膜，因为这使“浅筋膜”包含了一个不正确的含义，且“深筋膜”这名称应该发生在深层。

共同覆盖物的附着

除了保护神经血管免受张力的结缔组织外，皮下组织也有结缔组织，它的惟一功能是固定皮肤。因而在手掌、指尖及脚底充满脂肪的结缔组织可以相当厚，以向下牵住真皮，同时勾画出脂肪组织的小脂肪垫。坚韧的厚的结缔组织带称为“皮肤支持带”，它从骨及掌腱膜或蹠腱膜到邻近的真皮，以防止皮肤过度提升。

这些结缔组织主要是固定覆盖层，偶尔有血管、神经通过，这结缔组织保护了神经血管免受张力拉伤，也有助于固定覆盖层。

除了满布脂肪的横的和斜的结缔组织束外，皮下层的深层呈各种线状或斑块状附着于软组织及骨突处，以固定覆盖层。皮下筋膜，在腹部的深皮下层发育最好，大体与体表平行，与周围结构相连，以稳定软的脂肪组织。

上述结构形成外科皮肤稳定性的基础。它们是“扁平通道”内“滚动静脉”（rolling veins）现象的原因，这能阻碍脂肪少的病人的血液流出。因此，其重要性不仅是纯理论方面的。

目　录

图 1　前侧腹壁的皮下脂肪 …… 2
图 2　皮下筋膜和腹部分区 …… 4
图 3　中腹部的腹直肌鞘前壁 …… 6
图 4　前侧腹壁的浅层 …… 8
图 5　前侧腹壁的中层 1 …… 10
图 6　前侧腹壁的中层 2 …… 12
图 7　前侧腹壁的深层 1 …… 14
图 8　前侧腹壁的深层 2 …… 16
图 9　男性的腹股沟区 …… 18
图 10　女性的腹股沟区 …… 18
图 11　暴露腹股沟浅环 …… 20
图 12　腹股沟浅环的检查 …… 22
图 13　精索的结构 1 …… 24
图 14　精索的结构 2 …… 26
图 15　精索的结构 3 …… 28
图 16　精索的结构 4 …… 30
图 17　腹股沟深环 …… 32
图 18　腹股沟疝 1 …… 34
图 19　腹股沟疝 2 …… 36
图 20　腹股沟疝 3 …… 38
图 21　腹股沟疝 4 …… 40
图 22　腹股沟疝 5 …… 42
图 23　腹股沟疝 6 …… 44
图 24　腹股沟疝 7 …… 46
图 25　腹股沟疝 8 …… 48
图 26　腹股沟疝 9 …… 50
图 27　腹部解剖的切口 1 …… 52
图 28　腹部解剖的切口 2 …… 54
图 29　打开腹腔 1 …… 56
图 30　打开腹腔 2 …… 58
图 31　与腹部切口有关的内脏位置 1 …… 60
图 32　与腹部切口有关的内脏位置 2 …… 62
图 33　与腹部切口有关的内脏位置 3 …… 64
图 34　与腹部切口有关的内脏位置 4 …… 66
图 35　与腹部切口有关的内脏位置 5 …… 68
图 36　胆囊和肝十二指肠韧带的进路 1 …… 70
图 37　胆囊和肝十二指肠韧带的进路 2 …… 72
图 38　胆囊和肝十二指肠韧带的进路 3 …… 74
图 39　胆囊和肝十二指肠韧带的进路 4 …… 76
图 40　胃和网膜囊 1 …… 78
图 41　胃和网膜囊 2 …… 80
图 42　网膜囊前庭 …… 82
图 43　网膜囊 1 …… 84
图 44　网膜囊 2 …… 86
图 45　大肠和小肠 1 …… 88
图 46　大肠和小肠 2 …… 90
图 47　空肠和回肠的附着 …… 92
图 48　十二指肠空肠曲和系膜根的位置 …… 94
图 49　盲肠和升结肠 …… 96
图 50　盲肠和阑尾 1 …… 98
图 51　盲肠和阑尾 2 …… 100
图 52　盲肠和阑尾 3 …… 102
图 53　盲肠和阑尾 4 …… 104
图 54　盲肠和阑尾 5 …… 106
图 55　网膜和胃的血管 …… 108
图 56　上腹部器官的血管 1 …… 110
图 57　上腹部器官的血管 2 …… 112
图 58　上腹部器官的神经和肝外胆管 …… 114
图 59　胃十二指肠动脉和胃网膜右动脉 …… 116
图 60　十二指肠和胰头 …… 118
图 61　胰、十二指肠及其邻近血管 1 …… 120
图 62　胰、十二指肠及其邻近血管 2 …… 122
图 63　胰、十二指肠及其邻近血管 3 …… 124
图 64　十二指肠的立视图 …… 126
图 65　肠系膜蒂的血管 …… 128
图 66　肠系膜蒂的神经和血管 …… 130
图 67　回盲动脉和肠系膜 …… 132
图 68　阑尾的血管 …… 134
图 69　肠系膜上动脉的分布 …… 136
图 70　大肠的血管供应 1 …… 138
图 71　大肠的血管供应 2 …… 140
图 72　腹膜后间隙 1 …… 142
图 73　腹膜后间隙 2 …… 144
图 74　腹膜后间隙 3　肾筋膜 …… 146
图 75　肾筋膜（线条图） …… 148
图 76　腹膜后间隙 4 …… 150
图 77　腹膜后间隙 5 …… 152
图 78　男性会阴部 1 …… 154
图 79　男性会阴部 2 …… 156
图 80　男性会阴部 3 …… 158
图 81　男性会阴部 4 …… 160
图 82　男性会阴部 5 …… 162
图 83　男性会阴部 6 …… 164
图 84　男性会阴部 7 …… 166
图 85　男性会阴部 8　肛门部 …… 168
图 86　男性会阴部 9　泌尿生殖区 …… 170
图 87　男性阴部 …… 172
图 88　女性会阴部 1 …… 174
图 89　女性会阴部 2 …… 176
图 90　女性会阴部 3 …… 178

图 91 女性会阴部 4 …… 180
图 92 女性泌尿生殖区 1 …… 182
图 93 女性泌尿生殖区 2 …… 184
图 94 女性泌尿生殖区 3 …… 186
图 95 女性会阴部 1 …… 188
图 96 女性会阴部 2 …… 190
图 97 女性会阴部 3 …… 192
图 98 女性会阴部肌肉底 …… 194
图 99 女性会阴部血管及神经 …… 196
图 100 腹股沟下区 1 …… 198
图 101 腹股沟下区 2 …… 200
图 102 腹股沟下区 3 …… 202
图 103 腹股沟下区 4 …… 204
图 104 腹股沟下区 5 …… 206
图 105 股前区浅层 1 …… 208
图 106 股前区浅层 2 …… 210
图 107 股前区浅层 3 …… 212
图 108 股前区浅层 4 …… 214
图 109 腔隙和阔筋膜 …… 216
图 110 股三角 …… 218
图 111 股前区股神经 …… 220
图 112 股前区旋动脉 …… 222
图 113 股前区闭孔神经 …… 224
图 114 股前区股动脉 …… 226
图 115 收肌管 1 …… 228
图 116 收肌管 2 …… 230
图 117 收肌管 3 …… 232
图 118 收肌管 4 …… 234
图 119 股后区 1 …… 236
图 120 股后区 2 …… 238
图 121 股后区 3 …… 240
图 122 股后区 4 …… 242
图 123 股后区 5 …… 244
图 124 股后区 6 …… 246
图 125 臀区 1 …… 248
图 126 臀区 2 …… 250
图 127 臀区 3 梨状肌下孔 1 …… 252
图 128 臀区 4 梨状肌下孔 2 …… 254
图 129 臀区 5 梨状肌下孔 3 …… 256
图 130 臀区 6 梨状肌下孔 4 髋关节 …… 258
图 131 臀区 7 腰区 1 …… 260
图 132 臀区 8 梨状肌上孔 1 腰区 2 …… 262
图 133 臀区 9 梨状肌上孔 2 腰区 3 …… 264
图 134 臀区 10 梨状肌上孔 3 腰区 4 …… 266
图 135 髋关节的外侧入路 1 …… 268
图 136 髋关节的外侧入路 2 …… 270
图 137 髋关节的外侧入路 3 …… 272
图 138 髋关节的外侧入路 4 …… 274
图 139 髋关节的外侧入路 5 …… 276
图 140 髋关节的外侧入路 6 …… 278
图 141 髋关节的外侧入路 7 …… 280
图 142 髋关节的外侧入路 8 …… 282
图 143 髋关节的外侧入路 9 …… 284
图 144 膝后部 1 …… 286
图 145 膝后部 2 …… 288
图 146 膝后部 3 …… 290
图 147 膝后部 4 …… 292
图 148 膝后部 5 …… 294
图 149 膝后部 6 …… 296
图 150 小腿后部 1 …… 298
图 151 小腿后部 2 …… 300
图 152 小腿后部 3 …… 302
图 153 小腿后部 4 …… 304
图 154 小腿后部 5 …… 306
图 155 小腿和膝的内侧部分 …… 308
图 156 踝后内侧部 …… 310
图 157 小腿前部 1 …… 312
图 158 小腿前部 2 …… 314
图 159 小腿前部 3 …… 316
图 160 小腿前部 4 …… 318
图 161 小腿前部 5 …… 320
图 162 小腿前部 6 …… 322
图 163 足背 1 …… 324
图 164 足背 2 …… 326
图 165 足背 3 …… 328
图 166 足背 4 …… 330
图 167 足背 5 …… 332
图 168 足背 6 …… 334
图 169 足底 1 …… 336
图 170 足底 2 …… 338
图 171 足底 3 …… 340
图 172 足底 4 …… 342
图 173 足底 5 …… 344
图 174 足底 6 …… 346
图 175 足底 7 …… 348
图 176 足底 8 …… 350
图 177 髋关节 1 …… 352
图 178 髋关节 2 …… 354
图 179 髋关节 3 …… 356
图 180 髋关节 4 …… 358
图 181 髋关节 5 …… 360
图 182 髋关节 6 …… 362
图 183 髋关节 7 …… 364
图 184 髋关节 穿刺位置 …… 366
图 185 大转子的位置 …… 368
图 186 膝关节 1 外侧穿刺 …… 370
图 187 膝关节 2 外侧穿刺 …… 372
图 188 膝关节 3 外侧穿刺 …… 374
图 189 膝关节 …… 376
图 190 膝关节 1 前面穿刺 …… 378
图 191 膝关节 2 前面穿刺 …… 380
图 192 膝关节 3 前面穿刺 …… 382
图 193 膝关节 关节腔的外侧部分 …… 384
图 194 膝关节 前十字韧带 …… 386
图 195 膝关节 关节腔的内侧部分 …… 388
图 196 膝关节 前髁间区 …… 390
图 197 膝关节 后面 …… 392
图 198 膝关节 后面，关节内结构 …… 394

图 199　足关节　前外侧面 …… 396
图 200　足关节　前外侧面　穿刺部位 …… 398
图 201　足关节　前外侧面　穿刺部位和肌腱 …… 400
图 202　足关节　内侧面 …… 402
图 203　足关节　内侧面　穿刺位置 …… 404
图 204　足关节　内侧面　穿刺位置和肌腱 …… 406
图 205　足关节　足底和足背 …… 408
图 206　足关节　前面　穿刺位置 …… 410
图 207　足关节　前面　穿刺位置和肌腱 …… 412
参考文献 …… 415
文中的固有名字 …… 417
索引 …… 419

腹壁

腹股沟区

腹股沟疝

腹部内容物

腹膜后间隙

会阴部

髋区和腰区

大腿

腘窝

小腿

足

髋关节

膝关节

足的关节

图 1　前侧腹壁的皮下脂肪

前腹壁右半的皮肤已除去。在皮下脂肪的表面可见白色斑块，为显现的结缔组织束。它们掺入脂肪，至少有部分结缔组织束将一些小的神经、血管送达皮肤，这能防止皮肤做切线运动时神经、血管发生断裂。与指尖和足底的皮支持带相似，这些结缔组织束可固定皮肤，限制其活动。

图上部可见一斜的隆起，为肋弓，与肠管下角外侧相接。图下角的皮下组织稍厚，相当于女性的阴阜。



1　胸骨下角
2　有小血管的结缔组织延伸进入皮肤
3　血管（进入皮肤处的剖面，邻近的结缔组织在腹直肌外侧缘处延伸）
4　脐窝内的脐突
5　腹直肌鞘前的前皮支，伴有局部皮肤的结缔组织附着
6　白线区皮肤的结缔组织附着
7　精索的隆起
8　大腿的屈曲皱褶
9　股直肌的隆起
10　阔筋膜张肌的隆起（前缘）
11　髂前上棘
12　星状的血管分支与结缔组织一起进入皮肤
13　皮肤的切口缘
14　肋弓下的皮肤小血管及显现的结缔组织束
15　肋弓



图 2　皮下筋膜和腹部分区

去除皮肤，与腹外斜肌纤维平行作一斜切口，在右侧腹部分离皮下组织，直至下腹部。在分离这全厚的皮下层前，可见一层薄的筋膜，称为皮下筋膜。这筋膜易与外斜腱膜区别，前者没有腱状结构，通过暴露的筋膜可见皮下脂肪。小血管在进入窄的结缔组织束之前在筋膜内行径。皮下筋膜的重要性在引言中已阐明。

侧腹区的界定是：上界以通过第十肋最低点作一线，下界以通过髂嵴最高点作一线，中间以腹直肌侧缘为界。侧腹区的中央是脐区，又称脐周区。腹部的上中部称上腹部，下中央部为下腹部（耻骨部）。

季肋部和腹股沟部分别位于侧腹部的上部和下部。



1　胸骨下角
2　肋弓
3　上腹的皮下组织
4　腹直肌的侧缘（有腹直肌鞘和皮下组织覆盖）
5　脐区（脐旁区）的皮下组织
6　皮下筋膜（腹直肌侧缘的前面，有埋入的血管）
7　皮下组织（切口缘）
8　下腹部（耻骨区）的皮下组织
9　精索的隆起
10　阴茎背
11　缝匠肌的隆起
12　股直肌的隆起
13　阔筋膜张肌的隆起
14　腹股沟区的皮下组织
15　皮肤（切口缘）
16　髂嵴（最高点）
17　侧腹部的皮下筋膜
18　皮下筋膜内的血管
19　第十肋的顶端
20　上腹部的皮下组织
21　腋后皱襞



图 3　中腹部的腹直肌鞘前壁

下腹部旁正中切口，皮下组织已向下分离至腹直肌鞘的前层。切口的侧缘已拉开，可看清腹直肌鞘的腱膜性质。附着于鞘上的结缔组织束掺入皮下组织。如引言中所述，在小的皮神经从腹直肌鞘出现的部位，这种结缔组织束最多。

黄色标记置于暴露的肋间神经前皮支的下方。神经支在中央和外侧呈直线状排列出现，这与前述的固定束的位置是一致的。上部标记示第十肋间神经的前皮支的外侧支，下方的标记示第十一肋间神经的前皮支。这样，肋间神经的前皮支可分成2个侧支，分别穿过腹直肌鞘的前层。

正是肋间神经在腹壁上的分支和吻合，致使在腹直肌鞘上肋间神经的分支数和神经孔可有变异。

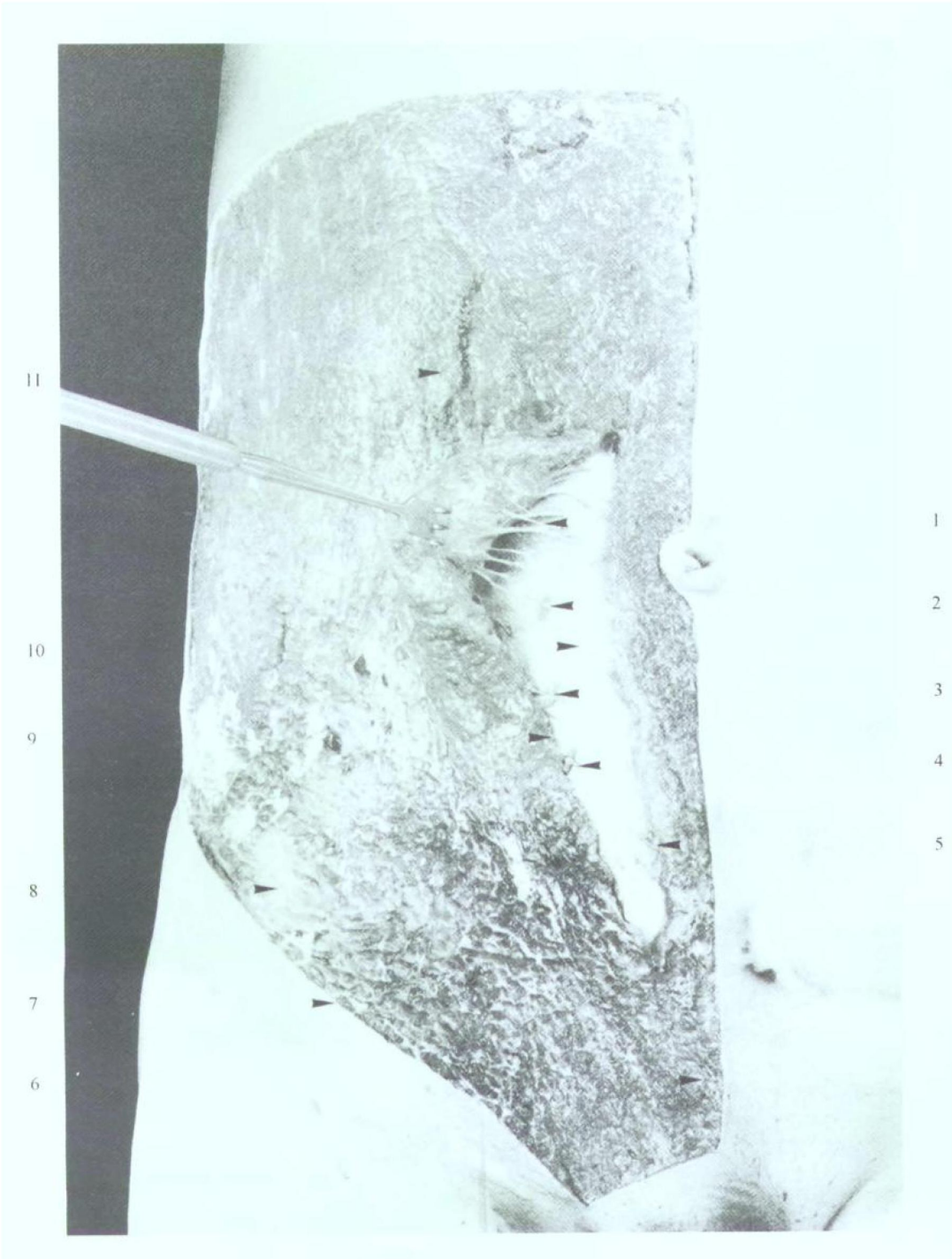

1　第九肋间神经前皮支（有结缔组织附着皮下组织）
2　第十肋间神经前皮支（从腹直肌鞘侧行分离出的外侧支）
3　第十一肋间神经前皮支（从腹直肌鞘侧行分离出的上外侧支）
4　第十一肋间神经前皮支（从腹直肌鞘侧行分离出的下外侧支）
5　第十一肋间神经前皮支（从腹直肌鞘中行分离出的内侧支）
6　阴阜
7　皮肤（切口缘，从髋外侧部的厚皮肤过渡至腹股沟部的薄皮肤）
8　髂前上棘（皮下脂肪少）
9　皮下组织（侧拉开的皮下组织旁正中切口缘）
10　腹直肌鞘前层
11　肋弓

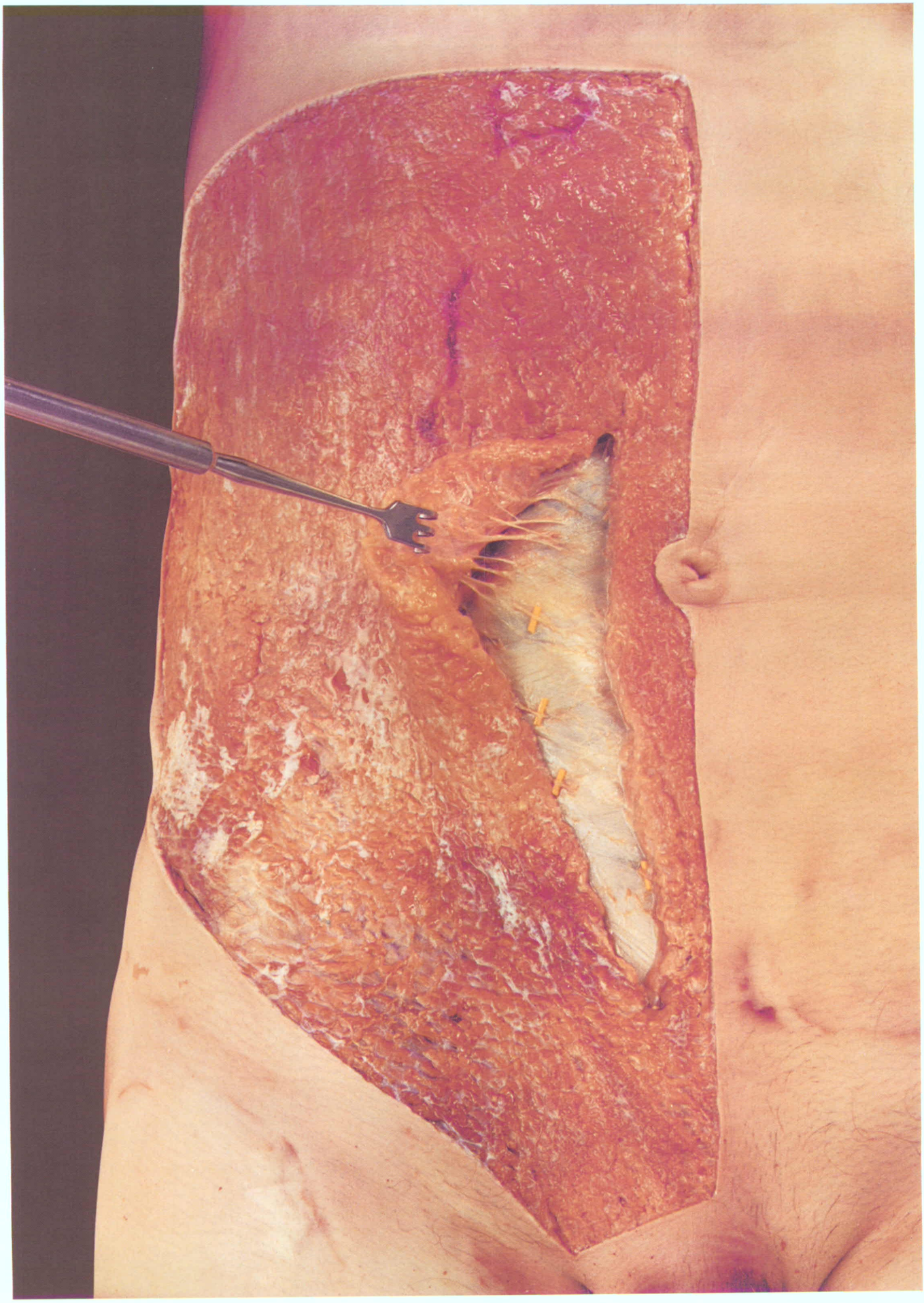

图 4　前侧腹壁的浅层

皮肤及皮下组织已除去，在图的侧部暴露出外斜肌。外斜肌的肌纤维向内与很强的腱膜相连。在腹直肌的表面，这一腱膜成为腹直肌鞘的前壁。这一层腱膜自脐以上变薄，因此通过此膜可看见腹直肌，且很容易确定其侧缘。在脐以上还可见白线及脐环，在此处白线变宽。

如此标本插图那样，腱膜的腱样结构偶可分裂形成裂口（dehiscences），裂口可延伸至腹直肌鞘的边缘。这些部位只覆盖一层薄薄的筋膜。筋膜外周与覆盖腱膜的腱鞘融合在一起。

在下方，腱膜构成腹股沟韧带，该处的腱纤维分叉形成腹股沟浅环，精索及伴随的髂腹股沟神经从此处出现。

腹直肌鞘的前壁有很多小孔，排成 2～3 行，为肋间神经前皮支的开口。第十二肋间神经及髂下腹神经底下有标记。

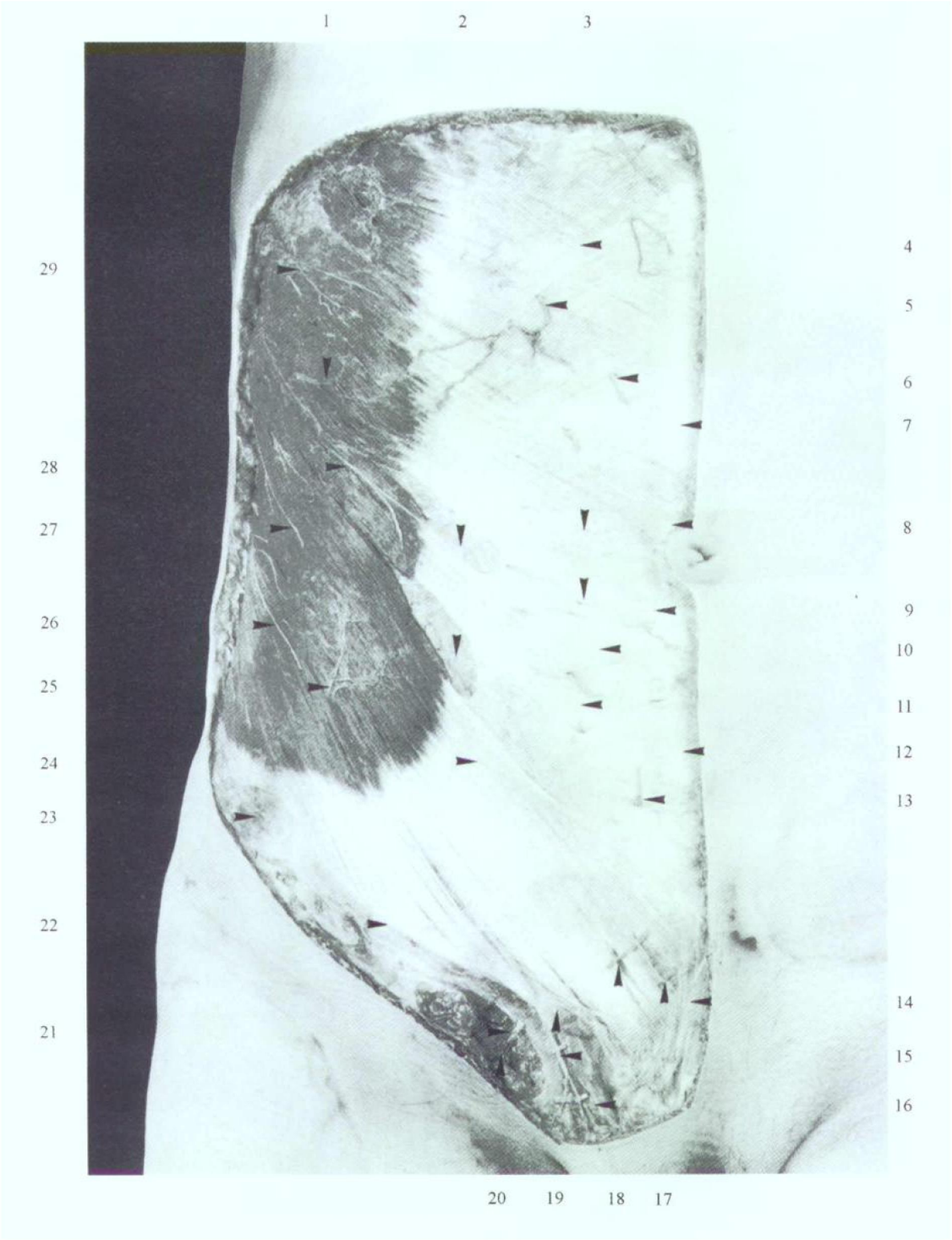

1　外斜肌
2　外斜腱膜裂口
3　第十肋间神经前皮支的侧分支在腹直肌鞘侧行的开口
4　肋弓
5　第八肋间动脉后皮支
6　第八肋间神经前皮支
7　白线
8　白线的脐环
9　第十肋间神经前皮支的内侧分支在腹直肌鞘上的内侧开口
10　腹直肌鞘前层
11　第十一肋间神经前皮支的 2 个侧孔
12　白线
13　第十一肋间神经前皮支（内侧分支）
14　阴茎的悬吊韧带
15　前阴囊神经的髂腹股沟神经
16　精索
17　第十二肋间神经前皮支
18　髂下腹神经，前皮支
19　腹股沟浅环
20　隐静脉孔
21　生殖股神经的股支
22　腹股沟韧带
23　髂前上棘
24　外斜腱膜
25　旋髂深动脉皮支
26　肋下神经外侧皮支（十二肋间神经前分支）
27　第十一肋间神经外侧皮支（前分支）
28　第十肋间神经外侧皮支（前分支）
29　第八肋间神经外侧皮支（前分支）



图 5　前侧腹壁的中层 1

翻开外斜肌暴露内斜肌，它从肋弓一直延至腹股沟韧带。在内斜肌与腹股沟韧带分开的地方形成一个下游离缘，其覆盖在提睾肌上面。提睾肌的纤维覆盖精索，并与之形成一体。当精索从腹股沟管出来时，在腹股沟浅环处被一薄的筋膜覆盖，即为精索外筋膜，后者为外斜腱膜向下的延续，白色标记示其在腹股沟浅环处的起始点。

黄色标记示肋下神经前皮支、髂下腹神经以及与精索同行的髂腹股沟神经。

外斜肌腱膜解剖出来后，即可见腹股沟韧带内侧部分绷紧在髂前上棘和耻骨结节间。在解剖区的内下角可见阴茎悬韧带。



1　外斜肌（后面，带有肌筋膜）
2　外斜肌腱膜与内斜肌腱膜连结的部位
3　第十一肋间神经前皮支
4　第十二肋间神经前皮支
5　阴茎悬韧带
6　精索
7　髂腹股沟神经的前阴囊支
8　髂下腹神经前皮支
9　腹股沟浅环中的精索外筋膜
10　髂腹股沟神经
11　提睾肌
12　腹股沟韧带
13　外斜肌腱膜
14　髂前上棘
15　外斜肌
16　内斜肌
17　肋弓



图 6　前侧腹壁的中层 2

腹外斜肌腱膜较前一照片更进一步向内侧翻，在腹股沟浅环外侧脚终点之前，分离外侧脚，完全打开浅环，环的内侧脚从耻骨上缘直上经过耻骨结节，暴露出内斜肌的内下纤维。

在上方，腹外斜肌腱膜与内斜肌腱膜在腹直肌侧缘相连。这 2 层腱膜向下在腹白线以前并不融合，因此可用部分外斜肌腱膜转移来作腹股沟疝的修补。

外斜肌腱膜翻开的下缘暴露出更多的内斜肌，包括髂下腹神经穿击肌肉的部位。此解剖也显示了在内斜肌下缘肌纤维与提睾肌的关系。与精索同行的髂腹股沟神经有标记标出。



1　外斜肌（后面，连肌筋膜）
2　外斜肌腱膜与内斜肌腱膜融合处
3　内斜肌腱膜
4　外斜肌腱膜
5　髂下腹神经（从内斜肌穿出）
6　腹股沟浅环的外侧脚（切断）
7　腹股沟浅环的内侧脚
8　腹股沟浅环的外侧脚（切断）
9　阴茎悬韧带
10　精索
11　耻骨结节
12　髂腹股沟神经阴囊前支
13　提睾肌
14　髂腹股沟神经
15　腹股沟韧带
16　旋髂深动脉肌皮支
17　外斜肌腱膜
18　髂前上嵴
19　内斜肌
20　外斜肌
21　肋弓



图 7　前侧腹壁的深层 1

外斜肌已除去，内斜肌在近腹直肌鞘处切除，该处是内斜肌与腹横肌纤维联接处。内斜肌的上、下缘只有一小部分保留。

这一解剖图面能清楚地看见腹横肌，腹横肌与内斜肌腱膜形成半月线。其下缘呈典型的水平状，残留的形成腹股沟浅环内侧脚的腹外斜肌腱膜瓣已向下翻转。腹直肌鞘的前层分裂并部分除去，以暴露腹直肌及其下腱划。所有的腱划都与腹直肌鞘的前壁而不是与其后壁融合。

节段神经的水平支在腹横肌和内斜肌之间的层面穿行，此解剖面显示第九肋至第十一肋间神经、肋下神经及髂下腹神经，在此层面这些神经分出多个分支，且互相吻合。肌支则游离地终止于内斜肌。这一剖面也显示了旋髂深动脉的分支，可见其较长的一段。

只有上面的几支神经与节段动脉伴行。透过腹横肌筋膜暴露腹壁下动、静脉。这一标本中没有锥状肌，锥状肌缺如并不少见。

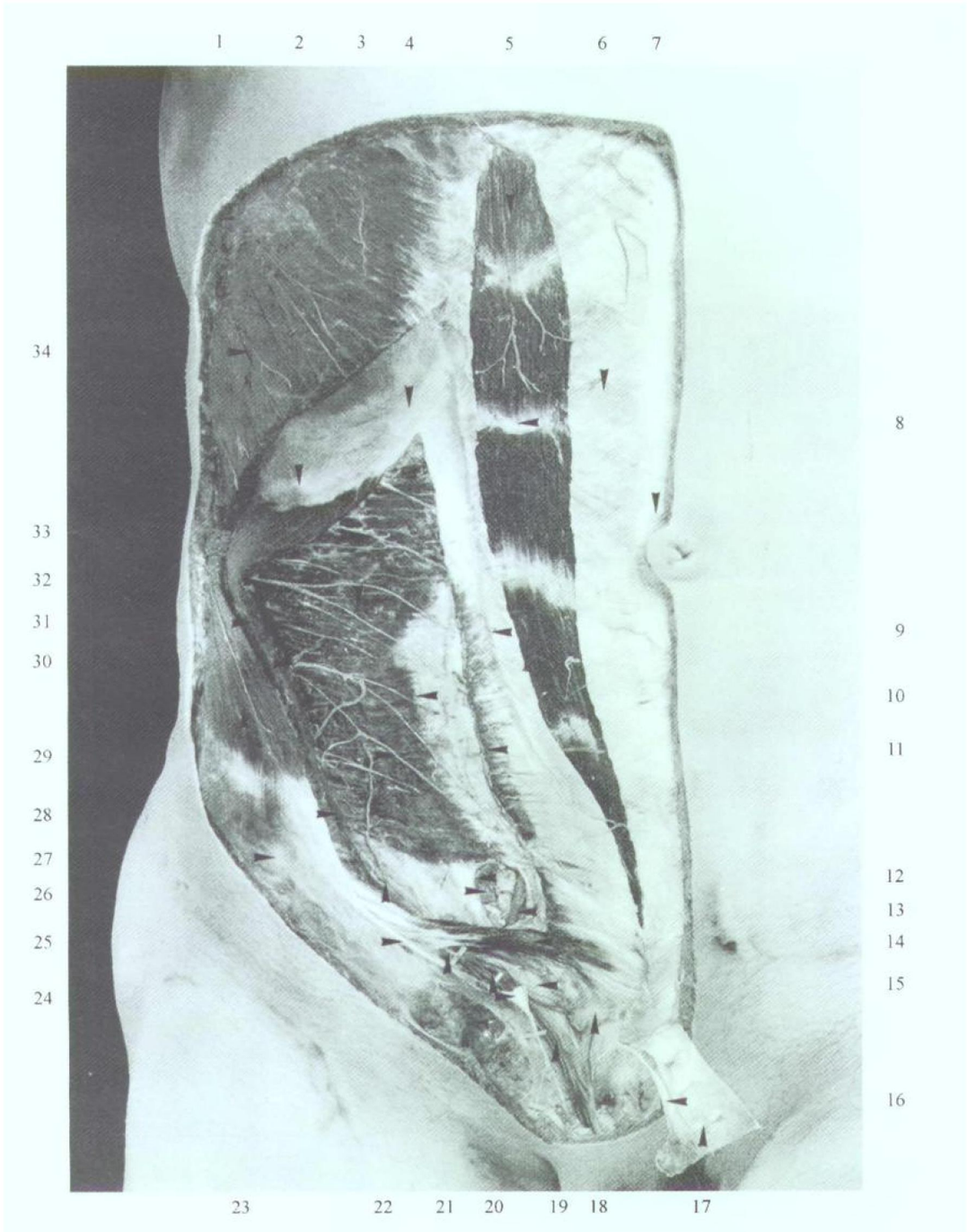

1　腹外斜肌（切口的角上）
2　第十肋的前端
3　腹横肌
4　肋弓
5　腹直肌
6　腹直肌鞘前层（内侧 1/2）
7　白线的脐环
8　腹直肌的腱划
9　外斜肌腱膜与腹直肌鞘的结合
10　半月线
11　内斜肌（在与腹横腱膜联接处切断）
12　腹横筋膜（切断）
13　腹壁下动脉和伴行的静脉
14　内斜肌（未切除的下缘）
15　腹横筋膜（切开的腹股沟浅环的后面）
16　腹股沟浅环的内侧脚
17　外斜腱膜
18　耻骨结节
19　精索及提睾肌
20　腹股沟管内的提睾肌
21　髂腹股沟神经
22　旋髂深动脉及上升支
23　腹外斜肌
24　腹股沟浅环的外侧脚（残端）
25　腹股沟韧带
26　腹股沟外侧窝的腹膜
27　髂前上棘
28　腹外斜肌（切断）
29　髂下腹神经
30　第十二肋间神经
31　腹内斜肌（切断）
32　第十一肋间神经
33　第十肋间神经
34　第十一肋间神经外侧皮支（前分支）

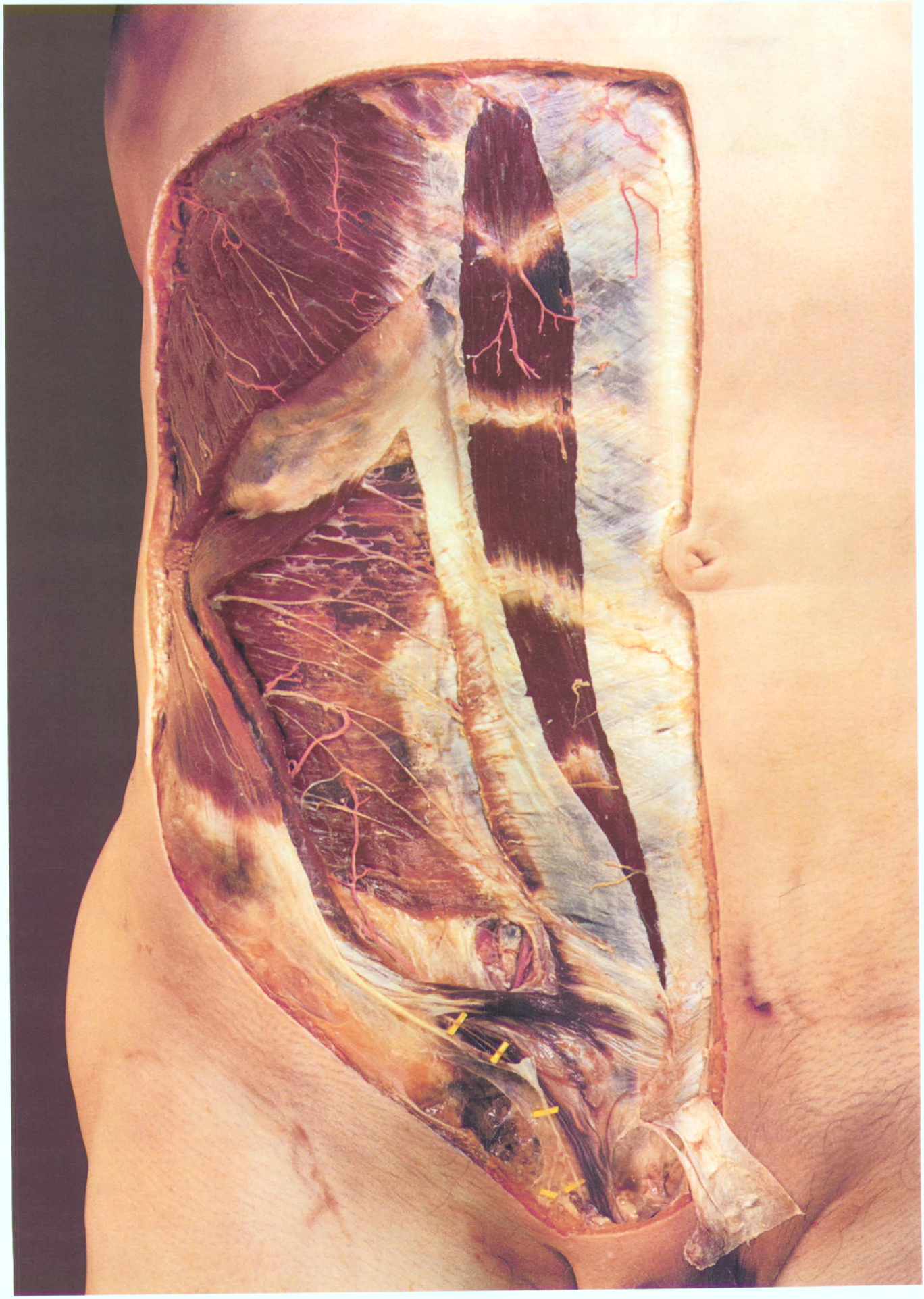

图 8　前侧腹壁的深层 2

腹直肌鞘前层的外侧残留部分已向下分离并移向外侧，同时腹直肌向内侧拉开，以暴露腹直肌鞘的间隙。在腹直肌鞘的后层可见 2 个弓。下面的弓为弓样线。此线以下不再有腱膜结构，在这部位，间隙的后壁完全由腹横肌筋膜组成，除去后壁可见腹壁下动脉。较上方的弓为副弓状线，偶尔它可使腹直肌鞘后壁得以加固。

节段神经在腹直肌鞘的外侧缘进入间隙，在腹直肌背面的中央穿入腹直肌。上部的神经有较大的血管伴行；肌肉的下部由腹壁下动脉供应。

将腹横筋膜向外侧移至腹直肌鞘下方，则可见腹壁下动脉从起始部发出。腹壁下动脉外侧为腹股沟深环及进入腹股沟管的那些结构。睾丸鞘膜突的残余紧贴腹膜，已用线将其向外侧拉开，黑色标记示输精管。两者之间可见睾丸动脉及伴行的静脉。

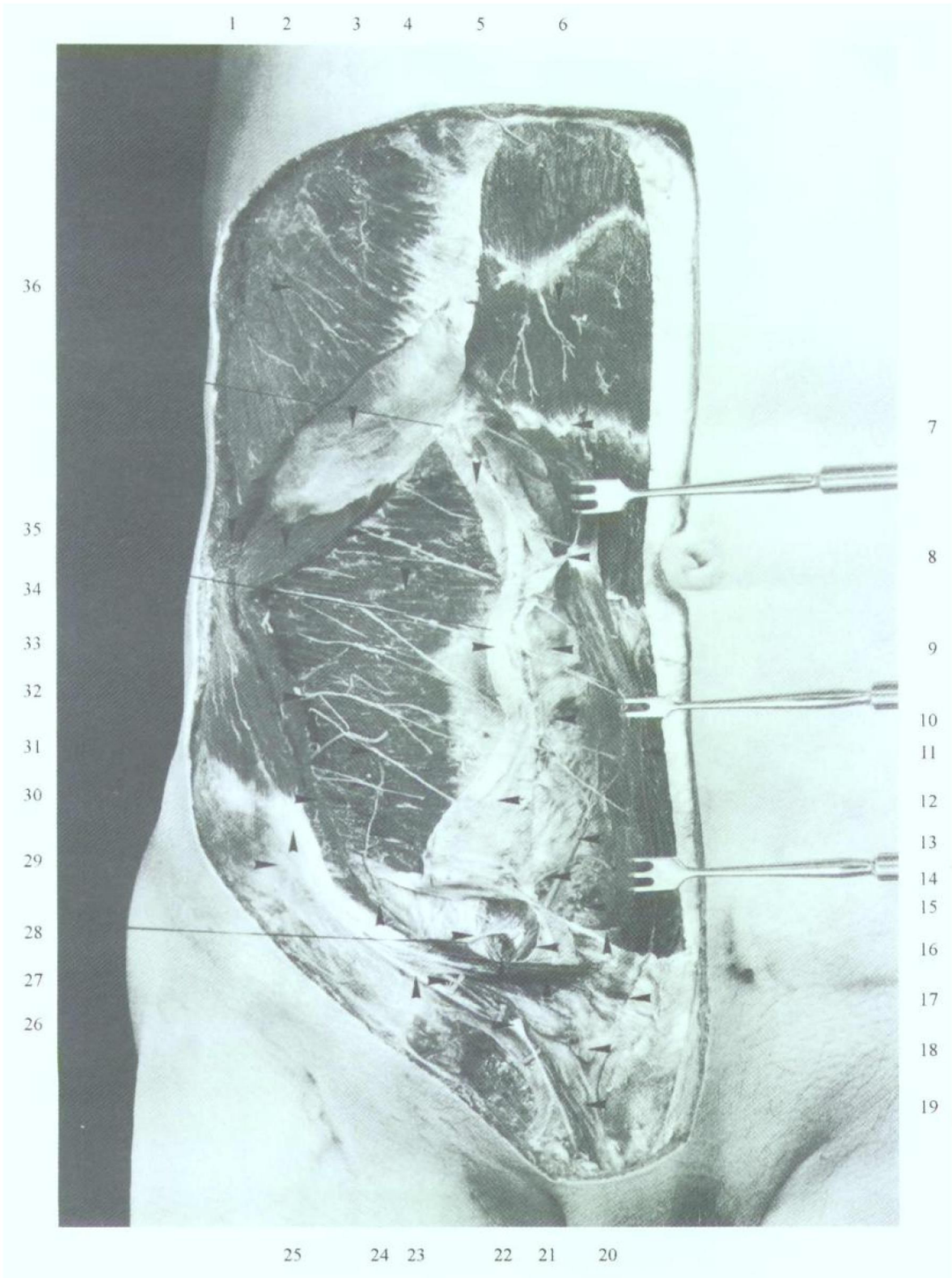

1　腹外斜肌（切口的角上）
2　腹内斜肌
3　第九肋软骨
4　腹横肌
5　内斜肌腱膜（未切除的残迹）
6　腹直肌（前面）
7　腹直肌腱划
8　腱划及附着于腹直肌鞘前层的外侧残余部分
9　腹直肌鞘后层
10　副弓状线
11　腹直肌（牵开的外侧缘）
12　腹直肌鞘前层（内面）
13　腹壁下动脉
14　弓状线
15　腹膜前脂肪
16　腹横筋膜（切口缘）
17　外斜肌腱膜（与腹直肌鞘前层联接）
18　耻骨结节
19　精索及提睾肌
20　腹横筋膜（切口缘）
21　腹内斜肌（未切除的下缘）
22　进入腹股沟深环的睾丸血管及输精管
23　腹股沟韧带
24　旋髂深动脉及升支
25　外斜肌腱膜
26　腹股沟浅环的外侧脚（切除的残端）
27　髂腹股沟神经
28　（腹膜的）睾丸鞘膜突的残余
29　髂前上嵴
30　腹内斜肌（切口缘）
31　髂下腹神经
32　第十二肋间神经（肋下神经）
33　腹直肌鞘前层（内面）
34　第十一肋间神经
35　第十肋间神经
36　第八肋间神经外侧皮支

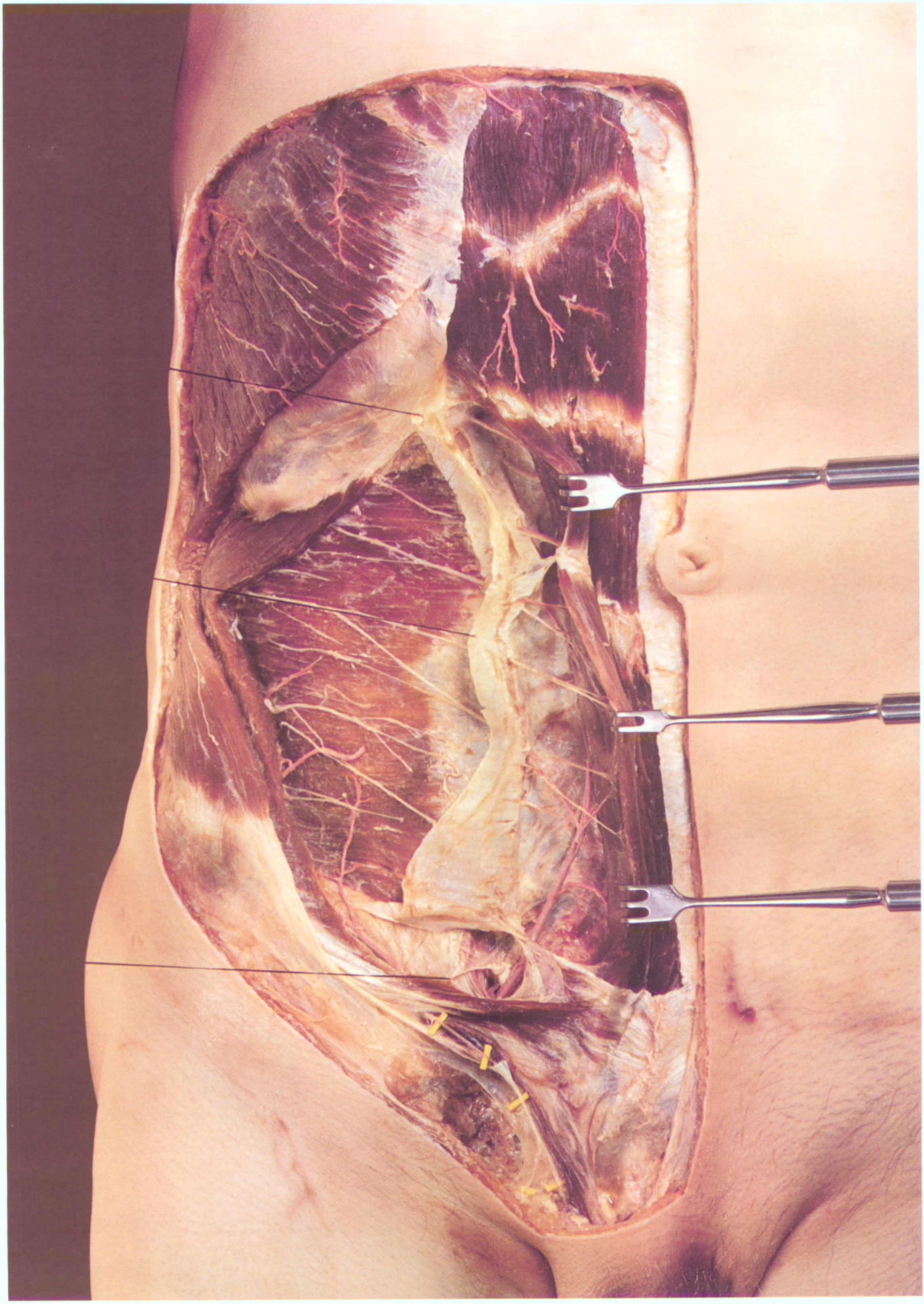

图 9　男性的腹股沟区

皮肤及皮下组织已去除，以暴露腹外斜肌腱膜，其向下延伸至腹股沟韧带。腱状纤维下行方向较腹股沟韧带陡直，其分叉成腹股沟浅环的内侧脚和外侧脚。分叉的纤维由脚间纤维相互连接，使本是锐利的裂孔上外缘呈圆形。在腹股沟环上方，髂下腹神经的前皮支及肋下神经与小血管一起掺入腱膜，后者在内侧与阴茎悬韧带相连。

精索从腹股沟浅环出现时，有精索外筋膜覆盖，此筋膜是腹外斜肌腱膜的延续。

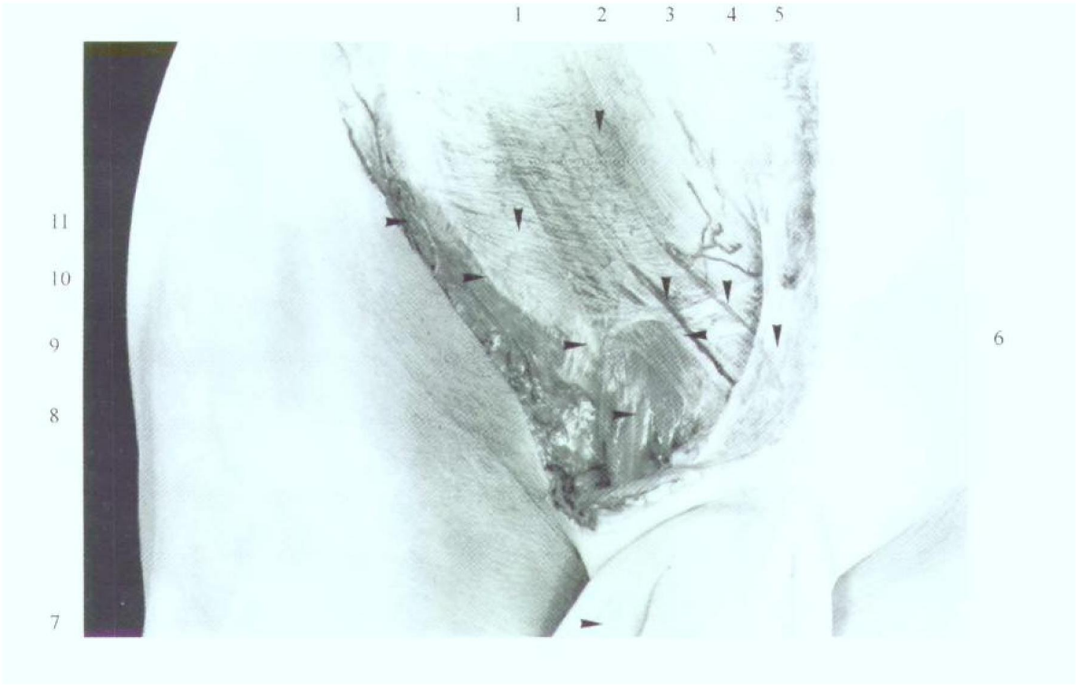

1　脚间纤维
2　外斜肌腱膜
3　髂下腹神经，前皮支
4　肋下神经（第十二肋间神经），前皮支
5　阴茎悬韧带
6　腹股沟浅环内脚
7　阴囊
8　精索及精索外筋膜
9　腹股沟浅环的外侧脚
10　腹股沟韧带
11　皮下组织及旋髂浅动脉的上支

图 10　女性的腹股沟区

女性与男性腹股沟区的主要区别是腹股沟浅环较小，其内只通过细长的子宫圆韧带及更细的同名动脉。阴茎悬韧带在女性被阴阜的脂肪组织所代替。在此解剖面皮下组织瓣已向下翻转，同时暴露了髂下腹神经。

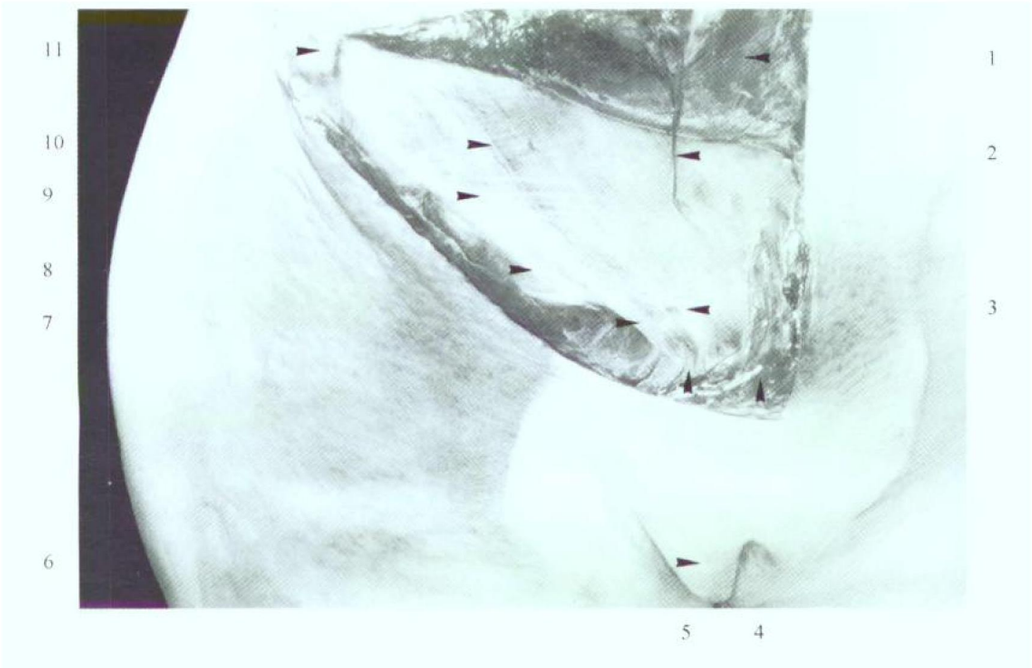

1　皮下组织及Scarpa's筋膜
2　髂下腹神经，前皮支
3　腹股沟浅环内侧脚
4　阴阜部脂肪组织
5　子宫圆韧带
6　大阴唇
7　腹股沟浅环外侧脚
8　腹股沟韧带
9　脚间纤维
10　腹外斜肌腱膜
11　髂前上棘

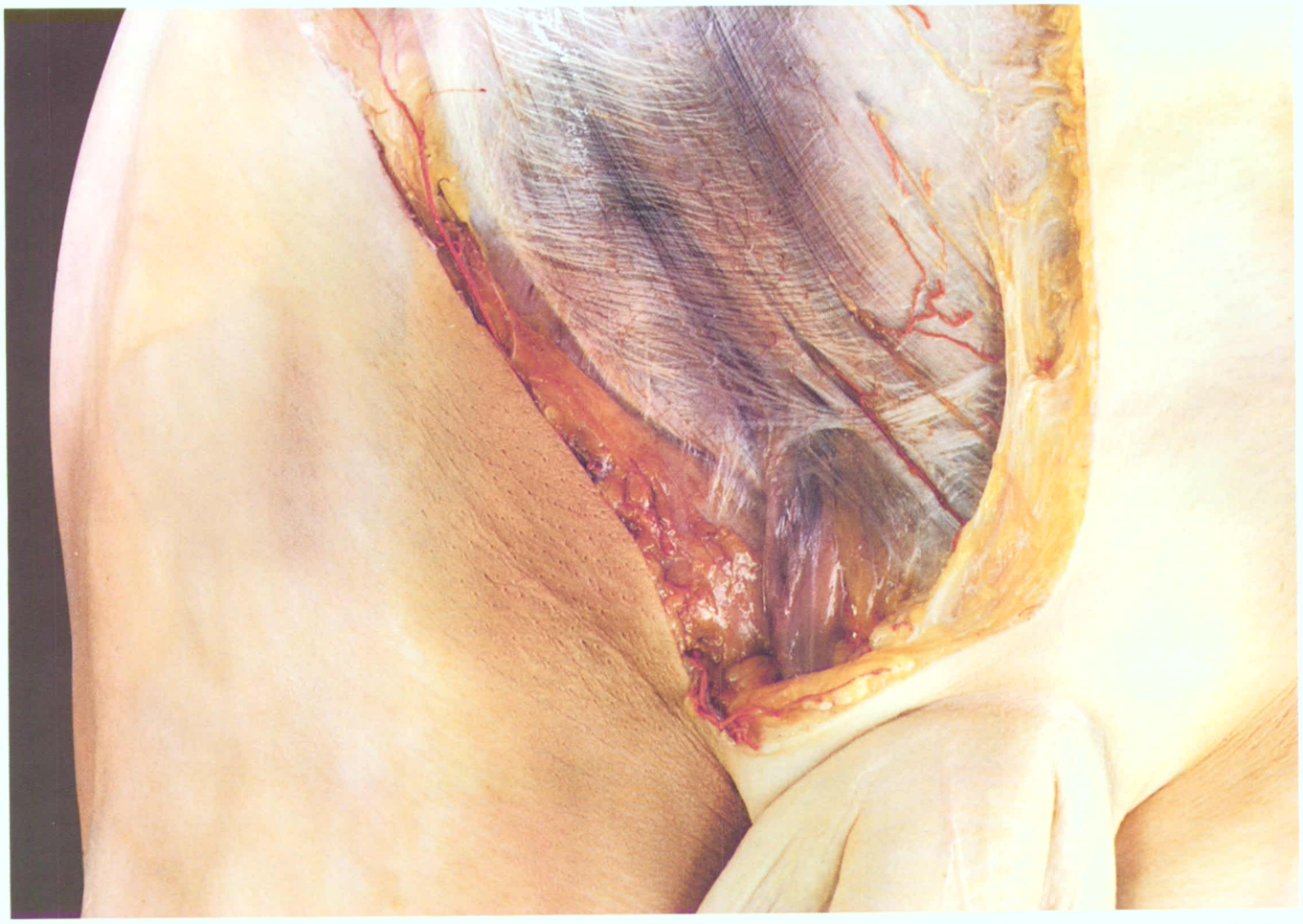

图 9

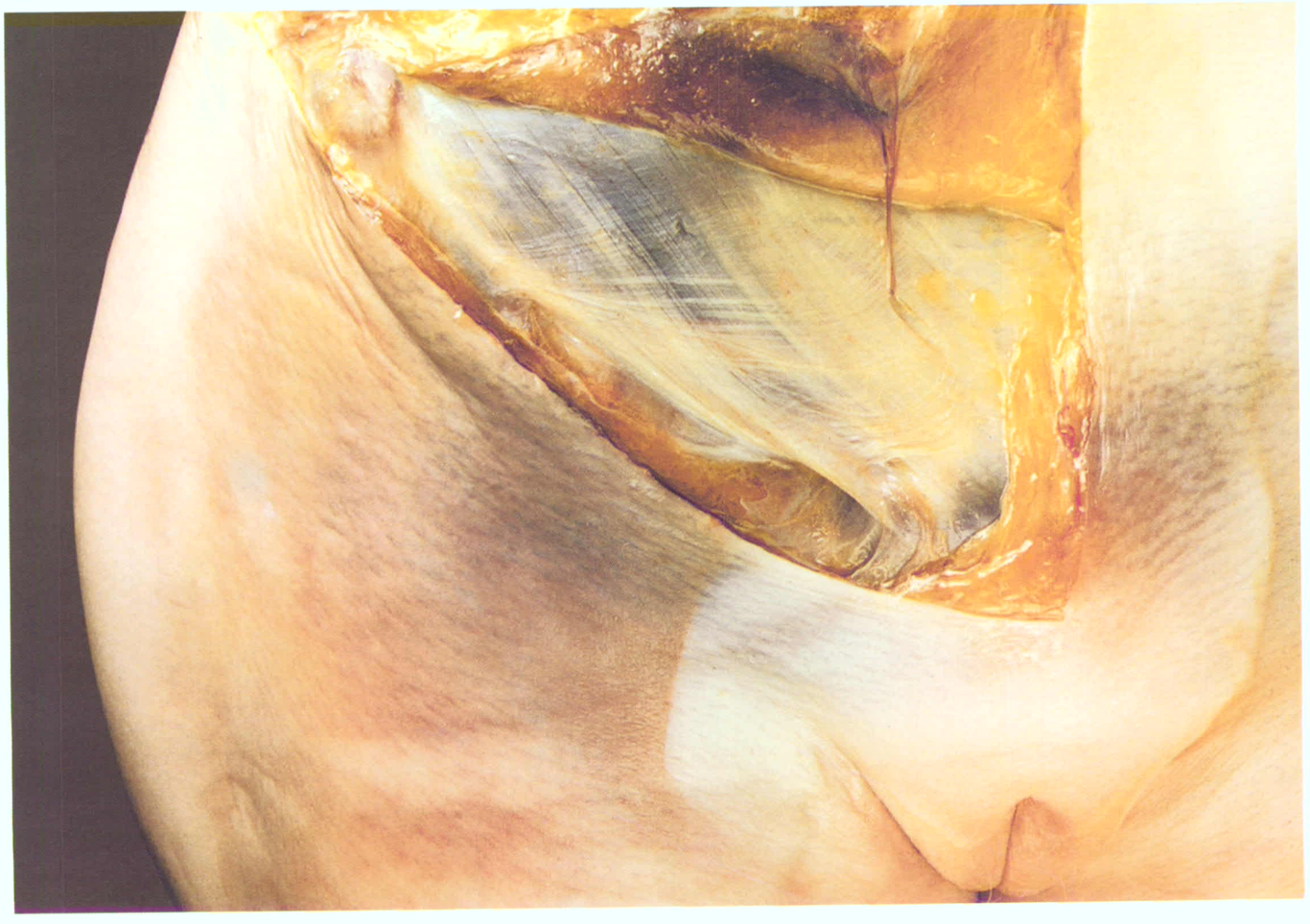

图 10

图 11　暴露腹股沟浅环

在腹股沟管外口，精索在一突起内，较胖的人的突起每侧有明显的皮肤皱褶，并向内、向下与阴囊融合。下皱褶在内侧正好起始于腹股沟韧带之下，并从腹股沟韧带向外侧延伸，向前与大腿的弯曲皱褶相融合。上（耻骨）皱褶从中央、阴阜之上开始，向外至腹股沟韧带，并稍弯曲向上。这 2 个皱褶与腹股沟韧带的位置都不一致。

暴露腹股沟浅环的切口起于腹股沟韧带的上方，向内延向精索（如图）。这一切口的角度较腹股沟韧带直一些，以便同时暴露外斜肌腱膜，后者提供一个重要的标记。

瘦的个人没有明显的突起和皮肤皱褶，耻骨结节可作为暴露浅环的内侧标记。

切开皮肤和皮下组织，在皮下组织的深面为Scarpa's 筋膜。疏松结缔组织在筋膜和外斜肌腱膜之间形成可活动的连接。左侧的牵开器已将切开的筋膜下缘拉向后下，可见其附着于腹股沟韧带和阔筋膜，这就造成了许多大腿屈曲的皱褶。

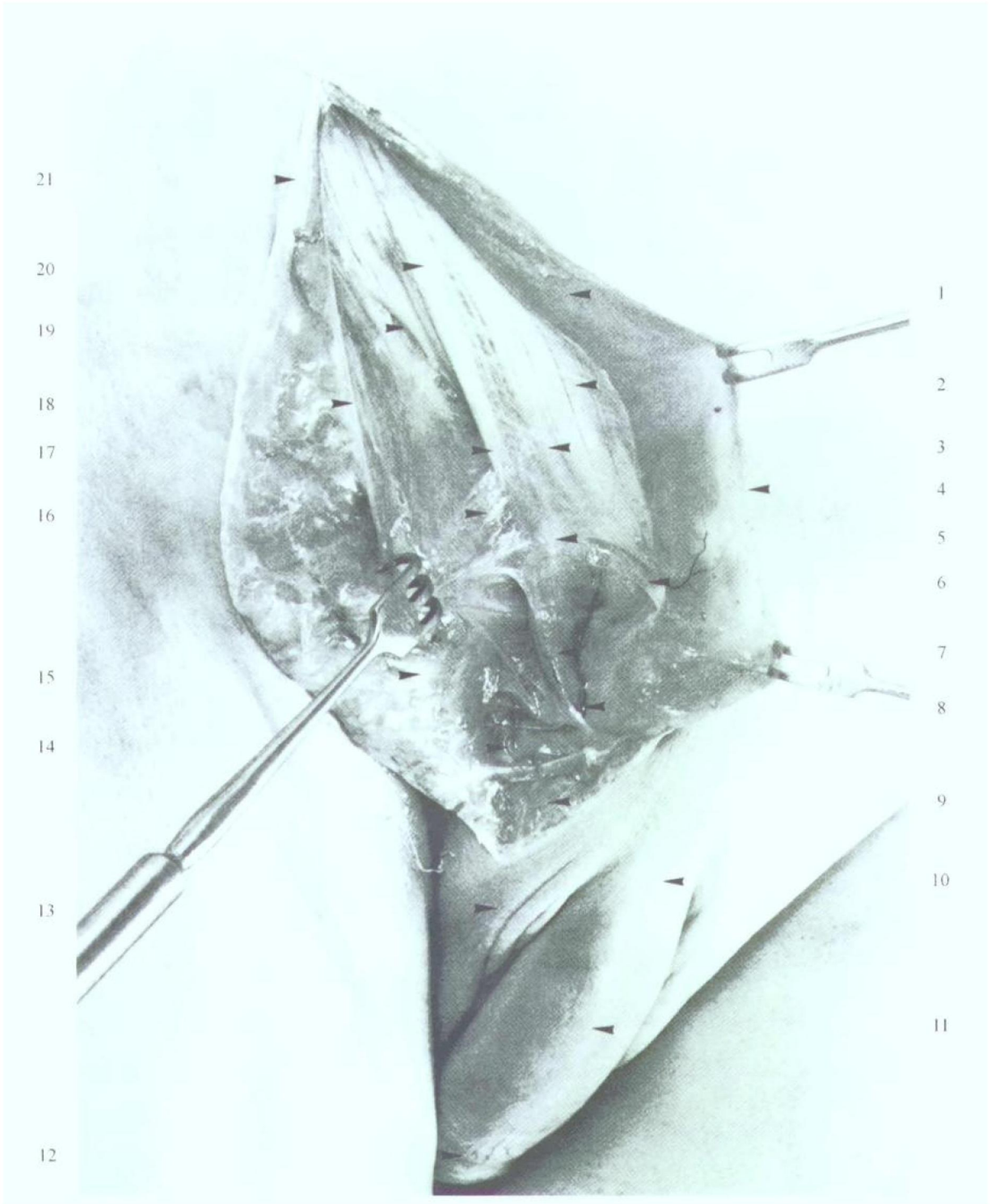

1　Scarpa's 筋膜覆盖的皮下组织
2　外斜肌腱膜
3　腹股沟浅环的内侧脚
4　Scarpa's 筋膜
5　腹股沟浅环（被精索外筋膜覆盖）
6　Scarpa's 筋膜和外斜腱膜间的疏松结缔组织
7　精索与精索外筋膜
8　阴部外静脉的分支
9　阴囊的疏松结缔组织，无脂肪
10　阴茎根
11　阴茎背
12　包皮
13　阴囊
14　阴部外动脉
15　皮下组织
16　Scarpa's 筋膜和腹股沟浅环间的疏松结缔组织
17　腹股沟浅环外侧脚
18　Scarpa's 筋膜（切口缘）
19　腹股沟韧带
20　脚间纤维
21　皮肤（切口缘）

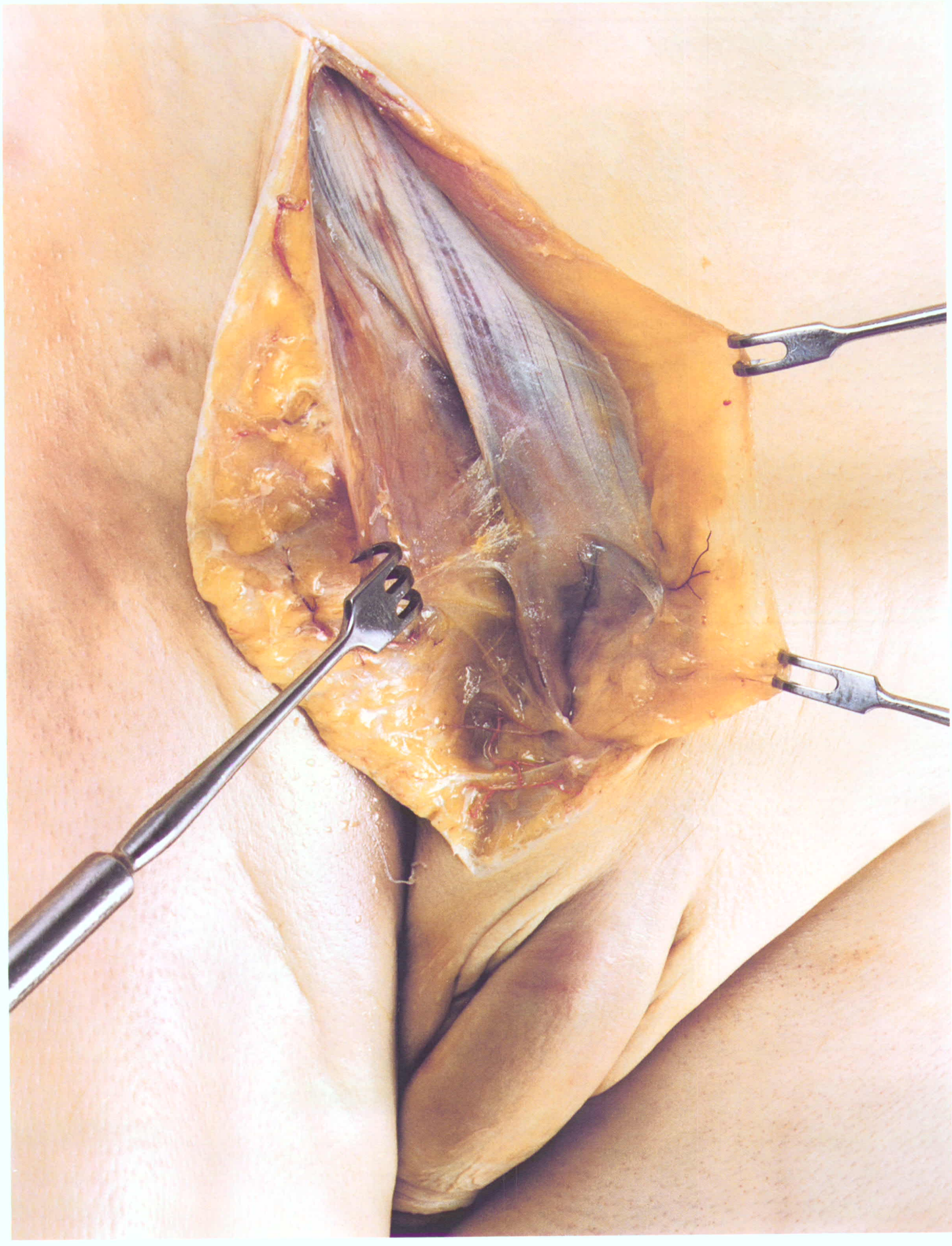

图 12　腹股沟浅环的检查

在耻骨区和腹股沟区比较厚实的皮下脂肪，在阴茎和阴囊处突然中止。用手指插入阴囊皮肤，容易通过脂肪层的下面而进入腹股沟浅环，因为在该处分开脂肪组织的Scarpa's筋膜与深部结构之间只有疏松的结合。根据耻骨结节、腹股沟浅环的2个脚就容易摸到疝的开口。

皮肤、皮下组织及Scarpa's筋膜已打开并牵开，以显示插入手指的位置。指尖仅被阴囊皮肤及极少量疏松结缔组织覆盖，其位置在耻骨结节之前。精索的不固定部分被手指顶成弯曲的襻。

Chassin指出，由于精索可以被压迫，因此有3/4以上的男性其腹股沟浅环可被手指插入一短距。这并不意味有腹股沟疝，或易患腹股沟疝。

在女性，可从位于后外侧的沟进入Scarpa's筋膜后的这一层，直进到大阴唇的前联合，后者为分开大小阴唇的阴唇内沟向前的延伸。

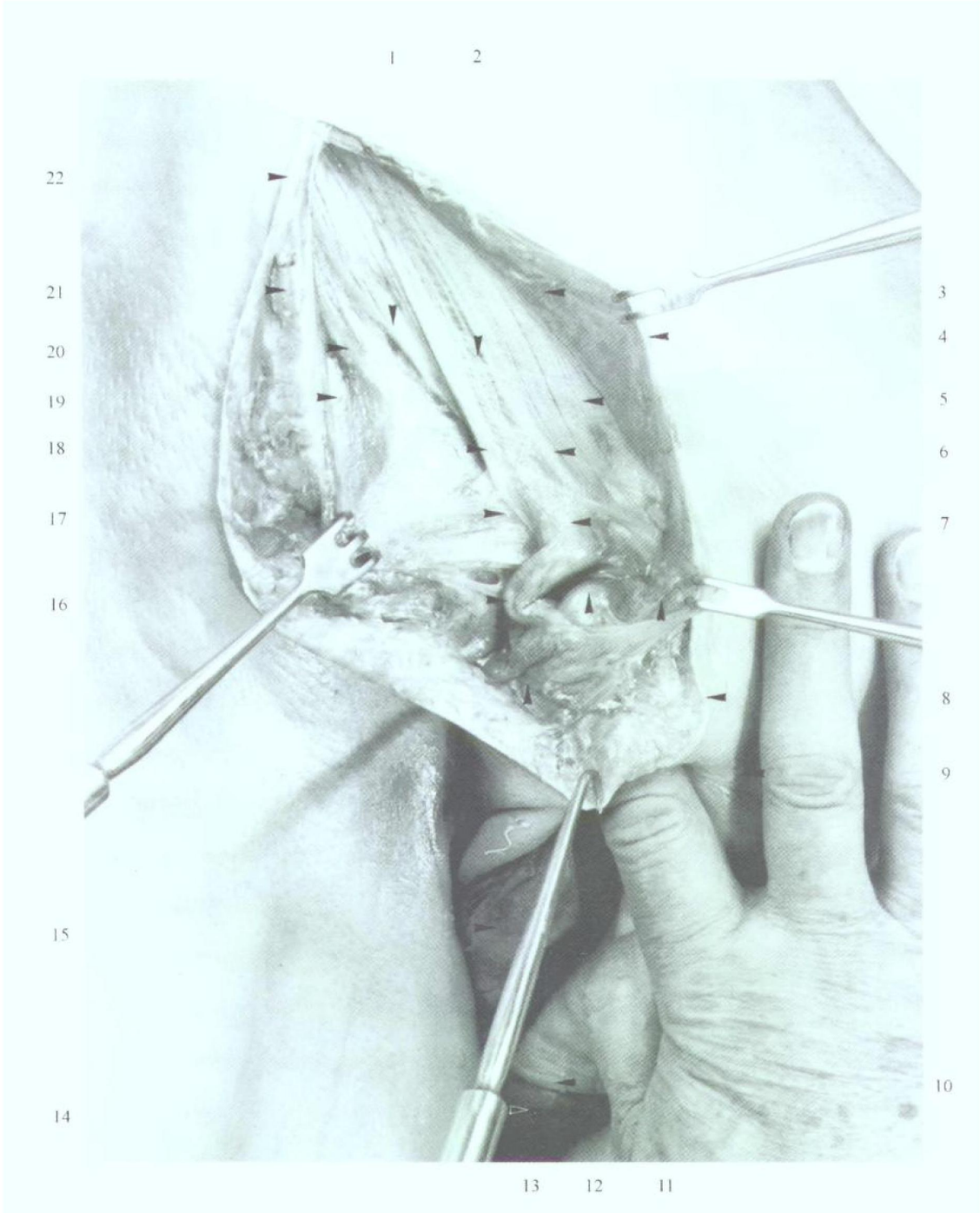

1　腹股沟韧带
2　脚间纤维
3　皮下组织（有Scarpa's筋膜覆盖）
4　Scarpa's筋膜
5　外斜肌腱膜
6　腹股沟浅环内侧脚
7　腹股沟浅环
8　薄的皮肤
9　阴茎根
10　包皮
11　皮下组织（有Scarpa's筋膜覆盖，其延伸经过精索的前面）
12　手指尖（在Scarpa's筋膜的后间隙，覆盖着薄的阴囊皮肤和一些疏松结缔组织）
13　阴部外动脉
14　阴茎头
15　阴囊
16　精索及精索外筋膜
17　Scarpa's筋膜与腹股沟韧带相连
18　腹股沟浅环的外侧脚
19　Scarpa's筋膜
20　阔筋膜
21　皮下组织
22　厚的皮肤（切口缘）

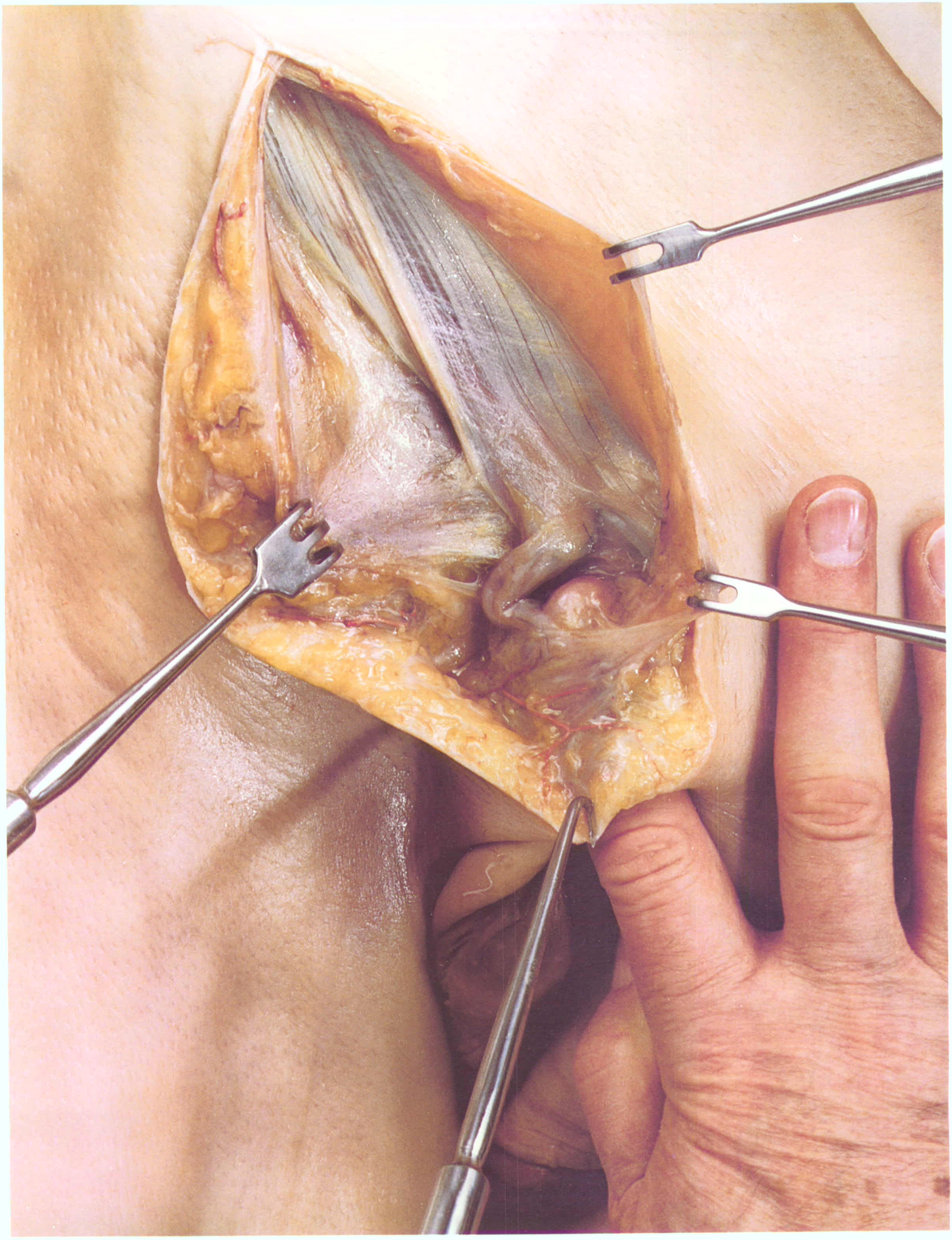

图 13　精索的结构 1

皮肤、皮下组织及Scarpa's筋膜已牵开，以暴露外斜肌腱膜、腹股沟浅环及发育十分良好的脚间纤维。

皮肤切口向下直至阴囊，这样便可见精索的全部。精索的疏松结缔组织有血浸渗，因而使之呈紫色。精索下端圆形膨大是由睾丸所致。因为是右侧睾丸，所以较左侧睾丸位置稍高，睾丸使阴囊下部凸起。

覆盖精索的精索外筋膜是外斜肌腱膜的延续，起始于腹股沟浅环。透过精索外筋膜可见提睾肌的纤维和筋膜，提睾肌与内斜肌相续。

在阴茎根部将阴茎牵向左侧，可见由耻骨联合外侧的耻骨支形成的突起。

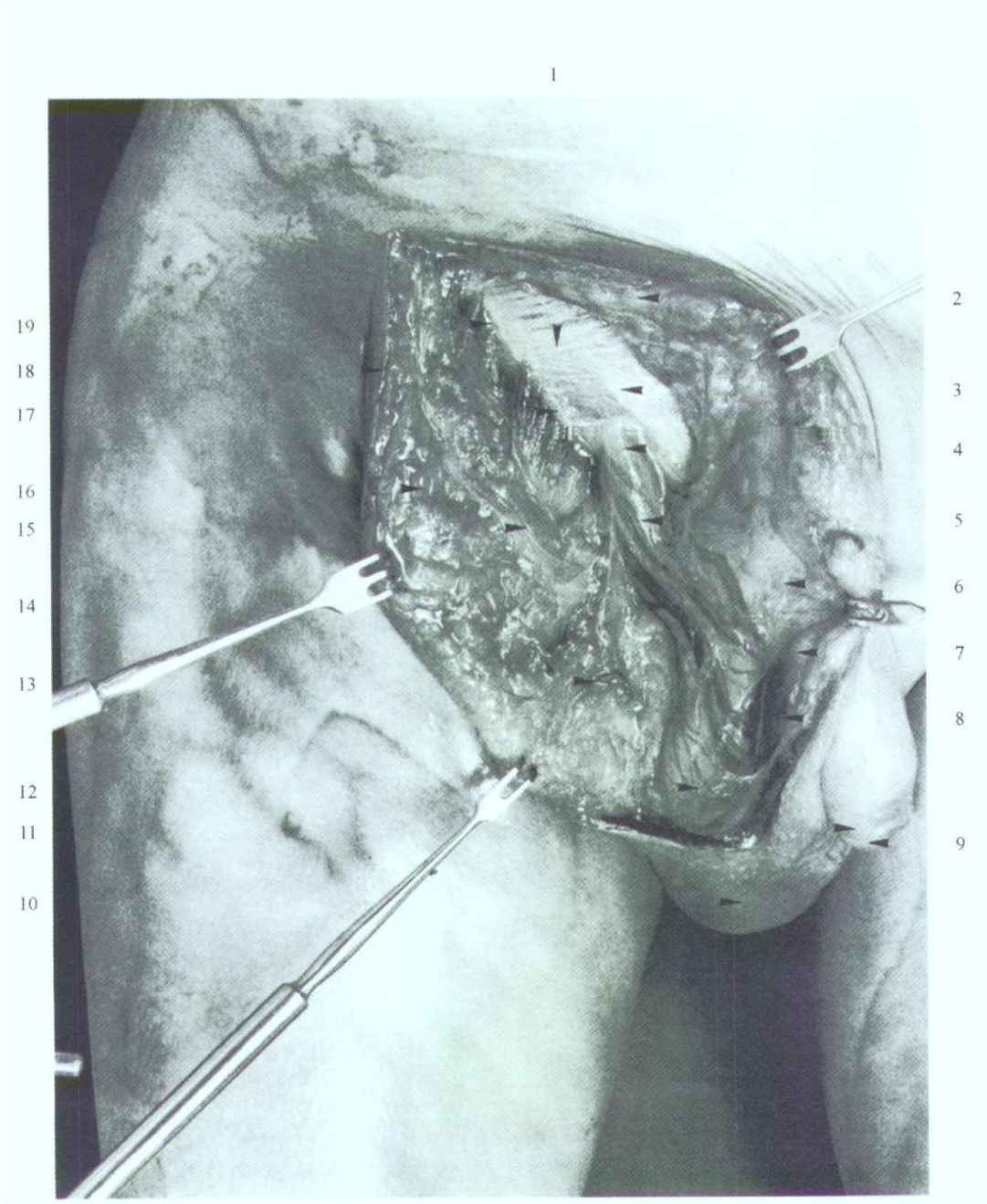

1　脚间纤维
2　皮下组织
3　腹股沟浅环内侧脚
4　腹股沟浅环
5　精索和精索外筋膜
6　耻骨
7　阴茎脚
8　阴茎海绵体和球海绵体肌
9　阴茎头
10　阴囊和左侧睾丸
11　包皮
12　左睾丸及其覆盖物
13　阴部外动脉
14　提睾肌（覆有精索外筋膜）
15　Scarpa's筋膜
16　皮下组织
17　腹股沟浅环的外侧脚
18　皮肤（切口缘）
19　腹股沟韧带

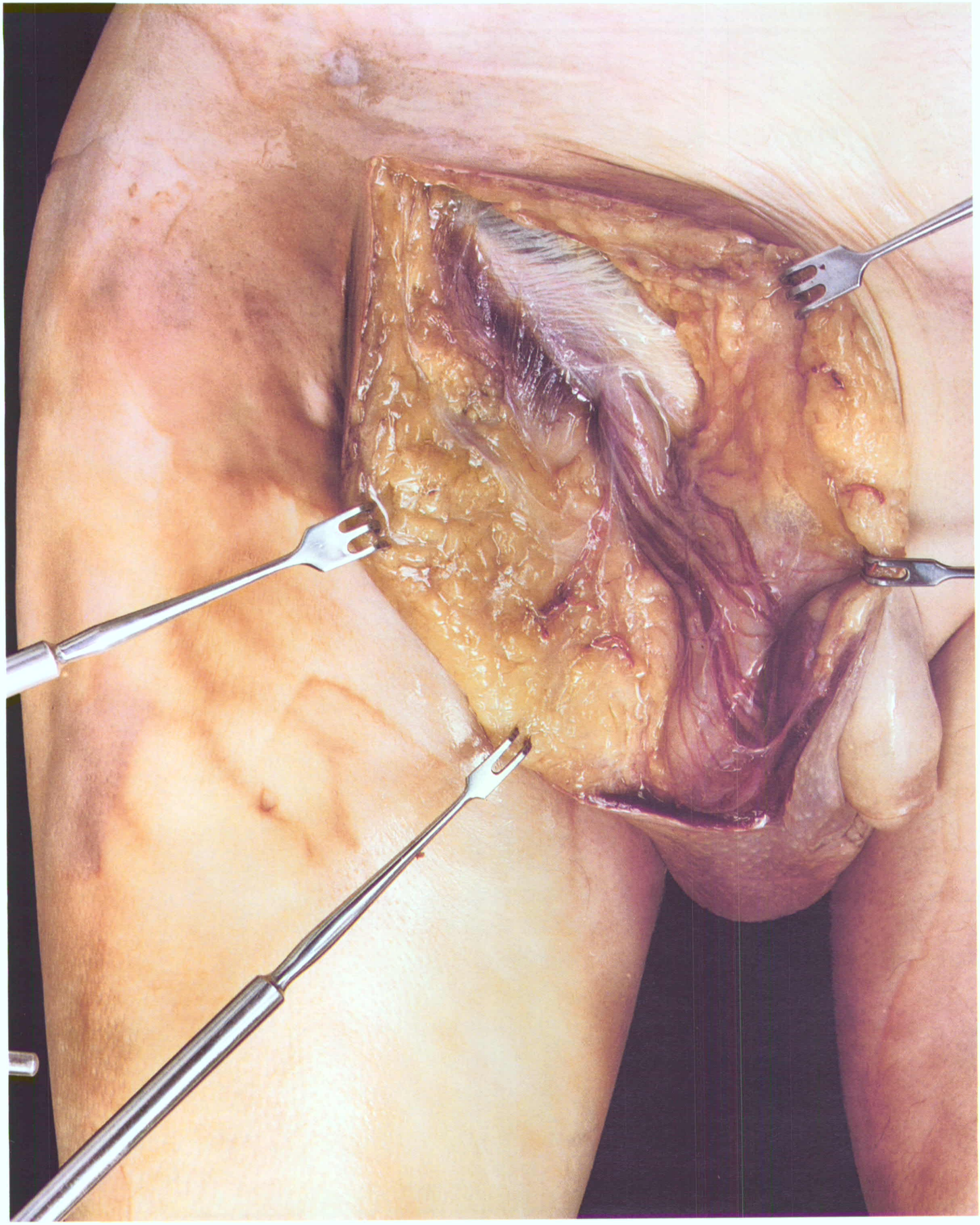

图 14　精索的结构 2

如图 13 一样，皮肤、皮下组织及Scarpa's 筋膜的残余部分已切开并牵开。外斜肌腱膜呈现为发育良好的脚间纤维。

游离精索上面的精索外筋膜已全程被切开，且用线保持其开放，从而暴露了提睾肌及其筋膜。提睾束间下还续盖于睾丸覆盖物之上，在该处透过尚完整的精索外筋膜可见提睾束。

此筋膜在腹股沟环的脚间也保持完整，因而这一腹外斜肌腱膜的延续使腹股沟浅环的开口变得不明显。

在皮下组织可见切断的外阴部动脉的分支。

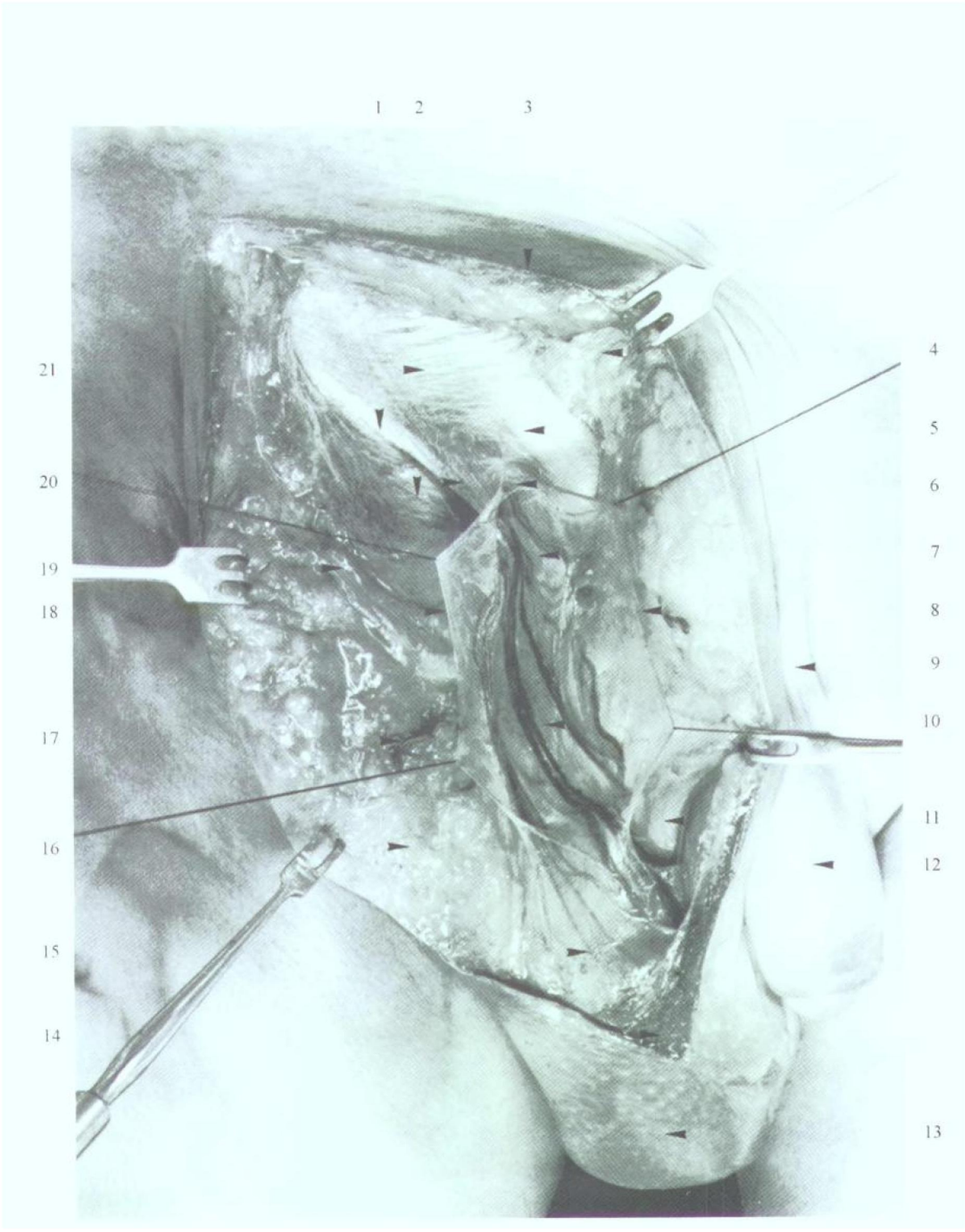

1　腹股沟韧带
2　阔筋膜
3　皮肤（切口缘）
4　皮下组织（覆有Scarpa's 筋膜）
5　腹股沟浅环的内侧脚
6　腹股沟浅环（覆有精索外筋膜）
7　精索
8　精索外筋膜（切口缘）
9　阴茎根
10　提睾筋膜（提睾束之间）
11　耻骨下支
12　阴茎背
13　阴囊及左睾丸
14　阴囊的疏松结缔组织（示有血的浸渗）
15　右睾丸及其覆盖物
16　皮下组织（Scarpa's 筋膜之外）
17　阴部外动脉（单支）
18　精索外筋膜（切口缘）
19　Scarpa's 筋膜（在皮下组织的深面）
20　腹股沟浅环的外侧脚
21　脚间纤维

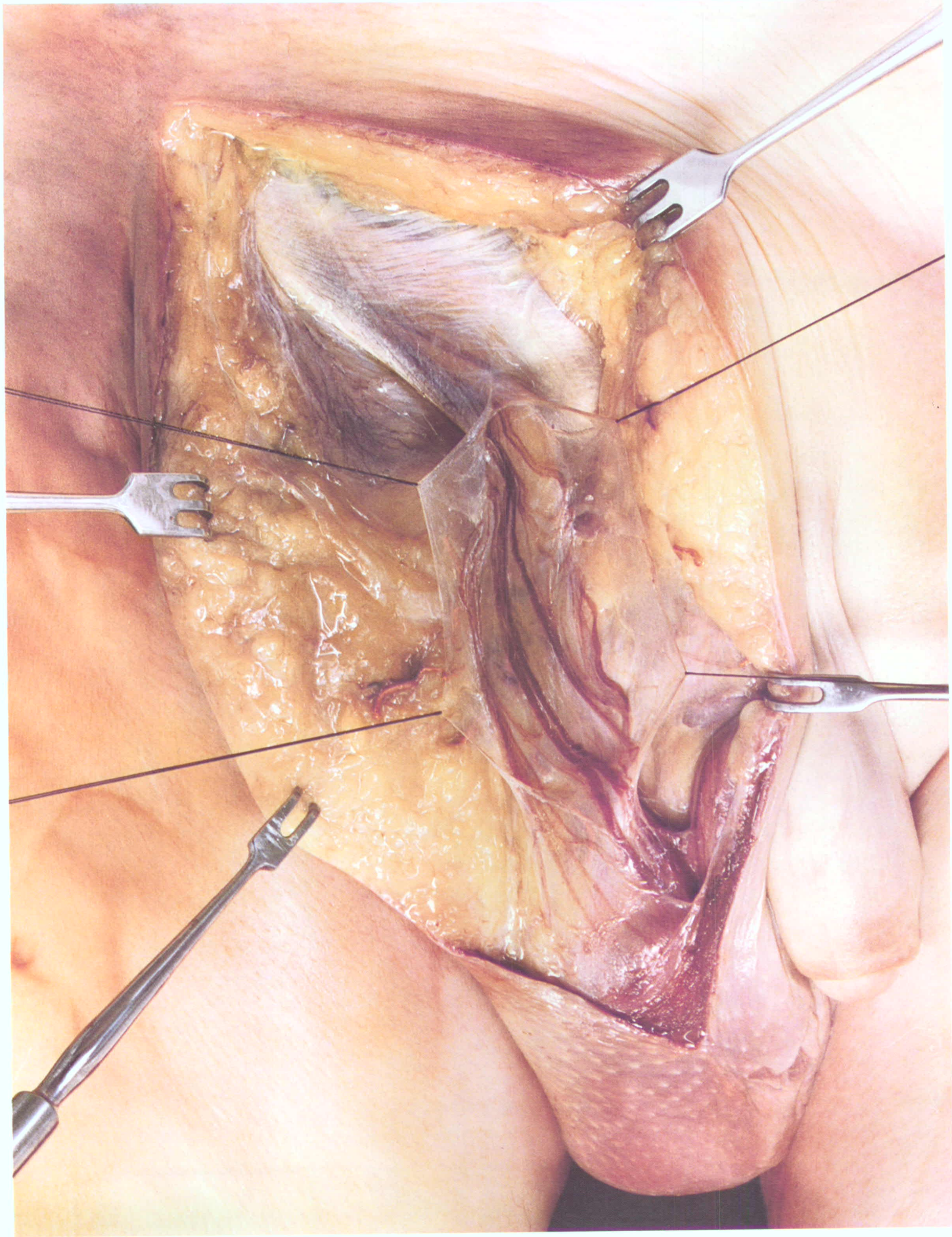

图 15　精索的结构 3

如图 13、图 14 样，皮肤、皮下组织、Scarpa's 筋膜的剩余部分均已切开并牵开，外斜肌腱膜呈现为发育良好的脚间纤维。

在此解剖图上，精索外筋膜、提睾肌、提睾筋膜已切开，用线将其向上牵开。提睾筋膜深面的精索内筋膜也已切开。切口缘用线牵开。在切口左半深部，可见埋在结缔组织内的精索的内容。两外层筋膜的切口向下延至副睾头部，明显的突起即标志副睾头的位置。

根据精索外筋膜大体可确定腹股沟浅环，精索外筋膜联系腹股沟浅环的两脚。

精索外筋膜是外斜肌腱膜的延续，同样，提睾肌和提睾筋膜主要是由内斜肌延伸而来。

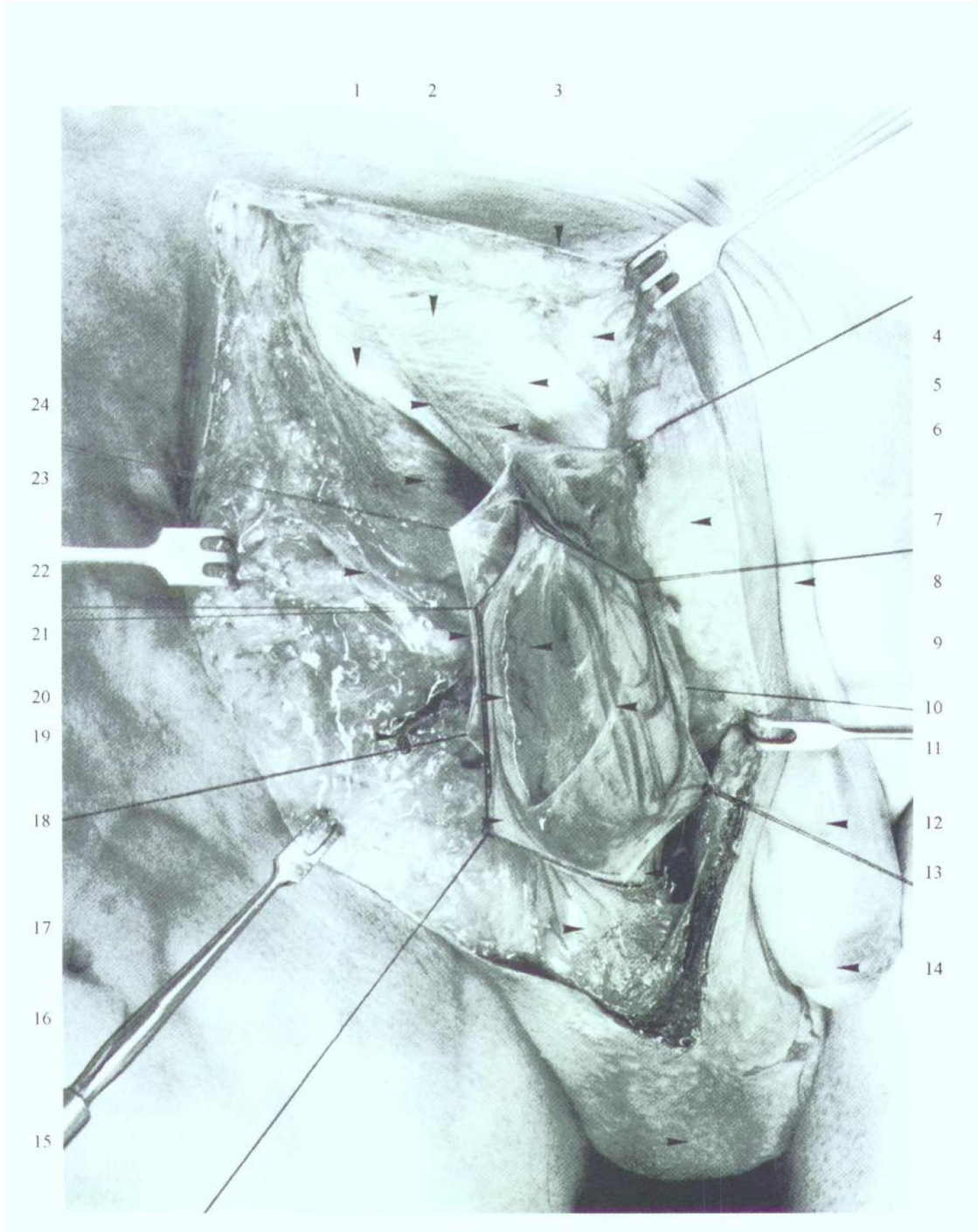

1　腹股沟韧带
2　脚间纤维
3　皮肤（切口缘）
4　在结缔组织深面的Scarpa's 筋膜
5　腹股沟浅环内侧脚
6　腹股沟浅环
7　皮下组织（切口缘）
8　阴茎根
9　精索的筋膜成分
10　精索外筋膜
11　提睾筋膜和提睾肌纤维
12　阴茎背
13　副睾头，包在睾丸的包膜内
14　包皮
15　阴囊
16　阴囊的疏松结缔组织（示有血浸润）
17　右睾丸及其被膜
18　提睾筋膜（内面）
19　阴部外动脉（单支）
20　精索内筋膜（切口缘）
21　精索外筋膜（切口缘）
22　皮下组织深面的Scarpa's 筋膜
23　阔筋膜
24　腹股沟浅环外侧脚

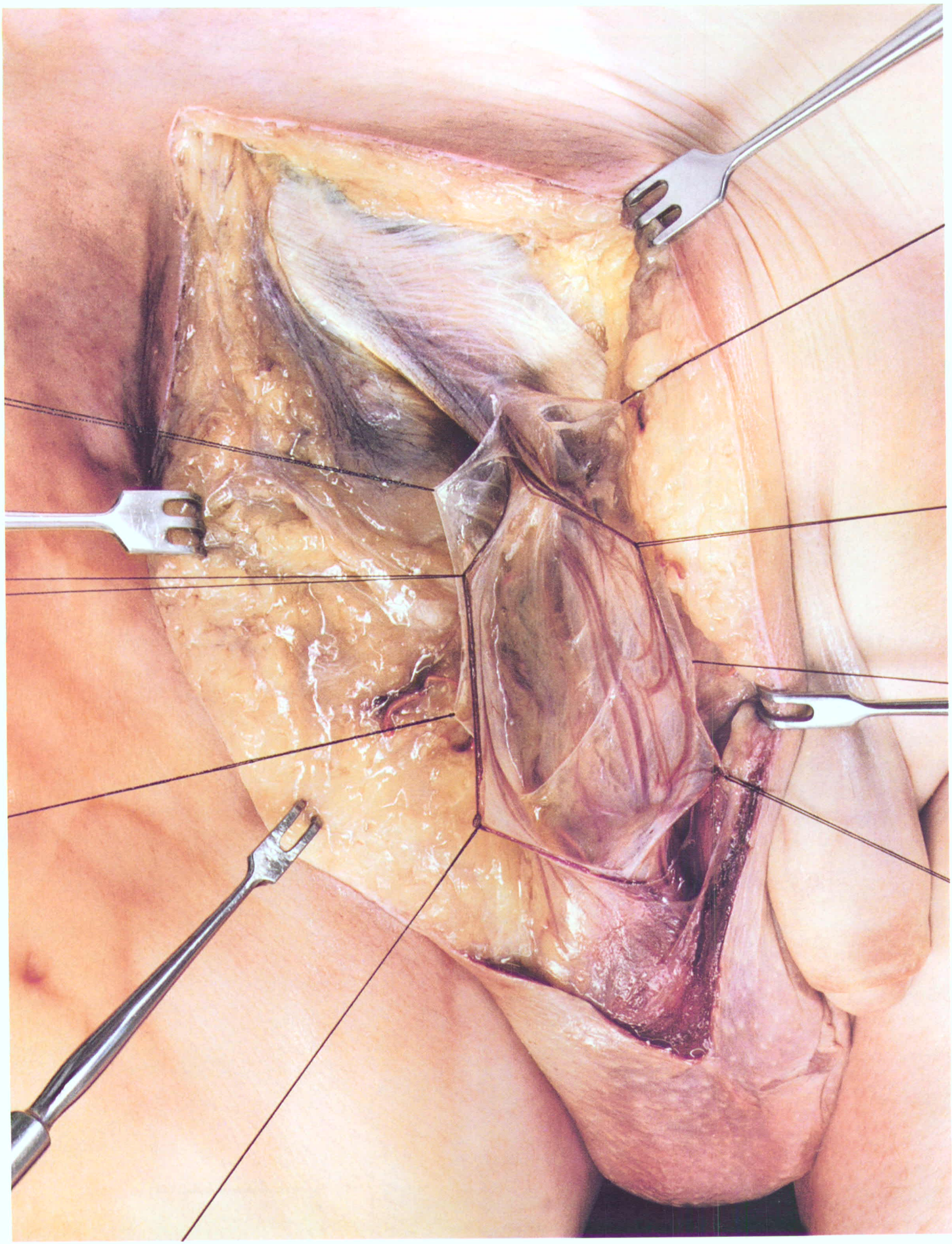

图 16　精索的结构 4

所有 3 层覆盖于精索表面的筋膜均已被纵向切开，并用线牵至切口缘。最外层是外斜肌腱膜延续的精索外筋膜。第 2 层为提睾筋膜和提睾肌，其肌束是内斜肌延伸而来。最内层为精索内筋膜，是由腹横肌延续而成。内层紧贴精索的主要结构，主要结构埋于脂肪和结缔组织中，包括输精管、睾丸动脉及蔓状丛。

去除了这些伴随的组织，在精索中央便可见血管。右侧为输精管，它与血管不同，其紧贴最内层筋膜。睾丸动脉在进入睾丸前分成若干支。其中一支供应副睾，也可能如本标本那样，从较高处分出副睾动脉，或甚至从腹股沟管分出单独的一支副睾动脉。

精索下方，阴囊腔已打开，睾丸壁层被膜部分切除，暴露出覆有脏层被膜的睾丸和副睾。睾丸下端的纤维束是原有疾病的。

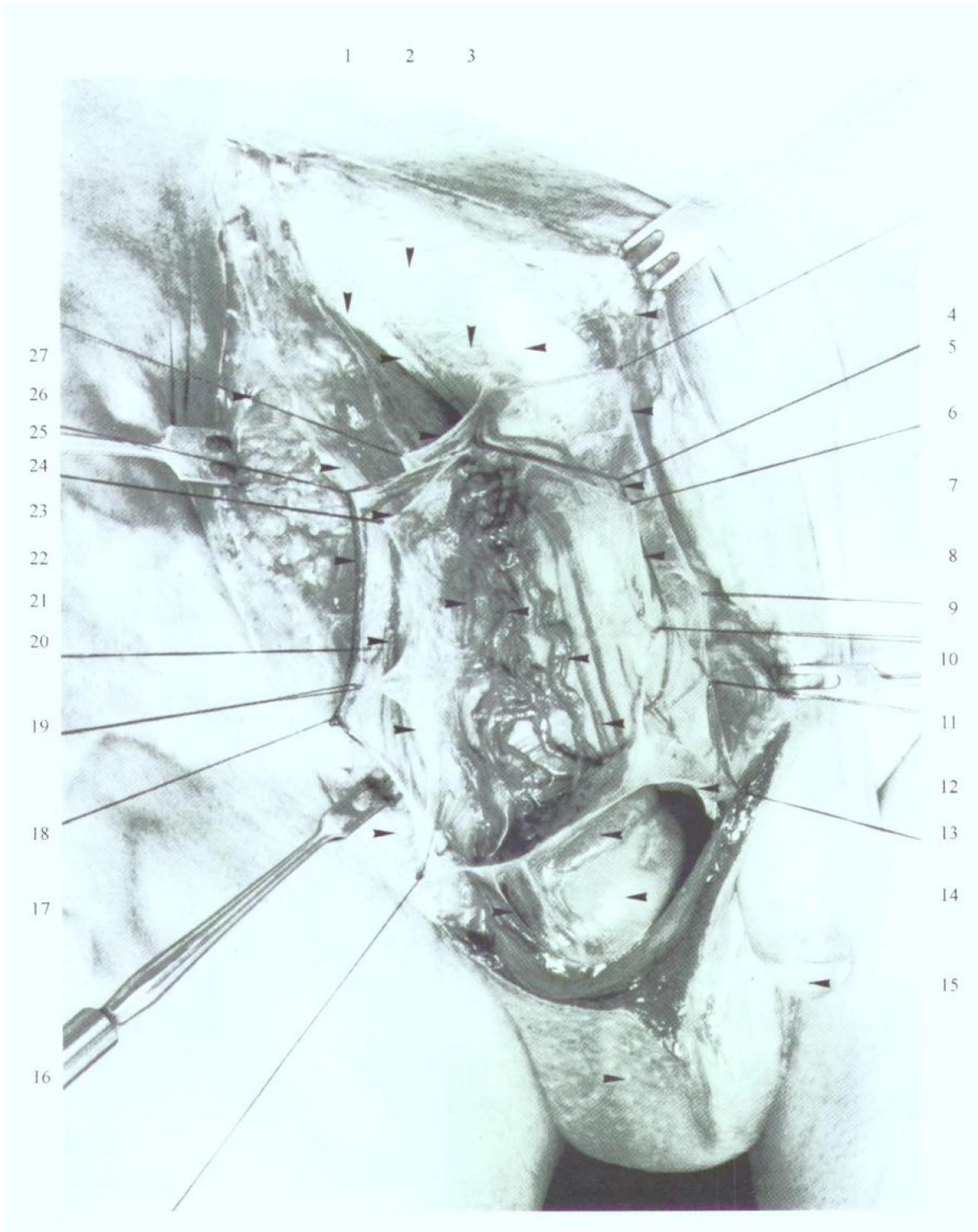

1　腹股沟韧带
2　脚间纤维
3　腹股沟浅环
4　盖有Scarpa's筋膜的皮下组织
5　腹股沟浅环内侧脚
6　精索外筋膜（切口缘）
7　提睾筋膜和提睾肌（切口缘）
8　精索内筋膜（切口缘）
9　睾丸动脉及蔓状丛
10　副睾动脉及蔓状丛静脉
11　提睾肌束（透过提睾筋膜可见）
12　睾丸被膜的壁层（切口缘）
13　副睾，体及被膜脏层
14　右睾丸和睾丸被膜脏层
15　阴茎头
16　阴囊
17　睾丸被膜壁层（由精索筋膜及提睾肌的终末纤维覆盖，切口缘）
18　皮下组织（切口缘）
19　精索内筋膜（切口缘）
20　提睾筋膜内的提睾肌束
21　输精管
22　提睾筋膜和提睾肌（切口缘）
23　精索内筋膜（切口缘）
24　Scarpa's筋膜（与外斜肌腱膜以皮下组织分开）
25　精索外筋膜（切口缘）
26　皮下组织（切口缘）
27　腹股沟浅环外侧脚

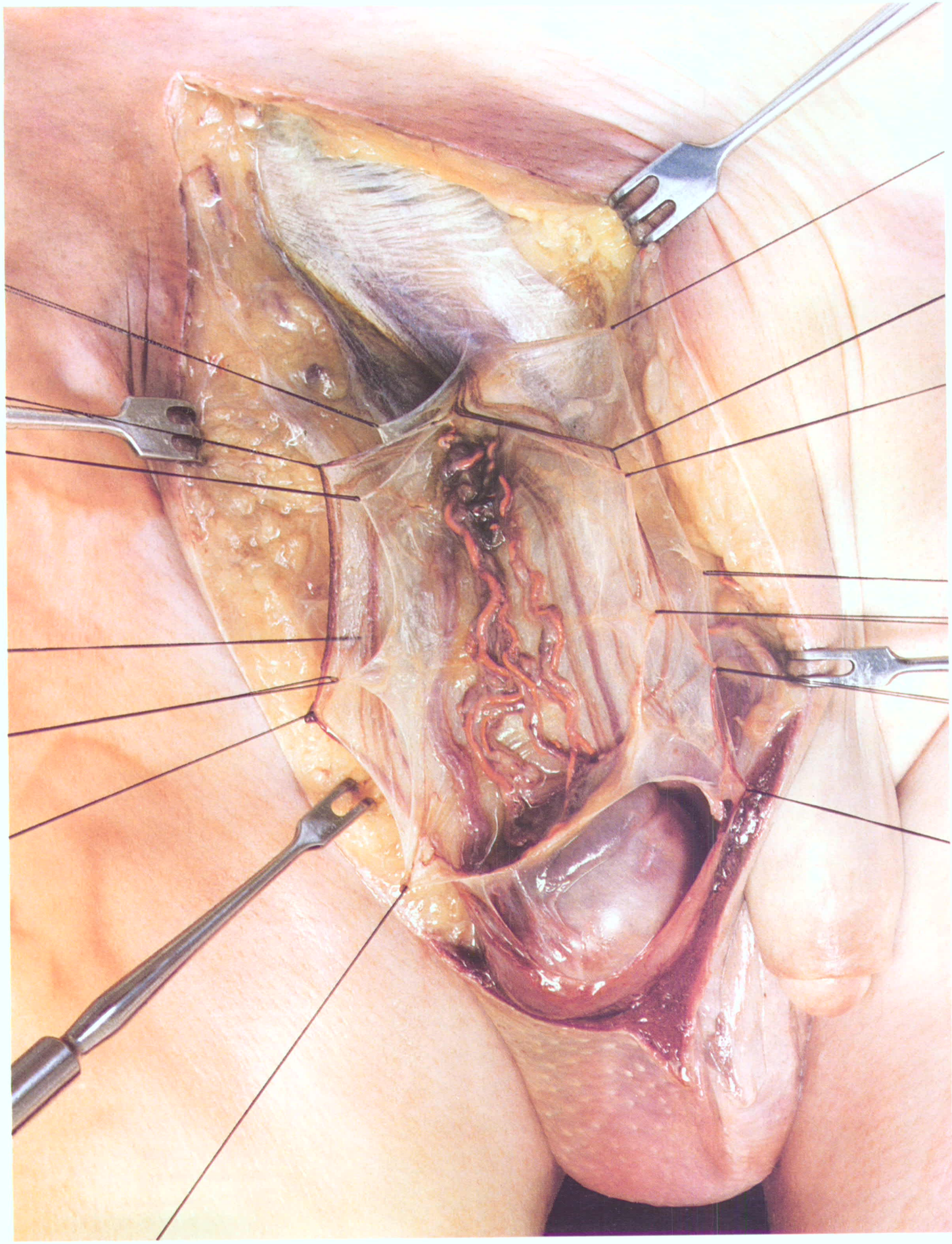

图 17　腹股沟深环

正中切口将两腹直肌分开，右侧直肌向前下牵开。已去除了一大块圆形腹膜及一块较小的，与前者呈同心的腹横筋膜，并将脐外侧韧带及其腹膜皱褶尽量牵向右侧，腹横筋膜也从腹横肌上切除。

斜的腹股沟管，锥形的筋膜外翻，形成一个锐而向内下的皱褶，Nuhn 称之为腹横筋膜的半月皱褶。这一皱褶包住腹股沟深环，位于下腹壁动脉的外侧。此动脉在腹股沟内侧凹和外侧凹之间的腹膜内，形成一上腹皱褶。凹间韧带位于这部位的动脉前。凹间韧带和联合腱（腹股沟镰，在此位置较松）之间的腹壁比较弱，因为在这儿腹股沟管的后壁完全由腹横筋膜组成。下方的耻骨上韧带位于耻骨联合和耻骨上面。腹股沟韧带膨大部的后方，呈一发亮的结构。耻骨上韧带向外侧与耻骨韧带相融。

进入腹股沟深环，输精管及其动脉，睾丸动静脉及生殖股神经的生殖支被精索内筋膜所包埋，这筋膜是筋膜锥体的延续。因为横筋膜内缘已切除，故可以看见筋膜锥体。



1　腹横肌
2　横筋膜的半月皱褶（Nuhn）
3　腹壁下动脉及伴行静脉
4　腹膜（切口缘）
5　腹直肌
6　白线
7　横筋膜（切口缘）
8　Nuhn 的筋膜锥体
9　凹间韧带
10　髂耻束：邻近腹股沟韧带后缘的横筋膜增厚部分
11　输精管
12　输精管动脉和静脉
13　膀胱旁间隙（移开膀胱，向上开放）
14　膀胱
15　脐外侧韧带和脐膀胱筋膜
16　耻骨联合和耻骨上韧带
17　联合腱
18　耻骨韧带
19　腹壁下动脉的耻骨支
20　闭孔动脉耻骨支
21　腹壁下动脉耻骨支的闭孔肌分支（与闭孔肌动脉的耻骨支吻合）
22　睾丸静脉
23　睾丸动脉（有蔓状丛单独的分支包绕）
24　睾丸丛的神经
25　腰大肌
26　生殖股神经的生殖支
27　髂外静脉
28　髂外动脉
29　髂耻束
30　腹股沟深环
31　髂耻束
32　腹横筋膜（切口缘）



图 18　腹股沟疝 1

腹股沟疝起源于腹股沟区，很快延至耻骨区，在阴茎根的外侧形成一个皮肤隆起，并可延伸至阴囊或进入阴囊腔。此标本中右侧疝表面皮肤的蓝绿色是由疝囊引起的死后现象，疝囊内可能有肠子。虽然腹股沟疝可达巨大的程度，但这一肿块并不大，说明是一个小的疝。

松软的阴茎从根部下垂，其背面朝向前。包皮收缩着，所以整个阴茎头暴露可见。在阴茎头的顶端可见尿道外口的纵形裂口。

阴囊内睾丸的位置明显可见。左侧通常要比右侧低些。这可能不利于左侧睾丸的静脉引流，虽然还不知道这一情况的真正意义。任何一个内脏反位的人，其睾丸的位置关系总是相反的，因此，睾丸的高低对这一种畸形是一个有用的指标，至少在腹部内脏异常时是如此。



1　大腿的屈曲皱褶
2　阴茎根
3　阴茎背
4　包皮
5　阴茎头
6　阴囊和左侧睾丸
7　阴茎头的颈
8　阴囊和右侧睾丸
9　阴茎头的冠
10　腹股沟疝引起的皮肤隆起



图 19　腹股沟疝 2

皮肤切口同图 11，以暴露腹股沟浅环。识别并找出精索，牵开切口缘。用 2 个钳子将在深部与皮下组织接界的Scarpa's筋膜向上牵；其下面的切口缘与皮肤、皮下组织一起整块被牵开。上面和下面都可见筋膜的深面。本尸体的皮下组织只有很少量脂肪，似可用“Camper's 筋膜”这一名称，尽管如引言中所述对此有不少异议。

沿精索向前，疝囊把所有精索的覆盖筋膜和变小的Scarpa's筋膜都撑大。疝囊从疝孔出来时明显收缩，疝孔在扩大的腹股沟浅环处。腹外斜肌腱膜的腱束分叉要比一般大，而分叉处仅有发育不太好的脚间纤维跨越。薄的透明的精索外筋膜与外斜肌腱膜相续，包住疝囊，起始处还覆盖髂腹股沟神经及其分支。透过筋膜可见提睾肌肌束，这些肌束和精索外筋膜一样，是精索的正常成分。

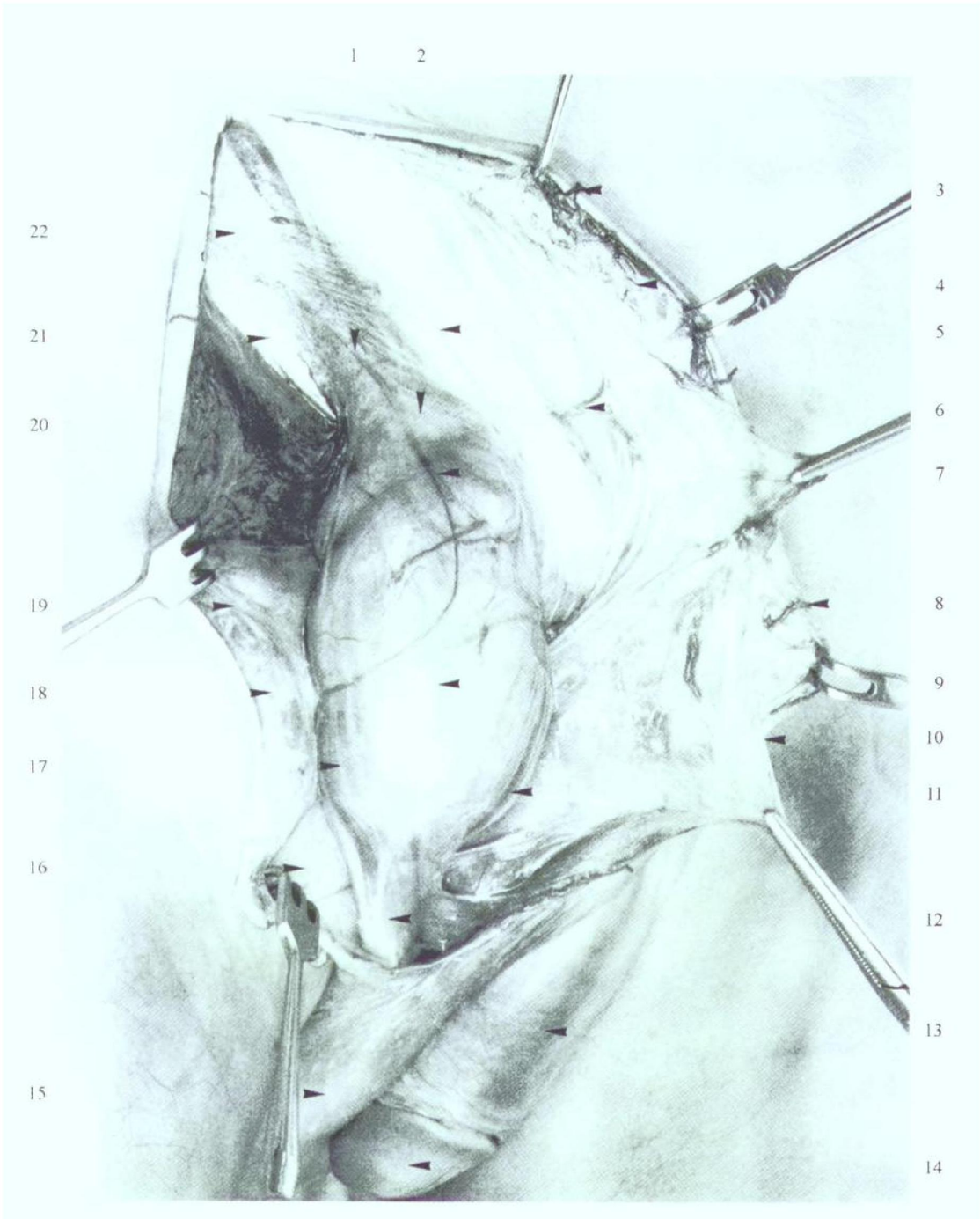

1　腹股沟浅环（腹股沟疝出来的位置）
2　疝囊颈的尾部通过疝孔（腹股沟疝的疝孔即腹股沟管）
3　腹壁浅动脉
4　皮下组织（有少量脂肪）
5　腹股沟浅环内脚
6　髂下腹神经前皮支
7　髂腹股沟神经内精索外筋膜覆盖
8　阴部外动脉的分支
9　因腹股沟疝引起的精索的囊样扩张
10　Scarpa's 筋膜（切口缘）
11　提睾肌束（有精索外筋膜覆盖）
12　精索（有精索外筋膜覆盖）
13　阴茎背
14　阴茎头
15　阴囊
16　Scarpa's 筋膜
17　提睾肌束（被精索外筋膜覆盖）
18　皮下组织（切口缘）
19　Scarpa's 筋膜
20　阔筋膜
21　腹股沟浅环外侧脚
22　脚间纤维

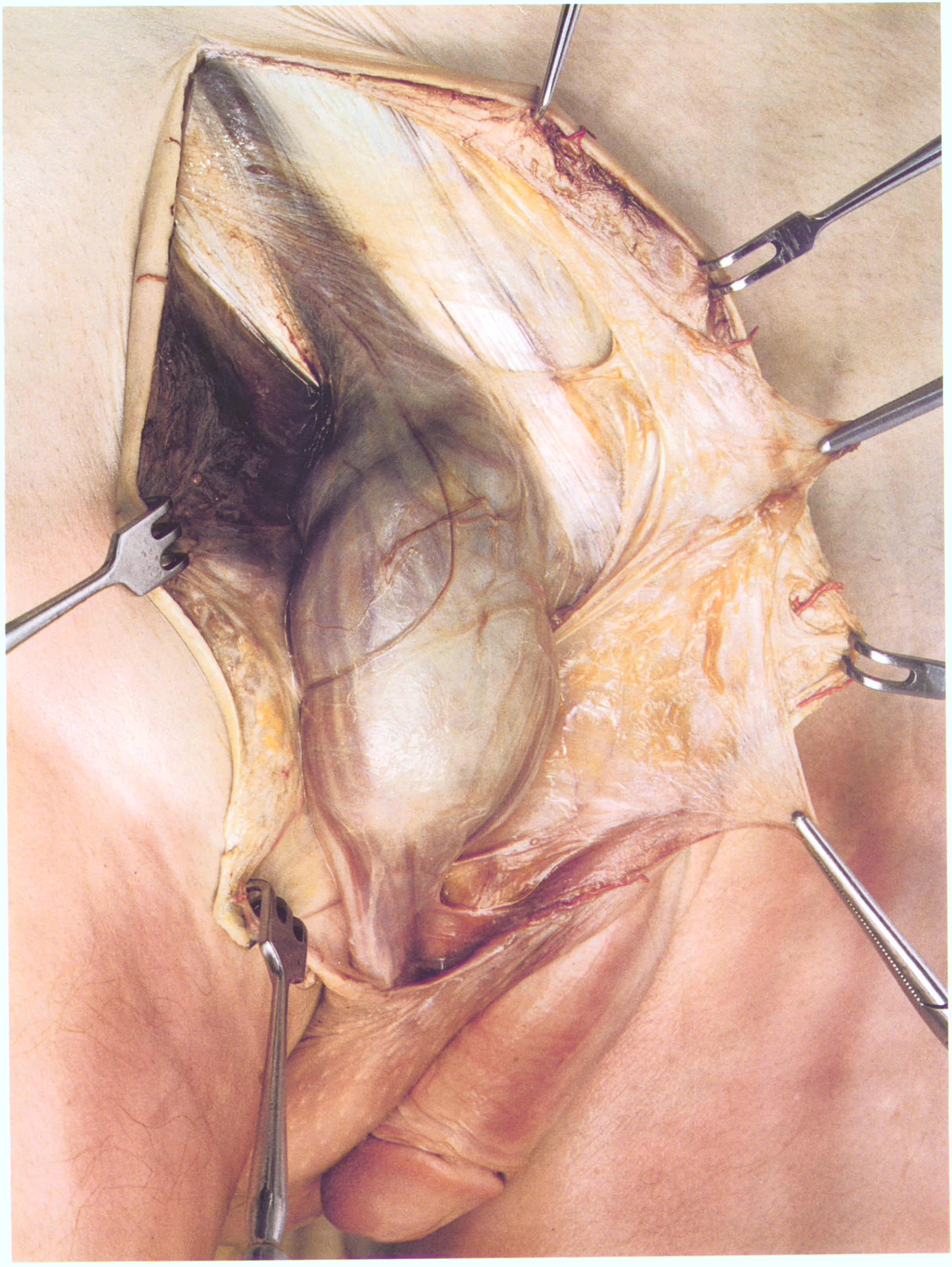

图 20　腹股沟疝 3

皮肤切口缘如图 19 一样被牵开，已分离的Scarpa's筋膜的上中部分再用 2 个钳子牵开。Scarpa's筋膜的坚固部分，向耻骨区方向与一薄的筋膜层相融合，通过这薄层筋膜可见一些脂肪颗粒。这一层向下附着于阴囊皮肤，向内则为耻骨浅筋膜的延续。在较强的筋膜弓状纤维和疝囊之间的狭窄裂缝中，可见到Scarpa's筋膜的附着，其下面的覆盖部分没有附着于皮下组织。

疝囊连同精索从内侧向外移，精索已向下分离至睾丸。这就形成了一个近端的纽结，此为疝囊颈的标记，位于膨大的腹股沟浅环处。

此人的腹股沟浅环的脚分得很开，加以脚间纤维较薄弱，因此易患腹股沟疝。

在发育良好的腹股沟浅环内侧脚之下，跨过耻骨前方，是提睾动脉的一侧支。其位置与阴部外动脉分支的皮下位置相对应。

腹股沟韧带下的棕黑色及阴囊的淡红色是死后血外渗的结果。

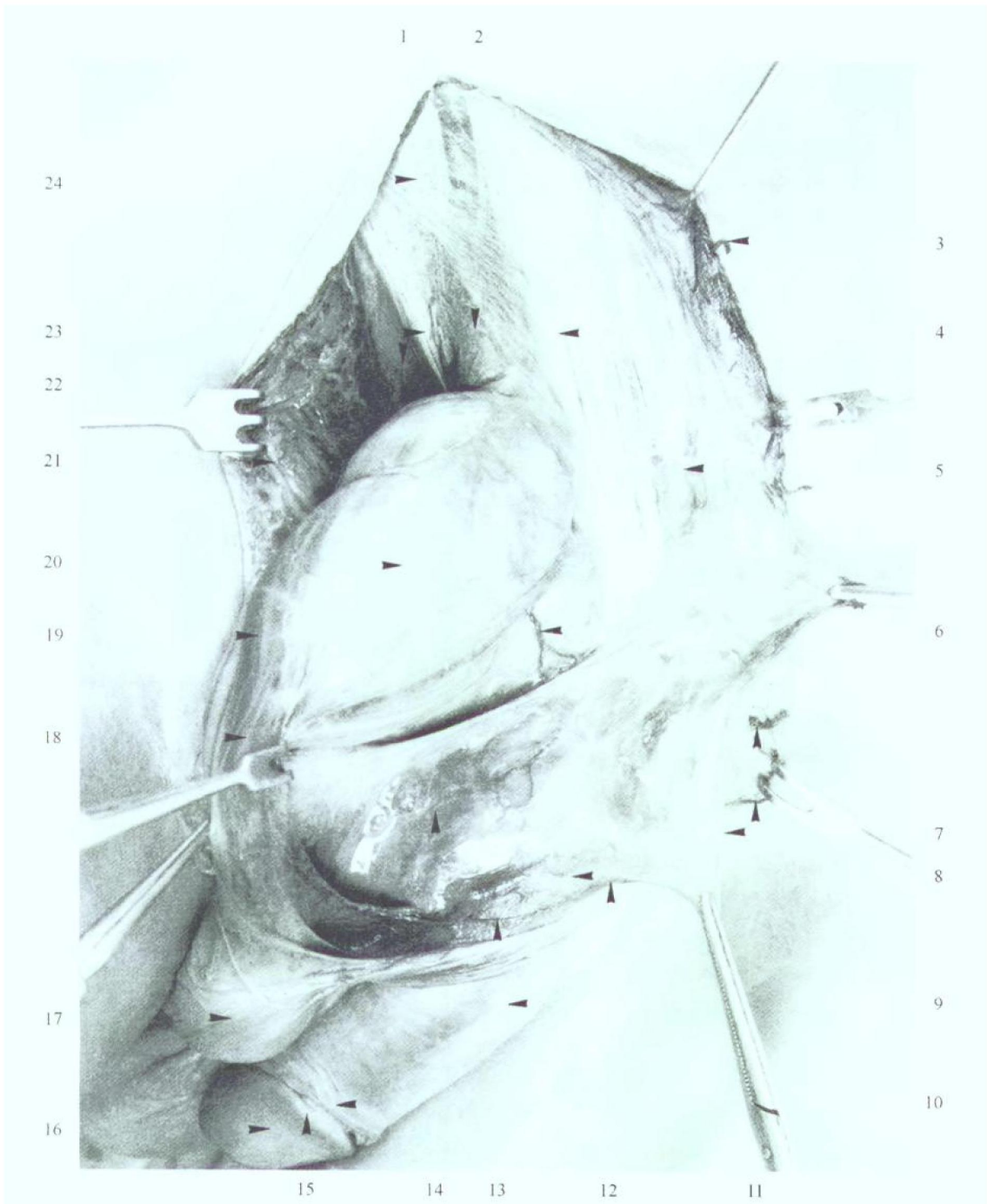

1　脚间纤维
2　腹股沟浅环（腹股沟疝出来的位置）
3　腹壁浅动脉
4　腹股沟浅环内侧脚
5　髂下腹神经，前皮支
6　提睾动脉，外侧支
7　Scarpa's筋膜
8　阴茎体上的阴茎浅筋膜
9　阴茎背
10　包皮
11　阴部外动脉的分支
12　Scarpa's筋膜与阴茎浅筋膜连接
13　阴部外动脉的前阴囊支
14　Scarpa's筋膜（与阴部浅筋膜相接的薄的部分）
15　阴茎头的冠
16　阴茎头
17　阴囊和右睾丸
18　精索和精索外筋膜
19　提睾肌束（覆有提睾外筋膜）
20　由腹股沟疝囊所致的精索囊样扩张
21　皮下组织深面的Scarpa's筋膜
22　在疝孔处的疝囊颈的末端
23　腹股沟浅环的外侧脚
24　脚间纤维

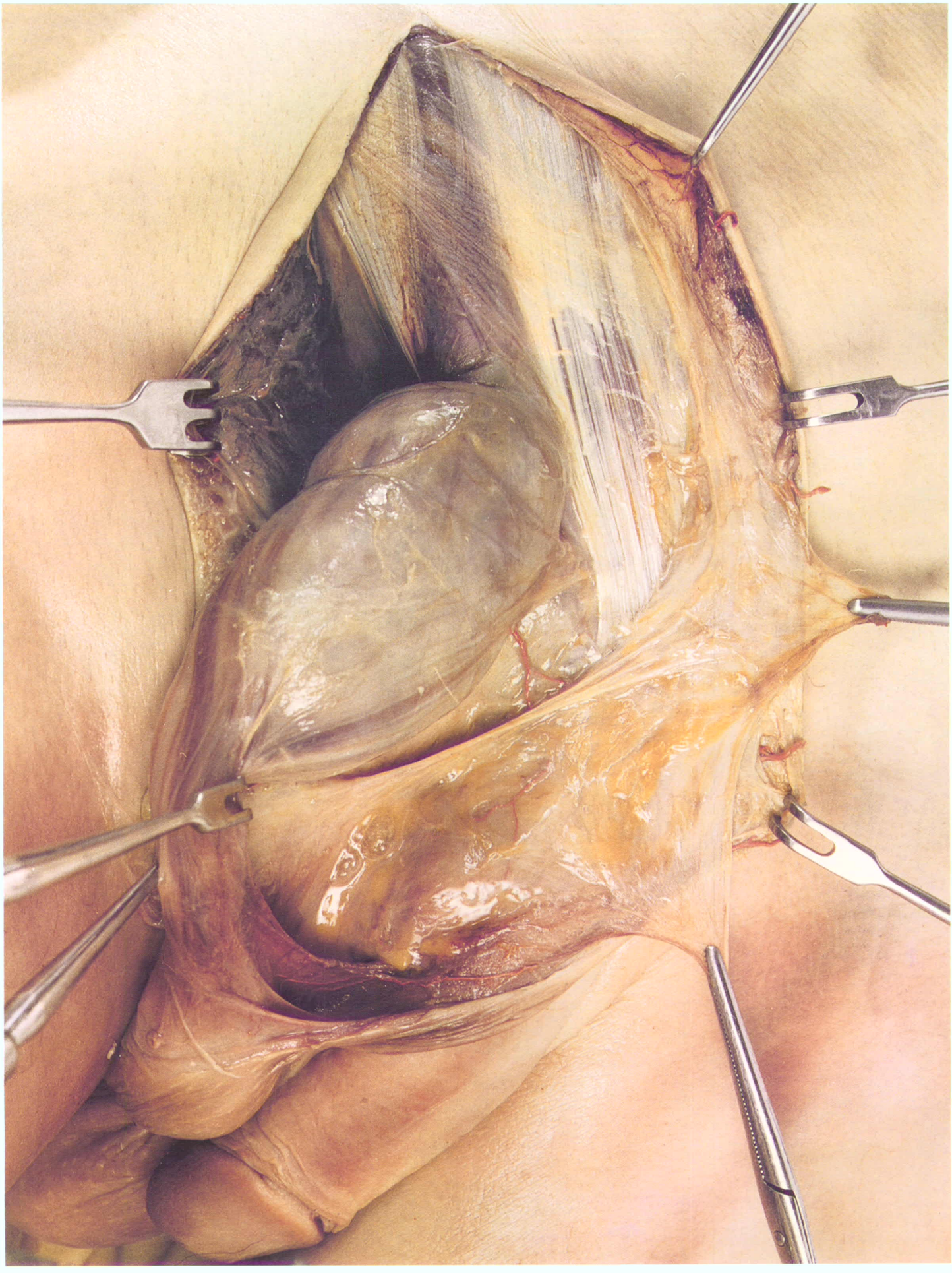

图 21　腹股沟疝 4

解剖进路与前面腹股沟疝的图一样。

疝囊的最外层、精索外筋膜及中层、提睾肌和提睾筋膜已切开，切口缘用线牵开，以显示仍有精索内筋膜覆盖的疝囊及在筋膜间的髂腹股沟神经。

只有外侧腹股沟疝（lateral inguinal hernia）才有这样的筋膜覆盖。这种疝从腹壁下动脉外侧开始突出。通过侧腹股沟凹及腹股沟深环，在精索内通向睾丸。至于是否到达睾丸表面，要看胚胎的鞘状突是关闭还是保留。如果鞘状突开放，就归入先天性外侧腹股沟疝。

如果如本病人那样，胚胎的鞘状突已闭塞，阴囊腔便会围着睾丸闭锁掉，而不能开放。继而，一个新形成的疝囊可下降至睾丸水平，但不能与睾丸的表面直接接触。现认为一个新的腹膜囊先于疝囊沿着原来鞘状突的通道进入精索，因而称之为获得性外侧腹股沟疝。



1　腹股沟浅环内侧脚
2　腹股沟浅环（腹股沟疝出来的位置，有精索外筋膜覆盖）
3　髂下腹神经，前皮支
4　提睾筋膜伴提睾肌束（切口缘）
5　皮下组织（含少量脂肪）
6　提睾动脉
7　精索外筋膜（切口缘）
8　Scarpa's 筋膜（切口缘）
9　阴茎脚
10　阴茎体及阴茎浅筋膜
11　阴茎背
12　阴部外动脉阴囊支
13　阴茎头
14　阴囊和右睾丸
15　精索
16　腹膜疝囊及精索内筋膜
17　提睾筋膜和提睾肌束（切口缘）
18　精索外筋膜（切口缘）
19　皮下组织深面的Scarpa's 筋膜
20　髂腹股沟神经
21　大腿的阔筋膜
22　腹股沟浅环的外侧脚
23　脚间纤维

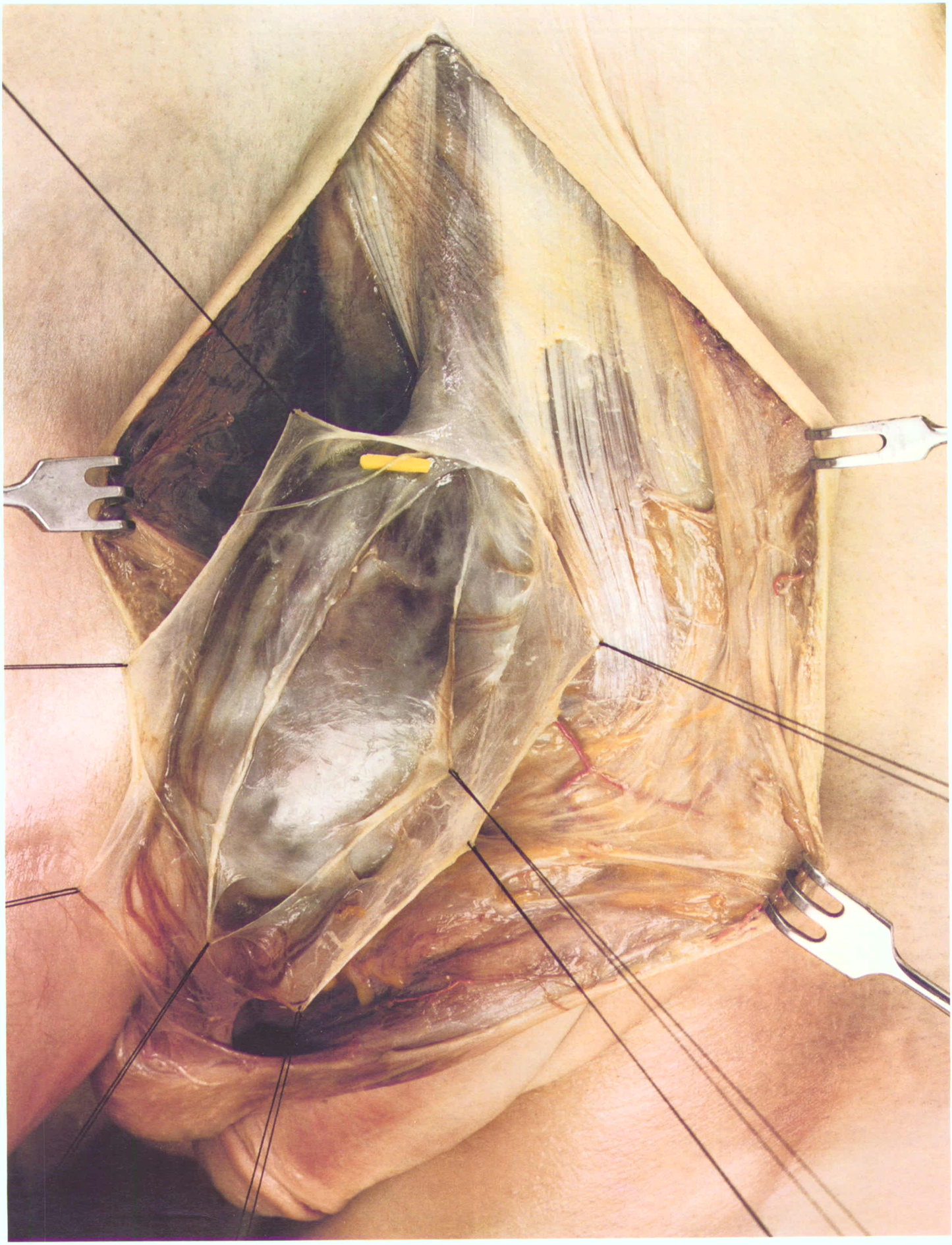

图 22　腹股沟疝 5

仍覆有精索内筋膜的疝囊已从提睾筋膜内提出，提睾筋膜用 2 根牵引线使之保持开放。靠近提睾筋膜外表面的精索外筋膜也用几根线把它牵开。提睾筋膜有一些分隔的、独特的提睾肌肌束掺入，出自腹壁下动脉的提睾动脉的分支从上方进入提睾筋膜。在疝囊的下端，紧贴疝囊的精索内筋膜延续呈束样的结构，其内主要包括输精管、睾丸动脉和静脉。

把疝囊从底部移开，可见疝囊颈出自腹股沟浅环的外侧，这是外侧腹股沟疝的特点。

内腹股沟疝是直接通过腹壁的后前位通道突出而成，疝囊颈位于精索的内侧，并直接向着腹股沟浅环的内侧部分。

内腹股沟疝总是从腹壁下动脉内侧突出，且常起自腹股沟内侧凹。在腹膜和腹股沟管之间的这个窝的中央部分，只有薄的腹横筋膜（见图 17），并且很自然地正对着腹股沟浅环。因此，内腹股沟疝也称为直行（direct）疝，或直（straight）疝，而外侧腹股沟疝称为非直行（indirect）疝或斜（oblique）疝。

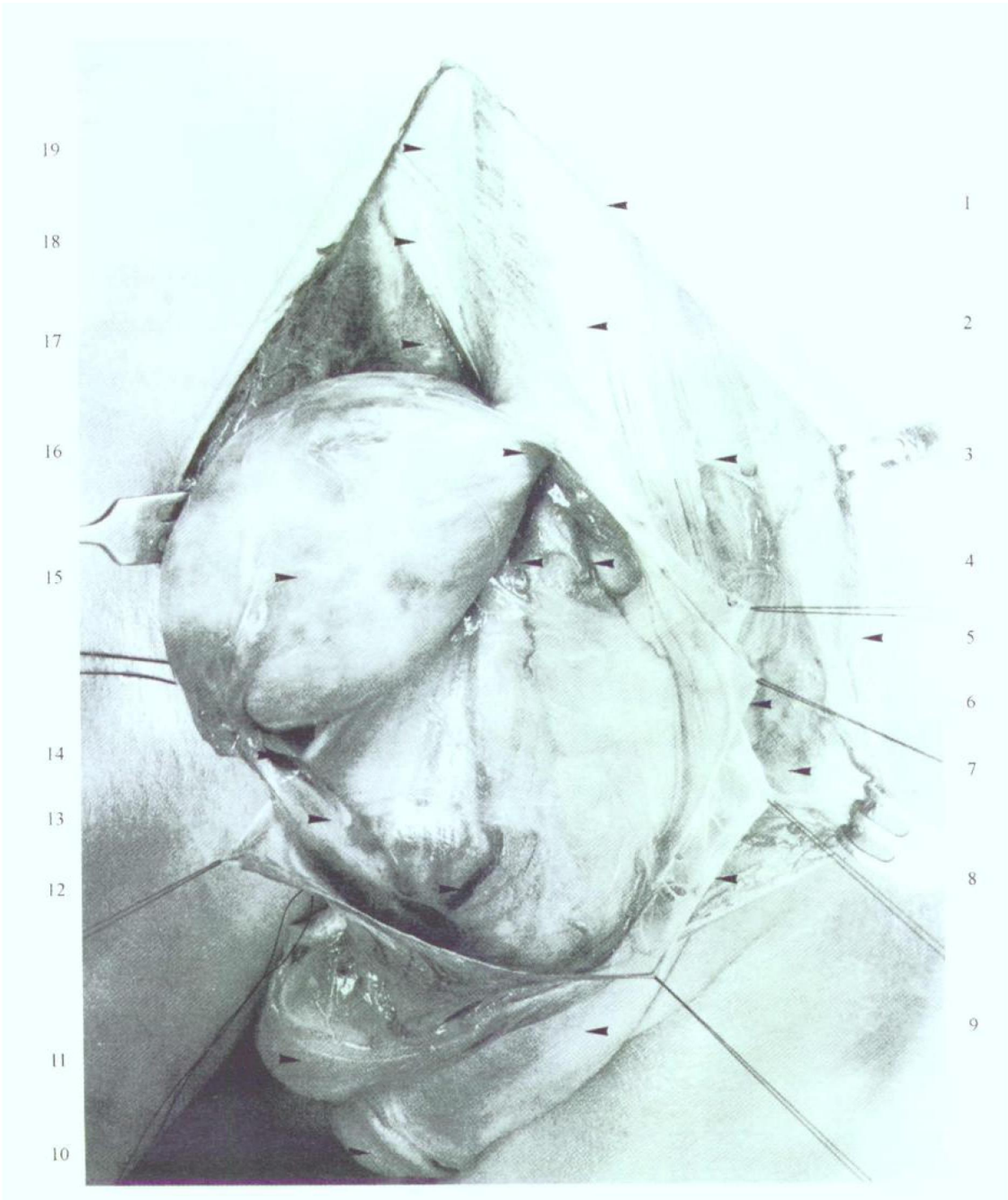

1　皮肤（切口缘）
2　腹股沟浅环内侧脚
3　髂下腹神经，前皮支
4　提睾动脉分支
5　皮下组织（含少量脂肪）
6　提睾筋膜及提睾肌束（切口缘）
7　Scarpa's 筋膜（深面）
8　精索外筋膜（切口缘）
9　阴茎背
10　阴茎头
11　阴囊和右侧睾丸
12　提睾筋膜内的粗的提睾肌束
13　覆有精索内筋膜的精索的内容物
14　睾丸动脉（覆有精索内筋膜）
15　腹膜疝囊，带有精索内筋膜
16　覆有精索内筋膜的疝囊颈的外端
17　大腿的阔筋膜
18　腹股沟浅环的外侧脚
19　脚间纤维

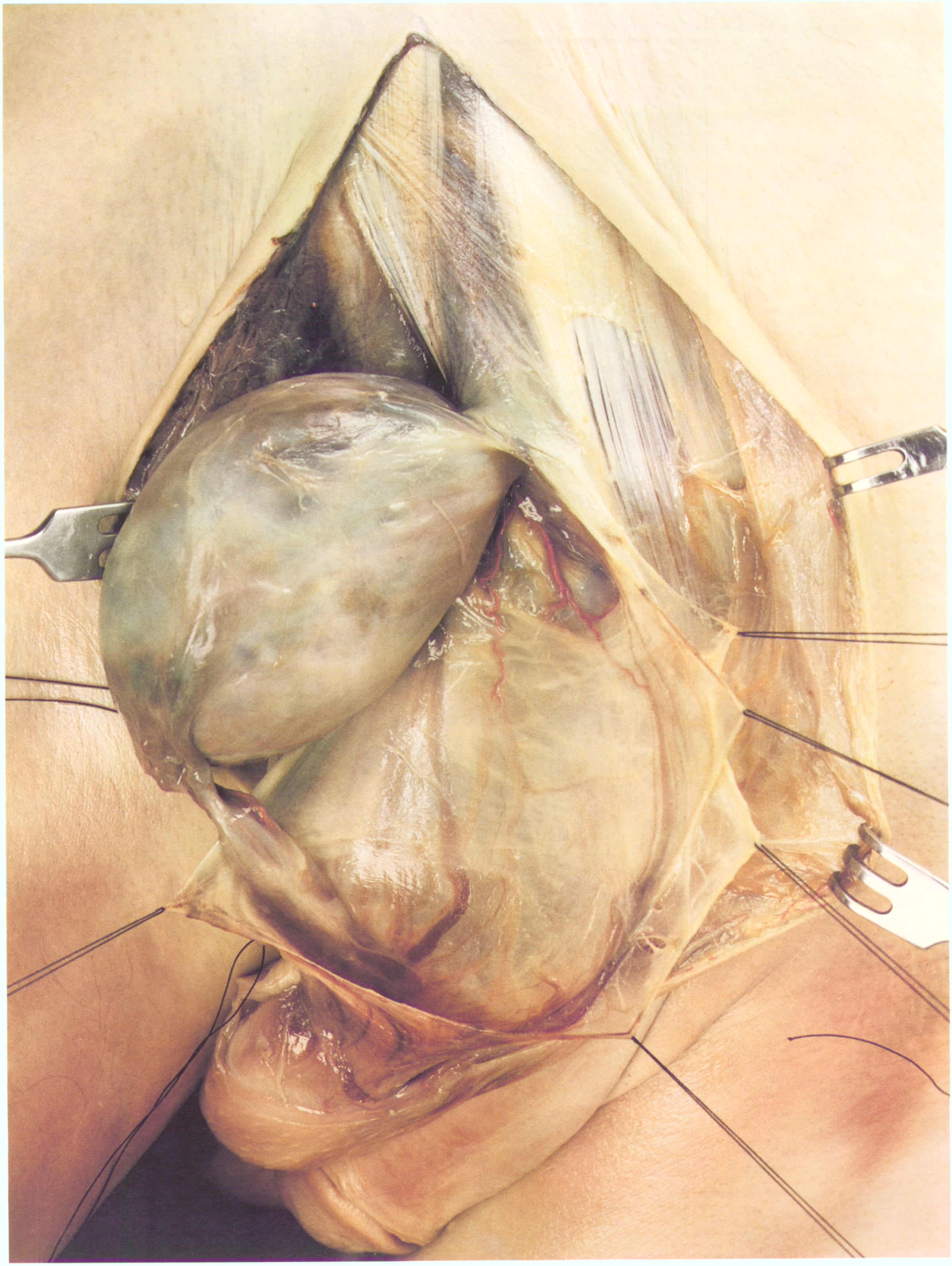

图 23　腹股沟疝 6

疝囊上的精索内筋膜已切开，疝囊已从覆盖的筋膜内提出，并牵开。3 层精索筋膜上都有牵开的线。精索内筋膜被疝囊撑得很大，其内面紧贴着一结缔组织束，其中有睾丸动脉、睾丸静脉的丛状血管及输精管。所有这些结构间下延至正常形态的精索，这部分精索已从打开的精索外筋膜和提睾筋膜鞘内提出，且稍向外侧移位。这段精索仍套有精索内筋膜，通过精索内筋膜所见的右侧的束样结构不是输精管，而是一单独的提睾肌束。充满液体的被牵向外侧的疝囊里，只有腹膜，在其下面有少量结缔组织，因而使之不太透明。

若小肠襻要进入疝囊，疝囊颈必须要足够大。一个中等大的疝，其疝囊颈大至足以在手术时，能让一个手指通过疝孔，把疝囊壁推回至腹壁下动脉处。外科医生可根据触到的血管搏动在内侧还是外侧来鉴别是外侧疝还是内侧疝。

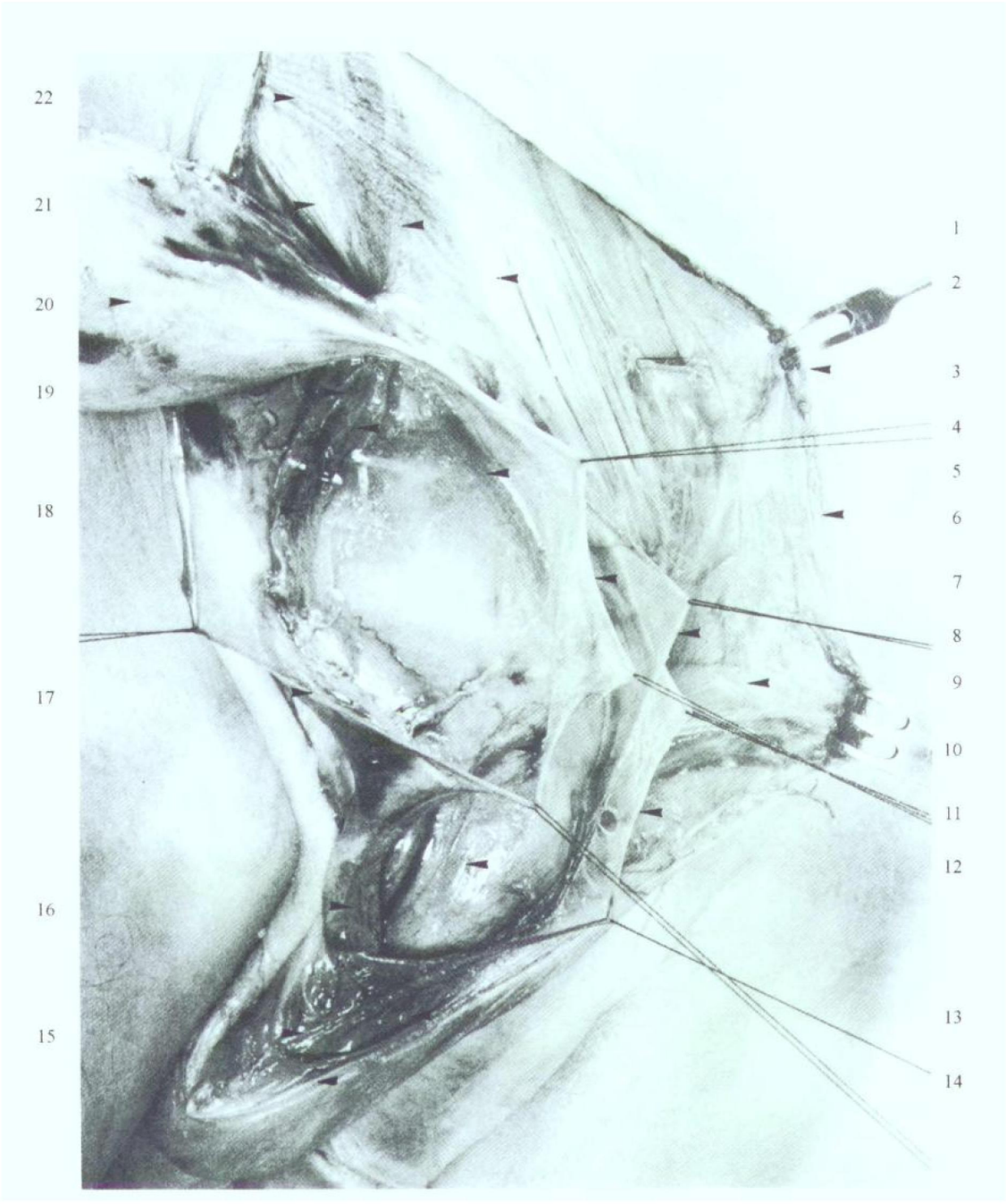

1　腹股沟浅环（疝出来的位置）
2　腹股沟浅环内侧脚
3　皮肤（切口缘）
4　在精索结缔组织内的输精管
5　提睾肌束（透过精索内筋膜可见）
6　皮下组织（含少量脂肪）
7　精索内筋膜（切口缘）
8　提睾筋膜示提睾肌束
9　Scarpa's 筋膜深面
10　粗的提睾肌束（通过精索内筋膜所见）
11　精索外筋膜（切口缘）
12　提睾筋膜（内面，带有提睾肌束）
13　阴囊的结缔组织间隙
14　阴囊皮肤（切口缘）
15　右睾丸及其覆盖层
16　精索，没有提睾筋膜和精索外筋膜
17　精索内筋膜（切口缘）
18　精索的内容物及周围的结缔组织
19　睾丸动脉
20　疝囊（壁层腹膜）
21　腹股沟浅环外侧脚
22　脚间纤维

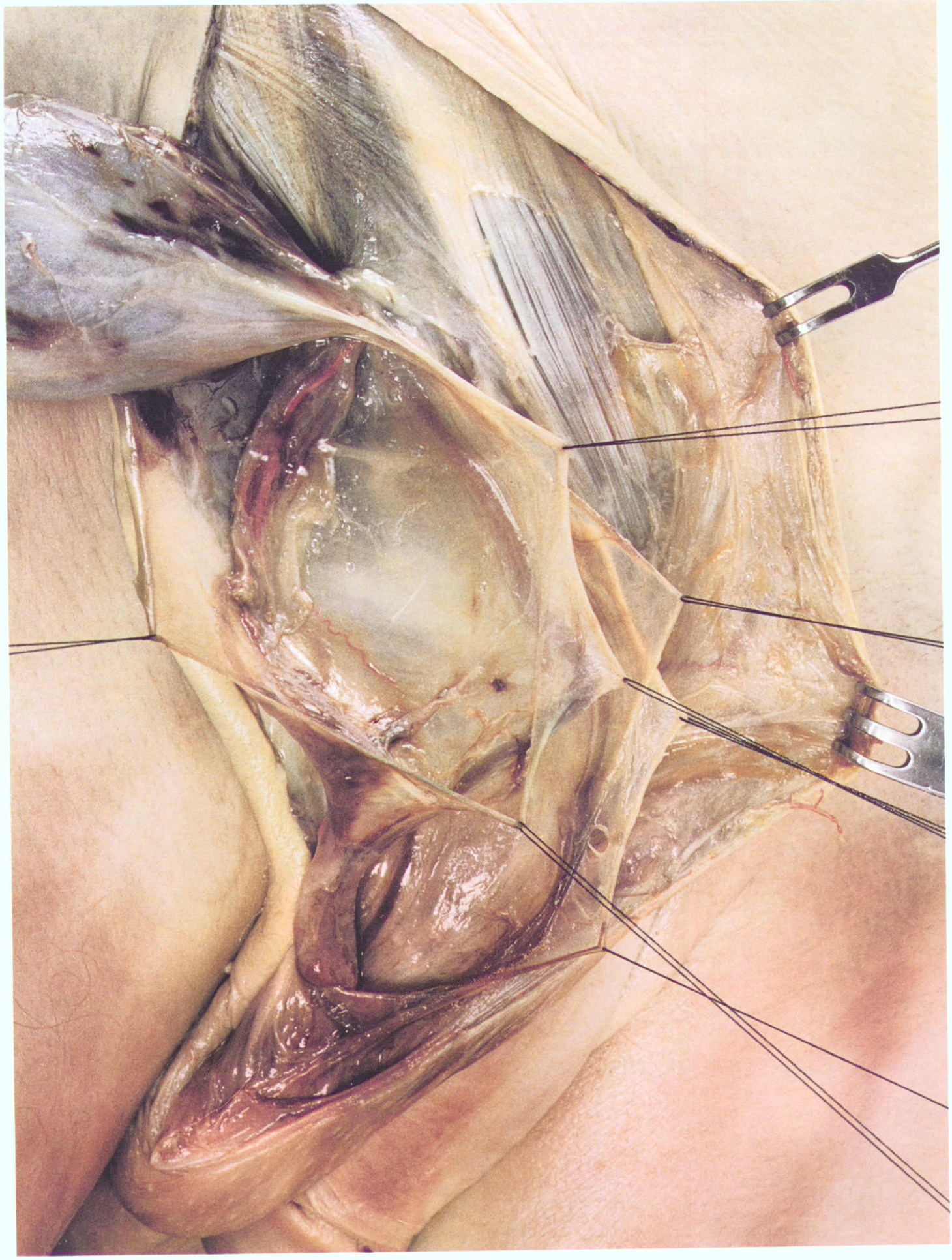

图 24　腹股沟疝 7

皮肤切口直至阴囊，皮肤牵向内侧，而疝囊及其筋膜则牵向外侧。在此处，没有疝进入的那段精索从外侧通向睾丸。

牵开的线在精索外筋膜的内侧部分，以示其与腹股沟浅环的关系。除了一些提睾肌束可通过其外筋膜看见外，另外的筋膜层都被提起的外筋膜所遮盖。

在暴露的视野中，阔筋膜盖在由长收肌和股薄肌形成的隆起上面。向内侧与会阴浅筋膜相接，后者在中线处因有阴茎球而略升高。在此视野中可见提睾动脉（精索外动脉）的分支情形。血管从腹股沟浅环出来，分出几个细支至精索鞘，并分支到耻骨区。一支较长的分支供应阴囊和睾丸。

提睾动脉与较浅的阴部外动脉（切断）和阴囊后动脉形成一个良好的侧支循环，可预防因睾丸动脉阻塞引起睾丸坏死。

睾丸和精索下端包在其覆盖层之内。在阴囊的内面可见肉膜的粉红色纤维；上面是终止于阴囊皮肤的Scarpa's 筋膜。



1　腹股沟浅环外侧脚
2　腹股沟浅环（疝出来的位置）
3　腹股沟浅环内侧脚
4　皮肤（切口缘）
5　精索外筋膜（外表面）
6　提睾动脉
7　皮下组织（含少量脂肪）
8　Scarpa's 筋膜（深面）
9　阴部外动脉的分支
10　会阴浅筋膜
11　阴茎球（覆有会阴浅筋膜）
12　提睾动脉（阴囊支）
13　阴囊皮肤真皮内的肉膜
14　阴囊皮肤
15　阴囊
16　右睾丸及其覆盖物
17　精索（覆有精索外筋膜）
18　阴部外动脉
19　提睾肌束（透过精索外筋膜所见）
20　内收肌的阔筋膜
21　疝囊（壁层腹膜）
22　皮下组织
23　股伸肌的阔筋膜
24　Scarpa's 筋膜（深面）

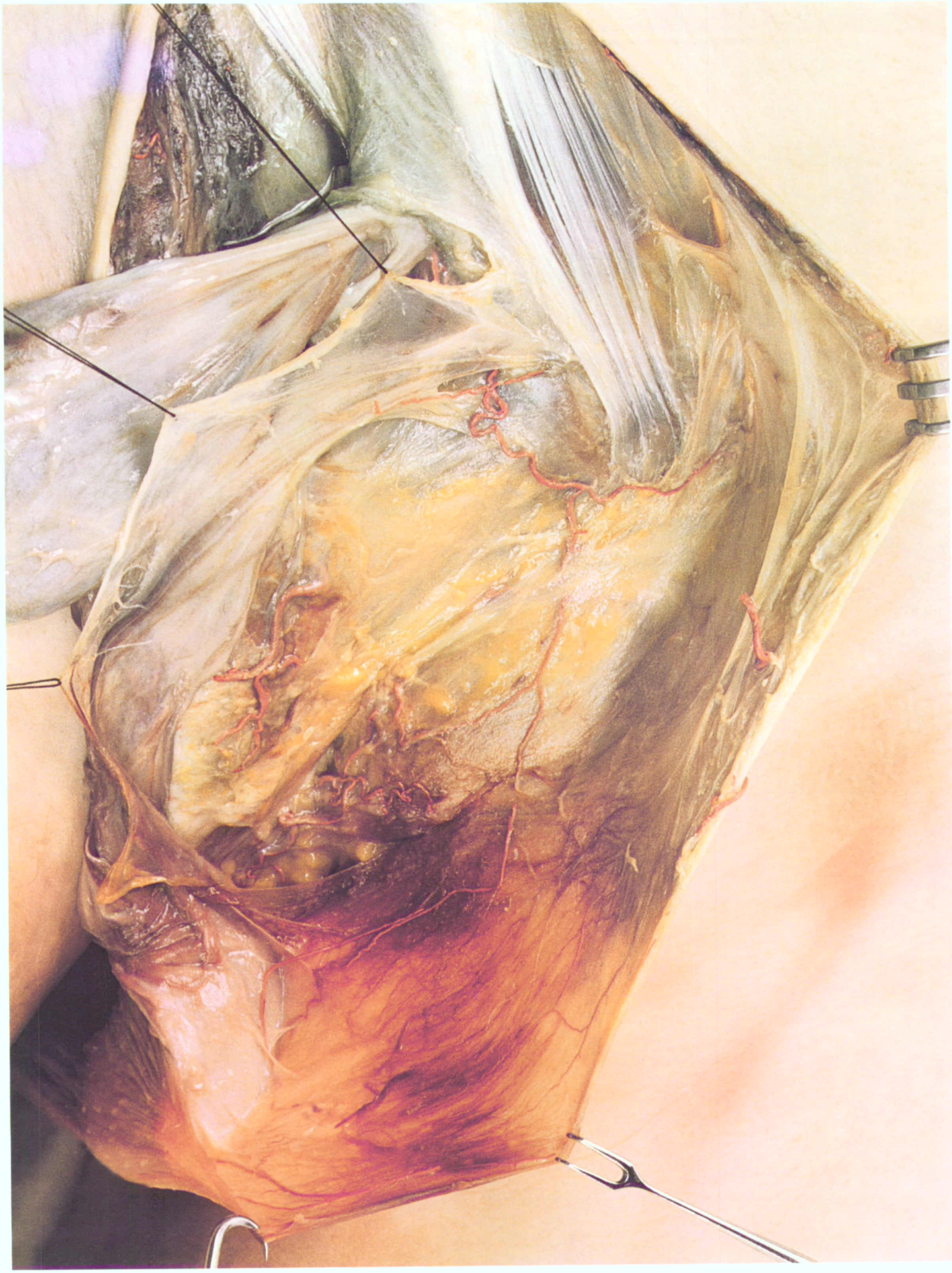

图 25　腹股沟疝 8

切开腹外斜肌腱膜，腹股沟浅环向上外侧完全打开，环的内侧脚向内牵开，形成一个宽的缝隙，在此可见腹内斜肌。标本中的腹内斜肌向下延伸，在其下部肌纤维减少，呈萎缩的表现。白色发亮的腹股沟韧带在缝的下缘。在主图中腹股沟管内的结构被翻转，壁层腹膜组成的疝囊移向外侧。形成疝囊底的精索内筋膜被打开，用线牵开，沿着其中央部分可见精索的主要组成。分离提睾筋膜并在精索内筋膜和精索连接处将其摊开。

插图：内斜肌的下缘向上牵，疝囊已切除，疝囊颈分离至腹股沟深环。从精索至腹股沟深环所有的覆盖层都已除去，以显示输精管、睾丸动脉及蔓状血管丛。在内斜肌下缘和腹股沟韧带间的深处可见腹壁下动脉及其耻骨支。该动脉被腹横筋膜覆盖，在此，横筋膜被不同发育程度的凹间韧带所加强。

疝囊的起始部分与输精管紧密结合，要无损伤地分离几乎是不可能的，这对腹股沟疝的发病机制及外科治疗来说是值得注意的。



1　外斜肌腱膜（切口缘）
2　髂下腹神经
3　内斜肌
4　腹股沟浅环内侧脚
5　输精管
6　腹股沟韧带（附着于耻骨结节）
7　内斜肌（下部示明显的结缔组织浸润）
8　输精管
9　腹壁下动脉及凹间韧带
10　输精管
11　提睾动脉
12　蔓状丛
13　睾丸动脉
14　精索，带有精索内筋膜（没有提睾筋膜和精索外筋膜）
15　大的提睾肌束
16　提睾筋膜（切口缘）
17　疝囊的残余
18　提睾筋膜（切口缘）
19　精索内筋膜（切口缘）
20　睾丸动脉
21　疝囊（暴露壁层腹膜）



图 26　腹股沟疝 9

切开腹外斜肌腱膜，并翻转。精索外筋膜已去除，疝囊留在接近正常的位置。

切开的提睾筋膜和提睾肌的外侧部分已游离，且用线将其向侧方牵开。提睾筋膜的起始部部分已与提睾肌分离，可清楚地见到它起自内斜肌的浅筋膜。

精索内筋膜的外侧部分基本在原位，但其切口缘稍向内移，以显示睾丸血管，后者透过筋膜可见。

已没有筋膜层，而仅有腹膜的疝囊，延伸通过筋膜的切口缘，但没有遮住腹股沟韧带的附着处及其延长部分，没有遮住翻转的腹股沟韧带。

疝囊颈在腹股沟管内是开放的，腹部内脏，如大网膜或小肠襻易于突入。但外侧腹股沟疝的颈要比内侧疝的颈窄，因而常有嵌顿的危险。通常疝内容物是可回纳的，在疝囊内有粘连时，即使不嵌顿也可能成不可回纳。

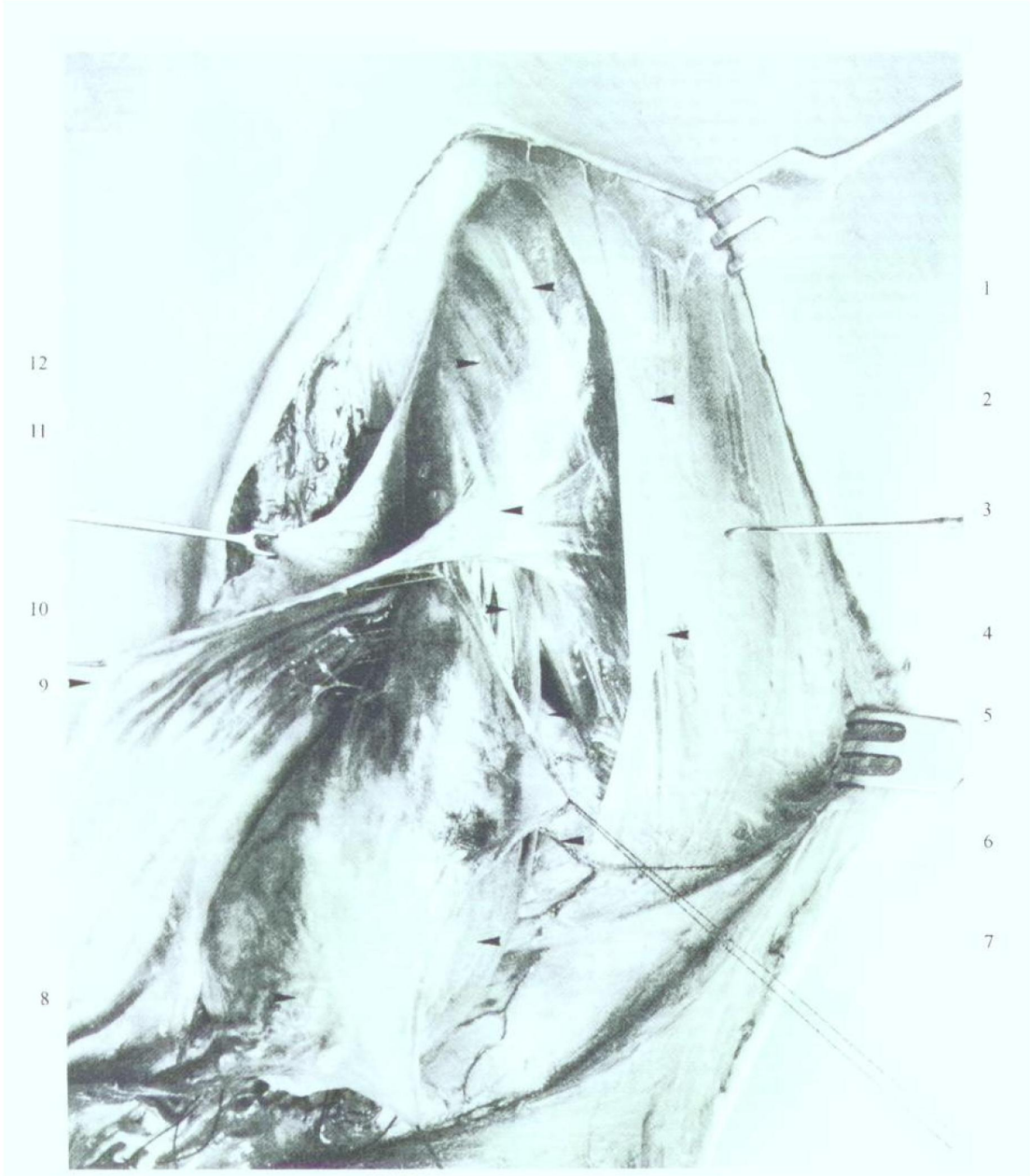

1　髂下腹神经
2　外斜肌腱膜（切口缘）
3　提睾筋膜的起始部
4　腹股沟浅环内侧脚
5　腹股沟韧带在腹股沟管底部的翻转部分
6　提睾动脉
7　疝囊（暴露壁层腹膜）
8　睾丸动脉的分支（透过精索内筋膜所见）
9　提睾筋膜和肌肉（切口缘）
10　在腹股沟管内的疝囊颈
11　外斜肌腱膜
12　内斜肌



图 27　腹部解剖的切口 1

用十字切口进入腹部，其横的切口横贯全腹，竖切口从剑突直至耻骨联合。脐应留在右上象限，使保持与肝圆韧带相连。

在纵切口分离皮肤、皮下组织，暴露白线——两个腹直肌鞘的连接。脐上的白线形成比较宽的一片，以及脐环，脐环通过胎儿的脐血管。白线的下部变得很窄，透过腹直肌鞘可见 2 个腹直肌的内侧缘。

横切口暴露腹直肌的外侧缘，它是腹外斜肌腱膜和腹直肌鞘分界的标记。右侧外斜肌上的浅筋膜已切除。

皮下组织层的厚度可因人的胖瘦不同而有很大差异，厚至几厘米而薄如毡样，实际没有脂肪组织。这层的厚度可用捏起皮肤的皱褶厚度来估计。

左右胸可见多乳头。

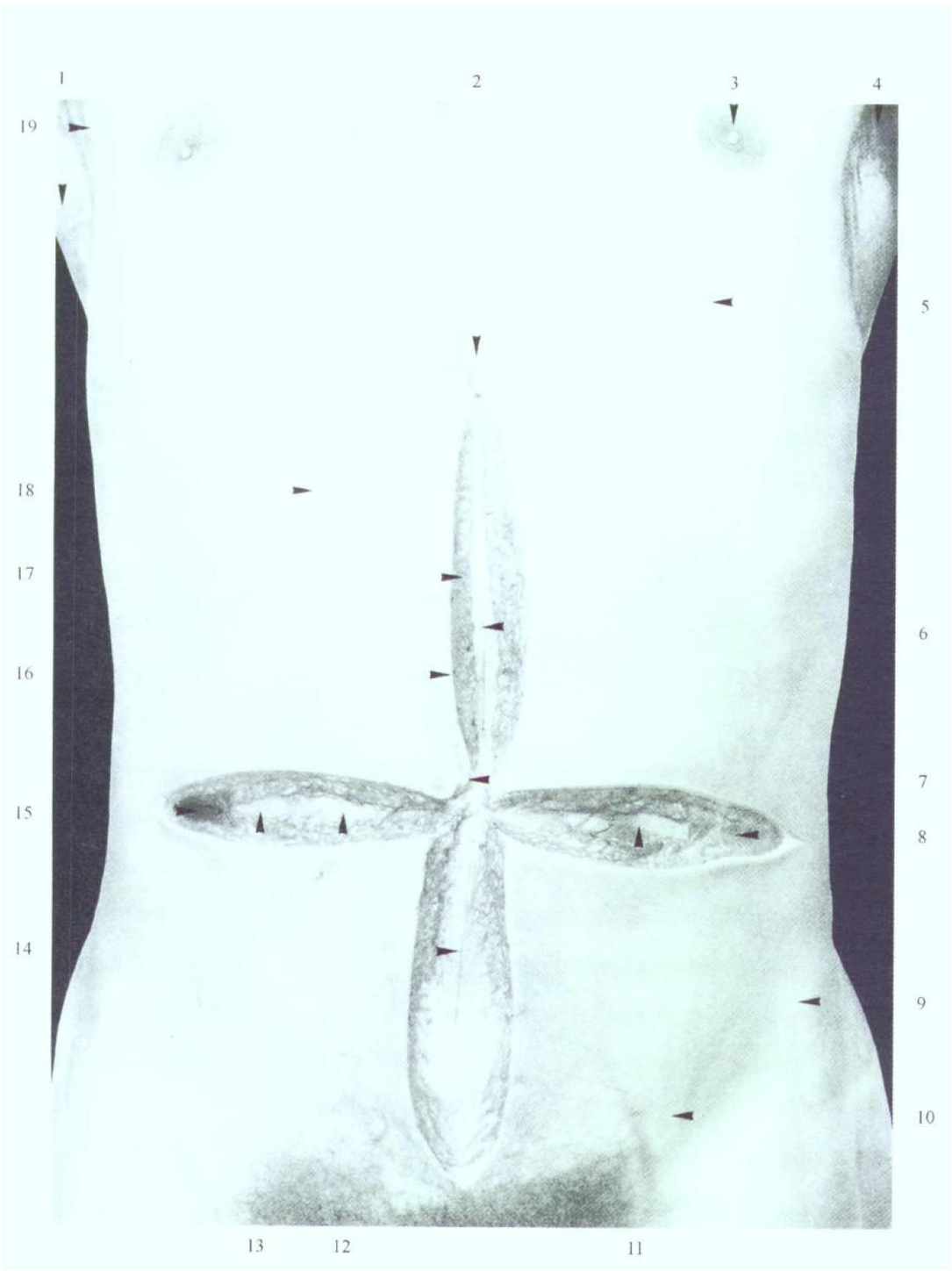

1　腋后皱褶
2　胸骨下角
3　乳头及乳晕
4　腋窝
5　多乳头（副乳腺）
6　白线（呈一窄的腱样条纹）
7　脐
8　外斜肌和浅筋膜
9　髂前上嵴
10　腹股沟
11　腹直肌外侧缘（透过腹直肌鞘所见）
12　腹直肌鞘前壁
13　外斜肌腱膜
14　白线（似左右腹直肌鞘间的间隔）
15　外斜肌（没有浅筋膜）
16　皮肤（切口缘）
17　皮下组织
18　肋弓的位置
19　腋前皱褶

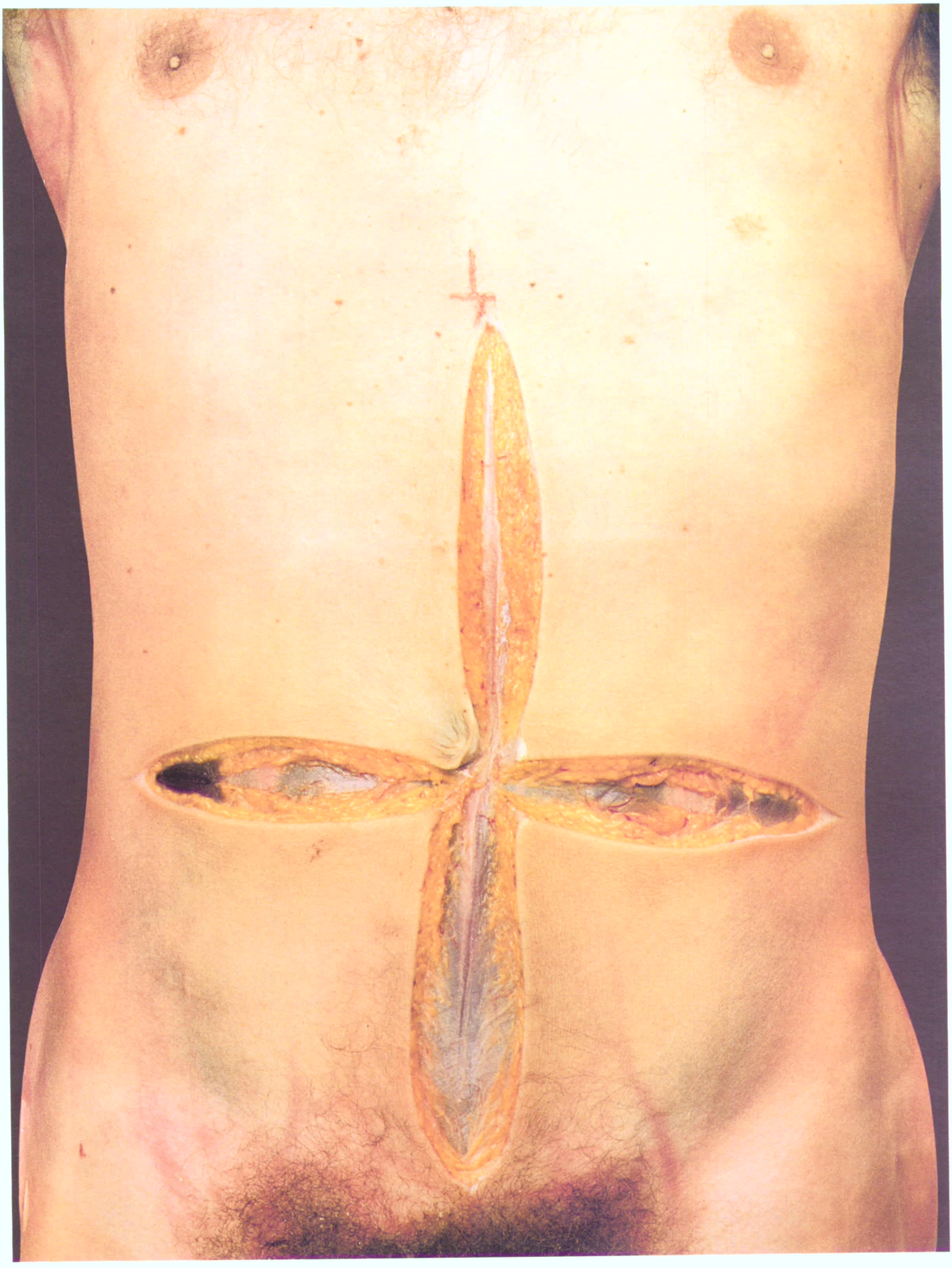

图 28　腹部解剖的切口 2

如图 27 的十字切口，前侧腹壁已被纵切口打开。脐以上，比较宽的白线已切开，暴露腹膜前脂肪。脐下切口分离出左腹直肌鞘的内侧部分，也带出了一薄层腹直肌的内侧缘。切口缘的中间还可见腹膜前脂肪。

在脐的水平分离腹白线以暴露脐筋膜，脐筋膜与腹直肌鞘的后壁在脐外侧融合。这一由横筋膜衍化而来的筋膜的上半部薄且弱，向下脐筋膜变厚，且可能像本例那样变得坚实如腱样。筋膜从后面越过胚胎的脐血管，脐血管消失后，通常它牢牢地附着于白线上。整个筋膜的后面紧附于前腹壁的壁层腹膜。这筋膜不总是从上直到脐下缘的，可能在关闭的脐静脉-肝圆韧带之下，有小的腹膜憩室。少数人的横筋膜在这部位并无增厚，脐筋膜便缺如。

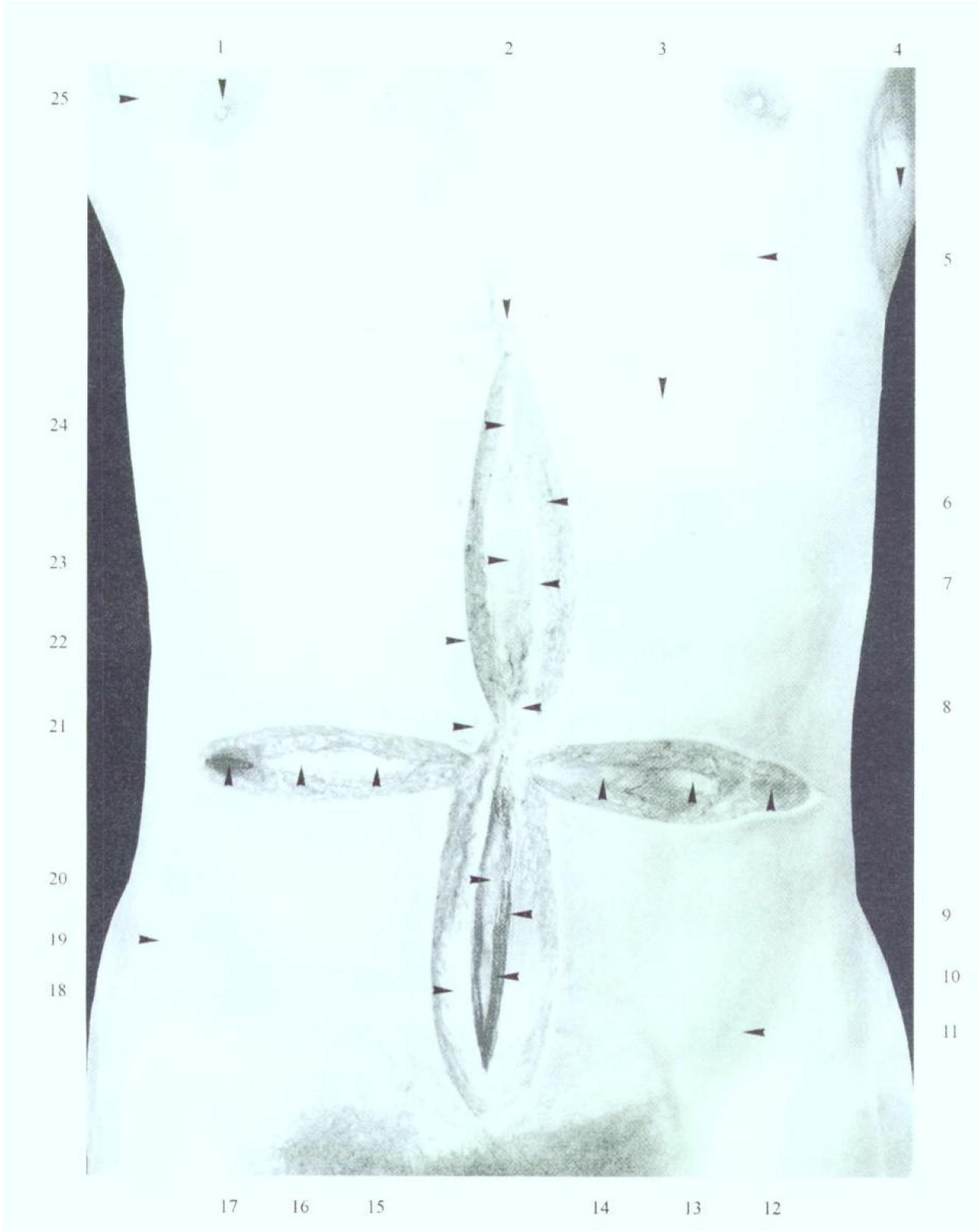

1　乳头和乳晕
2　胸骨下角
3　肋弓的位置
4　腋后皱褶
5　多乳头（副乳腺）
6　皮下组织
7　白线（切口缘）
8　脐筋膜
9　左腹直肌鞘的前层（切口缘）
10　左腹直肌（切口缘接近内侧缘）
11　腹股沟
12　有浅筋膜的外斜肌
13　外斜肌腱膜
14　左腹直肌鞘的前层
15　右腹直肌鞘的前层
16　外斜肌腱膜
17　外斜肌
18　白线
19　髂前上嵴
20　腹膜前脂肪
21　脐
22　皮肤（切口缘）
23　腹膜前脂肪
24　白线
25　腋前皱褶

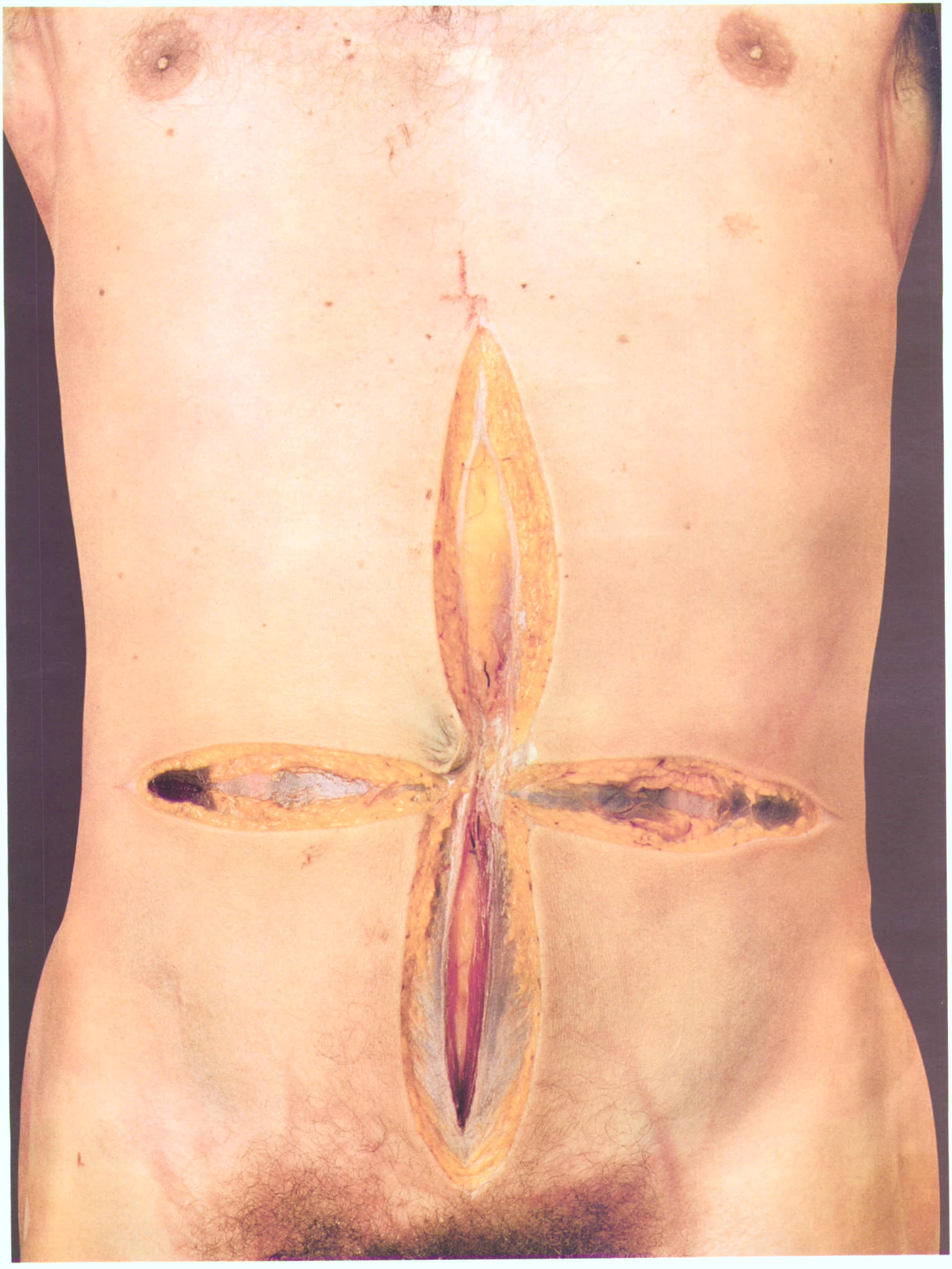

图 29　打开腹腔 1

在纵切口的下半部，壁层腹膜已分开。切口的上半部这层腹膜尚完整，插入一手指以证实其本身的透明性。该组织的左半部不透明，是由于有带脂肪的浆膜下层，遮盖了腹膜。瘦的人可以没有腹膜前脂肪，他们在此处的浆膜下只有一薄层疏松结缔组织，就像在横膈及大部分前腹壁那样。

内脏，包括上部的横结肠及下部的小肠襻，从切口的下半部突出。他们的表面都盖有大网膜，网膜上有左胃－网膜动脉的重要分支，网膜支及其伴行的静脉。

深色的腹直肌鞘前壁在皮肤横切口的深处，腹直肌的前面。腹直肌鞘的外侧是腹外斜肌及其腱膜，带有腹部的浅筋膜。

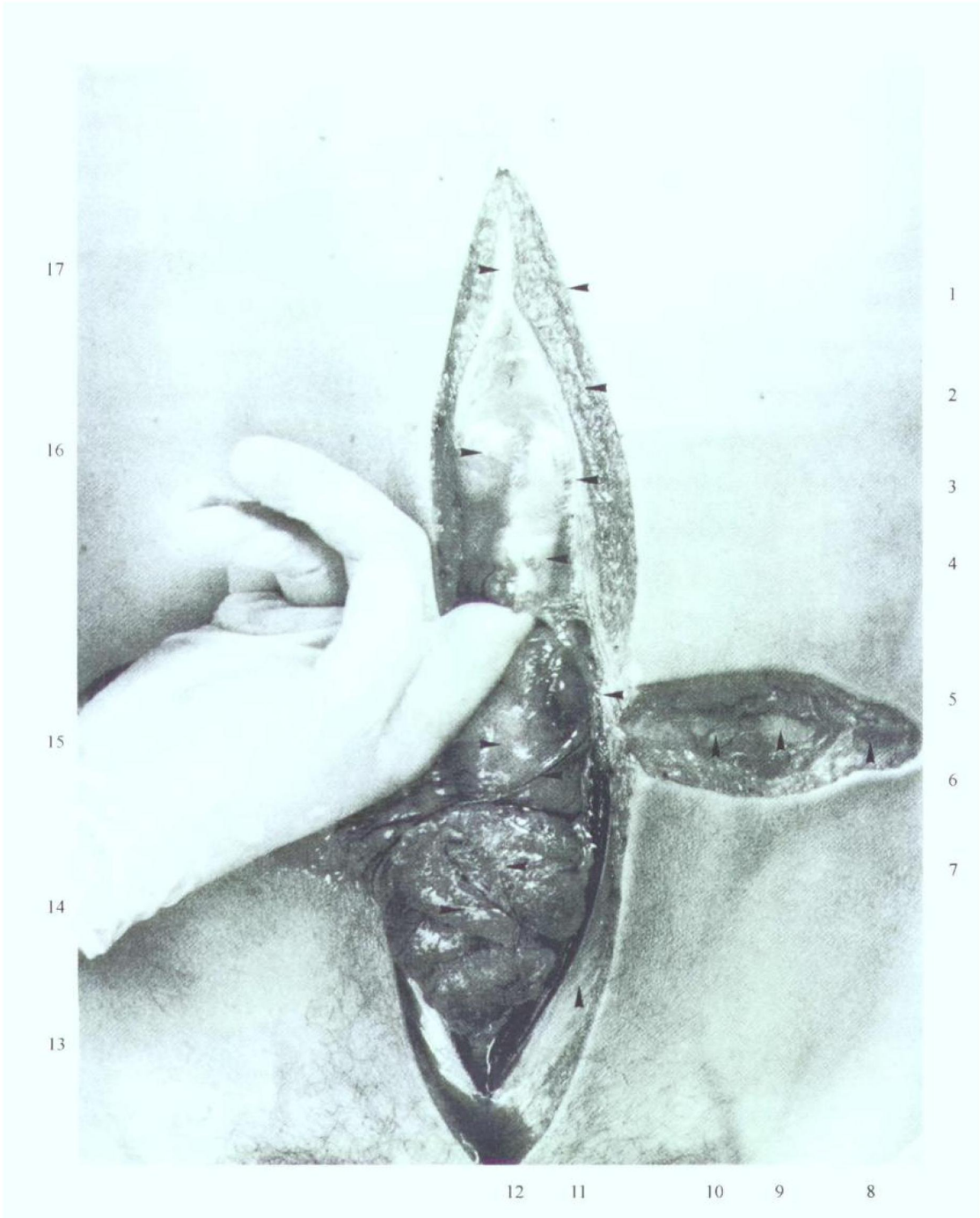

1　皮肤（切口缘）
2　皮下组织
3　白线（切口缘）
4　壁层腹膜
5　脐筋膜
6　左胃－网膜动脉的网膜支
7　大网膜
8　腹外斜肌及其浅筋膜
9　外斜肌腱膜
10　腹直肌鞘前层
11　腹直肌鞘前层（切口缘）
12　腹直肌（靠内侧的切口缘）
13　横筋膜后的腹膜前脂肪
14　大网膜后的小肠襻
15　横结肠，在大网膜后面，并附着于大网膜
16　腹直肌鞘后的腹膜前脂肪
17　白线

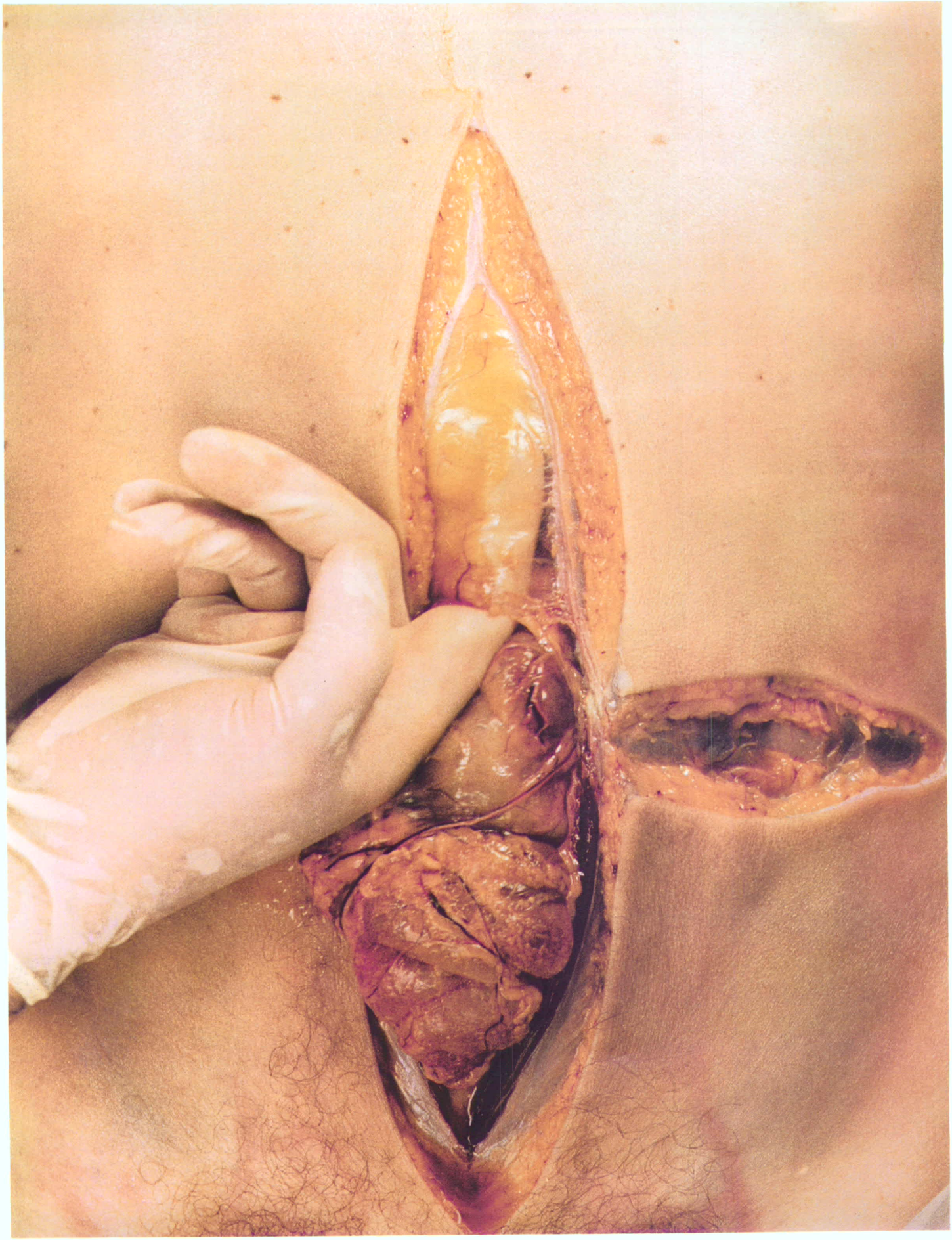

图 30　打开腹腔 2

壁层腹膜的前部从中间切开，在十字切口上支内，明显可见胃前壁，其下限是胃大弯。大弯下方是横结肠，再下是小肠的空肠。胃和横结肠之间是弯曲的胃结肠韧带。其向下与薄的、透明的大网膜相连，大网膜向前附于横结肠，向下盖于小肠的空肠上面。这些系膜的腹膜皱褶易积聚脂肪，如本图所示，胃结肠韧带和大网膜可以厚到相当程度。

在胃大弯的右角，胃 – 网膜动脉和静脉的胃支在胃壁的脏层腹膜下迅速通过，透过这腹膜可见其小的分支。

如果像此标本那样，胃充盈得很好，胃大弯就接近脐的水平。如果胃明显地膨胀，则大弯可降至脐下相当低的水平。中等扩张的胃的大弯常位于脐和剑突中间。这样，胃贴近前腹壁壁层腹膜的范围大小，按胃充盈程度而异，然而，所有人都是以肝下缘和左肋弓作为这范围的上界。

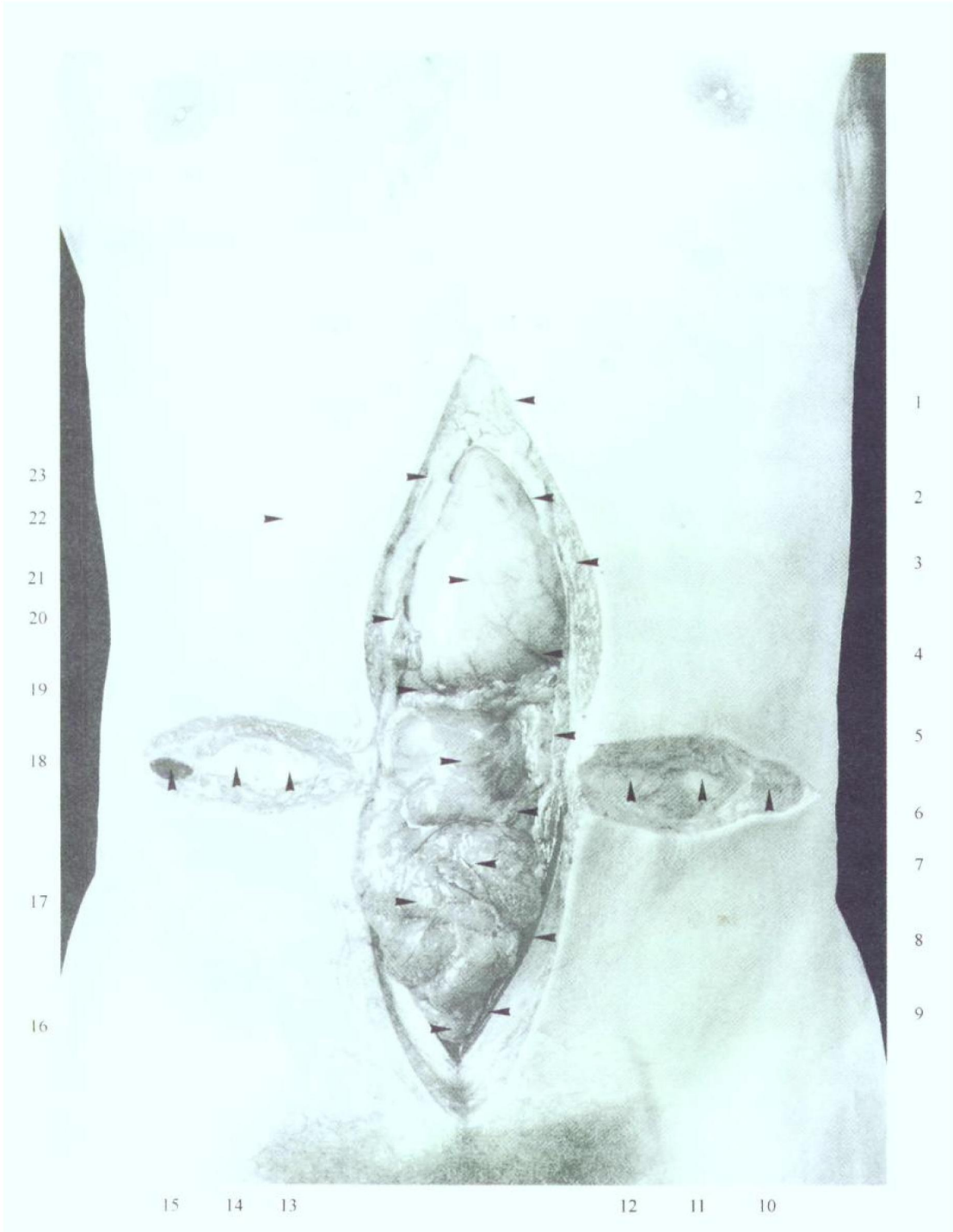

1　皮肤（切口缘）
2　壁层腹膜（切口缘）
3　皮下组织（切口缘）
4　胃网膜动脉的胃支
5　壁层腹膜（切口缘）
6　左胃 – 网膜动脉的网膜支
7　大网膜
8　腹直肌鞘前层（切口缘）
9　腹直肌（切口缘）
10　腹外斜肌及浅筋膜
11　外斜肌腱膜
12　左腹直肌鞘前层
13　右腹直肌鞘前层
14　外斜肌腱膜
15　腹外斜肌
16　腹横筋膜后的腹膜前脂肪
17　大网膜后的小肠襻
18　大网膜后的横结肠及网膜在结肠的附着
19　胃大弯
20　腹直肌鞘后层和壁层腹膜间的腹膜前脂肪
21　胃的前表面
22　右肋弓的位置
23　白线（切口缘）

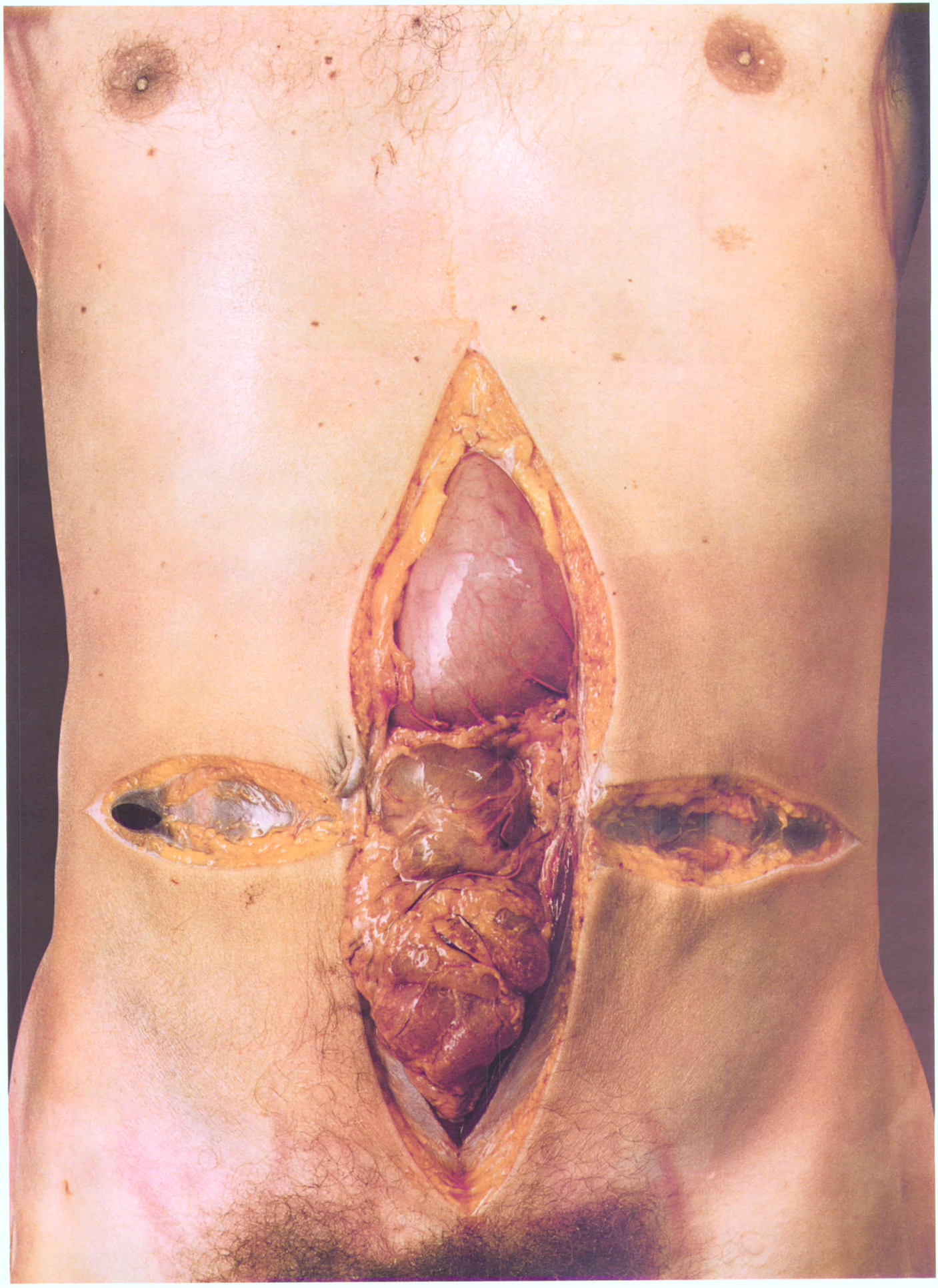

图 31　与腹部切口有关的内脏位置 1

前侧腹壁被十字切口分成 4 块，软组织瓣翻开，腹壁广泛打开。各软组织瓣深面的壁层腹膜翻开，面向外。在右上 1/4 象限，肝镰状韧带与肝圆韧带相连，后者从脐部到肝表面。虽在肝圆韧带附近，壁层浆膜有些脂肪积聚，但通过保留的壁层腹膜，仍可见腹壁肌肉的纤维。

这一解剖暴露了从肋弓至腹股沟范围内腹部内脏的前部。胃膨胀良好，呈自然形态和颜色。透过胃的脏层腹膜可见胃血管的分支，在胃大弯处可见胃 - 网膜动静脉的胃支。横结肠在胃下方，与胃大弯平行，透过附着的大网膜清晰可见横结肠及其结肠袋、网膜带。

大网膜像一块帘示那样从横结肠垂下，从前面盖住小肠。大网膜有 2 层，前层是胃结肠韧带的延续，胃结肠韧带在胃大弯和横结肠之间。这一层似大网膜的游离部分，含有众多的脂肪，且因内脏的位置而呈皱褶状态。

肝脏的位置意味着横膈的高度，这通常是指仰卧位时。

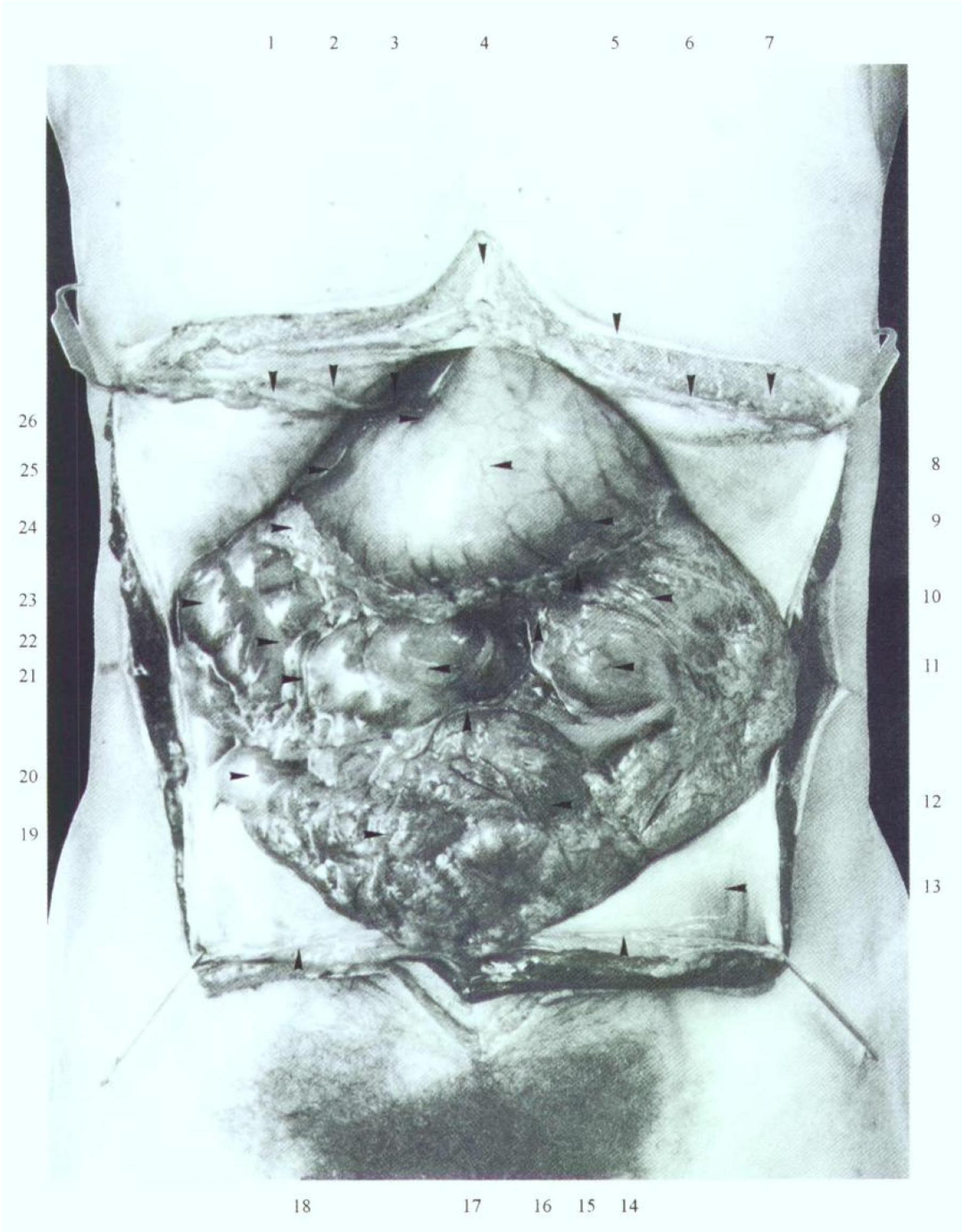

1　肝圆韧带
2　肝镰状韧带
3　圆韧带切迹
4　剑突
5　皮肤（切口缘）
6　壁层腹膜（切口缘）
7　皮下组织
8　胃的前面
9　右胃 - 网膜动脉的胃支
10　横结肠前的大网膜及网膜支
11　横结肠被附着的大网膜覆盖
12　覆盖小肠的大网膜
13　腹横肌（透过壁层腹膜看）
14　脐外侧韧带
15　右胃-网膜静脉和胃大弯
16　胃结肠韧带
17　右胃-网膜动脉的网膜支
18　脐外侧韧带
19　小肠襻，在大网膜后
20　小肠襻（无网膜覆盖）
21　右胃-网膜动脉的网膜支
22　横结肠的网膜带
23　横结肠袋
24　胃结肠韧带及积聚的脂肪
25　肝下缘
26　胃的角切迹

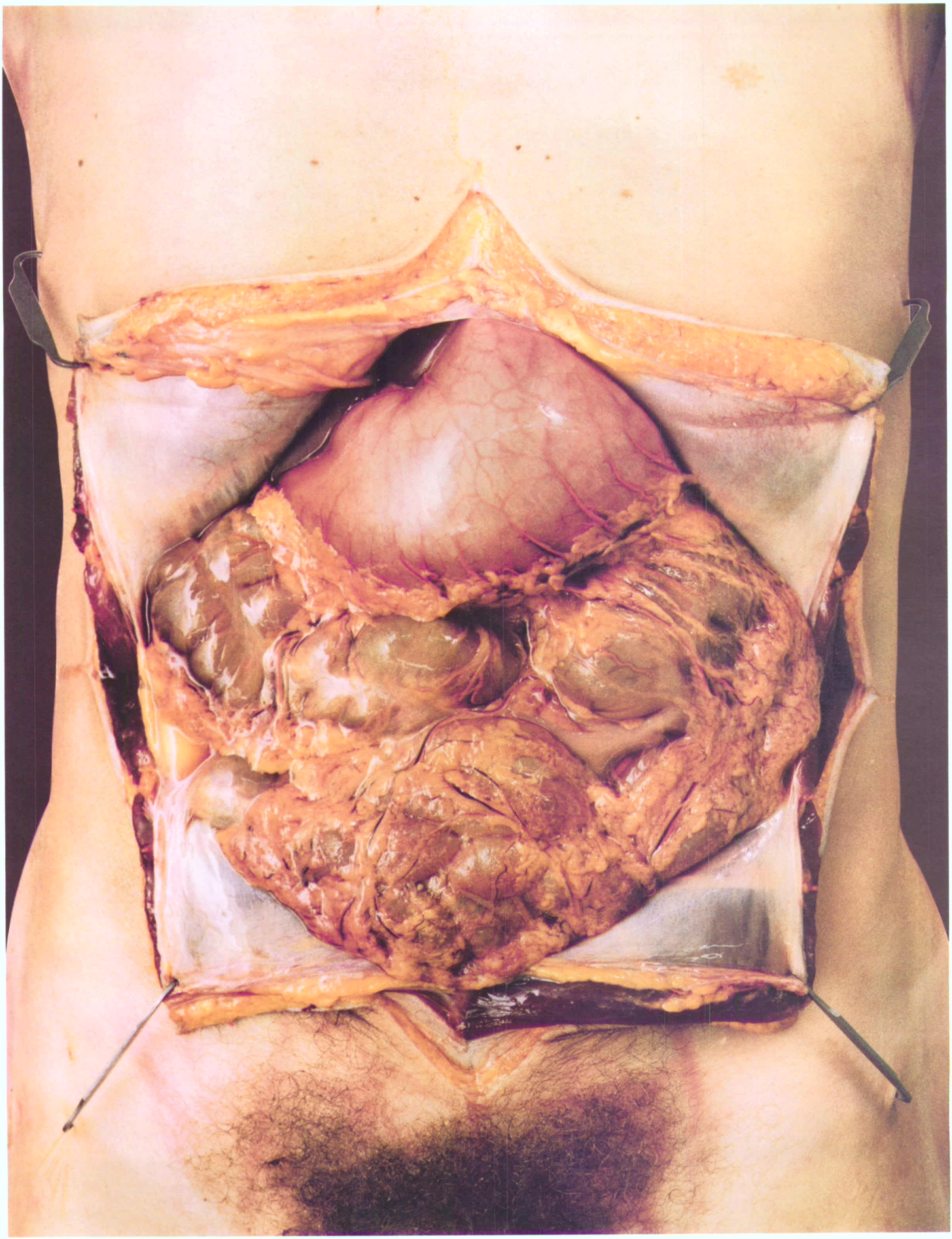

图 32　与腹部切口有关的内脏位置 2

将尸体由仰卧位变成比较垂直的位置，横膈有些下垂，肝下缘在较低的位置。

在仰卧的尸体中，腹部内脏加压于没有肺的弹性支撑的、松弛的横膈上，横膈便明显向胸腔突出。同时，肝下缘几乎都隐在右肋弓后面。

当尸体移向垂直位时，原施加于横膈的内脏压力，逐渐转为对内脏的牵拉，横膈和上腹部的内脏都变成处于比较低的位置。这样，当尸体复位时，便补偿了尸体横膈松弛的程度。这很像呼吸运动时肝下缘位置的改变。

人在平静呼吸时，肝下缘与右肋弓在第 9 肋软骨和第 8 肋相联处相交。肝下缘与左肋弓在第 7 和第 8 肋软骨的接合处相交。在这标本中，上腹内脏的位置与活人仰卧着深呼气时的位置相当。

肝左叶与右叶以圆韧带切迹为界，向下与胃的角切迹相邻。横结肠和小肠襻有大网膜覆盖，与前图基本没有改变，仅因体位相对垂直而稍向前突。

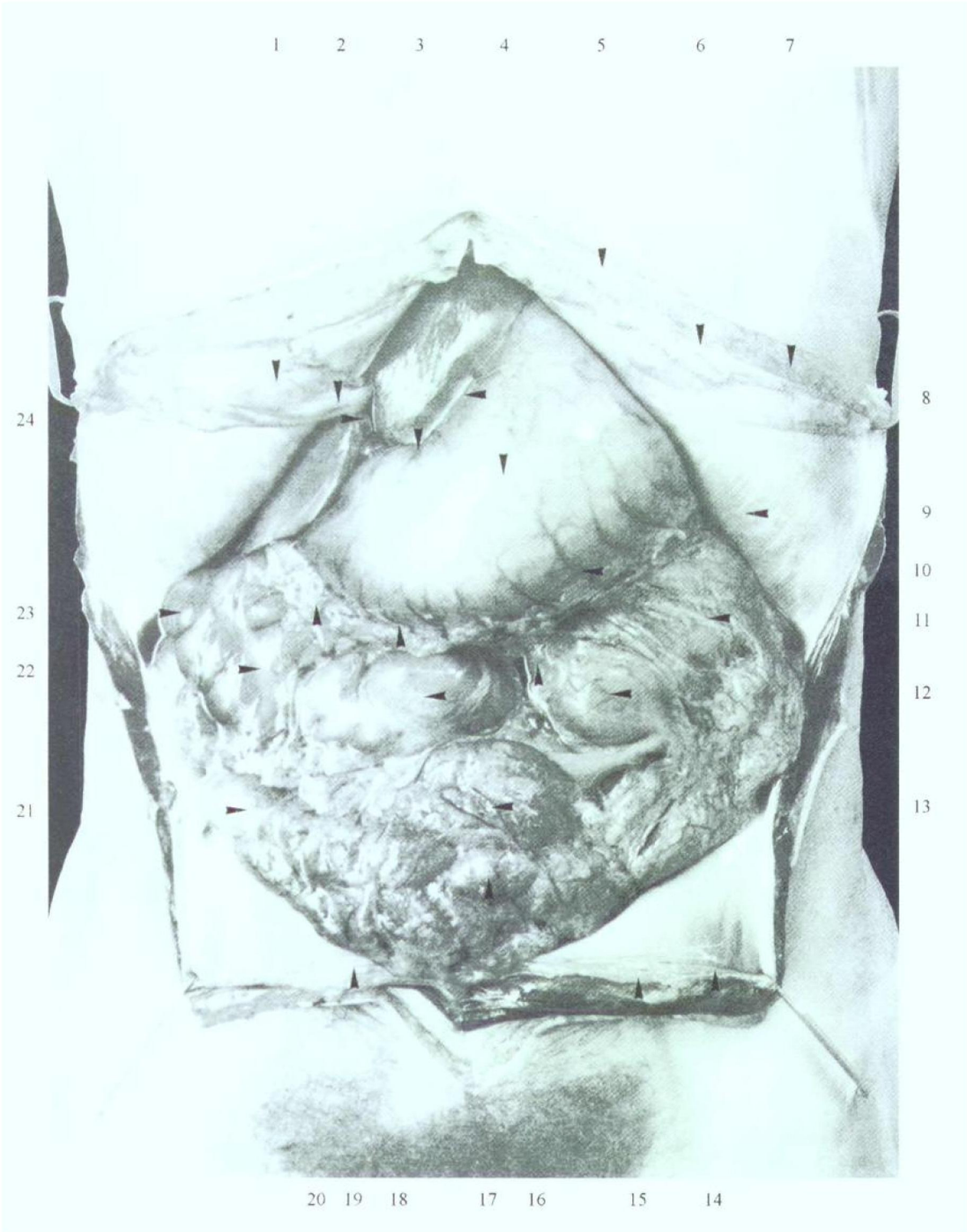

1　肝镰状韧带
2　肝圆韧带
3　胃的角切迹
4　胃的前表面
5　皮肤（切口缘）
6　壁层腹膜（切口缘）
7　皮下组织
8　肝下缘
9　腹横肌（透过壁层腹膜所见）
10　右胃－网膜动脉的胃支
11　大网膜和胃网膜动脉的网膜支，附着于横结肠前面
12　有固定的大网膜覆盖的横结肠
13　盖在小肠上的大网膜
14　脐侧韧带
15　两脐侧韧带间的腹膜前脂肪
16　胃结肠韧带
17　大网膜后的小肠襻
18　胃大弯
19　脐侧韧带
20　胃结肠韧带（脂肪）
21　小肠襻（无网膜覆盖）
22　横结肠的网膜带
23　横结肠袋
24　肝圆韧带切迹

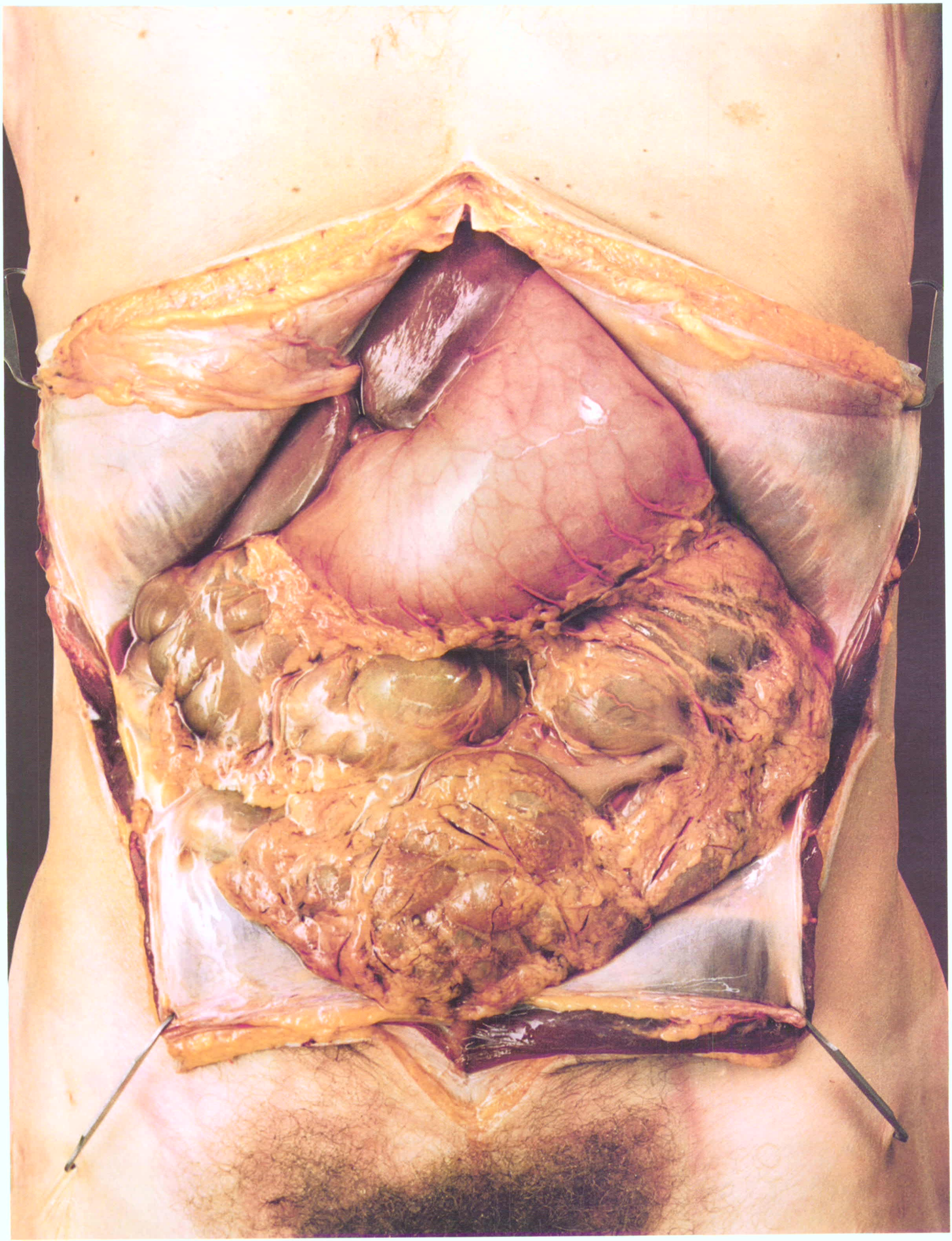

图 33　与腹部切口有关的内脏位置 3

随着将尸体进一步直立，内脏对横膈的牵拉增加，使上腹部的内脏移位至相当于极深吸气时的位置。肝的下缘明显下降，肝脏膈面的大部分可在上腹部看见。肝镰状韧带从圆韧带和肝脏向前，向上，作为膈面肝叶之间的分界。圆韧带本身消失在圆韧带切迹中，并进入肝脏脏面的圆韧带裂隙中。

随着横结肠的下垂，通过腹部切口可见宽阔的胃结肠韧带。其起于胃大弯，延伸至横结肠，并含有大量脂肪。在胃结肠韧带与大网膜附着部分的连接处，脂肪明显减少，该处右半横结肠更易看清，其结构和界限易确定。然而，一般来说，结肠袋和结肠带就能很好地确定这结肠段。

多支大的网膜分支从胃大弯上的胃网膜动脉和静脉分出，经过胃结肠韧带，跨过横结肠进入盖在小肠上的游离的大网膜。



1　肝圆韧带
2　变异：镰状韧带动脉（左肝固有动脉的内节段动脉的分支）走到近脐处，分出数支到肝圆韧带及皮下组织，并在镰状韧带内与腹壁上动脉还有吻合
3　肝镰状韧带
4　皮肤（切口缘）
5　壁层腹膜（切口缘）
6　皮下组织（切口缘）
7　肝右叶，膈面的前部
8　肝下缘
9　胃的前面
10　右胃－网膜动脉的胃支
11　胃结肠韧带
12　右胃－网膜动脉的网膜支
13　大网膜
14　左右胃－网膜动脉的吻合
15　右胃－网膜动脉
16　胃大弯
17　有固定的大网膜覆盖的横结肠
18　横结肠的网膜带
19　右胃－网膜动脉的网膜支
20　胃结肠韧带
21　肝下缘
22　肝右叶，膈面的前部
23　胆囊
24　肝圆韧带切迹

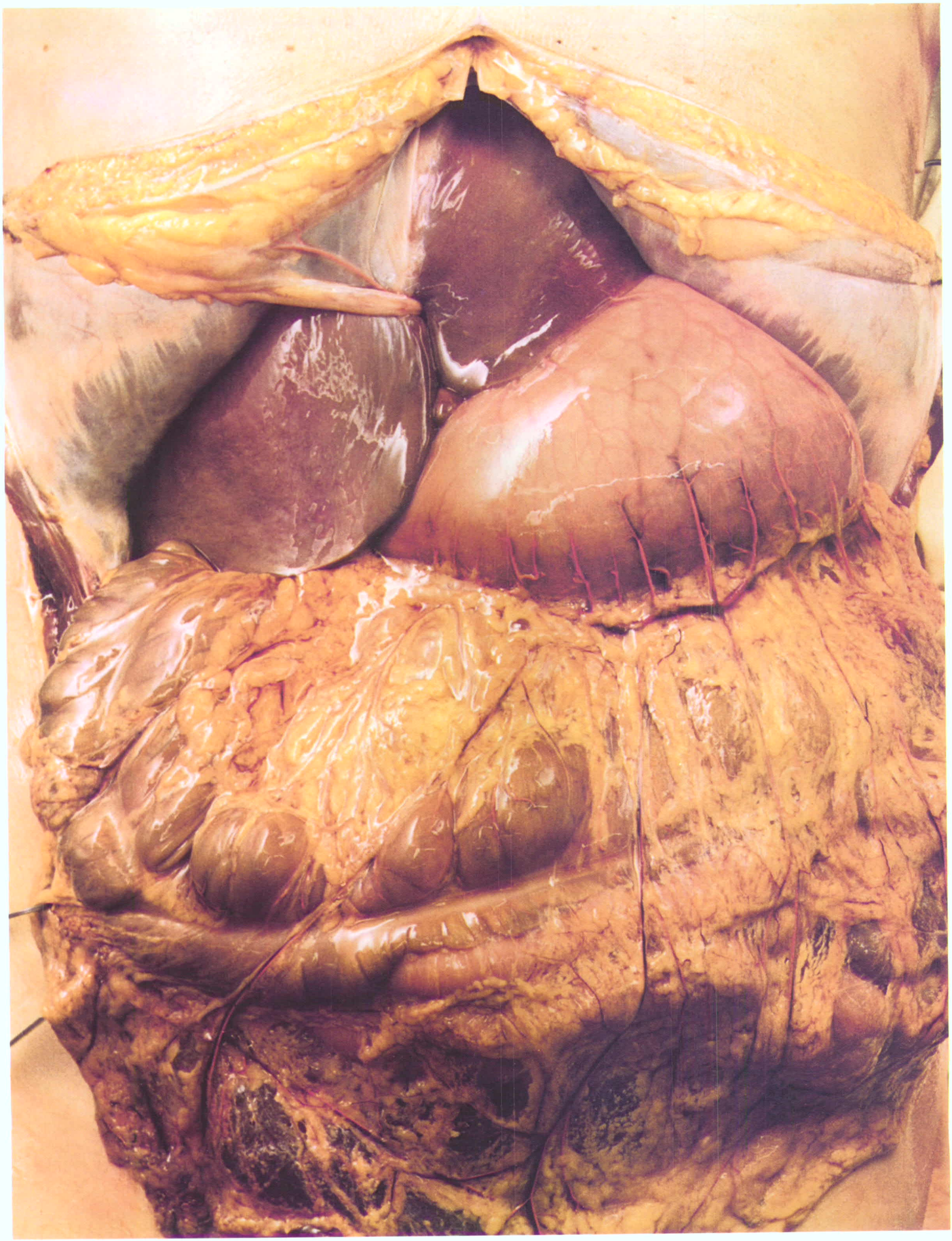

图 34　与腹部切口有关的内脏位置 4

在这一尸体，上腹部脏器的位置，如图 32 一样，相当于用力呼气时的位置，但有几点不同：胃膨胀轻得多，使肝左叶占了较低的位置。在很明确的胃室窦的右侧，胃有一个蠕动收缩，这是幽门括约肌位置的标志。

胃结肠韧带和大网膜有很多脂肪，以致横结肠见到很少。盲肠稍向下降至右髂窝，其没有固定，证明是一个移动盲肠。

在大网膜下面可见一些回肠襻，包括与盲肠相连的末端回肠曲。

正常胆囊的典型位置是在肝右叶的下缘。胆囊底与前腹壁的壁层腹膜相贴。这位置相当于腹直肌外侧缘和肋弓第八、第九肋软骨联结处之间的夹角中。

胆囊底使肝下缘形成一个独特的凹。



1　肝镰状韧带
2　肝圆韧带切迹
3　幽门括约肌
4　浆膜下脂肪
5　腹直肌
6　壁层腹膜（切口缘）
7　皮下组织（切口缘）
8　肝左叶，膈面的前部
9　肝下缘
10　室窦
11　胃大弯和右胃－网膜动脉的胃支
12　覆有固定大网膜的横结肠
13　大网膜
14　回肠襻
15　大腿屈曲的皱褶
16　皮下组织（切口缘）
17　皮肤（切口缘）
18　壁层腹膜（切口缘）
19　皮下脂肪
20　回肠终末肠曲
21　盲肠（活动）
22　结肠的游离带
23　升结肠袋
24　胃结肠韧带
25　肝下缘
26　胆囊底
27　方叶，脏面
28　肝圆韧带

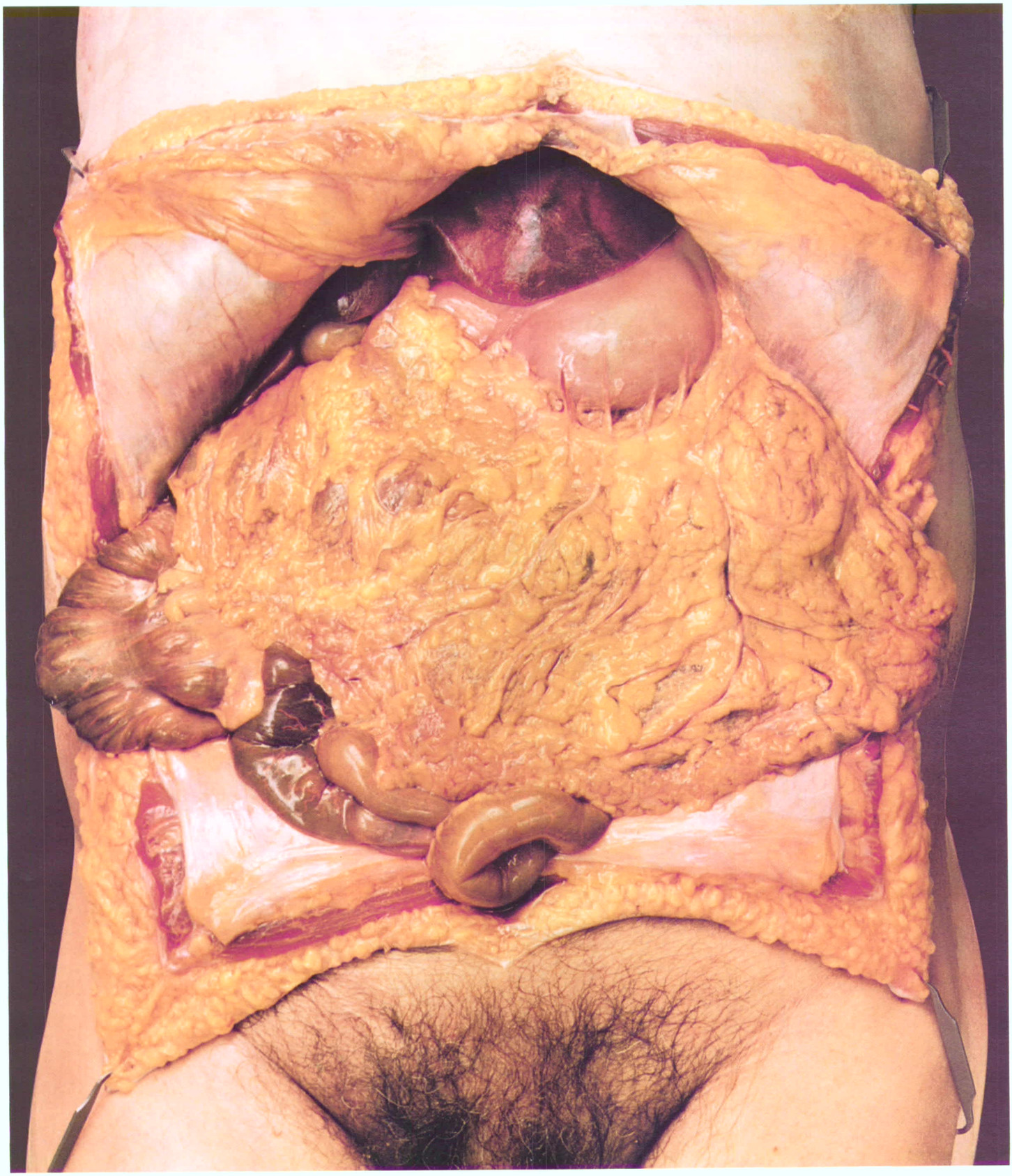

图 35　与腹部切口有关的内脏位置 5

因脂肪而增厚的大网膜已翻开，以更好显示横结肠。一个大的肠襻从胃大弯下垂盖住小肠。这样，横结肠几乎成 S 型。这肠段替代了部分升结肠，因而盲肠就在肝下不远处。此标本中活动的盲肠反映胚胎发育时肠旋转不完全。

除了胆囊稍下移外，与前图相比，上腹部内脏的位置基本没改变。

胆囊随肝下缘而移动，尤其在用力呼吸时。在平静呼吸时胆囊在前腹壁的位置前面已阐述。

尽管有这些关系，对胆囊病患者仍有人错误地以压迫该部位来引起或加剧疼痛。

Hansen、Schliak 尤其是 Bolton 肯定，作为一般规律，外界压力不会直接引起内脏的疼痛。

在这一部位内侧的腹直肌处，有一引起疼痛的“最大点”，其定位于第八和第九肠段。这一点形成肌肉系统的“Mackenzie 区”，在这个区，外界压力可引起疼痛。

这一节段的压力痛觉过敏与皮肤的节段痛觉过敏的“黑德区”（“Head's zones”）相似，有相似的分布。

当然，当涉及邻近壁层腹膜时，直接的局部解剖关系极为重要。



1　肝下缘
2　肝镰状韧带
3　肝圆韧带切迹
4　胃结肠韧带
5　浆膜下脂肪
6　皮下组织（切口缘）
7　壁层腹膜（切口缘）
8　肝左叶，膈面的前部
9　肝下缘
10　胃
11　大网膜（向上翻转）
12　大网膜
13　横结肠的网膜带
14　阑尾网膜
15　空肠襻
16　横结肠袋
17　横结肠的游离带
18　回肠襻
19　大网膜（右下外周部分）
20　回肠末端肠曲
21　盲肠（活动）
22　升结肠的游离带
23　横结肠（固定的大网膜覆盖）
24　胆囊底
25　在方叶范围内的肝右叶
26　肝圆韧带

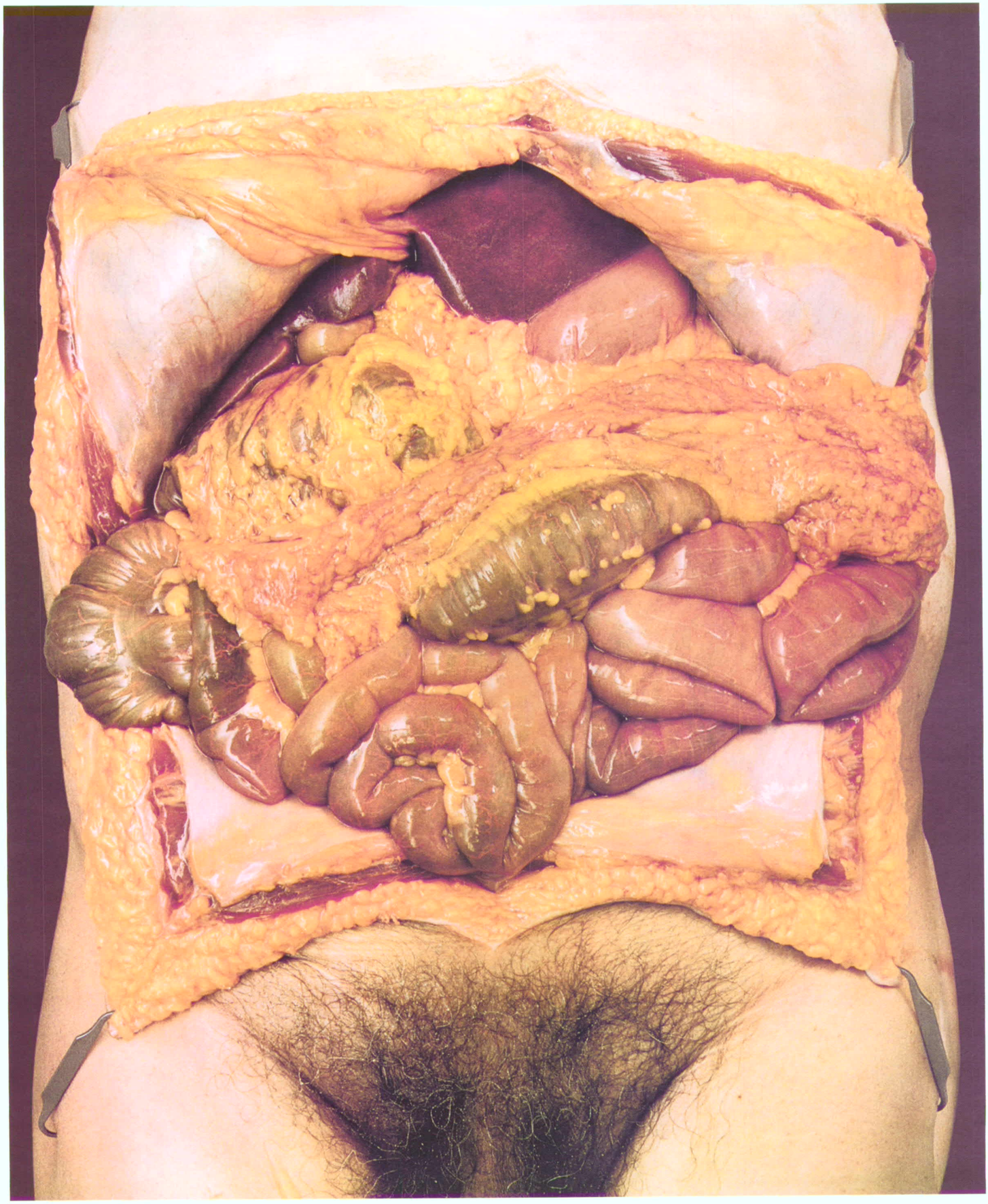

图 36　胆囊和肝十二指肠韧带的进路 1

把肝从胃和十二指肠上抬高，暴露出肝的脏面。一个深的沟，即圆韧带裂，把肝的方叶和左叶分开。方叶的右侧是胆囊，其贴在肝右叶底面的胆囊窝内。同时暴露的还有胃小弯、胃的角切迹、幽门及膨胀的十二指肠球部，有一条明显的沟，即幽门沟，把十二指肠球和幽门分开。

十二指肠球部的上方是一个致密的，充满脂肪的结构，其止于方叶后的肝门。这是肝十二指肠韧带的一部分，向左与肝胃韧带相连。肝十二指肠韧带和肝胃韧带一起组成小网膜，从肝一直到十二指上部和胃小弯，在该处包住重要的胃左动脉。

十二指肠与胆囊的关系易于理解。十二指肠的上部在十二指肠球的外侧跨过胆囊颈，并与降部相连，降部在胆囊外侧。十二指肠的这一段与肝右叶相接，在该处其升高直至被附着的右结肠曲遮盖。



1　肝镰状韧带
2　肝圆韧带切迹
3　肝左叶，脏面
4　肝胃韧带
5　胃小弯
6　胃的前面
7　壁层腹膜（切口缘）
8　皮下组织（切口缘）
9　腹横肌（通过壁层腹膜看）
10　肝下缘
11　胃左动脉
12　胃角切迹
13　幽门
14　右胃网膜动脉的胃支
15　右胃网膜动脉和静脉
16　横结肠（有固定的大网膜覆盖）
17　右胃网膜动脉和静脉的网膜支
18　大网膜
19　在大网膜后面的横结肠的网膜带
20　大网膜后的小肠襻
21　右胃网膜动脉和静脉的网膜支
22　横结肠袋（有固定的大网膜覆盖）
23　横结肠（有固定的大网膜覆盖）
24　胃结肠韧带
25　右结肠曲
26　十二指肠降部
27　胆囊，底
28　十二指肠上部的壶腹（十二指肠球）
29　肝十二指肠韧带
30　肝的方叶，脏面

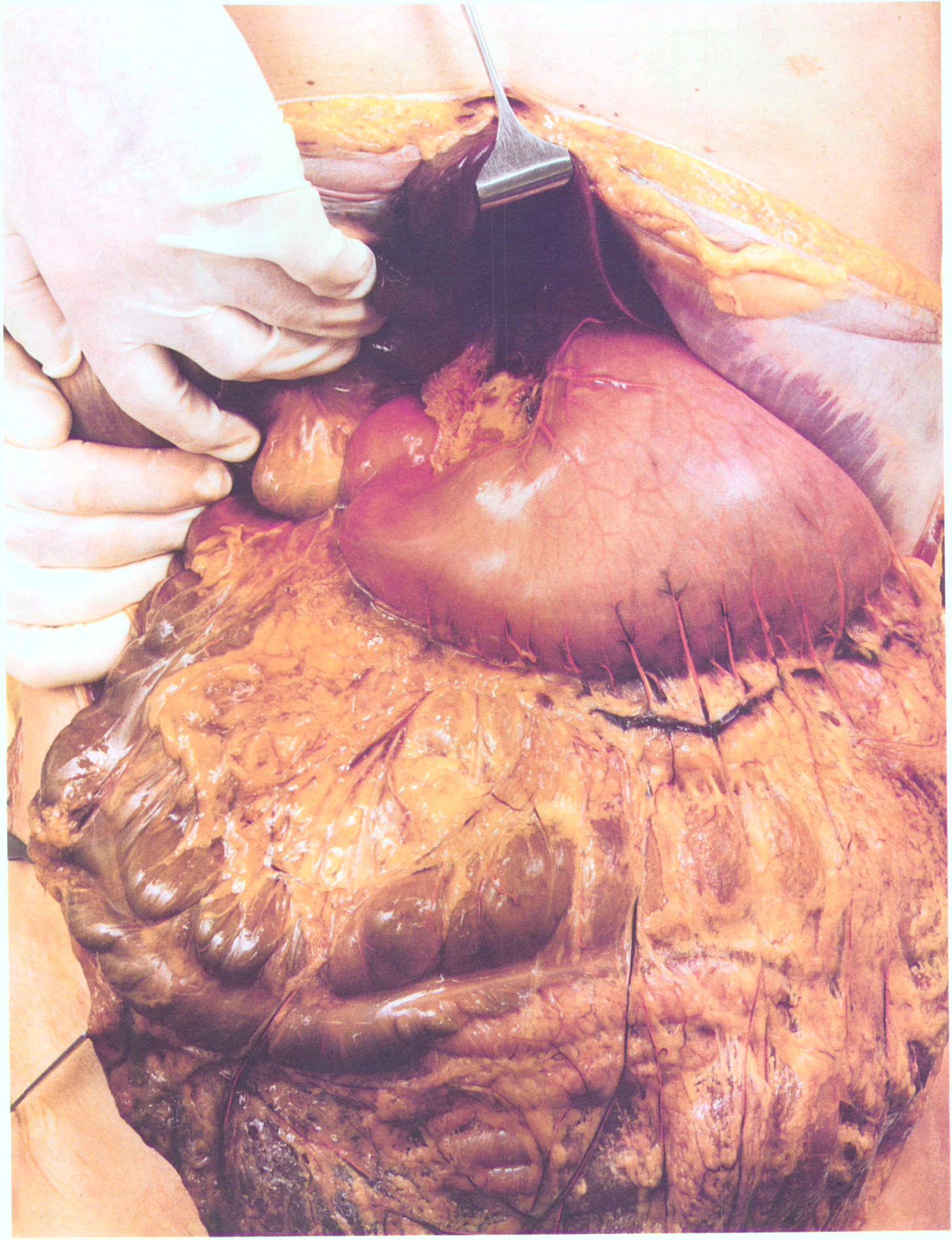

图 37　胆囊和肝十二指肠韧带的进路 2

肝脏比图 36 更向上牵，暴露出胆囊的全长。胆囊分为底、体和颈，靠一薄层疏松结缔组织，胆囊广泛地粘附在肝脏的胆囊窝内。胆囊的游离面有腹膜松松地覆盖。胆囊动脉的 2 根终末支界定了胆囊附着的位置，左支透过腹膜可见。大多数引流胆囊的静脉通过胆囊窝及一个肝内的毛细管系统到肝静脉。

位于胆囊左侧的肝的方叶延伸到左右叶之间的圆韧带裂。肝门裂跨越了方叶的整个宽度。检查从肝门而下的肝十二指肠韧带，可见有脂肪积聚。它与肝胃韧带相接，后者在这区域是完全透明的。这韧带从静脉韧带裂一直延伸到胃小弯。这 2 个韧带一起构成小网膜，其后面是网膜囊的前庭，通过肝十二指肠韧带后面的一个孔，即 Winslow 网膜孔，进入该前庭。解剖者右手食指已插入此孔。



1　胆囊底
2　胆囊体
3　胆囊颈
4　肝左叶，脏面
5　肝十二指肠韧带
6　静脉韧带裂
7　胃小弯
8　皮肤（切口缘）
9　胃，前面
10　壁层腹膜（切口缘）
11　皮下组织（切口缘）
12　肝左叶，膈面的前部
13　肝下缘
14　胃左动脉
15　肝胃韧带
16　胃的角切迹
17　幽门沟
18　胃网膜右动脉的胃支
19　胃网膜右动脉
20　覆盖和贴在横结肠上的大网膜及网膜支
21　盖在小肠襻上的大网膜
22　胃大弯
23　网膜带（有固定的大网膜覆盖）
24　右胃网膜动脉及伴行静脉的网膜支
25　横结肠袋，有固定大网膜（缺乏脂肪）覆盖
26　胃结肠韧带
27　肝右叶，膈面的前部
28　肝右叶，脏面
29　肝下叶
30　十二指肠球
31　肝门
32　肝圆韧带裂

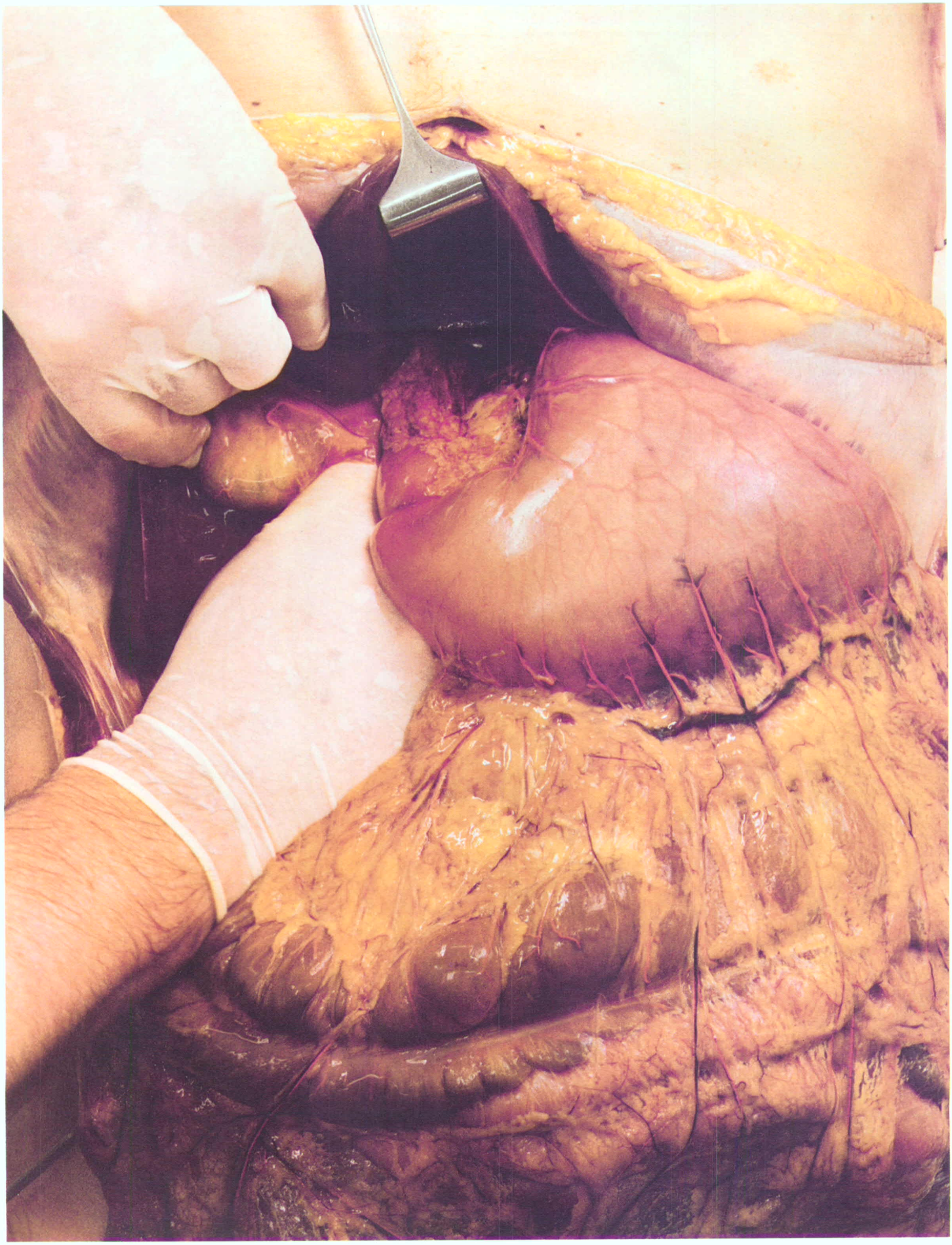

图 38　胆囊和肝十二指肠韧带的进路 3

这一解剖是在死后一段时间才进行的，因此很多脏器已变色。解剖可见有时才有的胆囊结肠韧带，这是一个瘪的腹膜皱褶，是肝十二指肠韧带的延续，在其附着于横结肠起始部或大网膜右缘之前，向前沿着胆囊，直达胆囊底。在这种情况下，除非将胆囊结肠韧带间肝十二指肠韧带方向切开，否则网膜孔只能进到此韧带的右侧。

胃无张力，有很深的角切迹，明显的幽门窦及幽门括约肌。只能见一小部分十二指肠，有一浅的沟将其与胃分开。在十二指肠上部可见肝十二指肠韧带的隆起。在置于圆韧带上和胆囊上的钳子的牵拉下，肝的位置已上升。尸体呈轻度左侧卧位，故内脏也稍向左侧。从大网膜可确定横结肠所在。尽管内脏没有折叠和外置，但由于胃结肠韧带窄，因而横结肠紧贴胃大弯行进。



1　右结肠曲
2　肝下缘
3　肝圆韧带及其切迹
4　肝胃韧带（透明）
5　肝左叶
6　胃，前面
7　肝下缘
8　肝十二指肠韧带
9　幽门
10　胃的角切迹
11　幽门括约肌
12　大网膜
13　胃大弯
14　室窦
15　胃结肠韧带
16　横结肠（被大网膜的脂肪部分覆盖）
17　幽门窦
18　横结肠（无网膜覆盖）
19　大网膜
20　升结肠
21　小肠
22　升结肠系膜（附着于后腹壁）
23　胆囊结肠韧带
24　胆囊底
25　肝的方叶，脏面



图 39　胆囊和肝十二指肠韧带的进路 4

大部分腹部内脏已移开，能更清楚显示通向胆囊的间隙。该间隙在肝和结肠间，向后、向上达肾周脂肪囊前的肾前筋膜，在肝后方延伸直至肝的冠状韧带。该间隙有不同名称：肝肾隐窝、肝肾结肠隐窝，或Morison's袋。间隙向内侧延至十二指肠，并在十二指肠上方与网膜孔相连，因而与网膜囊前庭入口相连。肝十二指肠韧带在网膜孔的前面，并在左方与肝胃韧带的透明部分相连。透过肝胃韧带可见前庭后壁的脂肪的腹膜。肝尾叶的乳突从上方突向前庭。

为了更清楚地证实网膜孔的入口，用一钩子将幽门向左牵，因幽门后面是附着的，故只允许向左移较小一段距离。邻近的十二指肠是疼的，有一未膨胀的球部，十二指肠襻包绕胰头的右侧，胰头有壁层腹膜覆盖。在此标本中，横结肠系膜的根部，而不是右结肠曲，附着于十二指肠降部的前方，并有胃结肠韧带的右端覆盖。



1　横膈
2　右肺
3　胆囊
4　肝右叶，脏面
5　肝圆韧带裂
6　肝静脉韧带裂
7　肝左叶，脏面
8　胃小弯
9　胃体，前面
10　左肺
11　脾，前端
12　心尖，在心包后
13　胃，心脏部分
14　肝尾叶的乳突
15　肝十二指肠韧带
16　肝胃韧带
17　幽门
18　胃大弯
19　胃结肠韧带（右缘）
20　胃结肠韧带
21　大网膜
22　左结肠曲
23　横膈结肠韧带（反折到胃）
24　右胃网膜动脉和静脉
25　横结肠袋（被大网膜的无脂肪部分覆盖）
26　十二指肠降部
27　结肠系膜根
28　横结肠（有固定的大网膜覆盖）
29　右结肠曲
30　结肠的独立带
31　升结肠
32　横结肠系膜
33　肾周脂肪囊前的壁层腹膜
34　胰头
35　十二指肠上部
36　网膜孔
37　肝门
38　肝右叶，膈面

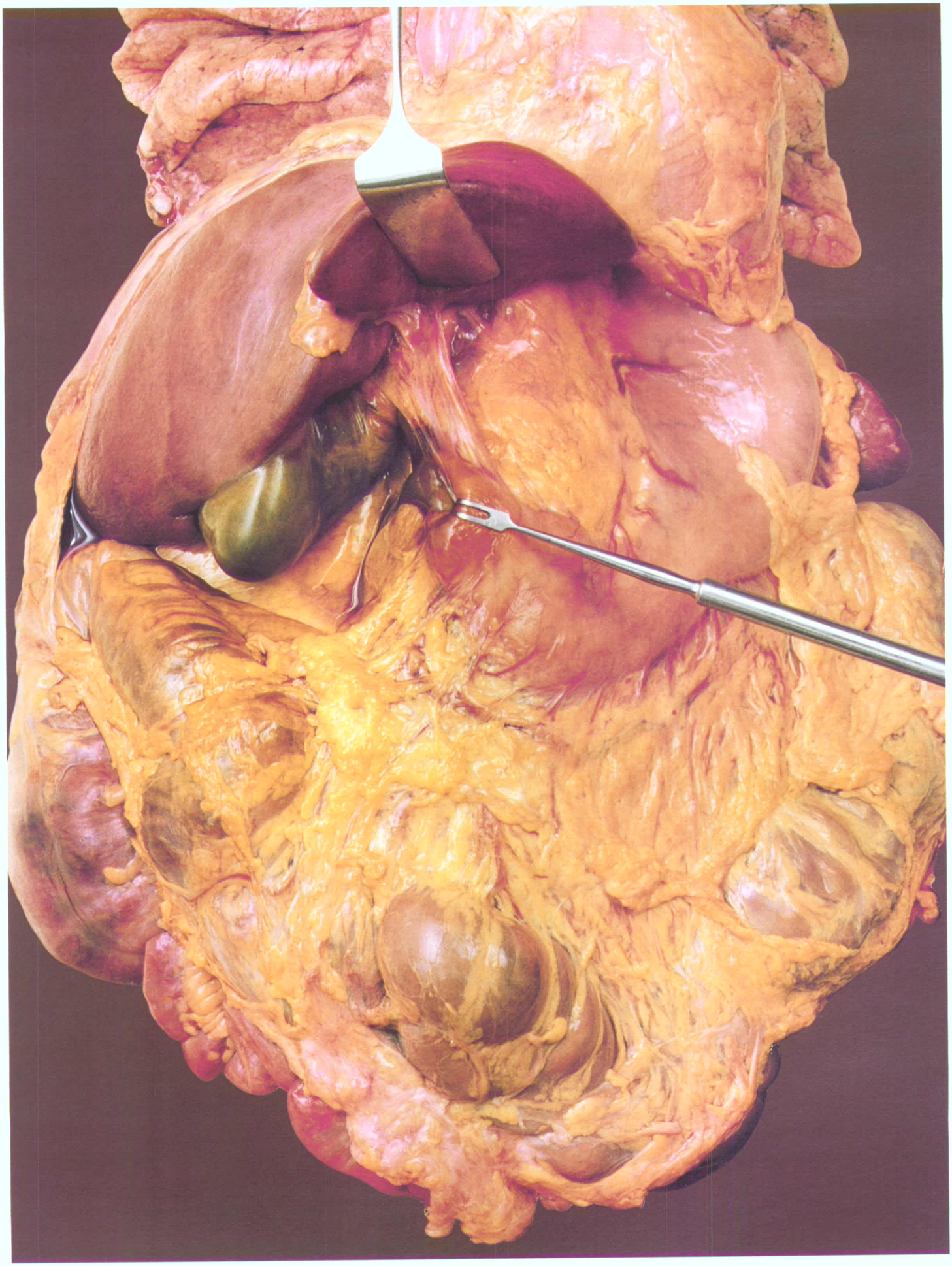

图 40　胃和网膜囊 1

网膜囊的前庭在胃的右侧，网膜囊（小囊）在其后方。胃的形状和位置决定了它对小囊大小和容积限制的多少。

胃的形态主要取决于胃的充盈状态和张力。十分充盈的胃像镰形，直下向幽门部（见图 36）。接近排空的胃最好地显示了其本身的形态。

在此标本，胃底在胸腔脏器下的左横膈的下面。小弯和大弯围着胃的前面，并使之附着于胃系膜。胃小弯在角切迹处呈凹陷，大弯在同一水平也有一凹陷，即幽门前切迹。这 2 个切迹的连线，将胃体和幽门部分开，幽门沟又将幽门部的远端与十二指肠球部分开。

特别深或浅的角切迹，使胃呈 J 形或牛角形。胃的先天的长度和张力是其决定因素。介于 J 形和牛角形之间的是正常的胃形，正如本标本所示。



1　肝右叶，膈面
2　胆囊
3　肝镰状韧带
4　幽门
5　肝左叶，膈面
6　胃的角切迹
7　横膈（切口缘）
8　脾胃韧带
9　脾，前端
10　心尖，在心包后
11　胃小弯
12　肝胃韧带
13　胃大弯
14　胃结肠韧带
15　大网膜
16　左结肠曲
17　幽门前切迹
18　左胃－网膜静脉
19　横结肠（有大网膜的无脂肪部分覆盖）
20　右胃网膜静脉
21　十二指肠降部（外侧缘）
22　横结肠系膜
23　横结肠（无网膜覆盖）
24　右结肠曲
25　升结肠
26　胃结肠韧带（右缘）
27　肾周脂肪囊前的壁层腹膜
28　十二指肠上部



图 41　胃和网膜囊 2

胃的基本形态受其充盈状态和不断变化着的运动的影响。当因胃内容物引起胃底和胃体呈张力性收缩（蠕动）时，幽门部分在蠕动波中收缩，大弯的凹陷要比小弯深，并不断地改变这一段的形态。

一旦蠕动波传到大弯下部凸出的部分，室窦成为一个明显的下凸部分，与起初的幽门扩张部分即幽门窦分开。当蠕动波进一步向前时，通过关闭幽门括约肌，部分闭锁幽门窦（见图34）。

只有通过幽门窦的集中收缩，才能形成如本标本所示及术语所称的幽门管。

本图也显示了区分胃和十二指肠的幽门沟。在典型的情况下，十二指肠上部靠近胆囊颈。十二指肠降部始于十二指肠上曲，前方为结肠右曲。盲肠和比较长的升结肠直接贴近前侧腹壁；当小肠空虚而非膨胀时常有这种情况。

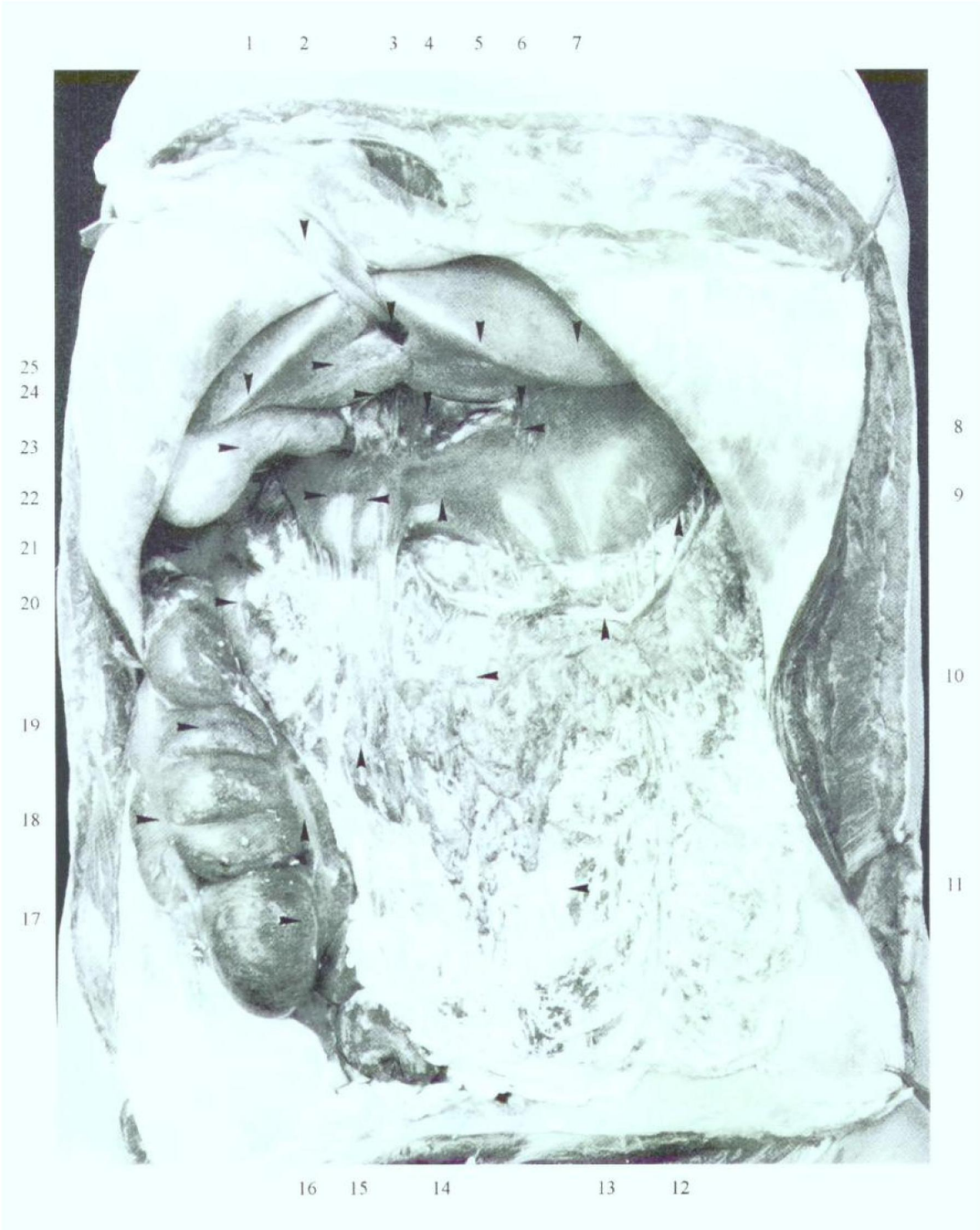

1　肝右叶下缘
2　肝圆韧带
3　圆韧带切迹（肝实质跨其上面）
4　小网膜
5　肝左叶下缘
6　胃小弯
7　肝左叶，膈面的前部
8　胃的角切迹
9　幽门
10　胃结肠韧带
11　大网膜
12　胃大弯
13　右胃－网膜动脉
14　幽门管
15　横结肠（有固定的大网膜覆盖）
16　升结肠的结肠系膜带
17　盲肠
18　升结肠的独立带
19　升结肠袋
20　横结肠（无网膜覆盖）
21　肝右叶，脏面
22　十二指肠球
23　胆囊
24　肝门
25　肝方叶

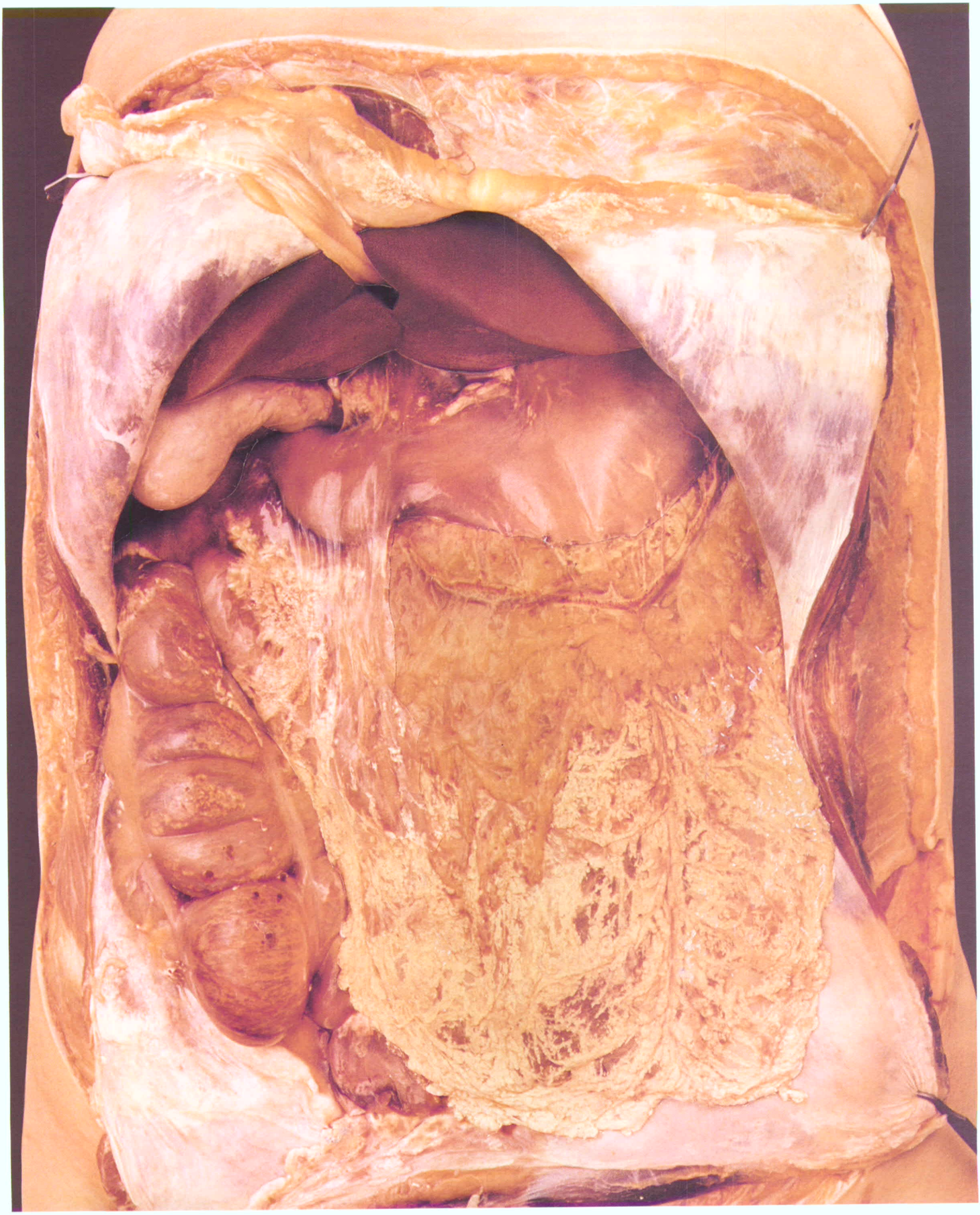

图 42　网膜囊前庭

小网膜是由腹侧的胃系膜演化而来，随着胚胎胃的旋转而转向前，形成网膜囊前庭的前壁。网膜囊的这一小的前室可通过网膜孔（Winslow 孔）进入。从插入这一间隙的手指可看出小网膜不同厚度的结构。

坚实的肝十二指肠韧带包绕着肝血管和肝的排泄管，此韧带起自肝门，直延伸到十二指肠的上部。

肝胃韧带起自 2 个肝叶间，在静脉韧带裂内，直达胃小弯。其包括一个薄的、透明的柔软部和一个厚的致密部。在其上部，该腹膜皱褶达食管的腹腔部分，并附着于横膈。

探查手指的指端所示是肝的尾叶，其向下突入网膜囊的前庭。手指沿着前庭的轴，其向上在附于后腹壁的食管和形成网膜上隐窝肝尾叶之间延伸。前庭的后壁由原始的壁层腹膜组成，其下有脂肪层把它填平。

对着网膜囊，前庭前面是胃小弯。



1　横膈
2　右肺，上叶
3　肝圆韧带裂
4　肝静脉韧带裂
5　肝左叶，脏面
6　肝的纤维附件
7　横膈
8　心尖，在心包后
9　脾胃韧带
10　脾，前端
11　左肺，上叶
12　左肺舌叶
13　肝胃韧带，致密部
14　肝胃韧带，柔软部
15　肝十二指肠韧带
16　胃小弯
17　胃大弯
18　横膈结肠韧带（反折至胃）
19　左胃－网膜静脉
20　胃结肠韧带
21　横结肠（有固定的大网膜覆盖）
22　结肠左曲
23　胃的幽门前切迹
24　胃的角切迹
25　横结肠（有固定大网膜覆盖）
26　横结肠（无网膜覆盖）
27　胆囊
28　网膜孔
29　肝方叶，脏面
30　肝门
31　右肺，中叶



图 43　网膜囊 1

网膜囊位于胃的后方，是由胚胎时胃旋转而成，原为矢状位的背侧胃系膜转到左侧深部。形成大网膜时，同时明显地向下生长，形成了一个大的囊，称为网膜囊或小囊（leser sac）。脾在此囊的左支，并将其前后壁分开。

这样，脾胃韧带便形成了网膜囊的前壁，从胃大弯直至脾门。如图所示，脾胃韧带是一个比较窄的结构，并常有一小的附属物，即脾网膜。

在脾前端的下方，网膜囊与左结肠曲融合，并延伸，附着于横膈。这一附着物，即膈结肠韧带，已被切断，并从横膈反转到胃上。

网膜囊前壁附着于结肠的部分称为胃结肠韧带，它从胃大弯的剩余部分直至横结肠。这一韧带终止于网膜囊的右缘，近幽门处，其长度差异很大。如与图 38 相比即可见。

网膜囊的前壁包绕着胃网膜动脉和静脉。当胃充盈时，这些血管几乎与胃大弯相接，而当胃排空时，它们又回缩至原位。



1　横膈（切口缘）
2　肝右叶，膈面的前部
3　胆囊
4　尾叶，脏面
5　肝圆韧带裂
6　静脉韧带裂
7　肝左叶，脏面
8　胃小弯
9　横膈
10　胃体
11　胃大弯
12　心尖在心包后
13　尾叶的乳突
14　肝胃韧带
15　胃脾韧带
16　膈结肠韧带（反折到胃）
17　胃结肠韧带
18　横结肠（有固定大网膜覆盖）
19　结肠左曲
20　胃的幽门前切迹
21　胃的角切迹
22　胃的幽门部
23　横结肠（有固定大网膜的无脂肪部分覆盖）
24　幽门
25　壁层腹膜，在肾周脂肪囊前
26　横结肠（有固定大网膜覆盖）
27　结肠右曲
28　盲肠
29　升结肠
30　右胃网膜动脉和静脉
31　胃结肠韧带（右缘）
32　十二指肠球
33　肝十二指肠韧带
34　肝门



图 44　网膜囊 2

胃结肠韧带和胃脾韧带已沿着胃大弯切断，用钩子把排空的胃牵向上，以显示网膜囊的内部。

胃后壁上部贴着腹壁的地方为网膜囊的上界。向下，第 2 层壁层腹膜形成网膜囊的后壁，此层腹膜紧贴着（原始的）壁层腹膜。胰腺卧于网膜囊的后壁，也有腹膜覆盖和固定。在本标本中，指突起的、没有脂肪的粉红色点即标志了胰腺的位置。

在胰下面，网膜囊的后壁与横结肠系膜融合，形成粗糙的、波浪状的皱褶。网膜囊的前后壁在横结肠处联合，形成小囊的网膜下隐窝。在这平面以下，前后壁相贴，并不同程度地向下延伸，形成大网膜。

网膜囊后壁直达脾门前，失去了其固定性，形成脾肾韧带，它呈一平的突起。脾肾韧带与胃脾韧带结合形成脾隐窝。

胃胰皱褶和小弯将网膜前庭和网膜的其他部分分开。



1　肝左叶，脏面
2　胃，后面
3　网膜前庭内的胰的网膜粗隆（有第 2 层壁层腹膜覆盖）
4　胃胰皱襞
5　胃大弯
6　左胃网膜动脉
7　脾上缘
8　脾的膈面
9　脾门
10　胃脾韧带（切口缘）
11　脾肾韧带（切口缘）
12　胰体，在网膜囊内（有第 2 层壁层腹膜覆盖）
13　横结肠系膜（有固定的网膜囊后壁覆盖）
14　左结肠曲
15　大网膜
16　横结肠（有固定的大网膜覆盖）
17　胃结肠韧带（切口缘）
18　横结肠（有固定大网膜的无脂肪部分覆盖）
19　横结肠（无网膜覆盖）
20　十二指肠球
21　胆囊
22　右胃网膜静脉
23　胃小弯
24　肝圆韧带及其裂

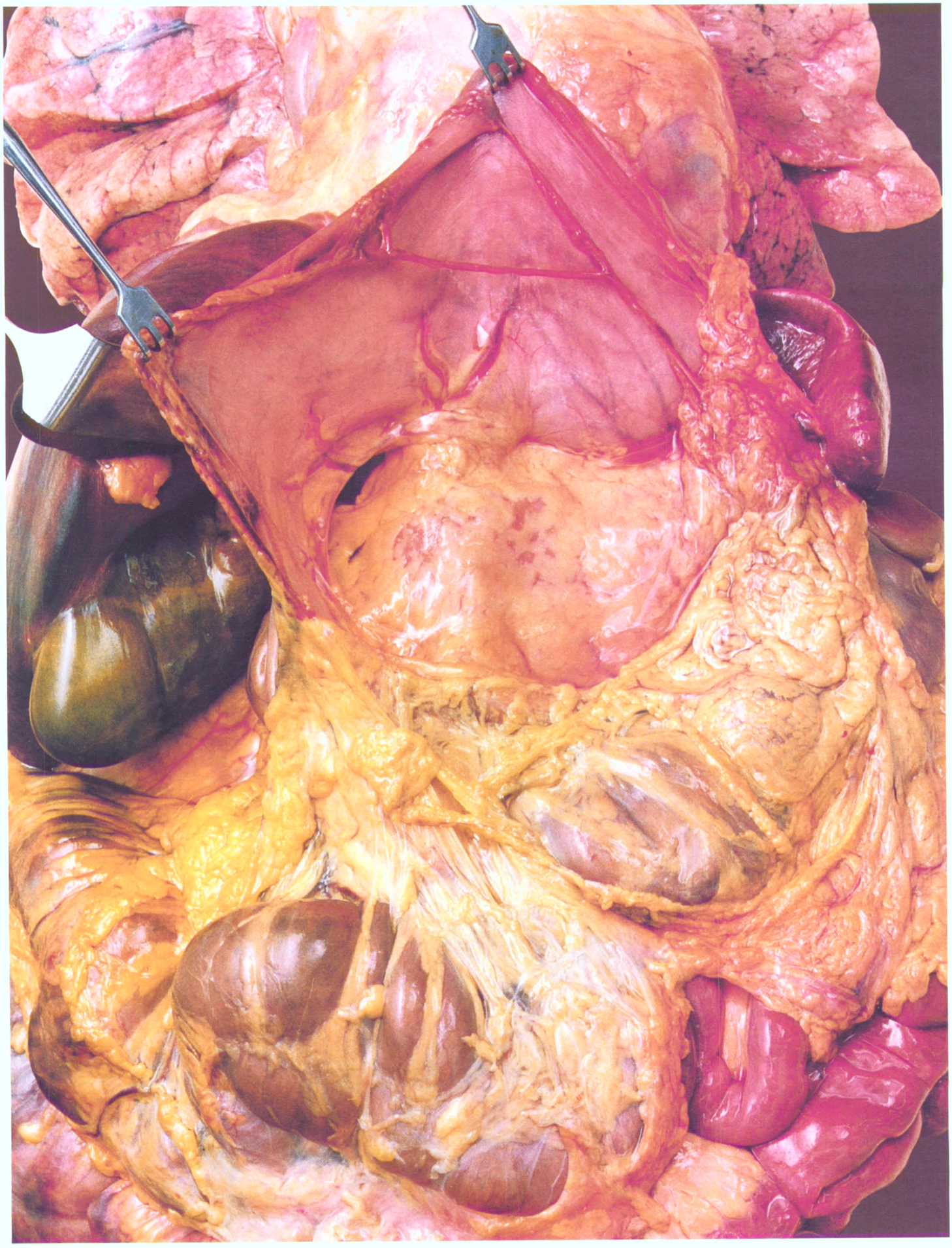

图 45　大肠和小肠 1

横结肠的上面和横结肠系膜将腹部分成上、下 2 部分。下部含所有的大肠及除十二指肠上部以外的全部小肠。

大网膜连带横结肠及横结肠系膜已尽量向上翻转，暴露其深面的大部分。独立带、结肠袋及肠脂垂等在横结肠的游离面明显可见。上升到左、右结肠曲的短的横结肠外侧段看不见。

同样，横结肠系膜几乎完全翻起，在其起始部下面，结肠系膜根处，仍有少部分小肠被覆盖。横结肠本身被抬高，充分暴露未进入小骨盆的小肠曲。空肠回肠是这样分布的：空肠偏左上，而回肠偏右下。

在左下野可见乙状结肠。其结肠带和袋不如其他结肠明显，但根据一些肠脂垂便可确定此肠段。与乙状结肠相对的右侧，在升结肠下方可见附着于壁层腹膜的，已切除阑尾的盲肠。



1　横结肠袋
2　横结肠独立带
3　大网膜
4　肠脂垂
5　横结肠系膜
6　横结肠升部与左结肠曲的连接
7　乙状结肠及其结肠带和肠脂垂（乙状结肠襻的结肠肢）
8　乙状结肠及其结肠带的末端部分（乙状结肠襻的直肠肢）
9　外侧脐韧带
10　浆膜下的腹膜前脂肪，在两侧脐韧带之间和之前
11　小肠圈
12　锥状肌（切口缘）
13　脐外侧韧带
14　盲肠和阑尾切除后的腹膜粘连
15　肠脂垂
16　结肠的半月状皱襞与表面相应的半月状切迹

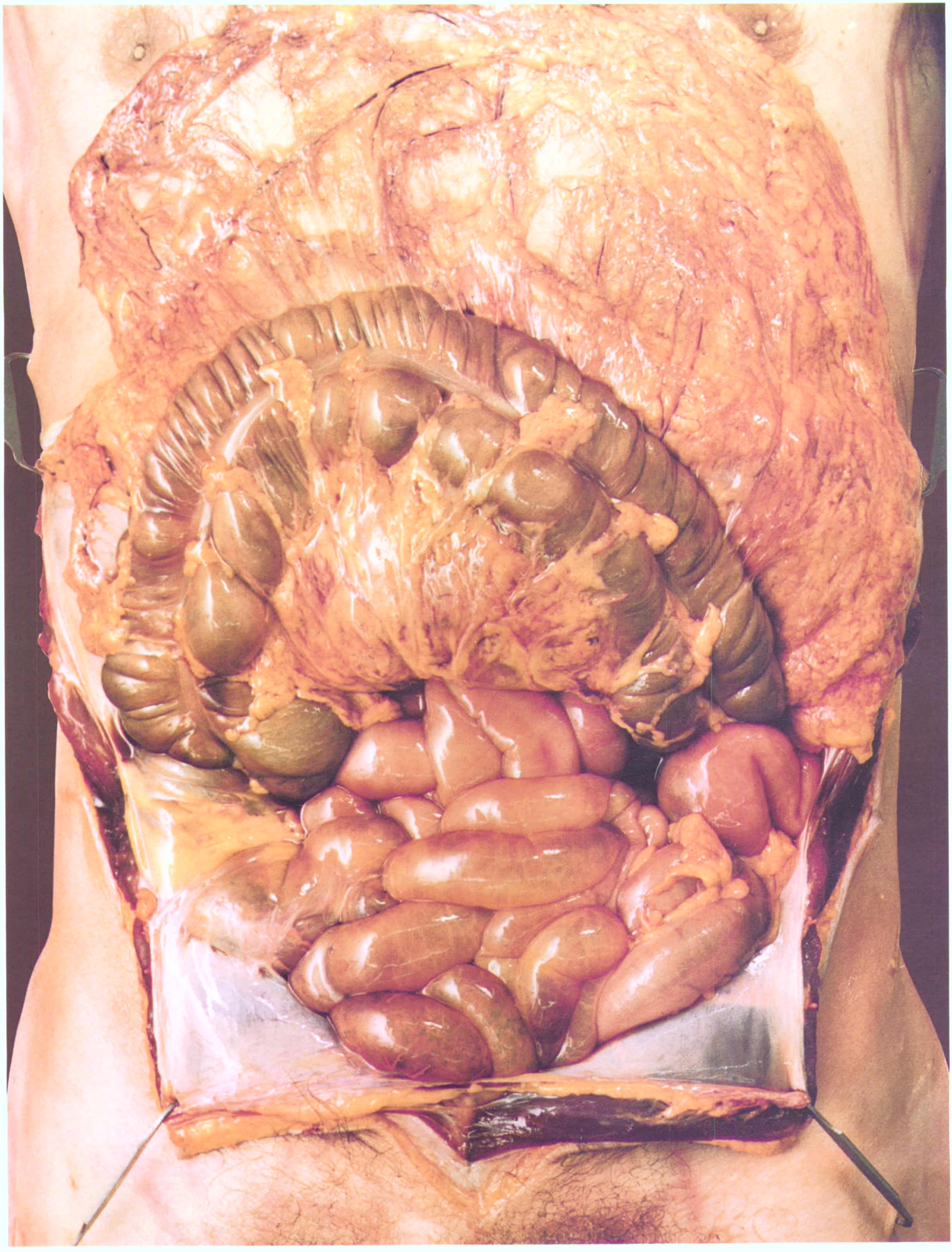

图 46　大肠和小肠 2

这一尸体置于脊柱前突位，横结肠及大网膜已如图 45 一样向上翻。虽然形态相似，但应记住，横结肠易形成一个，或甚至多个襻（见图 35、图 40）。

尸体处于这个位置时，横结肠系膜几乎可提高到系膜根部，可暴露大部分的结肠系膜。所有的横结肠系膜都附着于网膜囊的后壁，本图看不见的一侧，所以将这一薄的、均匀的一层分裂后可直接进入网膜囊和胃后壁。在横结肠系膜内可见许多供应横结肠的血管，且通过结肠后途径分布至胃。

大肠的最大长度为 1.5m。活体插管研究显示小肠长度约 2m。相比之下，从尸体测得长度为活体的 2 倍以上。显然，肌张力的丧失造成了这种非生理性的增长，或是由于尸体测量较通常的测量阻力较小的缘故。

在此标本中小肠已垂至相对较长的系膜所允许的最长度，显然，肠襻要通过腹股沟疝并到达阴囊，就必须有肠系膜的增长。



1　横结肠系膜内的结肠中动脉和静脉
2　结肠系膜根
3　横结肠独立带
4　横结肠袋
5　横结肠的半月切迹
6　横结肠系膜
7　降结肠
8　小肠，空肠
9　系膜
10　阴囊入口
11　小肠，回肠
12　盲肠
13　升结肠
14　结肠右曲
15　肠脂垂
16　大网膜

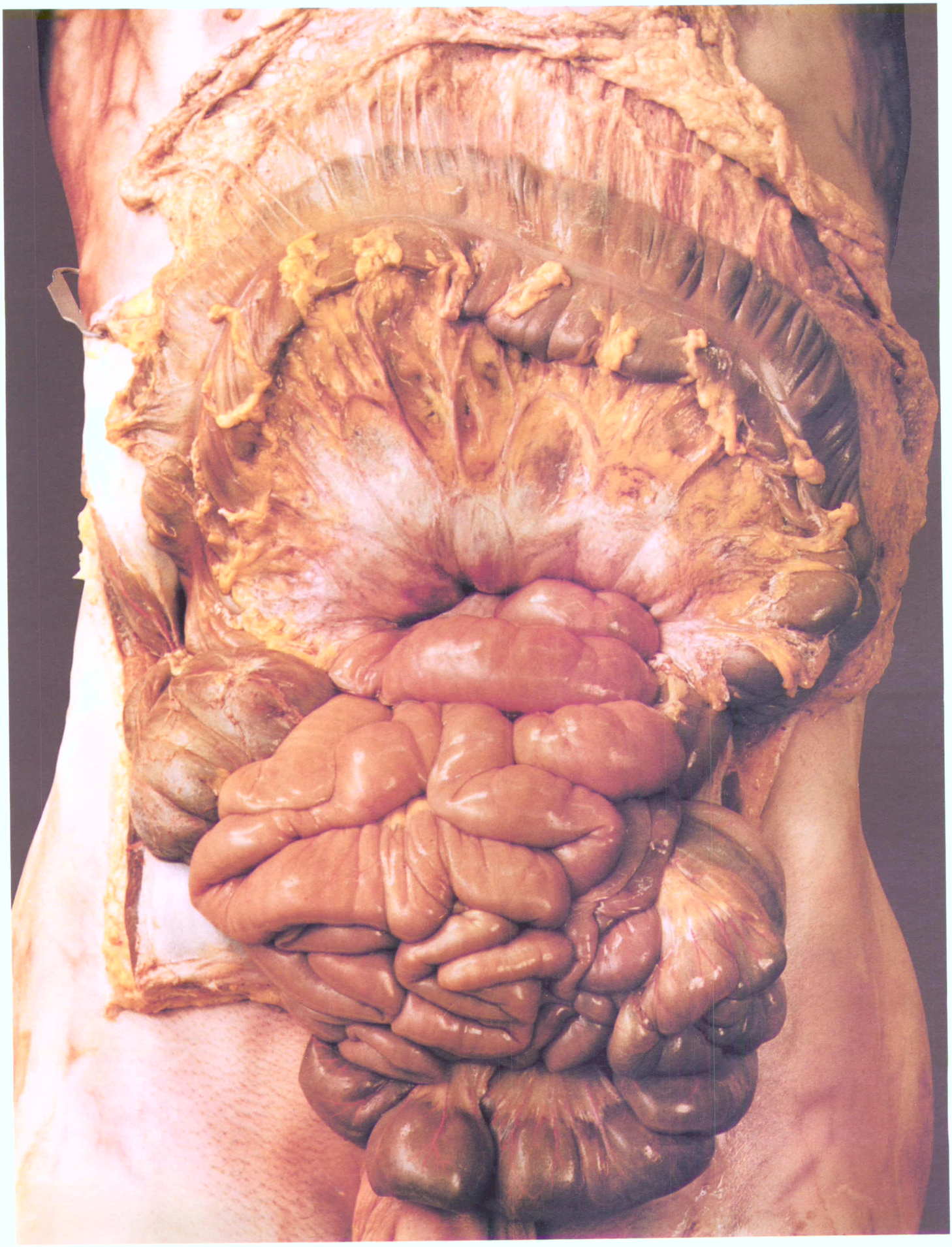

图 47　空肠和回肠的附着

空肠始于十二指肠空肠曲，在该处固定的十二指肠与游离的空肠相接。回肠终止于回盲瓣，该处回肠开口入盲肠。空肠约占游离（非十二指肠）小肠近侧的 2/5，回肠为远侧的 3/5。靠肠的外表不能区分空肠还是回肠，按它们在腹腔内的位置来区别也不可靠。如果一定要判断某一肠段是空肠还是回肠，可按其离游离小肠起点或终点的距离来估计。

所有游离小肠都由其系膜固定于后腹壁，因而形成很多肠襻或肠圈。

将小肠圈向右移，更易确定系膜根在后腹壁。系膜根部与十二指肠升部重叠，斜跨后腹壁到回盲瓣。

富含脂肪的降结肠系膜及降结肠本身暴露于中线之左。系膜根的左侧是十二指肠升部的一部分，其向上与十二指肠空肠曲相连。在此曲的水平，降结肠系膜与横结肠系膜在左侧相连。



1　横结肠的肠脂垂
2　横结肠系膜（富含脂肪）
3　十二指肠空肠曲
4　皮下组织（切口缘）
5　腹直肌鞘前层（切口缘）
6　腹直肌
7　十二指肠升部
8　降结肠的肠脂垂（富含脂肪）
9　降结肠的独立带
10　腹直肌鞘后层（切口缘）
11　腹直肌（切口缘）
12　降结肠系膜（有丰富的脂肪）
13　乙状结肠
14　系膜根
15　小肠，回肠
16　系膜
17　小肠，空肠
18　横结肠
19　大网膜

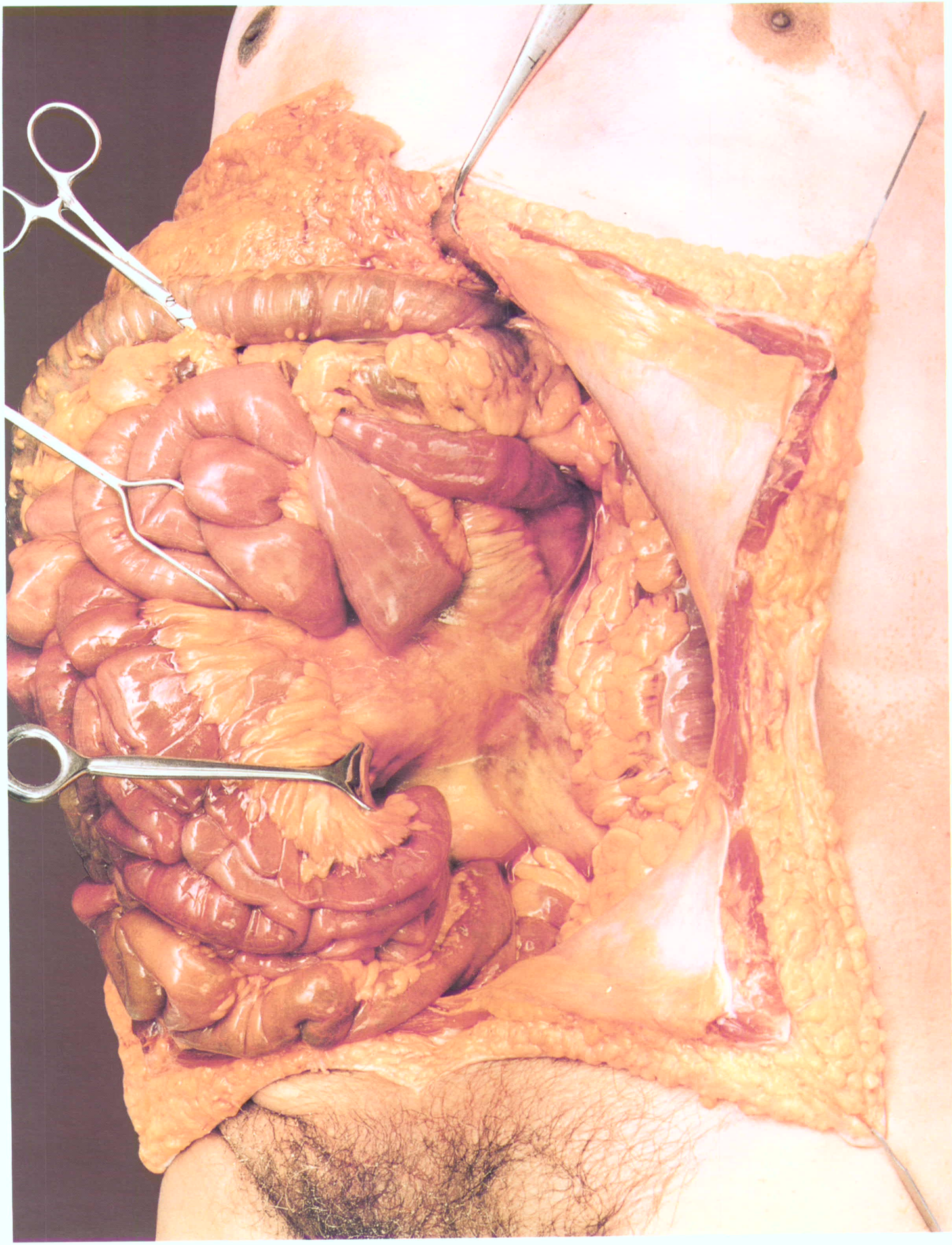

图 48　十二指肠空肠曲和系膜根的位置

在此孤立的腹部内脏标本中，横结肠及其横结肠系膜已向上移位。结肠曲几乎是在同一水平位置。在十二指肠空肠曲的上方可见窄的横结肠沟，它是由结肠系膜根造成的。结肠系膜根附着于底下的胰腺。

在身体的左侧，横结肠系膜向下与降结肠系膜相连，后者向后贴于原始壁层腹膜。十二指肠空肠曲的左下，降结肠系膜形成十二指肠下皱襞，十二指肠下皱襞向上与十二指肠上皱襞相连。在这皱襞稍下，在较深的位置为十二指肠旁皱襞。其间有系膜下静脉。在这些皱襞后面是十二指肠上、下隐窝及十二指肠旁隐窝。

左十二指肠旁疝，又称腹膜后疝或屈氏疝，表现为十二指肠旁隐窝扩大，在降结肠系膜后面进入一个疝囊，疝囊甚至包含全部小肠肠襻。事实上，这些疝的发生是脐襻在胚胎旋转时小肠异位，阻止了降结肠系膜从附着的后壁层腹膜进一步下降而形成的。疝颈，通常包括肠系膜下静脉，处于正常十二指肠旁隐窝的位置。

如图 46 那样把小肠和系膜根移开，但本图中整个十二指肠降部由无脂肪的腹膜覆盖，系膜根也相应地向左移。



1　结肠系膜根（右半）
2　十二指肠上皱襞（十二指肠空肠皱襞）
3　结肠系膜根（左半）
4　脾，前端
5　结肠左曲
6　十二指肠旁皱襞
7　十二指肠旁隐窝
8　十二指肠升部
9　降结肠
10　降结肠系膜
11　乙状结肠
12　十二指肠下皱襞（十二指肠结肠系膜皱襞）
13　小肠，回肠
14　系膜
15　系膜根
16　小肠，空肠
17　系膜
18　升结肠系膜
19　十二指肠空肠曲
20　结肠右曲
21　结肠系膜
22　横结肠

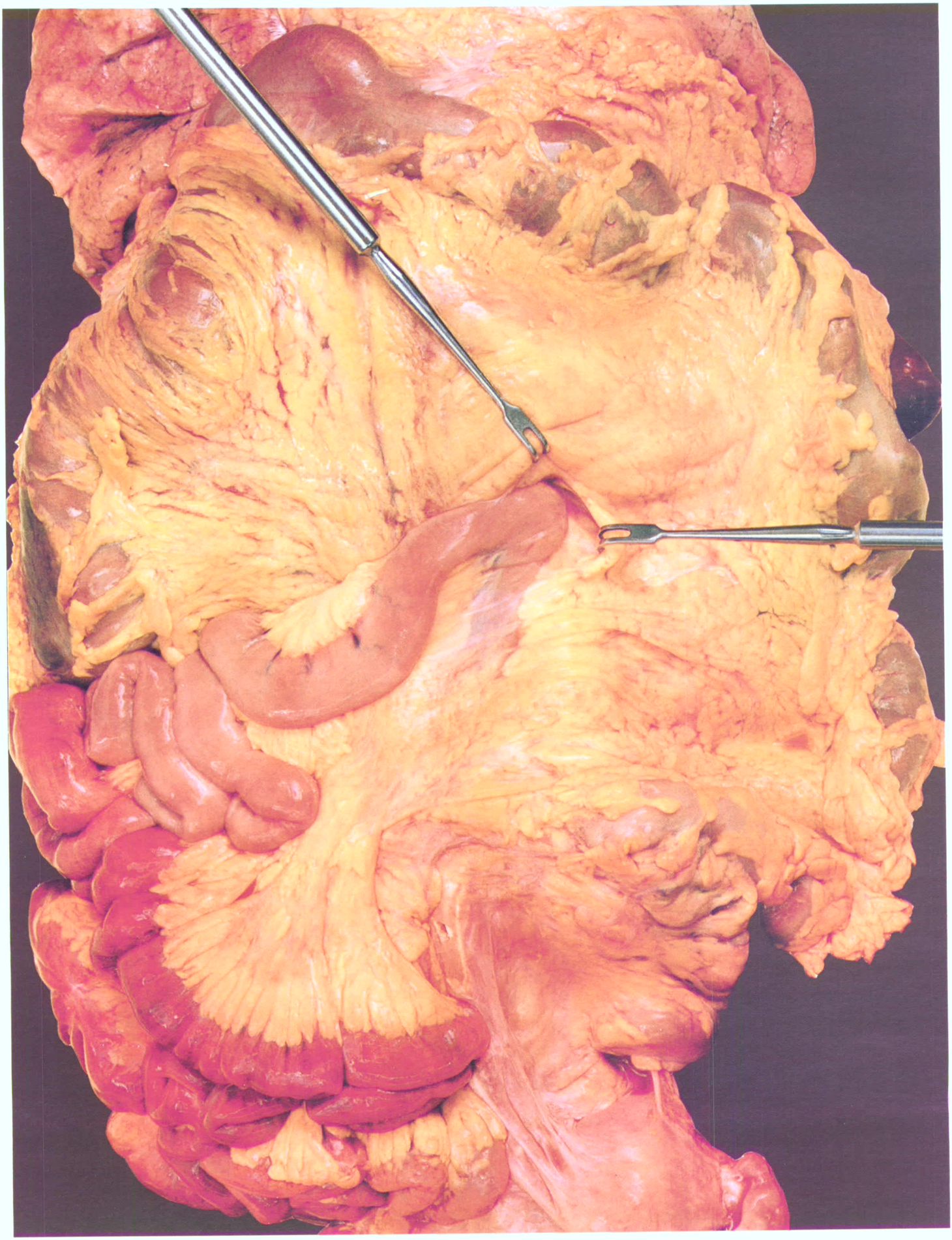

图 49　盲肠和升结肠

回肠末端于回盲瓣处开口入盲肠。钩子将盲肠的血管皱襞提高，该皱襞由盲肠前动脉所致，只偶尔与回肠末端相连。该皱襞作为回盲上隐窝的顶。回盲皱襞从回肠末端延至阑尾系膜和盲肠，形成回盲下隐窝的前界。在此标本中，盲肠和末端回肠都向后固定（固定盲肠）。

就像升结肠系膜附着于结肠系膜带一样，升结肠正常是向后附着于原始的壁层腹膜。升结肠系膜形成一个三角的薄片，向上与横结肠系膜相连，前下与小肠系膜相连。其末端固定，最终形成结肠系膜根的右半及小肠系膜。

因横结肠的抬高，结肠系膜根不能清楚地看见，但可通过划一条横线来确定其位置，这线从结肠右曲起，横走十二指肠空肠曲的上面，相应在照片上有轻度的反光。当如图示那样小肠左移后，可用从十二指肠空肠曲到回肠末端的连线来确定肠系膜根的位置。

升结肠系膜盖住胰头的下半并从前方覆盖十二指肠下半〔被升结肠系膜掩盖的十二指肠部分称为十二指肠的顶盖（pars tecta）〕。



1　肝右叶，膈面的前部
2　结肠系膜根（右半）
3　结肠系膜根（左半）
4　大网膜
5　横结肠，结肠袋、肠脂垂及独立带
6　横结肠系膜
7　十二指肠空肠曲
8　肠系膜（最高回肠襻的系膜）
9　回肠末端和盲肠连结处的回盲上隐窝
10　肠系膜根
11　终末回肠
12　系膜（空肠和回肠的系膜）
13　升结肠系膜后的十二指肠顶盖部
14　回盲下隐窝
15　阑尾系膜
16　阑尾
17　回盲皱襞
18　盲肠
19　盲肠独立带
20　盲肠的血管皱襞
21　结肠右曲
22　肾周脂肪囊前的壁层腹膜
23　横结肠的独立带
24　横结肠的肠脂垂
25　横结肠袋
26　横膈及壁层胸膜的横膈部

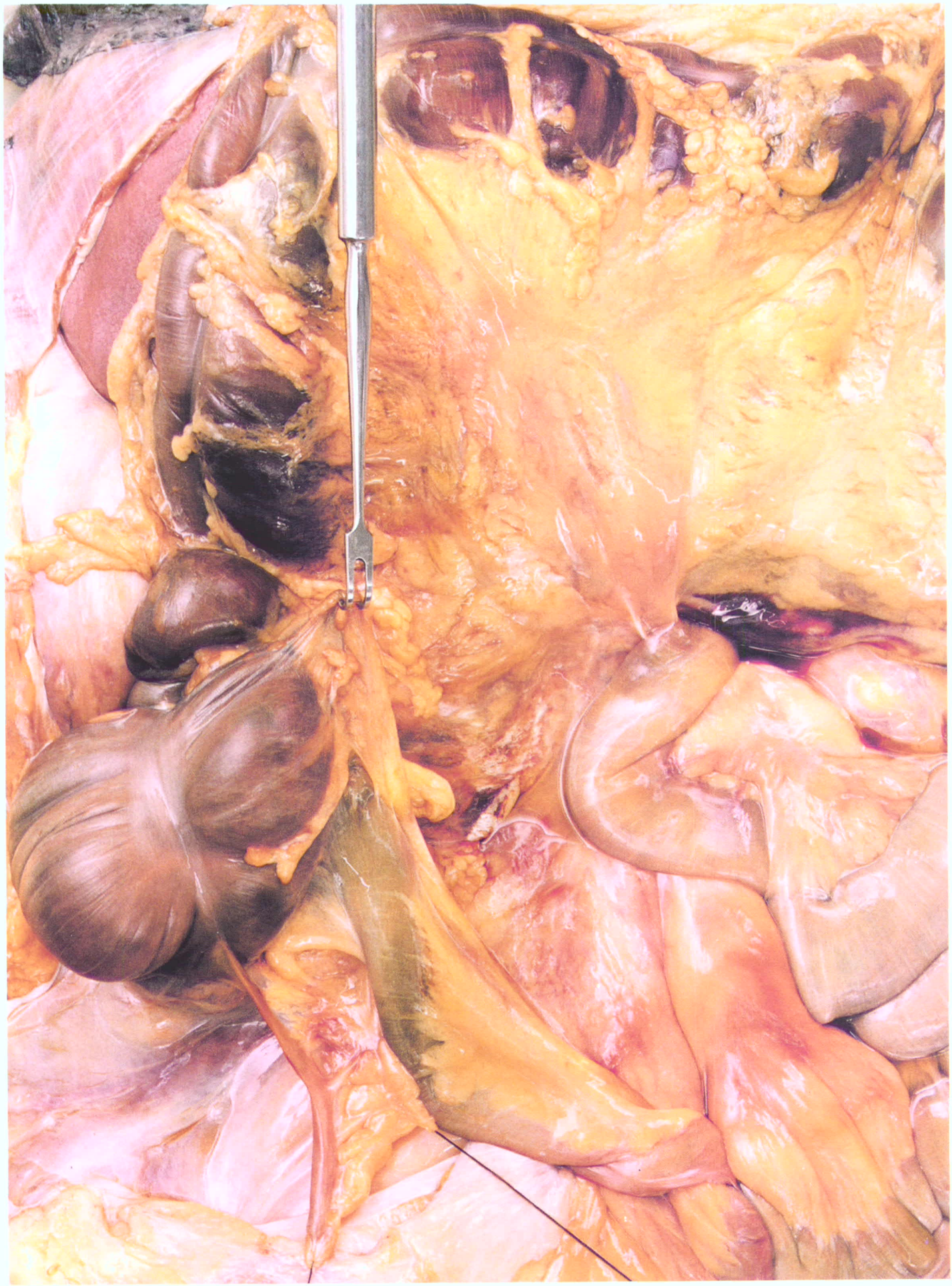

图 50　盲肠和阑尾 1

盲肠被一小钩提起。可见终末回肠从内侧进入盲肠。如所有肠系膜那样，盲肠的血管皱襞和回盲皱襞有大量脂肪。这是一个超体重人的典型表现，但并非极度肥胖的人才会如此。

阑尾附着于盲肠的 3 条结肠带会合处，网膜带和独立带可见。结肠系膜带位置太后而看不见。富含脂肪的阑尾系膜附着于阑尾的内侧，有一黑色衬底作标记。

盲肠的固定程度有不同。如本图的固定盲肠，其整个后面都附着于壁层腹膜。通常这种情况下，末端回肠也向后固定完好。活动盲肠的后面没有附着，形成盲肠后隐窝。游离盲肠是指相邻的结肠和系膜也不固定。

在图的顶端可见横结肠及其独立带和肠脂垂。结肠壁可见一环状收缩，该处的结肠袋已消失。



1　肝右叶，膈面的右侧
2　大网膜
3　横结肠的独立带
4　横结肠的肠脂垂（很多脂肪）
5　横结肠的环状收缩
6　大网膜
7　横结肠系膜
8　横结肠的肠脂垂（富含脂肪）
9　盲肠血管皱襞
10　回盲上隐窝
11　回盲连接（内部形成回盲瓣）
12　回盲皱襞（富含脂肪）
13　肠系膜（空肠和回肠的）
14　末端回肠
15　肠系膜根
16　回盲下隐窝
17　盲肠后隐窝
18　阑尾系膜
19　阑尾
20　右髂窝的壁层腹膜
21　盲肠的网膜带
22　盲肠的独立带
23　盲肠（固定的）
24　横结肠袋



图 51　盲肠和阑尾 2

横结肠及横结肠系膜，大网膜都翻向上，小肠移向系膜左侧，以更清楚显示回盲部。

通常在右髂窝部的盲肠被钳子将其稍抬高，以敞开盲肠后隐窝。一个不恒定的腹膜皱襞，盲肠皱襞之一，使阑尾保持在盲肠后位，如活动盲肠时常见的那样。在此标本中阑尾处于低位，下垂超过腰大肌突起，下至小骨盆。阑尾与腰大肌的这种关系在阑尾炎的诊断试验中有用。这涉及髋关节的被动运动。

游离的阑尾平均长 8～9cm，可因肠的运动而改变其位置。很肯定的描述阑尾的位置不易真正做到，除非阑尾因粘连而固定。

回肠末曲已按其系膜牵制的允许范围，尽量向上移，在其固定的末端可见回盲皱襞和回盲隐窝。短的乙状结肠的单个肠襻被一钳子牵向左。在这肠段，平的浆膜下脂肪垫取代了肠脂垂，且结肠带和袋也逐步消失。

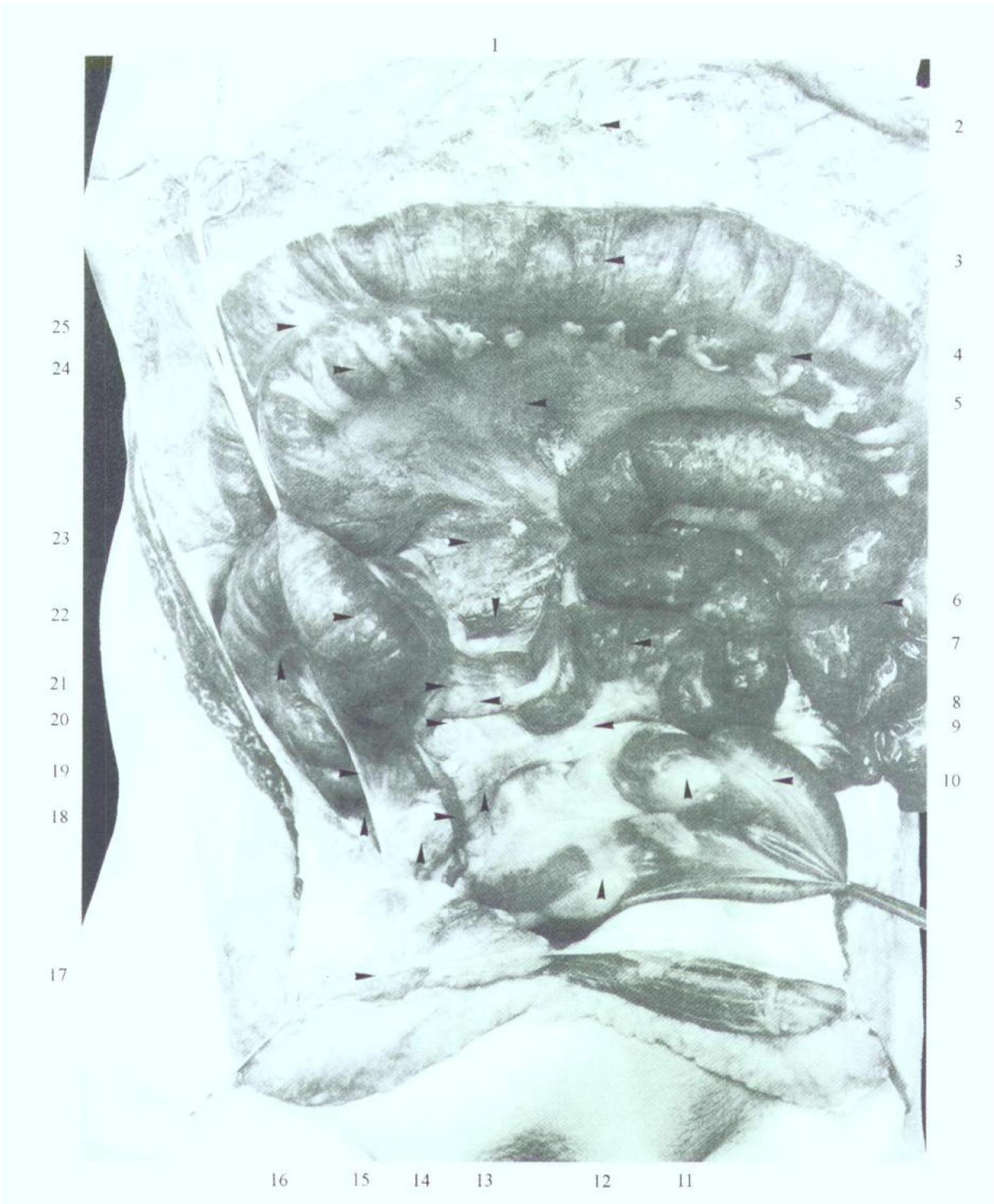

1　十二指肠顶盖部（透过上面的升结肠系膜部分可见）
2　大网膜
3　横结肠
4　横结肠的独立带和肠脂垂
5　横结肠系膜
6　小肠襻
7　末端回肠曲（向上移）
8　回盲皱襞
9　游离肠系膜与附着于阑尾系膜的固定部分的结合
10　乙状结肠（乙状襻的结肠肢及其变小的独立带）
11　浆膜下脂肪垫（取代肠脂垂）
12　乙状结肠（乙状襻的直肠肢及其浆膜下脂肪垫）
13　阑尾系膜
14　腰大肌突及壁层腹膜
15　盲肠后隐窝
16　盲肠的网膜带
17　内侧脐韧带（脐尿管衍生而来）
18　阑尾（在低位）
19　盲肠皱襞
20　回盲下隐窝
21　回盲连接（内部形成回盲瓣）
22　盲肠
23　结肠系膜根（右半）
24　横结肠的结肠袋和肠脂垂
25　横结肠的独立带



图 52　盲肠和阑尾 3

横结肠及其系膜和大网膜已翻向上，以显示十二指肠空肠曲及左半肠系膜根。小肠外置于其系膜的右侧，空肠的第一个肠圈被钳子拉向上。

在此标本中肠系膜根向左移，这有一种小肠系膜缩短的感觉。分离属于小肠游离系膜的腹膜部分，暴露出十二指肠升部以下的一个区域，这儿虽没有光滑的腹膜表面，但仍属于原始壁层腹膜层。在此区域之下，阑尾位于中部，向后附着于壁层腹膜。这样，阑尾在末端回肠的后面，回肠则已与其他小肠襻一起远移至右侧。

在此标本中，活动盲肠已向前移。独立带和网膜带在盲肠壁的袋样突起之间形成深的纵向的凹痕。

左侧是较长的乙状结肠，其有一 M 形或 S 形的外形。其起于髂嵴水平，向下进入小骨盆。肠脂垂、结肠袋、结肠带已不明显。

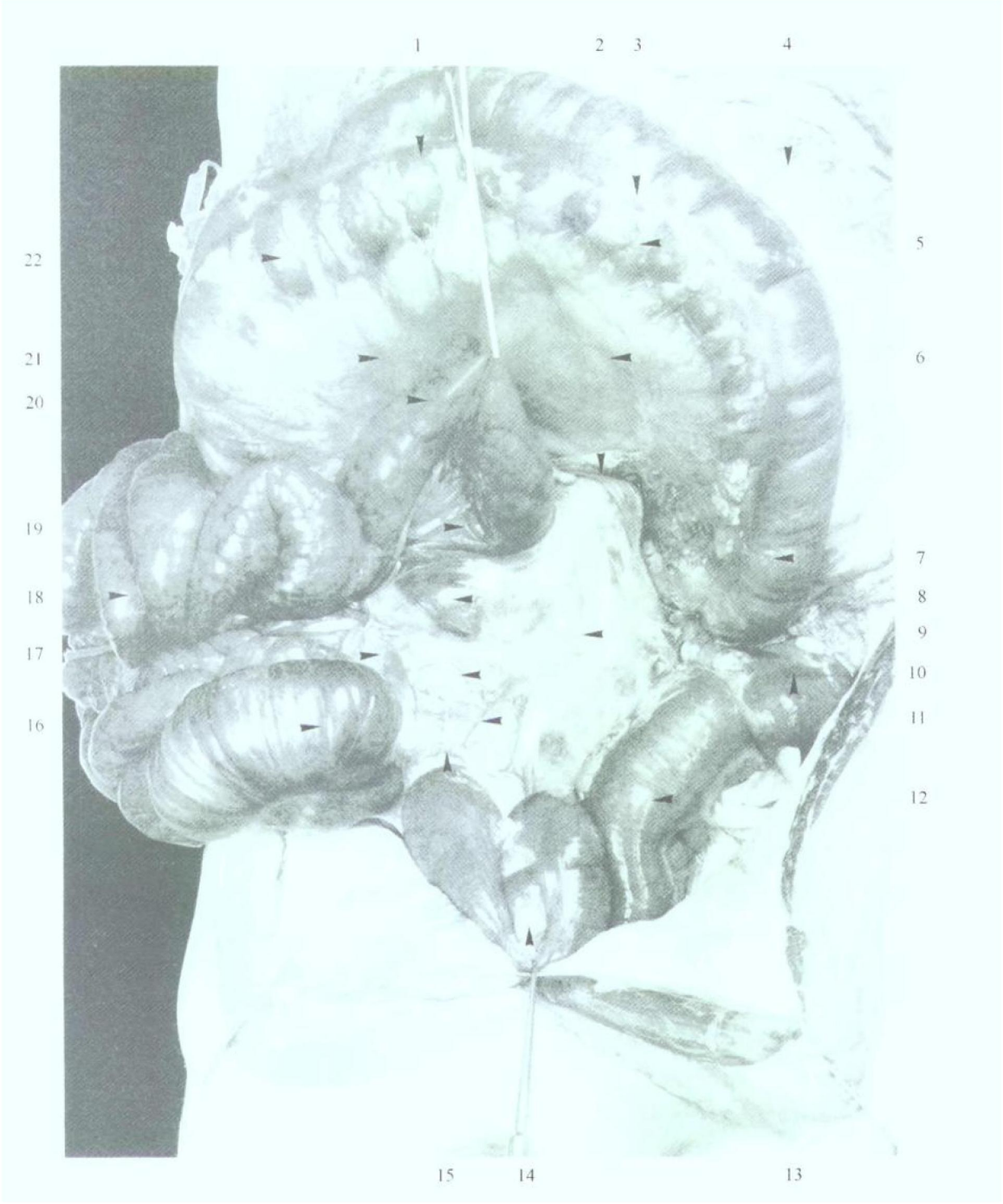

1　横结肠
2　肠系膜根（右半）
3　横结肠的独立带
4　大网膜
5　横结肠袋和肠脂垂
6　横结肠系膜
7　横结肠（升到结肠左曲的部分）
8　十二指肠升部
9　降结肠系膜（与原始壁层腹膜融合）
10　肠系膜（从左移的肠系膜根部向后分离）
11　肠系膜根
12　长的乙状结肠（结肠肢）
13　降结肠
14　乙状结肠（翻转的直肠肢及其浆膜下脂肪垫、细的独立带）
15　阑尾（固定的末端回肠后中间位）
16　盲肠
17　回肠（近回盲连接部）
18　小肠襻
19　十二指肠空肠曲
20　空肠（第一个肠襻）
21　横结肠系膜
22　肠脂垂之间的结肠袋



图 53　盲肠和阑尾 4

末端回肠和其余小肠略向中间牵拉。阑尾于固定的中间位，在回盲末端之前，与之平行。虽然中间位少见，但在末端回肠前的中间位较回肠后的要多些。

衬垫标记了回盲上隐窝，回盲皱襞前一个无名的窝，以及回盲下隐窝。在此标本中，回盲皱襞几乎直接贴于阑尾系膜，有助于阑尾的固定。回肠、盲肠和升结肠的连接无明显特征。在回盲连接之下可见乙状结肠襻。

肝的圆韧带和镰状韧带被 2 个钩子牵向上，暴露之镰状韧带在肝和横膈的附着。肝本身已抬高，以显示小网膜，它与坚实的肝结肠韧带相联，后者从肝直至结肠。其与大网膜的关系提示可能有一病理性的粘连，虽然胆囊及其邻近组织尚无原有炎症的证据。如果能接受这样的理论，即所有胆囊结肠韧带和肝结肠韧带都是病理性结构，那么对本图中这些韧带的特征来说是合适的。



1　肝右叶
2　右肺
3　肝圆韧带
4　圆韧带切迹
5　肝镰状韧带
6　肝左叶
7　左心室于心包后
8　左肺
9　右心室于心包后
10　横膈（切口缘）
11　肝十二指肠韧带
12　肝胃韧带
13　胃小弯与胃冠状静脉（左、右胃静脉）
14　胃大弯与胃网膜静脉的胃支
15　胃结肠韧带
16　横结肠（固定大网膜覆盖）
17　大网膜
18　乙状结肠
19　阑尾系膜
20　阑尾
21　盲肠与独立带
22　回盲皱襞
23　回肠末端曲
24　盲肠的血管皱襞
25　升结肠
26　横结肠（被胆囊结肠韧带上牵的肠襻）
27　结肠右曲
28　肝肾韧带
29　膀胱结肠韧带
30　壁层腹膜（原始）
31　胆囊

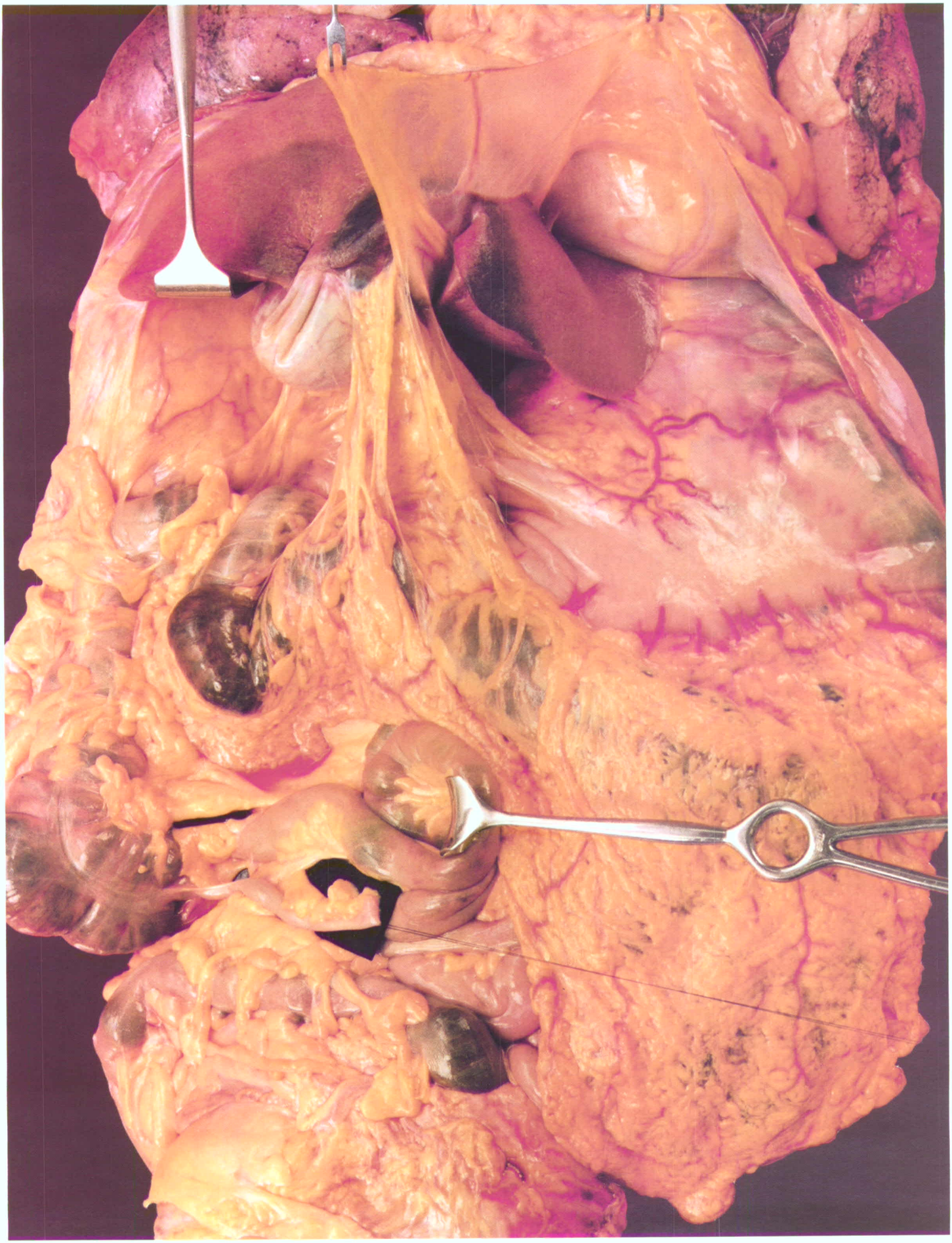

图 54　盲肠和阑尾 5

在图 A 中小肠向左牵拉，从前面证实回盲连接。大多数肠襻是瘪的，有很好的张力，呈一种外科手术时常可见到的情形。升结肠较短，且在盲肠处发生卷曲，好像被独立带加固了一样。

图 B 示盲肠和升结肠的后面，证实一盲肠后阑尾，其向上升至结肠右曲，且主要在结肠后。这大概是能见到的最长的阑尾。升结肠和盲肠正常的附着把阑尾和大腹腔完全分开。上 2 根牵线标记结肠脏层腹膜与壁层腹膜联接处的切开面。

因炎症而使阑尾从腹腔游离出来，这在盲肠后阑尾是很常见的。这种阑尾一定在胚胎发育时，升结肠形成后壁附着之前已经获得了盲肠后、结肠后的位置。一项血管供应的研究支持这种设想。只有阑尾的近端接受盲肠后动脉的分支，而大部分、较远端部分由回结肠动脉在较近的地方发出的一支动脉分支供应。

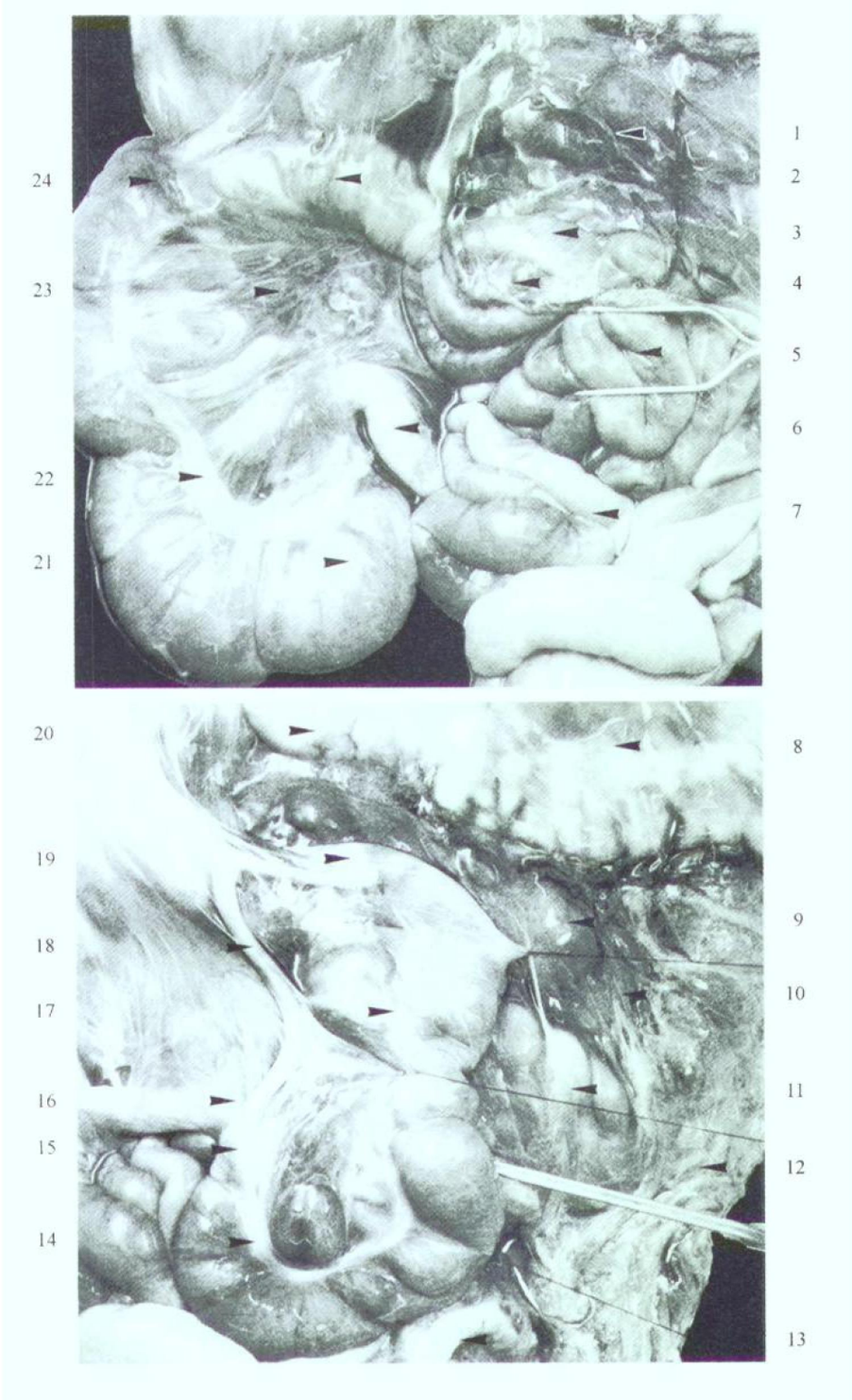

1　胃结肠韧带
2　横结肠
3　大网膜后的空肠
4　小网膜
5　小肠襻
6　回肠末曲
7　回肠
8　胃
9　胃结肠韧带（由横结肠系膜后的空肠襻形成突起）
10　胃结肠韧带
11　横结肠，有固定的大网膜覆盖
12　大网膜
13　乙状结肠（强力收缩的）
14　盲肠的网膜带
15　阑尾与盲肠的连接（内部形成阑尾口）
16　回盲连接（内部形成回盲瓣）
17　升结肠的网膜带
18　阑尾
19　结肠右曲
20　胃的幽门窦
21　盲肠
22　卷曲的升结肠的独立带
23　升结肠系膜
24　结肠右曲

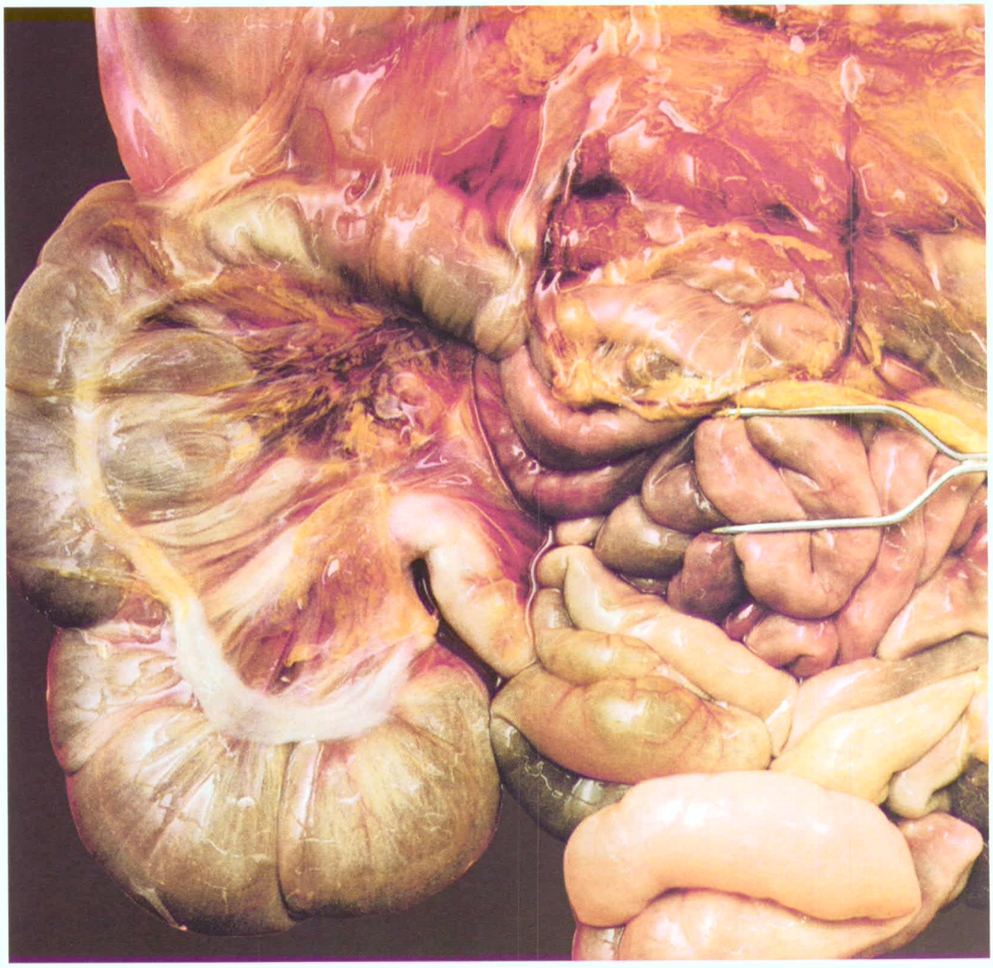

A

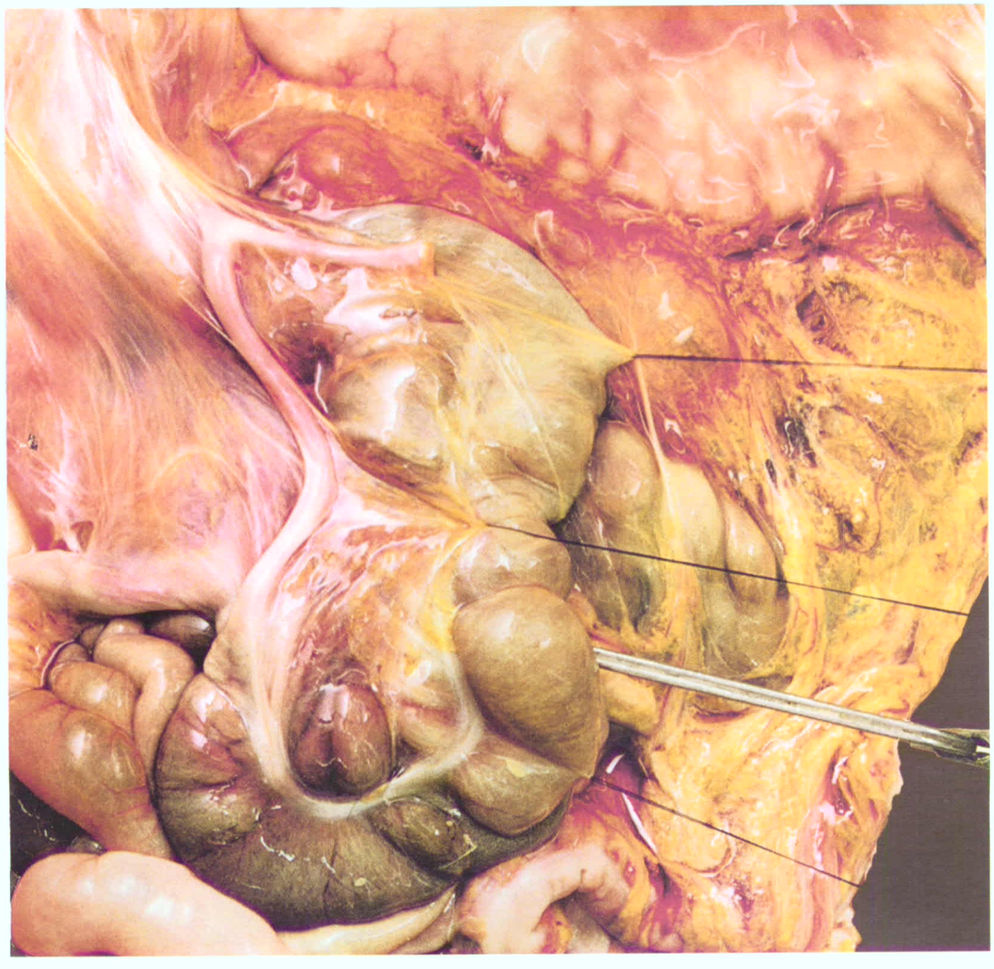

B

图 55　网膜和胃的血管

此标本胃充盈，正常形态，深的幽门沟把胃和十二指肠球部分开。垂直位的尸体使胃下垂，所以肝没有盖住胃小弯，而能看到更多的小网膜。

肝胃韧带的前层已在近小弯处切除，其与脏层腹膜连接的部位被线前牵。可见胃左动脉前支及伴行的胃前大神经。

小网膜的前层也在肝十二指肠韧带部切除，右胃动脉已游离。在到达胃之前，此动脉分出一小支到十二指肠。其他从上方供应十二指肠的小血管，是多支十二指肠上动脉，其来自肝总动脉近起始部发出的终末支。

由胃发出的胃网膜血管要比胃小弯的血管稀。胃支沿着大弯分布，该处没有浆膜。

一个从近胃部的小网膜前层产生的盲袋已向上翻向肝脏。这个不恒定的盲袋很像比较恒定的胃脾韧带的脾网膜。



1　腹横肌（透过壁层腹膜看）
2　肝右叶下缘
3　肝圆韧带
4　胆囊
5　胃右动脉
6　肝左叶
7　小网膜（膈胃韧带）
8　胃前大神经
9　胃左动脉
10　胃小弯
11　胃，前面
12　胃大弯
13　左胃网膜动脉和静脉
14　右胃网膜动脉、静脉的网膜支
15　大网膜
16　右胃网膜动脉和静脉
17　胃的角切迹
18　横结肠（有固定的大网膜覆盖）
19　右胃网膜动脉和静脉
20　幽门沟
21　胃结肠韧带
22　结肠右曲
23　十二指肠球部
24　十二指肠上动脉
25　肝右叶，尾叶部分
26　肝圆韧带切迹
27　肝镰状韧带

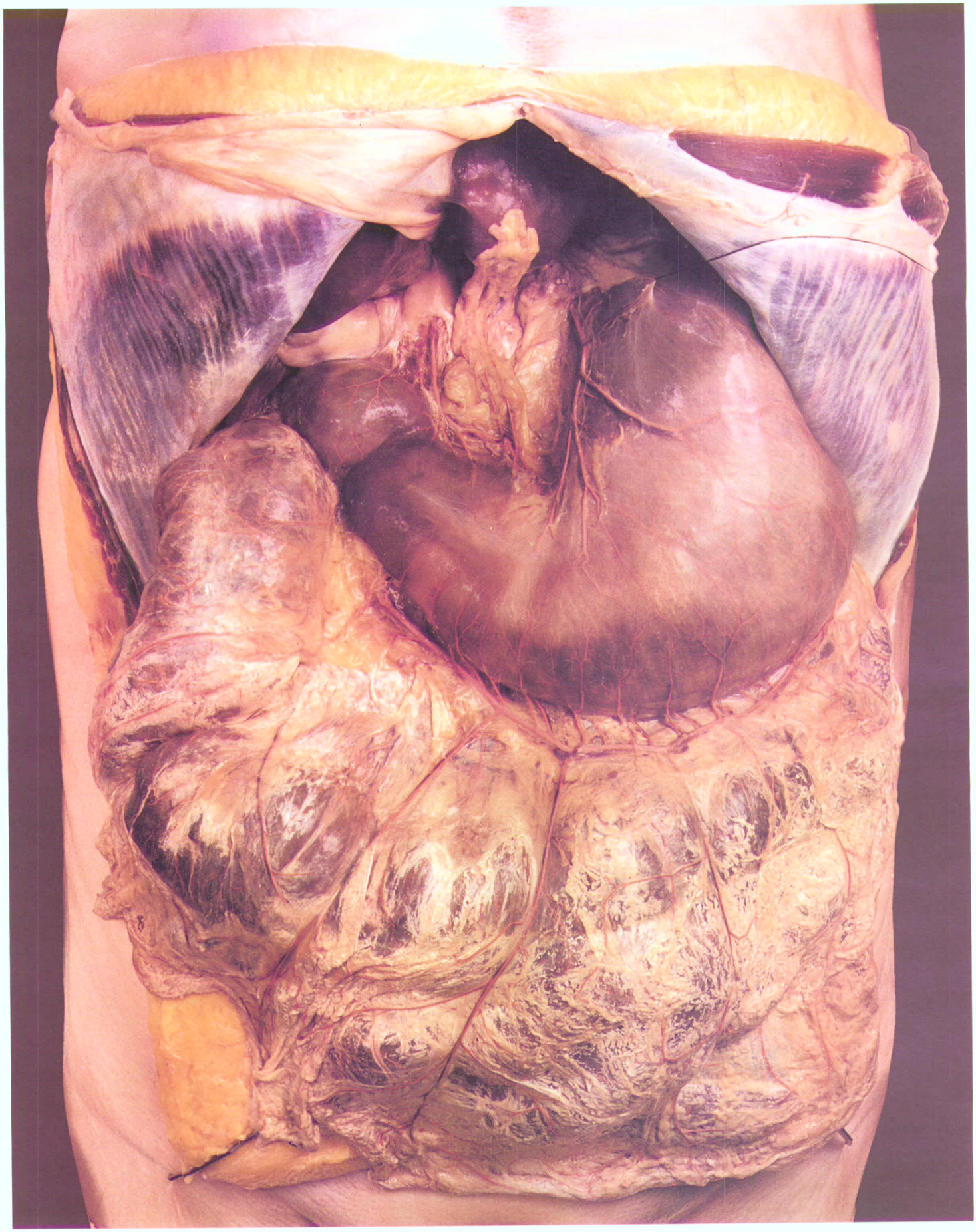

图 56　上腹部器官的血管 1

肝十二指肠韧带已从前方剖开，肝胃韧带的邻近部分已切除。这样打开了网膜囊的前庭，在其下方可见肝的尾叶。尾叶之下，肝总动脉呈现在胰腺的网膜隆突缘。进入肝十二指肠韧带后肝总动脉分为 2 支：胃十二指肠动脉和肝固有动脉。

在不典型的情况下，从分叉处分出一支副肝动脉。胃右动脉也不是从肝固有动脉发出，而是从主支分叉处发出。

十二指肠上动脉供应十二指肠球部，在正常情况，其起自肝总动脉。

胃十二指肠动脉有一支到胰，并在越过十二指肠后方之前，发出胰十二指肠后上动脉，其延续为右胃网膜（gastroepiploic）动脉。右胃网膜动脉沿胃大弯行进，并与左胃网膜动脉吻合。这些血管起自大的血管弓，从此再分出胃支和网膜（epiploic）支。

在此标本中胆囊萎缩。其坚韧的、可活动的浆膜下结缔组织和腹膜被一钳子牵拉。游离的、不典型的小网膜的浆膜附件在胃上面。

胆囊管有一绿色衬垫标记。牵线置于浆膜、肝丛的神经分支及胃前大神经处。

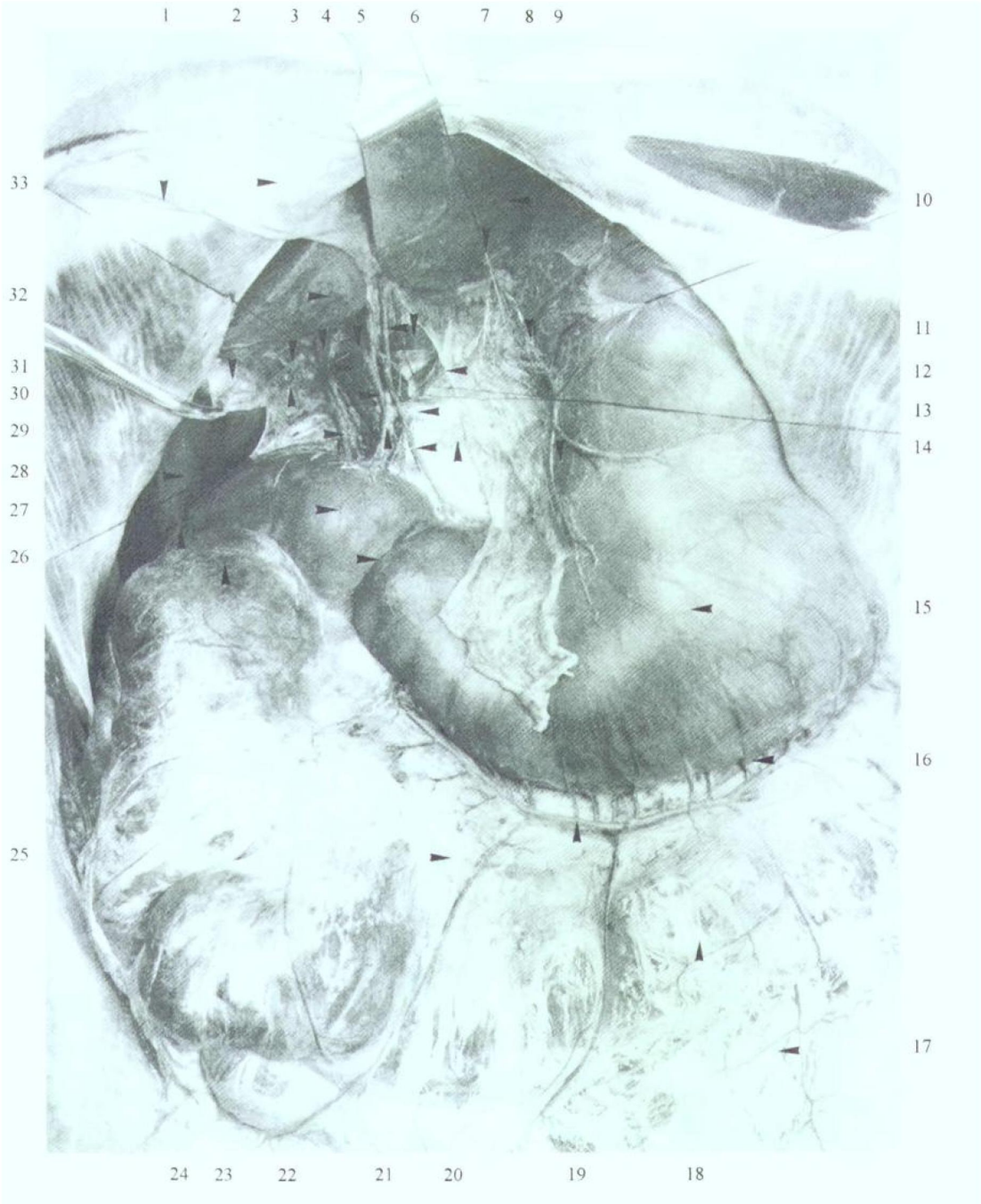

1　肝圆韧带
2　肝镰状韧带
3　胆囊动脉
4　肝总管
5　肝固有动脉右支
6　肝尾叶的乳突
7　胃前大神经
8　胃左动脉（前主支）
9　胃小弯
10　肝左叶，脏面
11　副肝动脉
12　肝胃韧带（切口缘）
13　肝总动脉
14　胃右动脉
15　胃，前面
16　胃大弯
17　大网膜
18　横结肠（有固定的大网膜覆盖）
19　右胃网膜动脉和静脉
20　胰腺的网膜隆突
21　胃十二指肠动脉
22　胆囊管
23　结肠右曲
24　十二指肠降部
25　胃结肠韧带
26　幽门沟
27　十二指肠球部
28　肝右叶，脏面
29　胆总管
30　肝固有动脉
31　门静脉
32　肝尾叶
33　肝镰状韧带



图 57　上腹部器官的血管 2

上腹部脏器由一根动脉，即腹腔动脉干供应。它在胰腺上缘分成 3 大支，其中 2 支几乎是水平的。脾动脉向左，肝总动脉向右，后者在网膜囊的前庭内将腹膜稍抬高，形成肝胰皱襞。在到达肝十二指肠韧带的左缘处，分出胃十二指肠动脉和肝固有动脉。在其向上的过程中，肝固有动脉分出左、右支进入肝门。右支与肝总管交叉，通常行在其后，并进入 CALOT 三角，这三角由肝管、肝和胆囊管形成，在该处分出胆囊动脉。

门静脉深置于胆管和大动脉之间。

胃左动脉从腹腔动脉干向上到固定的胃的心脏端，在此处其转向前、向下，沿胃小弯行进。其上升部分将腹膜稍抬高，形成胃胰皱襞。在没有浆膜的胃小弯处此动脉分出 2 分支，有 2 支长的胃神经与之伴行。动脉的前主支可能因横行的分支而移位。后主支与胃右动脉相连。

胃小弯处的动脉弓有静脉弓伴行，后者称胃冠状静脉。这弓的两端与动脉同名，开口于门静脉。胃网膜动脉在图 56 已描述。

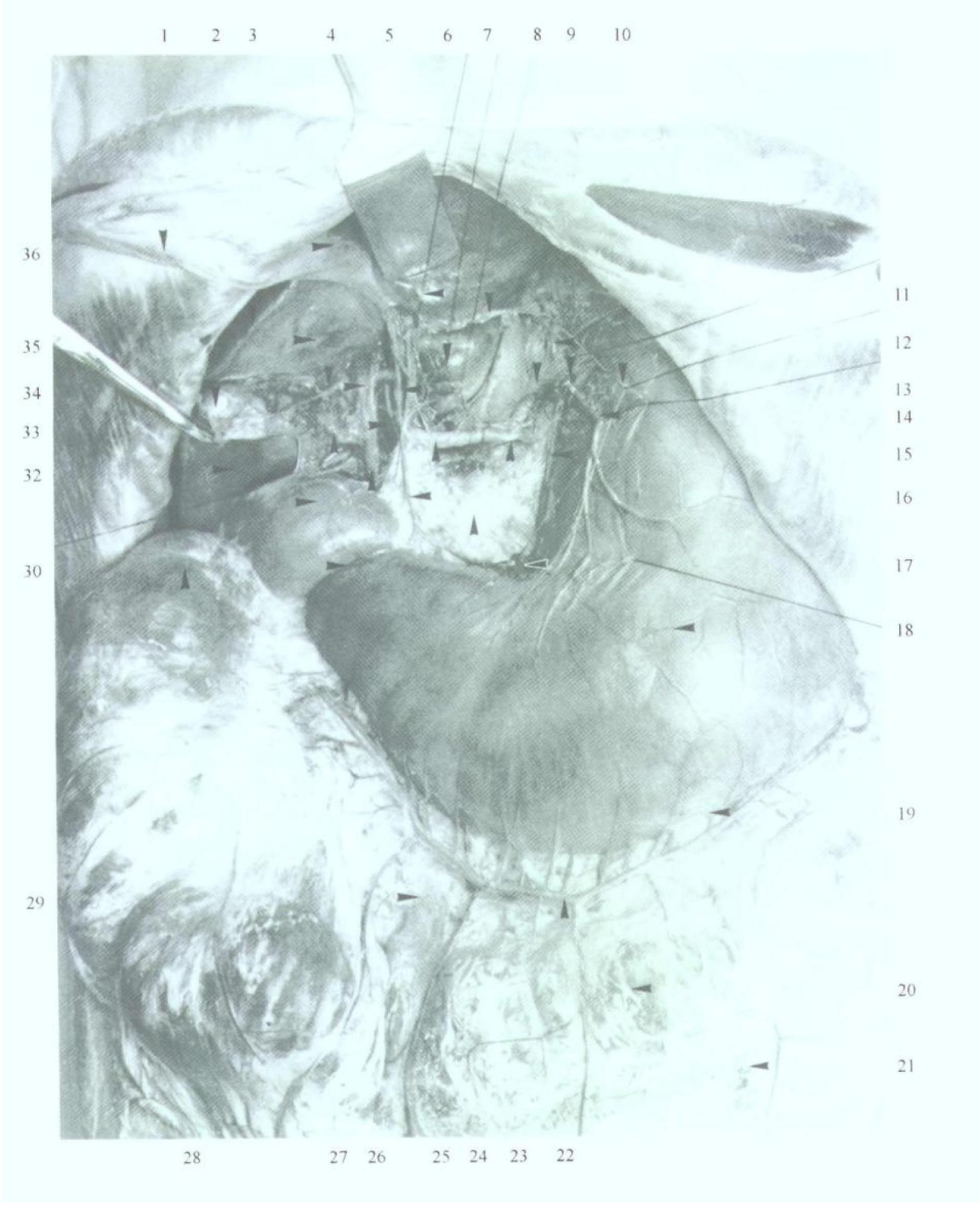

1　肝圆韧带
2　胆囊
3　肝下缘
4　胆囊动脉
5　肝固有动脉右支
6　肝尾叶的乳突
7　肝静脉韧带裂
8　胃左动脉
9　胃后大神经
10　胃前大神经
11　肝左叶的网膜隆突
12　胃大动脉的膈支
13　副肝动脉
14　胃左动脉（前主支）
15　胃左动脉（后主支）
16　胃右动脉
17　胃小弯上的角切迹
18　胃，前面
19　胃大弯
20　横结肠（有固定的大网膜覆盖）
21　大网膜
22　右胃网膜动脉和静脉
23　腹腔动脉（三叉）
24　胰腺的网膜隆突
25　肝总动脉
26　胆总管
27　胆囊管
28　结肠右曲
29　胃结肠韧带
30　幽门沟
31　十二指肠球部及十二指肠上动脉
32　肝右叶，脏面
33　门静脉
34　肝总管
35　肝尾叶
36　肝镰状韧带

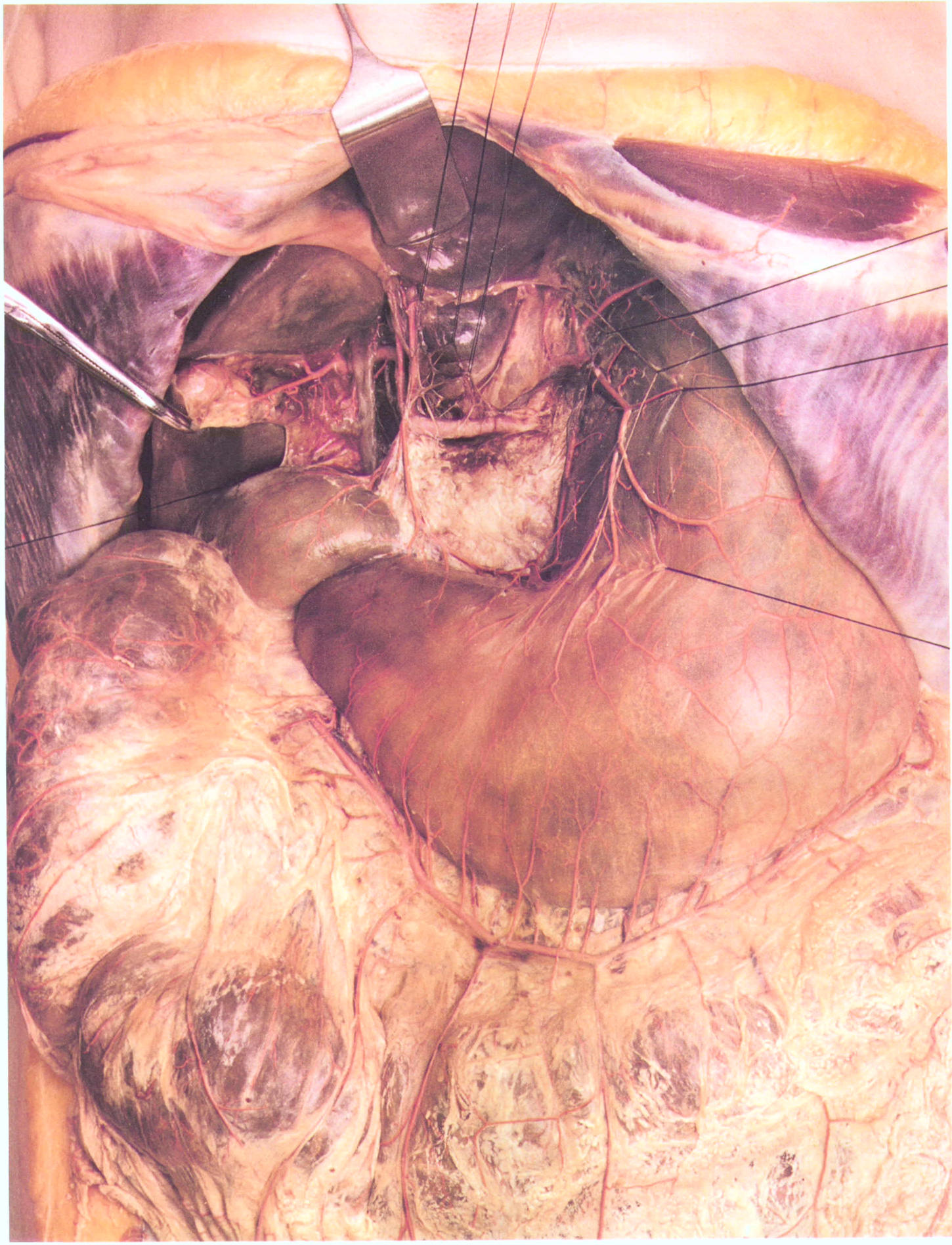

图 58　上腹部器官的神经和肝外胆管

胃的 2 根神经：胃前大神经和胃后大神经已分离出。胃前大神经是一根长的，比较大的神经，来自前迷走神经干发出的胃前支。其与胃左动脉的前支同行，在角切迹处易见。胃后大神经是后迷走神经干发出的胃后支的一根长的神经。其与胃左动脉的后支同行。与前图一样，这 2 根神经用线牵向上侧或向外侧。

在此图调整牵线和光线，使肝丛清晰可见。这是一个自主神经丛，包括交感和副交感神经纤维，呈粗的网状，与肝总动脉伴行，最后呈一些索样结构而入肝门。在对侧，肝丛与腹腔丛相联。

胆总管被线稍牵向右，正好在胆囊管末端之下，以看清更深位的门静脉的右缘。在门脉前方，来自肝固有动脉分支的小动脉分布到肝管。典型的情况，胆囊动脉起自肝固有动脉的右支，位于 Calot's 三角内。

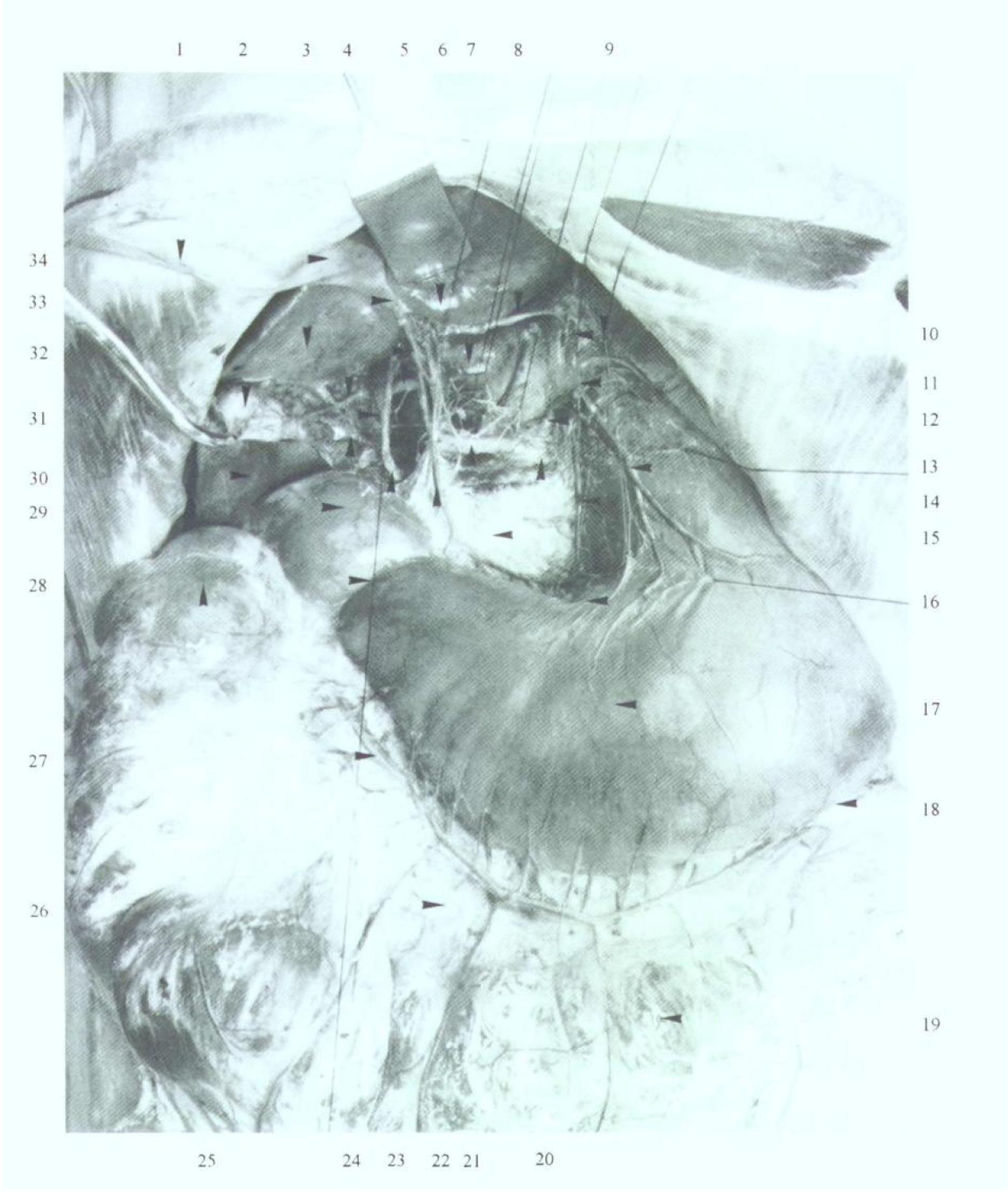

1　肝圆韧带
2　胆囊
3　肝方叶
4　胆囊动脉
5　肝固有动脉右支
6　左叶的网膜隆突
7　尾叶的乳突
8　肝静脉韧带裂及肝胃韧带的起始部
9　胃前大神经
10　胃左动脉的食管支
11　胃后大神经
12　胃左动脉
13　胃左动脉（前支）
14　胃左动脉（后支）
15　胰的网膜隆突
16　胃的角切迹
17　胃的幽门部（前面）
18　胃大弯
19　横结肠（有固定大网膜覆盖）
20　腹腔干（三叉）
21　肝总动脉与肝神经丛
22　胃右动脉
23　总胆管
24　胆囊管
25　结肠右曲
26　胃结肠韧带
27　右胃网膜动脉和静脉
28　幽门沟
29　十二指肠球部与十二指肠上动脉
30　肝右叶，脏面
31　肝总管
32　副肝动脉与肝丛的神经索
33　肝圆韧带及其裂
34　肝镰状韧带

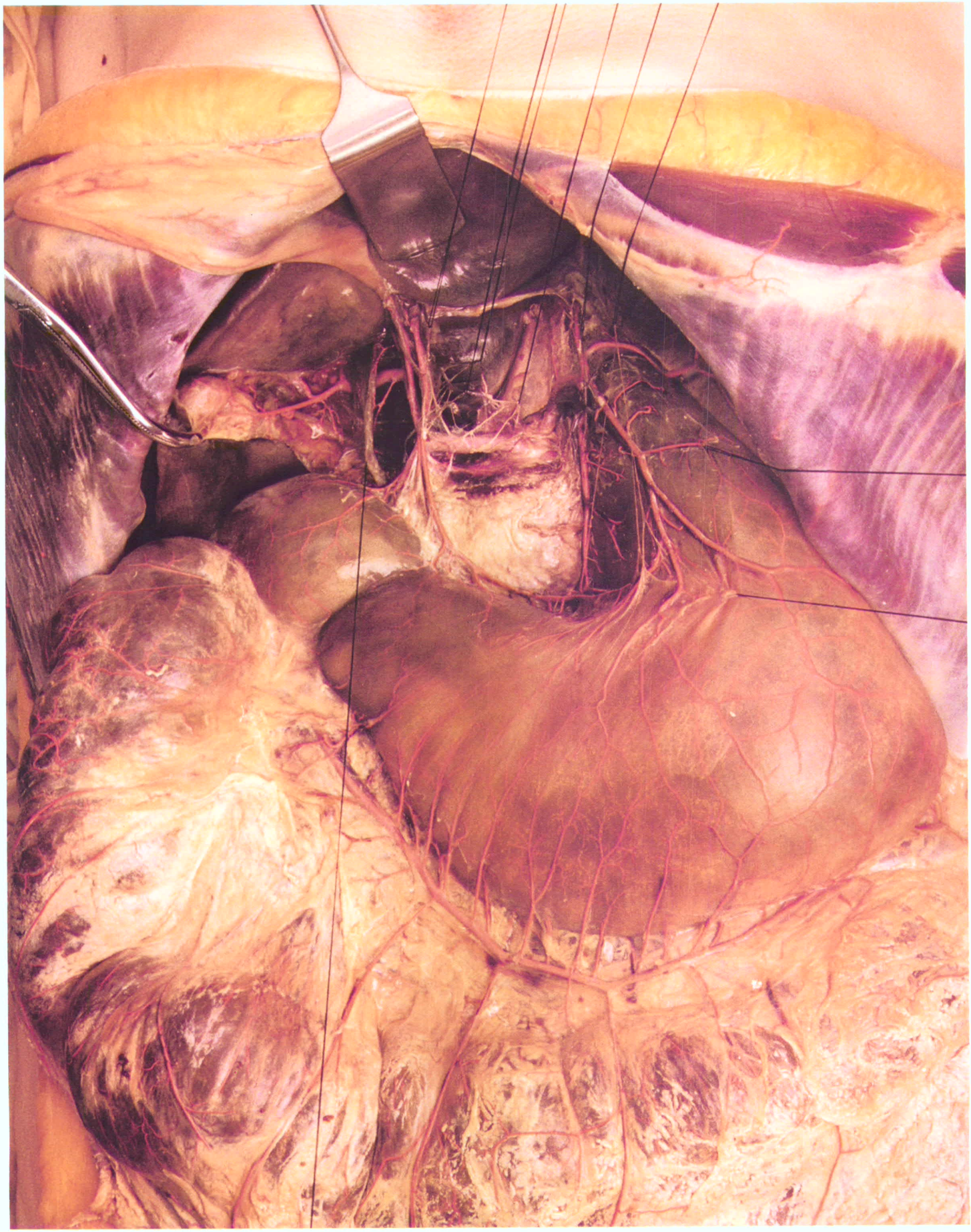

图 59　胃十二指肠动脉和胃网膜右动脉

胃十二指肠动脉从肝总动脉分出后，直向下行，通过十二指肠球部后方，此血管可能已在近十二指肠上缘分出其终末分支：胰十二指肠前上动脉及胃网膜（gastroepiploic）右动脉。

结肠右曲已与十二指肠降部分开，并稍向下移，十二指肠稍抬高，以看清在其前缘的胰十二指肠前上动脉及胃网膜右动脉。有些小的返动脉从这 2 根血管发出，向上通向十二指肠及幽门部。这些血管中有 1 支到幽门沟，一些不恒定的幽门静脉与之伴行（Mayo）。

胃网膜右动脉进入胃结肠韧带，直到幽门左侧。在动脉行程的中途，整个韧带及一支网膜支被分离，从前面露出网膜囊的下隐窝。该视野显示横结肠上缘及横结肠系膜，后者被网膜囊的后壁部分覆盖，向下与大网膜的后层相连。

通常胃网膜右动脉和胃网膜左动脉有吻合，二者间无明确的界限。



1　肝圆韧带
2　圆韧带裂
3　肝尾叶的乳突
4　肝的静脉韧带裂
5　胃左静脉
6　胃左动脉的食管支
7　胃左动脉（前支）
8　肝左叶，脏面
9　胃左动脉
10　胃左动脉（在小弯处的后支）
11　幽门沟处的幽门静脉
12　胃的幽门部
13　胃大弯
14　大网膜
15　横结肠（有固定的大网膜覆盖）
16　胃结肠韧带与大网膜的连接处（切口缘）
17　横结肠系膜（在其变成大网膜后层之前，有网膜囊的后壁覆盖）
18　腹腔干
19　肝总动脉
20　胆总管
21　结肠右曲
22　大网膜
23　胃结肠韧带
24　胃网膜
25　十二指肠降部
26　十二指肠球部
27　胃十二指肠动脉（源自肝总动脉）
28　胃右动脉在肝固有动脉前
29　肝固有动脉的右支
30　肝方叶
31　肝镰状韧带

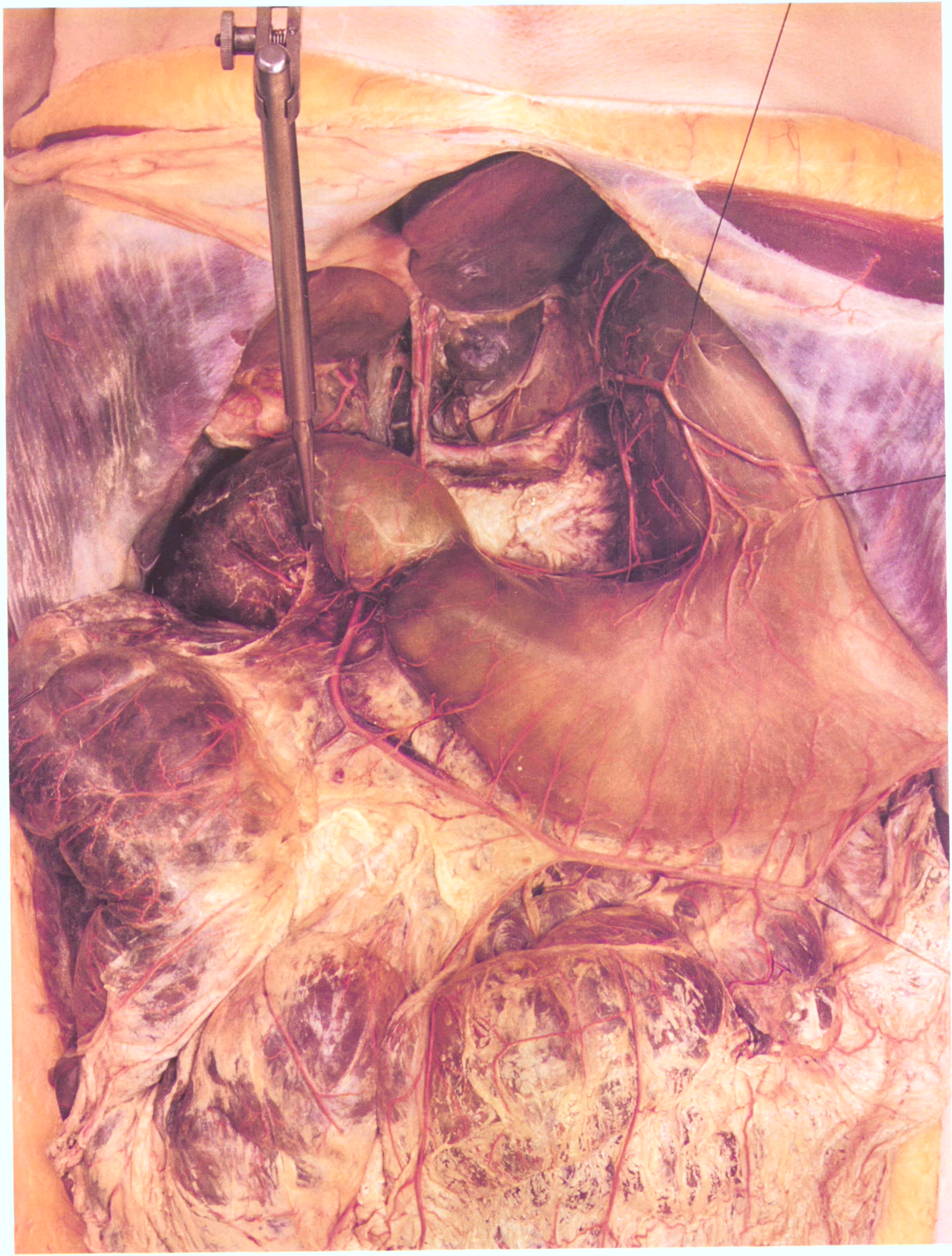

图 60　十二指肠和胰头

在此标本中，十二指肠空肠曲以后的小肠，连同其系膜、结肠及所有结肠系膜，包括固定的升结肠和降结肠系膜均已去除。暴露十二指肠顶部、胰头及在肾周脂肪囊前的肾前筋膜。

胰头正好在十二指肠曲内，但在十二指肠上部后面，胰头更向上些。肠系膜上动脉和静脉行进在胰头和胰体之间。蓝色标记 2 根结肠中静脉、胃网膜右静脉总干及胰十二指肠前上静脉流入肠系膜上静脉。胰十二指肠前下静脉在较远处进入肠系膜上静脉。

胃十二指肠动脉的 2 根终末分支，胃网膜右动脉和胰十二指肠前上动脉，位于胰的前面、十二指肠上部的下缘。这 2 根动脉在起始部发出小分支到十二指肠上部。胰十二指肠前上动脉与起自肠系膜上动脉的胰十二指肠前下动脉相接，形成一个血管弓，此弓并不都如此标本那样明显。

基于其动脉血供及与横结肠系膜根的关系，胰不能算真正的腹腔脏器，而是处于临界地位，很像十二指肠那样，只有部分算腹腔器官。



1　肝圆韧带
2　胆囊
3　镰状韧带
4　胃网膜右静脉
5　胃网膜右动脉
6　胃左动脉（后支）
7　胃左动脉（前支）
8　肝左叶，脏面
9　胃小弯
10　肝尾叶的乳突
11　幽门沟
12　幽门静脉
13　肠系膜上动脉
14　肠系膜上静脉
15　十二指肠升部
16　胃大弯
17　肾周脂肪囊前的肾前筋膜
18　胰体
19　十二指肠空肠曲
20　胰十二指肠下动脉（起始）
21　胰十二指肠下静脉（末端）
22　胰十二指肠前下动脉
23　胰头
24　肾周脂肪囊前的肾前筋膜
25　十二指肠水平部
26　十二指肠降部
27　胃网膜右静脉总干及胰十二指肠前上静脉（常与结肠中静脉形成一胃结肠干，在此显示分开的 2 个末端）
28　胰十二指肠前上动脉
29　十二指肠上部
30　肝总管
31　肝固有动脉右支
32　肝方叶，脏面

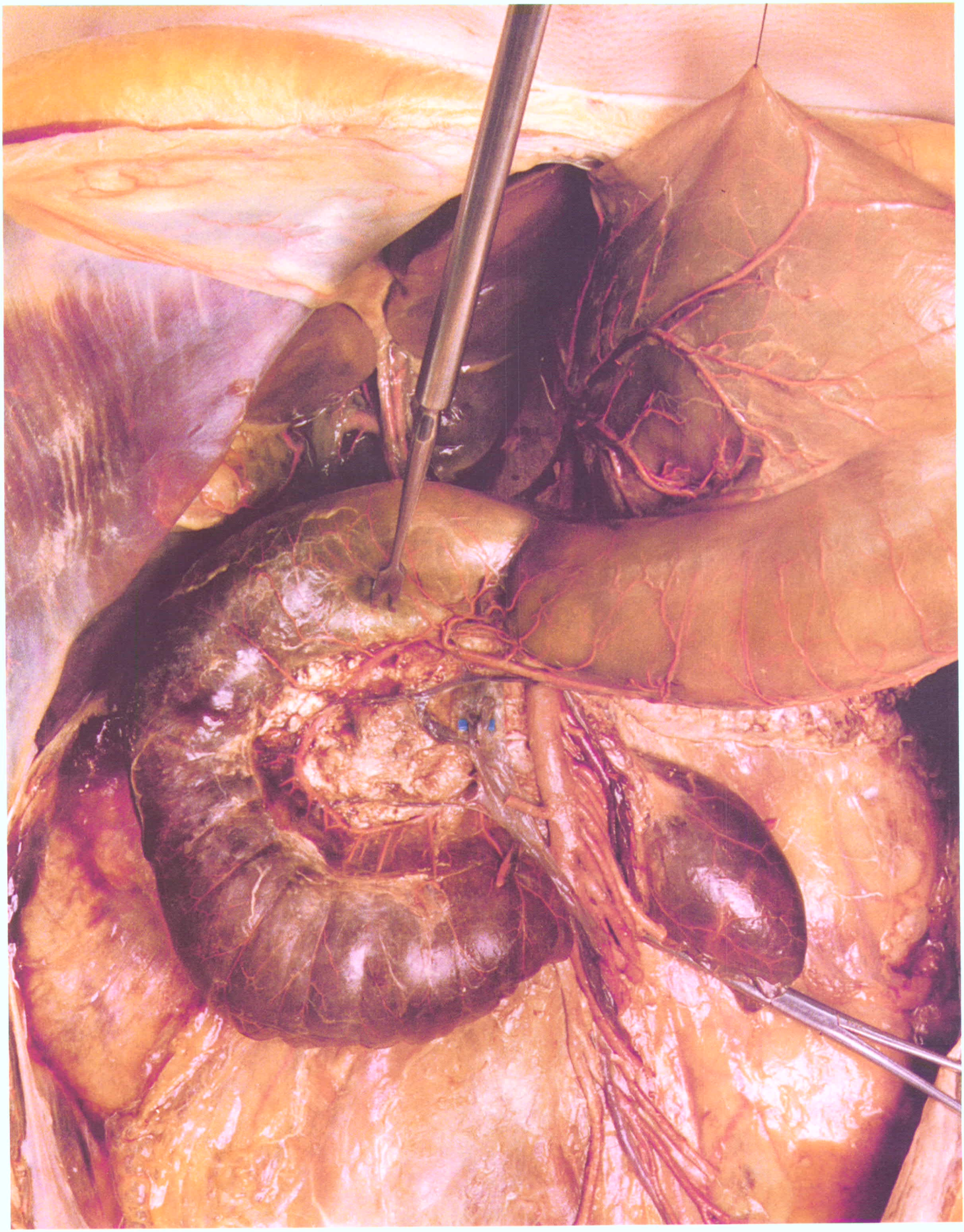

图 61　胰、十二指肠及其邻近血管 1

如图 60 一样，空肠、回肠，大肠及其系膜都已切除，呈现十二指肠及大部分胰头。

此外，胃幽门部在 2 把钳子中间分离，2 个断端翻向肋弓。可看见胃后壁及其附着，还可见从网膜隆突到脾肾韧带段的胰腺。腹腔干和肝总动脉、脾动脉在胰上缘的中间部位。胃左动脉从腹腔干直向上到胃贲门的固定部分。胃左静脉走向门静脉。

肝总动脉分出 2 根主支：肝固有动脉和胃十二指肠动脉。本例的胃右动脉也从这部位分出。它随同胃幽门一起向上移。胃十二指肠动脉在行进一短距离后，分出胃网膜右动脉和胰十二指肠前上动脉，后者与胃残端一起上移。胰头前的血管如图 60 所述。肠系膜上动脉和静脉在胰的切迹内。肠系膜下静脉和结肠中静脉有蓝色衬垫标记。

在左肋弓后可见脾的前端。

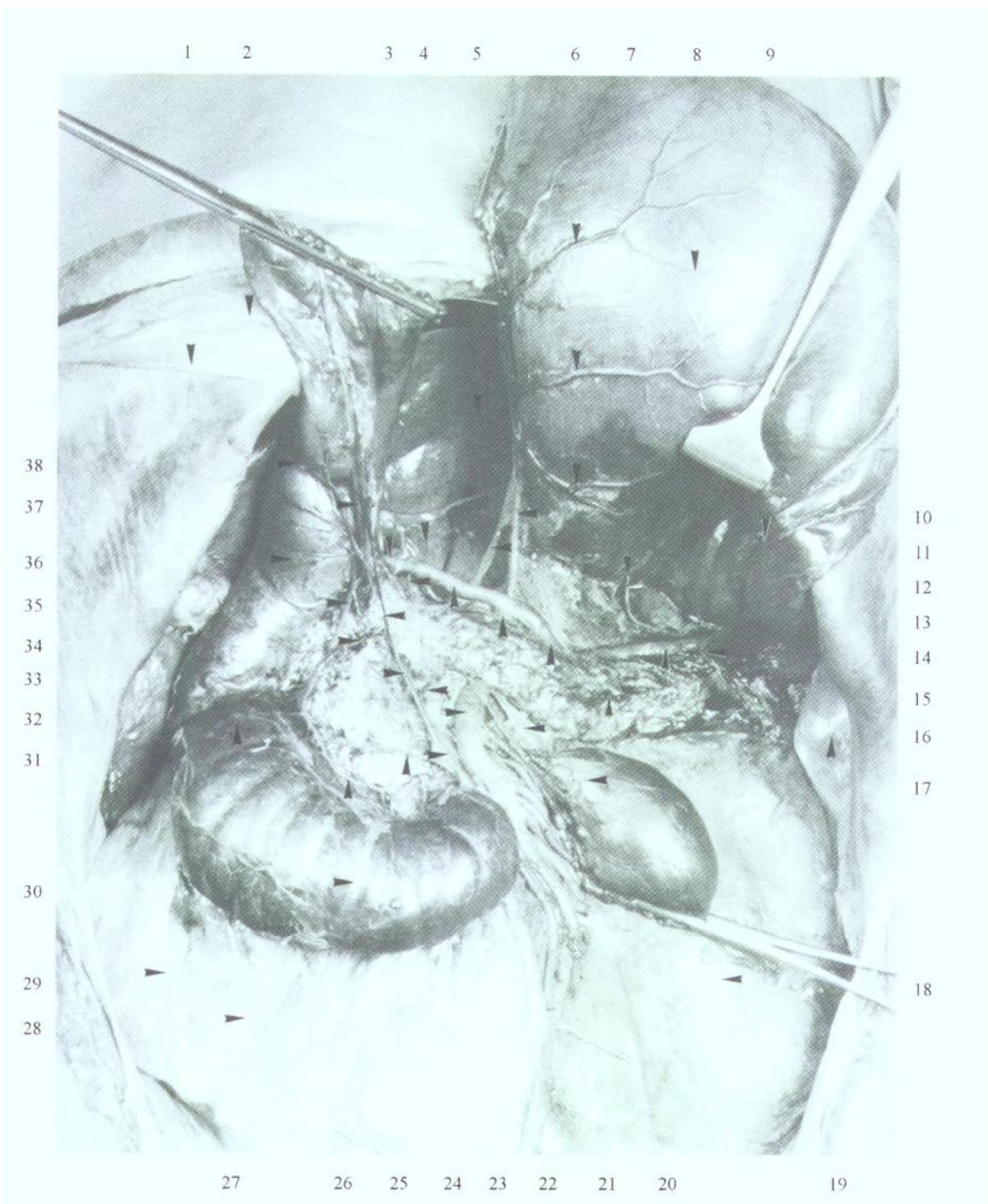

1　肝圆韧带
2　镰状韧带
3　胃十二指肠动脉
4　肝尾叶
5　肝左叶，脏面
6　胃左动脉（从后主支来的旁支）
7　胃短动脉
8　胃体，后面
9　胃网膜左动脉
10　胃左动脉
11　胃左静脉
12　门静脉
13　胃网膜右静脉
14　胰大动脉
15　结肠中静脉（标记残端）
16　肠系膜下静脉
17　十二指肠空肠曲
18　肾周脂肪囊前的肾前筋膜
19　脾，前端的膈面
20　脾动脉
21　胰体
22　脾动脉
23　腹腔干（三叉）
24　肝总动脉
25　胰十二指肠前下静脉
26　胰十二指肠前下动脉
27　十二指肠降部
28　肾周脂肪囊前的肾前筋膜
29　原始壁层腹膜的游离缘，与结肠附着部相接
30　十二指肠水平部
31　肠系膜上静脉
32　肠系膜上动脉
33　胃网膜右静脉总干和胰十二指肠前上静脉
34　胰十二指肠前上静脉
35　胰十二指肠前上动脉
36　十二指肠上部
37　胃网膜右动脉
38　幽门沟

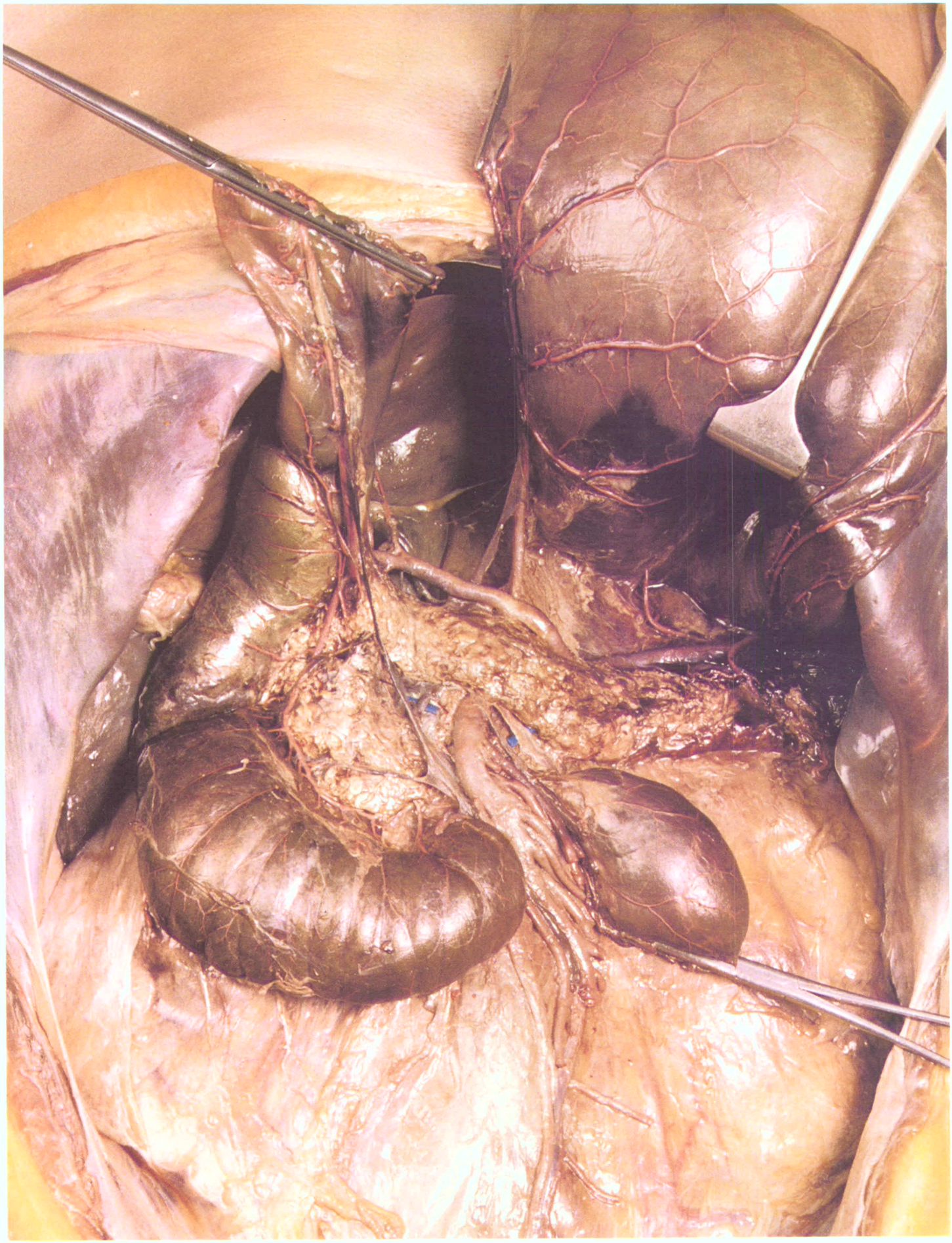

图 62　胰、十二指肠及其邻近血管 2

以同图 61 相同的步骤暴露胰，胰管走行在胰体的中央，粗细均匀，几乎呈水平位。在胰体处有一些小的侧支进入，呈典型的人字形。在胰头，胰管转向下，通到十二指肠降部的十二指肠大乳头，有时与胆总管联合形成扩张的肝胰壶腹。当胚胎发育时，腹侧胰芽的排泄管超过了背侧胰芽的排泄管，该处就会发生胰管弯曲。通常在这部位主胰管与副胰管交通，可开口入十二指肠小乳头。

脾动脉从腹腔干发出，沿胰的上缘向左行，并分出胰大动脉。胃网膜左动脉及胃短动脉可从脾动脉的终末段发出，或从更远的分支发出。在左肋弓的深部正好看见脾的前端。

突出的胃左动脉从腹腔干垂直向上，通向固定的胃贲门部。胃右动脉在肝总动脉分叉处，或在分叉前分出；它随同幽门部已向上移。

其余血管在图 61 及图 63 中描述。



1　肝静脉韧带裂
2　肝总动脉
3　脾动脉
4　胃左动脉（从后主支分出的侧支）
5　胃小弯和胃左动脉、静脉
6　胃大弯
7　肝左叶，脏面
8　胃网膜左动脉
9　胃右动脉
10　胃短动脉
11　胰大动脉
12　肋弓（腹壁瓣的后面）
13　肠系膜下静脉
14　肠系膜上动脉
15　十二指肠空肠曲
16　肾周脂肪囊前的肾前筋膜
17　脾，前端
18　脾动脉
19　胰体
20　胰管
21　胰切迹
22　胃十二指肠动脉（起始部）
23　胰十二指肠前下动脉
24　十二指肠降部
25　肾前筋膜（结肠附着区）
26　壁层腹膜游离缘，与结肠附着部相接
27　十二指肠水平部
28　肠系膜上静脉
29　胰头
30　胰十二指肠前上动脉
31　十二指肠上部
32　胃右动脉
33　幽门沟
34　胃网膜右动脉
35　镰状韧带

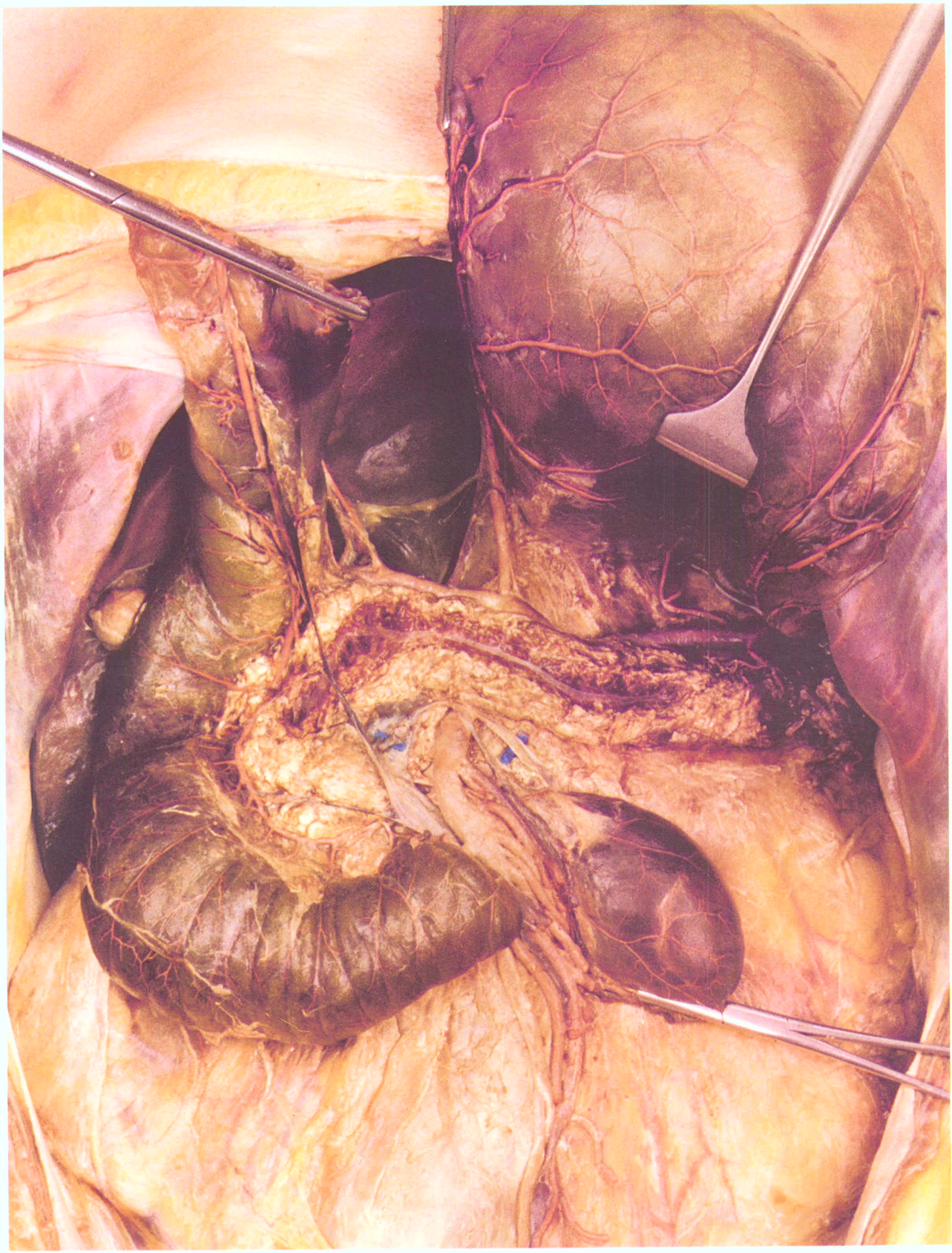

图 63　胰、十二指肠及其邻近血管 3

以与上 2 图相同的方法暴露胰腺。胰尾和大部分胰体已切除，以示脾动脉和脾静脉的关系。

脾静脉在胰后面的沟内，几乎呈水平向右。在腹腔干和肠系膜上动脉之间，跨过主动脉前，经过胰头后面，作为门脉根之一。

肠系膜上静脉首先在深部进入胰切迹，行至肠系膜上动脉右侧，之后由下而上走向会合点。

门脉的第 3 条根是由有蓝色标记的肠系膜下静脉构成，这血管在十二指肠上皱襞的底部内行至胰腺，并在胰头后面与另 2 支大的门脉支联合成门静脉。

肠系膜上静脉消失在胰后面之前，接受了胃网膜右静脉主干和胰十二指肠前上静脉。结肠中静脉的末端在稍上方，有一蓝色衬垫标记。此血管常与总干联合构成胃结肠干。

胰十二指肠前下静脉在近胰头下缘处引流入肠系膜上静脉。所有这些中等大小的静脉都是薄壁的，因而处于塌陷状态；如果充盈的话，那要明显得多。

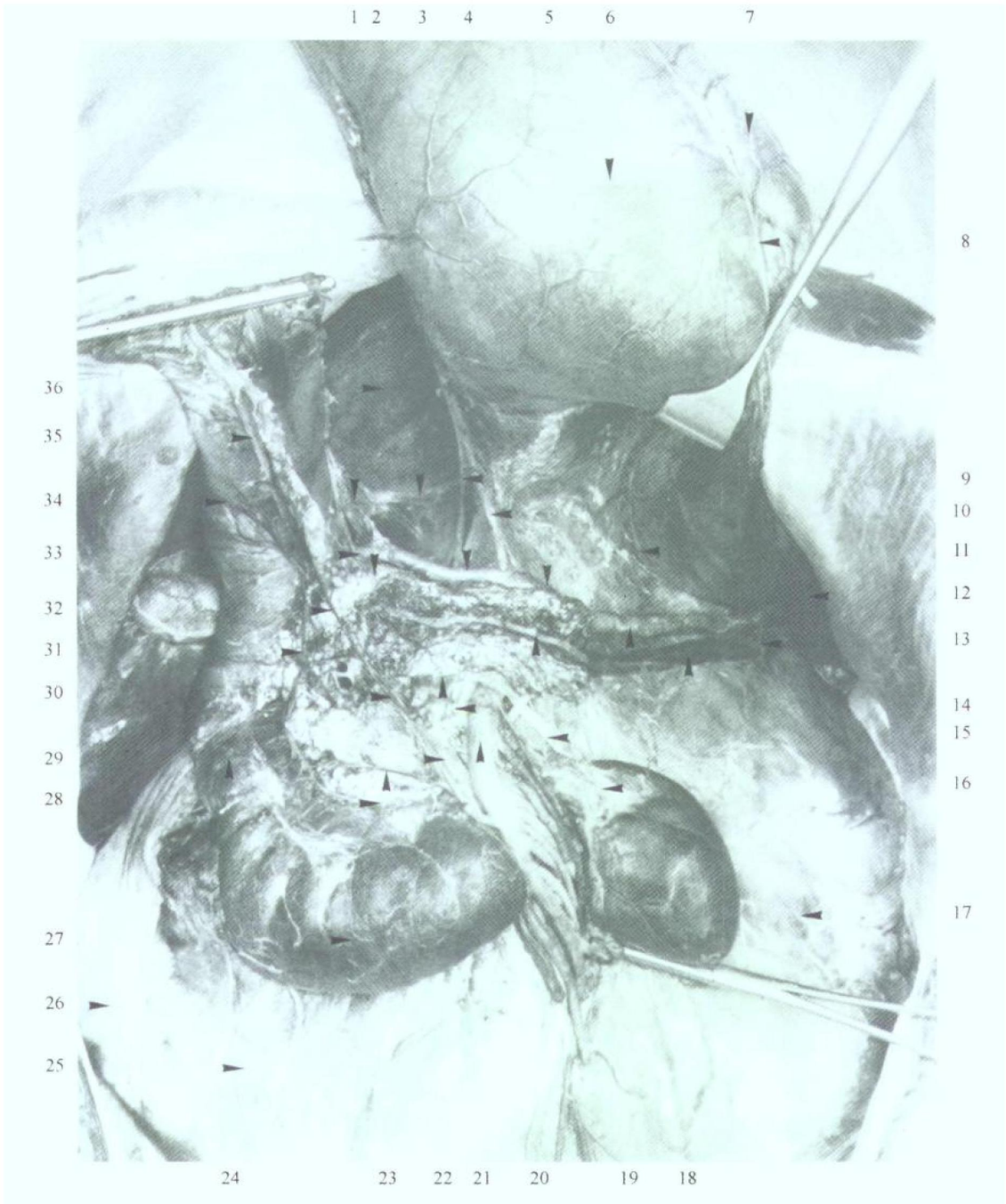

1　胃右动脉
2　胰的网膜隆突
3　肝静脉韧带裂及肝胃韧带起始部
4　肝总动脉
5　脾动脉
6　胃体，后面
7　胃体，前面
8　胃大弯及胃网膜左动脉
9　胃左静脉
10　胃左动脉
11　胃短动脉
12　脾，胃面
13　胰大动脉
14　胰的钩突
15　肠系膜下静脉
16　十二指肠空肠曲
17　肾周脂肪囊前的肾前筋膜
18　脾静脉
19　脾动脉
20　胰管
21　肠系膜上动脉
22　胰切迹
23　胰十二指肠前下静脉
24　十二指肠降部
25　肾周脂肪囊前的肾前筋膜
26　壁层腹膜
27　十二指肠水平段
28　胰十二指肠前下动脉
29　肠系膜上静脉
30　胃网膜右静脉和胰十二指肠前上静脉的总干
31　胰十二指肠前上动脉
32　胃网膜右静脉
33　胃十二指肠动脉（起始部）
34　幽门沟
35　胃网膜右动脉
36　肝左叶，脏面

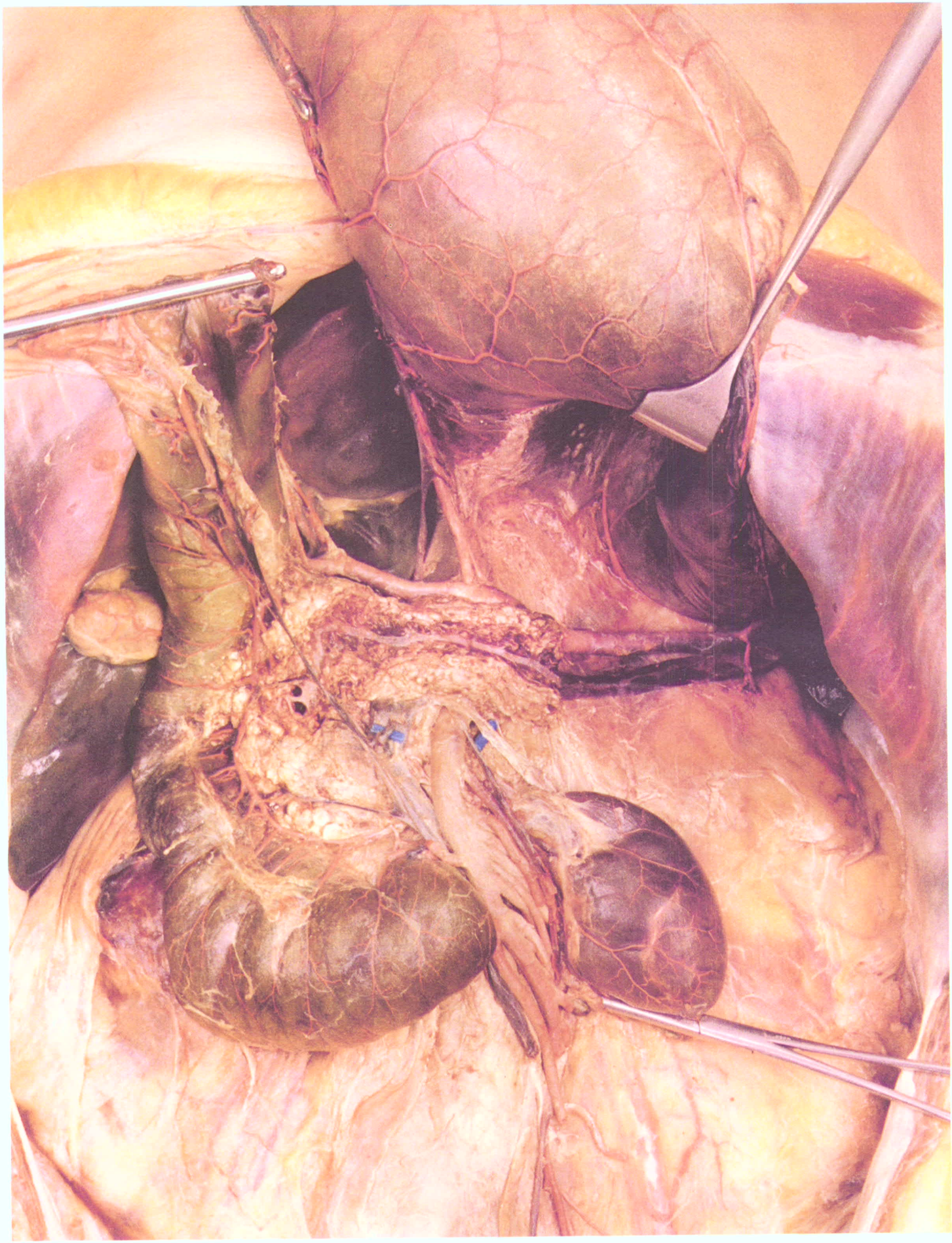

图 64　十二指肠的立视图

结肠已从十二指肠前壁处移开并切除，十二指肠后壁从肾前筋膜分离，移向左，且翻转。这样，从后面看十二指肠和胰头，可见胆总管的全貌。从这位置可见胰管的末端进入十二指肠。胰管可与胆总管联合形成肝胰共同壶腹，或在十二指肠大乳头处不再与胆管傍行。

由胰十二指肠后上动脉和后下动脉吻合形成的血管弓，在胰管和胆总管末端附近，从后面穿过，因此，从移位后来看，血管弓在导管之前。胰十二指肠后上动脉从胃十二指肠动脉分出，它较十二指肠前上动脉早发出，并发出十二指肠后支到十二指肠，后者可形成一支大的十二指肠后动脉。

在肝下面，肝十二指肠韧带内可见肝总管、胆总管、肝固有动脉及其右支和胆囊动脉。在较深处，黑色的血管是门静脉。十二指肠缘上面的浆膜是原始壁层腹膜；其延续通过网膜孔进入网膜囊前庭，并成为其后壁。

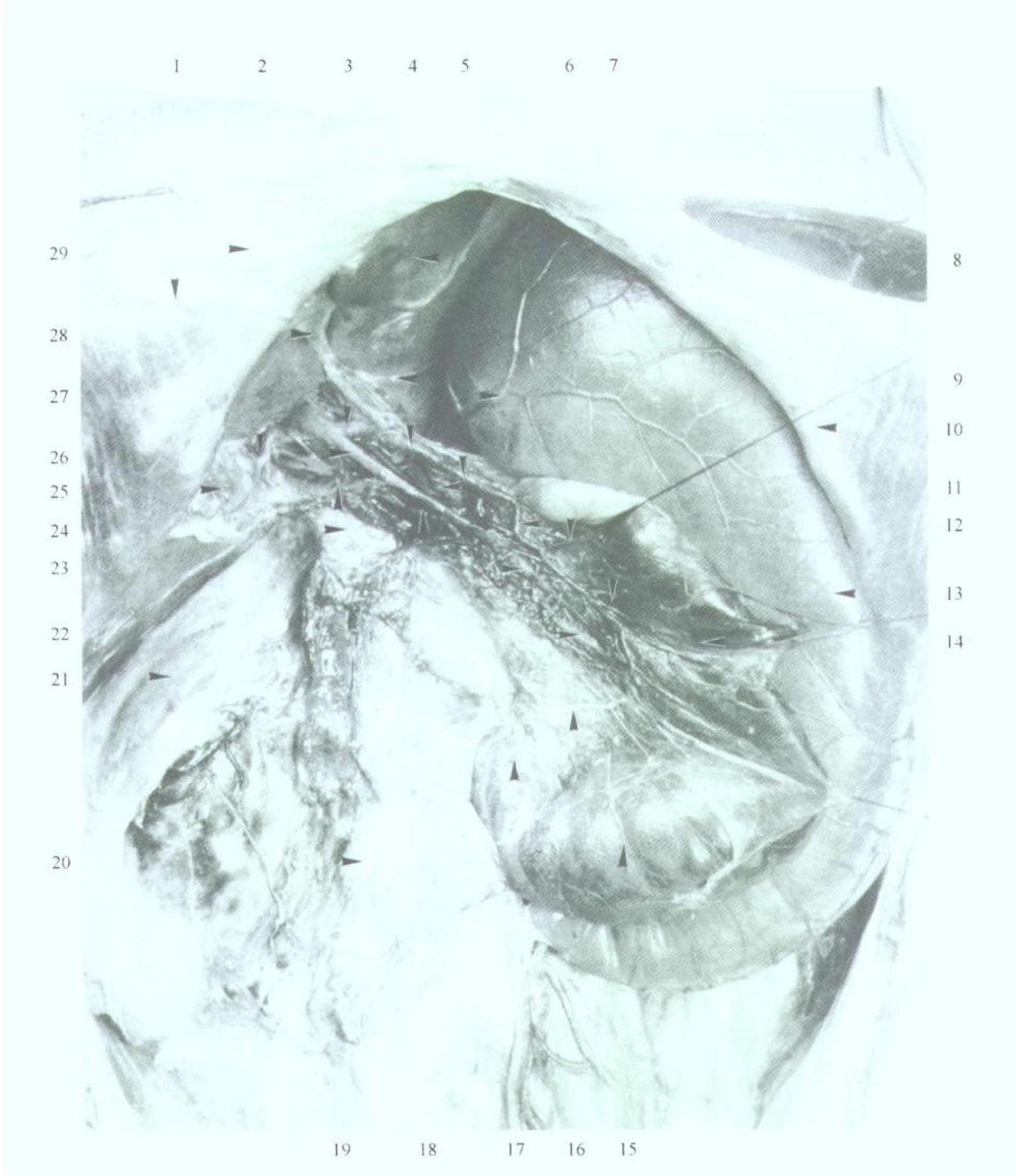

1　肝圆韧带
2　胆囊动脉
3　肝固有动脉的右支
4　肝固有动脉
5　胃十二指肠动脉
6　胰十二指肠后上动脉的十二指肠后支
7　胰十二指肠后上动脉的十二指肠后支
8　肝左叶，膈面的前部
9　静脉韧带裂及肝胃韧带的起始部
10　肋弓（在翻转的腹壁后面）
11　肝总动脉
12　胰十二指肠后上动脉
13　胃，前面
14　十二指肠降部（后面）
15　十二指肠水平部（后面）
16　胰十二指肠后下动脉
17　十二指肠升部（后面）
18　门静脉
19　胆囊管
20　肾前筋膜（与十二指肠的正常关系）
21　壁层腹膜
22　胰管
23　胆总管
24　肝十二指肠韧带（后壁）
25　胆囊（萎缩的）
26　肝总管
27　胃左动脉（前主支）
28　肝圆韧带切迹
29　镰状韧带

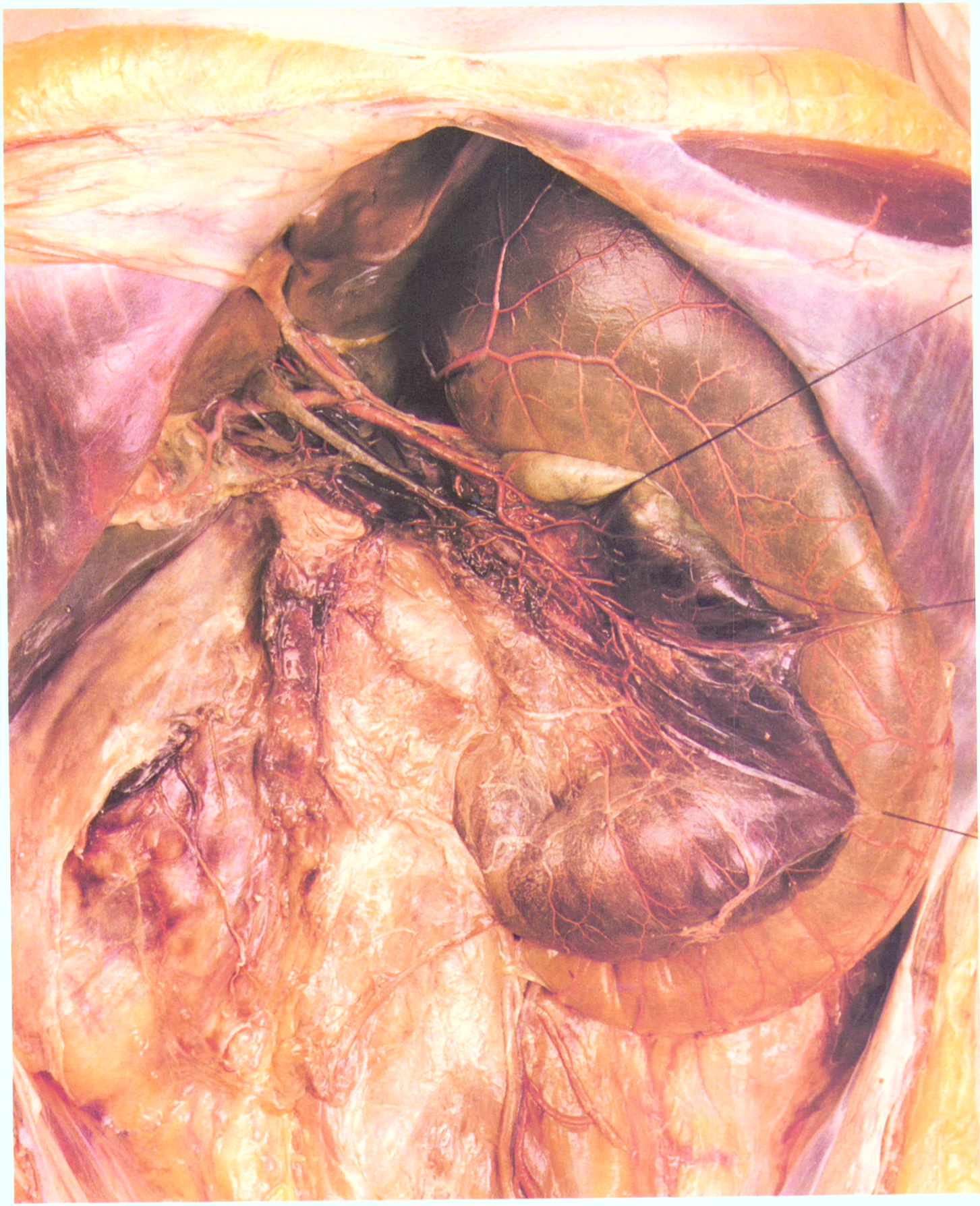

图 65　肠系膜蒂的血管

肠系膜蒂内有肠系膜上动、静脉及其相应的自主神经丛以及大的淋巴管通过。它形成一短而坚实的桥，把肠系膜和后腹壁相联。肠系膜蒂行在十二指肠升部之前，且附着于十二指肠升部。将横结肠及横结肠系膜翻向上，小肠移向左，即暴露出肠系膜蒂的前面。

切开肠系膜蒂的前浆膜层直至系膜的起始部，且用牵线将其敞开。肠系膜上动脉包埋在坚实的纤维结缔组织内，显露于结肠系膜根之下，向下行至小肠固有系膜。在其从视域中消失之前，肠系膜上动脉分出结肠中动脉，后者跨过下面的肠系膜上静脉。

在肠系膜上动脉及其结缔组织前可见淋巴管，其分支进入邻近的空肠。散在的淋巴结属于肠系膜上淋巴结组。乳糜池的肠干在肠系膜动脉和十二指肠空肠曲之间的深层。

即使重叠的升结肠系膜没有切除，仍可在被盖区看见十二指肠的水平部。这肠段之所以能看见，是由于该结肠系膜部分没有脂肪。

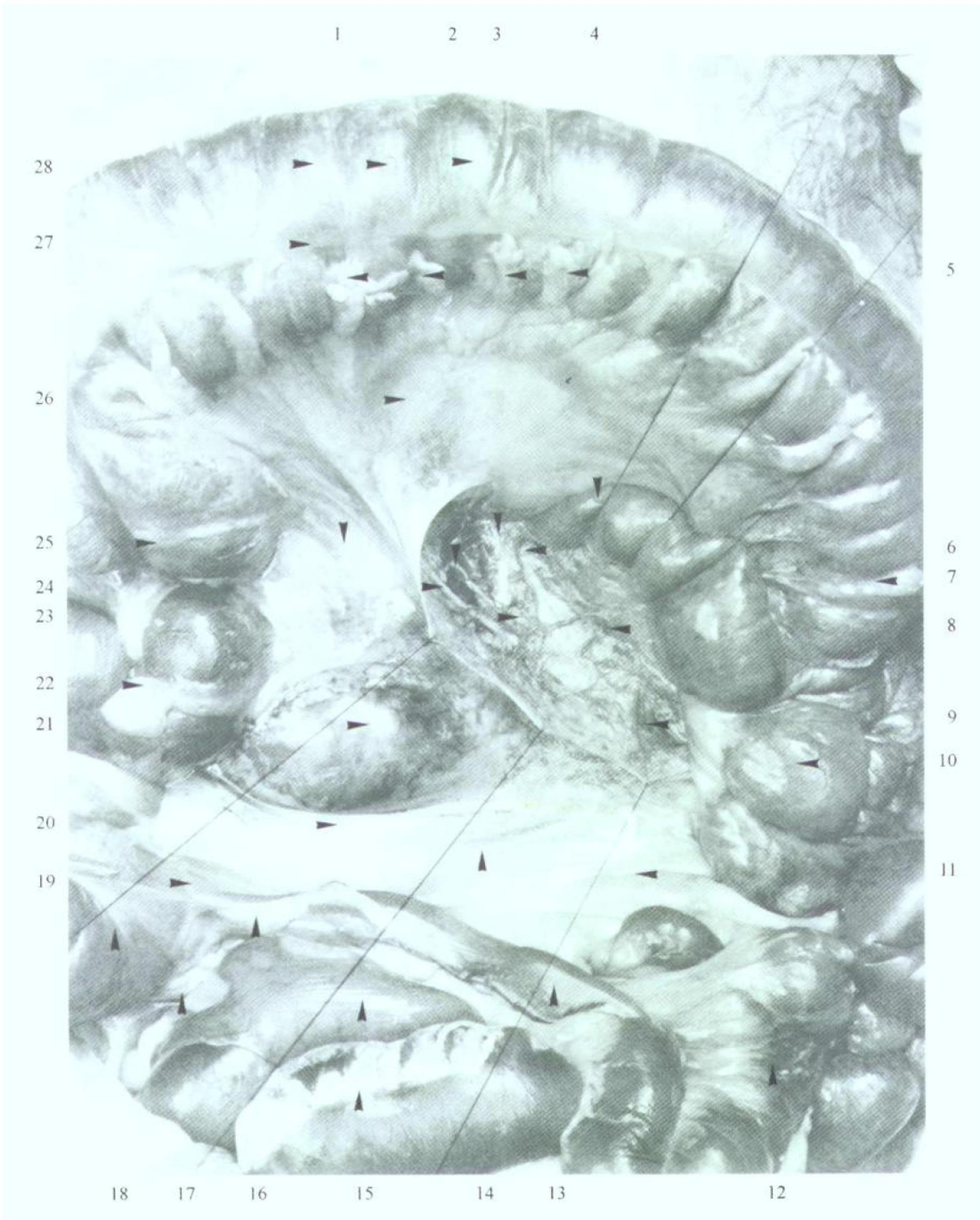

1　结肠系膜根
2　肠系膜上静脉
3　在坚实的血管鞘内的肠系膜上动脉
4　十二指肠空肠曲
5　横结肠的肠脂垂
6　肠干
7　横结肠（上升到左结肠曲的部分）
8　肠系膜上淋巴结
9　肠系膜上淋巴结
10　空肠
11　肠系膜（小肠的游离系膜）
12　回肠
13　回肠末曲
14　肠系膜根
15　乙状结肠
16　回盲皱襞
17　阑尾
18　盲肠
19　回盲连接
20　升结肠系膜
21　十二指肠水平部（通过无脂肪的升结肠系膜看）（十二指肠被盖部）
22　升结肠（示轻度的轴性畸形）
23　肠系膜上淋巴结
24　结肠中动脉
25　横结肠（从右结肠曲上升的支）
26　横结肠系膜
27　横结肠的独立带
28　横结肠袋

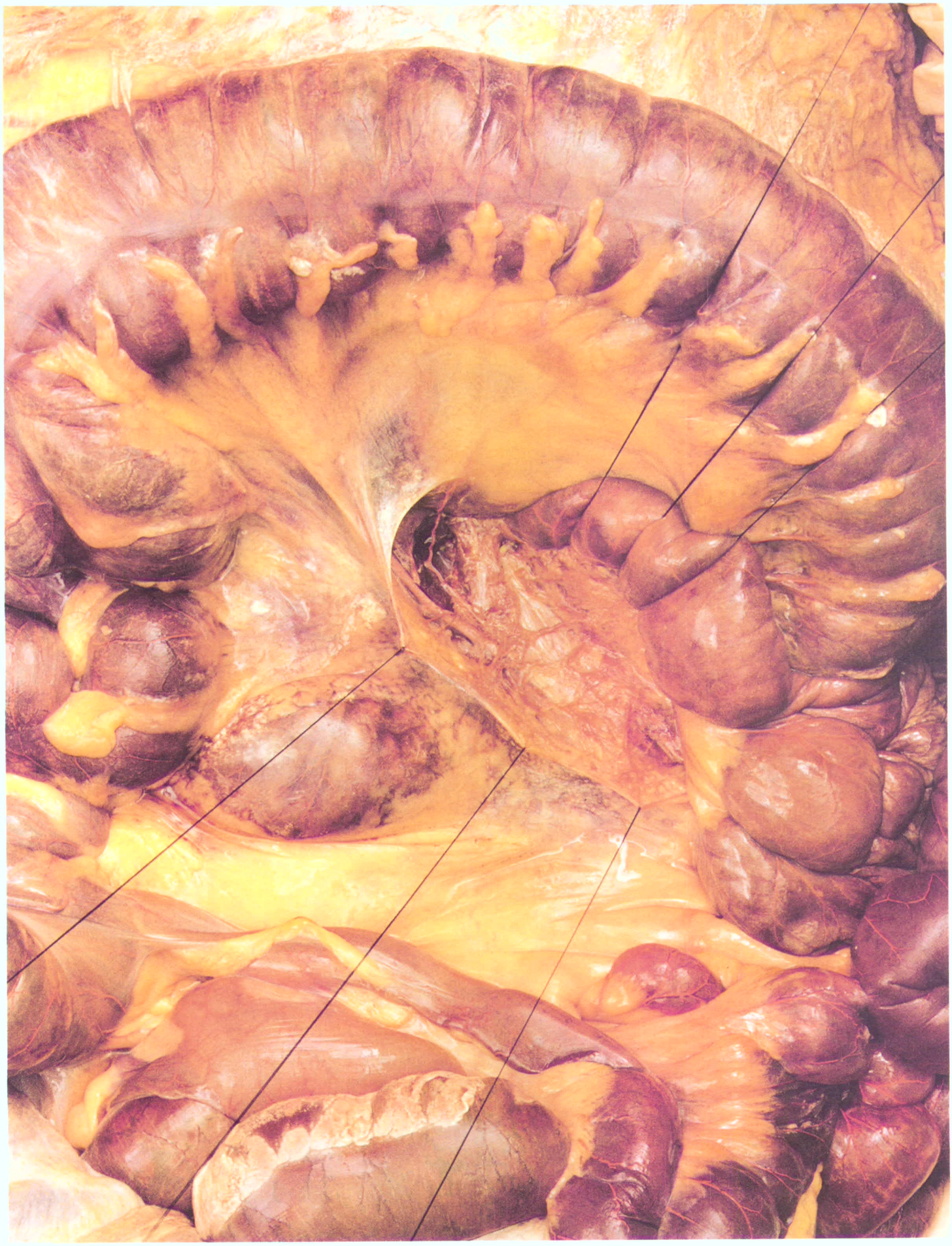

图 66　肠系膜蒂的神经和血管

用与上图相同的步骤，肠系膜上神经丛已从与肠系膜上动脉及其近侧分支相伴的比较坚实的结缔组织中解剖出来。该自主神经丛已标出，且用线将之抬高。这一保存的标本中，神经束很易与结缔组织区别。神经丛较一般教科书中描述的要稀疏，且更纤细。

位于神经丛的坚实结缔组织表面的淋巴结和血管予以保留。

蓝色标志的结肠中静脉与结肠中动脉伴行，并开口于肠系膜上静脉，肠系膜上静脉位于肠系膜上动脉右侧。

末段回肠已稍向上移，以显示含脂肪的回盲皱襞及其在回盲连接部与阑尾系膜相连。阑尾在中间位，邻近回肠。

回肠下方是比较大的乙状结肠襻。襻的直肠支有一小块脂肪沉积，但没有肠脂垂，结肠带也不那么鲜明。

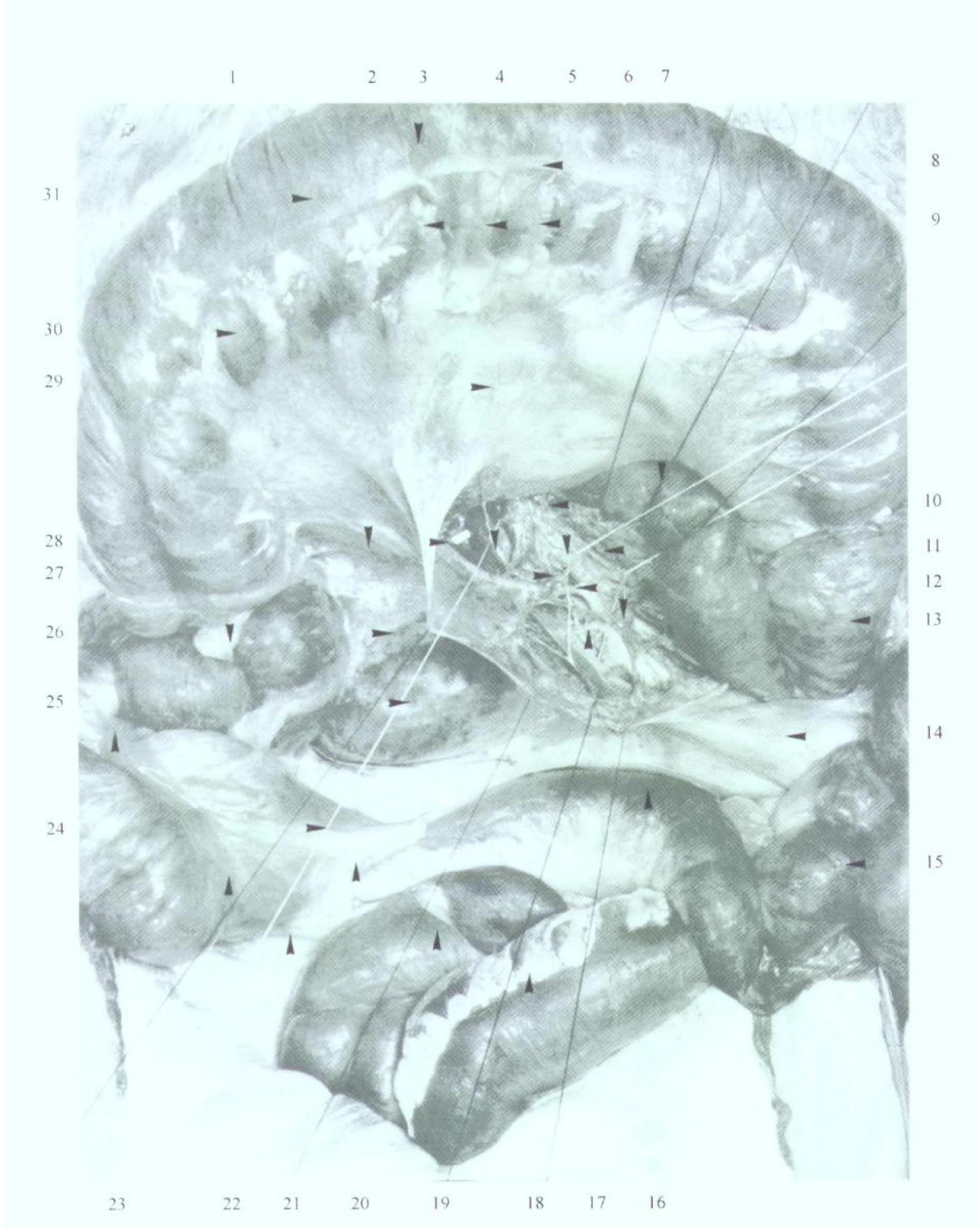

1　升结肠（示襻样畸形）
2　肠系膜根（右半）
3　2 根长的浆膜下血管间的吻合（不很多）
4　肠系膜上静脉（有结肠中动脉的小侧支交叉）
5　肠系膜上动脉（肠系膜上神经丛伴行）
6　肠系膜上淋巴结
7　十二指肠空肠曲
8　横结肠独立带
9　横结肠的肠脂垂
10　肠干（乳糜池的大淋巴干）
11　肠系膜上淋巴结
12　结肠中动脉（起始部）
13　空肠
14　肠系膜（小肠的）
15　回肠
16　回肠末曲
17　右结肠动脉
18　乙状结膜（结肠支，有肠脂垂及结肠带）
19　乙状结肠（直肠支，及浆膜下脂肪垫）
20　回盲皱襞（富含脂肪）
21　阑尾，在中位
22　盲肠
23　升结肠
24　回盲连接
25　十二指肠水平部（无脂肪的升结肠系膜覆盖于此）
26　升结肠系膜
27　肠系膜上淋巴结
28　结肠中静脉
29　横结肠系膜
30　横结肠袋
31　横结肠及浆膜下血管分布



图 67　回盲动脉和肠系膜

肠系膜上动脉及其伴行静脉离开肠系膜蒂后进入肠系膜。肠系膜的基部，肠系膜根，从十二指肠升部的前面直至回盲角。

回结肠动脉从其起始部很快到达肠系膜根，并与之一起至回盲角。在此分成结肠支和回肠支，还发出盲肠前动脉到盲肠前壁及盲肠后动脉到盲肠后壁。起自盲肠血管皱襞前壁的动脉已用线将其拉向下，越过回盲上隐窝。结肠支向上至升结肠，已被小钩将其抬高。在此标本有一比较大的血管从盲肠前动脉发出，也向上至升结肠。

为了显示回结肠动脉和静脉，必须去除肠系膜根部的前浆膜层。在双尖钩的部位，后层浆膜也被去除，在回肠支，盲肠后动脉和回肠之间形成一个窗，通过这窗可看见阑尾（在中位）及阑尾系膜。

在回结肠动脉起始之前，肠系膜上动脉分出右结肠动脉，其正好在肠系膜根之下走向结肠右曲。2 根血管大致形成一三角区，在此区内升结肠系膜在十二指肠水平部前面。

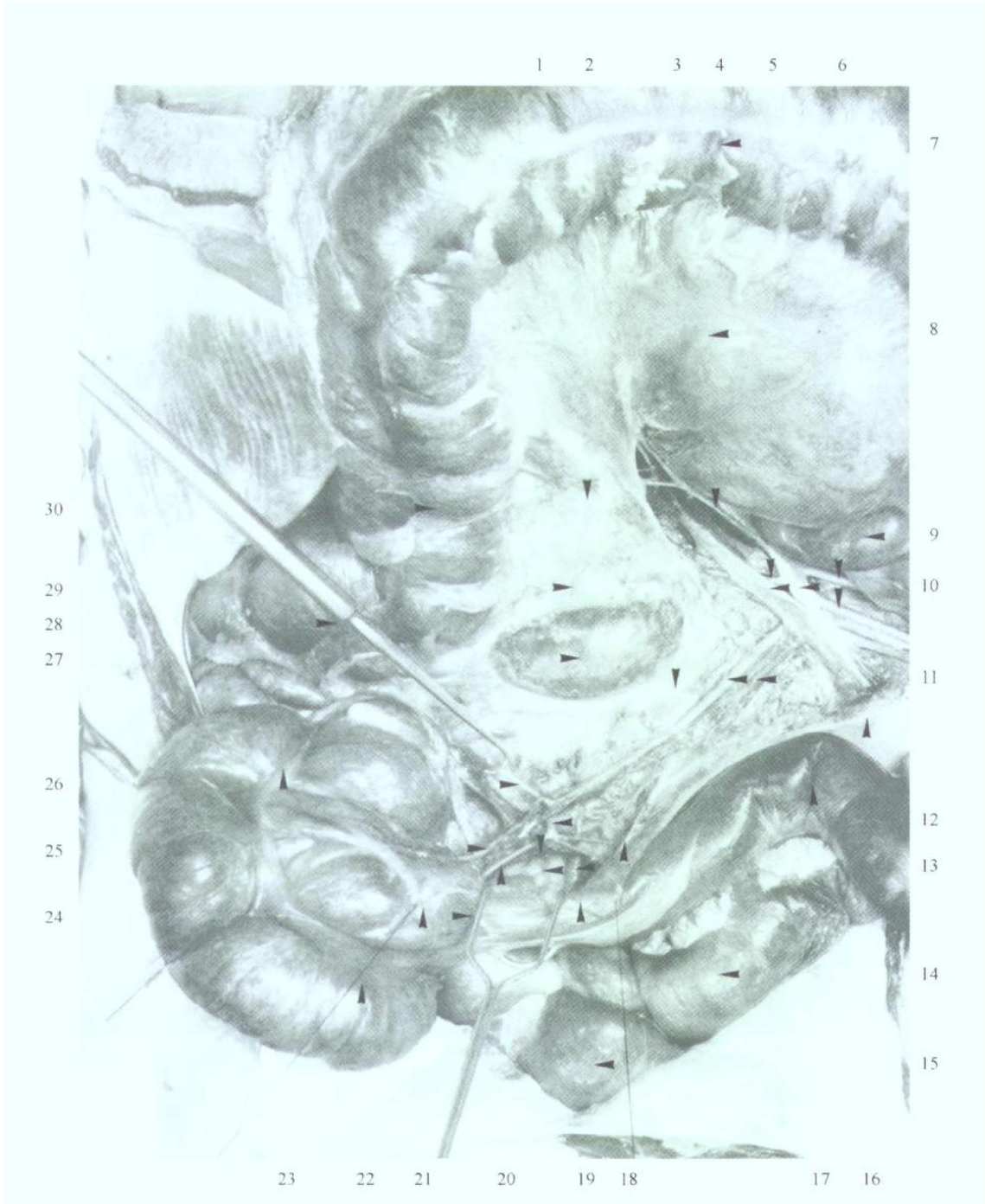

1　肠系膜的后浆膜层（切口缘）
2　结肠系膜根（右半）
3　肠系膜根部的前浆膜层（切口缘）
4　结肠中动脉
5　结肠右动脉
6　空肠动脉
7　横结肠及其肠脂垂，结肠袋和独立带
8　横结肠系膜
9　空肠第一曲
10　肠系膜上动脉和静脉
11　回结肠动脉和静脉
12　回结肠动脉的回肠支
13　中位的阑尾和阑尾系膜（移去盖在阑尾上的回肠，透过末端回肠的系膜窗口看）
14　乙状结肠（结肠支）
15　乙状结肠（直肠支）
16　肠系膜的前浆膜层（切口缘）
17　终末回肠曲
18　终末回肠曲系膜的前浆膜层（切口缘）
19　盲肠的血管皱襞
20　盲肠后动脉
21　盲肠的血管皱襞（切开皱襞的下半部）
22　盲肠
23　升结肠及其独立带
24　回盲连接
25　盲肠前动脉
26　回结肠动脉的结肠支
27　十二指肠水平部（在升结肠系膜的无脂肪部后面）
28　升结肠
29　升结肠系膜
30　横结肠（升支到右结肠曲）



图 68　阑尾的血管

在回盲连接部，系膜变得分散或缺如。阑尾系膜起源于该固定区。回盲皱襞从回肠延至盲肠及阑尾系膜，形成回盲下隐窝的前界。

将富含脂肪的回盲皱襞连同末段回肠和盲肠向上移，通过扩大的回盲下隐窝，可见在回肠下面回结肠动脉分为结肠支（上支）和回肠支（下支）。

从阑尾系膜处切除浆膜前层，以示阑尾的血管。在末段回肠的下缘可见浆膜的 2 个切口缘；上缘来自阑尾系膜的前层，下缘来自在回结肠动脉前切除的那层。这 2 个切口缘之间是一条没有浆膜的回肠，该处没有系膜，且回肠的旋转而移向前。

阑尾的血管供应差异很大。阑尾动脉可以是单根，也可以是双根。且其可起自盲肠动脉或起自回结肠动脉分叉处，或是回结肠动脉的回肠支。

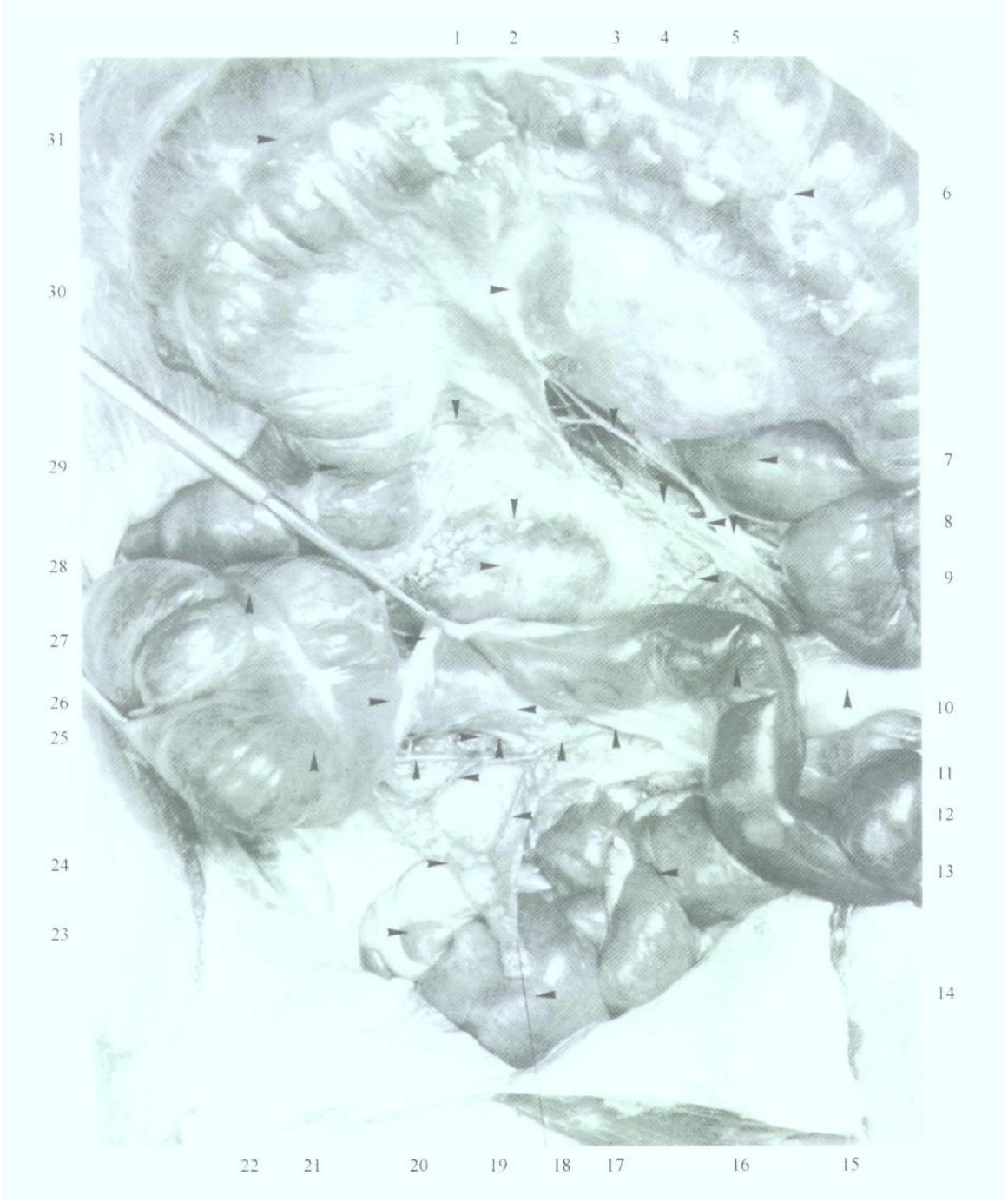

1　肠系膜根（右半）
2　升结肠系膜
3　结肠中动脉
4　肠系膜上静脉
5　肠系膜上动脉
6　横结肠的独立带
7　回肠第一曲
8　右结肠动脉（起始部）
9　回结肠动脉
10　阑尾系膜的浆膜层（切口缘）
11　阑尾系膜内的阑尾动脉
12　在阑尾系膜边缘的阑尾动脉
13　乙状结肠（结肠支）
14　乙状结肠（直肠支）
15　系膜（游离小肠的）
16　回肠末曲
17　末段回肠系膜的浆膜后层，旋向前（切口缘）
18　回结肠动脉的回肠支
19　在肠系膜根末端的末段回肠系膜的后浆膜层（切口缘）
20　盲肠后动脉
21　盲肠
22　升结肠的独立带
23　乙状结肠
24　阑尾
25　回结肠动脉分成结肠支和回肠支
26　回盲连接
27　回盲皱襞
28　十二指肠水平部（被升结肠系膜覆盖）
29　结肠右曲（与横结肠起始部重叠）
30　横结肠系膜
31　横结肠的独立带



图 69　肠系膜上动脉的分布

肠系膜上动脉供应原始肠襻，后者发育成空肠、回肠和大肠的横结肠之左 1/3。此动脉起自腹主动脉前。胰腺之后，通过胰切迹至肠系膜上静脉左侧，进入肠系膜蒂，在 2 层肠系膜之间下降。

胰十二指肠下动脉的总干通常起自肠系膜上动脉的右侧，这时仍在胰切迹内。稍后，最上方的空肠动脉发自肠系膜上动脉的左侧。

和较远发出的回肠动脉一样，空肠动脉与一个发育很好的血管弓相连。使有较多血管到盲肠，该处有多至 3 排血管可看清。终末弓产生多支肠直动脉供应肠壁。这些血管在近空肠处最长，在远处变短。

一个近端的空肠圈已摊开，除去浆腹层，以示肠系膜血管。横结肠系膜已翻向上，以示结肠中动脉的分布及在肠系膜上静脉处的结肠中部静脉末端，结肠中静脉已游离。

注意结肠中动脉进入横结肠系膜到中心的右侧，并可能与结肠右动脉重叠。



1　横结肠系膜（浆膜层及含脂肪的层间结缔组织）
2　肠系膜上静脉
3　肠系膜上动脉
4　肠系膜（浆膜层及含脂肪的层间结缔组织）
5　空肠的肠直动脉
6　结肠旁淋巴结（结肠系膜组的）
7　结肠旁淋巴结
8　大网膜
9　横结肠系膜的浆膜上层（与网膜囊后壁融合，与充盈的胃的后面相贴）
10　胰（胰头和胰体的连接）
11　回肠第一曲及 2 根不同侧的肠直动脉在浆膜下吻合（比较常见）
12　空肠动脉
13　空肠动脉之间的动脉弓
14　同侧 2 根肠直动脉分支在浆膜下吻合（较壁内的吻合要少见）
15　乙状结肠（直支及其肠脂垂和浆膜下脂肪垫）
16　来自同侧和对侧的小分支在乙状结肠直肠支的浆膜下吻合。
17　来自两侧的 2 根回肠直动脉分支在浆腹下吻合
18　来自两侧的 2 根空肠直动脉分支在浆膜下吻合
19　右结肠动脉
20　结肠中动脉
21　结肠中静脉
22　肠系膜根（右半）
23　供应横结肠系膜和结肠系膜淋巴结的血管
24　结肠的肠直动脉
25　结肠的同侧肠直动脉之间的浆膜下吻合



图 70　大肠的血管供应 1

面对读者的肠系膜浆膜层已切除，供应各段大肠的血管已解剖游离：升结肠的回结肠动、静脉，横结肠的结肠中动、静脉及降结肠和乙状结肠的肠系膜下动、静脉。结肠右动脉和静脉通常在回结肠血管和结肠中血管之间，供应右结肠曲。他们可以分别从肠系膜上动脉和静脉发出（图 A，B）或从其 2 个相邻支之一发出。

所有这些血管都通过一系列称为 Drummond 边缘动脉的血管弓相交通。这血管平行地、从不同距离走向大肠，从盲肠直至乙状结肠，当供应大肠的某段动脉堵塞时，可不同程度得以代偿。

最细的吻合在回结肠动脉的结肠支（图 A 中用小钩提起）和结肠右动脉（图 B）之间．有时这种吻合缺如。相反．结肠中动脉与结肠左动脉的升支间有恒定的交通，通常通过一个相当大的吻合。正常情况该吻合发生在横结肠的左中 1/3 的 Cannon-Böhm 点，这点作为 2 个自主神经供应的分界标志，并相当于胚胎的原始结肠曲。

尽管有这么丰富的交通，但如果结肠中动脉发生阻塞，横结肠不可能得到充分的血供。而降结肠和乙状结肠对肠系膜下动脉阻塞的耐受要容易得多。

图 C 和图 D 中从肠系膜上动脉到结肠左曲的血管为肠系膜间动脉，它连接结肠中动脉和结肠左动脉。此血管可以发自结肠动脉，也可在这 2 根动脉起始部形成吻合（Riolan's 吻合），在十二指肠上皱襞内其与肠系膜下静脉很接近。

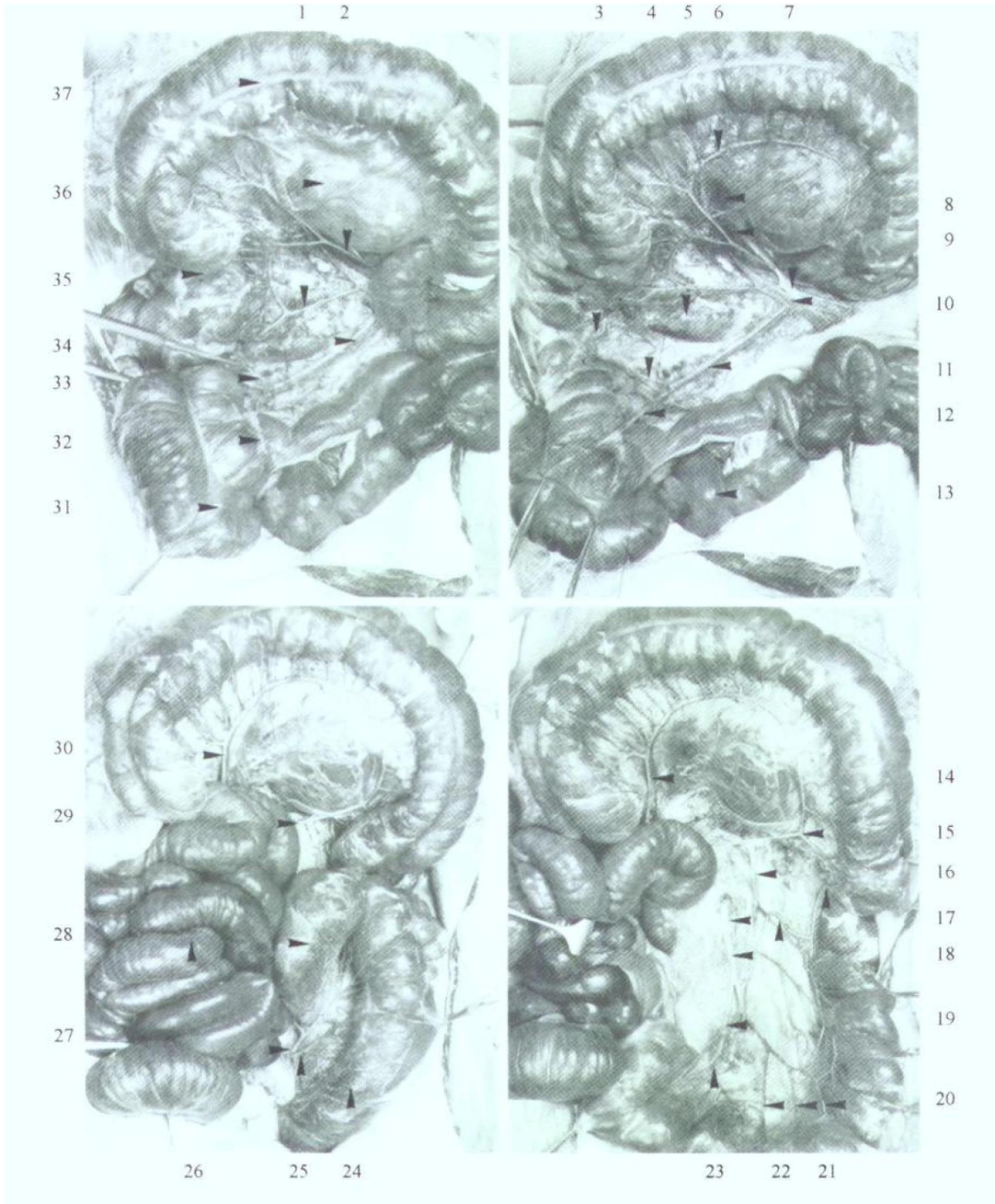

1　结肠右动脉
2　结肠中动脉
3　Drummond 边缘动脉（右半）
4　回结肠动脉的结肠支
5　十二指肠被盖部
6　结肠中动脉
7　肠系膜上动脉
8　结肠中淋巴结
9　结肠中淋巴结
10　肠系膜上静脉
11　回结肠动脉和静脉
12　盲肠前动脉
13　乙状结肠
14　结肠中动脉
15　系膜间动脉分叉
16　肠系膜下静脉
17　腹主动脉
18　肠系膜下动脉
19　直肠上动脉
20　乙状动脉
21　Drummond 边缘动脉（左半）
22　结肠左动脉
23　乙状动脉末支
24　乙状结肠（直肠支）
25　乙状动脉末支
26　小肠圈
27　Sudeck's 点
28　乙状结肠（结肠支）
29　系膜间动脉
30　结肠中动脉
31　盲肠
32　回盲连接
33　回结肠动脉的结肠支
34　回结肠动脉和静脉
35　结肠右曲
36　横结肠系膜
37　横结肠，独立带

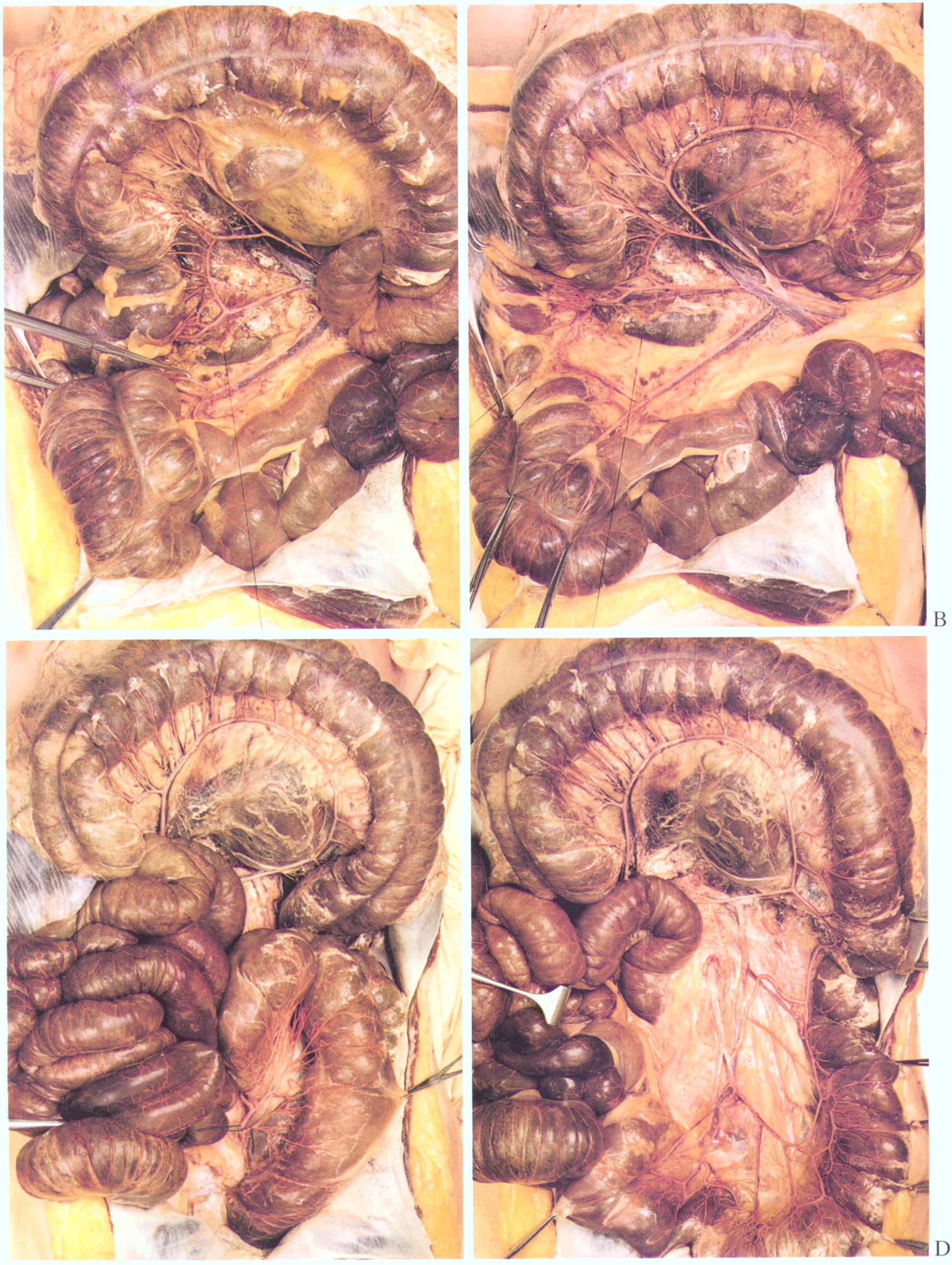
A
B
C
D

图 71　大肠的血管供应 2

与整个大肠伴行的 Drummond 边缘动脉发出不同长度的直动脉，沿着结肠带进入肠段。

边缘动脉的尾端对结扎了动脉的直肠血供十分重要。在此解剖中，乙状结肠的直肠支被牵向左，以示肠系膜下动脉及其最低的乙状动脉。

在钩子下面，肠系膜下动脉发出乙状动脉末支，并与直肠上动脉相连。乙状动脉末支和直肠上动脉间没有固定的吻合，因而边缘动脉的连续性在这连接处中止了。Sudeck's 认为乙状动脉末支的起点是一个十分重要的点，因为当这一点（钩子所指）近端血流中断时，通过边缘动脉的末端继续对直肠上动脉供血，而在此点远端血管阻塞时，直肠上部供血便会中断。SUDECK 点正好在直肠上动脉分出 2 支分支的上方，靠近骨盆入口处。

为了使较低的乙状结肠充分下移，必须分离其他一些乙状动脉，它们有 1～4 支，其发出的方式可不同（见图 70），如果边缘动脉的连续没有中断，通常不会明显影响远端结肠的血供。



1　结肠的肠直动脉
2　系膜间动脉
3　大网膜
4　充分膨胀的胃后面（在横结肠系膜的上浆膜层的后面，与网膜囊的后壁融合）
5　肠系膜下静脉
6　降结肠
7　肠系膜下动脉
8　乙状结肠
9　乙状动脉
10　乙状动脉末支
11　阑尾和阑尾系膜
12　盲肠
13　回盲连接
14　小肠圈
15　结肠中静脉
16　结肠中动脉
17　横结肠系膜（浆膜上层及含脂肪的层间结缔组织）
18　横结肠袋
19　横结肠的独立带

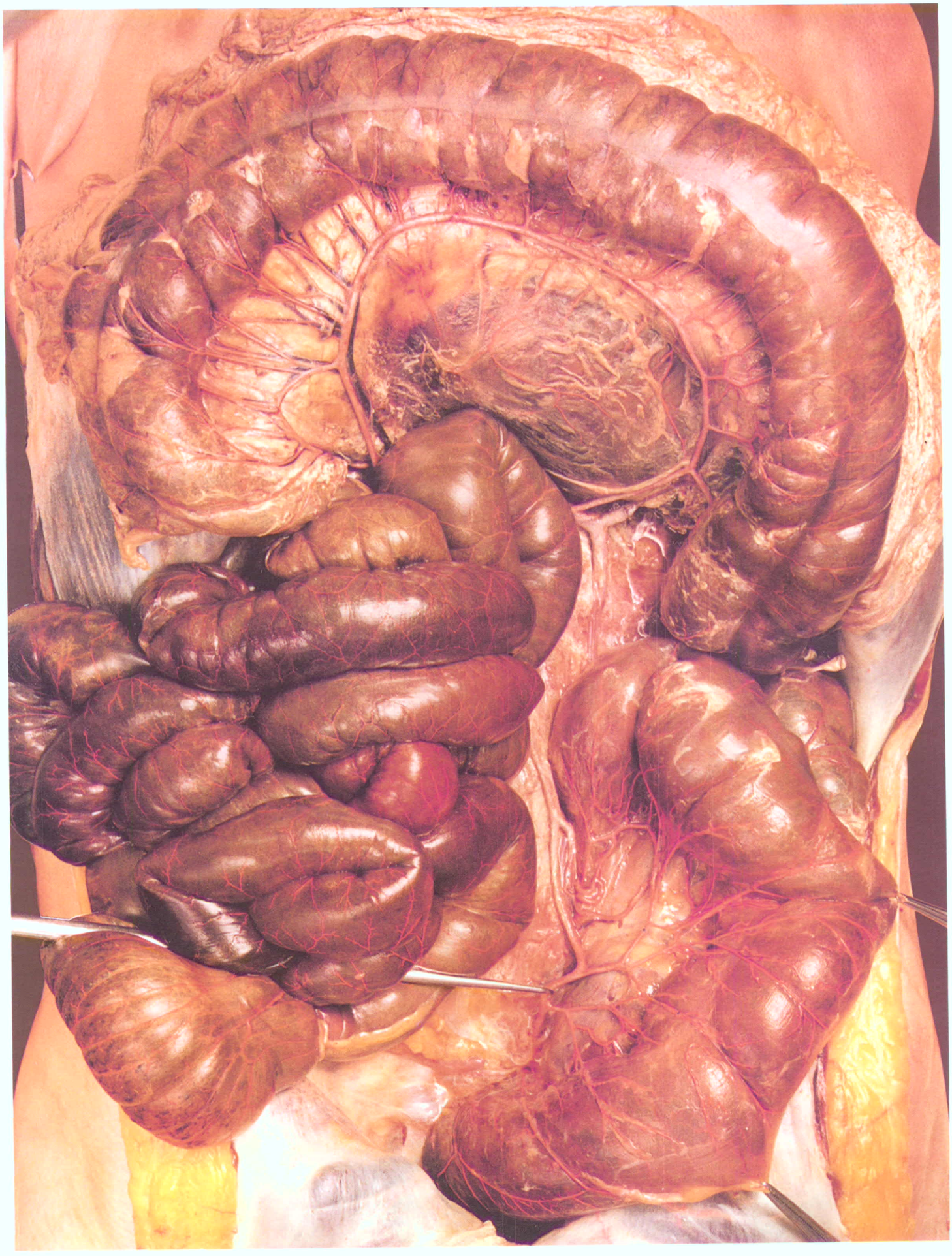

图 72　腹膜后间隙 1

腹膜后的间隙（腹膜后间隙）前方以原始壁层腹膜为界，后方为脊柱和肌性的后腹壁。腹膜后间隙内的结构被脂肪和结缔组织包围，包括肾脏、肾上腺、腹部大血管、交感干及腹腔神经节。

原始的壁层腹膜与肾前筋膜在肾前合成一层。在此图中，在血管前，该层膜连同底下的结缔组织已切除。在左侧，壁层腹膜用线牵开并抬高，而在右侧则全部被切除，暴露出肾、肾脂肪囊及肾上腺。在未被重叠的脂肪掩盖的地方，可看见肾纤维囊及附着于肾筋膜上的结缔组织。

食管裂孔以上，横膈的中央腱呈明显的死后变色。在孔内可见食管的残余部分。肝总动脉，脾动脉、及腹腔干的胃左动脉，连同肠系膜上、下动脉一起大部分被切除。

肝静脉（切断）在膈的中央腱内，紧靠腔静脉孔处引流入下腔静脉。在下腔静脉入肝的下腔静脉沟以下，接受来自肝的更小的静脉分支。

交感干在主动脉左侧，多处被标出。主动脉两侧的肠系膜间神经丛已被游离至其与骶前神经结合处之下。



1　膈下动脉
2　右肾上极
3　右肾上腺
4　腔静脉孔
5　膈下动脉
6　肠系膜上动脉
7　食管孔
8　左肾上腺
9　肾动脉，前支及囊支
10　肾前筋膜（切口缘）
11　前迷走干及食管的腹腔部分
12　后迷走干和食管的腹腔部分
13　胃左动脉
14　腹腔干（变异）的肝脾分支及肝总动脉和脾动脉
15　左肾上静脉
16　左肾静脉
17　腹主动脉
18　左睾丸动脉及塌陷的静脉
19　在脂肪囊内的左输尿管
20　交感干
21　肠系膜下动脉
22　腰大肌及髂腰筋膜
23　系膜间神经丛
24　髂总动脉
25　左髂总静脉
26　骶前神经（下腹上丛）
27　髂内动脉
28　下脂动脉（睾丸动脉的囊支）
29　髂外动脉
30　睾丸动脉
31　右髂总静脉
32　右输尿管（腰膨大）
33　脂肪囊（前面）
34　系膜间丛
35　下腔静脉
36　右肾脂肪囊
37　右肾动脉和主动脉肾神经节
38　右肾静脉
39　腹腔丛及腹腔神经节
40　肝静脉（来自下腔静脉沟）
41　肝静脉（右干，中间干和左肝静脉）

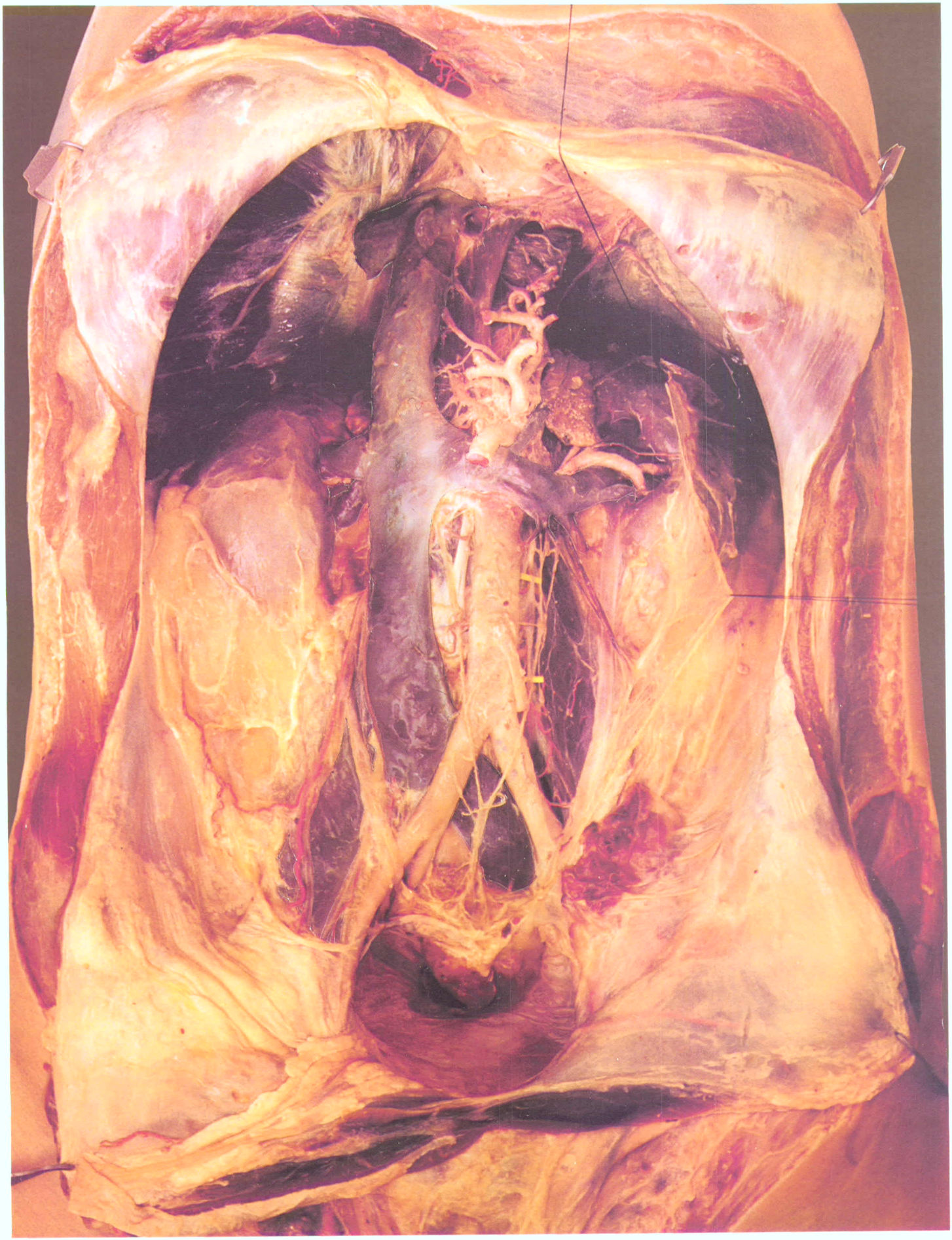

图 73　腹膜后间隙 2

下腔静脉被牵向左，以显示脊柱下部的右侧。在脊柱和腰大肌附着处之间为交感干，其行程由底下的标记标出。交感干前面有横膈腰部右脚的中间脚的腱束穿过。

节段动脉及腰静脉行进于脊柱前纵韧带的前外方，消失于交感干之后，腰大肌指突间的交通支与之伴行。偶尔一腰静脉可在交感干前跨过。

睾丸动脉和静脉在深部，近肾前筋膜，它跨过输尿管，并分出小分支到输尿管，右侧的肾前筋膜已切除。脂肪囊接受多支血管供血，最大的血管，在男性来自睾丸动脉，女性来自卵巢动脉。这些血管中有一根称下脂动脉（Haller），它与下肾上动脉联合形成一肾外侧的动脉弓。

在下腔静脉后面，右肾静脉终点之上可见部分右肾上腺。左肾上腺紧贴左肾门。肾上腺接受一支大的下肾上腺动脉，后者来自肾动脉的后支。肾上腺的内侧由肾上腺静脉引流，其在接受膈下静脉后进入左肾静脉。



1　右肾上极
2　右肾上腺
3　副肾动脉
4　膈下动脉
5　肠系膜上动脉
6　左肾上腺
7　左肾门及肾动、静脉的分支
8　壁层腹膜（脾脏的肾面的）
9　食管的腹腔部分及食管孔内的迷走干
10　胃左动脉的食管支
11　胃左动脉
12　腹腔干（变异的）的肝脾分支及肝总动脉和脾动脉
13　左肾上静脉
14　腹主动脉
15　系膜间神经丛
16　左睾丸动脉及塌陷的静脉
17　下腔静脉
18　肠系膜下动脉
19　左输尿管
20　左髂总动脉
21　左髂总静脉
22　髂内动脉（起点）
23　直肠上动脉
24　肾前筋膜后的脂肪囊
25　骶前神经（下腹上神经丛）
26　第四腰动脉
27　腰大肌和髂腰筋膜
28　下脂动脉（睾丸动脉的囊支）
29　右肾的脂肪囊
30　右髂外动脉
31　右髂总动脉
32　右输尿管
33　腰$_4$/腰$_5$ 椎间盘
34　交感干
35　睾丸静脉
36　睾丸动脉
37　横膈的右中间脚
38　右肾静脉
39　腹腔神经丛和腹腔神经节
40　下腔静脉及肝静脉的末端
41　后迷走干及到腹腔丛的神经
42　肝静脉

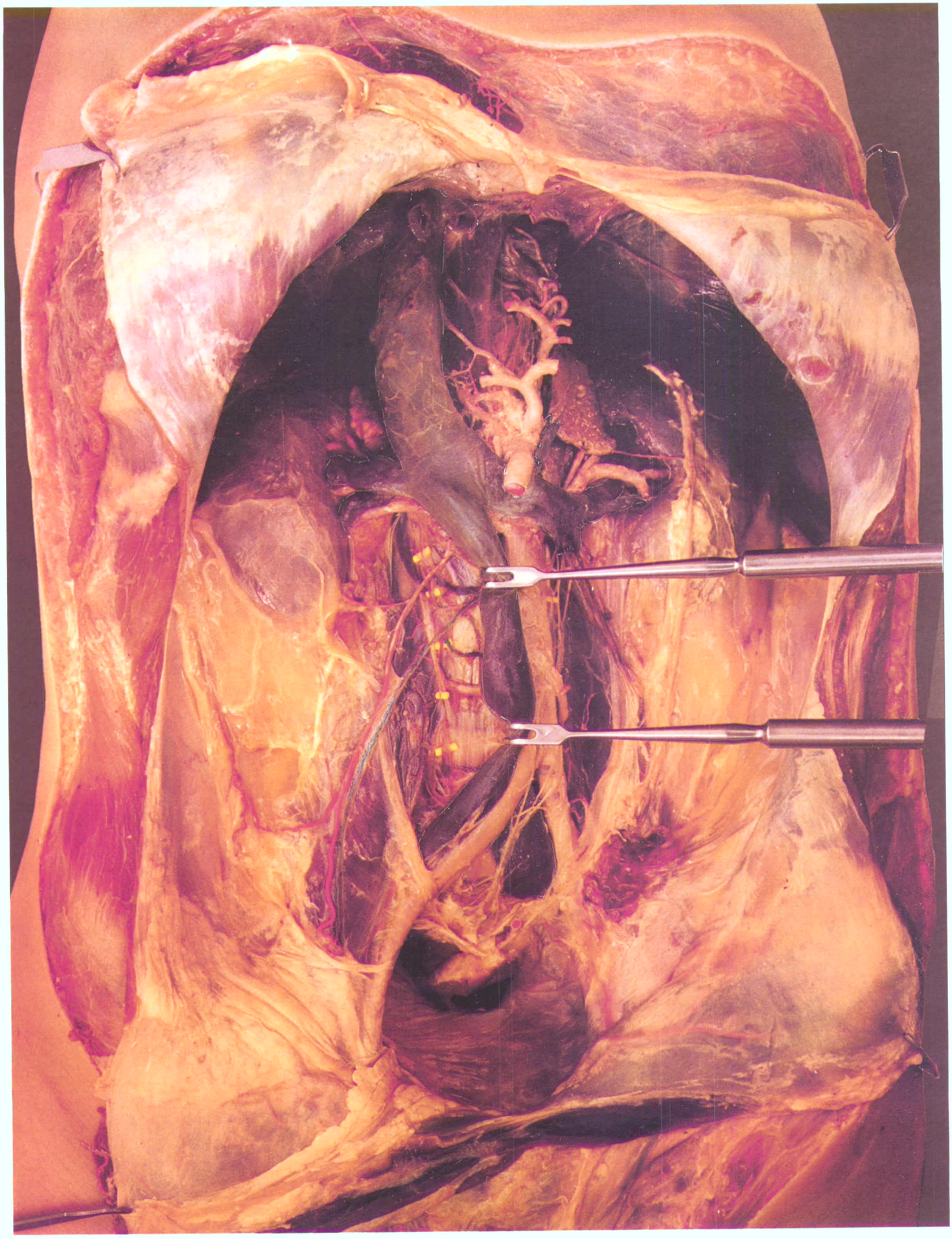

图 74　腹膜后间隙 3
肾筋膜

右侧的肾前筋膜已切除到近外侧缘，并用线把它牵向前。肾周脂肪囊的前部也已切除，前部和后部之间有中间筋膜相隔，中间筋膜还包绕输尿管。通过中间筋膜可见到脂肪囊的后部，肾后筋膜一小部分和输尿管。

在腰大肌前的肾前筋膜的切口缘有一条结缔组织，由肾前筋膜和肾后筋膜在附着于腰筋膜处融合而成，它位于脂肪囊的下端。

只有身体左侧的肾后筋膜还是完整的，其外侧缘有绿色衬垫标出。这筋膜向内延伸至腰大肌和腰方肌之间的沟，在该处筋膜固定良好。腰大肌有其自身的筋膜，在这侧已被切除。肾后筋膜向下离开肌间沟到达 2 层筋膜融合处，并附着于腰筋膜，该处的腰筋膜保持完整。

肾后筋膜后面是肾旁脂肪（肾旁体），它较肾周脂肪囊更向外，位于腰方肌和腰腱膜之前。

图 75～77 将能更清楚地看清解剖的中央部。

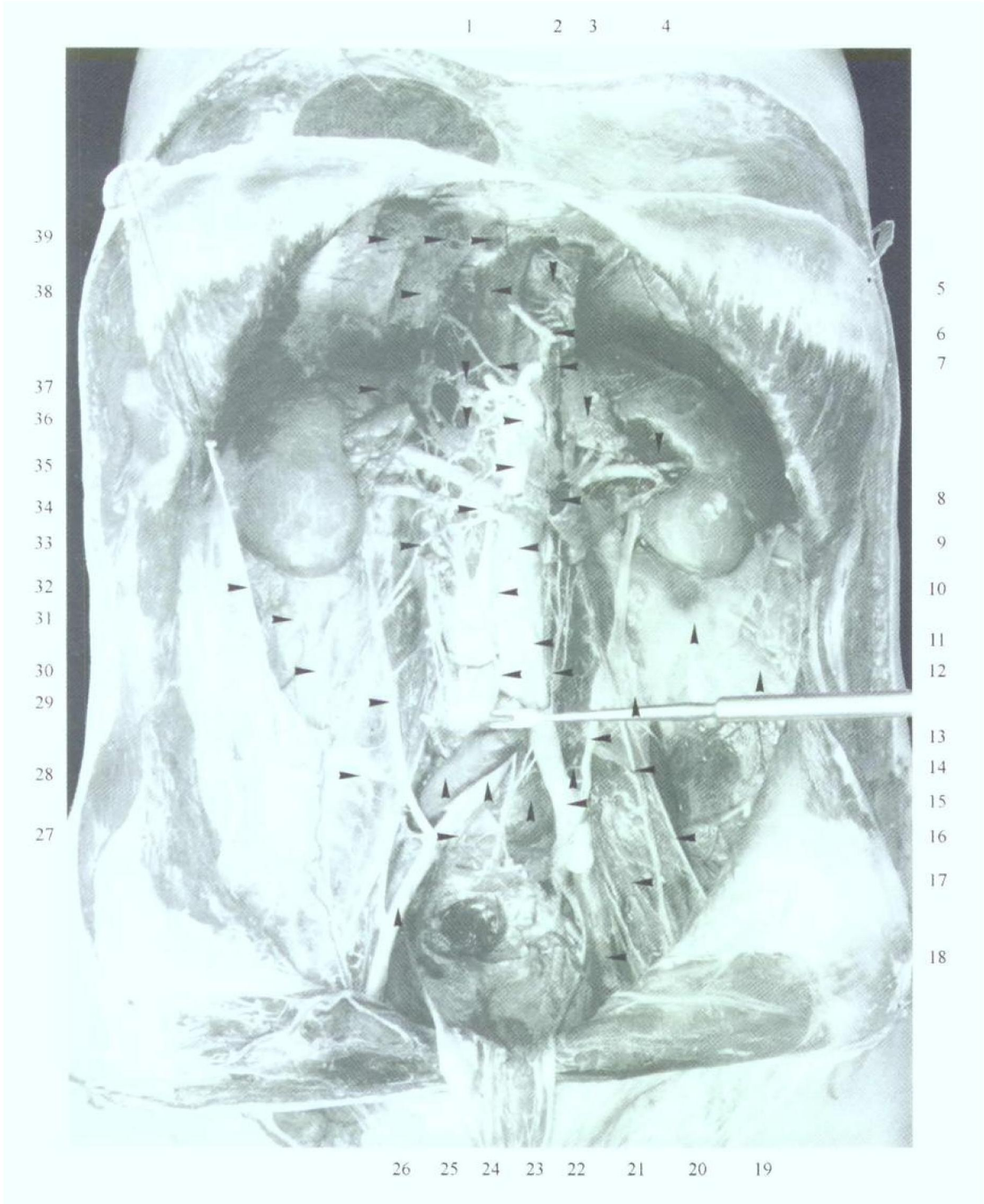

1　腹腔丛的腹腔神经节
2　在食管裂孔内的食管腹腔部分及迷走干
3　左肾上腺
4　肾门及输尿管和肾动、静脉分支
5　横膈腰部的右脚
6　胃左动脉及食管支和切除的胃支
7　右和左膈下动脉
8　左肾静脉
9　腹主动脉
10　第三腰动脉（起自腹主动脉）
11　肠系膜下动脉
12　肠系膜间神经丛
13　左输尿管
14　睾丸动脉和静脉
15　左髂总动脉
16　生殖股神经的股支
17　腰大肌
18　左髂外静脉
19　肾旁脂肪
20　肾后筋膜
21　肾筋膜附着于髂腰筋膜
22　髂总动脉的输尿管支
23　左髂总静脉
24　右髂总动脉
25　右髂总静脉
26　右髂外动脉
27　右髂内动脉
28　髂腰筋膜及肾筋膜的附着
29　右输尿管及附着的中间筋膜
30　中间筋膜后的肾后筋膜
31　肾周脂肪囊的后部及中间筋膜
32　肾前筋膜（切口缘）
33　睾丸动脉
34　副肾动脉
35　肠系膜上动脉
36　腹腔干及肝脾干（变异）
37　右肾上腺
38　下腔静脉（肝脏沟后的节段）
39　肝静脉（右主干，中间干及左肝静脉）

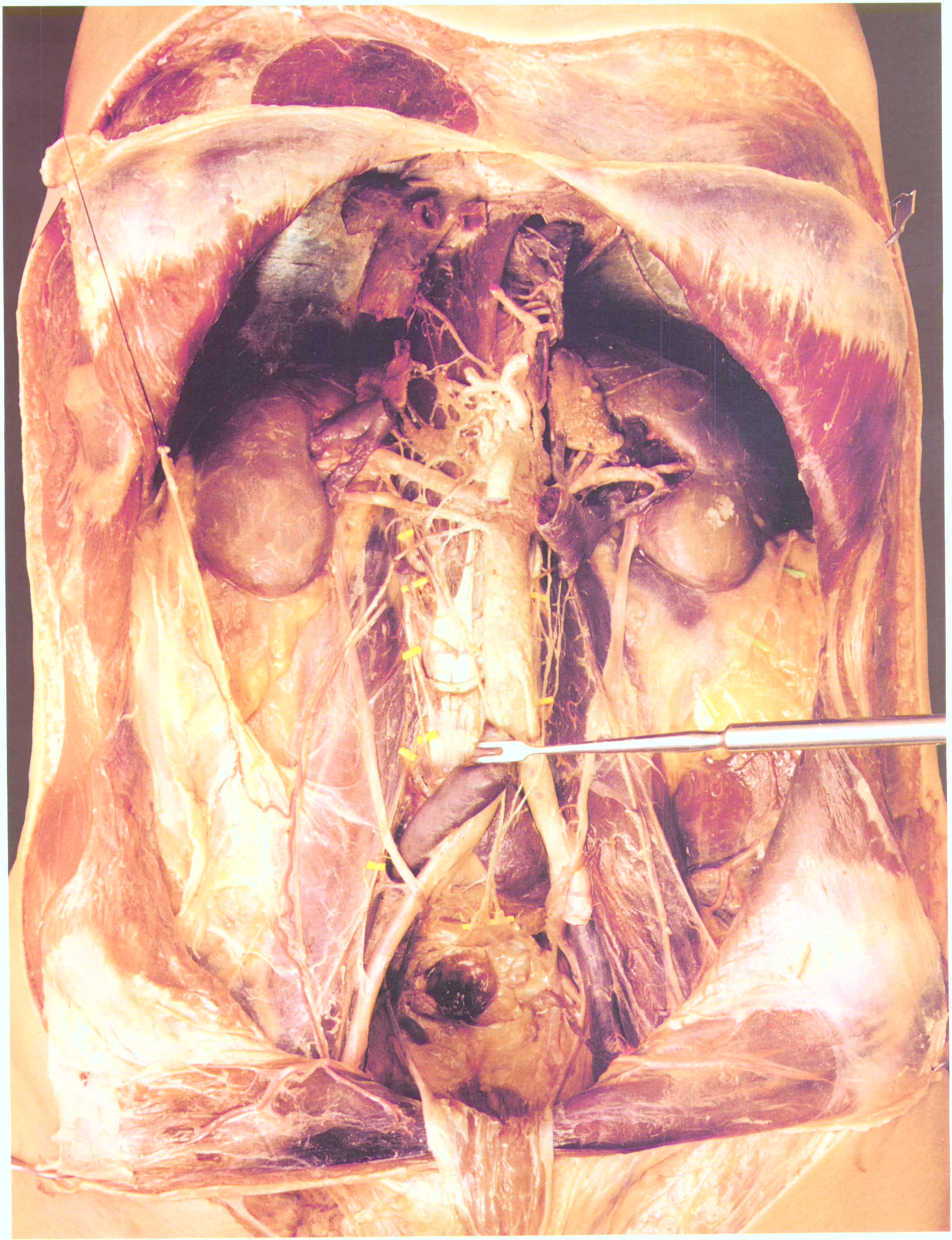

图 75　肾筋膜（线条图）

此线条图代表一矢状切面（本卷）及一在腰 1～腰 2 水平的横切面（副卷）。矢状切面通过肾外侧到脊柱。肾本身被纤维囊包围，并埋在脂肪囊内。

脂肪囊外侧以肾筋膜为界，包括肾前筋膜和肾后筋膜。这 2 层在肾外侧融合为一层，与原始壁层腹膜相连。

向内，肾前筋膜延伸至身体的中线，在腹主动脉前与对侧的筋膜相接。在这范围，肾筋膜较难与包绕大血管的致密结缔组织区分。肾后筋膜上于腰大肌和腰方肌之间的沟内，再向下则止于腰大肌筋膜。

这一矢状切面通过肾后筋膜附着于腰筋膜处，因为肾后筋膜的内侧端斜行，紧接着腰大肌的外侧缘。

在肾上腺上方，2 层筋膜互相融合，并与膈下筋膜相连，膈下筋膜较厚，且含大量弹性纤维。

在脂肪囊内是一中间筋膜，其起自肾边缘和肾血管。这筋膜向下与肾前筋膜融合，并包绕输尿管。输尿管筋膜附着较牢，但在小骨盆入口处其较易与原始壁层腹膜分离。

肾后筋膜后面是肾旁脂肪（肾旁小体）。

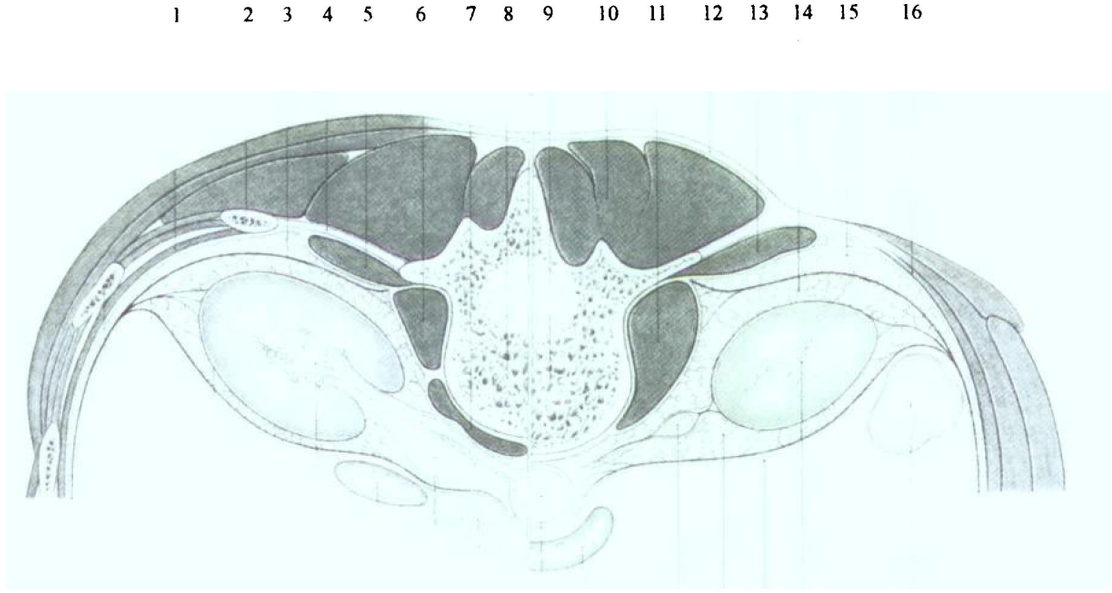

1　腹横肌
2　第十二肋
3　肾后筋膜
4　腰腱膜（腰背筋膜的深层）
5　腰方肌
6　腰大肌
7　横膈的腰部
8　第一腰椎，体
9　第二腰椎，体
10　骶棘肌
11　腰大肌
12　腰背筋膜（表层）
13　腰方肌
14　肾周脂肪囊（后部）
15　肾旁脂肪
16　腹横肌
17　壁层腹膜（原始）
18　降结肠
19　肾下极
20　降结肠系膜（第二壁层腹膜）
21　肾周脂肪囊（前部）
22　输尿管
23　十二指肠（升部）
24　腹主动脉
25　胰头
26　肾静脉
27　十二指肠降部
28　肾窦
29　肾前筋膜
30　肾的纤维囊
31　脂肪囊内的中间筋膜
32　第十一肋
33　壁层腹膜（原始）

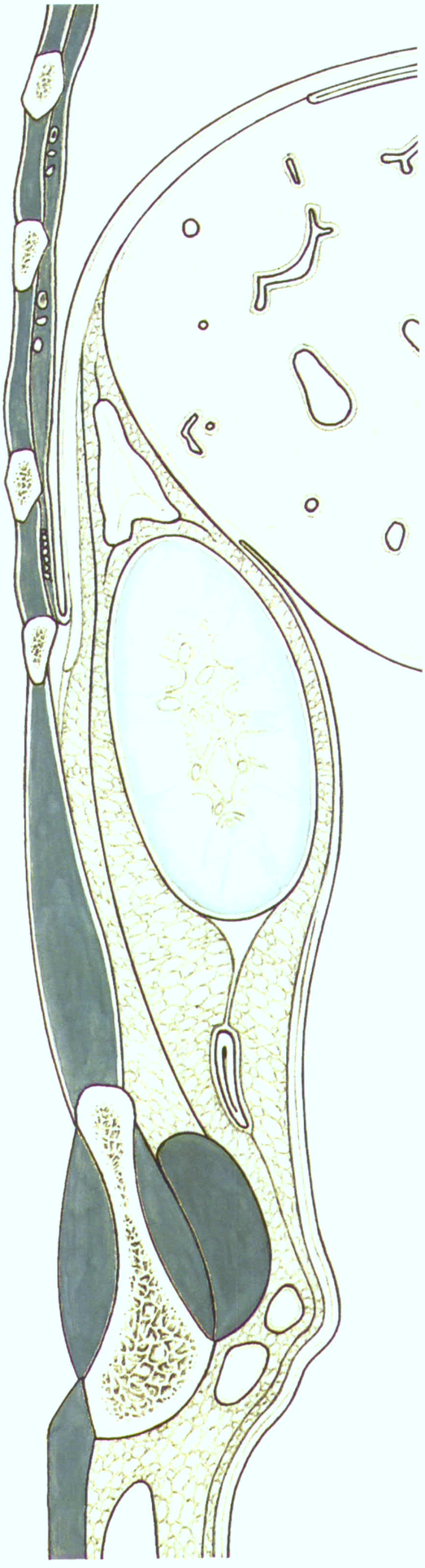

图 76　腹膜后间隙 4

切除下腔静脉及部分肾静脉后，主动脉的所有分支以及自主太阳神经丛便清楚地显示出来。在腰窝处作为肾床的肾筋膜和肾旁脂肪已去除。可清楚地认清肾与后腹壁的关系，在右侧，髂腰筋膜和腰筋膜（横筋膜）尚保持完好，只有被标记的神经被分离。在左边这些筋膜已去除。

在右侧，自主的肾上神经丛通过一些神经丝联接肾上腺和腹腔神经节，并有（有时为几支）肾上腺中动脉伴行。

左侧的腹腔神经节因切断了与对侧腹腔神经丛的连接而牵向左，呈现的是其后面。有标记的内脏大神经在深层进入神经丛。

丛样的连接从双侧腹腔神经丛的神经节到肾血管，从此处再到肠系膜间神经丛，后者已牵向左。这神经丛接受有标记的交感干的直接分支和主动脉丛。两侧的肠系膜间神经丛在下腔静脉末端的后面会合形成骶前神经，向下分出有标记的属盆腔丛的左、右下腹神经。

向上，腹腔丛主要与后迷走干相连，在近膈下动脉处有一细分支与膈神经的腹支相连。右肾由一副肾动脉供应，这比较常见。

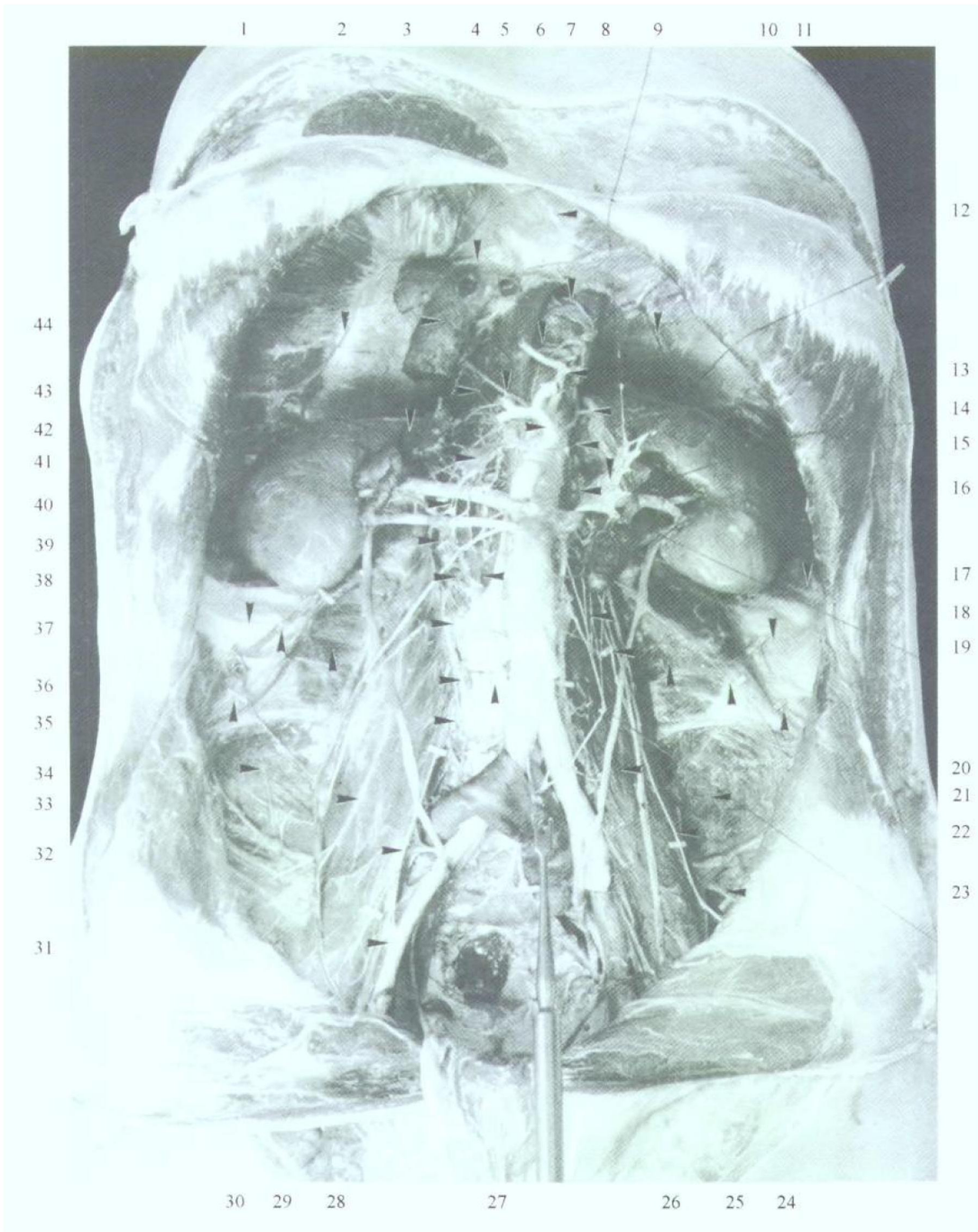

1　腰腱膜
2　膈下动脉
3　右肾上腺
4　横膈的腔静脉孔
5　膈下动脉和肾上腺上动脉
6　后迷走干和到腹腔丛的分支
7　前迷走干
8　腹腔神经节
9　膈下动脉
10　腰腱膜
11　横膈的肋骨部分
12　横膈的中央腱
13　胃左动脉
14　膈下动脉和上肾上腺动脉
15　肾上腺中动脉
16　大内脏神经
17　横膈腰部右脚的肌肉起始部
18　肠系膜间神经丛
19　睾丸神经丛
20　腰大肌
21　髂肌
22　生殖股神经，股支（自主）
23　股外侧皮神经
24　髂下腹神经
25　髂腹股沟神经
26　腰方肌
27　脊柱的前纵韧带
28　腰方肌
29　髂下腹神经和肋下神经
30　髂腹股沟神经
31　生殖股神经生殖支的动脉支
32　生殖股神经的生殖支（自主神经）
33　生殖股神经的股支（自主神经）
34　髂肌
35　交感干
36　横膈腰部中间脚的腱
37　交感干及腰神经节
38　腰淋巴结
39　突入横膈的交感干（薄的中间脚已向外移）
40　肾神经丛和肠系膜上神经丛与肠系膜间丛的联合
41　腹腔神经节
42　腹腔干的肝脾分支（偶见）
43　膈神经的腹支
44　下腔静脉与肝静脉的末端

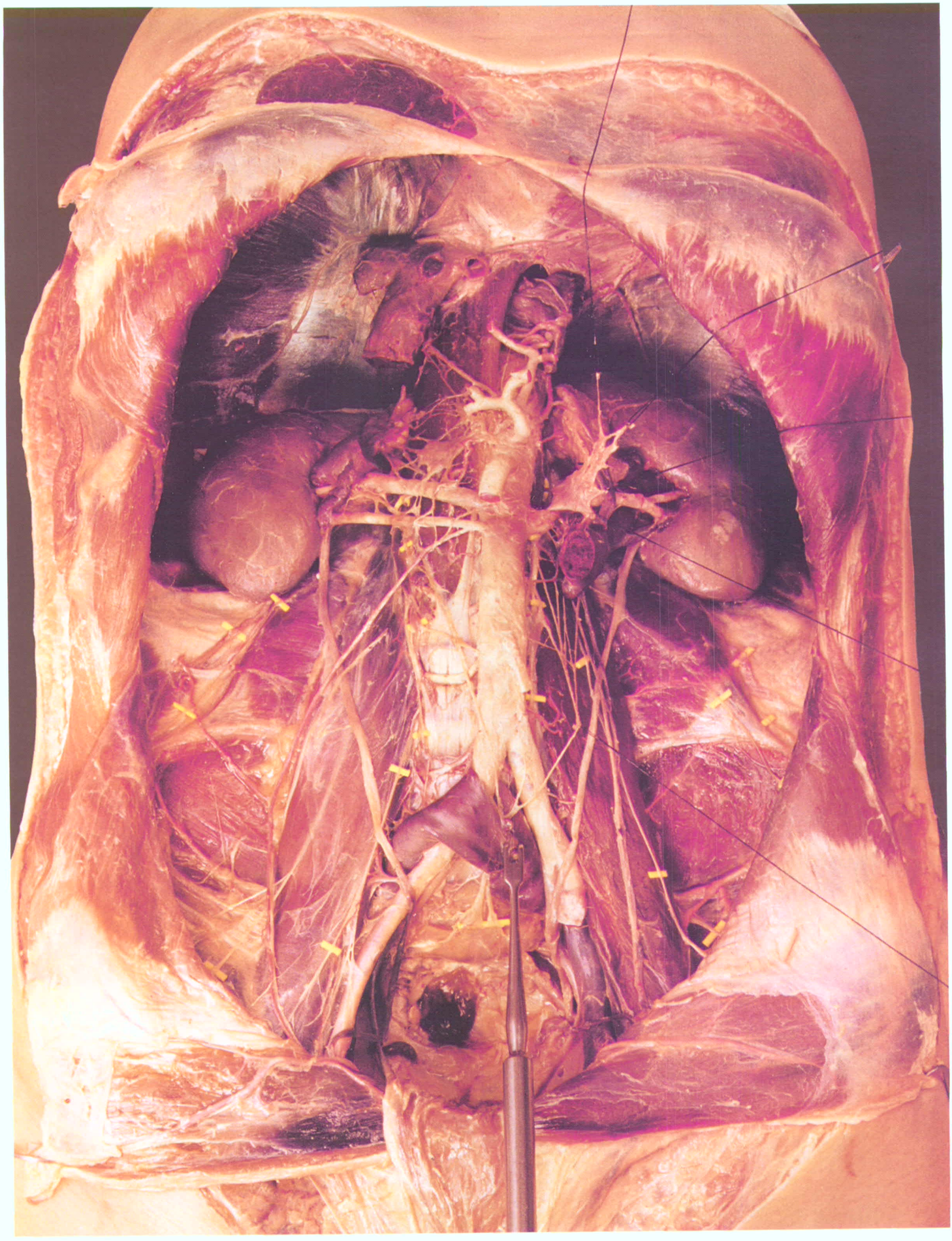

图 77　腹膜后间隙 5

肾已切除，暴露整个后腹壁及横膈的后起始部。强有力的右脚的中间脚向下延伸至第四腰椎，在主动脉孔处分成 2 部分，包绕食管裂孔内的食管残端及其迷走干。

中间脚是一薄的肌束，在内侧脚起始部的外侧。在右侧，中间脚和内侧脚之间有一明显的裂隙，大小内脏神经从此发出，其下为交感干。

在左侧未见有相似的脚间隙。大内脏神经从左侧的肌板上发出，有标记的小内脏神经正好在其下发出。这例的 2 根神经共同进入腹腔神经节，后者已翻向外下。

外侧脚起自 2 个腱性的弓，跨过腰大肌和腰方肌。

黄色标记的交感干在各侧的腰大肌附着处和脊柱之间下行。右侧交感干与中间脚起始部薄的腱交叉。可见一些交通支从左交感干发出。

肋下神经、髂下腹神经、及髂腹股沟神经在腰方肌和腰腱膜之前。在右侧，有标记的髂下腹神经与大的肋下神经在肌肉边缘相连。

有些神经纤维未进入腰丛，从而造成与典型描述不一样的、不同程度的变异。这也并不少见。

生殖股神经的分支与腰大肌有关，常分别从肌肉发出。生殖支与通常一样发出一小支到髂外动脉，但股支没有穿过血管间隙离开腹腔，而是在它的侧面。股外侧皮神经在右髂窝的正常位置，但左侧其起自暴露股神经的远方。

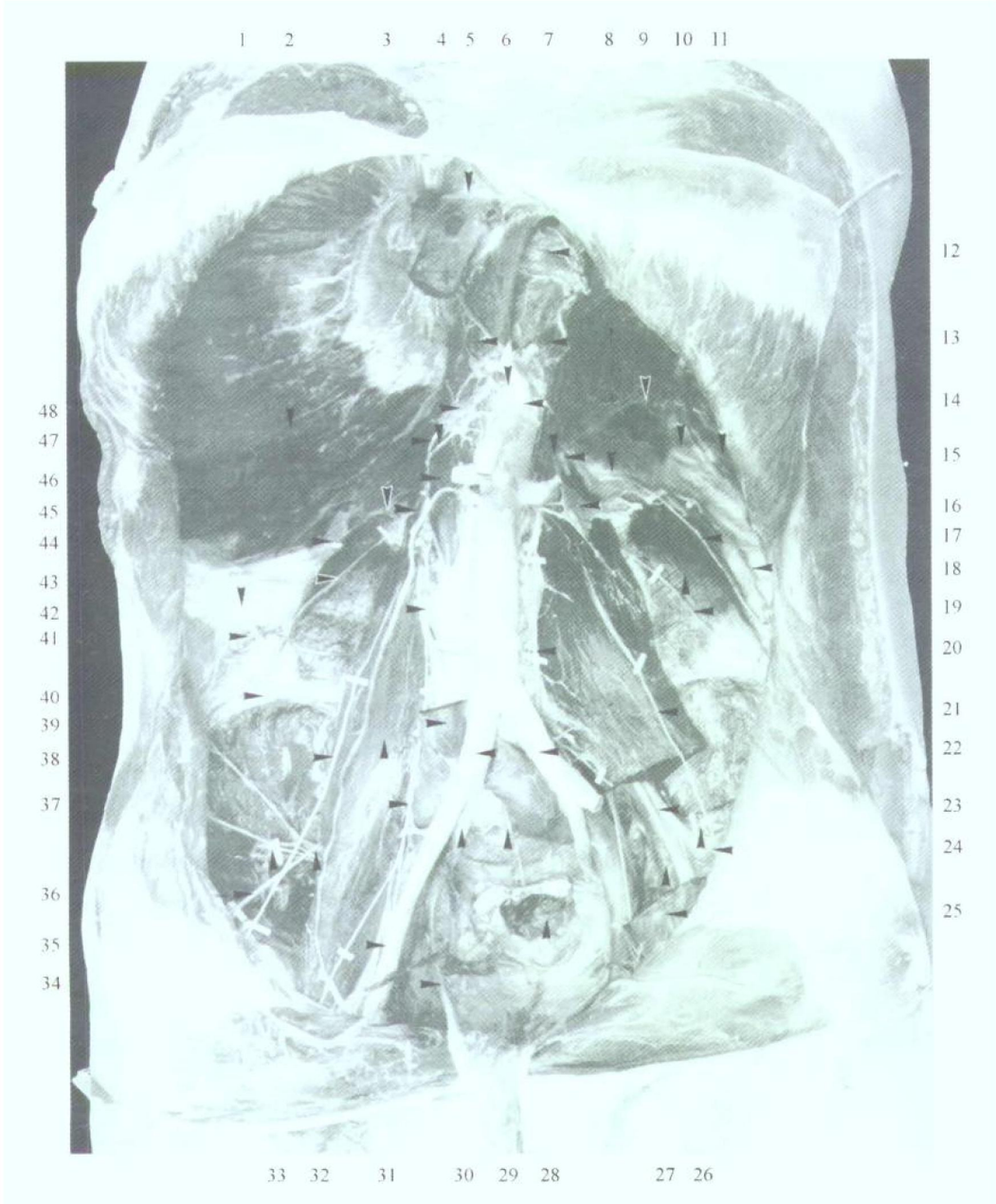

1　腰腱膜
2　横膈的肋部
3　外侧弓韧带（方弓）
4　小内脏神经
5　横膈的腔静脉孔及下腔静脉
6　内侧弓韧带（主动脉弓）
7　大内脏神经
8　外侧弓韧带（方弓）
9　横膈腰部的外侧脚
10　横膈的腰肋三角
11　横膈的肋部
12　食管裂孔内的食管腹腔部分
13　横膈腰部的右脚
14　腹腔干
15　小内脏神经
16　左腹腔神经节
17　髂下腹神经
18　肋下神经
19　髂腹肌沟神经
20　交感干与交通支
21　生殖股神经的股支（自主的）
22　髂总动脉
23　股神经
24　股外侧皮神经
25　腰大肌（椎体部分）
26　股神经到髂的肌支
27　腰大肌（肋骨突起部分）
28　直肠，肛门
29　骶内侧动脉（主动脉的延续）
30　髂内动脉
31　腰大肌
32　髂腰动脉
33　股神经到髂肌的肌支
34　脐外侧韧带
35　髂外动脉及神经支
36　股外侧皮神经
37　生殖股神经的生殖支
38　生殖股神经的股支
39　下腔静脉
40　髂嵴
41　肋下神经及其与髂下腹神经的交通
42　交感干
43　髂腹股沟神经
44　髂下腹神经
45　横膈的右中间脚
46　横膈的右内侧脚
47　大内脏神经
48　右腹腔神经节

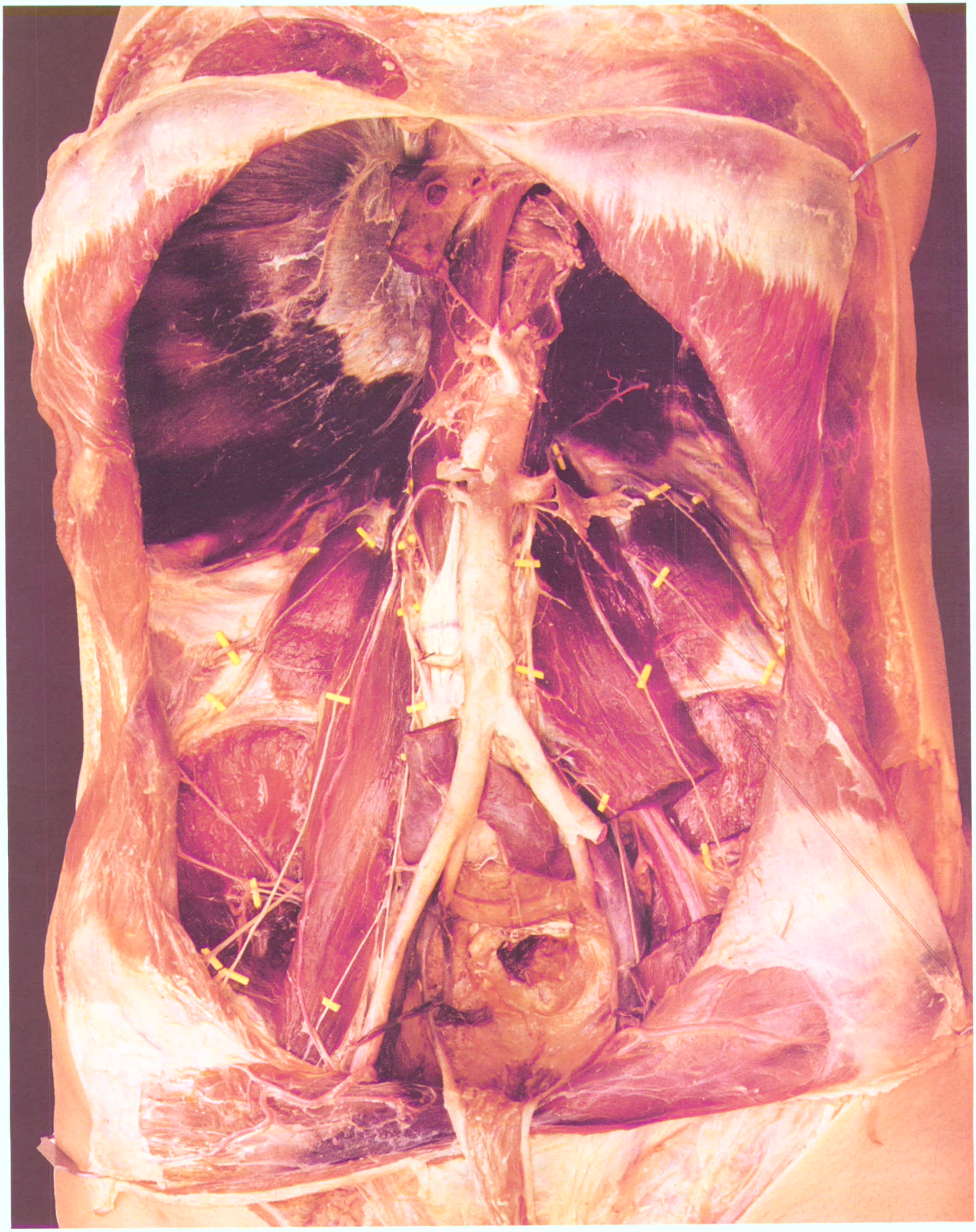

图 78　男性会阴部 1

会阴部是指骨盆出口或骨盆下口的范围。外侧以坐骨结节为界，当髋部如本例那样屈曲时，外侧形成明显的皮下突起。后面以骶骨尖为界。骶骨尖是臀裂的起点。臀裂直到肛门，当伸髋时，臀裂变得很深。会阴部的前外侧界为生殖股沟，只有当大腿内收时此沟才明显，但耻骨弓及其与坐骨肢的结合总在局部形成一个可触及的界限。

会阴的后部，肛门区，包括肛门及前面的一个横的突起即会阴。后者可看作为属于会阴部的前部，即泌尿生殖区。会阴前面中线部的突起是由阴茎球所致。包绕尿道的弹性组织，即海绵体，其与阴茎球相连，当这组织充血时，可明显胀大，如本图所示。

肛门左侧的皮肤已去除，以看清肛门外括约肌浅表部分的外侧缘。它从尾骨到会阴的中心腱，形成一个椭圆形的环包绕肛门。球海绵体肌的一部分也附着于该区域，其边缘刚好能看见。

括约肌的作用是使稍张开的肛门的对壁成为肛门的皮肤部分，其开始于一狭条未角化的复层立方上皮细胞。

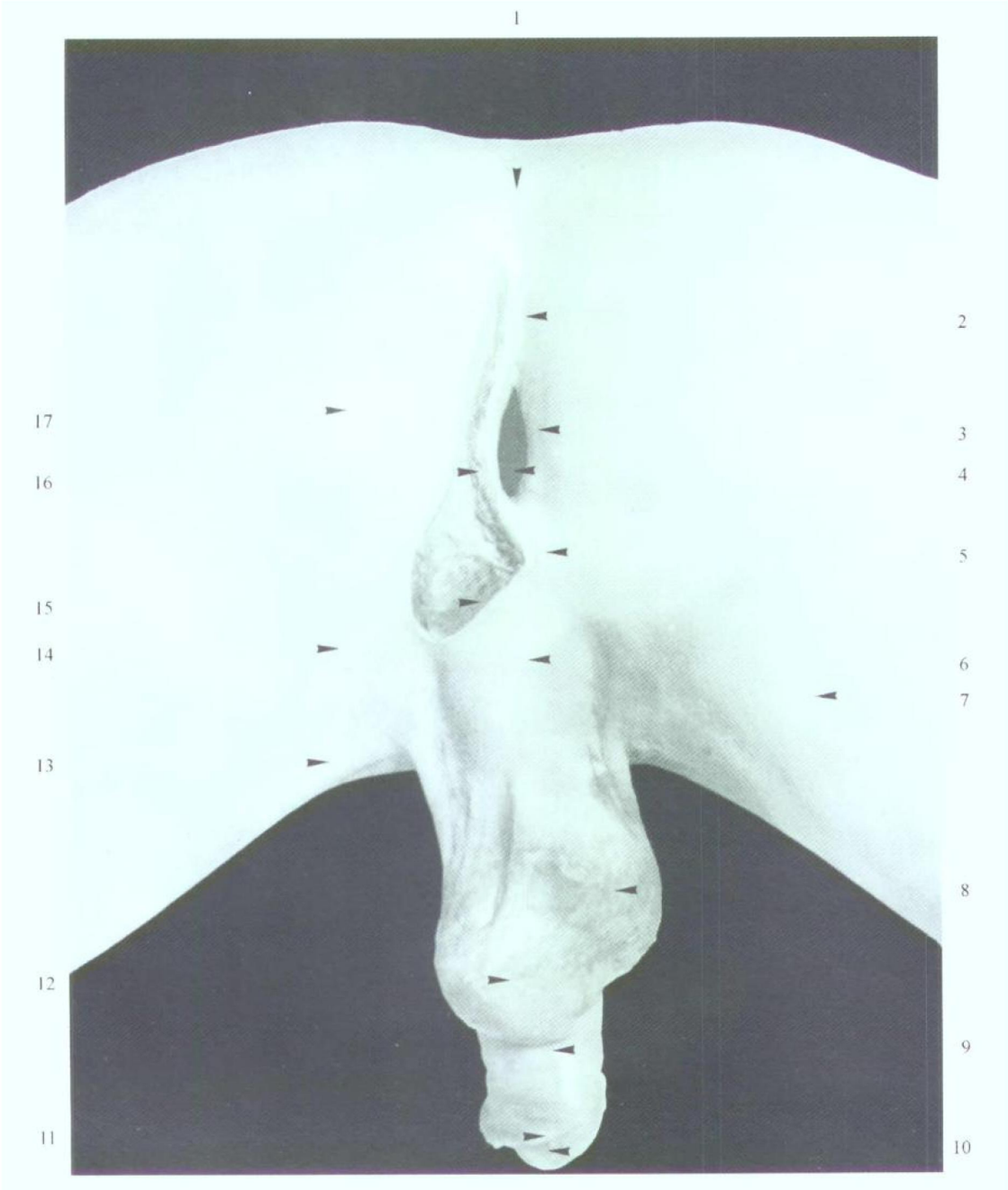

1　骶骨尖
2　臀裂
3　肛门的皮肤部分
4　肛门
5　会阴
6　阴茎球所致的突起
7　大的内收肌的突起
8　阴囊和右睾丸
9　阴茎，尿道面
10　阴茎头
11　包皮
12　阴囊和左睾丸
13　股薄肌的突起
14　生殖股沟
15　球海绵体肌
16　肛门外括约肌，浅表部和皮下部
17　坐骨结节的隆起



图 79　男性会阴部 2

皮肤、皮下组织连同皮下深层都已除去。牵开臀大肌，从闭孔肌筋膜经过骶结节韧带内缘，钝性切除坐骨肛门窝的脂肪垫，打开坐骨肛门窝。

这样形成一个深的窝，其内可见直肠下动脉从闭孔肌筋膜发出，并有分支到脂肪垫和臀大肌。直肠下神经与之伴行，并分出内侧会阴分支。这神经和会阴神经是骶后神经的延续，股后皮神经的一对有标记的会阴分支从侧面与之会合。

骶后神经与来自会阴动脉的骶后动脉一样，在会阴浅间隙内，这间隙在皮下层的深层（会阴浅筋膜）和肌肉的共同筋膜之间，后者在泌尿生殖隔外侧。

由于在阴囊根部没有皮下组织，所以会阴浅筋膜附着于皮肤的肉膜上。这一筋膜已被线拉向下。逐级的血管神经分支到达皮肤之前，它们穿过这一筋膜的结缔组织层，就像引言中所描述的那样，在浅的隧道内行进。

一个副尿道球腺已用线将其吊起。这些腺体在尿道球腺长的排泄管和阴茎球的动脉附近。

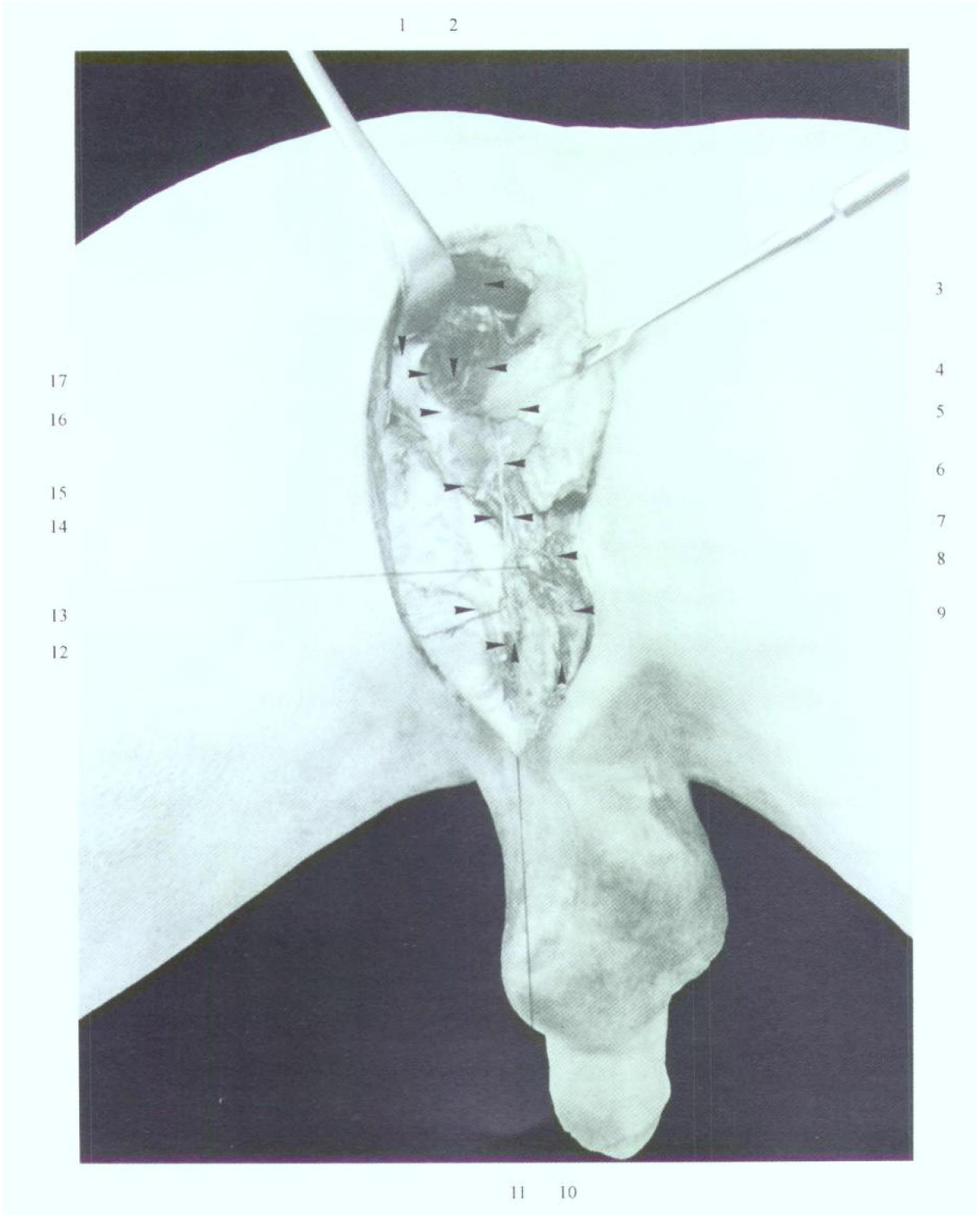

1　骶结节韧带及镰状突
2　坐骨肛门窝内的直肠下动脉
3　臀大肌
4　提肛肌
5　坐骨肛门窝的脂肪垫
6　直肠下神经的会阴支
7　会阴动脉
8　肛门外括约肌，浅部（附着于会阴的中心腱）
9　球海绵体肌
10　阴囊后动脉
11　阴囊后神经
12　坐骨海绵体肌
13　股后皮神经的会阴支
14　会阴深横肌
15　会阴神经
16　闭孔肌筋膜
17　会阴支通过其直肠下神经的起点

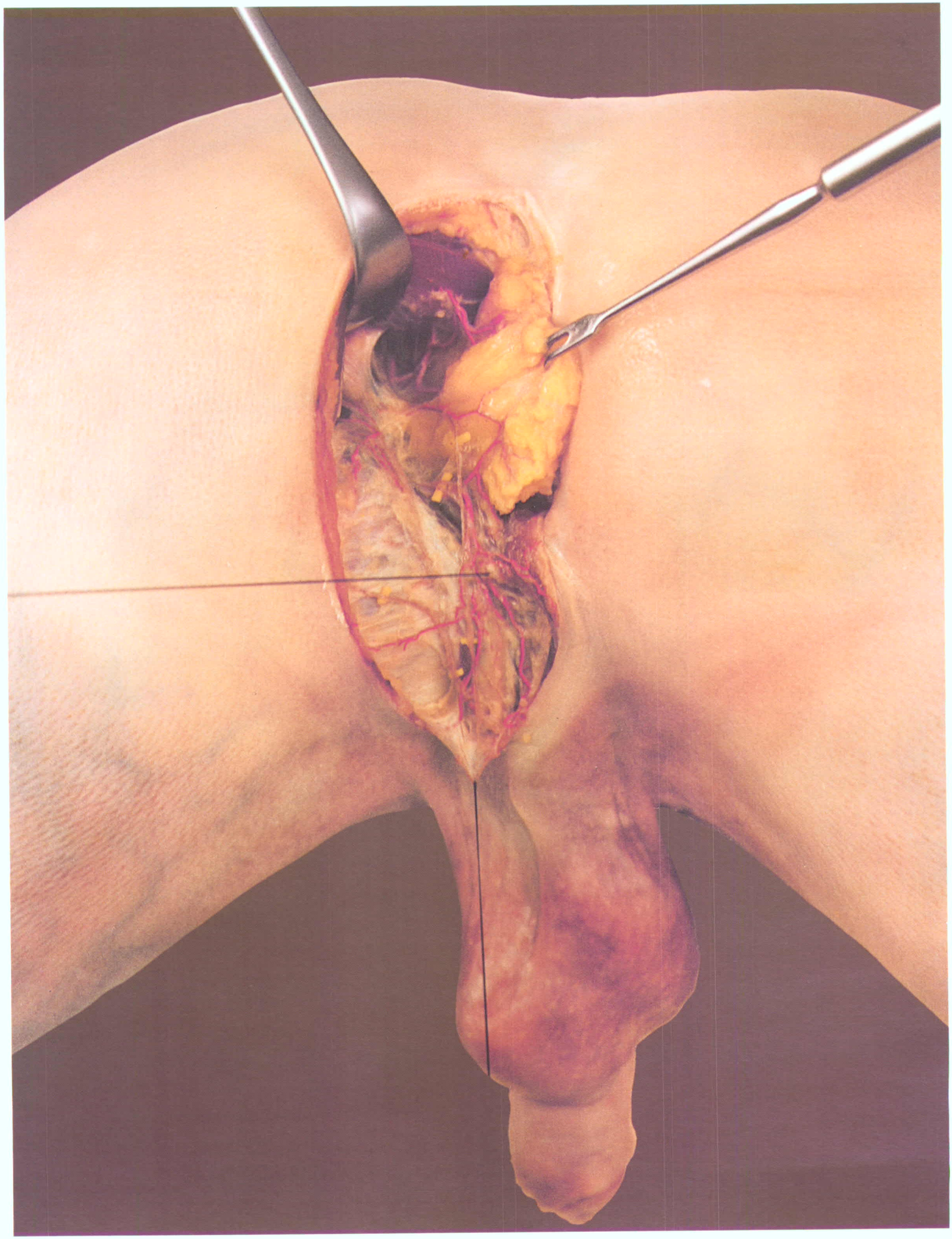

图 80　男性会阴部 3

用与上图同样的方法除去坐骨肛门窝内的脂肪垫，因而能看见整个窝的壁。侧壁由闭孔肌筋膜构成，该处是提肛肌腱性弓的尾部。漏斗状的提肛肌和闭孔肌筋膜共同形成一边缘锐利的人字形，其稍呈圆形，尤其是后面的顶膜。

提肛肌和尾骨肌参与构成盆隔；如本标本那样，有一个间隙从后面分隔这些肌肉的情形是少有的。向尾端，肛门外括约肌（在此标本中较浅色的）几乎与提肛肌相接，尽管与肠之间有带血管的细软的结缔组织隔存在。

闭孔肌筋膜附着于骶结节韧带的内缘，及其延伸的镰状突上，在尾端，其重复形成阴部管（Alcock's 管）。

阴部管的内壁已从后面除去，以接近阴部内动脉。在该处阴部动脉分出直肠下动脉，后者有直肠下神经伴行，很快直肠下神经又分支。

在泌尿生殖区可见耻骨弓和坐骨海绵体肌及球海绵体肌。这 2 肌肉有一共同的筋膜覆盖，并有图 79 所示的神经、血管。大腿的内收肌连同阔筋膜附着于耻骨弓。

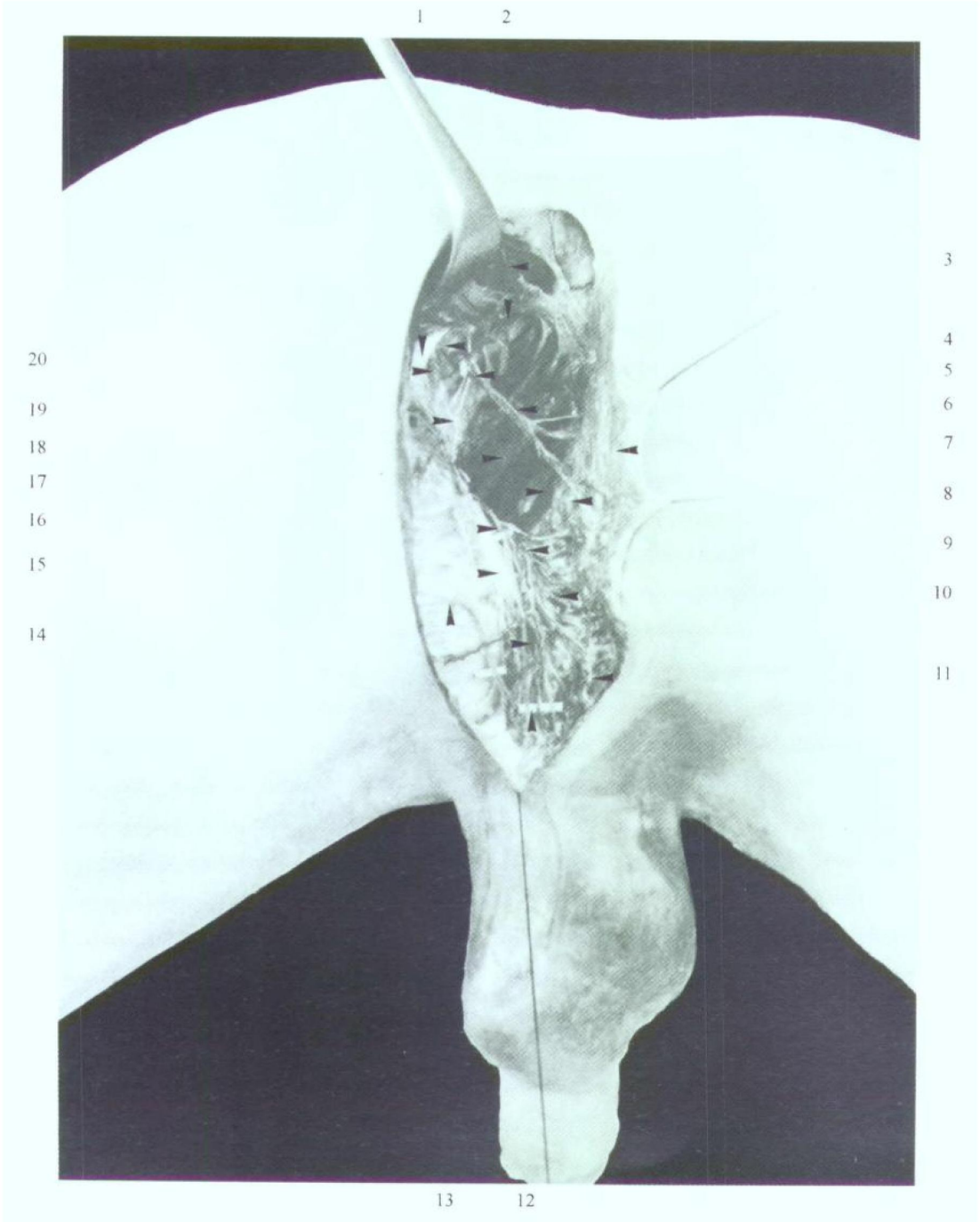

1　骶结节韧带，镰状突
2　尾骨肌
3　臀大肌
4　阴部管
5　直肠下神经
6　直肠下动脉
7　肛门外括约肌，皮下部分
8　肛门外括约肌，浅表部
9　会阴动脉
10　会阴横突肌
11　球海绵体肌
12　阴囊后神经和阴囊后动脉
13　股后皮神经的会阴支
14　坐骨海绵体肌
15　耻骨弓
16　会阴神经
17　提肛肌的耻骨直肠纤维
18　提肛肌
19　闭孔肌筋膜
20　阴部管内的阴部内动脉

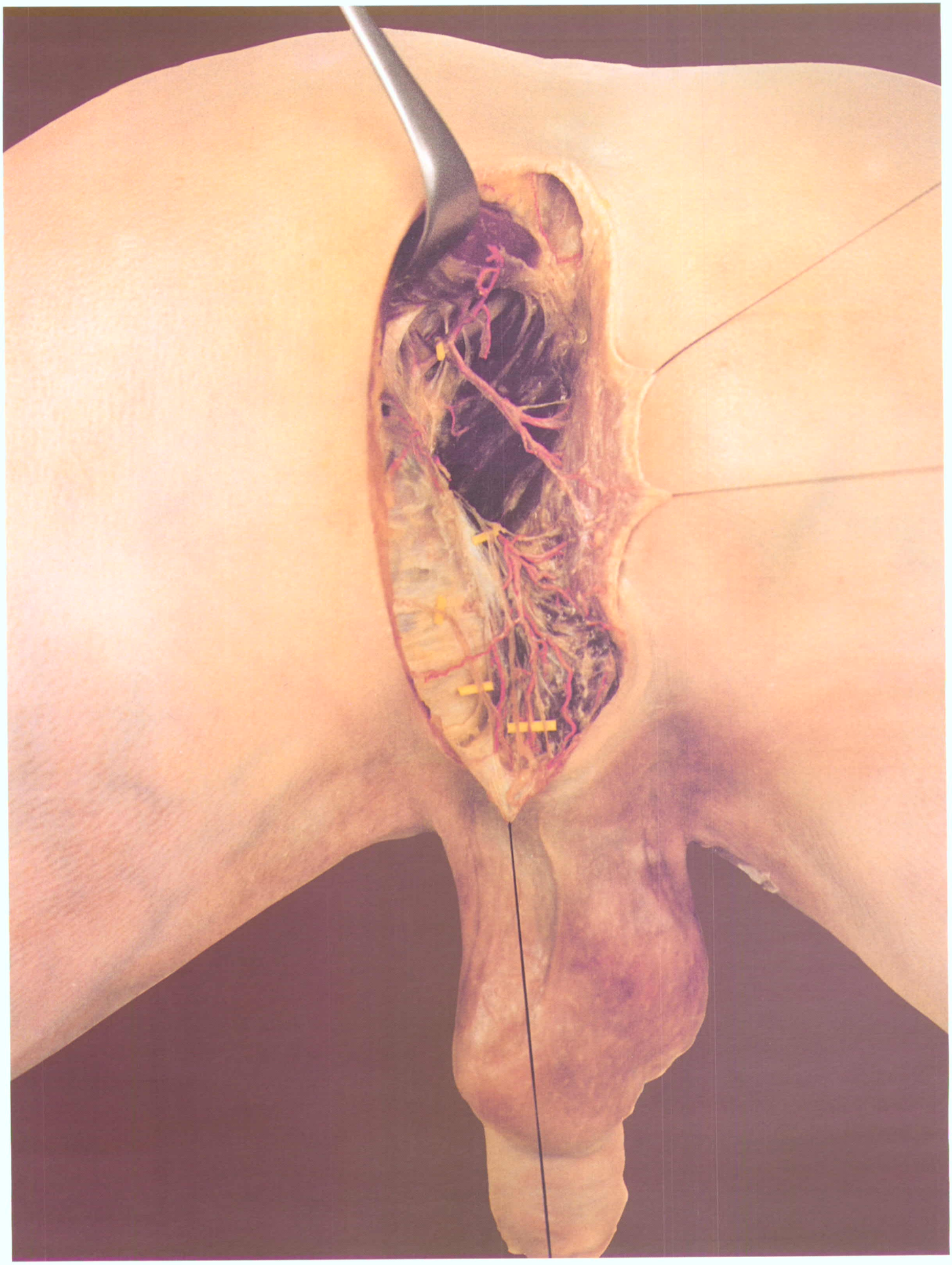

图 81　男性会阴部 4

此标本已将阴部管进一步向前打开，并解剖管内的阴部内动脉和阴部神经。阴部内动脉被外侧的肌支很好地固定在管内，因而保持其在管内的位置及其与骶结节韧带镰状突的关系。透过管的外侧壁可见闭孔内肌。

阴部神经有动脉及静脉伴行，静脉在尾端已切断。该神经已分离并被用力向内牵。它分出阴茎背神经和会阴神经，前者与动脉随行。在分出主支前，会阴神经的纤维分支就已分为 2 部分。会阴神经的后面是已标记的直肠下神经，其与同名的动脉同行。

后面 2 根线标记的是延伸到已经切除的皮肤的神经分支。前面 2 根线标记骶后神经、阴部神经的肌支及会阴动脉，骶后神经有多支吻合，这些结构均拉向内侧，以暴露阴茎球的动脉起始部，它的位置和粗细很易误认为是阴茎动脉的起始部。必须探查并进一步肯定阴部内动脉的前分支，并明确阴茎动脉从上方稍外侧进入会阴深横肌（见图 86）。通常阴茎球的动脉应起自该血管，且如此标本所示要追随很长一段过程。

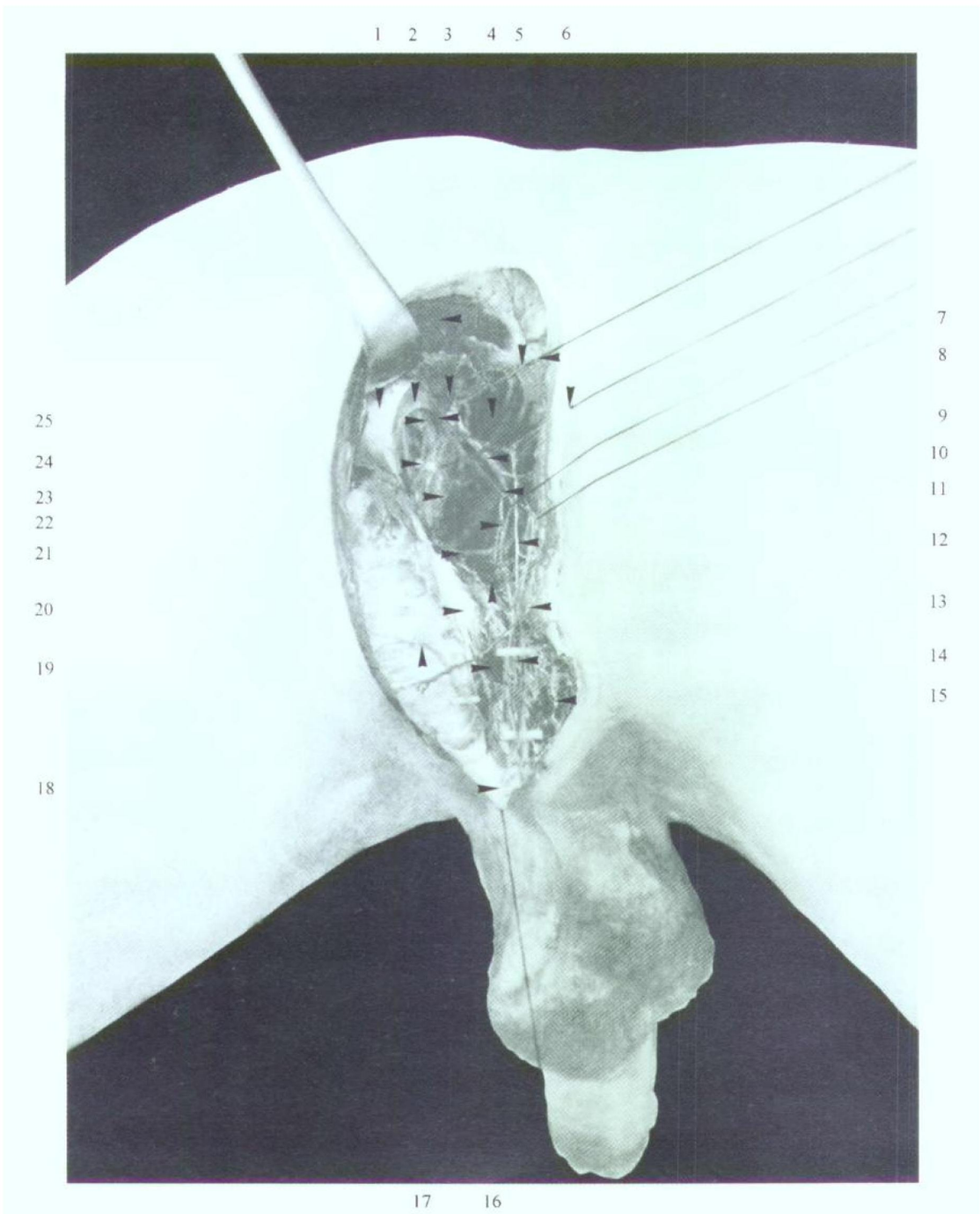

1　骶结节韧带，镰状突
2　阴部管（内壁）
3　直肠下神经
4　提肛肌
5　直肠下神经的皮支
6　直肠下神经会阴支的皮支
7　臀大肌
8　尾骨及臀大肌起始处
9　会阴神经
10　直肠下动脉及直肠下神经
11　会阴神经（从阴部管内提起）
12　直肠下神经的会阴支
13　肛门外括约肌，浅表部分
14　阴囊后神经和动脉
15　球海绵体肌
16　会阴深横肌
17　股后皮神经的会阴支
18　会阴浅筋膜
19　坐骨海绵体肌
20　耻骨下支
21　会阴动脉及尿道球的动脉（变异）
22　会阴神经的肌支
23　会阴神经的肌支
24　阴茎背神经
25　阴部内动脉

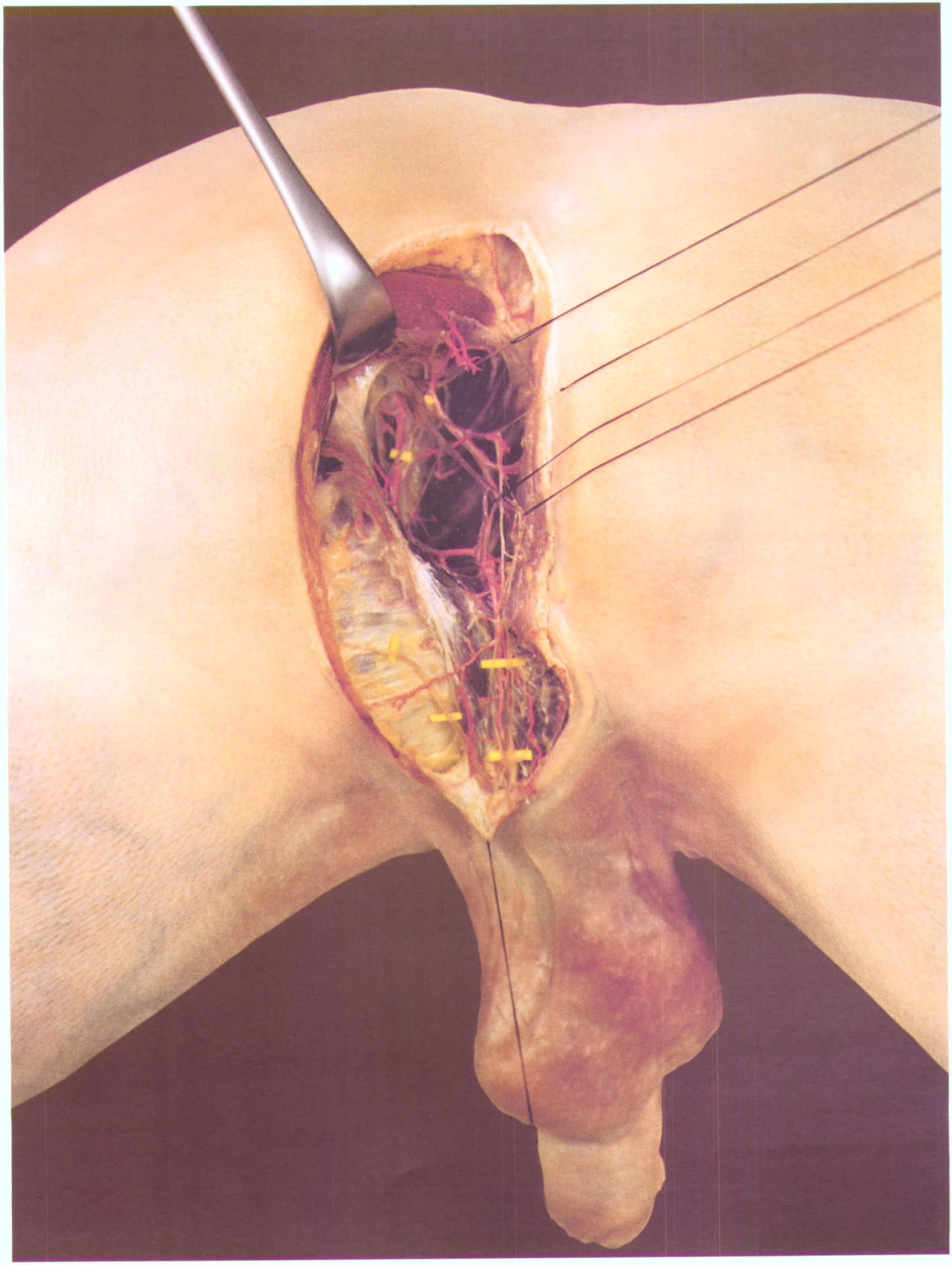

图 82　男性会阴部 5

在泌尿生殖区内的所有会阴动脉、神经的分支都已被切除，以暴露该部的肌肉。该部的深层是泌尿生殖隔，为一纤维肌层，紧绷在耻骨弓上。其后缘由会阴深横肌构成。

泌尿生殖隔下面是由球海绵体肌包绕的阴茎球及坐骨海绵体肌。后者包绕附着于耻骨下支的阴茎海绵体。两组肌肉被一共同的筋膜覆盖（见图 70），即 Gallaudet's 筋膜，或简称会阴筋膜。

会阴筋膜、球海绵体肌、坐骨海绵体肌、及泌尿生殖隔和它的下筋膜构成会阴深间隙的界限。会阴筋膜将带有阴囊神经血管的会阴浅间隙与有阴茎球的动脉的会阴深间隙分开。

应当指出的是，因为在泌尿生殖隔的深层，故称为会阴深间隙，但一个在盆腔内的间隙并不能认为是真正的会阴间隙。

肛门区的大体解剖见图 84 和图 85。

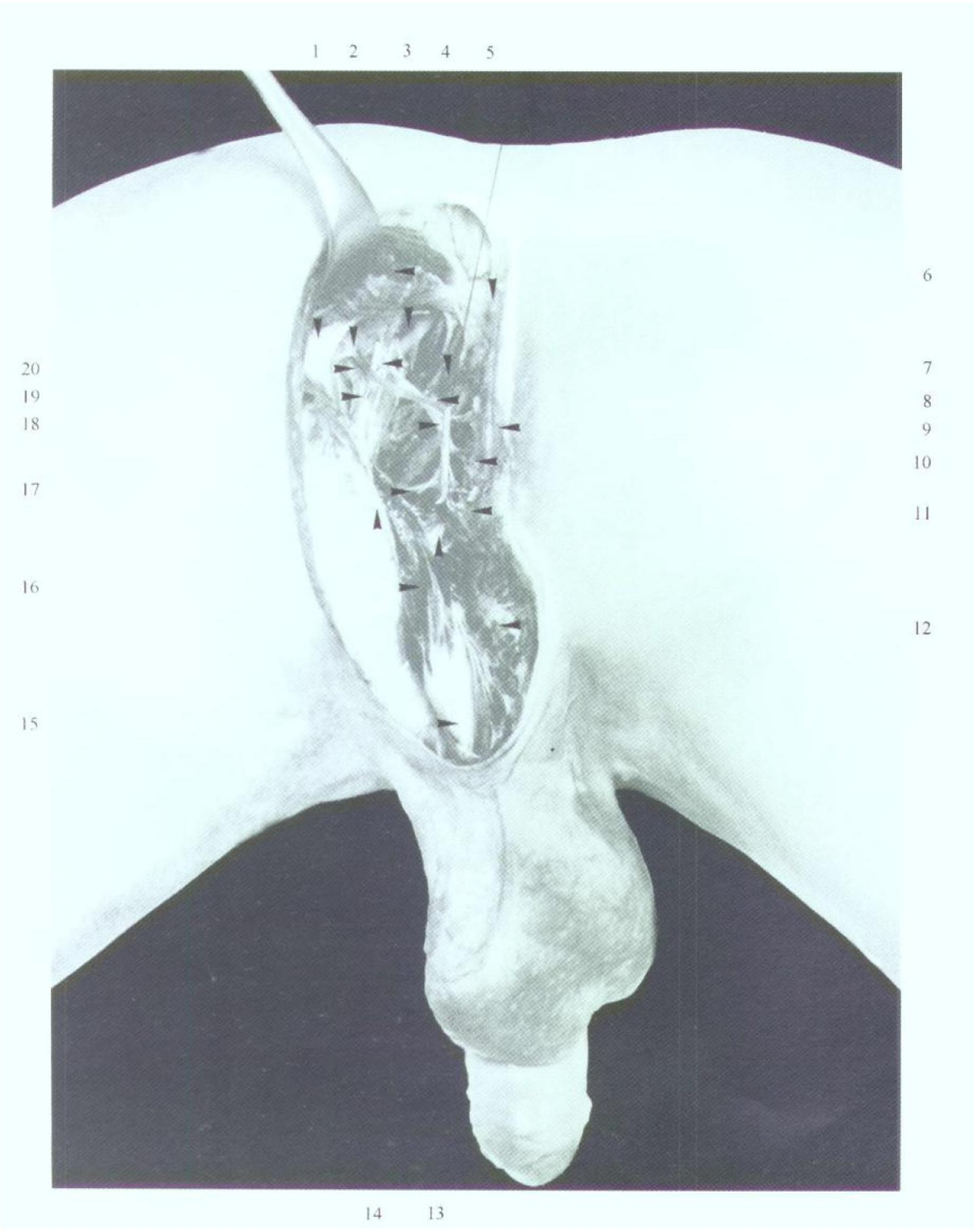

1　骶结节韧带及镰状突
2　阴部管（内壁）
3　尾骨肌
4　提肛肌
5　尾骨
6　臀大肌
7　直肠下神经
8　会阴神经
9　肛门外括约肌，皮下部分
10　肛门外括约肌，表浅部
11　泌尿生殖隔的中心腱
12　球海绵体肌
13　泌尿生殖隔及会阴深横肌
14　耻骨下支与坐骨支一起构成坐骨耻骨支
15　坐骨海绵体肌的腱
16　坐骨海绵体肌
17　会阴动脉
18　直肠下动脉
19　阴茎背神经
20　阴部内动脉



图 83　男性会阴部 6

在泌尿生殖区，球海绵体肌已从阴茎海绵体上除去。这一尿道的弹性组织起自尿道进入海绵体处的后方。在阴茎球部，本身组织较少，呈塌陷状态，在本标本中阴茎球是瘪的。阴茎球的薄的白膜使之能较前方的尿道段膨胀得更大，因此当该部完全胀大时，称之为“球”是合适的。

海绵体的扩张段，相当于尿道最宽的部分，称之为球状窝或尿道壶腹。

在海绵体和坐骨海绵体肌之间可见泌尿生殖隔。会阴深横肌构成，或至少是参与构成隔的后界。隔的较前的部分只有一筋膜层，即会阴膜，其向前增厚形成会阴横韧带。

阴茎球的动脉向内通过会阴深横肌，在会阴深间隙的上壁到达阴茎球。它可以起自阴茎动脉，或起自会阴动脉。阴茎动脉在会阴深横肌内，与坐骨海绵体肌的内侧缘重叠，故看不见。

本图的肛门部与下一图相同，将在下图描述。

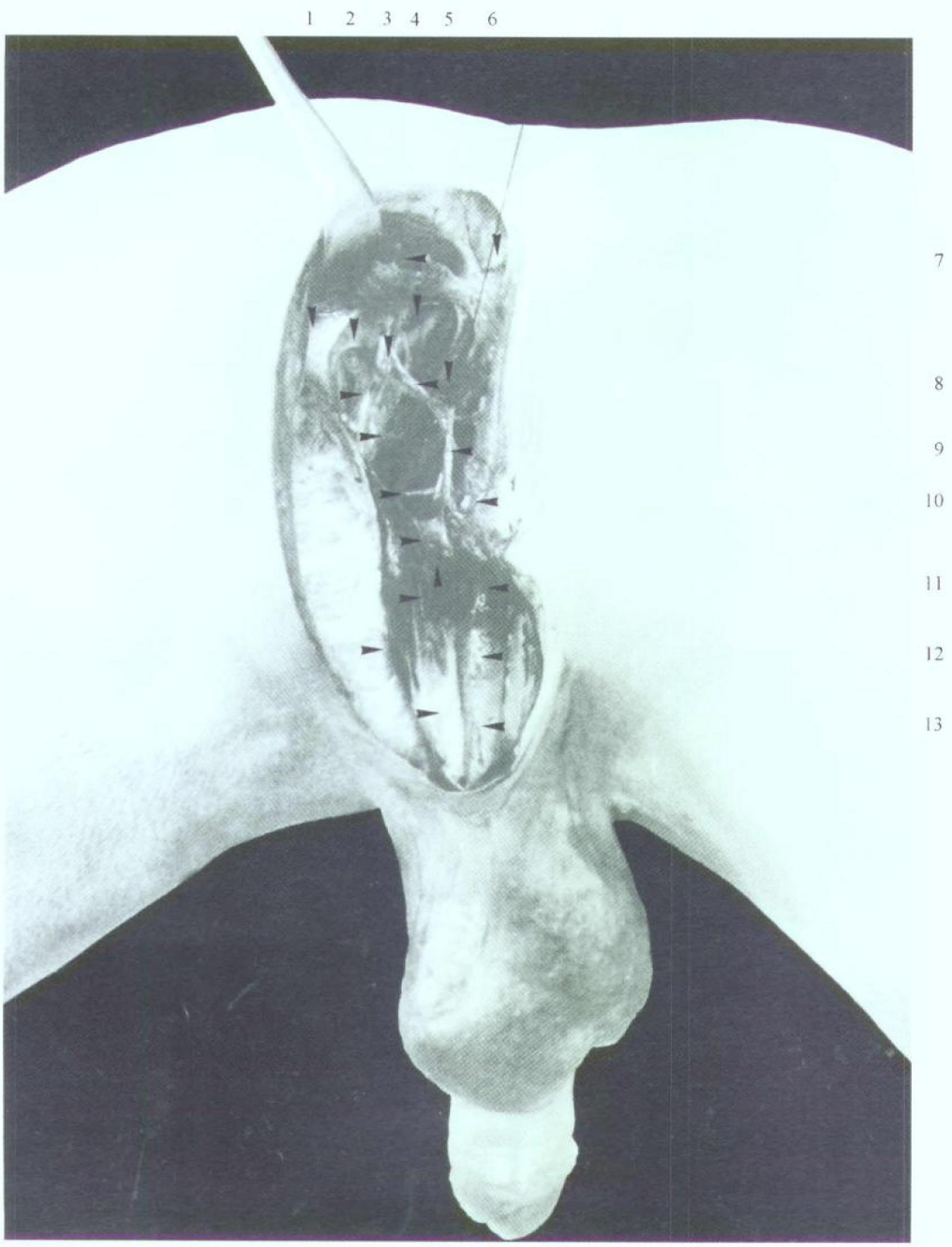

1　骶结节韧带，镰状突
2　阴部管（内侧壁，闭孔肌筋膜）
3　直肠下神经
4　尾骨肌
5　提肛肌
6　尾骨
7　臀大肌
8　直肠下动脉
9　会阴神经
10　肛门外括约肌及标记的支配神经支
11　阴茎球（塌陷的）
12　阴茎海绵体（在尿道壶腹部）
13　海绵体和尿道的海绵体部分通过壶腹
14　泌尿生殖隔及会阴横深肌
15　阴茎脚的坐骨海绵体肌腱
16　耻骨下支
17　坐骨海绵体肌
18　阴茎球的动脉
19　会阴动脉
20　会阴神经的外侧肌支
21　阴部内动脉及阴茎背神经



图 84　男性会阴部 7

如前几图一样，把臀大肌牵过坐骨结节，骶结节韧带在沿着坐骨支延续之前（如镰状突），其本身的终点是坐骨结节。闭孔肌筋膜从这些坚韧的韧带样结构的深面经过，附着于提肛肌的起点。在此标本中，有一间隙把尾骨肌和提肛肌分开，尾骨肌可分为耻骨尾骨肌和髂骨尾骨肌。

在闭孔肌筋膜内，阴部管已打开，透过此管可见阴部内动脉。会阴神经用线向内牵，以显示已标记的阴茎背神经的起点，该神经是阴部神经的分支。在这分支点之后是已标记的直肠下神经，它与直肠下动脉伴行。该血管可分为 2～3 支，这些支越过坐骨直肠窝。

在泌尿生殖区，阴茎海绵体和阴茎球已切开，尿道的会阴部打开到其穿过泌尿生殖隔处。在该部位尿道牢靠地固定于泌尿生殖隔，因而认为是前尿道的固定部分。

尿道壁由一层上皮细胞的固有层组成，肉眼观切面有很明确的外界，然而在其与海绵体静脉间隙的连接处并无明确的界限。

在打开的阴茎海绵体内可见阴茎球的动脉分支。

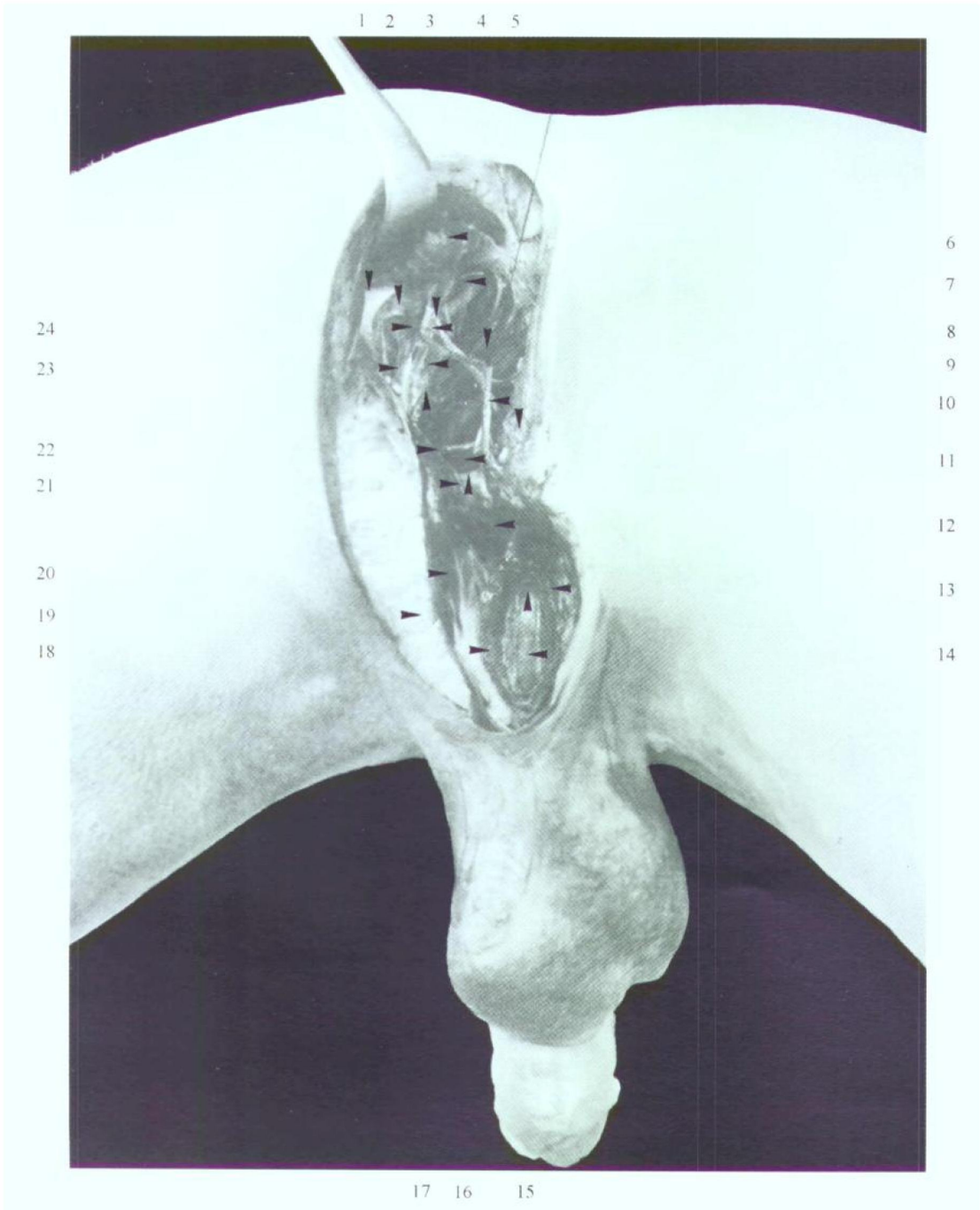

1　骶结节韧带，镰状突
2　阴部管（内侧壁，闭孔肌筋膜）
3　直肠下动脉
4　提肛肌，髂尾肌
5　肛门外括约肌，浅表部
6　臀大肌
7　尾骨肌
8　直肠下神经
9　闭孔肌筋膜
10　会阴神经
11　提肛肌，耻尾骨肌
12　会阴深横肌
13　阴茎球的动脉（在海绵体内的分支）
14　尿道的海绵体部分
15　泌尿生殖隔内尿道膜部的进路
16　泌尿生殖隔的后缘
17　提肛肌的腱弓
18　阴茎海绵体（切面）
19　耻骨下支
20　坐骨海绵体肌
21　阴茎球的动脉
22　会阴动脉
23　阴部内动脉及阴茎背神经
24　阴部神经



图 85　男性会阴部 8
肛门部

在肛门部可清楚地看见提肛肌的结构成分。黑色的鬃置于髂尾骨肌的下面，以标出其边缘。在前面髂尾骨肌与耻尾骨肌后缘重叠；如果不是一个少见的间隙分隔耻骨尾骨肌和尾骨肌，髂尾骨的后缘将与尾骨肌相邻。

耻骨尾骨肌前缘是耻骨直肠肌，其大部分起自泌尿生殖隔的浅筋膜，因此，当去除隔时会有一切面存在。它与对侧的肌肉联合形成一悬吊带，这就从后面形成一个直肠的会阴曲，并起到括约肌的功能。

肛门外括约肌是耻骨直肠肌向外的延续。它的皮下部分和浅表部分呈椭圆形围绕肛门，而深部则多呈圆形围绕。该部分从前面接受耻骨直肠肌的纤维。这些肌纤维也如同前列腺提肌一样附着于泌尿生殖隔的中心腱。这样，肛门外括约肌的深部在该处也有切面。

一些血管行进在耻骨直肠肌和肛门外括约肌之间，一根前血管分支插在肛门外括约肌的浅层和深层之间。此括约肌的神经来自直肠下神经，并含有分布到肛管的感觉纤维（已标出）。

一对耻骨直肠肌形成了提肌裂的提肌脚。前列腺提肌与提肌脚交叉，并将提肌裂再分为肛门裂和泌尿生殖裂。

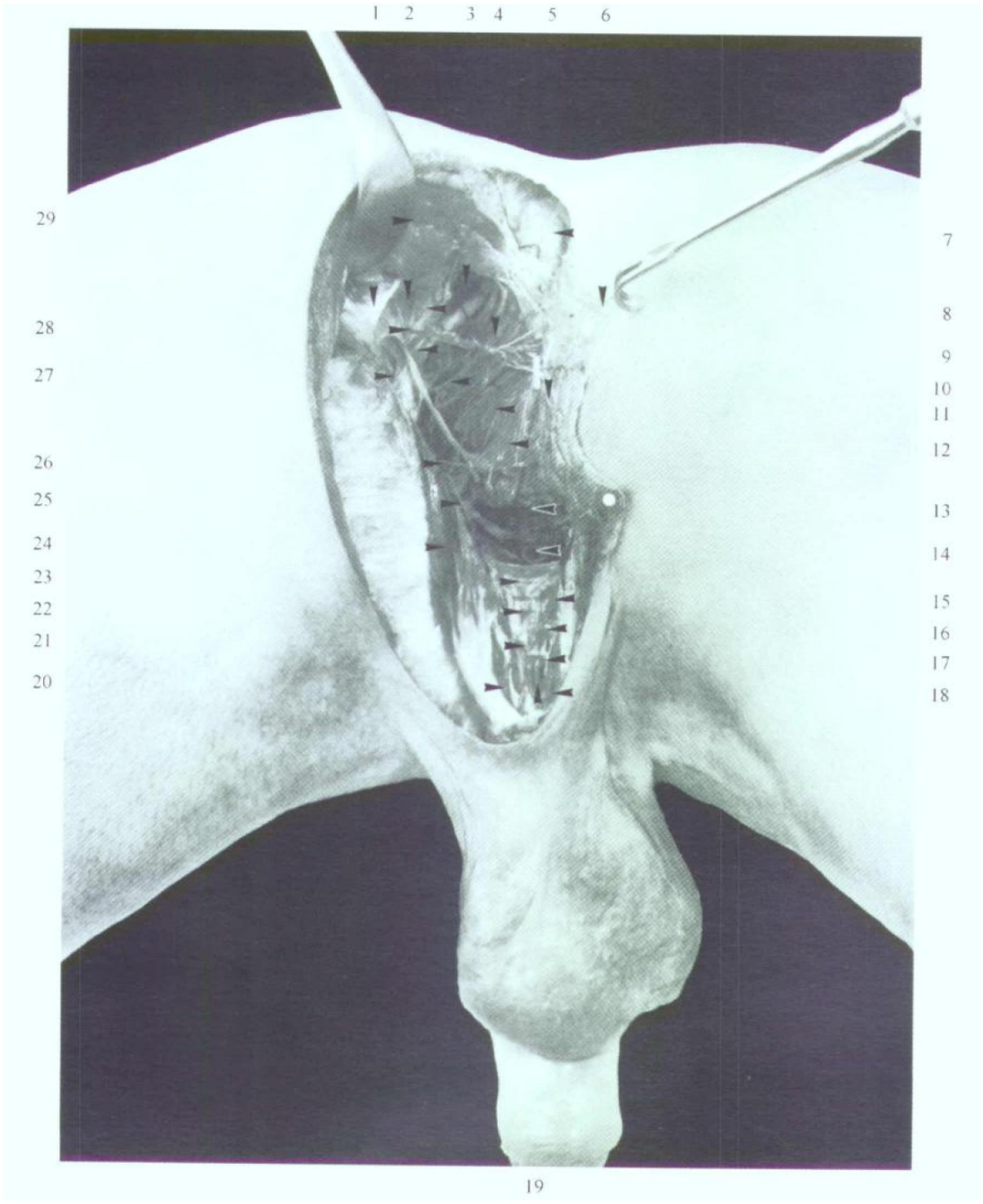

1　骶结节韧带的镰状突
2　阴部管（打开）
3　尾骨肌
4　髂尾骨肌
5　肛门外括约肌，浅表部
6　肛门外括约肌，皮下部分
7　尾骨
8　闭孔肌筋膜，阴部管的内侧壁（向内反折）
9　直肠下动脉（主干）
10　直肠下动脉（二级分支）
11　耻骨尾骨肌
12　耻骨直肠肌
13　肛门外括约肌，深部
14　膜部尿道（切面）从前列腺尖
15　阴茎动脉
16　阴茎深动脉
17　阴茎背神经
18　阴茎右脚的海绵体及阴茎深动脉分支
19　右阴茎背动脉
20　阴茎左脚的海绵体及阴茎深动脉分支
21　阴茎深动脉间的血管弓（变异）
22　阴茎背深静脉
23　耻骨弓韧带
24　坐骨海绵体肌
25　阴茎球的动脉
26　会阴动脉
27　阴部内动脉和阴茎背神经
28　直肠下神经
29　臀大肌

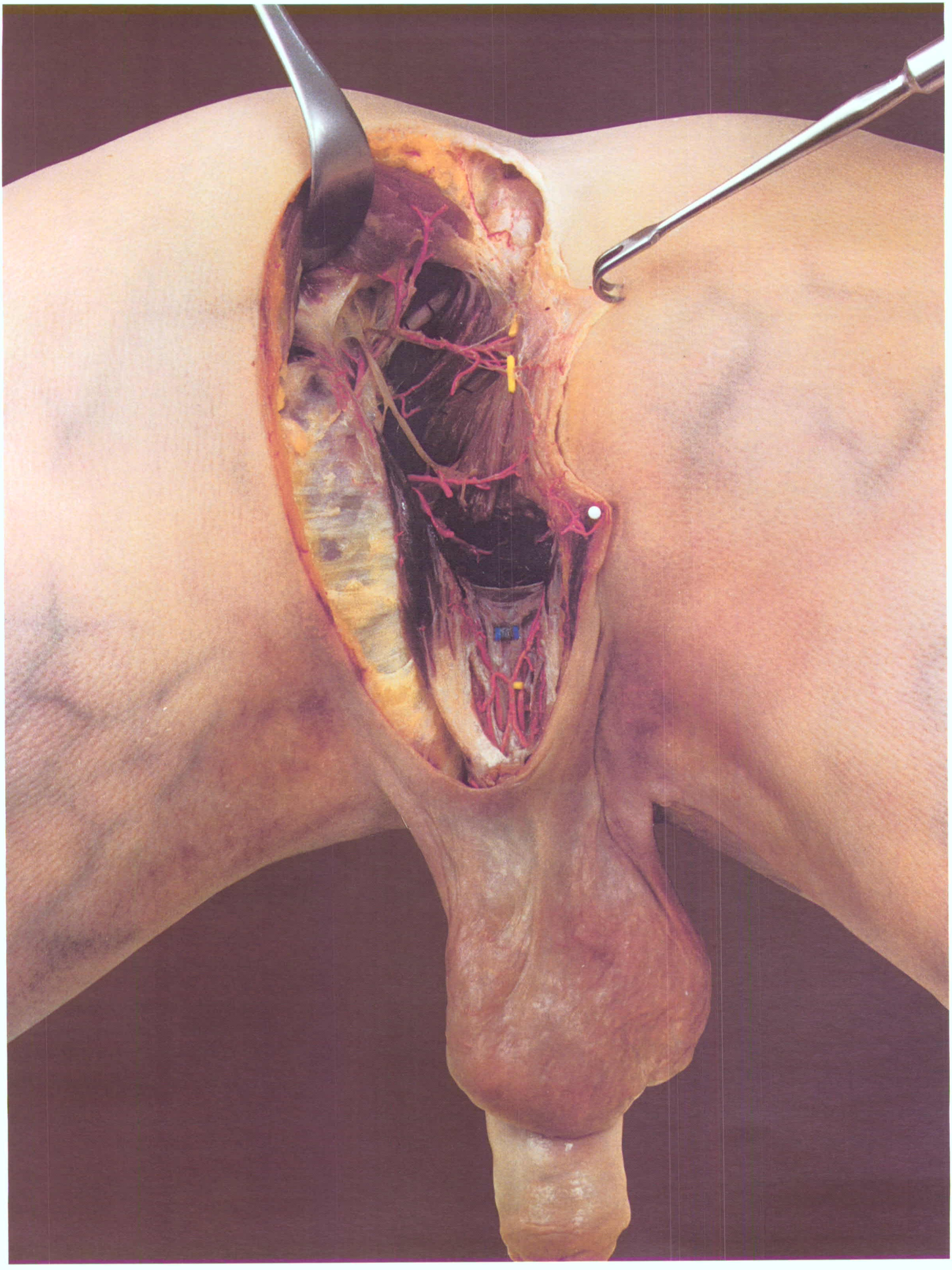

图 86　男性会阴部 9
泌尿生殖区

在这部位泌尿生殖隔连同邻近的尿道残余部分及盆顶肌均已切除，形成一个裂，通过这个裂可看见小骨盆腔。在小骨盆腔的深部可见前列腺尖及尿道的前列腺部；从前面看，耻骨联合与耻骨弓韧带在前缘合并，形成裂的前缘。

在韧带正上方，阴茎背深静脉在其止于前列腺静脉丛之前被标识。这静脉丛处于耻骨后间隙（Retzius）内，向后延伸到一筋膜结构，该筋膜向下止于泌尿生殖隔。此筋膜结构从前面盖住前列腺，成为它的筋膜鞘，其前上因脐膀胱（脐膀胱前）筋膜及耻骨前列腺韧带而扩大。

很强的坐骨海绵体肌在会阴深横肌的起点处覆盖住阴茎动脉，因此，在其从泌尿生殖隔前穿出之前看不见这血管，该处其分出阴茎深动脉和阴茎背动脉。两侧的会阴深动脉互相交通，并发出 2 分支到各侧，各侧的分支分别进入打开的海绵体。在右侧，阴茎背神经已标出。

阴茎球的动脉如通常那样起自会阴动脉。尿道和海绵体在皮肤切口后面的切面的前方。

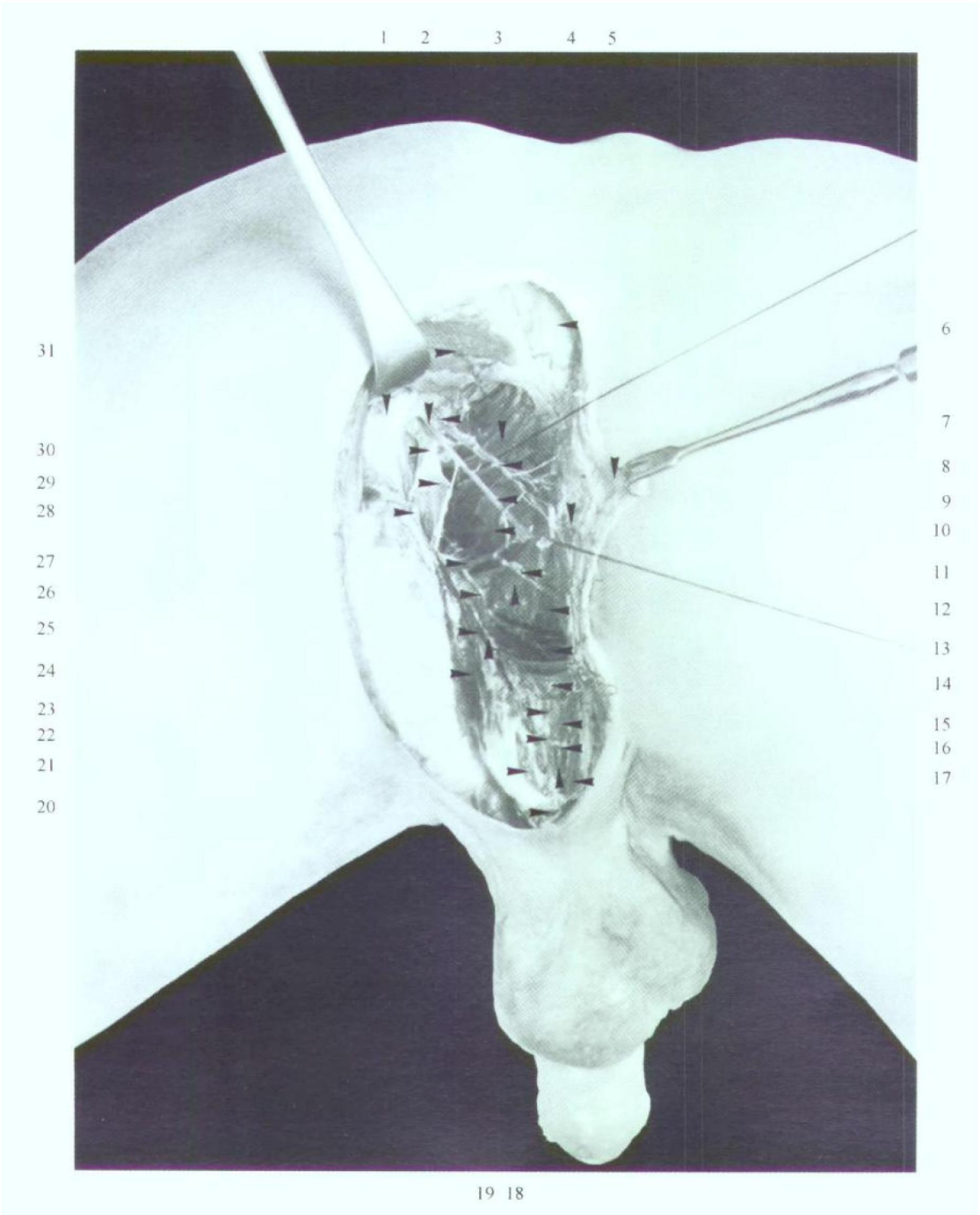

1　骶结节韧带，镰状突
2　阴部神经
3　髂尾骨肌
4　肛门外括约肌，浅表部分
5　肛门外括约肌，皮下部分
6　尾骨
7　直肠下神经
8　直肠下动脉
9　会阴神经
10　耻骨尾骨肌
11　会阴横动脉
12　肛门外括约肌，深部
13　尿道膜部（切面）及前列腺尖
14　耻骨弓韧带
15　阴茎深动脉（作为一种变异类型，与对侧深动脉形成一血管弓，并有 2 根分支分别进入各侧的阴茎脚）
16　阴茎背神经
17　打开的阴茎脚内的海绵体，及会阴深动脉的分支
18　阴茎背动脉
19　泌尿生殖隔（附着于耻骨弓）
20　尿道的海绵体部分
21　打开的阴茎脚内的海绵体，及阴茎深动脉的分支
22　阴茎深动脉间的血管弓（变异）
23　阴茎背深静脉
24　坐骨海绵体肌
25　坐骨耻骨肌（邻近泌尿生殖隔附着处的薄的肌束）
26　阴茎球的动脉及到前列腺尖和尿道膜部的侧支
27　会阴动脉
28　阴部内动脉
29　闭孔肌筋膜，阴部管的内壁
30　阴茎背神经
31　臀大肌

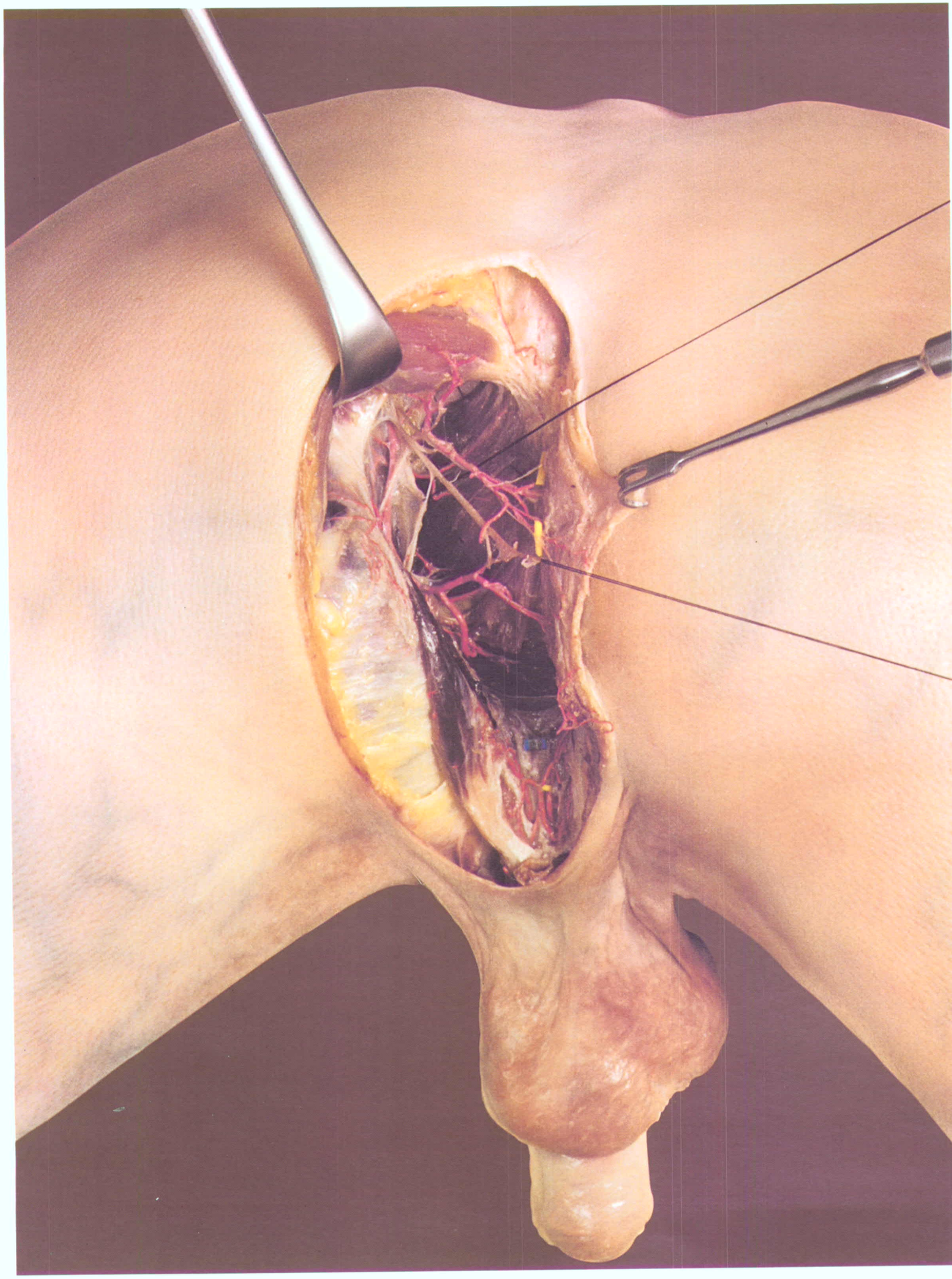

图 87　男性阴部

因为阴茎根在耻骨联合前，所以男性的阴部要向前延伸超过前述的泌尿生殖部。

阴茎的 2 个海绵体被坚实而均匀的白膜包裹。海绵体与阴茎头相连，尿道的可活动部分在尿道沟内，尿道沟是在海绵体尿道面中央的沟。

图 A 中，从根部到包皮的阴茎皮肤已切开。在这部位的皮下组织由疏松质地的阴茎浅筋膜所代替，阴部外动脉的分支穿过此筋。

图 B 中，阴茎浅筋膜已切开，且分开，深筋膜牵向右，阴茎背血管和神经已游离。阴茎的背深静脉及右阴茎背动脉各有一侧支从背侧与海绵体间隙相通。在右侧还可见阴茎旋静脉和伴行的动脉。值得注意的是这些结构并没有通常的对称分布，也没那么多。

抬高的阴茎深筋膜（Buck's 筋膜）和海绵体的白膜形成一个有效的传送血管、神经的平面，但另一方面，它又很坚实地附着于它们的基质上，特别是阴茎脚。这样，它们并没有和泌尿生殖区的会阴筋膜相连，虽然与该筋膜很相似。

另一方面，会阴浅筋膜（Colles' 筋膜）与阴茎浅筋膜相连。在阴茎根的外侧，浅筋膜仅疏松地附着于耻骨，变成与腹壁的 Scarpa's 筋膜相连，这样使会阴浅间隙的筋膜炎能无阻碍地扩散到腹壁、阴茎及阴囊。

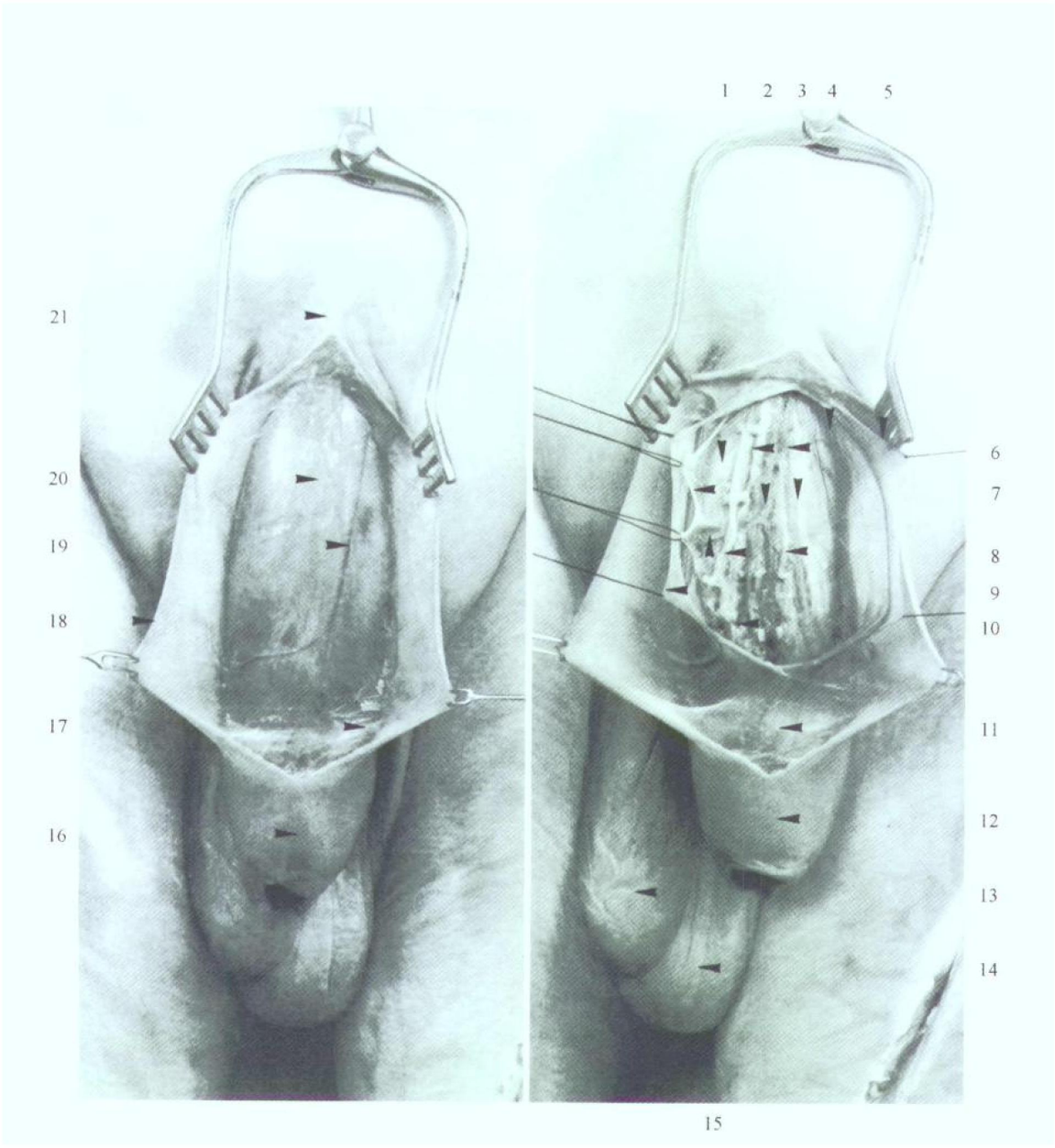

1　阴茎海绵体的白膜
2　阴茎背深静脉
3　海绵体的白膜（有阴茎深筋膜覆盖）
4　阴茎背浅静脉
5　阴茎浅筋膜（切口缘）
6　阴茎背动脉
7　阴茎深筋膜（切口缘）
8　阴茎背神经
9　阴茎浅筋膜（切口缘）
10　连接海绵体和阴茎背深静脉的背静脉
11　阴茎头的冠（有阴茎浅筋膜及包皮覆盖）
12　阴茎的包皮
13　阴囊和右侧睾丸
14　阴囊和左侧睾丸
15　阴茎旋静脉及伴行动脉
16　包皮及阴茎头
17　疏松结缔组织形成的在皮肤和阴茎浅筋膜间的可活动层
18　皮肤（切口缘）
19　阴部外动脉的分支
20　阴茎背及阴茎浅筋膜
21　阴茎根



A

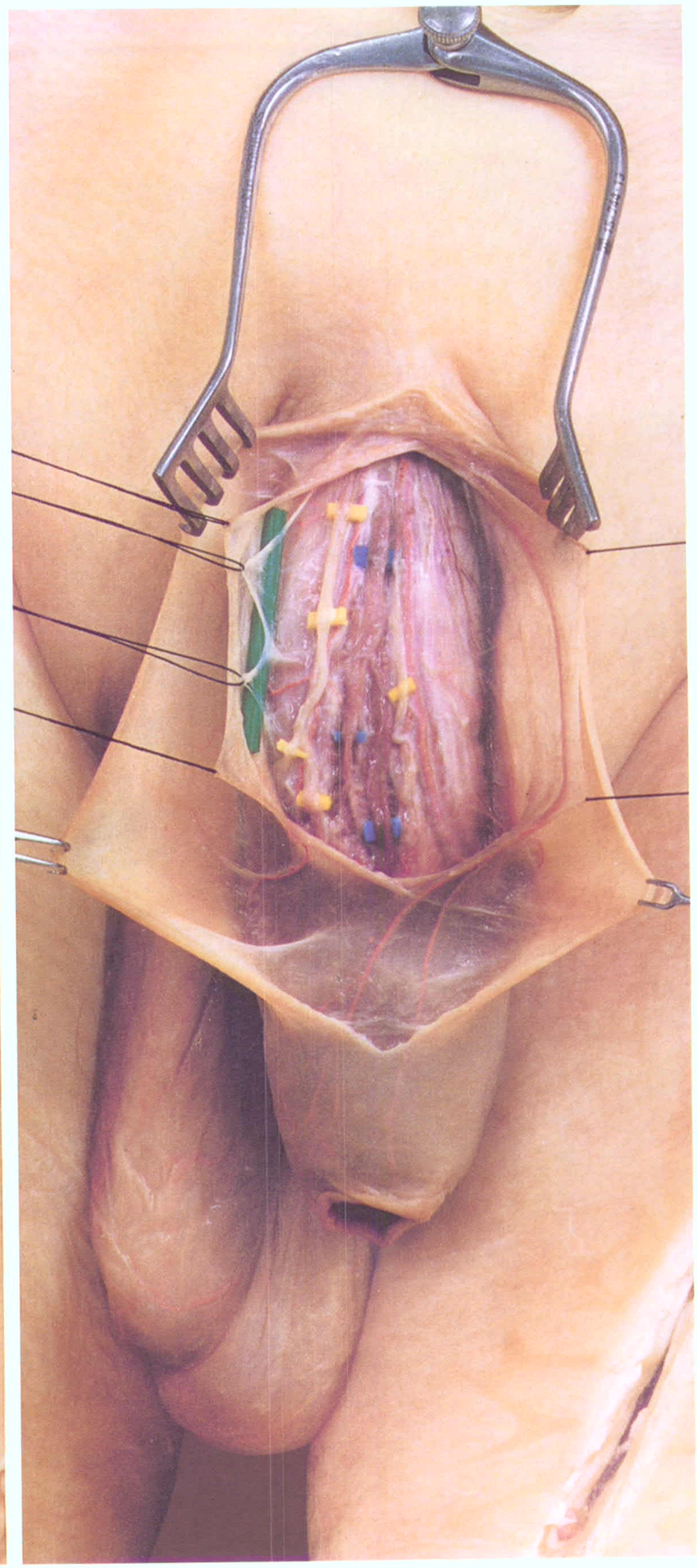

B

图 88　女性会阴部 1

会阴部的解剖分区在男性会阴部中已述及（图 72）。与男性不同的是女性整个阴部属于泌尿生殖部。

阴部在会阴前方，包括女性外生殖器。此图中大腿充分外展，使阴裂和阴道前庭张开。在会阴部，大阴唇在后方有阴唇后联合相连。大阴唇前端较厚，在阴唇前联合和阴阜处相会合。

一个深的裂，即唇间沟将大、小阴唇分开。前庭是在小阴唇之间的裂隙。小阴唇的后端有小阴唇系带，其前端在阴蒂包皮处会合。此外，在其前端有一单独的部分，即阴蒂系带，通到阴蒂头。

在阴蒂头后约 3cm，尿道外口呈纵裂状开口于尿道乳头。其正后方为阴道入口。

臀部内侧突起的脂肪组织已牵开，以张开肛门裂，能更清楚地显示会阴部。

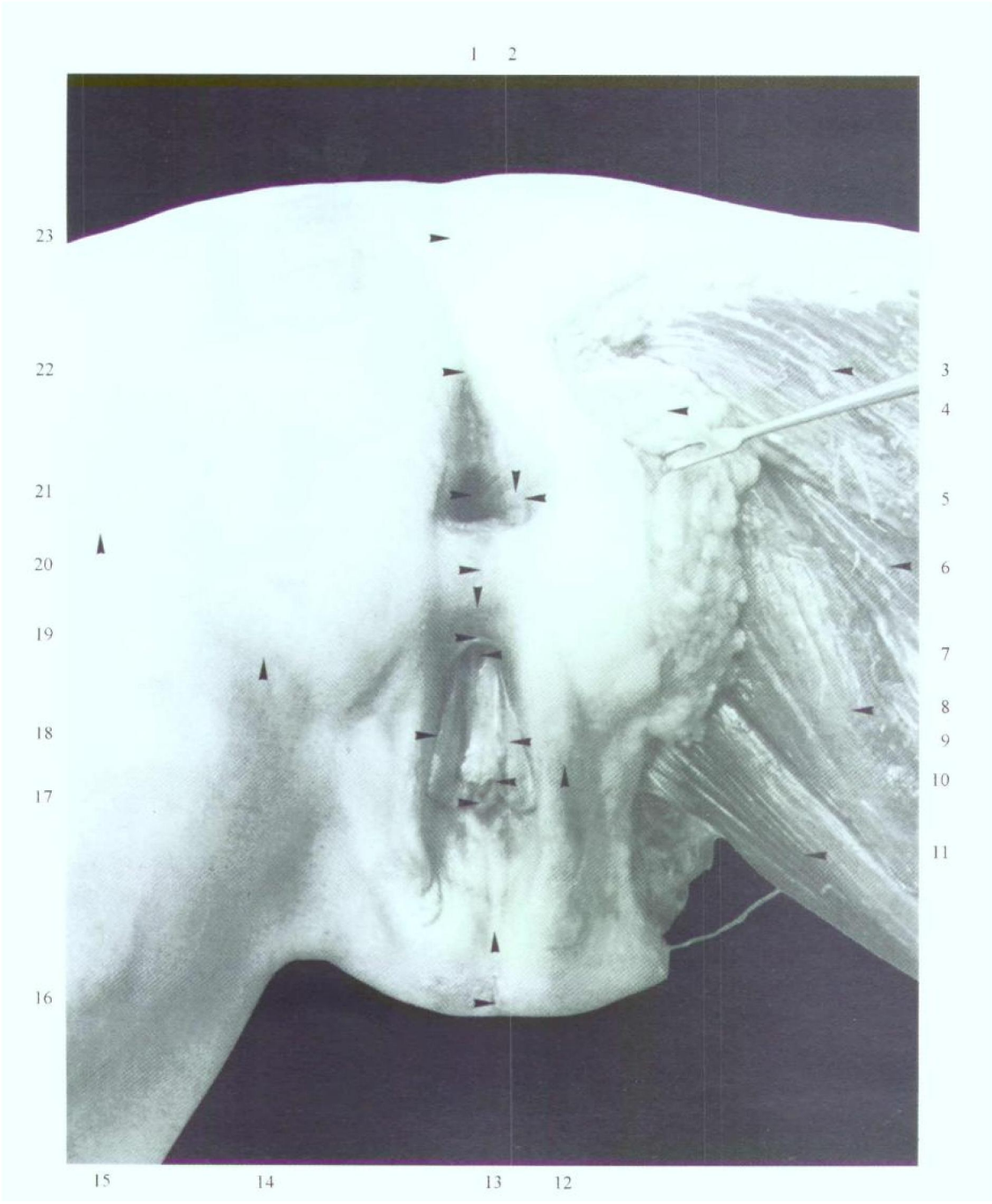

1　阴唇后联合
2　肛管的梳
3　臀大肌
4　皮下组织（臀部皮下脂肪垫）
5　肛门的肌间沟
6　半腱肌
7　尿道外口
8　大收肌
9　小阴唇
10　阴蒂头和系带
11　股薄肌
12　大阴唇
13　阴唇前联合
14　股生殖沟
15　臀沟
16　阴阜
17　阴蒂包皮
18　阴唇间沟
19　阴唇系带
20　会阴
21　肛门
22　臀裂
23　骶尖的位置

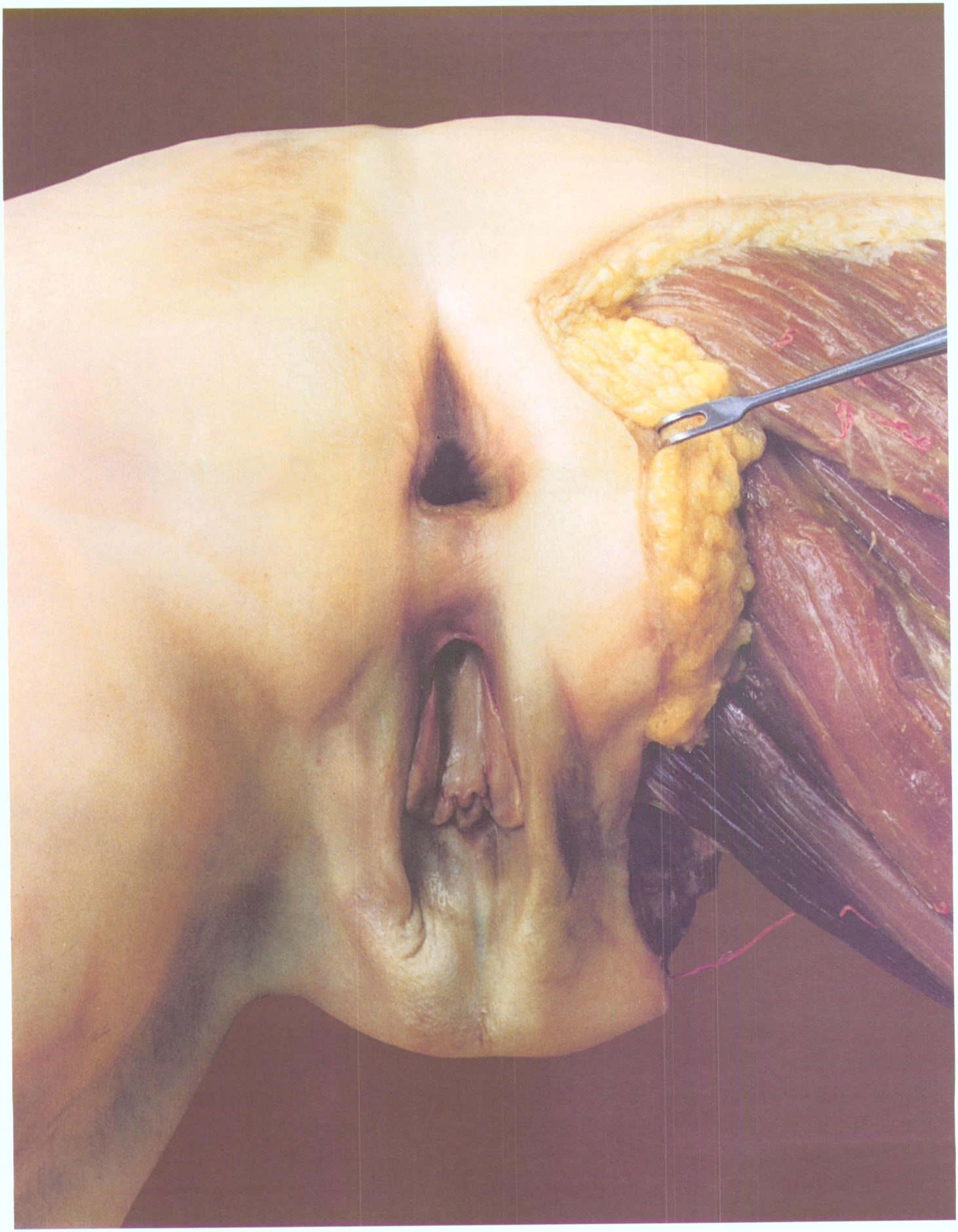

图 89　女性会阴部 2

臀部内侧突起的脂肪组织从臀大肌下缘处分离，并向内移。臀大肌已从坐骨结节处剥离，并连同覆盖的皮肤、皮下组织一起向后牵。坐骨窝的脂肪垫从暴露的骶结节韧带内侧缘开始作钝性剥离，与闭孔肌筋膜分离，并将其向内移出坐骨窝。

坐骨窝有一前隐窝，它在泌尿生殖隔之下延伸一短距。会阴浅筋膜附着于泌尿生殖隔的后缘。其外侧附着于耻骨下支的下缘及坐骨下支，在泌尿生殖隔后延伸部的上方。会阴浅筋膜相当于皮下组织的深层（见引言），为皮下组织的深部界限。

如此标本图那样，泌尿生殖隔的皮下组织常相当厚，仅部分是因大阴唇的存在所致。

股薄肌和大收肌在耻骨支的外表面和坐骨支有其起源处。这些肌肉加上结缔组织形成毡样的一层组织，这一层与会阴浅筋膜的附着处相延续。腘绳肌（坐骨脚肌）起自坐骨结节，半腱肌和股二头肌离开了通常的起点。

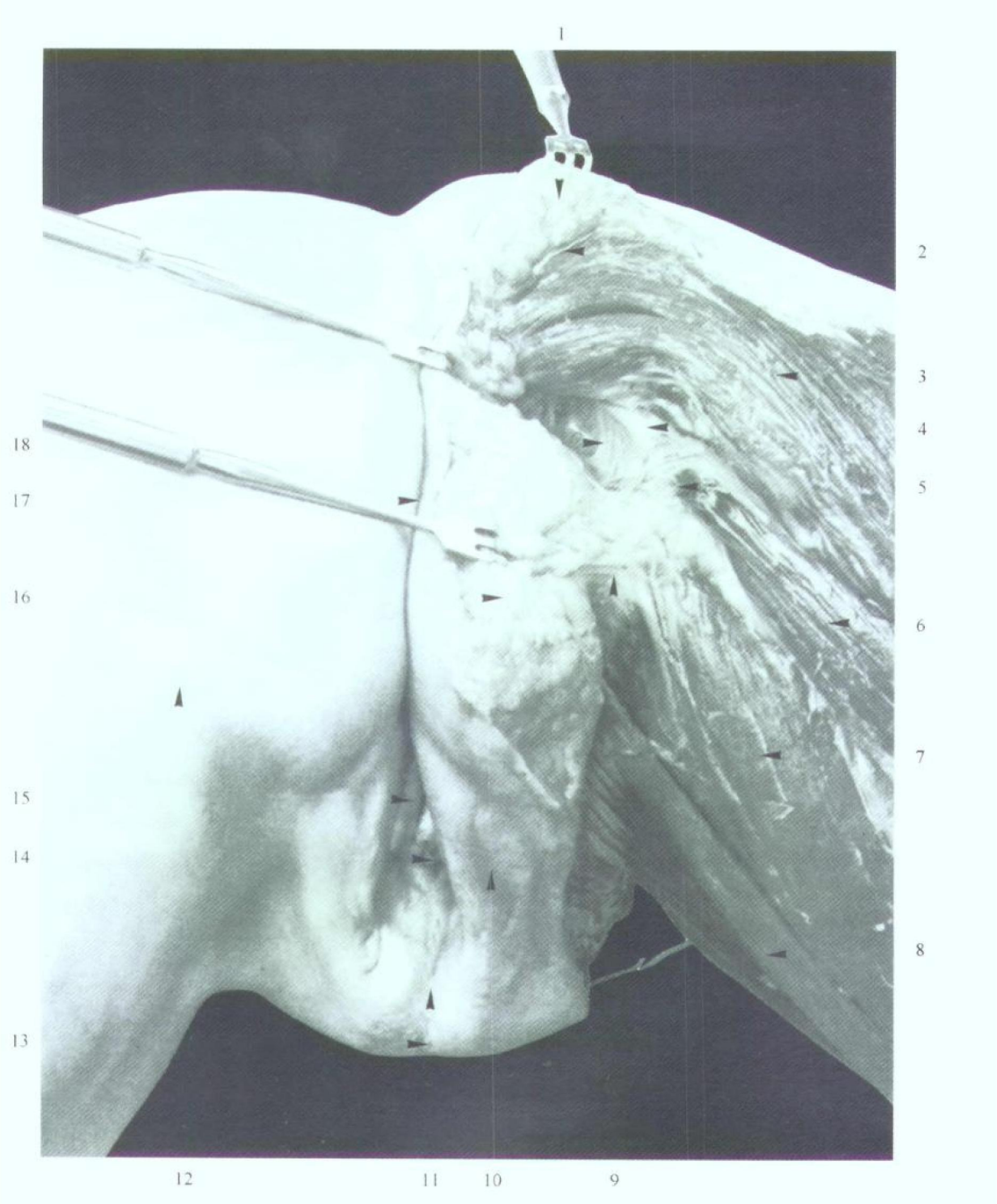

1　臀部皮下组织
2　臀筋膜
3　臀大肌
4　骶结节韧带
5　坐骨结节
6　半腱肌
7　大收肌
8　股薄肌
9　坐骨支（坐骨耻骨支）
10　大阴唇
11　阴唇前联合
12　股生殖沟
13　阴阜
14　阴蒂包皮
15　小阴唇
16　皮下组织（臀部的皮下脂肪垫）
17　臀裂
18　坐骨肛门窝内的闭孔肌筋膜

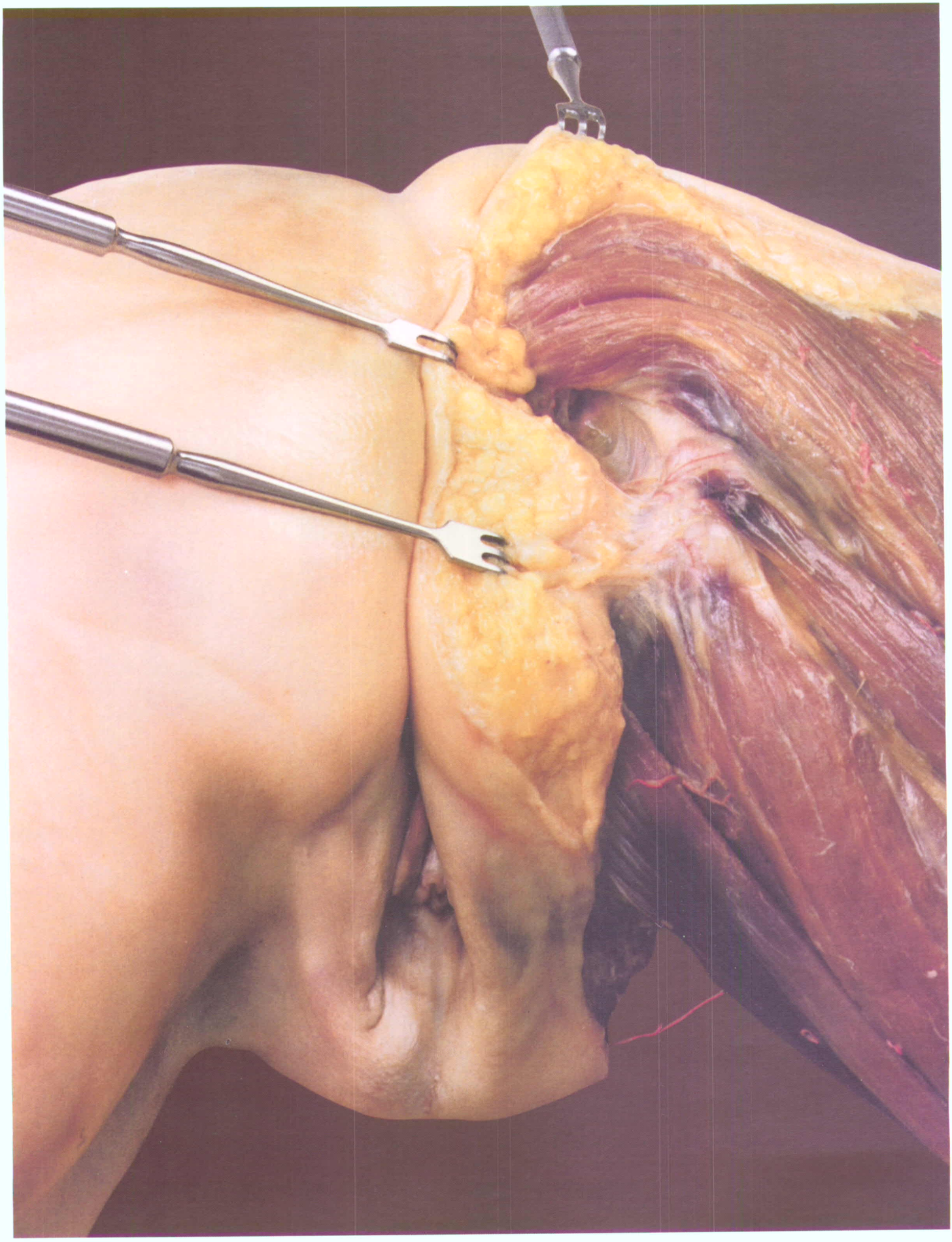

图 90　女性会阴部 3

3 支直肠下动脉从坐骨肛门窝内的闭孔肌筋膜处出现。这些动脉的中段行进在盆顶肌上，并与游离地跨过此窝的前动脉一起为肛管区提供丰富的血运。直肠后下动脉并不到肛门，但有单支直肠下神经伴行，其供应的组织超出肛门区的范围，且有助于泌尿生殖区神经的供应。此外，1 支已标记的细的神经纤维向后穿过闭孔肌筋膜，沿着筋膜到泌尿生殖隔的后缘。

有时可以只有 1 支或 2 支直肠下动脉，而不是 3 支。

在泌尿生殖隔，有一个标记置于来自会阴神经的阴唇后神经的下面。这些神经与同名的会阴动脉的分支一起从阴部管内出来。

所有这些细的神经、血管都进入在泌尿生殖隔后缘的会阴浅间隙，该处有会阴浅筋膜附着。这一覆盖结缔组织间隙的筋膜在前面黄色标记之下尚保持完整。

会阴在前庭和肛门之间，隐藏于肛门裂内。会阴与泌尿生殖隔的关系看得很清楚。

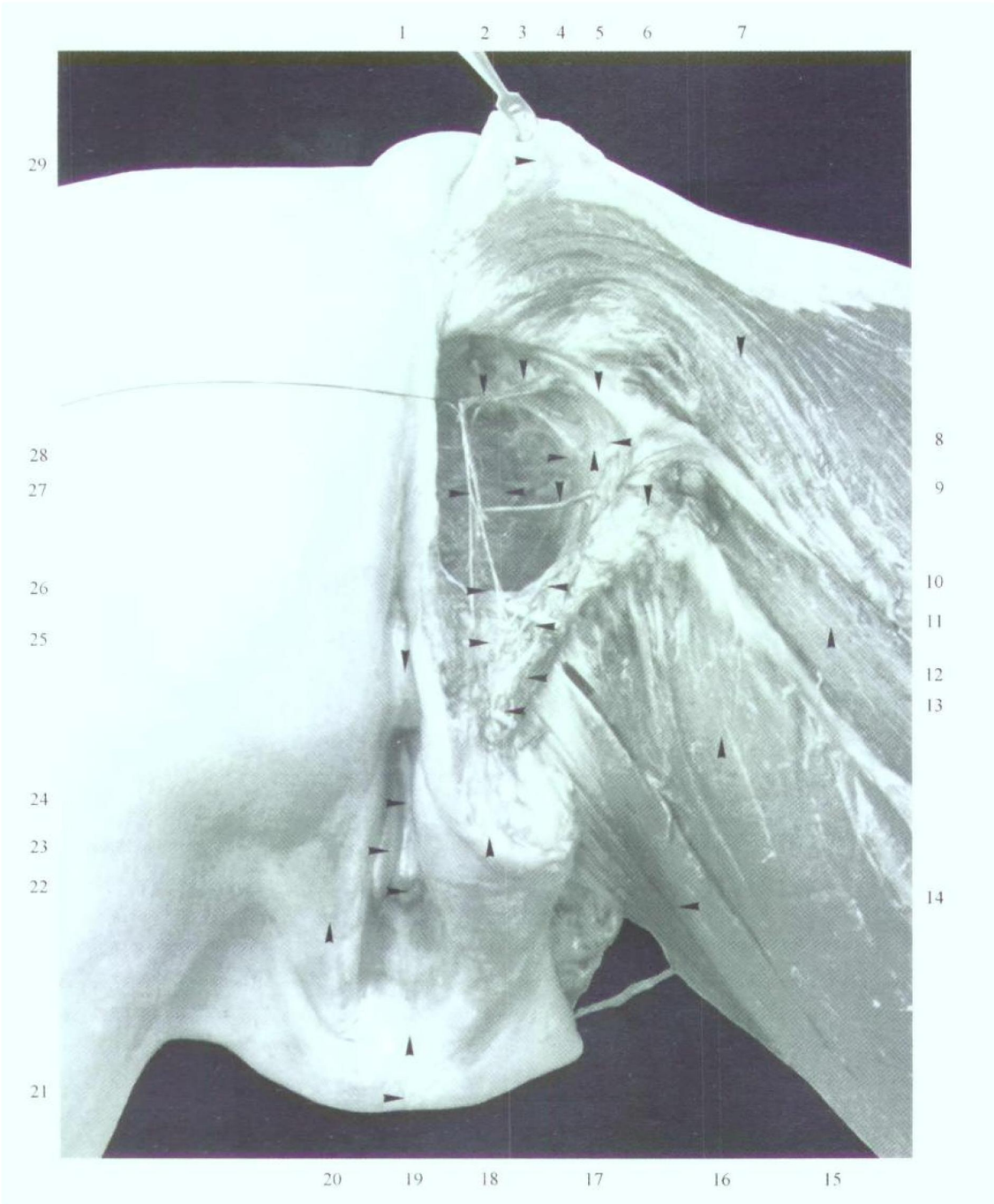

1　会阴
2　直肠下动脉（后部）
3　直肠下神经
4　直肠下（前）动脉
5　骶结节韧带
6　坐骨结节
7　臀大肌
8　会阴神经的肛门支
9　提肛肌
10　会阴动脉
11　会阴神经的分支
12　阴部内动脉的阴唇后支
13　阴唇后神经
14　股薄肌
15　半腱肌
16　大收肌
17　坐骨肛门窝内的闭孔肌筋膜
18　大阴唇（切面）
19　阴唇前联合
20　大阴唇
21　阴阜
22　阴蒂头及包皮
23　小阴唇
24　阴道前庭
25　会阴浅筋膜
26　泌尿生殖隔（后缘）
27　直肠下神经的会阴支
28　直肠下（中）动脉
29　臀部皮下组织

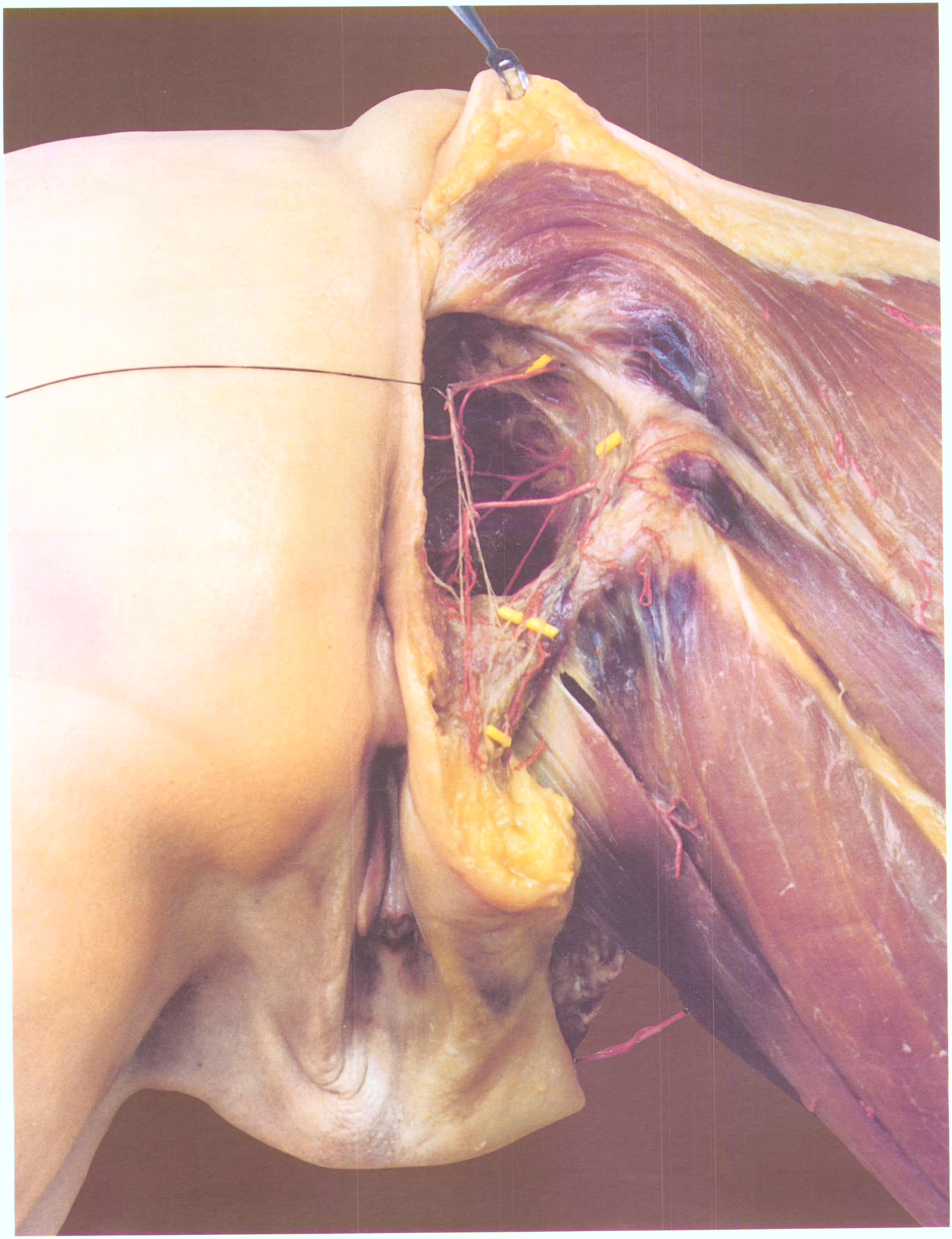

图 91　女性会阴部 4

阴部管的全长均被打开。会阴神经连同其分支从管内提起，并用线牵住。阴部内动脉及后面有标记的阴蒂背神经得保留在管内。

会阴神经的后部发出一支细长的分支到肛门外括约肌的浅表部，然后再分为内侧支和外侧支。这些神经的感觉成分来自阴唇后神经。

阴部内动脉在管内已游离。它发出直肠下动脉，一些肌支，以及到坐骨结节的一分支。在泌尿生殖隔的后缘它与会阴动脉和前庭球的动脉连接。

会阴动脉在发出会阴横动脉后进入会阴浅间隙，在该处与阴唇后动脉相连。前庭球的动脉起自泌尿生殖隔内的阴部内动脉（阴蒂动脉）。进入前庭球之前，它进入坐骨海绵体肌和球海绵体肌之间的裂隙。球海绵体肌用线牵向内侧，所以能看见。

真正的直肠下神经已用线将其从坐骨肛门窝牵向外侧，肛门外括约肌的深部及其周围的血管稍移位。

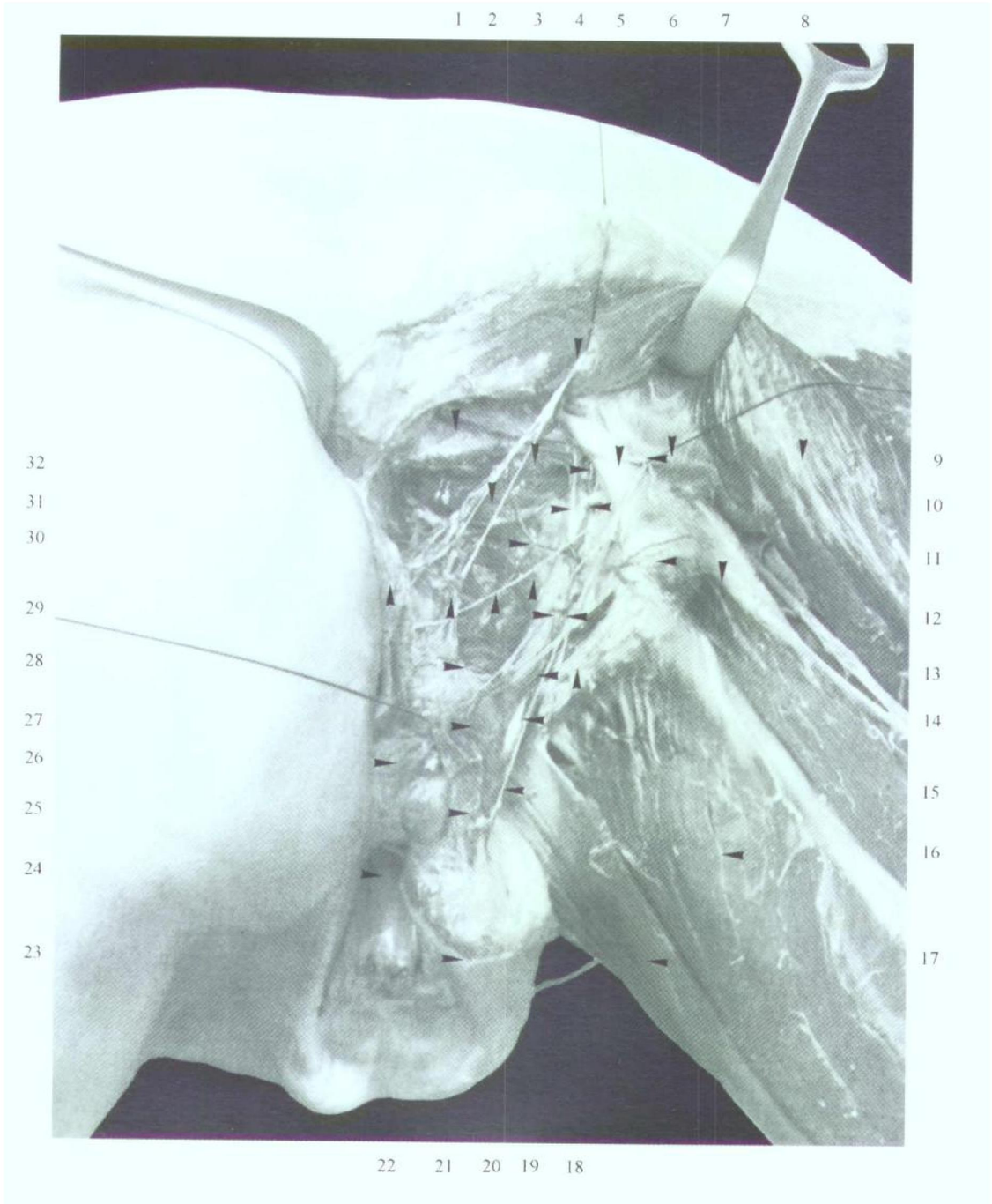

1　骶脊韧带
2　髂尾肌（提肛肌的后分支）
3　尾骨肌（下缘）
4　直肠下神经
5　骶结节韧带
6　闭孔内肌的腱及上、下孖肌
7　半腱肌和股二头肌的共同头
8　臀大肌
9　会阴神经
10　阴蒂背神经
11　坐骨结节
12　会阴动脉
13　前庭球的动脉
14　坐骨海绵体肌
15　阴唇后神经
16　大收肌
17　股薄肌
18　坐骨耻骨支
19　提肛肌的腱弓
20　会阴神经的肛门支
21　肛门外括约肌，深部
22　肛门外括约肌，浅表部
23　大阴唇（切面）
24　阴道前庭
25　阴唇后支
26　会阴
27　球海绵体肌
28　会阴横动脉
29　阴蒂背神经
30　直肠下（前）动脉
31　阴部管的内壁（切口缘）
32　阴部内动脉（及下面的静脉）

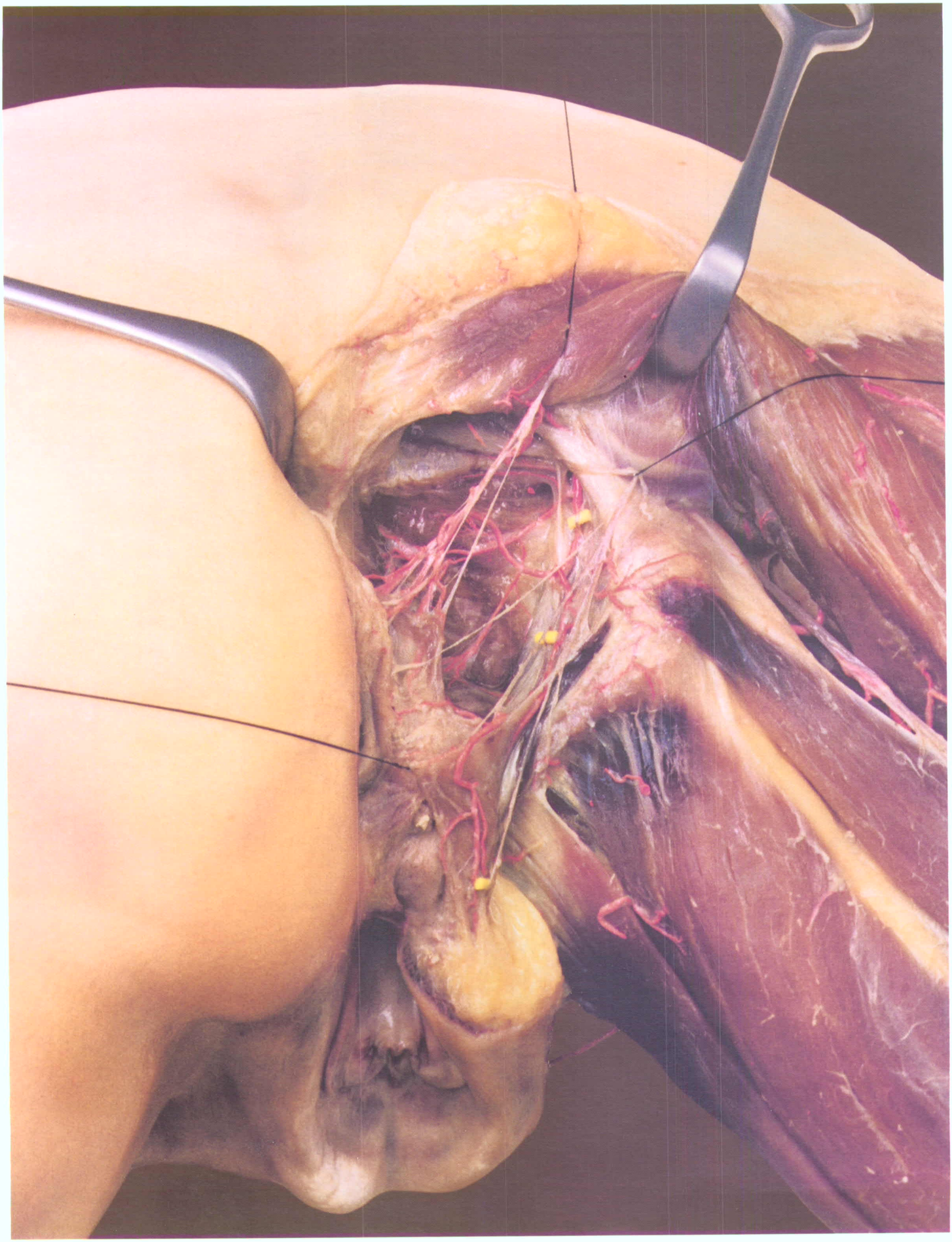

图 92　女性泌尿生殖区 1

大阴唇间富含脂肪的结缔组织在前联合部用中线切口分离至阴蒂体，并切除了右大阴唇。阴蒂包皮也在中线分离，其左半连同一起的软组织用线牵向后。在阴蒂体上可见阴蒂背动脉和神经。

右侧小阴唇在阴唇沟内与切除的大阴唇分离，并用钩子将其牵向左，移开球海绵体肌和前庭球，以扩大中间到坐骨海绵体肌的间隙。这间隙有阴蒂动脉和阴蒂背神经穿过。

坐骨海绵体肌旁边稍作解剖，以看清阴蒂脚，它附着于耻骨弓的下缘，正好在泌尿生殖隔附着处之下。

在相当于图 82 会阴深间隙的后角，前庭球的动脉进到前庭球，前庭球处于塌陷状态，球海绵体肌常常覆盖前庭球的翻转边，正常时，它的前边更贴近隔。球海绵体肌的附着说明肌肉的双歧性。

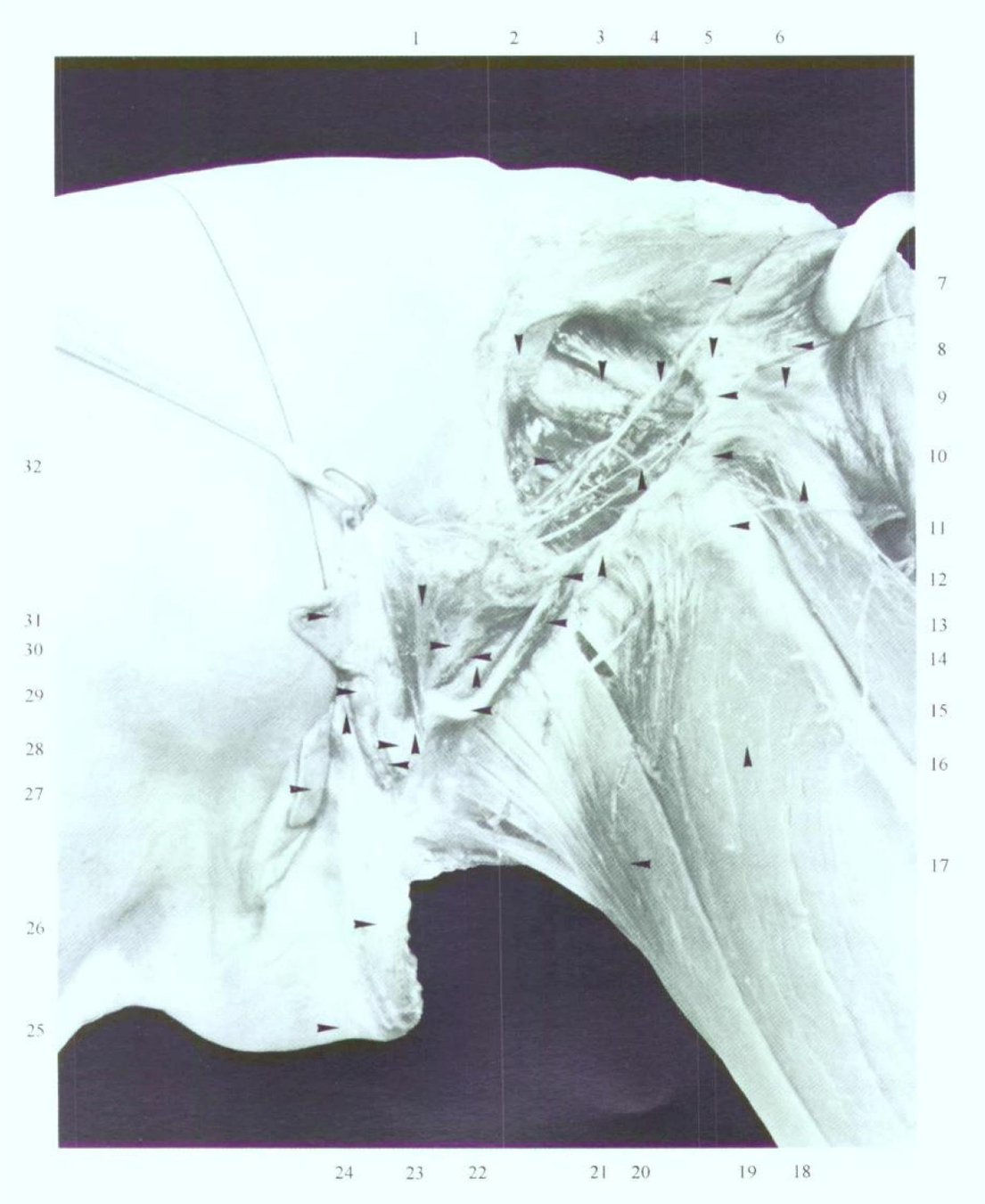

1　球海绵体肌
2　尾骨
3　尾骨肌和骶脊韧带
4　直肠下神经
5　骶结节韧带
6　闭孔内肌腱及上、下孖肌
7　臀大肌
8　梨状肌
9　会阴神经
10　坐骨结节
11　股后皮神经的会阴支
12　前庭球的动脉
13　坐骨海绵体肌
14　阴蒂动脉和阴蒂背神经
15　坐骨海绵体肌腱
16　阴蒂背动脉和神经
17　股薄肌
18　半腱肌和股二头肌的共同头
19　大收肌
20　直肠下（前）动脉
21　耻骨下支（耻骨弓）
22　阴蒂脚
23　阴蒂体
24　阴蒂包皮
25　阴阜
26　阴唇前联合（切面）
27　小阴唇（左侧）
28　阴蒂筋膜
29　阴蒂头
30　前庭球
31　小阴唇
32　提肛肌

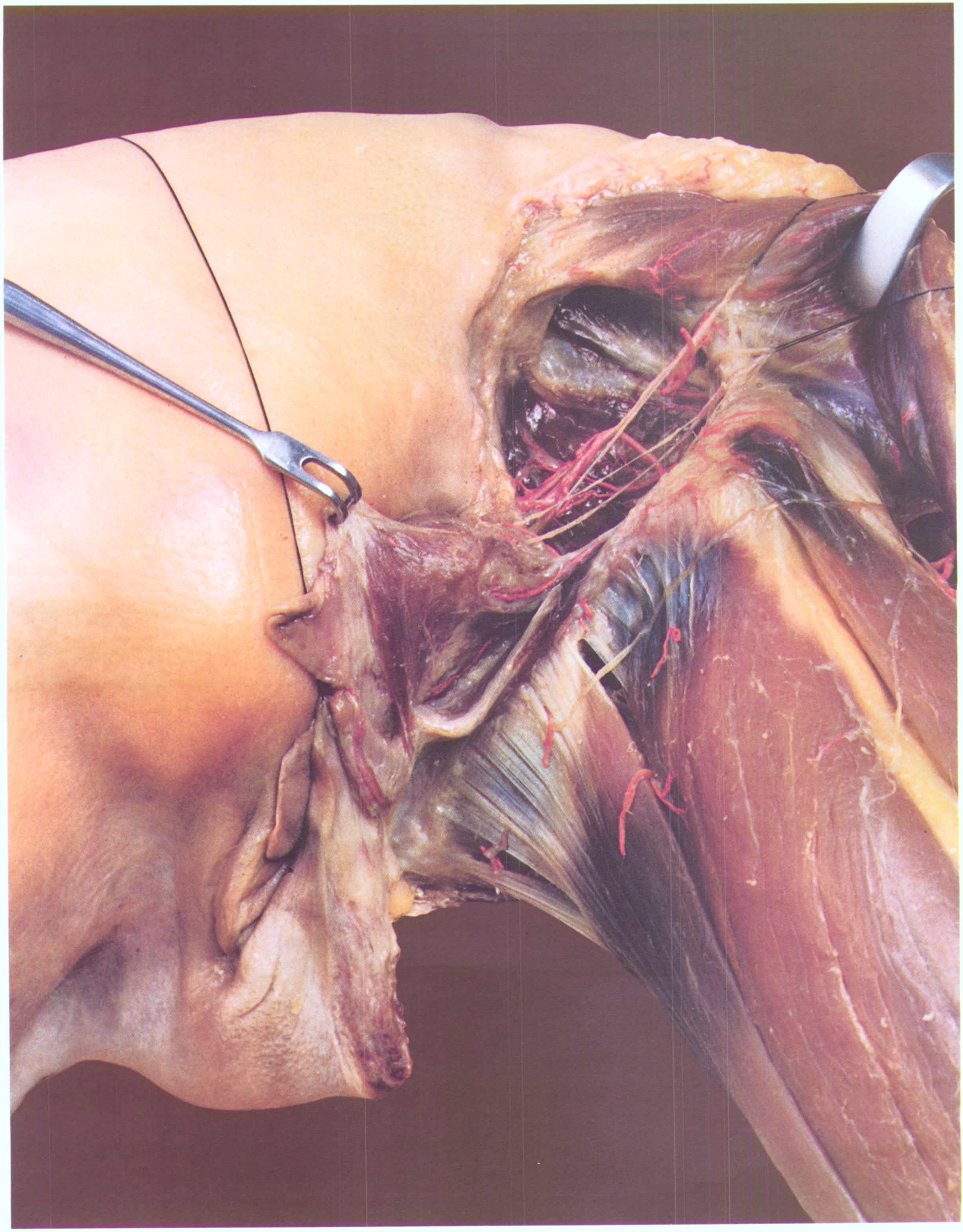

图 93　女性泌尿生殖区 2

切除前庭球后，可准确地测得原先附于球上的前庭粘膜伸展时的宽度，非膨胀状态下前庭球大约长 3.5cm，宽 1.5cm，厚 0.5cm。失去前庭的支持后，粘膜容易扩张，尤其是水平方向。前庭粘膜形成前庭的侧壁，内侧以小阴唇为界，后面以系带为界。系带与大阴唇的后联合相近。

在阴道通过泌尿生殖隔处，阴道粘膜和已伸展和牵开的前庭粘膜相结合。这并不意味着隔是整个一周附着于粘膜。一曲线形的切口缘，从后侧延伸至外侧原先附着的前庭球隔缘处。此边缘联系着隔与粘膜。

切断的前庭球动脉，阴蒂动脉及阴蒂背神经进入泌尿生殖隔，部分下筋膜已切除，只留下其浅层。阴蒂动脉的下一个分支是协助供应前庭球的尿道动脉，第 2 根尿道动脉到尿道末端。最后，主干分成阴蒂背动脉和深动脉，深动脉在进入阴蒂脚之前发出一小支到联合前庭球的球联合（中央部）。

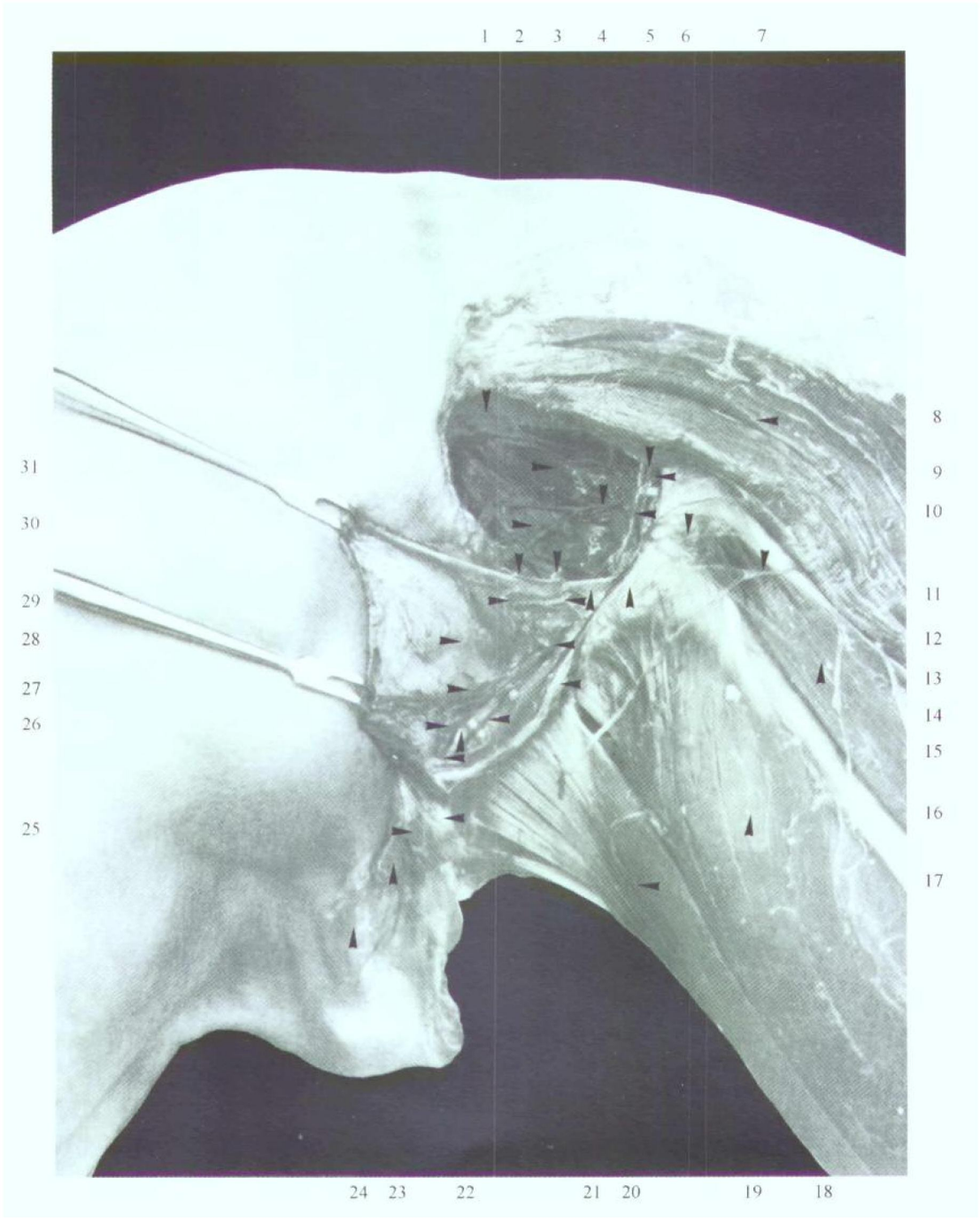

1　尾骨肌（示被骶脊韧带少量重叠）
2　会阴横动脉
3　会阴动脉（残端）
4　直肠下（中）动脉
5　阴蒂背神经
6　坐骨结节
7　股后皮神经的会阴支
8　臀大肌
9　阴部内动脉
10　会阴神经
11　前庭球的动脉
12　阴蒂动脉
13　坐骨海绵体肌
14　阴蒂背神经
15　阴蒂背动脉
16　阴蒂体
17　股薄肌
18　半腱肌
19　大收肌
20　坐骨耻骨支
21　泌尿生殖隔的浅筋膜
22　阴蒂脚
23　小阴唇（左）
24　大阴唇
25　阴蒂头
26　阴蒂深动脉
27　尿道动脉
28　前庭粘膜（在前庭的内侧）
29　前庭球与泌尿生殖隔的接合（切口缘）
30　提肛肌的髂骨尾骨部分（恒定的前部）
31　提肛肌的髂尾骨肌部分（易变的后部）

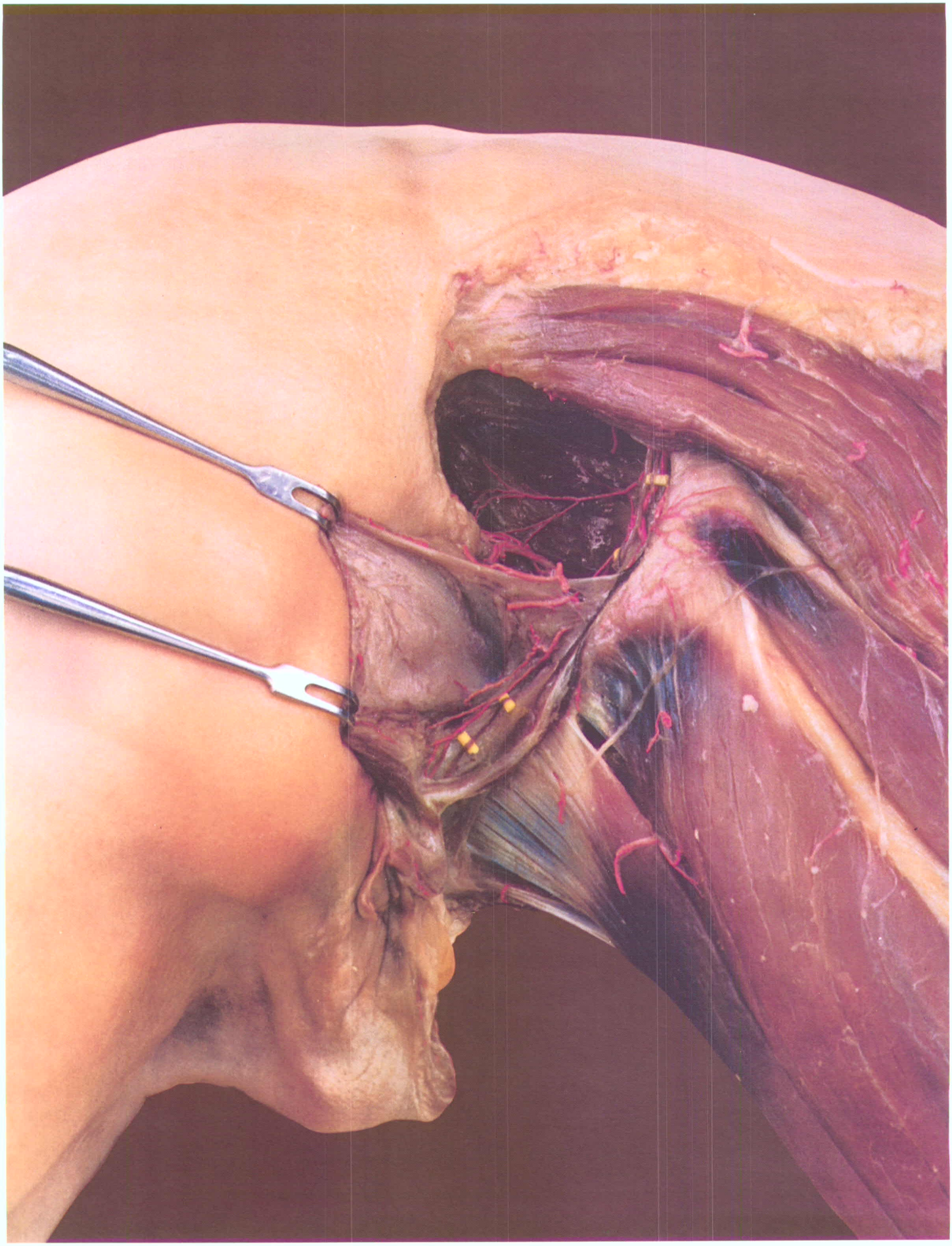

图 94　女性泌尿生殖区 3

右侧的大、小阴唇已切除，球海绵体肌与阴蒂体分离。分离前庭粘膜，从阴蒂头到尿道外口，并沿着尿道旁（绿色探针）到阴道入口，该处可见处女膜的残余。切除前庭粘膜直到阴道入口平面，但前壁的左半仍保留，形成连接阴道粘膜和左侧小阴唇的桥梁。阴蒂和小阴唇间粘膜的左半被阴蒂包皮内的线将其向左拉。

用钩子敞开左半阴道，可见阴道皱褶及一些处女膜肉阜（已破处女膜的残余）。所有泌尿生殖隔的残余是阴道入口水平后外侧的标记。在其之上，提肌脚在埋入直肠后之前，包绕阴道。大部分尾端的肛门外括约肌已切除，其浅部和深部后方的残余已拉向下，并用钩拉向左。

供应阴蒂的血管和神经与前图一样，但在此图中它们与阴蒂脚的关系因为坐骨海绵体肌移得更远而显得更清楚。由数个底下的标记标出的阴蒂背神经几乎可见其全貌。

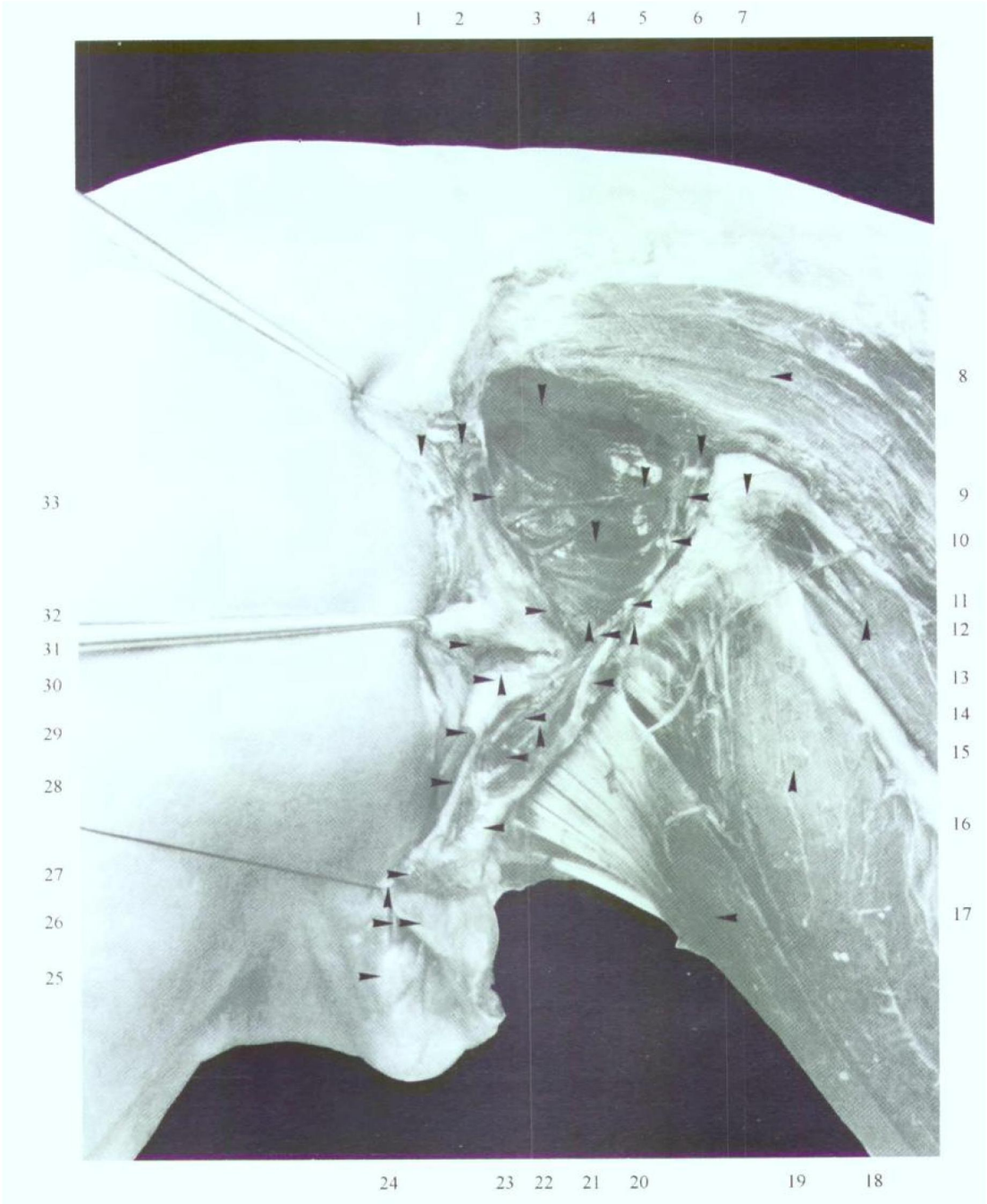

1　肛门外括约肌，浅表部
2　肛门外括约肌，深部
3　尾骨肌（示被骶结节韧带部分重叠）
4　提肛肌
5　直肠下（中）动脉
6　阴蒂背神经
7　坐骨结节
8　臀大肌
9　阴部内动脉
10　会阴神经
11　阴蒂背神经
12　泌尿生殖隔的附着（切口缘）
13　坐骨海绵体肌
14　阴蒂动脉
15　阴蒂背神经
16　阴蒂体
17　股薄肌
18　半腱肌
19　大收肌
20　耻骨下支（耻骨弓）
21　在坐骨肛门窝的耻骨隐窝内的结缔组织
22　阴蒂脚
23　前庭和前阴道间的分界及处女膜的附着
24　阴蒂包皮
25　大阴唇
26　小阴唇（左侧）
27　阴蒂头
28　前庭（前庭前壁的左半，被中间的切口缘牵向左）
29　尿道外口（有探针插入）
30　尿道和阴道前壁的连接，及前庭的结缔组织
31　处女膜的肉阜（已破处女膜的残余）
32　耻骨直肠肌，形成界限提肛肌裂孔的提肛肌脚部分（直肠前纤维将提肛肌裂孔再分为阴道裂孔和肛门裂孔）
33　直肠下（前）动脉

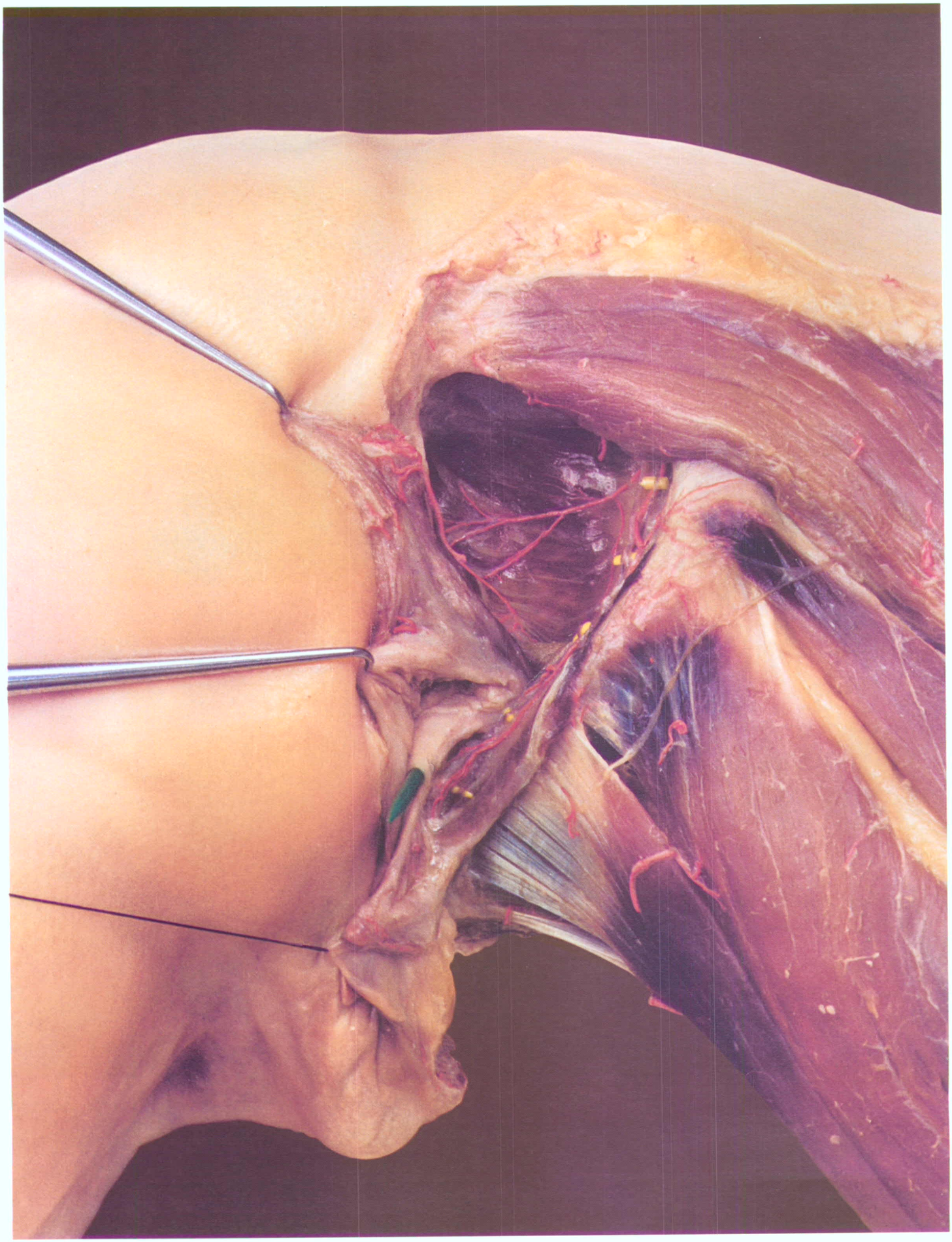

图 95　女性会阴部 1

这是另一具尸体的解剖，是一名年青的非经产妇，此图说明泌尿生殖隔结构及局部神经、血管解剖的变异，以及不同年龄女性外生殖器的差别。尸体呈截石位，为外科手术和妇科检查常用的位置。

用窥器扩开前庭和阴道，将后壁向后拉。在窥器叶片前方靠近阴道入口处，尿道口在一小的突起，即尿道乳突上，呈矢状的裂口。

乳突后半的左侧有一小的凹痕，为尿道旁管的开口(Skene's 管)，这管可在 5mm 厚的尿道壁内上行数毫米。这是与男性前列腺相似的腺体的导管。

女性尿道的顺应性很好，可从直径 7～8mm 扩张到 2cm。

女性外生殖器的其他解剖特点，可复习图 88。

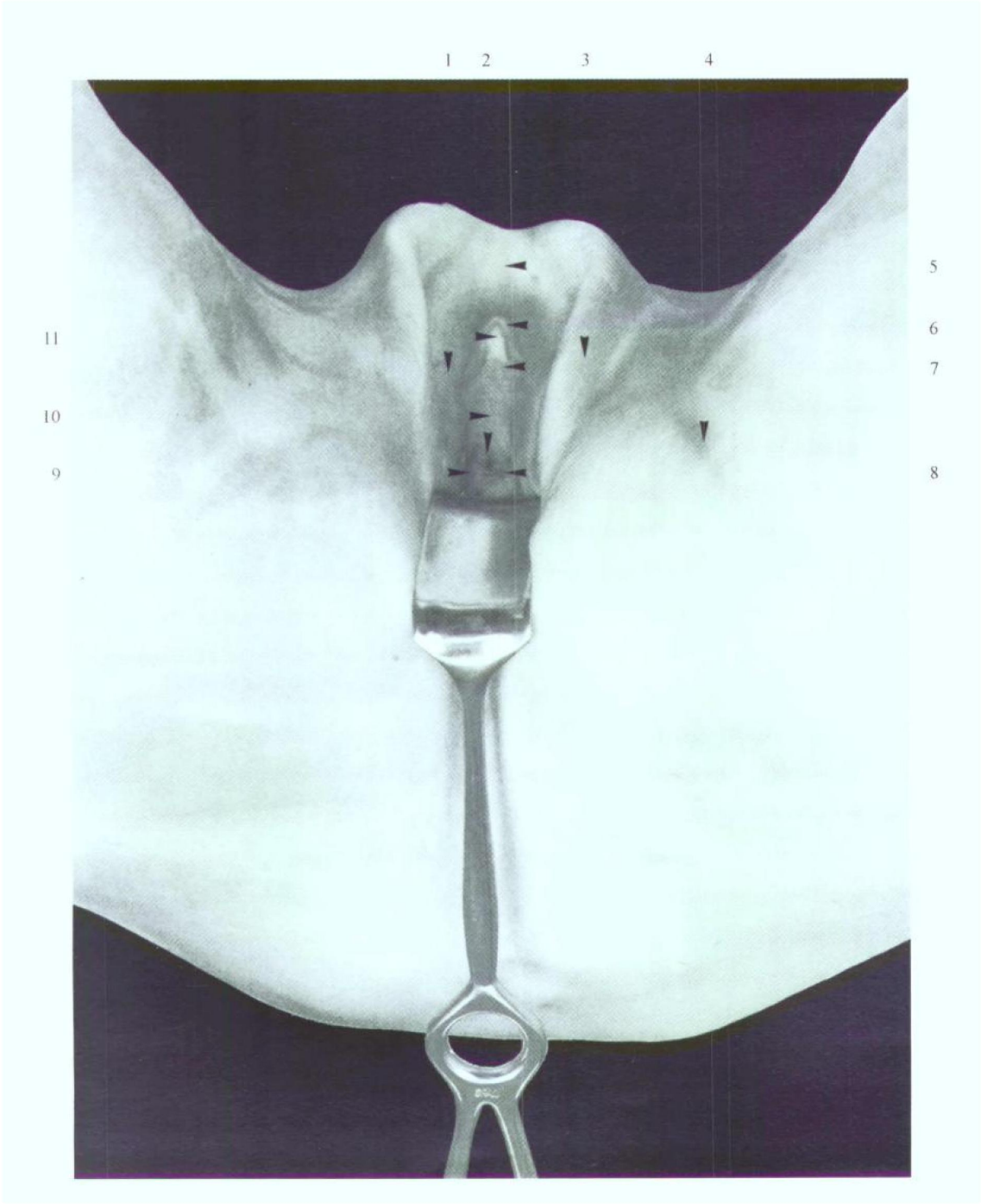

1　小阴唇
2　尿道外口
3　大阴唇
4　股生殖沟
5　阴唇前联合
6　阴蒂包皮
7　阴蒂系带
8　尿道旁管（孔）
9　尿道乳头
10　前庭
11　阴蒂头

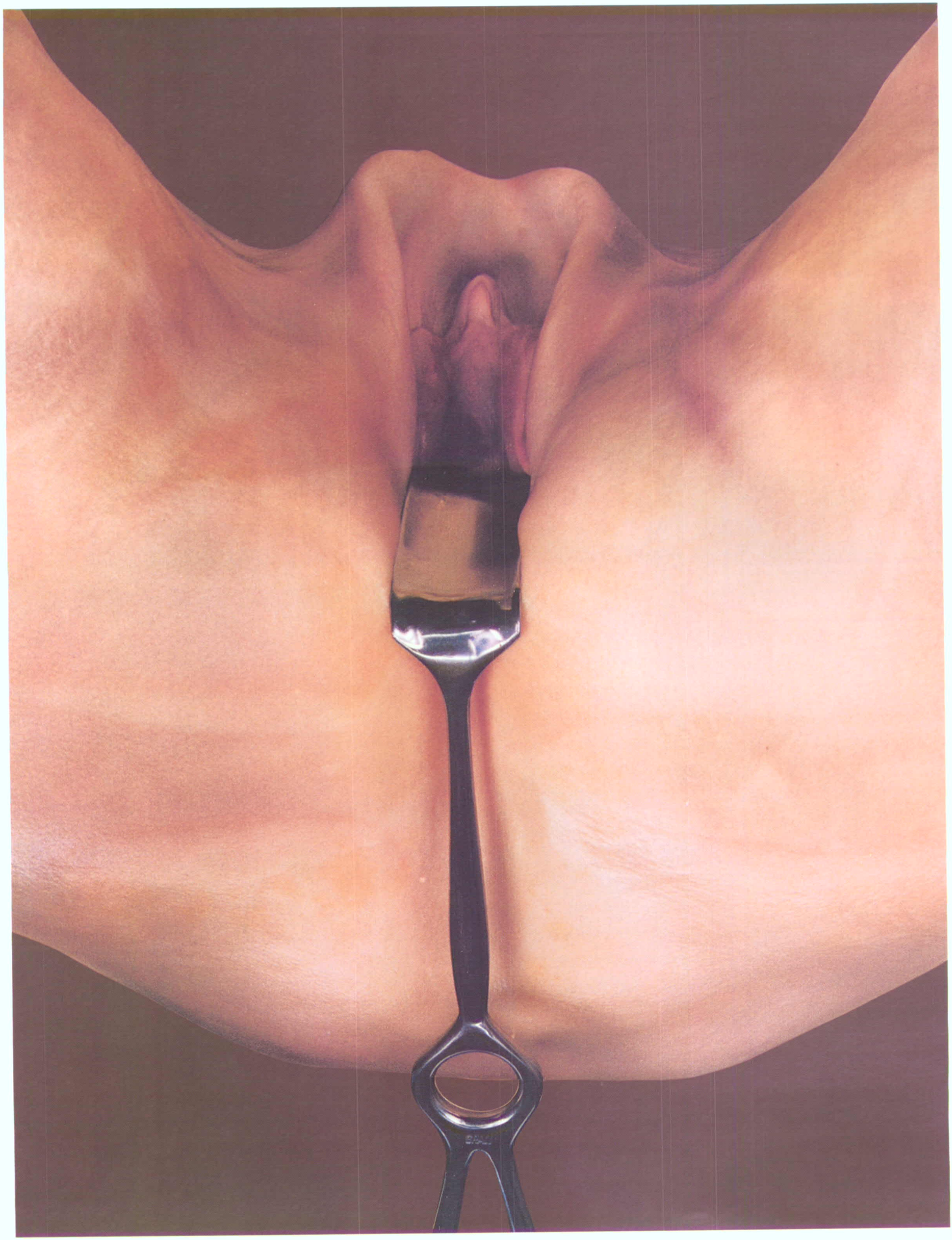

图 96　女性会阴部 2

在身体左侧，股生殖沟是下肢和泌尿生殖区分界的明显标志，此沟与臀沟在坐骨结节前相连。它的位置相当于耻骨下支和坐骨支的下缘，后二者常简称为坐骨耻骨支。

沿大阴唇外侧有一沟，它与股生殖沟在前方相会合，在坐骨结节前形成一三角区。这一三角部分在泌尿生殖隔的表面，常有厚的脂肪层，此脂肪层与臀部中间突出的脂肪组织和结节区的坐骨肛门窝的脂肪垫相融合（见图 90）。

以小阴唇为界的前庭已敞开，在前庭深处阴唇系带前可见尿道外口。

去除覆盖会阴的皮肤，暴露出明显的肌束，按其位置可确定其为会阴浅横肌。这些肌束不附着于坐骨耻骨支，而反向后到尾骨，在该处它们作为肛门外括约肌浅表部的一分支。

会阴浅横肌已证明有明显的多变性。曾有描述其向后延伸远达臀大肌筋膜，也可达泌尿生殖隔的肌肉。M. HOLL 解释会阴浅横肌的多样性，认为该肌肉是由泄殖腔括约肌衍生而来，本标本中的情形明显支持这一关系。



1　股薄肌的隆起
2　小阴唇
3　尿道外口
4　大收肌的隆起
5　阴阜
6　阴蒂包皮
7　阴蒂系带
8　阴唇间沟
9　股生殖沟
10　阴唇系带
11　肛门
12　臀沟
13　臀部
14　尾骨，第 1 尾椎
15　会阴浅横肌（变异）
16　坐骨结节的突起
17　右臀部
18　肛门外括约肌，浅表部
19　会阴浅横肌
20　会阴
21　前庭
22　小阴唇
23　阴蒂头
24　阴唇前联合

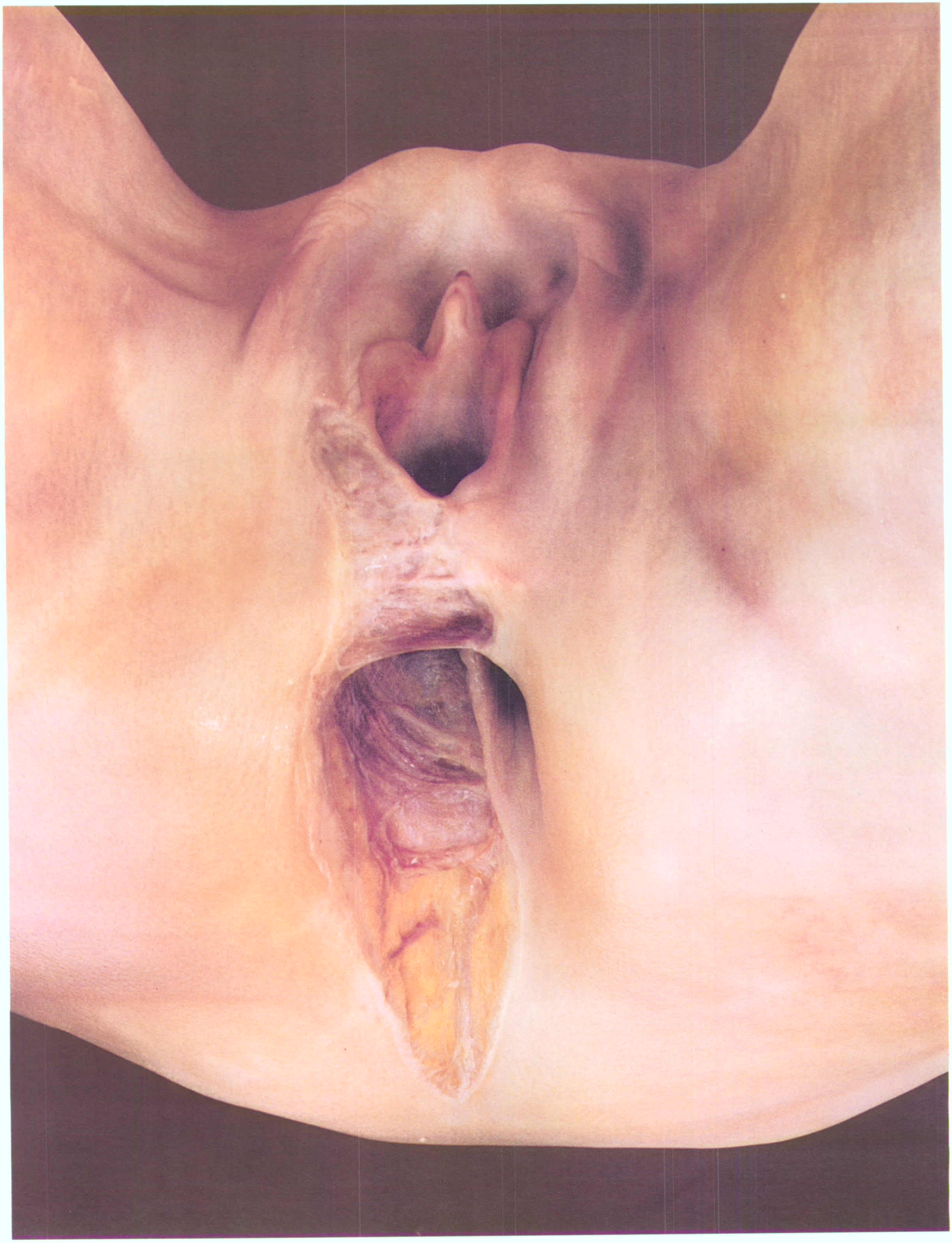

图 97　女性会阴部 3

在右侧肛门和正常皮肤连接处，正好在肛门外括约肌尾缘的下方作一切口。从切口缘起，将肛门外括约肌的前表浅部及皮下部分从肛管壁解剖出来，并将其翻转，暴露出括约肌的深部。其纤维大多呈环状，在肛门内括约肌之外。肛门内括约肌在肛管内形成轻度的突出，称之为肛梳。突起的末端可从张开的肛管后壁看见。在活体，其末端以可触到的肛门肌间沟为界。

在此沟以下，皮肛线处复层立方上皮细胞开始角化，因为没有肛门外括约肌的自主神经支配，所以肛门内括约肌下面，只有外括约肌覆盖的这一条组织主要在关闭着的肛门的外面。这一条状结构正确的名称为肛门的皮肤部，虽然有全部真正皮肤特征（角化，毛发生长）的皮肤已超出能由外括约肌主动关闭的肛门段。

肛尾神经及有臀下动脉尾管支伴行的骶结节韧带的穿透神经，它们在臀大肌上的行程已有标记。直肠下动脉的分支到达肛门。

坐骨肛门窝的脂肪垫已与肛门外括约肌分离，并牵向外侧。该脂肪垫覆有疏松的筋膜，皮下脂肪容易从该处分离及牵开。此筋膜是臀大肌筋膜的延续，在肌肉下缘还保留着。

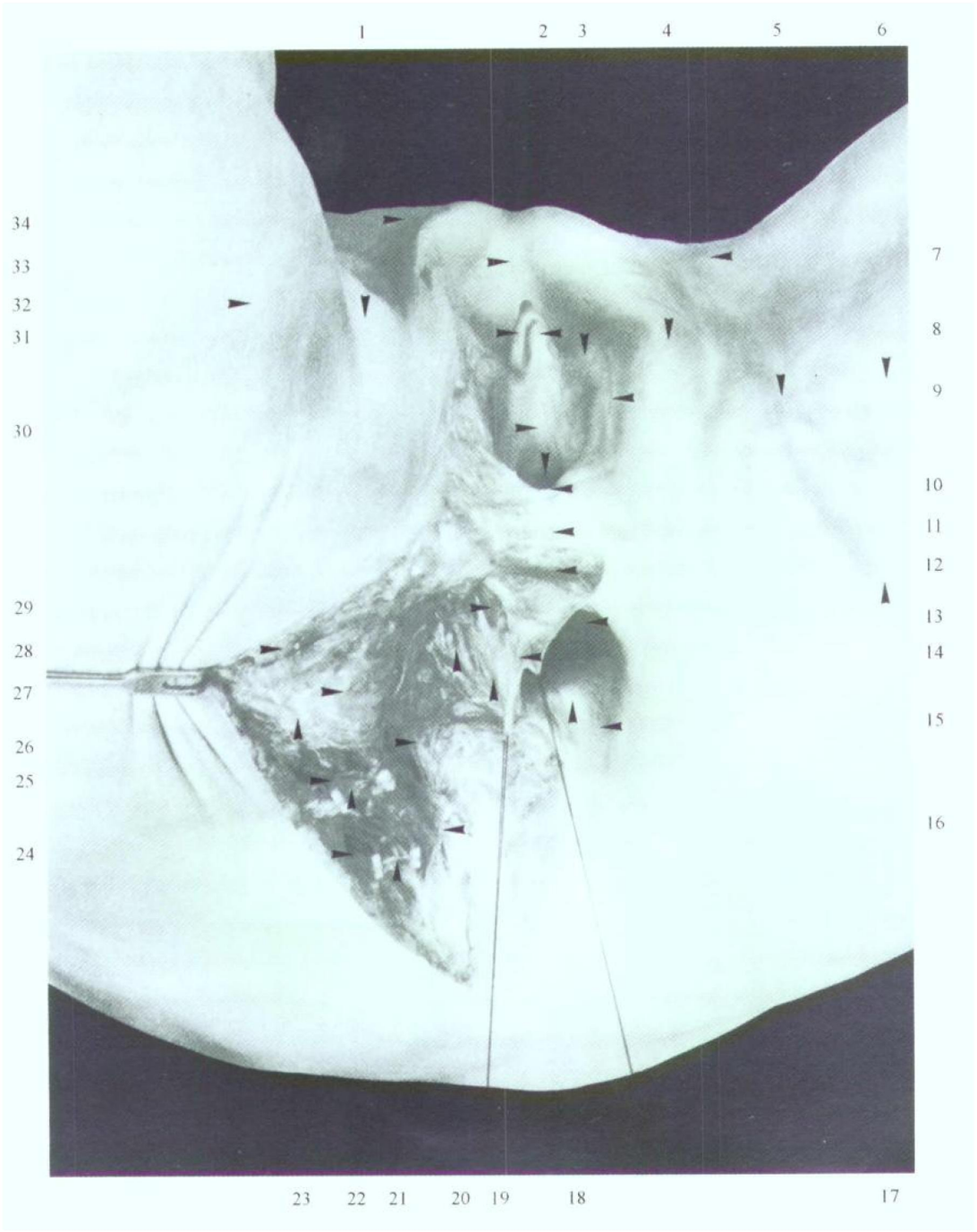

1　股薄肌的隆起
2　尿道外口
3　小阴唇
4　大阴唇
5　股生殖沟
6　大收肌的隆起
7　长内收肌腱的隆起
8　阴蒂头
9　阴唇间沟
10　阴唇系带
11　会阴
12　会阴浅横肌
13　肛门
14　肛门皮部的皮肤
15　肛门肌间沟
16　臀沟
17　臀沟
18　梳
19　肛门外括约肌，皮下部
20　肛门外括约肌，浅表部
21　肛尾神经
22　骶结节韧带的穿透神经
23　皮下层的深层
24　臀大肌
25　臀下动脉的尾骨支
26　盆隔的下筋膜
27　坐骨肛门窝的脂肪垫
28　臀部皮下组织
29　肛门外括约肌，深部
30　前庭
31　阴蒂包皮
32　大收肌的隆起
33　阴唇前联合
34　阴阜

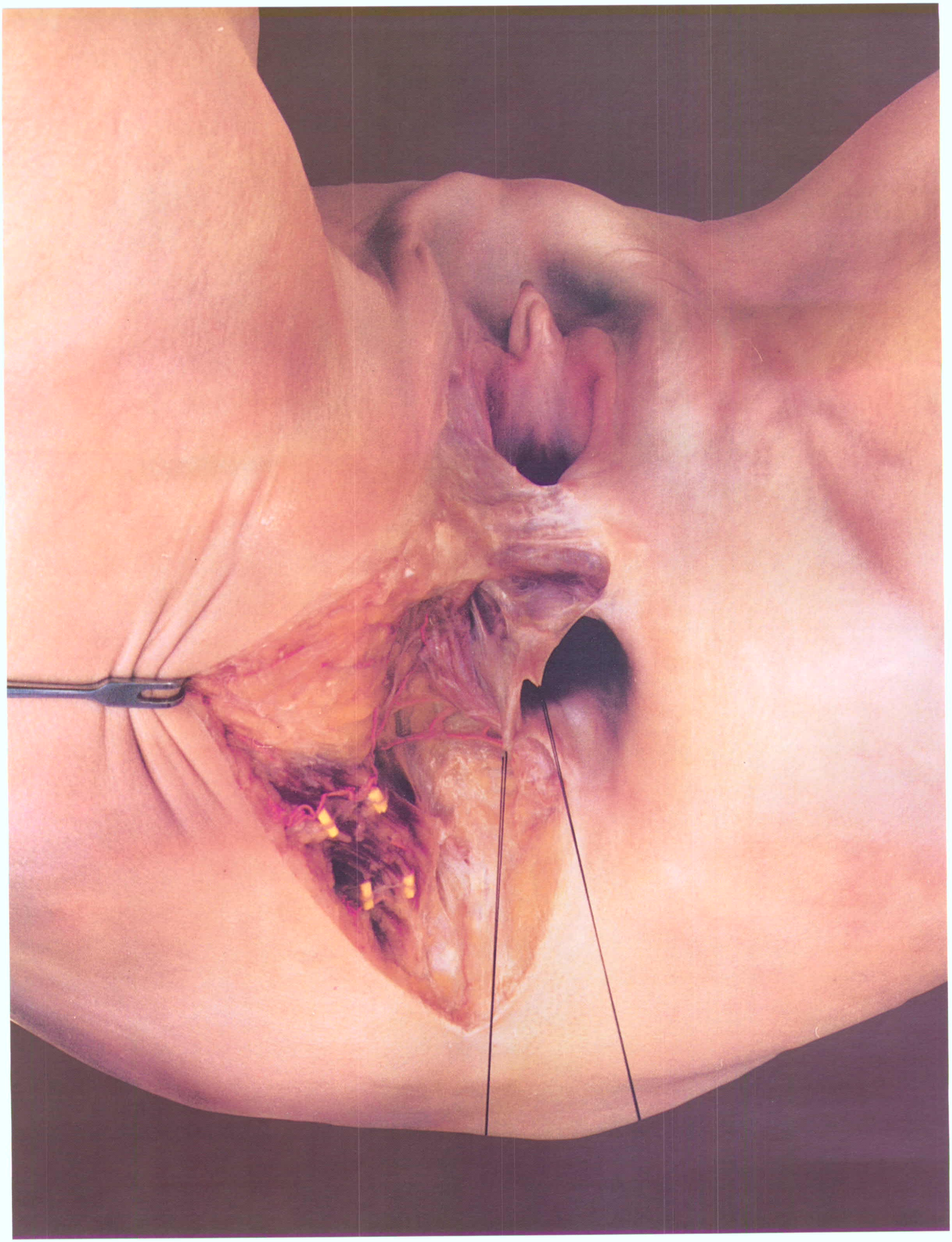

图 98　女性会阴部肌肉底

盆底是由盆隔和泌尿生殖隔组成。在会阴后面，肛门区，盆底完全由盆隔形成，包括尾骨肌和提肛肌。

下筋膜在盆隔下面保持完整地覆盖尾骨肌和提肛肌后缘，并在盆隔起点处包绕闭孔肌筋膜，形成顶膜。

提肛肌后部称为髂尾骨肌，虽然它在人类并不起自髂骨，而是起自闭孔筋膜，后者止于髂骨。

提肛肌的前面两部分，耻骨尾骨肌和耻骨直肠肌已从筋膜处游离。闭孔肌筋膜形成坐骨肛门窝的侧界，从骶结节韧带缘到有开放阴部管的顶膜都可看见闭孔筋膜。

泌尿生殖隔跨过耻骨弓。这是一纤维肌层，后面为会阴深横肌，后者起自肛门前会阴中心腱处，止于附着于坐骨耻骨支的腱性层。外括约肌的浅层及球海绵体肌与会阴中心腱内的腱性层相融合。

通常，泌尿生殖隔的结缔组织是位于球海绵体肌和坐骨海绵体之间的唯一组织。但偶尔如此例，坐骨球肌覆盖着结缔组织，并和球海绵体肌相连。

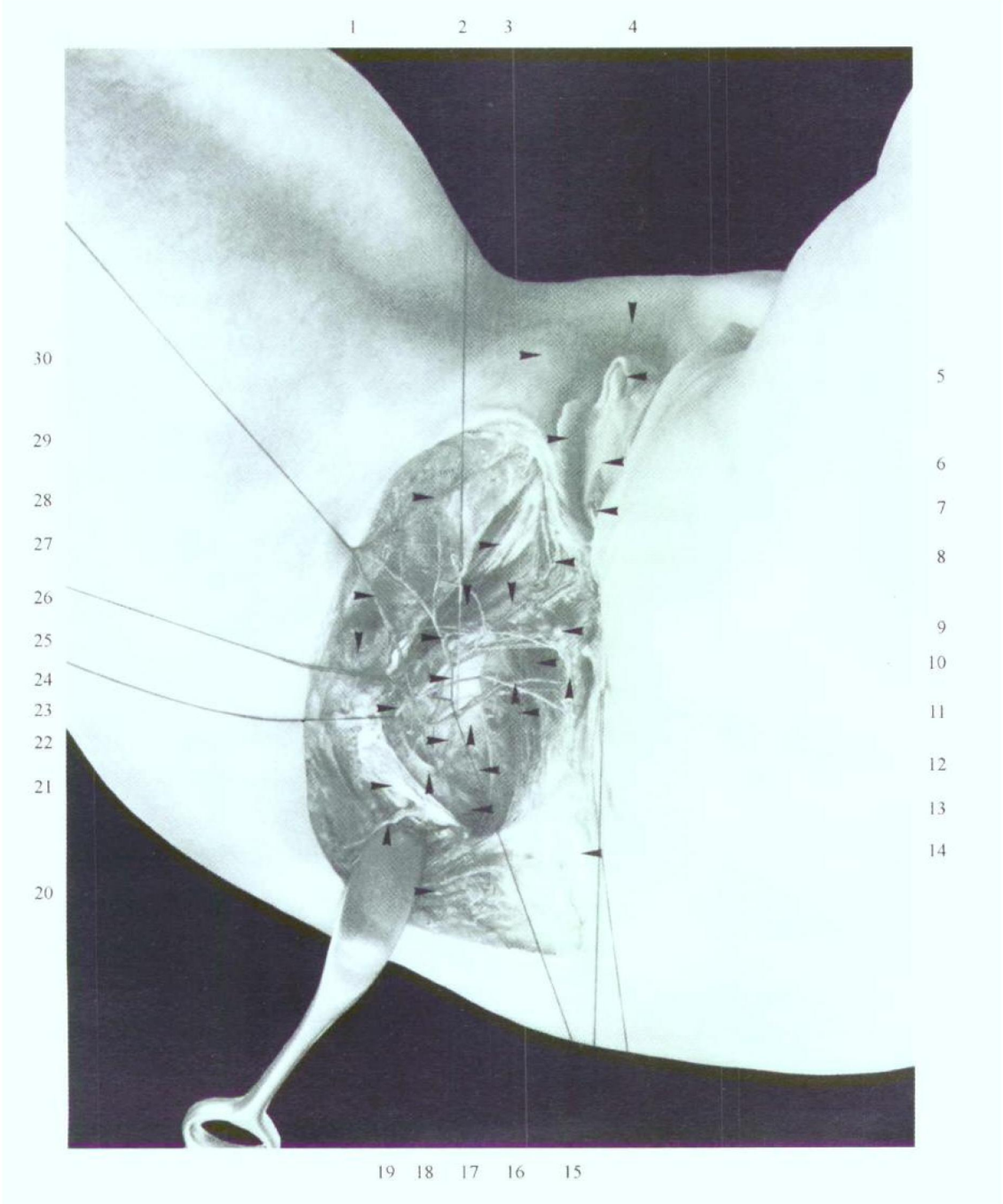

1　坐骨结节
2　坐骨球肌（变异）
3　泌尿生殖隔及会阴深横肌
4　阴唇前联合
5　阴蒂头和包皮
6　前庭
7　尿道外口
8　前庭球及切断的球海绵体肌和球动脉的分支
9　前庭大腺（巴氏腺）
10　提肛肌的耻骨直肠肌部分
11　提肛肌的耻骨尾骨肌部分
12　提肛肌的髂骨尾骨肌部分及盆隔筋膜
13　尾骨肌
14　尾骨
15　肛门外括约肌，皮下部和浅表部
16　直肠下动脉
17　顶膜（附着于盆隔筋膜和闭孔肌筋膜之间）
18　闭孔肌筋膜及开放的阴部管
19　骶结节韧带的穿透神经
20　臀大肌
21　骶结节韧带
22　臀下神经
23　会阴神经（自主神经外侧支）
24　阴蒂背神经
25　会阴动脉
26　会阴神经（自主神经内侧支）
27　坐骨海绵体肌
28　阴唇后神经及分支
29　小阴唇
30　大阴唇

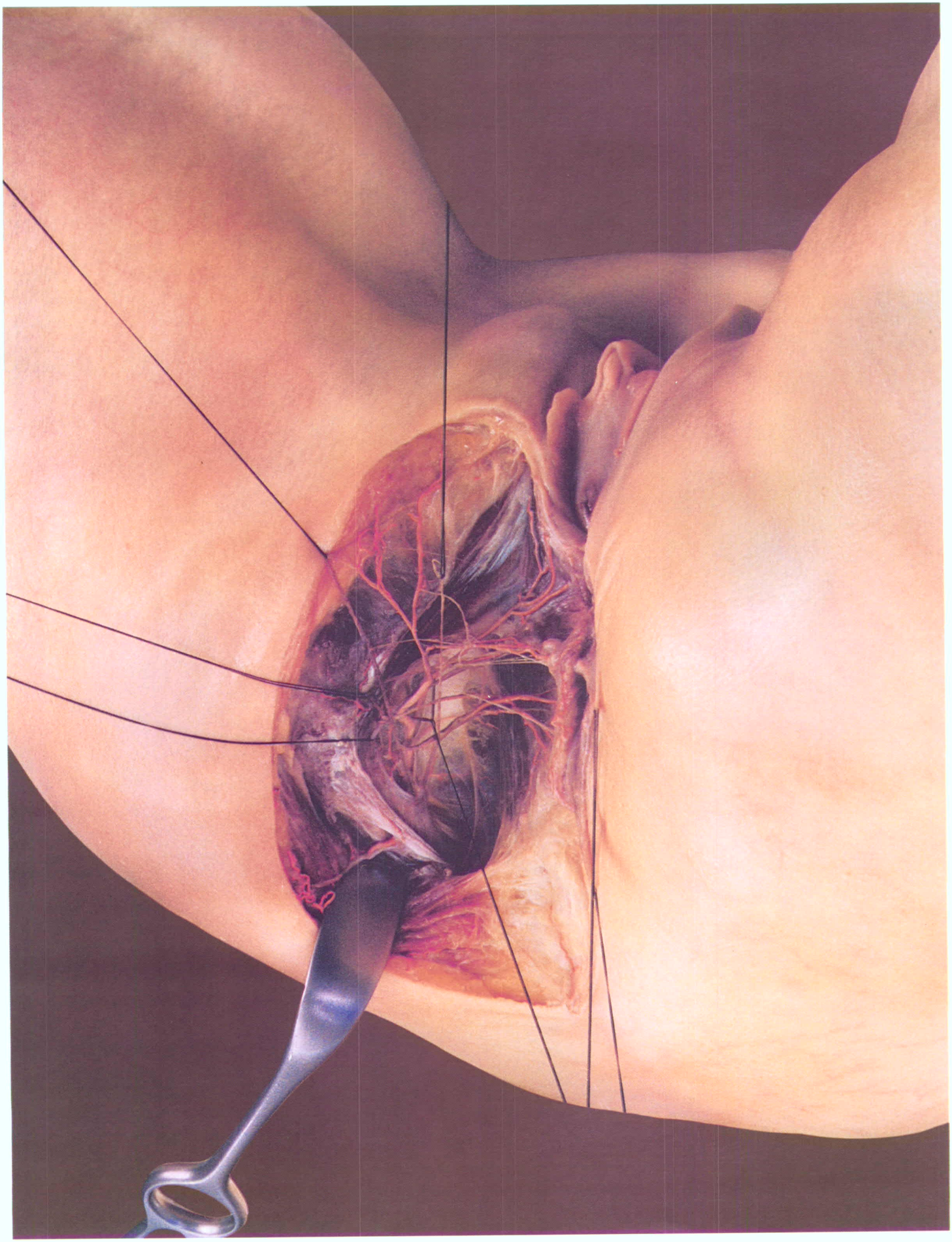

图 99　女性会阴部血管及神经

阴部管（Alcock's 管）管壁连同闭孔肌筋膜已切除，以显示管的内容。所有管内的结构都要通过坐骨小孔，经坐骨棘进入该部。所见的骶棘韧带部分指示了坐骨棘的位置。

阴部内动脉很快便分出直肠下动脉，后者有细的静脉伴行，穿过坐骨肛门窝到肛门的中央。较细的一支直肠下动脉到提肛肌。在泌尿生殖隔的后缘，阴部内动脉分为大的会阴动脉及小的阴蒂动脉。另一直肠下动脉起自会阴动脉的侧支，走行在耻骨直肠肌和肛门外括约肌的深部之间。

会阴动脉在首先分出若干支不典型的前庭球的动脉后，进一步分为会阴横动脉及阴唇后动脉。前庭球动脉还供应小阴唇。

在进入 Alcock's 管之前，阴部神经分成 3 支，其中最内侧的是直肠下神经，它绕着同名动脉，一切断的主支将其抬起。它与邻近的会阴神经的内侧支相吻合。会阴神经的外侧支与内侧支一样，发出阴唇后神经及泌尿生殖区的肌肉运动支。骶结节韧带的穿透支也起自阴部神经。

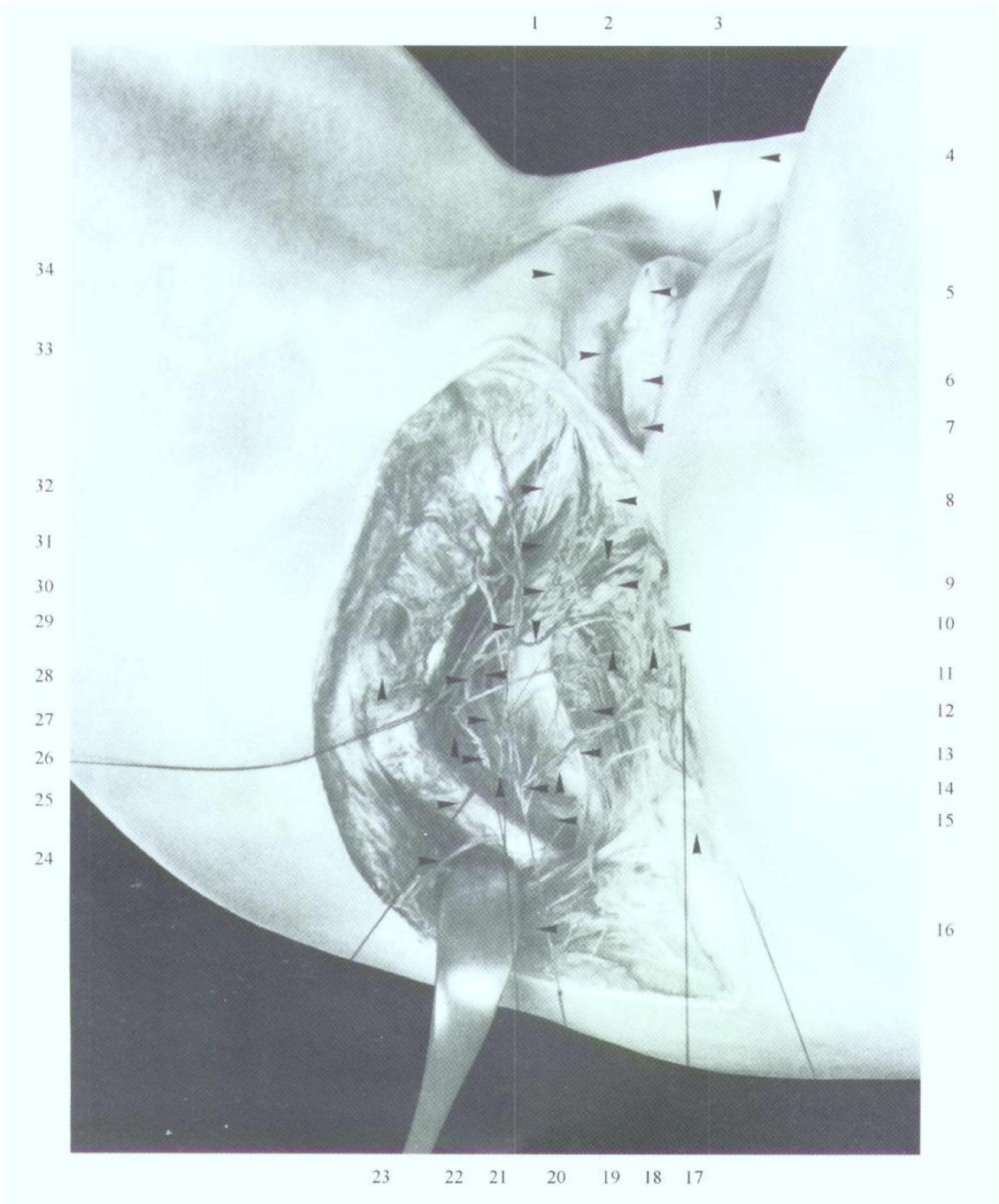

1　会阴横动脉
2　球海绵体肌，后部（其前部已切除，以暴露前庭球）
3　阴唇前联合
4　阴阜
5　阴蒂头和包皮
6　前庭
7　尿道外口
8　前庭球（伴进入的血管）
9　前庭大腺（巴氏腺）
10　肛门外括约肌，皮下部
11　阴蒂动脉
12　提肛肌的髂尾骨肌部分
13　盆隔下筋膜（切口缘）
14　直肠下神经和动脉
15　尾骨肌和骶棘韧带
16　臀大肌
17　尾骨
18　肛门外括约肌，浅表部分
19　提肛肌的耻骨直肠肌部分
20　顶膜（盆隔下筋膜附着于闭孔肌筋膜）
21　会阴神经(自主神经内侧支)
22　闭孔内肌
23　坐骨结节
24　骶结节韧带的穿透神经
25　骶结节韧带
26　会阴神经（自主神经外侧支）
27　阴部内动脉
28　会阴动脉
29　阴唇后神经及分支
30　前庭球的动脉
31　坐骨球肌（变异）
32　坐骨海绵体肌
33　小阴唇
34　大阴唇

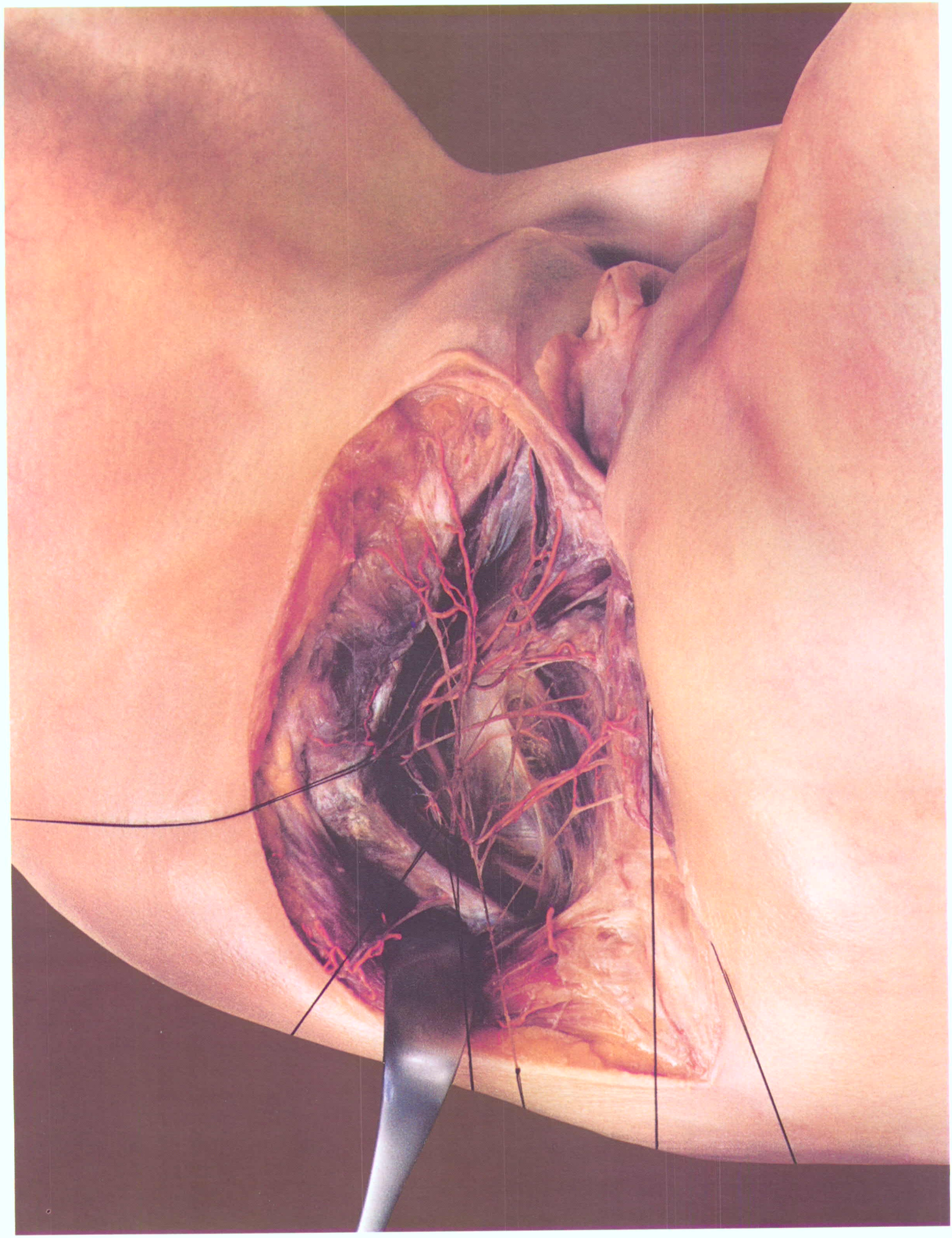

图 100　腹股沟下区 1

腹股沟下区内腹股沟浅表淋巴结的大小、数目及分布可有很大差异。数目可从几个至 20 多个，在此标本中，很接近平均数 8 个。大小和位置也在正常范围内。

沿着大隐静脉两侧纵向分布的淋巴结组是下组，或称腹股沟浅表淋巴结的垂直束。虽然这些下淋巴结主要接受来自下肢的长淋巴管（已标出），但偶尔它们可不在典型的位置，且很常见的是只在隐静脉的一侧有淋巴结。

其余的淋巴结紧靠腹股沟韧带，组成上组或腹股沟浅淋巴结的水平束。这组淋巴结位于大隐静脉终点之上方，该静脉的一延长支，在本图上为一大的腹壁浅静脉，将该束淋巴结分为上外侧和上内侧腹股沟浅淋巴结。

有一个淋巴结在淋巴束的交叉部，无法判断其为上组还是下组。也没有任何特殊的必要去作此判断，因为在淋巴结之间有许多实质性的桥和淋巴管（有标记），因而模糊了分组之间的界线。

在图上部有 2 根大的、有绿色标记的淋巴管，引流到腹股沟深淋巴结及淋巴腔隙。

覆盖淋巴结的筋膜附着的皮下层深层，已用线将其牵向上。

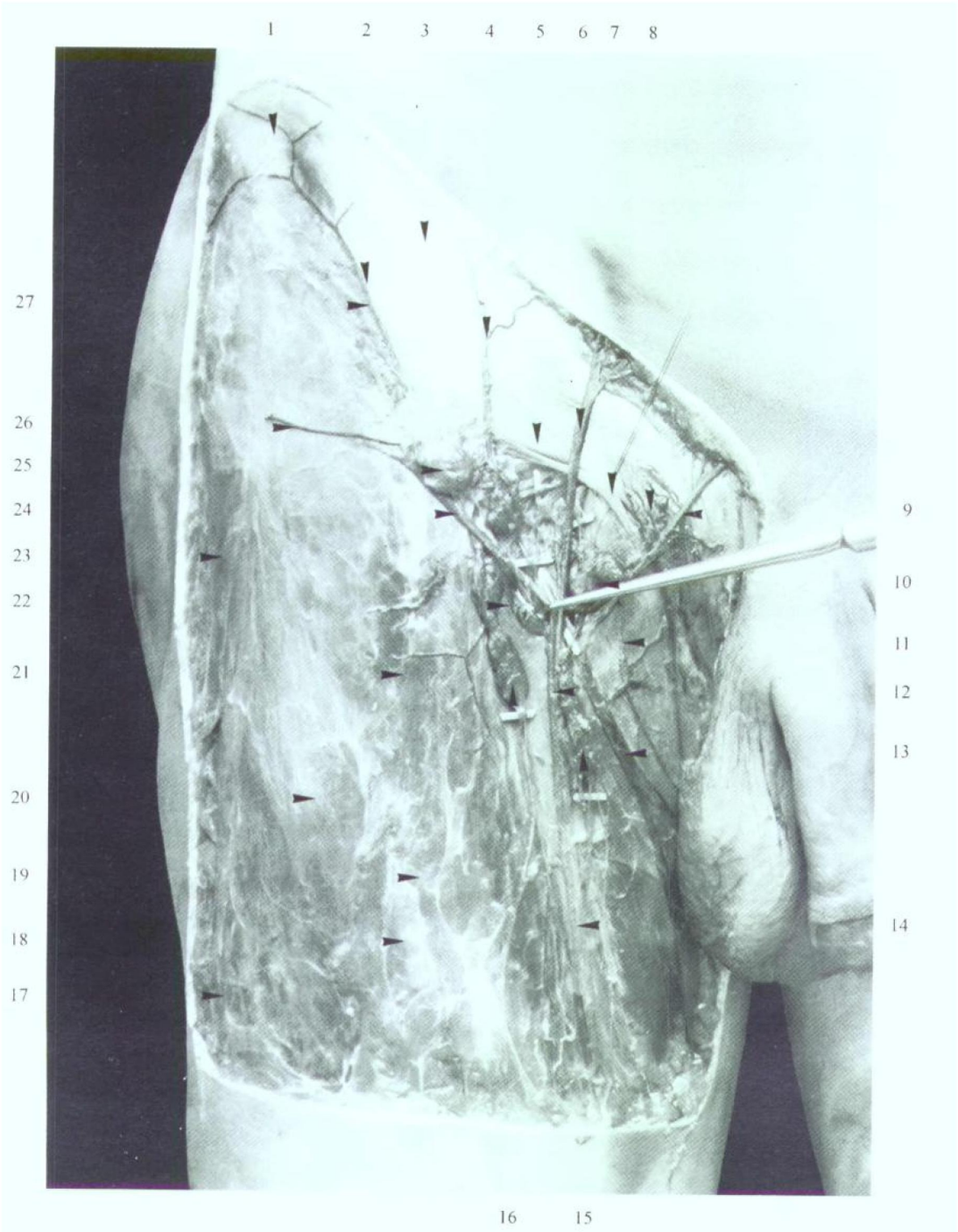

1　髂前上棘
2　阔筋膜附着于腹股沟韧带
3　腹壁淋巴管
4　腹壁浅动脉
5　腹股沟韧带（腹股沟弓）在血管腔隙之前
6　腹壁浅静脉
7　皮下层的深层附着在腹股沟浅淋巴结的上方
8　腹股沟浅环及精索
9　阴部外动脉
10　腹股沟浅淋巴结的上内组
11　耻骨肌和长收肌之间和阔筋膜
12　在已打开的空的筋膜的扁平管道内的大隐静脉
13　副隐静脉
14　在筋膜管道内的隐静脉和淋巴管
15　下浅腹股沟淋巴结
16　下浅腹股沟淋巴结
17　股外侧肌及厚的阔筋膜
18　2 个扁平管道的脂肪组织束之间的阔筋膜
19　扁平管道的脂肪组织
20　股直肠肌及较厚的阔筋膜
21　缝匠肌及阔筋膜
22　隐静脉孔的镰状缘
23　阔筋膜张肌（有阔筋膜覆盖）
24　旋髂浅静脉
25　腹股沟浅淋巴结上外侧组
26　旋髂浅动脉，下主支
27　旋髂浅动脉，上主支

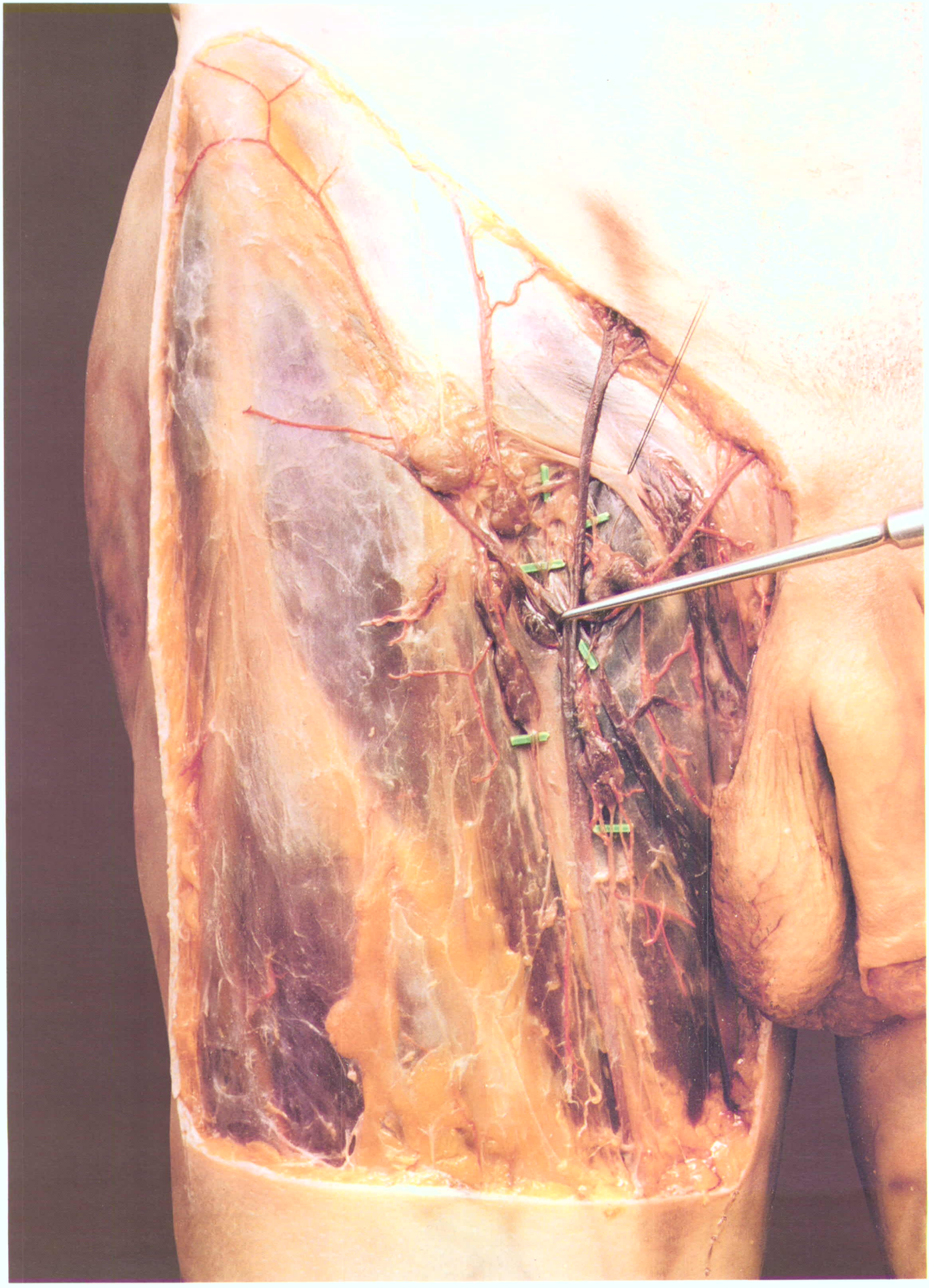

图 101　腹股沟下区 2

腹股沟下区位于腹股沟韧带之下，股三角（Scarpa's 三角）的上部。作为股前区的一部分，接受并传输所有下肢、外生殖器以及躯干下部浅层的淋巴引流。由于其引流的范围大，因而常发生区域淋巴结的病变。

该区的腹股沟浅淋巴结在阔筋膜和隐静脉孔的筛筋膜的外侧。有一浅表筋膜层覆盖这些淋巴结，并将其与皮下脂肪分开。Lesshaft 称这层为皮下层的深层（lamina profunda strati subcutanei）。这层筋膜附着于腹股沟韧带下缘，在其他部位它直接或通过筋膜管与阔筋膜相连。这样，就如引言中所述，皮下层的深层形成了浅筋膜。

图 A 中，2 个腹股沟韧带下淋巴结已从覆盖的筋膜中游离出来。我们注意到，淋巴结表面和筋膜之间缺少脂肪组织，而筋膜和皮肤之间有较厚的皮下层。

在图 B 中，进一步向后解部筋膜，暴露其他淋巴结的表面和大隐静脉及其分支。

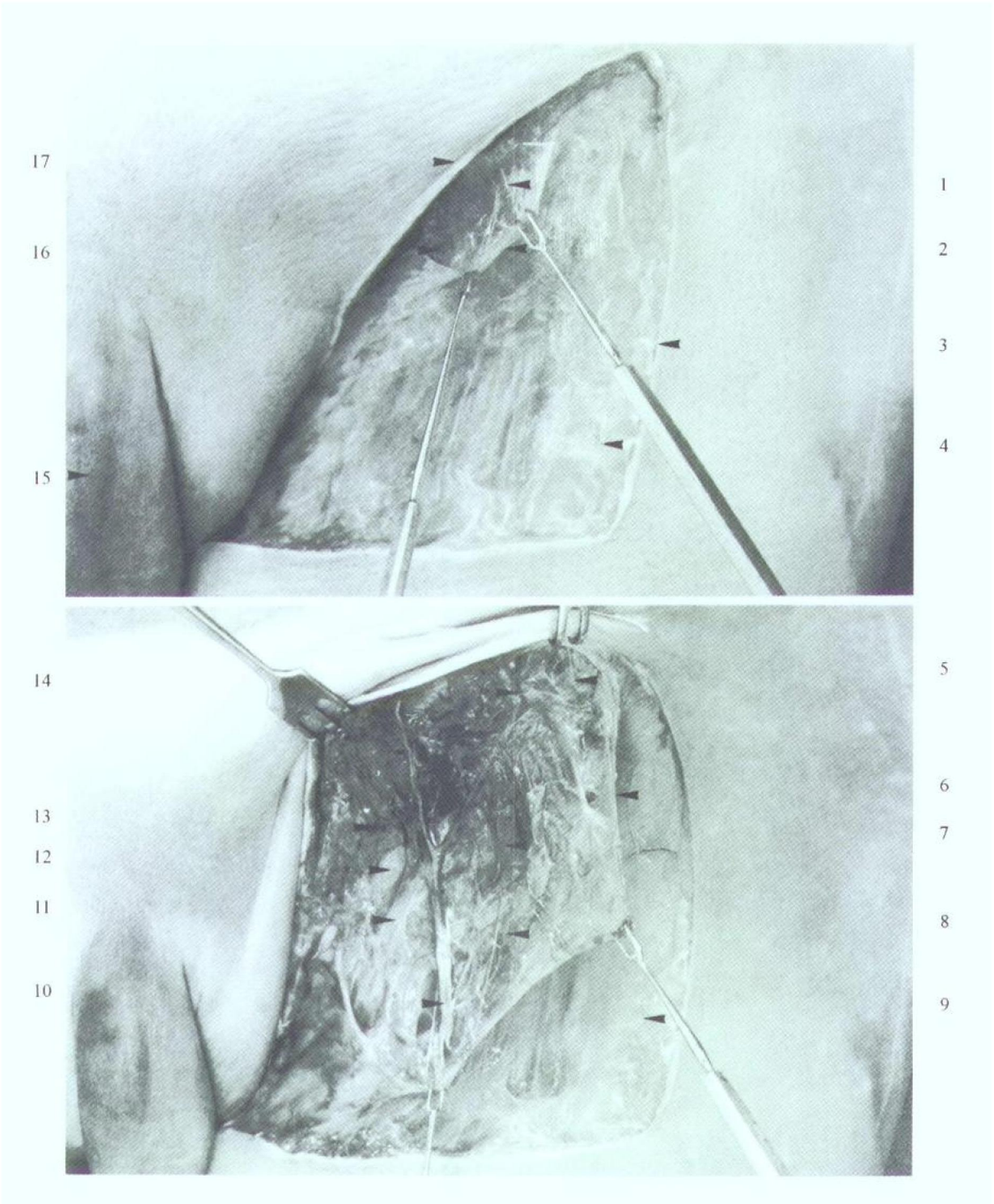

1　腹股沟浅淋巴结，上外侧组
2　皮下层的深层（切口缘）
3　皮肤（切口缘）
4　皮下组织（皮下层）
5　腹股沟浅淋巴结的上外侧组
6　皮下层的深层
7　发自生殖股神经股支的分支
8　下腹股沟浅淋巴结
9　皮下组织（皮下层）
10　大隐静脉
11　副隐静脉
12　阔筋膜
13　腹股沟浅淋巴结上内组
14　腹壁浅动脉
15　阴茎背
16　腹股沟浅淋巴结中央组
17　大腿的屈曲皱纹

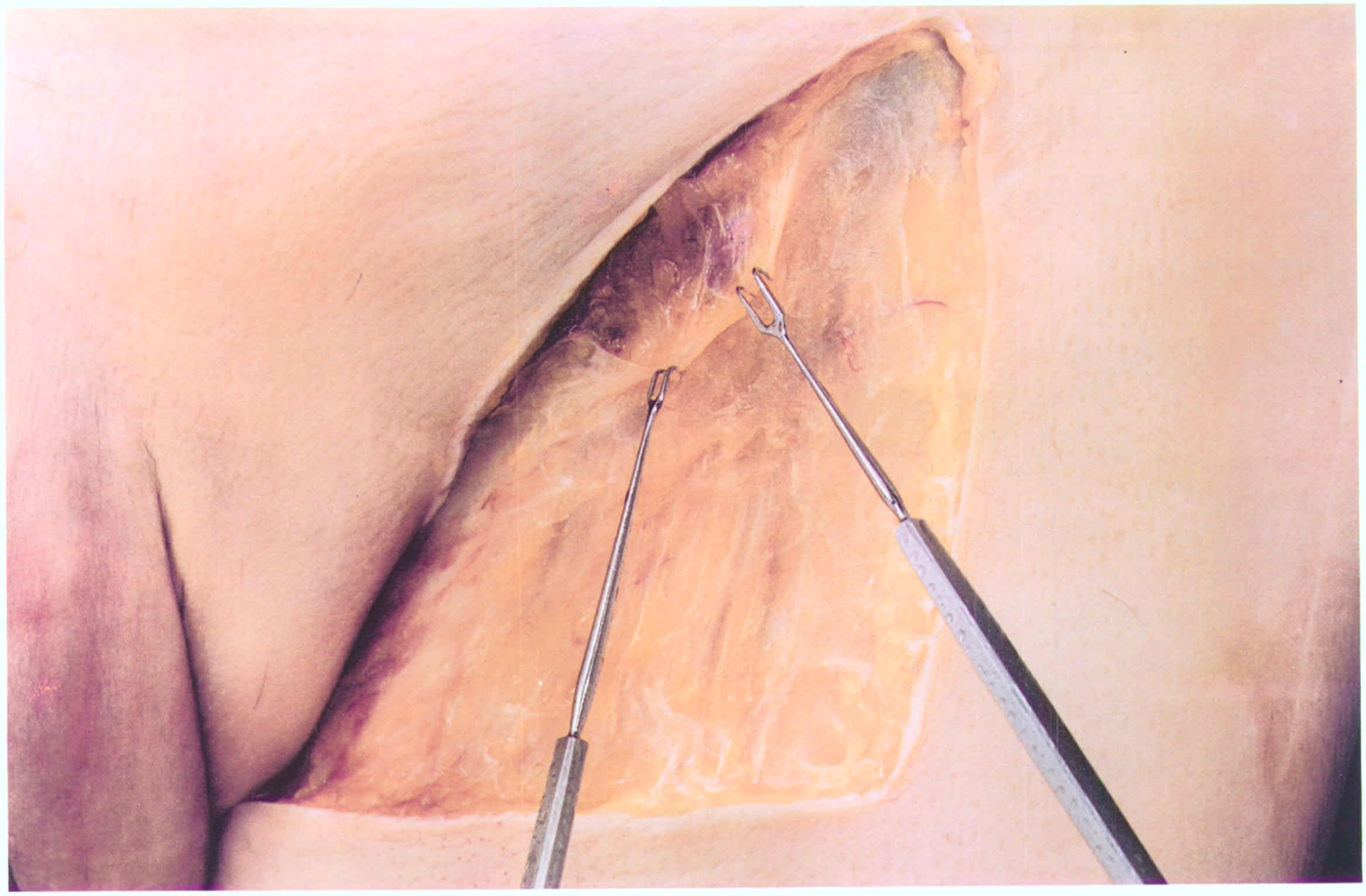

A

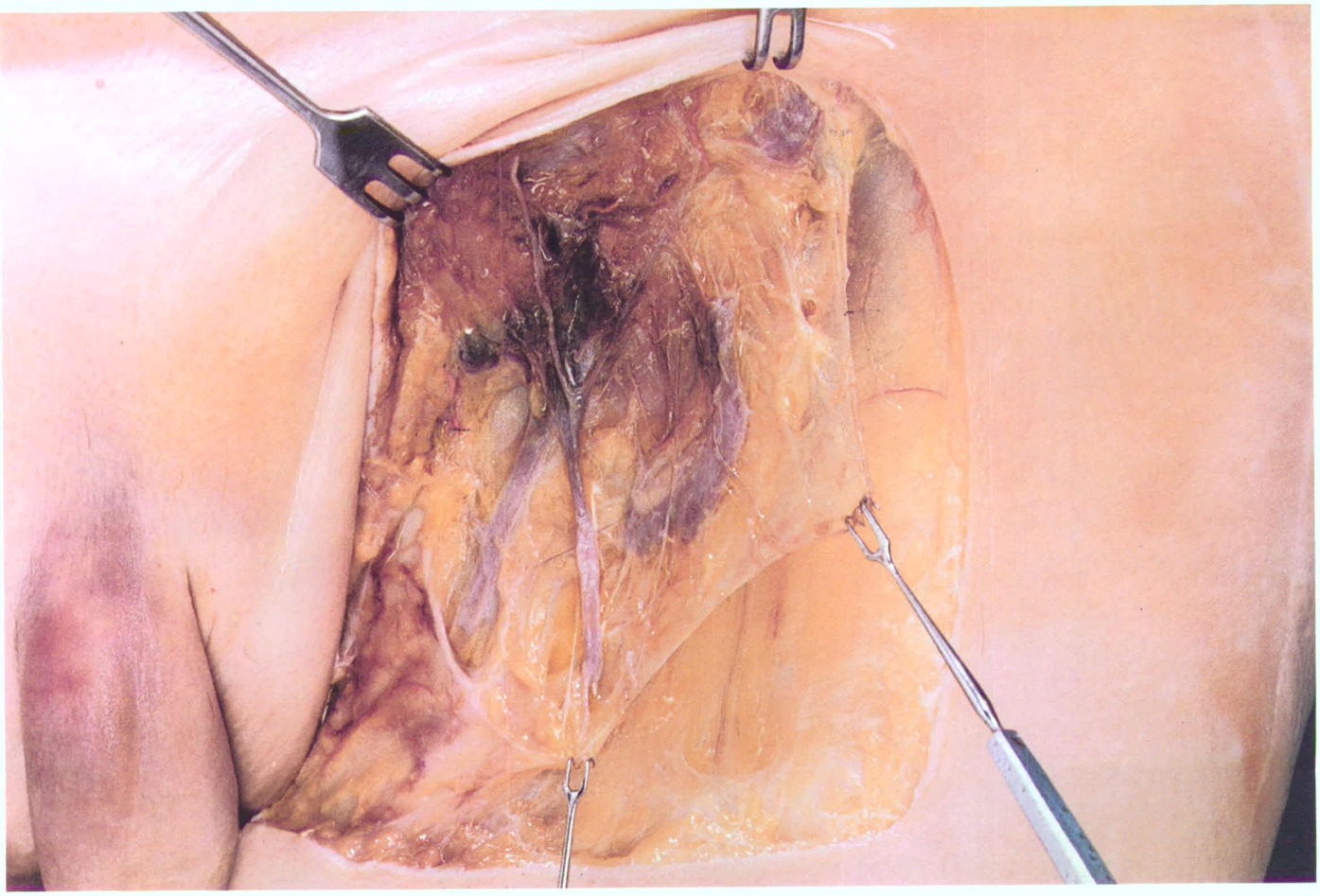

B

图 102　腹股沟下区 3

此解剖图显示在隐静脉孔处的腹股沟浅淋巴结、淋巴管及血管。

平行于腹股沟韧带的皮肤切口内侧缘用钩子稍牵开，以显示皮下组织的切口缘及精索。

皮下层的深层已与下面的淋巴结分离，且翻转。这层组织也覆盖了一层与皮下组织能明显分开的脂肪层。

2 根与腹股沟韧带平行的线牵住一串淋巴结，即上组或水平束淋巴结。

下组或垂直束淋巴结沿大隐静脉分布。这组淋巴结被牵线牵向上，以示许多下肢淋巴管的终点。这些传入的带状结构反映这样一种趋势：像淋巴管这样精细的结构，即使已包埋在坚实的筋膜内，但只要有可能暴露于破坏性的张力之中，结缔组织总是与之伴行并起保护作用。

水平束的另一个名称“下组”（应为“上组”，原文可能有误——译者注）以及再分出的上内侧、上外侧淋巴结，反映了这些组织的属区。

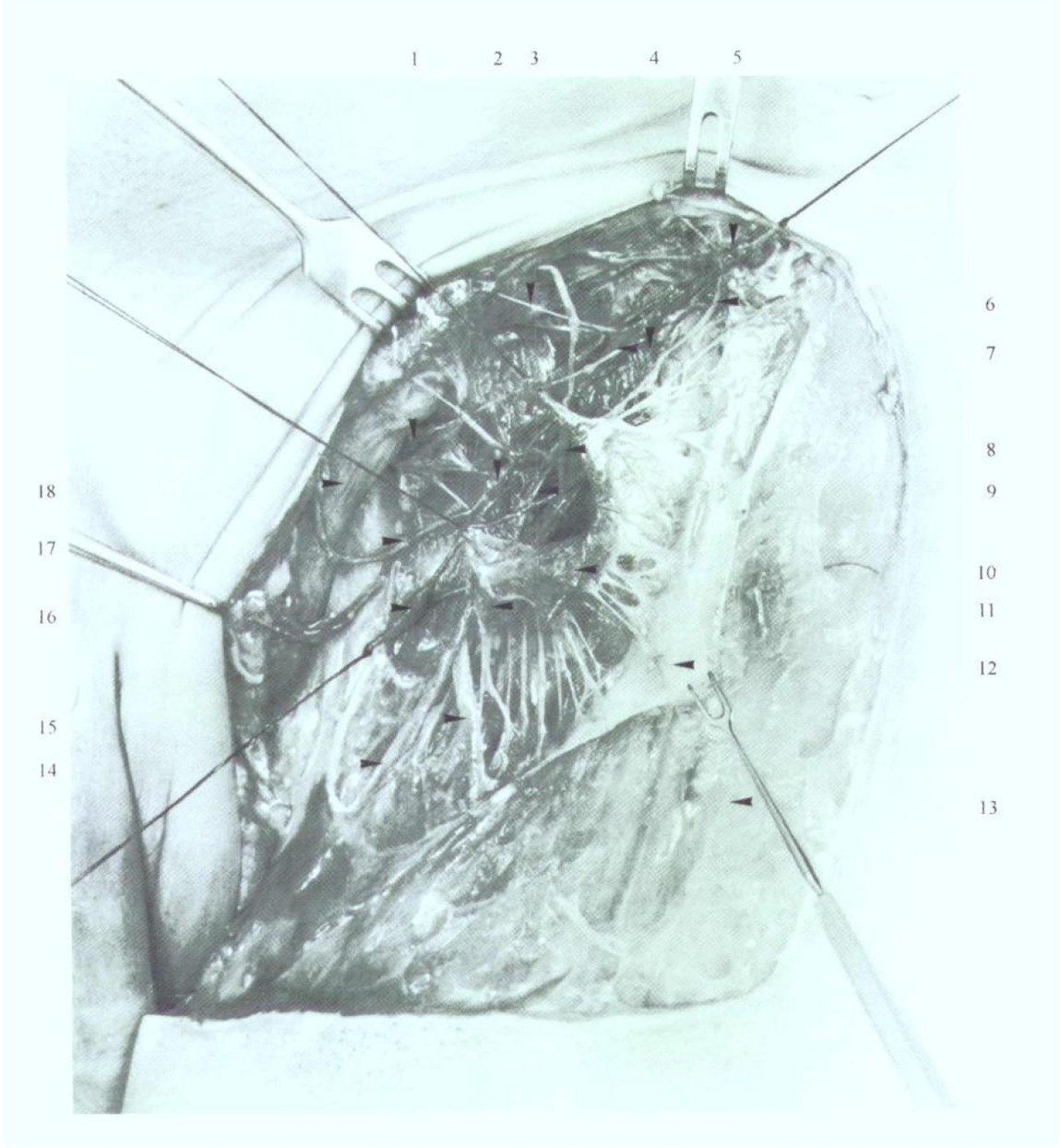

1　腹股沟深淋巴结
2　腹股沟浅淋巴结中央组
3　腹壁的淋巴管
4　起自股生殖神经股支的分支
5　腹股沟浅淋巴结的上外侧组
6　旋髂浅动脉和静脉
7　腹股沟浅淋巴结的上外侧组
8　腹壁浅静脉
9　筛状筋膜（切口缘）
10　下腹股沟浅淋巴结
11　下腹股沟浅淋巴结
12　皮下层的深层，直接包埋腹股沟浅淋巴结
13　皮下组织
14　副隐静脉
15　大隐静脉
16　腹股沟浅淋巴结上内侧组
17　阴部外动脉
18　精索

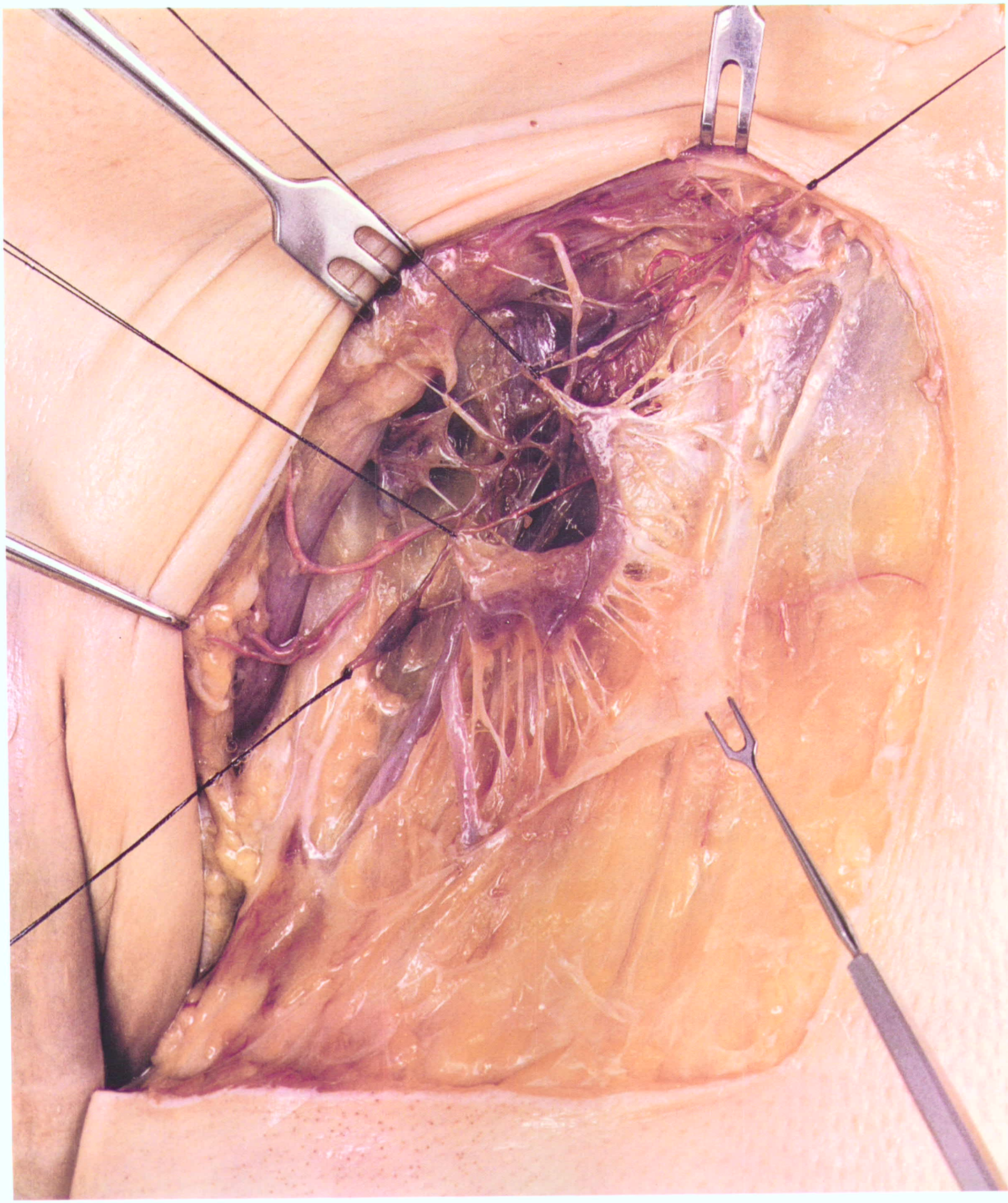

图 103　腹股沟下区 4

直接包埋腹股沟浅淋巴结的筋膜，除了其上面的附着部分已用 2 只小钩子将其提起外，都已切除。筋膜内侧附着于腹股沟韧带下面，外侧止于阔筋膜。

筛筋膜已从隐静脉孔处除去，以示在鞘内的股血管。牵向内侧的大隐静脉止于股静脉发出处。在其近终点处，隐静脉越过腹壁浅动脉，后者已稍向内牵。起自该血管两侧的小分支供应邻近的淋巴结。在较远处，阴部外动脉出隐静脉孔直到精索和阴囊根部。旋髂浅动脉自隐静脉孔处向外上行。从该血管的位置确定其为动脉的上主支，另一支细的下主支在更远处穿过筋膜。

腹股沟浅淋巴结稍脱水，因解剖时水分丢失而呈棕色。与这些淋巴结相关的淋巴管已用线将其提起。股神经的前皮支相伴一较大的淋巴管，走在缝匠肌的前方（通过阔筋膜所见）。

来自浅淋巴结的淋巴管（在淋巴腔隙的前方，有上面的线牵住）会聚到腹股沟深淋巴结，此淋巴结也从下方接受一来自大隐静脉终点的深淋巴结的淋巴管。

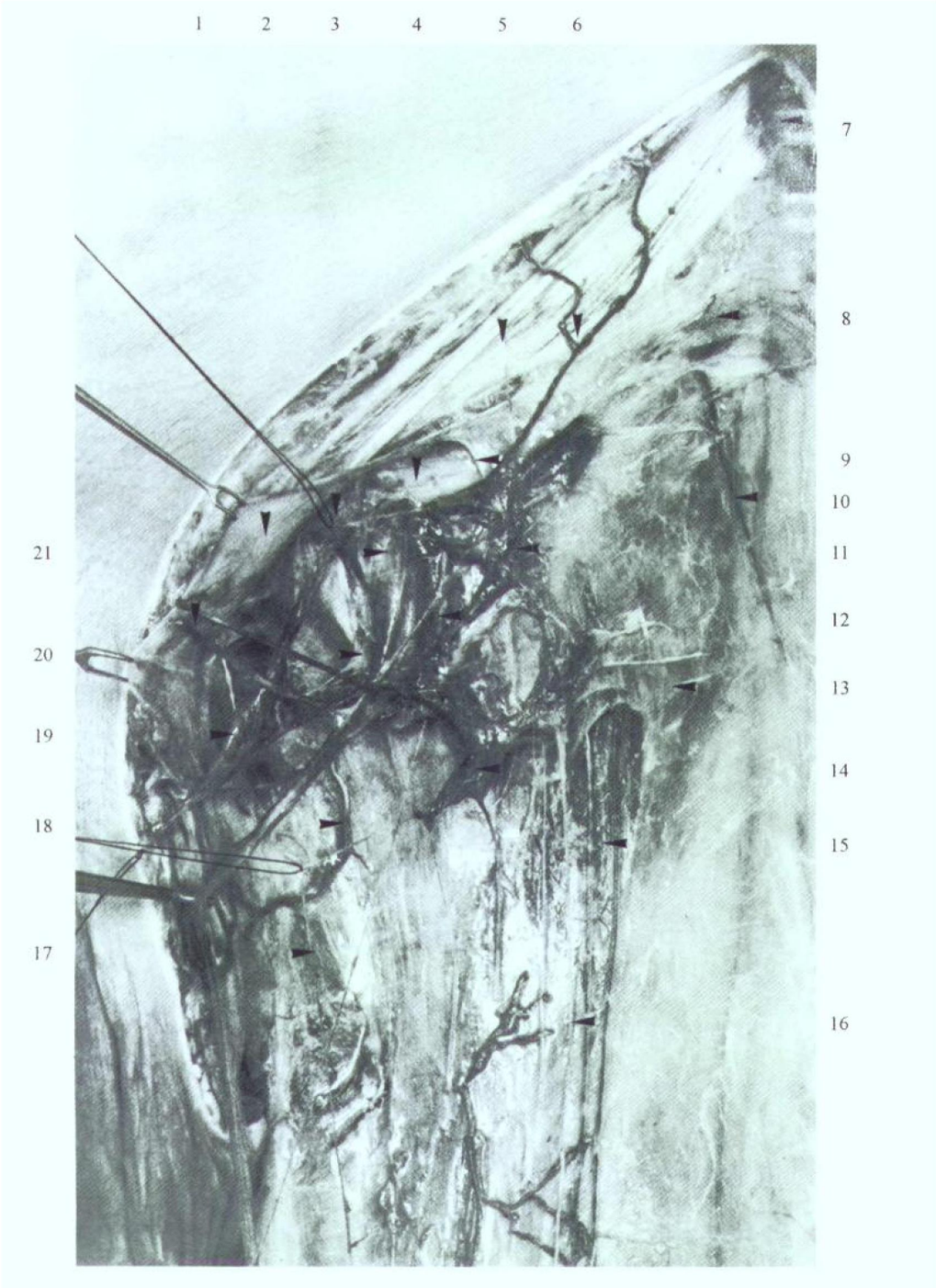

1　腹壁浅血管
2　皮下层的深层，直接包埋腹股沟浅淋巴结
3　在淋巴腔隙内的腹股沟深淋巴结
4　股鞘
5　腹股沟韧带及交叉的淋巴管
6　旋髂浅动脉（上主支）
7　髂前上棘
8　阔筋膜（下面与腹股沟韧带相接）
9　隐静脉孔的镰状缘
10　旋髂浅动脉（下主支）
11　腹股沟浅淋巴结上外侧组
12　股动脉
13　缝匠肌，有阔筋膜覆盖
14　下腹股沟浅淋巴结
15　股神经的前皮支
16　较粗的淋巴管
17　耻骨肌，在一根提起的淋巴管后面有阔筋膜覆盖
18　阴部外动脉
19　腹股沟浅淋巴结上内侧组
20　腹股沟深淋巴结
21　股静脉出自股鞘

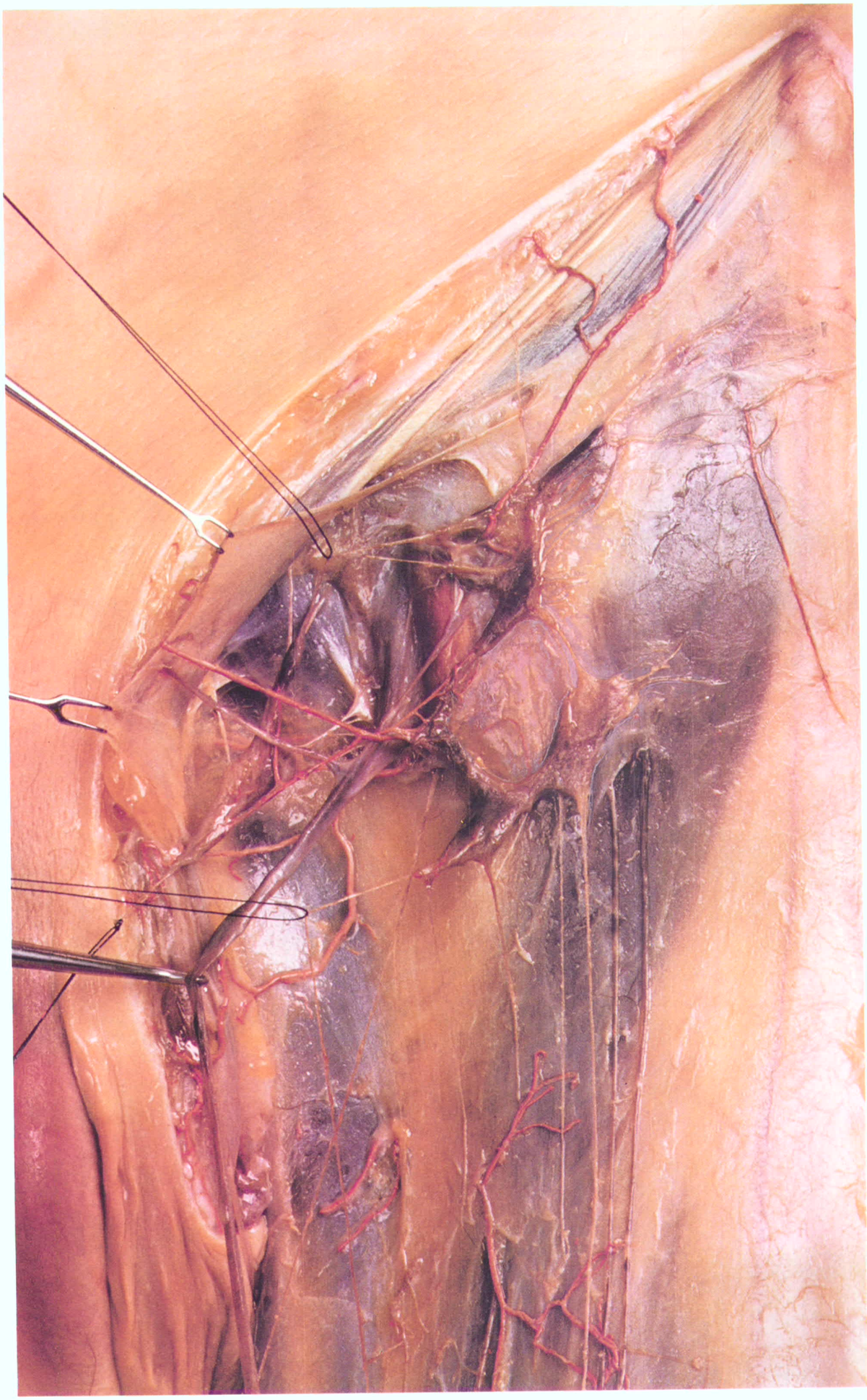

图 104　腹股沟下区 5

腹股沟浅淋巴结及相连的淋巴管已去除，直接覆盖这些淋巴结的筋膜在该区尚保持完好，已用钩子将其提起。

镰状缘与其上角、下角形成一柔和的螺纹状，构成隐静脉孔的上界、外界、下界。耻骨肌筋膜构成隐静脉孔的内侧，且为筛筋膜提供了附着缘。在被切除的筛筋膜之后方是股动脉和股静脉。大隐静脉在接受阴部外静脉和腹壁浅静脉后，在镰状缘下角的上方进入股静脉。

在隐静脉孔的上缘，在淋巴腔隙内股静脉内侧，有一些深部淋巴结，有时称为 Rosenmüller's 淋巴结或 Cloquet's 淋巴结。它在股环之内，内侧与腔隙韧带相接，腔隙韧带附着于耻骨肌筋膜。该淋巴结在覆盖股静脉的股鞘的外侧。

出自隐静脉孔的动脉与图 103 描述的一样。

有标记置于股神经的前皮支之下，生殖股神经股支的细丝支配范围也被标出。在本标本中，生殖股神经的股支有一不典型的行程，它不是经过血管腔隙，而是通过肌肉腔隙进入股部以支配通常较广泛的部位。

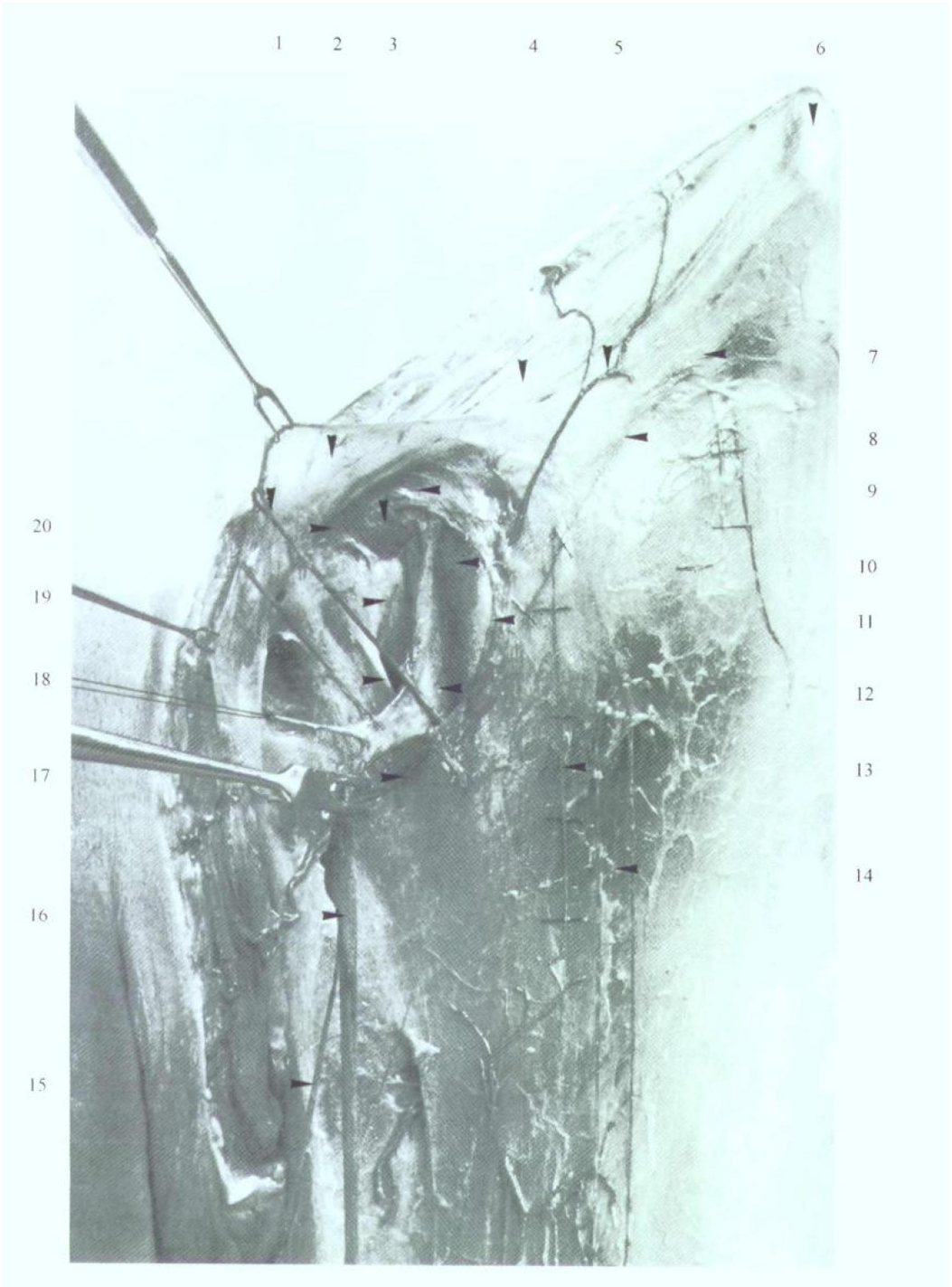

1　腹壁浅动脉
2　皮下层的深层，在隐静脉孔的筛筋膜的表面，直接包埋腹股沟浅淋巴结
3　在淋巴腔隙（股管）内的腹股沟深淋巴结
4　腹股沟韧带
5　旋髂浅动脉
6　髂前上棘
7　生殖股神经的股支（不典型分支）
8　生殖股神经的股支（不典型分支）
9　隐静脉孔的镰状缘，上角
10　股动脉
11　隐静脉孔的镰状缘
12　股静脉
13　股神经的前皮支
14　缝匠肌和阔筋膜，以及上面的股神经的前皮支
15　副隐静脉
16　大隐静脉
17　阴部外动脉
18　隐静脉孔的镰状缘，下角
19　耻骨肌筋膜
20　腔隙韧带（Gimbernat's 韧带）



图 105　股前区浅层 1

包绕大腿的浅筋膜称阔筋膜。

皮下层的深层（Lesshaft 层）构成皮下组织深部的界限。在缝匠肌和股四头肌表面它与直接包住肌肉的筋膜一起构成浅筋膜。然而，在有神经血管出现的地方，它与下面的浅筋膜分开，形成一个如引言中所描述的扁平筋膜通道。

在此标本中，扁平通道已从前面切开，股外侧皮神经及较远处 2 根股神经的前支已从筋膜通道内提起，留下通道的脂肪。

股三角内的腹股沟浅淋巴结直接被皮下层的深层包埋，这一层向外与阔筋膜相连，向上连同镰状缘的上角附着于腹股沟韧带，向下沿着大隐静脉形成薄的通道顶；通道远处已完全打开，因去除了淋巴结及覆盖的筋膜而显得空荡。神经血管通过浅筋膜的途径与别处基本相同，但通道壁的厚度有明显的区别。

完整的大隐静脉的通道顶（虽然没再向下解剖）一直到隐静脉孔都保持一定厚度，这无疑是阔筋膜的一部分。

在由镰状缘界定的隐静脉孔内可见股动脉、股静脉及股鞘。股鞘从前侧、内侧包绕血管，呈半漏斗状，其下窄端在股静脉处。它的后内侧与耻骨肌筋膜融合，外侧与髂筋膜融合。大隐静脉终点处可见一副隐静脉。一个腹股沟深淋巴结在副静脉之下，这种淋巴结的数量可从 1～3 个不等。



1　腹股沟韧带，外斜肌腱膜与阔筋膜的连接
2　腹壁浅动脉
3　腹股沟韧带（在血管腔隙前方）
4　皮下层的深层附着于腹股沟韧带（切口缘）
5　腹股沟浅环及精索
6　提睾动脉
7　腹壁浅静脉
8　股鞘，内侧部及股静脉
9　股静脉
10　腹股沟深淋巴结
11　副隐静脉
12　大隐静脉
13　股静脉的前皮支（从打开的筋膜通道中提起）
14　打开的筋膜通道内的脂肪
15　长收肌
16　阴部外动脉及耻骨肌
17　已打开的筋膜通道入口
18　股直肌（后内部）
19　股外侧肌及阔筋膜
20　股直肌（前外侧部分及厚的阔筋膜）
21　股神经的前皮支（从其打开的筋膜通道内提出）
22　缝匠肌及阔筋膜
23　股动脉
24　隐静脉孔的镰状缘
25　旋髂浅动脉，下主支及静脉
26　阔筋膜张肌及明显增厚的阔筋膜
27　传输股外侧皮神经的扁平通道
28　股外侧皮神经
29　旋髂浅动脉，上主支
30　髂前上棘

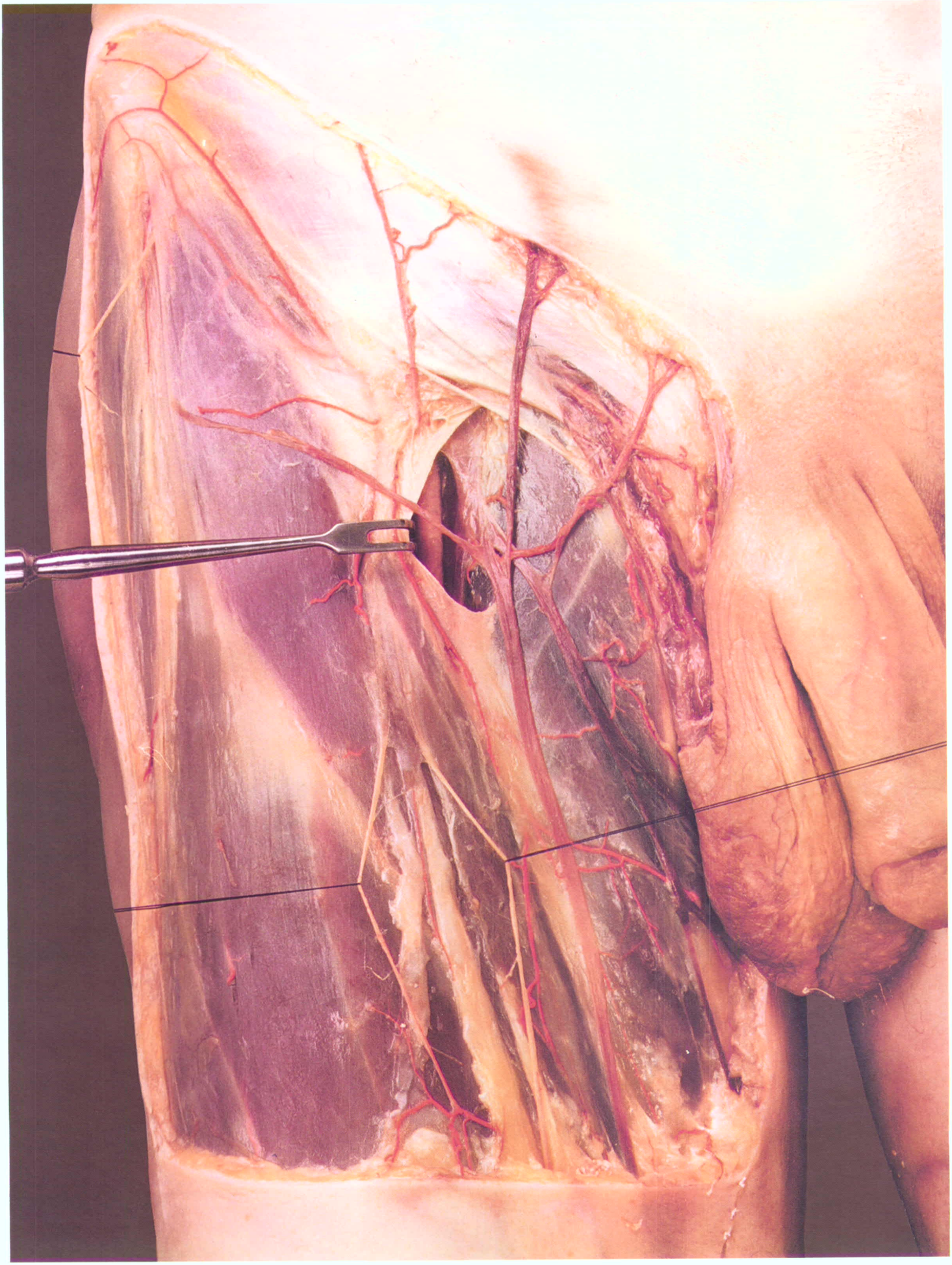

图 106　股前区浅层 2

股三角区的皮下层深层已去除，以显示阔筋膜及隐静脉孔。只有隐静脉孔外面的腹股沟浅淋巴结仍在。股动脉和股静脉在孔内已游离。

与前图比较，此女尸的隐静脉孔要比男尸大。女性的隐静脉孔、血管腔隙、淋巴腔隙都比较大，这是“为什么女性股疝多，而男性股疝很少”的最可信解释。

股疝沿着股管发生，在股静脉与股鞘之间（见图 105）。没有疝的股管是一短、窄且逐渐变细的结缔组织间隙，可从股环处进入。

股环前方以腹股沟韧带为界，后方为耻骨肌筋膜，后者起自耻骨肌韧带下面。腹股沟韧带和耻骨肌筋膜之间的锐角有边缘锐利的腔隙韧带（Gimbernat 韧带）围绕。股静脉形成股环的内侧界。薄的股隔（Cloquet 隔）牵张在股环内，正好在腹膜之下。

股沟延伸进入隐静脉孔，该处为镰状缘上角止于股鞘近侧部。

股前区股三角以外的部位的皮下层深层并未去除，有关的筋膜通道也未打开。



1　髂前上棘
2　旋髂浅动脉（下主支）
3　旋髂浅动脉（上主支）
4　外斜肌腱膜
5　腹股沟浅淋巴结上外侧组
6　隐静脉孔的镰状缘，上角
7　腹壁浅动脉
8　腹股沟韧带（腹股沟弓）
9　腹股沟浅淋巴结上内侧组
10　腹股沟浅环内的子宫圆韧带
11　子宫圆韧带的动脉
12　耻骨肌及筋膜
13　阴部外血管
14　耻骨肌及阔筋膜
15　皮下层的深层（切口缘）
16　副隐静脉
17　大隐静脉
18　隐静脉孔的镰状缘，下角
19　股直肌及阔筋膜
20　股直肌及阔筋膜
21　皮下层的深层（切口缘）
22　阔筋膜张肌及很厚的阔筋膜
23　下腹股沟浅淋巴结
24　股静脉
25　缝匠肌及阔筋膜
26　股动脉

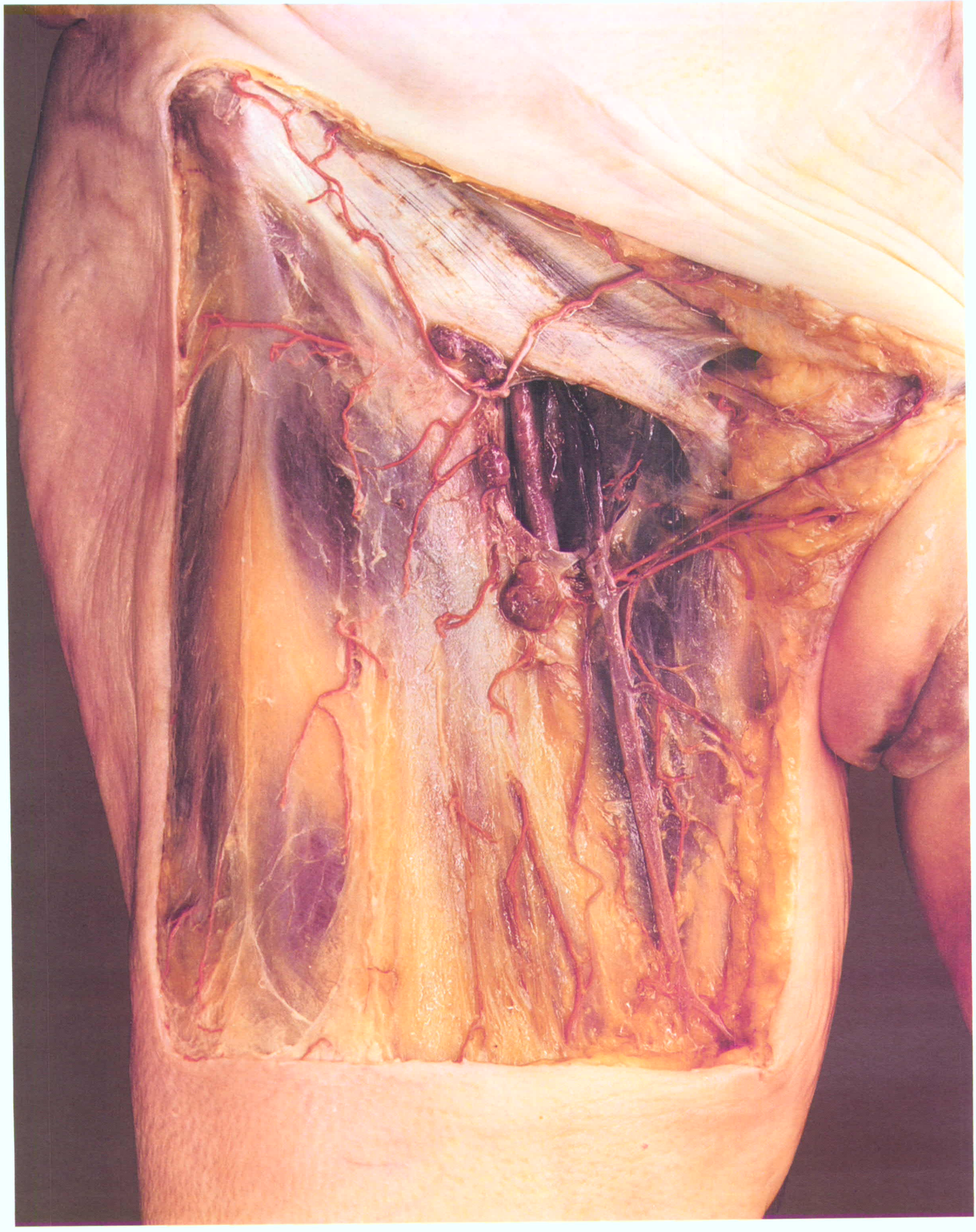

图 107　股前区浅层 3

在旋髂浅动脉下主支出现的部位，可见缝匠肌固有筋膜和股外侧皮神经的关系，股外侧皮神经已用线将其从筋膜通道内提出。传送股神经前皮支的扁平通道也已打开，其分支下面衬有铁丝。

通常股疝是这样解释的，是由于隐静脉孔的存在及其筛筋膜的突出所致。然而疝囊有向上膨胀的趋势，这一点不易理解，需要进一步思考。

从本图及其他股前区的图可见，比较大的淋巴结在筛筋膜下部的前方，并有一些大血管如阴部外动脉、大隐静脉末段穿过。

此外，这些结构粘附于皮下层的深层，后者直接包埋它们，如果不是粘附于皮下层深层，则该层至少是其筋膜的一部分，即部分筋膜是由深层构成的（见图 101，图 102）。这种情况，再加上有筛筋膜的存在，在隐静脉孔的下部形成一个比较坚固的水平障碍。这在隐静脉上部是没有的（见图 108）。

另外的因素是：当髋关节屈曲时，尤其在坐位时，皮下层的深层变得松弛，而跨过隐静脉孔下部的水平结构仍保持稳定。这些结构，加以隐静脉孔壁的位置改变便可阻止疝突出物向下膨胀。

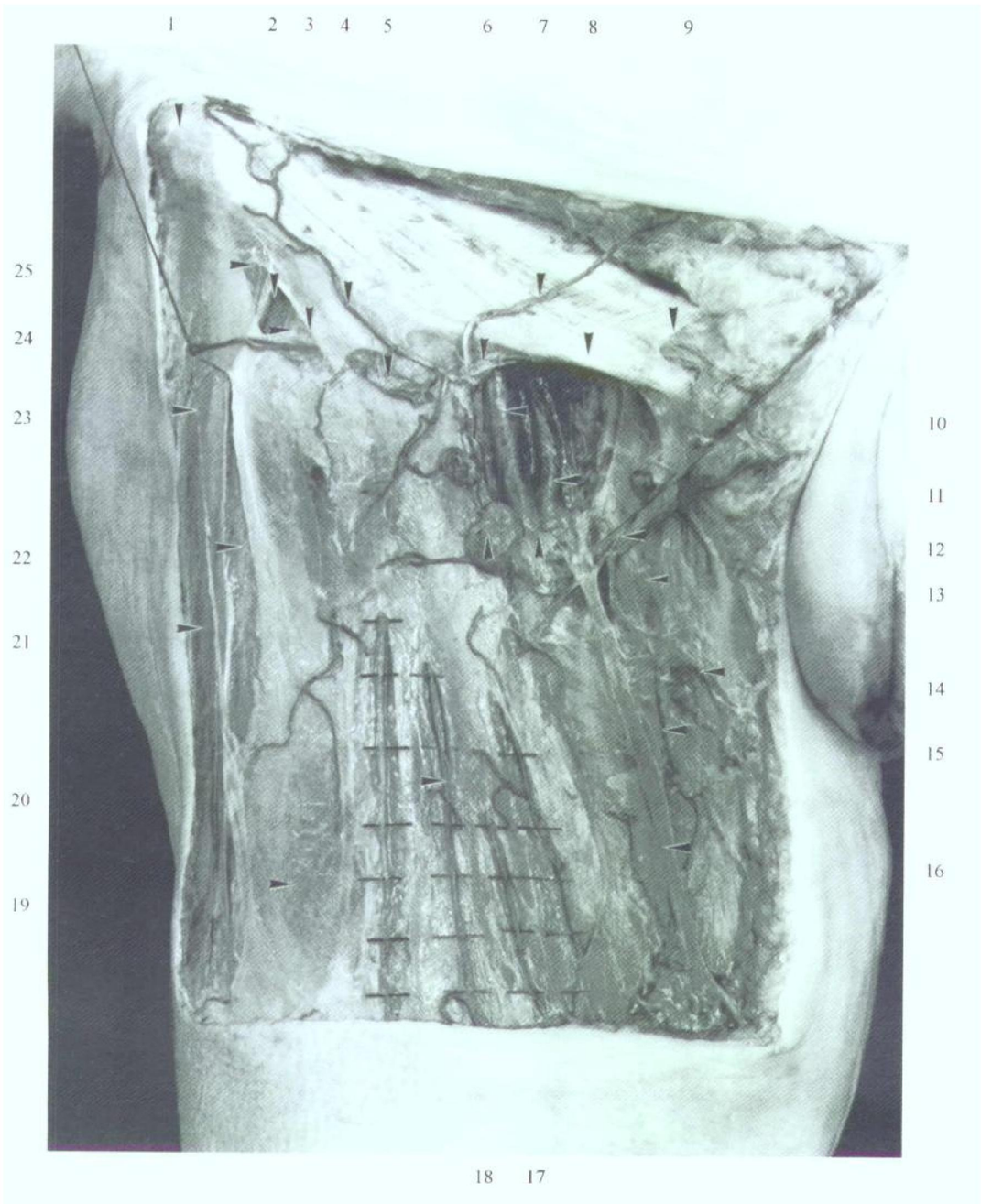

1　髂前上棘
2　股外侧皮神经
3　阔筋膜（切口缘）
4　旋髂浅动脉（上主支）
5　腹股沟浅淋巴结上外侧组
6　隐静脉孔的镰状缘，上角
7　腹壁浅动脉
8　腹股沟韧带（腹股沟弓）
9　腹股沟浅环
10　股动脉
11　股静脉
12　阴部外血管
13　耻骨肌及阔筋膜
14　副隐静脉
15　股动脉的隐支（起自阴部外动脉）
16　大隐静脉
17　隐静脉孔的镰状缘，下角
18　下腹股沟浅淋巴结
19　股直肌及阔筋膜
20　股神经的前皮支
21　阔筋膜张肌
22　已打开的股外侧皮神经的筋膜通道
23　股外侧皮神经
24　缝匠肌固有筋膜
25　缝匠肌固有筋膜

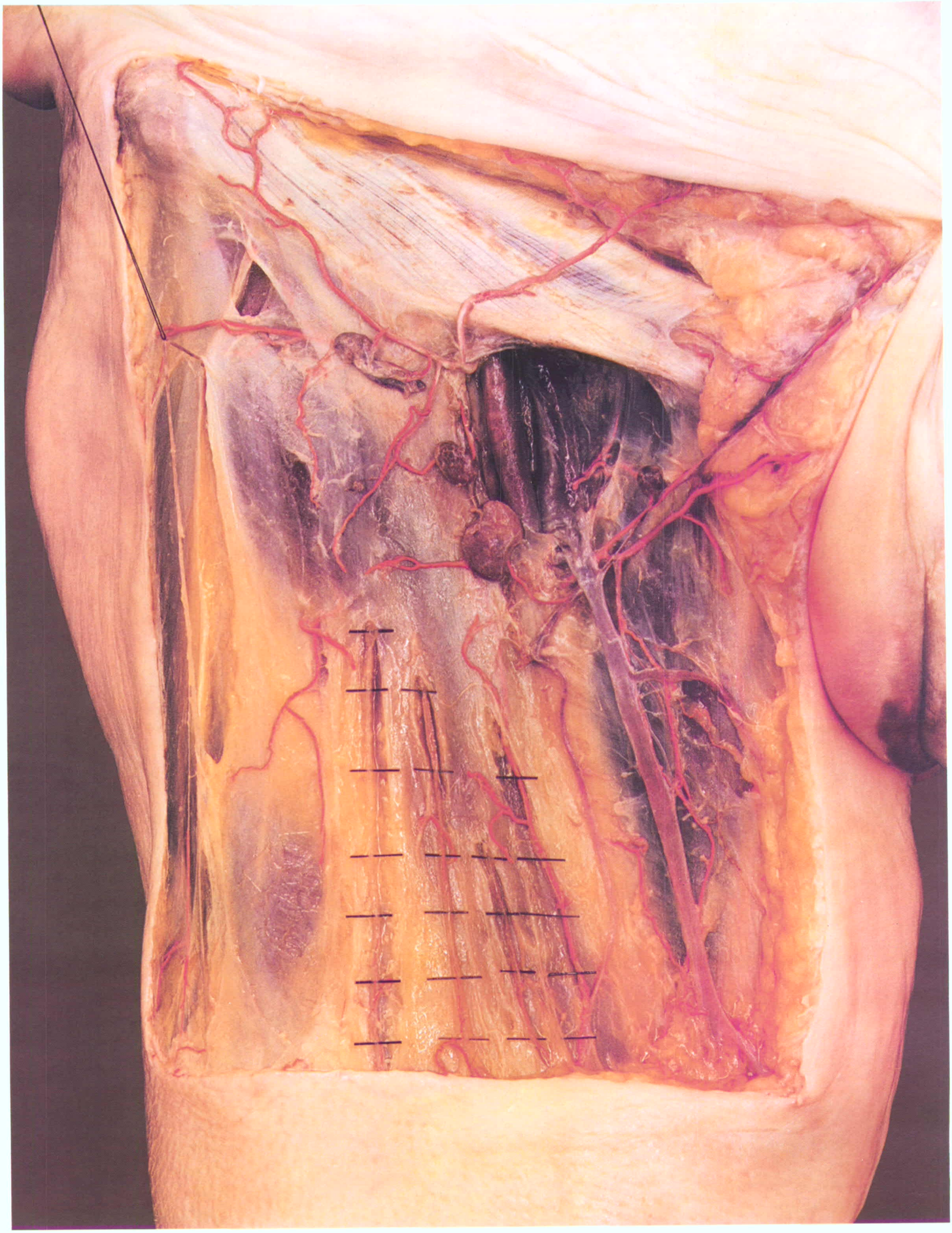

图 108　股前区浅层 4

多支血管从隐静脉孔向各方向发出，只有少数血管穿过筛筋膜，它们发出较大的分支到淋巴结，图 107 可清楚地看清这些血管分布。

旋髂浅动脉有一特殊临床意义，因为它供血给腹股沟皮瓣，在腋窝底皮瓣重建时有用。股动脉的一分支起自腹股沟韧带下 1～2 横指，并立即分为 2 主支分别穿过阔筋膜。

旋髂浅动脉通常在紧靠镰状缘处穿过阔筋膜，但也可在很外侧处发出。此血管或其主支之一也可起自股深动脉、股壁浅动脉或旋髂深动脉，或如图 107 那样可有多支单独的主支。

大的腹壁浅静脉意味着在腋静脉和股静脉之间起连接作用的是一发育良好的胸腹壁静脉。同样，在很高位进入隐静脉干的内侧副隐静脉有一大的后分支，它与短隐静脉在腘窝内交通，并形成股腘静脉。通常都有一外侧副隐静脉存在，但本标本中缺如。

4 根较粗的淋巴管已用线提起。外侧的 2 根较另 2 支浅表。最外侧的淋巴管仍有皮下结缔组织层覆盖和保护，这是转送大隐静脉的扁平通道的延伸。



1　外斜肌腱膜
2　腹壁浅动脉
3　腹股沟韧带在血管腔隙前
4　腹壁浅静脉
5　皮下层的深层附着于腹股沟浅淋巴结上面
6　腹股沟浅环及精索
7　阴部外动脉及伴行的静脉
8　腹股沟浅淋巴结的上内侧组
9　副隐静脉
10　下腹股沟浅淋巴结
11　淋巴管
12　淋巴管
13　皮下层的深层，形成一充满脂肪的筋膜通道的顶，并示其延伸进入皮下组织
14　扁平通道内的脂肪条
15　股外侧肌及阔筋膜
16　2 条通道脂肪间的阔筋膜
17　股直肌及阔筋膜
18　大隐静脉
19　下腹股沟浅淋巴结
20　隐静脉孔的镰状缘
21　缝匠肌及阔筋膜
22　旋髂浅静脉
23　腹股沟浅淋巴结上外侧组
24　旋髂浅动脉，下主支
25　旋髂浅动脉，上主支
26　髂前上棘

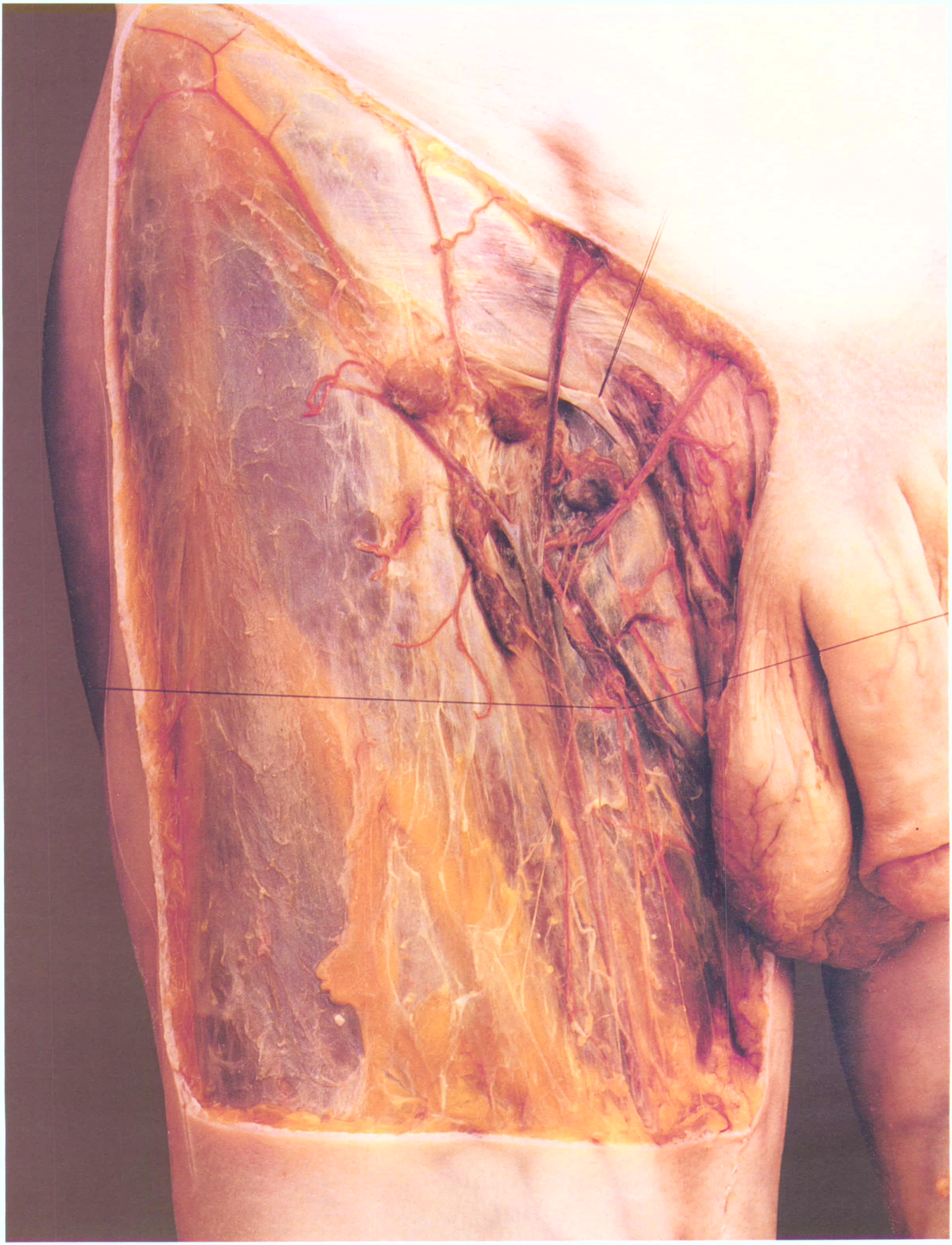

图 109　腔隙和阔筋膜

阔筋膜在隐静脉孔的外侧开窗，以显现腔隙间区。髂腰肌起自髂筋膜覆盖下的肌腔隙，分隔肌腔隙和血管腔隙的髂耻弓已用线牵向前。在血管腔隙内，包绕股动脉的股鞘外侧部分已切开，切口缘用线牵开。

黑色标记的股动脉的神经，正常为股神经的一个分支，其起自股生殖神经的生殖支，下行在暴露的股动脉之前，黄色标记的股生殖神经的股支向下外到打开的股鞘。

一支大的阴部外动脉出自隐静脉孔，在旋髂浅静脉终点上方离开股动脉。腹壁浅动脉和旋髂浅动脉经一共同的动脉干，自股动脉外侧发出。腹壁下动脉正常应起自腹腔内，从髂外动脉发出，而在本例为少见的起自旋股内动脉。旋髂深动脉起自股动脉，而不是起自髂外动脉，这也是少见的（可见图 110）。

外侧，股神经的 2 根前皮支下面有铁丝标记。再外侧可见出自髂筋膜的分支。



1　阔筋膜与腹股沟韧带的连接
2　阔筋膜开的窗
3　旋髂深动脉
4　腹壁浅动脉
5　精索在腹股沟浅环内
6　股动脉及同名神经
7　腹壁下动脉（非常见起点）
8　旋股内动脉
9　隐静脉孔的镰状缘
10　耻骨肌及筋膜
11　副隐静脉
12　长收肌及阔筋膜
13　大隐静脉
14　在打开的筋膜通道内的股神经前皮支
15　阴部外动脉
16　股静脉在隐静脉孔内
17　股外侧肌及阔筋膜
18　股直肌（前外侧部分及增厚的阔筋膜）
19　股直肌（后内侧部及阔筋膜）
20　在打开的筋膜通道内的股神经前皮支
21　阔筋膜张肌及阔筋膜
22　前皮支在筋膜通道入口处
23　缝匠肌及阔筋膜
24　生殖股神经的股支
25　股鞘
26　髂耻弓
27　在打开的筋膜通道内的股外侧皮神经
28　旋髂浅动脉
29　髂前上棘

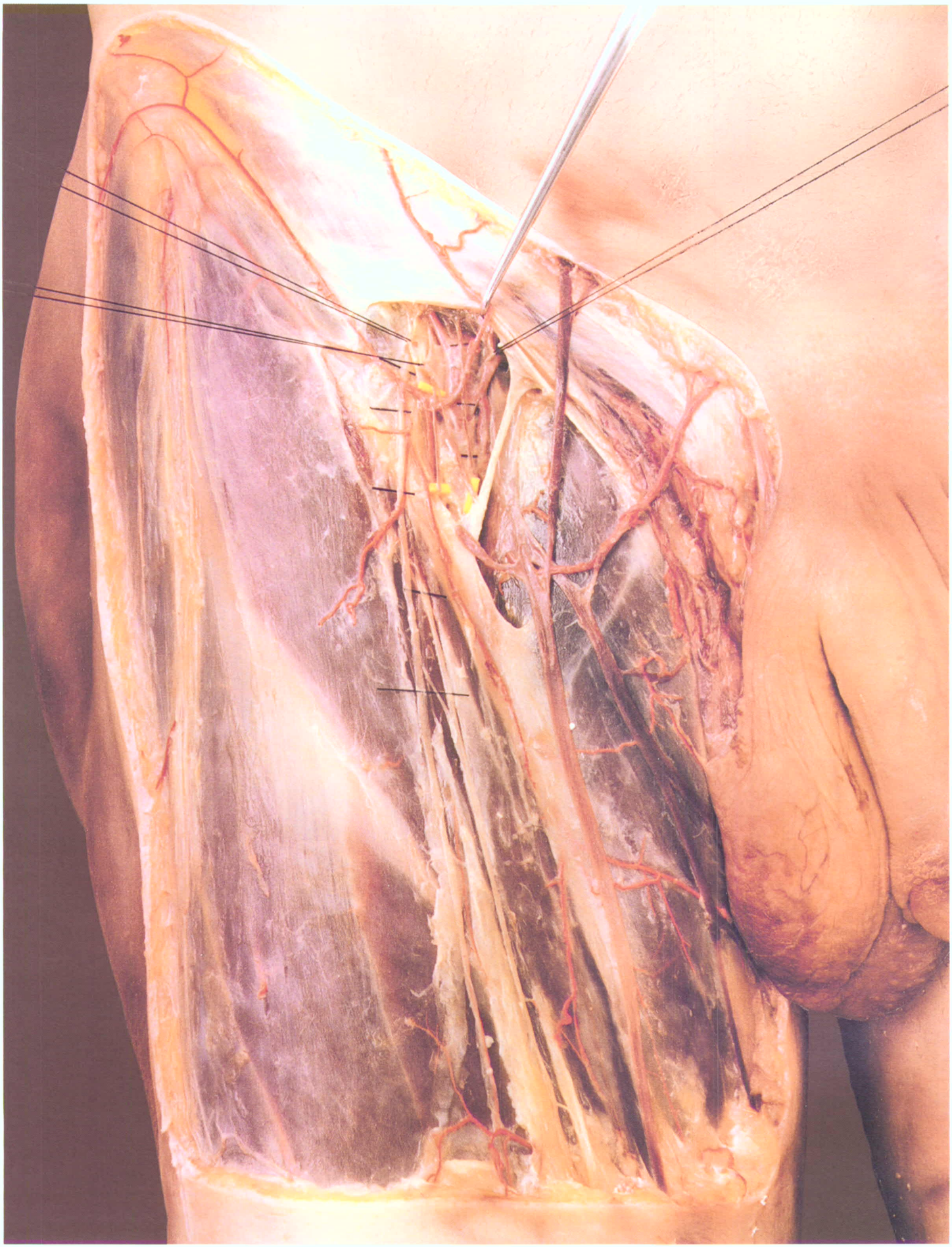

图 110　股三角

股三角（femoral trigone）外侧以缝匠肌的内侧缘为界，内侧以长收肌内侧缘，上方以腹股沟韧带为界。它包括腹股沟下区，但与之不是同名称，因为长收肌的前部离腹股沟韧带很远，不能认为是腹股沟下区的一部分。

髂腰肌和耻骨肌的斜的会合面，在股三角（即在腹股沟下区内）形成一深沟，称髂耻窝。股动脉和股静脉在此窝内，埋于脂肪垫内。脂肪垫的表面为阔筋膜及隐静脉孔的筛筋膜。这些血管通过血管腔隙，进入由髂耻弓从肌腔隙分隔出的部位。

股神经通过肌腔隙进入该部位，起初位于髂腰间隔内髂耻脂肪垫的外面，但其分支很快穿过髂筋膜，经过与扁平通道相似的裂缝，并与脂肪垫内的其他结构连在一起。所示的几支是浅表组的部分。前皮支中，除了如本标本中所见的穿过并支配缝匠肌的大多数外侧支外，其余是感觉神经。

股动脉的分布前图已述及。

阔筋膜在缝匠肌处分裂为 2 层，在一鞘内包绕缝匠肌。一条阔筋膜已从鞘的前层除去。

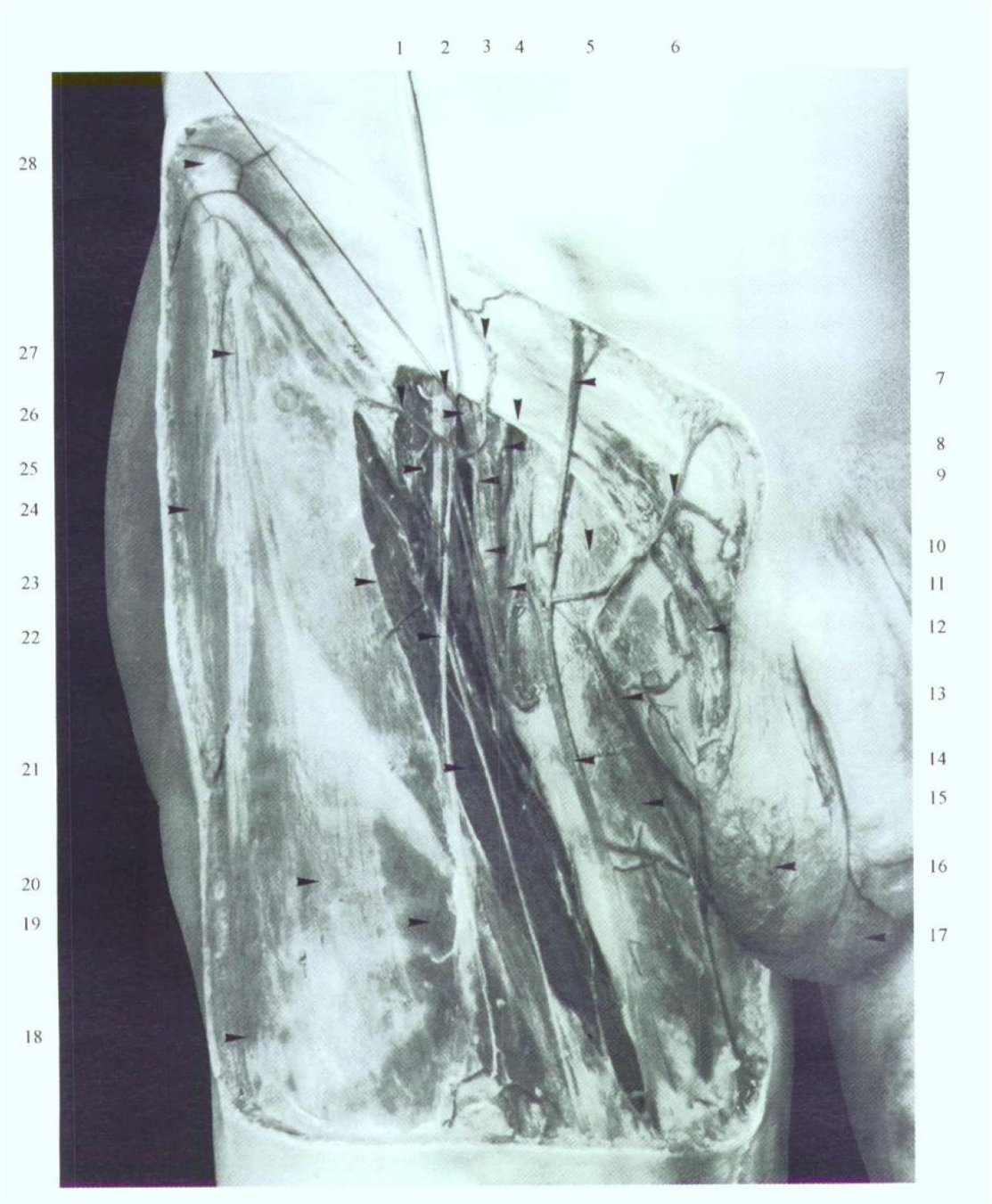

1　旋髂浅动脉
2　股神经
3　腹壁浅动脉
4　腹股沟韧带（腹股沟弓）在血管腔隙前
5　耻骨肌及筋膜
6　阴部外动脉及伴行的静脉
7　腹壁浅静脉
8　旋股内动脉
9　生殖股神经，股支
10　股动脉
11　股静脉
12　精索
13　副隐静脉
14　大隐静脉
15　长收肌及阔筋膜
16　阴囊及右睾丸
17　阴囊及左睾丸
18　股外侧肌及阔筋膜
19　股直肌（后内侧部及阔筋膜）
20　股直肌（前外侧部及厚的阔筋膜）
21　缝匠肌
22　股神经的前皮支
23　阔筋膜（切口缘）
24　阔筋膜张肌，有厚的阔筋膜覆盖
25　髂腰肌
26　髂耻弓
27　股外侧皮神经，在其已打开的筋膜通道内
28　髂前上棘

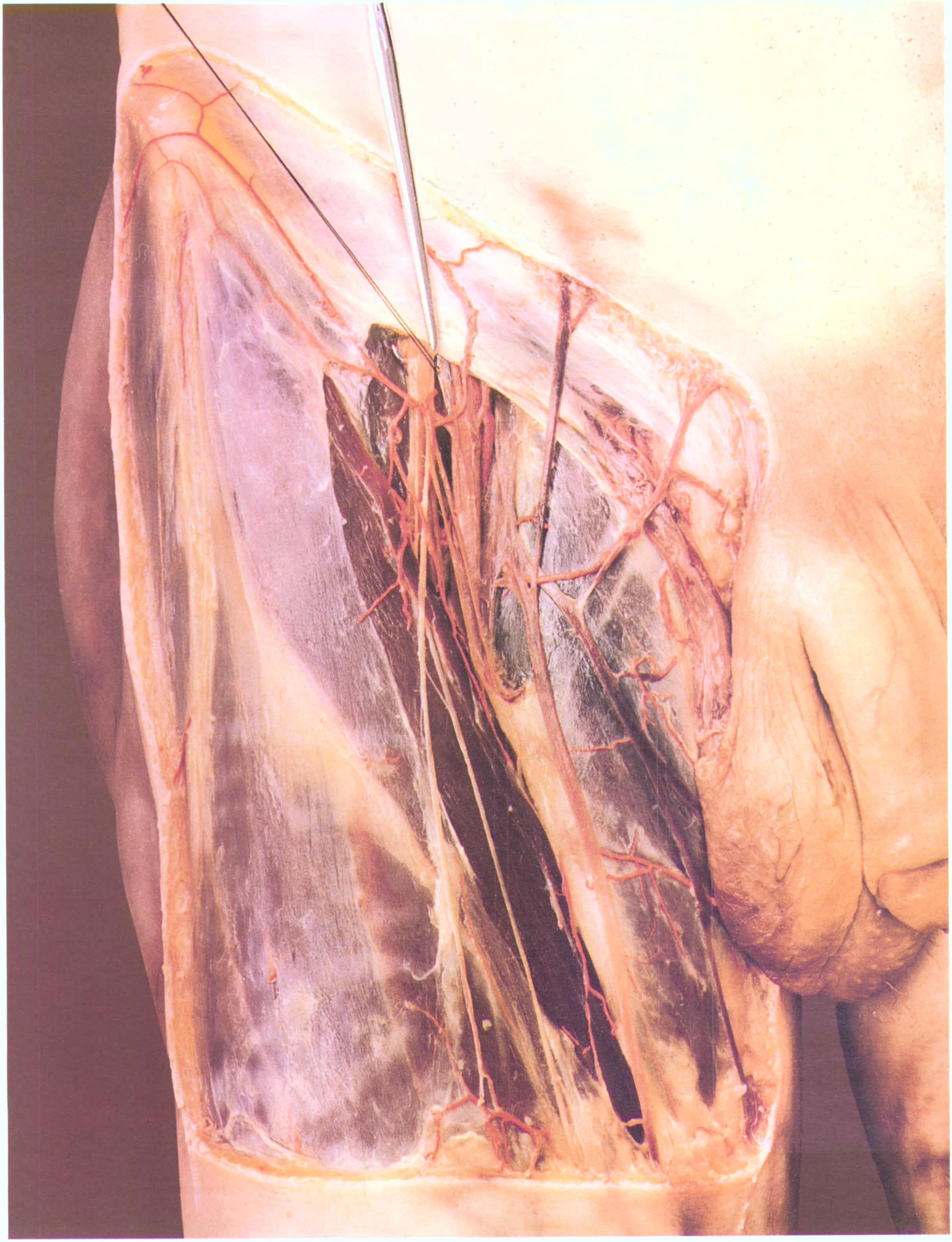

图 111　股前区股神经

盖在内收肌和缝匠肌上的阔筋膜已去除。缝匠肌和股直肌牵向外侧，以示血管和股神经的分支形式。

股神经通过肌腔隙到大腿。在髂腰肌前面它还是一根主干，很快股神经便分出固有的分支。这些分支通过长的裂缝穿过髂筋膜，此筋膜已去除，故可用钩子将股神经提起，以暴露神经及分支的分布。股神经的分支几乎都在股动脉外侧，包括浅表组和深组。

浅表组由前皮支组成，供应大腿前面的大部分，向下达膝。大多为感觉神经，但有些穿入缝匠肌，并另有运动纤维供应。

深组，除了隐静脉神经，都含有运动支，供应四头肌，因而与旋股外侧动脉的支配范围交叉。神经几乎总是在动脉升支的前方经过。约 1/3 可在降支的深部经过，偶尔此神经纤维可散布于动脉分支之间。

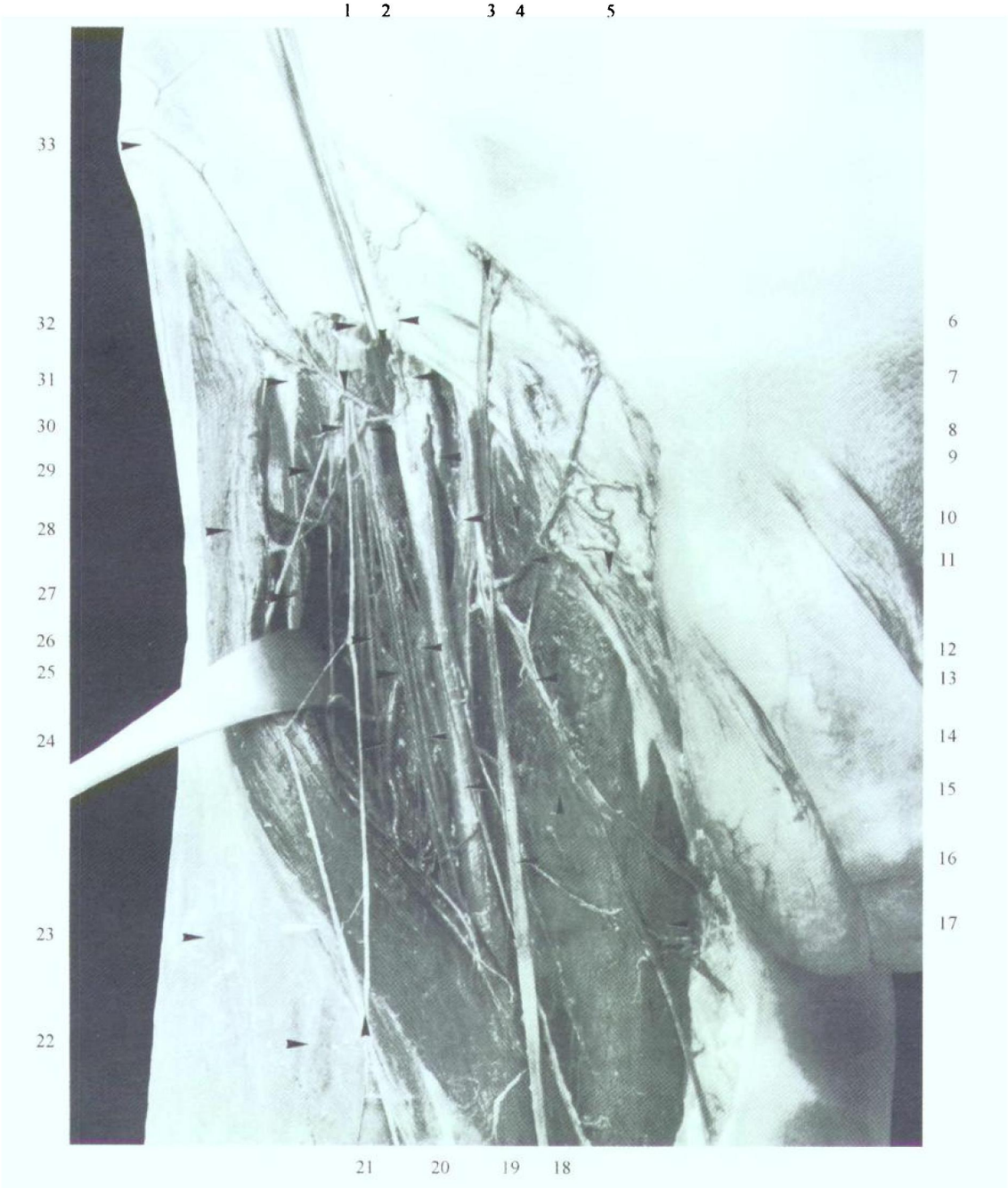

1　旋髂浅动脉
2　髂耻弓
3　腹壁浅静脉
4　耻骨肌
5　精索，提睾肌
6　腹壁浅动脉
7　股动脉
8　股神经，部分深组
9　旋股内动脉
10　股静脉
11　阴部外动脉
12　股深动脉
13　副隐静脉
14　隐静脉
15　股动脉
16　大隐静脉
17　股薄肌
18　长收肌
19　股神经的前皮支
20　股神经到股内侧肌的肌支
21　股神经的前皮支，有些穿到缝匠肌
22　股直肌及阔筋膜
23　股外侧肌及阔筋膜
24　旋股外侧动脉，降支
25　旋股外侧动脉
26　旋股外侧动脉，升支
27　股直肌
28　缝匠肌
29　髂腰肌
30　股神经，部分浅组
31　髂前下棘
32　股神经
33　髂前上棘

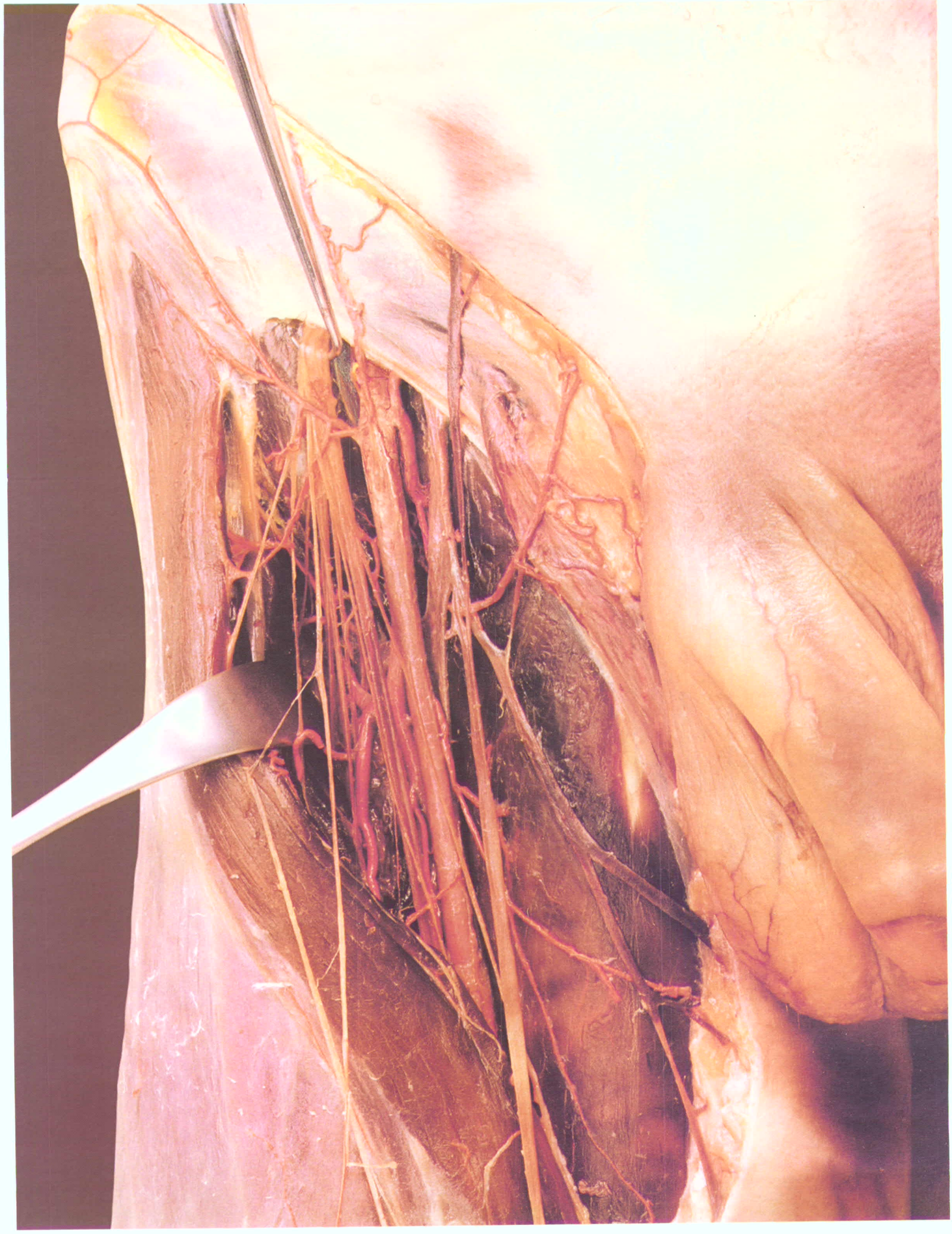

图 112　股前区旋动脉

旋股动脉通常是股深动脉的分支（图 114）。但常常如图所示，自股动脉的较高位发出旋股内动脉。

旋股外动脉的分支进入股直肌和股四头肌的股肌之间的间隙。

旋股外动脉升支向上走行于髂腰肌和股中间肌之间，达股骨转子间线，分布血管到股骨头和股骨颈部。

旋股外动脉横支向外侧走行于股中间肌前方，经股外侧肌终止于大转子下。

旋股外动脉降支也可单独发自股动脉，经股直肌和股中间肌之间达股外侧肌。和股外侧肌神经伴行。

旋股内动脉向深部行走于耻骨肌和髂腰肌之间。切除耻骨肌形成的视野内显露短收肌及其后方耻骨上支下的闭孔外肌。

旋股内动脉升支斜向上行达转子窝，和旋股外动脉同名分支相吻合，主要供血于股骨头。

而后主干血管分成横支和深支，后者进入股方肌前面的脂肪组织，供血坐骨结节附近的肌肉，偶尔可代替上穿动脉。

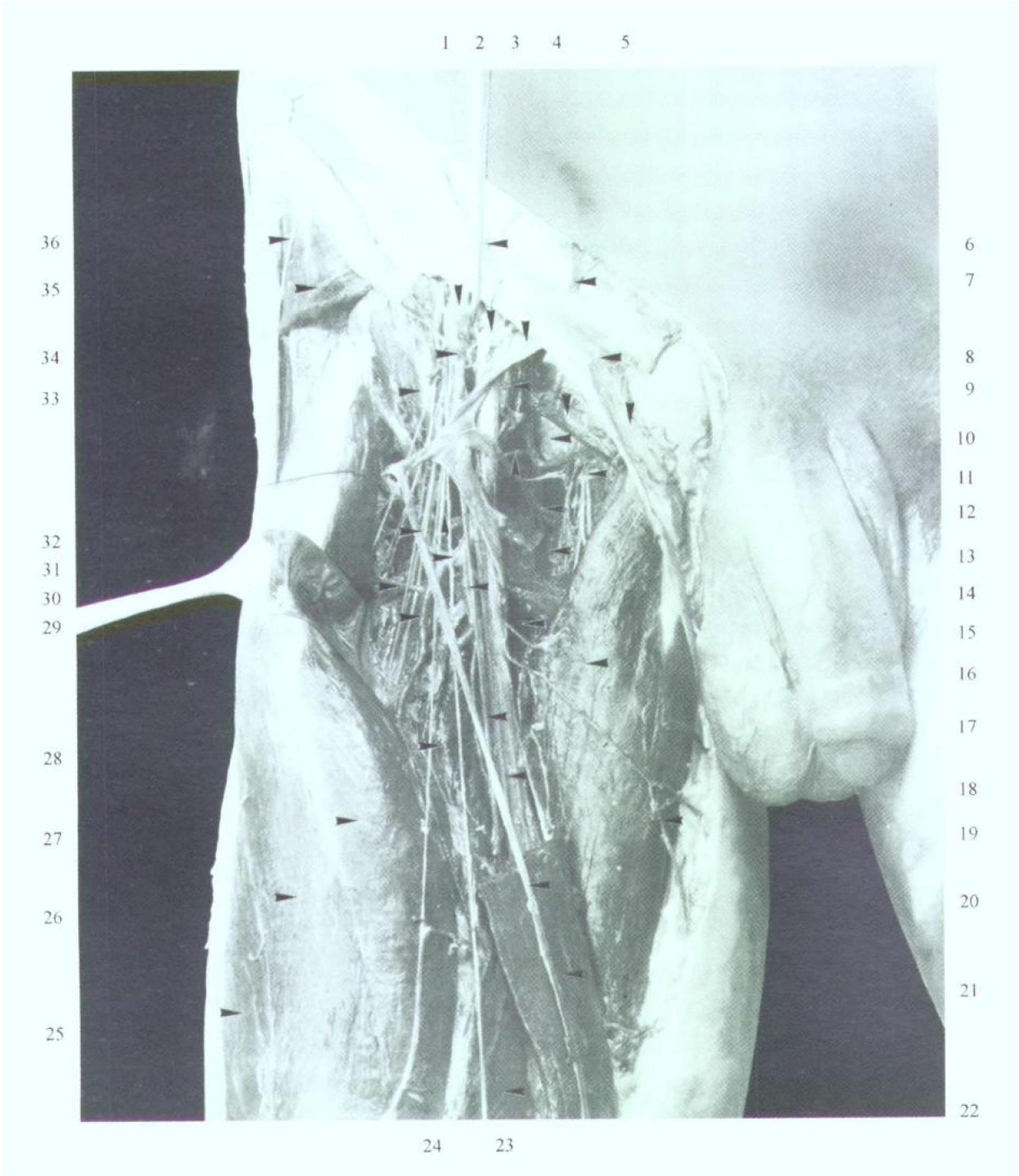

1　股动脉
2　股神经
3　股静脉
4　耻骨肌
5　精索
6　腹壁浅动脉
7　腹壁浅静脉
8　腹股沟浅环
9　旋股内侧动脉
10　耻骨上支
11　闭孔神经，前支
12　旋股内动脉，闭孔外肌前的深支
13　短收肌
14　股深动脉
15　耻骨肌
16　长收肌
17　股神经至股内侧肌的肌支
18　隐神经
19　股薄肌
20　大隐静脉
21　缝匠肌
22　股内侧肌
23　旋股内动脉，升支
24　股神经，前皮支
25　股外侧肌
26　股直肌（前外部）
27　股直肌（后内部）
28　股内侧肌
29　旋股外侧动脉，降支
30　旋股外侧动脉，横支
31　旋股外侧动脉
32　旋股外侧动脉，股神经肌支后方的升支
33　髂腰肌
34　旋髂浅动脉
35　缝匠肌
36　股外侧皮神经

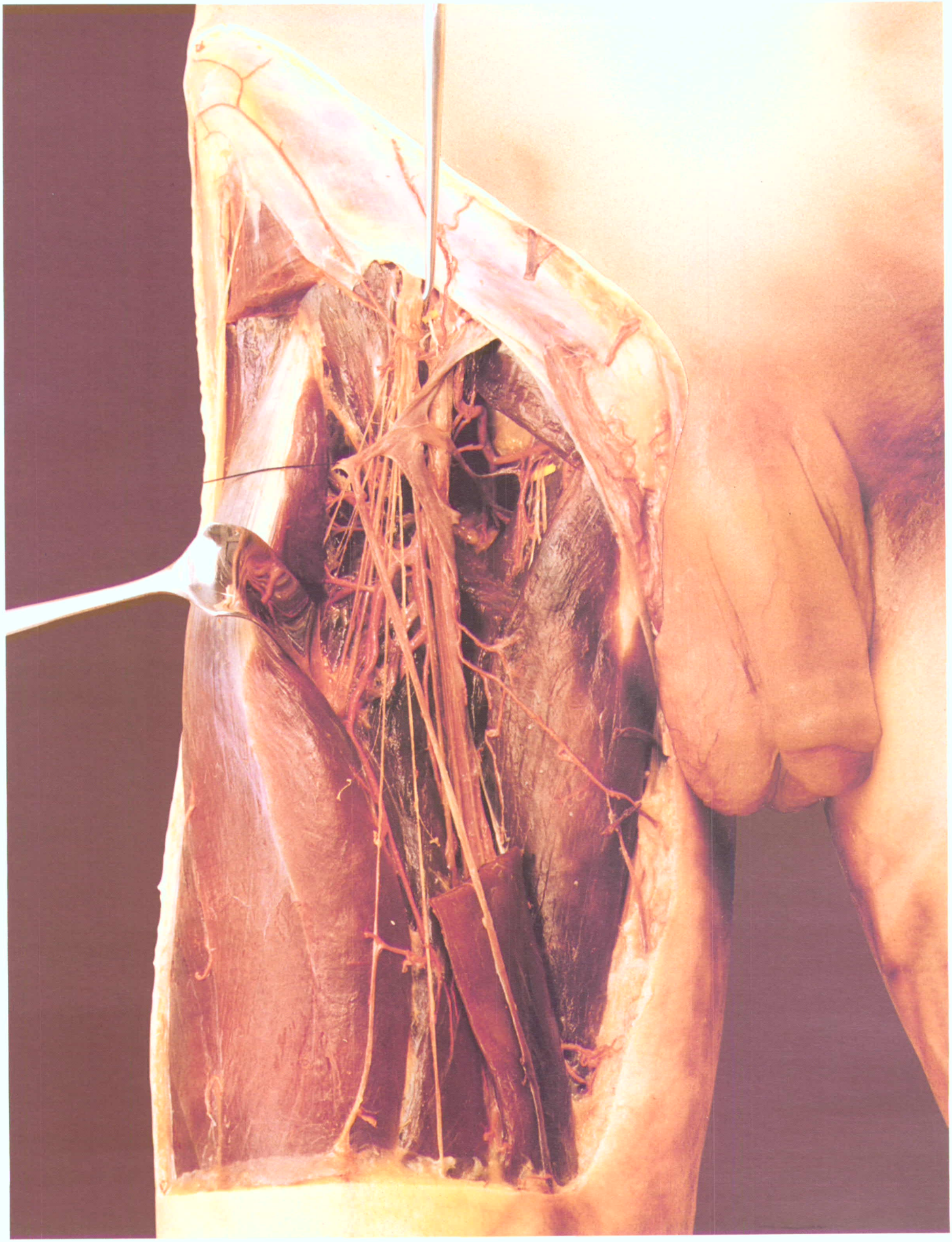

图 113　股前区闭孔神经

自扩大了的耻骨肌和长收肌之间的间隙，闭孔神经前支在短收肌前方分成几支分支。如图 112 所示，闭孔神经前支发出分支到短收肌。这里看到的最内侧分支是分布到股薄肌的分支，而在这之前首先发出一皮支，该皮支走向长收肌和股薄肌之间的表面，并穿出阔筋膜支配大腿下内侧小部分皮肤。另一有标记的神经通到长收肌，该肌在图中显示出另有一神经支配。

闭孔神经通过闭孔管进入股前区。闭孔神经由闭孔管穿出时已分成前支和后支。前支较后支更靠近耻骨闭孔沟。后支通常在走行中穿入闭孔外肌，其位置较前支更内侧。前支和后支在前面均被耻骨肌覆盖，直至短收肌上缘（见图 114）。闭孔神经后支于大收肌前面及短收肌后面行走，发出分支支配大收肌。闭孔神经前支仅在此点的下方可看到。

所有这些神经都被筋膜覆盖，该筋膜延伸到长收肌和耻骨肌后面耻骨上支的闭孔嵴（图 114）。

旋股外侧动脉和股神经分支广泛地交织在一起。隐神经横穿该动脉起始部并和支配股内侧肌的神经伴行。闭孔神经仅和旋股内侧动脉横支相关联。在此处该动脉发出较大分支进入由闭孔神经分支支配的组织。

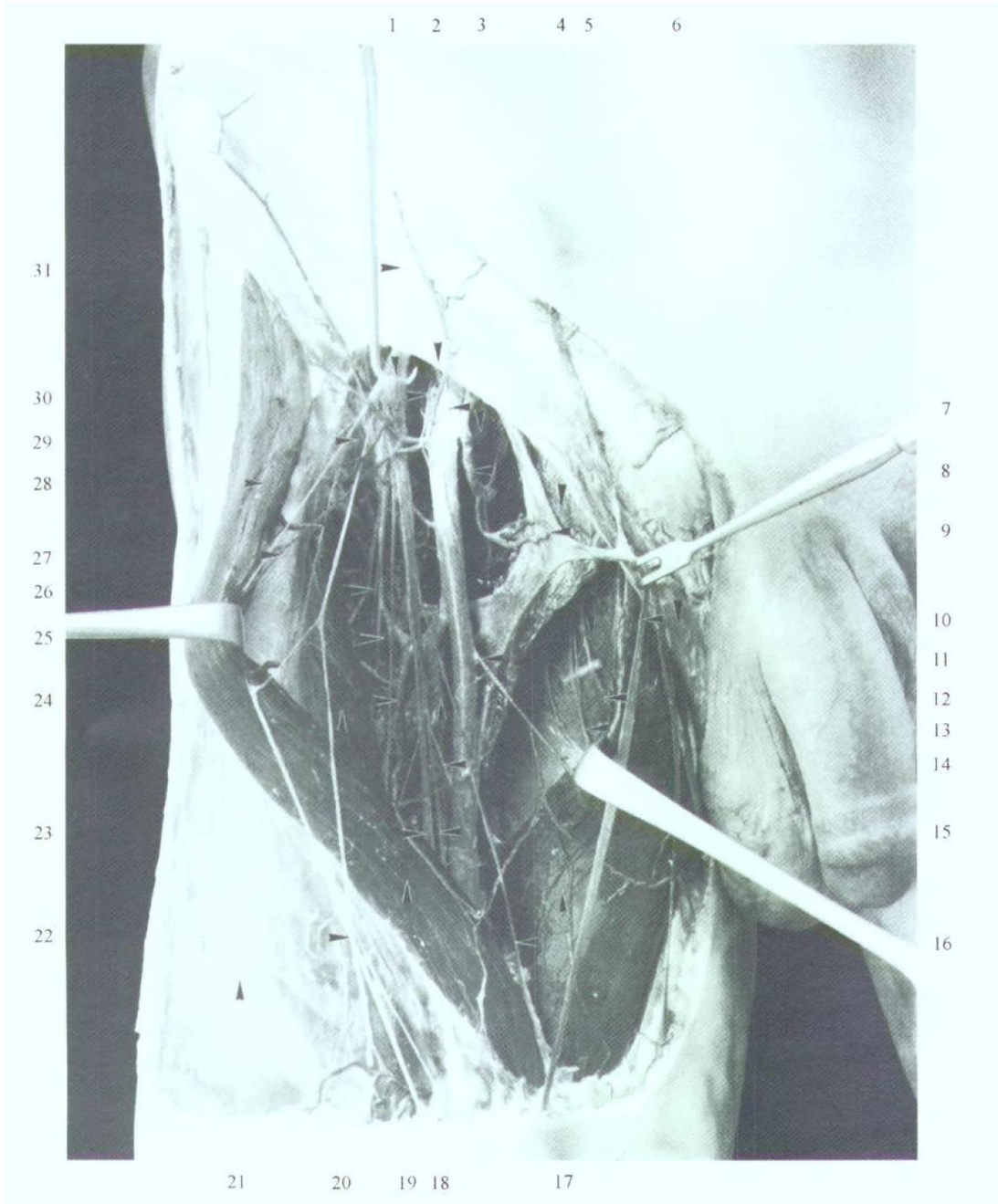

1　股神经
2　腹股沟韧带（腹股沟弓）
3　髂腰肌
4　耻骨肌
5　短收肌
6　精索
7　股动脉和同名神经
8　旋股内侧动脉
9　股静脉
10　大隐静脉
11　股动脉肌支
12　闭孔神经至股薄肌的肌支
13　闭孔神经至长收肌的肌支
14　隐神经前皮支
15　隐神经
16　股神经前皮支
17　长收肌
18　股深动脉
19　缝匠肌
20　股直肌
21　阔筋膜
22　股神经前皮支
23　股神经至股内侧肌的肌支
24　旋股外侧动脉，降支
25　旋股外侧动脉，横支
26　旋股外侧动脉，升支
27　股直肌
28　缝匠肌
29　髂腰肌
30　生殖股神经股支
31　腹外斜肌腱膜

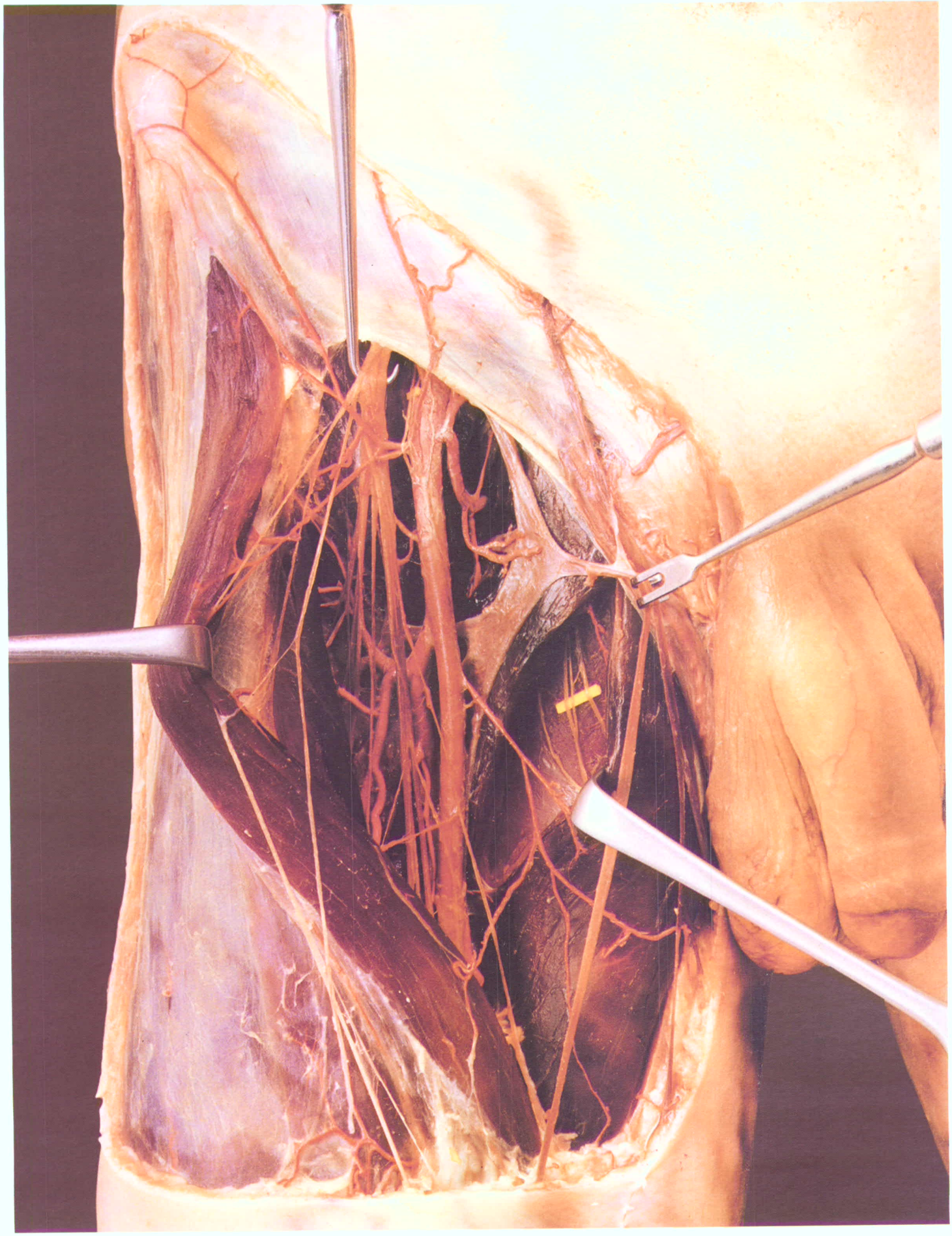

图 114　股前区股动脉

在女性，股动脉位于腹股沟韧带上方髂前上棘和耻骨结节连线的中点。

在男性，股动脉穿越此线稍偏内侧。这样，女性的血管腔隙比较大，其结果易于发生股疝。

在腹股沟韧带下方，髂耻窝标志楔形沟的起始。该沟于股内侧肌和收肌之间向下直至收肌管。股动脉及其静脉位于这充满脂肪和结缔组织沟的前部，股深动脉位于后部，恰好在耻骨肌和短收肌附着部的前面。

股深动脉向后面发出不同大小和数量的穿动脉穿越收肌到达大腿屈肌。通常有上穿动脉、中穿动脉、下穿动脉。但上穿动脉也可缺如。

本标本中，一大血管干在长收肌上缘向后走行，而后发出下前肌支（股部的主要营养血管）和中穿动脉。

在通过长收肌后方后，股深动脉终末部分通常分成 2 支，供血于膝关节周围的股内侧肌和大收肌。这些分支中的 1 支或 2 支发出 1 支下穿动脉在收肌孔附近穿越大收肌。

前肌支可单独发出或和穿动脉支连接，由前面供血收肌。本标本中，一单独边缘支进入偶尔分成 2 部分的短收肌裂隙。

从阴部外动脉发出且和大隐静脉相伴行的内侧纵行血管叫隐动脉，也叫股动脉隐支。由旋股外侧动脉发出的外侧纵行血管和隐神经相伴行，其代表胚胎学上的变异：大隐动脉。

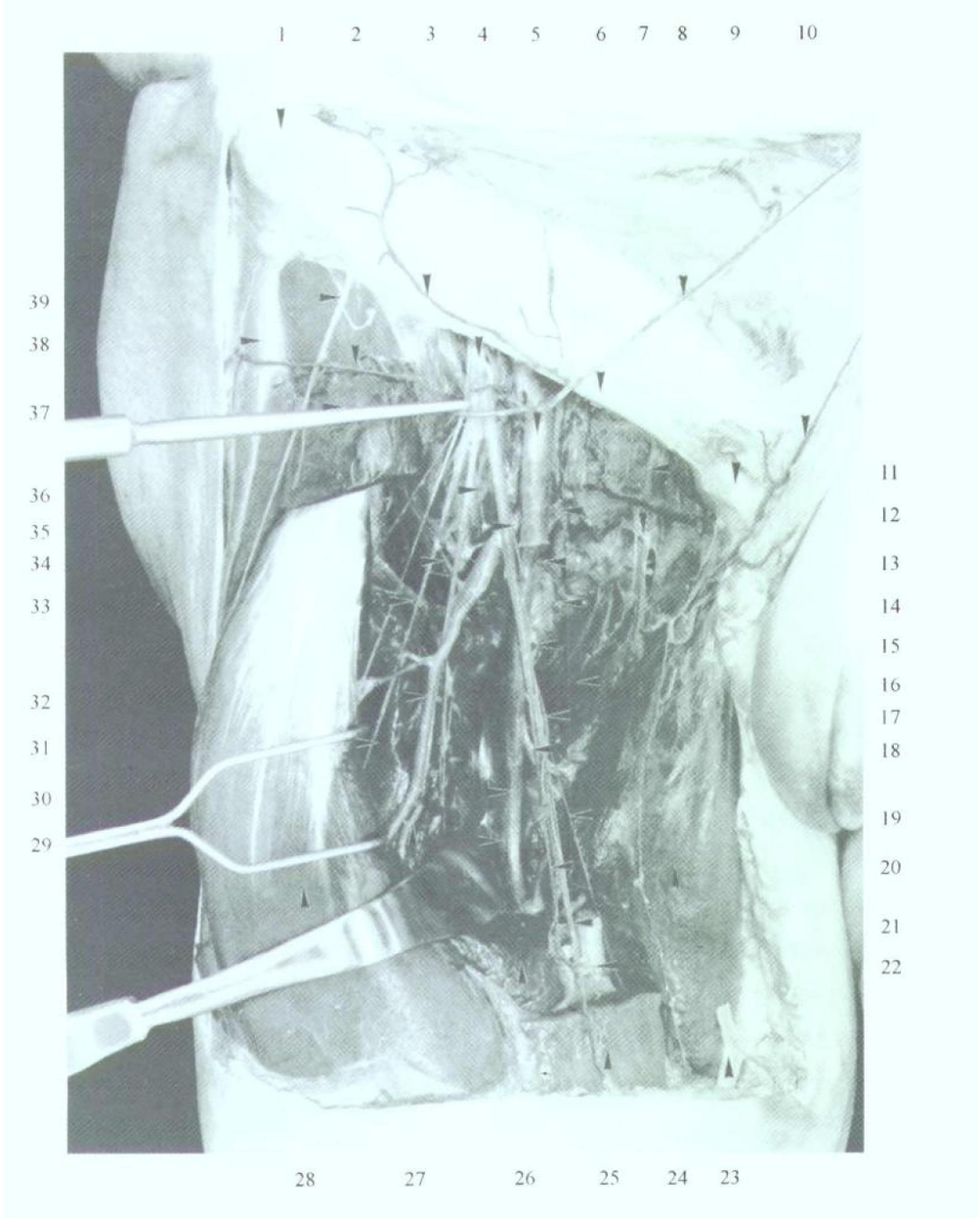

1　髂前上棘
2　旋髂浅动脉，下主支
3　旋髂浅动脉，上主支
4　股神经
5　股动脉
6　腹股沟韧带（腹股沟弓）
7　闭孔神经，前支
8　腹壁浅动脉
9　耻骨结节
10　阴部外动脉
11　耻骨肌
12　旋股内侧动脉
13　旋股内侧动脉，升支
14　旋股内侧动脉，分成深支和横支
15　上穿动脉
16　短收肌
17　胚胎学上隐动脉残迹
18　股深动脉前肌支
19　股神经前皮支
20　股神经至股内侧肌的肌支
21　隐神经，收肌管前方主支起始部
22　股动脉至收肌管的入口
23　大隐静脉
24　长收肌
25　缝匠肌
26　股内侧肌
27　股动脉的副降支
28　股直肌
29　中穿动脉血管干
30　股深动脉
31　股中间肌
32　旋股外侧动脉，降支
33　旋股外侧动脉，横支
34　旋股外侧动脉，升支
35　旋股外侧动脉
36　髂腰肌
37　缝匠肌
38　阔筋膜张肌和筋膜
39　股外侧皮神经

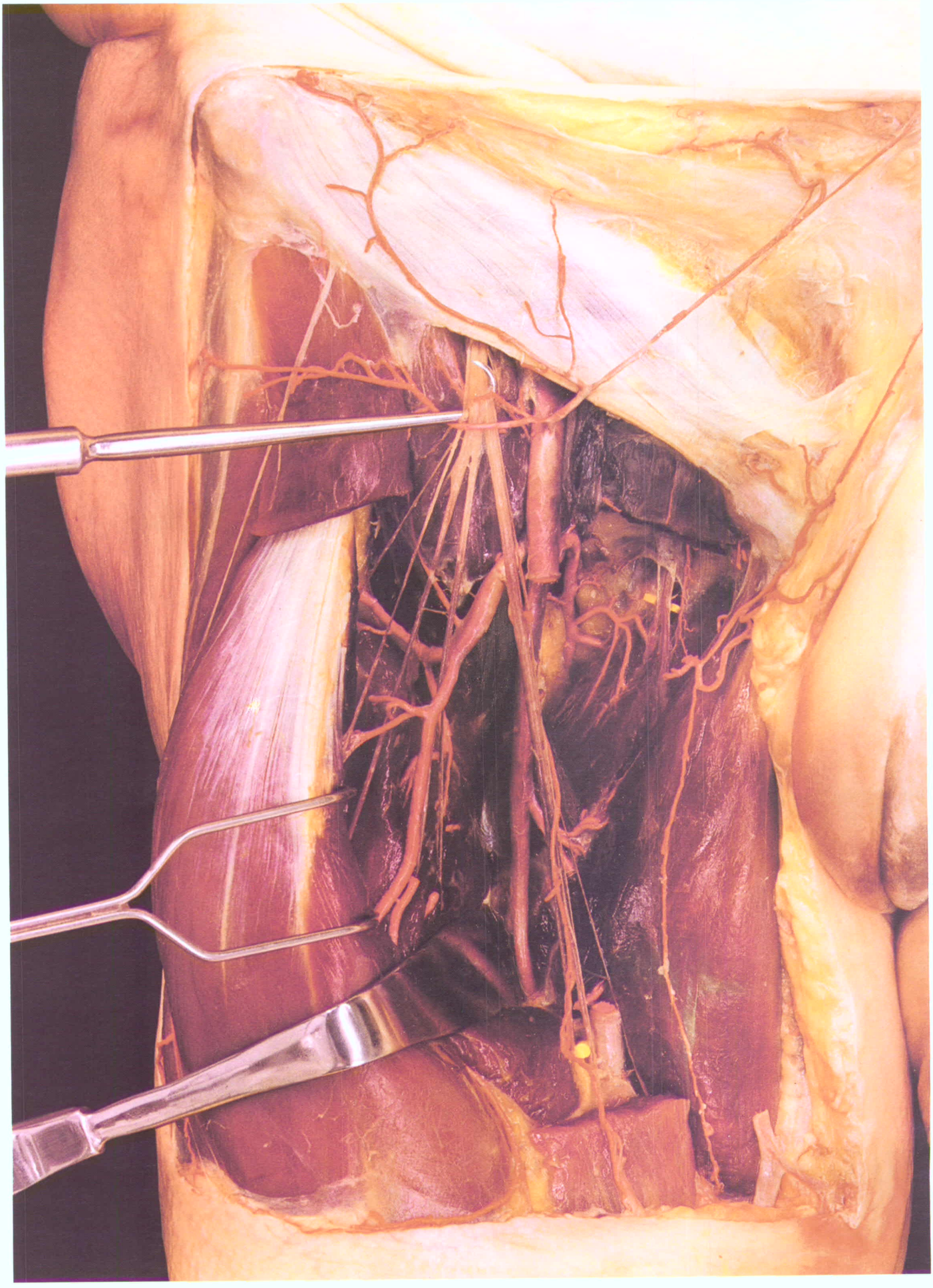

图 115　收肌管 1

通过缝匠肌前缘切口显露收肌管（Hunter's 管）。皮肤和皮下组织已从阔筋膜上解剖游离，并被牵开。阔筋膜下脂肪清楚地显示了游离的边界。切口的后皮瓣部保留了大隐静脉，该静脉可于切口野的后上角看到。在上角，一支大的交通静脉在深浅静脉系统之间穿越阔筋膜，深入到缝匠肌内面。

这类穿静脉都毫无例外地起自大腿中部。它们可单发也可多发，但不会很多，其重要性远不如小腿部穿静脉。

一显露的股神经前皮支如同 3 支股动脉肌支一样，利用缝匠肌和股内侧肌之肌隙作为通道通向皮肤。

股直肌很好地显露于股内侧肌三角形面的前方，在股直肌和股内侧肌之间可见一大的交通静脉通向大腿深部。

在更远处，发育良好的脂肪带在缝匠肌表面。股神经下前皮支和一支皮动脉跨过缝匠肌，皮动脉已穿过该肌。这一支神经通常代表了隐神经上支。在缝匠肌后方是闭孔神经的皮支，它可与隐神经的其他分支相联合。

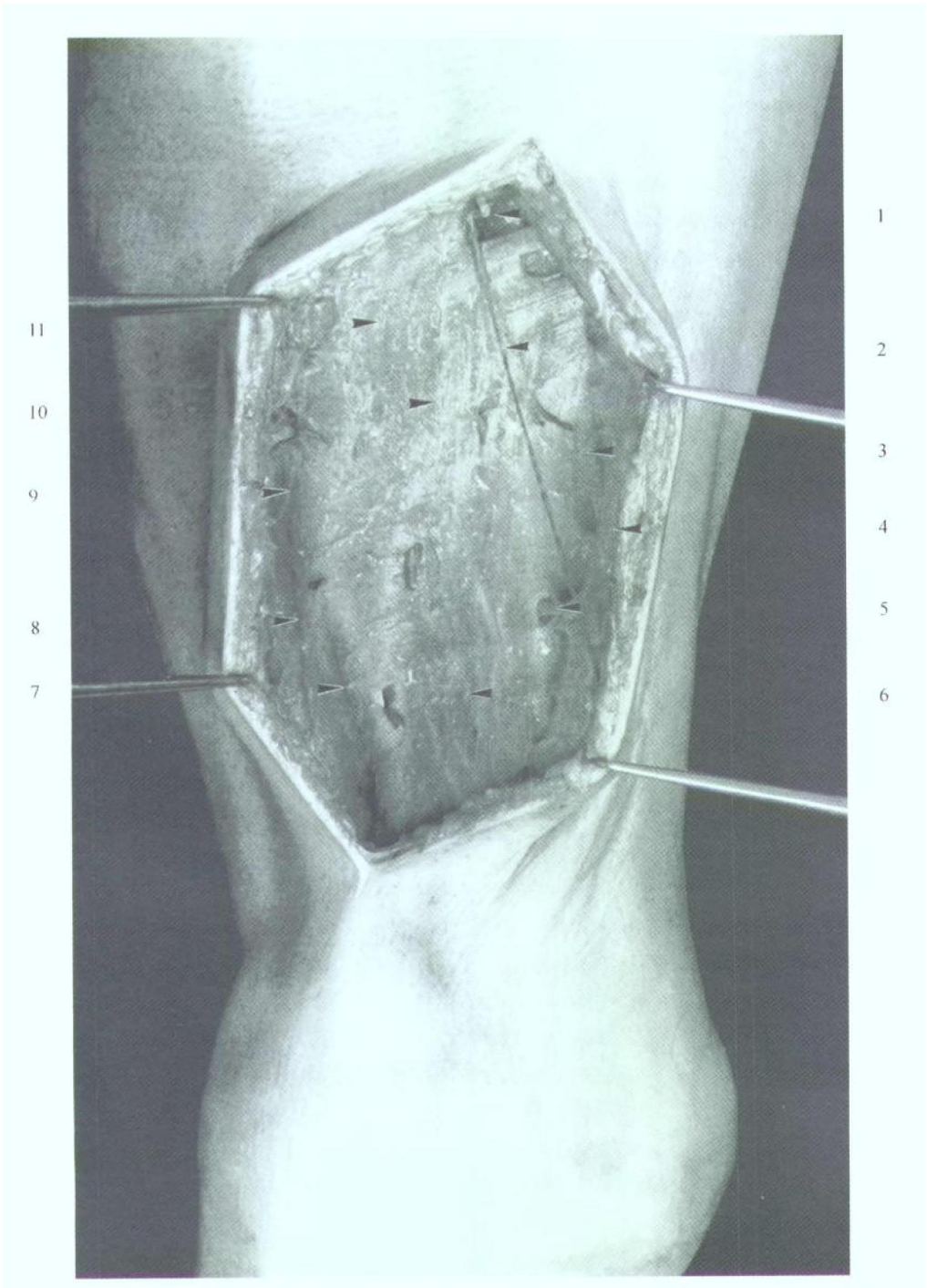

1　深、浅静脉之间的交通支
2　股神经前皮支
3　股直肌和阔筋膜
4　皮下层的深层
5　浅深静脉间交通支
6　股内侧肌和阔筋膜
7　前皮支
8　闭孔神经皮支
9　缝匠肌，后缘
10　缝匠肌，前缘
11　缝匠肌和阔筋膜

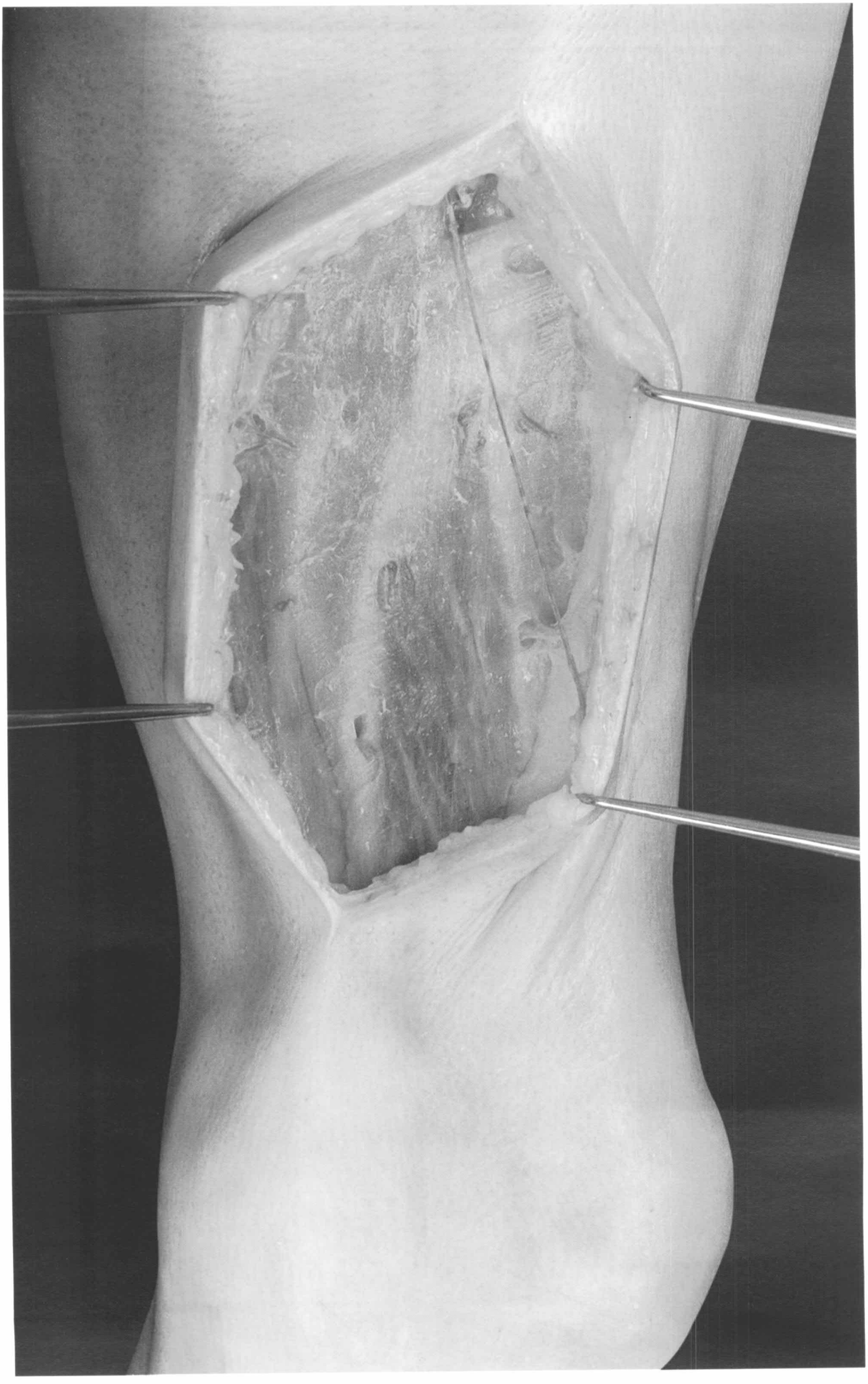

图 116　收肌管 2

如图 115 示作切口，并牵开皮肤。在后上角仍可看到一小段大隐静脉。股神经的 2 根前皮支已被解剖游离。

缝匠肌已从筋膜鞘游离，并向后牵引以暴露肌肉床。筋膜鞘深层从大收肌腱前面部分可看到的缝匠肌后缘始，越过股收肌膜，延伸到股内侧肌，同时，此膜也向上伸展。到达股直肌处，深层筋膜和股内侧肌筋膜融合直至浅层筋膜分离处，浅层前半部已用 2 只小拉钩向前拉开。浅层筋膜是阔筋膜的一部分。

在股收肌膜上方，隐神经发出一分支（用线向上牵引），该分支和闭孔神经皮支相吻合。

股动脉经菲薄的股收肌膜上部可见，各有一支动脉肌支和静脉肌支进入该部位。在此部位下面，膝降动脉和膝降静脉在缝匠肌后面穿越股收肌膜向下行至膝关节。

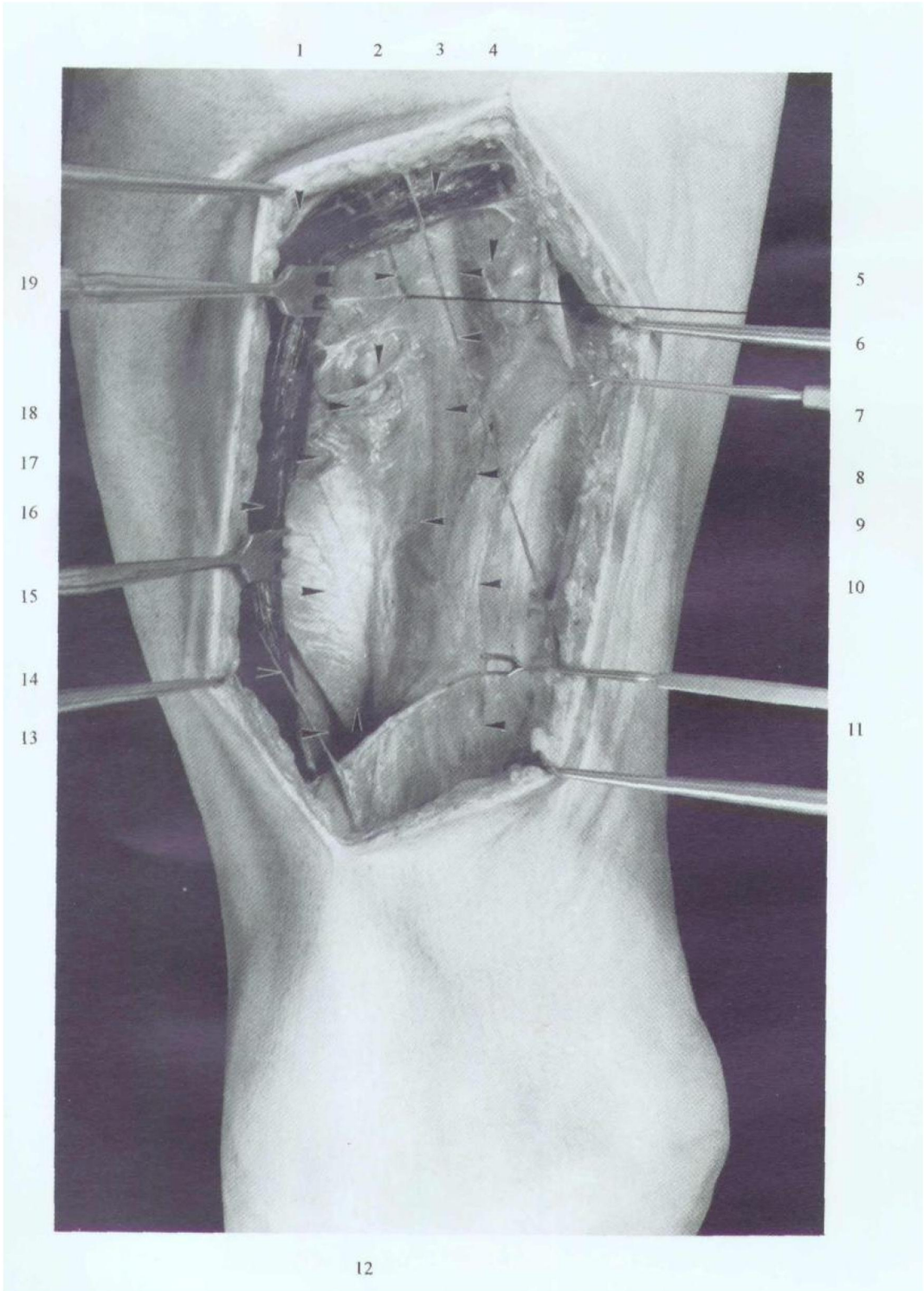

1　大隐静脉
2　股动脉收肌管起始部（被股收肌膜外围覆盖，附着到缝匠肌鞘后壁）
3　缝匠肌
4　股内侧肌（被缝匠肌鞘后壁覆盖）
5　缝匠肌鞘后壁至股内侧肌的附着
6　股神经前皮支
7　股收肌膜和股内侧肌间角内脂肪窄片
8　缝匠肌鞘至股内侧肌附着处（缝匠肌覆盖外表面的部分属于阔筋膜）
9　股收肌膜至股内侧肌附着处
10　缝匠肌鞘，浅壁切缘（阔筋膜）
11　股内侧肌（被阔筋膜覆盖）
12　大收肌腱
13　腘窝进路及腘动脉（被透明的缝匠肌后鞘所覆盖）
14　股神经前皮支
15　大收肌宽阔的腱膜附着（被透明的缝匠肌后鞘覆盖）
16　缝匠肌
17　膝降动脉，浅支和伴行静脉
18　动、静脉肌支
19　闭孔神经隐神经联合支的皮支

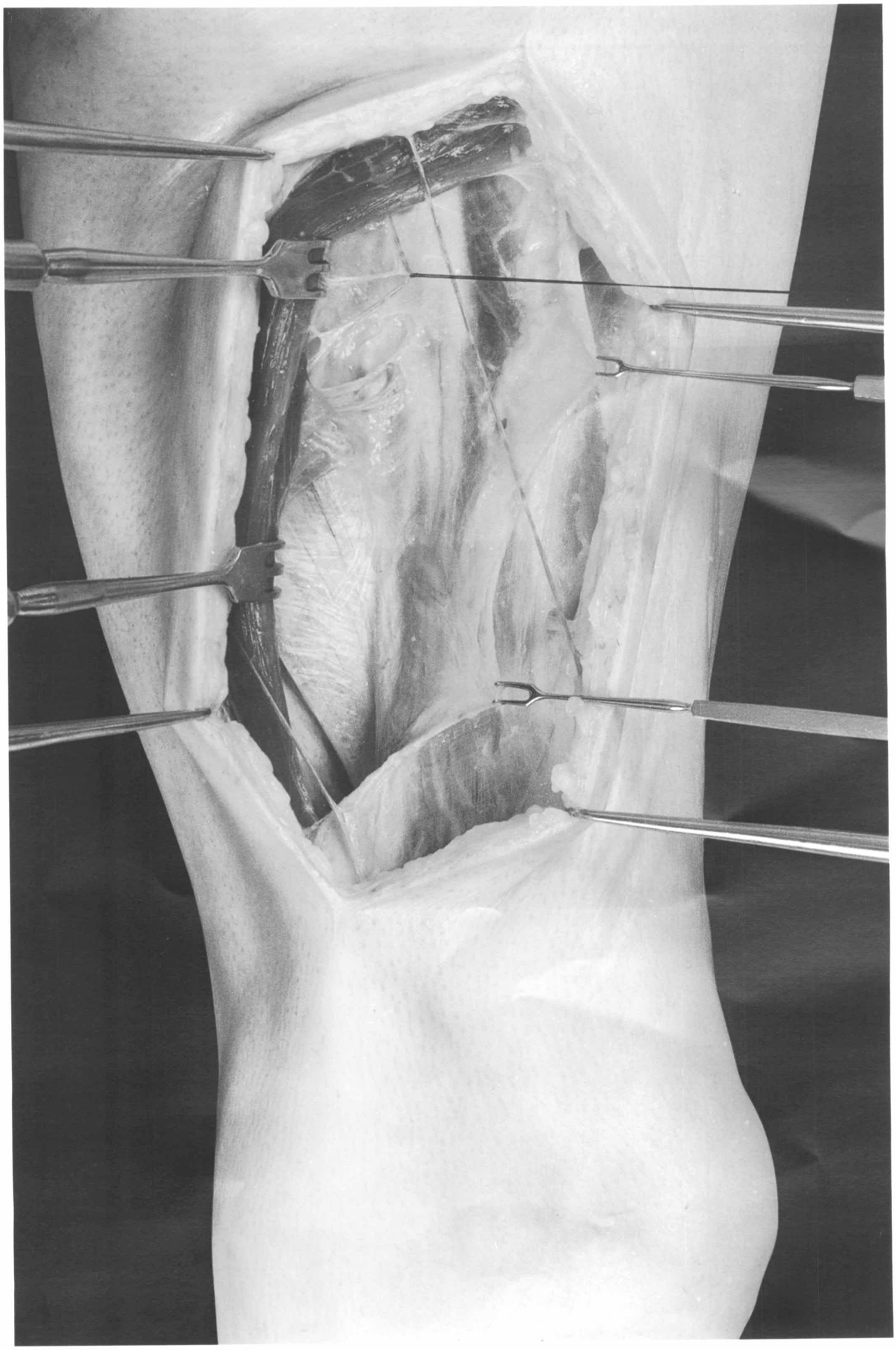

图 117　收肌管 3

如图 116 示同样进路，从内侧分开股收肌膜并牵开切缘，暴露收肌管（Hunter's 管或缝匠肌下管）。缝匠肌鞘浅层前半部已被反转。

收肌管有三角形的横切面，管壁几乎完全是肌腱。其后壁由附着于股骨粗线内唇的长收肌腱和大收肌构成，由这里始，股内侧肌以肌腱延伸构成收肌管外侧壁。收肌管的内侧壁由股收肌膜构成。该膜是在缝匠肌覆盖下，伸展在股内侧肌和长收肌之间的腱膜片。假定向内看管壁，沿着股收肌膜内侧面观可获得最好的视野。主要由于大的大收肌腱的形状和位置，收肌管下端逐渐变细并更呈圆形。

在收肌管内，股静脉起先在股动脉前外侧，而后股静脉在股动脉后外侧，在收肌管下部，动脉最后覆盖了静脉的内侧面。

本图上方的线在靠近膝降动脉隐支近端部位提起隐神经。下方的线绕过隐神经穿入股收肌膜的部位。股动脉发出几支肌支进入收肌管。膝降动脉在图 118 中有更详细的描述。

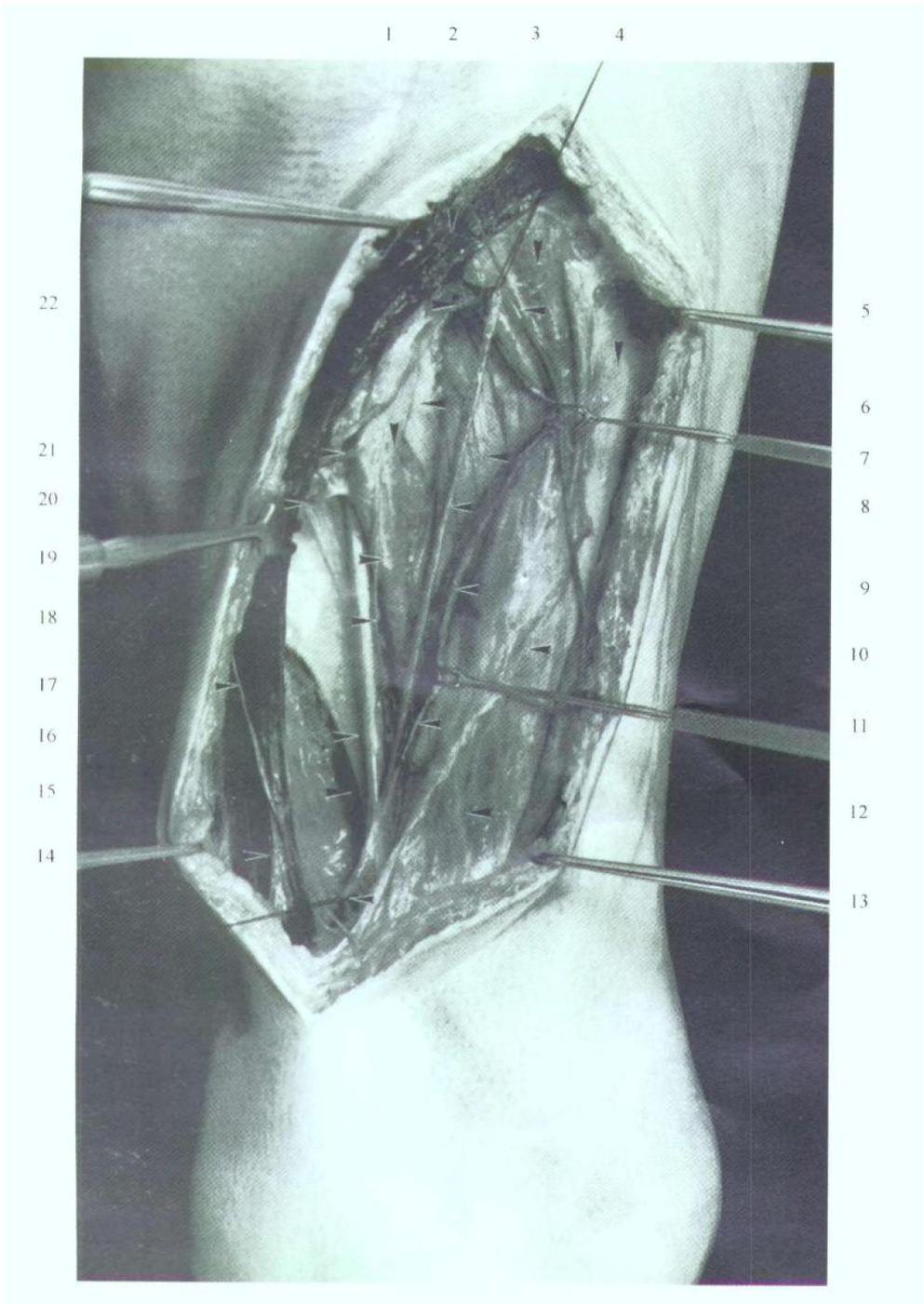

1　股静脉
2　缝匠肌
3　股内侧肌（被缝匠肌鞘后鞘覆盖）
4　股直肌和阔筋膜
5　股神经前皮支
6　长收肌腱（在前面和股内侧肌腱起始部相连接，后面和大收肌腱索相连接）
7　股内侧肌，肌腱起点
8　隐神经
9　股收肌膜（切缘）
10　缝匠肌筋膜鞘，浅层（被反转）
11　股收肌膜（切缘）
12　股内侧肌和阔筋膜
13　隐神经（从收肌管穿出后）
14　缝匠肌
15　进入腘窝（被透明的缝匠肌鞘深层覆盖，稍显反转）
16　大收肌腱
17　股神经前皮支
18　在收肌管内的股静脉支
19　股动脉
20　膝降动脉，浅支
21　股动脉肌支
22　膝降动脉，深支

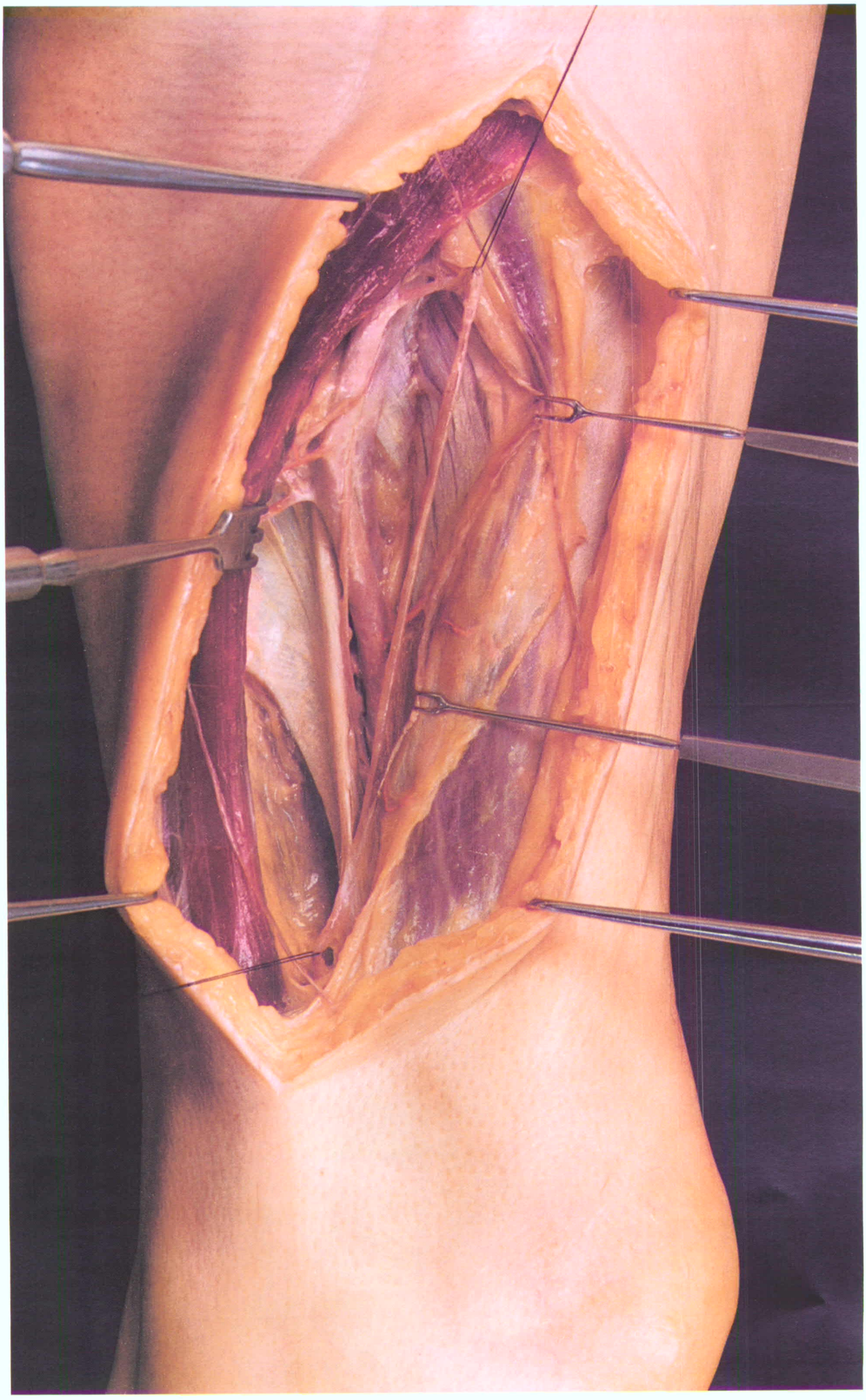

图 118　收肌管 4

如图 117 示同样进路，收肌管上部血管和缝匠肌一起已向后移位以充分暴露收肌管后壁。长收肌腱附着部已从收肌管后壁切除以显露大收肌起始部，大收肌下游离缘形成狭长形收肌裂隙，以容血管通过进入腘窝。

本标本中，三角箭头所示的隐神经包含 2 个部分，即隐神经自身部分和内侧的副隐神经部分。后者是发自股神经的单独支，伴行于股动脉进入收肌管（也可参考图 112，图 117）。

膝降动脉隐支走行于隐神经 2 分支之间。膝降动脉除了发出隐支外通常有浅、深 2 分支，但此 2 分支如本标本那样可各自单独发出。这里深支发自近侧，在隐神经 2 分支之间，发出动脉隐支通达股内侧肌。在肌组织内向下行走到膝关节血管网（也叫膝关节周围吻合），其关节支和膝内上动脉吻合。膝降动脉浅支单独发自较远侧，一般穿越股收肌膜，向后走行于缝匠肌旁达膝关节血管网，在这里和膝内下动脉相吻合。膝降动脉也发出分支分布到缝匠肌和股薄肌。这样，膝降动脉的 2 分支对膝关节周围肌肉的供血起了重要作用。

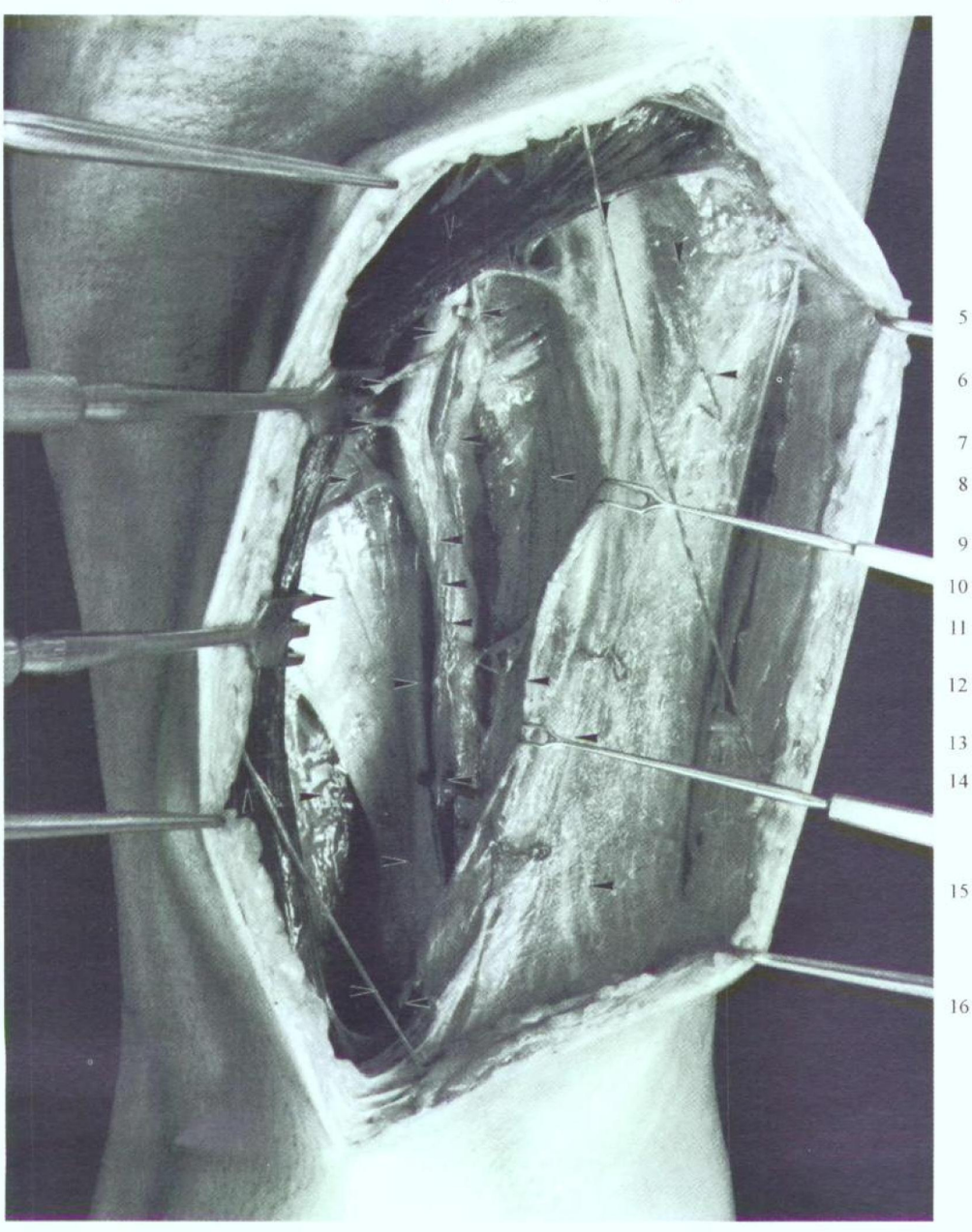

1　缝匠肌
2　膝降动脉，深支（单独）
3　股神经前皮支
4　股内侧肌（被缝匠肌鞘深层覆盖）
5　隐神经（2 分支）
6　缝匠肌鞘，浅层（切缘）
7　股静脉
8　股内侧肌，肌腱起始部
9　隐神经，内侧部
10　膝降动脉隐支（实际上常常是单独穿入股收肌膜的较大分支）
11　隐神经，外侧部
12　股收肌膜（切缘）
13　缝匠肌鞘，浅层（切缘）
14　隐神经和隐支
15　股内侧肌和阔筋膜
16　隐神经（由收肌管穿出后）
17　缝匠肌
18　股神经前皮支
19　大收肌腱
20　缝匠肌鞘，深层（透明而稍加反转）
21　股收肌膜，大收肌腱单独附着点
22　大收肌腱腱膜伸展（被透明的缝匠肌鞘深层覆盖）
23　膝降动脉，浅支和静脉（单独）
24　股动脉肌支
25　股静脉肌支
26　股动脉

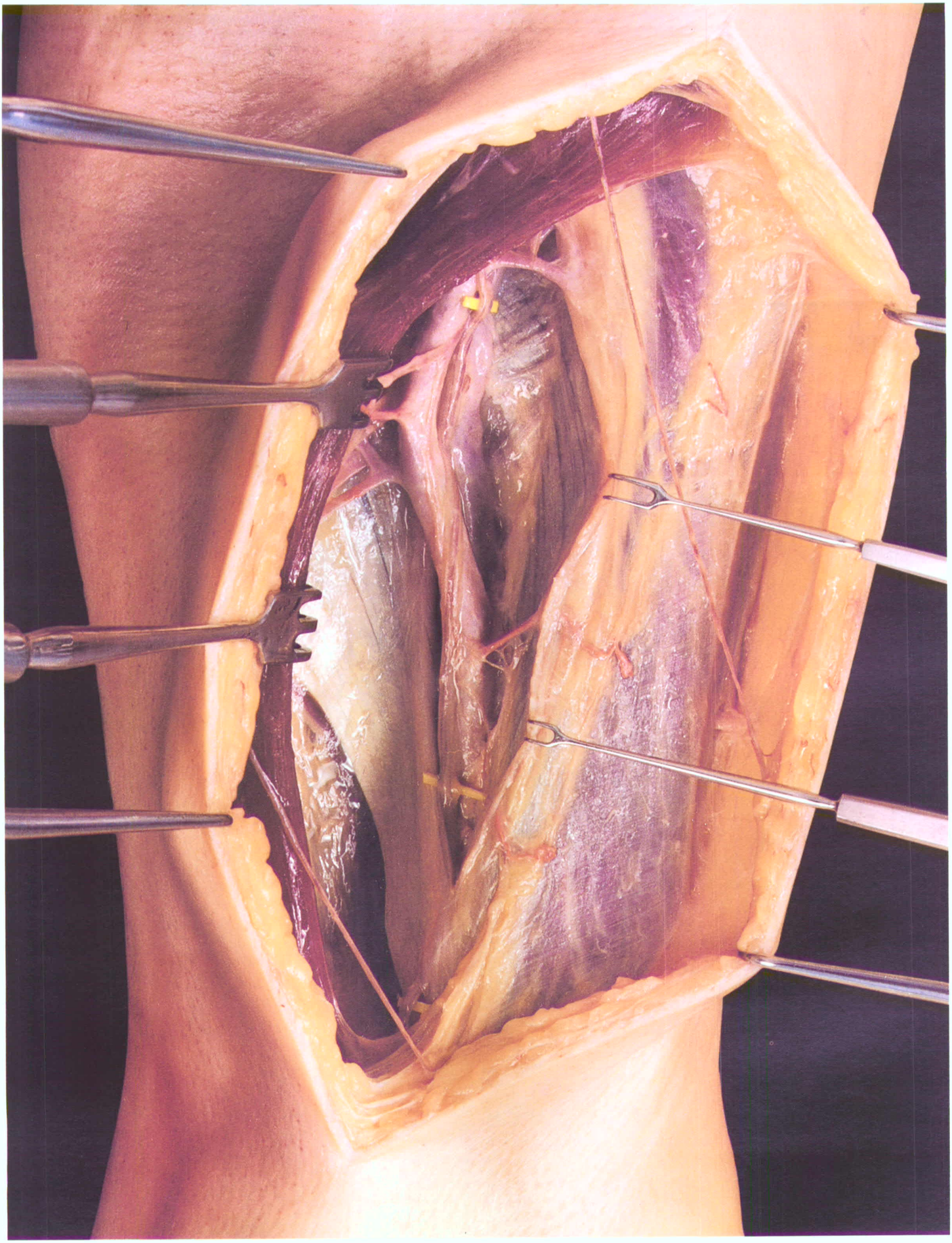

图 119　股后区 1

臀沟构成了股后区完好的上界。股后区的下界延伸到大腿下端腘窝屈褶处。大腿基底的腘窝被认为是膝后区而不是股后区。

臀沟是在大腿上部和臀区臀隆起之间的横沟。它不代表臀大肌的下缘，而是由致密的筋膜束产生的，此筋膜束在臀大肌附着点上方横过臀大肌下缘，可循此筋膜束追踪到大收肌起点坐骨支处。它代表了阔筋膜上端增厚的纤维束。

在此筋膜束上方，通过比较薄的臀筋膜，可见部分臀大肌下缘。在此筋膜束下方，较薄但又坚固的阔筋膜以表面的脂肪层覆盖着半膜肌的膨突。在阔筋膜内侧，皮下层深层形成一增厚片向上伸展到致密的筋膜束。此层已被分离并和皮下组织一起被牵开，经阔筋膜可见大收肌和半膜肌。

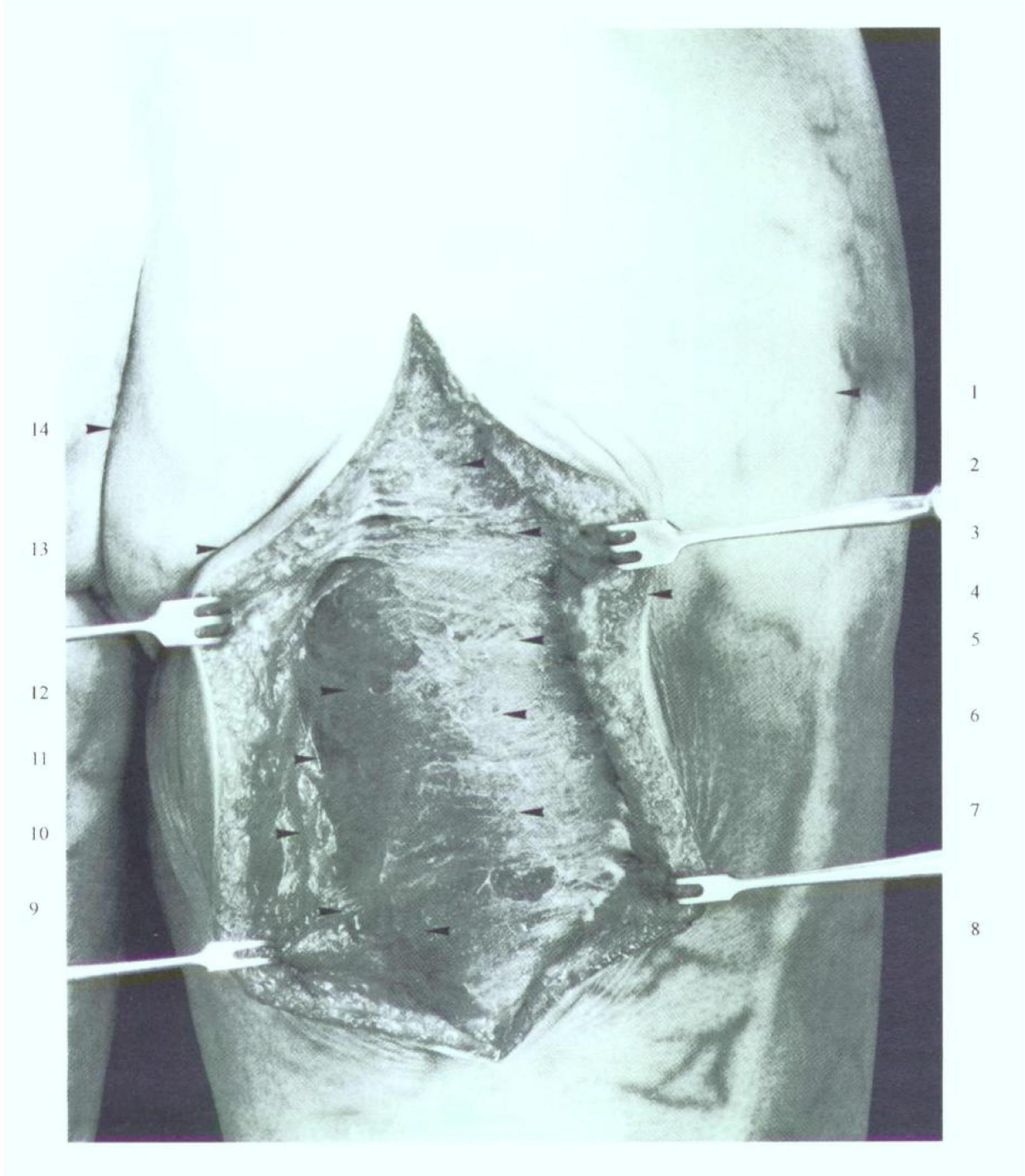

1　（股骨）大转子皮肤隆起
2　臀大肌和臀筋膜
3　阔筋膜上界增厚的纤维束
4　皮肤（切缘）
5　阔筋膜
6　半腱肌隆起
7　皮下层深层的起始部
8　半膜肌连接到阔筋膜深面
9　皮肤血管和穿支血管的连接
10　皮下组织，大腿内侧增厚层
11　皮下层深层（切缘）
12　大收肌连接到阔筋膜深面
13　臀沟（被皮瓣及皮下组织覆盖）
14　臀裂

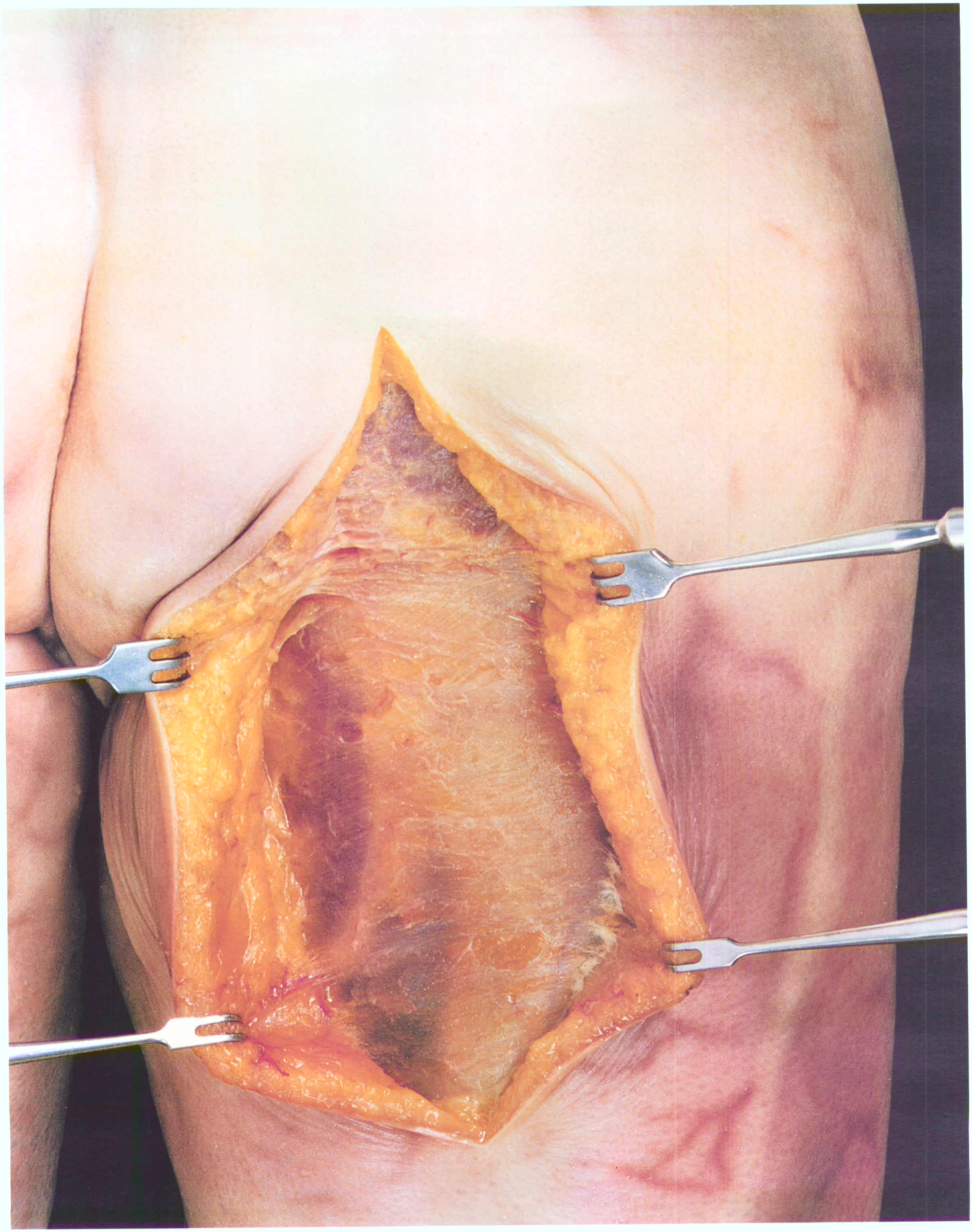

图 120　股后区 2

阔筋膜已向上切除到站立时确定为臀沟的致密筋膜束。起始于坐骨结节的腘绳肌已显露并向内侧牵拉，以扩大股二头肌长头和臀大肌下缘之间的间隙。

在视野深部，可见到大收肌前面的坐骨神经，掩埋坐骨神经的脂肪层已被切除。整个大收肌后面被脂肪层覆盖，并伴随此肌一直到股骨粗隆，因此，此脂肪层被叫做股后肌间隔，尽管此层并没有隔的结构。神经血管束的真正功能是传送大的神经和血管从骨盆向下进入臀大肌深面。

腘绳肌肌支和部分大收肌起自坐骨神经内侧缘。最外周神经支分布到股二头肌长头。

股后皮神经发出一臀下支，被用线向外侧牵开，由臀大肌下缘的臀下动脉的纤细分支伴行。在视野深处可见一上穿动脉。

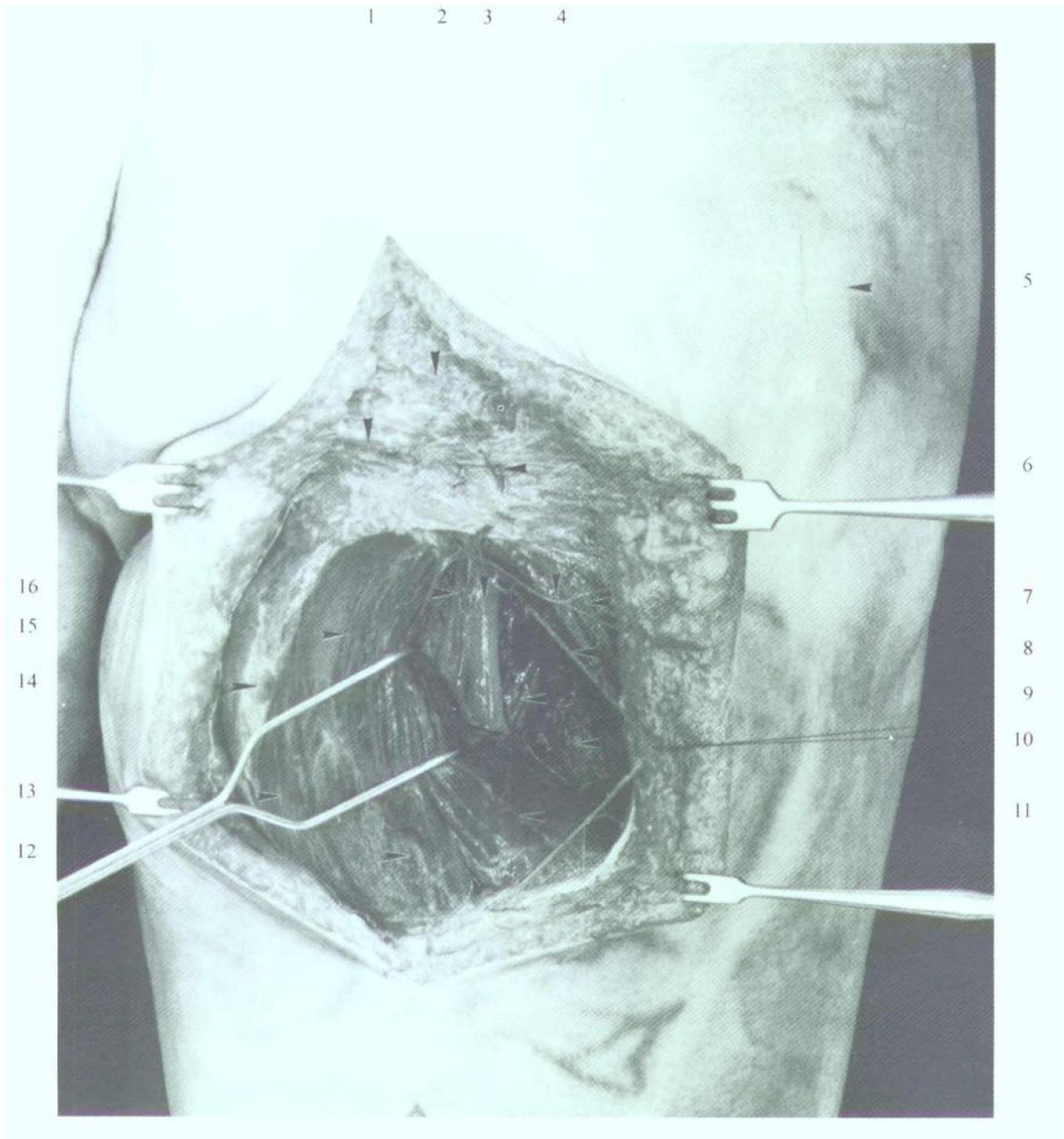

1　阔筋膜增厚的周围束延伸到臀沟
2　臀大肌和臀筋膜
3　坐骨神经
4　臀下支
5　大转子位置
6　臀下动脉皮支越过致密筋膜束延伸部
7　臀大肌
8　股后皮神经
9　上穿动脉和伴行静脉
10　大收肌
11　股二头肌，长头
12　半腱肌
13　半膜肌
14　大收肌和筋膜
15　半腱肌和股二头肌的共同头
16　支配腘绳肌坐骨神经肌支的起始部

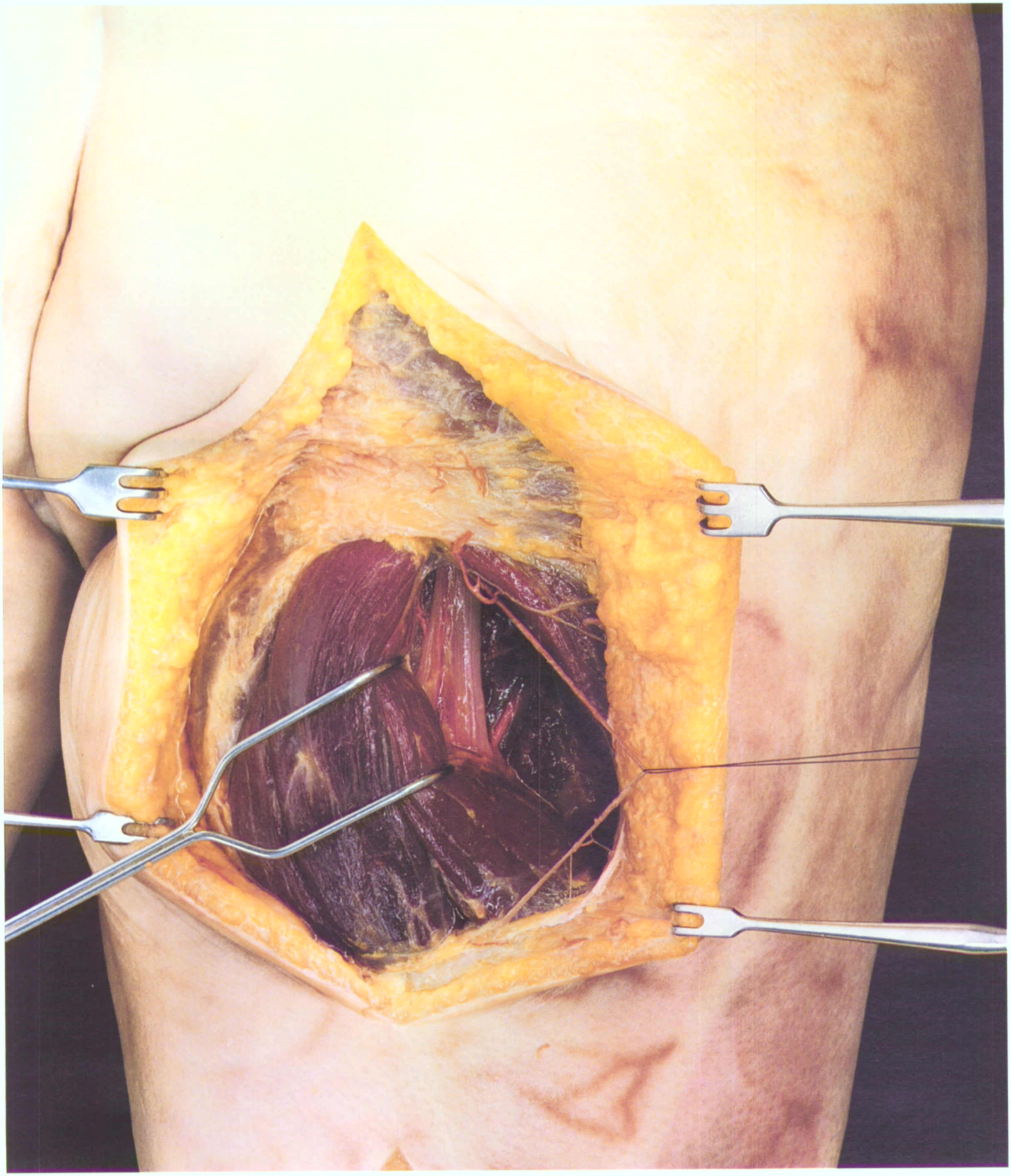

图 121　股后区 3

本图显示了全部股后区。阔筋膜上端致密的结缔组织束横穿臀大肌，由于臀筋膜较为薄弱，使致密结缔组织束上方突起而形成臀沟。

臀部皮下组织的特别增厚对形成臀部隆起也有重要作用。臀脂肪垫伸展到臀裂，并向前延伸到会阴部皮下脂肪，而后继续达坐骨窝。如图所示，较厚的结缔组织索从致密的阔筋膜上束延伸到臀下缘皮下组织，以保证形成臀沟内侧的延续性。

游离臀大肌在股骨臀结节附着处的筋膜和腘绳肌（股后肌、大腿屈肌）的筋膜。腘绳肌与半腱肌和股二头肌长头以共同腱起自坐骨结节。腘绳肌在远端岔开形成腘窝。半膜肌起自同一坐骨结节，正好在半腱肌和股二头肌共同腱的前方。半膜肌的腱沟内容纳有半腱肌，但很快半膜肌的肌性部分在内侧与半腱肌重叠。所有这些肌肉到膝关节附着处都有较长距离，因此，当活的肢体被横断时，肌肉将有明显的回缩。

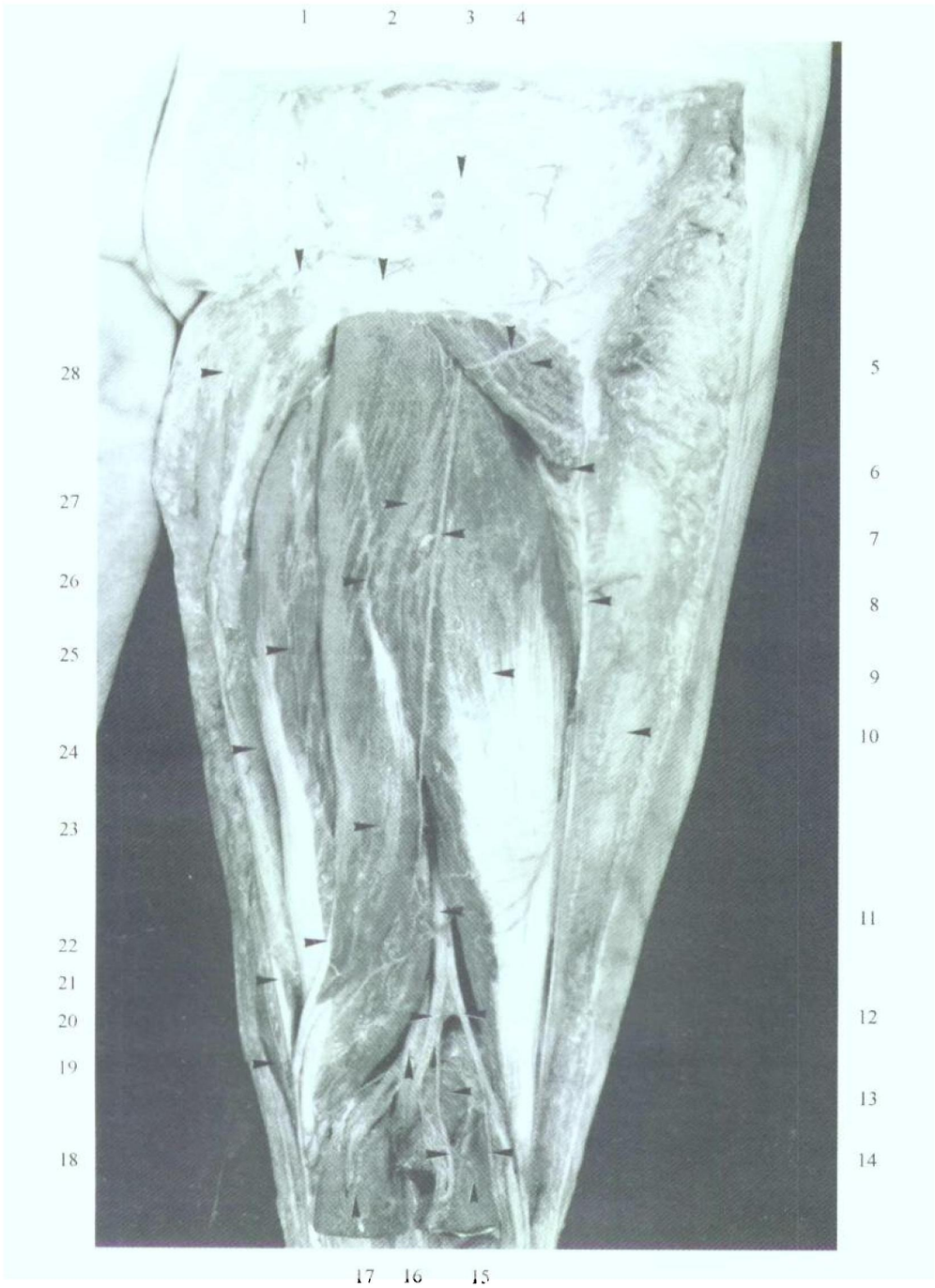

1　增厚的阔筋膜周围束到臀沟的延伸
2　增厚的阔筋膜周围束
3　臀大肌和臀筋膜
4　股后皮神经臀下支
5　臀大肌（增厚的筋膜束下）
6　股骨臀结节
7　股后皮神经
8　股外侧肌间隔
9　股二头肌，长头
10　髂胫束
11　坐骨神经
12　腓总神经
13　足底的肌肉
14　腓肠外侧皮神经
15　腓肠肌，外侧头
16　腘静脉
17　腓肠肌，内侧头
18　腓肠内侧皮神经
19　缝匠肌
20　胫神经
21　股薄肌腱
22　半腱肌腱
23　半腱肌（远侧腹段）
24　股薄肌和半膜肌之间的筋膜
25　半膜肌
26　半腱肌腱划
27　半腱肌（近侧腹段）
28　大收肌（外表面和筋膜）



图 122　股后区 4

在这一解剖标本中，除了髂胫束外，所有筋膜都已被切除。髂胫束因肌肉附着及腱膜结构有其特殊情况，它的后缘附着于狭窄但坚韧的股外侧肌间隔上，其位置由被切除的阔筋膜切口缘标志。

臀大肌附着于股骨臀结节上，并向上附着于髂胫束，髂胫束向上突向股骨大转子。

筋膜游离的大收肌宽缘可见于腘绳肌内侧（见图 121），大收肌内侧是股薄肌后缘。膝关节上是构成鹅足的三组肌肉：前面有缝匠肌的肌性部分，其后面有股薄肌和半腱肌的腱。

在臀大肌下方，股后皮神经干已从阔筋膜解剖游离。该神经在股二头肌长头内侧缘由臀下动脉细小支伴行，并发出穿越阔筋膜的小分支。在臀大肌后，发出绕过臀大肌下缘的臀下分支。会阴分支干发自较近侧，向内走行通过大收肌起始部。

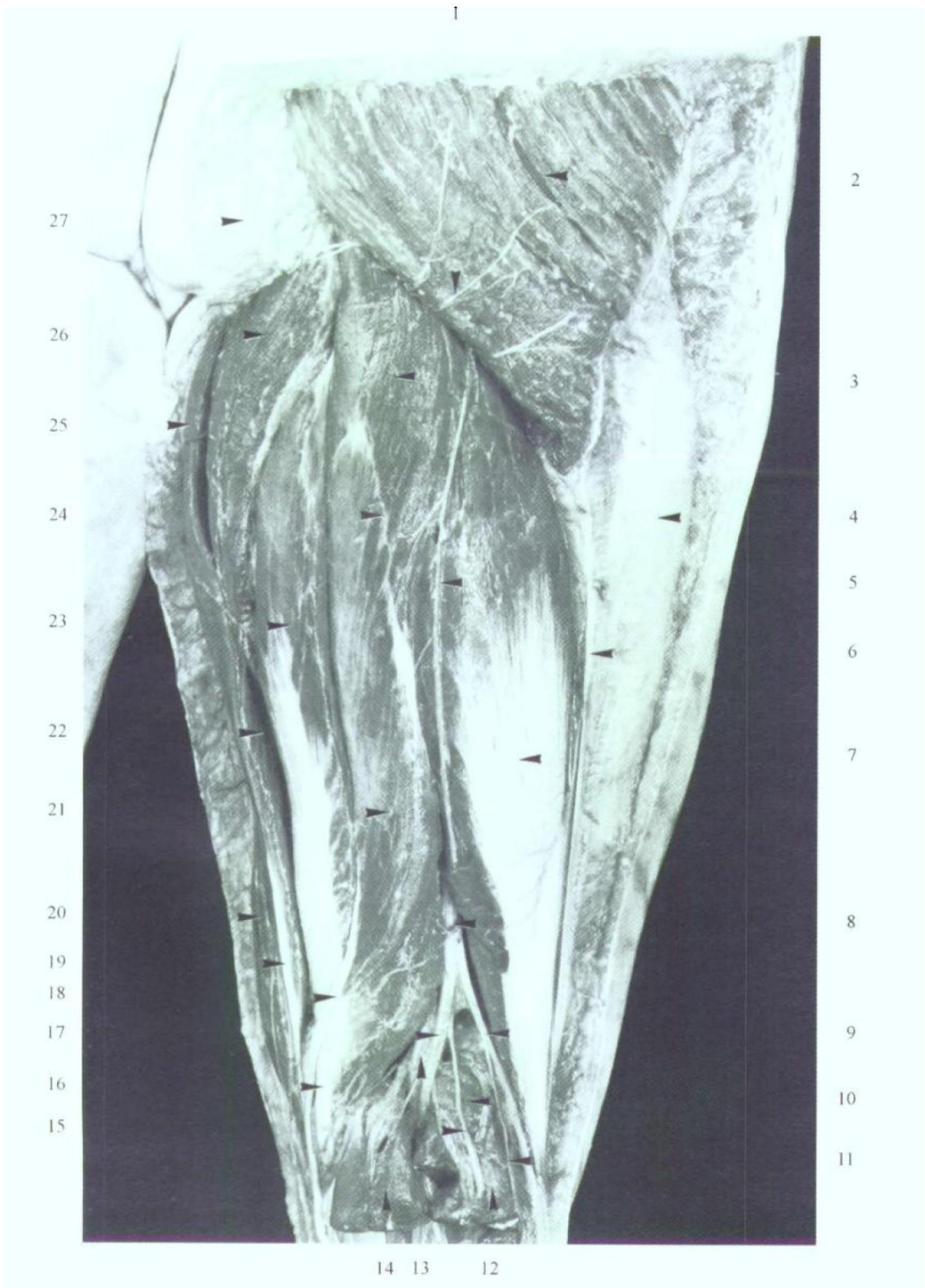

1　股后侧皮神经臀下支
2　臀大肌
3　半腱肌（近侧腹段）
4　髂胫束
5　股后侧皮神经
6　股外侧肌间隔
7　股二头肌，长头
8　坐骨神经
9　腓总神经
10　足蹠肌
11　腓肠外侧皮神经
12　腓肠肌，外侧头
13　腘静脉
14　腓肠肌，内侧头
15　腓肠内侧皮神经
16　半膜肌腱
17　胫神经
18　半腱肌腱
19　股薄肌腱
20　缝匠肌
21　半腱肌（远侧腹段）
22　股薄肌（和半膜肌接触部位）
23　半膜肌
24　半腱肌腱划
25　股薄肌
26　大收肌
27　臀脂肪垫



图 123　股后区 5

半腱肌和股二头肌长头已被分开以暴露伸入的股后侧肌间隔，该隔为包绕坐骨神经和股深动脉穿支的纤维脂肪层。

半腱肌的薄而宽的中间腱被清楚地展现。和半腱肌有 2 个腹段相一致，半腱肌有 1 对神经肌支支配，其通常各自发出于坐骨神经。

将股二头肌长头向外侧移位，显露股二头肌短头。股二头肌起自股骨干粗线的外侧唇。此部也是薄而坚韧的股外侧肌间隔的附着部。

半膜肌的起始部被保留以显示其覆盖的收肌孔和穿过的血管。

股后侧肌间隔向下和腘窝的脂肪组织融合。这里脂肪组织已被切除以显示坐骨神经。坐骨神经进入小腿时分成腓总神经和胫神经，胫神经在内侧由腘静脉伴行。坐骨神经的这两大终末分支都发出腓肠皮神经到小腿（更详细的介绍见“膝后区”）。



1　股后皮神经会阴分支
2　股后皮神经臀下分支
3　臀大肌
4　臀结节
5　髂胫束
6　股后肌间隔及穿动脉和静脉
7　股二头肌，长头
8　股外侧肌间隔
9　坐骨神经
10　股二头肌，短头
11　腘静脉
12　腓总神经
13　足跖肌
14　腓肠肌，外侧头
15　腓肠肌，内侧头
16　鹅足（浅）
17　胫神经
18　半膜肌腱
19　缝匠肌
20　半腱肌（远侧腹段）
21　股薄肌
22　半腱肌腱划
23　半膜肌
24　大收肌
25　半腱肌（近侧腹段）
26　臀脂肪垫



图 124　股后区 6

臀大肌下缘已被牵开以显露半腱肌和股二头肌在坐骨结节的起始部位。在这一位置近外侧，坐骨神经向下和股四头肌、大收肌相接触，并横越股二头肌长头。大收肌的上部（图中着暗色以示区别）是小收肌。

分离被肌间隔包绕的神经、血管后，切除覆盖大收肌后面的股后肌间隔。中穿动脉呈现在腘肌分离所形成的上角间隙。中穿动脉和坐骨神经相接触并分成许多分支。作为典型的穿动脉，中穿动脉通过一大的吻合支和下穿动脉相连。在稍远侧，恰好在收肌孔和腘部大血管上方，股深动脉终末支经自己的腱膜管进入此处。有时叫此终末支为第四穿动脉。第一穿动脉或叫上穿动脉，发育细小，仅一小段在坐骨神经外侧可看到，此动脉的另一侧为臀大肌附着处。

到半腱肌近侧腹及股二头肌短腹的神经被表层结构所遮蔽。从坐骨神经发出的肌肉分支都自很高位置发出，只有支配半膜肌的神经（含传入大收肌的神经纤维）发自较远侧。

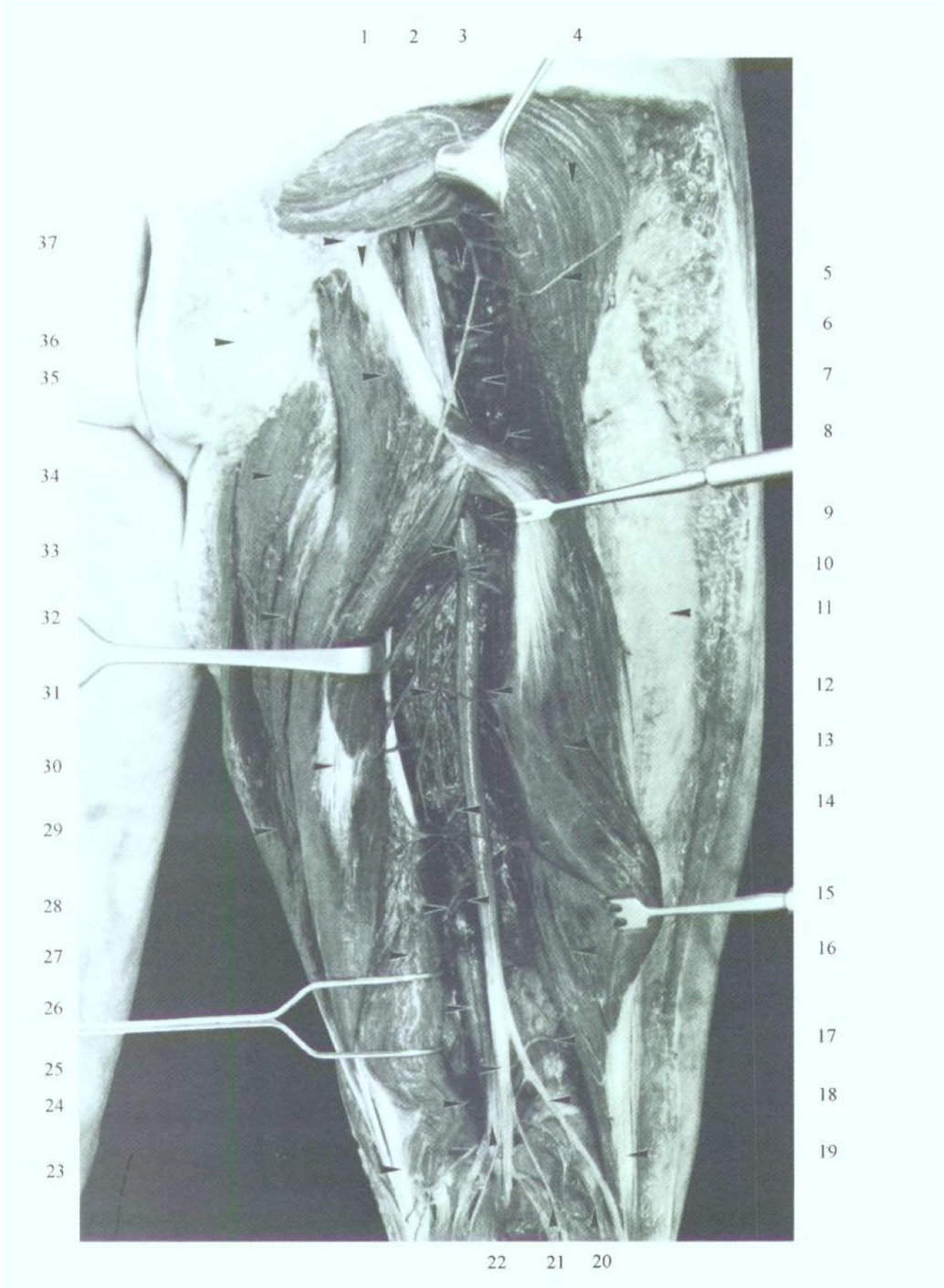

1　坐骨结节
2　坐骨神经
3　股四头肌
4　臀大肌
5　臀下支
6　股后皮神经
7　小收肌
8　上穿动脉
9　至股二头肌长头的神经
10　中穿动脉
11　髂胫束
12　至股二头肌短头的神经
13　股二头肌，长头
14　下穿动脉
15　收肌孔
16　股二头肌，短头
17　膝上外动脉
18　腓总神经
19　股二头肌腱
20　腓肠外侧皮神经
21　腓肠内侧皮神经
22　腘静脉
23　半膜肌腱
24　膝上内动脉
25　胫神经
26　腘动脉
27　半膜肌
28　股深动脉终末支
29　股薄肌
30　半腱肌和腱划
31　至半膜肌的神经支
32　半膜肌
33　至远侧半腱肌肌腹的神经
34　大收肌
35　半腱肌和股二头肌的共同头
36　臀脂肪垫
37　会阴支

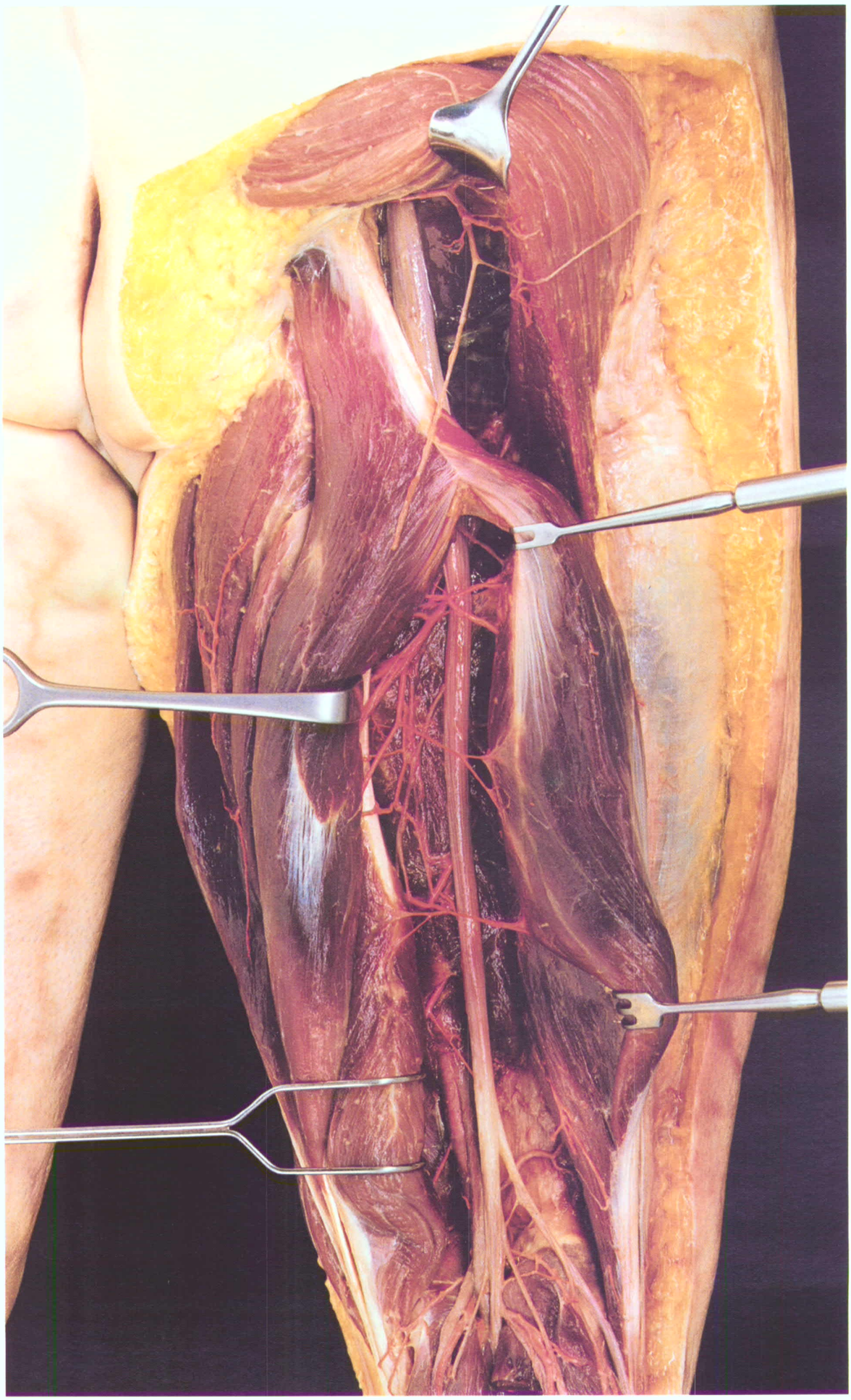

图 125　臀区 1

臀区以臀沟和股后区分界，向上伸展达下肢在髂嵴的终点，其外侧起始于阔筋膜张肌的前缘和髂前上棘，内侧伸展到臀裂。和骶部的分界是一条臀裂上端到髂后上棘的连线。这里由红色圆点标志。

臀部凸起叫臀隆或者臀部，是由臀大肌及其邻近脂肪组织形成，脂肪组织可以非常丰满。

臀大肌覆盖的深面有 2 个传送大的神经和血管从盆腔到臀区的孔道，即梨状肌上孔和梨状肌下孔。

梨状肌下孔可通过和臀大肌束一致的切口来显露，其方向为从大转子上端到对侧的可触及的髂后上棘连线。梨状肌下孔位于上述连线与从髂后上棘到坐骨结节垂线在中点附近的交叉处。

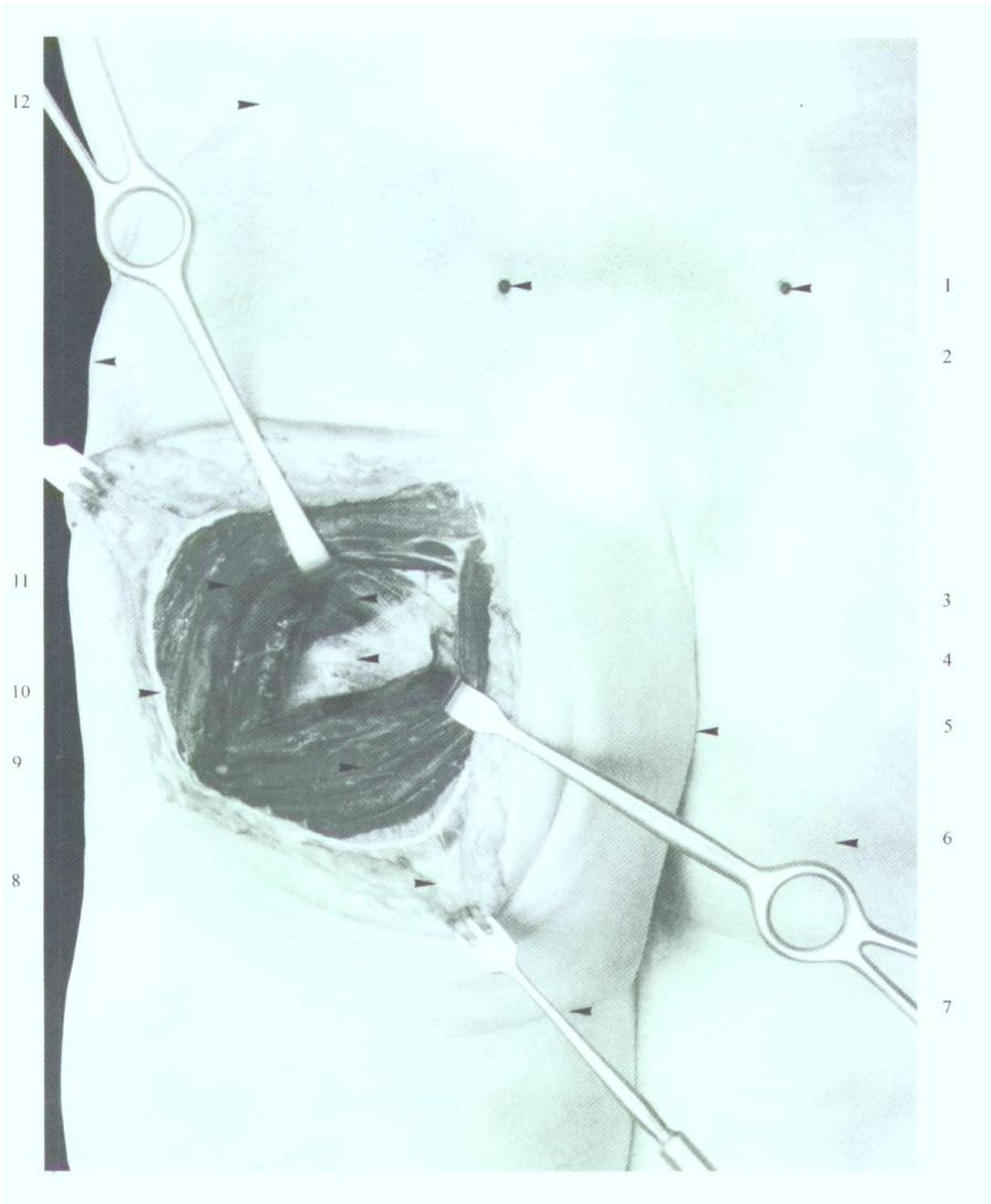

1　髂后上棘
2　髂前上棘
3　臀大肌（深部）
4　分隔臀大肌和深部短小臀肌的脂肪结缔组织
5　臀裂
6　臀部
7　臀沟
8　臀部皮下组织
9　臀大肌（浅部）
10　臀筋膜
11　臀大肌（浅部）
12　髂嵴

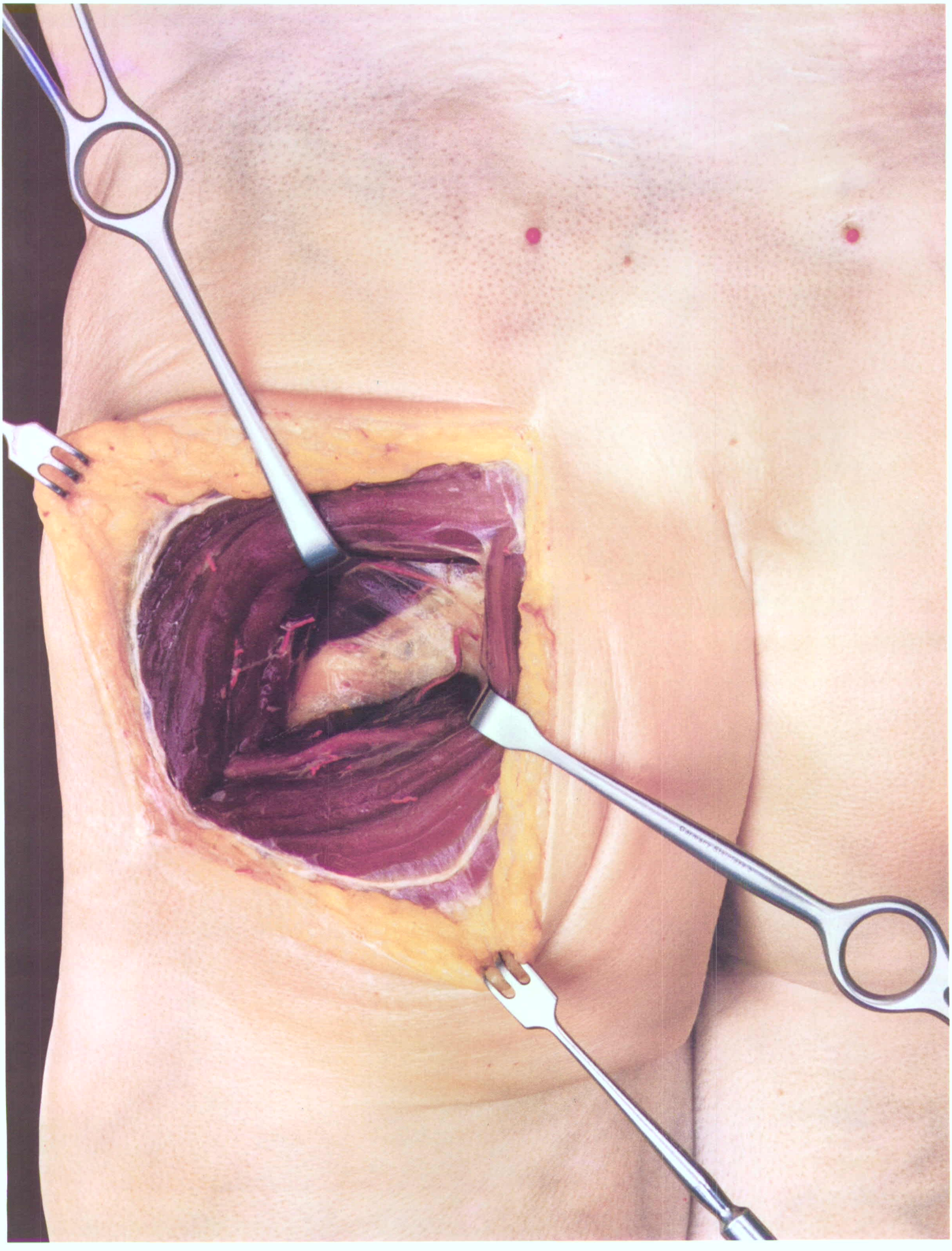

图 126　臀区 2

利用图 125 同样的切口，皮肤、皮下组织及被游离的臀筋膜已用尖利拉钩拉开。在粗束臀大肌的二级肌束间的结缔组织，即外肌束膜，已被切除。在切口下缘仍可看清它与臀筋膜的关系。包绕肌束的结缔组织比较紧（无顺应性），因此，即使轻度炎症水肿，也能引起张力性疼痛。

游离并牵开臀大肌筋膜，显露臀大肌深部。这部分前部变厚而可能致模糊不清。深浅 2 层之间有结缔组织膜相隔，内有小的神经、血管，主要分布到臀大肌前浅部。

在臀大肌深面的脂肪结缔组织层，伸展到被掩盖的臀中肌后缘。并随坐骨神经下行，和大腿股后肌间隔相延续。此结缔组织层传送神经和血管大的分支到目的地。臀下神经分支支配整个臀大肌，主要分布到臀大肌深面，臀下神经分支和臀下动脉的大分支相伴行。

在本标本中，仅有臀下神经的小浅支已被游离并予标记。

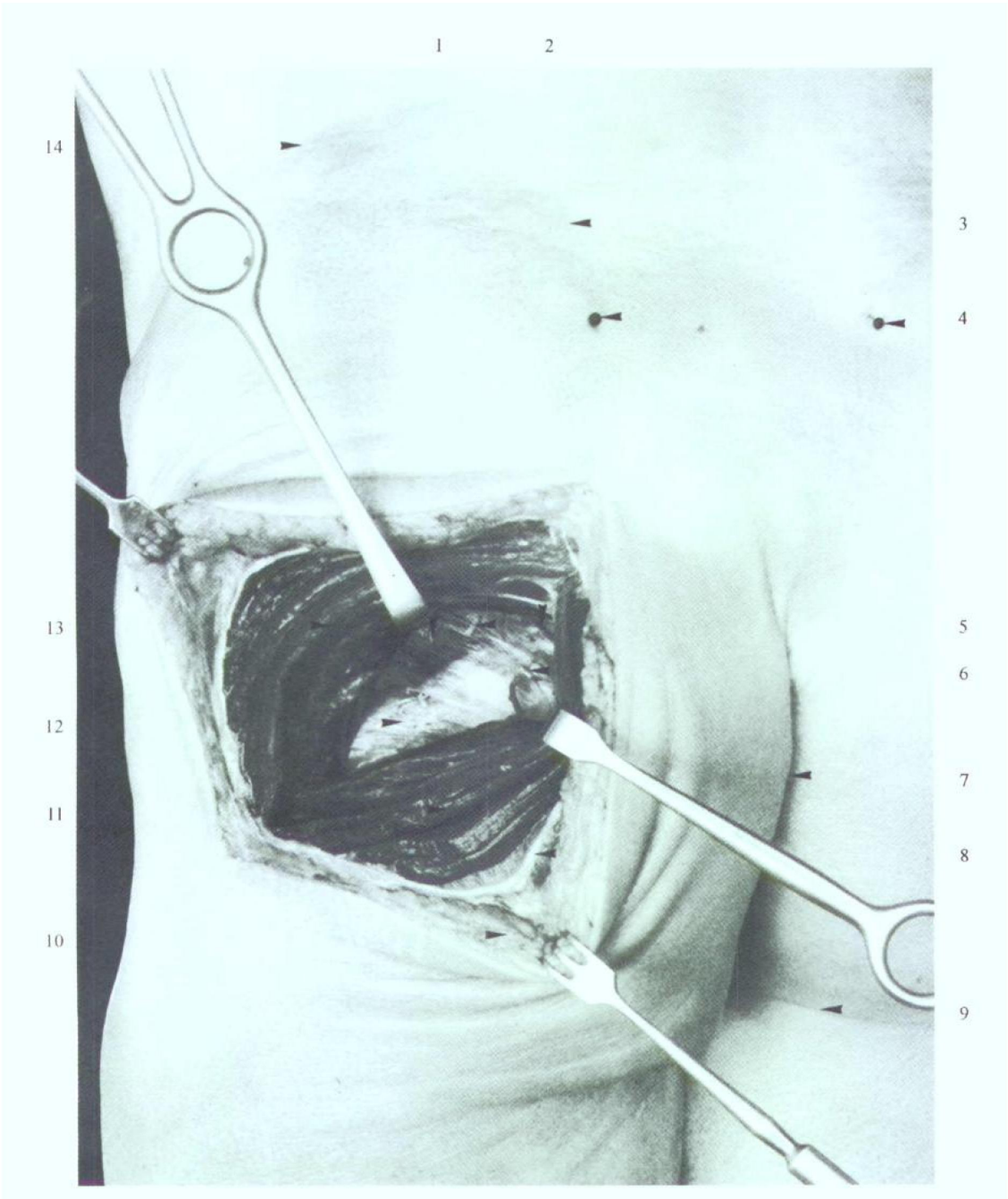

1　臀大肌（深部）
2　臀下动脉浅支
3　髂嵴
4　髂后上棘
5　臀下神经上浅支
6　臀下动脉下浅支
7　臀裂
8　臀筋膜
9　臀沟
10　臀部皮下组织
11　臀大肌
12　分隔臀大肌和深短髋肌的脂肪结缔组织层
13　臀大肌（浅部）
14　髂嵴

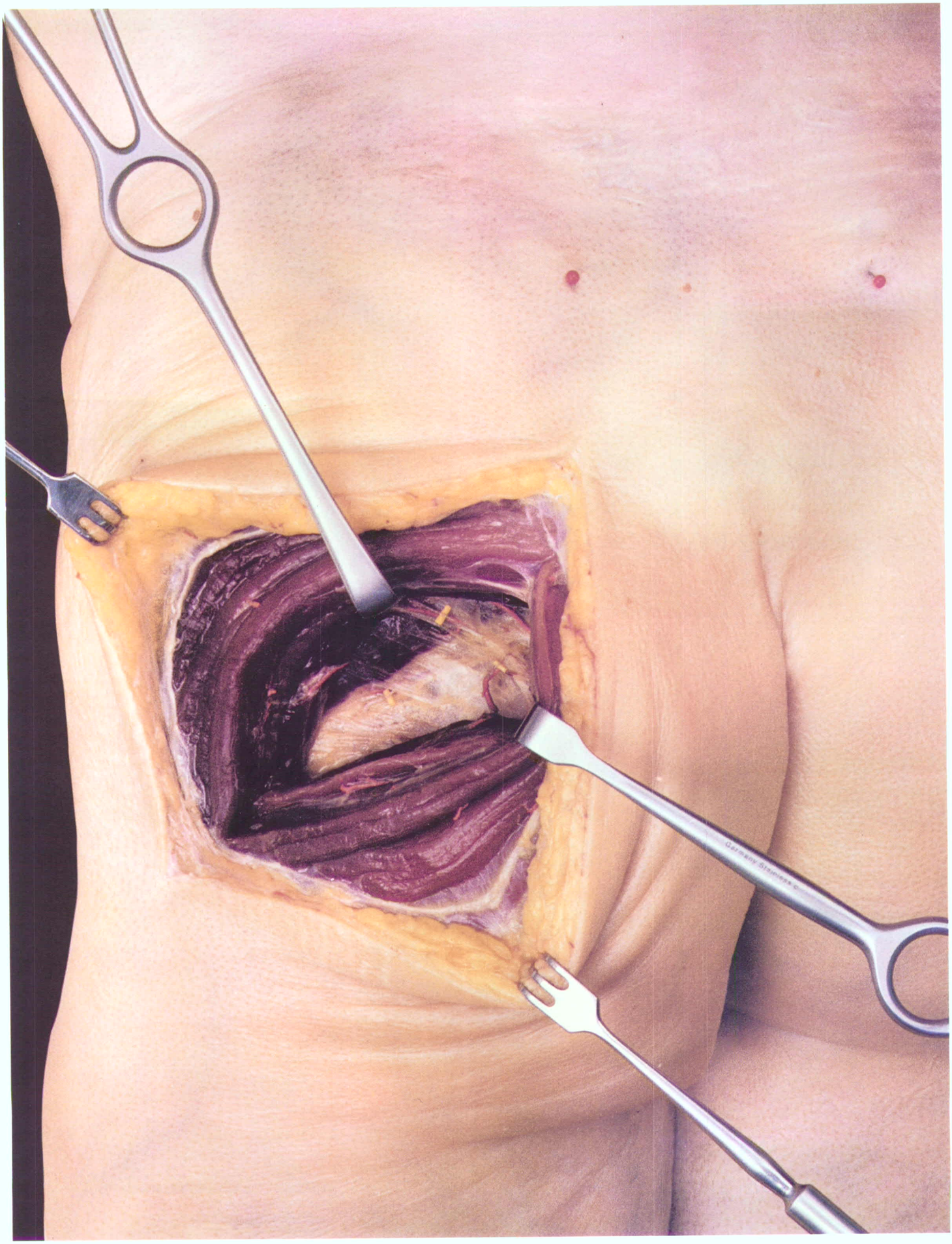

图 127　臀区 3
梨状肌下孔 1

臀大肌肌束已牵开，进一步显露了梨状肌下孔四周区域。臀大肌深面的脂肪结缔组织大部分已被切除，该结缔组织开始有从梨状肌下孔出来的一些组织结构进入。覆盖髋外侧深肌的筋膜仍保留。通过此膜能看到臀中肌后缘和其下的梨状肌。梨状肌跨过坐骨神经，使坐骨神经能进入梨状肌下孔。在梨状肌下方有闭孔内肌腱，侧面有孖肌。这些肌肉群形成肌腱板，会集到股骨转子窝。其内侧部分位于下行的坐骨神经深面。

在坐骨神经和髋外侧深肌后方，臀下动脉一大的横支和肌纤维平行走行，在发出到周围肌肉的大的边缘支后，伴行肌纤维达髋关节。在到达髋关节后，和旋股动脉有特殊吻合。

坐骨神经在离开盆腔后即发出臀下神经，臀下神经分出许多分支支配臀大肌。这里，这些分支和肌肉边缘一起被牵开。

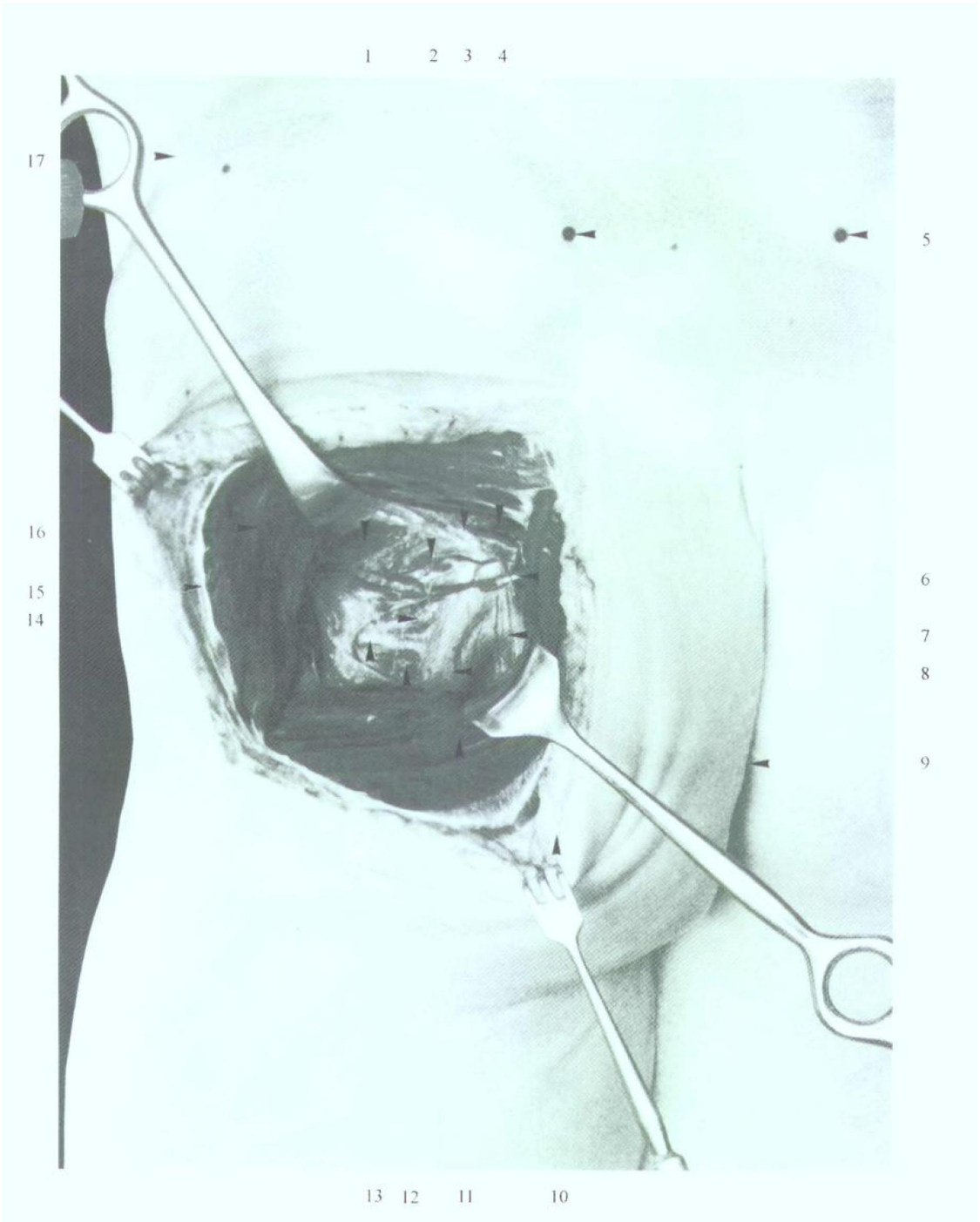

1　臀中肌
2　梨状肌
3　臀下神经（上支）
4　梨状肌
5　髂后上棘
6　臀下动脉（横边支）
7　臀下神经（下支）
8　坐骨神经和伴行动脉
9　臀裂
10　臀部皮下组织
11　臀大肌
12　下孖肌
13　闭孔内肌腱
14　上孖肌
15　臀筋膜
16　臀大肌
17　髂嵴

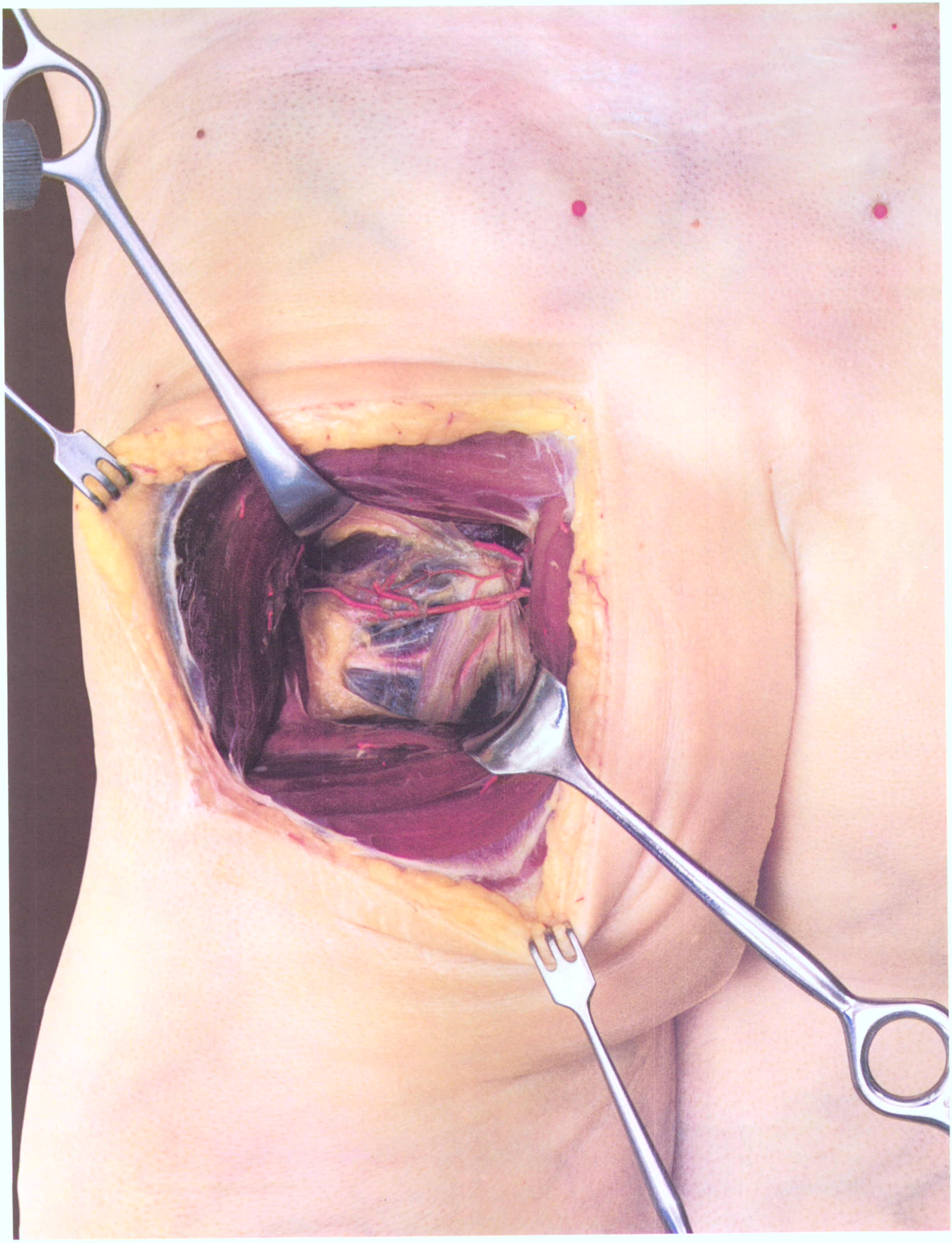

图 128　臀区 4
梨状肌下孔 2

筋膜已从髋外侧深肌处切除，视野已向内扩展显示了骶结节韧带外侧缘，该韧带经过了梨状肌下孔的后面和坐骨小孔。在上述 2 孔之间是坐骨棘，其表面有从梨状肌下孔穿出的阴部内动脉，和阴部神经伴行，而后消失于坐骨小孔。

臀下动脉在坐骨神经内侧离开梨状肌下孔，立即横越阴部内动脉，并发出很大的坐骨神经伴行动脉。该动脉是原始的下肢血管的胚胎期坐骨动脉的遗留血管。该血管也发出横行的外侧支（如图 127），开发出比较粗的后支。

在解剖时，可见若干臀下动脉的侧支分出，说明了臀下动脉对臀大肌的主要营养血管作用。臀下动脉还下行通过这一部位营养大腿后上部肌肉，并和股深动脉上穿支及 2 根旋股动脉支吻合。

这一部位一直被认为是关键性吻合，这是一种对这局部血管解剖的生动但并不精确的描绘，因为在血管的大小、形态及密度方面没能确保这一描述的确切性。

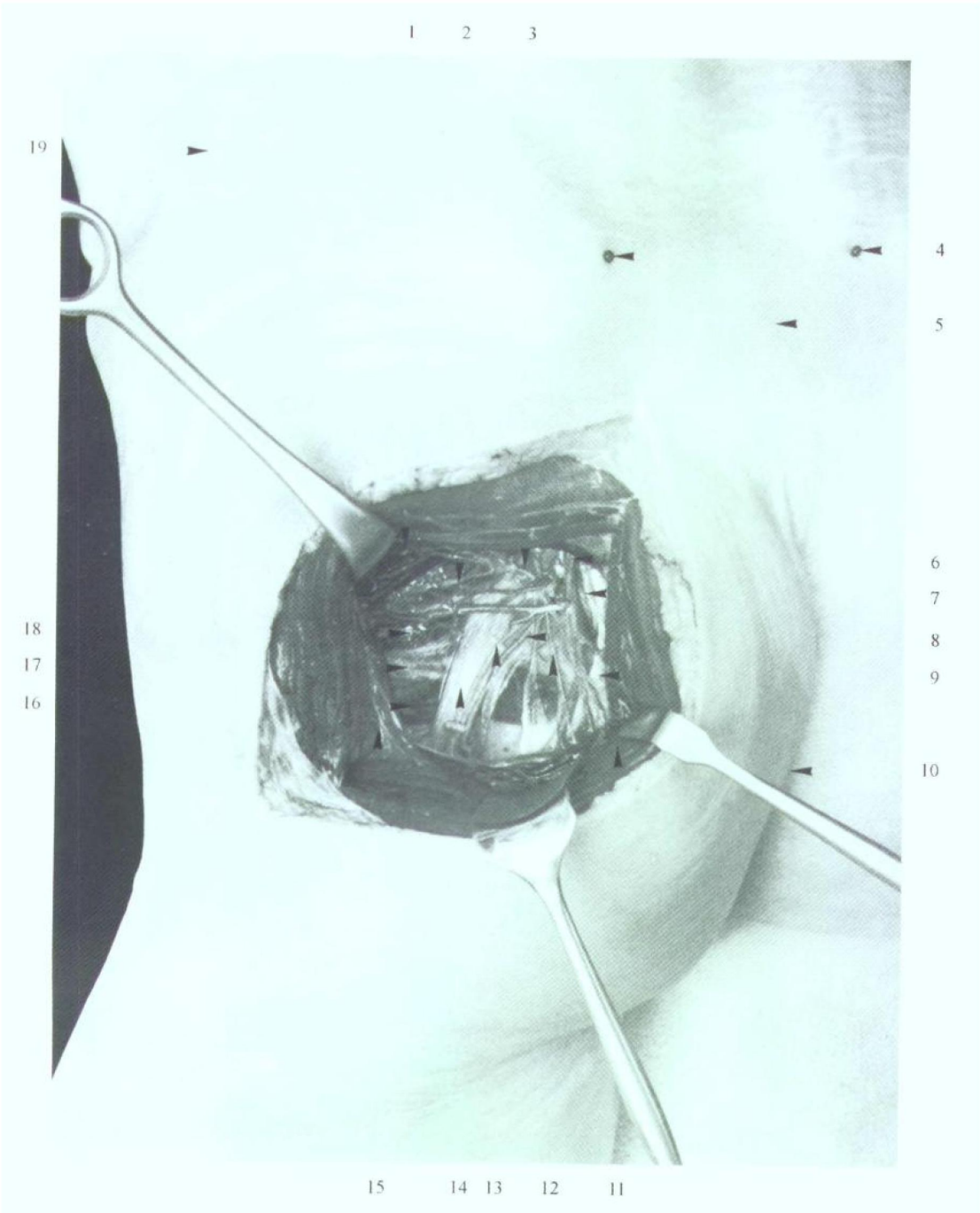

1　臀大肌
2　梨状肌和肌支
3　臀大神经
4　髂后上棘
5　骶内嵴
6　臀下动脉
7　阴部内动脉和阴部神经
8　坐骨神经伴行动脉
9　骶结节韧带
10　臀裂
11　臀大肌
12　臀下神经（下支的肌支）
13　股后侧皮神经
14　坐骨神经
15　臀大肌（深部）
16　下孖肌
17　闭孔内肌腱
18　上孖肌
19　髂嵴

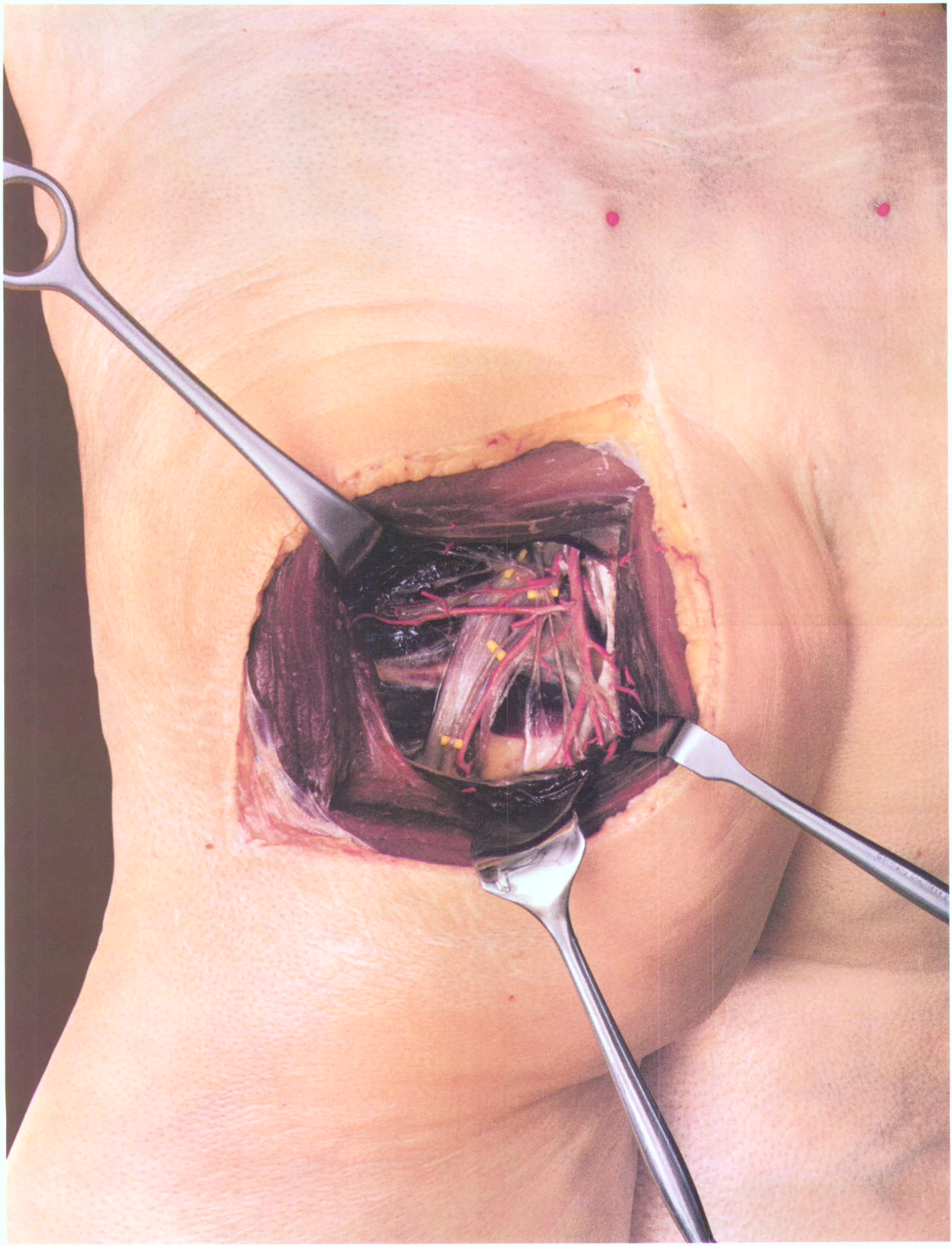

图 129　臀区 5
梨状肌下孔 3

臀区已被进一步向侧面扩大切口以显露大转子和臀大肌附着处及髋关节部位。

大转子尖端被臀中肌掩盖，该尖端提供梨状肌附着点。梨状肌腱通过一腱膜片与闭孔内肌和上孖肌腱连接。闭孔内肌腱环包坐骨小切迹，形成肌腱联合，而后和上下孖肌相伴。

拉钩置于切口中央顶部，向上牵拉，并从盆骨稍向外翻梨状肌，显露坐骨大切迹部盆骨后缘。坐骨神经刚从骶丛发出，在梨状肌下孔平面发出臀下神经。虽然臀下神经上支支配臀大肌上部，下支支配臀大肌下部，但因拉钩关系仍然夸大了 2 支被标记的神经分支之间的分离距离。

股后侧皮神经在臀下神经稍上方发自坐骨神经后缘。在坐骨神经下行过程中，有 1 支很粗的坐骨神经伴行动脉与之同行。阴部神经在坐骨棘外侧被标出。

旋股内侧动脉升支可于股骨颈部看见。其余动脉已在图 128 中叙述。



1　梨状肌和闭孔内肌以及上孖肌的腱性连接
2　髋关节囊的坐骨股韧带
3　臀小肌
4　梨状肌
5　臀下神经（上支）
6　臀下动脉
7　髂后上棘
8　骶结节韧带
9　阴部内动脉和阴部神经
10　坐骨小孔
11　股后侧皮神经
12　坐骨神经伴行动脉
13　闭孔内肌的神经
14　臀下神经（下支的肌支）
15　股后侧皮神经的会阴分支
16　坐骨神经
17　上孖肌
18　闭孔内肌腱
19　下孖肌
20　臀大肌
21　股方肌
22　大转子
23　臀中肌
24　上孖肌的神经
25　臀大肌

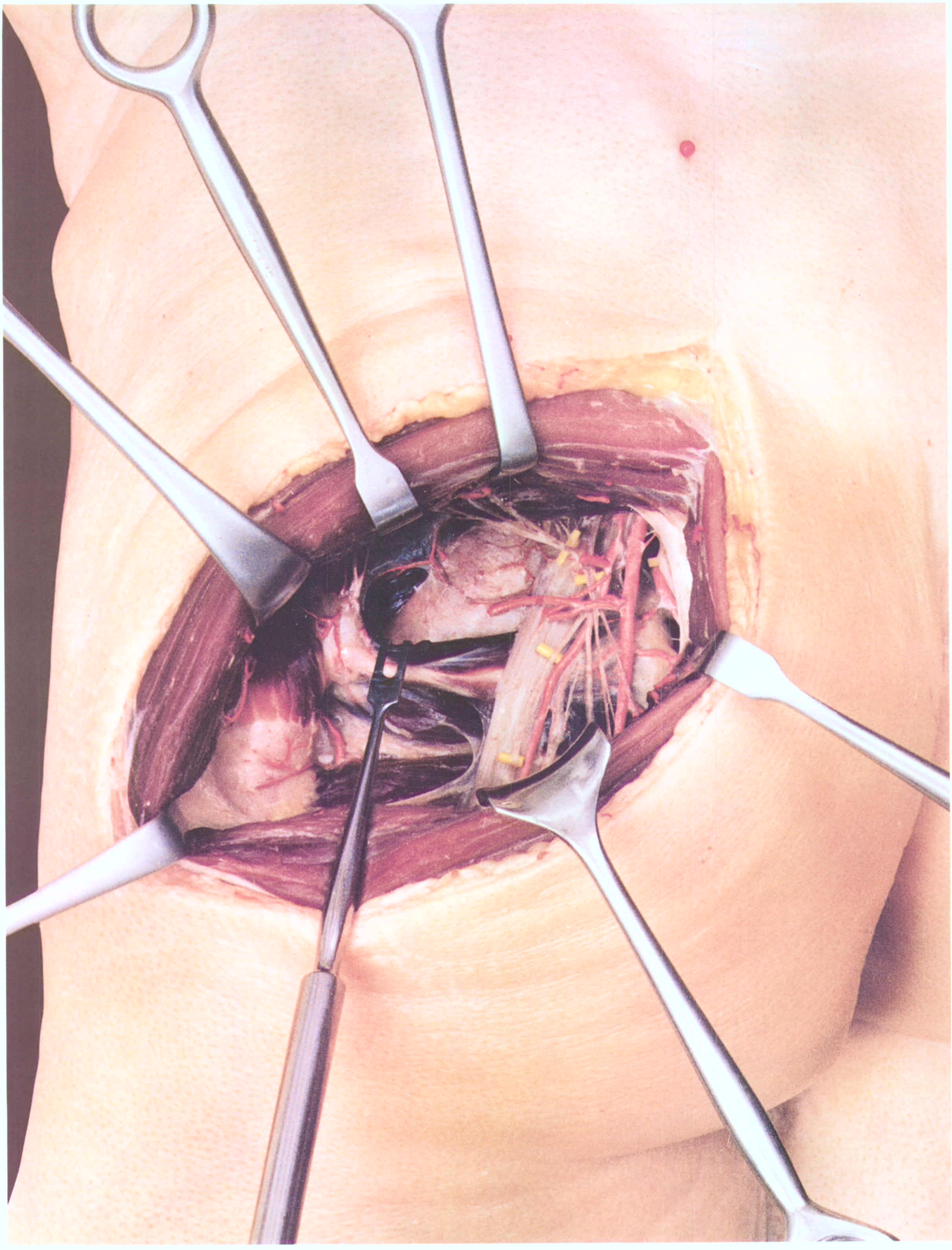

图 130 臀区 6
梨状肌下孔 4
髋关节

髋关节囊已被开窗以显示坐骨神经和关节的关系。

关节囊后切缘位于坐骨股韧带上缘，该韧带形成部分宽阔的髋关节纤维囊，而滑膜在外侧附着于髋臼边缘。这样，部分髋臼缘经开窗的关节囊可见其突向关节腔，并当股骨在这一位置时，髋臼缘和股骨头的软骨面相接触。在关节腔开窗的前半滑膜附着处可见滑膜皱褶。

因梨状肌腱与闭孔内肌和已分开的上孖肌腱之间有肌性和腱性附着，故肌肉可充分牵拉以在视野深部暴露股骨颈部，股骨颈仍被滑膜覆盖。如图 129，拉钩放在切口中央顶部，向上拉起梨状肌并稍翻转，暴露平时和骨相接触的部分肌肉面。

本解剖显示了整个梨状肌下孔以及在下孔出现的各类结构。坐骨神经走行于坐骨结节和髋关节之间，通过孖肌-闭孔肌肌腱板表面，于股方肌深面达大腿。

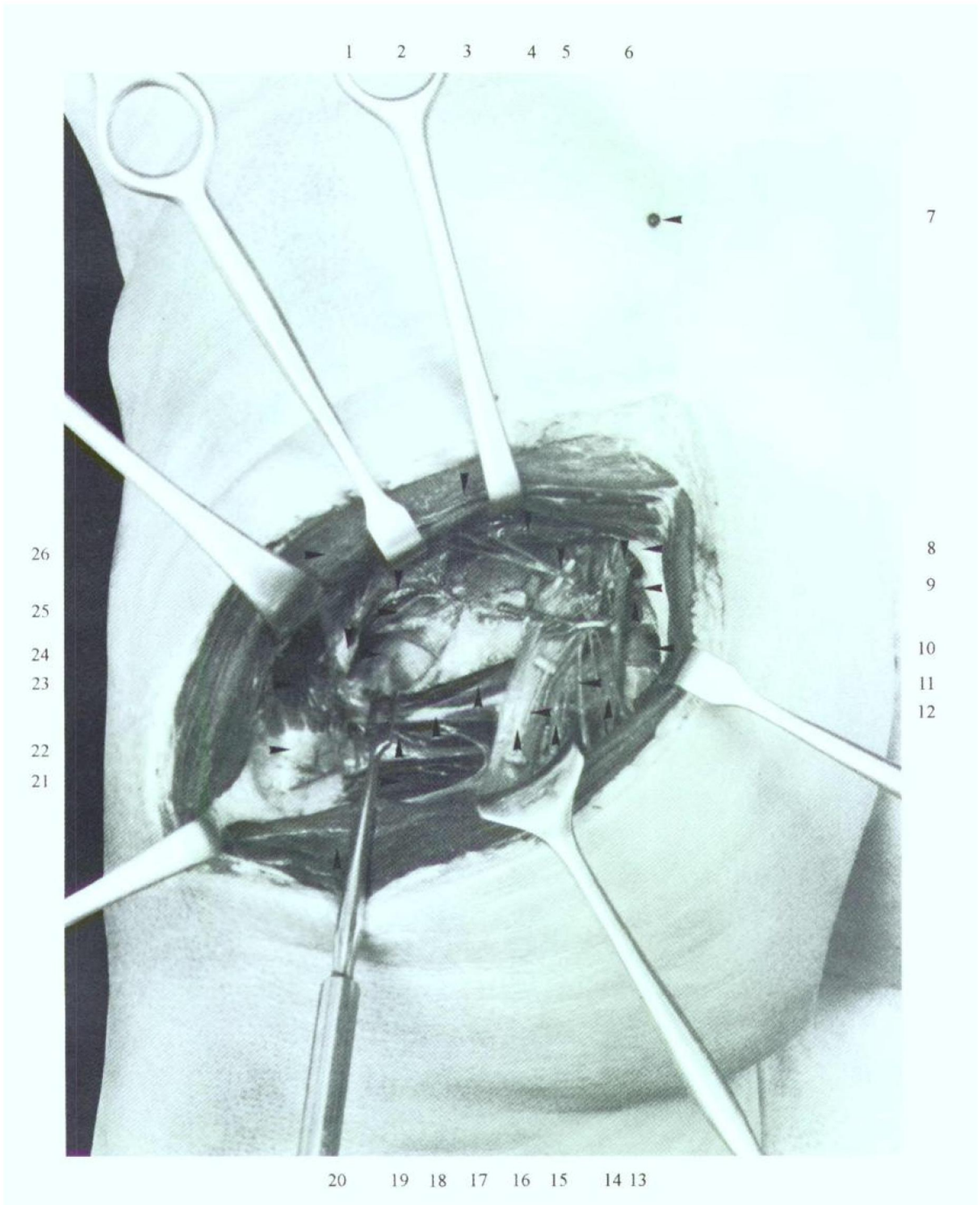

1 梨状肌和闭孔内肌及上孖肌之间的腱连接
2 臀小肌
3 臀大肌
4 梨状肌
5 臀下神经（上支）
6 臀下动脉
7 髂后上棘
8 骶结节韧带
9 阴部内动脉和阴部神经
10 坐骨小孔
11 股后侧皮神经会阴支
12 股后侧皮神经
13 闭孔内肌的神经
14 臀下神经（下支的肌支）
15 到大腿屈肌的上肌支神经干
16 坐骨神经
17 上孖肌
18 闭孔内肌腱
19 下孖肌
20 臀大肌
21 股方肌
22 大转子
23 臀中肌
24 股骨的头、颈连接
25 关节囊（切缘）
26 臀大肌和肌支

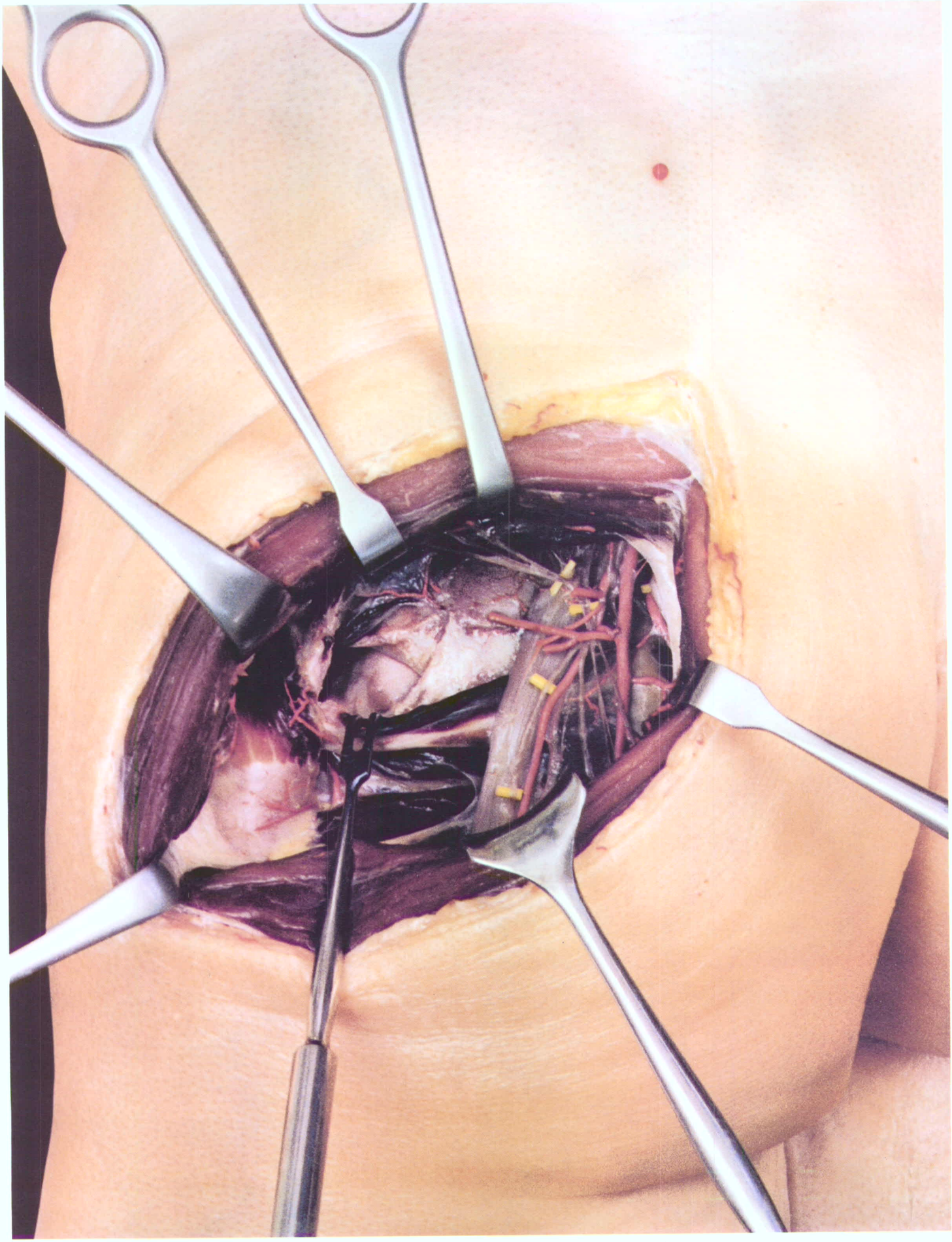

图 131　臀区 7
腰区 1

臀区上界和腰区接界。腰区向上延伸到胸廓下端，腰区的横向范围在腰椎和腹区之间。

皮肤和皮下组织已被切除，以显露腰区内侧部位腰背筋膜的腱膜层，该腱膜层覆盖竖棘肌后面。背阔肌从腰背筋膜起始部向下达髂嵴。最下 2 根肋骨的末端呈现在背阔肌外侧缘。腹外斜肌最后部分附着于最下肋骨。腹外斜肌的后游离缘和背阔肌的外侧缘及髂嵴构成腰三角。经此三角可看到腹内斜肌。

脊神经各支的外侧分支作为皮神经由腰背筋膜椭圆形裂口穿出，有同名动脉与其伴行。脊神经在竖棘肌内自上向下走行，其最高位的 3 支腰神经达髂嵴上方平面，称作臀上神经分支。

骶神经的臀中分支在髂嵴后部下方穿入臀大肌起始部。该神经分布不到的中央部位，由臀上神经分支的中央分支补充。

脊神经前支的外侧皮支在接近视野外侧皮肤缘被标记出。



1　背阔肌
2　前锯肌和腹外斜肌间 Gerdy's 线
3　第十肋间神经外皮支
4　背阔肌肋骨起始部
5　第十一肋骨端
6　第十一肋间神经和动脉的外皮支
7　第十二肋骨端
8　背阔肌边缘
9　腹外斜肌边缘
10　肋下神经外皮支（下支代表髂腹下神经外皮支）
11　在臀中肌表面凹陷的皮下脂肪垫
12　髂嵴
13　腹内斜肌
14　腰$_1$～腰$_3$之臀上支
15　臀大肌和臀筋膜
16　骶$_2$和骶$_4$的臀中支
17　骶$_1$的臀中支
18　髂后上棘
19　髂嵴
20　从第十二胸神经和动脉后支发出的后皮支
21　腰背筋膜（浅层腱膜部分）
22　从第十胸神经和动脉后支发出的后皮支
23　从第九胸神经和动脉后支发出的后皮支

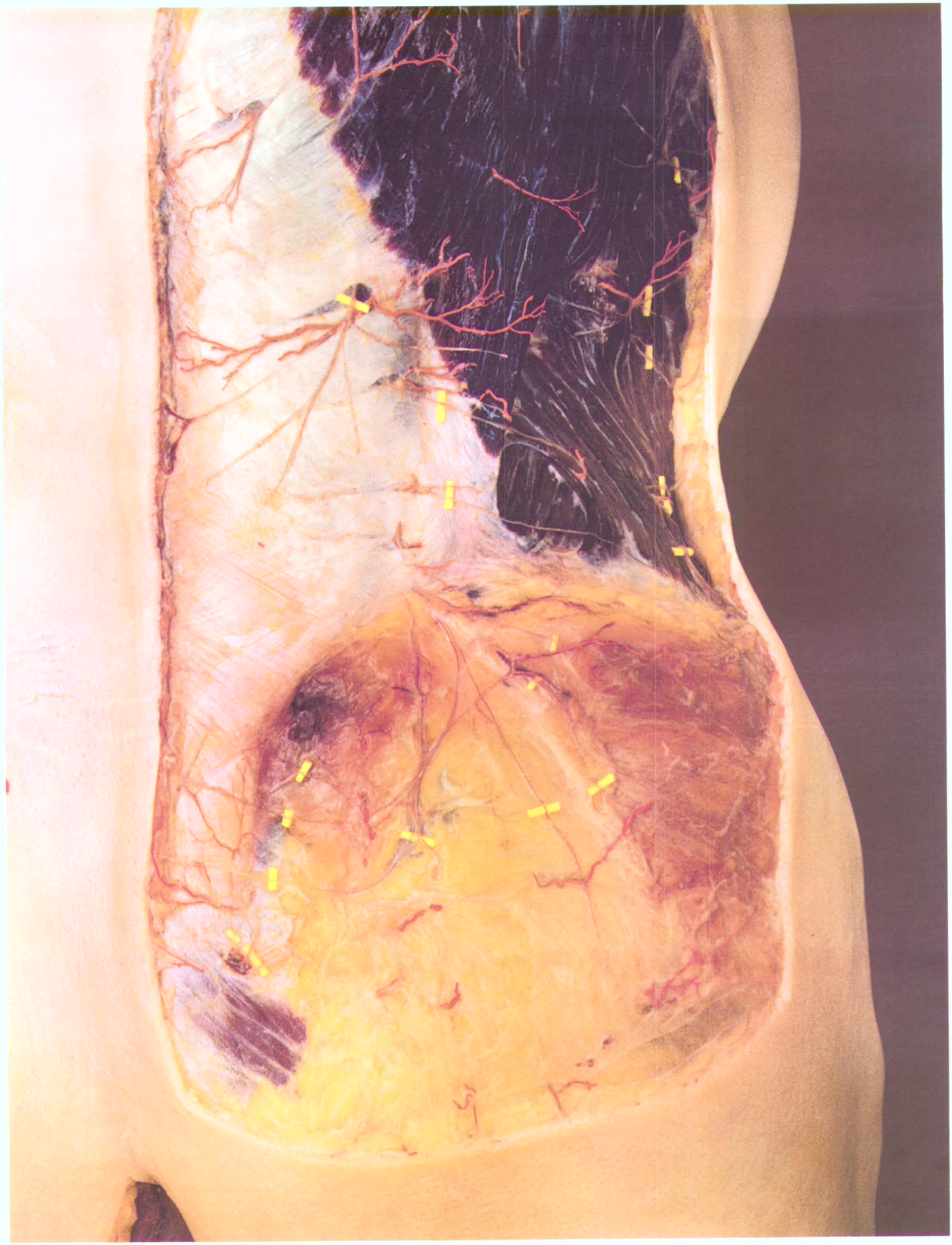

图 132　臀区 8
梨状肌上孔 1
腰区 2

梨状肌上孔可经臀大肌径路进入，臀筋膜已被游离。按髂后上棘到大转子连线，与肌束方向一致分开臀大肌。梨状肌上孔位于此连线的内、中 1/3 交界部位。在臀中肌后缘和梨状肌之间是臀上动脉的浅支，该动脉已分成许多分支主要供血臀大肌上部。

在腰区，背阔肌的下部接近三角部分已从腰背筋膜和下二肋骨端起始部切除，以显露腹内斜肌达内侧缘和腰腱膜连接处。腹横肌起自这一代表腰背筋膜深层的腱膜。腰腱膜所占的三角区叫腰纤维三角或肋腰腹三角。附着于最下肋骨的腰肋韧带已被分开，以显示标记出的肋下神经，该神经由肋下动脉相伴行。

要暴露纤维三角，应切除第十一肋的下后锯肌部分，该肌明显向下延伸，同时切除第十二肋的部分下后锯肌。通常这是仅有覆盖纤维三角上顶部的部分。

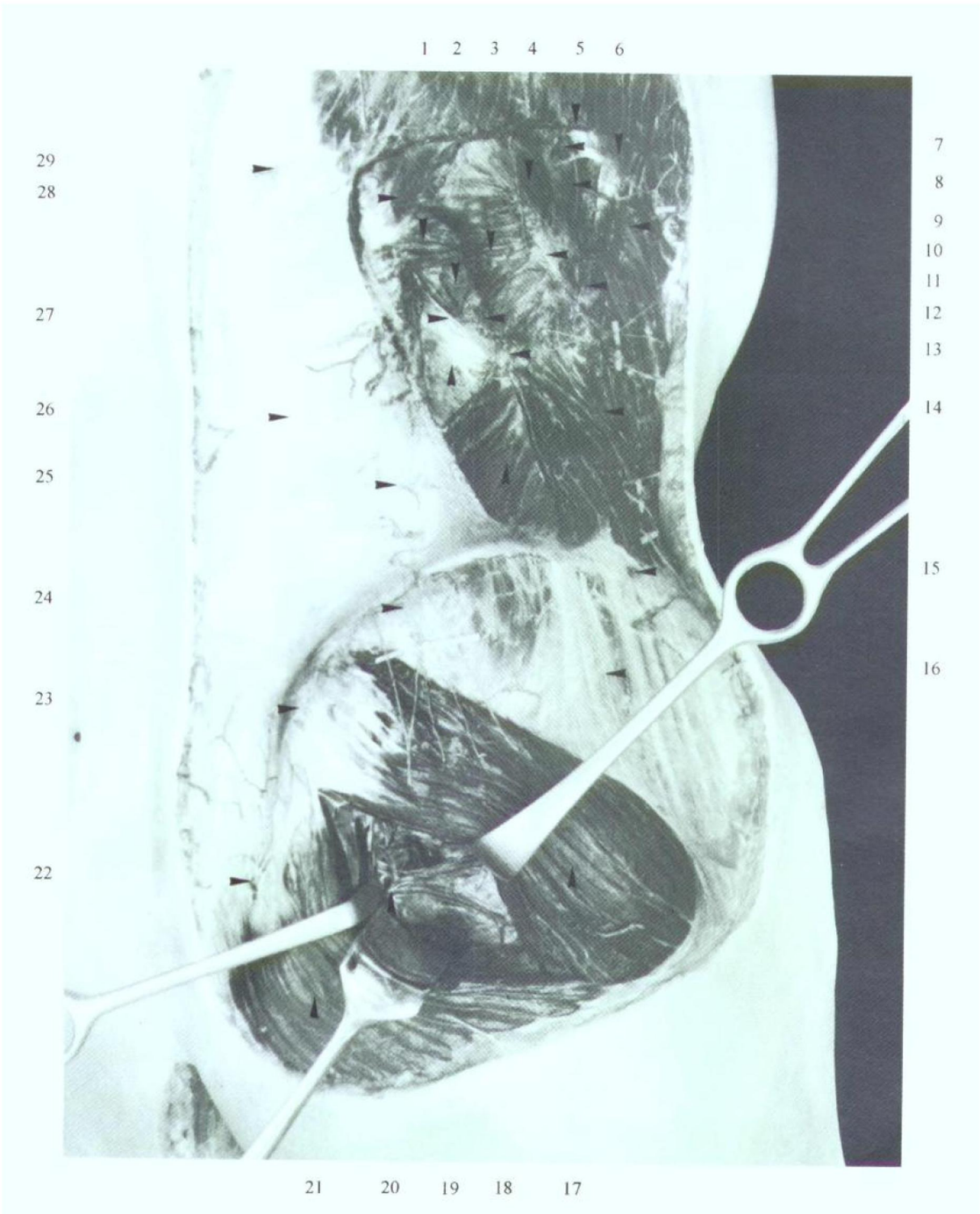

1　下后锯肌，第十二肋未切除部分
2　下后锯肌，第十二肋被切除部分
3　下后锯肌，被切除的第十一肋部分
4　第十肋间隙肋间外肌
5　背阔肌（切口缘）
6　第十肋
7　肋间内肌
8　第十肋间隙肋间内肌
9　起始于第十肋骨的腹外斜肌部分
10　第十一肋
11　起自第十一肋的背阔肌部分
12　下后锯肌，第十二肋（已切除）撕落的孤立的肌束
13　起自第十二肋的背阔肌部分
14　外斜肌
15　髂嵴
16　臀中肌和髂胫束
17　臀大肌
18　内斜肌
19　腰腱膜（腰背筋膜深层）
20　臀上动脉，浅支
21　臀大肌
22　臀中支
23　髂后上棘
24　臀上支
25　胸$_{12}$的后皮支
26　腰背筋膜（浅层）
27　腰肋韧带
28　第十肋下后锯肌（变形）
29　胸$_{9}$的后皮支

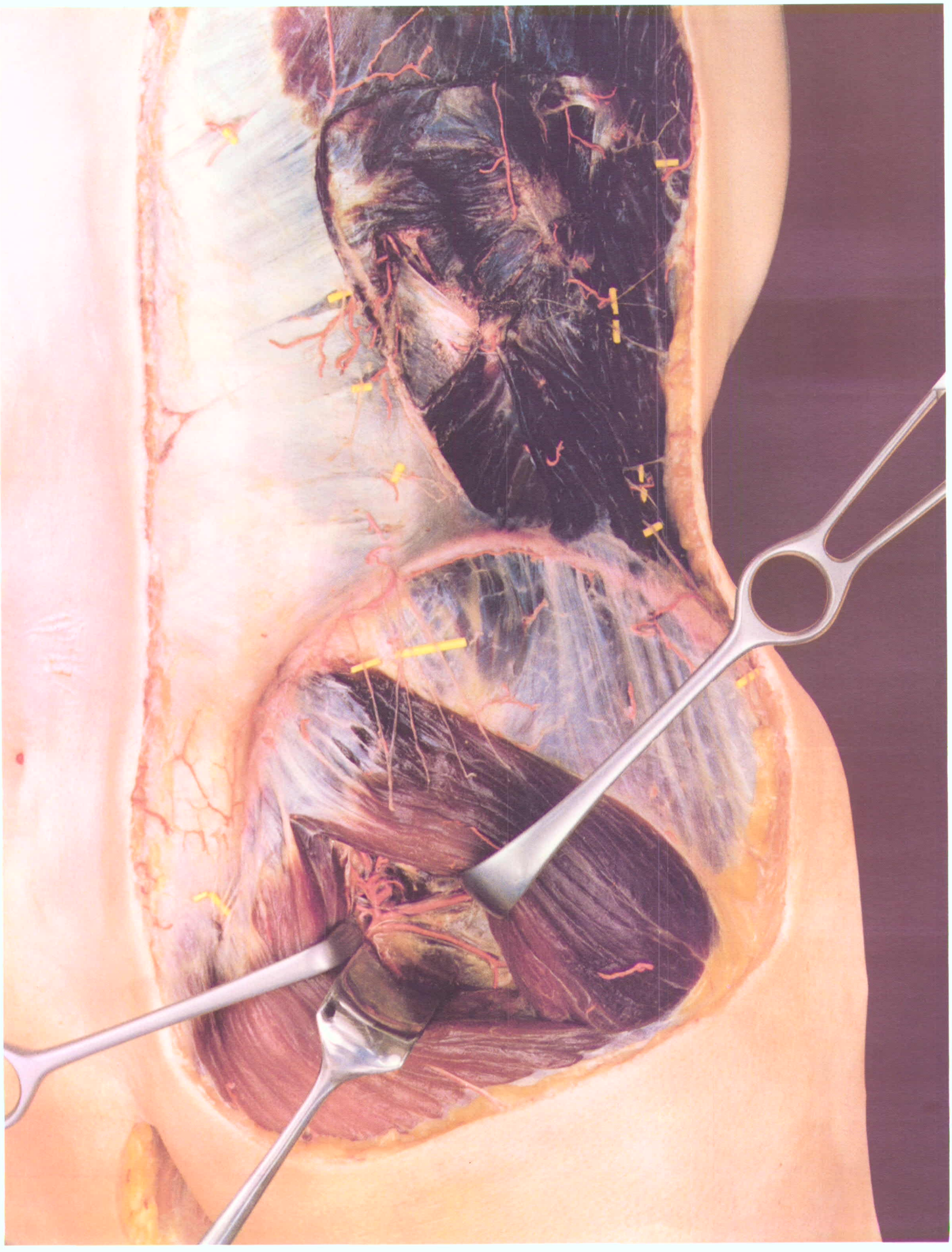

图 133　臀区 9
梨状肌上孔 2
腰区 3

臀大肌上部已被切除，以对梨状肌上孔提供更好的视野，并显示了该部筋膜是如何填充肌肉骨骼附着处的。填充的筋膜覆盖了臀中肌的全部游离面，向前方逐渐变厚并和髂胫束混合。

在臀大肌与臀中肌重叠的前面存在有薄薄的中间筋膜，通过此薄筋膜，可发现臀中肌的肌纤维方向。一层致密结缔组织占据了重叠部位的后部，该部位标志了骶结节韧带的上端，并形成梨状肌上孔上方的肌腱弓。臀大肌的起始部和臀后线后小骨部位二侧的结缔组织有着广阔的连接。

在此肌腱弓下方的是坐骨大切迹上缘和梨状肌。臀中肌后缘已从梨状肌牵开，扩大切口，经此切口臀上动脉浅支及浅支的分支和伴行静脉走向表面。被标记的臀上神经在视野的最深部。

腰区的情况叙述于图 134。

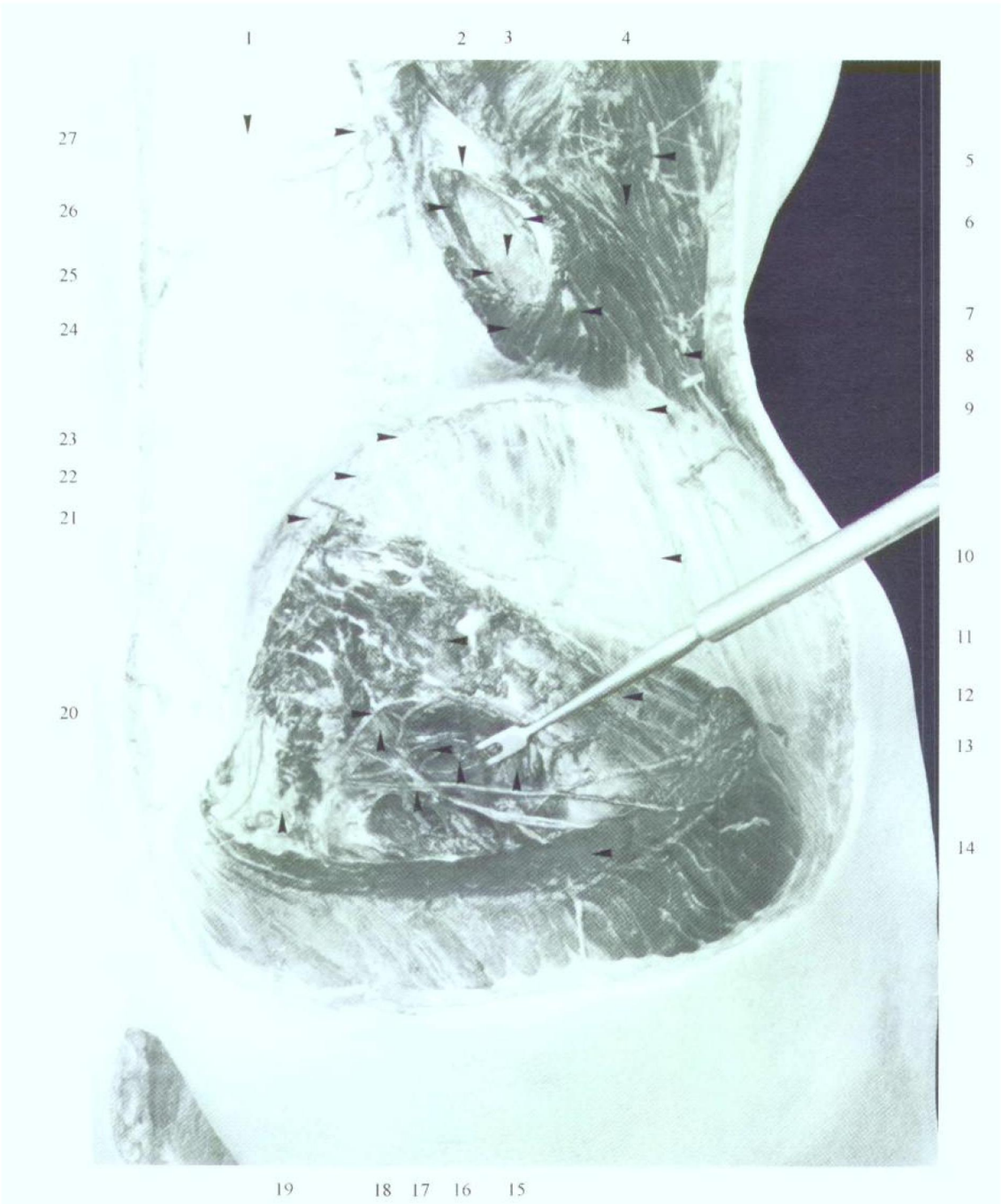

1　腰背筋膜（浅层）
2　腰腱膜（腰背筋膜深层，切缘
3　肾后筋膜
4　外斜肌
5　第十一肋肋间神经和动脉的外皮支
6　肋下神经和动脉
7　外斜肌缘
8　第十二肋肋间神经和动脉的外皮支［(肋下神经和动脉)；(下支代表髂腹下神经的外侧皮支)］
9　髂嵴
10　臀中肌，被髂胫束覆盖
11　在臀中肌臀大肌之间的筋膜，充填了肌肉骨骼附着处
12　于臀中肌臀大肌之间的普通筋膜，而非肌肉附着部筋膜
13　臀上动脉，深支
14　臀大肌（切缘）
15　臀中肌（下游离缘）
16　臀上神经
17　臀上动脉，浅支
18　坐骨大切迹上支
19　骶结节韧带
20　坐骨大孔上方肌腱弓
21　髂后上棘
22　腰的臀上神经
23　$腰_1$ 和 $腰_2$ 的臀上神经
24　内斜肌
25　髂腹股沟神经
26　腰方肌
27　发自 $胸_9$ 神经后支和动脉的后皮支

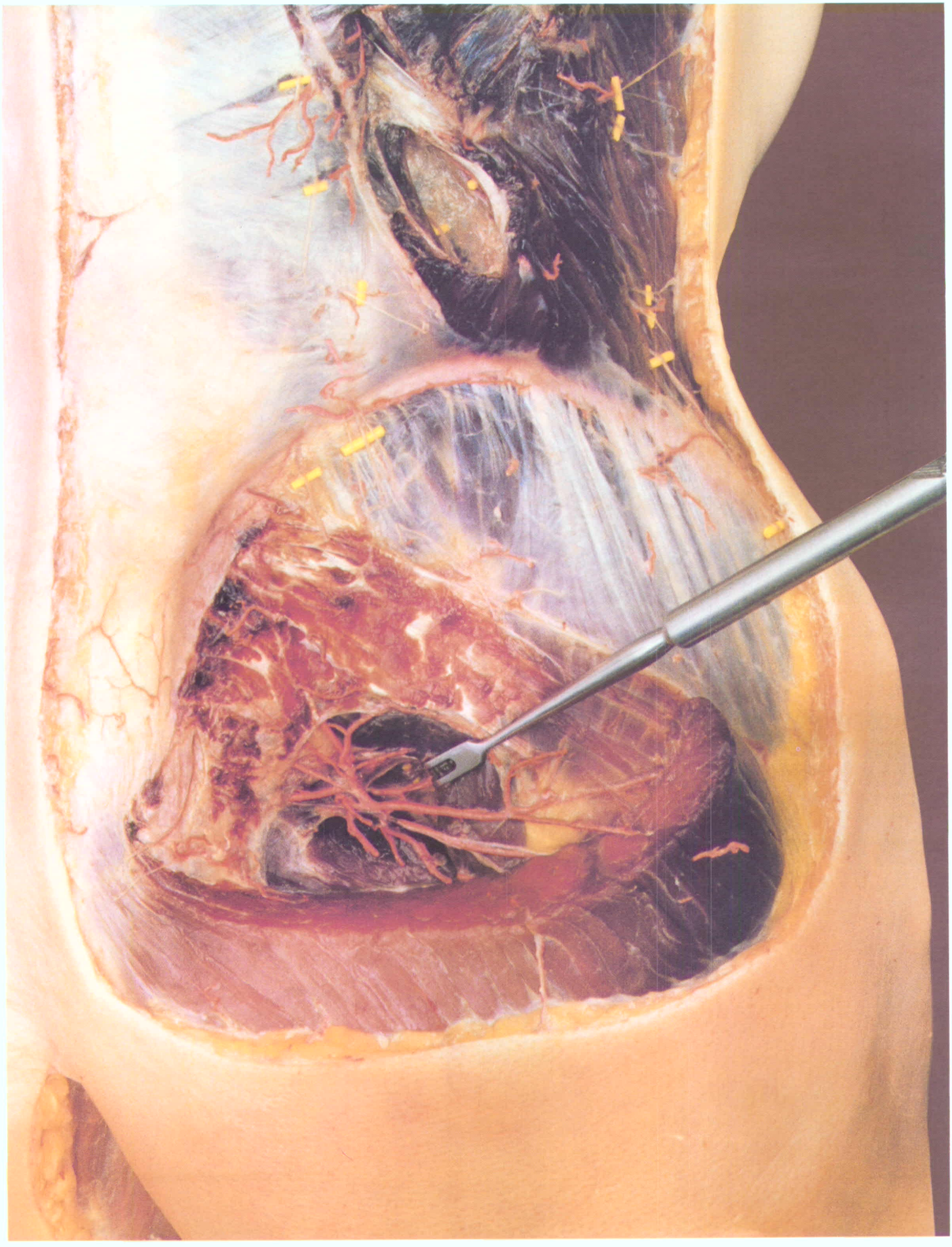

图 134　臀区 10
梨状肌上孔 3
腰区 4

臀大肌上部被切除，臀大肌起始部已被清除。臀大肌与梨状肌和臀中肌的结合部也被切除。臀中肌作一切迹，以显示臀上动脉深支和臀上神经。神经在大的臀上静脉外侧离开梨状肌上孔，并行走于深部二臀肌之间。梨状肌上孔上界为坐骨大切迹上支。该支始于后方的髂后上棘。被后骶髂韧带（Fick 的远端骶髂韧带）覆盖。

源于骶$_2$～骶$_4$（S_2～S_4）骶神经的臀中支被追溯到形成神经束的位置。这神经束主要发自 S_2 和 S_4 后支的外侧支（已标出）。主要供应支 S_2 穿入骶结节韧带并下行相当一段距离，在内侧由 S_2 单独的内侧支伴行。S_2 内侧支和较小的 S_3 分支一起支配尾骨外侧皮肤。

在腰区，腰腱膜和附近的腹内斜肌已分出，形成一孔，通过此孔，可看到腰方肌和肾后筋膜。被标记的上部条束为肋下神经，它发出一支大的外皮支（通常是发自髂下腹神经），下行远达髂嵴。孔内被标记的其他条束如髂腹股沟神经可经追踪证实。

髂腹股沟神经完全起自腰$_1$，而后向前。髂下腹神经被认为来自胸$_{12}$和腰$_1$，但在本标本中，仅肋下神经发自胸$_{12}$，没有和更远的纤维发生交叉，因此，髂下腹神经和肋下神经必然并驾齐驱。



1　腰背筋膜（浅层）
2　胸$_9$ 神经和动脉后支的后皮支
3　腰腱膜（腰背筋膜深层）
4　肾后筋膜
5　髂嵴
6　第十一肋间神经和动脉的外皮支
7　肋下神经
8　（腹）外斜肌后缘
9　肋下神经外皮支（髂腹下神经代替外皮支）
10　髂胫束（臀中肌骨骼附着的补充）
11　臀上神经
12　臀大肌
13　臀中肌（切缘）
14　臀上动脉，深支
15　臀上动脉，浅支
16　骶髂后韧带，Fick 远侧骶髂韧带
17　骶结节韧带
18　梨状肌
19　骶$_2$ 背支的内侧分支
20　骶$_2$ 背支的外侧支
21　坐骨大切迹上缘
22　在骶结节韧带和补充臀肌骨骼附着的中间筋膜之间的肌腱弓
23　臀大肌臀中肌之间的筋膜，补充肌肉的骨骼附着
24　髂后上棘
25　腰$_3$ 的臀上支
26　腰$_1$ 和腰$_2$ 的臀上支
27　（腹）内斜肌（切缘）
28　髂腹股沟神经
29　腰方肌

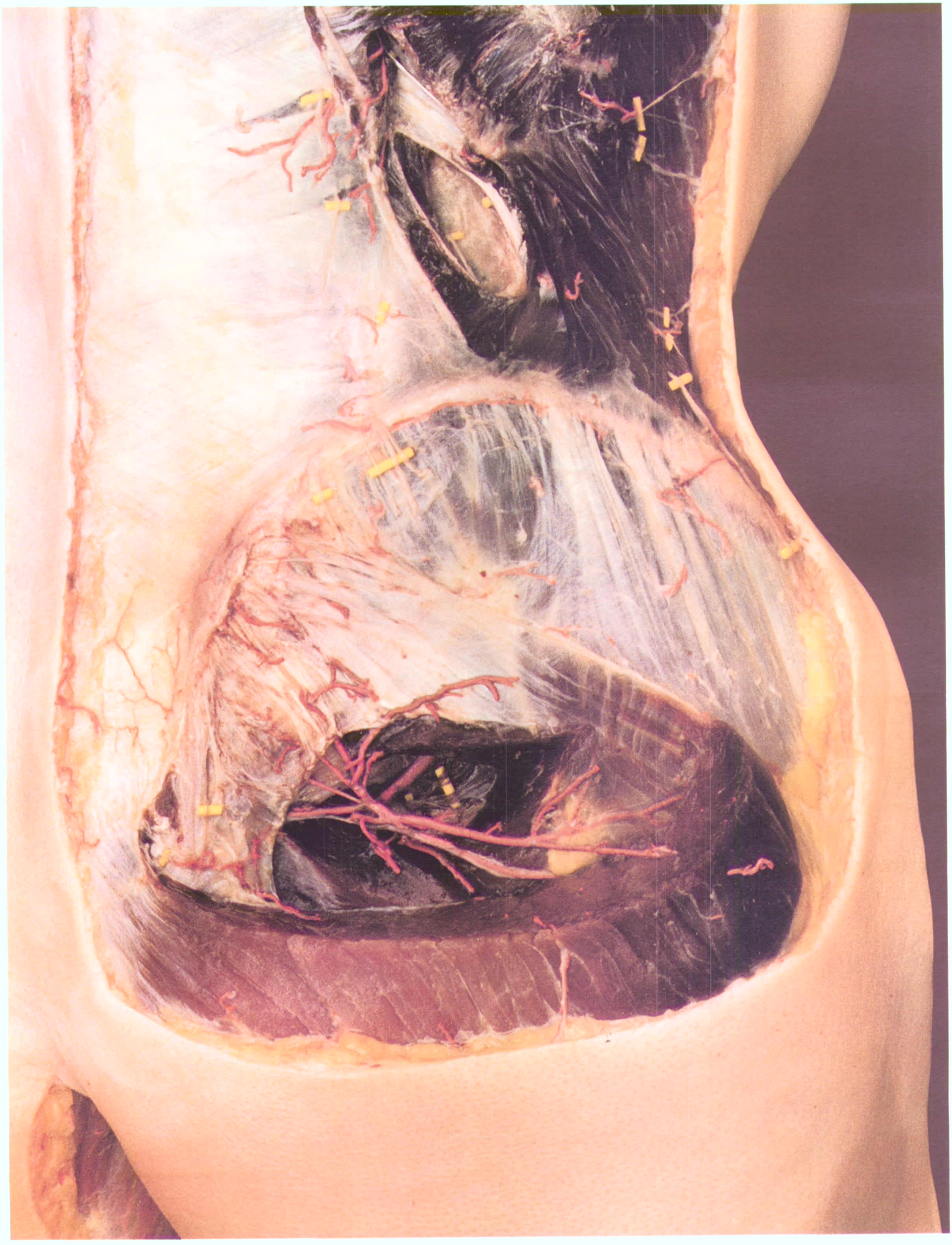

图 135　髋关节的外侧入路 1

髋关节的前入路，经一个小解剖，由髂骨翼缝匠肌的外侧达髋关节。在髋关节的后入路中，顺臀大肌的纤维分裂臀大肌、牵开臀中肌，从臀小肌和梨状肌之间达到髋关节。

髋关节的外侧入路被矫形外科医师广泛应用，现以解剖图示之。皮肤切口的主要标志是髂嵴、髂前上棘（用红色圆点标出）和大转子。切口从髂前上棘后方开始向下延伸过大粗隆、呈向后凸起的弧形。

在这个部位皮下脂肪的厚度有限，因此一个深切口应该容易显露出髂胫束来。

切口可切稍长一点，在以后的解剖步骤中较容易看清解剖细节。



1　隆起的骶棘肌
2　大转子的隆起
3　皮肤（切口边缘）
4　皮下组织
5　臀部
6　臀沟
7　髂胫束
8　皮肤（切口边缘）
9　皮下组织
10　髂前上棘
11　髂嵴

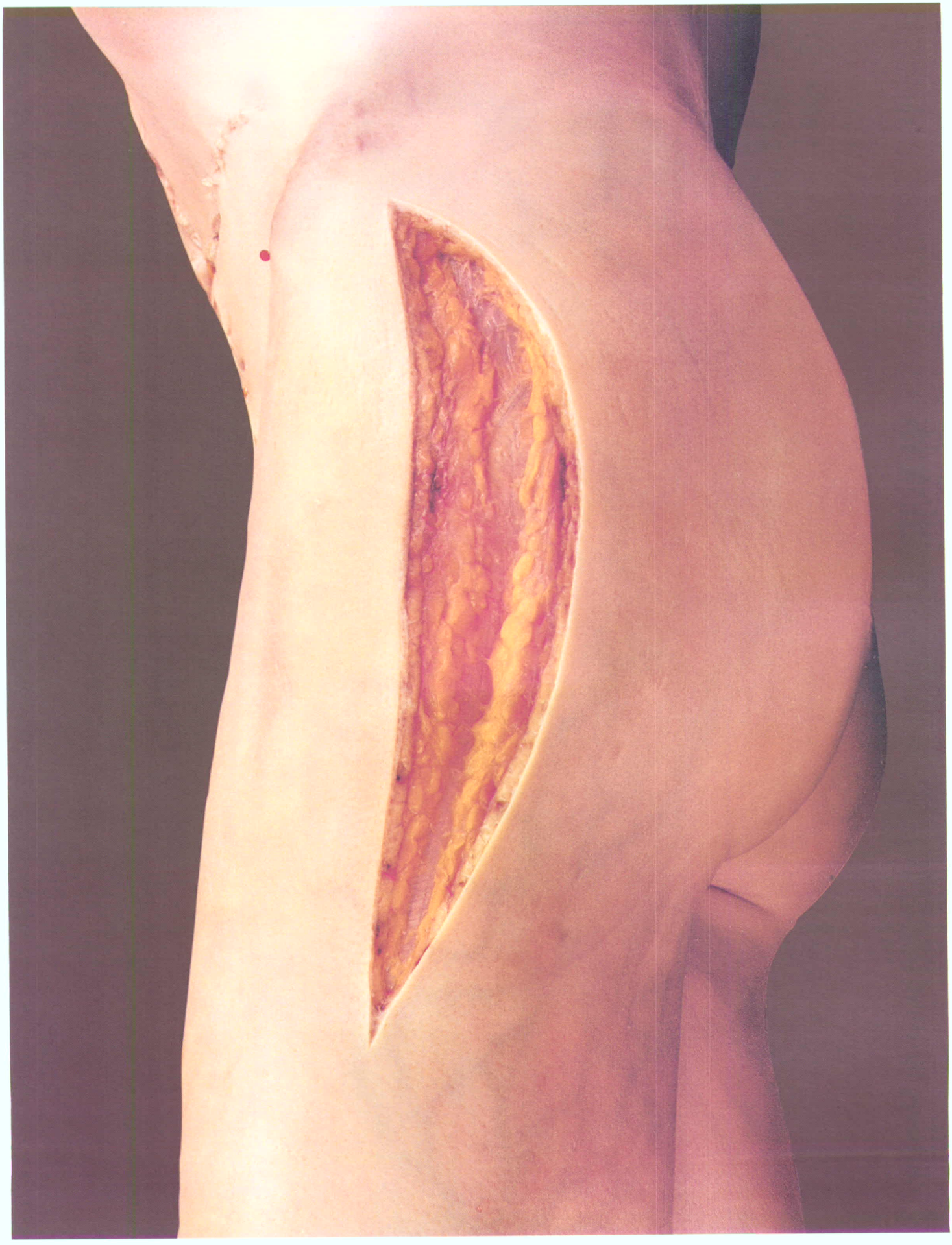

图 136　髋关节的外侧入路 2

皮肤和皮下组织已被分离和牵开显露出髂胫束和附着它的二块肌肉。后面的肌肉、臀大肌，由相对薄的筋膜覆盖；通过这筋膜可见其粗大的纤维束。它与髂胫束的腱联合正在大转子的后方被看到。覆盖臀大肌的皮下脂肪仅在该肌下缘以下变厚。

附着在髂胫束前面的肌肉是阔筋膜张肌，几支旋股外侧动脉的大分支穿过该肌肉和髂胫束的结合部供应皮肤。

位于二块肌肉之间的髂胫束部分起自髂嵴在髂结节的附近并覆盖臀中肌，以补充它的骨附着。

细看照片：髂胫束的结缔组织束呈弧形排列，横向结构是广泛包绕大腿的阔筋膜的延续；构成髂胫束的浅层；其有别于深层的纵形的和腱性的成分。

髂胫束的前缘是阔筋膜张肌前缘的延伸，其容易与较薄的阔筋膜相区别。髂胫束的后面与附着在股骨粗线外侧唇的股外侧肌间隔相融合。

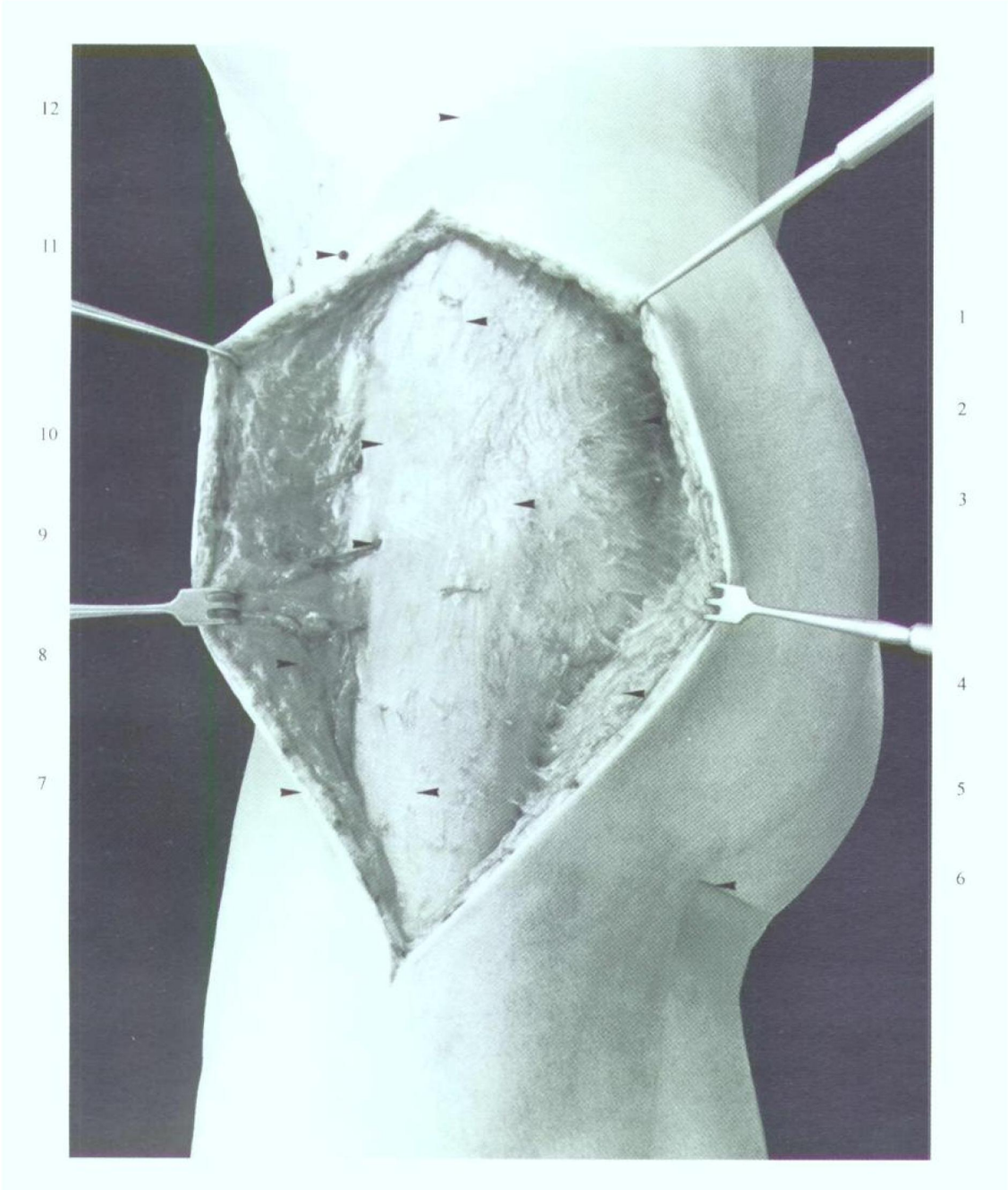

1　髂胫束（臀中肌骨骼附着的补充部分）
2　臀大肌与臀筋膜
3　大转子的隆起
4　皮下组织
5　髂胫束（覆盖大腿肌的部分）
6　臀沟
7　皮肤（切口边缘）
8　皮下组织（深面）
9　旋股外侧动脉的皮支
10　阔筋膜张肌的外侧沿，被髂胫束的前缘覆盖
11　髂前上棘
12　髂嵴

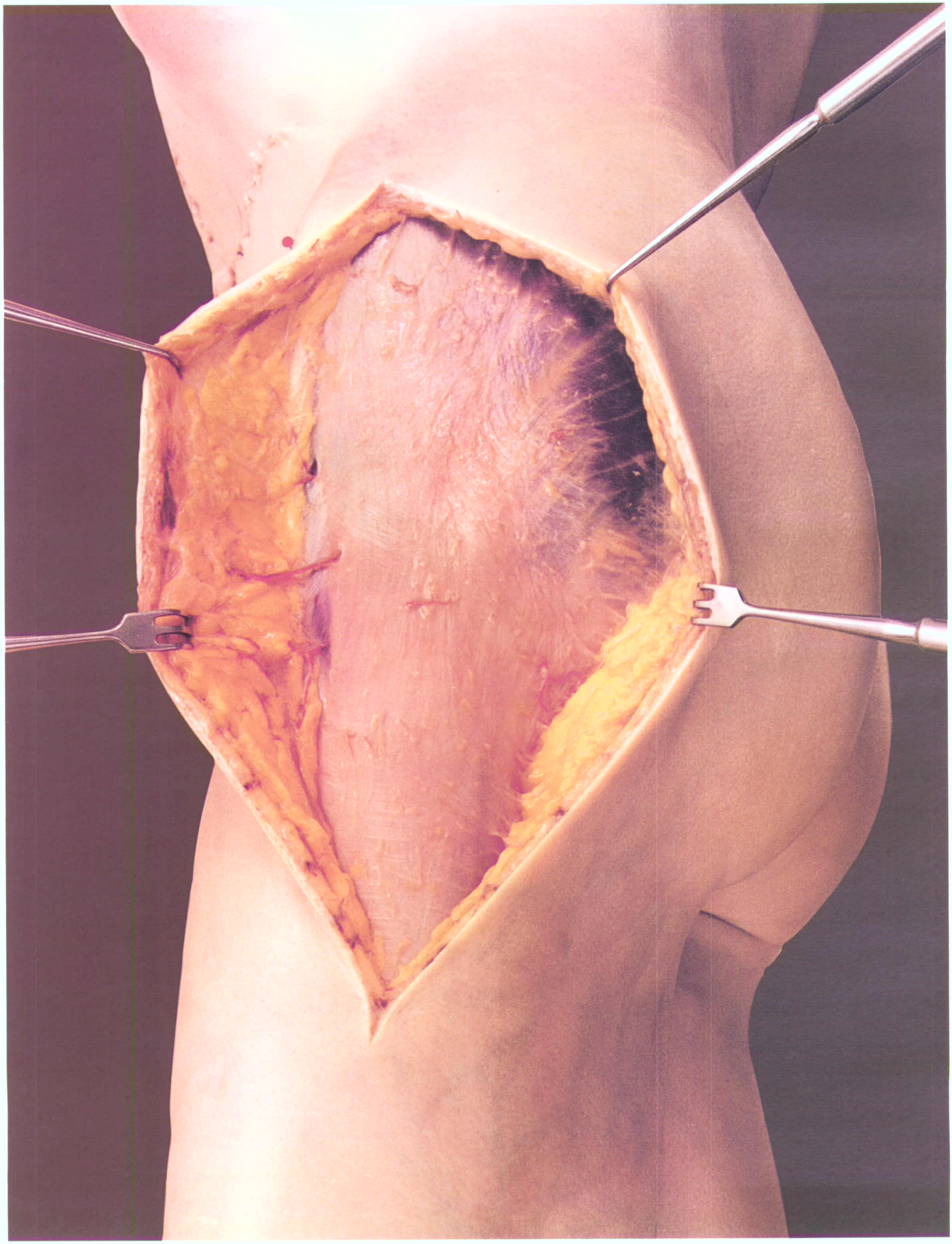

图 137　髋关节的外侧入路 3

于臀大肌和阔筋膜张肌之间切开髂胫束，一层疏松的结缔组织使束的切口不用特别解剖很容易被牵开。

阔筋膜张肌的深面与它的披盖筋膜已从臀中肌提起，它的前缘显现在束切口的上部，臀中肌的下方是股外侧肌的突起的腱扩张部，仍然盖着残余的疏松结缔组织。

大转子仅能看见非常小的部分，在大转子与部分牵开的髂胫束的一部分和臀大肌腱扩张部之间有一个几平方厘米大小的臀大肌的转子滑囊。

在臀中肌、股中间肌和稍微提起的阔筋膜张肌之间三角区域的疏松结缔组织内含有一些脂肪组织，其在髋关节前面遮住了大转子和髂肌的外侧。

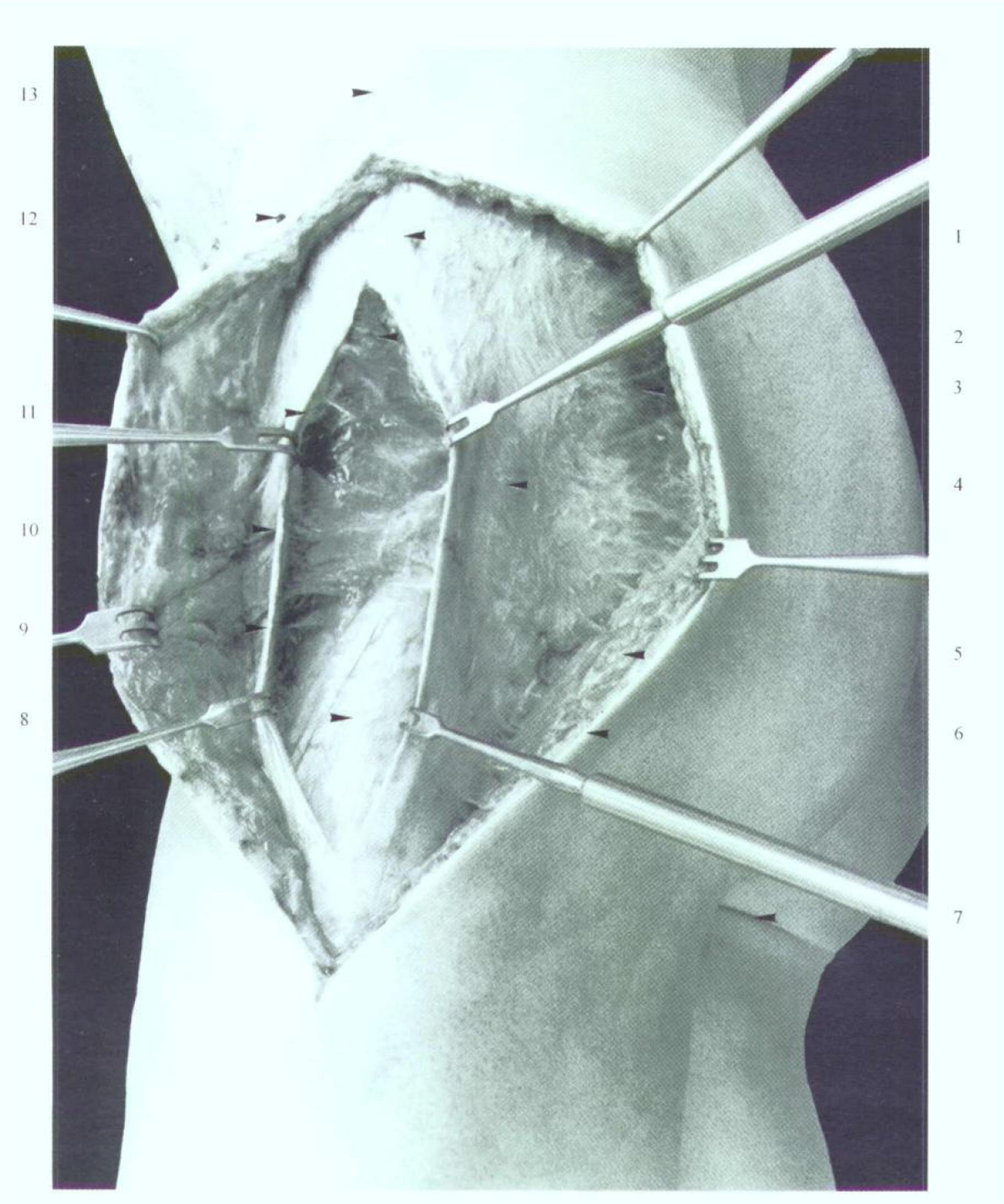

1　髂胫束（臀中肌骨附着的补充部分）
2　臀中肌
3　臀大肌与臀筋膜
4　大转子的突起
5　皮下组织
6　皮肤（切口边缘）
7　臀沟
8　股外侧肌腱扩张部
9　髂胫束（切缘）
10　旋股外侧动脉的皮支
11　阔筋膜张肌，深面与筋膜
12　髂前上棘
13　髂嵴

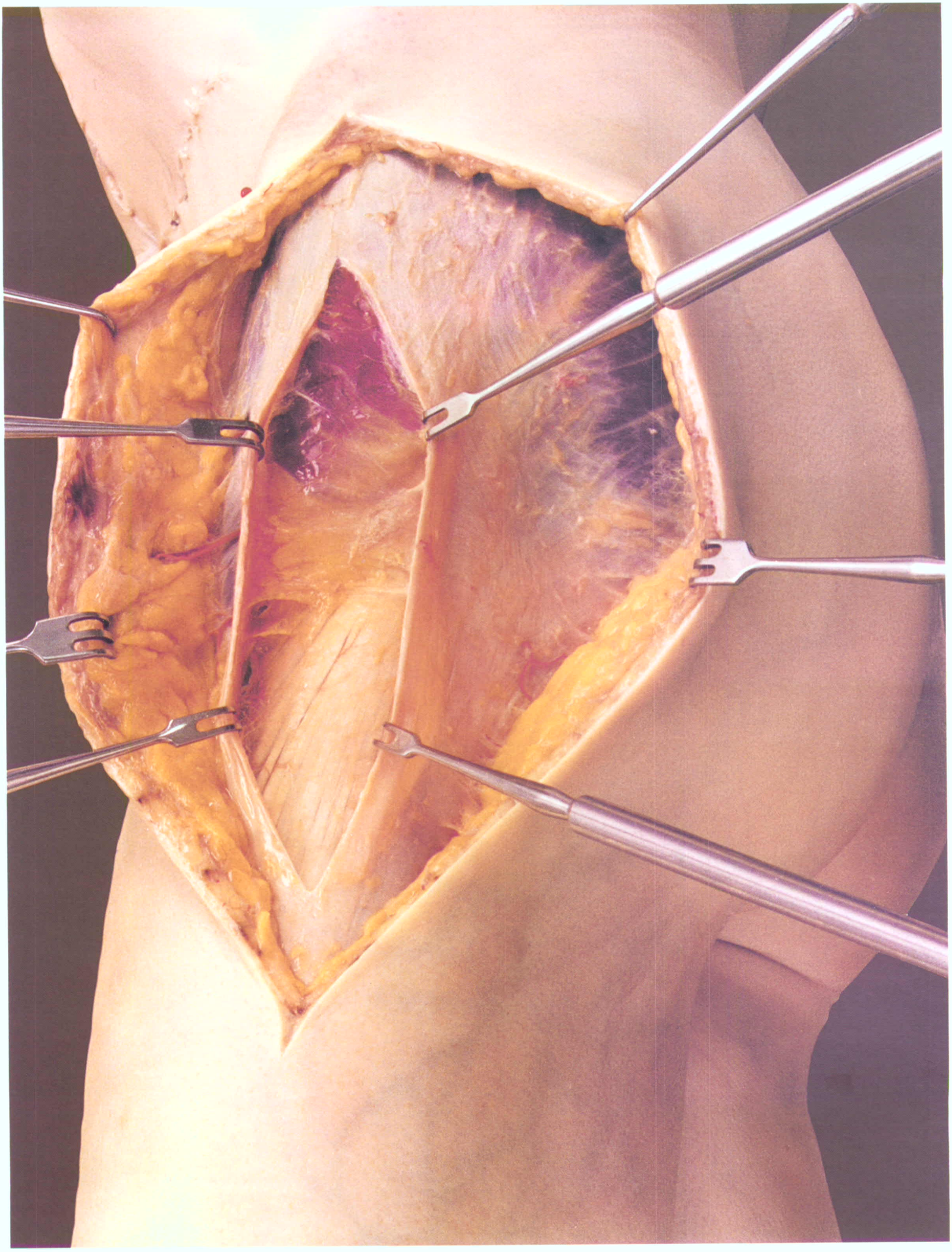

图 138　髋关节的外侧入路 4

在臀中肌部位，髂胫束向后与附着在臀大肌上缘的筋膜相融合；臀中肌的结实筋膜加强了髂胫束并补充髂嵴附近肌肉的起点。这个筋膜部分已向后切除显露作为肌肉起点的结缔组织索。

切开的髂胫束已被广泛牵开而显露阔筋膜张肌的深面与前面的神经、血管以及后面的大转子。

一个牵开器置于臀中肌的游离前缘，臀中肌前缘正常与阔筋膜张肌的深面相接。这个游离缘正好开始于标志的髂前上棘的下方，是以肌间腱膜连接阔筋膜张肌，腱膜从髂前上棘后面狭窄的骨起点向下伸展。

臀中肌的止点像一个倾向外侧的帽子一样覆盖着大转子，下延至转子的前外侧边为止；邻近股外侧和股中间肌的起始。

臀大肌转子滑囊的内侧壁原封不动的在大转子的显露部位和臀中肌后面止点上。

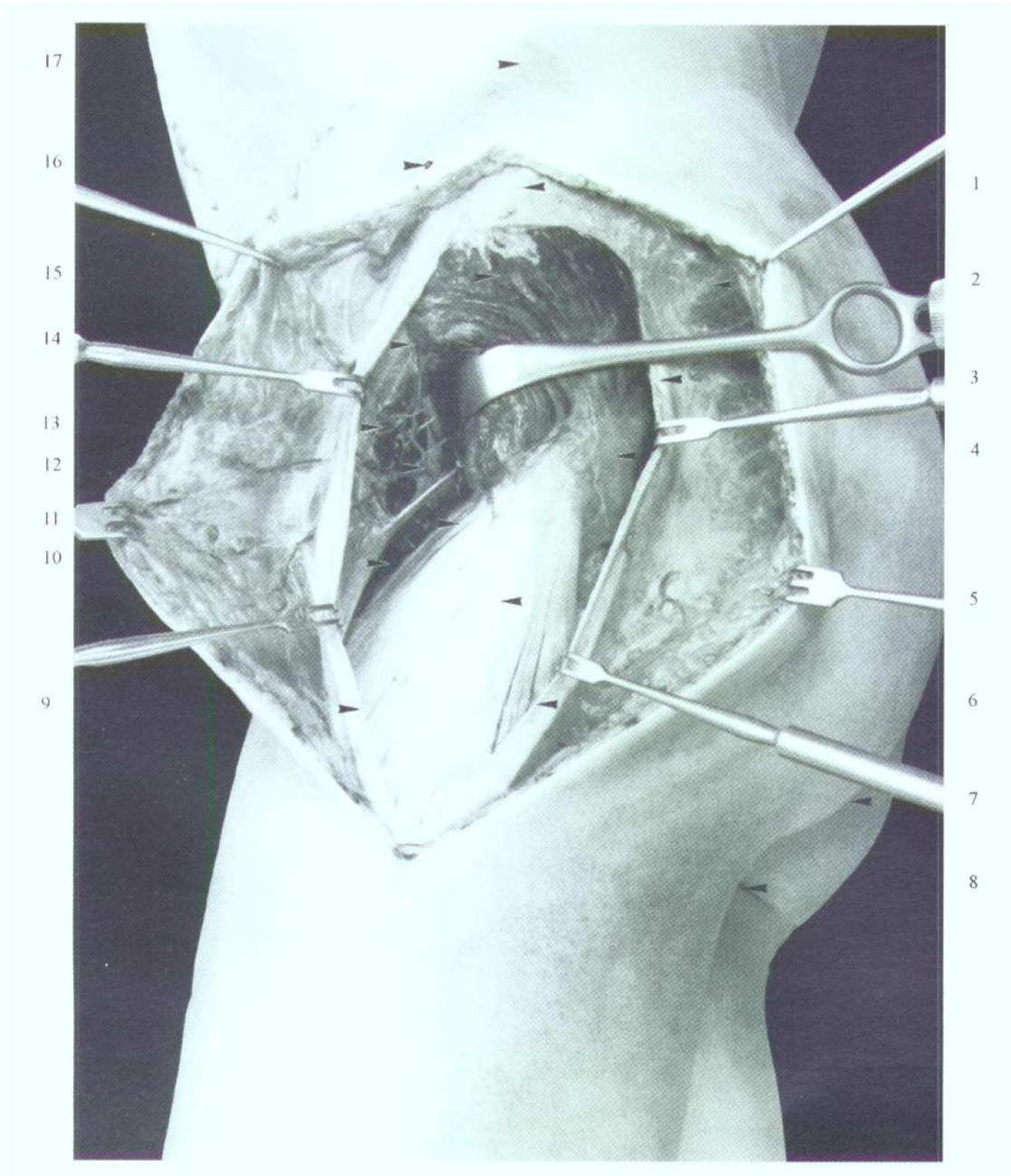

1　髂胫束（臂中肌骨附着的补充部分）
2　臀大肌的上缘
3　髂胫束（与臀大肌腱相融合的部分）
4　臀大肌的转子滑囊（内侧壁）
5　股外侧肌腱扩张部
6　髂胫束（切缘）
7　臀裂
8　臀沟
9　髂胫束（切缘）
10　耻骨肌
11　股中间肌
12　旋股外侧动脉分支的上行支
13　阔筋膜张肌和它的神经
14　臀中肌和阔筋膜张肌起自肌间腱膜的共同起点
15　臀中肌
16　髂前上棘
17　髂嵴

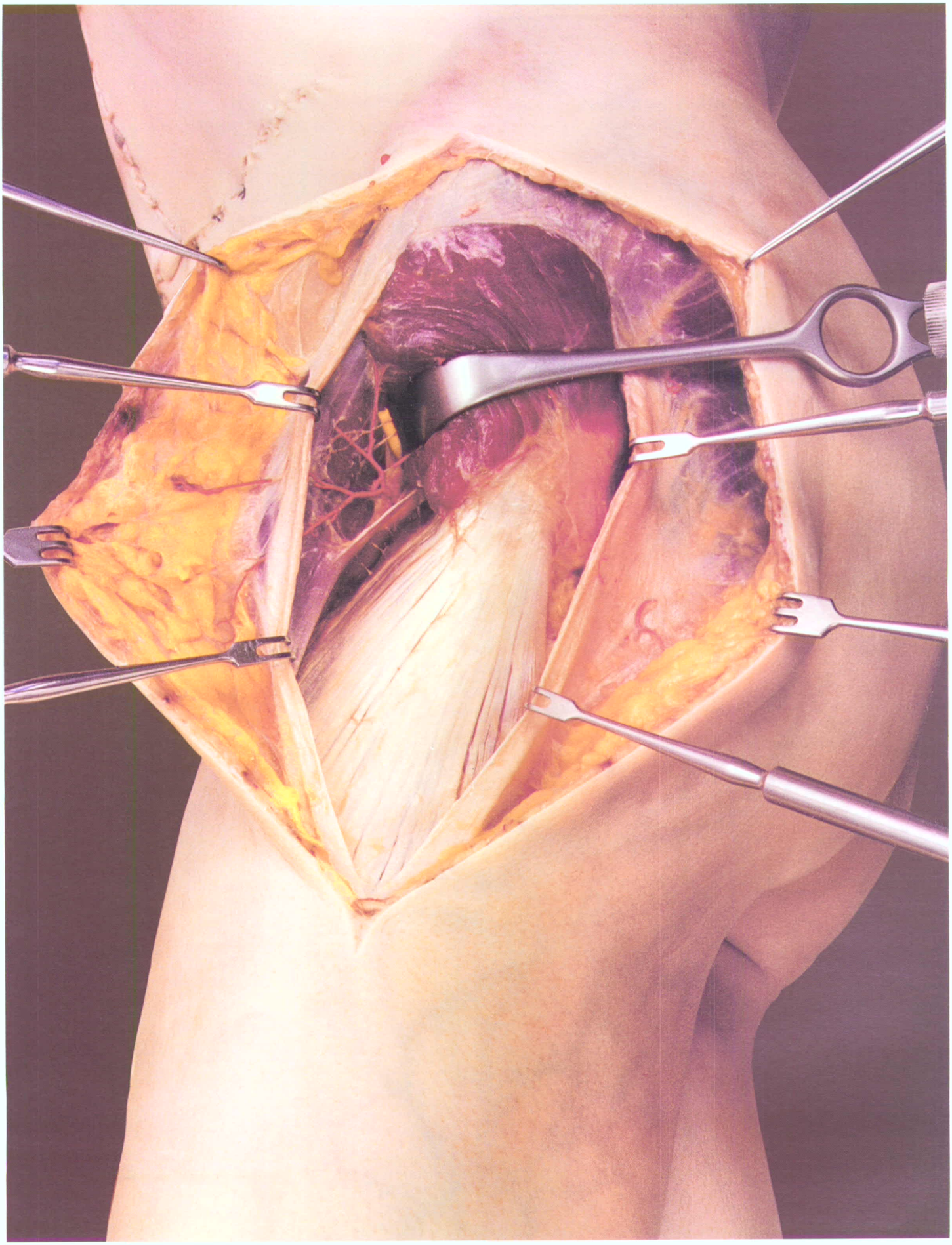

图 139　髋关节的外侧入路 5

臀中肌的前面部分已切除，其与阔筋膜张肌的附着已分离。记住臀中肌的止点斜向前下方，在大转子的外侧面上；该肌是由前面的扁平腱和向后逐渐增加的肌肉构成的。

位于切除的臀中肌深部的臀小肌有一扩张部，其前面稍扩张。它在股骨上的止点较宽，从转子间线下端的外侧点到大转子的后端，没有覆盖大转子的上沿（见图 140、图 141）。

在这个标本上看到：臀小肌的前肌腹由它自己的腱发出；同样大的后肌腹也有自己的从髂前上棘来的腱。这样使臀小肌趋于分裂。通常在某些猴子可发生这种情况。

牵开髂胫束的前缘，翻开阔筋膜张肌的深面，暴露进入该肌的旋股外侧动脉上行分支及供应该肌的神经。这神经从臀小肌后走出，而不是臀中、小肌之间的臀上神经的已标记的分支的简单延续。较低位的分支仅支配臀小肌前肌腹，上位的 2 个分支如同臀上动脉的深分支一样，只进入已切除的臀中肌部位。

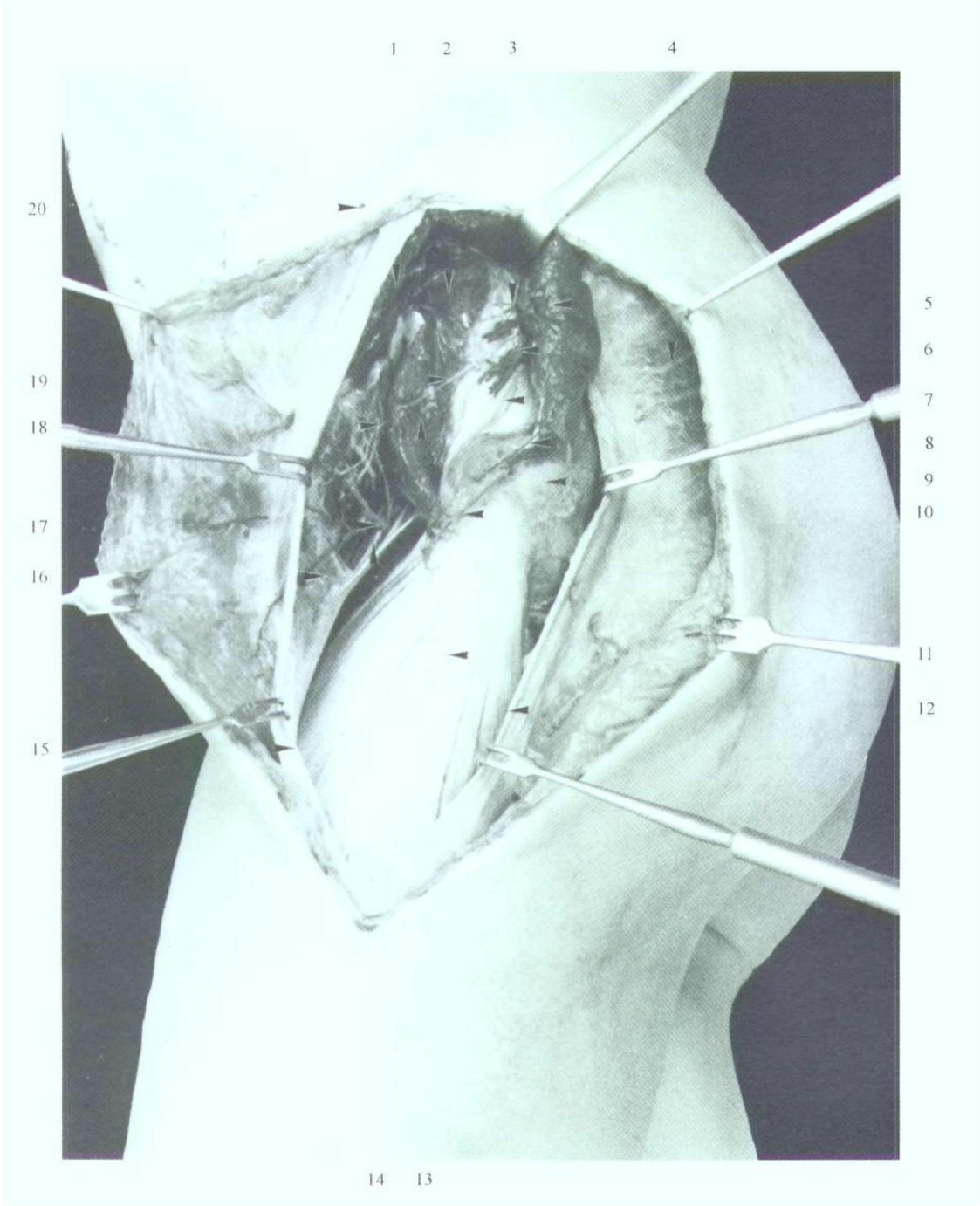

1　阔筋膜张肌和臀中肌结合部位
2　臀小肌前面的肌肉部分
3　臀上神经分支来的臀中肌肌支
4　臀大肌与臀筋膜
5　臀中肌切除面
6　臀上动脉的深分支
7　臀小肌腱止点
8　旋股外侧动脉的上行分支（随皮瓣牵开）
9　大转子
10　旋股外侧动脉的上行分支（随皮瓣牵开）
11　股外侧肌腱扩张部
12　髂胫束（切缘）
13　臀小肌前肌腹
14　股直肌腱
15　髂胫束（切缘）
16　阔筋膜张肌与深筋膜
17　旋股外侧动脉的上行分支
18　阔筋膜张肌的神经
19　臀上神经分支来的臀小肌前腹肌支
20　髂前上棘

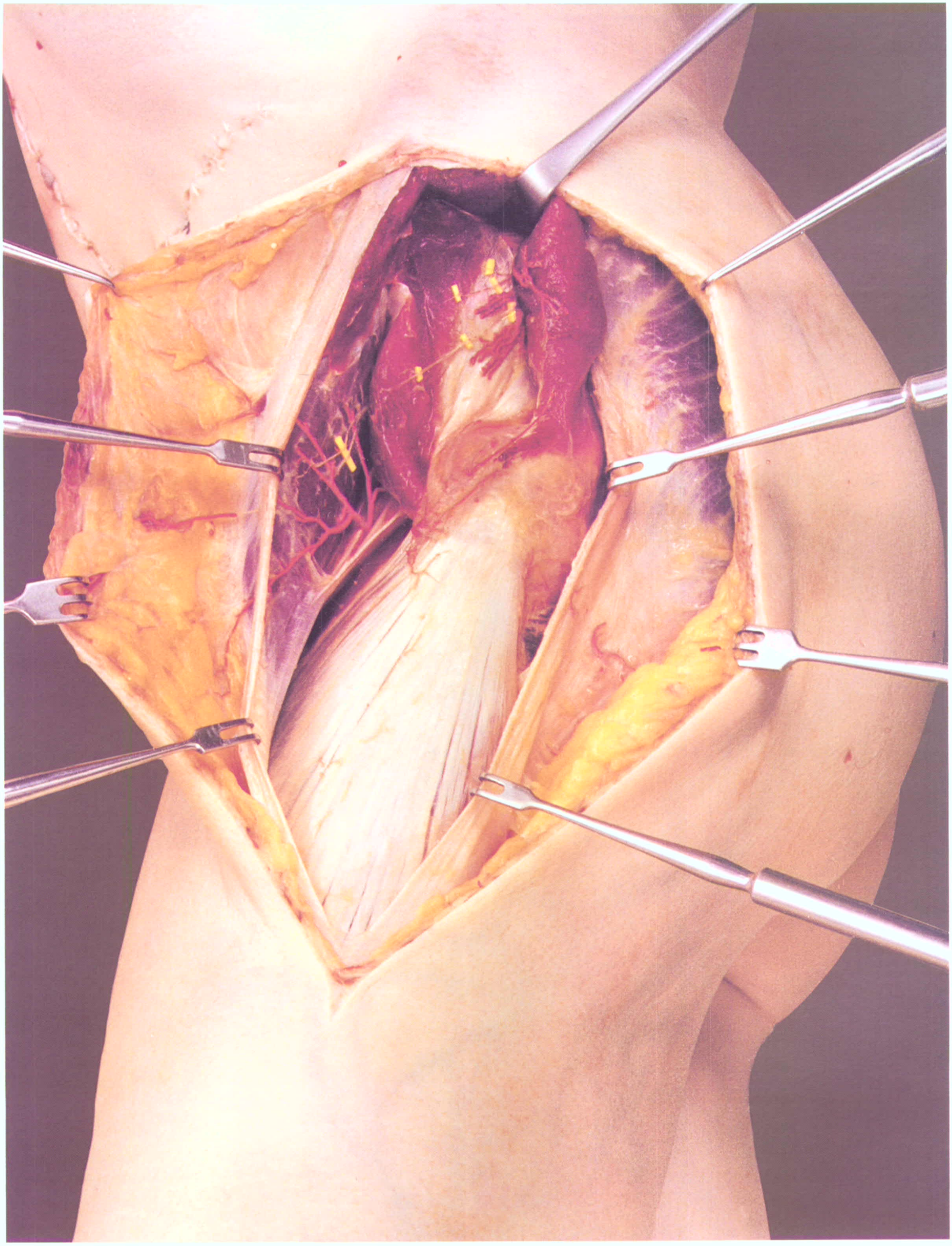

图 140　髋关节的外侧入路 6

从臀上神经上支而来支配阔筋膜张肌的神经向前行于臀中肌、臀小肌之间。在臀小肌腱前面和伴行血管一起进入前面的肌肉部分，向上延伸几乎到髂嵴。为解剖此神经，切开了这部分肌肉。

臀中肌前外周部分和臀小肌的前肌腹已切除，供应它们的神经、血管于进入肌肉处被切断。

在阔筋膜张肌深面，在与髂胫束的结合处，有一腱束从薄的筋膜处穿出。这个腱束附着于髋关节的髂股韧带上，常可达到髂前上棘。这是阔筋膜张肌退化的辅助起点。

在牵开的髂胫束切口之间，大转子稍低处可见突起的股外侧肌腱扩张部及邻近的一窄条股中间肌。其内侧正是明显的股内侧肌在股骨上的起点，其向上延伸至小转子处，该处被其他组织遮盖。

在大转子上，腱的附着处和以它们为界的外侧区形成一个窝，处于梨状肌腱的上方，从后面能进入此窝。从外侧敞开此窝，可见在大转子上方有薄的脂肪垫。



1　阔筋膜张肌与臀中肌结合的部位
2　臀小肌，前面肌肉部分
3　臀大肌与臀筋膜
4　臀上动脉，深分支
5　支配臀小肌前肌腹的臀上神经的分支
6　臀中肌（切除面）
7　抵止处的臀小肌腱
8　梨状肌腱
9　大转子
10　旋股外侧动脉上行支的分支（随皮瓣而被牵开）
11　股中间肌
12　股外侧肌
13　髂胫束（切缘）
14　臀小肌前肌腹的止点
15　髋关节
16　股内侧肌
17　髂胫束（切缘）
18　深筋膜与阔筋膜张肌
19　阔筋膜张肌的副肌起点
20　旋股外侧动脉上行分支
21　阔筋膜张肌
22　阔筋膜张的神经
23　臀小肌前肌腹的起始腱
24　支配臀小肌的臀上神经的深分支
25　髂前上棘

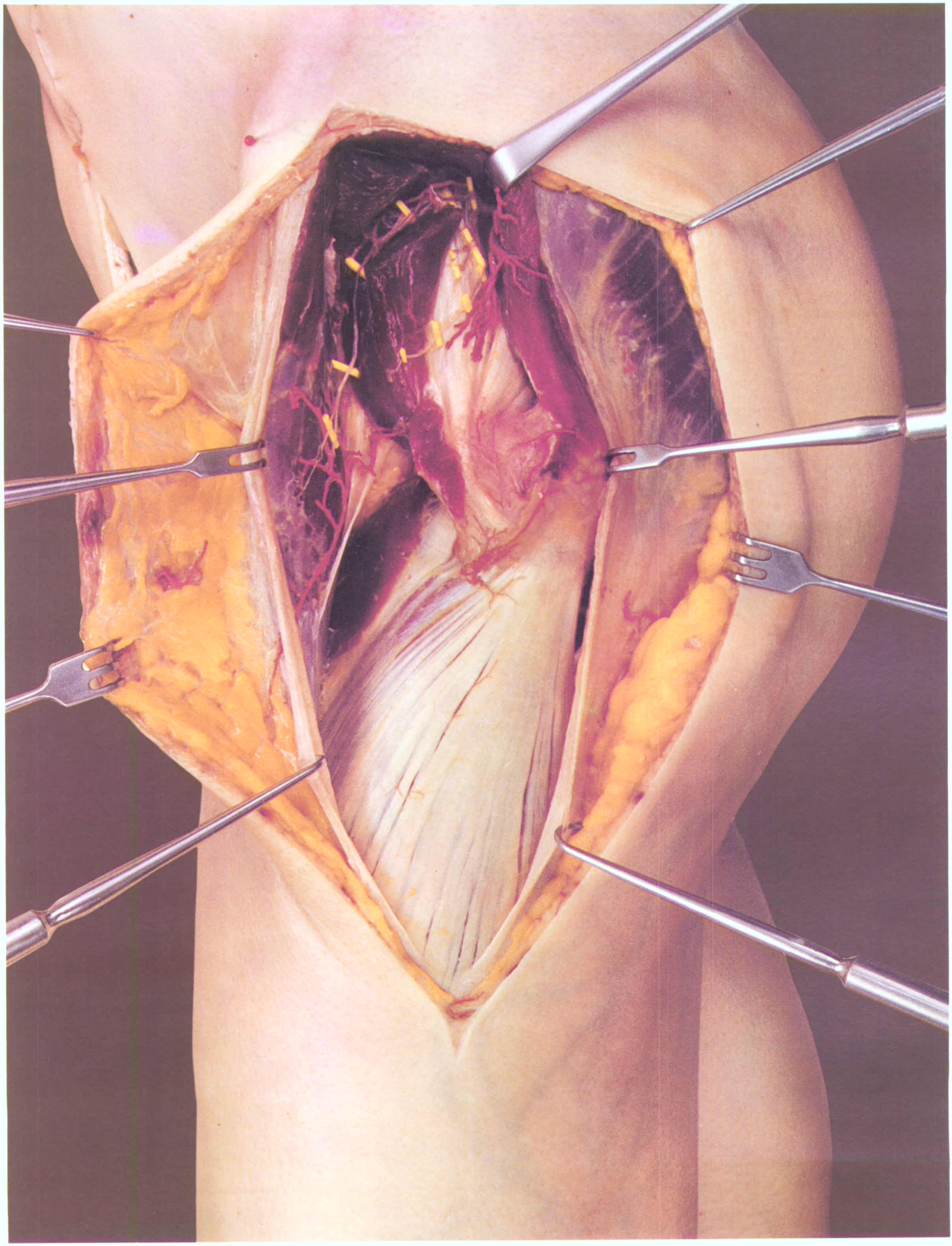

图 141　髋关节的外侧入路 7

在切口下切除臀小肌，以分离阔筋膜张肌的神经，暴露髋关节囊，保留臀小肌在大转子上止点的残余。腱残端的方向与原来位置一样。在大转子游离面上可清楚地看见臀中肌、臀小肌止点所限定的范围和梨状肌腱的止点。起自大转子下沿的臀中肌部分与转子的游离外侧面相接，并界定了臀中肌的（前、后）转子滑囊。

从外侧观，大转子的上缘伸展至由股骨头形成的半球状隆起的中心。视角必须稍向下，以使短股骨颈也能看到一些。

纤维关节囊上的反光直接定位于髂股韧带的后方。阔筋膜张肌腱的退化的辅助起点与此韧带的面相融合，并与它的结构重叠，由于髋关节轻度屈曲位，韧带有些松弛。反光后面的纤维关节囊与坐股韧带融合在一起，股直肌后起点的水平纤维与纤维关节囊的上缘相融合。

在它们被切开以前，关节周围血管网的关节囊分支与这些抵止腱一起走到大转子；在那里它们与旋股动脉吻合。

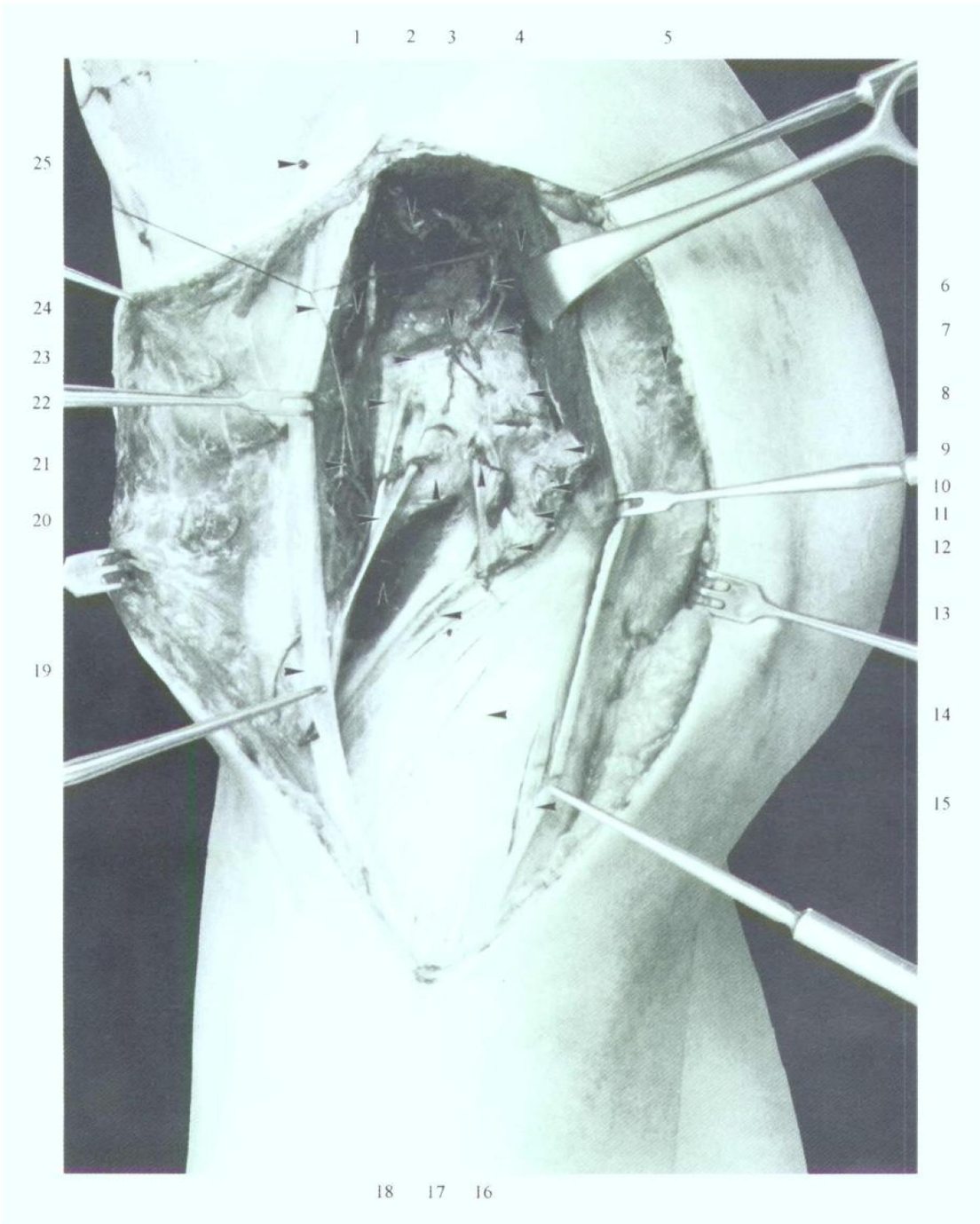

1　阔筋膜张肌与臀中肌结合的位置
2　臀小肌
3　关节周围血管网的关节囊分支
4　臀中肌（切除面）
5　臀大肌与臀筋膜
6　臀上动脉的深分支
7　臀上神经
8　股骨坐骨韧带起点与髋臼缘
9　梨状肌腱
10　臀中肌的转子滑囊（后面）
11　臀中肌的转子滑囊（前面）
12　臀中肌止点，前端
13　股中间肌
14　股外侧肌腱扩张部
15　髂胫束（切缘）
16　抵止处的臀小肌腱
17　髋关节髂股韧带，横束
18　肌内侧肌
19　髂胫束（切缘）
20　阔筋膜张肌退化的辅助起点
21　阔筋膜张肌、神经、血管进入的部位
22　髂肌韧带，横束
23　髋臼缘股直肌的后面起始腱
24　阔筋膜张肌的神经
25　髂前上棘

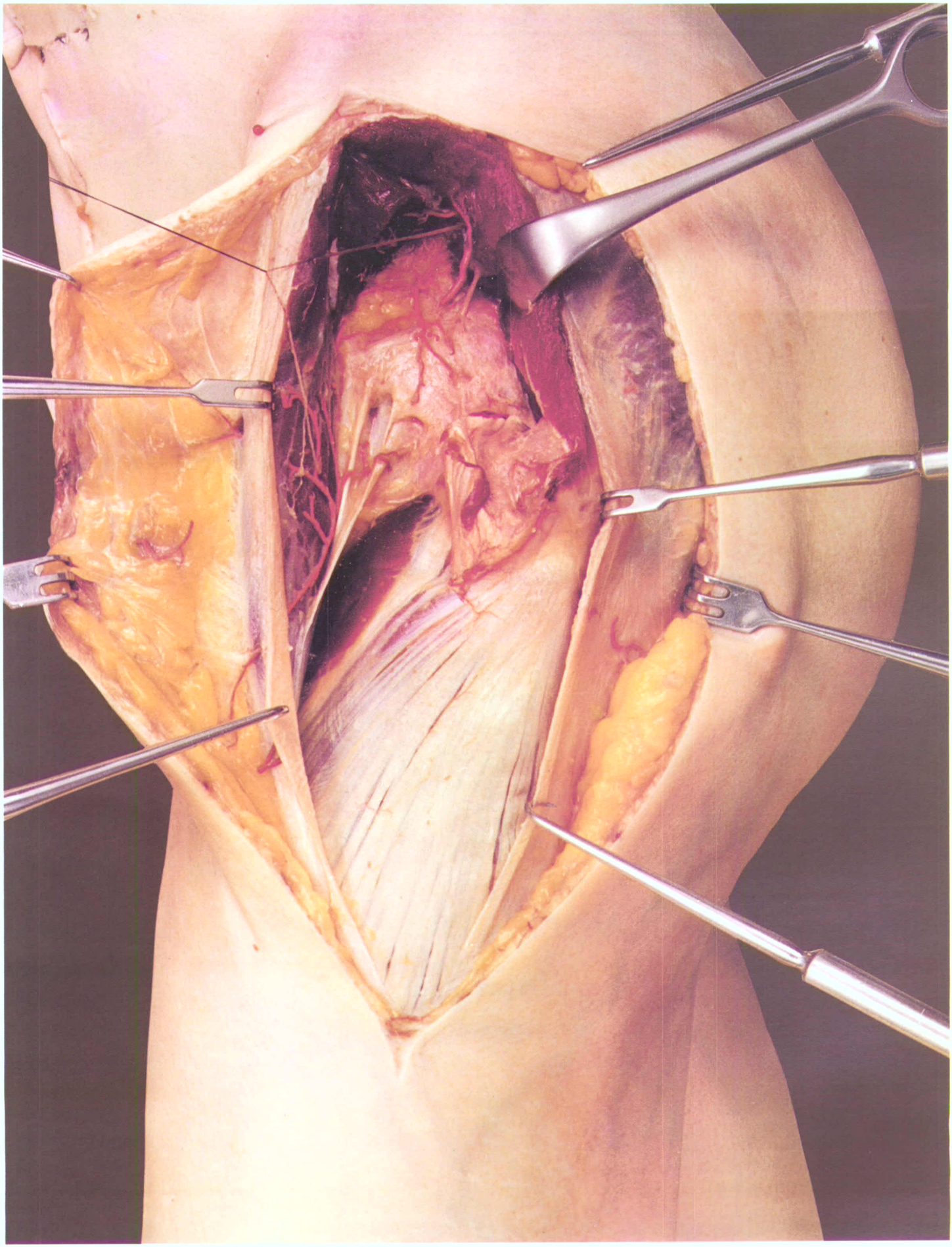

图 142　髋关节的外侧入路 8

通过垂直切开髂胫束，相对颜色亮一些的臀中肌和颜色暗一些的臀小肌已切除，用一个倒 T 形切口打开髋关节囊，垂直切口分离围绕股骨颈的环状层，而下面的横形切口在后面分离坐股韧带的上部分，前面分离髂股韧带的外侧半。

打开切开的关节囊显露股骨颈后面部分和与股骨头的连接部，股骨头在髋臼唇处隐没于髋臼内。股直肌后面的起始腱已经从关节囊附着的上缘骨面向前分离。

牵开大转子上的抵止腱，牵开肌肉切开的后缘，梨状肌腱附着的模式清楚可见。

标记的阔筋膜张肌的神经沿着掀起的肌肉的深面，与从臀上动脉深支分出的上行动脉发出的动脉血管一起行走。这支血管与旋股外侧动脉的上行分支以吻合支相交通。这个血管弓上方的动脉原本位于骨和肌肉之间，供应在髋关节囊上方与髂骨有关的稠密的血管丛，并有血管供应关节囊；这个血管丛也发出关节囊分支到髋关节并与相邻的臀小肌的血管相交通。

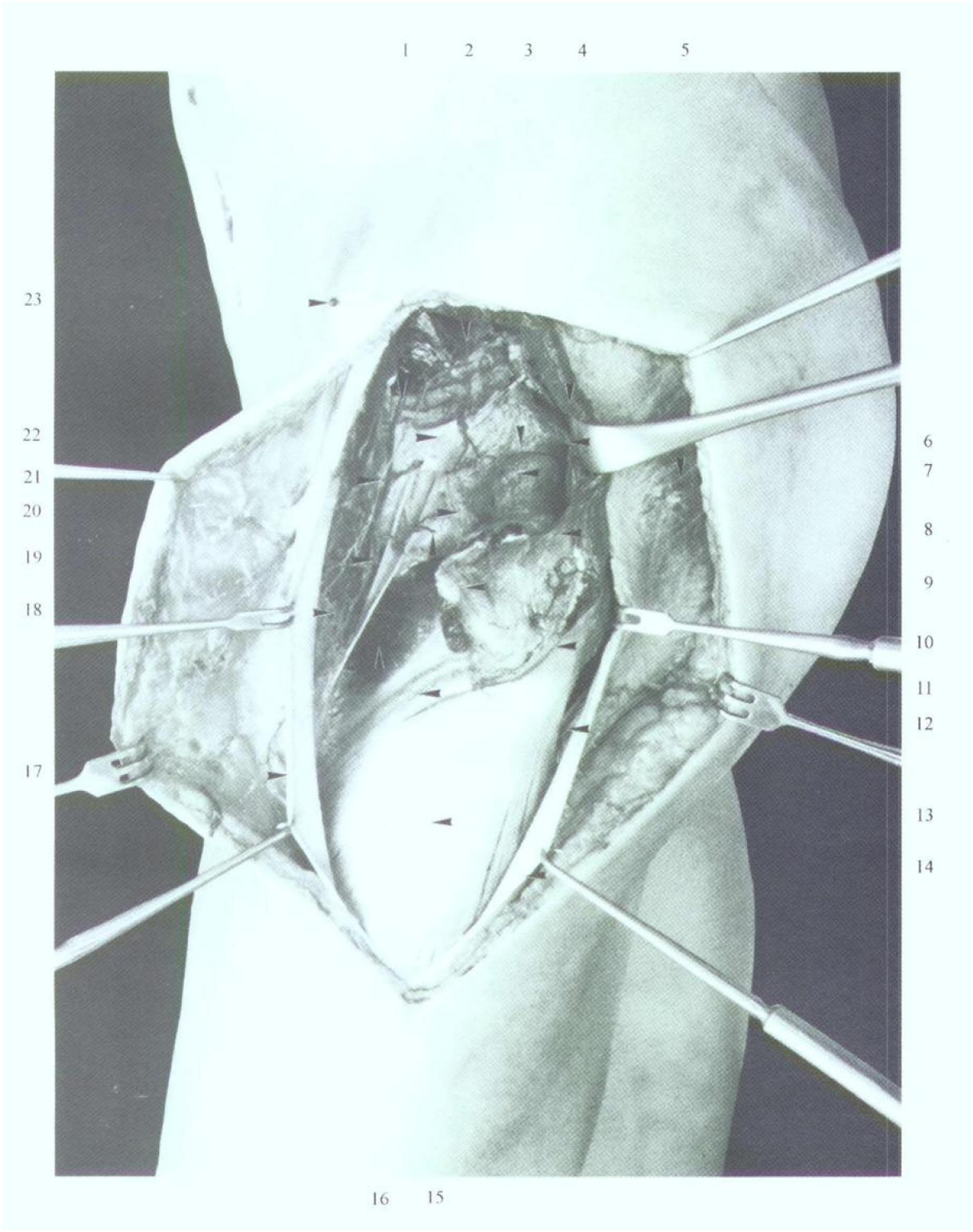

1　臀上动脉，深分支（上分支）
2　臀小肌
3　髋臼唇
4　臀中肌（切除面）
5　臀大肌
6　髋关节的关节囊的上点
7　股骨的头和颈连接处
8　梨状肌腱
9　臀小肌肌腱
10　臀中肌的上点
11　股中间肌
12　臀大肌在臀粗隆上的止点
13　股外侧肌腱扩张部
14　髂胫束（切缘）
15　耻骨
16　股内侧肌
17　髂胫束（切缘）
18　阔筋膜张肌
19　旋股外侧动脉，上行分支
20　髂股韧带（切缘）
21　阔筋膜张肌的神经
22　股直肌后肌腱
23　髂前上棘

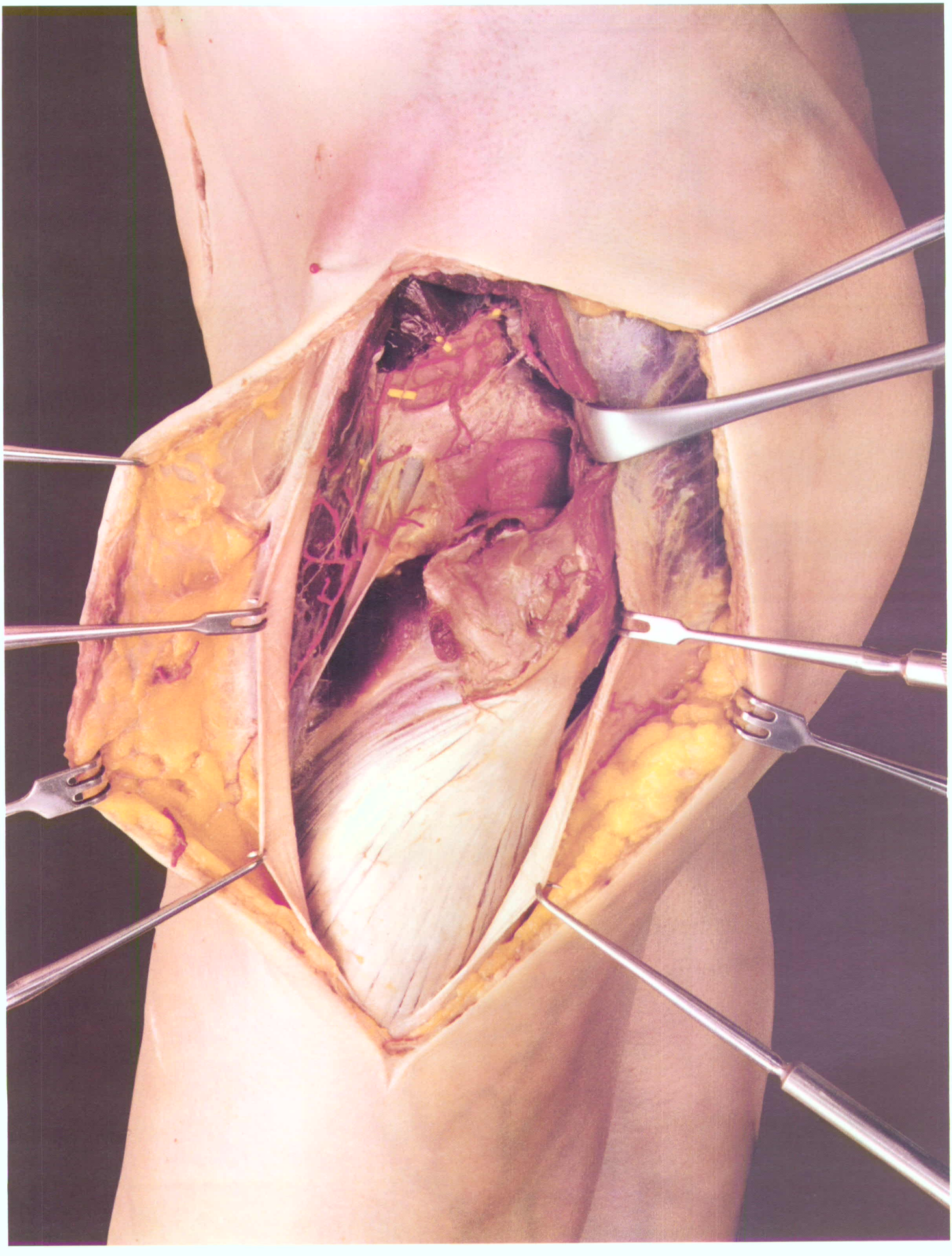

图 143　髋关节的外侧入路 9

股外侧肌已被切开，显示股骨干和肌肉面的关系以及和转子区的关系，梨状肌腱附着处是大转子后顶端的标志。转子间嵴在变平和下降至小转子根部之前，从大转子顶到一个分开股骨干和大转子的隆起。在这点上方这个嵴是股方肌和邻近的内收小肌的附着处。在这个平面的下方臀大肌抵止在臀结节上。因此切开髂胫束的后缘不会使这部分髂胫束明显松弛。

大转子上臀肌止点前面的残端已经翻开，以显示它们与股肌起始的关系。

余下的结构与以前的图没有变化，但有趣的是注意如何牵开髂胫束而影响股骨前面肌肉的位置。向前拉髂胫束前面切口缘就提起了阔筋膜张肌和股直肌，使之离开股肌，形成一个深间隙，在间隙内可看见股内侧肌；这块肌肉在股骨之位，大转子的前面以周围腱发出，并贴近骨一直到它的股骨后面的起点。在这里因牵引的关系它已失去了平常内侧突起的样子。

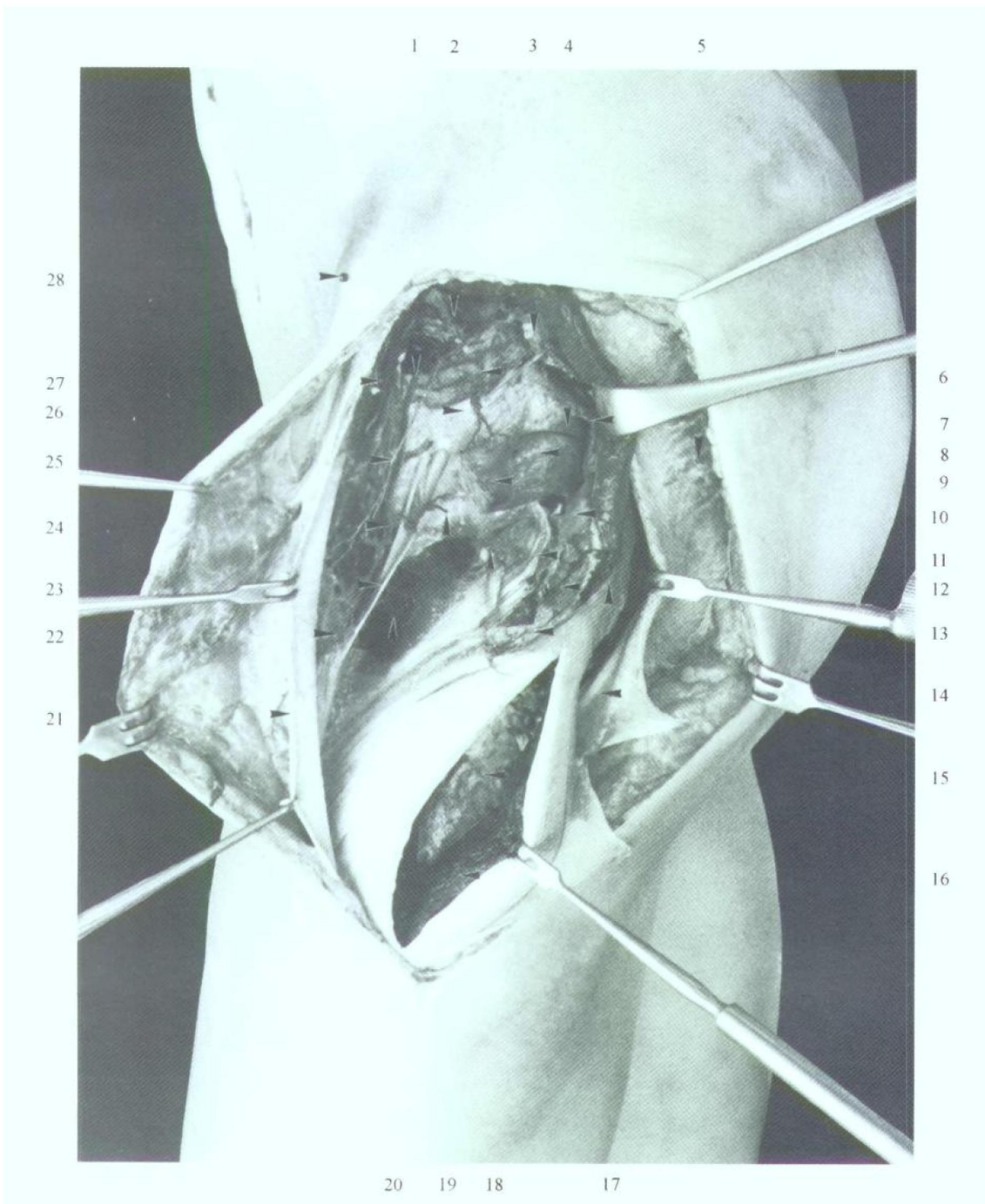

1　臀上动脉，深分支(上分支)
2　臀小肌，腱扩张的前面部分
3　臀小肌，腱扩张部
4　髋臼唇
5　臀大肌与臀筋膜
6　关节周围血管网
7　关节囊，抵止处
8　股骨头与颈连接处
9　关节囊的环状层
10　梨状肌腱
11　臀小肌腱
12　旋股外侧动脉的上行分支，交通动脉关节支
13　臀中肌腱
14　臀大肌腱，股骨臀粗隆上的抵止处
15　股骨干
16　股外侧肌（切除面）
17　大转子
18　旋股外侧动脉的上行分支（已结扎血管支）
19　旋股外侧动脉的上行分支（已切断的血管支）
20　股内侧肌
21　髂胫束（切缘）
22　阔筋膜张肌，与髂胫束和深筋膜结合处
23　阔筋膜张肌的退化的补充起点
24　旋股外侧动脉的上行分支
25　阔筋膜张肌的神经
26　股直肌起点的后腱
27　阔筋膜张肌与臀中肌的结合部位
28　髂前上棘

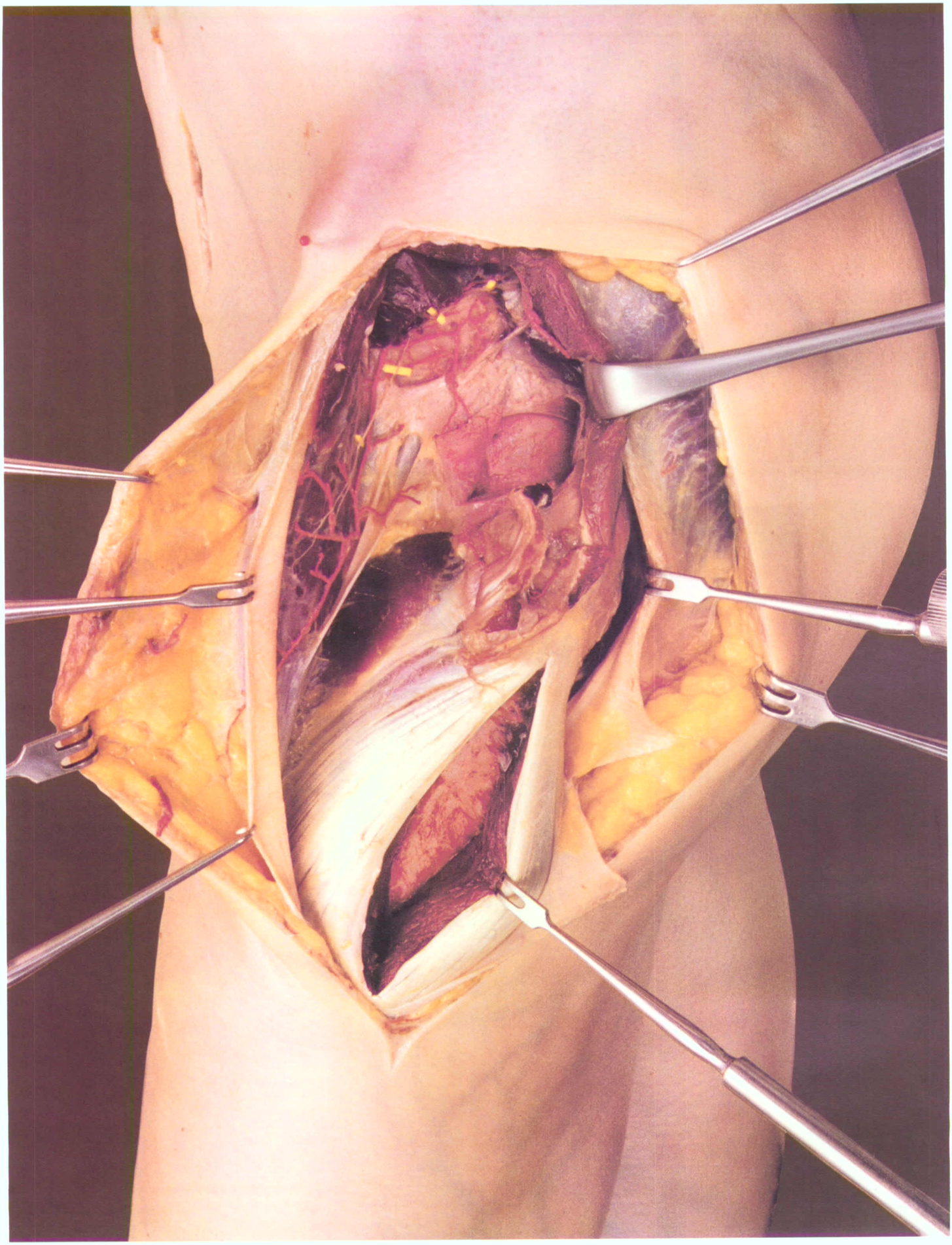

图 144　膝后部 1

因为膝后部是一个关节区，它的范围被界定在膝关节自身的范围内，膝后部的下界是胫骨髁和腓骨头的下方，相当于关节的远端。其上界正在关节线上，包括腘窝的上部、股骨腘面的后面。

腘窝不是一个浅的在膝关节屈曲时后面的皮肤凹陷，而是一个钻石形的窝，被肌肉围着。把腘窝内充填的脂肪垫去掉才能看见肌肉。腘窝筋膜封闭在这个区域形成一个腘窝间隙。

腘筋膜虽然是大腿阔筋膜的一部分，但有其特点而得其名。从股外侧肌间隔和髂胫束发出的环形纤维与外侧边的腘筋膜结合，这些纤维与一个较薄的筋膜片融合，越过半腱肌腱，达到在股薄肌腱上分成几层，进入缝匠肌鞘中，二层浅表层形成充填着脂肪的扁平隧道，传送大隐静脉和它的伴行神经和淋巴管；这个筋膜管沿着它的边缘已切开，并翻开外面的壁。

致密的腘筋膜向远端延续成较薄的透明的小腿筋膜。



1　在腘窝内侧纵沟处将筋膜固定在皮肤上的结缔组织束：皮支持带
2　阔筋膜
3　半腱肌（由阔筋膜和腘筋膜接合部覆盖）
4　在腘窝外侧纵沟处将筋膜固定在皮肤上的结缔组织束：皮支持带
5　半膜肌（覆盖着腘筋膜）
6　腘筋膜分成 2 层的位置，浅层已切除
7　腘筋膜
8　腓肠肌外侧头，被腘筋膜与小腿筋膜连接部覆盖
9　在筋膜隧道里的小隐静脉
10　被结缔组织索伴行和保护的内侧腓肠皮神经的皮肤分支及注入较深静脉的浅皮下静脉
11　腓肠肌，内侧头，由小腿筋膜覆盖
12　在腘窝内侧纵形沟处在支持带里的隐神经的小腿内侧皮肤分支
13　股神经的前皮支
14　大隐静脉
15　浅层腘筋膜与阔筋膜的结合（切缘）
16　缝匠肌

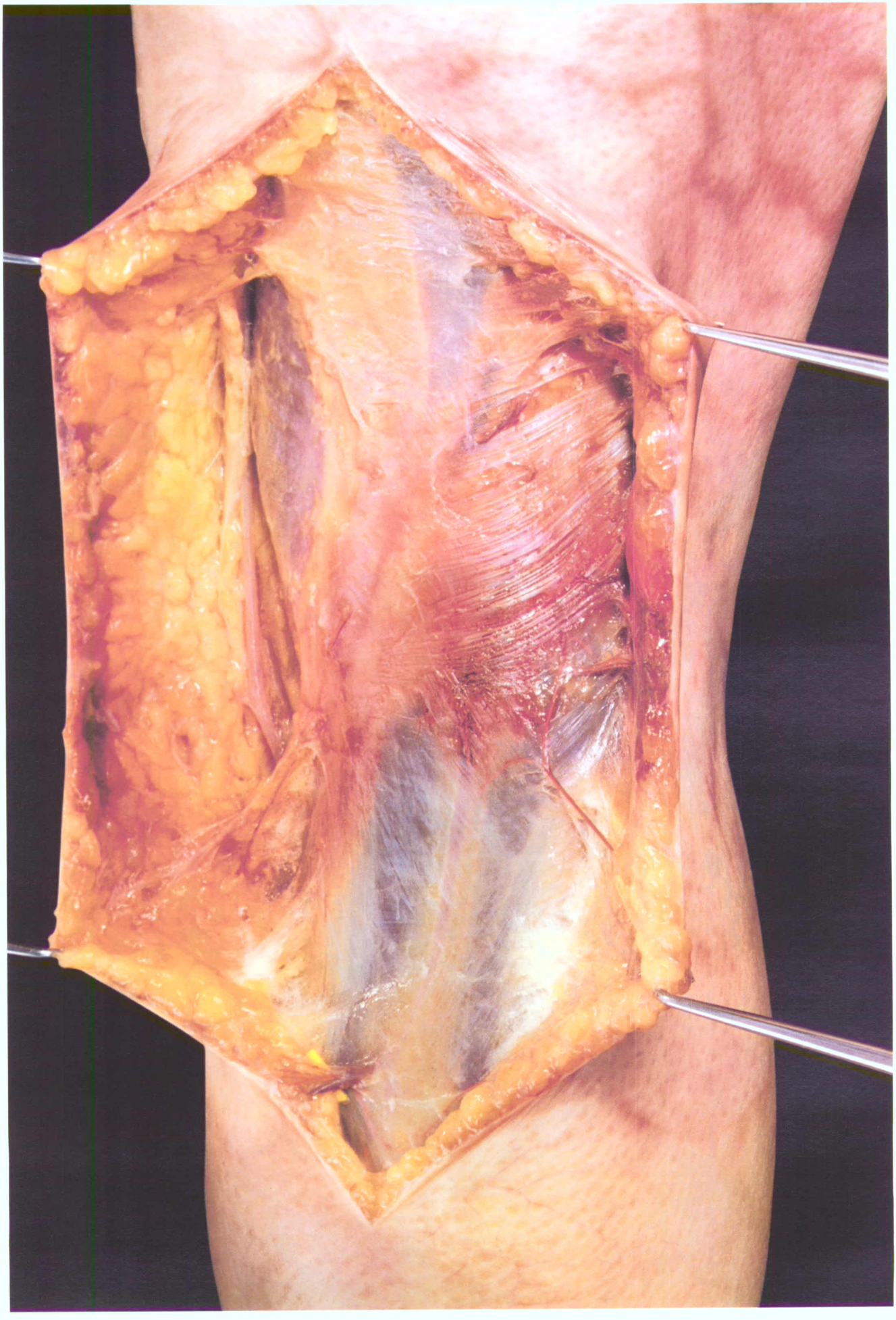

图 145　膝后部 2

当膝伸展时它的后面显现出 2 条纵行的沟，与腘屈曲皱褶相连形成字母“H”样。内侧纵行沟是由结缔组织束形成的，这些束起自筋膜在股薄肌腱处分层的部位，直到皮肤。切除浅层筋膜在两边都看到这些条索。外侧纵行沟出现在股二头肌的内侧缘，那里有几支皮肤血管伴随着结缔组织索垂直排列穿过筋膜。腘部屈曲皱褶出现在腘筋膜的下缘，它像腘筋膜本身那样稍向下向膝内侧边成角。总体看屈曲皱褶和膝关节线居于同一平面。

膝充分伸展时腘窝的脂肪垫突出在二侧纵形沟之间，屈曲皱褶之上，并使强有力的腘筋膜绷紧。在这个位置绷紧的筋膜使较深的结构触摸不到；可能掩盖病理情况。尽管当膝屈曲时腘筋膜变松弛，后退到构成腘窝的肌肉突起之间，形成一个凹陷，消瘦的人在此可以触摸到腘动脉的搏动。

打开筋膜隧道至股薄肌的内侧，大隐静脉、伴行的股神经前面的分支和隐神经已解剖出来；隐神经发出一支小腿内侧皮支横跨结缔组织桥。

在小腿筋膜内通过小隐静脉和腓肠内侧皮神经的隧道已经敞开。

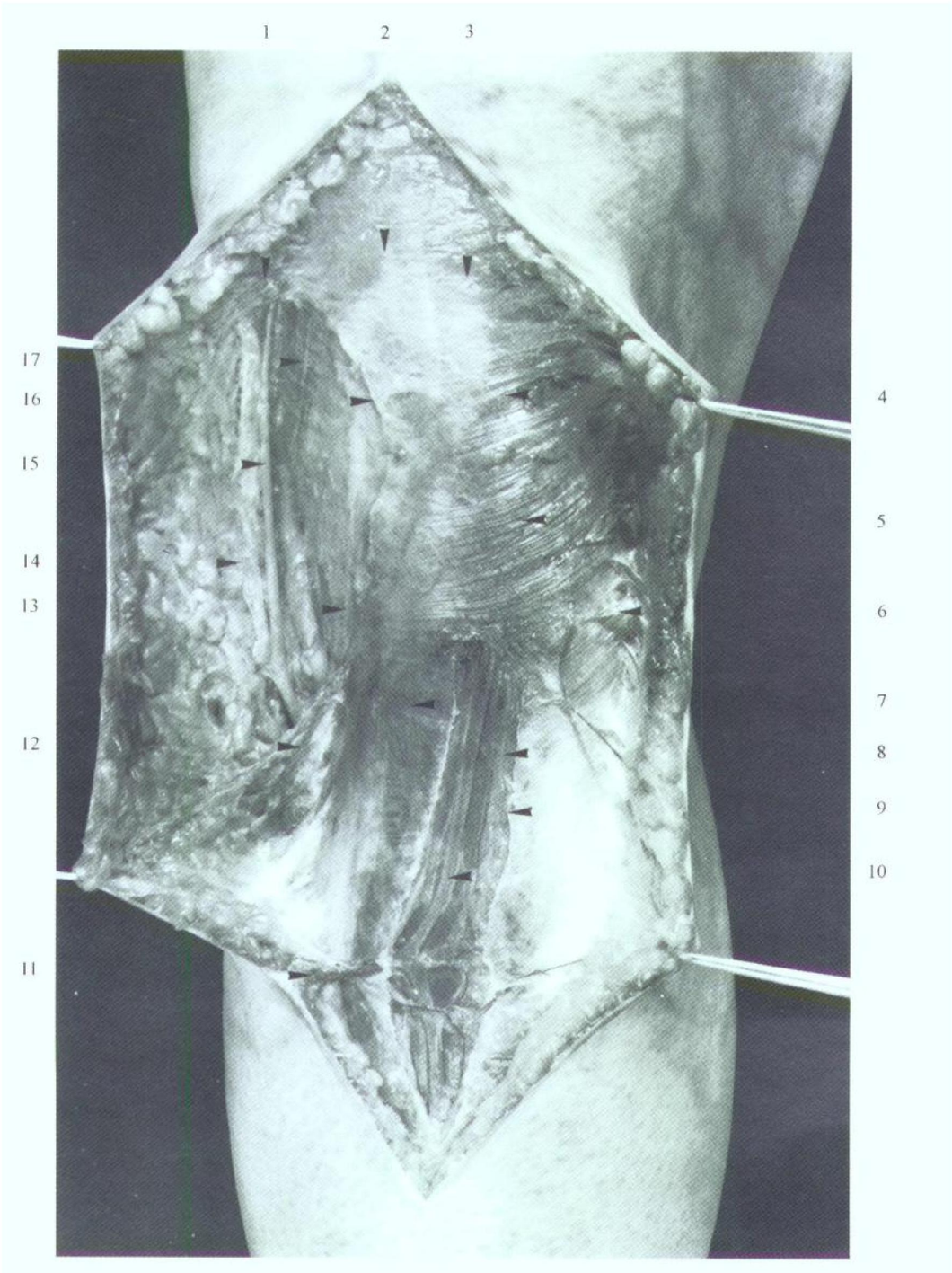

1　在腘窝的内侧纵形沟的皮支持带：将筋膜固定至皮肤的结缔组织索
2　阔筋膜
3　半腱肌（由阔筋膜与腘筋膜的结合部覆盖）
4　半膜肌（被筋膜覆盖）
5　腘筋膜
6　在腘窝的外侧纵行沟的皮支持带：将筋膜固定至皮肤的结缔组织索（内侧至股二头肌和肌腱）
7　腓肠肌内侧头（由腘筋膜与股筋膜的结合部覆盖）
8　内侧腓肠皮神经仍由小隐静脉筋膜隧道底面覆盖
9　小腿筋膜（切缘）
10　小隐静脉
11　由结缔组织索伴行和保护的注入较深静脉的皮下浅静脉
12　在腘窝内侧纵行沟的支持带里的隐神经的小腿内侧皮支
13　隐神经
14　腘筋膜的浅层与阔筋膜的结合部
15　大隐静脉
16　腘筋膜分裂成 2 层的部位，浅层已切除
17　缝匠肌

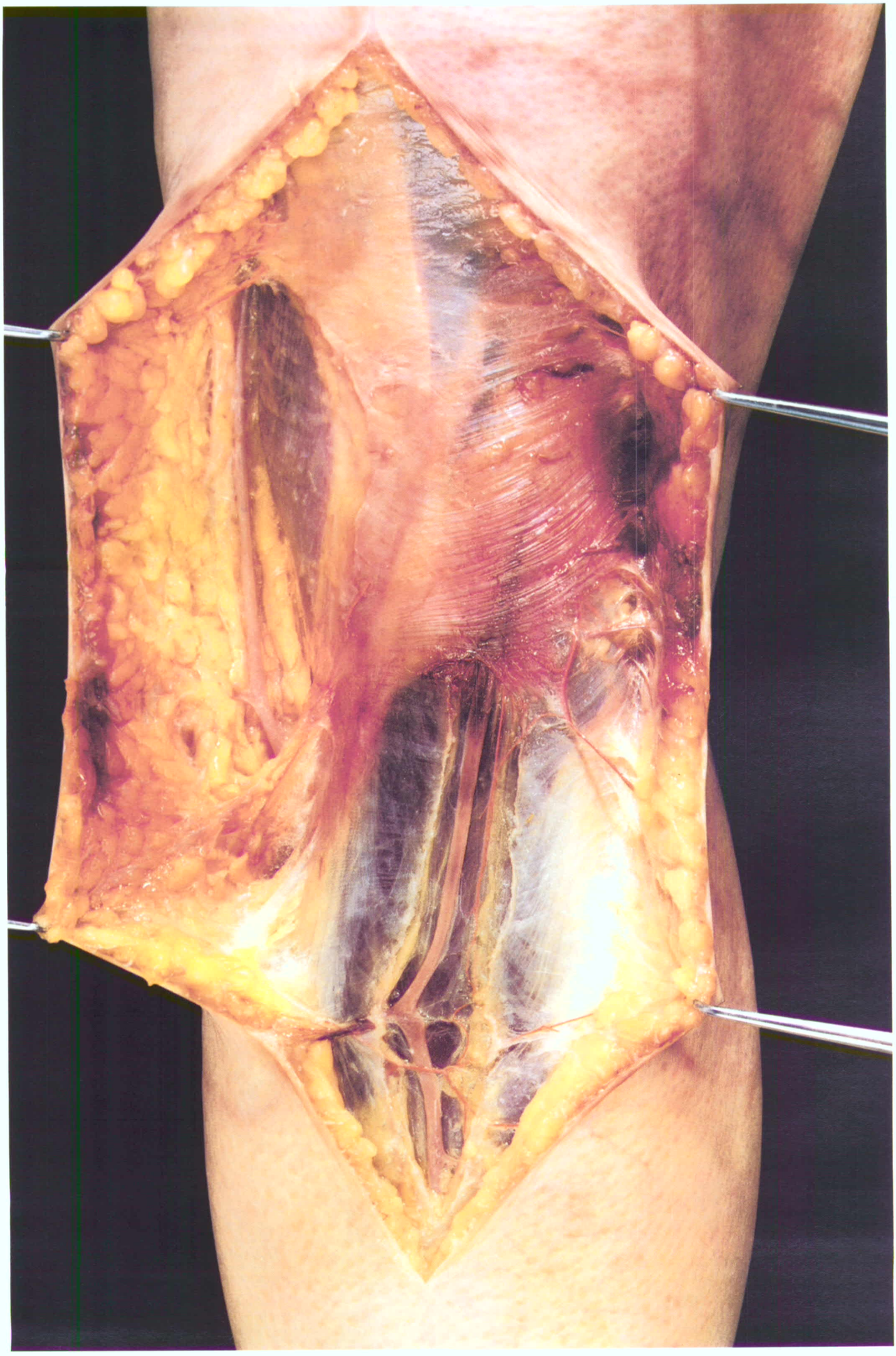

图 146　膝后部 3

腘筋膜已经切除，显示界定腘窝的肌肉。半腱肌和半膜肌稍牵向内侧，从股外侧肌间隔和髂胫束发出的腘筋膜附着的残端仍然重叠在股二头肌长头抵止腱上面。

暴露腓肠肌的 2 个头到小腿筋膜的近侧，这个筋膜也是传送小隐静脉的筋膜隧道底端的标记。这个筋膜在腓肠肌外侧头处已裂开，显现与股内侧皮神经的关系。

腘窝的脂肪垫已从连接小隐静脉和股深静脉的交通静脉处解剖开；且暴露了交通静脉外侧的神经组织——上面的坐骨神经和下面的腓肠内侧皮神经的起点。

小隐静脉在首先发出大的与大隐静脉交通的内侧分支后，从腓肠肌 2 个头之间注入腘静脉。通常连接大小隐静脉跨越大腿内侧的股腘静脉在这个标本里缺如。

正像图 144 内描述的那样，腘筋膜分裂成层，它发出一个扩张部至缝匠肌的深面，连接狭窄的股薄肌腱和轻度移位的缝匠肌后缘。

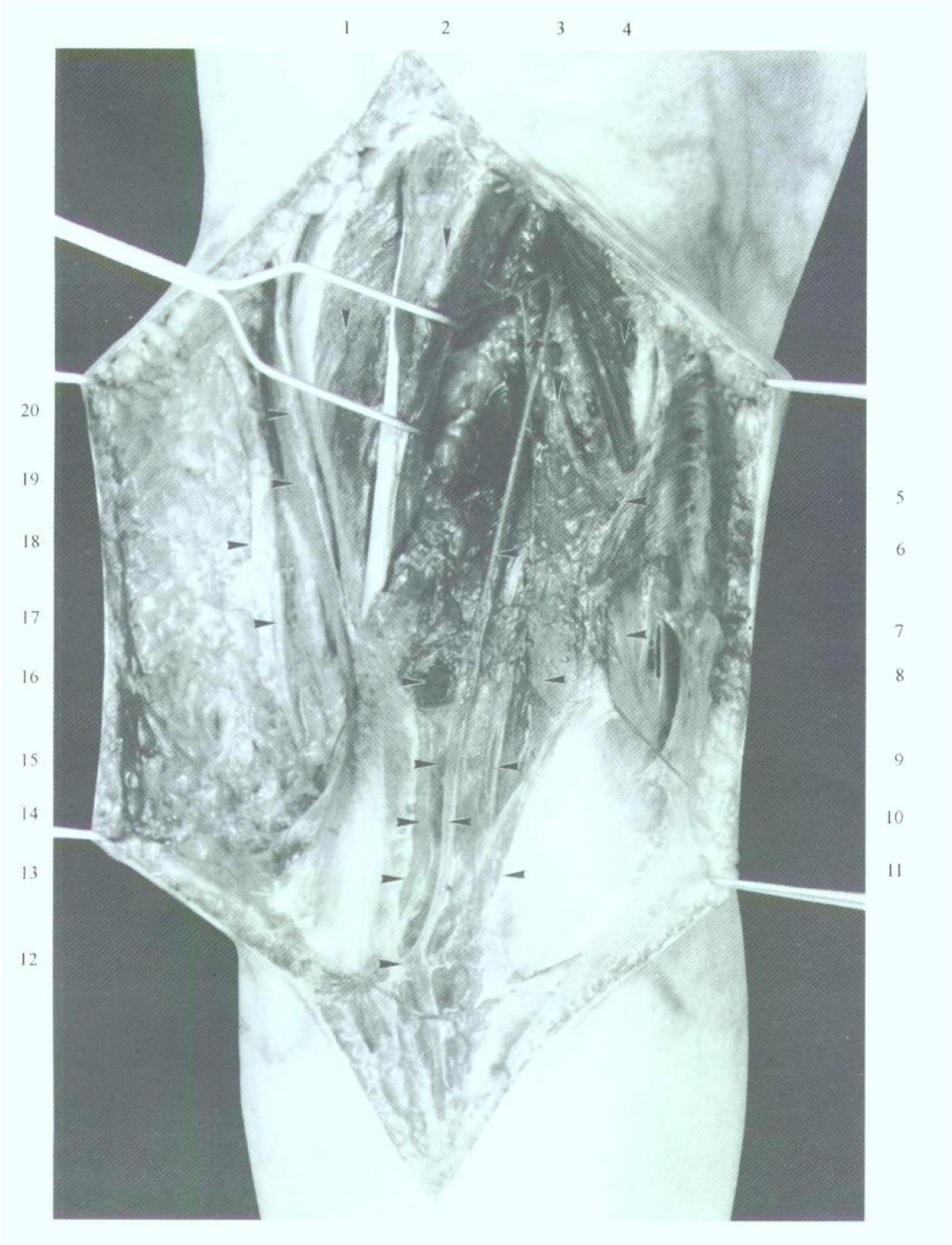

1　股薄肌
2　半腱肌
3　坐骨神经
4　股二头肌
5　腘筋膜（切缘）
6　在穿动脉的区域内小隐静脉和股深静脉的交通静脉
7　腓总神经
8　腓肠肌，外侧头
9　内侧腓肠皮神经
10　小隐静脉
11　小腿筋膜（切缘）
12　大、小隐静脉间的交通血管
13　小腿筋膜（切缘）
14　小隐静脉筋膜隧道内的脂肪垫
15　筋膜隧道的底
16　腓肠肌，内侧头
17　大隐静脉
18　腘筋膜与阔筋膜的连接
19　缝匠肌
20　腘筋膜与缝匠肌深面筋膜的连接



图 147　膝后部 4

腘窝脂肪垫很容易分开成浅和深两部分，深部分形成股骨腘面上的连续的平面层；浅部分脂肪当解剖埋藏其中的神经血管时被切除。坐骨神经进入腘窝后分成胫神经和腓总神经。

这个分支可发生在较高的平面，有时腓总神经甚至单独穿过梨状肌而分出来。当高位分支时该神经可能接近或接触股二头肌的长头。

腓总神经发出腓肠外侧皮神经（小腿外侧皮神经），通过腓骨头下面一个短的骨纤维管进入腓间隔。胫神经发出它的皮支，腓肠内侧皮神经（小腿内侧皮神经）在穿出腘窝之前，于腓肠肌二头之间发出几支肌支至腓肠肌的二个头。

神经的内侧深部是腘动、静脉总血管鞘，用拉钩牵开半腱肌和半膜肌，以显露这个鞘，它正在内收肌裂的下面。在所见的在鞘内的一长段腓肠血管分出腓肠肌内侧头，并进入肌肉前，该血管束的动脉发出几支膝上动脉和 2 支细长的皮动脉。

半膜肌的粘液囊已切开，并用线保持其敞开。半腱肌覆盖半膜肌腱，并应敞开它。

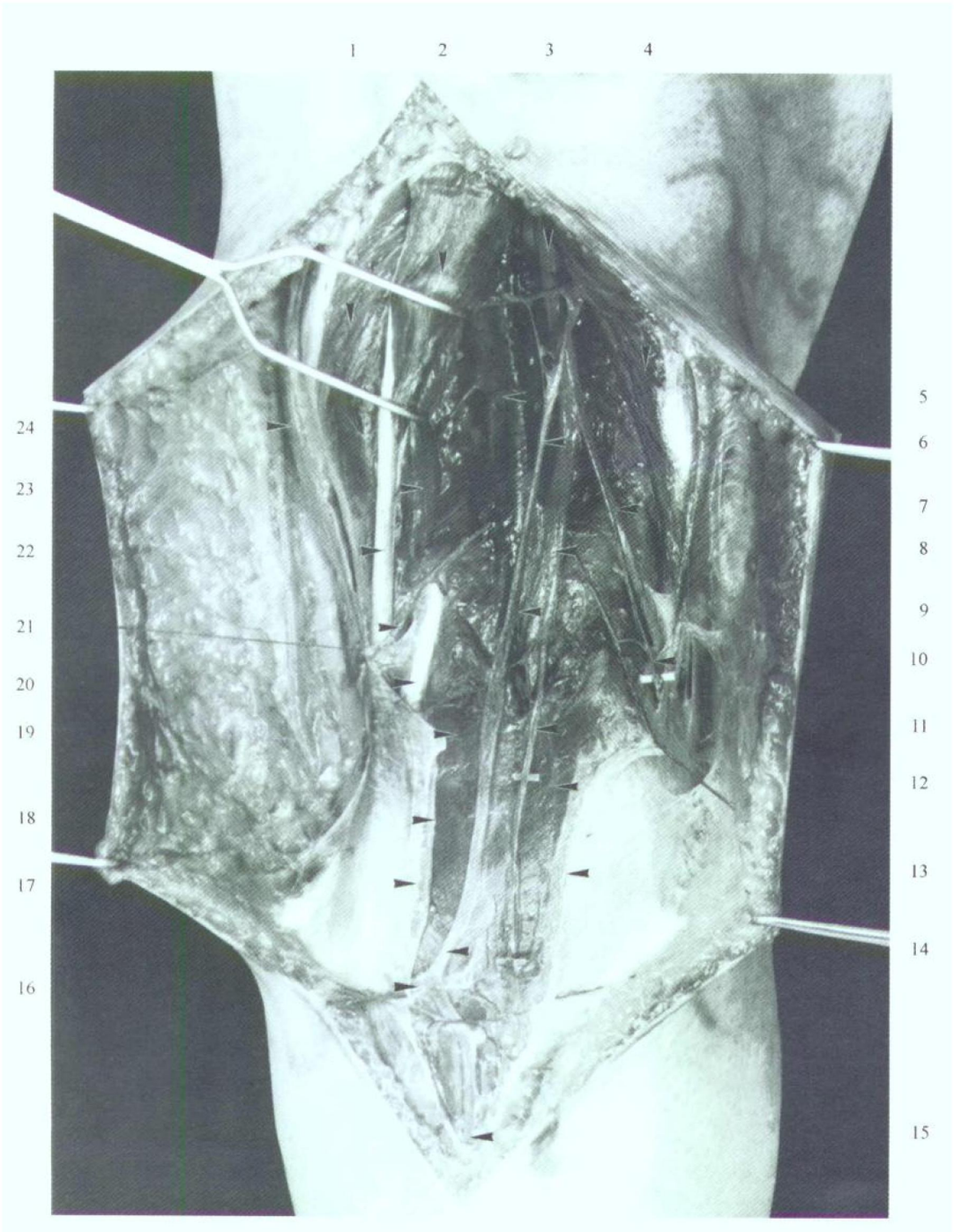

1　股薄肌
2　半腱肌
3　坐骨神经
4　股二头肌
5　腘血管鞘
6　连接小隐静脉和后股深静脉的交通静脉
7　腓总神经
8　胫神经
9　小隐静脉，末端
10　腓肠外侧皮神经
11　腓肠内侧皮神经
12　腓肠肌外侧头
13　小腿筋膜（切缘）
14　小隐静脉
15　小隐静脉的筋膜隧道入口
16　大、小隐静脉间的交通血管
17　小腿筋膜（切缘）
18　小隐静脉筋膜隧道的底面
19　腓肠肌内侧头
20　腓肠肌内侧头肌腱
21　半膜肌粘液囊
22　半腱肌肌腱
23　半膜肌
24　缝匠肌

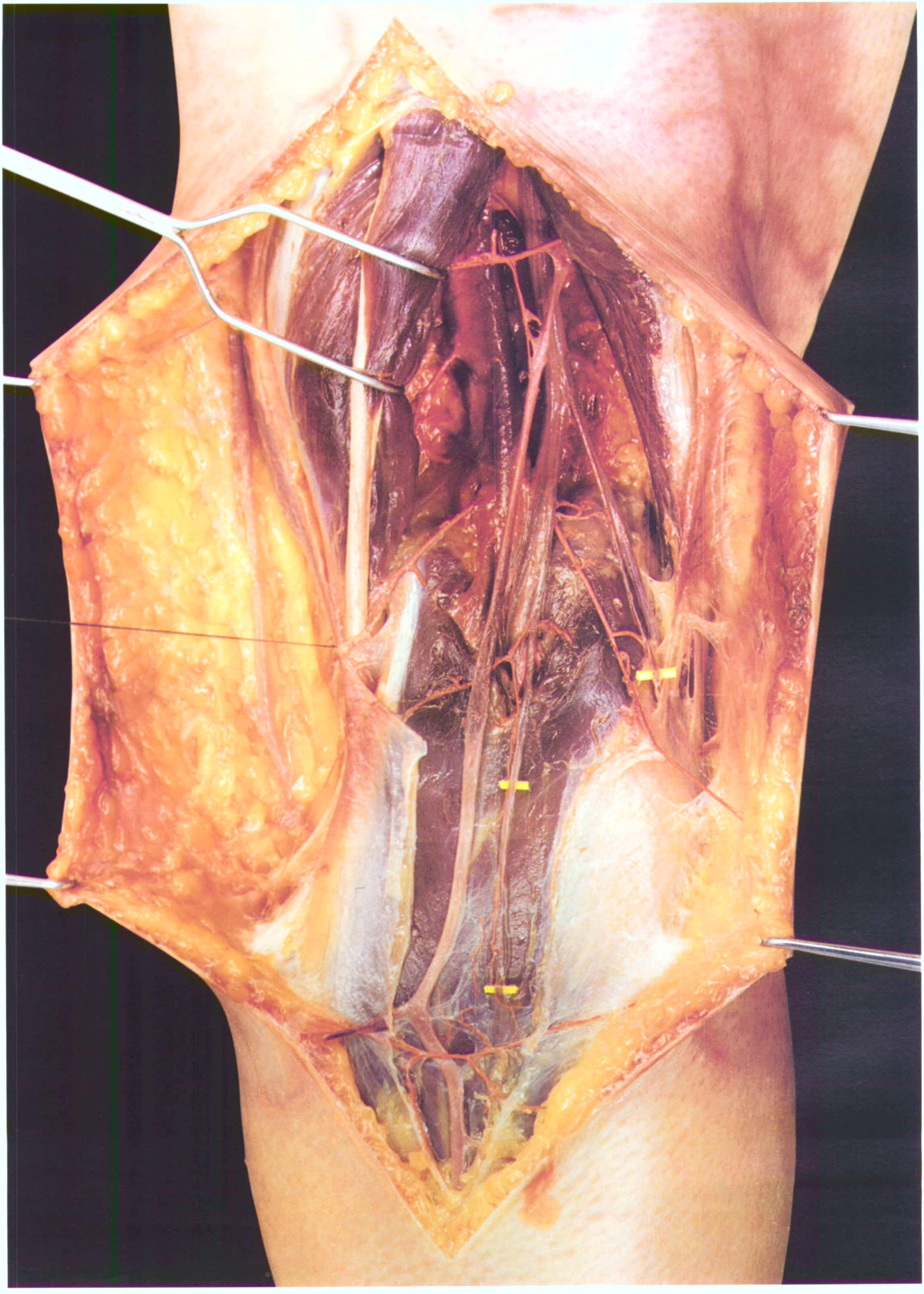

图 148　膝后部 5

变成红色的股骨腘面已暴露。在其内侧，内上髁线可见内收肌裂的 2 条软组织附着，在它们之间腘动、静脉在一个共同的、牢固的血管鞘内进入腘窝。

如果将牵开的肌肉回复到原来的位置，便很容易想象出来被拨乱的腘窝与其三大中心结构（坐骨/胫神经、腘动脉和静脉）之间的关系。

牵开分离的腓肠肌的 2 个头，便清晰可见胫神经和腘血管行经在关节囊内股骨 2 个髁之间。髁的突起是被邻近的肌肉增加了，虽然突起的明显的对称性多少是有点被误解了。腓肠肌的内侧头在起点处被分离，该处有神经血管束穿过。在外侧面有一个间隙将整个腓肠肌外侧头与跖肌分开。越过腓肠肌头的血管是供应皮肤的浅表分支。

内侧膝上动脉在股骨内髁上方起自腘动脉，而外侧膝上动脉则从稍远处发出，向上行。

2 支膝上动脉向前在股骨髁的上方到达膝动脉网。内侧动脉有一深分支沿着内侧半月板补充外下膝动脉和中膝动脉供应半月板周围血管网，此网对软骨再生是不可少的。



1　股薄肌
2　半腱肌
3　内收肌裂，上面的肌肉缘
4　股二头肌
5　坐骨神经
6　腘动脉
7　外侧膝浅动脉
8　腘静脉
9　胫神经
10　腓总神经
11　跖肌起点
12　至腓肠肌外侧头的肌肉分支
13　腓肠肌外侧头
14　内侧腓肠皮神经
15　小隐静脉
16　腓肠肌内侧头
17　腓肠动脉（内侧）及伴行静脉
18　股骨内髁与邻近的腓肠肌内侧头
19　至腓肠肌外侧头的肌肉分支
20　内侧膝上动脉
21　内上髁线与内收肌裂的止点（下缘）
22　腘动脉的肌肉分支
23　腘血管总鞘

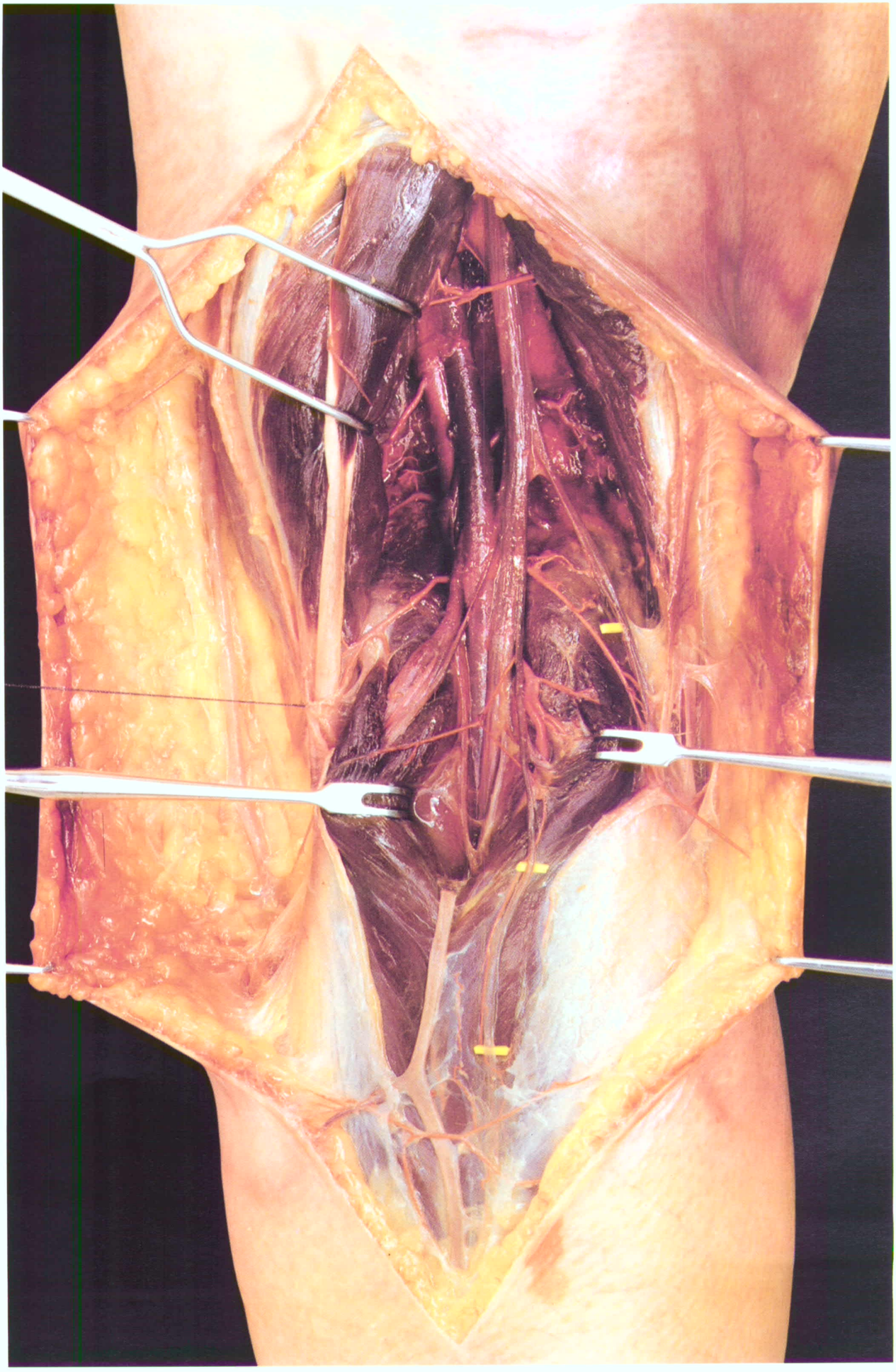

图 149　膝后部 6

腘血管进入由扁的肌肉覆盖的比目鱼肌的腱弓和胫后肌形成的短腘管。腘动脉在分出胫后动脉和胫前动脉之前从腘管出来。

为显露腘血管的远段，腓肠肌内侧头被分离，松解内侧头的附着处到外侧头，并向下翻。外侧头和蹠肌一起牵向外侧，暴露几乎整个腘肌的深面，它和神经血管束保持着联系。

腘肌起点的内侧是由半腱肌、股薄肌和缝匠肌肌腱形成的鹅掌，可见它和小腿筋膜的关系。

内侧膝下动脉起点在牵开的腘静脉分支之间。在稍低平面发出的外侧膝下动脉口径特别的小，它有分支到腓肠肌外侧头，在外侧半月板的边缘延续。

这个解剖足以能直接看到腓肠肌头的神经、血管供应，一个明显的特征是一根大的神经，在近端它可游离一段距离，在发出到蹠肌的分支后进入比目鱼肌。到腓肠肌外侧头的肌支单独发出，与腓肠血管一起到达肌肉。

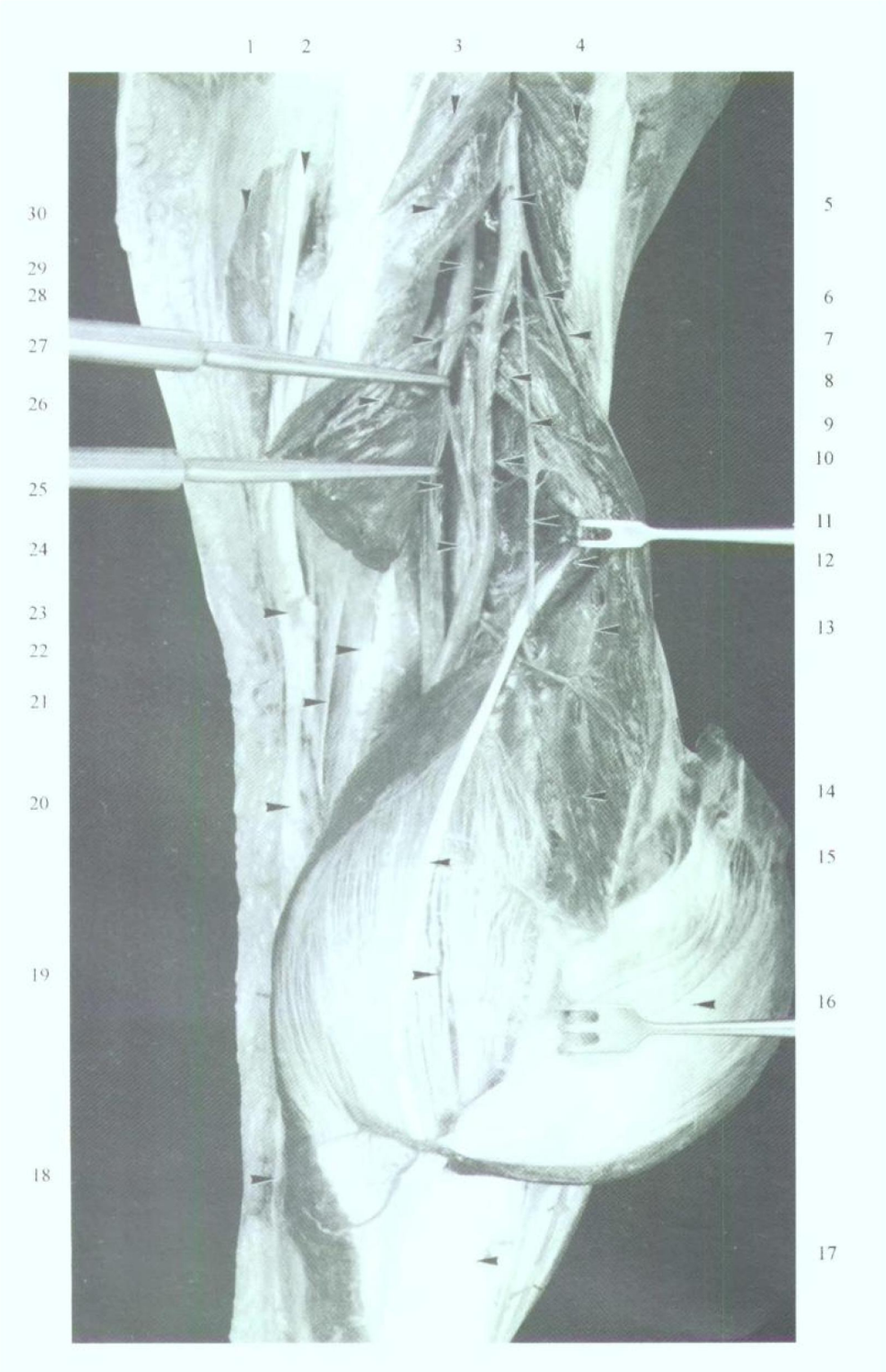

1　缝匠肌
2　股薄肌
3　半腱肌
4　股二头肌
5　坐骨神经
6　腓总神经
7　外侧腓肠皮神经
8　至腓肠肌外侧头的肌支
9　腓肠动脉（外侧）与伴行静脉
10　外侧膝下动脉
11　至比目鱼肌的肌分支
12　蹠肌
13　腓肠肌外侧头
14　腓肠肌头被融合的区域
15　蹠肌腱
16　腓肠肌，内侧头
17　跟腱
18　小腿筋膜，在胫骨内侧边缘的切口边缘
19　比目鱼肌
20　至小腿筋膜的鹅掌扩张部
21　半膜肌腱的扩部
22　腘肌和筋膜
23　鹅掌（浅层）
24　腘动脉
25　内侧膝下动脉
26　在腓肠肌内侧头上面的腓肠动脉（内侧）和伴行静脉
27　至腓肠肌外侧头的肌肉分支
28　胫神经
29　腘静脉
30　半膜肌

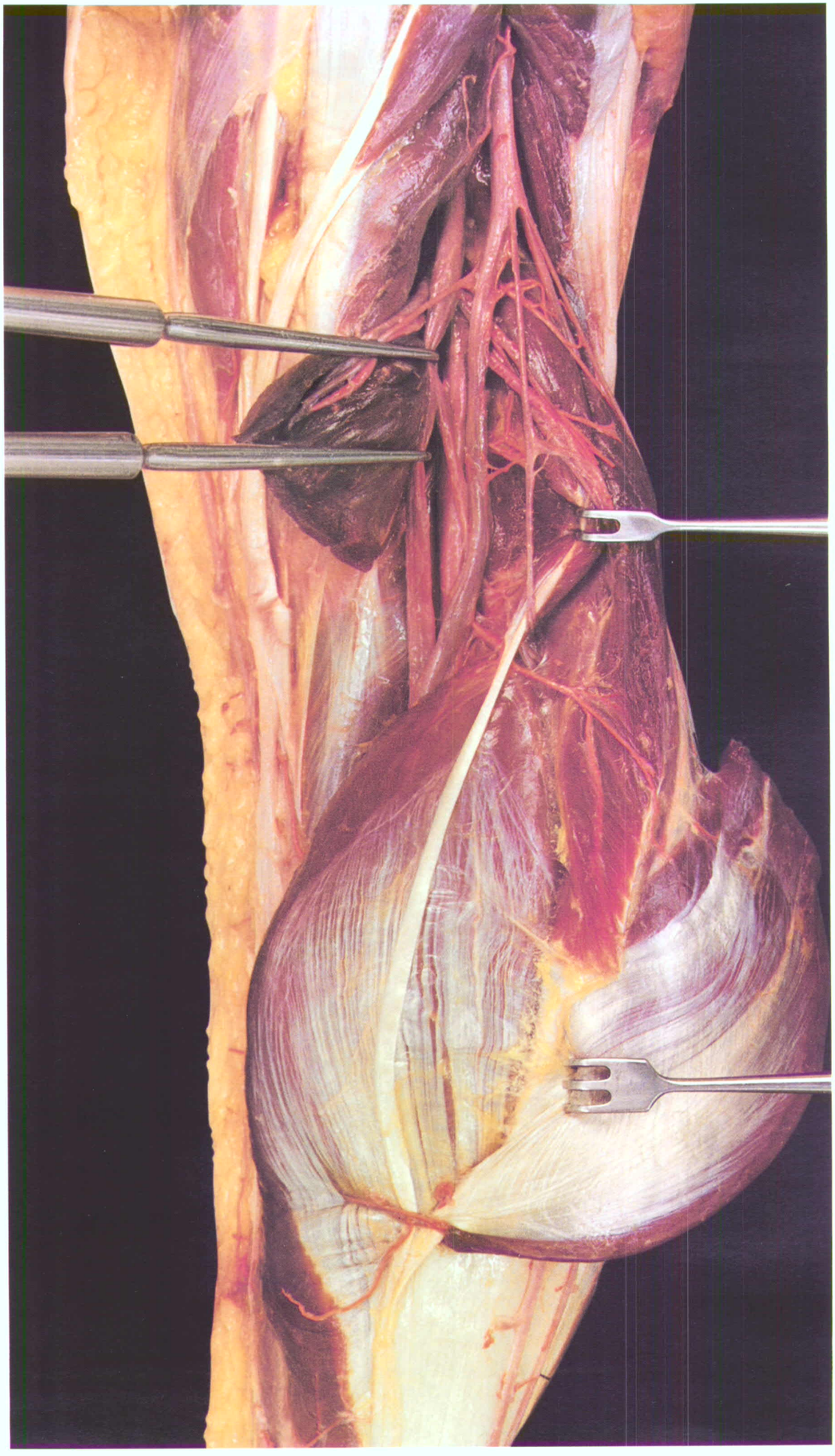

图 150　小腿后部 1

小腿筋膜覆盖整个小腿后部。在图 A 中，腓肠肌头的 2 个腱性扩张部之间的筋膜已切除。它的一般特征已在图 144 和图 145 中阐明。在此，我们进一步关注发生在这个部位的筋膜隧道系统。皮下层的深层作为隧道壁，其覆盖的脂肪沉积能清楚地将其与皮下组织区分开来。隧道内的这些沉积的脂肪在分出有结缔组织束伴行的小血管进入皮下之前，在血管的重要分叉处增宽（也见图 B）。

在图 B 中筋膜隧道底外侧半的下部仍保留，以示其与内侧腓肠皮神经的关系。这神经在特别远处接受一支极细的腓骨交通支后上升至腓肠神经。

比目鱼肌正位于腓肠肌的深面，两侧超过腓肠肌而突出。在外侧，其肌性部分延伸至小腿的下 1/3，只有很少一部分盖有小腿深筋膜的趾长屈肌能在下面看到。

在小腿后肌间隔处，由小腿筋膜分裂形成的窄条外侧是腓骨短肌，它也有小腿筋膜覆盖。

小腿的范围从胭屈曲皱褶到跟距关节间隙（踝关节间隙）。小腿后部包括除了属于膝后部和在踝水平的距跟后面部位以外的所有小腿后面的部分。



1　缝匠肌
2　股薄肌和半腱肌腱
3　腓总神经
4　股二头肌腱
5　缝匠肌
6　半腱肌肌腱
7　半膜肌
8　腘动脉
9　股二头肌
10　胫神经
11　腓总神经
12　外侧腓肠皮神经
13　内侧腓肠皮神经
14　小隐静脉
15　小隐静脉筋膜隧道底
16　腓肠肌外侧头
17　腓肠肌内侧头
18　比目鱼肌
19　腓侧交通支
20　后面的小腿肌间隔
21　跟腱
22　小腿筋膜与腓骨短肌
23　屈趾长肌
24　腓肠神经
25　小腿筋膜与跟腱
26　隧道脂肪
27　小隐静脉筋膜隧道打开和关闭处之间的界线
28　腓肠肌内侧头
29　腓肠肌外侧头
30　内侧腓肠皮神经
31　小隐静脉
32　小腿筋膜（切缘）
33　至腓肠肌外侧头的腓肠动、静脉与肌肉分支
34　胫神经



A

B

图 151　小腿后部 2

腓肠肌内侧头已切断，用拉钩将近侧残端提起，在半膜肌腱外侧拉紧腓肠肌内侧腱下滑囊。淡红色的膝关节囊下方是腘肌和腘腱的扩张部，在其后方下行着腘窝的神经血管束。将比目鱼肌从胫骨起点上分离并牵向外侧，使神经血管束从重叠的比目鱼肌腱弓处游离。

从暴露的小腿后面肌肉的深层可看到血管和胫神经的行径。小腿后肌肉覆盖着透明的小腿深筋膜，该筋膜在比目鱼肌腱弓下面，是由伴随血管神经束的结缔组织衍生而来的。

在踝的上方，小腿深筋膜增厚，在所见的一条斜线上与浅筋膜相融合，这条斜线从通常的胫骨内侧缘的筋膜附着处到跟腱的末端。然后融合的筋膜在内踝处参与屈支持带。

比目鱼肌以肌性腱起自胫骨的比目鱼线，附着在腘肌下沿。但是当比目鱼肌松弛时证实，其起点更向下延至胫骨内侧缘一线，占胫骨的中 2/4。

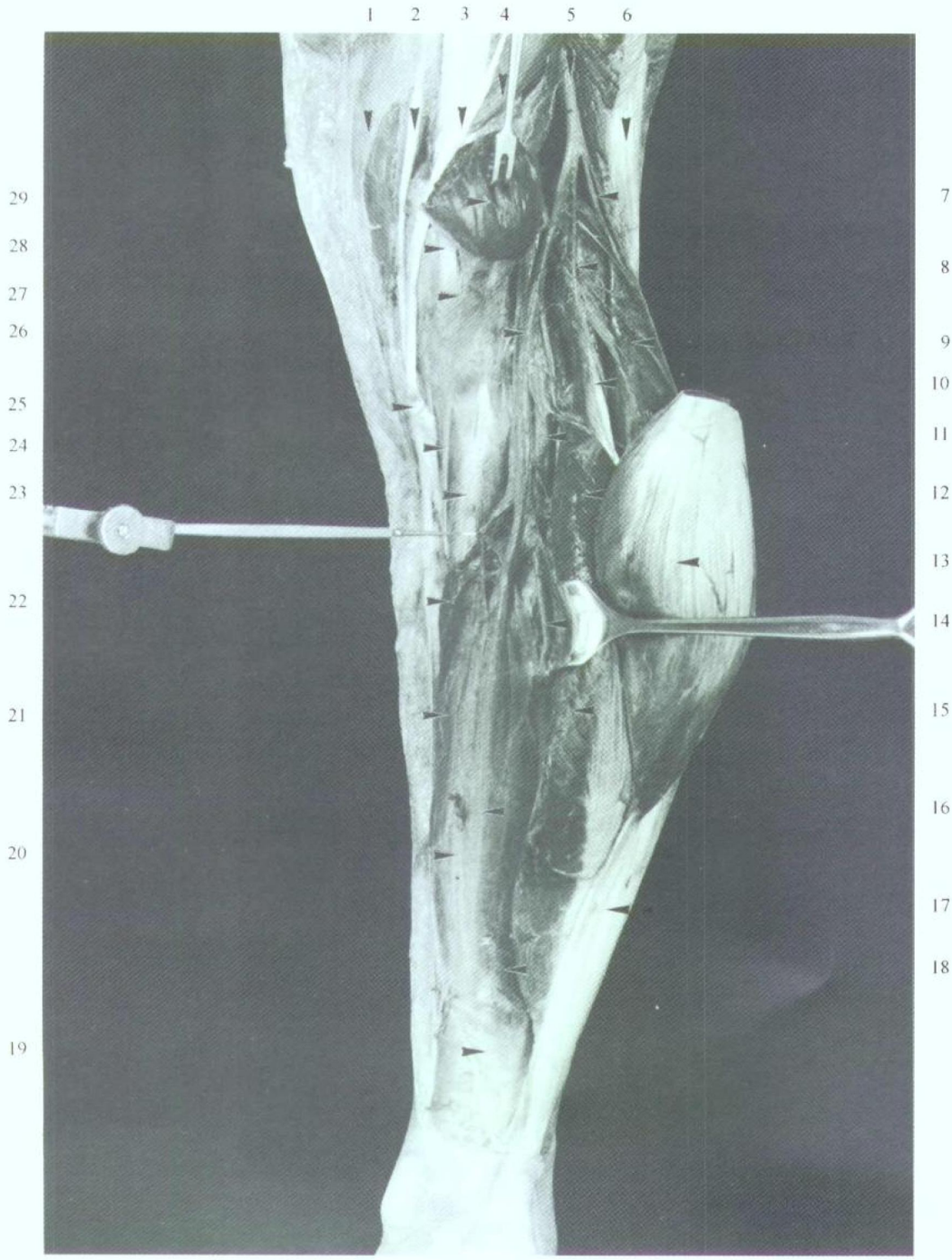

1　缝匠肌
2　股薄肌腱
3　半腱肌腱
4　腓肠肌，内侧头
5　坐骨神经
6　股二头肌
7　腓总神经
8　至踝肌、腓肠肌外侧头和比目鱼肌的肌支
9　腓肠肌外侧头
10　踝肌
11　腘动脉
12　比目鱼肌
13　腓肠肌，内侧头
14　腓动脉
15　比目鱼肌的起始腱（切开面）
16　小腿深筋膜覆盖的胫神经
17　跟腱
18　小腿深筋膜与屈趾长肌
19　小腿深筋膜
20　小腿深筋膜覆盖的胫后动脉
21　小腿深筋膜覆盖的屈指长肌
22　比目鱼肌在胫骨比目鱼肌线上的起点
23　腘肌筋膜
24　半膜肌腱的扩张部
25　鹅掌（浅面）
26　胫神经
27　内侧腓肠肌腱下滑囊
28　半膜肌腱
29　腓肠肌内侧头

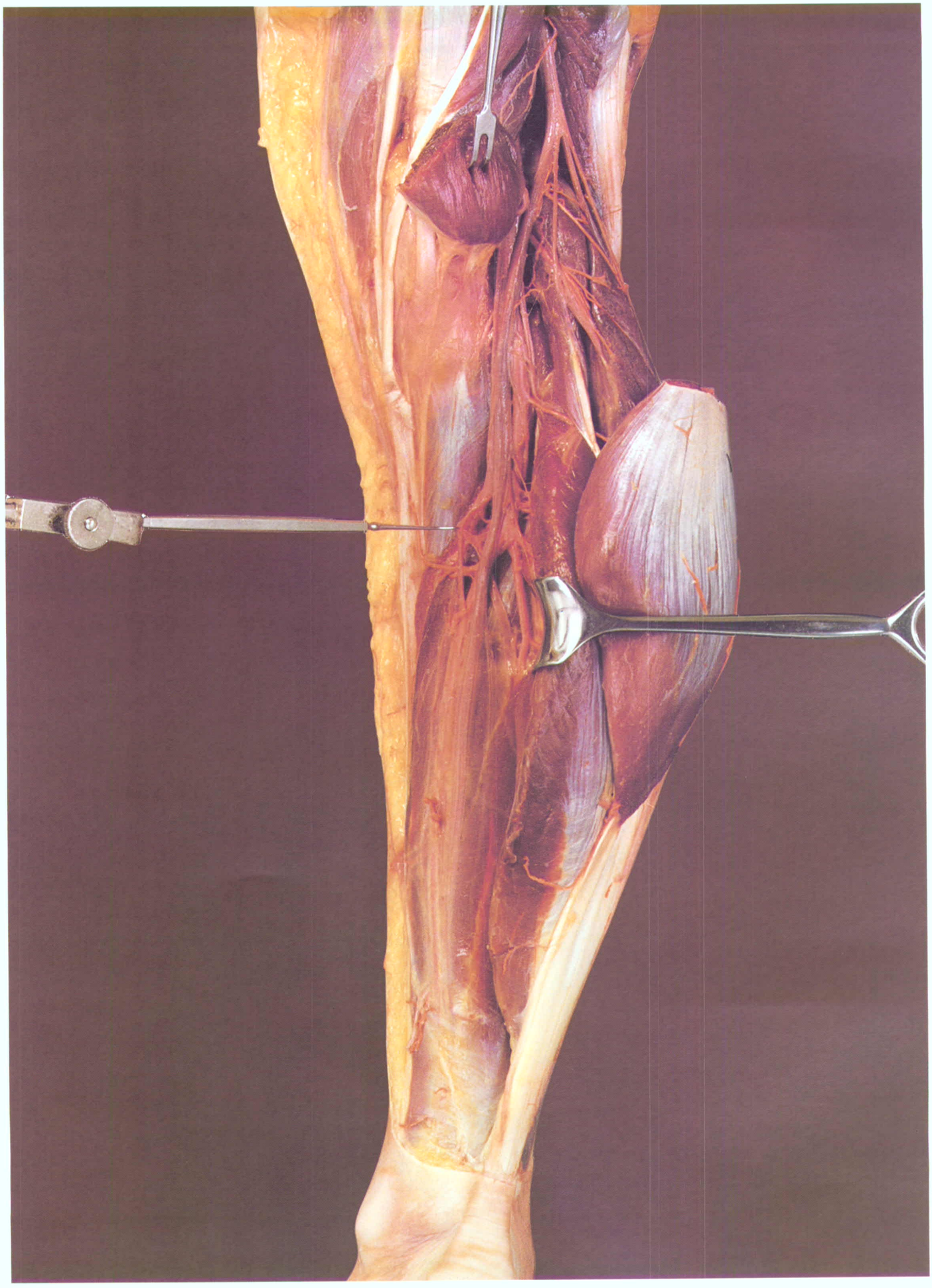

图 152　小腿后部 3

分离小腿三头肌在胫骨上的起点后，尽量将它牵开，较好地显露比目鱼肌的前面，看到比目鱼肌腱弓。这个弓向远端延续成肌内的腱膜，将比目鱼肌分成前后两部分，后部要大得多，而前部较小。这肌肉系统形成短腘管的大部分后界。

小腿深筋膜已去除，屈曲位深间隙的神经血管已游离，腘动脉在腘管的末端分成胫后动脉和胫前动脉。胫前动脉常看不见。在分支点的后面稍内侧一点是胫神经，它下降到胫后动脉和伴行静脉的外侧面，在神经血管束中最初是最浅的结构，而在踝上面变成最深的，其很长一段行径在屈趾长肌和胫后肌之间。

腓动脉从胫后动脉发出，两者都发出几支肌支到比目鱼肌。腓动脉与胫后肌相接触，很快由屈跗长肌覆盖。

到屈跗长肌的神经分支可以是单独的一支，也可能它另外分支去供给比目鱼肌的前部分。后面部分接受一个在高位分出的很大的肌肉分支，这分支也供给腓肠肌的外侧头和跖肌。

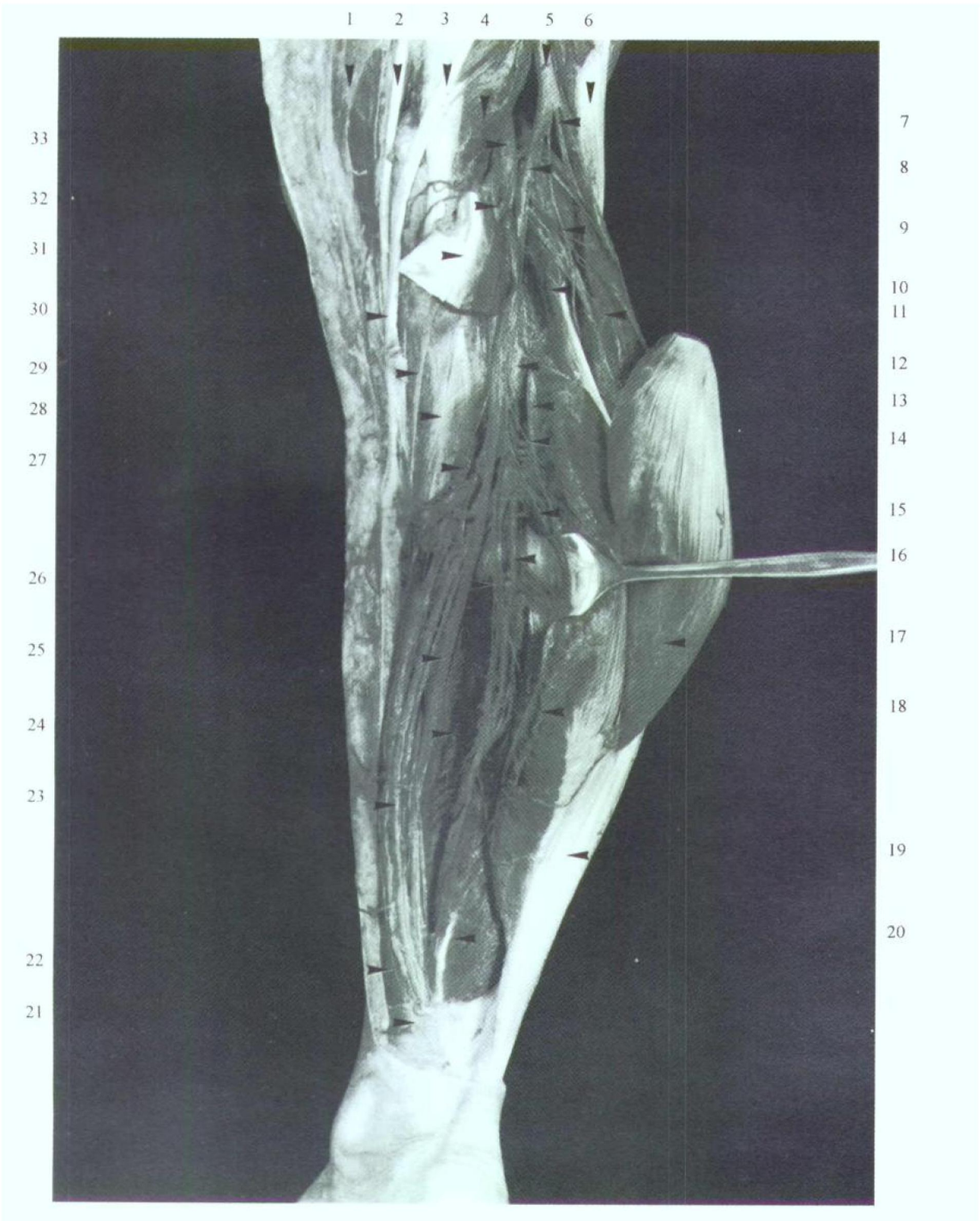

1　缝匠肌
2　股薄肌腱
3　半腱肌腱
4　半膜肌
5　坐骨神经
6　股二头肌
7　腓总神经
8　胫神经
9　至比目鱼肌、跖肌和腓肠肌外侧头的肌肉分支
10　跖肌
11　腓肠肌外侧头和血管
12　腘动脉
13　比目鱼肌腱弓
14　至比目鱼肌深部的肌肉分支
15　比目鱼肌深部与第二肌肉分支
16　腓动脉与伴行静脉
17　腓肠肌内侧头
18　比目鱼肌线状起始，分离
19　跟腱
20　屈跗长肌
21　小腿深筋膜
22　屈趾长肌
23　胫后动脉与伴行静脉
24　胫后肌
25　胫神经
26　至屈跗长肌的肌肉分支
27　胫骨比目鱼线上比目鱼肌的起始
28　腘肌筋膜
29　半膜肌腱扩张部
30　鹅掌（浅面）
31　腓肠肌内侧头
32　至内侧头的腓肠动脉与肌肉分支
33　腘动脉

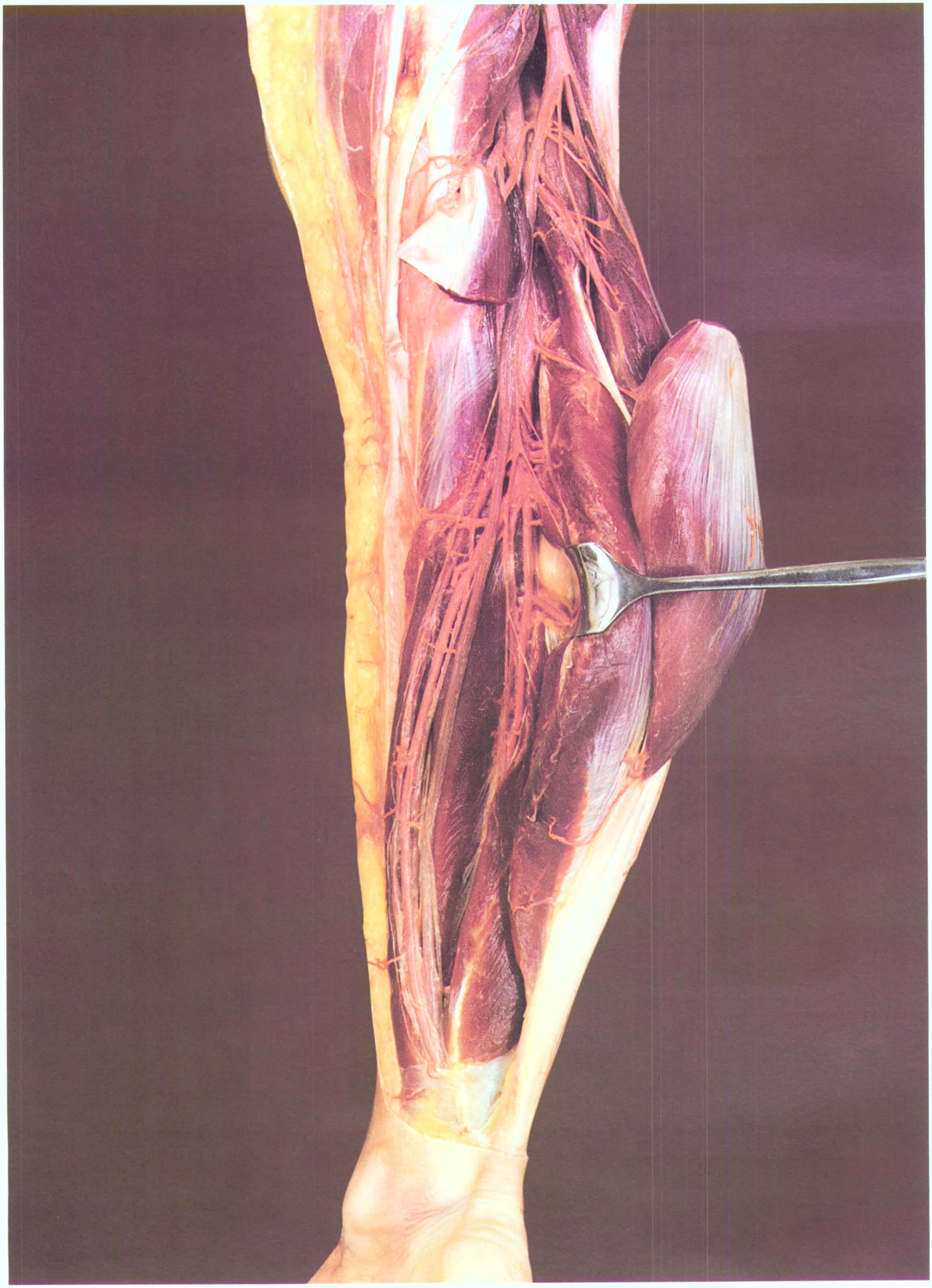

图 153　小腿后部 4

小腿三头肌的肌块完全切除后，屈肌在腓骨上的起点便能认清。比目鱼肌的起始覆盖整个腓骨头的后面，向上直达腘肌的下缘，并沿着腓骨后缘近侧 2/3 向下延伸，偶尔在后上面有一小部分缺如。比目鱼肌通常附着于小腿后肌间隔，因而一个宽腱膜长条显现于比目鱼肌和腓骨长肌之间，尤其是接近腓骨头处。

屈趾长肌的起始处覆盖大部分腓骨后面的整个宽度，向近端延伸一小段距离，越过覆盖着腓动脉的比目鱼肌起点的下端。远端屈趾长肌和屈趾长肌联合形成一条沟，沟顶由小腿深筋膜盖成，沟中贯穿胫后动脉和伴行的静脉及胫神经。

屈趾长肌的深部是胫后肌，它从后面覆盖着骨间膜，和腓骨后面一起形成一个平坦的平面。它起自胫骨后面上方，然而它广泛地与趾长屈肌的深面并列。胫神经覆盖了这两肌肉之间不明显的分界线。

胫前动脉、静脉在骨间膜的上端的胫骨后面是走向前面。而在其下方，到比目鱼肌的动、静脉分支与腓动脉的起点重叠。

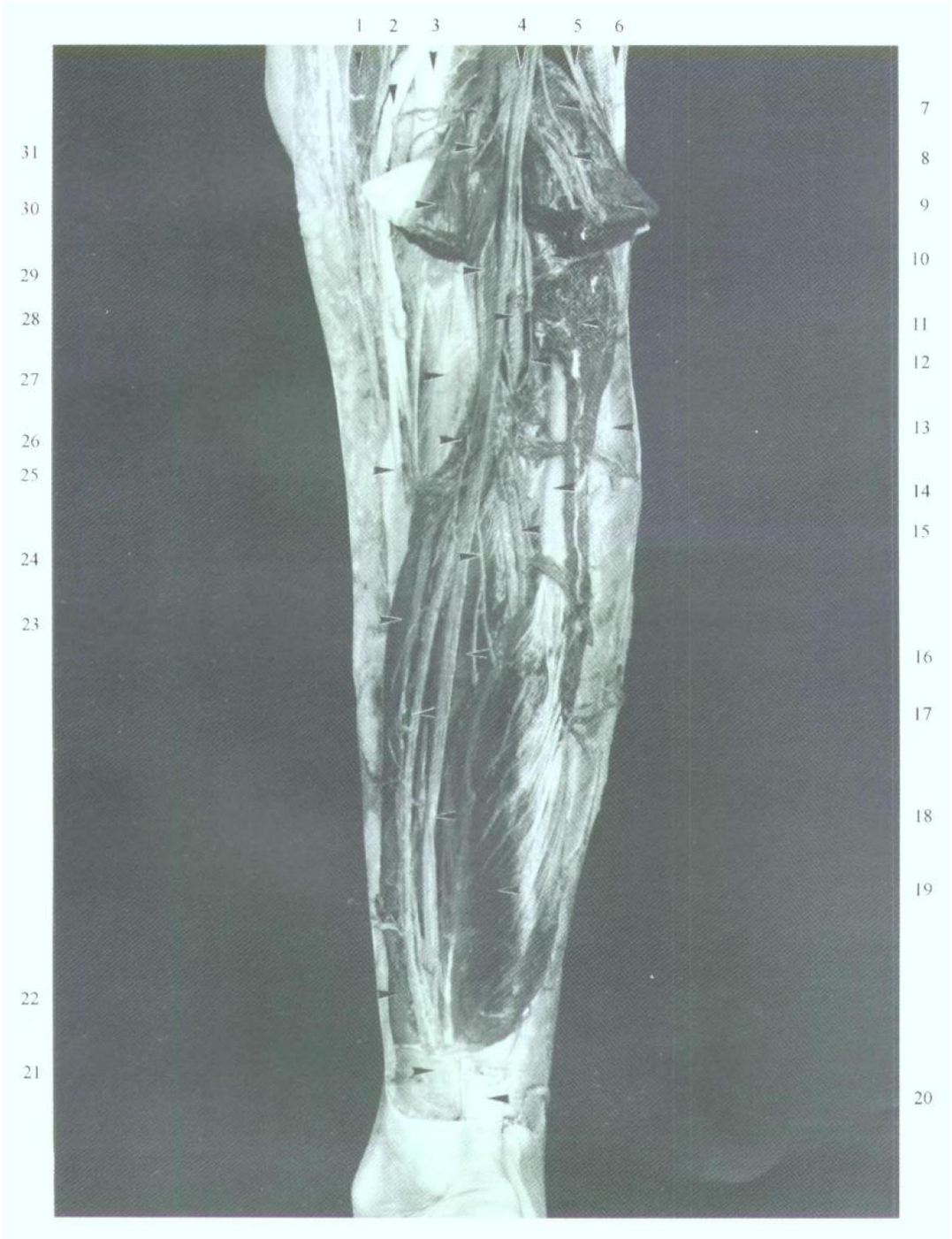

1　缝匠肌
2　半腱肌腱
3　半膜肌腱
4　胫神经
5　腓总神经
6　股二头肌
7　跖肌
8　腓肠动脉与肌支及伴行静脉
9　腓肠肌外侧头
10　腘肌
11　比目鱼肌起始部位
12　胫前动脉
13　后面小腿肌间隔
14　胫骨后面
15　腓动脉
16　胫后肌
17　胫后动脉
18　胫神经
19　屈趾长肌
20　跟腱与跖腱
21　小腿深筋膜
22　屈趾长肌
23　屈趾长肌
24　至屈趾长肌的肌肉分支
25　鹅掌（浅面）与小腿筋膜的连接
26　在胫骨比目鱼线上的比目鱼肌起始
27　腘肌腱与半膜肌腱扩张部
28　腘动脉
29　腘静脉
30　腓肠肌内侧头
31　腓肠动脉与肌肉分支和伴行静脉



图 154　小腿后部 5

在屈趾长肌起点附近，腓动脉进入伴着腓骨同行的管道（Hyrtl 称肌腓管），管壁由从腓骨起始的胫后肌部分和屈趾长肌的辅助起点形成。它从腓骨的内侧嵴越过腓血管延伸至胫后肌的腱起始部。

在图 A 中，打开肌腓管的上面部分看是肌肉为主，在图 B 中看，打开肌腓管的下面部分完全是肌腱。在管的下端腓动脉分出几个分支，包括一个大的穿支；它从小腿下面的后面走到足背。

除了到邻近肌肉的分支外，腓动脉还发出几支外侧大血管到在腓骨后面的小腿后肌间隔，在那里分成皮支和穿支。穿支穿出间隔是腓骨肌的主要供给支。

在图 A 中伴行静脉被移开，暴露胫前动脉的近侧部分与旋腓骨分支的起点。

腓肠肌二个残端在图 B 中翻向上，暴露内膝下动脉和外膝下动脉。

二图均显示胫神经血管束中少数深皮淋巴管中的一根及其分支。

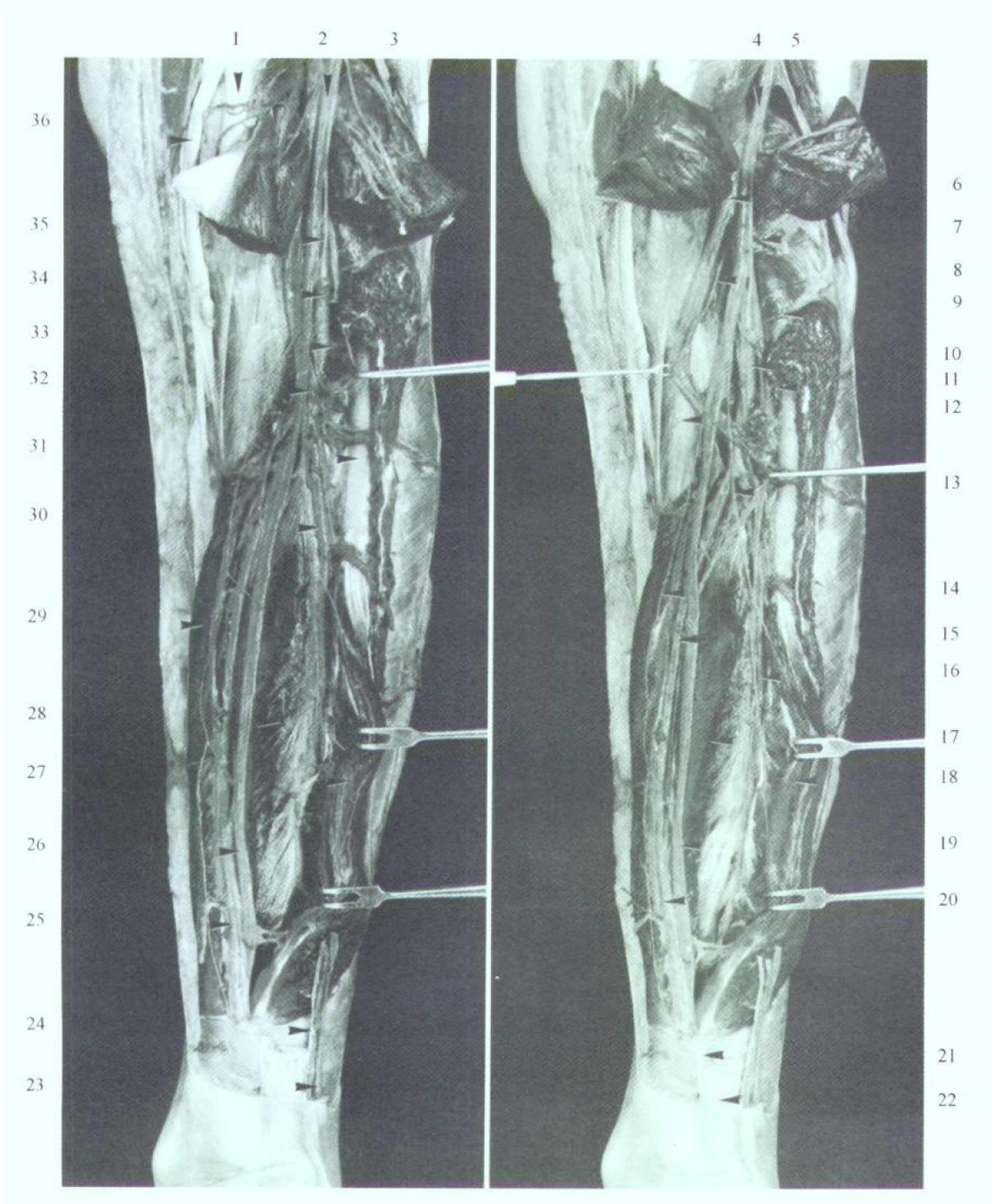

1　半膜肌腱
2　胫神经
3　腓总神经
4　胫神经
5　腓总神经
6　腘静脉
7　外侧膝下动脉
8　内侧膝下动脉
9　胫动脉后返支
10　腘动脉
11　旋腓骨分支
12　腘肌筋膜与半膜肌腱扩张部
13　至屈趾长肌的肌肉分支
14　深皮淋巴管
15　胫后动脉
16　腓动脉与伴行静脉
17　胫后肌
18　屈趾长肌
19　胫神经与血管
20　胫后动脉与伴行静脉
21　踇腱
22　跟腱
23　小隐静脉
24　腓肠神经
25　胫后动脉与伴行静脉
26　胫神经
27　屈趾长肌
28　胫后肌
29　屈趾长肌
30　腓动脉与伴行静脉
31　腓骨后面
32　胫后动脉
33　胫前动脉
34　腘动脉
35　内侧腓肠皮神经
36　半腱肌腱

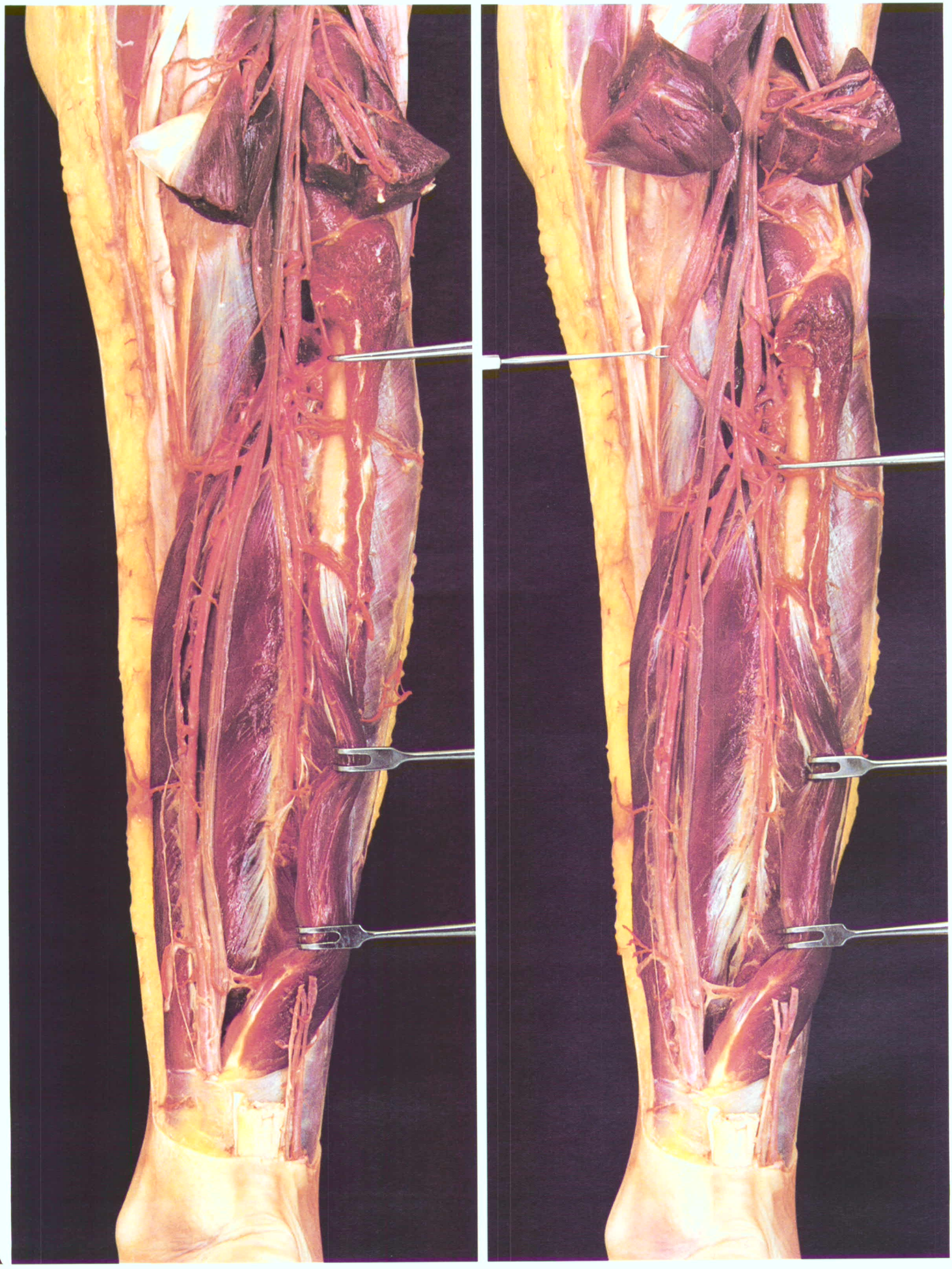

A

B

图 155　小腿和膝的内侧部分

通过在胫骨内侧缘后面的皮肤切口暴露大隐静脉和隐神经，并解剖出它们的筋膜隧道。因为这是一个瘦的尸体，筋膜隧道只有很少脂肪或没有脂肪，我们看到一个“典型的”浅筋膜，它形成普遍的皮下组织的深面界限。只有在图的上部，隐神经从鹅掌下面出来的地方可看见筋膜隧道的所有特征。

隐神经经过缝匠肌下面至鹅掌结合腱的外侧面，在该处发出髌下支。这部位的隐神经相当表浅，但仍有筋膜层覆盖，这筋膜层是由与小腿筋膜融合的鹅掌远端扩张部分出的。这筋膜层形成大部分的筋膜隧道，延伸至足的全程，包括隐神经干（已用钩提起）和大隐静脉的主要分支，还有数支与小腿深静脉的交通支。由于牵拉皮肤的关系，一根长的、比较浅表的大隐静脉皮下属支与隐神经分离的距离要比正常大一些。

透过小腿筋膜可见腓肠肌外侧头和其腱的扩张部及比目鱼肌。鹅掌在下方与小腿筋膜融合，在该处它失去了腱膜的特征。

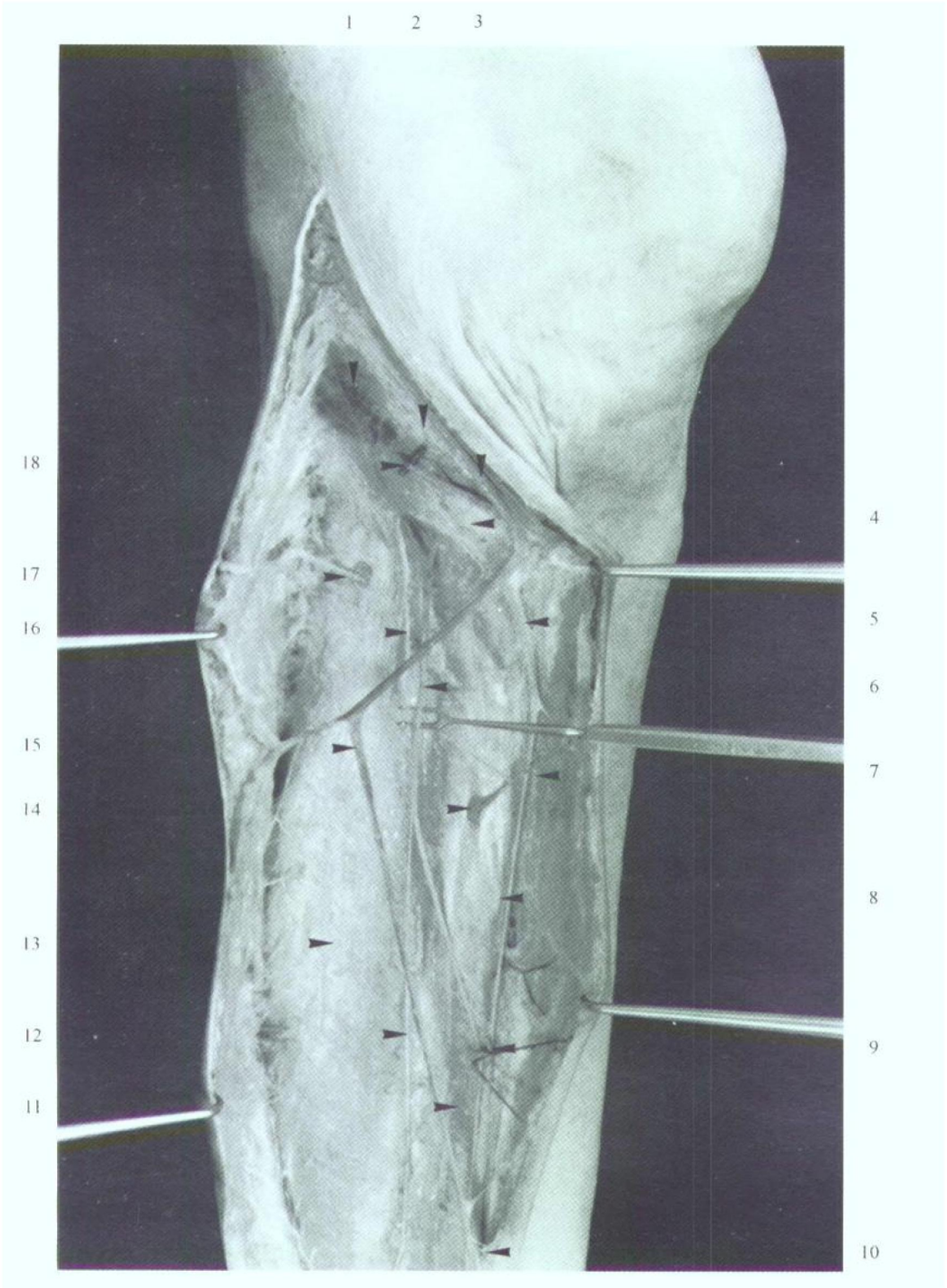

1　缝匠肌
2　缝匠肌腱
3　大隐静脉
4　股薄肌和半腱肌腱
5　大隐静脉的主要分支
6　隐神经
7　筋膜隧道的前面切口缘
8　胫骨内侧缘
9　深静脉连接
10　含隐神经和伴行静脉的筋膜隧道，未打开
11　比目鱼肌与小腿筋膜
12　内侧小腿皮肤分支
13　腓肠肌，内侧头与小腿筋膜
14　深浅静脉之间交通的筋膜孔
15　大隐静脉的主要分支和浅表分支
16　作为鹅掌扩张部的小腿筋膜切口边缘
17　深浅静脉之间交通的筋膜孔
18　隐神经的髌下支

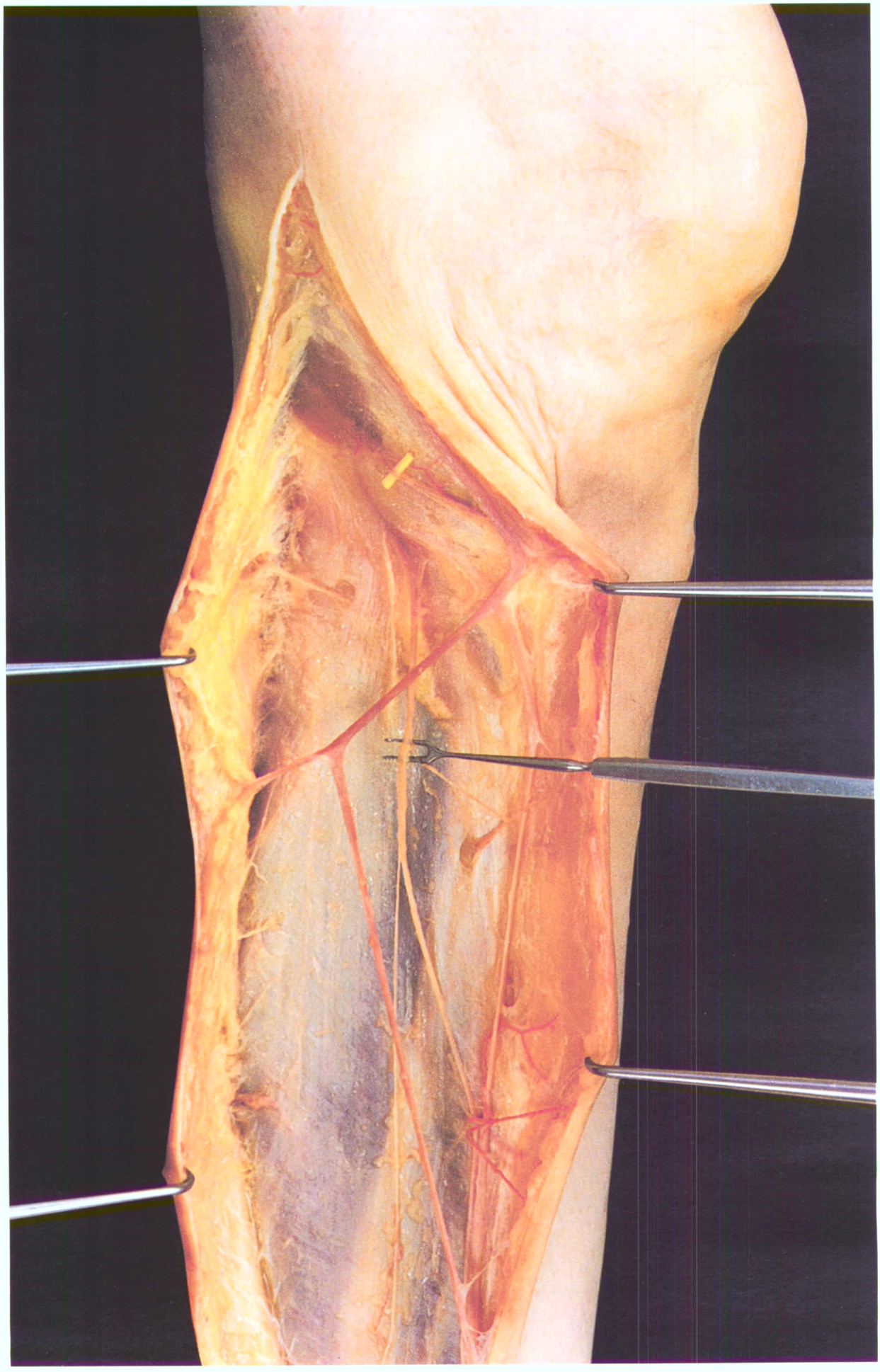

图 156　踝后内侧部

上部，胫骨和腓肠肌内侧面之间的皮肤和皮下组织；下部，内踝和跟腱之间的皮肤和皮下组织都已从附着于胫骨内侧缘的小腿筋膜上解剖出来。

在图 A 中，传送大隐静脉主支和隐神经干的筋膜隧道的上部已打开，置于前皮瓣和皮下组织上。进一步在远端再进入完整隧道的静脉和神经不能看见。在其周围皮下是大隐静脉的长的、浅表分支。一支小腿深、浅静脉间的大的交通支在比目鱼肌前穿过小腿筋膜，远端终止于跟腱深面。

在比目鱼肌起点的远侧，胫骨后方，透过胫后肌和趾长屈肌相交于小腿交叉处的筋膜可看到趾长屈肌。

（浅表的）小腿筋膜与小腿深筋膜在胫骨处联合形成一个向踝部增宽的共同的长条。在图 B 中，小腿筋膜在其形成单独一层处被切除，跟腱连同比目鱼肌向后牵，以暴露透明的小腿深筋膜。这一较深的筋膜有其自身的孔眼，能显现胫后动脉及伴行的静脉、一根淋巴管和胫神经。

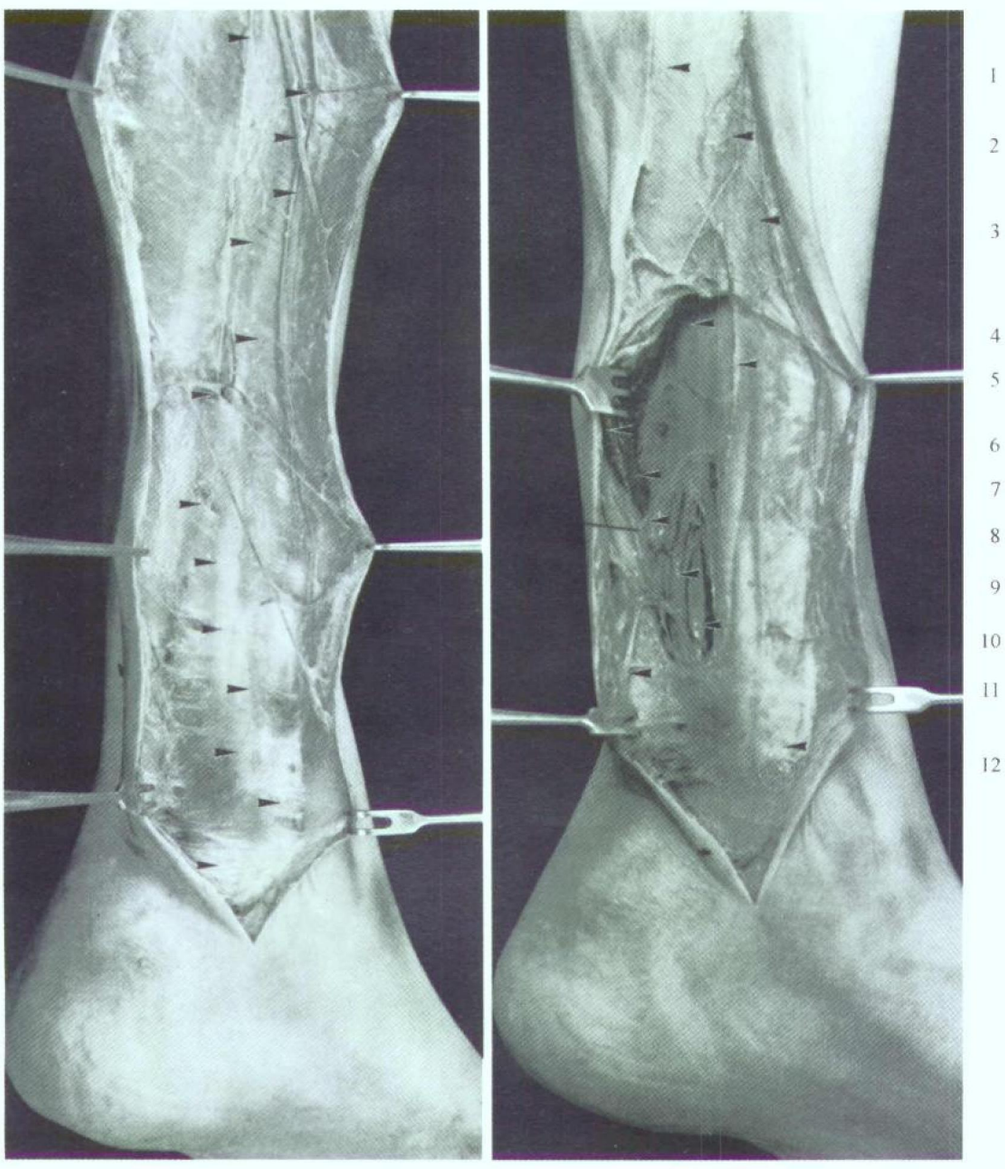

1　腓肠肌内侧头及小腿筋膜
2　比目鱼肌及小腿筋膜
3　屈趾长肌及小腿筋膜
4　小腿深筋膜
5　小腿浅筋膜（切口缘）
6　比目鱼肌和跟腱
7　屈跨长肌
8　深皮淋巴管
9　胫后动脉与伴行静脉
10　胫神经
11　与深静脉交通的皮下静脉
12　内踝
13　屈曲支持带（韧带缴）
14　内踝
15　胫后肌腱与小腿筋膜
16　胫骨内侧缘
17　屈趾长肌腱
18　深浅小腿筋膜间结合的位置
19　深、浅静脉间交通的筋膜孔
20　与深静脉交通的皮下静脉
21　屈趾长肌与小腿筋膜
22　比目鱼肌与小腿筋膜
23　隐神经和大隐静脉（主干）
24　大隐静脉，浅分支
25　深静脉的连接
26　隐神经的内侧小腿皮肤分支

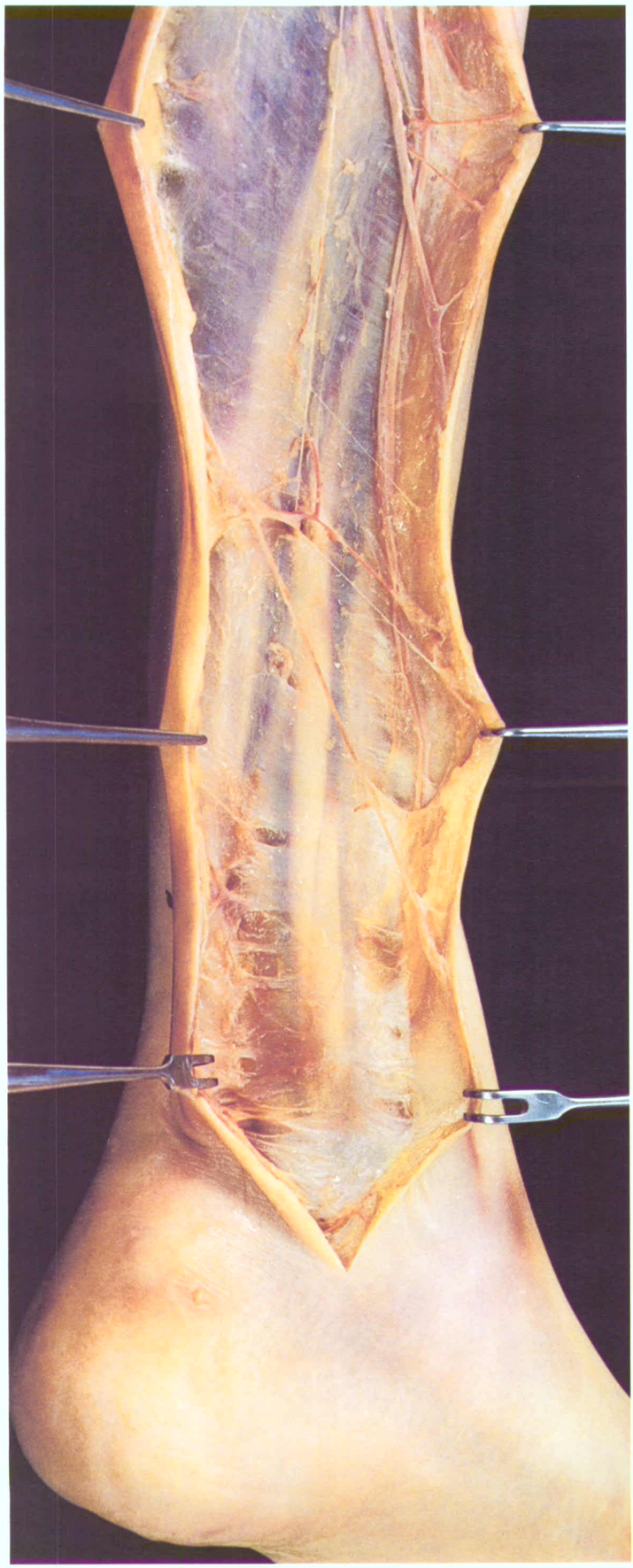

A

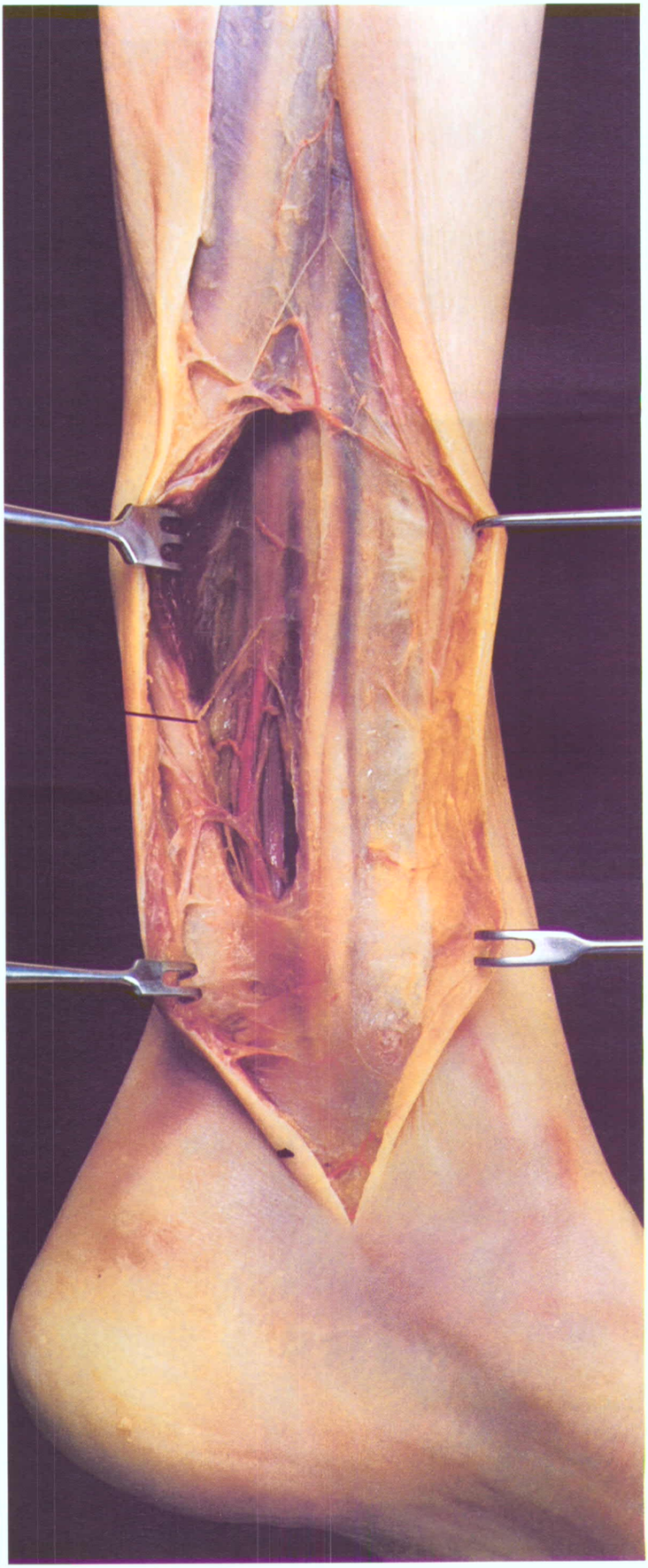

B

图 157　小腿前部 1

小腿前部包括除膝部和距骨小腿（踝）部以外的整个小腿的前面部分，包括腓侧肌肉，以及在这些肌肉深面的作为前、后小腿部分界的小腿后肌间隔。

小腿筋膜包绕整个小腿，并和前、后小腿肌间隔相延续。只在胫骨的内侧面筋膜中断，附着于胫骨的前缘和内侧缘。向下，在踝前与足背筋膜融合，在踝后方与屈肌支持带和腓骨支持带相连。

内踝后方有一个肉眼看不甚明显的小腿筋膜的结合处，与发生在前上端的一样。筋膜的腱膜条补充伸肌的骨起点，起始于胫骨内踝的基部，但正如在腓骨长肌处那样，它被来自髂胫束浅层的膝关节的腱和韧带、外侧髌支持带以及来自二头肌腱扩张部的结缔组织所加强。这个能解剖成不同部分的氈样结缔组织层，向后附着于小腿后肌间隔，并与腘筋膜相延续。当与腓骨颈相接时，还覆盖腓总神经。



1　小腿后肌间隔
2　腓骨间隙
3　比目鱼肌与小腿筋膜
4　小腿前肌间隔
5　腓骨长肌腱与小腿筋膜
6　腓浅神经
7　腓骨上支持带
8　腓骨第三肌腱与小腿筋膜
9　伸肌上支持带
10　伸趾长肌腱与小腿筋膜
11　胫前肌腱与小腿筋膜
12　胫骨前缘
13　小腿筋膜——深面作为胫前肌的起点
14　小腿筋膜——深面作为屈趾长肌的起点
15　胫骨外踝（与 Gerdy 结节）



图 158　小腿前部 2

腓骨间隙上的小腿筋膜已去除，腓骨肌起自腓骨的外侧面和小腿肌间隔。腓骨长肌腱在邻近的腓骨短肌腱的外侧，最终在外踝处走到短肌腱的后面。

腓骨长肌的起点延伸到胫骨外髁的下面，在腓骨头的下面形成一个腱弓，它与小腿后肌间隔的上端相延续，跨过腓总神经入口上面到腓骨间隙。

腓浅神经于腓骨长肌深层，在腓骨附近下降，出现在腓骨长肌前面起点的下方，腓骨短肌和小腿筋膜之间，靠近小腿前肌间隔处。

腓浅神经在小腿下 1/3 处穿过小腿筋膜分成内侧和中间背侧皮神经。这神经典型的是：穿过浅筋膜后进入一个相当长的筋膜隧道，因为底的致密性和隧道入口的独特形式，像是小腿筋膜内的一个简单开口，所以这里它没有显现出来。厚的小腿筋膜横跨隧道底而附着在胫骨前缘，形成上伸肌支持带。

在外踝上面，通常看到静脉分支横过腓骨和小隐静脉一起与足背的静脉网相连。



1　腓骨头
2　小腿后肌间隔
3　腓骨长肌的小腿筋膜起点
4　比目鱼肌与小腿筋膜
5　腓骨长肌
6　腓浅神经
7　腓骨短肌
8　腓骨长肌腱
9　附着于腓骨的上伸肌支持带
10　腓骨上支持带
11　内侧和中间足背皮神经
12　上伸肌支持带
13　胫前肌腱，深入小腿筋膜
14　胫骨前缘
15　没有肌起始的小腿筋膜
16　有肌起始的小腿筋膜（补充骨起点）
17　胫骨外髁



图 159　小腿前部 3

大部分小腿筋膜已去除，以暴露小腿的伸肌间隙。在腱膜补充肌肉骨骼起点的部位仍留有筋膜。小腿远端筋膜仍保留，以保留上伸肌支持带。敞开的筋膜的前沿是胫骨前缘，后面是小腿前肌间隔。

胫前肌起自胫骨侧面，骨间膜以及小腿筋膜深面。在支持带水平，胫前肌腱有其自己的腱鞘，当肌肉收缩时呈明显突起。

在行走中胫前肌强有力的收缩，它不仅使起步时足迅速背屈，而且在足着地时推动小腿。胫前肌过分用力会引起胫部疼痛，扁平足的人常有此体会。

趾伸肌在间隙内，胫前肌的外侧。趾长伸肌起自胫骨外髁，骨间膜、腓骨以及前肌间隔。趾长伸肌与邻近的腓骨第三肌一起形成一肌层。在较低处，其肌腱从这一肌层中分出，在相当近的平面，从主腱发出到第二趾。

跨长伸肌和它的腱浅现于小腿的下半部，在胫前肌和趾长伸肌之间。



1　腓骨头
2　小腿后肌间隔
3　比目鱼肌与小腿筋膜
4　腓骨长肌
5　小腿前肌间隔
6　腓骨短肌
7　小腿筋膜
8　腓浅神经
9　腓骨上支持带
10　伸肌上支持带
11　伸跨长肌
12　胫前肌
13　伸趾长肌
14　补充骨骼肌起始的小腿筋膜
15　Gerdy 结节

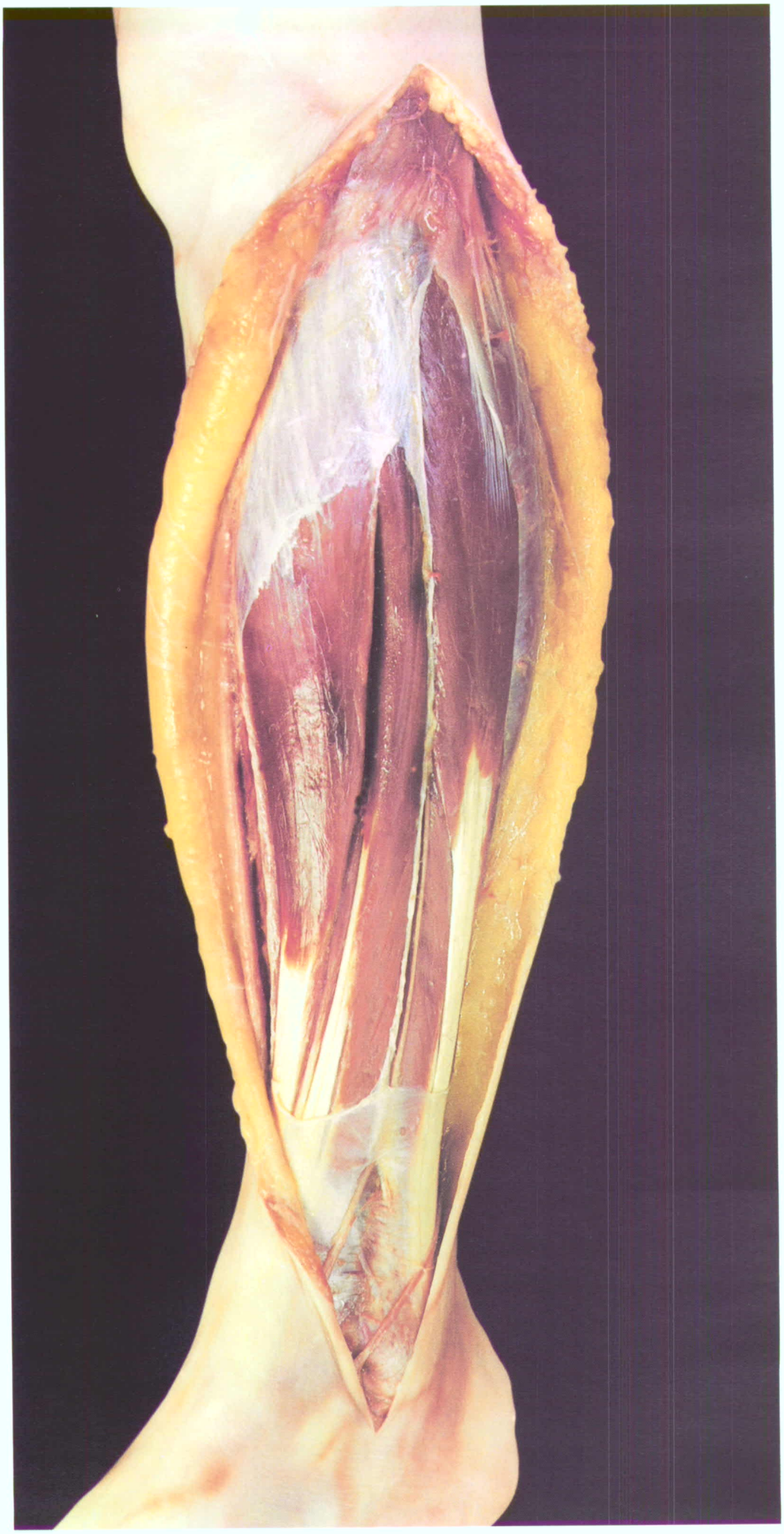

图 160　小腿前部 4

胫前动脉及其伴行静脉于胫前肌和趾长伸肌之间，下行在肌间隔上。

在长的伸趾肌中，趾长伸肌只占血管束外侧的骨间膜的上 1/4。蹈长伸肌起自该处的下方，占骨间膜外侧部分的中 2/4。骨间膜的内侧部分，直到下 1/4 是胫前肌的专有起始部。

在图 A 中，胫前动脉的入路不用横断肌肉已经敞开。图 B 中，胫前肌和趾长伸肌的粘连部分已锐性分离，以接近胫前动脉进入间隙的部位。胫前动脉供应整个伸肌间隙，并以似鱼骨样的形式向两侧肌肉发出分支。

腓深神经，在图 A 中用线提起，在趾长伸肌后面，蹈长伸肌起点的上方，从外侧接近胫前动脉，并与动脉一起下行，它发出一些细支到邻近的伸肌，通常其斜跨过动脉前面，向足背延续至第一趾和第二趾。

在图 B 的顶部，可见第一根离开胫前动脉的血管，即胫前动脉返支，在胫骨外髁下面穿过骨间膜上的孔之后的起始部。在较远处，从腓总神经直接发出到胫前肌的肌支与之交叉。

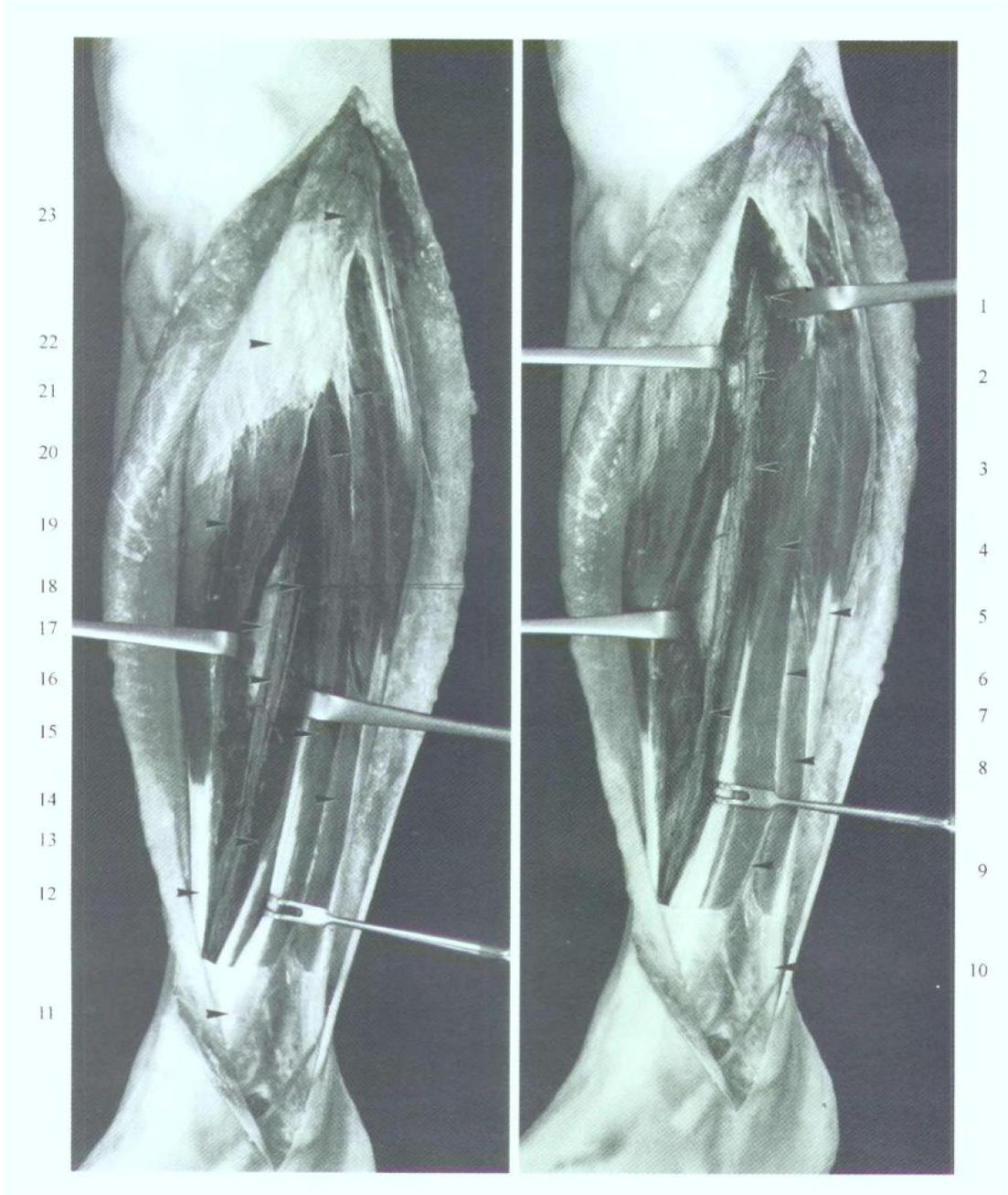

1　胫前动脉返支，起点
2　胫前动脉和伴行静脉
3　腓深神经
4　伸趾长肌
5　腓骨长肌
6　小腿前肌间隔
7　腓深神经，跨越的位置
8　腓骨短肌
9　腓浅神经
10　腓骨上支持带
11　伸肌上支持带
12　胫前肌腱
13　伸蹈长肌
14　腓骨短肌
15　伸趾长肌
16　胫前动脉与伴行静脉
17　小腿骨间膜
18　腓深神经
19　胫前肌
20　小腿前肌间隔
21　腓骨长肌
22　补充骨骼肌起点的小腿筋膜
23　腓骨头

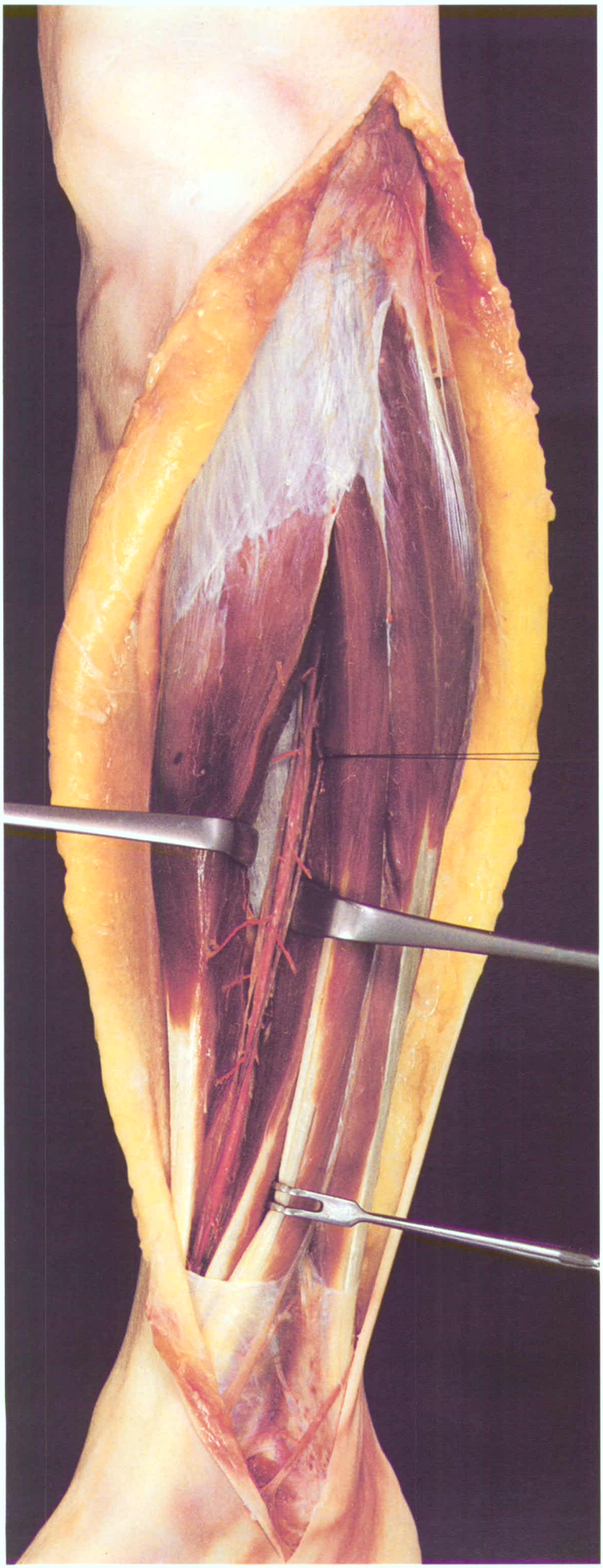

A

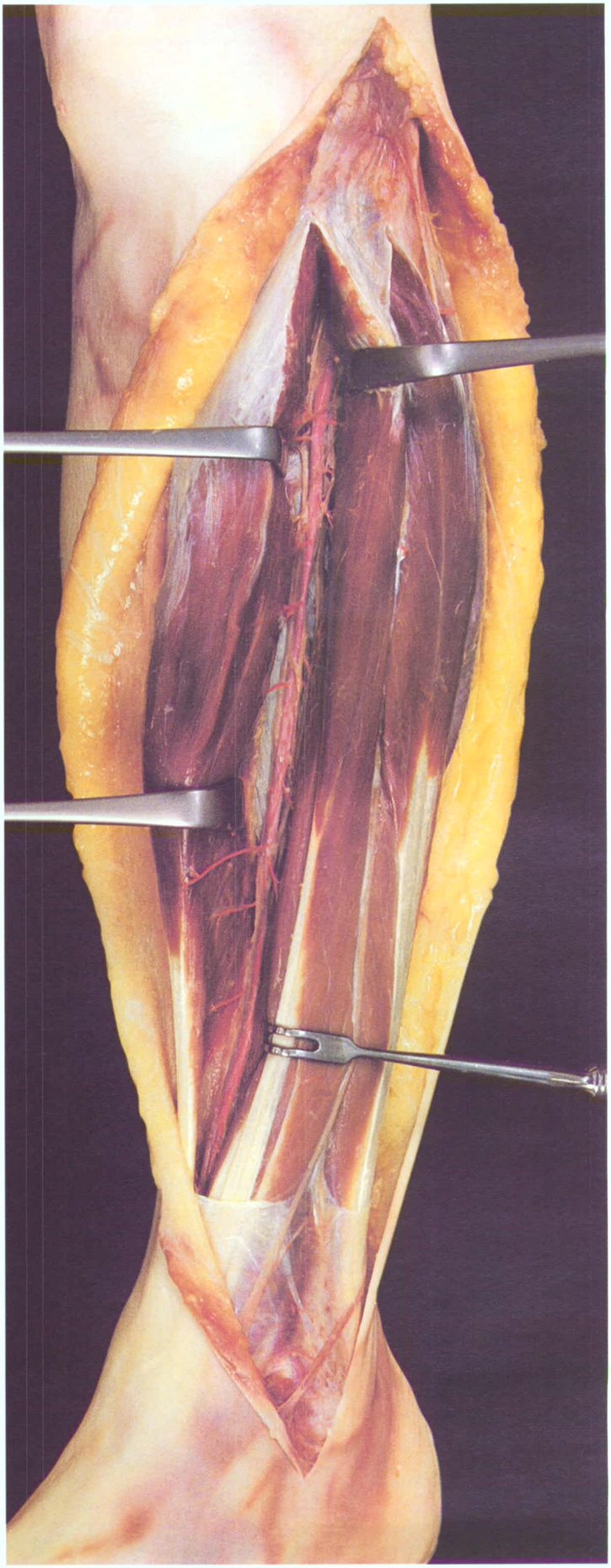

B

图 161　小腿前部 5

小腿肌间隔形成腓骨肌间隙的前后界线。小腿前肌间隔在腓骨前缘和小腿筋膜之间展开。图 A 中，腓骨长肌已从这个隔解剖出来并部分暴露。在这个区域间隔形成腓骨长肌和伸趾长肌间的肌间腱膜，它与补充肌肉起点的筋膜一起向浅面延续并与它一起附着到胫骨外髁。腓骨长肌向后牵开，暴露腓骨肌的起点和腓浅神经的位置。

图 B 显示腓骨肌的后面起点，及其相当远的部分。腓骨长肌和比目鱼肌的近侧是另一个宽阔的肌间腱膜，它与腱弓一起跨过腓总神经而附着在腓骨头上。较长一段腓骨长肌只是与小腿后肌间隔并排，这样，间隔明显的腱膜结构附着于腓骨后缘作为比目鱼肌和屈趾长肌的起点。

小腿前肌间隔终止于外踝的上面，小腿筋膜分成伸肌间隙的筋膜和腓骨间隙的筋膜，它附着在外踝的前缘和后外侧缘；在这三角内的外踝部分仅仅由皮肤覆盖，非常薄，没有皮下组织的脂肪层。

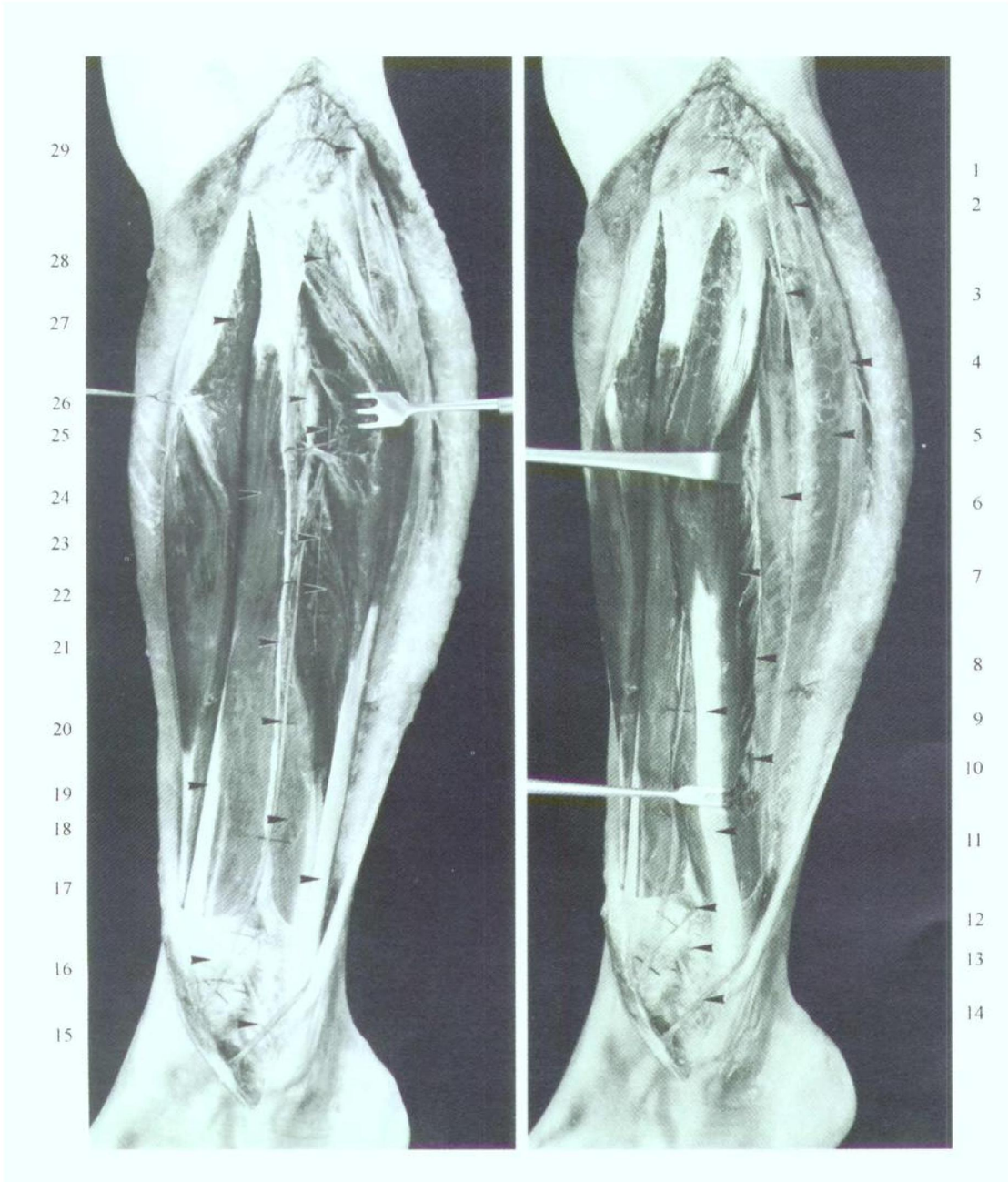

1　Gerdy 结节
2　小腿外侧皮神经分支在小腿筋膜上的孔
3　小腿后肌间隔
4　小腿外侧皮神经分支
5　比目鱼肌，被小腿筋膜覆盖
6　小腿后肌间隔（前面）
7　腓骨长肌，从腓骨外侧面的起点
8　腓骨后缘
9　腓浅神经
10　腓动脉的分支，贯穿血管
11　腓骨长肌腱
12　腓动脉的贯穿分支
13　附着于腓骨的伸肌支持带
14　足背静脉网与小隐静脉的交通静脉（踝静脉）
15　腓骨的无肌三角
16　上伸肌支持带
17　腓骨长腱
18　腓骨短肌
19　伸趾长肌腱
20　腓浅神经
21　小腿前肌间隔
22　腓骨长肌，从腓骨外侧面骨的起点
23　腓浅神经至腓骨短肌的肌肉分支
24　伸趾长肌
25　腓浅神经，进入腓骨长肌
26　腓骨的外侧面
27　胫前肌
28　腓骨长肌，从小腿前肌间隔的起点分离
29　腓骨头

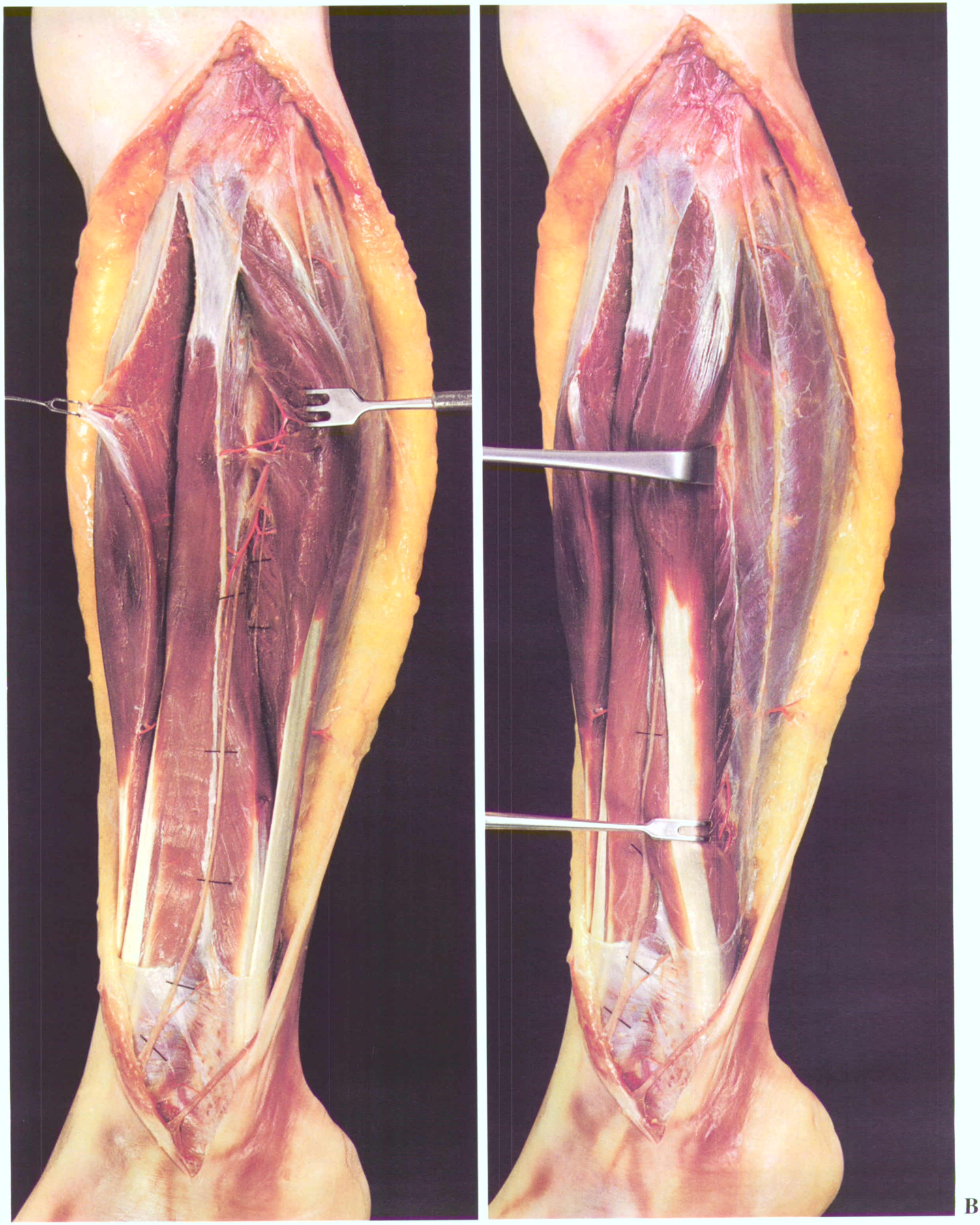

A

B

图 162　小腿前部 6

腓骨间隙的血液供应大多数来自腓动脉的穿支，它在起始处从腓骨的后缘穿过小腿后肌间隔。胫后动脉的腓骨旋支是穿过小腿后肌间隔的最高位的血管，它从后面进入腓骨间隙。

这里见到一个较大的血管，从前面进入这个间隙，这种情况也不少见，它不是胫前动脉返支的分支就是胫前动脉发出的分支，这根血管 Hyrtl 称之胫前动脉的腓骨分支，可以为一部分腓骨肌供血。

当腓深神经行经在腓骨上时，腓浅神经很快不再直接与腓骨接触，它通过薄的腓长肌骨的起点和小腿前肌间隔上厚实的起点之间，到达腓骨短肌的表面并发出肌肉分支。腓深神经在小腿的下 1/3 穿过腓骨间隙的小腿筋膜之前，神经在腓骨短肌表面靠近小腿前肌间隔处行走一段距离。

胫前动脉的返支向上，向深面在胫前肌和伸趾长肌之间人工造成的间隙内行走，供应这 2 块肌肉并加入膝关节网。胫后动脉的返支当供应胫腓关节血液时同样从后面参与膝关节网。

膝关节比较稠密的关节网不是用来满足关节囊和关节韧带适度的供血要求，而是供应骨膜血管，骨膜血管供给关节的骨骺。如果胭动脉被阻塞了，许多膝关节周围的动脉吻合不能提供足够的侧支循环去满足小腿的需要。

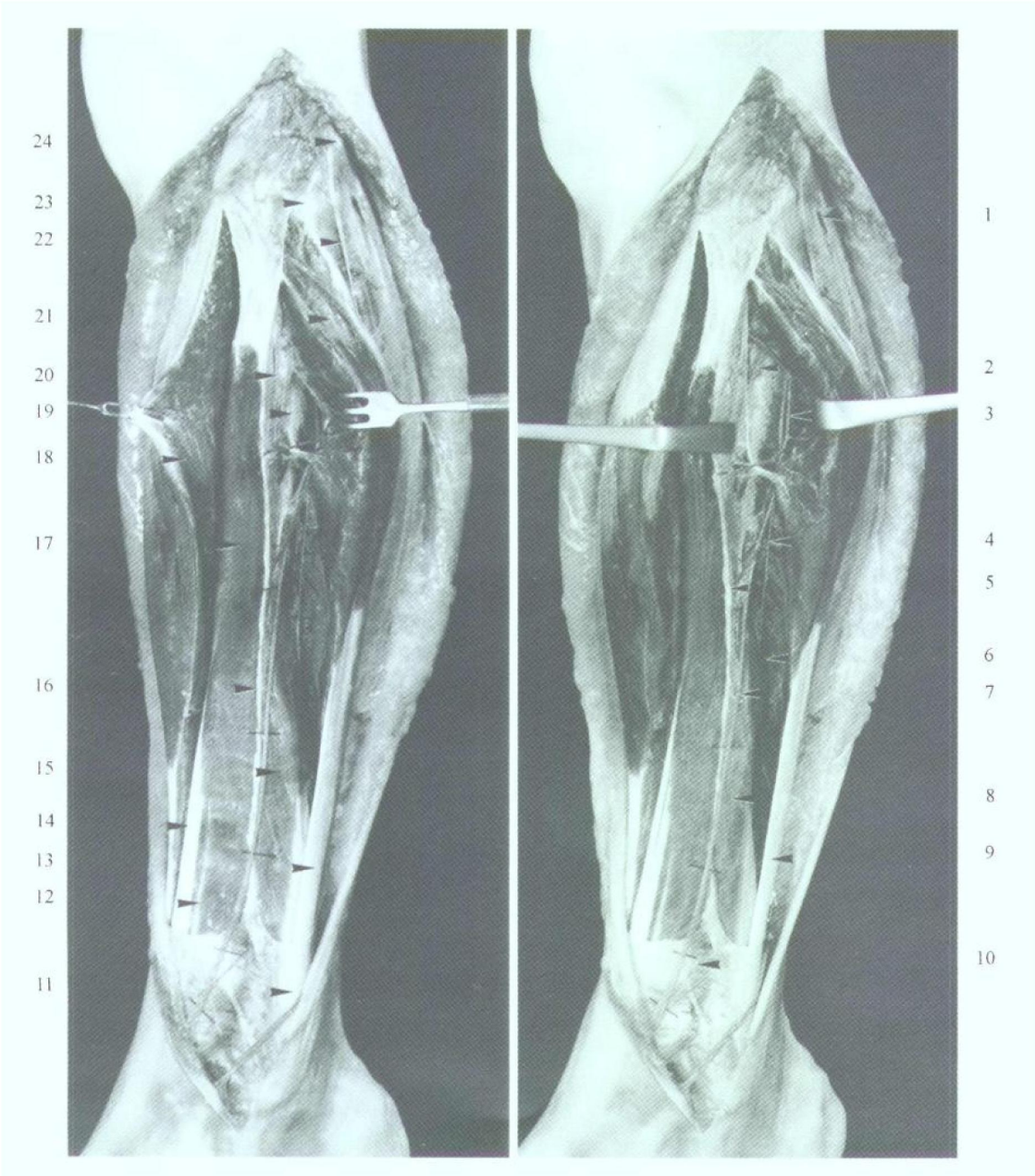

1　小腿外侧皮神经，最高位的侧分支
2　腓深神经，最下位的分支
3　胫前动脉的腓骨分支（Hyrtl），变异
4　腓浅神经，至腓骨短肌的肌肉分支
5　小腿前肌间隔
6　腓骨长肌，腓骨上的起点
7　腓浅神经
8　腓骨短肌
9　腓骨长肌腱
10　腓动脉穿支
11　上腓骨支持带
12　腓骨第三肌腱
13　腓骨长肌腱
14　伸趾长肌腱
15　腓骨短肌
16　小腿前肌间隔
17　伸趾长肌
18　胫前肌
19　腓骨外侧面
20　小腿前肌间隔
21　腓骨长肌
22　小腿后肌间隔
23　Gerdy 管
24　腓骨头

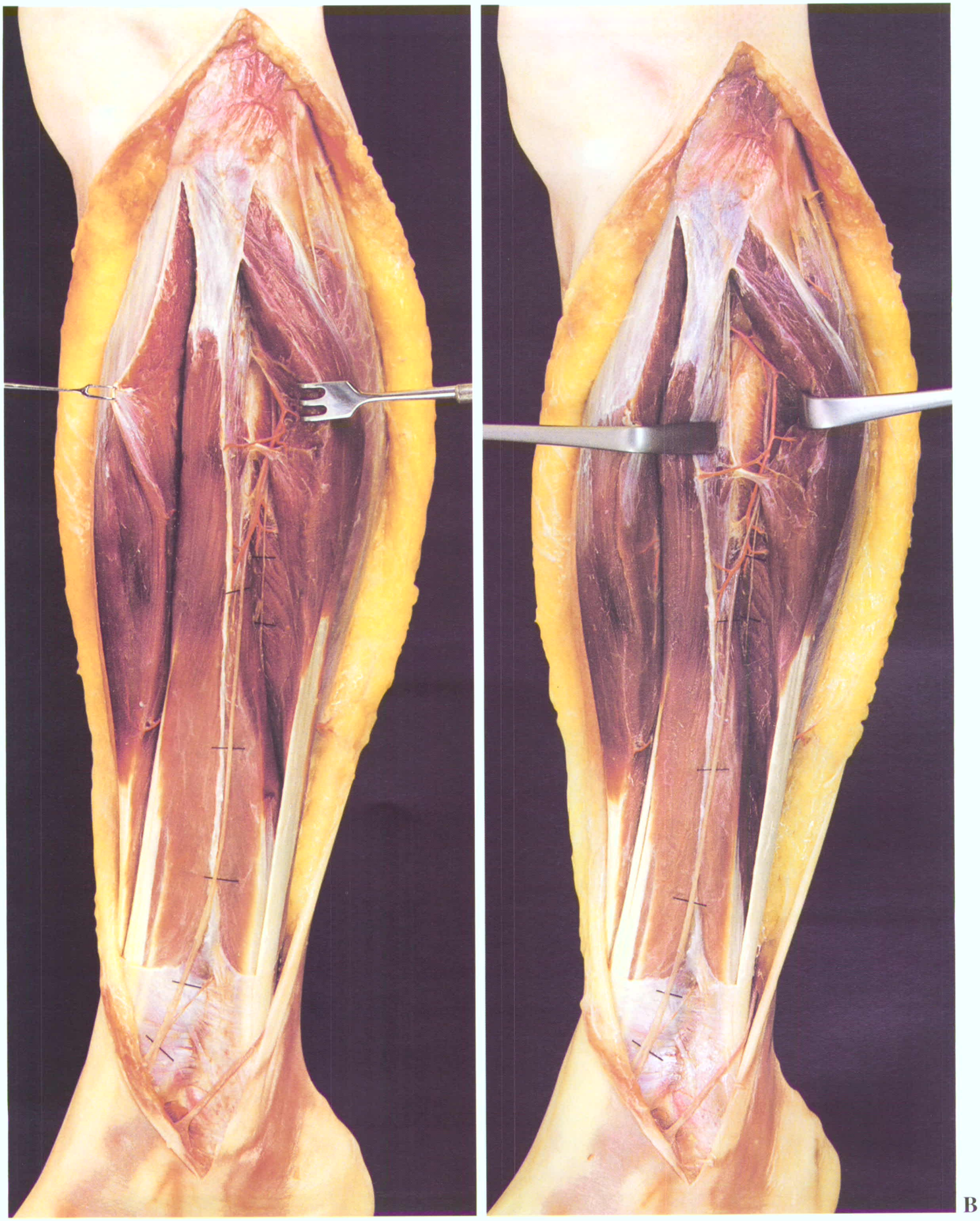

A

B

图 163　足背 1

足背筋膜是小腿筋膜的延续。在其连接处的上、下方局部筋膜增厚，形成上、下伸肌支持带。

足的皮下组织在足的内侧缘和外侧缘与足底脂肪垫相融合。足背的皮下组织只有少量脂肪。皮下层的深层与足背筋膜相融合，向足趾形成薄的筋膜层，与足背筋膜无法区分。这层筋膜直接包裹着沿长伸肌腱，并传送腓浅神经的内侧和中间皮下分支至足趾，成趾背神经。在跖骨上的这层薄的筋膜层已去除，原来横过筋膜的皮下神经已标明。

皮下组织中足背静脉网的一些较大的静脉较表浅，并回流到小隐静脉。在这标本中看不到足背静脉弓，一根大的回流静脉从内侧跨过外踝进入小隐静脉。其他足背静脉网分布正常，大量接受从足底经穿支（一个特别大的分支，在第一跖骨间隙）、足边缘的分支及足背趾静脉的回流。

腓神经（已用线提起）的足背外侧皮支和足背中间皮神经吻合并不少见。

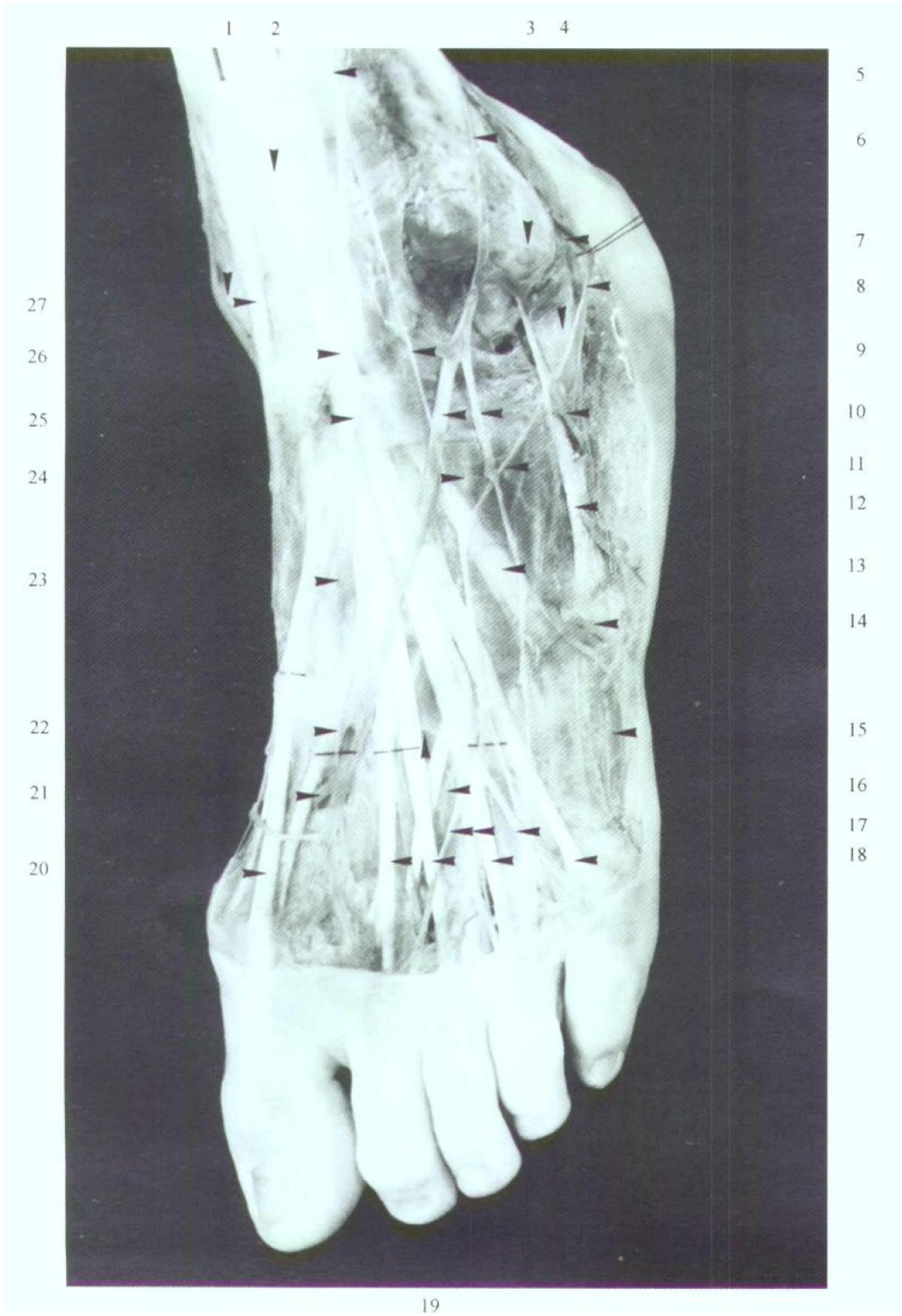

1　内踝
2　上面的伸肌支持带
3　外踝
4　下面的腓骨支持带
5　腓浅神经
6　至小隐静脉的分支
7　至小隐静脉的分支
8　足背外侧皮神经
9　足背中间皮神经
10　回流足背静脉网的静脉以及与足底静脉网的皮下连接
11　外侧足背皮神经与中间背侧皮神经的吻合
12　腓骨短肌腱
13　腓骨第三肌腱
14　第五跖骨结节
15　内收小趾肌
16　足背骨间筋膜
17　足背静脉网的跖背静脉
18　伸趾长肌腱
19　足背筋膜的切口边缘（浅面）
20　伸跗长肌
21　与足底静脉网的深连接
22　内侧足背皮神经与腓深神经的吻合
23　足背筋膜（浅层）
24　由足背筋膜覆盖的伸跗短肌和伸趾短肌
25　下伸肌支持带
26　内侧足背皮神经，由足背筋膜覆盖
27　胫前肌



图 164　足背 2

足背筋膜的平坦部分和小腿筋膜已去除，剩下上、下伸肌支持带的后部。只有下支持带属于足背，它有强有力的茎附着在跟骨的跗骨窦，并与下面的腓骨支持带相延续。其内侧分为二条窄的分叉束，上束通到内踝，下束到舟骨前面外展跗肌筋膜。外上方至腓骨的窄条通常缺如。

足背动脉行走于伸趾长肌腱和伸跗长肌腱之间，被伸跗短肌跨过；由腓深神经的终末感觉支伴随。

背侧骨间肌被自己的筋膜覆盖，这背侧骨间筋膜，它和较浅的足背筋膜是不同的。筋膜层与足背韧带联合形成浅的间隙，其内主要包含伸跗短肌和伸趾短肌。二组肌肉有一个共同的从跟骨前缘的起点，它们的肌腹在腓骨第三肌腱和短肌腱之间限定了足的表面轮廓。

伸趾短肌以三个腱抵止于第二趾至第四趾的背侧腱膜。到第五趾的腱是极其罕见的。伸跗短肌腱抵止于大足趾近节趾骨的基底部。

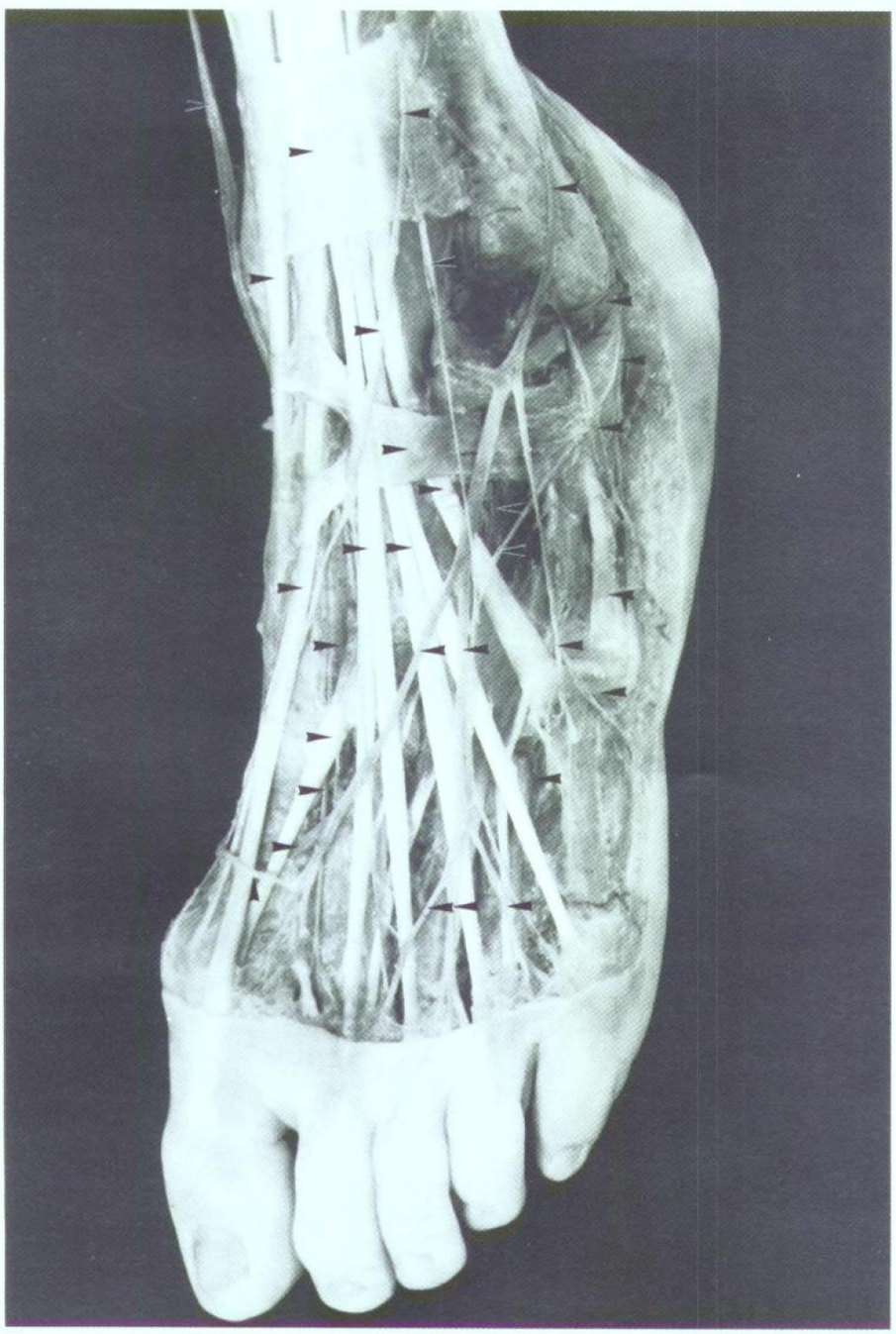

1　腓浅神经
2　至小隐静脉的属支
3　中间足背皮神经
4　至小隐静脉的属支
5　外侧足背皮神经
6　与足底静脉网的皮下连接
7　伸趾短肌
8　外侧足背皮神经与中间足背皮神经的吻合
9　腓骨短肌腱
10　足背静脉网
11　第五跖骨结节
12　第四跖骨间隙的跖背动脉
13　跖背静脉
14　与足底静脉网的皮下连接
15　与足底静脉网的深连接
16　腓深神经
17　伸跗短肌
18　足背动脉
19　伸跗长肌腱
20　伸趾长肌腱
21　腓骨第三肌腱
22　上伸肌支持带
23　内侧足背皮神经
24　胫前肌腱
25　上伸肌支持带
26　大隐静脉



图 165　足背 3

伸趾长肌腱和伸趾短肌反伸踇短肌已切除，于伸踇长肌腱和腓骨第三肌腱之间可以看见足关节与它们的关节囊和背侧韧带。

胫前动脉越过距骨小腿关节囊，延伸至足背成足背动脉，越过距骨颈发出外侧跗动脉，与弓形动脉相吻合；弓形动脉依次发出跖背动脉，越过跖趾关节分成趾背动脉。第一跖骨间隙缺少一条跖背动脉，因为那里趾背动脉是由足底来的一条远侧穿支提供的。

跖背动脉有近侧和远侧穿支，通过骨间隙与跖底动脉交通。在第一跖骨间隙的近侧穿支被称为足背动脉的足底深支（足底深动脉），它在足底与足底弓连接。所有穿支有伴行血管，像血管沟一样；常常在足底发炎而表现在足背。

足背动脉在先发出一分支到伸趾短肌后由腓深神经伴行，通常在内侧，然后它供应第一、二趾邻近表面的皮肤。

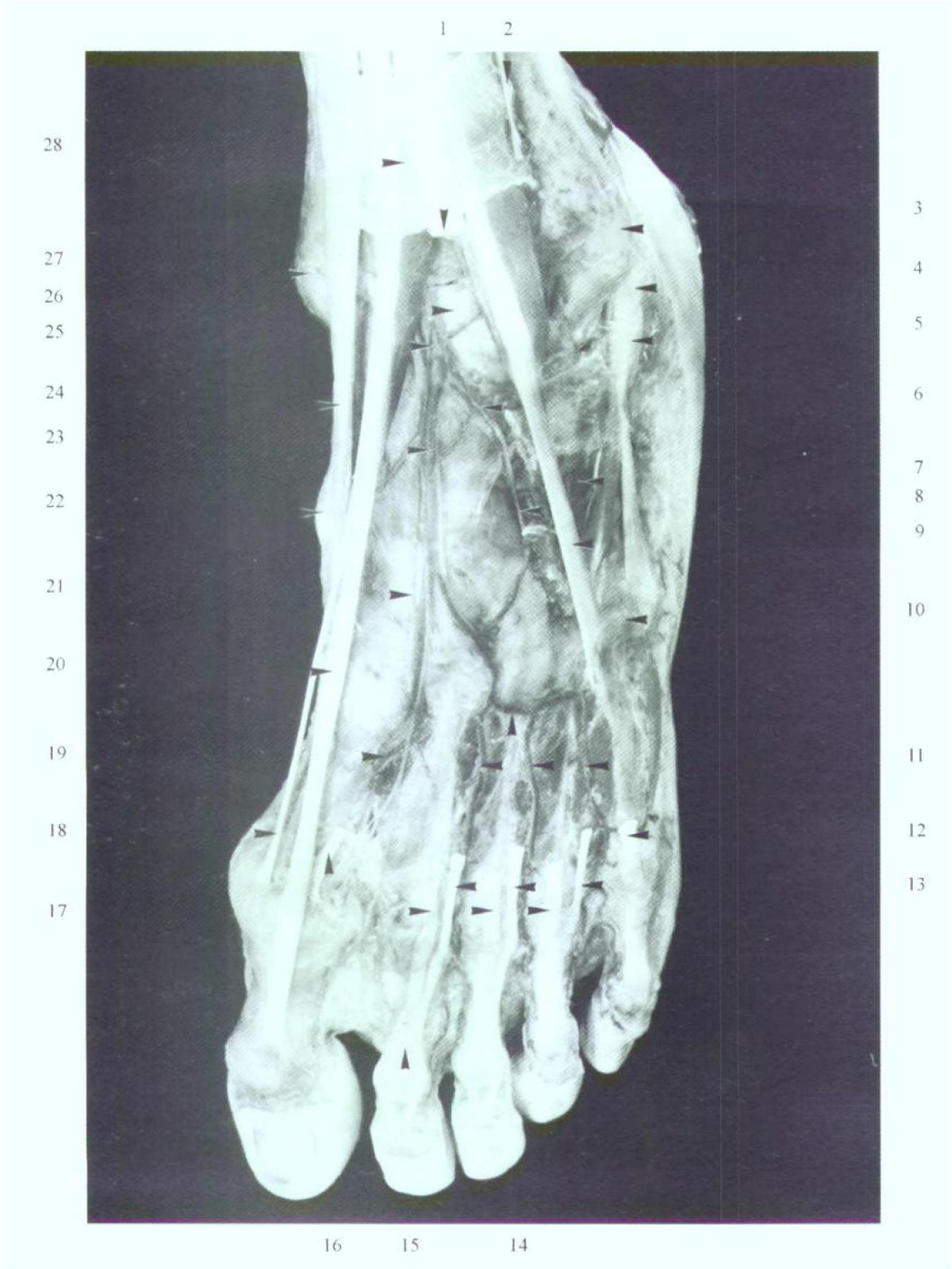

1　伸趾长肌腱
2　腓浅神经
3　外踝
4　腓骨短肌腱
5　腓骨下面的支持带
6　外侧跗动脉
7　伸趾短肌
8　腓深神经，至伸踇短肌和伸趾短肌的肌肉分支
9　腓骨第三肌
10　第五跖骨结节
11　跖背动脉与其近侧和远侧穿支
12　伸趾长肌腱（至第五趾）
13　伸趾短肌腱
14　弓形动脉
15　背侧腱膜
16　伸踇长肌腱
17　伸趾长肌腱
18　伸踇长肌腱来的扩张部（常见的变异）
19　足底深动脉
20　伸踇长肌腱
21　腓深神经
22　舟骨结节
23　足背动脉
24　胫前肌腱
25　胫前动脉
26　距骨小腿关节囊与内踝前动脉
27　内踝
28　上伸肌支持带



图 166　足背 4

这个图显示足背动脉排列变异和到足趾的感觉神经。弧形的塑料杆抬起 3 根足背皮神经和中央 1 根腓深神经不规范的附属支，这个附属支出现在伸趾短肌的下缘，它的远侧 2 个分支分布在第二趾和第三趾的相邻处。

腓深神经部分是正常的，标明在伸趾短肌腱的下方，它与足背内侧皮神经的分支相连，并一起通到第一趾和第二趾之间的区域，腓深神经分布到第二趾和第三趾之间的区域是一种返祖现象，是比较少见的。

一个正常的足背动脉不在它通常的位置，第一跖骨间隙的跖背动脉由从足底来的，它的近侧为穿支所代替（参看图 167）。如果是这种并不少见的类型，那么足背动脉常常位于外侧，像是腓动脉穿支的延续。

在足部，足背静脉网有一个发育很好的足背静脉弓，它回流到二根隐静脉。足背外侧皮神经在外踝的后面被提起。从外踝后面出来的腓肠神经与小隐静脉的远端部位在一起。

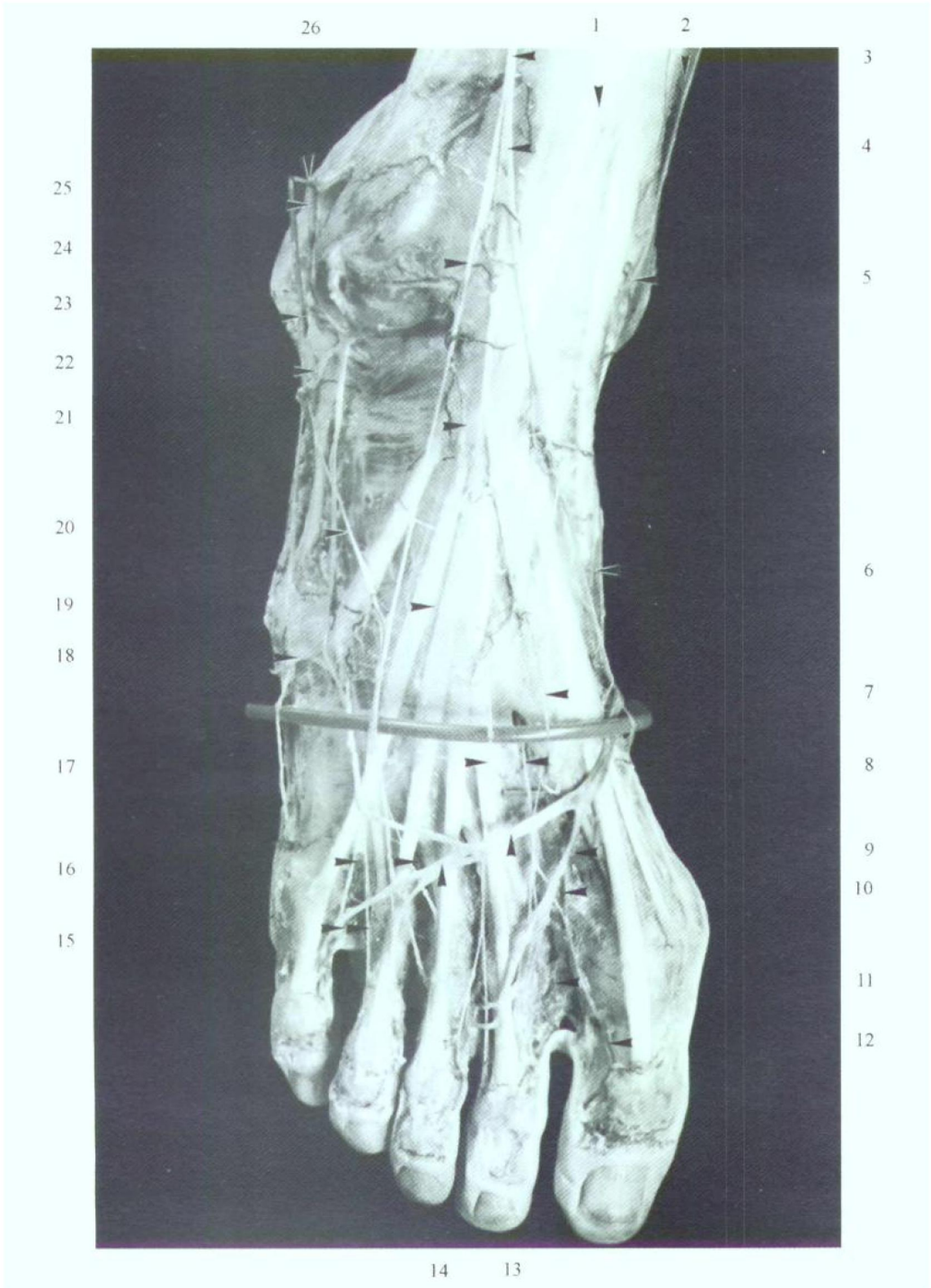

1　上伸肌支持带
2　大隐静脉
3　腓浅神经
4　内侧足背皮神经
5　隐神经，一个前深支
6　隐神经，吻合
7　内侧足背皮神经
8　腓深神经
9　第一近侧穿动脉
10　第一跖背动脉
11　趾背动脉（第二趾的内侧动脉）
12　趾背动脉（跨趾的外侧动脉）
13　足背静脉网，足背静脉弓
14　跖背静脉
15　趾背动脉（第四趾的外侧动脉和第五趾的内侧动脉）
16　跖背动脉
17　腓深神经的分支（少见的变异）
18　足底和足背静脉网间的连接静脉
19　足背筋膜
20　外侧足背皮神经与中间足背皮神经之间的交通支
21　下伸肌支持带
22　足底足背静脉网的连接静脉
23　外侧足背皮神经
24　中间足背皮神经
25　小隐静脉
26　腓神经

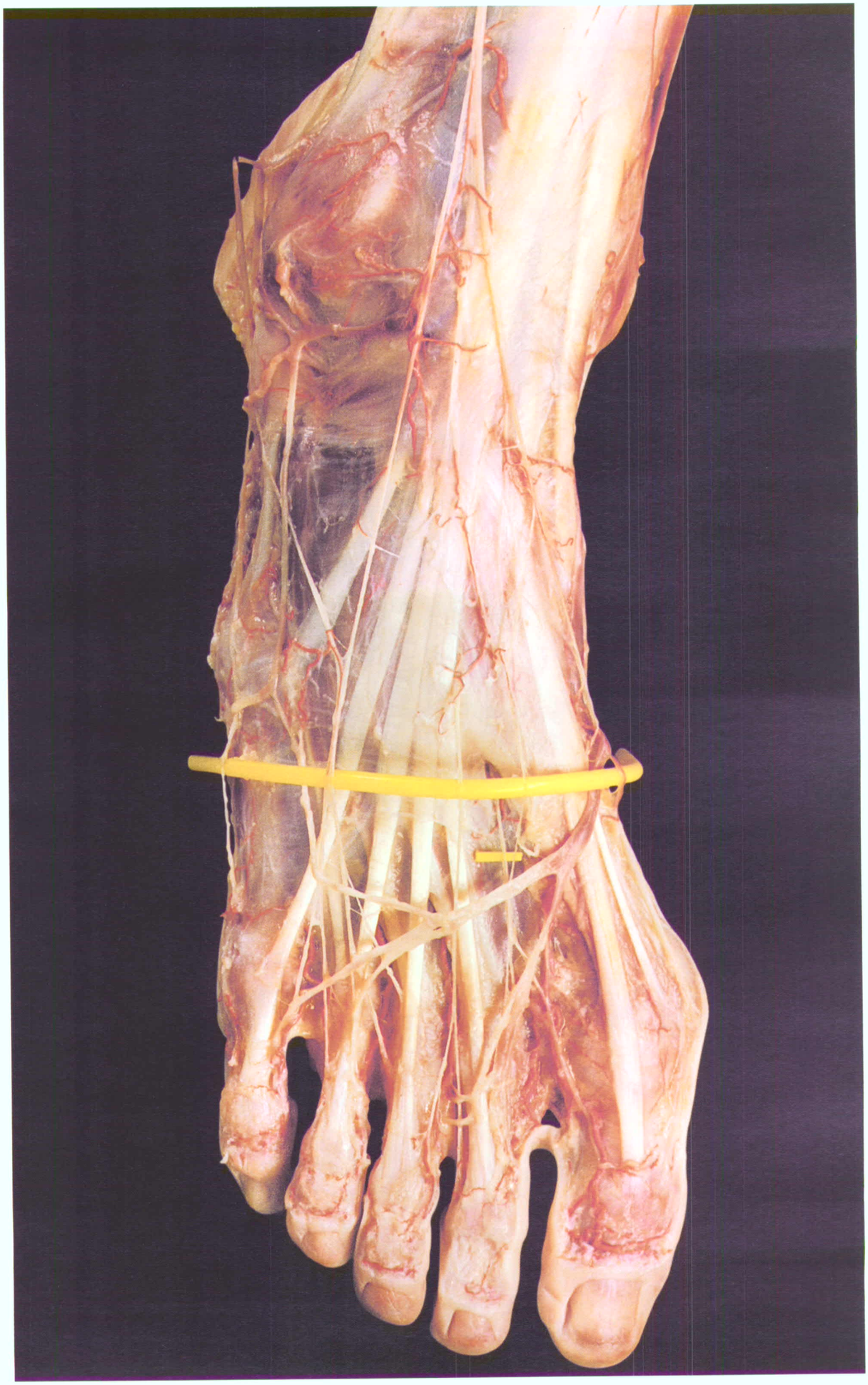

图 167　足背 5

随着薄筋膜被切除，足背腱鞘已敞开，插入绿色的标志以标明它们的范围。胫前肌的腱鞘比图 168 中注射了染料的标本所示要更靠近侧一点，然而伸趾长肌腱起始在稍微低点的平面，这些差别是很小的，是在正常范围内的。伸趾长肌腱鞘的远端明显的伸过它在第三跗骨基部的终端是常见的。

2 个黄色标志标明腓深神经的分支，它们供给第二趾和第三趾的相邻部位，这是不常见的。这种变异在图 166 中已充分描述。

像在以前的图中一样，伸肌腱在远处与足趾的趾背腱膜相融合，类似在手上指背的扩张部。在这个平面，大多数伸趾长肌腱的纤维分叉越过近侧趾间关节成 2 条侧附的窄条，再聚合并附着于远侧趾的基部。中间变薄的部位由伸趾短肌加强，直到中节趾的基部，这是它们主要的抵止部位。趾背腱膜也接受从骨间肌和蚓状肌来的腱膜。在这个标本中因为有脂肪组织而看不清楚。

踇趾没有趾背腱膜，常见的是如在本标本中那样，伸踇长肌发出一个单独的扩张部到踇趾的跖趾关节囊，就像是多个扩张部的种系发生遗迹。

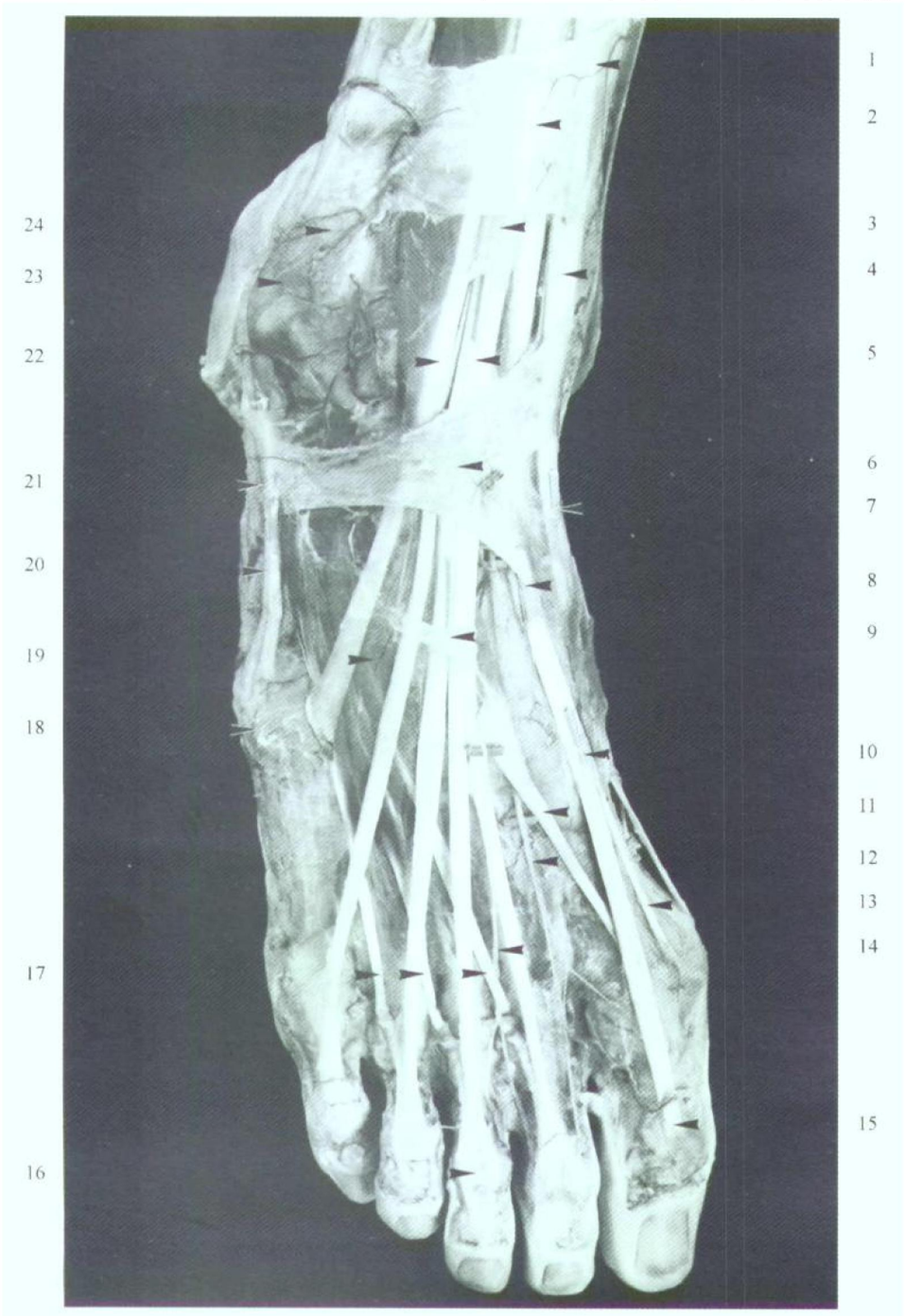

1　胫前肌腱鞘（近侧端）
2　上伸肌支持带
3　伸趾长肌腱鞘（近侧端）
4　胫前肌腱
5　伸趾长肌腱
6　下伸肌支持带
7　胫前肌腱鞘（远端）
8　伸踇长肌腱鞘（近端）
9　伸指长肌腱鞘（远端）
10　伸踇长肌腱鞘（远端）
11　伸踇短肌腱
12　腓深神经
13　来自伸踇长肌腱的伸展部分（常见变异）
14　腓深神经的分支（罕见的变异）
15　伸踇长肌在大踇趾远侧趾骨基部的抵止
16　第三趾趾背腱膜
17　伸趾短肌腱
18　第五跖骨结节
19　伸趾短肌
20　腓骨短肌腱
21　总腓骨肌腱鞘
22　腓骨第三肌
23　外踝
24　腓骨无肌三角

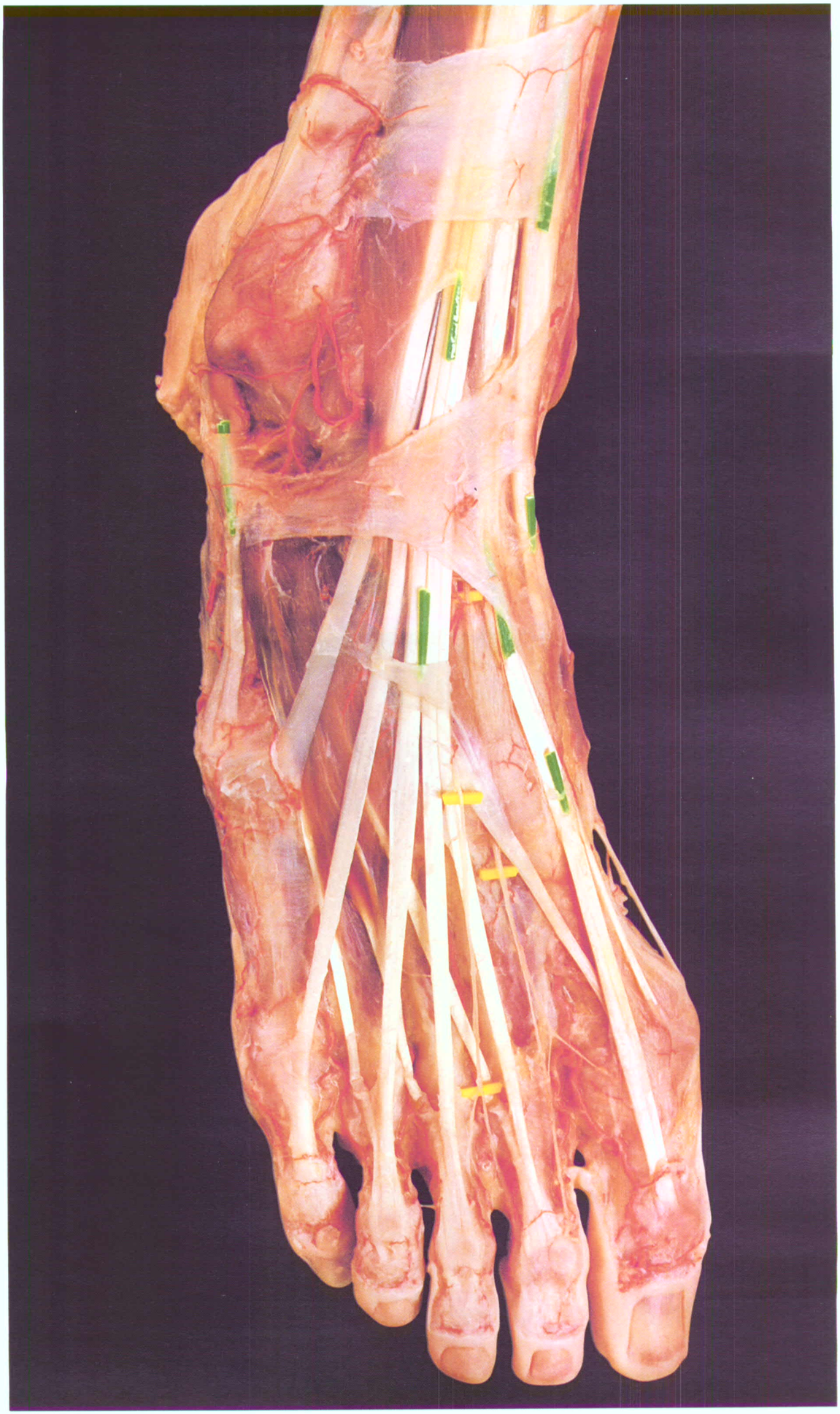

图 168　足背 6

足背的腱鞘已注射了染料，通过薄的覆盖的筋膜可以看到。胫前肌腱鞘向近侧延伸最明显，它正好伸过上伸肌支持带的边缘，甚至可达到更高的位置。它的远终端在肌腱止于舟状骨结节以前达到 CHOPART'S 线（横贯跗骨关节线）。

伸趾长肌腱鞘起始在较低处，越过距骨，但远端的延伸十分远。

包括腓骨第三肌腱的伸趾长肌腱鞘在下伸肌支持带分叉的外侧面，其中央被下支持带外侧茎衍生来的，称之悬带状韧带的深层组织包绕。

腓骨长、短肌总腱鞘从外踝后面开始，远端分开，终止处正好通过腓骨下支持带，该支持带部分连接到下伸肌支持带强有力的外侧茎。

在腓骨和外踝的前面通过小腿筋膜和它的远侧增厚部分可以看到伸趾长肌的肌肉部分和腓骨第三肌的连接。由足背筋膜覆盖的肌腱和肌肉已被解剖游离，在足背范围直接看得到。

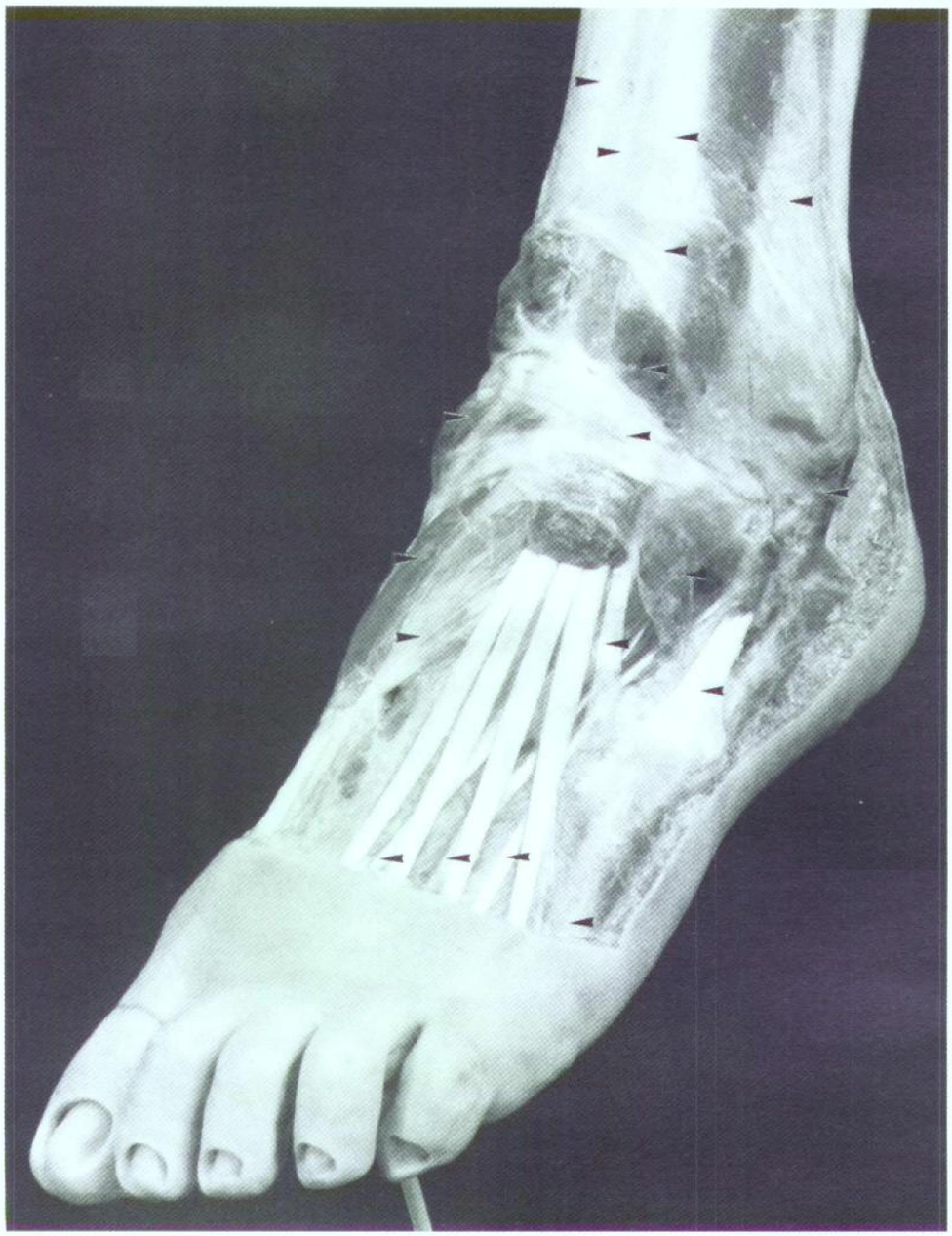

1　伸趾长肌腱
2　腓骨，无肌三角
3　上伸肌支持带
4　伸趾长肌腱鞘
5　下伸肌支持带
6　腓骨肌腱总鞘
7　伸趾短肌
8　腓骨第三肌腱
9　腓骨短肌腱
10　伸趾短肌腱
11　第五跖骨
12　伸趾短肌
13　伸趾长肌腱鞘
14　胫前肌腱鞘
15　伸趾长肌腱
16　胫前肌腱



图 169　足底 1

足底皮肤和皮下组织用一个长切口向下分割至蹠腱膜，自蹠腱膜游离皮肤边缘并牵开。

皮肤的真皮由无数的皮肤支持带限制在蹠腱膜上，再则足底的脂肪组织充填于致密的结缔组织束间隙内，造成一个受压的衬垫系统；它最完全地发展成承受最大负重的区域。

有人以格子系统和床垫结构来描述这个吸收震荡的足底皮下组织的排列，但这些称谓不能给以非常确切的描绘。结缔组织的结构较类似一块海绵，横放的网状复合层，并有粗孔隙充填着多脂肪的组织，以致从切口面挤出葡萄样的脂肪小裂片。

致密的结缔组织束张开在绷紧的蹠底腱膜和皮肤之间，在足底的负重面显著地限制了皮肤的滑动。仅在足的内侧缘，足底中央凹陷处皮肤相当薄不受束缚，不像足底其余的皮肤那样，而和身体其他部位的皮肤是一样的。

足底的负重区是分布在足跟垫、蹋趾垫和足的总垫中，足根垫由沿着足底外侧的皮肤和皮下组织桥连接足总垫。皮下组织向足趾的厚度减小，在足垫下则非常薄。

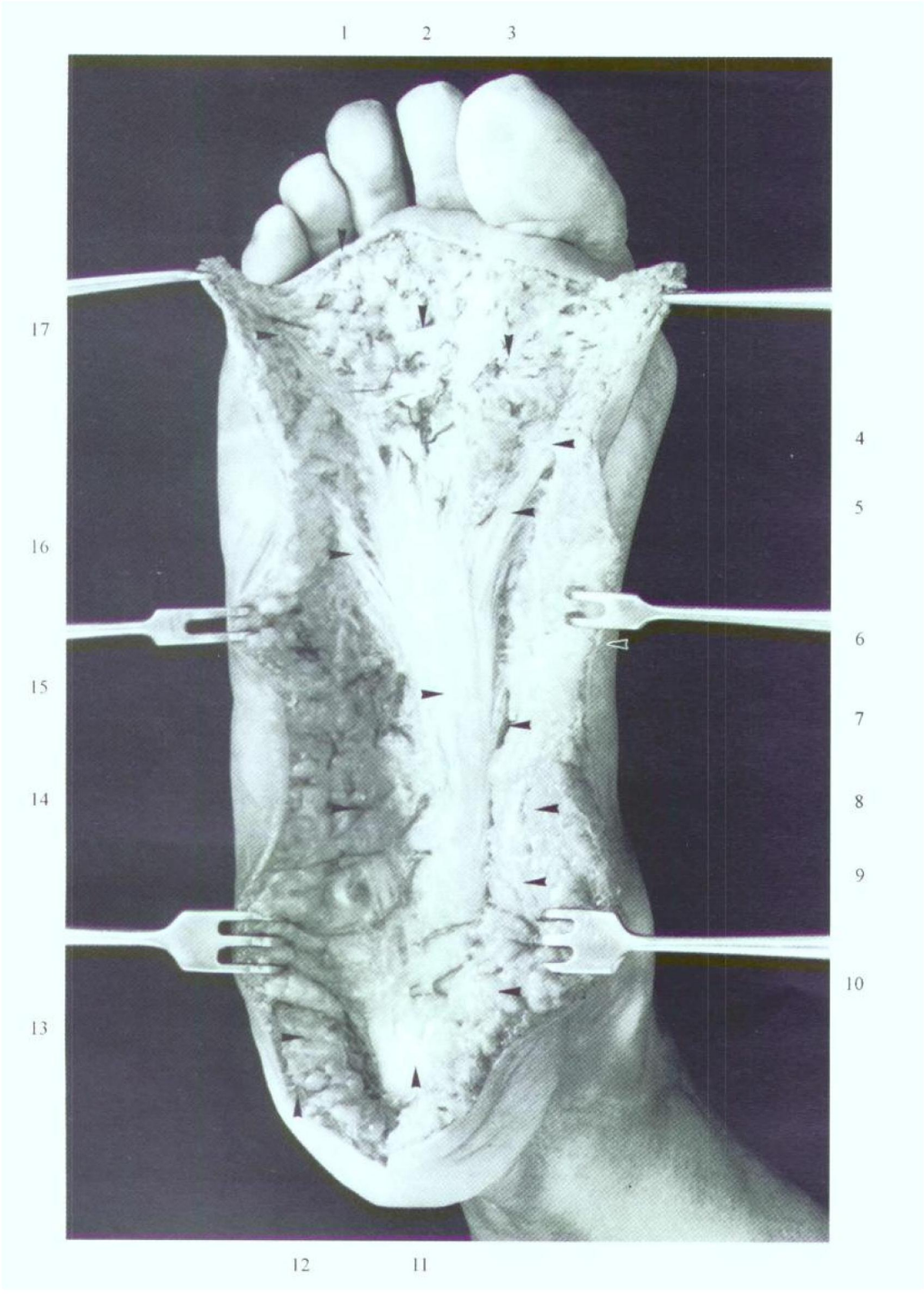

1　真皮（切口缘）
2　趾总垫的基底
3　蹋趾垫的基底
4　皮肤支持带
5　蹠底腱膜，位于最内侧的纵形束
6　足内侧足底中央凹陷
7　足底内侧沟
8　足底皮下组织
9　皮下组织的结缔组织隔（浅切开）
10　足跟垫（自跟骨结节上分离）
11　跟骨结节与起始腱和蹠底腱膜
12　足跟的真皮（皮肤）显示丰富的血管
13　皮下组织的结缔组织隔（切断，有些含有血管）
14　足底外侧沟
15　蹠底腱膜
16　蹠底腱膜，位于最外侧的纵形纤维
17　纵形束延伸至皮肤

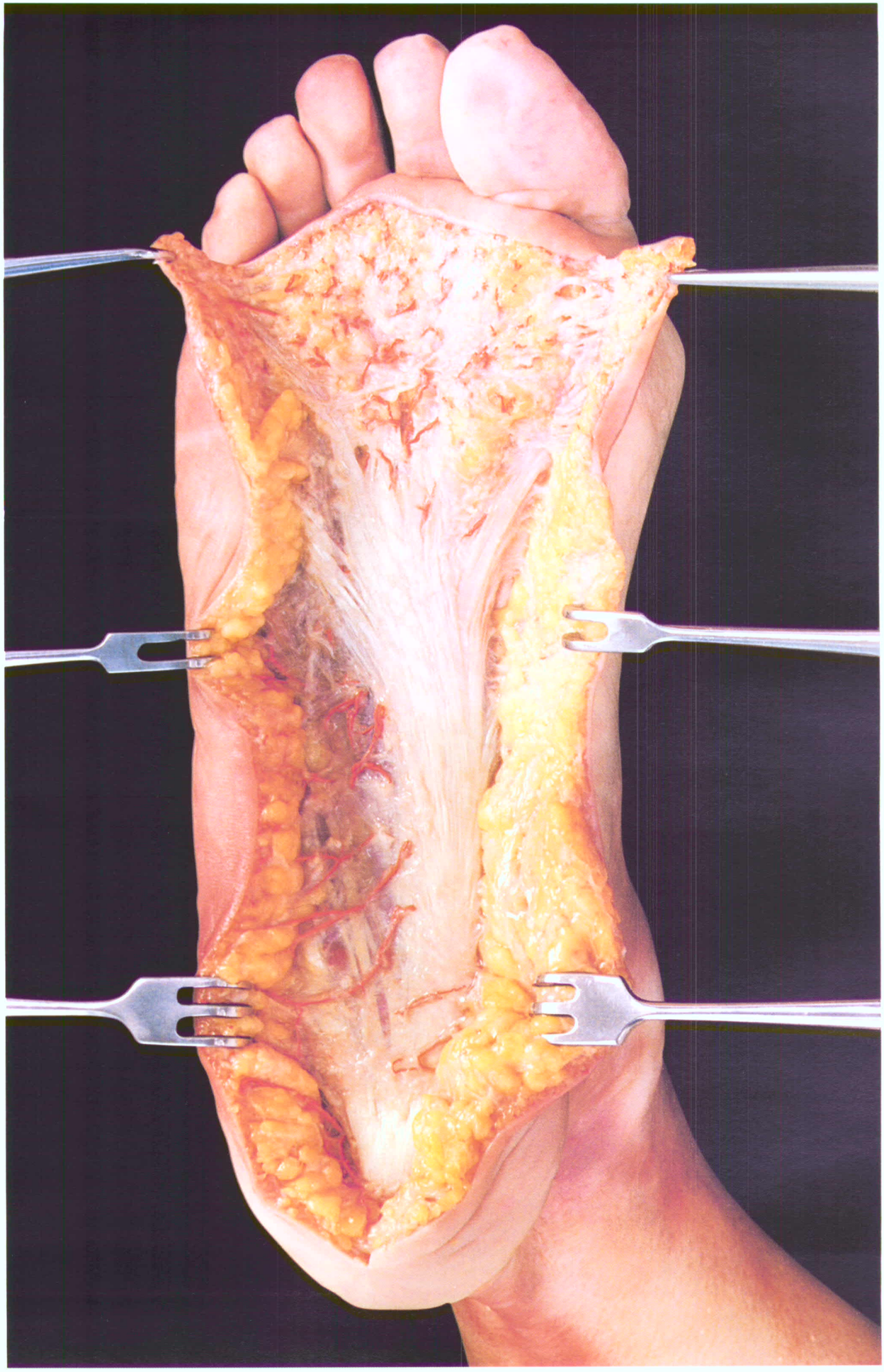

图 170　足底 2

跖腱膜形成足底中间间隙的下壁，从跟骨结节底面向前延伸，跖腱膜分裂成分开的纵条，由横的束相互连接。

在足底内、外侧沟，跖腱膜的两侧与薄筋膜相续，薄筋膜覆盖足底外侧肌肉和内侧间隙。只有覆盖外层小趾肌的筋膜的后面部分是真正的腱膜，并与足底腱膜融合。

前面，在跖骨下进入皮下组织的跖腱膜浅表伸展部之间是小的脂肪垫，在足趾背屈时，突起形成“阜”。在这脂肪组织内有足底趾总神经，由它发出的足底固有趾神经及它们同名的动脉横过。

从足底外侧沟出来的血管给重要的负重区皮肤和皮下组织提供丰富的血供，只有如头皮的丰富血管可与之相比。这些血管提供了通道，沿着这通道，化脓炎症可蔓延至较深的平面。这对一些皮肤内的病变尤其有意义，如化脓性胼胝，厚的角质层阻止其向表面穿破，而皮下组织的垂直的结缔组织结构阻止向侧方蔓延。

由于血管分支是埋置在坚实的皮下组织结缔组织架构内，所以持续出血是足底损伤的特征。

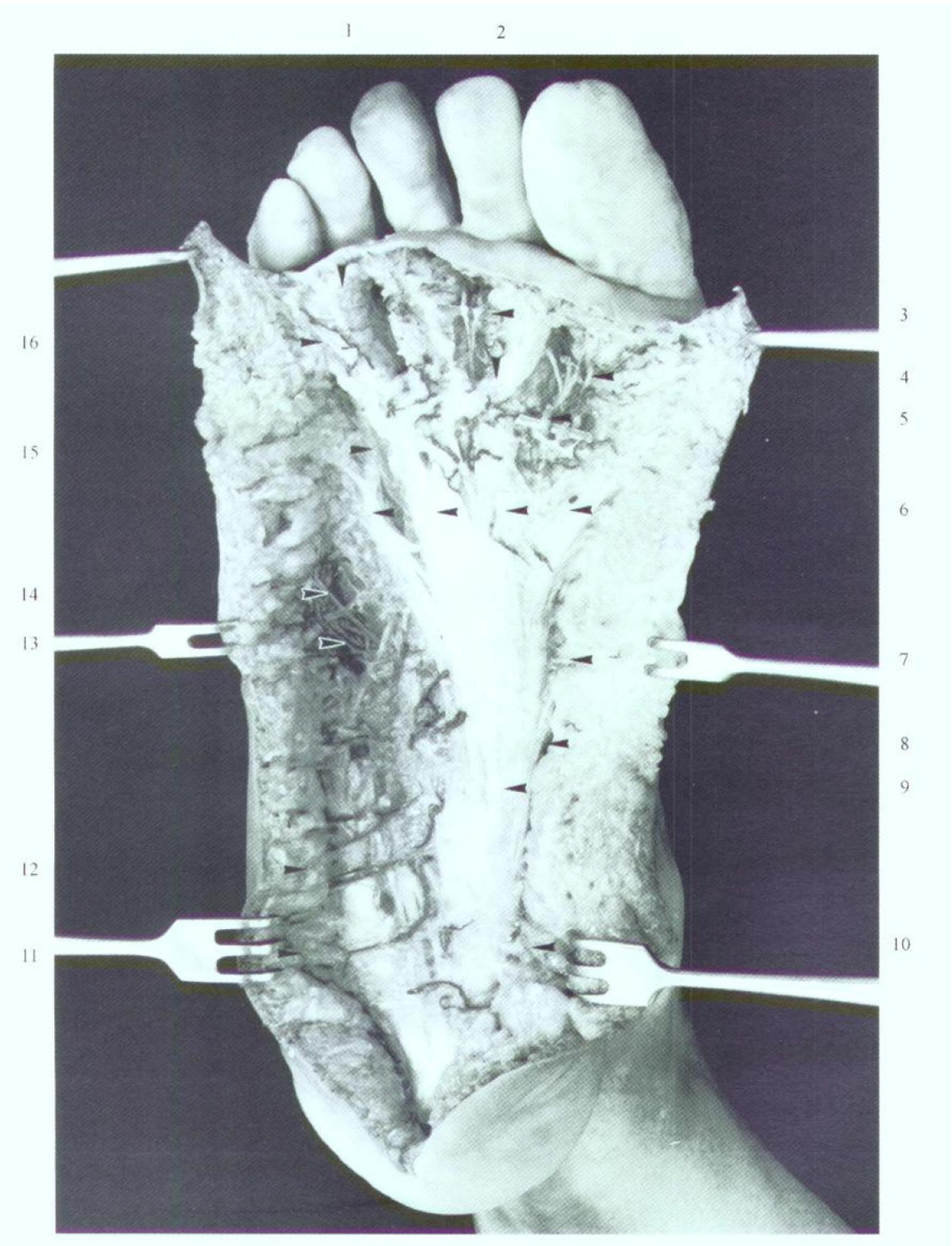

1　阜（被分离）
2　横束（示不常见的纵形偏差）
3　足底固有趾神经（标记）
4　足底固有（副）趾神经
5　第一足底趾总神经
6　跖底腱膜，纵形束
7　传送内侧足底沟根皮肤血管的结缔组织桥
8　内侧足底沟
9　跖底腱膜
10　皮下组织的结缔组织隔（附着于跖腱膜和传送血管）
11　外侧足底沟的皮肤血管和它们与皮下组织的结缔组织架构的关系
12　外侧足底沟的皮肤血管和它们与皮下组织的结缔组织架构的关系
13　足底外侧神经，外侧浅支的分支（小趾的外侧足底趾神经）
14　外侧足底动脉，浅分支
15　足底外侧神经，内侧浅分支（第四足底趾总神经）
16　跖腱膜，纵行束（伸展到皮肤）

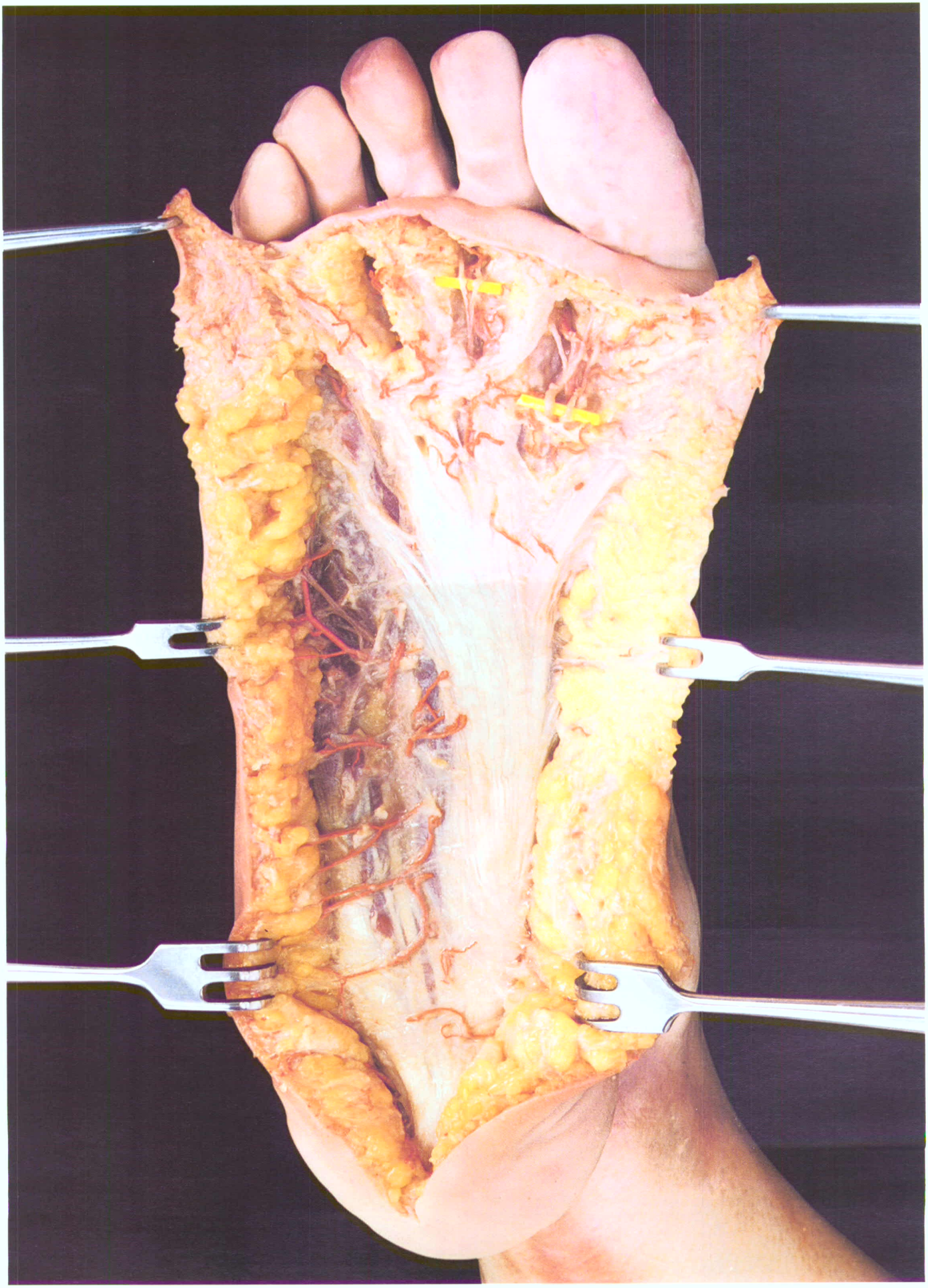

图 171　足底 3

皮肤和皮下组织已从足底和足趾的底面切除，显露足底浅表的神经支配和血液供应。

第二趾至第四趾蹠腱膜的伸展部已切短至横形纤维束前。蹠腱膜的后半部分没有伸展到外侧足底沟的全程，而留有屈趾短肌外侧的暴露部分，这部分由足底浅筋膜覆盖。正好这点的后面是蹠腱膜的起始处，一个突起标志着从跟骨结节内侧突发出的棘的位置，这个突起发生在大多数个体而通常无症状。

在蹠腱膜分开的长条之间放置着标记，以标明足底趾总神经。在蹠趾关节平面，这些神经分出固有足底趾神经，由足底趾动脉伴行，在皮下组织内与趾纤维鞘并排向前行。在趾的远侧趾节，它们彼此相吻合，供应趾腹。足底趾总动脉可能是背侧趾动脉的延续，同样也可能是足底蹠动脉的延续，二者由远侧穿支相互连接。通常一个趾的足底趾动脉在近节趾处也有吻合。它们可以补充或代替一侧缺少的动脉分支。



1　第三足底趾总神经
2　第二足底趾总神经
3　固有足底趾神经
4　第一足底趾总动脉
5　第一足底趾总神经
6　蹠腱膜，纵行纤维束
7　第一固有足底趾神经
8　至屈跖短肌的肌支
9　蹠腱膜
10　内侧蹠沟
11　跟骨结节的内侧突起
12　跟骨结节的外侧突起
13　外侧足底沟
14　屈趾短肌
15　外展小趾肌
16　外侧足底动脉，浅支
17　外侧足底神经，浅支的外侧分支（小指的外侧固有足底趾神经）
18　外侧足底神经，浅支的内侧分支（第四足底趾总神经）
19　蹠腱膜，横形束
20　固有足底趾神经
21　趾纤维腱鞘



图 172　足底 4

第二趾蹠腱膜的纵形束，在屈趾肌腱上进入皮下组织，并通到趾纤维鞘的浅伸展部，该束在蹠趾关节平面已被切开，并沿着中央进行分离。在牵开的切口边缘之间，屈趾短肌肌腱显露在浅面，稍深一点是第二趾的屈趾长肌腱。蚓状肌位于屈趾长肌腱的侧方。突起的肌腹属于第三蚓状肌。在纵深部位，足底内侧神经部分显现在肌腱的外侧，它由从足底浅弓来的足底趾总动脉伴行，这足底浅弓仅为偶然出现。

解剖的要点是显示蹠腱膜深伸展部，它通到蹠趾关节的韧带，像在手上的排列一样。

强有力的板状的蹠韧带覆盖在蹠趾关节的底面，由结实的深部的蹠横韧带互相连接，它们浅面有一个屈趾肌腱沟，趾纤维鞘非常厚的后面部分覆盖这个沟，并将屈趾肌腱传送入一管内。

蹠腱膜的深伸展部贴近这个管的后面，并联合浅伸展部将这个管向近侧延长一小段距离。它们除了在里面没有滑液鞘以外，同样像一个趾纤维腱鞘一样包绕着屈趾肌腱。



1　足底固有趾动脉的吻合
2　趾纤维腱鞘，环状部分
3　第一足底趾总动脉，分出足底固有趾动脉
4　第一足底固有趾神经
5　从第一足底趾总神经发出的固有足底趾神经
6　进入腱鞘的屈趾短肌腱
7　蹠腱膜的深伸展部
8　屈趾长肌腱
9　第三趾蚓状肌
10　第一足底趾总神经
11　第一足底趾总动脉
12　从内侧足底神经的内侧分支来的屈跖短肌的肌支
13　内侧足底动脉的浅支
14　蹠腱膜
15　外侧足底沟的皮肤血管
16　内收小趾肌
17　外侧足底动脉，浅分支
18　外侧足底神经，浅支的外侧分支（小趾的外侧足底趾神经）
19　外侧足底神经，浅支的内侧分支（第四足底趾总神经）
20　蹠腱膜，纵形束
21　蹠腱膜，横形束
22　第二足底趾总神经
23　固有足底趾神经
24　纤维鞘的十字形部分



图 173　足底 5

屈趾短肌的起点融合于蹠底腱膜的后半部，切除前半部暴露多数的肌肉和肌腱。

屈跗长肌腱行经在屈跗短肌肌腹之间，包在腱鞘内，通过在跗趾蹠趾关节上的 2 个孖骨之间，到远节趾骨的基部。

屈趾短肌腱与有点增厚的屈趾长肌腱联合并共同进入足趾腱鞘。

第二足趾的趾腱鞘已敞开，屈趾长肌腱被拉钩牵起。屈趾短肌的 2 根腱条在腱交叉处围绕着屈趾长肌腱而过，抵止于中节趾的基底部。牵开长肌腱，暴露从腱以及足底韧带发出的腱系带，它们覆盖蹠趾关节间隙。

内侧 2 根线牵着内侧足底神经的分支，将感觉神经支配到 3 个半足趾。神经内侧分支发出一根肌支到屈跗短肌。内侧足底动脉的浅支形成一个不完全的足底浅弓。外侧 2 根线牵着外侧足底神经的分支；将感觉神经支配到剩下的一个半趾。它们由足底外侧动脉在形成足底深弓之前发出的浅血管伴行。



1　足底趾总动脉和固有足底趾动脉
2　纤维鞘的环状部分
3　趾滑液腱鞘，短系带
4　屈跗短肌，外侧头
5　屈跗短肌，内侧头
6　屈趾长肌腱
7　跗腱鞘
8　趾滑液腱鞘，长系带
9　足底韧带
10　足底趾总动脉
11　近侧细小的足底趾总动脉与足底动脉的交通支
12　屈趾短肌腱
13　屈跗长肌腱
14　足底趾总动脉
15　足底浅弓（不完全的变异）
16　内侧足底动脉，浅分支
17　内侧足底神经，内侧分支
18　内侧足底神经，外侧分支
19　屈趾短肌
20　跟骨结节与起点腱
21　蹠腱膜
22　外展小趾肌
23　外侧足底神经，浅支的内侧分支（第四足底趾总神经）
24　外侧足底神经，外侧分支
25　第三足底骨间肌（至小趾）
26　小趾的对趾及屈趾短肌
27　屈趾长肌腱和小趾蚓状肌
28　足底趾神经
29　纤维鞘的十字部分
30　纤维鞘的环状部分
31　纤维鞘的十字部分

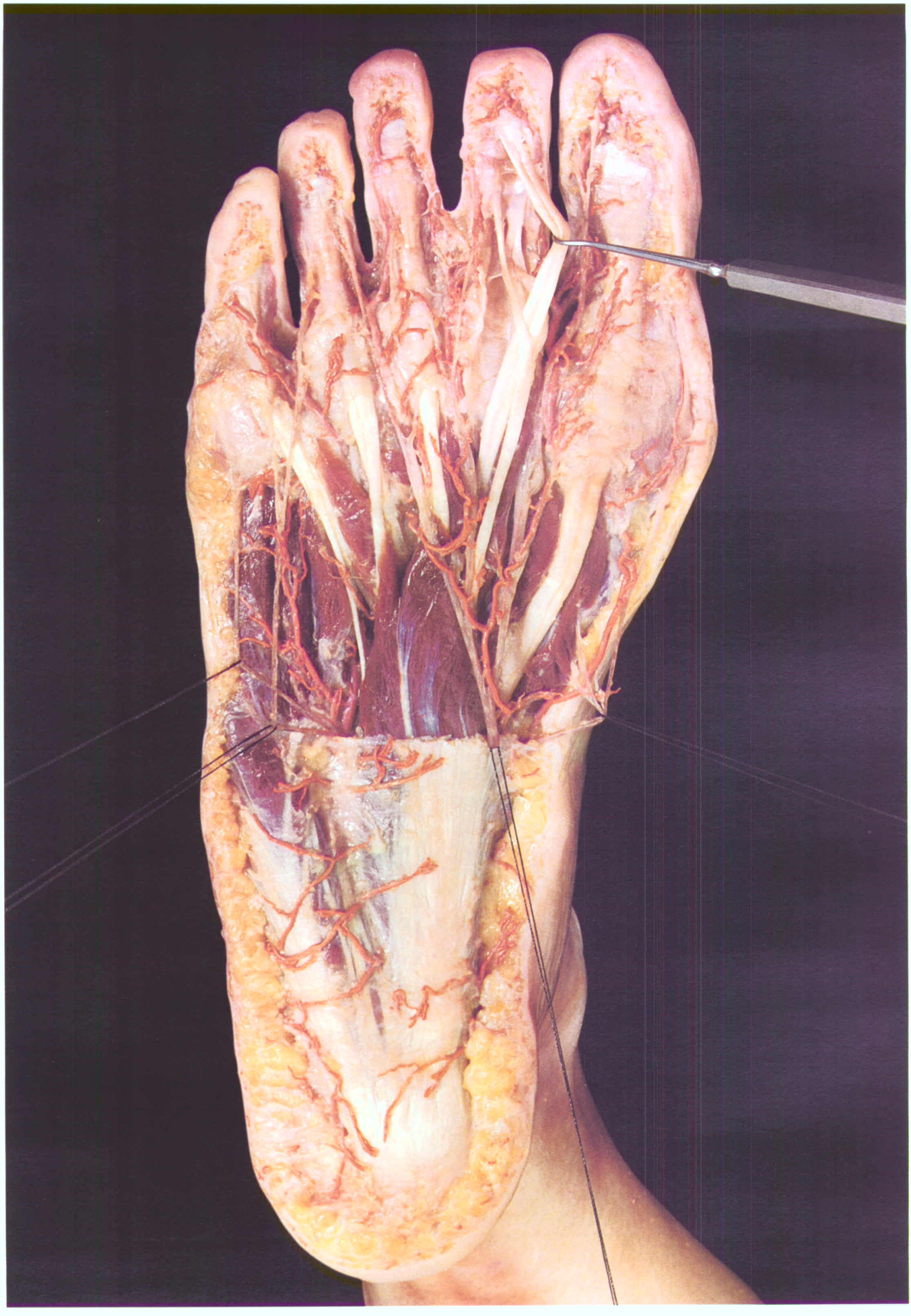

图 174　足底 6

屈趾短肌从起始点到它的腱进入趾腱鞘部位已切除。蹠方肌从跟骨下方起，从外侧抵止于屈趾长肌腱。蚓状肌起自屈趾长肌分出的腱之间，在第二趾屈趾长肌腱的内缘，伴行在腱的内侧。它们向远侧通过蹠深横韧带浅面，附着在趾背腱膜的侧条上。屈跨长肌在图 173 中已描述。

第二趾的腱鞘已敞开，内含的腱已离开原位。屈趾长肌腱抵止于远端趾节的基部，腱鞘的终止处。屈趾短肌的 2 条腱在到达中趾节基部之前，围绕长肌腱形成腱交叉，并在抵止处再次交叉。

通过关节上的趾纤维腱鞘的薄的十字形部分，可看见未打开的腱鞘内的肌腱。关节之间增厚的纤维鞘环状部分隐藏着肌腱，使之不能看见。

在足跟附近，足底外侧动脉有足底外侧神经伴行，从浅面到蹠方肌，继续向远侧延续成看不清楚的足底弓，外侧足底神经的深分支伴随此弓在深部通过，外侧足底神经浅支和内侧足底神经被线提起。

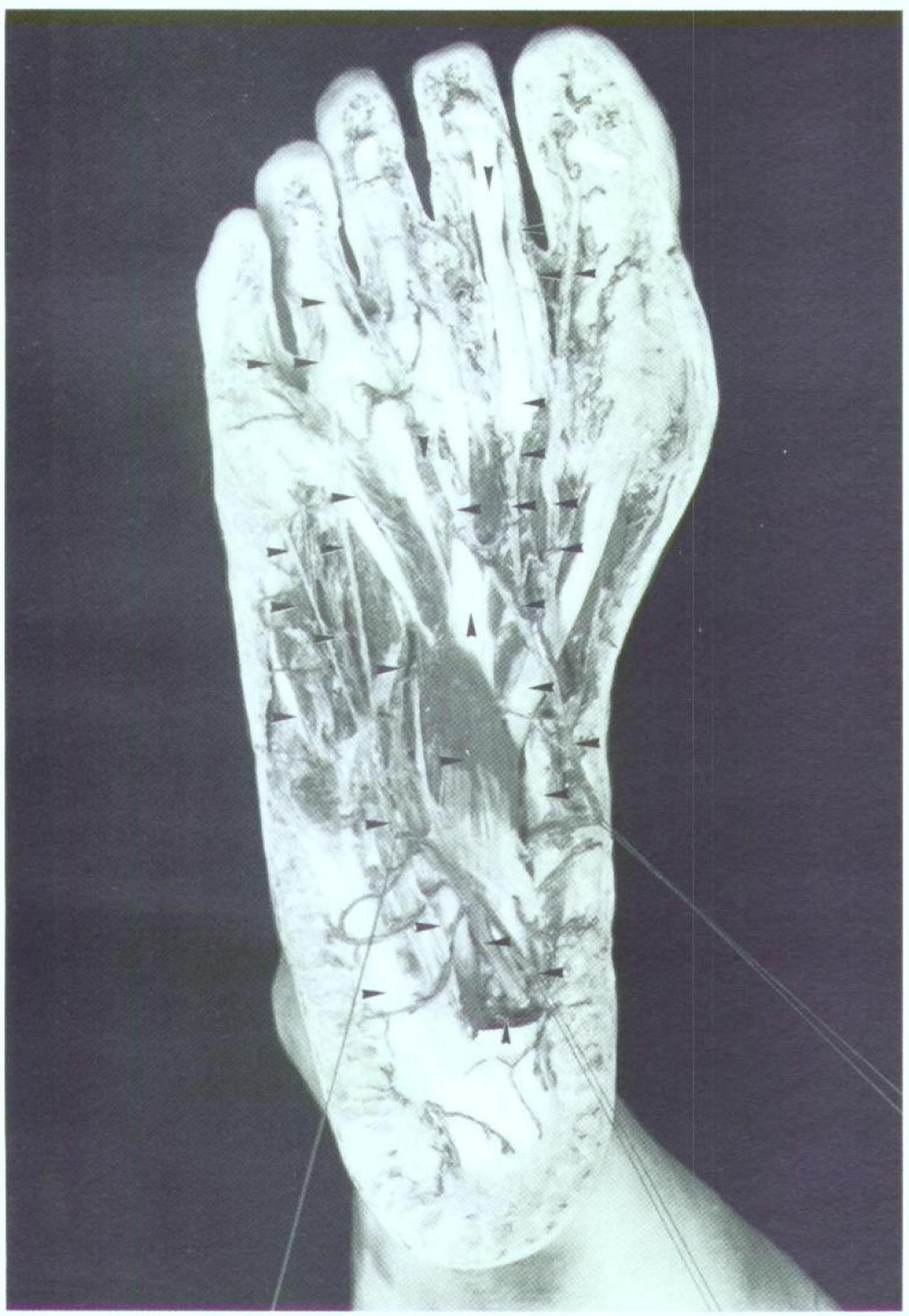

1　跨内收肌，横头
2　屈趾长肌腱（第二趾）
3　敞开的趾腱鞘
4　足底趾神经
5　屈趾短肌腱
6　屈趾长肌腱与第二趾蚓状肌
7　足底趾总神经
8　足底趾总动脉
9　足底浅弓（不完全变异）
10　屈跨长肌
11　内侧足底神经
12　内侧足底间隔
13　外侧足底动脉
14　外侧足底神经
15　屈趾短肌
16　屈趾长肌腱，分裂点
17　外展小趾肌与腱的扩张部
18　外侧足底间隔
19　外侧足底神经、浅分支
20　蹠方肌
21　外展小趾肌腱
22　外侧足底动脉，足底深弓
23　外侧足底动脉，浅支（足底浅弓）
24　小趾的对趾和屈趾短肌
25　足底趾总神经
26　小趾的屈趾长肌腱和蚓状肌
27　足底趾神经
28　趾纤维腱鞘

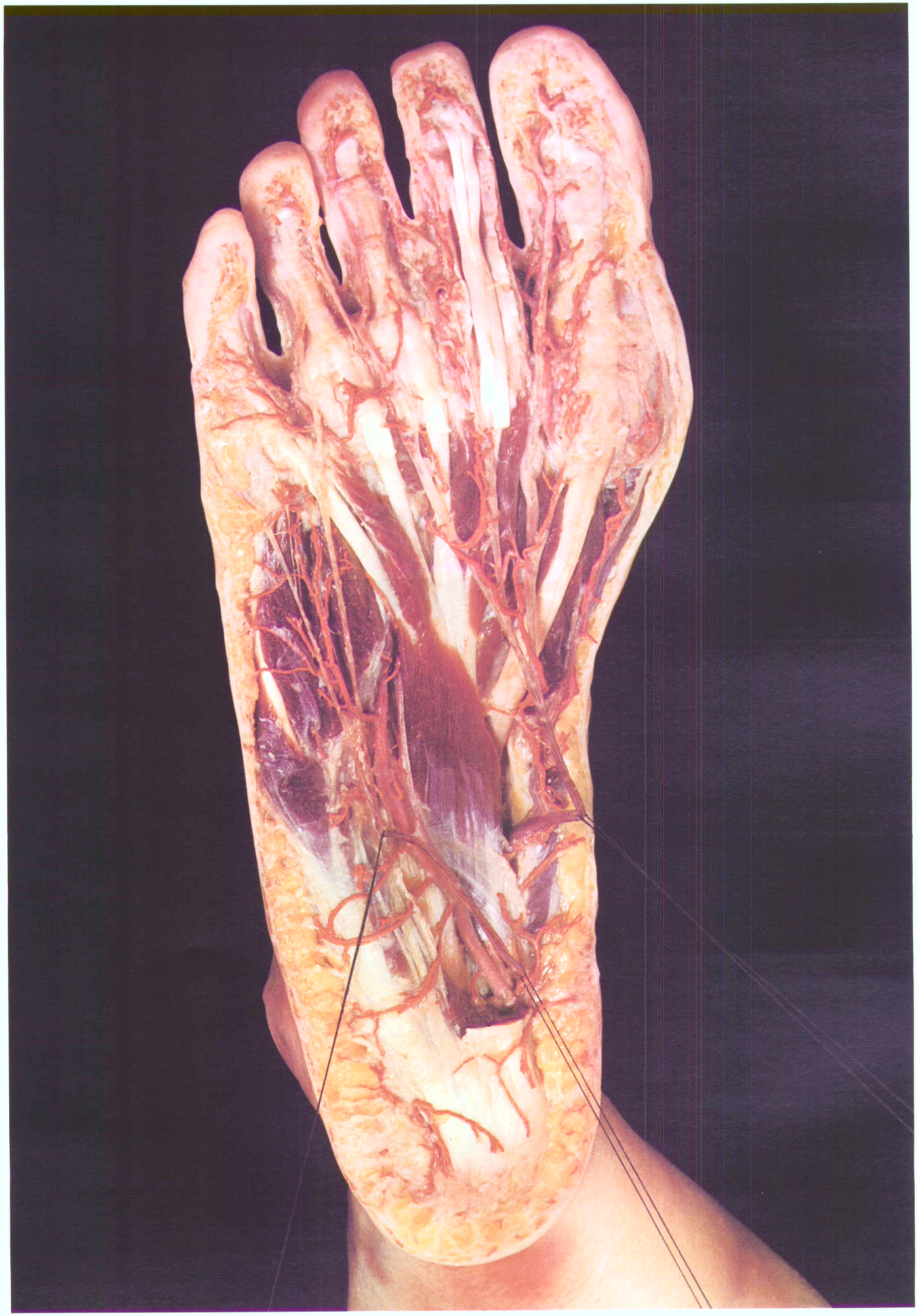

图 175　足底 7

牵开屈趾长肌腱，显现其跨过屈蹈长肌腱的位置。这个足底交叉类似于内踝上方的小腿交叉。

足底交叉通常有一个从屈蹈长肌腱向远端伸展到屈趾长肌腱的强有力的腱连接，当蹈趾屈曲时使其他趾都屈曲。当然，蹈趾单独伸展是可以的，蹠反射即是例证。

在此标本中，腱连接比较短，被屈趾长肌腱遮盖。它是腓侧屈肌种系发生的残余，原来是对所有足趾产生牵引，并与胫侧屈肌联合，屈趾长肌主要起源于此。结果屈趾长肌腱可有不同程度的裂开，与其有 2 个起源符合。

后内侧拉钩将蹈外层肌和内侧足底间隔切口一起牵开。因为内侧足底动脉和内侧足底神经进入足底中间间隙，所以它们与屈蹈长肌和屈趾长肌腱的关系与在内踝后区的情况基本相同。可见内侧足底动脉分出浅支和深支，浅支偶尔也形成不完全的足底浅弓。



1　蹠深横韧带
2　趾纤维腱鞘
3　趾腱鞘（打开）
4　屈蹈短肌，外侧头
5　屈蹈短肌，内侧头
6　固有足底趾神经
7　屈趾肌的腱交叉
8　屈趾短肌腱
9　屈趾短肌腱与蚓状肌
10　内收蹈肌横头
11　足底趾总神经
12　屈蹈长肌腱
13　足底浅弓（不完全变异）
14　内收蹈肌斜头
15　内侧足底神经，内侧分支
16　内侧足底神经外侧分支
17　内侧足底动脉，浅支
18　内侧足底动脉，深支
19　屈趾长肌腱
20　外展蹈肌
21　屈趾短肌（切面）
22　蹠方肌
23　第四背侧骨间肌（至第四趾）
24　第三足底骨间肌（至第五趾）
25　外侧足底间隔
26　外侧足底动脉
27　外侧足底神经
28　足底交叉
29　外展小趾肌
30　对小趾肌
31　外侧足底动脉，浅支
32　屈小趾短肌
33　从外侧足底神经发出的足底趾总神经
34　纤维鞘的十字形部分
35　纤维鞘的环状部分
36　纤维鞘的十字部分

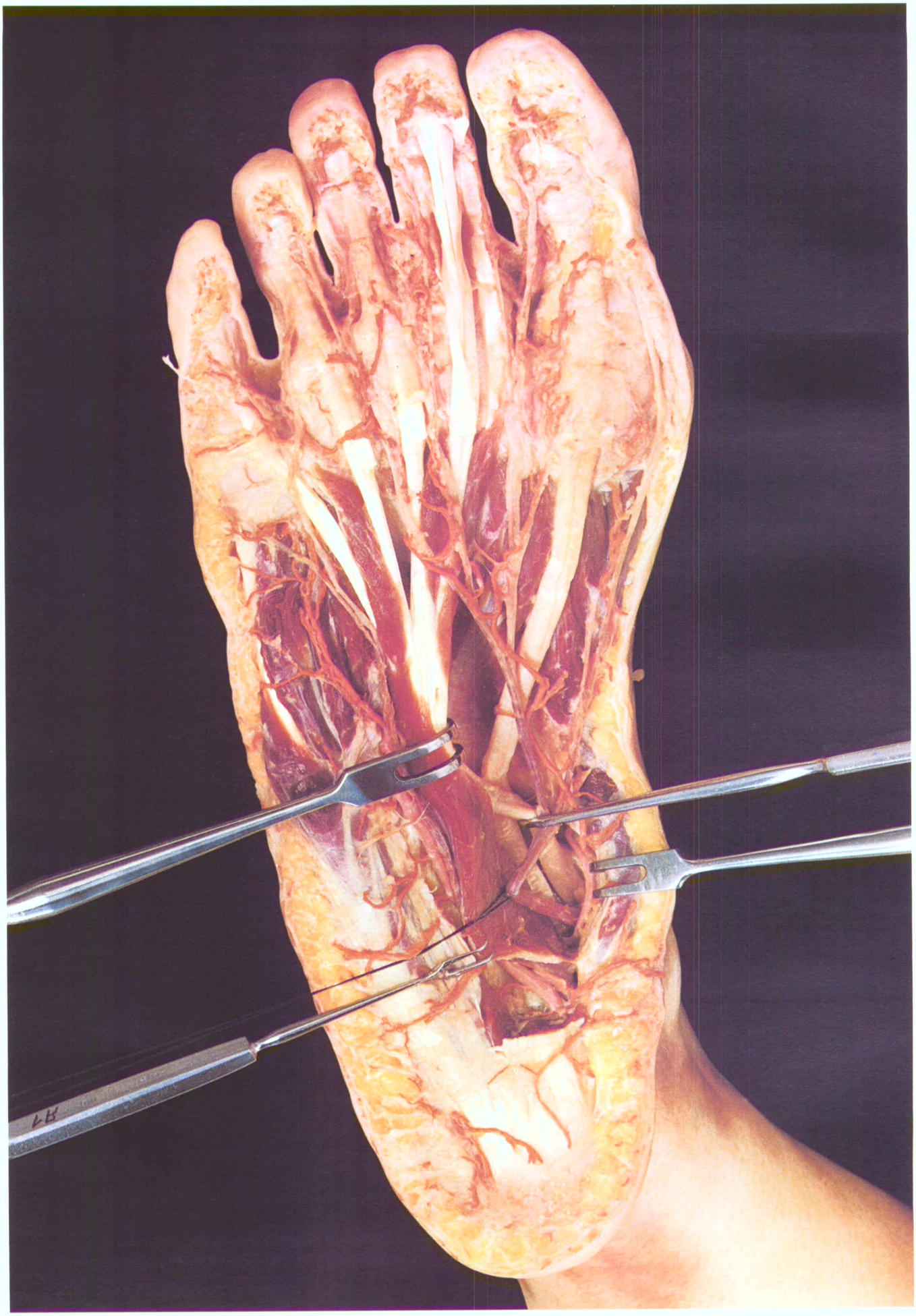

图 176　足底 8

屈趾长肌和踦方肌向内侧牵开，显示足底弓更远的行程，它由足底外侧神经的深支伴行，其近侧部位，部分暴露内收蹈肌的斜头起点。

供应小趾缘的肌肉横贯足底外侧肌间隙，外侧足底间隔将外侧肌间隙与足底中间间隙分开。外侧间隙包含外展小趾肌、对小趾肌和屈小趾短肌。只有外展小趾肌沿着整个足外侧伸展，从跟骨结节到小趾近侧趾节的基部。肌肉覆盖肌腱外侧，几乎到它的抵止点。在踦骨区域内这个肌腱内侧与对小趾肌和屈小趾短肌相邻，其多数常与对小趾肌融合。这些肌肉与骨间肌相邻，骨间肌位于被认为是中间间隙的骨间间隙的下面（足底面）。

骨间肌再分成足底和足背部分，仅仅足背骨间肌能从背面看到，但因为这些肌肉，尤其是最外侧的骨间肌伸展到骨间隙的足底面；所以当从足底面看时，看到背侧骨间肌与足底骨间肌交互出现。

外侧足底间隔的内侧，中间间隙内，能看到外侧足底动脉如何发出它的大分支，通过外侧足底沟去供应皮下组织和皮肤。踦方肌已从足底内侧间隔提起，同样显现血管如何通过内侧足底沟分布到表面。

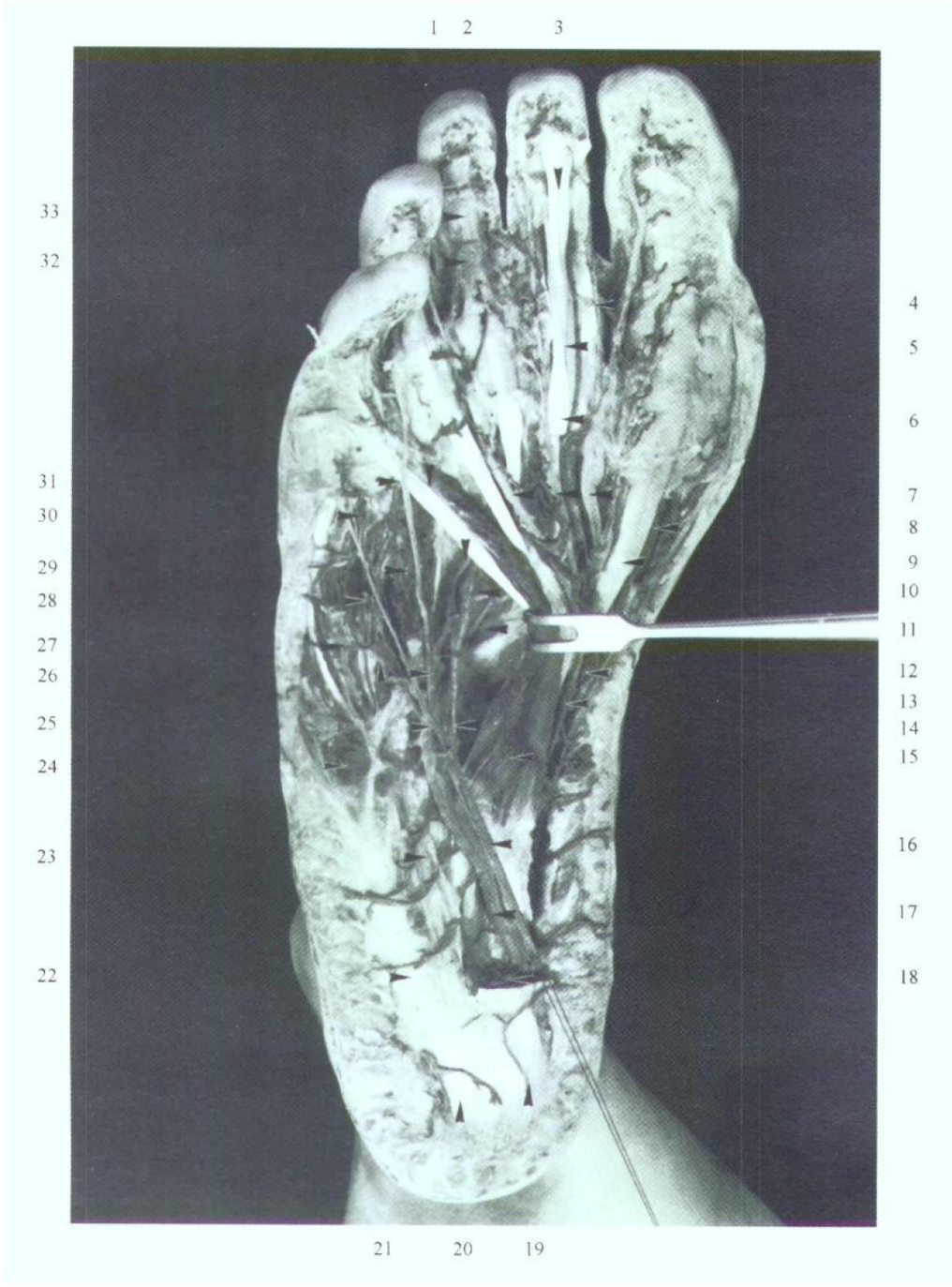

1　屈趾长肌腱和小趾的蚓状肌
2　足底踦动脉
3　第二趾屈趾长肌腱
4　敞开的趾腱鞘
5　屈趾肌的腱交叉
6　屈趾短肌腱
7　从内侧足底神经发出的足底趾总神经
8　屈蹈短肌
9　屈蹈长肌腱
10　第二足底骨间肌（至第四趾）
11　第三背侧骨间肌（至第三趾）
12　内侧足底动脉，浅分支
13　内侧足底神经
14　外侧足底神经，深分支
15　踦方肌
16　外侧足底神经
17　外侧足底动脉
18　屈趾短肌（切面）
19　跟骨结节的内侧突起与起始腱
20　跟骨结节的外侧突起与起点腱
21　第三足底骨间肌（至第五趾）
22　外展小趾肌与腱扩张部
23　外侧足底间隔
24　外展小趾肌
25　外侧足底神经，浅分支
26　足底深弓
27　对小趾肌
28　外侧足底动脉，浅分支
29　第四背侧骨间肌（至第四趾）
30　屈小趾短肌
31　外侧足底神经发出的足底趾总神经
32　纤维鞘环状部分
33　纤维鞘十字部分

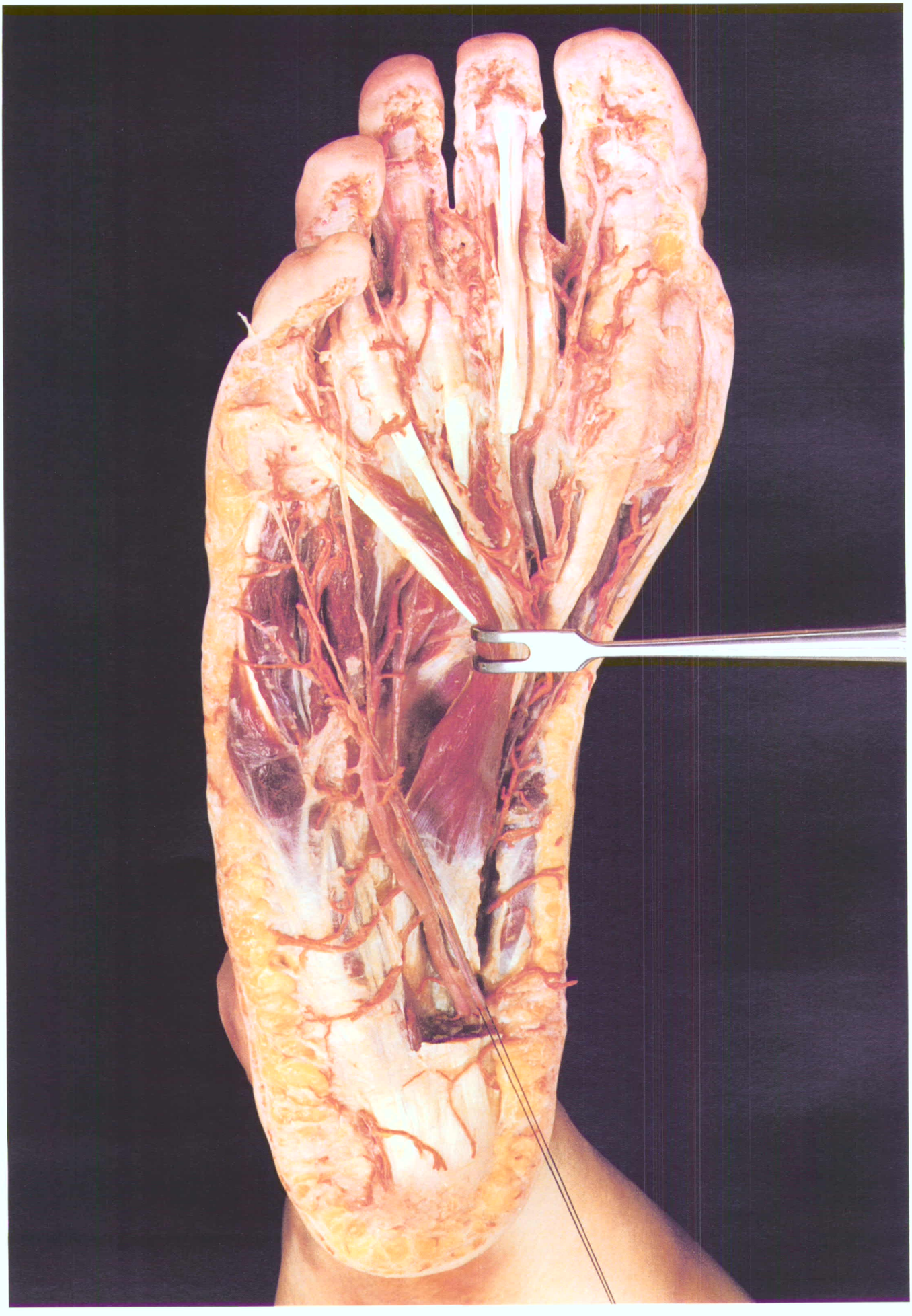

图 177　髋关节 1

髋关节连接骨盆环和游离的下肢。它是典型的球窝关节（类似球体的关节），由于髋骨臼有深度与股骨头以关节相连。髋关节内和周围的强有力的韧带保持关节面的结合和限制它们的运动幅度；当髋关节处于中立伸展位时在关节前面的髂股韧带绷紧而限制过度的伸展。

髂股韧带从髂前下棘的下方髋臼沿发出、变宽下降而宽松地抵止在股骨转子间线上。在下降中纤维束分叉，主要是基于功能上的需要再分成一条横束和一条纵束。韧带的腱束埋入强有力的致密编织的结缔组织中，表面缺乏腱的光泽特征。在较薄的耻骨韧带中看到类似的结构，它从耻骨体发出，附着在股骨，从下面到关节囊的后面。在髂股和髂耻韧带之间是关节囊非常薄的区域，通过这区域髂耻滑液囊可以和关节里面相通。

须由解剖分离出的腹股沟韧带从髂前上棘伸展至耻骨结节。耻骨韧带越过耻骨梳在耻骨连合上变成耻骨上韧带。髋骨通过微动的骶髂关节和骶骨连接，它的前面有较薄的前骶髂韧带。

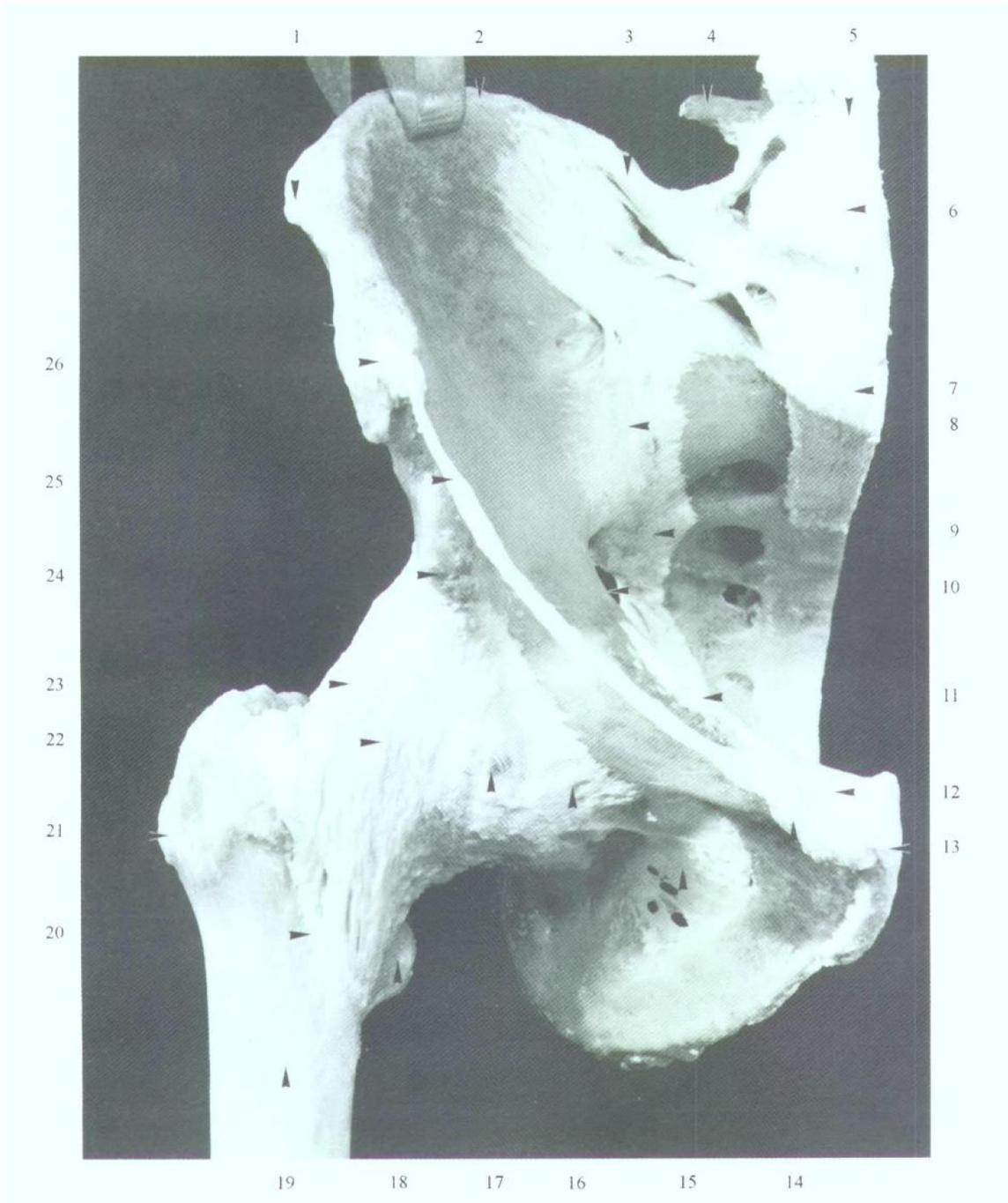

1　髂骨结节
2　髂嵴
3　髂腰韧带
4　L_4 横突
5　前纵韧带
6　椎间盘
7　腰骶关节
8　骶髂关节
9　前骶髂韧带
10　髋骨的弓形线
11　耻骨韧带
12　耻骨上韧带
13　耻骨联合
14　耻骨结节
15　闭孔膜
16　耻股韧带
17　髂耻滑囊
18　小转子
19　股骨干
20　转子间线，髂股韧带的附着处
21　大转子（摸得着的骨突起）
22　髂股韧带，纵束
23　髂股韧带，横束
24　髂前下棘
25　腹股沟韧带
26　髂前上棘



图 178　髋关节 2

从后面看髋关节，坐骨韧带覆盖整个关节囊的后面，构成关节囊的纤维层。它从坐骨体、髋臼的后面和外侧发出，成螺旋状越过股骨颈的后面，主要在纤维关节囊里形成一个环形的加强物，在里面构成大多数轮匝带。

股骨颈的后面留有较多部位未被关节囊覆盖，由于有转子窝的关系，使颈的长度后面较前面长。

大转子以一个隆突与股骨干分开，其可一直到转子间嵴，且增加了它的上半部的突起。在大小转子的下面，股骨干有一个臀大肌附着的臀结节。当其明显时这个结节称作第三转子（trochanter tertius）。

坐骨大孔和坐骨小孔由坐骨棘和附着的骶棘韧带将它们分开。2 个孔被骶结节韧带从后面围着。

骶结节韧带以宽的基底附着在髂后棘和骶骨的游离沿、向下至第二尾椎。向下行会聚抵止于坐骨结节。它上面的起点与后面的骶髂韧带相连，骶髂韧带也从髂后棘发出。一条结缔组织束从髂后下棘上的骶结节韧带的起点起，延伸于二块大的臀肌之间（见图 133），它在坐骨结节上的止点继续向前沿着坐骨支的内侧面形成一个镰状突起。



1　髂嵴
2　髂骨翼，臀肌面
3　髂骨结节
4　髂骨体
5　青春期前的髂坐骨的软骨结合位置
6　大转子顶
7　坐骨韧带
8　股骨颈
9　小转子
10　臀结节
11　轮匝带，大部分被坐股韧带覆盖
12　坐骨体
13　坐骨结节
14　骶结节韧带，镰状突起
15　闭孔膜
16　耻骨联合
17　坐骨小切迹
18　骶棘韧带
19　骶结节韧带
20　坐骨大切迹
21　后（长背侧）骶髂韧带
22　后（短背侧）骶髂韧带
23　髂后上棘
24　后臀线



图 179　髋关节 3

图 A 示处最大外展位的髋关节。髋关节外展的范围，个体差异很大，关节屈曲可明显增大其外展范围。在这姿势时，关节囊下部较薄的部分，包括耻骨韧带是绷紧的，而髂股韧带的横行纤维则是松弛的。

图 B 示最大外展位髋关节的后面观。坐骨韧带因为其宽大，所以活动时不像单一结构，当下部韧带紧张时，上部是松弛的。韧带与轮匝带相延续，轮匝带向上直到髋臼，且有一些扭转动作去帮助均衡压力，有助于减低坐骨韧带下部的张力。这样，外展的阻力完全来自关节囊的下部，该处薄而易受损伤。

图 C 示最大内收位的髋关节。关节囊的下部，包括耻骨韧带，在这姿势是放松的，但上部，包括髂股韧带的横纤维，则是绷紧的。

图 D 示最大内收位髋关节的后面观。轮匝带从髋臼移开，相当大的张力落在整个坐骨韧带上，尤其是它的上部。

当这些动作时，髂股韧带纵束维持相对中立位置，其惟一功能为维持关节面对合。

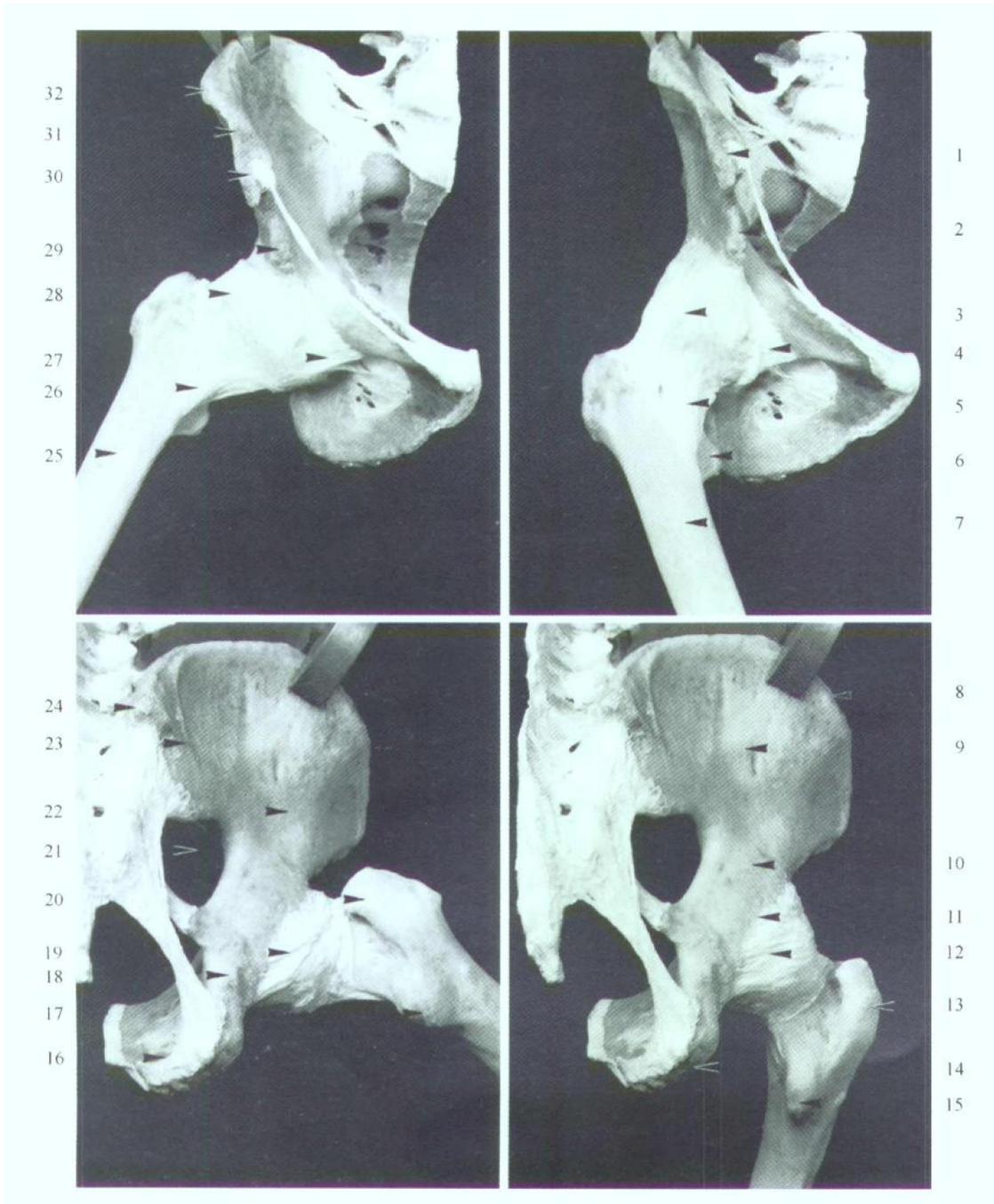

1　髂前上棘
2　髂前下棘
3　髂股韧带横束
4　耻骨韧带
5　髂股韧带，纵束
6　小转子
7　股骨干
8　髂嵴
9　髂骨翼
10　髂骨体
11　髋臼沿
12　坐骨韧带
13　大转子
14　坐骨结节
15　小转子
16　骶结节韧带，镰状突起
17　小转子
18　坐骨
19　坐骨韧带
20　大转子
21　坐骨大孔
22　髂骨
23　后面臀线
24　髂后上棘
25　股骨干
26　髂股韧带，纵束
27　耻骨韧带
28　髂股韧带，横束
29　髂前下棘
30　髂前上棘
31　髂嵴
32　髂结节

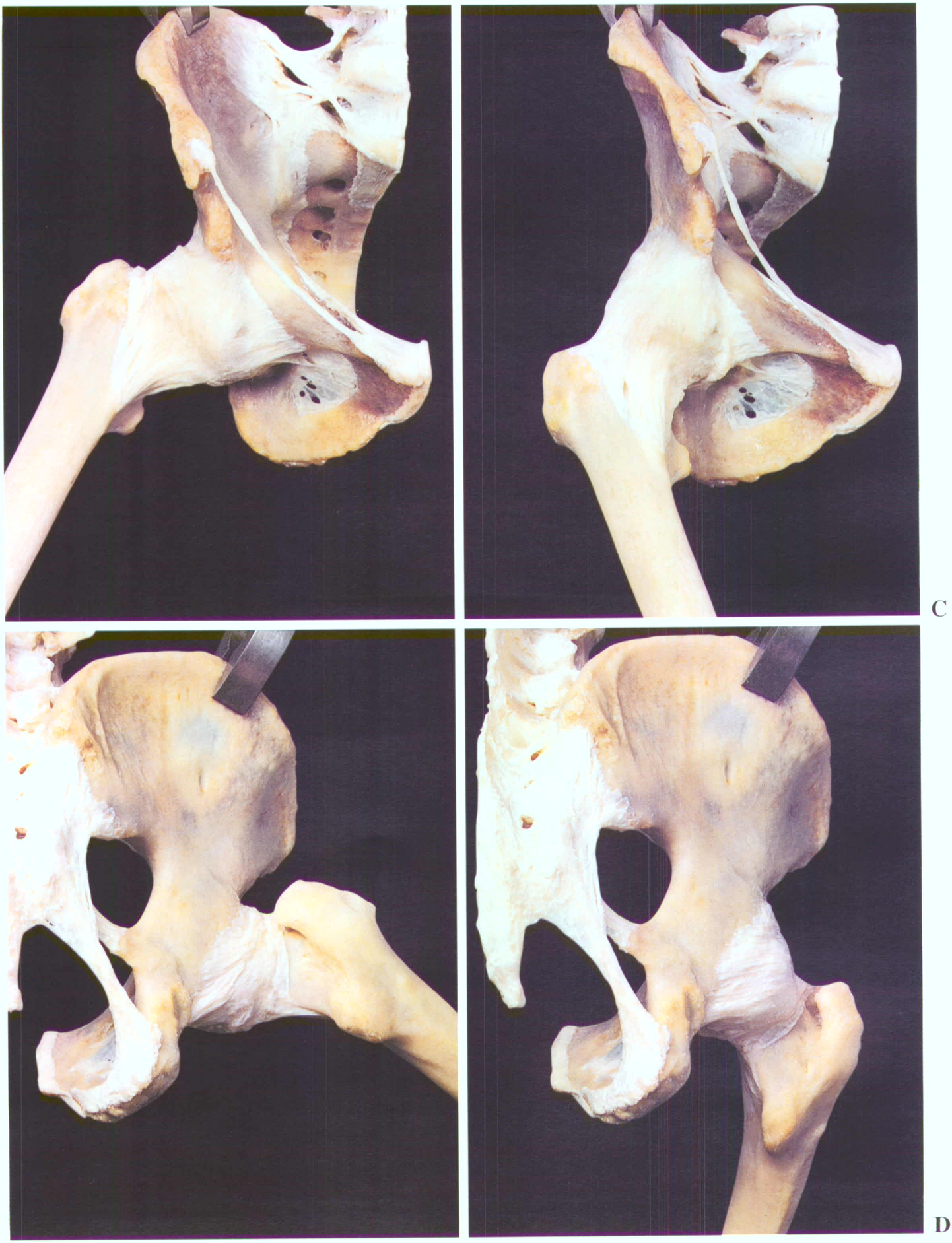
A
C
B
D

图 180　髋关节 4

图 A 显示最大内旋的髋关节。关节囊的前面部分是松弛的并堆成皱褶。虽然有些张力因股骨干的旋转被分给了韧带的纵束，这个皱褶影响髂股韧带的所有部分。关节囊的下部，包括耻骨韧带也是松弛和打折的。关节囊松弛部分在轮匝带区域呈现环状收缩。

图 B 显示内旋髋的后面观。关节囊的后面部分和坐骨韧带是非常紧的，并将轮匝带牵向股骨头，这儿股骨颈的直径较大。这就是关节囊环状收缩在它的前面的原因。

图 C 显示最大外旋的髋关节：因为大转子远离髂前下棘，髂股韧带的横纤维变得绷紧，且限制进一步的外旋。韧带的纵形纤维不受影响，因为它们的抵止处接近旋转轴。关节囊前下半部分和耻骨韧带有明显的皱褶是由于这些结构有相当的长度，这是准许外旋所需的。

图 D 显示外旋髋的后面：关节囊的后面部分和坐骨韧带是非常松的，并沿着髋臼唇呈现一条脊状皱褶。



1　骶骨岬
2　第三骶椎的骶前孔
3　髂前上棘
4　髂骨体
5　髂耻丘
6　耻骨体
7　转子间线，髂股韧带的附着处
8　小转子
9　股骨干
10　髂骨
11　骶结节韧带
12　髋臼沿
13　坐骨
14　大转子
15　小转子
16　臀结节
17　臀结节
18　小转子
19　转子间嵴
20　坐骨韧带
21　青春期前髂坐骨软骨结合的位置，三部分骶软骨的后支，坐骨与髂骨分开
22　坐骨大孔
23　髂后下棘
24　后骶髂韧带
25　髂后上棘
26　股骨干
27　转子间线，髂股韧带的附着处
28　大转子
29　髂前下棘
30　髋骨
31　骶骨，骨盆面
32　骶髂关节

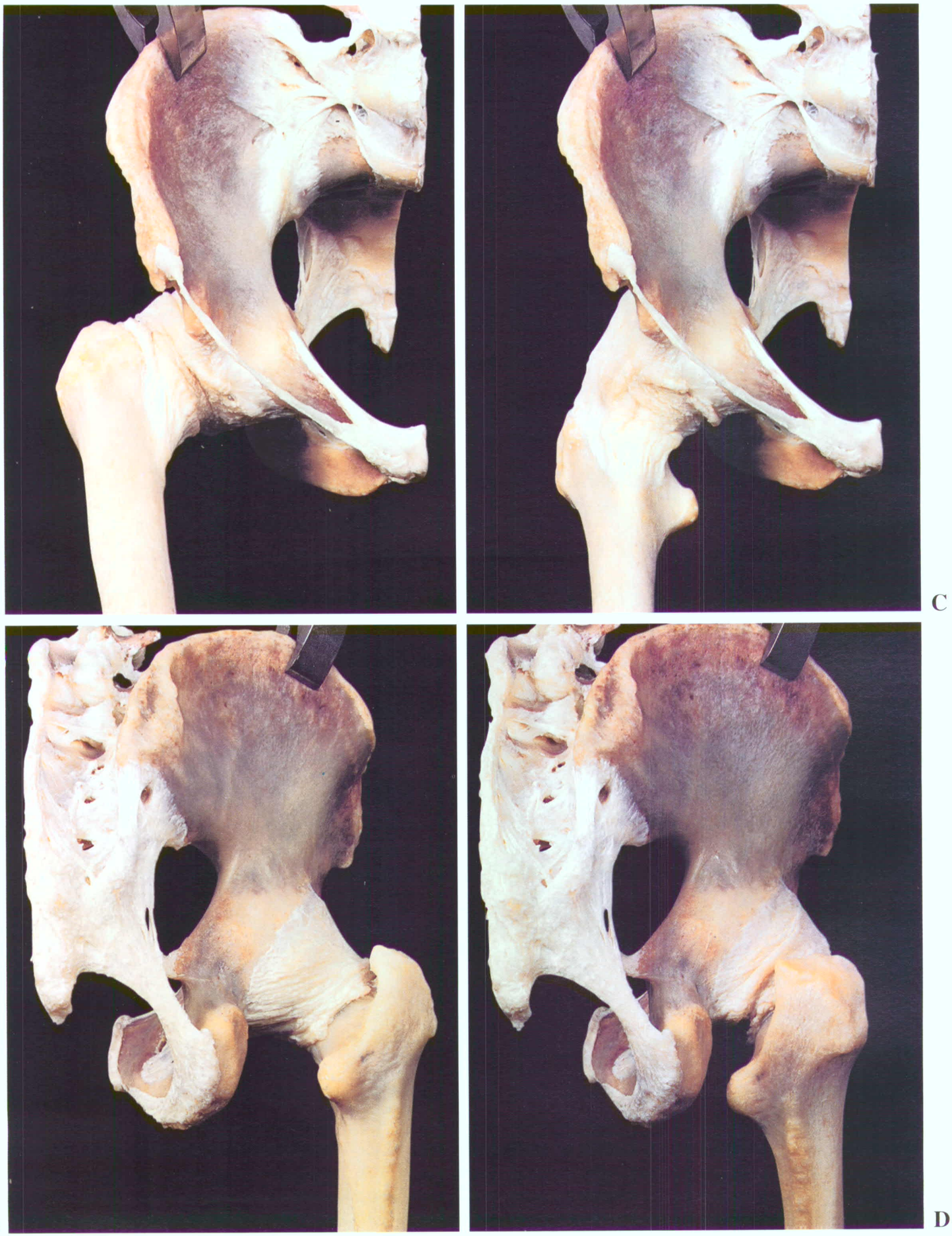
A
C
B
D

图 181　髋关节 5

髋臼的结构是髋脱位的重要致病因素，为说明这一点，髋关节外面的关节囊和它的韧带已去除，使股骨头能从髋臼内脱出。有软骨覆盖的髋臼新月面，只有其上部是向下的髋臼的关节面被纤维软骨环围绕着；髋臼唇的游离缘突向关节腔。近髋臼缘端由髋臼横韧带连接，韧带跨过没有关节软骨的髋臼切迹。

髋臼切迹是髋臼窝到外面的通道，它由脂肪垫充填，在切迹附近股骨头韧带从这个脂肪垫延伸至股骨头凹陷。韧带和脂肪垫由它们自己的滑膜包裹，滑膜附着在新月面的内侧沿和髋臼横韧带。在这 2 个位置，附着处有少许病理变化。覆盖股骨颈的滑膜在它与股骨头的软骨帽缘连接处没有变化。

如果屈曲的小腿强行外展和外旋，股骨头撞击髋臼无软骨的软组织部位和单薄的耻骨韧带的关节囊部位，有前关节囊撕脱和髋关节前脱位的危险。

另一方面，强行内收和内旋屈曲的小腿，绷紧以至撕破髂股韧带后面的关节囊造成髋关节后脱位。

这样，股骨头在髋脱位中可以处于不同的位置。这种情况，结合有始终保持完好的髂股韧带，结果下肢处于一种特殊的姿势。本标本中股骨头的位置表示髋关节闭合脱位——惟一的股骨头韧带保持完好的类型。

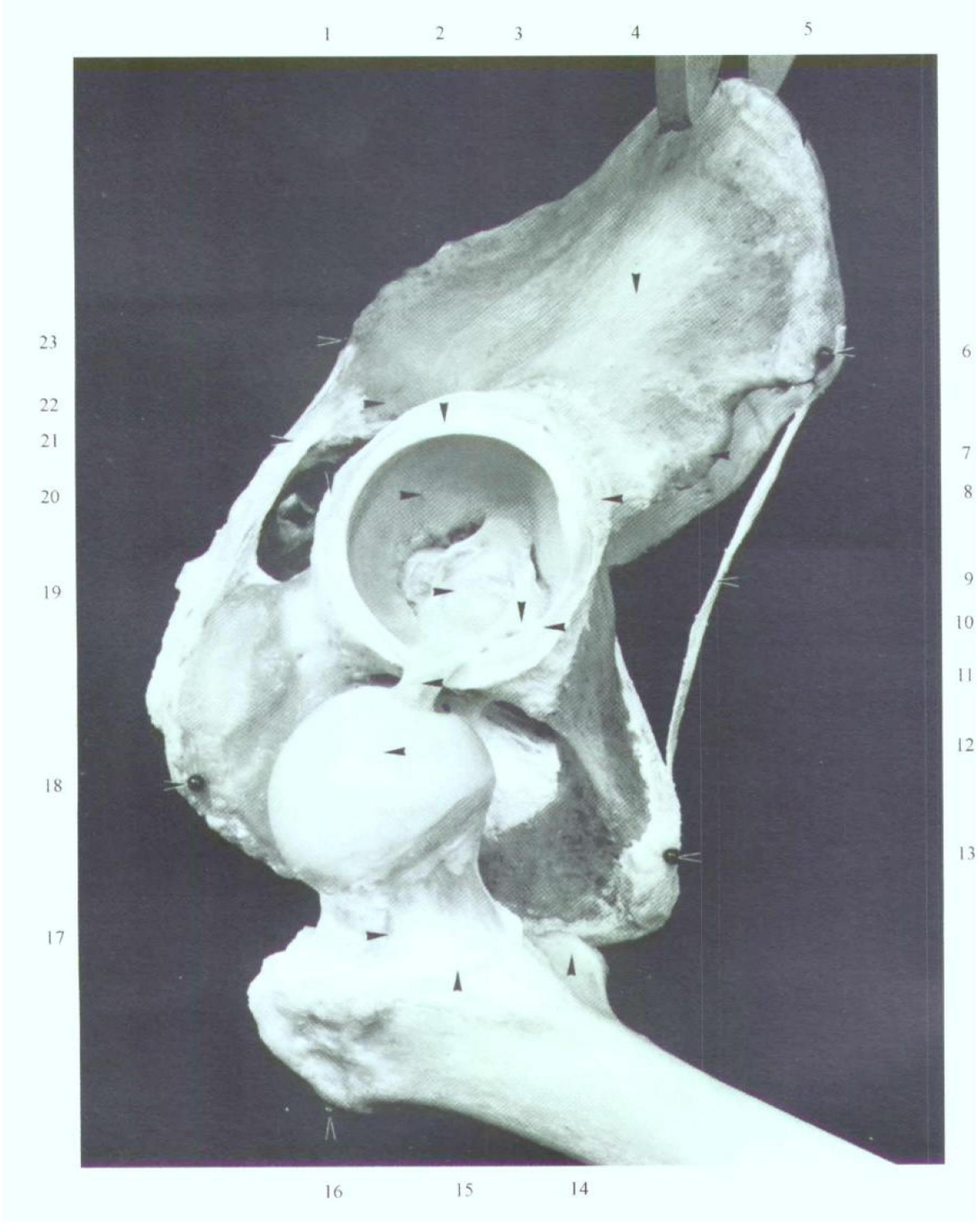

1　坐股韧带（切缘）
2　髋臼唇
3　髋臼切迹
4　髂骨翼，臀肌面
5　髂嵴
6　髂前上棘
7　髂前下棘
8　髂股韧带（切缘）
9　腹股沟韧带
10　髋臼横韧带
11　股骨头韧带
12　股骨头
13　耻骨结节
14　小转子
15　髂股韧带（切缘）
16　大转子，可摸到的骨隆起
17　股骨颈与滑膜
18　坐骨结节
19　髋臼窝，脂肪垫和滑膜
20　新月面
21　骶结节韧带
22　髂后下棘
23　髂后上棘

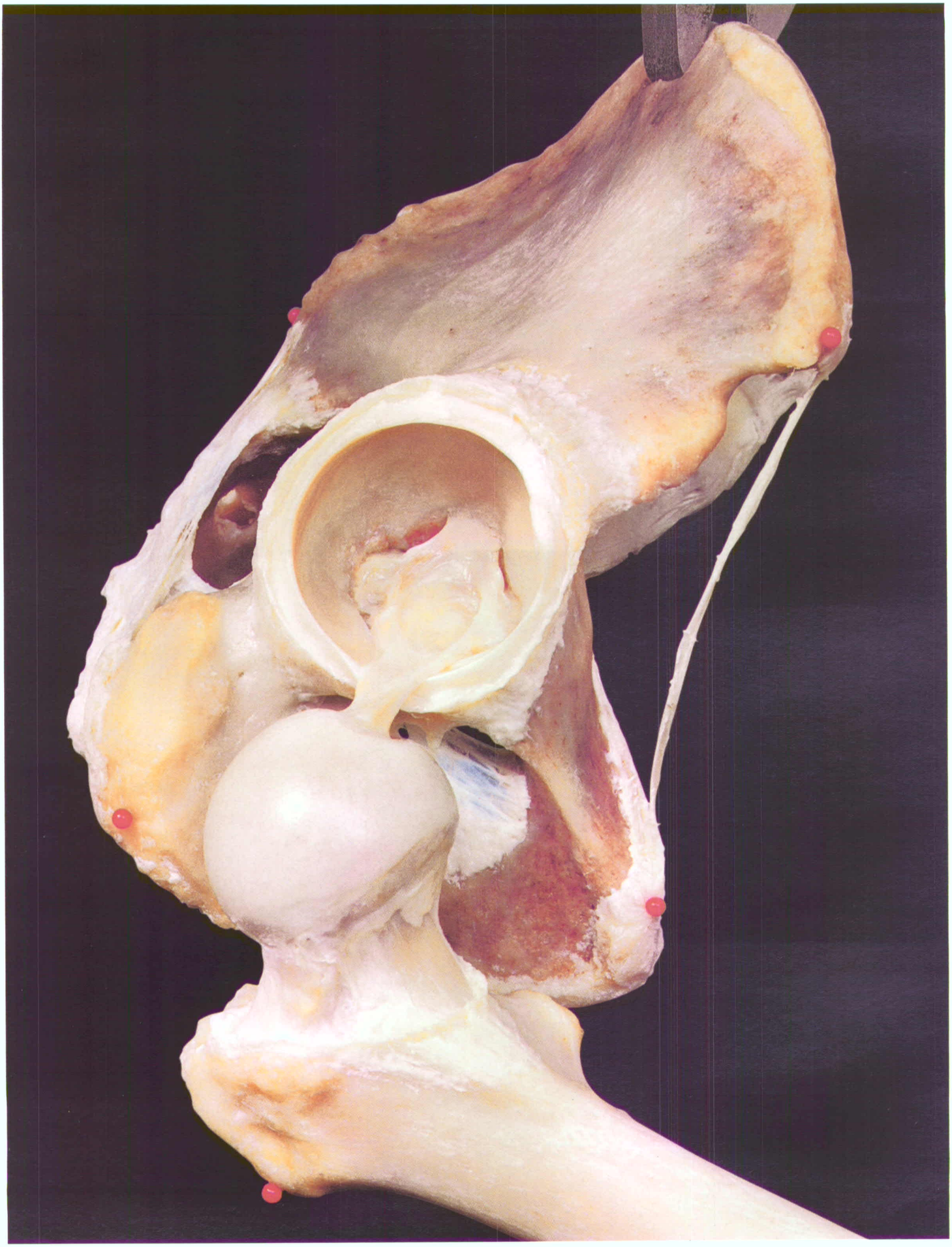

图 182　髋关节 6

髋关节就其外展/内收和内旋/外旋而论处于中立位。关节囊的后面已切除以便在髋臼沿可以看到纤维软骨唇。在这个位置的纤维关节囊包含有坐骨韧带，观察髋臼唇外面的切口缘可以估计其厚度，坐骨韧带起自髋臼沿后约一指处，它的内面由滑膜覆盖。

滑膜，从股骨颈中部的关节囊附着处起向后伸展到股骨头边缘软骨和骨的结合处，覆盖包含在关节囊内的股骨颈部分。

红色箭头标明大转子、髂前上棘、髂后上棘和坐骨结节等可以摸到的骨突起。

髂嵴向下后远处伸展在骶髂关节后面形成一个深凹陷，那里强有力的骨间骶髂韧带贴近短的后骶髂韧带；从髂结节通到骶结节。短的韧带通到骶骨背面，在那里它们与骶棘肌起始腱相遇。棘突间的棘间韧带向下延续，在由棘突形成的中间的骶骨嵴上，而与其他韧带和腱结构相融合，这是至第三背侧骶骨孔而形成相当厚的结缔组织层，这很容易和骨膜区分开。

第三背侧骶骨孔下方、骶骨的背面由一结缔组织片覆盖，这片由骶棘肌的肌起点与腱膜的腰背筋膜融合而成。腰背筋膜早已在这个平面的上面与棘间韧带和较浅面的骶髂韧带相融合。骶结节韧带的起点和这个结缔组织片相延续像是起自髂后棘的骶髂后韧带（见图 178 及其叙述）。

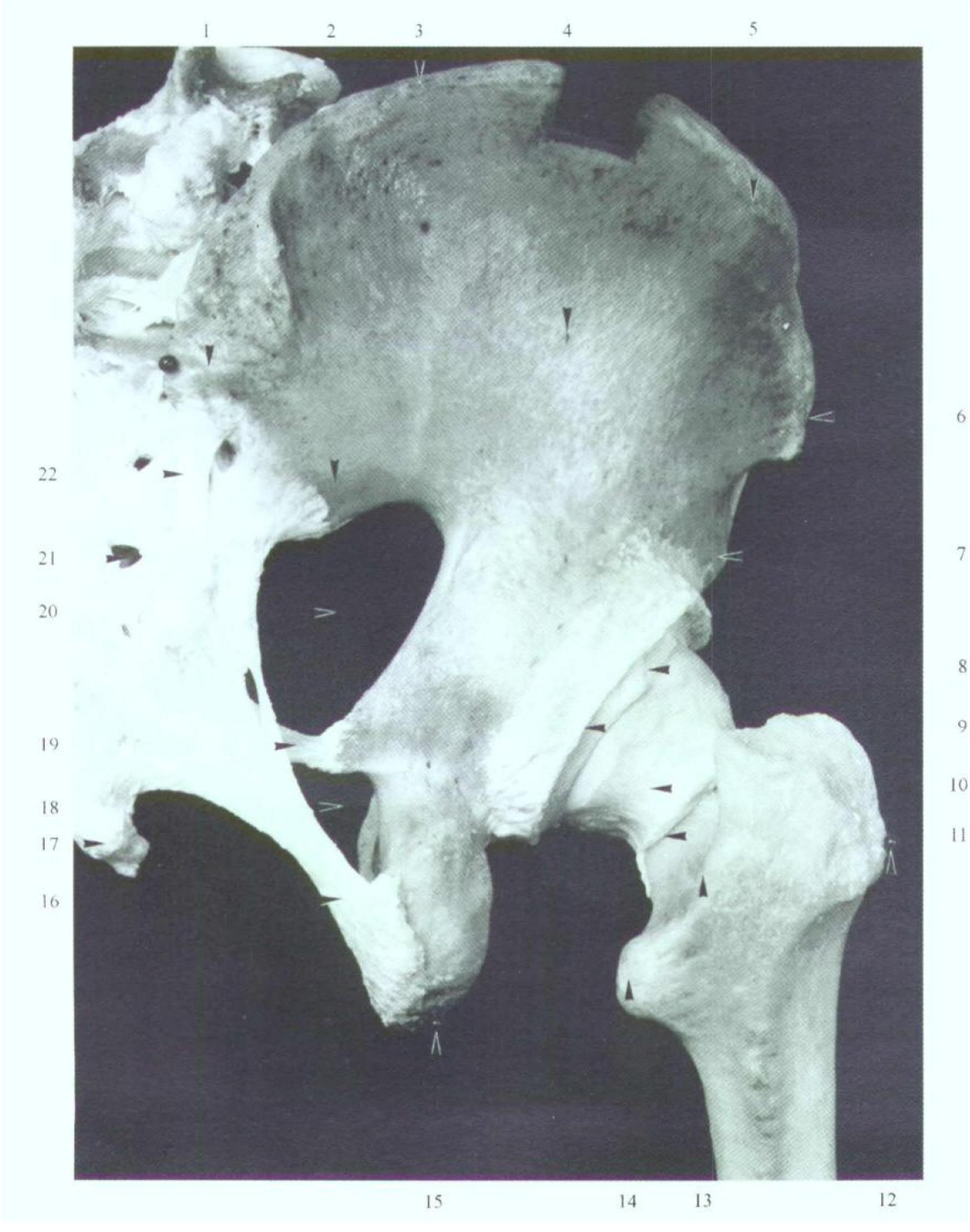

1　髂后上棘
2　髂后下棘
3　髂嵴
4　髂骨翼，臀面
5　髂结节
6　髂前上棘
7　髂前下棘
8　髋臼唇
9　坐骨韧带（切缘）
10　股骨颈与滑膜
11　滑膜（切缘）
12　大转子，可摸到的骨突起
13　转子间嵴，方形结节
14　小转子
15　坐骨结节
16　骶结节韧带
17　尾骨
18　坐骨小孔
19　骶棘韧带
20　坐骨大孔
21　第三骶的后面骶孔
22　后骶髂韧带



图 183　髋关节 7

髋关节于外展和轻度外旋位，关节囊已切除，暴露关节的内面。纤维软骨髋臼唇，在基部附着在关节囊的起点，游离突向关节腔。如果股骨从轻度外旋位回复，股骨头边缘近似平行和接近髋臼唇。这表明超过多半数的股骨头包含在髋臼内，说明这个关节是个类似球体的关节。

髋臼唇下面与髋臼横韧带相延续。滑膜附着从唇的基部越过这韧带的外面延伸到接近它的外缘，而且折回到在韧带与臼唇结合后面的起点位置。

在纤维关节囊的内面滑膜几乎延伸至转子间线，那里滑膜被反折到股骨颈上，走到股骨头边缘的骨和软骨接合处。和后面不同的是整个股骨颈的前面被滑膜覆盖，颈的前面比后面长。股骨颈的滑膜包含股骨头的滋养血管，因此在股骨头下骨折危及股骨头滋养血管。

髋关节的纤维关节囊实质上是由韧带组成的封闭的袖口状结构。韧带的厚度在切口边缘可以看出。

在髂股韧带起点的下面，在髋臼唇与关节囊之间的凹槽处出现一个不常有的滑膜褶叠。

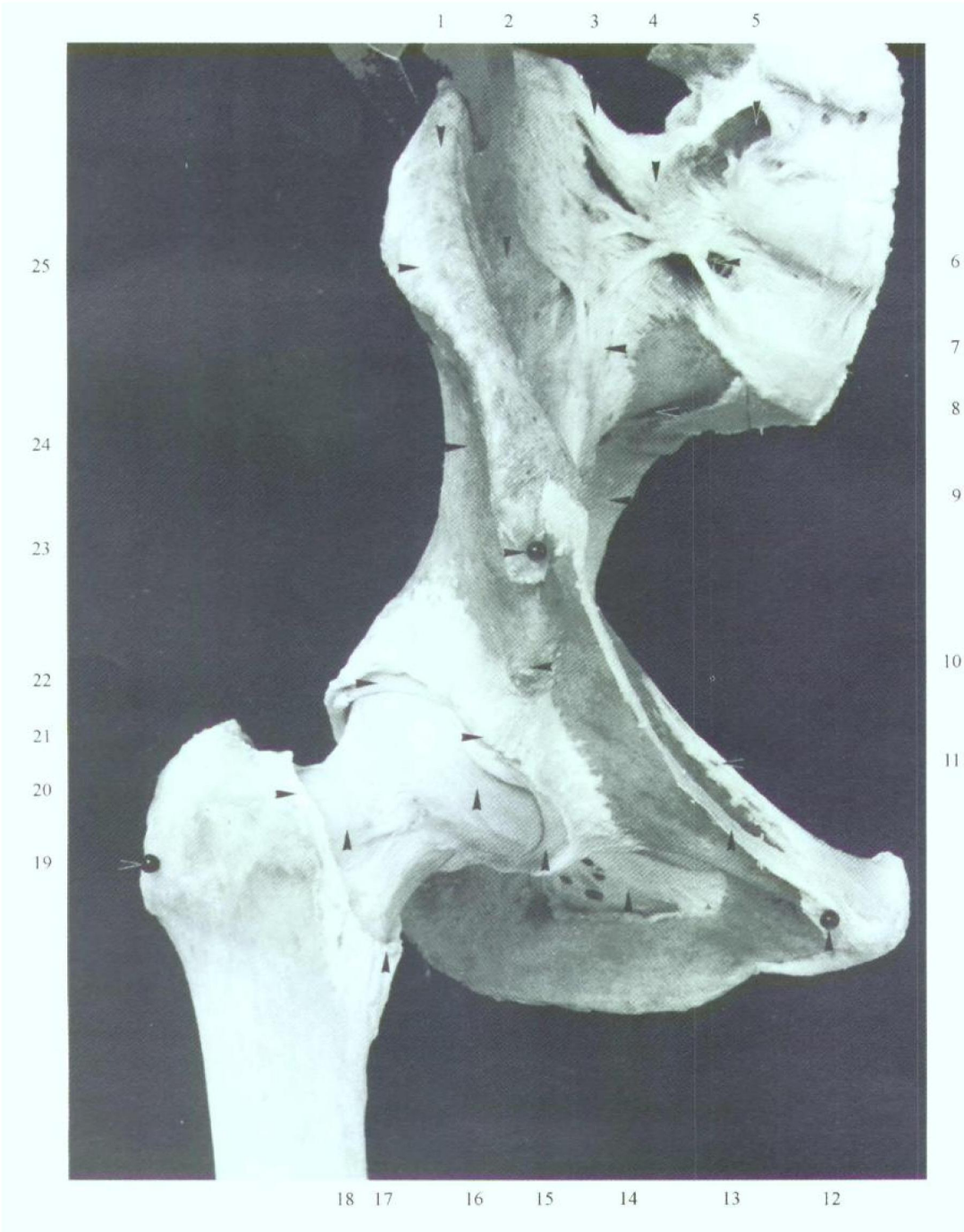

1　髂嵴
2　髂窝
3　髂腰韧带
4　L_5 横突
5　L_4 椎间孔
6　L_5 椎间孔
7　骶髂关节，前骶髂韧带
8　S_1 的前面骶孔
9　骶骨，骨盆面
10　髂前下棘
11　梳状韧带
12　耻骨结节
13　腹股沟韧带
14　闭孔膜
15　髋臼唇
16　股骨头
17　髂股韧带，纵形束
18　股骨颈
19　大转子，可以摸到的骨突起
20　髂股韧带，横形束
21　髂股韧带（切缘）
22　髋臼唇
23　髂前下棘
24　髂骨翼，臀面
25　髂前上棘

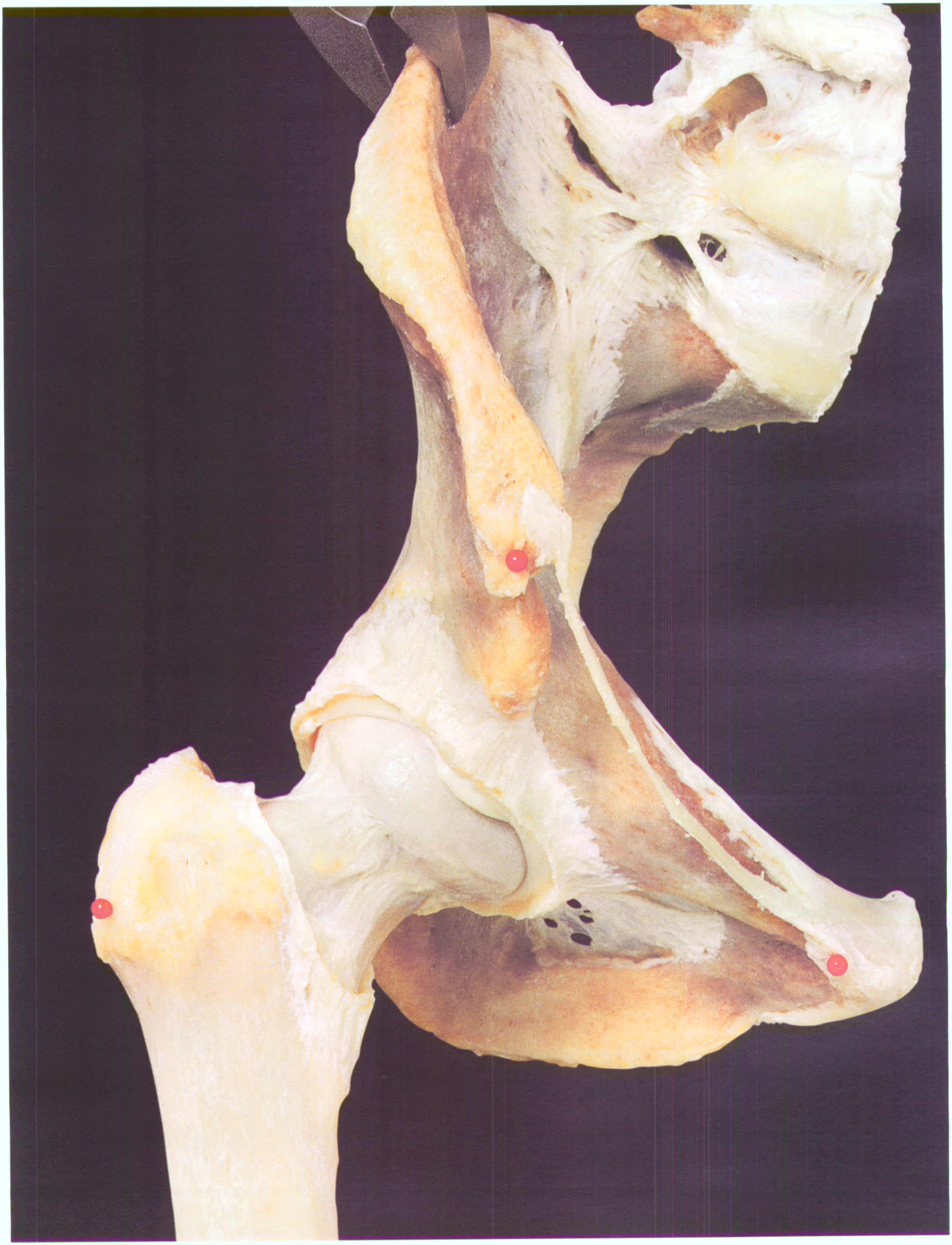

图 184 髋关节穿刺位置

髋关节的外侧穿刺，针正在大转子上方的一点横形插入。针尖在 3～4 指宽的深度达到股骨头的骨和软骨的连接处。

在插入期间针尖刺过臀大肌与髂胫束的结合部、臀中肌、臀小肌，最后穿破关节囊上壁。

大转子是穿刺的主要标志。要注意大转子的顶部是摸不到的，因为肌肉附着在上面。大多数能摸到的骨突起已用红色圆点标出。同样内收和外展活动很大影响大转子从侧面在股骨头上的投影，因此应该避免任何腿的内收或者考虑采用侧卧位。另一个要考虑的因素是股骨颈角的变化（见图 185）。

外侧穿刺是一个非常有用的技术，是轻度内旋髋关节向前移开较大块的大转子的后面部分，然后当针插过大转子时它在较中间的位置进入髋关节，避免在后边穿不中关节的轻度危险。

髋关节的前面穿刺，针从前面矢状位刺入。穿刺位置位于大转子内侧 3～4 指宽和大转子平面稍上方一点。针尖类似在外侧穿刺的深度一样应达到股骨头，精确的深度要依据个人的体型和营养状况而定。

在这个进路针头通过阔筋膜张肌和缝匠肌之间，在大转子稍上方的横截面上。它贯穿强有力的阔筋膜后，通常针将穿过股直肌，然后进入由髂股韧带形成的厚的纤维关节囊。

髋关节的前外侧穿刺，以一个斜角，按关节腔沿着股骨颈延伸的方向插入针头，这个斜角稍微较针尖的斜面角大一点。确定股骨颈位置的标志是大转子。

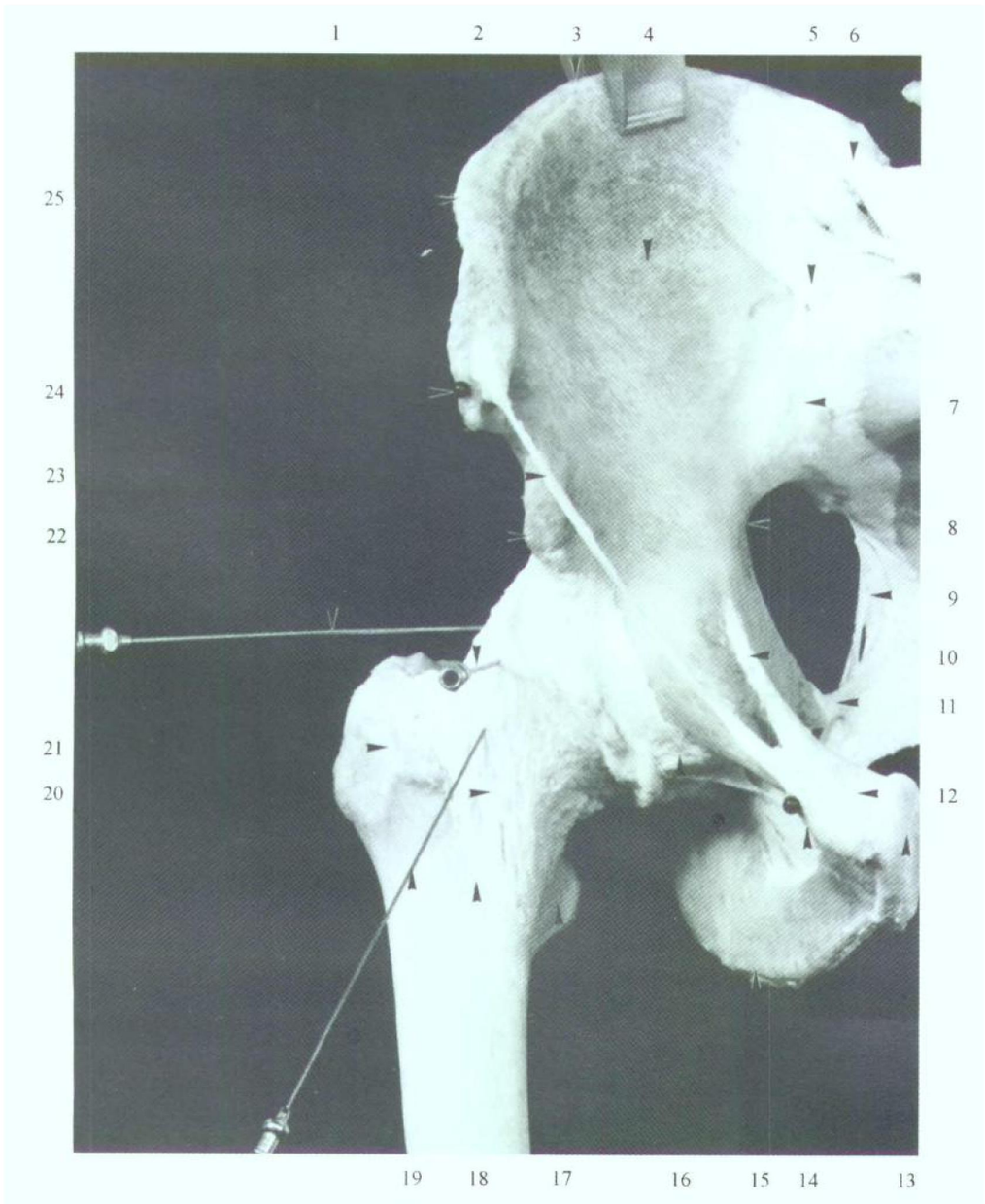

1 髋关节的外侧穿刺
2 髋关节的前面穿刺
3 髂嵴
4 髂窝
5 前面骶髂韧带
6 髂腰韧带
7 骶髂关节
8 坐骨大切迹
9 骶结节韧带
10 耻骨韧带
11 骶棘韧带
12 耻骨上韧带
13 耻骨联合，耻骨间盘
14 耻骨结节
15 坐骨结节
16 耻骨韧带
17 小转子
18 转子间线
19 髋关节的前外侧穿刺
20 髂股韧带
21 大转子
22 髂前下棘
23 腹股沟韧带
24 髂前上棘
25 髂结节

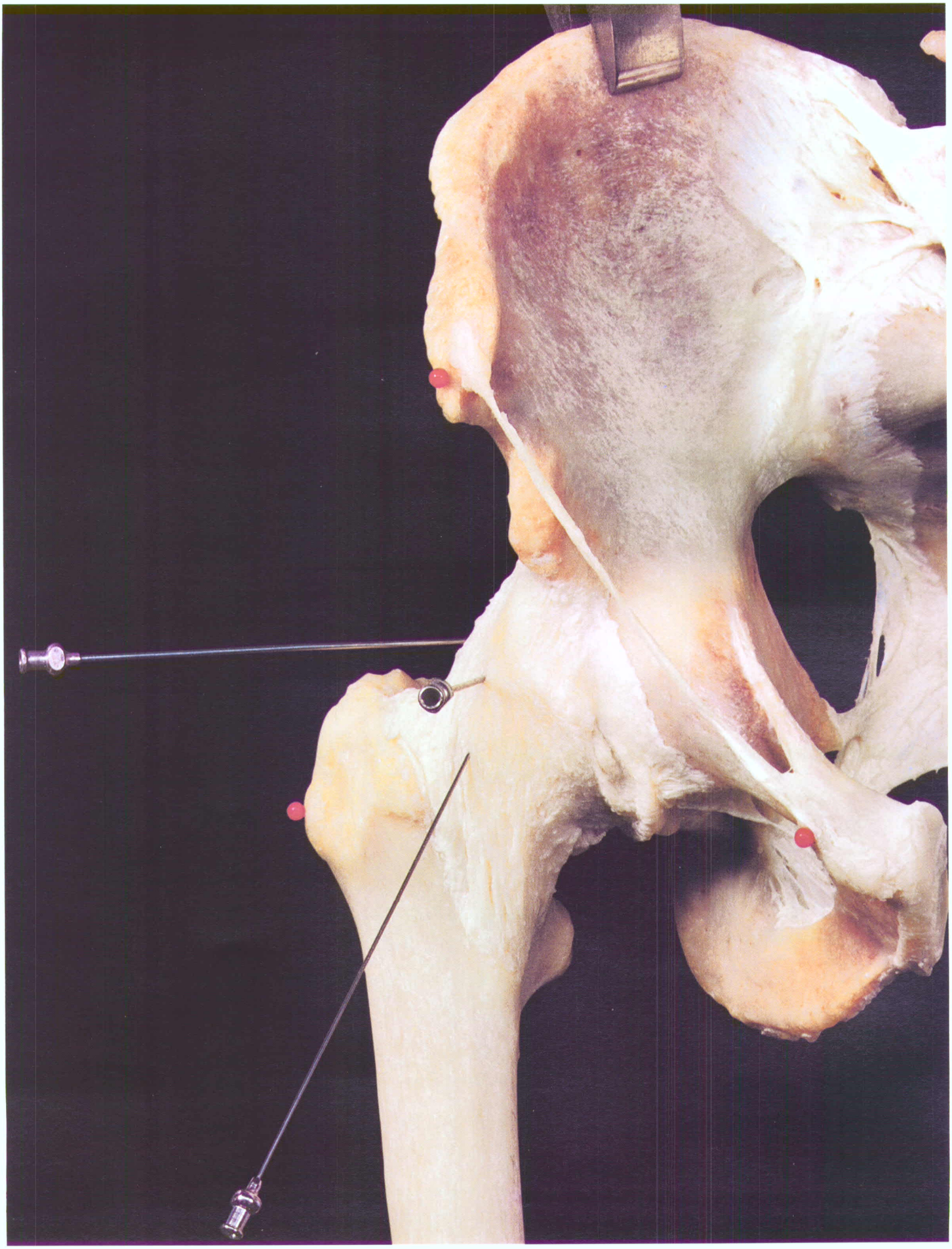

图 185　大转子的位置

有正常位置正常形状的股骨，从侧面看，大转子的顶部投影在股骨头的中心上，下肢的外展和内收将很大地影响这个外侧投影。股骨颈角的变化能明显地影响大转子与髋臼相对应的位置，髋内翻和髋外翻之间有25°的范围。

最大程度髋内翻时，股骨干与股骨颈成角可达90°，否则仅在股骨头下骨折中才能使大转子在那个位置。

尼拉通线（Roser-Nelaton）用于判断大转子相对于髋臼的位置。此线从髂前上棘到坐骨结节，当髋关节轻度屈曲时，这条线和大转子的顶端相交。从外侧仔细地看，这条线的中点与髋臼的近中心处交叉。这使它能用于指导髋关节的外侧穿刺。然而应该注意：虽然在界定和应用这解剖标志上有天生的偏差，但由于关节尺寸大仍较容易到达关节腔。

关节腔沿着股骨颈延伸也允许有一个斜入路。前外侧穿刺，针头直接从下方穿向股骨颈前面，从大转子可摸到的部分容易确定股骨颈的位置。

针通过阔筋膜张肌较低的部位插入，经厚筋膜进入鞘内，在穿破关节囊的厚的髋股韧带之前，横贯股肌和腹直肌之间的间隙。针的行径通过一个多血管区，非常斜的角度穿刺常碰到股骨颈，注意一个危险性是针尖可能滑向下面的滑膜。这个入路的主要优点是它不受股骨的形态或功能变异的影响。

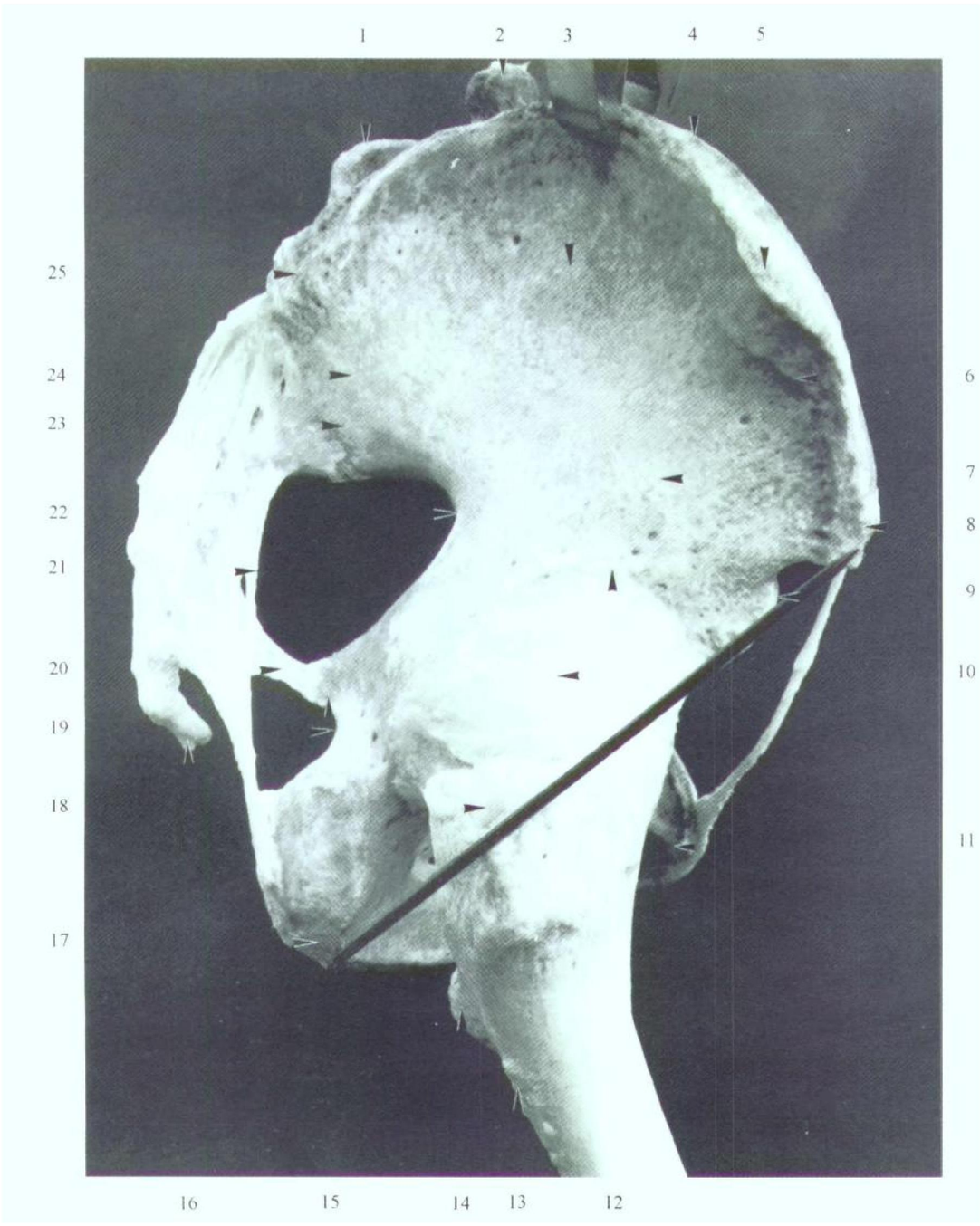

1　中间的骶骨嵴
2　L_5 棘突
3　前面的臀肌线
4　髂嵴
5　髂结节
6　前面的臀肌线
7　下面的臀肌线
8　髂前上棘
9　髂前下棘
10　坐骨韧带
11　耻骨
12　髋臼缘
13　臀肌结节
14　小转子
15　坐骨棘
16　尾骨
17　坐骨结节
18　大转子
19　坐骨小切迹
20　骶棘韧带
21　骶结节韧带
22　坐骨大切迹
23　髂后下棘
24　后面的臀肌线
25　髂后上棘

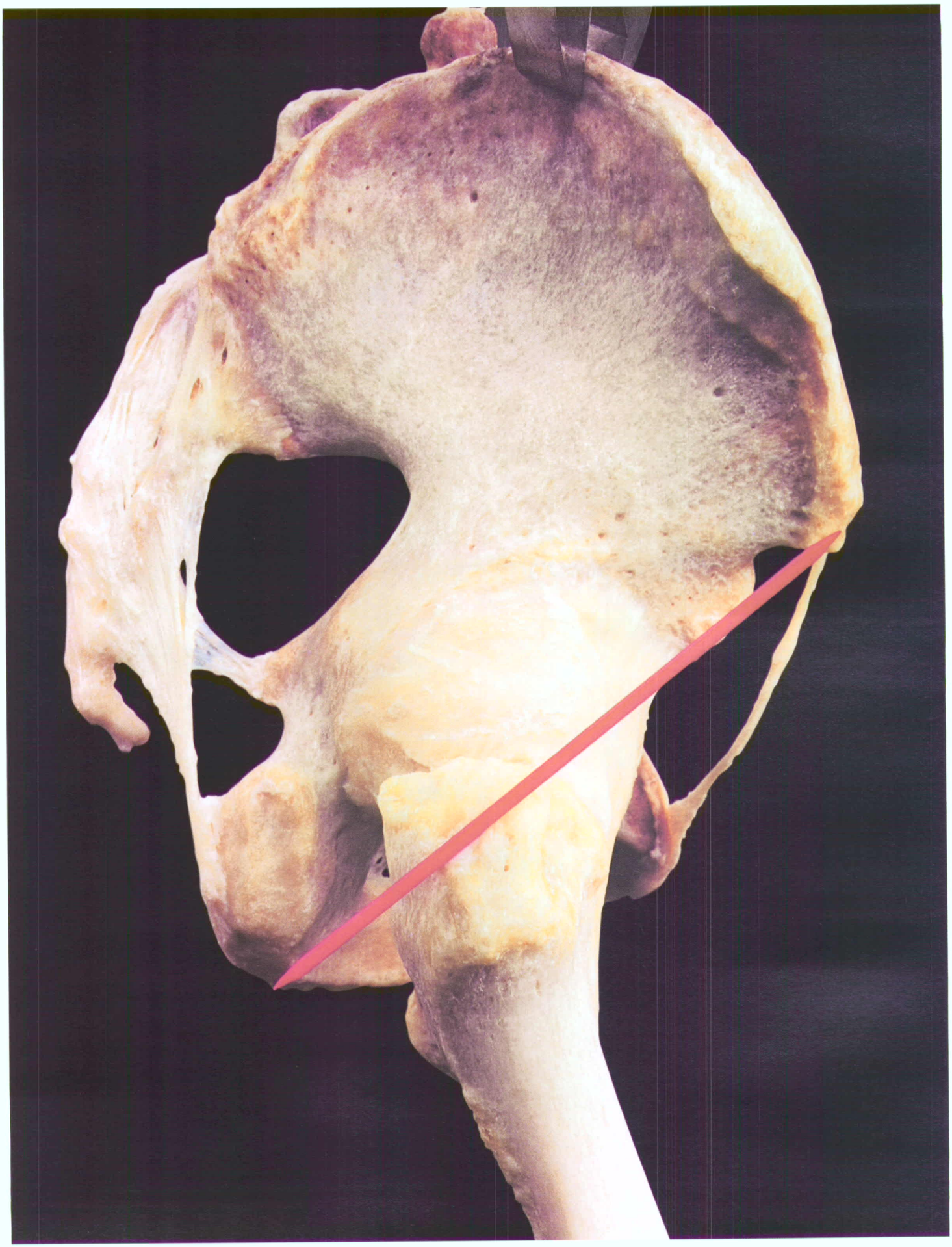

图 186　膝关节 1
外侧穿刺

膝关节的前面是膝前区的主要部分，它限定了这个区域的表面轮廓；因为膝关节的前面仅仅覆盖相当薄的一层皮肤和皮下组织。定位的重要标志可以看清，但摸清标志则更精确。为此红色圆点标出最有用的骨突起。

髌骨的基部位于 2 个最高的红圆点之间，髌骨向下伸展至髌骨尖，它被髌韧带的起点围绕。强有力的髌韧带延伸至胫骨结节，也由圆点标出。这点的稍上方外侧为 Gerdy 结节，它是髂胫束的附着处（髂胫束结节），在胫骨外髁形成可摸得着的突起。腓骨头和股骨外上髁已在腿的外侧面标出，而内上髁在远内侧已标出。

没有被支持带遮盖的髌下脂肪垫已暴露在髌韧带的外侧。膝的侧副韧带从股骨 2 个上髁发出。在腓骨头处股二头肌腱盖在外侧副韧带上。

髌骨埋于四头肌伸展装置的腱的中央，从外侧在髌骨的上缘插入针头最容易达到关节间隙。另一外侧穿刺的位置正好在腓骨头的上方，在这个入路中针头通过伴随腘腱的腘下隐窝处。

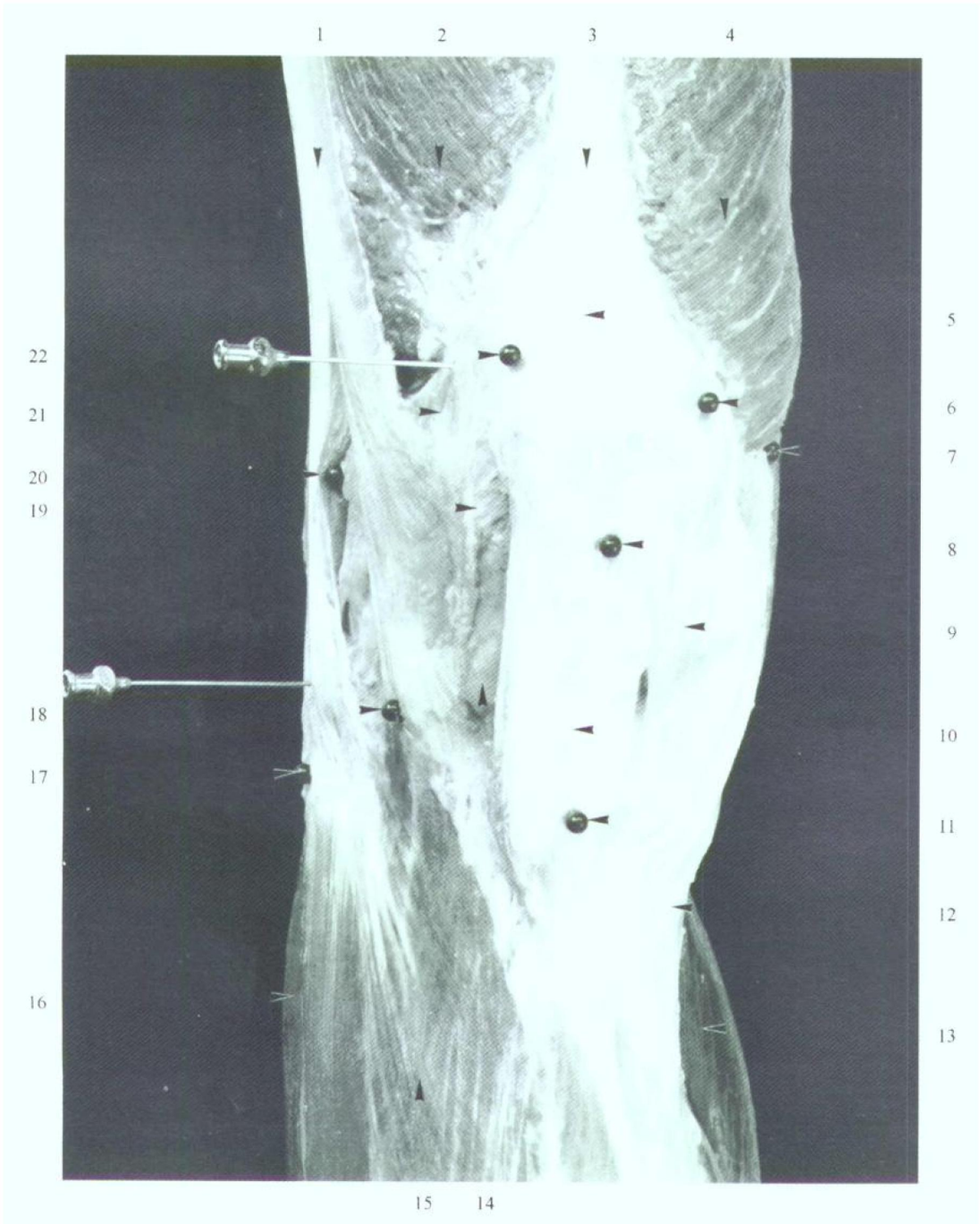

1　髂胫束
2　股外侧肌
3　股直肌腱
4　股内侧肌
5　内侧髌骨支持带，股内侧肌之扩张部
6　髌骨基部内侧端可摸到的骨突起
7　股骨内上髁
8　髌骨尖
9　内侧髌骨支持带，纵形部分
10　髌韧带
11　胫骨结节
12　内侧副韧带
13　腓肠肌内侧头
14　髌下脂肪垫
15　小腿筋膜
16　腓肠肌外侧头
17　腓骨头，可摸着的骨突起
18　Gerdy 结节
19　外侧髌骨支持带，横形部分
20　股骨外上髁
21　外侧髌骨支持带，纵形部分
22　髌骨基部外侧端可摸着的骨突起

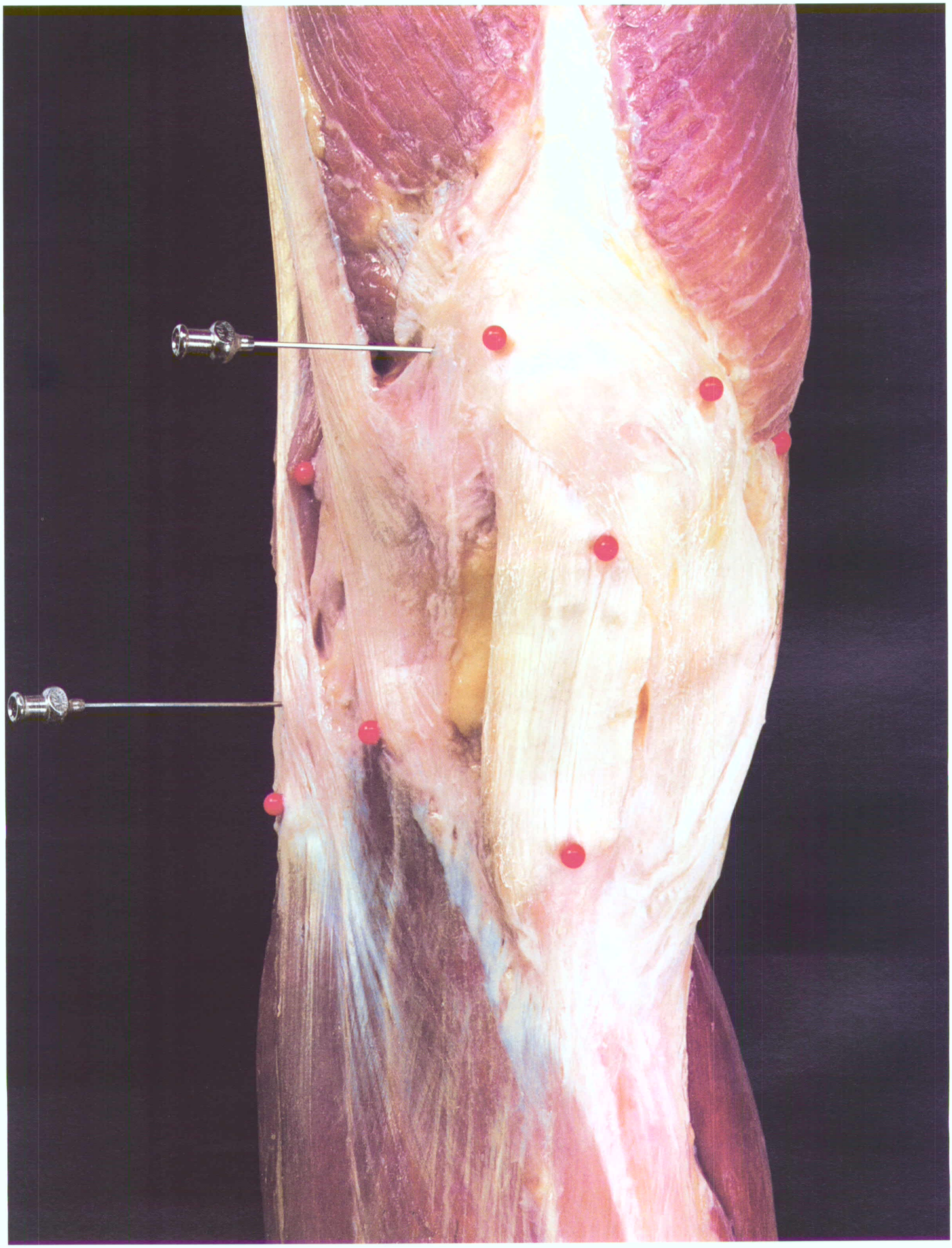

图 187　膝关节 2
外侧穿刺

这里是图 186 显示的膝关节的前外侧面，它是较好的关节外侧穿刺处，并能清楚地看到外侧腱的结构。尤其从前外侧看能较好地看到髌骨外侧支持带和髂胫束的关系。

髌骨支持带由腱部和腱周部分组成，后者在皮下组织下面从阔筋膜向下延续越过膝关节。它与支持带和髌韧带融合，成为真正的腱周组织。筋膜层和股四头肌前的阔筋膜已从膝前切除，以显露膝关节孤立的腱结构。

股四头肌腱扩张部附着在髌骨的上沿，髌韧带的腱束从髌骨的外侧缘和髌骨尖发出。一些腱纤维沿髌骨的边缘，跨过髌骨前面相互桥接。一条逐渐变细的横条从外周的纤维通到股骨外上髁，且和髂胫束也建立强有力的连接。这些纤维是外侧支持带的横形部分。横形部分的浅面是外侧支持带的纵形部分，它溶入髂胫束几乎与它没什么区别。

内侧支持带的大多数纵形部分也是由股外侧肌肌腱部分衍生而来。这个支持带向内侧跨过髌骨的前面，腱下的髌前囊将其与髌骨面相隔。



1　髂胫束
2　股外侧肌
3　股直肌腱
4　股内侧肌
5　髌骨基部外侧端可摸得着的骨突起
6　髌骨基部内侧端可摸得着的骨突起
7　外侧髌骨支持带，横形部分
8　髌骨尖
9　髌韧带
10　胫骨结节
11　胫骨前缘
12　髌下脂肪垫
13　补充胫前肌和伸指长肌骨骼附着的小腿筋膜
14　Gerdy 结节
15　补充腓骨长肌骨骼附着的小腿筋膜
16　比目鱼肌
17　腓肠肌外侧头
18　腓骨头，可摸着的骨突起
19　外侧副韧带
20　股骨外上髁
21　外侧髌骨支持带，纵形部分
22　股二头肌

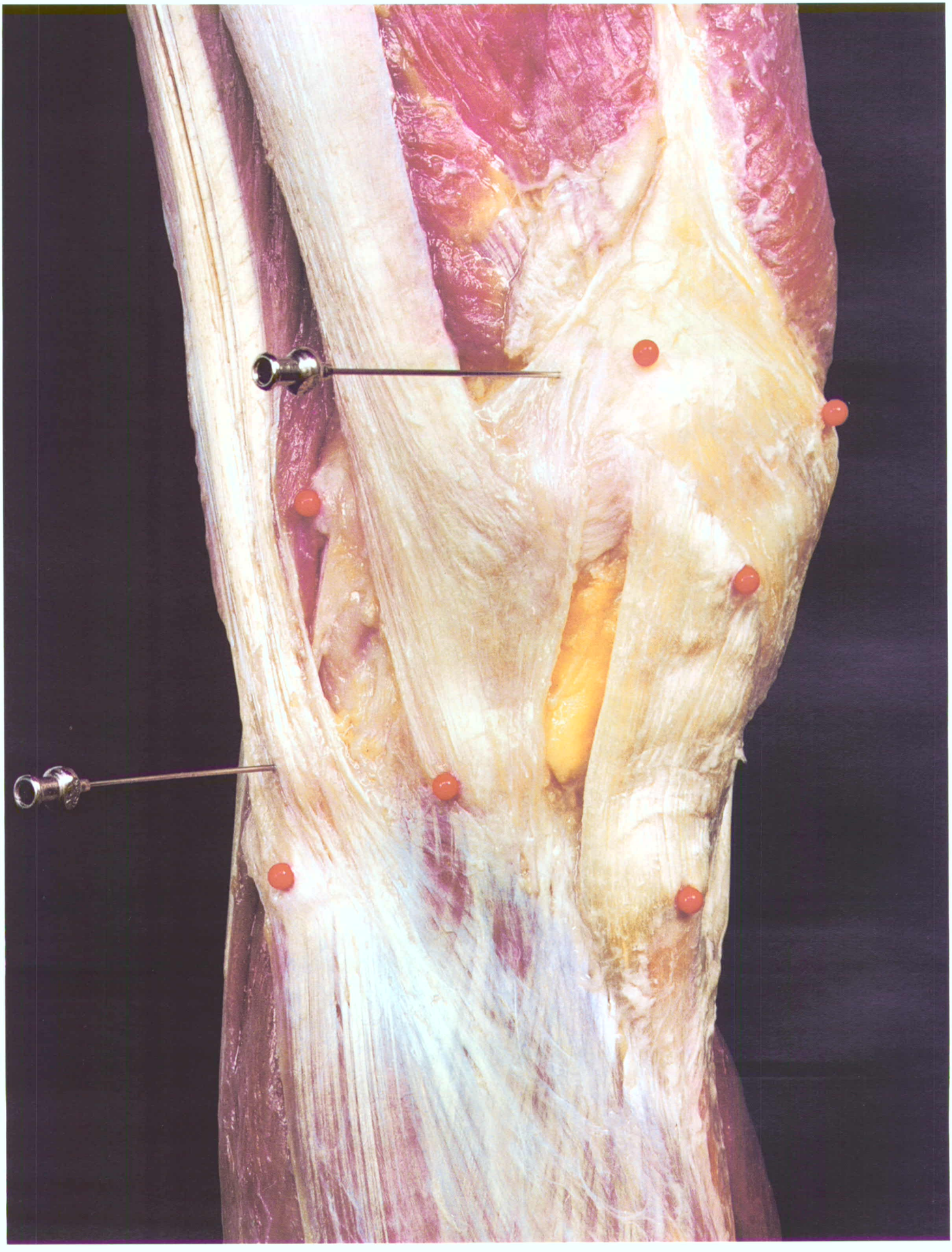

图 188　膝关节 3
外侧穿刺

从外侧面看，膝关节的外侧已敞开，髂胫束已部分被切除，以显露针头在关节间隙内的位置。髌骨瓣已推向前，并从股骨髌面上稍提起。

显示滑膜在股骨和髌骨的附着处。髌上囊已被拉钩牵开，呈现出常见的分隔关节腔和滑囊的内侧皱褶。

在胎儿发育期髌上囊是一单独的结构，至儿童期虽然它仍与关节腔分开，但渐渐和关节腔有了交通。因此不应通过髌上囊进行膝关节上外侧穿刺，而要进入真正的关节腔，关节腔终止于髌骨上方的小囊袋。这个入路避免针头错误的进入股骨和髌上囊后壁之间的大脂肪垫。

在伸膝位行上外侧穿刺，用髌骨后面上部作导向，沿着它插入针头。图示针头进入关节腔的通路。

随着髂胫束的远侧部分和下面的滑膜切除，外侧半月板的外沿已被解剖游离。外侧副韧带被探子提起，它从股骨外上髁延伸至腓骨头。胭腱正常由被切除的关节囊将其与侧副韧带分离，走在韧带的前面，抵止在股骨外髁。这个腱在外侧半月板外面形成一条沟并伴有胭窝下隐窝，它常和关节腔相通。

膝关节外下方穿刺，针头在腓骨头上方水平插入，刺穿股二头肌腱，进而向内通到胭腱或胭下隐窝，或者在稍微较前一点位置穿刺，直接进入半月板胫骨关节间隙。



1　髂胫束
2　关节囊（切缘）
3　股外侧肌
4　股骨的髌面
5　髌上囊
6　形成关节腔和髌上囊之间退化的间隔的滑膜皱褶
7　股外侧肌（切缘）
8　髌骨基部
9　髌骨，在髌骨基部外侧端的骨突起
10　外侧髌骨支持带（切缘）
11　髌韧带，附着于髌骨尖
12　髌下脂肪垫
13　胫骨结节
14　补充胫前肌和伸趾总肌骨骼附着的小腿筋膜与二头腱的扩张部
15　股骨外髁
16　Gerdy 结节
17　外侧半月板
18　腓骨头，可摸得着的骨突起
19　比目鱼肌
20　腓肠肌、外侧头
21　补充腓骨长肌骨骼附着处的小腿筋膜
22　桥接半月板胫骨关节间隙的滑膜关节囊
23　外侧半月板内胭腱的凹沟
24　外侧副韧带
25　胭腱，止于股骨外髁
26　股骨外上髁
27　股二头肌

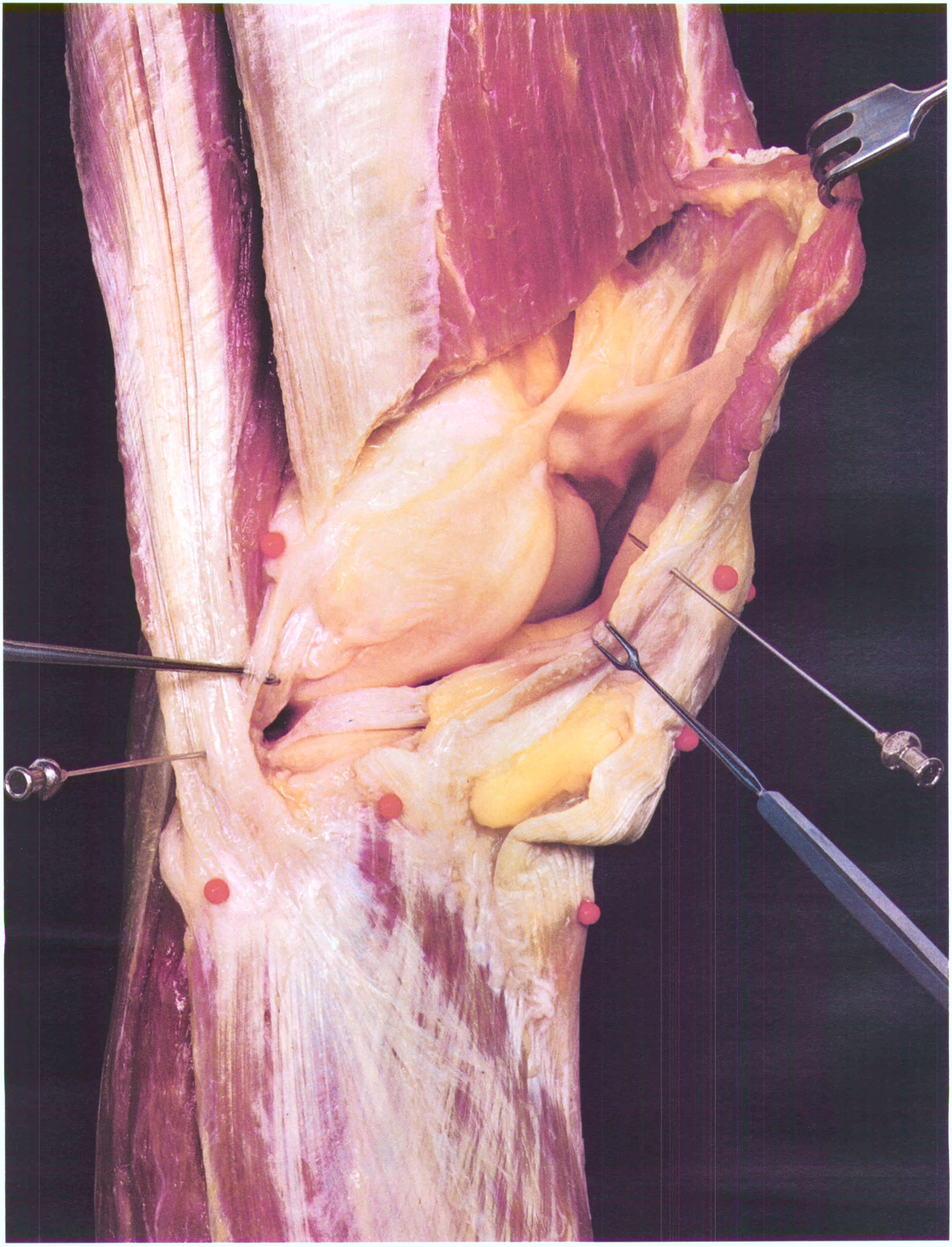

图 189　膝关节

从内侧看，膝关节适度屈曲致拉紧内侧髌骨支持带。股内侧肌从内上髁牵开，内侧髌骨支持带的横形部分和内侧副韧带从该处发出。

一个薄的纤维层从内侧副韧带的前缘向前延伸，在上方溶入内侧髌骨支持带的横形部分。从支持带的纵形部分的后面向前分离，它造成一个唇样的裂隙，该处可以看到翼状皱褶外侧延伸的脂肪组织，这个脂肪组织的外侧与滑膜相邻。

内侧髌骨支持带的纵形部分与大部分来自股外侧肌腱的成分一起覆盖髌骨的前面（由三角形箭头标出），并与来自股内侧肌腱的部分联合形成一个宽的强有力的板，它向下向远端延伸至胫骨内髁关节盂缘下。虽然这个板紧靠着达到内侧副韧带的附着处，但在它和髌韧带之间最多有一个非常窄的间隙（对照外侧面），因此针头从前面插入膝关节内必须刺破髌骨内侧支持带。

和髌韧带平行排列的支持带为膝关节提供了后备伸膝结构。髌骨横形骨折时它担任着重要的功能。

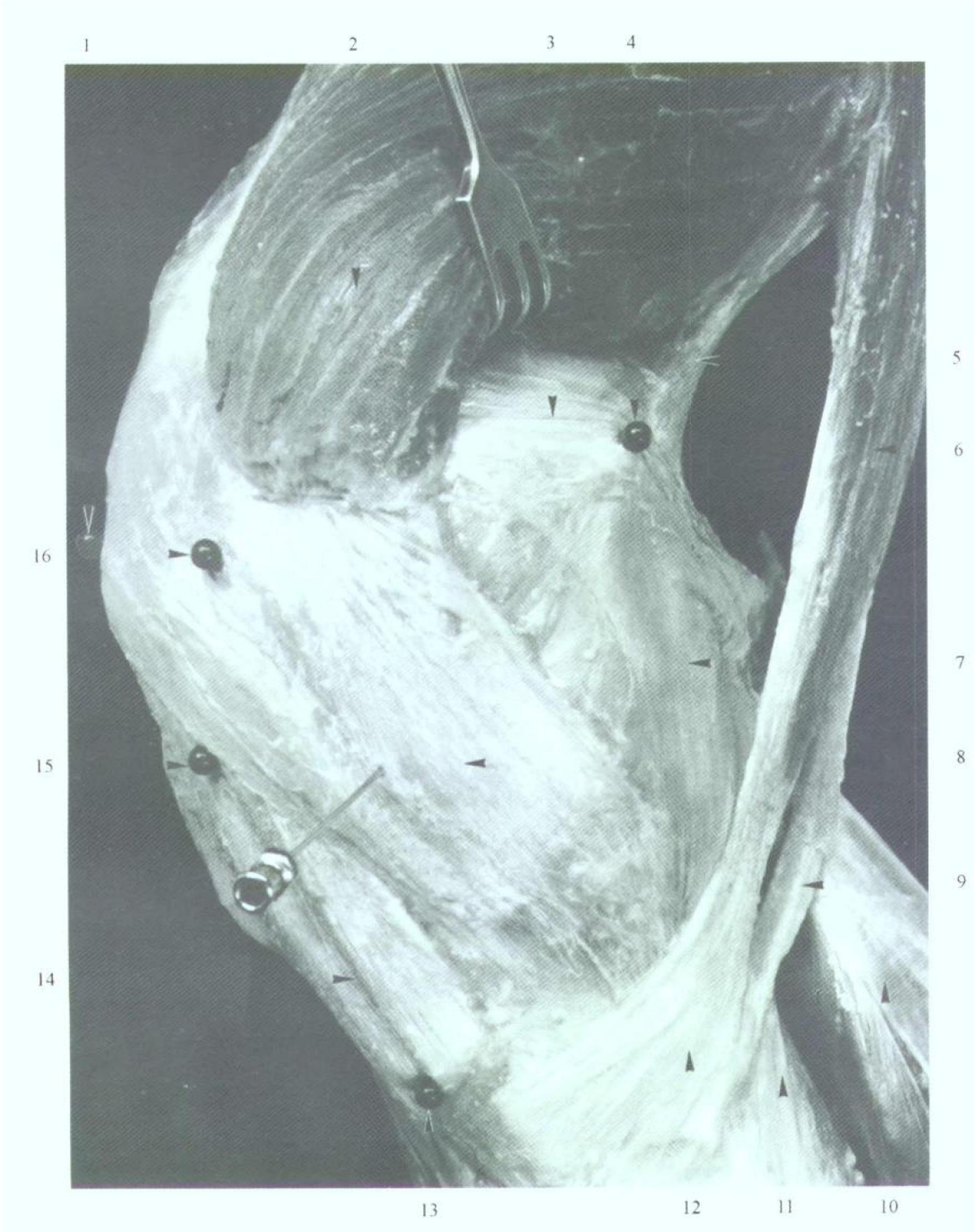

1　髌骨外侧端基部可摸得着的骨突起
2　股内侧肌
3　内侧髌骨支持带，横形部分
4　股骨内上髁
5　内收大肌腱
6　缝匠肌
7　内侧副韧带
8　内侧髌骨支持带，纵形部分
9　股薄肌腱
10　腓肠肌内侧头
11　半腱肌腱
12　鹅掌（浅层）
13　胫骨结节
14　髌韧带
15　髌骨顶
16　髌骨基部的内侧端可摸得着的骨突起



图 190　膝关节 1
前面穿刺

像在其他场合一样，可摸得着的骨突起已用红色圆点标出。它们是髌骨基部的终点、髌骨尖、胫骨结节、Gerdy 结节和腓骨头。

适度的屈曲位是膝关节最好的前面穿刺位，因为它张开了关节的前面，使备用伸膝装置有非常小的被动张力，另外容易压平靠着髌韧带的软组织，使容易触到关节面和包含半月板的关节间隙。

前面穿刺的位置在半月板的上方靠近髌韧带，垂直于胫骨，针头直接从膝关节的中央刺向髁间窝。

在这个标本内，股肌和股四头肌上的阔筋膜与延续在膝关节上的阔筋膜一起切除，在膝关节处它在伸膝装置的腱结构上形成一个腱周围层，并覆盖介于其间的髌下脂肪垫。在这里仅留下伸膝装置腱的部分。

这个解剖清楚地显示内侧髌骨支持带纵形部分的起点，它起自股外侧肌，跨过髌骨的前面到对面，重叠于覆盖髌骨前面的股四头肌的腱层并与髌韧带融合。在这 2 个腱结构之间的是腱下的髌前滑囊。外侧髌骨支持带的强有力的横形部分，在暴露的髌下脂肪垫的上方，在髌骨支持带纵形部分间的成角内可以看到。



1　股内侧肌
2　内侧髌骨支持带，从股外侧肌来的伸展部
3　股直肌腱
4　股外侧肌
5　在髌骨基部的外侧端可摸得着的骨突起
6　外侧髌骨支持带，纵形部分
7　外侧髌骨支持带，横形部分
8　髂胫束
9　髌下脂肪垫
10　腓骨头
11　Gerdy 结节
12　胫骨结节
13　鹅掌（浅面）
14　髌韧带
15　内侧髌骨支持带，纵形部分
16　髌骨尖
17　髌骨基部内侧端可摸得着的骨突起

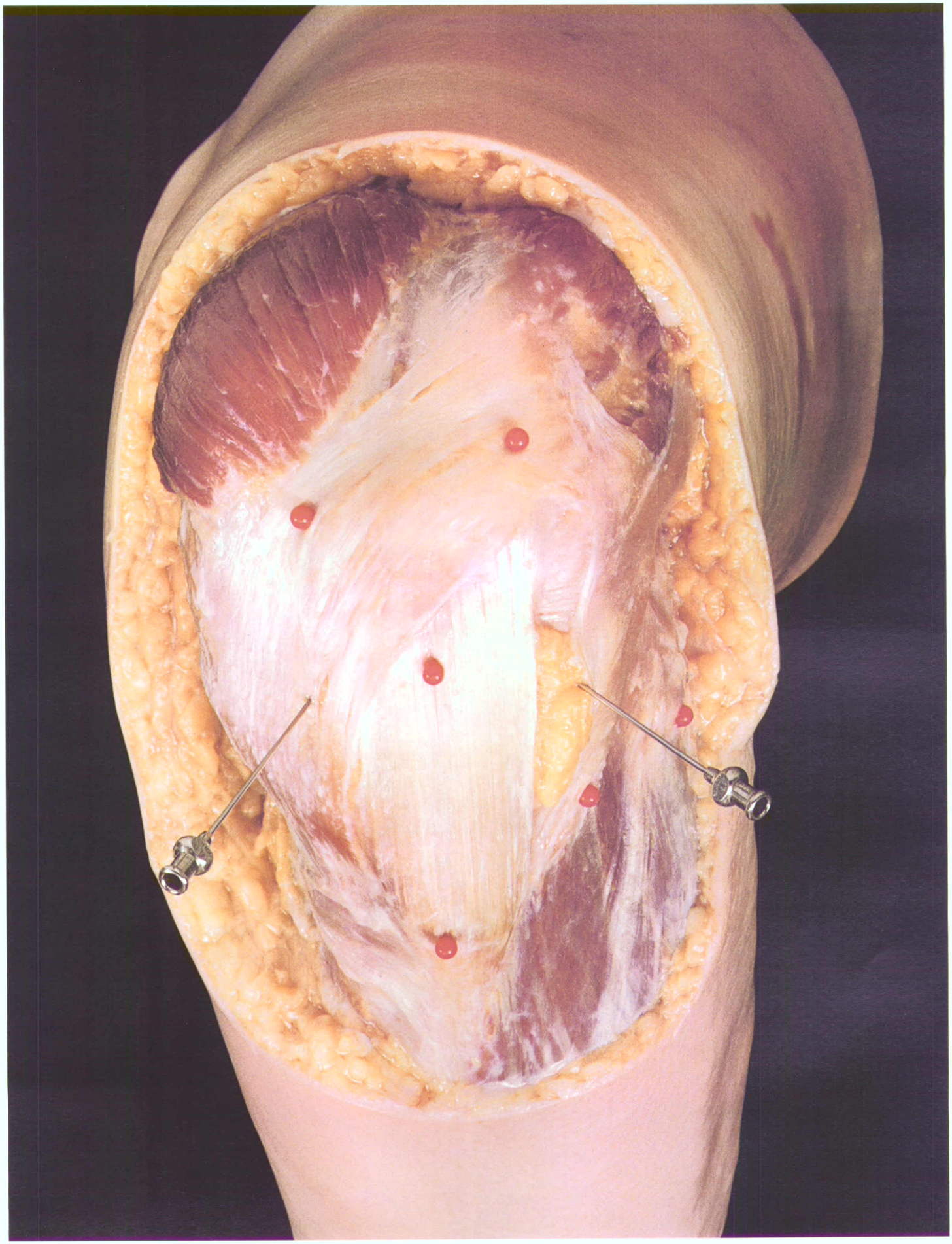

图 191　膝关节 2
前面穿刺

经一个弯曲的近侧切口游离髌骨，髌骨瓣向下翻，从前面敞开膝关节。在切开的股四头肌的后面髌上囊被敞开，它的前壁用拉钩提起。自股骨分离此囊可看见在它后壁后面的脂肪垫。反转瓣上标出的皱褶，未完全将髌上囊与真正的膝关节腔分开（见图 188）。

针头直向髁间窝，它们在半月板的上方穿破髌下脂肪垫，并沿着每一边的髌下滑膜皱褶行进（见图 186 内穿刺位置）。

这个皱褶含有数量不定的脂肪组织，是从覆盖髌下脂肪垫深面的滑膜发展而来的。作为胚胎间隔的残留，它常常将覆盖前十字韧带的滑膜向前延伸至游离缘。在皱褶的起始处，髌下脂肪垫也由 2 种结构组成。

从髌下脂肪垫衍生的一对翼状皱褶包绕着髌骨，并渐渐向上面和向二边消失。它们的滑膜大多附着在髌骨的关节软骨边缘，仅在它的上沿稍有一点分离。滑膜附着最远的是从关节软骨的前上方和二边到股骨，那里一指宽的骨区可以被滑膜覆盖。参照图的图解。

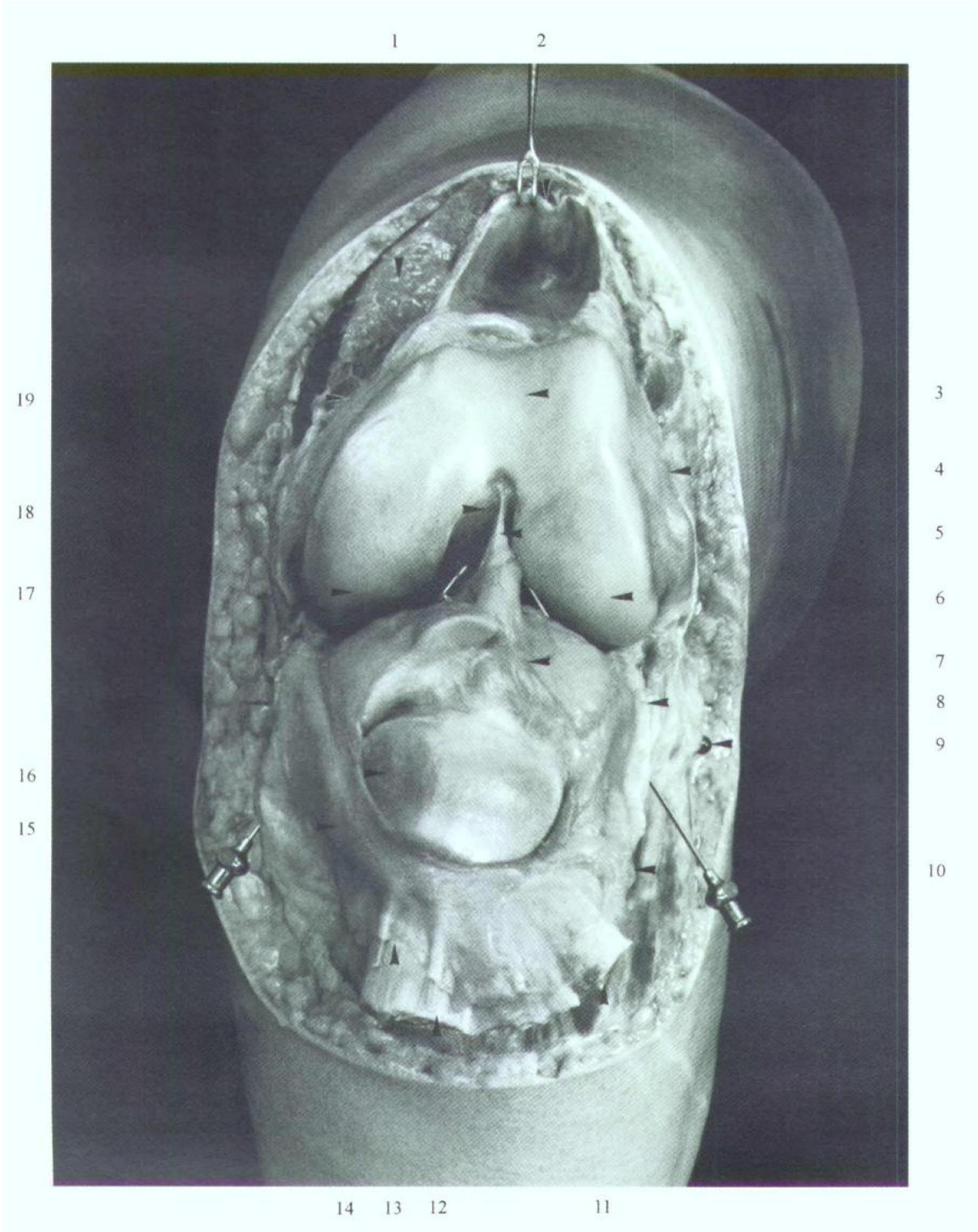

1　股内侧肌
2　髌上囊
3　股骨髌面
4　股骨的滑膜，外侧切口边缘
5　髌下滑膜皱褶
6　股骨外髁
7　髌下脂肪垫
8　髂胫束（切缘）
9　腓骨头
10　关节囊，外侧切口边缘
11　股外侧肌腱
12　股直肌腱
13　形成髌上囊和关节腔之间的残留间隔的滑膜皱褶
14　股内侧肌
15　翼状皱褶
16　髌骨关节面
17　股骨内髁
18　髁间窝
19　关节囊至股骨的附着处

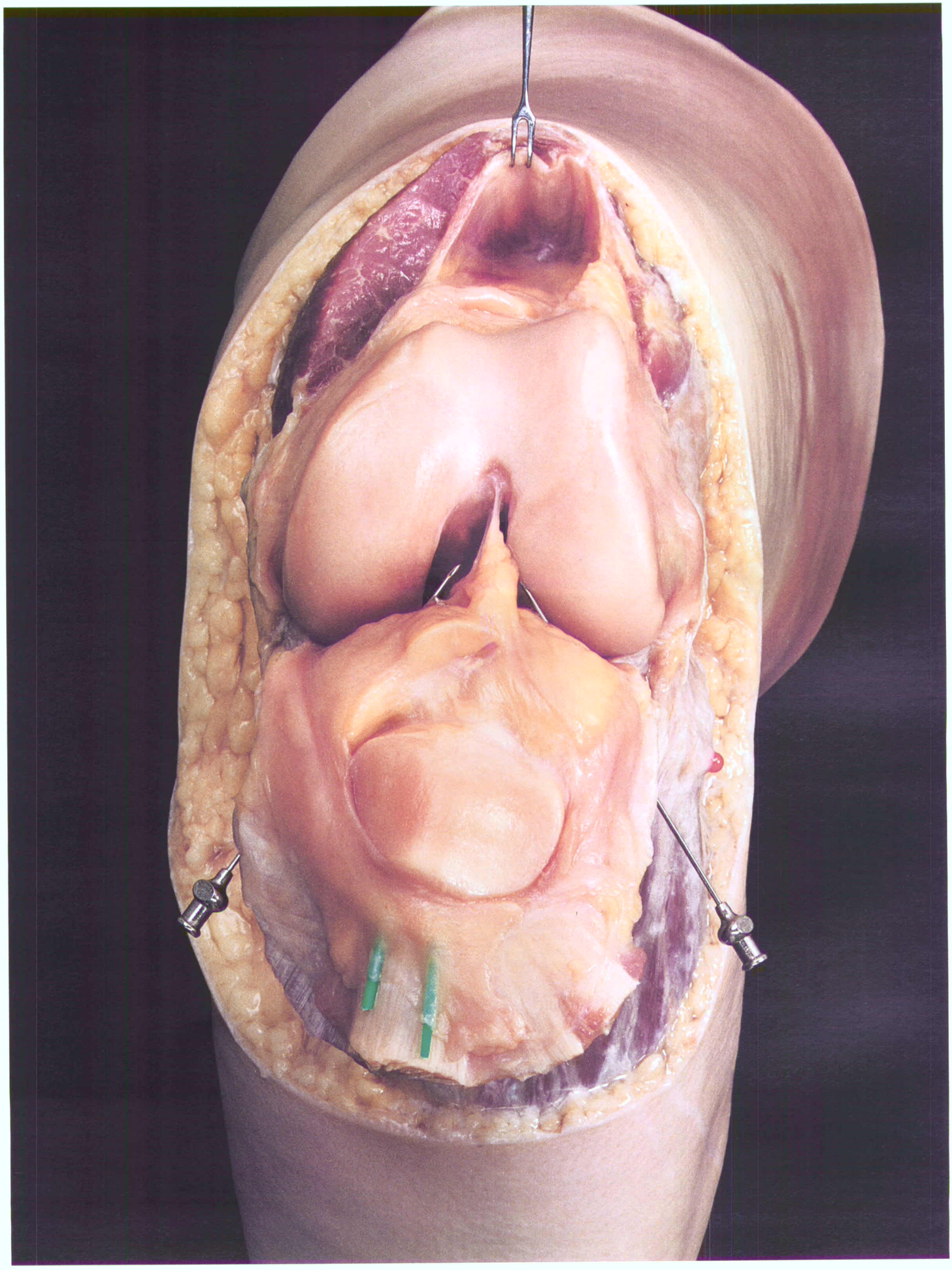

图 192　膝关节 3
前面穿刺

在右膝关节前面穿刺，髌骨瓣向下翻。前面敞开膝关节，以示在轻度屈曲膝关节中针头的位置。

股骨髁间窝的方向向下较向前更多些，但仍足以看到 2 个十字韧带。髌下滑膜皱褶与前图相似，但在其后方有一个将它与前十字韧带可见部分分开的空隙。在股骨内髁外侧面的前面，在这纤细的皱褶的内侧，可见到后十字韧带附着。

在此标本中，关节囊两侧附着于半月板的地方剥离较多，使髌骨瓣能更进一步向下翻，暴露出外侧半月板，显现它与滑膜的关系。覆盖髌下脂肪垫的滑膜附着到半月板的上沿，并有一单独的窄的部分从半月板下缘到胫骨关节面的边缘。这些关节囊的附着处，在半月板的外侧区被切开，暴露股骨和胫骨髁之间外侧半月板游离的外侧面。

一个有标记的薄的滑膜片将髌上囊和真正的膝关节腔分开。2 个拉钩将脂肪垫前的髌上囊的后壁提起（图 188、图 191）。

股骨髌面与内外髁有明显的界限，髌面的中央沟内是向前的突面，所以没有能广泛贴近和适合类似髌骨嵴突起的地方。这便是髌骨易横行骨折的因素。像股骨髌面的中央沟一样，髌骨嵴将关节面分成大小不等的 2 部分。虽然有股骨髌面的骨唇保护，防止髌骨横向移位，但由于髌韧带是由上内向下外的，以及股四头肌在外侧的牵拉，髌骨脱位几乎都是向外侧脱位。髌骨脱位不可避免的伴有髌骨支持带之一的横行部分损伤，而外侧支持带坚强的横行部分有助于防止向内侧脱位。

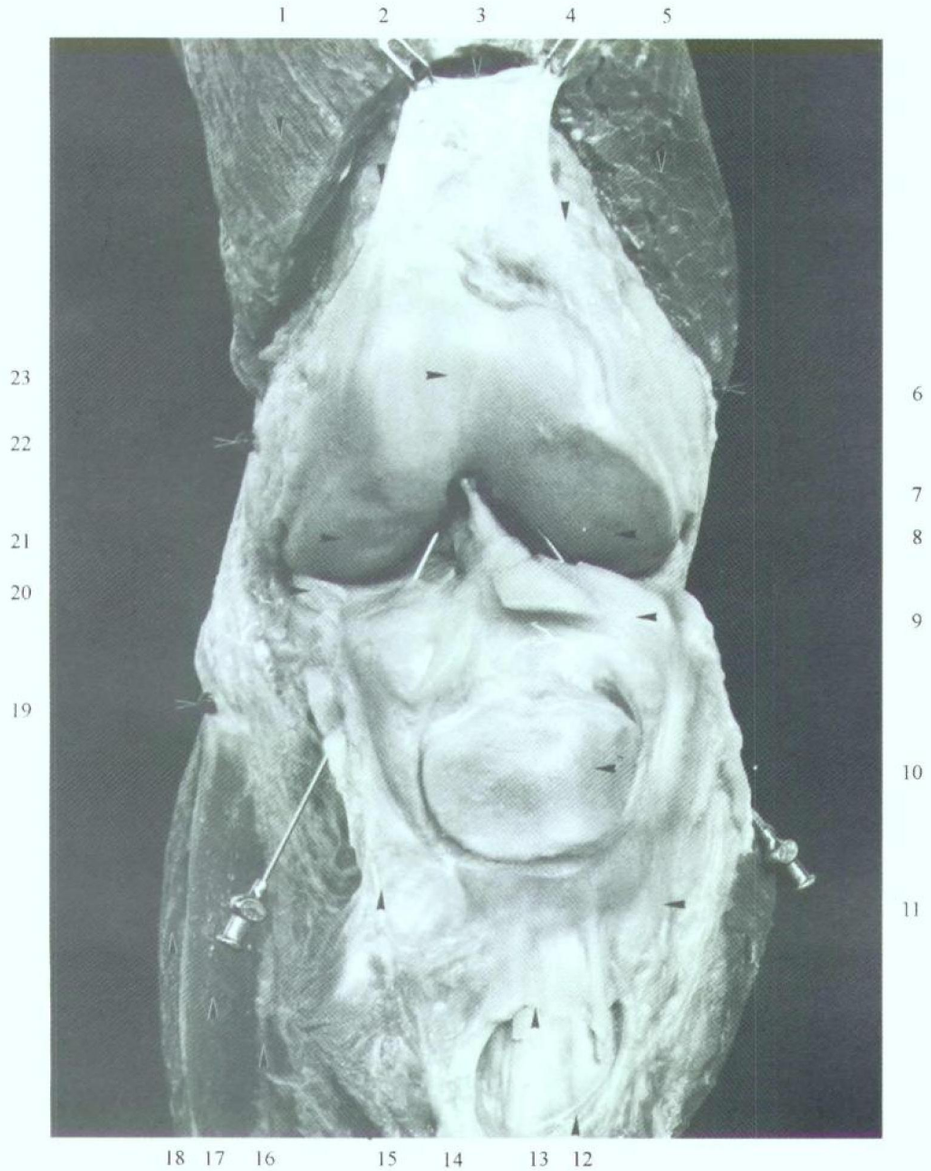

1　股外侧肌
2　关节囊，外侧切口缘
3　关节囊，上切口缘
4　关节囊，内侧切口缘
5　股内侧肌（切开面）
6　内上髁
7　髌骨下滑膜皱褶
8　股骨内髁
9　髌下脂肪垫
10　髌骨，关节面
11　关节囊，内侧切口边缘
12　髌上囊，上界
13　形成关节囊和髌上囊之间残留间隔的滑膜皱褶
14　前十字韧带
15　关节囊的外侧界
16　小腿前肌间隔
17　腓骨长肌
18　腓肠肌外侧头
19　腓骨头，可摸得着的骨突起
20　外侧半月板
21　股骨外髁
22　外上髁
23　股骨髌面

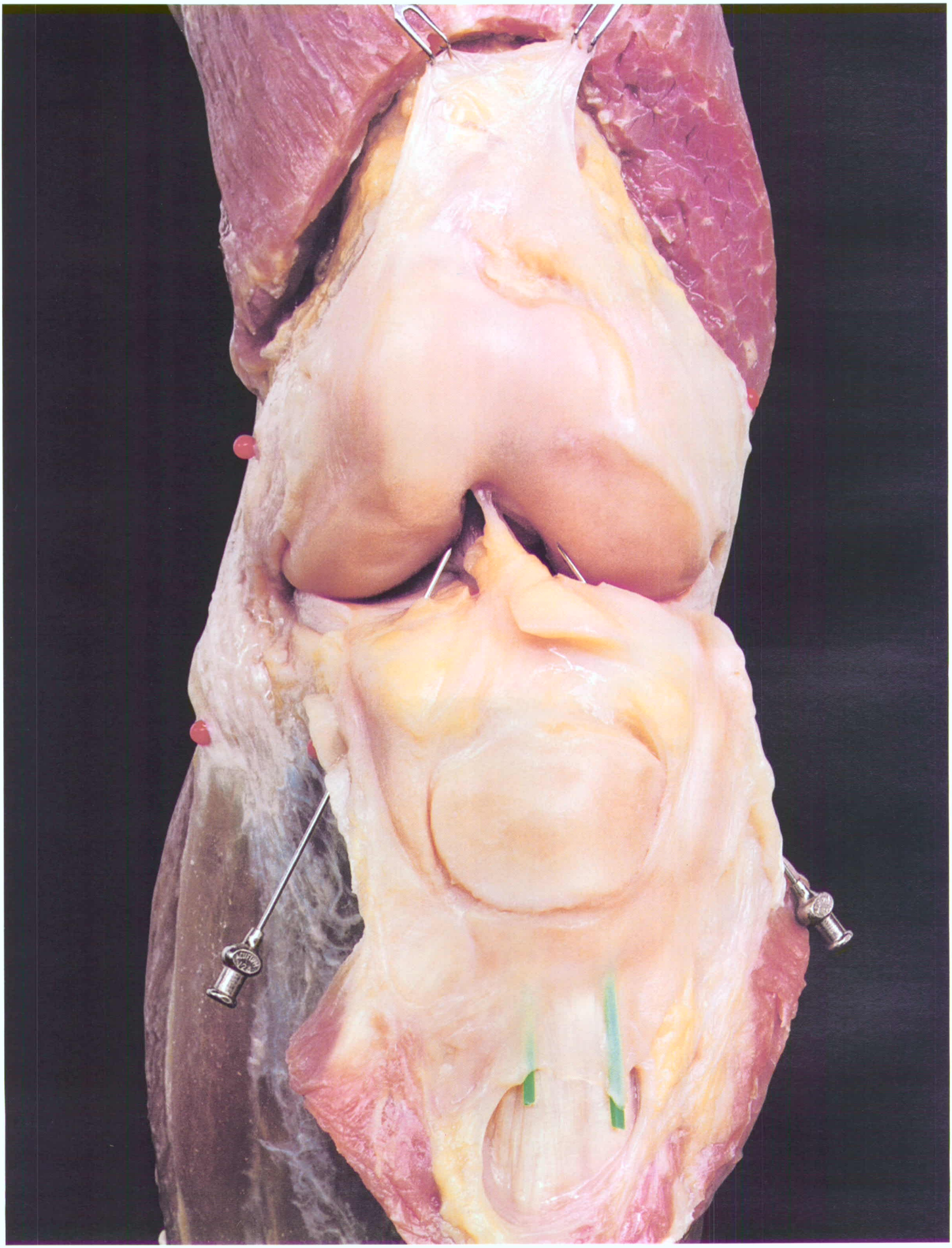

图 193　膝关节
关节腔的外侧部分

适当屈曲的右膝关节，关节腔向外侧和前面敞开。经股四头肌和髂胫束的弯曲切口，髌骨已移开，且髌骨瓣向下翻开。

股骨外髁的前面部分连同股骨髌面已切除，故从外侧能看见关节腔的前面部分。

介于胫骨外髁关节面和股骨外髁之间的是外侧半月板，它的外侧面已解剖游离。它前角附着在胫骨髁间突的前面，在没有软骨的前髁间区内前十字韧带起点的后面，它从这个区域通到股骨外髁。能看见胫骨突起的髁间结节。

半月板前面由髌下脂肪垫覆盖。脂肪垫被伸展的滑膜将其与关节腔隔开，滑膜附着在半月板的上缘，以髌下滑膜皱褶与股骨相连。一窄条单独的滑膜从半月板下缘经过脂肪垫的前面到胫骨上关节面的软骨缘附近（胫骨罔）。

腘腱后外侧的关节囊包括弧形的腘韧带都已切除，直到腓肠肌外侧头腱的起点，而暴露上髁下面和侧副韧带后面的股骨外髁后面部分。

在膝关节的腘窝角内（Müller）后外侧的稳定结构在异常的关节力学的发病中有着特殊的意义。

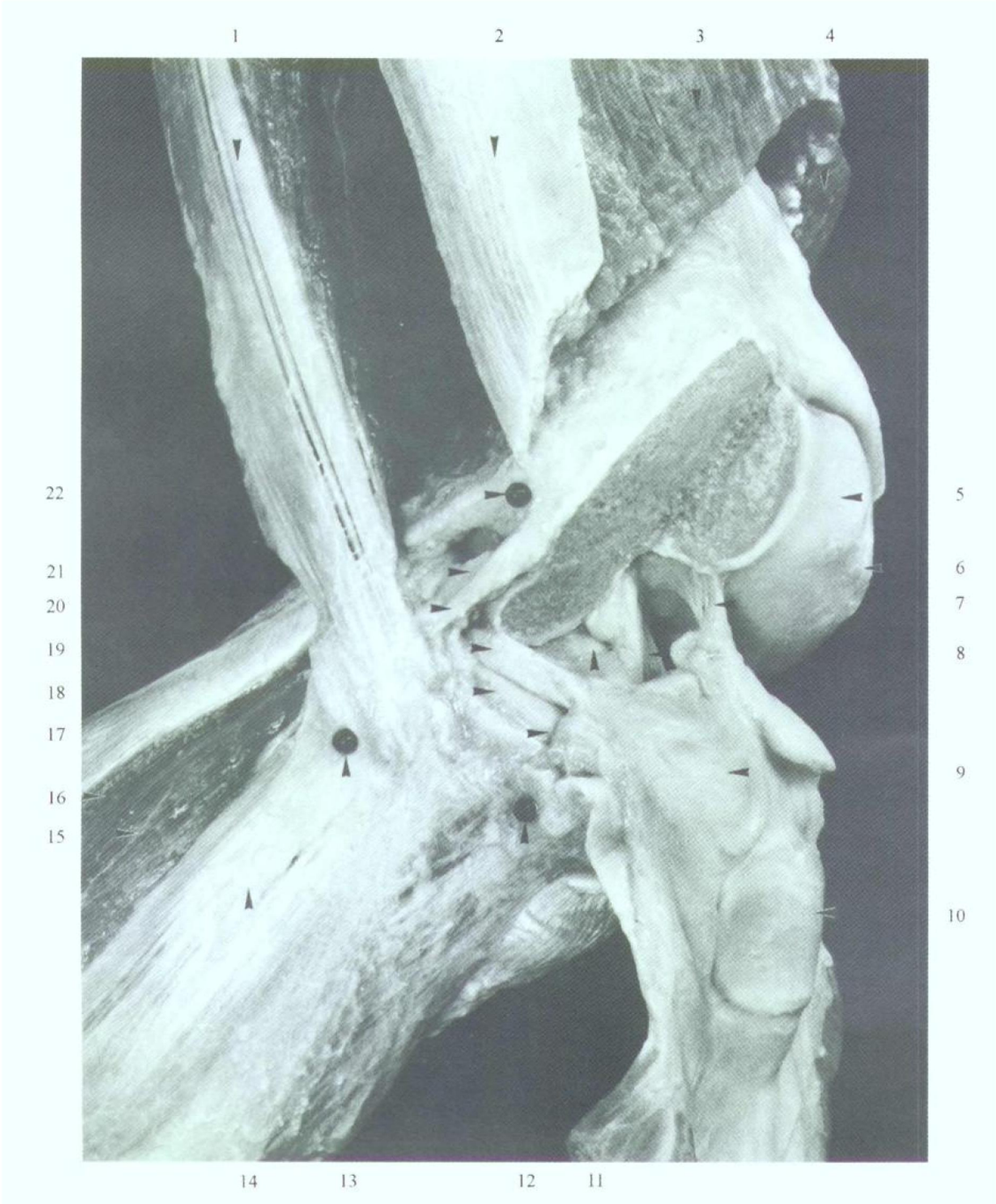

1　股二头肌
2　髂胫束
3　股外侧肌
4　股内侧肌
5　股骨髌面
6　股骨内髁
7　髌骨下滑膜皱褶
8　前十字韧带
9　髌下脂肪垫
10　髌骨，关节面
11　髁间突，外侧髁间结节
12　胫骨外髁上的 Gerdy 结节
13　腓骨头，可摸得着的骨突起
14　补充腓骨肌群骨骼附着的小腿筋膜
15　比目鱼肌
16　腓肠肌，外侧头
17　半月板-胫骨关节间隙的滑膜
18　上关节面，外侧缘
19　外侧半月板
20　外侧副韧带
21　腘腱
22　外上髁



图 194　膝关节
前十字韧带

充分伸展的前面和外侧敞开的膝关节，比前图稍微前面一点去看。

在膝关节的屈曲和伸展中，前十字韧带变化它的方向。关节伸展时韧带采取垂直方向，它从胫骨髁间区前面，外侧半月板前角附着处的前面发出，斜向上进入股骨髁间窝。当韧带入至股骨外髁的内侧面，在附着于股骨外髁内侧背面以前，在软骨覆盖的 2 个髁接合处后面边缘的浅沟中（图 193），它有些偏斜。

在闪着白光的前十字韧带后面和胫骨髁间突外侧结节的上方是一个结缔组织垫，像十字韧带一样，由滑膜覆盖并充填于形状不规则的前、后十字韧带之间。外侧半月板的后角附着到关节囊壁，正好在胫骨髁间突后面。

当膝关节像在图 193 中那样屈曲时，前十字韧带采取比较水平的位置。它的前面部分是绷紧的，而后面部分较松弛。这点从外科重建撕裂韧带的附着点时，若太靠近髁间窝的前面会导致膝屈曲受限且易再断裂的事实可以得到证明。

因为旋转轴通过内髁，前十字韧带阻止胫骨内旋。暴力内旋膝关节常伴有用力伸膝，能造成前十字韧带的单独撕裂，当同样阻止内旋的髂胫束未被损伤时，通过它与外侧股肌间隔下面部分的延续，一起形成一个有效的“外侧股胫韧带”，虽然前十字韧带撕裂允许胫骨上端过度的前移（前拖），但屈曲的膝关节不会发生过度的内旋。伸膝时用力内旋将诱出股骨外髁向后半脱位。当韧带是完好时，这种移位不会发生在屈膝时，因为改变了髂胫束牵拉的方向，对消了发生在伸膝最后阶段的自动旋转活动。



1　股二头肌
2　髂胫束
3　股外侧肌
4　股骨和髌上囊之间的髌上脂肪垫
5　股内侧肌
6　股骨髌面
7　前十字韧带
8　髌下脂肪垫
9　髌骨，关节面
10　股四头肌腱与滑膜
11　髁间突，外侧髁间结节
12　补充伸肌骨骼附着的小腿筋膜与股二头肌腱的扩张部
13　前小腿肌间隔的沟
14　补充腓骨肌骨骼附着的小腿筋膜
15　腓骨头，可摸得着的骨突起
16　外侧胫骨髁上的 Gerdy 结节
17　胫骨上关节面下面的滑膜附着
18　腘腱的外侧半月板上的沟
19　腘腱
20　外侧副韧带
21　股骨外上髁

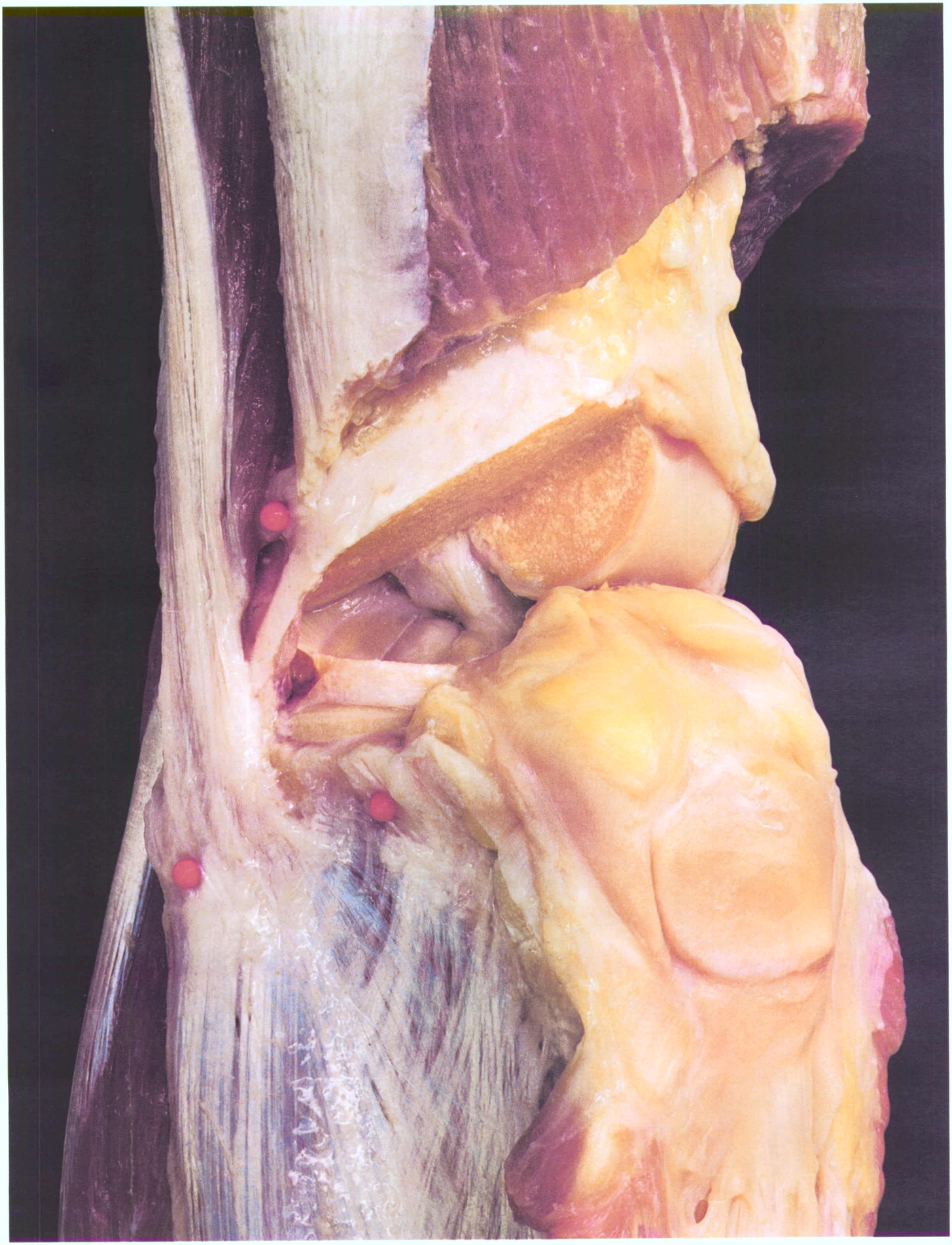

图 195　膝关节
关节腔的内侧部分

左膝关节的髌骨瓣已像前图那样翻下。股骨内髁的前、下部分与股骨髌面一起被切除。这样便能从前内侧看到关节腔的内侧间隙。

后十字韧带在骨切除面，韧带附着于股骨内髁处被分离。只有在稍呈水平位的前十字韧带的侧方，可见它有前后 2 部分，并有轻度扭转，即使在适度屈曲时也如此。

整个内侧半月板暴露可见。其后角附着于后髁间区，后十字韧带起点的前方。因此它比外侧半月板的后附着处距胫骨髁间突和所见的内侧结节要远些。

内侧半月板的前角固定在胫骨前髁间区的前方。在这附着处的前方是膝的横韧带，它连接半月板的前角，并与髌下脂肪垫有关。在它上方是髌下滑膜皱褶的根部，它可向下伸展到髌下垫，甚至可附着于前十字韧带（见图 191 正文）。

内侧半月板的前内侧缘已从关节囊的深面解剖，保留其在内侧副韧带的附着处。内侧副韧带起自股骨内上髁（用红圆点标出）延伸至远下方胫骨的内侧缘，在那里被鹅掌的上面部分横过。



1　股内侧肌
2　在股骨和髌上囊之间的髌上脂肪垫
3　髌上囊
4　股外侧肌
5　股骨髌面
6　髌下滑膜皱褶
7　股骨外髁
8　翼状皱褶
9　髌韧带与滑膜
10　髌骨，关节面
11　前十字韧带
12　髁间突，内侧髁间结节
13　胫骨内侧上关节面
14　内侧副韧带
15　内侧髌骨支持带
16　胫骨内髁滑膜附着
17　内侧半月板
18　后十字韧带（切开面）
19　股骨内上髁

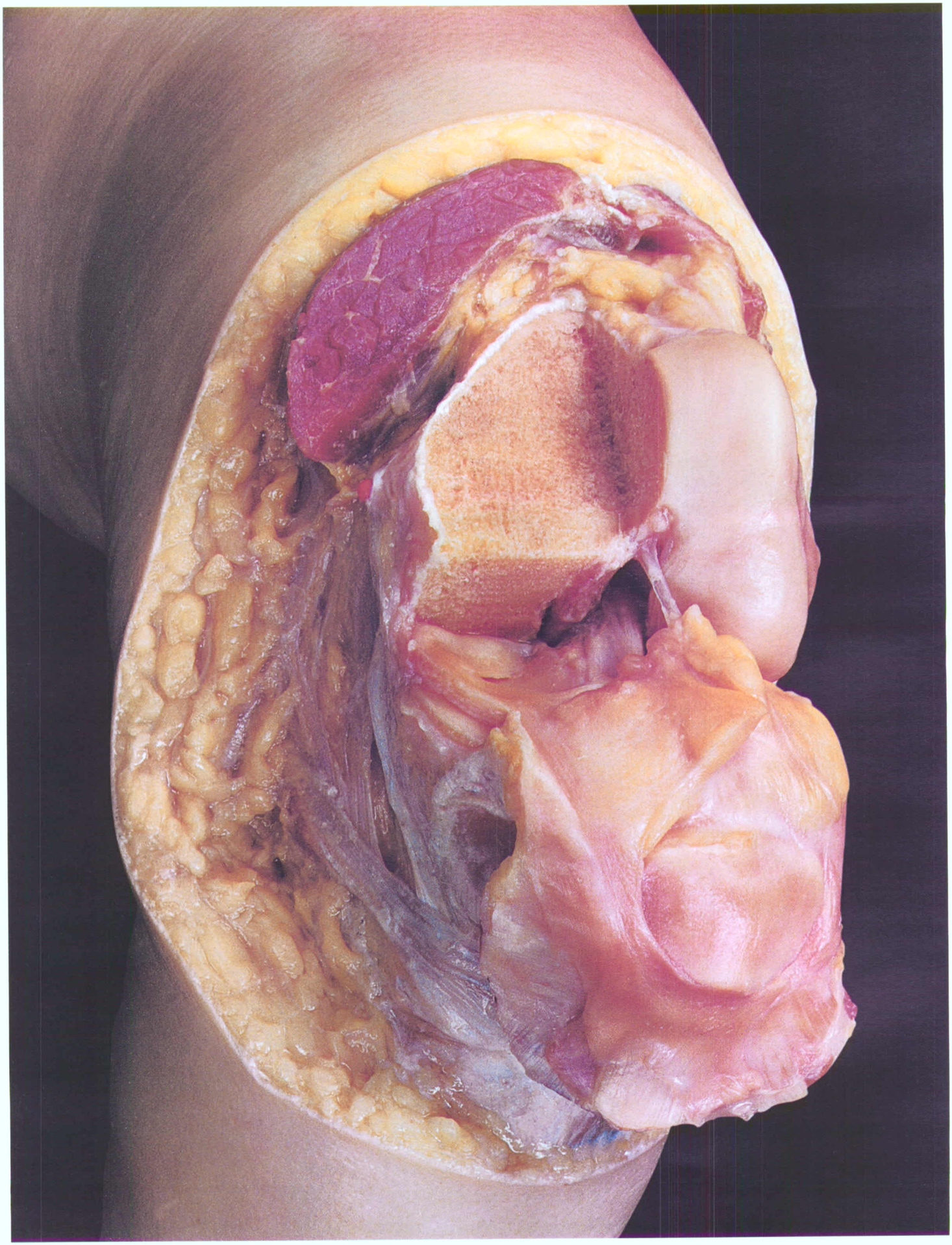

图 196　膝关节
前髁间区

图 195 中的左膝关节置于较大的屈曲位，并从较高的角度照相，充分看清胫骨上关节面。

整个胫骨前髁间区被显露，它位于胫骨坪的内侧和外侧上关节面之间。滑膜附着至胫骨坪的边缘并向前覆盖着十字韧带和两边。内侧一边，前十字韧带和后十字韧带之间的间隙仅含有数量不多的纤维脂肪组织，因此在这边前十字韧带很好与后面区分。

覆盖在前十字韧带前的滑膜走到前髁间区的前端，并从这里转到髌下脂肪垫之上，膝的横韧带的下方。因为滑膜是透明的，所以它大部分看不见，常常只能靠反射光来判断它的存在。

外侧半月板的前角附着在前髁间突区内、前十字韧带起点的后面被滑膜的附着横过。

内侧半月板的前角以一宽条固定在胫骨前髁间区和内髁关节面的前面。像外侧边一样，滑膜附着在关节软骨的边缘跨过前角。

髌上囊与股四头肌成分和股骨的关系在上方肌肉切口的边缘最清楚而被识别。

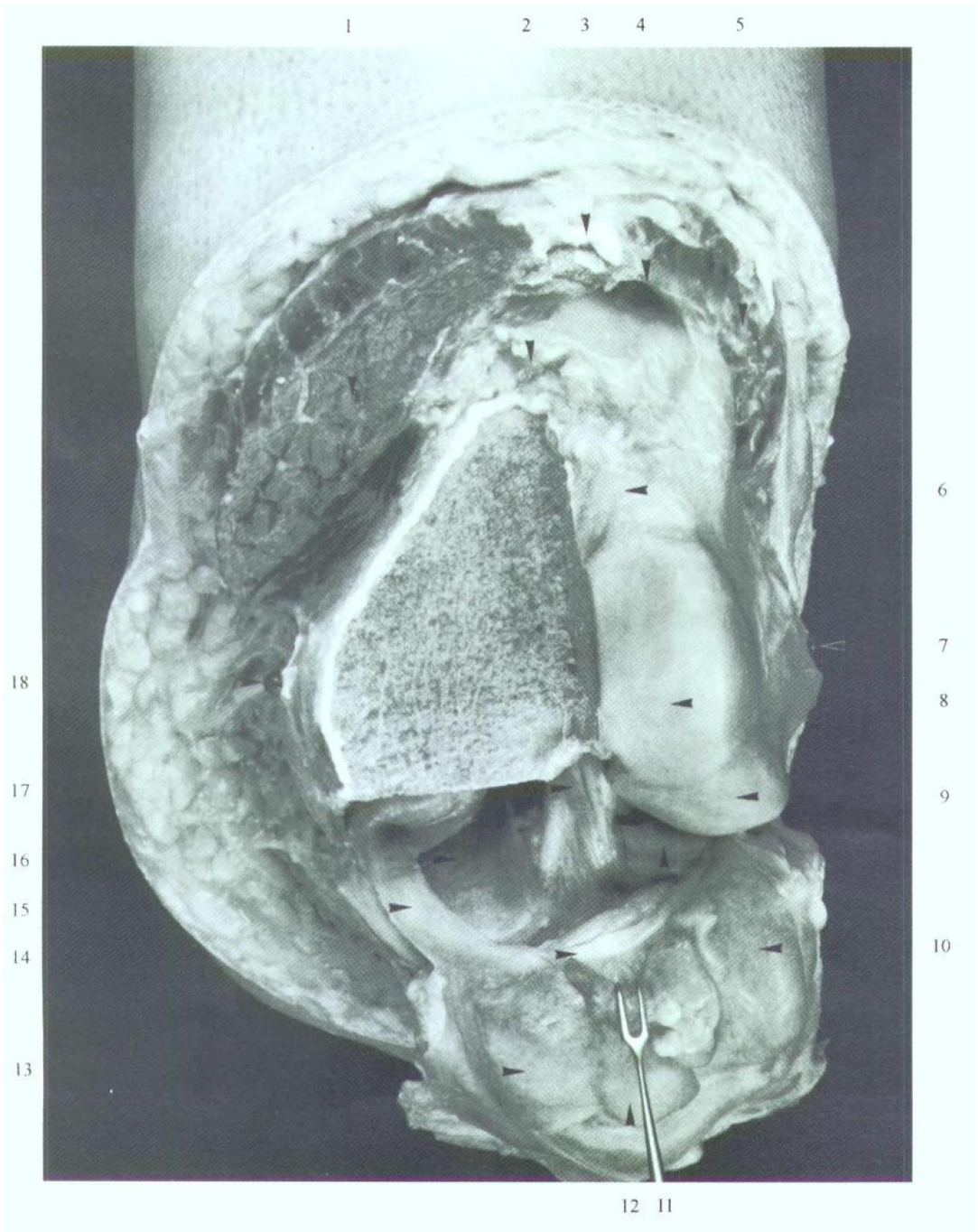

1　股内侧肌
2　股骨与髌上囊之间的髌上脂肪垫
3　股直肌腱
4　髌上滑囊
5　股外侧肌
6　股骨上的滑膜
7　外上髁
8　髌骨面
9　外髁
10　翼状皱褶
11　外侧半月板
12　髌骨，关节面
13　翼状皱褶
14　膝的横韧带
15　内侧半月板
16　胫骨的内侧上关节面
17　前十字韧带
18　内上髁

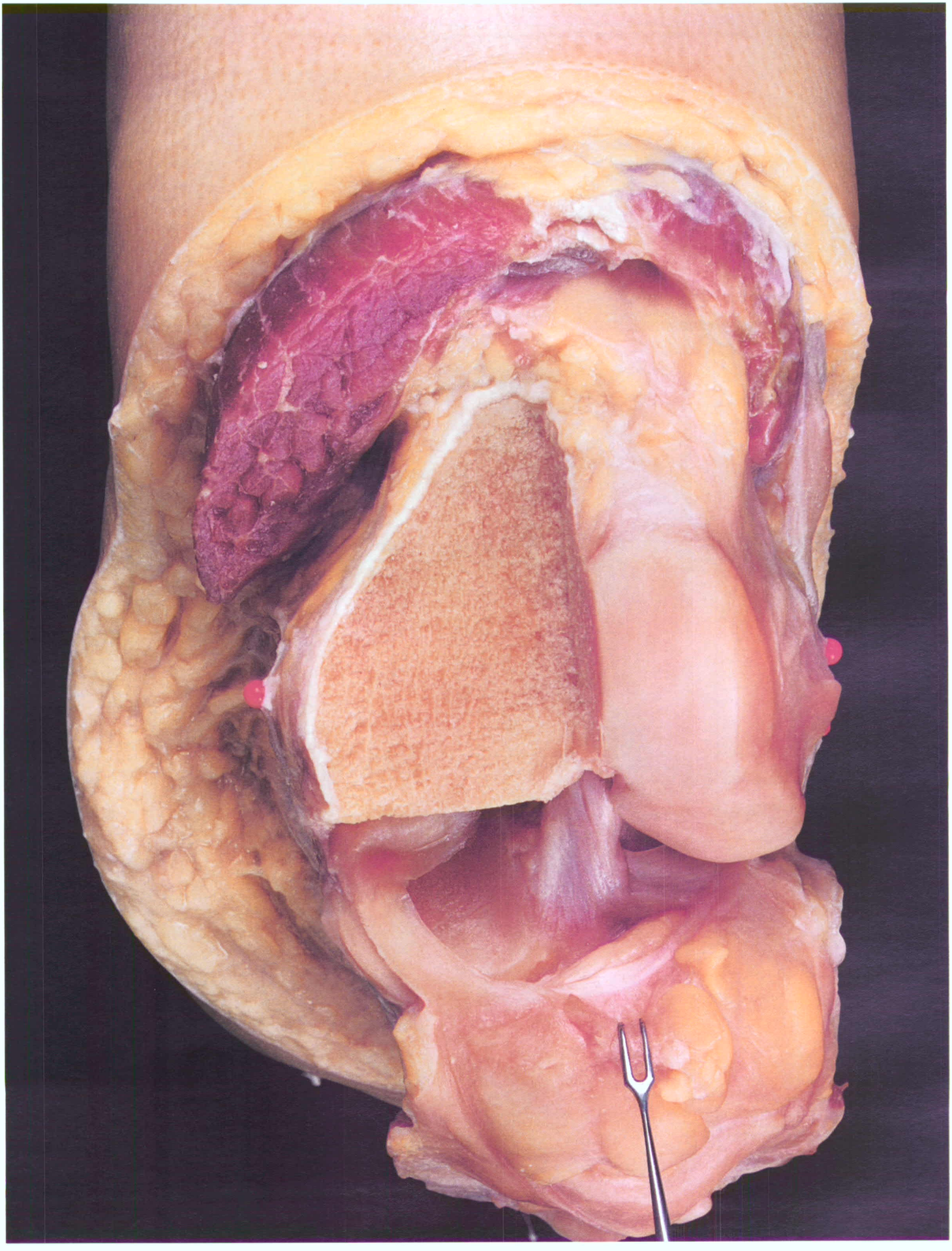

图 197　膝关节
后面

膝关节形成腘窝的底，腘窝由肌肉覆盖，它延伸至膝后区的下界，到胫骨髁和腓骨头的下方。腓肠肌的 2 个头、跖肌和腘肌必须切除以显露后关节囊。

后关节囊是厚的纤维层，它以斜的腘韧带的形式接收半膜肌腱的扩张部，它常常比在这个标本所见到的更突出。半膜肌的主腱分成 2 个短束抵止到胫骨内髁上面。一个半膜肌滑囊在止点上方包住此腱。这个腱也发出一个扩张部到腘肌筋膜。半膜肌的全部抵止被看作为深部鹅掌，它的侧方和稍微高一点是（浅面的）鹅掌。

腓肠肌内侧头的腱下滑囊已用拉钩向上敞开，一个探子插入标明它与关节腔相通。

膝关节囊已经敞开，深达已切除的腘肌，这里的关节囊是相当薄的，显露具有软骨的胫骨外髁的后斜坡。这个面形成深部隐窝的一个壁，它通过部分暴露的外侧半月板和胫骨关节面之间的间隙与关节腔的其他部分相通。

这个腘隐窝与腘下隐窝无关系，腘腱深面上的滑囊与关节腔有一个相当小的连接，在腘肌的外侧沿与胫腓关节可以相通。这两个隐窝由薄的囊壁被此隔开（这里已切除），它的滑膜附着在外侧半月板的下沿。



1　股二头肌
2　腓肠肌的内侧头
3　半膜肌
4　股薄肌
5　缝匠肌
6　腓肠肌内侧头腱下滑囊
7　半腱肌腱
8　内侧副韧带，半月板部分
9　缝匠肌腱
10　半膜肌滑囊
11　股薄肌腱
12　半腱肌腱
13　内侧副韧带，胫骨部分
14　腘肌筋膜
15　小腿筋膜
16　腓肠肌内侧头
17　腓肠肌外侧头
18　膝关节腔的腘隐窝
19　比目鱼肌
20　腘肌
21　胫骨外侧上关节面
22　腘肌腱
23　纤维关节囊
24　腓肠肌外侧头
25　跖肌
26　股骨腘面

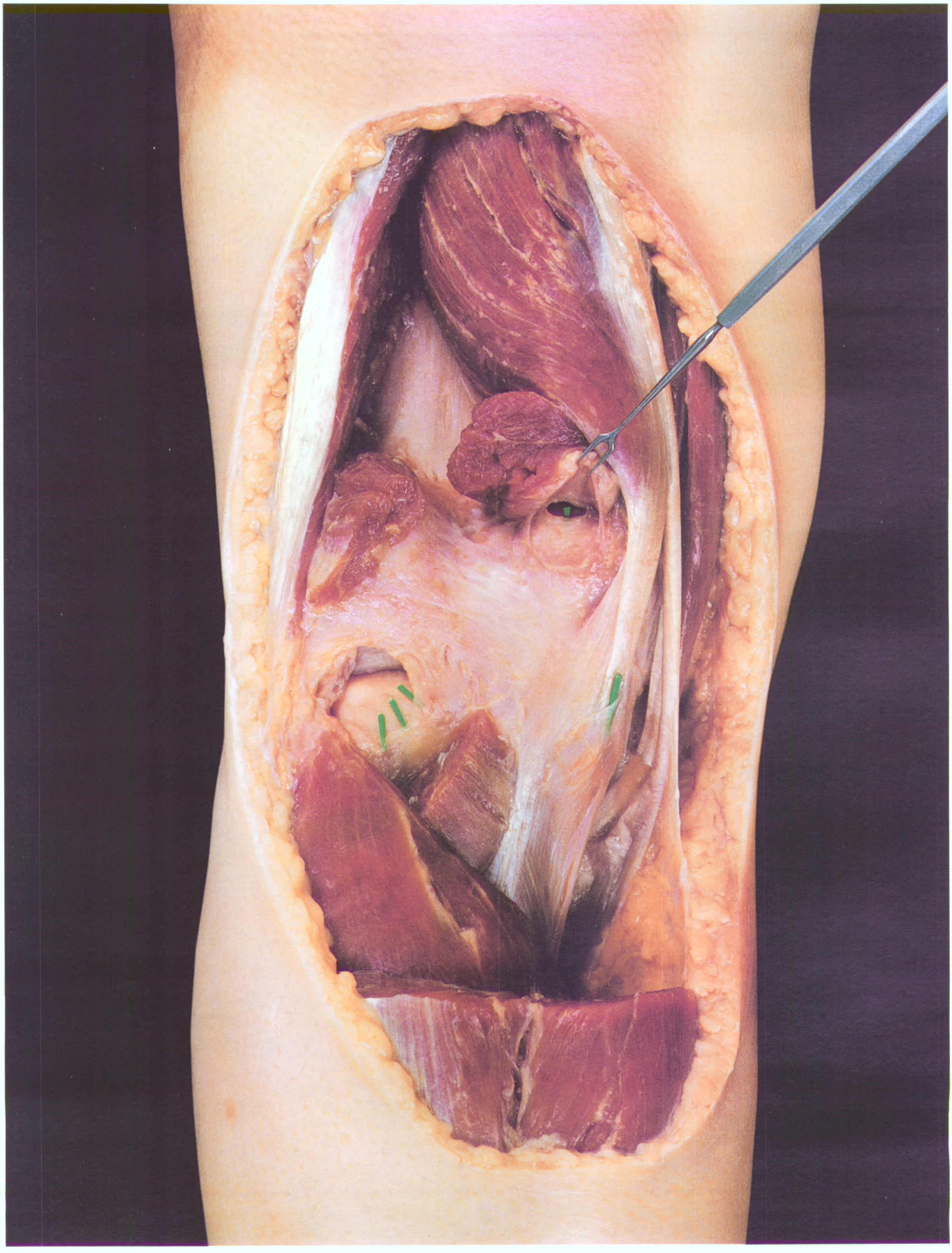

图 198　膝关节
后面，关节内结构

在后十字韧带和半月板后面的完全是纤维的后关节囊已全部切除，它围绕着股骨髁的附着处能确认，胫骨髁上的附着线用探针标出。胫骨外髁关节囊较低的附着处是很明显的。

后十字韧带从后髁间区背面走到髁间窝，并向前完全附着在股骨内髁的外侧面上。它是非常坚强的韧带，罕见受损伤。只有它的内侧面直接与滑膜接触，它的外侧面被纤维脂肪垫隔开。

外侧半月板的后角正好附着在髁间突外侧结节的后面，在后髁间区的位置，内侧半月板后面附着点的稍前面。

后半月板股骨韧带从外侧半月板经过后十字韧带的后面到股骨内髁，遮住前半月板股骨韧带。股骨内髁下端已切除，因此在关节腔的深处可以看见内侧半月板的前角。内髁的内侧，一个小钩子牵开关节囊，该处关节囊由从内侧副韧带来的后扩张部增强。在这个部位，关节囊非常牢固地附着在内侧半月板上。现已从半膜肌腱分离。

在外侧面，使外侧半月板上成沟的腘腱的残端已沿着腓肠肌外侧头和跖肌的残端牵开。



1　股二头肌
2　股骨外髁
3　关节囊的附着处
4　后半月板股骨韧带
5　滑膜的附着处
6　腓肠肌内侧头
7　半膜肌
8　半腱肌肌腱
9　股薄肌
10　缝匠肌
11　股骨内髁
12　关节囊
13　后十字韧带
14　内侧半月板
15　胫骨内侧上关节面
16　深鹅掌
17　浅鹅掌
18　小腿筋膜
19　腓肠肌内侧头
20　腘肌
21　腓肠肌外侧头
22　膝关节腔的腘隐窝
23　比目鱼肌
24　胫骨外侧上关节面
25　在外侧半月板上的腘肌腱凹沟
26　腘肌腱
27　腓肠肌外侧头
28　跖肌

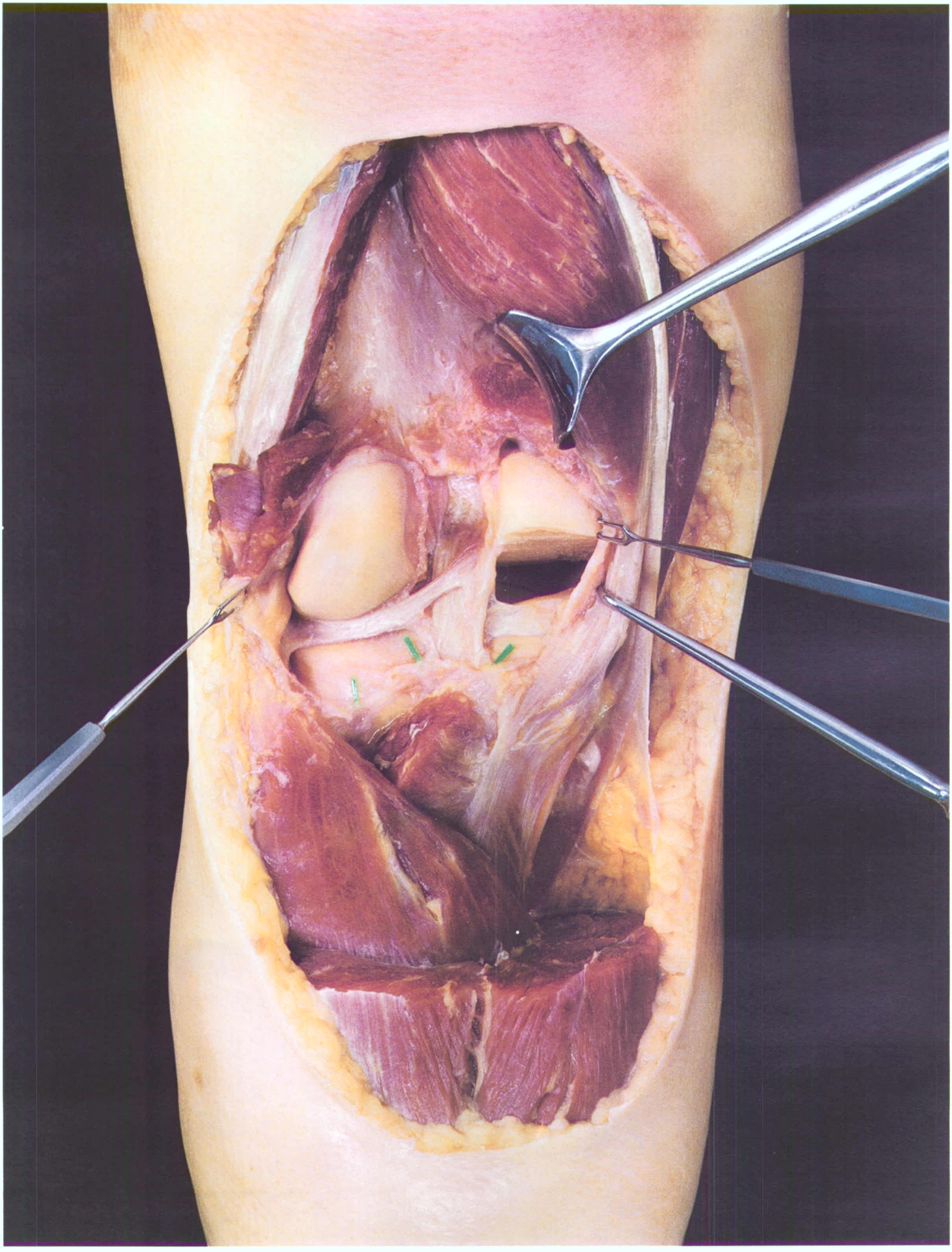

图 199　足关节
前外侧面

在这个足部近侧关节的韧带解剖中，关节囊薄的部位已经切开以显露距骨小腿关节、距下关节和跟骰关节。

足轻度蹠屈，暴露更多的距骨上滑车面和外侧踝面。距骨小腿关节（踝关节）是由滑车关节与胫骨和腓骨的下关节面一起形成的。胫骨和腓骨由胫腓韧带联合连接在一起，在这个解剖部位看到它的前面成分前胫腓韧带。

前距腓韧带从距骨延伸至外髁。在踝关节脱位中，即使其他韧带完好，这根韧带撕裂便可使距骨从踝穴中脱出。

在距骨下是敞开的距下关节（距跟关节）。外侧距跟韧带和跟腓韧带跨过它，跟腓韧带也跨过距骨小腿关节。在距下关节的前面是跗骨窦，它含有强有力的骨间距跟韧带。

在跗骨窦的前面是距跟舟关节，因为被韧带围绕着，它仍然关闭着。它与跟骰关节联合形成一个拱形的跗骨关节，称作Chopart's“关节”，由2个完全独立的关节组成，并形成一个连续的关节线。将前跗骨与后跗骨分离，这个关节被跟舟韧带和跟骰韧带复合的分歧韧带跨过。

宽的背侧跟骰韧带跨过敞开的跟骰关节的背面，较宽的距舟韧带加强距跟舟关节的关节囊。这2个韧带归为背侧跗骨韧带中，在前跗骨背面稳定这微动关节。

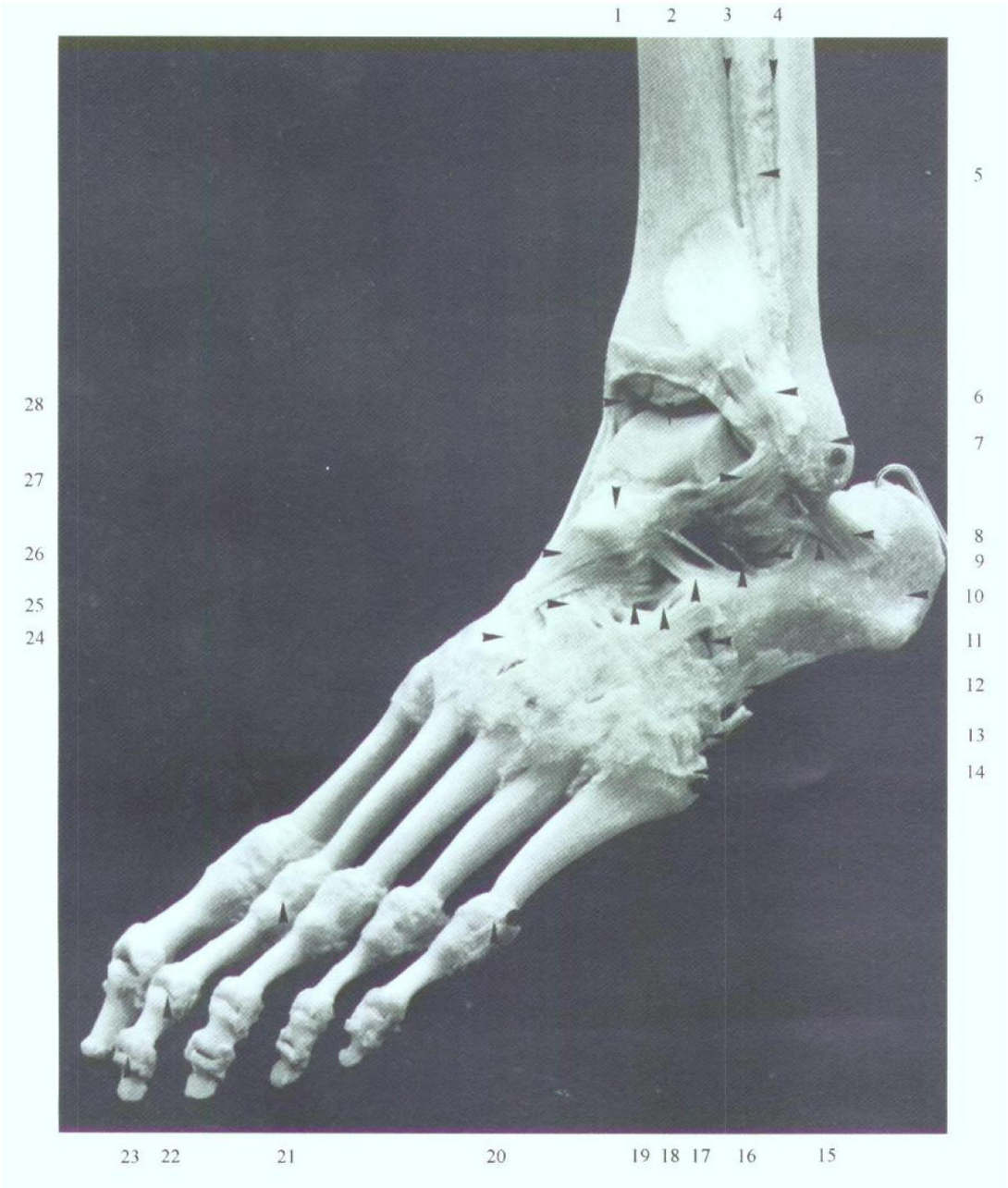

1　距骨头
2　距骨滑车，上面
3　胫骨骨间边缘
4　腓骨骨间边缘
5　小腿骨间膜
6　前胫腓韧带
7　外踝
8　跟腓韧带
9　距下关节
10　跟结节
11　跟骰关节
12　蹠长韧带
13　腓骨长肌腱沟
14　第五蹠骨结节
15　外侧距跟韧带
16　前侧（背侧）距跟韧带
17　骨间距跟韧带
18　跟骰韧带（分歧韧带的一部分）
19　跟舟韧带（分歧韧带的一部分）
20　第五蹠骨头
21　蹠趾关节
22　近侧趾间关节
23　远侧趾间关节
24　中间的楔形骨
25　舟状的（背侧骰舟韧带）
26　距舟韧带
27　前距腓韧带
28　踝关节面（胫骨的）



图 200　足关节
前外侧面
穿刺部位

解剖韧带时保留了关节囊，以示最常用的足关节注射和抽吸的穿刺部位。

由于足关节间隙一般较小，穿刺针应以接触邻近的软骨面作为针尖进入关节腔的导向。推荐的技术是：针头的斜面直接向着已选好作为“靶点”的软骨面，针头以斜角插入，保持斜面平行于靶面，直到斜面充分接触靶面。尤其是碰到软骨面，斜面易滑离靶点，可摸到针头进入邻近的，即使是非常小的关节间隙。

上面 2 个针头示距骨小腿关节的穿刺部位。行前外侧穿刺，针头从外髁内侧水平进针，指向距骨的外踝面。如上所述，针头斜向矢状面，以使斜面充分接触靶点的面。为进针更深些，针头指向靶点和腓骨深关节面之间。

穿刺距下关节惟一实用的部位是外侧面。靶点为跟骨的后距关节面。它的外沿明显向下斜，在图 199 中清楚地看到与外踝的关系。

足部跖屈可去除从距骨小腿关节面来的压力，因为这位置使窄的滑车后部在髁间隐窝内。图 199 中甚至还有一个小的关节面间隙。然而在正常稳定的关节中不会有这种程度的分离，间隙的作用不使之容易定位和摸到距骨小腿关节线。

距骨小腿关节的前内侧穿刺和距跟舟关节穿刺已在图中描述，这提供了这些穿刺较好的视角。



1　距骨头
2　距骨小腿关节囊
3　距骨小腿关节前外侧穿刺
4　前距腓韧带
5　前胫腓韧带
6　跟腓韧带
7　跗骨窦
8　跟结节的外侧突起
9　骰骨
10　腓骨长肌腱沟
11　距下关节穿刺
12　骨间的距跟韧带
13　第五跖骨头
14～16　趾间关节
17　背侧楔骰韧带
18　背侧楔舟韧带
19　距跟舟关节的穿刺
20　距骨腿骨关节前内侧穿刺

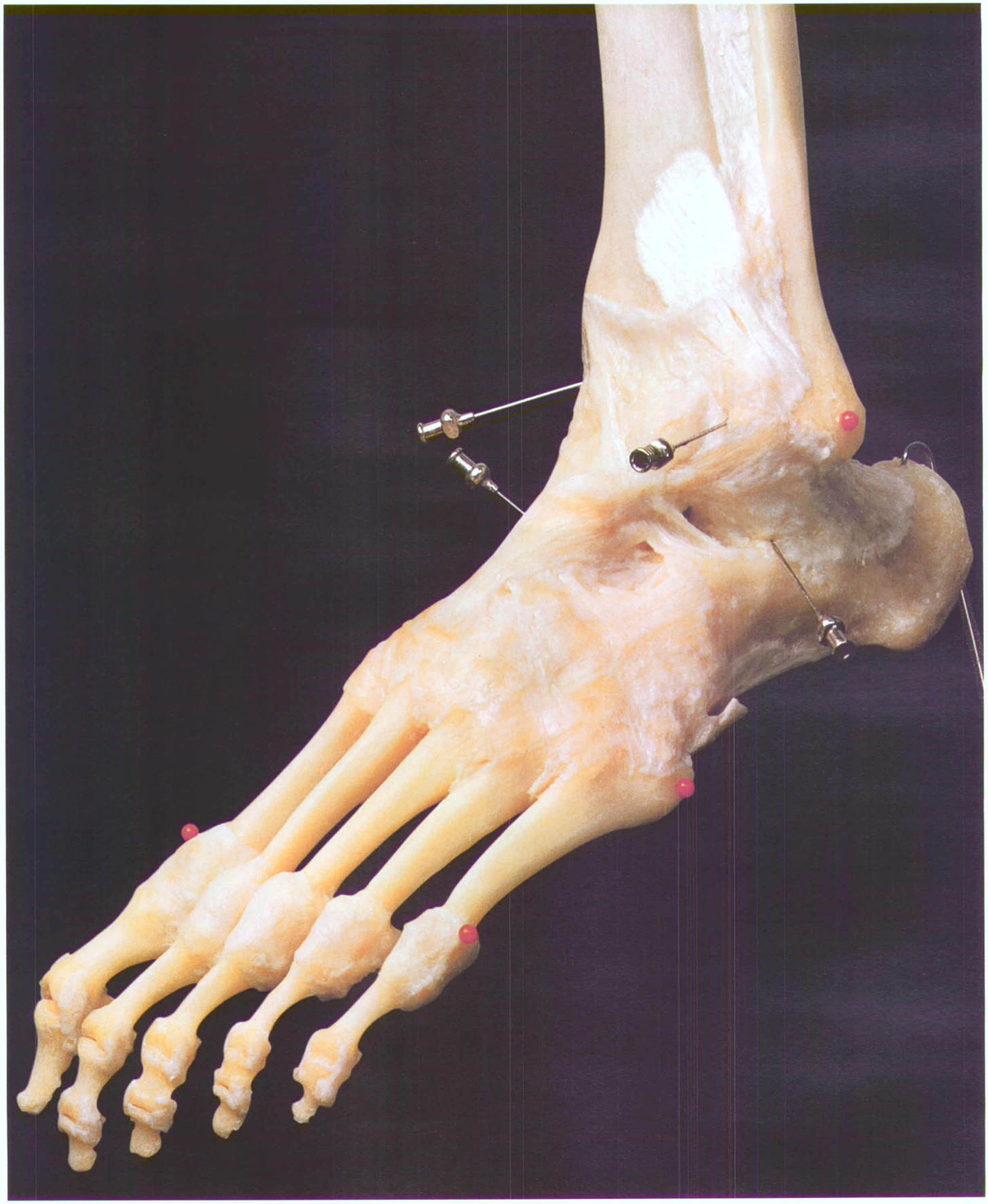

图 201　足关节
前外侧面
穿刺部位和肌腱

足的位于关节上面的肌腱和腱鞘，在这些关节穿刺中是重要的，不仅因为每次穿刺应避免穿着它们，而且它们也提供了摸得着的进针方向的标志。

当针头像图 200 中显示的作距骨小腿关节前外侧穿刺的位置时，穿过腓骨第三肌。在足的伸肌收缩，足和趾的背伸活动中，伸趾总肌腱形成一个可摸得着的背侧脊，通常其外侧旁为可摸到的腓骨第三肌腱。针头正在这些肌腱外侧的这一点，在外踝的平面插入。

距下关节，像图 200 中显示的一样，正在腓骨短肌腱的上面进行穿刺。通过在翻转动作中主动、间歇抬高足的外侧缘，在跟骨的外侧边上可以摸得着腓骨肌腱。摸着的骨性标志通常对腓骨短肌腱定位也有用。腓骨短肌腱从外踝的下端直走到第五跖骨结节。

内侧面的 2 个针头所在的是距骨小腿关节的前内侧穿刺位置和跗横关节穿刺的位置。这些位置在显示足关节前面和内侧面的图中描述。注射了染料的腱鞘在图 207 中描述。

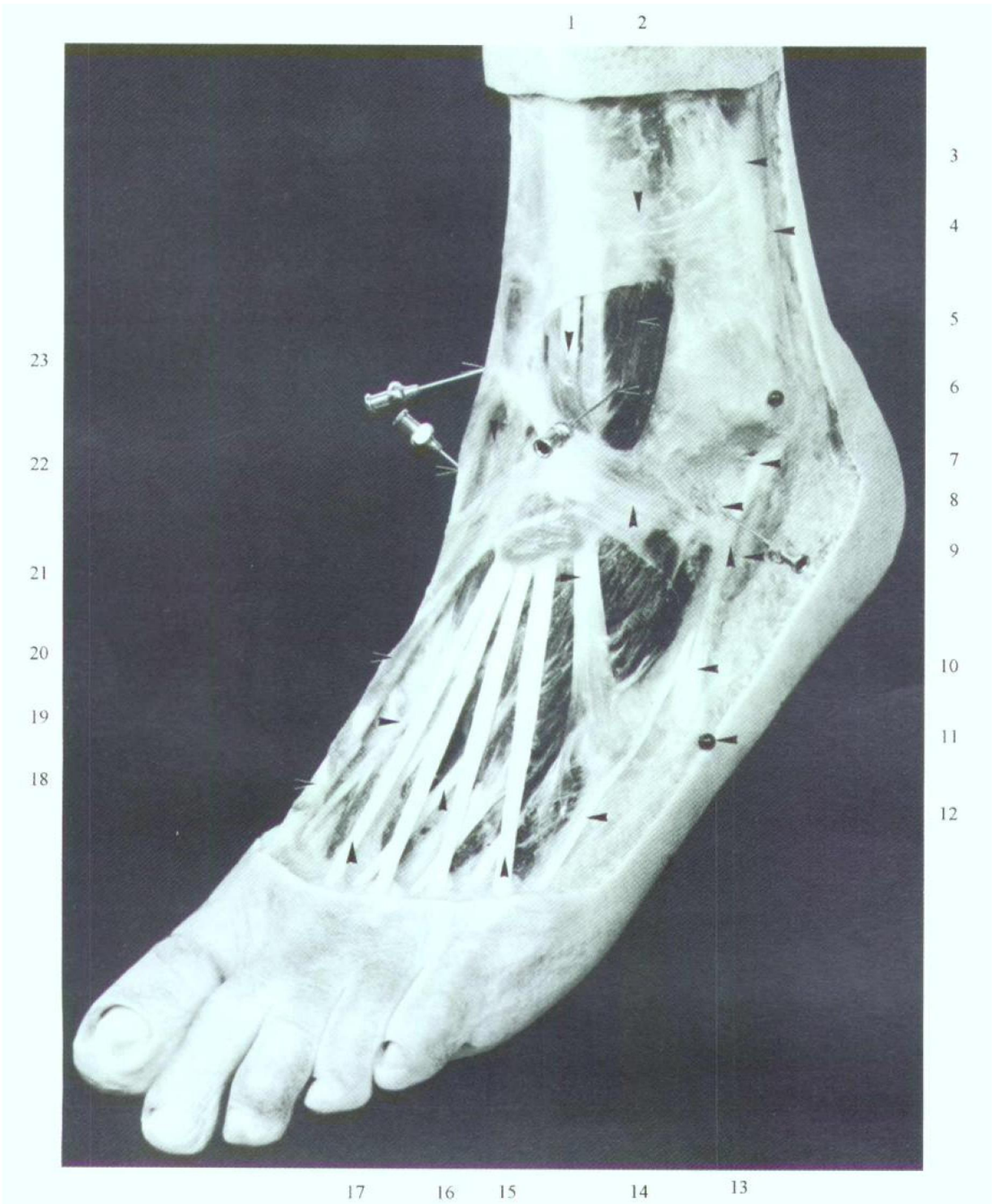

1　伸趾长肌和腱鞘
2　上方伸肌支持带
3　腓骨短肌
4　腓骨长肌
5　腓骨第三肌
6　距骨小腿关节的前外侧穿刺
7　腓骨短肌腱
8　距下关节的穿刺
9　腓骨长肌腱
10　腓骨短肌腱的抵止
11　第五跖骨结节，可摸得着的骨突起
12　第五趾的腓骨短肌腱束（常见的变异）
13　下腓骨支持带
14　下方的伸肌支持带
15　第五趾伸趾长肌腱
16　第二趾伸趾短肌腱
17　第二趾的伸趾长肌腱
18　伸跨长肌腱
19　伸跨短肌腱
20　伸跨长肌腱鞘
21　腓骨第三肌腱
22　距跟舟关节穿刺
23　距骨小腿关节的前内侧穿刺



图 202　足关节
内侧面

图 A 中韧带解剖的内侧观，清楚地显示拱形足底由 2 个纵形弓和一个横弓构成。2 个纵形弓是以跟骨为基础并向前伸展至跖骨头。前面跗骨的横弓确保除了跟骨结节外仅第 5 跖骨头和第一跖骨头的子骨担负在平地上站立的重量。

内侧纵弓从跟骨起始到它的拱顶距骨，并通过舟状骨、3 块楔骨和相应的 3 根跖骨突向前面。在弓的顶点的距骨停留在较低的和较少弯曲的外侧纵弓上。

外侧纵弓从跟骨向前伸展，通过骰骨到 2 个外侧跖骨。

在图 A 中，距跟舟关节已经向内侧敞开，以显示与舟状骨以关节相连的距骨头的远侧面。在这个关节面的后面和盖着厚关节囊的是 2 个小平面，它与跟骨前面的 2 个关节面以关节相连，后面的小平面搁在载距突上面。

胫后肌腱正好从舟状骨结节上抵止的近侧切断，暴露了一个属于足底跟舟韧带内侧纤维软骨部分的沟。它与胫后肌腱一起担负防止距骨头向内滑动——在扁平足病变中的必然结果。在这个沟的后面和载距突的内侧是另外一个沟容纳屈趾长肌腱（看图 202B）。

在图 B 中，距下关节在距骨后突下面已敞开。屈跨长肌腱在距骨和跟骨上 2 个与骨同名的沟之间跨过关节的这个部位。

图 B 也显示了后面敞开的距骨小腿关节与后距腓韧带及三角韧带的胫距部分。胫腓韧带联合的后胫腓韧带也看得见。

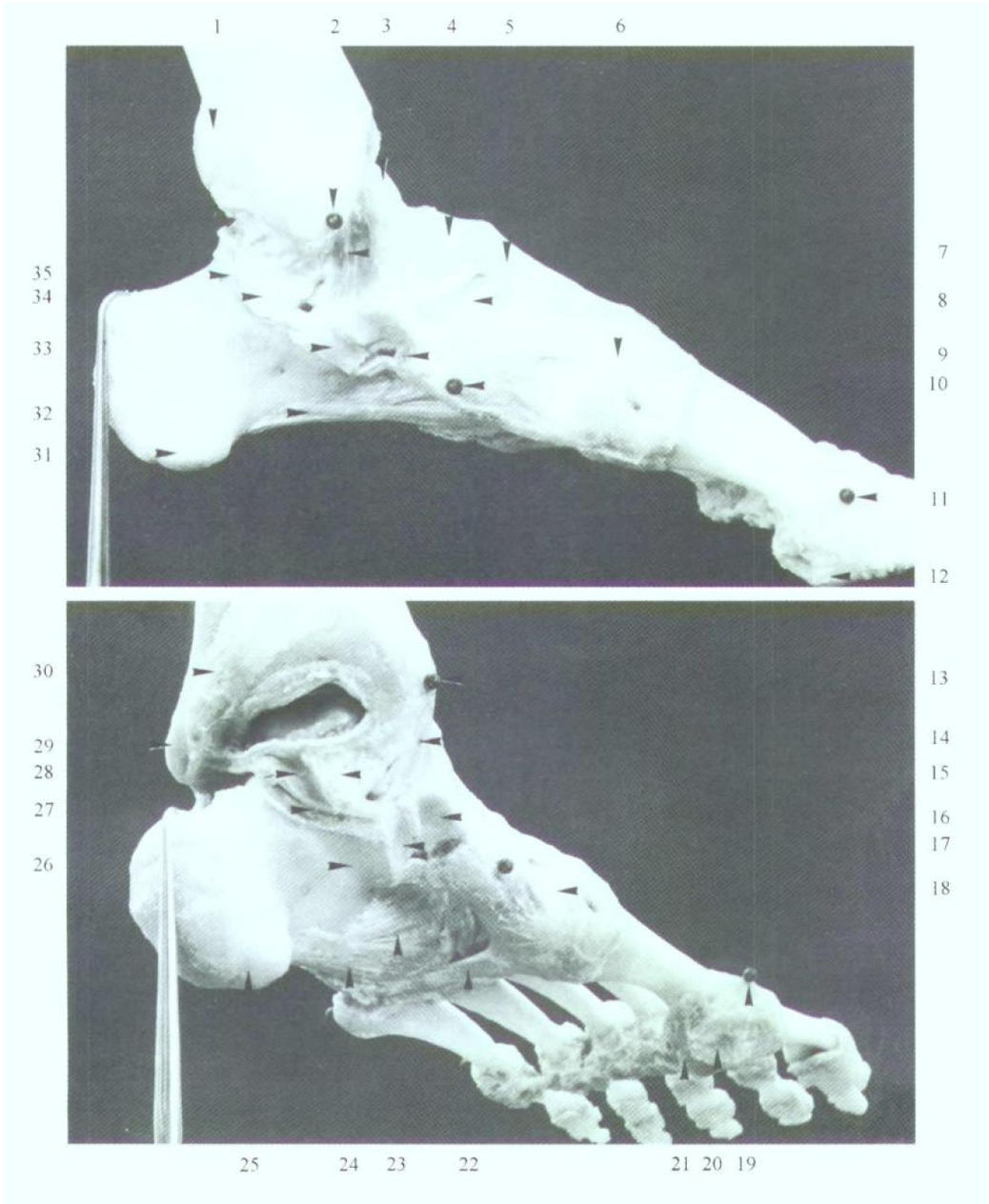

1　后胫腓韧带
2　内踝
3　距骨的滑车
4　距骨头
5　舟状骨
6　内侧楔骨
7　内侧（三角）韧带
8　距跟舟关节
9　胫后肌腱
10　舟状骨结节
11　第一跖骨头
12　第一跖趾关节的子骨
13　内踝
14　内侧（三角）韧带，胫跟部分
15　距骨后突内结节
16　胫后肌腱沟
17　载距突内的屈趾长肌腱沟
18　内侧楔骨
19　第一跖骨头
20、21　第一跖趾关节的子骨
22　腓骨长肌腱
23　足底跟骰韧带
24　足底长韧带
25　跟骨结节
26　在载距突上的屈跨长肌腱沟
27　距下关节
28　距骨后突上的屈跨长肌腱沟
29　外踝
30　后胫腓韧带
31　跟骨结节
32　足底长韧带
33　载距突
34　距骨后突的内侧结节
35　距骨后突上的屈跨长肌腱沟



A



B

图 203　足关节
内侧面
穿刺位置

足的内侧观，最好的显示距跟舟关节的穿刺。基本的标志是内侧可摸得着的舟状骨结节骨突起，这里用红圆点标出。另外，有用的标志是距骨头形成的背侧突起。

在舟骨结节上方这点斜向下横行插入针头，注意估计舟状骨的宽度，以距骨头为目标作为靶点。像图 200 中描述的那样，针头的斜面应平行靶的平面，针应刺破纤维软骨的足底跟舟韧带的结缔组织扩张部，越过距骨头的内侧沿，它应在 Chopart's 线区内达到距跟舟关节腔。

2 个近侧针头说明距骨小腿关节的前内侧和前外侧穿刺位置。这些位置在图 200、图 201 和图 207 中有较充分的描述。

宽的内侧韧带（三角韧带）从内踝成扇形散开，在内侧面覆盖距骨小腿关节、距下关节和距跟舟关节。这个韧带的胫跟部分直接下降到载距突，侧方附着在距骨上。前胫距部分向前和胫舟部分相邻，胫舟部分越过距跟舟关节到它的附着点舟骨结节上。后面的胫距部分向后通到距骨后突的内侧结节。

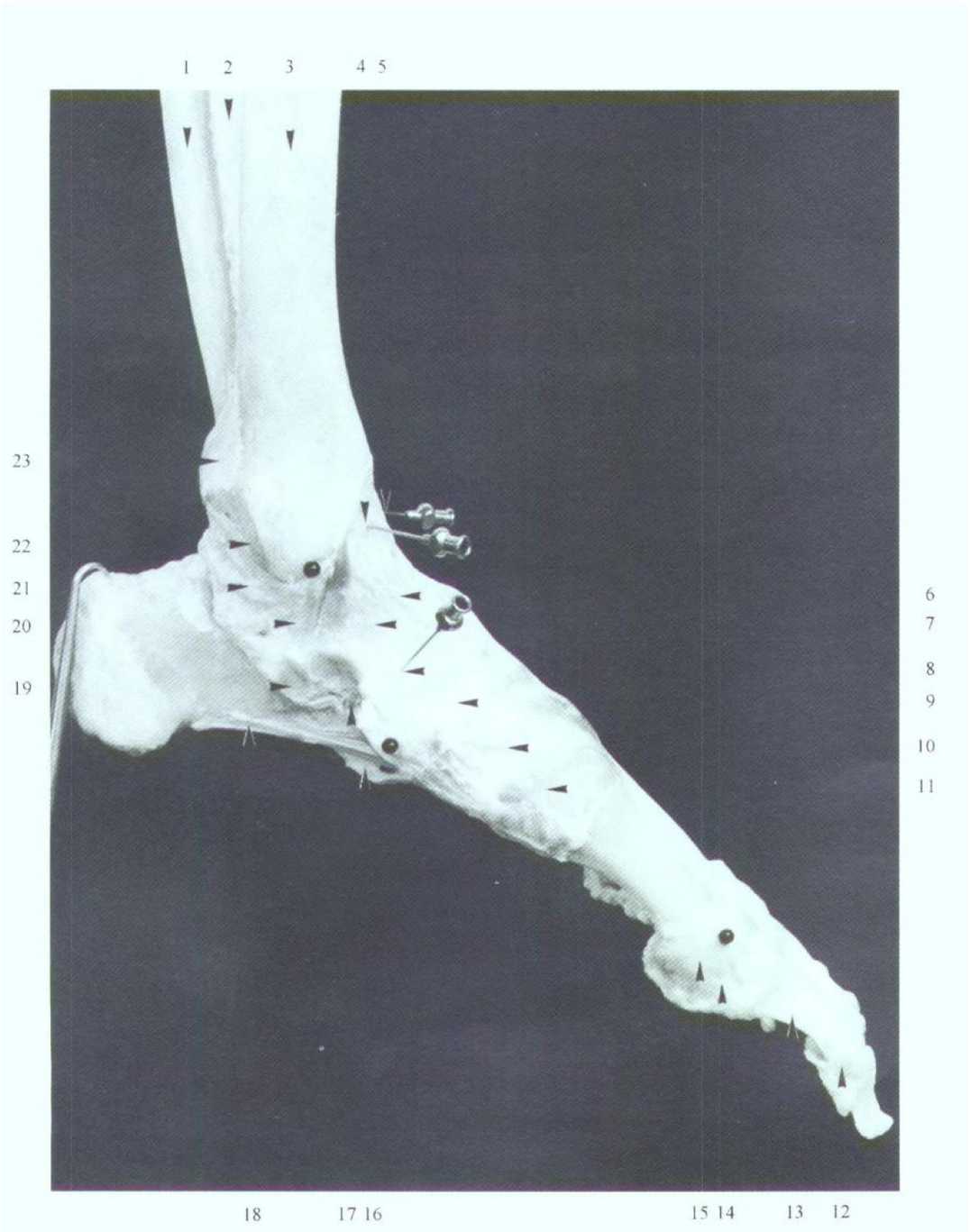

1　腓骨干
2　小腿骨间膜
3　胫骨干
4　距骨小腿关节前内侧穿刺
5　距骨小腿关节前内侧穿刺
6　内侧（三角）韧带，胫舟部分
7　内侧（三角）韧带，前胫距部分
8　距跟舟关节的穿刺
9　背侧骰舟韧带
10　内侧骰骨
11　第一跖跗关节
12　趾间关节（大踇趾的）
13　近节趾骨（大踇趾的）
14　第一跖趾关节
15　第一跖骨头
16　第五跖骨结节
17　胫后肌腱
18　足底长韧带
19　载距突与屈趾长肌腱沟
20　内侧（三角）韧带，胫跟部分
21　内侧（三角）韧带，后胫距部分
22　距骨小腿关节（囊）
23　后胫腓韧带



图 204　足关节
内侧面
穿刺位置和肌腱

距跟舟关节穿刺的位置，像图 203 中显示和描述的那样是位于胫后肌腱和胫前肌腱之间。在足的跖屈和背屈活动中通过皮肤容易摸到这些腱，因此触摸足以能清楚地感觉到穿刺区域界线的皮下结构。

这个区域从胫前肌腱向上延伸至内踝的平面，在距骨小腿关节前内侧穿刺位置的后面。像图 200 中告知的一样，针头置于水平位，与矢状面的角度依靠靶点的方向，在这例中，它是在距骨内侧面上部的内踝关节面。

伸展至外展蹈肌的屈肌支持带的浅表部分已切开，以便这肌肉能从足内侧纵弓提开。

支持带限制的腱拥有独立的腱鞘，最后面的肌腱是屈蹈长肌，它行于距骨的后突和跟骨载距突下面的沟中。中间腱是屈趾长肌，它由从支持带末端到载距突内侧沿的结缔组织条系着。胫后肌腱下行在内踝后面的沟中，并有腱鞘伴行，直到它的抵止处。腱鞘间隙比表面更进一步向深部延伸，将腱鞘与内侧沟、足底跟舟韧带的纤维软骨部分分开（见图 202）。

腱鞘的一些基本特征在图 207 中描述。

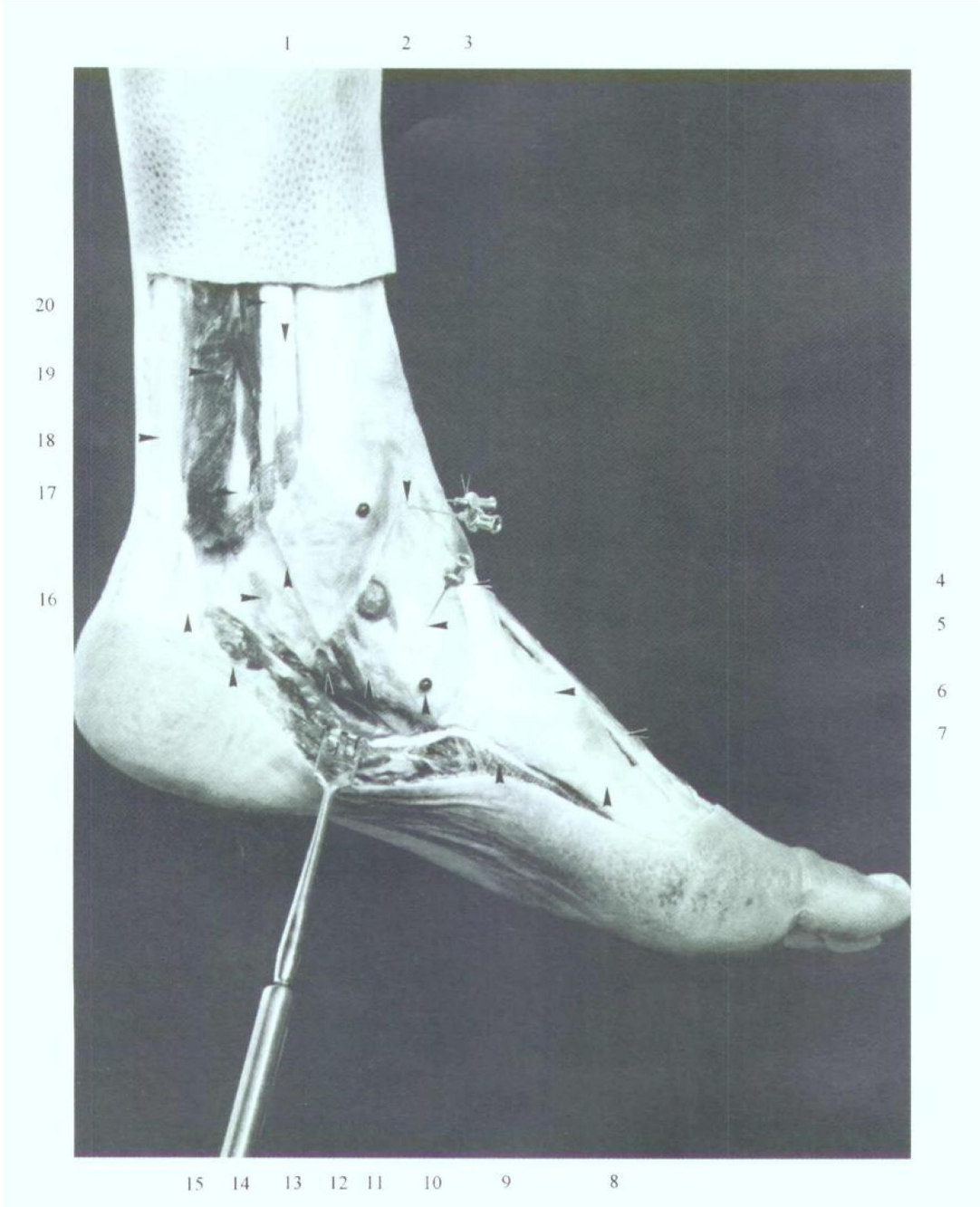

1　胫后肌腱
2　距骨小腿关节的前内侧穿刺
3　距骨小腿关节的前外侧穿刺
4　胫前肌腱
5　距跟舟关节的穿刺
6　内侧楔状骨
7　伸蹈长肌腱鞘
8　第一蹠骨干
9　内收蹈肌与补助起点
10　舟骨结节
11　载距突与胫后肌腱的再分支
12　足底交叉近侧的屈蹈长肌腱鞘与屈趾长肌腱
13、14　屈肌支持带，浅层切开的边缘
15　足底肌腱
16　深层屈肌支持带
17　屈蹈长肌腱
18　跟腱
19　比目鱼肌
20　屈趾长肌腱越过与胫后肌的小腿交叉



图 205　足关节
足底和足背

足底的韧带显示在图 A 中。它们在维持足底拱形的弓中担任主要的角色。因此它们格外的强有力。

外侧纵形弓由足底长韧带和足底跟骰韧带支持。由足底长韧带表面窄条形成传送腓骨长肌腱的管道的管顶，它有自己的滑膜鞘。

足底的跟舟韧带在内侧纵形弓中占据关键位置。它靠近载距突前缘和舟状骨后缘之间的裂隙。在足的底面，它随着距骨头的曲线到它的内侧面，在那里大大地增厚，采取几乎垂直方向。韧带的内侧部分有特殊的纤维软骨在它的组织中，并形成胫后肌腱的沟。它的内侧缘与三角韧带，在载距突的前面融合。

胫后肌腱正在其抵止的舟骨结节的近侧，在它再发出至载距突分支、足底 3 个楔骨和第 9 跖骨的分支之前被切断。胫后肌腱的 2 组分支在控制和维持内侧弓中担负着关键角色。

在跖趾关节，足底韧带增强关节囊并成沟容纳屈肌腱，它们是和深跖骨横韧带相互连接的。

在图 B 中，距骨小腿关节前面已敞开，保留了关节囊的附着。内踝的距骨关节面的位置和从这关节面到内踝的距离在踝关节的前内侧穿刺中是重要的。

距骨头形成突起的外侧，背侧跟骰韧带和分歧韧带的距跟纤维跨越跟骰关节。背侧跗骨韧带再分成独立的韧带是显而易见的。跖跗关节的微动关节和背侧跖跗韧带也容易辨认。跖趾关节的关节囊已保留。

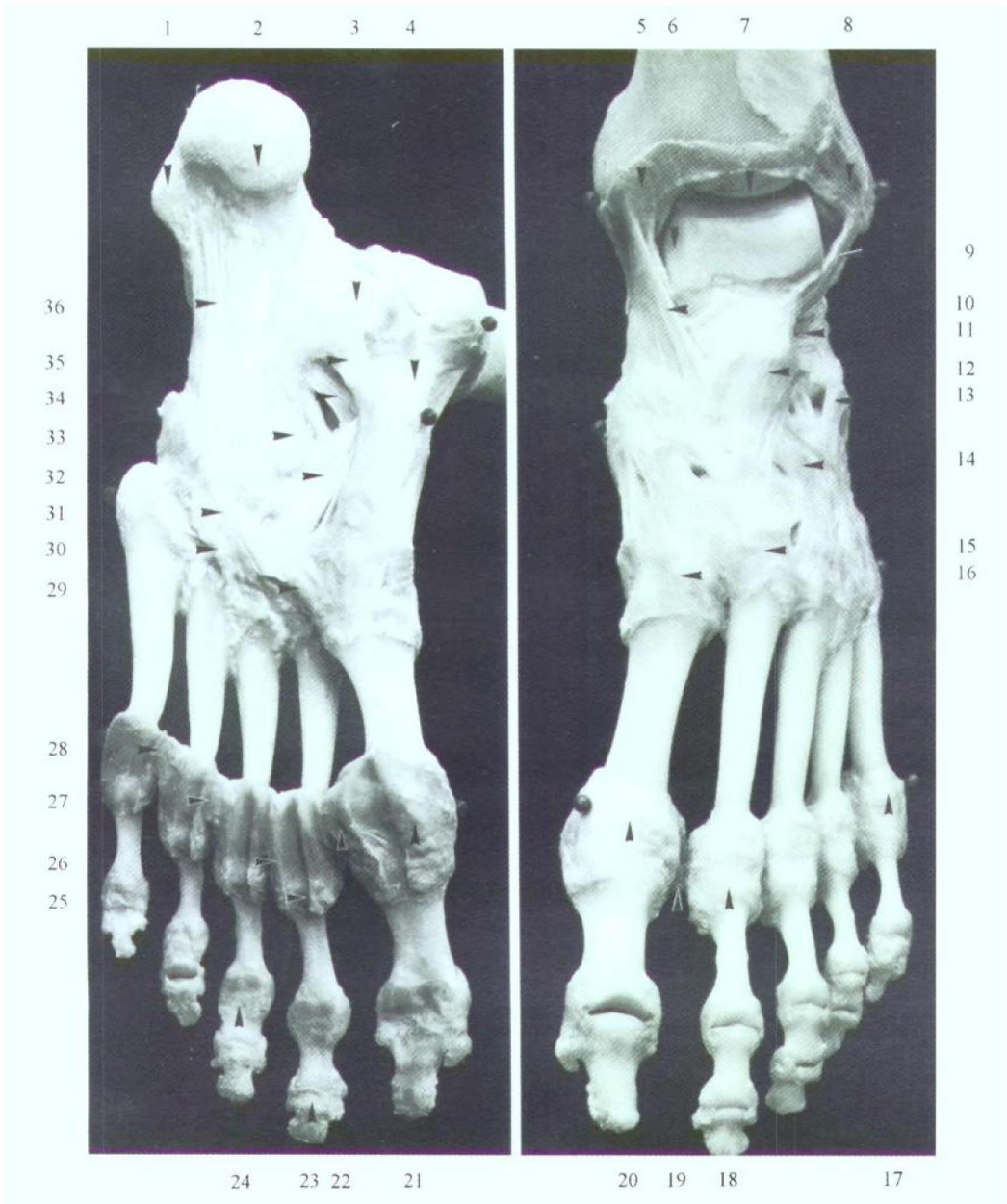

1　跟骨结节的外侧突起
2　跟骨结节的内侧突起
3　载距突上屈跗长肌腱沟
4　胫后肌腱
5　内踝与关节面
6　内踝的距骨关节面
7　胫骨的下关节面
8　外踝
9　前距腓韧带
10　内侧（三角）韧带，胫舟部分
11　跗骨窦
12　距舟韧带
13　背侧跟骰韧带
14　骰骨与背侧骰舟韧带
15　第二跖跗关节
16　第一跖跗关节
17　第五跖骨头
18　近节趾的基部
19　深跖横韧带
20　第一跖骨头
21、22　第一跖趾关节的子骨
23　远侧趾间关节
24　近侧趾间关节
25、26　趾腱鞘到足底韧带的附着
27、28　深跖横韧带
29　腓骨长肌腱
30　骨间肌的起始腱
31　足底长韧带的扩张部
32　胫后肌腱的足底分支
33　足底跟骰韧带
34　足底跟舟韧带
35　胫后肌腱再发的分支（至载距突）
36　足底长韧带

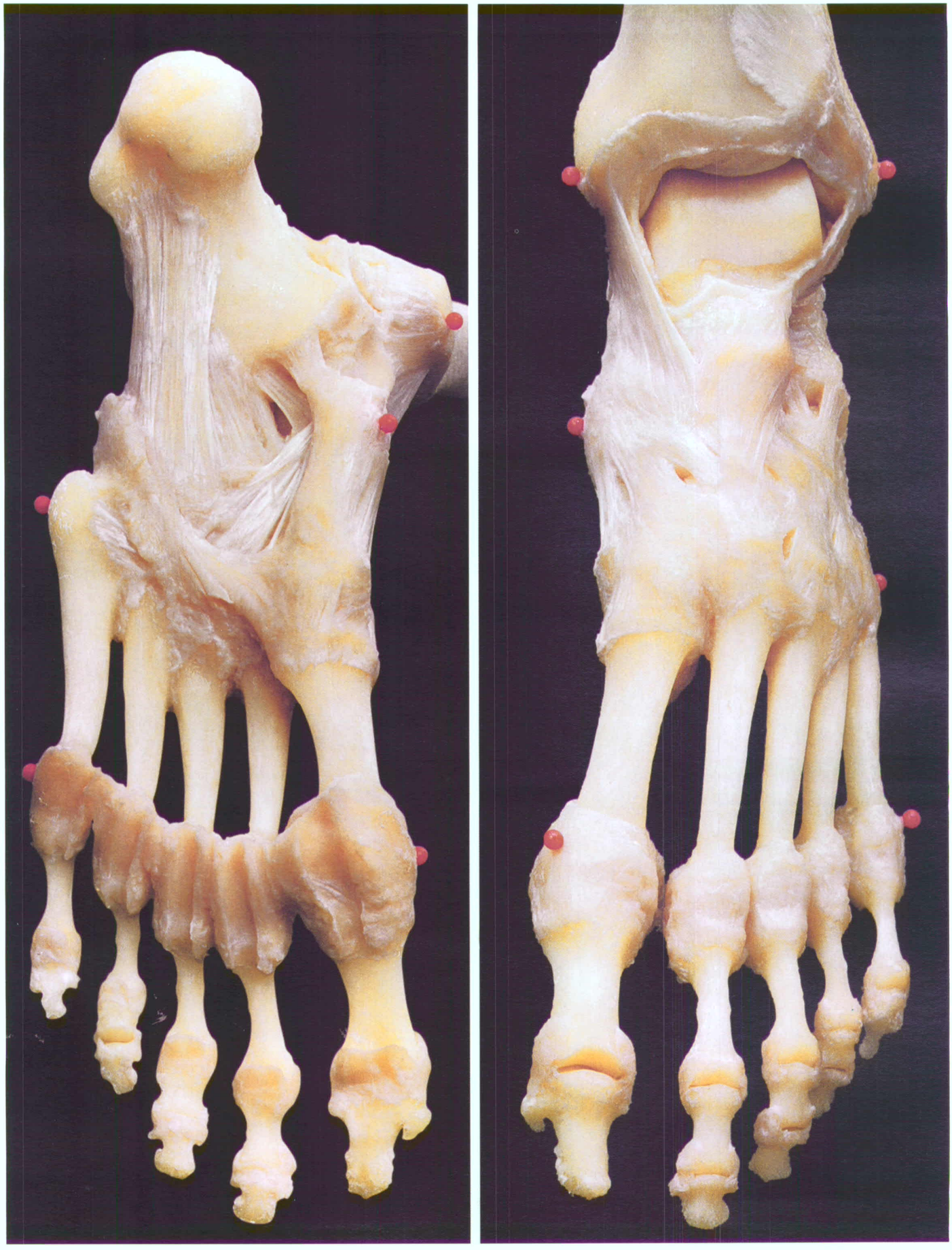

A B

图 206　足关节
前面
穿刺位置

距骨小腿关节前内侧穿刺部位最好从前面去认识。足蹠屈时，距骨的踝面和上面的滑车面的连接处位于向前裂开的关节线、内踝顶点的平面（见图 205B）。在这个平面针头从摸得着的内踝骨突起的外侧插入（圆点标出），要考虑到内踝是相当厚的。

因在这个位置不肯定针头是否能碰着内踝面或滑车面，所以针头的斜面应该指向脊之间，插入的方向应该靠近 2 个关节面，像图 200 中描述的那样。针头应该比前外侧穿刺稍微垂直一点的角度，以防遇到上面的滑车面。像惯常描述的，通过调整矢状面角度，将穿刺目标对准内踝小关节面，用足的蹠屈而造成关节前面的裂缝，以帮助针头进入关节间隙（见图 189）。

前内侧和前外侧穿刺：贯穿距骨小腿关节囊不厚的部位。在距骨小腿关节前内侧的针头和较远的距跟舟关节内针头之间是发育良好的三角韧带的胫舟部分。

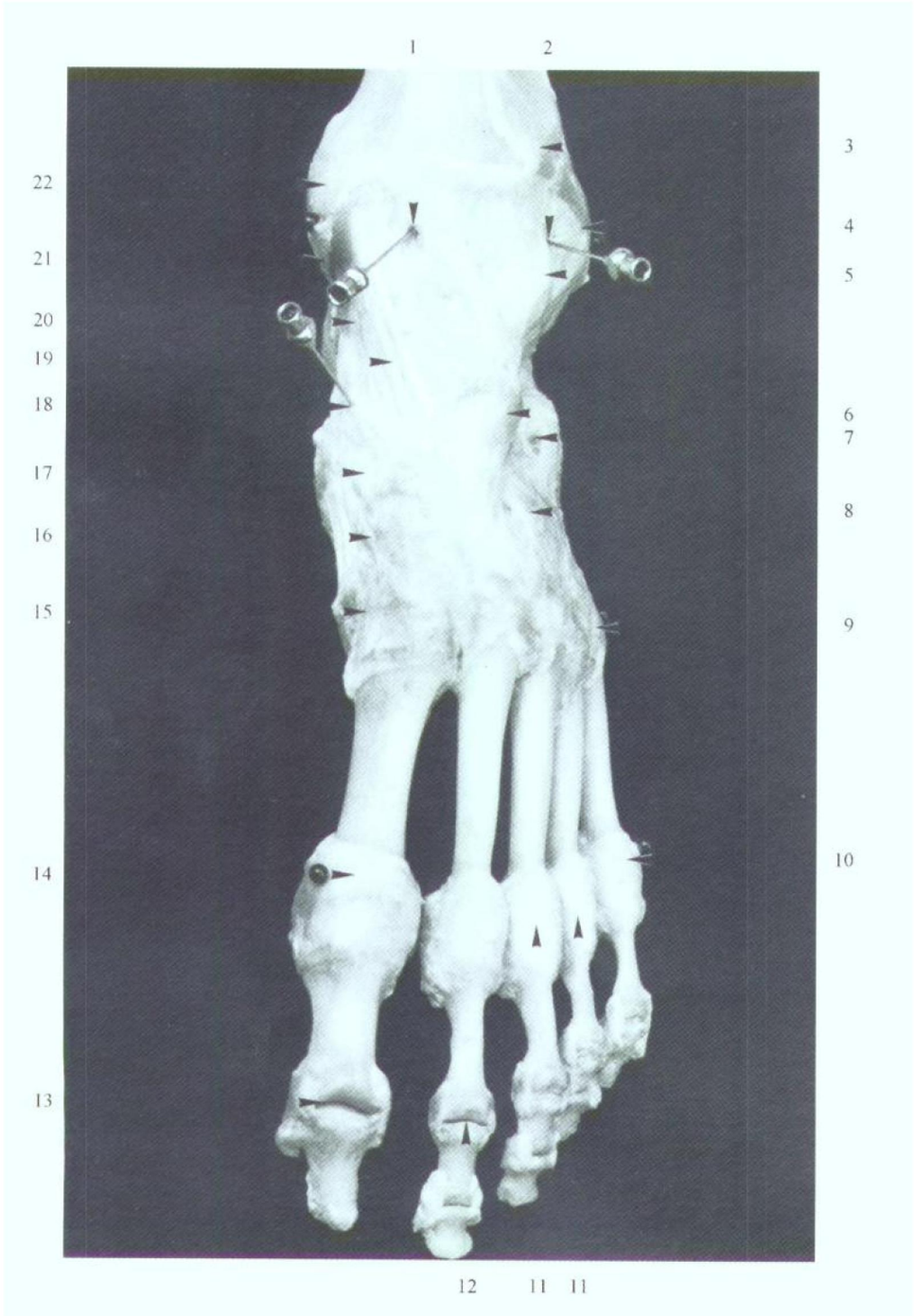

1　距骨小腿关节的前内侧穿刺
2　距骨小腿关节的前外侧穿刺
3　前胫腓韧带
4　外踝
5　距骨滑车的外缘
6　距跟舟关节
7　跟骰关节
8　骰骨
9　第五蹠骨基底
10　第五蹠骨头
11　蹠趾关节
12　近侧趾间关节
13　跨趾趾间关节
14　第一蹠骨头
15　第一蹠跗关节
16　内侧楔骨
17　舟状骨
18　距跟舟关节穿刺
19　内侧（三角）韧带，胫舟部分
20　内侧（三角）韧带，前胫距部分
21　内侧（三角）韧带，胫跟部分
22　内踝



图 207　足关节
前面
穿刺位置和肌腱

这个图企图用与图 206 同样的视角显示距骨腿骨关节前内侧穿刺位置和肌腱及它们的腱鞘的关系。要注意针头在靠近胫前肌腱内缘插入。因此除了关节线前可摸着沟和内踝骨突起外，胫前肌腱是这个穿刺的重要标志。

在活体上，结合足背屈和用力上仰活动胫前肌容易定位。在这个姿势，肌腱在踝部形成一个突起的背侧脊。触诊的手指放在肌腱上并维持在那儿，同时足活动到距骨小腿关节穿刺必须的跖屈位。不过在正常足，当足适当地跖屈时，伸趾长肌腱能准确地与胫前肌腱相区分。

这个图的前面观，在距跟舟关节针头穿刺的方向和从舟骨结节到穿刺部位的距离方面对图 204 进行了补充。

在此标本中，以极低压力对腱鞘注入稀薄的，低粘度的染料。尽管处于紧缩压力下的一些部位腱鞘充盈良好，但在有些部位，如所见的胫前肌腱有伸肌支持带跨过的地方则有充盈缺损。类似的充盈缺损在伸跨长肌腱鞘已能看到。我们认为，不能将所有缺损归于原有的腔没有充盈。传统的概念认为腱鞘像一个封闭的、界限完整的管子，完全包绕腱鞘并伴随至固定的指定的终点，我们对注射的研究不支持这一概念。进而，我们还注意到有界限不清的、单侧的舌样扩展部分，延伸至与肌腱伴行的结缔组织间隙内，或与完全围绕肌腱的其他腱鞘部分相连。



1　腓骨第三肌腱
2　前外侧穿刺距骨小腿关节
3　下伸肌支持带
4　伸趾长肌腱鞘
5　腓骨第三肌肌腱
6　第五趾的伸趾长肌腱
7　第四趾的伸趾短肌腱
8　第二趾的额外的伸趾短肌腱（变异）
9　伸跨长肌腱分支（变异）
10　伸跨短肌腱
11　伸跨长肌腱鞘
12　距跟舟关节穿刺
13　胫前肌腱鞘
14　距骨小腿关节前内侧穿刺
15　上方的伸肌支持带

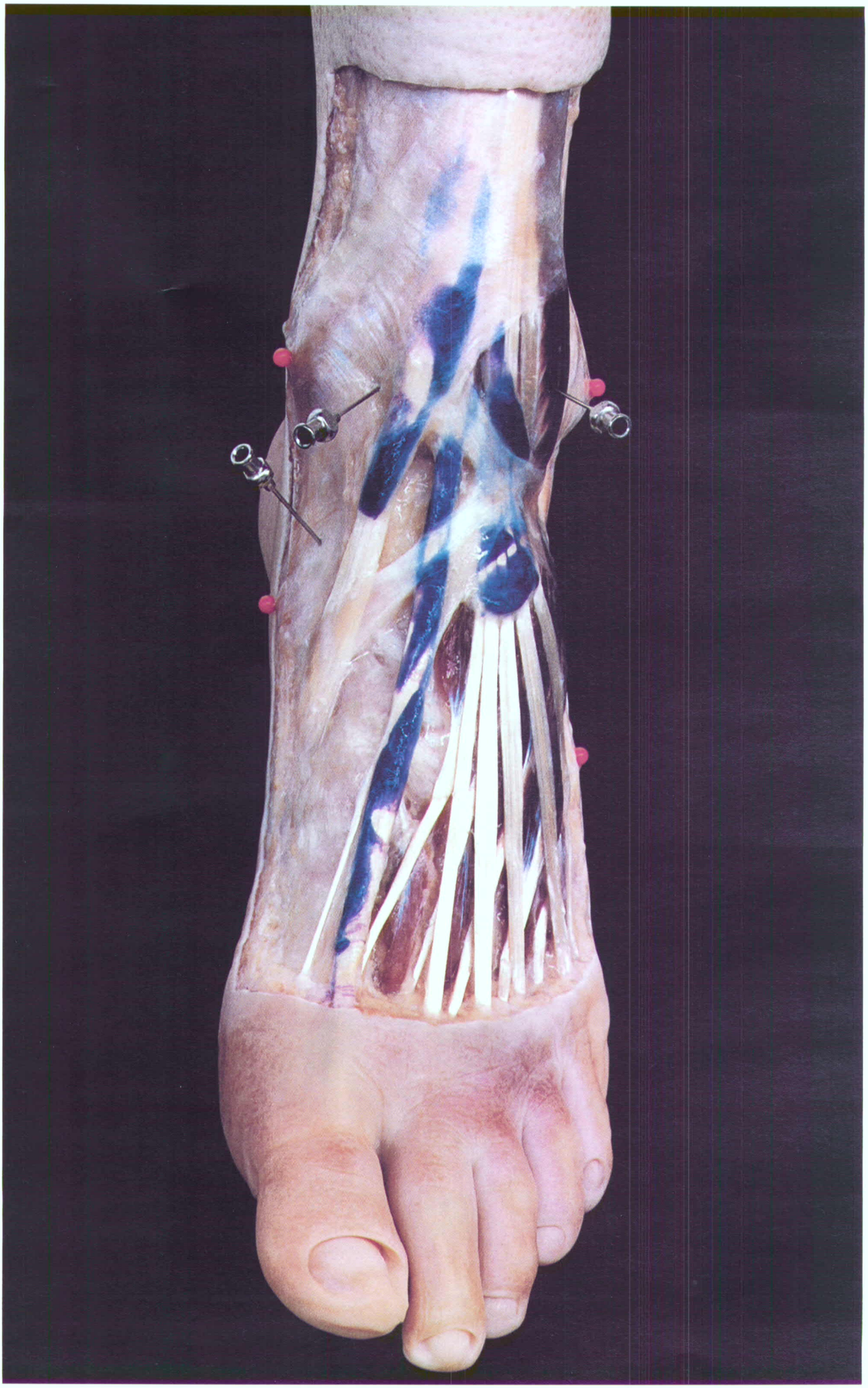

参考文献

Bolton (1934) Observations on referred pain. Brain, London 57

Braus H (1954) Anatomie des Menschen. 3rd Ed. Springer, Berlin Göttingen Heidelberg

Broman I (1911) Normale und abnorme Entwicklung des Menschen. Bergmann, Wiesbaden

Brückner H (1985) Zugangswege in der Traumatologie. 2nd Ed. Barth, Leipzig

Chassin JL (1947) The subcutaneous inguinal ring: A clinical study. Surgery 22

Clara M (1959) Das Nervensystem des Menschen. 3rd Ed. Barth, Leipzig

Drummond H (1914) The arterial supply of the rectum and pelvic colon. Brit. J. Surg 1

Eisler P (1912) Die Muskeln des Stammes. Handbuch der Anatomie des Menschen von Bardeleben. Fischer, Jena

Feneis H (1993) Anatomisches Bildwörterbuch. 7th Ed. Thieme, Stuttgart

Fick R (1904) Handbuch der Anatomie und Mechanik der Gelenke. Handbuch der Anatomie des Menschen von Bardeleben. Fischer, Jena

Fleischhauer K (1985) Benninhoff-Makroskopische und mikroskopische Anatomie des Menschen. 13th/14th Ed. Urban & Schwarzenberg, Munich

Frohse F, Fräkel M (1913) Die Muskeln des menschlichen Beins. Handbuch der Anatomie des Menschen von Bardeleben. Fischer, Jena

Gallaudet BB (1931) A Description of the Planes of Fascia of the Human Body with Special Reference to the Fascia of the Abdomen, Pelvis and Perineum. Columbia University, New York

Glees P (1957) Morphologie und Physiologie des Nervensystems. Thieme, Stuttgart

Hafferl A (1933) Das Arteriensystem. Handbuch der vergleichenden Anatomie der Wirbeltiere. Urban & Schwarzenberg, Berlin Vienna

Hafferl A (1969) Lehrbuch der topographischen Anatomie. 3rd Ed. Springer, Berlin Heidelberg New York

Hansen K, Schliak H (1962) Segmentale Innervation, ihre Bedeutung für Klinik und Praxis. Thieme, Stuttgart

Henle J (1871) Handbuch der systematischen Anatomie des Menschen. Vieweg, Braunschweig

Herrlinger R (1941) Eigennamen in Anatomie und Physiologie. Fischer, Jena

Hochstetter F (1948) Toldts Anatomischer Atlas. 20th Ed. Urban & Schwarzenberg, Vienna

Holl M (1897) Die Muskeln und Fascien des Beckenausganges. Handbuch der Anatomie des Menschen von Bardeleben. Fischer, Jena

Hollinshead WH (1927) Anatomy for Surgeons. Hoeber-Harper Books

Hovelacque A (1927) Anatomie des nerfs craniens et rachidiens et du systeme grand sympatique chez l'homme. Gaston Doin, Paris

Jakob RP, Stäubli HU (1990) Kniegelenk und Kreuzbänder-Anatomie, Biomechanik, Klinik, Rekonstruktion, Komplikationen und Rehabilitation. Springer, Berlin Heidelberg New York Tokyo

Jossifow GM (1930) Das Lymphgefäßsystem des Menschen. Fischer, Jena

Lanz T, Wachsmuth W (1972) Praktische Anatomie. Bein und Statik. 2nd Ed. Springer, Berlin Heidelberg New York

Leonhardt H, Tillmann B, Töndury G, Zilles K (1987) Rauber/Kopsch: Anatomie des Menschen. Thieme, Stuttgart

Lesshaft P (1873) Über einige die Urethra umgebende Muskeln und Fascien. Arch. Anat Physiol., Leipzig

Lesshaft P (1884) Über die Muskeln und Fascien der Dammgegend beim Weibe. Gegenbaurs morph. Jahrb. Engelmann, Leipzig 9

Liebermann-Meffert D, White H (1983) The Greater Omentum. Springer, Berlin Heidelberg New York

Machenzie J (1917) Krankheitszeichen und ihre Auslegung. Monogr. 3rd Ed. Kabitzsch, Würzburg

Mayo WJ (1908) Anemic spot on the duodenum, which may be mistaken. Surg., Gynec. & Obst. 6

Merkel F (1885—1890) Handbuch der topographischen Anatomie. Vieweg, Braunschweig

Morris H (1893) A Treatise on Anatomy. Churchill, London

Müller W (1983) The Knee. Springer, Berlin Heidelberg New York

Platzer W (1987) Pernkopf Anatomie-Atlas der topographischen und angewandten Anatomie des Menschen. 3rd Ed. Urban & Schwarzenberg, Munich

Reimann R (1978) Das Septum intermusculare posterius cruris. Acta anat. 102

Reimann R (1979) Kanten und Torsion der menschlichen Fibula. Acta anat. 105

Reimann R (1981) Der variable Streckapparat der kleinen Zehe. Gegenbaurs morph. Jahrb., Leipzig 127

Reimann R (1982) Der laterale Bereich des Unterschenkels und Fußrücken in funktioneller und phylogenetischer Sicht. Teil I Gegenbaurs morph. Jahrb., Leipzig 128, (1983) Teil II Gegenbaurs morph. Jahrb., Leipzig 129

Stark D (1965) Embryologie. Thieme, Stuttgart

Sudeck P (1907) Über die Gefäßversorgung des Mastdarms in Hinsicht auf die operative Gangrän. München. med. Wochenschr. 27

Thiel W (1992) Die Konservierung ganzer Leichen in natürlichen Farben. Ann. Anat. Fischer, Jena 174

Thiel W (1992) Eine Arterienmasse zur Nachinjektion bei der Konservierung ganzer Leichen. Ann. Anat. Fischer, Jena 174

Wilkie DPD (1911) The blood supply of the duodenum, with special reference to the supraduodenal artery. Surg., Gynec & Obst. 13

Williams PL, Warwick R, Dyson M, Bannister LH (1989) Gray's Anatomy. 37th Ed. Churchill Livingstone, Edinburgh

文中的固有名字

ALCOCK, Thomas. 1784—1833. London surgeon

BARTHOLIN, Caspar. 1655—1738. Professor of philosophy, later of medicine, in Copenhagen

CANNON, Walter Bradford. 1871—1945. Boston physiologist

CLOQUET, Jules Germain. 1790—1883. Anatomist and professor of surgery in Paris. Consulting surgeon to Napoleon III

COLLES, Abraham. 1773—1843. Professor of anatomy and surgeon in Dublin

GIMBERNAT, Don Antonio de. 1762—1774. Professor of anatomy in Barcelona, later professor of surgery in Madrid and personal physician to Charles III of Spain

VON HALLER, Albrecht. 1708—1777. Swiss pupil of Dutch physician Hermann Boerhave (1668—1738). Was physician and municipal librarian in his native city of Bern; later professor of anatomy, surgery and botany at the newly founded University of Göttingen. He wrote the first textbook of physiology and was also a renown poet.

HEAD, Sir Henry. 1861—1940. London neurologist and lecturer

HESSELBACH, Franz Kaspar. 1759—1816. Anatomist and surgeon in Würzburg

NUHN, Anton. 1814—1889. Professor of anatomy in Heidelberg

PETIT, Jean Louis. 1674—1760. Professor of surgery in Paris

RIOLAN, Jean. 1580—1675. Professor of anatomy, botany and pharmacology in Paris. Personal physician to Henry IV and Louis XIII

ROSENMÜLLER, Johann Christian. 1771—1820. Professor of anatomy in Leipzig

SCARPA, Antonio. 1747—1832. Professor of anatomy and surgery in Modena and Pavia, Italy. Personal surgeon to Napoleon I

SPIGELIUS, Adrian. 1578—1625. Of Flemish ancestry, born in Brussels. Professor of anatomy in Padua

WINSLOW, Jacob Benignus. 1669—1760. Danish by birth. Professor of anatomy in Paris

索 引

Bartholin's 腺　图 98、99
Drummond's 边缘动脉　图 70
Fick 远侧骶髂韧带　图 134
Gerdy's 线　图 131
Mayo 静脉　图 59
Nuhn 的筋膜锥体　图 17
Rosemüller's 淋巴结　图 103、104
Scarpa's 筋膜　图 10～16、19～24
Sudeck's 点　图 70

一画

乙状动脉　图 70、71
乙状结肠　图 45、47、48、51～54、65～71

二画

十二指肠上动脉　图 55、57、58
十二指肠上皱襞　图 48
十二指肠上部　图 36、37、39、40、43、44、55～60、62
十二指肠下皱襞　图 48
十二指肠升部　图 47、48、52、60、64、75
十二指肠水平部　图 60～68
十二指肠后支　图 64
十二指肠空肠曲　图 47～49、52、60～63、65、66
十二指肠空肠皱襞　图 48
十二指肠降部　图 36、39、40、56、59～64、75
十二指肠顶盖部　图 49、51、65、70
十二指肠结肠皱襞　图 48
十二指肠旁皱襞　图 48
十二指肠旁隐窝　图 48
十二指肠球部　图 36、37、41、43、44、55～59

三画

上穿动脉　图 114、120、124
上穿静脉　图 120
上面的伸肌支持带　图 157～161、163～168、201、207
上腹部　图 2、3、8
上孖肌　图 91、92、127～129、130
上孖肌支　图 129
下后锯肌　图 132
下肢的静脉吻合　图 144～147、155、156
下穿动脉　图 124
下面的伸肌支持带　图 163、164、166～168、201、207
下脂动脉　图 72、73
下腔静脉　图 72～74、76、77
下腔静脉沟　图 72
下腹上神经丛　图 72、73
下臀肌线　图 185
下孖肌　图 91、92、127、130
大内脏神经　图 76、77
大网膜　图 29～47、49～59、69、71
大阴唇　图 88～91、93～100
大肠　图 34、65～68、70、71
大的内收肌　图 78、88～94、96、97、116～124、189
大转子　图 119、120、129、130、135～137、139、140、143、178～185
大隐静脉　图 100～102、104～114、116、144～147、155、156、164、166
大腿的屈曲皱褶　图 1、18、34、101
女性会阴区　图 88～99
女性尿道　图 94
女性泌尿生殖区　图 92～94
子宫圆韧带　图 10、106
子宫圆韧带的动脉　图 106
小内脏神经　图 77
小网膜　图 41、55
小阴唇　图 88～90、92～99
小肠　图 29～32、36、37、51、52
小肠环　图 29
小的内收肌　图 124
小转子　图 177～182、184、185
小隐静脉　图 144～148、150、154、161、163、164、166
小腿交叉　图 204
小腿后肌间隔　图 150、153、157～159、161、162
小腿后面　图 150～154
小腿前肌间隔　图 157、159～162、192、194
小腿前面　图 157～162
小腿骨间膜　图 160、199、203
小腿筋膜　图 144～147、149、150、153、155～161、186～188、193、194、197、198
小腿深筋膜　图 151～153、156
弓形动脉　图 165
弓状线　图 8
门静脉　图 56、57、61、64

四画

中间的楔形骨　图 199
中穿动脉　图 114、124
内上髁线　图 148
内收蹋肌，斜头　图 175
内收蹋肌，横头　图 174、175
内收肌　图 24
内收肌孔　图 124、148
内侧（三角）韧带　图 202、203、206
内侧（三角）韧带，后胫距部分　图 203
内侧（三角）韧带，前胫距部分　图 203、206
内侧（三角）韧带，胫舟部分　图 203、206
内侧（三角）韧带，胫跟部分　图 202、203、206
内侧弓韧带，横膈　图 77
内侧半月板　图 195、196、198
内侧足底间隔　图 174
内侧的楔形骨　图 202～204、206
内侧腓肠皮神经的皮肤分支　图 144
内侧腓肠肌腱下滑囊　图 151、197
内侧膝上动脉　图 124、148
内侧膝下动脉　图 149、154
内侧髁间结节　图 195
内侧髌骨支持带　图 186、189、190、195
内斜肌　图 5～8、25、26、131～134
内斜腱膜　图 5、6、8
内踝　图 156、163、165、202、205、206
内踝的距骨关节面　图 205
内踝前动脉　图 165
升结肠　图 34、35、38～41、43、46、53、54、65～68
升结肠系膜　图 38、48、49、51、54、65～68
心包　图 39、40、42、43、53
心脏　图 39、40、42、43、53
方弓　图 77
方叶　图 34、35、57、58、198
比目鱼肌　图 149～159、161、187、188、193、197、198、204
比目鱼肌线　图 151～153
比目鱼肌腱弓　图 152
长内收肌　图 97、100、105、109～114、117
长系带　图 173

五画

主动脉弓　图 77
主动脉肾神经节　图 72
凹间韧带　图 17、25
半月线　图 7
半腱肌　图 88～94、119～124、144～155、189、197、198
半腱肌，腱划　图 121～124
半膜肌　图 119～124、144、145、147、149、150～154、197、198
半膜肌粘液囊　图 197
右心室　图 53
右肺　图 39、42、53
处女膜　图 94
处女膜的肉阜　图 94
外侧弓韧带，方弓　图 77

外侧半月板　图 188、192～194、196、198
外侧足底间隔　图 174～176
外侧距跟韧带　图 199
外侧跗动脉　图 165
外侧膝上动脉　图 124、148
外侧膝下动脉　图 149、154
外侧髁间结节　图 193、194
外侧髌骨支持带　图 186～188、190
外展蹋肌　图 175、204
外展小趾肌　图 171～176
外斜肌　图 4～8、27～30、131～134
外斜腱膜　图 4～12、16、26～28、30、105、108、113
外踝　图 163、165、167、199、202、205、206
对小趾肌　图 173～176
左心室　图 53
左肺　图 39、42、53
左肾上静脉　图 72、73
生殖股沟　图 78、88、89、95～97
生殖股神经，生殖支　图 17、76、77
生殖股神经，股支　图 4、74、76、77、101、102、104、109、110、113、119
（腹）白线　图 1、2、4、7、17、27～30
皮下层，深层　图 97、100～106、108、115、119
皮下组织　图 10、12～16、19～24、27～35、37、47、88～90、97、101、102、119、125
皮支持带　图 144、145、169
皮支持带（腘窝）　图 144、145
皮肤　图 1～3、11、12、15、22、23
皮肤部分　图 78、97

六画

交通支　图 77
交感干　图 72、73、76、77
会阴　图 78、88、90、91、96、97
会阴动脉　图 79、80～86、90、91、93、98、99
会阴神经　图 79～84、86、90～94、98、99
会阴神经，肌支　图 81、83
会阴神经，肛门支　图 90、91
会阴深横肌　图 79～84、96～98
会阴横动脉　图 86、91、93、99
关节穿刺位置　图 72～75
后十字韧带　图 195、198
后半月板股骨韧带　图 198
后胫腓韧带　图 202、203
后面骶孔　图 182
后踝内侧缘（距骨小腿后缘）　图 156
后臀肌线　图 78、179、185
回肠　图 34、35、49、51、53、54、65～68
回肠末曲　图 34、35、49、51、53、54、65～68
回肠第一曲　图 69
回盲肠瓣　图 51、54
回盲皱襞　图 49～51、53、65、66、68
回盲上隐窝　图 49、50
回盲下隐窝　图 49～51
回结肠动脉　图 67、68、70
回结肠动脉回肠支　图 67
回结肠动脉结肠支　图 67、68、70
回结肠静脉　图 67、70
多乳头　图 27、28
收肌管　图 114、116～118
纤维鞘的十字形部分　图 172、173、175、176
纤维鞘的环状部分　图 172、173、175、176
网膜孔　图 39、42
网膜带　图 31～33、35～37、50、51、54
网膜粗隆　图 44、56～58
网膜隆突　图 56～58
网膜囊　图 44、71
网膜囊的壁　图 44、59、69
网膜囊前庭　图 37、39、40、42、44
肉膜　图 24
肋下动脉外皮支　图 133
肋下神经　图 4、8、9、76、131、134
肋下神经，外皮支　图 4、131、134
肋下神经，前皮支　图 9
肋弓　图 1～7、27、28、30、62、64
肋间内肌　图 132
肋间外肌　图 132
肋间动脉后支　图 2、4、131、133、134
肋间动脉前皮支　图 1
肋间动脉背支　图 134
肋间神经，外皮支　图 4、7、8、131、133、134
肋间神经，前皮支　图 2
舟状骨　图 199、202、206
舟骨结节　图 165、202、204
血管腔隙　图 100、105、108、110
闭孔内肌　图 91、92、99、127～130
闭孔外肌　图 112
闭孔动脉耻骨支　图 17
闭孔肌筋膜　图 79、80、83～86、90、98、99
闭孔神经，皮支　图 115、116
闭孔神经，肌支　图 113
闭孔神经，前支　图 112、114
闭孔膜　图 177、178、183
阴茎包皮　图 11～13、15、18、20、78、87
阴茎头　图 12、13、16、18～22、78、87
阴茎头的冠　图 18、20、87
阴茎头的颈　图 18
阴茎动脉　图 85
阴茎体　图 20、21
阴茎尿道面　图 78
阴茎浅筋膜　图 20、21、24、81、87、90
阴茎背　图 11、14、15、18～22、87、101
阴茎背动脉　图 85～87
阴茎背浅静脉　图 87
阴茎背深静脉　图 85～87
阴茎根　图 11、12、14、15、18、87
阴茎海绵体　图 13、83～87
阴茎海绵体白膜　图 87
阴茎背神经　图 81～87
阴茎悬韧带　图 4～6、9
阴茎旋静脉　图 87
阴茎深动脉　图 85、86
阴茎深筋膜　图 87
阴茎球　图 24、78、83
阴茎球的动脉　图 83～86
阴茎脚　图 13、21、83、85、86
阴阜　图 3、10、88～90、92、96、97、99
阴唇后神经　图 90、91、98、99
阴唇后联合　图 88
阴唇系带　图 88、96、97
阴唇前联合　图 88～90、92、95～99
阴部内动脉　图 80～86、91、93、94、99、128～130
阴部内静脉　图 91
阴部外动脉　图 11～15、19～21、24、87、100、102～107、109～111、114
阴部外动脉的前阴囊支　图 20、21
阴部外静脉　图 11、106、107、110
阴部区（在男性）　图 87
阴部神经　图 84、86、128～130
阴部神经，会阴支　图 79
阴部管　图 80～86、91、98
阴蒂包皮　图 88～90、92、94～99
阴蒂头　图 88、90、92～99
阴蒂动脉　图 92～94、99
阴蒂体　图 92～94
阴蒂系带　图 88、95、96
阴蒂背动脉　图 92、93
阴蒂背神经　图 91～94、98
阴蒂深动脉　图 93
阴蒂脚　图 92～94
阴蒂筋膜　图 92
阴道孔　图 94
阴道前庭　图 90、91、93～99
阴道前壁　图 94
阴囊　图 11～16、18～24、46、78、87、110
阴囊后动脉　图 79～81
阴囊后神经　图 79～81

七画

伸蹋长肌　图 159、160、163～165、167、168、201、207
伸蹋短肌　图 163～165、167、168、201、207
伸趾长肌　图 157、159～165、167、168、187、201、207
伸趾总肌　图 188
伸趾短肌　图 163～165、167、168、201、207
坐骨　图 82、89、178～180
坐骨大切迹　图 133、134、178、184、185
坐骨大孔　图 133、179、180、182
坐骨小切迹　图 178、185
坐骨小孔　图 99、129、130、182
坐骨支　图 82、89
坐骨体　图 178
坐骨肛门窝　图 79、89、90、94
坐骨肛门窝的脂肪垫　图 79、97

坐骨股韧带　图 129、141、178～182、185
坐骨神经　图 120～124、127～130、146～149、151、152
坐骨神经，肌支　图 120
坐骨神经，臀上支　图 131、132
坐骨神经，臀下支　图 120～124
坐骨神经，臀中支　图 131、132
坐骨神经伴随动脉　图 127～129
坐骨结节　图 78、89～94、96、98、99、124、175、179、181、182、184、185
坐骨海绵体肌　图 79～86、91～94、98、99
坐骨耻骨支　图 82、88、91、93
坐骨耻骨肌　图 86
坐骨球肌（变异）　图 98、99
坐骨棘　图 185
尾骨　图 81～83、85、86、92、96、98、99、182、185
尾骨肌　图 80、82～85、91～94、98、99
尿道　图 83～86、94
尿道外口　图 88、94～99
尿道动脉　图 93
尿道乳突　图 95
尿道壶腹　图 83
尿道旁管　图 95
尿道海绵体部　图 83、84、86
尿道球的动脉　图 81
尿道膜部　图 84～86
男性会阴区　图 78～86
男性泌尿生殖区　图 86
系膜　图 46～52、65～68、69
系膜间动脉　图 70、71
系膜间神经丛　图 72～74、76
系膜根　图 47～50、52、65、67、68
肛门　图 78、88、96、97
肛门孔　图 94
肛门外括约肌，深部　图 85、86、91、94、97
肛门外括约肌　图 83
肛门外括约肌，皮下部　图 78、80、82、85、86、97～99
肛门外括约肌，表浅部　图 78～82、84～86、91、94、96～99
肛门肌间沟　图 88、97
肛门部　图 85
肛尾神经　图 97
肛前动脉返支　图 160
肛管梳　图 88、97
肝十二指肠韧带　图 36～39、42、43、53、64
肝下缘　图 31～38、41、55、57
肝门　图 37、39、41～43
肝方叶　图 36、38、41、43、55～58、60
肝右叶　图 33、35、37、39～41、43、50、53、55～58
肝左叶　图 34～44、53、55、56、60～64
肝纤维附件　图 42
肝网膜隆突　图 57、58
肝尾叶　图 39、43、56～61
肝固有动脉　图 56、59、64
肝固有动脉右支　图 56～60、64
肝圆韧带，裂隙　图 37、39、42～44、58、59
肝的网膜隆突　图 57、58
肝的膈面　图 33～35、37、39～41、43、49、50、64
肝肾韧带　图 53
肝总动脉　图 56～59、61～64、72、73
肝总管　图 56～58、60、64
肝神经丛　图 58
肝胃韧带　图 36～40、42、43、53、56、58、63、64
肝胃韧带，柔软部　图 42
肝胃韧带，致密部　图 42
肝圆韧带　图 31～35、38、41、44、53、55～61、64
肝圆韧带切迹　图 31～36、38、41、53、55
肝脏　图 31～34、49、50、53、55～64
肝静脉　图 72～74、76
肝镰状韧带　图 31～34、35、40、53、55～62、64
肠干　图 65、66
肠血管弓　图 69
肠血管吻合　图 69
肠系膜上动脉　图 60、62、63、65～70、72～74
肠系膜上神经丛　图 66、76
肠系膜上淋巴结（中央组）　图 65、66
肠系膜上静脉　图 60～63、65～70
肠系膜下动脉　图 70～74
肠系膜下静脉　图 60～63、70、71
肠直动脉　图 69、71
足关节　图 199～207
足关节　图 200、201、203、204、206、207
足底中央凹陷　图 169
足底内侧动脉浅支　图 173、175、176
足底内侧动脉深支　图 175
足底内侧沟　图 169～172
足底内侧神经　图 172～176
足底内侧神经，内侧支　图 172、173、175
足底内侧神经，外侧支　图 173、175
足底区（脚底）　图 169～176
足底长韧带　图 199、202、203、205
足底外侧动脉　图 170～172、174～176
足底外侧动脉浅支　图 170～172、175、176
足底外侧沟　图 169～172
足底外侧神经　图 170～176
足底外侧神经，浅支　图 170、174、176
足底外侧神经，深支　图 176
足底交叉　图 175、204
足底肌肉　图 121～123、148、149、151～154、197、198、204
足底韧带　图 173、205
足底浅弓　图 173、175
足底深弓　图 174、176
足底深动脉　图 165
足底趾固有动脉　图 172、173
足底趾总动脉　图 171～174
足底趾总神经　图 170～172、174～176
足底趾神经　图 170～175
足底跟骰韧带　图 202、205
足底静脉网　图 163、164、166
足背中间皮神经　图 158、163、164、166
足背内侧皮神经　图 158、164、166
足背区　图 163～168
足背外侧皮神经　图 163、164、166
足背动脉　图 164、165
足背骨间筋膜　图 163
足背筋膜（浅层）　图 163、166
足背静脉弓　图 166
足背静脉网　图 161、163、166
足趾腱鞘　图 174～176、205
足跟垫　图 169
近侧穿动脉　图 166

八画

乳头状突起　图 43、56～60
乳晕　图 27、28
乳糜池　图 66
侧腹区　图 2～4、7
屈蹈长肌腱沟　图 202、205
屈蹈长肌　图 150～154、156、173～175、204
屈蹈短肌　图 171～173、175、176
屈蹈短肌，内侧头　图 173、175
屈蹈短肌，外侧头　图 173、175
屈小趾短肌　图 173～176
屈曲支持带（韧带缴）　图 156
屈肌支持带　图 156、204
屈趾长肌　图 151～153、172～176、202～204
屈趾长肌，腱交叉　图 175、176
屈趾短肌　图 171～176
泌尿生殖隔　图 82～84、86、90、93、94、98
泌尿生殖隔的中心腱　图 79、82
泌尿生殖隔的浅筋膜　图 93
浅层屈肌支持带　图 204
浅层淋巴管　图 108、156
浅鹅掌　图 123、149、151～153、155、189、190、198
盲肠　图 34、34、41、43、45、46、49～54、65～68、70
盲肠（固定的）　图 50
盲肠（活动的）　图 34、35
盲肠后动脉　图 67、68
盲肠后隐窝　图 50、51
盲肠血管皱襞　图 49、50、53、67
盲肠前动脉　图 67、70
盲肠皱襞　图 51
直肠上动脉　图 70、73
直肠下动脉　图 79～86、90～94、98、99
直肠下神经　图 79～86、90～92、99
直肠下神经，皮支　图 79～86、90～92
直肠下神经，会阴支　图 79、81、90
直肠前纤维　图 94

直肠腔　图 77
直肠鞘　图 3、4、7、8、27～30、47
直肠鞘，后层　图 8、30、47
直肠鞘，前层　图 3、4、7、8、27～30、47
空肠　图 35、46～48、52、54、65～69
空肠动脉　图 67、69
空肠第一曲　图 67、68
股二头肌　图 91、92、120～124、145～153、187、188、193、194、197、198
股二头肌，长头　图 120～124
股二头肌，短长　图 123、124
股中间肌　图 114、138、140～142
股内侧肌　图 112～118、140～143、186、187、189～196
股四头肌　图 124、129、130
股四头肌　图 194
股外侧皮神经　图 76、77、105、107、109、110、112、114
股外侧肌　图 100、105、108～113、137～143、186～188、190～196
股外侧肌间隔　图 121～123
股动脉　图 103～107、109～114、116～118
股动脉肌支　图 113、117、118
股动脉的副降支　图 114
股动脉隐支　图 107
股后区　图 119～123
股后皮神经的会阴支　图 79～81、92、93、123、130
股后侧皮神经　图 120～124、128～130
股后侧皮神经，会阴支　图 79、80、123、129、130
股后侧肌间隔　图 123
股收肌膜　图 116～118
股伸肌　图 24
股间纤维　图 9～13、14～16、19～23
股直肌　图 1、2、100、105～115、117、139、141～145、186、187、190、191、196
股前区　图 105～114
股神经　图 77、103～105、107、109～118、144
股神经，肌支　图 77、111～114
股神经，前皮支　图 103～105、107、109～118、144
股骨　图 121、123
股骨干　图 143、177、179、180
股骨内上髁　图 186、189、192、195、196
股骨内髁　图 148、191～193、198
股骨外上髁　图 186～188、192～194、196
股骨外髁　图 188、191、192、195、196、198
股骨头　图 130、142、143、181、183
股骨的髌面　图 188、192～196
股骨的腘面　图 197
股骨颈　图 130、142、143、178、181～183
股骨髁间窝　图 191
股深动脉　图 111、112、114、124
股深动脉前肌支　图 114
股管　图 104
股静脉　图 103～107、109～113、117、118
股静脉的肌支　图 118
股薄肌　图 78、88～94、96、97、111～113、121～124、146～152、155、189、197、198
股鞘　图 103、105、109
肺的脏面　图 36～39、41～44、56～58、60～63
肾上腺　图 72～74、76
肾上腺上动脉　图 76
肾上腺中动脉　图 76
肾门　图 73、74
肾门　图 74
肾动脉右支　图 72
肾动脉肾支　图 72～74
肾动脉前支　图 72
肾动脉囊支　图 72
肾后筋膜　图 74、75、133、134
肾纤维囊　图 72、75
肾周脂肪囊　图 39、40、43、49、60～63、72～75
肾的前表面　图 30～33、36～38、55～58、63、69
肾前筋膜　图 60～64、72～75
肾神经丛　图 76
肾旁脂肪　图 74、75
肾脏　图 72～75
肾筋膜　图 74
肾窦　图 75
肾静脉　图 72～75
转子间棘　图 180、182
转子间棘，方结节　图 182
轮匝带　图 178
阜　图 170
降结肠　图 46～48、52、71、75
降结肠系膜　图 47、48、52、75
非结肠系膜　图 38、48、49、51、54、65～68
顶膜　图 98、99

九画

前十字韧带　图 192～196
前列腺尖　图 85、86、180
前纵韧带　图 76、177
前侧（背侧）距跟韧带　图 199
前侧股神经　图 109、113
前庭大腺　图 88、89
前庭球　图 92、93、98、99
前庭球的动脉　图 91～93、98、99
前胫腓韧带　图 199、200、206
前面骶孔　图 180、183
前距腓韧带　图 199、200、205
前锯肌　图 131
前骶髂韧带　图 177、183、184
前臀肌线　图 185
剑突　图 31
室窦　图 34、38
幽门　图 36、38～41、43
幽门沟　图 37、55～63
幽门窦　图 34、38
幽门窦　图 38、54
幽门管　图 41
幽门静脉　图 59、60
总腓骨腱鞘　图 167、168
扁干的筋膜管道　图 100、105、108、109、110、144～147、150、155
独立带　图 34、35、39、41、45～47、49～54、65～68、70、71
盆膈的下筋膜　图 97～99
穿支　图 165
穿动脉　图 114、119、120、123、124、166
穿静脉　图 123、146
结肠　图 29～59、65～71、75
结肠中动脉　图 46、65～71
结肠中淋巴结　图 70
结肠中静脉　图 46、60、61、66、71
结肠半月状切迹　图 45、46
结肠半月状皱襞　图 45
结肠右动脉　图 66～70
结肠右曲　图 36、38～40、43、46、48、49、53～59、68、70
结肠左动脉　图 70
结肠左曲　图 39、40、43～44、48
结肠系膜　图 38～40、44～52、54、59、65～71、75
结肠系膜带　图 41
结肠系膜淋巴结　图 69
结肠旁淋巴结　图 69
结肠袋　图 31、32、34～37、39、41、45、46、49～52、65～67、71
胃　图 30～33、35～44、54～59、61、63、64、69、71
胃十二指肠动脉　图 56、59、61～64
胃大弯　图 30～34、37～44、53、55～60、62、63
胃小弯　图 36、37、39～44、53、55～60、62
胃短动脉　图 55～59、61～63
胃右静脉　图 53
胃左动脉　图 36、37、55～64、72～74、76
胃左动脉的食管支　图 57～59、73、74
胃左静脉　图 53、59、61～63
胃后大神经　图 57、58
胃网膜动脉　图 30～34、36、37、39、41、43、44、55～63
胃网膜动脉网膜支　图 29～33、36、55
胃网膜动脉胃支　图 30～34、36、37
胃—网膜静脉　图 31、36、37、39、40、42～44、53、55～58、60、61、63
胃—网膜静脉的网膜支　图 36、37、55
胃—网膜静脉的胃支　图 53
胃体　图 39、43、61、63
胃的前表面　图 30～33、36～38、55～58、63、64
胃的后表面　图 44、61、63、69、71
胃的角切迹　图 31、32、36～38、40～43、55、

57、58
胃的冠状静脉（左、右胃静脉） 图 53
胃前大神经 图 55～58
胃幽门切迹 图 40、42、43
胃幽门部 图 43、58、59
胃结肠干 图 50
胃结肠韧带 图 31～44、53～59
胃贲门部 图 39
胃胰皱襞 图 44
胆总管 图 56～59、64
胆囊 图 33～44、53、55、57、58、60、64
胆囊动脉 图 56～58、64
胆囊底 图 34
胆囊管 图 56～58
背侧楔舟韧带 图 200、203
背侧楔骰韧带 图 200
背侧跟骰韧带 图 205
背侧骰舟韧带 图 199、205
背阔肌 图 131、132
胫后动脉 图 151～154、156
胫后动脉返支 图 154
胫后肌 图 152～154、156、202～205
胫后肌，再发（至载距突）的分支 图 204、205
胫后肌，足底分支 图 205
胫后静脉 图 152、154、156
胫前动脉 图 153、154、160、162、165
胫前动脉的腓骨分支 图 162
胫前动脉返支 图 160
胫前肌 图 157～165、167、168、187、188、204
胫前肌腱鞘 图 167、168、207
胫前静脉 图 160
胫神经 图 121～124、147～154、156
胫骨 图 149、151～153、155～158、187、193～199、203、205
胫骨干 图 203
胫骨内缘 图 149、155、156
胫骨外侧髁 图 157、158、193、194
胫骨的上关节面 图 193～198
胫骨的下关节面 图 205
胫骨的内侧髁 图 195
胫骨的骨间边缘 图 199
胫骨的踝关节面 图 199
胫骨前缘 图 158、187
胫骨结节 图 186～190
胫骨部副韧带 图 189
胫骨镰状缘，上角 图 104、106、107
胫骨镰状缘，下角 图 104、106、107
迷走干 图 72～74、76
钩突 图 63
食管的腹腔部分 图 72～74、77
食管孔 图 72～74、77
骨间肌 图 205
骨间肌，足底 图 175、176
骨间肌，背侧 图 175、176
骨间距跟韧带 图 199、200

十画

原始壁层腹膜 图 40、43、53、75
唇间沟 图 88、96、97
浆膜下层脂肪 图 34、35、45
耻尾骨肌 图 84～86、98
耻股韧带 图 177、179、184
耻骨 图 13、14、81～84、92、94、112、142、180、185
耻骨上韧带 图 17、177、184
耻骨弓 图 86、92、94
耻骨弓韧带 图 85、88
耻骨支，上支 图 112
耻骨支，下支 图 14、81～84、92、94
耻骨肌 图 100、103～107、109～114、138
耻骨体 图 42、180
耻骨间的圆盘 图 184
耻骨韧带 图 17、177、183、184
耻骨直肠肌 图 80、85、94、98、99
耻骨结节 图 6～8、25、114、177、181、183、184
耻骨隐窝 图 94
耻骨缘（腹下部） 图 3、5～7
耻骨联合 图 17、177、178、184
胰十二指肠下动脉 图 60～64
胰十二指肠下静脉 图 60
胰十二指肠后上动脉 图 64
胰十二指肠后下动脉 图 64
胰十二指肠前上动脉 图 60～63
胰十二指肠前上静脉 图 60、61、63
胰十二指肠前下动脉 图 60
胰十二指肠前下静脉 图 61、63
胰大动脉 图 61～63
胰切迹 图 62、63
胰头 图 39、60、62、75
胰体 图 44、60～62
胰钩突 图 63
胰脏 图 44、56、57、58、60～63、69、75
胰管 图 62～64
胸骨下角 图 1、2、27、28
脊柱 图 76
脊柱后上部 图 125～128
脊柱后下部 图 129～134、178～182、185
脊柱前上部 图 1～8、10、27、28、100、103～108、110、111、114、125、135～143、177
脊柱前下部 图 111、177、179、180、182～185、179
脐 图 27、28
脐中韧带 图 51
脐区 图 4、8
脐侧韧带 图 17、31、32、45、77
脐环 图 4、7
脐突 图 1、2
脐窝 图 1、2
脐筋膜 图 28、29
脐膀胱筋膜 图 17
蚓状肌 图 172～176
载距突 图 202～205

十一画

梨状肌 图 92、127～130、134、140～143
副弓状线 图 8
副肝动脉 图 56～58
副乳腺 图 27、28
副肾动脉 图 73、74
副隐静脉 图 100～102、104～111
副睾头 图 15
副睾动脉 图 16
副睾体 图 16
旋股内侧动脉 图 109～114
旋股内侧动脉升支 图 112、114
旋股内侧动脉深支 图 112、114
旋股内侧动脉横支 图 114
旋股外侧动脉 图 109～114、136～140、142、143
旋股外侧动脉升支 图 111～114、138～140、142、143
旋股外侧动脉皮支 图 136、137
旋股外侧动脉降支 图 111～114
旋股外侧动脉横支 图 112～114
旋髂浅动脉 图 9、100、102～112、114
旋髂浅静脉 图 100、102、105、108
旋髂深动脉 图 4、6～8、109
旋髂深动脉升支 图 7、8
旋髂深动脉皮支 图 4
淋巴腔隙 图 103、104
淋巴管 图 100、102、103、108、154、156
深踝横韧带 图 175、205
深层屈肌支持带 图 204
深层淋巴管 图 154、156
深鹅掌 图 198
球海绵体肌 图 13、78～82、91、92、98、99
第 10 肋 图 7、132
第 10 肋间神经 图 7、8
第 10 肋间神经，外皮支 图 4、131
第 10 肋间神经，前皮支 图 3、4
第 10 肋骨隙 图 132
第 10 胸动脉后支 图 131
第 11 肋 图 75、131、132
第 11 肋间神经 图 4、7、8
第 11 肋间神经，外皮支 图 4、131、133、134
第 11 肋间神经，前皮支 图 4、5
第 12 肋 图 75、131、132
第 12 肋间神经 图 4、7、8
第 12 肋间神经，外皮支 图 133
第 12 肋间神经，前皮支 图 4、5、9
第 12 胸动脉后支 图 131
第 12 胸神经，后支 图 131、132
第 1 趾跗关节 图 203、206
第 2 趾跗关节 图 205
第 2 壁层腹膜 图 75
第 5 跖骨结节 图 163～165、167、199、201、

203
第 8 肋间神经，外皮支　图 4、8
第 8 肋间神经，前皮支　图 4
第 9 肋，肋软骨　图 8
第 9 肋间神经，外皮支　图 7
第 9 肋间神经，前皮支　图 3
第 9 胸动脉后支　图 131
第 9 胸神经，后支　图 131、132、134
第 1 蹠骨头　图 202、203、206
第 1 蹠趾关节，籽骨　图 202、205
第 1 尾椎　图 96
第 3 足底骨间肌（小趾）　图 173
第 5 蹠骨头　图 100、200、206
第 5 蹠骨底　图 100、202
粗隆间线　图 177、180、184
萎缩的胆囊　图 64
趾长伸肌腱鞘　图 167、168、201、207
趾纤维腱鞘　图 171～176
趾间关节，大踇指　图 203、206
趾间关节，足近侧　图 199、205、206
趾间关节，足远侧　图 199、205
趾间关节，足部　图 200
趾总垫　图 169
趾背动脉　图 166
趾骨液腱鞘　图 173
趾骨脚　图 167、203、205
趾趾关节　图 199、203、206
趾背腱膜　图 165、167
距下关节　图 199～202
距舟韧带　图 199、205
距骨小腿关节　图 200、201、203、204、206、207
距骨小腿关节囊　图 165、200、201、203、204、206、207
距骨头　图 199、200、202
距骨后突　图 202
距骨的踝关节面　图 205
距骨滑车　图 199、202、205、206
距骨滑车，上面　图 199
距跟舟关节　图 200～204、206、207
隐动脉　图 114
隐神经　图 109、111～114、116～118、144、145、155、156、166
隐神经，小腿内侧皮支　图 144、145、155、156
隐神经，前皮支　图 109、113
隐神经，髌下支　图 155
隐静脉孔　图 100、103、109
隐静脉孔的镰状缘　图 100、103～109
隐静脉孔窝　图 4

十二画

提肛肌　图 79～86、90～94、98、99
提肛肌的腱弓　图 84、91
提肛肌脚部　图 94
提睾动脉　图 20～22、24～26、105
提睾肌　图 5～8、13～16、19～26、111
提睾筋膜　图 14～16、21～23、25、26
棘突　图 185
椎体　图 75
椎间孔　图 183
椎间盘　图 73、177
短内收肌　图 112～114
短动脉　图 55～59、61～63
短系带　图 173
筛筋膜　图 102、104
脾门　图 44
脾动脉　图 61～63、72、73
脾肾韧带　图 44
脾胃韧带　图 40、42～44
脾脏　图 39、40、42、44、48、61～63
脾静脉　图 63
腋后皱襞　图 27、28
腋前皱襞　图 27、28
腋窝　图 27
腓动脉　图 151～154、161、162
腓动脉穿支　图 161、162
腓肠内侧皮神经　图 121、122、124、144～148、150
腓肠外侧皮神经　图 121、122、124、147、149、150、161、162
腓肠动脉　图 148、149、152、153
腓肠动脉内支　图 148、149、152
腓肠动脉外支　图 149
腓肠肌，内侧头　图 121～123、144～153、155、156、186、197、198
腓肠肌，外侧头　图 121～123、144、146～153、186～188、192、197、198
腓肠肌半膜肌粘液囊　图 147
腓肠神经　图 150、154、166
腓肠静脉　图 148、149、153
腓骨下支持带　图 159、163、165、201
腓浅神经　图 157～166
腓浅神经，肌支　图 161、162
腓总神经　图 121～124、146～151、153、154
腓总神经（腓侧）　图 121～124、146～151、153、154
腓总神经，交通支　图 150
腓骨上支持带　图 157、158、160、162
腓骨支持带　图 159、163、165、201
腓骨长肌　图 157～162、187、188、201、202、205
腓骨长肌腱沟　图 199、200
腓骨头　图 158～162、186～188、190～194
腓骨后表面　图 153、154
腓骨后缘　图 161
腓骨肌　图 194
腓骨间隙　图 157
腓骨的无肌三角　图 161、167、168
腓骨茎　图
腓骨骨间边缘　图 199
腓骨第三肌　图 157、162～165、167、168、201、207
腓骨短肌　图 150、158～160、161～165、167、168、201
腓深神经　图 160、162～166、176
腓深神经，肌支　图 165
腓静脉　图 152、154
腔隙韧带　图 104
腔静脉孔　图 72、76、77
跗骨窦　图 200、205
阑尾　图 49～54、65～68
阑尾口　图 54
阑尾中间位　图 52、66、67
阑尾动脉　图 68
阑尾网膜　图 35、45～47、49～52、65～67、69
阑尾系膜　图 49～51、53、67、68、71
阔筋膜　图 12、14、15、19、21、100、101、103～111、113、115～121、144、145、146
阔筋膜张肌　图 1、2、100、105～107、109、110、114、136～143

十三画

新月面　图 181
缝匹肌　图 100、103～118、121～123、144～147、149～153、155、189、197、198
缝匹肌鞘　图 116～118
腰大肌　图 17、51、72～77
腰方肌　图 75、76、133、134
腰动脉　图 73、74
腰肋三角（横膈的）　图 77
腰肋韧带　图 132
腰神经节　图 76
腰背筋膜　图 75、131～134
腰淋巴结　图 76
腰腱膜　图 75～77、132～134
腰骶关节　图 177
腹主动脉　图 70、72～75、77
腹直肌　图 2、7、8、17、27～30、34、47
腹直肌，腱划　图 7、8
腹股沟　图 27、28
腹股沟外侧窝　图 7
腹股沟韧带　图 4～16、25、100、103～110、113、114、177、181、183、184
腹股沟韧带，翻转部分　图 26
腹股沟浅环　图 4、5、7～16、19～26、100、105～109、112
腹股沟浅环，外侧脚　图 7～11、13～16、19～24
腹股沟浅环、内侧脚　图 6、7、9～16、19～26
腹股沟浅淋巴结（中央组）　图 101、102
腹股沟浅淋巴结，下部　图 100～103、106～108
腹股沟浅淋巴结上内侧组　图 100～103、106、108
腹股沟浅淋巴结上外侧组　图 100～103、106～108
腹股沟疝　图 18～26
腹股沟疝孔　图 19、20
腹股沟疝囊　图 19、21～26

腹股沟部　图 2、4、7
腹股沟淋巴结，浅部　图 101、103
腹股沟淋巴结，深部　图 102、104、105
腹股沟深环　图 8、17
腹股沟管　图 7、19、26
腹股沟管下区　图 100～104
腹股沟镰　图 17
腹部分区　图 2～5
腹部筋膜内层　图 7、8、17、29、30
腹部筋膜浅层　图 27～30
腹腔干　图 57、58、61、72～74、76、77
腹腔干（变异）的肝脾分支　图 72～74、76
腹腔神经丛　图 72～74
腹腔神经节　图 72～74、76、77
腹膜　图 17、29、30～37、40、43、49～51、53、55、61～64、73、75
腹膜后间隙　图 72～77
腹横肌　图 7、8、17、31、32、36、75
腹横筋膜　图 7、8、17、29、30
腹横腱膜　图 7
腹壁下动脉　图 7、8、17、25、109
腹壁下动脉闭孔肢支　图 17
腹壁下动脉耻骨支　图 17
腹壁下静脉　图 7、17
腹壁浅静脉　图 100、102、103、105、108、110～112
腹壁浅动脉　图 19、20、100、101、103～112、114
跟舟韧带，分歧韧带　图 199
跟骰韧带，分歧韧带　图 199
跟骨结节　图 169、171、173、176、199、200、202、205
跟骨结节的内侧突起　图 171、176、205
跟骨结节的外侧突起　图 171、176、200、205
跟腓韧带　图 199、200
跟腱　图 149～154、156、204
跟骰关节　图 199、206
输尿管　图 72～75
输尿管（腰膨大）　图 72
输尿管动脉　图 74
输精管　图 8、16、17、23、25
输精管动脉　图 17
输精管静脉　图 17
锥状肌　图 45
骰骨　图 200、205、206

十四画

睾丸　图 13～16、18、20～24、78、87、110
睾丸外膜　图 16
睾丸动脉　图 8、16、17、22、23、25、26、72～74
睾丸动脉囊支　图 72、73
睾丸鞘膜突（腹膜的）　图 8
睾丸血管　图 8
睾丸神经丛　图 17、76
睾丸被膜　图 16
睾丸被膜脏层　图 16
睾丸被膜壁层　图 16
睾丸静脉　图 8、17、72～74
精索　图 1、2、4～9、11～15、19～25、100、102、105、108～113
精索内筋膜　图 15、16、21～23、25、26
精索外动脉　图 108
精索外筋膜　图 5、9、11～16、19～24
精索外静脉　图 108
膀胱　图 17
膀胱结肠韧带　图 38、53
膀胱旁间隙　图 17
膈　图 39、40、42、43、49、53、73～77
膈下动脉　图 72～74、76
膈神经，腹支　图 76
膈结肠韧带　图 39、42、43
膈胃韧带　图 55
膈脾韧带　图 44
蔓状神经丛　图 16、17、25
静脉吻合　图 115
静脉韧带裂　图 37、39、42、43、57～59、62～64
骶中间动脉　图 77
骶前神经　图 72、73
骶结节韧带　图 79～86、89～92、94、98、99、128～130、133、134、178～182、184、185
骶结节韧带，镰状突　图 178、179
骶结节韧带的穿透神经　图 97～99
骶骨　图 88、128、180、183
骶骨中脊突　图 128、185
骶骨尖　图 78、88
骶骨骨盆面　图 180、183
骶骨隆突　图 180
骶脊韧带　图 91～93、99、178、182、184、185
骶棘肌　图 75、135
骶髂关节　图 177、180、183、184
骶髂后韧带（背侧）　图 134、178、180、182

十五画

横突　图 177、183
横结肠　图 29～45、47～59、65～68、71
横结肠系膜　图 39、40、44～47、49～52、59、65～71
横筋膜的半月状皱襞　图 17
横膈右脚　图 73、74、76、77
横膈的肋部　图 76、77
横膈的中间脚　图 73、76、77
横膈的内侧脚　图 77
横膈的外侧脚　图 77
横膈腰部　图 74～77
膝内侧副韧带　图 186、189、195、197
膝外侧副韧带　图 187、188、193、194
膝关节　图 186～198
膝关节　图 187～192
膝后部　图 144～149
膝降动脉　图 117、118
膝降动脉浅表支　图 116
膝降动脉隐支　图 118
膝静脉的降支　图 116
膝横韧带　图 196
髌软骨　图 180

十六画以上

壁层胸膜，横膈部　图 49
臀　图 88～90、96、125、127、135
臀上动脉浅表支　图 132～134
臀上动脉深支　图 133、134、139～143
臀上神经　图 133、134、139～141
臀上神经，肌支　图 139
臀下动脉　图 126～130
臀下动脉皮支　图 120
臀下动脉尾骨支　图 97
臀下神经　图 98、126～130
臀大肌　图 79～85、88～94、97～99、119～134、136～143
臀大肌的转子滑囊　图 138
臀小肌　图 129、130、139～143
臀中肌　图 127、129～134、137～143
臀中肌的转子滑囊（后面）　图 141
臀中肌的转子滑囊（前面）　图 141
臀中肌筋膜　图 136～138
臀沟　图 88、96、97、119～121、126、135～138
臀的神经（见坐骨神经，臀支）
臀脂肪垫　图 122～124
臀部　图 125～143
臀粗隆　图 121、123、142、143、178、180、185
臀筋膜　图 89、97、119、121、125～127、131、136、137、140、141、143
臀裂　图 78、88、89、119、125～128、138
髁间隆突　图 193～195
髁间窝　图 191
镰状突　图 79～86
髂下腹神经　图 4～10、19～22、25、26、76、77、131、133、134
髂下腹神经，外皮支　图 131、133、134
髂下腹神经，前皮支　图 4、5、9、10、19～22
髂内动脉　图 72～74、77
髂内动脉右支　图 74
髂外动脉　图 17、72～74、77
髂外动脉右支　图 73、74
髂外静脉　图 17、74
髂肌　图 76
髂坐骨的软骨结合　图 178、180
髂尾肌　图 84～86、91、93、98、99
髂股韧带　图 141、142、177、179～181、183、184
髂股韧带，纵束　图 177、179、183
髂股韧带，横束　图 141、177、179、183
髂总动脉　图 72～74、77
髂总动脉右支　图 73、74、77
髂总动脉左支　图 73、74、77
髂总静脉　图 72～74

髂胫束　图 121～124、132～143、186～188、190、191、193、194
髂胫束　图 157、159、161、162、186～188、190、193、194
髂骨　图 178～183
髂骨体　图 178～180
髂骨结节　图 177～179、182、184、185
髂骨嵴　图 77、125～128、131、132、134～138、177～179、181～185
髂骨翼　图 178、179、181～183
髂骨翼臀面　图 178、181～183
髂耻弓　图 109～111
髂耻束　图 17
髂耻隆突　图 180
髂耻滑囊　图 177
髂窝　图 50、183、184
髂腰动脉　图 77
髂腰肌　图 109～114
髂腰韧带　图 177、183、184
髂腰筋膜　图 72～74
髂腹股沟神经　图 4～8、19、21、76、77、133、134
髂腹股沟神经，阴囊前支　图 4～6
髋关节　图 129、130、140～143、178～199
髋关节，后面　图 184
髋关节，前外侧　图 184
髋关节，前面　图 184
髋关节周围血管网　图 141、143
髋关节滑膜　图 181、182
髋关节囊　图 129、130、142、143
髋关节囊周围血管网的分支　图 141
髋关节囊的环状层　图 143、178
髋臼切迹　图 181
髋臼沿　图 141、179、180、185
髋臼唇　图 142、143、181、182
髋臼窝　图 181
髋臼横韧带　图 181
髋骨弓形线　图 177
髌上囊　图 188、191、192、194～196
髌上脂肪垫　图 194～196
髌下滑膜皱襞　图 191～193、195
髌下脂肪垫　图 186～188、190～194
髌韧带　图 186～190、195
髌骨　图 186～196
髌骨关节面　图 191～196
髌骨尖　图 186、187、189、190
髌骨基部　图 186～190
蹈长伸肌腱鞘　图 167、168、201、204、207
蹈长屈肌腱鞘　图 204
蹈腱鞘　图 173
蹈趾垫　图 169
腘动脉　图 116、124、147～154
腘动脉肌支　图 148
腘动脉旋腓骨分支　图 154
腘肌　图 149、153、188、193、194、197、198
腘肌筋膜　图 151～154、197
腘隐窝　图 197、198
腘窝　图 116、117
腘筋膜　图 144～146
腘静脉　图 121～124、147～149、153、154
蹠方肌　图 174～176
蹠底动脉　图 173、176
蹠底腱膜　图 169～173
蹠背动脉　图 164～166
蹠背静脉　图 163、164、166
蹠骨头　图 199、200、202、203、205、206
蹠骨体　图 168、204
蹠骨间隙　图 164

[General Information]
书名=实用解剖摄影图谱　第一卷　腹部　下
页数=426
SS号=11170137