脊柱解剖与手术

JIZHU JIEPOU YU SHOUSHU

傅英魁 主编



山东科学技术出版社

R681.5
FYK

Y576/17

脊柱解剖与手术

傅英魁　主编

四大

文記會文庫

山东科学技术出版社

A0096822

脊柱解剖与手术

傅英魁　主编

*

山东科学技术出版社出版

(济南市玉函路　邮政编码 250002)

山东省新华书店发行

山东新华印刷厂临沂厂印刷

*

787×1092 毫米 16 开本　29.5 印张　4 插页　850 千字

1994 年 1 月第 1 版　1994 年 1 月第 1 次印刷

印数:1—3000

ISBN 7-5331-1320-9

R·374　定价 35.00 元

主　编

傅　英　魁

编　著

（以姓氏笔画为序）

于晓江　青岛市第二人民医院
王同伦　青岛医学院第二附属医院
田胜林　青岛经济技术开发区医院
刘云屏　青岛医学院
关克文　秦皇岛市海港医院
吕承禄　青岛经济技术开发区医院
陈肖峰　青岛经济技术开发区医院
张洪军　青岛经济技术开发区医院
邹云雯　青岛医学院附属医院
赵振久　青岛医学院附属医院
夏精武　青岛医学院附属医院
徐东松　青岛经济技术开发区医院
袁明起　青岛经济技术开发区医院
傅英魁　青岛经济技术开发区医院
彭福荣　烟台市莱阳中心医院
管廷英　青岛经济技术开发区医院

序

近年来，脊柱外科突飞猛进，新式诊断仪器和手术器械层出不穷，各种术式亦不断创新。我国脊柱外科虽起步较晚，但无论是临床诊疗还是相关基础研究均有明显的进步，从事这方面的专业医师及制造脊柱外科器械的厂家也日渐增多，为日后的蓬勃发展奠定了可靠的基础。由傅英魁主编的《脊柱解剖与手术》正适应了目前的客观需要。

该书共二十一章，涉及到脊柱外科的各个方面，包括脊柱与脊髓的解剖、生物力学、影像学检查及各种脊柱疾患的手术，诸如创伤、结核、肿瘤及各种骨病等。该书不仅介绍了脊柱外科手术的基本技术、手术入路、传统术式等，而且用较多篇幅介绍了近年来开展的各种新的术式。特别对一些常见脊柱外科疾病，如颈椎病、腰椎间盘突出症、腰椎管狭窄症及脊柱侧弯等作了详尽的描述，使读者能有全面系统的认识，了解术式演变的来龙去脉、手术适应证、手术操作要点及手术前后处理。对于读者理解、开展脊柱外科手术，提高手术技巧都将有很大的帮助。

该书尽量照顾不同层次医师的要求，文字通俗易懂，深入浅出；又配以大量线条图，显示手术步骤和细节，尽量做到图文并茂，理论与实际相结合，普及与提高相结合。相信本书的出版定会受到广大读者的欢迎。

郭世绂　胡有谷

1992年10月

编者的话

脊柱外科，以往隶属于骨外科。作为一门独立的临床学科，只是近10年来才迅速发展和逐步完善起来。由于我国广大医学界同道积极努力，尤其是改革开放以来，许多国外开展的手术和有关器械都进行了有效地引进、消化和改制，大大促进了我国脊柱外科的发展。我国脊柱外科正在逐步接近世界水平。

但目前还存在着许多不利于脊柱外科发展的因素。这主要表现在：专业底子薄；技术队伍规模小，不配套；新技术推广普及不快；能开展一流手术的医院为数较少；脊柱外科的理论研究、培养专业人员的教科书以及广大脊柱外科工作人员的参考书极少。特别是年轻的医师们，急需一本基础、普及与提高相结合的手术参考书，以尽快提高脊柱外科水平。这也是我们编写此书的主要目的。

本书的重点是脊柱手术，其他内容都是围绕手术的学习、理解、掌握和应用的需要。在面上照顾初学者，在点上照顾提高者，使普及与提高相结合。

本书的内容也包括脊髓和脊神经，这是本书一大特点。并侧重于术式的介绍，目的使广大临床工作者在临症时能结合实际情况拟定较妥善的手术方法。同一术式因作者不同，在一些操作技术上都有一些经验上的特点，这对于初学者的熟悉和强化、理解和提高有一定的好处，因此，在全书通编过程中，某些重复内容没有全部删掉。

本书在编写过程中，承蒙天津医学院郭世绂教授和青岛医学院胡有谷教授殷切指导和帮助，对部分章节进行审阅，并为本书做序。青岛经济技术开发区工委、管委、社会事物局及开发区医院领导对本书的编写给予极大的关怀和鼓励，并得到开发区医院广大职工的大力支持。书内插图由傅宏宇绘制。对以上诸位，特表示衷心地感谢。

由于我们编写比较仓促，水平不高，经验不足，仅以对脊柱外科工作做一点微薄的促进工作为动机，因此不确之处难免，望广大读者批评指正。

1993年10月

目　录

第一章　脊柱的解剖学 …… 1
第一节　脊柱区概述 …… 1
第二节　脊柱的软组织 …… 1
第三节　脊柱的骨骼 …… 6
第四节　脊椎骨的发生 …… 11
第五节　脊椎骨的畸形 …… 15
第六节　脊柱的连结 …… 21
第七节　脊柱的附属结构 …… 28
第八节　脊柱的骨性标志及表面解剖 …… 30
第九节　椎管的解剖 …… 32
第十节　脊柱的血供及椎间周围血管 …… 34
第十一节　脊柱的曲度 …… 37
第十二节　脊柱的功能 …… 42
第十三节　脊柱的运动范围 …… 42
第二章　脊髓及脊神经的解剖 …… 45
第一节　脊髓的外形及位置 …… 45
第二节　脊髓的内部结构 …… 46
第三节　脊髓的被膜 …… 50
第四节　脊髓的血液供应 …… 51
第五节　脊髓的发育 …… 53
第六节　脊髓的畸形 …… 53
第七节　脊髓反射 …… 54
第八节　脊髓解剖与临床讨论 …… 57
第九节　脊神经的解剖 …… 62
第三章　脊髓的植物神经系统解剖 …… 66
第一节　植物神经系统的低级中枢——脊髓 …… 66
第二节　植物神经系统周围部分的特点 …… 67
第三节　交感神经干与交感神经节 …… 68
第四节　身体各部交感神经的分布 …… 69
第五节　骶部副交感神经系统 …… 73
第六节　植物神经系统的生理作用 …… 73
第七节　植物神经系统的生理意义 …… 75
第四章　脊柱及脊髓的临床生物力学 …… 76
第一节　生物力学概述 …… 76
第二节　脊柱的双重生物力学负荷 …… 76
第三节　脊柱运动中的不利因素 …… 77
第四节　负重脊柱的生物力学 …… 79
第五节　椎间盘的生物力学 …… 81
第六节　脊柱周围软组织的生物力学 …… 81
第七节　脊髓的生物力学 …… 82
第五章　脊柱的影像医学解剖 …… 83
第一节　脊椎骨的X线解剖概述 …… 83
第二节　颈部的X线解剖 …… 87
第三节　颈部以下的X线解剖 …… 90
第四节　腰椎穿刺及脑脊液动力学检查 …… 92
第五节　脊柱造影术 …… 94
第六节　电算轴向断层扫描(CT)在脊柱外科的应用 …… 101
第七节　核磁共振成像(MRI)在脊柱外科中的应用 …… 102
第六章　脊柱外科手术器械及用具 …… 103
第一节　脊柱外科常用手术器械 …… 103
第二节　显微外科手术器械 …… 118
第三节　脊柱各种系列支撑器械 …… 120
第四节　脊柱外科主要用具 …… 125
第五节　经皮穿刺椎间盘切除手术器械 …… 128
第六节　人工髋关节置换手术器械 …… 129
第七章　脊柱外科的石膏技术 …… 133
第一节　石膏绷带疗法概述 …… 133
第二节　常应用于躯干的石膏类型 …… 134
第三节　石膏绷带的应用方法及注意事项 …… 136
第四节　石膏固定术后的护理 …… 137
第五节　石膏的开窗、切开与拆除 …… 137
第六节　脊柱外科几种常用的石膏包扎法 …… 138
第八章　脊柱牵引术 …… 142
第一节　概述 …… 142
第二节　颈椎牵引术 …… 142
第三节　颅骨牵引术 …… 144
第四节　头颅环—骨盆环撑开牵引术 …… 145

第五节 腰部牵引术…… 147
第九章 脊柱外科手术的基本技术 …… 149
第一节 无菌技术…… 149
第二节 术前准备和术后处理…… 154
第十章 脊柱外科手术入路…… 159
第一节 概述…… 159
第二节 颈部手术入路…… 159
第三节 胸椎手术入路…… 166
第四节 腰骶椎手术入路…… 174
第五节 骶髂关节手术入路…… 178
第六节 交感神经切除术的入路…… 181
第十一章 脊柱外科的取骨与植骨术 … 186
第一节 取骨术…… 186
第二节 骨库…… 191
第三节 脊柱植骨概述…… 193
第四节 脊柱外科常用的
后路植骨融合术…… 194
第五节 脊柱前路植骨融合术…… 203
第十二章 脊柱创伤手术 …… 206
第一节 脊柱骨折、脱位的手术治疗概论 … 206
第二节 颈椎骨折、脱位的手术治疗 …… 212
第三节 胸腰椎损伤的手术治疗…… 222
第四节 脊柱创伤新手术…… 228
第十三章 脊柱侧凸矫正术…… 238
第一节 Harrington 氏手术 …… 238
第二节 Luque 氏手术 …… 244
第三节 Harrington—Luque 联合手术 …… 246
第四节 Wisconsin 系列装置
矫正脊柱侧弯术…… 248
第五节 Dwyer 手术…… 249
第六节 Zielke 手术 …… 250
第七节 C-D 手术…… 253
第八节 先天性脊柱侧弯畸形的
前路矫正手术…… 262
第九节 脊柱前路松解术…… 265
第十节 脊柱侧凸症后路凹侧
软组织松解术…… 266
第十一节 脊柱侧凸并胸廓隆凸畸形
肋骨节段性切除脊柱融合术…… 267
第十四章 脊柱结核手术 …… 268
第一节 脊柱结核手术疗法概述…… 268
第二节 颈椎结核病灶清除术…… 274
第三节 胸椎结核病灶清除术…… 283
第四节 胸腰段结核病灶清除术…… 296
第五节 腰椎结核病灶清除术…… 301
第六节 骶椎结核病灶清除术…… 307
第七节 椎体附件结核及其病灶清除术…… 310
第八节 脊柱结核并发截瘫的手术治疗…… 310
第九节 脊柱结核后凸成角畸形矫正术…… 314
**第十五章 颈椎间盘突出症及
颈椎病手术** …… 316
第一节 颈椎间盘突出症及颈椎病
手术疗法概述…… 316
第二节 颈椎间盘突出症及颈椎病手术…… 317
第三节 颈椎广泛同时除压椎弓切除术…… 321
第四节 颈椎后路开门法椎管扩大术…… 323
第五节 颈椎椎体次全切除术及
椎体部分切除术…… 325
第六节 颈椎侧前方减压术…… 326
**第十六章 腰椎间盘突出症的
手术治疗** …… 330
第一节 腰椎间盘突出症的
手术治疗概述…… 330
第二节 腰椎间盘突出症后入路
手术方法…… 332
第三节 经腹腔前路椎间盘切除术…… 338
第四节 前路经腹膜外腰椎间盘摘除术…… 339
第五节 后外侧入路行腰椎间盘摘除术…… 340
第六节 腰椎板间扩大开窗行
腰椎间盘切除术…… 340
第七节 髓核溶解术治疗腰椎间
盘突出症…… 341
第八节 经皮穿刺椎间盘切除术…… 342
第十七章 椎管狭窄症手术…… 343
第一节 椎管狭窄症概述…… 343
第二节 颈椎椎管狭窄症手术…… 346
第三节 胸椎椎管狭窄症手术…… 357
第四节 腰椎椎管狭窄症手术…… 359
第十八章 脊柱其他疾病的手术 …… 364
第一节 斜颈的手术治疗…… 364
第二节 强直性脊柱炎的手术治疗…… 365
第三节 椎骨峡部不连及滑脱的手术…… 371

第四节　脊柱裂的手术…… 378
第五节　Galveston 手术 …… 382
第六节　颈肩腰腿痛的手术…… 383
第十九章　脊柱肿瘤手术 …… 392
第一节　脊柱肿瘤手术处理概述…… 392
第二节　颈椎肿瘤切除人工椎体置换术…… 394
第三节　胸腰椎肿瘤切除人工椎体置换术…… 395
第四节　胸腰段肿瘤切除植骨融合术…… 397
第五节　椎体肿瘤切除椎体间“U”形钉固定融合术…… 398
第六节　骶骨肿瘤切除术…… 399
第七节　人工半盆及全髋关节置换术…… 401
第八节　Armstrong 脊柱钢板内固定术 …… 401
第九节　kaneda 手术 …… 403
第二十章　脊髓与脊神经手术 …… 407
第一节　脊髓探查术概论…… 407
第二节　脊髓损伤的手术…… 410
第三节　椎管内肿瘤的手术…… 413
第四节　硬脊膜外血管瘤的手术…… 420
第五节　椎管内炎症的手术…… 420
第六节　脊髓先天性疾病的手术…… 423
第七节　交感神经的手术…… 427
第八节　关于止痛的脊髓手术…… 430
第二十一章　脊柱显微外科手术 …… 434
第一节　脊柱外科手术中的显微外科技术概述…… 434
第二节　显微外科的基本操作技术…… 436
第三节　显微马尾松解术…… 441
第四节　大网膜脊髓移植术治疗外伤性截瘫…… 443
第五节　显微腰椎间盘髓核摘除术…… 448
第六节　显微镜下脊髓肿瘤切除术…… 451
第七节　显微镜下脊髓血管畸形切除术…… 455
第八节　脊髓髓内肿瘤激光显微手术…… 456
第九节　肋间神经与马尾神经椎管内吻合术…… 457
参考文献 …… 459

第一章　脊柱的解剖学

脊柱为躯干的中轴，参与胸腔、腹腔和骨盆的形成，具有使四肢有所依附，支持头颅，传导重力，吸收震荡，缓冲暴力，平衡机体，维持姿势，参与造血，容纳脊髓，保护神经，保护胸腔、腹腔及盆腔内的脏器等功能。在机体运动中，可行屈、伸、侧弯、旋转和回旋等活动。但不同阶段其活动度有所差异，颈部和腰部活动度大，胸部因肋骨附着构成胸廓而活动度小。脊柱所处的部位叫做脊柱区。

第一节　脊柱区概述

从裸露的人体躯干背部，可以清楚地看到脊柱区所包括的项部、背部、腰部和骶尾部四个部分(图 1-1)。上项线为项部的上界；斜方肌的前缘是项部和颈部的分界；腋后线及其向下的延长线为背部和腰部的外侧缘；第 12 肋为腰部的上界，髂嵴为其下界；尾骨下端为脊椎区的终末部。

在脊柱的后正中线上可清楚地扪摸辨认清椎骨的棘突，并确定不同部位椎骨的序数。屈颈时，第 7 颈椎棘突隆起容易辨认。双上肢垂于体侧，下述横线可以作为确定椎骨序数的标志：连接两侧肩胛冈内侧端的横线，通过第 3 胸椎棘突；两侧肩胛骨下角的连线，横过第 7 胸椎棘突；通过脐部的水平面约与第 3 腰椎横突相对；两髂嵴最高点的连线，经过第 4 腰椎的棘突；两髂后上棘的连线，通过第 2 骶椎中部(图 1-2)。沿骶骨中线向下，可触及骶中嵴和骶管裂孔；在骶管裂孔的两侧可触及骶角。骶骨下端与尾骨相连。第 12 肋骨可于皮下触及，在棘突纵嵴的两侧可触及强有力的骶棘肌。

在脊柱外科临床上，对于脊柱概述的了解，便于更好地学习和应用已有的解剖学知识，对常见病准确定位和描述。尤其体表标志能够清楚地记忆，将会对临床工作带来极大的方便。当然对于个体之间在解剖结构上的差异，如翼状肩胛、驼背、畸形等不能因此而发生失误。

第二节　脊柱的软组织

一、皮肤和浅筋膜

颈项部皮肤和浅筋膜致密，向上与颅顶部的皮下筋膜移行，并有纤维束与深筋膜相连。腰部的浅筋膜可分为两层，在两层之间有丰富的蜂窝状脂肪组织。

颈项部的皮神经主要有枕大神经(N · occipi talis major)和第 3 颈神经(N · occipitalis tertius)分布。枕大神经是第 2 颈神经后支的皮支，约在上项线水平处穿出斜方肌的附着点及深筋膜，分支司理颅后部的皮肤感觉，并有小支与枕小神经和耳大神经交通。第 3 颈神经是第 3 颅神经后支的皮支分布至项部和枕外隆凸附近的皮肤(图 1-3)。

背部的皮神经由胸神经后支分布(见图 1-3)。上位 6～7 对胸神经后支的内侧支，沿正中线两侧穿出斜方肌至皮下，其中第 2 胸神经后支的内侧支较大，约平肩胛冈穿出，分布于附近皮肤；下位 5～6 对胸神经的皮神经，来自其后支的外侧支，穿出的部位距离中线较远，分布至背部的皮肤。

腰部的皮神经来自 1～3 腰神经后支的

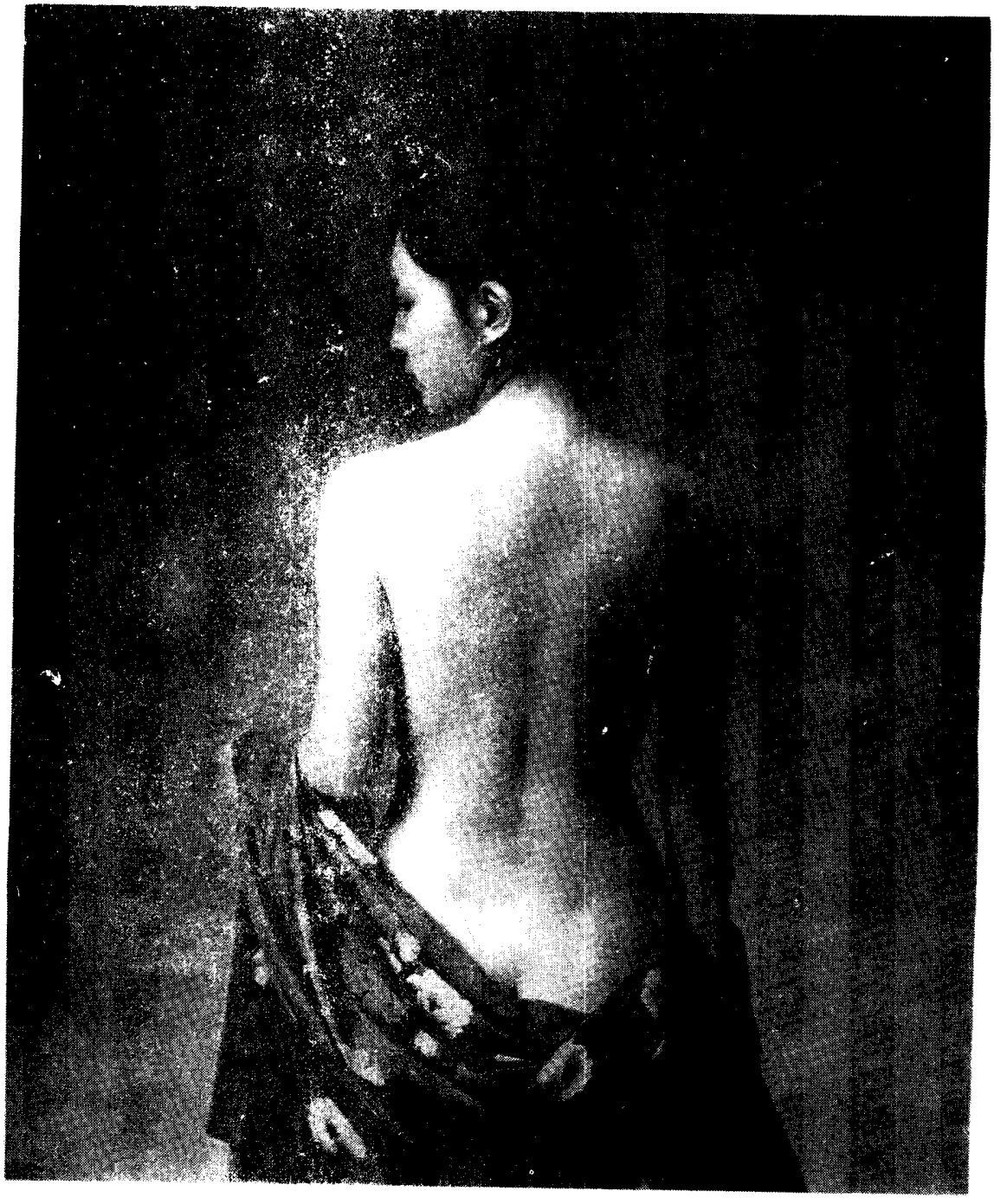

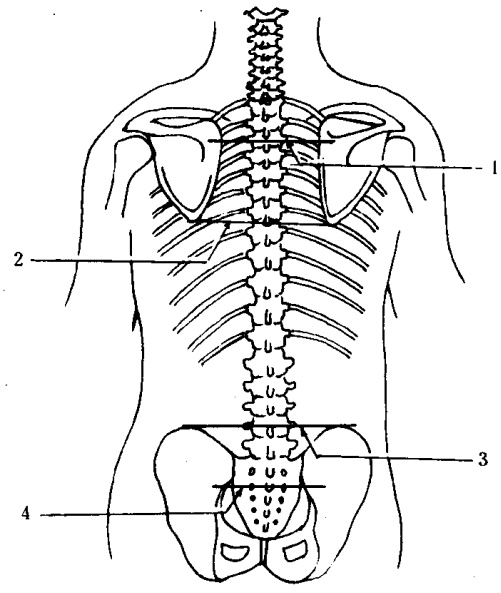

图 1-2　躯干背部脊椎骨的体态标志

1. 两肩胛冈内侧端的连线　2. 两肩胛下角的连线　3. 两髂嵴最高点连线　4. 两髂后上棘的连线

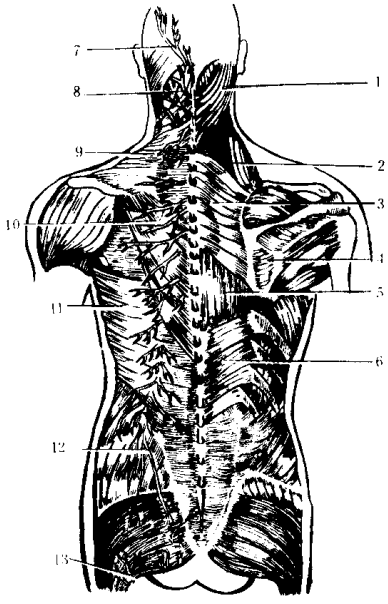

图 1-3　背部肌肉和皮神经

1. 夹肌　2. 肩胛提肌　3. 菱形肌　4. 冈下肌　5. 骶棘肌　6. 下后锯肌　7. 枕大神经　8. 第 3 枕神经　9. 斜方肌　10. 第 2 胸神经后支　11. 背阔肌　12. 臀上皮神经　13. 臀下皮神经

外侧支，自骶棘肌外侧缘穿出筋膜，越过髂嵴至臀部皮下(见图 1-3)。因此，称这组皮支为臀上皮神经。

背部和腰部的皮肤、血管较小，动脉主要来自肋间动脉和腰动脉的后支与相应的皮神经伴行。

二、深筋膜

项部的深筋膜包绕项部的浅层肌和深层肌，与颈部的深筋膜相连续。

腰部深筋膜即腰背筋膜，可分为浅、中、深 3 层(图 1-4)。腰背筋膜浅层是 3 层中最厚的一层，居于背阔肌和下后锯肌的深侧、骶棘肌的表面，向上与项部深筋膜连续，向下附着在髂嵴和骶外侧嵴；腰背筋膜中层位于骶棘肌和腰方肌之间，在骶棘肌外侧缘与浅层愈合，构成腹肌起始的腱膜，此层筋膜的上部特别增厚叫做腰肋韧带；腰背筋膜深层是 3 层中比较薄弱的一层，位于腰方肌的前面，是腹

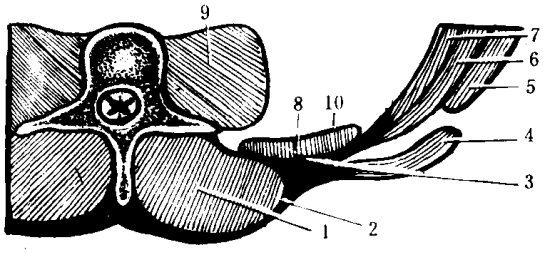

图 1-4　腰背筋膜(腰部横断面)

1. 骶棘肌　2. 腰背筋膜浅层　3. 腰背筋膜中层　4. 背阔肌　5. 腹外斜肌　6. 腹内斜肌　7. 腹横肌　8. 腰方肌　9. 腰大肌　10. 腰背筋膜深层(腰方肌筋膜)

内筋膜的一部分，亦称为腰方筋膜。

三、肌层

脊柱区的骨骼肌由浅至深分为 4 层：第 1 层为斜方肌和背阔肌。第 2 层，在项部有夹肌、肩胛提肌和菱形肌；在背部有上后锯肌和下后锯肌。第 3 层为骶棘肌。第 4 层，在项部

是由位于第1～2颈椎与枕骨之间的椎枕肌，腰部的腰方肌和腰大肌以及脊柱两侧的诸短肌等组成。

骶棘肌(M·sacrospinalis)是一对强大的纵肌，位于脊柱棘突纵嵴的两侧，下端起自骶骨背面、髂嵴后部、骶结节韧带、下部胸椎和全部腰椎的棘突以及腰背筋膜等，向上延伸分为3组，即内侧的棘肌(M·spinalis)、外侧的髂肋肌(M·iliocostalis)，中间一组叫最长肌(M·long—issimus)。骶棘肌向上可分别抵止于肋骨、脊椎骨的横突和棘突以及骨乳突等，该肌由脊神经后支支配，与维持人体直立姿势有重要关系。一侧收缩可使脊柱侧屈，两侧同时收缩可使脊柱后伸。

腰上三角(trigonumlumbalis superior)由下后锯肌、腹内斜肌与骶棘肌所围成(图1-5)。如果下后锯肌与腹内斜肌在第12肋的附着点未相接触，第12肋亦参与构成一边。三角的底为腹横肌腱膜，表面由背阔肌覆盖。肋下神经、髂腹下神经和髂腹股沟神经在腹横肌的浅面经过。腰上三角为腹后壁的薄弱点之一，腹膜后脓肿可自此穿破，腹腔内容物有时可从此处突出形成腰疝。

腰下三角(trigonumlumbalis inferior)由背阔肌、腹外斜肌与髂嵴围成(图1-6)。三角的底为腹内斜肌，表面无肌层覆盖，为腹后壁的另一个薄弱区，腹膜后脓肿可以从此处穿破，但形成疝的机会较少(表1-1)。

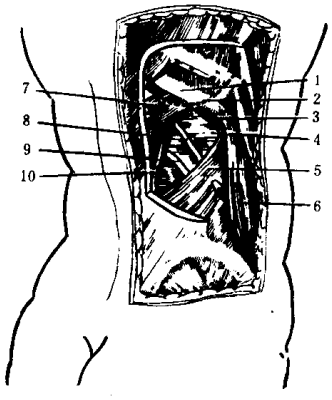

图1-5 腰上三角

1. 第12肋骨 2. 胸膜下界 3. 肋下神经 4. 腹横肌腱膜 5. 腹内斜肌 6. 腹外斜肌 7. 下后锯肌 8. 髂腹下神经 9. 髂腹股沟神经 10. 骶棘肌

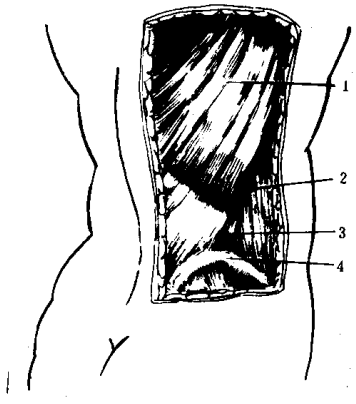

图1-6 腰下三角

1. 背阔肌 2. 腹外斜肌 3. 腹内斜肌 4. 髂嵴

表1-1 脊柱区肌肉起止、作用表

层次	名称	起点	止点	作用	神经支配
第1层	斜方肌	枕骨上项线，枕后隆凸，项韧带第7颈椎，全部胸椎的棘突和棘上韧带	锁骨和肩胛冈	上部纤维上提肩胛骨，下部纤维下降肩胛骨，全部肌纤维收缩，使肩胛骨向脊柱移动	副神经
	背阔肌	下部胸椎和全部腰椎棘突，骶中嵴和髂嵴	肱骨小结节嵴	肩关节后伸旋内和内收	胸背神经($C_{6\sim8}$)

续表

层次	名　称	起　　点	止　　点	作　　用	神经支配
第2层	头夹肌 颈夹肌	上部胸椎和第7颈椎的棘突和项韧带 第3～6胸椎棘突	枕骨上项线 第1～3颈椎横突后结节	单侧收缩使头转向同侧，两侧收缩使头后仰	颈神经后支的外侧支（$C_{2\sim5}$）
	肩胛提肌	上4个颈椎横突后结节	肩胛内角和脊柱缘的上部	上提肩胛骨，并使肩胛骨下角转向内上方	肩胛背神经（$C_{2\sim5}$）
	菱形肌	第6～7颈椎棘突，第1～4胸椎棘突	肩胛骨的脊柱缘	使肩胛骨向脊柱靠拢	肩胛背神经（$C_{4\sim6}$）
	上后锯肌	第6～7颈椎棘突，第1～2胸椎棘突	第2～5肋骨的肋角外侧面	上提肋骨助吸气	肋间神经（$T_{1\sim4}$）
	下后锯肌	第11～12胸椎棘突，第1～2腰椎棘突	第9～12肋骨外侧面	下降肋骨助呼气	肋间神经（$T_{9\sim12}$）
第3层	骶棘肌	骶骨背面，骶结节韧带腰椎棘突髂嵴后部和腰背筋膜	肋骨、椎骨的横突和棘突以及颞骨孔突等	一侧收缩使脊柱向同侧屈；两侧同时收缩使脊柱后伸，竖直躯干	脊神经后支
第4层	头后大直肌 头后小直肌 头上斜肌 头下斜肌	第2颈椎棘突， 寰椎后结节 寰椎横突， 第2颈椎棘突	枕骨下项线 寰椎横突	使头部回旋和后仰	枕下神经后支（$C_{1\sim2}$）
	腰方肌	髂嵴	第12肋骨和上位4个腰椎横突	下降肋骨，使脊柱侧屈	腰神经
	腰大肌	第12胸椎下缘，全部腰椎体的外侧面和横突	股骨小转子	屈髋关节并使之外旋，当下肢固定时可使腰部前屈	腰神经
	髂肌	髂窝	股骨小转子	屈髋关节并使之外旋，当下肢固定时可使腰部前屈	腰神经

四、深部神经和血管

1. 项部的神经和血管

项部的脊神经主要由脊神经后支发出。椎枕肌由第1颈神经后支（枕下神经 N・suboccipitalis）的分支支配。此神经穿过寰椎后方与椎动脉之间进入枕下三角（图 1-7），分支至头后大直肌、头后小直肌、头上斜肌和头下斜肌。

项部的深层血管有枕动脉、颈横动脉升支、颈深动脉和椎动脉等。枕动脉（A・occipitalis）是颈外动脉分支，经颞骨乳突与寰椎横突之间进入项部，位于胸锁孔突肌和头夹肌附着点的深侧。颈横动脉（A・transversacolli）是甲状颈干的分支之一，向外至斜方肌前缘的深侧分为升、降二支，升支供给头夹肌和肩胛提肌血液，降支下行主要营养菱形肌。颈深动脉（A・cervecalis－profunda）是锁骨下动脉肋颈干的分支，在颈深部上升，与枕动脉的分支吻合。椎动脉是锁骨下动脉第1段的分支，其全程可分为4段：自发出点至进入第6颈椎横突孔以前的部分为第1段。椎动脉穿经颈椎横突孔的部分为第2段。在这段过程中，其椎动脉的内侧与颈椎体相邻，后面与颈神经前支邻接，全程被静脉丛包绕。椎动脉自枢椎横突孔穿出后，至进入椎管以前为第3段。此段椎动脉首先向外向后，穿过

寰椎横突孔，经过寰椎后弓的上外方，呈水平方向转向后内侧，当接近正中线时，穿过寰枕后膜进入椎管内。此段椎动脉的左右两侧经常不对称。椎动脉进入椎管后，左右两侧椎动脉汇合在一起，组成基底动脉前，称为第4段(图1-8)。

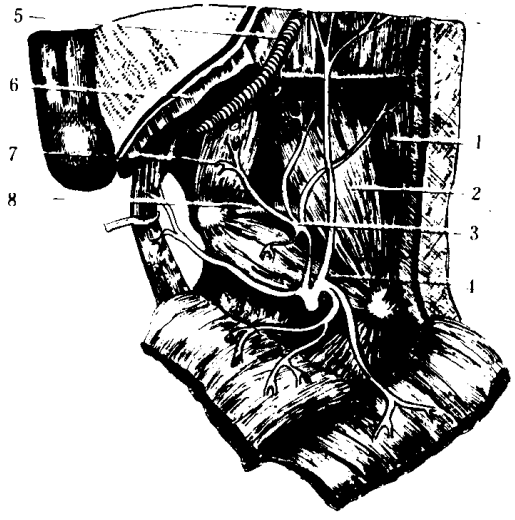

图1-7 枕下三角

1. 头后小直肌 2. 头后大直肌 3. 枕下神经 4. 头下斜肌 5. 枕动脉 6. 胸锁乳突肌 7. 头上斜肌 8. 椎动脉

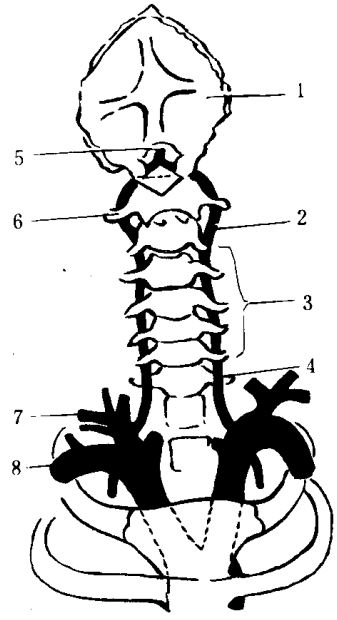

图1-8 椎动脉行程、分段示意图

1. 枕骨 2. 椎动脉第3段 3. 椎动脉第2段 4. 椎动脉第1段 5. 基底动脉 6. 寰椎横突 7. 甲状颈干 8. 锁骨下动脉

2. 腰背部的神经和血管

背部和腰部的神经肌支主要来自脊神经后支。腰背部的血管供应主要是肋间动脉和腰动脉的后支。

临床讨论

脊柱区的软组织是脊柱外平衡的支柱，易于发生扭伤或劳损，继发纤维组织炎或肌筋膜炎症可累及腰痛。其病理改变主要是软组织粘连。临床上应注意控制其物理性炎症的发展。晚期可施行软组织松解术治疗由此而引起的慢性腰背痛。

腰上三角为腹后壁的薄弱区，因此脓肿可自此穿破，腰疝易在此发生。该区的血管神经手术中应预防损伤。

腰下三角亦是腹后壁薄弱区，腹膜后脓肿可从此处穿破，但形成疝的机会罕少。

第三节 脊柱的骨骼

成人脊柱在人体骨架上有7个颈椎、12个胸椎、5个腰椎、5个骶椎及3～4个尾椎骨，构成人体的中轴骨(图1-9)。

一、脊椎骨的基本形态(图1-10)

脊椎骨可分为椎体和椎弓两部分，前部是椎体，呈圆柱形，是脊柱支撑的主要部分。椎体后方呈弓状的部分叫做椎弓，椎体与椎弓共同围成椎孔。所有椎孔相连成椎管，容纳脊髓。在脊椎骨骨折或脱位时可损伤脊髓(图1-11、12)。前后两部分相连接处较细小，其上下方各有切迹，此处为椎弓根。相邻椎弓根部上下切迹共同围成椎间孔，孔内有脊神经通

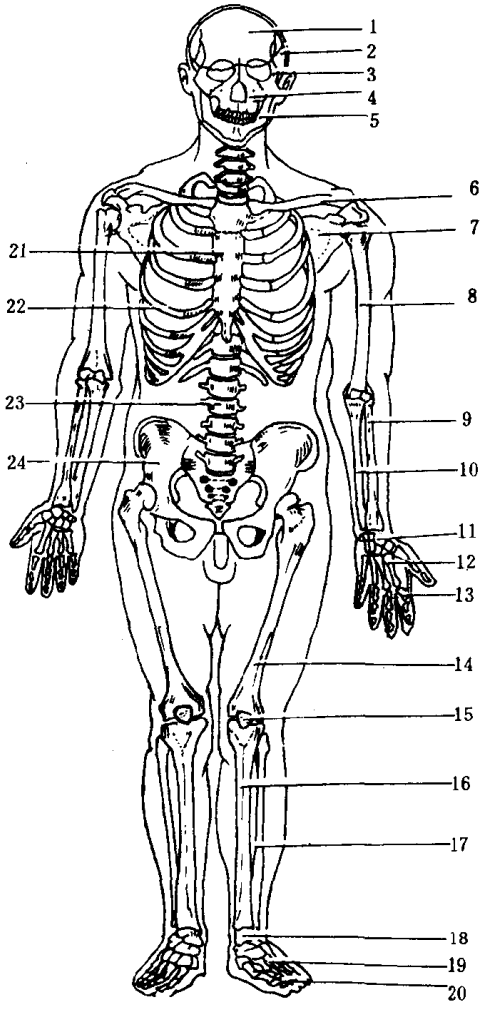

图 1-9　人体骨骼正面观

1. 额骨　2. 颞骨　3. 颧骨　4. 上颌骨　5. 下颌骨
6. 锁骨　7. 肩胛骨　8. 肱骨　9. 桡骨　10. 尺骨
11. 腕骨　12. 掌骨　13. 指骨　14. 股骨　15. 髌骨
16. 胫骨　17. 腓骨　18. 跗骨　19. 蹠骨　20. 趾骨
21. 胸骨　22. 肋骨　23. 腰椎骨　24. 骨盆

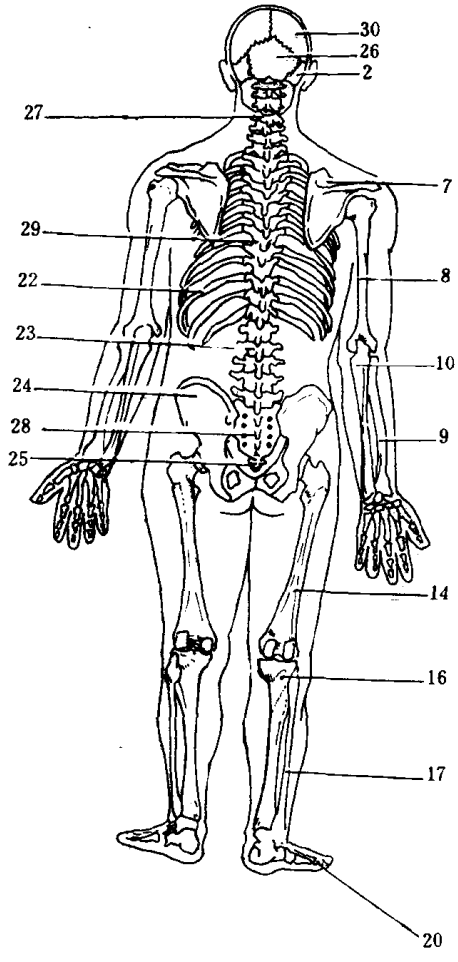

图 1-10　人体骨骼背面观

2. 颞骨　7. 肩胛骨　8. 肱骨　9. 桡骨　10. 尺骨
14. 股骨　16. 胫骨　17. 腓骨　20. 趾骨　22. 肋骨
23. 腰椎骨　24. 骨盆　25. 尾椎　26. 枕骨
27. 颈椎骨　28. 骶椎　29. 胸椎　30. 顶骨

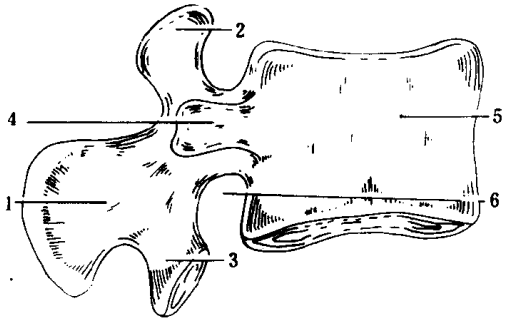

图 1-11 腰椎侧面观

1. 棘突 2. 上关节突 3. 下关节突 4. 横突 5. 椎体 6. 椎间孔

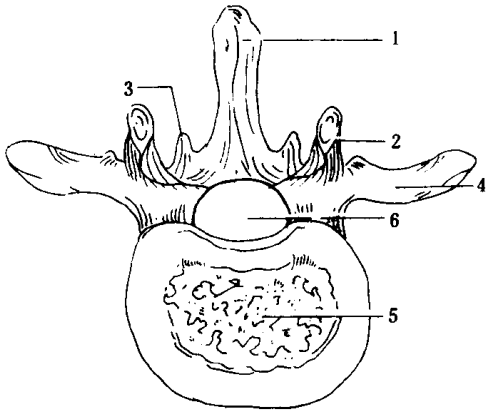

图 1-12 腰椎上面观

1. 棘突 2. 上关节突 3. 下关节突 4. 横突 5. 椎体 6. 椎孔

过。椎弓上有 7 个突起，即伸向两侧的一对横突，伸向上下的各一对关节突，伸向后方的一个棘突。组成椎管后部的呈板状的椎弓部叫做椎板，此处为临床上进入椎管的常用入路。

二、各部椎骨的形态特点

各部椎骨的形态基本相似，但由于所处的部位、承受的压力以及邻近的结构不完全相同，因此各部位的椎骨有不同的形态特点(图 1-13)。

1. 颈椎

颈椎是所有脊椎中最小者，共 7 个。第 1～2 颈椎(图 1-14、15、16)和第 7 颈椎(图 1-17)比较特殊，属特殊颈椎，其余 4 个为普通颈椎(图 1-18)。

普通颈椎的椎体小，椎孔较大，呈三角形，横突短而宽，根部有一圆孔，称横突孔，内有椎动脉及椎静脉通过。横突的末端分裂成前结节和后结节，前结节为肋骨的遗迹。上下关节突的关节面近似水平位(图 1-19)。棘突的末端分叉。

第 1 颈椎无椎体及棘突，呈不规则寰状，所以又叫寰椎(见图 1-14)，由侧块及前后弓构成。

第 2 颈椎又叫枢椎(见图 1-15、1-16)，与其他颈椎形态相似，但自椎体的上面向上发出一个指状突起称之齿突，向上插入寰椎前联合的后侧，并由两侧块之间的寰椎横韧带限制其向后运动。

第 7 颈椎形态及大小与上位胸椎近似，但其棘突特长而粗大，呈水平位，末端不分叉而呈结节状，所以又叫做隆椎。

2. 胸椎

胸椎共 12 个，椎体自上而下逐渐增大。上部的胸椎体与颈椎相似，下部则类似腰椎(见图 1-13)。椎体的两侧和横突末端的前面有半圆形或圆形的浅窝，称肋凹，分别与肋骨小头和肋结节的关节面相关节(图 1-20)。胸椎上下关节突和关节面近似额状位(图 1-21)。棘突较长(图 1-22)，呈垂直位下行，似瓦片状重叠排列。

3. 腰椎

腰椎 5 个(图 1-23)，椎体高大，椎孔呈三角形，比胸椎大，但比颈椎小。横突薄而长，是肋骨的残迹，所以又叫腰椎肋突。横突根部的后下侧有一个小结节，称为副突，相当其他

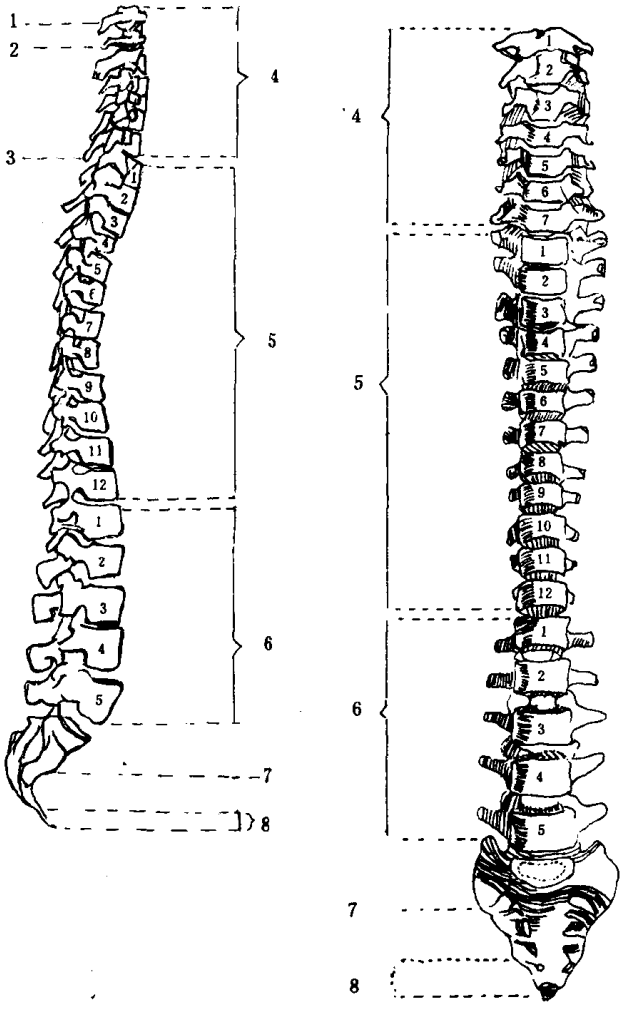

图 1-13　各部位椎骨的形态特点

1. 寰椎　2. 枢椎　3. 第 7 颈椎(隆椎)　4. 颈椎
5. 胸椎　6. 腰椎　7. 骶椎　8. 尾椎

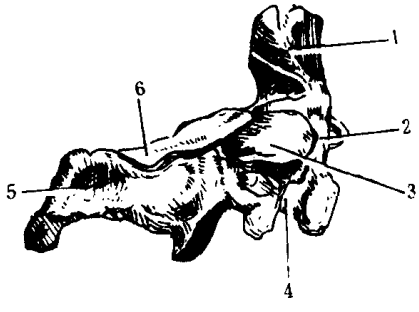

图 1-16　枢椎侧面观

1. 齿突　2. 椎体　3. 上关节面　4. 横突
5. 棘突　6. 椎板

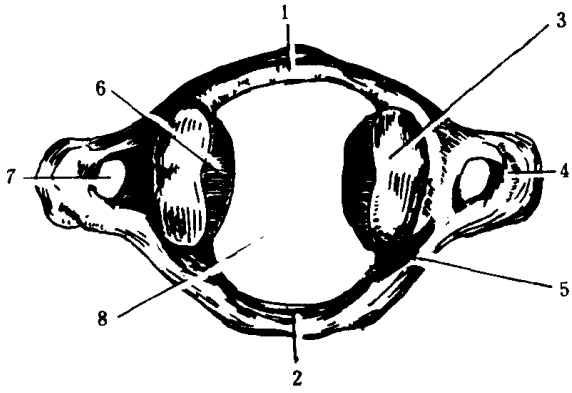

图 1-14　寰椎上面观

1. 前弓　2. 后弓　3. 上关节面　4. 横突　5. 椎动脉沟　6. 侧块　7. 横突孔　8. 椎孔

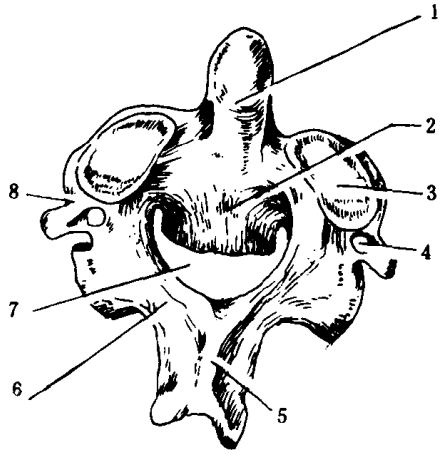

图 1-15　枢椎上面观

1. 齿突　2. 椎体　3. 上关节面　4. 横突孔
5. 棘突　6. 椎板　7. 椎孔　8. 横突

图 1-17　第 7 颈椎又称隆椎，在颈椎侧位向上特征明显

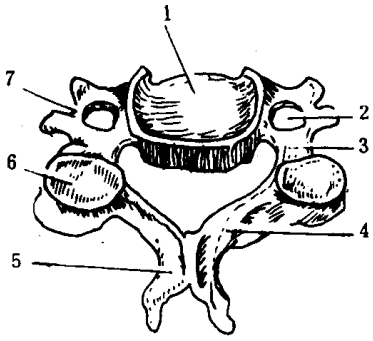

图 1-18 普通颈椎上面观

1. 椎体 2. 横突孔 3. 椎弓根 4. 椎板 5. 棘突 6. 上关节突 7. 横突

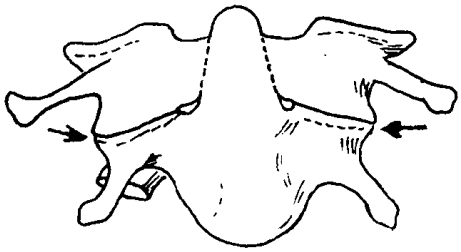

图 1-19 颈椎正面观
关节突、关节面
接近水平位



图 1-20 胸椎上面观

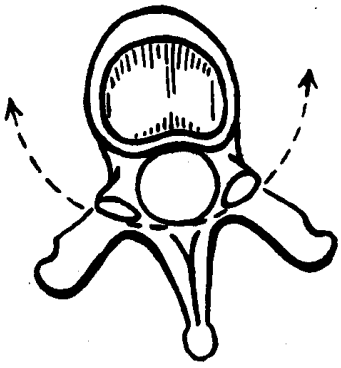

图 1-21 胸椎的关节突
位于同心圆周上



图 1-22 胸椎侧面观

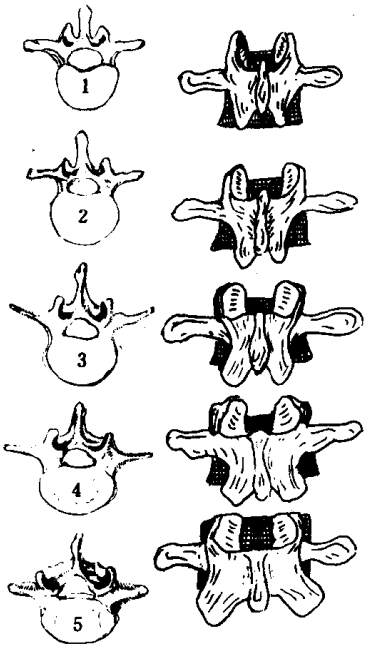

(1)

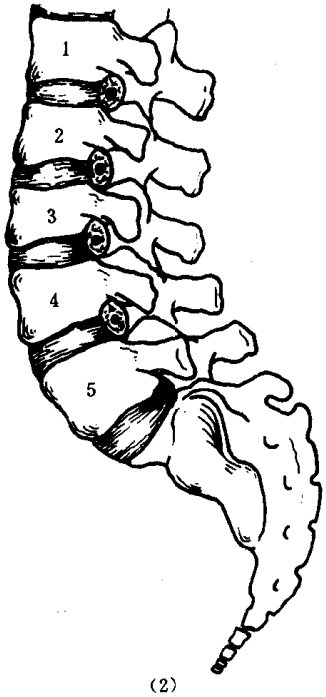

(2)

图1-23 腰椎的基本形态图
(1)腰椎的上面和后面观
(2)五个腰椎连接的侧位观
及其彼邻关系

椎骨的横突。关节突的关节面呈矢状位，而且上下位关节突的位置又是内、外关系，故较牢靠。棘突为长方形扁板，呈水平位向后方伸出。

4. 骶椎和尾椎

骶椎由 5 个骶骨愈合而成(图 1-24)，可

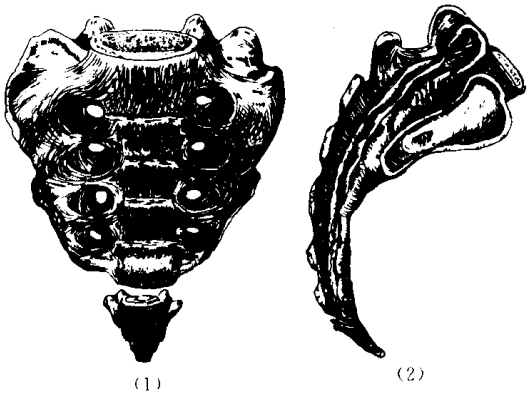

图 1-24　骶尾椎正侧位观
(1)骶椎正位　(2)骶椎侧位

分为基底、尖端、骨盆面和背面。在骨盆面可见 4 条横线，为 5 个骶骨愈合的痕迹。横线的两端各有一个孔，叫骶前孔，有骶神经前支及血管通过。骶骨背面粗糙而凸隆，有 5 条纵嵴：正中的叫骶中嵴，由 3～4 个结节连接而成，为骶椎棘突愈合的遗迹。正中两侧各有一条不太明显的粗线，叫骶关节嵴，由关节突愈合而成。骶关节嵴的下端突出为骶角。两骶角之间有一缺口叫骶管裂孔，是骶管的下口。骶关节嵴外侧有骶后孔，为骶神经后支及血管的通路。在骶后孔外侧的粗线高起叫做骶外侧嵴。尾椎一般由 3～5 块组成，呈上宽下窄的三角形状排列。

临床讨论

脊椎骨的椎体主要由松质骨组成，表层的骨皮质较薄，在垂直暴力作用下可被压挤塌陷，发生压缩性骨折且不易复原。

掌握不同部位椎骨的形态特点，对临床工作有很重要的意义。像第 1、2 颈椎，无典型椎体，不致发生压缩骨折，但暴力作用后可发生寰椎前后弓骨折、齿状突骨折及脱位等，严重压迫脊髓，甚至危及生命。颈椎的上下关节突的关节面近似水平位，在受到斜行或横行暴力时，易导致脱位，较少发生骨折；颈椎的横突孔内有椎动静脉穿行，因此颈部脊椎的病理性改变可影响脑部供血，发生晕厥；颈椎隆突(第 7 颈椎棘突)又常作为临床麻醉和针刺取穴时辨认椎骨序数的标志；胸腰椎关节突关节面为额状位和矢状位，衔接较稳定，受到暴力易发生骨折，应引起临床重视。

第四节　脊椎骨的发生

脊索为原始中轴支柱，间叶组织(巩节或生骨节)沿脊索为成对的节状块，各节之间前后为节间动脉分开(图 1-25)。每个生骨节分

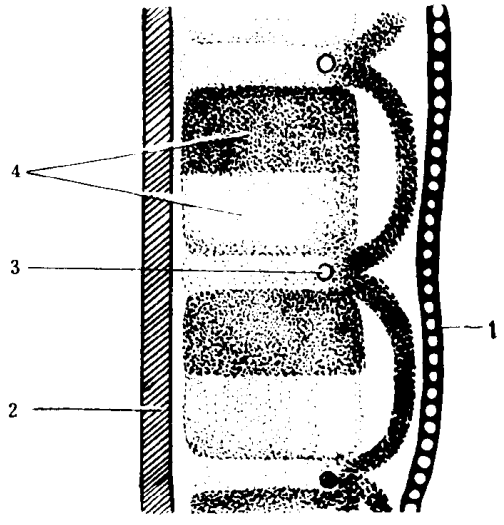

图 1-25　胚长 4mm 经左体节冠状切面
1. 外胚叶　2. 脊索　3. 节间动脉　4. 生骨节

化为尾侧半的致密部分及头侧半的较疏松部分，以后尾侧半与相邻下一个头侧半形成脊椎(图 1-26)。两部分均围绕脊索形成椎体(图 1-27)，从脊椎的头侧半向背侧伸展，围

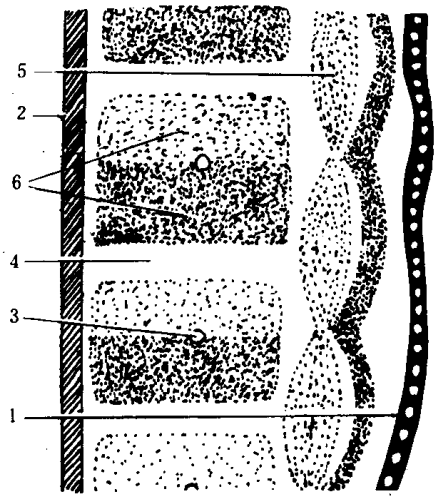

图 1-26 胚长 5mm 经左体节冠状切面
1. 外胚叶 2. 脊索 3. 节间动脉 4. 椎间裂
5. 肌节 6. 脊椎骨原基

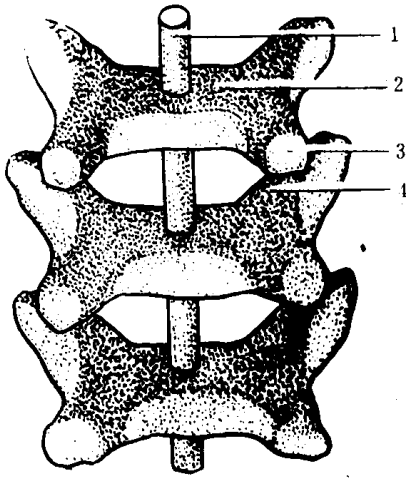

图 1-27 胚长 12mm 椎骨与周围关系
1. 脊索 2. 椎体 3. 肋突 4. 椎弓

绕神经管形成椎弓，而成对的前外侧支形成肋突或肋骨的前身，在椎间裂的间叶组织形成椎间盘，髓核即为脊索的残余(图 1-28)。生骨节两部分联合起来包围节间动脉，后者走行于椎体中心。胚胎第 7 周出现成软骨中心，两个成软骨中心各发育成软骨性脊椎的一半，经各自逐渐增大，愈合形成一个完全的软骨性脊椎。胚胎第 10 周，每个软骨性脊椎产生 3 个初级骨化中心，其中之一发育成椎体，其他两个各形成椎弓的一半(图 1-29)。

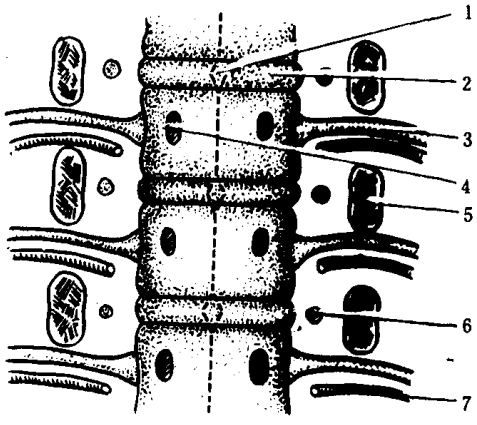

图 1-28 胚长 7mm 间叶性椎骨腹面观
1. 髓核 2. 椎间盘 3. 肋骨 4. 椎弓(已切断)
5. 肌节 6. 节间神经 7. 节间动脉

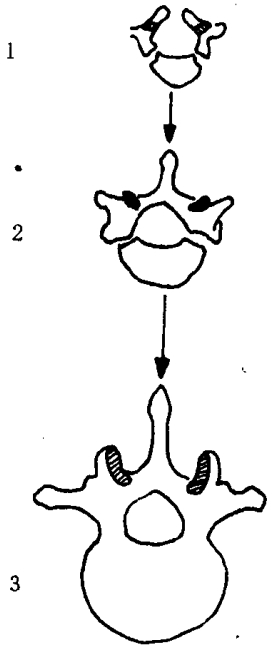

图 1-29 脊椎骨的发生(出生后)
1. 出生时 2. 2 岁 3. 成年

出生时，脊椎骨可以分做3部分，即一个中心部（椎体）和左右两个神经弓，彼此之间借透明软骨相连，中心部和神经弓相接处称为神经弓中心软骨联合，两侧神经弓的软骨联合较前者骨化为早，神经弓中心软骨联合至3～6岁时开始骨化。两侧的椎弓于1岁时开始在后部愈合，从颈部开始，顺序向下，至10岁时骶骨的椎弓亦全部愈合。

在青春期，脊椎骨的压力和牵引骨骺出现，至25岁时愈合。一般哺乳动物，虽然压力骨骺呈骨板状，但在人类则呈环状，它的中心为透明软骨，周围为骨性环，位于中心部的上下关节面，一直伸延至神经弓。这些骨骺形成椎体上下的软骨板，实际上，椎体包括原来中心部、神经弓的一部分及肋骨小头相接的关节面。椎体借上、下骺板的软骨内骨化继续纵向生长（图1-30），在上、下面的边缘，有一条

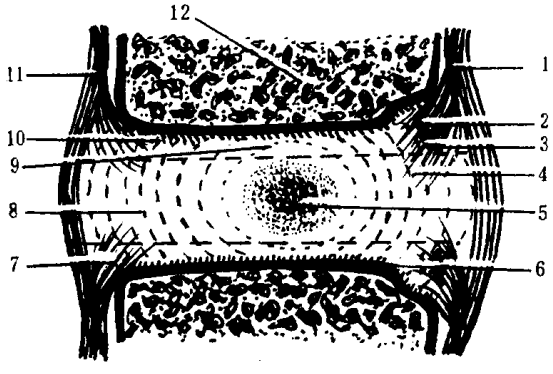

图1-30　椎体骺板的发育

1. 前纵韧带　2. 软骨环　3. 软骨环骨化区（早期）　4. 前纵韧带纤维附着于纤维环　5. 髓核　6. 骨性终板　7. 后纵韧带纤维附着于纤维环　8. 纤维环　9. 软骨板　10. 软骨内骨化区　11. 后纵韧带　12. 椎体

突出的软骨环，前方有前纵韧带的纤维附着。以后在青春期出现7个次级骨化中心，分布在棘突、横突和上、下关节突的尖部（图1-31、32），17岁时次级骨化中心与椎体愈合。中央动脉一直到6岁还能看到，以后闭塞但

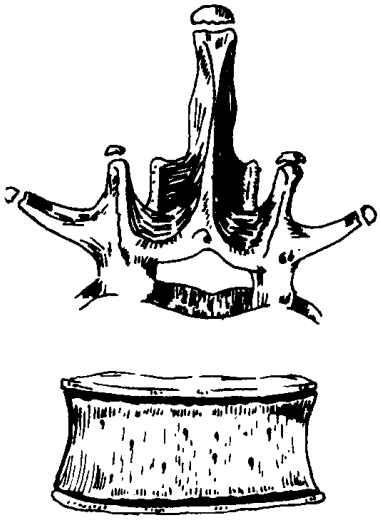

图1-31　椎骨的次级骨化中心上面观

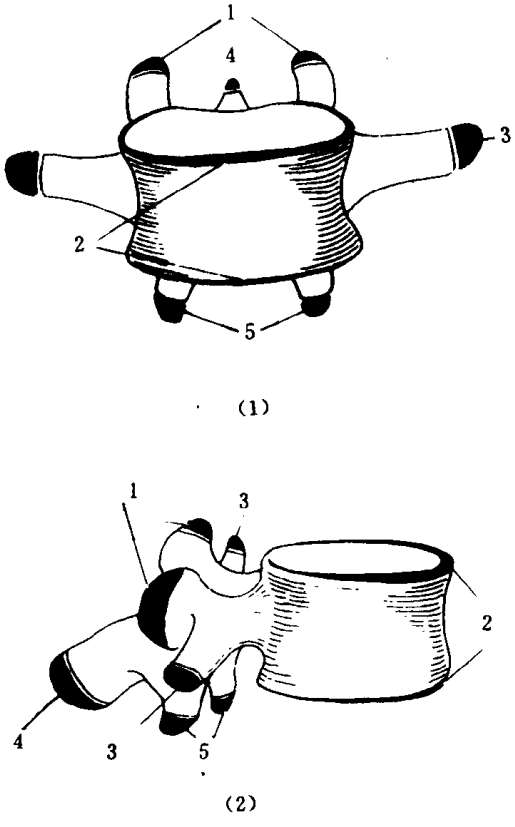

图1-32　椎骨的次级骨化中心前面与侧面观

(1)前面观　(2)侧面观

1. 上关节突　2. 椎体上下　3. 横突　4. 棘突　5. 下关节突

可有残留。

在椎弓外面突起部位的发生上，每个横突分为一个肋骨部和一个横突部。在所有脊椎骨中，横突部由上、下关节突发生；肋骨部一般由椎体的侧面发生，只是在腰椎由椎弓和椎板会合处发生，骶骨翼后的沟即代表两部之愈合部分。颈椎和腰椎以后虽不发生肋骨，但颈椎横突的前结节和腰椎横突的前部，在发生上即代表当初的肋骨部分(图 1-33)。

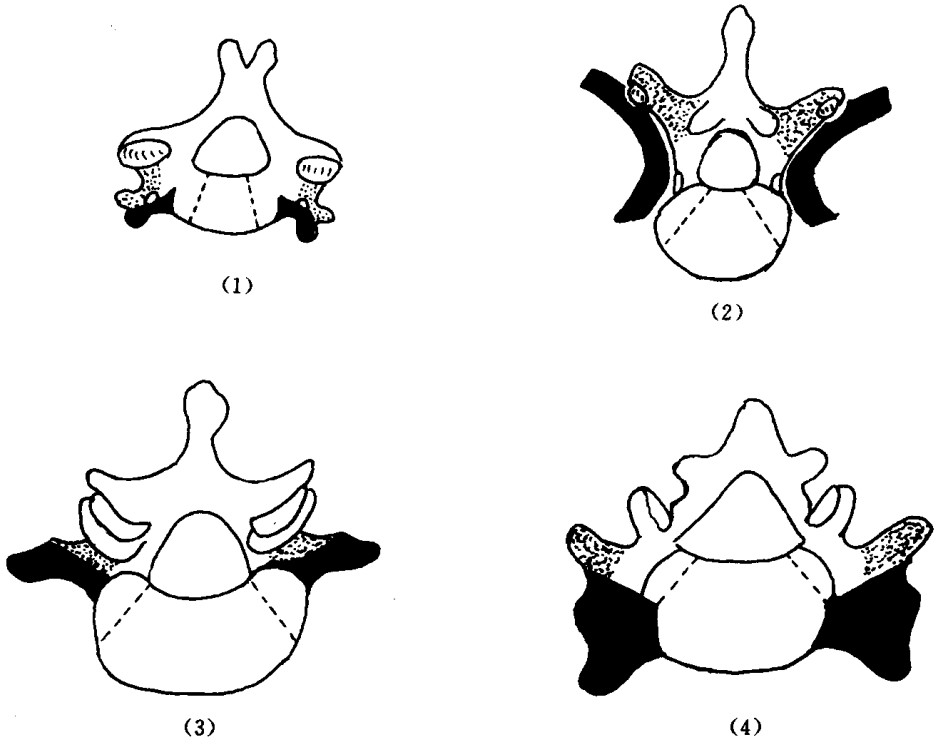

图 1-33 不同椎骨的同源部分

(1)颈椎 (2)胸椎 (3)腰椎 (4)骶椎

出生后 6 个月，前纵韧带纤维在椎体前上、下角附着于骺板，该处以后形成椎环(vertebral ring)，也称为骺环(epiphyseal ring)，但“环”并非骨骺，对椎体的生长不起作用，它实际作为软骨环独立骨化，有时在周围骨化不完全，位于椎体上、下的边缘。人在 5 岁时，椎体表面软骨变薄。17 岁骺板开始消失，软骨下骨板形成，骨化的椎环开始与椎体愈合。18 岁时骺板几乎完全消失，椎环也几乎完全与椎体相愈合，极个别的到成年以后椎环仍未愈合(图 1-34)。

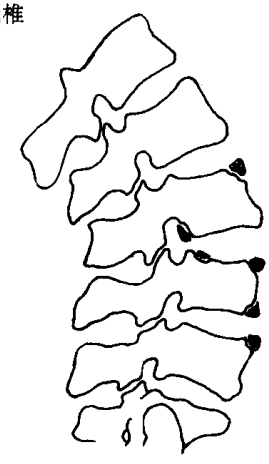

图 1-34 未愈合的椎环

临床讨论

学习脊椎骨的发生学，掌握脊柱发生、成长、成熟的规律，有利于临床的诊断和治疗。如椎体在初生时的3个骨化中心，青春期出现在棘突、横突和上、下关节突尖部的7个次级骨化中心，18岁前椎体骺板及椎环的正常存在及成人椎环未愈合等情况，不应认为异常或骨折。

人类椎体的纵向生长如同长骨骨干，有远、近侧骺板。因此，影响身体他处长骨生长的因素，亦同样影响椎体。某些疾患如代谢及内分泌障碍、姿势或压力不对称等，使长骨骺板发育紊乱或延迟者，同样亦影响椎骨的发育。

椎体骨软骨病系椎体初级骨化中心的缺血性坏死，又称Calve氏病或扁平椎，多见于儿童，好发于下段胸椎，多数只累及一个椎体，可能是由于需要大量血液供应的儿童椎体后外血供发生障碍或阻断所致。患儿可有局限性驼背，X线表现为患椎密度增高、致密并变扁平，早期可呈双凹形，或形似一个平置的铜板，椎体的矢经及横经均增大超出相邻椎体的边缘，椎间隙正常或增宽。由于儿童骨化中心生长旺盛，经过相当时日，椎体可恢复到正常厚度的2/3或接近正常，脊柱后突畸形亦随之纠正或消失。

椎体骺板骨软骨病，又称Scheuermann氏病，或称青年性驼背。多发生在生理后突明显而负重较大的下部胸椎，特别是胸8～11，并常同时几个脊椎受累。许多学者认为本病病变系因椎间盘软骨终板损伤，髓核穿过软骨终板薄弱处而进入椎体松质骨中形成“软骨疝”，称之Schmorl结节，由于胸段髓核偏前，患椎椎体多发生楔形变，而椎体骺板的改变则是继发的，最后骺板与椎体发生骨性融合。患者胸椎生理后突加大，X线表现椎体前部上、下缘变薄，呈局限性凹陷或阶梯状变形，椎间隙正常或前部加宽。

第五节　脊椎骨的畸形

脊椎骨畸形比较常见，尤其在腰骶部最多，均是由发生过程障碍所致。其主要表现在以下几个方面。

第一，节段脊柱的脊椎骨数目的增减。如胸椎12块变成11块或13块，或腰椎骶化或骶椎腰化(图1-35)。

第二，脊椎骨形态的改变。如楔形椎(图1-36～38)、蝴蝶椎(图1-39)、齿状突畸形(图1-40)、脊椎骨分节不全(图1-41)等。

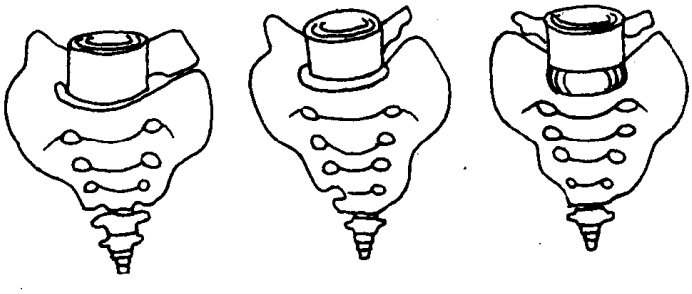

图1-35　腰椎骶化与骶椎腰化

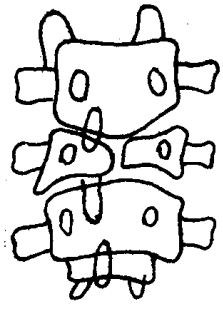

图1-36　椎体裂畸形

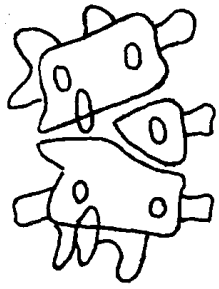

图 1-37 多余半椎体畸形

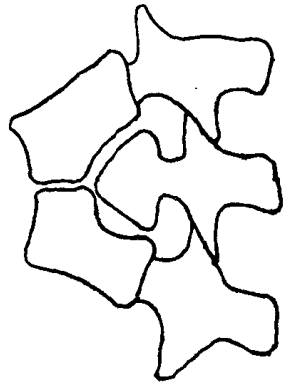

图 1-38 腰椎后侧半椎体畸形

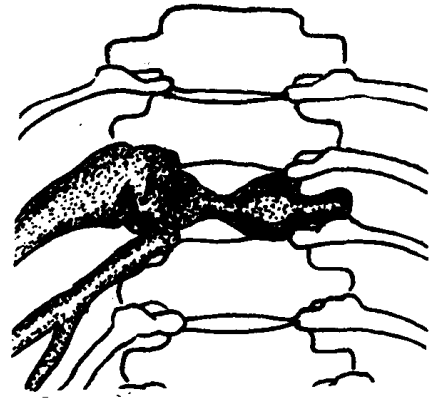

图 1-39 蝴蝶椎及肋骨畸形

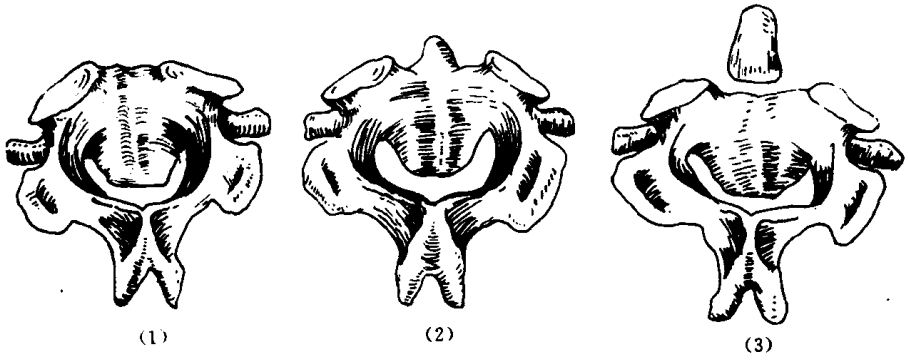

图 1-40 齿状突畸形

(1)齿突不发育 (2)齿突发育不良 (3)齿突分离

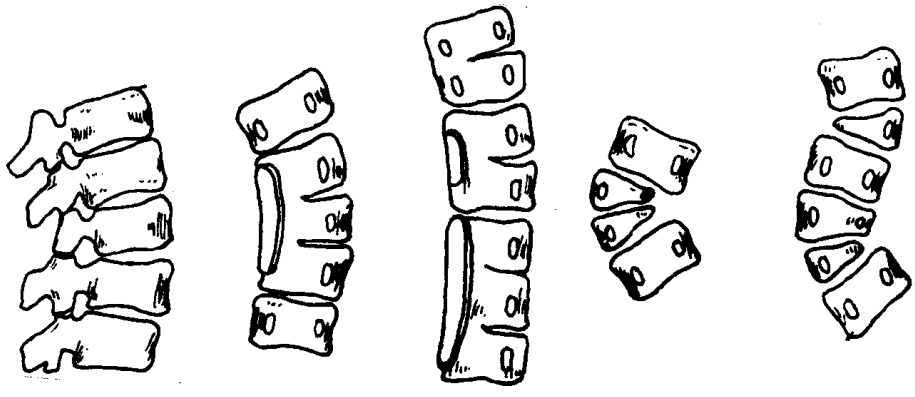

图 1-41 脊椎骨分节不全及半椎体畸形

第三，椎骨体大小的变化。如横突肥大等。

第四，椎骨附件形状、大小改变及方向不对称或缺如等。如关节突发育不对称、棘突发育异常、骶椎隐裂(图 1-42～44)等。

第五，脊椎骨彼此融合(图 1-45、46)，即融椎。

第六，半椎体。可分为单纯多余半椎体、单纯楔形半椎体、多数半椎体合并为骨条、平衡半椎体和后侧半椎体等 5 种类型。

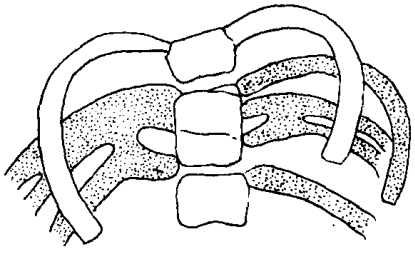

图 1-42　胸椎椎体及肋骨后部融合畸形

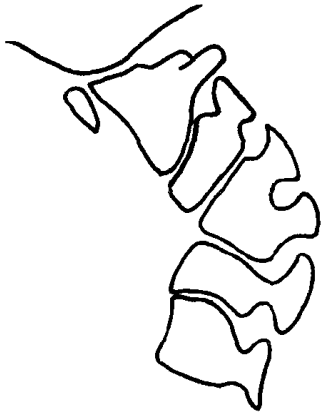

图 1-43　短颈畸形合并颈后突畸形

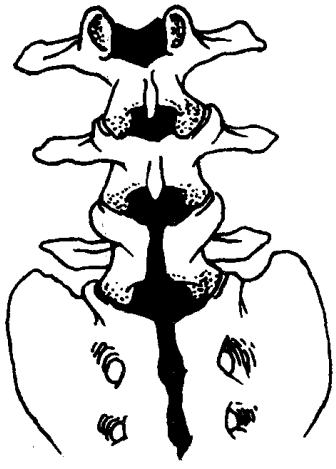

图 1-44　腰骶部脊椎裂畸形

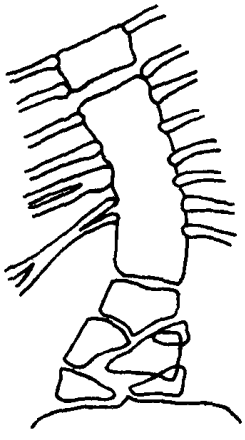

图 1-45　胸腰椎多数椎体融合腰椎半椎体及肋骨畸形

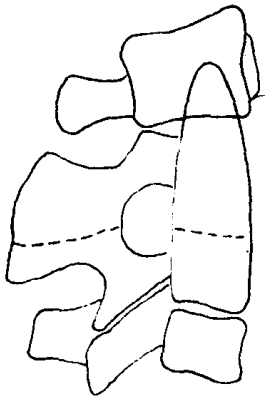

图 1-46 第 2、3 颈椎融合畸形

第七，椎弓崩裂与脊椎滑脱(图 1-47)。

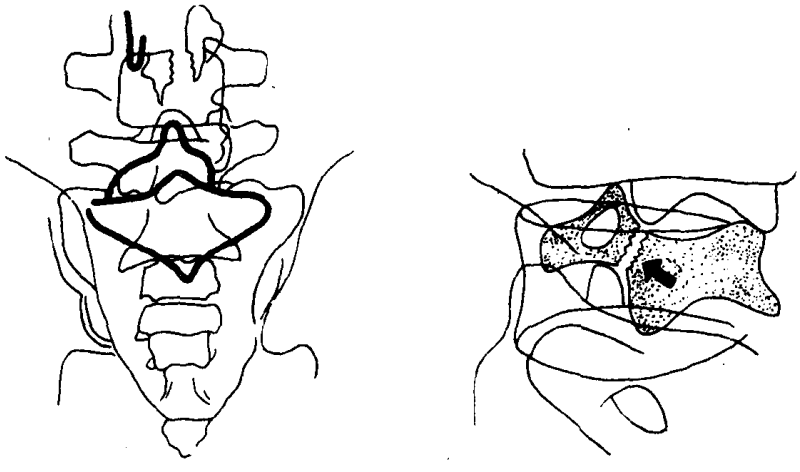

(1)　(2)

图 1-47　椎弓峡部不连并椎体骨滑脱的 X 线征像

(1)脊椎骨滑脱后正位 X 线征像　(2)脊椎骨滑脱后斜位 X 线征像

脊椎骨滑脱的致病原因主要有先天性畸形与外伤两种学说。目前多数学者综合文献资料研究，认为椎弓峡部缺损可能是由于重复慢性损伤及应力所造成的疲劳骨折，从连续X线片观察可以证实，骨折可以愈合。还有的脊椎滑脱病例，峡部并未发现不连，但峡部伸长(图1-48)，可能是由于重复裂隙及愈合过程所致。

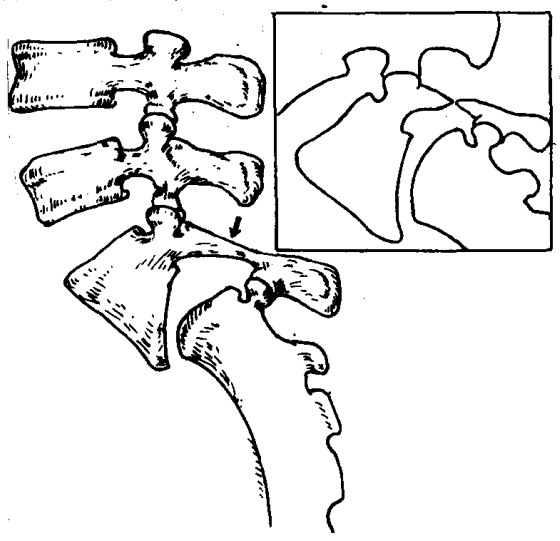

图1-48 椎弓峡部伸长

脊椎骨滑脱的病因尚可由于：关节突尖部发生病理改变(图1-49)，如缺血性坏死或其他异常，缺损部有纤细的纤维带、假关节、厚的纤维组织或骨桥；腰椎极度前凸；支持组织软弱；应力骨折所致的不连接；关节突间部分先天性发育较弱(图1-50)；直立姿势引起(婴儿及其他灵长类骨骼标本从未发现椎弓峡部缺损)。

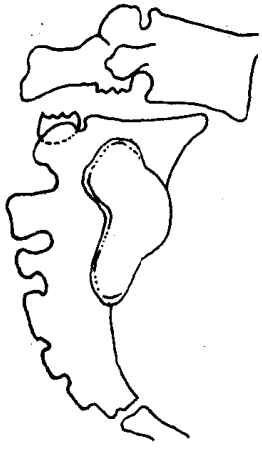

图1-49 第5腰椎下关节突骨折致脊椎骨滑脱

图1-50 骶骨上关节突发育不良致脊椎骨滑脱

脊椎骨滑脱的X线表现，脊椎崩裂及脊椎骨滑脱一般在前后位像不易显示，在椎弓根下方可有一密度减低的水平或斜行裂隙。如滑脱明显，椎体后缘高度常减低，其下缘与两侧横突及骶椎阴影相重叠，似倒置的钢盔，称为Brailsford弓形线。其棘突上跷，与上部腰椎不在同一线上(见图1-47)。

脊椎崩裂及脊椎骨滑脱X线侧位像，在椎弓根后下方可见一个由后上方伸向前下方的透明裂隙(见图1-47)，其宽度与滑脱程度有关。

脊椎骨滑脱X线像显示腰$_5$前缘超过Ullman氏线，即自骶$_1$前缘向骶椎平面做一垂线，正常时，腰$_5$椎体的前缘在此线的后方为1～8mm(图1-51)。如有脊椎骨滑脱，则腰$_5$的前缘与此线相接触或在此线前方，此即Garland氏征。

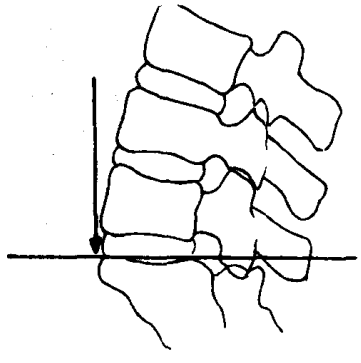

图1-51 Ullman氏线在第5腰椎向前滑脱时可接近或超过该线

为确定腰$_5$脊椎骨滑脱程度，亦可根据腰$_4$后下缘至骶骨后上缘连线与腰$_5$后上、下缘连线的关系来确定。正常两线应在腰$_4$以下相交，交角不超过2°，如两线平行，其间距不超过3mm。轻度滑脱，交角3°～10°，平行距离4～10mm；中度滑脱，交角11°～20°，平行距离11～20mm；重度滑脱，交角大于20°，平行距离超过20mm(图1-52)。确定脊椎骨滑脱的程度，还可根据Meyerding将骶骨上面纵行分为4等份。正常时，腰$_5$与骶$_1$的后上缘应构成一连续的弧线，滑脱时，根据腰$_5$后下缘在骶骨上的位置，定为Ⅰ、Ⅱ、Ⅲ、Ⅳ度滑脱(图1-53)。

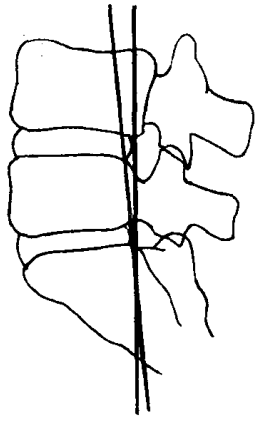

图1-52　腰$_4$后缘至骶骨后上缘的连线与腰$_5$后上下缘的连线正常应在腰$_4$以下相交，如椎体有滑脱时，则两线夹角增大

在X线摄片时，为清楚地显示峡部不连的裂隙，亦可采用35°～45°斜位像。椎弓崩解时，可见峡部出现一带状裂隙。另外，在侧位片上，真性脊椎骨滑脱，其脊椎的矢径增加(图1-54)。

正常椎弓根关节小面角(Pedicle Facet Angle，简称P-F角)约为120°。有的作者认为P-F角增大可能与退行性脊椎骨滑脱发病有关。

正常腰椎指数(Lumber Index)＝椎体后缘高度/椎体前缘高度＝0.91，脊椎骨滑脱时为0.70。

第八，脊柱裂及脊膜膨出。胚胎时期软骨化中心或骨化中心缺乏，或两侧椎弓在后部不愈合，即形成脊柱裂，多位于腰$_5$以下。如

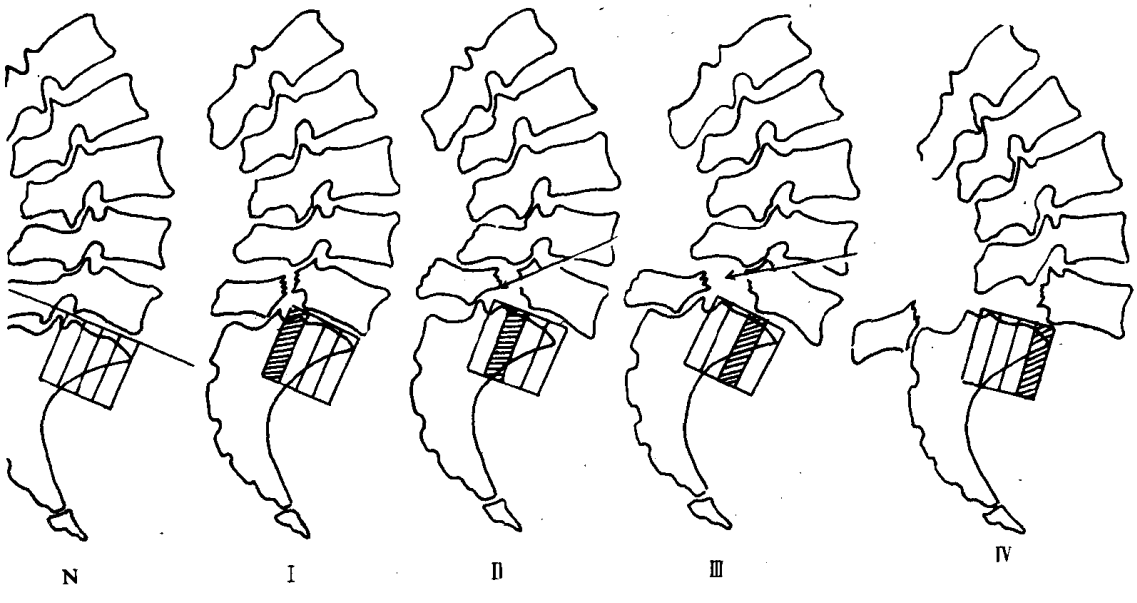

图1-53　Meyerding椎体滑脱四度划分法

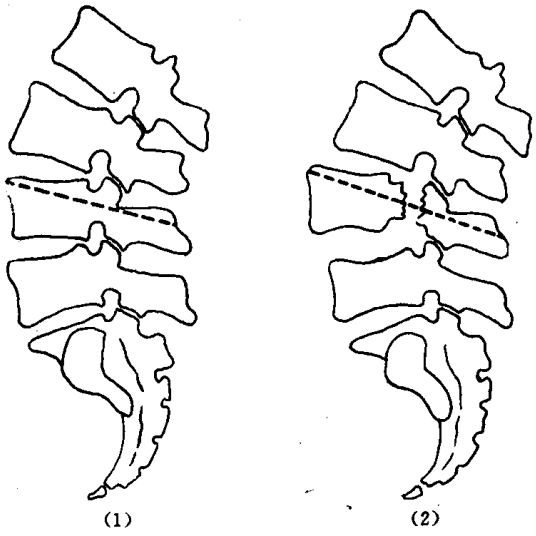

图 1-54 正常与脊椎滑脱的椎骨矢状径比较
(1)正常 (2)脊椎骨滑脱矢径延长

脊柱裂只累及骨结构，称为隐性脊柱裂(图 1-55)。有时在裂隙处有一游离棘突(图 1-56)。

先天性颅裂、脊柱裂及脑脊膜膨出发生率约为新生儿的 1/1000，其中脊柱裂发生率约为 1/1000～1/3000，颅裂的发生率约为 1/4000～1/5000。

先天性脊柱裂伴有脊膜膨出者，据内容物不同分为脊髓膨出、脊髓囊肿和脊膜膨出 3 种类型(图 1-57、58)。

第九，椎体冠状裂。这是一种椎体腹侧和背侧骨化中心融合延迟的表现，残余脊索亦可形成椎体冠状裂，病变可累及数个椎体，以腰椎为多见，一般骨裂在生后数周即消失。

图 1-55 第 5 腰椎及骶椎完全性脊柱裂畸形

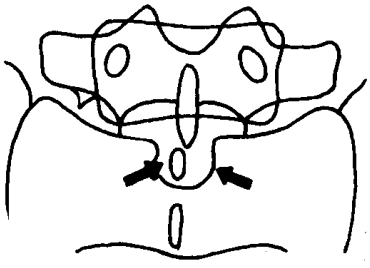

图 1-56 腰骶部脊柱裂游离棘突畸形

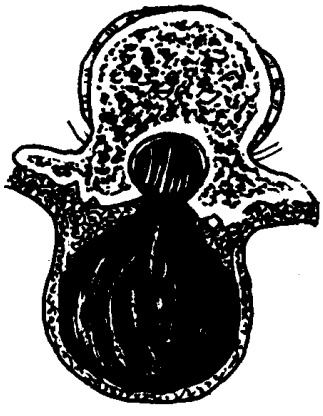

图 1-57 单纯脊膜膨出(横剖面)



图 1-58 同时有马尾神经膨出(横剖面)

第十，腰椎横突骨桥形成。多在相邻两横突或多个横突间形成，常为一侧性；如两侧同时存在，很少在同一平面，骨桥外形可光滑整齐，亦可不整，作鹿角状或碟状，其间常形成假关节。

第十一，腰骶椎不发育。腰骶椎可完全缺如。

临床讨论

引起脊柱先天性畸形原因很多，过去认为与遗传有关，是由不正常染色体或生殖细胞原生质突变而引起。除此之外，因为脊柱在胚胎时期是由中胚层间叶组织发生，故认为凡能影响该发生过程正常进行者，均可招致脊柱畸形。如中胚叶分节不全，骨、软骨及结缔组织发育障碍，先天性代谢疾病(如黑酸尿症)，母体子宫内病理改变，不同物质对胎儿所致损伤(如病毒、激素、维生素过多或过少)，孕妇多次受X线照射，怀孕后服某些药物(如酞胺呱啶酮)等，均易造成脊柱畸形。

脊柱一经发生畸形改变，其生物力学性能将会受到不同程度的影响。如多裂肌对稳定腰椎甚为重要，由于该肌附着于棘突，有脊柱裂或游离棘突等存在，此肌作用必然减弱。

峡部不连的椎弓由于肌肉收缩及身体活动，有以不连处为轴心的旋转活动，在手术植骨时如对此因素不加控制，可引起植骨不连。也有些人认为，活动的椎弓对脊柱的稳定性影响不大，而在椎弓裂处的纤维软骨样增生组织对神经根产生的压迫常引起腰痛及下肢放射痛。椎弓可以防止滑脱并对脊柱起一定支持作用。切除椎弓后，将使患椎不稳，建议椎弓去除，应同时作融合术。

先天性脊柱裂，如只累及骨结构，称为隐性脊柱裂，一般无临床症状。覆盖于隐性脊柱裂的皮肤，外观如同血管瘤或有色素沉着及毛发丛生。据 Ingnokam 报告，脊柱裂约有1/14的患者并有脂肪瘤。因此，在脊柱部位近中线的脂肪瘤诊断上应考虑到隐性脊椎裂可能。

脊柱裂并伴有脊髓膜膨出者，常有下肢瘫痪、营养性溃疡、内翻足及大小便失禁等临床症状。这是因为脊髓的生长不如脊柱迅速，随年龄的增加，神经根可因慢性炎症与周围组织发生粘连、脊髓上移后即产生症状。在手术时，对囊内有神经根或脊髓与囊壁粘连或融合者必须仔细分离，以达到全部松解，否则以后因神经组织的粘连有加重神经症状的可能。

第六节　脊柱的连结

一、椎骨间的连结

各椎骨之间的连结有3种形式：第1种即属于不动关节的韧带连结；第2种为关节连结，即各相邻椎骨的上下关节突所组成的关节突间关节的连结；第3种就是椎体间的椎间盘连结。

1. 椎间盘

在人体脊柱上，椎体之间除第1、2颈椎，骶椎和尾椎以外，在其他椎体之间，都以椎间盘相互连结，其椎间盘厚度的总和占脊柱全长的1/4～1/5。颈部和腰部最厚，具有增加脊柱活动和缓冲震荡的弹性垫作用。椎间盘的结构(图1-59)一般分为以下3部分(图1-60)。

(1)软骨板：覆盖于椎体上、下面骺环中间的骨面，胎儿时期有自椎体穿过软骨板的血管供应髓核，在10岁左右此血管通道大部分闭锁，其后髓核的代谢在一定程度上取决于软骨板的通透性。软骨板与纤维环一起将胶状的髓核密封，软骨板完整时，髓核不能突出椎体。如软骨板不完整，髓核突入椎体后则形成 Schmocl 结节。

(2)纤维环：位于髓核的四周，成年后纤维环与髓核互相延续，两者之间无明显的分

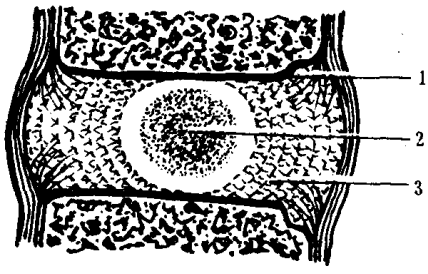

图 1-59 椎间盘的构造
1. 软骨板 2. 髓核 3. 纤维环

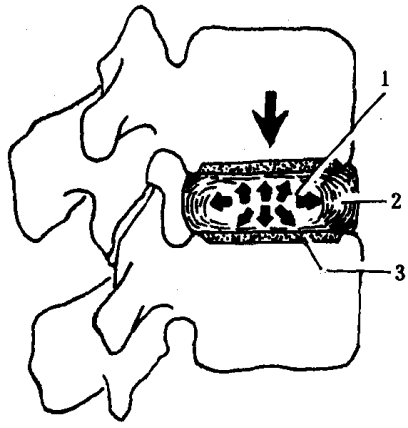

图1-60 在脊柱负重时椎间盘三部分的情况
1. 髓核 2. 纤维环 3. 软骨板

界线。纤维环由纤维软骨构成，在横切面上，可见多层纤维软骨呈同心圆排列，相邻的板层中纤维束排列呈相反的斜度而交叉(30°～60°)，这样纤维走向和排列，可限制扭转活动和缓冲震荡。纤维环周边部的纤维穿入椎体骺环的骨质中，较深部纤维附着于透明软骨板，中心部的纤维与髓核的纤维互相融合。纤维环前部较后部宽，板层间的间隙大，因此髓核偏于椎间盘后部。脊柱的运动轴通过此部。由于纤维环后部较薄，板层间的间隙小，板层密集，力量较弱，髓核易于向后方突出(图 1-61、62、63)。



图 1-61 纤维环后方破裂、前方皱缩椎间隙变窄(侧位)

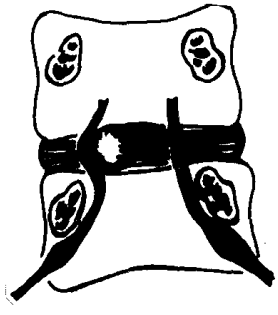

图 1-62 椎间盘破裂后髓核突出在神经根内侧(正面观)

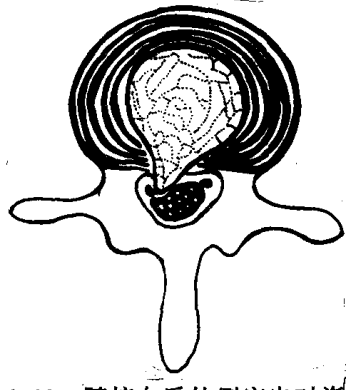

图 1-63 髓核向后外侧突出对脊髓及神经根产生压迫(上面观)

(3)髓核:髓核是一种富有弹性的胶冻状物质,可随外界压力改变其位置和形状。髓核中大部为水分,其含水量可随年龄的增长而变化,在初生儿期为88%,19岁时减到80%,70岁时仅为70%。髓核中的水分在一日之中亦有变化。纤维环和软骨板将髓核固定,使整个椎间盘呈密封状态,髓核在其中滚动,将所受的压力均匀地传递到纤维环和椎体软骨板(图1-64、65、66)。椎间盘的弹性和张力与其含水量的改变有密切关系,当含水量减少时,其弹性和张力均减退。椎间盘在受压状态下,水分可通过软骨终板外渗,含水量减少;压力解除后,水分再次进入椎间盘使体积增大,弹性和张力增高。随着年龄的增长,水分的脱失和吸收失调,髓核逐渐呈脱水状态,其弹性和张力减退,因而易受损伤。

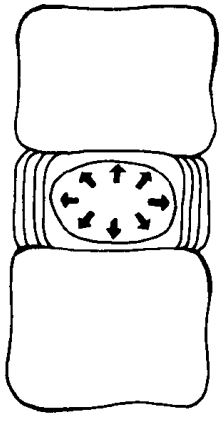

图1-64　椎间盘在正常状态下

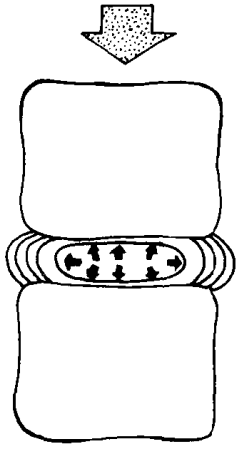

图1-65　椎间盘在受压时的状态(正位)

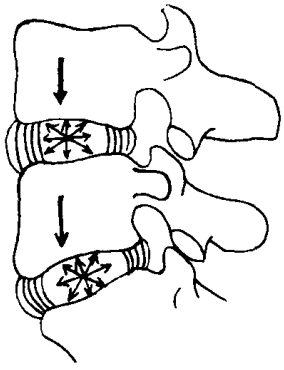

图1-66　脊柱在负重时椎间盘的状态(侧位)

(4)椎间盘的血管和神经:椎间盘的血供在胎儿时期来自周围组织和椎体,椎体的血管穿过软骨板走向髓核,但不进入髓核。出生后血管逐步封闭,至12岁左右完成闭锁成瘢痕组织。13岁以后已无血管穿入纤维环的深部。成年时期,除了纤维环周边部分外,其他部分无血管存在,髓核和纤维环深部营养靠周围渗透供应。

椎间盘的神经分布(图1-67),一般认为与血管相似,即在纤维环的周边部有丰富的神经末梢,其深部、软骨板和髓核内无神经纤维。关于周边部神经的来源,Bogduk和彭裕文认为有多种来源,前部和两侧主要接受脊神经和交感神经的纤维;后部则接受窦椎神经的纤维,一条窦椎神经可分布于一个以上的椎间盘。交感神经纤维主要分布于血管,而其他纤维可能与疼痛有关。纤维环破裂或向颈椎间盘内注射液体等刺激,可以引起肩部、颈部或上肢背面的放射痛。

2. 关节突关节

在过去解剖学上又称为关节突间关节。属于平面关节,关节囊较松弛,关节面覆以透明软骨,其游离缘有关节囊附着。在颈部上关节突朝向后上,下关节突朝向前下,其角度在3～7颈椎为30°～80°,由上向下依次增加,两侧角度完全相等的仅占20%,多数不对称。由此可见,颈椎的关节突关节接近水平位,其稳定性能差,在外力作用下易脱位(图1-68、69)。在胸部上下关节突的关节面几乎成额状位,比较稳定,在腰部近矢状位。关节囊较薄,前方有黄韧带加强,后方为部分棘间韧带加强。

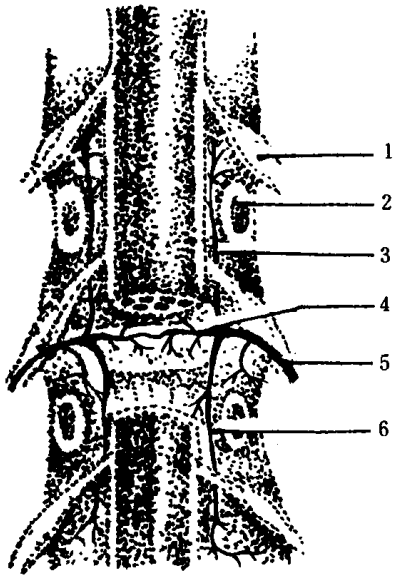

图 1-67 脊椎内部结构的神经分布
1. 神经节 2. 椎弓根 3. 上行支
4. 椎间盘 5. 返神经 6. 下行支



图1-68 颈椎侧位显示颈 5、6 关节突关节脱位

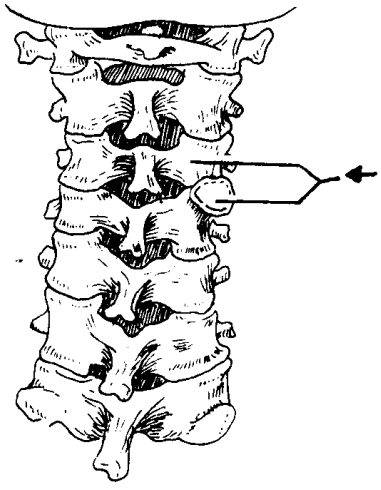

图 1-69 颈椎正位显示颈$_{3,4}$一侧后关节旋转脱位

关节突关节的神经支配为脊神经后支，后支分成内、外侧支，两支均有小分支到关节突关节囊，这些小神经受压或由于小关节移位，可引起腰背痛。

3. 脊柱的韧带(图 1-70)

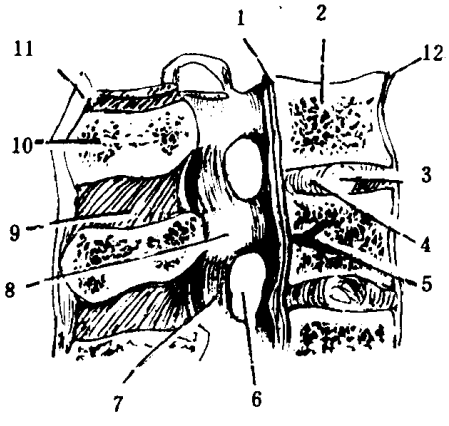

图 1-70 脊柱的韧带
1. 后纵韧带 2. 椎体 3. 髓核 4. 纤维环 5. 椎体静脉 6. 椎间孔 7. 黄韧带 8. 椎板 9. 棘突间韧带 10. 棘突 11. 棘上韧带 12. 前纵韧带

(1)前纵韧带：位于椎体前面，上起于枕骨底部和环椎前结节，下至骶骨上半部。韧带的宽窄与厚薄各部有所不同，在胸椎段和各椎体前面较窄而略厚，颈、腰两段和椎间盘前面则相反。前纵韧带由 3 层并列的纵纤维构成，浅层纤维跨越 3～4 个椎骨，中层则跨越 2～3 个椎骨，深层只连接于两个椎体之间，它与椎间盘和椎体边缘紧密相连。前纵韧带有限制脊柱过伸的功能。

(2)后纵韧带：位于椎体后部，上起枢椎与覆膜相续，下达骶骨，较前纵韧带狭窄。韧带的宽窄与厚薄同前纵韧带一样各部不同，于颈椎、上胸部椎体及椎间盘的部分较宽，下部胸椎、腰椎和各椎体的部分则狭窄。其浅层纤维可跨越 3～4 个椎体，深层只连接两个椎体，韧带与椎体上下缘之间紧密相连，与椎体间留有空隙，有椎静脉通过。

此二韧带在颈部常见有骨化。骨化后除影响运动外，前纵韧带还可以向前压迫食道，后纵韧带可向后压迫脊髓。

(3)黄韧带(图 1-71)：又名弓间韧带，呈膜状，位于相邻两椎弓之间，由弹力纤维构

成。上方起自上位椎弓板下缘和前面，向下止于下位椎弓板上缘及前面，两侧韧带间在中线处有一裂隙，有小静脉穿过。该韧带在颈部宽且薄，胸部窄而略厚，腰部最厚可达 4 毫米。

(4)横突间韧带：起止于相邻两横突间，颈部常缺如，胸部呈索状，腰部发育较好呈膜状。

(5)棘突间韧带：起止于相邻两棘突间，前与椎弓间韧带愈合，后移行于棘上韧带。腰部宽而厚，呈四方形，胸部窄长，颈部发育不好。

(6)棘上韧带：细长而坚，上起自第 7 颈椎棘突尖部，向上移行于项韧带。项韧带起于枕外粗隆至第 7 颈椎棘突，呈底向上、尖向下的三角形，三角形底附着于枕外嵴和枕外隆凸，前缘附着于环椎后结节和 6 个颈椎棘突尖，后缘游离。此韧带为退化结构，与人体直立行走有关，而在四足动物项韧带发达。自第 7 颈椎棘突向下延续为棘上韧带，止于骶中嵴，腰部宽而厚；胸部呈细索状，纤维分 3 层，浅层可跨越 3～4 个棘突，中层可跨越 2～3 个棘突，深层仅连接相邻两个棘突。该韧带较强，与黄韧带一起可保护脊柱免受过度屈曲损伤。但在腰骶交界处，此韧带较薄，有时甚至缺如，致使此处在解剖上较弱。

二、椎骨与颅骨的连结

椎骨与颅骨的连结包括环枕关节和环枢关节两种。

1. 环枕关节(图 1-72)

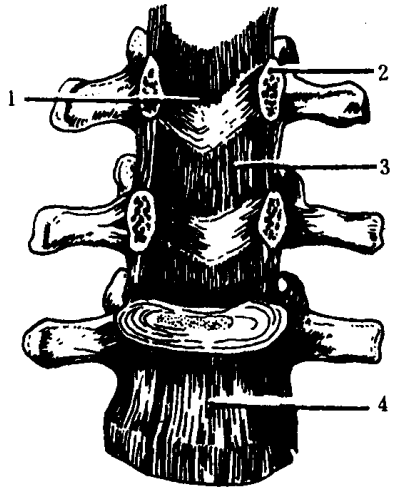

图 1-71　黄韧带

1. 椎弓内面观　2. 椎弓根断面
3. 黄韧带　4. 前纵韧带

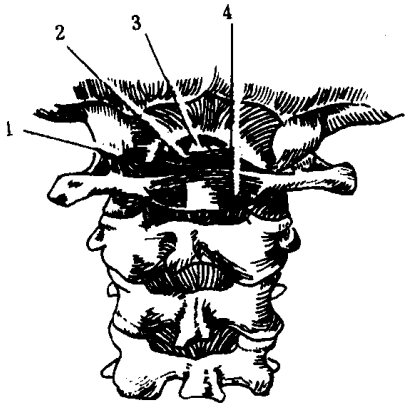

图 1-72　环枕关节后面观

1. 环枕关节　2. 翼状韧带　3. 齿突
4. 环椎后联合

环枕关节由枕骨髁和环椎的上关节凹构成，关节囊松弛，其内侧部薄弱，外侧部和后部较肥厚。在关节囊周围尚有环枕前膜、环枕后膜以及环枕外侧韧带等结构。前二者分别连结枕骨大孔前缘、后缘和环椎前、后弓之间；后者是连结环椎横突与枕骨颈静脉突之间的韧带，加强关节囊的外侧壁。环枕关节可使头部沿额状轴作俯仰运动，沿矢状轴作侧屈运动。

2. 环枢关节(图 1-73)

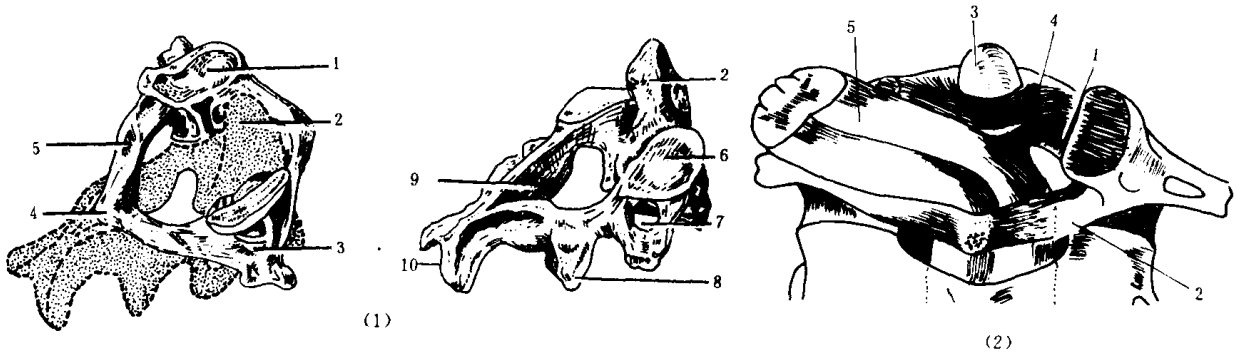

图 1-73 环椎、枢椎与环枢关节

(1)1. 环椎上关节面 2. 齿突 3. 横突和横突孔 4. 环椎后联合 5. 环椎后弓 6. 枢椎上关节面 7. 枢椎横突孔 8. 下关节突 9. 椎板 10. 棘突

(2)1. 环椎前弓 2. 环椎后弓 3. 齿突 4. 翼状韧带 5. 脊髓

环枢关节由环枢外侧关节和环齿前后关节组成。环枢外侧关节由环椎的下关节面和枢椎的上关节面组成。环齿前关节由枢椎齿状突前关节面与环椎前连合后面的齿突关节面构成，环齿后关节由枢椎齿突的后关节面与环椎横韧带构成。环椎横韧带连结环椎左右侧块的内侧面，自环椎横韧带的中部向上、下各方发出一条纵行纤维束，分别附着于枕骨大孔前缘和枢椎体的后面，与环椎韧带合称“十”字韧带，限制齿突后移。在十字韧带深侧，齿突与椎骨之间还有翼状韧带和齿突尖韧带，以限制头部运动。

三、椎骨与肋骨的连结

脊椎骨在胸段与肋骨通过肋椎关节(图 1-74)相连结，该关节由肋骨小头关节和肋横突关节组成。

1. 肋头关节(图 1-75)

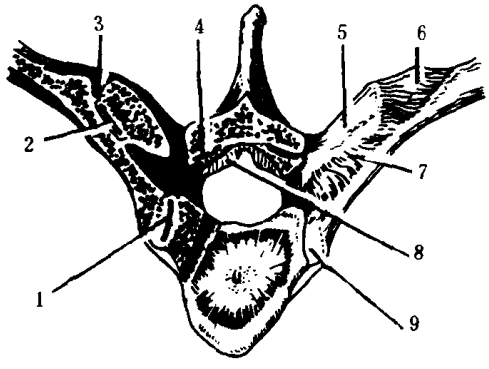

图 1-74 肋椎关节及肋横突关节

1. 肋椎关节腔 2. 肋横突关节腔 3. 肋结节韧带 4. 关节突关节 5. 横突 6. 肋横突关节 7. 肋颈韧带 8. 黄韧带 9. 肋骨小头

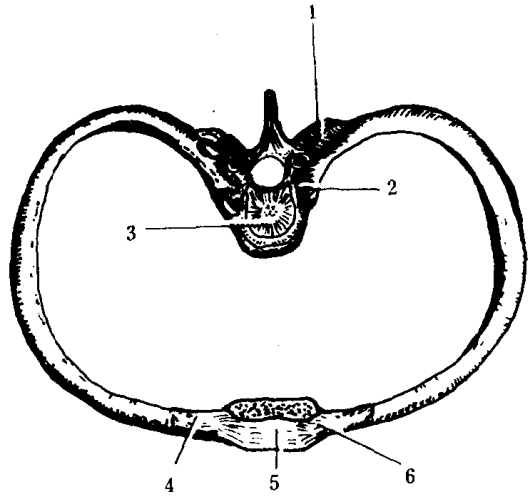

图 1-75 肋头关节及胸肋关节

1. 肋横突关节 2. 肋小头关节 3. 胸椎体 4. 肋软骨 5. 胸骨 6. 胸肋关节

每个肋骨头原来只与其相当的椎体的肋凹及椎间盘构成关节，如第1、11、12肋骨头仍然保持这种关系。但以后因为肋骨上移，所以第2～9肋骨非但与其相当的椎体构成关节，同时还与其上一节段的椎体组成关节。第10肋骨头有时也这样。

第2～9肋骨头的关节面呈楔形，覆盖一层纤维软骨，下部的关节面较大，两个关节面之间借一嵴隔开。在头嵴与椎间盘之间有肋头关节内韧带相连，将关节腔分为上下两部，关节囊的前方有放射状的肋头幅状韧带。第1、11及12肋头关节囊较松，肋骨头的关节面仅与一个椎体组成关节，呈圆形，无头嵴，也没有肋头关节内韧带。

2. 肋横突关节

肋结节可以视为退化的肋骨头（鸟类的肋骨具有二头）。自上而下胸椎的横突逐渐向中线靠近，越向下肋结节与中线的距离也越缩短。

上7个肋骨的结节呈橄榄形，与相当的胸椎横突尖前面的肋凹组成关节，关节面覆盖一层透明软骨，可以作相当的转动。第8～10肋结节接近于肋骨的下缘，扁平，与相当胸椎横突尖的上缘构成关节，可以作相当程度的滑动。

在肋横突关节的内侧有韧带相连系，内侧纤维（肋颈韧带）介于横突前和肋颈之后，外侧纤维（肋结节韧带）介于横突尖和肋结节最外部分之间，因此结节内侧有一个光滑的关节面部分，而外侧有一个粗糙的部分。在上一椎骨横突下缘和下一肋颈嵴之间尚有肋横突前韧带，向外与肋间内膜相续，在它的内缘与椎体之间围成一孔，有肋间神经后支和肋间动脉通过。在椎骨横突和下关节突的根部，有肋横突后韧带斜向外下方，止于肋颈的后面，呈腱索状，向外与肋间外肌相接。

四、脊椎骨与骨盆环连结

骶椎骨本为5节，至成年后相互愈合，呈底朝上、尖朝下的三角形（见图1-23、24），有上、下、前、后、两侧6个面。在骶骨两侧，上3节共有一个耳状面，和髂骨的耳状面相连形成骶髂关节。骶椎通过骶髂关节与骨盆环前部连结，构成盆腔（图1-76）。至此，脊柱在运动中所承受的重力向两侧分开，由骶髂关节及两侧髋关节传导给下肢。

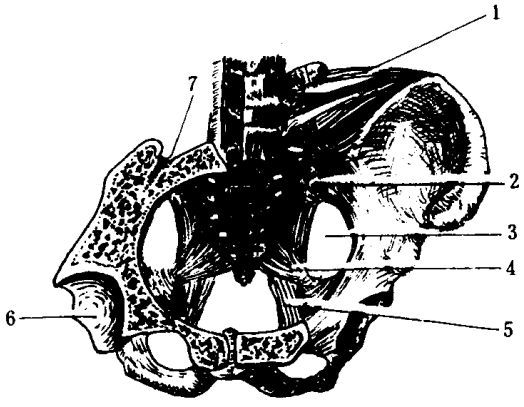

图1-76　骶骨及相关各韧带

1. 髂腰韧带　2. 骶髂前韧带　3. 坐骨大孔
4. 骶棘韧带　5. 骶结节韧带　6. 髋臼
7. 骶髂骨间韧带

临床讨论

通过学习脊椎骨的连结，结合脊柱外科临床应弄清以下几点：从脊柱连接的坚韧结构中，首先要记清楚不同手术入路中，在解剖学上所应该遇到的屏障以及合理地（在保持脊柱稳定的前提下）突破它们的方法。在坚韧的结构中有哪些薄弱环节？这有利于在生活中的保健、病理上的修复和对外伤中的发生机制的理解。成年人的椎间盘血液供应贫乏，其髓核纤维环逐渐发生退变，易受结核菌侵犯而发生变性坏死。由于后纵韧带在腰部的狭窄薄弱，而髓核又居于中央偏后位，所以一旦椎间盘破裂，髓核多向后外侧突出（见图1-61～63），纤维环也可以同时膨出，发生椎间盘突出症，尤以腰$_{4,5}$、腰$_5$骶$_1$椎间盘多见。颈部椎间盘发生突出症者较少，易发生于

$C_{5,6}$和$C_{6,7}$。但容易出现(图 1-77)慢性椎间盘萎缩,导致椎间隙变窄,椎体后缘唇样骨赘增生(图 1-78),使脊髓、神经根、椎动脉等受刺激或压迫产生一系列临床症状,称为颈椎病(图 1-79)。严重者可导致肢体痉挛性瘫痪。

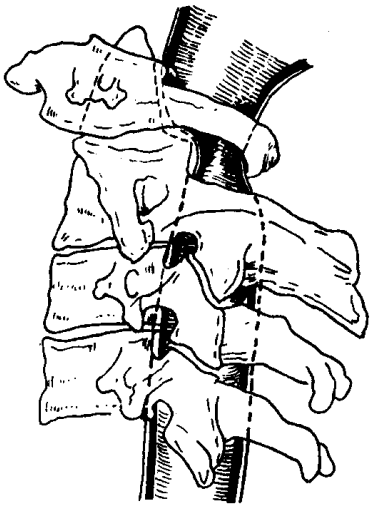

图 1-77 颈椎环椎脱位

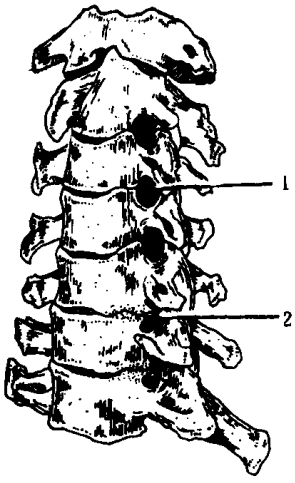

图 1-78 椎体骨质增生骨刺伸入椎间孔(斜位观)
1. 正常椎间孔 2. 椎间孔狭窄

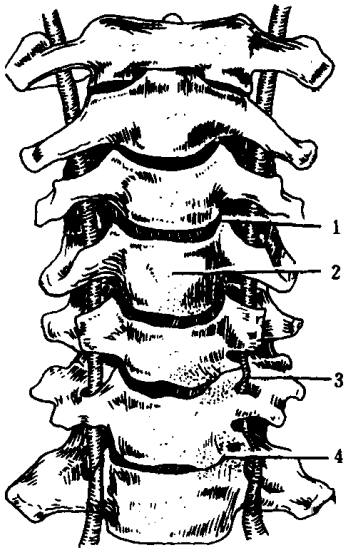

图 1-79 钩椎关节增生刺激椎动脉
1. 正常钩椎关节 2. 椎体 3. 椎动脉受刺激 4. 钩椎关节增生

通过了解环椎与颅骨的连结可知,一旦暴力损伤引起齿状突骨折和十字韧带损伤,那结果是相当严重的,齿状突可移位向后(见图 1-77)压迫脊髓致高位截瘫。遇到这种病例,应向患者家属讲明严重预后情况,争取病人及家属合作,早日采用手术疗法以免除后患。另外,千万不要企图用手法治疗这种病人,以免发生危险。在手术前较安全的办法是牵引治疗,复位后借用外固定装置维持。

第七节 脊柱的附属结构

一、钩椎关节

钩椎关节是指 3～7 颈椎椎体钩突和斜坡间的滑膜关节(图 1-80)。由德国人 Von Luschka 首先描述,又称 Luschka 关节。长期以来许多作者对钩椎关节是否骨膜关节存在分歧。经过大量的临床研究,目前绝大多数学者认为钩椎关节属滑膜关节,其发生、发展过程,是适应颈部负重的生理过程。

钩椎关节的位置,后部邻近脊髓,后外侧部构成椎间孔的前壁,邻接脊神经,外侧为椎动脉、静脉和椎动脉表面的椎动脉交感丛,紧贴钩突后面有环椎神经和营养椎体的动脉。

二、椎动脉和交感神经椎动脉丛

1. 椎动脉(图 1-81)

起自锁骨下动脉,向上内侧行,一般在第 6 颈椎处穿入横突孔,经上 6 个颈椎横突孔后,由环椎横突孔穿出,弯向内侧,经环椎动脉沟,穿过环枕后膜和枕骨大孔入颅(图 1-82),在延髓和脑桥交界处合成基底动脉,分支至大脑、小脑和脊髓等处,称为椎基动脉系。根据其走行关系,一般将椎动脉分为 4 段,第 1 段从锁骨下动脉起始至穿进第 6 颈

椎横突孔；第 2 段为穿经上 6 个颈椎横突孔部；第 3 段自环椎横突孔穿出至环枕后膜处，

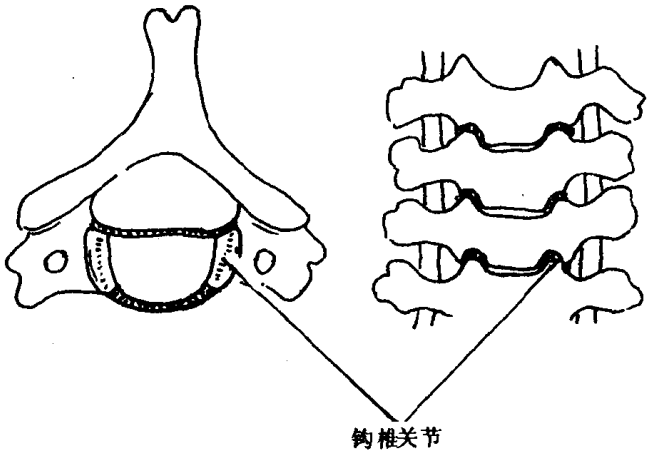

图 1-80　钩椎关节上面与前面观

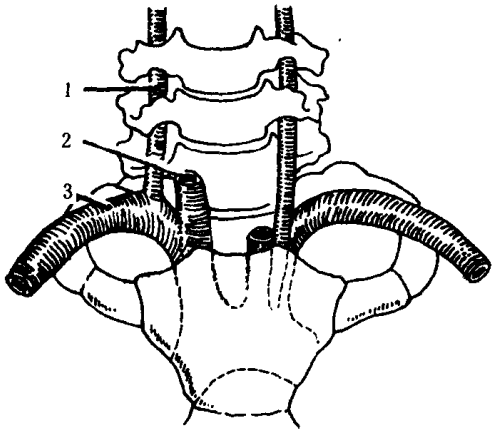

图 1-81　椎动脉的发起

1. 椎动脉　2. 颈前动脉　3. 锁骨下动脉

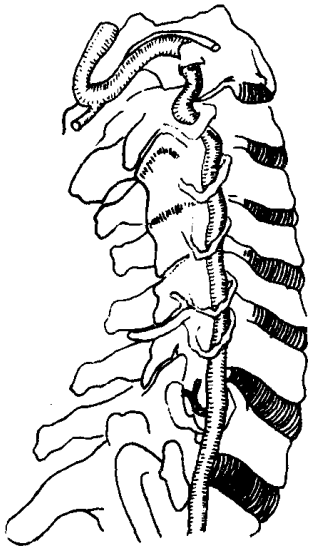

图 1-82　椎动脉的行程

此段由于适应转头动作，动脉少受牵拉而呈半环形弯曲；第 4 段为进入颅内至合成基底动脉前的一段。

2. 交感神经椎动脉丛

椎动脉丛的来源有 5 个方面：发自星状节或颈下节的椎神经，在椎动脉第 1 段后面或后内侧上行，越过第 7 颈椎横突根部前面，后上行穿入第 6 颈椎横突孔；上椎神经发于颈中节或节间支；发自颈中间神经节的交感束；锁骨下动脉神经丛的延续；C_3～C_6 颈神经前支或神经干的躯体神经束。

上述来源的神经在椎动脉周围纵行上升，形成环形袢，其中粗大的神经束集中于椎动脉的后面和内侧，椎动脉的内侧和后方有时仅有小的静脉属支，因此，位于椎动脉内侧或后面的粗大的交感神经束可直接裸露于钩

突和 Luschka 关节的外侧。

在 C_5～C_6 还可见椎动脉后方的交感神经束，穿经横突孔后壁的骨管或骨纤维管，神经与管内径相等。

椎动脉丛环绕椎动脉时仅有小分支分布于椎动脉外膜。其中较粗大的神经束的深灰交通支分布于 C_3～C_6 神经，至 C_7～C_8 的深灰交通支分别来自星状节和椎神经至 C_7～C_8 的深灰交通支干。深灰交通支可出现一支或数支，由下而上，其支数和横径逐渐减少。

3. 窦椎神经

在 C_3～C_6 水平，在相应横突孔处的交感神经发一为 0.2～0.3mm 横径的神经束，与经椎动脉前面或后面行向内侧的颈神经脊膜支合成窦椎神经。其汇合点一般位于椎动脉内侧。窦椎神经绕过钩突和 Luschka 关节囊后外侧，返入椎管，主干与椎体背面营养动脉伴行，穿入后纵韧带与椎体之间，行向内上方，沿途发支至 Luschka 关节囊、硬膜囊、后纵韧带和纤维环后部。一条窦椎神经可分布 3 个椎体及其间两个椎间盘高度的有关结构。窦椎神经主干一般向上内行，而向下内行者偶见。

临床讨论

钩椎关节的解剖位置因与周围许多重要结构如脊髓、脊神经、椎动脉、静脉、椎动脉交感丛、环椎神经及椎体营养动脉等为毗邻，又在颈部运动负重的生理过程中起重要作用，因此一向受脊柱外科基础理论研究学者和广大临床工作者重视。局部的病灶和它波及到的毗邻与其相应产生的临床症状是一致的。

椎动脉在第 2 段穿经一系列骨性管道，因而其行走位置受到严格控制。当颈椎退变或椎间盘退变变薄时，椎动脉相对变长而迂曲，而相邻两横突孔间的一段椎动脉周围无骨性结构，其内侧为易于发生病变的 Luschka 关节，如骨赘向外侧生长，可压迫椎动脉影响血流量。位于椎动脉内侧或后面的粗大的交感神经束因直接裸露于钩突和 Luschka 关节外侧，当关节退变时当然可影响椎动脉交感丛的粗大神经干，这是颈椎病常有植物神经功能紊乱症状的原因。在窦椎神经中含有躯体传入和交感神经两类纤维，其分布范围中的椎间盘和 Luschka 关节是易于发生退变的结构，这些结构退变失稳时，可影响同序数的窦椎神经干和下位窦椎神经的末梢而引起颈肩痛，且通过反射导致更多区域的交感神经功能紊乱。

第八节 脊柱的骨性标志及表面解剖

颈部的表面解剖，一般随年龄、性别和个体差异有所不同。儿童和妇女的颈部轮廓显得圆滑。胸锁乳突肌(图 1-83)是颈部的重要

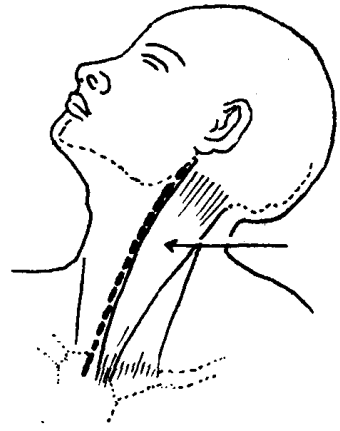

图 1-83 胸锁乳突肌

标志，在头后仰并旋转时显得非常突出。在此肌肉和颈前部之间有一深沟，向上达于下颌后窝，瘦人更为明显。胸锁乳突肌发育较好者，这个沟较窄，在沟的深处可以扪到颈部大血管的跳动。头在后仰时，此部组织紧张；耸肩时，后部的斜方肌从起始处沿上项线往下经颈侧部达锁骨抵止部可摸出。

在颈前面中线上，男性的甲状软骨不但可以扪出，而且可以看到，喉结尤其明显（图1-84）。甲状软骨坚硬而且有弹性，是喉部重

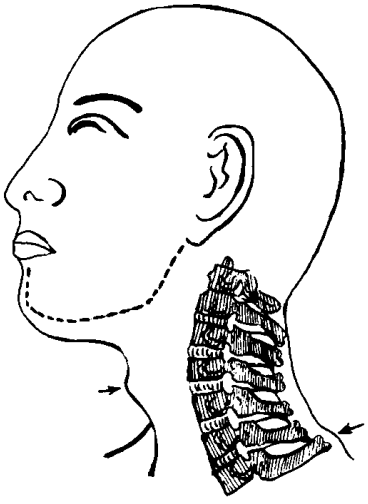

图 1-84　喉结（甲状软骨）及隆突（第 7 颈椎棘突）

要的保护组织。甲状软骨两侧联合的角可以摸到，也是喉部的重要标志。成年以前甲状软骨透明，20 岁后开始骨化，老年以后软骨亦可能发生骨折，软骨受伤后，喉粘膜可引起水肿，发生窒息。在甲状软骨上缘 2.5cm 处，为舌骨体，由于舌骨能自由活动，故需将两侧固定方能摸出，令被检查者连续做吞咽动作，则尤为清晰。头后仰时，舌骨下部的轮廓明显可见，舌骨大角约位于乳突和甲状软骨间的中部。舌骨是喉气管的主要支持物，说话、吞咽和咀嚼将向上下和前方运动，其前面表浅，可以摸到，头后仰可用拇、食二指夹持并使之左右移动。舌骨形成一个稳定而能屈曲的固定中心，下附着于喉部，上系于颞骨茎突、下颌骨和舌。在附着于舌骨的诸肌肉中，颏舌肌和舌骨舌肌将其连接于舌，而下颌舌骨肌、颏舌骨肌和二腹肌将其连接于下颌。舌骨利用甲状舌骨肌和甲状舌骨膜挟持喉部，其下方则借胸骨舌骨肌固定于胸骨并借肩甲舌骨肌固定于肩甲骨。舌骨具有活动性、可屈性，并且周围保护良好，较少发生骨折。

在环状软骨平面压迫胸锁乳突肌前缘则颈总动脉被压于第 6 颈椎横突的前结节上，这个扪摸到的突起称颈动脉结节。如自胸锁关节向上划一线至耳垂，在甲状软骨上缘平面之下一段可代表颈总动脉的行路，其上段则代表颈外动脉的行路。

锁骨下动脉在颈根部可显示一曲部投影，曲之内侧端对胸锁关节，外侧端对锁骨中点，曲之顶端在锁骨上 1.25cm。

在颈后部正中沟下部隆起者为第 7 颈椎棘突（见图 1-84），这也是颈部的一个重要骨性标志。自第 7 颈椎棘突以上，6 个颈椎的棘突埋于甚厚的项韧带之下，不易摸到。

从第 7 颈椎棘突以下至脊柱的终端，所有棘突均可摸到。在正常情况下，各棘突位于脊柱正中线上，如果自第 7 颈椎棘突向下悬一重物，应经过臀部中间的沟内。

在脊椎骨棘突的两侧各有一沟，为背部坚厚的肌肉所充填，胸后壁肋角所在处即表示骶棘肌的外缘，向前弯腰时，棘突间的距离彼此加大。

在人体直立两手下垂时，两侧肩胛冈内缘之线应通过第 3 胸椎棘突。第 7 胸椎棘突在两侧肩胛骨下角连线上，平脐部所画横线应通过第 3 腰椎，两侧髂嵴最高点连线通过第 4 腰椎棘突，两侧髂后上棘连线通过第 1 骶椎。

在腰椎正位 X 线像上，由于男女性骨盆结构不同，男性第 5 腰椎一般位于髂嵴水平线以下，女性第 5 腰椎整个或一半位于髂嵴水平线以上。

临床讨论

掌握脊柱的骨性标志和表面解剖除便于更好地学习和应用已有的解剖学知识，对常见多发的脊柱外科疾病进行准确定位和描述外，还对脊柱外科临床工作带来极大的方便。但在临床实践中应该注意个体之间在结构上

的差异，如翼状肩胛、驼背、畸形等，在病灶定位、描述及手术等方面，必须注意一般与个别的关系，切勿因此而发生失误。

第九节 椎管的解剖

椎管是由诸椎骨的椎孔连结而成，上端与枕骨大孔相接，下至尾骨的背侧面，椎管前壁为椎体后面、椎间盘后缘和后纵韧带构成。两侧为椎弓根和椎间孔，椎间孔为相邻椎弓根上、下切迹围成，为脊神经出入椎管的通道。后壁为椎弓板、黄韧带和椎间关节而成。在椎管骶段由5个骶椎愈合成骶管。骶管的上端接近圆形，经枕骨大孔与颅腔相通。由于各段椎骨的椎孔大小不一，故椎管的大小也有不同，在颈腰段较宽阔，略呈三角形，适应容纳颈、腰段脊髓的膨大。胸段椎管容积较小，呈圆柱形，在骶管内侧变得宽大呈扁三角形。

一、椎管各段的面积

骨性椎孔的面积，颈段(C_2～C_7)平均为224.5mm²，胸段(T_1～T_{12})平均为174.3mm²，腰段(L_1～L_5)平均为247.0mm²。可见腰段面积最大，颈段次之，胸段最小。在颈段中以C_2最大，为265.5mm²，C_7最小为207.9mm²。胸段中T_{12}最大为216.8mm²，$T_{3,4}$最小为164.7和164.5mm²。腰段中L_5最大为271.5mm²，L_4最小为230.5mm²。

二、椎管与内容物的关系

椎骨的大小与其内容是相适应的，椎管各段大小不一，其内容物的体积亦有变化。在矢状径上，有硬膜前组织、硬膜后组织、硬脊膜囊。硬脊膜囊内包含脊髓和各层膜之间的间隙。各结构在不同阶段的数据不一，经测量所得数据见表1-2～4。

表1-2 颈段各结构数据($\bar{X}\pm$mm)

项目	C_1	C_2	C_3	C_4	C_5	C_6	C_7
椎孔矢径	15.91	14.00	13.35	13.80	13.90	14.23	14.68
脊髓矢径	8.45	8.13	7.80	7.60	7.60	7.43	7.13
硬膜前组织	1.76	1.36	1.33	1.25	1.25	1.30	1.43
硬膜后组织	1.51	1.66	1.75	2.00	1.80	1.91	2.11
蛛网膜下腔	3.78	2.55	1.94	2.12	2.31	2.73	3.13

表1-3 胸段各结构数据($\bar{X}\pm$mm)

项目	T_1	T_2	T_3	T_4	T_5	T_6	T_7	T_8	T_9	T_{10}	T_{11}	T_{12}
椎孔矢径	14.73	14.79	15.55	15.95	16.33	16.10	15.83	19.10	16.00	15.86	16.51	17.66
脊髓矢径	6.50	6.80	6.49	6.56	6.48	6.64	6.62	6.78	6.90	7.10	7.50	7.48
硬膜前组织	1.45	1.53	1.35	1.38	1.48	1.36	1.45	1.53	1.50	1.28	1.31	1.42
硬膜后组织	2.30	2.60	2.98	3.01	3.30	3.07	2.90	3.18	3.10	2.73	2.96	3.10
蛛网膜下腔	3.21	3.29	3.69	4.06	4.24	4.28	4.10	3.80	3.88	4.15	4.25	5.11

表 1-4　腰段各结构数据($\bar{X}\pm$mm)

项　目	L_1	L_2	L_3	L_4	L_5
椎孔矢径	18.55	19.08	18.21	17.03	16.05
硬膜矢径	12.17	11.48	10.58	9.86	9.05
硬膜前组织	1.36	1.40	1.45	1.65	3.36
硬膜后组织	4.43	5.51	5.25	4.78	2.96

根据各段数据，椎管矢径与内容物中硬膜囊(含脊髓及三层被膜、膜间隙)的比值见表 1-5～7。

表 1-5　颈段椎管矢径与硬膜囊矢径比值

项　目	C_1	C_2	C_3	C_4	C_5	C_6	C_7	$\bar{X}$
椎孔矢径	15.91	14.00	13.35	13.80	13.90	14.23	14.68	14.27
硬膜囊矢径	12.18	10.69	9.74	9.70	10.10	10.71	10.24	10.48
比　值	1∶0.76	1∶0.76	1∶0.73	1∶0.70	1∶0.72	1∶0.75	1∶0.69	1∶0.73

表 1-6　胸段椎管矢径与硬膜囊矢径比值

项　目	T_1	T_2	T_3	T_4	T_5	T_6	T_7	T_8	T_9	T_{10}	T_{11}	T_{12}	$\bar{X}$
椎孔矢径	14.73	14.97	15.55	15.95	16.33	16.10	15.83	16.10	16.00	15.86	16.50	17.66	15.97
硬膜囊矢径	10.18	10.08	10.45	10.63	10.74	10.82	10.69	10.58	10.75	11.15	11.70	12.63	10.87
比　值	1∶0.69	1∶0.67	1∶0.67	1∶0.66	1∶0.65	1∶0.67	1∶0.67	1∶0.65	1∶0.67	1∶0.70	1∶0.71	1∶0.71	1∶0.68

表 1-7　腰段椎管矢径与硬膜囊矢径比值

项目	L_1	L_2	L_3	L_4	L_5	$\bar{X}$
椎孔矢径	18.55	19.08	18.21	17.03	16.05	17.78
硬膜囊矢径	12.17	11.48	10.58	9.86	9.05	10.63
比值	1∶0.65	1∶0.60	1∶0.58	1∶0.58	1∶0.56	1∶0.59

从表中可以看出，颈段椎管内容物与椎管在矢状径上的比值最大，缓冲余地小，易受压；胸段次之；腰段比值最小。有时椎管呈三叶形，从断面上看，并不显压迫现象。

三、椎管的分区

根据椎管内容物的分布位置，一般将椎管分为 4 区，这对临床诊断和治疗有一定的意义。腰段 4 区划分最为明显。

1. 中央区

中央区为硬膜囊存在部位，前方紧贴椎体后面及后纵韧带，两侧在颈胸段几乎达椎弓根，在腰段则到达上关节突平面或更靠外侧。后面随椎弓板的形态和硬膜囊的大小而改变，如颈、胸段，椎弓板呈弧形，后面几乎达椎弓板和黄韧带；在腰段，椎孔呈三角形，硬膜囊较小，与椎弓板间有一定距离。

2. 侧区

侧区在颈、胸段较小，腰段最为明显。侧

区为侧隐窝的外侧部，因此，部分硬膜囊位于侧隐窝的内侧部分，当侧隐窝狭窄时，除影响相当的神经根外，还可影响硬膜囊的外侧部。

3. 后区

后区各段大小不一，有的个体由于硬膜囊小，而使后区和侧区连成较大腔隙。后区内主要为脂肪和静脉丛，脂肪过多时，可将硬膜囊推向前方，对马尾产生压迫症状。

4. 椎间孔

椎间孔可分为上、下、前、后四壁，前壁在不同阶段有所不同，在颈段以钩椎关节、下位椎骨和钩突构成；在腰段前壁上部为上位椎骨的椎体后面，下部为椎间盘的后缘。后壁为关节突关节，上壁为上位椎骨的椎弓下切迹，下壁为下位椎骨的椎弓上切迹。根据文献报道，椎间孔的前、后壁经常发生病变，如颈椎前壁的 Luschka 关节、腰椎的椎间盘、后壁的小关节，这些结构由于损伤或退变、骨质增生等，影响通过椎间孔的神经，而产生症状。所以，前后壁的变化较为重要。

5. 侧隐窝

所谓侧隐窝，是指椎管外侧靠近椎弓根部的空间，其前方为椎体后外侧缘，后方为关节突，外侧为椎弓根，内侧开放。侧隐窝在腰椎具有明显的临床意义。在颈和胸段的交界处也有侧隐窝出现，但意义不大。侧隐窝在腰段的出现率各家的数据不一，可能是标准不同的结果。一般认为在椎孔外侧，由于椎体后外侧缘或上关节突向椎孔内发育，使得外侧部与椎孔本部间交界处狭细而成。侧隐窝内有神经根和静脉通过，一般并不引起症状，当过于狭窄时，可挤压神经根和静脉丛。

临床讨论

通过对椎管的分区及其结构的了解，可以清楚地知道，在脊柱的颈胸段的脊髓，在椎管内的回旋余地小，一旦发生容积方面的占位性病变，则症状表现得早，加剧进程快。在发生外伤性损害时，因出血、水肿及椎管壁的塌陷对脊髓所产生的损害应当尽早施行手术解救。凡有手术指征，又有手术条件的医院除不要延误手术时机外，在病人的搬运过程中，也要严防继发性损害发生。

因为椎管容纳脊髓，与脊髓互为表里关系，所以熟悉椎管的解剖关系，如椎管的面积、椎管与某内容物的关系、椎管各区的划分及椎间孔和侧隐窝的结构等，在脊柱外科临床上具有重要意义。这不仅能对因椎管结构异常所产生的临床症状加深理解，而且对必要的手术检查、手术入路选择及手术方案的拟定等都会带来极大的方便。

第十节 脊柱的血供及椎间周围血管

一、脊柱的血供

颈椎的血运来自椎动脉的脊椎支，该支进入椎间孔后分为两支，一支沿神经根走向供应脊髓；一支又分为上下两小支与对侧小动脉吻合后，供应椎体和骨膜。

胸椎的血运来自肋间动脉的分支。肋间动脉自胸主动脉分出后，在沿椎体前方及侧方走行时分出许多小支，又称前外侧椎体动脉，进入椎体。肋间动脉又分前后两支，后支进入椎间孔，又分前、中、后 3 支，分别供应椎体、脊髓及椎弓；前支即肋间动脉经胸膜的下外侧进入肋间肌。

上 4 个腰椎的血运来自腰动脉（图 1-85）。该动脉由腹主动脉的后壁发出，沿椎体中部向后外侧走行，沿途发出一些垂直小支进入椎体前方，以营养椎体。腰动脉至椎间孔前缘先后分为脊椎前支、横突前支及背侧支，形成椎管内、椎管外两组血管网。后者又分前后两组。椎管外血管网前组由横突前支（横突前动脉）形成。此支比较粗大，沿途在横突前方发出许多肌支，还有许多交通支与相邻横

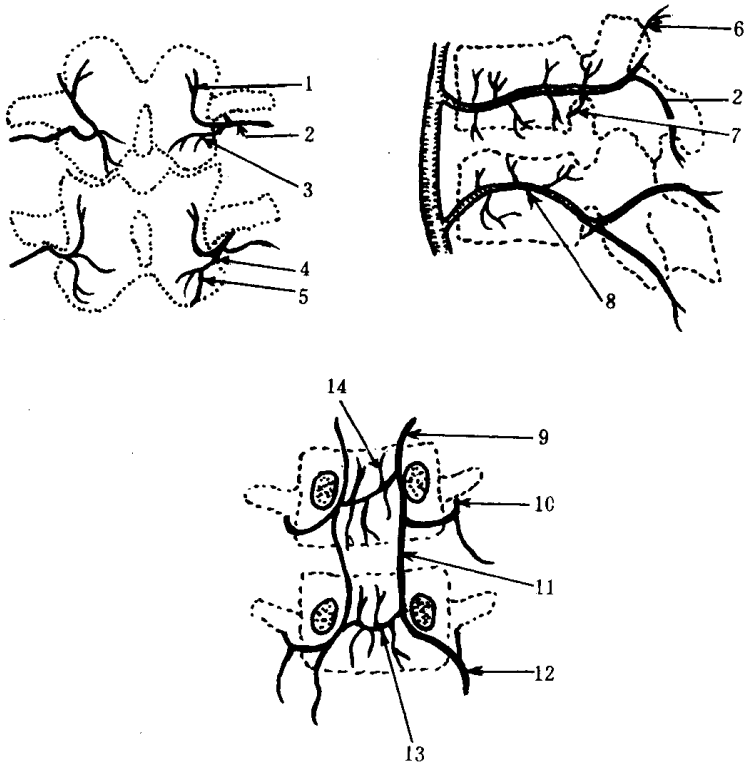

图 1-85　腰椎的血阻供给

1. 上关节动脉　2. 横突前动脉　3.5. 下关节动脉　4. 关节间动脉　6. 背侧支　7. 脊椎前支　8. 腰动脉 9. 升支　10. 前椎间孔动脉　11. 隆支　12. 供应神经根的分支　13. 横支　14. 垂直椎孔小分支

突前动脉吻合。此动脉位置深在，破裂可产生巨大腹膜后血肿，随后可发生神经性肠麻痹。椎管外血管网后组由背侧支的关节间动脉及上、下关节动脉组成。关节间动脉绕过椎弓根峡部向后方延伸，行走于椎板与肌筋膜之间，然后向中线行走，沿途发出许多肌支，最后分布于椎板间韧带及棘突。椎管内血管网包括脊前、后支(椎间孔前、后动脉)。脊前支先分出一个小支供应神经根，然后经椎间孔的前缘进入椎管内，随即分为升支和降支，由升支再分出横支在中线汇合，经椎体后面的静脉窦孔进入椎体，相邻节段脊前支的升、降支彼此吻合，形成纵行的血管网。动脉分支、神经支与椎管内窦椎神经沿脊椎上下伴行。脊后支较前支细，呈网状分布于椎板和黄韧带内侧，然后穿入椎板，以细微小支在硬膜外脂肪中走行，与硬脊膜相连。

腰$_5$椎体的血运来自髂腰动脉的腰支，骶骨的血运来自骶中动脉和骶旁动脉的分支。一般认为椎间盘无血液供应，其营养主要依靠组织液的循环和渗透。

二、脊柱静脉系统

脊柱静脉系统由 3 个互相交通的无瓣膜的静脉网构成(图 1-86、87)。

1. 椎骨(内)静脉

椎体周围静脉注入椎体中央管道，然后在后纵韧带及骨膜的深面经椎体后部滋养孔汇入静脉窦内，与椎管内静脉相交通。

2. 椎(管)内静脉

椎(管)内静脉分为 3 组。一是椎管内后静脉，离椎间盘较远。二是椎管内前静脉，在椎管横突冠状线之前，沿椎管前面有两个纵

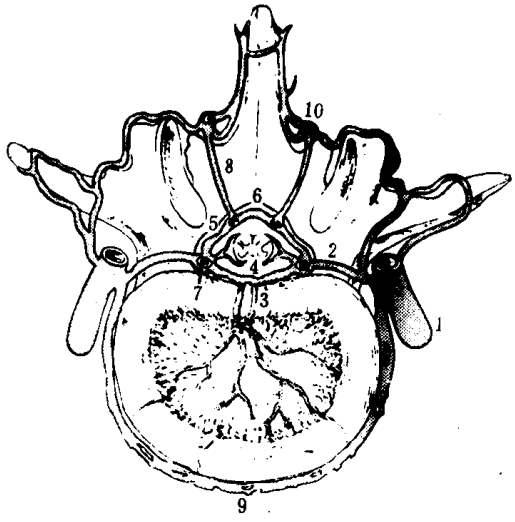

图 1-86 腰椎的静脉(横切面观)

1. 腰升静脉 2. 根静脉 3. 椎体静脉 4. 前横支 5. 侧横支 6. 后横支 7. 椎内纵窦 8. 穿通黄韧带支 9. 椎外前丛 10. 椎外后丛

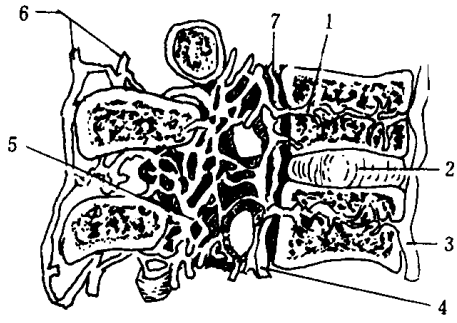

图 1-87 腰椎的静脉(矢状切面观)

1. 椎体静脉 2. 椎间盘 3. 椎外静脉丛前部 4. 椎内静脉丛前部 5. 椎内静脉丛后部 6. 椎外静脉丛后部 7. 前纵窦

行静脉系统,此静脉在椎弓根部弯行向内,在椎间盘部弯行向外。在椎弓根内侧通过滋养孔与椎骨内静脉相交通。椎管内前静脉紧贴椎间盘后面,位于硬脊膜及马尾神经之前。三是根静脉,为节段静脉,每一个腰椎成对静脉分别在两侧椎弓根的上、下与神经根密切相关,并从椎间孔穿出。

3. 椎管外静脉

主要为两侧的腰升静脉,在椎体、横突及椎弓根交界处形成的沟内纵行向上。在远侧此静脉与髂总静脉相交通;在近侧左腰升静脉注入半奇静脉,右侧的一般较小,可以在腰$_{4\sim5}$椎间隙终为一个根静脉,向上又与其他根静脉重新组成,最后汇入奇静脉。

在骶骨、骶管内前静脉不明显代之以根静脉,与相当的骶神经根平行,经骶孔向前与髂内静脉相交通。骶、根静脉也入骶升静脉。

脊椎的静脉没有瓣膜,血流呈双向性,一般注入下腔静脉,但在腹压大时亦可反流向其他方向。

三、椎静脉系

Batson 首先提出椎静脉系是一个独立的静脉系统,是人体除了腔静脉系、肺静脉系和门静脉系以外的第 4 个静脉系统。此系统由位于椎管内的椎内静脉丛、位于脊柱外的椎外静脉丛及位于上两者之间的椎骨内静脉 3 部分组成。椎内静脉丛尤为发达,呈纵行排列,通过一些节段性侧支和胸、腹腔内静脉有广泛的吻合。整个系统无瓣膜存在,其容量为 100～200ml。椎静脉系的静脉壁很薄,组织学上难以分出 3 层,但仍有较薄的平滑肌组织,并有少量弹性纤维和大量胶原纤维。血管口径可有一定程度改变,但不可能过度扩张。

临床讨论

从脊柱的动脉供应来看,有的学者认为椎骨后部大都是密质骨,仅中央有少量骨松质,血液循环不良,同时负重较小,因而感染率远较椎体为少。在椎体后部,横突基部因富于松质骨,结核发病率较高。但另据 Ferguson 对胎儿脊椎骨及儿童脊椎骨的血供作比较介绍,椎弓、关节突及棘突由胸主动脉和腹

主动脉发出成对节段动脉的后支供给，故结核杆菌同样能经血流途径侵犯椎弓等处。

但从总的供血情况来看，脊柱本身动脉丰富，在椎管内外形成动脉丛，由椎体后方出来的椎基动脉直接进入椎管内前方动脉丛，所以椎管内手术有时出血较多，止血主要靠压迫止血法，因此手术前应注意备血源。

从椎体周围血管来看，腹主动脉自膈肌孔出来以后，在腰椎前方偏左，下行到腰$_4$椎体下部，分为左右髂总动脉（图1-88）。腰椎

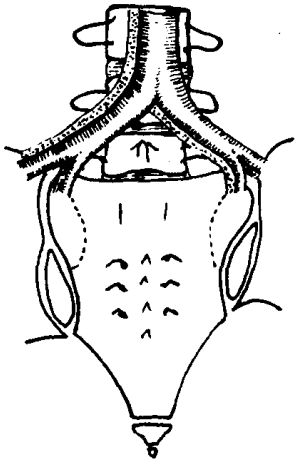

图 1-88　腹主动脉在腰$_4$椎体下部分为左右髂总动脉

体两旁都有腰动静脉腰支通过。椎动脉出自锁骨下动脉，椎静脉注入无名静脉，两者都位于颈$_{1\sim6}$的横突孔内。在颈椎结核手术时，如不误入横突孔，不致于损伤椎动脉。在胸椎结核中，肋间动静脉都被椎旁脓肿推向前方，因此从肋骨横突进行病灶清除一般不会碰到肋间动静脉的主干。在腰椎结核手术时，为了很好地暴露椎体侧面，必须处理好腰动静脉，否则容易引起出血。如进行腰部软组织手术，不宜扩大至横突前方。作全椎板切除时，为了充分减压，特别对神经根管进行减压时，因为神经根管为骨性管道，上下各有椎间静脉通道，其前内侧有椎内静脉前丛，外侧有腰升静脉，出口处为椎间孔，充满网状的静脉丛，只有后方为安全区，手术中应特别注意。

脊柱的静脉没有瓣膜，血流呈双向性，一般注入下腔静脉，但在腹压加大情况下，也可以流向相反的方向。如硬脊膜外静脉丛位于疏松网状脂肪组织内，由于胸腹压力增加，血流反向可使硬脊膜外静脉压增高，再加上某些诱因，如咳嗽、翻身、弯腰等静脉压可急剧增高，如静脉壁发育异常，即可导致静脉壁破裂，引起硬脊膜外血肿。

通过对椎静脉系的了解，可知该静脉系可以调节和平衡身体不同静脉系的压力差，当其他静脉发生梗阻时，可起代偿循环通道作用。心力衰竭或门静脉高压时，椎静脉系可因血量增加而致慢性充血，造成对神经系统的损害。恶性肿瘤的瘤栓或气栓、菌栓均可由此途径蔓延，一些盆腔的癌瘤或化脓感染容易引起椎骨转移或发生化脓性脊柱炎。根据椎静脉系统的解剖学特点，可经骨内（椎体、棘突或肋骨）、静脉（股静脉、肋间静脉、奇静脉）注射造影剂，可获得椎管良好的显影，为诊断椎管或椎骨疾病提供形态依据。经股静脉作选择性腰升静脉插管，根据椎内静脉前丛的移位和中断现象，可诊断腰椎间盘突出，其正确率可达 90%，在腰$_5$骶$_1$水平的正确性更优于脊髓造影。

第十一节　脊柱的曲度

整个脊柱骨骼在生理状态下，从前面观呈一条直线，如从侧面观则有 4 个曲度（图1-89），是由发育和生理上的需要而形成。在胎儿早期，整个脊柱只有一个后凸弧。到 1.5 岁脊柱开始完成 4 个生理弧度的发育（图 1-90），即颈椎向前突，胸椎向后突，腰椎又向前突，骶尾椎又向后突。曲度虽大小不同，但重力垂线应通过各段曲度交界处。脊柱在侧位观上所保持的一定的弧度，叫做生理曲度。颈

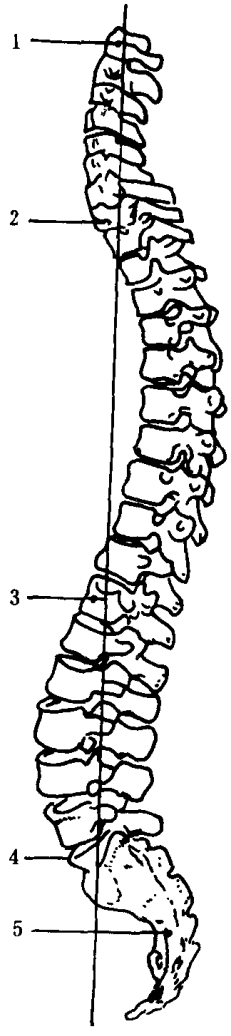

图 1-89 脊柱从侧面观有 4 个生理曲度

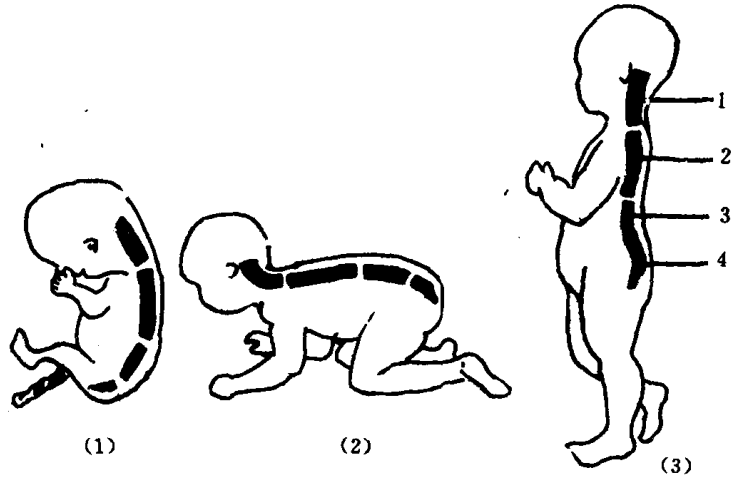

图 1-90 脊柱曲度的形成

(1)原发弯曲 (2)继发弯曲 (3)站立位脊柱生理曲度

1. 颈椎前突 2. 胸椎后突 3. 腰椎前突 4. 骶椎后突

部的曲度，在出生后 3～6 个月，随着婴儿的抬头、起坐动作才日渐明显起来。腰曲度在小儿 1 岁左右随着站立和行走逐渐形成，所以这两段曲度又叫做继发性曲度。胸段和骶尾段的曲度在胚胎时即已出现，出生之后保持不变，称为原发性曲度。

脊柱诸段的曲度，大体上都有一定的范围。一般说来腰椎前凸程度女性较男性大；常用右手的人，上段脊柱轻微向右侧突，下段脊柱则轻微向左侧突，左力手者则相反。老年人的颈腰段曲度可逐渐变小，甚至消失，因而形成老年性驼背畸形。

维持正常脊柱曲度的因素非常复杂，主要为不同躯干肌的作用。躯干肌指所有作用于躯干并与姿势有关的肌肉，一般分为脊柱肌和脊柱外肌。脊柱肌，浅纵行肌群主要作用为后伸，较少为侧屈；深斜行及横行肌群主要作用为旋转，其次为侧屈。脊柱外肌包括腹肌、腰方肌、腰大肌、肋间肌、菱形肌、斜方肌及背阔肌。据肌电图显示，所有上述肌肉均与

维持姿势有关，如脊柱肌软弱或瘫痪，则脊柱外肌将对脊柱姿势维持起重要作用。腹肌和背肌以及髋关节的屈肌和伸肌平衡地将骨盆前倾角维持在30°。骶棘肌和腹直肌是两组重要的抗重力肌肉，屈髋则重心前移，骶棘肌由于本体感觉兴奋发生反射性收缩维持骨盆正常前倾角，使躯干稳定。另外，脊椎骨的形状，韧带的附着、大小及方向，椎间盘的固有坚固性等对维持脊柱曲度均有一定的作用。脊柱可喻为一个直立的电线杆，周围众多的肌肉如同周围为保持其直立具有弹性及收缩力的绳索。如一部分功能失常，脊柱必将倾斜。尤其是儿童，因骨骼较软，具可塑性，韧带具有弹性，椎间盘不坚固，因此患者年龄愈小，肌肉一经出现瘫痪则势必引起畸形发生，生长过程中的继发性紊乱可使畸形更加严重。

临床讨论

脊柱曲度的存在使脊柱如同弹簧，增加了脊柱缓冲震荡的能力，同时扩大了躯干重心基底的面积，加强直立姿势的稳定性，尤其腰椎前凸对负重及维持腰部稳定非常重要。胸段脊柱和骶尾骨向后弯曲，可增加胸腔和盆腔的容积，这些都是生理上的需要。脊柱曲度随年龄而有所改变，老年人因退行性骨关节改变，椎间隙变窄，胸椎后凸明显增加。长期卧床青少年由于脊柱骨发育快，肌肉发育相对迟缓，韧带牵张力增加，亦可引起脊柱曲度的改变。

根据Seze的测量方法，在X线侧位片上，自胸$_{12}$椎体的后下角至骶$_1$的后上角作连线，此线与腰椎各椎体后缘的弧形连线形成一弓，弓顶点正常在腰$_3$，弓顶点向弦作垂线至与弦交叉，两点间距为弓弦距离，正常为1.8～2.2cm。从胸$_{12}$椎体的下角向下引一重力线，由骶$_1$后上角至此线的垂直距离称为前突指数，正常范围在2.5cm以内（图1-91）。腰$_5$椎体纵轴线与骶骨纵轴线的交角正常为130°（图1-92）。腰椎不正常时，躯干重力的传导将失去平衡，如过度前凸时，腰骶角增大，重力后移，椎间关节过度负重（图1-93），

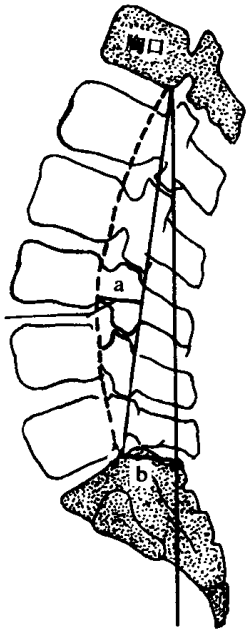

图1-91　Seze测量法
a. 弓顶距离　b. 前突指数

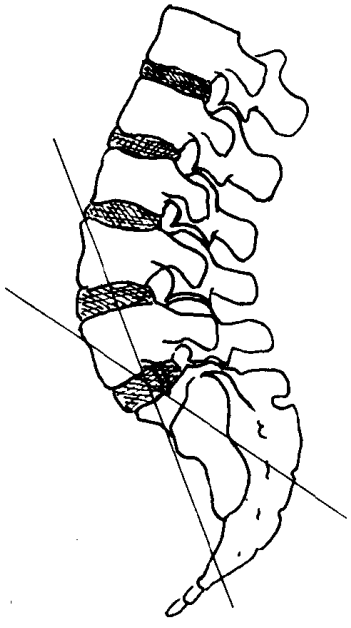

图1-92　腰$_5$椎体纵轴线与骶骨纵轴线交角正常130°

则导致小关节退变、半脱位甚至发生假滑脱失去稳定性而引发腰痛或椎间盘退变、髓核突出等。

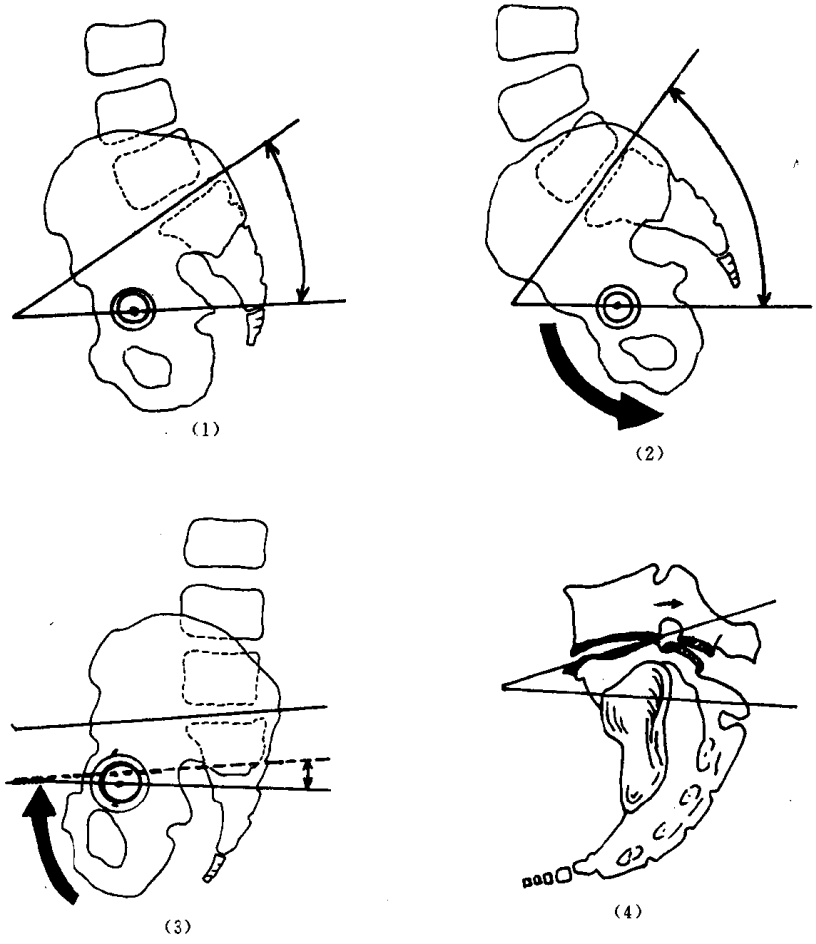

图 1-93 腰骶角与腰椎前突弧度的关系

(1)腰椎前突与腰骶角均正常 (2)两者均增大 (3)两者均缩小

(4)腰$_5$与骶$_1$椎间盘及后关节退变、腰$_5$与椎体失稳假性向后滑脱

不同骨科疾患亦可致脊柱曲度改变，如脊髓肿瘤患者常以肿瘤为中心，邻近一部分脊柱正常曲度减小或全消失呈笔直状，甚至向相反方向弯曲，这种变化对诊断脊髓肿瘤有相当价值。

脊柱在其发育过程中，特别是胚胎 5～6 周，如一个或多个椎体发生缺陷(多为软骨形成缺陷而非骨化缺陷)，椎体前部分节不全，有骨条连结，而后部继续生长，即可引起先天性后突畸形。

在脊柱骨折中，椎体前部压缩，脊柱多向后突出，棘突后翘明显发生驼背(图 1-94)。先天性髋关节脱位患者，由于骨盆前倾，腰段脊柱前凸增加，在脊椎滑脱症亦可引起同样畸形。腰段脊柱前凸则胸段脊柱势必呈代偿性后凸，骶骨向前倾斜，臀部则后翘(图 1-95)。

椎体因结核而塌陷变形后，亦常引起驼背(图 1-96)。胸段脊柱的病理性后凸可与生理性后凸重合使后凸加大；在颈腰段因病理

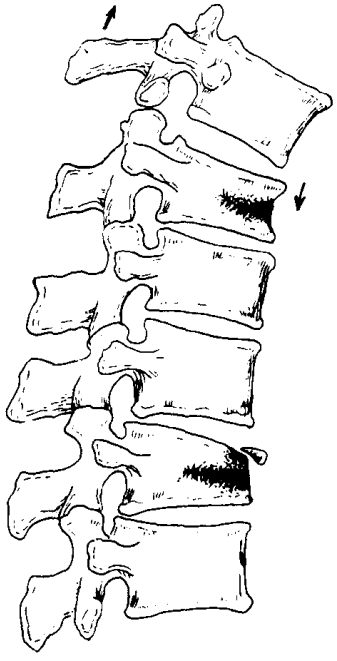

图 1-94　椎体压缩性骨折、棘突上翘、脊柱后突多致驼背

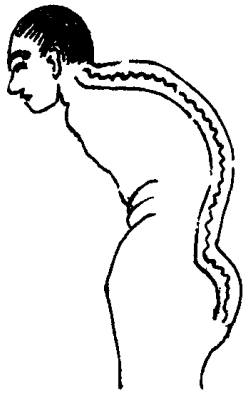

图 1-95　胸段后突及腰段前凸加深骶骨向前倾斜臀部后翘之畸形姿态

图 1-96　边缘型椎体结核致椎体塌陷变形、棘突后翘致驼背畸形

性后凸为生理性前凸所代偿，故脊柱曲度很小。胸上段脊柱发生后凸时，则肋骨下降，胸廓前后方向扁平，胸骨接脊柱；胸下段脊柱发生后凸时，则肋骨上提，胸廓被推向前，呈球形，胸骨离开脊柱而与脊柱形成的角度加大。腰下段脊柱及骶骨上部后凸如发生在儿童，可形成漏斗状骨盆，在女性可妨碍分娩。

先天性椎骨缺损或损伤性脊柱炎(Kümmell 氏病)，由于椎体本身软化萎缩均可发生脊柱后凸畸形。

在儿童，如脊椎骨椎体的初级骨化中心发生缺血性坏死，可发生椎体骨软骨病，亦称扁平椎或 Calve 氏病。此病常发生于下段胸椎，患处可有局限性驼背及肌紧张。

青少年的下段胸椎因椎间盘软骨板损伤，髓核向椎体内突出形成 Schrnorl 结节，随后椎体骺板发生继发性改变，使数个椎体楔状变形，发生椎体骺板骨软骨病或称 Scheuermann 氏病致脊柱后突畸形，形成典型青年性驼背(图 1-97)。

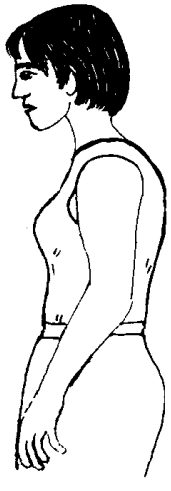

图 1-97　Scheuermann 氏病

佝偻病患者脊柱后凸呈圆形，与脊柱结核后凸成角不同，前者表现很明显，但在侧卧时消失，此种后凸系因骨中钙含量不足，发生骨软化所致。老年人因骨质疏松亦可发生脊柱后凸，形成严重的老年性驼背畸形。

脊柱曲度的种种改变，在脊柱外科临床上，可透过这种现象在对一些疾病进行认识和诊断中具有一定意义。

第十二节 脊柱的功能

人体运动的灵巧，耐力的持久，发力的强大，是其他任何生物无以伦比的。日常生活中人在长途行军、剧烈奔跑或弹跳中，脚底与坚硬的地面不断发生碰撞，产生震动，人的头部却感觉不到它；人自高处坠下，有的竟发生下肢骨折而脑子却没有震荡受伤；杂技演员在架起的钢丝上从容自然地行走，身体非常协调；有时候脊柱、骨盆因创伤而骨折，内脏却没有损伤等，这一切都与脊柱功能作用的发挥分不开。

脊柱，作为人体结构的栋梁（见图 1-9、10），功能众多，归纳起来有：使四肢有所依附，支持头颅，传导重力，吸收震荡，缓冲暴力，平衡机体，维持姿势，容纳脊髓，参与造血（幼年时期），保护神经，保护胸腔、腹腔及盆腔内脏器等。

脊柱发育成熟大约男性 25 岁，女性 23 岁。当脊柱有畸形或脊柱部分缺如时，上述系统的功能就会发生障碍。

脊柱的强健具有后天获得性，与年龄、性别、习惯、职业、营养状态、个性状况及训练有素等均有一定的关系。

临床讨论

从脊柱的功能，我们知道脊柱作为构成人体的栋梁，无时不在起着举足轻重的作用。因此，在人体众多器官中，它属于常劳结构。然而积劳易损，所以在临床上，脊柱除去退行性改变来得早外，其发病率在运动系统中也是很高的。从另一方面看，脊柱在发挥功能方面又具有一定的可塑性，即脊柱功能强健的后天获得性。根据脊柱本身发育成长的规律，从预防保健的角度出发，临床工作者加强基础指导保障常人健康，协助病人康复，应该得到广大医护人员的重视。

第十三节 脊柱的运动范围

脊柱各椎骨之间的关节，属微动关节范畴，在正常情况下，其伸展度较屈曲度为小。各段脊柱相比，颈椎的活动范围最大（图 1-98），腰椎次之（图 1-99），胸椎最差。脊柱的

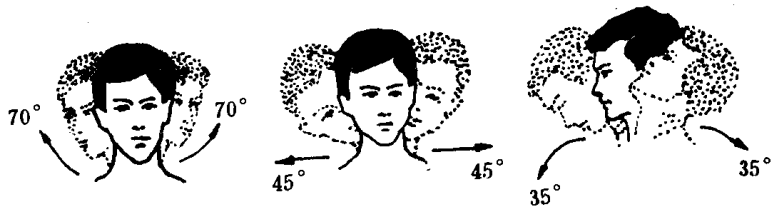

图 1-98 颈部在旋转、侧屈及前屈后伸中的活动范围

伸展程度又受棘突的宽窄所限。屈曲运动受椎间盘纤维环板层限制。在日常生活中，多以弯腰时脊柱的运动范围最大，不少人伸膝姿势下向前弯腰可双手触地，这是人的一生中弯腰的机会最多，脊柱经常经受锻炼的缘故。倘若仔细观察人的弯腰动作，就不难发现，使人大弯腰的关键并不在于腰椎，其运动弧的80%发生在髋关节，腰椎的活动仅占 20%。如果在腰椎最大屈曲位及最大伸展位各作 X 线检查，就可以清楚地看到各腰椎间仅有少量的活动（图 1-100）。尽量后伸时腰椎间盘前部稍加宽，腰椎及椎间盘前缘的总长度仅约增加 12mm；其后缘总长度缩短 5mm（每个椎间盘前部平均增加2.4mm，后部缩短

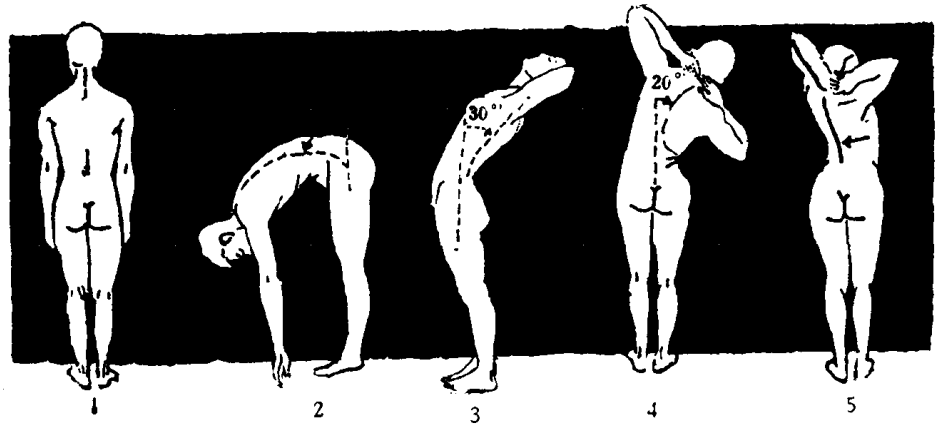

图 1-99　腰部的活动范围

1. 中立位　2. 前屈 90°　3. 后伸 30°　4. 侧屈 20°　5. 旋转 30°

1mm)。尽量前屈时，其情形正好相反。可见腰椎本身的活动范围是不大的。人体向前大弯腰除上述因素外，还有股后肌的收缩使骨盆向前旋转 90°。可见弯腰向前达到最大限度是以上诸因素相加的结果(图 1-101)。从旋转活动来看，每个腰椎旋转许可度为 5°，5 节腰椎旋转角度相加才 25°，但腰椎向左右旋转均可达到 40°～50°，这个结果是腰椎及腰骶关节旋转运动的总和。

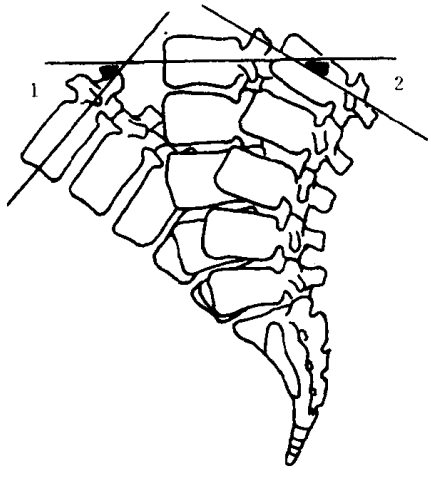

图 1-100　腰椎运动的侧量

1. 屈曲角　2. 伸展角

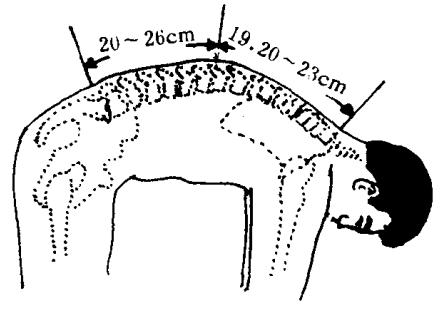

图 1-101　脊柱正常前屈

脊柱在额状轴上的屈伸运动是脊柱所有运动中最灵活者；在矢状轴上可以做侧屈运动，亦即由正中面外展；沿纵轴所做运动是旋转运动。除此而外，脊柱尚能作弹拨运动，如在跳跃时。

临床讨论

在观察脊柱运动时，必须注意到有个体差异，旋转轴可对屈伸轴发生转位，椎骨间运动的程度及形式决定于髓核的膨胀程度，如果纤维环破裂，髓核突出，可引起椎体间侧移位及旋转度增加。

在颈、胸椎交界处和胸、腰椎交界处，运动的范围最大，骨折多发生于此处。旋转运动主要发生于胸椎，伴随运动的有肋骨和胸骨。站立时，这种旋转运动同时伴随有骨盆在下肢上的旋转运动，不过在坐位时亦可单独发生。

检查脊柱三维方向上的活动——屈伸、侧屈和旋转，是诊断脊柱疾患的重要步骤。使患者做拾物试验，如脊柱活动正常，被试者很容易弯腰，否则患者必须屈曲膝关节才能将地面上的物体拾起来(图 1-102)。临床上很多检查方法都是根据脊柱的正常运动状况设计的，以便发现异常，协助诊断。

（傅英魁）

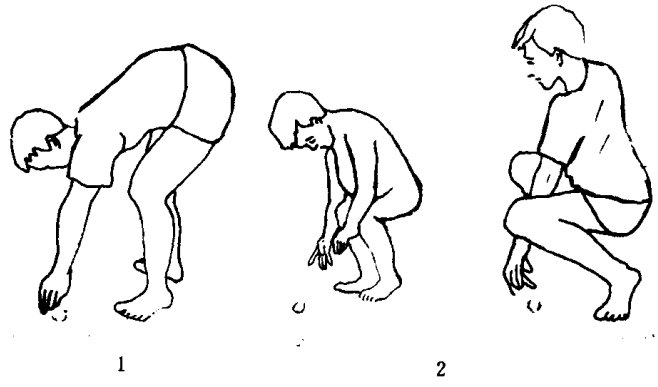

图 1-102 拾物试验

1. 正常 2. 不正常

第二章　脊髓及脊神经的解剖

第一节　脊髓的外形及位置

脊髓的外观呈扁圆柱形，成人一般长为40～45cm，位于椎管内（图2-1）。脊髓上端在枕骨大孔水平与延髓相连接，为延髓的延续。下端逐渐变细，呈圆椎形，称之为圆椎。成年人圆椎平第1腰椎下缘。于圆椎终末端延伸出一条细长条索，称为终丝。终丝通过骶管附着于第1或第2尾骨体背面的骨膜上。

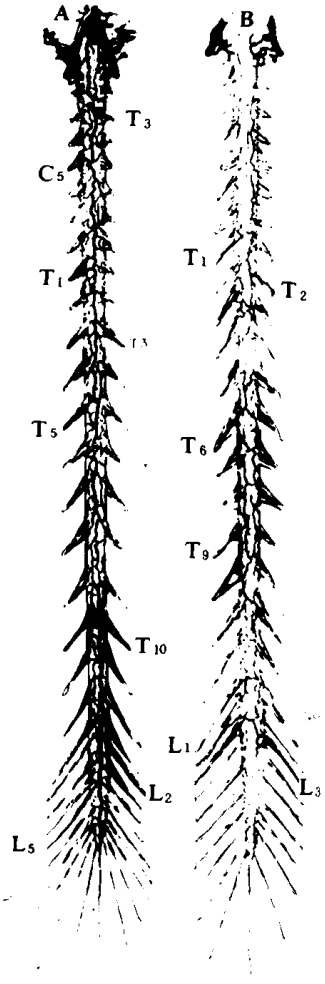

图2-1　椎管打开后脊髓及神经根的形态

脊髓全长粗细不均，在颈腰两处特别膨大，分别称之颈膨大和腰膨大。颈膨大由颈$_4$～胸$_1$组成，以平齐颈$_6$颈椎处的颈脊髓节段最明显，宽约1.3～1.4cm，前后径约为0.9cm，由与上肢复杂的神经功能有关的神经元及神经纤维聚集而形成。腰膨大由胸$_{12}$～骶$_1$组成，其中以平第1腰椎处的腰$_4$节段最明显，宽约1.2cm，前后径为0.85cm。腰膨大的形成与下肢复杂功能相关的神经元及神经纤维的聚集有关。

脊髓表面可见以下几条纵形沟裂：前正中裂位于脊髓腹侧的正中线上，比较深（约3mm）而宽，软脊膜及蛛网膜的小梁伸入此沟内。后正中沟位于脊髓背侧正中线上，比较表浅。前外侧沟位于脊髓腹侧，左右各1条，比较表浅不易辨认，脊神经前根由此发出。后外侧沟位于脊髓背侧，左右各1条，比较窄而深，脊神经后根由此进入脊髓。后中间沟位于脊髓背侧后正中沟和后外侧沟之间，左右各1条。此沟仅存在于脊髓颈段，至胸段消失。

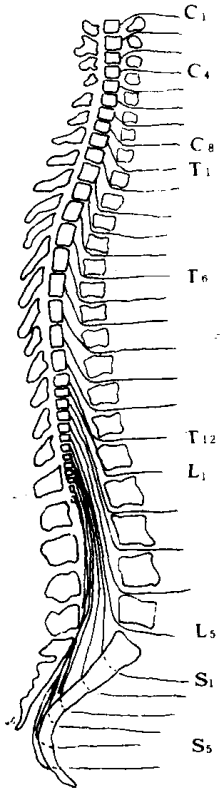

图2-2　脊髓节与脊椎骨的相应关系

脊髓共发出31对脊神经（图2-2），即颈神经8对、胸神经12对、腰神经5对、骶神经5对和尾神经1对。脊神经除第1对通常无后根外，每对脊神经由前、后两神经根在椎间孔附近合并而成（图2-3）。前根为运动神经，后根为感觉神经，前根在两

神经合并处近侧有一感觉神经节，内含感觉神经元的细胞体。与每对脊神经相连的一段脊髓称之为脊髓节段，故整个脊髓亦可分为与脊神经相对应的31个节段。但这种分节是人为的，实际上从脊髓的外观及内部结构来看，各节段之间是连续的，无明显界限的。

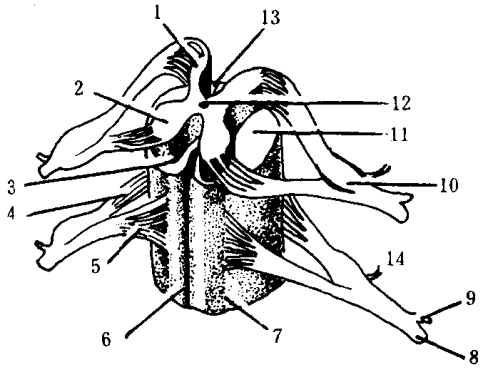

图2-3 脊神经的组成

1. 后柱 2. 前柱 3. 前索 4. 后根根丛 5. 前根根丛 6. 前正中裂 7. 前外侧沟 8. 脊神经前支 9. 脊神经后支 10. 脊神经节 11. 侧索 12. 中央管 13. 后索 14. 返支

在胚胎发育过程中，脊髓长度生长速度慢于椎管生长速度。胚胎发育第3个月后，两者差距逐渐加大，到出生时，脊髓下端平第2腰椎、到成人则平第1腰椎下缘水平。因此，自胸段脊髓起，脊神经根向下分别出各自相应的椎间孔(图2-4)，所以至腰、骶尾节段神经根在椎管内几乎垂直下行，围绕终丝形成巨大的神经束，即称马尾神经。因此可以看出，脊髓节段与相应的椎骨位置是不一致的。此特点在脊髓疾患的定位诊断和手术定位方面是十分重要的。

脊髓节段和相应椎骨之间的关系：

棘突	椎体	脊髓
颈$_3$	颈$_3$	颈$_4$
颈$_6$	颈$_6$	颈$_8$
胸$_1$	胸$_1$	胸$_2$
胸$_3$	胸$_4$	胸$_5$
胸$_6$	胸$_7$	胸$_8$
胸$_9$	胸$_{10}$	胸$_{12}$
胸$_{12}$	腰$_1$	腰$_5$
胸$_{12}$～腰$_2$	腰$_{1\sim2}$	骶
腰$_3$	腰$_3$	马尾
	骶$_2$	脊膜囊下端

脊神经呈节段性分布，主要传导与躯干、四肢运动和各种感觉有关的冲动。其体表分布如图2-5、6所示。

第二节 脊髓的内部结构

脊髓由灰质和白质组成(图2-7)。灰质位于中央，主要由神经细胞体和树突组成。白质位于灰质的周围，主要由髓鞘纤维组成。灰质和白质内部，均有神经胶质所构成的支架。

一、灰质

脊髓全长均有灰质结构。灰质在脊髓的横切面上呈“H”形，中间联合部分称灰联合，其中央有贯通脊髓全长的中央管。中央管为胚胎时期的神经管的遗迹，上与四脑室相通。在发育到成人后逐渐退化，呈高度狭窄或闭塞。如中央管扩大并积水，即形成脊髓空洞症。灰质H形两侧部分为前角和后角，两角之间为中间带。在脊髓胸段、上部腰段和骶段，中间带向侧方突出，形成侧角。从脊髓整体连贯观察，前角、侧角和后角又称脊髓前柱、后柱和侧柱。在颈脊髓和上胸段脊髓的前后角间有灰、白质互相交织，即脊髓的网状结构。

前角的神经元主要是运动神经元，其轴突从前外侧沟出脊髓组成脊神经前根(图2-8)，支配骨骼肌；同时，脊髓前角亦是肌肉的营养中枢，当其受损时，不仅出现所支配的肌肉瘫痪，而且还会出现明显的肌肉萎缩。

后角由感觉神经的中间神经元组成，中间神经元聚合为神经核。在后角尖端有一些色淡、呈半透明状的灰质称胶状质，内含小型神经细胞。后角根部有大型神经细胞组成背

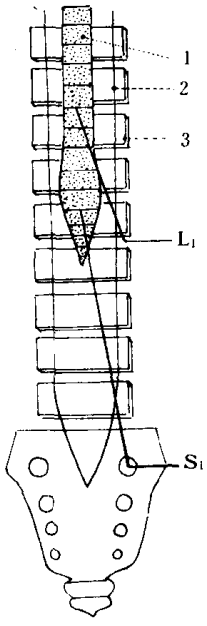

图 2-4　第 9 胸椎以下脊髓节与脊椎骨的相应关系示意图

1. 脊髓 2. 椎管 3. 椎骨

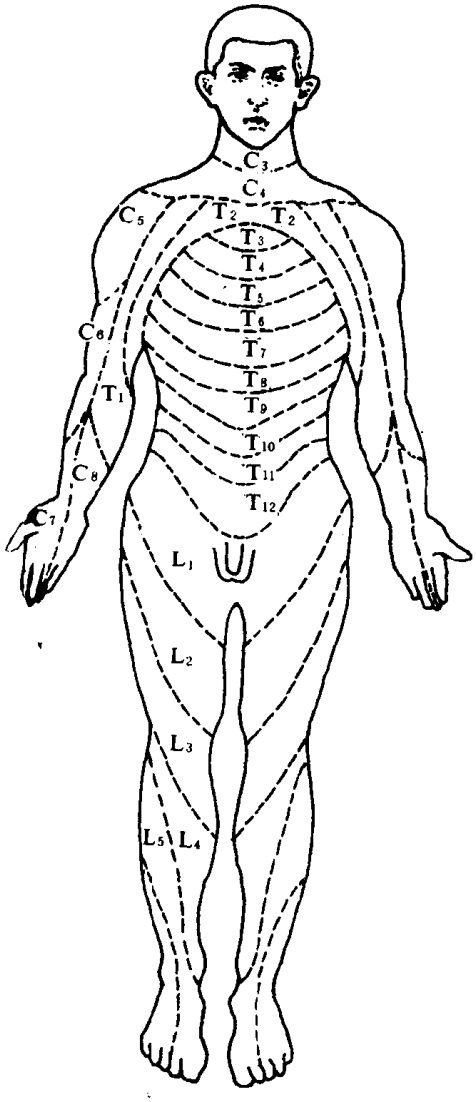

图 2-5　脊神经在体表节段性分布前面观

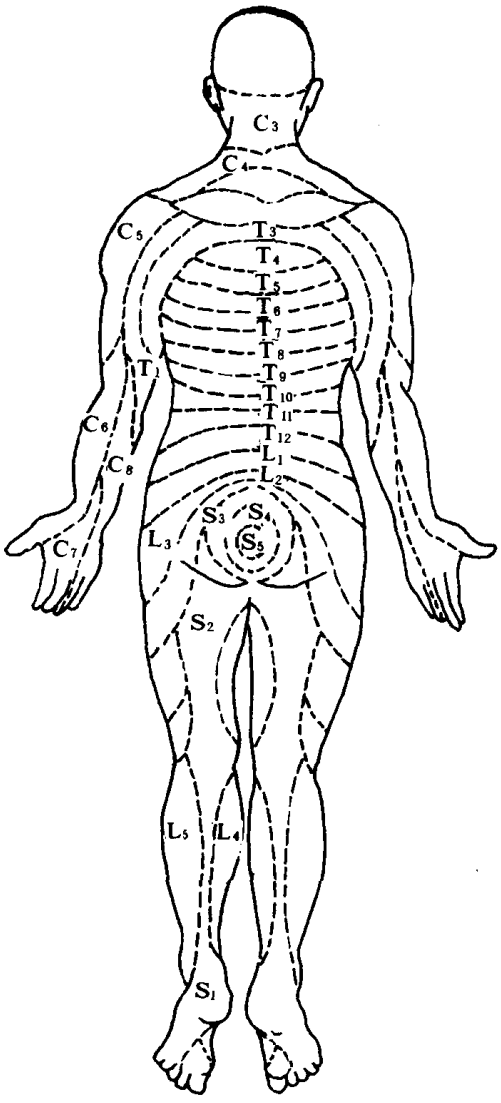

图 2-6　脊神经在体表节段性分布背面观

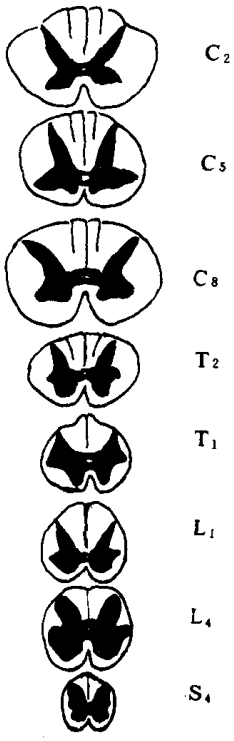

图 2-7 脊髓不同平面及灰、白质的比例

核(Clark 氏柱),纵贯脊髓全长,但以胸$_{11}$～腰$_1$ 节段最明显,脊髓小脑后束主要发自该核细胞。

侧角属交感神经节前神经元,组成中间外侧核,贯穿于脊髓全长,但以颈$_8$～腰$_{2,3}$节段明显。神经元的轴突经前根出前外侧沟终于交感神经节。在骶$_{2\sim4}$节段前角基底部外侧,也有类似细胞,但分布较分散,不形成侧角,其轴突出前外侧沟经前根至盆腔的副交感神经节,称为骶副交感核。此外,位于中央管外侧还有中间内侧核贯穿于脊髓全长,可能与内脏感觉有关。

二、白质

白质由神经纤维束和神经胶质网组成,位于灰质周围,以前正中裂、后正中沟及外侧沟为界,分为前、后和侧索。灰质前方和正中裂之间的白质称白质前联合。各索均由神经纤维传导束组成。这些神经传导束又可分为下行束、上行束及固有束 3 类(图 2-9)。上行束(图 2-10)由发自脊神经节或灰质的向中

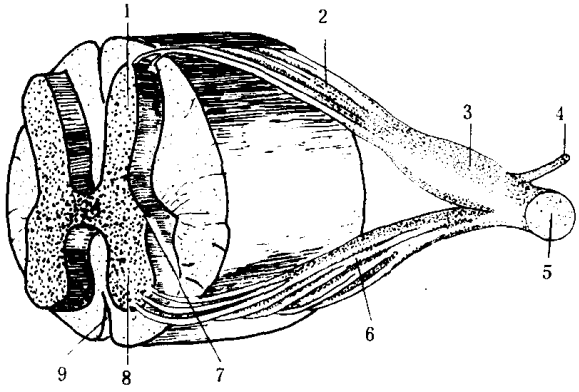

图 2-8 脊髓与脊神经的关系

1. 后柱 2. 后根 3. 脊神经节 4. 返支 5. 脊神经 6. 前根 7. 侧角 8. 前柱 9. 前正中裂

枢性的长束上行纤维组成,下行束(图 2-11)由发自脑各部的离中枢的长束下行纤维组成,固有束则由联系脊髓各节段的联合纤维所组成。

1. 下行束

皮质脊髓前束,即少数不交叉的锥体束,位于前索前正中裂的两侧,可随意运动。

皮质脊髓侧束,锥体束的纤维大部分于延髓下端交叉后在脊髓侧索内下行,其纤维按躯体定位排列由内向外依次为颈、胸、腰、骶,可随意运动(图 2-12)。

锥体外束包括网状脊髓束,发自于脑干网状结构,在前索内下行至脊髓各部,构成下行性植物神经通路的大部分;前庭脊髓束,发自于前庭内外侧核,在前索内下行,司平衡反射;顶盖脊髓束,位于前庭脊髓束后方,纤维来自对侧中脑的上丘和下丘,于中脑被盖后交叉在同侧下行,司视听反射;此外尚有橄榄脊髓束、红核脊髓束及内侧纵束,这些有关运动的传导束均止于脊髓运动神经元,分别起易化或抑制作用。

2. 上行束

脊髓丘脑束,其纤维发自于后角,经前白连合至对侧沿前索(称脊髓丘脑前束)及后索(称脊髓小脑侧束)上行,止于丘脑,传导触觉

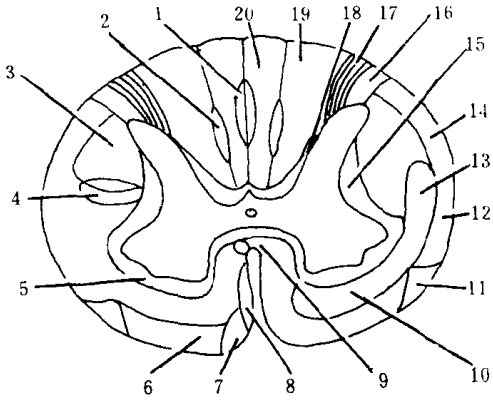

图 2-9　脊髓纤维束的位置模式图

1. 隔缘束 2. 束状束 3. 皮质脊髓侧束 4. 红核脊髓束 5. 前固有束 6. 前庭脊髓束 7. 皮质脊髓前束 8. 沟缘束 9. 白连合 10. 脊髓丘脑前束 11. 橄榄脊髓束 12. 脊髓小脑前束 13. 脊髓丘脑侧束 14. 脊髓小脑后束 15. 外侧固有束 16. 后外侧束 17. 后神经根 18. 后固有束 19. 楔束 20. 薄束

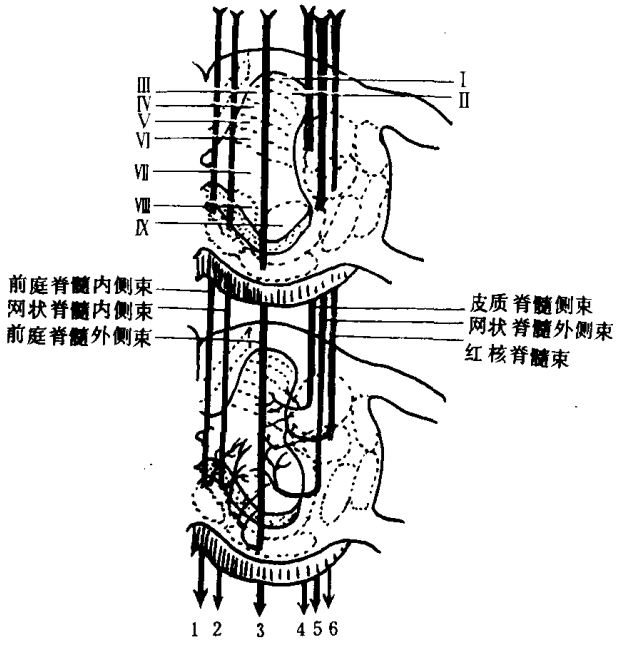

图 2-11　脊髓主要下行传导束

1. 前庭脊髓内侧束 2. 网状脊髓内侧束 3. 前庭脊髓外侧束 4. 皮质脊髓侧束 5. 网状脊髓外侧束 6. 红核脊髓束

及痛温觉。其纤维按躯体定位排列由内向外依次为颈、胸、腰和骶部。

脊髓小脑束位于侧索上行，终止于小脑蚓部，调节姿势与运动。

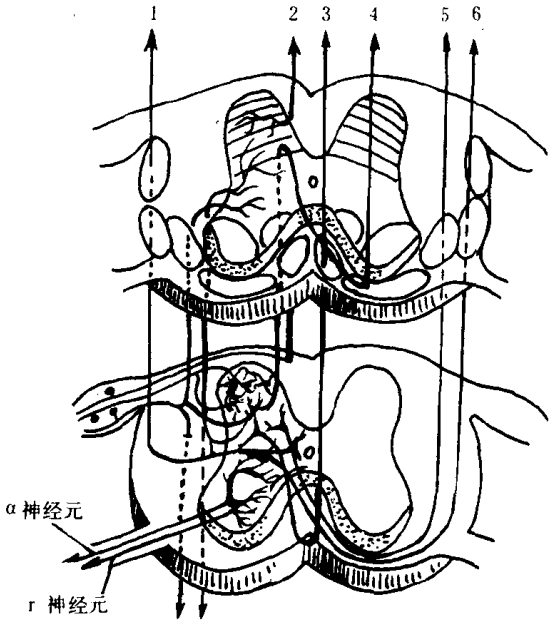

图 2-10　脊髓主要上行性传导束

1. 脊髓小脑后束 2. 楔束 3. 脊髓顶盖束 4. 脊髓丘脑前束 5. 脊髓丘脑侧束 6. 脊髓小脑前束

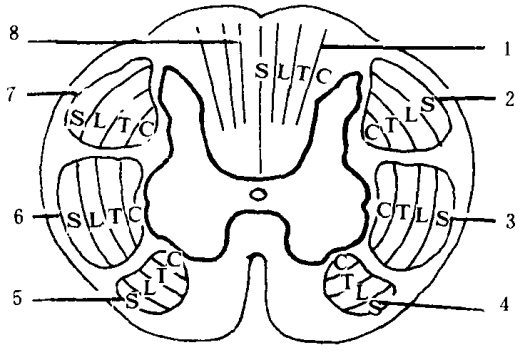

图 2-12　脊髓内重要传导束的神经排列

S. 骶，L. 腰，T. 胸，C. 颈

1. 位置觉、运动觉、振动觉、压觉、触觉 2. 躯体运动 3. 痛、温觉 4. 触觉 5. 脊髓丘脑前束 6. 脊髓丘脑侧束 7. 皮质脊髓侧束 8. 薄束及楔束

薄束、楔束位于后索，传导精细触觉和本体感觉。来自下肢及下胸部的后根纤维为薄束，来自上胸及颈部的后根纤维为楔束，分别止于延髓的薄束核和楔束核。其纤维排列在颈节段水平按躯体定位由内向外依次为骶、腰、胸及颈部(图2-13)。

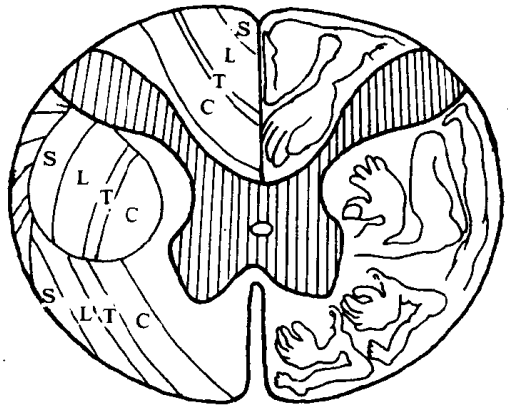

图 2-13 脊髓重要传导束的节段排列

S. 骶;L. 腰;T. 胸;C. 颈

此外,上行束中尚有脊髓橄榄束、脊髓网状束及脊髓前庭束等。

第三节 脊髓的被膜

脊髓被 3 层被膜包绕(图 2-14),自外向内依次为硬脊膜、蛛网膜和软脊膜,统称为脊膜。

一、硬脊膜

硬脊膜为最外层的脊膜,由致密的纤维组织所构成,上端起自于枕大孔,为硬脑膜向下方的延续,形成一个密闭的囊腔,呈管状将脊髓包裹,称为硬脊膜囊,硬脊膜下端呈盲管状,于骶$_2$(图 2-15)或骶$_3$ 骶椎处与骨膜融合。硬脊膜和脊椎骨内膜之间形成的间隙称硬脊膜外腔,间隙内被硬脊膜外脂肪和椎管内静脉丛所充填。硬脊膜外脂肪在脊髓前方较薄,背侧较厚,在 2～4mm 之间。当椎管内有占位病变时,该处脂肪组织受压而萎缩变薄或消失,以此征象可作为手术中病变定位的依据。椎管内静脉丛分布于硬脊膜外脂肪组织中,分前、后两组,丛内各有一对纵向排列的主要静脉。在主要静脉之间,有小静脉互相连接。在行脊髓探查切开硬脊膜时,硬脊膜外脂肪应沿正中切开,以免损伤两侧的较大血管引起出血。如有出血,可予以电凝或银夹止血。静脉丛内压力不高,如损伤后出血,可用棉片压迫止血或覆以明胶海绵止血即可。在正常情况下,手术中可见硬脊膜有搏动,和静脉搏动一致。如椎管内上端有梗阻或局部有占位病变,则搏动可消失。

硬脊膜在脊神经穿出处包裹神经根延续成脊神经外膜。

二、蛛网膜

脊髓蛛网膜为脑蛛网膜在脊髓的延续,为菲薄、透明的膜状被膜。脊髓蛛网膜和外面的硬脊膜之间构成狭窄的硬脊膜下腔,其腔内除偶有小静脉或连接硬脊膜和蛛网膜之间的纤维带外,无其他结构。蛛网膜内面为蛛网膜下腔,其中有少数小梁结构和软脊膜相连并有脊髓血管通过。脊髓蛛网膜下腔于枕骨大孔处和脑蛛网膜下腔相通,被无色透明的脑脊液充满,为脑脊液循环通路之一。通常,通过蛛网膜下腔穿刺,可测量颅内压力和动力学测定,以及行脊髓造影检查。蛛网膜下腔在胸段最狭窄,在腰段较大,在脊髓圆椎以下的扩大部分称为腰池,在腰池行蛛网膜下腔穿刺(即腰穿)则容易成功和安全,不易损伤脊髓。

脊髓蛛网膜于脊神经穿出处延续形成神经束衣。

三、软脊膜

脊髓软脊膜为紧密附着于脊髓和神经根上的一层薄膜,由弹力纤维丰富的结缔组织构成,有软膜膈伸入脊髓,并含有许多神经纤维和小血管,小血管可直接伸入脊髓,所以在手术中软脊膜与脊髓难于分开。在脊髓两侧面,软脊膜形成多个纤维带状结构并横跨蛛网膜下腔附着于硬脊膜的内壁上,称之为齿状韧带(图 2-16)。齿状韧带对脊髓起固定作用,使脊髓上下活动受到严格限制。但当脊柱前屈、后伸时,齿状韧带有一定的松弛性,可使脊髓相对地活动。齿状韧带共有 19～21 对,最高一个位于第 1 脊神经的上方,附着于

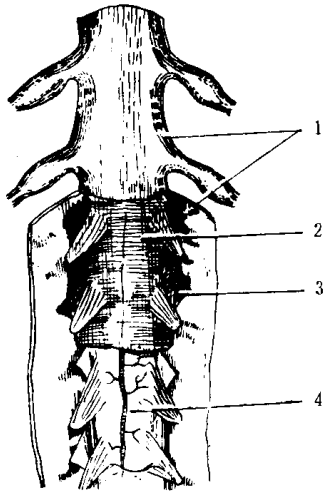

图 2-14　脊膜的解剖

1. 硬脊膜 2. 蛛网膜 3. 齿状韧带 4. 软脊膜

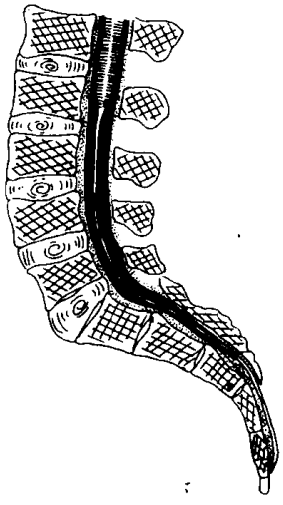

图 2-15　脊髓下端

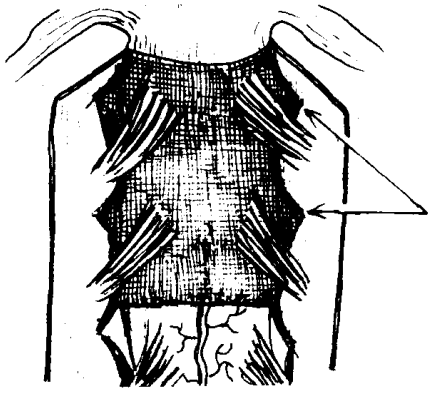

图 2-16　脊髓的齿状韧带

枕骨大孔的硬膜上。最末一个齿状韧带位于胸$_{11}$与胸$_{12}$或胸$_{12}$与腰$_{1}$脊神经之间。齿状韧带固定于脊髓两侧中间位置，其前为脊神经前根，其后侧为脊神经后根。因此，齿状韧带可作为手术中辨认脊髓前、后根的标志。因齿状韧带对脊髓起固定作用，术中需显露脊髓腹侧面时，可将该区域的一侧或两侧的齿状韧带切断后，夹持脊髓断端齿状韧带，即可旋转脊髓显露其腹侧面。施行脊髓减压时，也可切断两侧相应的齿状韧带，达到脊髓充分减压的目的。

软脊膜于脊髓圆椎处向尾端延续形成终丝。终丝上 3/4 部分被马尾神经包绕，称为内终丝，下 1/4 部分被硬脊膜所包绕，称为外终丝。终丝末端附着于第 1 或第 2 尾骨背面的骨膜上。软脊膜在脊神经处延续成神经内膜。

第四节　脊髓的血液供应

脊髓的血运比脑组织的血运少，约为脑血运的 30～45%，但两者的氧分压大致相同（前者为 5.1kPa，后者为 4.6kPa）。因此，脊髓对缺血的反应更为敏感。并且脊髓通过侧支循环增加供血的能力亦较差，所以在手术操作中，对脊髓血管的保护更为重要。同时脊髓的供血呈节段性，各节段间的吻合支相对较少，容易发生节段性缺血，在不同节段手术时应注意该区供血特点。

一、脊髓的动脉

脊髓的动脉主要是脊髓前动脉、脊髓后动脉和根动脉（图2-17）两部分。脊髓前、后

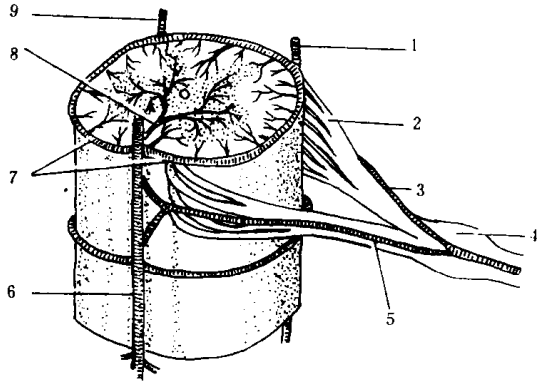

图 2-17　脊髓前、后动脉及根动脉

1. 脊髓后动脉 2. 脊神经后根 3. 后根动脉 4. 脊神经节 5. 前根动脉 6. 脊髓前动脉 7. 动脉冠 8. 沟动脉 9. 脊髓后动脉

动脉发自椎动脉（图 2-18），为颈段脊髓供

血。根动脉发自于脊髓两侧的动脉，为胸、腰和骶段脊髓供血。两部分血管在脊髓表面逐渐接续，互相沟通，形成统一的脊髓供血系统。

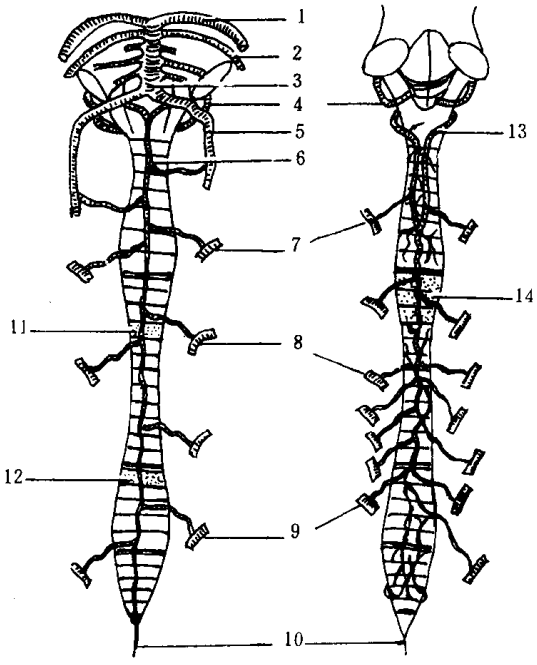

图 2-18 脊髓前、后动脉

1. 大脑后动脉 2. 小脑上动脉 3. 基底动脉 4. 小脑下后动脉 5. 椎动脉 6. 脊髓前动脉 7. 颈升动脉 8. 肋间动脉 9. 腰动脉 10. 终丝 11. 第 4 胸节 12. 第 1 腰节 13. 脊髓后动脉 14. 第 2 胸节

脊髓前动脉和脊髓后动脉来自椎动脉。椎动脉进颅后，沿延髓腹外侧上升行程中，两侧椎动脉各发出两支动脉，即脊髓前动脉和脊髓后动脉。左右脊髓前动脉在延髓椎体前合成一条脊髓前动脉，并下行至椎管内脊髓腹侧面前正中裂，发出前中央动脉（又称沟动脉）进入脊髓内部，约供应脊髓的前 2/3 区域。脊髓后动脉发出后转向背侧下降进入椎管，在脊髓背外侧沟附近下行，并不断分支进入脊髓内部，约供应脊髓背侧 1/3 区域。从脊髓前动脉和脊髓后动脉还分别发出小血管支分布于脊髓表面，并相互吻合形成软脊膜动脉丛，供应脊髓的表浅部分。

根动脉主要是脊柱外最邻近区域的动脉，自上而下依次为椎动脉、甲状腺下动脉的颈升支、肋间动脉、腰动脉（背支）、髂腰动脉和骶外侧动脉。各节段的根动脉从相应的椎间孔进入椎管内，分成前根动脉和后根动脉。前、后根动脉和相应节段的脊髓前动脉、脊髓后动脉相接续。根动脉在相应节段的神经根前面相伴行进入蛛网膜下腔，并发出小分支供应邻近的硬脊膜和神经根。

前根动脉能达到和脊髓前动脉接续者约 2～17 支不等，以 6～10 支者为多。其他根动脉支较小，不易通过神经根全长而进入脊髓，仅终止于神经根和硬脊膜。在脊髓下段，多在腰膨大处有一根粗大的前根动脉，称之腰膨大动脉（Adamkiewicz 动脉），是腰脊髓供血的主要动脉，手术时勿损伤。位于圆椎处有一支较细并呈环形的动脉，在正常情况下，不是脊髓的主要供血动脉，但如发生上段脊髓的根动脉供血发生障碍，该动脉即可形成代偿性的形成侧支循环而参与供血。

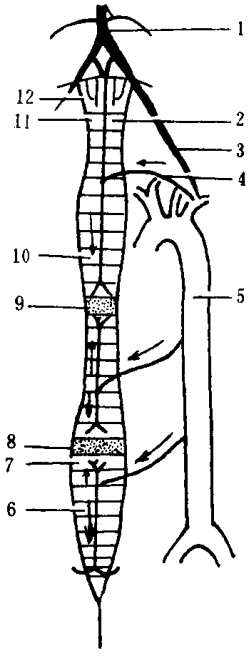

图 2-19 脊髓血供的薄弱区

1. 基底动脉 2. 脊髓前动脉 3. 椎动脉 4. 颈升动脉 5. 主动脉 6. 第 5 腰髓节 7. 第 2 腰髓节 8、9. 危险区 10. 第 1 胸髓节 11. 第 1 颈髓节 12. 延髓

整个脊髓节段表面都有软脊膜小动脉相连接，构成动脉冠，并和脊髓内的血管互相吻合。

脊髓的血供呈节段性，在某些移行区血液供应比较薄弱（图 2-19）。胸$_1$ 至胸$_4$ 节段尤以胸$_4$ 节段以及腰$_1$ 节段供血更为薄弱。此区域的血管损害，比较容易发生脊髓的节段性坏死，引起脊髓横贯性神经系统障碍，因此在手术中应特别注意。

二、脊髓的静脉

脊髓的静脉分布和动脉大致相同(图 2-20),约有 6～11 对前根静脉和 5～10 对后根

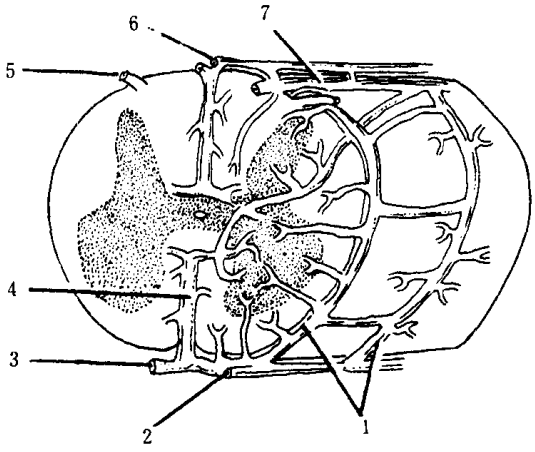

图 2-20　脊髓的静脉

1. 静脉冠 2. 脊髓外侧静脉 3. 脊髓前正中静脉
4. 沟静脉 5. 脊神经后根 6. 脊髓后正中静脉
7. 脊髓外后静脉

静脉。其中在腰段有一支粗大的静脉称大根静脉,与腰膨大的根动脉相对应。后根静脉沿后正中沟形成粗大的后正中静脉和一对较细的后外侧静脉。前根静脉也形成一条前正中静脉和一对较细的前外侧静脉。脊髓前静脉分出多支中央静脉进入前正中裂。中央静脉回流脊髓两侧的血液。脊髓表面有脊髓静脉丛形成静脉冠,以连接各纵形之静脉干。脊髓的静脉回流首先到根静脉,再通过硬脊膜外之椎管内静脉丛与脊柱的静脉系统相沟通,向上与颅内基底静脉相吻合,最后回流到椎静脉、肋间静脉、腰骶静脉,从而与奇静脉及腔静脉相通。椎静脉丛内的静脉无瓣膜,当胸、腹腔压力增高时,静脉血可返流,因而成为胸、腹腔肿瘤或感染灶向椎管内或颅内转移的途径之一。　(王同伦　刘云屏)

第五节　脊髓的发育

在胚胎第 9 周,神经管脊髓部管腔的背侧部闭合;胚胎第 3 个月时,管腔腹侧部变圆而成中央管,两侧壁的室管膜细胞形成后正中隔。由于中央管腹侧的底板停止发育,而侧壁腹侧部的基板迅速增大,并向腹侧突出,遂在腹侧形成前正中裂。

神经管侧壁的基板发育比较早,胚胎长 10～15mm 时,其外套层细胞迅速增厚,形成灰质前柱与侧柱。翼板发育比较晚,胚胎长 20mm 时,其外套层细胞增厚,形成灰质后柱,而在中央管腹背两侧的外套层发育不良,以后分别形成灰质前后联合。

当外套层细胞数目增多时,边缘层亦随之增厚,由于神经纤维的髓化而形成白质。边缘层因有前根纤维由脊髓腹外侧穿出及后根纤维在背外侧穿入,逐渐将白质分为前索、侧索和后索。

从神经嵴起源的细胞聚集于脊髓的两侧,形成节段性神经节,由其内神经细胞发出的纤维朝向脊髓及周围,形成脊神经背侧根(感觉根),由神经管壁发出的纤维形成脊神经腹侧根(运动根),两者在脊髓之外合成脊神经。

在相当长时间内,脊髓为一具有厚壁圆柱状管,其管径在各部大致相等,仅至尾端逐渐变细。在胚胎 4 个月时,相当于肢芽发出处,脊髓变粗,腹背侧灰质的细胞数目增多,脊髓分别形成颈膨大和腰、骶膨大,使脊髓初具形态。

第六节　脊髓的畸形

脊髓畸形,常见于脊髓纵裂,罕见于二重畸形。

一、脊髓纵裂

脊髓纵裂是一种先天性神经轴畸形,其特点是脊髓或马尾神经呈矢状分裂,常伴有椎骨发育异常,胸腰部最为常见(图 2-21)。脊髓的两半为骨性的、软骨性的或纤维软骨

性的间隔所分割，间隔前缘与1个或几个椎体相连，后缘游离，与硬脊膜或椎弓相连。由于脊髓或马尾神经被这种间隔所固定，不能随脊柱正常生长向颅侧移动，因而产生神经症状，表现为小儿行走较晚、步行困难和跛行等，偶见下肢萎缩、大小便失禁和遗尿症等。病变处皮肤粗糙、色素沉着和毛发丛生。

X线显示畸形处椎管增宽，椎弓根间距增大。在正位片上，于椎管中央分隔两半脊髓的骨脊，呈致密纵行的条状影像。脊髓造影还可显示两个脊膜管，此种畸形常伴有脊柱侧凸或其他脊柱先天性畸形，在先天性脊柱侧凸有4.9%伴有脊髓纵裂。

脊髓纵裂畸形可能是由于胚胎时期暂时连接卵黄囊(以后形成肠腔)经过原结(primitive knot)至羊膜(ammion)的神经肠管发育异常所致。原结向远侧移动，最后在其消失前位于尾骨。神经肠管(neurenteric canai)沿脊柱发育，如果在某一位置未完全闭塞，将会形成脊柱与脊髓畸形，如脊柱裂、脊膜膨出、半椎体、蝴蝶椎、脊椎分布不全、椎前或椎后囊肿等，这些畸形均可在脊髓纵裂出现。

二、二重脊髓

二重脊髓是罕见脊髓畸形。二重脊髓可以完全分离，有两个椎管；也有的仅部分分离。分歧的脊髓可左右对称或不对称，不对称者常有脊髓发育不良(Myelodysplasia)。二重脊髓常合并隐性脊椎裂及其他颅脑畸形，如颅骨裂、脑膜膨出、脑室积水、脊髓空洞症等。椎管可在脊髓分歧的部位扩大或分为两个椎管，软骨、骨、纤维组织可自正中面侵入。二重脊髓可有它自己的软脊膜，但不一定各自都有蛛网膜和硬脊膜。二重脊髓均左右分歧，未见到前后分歧者，其前正中裂与原裂垂直，分歧以上的脊髓可完全正常。

二重脊髓的发生原因各家意见不一，有的认为来自外部压力；有的认为中央管闭合时，脊髓下段原为实体，以后自上方长入两个中央管，后来合并为一，如不合并，在每个中央管的周围就形成一条脊髓；还有的认为在神经管形成过程中，如左右背侧的神经嵴在未接触前都向内向前作大弯曲，与底板接触就形成两个神经管，随后可形成两个脊髓。

第七节 脊髓反射

一个简单的反射弧，有两个神经元(图2-22)即可组成，即一个感觉神经元和一个运动神经元以及两者在灰质前柱的突触。一个完整的反射弧(图2-23)应该包括：感受器(周围感觉神经末梢)；传入神经纤维；中枢，包括位于前柱的突触；传出神经纤维；效应器，即肌纤维。反射弧在脊髓末一节完成的称为节内反射弧，在数节完成的称为节间反射弧。

身体内很多动作通过节间反射弧来进行，由后根传入的纤维进入脊髓后，立即分为长的升支和短的降支。它们全是构成脊髓后索纤维的主要成分。同时，在各个脊髓节上尚发出一些侧支、很多升支，一直上行达于脑；而另一些则同降支和侧支入于脊髓灰质，和固有束的神经细胞相接。固有束构成二级神经元，它们也发出升降支终于灰质内。这种二级神经元的轴突或走行于脊髓的一侧，或越过白质前连合至对侧。由感觉神经元传入的冲动经过二级神经元的升支和降支，经过长或短的距离，最后达于同侧或对侧的前角运动神经元。

一个下运动神经元，因为它众多的树状突与由不同来源的轴突相突触，由后根传入的纤维、固有束来的纤维及由脑而来的纤维均与它相连，因此下运动神经元可看作是一个共同的通道。

正常人体的骨骼肌纤维，经常轮替收缩，使骨骼肌持续处于一种轻度收缩状态，产生肌紧张或肌张力。根据这种收缩是持续增强

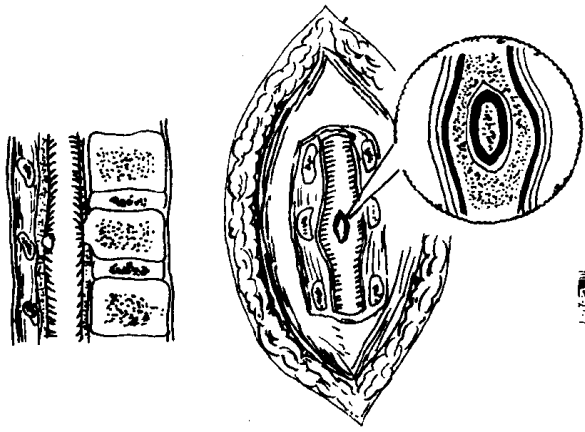

图 2-21　脊髓纵裂畸形

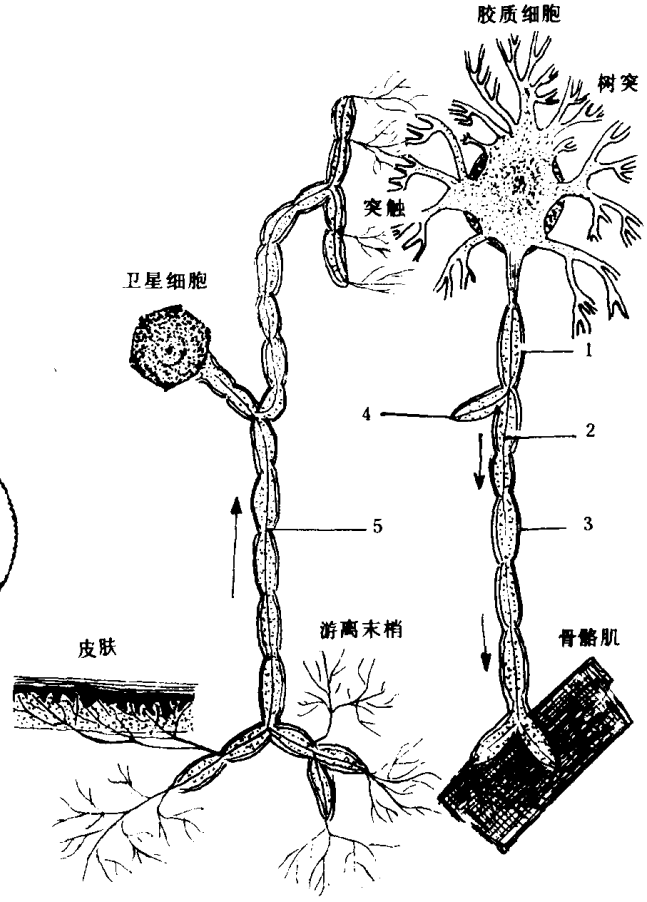

图 2-22　神经原的构造

1. 髓鞘 2. 轴突 3. 神经膜 4. 侧支
5. 神经纤维结

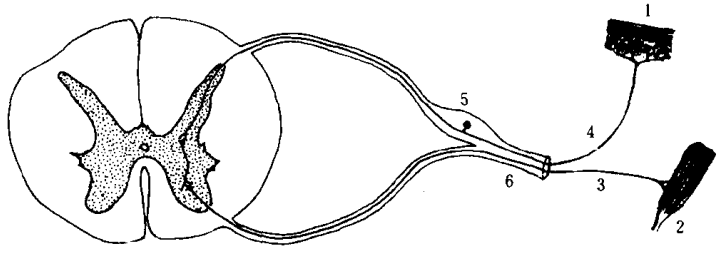

图 2-23　反射弧示意图

1. 皮肤 2. 骨骼肌 3. 传出纤维 4. 传入纤维 5. 脊神经节 6. 脊神经

或减弱，就称为肌张力增高或降低。肌紧张对维持躯体姿势特别是直立姿势极为重要。全身各骨骼肌的肌紧张发生变化时，姿势也随之改变。

骨骼肌受到外力牵拉伸长时，能反射性地引起受牵拉的同一肌肉收缩，称为牵张反射(stretch reflex)，可分为两种类型：肌紧张，由于骨骼的重力作用，缓慢而持续地牵拉肌肉，产生牵拉反射，是姿势反射的基础，在抗重力肌比较明显；腱反射，叩击肌腱时，由于快速牵拉肌肉而发生，如股四头肌反射、跟腱反射等。

上述两种类型的牵拉反射，其反射弧基本相似。感受器都是肌梭，是一种特殊感受装置，呈梭形，长几毫米，其两端附着在腱肉上或囊梭外肌纤维上。肌梭外面有一结缔组织囊，囊内含有2～12条特化的肌纤维，称为梭内肌纤维，其特点是没有横纹，能感受牵拉刺激，但不具收缩能力。囊外的为一般肌纤维，称为梭外肌纤维，并有收缩能力。梭内肌纤维收缩时，使感受部分受到刺激发放冲动，或提高对外力牵拉的敏感性；当梭外肌纤维收缩时，减少对肌梭的张力，使肌梭减少放电。

当受到外力牵引或梭内肌收缩时，肌梭感受部分发放的神经冲动由传入纤维传向中枢。传入纤维有两类：快速纤维，直径较粗，属于 I_A 类纤维，末梢呈螺旋状，周围在肌梭上，是牵张反射的感受装置；慢传导纤维，直径较细，属于Ⅱ类纤维，末梢呈花杆状，可能是本体感觉的感受器。在梭外肌的肌腱上，尚有另一种传入纤维，属于 I_B 类纤维，末梢与腱器联系。通过上述肌肉和肌腱的传入纤维，可将有关肌肉的长度、速度和力量变化的信息传入中枢，以调节肌肉的活动。

支配骨骼肌的纤维有两种：α纤维，由脊髓前角α-运动神经元发出，支配梭外肌纤维；γ纤维，由脊髓前角γ-运动神经元发出，支配梭内肌纤维。其功能之一是调节梭内肌纤维长度，使感受器经常处于敏感状态，反射性地加强肌肉收缩。

临床上与脊髓（包括中脑与延髓）活动有关的一些基本反射，即常见各种深、浅反射（表2-1）。

表2-1 常见各种深、浅反射

反射名称	刺激	反射的表现	反射中枢
瞳孔反射	对眼睛突然射光	瞳孔缩小	中脑
角膜反射	轻触角膜	眼睑闭合	延脑
腱反射			
肱二头肌腱反射	叩击肱二头肌腱	肘关节屈曲	第5～6颈髓节
肱三头肌腱反射	叩击肱三头肌腱	肘关节伸直	第6～7颈髓节
膝腱反射	叩击股四头肌腱	膝关节伸直	第2～4腰髓节
跟腱反射	叩击跟腱	足蹠屈	第1～2骶髓节
腹壁反射	划皮肤		
上部	脐上	被划部位	第7～8胸髓节
中部	脐水平	腹肌收缩	第9～10胸髓节
下部	脐下		第11～12胸髓节
提睾反射	划大腿内侧	睾丸上提	第1～2腰髓节
足趾反射	划足蹠皮肤	五趾蹠屈	腰$_5$～骶$_1$髓节

节间反射的过程可用如下实例说明：在一个下段颈髓已经横断的狗身上，如轻轻刺激前腿的皮肤，可引起同侧后腿有节奏地骚爬动作。这个反射弧，是由刺激处皮肤的感觉神经末梢，经过神经纤维进入同节脊髓灰质，然后由相当肩部的脊髓节，经过一条长的下降联合神经元，达于相当后腿的脊髓节，最后再经下运动神经元，至后腿的屈肌，引起骚爬动作。

正常时，单独依靠脊髓神经元而不受中枢神经系统高级部位影响来完成的反射活动是没有的，因此在正常条件下，并没有所谓“脊髓反射”和所谓“脊髓中枢”，但在某些异常情况下（如脊髓外伤），为说明病变部位，使

用脊髓反射这样的术语仍属必要。如证明某些反射的丧失不是由于外周的传入或传出神经的损伤而引起，必然是由于相应的脊髓节损伤而引起。牵张反射的反射弧比较简单，它的中枢只涉及1～2个脊髓节，反应的范围也只限直接受牵拉的肌肉。临床上，检查不同部位某些肌肉的牵张反射，有助于判断中枢和周围神经损伤的部位，牵张反射的强度改变也可以反映较高位中枢功能的某些改变。

脊髓休克恢复后，当皮肤受到伤害性刺激时，受刺激一侧的肢体引起屈肌反射，关节屈肌收缩，伸肌弛缓，具有保护性作用。屈肌反射的强度与刺激的强度有关，轻度刺激足部只引起踝关节屈曲；强度加大，膝、髋关节也可发生屈曲；强度再大，甚至引起对侧伸肌反射，对维持姿势有一定的意义。

人类由于锥体束或大脑皮质区功能障碍，因脊髓失去运动区的调节，可出现病理反射，如巴彬斯基反射。正常脊髓在大脑皮质的调节下，这种原始的屈肌反射被抑制而不出现。

第八节　脊髓解剖与临床讨论

一、脊髓损伤

1. 脊髓震荡

伤后脊髓功能处于暂时性生理抑制状态，日后可全部或部分恢复，仅表现为个别肌群的伸屈和部分感觉障碍，称为脊髓震荡。这种生理性或功能性离断，不同于脊髓解剖性离断，其解剖学上的特征是脊髓水肿等原因所致脊髓受压现象，很快便可全部或部分地恢复。

2. 脊髓半横切

脊髓半横切表现为典型的 Brown-Sequard 氏综合征(图 2-24)。由于浅感觉传导径路进入脊髓后先交叉再上行，而深感觉传导径路则先上行后交叉，故在脊髓半切后，在切断水平以下同侧出现：当切断了皮质脊髓束，出现上运动神经元瘫痪；因锥体系统的抑制作用被阻断，肌张力增强，深反射亢进，出现病理反射；皮肤血管运动麻痹；当切断后索，出现触觉和本体感觉障碍，包括关节位置觉和振动觉丧失，两点辨别觉也消失；皮肤感觉过敏，于对侧出现痛觉和温觉的丧失；当损伤脊髓前角与切断节段相当，有节段性下运动神经元瘫痪和感觉障碍。

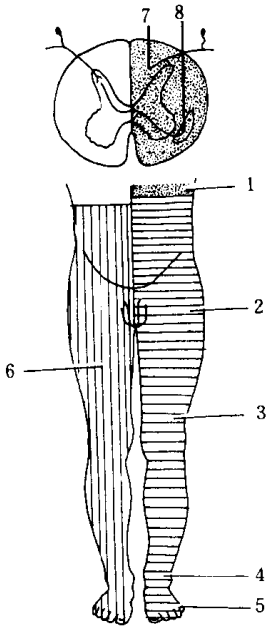

图 2-24　Brown-Sequard 氏综合征示意图

1. 感觉消失区上方感觉过敏 2. 患侧瘫痪、痛温觉存在、固有觉消失 3. 髌阵挛 4. 踝阵挛 5. 巴彬斯基征阳性 6. 痛温觉消失 7. 薄束 8. 脊髓丘脑侧束

在肌肉瘫痪平面以上，由于损伤节段后根受到损害，使感觉纤维进入脊髓时即被阻断，出现节段性感觉消失，故一般显现一条狭窄的无感觉区。由于对上位节段产生刺激，在感觉消失区的上方，有节段性感觉过敏，管理固有觉的薄束、楔束纤维在脊髓后索均纵性上升，至延髓方交叉，因此肌腱、关节的感觉都消失。但传导痛觉和温度觉的脊髓丘脑侧束纤维进入脊髓后，立即越过中线经过白质前连合，所以在对侧横切面1～2节以下痛觉

和温觉不复存在。传导压觉和两点辨别觉的神经纤维在脊髓内一直上行而不交叉，故仅于同侧发生压觉和触觉分辨力的障碍。

上述事实可以说明，触觉纤维一部分在脊髓不交叉，而另一部分交叉；温觉和痛觉纤维交叉；固有觉全部不交叉上行。锥体束纤维和血管运动的神经均在同侧下降，因此损伤侧就出现运动和固有觉丧失，但痛温觉仍然存在，触觉仅少减退。对侧由于大部分锥体束纤维已在延髓交叉，仍具有运动能力，但痛温觉丧失，触觉仅稍减退。

由于侧角受累，还可以出现交感神经症状。如第8颈髓节受到损害，同侧面部、头颈部皮肤有血管运动失调和霍纳氏综合征。

脊髓空洞症，中央管部分有空腔形成，破坏了在中央管前进行交叉的浅感觉传导径路，由于痛、温觉传入纤维，在进入水平的1～2个节段内交换神经元，即交叉至对侧，因而使相应皮节的痛、温觉消失。轻触觉传入纤维进入脊髓后，分成上行与下行纤维，分别在好几个节段内交换神经元，故轻触觉基本保留，两点辨别觉完全不受影响，造成感觉障碍分离现象。

3. 脊髓完全横断

脊髓横断后，与高级中枢神经的联系完全中断，所以下段立即出现弛缓性瘫痪，感觉消失，肌张力消失，正常体温不能维持。反射活动暂时丧失，进入无反应状态，称为脊髓休克。在脊髓休克期，横断面以下的脊髓所支配的骨骼肌紧张性减低甚至消失、外周血管扩张、血压下降、无汗、小便不能排尽、大便潴留等功能障碍，说明躯体和内脏反射均减退或消失。脊髓休克是暂时现象，以后脊髓反射活动逐渐出现，人一般需数日至数周。反射恢复过程中，首先是一些比较原始或简单的反射，如屈肌反射、腱反射等，然后才是比较复杂的反射，如对侧伸肌反射、骚爬反射等。反射恢复后血压逐渐上升到一定水平，可有一定排尿及排便反射，说明内脏反射活动也有一定恢复。这种现象并非因切断本身的刺激引起，而是由于丧失了中枢神经系统高级部位经常对脊髓的冲动发放的缘故，特别是大脑皮质、脑干网状结构和前庭核对脊髓的易化作用。这些较高级中枢下行的纤维末梢与脊髓神经元的胞体和树突建立大量的突触联系。正常情况下，来自高级中枢的低频冲动不断到达脊髓神经元，使它们经常处在一种阈限下的兴奋状态，即易化作用。脊髓横断后，突然失去这种易化作用，就使脊髓神经元暂时处于兴奋性极为低下的状态，遂产生脊髓休克。

脊髓横断后，在横断部位以下的感受器和效应器不再能完成复杂的反射和动作，肢体和躯干肌肉仅对横断以下各部分的感受器所来的刺激发生收缩，这种反射称为脊髓反射。例如，对脊髓横断后的动物刺激，其足蹠皮肤感受器可使被刺激的腿屈曲，而另一腿伸直。

脊髓横断后，神经原位于切面以下的上行纤维和神经原位于切面以上的下行纤维都将发生溃变。上部颈髓损伤因累及膈神经，合并膈肌瘫痪，造成呼吸困难，常引起死亡。如果在延髓以下横断，支配呼吸肌的运动神经元与延髓的呼吸中枢失去联系，呼吸停止。动物只有在人工呼吸条件下才能生存。如果在第5～6颈髓节水平横断，呼吸仍可借膈肌的运动(支配膈肌的运动纤维由3～5颈髓节发出)，维持一段时间，但因病变部位以上的脊髓可能发生水肿，也可累及膈神经，发生呼吸停止。下部颈髓损伤时，出现四肢瘫痪，整个躯干感觉丧失。在损伤平面以下，汗液的分泌及血管舒缩的调节均丧失，患者体温升高，当由平卧位至立位时，血压可迅速下降。因此临床上不能让这种病人被动站立。

如横切面在上段胸髓节，受影响的径路如下：上行溃变的传导束有脊髓丘脑前束，脊髓丘脑侧束，脊髓小脑前、后束，薄束和楔束；

下行溃变的传导束有皮质脊髓前束、皮质脊髓侧束、红核脊髓束、顶盖脊髓束、前庭脊髓束和橄榄脊髓束等。在这种情形下，病变以下脊神经所支配的部分将完全失去运动和感觉，表现为弛缓性瘫痪。受伤部位以下的一切反射均消失，膀胱和肛门的括约肌也失去控制能力。

胸椎和第1腰椎平面的脊髓损伤时，出现截瘫及骨盆脏器的功能障碍，胸髓损伤可合并腹肌瘫痪、肋间肌大部瘫痪及呼吸障碍。第1腰椎平面以下的脊髓损伤时，出现马尾神经损伤症状，瘫痪为弛缓性，可扩展至骶丛支配区域；有时仅累及坐骨神经支配区域，感觉丧失和疼痛常局限于肛门部和臀部，称为鞍区麻痹。

4. 脊髓损伤时对泌尿生殖功能的影响

由于排尿低级中枢位于脊髓第2～4骶节，如损伤正好位于此3节脊髓，则大小便将发生潴留，如病变部位高于骶髓，以后可逐渐形成反射性膀胱。

脊髓损伤后，膀胱功能的恢复分3个阶段，在脊髓休克期，逼尿肌反射消失，如不导尿，膀胱则被动膨胀，以至逼尿肌损伤失去收缩能力。故应在膀胱膨胀之前进行引流。在受伤数日至数月，膀胱在被动充盈时，从膀胱壁内的神经发生微弱的反射性收缩，但其力量甚微，不足以排尿。伤后几个月至1年，因损伤的高度和范围不同，恢复的程度亦不同。如脊髓损伤平面在第1骶髓节以上横断，由于平面以下的脊髓反射仍保持完整，膀胱可以发生良好地收缩，仅需在收缩时用手压下腹部即可排尿。如损伤平面在马尾部，只能达到自主性膀胱。如为无力型，常有尿失禁及剩余尿；如为紧张型，膀胱容量可正常或增加，患者可随意排尿但常有不同容量的剩余尿。

膀胱功能的恢复时间因损伤平面及感染有无治疗措施而有所不同。对脊髓完全横断者，60%平均在半年内发生自动性反射排尿；部分横断者，则98%于3个月左右能随意排尿。

脊髓损伤对性功能的影响只有在骶髓或骨盆副交感神经丛受到损伤时，才影响阴茎勃起。骶髓破坏或马尾横断亦可影响射精机能。如果在第6胸髓节和第3腰髓节之间发生完全或部分横断，交感神经损伤程度不一，影响射精机能也不同。Talbot发现性功能在脊髓休克现象消失后即恢复，其中损伤在第1骶节以上的有75%能再勃起，损伤部位较低的也有50%能勃起，脊髓损伤本身不影响生育能力。

二、上、下运动神经元瘫痪

自大脑皮质的锥体细胞下行至脊髓前角细胞以上的部分称为上运动神经元。由脊髓前角细胞至身体周围部分的纤维称为下运动神经元。这两个神经元损伤后所表现的症状明显不同。

上运动神经元受损害后，引起痉挛性瘫痪，肌肉张力增大，对刺激极为敏感，所有肌肉均受到同等程度的损害，肢体僵硬，运动缓慢，肌肉一般不萎缩或轻度萎缩，反射亢进，出现痉挛及病理反射，但生理浅反射消失。两侧痉挛性瘫痪多由大脑性瘫痪引起。锥体束在内囊受到侵害时，在病变以下，对侧肌肉发生瘫痪；大脑皮质有病变时，因控制身体不同部分的中枢比较远离，所以往往仅引起单瘫或肢体部分瘫痪。大脑性瘫痪是因高级神经元发育不全、疾病或损伤时，失去对肌肉的抑制作用，同时受其支配的肌群失去与其相对抗肌的协调作用，表现为肌肉痉挛，随意运动失调，腱反射亢进，由于紧张力增高的肌肉长期过度牵拉其对抗肌，患肢易发生挛缩畸形，本患者尚可有智力发育障碍。

下运动神经元受损害后，因周围神经发生退行性改变，它所支配的肌肉发生弛缓性瘫痪，肌肉松弛并逐渐萎缩，同时因为反射受到破坏，肌张力和深反射均消失。病变可能在

脊髓前角、脊神经前根或周围神经。如果由某一神经所支配的一群肌肉发生瘫痪，同时皮肤感觉丧失区也属于这一神经支配，则病变一定在神经本身；如果瘫痪的肌肉同时受某脊髓节支配，而皮肤感觉丧失区也相当于该脊髓节或数个脊髓节中，则可判断病变在脊髓或神经根。

感觉传导径路的破坏，可使身体受其支配部分的感觉丧失；周围神经或一级感觉神经元破坏后，可使其所支配的部位发生感觉障碍。由于感觉传导径路不一定全部受牵连，所以引起的感觉丧失并非完全性。脊髓的后索受损害时，虽然固有觉丧失，患者闭眼后不能站立，但借触觉辨认物体的能力仍然保存，有时虽触觉保持正常，但温度觉和疼痛觉丧失。

三、脊髓灰质炎

到达肌肉的冲动从脊髓前角细胞，通过脊神经前根被传送到效应器。在脊髓灰质炎时，作为最后共同通路的脊髓前角细胞受到损害，可引起弛缓性瘫痪，此即下运动神经元病变。如果运动传导径路在较高水平，即在脑与脊髓前角细胞之间的任何一处受到中断，则锥体外系或来自脊髓的冲动仍然会刺激前角细胞，此时不仅深反射活跃，而且出现痉挛性瘫痪，此即上运动神经元病。

脊髓灰质炎病毒对前角运动细胞有特殊的亲合力，对神经胶质则不大起作用。颈髓及腰髓的前柱易受累，在此区域内发生炎性病变，如充血、水肿或细胞浸润，继而前角细胞发生退行性变，神经细胞可以被破坏或者因组织水肿、循环受阻、神经细胞营养不良而暂时失去功能。当炎性病变消退后，即逐渐恢复原状和功能；也有的细胞因病毒直接作用或失去血液供应，发生坏死，被增生的胶质纤维所代替。脊髓灰质炎因损害程度不同和前角细胞的重叠分布可呈现不同症状。开始某些肌群，甚至内脏的血管舒缩神经和营养神经也表现有不同程度的障碍，但一般来说，仅遗留个别肌肉受累，常见者为胫骨前肌、腓骨肌、股四头肌、阔筋膜张肌、臀肌、颈部和背部肌肉的瘫痪，其次为上肢肌，而肋间肌、膈肌受累者少见。

在下肢瘫痪中，以胫骨前肌最易受累，可能与支配胫骨前肌的神经细胞在脊髓中比较集中、容易受到破坏有关。

本病初发生时，一般瘫痪的肌肉较多，但以后有不少肌肉逐渐恢复。在3个月内达60%，在4～6个月再增加20%，以后逐渐减少。肌肉瘫痪不对称，无一定规律，肌肉萎缩，皮肤营养不良，皮温较低。有时在发病期因炎症或水肿广泛侵及后根，可出现疼痛及感觉紊乱，但炎症消退后，感觉即恢复正常。

对脊髓灰质炎所引起下肢肌肉永久性轻瘫及全瘫，有的学者根据其解剖位置加以分析，并找出与脊髓灰质运动细胞的关系，发现胫骨前、后肌及趾长屈肌多为全瘫，与该肌为短运动细胞柱所支配有关；屈髋及内收髋肌多为轻瘫，因为该肌受长运动细胞柱支配。腰髓节的细胞柱较骶髓节更易被侵犯，其破坏可以广泛性存在，也可以局限于一区，长短、宽窄也可以不同。支配某一肌肉或肌群的运动细胞柱受到破坏时，附近的运动细胞柱也可能受到连累，如支配拇长伸肌及腓骨肌的运动细胞柱很接近，支配腓肠肌及股二头肌的细胞柱也很接近，因此一肌受害时另一肌就可能受累。根据以上情况，临床上对预后可作估计，如运动细胞柱相邻的肌肉同时瘫痪，预后往往不良，否则预后多良好。

由脊髓灰质炎所引起的瘫痪必须与大脑性瘫相鉴别。脑性瘫患者多有脑炎病史或后遗症，其瘫为痉挛性，肌肉多不萎缩，并有运动失调、反射亢进表现。

四、脊柱结核合并截瘫

脊柱结核引起截瘫的原因主要有4个方面：结核性物质如肉芽、脓肿、干酪样物质、坏

死的间盘及死骨对脊髓直接压迫；硬脊膜增厚压迫脊髓或硬脊膜外有纤维组织包围，造成环形压迫；脊髓本身退行性变，即晚发乙型截瘫；脊髓血管的栓塞。其中最主要的原因多见于脓肿或肉芽的压迫。脓液的多少并不一定与脊髓损害的程度成正比，主要取决于脓肿形成的部位与速度。

脊柱结核的脓液穿入椎管压迫脊髓时，表现为反应性充血和水肿。脊柱当受到轻度刺激时，暂时表现为腱反射亢进，强烈的刺激可出现痉挛性步态及踝阵挛。当穿入椎管的脓液、肉芽、干酪样物质机械性压迫致脊髓严重病变时，可发生瘫痪，通常多为痉挛性瘫，甚少弛缓性，只在脊髓完全横断或马尾受伤时才出现弛缓性。当病变局限于颈椎时则发生四肢瘫痪，局限于胸椎时则发生截瘫。瘫痪大部分为暂时性，很少为永久性，常伴有大小便困难。如病变侵犯脊神经根，可出现周围放射性疼痛，如患者有营养性障碍还可并发皮疹、溃疡和压疮。

五、脊柱骨折合并截瘫

脊柱骨折脱位多发生于胸腰段，尤多见于胸$_{12}$～腰$_{1}$之间，相当于脊髓的腰膨大部，即腰骶丛发出部位。此处发生骨折脱位时，可以造成脊髓圆锥的完全或不完全损伤。胸腰段脊柱骨折脱位可同时损伤脊髓本身及脊髓两侧的腰神经根和马尾。因腰骶神经根及马尾比较坚韧，故多部分受累，表现不完全性截瘫。

下肢的感觉和运动部分受腰神经支配。在运动方面，腰神经主管髋关节的屈曲、内收和膝关节的伸直，并协助髋关节伸直外展、膝关节屈曲和踝关节背屈。为确定脊髓和神经根的损伤程度，骨折平面应和神经损伤平面联合考虑。此两者在胸腰段脊柱骨折部合并截瘫患者往往不相符合，说明腰神经根尚未完全损伤。截瘫患者如有1～2根腰神经的功能得到恢复，对于维持躯干的稳定、骨盆的平衡和步态都会有很大帮助。

六、椎管内肿瘤

由于椎管各部大小不一，脊髓各段大小不等，肿瘤发生部位和性质及与脊髓、神经根的关系不同，椎管内肿瘤可表现各种不同的症状。椎管内肿瘤的定位诊断主要根据感觉平面、运动障碍及反射改变等。肿瘤所在脊髓节段较感觉神经障碍平面在下颈段约高1节，在上胸段约高2节，在下胸段高3节。

1. 延髓和上颈段椎管内肿瘤

该部肿瘤可影响到延髓和脊髓内的神经纤维束，有上颈部神经根症状，躯干和四肢运动、感觉障碍；或头痛，头晕，眼、额、面部麻木，斜方肌和胸锁乳突肌萎缩及运动失调等。

2. 颈段椎管内肿瘤

此部肿瘤常先引起神经根痛，继而压迫脊髓，使受压部位以下的运动、感觉和括约肌障碍。如肿瘤偏于一侧，常出现不同程度的脊髓半横切征。

颈段肿瘤开始多为患侧肩臂部或手指疼痛、麻木，颈后部甚至枕部亦有疼痛，可因颈部转动而加重，逐渐发生患侧上肢软弱，继之患侧下肢，再发展到对侧肢体。多见于下肢，亦可先见于上肢，对侧上肢亦有麻木感。肿瘤平面以下感觉及运动障碍逐渐加重，以至瘫痪，患侧上肢常有肌萎缩，下肢瘫痪可为痉挛性，后期出现大小便障碍。

3. 胸段椎管内肿瘤

由于胸部椎管比较狭窄，神经根在椎管内的部分较短，所以肿瘤占位性生长很快压迫脊髓，发生蛛网膜下腔梗阻，造成截瘫。脊髓外肿瘤如偏于一侧，可在早期出现疼痛症状，进而发生脊髓半横切征。

胸段肿瘤开始多表现为腰背痛或肋间神经痛，可有束带感，以后出现下肢麻木，呈节段性感觉减退多从远端开始，逐渐上升至肿瘤平面，同时下肢逐渐软弱至痉挛性瘫痪，下肢全瘫者亦可表现为弛缓性，后期则出现大

便、小便障碍。

4. 胸腰段椎管内肿瘤

此部肿瘤有时与马尾部肿瘤不易区别，一般有脊髓圆锥、马尾刺激和压迫症状，如腰腿痛、下肢瘫痪、会阴部鞍区感觉减退、括约肌障碍等。

5. 圆锥马尾部肿瘤

开始为下肢疼痛，常为放射性，或同时有腰痛，有时很剧烈，可为一侧或两侧，继之出现下肢麻木，无力。瘫痪常仅限于足部，或以远端为明显，并多为弛缓性，多有会阴部鞍区感觉减退或消失，下肢腱反射减弱或消失，大小便障碍出现较早。

七、急性颈髓中央损伤综合征

急性颈髓中央损伤综合征，多在颈椎骨折和脱位或颈椎病患者发生。主要因颈椎过度后伸，椎体后部的骨质增生压迫脊髓前方，同时脊髓后方又被有皱褶的黄韧带所压迫，造成脊髓前后受压所致。如同时有椎管矢径减小则更易发生。由于在皮质脊髓侧束内，支配上肢的纤维排列在内侧，支配下肢者在外侧，在脊髓中央损伤时，上肢运动障碍将较下肢明显。膀胱功能障碍，通常发生尿潴留。在损伤平面以下有不同程度的感觉丧失，如果有脊髓出血，最后可引起四肢瘫痪或死亡。随着脊髓水肿的消退，能按一定顺序恢复功能，一般说来，颈髓中央损伤综合征的预后较好，下肢运动恢复最快，其次是膀胱功能，最后是上肢运动，手指运动恢复最慢，感觉恢复没有一定的规律。

第九节 脊神经的解剖

脊神经是脊髓的前根和后根纤维结合而成。前根是运动根，传出纤维，起源于脊髓前角运动细胞。后根是感觉根，传入纤维，较粗大，其上有膨大的脊神经节，节内有感觉神经细胞体。前后根在椎间孔部合成脊神经(图2-25)，在出椎间孔之前先发出一脊神经返支

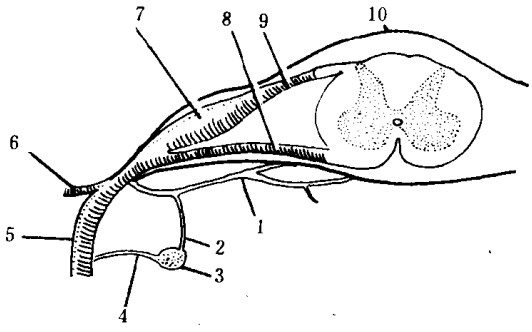

图 2-25 脊神经分支

1. 窦椎神经 2. 白交通支 3. 交感干神经节 4. 灰交通支 5. 脊神经前支 6. 脊神经后支 7. 脊神经节 8. 脊神经前根 9. 脊神经后根 10. 硬脊膜

(窦椎神经)返回椎管内支配椎管内韧带、血管和脊膜。出椎间孔后分为前、后两支。前支除胸神经延续成肋间神经外，都是先形成神经丛再分支支配所属区域。后支较前支小，向背后行，支配背部的运动及感觉。脊神经前支所形成的 4 个神经丛(图 2-26)在临床上均有重要意义。

一、颈丛

颈丛由第 1～4 颈神经前支构成，前方为胸锁乳突肌，后方为颈深肌群。由该丛发出以感觉为主的 4 支皮神经和膈神经。

枕小神经($C_{2\sim3}$)，于胸锁乳突肌后缘上行达枕部皮肤，与上方的枕大神经及下方的耳大神经相联系。

耳大神经($C_{2\sim3}$)，由胸锁乳突肌外方向前上方行至耳下，布于耳垂及耳后隆突面皮肤。

颈皮神经，由胸锁乳突肌后缘向前分成数支达颈部皮肤。

锁骨上神经，由臂丛向后下方走行，终于胸部和肩部皮肤。

运动支，分布于胸长肌、斜角肌等颈深部的肌肉和长夹肌。

膈神经，沿前斜角肌下行，穿过锁骨下动、静脉之间，降至膈肌中心腱附近达膈肌。

二、臂丛

臂丛由第5～8颈神经与第1胸神经的前支联合组成(图2-27)。上述神经根前支在锁骨平面以上相互连接组成上、中、下3干。上干由第5、6颈神经根前支组成，中干由第7颈神经根组成，下干则由颈$_8$、胸$_1$神经根联合组成。上、中、下3干，每干又分为前后两支，互相连接组成束：上、中干的前支互相连合构成外侧束，下干的前支展延成为内侧束，而上、中、下3干的后支互相联合组成后侧束。外侧束向下延伸构成肌皮神经，内侧束向下展延构成尺神经，后侧束向下展延构成桡神经。另外，外侧束与内侧束又各分出一股，互相合成正中神经。由第5～7颈神经根伸出椎间孔后不远就分支构成胸长神经(供应前锯肌)，从第5颈神经根分出来肩胛背神经(供应大小菱形肌和提肩胛肌)。另外，肩胛上神经(供应岗上肌、岗下肌)是从第5～6颈神经根分出来的。供应胸大肌的胸前神经是从外侧索和内侧索分支联合组成的。

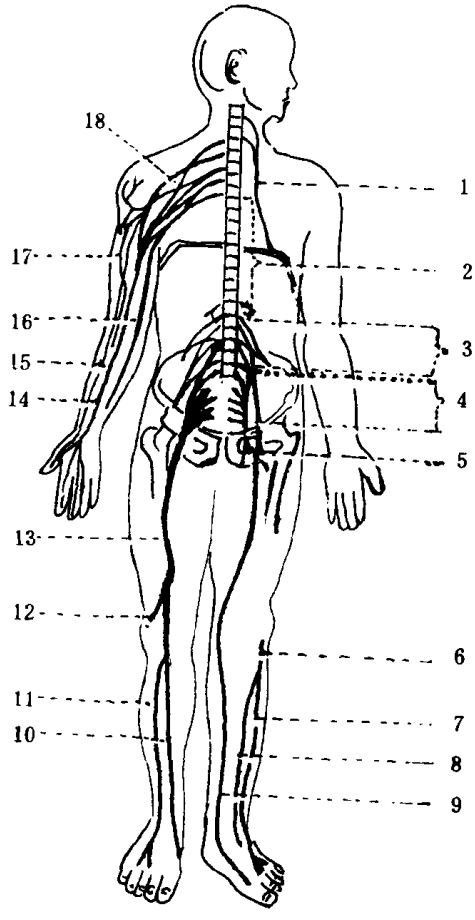

图2-26　脊神经组成的丛和重要分支

1. 膈神经(C_3～C_5)2. 胸神经($T_{2\sim12}$)3. 腰丛($L_{1\sim4}$)4. 骶丛(L_4～S_3)5. 闭孔神经 6. 腓总神经 7. 腓浅神经 8. 腓深神经 9. 隐神经 10. 胫神经 11. 腓肠神经 12. 腓总神经 13. 坐骨神经 14. 正中神经 15. 桡神经 16. 尺神经 17. 肌皮神经 18. 臂丛

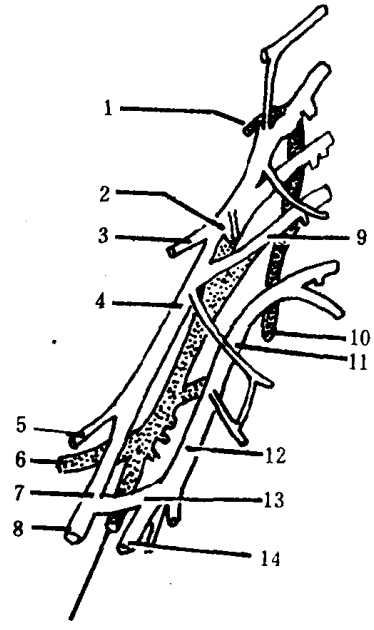

图2-27　臂丛神经

1. 肩胛背神经 2. 上干 3. 肩胛上神经 4. 外侧束 5. 肌皮神经 6. 腋神经 7. 正中神经外侧部 8. 正中神经 9. 中干 10. 胸长神经 11. 下干 12. 内侧束 13. 正中神经内侧束 14. 尺神经

三、腰丛

起源于第1～4腰脊神经前支，起点为腰大肌所覆盖，所分出的神经有股神经、股外侧皮神经和闭孔神经等，也由腰大肌穿出，进入腹前壁和股部。

四、骶丛

骶丛的一部分位于骨盆之内，在骶骨前面可以看到。典型的骶丛(图2-28)先由第4腰神经前支的一部分和第5腰神经前支组成腰骶干，腰骶干再与骶神经前支相组合。第4、5腰神经和第1、2、3骶神经前支的前分支组合而成胫神经。腰骶干的后分支第1、2骶神经组成腓总神经。胫神经位于内侧，腓总神经位于外侧，在一个总神经鞘内，形成一个粗大的坐骨神经。入腘窝后，两部分又互相分开。

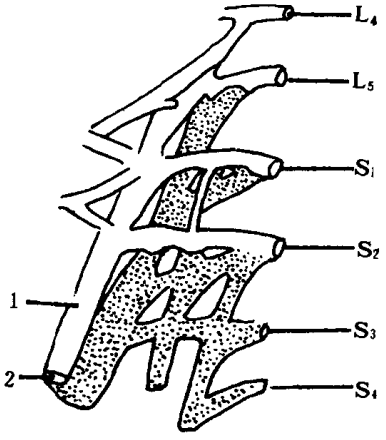

图2-28 骶丛

1. 腓总神经 2. 坐骨神经

由骶丛后半部分出的神经，还有臀上神经($L_{4\sim5}$、S_1)、臀下神经($L_{4\sim5}$、$S_{1\sim3}$)。骶丛前半部也分出小支参与股后皮神经的组成。由骶丛前半部分出的还有供臀部外旋肌的神经($L_{4\sim5}$、$S_{1\sim2}$)和阴部神经(又叫阴丛，$S_{2\sim4}$)。

坐骨神经($L_{4\sim5}$和$S_{1\sim3}$)，是人体最长的一条周围神经，从坐骨大孔穿出，多数由梨状肌下穿出，有少数部分穿梨状肌或梨状肌上孔(图2-29)。坐骨神经下行于髋臼的后方，越过闭孔内肌、股方肌、股骨大粗隆和坐骨结节之间，为臀大肌所覆盖，至股后部为股二头肌所覆盖，再下行于该肌和内收大肌之间，至腘窝顶部分成胫神经和腓总神经。

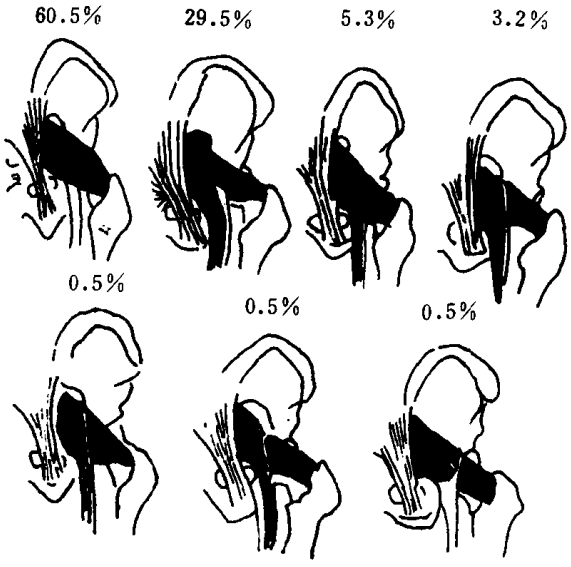

图2-29 坐骨神经分裂状肌关系

胫神经由腘窝上部分出，下行于比目鱼肌和二头肌之间，越过腘肌分出3个膝关节支，供给膝关节。在比目鱼肌和二头肌之间分出一个皮支。腓肠神经分布于外踝附近至足趾的皮肤。胫神经主要支配的肌肉是比目鱼肌、腓肠肌和腘肌。

胫神经再向下称胫后神经，在腓肠肌下与胫后动脉同行于屈跨长肌和屈趾长肌之间，所支配的肌肉是胫后肌、屈跨和屈趾长肌，其分支分布于胫腓骨后面的骨膜及跟骨负重面的皮肤。胫神经至内踝以下，分为足底内侧神经和足底外侧神经。

腓总神经是坐骨神经的侧支，绕小腿下外行，在腓骨头下方至腓骨和腓骨长肌之间分为3支，即返关节支和深、浅腓神经。腓浅神经供给腓骨长、短肌，至小腿中部穿至皮下，供给小腿前外侧、足背和趾间的皮肤。腓深神经走行于小腿肌前群的深面，发肌支支配该肌群，最后由踝关节前方下行至足背，发

支支配足背小肌。腓总神经在未绕腓骨颈之前还发出皮神经，分布于小腿的外侧面。

五、椎窦神经

椎窦神经又称为脊神经返支或回返神经，起于背根神经节之上，通过椎间孔之后，又重返椎管内。椎窦神经终末纤维分布于后纵韧带、骨膜、硬脊膜和硬膜外血管。进入椎体的神经，来自于硬脊膜支，随供应椎体的动脉进入椎体。

临床讨论

脊神经是人体高级中枢收集讯息、感知世界、发出指令适应环境的讯息往来要道。从解剖形态上虽然它出离脊柱区遍布全身而去，但脊柱、脊髓、脊神经之间的关系是彼此相关、不可分割的。

通过本章学习，我们知道沿脊神经追本求源直达脊髓，因此脊髓的病变可直接通过脊神经反映出来。通过脊神经所反映出来的临床征象，我们可以探索脊髓的病理本质；脊神经的损伤可以直接反映脊髓的某些功能丧失，根据脊神经的不同功能，又可以判断哪条脊神经受损、损害的程度及阶段。

通过脊髓、脊神经解剖学知识的学习，必须牢牢掌握它们的形态、位置、走行及彼邻关系，以便在手术中有效地保护它们，以防误伤致残。在必须致伤的情况下，能掌握使损伤程度最小。一旦手术中需要暴露它们，能根据已学的解剖学知识迅速地找到它们，并加以妥善处理。

（傅英魁　刘云屏）

第三章　脊髓的植物神经系统解剖

植物神经系统在结构上分为3段，即头部、胸腰部和骶部。头部的传出纤维包含在第3、7、9和第10对脑神经中，胸腰部的纤维由脊髓的胸腰节发出，骶部的纤维则由脊髓的骶节发出。一般将胸腰部的传出纤维称为交感系统，头骶部的传出纤维合称为副交感系统，大部分脏器都同时接受交感系统和副交感系统的双重支配。

人体的活动可分为躯体运动和脏腑运动两大类，前者由横纹肌的收缩引起，后者由心肌与平滑肌的收缩及内分泌引起。这两类运动都直接受脑、脊髓所控制，而且在清醒时均受大脑皮层的控制。它们之间的不同点仅是躯体运动可以随意发动或停止；脏器则因其组织具有自动特性，大部分同时受交感神经与副交感神经的双重支配，脑、脊髓的作用只是加强或减弱它的运动，因此容易被认为这种运动不受意志支配，这是完全不正确的。在正常人体的活动中，躯体运动与脏腑运动步调一致，相互配合，随周围的环境和内在环境的变化，不但可以引起简单的躯体和内脏反射，而且借助于大脑皮质的活动，也可以引起躯体与内脏的条件反射。

大脑皮质控制躯体运动与内脏运动的区域并没有明确的分界，刺激中央沟前面的运动区和运动前区，不仅引起躯体运动，而且引起或抑制内脏活动。大脑皮质下行的传导径路分为锥体系和锥体外系。锥体系所引起的是身体对侧的单独肌肉运动；锥体外系则是通过纹状体和小脑到达躯体运动神经元，传导径路复杂，管理各种肌群的联合运动。正常的躯体运动都是锥体系和锥体外系共同作用的结果，许多肌肉不但能够充分合作，而且做到精细正确。大脑皮质对内脏活动的控制，主要通过锥体外系和丘脑下部，作用于交感系统的低级中枢。

交感系统与副交感系统对所支配器官的作用是对立统一的，两者必须同时存在，方能全面调节内脏活动，它们通过释放特殊的化学物质使器官发生兴奋或阻抑。肾上腺素的分泌直接受交感神经系统的控制，因此情绪激动时能引起交感神经系统的兴奋，也能引起肾上腺素的分泌，两者的作用甚为近似。

第一节　植物神经系统的低级中枢——脊髓

脊髓灰质外侧柱是植物性反射的低级中枢，通过它可以完成简单的反射活动，如排尿、排便、对温度刺激的血管舒缩、出汗及竖毛等。交感神经系统的节前纤维起源于脊髓胸腰段灰质的外侧柱。支配血管收缩、毛发竖立、汗腺分泌的交感节前神经元位于脊髓胸腰段的各节；引起瞳孔放大和心率加速的中枢位于颈髓第8节和胸髓第1、2两节；控制腹腔内脏活动的交感神经中枢在胸髓第4节至腰髓第2节之间。

由于交感神经系统的节前神经元位于脊髓的胸腰段，副交感神经系统骶部的节前神经元位于脊髓的骶段，故脊髓可以认为是交感神经系统和副交感神经系统骶部的低级中枢；头部副交感神经系统的节前神经元分布于延髓、桥脑及中脑，这些部分也可以认为是副交感神经系统脑部的低级中枢。脊髓的功

能为中脑以下的脑干所管制，脑干可以认为是交感系统及骶部副交感系统的较高级中枢。

一般认为中脑以下的脑干，特别是延髓，是交感系统与副交感系统的主要反射中枢。它们的兴奋过程处于不平衡状态，当交感中枢的兴奋升高时，副交感中枢的兴奋即被抑制；反之，当副交感中枢的兴奋加强时，交感中枢的兴奋即行减弱。这两个系统中枢兴奋过程的互相转变，一方面取决于直接到达中枢的内脏感觉冲动，另一方面则取决于高级中枢的兴奋或抑制作用。下丘脑和大脑皮层常有冲动向下传达，增加或减少两个系统中枢的兴奋。

第二节　植物神经系统周围部分的特点

植物神经是整个神经系统的一部分，主要分布于内脏、心血管和腺体，含有内脏感觉纤维及内脏运动纤维。感觉纤维的形态特点与脑神经、脊神经的感觉纤维基本相同，所以，一般所说的植物神经主要指其中的运动成分。

植物神经系统与躯体神经系统在形态及功能的区别点是：第一，躯体传入纤维，感受来自体表、骨、关节及肌肉的刺激，调节机体运动及机体与外界环境的相对平衡；植物传入纤维，感受身体内部脏器来的冲动，调节机体内在环境。第二，躯体运动神经支配骨骼肌，使其发生迅速适宜的运动；植物神经纤维则支配内脏、心血管、平滑肌和腺体，在正常情况下，进行相对平衡而有节律性的内脏活动，以调节机体的新陈代谢，而在环境发生急剧变化时则促使机体发生一系列应激内脏活动。第三，躯体神经传出纤维比较均匀地起于脑干及脊髓的全长，在周围保持明显的分节性；植物神经系统的周围传出纤维仅由中枢神经系统的几个部分发出，即中脑、脑桥、延髓、胸$_1$、腰$_3$及骶$_{2\sim4}$节，前两部合为头部，从脊髓发出者区分为胸腰部及骶部，缺乏明显的分节性。第四，在与活动器官的联络方式上，躯体神经传出神经元的细胞体位于脊髓的前角内，其轴突经前根走出，而不中断直达骨骼肌；植物神经的传出神经纤维并不直达活动器官，要在植物神经节内换一次神经元，再发出神经纤维至各器官，因此，植物神经有节前纤维（自脊髓进入神经节的纤维）与节后纤维（从神经节发出到器官的纤维）之分（图3-1），神经节区分为脊柱两侧的椎旁神经

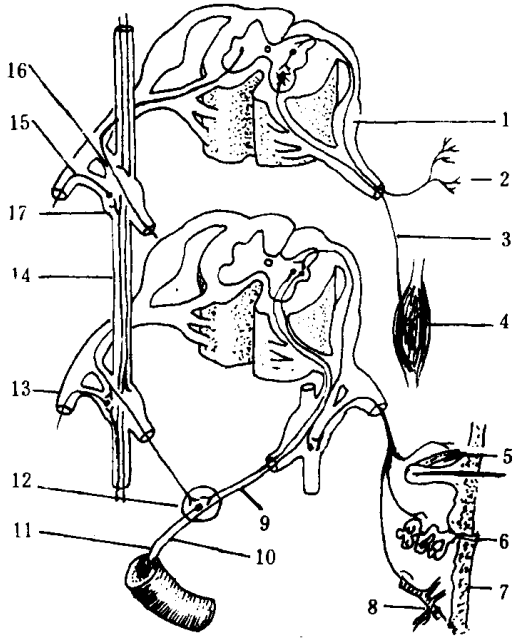

图 3-1　节前纤维及节后纤维

1. 脊神经节　2. 躯体感觉神经　3. 躯体运动神经　4. 骨骼肌　5. 立毛肌　6. 汗腺　7. 皮肤　8. 血管　9. 节前纤维　10. 内脏感觉神经　11. 节后纤维　12. 椎前节　13. 脊神经　14. 交感干　15. 灰交通支　16. 白交通支　17. 交感节

节、脊柱前方的椎前神经节及内脏的壁内神经节。第五，躯体神经的传出神经纤维有明显髓鞘，其直径可达 12～14μm，属于 A 纤维；植物神经一般无髓鞘，若有，髓鞘也很薄，其直径为 5～6μm，属 B 纤维或 C 纤维。

交感神经与副交感神经在形态、功能及对某些药物反应方面的不同点是：第一，交感神经几乎分布于身体各部，但副交感神经的分布则比较局限，如皮肤、汗腺、竖毛肌、肌内血管和肾上腺髓质等无副交感神经分布。第二，交感神经的节前神经元起自胸$_1$至腰$_3$，节后神经元位于椎旁神经节和椎前神经节；副交感神经的节前神经元起自中脑、延髓及骶$_{2\sim4}$脊髓节，节后神经元位于睫状神经节、蝶腭神经节或脏器壁内神经节。第三，交感神经节离效应装置较远，其节前纤维较短，节后纤维较长；副交感神经离效应装置较近，其节前纤维较长，节后纤维较短。第四，交感神经的功能在于应付环境急剧变化，产生兴奋以适应需要，如心跳加快、冠状血管血流量增加、皮肤和腹腔内脏小动脉收缩而引起血压增高、血糖上升、呼吸加深、加快及瞳孔开大等；副交感神经的功能则在于保持身体安静时的生理平衡及能量，如协助营养、消化及生殖活动。第五，效应器对交感神经传导的冲动发生反应的间隔期为几秒至1分钟，后作用维持几秒至几分钟；对副交感神经的反应间隔期仅为百分之几至千分之几秒，后作用也很短。第六，交感神经和副交感神经节前纤维的神经末梢释放交感素（即去甲基肾上腺素及少量肾上腺素），副交感神经节后纤维及小部分交感神经节后纤维（支配汗腺及骨骼肌）的神经末梢释放乙酰胆碱。第七，某些药物的作用对植物神经有选择性，如麦角素能抑制器官对交感神经节后纤维的反应，阿托品能抑制器官对副交感神经节后纤维的反应，肾上腺素对器官的作用与交感神经节后纤维作用类似，乙酰胆碱和毛果芸香碱等与副交感神经节后纤维作用类似。

第三节 交感神经干与交感神经节

一、交感神经干

交感神经干，成对，位于脊柱两旁，自颅底起，下到尾骨，由22～25个交感神经节和节间支连结而成。交感神经干存在很多变异，只3.2%两侧对称，19.2%完全不对称，而77.6%部分不对称。左右两侧交感神经干无论在数目、位置和形状上都显著不同，右交感神经干主要为静脉性分支，至静脉系统；左侧则主要为动脉性分支，至动脉系统。在较少情况下，存在有副交感神经干，由6～11个小结的链组成，位于主要交感神经干的稍内侧。

Toni在成人的尸体上观察了交感神经干的胸段，发现54%的交感神经干由膈的中间脚和内侧脚之间穿过，交感神经干主干的走行与一般描述常不符合，在第3～4胸节间及胸下段交感神经干有时很细。在另一些例子中有时交感神经干分裂成2～5个平行的神经干。76%神经干的上端位于肋椎关节的外侧，70%神经干的下端贴在椎体的侧面。交感神经干腰段穿膈肌的位置，以穿内侧脚和中间脚之间的最多，占68.3%。腰节之间存在的节间支可分裂为2～3条，多在腰$_{4\sim5}$水平。腰交感神经干亦可出现分裂，可为2～3支，分裂现象在交感神经干有自上而下递增的趋势。

二、交感神经节

交感神经节有两种，一种位于椎体的两侧，名椎旁节或交感神经节；另一种位于椎体之前，名椎前节或交感内脏神经节。它们均接受自中枢发出的节前纤维，又发出节后纤维至其所支配的器官，故交感神经节可视为节前与节后纤维交替之所在。

在椎旁神经节内行经的节前纤维或者在此与节后纤维相交换；或者只是在其中通行，

抵达椎前神经节后，再行交换。

植物神经系统胸腰段的节前纤维由脊髓胸节和上腰节的灰质外侧柱发出，这些纤维经各脊神经前根沿白交通支到达椎旁交感神经节内(图 3-2)。在此处，节前、节后纤维互

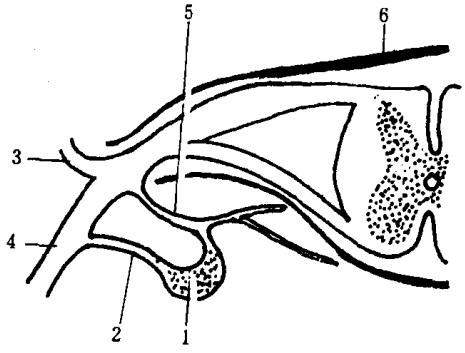

图 3-2　白交通支及灰交通支

1. 交感神经节　2. 白交通支　3. 脊神经前支
4. 灰交通支　5. 脊神经后支　6. 硬脊膜

相形成突触，节后纤维由此经灰交通支重复入于脊神经，布于血管壁的平滑肌、竖毛肌和汗腺。还有一些交感神经节前纤维在椎旁交感神经节并不停留，而达于椎前神经节(侧副节)，由此再发出节后纤维布于内脏。在椎旁神经节，也有一些节后纤维发出布于内脏，内脏神经纤维一般均围绕血管主干组成密织的网，根据其与所接触的血管而定名。

1. 椎旁神经节

椎旁神经节位于脊柱的两侧，在胸部紧位于肋小头之前，上下相连，形成两条交感神经干。交感神经节与脊神经的数目并不相等。在颈部只有颈上、中、下 3 节，上节由第 1～4 节融合而成，中节由 5～6 节融合而成，下节由第 7～8 节融合而成；胸部的交感神经节与脊神经的数目相等，亦为 12；但腰部为 4，骶部为 4，两侧的交感神经干向下在骶骨前会合形成奇节。

辨认交感神经节时，可以交感神经干发出的交通支作为标志，偶而交感神经分布为迷走性。用这种方法寻找交感神经节段虽不一定可靠，但其标志比较恒定。

2. 椎前神经节

椎前神经节位于腹后壁，贴于椎体之前，其节前纤维自中枢发出后，多假道椎旁神经节通行，在其内并不停留；其节后纤维至附近的脏器。椎前神经节中比较重要的有腹腔节，肾节，肠系膜上、下节等。在它们的周围，布以甚多的交感和副交感神经纤维，形成神经丛，最大者为太阳丛，由 6 个椎前神经节和致密的纤维构成。各个神经丛并无明显的分界线，止于某脏器的神经纤维网即以该脏器的名称而定名，腹部的主要椎前神经丛为腹腔丛，或称太阳丛，也称腹上丛，是内脏各丛的最大者，位于第 8 胸椎及第 1 腰椎的上部，紧绕腹腔动脉和肠系膜上动脉的根部，上与围绕胸主动脉的神经丛相绕，下与肠系膜上丛及腹主动脉丛相连。其节前纤维来自内脏大、小神经和止于肾丛的内脏最小神经，其分支即沿动脉的主要分支走行。

腹腔神经节即腹腔丛内神经细胞的集合体，位于膈脚的一侧。主动脉肾节位于每侧肾动脉的起始处。肠系膜上神经节位于肠系膜上丛的上部，在肠系膜上动脉的起始处。

腹主动脉丛(肠系膜间神经)，包括由腹腔丛发出，沿腹主动脉达于肠系膜下动脉的几束纤细神经纤维。在腹主动脉上有甚多纤维越过，肠系膜间神经有直接由腰部椎旁神经节发出的纤维加入。另外，尚有肠系膜下丛、上腹下丛及下腹下丛(盆丛)等。

第四节　身体各部交感神经的分布

一、头颈部

联合细胞的起源一般位于脊髓第 1～2 胸节灰质外侧中间柱内，由此发出的节前纤维在交感神经干内上升，在颈上节有时在颈中节交换神经元后，节后纤维至头颈的汗腺、

唾液腺、泪腺、脑下垂体、瞳孔开大肌以及头颈血管和颈动脉。甲状腺由颈中节或颈上、中、下3节接收交感神经，其行程或者沿颈外动脉分支达于唾液腺，或者沿颈丛的支达于颈部皮肤(图3-3)。

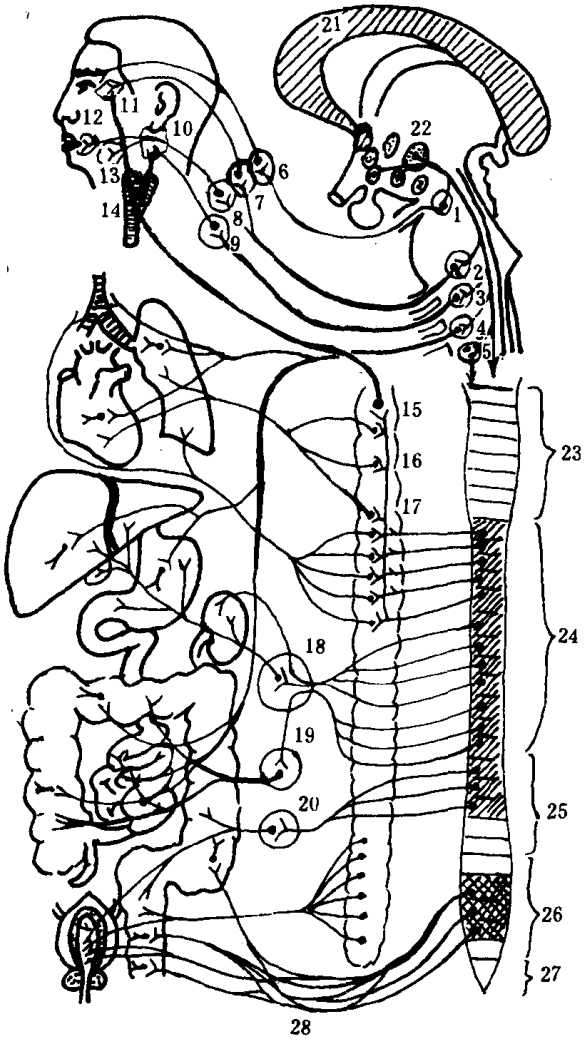

图3-3 植物神经分布

1. 缩瞳核 2. 泪核 3. 泌涎核 4. 迷走神经背核 5. 颈上神经节 6. 睫状神经节 7. 蝶腭神经节 8. 下颌下神经节 9. 耳神经节 10. 腮腺 11. 泪腺 12. 舌下腺 13. 下颌下腺 14. 颈总动脉 15. 颈上神经节 16. 颈中神经节 17. 颈下神经节 18. 腹腔节 19. 肠系膜上节 20. 肠系膜下节 21. 胼胝体 22. 下丘脑核 23. 颈髓 24. 胸髓 25. 腰髓 26. 骶髓 27. 尾髓 28. 盆腔神经丛

一般情况下，1/3的颈部交感神经链由3个颈部交感神经节所组成，2/3由4个神经节组成，即上、中、中间和下节，上节和下节一般恒定。交感神经链位于颈长肌的浅面、椎体的两旁和椎前筋膜的深面，有时即位于该筋膜中。交感神经链位于颈总动脉和颈内动脉的后方，在手术时如见到交感神经节，就不难寻找交感神经，如有困难，特别当中节缺如时，则迷走神经往往位于交感神经的前外方，并较易移位。

颈上神经节最大，位于第1、2或第2、3颈椎横突的水平，在颈血管鞘的后方，多数情况下位于迷走神经后方，其发出的灰交通支与上位3～4颈神经的前支相连。

颈中神经节不恒定，其单独出现率约为3/4，为颈交感神经节中最小者。颈中神经节也位于颈长肌前，多位于甲状腺下动脉弓之上，或在甲状腺下动脉之前。颈中神经节最常位于第6颈椎横突水平，发出的灰交通支至第5～6颈神经前支。颈中神经节可缺如，或为数个小节所代替，或全部或部分与颈下神经节合并。

颈中间神经节也称椎节(椎动脉神经节)，该节的位置相当第7颈椎之前，并为颈内静脉所掩盖。多位于椎动脉根部前方或前内方，以及甲状腺下动脉的下方，比颈中节更恒定。

颈下神经节常与第1胸节融合而成星状神经节，位于斜角肌脊椎三角中，并位于第7颈椎水平和第1肋小头前方。星状神经节的特点是有一条椎神经由该节发出，该神经位于椎动脉后方，并与椎动脉一起穿入横突孔。每一交感神经节均发出分支至颈部器官，从中节、中间节和下节尚有至心脏的分支。

二、胸部

胸部的交感神经干每侧由10～12个胸神经节及其间的节间支相连而成。由于第1胸神经节常与颈下神经节融合为星状神经节，第12胸神经节也有时与第1腰神经节融合，因此胸神经节的数目可能与胸神经的数

目不一致。自上位5个胸神经发出的节前纤维大部上升，成为颈上、中、下神经节的节前纤维，上5个胸神经的分支细小，分布至肺、心、主动脉、气管及食管等处。下7个胸神经节的分支较粗，在脊柱侧方合成内脏大、小及最小神经(图3-4)。

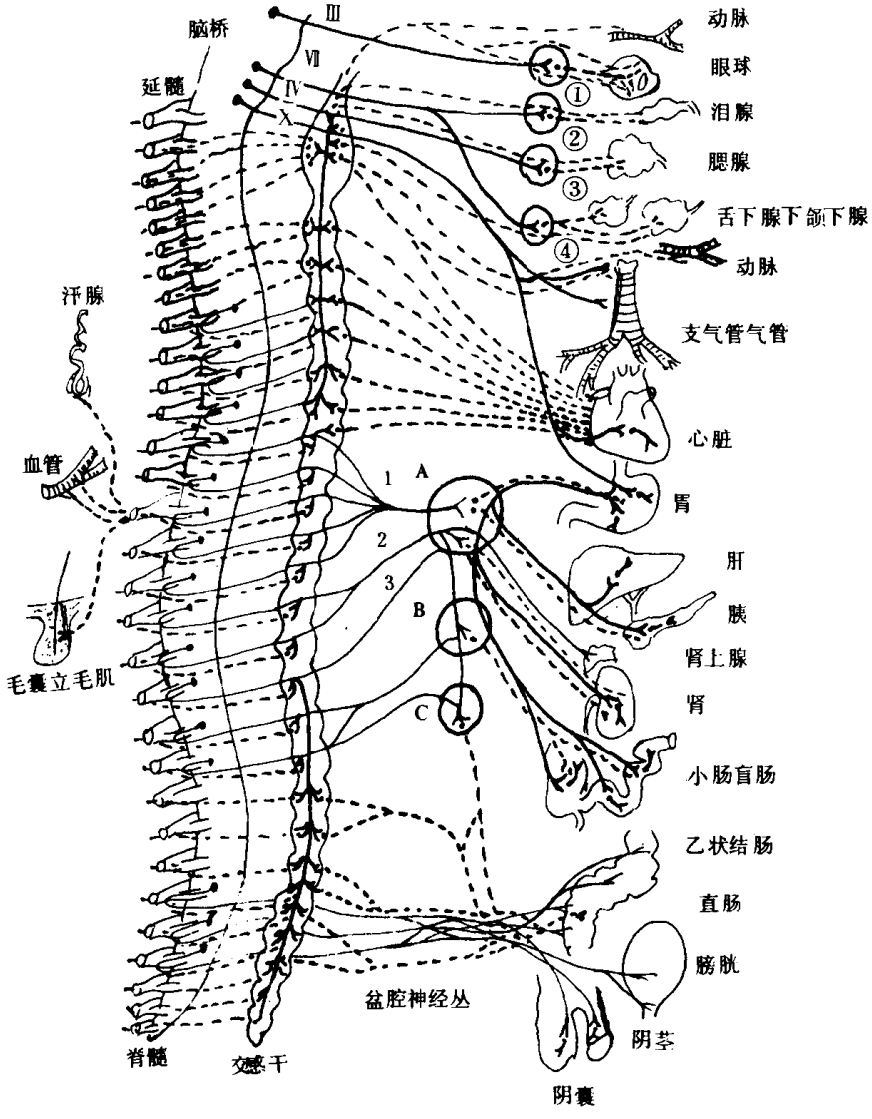

图3-4　植物神经系统

①睫状神经节　②蝶腭神经节　③耳神经节　④下颌下神经节　A. 腹腔节　B. 肠系膜上节　C. 肠系膜下节　1. 内脏大神经　2. 内脏小神经　3. 内脏最小神经

胸腔脏器的节前纤维起于第1～5胸髓节灰质侧角内，一部分起于第1～3胸髓节的纤维上行至颈交感神经节，大部分入于相应椎旁节。节前、后纤维的交替站位于颈上、中、下3节和上5个胸节，由颈上、中、下3节发出的节后纤维形成心支加入心丛，另外自上5个胸节发出的支则直接至心丛。

左侧第3胸交感神经节发出特殊的纤维至主动脉，其分支交织于主动脉的神经丛并支配头臂干、颈总动脉、锁骨下动脉及椎动脉的起始部，即所谓“动脉系统的中心部”。同时第3胸交感神经节也参与整个机体的营养及

汗腺分泌的调整，因此人类第3胸交感神经及其相应的脊髓节可视为营养及汗腺分泌的中枢。

腹腔脏器的节前纤维起于第5胸髓节至第2腰髓节的灰质侧角内，至相应的椎旁节后，形成内脏大、小和最下神经；由第1、2腰髓节发出的纤维则直接加入主动脉肾丛。节前、后纤维的交替站位于太阳丛（包括腹腔神经节、肠系膜上神经节和主动脉神经节），由太阳丛发出的节后纤维沿大血管分布，最后至各脏器。

三、腰部

腰交感神经节的数目为1～6个，常见为2～4个，数目及位置甚少对称。腰交感神经干在不同腰椎平面可发生干分裂现象。腰交感神经干的大小、形状视该节系独立存在或与他节融合而异，如为单节，大多数梭形、三角形；融合者多呈棒状或链珠状。

腰交感神经干通常位于腰椎的前外侧，在腰椎与腰大肌之间的沟中，右侧交感神经干均为下腔静脉外缘所覆盖，左侧交感神经干则位于腹主动脉的外侧。施行腰交感神经切除时，通常以位于骨盆缘及髂总动脉的第4腰节为标志，由此向上追踪切除。腰动脉多位于腰交感神经干的深面，仅少数位于浅面，且都在左侧。腰静脉位于腰交感神经干浅面者多于腰动脉。

腹腔内神经丛由交感神经纤维及椎前神经节组成，神经丛内也有副交感神经纤维加入。神经丛多围绕动脉构成，主要有腹腔丛、肠系膜上丛、腹主动脉丛及肠系膜下丛等，各丛再沿动脉分支形成次级丛，最后分布于各脏器。

在第5腰椎及第1骶椎前面，腹主动脉末端及其分叉处有上腹下丛，，也称骶前神经丛，但此丛很少形成单独的神经。此丛的纤维来自腹主动脉丛、肠系膜下丛及腰神经节的第3、4内脏神经。此丛向下分成左右腹下神经，连接下腹下丛（图3-5）。下腹下丛除有来自腹下神经的纤维外，还接受交感神经干骶神经节的节后纤维及盆神经的节前纤维（图3-6）。

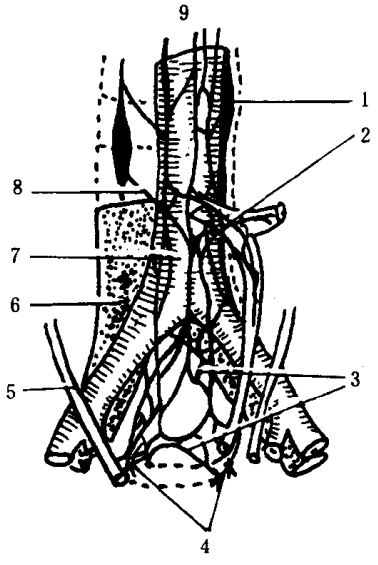

图3-5 上腹下丛及下腹上丛
1. 腰交感神经干 2. 肠系膜下丛 3. 上腹下丛
4. 下腹上丛 5. 输尿管 6. 下腔静脉 7. 腹主动脉
8. 腰内脏神经丛 9. 腹主动脉丛

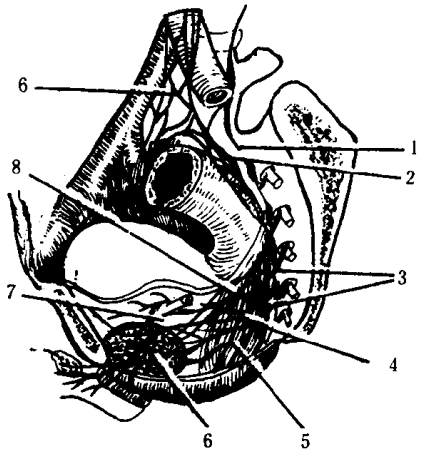

图3-6 盆腔内神经丛
1. 交感干 2. 下腹下丛 3. 盆腔内神经（S_3～S_4）
4. 盆丛 5. 直肠丛 6. 前列腺丛 7. 膀胱丛
8. 盆丛 9. 上腹下丛

第五节　骶部副交感神经系统

副交感神经节前神经元的细胞体位于中脑、脑桥、延髓和脊髓骶节，其轴突借第3、7、9、10脑神经和第2、3或3、4骶神经传出。节前纤维一般较长，通常在到达其所支配的器官或邻近后，始交换神经元，因此节后纤维极短。

副交感神经系统的骶部仅包括盆内脏神经，起于第2～3或3～4骶神经，一部分在盆丛更换神经元，另一部分抵达直肠或膀胱壁后才更换神经元。在直肠两侧加入交感神经的盆丛部分组成致密网，依附于作为耻骨后间隙的后界，亦即由髂内血管发出至膀胱后外侧缘的分支的内侧面，其内含有交感与副交感两种纤维，随血管分支达于盆腔内脏。

由盆内脏神经发出之前支至膀胱和前列腺的侧面，再向前穿过三角韧带(尿生殖部)，进入阴茎脚与尿道球，与阴茎背静脉伴行，在耻骨下加入阴茎背神经，分布于尿道海绵体与阴茎海绵体。

盆内神经和腹下丛的作用相互对抗，二者在平时保持一定平衡，它们均分布于由一穴肛所发育的不随意肌，盆内脏神经使膀胱和肛管的内括约肌松弛，同时使膀胱和直肠壁收缩，因而排出其内容；腹下丛的作用与此相反，即使膀胱和肛管的内括约肌收缩而使其壁松弛。两种神经内均含有感觉纤维，盆内脏神经内大概含有触觉、痛觉和温度觉的纤维，腹下丛内含有痉挛性收缩纤维。盆内脏神经尚发出升支越过髂总动脉，加入肠系膜下动脉的交感丛，与之一同分布于降结肠和盆结肠。

盆内脏神经又称为盆神经，能使阴茎或阴蒂勃起，也称为勃起神经。腹下丛则能使前列腺和精囊收缩而排出其分泌物，并使男性前列腺和女性阴道的分泌增加。

左右腹下神经于平齐骶岬的高度约以30°角起自髂动脉间丛，分为3～4条神经干下行，每个神经干逐渐加粗，其分支互相吻合形成网状。神经的粗细为1～1.5mm，一侧的宽度为3～5mm，长度平均为10cm。

盆神经丛是盆神经和腹下神经在直肠下段外侧以锐角合成，和直肠外膜相接，各纤维之间互相吻合，构成的形式可不相同。盆神经最典型者，形成神经节；有的互相愈合，呈筛状；有的散在着大的神经节；有的神经节不明显；也有的腹下神经和盆神经结合，呈“V”字形。

盆神经丛的全部神经纤维平行走向膀胱底部，上部纤维分布至膀胱体部、尿道内口的周围，中部纤维分布到膀胱底部及生殖器，下部纤维分布于直肠、输尿管、输精管和子宫颈的一部，直接由腹下神经的分支支配。盆神经尚有一部分纤维入骨盆神经，从而直接分布至前列腺、膀胱和直肠。

第六节　植物神经系统的生理作用

一、交感神经系统的作用

1. 对循环系统的作用

皮肤和横纹肌以及腹腔脏器的血管只接受交感神经的支配；冠状循环以及脑循环的血管都同时接受交感和副交感两种纤维，因此刺激交感神经一般可使周围动脉收缩，而在去除交感神经后可使周围动脉扩大，治疗周围血管疾患施行交感神经切除术即以此为依据。临床上对于血栓闭塞性脉管炎而有间歇性跛行及疼痛的患者，施行交感神经切除术后，症状往往见轻，此点可以说明，它具有扩张横纹肌动脉的作用。运动时，供应横纹肌的血管因肾上腺素作用而舒张，以适应需要，此时腹腔脏器的血液暂移于横纹肌，腹腔脏器血管收缩。运动时，肺与脑的工作加强，它

们的血管并不收缩；相反，因大动脉血压升高而被扩张。

交感神经对冠状动脉的作用与一般周围动脉不同，刺激时可使冠状动脉扩张，心跳加快，心脏本身循环增强，以适应心肌的需要。

刺激交感神经尚可引起脾脏平滑肌的收缩，因而使脾脏内所储藏的红细胞释放出至循环系统。

2. 对消化系统的作用

交感神经对胃肠道的作用主要是抑制，使蠕动减慢；但当胃肠紧张性太低或不活动时，交感神经冲动则可以提高并兴奋之。对于回盲瓣和肛门括约肌，交感神经的作用为兴奋，能刺激其收缩。其节前纤维即为内脏神经，抵达腹腔丛后，另换一神经元，分布于胃肠道。

对于消化腺的分泌功能，交感神经的作用甚不一致，对胰和唾液腺虽可促进其分泌，但因此部的血管收缩而分泌不显。对胃液则阻止其分泌。

3. 对呼吸系统的作用

交感神经兴奋时，对小支气管主要为抑制其平滑肌的活动，因而使小支气管扩大，空气出入畅通。气喘患者在注射麻黄素等制剂后，得到暂时缓解，即因此故。

4. 对泌尿系统的作用

支配膀胱的交感神经纤维由盆神经丛发出，盆神经又接受腹下丛之支。交感神经的作用能使膀胱壁松弛，内括约肌收缩，因而阻止小便排出。

5. 对生殖系统的作用

一般认为子宫的平滑肌仅受交感神经支配，实际上，交感神经对于子宫的作用并不重要。分布于子宫的纤维来自腹下丛，经盆神经丛至此。刺激腹下丛时，对不怀孕的子宫为抑制其活动，而对怀孕的子宫则促进其活动。

在男性，射精管和精囊的平滑肌亦受腹下丛的支配，兴奋时能引起两处平滑肌的收缩而发生射精作用。

6. 其他作用

交感神经并不直接支配横纹肌，仅间接对其发生作用。由颈上神经节发出的纤维分布于瞳孔扩大肌，能使瞳孔扩大。刺激交感神经时，能引起汗腺分泌和毛发竖立。

交感神经系统对于血糖的浓度有调节作用，当内脏大神经兴奋时，一方面直接使肝糖原分解为葡萄糖进入血循环；一方面引起肾上腺的分泌，又促进肝糖原的分解，因而血糖浓度增加。

交感神经系统对于个体生存的意义，简单地说，是在个体情绪冲动、肌肉运动、寒冷刺激、流血过多、缺氧和窒息等情况下发生兴奋，接着肾上腺素的分泌大为增加，受交感神经支配的各器官也跟随出现一系列反应，如心跳加快、血管收缩、血糖增高等现象。当周围环境变化时，如创伤和情绪激动时，它可帮助应付突然的紧急事变，此时血液循环增加、心跳加快、冠状动脉收缩、周围血管扩张、内脏的血管收缩因而使血压增高。同时，身体为应付紧急变化，瞳孔扩大，以扩大眼界；小支气管舒张，使呼吸道畅通；身体中血糖增高，新陈代谢增加；热量增加后又重复刺激汗腺，使汗腺分泌增加。

二、副交感神经系统的作用

副交感神经系统的作用与交感神经作用相反，它虽不如交感神经系统具有明显的一致性，但也有相当关系，它的纤维不分布于四肢、汗腺竖毛肌、肾上腺、甲状腺、子宫等具有交感神经分布处。副交感神经系统可保持身体在安静情况时的生理平衡，其作用有 3 方面：协助营养的进行，如增进胃肠的活动、消化腺的分泌，促进大小便的排出；保持身体的能量，如瞳孔缩小以减少刺激，促进肝糖原的生成，以储蓄热能，其他如心跳减慢、血压降低、支气管缩小，以节省不必要的消耗；协助生殖活动，如外生殖器血管扩张、性器官分泌

液增加。

副交感神经系统的活动也受大脑皮质的控制，当大脑兴奋被抑制、肌肉活动减少时，副交感系统的兴奋相对加强，以加速能量的储备和疲劳的恢复(表 3-1)。

表 3-1　植物神经系统的功能

器　官	交感神经系	副交感神经系
循环器官	心跳加快加强 冠状血管舒张，血流量增多，皮肤和内脏小血管收缩，贮血库(如脾)收缩，肌肉血管收缩(肾上腺素能)或舒张(胆碱能)	心跳减慢减弱 冠状血管收缩，血流量减少，部分血管(软脑膜动脉与分布于外生殖器的血管)舒张
呼吸器官	支气管平滑肌舒张(肺血管收缩)	支气管平滑肌收缩，促进支气管粘液腺的活动；分泌增多
消化器官	分泌少量粘稠唾液，胃肠道的动静脉收缩，胃肠蠕动减弱，胃肠平滑肌松弛，括约肌收缩，胆囊舒张	分泌多量稀薄唾液，促进胃液、胰液分泌，胃、肠管蠕动加强，胃肠平滑肌收缩，括约肌松弛，胆囊收缩
泌尿生殖器官	肾脏血管收缩，储尿。膀胱逼尿肌舒张，括约肌收缩，外生殖器血管收缩促进怀孕子宫收缩，未孕子宫舒张	肾脏血管舒张，排尿。膀胱逼尿肌收缩，括约肌舒张，外生殖器血管舒张，阴茎勃起
眼	瞳孔散大，睫状肌松弛，眶部及上睑平滑肌收缩，抑制泪腺分泌	瞳孔缩小，睫状肌收缩，眼球内陷，促进泪腺分泌
皮肤	竖毛肌收缩 促进汗腺分泌	
代谢	促进异化作用，糖原分解，促进肾上腺素和甲状腺素的分泌	促进胰岛素的分泌

第七节　植物神经系统的生理意义

根据植物神经的功能，可以得出这样的印象：除汗腺、竖毛肌、肾上腺、子宫以及部分血管外，一般都同时受交感神经系统和副交感神经系统的双重支配。

这两种系统所表现的对立性对于生理的维持具有何种意义呢？表面上看，所有接受这两种系统支配的器官都具有内在的节律性活动。譬如心脏，在所有神经纤维切除后，它仍可照常活动；另一方面，交感神经和副交感神经对心脏又起着对立作用，这种神经的支配似乎无甚必要，事实上虽然构成内脏器官的平滑肌、心肌和腺组织都具有自动收缩或分泌的特性，但它们的活动为配合整个身体活动需要，必须有神经协调。整个身体的活动或者加强，或者减弱，不外沿着两个方向发展，或是兴奋或是抑制。它们对于所支配的器官不但毫无冲突，而且互相依存，两者缺一，器官的活动就不能很好配合整体的要求，不是过强过弱，就是需要加强时无法加强，减弱时无法减弱，仅靠其中一个单独的调节对整体的生存显然不利。

植物神经系统所支配的内脏器官活动也受大脑皮质的调节。通过条件反射的研究，证实了大脑皮质对于肝、肾等内脏器官的冲动和机体的新陈代谢等起着调节作用，可以肯定，支配内脏的植物神经系统并非脱离中枢神经系统特别是大脑皮质而“自主”地进行活动。血管、消化、排泄系统的活动与骨骼肌一样，都受着中枢神经系统的调节，并取决于来自内外各种感受器的影响。植物神经系统的兴奋从来不能孤立地发生，构成植物神经系统的神经元仅仅把中枢神经系统中发生的兴奋传达至效应器，保证器官的正常活动，以适应整个身体生命活动的需要。

(傅英魁　袁明起)

第四章　脊柱及脊髓的临床生物力学

第一节　生物力学概述

生物力学是近20年来兴起的一门学科，它研究的都是生命物体中的力学问题，所以叫做生命力学，也叫生物力学。它将力学、物理学、应用数学、生物学、医学等多种学科的知识融合在一起，并利用这种有机结合起来的多种学科知识，从事生物体中力学问题的研究，与很多学科相关，所以又称其为边缘学科之一。

通过生物力学的研究，使人类可以更加深刻地认识生命世界，更加充分地领会和理解过去无法认识的生物学问题，如蜻蜓为什么飞得那样平稳，海豚为什么游得那么快，树根为什么长成那样的状态，以及各种生物的形态、运动方式和它们生存、发展的道理，等等；并运用这些知识，返过来再造福于人类。在制造飞机、鱼雷、响尾蛇导弹及设计高烟囱、电视塔、高层建筑中，就吸收并运用了一些生物力学知识，这就是人们所说的力学仿生。

对于人体来说，生物力学能够帮助人们了解器官的正常功能，由功能的变化预告器官本身的变化，并指出人为的改进方法。有关器官的构造与功能之间的研究，为新材料、新技术、新装置的发明及新颖设计思想的产生提供了不竭的源泉，为人体的发展变异和制造人工脏器提供了重要的资料和数据。生物力学还必将对于生命系统整体的了解，以及由此产生的一切人工补救措施发挥更大的作用，对医学的现代化、对工程技术的改进、对人体的保健科学、对发展农业、刷新体育运动的纪录等都具有极其重大的意义。

近几年来，生物力学对脊柱脊髓的研究也日渐增多，不仅对其发病机理作出合理的解释，而且对临床治疗方法的选择和改进也提供了必要的依据，从而成为脊柱外科领域内不可分割的一部分。

第二节　脊柱的双重生物力学负荷

脊柱是人体直立的支柱，它承受拉张、挤压、剪切、弯曲和旋转等应力，将头和躯干的载荷传递到骨盆；提供在三维空间的生理活动。所以在运动系统中，脊柱是常劳不懈的。这里着重介绍一下它所承受的力学负荷。

负荷是力学领域的术语。汽车、火车、轮船都必须标明它们各自的载重量，拖拉机有一定的马力，一条输电线路有一定的千瓦数。这个一定的载重量、一定的马力和一定的千瓦数，就是它们各自的负荷。一切运动和做功的物体，所能承担的重力，就叫做该物体的动力学负荷。人体脊柱不断地从事各种活动，当然有它的动力学负荷。

脊柱的运动，是在神经系统支配下，通过肌肉的收缩牵动关节来实现的。如提起重物时（图4-1），或使躯干由屈曲位变成伸展位等，即为做功。这种在做功中肌肉收缩现象，生理学称为“等张收缩”。肌肉在做功中因快慢不同，又分为快肌和慢肌两种。快肌在快速的时相运动中起作用，而慢肌与姿势的维持有关。哺乳类动物收缩最快的肌肉为眼内直

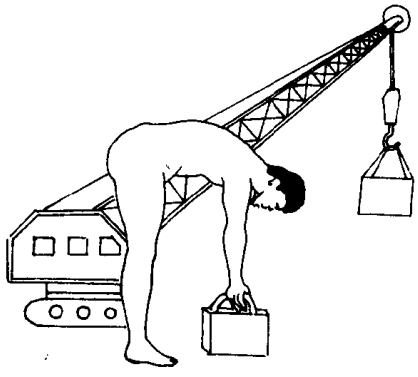

图 4-1　脊柱做功示意图

肌，其收缩时为 7.5ms（毫秒），而慢肌收缩时在 40～120ms 内。肌肉是脊柱运动的第一线动力，是动力学负荷的主要承担者。肌肉缩短的程度和速度与负荷大小有关。负荷越大，肌肉缩短越小，且越慢；负荷越小，肌肉缩短越大，且越快。因此，比重轻的物体能更快地被举起来。脊柱在举重物等各种活动中所承受的负荷，就是动力学负荷。

除上述动力学负荷之外，脊柱为维持一定的姿势所承担的负荷，叫做静力学负荷。参与静力学负荷的肌肉，收缩时长度不变，只产生张力而不做“功”。肌肉的这种收缩，生理学称为“等长收缩”。没有收缩能力的韧带、筋膜和关节囊，因被动地被拉紧而保持一定的张力，所以称它们为维持脊柱静力位置的第二线力量，它与肌肉的“等张收缩”共同维持人体的姿势。

脊柱日夜处于上述双重力学负荷之中，假如腰背肌力强大，则可负担较大的重量，维持较长的时间并免于劳损。如果肌力较弱，再负担过重，持续过久，则负荷较重的组织结构便会充血、水肿，继发炎症反应发生粘连，甚至变性。其结果使组织失去应有的弹性，收缩能力锐减，同时使人感到腰背酸痛，临床上称为慢性腰肌劳损。

第三节　脊柱运动中的不利因素

人类的演变是从猿到人。人与猿最根本的区别之一是爬行与完全站立行走的不同。这种演变经历了一个相当漫长的过程。在这个过程中，人体脊柱在适应与自然选择的严酷考验下，发展演变到适应于各种复杂活动的现有形态，几乎尽善尽美。但从生物力学的角度研究，脊柱在运动中仍具有一些不利因素，概括起来主要有以下 4 个方面。

一、脊柱各椎骨受力的不均衡状态

按杠杆原理，位居身体中央部的椎骨因重臂最长而受力最大，因此最吃力的部位在腰骶部。再者，骶骨紧紧地和骨盆连在一起，当人体站立或坐位的时候，上半身整个重量都依靠腰骶椎间盘和小关节支撑在下半身上，若再弯腰取重物，则此支点的受力是相当大的。从另外一个角度看，腰骶部是腰部和骶尾部交界的地方，而腰椎是动椎，骶尾椎属于不动椎，这就形成了一个动静结合部。这种动静结合关系，在日常生活中，好比门窗的合页部位，经常受到外力的扭动和磨损，是最易松动损坏的地方。由此可知，人体脊柱的动静结合部也必然是积劳易损之处。此外，因为椎骨在脊柱上所处位置节段不同，负重受力还存在差异，位置越低，受力越重，这是毫无疑义的。

二、脊柱在形态结构上的弱点

人体脊柱的形态结构正面看很像一座多节宝塔（图 4-2），这种垂直重叠的结构就决定了位置低的椎骨负荷大。侧面观脊柱有 4 个生理性弯曲，这是人在站立时身体在动态或静态中平衡的需要。正是这种曲度的存在，决定了大部分脊椎骨与水平面存在着一定的夹角关系（图 4-3）。因此，脊柱在承受压力时，就会产生作用于小关节的向前或向后的应力，在力学上称为剪应力，力的大小与夹角

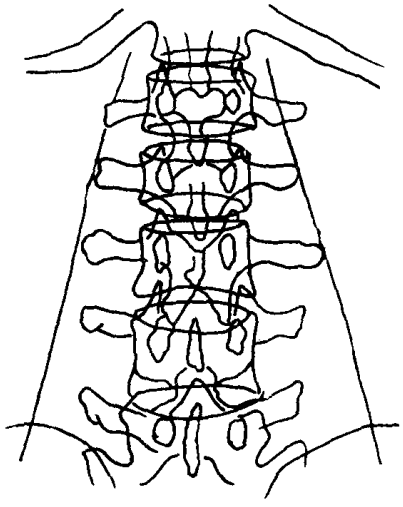

图 4-2 腰椎 X 线片正位观呈多节宝塔样形态

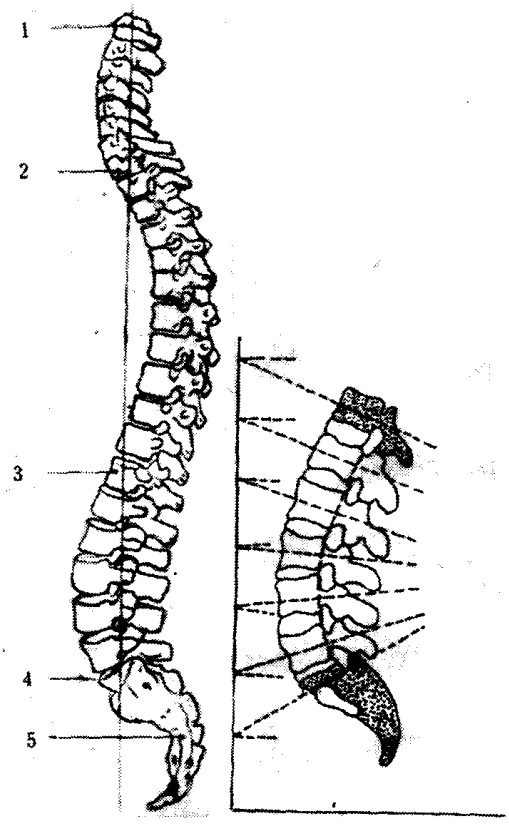

图 4-3 脊椎骨与水平面的夹角关系

1. 颈椎 2. 胸椎 3. 腰椎 4. 骶椎 5. 尾椎骨

的大小成正比。这种力对脊柱的稳定状态有一定的威胁性。

从脊柱的侧面看，骶骨上面并不是水平的，而是向前倾斜的，约 45°(图 4-4)，个别人

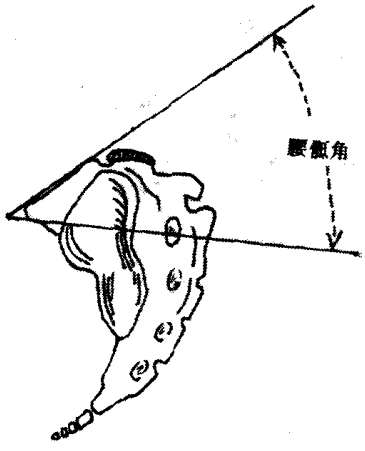

图 4-4 骶骨上面倾斜与水平面呈夹角

可达 60°。人的上半身通过第 5 腰椎“站”在骶骨上面，就好像站在一个陡峭的斜坡上，如果没有椎间盘及腰骶部小关节的阻挡是很容易滑下去的。正是这种关系的存在，使第 5 腰椎经常存在着向前滑动的趋向。骶骨上面向前倾斜的坡度越大，这种滑动的趋势就越大。有人通过力学原理进行过计算(图4-5)：假定

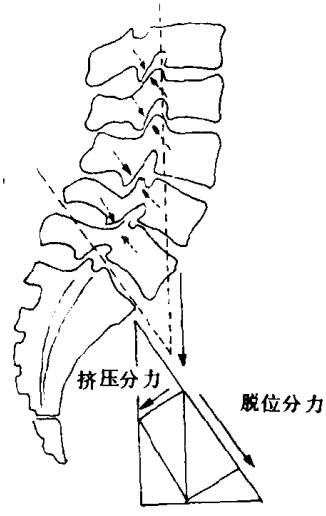

图 4-5 作用于第 5 腰椎的身体重力所产生的脱位分力有使椎体向前滑脱的趋势

一个人上半身重量为 50kg，骶骨上端倾斜 15°时，第 5 腰椎向前滑动的趋向力为 13kg；25°时为 21kg；30°时为 25kg；40°时为 32.15kg；50°时为 38.3kg；60°时为 43.3kg。骶骨上端向前倾斜度正常为 34°左右，一般不超过 45°。

三、脊柱在解剖学上的薄弱环节

脊柱在解剖学上的薄弱环节表现在限制脊柱过度前屈的组织较多，如棘上韧带、棘间韧带、后纵韧带、横突间韧带、椎间盘及脊柱本身所形成的生理性前凸等。限制脊柱过度后伸的组织仅有前纵韧带、棘突、关节突间关节及脊柱胸段的生理性后凸等。两者相比为 7∶4。这一点说明脊柱在后伸时缺少保护。然而在生活中，脊柱后伸的姿势并非少见。

再者，脊柱有 3 条最长的韧带，就是前纵韧带、后纵韧带和棘上韧带。这 3 条韧带对脊柱的稳定起着重要作用，但不能兼顾所有的椎骨。有人统计，棘上韧带 73%止于第 4 腰椎，22%止于第 3 腰椎，5%止于第 5 腰椎。此外，脊柱的先天性畸形约占 1/3 左右，这种畸形的存在，有些尽管对人体健康危害不大，但总是使脊椎骨因失去正常结构而会削弱脊柱的稳定状态。

四、脊柱生理功能方面的退变

脊柱因其工作繁重，常劳不懈而易衰老，因此退行性改变来得较早；尤其是椎间盘，约在 30 岁左右即开始退变。退变的椎间盘组织表现在髓核脱水、硬化、变脆或纤维环断裂，髓核脱出，导致椎间隙变窄。按照“在一定范围内，长者必曲”的道理，使椎体周围跨越该椎间隙的韧带，因原长度不变而迂曲松弛（图 4-6），从而使椎骨之间的衔接松动不稳。

第四节　负重脊柱的生物力学

人体脊柱的负重、运动中的生物力学，可以用简单的杠杆原理（图4-7）去认识和研究。

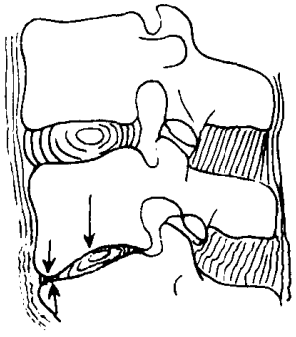

图 4-6　椎间盘退变、脱出、间隙变窄、韧带松弛、关节囊束松弛

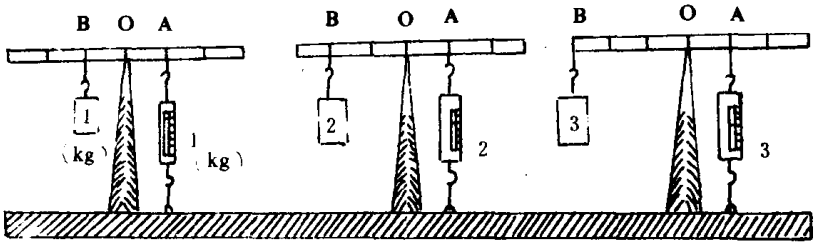

图 4-7　杠杆原理

杠杆原理早已广泛地被应用于生活之中了。“秤砣不大压千斤”，一句话就道出了杠杆原理。人们对搬不动的重大物体常采用木棍撬的办法，这个木棍就是杠杆，撬能省力的原理就是杠杆原理。用简单的公式表现出来就是：力×力臂＝重×重臂。按照这个公式，我们知道其中任意 3 个数据，就会算出另一个未知数。

例如，已知弹簧的拉力是 5kg，力臂距离为 5cm，另一端重量是 1kg，在杠杆平衡时重臂的距离是多少？

解：按公式力×力臂＝重×重臂，设重臂为 X，即 $5\times5=1\times X$

则 $X=25cm$

我们用简单的杠杆原理研究一下脊柱的生物力学问题。

在一般情况下，无论是直立奔跑、端坐或

睡眠，脊柱总是受动力学负荷或静力学负荷的交替作用或两者相加。在背、抬、搬、扛等负重的情况下，脊柱所承受的负荷很大，尤其处在应力集中部位的腰骶部受力最大。人体在搬起重物时，就好比建筑工地上的起重机(图4-8)，靠的都是杠杆原理。在人体上力臂AO的距离是一定的(图4-9)，因此要省劲只有设法缩短重臂BO的距离，即人的胳膊到脊柱

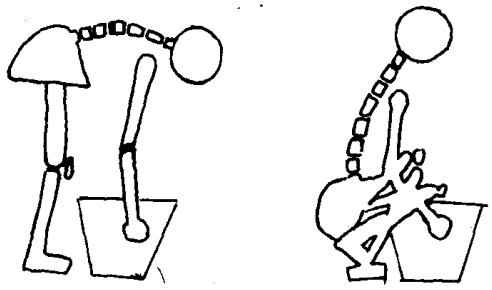

图4-8 搬取重物的姿势

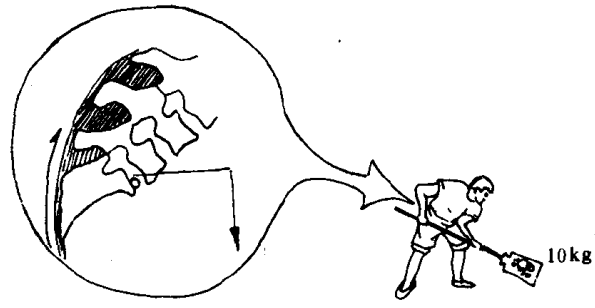

图4-9 铲土做功腰椎受力的情形

支点的长度，这就是屈膝、屈髋、弯腰搬重物省力的道理。人在搬东西时，支点恰好落在第5腰椎间盘的后部，从这个支点到背部竖脊肌的距离为短杠杆，即力臂。上肢及躯干在身体前部构成一个较长的杠杆为重臂，两者的比例约为1∶15。由此知道竖脊肌收缩的拉力起码要大于所搬重物的15倍。比如，一个人铲起10kg重的泥土，竖脊肌的收缩力为150kg，而加在椎间盘上的压力应当是150kg＋上半身重量＋10kg泥土压力。

上述这一简单的计算，不难看出，合理的劳动姿势是多么重要。在铲土时，一手握锹把的远端，另一手应尽量靠近锹头部，这实际上是把重臂缩短，因而也就省力了。

以上是运用简单的杠杆原理来分析弯腰取物时的受力情况，这种机械的运算只能粗略地说明问题，与实际情况还有相当差距。因为人在弯腰时，重臂、力臂都不像杠杆那样笔直，而是与地平面呈一定夹角。脊柱在弯曲中可使重臂缩短，使竖脊肌的拉力及支点所承受的压力缩小。要想比较精确地知道竖脊肌的拉力及椎间盘所承受的压力各是多少，可以用三角函数的方法计算出来。

例如，设弯腰时脊柱与地面夹角为β，作矩形ABDC，AD为其对角线(图4-10)。

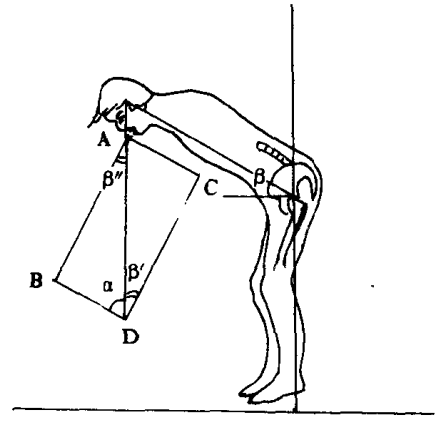

图4-10 弯腰时背伸肌施力与脊柱前屈程度的关系示意图

$\angle\beta=\angle\beta'=\angle\beta''$　　$\angle\alpha=90°-\angle\beta$

$AB=AD\times\sin\alpha$

假如把∠α的前屈度数定为30°、45°、60°、90°，从三角函数表上可查到：

$$\sin30°=\frac{1}{2}=0.5$$

$$\sin45°=\frac{\sqrt{2}}{2}=\frac{1.4}{2}=0.7$$

$$\sin60°=\frac{\sqrt{3}}{2}=\frac{1.74}{2}=0.87$$

$$\sin90°=1$$

例题：弯腰45°，提取重物50kg，问竖脊肌收缩力是多少？如何计算椎间盘受到的压

力？

解：设竖脊肌收缩力为X，按杠杆原理列出下式：

∵重×重臂＝力×力臂

∴50×sin(90°－45°)×15＝X×1

∵sin45°＝0.7

∴50×0.7×15＝X×1

∴X＝422(kg)

竖脊肌的收缩力为422kg。

椎间盘所承受的压力是：

422kg＋上半身重量＋50kg

第五节　椎间盘的生物力学

椎间盘的存在，增加了脊柱的活动范围、弹性力和运动中的缓冲作用。其主要生物力学性能是对抗压缩力。根据椎间盘结构，可以认为椎间盘是一个具有自行限制的弹性容器，随着空间定向而有变化。腰椎间盘的运动轴有3个运动方向：冠状面上倾斜，脊柱产生前屈后伸运动；矢状面上倾斜，脊柱产生侧屈运动；纵轴上旋转，使脊柱产生左右回旋运动。

髓核的位置可随脊柱运动的方向而改变(图4-11)：脊柱前屈，髓核后移，纤维环后侧

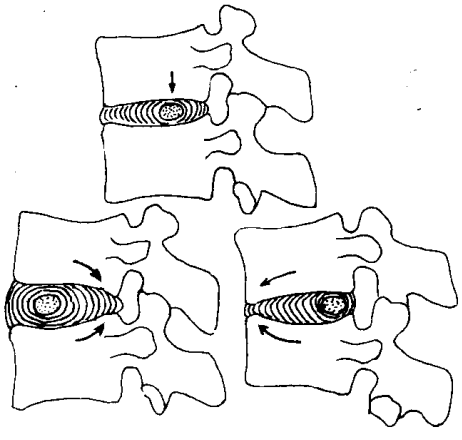

图4-11　髓核的位置可随脊柱运动方向而改变

的纤维承受压力增加；脊柱后伸，髓核向前移，纤维环的前侧压力增加；脊柱侧向运动时，髓核移向侧弯对侧；脊柱旋转运动时，纤维环上斜行方向的纤维，按运动的相反方向受到牵张，其他方向的纤维得到松弛。

椎间盘与后方的小关节面共同承受躯干的所有压缩负荷。在坐位时，椎间盘上的负荷约为躯干重量的3倍；而活动时，还要加上动力性负荷，使椎间盘的负荷较静力位置时增加1倍。

椎间盘能极大地耐受垂直受力状态，而对扭曲力的耐受性较差。因此，扭转暴力是造成椎间盘损伤的主要原因。尤其在伴有屈曲应力和垂直压力相加的情况下，髓核后移，后部纤维环承受压力增加；再有扭曲因素相加，则易引起纤维环后部破裂，髓核突出，压迫神经根。

第六节　脊柱周围软组织的生物力学

脊柱的韧带多数由胶原纤维组成，承担着脊柱的大部分张力负荷。除黄韧带外，脊柱其他韧带的延伸能力极低。因此，它们与椎间盘一起作为脊柱的内源性稳定因素。韧带的粘弹性使其能控制脊柱活动于生理限度之内，使脊柱既能充分活动又能保持姿势。

神经和肌肉的协同作用是脊柱运动的动力，肌力又是保持脊柱姿势的必需条件。脊柱屈曲开始，是腹肌和腰肌作为开始起动力，然后躯干上部的重量使屈曲进一步增加，骶棘肌的活动逐步加强；脊柱完全屈曲时，骶棘肌不再发挥作用。被伸长而绷紧的后部韧带，使脊柱向前的弯矩获得被动性平衡。

脊柱所以能耐受较大的负荷，主要是依靠躯干部的肌肉。例如，举起90.7kg的重量，腰骶部反应力将为939.4kg。一般而论，椎间盘和椎体难以全部承当这样大的应力，而是由腹肌和背肌承当很大一部分应力。年轻人一般能承受435.6～771.1kg，老年人只

能承受 136.1kg。因此，在纤维环破裂时，软骨终板必先折裂，椎间盘退变将使应力分布异常，从而也可导致终板折裂。

第七节 脊髓的生物力学

从生物力学的角度来研究脊髓的形态和结构，可以认识脊髓的特殊力学特性。

在人体上，脊髓是仅次于脑的极为娇嫩的组织，它被装置在脊柱的椎管里面，其装置方法既克服了脊髓本身的重量作用所产生的拉长变形，又允许脊髓在椎管内有一定的安全活动范围来适应脊柱各种各样的运动，而不至于损伤。这是通过脊髓本身所具有的一定程度的折叠、展开与弹性变形特点，及其周围软组织包括软脊膜、齿状韧带、蛛网膜、硬膜、硬膜下组织、神经根和脑脊液的保护与扶持极其微妙地结合起来的结果。这样的装置在承受负荷、分散应力、保护脊髓、便于运动的整个过程中是极其完美的。如脊髓借齿状韧带悬挂于硬膜囊内，神经根也提供部分支持。脊柱完全屈曲时，脊髓、神经根及齿状韧带均处于生理牵张状态。由于齿状韧带向下倾斜，韧带上的张力相对于脊髓轴线来说可分解为两个分力：轴向分力与脊髓所承受的张力相平衡，有助于减少脊髓的受拉状态；成对的横向分力则相互平衡，保持脊髓位于椎管的近中线处，这一位置可最大限度地防止骨性碰撞和震荡。再加上硬膜外脂肪和脑脊液有减少摩擦、吸收震荡的作用，起到对脊髓的良好保护作用。

鉴于目前对脊髓的生物力学研究尚处在初级阶段，难以对其有更精深的分析研究。但随着生物力学这门新兴边缘科学的飞速发展，不久的将来，脊髓的生物力学奥秘将会被一一揭示出来，这对脊髓的保健和生理补救方面都将会产生重大影响。

（傅英魁）

第五章　脊柱的影像医学解剖

电子计算机X线断层扫描术(CT)和B型灰阶超声诊断学是20世纪70年代的新兴技术。80年代核磁共振成像的迅速发展，各类软件的改进，使检查图像越来越富有直观、立体和真实感，为科学研究和临床诊断做出了卓越的贡献，并将在今后的临床实践中继续发挥更大的作用。为了使广大脊柱外科临床工作者更好地掌握影像医学的解剖知识，以下从X线检查到核磁共振作一些概要地介绍。

第一节　脊椎骨的X线解剖概述

X线的检查方法在临床上虽历史久远，但就其诊断价值来看，方法并不陈旧过时。很多脊柱疾病可根据X线表现直接作出诊断，如骨折、脱位、肿瘤、炎症等。脊柱的X线检查包括平片检查、脊髓造影和椎间盘造影等。

脊柱的X线检查，一般分段拍摄正侧位片，其他如左右斜位、前屈后伸位、张口位片等可根据病情需要而定。

在脊柱的X线正位片上可观察椎体、椎间隙、椎弓根、横突和棘突的前后位像，即正位像(图5-1)；在侧位片上可观察椎体、椎间隙、关节突和椎间孔(图5-2)；腰椎的斜位片主要观察椎弓峡部有无骨折、不连(图5-3)；颈椎的斜位片主要观察椎间孔；张口位主要观察颈1、2有无脱位、有无齿状突骨折(图5-4)等。

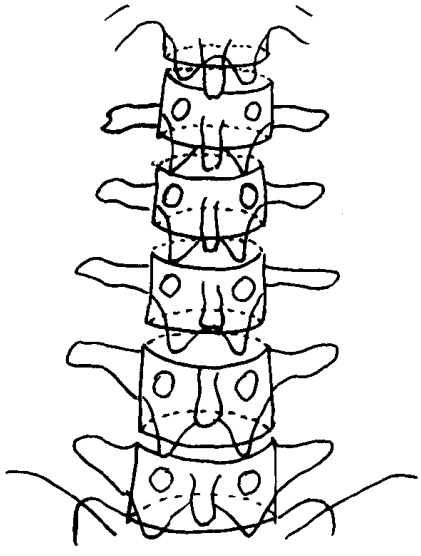

图5-1　X线腰椎正位示意图

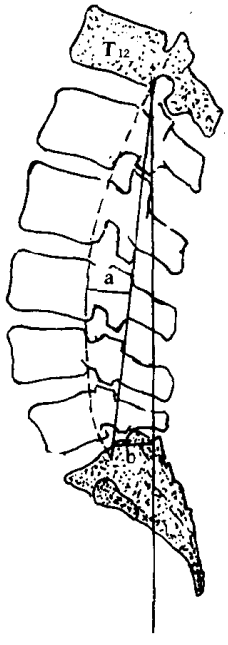

图5-2　X线腰椎侧位示意图

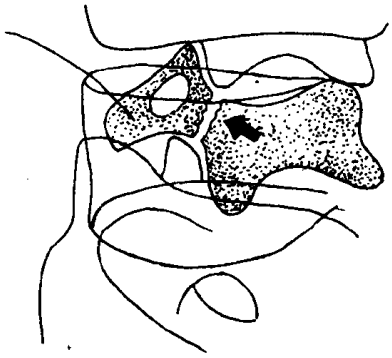

图 5-3 X 线腰椎斜位示意图

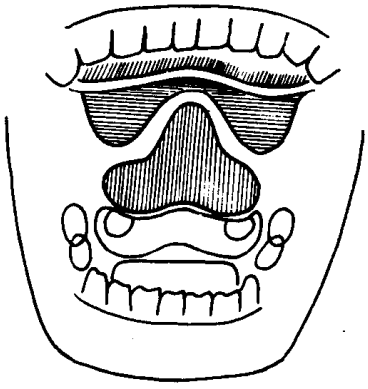

图 5-4 张口位环椎关节正位 X 线片示意图

在阅读脊柱的平片时，要养成一个良好的顺序习惯，不要发生遗漏和忽略。一般应由上至下、由前至后、由两侧至中间、由整体至局部、由粗至细。整个脊椎要注意其曲度变化，有无消失、变直、侧凸、驼背等畸形存在，椎体的形态、轮廓、骨质密度有无变形破坏，椎间隙有无狭窄。在椎弓根部应注意其形态、大小有无改变，左右是否对称，椎弓根距离的正常曲线有无紊乱。看椎间孔要注意其形态、大小、骨结构有无异常。另外，对椎板、棘突、横突及椎旁组织都要一一察看有无异常。

一、病变的椎骨在 X 线片上的基本征象

1. 脊柱的形态

(1)侧弯：正位 X 线片上脊柱侧弯部位的椎间隙左右宽窄不等，一般凸侧增宽、凹侧变窄，有的可见骨硬化和骨刺。

(2)驼背：可为姿势性或继发于某些疾病。前者 X 线呈弧形后凸，并有中度或轻度椎体楔形变，因为椎体破坏、塌陷引起脊椎后凸，常见脊椎结核病。

(3)脊椎滑脱：外伤性脱位常伴有骨折，多见于寰枢椎，儿童多发，有时也见于脊柱类风湿性关节炎等。

2. 脊椎骨的节段性数目变异

移行椎常见的有腰椎骶化或骶椎腰化或脊椎缺如等。

3. 脊椎骨的形态改变

(1)椎体塌陷：X 线片上，塌陷的椎体变扁，椎体前后高度均减小，密度可呈不同程度增高。常见椎体塌陷有如下原因：

①肿瘤：所致椎体塌陷多为转移性的，原发性较少见。

②结核：椎体多呈楔状变形，椎间隙变窄伴有椎旁脓肿形成。

③椎体骨软骨瘤：又称扁平椎。X 线片上可见椎体变扁，密度增高，椎间隙无异常。

(2)椎体楔状变形：因外伤或发育障碍等原因所致。受累椎体前部高度减小，后部高度正常。

①驼背：部分胸椎体楔状变形。

②外伤：在椎体发生压缩性骨折时，可产生楔状变形。

③椎体骺板骨软骨病：又称青年性驼背，本病系椎体次发成骨中心的无菌性坏死所致。

(3)椎体双凹畸形：常见于各种原因所致骨质疏松症和骨质软化症。

(4)畸形：以裂椎和半椎体为常见。

(5)骨赘与骨桥形成：多见 于退行性骨关节炎。广泛性脊柱骨桥形成竹骨状，见于强直性脊柱炎。

4. 脊柱骨大小变化

(1)椎体增大：多见于血管瘤、畸形性骨炎等。

(2)椎体膨大畸形：见于巨细胞瘤、动脉瘤样骨囊肿、骨髓瘤等。

(3)椎体增高:可为先天性,无临床意义。

5. 椎体的轮廓方面改变

(1)波浪状边缘:椎体上下缘不规则,呈波浪状,可见于软骨病的椎体。

(2)许莫(Shmorl)结节:表现在椎体上下缘呈半圆形向椎体内突入的切迹。

(3)压迫性萎缩:表现在椎体上弧形压迹状缺损,可见于腹主动脉瘤和神经纤维瘤。

6. 骨质破坏

骨质破坏性疾病很多,最常见 的是结核和肿瘤。

(1)结核:脊椎结核多累及椎体,根据病程开始侵犯部位分为 3 型。

①边缘型(图 5-5):多见。骨破坏始于椎体软骨板,表现为椎间隙狭窄、椎体上下缘模糊。

②中心型(图 5-6):多见于小儿。骨破坏起于椎体中心部,呈圆形破坏影像,侧位片易观察。

③骨膜下型(图 5-7):多始于椎体前骨膜下,呈边缘性侵蚀,并伴椎旁脓肿。

图 5-5　椎体结核(边缘型)

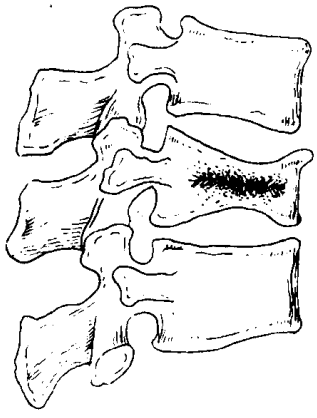

图 5-6　椎体结核(中心型)

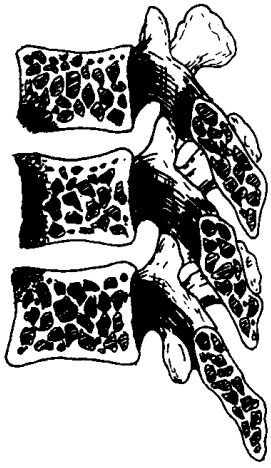

图 5-7　椎体结核(骨膜下型)

以上 3 型均为早期改变,当病程进展,椎间盘受累后为混合型。

(2)肿瘤:常见 为转移性肿瘤、原发性恶性肿瘤、多发性骨髓瘤及巨细胞瘤。在良性肿瘤中以血管瘤为多见。肿瘤一般不破坏椎间盘,故椎间隙正常。肿瘤骨破坏常同时累及椎弓,尤其转移性肿瘤明显。

(3)组织细胞增生症:黄色瘤和嗜酸性肉芽肿可累及椎体,发生骨破坏及椎体塌陷。

7. 骨硬化

(1)成骨性转移性肿瘤: 多来源于前列腺癌和乳腺癌等。

(2)氟骨症:氟中毒所致全身广泛性骨硬化,X 线片上可见骨小梁粗糙、骨皮质增厚,常伴有骨旁韧带骨化及明显骨质增生。

(3)畸形性骨炎:骨小梁粗而不规则,小梁间的间隙增宽,多为垂直走行,呈粗糙条纹状。椎体可变扁,四肢骨及颅骨表现典型,易于鉴别。

(4)石骨症:为一种罕见的 、原因不明的广泛性骨硬化瘤。椎体的骨 硬化可发生在其上、下 1/3 部分,而中间部分密度相对减低,使椎体形成 3 层浓淡交替的影像。在四肢骨可有骨髓腔变窄或闭塞。

8. 骨质软化

骨软化是指骨组织中新生的骨样组织上矿物质沉积不足。如维生素 D 缺乏、消化系统疾病和肾病等多种疾病均可引起。可累及

全身诸骨，但多见于腰椎。X线片上表现骨小梁不清，骨密度减低，椎体可发生凹陷或压缩性骨折。骨质软化在其他部位可表现为并发性骨折。往往为对称性透亮带，完全或不完全地横越骨骼，在透亮带的边缘可见骨硬化。骨软化发生在儿童期，在长骨干骺端尚可出现毛刷状和杯口状等特征性改变。

9. 骨质疏松

骨质疏松为一种病态，是新骨生成不足的结果。在X线片上表现为骨皮质变薄，骨小梁稀疏、变细和骨密度减低，呈栅柱状骨小梁影像；椎体双凹呈鱼椎变形；椎体负重常可发生压缩性骨折。

二、椎间隙病变常见的X线征象

1. 椎间隙增宽

椎间隙增宽广泛见于骨质疏松和骨质软化症，系由椎体的双凹变形所致。局限于1～2个椎体后间隙的增宽常见于椎间盘突出症早期。椎体椎板及椎间盘同时增长肥大而致椎间隙增宽见于巨人症和肢端肥大症。

2. 椎间隙变窄

椎间盘退行性改变和髓核突出（图5-8），脊柱结核或化脓性感染破坏椎间盘组织，椎间盘发育不良或脊椎骨分节不全，均可致椎间隙变窄。

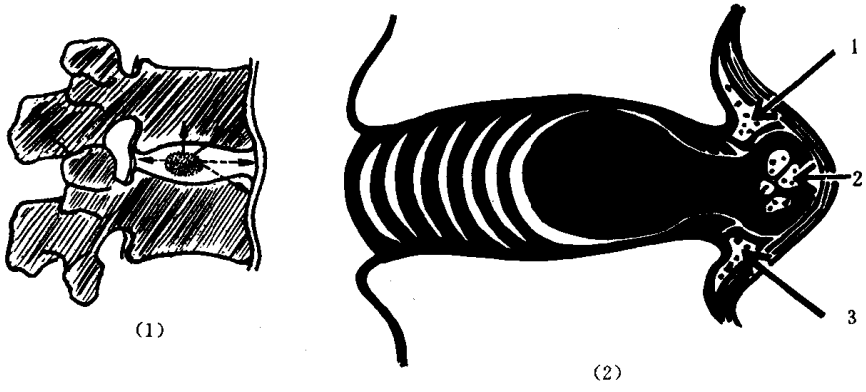

图5-8 椎间盘突出后椎间隙变长

(1)椎间盘可向各个方向突出 (2)椎间盘髓核向后方突出（放大观）

1、3. 血肿 2. 髓核

3. 椎间隙钙化

椎间隙钙化多为椎间盘退行性改变引起，髓核突出时，久之突入椎管的纤维环可钙化。广泛性椎间盘钙化可见于黑尿酸病，本病为一种罕见的先天性代谢性疾病，可同时伴有椎体变扁及关节软骨钙化。

4. 椎间隙积气

椎间盘退行性改变可引起椎间盘内积气。

三、椎管病变的常见X线征象

1. 椎管扩大

在正位片上表现为椎弓根间距离加大。侧位片上可见椎体后缘凹陷变形，椎管前后径增大。椎管扩大多见于脊髓肿瘤和椎管内肿物。

2. 椎管狭窄

除先天性椎管狭窄外，退行性改变和某些病因可致椎管狭窄。局限性椎管狭窄还可由脊椎滑脱、外伤性脱位等引起。

四、椎间孔病变的X线征象

1. 椎间孔扩大

见于椎管内肿瘤如神经纤维瘤。

2. 椎间孔缩小

脊柱的退行性改变、脊椎滑脱、巨人症和

肢端肥大症以及骨质增生等均可引起椎间孔缩小。

五、椎弓及关节突关节病变的X线征象

1. 椎弓峡部不连和滑脱(图5-9)

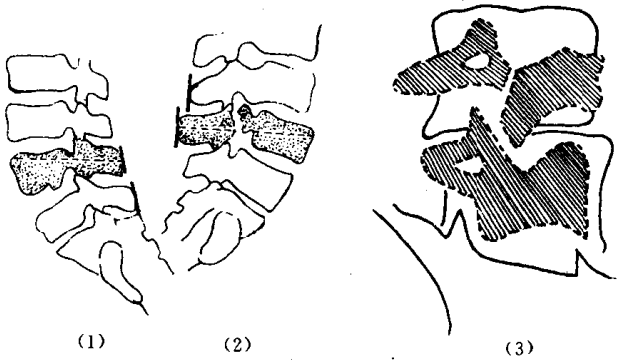

图5-9　椎弓峡部不连和滑脱

(1)正常　(2)峡部不连及滑脱

(3)峡部不连X线片斜位观

多见于腰$_{4\sim5}$及腰$_5$骶$_1$,峡部不连可累及一侧或双侧,峡部不连的裂纹在斜位片上可见"狗脖戴项圈"征象。

2. 假性脊椎滑脱

多见于腰椎,系因关节突关节及椎间盘退行性变化引起(图5-10),同时伴有韧带松弛,椎弓与椎体在移动时无"分离"征象。

3. 先天性发育畸形

详见脊柱畸形节。

4. 棘突间骨关节炎

腰椎前凸可使棘突尖端相近或接触,造成棘突间组织损伤,引起关节炎性改变。

六、椎旁组织改变的X线征象

椎旁阴影的改变对脊柱疾病的诊断具有重要意义,其主要变化如下。

1. 椎旁脓肿

常见于结核,在胸椎呈菱形软组织阴影(图5-11)。

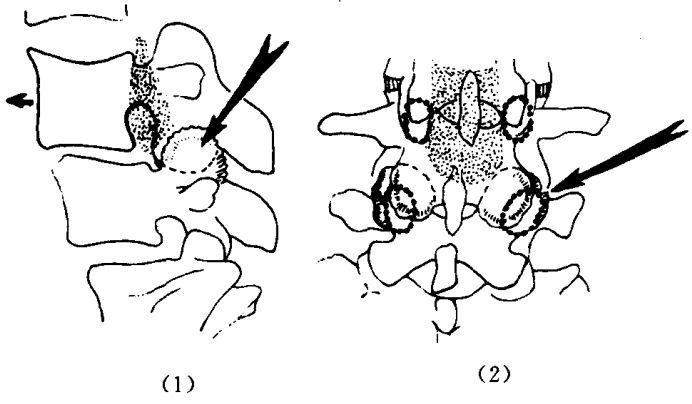

图5-10　脊椎退变性滑脱,致椎间孔变小及关节突增生

(1)侧位　(2)正位

图5-11　椎体结核并椎旁脓肿形成

2. 血肿

在脊柱骨折、脱位时可见椎旁血肿,多见于胸椎。

3. 钙化

多系椎旁脓肿钙化,呈散在不规则密度增高阴影。

4. 骨化

椎旁韧带骨化见于强直性脊柱炎和退行性骨关节病。

第二节　颈部的X线解剖

一、颈椎动态摄影

1. 环枕关节

此关节可屈、伸及轻度侧屈,无旋转,屈伸平均约13°。

2. 环枢关节

此关节转动时有一定程度的前后滑动，可屈、伸及旋转。屈伸平均 10°，旋转 22°～58°，下部颈椎同时旋转可达 90°。下颈椎旋转必伴向同侧侧屈，同侧的下关节向下内、对侧向上前内滑动，椎体呈阶梯状排列，枢椎齿突向对侧偏移。

二、颈椎 X 线测量

在颈$_{1\sim2}$开口正位片上（见图 5-4），连接寰椎两侧下关节突最外缘的连线称寰底线，于其中点所作垂线称为寰椎轴线。正常时齿突轴线与寰椎轴线相重叠，如齿状突有侧移位时，两轴线则发生分离。两侧椎间关节距离在开口正位片上应相等，同侧关节面应相互平行。脱位时两侧关节间隙不等，相邻两侧关节面亦不平行。

在颈椎侧位片上，枕骨大孔后缘外板与寰椎前结节下缘作一连线，称为寰枕线，正常此线应通过齿状突，其与齿突后缘的相交点至寰椎前结节下缘的距离（寰齿前间距）恰好为寰枕线全长的 1/3，如此距离超过 1/3，则为齿突后脱位。

在颈椎过伸位侧位 X 线片上，如分别沿颈$_2$及颈$_7$后缘画一线，两线则在颈$_{4\sim5}$相交；在屈曲位侧位 X 线片上，此两线则在颈$_{5\sim6}$相交。可以认为颈$_{4\sim5}$及颈$_{5\sim6}$在运动中承受应力及应变最大，故最易受到损伤。但在颈部固定或颈肌痉挛而使颈椎活动受限时，承受最大应变力的部位也可发生改变。

在颈椎侧位片上，自硬腭后缘至枕骨鳞部皮质内缘画线（Chamberlain 氏线），自硬腭后缘至枕骨磷部皮质外缘最低点画线（Mc Gregor 氏线），另自枕骨大孔前后缘作连线（Mc Rae 氏 线）（图 5-12、13）。正常 Mc Rae 氏线与沿斜坡画线交角不超过145°，如大于

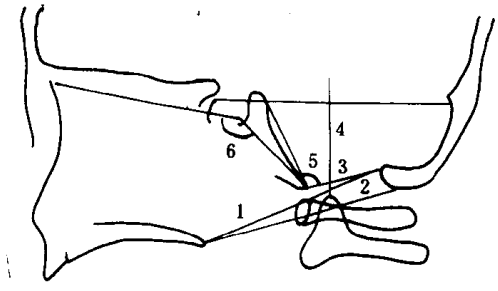

图 5-12 颅底 X 线测量（一）

1. Chamberlain 氏线 2. Mc Gregor 氏线 3. Mc Rae 氏线 4. Klaus 高度指数 5. Boogaard 氏角 6. 基底角

此值，则为扁平颅底。正常齿状突尖应恰在 Chamber lain 氏线稍下，如枕骨大孔边缘移位至 Mc Gregor 氏 线相当程度，说明有颅底凹入症。

一般认为在颈椎侧位片子上，正常成人寰椎前弓后缘与齿状突前缘间的距离不超过 3mm，平均为 2.5mm，如为 3～5mm，说明寰椎横韧带断裂；如为 5～10mm，其他韧带也可能断裂；如为 10～12mm，则所有韧带均断裂。实验显示，用 84kg 的力量可使寰椎横韧

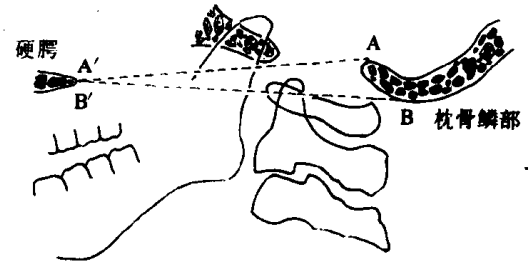

图 5-13 颅底 X 线测量（二）

AA′. Chamberlain 氏线 BB′. Mc Gregor 氏线

带断裂。

三、颈椎病变椎管测量

1. 颈椎脱位椎管测量

在正常颈椎 X 线侧位片上，椎管内径平均值，颈$_1$ 为 20～24mm，颈$_2$ 为 18～21mm，颈$_{3\sim4}$为 12～14.5mm，颈$_{5\sim7}$为 11～13.5mm。

在颈椎脱位的 X 线侧位片上，在脱位的上一椎管棘突根部上、下缘，即椎板上、下缘作连线，再自脱位椎体后上缘向前连线作垂线。颈椎骨折脱位后测得的椎管内径一般都

比正常小，复位后测得的数字则较大。复位数值－脱位数值＝复位差值。此值越大，说明脱位程度越大，压迫脊髓越重，预后越差。

也有作者测量脱位椎体后下缘至下位棘突根部上缘的距离，作为脱位后椎管狭窄的数值(图 5-14)。

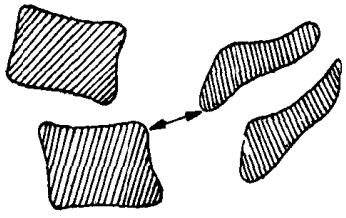

图 5-14　颈椎椎管矢径测量

2. 颈椎椎管狭窄率(stenosis ratio)

椎管矢状面狭窄率＝骨化组织厚度(O)/椎体后下缘与椎板内面中点之距离(A)×100。

椎管横断面狭窄率＝骨化组织厚度(O)/椎体后缘中点与椎弓内面中点之距离(S)×100

颈椎椎管的矢径及横径一般以颈$_2$最大，颈$_{3\sim5}$最窄。矢状面狭窄率较横断面狭窄率大。如狭窄率小于 30%，说明脊髓受压轻或不明显；如狭窄率＞40%，脊髓受压明显。

3. 颈椎病椎管测量

Nigata 曾比较正常成人与有颈椎病的颈椎椎管矢径，发现正常者颈$_1$平均为 20mm(18～23mm)，颈$_4$平均为 17mm(12～22mm)，颈$_7$平均为 16mm(11～18mm)，显示由上向下矢径逐渐减小；最窄处为颈$_{5\sim6}$，平均为 15mm(见图 5-14)。有人有明显骨质增生，但无临床症状，可能与其原来矢径较大，发生骨质增生后，其缩小矢径仍与正常者相似有关。骨质增生同时有神经压迫症状者，其椎管矢径均较正常者缩小(图 5-15)。

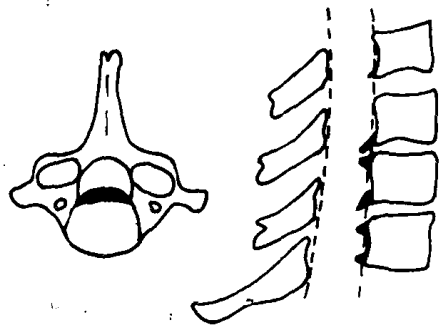

图 5-15　颈椎骨质增生矢径缩小

Nigata 颈椎椎管矢径测量值如表 5-1。

表 5-1　**颈椎椎管矢径**(mm)

组　别	矢径	颈$_1$	颈$_2$	颈$_3$	颈$_4$	颈$_5$	颈$_6$	颈$_7$
正常人		20	18	17	17	15	15	16
颈椎有骨质增生但无神经症状	原来矢径	20	18.5	18	17	17	17	17
	缩小矢径		18	18	15	15	15	15
颈椎有骨质增生出现神经压迫症状	原来矢径	19	17	13.5	12.4	12.4	13	12
	缩小矢径		16	13	12	11	12	11

四、椎管侧前路减压术椎体切除范围的测算

椎管侧前路减压术椎体切除范围的测算在 X 线正位片上进行。即将从 X 线正位片上需手术的椎体外缘至对侧椎弓根的距离代入公式，即可得出近似值，一般误差不超过 1mm。

用 115cm 焦距拍片：

测得值－测得值×0.02×高度指数

用 100cm 焦距拍片：

测得 值－测得值×0.025×高度指数

用 90cm 焦距拍片：

测得值－测得值×0.03×高度指数

高度指数的计算，以棘突尖抵 X 线床平

台面为4，每升高2cm加1，分别为5(2cm)、6(4cm)、7(6cm)、8(8cm)和9(10cm)。不足2cm者可按2cm算。

此计算公式在腰部最为适宜。在下胸段，由于胸椎椎体两侧有肋骨连结，椎体外侧缘不易确定，使用时注意在X线片上分辨。

第三节 颈部以下的X线解剖

婴儿脊椎骨椎体呈椭圆形，在侧位像上，前后方向有横形透亮线，相当于血管沟，随年龄增大而减少(图5-16)。胸椎各椎体间距

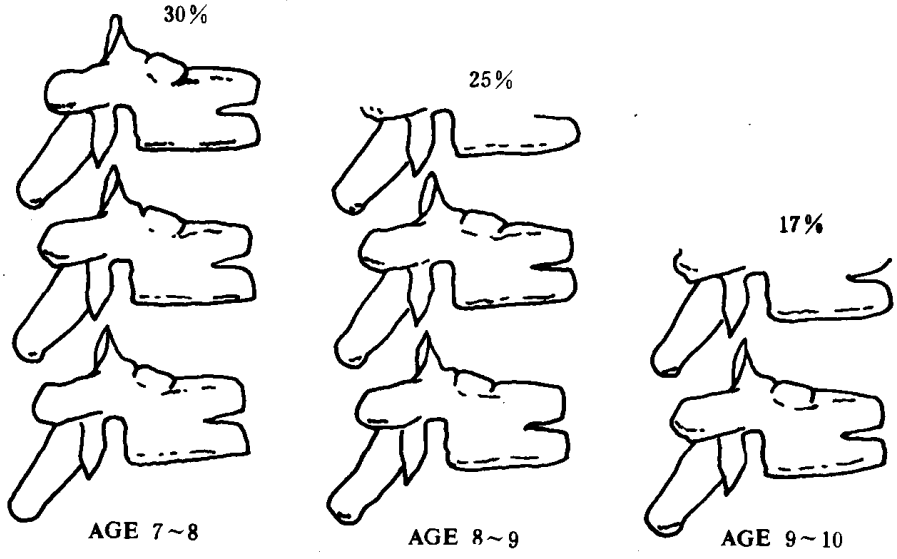

图5-16 婴儿及儿童脊椎骨侧位X线像椎体血管沟

离较远，椎体与椎弓分离。儿童椎体逐渐呈长方形，血管沟仍很明显。侧位像上由于椎体前上、下缘骺软骨较厚而呈阶梯状(图5-17)。

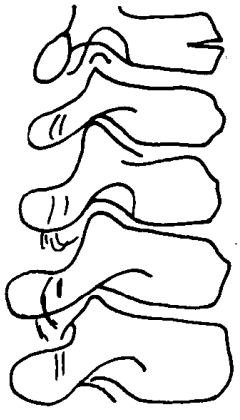

图5-17 婴儿及儿童椎骨侧位X线像椎体前缘呈阶梯状

少年时期，椎体上下缘环形骨骺开始骨化，侧位像上表现为多数细小致密点，逐渐愈合成环形，前缘较厚。在正位像上则表现为花边状曲线。正常胸椎正位像上可看到肋骨小头与椎体上外缘稍有重叠，在其下内方可看到两侧对称性呈椭圆形的影像，周边致密而内部疏松，是椎弓根。在椎间隙水平可见棘突尖向下方突出，但不一定在正中，可稍偏一侧。如两侧椎弓根明显不对称，或棘突位一侧，多表示椎骨有旋转(图5-18)。

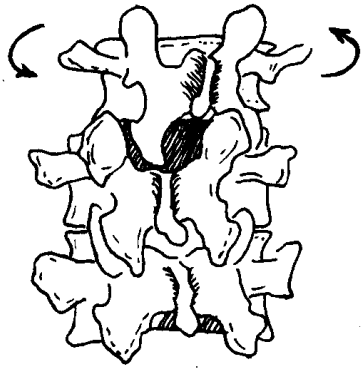

图5-18 棘突位一侧椎骨有旋转

正常脊柱在正位像上不应有弯曲，在侧

位像上如胸段后凸加大形成驼背，常为姿势性，可伴有轻、中度椎体楔状变，尤以胸椎$_{4\sim6}$为著。椎骨骺扳骨软骨病可引起圆背，胸腰段脊椎骨呈楔形变，椎体前上下缘可不整齐，椎体可出现许莫氏结节。

脊柱侧凸多为特发性，常为右胸弯曲；少数为先天性，多由半椎体或胸椎其他畸形引起。侧凸一旦发展成结构性，X 线片子上可见侧凸部位之椎间隙两侧宽度不等，凹侧椎体变扁，并有骨硬化及骨质增生。病变严重者，脊柱发生扭转，椎骨及胸廓均发生变形（图 5-19）。正位像上棘突偏向一侧，两侧椎弓根

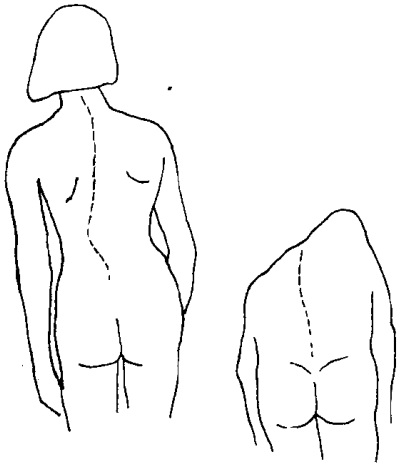

图 5-19　脊柱侧弯、扭转，椎骨及胸廓均发生变形

影亦变形。在原发曲度的上下可出现代偿性次发曲度，使脊柱形成“S”形弯曲。

脊柱侧凸的角度常采用 Cobb 测量法。分别沿曲度两端脊椎椎体上、下缘作延长线，再分别自此二线作垂线，两者相交角度即为侧凸角度（图 5-20）。在正位像上，根据棘突与椎体侧缘或中线的关系，或椎弓根与椎体侧缘的关系，可判断脊柱旋转度。在顶椎上缘或下缘中点作垂线，再自肋骨小头中点至肋骨颈干交接处中点作连线，两线相交的角即为肋 椎角（R-VA）（图 5-21）。两侧肋椎角相减即肋椎角差（R-VAD）。

胸$_{12}$～腰$_1$ 椎体在侧位像上可能有轻度楔状变形。腰$_1$ 可能有多余的小肋骨，称为腰肋，并非横突骨折（图 5-22）。腰大肌外缘的脂肪线和腰椎横突重叠，不要误认为骨折。

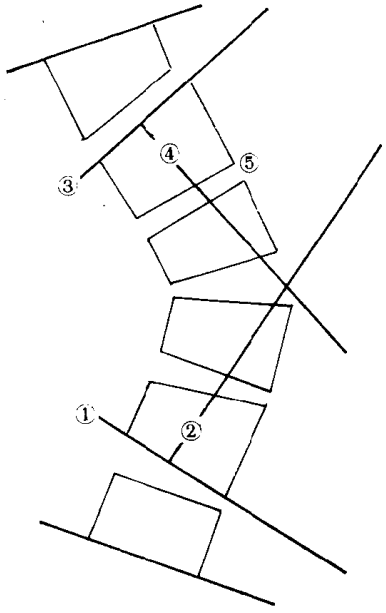

图 5-20　脊柱侧弯角度之测定

①下面脊椎：其底面侧向弯曲的凹面　②从下面脊椎底面引一条垂直线　③上面脊椎：其顶面倾向弯曲的凹面　④从上面脊椎的顶面向下引一条垂直线　⑤两垂直线交叉时的角度即侧弯的角度

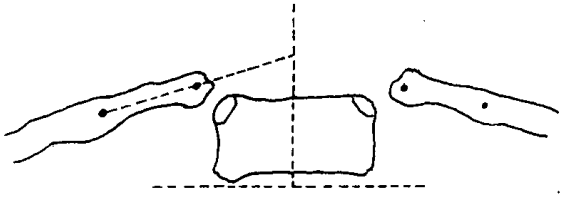

图 5-21　肋椎角

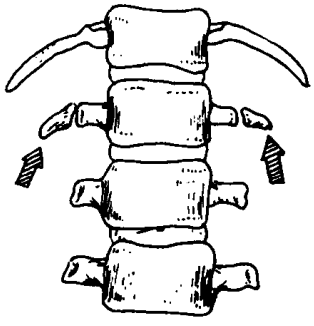

图 5-22　腰肋

在腰椎的上下关节突及棘突有时可见到一游离骨化中心，呈点状。在腰椎上关节突基底，有一骨突斜向外下方，可长达 3～5mm，称为腰椎茎突，在前后位片上与横突底部相重叠。

投照前后位或侧位像时，如中心线和椎体上下面不平行，则椎体上下面不能重叠为一条线，而是双边，两个相邻关节面就有 4 条边线相互重叠，可能被误认为是关节腔狭窄或椎体双凹变形。中心线和椎体上、下面不平行，可能由于投照的位置不正所致。

在脊柱侧位像上，肺内病变可能和胸椎椎体重叠，使椎体密度改变，好像骨质破坏。腰$_5$ 和骶$_1$ 椎弓常不愈合，骶$_{4\sim5}$无后弓，正常是裂开的。

脊柱的正位 X 线片显示椎弓根和椎板相重叠，一般颈椎呈圆形，胸腰椎呈卵圆形，左右两侧对称，其内缘可稍凸，弓根的外缘因为骨皮质包绕故呈白线状。正常弓根间有一定的距离，颈部较大，自颈$_7$ 开始变小，胸$_{4\sim9}$ 最小，自胸$_{10}$又逐渐增大，直至末端最大。测量弓根间距离，应注意其增减是否逐渐的，如系突然过度加宽，弓根骨质被吸收或破坏，就更有重要意义。

棘突在侧位片向后突入软组织中，在正位片上，棘突呈致密的条状影，大部分椎体相重叠，椎板呈对称的薄片状影。

在脊柱的正侧位 X 线片上，椎间隙的变化可以直观地表现椎间盘的状态。为了手术摘除椎间盘的便利，这里强调一下椎间盘与椎板间隙的对应关系：自显微外科技术引入骨科以来，许多专家已用来摘除突出的椎间盘。由于切口小，有时不易找到突出物，其原因是对椎板间隙与椎间盘后缘的对应关系不熟悉。它们之间的关系为：腰$_{4\sim5}$椎间盘后缘完全位于椎板间隙以上者占 40%，与椎间盘上部相对者占 50%，正相对者占 6.7%，在椎间盘下部者占 3.3%。腰$_5$ 骶$_1$ 椎间盘后缘高于椎板间隙者占 26.7%，与椎板间隙上部相对者占 40%，正相对者占 33.3%。

（傅英魁）

第四节 腰椎穿刺及脑脊液动力学检查

当脊髓受到肿瘤、脓肿、结核性肉芽组织或脊柱骨折诸原因压迫后，出现受损平面以下感觉、运动、反射和植物神经功能障碍时，统称脊髓压迫症（Comperession of spinal cord）。如临床检查时，怀疑椎管内有致压性病变时，通常先给病人作脑脊液动力学检查，又称奎克氏试验（Queckenstedt test），以了解脊髓蛛网膜下腔有无梗阻。

一、腰椎穿刺

因需作腰穿，故腰部如有感染病灶或创面者及疑有颅内压增高病征者忌作。

1. 操作方法

病人取 90°侧卧位，颈部绕血压表袖袋，头向前屈。术者取坐位，面对患者背部。助手尽量屈曲患者双髋、膝关节，使腰段后突，穿刺间隙增宽，有利于穿刺。但外伤患者，仅以侧卧位即可。以腰$_{3\sim4}$或腰$_{4\sim5}$间隙为穿刺点，消毒、铺巾后，选用 20～22 号腰穿针，用 1% 普鲁卡因作棘突间、皮内及皮下浸润麻醉后作腰穿，确认穿刺针进入蛛网膜下腔以后（穿透硬脊膜时有落空感），拔出针芯，即可见脑脊液自然流出，观察其色泽及流速，并迅速接上带有刻度的“L”形玻璃测压管（图 5-23）。

2. 测量初压

颈腹部不增加任何压力的情况下，脑脊液从蛛网膜下腔流出时的最初压力称初压。成人侧卧位为 600～1800Pa，坐位 3500～4500Pa。小儿为 450～900Pa。

二、脑脊液动力学检查

1. 动力学试验

令助手将血压计迅速充气至 2.6kPa 压

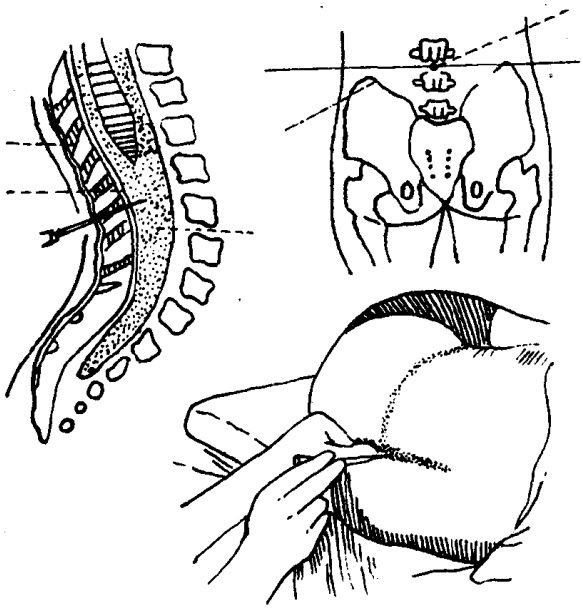

图 5-23　脑脊液采集方法

力，并维持此压力。术者每 5s 观察、记录脑脊液压力 1 次，持续 30s，直到测压管内脑脊液不再上升所需的时间，并记住顶点的刻度标记。然后将血压计的充气囊迅速放气减压，观察脑脊液在测压管内下降时的速度，直至恢复原状或不再下降为止，并记录压力，标记及其所需的时间。同样方法加压 5.3kPa、8.0 kPa 各 1 次，观察及记录其上升及下降所需时间及复原过程。

2. 终压

最后移去测压管，放脑脊液约 3ml，装入 2 个玻璃试管内，分别送脑脊液常规及生化检查。重测一次压力即为终压。拔针后穿刺部位覆以无菌敷料，平卧 4～6 小时。

3. 脑脊液压力曲线图

将加压 2.6、5.3 和 8kPa3 组测得的结果，分别绘一坐标图加以分析。图 5-24 为正常脑脊液动力试验曲线，椎管部分及完全梗阻脑脊液动力试验曲线如图 5-25 所示。

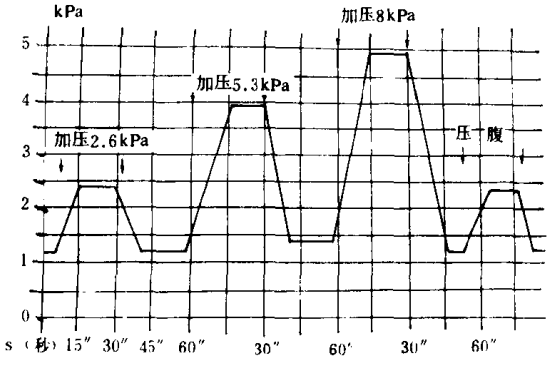

图 5-24　正常脑脊液动力试验曲线

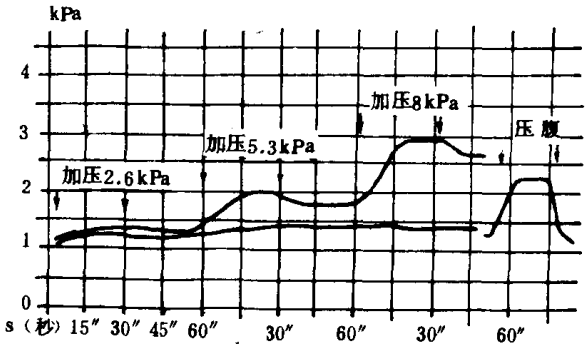

图 5-25　椎管部分及完全梗阻脑脊液动力试验曲线

上线：不全梗阻　下线：完全梗阻

4. 结果分析

（1）蛛网膜下腔通畅：加压 2.6kPa 时，即可见脑脊液在测压管内迅速上升，以后随压力逐渐增加，可见测压管内之脑脊液成正比加速上升，当减压时可见以同样速度下降，常在 10～15s 达顶点，放压 10～15s 恢复原状。

（2）蛛网膜下腔部分梗阻：初加压时，脑脊液上升迟缓，加大压力后，可见脑脊液缓慢上升，放压后下降也缓慢，同时不能降至原水平。

（3）蛛网膜下腔完全梗阻：脑脊液量少，加压至 8kPa 时，测压管内脑脊液也不见上升，放出脑脊液（有时无脑脊液）压力明显下降。

（4）脑脊液常规及生化检验：

①正常脑脊液常规化验：肉眼观呈无色透明状，含有极少数淋巴细胞及大单核细胞，平均每 mm^3 中不超过 10 个，无红细胞。潘氏试验(Pandy's test)，又名石炭酸试验为阴性(为脑脊液蛋白含量的定性试验，极为灵敏)。

②生化检查：正常脑脊液中蛋白量为 20～40mg/100ml，糖含量为 45～75mg/100ml，氯化物含量为 695～1762mg/100ml。

椎管梗阻时，可出现"蛋白细胞分离现象"，即蛋白含量显著增加，而细胞数不增加。由于蛋白量急骤增加，可出现脑脊液凝固，肉眼观脑脊液混浊呈黄色，称 Froin 氏征阳性。如为炎症，则细胞数及蛋白含量皆可升高，同时糖含量减少，氯化物含量也降低。

5. 注意事项

测压过程中如发现脑脊液初压高时，放脑脊液时，最好用腰穿针芯插入穿刺针尾部一部分，以减缓脑脊液流速，防止发生脑疝。

测压前可让助手用拳头顶住患者腹部，此时椎管内静脉系统充血，压力增加，如果此时见测压管内脑脊液迅速上升(正常情况下，压力升高为初压的 2 倍)，放松后又迅速下降，表示腰穿针完全在蛛网膜下腔内。如压腹后测压管内脑脊液上升慢或不升，则说明穿刺针头不完全在蛛网膜下腔内，需调整穿刺针位置。如确信针尖在蛛网膜下腔内，则说明梗阻平面偏低，如腰段或腰骶段。这是因为压腹虽然可使椎管内静脉充血，但由于从受阻平面到穿刺点之间的椎管相对较短，脑脊液量有限，故上升也较低，称 Stookey' 氏试验阳性。反之，如梗阻平面在颈部或上胸部时，则压颈不上升，压腹上升快。

当腰穿部位有占位性病变时，则无脑脊液流出。

如脑脊液为血色，应考虑穿刺时有无损伤或蛛网膜下腔出血。

穿刺过程中，如脑脊液丢失过多时，可引起低压性偏头痛。处理方法是，让患者头低位卧床 24～48h，鼓励多饮水，用 CNB1 支加生理盐水 5ml 静脉缓注或垂体后叶素 10 单位加入生理盐水 500～1000ml 中静滴，可缓解症状。

测压证实椎管内有致压原因时，应作脊髓造影术进一步明确梗阻水平及性质。

(夏精武)

第五节 脊柱造影术

一、椎管造影术

椎管造影术又称髓腔造影术，系将造影剂注入椎管内，借造影剂在椎管内通过的情况和形状或位置的改变，通过 X 线透视或摄片观察椎管内病变的方法。它对椎管内各种疾病的诊断与鉴别诊断有重要价值。但因为这种检查方法本身会产生一些并发症，因而在临床上只在需要使用这种方法协助诊断时，才选择性使用，不作为临床一种常规检查方法。

椎管造影术适应症包括需要确定或排除椎管内肿瘤，确定椎管内梗阻的部位、范围和程度，有手术指征又不典型的髓核突出症，疑有椎管狭窄者。禁忌症有对碘剂过敏者，外伤后合并有脊椎骨折患者，脊椎骨有骨质破坏、可疑为骨肿瘤者，椎管内出血者。

1. 造影剂选择

脊髓造影具有较高的潜在副反应，因此必须严格选择造影剂。

(1)碘苯酯：又称 Myodil，一次量为 3～6ml。尽管其毒性及副作用较明显低于一般碘化油，但因其在蛛网膜下腔存留时间较长(有人统计造影剂 1 年后才吸收 50%)，不仅有头痛、肢体痉挛、发热等副作用，且有引起蛛网膜粘连之可能，故已列入淘汰之列。

(2)甲泛醋胺(Metrizamide，Amipaque)：是 60 年代末发展的第 1 代非离子性有机碘水溶性造影剂，为一三碘单体造影剂，

具有低渗性、低毒性、低粘度、在椎管内不长期存留的优点，已广泛用于椎管和其他神经系统检查。但价格昂贵，在溶液中不稳定，不耐高温。

(3)碘苯六醇(Omnipaque，Exypaque)：是70年代发展的第2代非离子性碘造影剂，和甲泛醣胺相比，在渗透压及其他理化性质进一步改善的情况下，在溶液中稳定，耐高温且价格便宜30～40%，可用于椎管和颅内蛛网膜下腔，也可用于血管系统和其他体腔造影，被认为目前较理想的造影剂。用于椎管造影时，浓度为375mg/ml，每次用10～20ml。因 造影剂吸收快，故注射完毕后应立即摄片。

(4)伊索显(Isonist)：是80年代发展的第3代非离子性有机碘水溶液造影剂。该造影剂系两个三碘苯环的二聚体，即双环六碘造影剂，除含碘原子进一步增加外，又因为是二聚体，粘稠度较高，因此影像清晰、流速慢、便于观察及摄片。另外一个突出的优点是它与血浆渗透压相等，即使在高浓度时依然如故，因而产生了生物学安全性方面的优点，这意味着当需要时，可使用较浓和较大剂量的伊索显，以改善影像质量。曾有使用20ml、300mg±/ml作脊髓造影的报告。

(5)气体造影：是将经过过滤的气体(氧气或空气)注入蛛网膜下腔，借助气体的透光度，通过X线摄片，来观察椎管形态和显示脊髓病变的一种方法，由于气体显负影，故又称阴性造影。以往碘过敏者常用此法，近年由于CT扫描及MRI的推广应用，本法已被淘汰。

2. 常用造影剂剂量

碘苯酯3～6ml。Amipaque的浓度为150～180g/L，稀释至6ml。Omnipaque的浓度和剂量为380g/L，一般用10ml即可。

3. 造影技术

(1)上行性椎管造影术：上行性椎管造影术，应用于观察脊髓病灶下缘的情况和定位，并检查下部脊髓病变。操作手续简单易行，且较安全。

①注意事项：操作前应做碘和普鲁卡因过敏试验。严格无菌技术操作，防止发生感染。经腰椎穿刺，一般选择腰$_{4,5}$或腰$_5$骶$_1$间隙进针。如果使用水溶性造影剂，穿刺针斜向尾端，要求拍片速度要快，否则因造影剂吸收速度快而失败。高位颈髓病变施行造影时，必须向病人亲属交待，在造影过程中可能出现的危险，同时应准备抢救药品及其他相应措施。

造影前病人空腹，鼓励饮水，不给镇静药或辅助用药。造影后卧床6～8h，头部抬高15°～20°，并密切观察有无反应，尿潴留者应予导尿。

病人离开检查台后，如病情允许，通常可坐或立数分钟，6～8h后无副反应者允许离院，并于48h后由亲属报告有无延迟反应。

若采用水溶性碘造影剂时，因其对比度相对较差，为了消除肠道内气体干扰，术前病人应施行灌肠。

造影检查全过程中，临床医生应与放射科技师密切配合，掌握好投照条件及时间，直至看湿片后，认定已获得满意的效果为止。

如果用油剂造影剂，将造影剂3～6ml在注入蛛网膜下腔之前，应抽出相应剂量的脑脊液，并进行常规生化检查。药物推注时，用力须均匀，在注射中途不可回抽脑脊液或中断注入，致造影剂形成分节状而影响造影效果。注射完毕后，嘱患者俯卧，然后摇动摄影台使下肢抬高，头部下降，在透视控制下可见到造影剂缓慢地上升。当患者接近倒立位时，造影剂能上升至颈椎的蛛网膜下腔，但不应使造影剂注入脑室，以免发生头痛反应。当造影剂上升至颈椎后，再将下肢降低，造影剂又可降至骶骨部位。

②操作方法：病人侧卧于检查台上，台面

头侧抬高15°～20°。腰部皮肤常规消毒，无菌铺巾后，用22号腰穿针作腰穿，预计病变部位在下腰部，则可选腰$_{3\sim4}$间隙为穿刺点。穿刺成功后，即可见脑脊液流出，放出脑脊液约5ml，然后将6～10ml造影剂于2min内缓缓注入蛛网膜下腔，不要有间断。注完造影剂拔针，穿刺部位以无菌敷料覆盖，让病人改为俯卧位，放射科医生操纵X光机控制电钮，让头侧抬高60°～70°，在X光透视下（或电视屏幕下），观察造影剂在腰骶部蛛网膜下腔内流动情况及有无阻挡或充盈缺损，当造影剂不再流动时即点片。如预计病变部位在颈、胸段，则可选腰$_{4\sim5}$为进针点，注入造影剂后，缓缓调整检查台为头低足高位，于透视下使造影剂聚积在上腰与下胸段，在无梗阻的情况下，继续调整台面，使造影剂上行，充盈上胸段甚至颈段。在相当于注射造影剂后15min时，摄上胸段或颈段正侧位X线片，必要时辅以斜位片，然后中止检查。

检查过程中，为防止造影剂流入颅内，引起头痛不适，造影时，可让病人抬起头部。为显示神经根袖状况，有时须让病人坐起，等造影剂进入神经根袖后再拍片，必要时隔日须复查。如怀疑有椎管狭窄时，可加照屈曲及过伸侧位片，以观察不同体位下椎管梗阻情况。

③常见造影后的并发症：

1）头痛：可能与造影后活动过早或脑脊液流失过多有关，处理上轻者以休息、安定情绪为主，鼓励病人饮水或口服安定2～4mg。症状重者，可行颞浅动脉周围封闭或静滴5%葡萄糖盐水等即可愈。

2）腰腿痛症状加重：多见于造影剂用量过大，导致椎管容积进一步变小或继发神经根炎之故。

3）继发性蛛网膜炎：采用油溶性碘造影剂，若不予及时抽出，日久后可在造影穿刺部位附近发生蛛网膜粘连，严重者可表现蛛网膜炎症状，如头痛、肢体痉挛、发热等反应。

4）其他：个别报告造影后感染及造影后促发马尾综合征者，如不及时处理，将造成致命的、无法挽回的终生严重后果。

④正常腰部脊髓造影征象：造影剂充盈以后，正位片上腰部宽约2.5cm马尾囊呈圆锥形，末端约在第2骶椎水平，两侧长度、大小、形态对称的锯齿状突起，为造影剂进入神经根袖处所显示的征象。侧位片显示硬膜囊矢状径在13～15mm以上，小于13mm者可以为椎管狭窄，不应有压迫及充盈缺损征象。

⑤异常影像（碘剂造影）：

1）穿刺有误：造影剂注入硬膜外腔，形成硬膜外造影征象，可见碘油分散且沿神经根呈不规则分布，而于蛛网膜下腔则无造影剂。如注入硬膜与蛛网膜间，则造影剂流动迟缓或不动；侧位见碘油影局限于椎管后方。如部分进入蛛网膜下腔，部分误入硬膜外腔，则仅可见进入蛛网膜下腔的碘油流动。若造影剂注入椎管旁组织内，则出现椎管外影像。

2）腰椎间盘侧后方突出：下腰段及腰骶段多见，相应神经根袖消失或充盈缺损，压迹与充盈缺损位于椎间隙处。单发多见，以腰$_{4\sim5}$及腰$_5$骶$_1$为多见。也可为多发。

3）腰椎间盘中央型突出：正位片上显示缺损居中，且显示硬膜外压迫缺损。

4）椎管狭窄：侧位显示硬膜囊矢状径小于13mm，同时可见蜂腰状狭窄影像或尖形中断，且压迫来自后方。合并髓核突出，可显示两者共有的征象。

5）脊髓肿瘤：

髓内肿瘤：可见菱形充盈缺损，边缘光滑或不整齐。完全梗阻，则梗阻端两侧出现造影剂分流现象。

髓外硬膜内肿瘤：多为神经纤维瘤和脊髓膜瘤。造影剂显示梗阻的同时，可见脊髓移位，梗阻端常呈现边缘规则的弧形或“杯口”状压迹。

硬膜外肿瘤：多为椎体原发性恶性肿瘤

或转移性肿瘤。造影显示蛛网膜下腔和脊髓同时广泛移位，蛛网膜下腔外缘同椎弓根内缘间距增大，多在 2～3mm 以上。

6)粘连性蛛网膜炎：主要显示烛泪状缺损，多散在两侧神经根管处。

尽管脊髓造影有众多优点，但有时仍可由于经验不足、造影剂太少、透视与拍片部位选择不当等诸因素，造成假阳性与假阴性结果。因此，凡造影结果与临床不符者，切勿仓促手术，必要时可再次造影，但两次造影之间需间隔 2～3 周或改作 CT 扫描或 MRI 检查。

(2)下行性椎管造影术：此法应用于观察脊髓病灶上缘的情况和定位；对颈椎和上部胸椎病变的检查比较方便；不能行腰椎穿刺的患者。

经小脑延髓池穿刺将造影剂 2～5ml 注入小脑延髓池内，注射时注意事项同上。注射完毕后嘱患者俯卧，以后摇动摄像台，使患者头部缓缓上升，下肢逐渐下降，在透视下观察造影剂在椎管内的流动情况，细致地反复观察，一般病变都不至遗漏。

(3)拍片：无论上述哪种造影术，在透视观察造影剂液柱流动时，如果发现某一部位油柱的形状或位置有改变或通过发生障碍时，即应进行拍片，一般摄取正侧位各 1 张，需要时也可拍左右斜位片。

造影完毕后，在俯卧位就原穿刺针或另作腰穿吸出造影剂。术后需卧床休息 1～2d。

4. 椎管造影结果

(1)椎管内造影正常表现：正常的蛛网膜下腔两侧对称并且在神经根伸出来的部位有小三角状外突(图 5-26)，否则即为异常。

(2)椎管内造影病理表现：椎间盘突出症在正位片上能看到在神经根伸出部位的小三角状突出处不整齐或完全缺如(图 5-27)。其他常见的病理表现如图 5-28。

(傅英魁　夏精武)

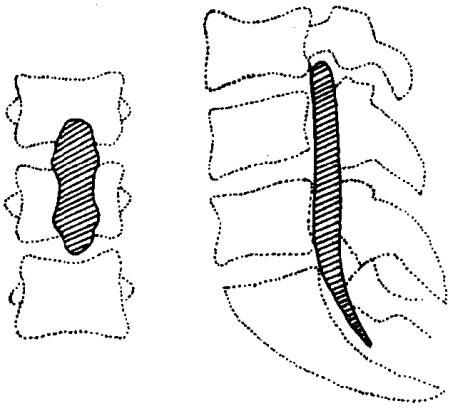

图 5-26　正常椎管内造影、造影剂边缘光滑、充盈均匀、正位上两侧袖状突起清晰

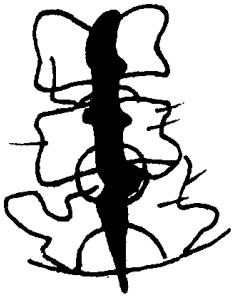

图 5-27　椎间盘突出症之碘油造影、注意缺损及神经根不填充

二、椎间盘造影术

椎间盘造影术主要用于诊断髓核脱出症和确定病变的部位。有脊柱感染情况时不宜采用此种检查。

1. 术前准备

造影前先行摄取正侧位 X 线片，在造影时间以帮助病变的定位和决定针头刺入的方向。造影前晚可服植物性轻泻剂蓖麻油 20～30ml，清除肠内积粪和积气。必要时在造影前注射吗啡 0.01g，作镇静和止痛用。造影前先做碘过敏试验。

2. 注射途径(图 5-29)

(1)经过硬脊膜穿刺法：即将腰穿针经过硬脊膜而穿入椎间隙。因需通过脊髓腔，脊髓液有随之流出可能，从而引起与腰穿相同的并发症，如头痛症状。

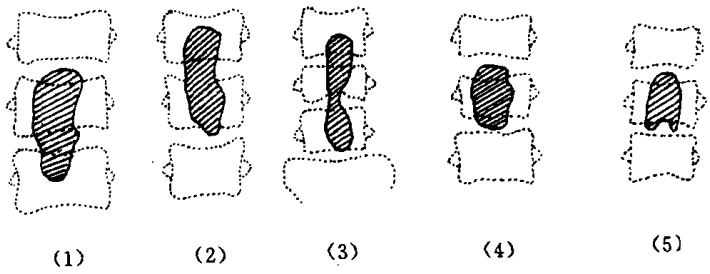

图 5-28 椎管内造影病理表现

(1)L_5S_1 左侧袖状突起消失 (2)$L_{4,5}$间隙右侧有大弧度边缘光滑缺损 (3)造影剂在 $L_{4,5}$间隙明显狭窄 (4)造影剂至 L_4 椎体下缘后不再下流(蛛网膜下腔完全堵塞) (5)造影剂末端呈杯形

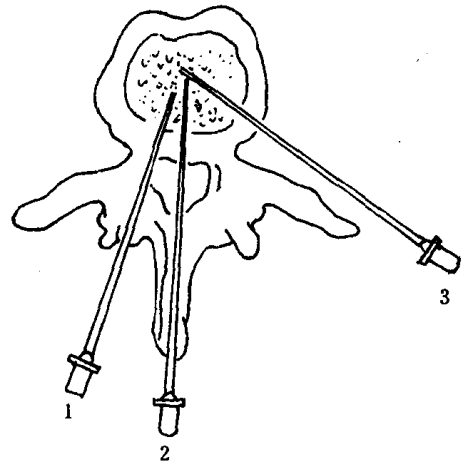

图 5-29 髓核造影三种穿刺途径

1. 经椎管腔穿刺 2. 经硬脊膜旁穿刺 3. 侧方穿刺法

(2)经硬脊膜旁穿刺法:即在棘突旁开距中线 1～1.5cm 处,不经过硬脊膜腔向椎间隙刺入,但遇神经根有粘连时,常可损伤神经根。

(3)侧方穿刺法:此法注射比较困难,仅适用于颈椎部位。

一般常采用上述第 1 种方法,操作比较简单可靠,穿刺针慢慢进入,可滑过马尾神经,并发症较少。

3. 经硬脊膜穿刺髓核造影方法

患者侧卧于摄影台上,采取腰椎穿刺体位。注射部位常规消毒,然后铺洞巾,进行局部麻醉。用 22 号髓核注射长针或 18 号腰穿针(长 12cm),由局麻处进针。从腰$_{4,5}$椎间隙进入时,针头稍斜向头顶方向;在腰$_5$、骶$_1$ 间隙进针时,穿刺点应距前者约 1.5～2cm,方向稍向骶椎与第 4、5 腰椎间隙进针方向成 10°～15°角(图 5-30)。如有穿破硬橡皮样感觉,即表示已穿过纤维环,进入髓核后即有阻力减低感。

在上述两个椎间隙进针后,拍片检查进针是否在椎间隙内。如位置满意,即分别注射 0.5～1.5ml、浓度50%的造影剂,通常用

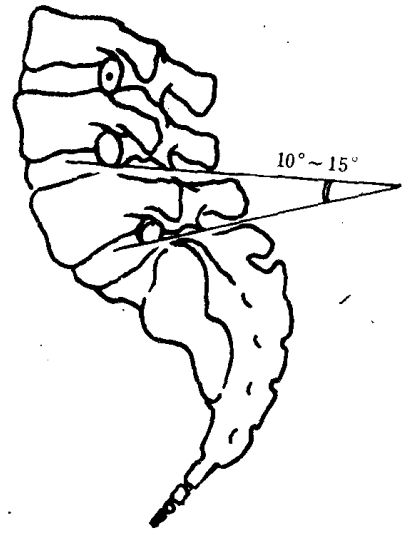

图 5-30 $L_{4\sim5}$及 L_5S_1 髓核造影时在间隙进针的方向

50～70%碘甲磺酸钠水液(Skiodon);也有用 50%碘化钾溶液的,显影也满意。椎间盘正常者,注射的造影剂量超过 1ml 后,即再难注入,抵抗力较大,患者亦不感觉有很大痛苦。当髓核脱出时,注射阻力小,造影剂也常可超过 1ml,过多时则可溢出椎间 盘到脊髓管内,引起剧痛,故造影剂不宜超过 1.5ml。两个椎间盘同样地注射完毕后,将针拔出,即进

行拍片，正侧位皆可，15min 内照片显影最清楚。其 X 线片表现如图 5-31 所示。

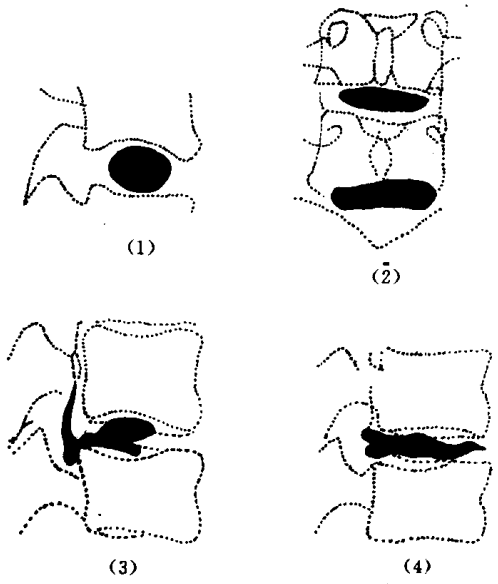

图 5-31　髓核造影 X 线表现

(1)侧位观正常髓核影　(2)正位观完整型退化影

(3)椎间盘后突形侧位观　(4)椎间盘退化合并后突

术后患者应无枕平卧 6h，以后再卧床休息 2～3d。

三、硬脊膜外造影术

硬膜外造影术多用于腰椎间盘突出症诊断，其穿刺途径有腰后、腰前和骶裂孔 3 种。

1. 腰后硬脊膜外造影

操作方法同硬脊膜外阻滞麻醉(从略)，证实穿刺针在硬脊膜外间隙后，遂将 4～5ml 的 40%碘油注入，但勿中断(由于神经根周围压力突然增加，部分病人有一过性神经痛感)。如穿破硬脊膜有脑脊液外流，应停止造影或更换穿刺部位。穿刺成功注射碘油或选用其他照影剂后即拍片。术后卧床休息 1～2d。

造影剂选用强碘化油，含碘量 40%。为了减少其存留体内而引起的刺激，大多只用此剂 4～5ml 注入坐骨神经痛侧的硬膜外腔间隙，以使其散布于该侧 3～4 个椎体周围，包括 2～3 个椎间隙即可。

2. 腰前硬脊膜外造影

其体位同一般腰穿。用 22 号腰穿针，从腰椎$_{4\sim5}$棘突间正中刺入，针孔面向尾部，穿入蛛网膜下腔即有脑脊液滴出，再向前推进脑脊液停止滴出，说明针尖已进入前硬脊膜外间隙。然后拍侧位片检查针尖位置，如针尖贴在第 4 腰椎体下缘第 5 腰椎体上缘，位置满意，即注入 0.5%奴夫卡因 1～2ml。若无阻力逐渐将腰椎伸直，并将 X 线摄像台倾斜 10°～15°使头高脚低，首先注入造影剂 1～2ml，以第 5 腰椎为中心，拍正侧位片。如证明造影剂已充盈，前硬膜外间隙无逆流到蛛网膜下腔现象则继续注射造影剂 2～4ml，再行拍片，如造影满意，即可抽出穿刺针。

术后按腰穿常规护理。

3. 经骶裂孔硬膜外造影

侧卧屈髋屈膝使臀部靠近 X 线台边缘，术者摸清两侧骶骨角找到穿刺点再作一标记，消毒局麻后以锋利的粗针头或尖刀刺破皮肤。再以硬膜外麻醉针沿穿刺孔插入，针尖向首侧，针体与躯干成 45°进针，刺破骶尾韧带时有落空感。然后将针继续深入，直至触及骶骨的骨性前壁，针体与躯干变成 25°角。沿骨性管壁再向深部滑行，直至穿刺针除最后 0.5cm 外均推入骶管中，拔出针芯观察无脑脊液外溢，即接上注射器抽吸无血后改变体位，使头低脚高 30°，注入造影剂(40%强碘化油)5～6ml，缓慢连续注射，切勿中断，最后拍腰骶部正侧位 X 线片。如造影剂聚于健侧，患侧显影不良，宜向患侧卧位，过 24h 再重复拍片检查。

四、脊柱静脉造影术

本造影方法可用来诊断椎间盘突出症。

1. 操作方法

以胸骨穿刺针或输血针头在局麻下刺入腰椎棘突 2～2.5cm，如有血液抽出表示位置正确，即注入 10～20ml 造影剂 30～70%醋碘苯酸钠，浓度以 50%为佳。当注入尚剩 2～

3ml 时，拍片正侧位各 1 张。拍片时患者腹部垫一硬枕以便阻止血液回流入下腔静脉，妨碍静脉显影情况。造影剂共注入量以 20～25ml 为宜。

2. X 线征象

根据椎间盘突出类型不同，X 线征象可分为 3 种类型。

(1)中央型：充盈的静脉在突出部位中断(二侧性)，突出部位及其上方的静脉造影剂充盈程度与其下方的静脉不等(二侧性)。

(2)正中旁型：充盈的静脉在椎管一侧中段，一侧的静脉充盈程度不等，一侧的充盈静脉离中线向外分离。

(3)旁侧型：一侧椎间隙旁侧静脉充盈不足或中断，有时可同时出现同侧椎管内静脉丛的充盈不足。

五、棘突韧带造影术

1. 操作方法

患者侧卧位，严格消毒后，旁开背部正中线 1.5～2cm，注入 2%奴夫卡因，通过皮肤麻醉区，将注射针垂直向下，直至棘间韧带基底部注入 2%奴夫卡因 3ml。对侧相同。操作时不可穿透韧带对侧，麻醉后在每个空隙内注入 5ml 碘砒拉刹，共注射总量造影剂 30ml。病人于仰卧位拍腰椎正位。拍片应在造影剂注入后 15min 内完成。

2. 结果

(1)部分破裂：X 线片上表现于韧带的任何一侧有一裂口，穿越韧带的一半或呈条状造影剂阴影突向韧带中线。

(2)完全破裂：表现于造影剂呈桥状相连。

(3)囊状：表现于梭状韧带区域内有一圆形或椭圆形的造影剂阴影，不与外界相通。

(4)松弛：X 线片表现为正常的梭形，对比阴影消失，轮廓不规则，有吸水纸化开的形态。

以上所列之造影方法在临床上实用价值，除椎管造影外并不太高，且诊断误差大，因而不能作为常规使用，这里仅提供作参考。

(傅英魁)

六、数字减影血管造影(DSA)

通过数字减影血管造影，可以了解各种肿瘤不同的供血情况，从而鉴别良性肿瘤、恶性肿瘤或炎症。数字减影血管造影又叫做计算机造影，简称 DSA。

1. 数字减影血管造影征象

(1)良性肿瘤：在骨血管中可见有团状血管。骨巨细胞瘤有肿瘤染色可供鉴别，其他良性肿瘤样病变，血运正常。

(2)恶性肿瘤：主要表现在肿瘤区血管增生，毛细血管网形成肿瘤湖及动静脉瘘。血管湖为粗大迂曲血管断面或密集毛细血管网阴影形成。骨旁骨肉瘤无论 Ⅰ 级或 Ⅲ 级，血管图像正常。

(3)骨的慢性炎症：血管增生主要表现为小动脉增生，其增生的血管粗短无迂曲，无毛细血管网形成。

2. DSA 的优点

能提高血管密度，减低骨骼肌肉阴影，使图像清晰，毛细血管显影清楚。远离肿瘤部位血管插管注药，不刺激血管并避免血管发生痉挛，血管压力不发生改变，能比较真实地反映肿瘤的血运情况。通过电视可直接观察整个造影过程中，血管图像的变化。扩大造影范围。

3. DSA 临床应用价值

对某些肿瘤可明确诊断，如骨血管瘤。发现血管增生活跃部位可指导活检。对肿瘤的良性、恶性或炎症性的鉴别有重要参考价值。在骨囊肿与骨巨细胞瘤两者难以区分时，DSA 造影可提供鉴别依据。可显示出肿瘤侵犯范围，指导手术治疗范围。可检查肿瘤术后是否复发。

(赵振久)

第六节　电算轴向断层扫描(CT)在脊柱外科的应用

电算轴向断层扫描是一种新的影像技术，利用电脑计算进行断层扫描(Computed Axial Tomography Scanning)，简称为CT，能使病损定位及诊断更为明确，但必须与临床其他检查方法如X线片、脊髓造影等方法结合起来。X线与造影所得的是平面图像，故出现重叠投影；CT检查所得的是三维图像，消除了重叠因素，因此对空气、液体、肌肉、脂肪、骨密度能精确地区分。硬脊膜囊及神经根、黄韧带、椎管、侧隐窝及神经根管都可以清楚地显示出来，缺点是骨纹理不清。

CT多用来作脊柱横断面扫描图像(图5-32)，有助于疾病的定位，能较容易地检查

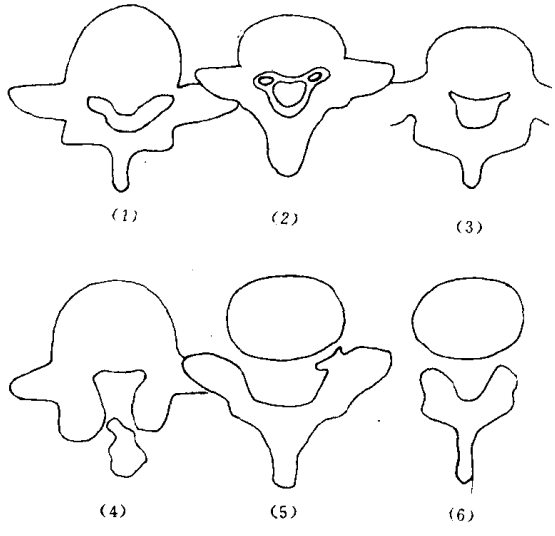

图5-32　脊柱横断面CT扫描图像示意图

(1)正常椎间盘硬膜囊与神经根　(2)椎间盘向后方呈中央型突出、致椎管狭窄　(3)椎管侧隐窝狭窄　(4)医源性椎管狭窄　(5)神经根管狭窄　(6)黄韧带肥厚致椎管狭窄

出椎管内外的各种疾病，如腰椎间盘突出、椎管狭窄、侧隐窝狭窄、神经根管狭窄、黄韧带增厚、椎间孔及小关节疾病等，能提高手术准确性并减少盲目性，降低失败率。目前应用CT检查的脊柱疾病及其图像特征如下。

一、腰椎间盘突出症

正常椎间盘后方呈凹陷或平面，椎间盘突出时CT图像显示硬膜外脂肪不对称；神经根受压或移位，椎间盘后缘异常突起，硬膜外软组织肿块影。

二、椎间盘钙化

椎间盘钙化多发生在突出部位，对神经根或脊髓可产生压迫甚至引起瘫痪，CT图像能清楚地显示出来。

三、椎管狭窄

椎管的大小、形态均能清楚显示，一般说硬脊膜囊横切面小于13mm称为椎管狭窄。

四、侧隐窝狭窄

一般腰$_{4,5}$及腰$_5$骶$_1$在椎管形态上存在的侧隐窝部，如有先天性狭窄或有骨关节炎骨刺增生，则势必造成侧隐窝狭窄而压迫神经根。

五、神经根管狭窄

神经根管的后壁为上关节突，前壁为椎体，后外侧壁有椎间盘。此管的狭窄部分是在椎弓上部，由于上关节面倾斜，所以当上关节突肥大时可压迫神经根。

六、黄韧带肥厚

正常黄韧带厚度不超过0.5mm。肥厚明显可引起椎管狭窄，压迫硬膜囊和马尾神经，CT图像可明显看出。

七、腰椎滑脱引起椎管狭窄

本症在CT图像上的特征是，椎管矢状径增长，在滑脱区层面上每一侧可见两对小关节面，滑脱区层面出现蚌壳征，即滑脱的两椎体在同一层面上出现，中间为椎间盘域；常可合并有上一部椎间盘突出压迫神经根。

八、医源性椎管狭窄

常发生在不适宜的脊柱手术操作之后。如做椎板融合术时，椎板骨皮质咬除太深太多，甚至穿破内板，使日后骨痂生长突出椎管

内，或因植骨块落入椎管内等，CT 图像可清楚地显示。

九、颈椎病

在 CT 图像上可由 4 个方面显示异常：钩突关节(Luschka 氏关节)肥大增生所致椎间孔前缘及椎管前外侧方狭窄。椎体后缘不规则骨质增生致椎管狭窄。上述两原因可引起颈神经根部前缘狭窄，上关节突增生可致颈神经根部后缘狭窄。椎弓根短缩使椎管前后径变小而压迫神经根。

十、后纵韧带骨化

后纵韧带骨化可造成严重的椎管狭窄，对脊髓产生压迫。CT 图像对其骨化的长度、宽度、厚度和所致椎管狭窄的程度均可清楚显示，这对确定手术部位、范围及预后估计都有重要参考价值。

十一、脊柱肿瘤

脊柱转移性肿瘤早期 X 线检查常为阴性，而 CT 扫描可以显示椎体的局灶性破坏。神经纤维瘤主要引起神经通道的扩大，较少出现骨性破坏。骨巨细胞瘤呈现溶骨性膨胀性改变。脊椎血管瘤则有其独特的征象：在偏心的溶骨性区域中均匀分布着数个点状或短棒状骨化区。总之，CT 检查可发现脊柱肿瘤的早期征象，并可以发现其范围和浸润的程度，对临床制定治疗方案有很大帮助。

第七节 核磁共振成像(MRI)在脊柱外科中的应用

核磁共振扫描是利用强磁场的作用，使体内氢原子核发生旋转和定向排列，当取消电磁场后，这些氢原子核又回复到原来位置。这一过程经电脑处理，显示出被检查部位的组织影像。脊柱各层组织的影像不同：椎体的皮质骨亮度低；松质骨内含脂肪及骨髓，亮度相对较高；髓核显示中等亮度；纤维环围绕髓核呈黑色圈；后纵韧带和黄韧带为纤维组织，呈黑色低亮度影像；硬膜外脂肪组织显示高亮度的白色影像；硬膜囊、神经根、神经根鞘、马尾神经等均为不同程度的低亮度结构；小关节因有滑液，故呈亮度高的线条状。因此，在脊柱的矢状面上，各层组织的直接影像就被清楚地显示出来。

核磁共振检查目前有助于下列疾病的诊断。

一、腰椎间盘突出症

MRI 图像上有突出的髓核纤维环组织直接压迫硬膜囊和神经根。

二、脊髓损伤

通常急性脊髓损伤早期，对其损伤程度的诊断，如横断、坏死、血肿、水肿等有一定的困难。MRI 检查则可清楚地看到受伤脊髓的病理性改变，如有无受压、液化及囊性变等。

三、颈脊髓病变

由于延髓的枕、颈区骨质结构复杂，CT 扫描易产生伪影，影响对病变的观察。MRI 检查则无骨伪影出现，且可矢状位成像，故 MRI 对枕、颈区疾病的检出率常优于 CT 检查。急性脑干梗塞、延髓空洞症等疾病，MRI 诊断要优于 CT。

四、脊髓肿瘤

MRI 不仅能精确定位，而且边界清楚。

五、变性椎间盘检查

正常的椎间盘由于其髓核内有较大的质子密度，故在 MRI 上显示较高的信号强度。变性的椎间盘，由于水分的丧失在 MRI 上表现为低信号改变，这对椎间盘的退行性改变有一定诊断价值。

六、脊柱骨质检查

MRI 在对脊柱的骨质检查方面，在临床实际诊断价值上不如普通 X 线及 CT 检查。

(傅英魁)

第六章　脊柱外科手术器械及用具

为了使手术进展顺利，操作准确无误，脊柱外科医师对一些常用手术器械及用具的一般使用原则和方法必须熟练，才有可能圆满地完成手术任务；对某些手术器械能改进和创新，才能发挥手术医师的优势作用。

第一节　脊柱外科常用手术器械

一、牵开器

为了在手术中保护组织，避免意外性损伤，必须借助牵开器充分地显露手术视野。脊柱外科，因入路及手术部位的深浅不同，所使用的牵开器是多种多样的(图 6-1～6)。在脊柱手术中，使用自动牵开器不仅可以通过压迫软组织协助止血，减少人手，还可以充分显露手术视野，使术者视野清晰，便于操作。

二、骨膜剥离器

骨膜剥离器又称骨膜起子，可将附着于骨面上的骨膜及软组织自骨面上剥离下来。骨膜剥离器(图 6-7)亦有多种不同的形状，其刃口的锐利程度也有所不同，有的很笨重，有的很轻便(图 6-8～9)，轻便者多用在操作轻巧的手术之中。

三、持骨器

持骨器(图 6-10)多用于夹持骨端使之复位或固定用。脊椎骨的持骨器主要用来夹持棘突(图 6-11)，也可用打孔器或巾钳夹持棘突。为了手术方便，还由持骨器衍生出很多夹持器，像接骨板夹持钳(图 6-12)、接骨螺钉夹持钳(图 6-13)等。

四、骨钻和钻头

骨钻种类较多，有手摇骨钻(图 6-14～17)、电钻(图 6-18～19)及气钻等。前者构造较简单，只能用于在骨上钻洞，其优点可用煮沸法灭菌，钻速慢，不易产生高热，故不致引起钻孔周围组织灼伤。后者构造复杂，只能高

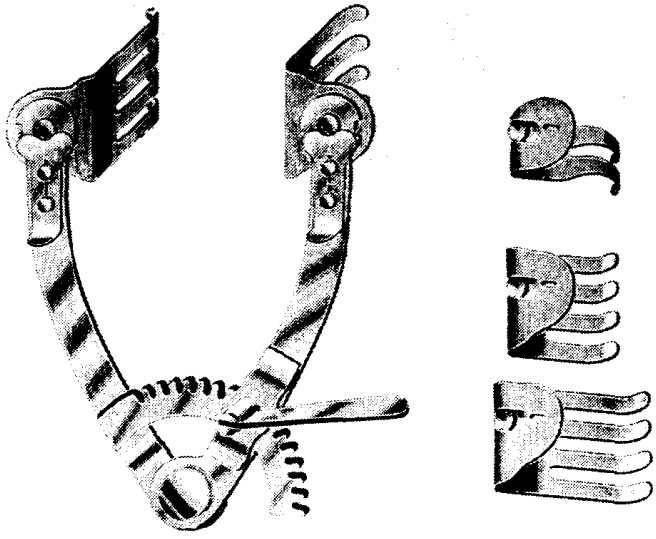

图 6-1　多用牵开器



图 6-2 U 形牵引弓

图 6-3 脊柱椎板拉钩

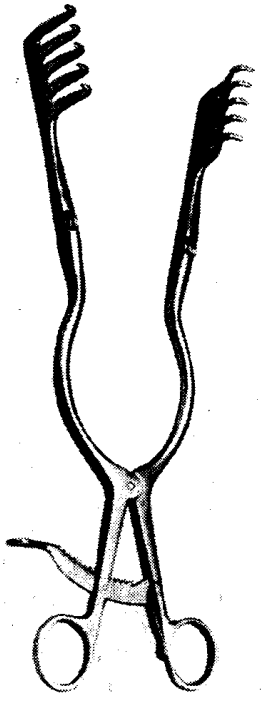

图 6-4 皮肤牵开器



图 6-5　神经根拉钩

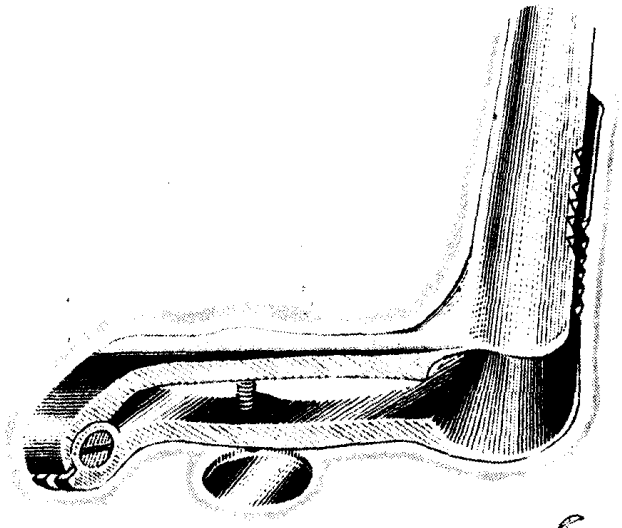

图 6-6　鞍形皮肤拉钩



图 6-7　骨膜剥离器



图 6-8　神经剥离器

图 6-9　枪形上弯垂体瘤剥离器



图 6-10 骨把持器



图 6-12 接骨板夹持钳

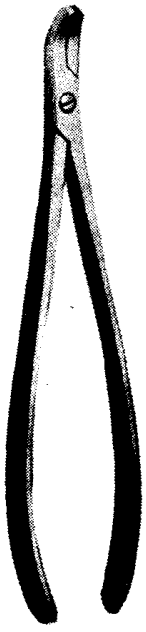

图 6-13 接骨螺丝钉夹持钳

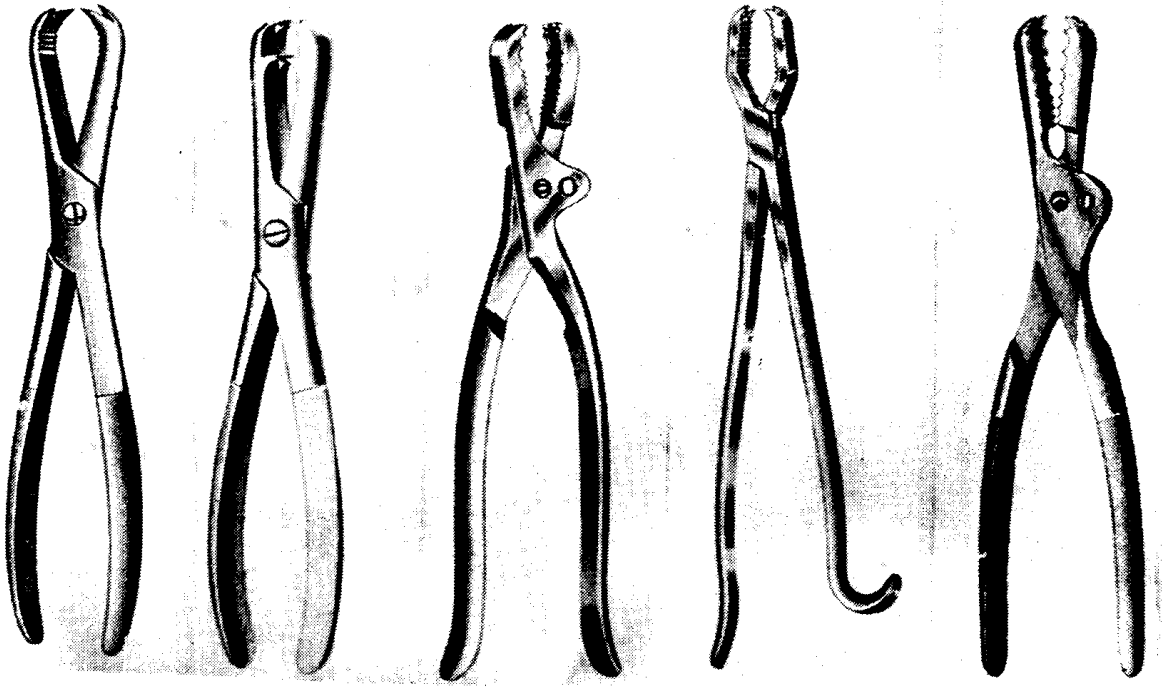

图 6-11 持骨钳



图 6-14　骨钻

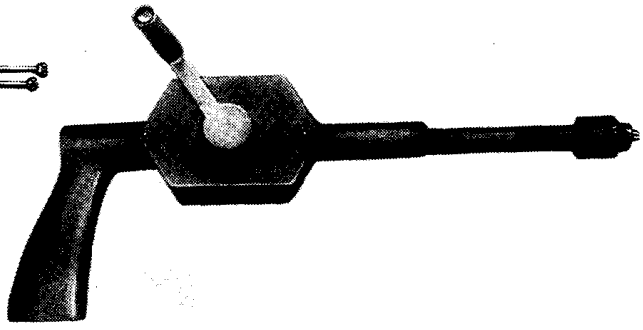

图 6-15　深部骨钻

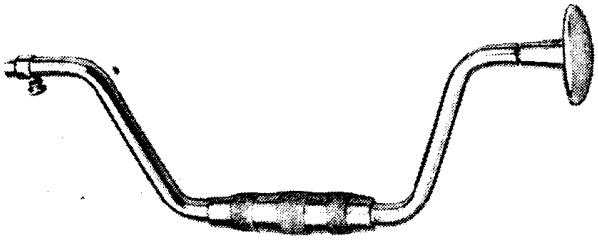

图 6-16　弓形钻

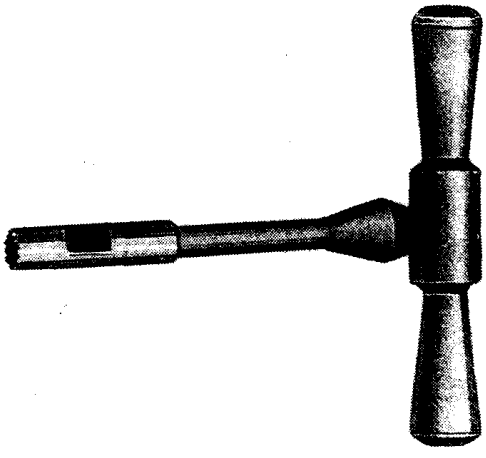

图 6-17　空心钻



图 6-18　骨科多用低压电钻



图 6-19 充电式骨科电钻

压灭菌。它们大都是钻锯结合，可用于取植骨片和截骨等。此外，还常常有附有修整骨面的附件，故使用范围较广，对缩短手术时间有一定帮助。常用的钻头有 15～32 号等不同直径钻头，在选用时必须注意它与螺丝钉直径的比例。

五、骨锤

多用金属制骨锤，一般按其重量分为轻、中、重 3 型。轻型主要用于手指、足趾骨及小关节的手术，中型和重型主要用于四肢骨手术及脊柱手术(图 6-20)。

六、骨凿和骨刀

骨凿(图 6-21～23)的头部有一个斜坡形刃面，主要用于修理骨面和取骨用。

骨刀(图 6-24～25)则由两个相等坡度的斜面相遇于一个刀口而形成的刃口，主要用于截骨和切骨。

骨凿和骨刀均具有各种宽度(图 6-26)，最窄的 0.2cm，最宽的 5cm。

七、骨锉

骨锉(图 6-27)用于锉平骨的断端，有扁平的和弯的等不同形态。

八、刮匙

刮匙(图 6-28)可用于刮除窦道内的瘢痕、肉芽组织，以及骨腔和潜在腔隙内的死骨等。其头部具有各种方向的弯度，便于从不同角度进入病灶，尤其脊柱结核，便于刮除干酪样坏死组织和死骨等。大小亦各不相同，小者适于深部、细小病灶的刮除(图 6-29)。

九、咬骨钳

咬骨钳(图 6-30)用于咬除骨端的尖刺状或突出的骨缘，或打开骨腔。有单、双关节之分，还有不同的宽度和角度。除此而外，还有具有其他咬除功能的像腐骨钳(图 6-31)、髓核钳(图 6-32)和能够胜任细微手术的咬骨钳(图 6-33)等。

十、骨剪

骨剪(图 6-34)用于修骨片和骨断端用。有单、双关节之分，亦有不同的宽度和角度。

十一、骨锯

骨锯用来截骨和取骨用，规格多样，形态各异。一般常用的有板形截断锯(图 6-35)、弓形截断锯(图 6-36)和线锯(图 6-37)。除以上手动锯外，还有电动锯(见图 6-18)和气动锯(图 6-38)等。这两种锯多为钻、锯结合型，具有多功能。

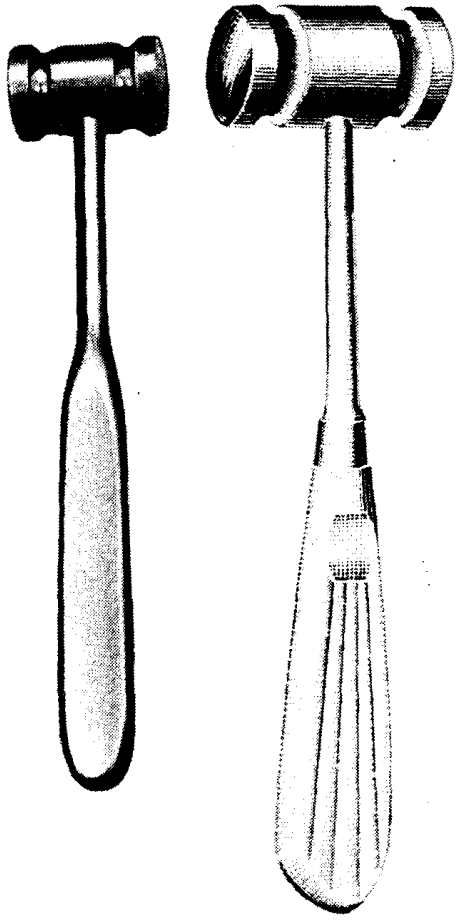

图 6-20　骨锤



图 6-21　平骨凿



图 6-22　骨圆凿

图 6-23　颈椎骨凿

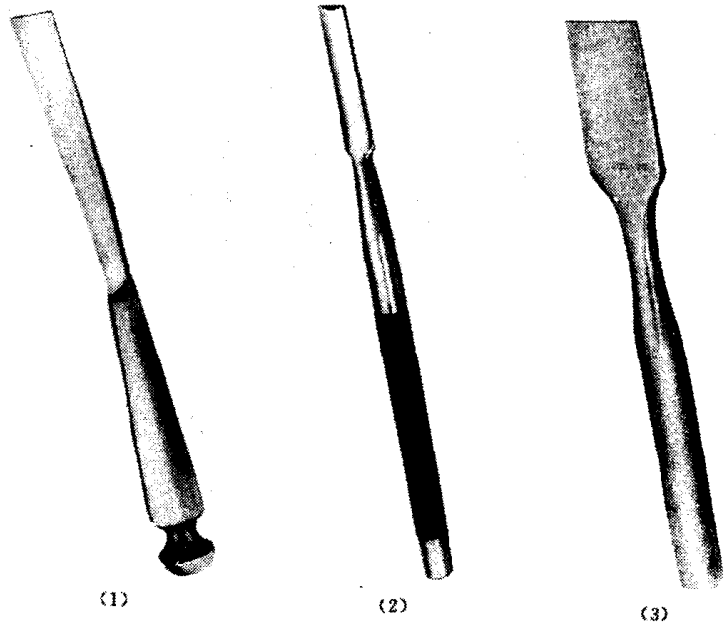

图 6-24　骨刀

(1)弯骨刀　(2)小骨刀　(3)大骨刀



图 6-25 轻便骨刀

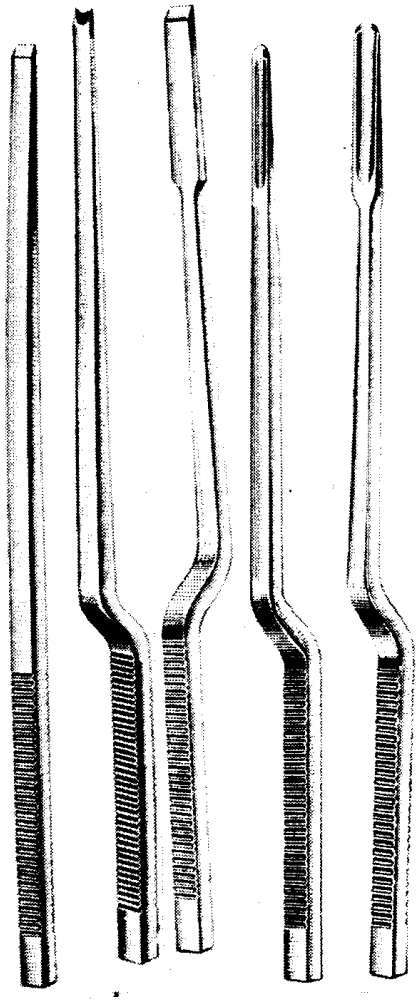

图 6-26 枪形骨凿

图 6-27 骨锉

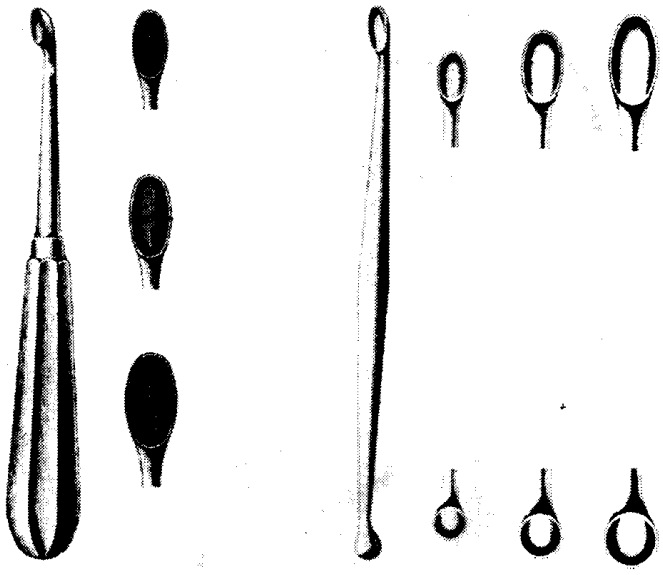

图 6-28　骨刮匙

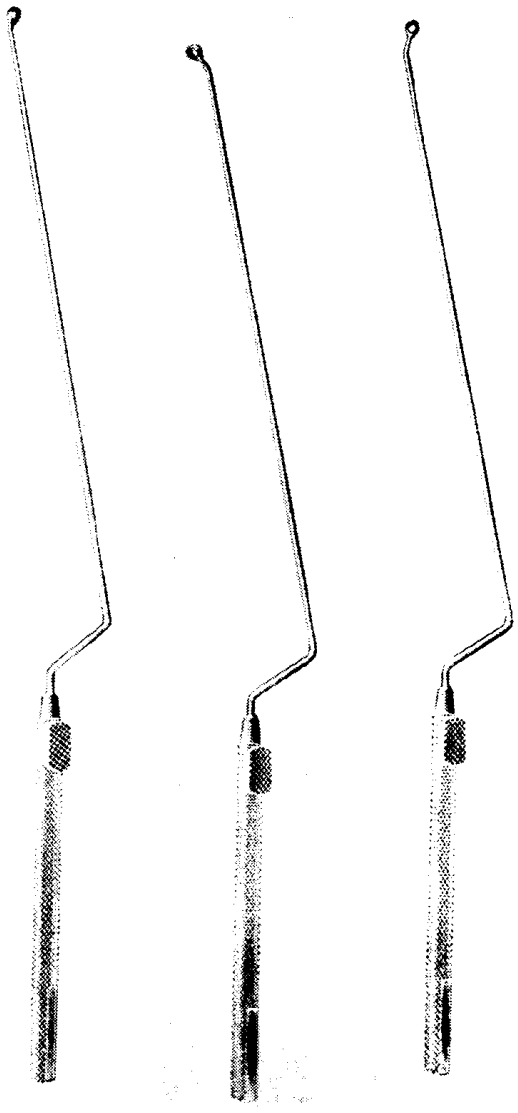

图 6-29　微型刮匙

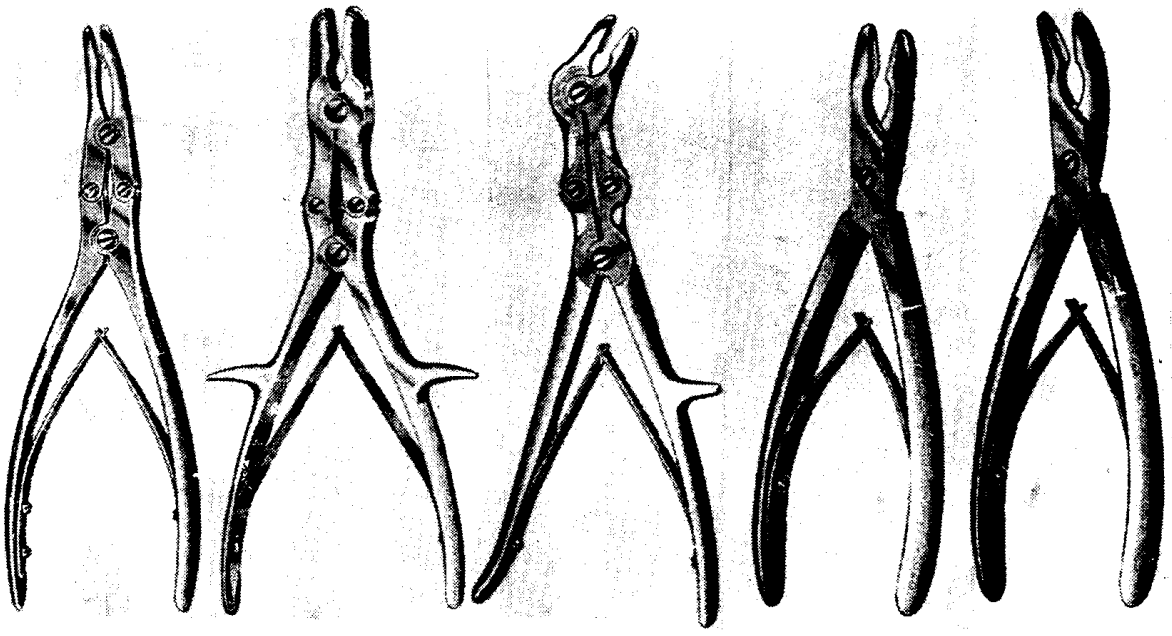

图 6-30 咬骨钳

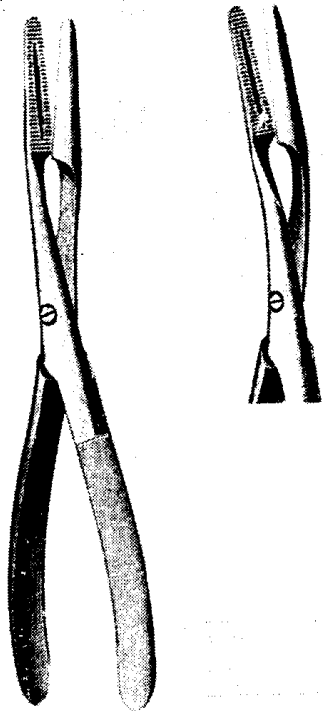

图 6-31 腐骨钳

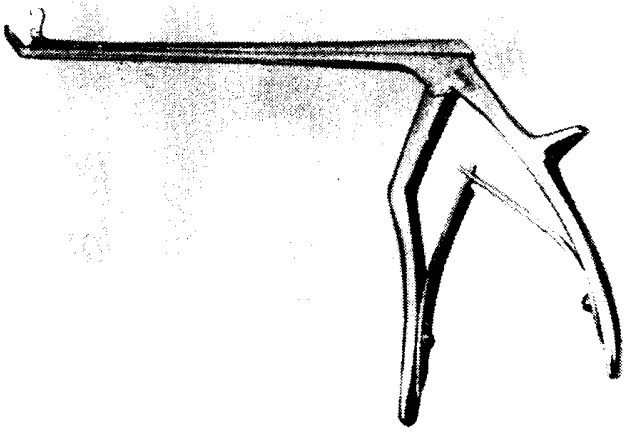

图 6-32 髓核钳

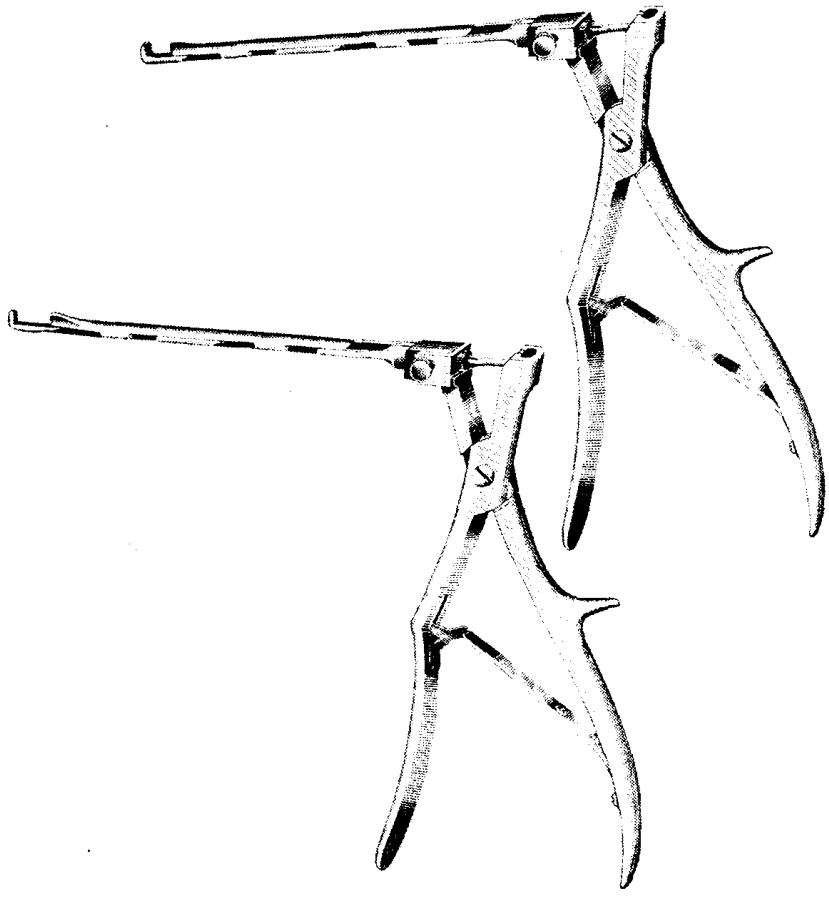

图 6-33　转换式角形咬骨钳

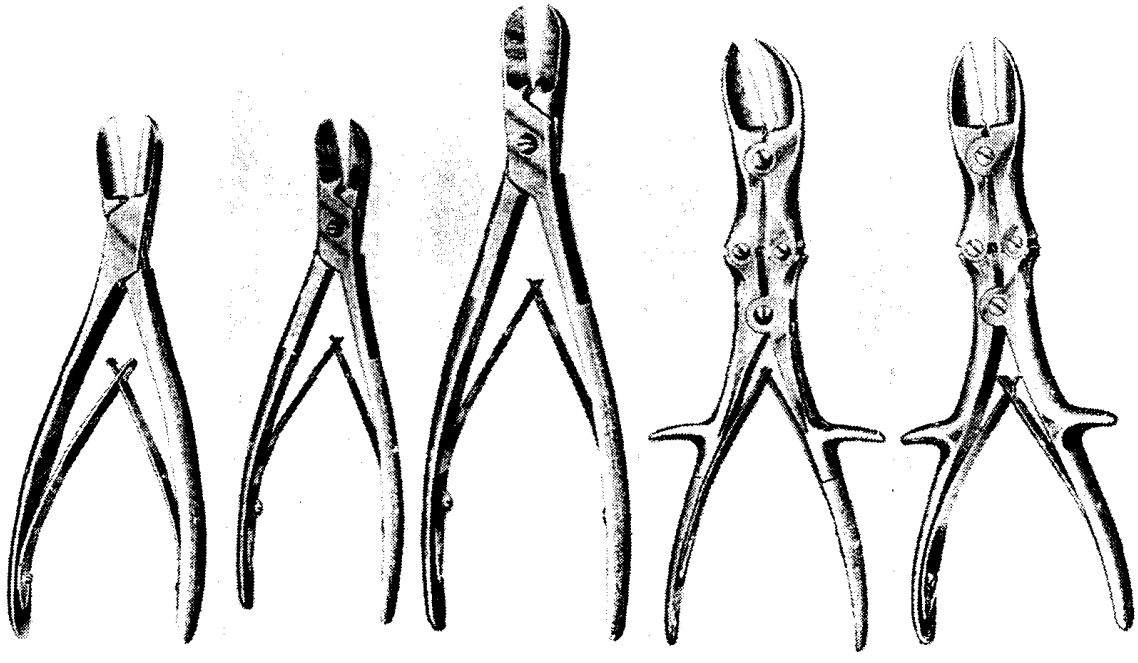

图 6-34　骨剪



图 6-35 板形截骨锯



图 6-36 弓形截骨锯

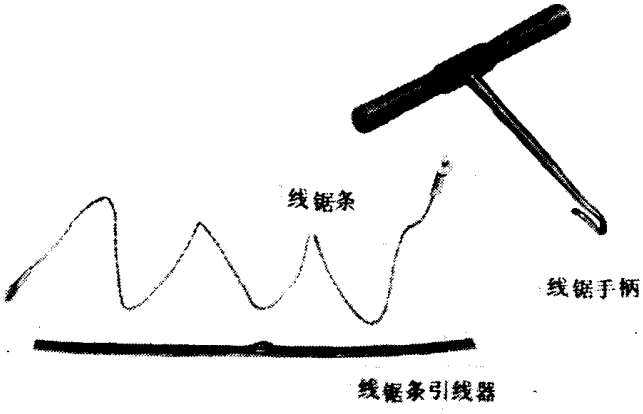

图 6-37 线锯



图 6-38 气动锯、钻

十二、其他常用手术器械

1. 脊柱骨板及有关器械

脊柱骨板(图 6-39)是后路手术中固定棘突用的。随脊柱曲度不同,骨板具有不同的弧度。因固定棘突范围不同,骨板长度大小亦不相同,手术中需根据具体情况酌选。其他有关器械还有棘突打孔钳(图 6-40),穿越棘突孔固定骨板的螺栓及螺母,螺母扳手(图 6-41),骨板折弯器(图 6-42),用于将骨板折成一定弯度以适应局部脊柱的曲度。强度较大的骨板,用骨板折弯器难以奏效,可应用骨板压弯机(图 6-43)。

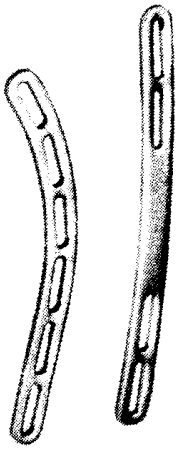

图 6-39　脊柱骨板

图 6-40　棘突打孔钳

图 6-41　螺母扳手

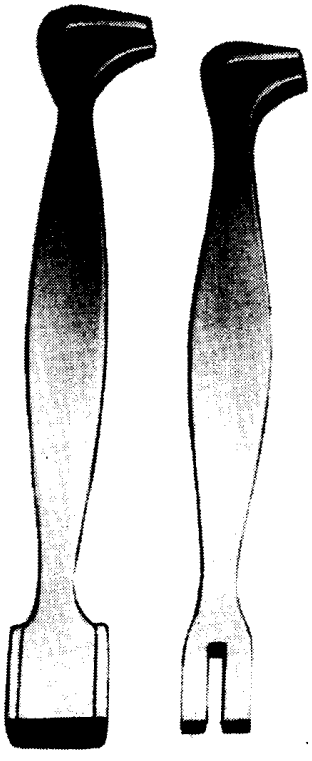

图 6-42　骨板折弯器



图 6-43　骨板压弯机

2. 钢丝环绕器械

随着脊柱内固定器械和方法的增多,用

细丝环绕协助固定的机会很多，目前有专供钢丝环绕的器械箱(图 6-44)、不同型号的钢丝(图 6-45)、用钢丝扭结固定的钢丝结扎钳(图 6-46)。骨钢丝剪(图 6-47)用来剪断钢丝



图 6-44 钢丝环绕器械箱



图 6-45 钢丝



图 6-46 钢丝结扎钳

用，因钢丝粗细不同，钢丝剪大小、刃口也不同。

3. 螺栓与螺钉

螺栓(图 6-48)是在手术中将骨与器械或器械与器械之间拴固在一起的工具。如在脊柱创伤后路手术中，两个支撑棒之间加螺栓固定在一起等。

螺钉是固定骨板用的，种类繁多，大小不一(图 6-49)。脊柱外科，值得一提的是松质骨螺钉，因为椎弓根螺钉都属此类。临床上在股骨颈部用的有松质骨加压螺钉和松质骨拉力加压螺钉(图 6-50)，它们的特点是进钉省力，预防旋转，固定效果好。

4. 螺丝批

螺丝批又称螺丝刀、改锥，是用来旋进螺丝钉用的，大小、规格均有不同，常用的有多用保险螺丝批(图 6-51)和十字改锥(图 6-52)。

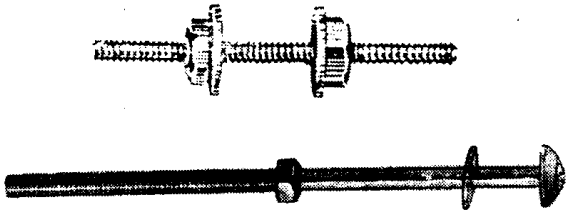

图 6-48　骨栓

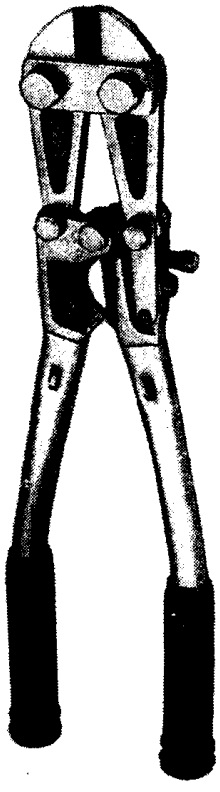

图 6-47　骨钢丝剪



图 6-49　螺钉

松质骨拉力加压螺钉

松质骨加压螺钉



图 6-50　股骨颈部用螺钉

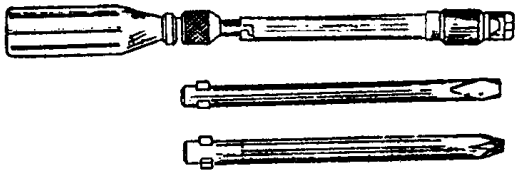

图 6-51　多用保险螺丝刀

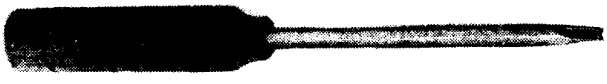

图 6-52　十字改锥

5. 骨克氏钳

骨克氏钳(图 6-53)是手术中用来剪切克氏针用的。

6. 颅骨牵引器

颅骨牵引器(图 6-54)是牵引颅骨外板用的。使用时通过颅骨外板钻头将颅骨外板打洞后，将颅骨牵引器两尖脚插进颅骨外板洞内，固定好，再通过尼龙绳，牵引重砣进行牵引。在颈部外伤及手术中经常使用。



图 6-53 骨克氏钳

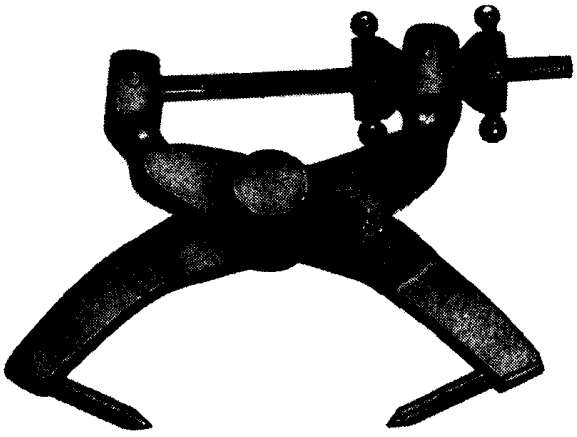

图 6-54 颅骨牵引器

第二节 显微外科手术器械

利用手术显微镜或放大镜显示组织细微结构，使用小巧玲珑的手术器械进行精细的手术称为显微外科。其设备和器械包括以下3个方面。

一、显微镜或放大镜

显微镜(图 6-55)根据手术人员的需要



图 6-55 手术显微镜

可分为三人五目式、双人三目式和双目直筒式，以适应各种专科手术。不同的手术显微镜之间具有不同的光学性能和机械性能，使用者必须事先操作训练，方能在手术中使用得心应手。

放大镜多为眼镜架式，手术时戴上，放大倍数低，不带光源，没有可调性，较少使用。

二、精细的显微手术器械

目前我国生产的基础显微器械设计先进，制作精细，性能稳定可靠，可以满足0.5mm以下微血管吻合的操作需要；其规格配置合理、实用，件数少但用途广，体现了少而精的原则。最精简的器械包也必须有显微镊子、显微剪刀、显微持针器和显微血管夹4样器械(图 6-56)。其他所用器械，可根据手术需要从大显微器械包中临时调配。

1. 直型弯型缝合结扎镊

镊尖宽0.15mm，光滑平整，对合良好，二片接触面大，夹持11-0无损伤，缝合线打结无滑脱、断线现象。弹性适中，执着舒适，操作灵便稳定。

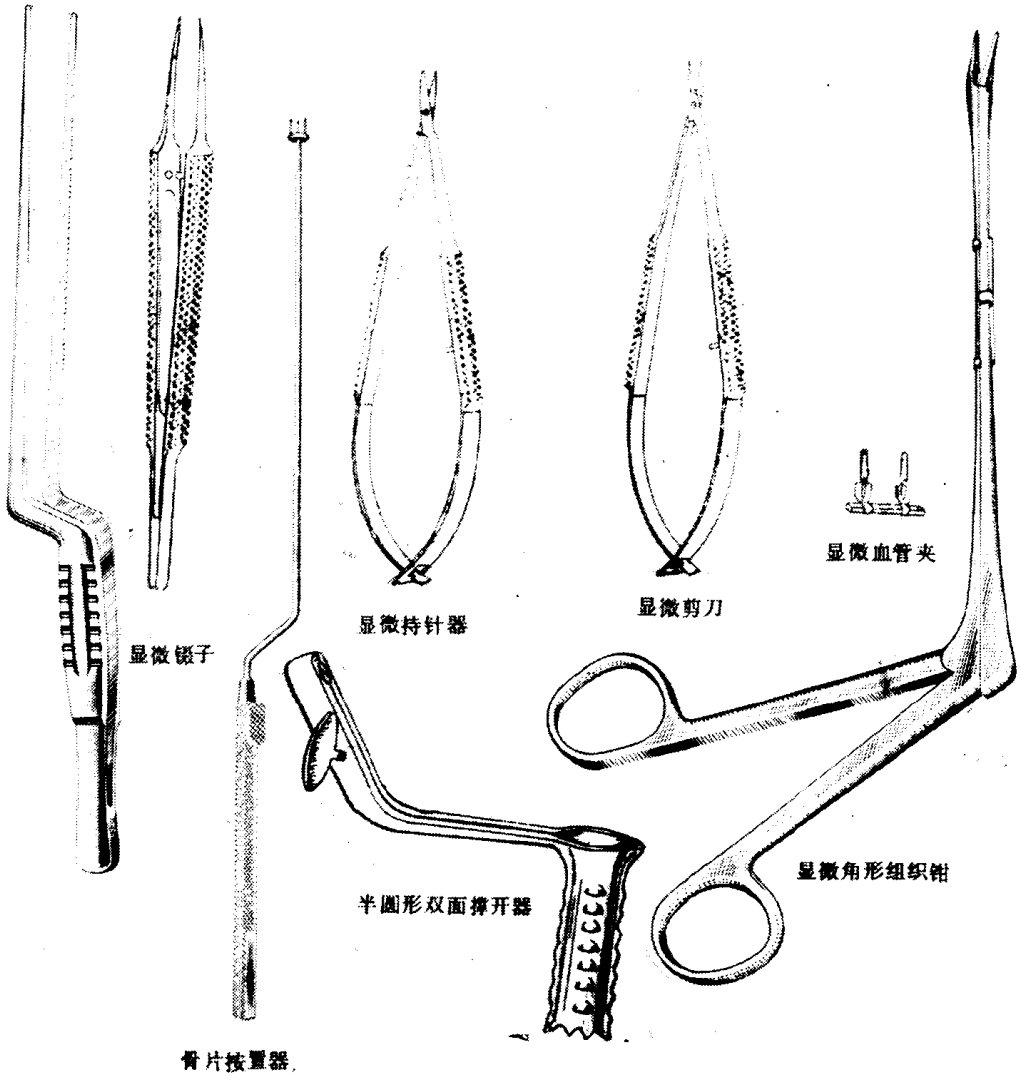

图 6-56　基础显微器械

2. 圆柄结扎持针镊

具有夹持无损伤，有夹持组织和夹持11-0缝合针线、缝合打结两种功能。手术中可简化操作，节省时间。

3. 圆柄簧式持针钳

头部有直弯两种型式，柄部有全柄和半柄两种型式。可根据手术者操作需要和习惯进行选择，从而使应用更加方便。器械性能好，头部细微小巧，内面光滑平整，对合良好，夹持11-0无损伤针和线，无滑针、断线、挂线等缺陷。

4. 直型、弯型簧式组织剪

刀口锋利，剪切性能良好，弹性好，头部尖而薄，用以剪切剥离微血管外膜，使用方便。

5. 阻血夹与合拢器

结构简单，外形小巧精致，夹闭力为5、10、15g3种。适用于直径0.3、0.4、0.5mm的微血管临时阻断。不滑脱，不漏血，血管壁无内膜损伤。

6. 合拢器与夹持镊

结构简单，轻巧适用。按夹闭力大小分为

10、15、20g3 种规格。符合临床实际需要，配用夹镊后使操作更加准确方便。

三、优质而纤细的缝合针线

缝针和缝线的改良对提高微小血管缝合后的畅通率起着重要作用。径细而光滑的缝针可以大大减少对血管壁的损伤。

缝合小血管原则上采用“无损伤”针线，常用 3/8 圆针带尼龙单丝。从直径和长度上区别，缝针有 4 种规格；缝线从直径、长度、拉力上区别，也有 4 种规格。针和线从型号上统一为 7-0、8-0、9-0、11-0 等 4 种。

若缝合直径 2mm 以上的血管而又不具备上述缝针时，可采用 2×6 或 2×8 型号的普通缝针，穿上 8～9-0 单丝尼龙线后进行缝合。

第三节 脊柱各种系列支撑器械

脊柱支撑器械是一种用于脊柱骨折、脱位合并神经损伤或畸形矫正修复的成套专用器械。目前随着我国脊柱外科的不断发展，国外医疗器械的引进、消化、改制日新月异，很多新器材的研制也不断推出，尤其是脊柱的支撑器械根据不同入路，花样时常翻新，而且多有系列配套成箱。本着常用原则作如下介绍。

一、脊柱侧弯矫正器械

脊柱侧弯矫正器械(图 6-57)主要包括

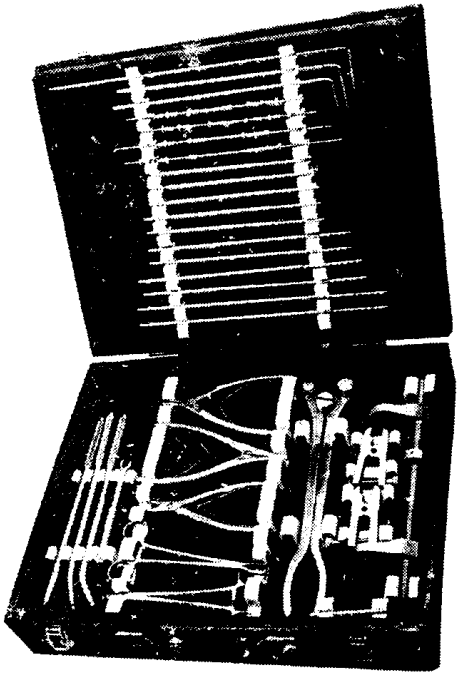

图 6-57 脊柱侧弯矫正器械箱

两部分，即 Harrington 手术器械和 Luque 手术器械。

Harrington 撑开棒(图 6-58)，借助钩和棒的支撑作用将凹侧椎板间隙撑开。



图 6-58 哈氏撑开棒

Harrington 压缩棒(图 6-59),是手术中用于脊柱侧弯突侧的矫正器械,通过钩与棒的有机结合在突侧产生与脊柱纵轴方向平行的压缩力。

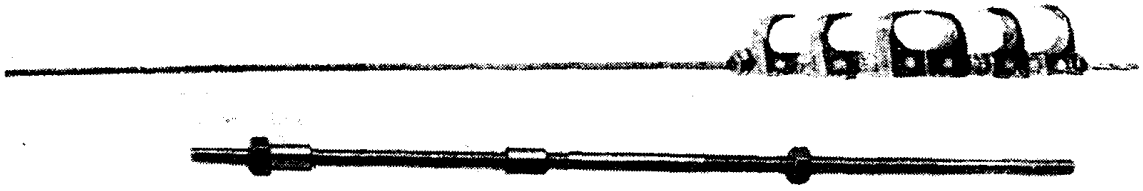

图 6-59　Harrington 氏压缩棒

Luque 棒分为带有短弯臂的直棒和环棒(图 6-60),环棒又有半环、整环之分,在手术中借助于钢丝盘绕器(图 6-61)用钢丝通过椎板下将 Luque 氏棒捆绑在棘突两旁固定。

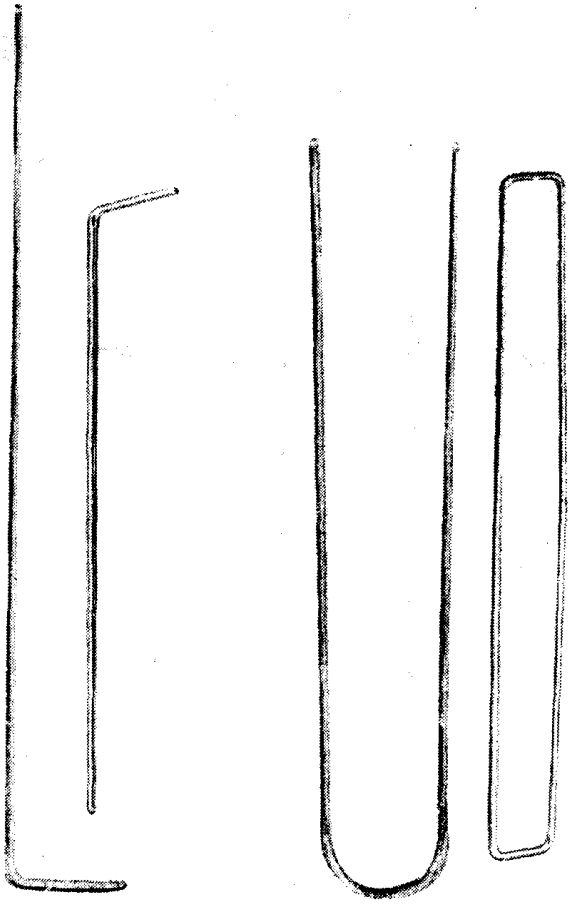

图 6-60　Luque 棒

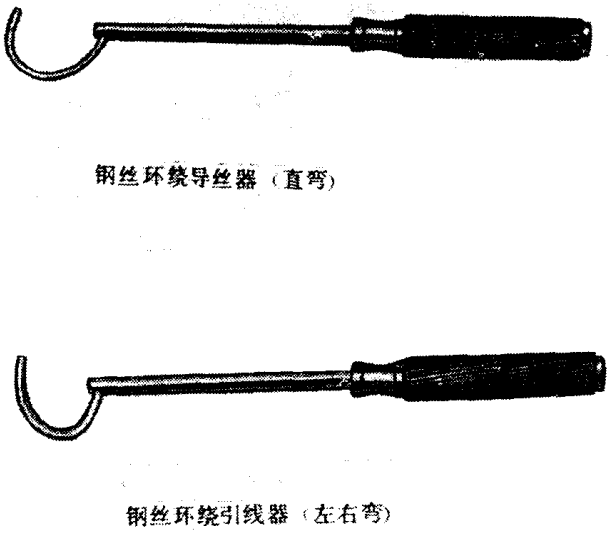

图 6-61　纲丝盘绕器

二、其他后入路支撑器械

1. Dick 手术器械

Dick 手术器械(图 6-62)主要是两个椎弓根螺钉,通过一根坚强的螺纹棍,利用锁夹、螺母及垫圈加以固定。

本器械内固定稳定度好,手术固定范围较 Harrington 及 Luque 手术均小,保持了脊柱较好的活动度。用于椎弓根的 Schang 螺



图 6-62 Dick 手术器械

丝钉有长的杠杆臂，可以直接在各个方向调整椎体，使椎体满意复位。螺丝钉的尾端靠近可使前方压缩的椎体张开，纠正后凸畸形。另外，通过螺纹棍上用螺母将其纵形撑开，可使骨折椎体的高度复原。

依靠椎弓根螺丝钉，以后又与钢板配合发展成另具特色的 Steffee 手术器械。

2. 新型简易脊柱内固定器

新型简易脊柱内固定器(图 6-63)，是张家港大新内固定医疗器械厂通过对 Dick 钉的改良，推出的国产新固定器材。该产品与 Dick 氏装置相比，不仅具有脊柱三柱固定的机能，而且调整角度灵活，结构小巧简单，操作方便，固定牢稳。

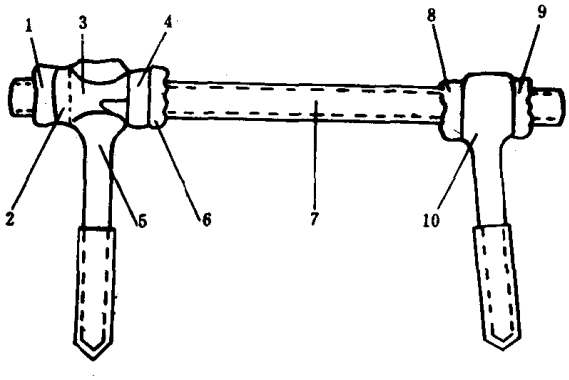

图 6-63 简易脊柱内固定器

1、8、9. 固定螺母 2. 普通万向垫圈 3. 双喇叭形撑孔 4. 舌形万向垫圈 5. 球帽形上椎弓根钉 6. 推进螺母 7. 撑杆 10. 扁头形下椎弓根钉

本固定器的特点是：上、下椎弓根钉柄部结构完全不同。上椎弓根钉常需作撑开运动，因此将上椎弓根钉做成球帽状，球体内设有双喇叭椭圆形撑孔，便于术中角度的调整，术中所需调整的角度通过舌形万向垫圈的舌体制动而获得。舌体位于球帽体近侧下方正中位，可使上椎弓根钉保持向远侧倾斜 15°～20°角度。下椎弓根钉常需先作固定，其根钉柄部做成扁头状，自扁角度 15°，故可获得理想的撑开或压缩力量。所有椎弓根钉的柄部上缘均带有 4.8mm 的窄槽，此窄槽允许撑杆的扁形球体部自由出入，十分便于手术中安放。当转动撑杆或将椎弓根钉移向撑杆两侧时，位于上下椎弓根钉撑孔内的撑杆就消除了脱出的可能。

3. RF 手术器械

RF 手术器械(图 6-64)，是在近 10 年来



图 6-64　RF 系统手术内固定器

国际上广泛应用的椎弓根螺钉技术及生物力学研究成果的基础上，由台湾济美医疗器械公司联合两岸合作研制、改进并生产的最新型的脊柱节段性内固定系统。主要用于脊柱创伤，亦可用于畸形、退行性病变。RF 是 Reduetion（复位）和 Fixation（固定），顾名思义，它可以复位又可坚强地固定。

本器械生物力学特性：机械结构简单并且有三维空间的可调性。沿下胸及腰椎的生理前凸纵轴均匀地撑开力，可使椎管内骨折块获得最理想的复位。在生理前凸弯曲纵轴上，向前或后方的推拉力，可使骨折后凸畸形及椎体向前滑脱后的畸形获得有效的矫正。沿生理前凸的加压力，可使椎体间植骨融合后，脊柱保持正常的生理性前凸，并获骨性融合。完成各种复位所需的调节后，可在最小限度的节段内，达到非常坚强的内固定。

其他后路内固定手术器械还有很多，像 C-D 手术器械、Roy-Camille 手术器械、Steffee 手术器械等。

三、前路脊柱内固定器械

前路脊柱内固定器械种类繁多，如 Dwyer、Zielke、Armstrong、Kaneda 等手术器械。这里重点介绍张家港市医疗器械厂和苏州医学院附属医院骨科根据 Kaneda 手术器械改良，新研制的前路脊柱内固定器械（图 6-65），本套器械吸收了国内外先进经验、样

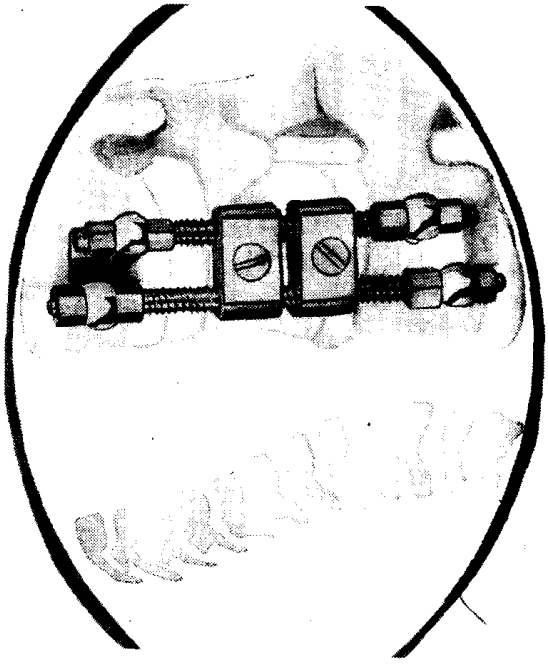

图 6-65　前路脊柱内固定器械

本资料并应用符合国标标准规定的 OOCr18 Ni13　Mo3（317L）作为植入材料，长期埋入人体安全可靠。椎体螺钉采用 Dwyer 螺纹，钉尖较钝，穿透对侧骨皮质不致于引起血管及其他重要组织损伤。钉长度根据国人椎体横径设计 30～60mm 的各种长度。钉直径根据胸段与腰段的不同设计为 5mm、6mm 两种。螺杆直径为 6mm，椎体钢板横向棒桥有大、中、小 3 种，分别适用于腰椎、胸椎及胸腰椎骨折固定。螺杆螺纹及螺帽均符合标准化规定。器械组成如图 6-66。

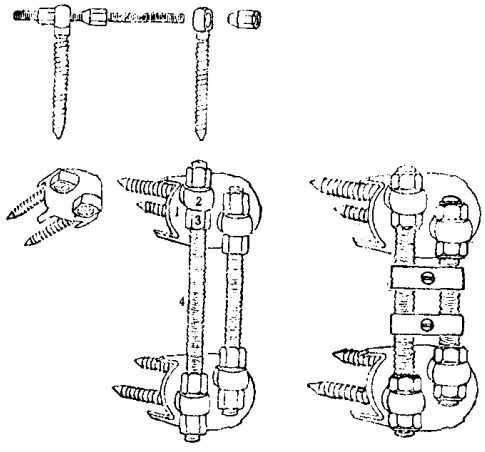

图 6-66 器械组成

1. 椎体钢板 2. 椎体螺钉 3. 螺帽 4. 螺棒

本器械适用范围：T_8～L_4 的新鲜或陈旧骨折，尤其适用于伴有脊髓前方受压并呈不全性截瘫的各种类型的脊椎骨折，作椎管前方减压的同时行内固定。椎体肿瘤，部分或全部切除，一期前路内固定。脊柱后凸畸形和侧凸畸形。各种椎间盘退化性疾病，后纵韧带骨化或峡部不连滑脱而引起的不全性截瘫。

其他脊柱前路常用手术器械：颈椎环钻器械（图 6-67），是颈椎前路椎体开窗减压、探查或植骨融合的器械，利用空心环钻，安全，省时。人工椎体钉（图 6-68）和 U 形钉器械（图 6-69）均为椎体前入路内固定器械。

人工椎体目前规格、品种、式样也在不断翻新和改进。北京产有 L 型可调式人工椎体（图 6-70）和伞形人工椎体（图 6-71）。一旦因外伤、肿瘤所致椎体彻底失去支撑作用，可行人工椎体置换手术。

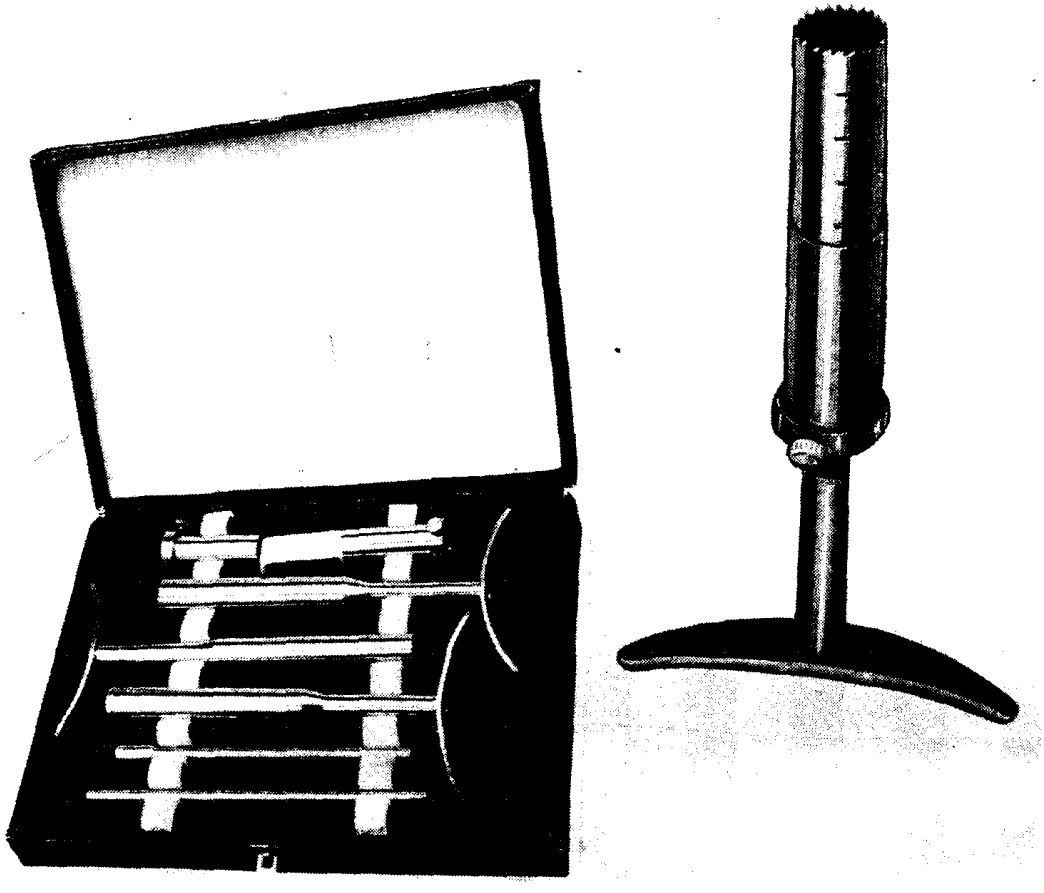

图 6-67 颈椎环钻器械

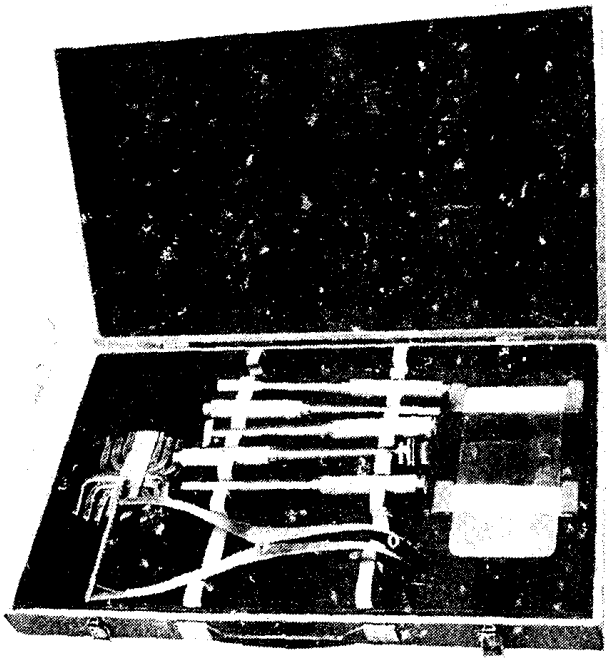

图 6-68　人工椎体钉器械箱



图 6-69　U 形钉器械



图 6-70　L 型可调式人工椎体



图 6-71　伞形人工椎体

第四节　脊柱外科主要用具

在骨科手术中，为使处在同一轴线上又相隔一段距离的两个点准确地连接起来，或用一种穿刺准确地从两点通过去，定位瞄准器(图 6-72)和打孔定位器(图 6-73)能提供方便。

脊柱外科常用的测量器多种多样。其用途，不外乎对角度、长短、宽厚、大小的测量。设计合理、使用方便的测量器材也很多，图

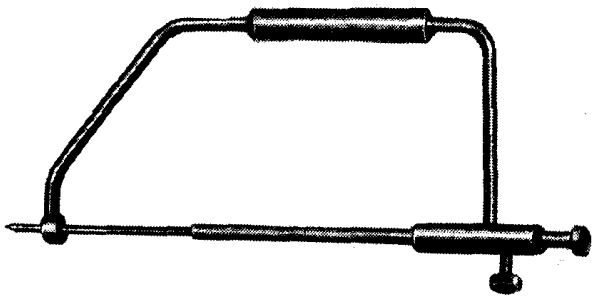

图 6-72 定位瞄准器



图 6-73 打孔定位器

6-74 所示是一部分。

骨质活检器(图 6-75)在临床上非常重要。许多疾病、肿瘤的性质都需要骨组织活检来定性,骨质活检器能十分方便地切取活体组织供病理学检查定性。

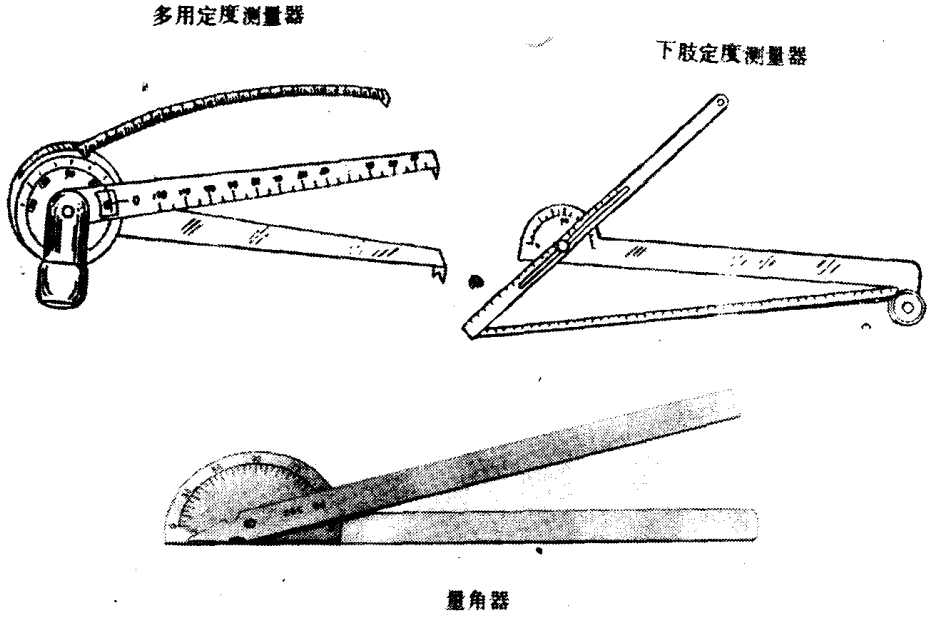

图 6-74 测量器材



图 6-75 骨质活检器

石膏的包、拆用具较多，主要有以下几种：石膏床有成人（图 6-76）和儿童（图 6-77）之分。主要用髋人字石膏及脊柱大面积石膏铺设用。石膏刀切割石膏管型用（图 6-78）。石膏剪修剪、拆除石膏管型用（图 6-79）。石膏锯用来拆除石膏，有手动及电动两种（图 6-80）。

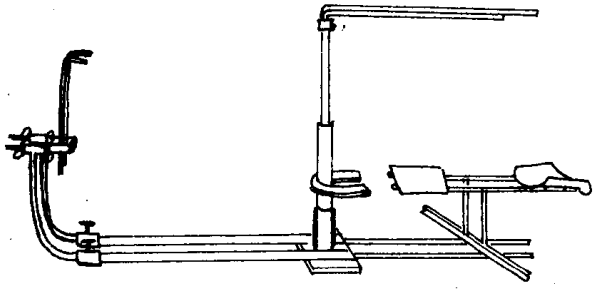

图 6-76　成人石膏床

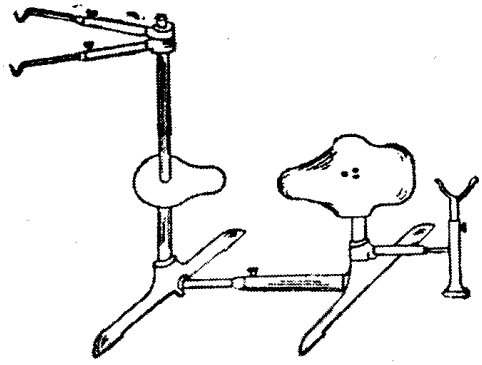

图 6-77　小儿石膏床



图 6-78　石膏刀

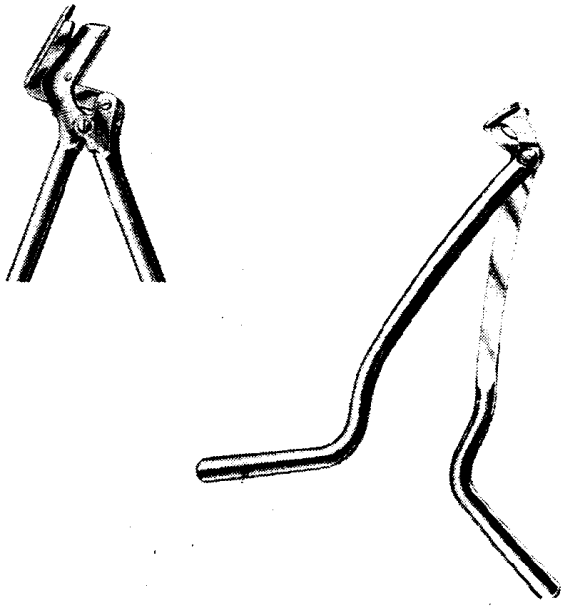

图 6-79　石膏剪



图 6-80 石膏锯

第五节 经皮穿刺椎间盘切除手术器械

近年来越来越多的脊柱外科和神经外科医师开始使用一种小创伤技术，进行椎间盘突出和神经根减压手术。这种方法除减少手术创伤外，还可缩短手术时间；病人可因此缩短疗程，早日康复。

这里介绍 Smith & Nephewdyonics 应用其长期积累的经验和技术设计制造的经皮穿刺椎间盘切除手术器械(图 6-81～83)，有防过深手术操作器械、经特殊改良的强力的组织切除器，包括可反复使用的和一次性使用的附件。

一、直视系统

该系统系可以直接观察椎间盘的系统。在视野中，手术医师可以清晰明了地区分组织解剖结构，并可以与任何摄像系统相配合。



图 6-81 经皮穿刺全套手术仪器消毒盒



图 6-82　可调焦椎间盘镜及引流导管



图 6-83　一次性电动创刀及切除物收集器

二、穿刺器械

本器械应用荧光镜制导，其主要部件有：AMD 小型脊髓针；AMD 录像；穿刺导管，管上有深度标志，可以监视穿刺深度；通过手术套管，6.4mm 直径，附有 10mm 深度标志；3mm、5mm 切削刀，附有 5mm 深度标志；套管定位器；密封引流器。

三、手动及电动组织切除器械

手动系统可使手术医师在同一的入路里交替地作直视及进行精细的切除术。附加的改向器、电动及吸引装置可使手术医师在上述直视及手感范围内进行更加迅速和全面的组织切除。其部件有：杯形钳 3.0mm；杯形钳 2.5mm 可弯曲头；改向管；杯形钳（2.0mm）上角弯；一次性 4.5mmAMD 切除刀，附有 5mm 深度标志；AMD Dyouae 3.4mm 吸力切钳，附有 5mm 深度标志；一次性切除物收集器。

第六节　人工髋关节置换手术器械

髋关节的健康状况可直接对脊柱健康产生影响。因脊柱疾病时常需骨盆半边切除，故常常进行人工半盆置换，其中主要是人工全髋关节置换手术，所以本节专门介绍人工全髋关节置换的手术器械。

髋关节成形锉（图 6-84）：修整髋臼及股骨头用。

股骨髓腔锉（图 6-85）：股骨头切除后，扩大远端骨髓腔，便于人工股骨头柄部插入。

髋关节成形圆凿（图 6-86）：清除髋臼窝内组织。

髋关节成形平凿（图 6-87）：功能同上。



图 6-84 髋关节成形锉



图 6-85 股骨髓腔锉

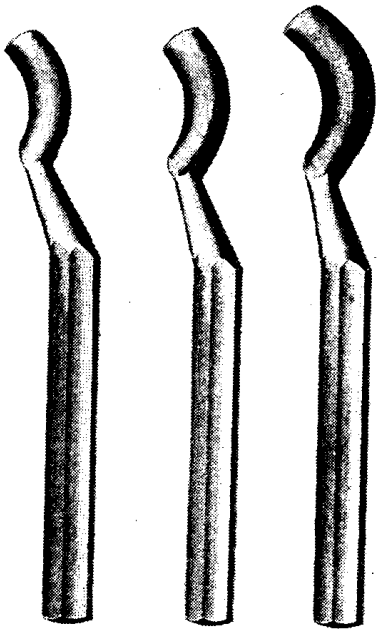

图 6-86 髋关节成形圆凿



图 6-87 髋关节成形平凿

人工股骨头(图 6-88～89)：种类较多，应酌选手术中适宜的规格应用。

脱臼凿(图 6-90)：使原臼窝中病理股骨头游离后或协助人工股骨头脱臼。

人工股骨头打入器(图 6-91)：将前凹部卡在人工股骨头上用锤敲击柄部，使人工股骨头徐徐插入。

人工股骨头拔出器(图 6-92)：在人工股骨头插入位置不妥时，用其将人工股骨头拔出。



图 6-88　双动股骨头

图 6-89　人工股骨头



图 6-90　脱臼凿



图 6-91　人工股骨头打入器

图 6-92　人工股骨头拔出器

髋关节拉钩(图 6-93)、提骨钩(图 6-94)、骨锨(图 6-95):都是协助髋关节暴露。

人工全髋关节(图 6-96):种类很多,在整个髋关节需要更换时可酌选适宜者置换。

股骨头取出器(图 6-97):是将病理股骨头从髋臼窝中取出。

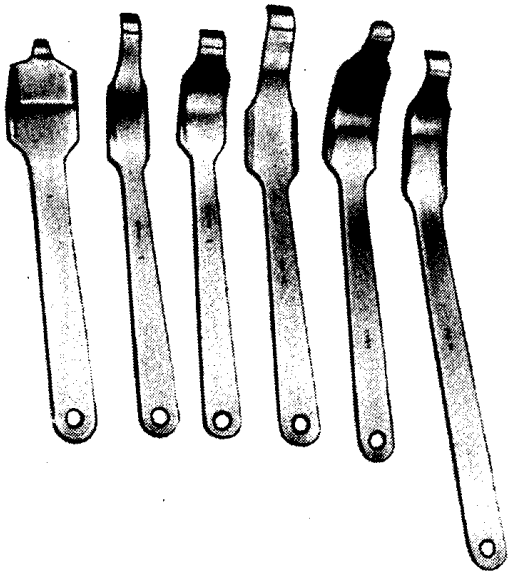

图 6-93 髋关节拉钩



图 6-95 骨锨



图 6-94 提骨钩

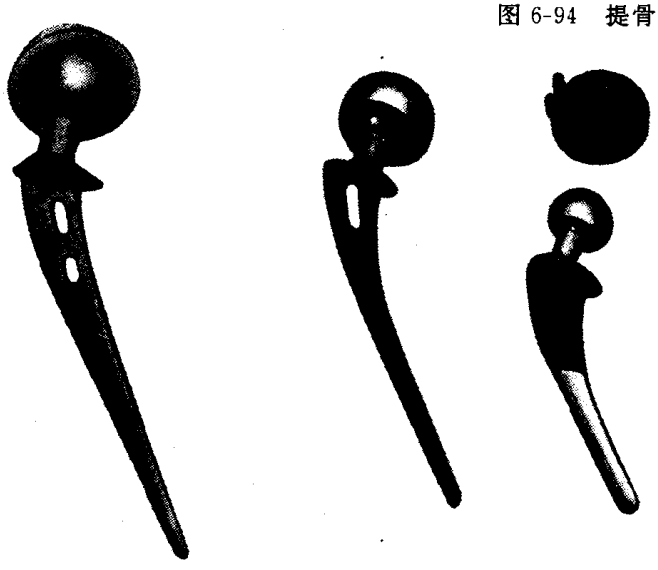

图 6-96 人工全髋关节



图 6-97 股骨头取出器

(傅英魁 管廷英 张洪军 吕承禄)

第七章　脊柱外科的石膏技术

第一节　石膏绷带疗法概述

石膏绷带的应用在脊柱外科是一项重要的治疗方法。在临床工作中应正确地掌握和应用它。

一、石膏绷带的性能

石膏是天然的硫酸钙石（$CaSO_4 \cdot 2H_2O$），又称为生石膏。将生石膏加热到100～200℃，使其失去部分结晶水而成为熟石膏。熟石膏接触水后重新结晶而硬化。

石膏的临界点是指在硬化过程中不许挪动而坚实的硬化、定型的阶段，一般需要10～20min。水中加少量食盐或提高水温可使硬固时间缩短，加糖或甘油可使硬固时间延长。石膏硬固后可使体积膨胀1/500，故石膏管型不宜过紧。加盐后可使石膏坚固性降低，故应尽量不加食盐。石膏干燥一般约需24～72h。

石膏的X线透过性较低。

二、石膏绷带的制作

1. 材料

纱布每厘米宽中含纱丝11～13支。做石膏卷时把绷带拉出一段，放在平面桌上，上面撒上石膏粉，用宽绷带或木板抹匀。石膏粉不宜太厚，也不可太薄，约1～2mm厚为宜。边抹边卷。石膏卷不宜过紧，过紧则水分不易渗透；也不宜过松，过松则石膏粉丢失过多。

2. 规格

长度5m、宽度20cm者供成人包扎躯干用，10cm宽、5m长的供成人包扎上肢、小腿和儿童大腿用。5cm宽的（用10cm的对开），供包扎儿童肢体或成人手指或足趾。

3. 种类

按形状分为石膏托、石膏床、管型石膏、石膏围领等几种。按有无衬垫又可分为有垫石膏与无垫石膏两种。

三、石膏的功用

石膏有可靠的固定作用，能保持躯干和肢体的特殊位置。可以减轻或消除患部的负重，促进组织和骨折的愈合。能有效地保护患部，避免因患部活动而加重损伤。可有效地封闭伤口。可用石膏作患部的牵引或伸展。可用以矫正肢体的外形。

四、石膏应用的适应症与禁忌症

1. 适应症

(1)损伤：当骨折或关节脱位经手法闭合整复后，需用石膏固定肢体，维持整复后的位置，有待骨折的愈合和软组织的修复。关节急性扭伤或关节四周韧带的急性撕裂伤。利用石膏固定，使患部制动，促进韧带的愈合。某些肌腱韧带或腱鞘的慢性劳损，如狭窄性腱鞘炎、良性腰背痛的病人。可利用石膏固定，使患部制动而减轻疼痛。肢体严重软组织损伤后的固定在临床上也非常重要。也适应于某些肢体烧伤后的固定。周围神经、血管、肌腱断裂或损伤，手术修复后需石膏固定，以维持修复后的位置。

(2)炎症：骨关节的化脓性炎症。在急性炎症期时，可利用石膏制动，减轻患肢疼痛，防止炎症扩散，维持肢体于功能位和预防发生病理性骨折。骨关节结核。在积极药物治疗的同时，局部给以石膏固定肢体，防止结核播散，以预防畸形。软组织炎症。肢体的急性

蜂窝织炎，用石膏固定可减轻疼痛，防止炎症扩散。在邻近关节部位者，可防止关节挛缩。

(3)矫形：可用于畸形的预防。先天性畸形的治疗，如先天性马蹄内翻足，在1岁左右时可用短腿石膏矫形。先天性髋关节脱位，闭合复位后用蛙式石膏和贝氏石膏固定。也适用于成形手术后的固定，包括皮管、皮瓣移植术后的固定。

(4)手术后的应用：骨关节手术后大多需要石膏固定制动，维持其特定位置，促使组织愈合，预防骨折，便于护理。如骨折、脱位的切开整复、内固定后或者断肢再植术后。急性骨髓炎钻孔引流术后或慢性骨髓炎死骨摘除术后，或骨关节结核病灶清除术后。先天性畸形或后天性畸形术后。骨肿瘤搔刮植骨术后或瘤段切除植骨术后等。其他整形或烧灼等手术后。

2. 禁忌症

体质差、年龄过大或有重要脏器功能不良者，不宜用大型石膏固定。疑有厌氧菌感染者，不能用管型石膏固定。截瘫病人或有周围神经损伤的肢体不能用石膏固定，以免发生褥疮，不易愈合。进行性腹水病人或孕妇忌做腹部石膏固定。

第二节 常应用于躯干的石膏类型

一、人字形石膏

肩人字石膏为将石膏绷带缠绕于胸肩及一侧上肢而成(图7-1)。多用于肱骨外科颈骨折或肩关节结核以及肩关节融合术后。

髋人字石膏(图7-2)，用石膏绷带缠绕于腹部，包括双侧肋弓及一侧下肢，于关节部位可用石膏条予以加强。如将两侧下肢皆用石膏绷带缠绕则称为石膏裤。

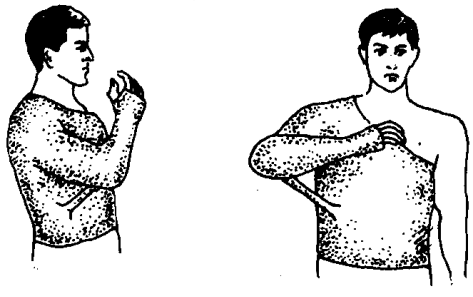

图7-1 肩人字石膏

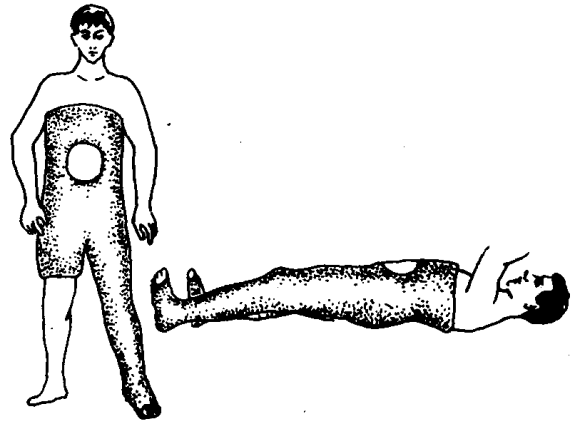

图7-2 髋人字石膏

髋人字石膏在临床上较常用。主要用于髋关节结核、髋部矫形手术或髋关节融合术、股骨骨折等。

二、石膏床(图7-3)

病人取俯卧位。根据病变部位，于胸腰背部或头颈胸背部，将浸泡后的石膏绷带来回折叠到所需厚度，使成一板状模子。取下，等完全干燥坚硬后，病人即可仰卧于此石膏床中。

此方法多用于脊柱结核或脊柱骨折的病人。目前一般较少应用，仅用于不合作之儿童。

三、其他

预防、治疗脊柱疾病经常使用的各式各

样石膏制器材有固定石膏帽(图 7-4)、石膏围领(图 7-5)、石膏背心(图 7-6)、颈胸石膏(图 7-7)、头颈胸石膏(图 7-8)、颈胸腰石膏(图 7-9)、侧弯矫形石膏(图 7-10)。先天性髋关节脱位之患儿可于复位后将两下肢固定于外展屈曲 90°位的蛙形石膏等。

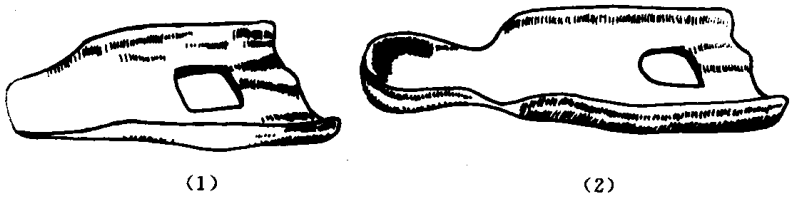

图 7-3　石膏床

(1)不固定头颈部的石膏床　(2)固定头颈部的石膏床

图 7-4　石膏帽

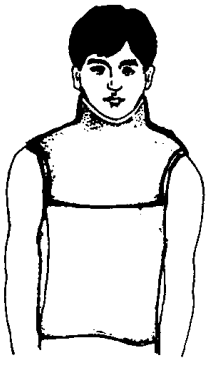

图 7-5　石膏围领

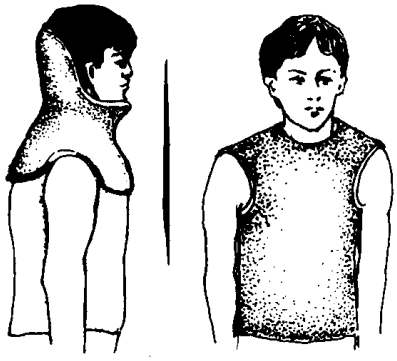

图 7-6　石膏背心

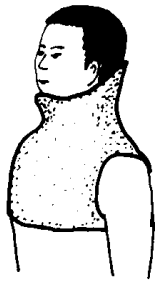

图 7-7　颈胸石膏

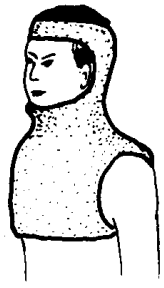

图 7-8　头颈胸石膏

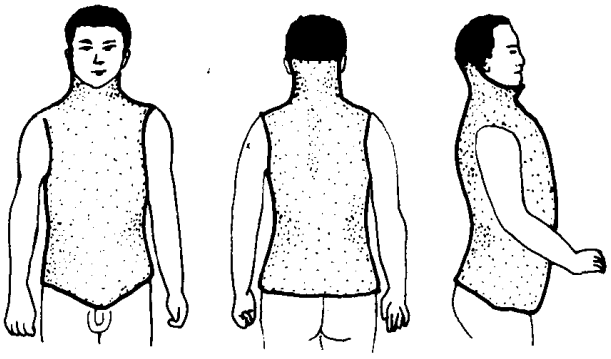

图 7-9　颈胸腰石膏

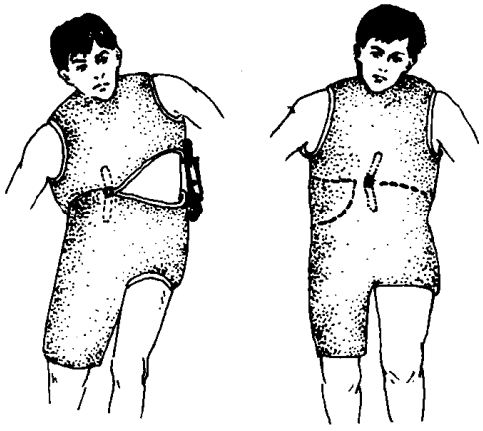

图 7-10　侧弯矫形石膏

第三节 石膏绷带的应用方法及注意事项

一、石膏绷带的应用方法

应用石膏之前，应预先准备好石膏衬垫（棉织套、棉花卷、软毡等）、石膏绷带、刀剪、纱布绷带卷及胶布、浸泡石膏的水桶、石膏木板等。包石膏绷带时，助手与手术者应密切配合。皮肤不必剃毛与涂油，伤口做一般包盖即可，避免环绕包扎或粘贴橡皮膏。缝线可3周后拆除，瘘管口附近涂氧化锌油膏。

肢体的位置一般放在功能位。创伤、烧伤、炎症时，石膏固定关节于中立位为宜。

先用软尺测量躯干所需石膏条，一般以6～8层为宜。在骨骼隆突处，放置适量棉花作为衬垫，需要时可用胶布将棉花固定。将躯干维持于固定位置。将水桶盛40℃左右温水，水中加食盐或明矾少许，能加速石膏凝固。若加淀粉少许，则石膏凝固减慢。将准备好的石膏条或石膏绷带平置放入水中浸泡，待石膏吸足水分后，即不再有气泡出现。将石膏平稳取出，操作轻柔，可减少石膏粉撒落，以增加石膏坚固性。石膏卷取出后由两端向中央挤压，以挤出多余水分，石膏绷带卷应少挤掉一些水分，石膏条可多挤一些水分。将石膏条伸展后，与助手共同拉紧石膏条的两端，用手掌将石膏条两面先后用力抹平，使石膏条各层之间相互贴紧。

石膏条安置于躯体上后，于相当关节水平用刀剪将石膏两侧各做一切口，以便石膏条与肢体外形相符。然后将石膏绷带在石膏条上围绕躯体作滚动式缠绕，但应注意不能像缠绕纱布绷带那样一面缠绕一面拉紧，以免石膏干固后石膏管型过紧，影响血循环。缠绕石膏绷带时，边缠边用手掌不停顿地抹平石膏绷带，以排出多余水分和气泡，使石膏绷带间贴敷更紧。在肢体粗细不一处，可将多余绷带折角重叠在小腿后方。缠绕过程中，需助手用手掌平托石膏，而不能用手指部捏握，以免指压使未硬化石膏造成局限性凹陷，而在干固后造成局限性压迫引起疼痛和压疮。待石膏绷带缠绕完毕后，可将石膏边缘部分修整。待石膏塑形，干固以后应是坚固、较为轻便、美观、贴体的固定物体。

二、石膏固定注意事项

1. 皮肤应清洗干净，若有开放伤口，应更换敷料。纱布、纱布垫和粘膏条尽可能都要纵行放置，禁用环行绷带包扎，以免导致伤肢的血运障碍。

2. 肢体和关节必须固定在功能位或所需要的特殊位置，由近端向远端包扎。

3. 肢体粗细不等，包扎时要作螺旋绷带包扎法，即将较细部位每一旋绷带的松弛部向后折回。每卷石膏绷带缠绕时互相重叠约为宽度的一半。

4. 包扎石膏绷带不宜过紧，过紧可引起呼吸困难、呕吐（石膏型综合症）、缺血性挛缩、神经麻痹，甚至组织坏死。但也不可过松，过松则起不到应有的固定作用。

包石膏时，石膏绷带不可留有空隙，以免石膏分层散开，影响坚固。故石膏各层间应紧密相接，凝成一体。在肢体凹陷部位，石膏绷带应特别放松，必要时剪开，务使绷带与体表敷贴，切不可架空而过。

5. 四肢石膏固定应将指、趾远端露出，以便观察指、趾血运情况，知觉和活动能力。

6. 修削石膏，使石膏表面光滑、美观，多余部分剪除。

7. 石膏固定完毕后，在石膏表面以蜡笔或变色铅笔标明包石膏和去石膏日期。有伤口的可将伤口位置标明，或将开窗位置画好。如同时将骨折情况画上更好。

8. 管型石膏的拆除指征

(1)创口有再出血现象，需及时拆除止血。

(2)疑有厌氧菌感染,应拆除石膏,行清创换药、引流。

(3)创口引流不畅时,应开窗或拆除石膏,保持引流通畅。

(4)由于石膏硬固后过紧,压迫肢体而影响血运或患肢剧烈疼痛者,应及时拆除石膏,以免肢体坏死。

(5)躯干部石膏,出现心肺合并症时,石膏应予以拆除,待合并症纠正后,再重新石膏固定。

(6)因时间过久,石膏松动或毁坏而达不到固定目的者,应考虑拆除更换。

(7)儿童行石膏包扎已超过3个月或治疗时需更换石膏。

三、石膏包扎的合并症

在施行石膏包扎治疗的同时,应注意出现以下合并症。

1. 因局部受压而导致血循环障碍,如不能及时解除压迫,可出现局部坏死。

2. 石膏固定不可太松,也不可过紧,太松达不到可靠固定的目的,过紧则可使回流受阻而引起远端的肿胀。

3. 由于局部的持续性压迫可导致压迫性溃疡的形成。

4. 长时期的石膏固定,可出现肌肉萎缩和关节僵直,应注意加强功能锻炼。

其他如石膏开窗所致肿胀、肢体畸形、神经麻痹、化脓性皮炎、胃肠道症状,以及坠积性肺炎和肾结石等在临床上都较常见,均应加强预防措施,防止并发症的发生。

第四节　石膏固定术后的护理

抬高包石膏的患肢,以减少或避免肢体肿胀。但需注意不要只将远端垫高,而使近端悬空,以免未干的石膏发生折裂与变形而影响固定。

石膏虽已固定,但在未干之前,仍容易造成折裂或变形,因此,在搬运或卧床时,都需加以保护。为加速石膏的干燥,可将棉被用支架撑起晾干,也可用灯泡烘烤。

经常检查肢端外露部分的颜色、温度、感觉和运动,如有指、趾不能自主运动,皮肤知觉减退或消失,但血运尚好,表明神经受压,应立即在受压部位开窗减压,或更换石膏。如有发绀、苍白、发凉和疼痛等,示石膏绷带过紧,应立即将石膏做纵行全部或部分剖开,以解除压迫。然后于石膏绷带外,用普通绷带固定。当骨突处有疼痛疑为压迫所致时,须做局部开窗,再向石膏窗内填充棉花,用普通绷带包扎固定,以免该部软组织向外膨出。

寒冷季节要注意外露肢体的保暖,以防冻伤。炎热气候,包扎大型石膏绷带的病人要注意室内通风,以防中暑。

注意保护石膏的整洁,勿使尿、粪或饮食物污染石膏。翻身或改变体位时要注意保护石膏型,避免折裂。

石膏固定后,若时间过长,常易造成原正常的关节发生纤维性强直。为此应很好地掌握固定的时间。在关节脱位整复后,一般固定到软组织修复的时间约2～3周。骨折整复后的病人,一般固定到有纤维愈合,然后改用小夹板固定,逐渐进行功能锻炼,以减少功能障碍。

石膏固定后,未固定的肢体应做充分的锻炼活动。固定石膏注意勿被水浸泡变松软,失去固定作用。同时应注意卫生,以免发生虫蛰。

第五节　石膏的开窗、切开与拆除

石膏固定后按一定的时间去除,石膏托或石膏夹仅需解除外缠的纱布绷带即可取下。去除石膏管型则需用长柄石膏剪、短柄石膏剪、石膏刀、石膏锯、撑开器、电锯等(图

7-11)。

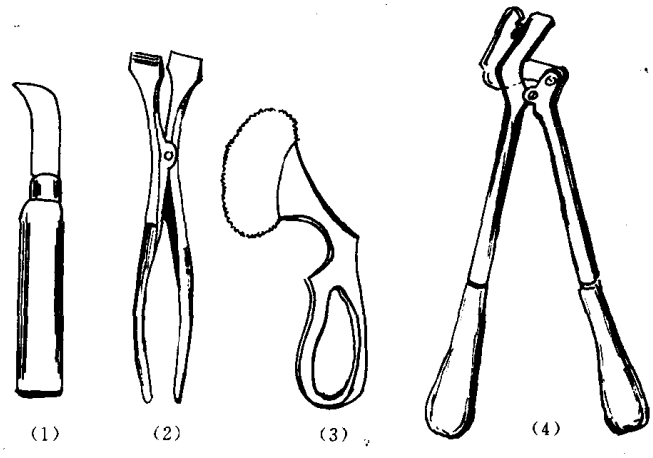

图 7-11 解除石膏的工具
(1)石膏刀 (2)石膏分开钳 (3)石膏锯 (4)石膏剪

一、石膏剪拆除法

用石膏剪由石膏绷带的近心端向远心端纵行剪开，可在其背面、掌面或两侧进行，直达关节部。如壳内缝隙较小可改用石膏刀，顺其切开线，滴少量水将石膏润湿，然后用钩形石膏刀切割。为了避免伤及皮肤，可用金属片垫于石膏壳与皮肤之间，将石膏完全切开。石膏管型切开后，再将切口撑大，必要时对侧也需切开，直到能把肢体移出石膏型为止。石膏拆除后，皮肤上附着的痂皮或角化层可涂凡士林油，并包扎 1～2d，待其软化后再用肥皂水洗净。

二、电动石膏锯拆除法

用电动石膏锯拆除石膏更为方便。电动石膏锯只能对硬固的石膏壳起到切割作用；对于较软的皮肤，即使与其接触，一般也不会造成损伤；用于切割石膏或在石膏型上开窗不但迅速而且省力。

三、石膏绷带开窗法

为了解除局部压迫或检查创口，进行创口拆线或换药时，需在石膏型上开窗。根据压迫部位或伤口位置，准确地把开窗位置在石膏型上画好标志。再用石膏刀、锯或电锯逐层切开，到达衬垫时即可停止，注意勿伤及皮肤。然后去掉石膏盖。有垫里的需将垫里自中心向边缘剪开，并将垫里翻转到外面，再用石膏浆及石膏绷带粘合于石膏窗的边缘，以防石膏渣落于创口内。应特别注意，当处理完毕石膏窗后，必须用棉花将窗口充填，外面用绷带适当加压包扎，防止由于开窗后局部压力降低，导致软组织膨出，出现创口边缘组织的压迫性溃疡或坏死。

第六节 脊柱外科几种常用的石膏包扎法

一、髋人字石膏

患者取仰卧位，卧于专用的石膏台或骨盆托架上。头部和上背部放在台面上，腰部悬空，骶部放在骶托上，两下肢用吊带悬挂。没有专用石膏台的，可以根据情况，因地制宜。简易方法是，可将一方凳放在手术台或长桌上，以支持头部或上背部，骶部放在自制骶托上，两下肢可由助手两人扶持。

固定范围如为单腿石膏裤，裤腰部分的前方由肋缘到耻骨联合，后方由腰$_{1\sim2}$棘突到骶骨下方。会阴部要充分外露，以便大、小便时护理。裤腿部分与长腿石膏管型相同，上端与裤腰部分充分相接。双腿石膏裤患腿和裤腰部分与单腿石膏裤相同，但健侧大腿也包括在石膏型内。健侧大腿的固定范围为膝关节上5cm。

固定位置肢体摆在髋屈曲15°～30°，两髋各外展15°～20°，足中间位，膝关节屈曲5°～10°，踝关节呈90°位。

操作方法是，穿好衬里后，患者仰卧石膏台或自制托架上。腰部用毡或薄棉套围绕。骨突部位如两侧髂嵴，骶部，股骨大粗隆，髌骨，腓骨头，胫骨前缘，内、外踝及足跟都要放置棉花衬垫。在衬里与腹壁之间置一薄枕，待石膏硬固后将其取出。这样石膏与腹壁之间可留有较大的空隙，以利于病人的饮食和呼吸。

用宽石膏绷带卷经水浸泡后，在腰部和大腿中上部缠绕3～4层，使成雏形。为加强髋人字石膏的坚固性，需加用石膏片。放置方法如下：第1条，长度以能围绕腰部1周并相互重叠6～8cm，宽度为上缘平剑突、下缘至耻骨联合，厚度以6层为宜。第2条，用10～15cm的石膏片，由健侧髂前上棘开始，经过下腹部绕过患侧大转子和大腿的后侧，至大腿下1/3内侧。第3条，用同上规格的石膏片，由健侧髂后上棘开始，经腰骶部，绕过患侧大转子和大腿前侧，达大腿下1/3的内侧。第4条，将石膏片置于患肢的后方，上端自腰部开始，下端超过足趾1～2cm。

石膏片放置完毕后，再用石膏绷带缠绕2～3层，最后修剪边缘，翻转衬里，并写好标记。

如为双髋人字石膏，应在两大腿下1/3之间置一木棍，先用石膏绷带将木棍缠绕2～3层，然后再与两腿石膏连结缠绕包扎，待石膏硬固后即可。

二、石膏背心（见图7-6）

患者如能站立，尽可能采取立位。不能站立的患者，也可采取仰卧位。固定范围：前侧，上起胸骨柄，下至耻骨联合；后侧，上起肩胛骨下角，下至骶骨中部；侧面，上起距腋窝8～10cm处，下至股骨大转子。应使石膏背心的着力点为胸骨柄、耻骨联合及腰椎生理弯曲的后凹。固定位置，使胸腰部脊柱保持后伸位。

操作方法是，穿好衬里，摆好体位，按固定范围垫好毡子。用宽10～15cm的石膏绷带，经水浸泡后缠绕2～3层，使成雏形。为加强石膏背心的坚固性，需加用8条石膏片。第1、2条，置于胸骨柄至耻骨联合，左右各1条。第3、4条，置于胸椎中部至骶骨中部，左右各1条。第5、6条，置于胸骨柄绕到骶骨中部，左右各1条。第7、8条，置于胸椎中部绕至耻骨联合，左右各1条。

按顺序放好石膏片后，再用石膏卷缠绕2～3层。硬固后修剪边缘，翻出衬里，写好标记。

三、石膏围领（见图7-5）

石膏围领用于颈椎骨折、脱位和结核等。患者取坐位。固定范围：于颈前上缘前方托住下颌，上缘后方托住枕骨结节；前方下缘至胸骨柄，后方至胸椎第2～3棘突，左右两侧至锁骨内1/2处。放好衬里及毡垫后，用宽7～10cm的石膏卷缠绕2～3层，使成雏形。然后在其前、后、左、右各放一6层石膏片。最后用石膏卷再缠绕1～2层。石膏硬固后修饰石膏边缘，翻转衬里，写好标记。

四、石膏床

患者体位如为仰卧式石膏床取俯卧位，俯卧式石膏床患者取仰卧位。固定范围：仰卧式石膏床上方起自胸第$_{1\sim2}$棘突，下方至小腿中部；俯卧式石膏床上方起自胸骨柄，下方至小腿中部。胸腰椎疾患的病人，用仰卧式或俯卧式石膏床均可；颈椎或上胸椎的病人只能

用仰卧式石膏床，而且必须包括头、颈部。固定位置：脊柱应尽量 维持生理弧度，两髋屈曲 10°～15°并适当外展，膝关节稍屈曲。

操作方法是，以仰卧式石膏床为例，患者取俯卧位，石膏床接触的腰背部及双下肢后方垫以衬里和毡垫。骶骨下方和两大腿下方内侧留置窗口，以利患者排便。为增强石膏床的坚固性，需放置石膏片数条。用宽 10～15cm 的石膏绷带制成 6 层厚的石膏片，分别置于所需部位。第 1、2 条，分别置于肩部至小腿左右侧。第 3 条，置放于左肩至右肩。第 4 条，横贯腰部，尽量采用较宽石膏绷带制作。第 5～8 条，沿开窗四周，分别置放 4 条，但石膏片的厚度以 4～5 层为宜。

将上述石膏片循序放好，上面再平铺石膏绷带 4～5 层，待石膏硬固后，修饰石膏床边缘，将衬里翻出，作好标志，干燥后让患者仰卧其上。

五、Risser 石膏型（见图 7-10）

瑞瑟（Risser）氏石膏型是矫正脊柱侧弯比较古老的办法，适应于代偿不全的结构性侧弯。但应当明确，Risser 氏石膏只能矫正原发弯曲，因此事先必须根据 X 线检查测定次发弯曲自动矫正的程度。

操作方法是，患者直立，双足分开，上臂外展 90°，头颈部向上略加牵引，胸壁、髂嵴及髂前上棘处应多垫毛毡以防压疮。石膏型范围：颈部、两肩、躯干及原发曲度凹侧的髋关节。

操作时，颈部的石膏应最后上，并使头颈部偏向凹侧（见图 7-5）。待石膏型硬化后，在其前后加铁制合页各 1 扇，其枢轴应位于凸侧的顶点并稍偏凸侧，合页的角尖向凸侧，二臂应成 120°～140°。

2～3d 后，石膏型完全干固，在原发曲度凸侧顶点，切除三角形石膏一块，其尖朝向合页枢轴。在原发曲度凹侧的顶点，将石膏切断，直达前后合页枢轴为止。如此石膏型即分成上下两截，仅在前后合页处相连。

在凹侧石膏原发曲度顶点横行切断处上下对应两点安放特制的撑开器，每天适当旋转撑开器，逐渐加大撑开角度，使上、下两截石膏逐渐分开，使原发曲度减小，每天矫正角度，以不使患者感到不适为宜，一般需 3～4 周才能获得最大程度的矫正。根据 X 线检查，当矫正已达到预计程度时，开始修整石膏型，分开器用布卷包扎，包括在石膏内。修整后的石膏型干固后，去掉合页。如准备植骨融合，可在石膏型背侧开窗。

目前这种石膏型，因费时长，患者痛苦，已很少应用。

六、Risser-Cotrel 石膏型（图 7-12）

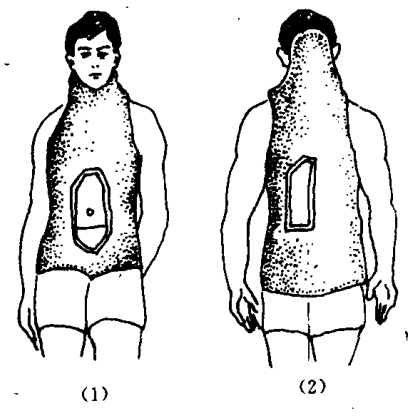

图 7-12 Risser-Cotrel 石膏型

(1)前面观胸腹前开箱 (2)后面观凹侧开箱

这是在 Risser 石膏型基础上经过改良的一种矫正脊柱代偿不全性侧弯的石膏型（见图 7-6）。

操作方法是，患者仰卧在特制支架上，穿好织套，头部及骨盆分别用布带向两侧施加牵引并很好固定。在维持最大分开力量下，迅速敷好薄薄一层石膏绷带，特别是骨盆及颈部。随即在背部，相当于腋窝平面，横置一个宽布带围绕胸壁。紧压脊柱侧弯凸侧肋骨隆起部分，对其施加压力，以后再很好上石膏，务求贴身合适，枕下部需要很好敷贴，石膏型

与胸壁及髂嵴之间不要留有空隙。胸腹前部开窗，以利呼吸，背部在侧弯凹侧亦开窗有利于凹侧肋骨随呼吸运动而扩张。这种不对称开窗对恢复对称的胸廓有良好的影响。颏下留一窄缺口，以利于张口进食。

（吕承禄　傅英魁）

第八章　脊柱牵引术

第一节　概　述

牵引术治疗脊柱某些疾病，方法由来已久，也确有实效，且方法不断改进，从简单的布带式重力牵引到电动、液压等机械牵引，方式、方法举不胜举。在脊柱外科临床上仍然被广泛地应用着。

牵引术治疗的作用很多，适应证也较广泛。从外伤如暴力所致脊柱突然过度屈曲或过伸位造成的脊柱屈曲性或伸直性骨折、脱位及一些软组织损伤，到一些慢性颈肩腰腿痛病以及脊柱的畸形，在治疗过程中，常常采用牵引术，且效果多较满意。

牵引术治疗的作用，归纳起来有如下几个方面：对颈椎病，牵引术可使水肿的神经根充分制动、休息，促进水肿吸收；改善钩椎关节与神经根间的位置关系。有利于外伤、劳损所致物理性炎症的吸收消退。解除肌肉痉挛，终止病理性变化的不良循环。对椎间盘损伤、髓核脱出、椎间隙变窄的患者，牵引术可使椎间隙及椎间孔增宽。有的学者在病人牵引术前后进行X线摄片对比，证明牵引术后每一椎间隙可以增宽2.5～5mm。间隙增宽使椎间盘内成为负压状态，有利于脱出的髓核、纤维环还纳归位。牵引术还可以使跨越椎间隙的韧带张力增加，从而矫正椎间关节囊的松弛状态，便于后关节嵌顿的滑膜复位。对颈椎病、颈椎间隙狭窄者，可使扭曲于横突孔间的椎动脉得以伸展、解痉，从而改善脑基底动脉的供血。

牵引术治疗适应症有颈椎病、颈椎自发性半脱位及颈椎骨折、腰椎间盘突出症、腰部急性扭伤及慢性损伤、腰椎小关节紊乱、腰肌纤维织炎等。亦可根据情况作为脊柱手术的术前准备、术中或术后制动应用。牵引术治疗的禁忌症有脊柱化脓性炎症、脊柱结核、脊柱肿瘤等。

第二节　颈椎牵引术

牵引术治疗颈椎病的方法由西方传入，至今为止仍是临床上治疗该病广泛应用的方法之一，分为坐式牵引和卧式牵引两种。

一、坐式牵引法

器材：颌枕带，又叫颈椎牵引带（该带系用两条布带分别托在下颌和枕部，利用两带的合力进行牵引）。秤砣、滑车、尼龙绳、坐椅等。

方法：病人坐在椅子上，呈端坐位，颈部微前屈，将牵引带下端两布带分别托在下颌及枕部（图8-1），利用合力牵引。牵引重量一般不超过5kg。

二、卧式牵引法

器材：上述器材加卧床及床头牵引架。

方法：病人仰卧位，头颈部稍垫起，床头架设滑车并调整牵引滑轮的位置使高度适宜，一般保持头颈部中立位牵引（图8-2），也可使头颈部中轴线与水平面保持35°～40°前屈位或头颈部过伸位，应根据病人具体情况适当调整。牵引重量同上。个别情况应根据个体耐受能力、颈肌发育情况、病人体重及病情需要等酌定牵引重量，一般不超过体重的1/12。牵引次数可每天3次，每次0.5～1h即



图 8-1　颌枕带坐式牵引

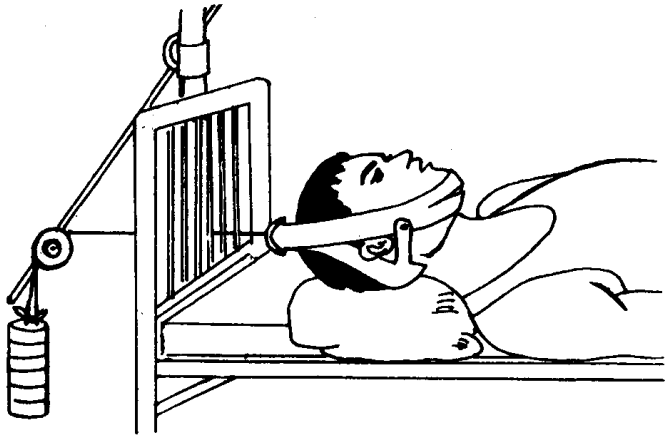

图 8-2　颌枕带卧式牵引

可。重症者可持续牵引，每天坚持 6～8h。

为安全起见，凡施用本牵引疗法，每次牵引前均应检查装置的牢固性及安全性，严防断绳、滑脱、重锤松动等现象发生。牵引重锤的位置应远离头顶上方，故坐位牵引应用两个滑轮将重锤移开去。牵引带的位置应放置准确，下颌部的兜带应固定在下颏部，勿使向颈部下颌角处滑移，以免挤压颈动脉窦及气管引起反射性低血压或窒息。下颌部布带易为汗液或唾液而浸渍，尤在夏季应该注意。一旦被浸渍污染应及时更换，防止皮肤引起湿疹样糜烂。牵引重量切勿过大，否则易引起下颌关节炎，影响病人张口、咀嚼。凡发现下颌关节部疼痛或张口不利，应立即酌减牵引重量。

三、其他牵引方法

1. 颈椎病牵引台(图 8-3)

颈椎病牵引台已由天津市骨科医疗器械厂成批投产。此牵引台结构合理，自锁能力强，安全可靠，利用机械传动，患者自己可转动手轮。逐渐牵引慢慢加力，控制牵引力大小。

治疗方法：病人坐好，先测量体重。用皮

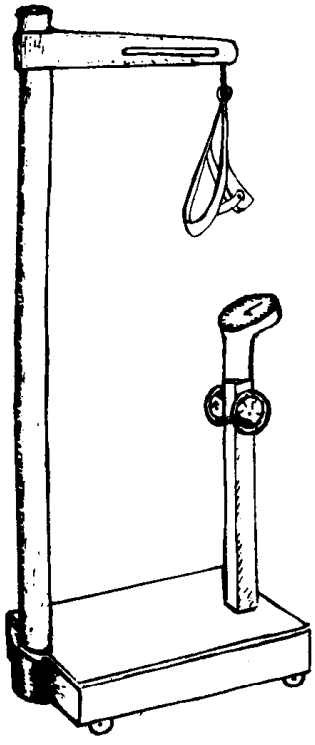

图 8-3　颈椎病牵引台

套项圈或牵引带固定于颈部，然后病人自己转动手轮，体重盘上减少的千克数就是牵引力大小。一般从 10kg 开始，逐渐增加牵引力，停止在自己感到舒适的位置。每次 10min，每日 1 次，12 次为一个疗程。

2. 携带式颈椎牵引器

携带式颈椎牵引器(图 8-4),是在坐位

图 8-4 携带式颈椎牵引器

1. 拉系杆弹簧压力器 2. 增宽缩小调节套管 3. 横梁挂钩 4. 升降拉杆 5. 支柱 6. 海绵肩垫 7. 头套 8. 下颌固定带

和卧位牵引的基础上设计研制出的一种新型的颈椎牵引器。患者可自行配戴牵引装置,根据自己治疗的实际需要调节顶端的"压力计"来增减牵引力量。一般从 2～3kg 开始,若无不良反应则逐渐增至 8～10kg,每天 2～3 次,每次 1h 左右,疗程为 1 个月或不限。

本方法对神经根型颈椎病效果尤为显著。在牵引时头部自动前屈 20°～30°,其作用力可有效地作用于颈椎的中下段。在牵引的同时患者可照常自由活动。其最大牵引力为 15kg。本器材用毕可折叠入盒,自重 0.81kg,携带方便。除治疗应用外,还可以用于颈椎外伤事故的急救和安全搬运。

第三节 颅骨牵引术

颅骨牵引术,在脊柱外科临床一直作为颈椎损伤的重要治疗手段。近来对其利弊虽有作者提出异议,认为除个别情况如齿突骨折外,可摒弃不用。但作为一种辅助治疗手段,如颈部有效地制动在术前、术中或术后作为一种稳定措施,还被广泛地应用,优于其他任何外固定方法且效果较好。

器材有颅骨牵引钳、手摇钻、颅骨外板钻头、手术刀片(柳叶刀)、止血钳、镊子、床头牵引架、尼龙绳、重锤等。

一、手术方法及手术后处理

仰卧、剃头,用美蓝在头皮上画两条定位线:一条是头前后方向的正中线,另一条是由两侧乳突尖作一垂直通过颅顶的连线。上述纵横两线相交叉处即为中点。常规皮肤消毒灭菌后,将颅骨牵引钳放在横线上,使牵引轴对准两线交点,张开牵引钳两臂,正对两侧眉弓外缘,测定好两钳夹的距离,做好标记(图 8-5)。

在局麻下于标记处各做一小横切口直达颅骨(图 8-6)。以专为颅骨牵引用的特制颅骨钻头,经切口在颅骨外板上各钻 1 孔(图 8-7)。此颅骨钻头直径正适合于牵引钳钩尖的大小。钻头稍上部有一保护环,使钻头只能穿过颅骨外板。将牵引钳的钩尖嵌入颅骨外板孔内,旋紧螺丝的固定颅钩(图 8-8)。然后用纱布方覆盖切口,装上床头牵引架进行牵引(图 8-9),并将床头抬高约 20cm,使患者体重作反牵引力。牵引重量可根据需要而定,开始时一般为 5～15kg。牵引方向可根据损伤机理及 X 线片进行适当调整。有关节突跳跃征的病例,应先稍屈曲牵引,俟绞锁的关节突牵开后再向后伸,一旦复位,应立即改用维持重量 3～4kg 牵引。时间约为 6～8 周。

也可以开始用 7kg 牵引,2h 后再加重 2kg 并拍 X 线片检查。每增加 5～7kg 拍片、检查一次至复位。如增加至 20kg 后仍不能复位,应考虑有骨块阻挡或软组织嵌插,应改行手术治疗。

有效颅骨牵引 10d,如闭合性复位良好,可改用支架或石膏固定。6 周后前纵韧带钙化形成时,表示椎体间自然融合,3 个月去除

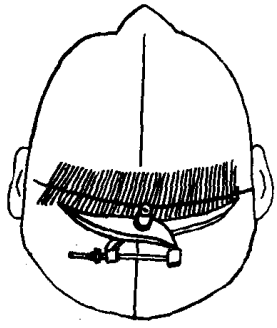

图 8-5　颅骨牵引钳置放

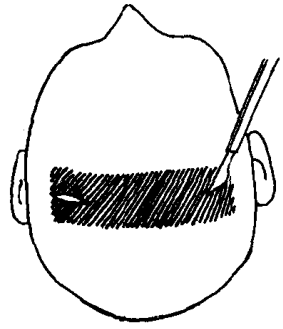

图 8-6　头皮横切口

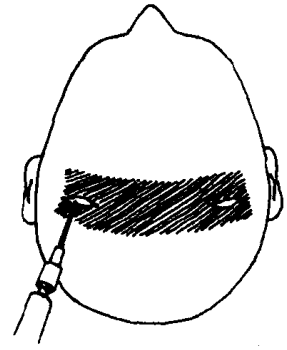

图 8-7　特制颅骨钻头钻孔

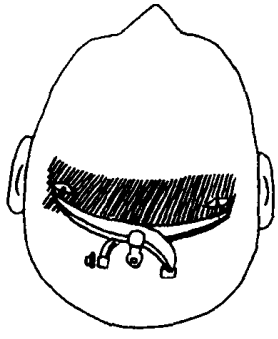

图 8-8　安放颅骨钳夹



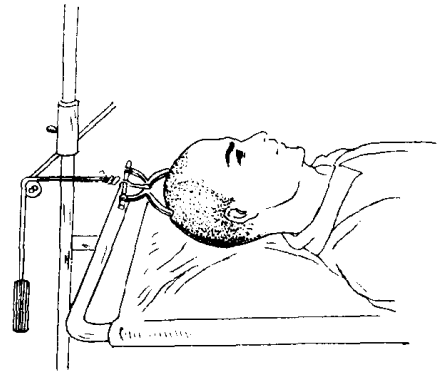

图 8-9　颅骨牵引术后观

支架或石膏，经 X 线拍片，屈伸位有明显稳定状态即可停止治疗。

二、注意事项

1. 手术中严格无菌操作，防止切口感染继发颅骨骨髓炎。经常查看切口，无菌换药，保持局部清洁消毒。

2. 经常翻身，预防褥疮发生，做好基础护理工作。

3. 时常检查装置是否安全可靠。牵引钳松动或一定时期后牵引钳两尖脚处颅骨外板骨质受压被吸收钳尖脚处松动等，应随时旋紧螺丝加以调整。严防牵引钳滑脱。

4. 经常拍片检查颈椎变位情况，以便随时适当调整牵引重量。

第四节　头颅环—骨盆环撑开牵引术

1959 年 Peovy 等首先用头颅环支撑牵引术治疗颈椎麻痹性疾病。此后发展出现头环—股骨牵引术。1970 年 Dewald 等发展成头环—骨盆牵引术。1974 年王桂生等用自制的颅环对颈椎骨折行牵引固定。1984 年马景昆教授仿制的头颅—骨盆环，作为严重脊柱侧弯手术治疗前辅助矫正术。也极适用于脊柱结核所致严重后凸畸形术前矫正和固定。

一、手术器械装置（图 8-10）

1. 头颅环，铝合金制成的圆环，后部略

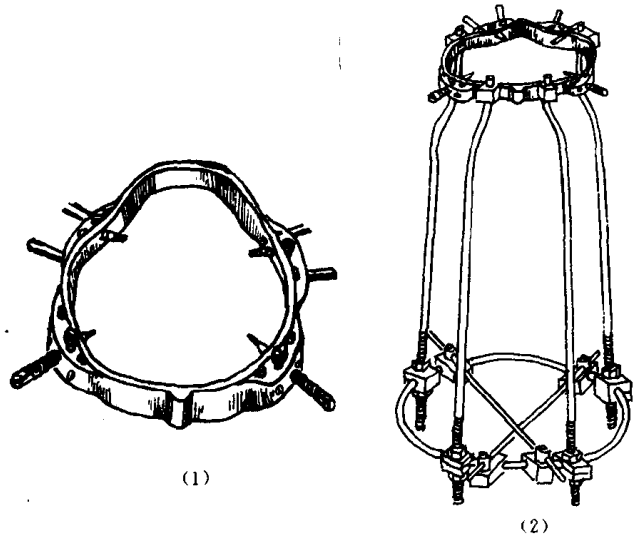

图 8-10 头圈骨盆牵引固定装置
(1)头环 (2)头环、骨盆环及撑开支柱

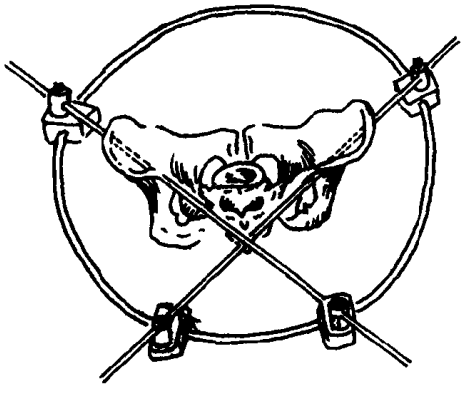

图 8-11 骨盆穿针示意图

翘起。具有各种型号，选用时金属环应大于头颅周径 1～1.5cm 为好。环上有 4 个拧螺钉固定器，入口处有两层螺纹，使螺钉拧入固定颅骨后稳定，不致摇晃。

2. 螺钉，钉尖短，保证不致穿透颅骨内板，共 4 枚。

3. 临时固定器，保持金属环在头颅四周正确位置，以利穿钉和固定。

4. 支撑螺纹杆，有 4 根，上、下端呈弓形弯曲，以防止压迫躯干部。杆中部有纵向双向螺纹装置，可撑开亦可压缩。其调节范围在 20cm 以上。

5. 骨盆环，系椭圆形金属环，周径可调节，保持环与骨盆部软组织距离 1.5～2cm。环上前后有骨盆针固定器各两个，可滑动调节至合适位置，其上有固定钢针的螺旋。两根骨盆针可以用长的施氏针代替(图 8-11)。

6. 骨盆穿针导器，导器前端为尖叉状，可嵌顶在髂前上棘处，其中有恰能通过施氏针的套管。导管后端有一尖钉，可钻入髂后上棘。保证导针行进方向准确。

二、手术方法

1. 安装颅环

术前患者剃去头发，所用器械及装置均应高压消毒备用。

麻醉：局麻。

体位：坐位或仰卧位，选合适头颅环套入头上，旋紧临时固定器，使颅环稳定在头上。

手术操作：于螺钉钻入处，常规皮肤消毒螺钉进入部位：前方螺钉拧入孔，在两侧眉弓和额突凹槽中，略偏向外侧(即在眉弓中外 1/3 交界处上外方)。后方两个螺钉与前方螺钉位置大致成对角线，在耳轮上方 0.5～1cm 处，后方 2cm 处。进钉口先用 2%普鲁卡因浸润麻醉，不作皮肤切口，直接拧入螺钉。钉尖压紧皮肤(仅钉尖破一点皮肤)，紧紧顶在颅骨上，用 3 个手指持改锥旋拧螺钉至不动为止。先拧入前方一侧螺钉，然后再挤入对角线上的后侧螺钉，拧紧后，颅环即固定牢固了。然后再如法上另一对角线上两个螺钉。

颅环固定靠 4 枚拧紧螺钉卡在颅骨上，螺钉上方为额骨及枕骨隆起，故纵向支撑牵引力不致引起螺钉滑脱。钉尖只需卡顶在颅骨外板上，故十分安全，螺钉入口处皮肤伤口用酒精纱布条围绕保护即可。

2. 安装骨盆环(见图 8-11)

可采用局麻和氯胺酮麻醉的方法。

体位：侧卧位，术侧在上。

手术操作：常规皮肤消毒后，在针进出口用2%普鲁卡因局部浸润麻醉后安置穿针导向器，后端针尖先打入髂后上棘处，前端套筒上的尖叉嵌在髂前上棘上后方2cm处，将施氏针从套筒针孔内串入，此时给氯胺酮静脉麻醉后，用锤轻轻将针打入，一边打入，一边检查针行进方向是否正确。因髂前后上棘连线断面见髂骨翼呈横"S"形，故不能完全依赖导向器，钢针穿行不一定全在髂骨内外板之间，但穿入、穿出部位应保证在髂骨内外板之间，即在髂前、后上棘处穿入穿出。穿针位置适宜后，用酒精纱布保护好进出伤口。然后让病人翻身，同法安放对侧另一支施氏针。

3. 支撑安装

一般在安放头颅环、骨盆环后3天，局部症状消失后进行。

脊柱侧弯严重至有旋转的病例，4个支撑棍上的支撑力是不相等的，如直接上棍，则不平衡的支撑力会使颅环上一个螺钉松脱。最好上棍时，让病人取坐位，悬吊牵引（牵引力至臀部离开坐椅为度），这是因为牵引重力使病人侧弯倾斜度矫正。再迅速安置4根支撑杆，并固定好。病人头颅部应保持中立位（图8-12）。放下悬吊牵引，再进行支撑矫正，以避免螺钉松脱。以后每天以2～3mm速度拧动支撑杆上的双向螺旋装置，进行支撑矫正（头一周速度可略快一些，越往后速度应减慢）。一般需牵引3～4周，脊柱侧弯平均矫正率可达40.6%。

三、术后处理

术后病人应卧于多个软枕垫好的床上，使针尖远离床面。注意观察有否腹痛、腹胀、血尿等内脏损伤性急腹症征象。防止伤口感染，每天应在针、钉进出口纱布上滴70%酒精2～3次。每天应检查头盆装置，拧紧松动螺钉，勿使钉、针松动滑脱。每天旋扭双向螺旋2～3mm，进行撑开矫正。

密切观察并预防并发症发生，特别在牵引后期应警惕矫正过度，以免损伤脊髓及神经。应作好如下几个方面的观察：迷走神经损伤致吞咽及发音困难；动眼神经损伤致眼球偏斜；臂丛神经损伤可出现上肢麻木、无力、放射性痛；脊髓损伤，下肢无力，不全截瘫；坐骨神经损伤，小腿外侧麻木和下肢无力。一旦发现上述神经系统合并症应当立即放松，减轻支撑力，并用药物治疗。

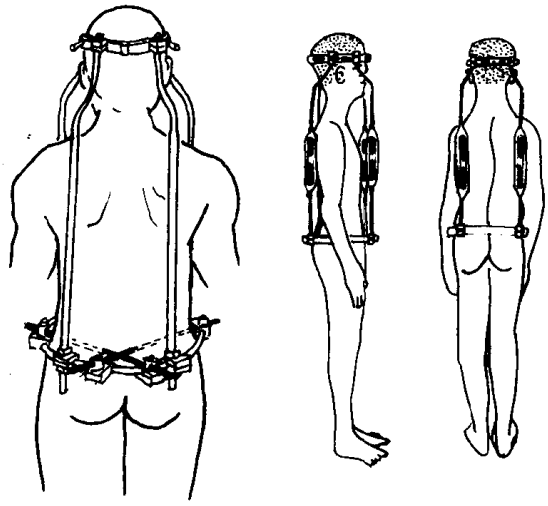

图8-12　头圈骨盆环牵引固定装置安放后示意图

颈椎合并症常由牵引时间过长（超过6个月）所致，可见颈椎退行性改变、齿状突硬化或囊性变，亦可发生颈椎半脱位。故牵引时间不宜过长。

第五节　腰部牵引术

腰部牵引方法繁多，器材不断更新、演变，难以一一例举。就其方式、方法来看，由简单的下肢牵拉逐步发展到利用固定骨盆作施力点来牵拉；由人工牵拉到机械牵拉，包括手法复位、理疗的综合性治理；由一次暴发性施力牵拉到更为稳妥的持续性牵拉。这里主要介绍两种腰部牵引方法。

一、骨盆带牵引

这是用一种特制的骨盆牵引带对腰椎进行牵引的方法，对腰肌痉挛、后关节紊乱、腰骶关节滑膜嵌顿、慢性腰痛等有一定疗效。

方法：病人仰卧在木板床上，床脚垫高15°组成反牵引。臀部用特制骨盆带缠绕固定。在骨盆带两侧各有索带，一端连于骨盆带，另一端通过滑链与牵引重锤相连。每侧重量为5～10kg，以3周为一个疗程。

二、牵引床治疗

1. 治疗机制

牵引床治疗的机理，目前尚无定论。一般认为作用有如下三点：肌、筋膜综合征的化学变化和物理变化均与肌筋痉挛有关，牵引能松解肌筋，迅速改善血管、神经的受压迫状态。牵引力能张开椎间隙，保持椎间盘内负压状态，使突出髓核、纤维环借负压状态下的解剖位置改变容易还纳归位。牵拉使脊髓在椎管内的解剖位置发生微细变化，使被顶起的神经根可从突出物顶部滑下，解除牵涉；亦可能使突出髓核破碎，从而使突出的纤维环迅速缩回，或粘连得以分离。

2. 牵引前的准备

术前流汁饮食，排空大小便，备好病房硬板卧床，要求褥垫厚而平整。做好病人思想工作，解除其顾虑，取得良好配合。

检查固定器具，胸围、臀围、踝套等尼绒搭扣能否解脱方便，紧固快速、牢靠。

牵引前检查：复核诊断、治疗部位、治疗方式是否有误。俯卧位时的自觉症状及压痛放射部位、皮肤感觉障碍区、脊柱畸形程度，做好记录及标记，以便作牵引前后及术中检查对比。

3. 牵引方法

病情不同，牵引方式亦不同，一般分为基础牵引、治疗牵引、特殊牵引3种。以下仅介绍治疗牵引（常规牵引）。

牵引床面上预先放好3个软垫，前垫30cm厚垫于胸部，中垫20cm厚垫于股骨上段，后垫30cm厚垫于小腿踝关节以上。穿戴好胸围、臀围和踝套，俯卧在3个软垫上，将位置调整好。然后将胸围和踝套上的环扣挂在床头固定器上，进行牵引。

初次牵引病人，第一步牵到40kg，维持牵引5min，其间可作简单的松解手法。然后再牵至自觉症状消失，椎旁压痛放射消失。在维持牵引力下即可手法松解、矫正畸形及整复腰椎间盘脱出。注意在手法过程中，因肌肉紧张变松时，牵引力自动回降。如果无症状及体征出现，可继续手法；若出现坐骨神经痛时，需保持原牵引力千克数不使下降。当治疗完毕，自觉症状、压痛放射消失即为痊愈。卧床7d后复查仍属痊愈者，用石膏腰围固定1个月。

三、附液压牵引床

本床是在YSC—1型牵引床的基础上，吸收国内外产品的精华制成的新型牵引床。机动部分采用电气控制、液压传动。工作平稳，噪音小，安全可靠。可根据患者不同情况任意选择或改变拉力、距离和速度。牵引力100～250kg，牵引距离35～150mm，牵引速度和终点停留任意可调，牵引方式分为快速、慢速、自动往复、终点停留4种。主要用于治疗腰椎间盘突出、腰椎侧弯、腰肌痉挛、后关节紊乱等疾病。目前该床已由山东医疗器械厂投产。

（傅英魁　徐东松）

第九章　脊柱外科手术的基本技术

第一节　无菌技术

严格的无菌技术对每个手术病例都非常重要，对脊柱外科就更加重要。这是因为骨组织的血液供应较肌肉及其他软组织均差，其抗感染能力较软组织弱；手术本身的刺激和创伤使机体抵抗力降低，尤其在一些骨感染病例中，虽炎症处于静止期，但仍可能复发；脊椎骨与脊神经又密切相关，一经感染后果严重。除此而外，脊柱外科还常需置入各种类型的塑料、粘固剂、不锈钢及机体能耐受和亲合的“异物”。有时还要作一些移植手术，如游离神经移植、肌腱移植、带蒂的骨及皮瓣移植、植骨等精细手术，一旦发生感染，不仅手术失败，而且能给病人造成功能障碍甚至生命危险，导致不可弥补的损失。

因此，在脊柱外科手术过程中，要求参加手术的医师、护士、手术室工作人员必须时时刻刻注意无菌技术，严格遵守无菌技术操作，步步坚持无菌原则。切割、剥离、游离、移植或固定都要操作轻巧，准确无误，加强保护措施，尽量减少手术暴露范围，充分保护组织血运。手术者尤其要作好表帅并督促周围人员执行制度，手术室要加强无菌技术操作监督。从病人由病房接运到手术室、手术终了直至送回病房每一个细节都不允许忽略。

一、手术室内有关人员术前准备

进入手术室的人员，包括参加手术医师、护士、手术室内工作人员和参观人员等，都必须换穿手术室内专用的上衣、裤子和鞋，并戴好手术室专用的帽子和口罩(图 9-1)。

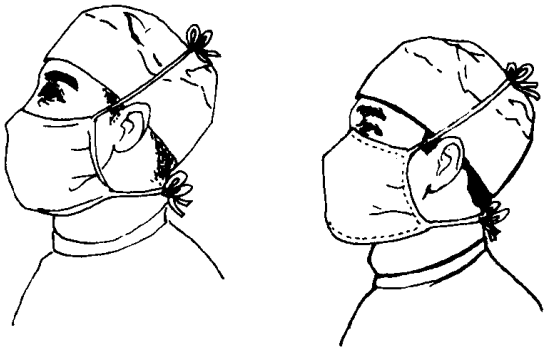

图 9-1　戴好帽子口罩再进手术室

1. 刷手

刷手是防止手术感染的重要环节。按规定，刷手前要首先修剪指甲，然后遵循手术室例行的刷手常规进行刷手。

刷洗时应特别注意甲沟、手指和指蹼部位，顺序是由指尖到肘上 10cm，先手指，后手掌，经过前臂到肘上，分段刷洗，每更换一把刷子刷洗 2～3min，共刷 3 遍，然后用无菌干纱布块将手、前臂、肘关节上按顺序擦干。再将手与两臂浸泡于 75%酒精中 5min。浸泡时双手在酒精筒内可相互擦洗。有的医院用 1/1000新洁尔灭刷手或清洁刷手后再用 1/1000的新洁尔灭浸泡，只要其灭菌作用与 75%酒精相同，根据不同医院的习惯可自行变更。骨科与脊柱外科的手术人员戴手套之前要求先碘酒、后酒精用棉球将手部擦拭一遍，增加手部灭菌的可靠性并上举在胸前。

2. 术前穿戴

术前穿手术衣、戴手套一定要按无菌操作程序进行。如穿松紧袖口手术衣，戴干手套，应该先穿手术衣后戴干手套。如果戴湿手

套，应先戴手套后穿手术衣，并将袖口折压于手套的腕部之内。穿手术衣的步骤如图 9-2～6，戴干手套方法如图 9-7～10，戴湿手套方法如图 9-11～13，外加无菌背心穿戴如图 9-14。

为防止手术者衣背侧触碰无菌部分或器械，特在衣背侧做有两层手术衣，其穿戴方法如图 9-15～16。

图 9-2 双手接洗手护士递给的手术衣

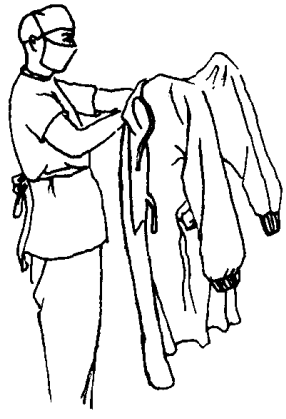

图 9-3 提起衣领两端抖开全衣切勿触碰他人或物体

图 9-4 两手伸出袖口外

图 9-5 护士从身后手术衣里面协助将手术衣穿整齐

图 9-6 护士在背后结扎好手术衣小带后再提起手术者递给的腰部长带结扎在其身后

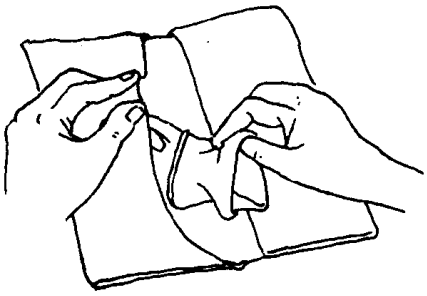

图 9-7　打开干手套包，提起左手手套

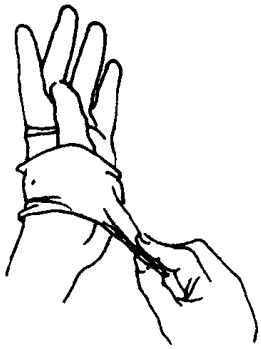

图 9-8　戴上左手手套

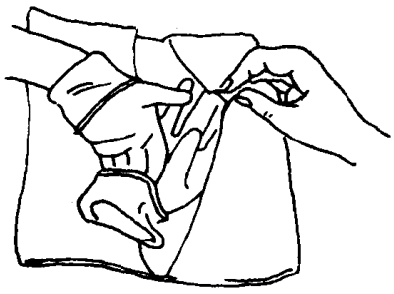

图 9-9　用戴上手套的左手托起右手手套

图 9-10　戴上右手手套

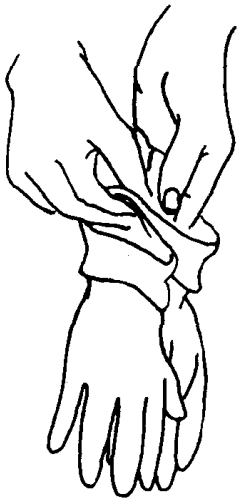

图 9-11　右手同时提起一副手套
先戴上左手手套

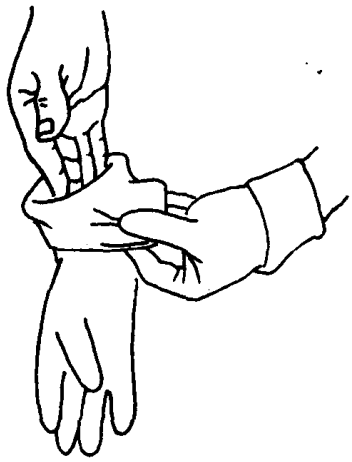

图 9-12　用戴手套的左手提起右手
手套，戴在右手上

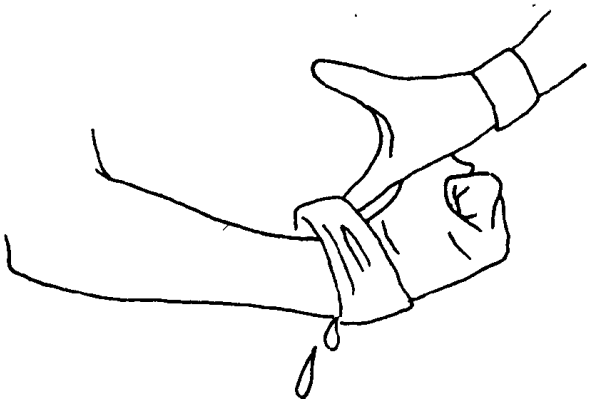

图 9-13 将手套的腕部外翻、手指抬高并握拳，挤出手套内的水

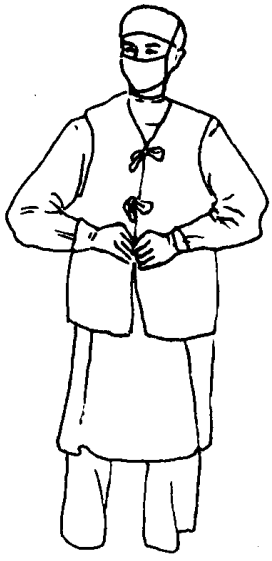

图 9-14 在手术衣外加穿无菌背心

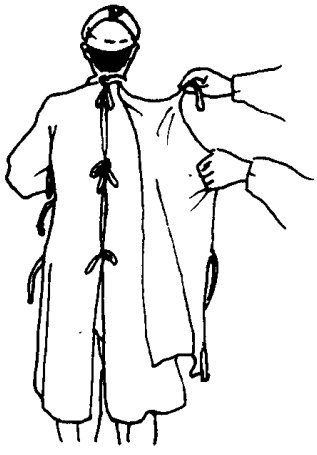

图 9-15 第一层由巡回护士结扎衣后小带

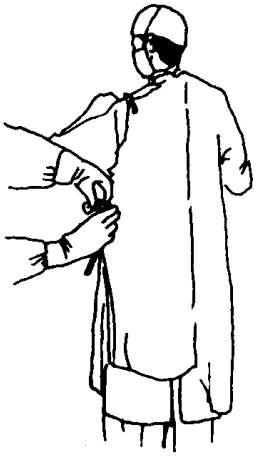

图 9-16 第二层由无菌洗手护士结扎衣侧小带

二、手术部位的准备

脊柱外科病人手术部位的准备工作程序及方法如下。

1. 安放病人和手术部位的体位

颈部手术时常在颅骨牵引下操作。胸腰部的手术体位要防止心脏及胸腹腔受压，避免影响呼吸、循环及增加胸、腹腔压力。俯卧位手术最好把病人安放在拱形支架上，以便于术中因手术需要而进行的体位调整、切口延长、供区取骨等。一些受力的骨突部位应加垫保护以防压伤。

2. 手术部位皮肤灭菌

脊柱外科手术的皮肤灭菌范围较其他外科专业手术为广，要求亦严格。方法是，用纱

布块浸透废用麻醉乙醚擦去手术区皮脂，并使皮肤干燥。用2.5%碘酊棉球由里向外以切口为中心顺序擦遍手术区皮肤，等待0.5～1min使碘酊自然干燥。擦拭时应避免碘酊溢流灼伤手术消毒区以外的皮肤。用75%的酒精棉球与上相同的顺序擦净皮肤上的碘酊，擦拭时顺着同一方向进行，不可来回涂抹。

注意：面部或供皮区的灭菌不用碘酊。会阴部的手术皮肤准备可先用肥皂水洗几次后，用无菌水冲洗干净，随后用75%酒精涂擦即可。如病人对新洁尔灭不过敏，可用1/1000的新洁尔灭或用柳硫汞酊进行皮肤灭菌。进行皮肤消毒的手术人员须注意自己的手不可与病人的皮肤或其他物品触碰。准备好皮肤后应立即将双手再次浸泡在75%酒精筒内2～3min，以确保灭菌。

3. 铺设无菌巾

对脊柱外科来说，铺设无菌巾的“设”字应该特别强调，因为它不像一般外科手术铺巾那样程式规则。其原则是，既要求与手术野以外的皮肤严格隔离，又要求在变更体位、活动肢体、切取供皮、供骨时不影响无菌术，而切口位置又多变，因此，每铺无菌巾前都要细心设计，既要保证手术野充分外露，又要与其相邻部位的皮肤严格隔离，以防手术野被污染。例如，腰背部后入路手术，在预计要作手术的脊椎棘突切口处可按下列步骤铺设无菌巾：距棘突中轴线左右两旁各5～6cm纵行铺一折边的手术巾。在预计切口上、下端分别各横铺一折边的手术巾。在上列手术巾相遮盖处用巾钳固定。将大洞巾洞口放在切口部位，而后展开其上下部，上部遮盖躯干上部和头架，下部遮盖躯干下部、双下肢和足（图9-17～19）。

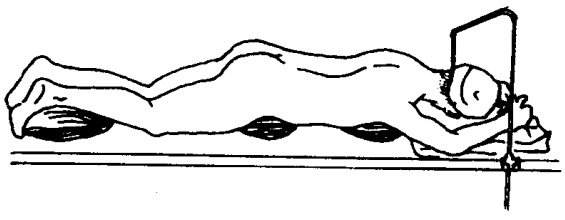

图9-17　俯卧位

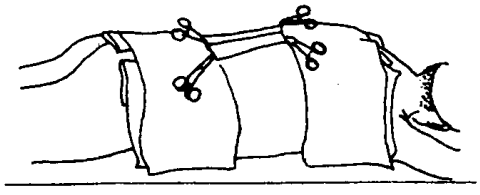

图9-18　铺小巾手术

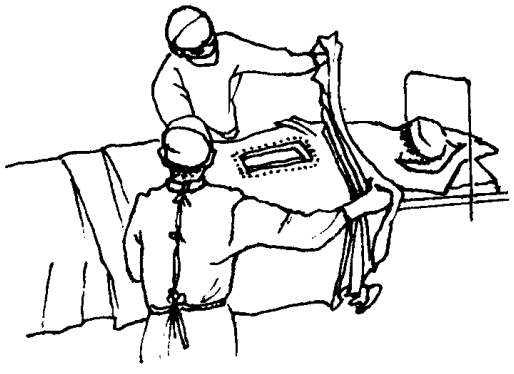

图9-19　铺设中单及大手术单

4. 保护切口

切口的保护具有重要意义：它可以防止切口内感染病灶，污染皮下组织，术后引起切口感染；又可防止手术野皮肤与手术者的无菌手套接触，使皮肤潜藏的细菌有可能污染手术野。一般保护切口的方法有两种：切开皮肤皮下组织后将备用的切口保护棉垫边缘与皮肤切口边缘作连锁式缝合。将医用无菌透明粘性塑料薄膜贴在皮肤切口部位，手术刀通过透明塑料薄膜切开皮肤。

三、无创伤技术

无创伤技术和严格的无菌操作技术是一切手术成功的关键，脊柱外科手术更是如此。

在一切手术中，绝对无菌和无创伤虽然是不可能的，但这不等于可以不重视它。手术中不注意减少手术创伤，则可使组织丧失生活能力和降低抗感染能力，这是引发感染的重要因素。一个移植的肌腱如与其周围的瘢痕粘连，则可使手术失败。神经吻合时如创伤过多，其断端之间可以产生纤维组织，从而阻碍神经再生。一个不注意或不熟悉无创伤技术的手术医师，则很难使一些复杂的修复和功能重建手术取得优良疗效。

无创伤技术，并非高难的技术，但也不是一切手术医师都能掌握好的技术，它与医师的品德修养、医德医风密切相关。淡漠病人利害、无视病人痛痒的人，是绝对掌握不好无创伤技术的。掌握这项技术的首要条件是手术医师必须做到痛病人所痛，急病人所急，视病人为亲人。这是应用无创伤技术的前提。

手术前对病情及手术中的变化应做好充分的估计，制定出切实可行的手术方案。对手术人员事先要有明确的分工，使人人都必须在思想上认识到这一严肃的有机的集体工作。手术室护士除准备和保管手术器械外，还应认真了解其性能，以利在手术时间与手术医师紧密配合，以求减少手术时间，最大限度地降低病人手术出血量。

在手术中要有“时间就是生命”的概念。手术的每一个操作都要有计划，有效而又准确。反复、无目的的无效动作会给组织造成很大创伤。手术切口要整齐，操作要细致轻巧，严防撕裂组织及使用钝的器械操作。在缝合时，张力不可太大，勿存留异物，线结勿过大，线头不要太长。结扎血管时不要包括周围组织过多，以免形成血肿及死腔。擦血的纱布块勿太热，动作要轻柔，不要在出血的组织上用力来回摩擦。手术中暴露的组织要精心保护，勿使外露时间过久。

用于特殊部位和组织的尖锐手术器械，如刀、剪、镊、骨刀和一些纤细的显微外科手术器械，必须妥善保存，经常保持其锋利。一些特制器械，应做到专物专用，以延长器械使用期限。止血钳要根据具体情况使用不同的弯度和角度，以便钳尖稳、准。钳尖及镊子尖夹持的组织越少越好，以尽量减少损伤。

总之，无创伤技术和严格的无菌术都是脊柱外科所特别强调的基本技术，如手术有关人员人人重视，就会大大减少手术后反应，使伤口良好地愈合，感染率降低，当然会有在功能方面良好的恢复。

第二节 术前准备和术后处理

一、术前准备

脊柱外科手术种类很多，手术范围也很广泛，其手术前后的处理与外科其他专业手术既有共同点，又有不同点；与骨科手术是基本相同的。从时间而言可分为：争分夺秒的急症手术，如急性脊椎压缩骨折合并脊髓、大血管损伤等；可延迟 1～2 天甚至几天后施行的手术；不计时间的选择性手术。

后两者可以从容不迫，做好一切全身和局部的术前准备，使病人适合手术要求时，才进行手术。但急症手术则不能拖延，要在短促的时间内完成必要的术前准备，以挽救生命，保存功能。以下以选择性手术为基础，加以某些急症手术，简述手术前准备的主要程序和内容。

1. 诊断和手术指征

手术者必须掌握病史、体检、X 线检查、化验及其他如 CT 扫描、核磁共振等全面重要的有关资料，并归纳、分析，从而得出正确的诊断和手术指征。这是保证病人安全、手术成功的首要条件。

(1)病史：这是疾病或损伤的发生、发展过程。损伤，要详细询问受伤的时间、地点和

发生机制等，并进一步分析暴力的性质、大小和方向，确定创伤的部位、性质以及可能的并发伤或联合伤。再进一步追问现场急救和运送过程中的处理，以确定伤后有无因急救和运送方式方法失当所造成的继发性损伤。任何创伤都要注意多发伤、联合伤和既往史。

骨关节疾病，要详细询问起病和发展过程，例如，化脓性炎症与结核的起病、病程不同，这常常是诊断中的要点。先天性畸形，须注意其他系统的畸形及有否家族史。深部的持续性严重疼痛要警惕肿瘤和感染。躯干部的慢性损伤，必须询问职业、工种和工龄，从而考虑与职业的关系。慢性职业性损伤必须从预防着手，疗效才可巩固。

其他系统的病史和既往史也要认真地询问。

(2)体检：体征是疾病和损伤的主要客观证据。要细心、认真、顺序无遗地进行检查。全身检查须包括体温、脉率、呼吸、血压以及各系统的检查。在暴露良好、两侧对比的情况下，按照望、扪、动(主动、被动活动)、量(测量)四诊，再加特殊检查法进行检查。结合体征和局部解剖知识，判断患病或损伤的组织。结合体征和病史推测病理和诊断。结合局部和全身检查作出全面诊断。为了体检准确无误，检查者要注意如下几点，以免错误发生：要暴露广泛，不怕麻烦，进行良好对比。不怕脏，不贪懒，认真触摸，由浅入深，不主观武断。检查手法要正规。平时严格锻炼，才能用时正规无错。一经查出明显体征，不顾此失彼，发生漏诊或误诊。查体要有顺序，一般先上后下，由两侧到中间，由前到后，阳性体征记清左右。注重病史和体检在诊断中的主导地位。一些化验、X线及某些特检都起辅助诊断作用，不可过分相信和依赖。

(3)X线检查：骨科系统的疾病和损伤，X线是一项重要的辅助检查方法，但不能代替病史和体检。以上所述如果本末倒置，必犯错误。如脊椎的骨质增生，未必与临床症状有必然联系，因此必须详细询问病史，检查病人，配合X线检查，才能作出正确的诊断和治疗方案。X线检查，有条件的应正确利用，研究改进、提高诊断水平。

(4)化验和其他检查：除三大常规外，某些骨肿瘤和骨病还需要测验血钙、血磷和碱性磷酸酶。并发休克和急性肾功能衰竭的病人，要留置导尿管，观察尿量和比重，并需作一系列的血尿化验检查。脊髓受压的病人要进行脑脊液动力学和生化检查。

其他如肌电图、血流量图、同位素扫描、皮肤测温等检查，活组织检查也是脊柱外科时常用到的，但应因地制宜，不能过分苛求这些条件。

(5)综合分析：把病史、体检、辅助检查等各方面获得的资料，加以去粗取精、去伪存真、由此及彼、由表及里的思考，抓住主要矛盾和主要矛盾方面，作出正确的包括解剖部位、发病或损伤的组织以及病理的诊断。

2. 手术方法的选择和设计

手术方法的选择和设计是一项重要的手术前准备工作。同一脊柱外科手术，可以有几种手术方法供选择。究竟选用哪一种，要结合全身情况、局部病理、手术组经验、物质条件以及文献上的经验教训等决定。在决定了一种手术方法后，要认真研究和计划手术中的各项环节，并做好几种准备，以备应急。查阅文献资料对于手术者的思考和准备会有很大帮助，但对他人的经验必须作具体分析，接受其有益的方面。

手术方法要求简单、安全、疗效好。可以自己设计，但要有科学根据。新开展、难度较大的手术，可先在尸体上操作，熟悉局部解剖和手术方法后再应用于临床。

手术入路的良好选择对手术成功有重要意义，入路不当将对手术增加困难，并发症多甚至完全失败。书本上的手术入路都以正常

解剖关系为依据，而在病人则必须考虑正常局部解剖常因病理变化而被扰乱。病理因素所造成的组织瘢痕、挛缩、移位等必须考虑周详，以防术中不测。

手术体位事关手术野显露和消毒皮肤后无菌巾铺设以及便于维持患者的生命功能。防止体位不良对病人造成损害，同时要注意查对、弄清病变的部位和侧别，以免差错事故发生。

麻醉方法要根据手术部位、手术方法、时间、术后反应、被手术者的条件等方面进行适宜地选择，要确切做到安全、无疼痛、无痛苦、无恐惧，并根据所选择的麻醉方法作常规术前处理。

脊柱外科器械比较特殊，内固定物种类繁多。为了便利手术、术者得心应手，有些器械要手术者亲自选好，交器械护士灭菌备用。有些要根据手术需要进行设计，不断革新。

3. 手术组的组建

为了对病人的健康及生命负责，任何手术都必须在手术前极其慎重地组建手术组，由手术者任组长，领导全组人员事先熟悉手术全过程，以便在手术中群策群力，协调一致，努力完成手术。有生命威胁、局部功能有严重损害以及难度较大的手术或新开展手术，主刀必须由有经验的脊柱外科医师担任。在手术中，助手要听从手术者的指令，步调一致，全心全意协助手术者努力完成手术。

4. 做好家属及病人单位领导人员的工作

要把病情、手术计划、可能发生的意外，以及预后等方面的问题实事求是地讲清楚，争得他们的同意并例行签字手续备案。

5. 病人自身的准备

要充分发挥病人的主观能动性，激发病人与疾病进行顽强斗争的意志和信心。手术前要与病人讲明治疗原则和治疗过程，让病人乐意接受手术，对手术治愈疾病充满信心和乐观。消除其悲观恐惧情绪，与医务人员保持良好的合作。

机体抵抗力是治愈疾病的又一个重要内因。手术时间必须选择在机体抵抗力能够承担手术创伤的时候。不胜手术打击、术后有病灶扩散趋向者，需要有较长时间的术前准备，其间可采取卧床休息、局部固定、增加营养、药物治疗、切开引流等。一般手术，病人术前要加强休息，增进胃纳，纠正贫血、脱水、电解质紊乱，使用必要的抗生素，对高血压、糖尿病、心脏病、肾炎等并存疾病进行适宜的治疗以增加手术安全。较大的手术，术前要检查血型，做好输血、输液准备。

急症手术病人，如创伤性大出血，则不能等待病情好转，需要争分夺秒、不避风险地去抢救生命，通过有效而迅速的止血，才能使休克好转。

6. 术前备皮

脊柱外科的手术切口时，常有上下延伸、术中变化体位、配合肢体活动，供区取骨、取皮等情况，因此备皮范围要较其他专科手术广泛。肩部和髋部手术应包括肩、髋关节的前后侧躯干(超越中线)，上起颈肩部或乳突部，下至肋缘和肘(肩)或膝部(髋)。脊柱和骶尾部躯干手术的皮肤准备范围也须广泛。

具体方法是，让病人洗澡更衣，剪去指(趾)甲，治疗手脚癣，先将备皮区范围内的汗毛或毛发剃净，用肥皂水及清水擦洗干净皮肤油垢，拭干后，用75%酒精涂擦皮肤，用无菌巾包扎好。如有窦道、溃疡脓痂及胶布条粘胶遗留，应用乙醚擦去污垢，剃除毛发，窦道、溃疡清洁换药。再整个用无菌巾包扎好。除急症外，上述备皮工作一般连续3d，每天1次。在整个备皮过程中，要严防皮肤损伤。少数手术前需用石膏固定一个时期的患者，皮肤常有一层脱落的表皮和皮脂凝结而成的痂皮，与汗毛紧密粘结，如将此痂皮强行剥脱或用肥皂水擦去，皮肤上将会留下很多小创面，

影响手术。如用无刺激性肥皂水，每日轻轻擦洗一次，任其外露，约7～10d后痂皮可自行干燥、脱落。或用植物油纱布浸透痂皮，然后将其擦去即可。

术前做好仰卧位大小便的训练并使成习惯。

二、术后处理

术后处理，是继手术治疗的重要组成部分，分为全身和局部，又有短期和长期之别。

1. 全身处理

手术后当天和短期内，须密切观察、及时处理手术创伤和失血反应、麻醉反应、手术并发症，及观察有否继续失血、原有病情是否加重等。严密观察血压、脉搏、呼吸、体温和意识等。较大的手术要观察记录液体出入量。治疗包括输液、输血、使用止痛药物和抗菌素等。但要注意以下4个主要方面：麻醉后观察主要针对麻醉并发症，检查病人卧姿是否正确，早期督促和鼓励病人作深呼吸运动，对体内组织间隙的引流作好相应的护理等。骨科手术很少干扰胃肠道，须多从口服途径给药、给液、给营养。要根据观察记录，有计划、有计算地进行有效的补给。脊柱外科手术，不需常规的给与抗感染药物。但如手术野深邃、范围大、时间长、创伤重或有感染病灶等，则须选用有效的抗菌药物，并须从术中起，保持血液内足够的抗菌浓度。有感染病灶者，术前应作好细菌培养及药敏试验，使抗菌素应用尽求合理。脊柱外科手术主要牵涉肌腱、韧带、神经、骨骼等组织损伤，这些组织术后功能恢复本来就较慢，有的还需长期外固定，有的需要多次手术，因此常致功能恢复不全，甚至发生一定程度的残废。当然，这些如果早期能引起重视，是可以幸免或减少的。重要的是早期指导病人正确休养和锻炼，充分了解病人的病情和思想情况，做深入细致的治疗和思想工作。调动病人的主观能动性，与病残顽强斗争，并发动病人家属及单位同事、领导同心协力密切配合。

2. 局部处理

在病人返回手术室前应整理卧床，准备好牵引架、支架或垫枕等。

(1)石膏护理：脊柱外科手术后，有时打石膏，而且固定范围较大。石膏未干硬前，搬动或安放要防止石膏断裂、内凸、塌陷，压迫局部软组织或骨突部，影响血液循环，产生压疮。如发现局部持续性疼痛，须及早开窗检查，解除压迫。采取使石膏尽早干固的措施，手术当天或晚上须为病人翻身及适宜按摩，教给病人对固定部位内的肌肉作定时收缩运动，以防萎缩。

脊柱和髋部术后石膏外固定者，要协助处理好卧位大小便问题。术前未进行训练，没有卧位大、小便习惯者，可针刺关元、阴陵泉，配穴气海、三阴交。如小便仍不能自解，可肌肉注射卡巴可。非必须者，不要轻易导尿，以防尿路感染。要防止大小便浸污石膏。

(2)切口观察：术后要注意观察敷料上或石膏外面的血迹浸渍是否有进行性扩大，结合血压、脉率的观察判定有无继续出血。一旦有继续出血趋向，要决定保守治疗还是手术探查，予以止血。后期还要通过体温、血相及局部情况观察切口是否感染，并作恰当的处理。

(3)预防褥疮等并发症：截瘫病人或体弱危重病人，只要3～6h不翻身，不变位置，便可在皮下骨突部位因受压发生褥疮。尤其脊柱外科病人需卧硬板床，再加上局部皮肤不清洁、不干燥就更易发生。褥疮一旦发生，愈合困难，并向深部及周围发展，不仅对病人消耗很大，重者可使病人衰竭死亡。因此，必须2～3h给病人定期翻身活动四肢一次，配合轻柔按摩，将局部皮肤擦净、拭干。受压部位垫以气垫或海绵。加强基础护理工作，增加蛋白质和营养品摄入。

长期卧床不起者，还容易发生坠积性肺

炎和尿路结石与感染。重要的预防措施是定期翻身，协助四肢运动，鼓励起坐、主动运动、深呼吸、多饮水等。

注意患肢活动，鼓励病人主动运动、经常收缩被固定部位内的肌肉，避免从患肢作静脉输液给药，对肢体进行轻巧的被动运动和按摩，可有效地预防静脉血栓形成和血栓性静脉炎等并发症。但应注意一旦这些并发症发生，必须立即停止锻炼，并用抗凝疗法治疗。至于髂静脉和腔静脉结扎术的指征和肺栓塞的治疗等，应请心、血管科医师会诊处理。

(4)外固定物拆除与切口拆线：石膏、夹板、支架等外固定物的拆除时间，取决于病理、所做的手术以及X线摄片征象，应按计划拆除。若仍需继续固定，则要重上石膏和夹板。

切口缝线一般可在术后10～14d拆除。无菌封闭在石膏内的切口缝线，可适当延长，到更换石膏时一并拆除。有切口感染倾向者，应早日切口部石膏开窗拆线换药。

(5)功能锻炼：功能锻炼是脊柱外科手术后病人一项不可忽视的术后疗法，没有任何药物可以代替它。早期正确的功能锻炼，可以预防骨和软组织迅速发生的废用性萎缩，肌肉、肌腱、韧带、关节囊发生挛缩和粘连以及切口瘢痕过长等；并可改善血液循环，增进局部营养，促进切口愈合；减少并发症发生。

功能锻炼应当以内容充实、适宜，方法方式恰当，活动量循序渐进为原则。内容要根据不同的情况和病程进行设计。方式方法以主动运动为主，不过分依赖物理治疗和按摩，当然主动活动须在能忍受疼痛的范围内进行。辅助于必要的被动活动，维持关节活动正常幅度和范围，适当地配合推拿、热疗和针刺疗法。随着全身和局部情况的好转，逐步增加功能锻炼次数、时间和范围，直至恢复功能为止。一般可分为3期：初期，手术后1～2周内，在此期间应以休息为主，争取尽早活动。中期，从手术切口愈合到拆除牵引或外固定物。在此阶段，骨、关节、肌腱、韧带等组织的疾病或手术创伤正在愈合。可根据病情，加强第一阶段的锻炼，目的是使全身达到近于正常的活动，恢复大部分功能。后期，从组织疾患已经愈合至恢复全身和局部正常功能的一段时间。此期仍须加强锻炼，作徒手操或器械操等，配合热疗、推拿、针刺等疗法。在整个康复过程中，医护人员必须与病人结合，调动和发挥病人的主观能动性，指导其锻炼的原则和方法，鼓励其刻苦、主动持久的锻炼热情，为减少后遗症、完全康复努力。

（傅英魁）

第十章　脊柱外科手术入路

第一节　概　述

手术入路又称手术途径，是在人体解剖学不断发展的基础上创立的，是为了达到手术治疗目的，安全而充分地显露手术视野的一种方法。任何手术，都有一个选择手术入路的问题。同一个部位，可有几种不同的手术入路。入路选择得好，病变部位暴露好，手术容易成功。否则，增加许多手术困难，损伤重要组织结构，甚至招致失败。因此，正确选择手术入路并进行深入的研究，在临床上具有重要意义。以下所述是脊柱外科的常用手术入路。有特殊要求的手术入路，手术者可以根据自己丰富的临床实践经验、细致准确的解剖学知识并结合文献资料进行更新和创立。

正确地选择和使用现有的手术入路，应注意以下原则：为了使手术获得成功，手术者必须理论联系实际，在熟悉正常解剖的情况下，正确估计每一个病人的病理变化、变异和畸形改变。充分准备好应变和应急措施，周密计划手术步骤，使手术顺利、安全进行。书本上的手术入路，都是按照正常解剖关系叙述和描绘的一般原则，对病理改变、变异畸形难以一一详述，如不加分析，按教条行进，可使病变部位显露不清，损伤重要结构，导致手术困难或误入歧途。因此，手术者必须按照具体情况加以分析，结合局部的正常和病理解剖以及手术要求，正确估计有利和困难的条件。有的可以忠实执行书本上的操作步骤，有的需要进行某些改良，有的需要先在尸体上操作熟悉，有的需要重新设计。总之，要机动灵活地处理。注意随着体位变更，局部的肌肉、神经、血管等解剖关系也会有所改变，避免术中损伤。当手术进入深部后，要时刻注意和记住前后、左右、上下、旋转等诸方向。往往肢体活动，牵开器一松一紧就可失去方向，要避免因此产生错误。操作要轻柔，显露不可太广，严防粗暴。充分保护组织的生命力，杜绝骨骼的意外断裂和人为缺损的发生。保持脊柱手术切口内的清晰视野，可用电烙器止血。除特殊方法和特殊材料外，切口均需分层缝合。

第二节　颈部手术入路

一、颈椎前入路

1. 经口腔上位颈椎前入路（图 10-1）

图 10-1　经口腔上位颈椎前入路示意图

（1）适应症：颈椎$_{1、2、3}$结核并咽后壁寒性脓肿病灶清除，$C_{1、2、3}$骨折脱位。

（2）麻醉：静脉复合麻醉。

（3）体位：仰卧位，颅骨牵引下头部后伸

颈后垫高。

(4)手术步骤:先于局麻下行气管切开,安放气管套管以保持呼吸道通畅,防止脓血逆流窒息及吸入性肺炎等并发症。常规颜面部皮肤消毒,置开口器将口腔撑开。从鼻腔插入小儿导尿管两条经口腔后鼻孔拉出口腔,将内外端合并拉紧即清晰暴露咽后壁。用柳叶刀于咽后壁正中纵行切开达椎体骨质,并向两侧于骨膜下潜行分离即显露椎体及椎间隙(图 10-2)。

2. 胸锁乳突肌前斜切口颈椎前入路(10-3)。

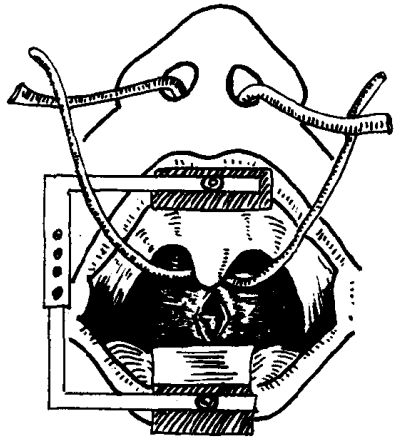

图 10-2 张口位经口腔咽后壁行颈椎$_{1,2}$椎体前路手术

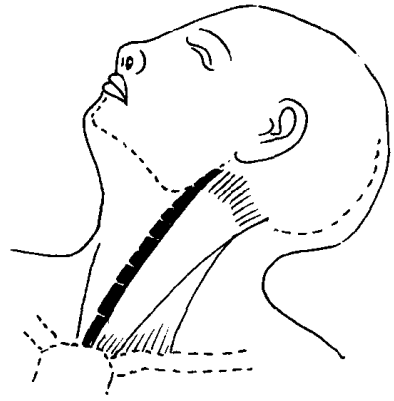

图 10-3 胸锁乳突肌前斜切口

(1)适应证:适应颈椎$_3$至胸椎$_1$范围内椎体及椎间盘手术,如结核、肿瘤、骨折等。

(2)麻醉:基础+颈丛封闭或局麻。

(3)体位:仰卧位,肩下垫一薄枕,使颈部略向后伸。

(4)切口:自乳突尖端沿胸锁乳突肌向前下行至胸骨上切迹为止。

(5)手术步骤:沿切口标记线切开皮肤、皮下组织、颈阔肌并作潜行游离。颈外静脉斜经切口上方,将其游离向后上方牵引或将其结扎切断(图 10-4)。切开覆盖胸锁乳突肌的颈筋膜第 2 层(即胸锁乳突肌鞘外层),显露胸锁乳突肌并稍加游离后向外侧牵开。必要时可以切断其胸骨头,将断端分别向上下翻转并切断肌鞘内层以增加显露视野(图 10-5)。但在切断胸锁乳突肌内侧头时切勿损伤

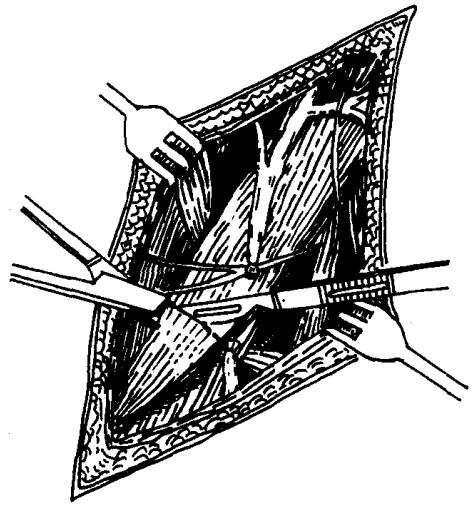

图 10-4 切断结扎颈浅静脉,切断胸锁乳突肌胸骨头

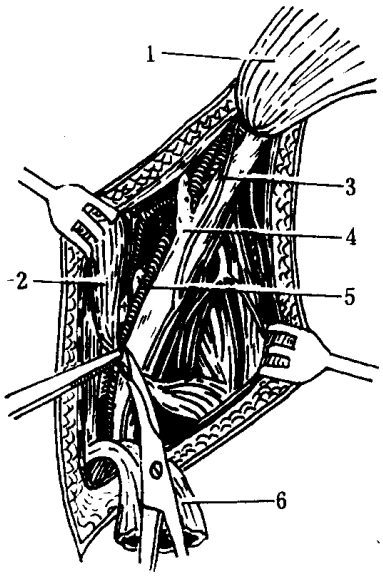

图 10-5　切断胸锁乳突肌胸骨头向上下牵开，显露肩胛舌骨肌

1. 胸锁乳突肌　2. 肩胛舌骨肌　3. 迷走神经　4. 颈内静脉　5. 颈总动脉　6. 胸锁乳突肌

由其上 1/3 穿出之副神经和其深面的颈总动脉、颈内静脉。小心剥离胸锁乳突肌远端深面的脂肪纤维组织，显露肩胛舌骨肌并于中间腱部切断，结扎线标记后向上下分别牵开(图 10-6)。至此锁骨下窝内的甲状颈干及其分支，前、中、后斜角肌及膈神经均显露。

进入颈椎椎体的途径有两种：前入路内侧途径，适宜于下位颈椎及第 1 胸椎，即充分显露颈总动脉鞘并向外侧牵引(图 10-7)，将甲状腺、气管和食管向中线牵引，在前斜角肌内缘和颈长肌外缘之间即抵达颈椎体。前入路外侧途径，适宜于上位颈椎(即 $C_{3\sim5}$)椎体显露，即将颈总动脉鞘向中线牵引(图 10-8)，采用此法可以避免切断颈外动脉的分支而充分显露椎体(图 10-9)。

注意：在显露椎体时，在中线部位要认准气管和食管；在食管与椎体紧贴的间隙内有喉返神经，切勿损伤。手术操作过程中应避免

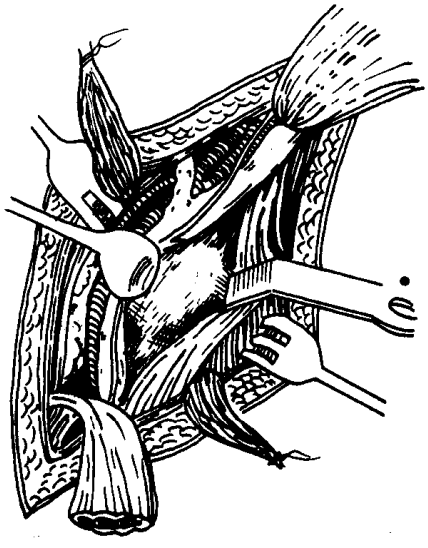

图 10-6　将肩胛舌骨肌于中间腱部切断，并将其两断端上下牵开

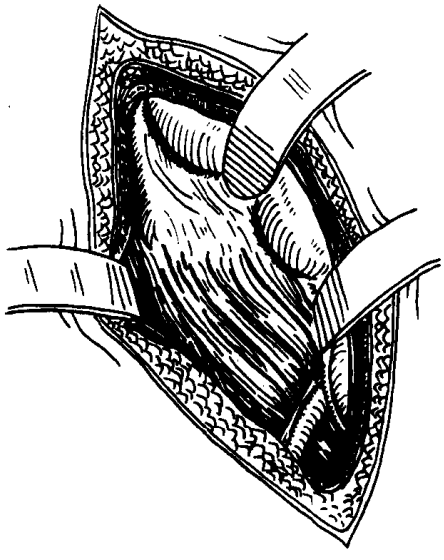

图 10-7　向外侧牵引颈总动脉鞘，在其与甲状腺、气管、食管间显露椎体

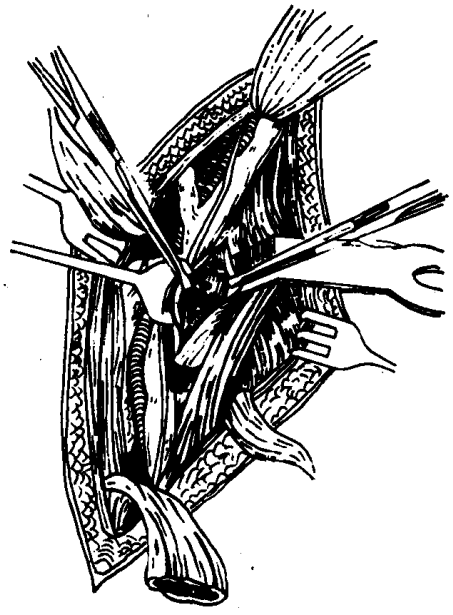

图 10-8 将颈总动脉鞘向中线牵引，在其外侧显露椎体

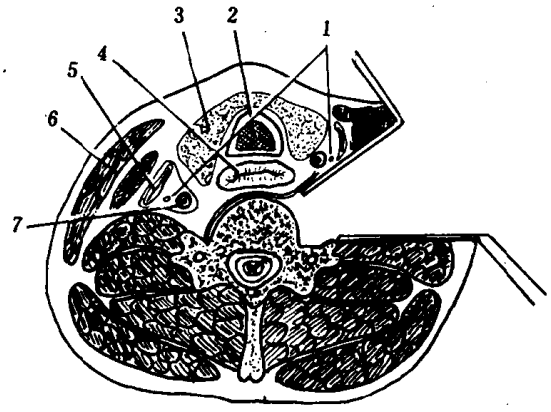

图 10-9 横切面示颈椎椎体显露途径

1. 迷走神经 2. 气管 3. 甲状腺 4. 食管 5. 颈内静脉 6. 胸锁乳突肌 7. 颈内动脉

过度牵引喉和气管，如不慎将颈内静脉误伤，应先行修补，修补不成可以结扎，颈外动脉在必要时亦可结扎，惟迷走神经决不能损伤。

3. 颈前横切口椎前入路

(1)适应症：颈椎病及颈$_{4,5}$～胸$_1$椎体病变。

(2)体位与麻醉：患者头部轻度伸展，颏转向右侧约 10℃。麻醉同上。

(3)切口：在相当于第 5 颈椎水平，在中线左侧锁骨上三横指处作长约 8～10cm 的横切口，切口前缘越过颈前中线 1cm，后缘达胸锁乳突肌中线(图 10-10)。

(4)手术步骤：顺切口标记线切开皮肤、皮下组织和颈阔肌，上下作适当潜行剥离。分开甲状腺前肌群，沿胸锁乳突肌内缘作纵行切开，并将该肌牵向外侧方，将胸骨舌骨肌、胸骨甲状肌和肩胛舌骨肌牵向内方，显露颈总动脉鞘。在颈总动脉鞘后下方可找到甲状腺下动脉(多在第 6 颈椎水平)，其远端分叉

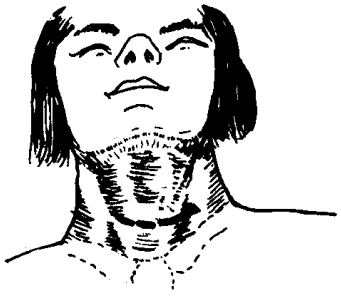

图 10-10 颈前横切口椎前入路

处有喉返神经纵行，应在该动脉近心端双重结扎切断，切勿损伤喉返神经。将气管、食管向内侧牵开，把胸锁乳突肌和颈总动脉鞘向外侧牵开，即显露椎前筋膜。纵行切开椎前筋膜，向两侧潜行骨膜下剥离至两侧颈长肌，显露前纵韧带，可见隆起发白的为椎间盘，呈深色而略凹陷者为椎体。此时经 X 线定位后，可在病椎上进行拟定手术(图 10-11)。术中

注意操作范围应限制在两侧颈长肌间，超出此范围有损伤颈椎动脉危险。

二、颈椎后入路

1. 椎板切除入路

(1)适应症：椎弓骨折复位后椎管前后径恢复不满意；游离骨片复位困难，有发生脊髓压迫趋向；椎体后缘游离骨片或椎间盘组织后突压迫脊髓，使齿状韧带紧张；颈椎病脊髓型、后纵韧带骨化症、椎管肿瘤等。

(2)体位：根据手术需要可采取俯卧(图10-12)、侧卧(图 10-13)或坐位(图 10-14)等。

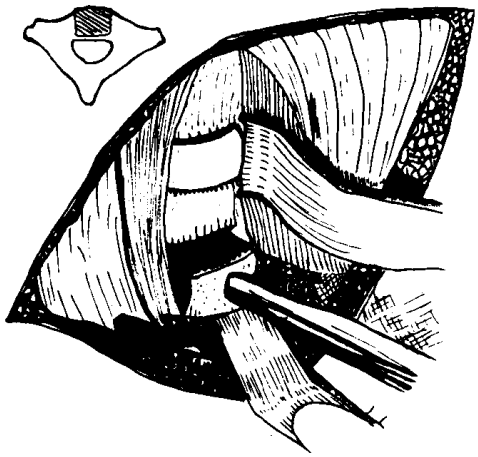

图 10-11　颈椎前手术应限制在两侧颈长肌间

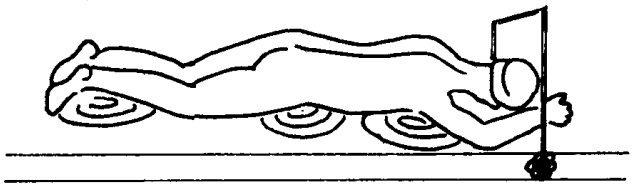

图 10-12　俯卧位颈部后入路手术示意



图 10-13　侧卧位颈后入路手术示意

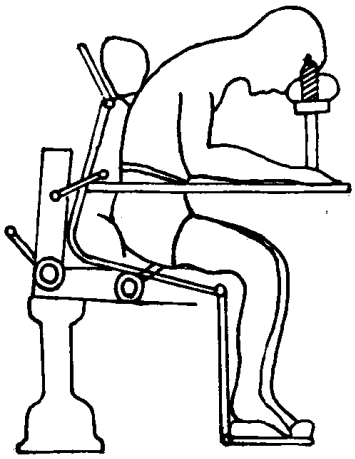

图 10-14　坐位颈部后入路手术示意

(3)切口：自颅后沿中线向下延伸，其长短视手术需要而定，一般以患椎为中心，上下各跨越 2 个棘突，上位棘突要显露枕骨。

(4)手术步骤：沿棘突正中线切口标记范围切开皮肤及皮下组织，纵行切开项韧带。用骨膜剥离器在棘突两侧作骨膜下剥离，并将肌肉推向两侧，直至棘突基底部，用干纱布条填塞止血。抽出纱布条电灼止血，用自动拉钩

拉开切口，潜行骨膜下分离，显露两侧椎板直至关节突(如有椎弓骨折，应操作轻巧，严防脊髓继发性损害发生)。

2. 颈椎截骨术入路

(1)适应症：强直性脊柱炎、颈椎部屈曲畸形需行截骨矫正者。

(2)体位：根据麻醉及手术需要酌定。

(3)切口：颈后正中切口，从颈$_5$至胸$_2$。

(4)手术显露步骤：同上。

(5)截骨部位：最好选在C_7与T_1之间。此处椎管较宽，颈髓与第8颈神经根有较好的易曲性，第8颈神经根损伤时，触觉及温度觉的改变局限于前臂尺侧及手的第4、5指，在运动方面受第8颈神经根所支配的肌肉同时也受第7颈神经与第1胸神经根支配。第8颈神经根一旦损伤，手的功能一般尚好，手向尺侧屈曲减弱、握拳功能减弱以及小指外展功能减弱都是第8颈神经根受到影响的可靠指征。比第8颈神经根更为重要的应当是保护脊髓免受过度成角颈椎的压迫。

椎动脉要通过颈椎横突孔，这一解剖特征对手术显露是不利的。但椎动、静脉常在第7颈椎横突的前方进入第6颈椎横突孔。第7颈椎横突孔甚小，只在少数情况下椎动、静脉通过它的两侧或仅有动脉通过它的左侧。这给截骨术拓宽了安全度。

作颈椎截骨术时应充分保护第1胸椎以上的血管免受损伤及椎动脉不受压迫，以免基底动脉血供不足引起脑缺血，如发生两侧压迫则更为危险。

三、第1肋骨切除入路

1. 适应症

第1肋骨发生肿瘤，如骨软骨瘤或有颈肋引起神经和血管压迫症状时。

2. 麻醉

因术中可能损伤胸膜，应事先准备正压麻醉器械。

3. 体位

与颈椎椎体显露同。

4. 切口

沿胸锁乳突肌斜行至锁骨处弯向下外至第2肋骨的外侧(图10-15)。

图10-15 第1肋骨切除切口

5. 手术步骤

沿切口标记线切开皮肤及皮下组织，切断浅筋膜及颈阔肌，尽量避免损伤锁骨上神经。切断并结扎颈外静脉及其分支和肩胛上静脉及颈横静脉。

显露胸锁乳突肌并在其下端切断包绕它的筋膜。进一步显露锁骨，将附着其上的肌肉作骨膜下剥离，并在锁骨中部切断。

在胸锁乳突肌深面找到颈动脉鞘及其包含的颈总动脉、颈内静脉和迷走神经。鞘外为前斜角肌，该肌自颈椎横突起始斜向下外，止于第1肋骨的前斜角肌结节，在前斜角肌的浅面找到膈神经。前斜角肌的下端介于锁骨下动、静脉之间，静脉在前，动脉在后。切断前斜角肌，锁骨下动脉的第二段及其分支即可显现。应严防损伤锁骨下静脉，以免发生严重出血及空气栓塞危险。此步手术中如影响显露，可切断肩胛舌骨肌。

在严防臂丛损伤的情况下，经腋窝切除第1肋骨。术中应注意：拉钩位置切勿过深，

以免压迫臂丛内侧束；第1肋骨后部应完全咬除，以防残留肋骨压迫引起上臂内侧麻木；在显露第1肋骨时应避免损伤紧贴其下的胸膜顶；在深部组织解剖中，靠内侧须注意勿损伤椎动脉，在左侧相当于锁骨下静脉和颈内静脉的交角处切勿损伤星状交感神经节，并注意保护胸导管。

手术完毕后，切断的锁骨应用不锈钢丝固定于原来位置，切断的各肌肉应重新缝合。

四、锁骨下肿瘤切除入路

锁骨下肿瘤（如锁骨下动脉瘤等）的手术入路很多。切口可以在胸颈部，亦可在背部。手术可在胸腔内进行，亦可在胸腔外进行。

如采用胸颈部切口并在胸膜腔外进行，显露方法大致同前。这种切口可以避免开胸后的并发症。术中可切除锁骨大部，必要时咬去部分胸骨柄，再切断胸大、小肌及胸锁乳突肌等。锁骨的切除并不致影响上肢与肩胛的功能，但应尽量保存动静脉本干发出各侧副支，以免结扎后影响上肢血运。在左侧应勿损伤胸导管，如不慎结扎可引起暂时性血液淋巴细胞降低与左上肢肿胀。

五、臂丛显露入路

1. 适应证

臂丛探查。

2. 体位

平卧位肩胸部垫高，患肢外展（图10-16）。

3. 切口

自胸锁乳突肌后缘中点后一指处向下纵行作切口长约7～10cm，以后切口再向外越锁骨中外1/3，并沿三角肌及胸大肌间隙直至腋窝皱襞（图10-17）。

4. 手术步骤

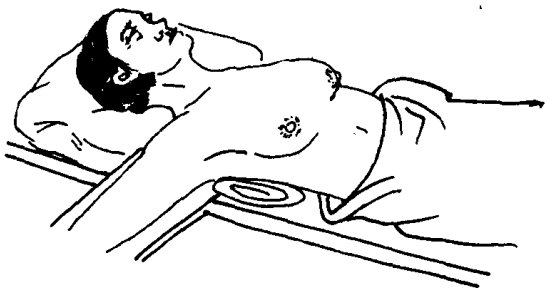

图10-16　臂丛显露手术体位

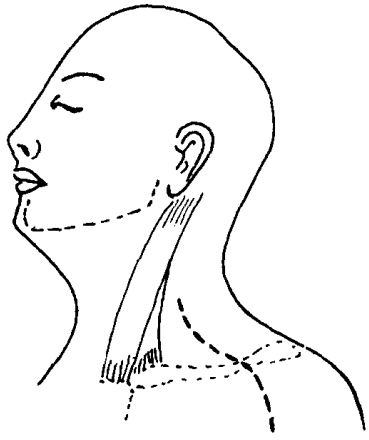

图10-17　臂丛显露切口示意

顺切口标记线切开皮肤、皮下组织。

寻找头静脉，必要时在其穿入锁胸筋膜处结扎，并可切除一段。

沿第5～7颈椎横突水平解剖颈后三角。切断肩胛舌骨肌，显露其下面的颈横动脉及肩胛上动脉，切断结扎。显露肩胛上神经及副神经，予以保护。

在锁骨中部用线锯锯断，小心切断锁骨下肌，锁骨下动脉即在锁骨下肌之下，应防止损伤。

切断胸小肌腱并将其向内下方牵开，至此臂丛已被显露。如需显露臂丛远段，可将胸大肌自其在肱骨止点处切断。

臂丛解剖可据瘢痕情况自上而下，从神经根在椎间孔穿出处起始；或自下而上，从腋窝开始。在整个显露过程中，应特别警惕锁骨

下动、静脉及其延续部——腋动、静脉及胸膜切勿损伤。另外，对膈神经及胸长神经也要很好地保护。

六、上位颈椎经颈前外侧入路

下颌角后下方切口，术中要切断颌外动脉及其分支，将二腹肌、喉上神经及舌下神经向上牵拉才能显露椎体。该入路因解剖复杂，易于损伤，临床上极少应用，故不作详细介绍。

第三节 胸椎手术入路

胸椎椎板类似叠瓦状，椎板及黄韧带均较薄。其椎板切除术的操作方法与颈椎相似，适用于截瘫减压，像肿瘤、结核及外伤等。切除时切勿损伤脊髓，手术前对受损伤的脊髓节段必须很好定位。并清楚相同节段的胸髓与胸椎不在同一平面的解剖特点。其手术入路可分后路后外侧和经胸入路，后者又分为经胸膜外及经胸膜内两种入路。就是否经胸膜腔而言，也可以统分为如下两大类。

一、经胸膜腔外入路

1. 显露胸椎椎板入路

体位、切口及操作方法，原则上与颈椎椎板显露方法相同。切开深筋膜，沿棘突两侧将背部肌肉用骨膜剥离器自椎板上剥离，如准备行脊椎融合术，可将椎板凿成粗糙面，将取自髂骨或肋骨的骨块剪成细薄骨柴进行植骨。

2. 胸椎椎体后外侧入路

胸椎椎体显露一般在后侧采用横突肋骨切除术。患者取侧卧位(图 10-18)，使背部与手术台面成 60°角，术侧在上作后正中切口或距棘突 2～4cm 处作纵行切口与棘突平行(图 10-19)。

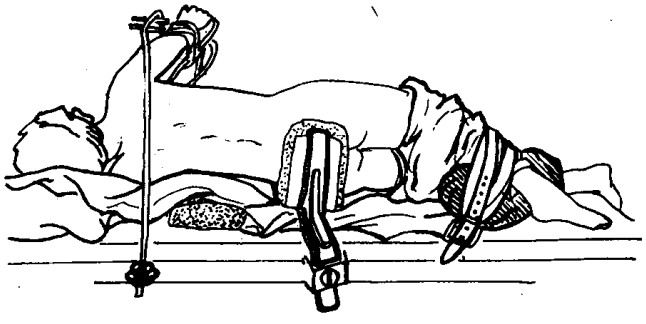

图 10-18 胸椎椎体后外侧入路体位

假如手术在第 2～11 胸椎进行，在棘突旁 2cm 处作纵行切口。切开皮肤及皮下组织，显露第 1 层肌肉——斜方肌及背阔肌(图 10-20)。

纵行切断斜方肌及第 2 层肌肉上部的大、小菱形肌及下部的背阔肌。随后将覆盖于骶棘肌上的筋膜及切口下部的后下锯肌于距棘突 2～3cm 处切开。

将骶棘肌纤维自下面附着骨骼部分分离，切断其附着于横突上的肌腱，向两侧牵开，以使肋骨显露(图 10-21)。

将肋骨行骨膜下剥离直至胸椎横突。为充分显露病灶，一般至少需要切除两根肋骨的小头和颈(图 10-22)，在肋横突关节处，切断其周围韧带及关节囊。先将拟定切除的肋骨在肋结节外侧切断，并将附着的横突凿下，沿肋骨颈向下缓慢剥离，必须将肋骨头整个取出，此为抵达椎体的重要步骤。切断肋骨不要过于向外牵拉，以免损伤胸膜。

在切除相邻两个肋骨头后的肋间隔内，小心游离肋间动、静脉并予结扎。肋间神经应

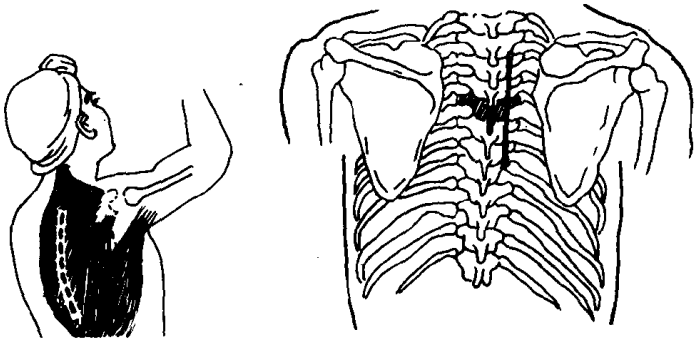

图 10-19　胸椎椎体后外侧入路切口示意

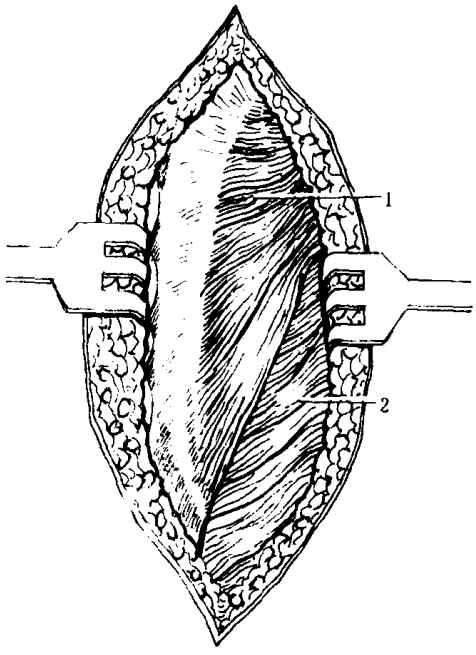

图 10-20　切开皮肤、皮下组织显露斜方肌及背阔肌
1. 斜方肌　2. 背阔肌

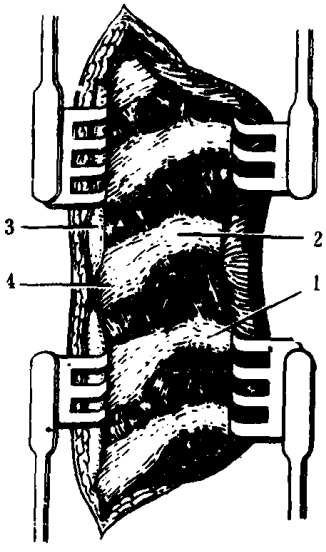

图 10-21　显露肋骨
1. 肋骨　2. 肋横突关节　3. 棘突　4. 椎板



图 10-22　切除肋骨段
1. 横突断端　2. 肋骨断端

尽量保存，特别在下部胸椎更应注意；一旦切断，因其支配腹部肌肉可引起腹壁肌肉软弱，甚至局部麻痹引起肌疝。

在病灶清除阶段，患者体位应由斜俯卧位改为斜仰卧位，使背部与手术台成 60°角。用骨膜剥离器靠近椎体侧面及前面，小心将

胸膜和后纵隔结构推向前方(图 10-23),使罹病椎体完全显露,至此如为结核已可进入椎旁脓肿,彻底清除脓液、干酪样物质、肉芽组织、死骨及坏死的椎间盘纤维环等。如椎管狭窄可行半侧椎管壁切除减压(图 10-24)。

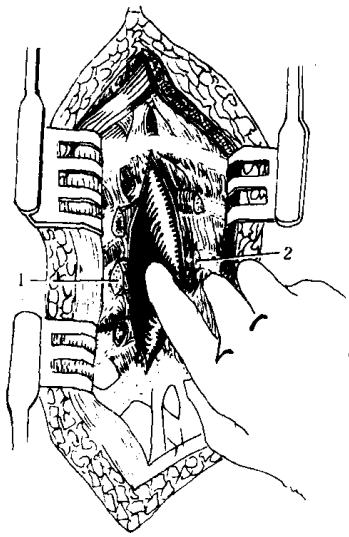

图 10-23 将胸膜和后纵隔结构向前方推开
1. 横突断端 2. 肋骨断端

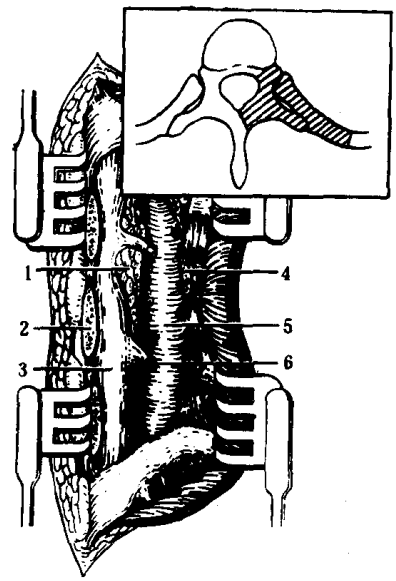

图 10-24 半侧椎管壁切除减压
1. 结核性肉芽组织 2. 切断之椎板 3. 硬脊膜
4. 切断之肋骨 5. 胸膜 6. 神经根

手术过程中注意勿损伤胸膜,如撕裂可缝合或用附近肌肉瓣填塞。如椎体破坏严重,椎管前壁已有缺损,应避免损伤脊髓。

3. 经胸廓胸膜外入路

本入路基本上与肋骨横突切除入路相同,区别点在于从后外侧进入(图 10-25),而非自背后进入。患者一般取右侧卧位,以免心脏受压。将与患椎相应的一条肋骨或同时将上一肋骨部分切除后,即达胸膜壁层。钝性剥离胸膜壁层,达上下 2～3 个肋间隙(图 10-26),切断、缝扎肋间血管,椎体即被显露。本入路手术野宽度清楚,除不打开胸膜外,只要胸膜壁层剥离范围足够,类似缩小的经胸腔入路。

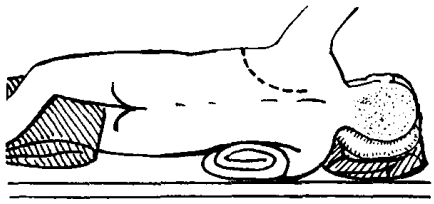

图 10-25 后外侧剖胸切口胸膜外入路

4. 胸腰段椎体显露入路

适应症为胸$_{11}$～腰$_{2}$ 的手术。

用胸腰联合切口(图 10-27),切口下部弯行向外直至腹壁外侧。

切开浅筋膜,在下部切断背阔肌和腹外斜肌一部分(图 10-28),切口如向上延长斜方肌下端亦应切断。沿第 12 肋骨下缘横行切断背阔肌与后下锯肌,直至骶棘肌外侧缘,将后者由第 12 肋骨分离、切断其一部,向后牵开,至此第 11、12 肋骨即全部显露。作骨膜下剥离,分离肋骨头,将第12肋骨全部或部分

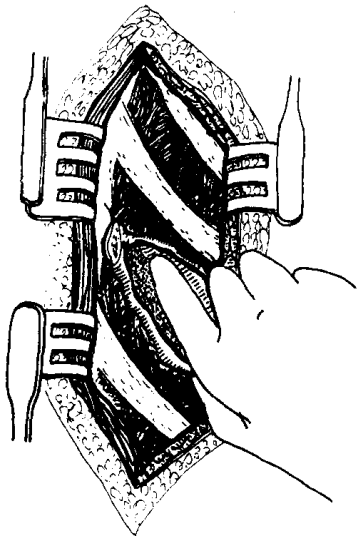

图 10-26　切除肋骨后经肋骨床切开后骨膜小心保护胸膜并将其向中线推开

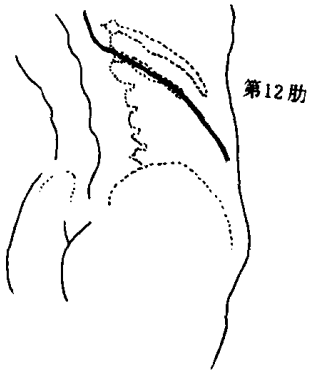

图 10-27　胸腹联合切口入路

切除(图 10-29)。切除的肋骨可埋于对侧背阔肌内,以备下次后路植骨应用。

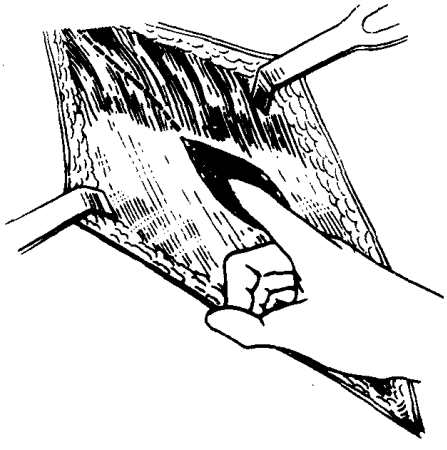

图 10-28　顺切口显露第 12 肋

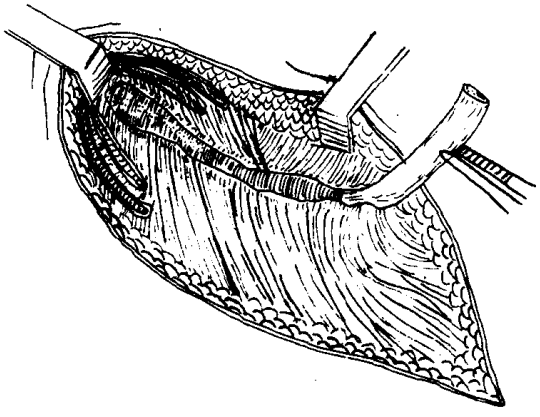

图 10-29　将 12 肋大部切除

沿第 12 肋骨床远端下缘切断腹内斜肌、腹横肌及该二肌的筋膜(图 10-30),至此腹膜和肾脂肪囊即由创口膨出,随呼吸而上下移动。切开肾脂肪囊的包膜,将肾脏和输尿管推向前方,再将腹膜、睾丸或卵巢动静脉向中线推移(图 10-31),至此腰大肌和上部腰椎的侧面即被显露。

根据操作需要,第 11 肋骨的脊椎端亦可切除,沿第 12 肋骨床下缘向后上方切开,将肋下血管神经束向下牵开。由第 1 腰椎椎体侧面向外画一水平线,至第 1 腰椎横突远端,此线相当于内侧弓形韧带的位置。再自第 1 腰椎横突向外画一水平线,与第 12 肋骨交叉,此线即代表外侧弓形韧带位置。膈肌附着

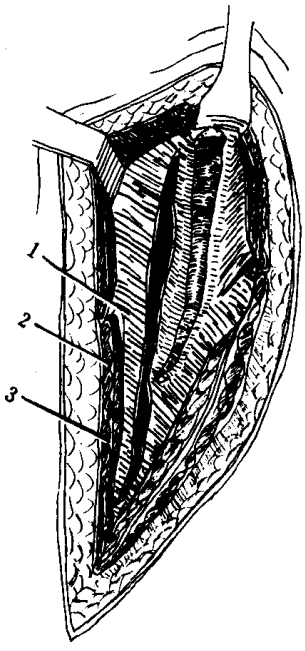

图 10-30 切开腹横肌达胸腹膜外
1. 腹横肌 2. 腹外斜肌 3. 腹内斜肌

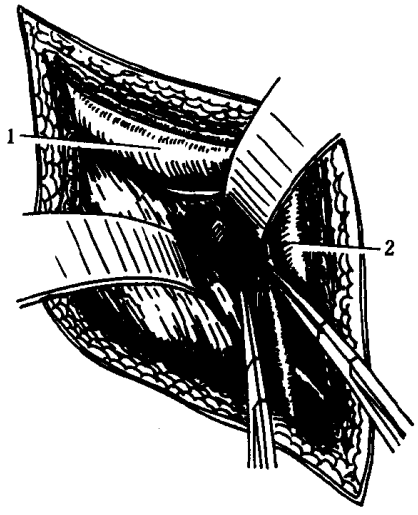

图 10-31 切口下端将腹膜向中线推开
1. 腹膜 2. 腹膜

内外侧弓形韧带上，其稍上方即为胸膜反折部的后下缘。用骨膜起子向上推开胸膜反折部，边推边剪开膈肌的附着部。在此部位肋下静脉或第 1 腰静脉与腰升静脉汇合后，分别由后下向前上越过第 12 胸椎及第 1 腰椎椎体，以后与腰奇静脉汇合，在右侧形成奇静脉，在左侧形成半奇静脉。剥离第 12 胸椎及第 1 腰椎椎体时，应注意此种解剖关系，避免过多出血。在手术操作中还应避免损伤胸膜。

如发现胸膜与第 12 肋骨床紧密粘连，应先将胸膜由肋骨床胸壁和膈肌剥离，再切开肋骨床和膈肌，将腹膜连同输尿管、肾脏适当向中线牵拉，腰方肌向后牵拉，椎体即可充分显露。

脊椎结核患者可在病灶清除术后同时植骨，也可以在第 2 期施行对侧病灶清除术时，先进行脊椎融合术，植骨可用上次手术埋藏于背阔肌内切除的肋骨，或由同侧髂骨翼取材，通过同一切口，先作椎板间植骨融合术，肌肉严密缝合，伤口妥善保护后，再进入病灶，以防植骨创口发生结核性感染。

5. 胸椎椎体及椎管同时显露入路

先按一般操作方法显露棘突(图 10-32)及术侧的椎板和关节突，将显露的棘突由下向上依次自基底剪断(图 10-33)，并将其拉向对侧，通过基底剪断处将附着于对侧椎板的肌肉分离，使已经切断但尚有肌纤维附着的棘突能充分拉向健侧。向两侧牵引骶棘肌，或将术侧的骶棘肌部分横断，向上下牵开，充分显露术侧的椎板、关节突(图 10-34)、椎弓根及横突，将病椎及其上下椎骨的横突切除，再切除与病椎相应的肋骨后段，包括肋骨小头，结扎并切断肋间血管神经束，即可进入椎旁间隙。将切断神经根近端的软组织剥离，沿神经根走向即可显露椎间孔，用小咬骨钳咬掉椎间孔后壁的骨质，再逐步咬除术侧的椎板、关节突和椎弓根。至此即可进入椎管侧壁，椎体后缘亦可清晰显露(图 10-35)。如术

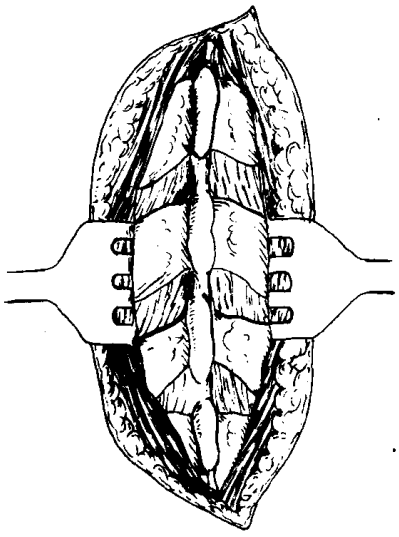

图 10-32　后正中切口显露棘突

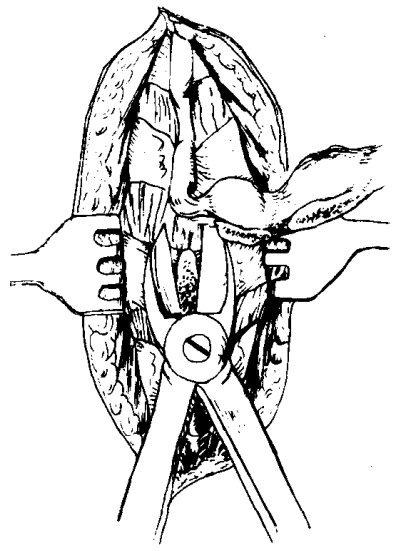

图 10-33　将棘突基底部依次剪断

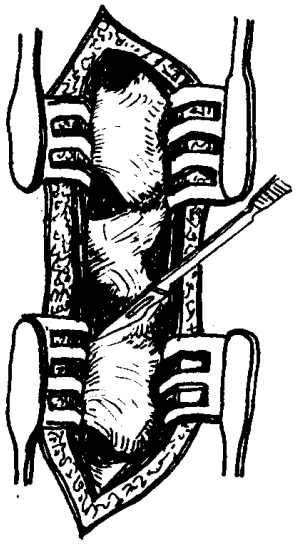

图 10-34　显露术侧椎板、关节突

中只切除椎弓根及椎板称为侧后方入路(图 10-36)；如只切除椎弓根前方及椎体后缘，称为侧前方入路(图 10-37)，对清除椎体病灶更为适合。脊柱有显著后凸的病例，棘突和椎板向后隆起，硬脊膜过度紧张，有向后膨出的倾向，切断棘突基底时应避免伤及脊髓。

在进行病灶清除时，在病变部位，离脊髓约 1cm 处，可以切断 1～2 根肋间神经，切断前应先结扎，以免感染进入蛛网膜下腔，彻底清除椎间、椎前、椎旁和椎后的所有病变组织，必须达到硬膜恢复波动、充分减压为止。缝合肌层时，将切断的棘突复位但勿使压迫脊髓。

二、经胸膜腔显露手术入路

1. 适应证

凡经胸膜外显露难以达到满意效果，结核病灶难以清除彻底，且在手术过程中有可能撕裂胸膜、损伤大血管或神经干者，经胸膜腔内手术入路在有选择的病例中具有一定指征。

2. 体位

患者取侧卧位。

3. 切口

作后外侧切口(图 10-38)，前端自腋前线附近起始，沿准备切除的肋骨向后至骶棘肌外缘。

为便于胸腔操作，一般应切除病变平面以上的肋骨而进入胸腔，并保留切除的肋骨作植骨用。

如切口要暴露上位胸椎，手术途径可略作改动。切口自第 2 肋骨后端开始，沿胸椎棘突与肩胛骨内缘之间下行，绕经肩胛骨下角后弯向前上方，止于腋后线上的第 8 或第 9 肋骨(图 10-39)。一般说来，在肩胛下腔隙能

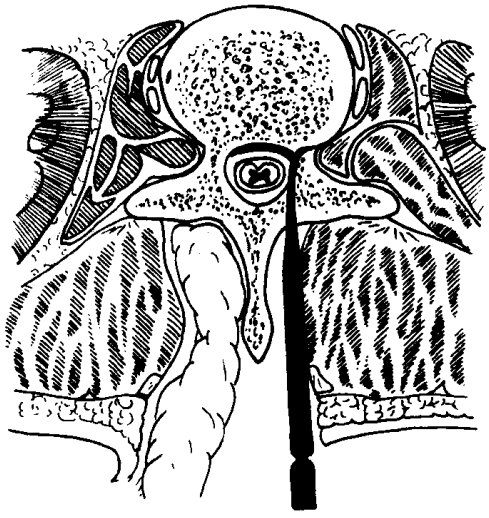

图 10-35 本入路可显露达椎体后缘

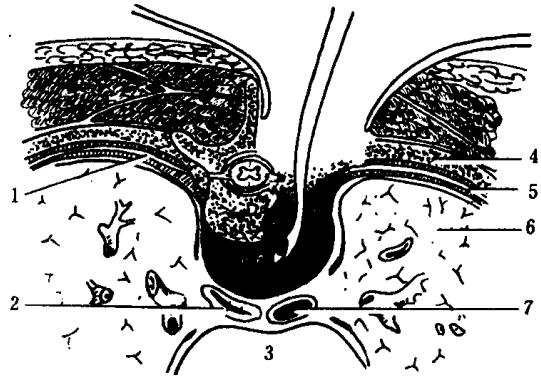

图10-36 侧后方入路所能到达的范围示意

1. 肋骨神经 2. 食道 3. 心脏 4. 肋骨 5. 切断之肋间神经 6. 肺 7. 胸主动脉

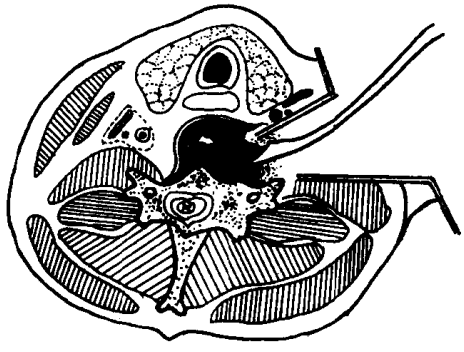

图 10-37 前外侧入路示意

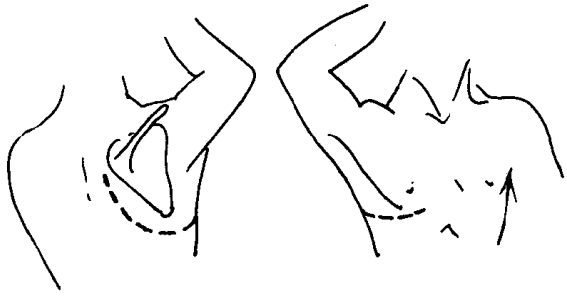

图 10-38 后外侧切口经胸腔入路

摸到的最高一条肋骨是第 2 肋骨，可以以此作为定位标志。根据病灶部位，可以切除第 2、3、4 肋骨中的一根。术中操作较困难，必须用肩胛骨拉钩充分抬起肩胛骨，显露肩胛下间隙，才能便于操作。

4. 手术步骤

沿肋骨床切开骨膜游离并切除一段肋骨（图 10-40～42）及顺肋骨床切开胸膜壁层（图 10-43）即进入胸膜腔。如有胸膜粘连，可以盐水纱布球或手指轻轻剥离，放置肋骨牵开器，扩大胸壁切口（图 10-44）。如此罹病的一段脊柱即可清楚看到，椎旁脓肿亦容易辨认。

沿胸主动脉（左）或奇静脉（右）的外侧，在脊柱前正中线略偏手术侧在脓肿部位切开纵隔胸膜，病变处的纵隔胸膜一般光滑完整，但胸膜下结缔组织可呈明显的水肿和增厚，贯穿缝合结扎肋间血管，切开脓肿前壁（宜先穿刺并将周围组织用盐水垫妥为保护）。

脓肿切开后，可在切线上下两端沿脓肿上下缘各加一横切口，作成一个脓肿壁瓣，将其向外翻转即可显露病灶。



图 10-39　暴露上位胸椎切口始于第 2 肋骨后端

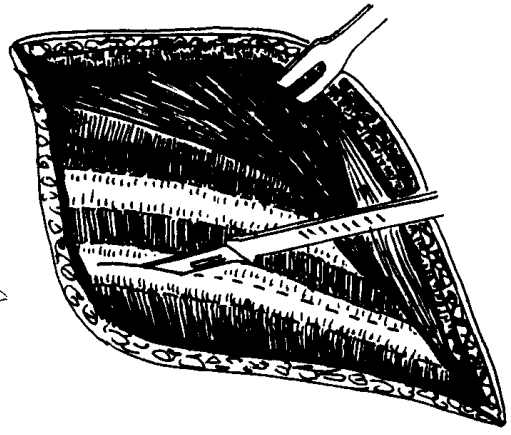

图 10-40　切开肋骨骨膜

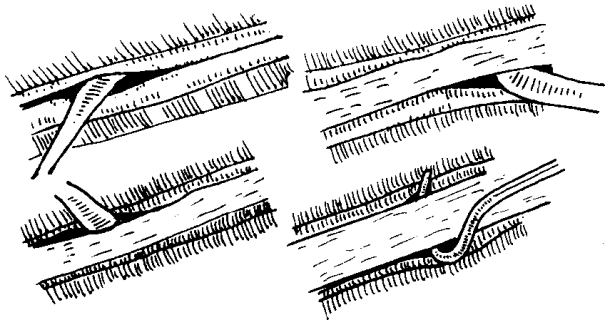

图 10-41　游离肋骨

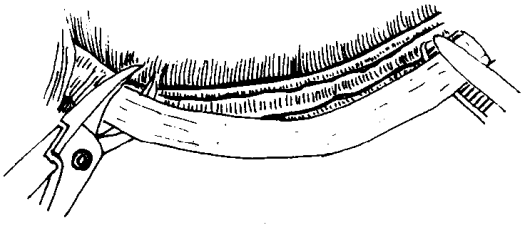

图 10-42　切除一段肋骨

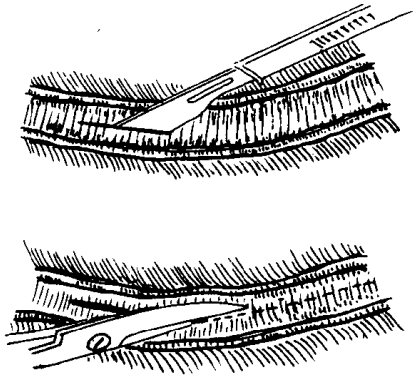

图 10-43　顺肋骨床切开胸膜壁层，打开胸腔

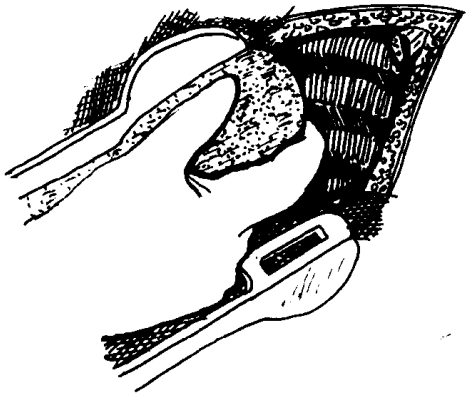

图 10-44　推开胸腔内脏器显露椎体

病灶清除必须彻底，所有椎旁脓肿内的脓液、干酪样物质、肉芽组织、失去活力的残余椎间盘组织以及死骨等均须清除。在合并截瘫的病例中，应将挤入椎管内的所有破坏产物彻底清除，直至硬脊膜恢复跳动，或证实已减压为止。

病灶清除术完毕后，根据情况可在上下椎体凿一骨槽，利用切除的肋骨行空腔内植

骨填充，将长短合适的骨片紧紧置入两椎体之间，随后将切开的纵隔胸膜及胸壁下组织作间断缝合。

逐层缝合胸壁，一般应用闭式引流（图10-45），或术后穿刺抽液。经胸膜腔途径，不

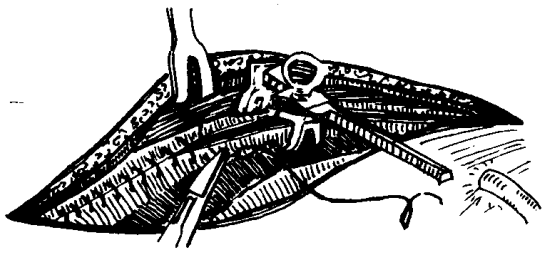

图 10-45 逐层关闭切口、闭式引流

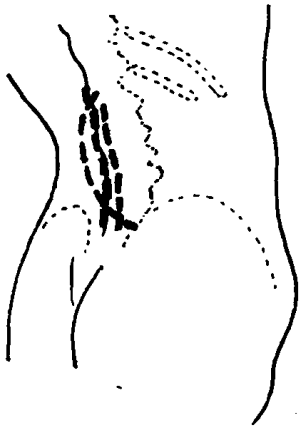

图 10-46 腰椎后路切口

仅能在直视下彻底清除脓肿及病灶，更能一次处理两侧脓肿，避免两次手术痛苦。手术同时施行椎体间前路植骨术，不仅能清除所有影响骨性融合的障碍，尚有压缩固定的作用，因而能加速融合，较脊椎后路植骨术有一定优越性。另外，在截瘫患者，能充分发现造成截瘫的原因，减压彻底，在个别病例，尚能及时处理椎旁脓肿穿破至肺脏的问题。

虽然经胸膜腔途径有一定的优点，但鉴于手术后仍可能出现一些并发症，如胸腔积液、脓胸、继发肺脓肿等，必须掌握一定的适应证。

第四节 腰骶椎手术入路

一、腰椎椎板后侧显露入路（图 10-46）

侧卧位以患椎棘突为中心（图 10-47），沿中线切开皮肤，并向其远、近两端各延伸 1～2 个棘突。如需要从髂后上棘取骨，则切口下端可弧形延至髂后上棘以下 5cm。

切开皮肤及皮下组织，显露腰背筋膜及棘突。在棘突顶端中线切开棘上韧带并将其

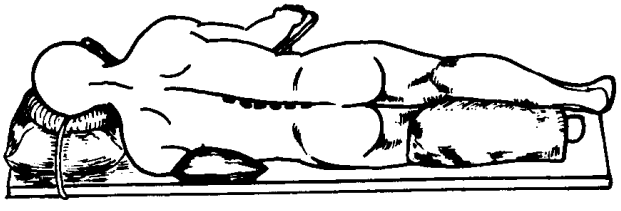

图 10-47 腰椎后入路体位

分开。用骨刀紧贴棘突及椎板行骨膜下剥离，充分显露棘突及椎板（图 10-48），将骶棘肌推向两侧，随之用干纱布填塞止血。进一步将棘突及椎板上的软组织清除，用牵开器将肌肉向两侧拉开，显露椎板（图 10-49）。

术中注意，如有隐性脊椎裂应细心操作，切勿将骨刀误入椎管内。

二、后侧显露一侧椎间盘入路

病人侧卧位，患侧在上，完全屈髋屈膝位使腰部后突（图 10-50）。沿腰$_3$至骶$_1$棘突作中线纵行切口约 8～10cm。切开皮肤及皮下组织，向外侧拉开，沿棘突上侧切开腰背筋膜。用宽骨刀沿棘突及椎板行骨膜下剥离，将骶棘肌拉向外侧。用纱布填塞压迫止血。压迫几分钟后将纱布条取出，用牵开器拉开切口，清除椎板上残存的肌肉，显露椎板及椎板间韧带（图 10-51）。如椎板间隙较宽，可先切

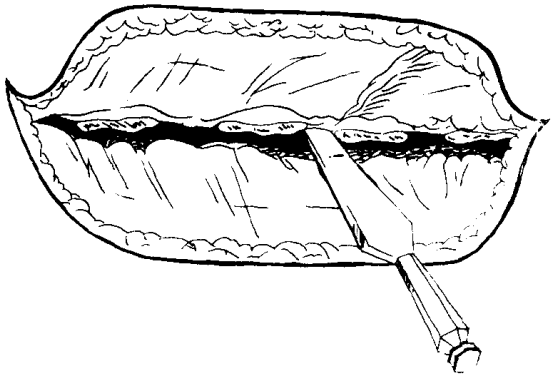

图 10-48　显露棘突及椎板

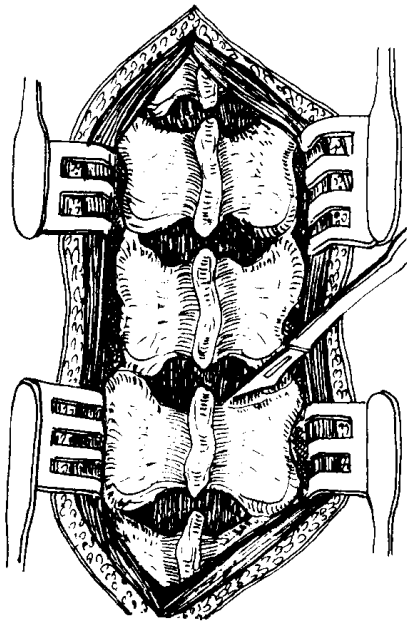

图 10-49　充分显露棘突椎板及关节突

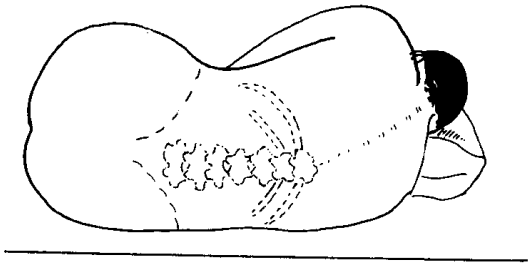

图 10-50　后侧入路显露一侧椎间盘
侧卧屈髋屈膝体位

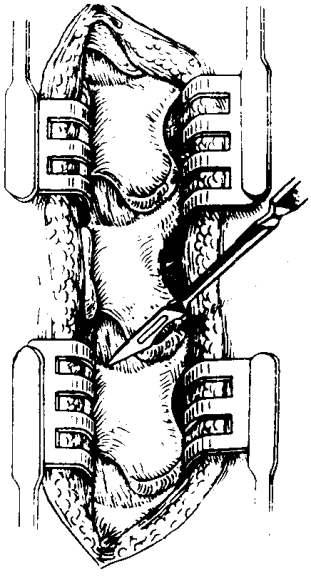

图 10-51　显露一侧椎板及其间隙

除椎板间韧带及黄韧带。如间隙较窄，则先咬除一部分椎板，而后切除椎板间韧带和黄韧带。其方法是，用小圆头刀先在近中线切开黄韧带，提起其边缘，用小刀沿骨缘切开黄韧

带，在切至黄韧带外侧缘时，应先用神经剥离器将黄韧带下的粘连分开，以防止损伤神经根及硬脊膜。将黄韧带完全切除和显出椎管后，即可见显露的硬脊膜。用椎板咬骨钳或圆凿将一侧上、下椎板各切除一部分，以扩大椎板间隙。在咬除或凿除椎板时，应小心操作，以免损伤神经根及硬脊膜。用两根神经剥离器交替将硬脊膜及神经根剥向中线，即可显露后纵韧带及椎间盘。如前纵窦静脉出血可用棉片压迫止血。整个操作过程要轻柔，切勿压迫脊髓、弹拨神经根，以免损伤。

三、经腹膜外显露椎体入路

1. 腹壁外侧斜切口

病人仰卧位，切口起于肋下缘与腋中线交界处，亦即第12肋远端，斜行向下，止于耻骨棘上方5～7cm处(图10-52)。切开皮肤及皮下组织，沿腹外斜肌肌纤维方向将其切开(图10-53)，顺切口方向切断腹内斜肌及腹横肌(注意保护腹膜及精索)。用生理盐水纱布裹着手指将腹膜向中线推开，显露腰大肌及其筋膜(图10-54)。用宽而长的牵开器将腹膜拉开，用钝性分离法将腹膜后的粘连分

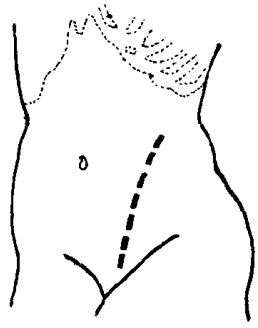

图10-52 腹壁外侧斜切口腹膜外入路

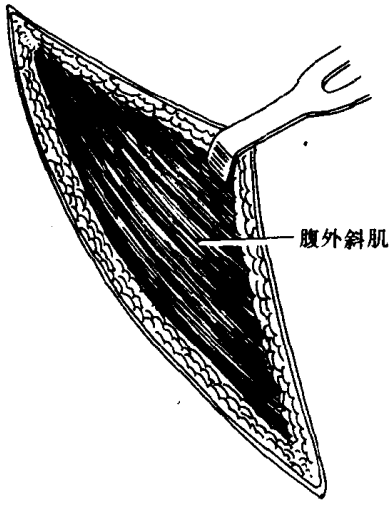

图10-53 顺纤维方向切开腹外斜肌

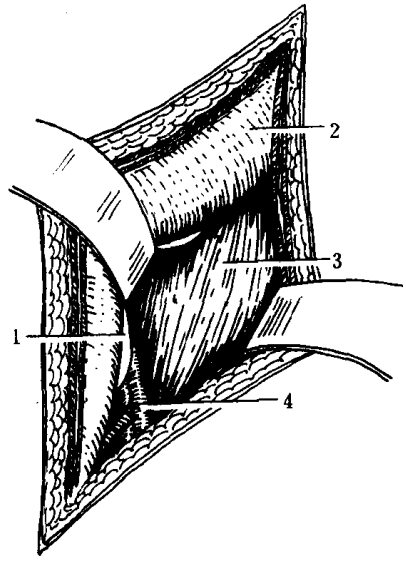

图10-54 向中线推开腹膜显露腰大肌及其筋膜

1. 输尿管 2. 腹膜 3. 腰大肌 4. 髂总动脉

开，在进一步显露腰大肌时，应注意在腰大肌的浅面有输尿管经过，应小心保护，并将其随同腹膜推向中线，继续将腹膜向中线推移，即可直达椎体(图10-55)。

2. 腹壁正中旁切口

病人仰卧，由脐上约3～4cm开始至耻骨上方，距中线约2～3cm处作中线旁纵行切口(图10-56)。沿腹直肌前鞘作直线切开(图10-57)。找出腹直肌的内缘，向外侧拉开，显露腹直肌后鞘(图10-58)。在距中线4～6cm处，小心纵行切开腹直肌后鞘，勿切开位于深层的腹膜，提起腹直肌后鞘边缘将其与外侧腹膜深层钝性分离，用裹纱布手指行腹膜外分离，直到腹膜反折处，将腹膜及下腹腔脏器向中线牵开。推开腹膜后脂肪，将腹膜至腰大肌筋膜上分开，在切口下段可显露髂

总动、静脉和跨过其上的输尿管(图 10-59)。输尿管应随同腹膜拉向中线。应细心保护上述血管及输尿管。继续向中线分离,即可显露腰椎前外侧(图 10-60)。在中线附近显露腹主动脉及下腔静脉后,用纱垫保护切勿损伤。在腰椎椎体的中部,可见贴于椎体表面横行的腰动、静脉,可将其切断双重结扎。将腰大肌的外侧拉向内侧,必要时可先自其附着点切断部分纤维,以便轻轻向中线拉开腹主动脉及下腔静脉。切开前纵韧带及骨膜即可显露腰$_{3、4}$椎体及腰$_{3、4}$和腰$_{4、5}$椎间盘。

如果需要显露腰骶关节或骶骨上部,则将腹膜继续向对侧推开,越过中线,即显露腹主动脉分叉处。在切开骶前软组织之前,可先用 18 号针头穿刺证明无大血管后,方可纵行切开一小口,逐步将其延长扩大,即可见到骶

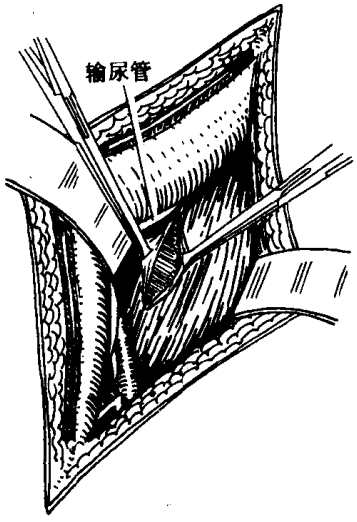

图 10-55　继续将腹膜、输尿管向中线推移可直达椎体

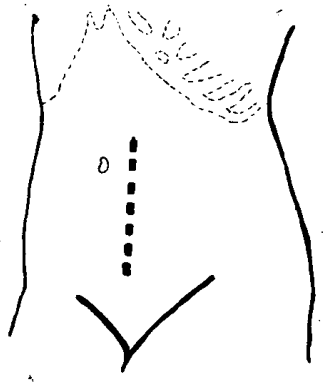

图 10-56　腹部正中旁切口

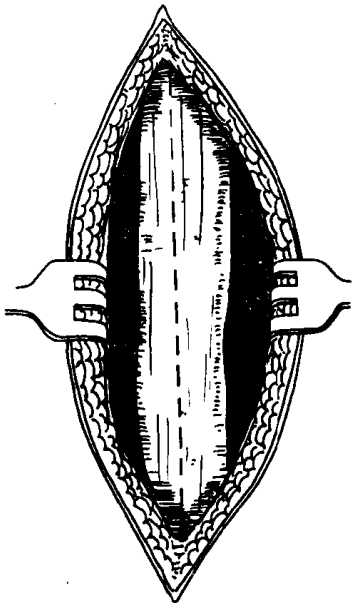

图 10-57　显露并切开腹直肌前鞘

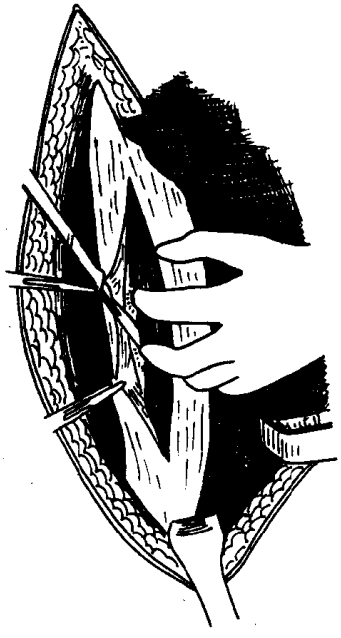

图 10-58　显露腹直肌后鞘

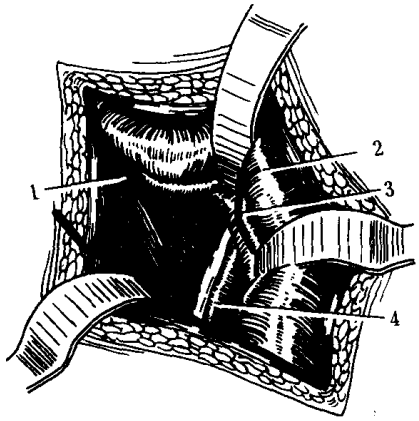

图 10-59 腹膜外显露腰大肌

1. 腰大肌 2. 腹膜 3. 输尿管 4. 髂总动脉

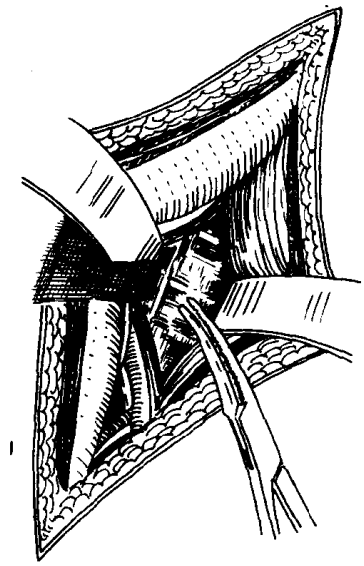

图 10-60 显露腰椎前外侧

中央动静脉，有时可有数条纵行血管。将骶中动静脉钳夹、切断、结扎。切开骶前纵韧带及骨膜后即可显露腰$_5$及骶骨椎体，将前纵韧带及骨膜牵开，椎体即被显露。

四、经腹腔显露 $L_{4,5}$ 及 S_1 椎体入路

病人仰卧头低位，作下腹部正中切口。进入腹腔后，用盐水大纱布垫保护及隔离小肠和结肠于腹腔两侧和盆腔内。充分显露后，腹膜后用手探测腹主动脉分叉处，以此为标志，进一步识别髂总动、静脉及跨过其上的输尿管。在骶前开始并经腹主动脉分叉处向上小心纵行切开后腹膜(图 10-61)，并连同后腹膜疏松组织一起，适当广泛剥离后腹膜，以显露腹主动脉和下腔静脉的下段以及髂总动、静脉和骶前组织(图 10-62)。这时将后腹膜的周边提起，小心取出保护肠袢的纱垫，将提起的后腹膜周边与前腹膜周边缝合数针固定，使腹膜腔及内脏与手术显露区几乎完全隔离。这样既可使手术野不受肠袢干扰，方便手术操作，又可减少污染腹腔机会。腰椎显露有两条入路：一是经腹主动脉左侧(图 10-63)，二是经腹主动脉和下腔静脉之间。前者较为安全，后者易损伤下腔静脉薄壁，故应慎用。在显露腰骶之前，必须将行于椎体表面的腰横动静脉切断结扎。为了尽量显露椎体，除将腰大肌向外侧拉开外，必要时，亦可自其附着点切断部分肌纤维。将腹主动脉及下腔静脉向中线轻轻拉开，切开前纵韧带及骨膜后，即可显露腰$_{3,4}$和腰$_{4,5}$的椎间盘及其椎体。为了显露腰$_5$及腰骶关节，可在腹主动脉分叉之下进行操作(图 10-64)。先找到骶前中央动静脉，将其夹住切断、结扎。切开骶前纵韧带及骨膜后，即可显露腰$_5$及骶$_1$椎体。椎体手术结束后，拆除腹膜前后周边缝线，缝合后腹膜切口，然后按层次缝合前腹膜及腹壁逐层组织。

第五节 骶髂关节手术入路

一、后侧入路

患者斜俯卧位，躯干与手术台面成 60°角，病侧在上，腰下垫枕，使髂嵴与第 12 肋骨分离，健侧髋关节和膝关节屈曲 45°角，病侧髋和膝关节微屈。切口以髂后上棘为中点，上部沿髂嵴的内上缘向外延伸 12cm，下部自中点下方向着股骨大转子顶端作一弧形切开长约 10cm(图 10-65)。向外侧剥离弧形皮瓣，显露臀大肌中上部、骶棘肌筋膜起点、髂嵴后半

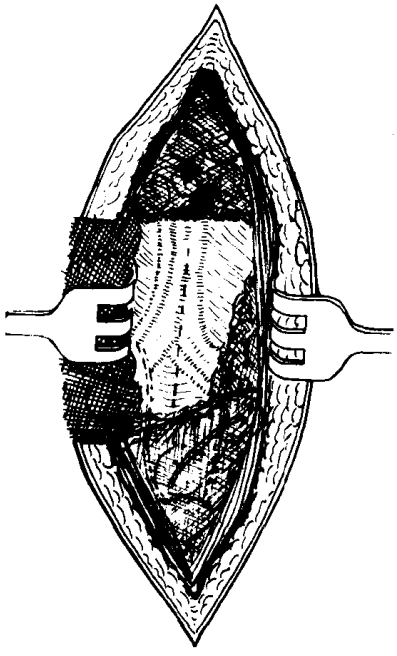

图 10-61　经腹腔显露后腹膜切口

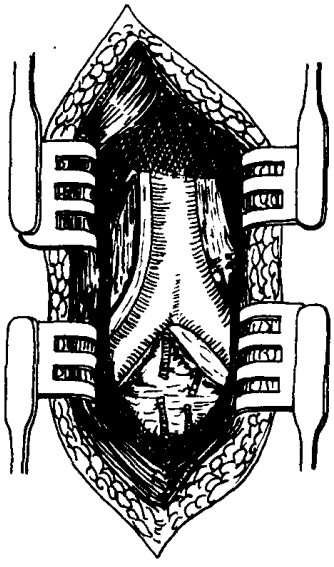

图 10-62　切开后腹膜显露腹主动脉及下腔静脉分叉处

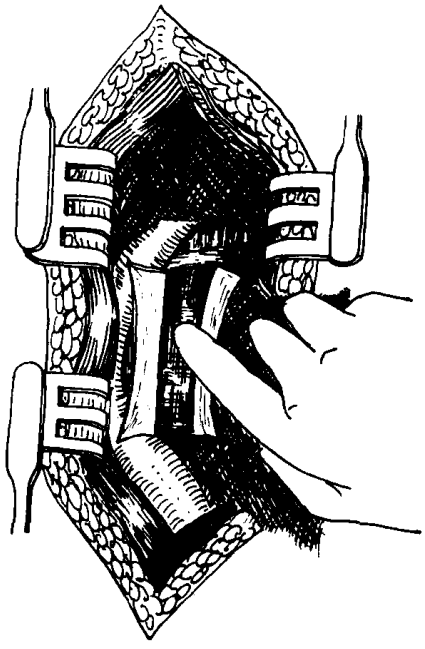

图 10-63　结扎切断骶中动静脉及右侧腰横动静脉后，将主动脉向右侧推开，切开椎体前筋膜显露椎体

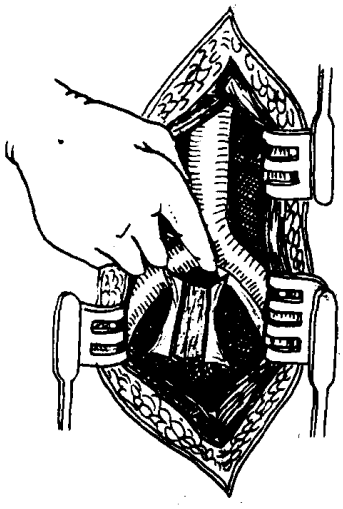

图 10-64　在主动脉分叉下切开后腹膜及椎前骨膜，显露腰$_5$骶$_1$椎体

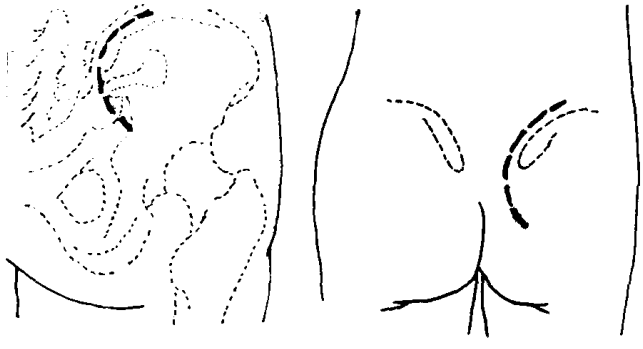

图 10-65　骶髂关节后侧手术入路

部及髂后上棘。将臀大肌自髂嵴、髂后上棘和骶棘肌筋膜部切开，再用骨膜剥离器由髂骨外板向下外方向分离臀大肌(图 10-66)，直达坐骨大切迹上方 1cm(不应继续向下方剥离，以免损伤臀上动脉)，同时必须小心保持腰髂韧带和长、短骶髂韧带的完整。自髂后上棘横行向外凿开髂骨约 4～5cm；另自髂后下棘横行凿开，达到前一凿骨线的水平；再将此

二凿骨线的外端连在一起，此即为骨瓣的外侧缘。因骨瓣的内侧有韧带软组织附着，故将其骨瓣的外侧缘凿开后即可将此长方形骨瓣翻向内侧。处理骶髂关节病变和刮除其关节软骨后放回骨瓣，或将骨瓣的部分嵌入，以利骶髂关节融合。

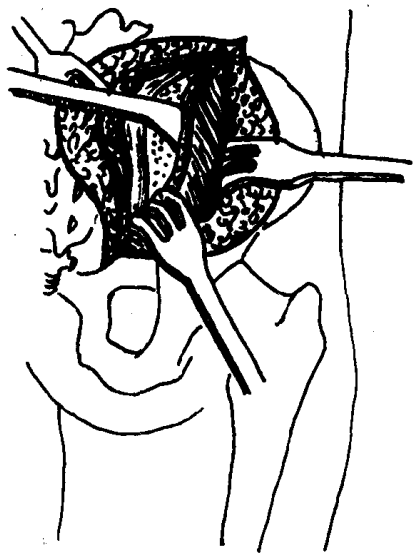

图 10-66 将臀大肌推开暴露髂骨外板

按后方入路法，待髂后上棘和髂骨后部显露后，如欲从后面进入骶髂关节，必须在髂骨后上方开窗，覆盖关节面的这一部分骨质厚度为 0.05～2cm，骨窗必须开得准确才能很好地显露骶髂关节(图 10-67)。开骨窗的方法，除上述外还有很多，这里就几个主要方法介绍如下。

1. 显间氏法

由髂前上棘向髂后上、下棘各作一联线，沿此二线由内向外凿 4～5cm，再将两骨槽的外端连起来，掀起此梯形骨瓣，此法可以在尽量少凿开髂骨的条件下多显露关节。

2. lokatulob 法

作弧形切口，自髂嵴中部开始，向下后经过骶髂关节而达其下缘，切开皮肤、肌肉、骨膜后将软组织牵开，露出整个关节及髂骨翼



图 10-67 髂骨开窗暴露骶髂关节

的后部。在骨上做 3 个切开线，第 1 个在坐骨大切迹的中部，髂后上棘平面内，由上而下；第 2 个在关节间隙内侧约 1cm 处，与第 1 个切开线平行，切口在骶骨上；第 3 个作水平位，连接上述两个切口上端。用骨凿除去骨质，将关节切除，如病变累及骶骨前面，本切口亦可以达到。本办法保留了髂嵴后部及髂粗隆部位韧带的附着点，因此骨盆的功能不受损害。

3. 叶衍庆法

手术操作步骤与前基本相同，仅在显露髂骨后部后，自坐骨切迹上 2cm 处开始，向前凿开，包括髂嵴内 1/3。在病灶清除术后，将凿下的三角形骨片择其健康部分剪碎填入关节。

上述诸方法均直接进入骶髂关节内部，显露清晰，对疾病的诊断及病灶清除均较容易，不需要在骶骨上剥离骶棘肌，对骶神经亦不显露，因此术后在神经四周不致形成术后粘连，可免除神经的压迫刺激症状。

不管使用哪一种开窗方法，手术结束时宜将翻开的骨瓣与骶骨关节面造成新的粗糙面，使之互相对合，以促进愈合。

在手术进行到坐骨大孔时，应注意切勿

损伤臀上动脉，一旦将其切断，近心端易回缩到骨盆腔造成大量内出血，术者不易发现。如万一损伤而又不可能结扎时，应紧急开腹结扎髂内动脉。

二、前侧入路

病人半侧卧位，患侧在上。切口由髂前上棘开始，沿髂嵴向后切开，至骶棘肌附着点为止。切开皮肤及皮下组织后，在髂嵴沿着腹肌附着处切开。至腹膜外后，将腹膜向中央推开，显示髂肌。在髂骨上切开髂肌的附着点，沿髂骨内板行骨膜下剥离，对髂骨营养血管出血可用骨蜡止血。骨膜下剥离直到骶髂关节处。可将髂肌在骶髂关节附着处切开，向内推开即可显示骶髂关节上段。经过弓状线向后下方剥离，即可达坐骨大切迹和骶髂关节下段。注意避免损伤臀上动脉和神经。

此切口与后侧手术入路联合应用，可同时显露骶髂关节前、后侧。

（傅英魁）

第六节　交感神经切除术的入路

一、颈交感神经节切除入路

临床上多采用锁骨上入路。体位为仰卧位，颈部置枕垫高并使头向一侧倾斜，使胸锁乳突肌显露。切口（图 10-68）自胸锁乳突肌的胸骨头开始，向外沿锁骨上缘 0.5cm，向外止于斜方肌的前缘。

图 10-68　颈交感神经节切除入路

手术步骤：顺切口标记线切开皮肤、皮下组织，切断颈阔肌，结扎切断颈外静脉，切开颈深筋膜封套层。在锁骨稍上，将胸锁乳突肌的锁骨头切断，断端向上下牵引，将肩胛舌骨肌向上牵开，必要时亦可切断。前斜角肌显露后，要注意保护经过其上的膈神经，在其外缘可见至锁骨下肌神经，将其连同颈内静脉向内侧牵开，切勿损伤。在此步手术中，所见颈横动脉和肩胛上动脉在需要时均可结扎。

于前斜角肌与中斜角肌之间显露臂丛各根，在神经根处可发现自颈交感节至颈神经的灰交通支。将前斜角肌恰在其附着于第 1 肋骨以上的肌纤维切断，向上翻起，此时颈总动脉的下部、锁骨下动脉及其分支椎动脉与甲状颈干即可显露。以手指向下在锁骨下动脉与颈血管鞘之间向后用钝解剖分离法，必要时切断、结扎甲状颈干，至此星状神经节即显露。在锁骨下动脉的下面，即第 7 颈椎横突及胸膜顶，切断胸膜上膜（Sibson 氏筋膜）后，胸膜顶由第 1 肋骨剥离。用手指以盐水纱布轻轻将胸膜自肋骨及椎体向前游离。星状神经节位于第 1 肋颈上，向下为交感干，在其内侧为第 1 肋间动、静脉，切勿损伤。自星状神经节向下沿交感干一直可达到第 3 胸交感神经节。经此切口可同时切除星状神经节及第 2 胸交感神经节。

在左侧进行上述手术时，应避免损伤胸导管。手术完毕后应将切断的胸锁乳突肌和颈阔肌缝合。

以上手术属节后纤维切除，其解剖复杂，术中易损伤颈内静脉、颈总动脉、锁骨下动脉、胸导管、臂丛及膈神经等，应细心解剖以免危险。

二、胸交感神经节切除入路

1. 后外侧胸膜外入路（图 10-69）

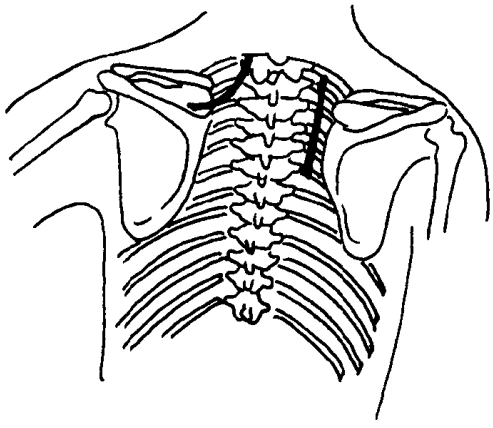

图 10-69 胸交感神经节切除(一) 常用切口示意

(1)体位:患者侧卧并略倾斜。

(2)切口:背正中旁开 5cm 与脊柱平行,自第 7 颈椎棘突水平开始向下,与外侧的肩胛骨内缘相平行,并以第 2、3 肋骨为中心,全长 7～8cm。亦可自胸$_1$ 棘突开始,作弧形切口斜向外方,至胸$_3$ 棘突之下,此弧形切口凸面朝向脊柱。

(3)手术步骤:顺切口标记线切开皮肤、皮下组织,切断部分斜方肌或顺其纤维分离(图 10-70),牵开或切断大、小菱形肌和后上锯肌。切开胸背筋膜,将骶棘肌向内方牵开,使第 1～3 胸椎的横突和肋骨显露。将第 2、3 肋骨作骨膜下剥离,靠近椎体端切除第 2 肋骨一段(图 10-71),长约 4cm,必要时第 3 肋骨亦可部分切除。肋小头必须完全切除,否则不易抵达。胸椎横突亦可切除。将胸内筋膜及胸膜轻轻自胸壁剥离,注意勿损伤。胸交感神经节位于肋小头之前,其内侧即为椎体。将第 2、3 胸交感神经节切除,其交通支一并切断(图 10-72～74)。

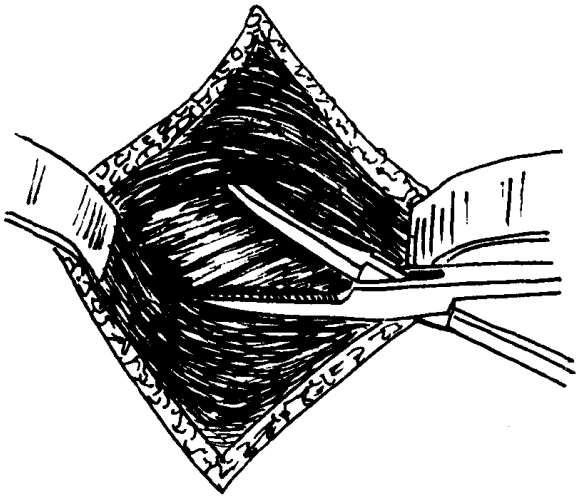

图 10-70 胸交感神经节切除(二) 后外侧膜外入路,分开斜方肌显露菱形肌



图 10-71 胸交感神经节切除(三) 自肋横突切除部分第 3 肋骨

De Takats 主张将第 2、3 肋间神经在其后根神经节之前切断。在第 3 胸交感神经节之下,切断交感干并将其近侧断端与附近肋间肌缝合。

手术中应注意止血,手术结束时将胸膜复位原处。切断的大、小菱形肌,斜方肌及皮下组织逐层缝合。

弧形切口较纵切口流血为少,对肌纤维损害较轻,且扩大手术视野。手术中一旦胸膜破裂,如破口较小可以盐水纱布填压,如压迫

无效且有张力性气胸发生，可将破口索性稍稍扩大，使空气自由出入胸膜腔，不形成张力性气胸，患者情况可迅速好转。在手术结束缝合切口时，由麻醉师加压，使肺充分膨胀，术后给抗生素预防感染。必要时留置胸腔闭式引流，或术后抽气。

胸膜的破裂多因胸膜与周围组织粘连较多，可能与术前多次作胸交感神经阻滞有关。在分离胸膜时须细心，以防破裂。

2. 经腋窝胸膜腔入路

(1)体位：患者侧卧，上臂外展 120°～140°并朝前放于臂托上，肩部勿使后移，因有可能使锁骨将胸出口结构压于第 1 肋骨上而造成臂丛损伤。

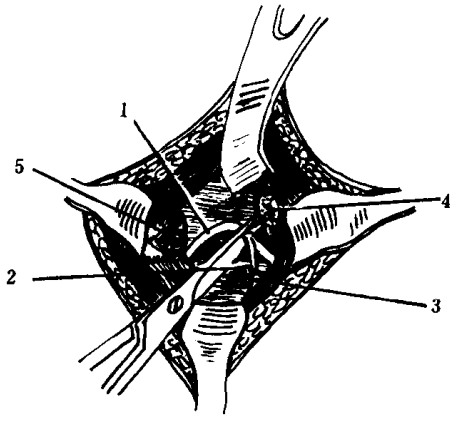

图 10-72　胸交感神经节切除(四)显露肋间神经及交感神经节

1. 第 3 肋间神经　2. 交通支　3. 交感神经节　4. 切断第 3 胸椎横突　5. 切除第 3 肋骨

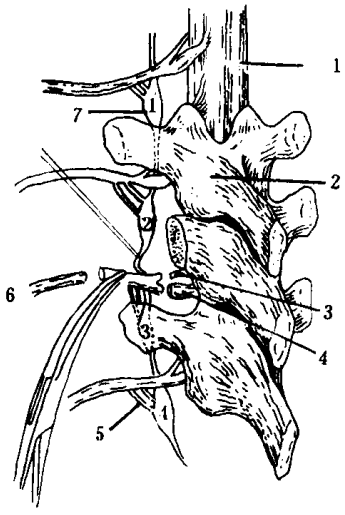

图 10-73　胸交感神经节切除(五)显露胸交感神经干

1. 脊髓　2. 第 2 胸椎　3. 脊神经前根　4. 脊神经后根　5. 交通支　6. 第 3 肋间神经　7. 第 1 胸交感神经节

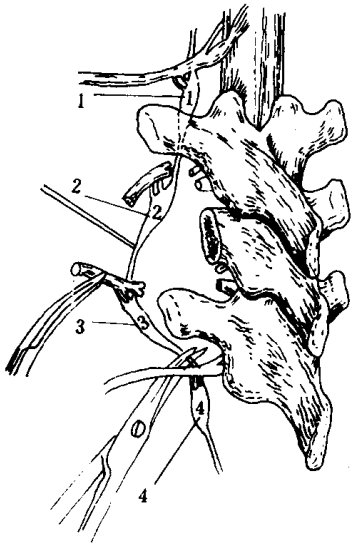

图 10-74　胸交感神经节切除(六)在第 3 胸交感神经节以下准备切断

1. 第 1 胸交感神经节　2. 第 2 胸交感神经节　3. 第 3 胸交感神经节　4. 第 4 胸交感神经节

(2)切口：沿第 3 肋间隙在腋窝底腋毛的下缘作切口，延伸至胸壁，前至胸大肌，后至背阔肌。

(3)操作步骤：沿切口标记线切开皮肤、皮下组织，用手指分离显露胸壁。肋间臂神经由第 2 肋间隙穿出，如损伤可致腋窝部及臂内侧麻木。向后可见胸长神经及胸背神经，亦应避免损伤。将胸大肌及背阔肌分别向前后牵开。第 3 肋间隙一般较宽，容易进入。开胸后将萎陷的肺组织用盐水垫包好向前牵开，在肋颈上切开后胸膜，在星状神经节上的上肋间动脉应避免损伤。自第 4 胸交感神经节切断交感干，向上分离交感干直至星状神经节，切断所有分支，辨认第 1 胸交感神经节的节前纤维，如恰在其进入以下切断交感干，则不致发生 Horner 综合征。将锁骨下动脉轻轻牵引，分离星状神经节，注意勿损伤椎动脉。在左侧，如损伤胸导管，应予结扎以防发生乳糜胸。

关胸前应在腋中线自第 5 肋间隙放置胸腔引流管，达胸膜腔顶端。

经腋路亦可按照胸出口综合征的显露方法进行，切除第 1 肋骨，或在必要时同时切除第 2 肋骨。

完全切除星状神经节后，必然发生Horner综合征，表现为上眼睑下垂、眼球内陷、瞳孔缩小、鼻粘膜干燥及面部不出汗，不管是切断第1胸交感神经节的节前纤维、交感干或任何有节后纤维经过的交感神经节特别是星状节或颈上神经节都会发生。近视眼患者出现Horner综合征后，可发生视网膜剥离，因此对这些患者不要做节后纤维切除术。

三、腰交感神经节切除入路

1. 经腹膜腔入路

(1)体位：患者仰卧，腰背部加垫。

(2)切口：正中旁切口全长9～10cm(图10-75)。

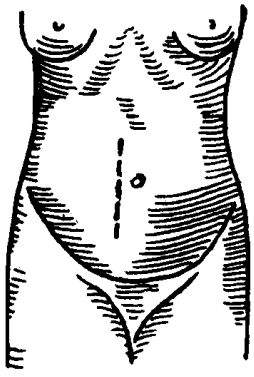

图10-75 腰交感神经节切除经腹腔入路切口示意

(3)操作步骤：按标记线切开皮肤、皮下组织，将腹直肌分离后向内侧牵开显露腹膜。切开腹膜后，如作右侧腰交感神经节切除，可沿升结肠的外侧将腹膜后层切开。显露腰大肌后，解剖至椎体附近，右侧的腰交感神经干即位于腰大肌的内侧，紧贴椎体，并为下腔静脉所覆盖。牵开下腔静脉，右侧的腰交感神经干即显露，切断第2、3腰交感节及其白交通支。

如同时准备作左侧腰交感神经节切除，可于降结肠的外侧另行切开腹膜后层，左侧的腰交感神经干为腹主动脉所覆盖，牵开腹主动脉即可显露之，方法与右侧相同。

2. 腹膜外入路

(1)前外侧切口入路：

①体位：患者仰卧，术侧略垫起。

②切口：自腋前线第12肋骨下缘向内至耻骨结节上2cm，全长9～10cm(图10-76)。

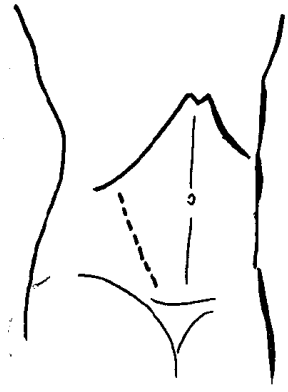

图10-76 腰交感神经节切除术手术

③操作步骤：按切口标记线切开皮肤及皮下组织，沿腹外斜肌方向切开，腹内斜肌及腹横肌亦可按其纤维方向分开，如显露不佳，亦可切断部分肌纤维。沿腹横筋膜用手指将腹膜自腹侧壁剥离，并连同输尿管和腹腔脏器向内侧牵开，显露腰方肌和腰大肌，在腰大肌和腰椎间形成一槽，交感神经干即位于此槽中，并紧贴椎体(图10-77)。切除之前

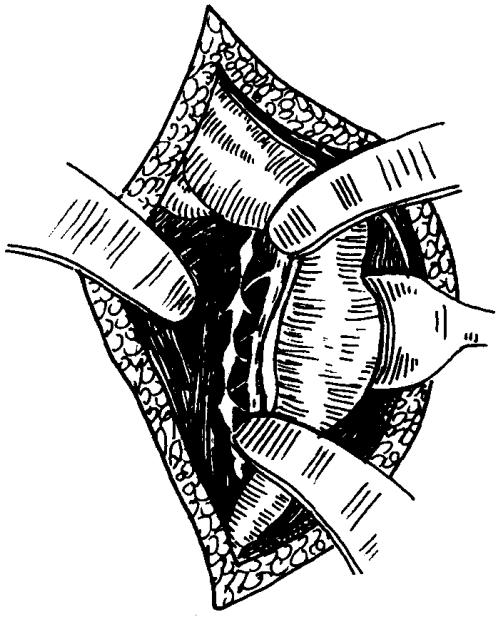

图10-77 在腹膜后显露腰交感神经切口示意

应注意与周围的淋巴结鉴别，交感神经节比

较坚韧，位置较深在，钩起时可见有交通支分出。切除时应先辨明第4腰交感神经节，其位置恒定在主动脉分叉点的外侧。在该节之上将交感神经干切断(图10-78)，向上剥离。如在右侧，须将下腔静脉牵向内侧，注意切勿损伤两侧腰静脉，否则止血困难。向上剥离至第2或第1腰交感神经节之上，将神经干切断，第2、3腰交感神经节必须同时切除。止血后，腹膜放回原处，逐层缝合切口。

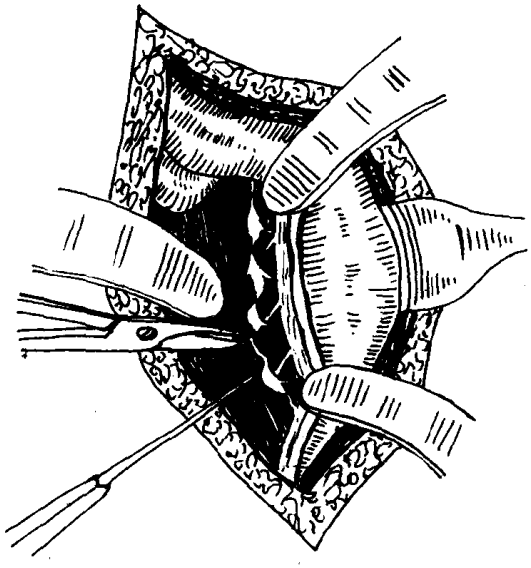

图10-78　准备切除腰交感神经干

如同时需行两侧腰交感神经切除术，可在一侧做完后，再按同法在对侧施行。如经腹膜外切除，在预防合并症及手术操作上，均较经腹膜腔切口为佳。

(2)前后斜行切口入路：

①体位：侧卧位并略倾斜。

②切口：自第12肋骨下缘斜行向前至腹前外侧。

③操作步骤：按切口标记线 切开皮肤、皮下组织，切断部分背阔肌，沿腹外斜肌纤维分离，切断部分腹内斜肌和腹横肌纤维，将肾脏连同腹膜向前推开。腰大肌显露后，将腰大肌、腰方肌及其背侧的骶棘肌向后牵开，膈肌向上牵引，沿腰大肌的内缘切除腰交感神经节。如需同时切除T_{11}、T_{12}交感神经节时，可纵行分开膈肌脚，沿交感神经干向上剥离而切除。

腹膜内切口的优点是可以同时切除两侧的腰交感神经节，但因腹腔内干扰，术后易引起腹胀和肠胃道症状。在经腹膜外入路的方法中，前外侧切口较前后斜行切口为佳，但往往第2腰交感神经节不易达到，而第2腰交感神经节的切除对于下肢疾患有决定性影响，所以必要时可考虑前后斜行切口。

一侧高位腰交感神经节切除术对性功能无明显影响；双侧高位腰交感神经节切除术能导致射精障碍，但对下肢循环障碍有较好疗效。故除年老者外，不应随便施行两侧高位腰交感神经节切除术。

(傅英魁　陈肖峰)

第十一章　脊柱外科的取骨与植骨术

第一节　取骨术

病人植骨的骨来源有3种，即自体骨、同种骨和骨库骨。自体骨系病人体内组织。自体骨移植，无组织特异性，所以不存在免疫排斥反应，爬行替代进行快。自体骨移植是临床上最常用和需要的手术方法。从健康人身上取植骨材料，移植到病人需要的部位去，称同种骨移植。移植同种骨术后，绝大多数病人可以顺利地进行爬行替代作用。用新鲜同种骨移植，可以减少病人再次增加手术创伤与痛苦，缩短病人手术时间，减少病人发生休克和感染的机会。但对供骨者要求除接受各项化验检查外，还要接受手术取骨。术后供骨者还有感染和发生骨折的可能性，因此寻求供骨者困难。在无菌操作下，收集从外科手术或将新鲜的因外伤及其他意外事故而牺牲的尸体的骨骼，储藏起来，到需要做植骨术时，取出来应用，这称做骨库储骨。骨库骨优点是：免去取骨术，减少手术操作，缩短手术时间；病人手术伤口少，手术时间短，减少创口感染机会。

常用取骨的典型部位(图11-1)，首先是胫骨，其次是髂骨嵴或腓骨，再次为肋骨。

取骨应视所需骨块形状及大小，术前应作周密的计划，必须与移植部位的需要相一致。取骨前要做好充分的术前准备：术前3d用肥皂水清洗取骨部位及其邻近区域，清洗后剃去汗毛。用75%酒精消毒取骨部位。无菌巾包扎手术部位，连续3d。手术当日晨需要换无菌巾，酒精再次消毒手术部位。

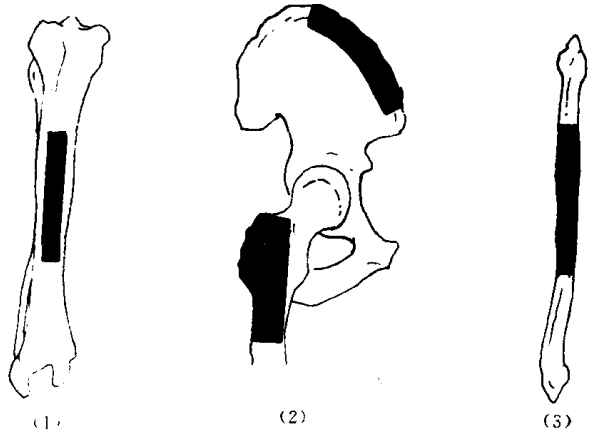

图11-1　自体供骨的典型部位
(1)自胫骨取骨　(2)自髂骨嵴、股骨大转子及股骨上段取骨　(3)自腓骨取骨

髂骨嵴和胫骨前内侧面取骨时，取骨部位出血较多，在取骨手术前，应做好配血、输血准备。术前给以预防用药。手术前1d开始，青霉素80万U肌肉注射，一日3次；链霉素0.5g肌肉注射，一日2次。

取骨时应备用电锯或气锯。在胫骨前内侧面中段采取两长条骨块时，用电锯或气锯可以节约手术时间，既便利又可避免因应用骨凿不当，致使骨骼裂开的麻烦。在应用自体骨移植时，为了加快操作，手术人员可分两组同时进行。第1组在需要植骨之处做手术，为植骨术做准备。第2组专司取骨。若采用骨库骨时，第2组可专用负责修切骨库骨，使符合移植需要。

一、胫骨取骨术

取胫骨骨条块时，在股骨中段上气囊止血带。在小腿前内侧胫骨处作一弧形切口(图

11-2)。显露胫骨前内侧后(图 11-3),纵行切开骨外膜(图 11-4),在纵切口两端再作两小横切口,然后将骨外膜向两侧剥离(图 11-5),用金属尺在胫骨上量出将要采取的骨块长度及宽度,先用骨凿作出记号。若所取骨块宽度为胫骨前内侧面宽度之一部分时,可在胫骨前内侧面的纵轴上凿刻出所需植入骨条块的长度和宽度,以骨钻在凿刻线上钻出许多小洞,然后用骨刀将这些小洞连起来(图 11-6)。骨刀要沿取骨线全长逐渐深入,不要一次在一处凿进髓腔。如此即可避免骨条块或骨片碎裂及胫骨裂断。包括有胫骨前缘的骨条块,对于移植部位来说常嫌太厚,且取骨后使胫骨本身的坚固性大为减弱,术后有发生骨折的可能。故一般都将胫骨前缘留下,仅取胫骨前内侧面部分。在胫骨前内侧面取骨条块,使用电锯或气锯(图 11-7)最为便利。取得的骨条块可用湿纱布包好,浸于温生理盐水中,应用时再取出。

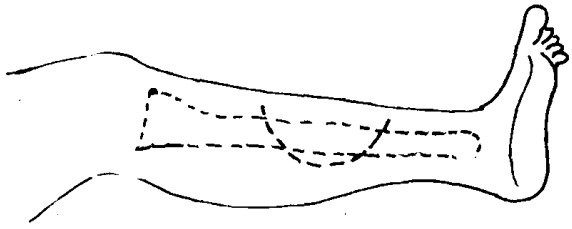

图 11-2　小腿前内侧胫骨取骨弧形切口



图 11-3　于前内侧显露胫骨

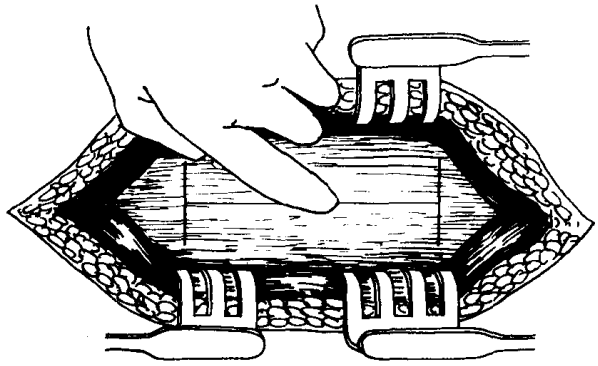

图 11-4　纵行切开胫骨骨膜

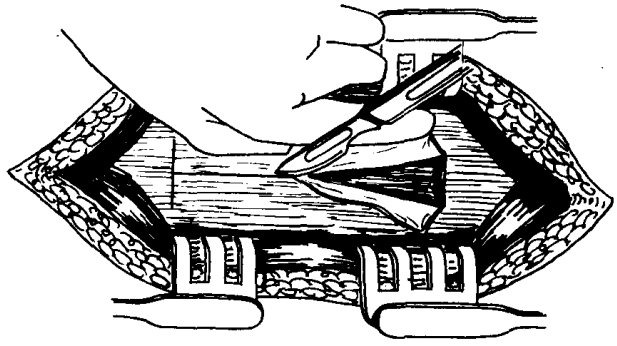

图 11-5　将切开之骨膜向两侧剥离

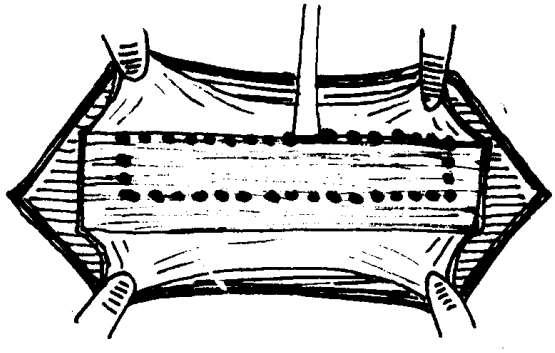

图 11-6 量出要取骨大小并用凿加以标记然后用骨刀把标记线连起来

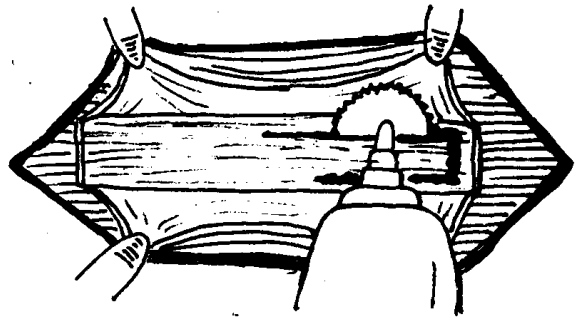

图 11-7 用电锯取骨块

取出骨条块后，即将伤口缝合，第 1 层缝合深筋膜边缘，将骨髓上的缺损处遮盖。第 2 层缝合皮下组织，后缝合皮肤。

二、髂骨取骨术

松质骨移植后的爬行替代作用远较皮质骨快，在髂骨处可以取到丰富的松质骨。如需保留髂骨嵴，可在髂骨嵴上分段纵行取骨。可取髂骨的一段骨皮质及其下的一大段松质骨或髂骨下开窗取骨(图 11-8)。如需一段较硬的骨块，则可取髂骨嵴的后 1/3 或前 1/3。在病人俯卧时，可取髂骨的后 1/3 段；在病人仰卧位时，可取髂骨的前 1/3 段。在儿童青少年则应采取保留髂骨嵴骨骺在其下开窗取骨法，即在骨骺下与骨骺平行处将髂骨嵴用骨刀截下来。将这条连同骨骺的骨端抬起，另一端则与原处形成一青枝骨折状态。此时即可在其下的髂骨上取骨块。取完后即将这一条连同骨骺的骨面恢复原位，使与髂骨面相接触(图 11-9)。

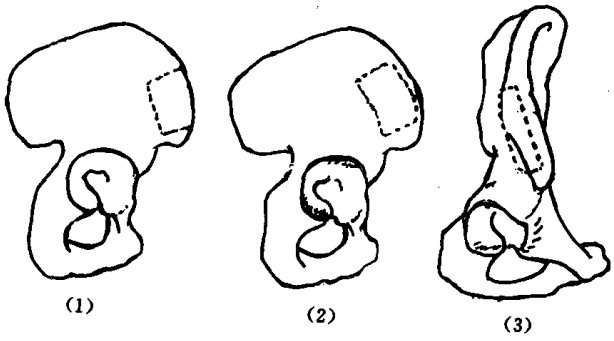

图 11-8 采取髂骨的方法

(1)采取髂骨嵴及髂骨翼内外板，取骨后必须削平残存骨尖 (2)保留髂骨嵴的开窗取骨法 (3)只采取髂骨翼外板

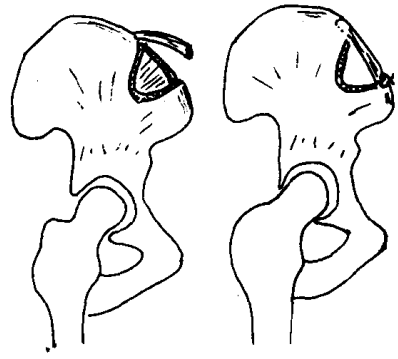

图 11-9 保留髂骨嵴取骨法

沿髂骨嵴的皮下缘作一切口，此切口恰在躯干肌肉及臀部肌肉在髂骨嵴上的附着之间(图 11-10)。显露髂骨比较容易，然出血颇多。

切开皮肤后，即可切开骨膜直达髂骨嵴。尽量采用骨膜下剥离法，用长干纱布条尽量塞进软组织与髂骨之间以减少出血。若仅需包含一侧骨皮质的松质骨作植骨，则可仅将髂骨外侧面的肌肉予以剥离，然后在与髂骨



图 11-10　髂骨取骨皮肤切口

面平行方向采取髂骨外侧面作骨块(图 11-11)。若需包含有两侧骨皮质的髂骨条片(图 11-12),或需髂骨全厚的三角形骨块(图 11-13、14),亦需将髂肌自髂骨内面予以剥离。将髂骨嵴截除后,如需松质骨时可再用一刮匙,插入两层骨皮质之间,刮取多量的松质骨,作腔隙内植骨用。

图 11-11　取髂骨外板骨块

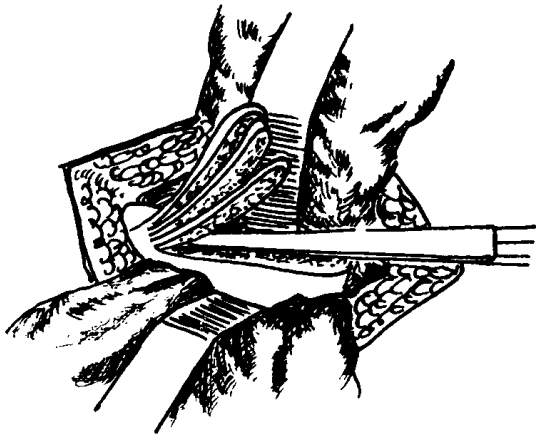

图 11-12　取髂骨条片

图 11-13　取髂骨全厚三角形骨块

图 11-14　切取全厚大三角形骨块

先将骨膜连同其上肌肉附着处准确对合,然后缝合。通常都设法保留股直肌及缝匠肌的肌腱附着点。但如有必要,亦可将此两肌腱附着处剥离。以后将其重新缝合固定于髂骨的较低处或较低处的邻近组织上。

三、腓骨取骨术

取腓骨时，应注意 3 点：小心，避免损伤腓总神经；应保留腓骨的下 1/4 段，以保护踝关节的稳定性；在取腓骨时，应避免切断腓骨长、短肌。

通常取腓骨的中 1/3 段或上 1/2 段作骨移植(图 11-15)。手术途径是自比目鱼肌前缘及腓骨长、短肌后缘之间进入。

取骨沿此肌肉间隙，在小腿的中 1/3 分离，将腓骨长、短肌翻向前侧，比目鱼肌向后侧牵开。用骨膜剥离器在腓骨上作骨膜下剥离时，应自下向上进行。可先在欲采取的一段腓骨的近侧端及远侧端用手摇骨钻钻几个小孔。然后用骨凿将这些小孔连成一线，将腓骨凿断，以防直接用骨凿凿骨时，腓骨碎裂。另一种方法是用线锯锯断腓骨。将在腓骨中段后侧面进入腓骨的滋养动脉加以结扎。若需将腓骨上段一并取出时，必须注意切勿损伤腓总神经，应先在股二头肌肌腱远侧端的后内侧面将腓总神经显露，然后向远方追踪，直至腓总神经围绕腓骨小头之处。在此处腓总神经系被腓骨长肌的起始部所覆盖。将腓骨长肌的肌起切断，切断时应使手术刀的刀背向腓总神经。然后将腓总神经牵向前方(图 11-16)。在继续作骨膜下剥离时，须小心，勿伤及在腓骨颈及胫骨之间的胫前动脉。

四、肋骨取骨术

若选择肋骨作植骨时，可取游离的第 12 肋骨。沿所取肋骨作一长切口(图 11-17)。取骨时，分开筋膜及肌肉直至肋骨，切开肋骨外膜，用肋骨骨膜剥离器进行骨膜下剥离，然后用骨剪剪断，即可取出第 12 肋骨(图 11-18)。切口分层缝合。

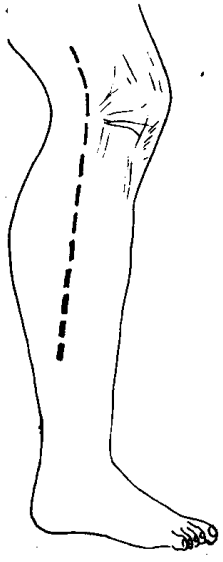

图 11-15 切取腓骨切口

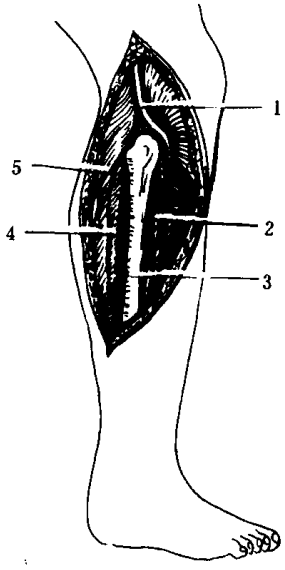

图 11-16 显露腓骨干

1. 腓总神经 2. 腓骨长短肌 3. 腓骨干 4. 比目鱼肌 5. 腓长肌

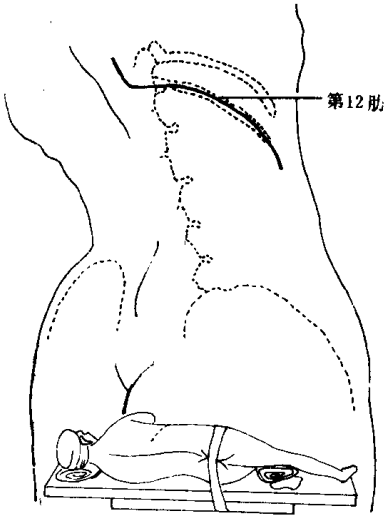

图 11-17 切取肋骨的体位和切口

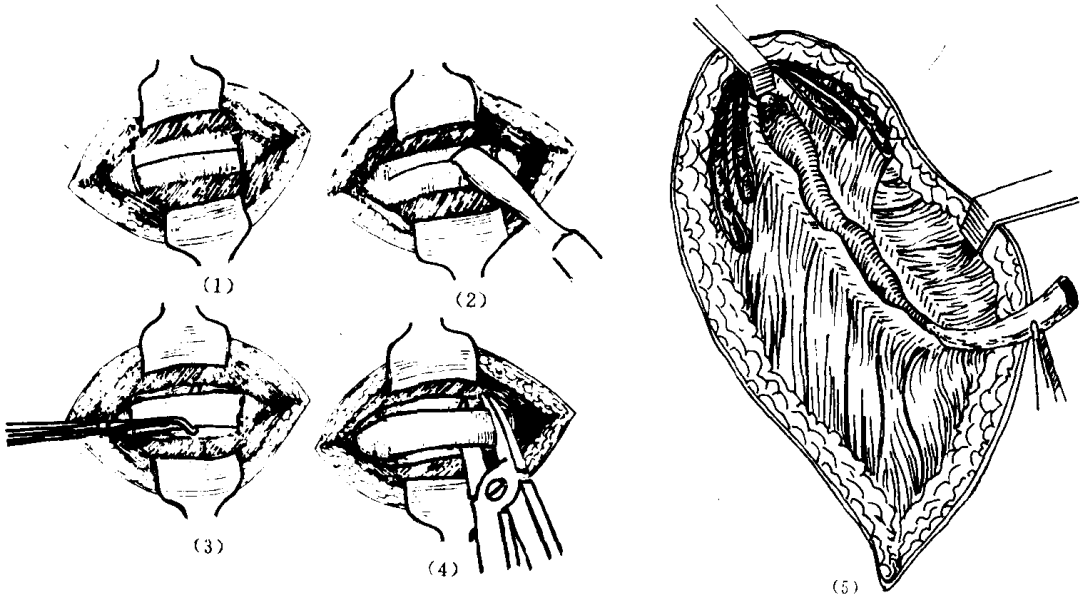

图 11-18　切取肋骨的步骤

(1)暴露肋骨切开骨膜　(2)分开肋骨膜　(3)游离肋骨　(4)将游离肋骨剪断　(5)切除第 12 肋骨

第二节　骨　库

骨库骨来源有四，即髌骨切除术之髌骨；6h 以内的新鲜尸体(包括死婴)的骨骼；创伤性截肢的病人不能行断肢再植者，截下的肢体内健康骨；出生后死亡的健康胎儿骨。

一、骨库供骨者的禁忌症

为了防止经由骨髓传播的疾病，必须严格规定骨库供骨者的禁忌症。禁忌症有：黑热病，恶性肿，近期有急性传染病、败血或脓毒血症、疟疾，肺结核及其他器官结核，急、慢性骨髓炎，类风湿性关节炎，麻风，传染性肝炎，骨骼本身疾病和佝偻病等。

二、骨库常规检查

所取骨条块，于储藏前必须先完成各项检查手续，以确保安全，包括：全身检查，体温检查，胸部透视检查，白细胞计数及分类计数，骨及骨髓标本细菌培养，骨髓涂片标本检查疟疾原虫、利什曼—杜诺凡原体，骨及骨髓标本病理切片检查。

三、常用储骨方法

1. 冷藏法

于无菌操作下取得骨块后，将附着于骨上的软组织包括骨外膜在内彻底除去，然后装入无菌广口螺旋盖玻璃瓶中(图 11-19)，

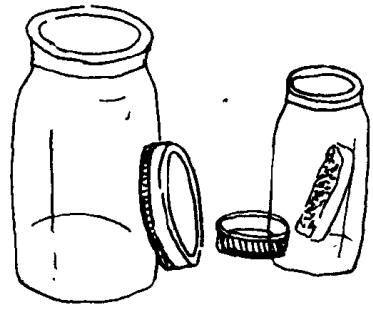

图 11-19　在无菌操作技术下，将取得骨块装入小广口螺旋盖玻璃瓶中

旋紧瓶盖。再将此玻璃瓶装入另一较大的无菌广口螺旋盖玻璃瓶中，旋紧瓶盖，在瓶口盖一不透水塑料巾，用橡皮圈系紧(图 11-20)。以上各项操作均在严密的无菌条件下进行。利用这种装置的优点是：可以避免库存骨储藏及取出时污染；可以避免库存骨本身水分蒸发；可以隔瓶看见库存骨形状与大小，以便

图 11-20 将贮存骨块的玻璃瓶再装入一个较大的广口螺旋盖玻璃瓶中

选用符合各种手术需要；可以减少受到温度突然变化的影响。

储骨瓶上附上卡片，卡片上标明供骨者姓名、所患病名、骨的出处、类别、取骨日期和入库日期。

完善手续后即可将储骨玻璃瓶送入冷库中保存。冷库要求保持温度为－12～－25℃。

冷藏库分成上下两部分。取得的骨块于各项检查及装瓶手续完成后，先放于冷藏库上部，1 周后，如细菌培养及病理切片检查报告均为阴性，则可转入冷藏库下部，以待临床应用。如病理切片报告为阳性，则应将储藏瓶自冷库取出弃之不用；如细菌培养报告为阳性，则视细菌之种别，确定废弃不用或以杀菌剂处理后再作细菌培养，而定去留。

冷藏骨使用时，应用前 5h 自冷库取出，这样使骨块表面和内部的冰块逐渐在室温中融化。手术中使用时，用碘酒及酒精消毒瓶盖口 1 周，然后旋开瓶盖，由手术医师自大瓶内取出小瓶。小瓶取出后，放在手术器械台一角，此处先垫一块无菌手术巾，布置一专为取骨之小区域，储骨小瓶置于此无菌手术巾上。旋开瓶盖，用长镊子夹出骨块，放在一弯盘中，供手术用。取骨手续完毕后，把专用取骨小区内小无菌巾连同储骨瓶及长镊子一并除去。手术医师亦应更换手套再进行手术。

骨库骨冷藏存放时间，最长不超过 1 年，否则植骨手术失败率上升。Wilson 报告 8 次手术使用的是超过 1 年保存期的骨库骨，其中有 5 例失败。

2. 硫柳酸汞保藏法

骨库应用冷藏法储存同种骨，虽在严密无菌条件下进行，然细菌培养阳性时不得不将取得的材料放弃。鉴于目前冷藏库设备不能普及到基层卫生组织，应用硫柳酸汞保藏法就可以解决这些问题。

在无菌技术下取得骨块后，除去所有软组织（包括骨外膜）。然后将骨劈开，取一小块骨块及骨髓作细菌培养及各项常规检查。以后即以生理盐水浸洗，清除所有骨髓，清洗以后，即可浸入 1∶1000 浓度的硫柳酸汞水溶液中。此液置于广口螺旋盖玻璃瓶中，旋紧瓶盖，瓶口部分，盖一不透水塑料巾，以橡皮圈扎紧。以上各项手续均在严密无菌条件下操作。装瓶手续完成后，填写标签。以后将此玻璃瓶置于 2～5℃的普通电冰箱中。两周后取出更换 1∶5000 的硫柳酸汞水溶液，此项手续仍须在严密的无菌条件下进行。

3. 酒精储骨法

70～75%酒精存骨设备简单，应用方便，价格便宜，使存骨手续简化，适合基层医院推广应用。取骨过程要严格遵守无菌技术。将所取骨上肌肉、骨膜及骨髓剔除。四肢长管骨应按规格取骨，以适应关节移植。然后置有 70～75%酒精的广口瓶或搪瓷桶中。酒精必须淹没骨骼，盖紧瓶口或桶盖，其外套以无菌布袋，置于普通冰箱中。冬季亦可置于冷室内备用，室温在 4℃左右即可。存骨当天取保存液及一小骨块分别送普通细菌培养及厌氧细菌培养。存骨期间要定期检查，保存液如有混浊，予以过滤。测量酒精浓度及增加酒精，必要时再作细菌培养。

四、骨库登记项目

骨源登记包括储骨瓶或桶的编号、存骨日期、细菌培养日期及结果。

植骨登记包括日期、姓名、住院号、X 光片号、诊断、手术名称、储骨瓶或桶的编号。

五、应用库存异体骨的注意事项

应用库存异体骨之前，必须重复细菌培养(普通细菌及厌氧细菌)，结果阴性才能使用。

手术当天取出所需的骨骼，用生理盐水冲洗，并将附在骨块上的残存碎屑干净地剔除。

较大的骨块，应在骨块上钻数个孔，深达髓腔，便于术后新生血管进入髓腔促进骨的愈合。

经上述处理后的骨块，用前再浸泡在抗生素液内 1h。山东医科大学附属医院骨科陈国瑞教授用氯霉素液或由多粘菌素、杆菌肽和新霉素配成的“三联液”中浸泡 1h 效果良好。

酒精存骨的时间以 1 年为宜。

第三节　脊柱植骨概述

脊柱植骨用于脊椎融合及填补骨质缺损。

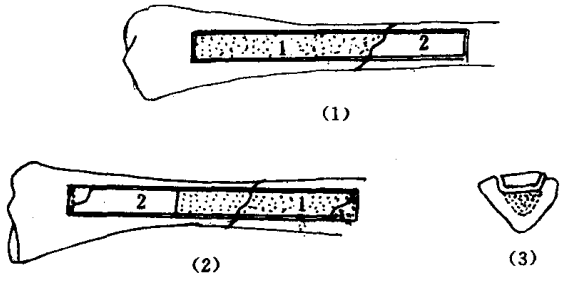

图 11-21　滑移植骨术

(1)在骨折线两端切取骨条块　(2)将所切取骨条块交换位置插入则长骨长越过骨折线　(3)横断面上情况

移植骨可分为两种：一是皮质骨，其优点是牢固，可起内固定物作用，但因其结构致密，移植后常需很长时间才能重生；二是松质骨，移植后重生较快，能很快达到骨间融合。移植骨以新鲜自体骨为佳，用经过冷藏的同种异体骨亦可。

一、手术前准备

改善病员营养，纠正贫血和骨质疏松的现象。

开放性骨折一般伤口愈合 6～12 个月后再行植骨。有急性感染时，不宜植骨。慢性骨髓炎者应预先治疗，待伤口完全愈合 1 年以上再考虑植骨术。

局部组织瘢痕过多时，应先行瘢痕切除和带蒂植皮，待需移植骨部位带蒂皮瓣成活后，再行植骨术。

取骨部位皮肤需严格准备；如用异体骨，应先对骨组织的来源严加选择，决不可用污染腐败的骨组织，硬化骨不宜作植骨用。

二、植骨手术步骤

1. 嵌入植骨法

将欲融合部位清除关节面，开凿一骨槽，将移植骨块修剪成与骨槽相适宜的骨栓，将其嵌入骨槽内加以适当固定(可用记忆骑缝钉或螺丝钉)(图 11-21、22)。

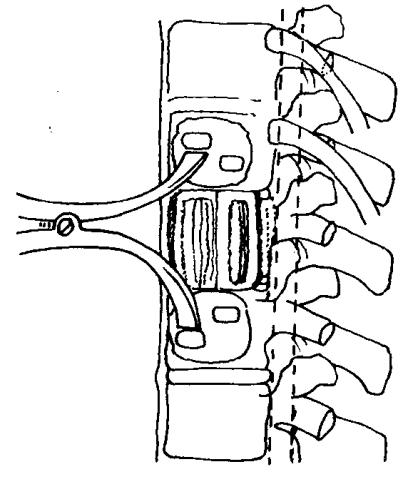

图 11-22　椎体间嵌入植骨术

2. 碎骨片填充植骨法

可与上述方法合并使用，也可单独用于脊椎融合(图 11-23)。将取下的松质骨片剪成火柴棒状骨柴，或小片状铺设在植骨床粗糙面上，或填充在骨槽内。

3. 骨块与骨条联合植骨法

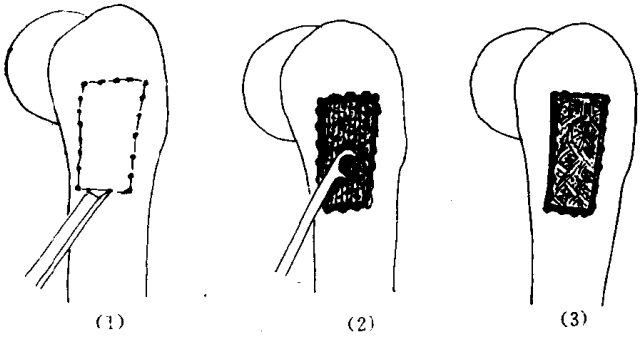

图 11-23 碎骨片填充植骨法
(1)打开骨腔 (2)病灶搔刮 (3)塞入碎骨片

将备植骨处骨皮质去掉或打毛后，将植块按所需大小修整成不同形状，进行骨移植，其供骨与植骨面间隙用剪修下碎骨条填充(图 11-24)，加以适宜地固定(可用钢丝等)。

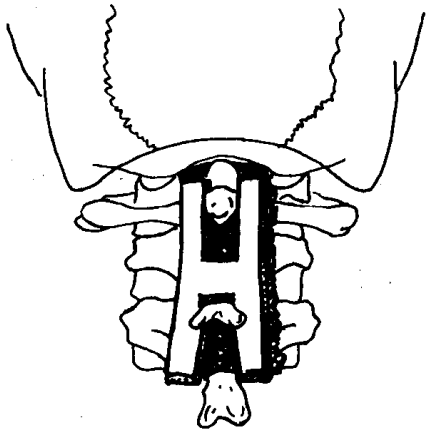

图 11-24 "H"形骨块与骨柴联合植骨行颈椎融合术(后面观)

三、手术后处理

给以抗生素，加强抗感染措施。外固定必须牢固可靠，石膏潮解变松应及时更换。移植骨愈合良好时方可在一定保护措施下，进行功能或负重练习。对植骨愈合情况应借助 X 线检查，不能单从时间考虑。适当增加营养，给以足够维生素。注意全身其他关节、肌肉的活动，防止废用性萎缩。

四、注意事项

1. 植骨手术中应严格无菌操作，彻底止血，适宜做好冲洗、引流等抗感染措施，以预防感染发生。

2. 凡是影响新骨形成的因素应彻底消除。

3. 填充骨片以松质骨为佳，量要充分，接触紧密，固定要牢固可靠。

(傅英魁 田胜林)

第四节 脊柱外科常用的后路植骨融合术

一、脊柱侧弯的后融合术

脊柱融合手术，是脊柱曲度畸形手术矫正之后，巩固其疗效的有力措施。因为脊柱融合将延迟脊柱后侧部分的生长，而不阻止脊柱前侧部分的生长，故易导致胸后凸减少，腰前凸加深。所以儿童在 7～8 岁以前行脊柱融合术不太适宜。但是，脊柱侧弯的病人矫形较晚，使侧弯持续发展严重，病变更加固定，矫形手术成功率降低也属值得重视的问题，因此在选择适应证上应权衡利弊，严格指征。

麻醉：全麻。

体位：俯卧位。

切口：因胸椎棘突倾斜，所以皮肤切口上段应超过需融合区两个椎体以便暴露充分。

手术步骤：顺切口标记线切开皮肤、皮下组织，显露棘突，自动撑开器拉开切口，切开棘上韧带及棘突的软骨直至棘突骨质，用骨膜剥离器行骨膜下剥离，显露椎板和棘突，剥离的顺序由远及近。将小关节的关节囊清理干净，用纱垫压迫止血。如在腰椎剥离的范围

应在上关节突的外侧面到横突顶端。本手术步骤应注意横突顶端上附着的短椎旁肌的韧带保持完整，肋横突关节不宜破坏，以免术后关节僵硬，限制胸腔的扩张。

除了要放支撑固定器材的部位外，脊柱后侧部分都应去骨皮质。用薄骨刀将棘突劈开，并在基底部切除，腰椎小关节的后 2/3 被切除，将松质骨放在每个切开的小关节上。在胸椎切除下关节突的近端 1/3，暴露上关节面的近端部分，将关节面软骨去除，椎板、上关节突及横突削去骨皮质，将松质骨铺设在去皮质的表面，再在矫形器械撑开后，可成叠瓦状地在上述植骨面上铺上骨皮质。

术中去皮质时出血较多，可立即铺上松质骨或用明胶海绵控制止血。

二、Hibbs 融合术

适应证：进行性脊柱侧弯，功能障碍性脊柱侧弯并发关节炎症，脊柱严重性失稳。

麻醉：全麻。

体位：俯卧位。

切口：背正中切口，应包括所有需要融合的部分（图 11-25）。

手术步骤：按切口入路充分暴露棘突、椎板及两侧小关节，并把其上的软组织及关节囊清除干净。将棘突纵行劈开，用咬骨钳咬除后将骨片保存作植骨用。用小刮匙刮除小关节的关节软骨，并用骨刀掀起薄薄一层皮质骨，将椎板及关节突去骨皮质，备好植骨床（图 11-26）。将咬除之棘突及从髂骨上取下的植骨块切成长条，铺设在去皮质骨上（图 11-27）。逐层关闭切口（图 11-28）。

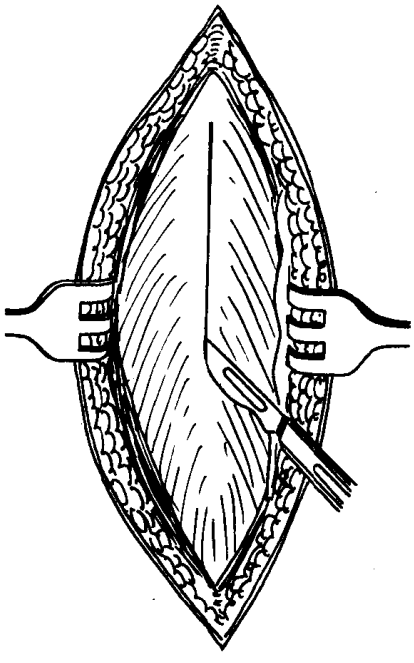

图 11-25　Hibbs 脊柱后融合术切口

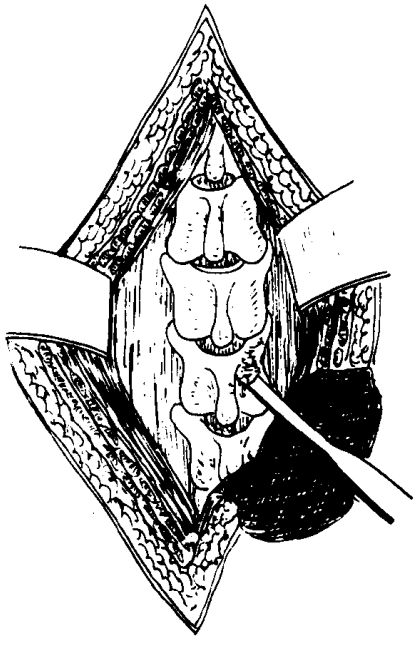

图 11-26　用小娥眉凿将棘突椎板和关节突骨皮质凿起小骨片打毛糙

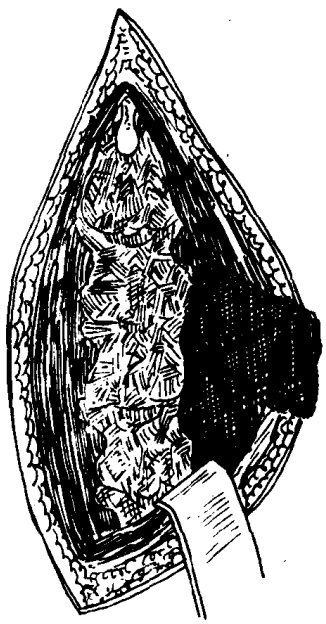

图 11-27 刮除小关节突骨面，在打毛糙的椎板、关节突上植上骨柴

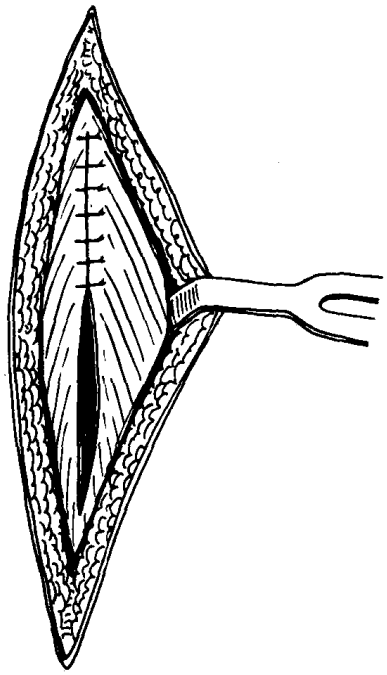

图 11-28 缝合切口

注意事项：植骨面积切勿超过需要融合部分，以防止术后未融合创伤区产生疼痛。

在腰骶部分可用"H"形植骨。即在髂骨上取一块 5.1×5.1cm 的骨块，两端作两个切迹以便于嵌插在 L_4 棘突下和 S_1 的棘突上。在骨块中央钻切小孔，以容纳 L_5 棘突。若用"H"形植骨时，请勿切除棘突。病人保持侧卧位，使脊柱在屈伸过程中将"H"骨块卡紧，再用大量薄骨片围绕"H"骨块周围及其下进行铺设。

改良 Hibbs 融合术：正中纵行切口，显露棘突、椎板和关节突。不用骨凿凿起骨片，也不刮除小关节面软骨，而是以骨刀用力剥离骨膜，清除椎板上下方软组织，植入适量火柴棍样的异体骨或自体骨，然后分层缝合。

三、Bosworth"H"植骨融合术

手术适应证：脊椎滑脱，需椎板切除的椎间盘突出。

麻醉：局麻或全麻。

体位：侧卧位。

切口：腰骶部正中切口。

手术步骤：以 L_5 滑脱为例按切口入路显露 2 个以下腰椎及骶椎的近侧部分的椎板和棘突（图 11-29）。将腰$_4$ 及骶$_1$ 的棘突咬成方形，以便放入植骨块。将 L_5 游离的神经弓完全切除（图 11-30）。将 L_4 椎板及 L_5 椎弓根残留部分去骨皮质、打毛糙，以备植骨床。

从髂骨上凿取松质骨铺在裸露的椎板上。测量好 L_4 棘突根部至 S_1 棘突根部的距离及遮盖两侧椎板的宽度。以此在髂骨上凿取一骨块并将其修剪成"H"形，在骨块上下端挖出一切迹，以便容纳 L_4 及 S_1 棘突（图 11-31）。

请麻醉大夫尽可能将病人脊柱屈曲，以便将骨块嵌入 L_4 及 S_1 棘突间。嵌插牢固，将脊柱保持轻微腰前凸状，逐层缝合切口。

四、横突间植骨融合术

适应证：下腰椎不稳定。

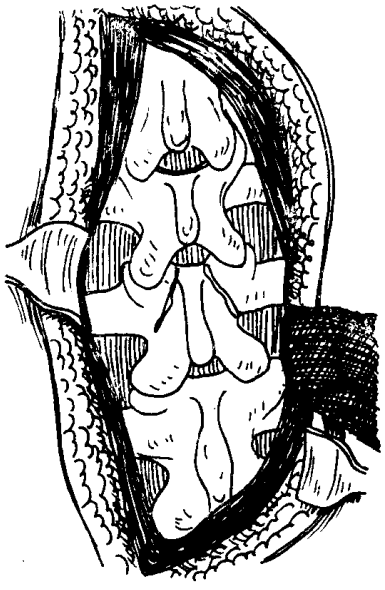

图 11-29　显露第 4、5 腰椎及腰$_5$游离的神经弓

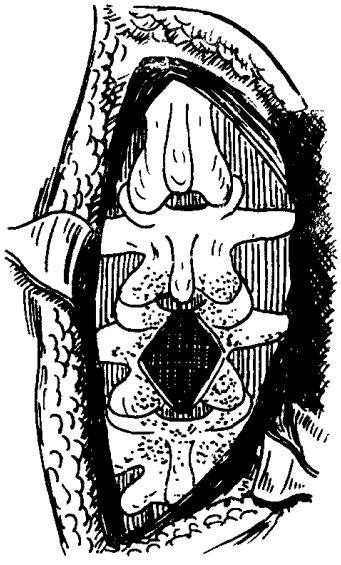

图 11-30　将 L_5 游离的神经弓切除并将周围打毛糙



图 11-31　将修剪成"H"形髂骨块嵌入 L_4S_1 棘突间

体位：俯卧位。

切口：背正中切口，远端向一侧弯曲，以便取髂骨(图 11-32)。

手术步骤：按入路显露腰$_{4、5}$棘突、椎板及横突，在暴露横突时仅显露其背面，勿显露横突两侧及腹侧面，以免出血过多。将融合区去骨皮质、打毛糙以备做植骨床。在髂骨嵴上切取长骨条，将其皮质打毛糙，架在横突间及小关节上(图 11-33)。亦可使长骨条在近端保留一软组织蒂以改善长骨条供血，更易促进

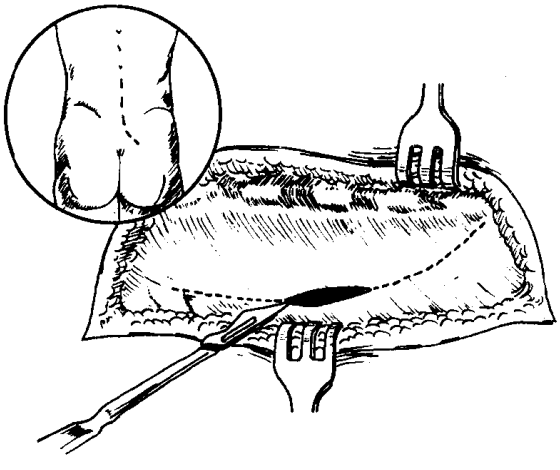

图 11-32　横突间植骨融合术切口

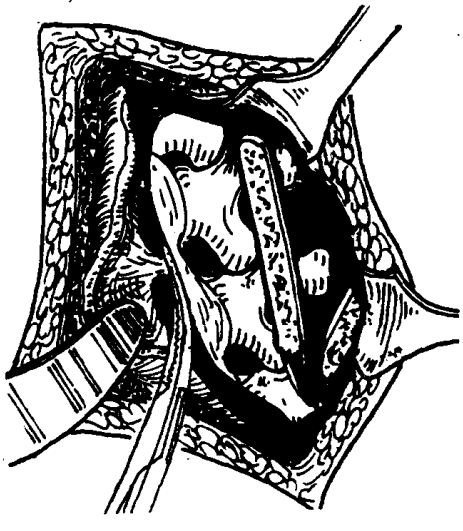

图 11-33　将横突及小关节部打毛糙后，将髂骨条保留软组织蒂，架在横突及小关节部固定

骨条与横突后小关节部融合。处理妥善后，逐层缝合切口。

五、棘突双侧钢板固定植骨融合术

脊椎病变较广，需融合6～7个椎体者，则需要加强脊柱稳定性。在常规显露棘突及椎板后，将棘突双侧钢板放在棘突两旁，分别以带螺母的螺丝钉固定其近、远两端各两个棘突。随之将已准备好的骨片植入钢板与棘突的间隙中和椎板面上，这样比单片植骨或钢丝固定棘突为好。待植骨妥善后分层缝合切口。术后一二年可手术取出钢板。

术后处理：创伤和椎间盘手术加融合术者，应卧硬板床8～12周，然后锻炼背伸肌，带软腰围或石膏腰围下地。一般术后4～6个月可恢复工作。脊椎结核病人融合术后可仅卧硬板床10～12个月(不用石膏床)，近年已很少用钢背架而只用软腰围下地活动，2～4个月后可开始工作。

六、后路融合术失败后的假关节融合术

在后路植骨后，一直要到植骨处融合后，才能排除假关节发生的机会。在后路融合中，假关节形成是一个常见并发症。其发生原因是：技术操作不仔细；所用植骨材料质量不好；没有很好地保护植入的骨块；感染；创伤引起植骨块断裂；范围较广、活动度较大的区域内植骨，如腰骶部与其他部位相比，其假关节发生率为20%。

手术仔细、多量植骨和术后注意维持植骨区稳定状态并注意保护骨块，乃是后路融合术成功的关键。

麻醉：局麻、硬膜外麻醉或全麻均可。

体位：俯卧位，腰部放平，腹部悬空，双髂部及胸部要垫高。

操作步骤：按原切口显露整个植骨区域。清除假关节中的瘢痕组织。有时瘢痕组织很难找出，只不过是一条小缝。用骨刀把瘢痕凿除，显露出渗血的骨质。向侧方找出假关节同一平面的小关节突，切除或刮除其中的瘢痕组织和软骨面，在关节间隙中填充骨块。作小条状骨块，最好取自髂骨。在假关节两侧端凿成锯齿状，参差不齐，便于把骨块嵌紧，填入假关节中，作直线排列。注意放在关节附近及假关节之间的骨块量要充分。植骨量过少，又容易产生假关节。按层紧密缝合。

（傅英魁）

七、带第3腰血管蒂的髂骨后路植骨脊柱融合术

髂骨由松质骨构成，表面有薄层密质骨，构成髋骨上部，呈不规则扇形，有体、翼两部，内、外两面，前、后、上三缘。髂脊呈“S”状，其前、后较厚，中部较薄，临床上常用其作为骨移植材料。然而传统的植骨方法，都是游离的骨移植，由于骨的血液供应被切断，所以骨已失去自身的存活能力。移植到受区后，骨的愈合是通过爬行替代的过程来完成的。自体新鲜骨，可能有部分骨细胞存活，移植后骨表面的骨细胞和骨膜细胞受到组织液的滋养可能激活，具有生骨作用，但对大块骨缺损采用整块骨移植时，爬行替代过程就较困难，甚至移植骨不能使骨愈合或被吸收。所以，尽管今后对这种植骨方法还不能完全不用，但以上缺陷是不能令人满意的。为此，多年来骨科医生在不断地探索新的植骨方法。1962年法国Judet曾采用带肌肉、骨膜蒂的骨移植，取得了成功，目前临床上已广泛采用这种方法来治疗如股骨颈骨折或股骨头无菌性坏死等疾病。这类骨移植虽较单纯游离骨移植有所改进，但因为没有骨本身的滋养血管，同时也不能作为远距离移植，所以仍有它的局限性。近10余年来，由于显微外科的迅速发展，带血管的骨移植在临床上也已被推广，并已取得了显而易见的成果。含有主要营养血管的骨移植有两种方式，一种是通过显微血管吻合手术的骨移植，另一种是带血管蒂的骨移植。前者技术要求高，但可远距离移植；后者技术操作相对地较容易，但只能用于邻近部位转

移，本节中所介绍的带第3腰血管的髂骨移植即为例证。它们共同的明显优点是，由于带有主要营养血管，所以骨细胞是存活的，犹如外伤骨折一样，故骨愈合迅速，固定时间短，临床及实验均已证明，移植骨与受区骨能保持稳定的牢固性。

1. 髂骨的血液供应

(1)旋髂深动脉：起于股动脉或髂外动脉。其与髂腰动脉，第3、4腰动脉，臀上动脉及旋股外侧动脉之间有吻合。有两条重要终支，其中髂骨支主要分布于髂嵴。

(2)旋髂浅动脉：可起源于股动脉、旋髂深动脉、旋股外或内侧动脉或股深动脉，以发自股动脉最多占75.1%。若不同时移植皮瓣，髂浅动脉不宜作为髂骨移植的营养血管。

(3)髂腰动脉：从髂内动脉总干及后支发出，起始部在骨盆入口平面附近，虽有直接发至髂骨的滋养动脉，可供应髂嵴及髂骨，因其位置深，手术难以进行，所以在髂骨移植中，无多大实用意义。

(4)旋股外侧动脉：从股深动脉发出升、降两支，升支只供应较小面积的髂嵴。由于其有部分主干，走行于肌纤维内，术时难以从肌纤维中游离出足够长度的供血血管，所以除非作肌--骨瓣，一般不宜选用此血管作髂骨移植的营养血管。

(5)臀上动脉：是髂内动脉后干的直接延续，营养臀大肌及其表面皮肤和髂嵴后部。臀上动脉深上支的分支进入髂骨；浅支通过营养臀大肌的分支，分布于髂嵴后1/4外侧面。臀上动脉的深上支通过营养臀中肌的分支，分布于髂嵴前3/4的外侧面，由于深上支的主干及终末段紧邻髂嵴下缘行走，故若需切取髂嵴前部骨块时，须连同终末段动脉干一并切取。

(6)第4腰动脉：发自腹主动脉后壁，作为髂骨的供血主要是通过吻合支来实现的。因此在显微血管游离髂骨移植术中，也无临床实用价值。

以上所述髂骨诸供血动脉，均由于解剖上的不利因素，在脊柱融合术中，不能用作包含主要营养血管的髂骨移植块。

(7)第3腰动脉：安徽医科大学吴仁秀等，通过观察100例成人尸体的第3腰血管，发现其发自腹主动脉外侧壁，起点位于第3腰椎体，向外下行至横突部，在椎间孔前方分出腹侧支和背侧支。腹背侧支的分支主要分布到腰肌、骶棘肌、背阔肌及腹外侧壁肌肉、筋膜和皮肤，然其主干经腰下三角区达髂骨后部，分支分布到髂骨嵴后部、臀后上部肌肉、筋膜、皮肤，并与臀上动脉、第4腰动脉分支吻合。他们测量第3腰动脉背外侧支，自骶棘肌外缘至髂嵴相交点的长度为43.08±1.11(31～58)mm，垂直高度为31.92±1.22(18～54.5)mm；背外侧支与髂嵴相交点距骶棘肌外缘，在髂嵴附着点的长度为27.08±0.6(20～36)mm。

第3腰静脉由其腹侧支和背侧支在腰大肌后方汇合而成，并在第3腰动脉上方与之伴行，注入下腔静脉后壁。

因此，带第3腰血管的髂骨瓣，是经后路作脊柱融合术的理想骨移植物。

2. 带第3腰血管背外侧支，经后路髂骨瓣旋转移位植骨术的手术适应证

下腰椎滑脱症，行腰椎横突—髂(骶)骨融合术。腰椎结核行病灶清除术后或腰椎椎体肿瘤行椎体切除术后，为了稳定脊柱，行椎体间融合术。

3. 术前注意事项

各种常规检查，包括肝、肾功能，心电图及胸透等均应在正常范围内。常规拍摄腰椎正侧位及骨盆正位X线平片。下腰椎滑脱症，须加摄左右斜位X线片。应严格无菌备皮，以防感染。

4. 麻醉

硬脊膜外麻醉。

5. 手术器械

脊柱手术器械＋髂骨取骨器械。

6. 手术体位

俯卧位(图 11-34)。

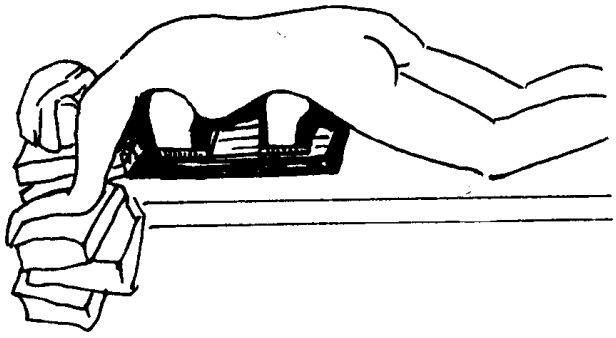

图 11-34 带第 3 腰血管蒂的髂骨后路融合术手术体位

7. 手术步骤

麻醉成功后，手术野常规消毒，无菌铺巾。手术切口起自第 3 腰椎横突水平，骶棘肌外缘，向下至髂嵴，朝向外下方呈“八”字型(图 11-35)；如作带蒂转移椎间融合术，切口

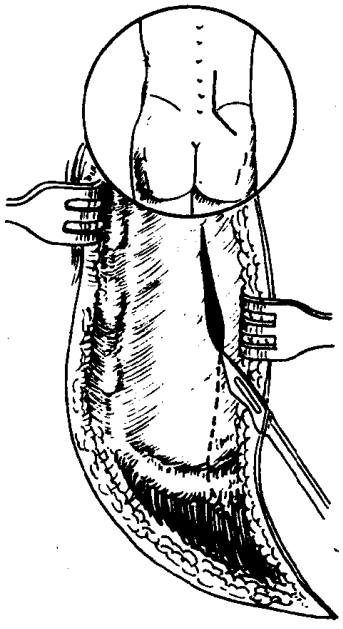

图 11-35 解剖第 3 腰血管带髂骨瓣的手术切口

可交于融合椎骨的上方 1～2 个椎体。逐层切开皮肤、皮下组织、筋膜及背阔肌腱膜后，小心向两侧翻转，即可显露腰下三角区。第 3 腰动脉可按下列 4 点标志来寻找(图 11-36)：第 3 腰动脉背外侧支在骶棘肌外缘，穿出点



图 11-36 在腰下三角区找到并显露第 3 腰动静脉至髂嵴附着点

距髂嵴为 3.2cm；其与髂嵴相交点距骶棘肌外缘、髂嵴附着点为 2.7cm；其与髂嵴相交点，在第 3 腰椎棘突平面外下方为 7～8cm；其位于臀上皮神经上方为 1～2cm。

解剖分离第 3 腰血管背外侧支时，要特

别小心，不能有损伤。然后以血管进入髂嵴点为中心，设计并切断髂骨嵴内外面的附着肌，保护骨表面肌套袖 1～2cm，截取大小和形状合适的髂骨瓣，通过骶棘肌下方的隧道，在避免血管蒂扭曲的情况下，将髂骨瓣移至受区（图11-37），固定于预先制成的横突一髂

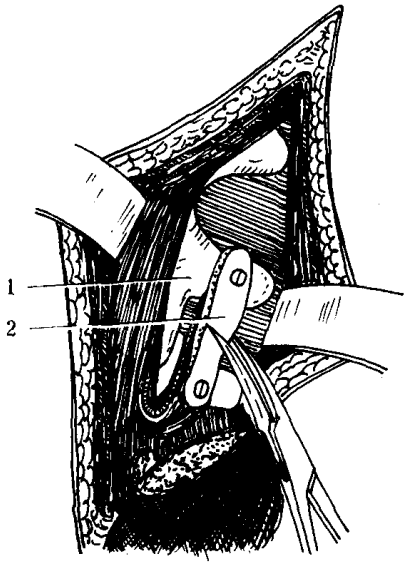

图 11-37　将带蒂髂骨瓣移向受区加以固定，并防止蒂部扭转
1. 横突　2. 髂骨瓣

（骶）间或椎体间骨槽内（椎体间融合术，可分期经前路用“[”形椎体钉加固稳定脊柱）。当带蒂骨瓣固定妥善，要仔细止血，以防术后血肿，并于骨空隙间铺以髂骨碎片，以促进骨愈合。最后逐层缝合各层组织。

8. 术后处理及注意事项

10～14d 创口拆线，最好卧床 2～3 个月，尽量避免做过度伸、屈腰动作。开始下床活动时，腰部应辅以围腰。术后除应用广谱抗生素预防感染外，每日静滴低分子右旋糖酐 500～1000ml，连续使用 5～7d。定期拍摄腰椎 X 线片，复查骨愈合情况。

（夏精武）

八、带血管蒂的肋骨转移脊柱后融合术

肋骨具有松质骨和硬质骨双重特性，是植骨术中的良好供骨。带有主要营养血管蒂的肋骨转移后，存活的骨细胞很快与受区骨愈合在一起，能确保牢固融合。如切断血管蒂，其游离肋骨可作为身体任何部位供骨，蒂部血管可供借助显微镜与受区相应血管吻合。如游离肋骨带蒂转移，对胸腰段后路融合非常适宜。

1. 适应证

脊柱结核病灶清除术后需要胸腰段后路融合者；外伤所致后柱失稳，需要后路融合固定者。

2. 麻醉

硬膜外麻醉或全麻插管。

3. 体位

侧俯卧位，与手术台成 60°角。

4. 手术操作步骤

（1）备好植骨床：将受区棘突、椎板去除骨皮质、打毛糙，备好植骨床（图 11-38）。

图 11-38　在手术区制备好植骨床

（2）确定供骨及其长度设计：以病椎棘突为中心点，该点到达游离肋骨段近端的距离＋2cm 为蒂长。患椎棘突至上、下邻近棘突的距离＋2cm 为游离肋骨段长。如果行棘突两

侧融合，要根据具体测量，计算好所取肋骨段长度，在其中间部剔除一小段肋骨，以使两段同蒂肋骨盘绕在棘突两侧(图 11-39)，加以

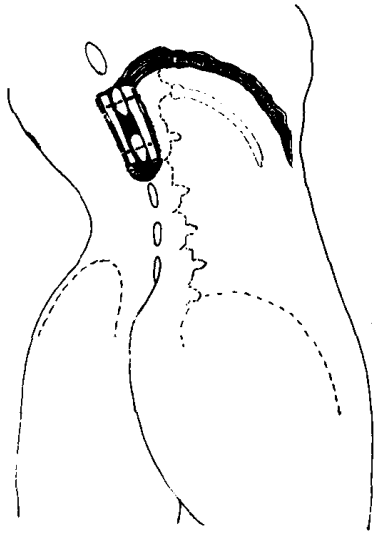

图 11-39 手术计划示意切取带蒂肋骨段，通过骶棘肌转移至棘突两侧固定

固定，并注意保持良好供血。

(3)带蒂肋骨切取游离：按标记线，顺肋骨切开皮肤、皮下、肌层，显露肋骨，勿切开肋骨膜。从上、下肋间隙进入，在肋骨上缘可靠近肋骨，在下缘要靠近下位肋骨上缘加以游离(图 11-40)，以充分保护肋间血管。在肋骨

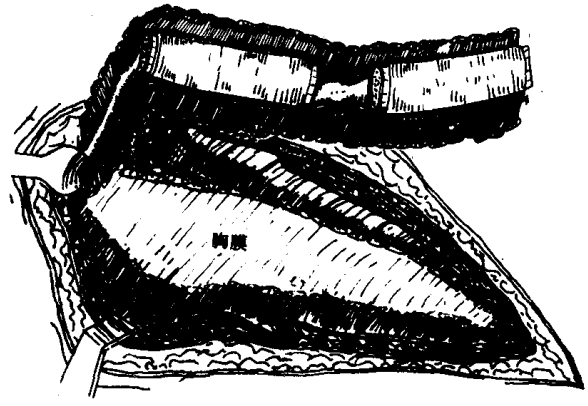

图 11-40 游离带蒂肋骨段

移植段游离好后，根据蒂部所需长度切开骨膜，剔除肋骨制备成骨条，并切除一段肋间神经(图 11-41)。肋横突部残端要尽量修整，但切勿损伤血管，以保障蒂部转移后无刺激、无张力。



图 11-41 肋骨游离后，蒂部切除一段肋间神经，将剔除之肋骨段剪成骨柴备植骨用

(4)带血管蒂的肋骨段转移融合：在骶棘肌下做好隧道，通过隧道将带蒂肋骨段引入脊柱后路切口内(图 11-42)。

如需要在棘突两侧融合，可将游离肋骨中间部，按棘突两侧跨越距离剔除一小段肋骨，即可将两段同蒂肋骨段相对摆放在棘突

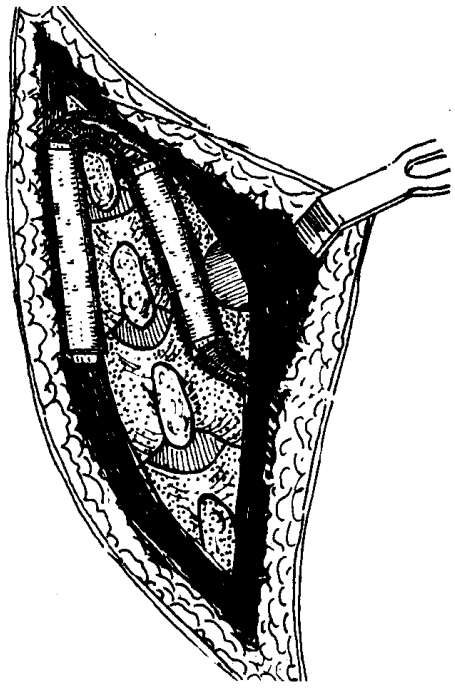

图 11-42　将带蒂肋骨经骶棘肌下引入脊柱区切口内

两旁(图 11-43)。位置摆好后，将需要融合一面的肋骨膜切开并向肋间血管一侧推开。将两次剔除的肋骨剪成骨柴，塞在肋骨与棘突、椎板之间，并将游离肋骨段与棘突用钢丝捆绑固定之。

冲洗切口逐层缝合，术后处理同上。

（傅英魁）

第五节　脊柱前路植骨融合术

脊柱前路融合术比较后路融合术手术入路复杂，因而并发症增多。但有些手术非前路不可，如需融合，效果也较后路为好。从目前脊柱外科临床来看，前路手术日渐增多，前路植骨融合术也日趋发展。

颈部、胸部、腰骶部的前入路显露方法，本书第十章已作专门介绍，此处不再赘述。就植骨融合而言，在颈部多用开长窗植骨融合法(图 11-44)，在胸、腰部常用的主要有 5 种方法(图 11-45)。

图 11-43　将两肋骨段相对安放棘突两侧并在与棘突椎板间植入骨柴，加以固定

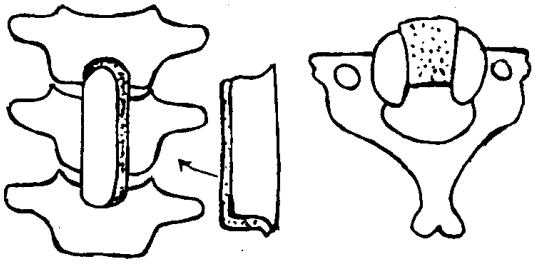

图 11-44　颈部开长窗植骨法

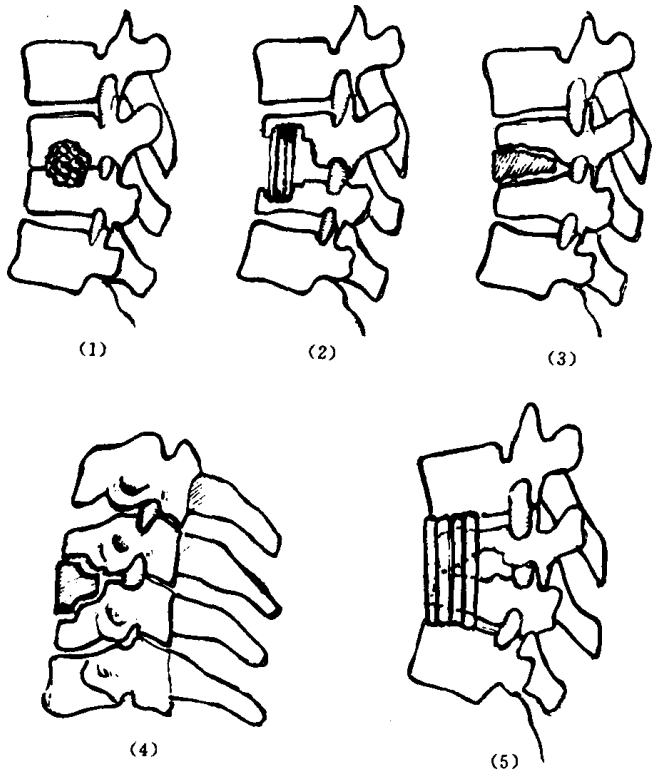

图 11-45 前路植骨法

(1)充塞植骨 (2)立柱植骨 (3)楔形植骨 (4)"T"形植骨 (5)上盖植骨

以下介绍经左侧腹部腹膜外行腰椎$_{2\sim3}$融合术。

在第 10 肋骨末端与耻骨结节连线上作斜切口，1/3 在脐上，2/3 在脐下。按前述常规手术入路直达腹膜外，然后以全指深入肌层深面，向内侧推开腹膜，继之将肌肉切口扩大。以纱布球钳夹作钝性分离，将后腹膜掀起，并向中线推开，直至椎体前面。该侧输尿管也一起被牵开(图 11-46)，将腰大肌与脊柱分开，并将腹主动脉向左前方推开。如手术在右侧进行，请注意保护下腔静脉。操作要仔细、轻柔，遇有腰静脉或动脉需切断结扎。此时椎体的侧前方即被暴露。

椎体定位，可借助于髂嵴或第 12 肋骨等标志来判断。但最好在准备融合的椎体旁置一金属标记，在手术台上拍摄 X 线片来协助判定，以保证准确无误。

选定应融合的椎体后，即用小骨刀在各椎体的左前侧凿一纵沟(包括椎间盘)，注意勿伤及椎管。将沟槽凿好后，测量其长、宽、深。按测量的数据，切取髂骨块，经过适当地修整后，将其紧紧地嵌入骨槽内(图 11-47)。冲洗切口，逐层缝合。

术后处理：植骨融合术后，石膏背心固定时间应足够，不可拆除过早。腰背肌锻炼要适当，不要过早、过多、过猛，以免植骨处活动较多，延迟愈合时间，以致形成假关节而使手术失败。

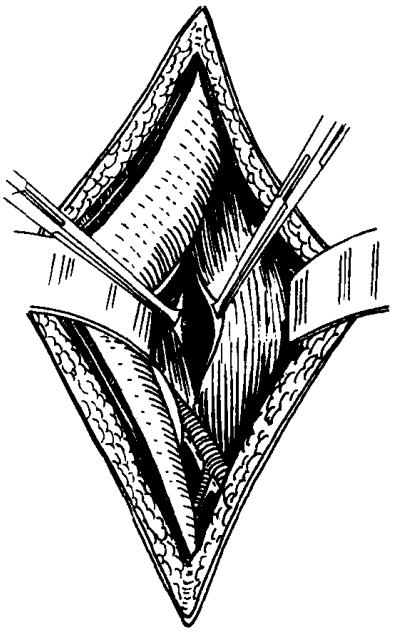

图 11-46　推开腹膜及输尿管从脊柱前外侧显露椎体

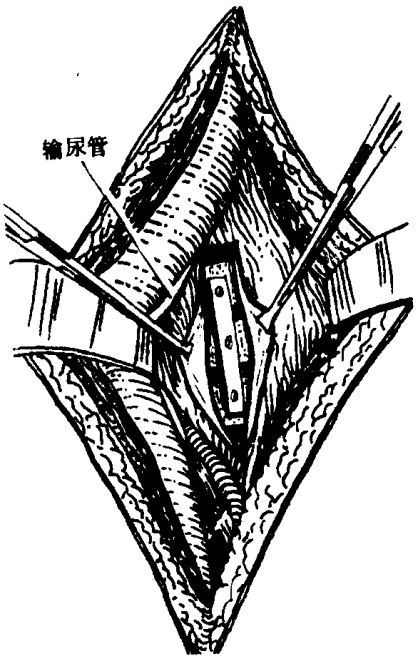

图 11-47　将骨块嵌插入骨槽内加以螺钉固定

（傅英魁）

第十二章　脊柱创伤手术

第一节　脊柱骨折、脱位的手术治疗概论

一、闭合性脊柱骨折、脱位的手术治疗

脊柱骨折并脱位的病人首先通过寻问病史、体格检查、X 线拍片及 CT 等检查，明确骨折的类型、部位(图 12-1～7)，有无脊髓压迫神经损伤等。单纯骨折、脱位的病人首先闭合复位，脊髓震荡、脊髓神经水肿的病人先保守治疗，应用脱水药物、激素、神经营养药物等，待其恢复功能。具有以下指征者可手术治疗。

1. 手术适应证

脊柱骨折脱位 X 线片有关节突跳跃绞锁者应切开复位，并行内固定术(图 12-8、9)。

脊柱骨折脱位合并脊髓神经损伤 X 片、CT 示有骨折片、血肿、椎间盘或韧带等压迫脊髓神经者(图 12-10)。

脊髓损伤截瘫逐渐加重，截瘫平面上升，奎肯氏试验部分梗阻或完全性梗阻(图 12-11)，考虑椎管内出血、血肿压迫脊髓者或仍有活动性出血者。

脊柱开放性损伤，应早期行清创术，清除血肿、骨片、椎间盘脱出物等，对硬膜有损伤者应缝合修补，骨折移位者给于复位内固定。缝合修补韧带损伤。

陈旧性脊柱骨折有脊髓神经压迫者，应手术解除压迫，切除骨凸、疤痕，松解硬膜外及神经根粘连等。

X 线拍片、CT，或 MRI 显示椎管狭窄(发育性或退变性，虽然无骨折脱位，但有神经脊髓压迫症状)，应手术治疗。

脊柱骨折脱位经保守治疗(牵引、闭合复位等)无效者应手术治疗。

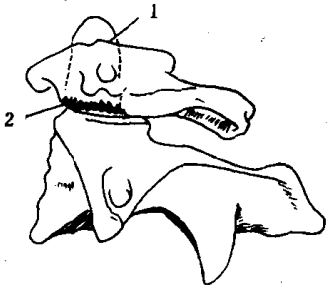

图12-1　齿状突骨折
1. 齿突 2. 骨折线

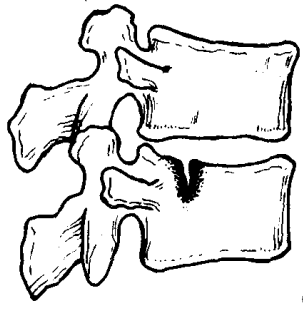

图 12-2　椎体纵行骨折

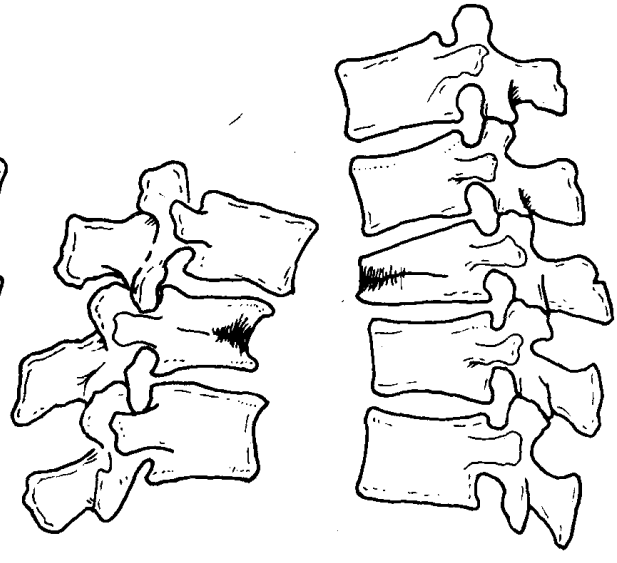

图 12-3　椎体压缩骨折

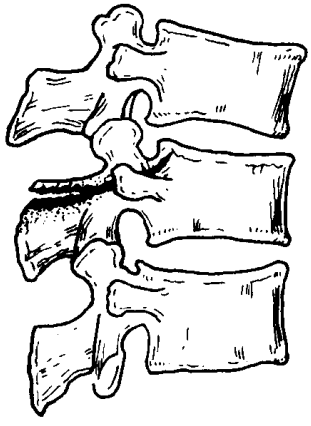

图 12-4　椎板水平骨折

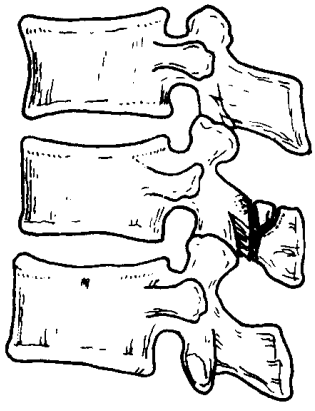

图 12-5　棘突骨折

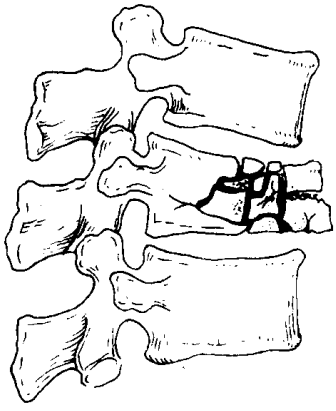

图 12-6　椎体粉碎性骨折

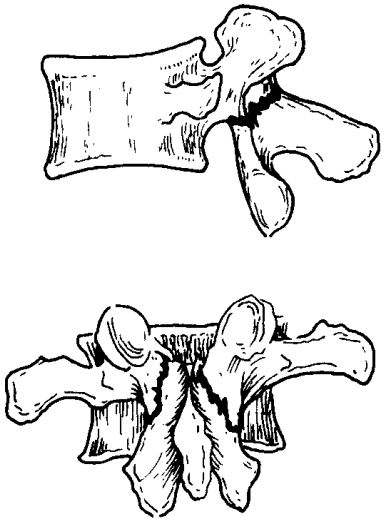

图 12-7　椎体峡部骨折

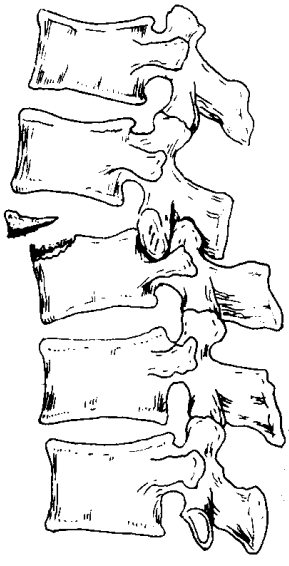

图 12-8　关节突跳跃绞锁并椎体前唇骨折

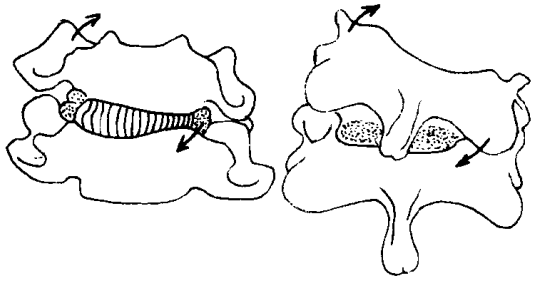

图 12-9　颈椎旋转移位小关节跳跃绞锁

图 12-10 颈椎外伤性骨折脱位，脊髓、神经受压

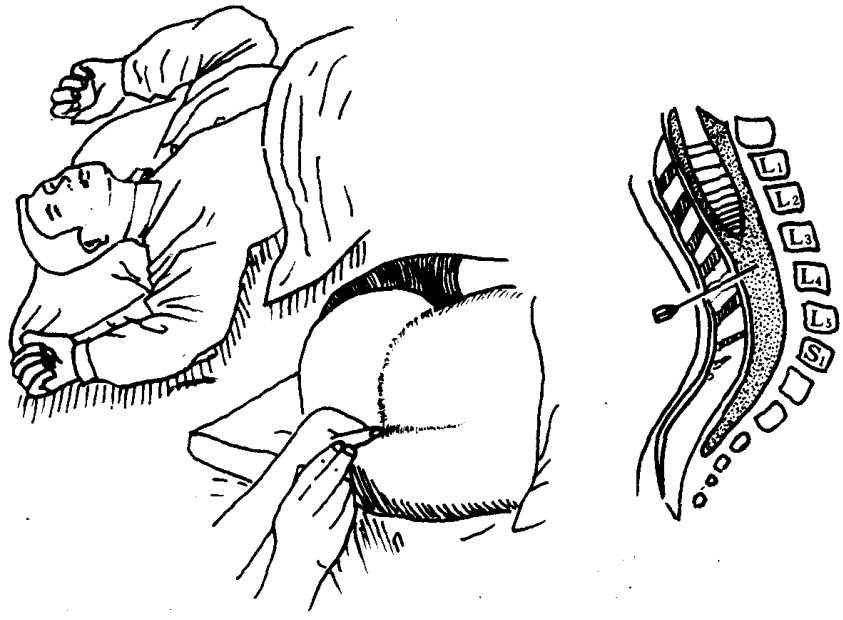

图 12-11 患者截瘫平面上升、奎肯氏试验部分或完全性梗阻

.脊柱骨折合并脊髓神经损伤手术后仍有脊髓神经压迫者应手术治疗，解除压迫，松解粘连，为脊髓神经恢复创造条件。

2. 术前准备

详细询问受伤原因、治疗经过、脊柱骨折及神经脊髓损伤的症状体征，明确脊柱骨折脱位的类型、脊髓神经损伤的部位及损伤的程度。

脊柱损伤部位 X 线拍片，明确脊柱骨折的部位、类型，移位的程度，有无关节突跳跃，有无骨折片移入椎管或刺入脊髓。

椎管造影，明确椎管内有无血肿压迫，及

血肿占居椎管的范围，脊柱骨折脱位压迫脊髓、硬膜囊的情况等。

脊柱损伤部位CT或MRI检查，明确椎体及其附件骨折、移位、脊髓损伤、椎间盘突出、硬膜囊受压、软组织损伤等情况及其程度等。

奎肯氏试验，明确蛛网膜下腔部分梗阻或完全梗阻。

化验检查、血常规、尿常规、肝功、肾功、血化学、脑脊液常规及生化检查，明确有无蛛网膜下腔出血，椎管有无梗阻等。

对各种资料进行综合分析，力求做出正确的判断，选择手术指征、手术方法，对病人家属及单位讲明手术效果、预后及术中、术后可能发生的问题等，并征得家属同意。对内脏疾病及脊柱损伤的合并症等都要积极治疗，在病人一般情况好、无手术禁忌症、能耐受手术的情况下应积极手术治疗。

3. 手术器械

骨膜剥离器，自动牵开器，咬骨钳（大、中、小、直、弯、斜角各种型号），神经剥离器1套，8号或9号导尿管1条，狮牙钳两个，棘突打孔器1套。其他所用特殊器械如内固定器械，根据手术需要术前临时安排。

4. 麻醉选择

一般采用局部浸润麻醉。若手术范围较广或局部麻醉病人不配合者可采用全身麻醉。

5. 病人体位

病人俯卧位，双肩及双髂部垫高，以利病人呼吸，防止腹部及下腔静脉受压，静脉血回流不畅，椎管内静脉丛充血使术中出血增多。手术台两端应保持可灵活地升高或降低，脊柱损伤区放在手术台摇桥上，以便术中调整脊柱伸屈，有利于脊柱骨折复位。有的采用侧俯卧位，这样有利于病人呼吸，也有利于手术中切除椎体后缘骨凸及椎间盘突出部分。若需要切开硬脊膜、蛛网膜时，可将头部稍低，骶部稍升高，以免脑脊液流失过多。

6. 手术操作步骤

（1）切口：以损伤部位为中心，棘突正中纵行切口，上下均显露1～2个棘突。

（2）显露锥板：切开皮肤、皮下筋膜，缝合纱布垫保护切口。切开骶棘肌与棘突的附着部，用骨膜剥离器将骶棘肌自椎板上剥离，两侧到关节突内侧缘，上、下显露正常椎板2～3个，在椎板骨折脱位时，应仔细分离，以免加重损伤。椎板外分离所造成的间隙用干纱布条填塞压迫止血。用自动牵开器将骶棘肌向两侧牵开，显露椎板及两侧关节突。探查椎板骨折脱位情况。

（3）复位骨折脱位：探查椎板骨折移位方向，有无关节突绞锁，若有关节突绞锁，将关节突咬除一部分，解除关节突绞锁。用狮牙钳将向前移位的棘突向后提起，同时助手向上、下牵引病人双肩及骨盆，使骨折移位处复位，至椎板骨折复位平整。

（4）切除椎板减压，探查脊髓损伤情况：首先剪断损伤部位的棘间韧带，用棘突剪在棘突基底部剪除棘突，伤椎的上下2个棘突均剪去，切除椎板，从正常椎板上下两端开始，向损伤中心部位进行，以免加重脊髓损伤。用椎板咬骨钳咬除部分椎板，可见黄韧带，用鼠齿钳提起黄韧带，用尖刀片仔细将其切除，显露硬膜外脂肪。用椎板咬骨钳咬除椎板，外到关节突内侧缘，上、下超过伤椎各一个椎板。用神经剥离器分离取出硬膜外血肿、碎骨片及粘连带。探查硬膜有无损伤，将硬膜用神经剥离器向中央牵拉，探查脊神经根有无损伤，探查椎体后缘骨折移位情况，椎间盘有无突出、破裂及对神经根硬膜的压迫情况。急性损伤硬膜外脂肪有挫伤、出血，硬脊膜无光泽呈紫红色。硬膜若有破裂则有脑脊液外漏。神经根若有挫伤则充血、水肿。在清除硬膜血肿、碎骨片、异物后，用盐水反复冲洗，并用8号导尿管插入硬膜外上、下椎板下试探

有无阻塞及血肿，并用生理盐水冲洗出硬膜外血块等。于损伤部位上方或下方的硬膜用0号丝线缝两针牵开硬膜、硬膜外，上、下、左、右侧放盐水棉片保护，将手术台头部摇低、臀部抬高(以防止脑脊液丢失过多)。切开硬膜及蛛网膜，探查脊髓损伤情况，蛛网膜下腔有无出血，清除血肿，盐水冲洗，并用8号导尿管试探蛛网膜下腔上下有无梗阻及血肿，并用生理盐水反复冲洗，将血肿等冲出。若脊髓充血、水肿多为脊髓损伤，如见青紫色可能为脊髓内出血；若蛛网膜破裂并有灰白色物外溢可能为脊髓液化。探查神经根损伤情况：若神经根充血、水肿可能为神经根挫伤，若神经根断裂则清楚可见。探查侧隐窝，神经根管有无狭窄、骨折脱位等。

(5)脊髓神经根减压：如探查所见脊髓充血、水肿，特别是脊髓出血、血肿时，均应切开脊髓后中央沟行脊髓减压术。具体方法是，用锐利刀片将脊髓后中央沟切开，使脊髓内血肿得到引流，从而减轻脊髓内压力，改善脊髓内血运。有侧隐窝狭窄及神经根管狭窄者，均应行减压，即用小型手枪式椎板咬骨钳咬去上关节突内半部分及椎板，沿神经根管咬开，若神经根周围粘连，用神经剥离器 给予细心地分离，松解粘连，直至神经根完全松解。

(6)内固定：脊柱钢板固定目前已较少用，多用哈氏棒、鲁氏棒及椎弓根钢板固定(详见有关章节)。

(7)缝合：仔细止血，反复盐水冲洗，放引流管，用1号肠线缝合椎旁肌，4号丝线缝合腰背筋膜，1号丝线缝合皮下及皮肤。

7. 术中注意事项

(1)防止因手术原因加重脊髓神经根损伤：脊柱骨折常有椎板及椎弓根骨折，剥离骶棘肌时一定要从正常椎板开始向损伤椎板剥离。损伤部位的骶棘肌用刀片切断棘突附着处，在无压力的操作下将骶棘肌从椎板上剥离，对损伤椎板切勿用压力，以防椎板骨折端或碎骨片刺伤脊髓，也防止骨膜剥离器从骨折缝隙中进入椎管压迫脊髓。当椎间关节突跳跃而发生绞锁者，可咬除关节突，用持骨器将棘突上提复位，动作应轻柔，勿操作粗暴，以防损伤脊髓及神经根。用椎板咬骨钳咬除椎板及切除黄韧带时，均应先用神经剥离器分离硬膜外血肿及粘连，防止撕破硬膜，损伤脊髓及神经根。

(2)彻底止血：若止血不彻底，一方面影响手术视野清晰，甚至因此误伤脊髓神经根；另一方面由于出血，形成血肿，术后发生硬膜外粘连，可加重对脊髓的压迫，影响脊髓功能恢复。从手术开始就应仔细止血。皮下出血可用电灼止血，肌肉出血用4号丝线结扎。剥离椎旁肌时紧贴椎板，并用干纱布条压迫止血。硬膜外静脉丛出血，用明胶海绵止血。骨断面出血用骨蜡止血。脊髓表面或脊髓内出血用脑棉压迫片刻便可止血。

(3)防止硬膜外粘连：彻底止血，防止血肿形成，可减少硬膜外粘连；减少硬膜损伤，保持硬膜完整光滑，也可减少粘连。硬膜外放置薄脂肪片或明胶海绵，也可以减少粘连。有的学者在硬膜外放置透明脂酸酶、强的松龙等，但效果有待研究。

(4)牢固固定：脊椎骨折脱位经手术或手法复位后，必须固定牢固，防止再移位，加重脊髓损伤。当前应用椎弓根钉钢板、哈氏棒等固定，均起到牢固固定作用。脊柱钢板、钢丝固定，效果欠佳，目前少用。

(5)彻底减压：脊柱损伤对脊髓神经根的压迫有多种因素，有骨折移位，骨片直接压迫，关节脱位、血肿，黄韧带损伤、水肿，椎间盘脱出，后纵韧带损伤、水肿，椎体后缘骨折、后凸等。手术减压必须对上述因素逐一探查，解除压迫脊髓神经根的一切因素，这样才能达到彻底减压的目的。

(6)彻底清除异物：开放性脊柱损伤在清创时彻底清除血肿、骨折碎片及异物。术中应

用的纱布、棉球、纱布条等，均应反复点清数量，防止遗留于创口内，以免引起炎症，增加病人痛苦。

8. 术后处理

(1)输液：成人每天禁食者总输入量应不低于2500ml，其中生理盐水500ml。应密切观察病人出入量及电解质的变化。参照季节、饮食、个体状况等因素，对输入总量及内容进行适当地调整。

(2)止血药物：由于脊椎骨折及手术创面较大，渗血较多，除了术中彻底止血外，术后应注意静脉应用止血药物。常用止血敏2g加入500ml液体中静脉滴入。也可以用其他静脉止血药物如止血芳酸，或肌肉注射维生素K8mg每日2次。一般止血药物应用3～4d。

(3)抗生素预防感染：可静脉滴注广谱抗生素，如庆大霉素32万U加入500ml葡萄糖液中静脉点滴每天1次，体温正常后停用。

(4)脱水剂的应用：脊柱骨折致脊髓受压或损伤、脊髓神经根水肿影响脊髓静脉回流，动脉供血不足，加重脊髓损伤。脊柱骨折及术后必须应用脱水剂。一般用20%甘露醇250ml静脉滴注，每天两次，应用7d。

(5)激素的应用：激素可减低组织反应，解毒、脱敏，减轻水肿，一般用地塞米松10mg加入液体中静脉滴入，每天1次用7d。

(6)保留导尿：术后可持续导尿。若体温正常无尿路感染，可每4h开放1次，留置尿管。若有尿路感染、发烧，应持续开放留置尿管，并每日两次冲洗膀胱。

(7)其他：每两小时翻身一次，并对背部、腰骶部、肩部及下肢给予按摩，防止压疮。活动各关节，防止关节僵直。加强肢体功能锻炼。术后应注意观察血压、脉搏、颈髓损伤；注意观察呼吸，有无肺部感染。注意观察感觉、运动恢复情况，若术后感觉、运动降低，应排除血肿继续压迫脊髓；如考虑血肿压迫脊髓应及时手术清除血肿。术后48h拔除引流管。6个月后拍片复查，若骨折已愈合，可去除内固定。

9. 术中、术后并发症的预防及治疗

术中应注意勿加重脊髓损伤，在刮除突出椎间盘髓核时勿过深。文献报道有刮除椎间盘髓核损伤腹腔血管者。术后每2h翻身一次，防止褥疮，鼓励病人咳痰，应用抗生素预防坠积性肺炎及创口感染。严格无菌导尿，每周更换一次导尿管，并行膀胱冲洗防治泌尿系感染。病人多饮水，防止泌尿系结石形成。截瘫肢体各关节每天被动活动数次，以防止关节僵硬。

二、开放性脊柱骨折、脱位的手术治疗

开放性脊柱骨折、脱位多见于车祸、砸伤及战争时期枪弹伤。

1. 术前准备

详细寻问病史，明确受伤原因、伤后症状、处理经过及受伤时间等。

仔细查体，查血压、脉搏、呼吸及体温，查有无胸腹内脏伤及颅脑损伤。若有休克或内脏损伤，首先输液输血抢救休克，处理内脏损伤，脊柱骨折及脊髓损伤作简单地清创包扎，待休克纠正、内脏损伤已处理、病情稳定，再处理脊柱骨折脱位。

根据开放性伤情、出血情况及采取的手术方法确定备血数量。

进行术前拍片及常规化验检查。必要时作CT、椎管造影，明确骨折脱位类型，脊髓受压、损伤情况。

2. 手术器械

同闭合性脊柱骨折手术所用器械。

3. 麻醉

全麻，气管插管。

4. 体位

平卧位或侧俯卧位。

5. 手术方法

根据受伤后时间及创面污染情况确定手

术方法。

受伤8h以内的开放性脊柱损伤，行清创骨折复位内固定术，其固定方法同闭合性脊柱骨折脱位手术复位内固定术。

受伤后8～12h，污染情况轻者仍可按上述方法手术。若污染较重，或时间超过12h者，只清除异物，冲洗创口，可手法复位骨折脱位，不作内固定。术后卧硬板床。

6. 手术操作步骤

切口、椎板显露方法步骤同闭合性脊柱骨折手术。伤口内异物尽量取出；在创口内的异物，取出困难者也可暂不取出，以免加重创伤。硬膜破裂者，可将硬膜切开，探查脊髓损伤情况，彻底清除椎管内的血肿、骨片、异物。硬膜缺损者可用腰背筋膜修补。盐水反复冲洗，彻底止血，创面放抗生素，创口内放引流管，缝合各层。

术后处理与并发症的预防及治疗同前。除应用抗生素、止血药、脱水剂外，还必须肌肉注射破伤风抗毒血清，污染较重者还要注射气性坏疽抗毒血清，以预防特异性感染。

（赵振久）

第二节 颈椎骨折、脱位的手术治疗

一、颈椎损伤经后路切开复位融合固定术

1. 适应证

经牵引后，椎管前后径仍未满意恢复者；X线片上可见游离骨片未能复位者；有可能发生晚期脊髓压迫症；少数患者因游离骨片向后突出挤压脊髓，或椎间盘组织向后突出使齿状韧带紧张而不能解除压迫时。

术前颅骨牵引以保护脊髓在备皮、翻身、搬运过程中不发生继发性损害。牵引重量2～3kg即可。

2. 手术体位

可采用侧卧位或俯卧位。在俯卧位时头部置小脑手术架上。均在颅骨持续牵引下进行。

3. 麻醉

可全麻或局部浸润麻醉。

4. 切口及手术方法

沿棘突作正中切口，一般以患椎为中心，上下跨越两个棘突。切开皮肤、皮下组织，显露项韧带，沿棘突正中切开项韧带。用骨膜剥离器在棘突两侧作骨膜下剥离并将肌肉推向两侧，直至棘突基底，显露两侧椎板直至关节突。如有椎板骨折手法应当轻巧，以免器械误伤脊髓或破碎骨块对脊髓产生压迫性损害。自动牵开器将切口拉开，显露后可用狮牙钳钳住患椎棘突上提或下压的方法。有时需要助手轻轻活动患者颈部，根据移位方向及损伤轻重使颈椎屈曲或伸展，达到完全复位。

如有关节突脱位，难以复位时，可将关节突切除，同时清除一切可能压迫脊髓的碎骨片。术时亦可切除椎板，切断齿状韧带，使脊髓后移免受压迫。术后维持颅骨牵引。有的主张早期切开复位，固定及融合，增加稳定，减少并发症。

5. 植骨床修整

先将已显露的各椎板周围韧带及关节突周围软组织予以清除，再用小咬骨钳将棘突和椎板两旁的骨皮质细心咬除一部分，或用小骨刀将上述部位骨皮质一薄层掀起凿毛糙。注意第3颈椎椎板甚薄，勿穿破损伤脊髓（图12-12）。

6. 植骨柴制备

根据植骨面积及植骨柴需用量的估计，以患者肋骨或髂骨为供骨区切取肋骨或髂骨块后，缝合供应区皮肤切口。将骨切剪修成骨柴（碎骨条）备植。

7. 植骨及固定方法

将所备骨柴纵横交错、致密地分层排列在椎板新鲜骨面上，共3～4层，范围应包括

患椎上下各一椎弓部，由棘突基底向两侧达关节突关节。再用20号不锈钢丝经棘突基底作“8”字盘绕固定(图12-13)。

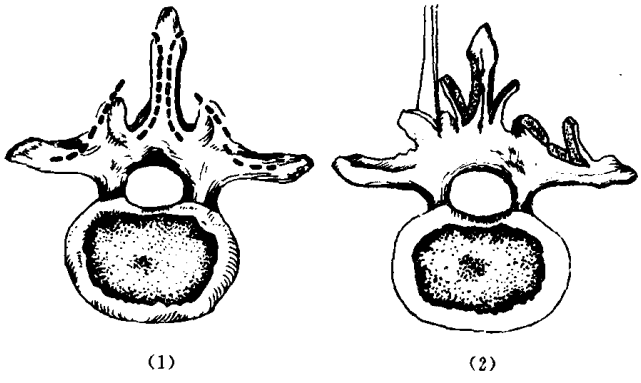

图12-12　修整植骨床
(1)骨皮质掀起部位　(2)用骨刀将骨皮质掀起

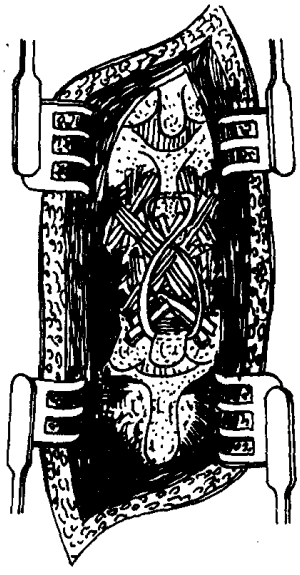

图12-13　植骨不锈钢丝盘绕固定

8. 术后处理

术后继续颅骨牵引，重量为0.5～1kg。一般需3～5周后换石膏围领外固定，或用金属支架固定即可下床活动。术后3个月拆除石膏围领，拍X线片观察植骨融合情况，石膏围领应固定到融合坚固为止。

二、颈枕融合术

1. 手术适应证

寰枢关节脱位经持续牵引未能整复、无瘫痪症状或原有瘫痪症状已经消失者；寰椎、枢椎陈旧性骨折不稳定者；寰枢椎骨质破坏如寰椎、枢椎结核；上颈椎类风湿性关节炎，合并半脱位者；先天性上颈椎畸形如先天性枕骨寰椎融合，又伴发寰椎、枢椎关节脱位者；新鲜寰椎骨折。

2. 手术前准备

常规检查及化验检查，特别是肝功、肾功、心电图等检查。病人无严重内脏疾病，能耐受手术。颈椎正侧位X线片、张口位X线片，明确骨折的部位及类型。颈椎CT或MRI检查，对颈椎损伤情况或病变情况进行全面清楚的了解。理发、备皮。术前颅骨牵引或颈枕带牵引，骨折脱位尽量纠正。

3. 手术器械

除了常规骨科器械外，尚需要备后颅凹撑开器、颈椎凿、钢丝、打孔器骨钻等。

4. 体位

俯卧位时，前额用托架将前额托住。双侧肩下垫薄枕，防止压迫胸部。腹部勿受压，髂前部垫一薄枕，以利腹式呼吸。有时在颅骨牵引下手术。也有的侧俯卧位，肩下垫薄枕。

5. 麻醉

常用局部浸润麻醉，以便术中观察病人肢体感觉、运动情况。病人若术中不配合，可用全身麻醉，但气管内插管时勿扭曲颈部，以免加重颈髓损伤，这也是术中应特别注意的问题。

6. 手术操作步骤

(1)切口:自枕骨结节开始向下到颈$_5$棘突作中线切口,切开皮肤钳夹止血。

(2)显露颅骨及颈$_{1\sim3}$椎板棘突:切开皮肤、皮下筋膜,电灼止血,缝合纱布垫保护切口。切开项韧带及颈项肌与棘突的附着。枕部颅骨切开骨膜,将颈项肌自骨膜下棘突上向外剥离,显露颈$_{2、3}$棘突及枕骨结节,显露颈椎$_{2、3}$椎板,并用干纱布条填塞压迫止血。用自动牵开器牵开。小心仔细地自两端逐渐把第1颈椎的后结节显露出来。

(3)寰椎后弓切除减压:将寰椎后弓小心仔细地用尖嘴咬骨钳咬除(图12-14),切除黄韧带,用神经剥离器剥离硬膜外粘连,见硬膜搏动良好为止。上下探查硬膜外通畅。

(4)取髂骨块植骨:沿髂后上嵴到髂骨翼,根据融合所需骨块的长度作平行髂嵴的切口。暴露后把外层骨板连同一部分松质骨凿下骨块,其长度从枕骨到第3颈椎棘突下,其宽度同颈椎椎板宽度。再取髂骨条片。

将取下的髂骨块修整成燕尾状,其上端剪成斜弧形与枕骨凸面相附,下端修整成燕尾形使其能跨过颈$_2$棘突,骑坐在椎板上。在枕骨结节部位用细钻钻两小孔,只穿过颅骨外板,达颅之板障,穿过一钢丝。髂骨块上端也钻两个孔,使钢丝两端穿过此孔拧紧。或者骨块上端用一枚短螺丝钉固定在枕骨上。骨块下端用钢丝固定在颈$_2$棘突上。骨块两侧放碎骨条植骨(图12-15)。

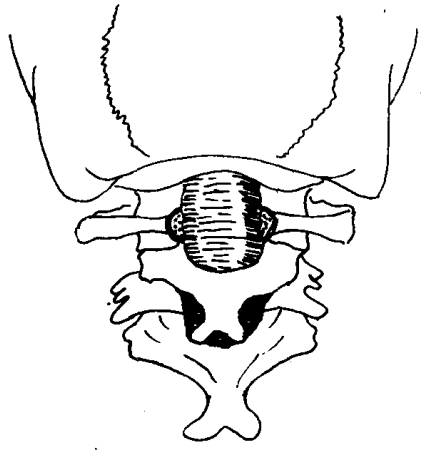

图12-14 寰椎后弓切除减压示意图

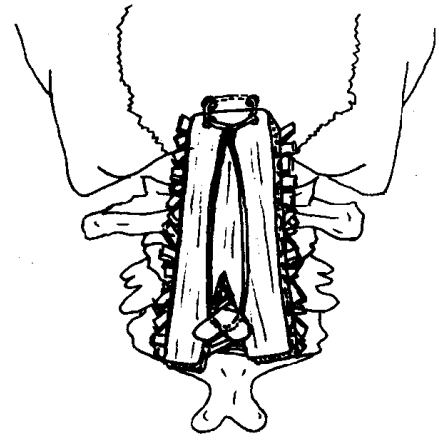

图12-15 燕尾形髂骨块植骨钢丝固定示意

(5)缝合:彻底止血,盐水冲洗伤口,点清器械、纱布,放引流管,缝合项韧带。1号丝线缝合皮下及皮肤。

7. 术后处理

术后仍需注意头颈姿势的稳定,继续颅骨牵引,待拆线后行头颈胸石膏固定,停止颅骨牵引。石膏固定4个月。未行颅骨牵引者,术后病人立即卧于术前做好的头颈胸石膏床上。不允许病人坐起,更不能站立。

24～48h拔引流管。术后根据创口引流液体量,若引流量少,24h拔引流管;引流量多,48h拔引流管。

若行寰椎后弓切除减压,术后静脉滴注20%甘露醇250ml每天两次,以减轻脊髓水肿。也可静脉滴注激素地塞米松10mg每日1次。

术后静滴抗生素预防感染,用止血药减少渗血。

除上述方法外,还有枕骨骨瓣翻转植骨术,方法是,将枕骨凿一骨瓣带蒂向下翻转植于颈椎$_2$棘突上。还有钢板螺丝钉内固定加植骨术等。

8. 手术注意事项

切头皮及骨膜时易出血，头皮皮下用血管钳夹止血。剥离颈项肌时紧贴骨膜外沿棘突椎板剥离，并用干纱布条填塞压迫止血。咬除寰椎椎弓时用骨蜡止血。硬膜外粘连剥离时，用棉片压迫止血，也可放置明胶海绵止血。必须彻底止血，防止血肿形成。

咬除寰椎椎弓时勿向下压，切除黄韧带及剥离颈项肌时勿压迫硬膜，防止损伤脊髓及神经根。

剥离硬膜外粘连时勿撕破硬膜，若硬膜破裂则应立即缝合修补。

引流管放于椎板外，勿放于硬膜外，以免刺激及压迫硬膜脊髓。

硬膜外放脂肪片防止粘连。

植骨块放置位置恰当，固定牢固，螺丝钉勿过长。

术后颈头胸石膏固定牢固，勿活动颈部，待植骨块愈合后再去石膏。

（赵振久）

三、寰枢椎后路融合术

1. 手术适应证

寰枢关节脱位经颅骨牵引已复位者。头颈过伸位能自然整复的寰枢关节脱位不稳定者。颅骨牵引后脊髓受压迫症状已经完全消失，而寰枢关节脱位尚未完全整复者。

手术目的在于颈椎$_1$与颈椎$_2$固定，骨折脱位复位，促进齿状突骨折断端愈合。

2. 手术前准备

手术器械、麻醉及手术体位均同颈枕融合术。

3. 手术步骤

俯卧位或侧俯卧位，纵向颅骨牵引下手术。头颅不要屈曲或后伸，因为头颈部屈曲使寰枢关节脱位加重，后伸不利于显露寰枢后弓。

颈$_1$至颈$_5$正中切口，切开皮肤、皮下组织，电灼止血。使用电刀切开颈项肌与棘突附着，显露枕外粗隆到颈$_{5、6}$棘突，剥离枕骨骨膜、枢椎椎板及寰椎后弓骨膜。干纱布条压迫椎板外止血。

剥离寰椎后弓背面的骨膜，小心仔细地剥离其上下缘骨膜。用神经剥离器小心仔细地剥离寰椎后弓前方的骨膜。将钢丝弯曲后经寰椎后弓骨膜下绕过后弓。在寰枢关节后放置髂骨片，将钢丝套在枢椎棘突上拧紧固定（图 12-16）。

缝合，盐水冲洗，仔细彻底止血，放引流管，缝合各层。

4. 寰枢椎后路融合固定方法

（1）费丁（Fielding）氏法：钢丝经过寰椎后弓、枢椎椎板深面与植骨块捆绑（图 12-17）。钢丝经过寰椎后弓、枢椎棘突及植骨块钻孔而捆绑在植骨块上（图 12-18）。钢丝经过寰椎后弓深面及枢椎棘突钻孔而捆绑在植骨块上（图 12-19）。钢丝经过寰椎后弓深面、枢椎棘突和植骨块钻孔而捆绑在植骨块上（图 12-20）。

（2）麦克格劳（Mc Graw）氏法：将寰椎后结节及枢椎棘突上部包括邻近一部分椎板凿成粗糙面，用不锈钢丝袢先从寰椎后弓穿过，使钢丝袢兜住枢椎棘突。将取好的髂骨修成大小合适的植骨块，紧贴在预先准备好的粗糙面上，再将植骨块用钢丝牢固捆绑（图 12-21）。

有的学者主张用一般不锈钢接骨板弯成适当的弧度，越过颈椎后弓，用螺丝钉固定于枕骨及枢椎棘突（图 12-22），必要时再用钢丝绑在第 3 颈椎棘突上，外加自体骨植骨。

有的学者将寰椎后弓与第 2、3 颈椎棘突用钢丝作“8”字捆绑（图 12-23）。或用倒“U”字形髂骨块，用 20 号不锈钢丝盘绕固定在颈$_{1、2}$后弓及椎板的粗糙面上。

5. 术中注意事项

钢丝从寰椎后弓深面穿过时在神经剥离器的保护下进行，以防穿钢丝对脊髓压迫，加

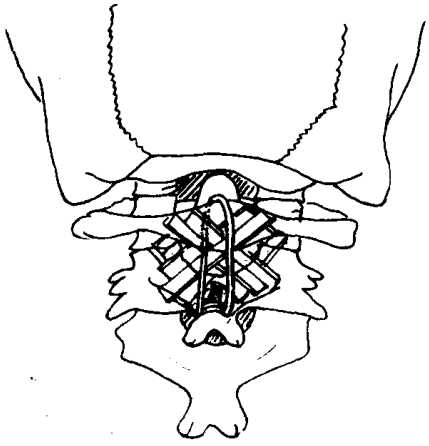

图 12-16 寰枢椎一般后路融合固定法示意

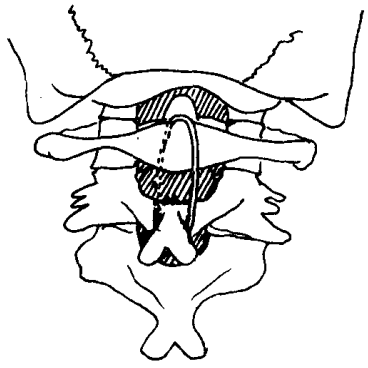

图 12-17 Fielding 氏法(一)

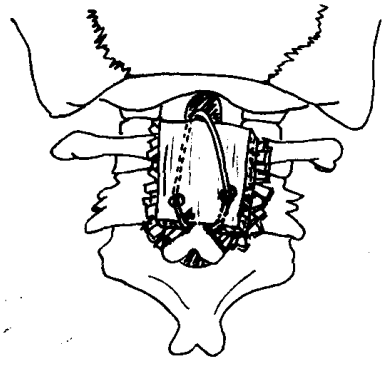

图 12-18 Fielding 氏法(二)

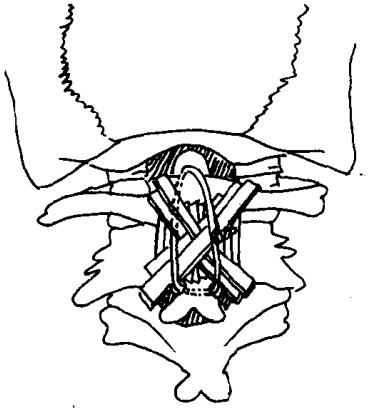

图 12-19 Fielding 氏法(三)

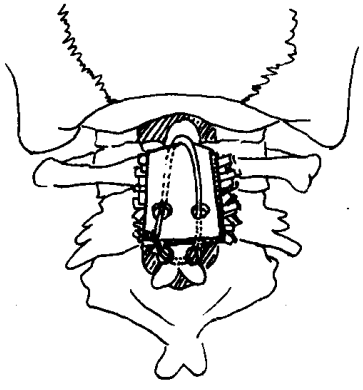

图 12-20 Fielding 氏法(四)

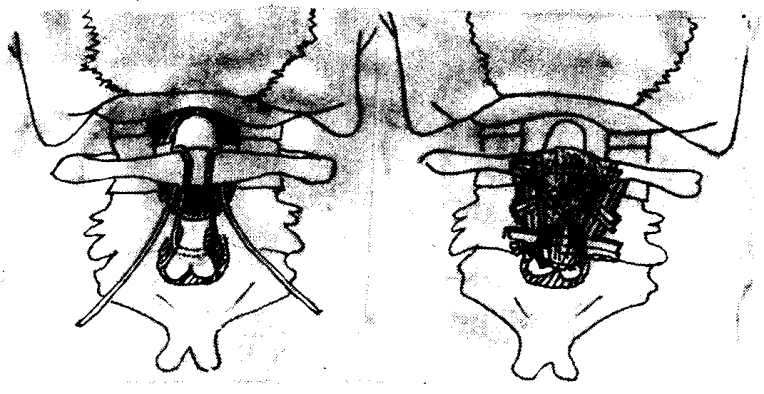

图 12-21 Mc Graw 氏法示意

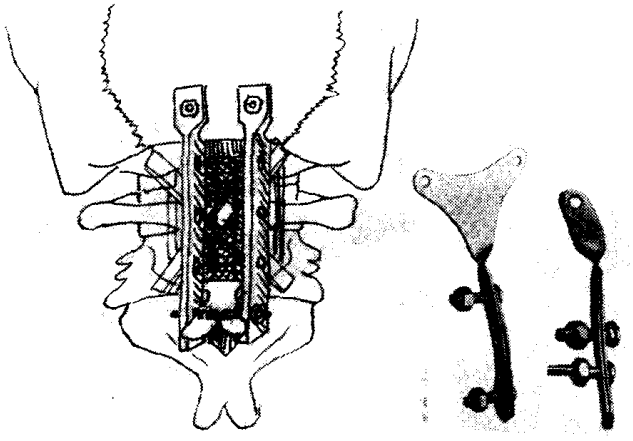

图 12-22　用不锈钢接骨板及螺钉固定行枕颈融合术示意

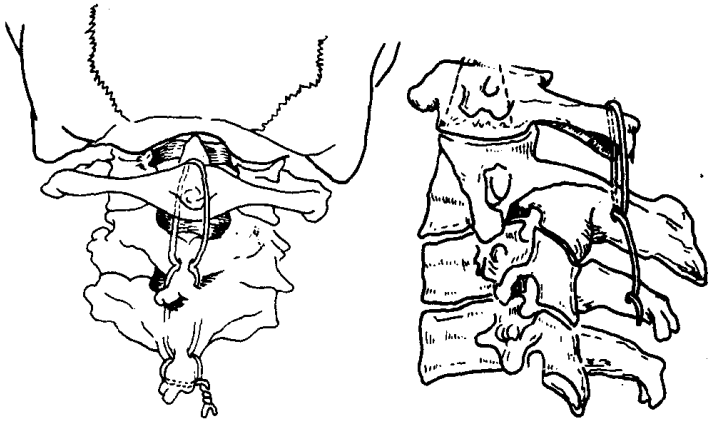

图 12-23　用钢丝“8”字捆绑法示意

重损伤。剥离寰椎后弓骨膜时要小心仔细，手法轻柔，勿压迫硬膜，紧贴骨皮质剥离。植骨块要钻孔固定在寰椎后弓与枢椎棘突上，勿发生骨块滑脱，压迫硬膜。术后外固定要牢，防止寰枢椎半脱位复发。

6. 术后处理

24～28h 拔除引流管。术后作头颈胸石膏固定 4 个月。

7. 术后并发症

有切口感染、枕部压疮、固定钢丝断裂、植骨块移位、寰椎关节再脱位、植骨块不愈合及脊髓加重损伤等。

（赵振久　傅英魁）

四、寰枢椎前路融合术

1. 手术适应证

枢椎齿状突基底部骨折引起寰椎向前或向后移位；寰枢椎横韧带断裂引起寰椎向前半脱位者；寰枢椎骨折经头颈胸石膏固定不愈合者；寰枢椎关节旋转脱位，非手术治疗停止后，畸形又复发者；枢椎体部粉碎性骨折合并椎弓骨折造成不稳定者；寰枢椎病变如结核、良性肿瘤等引起寰枢关节不稳定，病灶手术后需要行寰枢关节融合者。

2. 术前准备

术前颅骨牵引，纠正寰枢关节脱位、骨折移位，解除脊髓压迫。术前每天将气管、食管用手指向健侧推 3 次，以适应术中气管、食管的牵拉不适。准备颈部及髂部皮肤，术中取髂

骨植骨。术前做好头颈胸石膏床，以便术后固定。搬运病人要稳定，防止寰枢椎移位。备血300ml。术前病人用镇静药，以防病人精神紧张，术中更好地配合手术。

3. 手术器械

除常规骨科器械外，尚需准备小“S”形拉钩、神经剥离器、颈椎凿、刮匙、深直角拉钩、电刀、锐性骨膜剥离器等。

4. 体位

平卧颈部过伸位，双肩下垫软枕，颅骨牵引，头向对侧斜。

5. 麻醉

气管插管全身麻醉。

6. 手术操作步骤

(1)切口：颈部一侧胸锁乳突肌前方沿胸锁乳突肌前缘作一斜切口。

(2)显露寰枢椎前侧：切开皮肤、皮下筋膜及颈阔肌，沿颈阔肌下筋膜间隙游离，电灼止血。显露颈外静脉的上段及其分支颌下静脉和颈前静脉，并将此两支切断结扎。切开胸锁乳突肌前缘筋膜，将该肌牵向对侧，显露肩胛舌骨肌并将其切断，缝线牵引。显露颈总动脉鞘和甲状腺中静脉。切断结扎甲状腺中静脉并沿颈总动脉鞘向上分离，显露甲状腺上动脉、舌动脉及颈外动脉。缝扎甲状腺上动、静脉及舌动脉。用直角拉钩将颈总动脉鞘向外牵引，显露喉上神经并注意保护，勿伤。用直角拉钩将颈前肌群、甲状腺、喉上神经、气管和食管拉向对侧。沿食管后壁向上分离。用小“S”形拉钩将咽后壁向前方牵引，显露颈长肌和颈椎前筋膜。用电刀在颈长肌之间切开，用锐性骨膜剥离器将颈第1～3颈椎前筋膜和前纵韧带向两侧分离，显露第1～3颈椎椎体前面。

(3)植骨融合：寰椎前弓凿毛糙并在第2、3颈椎椎体前面凿槽长6.5cm、宽1.2cm、深0.8cm。按骨槽规格取髂骨块时，略长于骨槽，兼顾颈1前联合并带骨皮质，将上述骨块镶嵌于第1～3颈椎前方的骨槽内(图12-24)，用细丝线缝合颈前筋膜和颈长肌。冲洗伤口，彻底止血，放引流管1条。缝合各层。

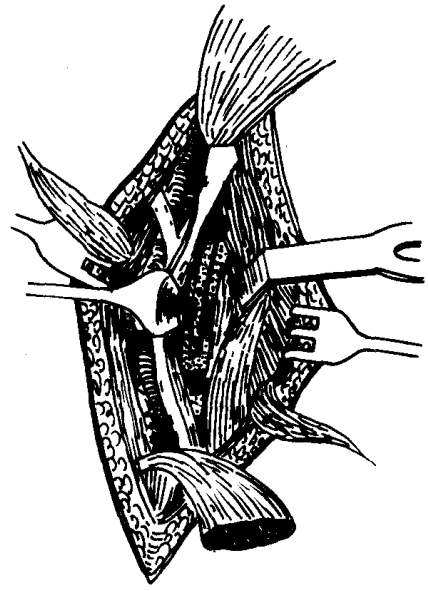

图12-24 将植骨块镶嵌于$C_{2\sim3}$椎体前骨槽内，骨块上端抵达寰椎前联合部

7. 术后处理

24h拔引流管。注意呼吸情况。应用抗生素、止血药物。颅骨牵引3周后改用头颈胸石膏固定4个月。

8. 注意事项

术中勿伤颈部血管及喉返神经。甲状腺上动脉、舌动脉切断要缝扎，防止线结脱落引起出血。术中牵拉气管、食管和甲状腺、颈动脉鞘时，勿持续牵拉，应间隔放松，以免压迫喉头水肿、刺激气管引起咳嗽等不适。切开椎体前筋膜及前纵韧带时，在两侧颈长肌之间切开，勿在颈长肌上切开，以免损伤交感神经及椎动脉。植骨块可用记忆骑缝钉或缝合固定，防止移位或滑脱。术后搬动病人勿屈伸颈部，最好卧于头颈胸石膏床上。术后持续颅骨牵引，防止颅钩滑脱，牵引3周后改用头颈胸石膏固定4个月。

五、枕骨下彻底减压术

1. 手术适应证

枕骨下彻底减压术主要适于陈旧性寰枢关节脱位，经颅骨牵引不能使寰枢关节脱位整复，也不能使延髓、脊髓受压症状缓解的重症患者。

2. 手术前准备

颅骨牵引使症状尽量改善，使寰枢关节脱位纠正一部分，并使其较稳定。认真询问病史，进行查体及做各种常规化验检查。若病人呼吸困难应查血气分析，发现异常应当给予纠正。寰枢关节正侧位片及张口位X线平片、断层X线检查，必要时检查CT或MRI，明确脱位及骨折情况。备皮包括颈部、髂部及头部理发，以备术中取髂骨植骨。向病人家属及单位讲明手术的必要性及术中、术后可能发生的情况，如呼吸停止、昏迷甚至死亡等，以取得病人家属及单位的理解与支持。备血600～800ml术中输血。

3. 手术器械

除骨科常规器械外，尚需准备后颅凹拉钩、颅骨钻、线锯、神经剥离器、尖嘴咬骨钳。

4. 体位

俯卧位或侧俯卧位，颅骨牵引下维持头颈姿势稳定，不让脱位加重，肩部垫软枕。

5. 麻醉

全身麻醉，气管插管。

6. 手术步骤

切口及入路同颈枕融合术。

枕骨大孔及寰椎后弓切除减压（图12-25）。枕骨鳞部开窗约5×6cm。上方过项下线，下方切除枕骨大孔后缘。切除寰椎后弓。先在枕骨鳞部用开颅钻头钻孔，然后逐步扩大切骨。显露硬脑膜。

切开硬脑膜探查颈髓。在硬膜上用小圆针细丝线缝两针悬吊，先在硬膜上切一小孔，缓慢放出脑脊液。然后放入神经剥离器分离硬膜下粘连，并小心地切开硬膜，探查脊髓。

缝合。彻底止血，盐水冲洗，将硬膜边缘缝合在颅骨膜或肌组织上。缝合各层。硬膜未切开者可放引流条。若硬膜切开，不可放引流物，以免形成脑脊液瘘。

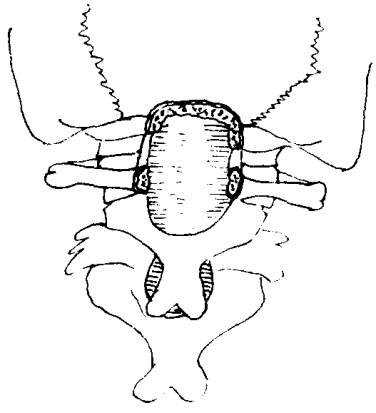

图12-25　枕骨大孔后缘及寰椎后联合切除减压

7. 术后处理

颅骨牵引4周后改用头颈胸石膏固定。静脉滴注20%甘露醇250ml每6h1次，以减轻脊髓水肿。静滴地塞米松10mg，每日3次。用抗生素预防感染并用止血药物。若呼吸困难应吸氧，注意神志变化。

8. 注意事项

术前颅骨牵引。搬动病人时卧头颈胸石膏床保持颈部稳定性。术中剥离颈项肌时勿向下压，以免加重脱位，在颅骨持续牵引下手术。枕骨开窗时切勿损伤窦汇。枕骨大孔处切骨直经勿大于3cm。寰椎后弓切除双侧勿超过中线外1.5cm，勿损伤椎动脉。硬膜紧张、颅内压高者切开硬膜前，先从静脉快速输入20%甘露醇250ml，使颅内压降低后再切开硬膜探查脊髓。手术必须谨慎、耐心、仔细。严格无菌操作，防止发生感染引起化脓性脑膜炎。彻底止血，严密缝合，防止血肿形成及脑脊液瘘等。

六、下位颈椎骨折、脱位的手术治疗

下颈椎是指颈$_{3\sim7}$，该部位骨折、脱位伴有脊髓损伤病人（包括关节突关节跳跃综合征等）一般均首先行颅骨牵引复位，有手术指

征的病人可行手术治疗。

手术前准备、手术器械同颈枕融合术，另需备颈椎椎板咬骨钳1套(大、中、小、直、斜角各种型号)。

1. 麻醉

可用局部浸润麻醉。病人清醒情况下，随时了解病人肢体感觉、运动情况，术中可防止加重颈髓损伤。病情较重、呼吸困难、手术中较复杂及病人不合作者，可用气管插管全身麻醉，以较好地控制呼吸。

2. 体位

俯卧位或侧俯卧位。在颅骨牵引下，头部固定稳定，肩下垫软枕，颈部稍前屈，增宽棘突及椎板间隙，便于手术操作。

3. 手术操作步骤

(1)切口：以损伤颈椎部位为中心，作颈后正中切口，其长度应超过损伤区域上、下各1～2个棘突。

(2)显露椎板：切开皮肤、皮下筋膜，电灼止血。切断颈项肌与棘突附着，用骨膜剥离器将颈项肌自骨膜外剥离，并用干纱布条压迫止血。用自动拉钩将颈项肌拉开，显露棘突及椎板。

(3)探查脊髓减压及骨折、脱位的复位：复位时仅牵引头部即可。若有关节绞锁、复位困难时，可咬除部分关节突，咬除棘突及椎板，切除黄韧带显露硬膜，清除硬膜外血肿、碎骨片。若需要探查脊髓前部时，因神经根紧张牵拉，不能使脊髓移动，可切开硬脊膜，切断两侧的齿状韧带各2～3个。在上下两条神经根之间找出齿状韧带，用蚊式钳夹住，靠近硬膜外切断，再牵引蚊式钳即可将颈脊髓轻轻转动。探查脊髓前方，若有椎间盘突出，予以切除。若有骨折片予以清除。若椎体后移，可用复位器给予复位，以达到脊髓彻底减压。

(4)内固定：行颈椎半椎板减压者可行棘突钢板固定，也可用钢丝固定。全椎板减压术，不需内固定，可用钢板固定伤椎上下各两个棘突。

(5)缝合：彻底止血，放引流条，缝合各层。

无移位的颈椎骨折或无骨折而伴有椎管狭窄者，可行颈椎椎管扩大成形术。其方法有单开门式、双开门式及“Z”形扩大成形术。

4. 术后处理

继续颅骨牵引4周，后颈围领固定或头颈胸石膏固定4个月。24～48h拔引流管。用抗生素预防感染，用止血药，20%甘露醇250ml静脉滴入每天2～4次。地塞米松10mg每日1次静滴。防止截瘫并发症，如坠积性肺炎、泌尿系感染、褥疮、关节僵直等。

5. 注意事项

勿加重脊髓损伤。颈椎椎板的倾斜度较大，椎板较薄，脊髓位于较后侧，切除棘突时勿太靠近基底部，以免损伤硬脊膜。切除椎板及黄韧带时勿压迫硬膜。切断齿状韧带牵拉转动脊髓时要轻柔、细心，勿损伤脊髓。处理椎管前方损伤时用特制的手术器械，勿损伤脊髓及神经根。整复骨折、脱位及钢板固定时均注意防止损伤硬膜。

向外咬除椎板关节突时不可过多，注意勿损伤横突孔中的椎动脉。颈椎及颈脊髓较细小，手术野较窄，操作更应细致、谨慎。术后搬动病人时用颈围领或头颈胸石膏床，勿使颈部屈曲扭曲，以防加重脊髓损伤。

(赵振久)

七、颈椎损伤后合并截瘫的手术治疗

临床上对颈椎损伤合并脊髓损伤尚未有完全统一的意见。有骨折脱位者，常用牵引复位、石膏固定的方法，有时也采用后入路手术复位及椎板切除减压。对无骨折、脱位的脊髓损伤认识不足，通常采用保守治疗，效果不佳。陈旧性损伤更多趋向保守治疗。60年代初Cloward首先提出经前路作脊髓减压手术以后，采用前路手术治疗者增多，效果也较后路手术好。

手术方法的选择主要应考虑术后效果，有效的减压是选择手术方式及途径的基本依据。但现在任何一种术式均不能将压迫脊髓的因素全部清除。因此，在临床实践中还是应根据骨折、脱位及致瘫的具体情况选择手术。

1. 前路手术

在颈椎合并脊髓损伤时，其致伤因素多在椎管前方，包括移位的椎体、碎骨片、椎间盘及血肿、瘢痕等。所以，多数情况下，前路手术优于后路手术。

(1)前路手术适应证：椎体爆裂型骨折及屈曲型颈椎骨折、脱位，有骨块进入椎管压迫脊髓或椎体向后移位、后突成角等造成的颈髓急、慢性损伤。颈椎骨折、脱位同时伴有椎间盘损伤并突入椎管。骨折、脱位通过牵引或手法复位后，破裂的椎间盘多因不能同时复位而留于椎管内继续对脊髓前方产生压迫，且经CT或X线检查证实者。无骨折、脱位型颈椎损伤，经脊髓造影证实为椎间盘突出所造成者。急性或陈旧性颈髓损伤伴有颈椎半脱位，椎间不稳定者。但当急性颈椎前后稳定结构均遭破坏时，不宜采用急症前路手术，而于数周后再行手术治疗。

(2)前路减压手术的优点：彻底解除椎管前方的压迫；整复脱位；纠正后突畸形；同时植骨融合达到颈椎长期稳定，防止继发性脊髓损害；手术安全，死亡率低，手术时仰卧，易于保持呼吸道通畅。

(3)前路减压术疗效：颈椎前路减压术，经临床多数学者报告，疗效较好，其中以不完全性颈髓损伤效果最好。急性损伤较陈旧性损伤效果为好。而完全性颈脊髓损伤无论是新鲜伤还是陈旧性损伤，其手术治疗均无效果。

(4)前路减压术治疗陈旧性颈脊髓损伤的适应证：伤后已恢复的神经功能又再度恶化，颈椎过伸过屈侧位相显示有椎间不稳定者。不完全性陈旧性颈髓损伤，有下述情况之一者，解除机械性压迫后常可获得神经功能的进一步恢复：移位椎体后缘对脊髓前方有压迫者；椎体碎骨片突入椎管者；脊髓造影显示椎管前方有梗阻者；颈椎有明显后突成角者。完全性颈髓损伤，伤后又未曾出现过任何功能恢复的征象，手术指征应从严掌握。因为脊髓的严重损伤和横断都引起完全性瘫痪的结果，受到严重损伤的脊髓还可能是处于可逆的受压状态下。因此，完全性瘫痪在临床上不应该是手术的绝对禁忌症。

(5)前路减压手术步骤：

①切口：胸锁乳突肌内侧缘切口或颈部横切口。

②显露椎体：切开皮肤、皮下组织、颈阔肌，向内外上下游离皮肤。于颈总动脉鞘内侧缘分离，将气管、食管及甲状腺向内侧牵拉，颈总动脉鞘向外侧牵拉，显露颈长肌及椎体前筋膜及前纵韧带。于损伤椎间盘处扎针头，床边拍片，确定颈椎损伤部位。

③切除损伤椎体减压：于损伤椎体上椎体的下缘用颈椎凿凿切骨质1.0cm，同样方法凿下椎体上缘。于颈长肌内侧缘凿椎体，将损伤椎体凿除，其残余椎体骨片均用刮匙刮除。显露后纵韧带及硬膜，清除骨折片及血肿等。

④取髂骨植骨：根据颈椎凿骨骨槽大小，取髂骨同样大小骨块，保留骨皮质(深度仅有骨槽深度2/3)，皮质向外嵌入骨槽中。活动颈部见其稳定。

⑤缝合颈椎前纵韧带及筋膜：放引流条，缝合各层。

(6)术后处理：继续颅骨牵引4周，改用头颈胸石膏固定3个月。24～48h拔引流条。用脱水剂20%甘露醇250ml静脉滴入，每天2次。抗生素预防感染，用止血药物及神经营养药物。3个月拍片复查，植骨片愈合后去掉外固定。

(7)注意事项：颅骨牵引保持颈部稳定，

防止加重脊髓损伤。显露椎体过程中注意不要损伤喉返神经、喉上神经，不要损伤颈血管鞘。凿椎体时勿过深，一般不超过 1.5cm，以防损伤脊髓。刮除颈椎骨片时勿压迫、损伤硬膜及脊髓。颈椎凿骨后可用骨蜡或明胶海绵止血，并放引流条，防止血肿形成压迫脊髓。植骨块略大于骨槽，并呈“T”字形，嵌入骨槽内稳定，防止下陷压迫硬膜。骨块表面缝合前纵韧带，以防止骨块滑出。术后石膏固定颈部牢固，防止颈部活动、植骨块移位及脊髓损伤加重。

颈椎损伤行椎体切除后还可作人工颈椎置换术及植骨术“U”形钉固定术。

2. 后路手术

后路椎板切除减压术是一种传统的治疗脊椎骨折、脱位的手术方法。近几年来不少学者认为后路手术需切除损伤脊椎及邻椎的后方结构，从而削弱脊柱的稳定性。另外，颈椎损伤多为屈曲型，压迫物多在脊髓前方，后路减压只能是间接的，因此应用日少。目前后路手术仅适用于下述几种情况：椎板凹陷骨折，骨片从后方突入椎管，压迫脊髓或神经根；非完全性瘫痪，观察期内神经症状逐渐加重，考虑为血肿压迫脊髓者；颈椎骨折、脱位，小关节绞锁，闭合复位失败者；各种原因的椎管狭窄合并截瘫，需做椎板切除或椎管扩大术者。

（傅英魁）

第三节 胸腰椎损伤的手术治疗

一、胸腰椎损伤切开复位钢板固定、植骨术

1. 适应证

胸腰椎骨折压缩 1/2 不稳定者；胸腰椎严重挤压或粉碎性骨折；胸腰椎骨折并脱位；关节突跳跃未整复；椎板或关节突骨折不稳定者；闭合整复未成功者，各种非手术方法不见效者。

2. 手术前准备

详细询问受伤原因及经过，仔细检查损伤情况。X 线拍片，明确骨折类型、移位情况。必要时 CT 或 MRI 检查，明确骨折移位、压迫脊髓神经情况及有无椎间盘突出等。各种必要的化验检查。纠正休克及治疗内脏损伤，一般情况好转，能耐受手术。向病人及家属讲明手术的必要性及术中、术后可能发生的问题，以取得病人及家属的配合。应用止血药物、脱水剂及抗生素。准备腰背及髂部皮肤，以备髂骨取骨植骨。配血 600～800ml。

3. 手术器械

除骨科常用器械外，还需要准备脊椎钢板两个（长度、弧度合适）、4 个栓钉、棘突钻孔器、孔眼扩大器、螺丝扳子、钢丝、持骨器、神经剥离子等。

4. 麻醉

0.75%普鲁卡因局部浸润麻醉。也可用全身麻醉。病情重、呼吸困难及术中不合作者，采用气管插管全身麻醉。

5. 体位

一般采用俯卧位，肩及双髂部垫高，腹及胸部勿受压，以免影响病人呼吸及下腔静脉受压，椎管内充血，增加术中出血。合并胸部损伤呼吸功能受影响及全麻者，可采取侧俯卧位或侧卧位。脊柱骨折部位应与手术台面关节部位对应，以便术中升降手术台两端及腰部，有利于脊柱骨折复位。

6. 手术操作步骤

(1)切口：以伤椎为中心作背部正中切口，上、下均超过伤椎各 2 个棘突。

(2)显露椎板：按切口入路，显露棘突、椎板及关节突。若无脊髓损伤，一般不作椎板切除。若椎板粉碎骨折或有脊髓损伤，应切除椎板，探查脊髓及神经根。

(3)复位、固定：手术台下人员分别握住患者双肩部及双足部，作对抗牵引。手术台可升降两端，使脊柱伸展或屈曲以协助复位。术

者用持骨钳夹住无损伤的前移棘突向后提，使脱位椎体复位。若有关节突跳跃者，可切除下关节突，以利复位。复位后使脊柱维持在生理曲度。将双脊柱钢板放置在棘突两侧，上下各固定在两个正常棘突。在棘突上用棘突钻孔器钻孔并扩大，用4个栓钉固定双钢板。

(4)植骨融合：于髂骨上取骨并剪成骨条。在椎板、关节突上凿开骨皮质使呈鱼鳞状粗糙面，将骨条植在上面。

(5)缝合：盐水冲洗，彻底止血，放引流管缝合切口。

7. 术后处理

术后患者卧硬板床，翻身时由护士协助。拆线后在中立位石膏背心或支架保护下，下床活动，加强腰背肌锻炼。3～4个月拆除石膏背心，拍片复查，若已骨性愈合则去除外固定，逐渐增加脊柱活动范围及腰背肌锻炼。若植骨融合不牢固，则继续支架保护或石膏夹板围腰固定。24～48h拔引流管。应用抗生素、止血药物等。

8. 注意事项

用骨膜剥离器剥离椎板时应由上、下健康椎板开始，伤椎椎板及关节突骨折应在无压力下剥离，特别小心，勿下压，防止骨折片刺入脊髓加重损伤。复位过程中随时注意脊髓神经根的感觉、运动功能情况，若出现症状或症状加重，都应暂停复位，不要急于求成，应逐渐复位。椎板、关节突粉碎骨折，应清除骨折片，并清除硬膜外血肿。植骨时伤椎椎板、关节突用咬骨钳咬成粗糙面，勿用骨凿，以防加重脊髓损伤。术中要彻底止血，操作轻柔、细致，内固定要牢固。

二、胸腰椎骨折后路椎板植骨融合术

1. 手术适应证

骨折脱位已复位者，关节突跳跃已复位者，胸腰椎骨折已复位不稳定者。

术前准备、麻醉、体位同胸腰椎损伤切开复位钢板内固定术。

2. 手术步骤

(1)切口：以骨折部位为中心作腰背部正中切口，其切口上下端包括伤椎上、下各一个椎板。

(2)显露椎板：同脊柱骨折切开复位内固定术。

(3)植骨：在准备融合的棘突及椎板上用小鹅眉凿凿成粗糙新鲜骨面。保留脊上韧带及棘间韧带。取髂骨剪成骨条，植于椎板及棘突两旁。

(4)缝合：盐水冲洗，严格止血，缝合各层。

3. 注意事项

脊柱融合术要尽可能地维持脊柱生理曲度，否则出现代偿性生理曲度肌肉韧带发生劳损，导致腰背痛。融合的脊椎，包括伤椎上下各一个脊椎，这样，保持了脊柱的稳定性，又不过多地融合脊椎，影响脊柱功能。术前应X线拍片协助定位。剥离椎旁肌时先从健康椎板剥离，以防损伤脊髓。

三、胸腰椎骨折前路植骨术

1. 手术适应证

椎体粉碎骨折，椎间盘破裂，椎体滑脱不稳者。

2. 术前准备

同脊柱骨折前入路减压术。术前灌肠，备血600ml。

3. 手术器械

除骨科常规器械外，还需要深部拉钩两个、环钻1个、颈椎凿1个。

4. 麻醉

硬膜外麻醉或全身麻醉。

5. 体位

仰卧位，术侧垫高20°。

6. 手术步骤(以腰椎为例)

(1)切口：第10肋末端至耻骨结节连线上方作斜切口。

(2)显露椎体前方：切开皮肤、皮下组织

后，切开腹壁各层肌肉，直达腹膜外。术者食指包裹盐水纱布潜行分离腹膜，将腹膜向中线推开，输尿管也一起推开。显露腰大肌、椎体前面及腹部血管。

(3)椎体前方植骨融合：借助髂嵴平于腰椎$_{4,5}$间隙或12肋定位。也可术前拍X线片时，在皮肤上用金属物定位，最好术中拍片定位。在伤椎及上、下邻接椎体前面凿一骨槽，将从髂骨上取的骨块植入骨槽内，并嵌紧。

(4)缝合：盐水冲洗，彻底止血，缝合椎体前纵韧带及筋膜，放引流管，缝合各层，腹壁肌肉分层缝合。

7. 术后护理

术后卧硬板床4周，以后石膏背心固定或支架保护3个月。待骨性融合后，去除外固定，加强腰背肌锻炼。

8. 注意事项

剥离腹膜时勿损伤腹膜，若腹膜破裂应立即缝合。推离腹膜时连同输尿管一同推开，勿损伤输尿管。注意勿损伤腹主动脉、下腔静脉。腰横静脉应切断结扎。

四、脊柱支撑器治疗胸腰椎骨折合并截瘫

Harrington氏棒及Luque氏棒治疗脊柱侧凸以来，不少学者已应用于治疗胸腰椎骨折脱位并截瘫。近几年有的在Harrington氏棒及Luque氏棒的基础上进行了改良。现将主要手术方法叙述如下。

1. Harrington氏撑开器治疗胸腰椎骨折

手术适应证同胸腰椎骨折脱位手术复位固定术。手术前准备及手术器械同Harrington氏棒矫正脊柱侧凸术。气管内插管全身麻醉，也可局麻。体位采用俯卧位，肩部及髂部垫软枕，胸部及腹部勿受压。

(1)手术操作步骤：

①切口：腰背部正中切口，上下均超过伤椎2个正常棘突。皮下注射1∶500000副肾素生理盐水以减少出血。

②显露椎板及关节突：切开皮肤、皮下浅深筋膜。切断椎旁肌附着棘突处，将椎旁肌从椎板骨膜下剥离，上下不包括伤椎在内的各两个棘突、椎板及关节突，内侧至棘突基底部，外侧至关节突。自正常椎板向伤椎椎板剥离，显露伤椎椎板、棘突、关节突及上下各两个椎板。

③骨折复位、减压：于伤椎上位正常椎板关节突处凿一骨槽，安放撑开器上钩；于下位正常椎板处凿一骨槽，安放撑开器下钩。上撑开器撑开复位。或用Qutrigger器械牵引复位。或用持骨器向上提向前脱位的棘突使之复位。

咬除椎板骨折处，切除黄韧带，显露硬膜。清除硬膜外血肿、碎骨片。切开硬膜，探查脊髓神经损伤情况，缝合硬膜。探查椎管前壁，若有椎间盘突出、椎体后缘骨折压迫硬膜，均给予切除减压。

④骨折固定：棘突一侧放上钩、下钩，Harrington撑开棒撑开，对侧放Luque氏棒，用椎板下穿过钢丝固定。固定节段包括骨折部位上下各两个椎板。屈曲畸形明显后凸者，可采用双Harrington加压棒固定。

⑤植骨融合：固定节段全长椎板及关节间用小鹅眉凿凿成粗糙面。将髂骨取骨剪成小骨条植于椎板及小关节间。

⑥缝合：盐水冲洗，彻底止血，放庆大霉素32万U，放引流管1条，缝合各层。

(2)术后处理：24～48h拔除引流管。积极进行四肢功能锻炼，定时翻身。拆线后半坐卧位。4～6周开始在支架保护下下床活动。支架或夹板固定3个月。药物应用同前脊柱骨折复位固定减压术。

(3)注意事项：除胸腰椎骨折切开复位、减压固定术注意事项外。还应注意，Harrington棒撑开时不要撑开过大，防止脊髓过牵加重脊髓损伤。椎板下穿钢丝时在神经剥离器保护下进行，防止刺伤硬脊膜损伤脊髓。术

后翻身、坐起及下床行走时应在支架保护下进行，防止脱钩、折棒等并发症的发生。

2. 脊柱撑开器治疗胸腰椎骨折、脱位方法的改进

随着脊柱生物力学研究的发展、CT 扫描的应用，哈灵顿及其改良器械治疗胸腰椎不稳定型骨折、脱位伴截瘫的报道日益增多。其中 Edwards 综合了 Harrington、Moe、Luque 器械的优点，推出了改良哈氏棒超分子聚乙烯套筒器械。该器械增加了骨折复位与固定力点，操作省时、简便，同时矫正伤椎压缩、成角、平移及旋转畸形，并起到维持脊柱稳定作用。赵慧毅将 Edwards 套筒的中心圆孔改为偏心圆孔，将其内径改为与哈氏棒撑杆直径一致，使之套入哈氏棒中紧密接触，不易滑动。

手术方法是：后入路显示伤椎上、下各 3 个椎板。将哈氏棒上钩插入伤椎上 3 个脊椎的下关节突内，下钩置入伤椎下 3 个腰椎椎板上缘，然后将套筒的哈氏棒两端分别套入上、下钩孔内。哈氏棒通过上、下钩的反向牵引力起纵轴支撑作用。套在哈氏棒上的套筒嵌压在伤椎椎板上和上一脊椎椎板下部，能发挥水平方向的矫形应力。

（赵振久）

五、后正中脊椎骨切除术治疗陈旧性脊椎骨折、脱位合并截瘫

胸腰椎骨折、脱位并脊髓损伤整复脱位，恢复椎管矢状径，解除对脊髓神经的压迫，是使损伤脊髓获得恢复的基本条件。损伤两周以上的严重骨折、脱位整复困难。1971 年 Stoner 从后正中切口切除椎弓、侧前方切除椎体的方法，用于切除椎体肿瘤。1979 年 Fountain 联合应用背正中切口与胸膜大肾切口，一次切除胸椎或腰椎的一个椎体的方法，治疗骨折、脱位并截瘫，使胸腰椎骨折并截瘫的治疗有了一个新的进展。现将胸腰椎骨折、脱位合并截瘫椎骨切除术介绍如下。

手术适应证包括胸椎骨折、脱位并截瘫两周以后复位困难者，胸椎$_{11}$以下严重的陈旧性骨折、脱位并截瘫。手术前准备同胸腰椎骨折、脱位切开复位固定术。气管插管全身麻醉或局麻。体位采用俯卧位，肩部及髂部垫软枕，或卧于特制手术架上。

1. 手术操作步骤

（1）切口：脊柱后正中切口，以伤椎下方脊椎最明显的后突棘突为中心，包括上下各 2 个棘突，共显露 5 个棘突椎板。

（2）显露椎体：切开皮肤、皮下浅深筋膜。切断椎旁肌与棘突的附着。将椎旁肌从椎板骨膜下剥离至关节突及横突。切除脱位间隙的棘间韧带、黄韧带及下位椎体的棘突、椎板、关节突。显露横突。探查脊髓神经损伤情况。保护神经根，咬除两侧椎弓根。将伤椎两侧横突自根部截断，用弯骨膜起子自横突根部起，沿伤椎体侧缘骨膜下，钝行剥离达其前方。推开腰横动脉、前纵韧带及腹部大血管在椎体前会师显露椎体。

（3）切除伤椎椎体、复位、融合及固定：在两把弯骨膜起子插入椎体前保护下导行环锯，将环锯从椎体后左右侧引出来，与中线呈 45°角锯入椎体。其切除范围是：上位椎间盘及脱位椎体的下 1/3 椎体部，下位椎体的上 2/3 椎体部，包括椎体被切除两部分之间的椎间盘、软骨板，直至硬脊膜完全减压为止。助手协助使头端手术台逐渐升至 45°左右，使脊柱后伸，脱位椎体逐步复位。上、下两椎体相互接触融合。上、下两椎关节突形成关节。恢复脊柱的正常曲线（图 12-26）。用脊柱钢板或其他脊柱支撑器等固定脊柱，手术告终。

（4）缝合：盐水冲洗，放引流管，缝合各层。

术后处理同胸腰椎骨折、脱位手术复位减压固定术。

2. 注意事项

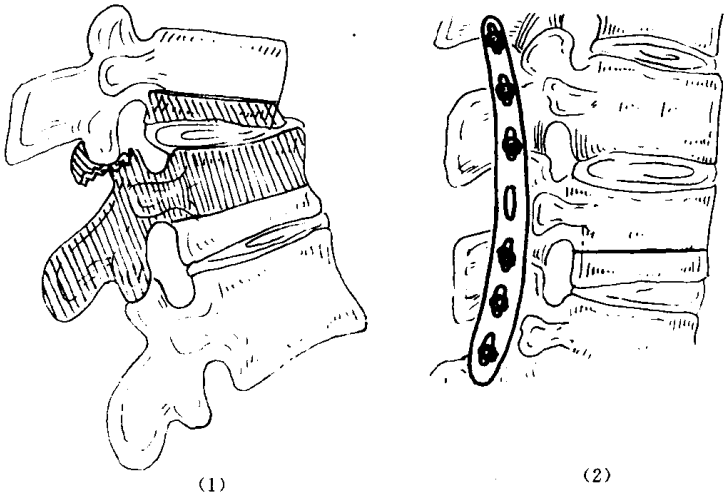

图 12-26 后正中全脊椎骨切除术示意图
(1)切除范围 (2)椎体切除后,复位、融合及固定情况

在骨膜起子保护下,环锯伤椎椎体时,切勿向后,复位恢复脊柱正常曲度。钢板内固定勿穿透椎体前骨皮质,以防损伤椎体前大血管。向后勿损伤脊髓。哈氏棒撑在关节突与横突处,勿撑在椎板下。特别是移位大的矮小患者,上钩易伸入椎板下压迫脊髓,使截瘫加重。切除伤椎后移部分时,勿损伤硬脊膜和脊髓神经。复位时应缓慢逐步进行,勿用力过猛,以免损伤脊髓神经。由于伤椎切除,使椎管缩短,为断裂的马尾神经吻合创造条件。术中应切开硬脊膜探查脊髓神经损伤情况,特别是马尾神经如断裂应给予显微镜下吻合。

(傅英魁 赵振久)

六、胸腰椎骨折、脱位并截瘫椎板减压术

1. 手术适应证

胸腰椎骨折、脱位并脊髓神经损伤,闭合复位失败者;脊髓损伤症状、体征逐渐恶化,截瘫平面不断扩大,可疑椎管内有活动性出血者;X 线片显示脊髓神经受压或骨片刺入脊髓内者;脑脊液动力试验(奎肯氏试验)示椎管完全梗阻或部分梗阻者;脊髓神经开放性损伤,应早期行扩创术,清除异物、骨折片及椎间盘突出破裂部分,缝合或修补硬脊膜。

手术前准备、手术器械、麻醉及体位同胸腰椎骨折切开复位内固定术。

2. 手术操作步骤

沿腰背中线作纵切口,以骨折脱位处为中心,上下各超过两个棘突。

按入路显露椎板。

探查骨折脱位情况,切除椎板减压:用棘突咬骨钳先将伤椎棘突从基底部咬除,再咬去伤椎椎板。切除黄韧带,显露硬脊膜外脂肪。如有硬脊膜外血肿,此时可见到脂肪中血肿及充血。清除血肿、硬脊膜外脂肪及碎骨片,显露硬脊膜,此时仔细观察硬脊膜有无破裂。用 8 号导尿管探查硬脊膜外腔,分别探查硬脊膜上下间隙,若有梗阻则继续椎板减压,直至硬脊膜外腔完全通畅。用生理盐水冲洗硬脊膜外腔,将血块、碎骨片及破碎的韧带等组织清除干净。切除部分关节突,将硬脊膜用神经剥离器向中线牵拉,显露侧隐窝、神经根、椎管侧壁及椎管前方。探查有无神经根损伤,椎间盘突出及椎体后缘骨折突入椎管压迫硬脊膜。如椎间盘突出应给予切除,椎体后缘骨折凸起压迫硬脊膜则给予凿除。使椎管彻底减压。

用 0 号丝线缝合悬吊硬脊膜两针,切开

硬脊膜探查脊髓神经损伤情况，如硬脊膜下腔、蛛网膜下腔有血肿应给予清除。若脊髓内出血有血肿应切开脊髓取出血块，从后正中用锐刀切开，并用生理盐水冲洗。切开硬脊膜前将手术台头侧摇低，以防切开硬脊膜脑脊液失去太多。缝合硬脊膜。

骨折复位、固定同胸腰椎骨折脱位。盐水冲洗，彻底止血，放引流管，分层缝合。手术后处理及注意事项同胸腰椎骨折、脱位切开复位固定术。

七、胸腰椎骨折、脱位 U 型 Luque 棍内固定术

U 形 Luque 棍内固定术适应于胸腰椎不稳定性骨折、脱位合并脊髓或马尾神经损伤的复位后内固定。手术前准备、麻醉、体位均同胸腰椎骨折、脱位经后路复位内固定术。手术器械除了骨科常用器械及胸腰椎骨折、脱位复位固定器械外，还需要准备 Luque 氏棒、钢丝、尖嘴老虎钳、钢丝剪等。

手术步骤是，脊柱正中切口，以损伤椎体为中心，上、下各包括 3 个椎体。按后正中入路显露椎板及小关节。

骨折、脱位复位、减压。在双肩及踝部对抗牵引下，手术者用持骨器提拉向前移位的椎体棘突，如关节突跳跃复位困难者可用剥离器撬开绞锁使两侧小关节复位。切除棘间韧带及黄韧带，显露硬脊膜，清除损伤段的破碎筋膜、黄韧带及碎骨片，使脊椎管彻底减压。切开探查脊髓神经损伤情况，若脊髓充血水肿，可用锐刀切开脊髓后正中脊膜减压。

U 形 Luque 氏棒固定。于下位棘突基底部、硬膜外引入钢丝，在损伤椎板上、下各两个正常椎板下分别引入钢丝。将 U 形 Luque 氏棒封闭一端放置下位棘突之间，向上分开部安放于棘突两侧，将穿过椎板之钢丝分别在 Luque 氏棒上拧紧固定(图 12-27)。

盐水冲洗，彻底止血，放引流管，缝合各层。

术后处理同脊柱骨折复位固定术。术后 4 周可坐起，逐渐下地活动。

注意事项同脊柱骨折复位减压钢板内固定术。用 U 形 Luque 棒固定，从椎板下硬膜外穿入钢丝时用弹性小的钢丝，穿入时在神经剥离器充分保护硬脊膜的情况下穿过钢丝，防止钢丝损伤硬脊膜及脊髓神经。钢丝拧在 Luque 氏棒上要拧紧，钢丝结弯在椎板外，U 形 Luque 棒在完全复位、充分减压的情况下固定，有较强的抗弯抗扭作用。因多点固定故有骨折端复位作用。有较好的矫正脊柱侧凸及后凸、防止畸形发展的作用。

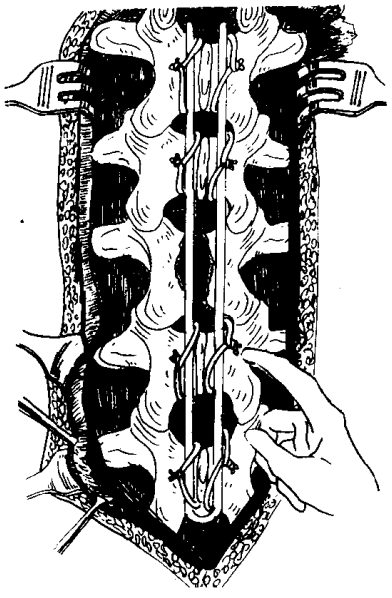

图 12-27　U 形 Luque 棒内固定术

八、椎管侧前方扩大减压术

1. 手术适应证

脊柱屈曲型骨折合并截瘫，X 线片或 CT 片显示椎体后缘骨折向椎管突起压迫硬膜囊；截瘫经短期观察无明显恢复，X 线片及 CT 示有椎体后缘凸起，同时有椎板塌陷骨折者；脊椎骨折合并截瘫，已作后路椎板减压术后恢复不满意，椎管前方仍有压迫物者；陈旧性胸腰椎骨折、截瘫无明显恢复，椎管前方有压迫物，如椎体骨折片、血肿机化、后纵韧

带骨化等。

2. 麻醉

全身麻醉或局部浸润麻醉。病情重、呼吸困难或术中不合作者，采用气管插管全身麻醉。

3. 体位

侧俯卧位，病人症状重的一侧、X 线片或 CT 所见硬膜受压重的一侧在上。腹壁与床面呈 70°。

4. 手术操作步骤

(1)切口：以伤椎为中心棘突旁 1.5cm 纵行切口，平行棘突，上、下超过伤椎 1～2 个棘突。

(2)显露椎板：切开皮肤、皮下组织，电灼止血，切断椎旁肌与棘突止点，沿椎板外剥离骶棘肌，干纱布条压迫止血，显露一侧椎板。

(3)半椎板减压：用尖嘴咬骨钳咬去显露之椎板，用神经剥离器分离硬膜粘连，清除硬脊膜外血肿及碎骨片。如对侧椎板下陷应给予轻轻托起，以消除后侧硬脊膜受压因素。切开硬脊膜，探查受伤脊髓，若脊髓完全横断或坏死液化，则不必行前方减压术。缝合硬脊膜切口，结束手术。

(4)椎管侧前方扩大减压：脊髓前方受压患者，应行椎管前方扩大减压术，向外继续剥离软组织，直至横突根部。用弯凿自横突基底将椎弓根部由内向外逐渐切除，保留外侧大部分横突和椎弓根骨皮质。向外牵拉横突和椎弓根，可以进入椎体后缘。用神经剥离器轻轻向对侧牵开硬膜囊与神经根，显露椎管前壁。探查椎管前侧突出物的大小、范围和性质。椎间盘突出破裂、椎体后缘突起、后纵韧带骨化均应一一给予切除，并用带弧度的扁平锉给予锉平。残余骨突用嵌平器给予打平。恢复椎管内径及椎管壁平滑状态，使硬脊膜、脊髓复位后脊髓搏动恢复，畸形消失，即行内固定。

(5)缝合：盐水冲洗，彻底止血，放引流管，逐层缝合。

5. 术后处理

24～28h 拔引流管。若有脑脊液瘘情况可以早拔引流管。卧床 4～6 周，床上加强腰背肌锻炼。在腰围或支架保护下可下床活动，3 个月后去除外固定。用脱水药物、止血药及抗生素、神经营养药物等。

6. 注意事项

椎板外侧剥离骶棘肌时，先从正常椎板剥离，严防加重脊髓损伤。凿除横突及椎弓根时，要保留横突外侧部分及椎弓根部骨皮质，避免损伤椎弓根外侧静脉丛。在咬除椎板时，勿向下压，并用神经剥离器分离硬脊膜外粘连，勿撕破硬脊膜。切开硬脊膜探查脊髓后，硬脊膜应严密缝合，以免形成脑脊液瘘。引流管放于椎板外，勿压迫硬脊膜，以免加重脊髓神经损伤。内固定要牢固，防止脊椎再移位。加强术后护理，防止截瘫并发症。一旦发生如肺炎、褥疮、泌尿系感染等，应积极治疗。

（赵振久）

第四节 脊柱创伤新手术

一、创伤性脊柱后凸畸形矫正术

由于胸腰段脊柱骨折未予治疗或治疗不当，使被压缩的椎体未能复原，脊柱自然曲度遭到破坏，产生创伤性脊柱后凸畸形，发生腰背痛或有神经系统症状，应进行手术治疗。如有脊髓压迫症状应尽早手术，争取术后不完全性截瘫有更多的恢复。加拿大 Kostuik 和日本学者发现胸腰段脊髓受压患者，即使手术时间较晚，如能彻底解除压迫，仍有利于膀胱功能改善和康复。

1. 手术前准备

需作脊髓造影、CT 或 MRI 检查，以便了解脊髓受压情况及脊髓状态。如脊髓已囊性变或密度增高则恢复可能小。

2. 麻醉方法

气管内插管全麻。

3. 手术体位

俯卧在中华 I 型脊柱外科手术支架上。

4. 切口

背部正中切口。

5. 手术方法

如已作过椎板切除术或钢板内固定者，应先取出钢板等内固定物，从上、下方正常部位开始显露。原手术部位常有厚达 1～2cm 手术瘢痕，可形成从后方对脊髓压迫。

应小心解剖出原手术切除的椎板边缘，再用神经剥离子解剖出正常的硬脊膜边缘，然后用神经钩、神经剥离器及 15 号刀小心剥去粘压于脊髓后方的瘢痕，扩大原椎板切除范围，切除骨折椎弓部的棘突椎板及关节突，并根据横突找到骨折椎体的椎弓根，切除全部椎弓根，直达椎体的后缘，然后轻轻向内牵开脊髓，从两侧椎弓根处交替钻入环钻（图 12-28），协和环钻具有各种不同弧度，可以钻

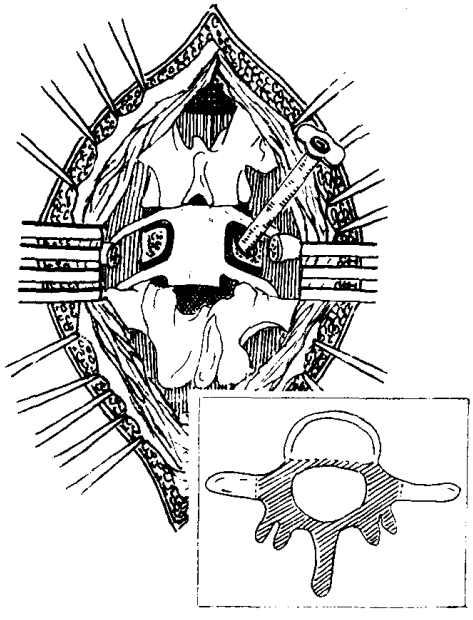

图 12-28　创伤性脊柱后凸畸形矫正术用环钻顺椎弓根将椎体后缘切除。右下小图系切除范围示意

向椎体任何部位。用环钻将突入椎管内骨嵴皮质下松质骨掏空。然后用刮匙将骨嵴皮质下剖薄，再用垂体咬钳将其全部咬除，亦可切除后凸的椎间盘组织，从而达到环形减压的目的。在手术中如果环钻孔中出血，可用纱布条填塞止血。

上述手术过程完成后，可在病椎上、下椎体上安放 Dick 装置进行矫正与固定，亦可用 Luque 方法固定。

（傅英魁）

二、Roy-Camille 手术

1983 年起 Roy-Camille 采用椎弓根钢板，在胸腰椎新鲜骨折、转移癌、原发性骨肿瘤、腰椎滑脱等用作内固定，简称 PSP 手术。1986 年 Roy-Camille 首先介绍了这种新手术。这种手术并发神经损伤的发生率甚低，在西欧较普遍使用，治疗效果良好。但在力学上要完全防止再移位、压缩或后凸加重尚有困难，当为本手术缺点。术后最宜石膏围腰固定 6 周。

1. 椎弓根的解剖

椎弓根左右各一，水平位，连于椎体的后外侧，其上、下缘各有一凹陷，分别为各椎骨上下切迹，两相邻椎骨的上下切迹围成椎间孔，有神经及血管从椎间孔通过。

椎弓根是脊柱的最坚强部分，它是一个圆柱体，周围由坚硬的皮质骨构成，中心有很少松质骨。1976 年 Saillant 等对 35 具尸体解剖发现，腰椎不同平面椎弓根的特性不同，经对其椎弓根的横径和纵径的研究证实，用 1～2 枚螺丝钉贯穿固定并无困难。从胸$_{12}$至腰$_5$，椎弓根的横径由 0.9～1.5cm 逐渐增大，其纵径约为 1.5cm。椎弓根的方向在腰椎水平几乎与腰椎垂直。从后面观呈一直线，只有腰$_5$ 稍偏离矢状轴。椎弓根横径有 1.5cm，采用直径 3.6～4mm 螺钉不易被穿破。

腰椎弓根的内侧紧靠脊髓，但有 0.2～0.3cm 间隙，隔以脊膜和脑脊液。腰$_1$ 以下椎

弓根的内侧紧靠硬膜囊和马尾及纵行的节段性神经根，神经根紧靠椎弓根下切迹，是螺钉钻入椎弓根的最大危险区。Louis(1982)认为腰神经根只占椎间孔的前上部(1/3)，椎弓根的上方和外侧区很少危险。

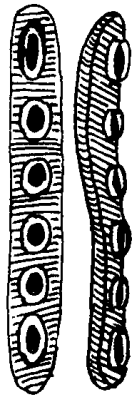

图 12-29 Roy-Camille 手术特制钢板示意

2. 器械

钢板的设计根据脊柱解剖基础，上、下两个相邻椎弓根的平均间距为 2.6cm，因而钢板孔的间距设计为 1.3cm，可每隔两个孔，用一个椎弓根螺钉固定。椎弓根螺钉长 3.5～4.5cm，直径为 4.5mm，两个椎弓根螺钉间可选用 1.3～1.9cm 长的螺钉固定关节突。

胸腰段钢板制成一定的生理弧度，钢板的每一个孔加工增加高度呈轴环，以增加钢板的自身强度。钢材采用钴铬合金或其他不锈钢制成。钢板宽 1cm、厚 0.4cm、长度 49～190mm 不等，伴有 4、5、7、9、11 和 15 个孔。钢板能稍弯成需要的形状。各椎体大小不同，安放椎弓根螺丝钉有时会遇到困难，故特殊钢板在每端有 1～2 个卵圆形螺孔，以便克服安装时的困难(图 12-29)。

3. 手术适应证

脊椎不稳定型的骨折和脱位；脊椎骨滑脱的复位及内固定；椎体的畸形愈合；转移或原发性脊柱肿瘤；有症状的腰骶关节融合。

4. 麻醉

全麻或硬膜外阻滞麻醉。

5. 体位

俯卧在一种特制的手术架上(图 12-30)。不稳定性脊柱骨折及脱位者，搬动时要小心，防止脊椎继发性损伤。

6. 切口

背正中切口入路。

7. 手术步骤

按手术入路显露腰背筋膜后，用自动撑开器撑开切口，止血护皮后，于棘突中线切开棘上韧带。用 Cobb 氏骨膜剥离器沿一侧棘突及椎板行骨膜下剥离。此时应注意预防 Cobb 氏剥离器通过破裂椎板误入椎管，损伤脊髓。剥离到两侧横突，暴露上、下关节突及椎板。

确定椎弓根螺钉的进钉点。此步骤是手术成败的关键，进针点必须确定正确位置。如手术在腰椎，其进针点在上关节突的外侧缘的垂直延长线与横突中轴线的交点(图 12-31)。胸椎进针点则在小关节面下缘，距关节面的中线外侧约 3mm 处(图 12-32)。确定了进针点后，在该点咬去部分骨皮质，进针时应注意 E 角及 F 角(图 12-33)。在进针点钻入螺丝钉导针。用钻通过进针点钻入 2mm 直径的克氏针，使该针经椎弓根到达椎体，深约 30mm。本步骤克氏针的进针方向是手术成败的关键。正确的导针进入方向应与椎体的终板平行。由于胸椎后凸及腰椎前凸的原因，不同脊柱阶段进针时，其针尾端向头侧或足侧倾斜的角度称为 F 角，应有所不同，以确保进针与椎体终板保持平行(见图 12-33)。此外，进针方向在椎体横断面上与棘突中线还必须保持一定夹角，这个夹角称为 E 角，一般是 10°～15°(见图 12-32)。

用荧光增强图像或 X 线摄片来确定克氏针导入位置是否正确。

经过上述验证克氏针导入位置正确后，即拔除克氏针，用手钻按克氏针导入方向及角度钻一通道后，两侧放置长度适宜的钢板，顺通道拧入椎弓根螺丝钉(图 12-34)。国外资料表明，在胸椎螺丝钉拧入的深度为 40～50mm，在腰椎为 50～60mm，骶椎则为 30mm 左右。国产螺钉也是以国人的解剖数据为依据的。但螺钉的进深度不能穿出椎体前缘的骨皮质。

钢板螺钉紧好后，在打毛的椎板、棘突及

关节突上植骨融合。

放置负压引流管，逐层缝合。

8. 手术后处理

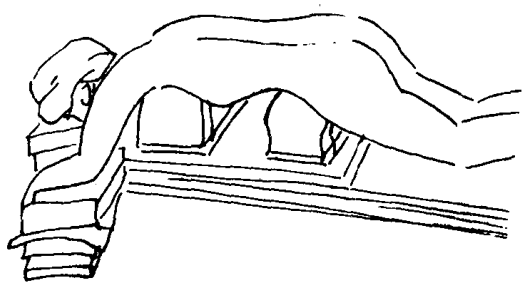

图 12-30　Roy-Camille 手术体位

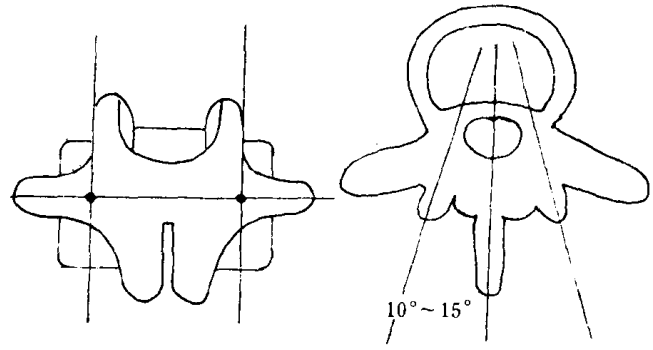

图 12-31　椎弓根螺钉在腰椎进钉点定位法

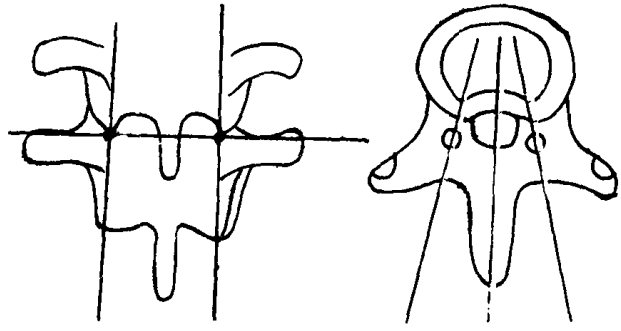

图 12-32　椎弓根螺钉在胸椎进钉点定位法

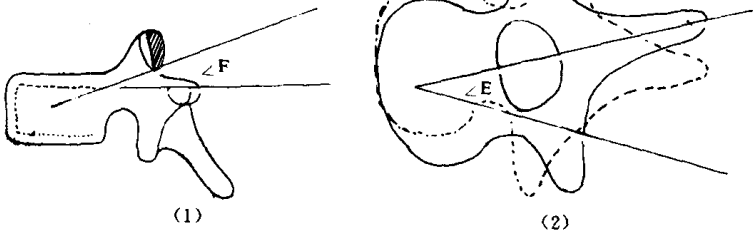

图 12-33　螺钉进入椎弓根的方向

(1)角 F 随着胸椎上移，下角逐渐增大

(2)角 E、凹侧 E 角值增大，凸侧 E 角值减小

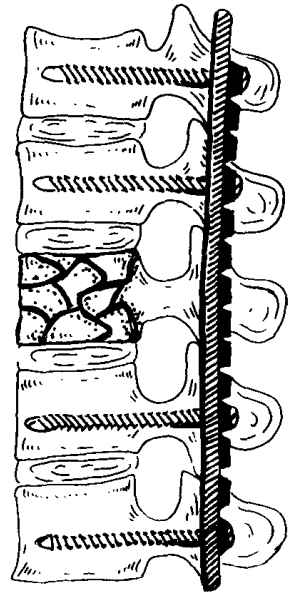

图 12-34　Roy-Camille 手术内固定示意

术后宜制动两周。穿支具3～6个月，以免螺钉折弯或折断。9～12个月可去除内固定物，以免对两侧肌肉组织刺激。若无症状亦可不必去除内固定物。国外资料认为，2周后不必用石膏或支具，仅穿8周紧身衣即可。鉴于钢材质量及体质等因素，北京协和医院学者认为上述处理较为适宜。

9. 注意事项

注意避免手术并发症，特别是神经系统。不稳定性骨折，宜固定患椎上下各两个椎体。脱位患者中仅固定4个椎体即可。

（傅英魁　赵振久）

三、Dick 手术

1985年，Dick等首先报道了这一新手术方法。本手术内固定稳定度好。又鉴于本器械只固定邻近骨折的上、下两个椎体，因此手术创伤小，脊柱的活动度较好，应用亦较广泛。其Schang螺钉有较长的杠杆臂，可以直接在各个方向调整椎体，使椎体满意复位。螺钉的尾端靠近，可使前方压缩的椎体张开，纠正后凸畸形，再在螺纹棍上用螺母将其纵行撑开，使骨折的椎体高度复原。

1. 手术适应证

第8胸椎以下所有不稳定性脊柱骨折、脱位及韧带断裂；脊柱畸形、后凸滑脱及椎间盘退变等；脊柱肿瘤切除及脊柱前后路截骨等。

2. 手术器械

椎弓根螺钉，直径5mm。锁夹（图12-35），连接椎弓根螺钉和带螺纹的直棍。螺母，固定锁夹用（图12-36）。带螺纹的直棍（图12-37）。持棍器。带T柄的多功能钻。扳手。钳子。

3. 麻醉

全麻、硬膜外麻醉或静脉复合麻醉。

4. 体位

全麻后采用俯卧位。可俯卧在石膏床上，也可俯卧在正形垫上。

5. 切口

以骨折椎体为中心作背正中切口入路。

6. 手术步骤

显露腰背筋膜，牵开切口，切开棘上韧带。行骨膜下剥离显露椎板，横突，上、下关节突。

确定椎弓根螺钉进针点，拧入椎弓根螺钉的方法及注意事项详见Roy-Camille手术。

去掉克氏导针，用手钻钻一通道，按导针方向、角度拧入椎弓根螺钉后，用萤光增强图像或X线拍片检查螺钉位置是否正确适宜。

上螺纹棍前应检查锁夹及垫圈的位置是否正确，注意锁夹上的钳夹器不能旋转180°，锁夹上有放射状纹的面对合（见图12-36），这样在撑开或加压时可控制其旋转。

由于压力在椎弓根螺丝钉上，所以带螺纹的棍应放在棘突与椎弓根螺丝钉的中间，棍子的扁平面在矢状面上，即向上及朝向椎板，以便锁住内固定物（图12-38）。

将螺钉尾端相互靠近，可使椎体前面撑开，恢复脊柱的正常曲度，纠正后凸畸形。如果椎体后缘完整，在后凸畸形纠正的过程中，内螺母可以沿着棍子自由移动。一般纠正10°后凸，将需移动3mm。若椎体后缘骨折，那么里面的螺母应紧挨锁夹，这样当螺钉尾端互相靠近时，椎体后缘的骨折片不会进一步错位。

拧紧锁夹侧方螺母，使螺钉与锁夹固定。

在复位困难需要加大力量时，可在螺钉尾端绕一环形钢丝，用老虎钳将钢丝拧紧，使螺钉尾部进一步靠近。

反方向拧螺纹棍上的两个内侧螺母，使其撑开，以完全恢复及使椎体达到适当高度。拧紧各个方向的螺母，以便控制旋转。照X片以检查位置是否合适。如果位置合适，则用老虎钳将所有螺母的领圈压扁，以便完全固定（见图12-38）。将所有高出的螺钉尾端咬除，残端保留5mm即可。有改良的螺钉，长度适宜就不必咬断了。

必要时经椎弓根行椎体内植骨。方法是：在

骨折椎体的一侧或双侧椎弓根处钻 6mm

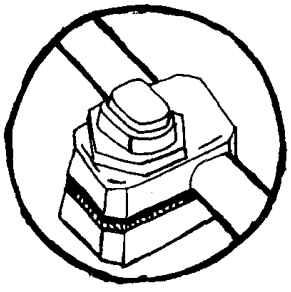

图 12-35　Dick 手术器械锁夹

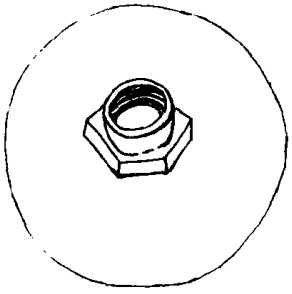

图 12-36　带围领的螺母

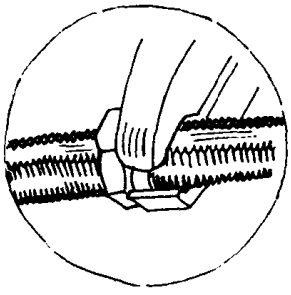

图 12-37　Dick 手术器械带螺纹的直棍、椭圆形、带扁平面

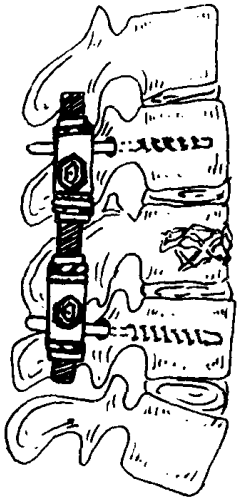

图 12-38　Dick 手术内固定后

口径的孔，通过此孔，用植骨器和漏斗插进松软的自体骨到椎体缺损处(图 12-39)。可迅速地稳定椎体，避免在内固定物上有过度的压力。

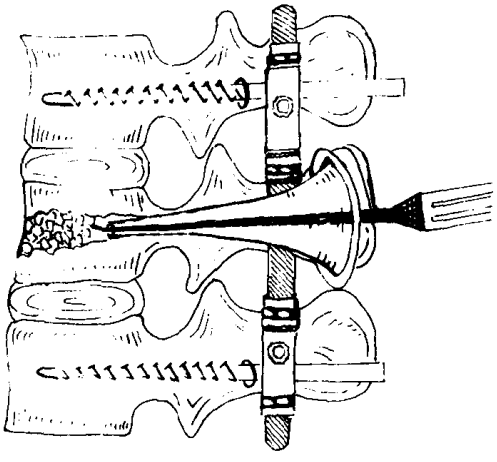

图 12-39　Dick 手术中可通过椎弓根利用特制的漏斗和植骨器向椎体内部植骨

放置负压引流管，逐层缝合。

术后处理同 Roy-Camille 手术。

(傅英魁)

四、RF 系统手术治疗椎体爆裂型骨折

RF 系统意为脊柱复位(Reduction)、固定(Fixation)系统，是由台湾济美医疗器械公司联合两岸学者研制并生产的新型脊柱节段性内固定系统。于 1990 年 12 月在 514 医院首先应用于临床。其特点是，机械结构简单，手术简便；脊柱骨折和滑脱可获得理想复位；坚强的内固定可以充分减压，并早期下床活动；内固定节段少，创伤小。

1. 手术器械

RF 手术器械(图 12-40)。

RF 植入物(图 12-41)：RF 螺纹棍，直径 8mm，9 种长度(50～150mm)，一侧为平面，一侧开浅槽。角度螺钉，U 型的头部与螺钉杆部成角，共有 4 种型号(0°～15°)，各种螺钉具有 5 种直径(5.75～7mm)、5 种不同长度(35～55mm)，固定后依靠其角度纠正后凸和前凸成角畸形。推拉力螺钉，3 种长度(40～50mm)、2 种直径(6.25～6.50mm)，前端为松质骨螺纹，尾部为机械推拉力螺纹，植入椎弓根后，尾部机械螺纹杆部以和螺纹棍相连接的双通螺帽为支点，转动螺纹棍上的螺帽，即可产生向后的拉力。撑开加压螺帽，套于螺纹棍上，可推动角度螺钉完成纵轴线上的分离或压缩复位、矢状面上的后伸复位，

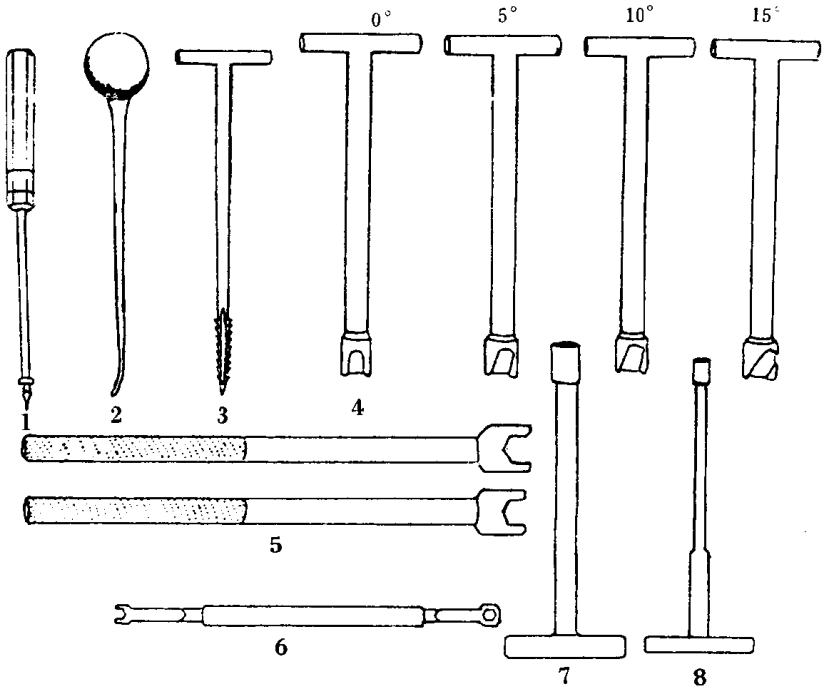

图 12-40 RF 系统手术器械

1. 椎弓根定位器 2. 椎弓根探测器 3. 椎弓根螺纹丝锥 4. 角度螺钉扳手(0°～15°) 5. 加压撑开螺帽扳手 6. 锁固螺钉扳手 7. 锁固螺钉套筒扳手 8. 推拉力螺钉套筒扳手

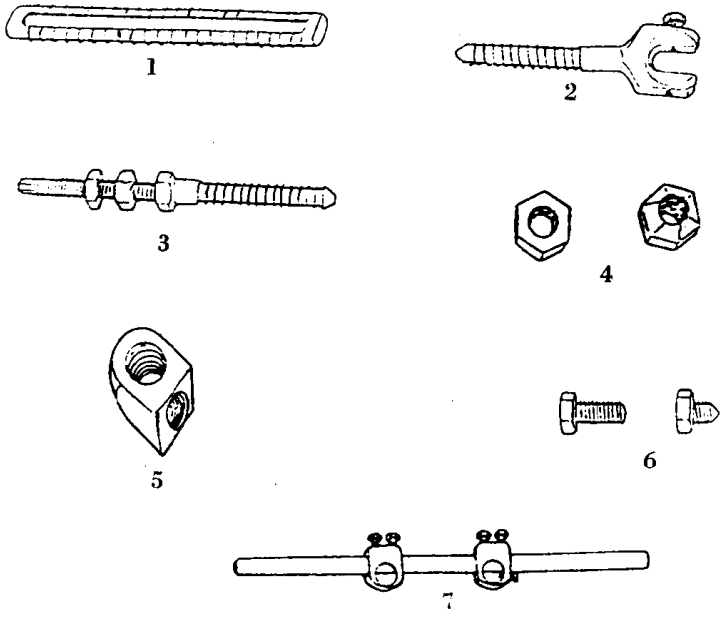

图 12-41 RF 系统手术植入物

1. RF 螺纹棍 2. 角度螺钉 3. 推拉力螺钉 4. 撑开加压螺帽 5. 双通变向螺帽 6. 锁固螺钉 7. RF 横向连接杆

纠正后凸畸形。双通变向螺帽，连接 RF 螺纹棍和推拉力螺钉，并作为推拉螺钉推拉力的支点。锁固螺钉，两种长度(2.0～3.5mm)，复位后锁固螺钉可防止松动。RF 横向连接

杆，将两侧椎弓根植入物连成一体，增强稳定性。

2. 手术适应证

两周以内的新鲜下胸段、腰段不稳定骨折；脊柱畸形，如脊椎滑脱、脊柱后凸畸形；脊柱肿瘤，包括部分或全部椎体切除；腰椎间盘病变行间盘切除后，需行后路椎间植骨融合者；需要广泛减压而导致脊柱不稳的椎管狭窄及脊柱关节的其他疾病；腰段减压术后，植骨融合失败，脊柱不稳定及假关节形成者。

3. 手术禁忌证

有严重心血管或肝、肾功能障碍者；严重糖尿病病人；皮肤或其他部位有感染病灶者。

4. 手术体位(图 12-42)

俯卧位，将上胸部和两髂部垫软垫，腹部悬空。注意腋窝、腹股沟部血管神经不要受压。对不稳定的脊柱骨折病人搬动要小心，防止加重损伤。

5. 麻醉选择

全麻或硬膜外麻醉均可。

6. 手术切口

后方正中切口。

7. 手术步骤

依次切开皮肤、皮下组织，显露腰背筋膜。于棘突中线切开棘上韧带，从受伤的椎体两侧开始剥离暴露，最后剥离伤椎椎板，防止剥离器通过破裂椎板误入椎管，损伤脊髓。剥离脊柱后方椎旁肌群至横突，显露伤椎及最少上、下各一椎体。咬除小关节周围软组织，清楚地显露上、下关节突，椎板及横突。

确定椎弓根螺钉的钻孔点是手术成败的关键之一。正确的进针点为沿小关节突外侧缘的纵线与经横突中点的横线相交点(图 12-43)。

咬除伤椎上、下预植入螺钉的椎节、上关节突基底外侧少许骨皮质，使用定位器打孔定点，用探测器凭手感探入，探测器方向与脊柱纵轴成 5°～15°角(图 12-44)。同时要垂直进入椎弓根，在椎体内要与椎体上、下软骨板平行，即矢状角为 0°。矢状角过大，容易进入椎间盘；矢状角过小，容易损伤紧挨椎弓根下方的神经根(图 12-45)。由于胸后凸、腰前凸及伤后脊柱形态的改变等原因，探测器尾部向头侧或尾侧倾斜角度应有所不同。因此，术前应仔细研究测位 X 光片，来决定探测器的倾斜方向和角度。靠手掌的力量，将探测器作半圆转动推入，可清楚地感觉到探测器尖端在椎弓根椎体松质骨内移动。探测器不能钻入太深，以 30mm 左右为宜。轻轻活动探测器，无松动感，同时整个椎体一起活动。如探测器有落空感，活动探测器时，探测器松动，整个椎体无活动，则说明探测器未完全在椎弓根椎体内。拔出探测器，再用克氏针探查四壁，重新定位，并调整探测器方向。

拔出探测器，放入 4 根等长的克氏针，照脊柱侧位 X 片。确认克氏针进入椎弓根椎体的矢状角和深度。

使用椎弓根丝椎适当攻丝后，将术前选好的角度螺钉植入(图 12-46、47)。螺钉角度的选择一般为 T_{12}0°、$L_1$5°、$L_2$5°～10°、$L_3$10°、L_4～$L_5$15°。植入平面仅为伤椎上、下各一椎体。螺钉植入后，若因术中重复钻孔，拧入螺丝钉松动，又确实在椎弓根椎体内，可在孔内放入骨水泥或填塞骨条后，再将螺钉拧入。要注意成角螺钉必须为产生生理前凸的角度，反之可能加重后凸。可观察螺钉 U 型槽内(图 12-48)，用锁固螺钉经角度螺钉 U 型头的侧孔旋入螺纹棍槽内，螺纹棍即不能再脱出，但仍可轴向滑动。

复位过程是：将螺纹棍两端的螺帽拧紧，则螺钉向两侧翘起(图 12-49)，从而恢复被固定节段内的生理前凸。沿同一方向旋转，夹住椎弓根螺钉 U 型头的螺帽，即可推动螺钉在生理前凸的纵轴上进行轴向撑开(图 12-50)，以便骨折复位。经拍片复位成功后，将锁

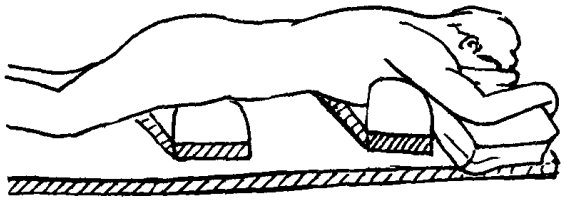

图 12-42 RF 手术体位

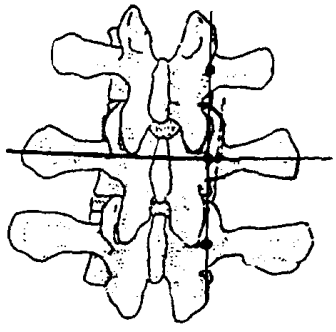

图 12-43 RF 手术正确进钉点

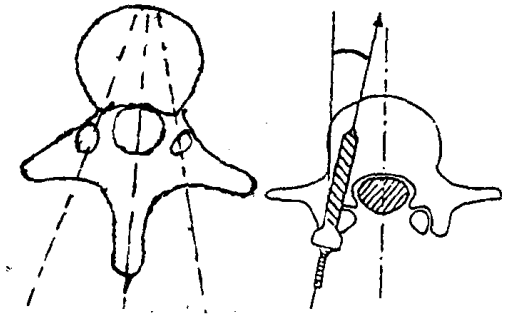

图 12-44 探测器插入方向

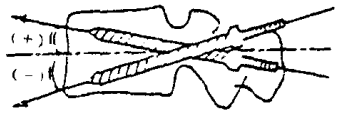

图 12-45 螺钉进入椎弓根的矢状角即下角，不能过大或过小

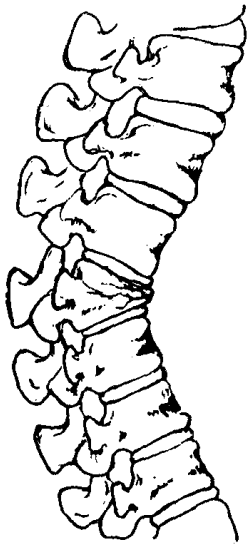

图 12-46 椎体爆裂型骨折

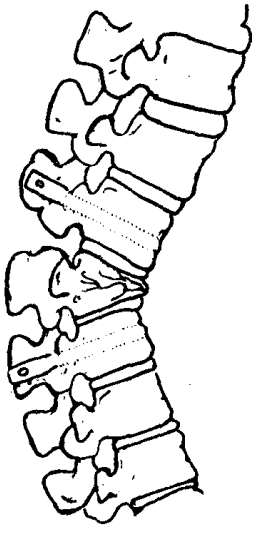

图 12-47 正确地植入椎弓根螺钉

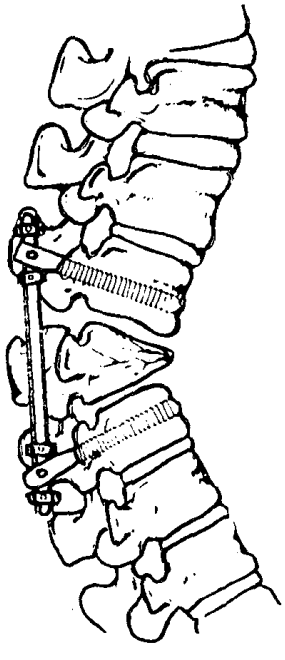

图 12-48 将螺纹棍放入螺钉尾端的 U 型槽内

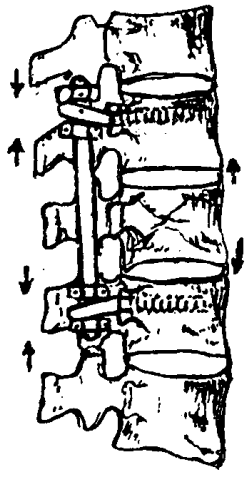

图 12-49　旋紧螺纹棍两端的螺帽，则螺钉翘起，产生恢复生理前凸的角度

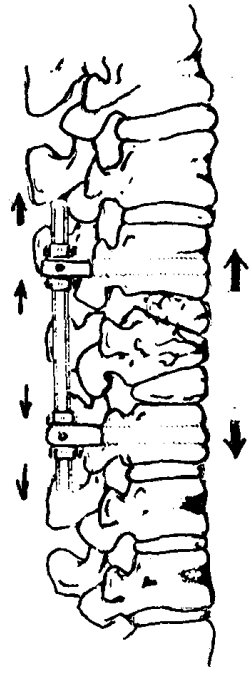

图 12-50　同方向旋转夹住 U 型头的两只螺帽，则产生沿生理前凸弯曲纵轴的轴向撑开力

固螺钉植入螺帽孔内，防止螺帽滑动。

如需要探查椎管及椎间孔或行广泛的椎板和神经孔减压，应在植入角度螺钉之前或在植入角度螺钉后、安放螺纹棍之前进行。

横突间植骨：沿一侧髂嵴后缘作弧形切口，取髂嵴外板，尽可能做成长条状，在横突间、小关节处作植骨融合。注意不要将碎骨块掉入硬膜外或椎间孔，以免引起神经根刺激症状。

冲洗伤口，放置负压引流管后，逐层缝合伤口。

（关克文）

第十三章　脊柱侧凸矫正术

第一节　Harrington 氏手术

1958 年 Harrington 发明了一种金属棒用于矫正脊柱侧凸症，1962 年发表了他自行设计的内固定器械来矫正较严重的脊柱侧凸畸形的论文，这在脊柱治疗中是划时代的改变。这一手术方法至今仍被世界各国的骨科医师广泛应用并不断改进。

在早期 Harrington 本人认为，手术中不必作植骨融合，但在实践过程中发现有畸形复发、脱钩甚至支持棒从皮下穿出等情况，以后吸取教训在使用 Harrington 器械的同时，应施行脊柱融合术，手术后再行外固定。并于手术前就开始用非手术方法如牵引、石膏背心等矫正侧凸畸形，使脊柱的侧凸治疗日趋完善。

一、手术适应证

脊柱侧凸畸形：幼年期属于姿态性和功能性的脊柱侧凸，可以通过肌肉锻炼、支架和石膏背心等矫正，而不必施行手术。但对发展比较迅速的特发性和先天性侧凸，则应施行 Harrington 手术矫正，并可先后数次矫正畸形，一般在植入哈氏棒后每隔 3～6 个月撑开一次，一直维持至可以做融合术为止。青少年期（10～18 岁）脊柱的发育很快，脊柱侧凸可能迅速发展变为结构性。因此，弯度大于 Cobb 氏角 40°或小于 40°、经保守治疗失效者，都应该考虑手术。总的来说，脊柱侧凸在步入成年期（18 岁以上）后畸形相当顽固，矫正存在一定困难。但如畸形继续发展并伴有疼痛，亦可先作颅环股骨或颅环骨盆牵引术，待侧凸或胸廓背突畸形有所改善后，或必要的截骨术后再行 Harrington 手术。

脊椎骨折作为内固定器械，尤其常见于胸腰段压缩性骨折，应用双侧撑开杆内固定。一般将上、下钩放置在骨折处的上、下第 3 个小关节处或椎板上。

脊椎肿瘤或转移癌：作脊椎肿瘤切除或姑息性手术椎板减压后，采用双侧哈氏棒撑开杆作内固定。

神经纤维瘤病的侧凸可用哈氏器械矫正。如原来合并有截瘫，可以前方截除畸形椎体减压并切除神经孔内的肿瘤。

脊椎滑脱症：用哈氏器械矫正椎体滑脱并行内固定治疗。

二、术前准备

脊柱侧凸的矫正手术切口长，常常超过 11～12 个脊椎的距离，向两侧剥离亦较广泛，故为大手术，术前一定要完善地准备。

术前应进行反悬吊牵引或头颅骨盆牵引两周。亦可用其他方法如支架、石膏型等对脊柱侧凸行术前矫正，以避免或减少脊髓神经在手术时损伤。

术前需要摄脊柱侧凸部位的正、侧位长 X 线片（包括主凸和辅凸的 X 线片）。测量计算主凸及辅凸的范围，侧凸弧度上的顶椎部位，椎体旋转方向、程度及角度，侧凸及后凸的角度、肋脊角差。弯度的测量现在均用 Cobb 氏方法，将测量数据进行分析，估计手术矫正角度。

确定椎体旋转度主要看椎弓根的位置，一般分为 4 度：第 1 度，凸侧的椎弓根移位于凸侧椎体边缘。第 2 度，介于第 1、3 度之间。

第3度，凸侧椎弓根在X线片的圆形影已不显，而凹侧椎弓根移到椎体之中线上。第4度，凹侧的椎弓根已越过中线到凸侧。

测量肋椎角即测定顶椎及相应肋骨所成角又叫肋脊角，测定肋椎角差对早期区别原发性脊柱侧弯是稳定性或进展性有一定意义。

术前、后的测量要采用相同的位置、标准，一般说，牵拉时弯度小，卧位次之，站立时最为明显。

手术前除去拍X线片检查外，有条件的应做断层摄影、脊髓造影、CT片、骨扫描或核磁共振等。心肺功能必须检查，心肺功能障碍者应给予充分纠正。

估计手术中的失血量，一般要备血1500～2000ml，以新鲜血为宜。近几年来，不少学者采用自家输血法，即术前2～3周取血300ml，手术前夕再取血300ml，术中用自存血600ml以及术中吸收丢失并净化的血，不足时再使用血库血，实践证明这是一个很好的办法。

根据患者及实践情况选择适宜的麻醉方法并备好手术器械及固定器械。

术前备皮的范围要大些，除切除肋骨可备植骨用外，供骨部位应一并消毒。

三、麻醉选择

手术时间长，麻醉不宜过深，麻醉方法宜用全麻。年轻患者亦可用低血压麻醉方法，血压控制在9.3～12kPa(70～90mmHg)，不致于发生脑或肾的并发症。

麻醉勿过深，如能保持半清醒状态最好。当矫正侧弯时，由一助手从侧凸处用力推脊柱，同时让病人主动活动足趾，如足趾能动，表明脊髓无损伤。

使用电波显示器对脊髓监护，通常使用一种脊髓诱发电位(SCEP)或体感诱发电位(SEP)。使用时把刺激电极置于踝部胫后神经处，记录电极板放在脊髓硬膜上或颅骨相应部位，观察波形的潜时及波幅变化，如牵拉脊髓过度，就显示出波形改变或消失，应即停止手术牵拉。

四、手术器械

Harrington器械，是用金属设计的一套装置，可以在许多脊椎骨之间用撑开及紧缩的力量以达到纠正畸形的目的。这些器械可以将脊柱维持在一定时间内畸形被纠正的位置，使脊柱得到良好的融合。其器械主要包括四个部分，即植入的金属棒及各种金属钩，撑开系统和压缩系统，撑开器及送钩器等辅助物品，骶棒及嵌钩等。

五、手术体位

麻醉平稳后，取俯卧位，俯卧于Hall Relton架上。或在肩胸部及髂部置枕垫，使腰部前凸消失，胸腹腔勿受压迫。这样的体位，术中易将脊柱调整平直，便于安放金属棍，又可防止因胸腹部受压、下腔静脉回流障碍增加手术创面渗血。

六、手术操作步骤(国际标准化)

背部正中纵行切口，长度包括侧凸的主弯范围，超过预计要融合的一段脊柱达到预计的上、下终椎。用龙胆紫标记出手术切口线，呈纵行直切口，不按侧凸的脊柱线作弧形切口。背部皮肤用碘酊及酒精消毒，盖上无菌塑料薄膜。

不采用低血压麻醉时，切皮前可先在皮下注入1∶500000肾上腺素生理盐水溶液，以减少切口出血及渗血。如果应用低血压麻醉，应停止使用上述方法。因术中皮肤拉钩过长时间后易致皮肤坏死。

沿切口标记线切开皮肤、浅筋膜棘上韧带及皮下组织，缝合纱布垫保护切口。切开皮下层后作双侧椎板骨膜下剥离至小关节完全暴露清楚后，用6～8个固定牵开器拉开切口，压迫止血。压迫后仍出血者应电灼止血，小动脉性出血应结扎。

将自动牵开器放入肌层内与棘突根部之

间，用力牵开，剥除椎板上的软组织（图 13-1）。

放置上端钩子，先用小骨刀切除侧凸顶端脊柱凹侧的下关节突尖端，其长约 0.5cm，宽 1cm（图 13-2）。然后用神经剥离器头部轻轻插入上、下关节突之间，随之用持钩器将上钩放入此间隙中（图 13-3）。用槌子叩击之，使之固定牢固。必须注意此钩不能太靠内侧，否则容易损伤脊髓。

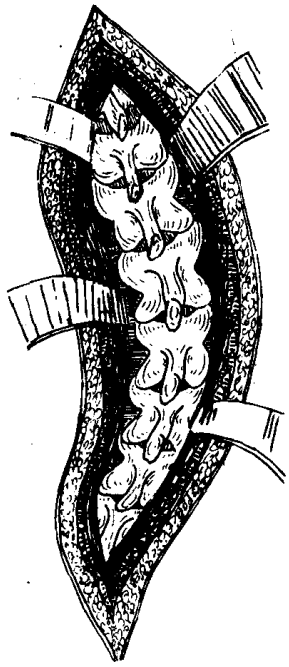

图 13-1 Harrington 氏手术显露椎板关节突

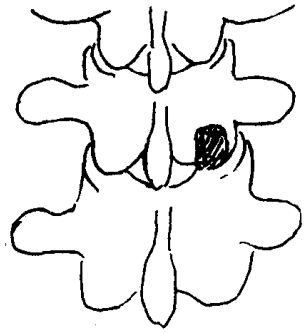

图 13-2 切除凹侧下关节突尖部备放撑开钩

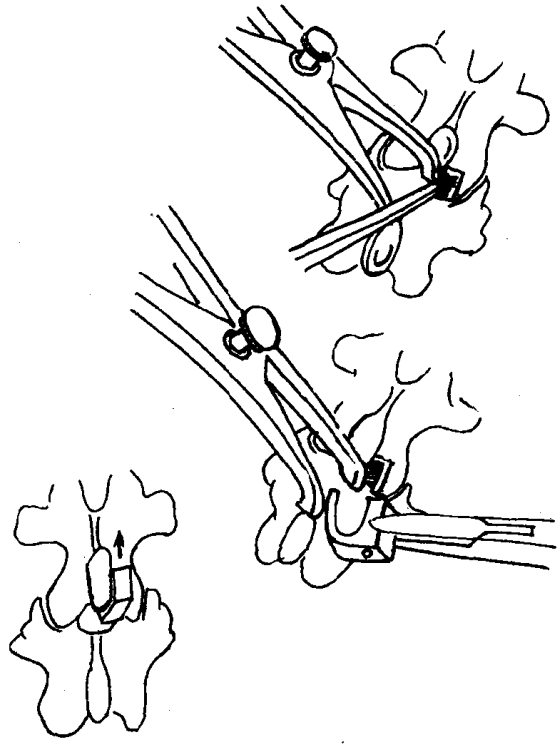

图 13-3 用持钩器将上钩放入下关节突切除之间隙中

放置下边的钩子。除颈胸段脊柱和上段胸椎侧凸外，下端的撑开钩子都应安放在矫正融合范围内最下端的脊椎椎板上缘的深面。如果选择腰 L_4，则应放在腰 L_4 椎板上缘的凹侧。先切除腰 $L_{3,4}$ 间的棘间韧带，用椎板撑开器撑开，切除腰 $L_{3,4}$ 间的黄韧带，再用椎板咬钳（Kerrison-punch）咬除腰 L_4 部分椎板上缘，一直看到硬膜外脂肪组织，用持钩器持住下位钩，呈 45°斜着放入硬膜外骑在腰 L_4 椎板上而后叩击之，使之牢固（图 13-4）。

在上、下钩上各放一间钩（Intermediate-hook），再连接脊柱外撑开器（Outer rigor），旋转外撑开器的螺丝，从凹侧撑开侧凹，在凸侧推挤同时再旋转外撑开器，一直到最大限度。应该注意勿用力过大，否则易损伤关节突，但用力过小则矫正不够（图 13-5）。整个撑开过程应间歇性进行，以使软组织、脊髓神经适应。待撑开矫正到预测脊柱侧凸应矫正的度数时，麻醉师可作唤醒试验，观察病人下肢的感觉、运动情况，以防止由于脊柱侧弯的撑开使脊髓神经的牵张而发生损伤。若患者出现下肢感觉、运动障碍，应立即将撑开杆上、下钩放松，使上、下撑开间距缩短，以恢复脊髓神经的功能。

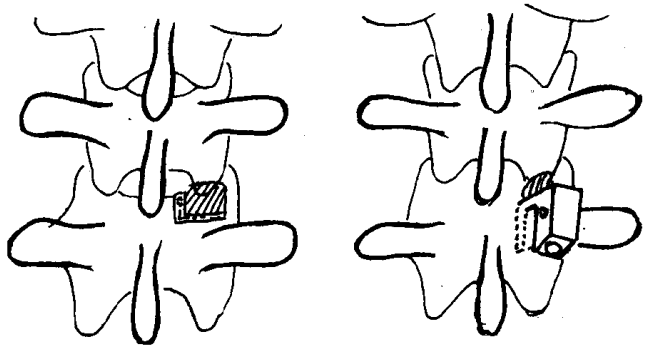

图 13-4　在凹侧最下端椎体的椎板上缘，修整后用持钩器放入下位钩

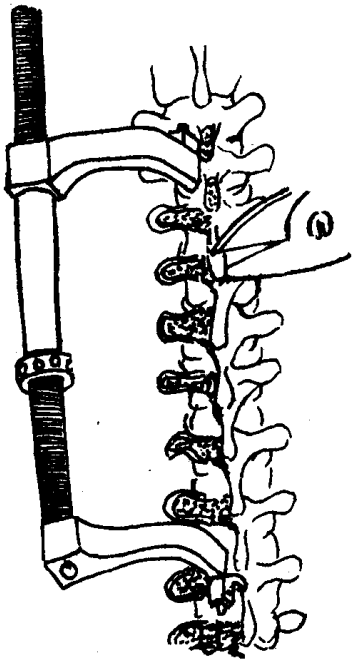

图 13-5　用脊柱外撑开器撑开凹侧将椎板、关节突凿除骨皮质，打毛备植骨

在一侧髂后上棘部取骨供植骨用。

切除每一棘间韧带，再把外撑开器扩大些，还可以得到一部分校正度。

用骨刀、刮匙清除关节突软骨面，中间嵌入海绵骨，再凿除椎板上的骨质，使之粗糙，压迫止血。

选择长度适合的 Harrington 撑开棍使其上、下端穿过上、下钩的孔中，去除外撑开器。再用撑钩器(Spreader)使撑开棍上端有环节上的钩子再向上方撑开一、二节，达到限度而后停止(图 13-6)，并在撑开杆与上撑开钩之间放上钩杆垫，以防止上撑开钩滑脱影响矫正效果。

在椎板上进行有计划的 Hibbs 或 Goldstein 脊柱融合术，而后把取下的海绵骨平铺在凹侧椎板上撑开棍下面，压迫止血。并用打眼器在主凸几个棘突基底部打眼，用 1.5～2mm 粗的钢丝穿过孔眼，将哈氏棒捆绑固定。

如果凸侧之刀背畸形很明显，可以切除几节突出肋骨，也可以作 Cotrel 横突截骨术进一步矫正。

在缝合切口前，切口内放置 1～2 个负压引流管以清除伤口内血肿，预防感染。缝合肌层及筋膜、皮下组织，皮肤采用皮内缝合法以减少愈合后瘢痕。

七、手术中注意事项

凸侧是否同时安置压缩杆，各学者意见不一。若要用压缩杆，则上、下钩子应放在顶椎上、下椎骨的横突基底部，使凸侧压缩，矫正脊柱侧凸(图 13-7)。放置撑开钩及压缩钩时一定要牢固，防止术后滑脱，撑开杆与压缩杆之间用钢丝扭紧固定。

安放 Harrington 撑开杆时，曲度要适应脊柱后凸情况，否则安放不牢，也是术后容易脱钩的原因之一。

撑开器撑开矫正畸形时，必须逐步缓慢撑开，防止过度牵拉损伤脊髓。

术中最好检查脊髓诱发电位或体感诱发电位，以观察脊髓牵拉情况。若波形发生改

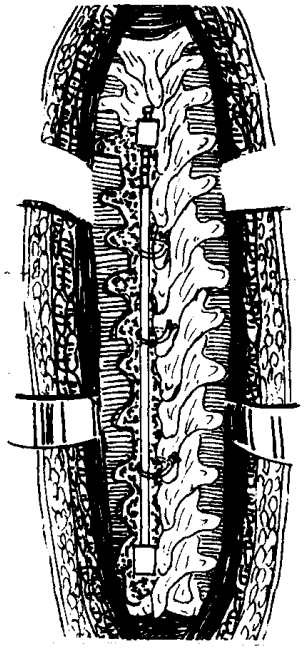

图 13-6 用哈氏棒撑开杆换掉外撑开器，将凹侧撑开，矫正到最大限度

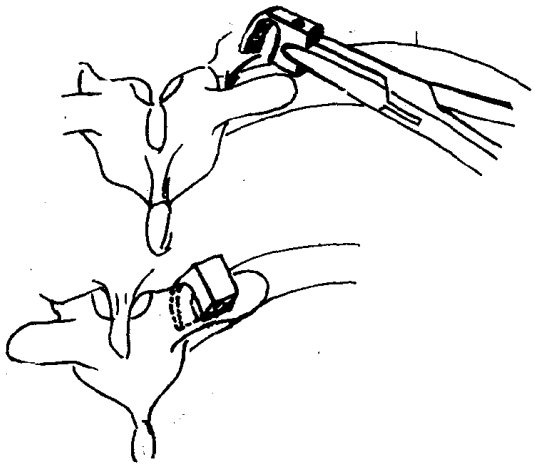

图 13-7 如果在凸侧放压缩杆则上、下钩应该放在端椎的横突根部

变，应停止牵拉撑开棒，放松撑开棒，去除植骨条，应用脱水剂及激素治疗促进恢复。

钢丝从椎板下穿过时勿损伤硬脊膜及脊髓，可以在脑膜剥离器的保护下穿过钢丝。

术中放置引流管，术后负压吸引，防止形成血肿继发感染影响手术效果。

八、手术后处理

手术后引流管接负压瓶引流 48h，并注意保持引流管通畅。手术后 14d 拆线，将预先做好的前后两片石膏背心连成一个整石膏背心，石膏背心必须穿戴 3 个月以上，以后可换支架固定半年，一般可达到骨性愈合。如照片植骨外仍未愈合，可继续石膏固定或支架固定，并在医师指导下加强功能锻炼，防止肌肉萎缩。采用石膏固定的患者应防止石膏压疮。如在体内金属有不良反应时要拆除。

九、常见的手术并发症

脊髓损伤：不少学者认为 Harrington 手术的主要危险是脊髓损伤，有人报告发生率为 0.7%，这主要是因为哈氏棒的矫正力量过大，使脊髓承受过大的张力，影响脊髓的血液循环而导致截瘫发生。

手术后切口感染：由于本手术剥离广泛、渗血多、时间长，术后又有多个金属器械在体内存留，引流不畅易形成血肿，因此手术后切口感染的机会较多。

术后侧弯复发：文献报告约占 7%。发生原因常见的有椎骨钩滑脱、哈氏棒折断等，这些可能是由于骨钩放置不妥、金属杆力量不够坚实或石膏不够牢固等。

十、Harrington 手术有关问题

1. 哈氏棒矫正术中的一些力学问题

戴克戌氏报告，通过哈氏棒治疗脊柱侧凸 200 多例，并做了一些相应的基础研究，从力学的角度提出在手术过程中要注意以下几点。

(1)要正确使用矫正力：在脊柱侧凸开始纠正畸形时，有利的矫正力应该是沿脊柱纵轴方向的撑开力，但将畸形矫正到一定程度后，往往难以继续纠正，而留下较大的残余畸

形。因此，先在凹侧使用撑开棒，待畸形大部分矫正后，再在凸侧装上压缩棒，此时因为畸形角度已小，压缩棒可以较好地发挥作用。随着畸形的进一步矫正，再相应地将撑开棒撑开并与压缩棒共同保持脊柱于矫正位。但对于严重病例，撑开棒矫正后仍留有严重畸形者，压缩棒难以使用且收效亦不大。总的来说，压缩棒的矫正作用较小，如安放不当，使部分椎体的旋转中心处于棒和凸面之间，反可加重畸形。

(2)选择有利的施力点：施力点骨折与牵引钩滑脱是手术失败的重要原因。文献上哈氏棒上、下牵引钩多数分别安放在小关节突与椎板上，其力线距躯干的正中线很近，其作用接近于中心牵引力。对矫正 40°以下的病例，除加用压缩棒外，还将上钩安放位置外移至横突根部，使作用力线尽可能远离正中线，增长力臂，以提高机械效率。

为避免施力点骨折，宜采取以下综合措施：后凸畸形过于严重的病人，不宜作哈氏棒矫正术。侧凸又伴有后凸畸形的病人，手术中应将哈氏棒制成一定的弯度，避免哈氏棒被后凸的驼峰顶起，选好钩的安放位置，多数病例应外移至横突根部，从而使所需的撑开力减低(但年龄大、畸形重或伴有先天性畸形的病例，因畸形不可能矫正到 45°以下，施力点外移的价值不大)。腰椎的横突向外下倾斜，且无肋骨托支，如术中有牵引钩外滑趋势，应立即改置于椎板上缘，少数病例可以用骨水泥，另有少数病例使用钢丝，并在钩与横突间安放坚质骨加固。

(3)加用横向力：哈氏棒在设计上的最大缺点是只能提供轴向力而不能提供横向力，但在纠正脊柱侧凸的最后阶段，即畸形角减小以后，横向力的应用对矫正残余畸形十分重要。同时脊柱侧凸部伴有旋转畸形，如不克服必将妨碍侧凸畸形的矫正，矫正旋转畸形的有效方法也是加用横向力。

(4)间隙增加矫正力：在撑开哈氏棒的最后三节时，每撑开一节应间歇 5min，以充分利用脊柱的松弛作用。据研究，在哈氏棒安放 1h 后，其轴向撑开力即由于脊柱的松弛作用而下降 20～45%，如果妥善安排手术步骤，尽可能地增加撑开的时间间隔，则可使用较低的矫正力，获得较好的畸形矫正效果。

2. 脊柱支撑器械的改进及应用

1978 年王裕民等将脊柱的支撑器械加以改进并应用临床。

(1)改进方法：将哈氏器械中棘齿状支撑棒改为反转螺纹的支撑棒，棒的中部为六角状螺母，可以用扳手转动达到撑开或收缩的目的。双侧撑开钩放于棘突与椎板交界处，或向外转至小关节突上。钩端放入用特制手钻所钻的孔内。钻孔深达椎板皮质下松质骨内但不进入椎管，钩后有一螺帽，当撑开完善后旋紧，侧撑开钩被固定不动。双棒间用两根螺栓从中穿过使其连成一体，增强稳定性(图 13-8)。撑开最大距离为 6cm，撑开钩横径为 0.6cm，经测定撑开钩与钻孔的皮质骨接触面能承受 30kg 以上的应力而不致骨折，实际应用时撑开力一般约 10～20kg。

通过上述改进，使哈氏棒不仅具有轴向力，而且通过两棒之间应用螺栓横向联合使其同时具有横向力及稳定性能，从而扩大了哈氏棒的使用范围，王裕民等用改进的脊柱支撑器械治疗胸腰椎压缩骨折并发截瘫 27 例均收到良好的效果。

(2)临床应用：手术在插管麻醉下进行，术前半小时摄 X 线侧位片，用针头在患椎棘突处注射微量美蓝以定位。患者俯卧在牵引床上，下肢用牵引带固定。当损伤处的硬膜被显露后，加力牵引脊柱，术者可用棘突钳协助复位，然后切开硬膜探查脊髓，必要时行脊髓背侧正中线切开减压，脊柱用撑开棒固定。将撑开钩置于损伤椎体的上、下各两个椎板或关节突上，用手钻钻透皮质，刮去部分松质

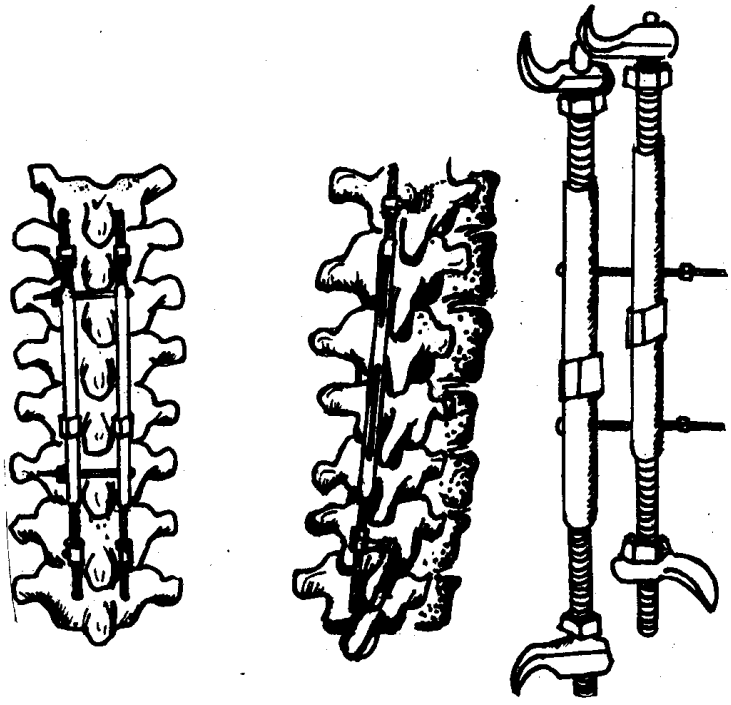

图 13-8 改进的脊柱支撑器械

骨，至能将钩端放入孔内即可。因在撑开过程中，整个钩端将逐渐嵌入，当上、下 4 个嵌钩处钻孔后，放置支撑棒，旋转反转螺母撑开，然后在双棒间用螺栓固定。如有条件，可在手术床旁摄 X 线侧位像，若复位良好，可将骨片置于椎板咬开处，周围放松质骨即可。回病房后，即可翻身活动。

3. 具有形状记忆效应的侧凸矫正棒

形状记忆效应(Shape-mewory effect)简称 SME，是材料对自身几何形状的记忆能力。具有这种能力的金属材料，在温度低于其变形温度后即可给予一定的塑性变形，当温度升高到超过其回复温度时，其形状可以完全复原。在形状回复过程中伴随产生一定的回复力，这种回复力可做较大的机械功。目前发现具有记忆效应的金属有 10 余种，而在医疗上经常使用的为镍钛形状记忆合金。

使用记忆合金制成的矫正棒，可发挥“两次矫正”作用。手术后由于脊柱的粘弹性而发生松弛作用，这种松弛作用可发生于术后数小时或数日，这也是一般内固定器械松动的一个原因。如果使用记忆性合金器材——具有形状记忆效应的矫正棒，通过局部的温差反应，记忆棒获得了完全回复的条件，在其形状回复的过程中，利用其产生的机械力，对抗脊柱由于术后的粘弹性所产生的松弛力并对脊柱侧凸进行第二次矫正。因此，对脊柱的残余畸形具有持续的矫正作用，使畸形进一步改善。有些学者在骨科矫形手术中喜欢使用具有形状记忆效应的固定器材，取得最佳矫正效果，值得推广使用。

(傅英魁)

第二节 Luque 氏手术

Luque 手术创始于 1976 年，1981 年加拿大 Aimitiong 教授将这种手术方法介绍给我国，我国从此能自产此种器械，许多省(市)开展了这种手术。

Luque 是墨西哥人。墨西哥城地处热带，

Harrington 氏手术后穿戴石膏背心是件很困难的事，病人出汗多，皮肤糜烂，可致手术失败。Luque 在用钢丝通过椎板做颈椎内固定术时受到启发；同时在断层扫描图像上，经常可以看到棘突前方的椎管内空隙呈三角形，很容易通过钢丝，因此他发明了这种手术。

一、手术器械

Luque 氏棍，又称“L”形棍，长度不等，粗细也不同，可随手术要求选用，一般同时选两根。呈 90°弯曲的一端长 5～6.6cm，按原来的做法是将弯曲一端通过棘突的基底部，防止棍子上下滑动，长棍放在两侧椎板上。所用钢丝的粗细也不同，根据病人身体高矮、脊椎骨大小，选用直径 1.2mm 或 0.8mm 的煅火、柔软、无弹性但具有韧性的不锈钢丝。

由于脊柱是弯的，而不是完全直的，为适应脊柱的形状必须用弯棍器，将 Luque 氏棍弯成各种不同程度的弯度。弯棍器有两种，一种是以人的臂力弯曲的，另一种是力量较大的器械，固定在手术台旁，在手术操作时灭菌，在术中弯曲棍子达到所需要的弯度。棍子长度不一，有时根据手术需要在手术台上切断。

因为钢丝要穿过椎板下，所以要把椎板间黄韧带切断、清除。器械用尖嘴椎板咬骨钳、神经剥离器等。

由于钢丝在椎板下硬膜外腔通过，为防止损伤脊髓，钢丝两端应做成球形或折成双股穿过，术者应配戴有冷光源的头灯，以保证在良好的照明下使钢丝穿过椎板，不致损伤脊髓。

除上述以外，还要准备一般骨科手术器械。

二、Luque 氏手术的力学问题

与哈氏棒相反，卢氏棒只提供横向矫正力而没有轴向矫正力。卢氏棒通过钢丝对同侧椎板或棘突根部施加横向矫正力。侧凸总是伴有椎体的旋转畸形。胸段侧凸时，椎体的旋转方向为棘突转向凹侧，因而放在凸侧的卢氏棒如对棘突根部施力虽可纠正侧凸却不利于矫正旋转。

卢氏棒对于矫正 53°以下的侧凸最为有力。侧凸大于 53°时，仍可以使用卢氏棒，可在凹侧改用哈氏棒，以联合施加轴向和水平横向矫正力，可获得最佳矫正效果。

卢氏棒对脊柱施力点明显多于哈氏棒，各施力点的应力因此较低，且固定牢固，术后几乎没有滑脱可能。但如钢丝过细，则有可能折断。病人无需使用石膏床，可早期离床活动。

三、手术适应证

卢氏手术是一种脊柱内固定方法，又有矫正畸形的作用，其适应证比较广泛。如脊柱侧凸矫正术中作内固定；脊椎骨折脱位行椎管探查、椎板减压、骨折脱位复位后作内固定；脊髓肿瘤在分期或一期手术中作内固定，以稳定脊柱植骨融合；脊柱结核需要做后固定术的也可以用卢氏棍作内固定，并可防止假关节形成；腰椎椎管狭窄症在切除椎板减压后，也可把钢丝挂在切除椎板的末端固定卢氏棍达到内固定的目的；强直性脊柱炎驼背畸形在做完截骨术后，也可以做卢氏内固定术。

四、并发症

一般并发症与脊柱的其他手术相同。

特殊并发症有植骨不愈合形成假关节。因为卢氏棍覆盖在椎板上占去一部分植骨面积，钢丝周围可因植骨片稀少而致假关节形成。为避免这种现象发生，手术中应切除关节突，植骨片要放在关节突上下四周，融合才有希望。

钢丝断裂。在手术台上钢丝不要拧得太紧，只要卢氏棍不上下移动即可。手术后应用 3～6 个月石膏外固定，切勿过早拆除。

神经系统并发症。由于钢丝在硬膜外多次通过，损伤脊髓的可能性很大，根据 Luque

本人报告，暂时性的包括运动减弱、肌力减退、感觉障碍和大小便障碍者为4.6%，经过保守治疗成为永久性障碍者为0.6%。根据King氏130次Luque氏手术报告，发生损伤者为4%，尤其是先天性后凸畸形的病人更容易发生。但只要小心地将钢丝穿过，损伤是可以避免的。吴之康报告300例脊柱矫形术，每例平均以5个钢丝计算，大约穿钢丝1500次，从未发生过脊髓损伤的并发症。

五、手术操作步骤

麻醉采用气管内插管，全麻。备血1500～2000ml。体位俯卧位，卧于Hall-Kelton架上。切口为背正中切口。

按后正中常规切口入路，一般要暴露9～10节脊椎骨，手术最少要固定6～7节，手术野暴露要求同Harrington手术。

用咬骨钳咬除部分棘突、棘上韧带、棘间韧带及椎板间的黄韧带，直到看到黄韧带下的硬膜外脂肪凸出。用神经剥离器探查，证明又进入硬膜外腔，然后用小号或大号止血钳伸入。咬除部分黄韧带，使椎间隙的黄韧带孔达直径1cm即可。然后用明胶海绵覆盖椎板间隙，继而向上方进行第2个椎板间隙黄韧带开窗。此项手术步骤在腰段较容易，因硬膜外腔较大，而在胸$_8$以上则比较困难。椎管管腔窄，切勿压伤脊髓。因胸椎棘突下倾覆盖椎板间隙，必须大部咬除。

显露两侧关节突，切除关节囊及关节突的软骨面，在上、下关节突之间放一海绵骨块行小关节融合。

把预先弯好的双股或单股钢丝，使其光滑头端的半圆形的长度恰好等于相应椎板的宽度，从下一个椎板间隙放入，从上一个椎板间隙孔穿出(图13-9)，此时尽量将入、出两端钢丝头向上提起，使与椎板内面贴紧，然后交叉压挤固定于椎板上。依次把一侧应放钢丝全部放置好后，再用骨刀凿去椎板上一薄层骨皮质以备植骨用。

把Luque棍弯成与脊柱生理曲度相适应的弧度(图13-10)，并将其放置好，穿过每一个钢丝的交叉部，短棍一端放在棘突间，然后拧紧每一组钢丝。再在另一侧凿除椎板骨皮质，同法放入一排钢丝，将预先备好的另一根Luque氏棍穿过每个钢丝交叉，短棍一端要放入棘突间，使两棍组成平行四边形，拧紧钢丝固定之，在两个棍子相互交叉部也应当用钢丝缠紧。同时注意把短横棍压在长纵棍之下(图13-11)。把所有多余钢丝剪除，留下约1.5cm长度，植骨后用钢丝末端压住植骨块即可。术中植骨用骨来源，可用咬除的棘突及髂骨，取骨制备成骨柴或骨条块。可在手术一开始先取骨，也可在安放好棍之后再取骨。

冲洗切口，放置负压引流管，逐一缝合。

六、术后处理

常规应用抗生素。负压引流管一般放置3d，在引流小于50ml左右即可拔除。术后10～14d拆线。术后切口不痛，拆线后根据病情配戴石膏背心，可起床活动。继以支具固定3个月或酌情更长一点时间。

(赵振久)

第三节 Harrington-Luque联合手术

Harrington氏手术在脊柱侧凸较严重时，如Cobb氏角大于50°，哈氏棒有较强的撑开力。而Luque系统，通过多点钢丝固定，使受力点分散，能够承受较强的矫正力，在脊柱侧凸角小于50°时，可更有效地发挥其矫正力，并能矫正一部分脊柱旋转。两者结合可取长补短，取得良好矫正效果，拓宽手术适应证。

麻醉采取气管内插管全麻。

体位俯卧位，可俯卧于中华Ⅰ型脊柱外科支架(Hall-Relton架)上。

手术方法基本同Harrington手术操作。

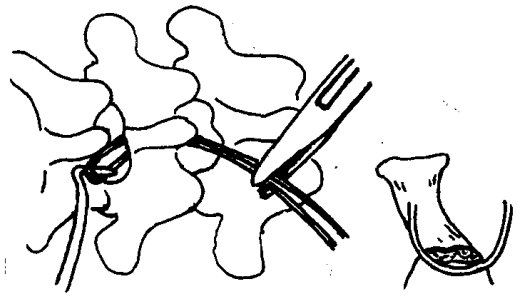

图 13-9　Luque 手术椎板下穿过钢丝

图 13-10　把 Luque 棍弯好使之与脊柱生理曲度相适应

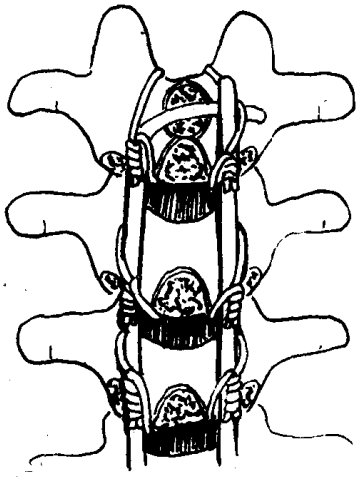

图 13-11　Luque 手术两棍在棘突两旁呈平行四边形摆好，两端的短棍压在长棍下，钢丝捆绑固定

于脊柱侧凸的凹侧放置 Harrington 装置，先放入上、下位钩子，再用外撑开器徐徐撑开矫正侧凸。Luque 装置放置于侧凸的凸侧，L 型棍上端固定于比 Harrington 上钩低 1～2 个棘突平面。将融合范围内之棘突间韧带及部分黄韧带切除，直至暴露出硬膜外脂肪。于放置 Luque 棍的最上一个棘突的基底部用咬骨钳咬一切迹，防止固定 Luque 棍时滑动。然后切除小关节面，作小关节融合。

再于融合区内每一个椎板下均穿过并放置预先弯好的圆弧形 Luque 钢丝，在上、下两端及侧凸的顶角处放置双股钢丝，其余放置单股钢丝。将选好的准备安放的 Harrington 和 Luque 棍，均事先弯好预计在侧凸矫正后，与脊柱曲度相吻合的弯度。Luque 棍还需要在冠状平面上预先弯好预计侧凸被矫正后将残留的角度基本一致的弧度，以防止在拧紧钢丝时发生过度矫正，并使残留的弧度与上、下代偿侧凸的弧度相平衡。

先将 Harrington 棍放在凹侧的上、下位钩孔内，撑开矫正至满意程度后，再放置 Luque 棍于侧凸的凸侧。Luque 棍的 L 形短臂应交叉放置于 Harrington 棍下，以防止它在矫正固定时发生旋转，用 Luque 钢丝将两棍分别固定到两侧椎板上，拧紧钢丝。

固定好 Luque 棍后，将产生进一步的矫正作用，故此时 Harrington 上钩应再撑 1～2 扣。两棍的上段横穿过一根双股钢丝拧紧，以防 Luque 棍 L 形短臂术后向外滑移。

Harrington、Luque 两棍放置好后（图 13-12），麻醉令病人苏醒，检查下肢活动情

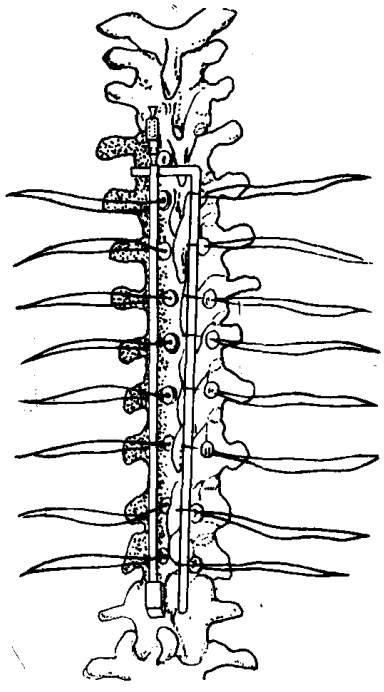

图 13-12　Harrington-Luque 联合手术示意图

况，以防脊髓损伤。如无脊髓损伤，应于髂后

上棘处取骨植骨融合，骨条块主要植于侧凸凹侧之椎板及小关节处。

放置负压引流管，逐层缝合。术后负压吸引3d。术中平均输血1200～1600ml。

术后处理：拆线后石膏背心或支具外固定3～6月为保险。余同Harrington氏手术。

并发症主要有脱上钩、断钢丝、神经牵拉及感染等，应注意预防。

（傅英魁　赵振久）

第四节　Wisconsin系列装置矫正脊柱侧弯术

上海第二医科大学附属新华医院胡清潭报告，自1984年10月至1985年6月用高强度弹性不锈钢金属棒对10例脊柱侧凸患者行方框垫圈式矫正术，术前侧凸为55°～100°，平均84.4°，矫正后为40°～67°，平均47.5°，矫正率为15.3～59.2%，平均为42.43%。钢丝从棘突根部穿过并衬以垫圈，增强了钢丝的张力，使脊柱取得了满意的矫形；钢丝在椎管外缠孔，因此避免了脊髓损伤的可能，消除了手术截瘫的并发症；术中配合应用间歇清醒麻醉，及时对脊髓进行监护，大大提高了手术的安全性。

用弹性不锈钢制成直径为5mm及6mm、长度为24～34cm的L形圆柱金属棍。于金属棒上每2cm距离刻出一条圆周形浅槽，作为钢丝缠扎时嵌入固定用。用同样的钢材拉成直径为1mm的钢丝。另外，制成直径为6mm、厚0.6mm的垫圈。垫圈中央钻有3个小孔，3孔呈三角形排列，一大两小，大孔直径1.2×2.4mm，两小孔直径各为1.2mm。

患者全麻插管，取俯卧位，沿背部中线作纵形切口，暴露隆起后突的肋骨，作骨膜下剥离。注意勿损伤胸膜，如胸膜剥破可用明胶海绵填塞，然后覆以肋间肌修补缝合。向内将肋骨剥离至椎体横突，向外剥离至腋后线，截除约10cm肋骨，如此截除相邻肋骨5～6段，两断端用骨蜡止血，分别缝合肋骨骨膜。然后暴露侧凸脊柱两旁的椎板和关节突，于棘突根部对穿打洞，打洞时钻头与棘突矢状面呈45°，洞的深度介于棘突根部与椎管后壁之间，以不打穿椎管后壁为准。将事先穿有垫圈的双股钢丝自相反方向穿过棘突根部两侧的洞孔，并从对侧垫圈的椭圆形大孔中穿出，抽紧钢丝，使垫圈紧贴棘突根部为度（图13-13）。依次安置钢丝及垫圈，直至整个侧凸的

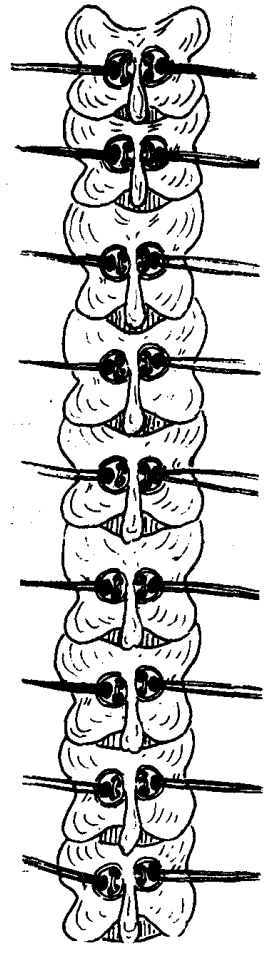

图13-13　Wisconsin系列垫圈在棘突基底部被钢丝拉紧

脊柱全部安置完毕为止，一般要放10个椎体左右。将两边的双股钢丝全部分开，将L型

金属棒弯成符合胸椎向后、腰椎向前的生理弧度，放入分开的钢丝中，金属棒的横臂一上一下相对安放，使呈方框式。依次拉紧两侧钢丝并缠绕收紧(图 13-14)。在缠绕钢丝时，助手宜将同侧金属棒向棘突方向推挤，或用骨折固定钳将两侧金属棍同时夹紧，以使钢丝紧紧缠绕，并有助于侧弯的矫正，直至每根钢丝收紧，侧凸矫形至最大限度为止。最后在两金属棒之间分别于上、中、下段再放 3 根钢丝，将两金属棍进一步缠紧。然后行自体肋骨或髂骨植骨，缝合切口。对腰段侧凸患者，为使腰骶部取得良好的稳定性，可于髂翼后侧向外板之间钻洞，将金属棒一端拗成向外、向下 135°的斜臂插入髂翼内，以稳定腰骶部。对胸廓成形患者，胸壁皮下组织内安置橡皮管引流，24～48h 后拔管。伤口用多头带压迫包紧，不作石膏固定。术后 10～14d 拆线。

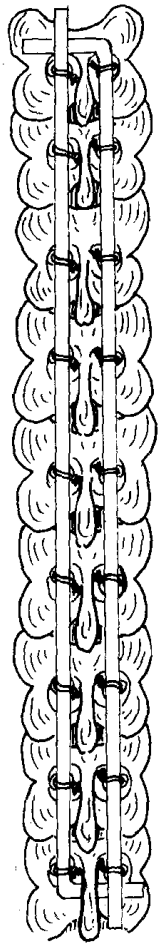

图 13-14 Wisconsin 系列固定示意图

第五节　Dwyer 手术

1964 年澳大利亚医生 Dwyer(戴瓦)开始研究从椎体前方入路矫正脊柱侧弯，1969 年由 Dwyer 医师设计的前路矫正脊柱侧弯的手术装置问世，用于治疗 10 岁以上胸腰段或腰段脊柱侧弯。特别是患有椎板裂畸形患者，无法放置哈氏棒，改用本手术具有显著的优点。

一、应用器械

螺钉与垫圈：头端有空的松质骨螺钉。金属垫圈带有两侧翼片(图 13-15)。

钢索：由多股钢丝拧成，两端有纽扣(图 13-16)，钉绳穿入螺钉头上孔可通过拉紧进行加压。

Hall 钢绳紧张器：用于矫正时拉紧钢绳进行加压矫正(图 13-17)。

大力钳：用于夹扁钉头，固定钢绳。

各种专用改锥：打孔锥，拧螺钉改锥。

二、手术操作步骤

麻醉采用气管插管，全麻。病人取侧卧位，脊柱侧弯凸侧朝上，将凹侧垫起，并置于手术台腰桥上。经第 10 肋胸腹联合切口。

按手术入路切开胸腹壁诸肌层，切开胸膜腔，剪开后方的膈肌角，勿切开腹膜腔，从

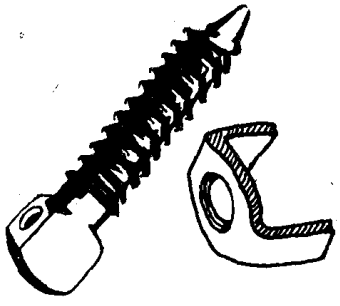

图 13-15　Dwyer 手术头端有孔的松质骨螺钉及带有两侧翼片的垫圈



图 13-16　两端带有纽扣的钢丝索

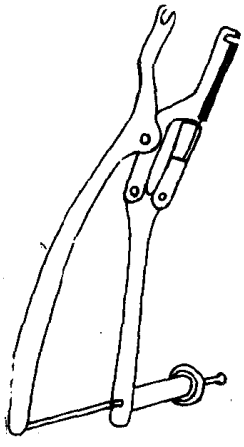

图 13-17　Hall 钢丝索紧张器

腹膜外将主动脉、下腔静脉、肾脏和腹腔内器官推向凹侧前下方。摇起腰桥，加重脊柱段侧凸畸形，以利于切除椎间盘组织。

剥离椎间盘周围的腰大肌附着点和前纵韧带，结扎和切断肋间血管，用凿、咬骨钳、环形刮匙切除构成侧凸有关的椎间盘，通常是胸$_{11}$～腰$_5$为5～6个椎间盘，切除椎间盘要彻底。彻底刮除椎体终板上软骨组织，直至看到上、下椎体横切面的松质骨和后纵韧带。切除时凸侧的骨质多切些，即成楔形，直至整段脊柱能自由推动。

根据各椎体横径宽窄，选择适合长度的螺钉及垫圈，先在椎体侧方上、下缘中点打孔，在侧弯顶角处椎体上的钉孔应稍靠后一些，这样有利于矫正旋转和防止发生腰后凸畸形。然后把螺钉套在垫圈上拧入已打好的钉孔内，此时术者用左手指垫在椎体对侧，感知螺钉拧至对侧皮质，刚好触及钉尖为止。

先将手术台放平，落下腰桥，取钢丝索1条，穿过第1个螺钉头部的套孔，直至纽扣顶住、固定到起始端为止。再穿入第2个螺钉头部的套孔，然后再在椎间隙内植入碎骨片(供骨可用切下肋骨)后，在第2个螺钉下方用Hall钢丝绳张力器牵拉，至椎体间隙刚合拢为宜。勿太用力，以免拔出螺钉，可用拧螺钉的改锥稳住第2个螺钉，以防加压时滑出或松脱。当钢绳张力与压力使侧弯矫正满意时，可用大力钳夹扁螺钉头，使钢绳不致回缩。依次穿入下一个椎体螺钉套孔。椎间隙植骨后用Hall钢丝绳张力器牵拉加压，一步步反复进行，直至最后一个椎体螺钉穿过钢绳加压后，将另两个纽扣套入钢绳牵紧固定，剪除纽扣下方多余钢绳，完成脊柱侧弯的矫正(图13-18)。

缝合壁层胸膜、椎前筋膜，放置胸腔引流管，缝合横膈裂孔，逐层缝合胸腹部切口。

输血约1500ml左右。

三、手术后处理

同一般脊柱侧弯手术后护理常规。

回病房如情况允许应尽早半卧位，以利胸腔引流。注意呼吸道护理，直至胸腔引流管2～3d拔除为止。注意观察有否气胸及腹腔内脏受压症状。

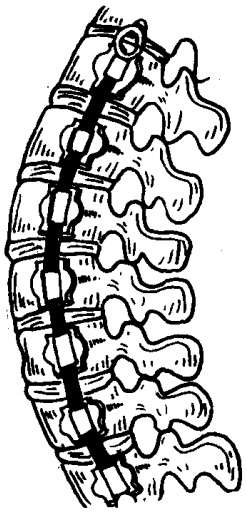

图13-18 Dwyer手术矫形内固定后示意图

术后两周拆线，第3周穿上石膏背心，其范围是：前面从胸骨柄至耻骨联合，两侧要跨过双侧髂骨嵴，以容许双髋关节屈曲90°为宜。石膏背心固定3个月至半年，然后改用塑料支具至少1年。解除支具后1年内避免作剧烈运动和重体力劳动。

(傅英魁)

第六节 Zielke手术

德国医生Zielke等，于1973～1976年改良Dwyer手术器械，发展制作一套前入路脊柱侧凸矫正器械。Zielke手术适用于Dwyer手术一些原则，采用一些新的措施克服Dwyer手术中的某些缺点：如螺钉之间加压固定是通过轻的金属缆绳，易发生腰后凸；其垫圈带有双侧叶片置于椎间隙中妨碍了椎间植骨的生长融合，假关节发生率较高等。Zielke手术改用无叶片的圆形垫圈，仅在上、下端处使用单侧叶片的垫圈；用金属螺纹棍取代金属缆绳，以防止腰后凸发生；还设计有反旋转装置，其融合节段较Harrington和Luque手术都短，是较为理想的腹侧左旋转、矫正侧弯施行脊柱融合的手术。

一、手术器械

Zielke 螺钉：一种是螺头的顶端向上开槽的，用于脊柱侧弯矫正区的中间部分椎体上。另一种是侧方开槽的，用于上、下端椎体上(图 13-19)。钉长有 30、35、40、45、50、55、60mm。

螺纹棍与螺栓(图 13-20)：加压螺纹棍直径 3.2mm，螺栓为一头端呈圆形、尾端为六角形套管，内有螺纹与棍的螺纹相合。当螺纹棍放入螺钉槽中后，可用螺栓固定，防止棍滑出，由上、下两端向侧弯顶椎处拧紧螺栓。可进行加压矫正脊柱侧弯及腰前后凸畸形。

金属垫圈：圆形，用于中间椎体上及用于上、下端椎一侧带叶片的角垫圈(图 13-21)。垫圈可加强螺钉的稳定性，防止松动。



图 13-19　Zielke 螺钉

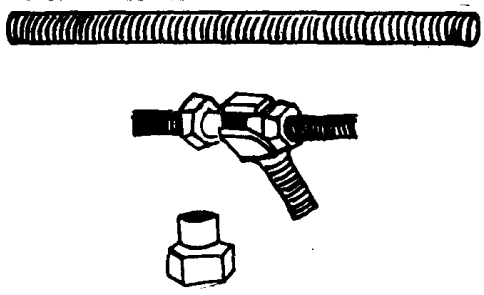

图 13-20　螺纹棍与螺栓

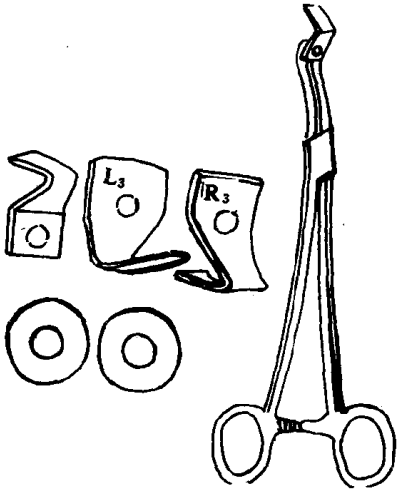

图 13-21　金属垫圈及持角垫圈钳

打孔锥：分直、弯两种，打孔用(图 13-22)。

椎间隙角切刀：用于上、下端椎上下椎间隙处打出上下角垫圈叶片插入的切迹(图 13-23)。

螺钉拧力改锥：分 A、B、C3 种型号。

持角垫圈钳：安放角垫圈用(见图 13-21)。

椎体测径器：测出每个椎体径长，以利选择螺钉(见图 13-23)。

持棍器。

螺栓扳手：一般扳手只拧一侧螺栓，“协和”扳手可同时拧端椎上的两个相反方向螺栓，省时省力。

反旋转装置：由双座滑行卡、张力卡、旋转横板、旋转扳手组成(图 13-24)。

二、手术适应证

胸腰段、腰段脊柱侧凸并伴有明显旋转、畸形者或至侧弯范围内椎体向侧方移位大于 0.5cm 者；胸腰段脊柱侧凸畸形伴有椎板裂畸形，不适于 Harrington 和 Luque 手术矫正者；胸段神经肌肉型脊柱侧弯；侧弯位照片显示下端椎的倾斜度与骨盆横轴成角已不超过 15°，脊柱侧弯旋转畸形已不超过 20%，可成功施行本手术。

三、手术技术

麻醉、体位、切口入路、手术野显露及切除椎间盘组织均与 Dwyer 手术相同。所不同者就是放置 Zielke 内固定装置。

1. 先上螺钉

于每个椎体的侧方上、下缘中点打孔，在侧弯的顶角椎上打孔点尽量靠后，由此向上(或下)打孔点逐个较前一个略靠前一些，上、下端椎体上螺钉位置应比中间的顶角椎靠前

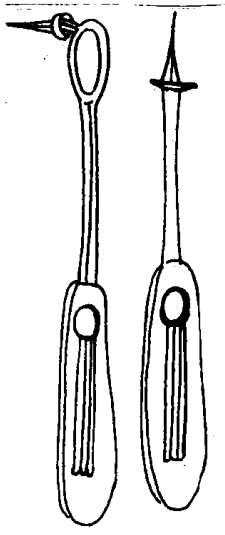

图 13-22 打孔锥

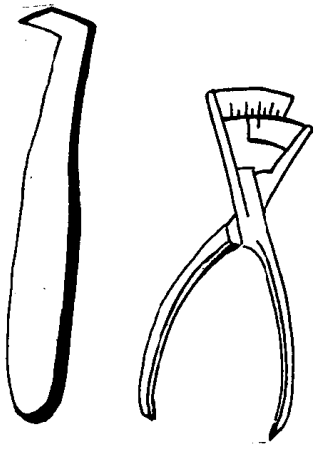

图 13-23 椎间隙角切刀及椎体测径器

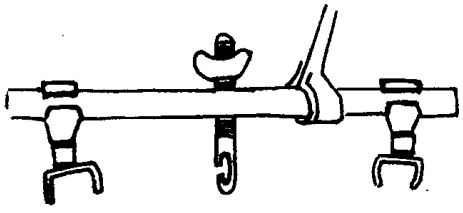

图 13-24 反旋转装置

1cm，使螺钉排列呈弧形。孔打好后再用椎体测径器测出每个椎体径长，并据此选好长度适宜的螺钉，一般要比测得长度多 5～9mm。将选好的螺钉经垫圈孔拧入椎体中，拧入深度为钉尖刚从椎体对侧骨皮质钻出一个螺纹即可。骨质疏松病例，如果螺钉拧入后有松动现象，可取出螺钉于螺孔内灌入骨水泥，再重新拧入。上、下端椎其上、下方椎间盘不切除，只用椎间隙角切刀于椎间隙处打出一切迹，然后将角垫圈的叶片插入此切迹之后，同样经垫圈孔拧入螺钉。螺钉进入的方向，在侧弯病例中，由侧弯的凸侧从后方横越椎体中部指向前方（即斜插），这样可增加去旋转作用和防止腰后凸畸形（图 13-25）。但如病人有过度腰椎前凸时，螺钉钻入方向应由椎体前外侧指向后方椎弓根的基底部，要小心，切勿钻入椎管损伤脊髓（图 13-26）。在矫正侧弯时，应注意上、下端椎螺钉钉头是侧方开口的，余皆开口朝上。放第 5 腰椎的螺钉时，由于髂嵴阻碍，放置常常非常困难，这就需要选用成角的打孔器及拧螺丝钉的扳手。如实在无法放置，可不强求固定腰$_5$，术后 3 周后经后入路固定腰$_5$ 仍可获得满意效果。为了防止端椎上的螺钉因应力集中发生松动拔出现象，可按原预定融合范围向上、下各扩大一个端椎进行固定。

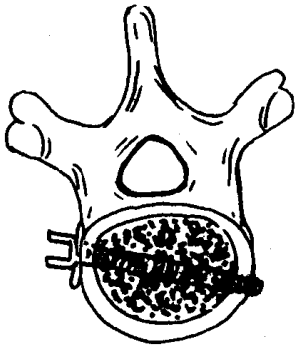

图13-25 在侧弯凸侧螺钉进入方向是从后外侧斜向前外侧

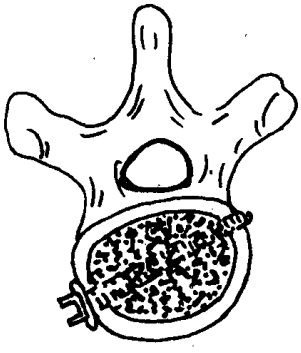

图13-26 在腰椎有过分前凸时螺钉进入方向应是由前外侧斜向后外侧

2. 放置 Zielke 螺纹棍

取一根合适长度的螺纹棍，根据螺纹间距先在合适位置上，拧放好六角螺栓，要求每个螺钉上、下各有一个螺栓，以备上、下方螺栓紧固一枚螺钉。后来 Zielke 建议改进，除上、下端椎体外，余皆使用一个六角螺栓，螺栓头方向由上、下两侧指向脊柱侧弯弧顶，这样在拧紧螺栓时可产生向中间的加压矫正力。

3. 去旋转矫正

螺栓放置完毕后，如需纠正脊柱旋转畸形，可安装去旋转装置。

将双座滑行卡子的带有分叉的脚骑跨在尽可能上、下两个螺钉两侧，然后于旋转横板与螺纹棍之间连接上张力卡子，拧至张力合适时，套上旋转扳手，慢慢由脊柱侧弯的凸侧向凹侧旋转，可见原呈一弧度排列的螺钉逐渐变成一直线排列。螺钉位置越靠后的椎体旋转矫正越多。维持在满意位置。助手用螺母扳手，自脊柱侧弯弧顶部开始，依次由上、下向中央逐个拧紧六角螺栓，进行加压矫正，使椎间隙靠拢。凡留有缝隙处可填入骨片植骨（供骨用切下之肋骨），间隙前部争取多填一些，以维持腰椎生理性前凸曲度。然后拧紧两端椎螺钉两侧的方向相反的螺栓，锁紧。如某一部分的螺栓圆形头部无法进入螺钉头上的槽口时，可用大力钳夹拢槽口两边，以防止螺纹棍滑出（图 13-27）。

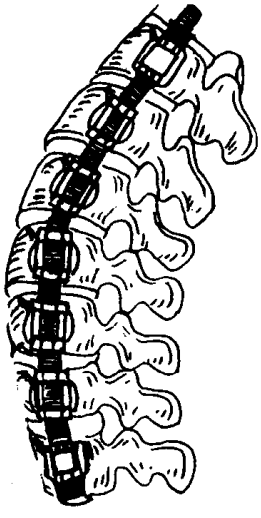

图 13-27　Zielke 手术后示意图

缝合壁层胸膜、椎前筋膜，放置胸腔引流管，缝合横膈裂孔，逐层缝合胸腹部切口。

四、手术后处理

同一般脊柱侧弯矫正术后处理。术后床头抬高，以利胸腔引流。一般术后 48h 可拔除胸腔引流管。术后 12d 拆线，然后用石膏背心或塑料支具外固定 4～6 个月，直至 X 线片显示椎间隙融合为止。

五、常见并发症及预防

端椎螺钉部分拔出致部分矫正度丧失：为了防止此类问题发生，可在手术中采取比原预定融合范围向上、下再扩展一个端椎的方法，最上方两个端椎都使用角垫圈。

断棍及螺钉松脱：发生这种现象常由于固定时间不够、植骨生长不良，有假关节形成或者术后残留侧弯畸形度仍较大（超过 40°）者。除手术后 1 年内禁止较剧烈运动或参加重体力劳动外，对残留侧凸畸形超过 40°者，应在术后 3 周再行后路融合术。

术后 1 周用大剂量抗生素预防感染。

患者术后下肢一过性肌力弱或短时射精功能障碍及下肢交感神经功能紊乱者，不需特殊处理，可自行康复。

（赵振久）

第七节　C-D 手术

C-D 装置适应于治疗特发性脊柱侧弯。也可以用于脊柱骨折、脊柱滑脱等脊柱短节段固定。

一、手术器械简介

1. C-D 系统的内固定部件

（1）金属棍：金属棍表面粗糙，具有金刚石颗粒状的点状突起（图 13-28），突起的最佳面积为 $1mm^2$，纵向负荷达 80 多 kg，比哈氏棒有更大的可塑性，而且脆性较小，可在棍任何一处折弯而不影响强度。金属棍能在金属钩内转动，使脊柱在不同方向产生活动，即产生所谓脊柱畸形的三维矫正。但要使金属棍折弯后的半径不超过 6cm，金属棍才能通过金属钩管。

（2）金属钩（图 13-29）：椎弓根钩分为闭口钩，用于上方端椎；开口钩，用于其他椎体。胸椎板钩及腰椎板钩，均分开口及闭口两种。横突钩用于横突上（一般安放在凸侧）与其紧邻之椎弓根钩组成钳形固定，抱住横突加强钩的强度（图 13-30）。椎弓根螺钉分两类 6 型（图 13-31）。特殊部位与特殊用途的钩详见器械介绍有关章节。横向牵拉装置 DTTS 如图 13-32。DTT 钩内缘亦是粗糙面，可与棍上纹相楔合，可用于拉拢和分开两极金属棍。



图 13-28 C-D 手术的金属棍与金属钩

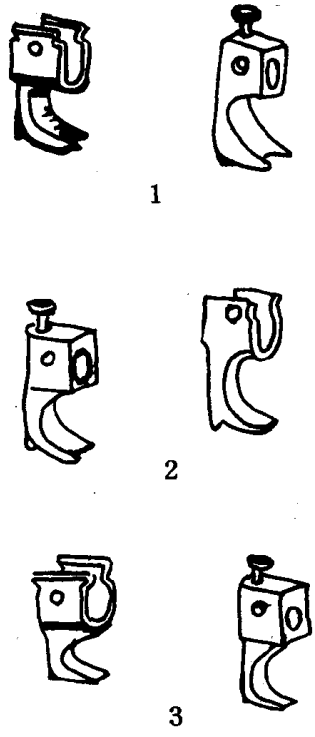

图 13-29 C-D 手术的金属钩

1. 开口与闭口的椎弓根钩 2. 闭口与开口的胸椎板钩 3. 开口与闭口的腰椎板钩

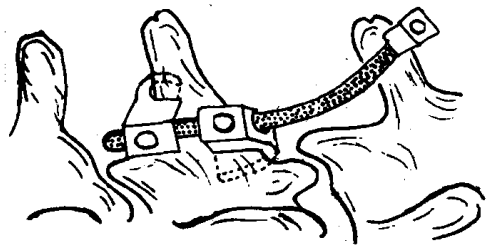

图 13-30 C-D 手术横突钩

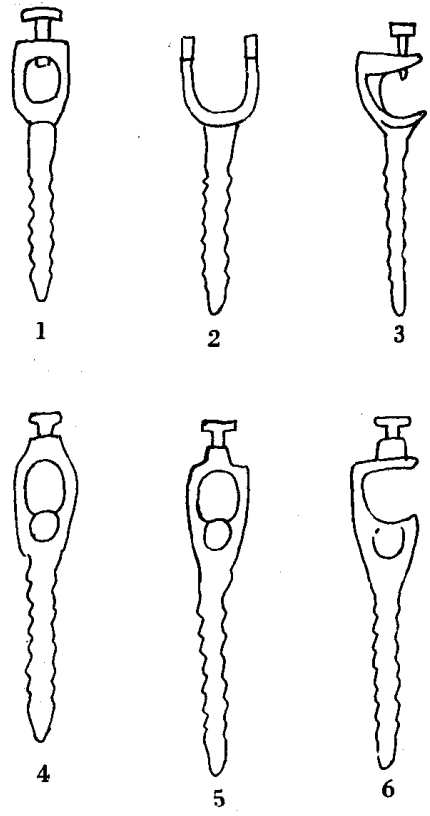

图 13-31 C-D 手术的椎弓根螺钉示意图

1. 闭口 2. 后开口 3. 侧方开口 4. 短颈闭孔钉 5. 长颈闭孔钉 6. 长颈侧方开口钉

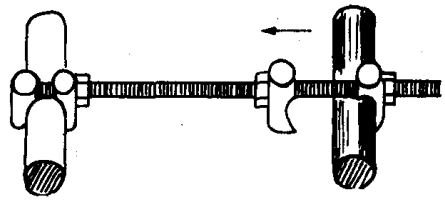

图 13-32 横向牵拉装置 DTTS

2. 放置C-D装置的器械

持钩器，类似Harrington手术持钩钳；球端持钩器和金属棍推进器；单侧持钩器；推钩器；椎弓根探子；金属棍推进器；椎板剥离器；弯棍器；横突剥离器；Harrington撑开器；金属棍安放器；金属钩合拢器；钩栓推进器；金属棍旋转器；持棍钳。

二、手术技术

1. 中度轻柔的胸段脊柱侧弯畸形矫正术

麻醉采用气管插管、全麻。体位俯卧于中华Ⅰ型脊柱外科手术支架上。切口是传统脊柱侧弯矫正术的背正中切口。按常规切口入路显露固定脊柱部分的棘突椎板直至横突根部。

(1)椎弓根钩放置(图13-33)：在凹侧上端椎的棘突与椎板交界处，在两侧横突下缘联线下方4mm处下关节突上作一"T"形切迹，露出白色关节软骨面，用刮匙刮尽，用分叉的椎弓根探子伸入切迹，剥离及触及椎弓根，探测出深浅度并骑在椎弓根上，再用锤轻击。用持钩器夹住闭口的椎弓根钩，使钩先呈60°插入，用椎钩器打入同时慢慢转成90°，避免钩夹打入骨切迹的内外板夹层中，轻轻敲击椎钩棍，使钩叉牢固卡在椎弓根上。如法放置中间椎体上的开口椎弓根钩。凸侧上端椎安放闭口椎弓根钩及凸侧顶椎开口椎弓根钩。

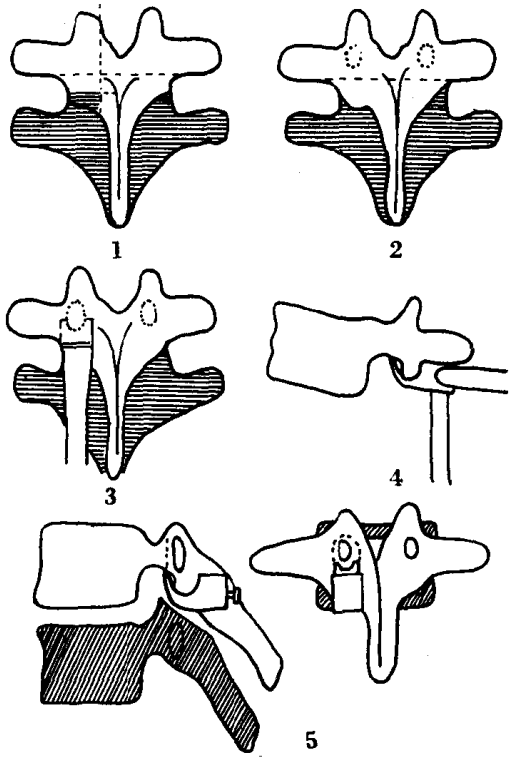

图13-33　安放椎弓根钩

1. P点定位　2. 按定点截骨　3. 打开后关节腔，将分叉的椎弓根剥离器放入卡住椎弓根　4. 用持钩器及金属钩放入椎弓根钩　5. 敲击椎弓根钩后方之金属钩角，使之卡牢椎弓根

(2)放置胸椎板钩(图13-34)：即凹侧椎板上缘钩。切除放钩部位部分或全部棘突，打开放钩侧黄韧带至中线为止，用Kerrison钳咬除上关节突内缘及其紧邻的部分下关节突、椎板下缘。但不应切除太多，应使放入钩子后，钩的上缘正好顶在上一椎板的下缘，这是防止旋棍矫形时钩子滑脱或滑入椎管内损伤脊髓的重要措施。

(3)放置腰椎板钩(图13-35)：凹侧钩放在下端椎椎板上缘，凸侧钩放在下端椎椎板下缘。注意作切迹时不应切除黄韧带，用特制的椎板剥离器剥开黄韧带。用Kerrison钳作切迹时，需保留小关节的外缘部分，以防止钩子在旋棍时滑脱。

(4)放置横突钩：使用横突剥离器，于上端椎处去除肋骨横突韧带，然后放入横突钩(图13-36)，与其紧邻之上端椎弓根钩组成椎弓根钩-横突钩钳形固定。在用于中间椎体或下方端椎时，组成椎板钩-横突钩钳形固定(见图13-30)。

(5)腰椎弓根螺钉及骶骨钉放置同Roy-Camitlle椎弓根螺钉放置法：在S_1处一般用30mm短颈螺钉，切除L_5下关节突，可见S_1上关节突软骨面是一椭圆形。在其中心点稍上方2mm处进钉，钉进入方向为钉尖需指向尾端及向外倾斜30°～35°(图13-37、38)。

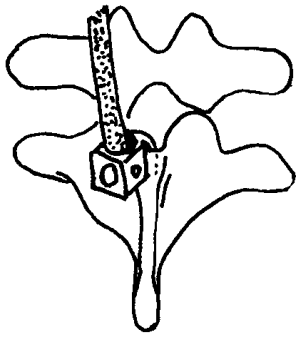

图 13-34 放置胸椎板钩

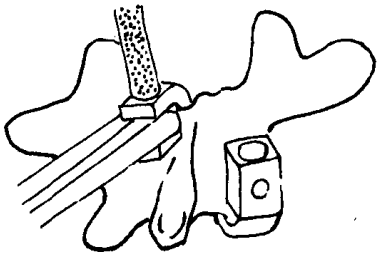

图 13-35 放置腰椎板钩



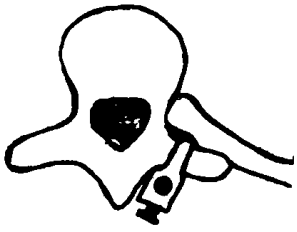

图 13-36 安放横突钩

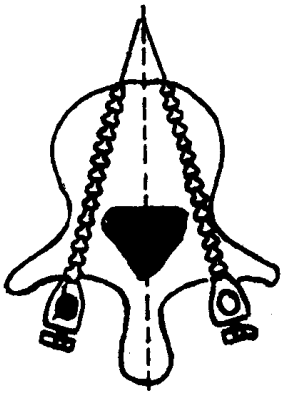

图 13-37 安放腰椎椎弓根螺钉

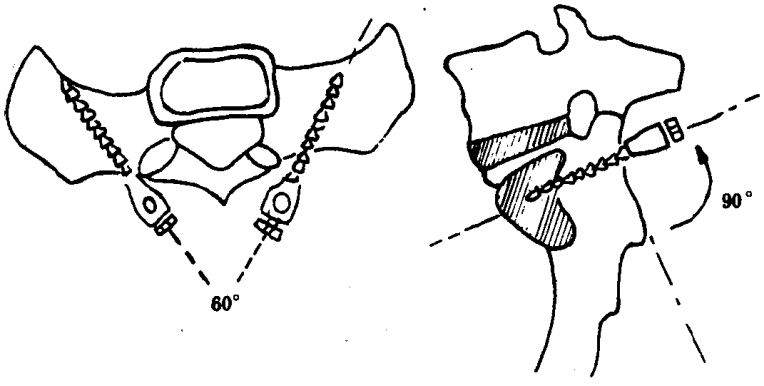

图 13-38 安放骶骨螺钉

(6)植骨:在诸钩放置妥当后,放置金属棍前,应先行小关节融合及凿毛粗骨皮质做好植骨床。供骨可取髂骨作好骨块,方法同 Harrington 手术。术中为防止钩子损伤脊髓,可先取下,完成植骨步骤后再重新放置。

(7)安放金属棍:取合适长度金属棍。选择方法是,病人悬吊位 X 线片测出上、下端椎之间的距离,加上估计畸形矫正后所增长的长度,一般轻度侧弯(80°以下)、年龄 15 岁以下者可加 5～6cm,凸侧金属棍一般比凹侧长 4cm。

将金属棍预弯出胸后凸、腰前凸及预计矫正后残留的脊柱侧弯畸形度。

将金属棍放入凹侧各种金属钩中:在金属棍上套上两个背靠背的钩栓,并轻轻拧紧栓上六角小螺栓,暂时固定于棍中部,先将金属棍放入上端椎弓根钩钩孔内(图 13-39)。向下伸出至棍下端能放入下端椎钩孔内为止(图 13-40),将棍暂时固定于钩上,转动金属棍,以适应脊柱后凸及侧弯畸形,然后在助手用持钩器夹持固定上、中间椎体钩情况下,将棍放入上、中间钩钩槽中,同法再将金属棍放入下、中间椎体钩钩槽中及下方端椎的金属钩孔内。有时此步金属棍不易放入,应取下重新将棍弯小,先放入下端端椎闭口钩孔内,借助金属棍放入器,将棍驱压入钩槽内(图 13-41)。棍的上、下端应各伸出上、下端椎钩外等长一段距离。

将钩栓打入钩槽内(图 13-42),这时将金属钩向前倾斜,以增大其开口,并予固定。再用一把加压钳调整金属钩与钩栓关系,以防止其从金属钩上松脱。拧紧小螺母,将栓固定于金属棍上。

(8)在凹侧矫正畸形:当金属棍放入同侧

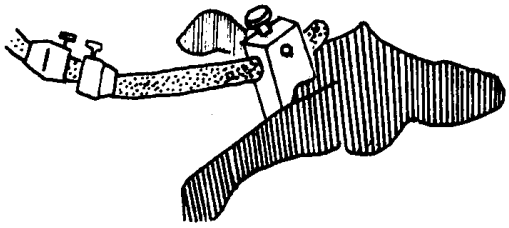

图 13-39　上方端椎安放金属钩和棍

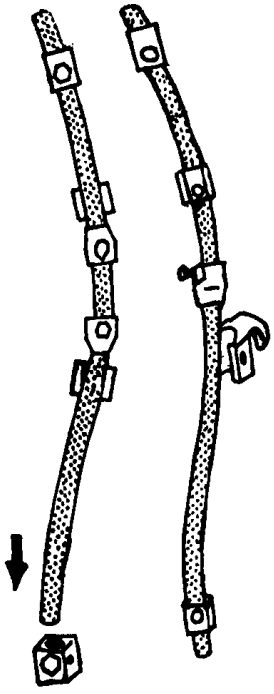

图 13-40　凹侧金属棍的放置

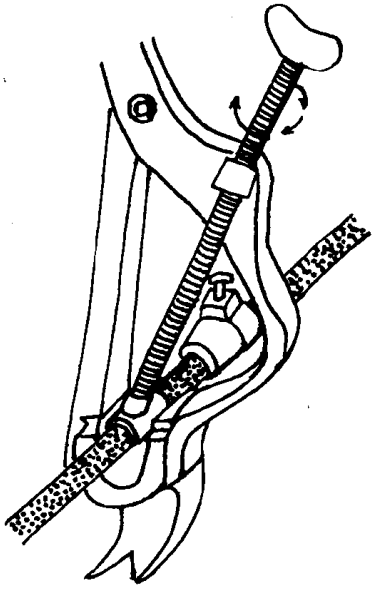

图 13-41　借助金属棍放入器将棍逐一驱压入沟槽内

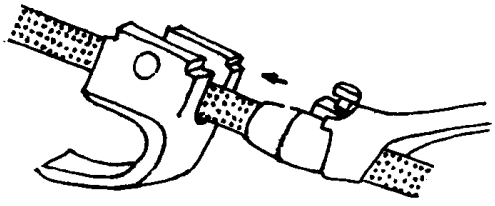

图 13-42　用推进器将钩栓推入钩槽中

钩槽内后，再一次逐个检查各钩是否在位，特别是上方椎弓根钩。用 Harrigton 撑开钳将上、下两端椎钩分别向上、下方略加载撑紧（图 13-43）。放置两 C 环于两个中间椎体之间，再用轻度撑开力使中间钩良好在位，并用 C 环固定不使从槽内脱出。对金属钩加载时，应当依正确的顺序进行（图 13-44），以开口钩为终点，助手用持钩钳在稳定上、下端椎情况下，术者用两把持棍钳持棍，仔细地逐步将棍向凹侧旋转，每次 10°～20°。当还要加大旋

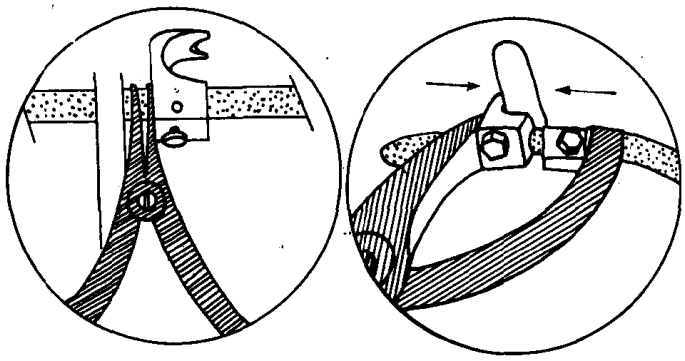

图 13-43 将金属钩加载撑紧

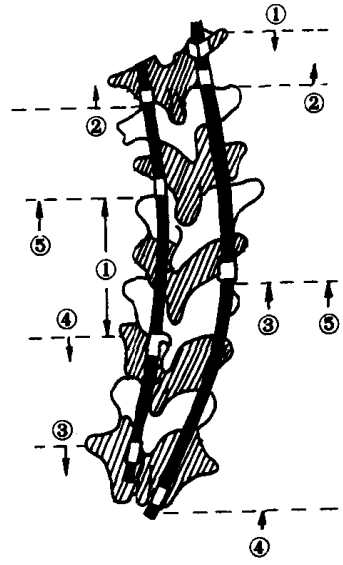

图 13-44 对金属钩加载应当依正确的顺序进行，开口椎弓根钩为终点

转时，用一把持棍器稳住，另一把改放在加大旋转位置上，再移放第 1 把持棍器继续旋转，将棍内侧弯状态转至后凸状态，常需旋转 90°或者更大。此步骤一旦旋转困难时，应将棍取下重新弯好，以免强力旋转引起椎板骨折，或将棍弄直后即使旋转完成后也得不到预期的生理后凸弧度。在旋转中要严密观察凹侧钩子情况，防止骨折、脱钩。完成旋转后，可看到金属棍在冠状面上是直的，在矢状面上胸段前凸、腰段后凸，与脊柱生理曲度一致。

(9)凸侧金属棍放置：凸侧金属棍预弯时应小些，这样在放棍后可以压凸侧脊柱向前，棍的下段约 4～5cm 处应弯成前凸状，以适应胸-腰段生理弧度。

放置时先于金属棍上套上一钩栓，栓背向尾端。将金属棍插入到上方横突-椎弓钳形固定的两钩孔内，并伸出钩外一段(图 13-45)。将金属棍置入顶椎上开口椎弓根钩的钩槽中，随即将钩栓套进钩孔内，用钩栓保持金属棍的位置，但先不用小螺钉卡紧。用持棍钳持住棍末端 5cm 处，对准下端椎钩孔，再于顶角椎钩下方持棍，用 Harrington 撑开器在钩与持棍器间徐徐撑开，此时助手用持钩钳稳住上端椎钩，使金属棍慢慢向下滑移进入下端椎钩的钩孔内(图 13-46)。

由于杠杆作用，顶椎及其邻近椎体受到压力，可增加凸侧的去旋转作用(图 13-47)。肋骨隆凸-“剃刀背”畸形的矫正则通过两个向量力量：凹侧向后拉，凸侧向前压。

凸侧金属棍放置后，要检查钩子位置，并用金属钩加压器紧一紧上端椎上的钳形固定，但不要过分用力，以免发生横突骨折。按顺序加压凸侧钩。将顶椎上的钩子向上加压，于顶椎椎弓根钩下 1.5cm 处持棍，再在钩与棍之间用 Harrington 撑开器向上椎加压钩加压(图 13-48)，此时应注意防止上、下端椎部滑脱。将下端椎钩向上加压，在钩上 2cm 处持棍，用钩加压钳加压使端椎钩向上加压(图 13-49)。检查凹侧钩是否需进一步撑开，如需进一步撑开，凸侧钩亦应进一步加强，以求得满意矫正效果为止。检查所有钩子是否

良好在位、张力合适，特别下方端椎上的椎板下钩应仔细检查。

使病人苏醒，如无神经系统症状，则拧紧所有六角螺钉，确保金属棍牢固固定。如不打算再手术，可一直拧紧螺钉直至折断。

(10)DTT 横向固定(图 13-50)：两套 DTT 装置分别放在紧靠上、下端椎钩的上或下方，锁住 DTT 螺纹棍上固定钩咬合面，使紧抓住金属棍，拧紧末端螺母可使 C-D 棍靠拢，拧紧中间螺母可使 C-D 棍分开。

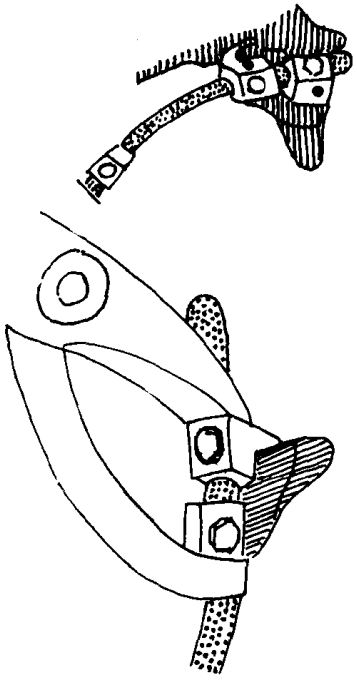

图 13-45　凸侧金属棍先套上一钩栓，栓背向尾端，棍上端插到横突已成钳形固定的二钩孔内

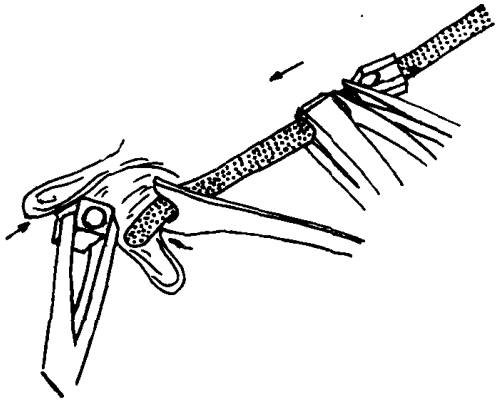

图 13-46　使金属棍滑移进入下端椎钩的钩孔内

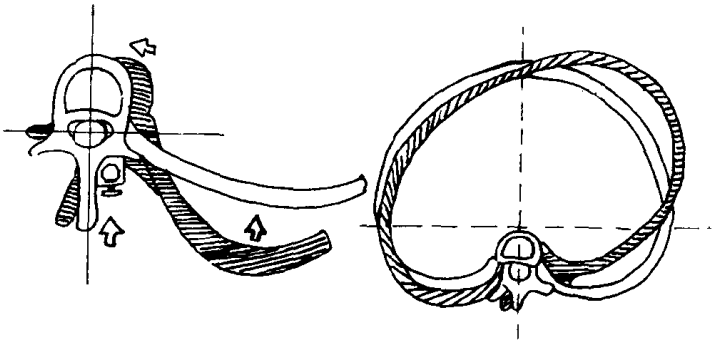

图 13-47　当金属棍已固定到下方端椎椎板下端之中时，施加于顶椎前方的作用力可以增加凸侧的去旋转作用

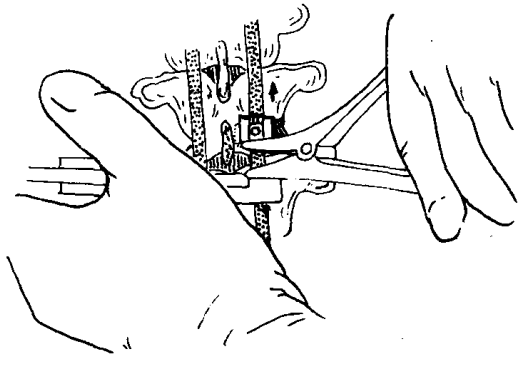

图 13-48　向上椎加压钩加压

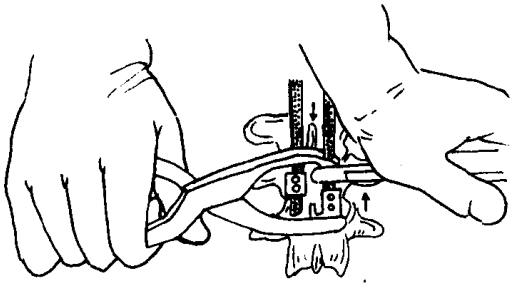

图 13-49 用钩加压钳加压，使端椎钩向上加压

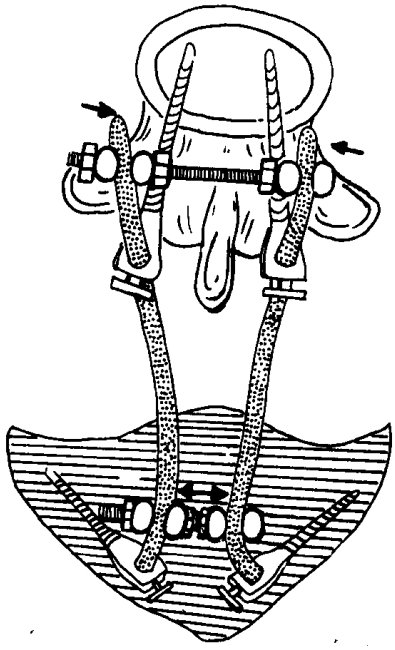

图 13-50 DTT 在横向加载在腰椎向其拉拢，在骶椎处将其撑开

进一步完善植骨术，将植骨部位骨质全部鱼鳞状打毛糙后植入骨柴或骨片。

手术后处理同 Harrington 手术方法，但不需要外固定，可早期下床活动。

2. 双弧侧弯(右胸左腰)的矫正术

双弧侧弯的治疗亦需遵循凸侧加压、凹侧撑开的原则。先将侧弯人为地分成上、下两个孤立的侧弯来考虑：胸段右侧弯 C-D 手术矫正法如上所述标准方法，安放上端椎两侧钩，只是两个下端椎钩都用开口钩，胸弯凹侧的中间椎体放开口椎弓根钩。

腰部左侧弯上 C-D 系统时，各用一闭口的椎板上缘钩置于下端椎右侧半的椎板上缘及左侧椎板下缘。胸及腰段侧弯的顶椎钩均为一开口腰椎板钩，放在椎板下缘。腰段侧弯的上端椎钩为开口的椎板上缘钩。

左侧的长金属棍顶弯成“S”形，使符合脊柱生理曲度。按前述标准方法放置凹侧金属棍。先旋转凹侧金属棍，旋转力主要作用于脊柱 侧弯弧的顶部分，旋转 90°或更多些(图 13-51)。于开口钩处用 C 环稳住钩栓勿使滑出，再轻轻撑开胸段侧弯凹侧的中间椎体。

左侧棍在冠状平面上是直棍，矢状面上于胸段侧弯处弯有后凸，腰段预弯有轻度前凸，这样可避免上棍时加重此部位旋转。按前述标准方法放入凸侧金属一棍进行加压矫正，用 3 个 DTTs 装置进行牢固固定。对于较僵硬的双弧侧弯，也可以各个侧弯分别矫正(图 13-52)，即用 4 根棍矫正法，使用特别双套孔钩(Double sleevehook)，放在双弧转折处钩的两侧孔放凹侧金属棍下端，外侧孔上凸侧棍，每一侧的两根金属棍必须至少重叠一个节段。

先在上部侧弯凹侧上端椎放置横突—椎弓根钳形固定。下端椎放置双套孔钩于椎板上缘，徐徐撑开矫正。放下部侧弯的金属钩，最上的上钩应放在两侧弯交界处上方第 2 或第 3 个椎体上。在双套孔钩同一椎体对侧椎板下缘，均安放椎弓根钩，于下方端椎椎板上缘放闭孔椎板钩，下、中间椎体椎板上缘放开

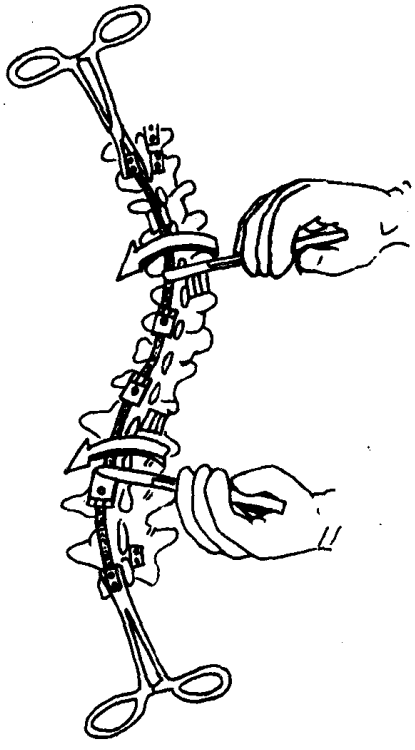

图 13-51　先旋转凹侧金属棍，旋转力主要作用于脊柱侧弯的弧的顶部，旋转 90°或更大些

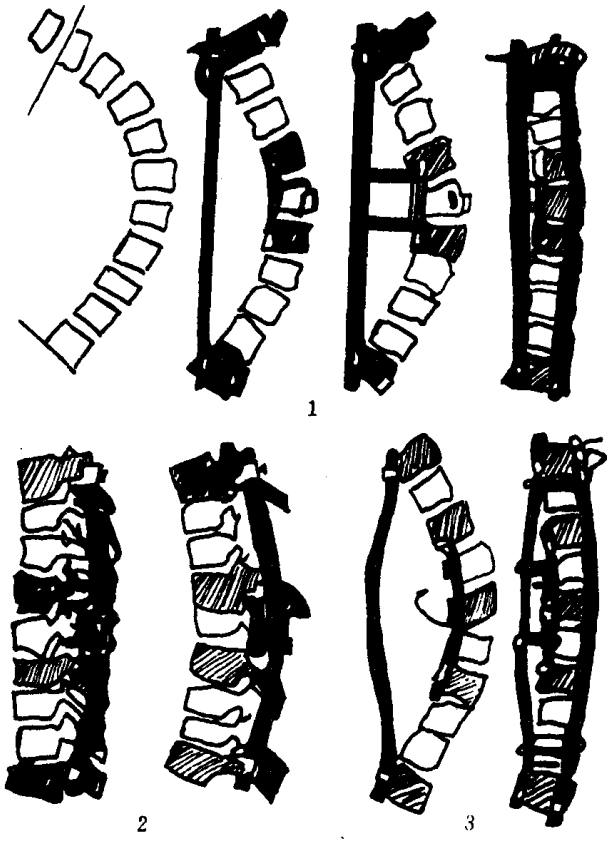

图 13-52　对较僵硬的双弧侧弯，矫正法将两根凹侧金属棍按自 1～3 顺序靠拢

口椎板钩。然后如上述标准方法放入预弯好的金属棍，旋转矫形，并按顺序撑开矫正，金属棍用 C 环稳住，但不固定，使凸侧棍能行矫正时，凹侧棍仍能运转。紧接着于下方侧弯的凸侧放置 C-D 系统，于双套孔钩的下一节段椎体上放椎弓根钩，侧凸顶椎椎体上放开口椎弓根钩，下端椎椎板下缘放置闭孔椎板钩。将预先弯好的金属棍上端置入上端椎钩及双套孔钩的外侧钩孔内，按上述标准放棍法将金属棍依次放入顶椎开口钩槽内及下端椎钩内，进行加压矫正。

3. 严重脊柱侧弯的矫正

严重而僵硬的胸段或胸腰段侧弯大于 80°～90°者，不可能沿轴线旋转金属棍，可在凹侧放两根金属棍。先放直短棍于两个中间椎体闭孔钩上，徐徐撑开矫正到一定程度，再放一长棍于上、下端椎钩孔中，长棍则需预弯好。轻度胸后凸和腰前凸撑开矫正满意后，再用两套 DTT 装置，将两棍固定。如上述矫正后，允许在凸侧放棍，则可按前述标准方法放置侧弯凸侧金属棍，再用两个 DTT 装置固定两长棍，则能获得更进一步的矫正和牢固的固定(图 13-53)。

4. 骨盆倾斜脊柱侧弯的处理方法

在腰骶部有过度前凸或脊柱侧弯，伴有骨盆倾斜时，按照上述标准矫正方法是难以完成的。一旦遇到上述情况时，其侧弯矫正可以通过下述步骤完成矫正。

利用撑开力作用于骨盆与脊柱之间使腰髂角张开，即在凹侧使用双套孔的骶骨翼铆钉固定在髂骨翼上。先于骶骨翼双套孔内侧孔至中间椎体之间放入金属短棍，撑开腰髂

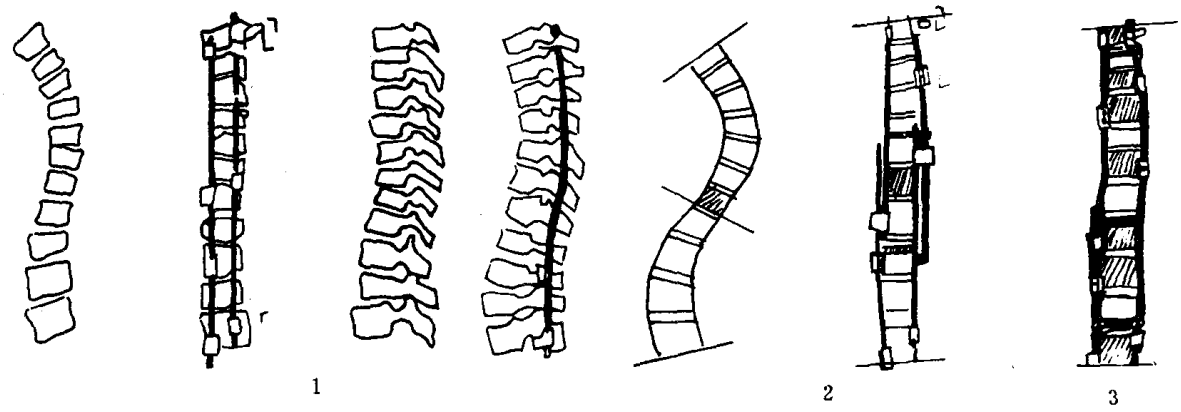

图 13-53 严重脊柱侧弯的矫正示意

角。再在双套孔外侧孔至所需脊柱节段上端椎安放一金属长棍，撑开进一步矫正。

于脊柱与骨盆之间进行加压。利用闭拢椎体或骶骨钉，通过棍和钩进行加压。

当骨质疏松、安放螺钉于骶骨翼上有困难时，可以从髂骨后嵴至骶椎体间插入一根螺纹钉作为安放下端椎钩的支架(图 13-54)。

(傅英魁 彭福荣)

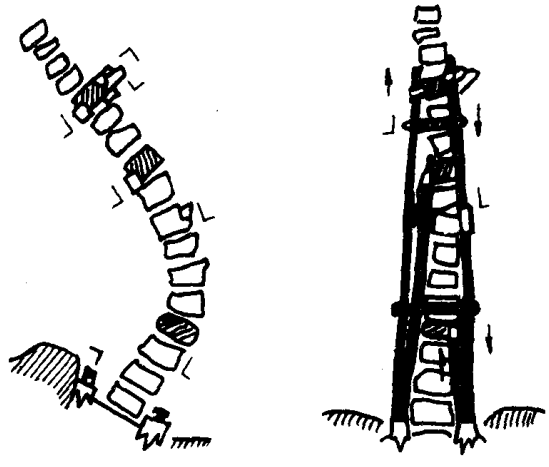

图 13-54 胸腰椎脊柱侧凸合并骨盆倾斜矫正示意

第八节 先天性脊柱侧弯畸形的前路矫正手术

先天性脊柱畸形，或侧凸，或后凸，或侧凸合并后凸畸形，是由于脊柱不平衡生长的因素，使脊柱形态不正常，且畸形日渐恶化，以致产生脊髓压迫。手术在于矫正畸形，尽可能恢复脊柱较正常形态，以及解除脊髓压迫等。

一、前路脊柱截骨术

1. 适应症

本手术主要适应于脊柱前方分节障碍者。年龄大于 15 岁、后凸的角度已超过 60°者，治疗的第 1 期手术，是对分节障碍的骨块施行截骨，同时进行支撑植骨。2～3 周后再行后路手术。

2. 麻醉及体位

同其他前入路开胸手术。

3. 切口

开胸或胸腹联合切口。切口水平取决于欲显露脊柱平面。一般选择高出显露脊柱节段最上端的一条肋骨切除。若显露不良，还可以切断切口上、下近邻的肋骨角处 1～2cm 长，以扩大显露。

4. 手术步骤

开胸后用自动牵开器拉开切口，湿纱布垫推开肺组织，用 15 号刀轻轻切开，显露脊柱段椎前胸膜壁层，并向两侧推开显露椎间盘呈白色隆起间隙(图 13-55)，用直角血管钳钳夹切断，从椎体中部横过血管细心结扎。将其连同壁层胸膜向两侧推开直至椎间孔

处，注意此处出血点，切勿电灼，因为这些血管常和脊髓的动、静脉沟通。

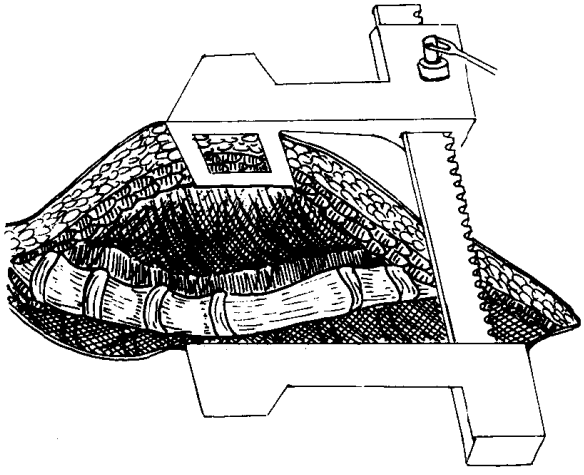

图 13-55　先天性脊柱畸形的前路手术开胸后用纱布垫将肺组织推开，显露出分节不全的胸椎椎体

腰段脊柱显露因其前方有腰大肌覆盖比胸椎显露稍困难些。在后凸的脊柱前方凹侧常充满坚强的结缔组织不易分离，剥离可先从隆起的椎间盘处开始，向两侧推开椎前软组织，显露椎间盘直至横突根部，清楚显露出分节障碍处的畸形椎体。

确定好截骨部位(图 13-56(1))，作截骨手术。用钝 Cobb 氏剥离器裹上纱布垫好截骨部位对侧，然后用骨刀作一骨槽和后方残存椎间盘相连，将骨槽骨质切除干净，直达对侧；后方到椎间孔前方，直至用 Harrington 撑开钳检查完全松动为止(图 13-56(2))。切除椎体后部骨质时，在胸部以肋骨头连线，在腰椎以椎弓根连线为限，切勿过深进入，以免损伤脊髓。一般还需要切除后凸顶上、下方各 1～2 个正常椎间盘组织，以利松动脊柱，使在前路支撑植骨时或在 3 周后经后路矫正畸形时保证效果。

做前路支撑植骨术。在植骨椎体上挖好植骨槽穴，取合适长度的腓骨或肋骨，助手用力从后部椎后凸顶角处，使在截骨处挖好的植骨槽张开，将植骨条嵌插入植骨槽中(图 13-56(3))。

缝合椎体前壁层胸膜，胸腔内置闭氏引流管，关闭胸膜腔，逐层缝合切口。

3 周后酌情作后入路矫正手术。

二、前路椎管减压术

前路椎管减压术，是后凸或侧弯-后凸畸形合并有神经系统症状，在综合性手术治疗中的一个重要环节。手术比较复杂，必须有足够的减压范围，完全去除脊髓压迫因素，才能达到预期效果。

麻醉、体位及切口均同前路脊柱截骨术。

1. 手术步骤

一般从左侧开胸入路，避开上腔动、静脉，较容易处理。但如果后凸合并脊柱侧弯则应从脊柱凹侧进入，手术能保证彻底去除来自侧弯凹侧及脊髓前方的后凸骨嵴造成的压迫因素。但如果合并脊柱侧弯大于 50°时，由于上腔动、静脉均移向凹侧，所以从脊柱凹侧进入显露又会遇到困难，而从凸侧进入则容易得多，但要作脊髓充分减压则又难以达到。因此，手术前开胸入路应根据实际情况认真选择。

开胸显露椎体后，在后凸顶处肋骨头连线前方开一宽度相当于椎体前后径长 1/3 的骨槽(图 13－57)。顺骨槽挖出椎体的松质骨并逐步加深，有出血时用骨蜡止血。同时注意椎体后壁为皮质骨，当辨认清楚。用锐的弯刮匙，刮出其后壁整个轮廓。顺骨槽从一侧挖向对侧皮质，将骨槽内全部骨质连同对侧皮质骨全部切除。在刮除脊髓前骨质时要特别小心，可先开一小窗，露出硬脊膜后，再顺小窗开口逐步扩大向后凸顶角处前进，直至彻底减压(图 13－58)。

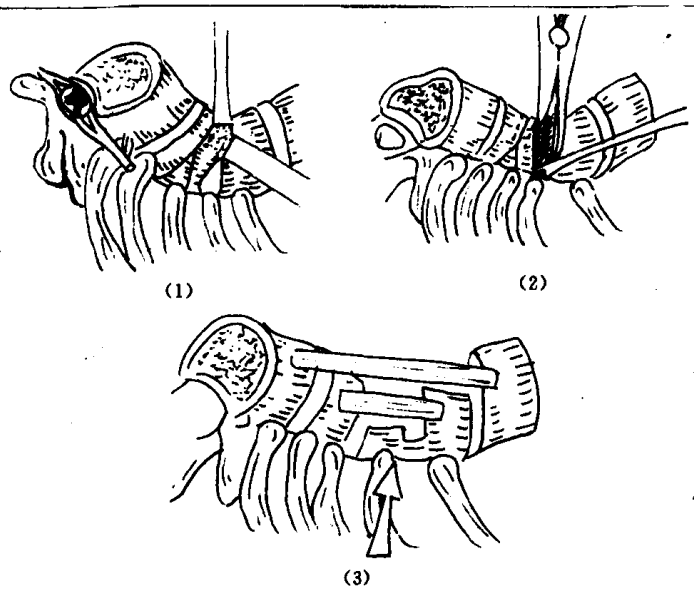

图 13-56 脊柱前路截骨术
(1)确定截骨部位 (2)清除骨槽内骨质，使椎体完全松动 (3)支撑植骨

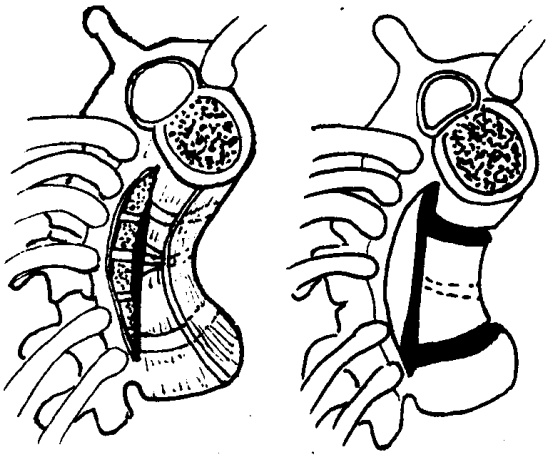

图 13-57 在后凸顶处肋骨头前方开一骨槽

图 13-58 顺骨槽行脊髓彻底减压

如有脊柱侧弯同时存在，还需切除凹侧半椎体骨质，充分减压形成足够间隙，使脊髓能向前方向中线移动，接近正常解剖位置。因此，减压如从侧弯凸侧开始就难以达到上述效果。后纵韧带如果不妨碍脊髓前移不一定需要切除。如果脊柱后凸范围较广，含节段较多，则顶椎处上、下方的椎体均需大部切除，这样就需要在顶椎上、下方椎体上作前路坚强的支撑植骨(图 13-59)，植骨时先一一融合范围内椎间盘组织松动的脊柱。如果后凸严重大于 150°以上，则应支撑融合顶椎上、下方各 4 个椎体。支撑骨条应两根以上，其中一根用坚强的腓骨。植骨时先在相应植骨椎体上挖一孔穴，在椎体间隙张开的情况下插入植骨条，嵌紧，防止其滑脱。周围植以碎骨片压紧，表面盖以明胶海绵，严防碎骨片落入脊髓前减压间隙。

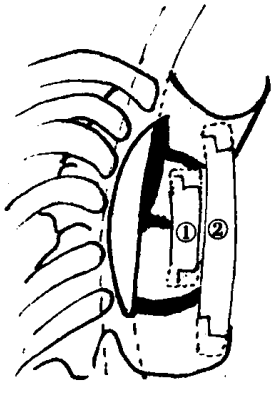

图 13-59 作坚强的支撑植骨

手术结束，壁层胸膜一般不易缝合，缝 1～2 针即可。止血后放置胸腔引流管，缝合胸膜腔，关胸或胸腹联合切口。

2. 术后处理

术中开始静脉滴入氟美松 20mg，以后每天 30mg，连续 3d；术后可用 654－2 20mg 肌注，每天 3 次，连续 3d。可同时使用维生素 B 类神经营养药。术后可出现截瘫短暂加重现象，多属手术减压中刺激脊髓产生，一般几周至 3 个月内可逐渐恢复。护理同一般开胸或胸腹联合切口手术。

三、前路半椎体切除术

本手术适应于脊柱前方发育障碍所形成完全性或不完全性后方半椎体所致严重脊柱

后凸畸形的矫正(图 13-60)。

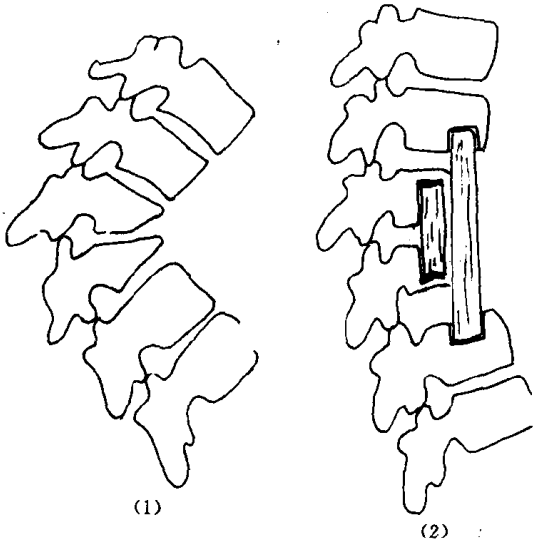

图 13-60　前路半椎体切除植骨术
(1)术前　(2)术后

麻醉、体位、切口暴露均与上同。

当清楚地显露出半椎体部位后，可先切除半椎体处残面的椎间盘组织，有时仅残留一条白色的缝隙，几乎呈完全骨性融合。需顺此白线进行截骨至完全松动为止。并可同时切除半椎体上、下方 1～2 个正常椎间盘组织，然后一片片切除椎体前方骨质(切下松质骨保留，备植骨用)，并连同切除椎体前方的结缔组织，有利于松动脊柱。半椎体不需全部切除，可保留椎管前方一薄层骨质，然后在重力负荷线上作支撑植骨术。注意整个脊柱后凸畸形结构上、下端椎均应包括在融合范围内，以达到矫正畸形融合稳定脊柱的目的。

植骨材料最好有一根腓骨，其余可用切下的肋骨，做好支持植骨，再在支撑植骨间植入骨片。如病人同时有脊柱侧弯，植骨条应放置在脊柱侧弯偏凹侧位置。

术中应注意融合范围不要仅限于后凸顶角处 2～3 个椎体，应该广泛些，否则不仅不能满意地矫正畸形，而且很容易招致融合失败畸形进展。

手术后处理同上。

第九节　脊柱前路松解术

一、手术适应证

严重的脊柱侧凸合并后凸畸形患者。脊柱侧凸畸形伴有脊柱软组织硬化致脊柱呈僵硬状态。

以上两种患者单纯用 Harrington 手术一期难获成功。本手术可先为第 1 期手术行脊柱前路松解，术后 2～3 周再行 2 期后路撑开固定术。

二、手术方法

麻醉采用气管内插管、全麻。体位为侧卧位，侧凸一侧在上。切口经肋骨床进入胸腔，切口顺肋骨行走，上端达棘突旁，下端近肋软骨部，切除肋骨。因暴露上段比暴露下段困难，故切口选择宜偏高些。如侧凸高峰在胸$_{9\sim10}$，可采用经第 7 肋骨切口。手术步骤以经第 7 肋骨开胸为例。

按切口标记线消毒皮肤铺巾后，1∶500000 副肾素液沿切口作皮内、皮下注射减少出血。切开皮肤，皮下用电刀直切至肋骨，剥离并切除肋骨，保存备植骨用。顺肋骨床切开进入胸腔，显露侧凸脊柱段。

将视野中肺组织用盐水纱布垫向上推开，切开脊柱侧方胸膜，结扎处理横过椎体的血管，切断前纵韧带。

自侧凸最高峰的椎间隙开始，先向下而后向上依次行 $T_{9\sim10}$、$T_{10\sim11}$、$T_{11\sim12}$、$T_{8\sim9}$、$T_{7\sim8}$、$T_{6\sim7}$椎间盘切除。将椎间盘组织切除至椎体完全松动，切勿损伤两侧椎间孔及后侧脊髓。最后用椎体撑开器(Spreader)试撑，完全松动后，间隙填以明胶海绵一块，如此依次松解。

待手术拟定松解节段按上述操作全部松动之后(图 13-61)，即行椎间隙植骨融合，供骨可用切除的肋骨或切取髂骨制备。

手术结束，缝合椎体侧方胸膜，放置胸腔

闭式引流管，关闭胸腔，逐层缝合切口。

术后 2～3 周即可行后路 Harrington 手术。 （傅英魁）

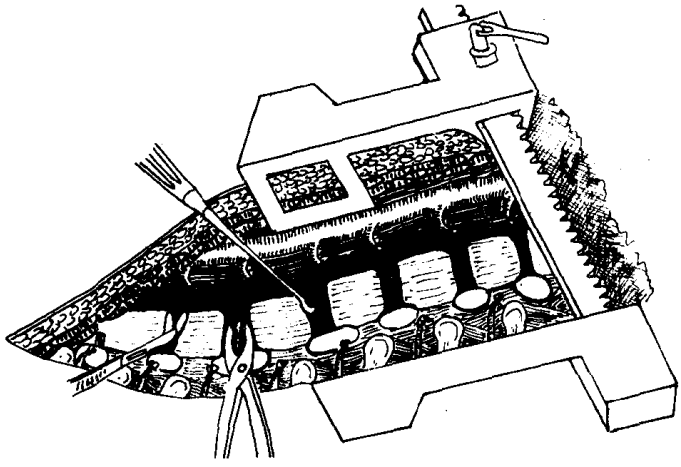

图 13-61 切断结扎节段血管，切断前纵韧带，切除椎间盘，使椎体完全松解

第十节 脊柱侧凸症后路凹侧软组织松解术

适应于先天性脊柱侧凸症及特发性脊柱侧凸症。凹侧脊柱及附件上的韧带关节囊等组织，因脊柱侧凸逐渐发生挛缩，肋骨因相互靠拢使肋间软组织、肋骨横突关节囊逐渐挛缩，凹侧的肌肉久之也发生挛缩。由于凹侧软组织挛缩，又加重了脊柱侧凸的进展。手术矫正脊柱侧凸首先解除凹侧软组织挛缩。

麻醉采用气管插管，全身麻醉。麻醉后病人侧卧，脊柱凸侧在下，并使主凸弧最凸部位放在手术台腰桥上。切口在脊柱凹侧距棘突连线 4～6cm 处，其长度比主凸弧上、下端各长出一节棘突。与棘突连线平行切口。切开皮肤、皮下组织，缝合纱布垫，保护切口。

一、松解软组织

将皮瓣向中线游离牵开，将斜方肌及大、小菱形肌及背阔肌从棘突上附着点切下，向外侧游离牵开，显露背最长肌，自其外缘向棘突连线作深层游离并向中线牵开后，即可显露其深部主弧凹侧各肋骨近段及脊柱横突。将应松解处各肋骨近段剥离骨膜，距横突 1cm 处切断肋骨并切除 3～4cm，然后切除肋骨头及近段肋骨。将手术台肾桥慢慢摇起，脊柱侧弯曲度减小，凹侧横突相互分开，切断各横突之间的横突间韧带及肌肉。继续摇高肾桥可见脊柱侧凹畸形进一步矫正，横突间距增宽（图 13-62）。软组织松解结束。仔细止血，放引流管，逐层关闭切口。

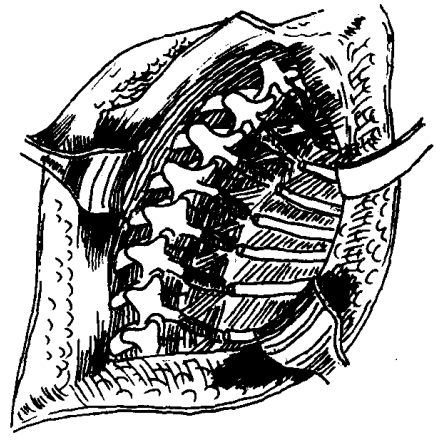

图 13-62 脊柱侧凸症后路凹侧软组织松解术

二、术后处理

术后患者卧床行枕颏牵引，脊柱凸侧垫小枕，或悬吊牵引，以利脊柱侧凸畸形继续矫正。拆线后上石膏背心，待石膏固定干固后，在脊柱凹侧顶点处至凸侧顶点处将石膏固定环形切开，用螺旋撑开器将凹侧石膏逐渐撑开，将脊柱侧凸畸形继续矫正。在石膏撑开矫正过程中注意下肢感觉、运动情况，若有感觉、运动障碍说明脊髓神经受牵拉，应立即减少撑开度数。

三、植骨融合术

待脊柱侧弯畸形矫正到最大限度后，将石膏环形口封闭，并于背侧脊柱侧凸主凸部位开窗。根据 X 线片确定脊柱融合的范围。

于正中切口，显露应融合的各椎、两侧椎板及关节突，切除各椎两侧关节突间关节，去除软骨面。融合椎板凿成鱼鳞状粗糙面，植上取自髂骨的骨条，关节突间关节也植骨融合。拆线后封闭石膏窗。

术后6～8个月拍片检查，若植骨愈合牢固则拆除石膏，支架固定至骨骼发育成熟时去支架。

第十一节　脊柱侧凸并胸廓隆凸畸形肋骨节段性切除脊柱融合术

有些脊柱侧凸患者，侧凸椎体旋转，凸侧肋骨隆起（图13-63），妨碍侧凸矫正，应先行肋骨节段性切除术。

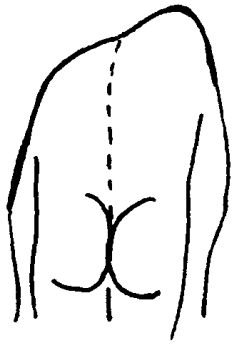

图13-63　椎体侧凸旋转，一侧肋骨隆起形成"剃刀背"畸形

麻醉采用气管插管，全身麻醉。体位为俯卧位，凸侧在上。于胸廓驼峰隆起处及脊柱中线，分别作两平行纵行切口。

切开胸壁各层，游离肋骨，并作骨膜下剥离，内至横突处，外至腋后线，截除肋骨10cm左右。根据术前X线片示隆起肋骨数，决定切除肋骨节段数，一般要切除5～6条肋骨（图13-64）。若横突也隆起可一并切除。有的在脊柱侧凸曲线凹侧切除一段肋骨，再将凸侧肋骨远近断端用钢丝缝合在一起；或在凸侧切断肋骨，把肋骨近端与上一肋骨远断端用钢丝连结在一起，使凸侧肋骨间隙变窄（图13-65）。

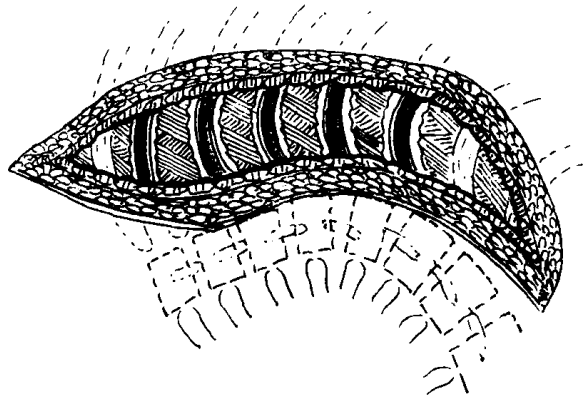

图13-64　自隆凸部从横突至腋后线切除5～6段肋骨

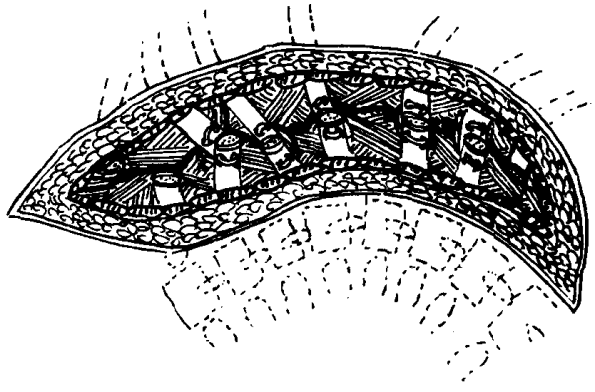

图13-65　把近端肋骨残端与上位肋骨远端用钢丝固定起来

脊柱侧凸应按上述方法，用撑开器等矫正畸形。所切除之肋骨进行植骨融合。手术中注意勿伤及胸膜，一旦损伤胸膜时，应立即缝合修补。

（赵振久）

第十四章　脊柱结核手术

第一节　脊柱结核手术疗法概述

随着人民生活水平的提高和医疗技术的不断发展，脊柱结核病人的某些临床现象如全身消瘦、中毒症状、局部破溃流脓、继发感染和窦道等均已较少见。但由于不少病人就诊和诊断不够及时，同时把治愈的希望完全放在抗结核药物治疗上，因此治疗时间仍较长，且病变静止或达到纤维愈合后，仍有复发的可能。从病灶清除术中所见到的病变范围多较广泛和复杂，说明脊柱结核的非手术治疗远较肺结核为差。

脊柱结核的发病占全身骨关节结核的首位，可高达 47.28%，国外文献的统计数字与其亦相符。脊柱结核中的绝大多数为椎体结核；椎弓结核占极少数，约 1%。椎体结核的发病这样多，与其解剖生理特点有关：椎体数目多，整个脊柱有 23 个可动椎体；椎体负重大，劳损多；椎体上肌肉附着少；椎体内松质骨成分多；椎体营养动脉多为终末动脉。

脊柱结核的发病在性别上无显著差别，但在年龄上，以 10 岁以下的儿童最多，这可能因病人在幼年时期所获得的免疫力逐渐减弱或消失；21～30 岁次之，而且病人都已参加工作，女性还要怀孕、分娩、哺乳，体力消耗较多。

在整个脊柱中，每个椎体的患病次数差别很大。如按区段划分，以腰段患病次数最多，胸段次之，胸腰段占第 3 位，腰骶、颈椎以及骶尾椎则最少。胸椎中，上胸椎远比下胸椎少。易发部位多与负重多、劳损多、血运差有关。不易发处则可能抵抗力强之故。病椎分布与脊柱骨刺的分布规律大体一致，而骨刺的形成主要与劳损失稳有关。

大多数脊柱结核病灶只有 1 处，少数病例的病灶在两个或两个以上。因病灶之间有比较健康的椎体或椎间盘隔开，因此也叫做跳跃型病变。病灶累及整个脊柱的极为少见。

按椎体结核病灶的原发部位可分为中心型与边缘型两种（图 14-1～2），以前者较为多见。所谓骨膜下型病变，多数属于继发病变，乃椎体表面被汇集在骨膜下的脓汁或肉芽腐蚀的结果；只有少数病例属于原发性的椎体边缘型病变。

儿童的椎体很小，其中心的骨化部分更小，因此无论其原发病灶位于椎体的正中还是稍偏于一侧，病变均属于中心型。儿童病变进展较快，病变常很快地波及整个骨化中心，穿破周围的软骨包壳，侵入椎间盘及整个邻近椎体。

成人椎体较大，病变进展较慢，少数中心型病变可长期被局限在椎体的中心部位，而不侵犯椎间盘及邻近椎体。病灶内死骨吸收后遗留骨空洞，空洞壁的骨质轻度致密。以上这些情况在儿童几乎见不到。因此，临床上所见的椎体中心型空洞几乎都是成年人。

10 岁以上的儿童边缘型病变稍多，二次骨化中心出现以后，边缘型病变更多一些。

和其他松质骨结核一样，中心型病变以骨质破坏为主，死骨形成较为常见，少数病例死骨吸收以后可形成骨空洞。空洞内充满脓汁或干酪样物质。边缘型病变以溶骨性破坏



图 14-1　椎体边缘型结核病灶的发展过程

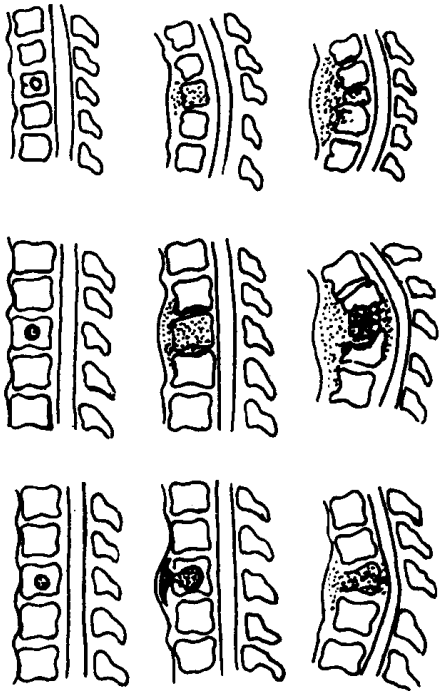

图 14-2　椎体中心型结核病灶的发展过程

为主，死骨较少或无死骨。靠近椎体上、下缘的边缘型病变较易侵犯椎间盘。

病变椎体受到外力后较易发生病理性的压缩性骨折，椎体前缘压缩较多，因而在侧位X线片上的病椎呈楔形，须与两个相邻椎体被压缩进行鉴别。具有中心型空洞的椎体，病理骨折后空洞塌陷消失，在诊断上有时不易与椎体肿瘤鉴别。病椎骨折后，碎骨片或死骨可被推挤到椎体周围，如被推挤到椎管内，则可压迫脊髓而致截瘫。

一、结核病变的椎体扩展途径

1. 直接蔓延

以原病灶为出发点，沿脊柱长轴向上、下蔓延。病变穿过椎间盘而侵入相邻椎体，再由相邻椎体以同样的方式向更远一些的椎体扩散。如此蔓延下去，可侵犯多个椎体，最多可破坏十几个椎体。此种广泛性破坏在儿童病人较为常见。

2. 脓肿腐蚀

具有较大椎旁脓肿的病例，椎体长期被浸泡在脓汁中，极易发生多数散在的表浅性的腐蚀病灶，这些表浅病灶有的从X线片上可以看出，有的须通过手术探查才能发现。这种继发性病灶长期局限于椎体表面的占多数，也有少数病例病变继续向椎体内部深入，形成继发的椎体空洞。

广泛的椎旁脓肿比流注性脓肿（图 14-3）对病人的危害性更大，因为椎体骨膜的广泛剥离，严重地损害了椎体的血运，使椎体的抗感染和修复能力降低，可致大块坏死。广泛的椎旁脓肿多发生在胸椎，这可能与胸椎有生理性后凸，该部前纵韧带比较松弛，容易被脓肿掀起并推向前方有关。再者，胸腔内压力变动频繁，常有负压吸引作用，加上胸主动脉的搏动，有助于椎旁脓肿的扩散（图 14-4）。

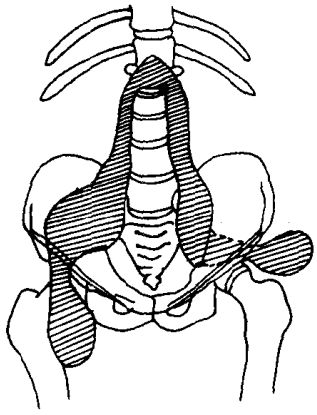

图 14-3 脊柱结核流注性脓肿的几种常发生部位

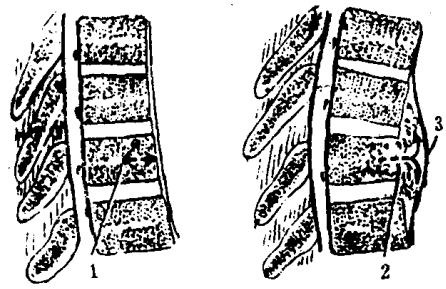

图14-4 胸椎结核感染病灶及其扩散

1. 感染病灶和病灶扩散 2. 前方骨皮质破坏 3. 前纵韧带向前推开

在结核病的治疗上，除了以往常用的抗结核药物之外，又增加了许多新产品，从临床经验证明它们都是抗结核的有力武器，但每种抗结核药本身都有缺点，最主要是产生耐药菌株和某种程度的毒性作用。随着对脊柱结核病理知识的增多和外科技术的不断改进，在病灶清除术的同时植骨融合，不仅可行，而且成功率明显提高。这些事实的出现，虽与全身疗法的合理改善有关，但主要还是合理使用抗结核药物的效果。从病灶清除术时所见到的结核性病理改变来看，在长期采用包括抗结核药物在内的全身治疗后，其病变范围和破坏的程度 X 线片所显示的情况广泛而复杂。临床上诊断病灶已静止多年，而复发者亦不少见。在其病理检查时不仅可见典型的结核性病变，且有活跃的结核杆菌存在。这些事实说明，由于脊柱结核病灶外有不同厚度的纤维包膜，内有脓肿、干酪样物质和死骨，机体和局部修复能力不能使之吸收，抗结核药物不能随血循环进入病灶内控制和消灭结核杆菌，故脊柱结核能够长期存在。因此，从脊柱结核病理学角度出发，药物治疗原则可概括如下：对尚未形成干酪样物质和死骨者，虽有局限性组织坏死和少量脓液，特别是滑膜和滑囊结核，宜采用包括抗结核药物在内的全身疗法。有干酪样物质和死骨者，宜在包括抗结核药物在内的全身治疗约 1～2 月以后采用病灶清除术，同时进行植骨融合术，彻底治疗其病变，恢复其功能。

二、脊柱结核的手术治疗

总的目的是清除病灶，使之愈合，防止复发、蔓延、截瘫及畸形等并发症的发生，恢复其主要功能，增加其稳定性，缩短疗程。

常用的手术方法主要是病灶清除术，同时或延期行植骨融合术。如有脊髓受压，出现截瘫等并发症，则行椎管减压术。

脊柱结核亦是以进行性破坏为主的病理改变，病灶里的干酪样物质、死骨和结核杆菌可以长期存在，虽病变静止后，在机体抵抗力下降时仍有复发的可能。施行病灶清除术可达到下列目的：在清除脓肿、干酪样物质和死骨的同时，可除去隐藏在其中的结核杆菌；改善和增加原病灶区的血液供给；增强局部组织的修复力；提高原病灶区的抗结核药物浓度；防止病灶内的毒素吸收。

脊柱结核的手术方式，除必须根据病灶的部位、破坏的程度以及受累椎体的节段外，还应结合病人的年龄及全身情况。一般均可

采用病灶清除术治疗。但对下列病变的治疗方法，则可因年龄不同而异：如小儿的脊柱结核，由于其脊柱发育生长的特点，不宜行广泛植骨融合，但有必要行局部局限的融合以防畸形的发生、发展招致严重的后期脊髓受压并发症。全身情况差及一次植骨融合不稳定的亦可二期在不同部位作植骨融合术等。

脊柱结核早期即可出现脓肿和骨坏死，且逐渐扩延，破坏脊柱的稳定性，虽经长期(2～3年)的非手术疗法，其主要病变如脓肿、干酪样物质、死骨、被破坏脱落的椎间盘等均很难吸收。有些病变虽可静止，但能达到治愈和椎间骨性融合者仅为10%左右。不仅复发率高，而且可因上列结核病和陈旧性病变如骨嵴和瘢痕组织等压迫脊髓而发生截瘫。所以对脊柱结核施行病灶清除术同时或延期行融合术，不仅可视为脊柱结核的主要治疗方法，而且也是预防截瘫的主要措施。已出现截瘫的脊柱结核病人，在其全身情况许可下，进行病灶清除术和彻底减压术，已是唯一有效的治疗方法。

三、病灶清除术的手术指征

有较大的寒性脓肿；有经久不愈的窦道；有明显的死骨或骨空洞；有脊髓受压现象。

四、手术时机的选择

1. 待病灶稳定下来再行手术治疗

发展较快的病变，病人抵抗力处于低潮，病灶及其周围组织充血，此时手术不但出血较多，而且病变易扩散，应暂缓手术，采用各种综合的非手术疗法控制病变的发展，待病变稳定后再进行病灶清除术。

2. 在寒性脓肿破溃之前行手术治疗

寒性脓肿破溃以后常易致化脓菌的混合感染，给手术和创口愈后增加了新的困难。因此，应在寒性脓肿破溃之前进行手术。

3. 待死骨分离出来后进行手术治疗

这与治疗化脓性骨髓炎的原则相同，应等到死骨与活骨分离后再行手术。否则手术时不易区别死骨与活骨的界限，而影响手术效果。

五、手术侧别的选择

目前，由于手术方法的改进，大多数颈、胸、腰椎结核病人均能在脊柱的一侧进行手术，同时解决两侧病灶，而无须再分两次手术。仅在胸腰段病侧中，有些还需要两次手术，解决两侧病灶。选择哪侧入路是个比较重要的问题，但大致可根据以下条件来决定：从脓肿大的一侧进入，其手术操作比较方便，也容易清除干净。应从椎体破坏严重的一侧进入，因死骨及空洞往往都位于破坏较重的一侧。从无窦道的一侧进入，因该侧粘连少，暴露容易，而且创口出血、污染机会较少。腰骶椎结核，须由大血管分叉部下方进入时，应尽量由右侧进入。因椎体右侧被大血管覆盖较少，而且可能摸到右侧髂总动脉的搏动，手术比较安全。经胸腔手术时，还应注意：如胸膜外，则应由粘连较重的一侧进入，如经胸腔则应由无粘连或粘连少的一侧进入；应从肺功能差的一侧进入；应从脓肿向胸腔及肺脏破溃的一侧进入，以便一并予以处理。胸椎结核应从肋骨头有破坏的一侧进入，以便同时切除被破坏的肋骨头。低位颈椎及上胸椎结核，为了避免损伤胸导管，应尽量从右侧进入。

总之，在手术前必须反复认真、仔细地检查和阅读X线照片，了解病变部位，以确定正确的手术入路侧别。

六、手术前准备

仔细检查其他器官(肺、淋巴结系统等)和其他部位有无结核病变，并尽可能明确其范围、程度和病变发展阶段。如为急性扩散期，则应先予以积极的包括抗结核药物的全身性治疗。择期行病灶清除术。

给以抗结核药如链霉素、异烟肼和对氨柳酸或利福平。一般同时先用前二者。使用期限2～3周。

根据病人的局部和全身情况，决定卧床

休息数周，并予富有营养的饮食、充足的阳光和新鲜的空气。这样可使多数的病人食欲增加，全身情况好转。但个别病人因脓肿较大，毒素吸收较多，不但不易控制及改善，而且肝功也有轻微改变，须待手术清除病灶后，全身中毒症状才能逐渐消失。因此，术前经一个阶段的治疗以后，即使仍有发热等全身中毒症状，也可进行手术。

一般手术前 48h 开始应用青霉素。合并窦道者，应根据脓液的细菌检查及抗菌素敏感的结果，选用必要有效的抗菌素。

如肝功能差，应于术前 3d 开始使用维生素 K_3，每日 8mg，肌肉注射。

颈椎结核，且骨质破坏较严重，影响其稳定性或已有脊髓明显受压者，应尽早行颅骨或颌枕带牵引（图 14-5～7），并可先作好石膏外固定颈托。

对消瘦和贫血病人，积极做好全身支持治疗，在术前做好输血准备。备 300～1000ml 血，有的甚至更多些。

老年人除注意心肺功能外，还应注意有否其他疾病如糖尿病等，以做好手术中的监测及术后处理准备。

七、脊柱定位法

由于脊柱结核所造成的破坏及发生的畸形，常给脊柱的定位带来不少困难，要想不影响手术效果，又能顺利地完成手术，必须要有准确的定位。如做病灶清除术时，定位错误可能找不到病灶，或把主要病变漏掉；做减压手术的定位错误可能找不到受压脊髓部位。定位错误是可以避免的，如不注意，也是经常发生的。因此，手术医生必须重视脊柱的定位问题。脊柱的定位方法有以下几种。

1. 体表标志定位法

可利用体表正常解剖关系进行定位（图 14-8），下颌角相当于枢椎下缘；舌骨相当于颈$_{3\sim4}$间隙；甲状软骨相当于第 5 颈椎；胸骨柄切迹相当于胸$_{2\sim3}$间隙；肩胛骨下角相当于第 7 胸椎；肚脐相当于腰$_{3\sim4}$间隙；髂骨嵴最高点连线相当于腰$_{4\sim5}$间隙。

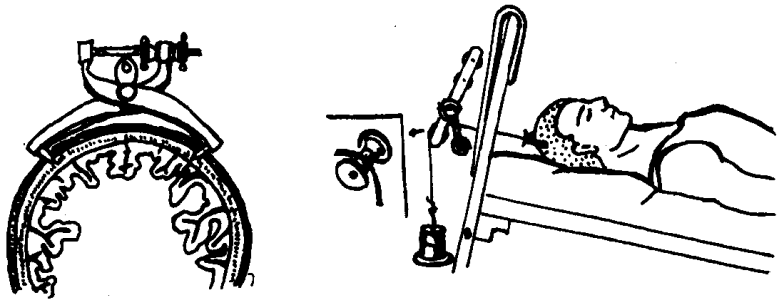

图 14-5 颈椎结核术前行颅骨牵引术



图 14-6 布制及皮制的颈椎牵引用颌枕带

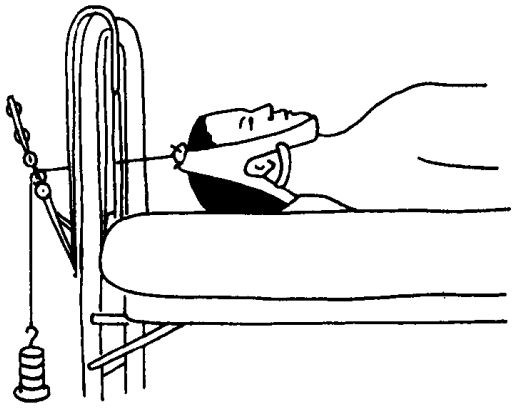

图 14-7　颈、椎颌枕带牵引

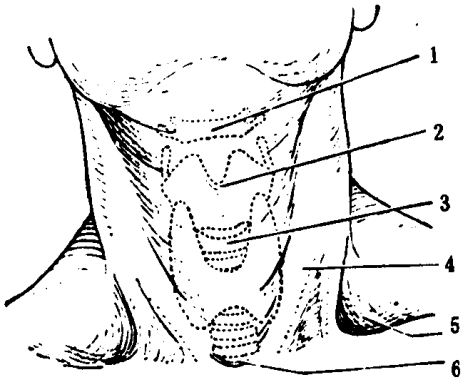

图 14-8　颈部的体态标志

1. 舌骨　2. 喉结　3. 环状软骨　4. 胸锁乳突肌　5. 锁骨上窝　6. 胸骨上窝

这些解剖标志都不在椎体上，而且与椎体有较大的距离，常因体位或解剖变异而改变其位置，因而不很准确。上下错一节是可能的，可供术者参考，不能作为定位的可靠依据。

脊柱有后凸畸形的，可利用突出的棘突作为定位标志。向后翘起最多的棘突一般属于下缘破坏较多或下位椎体破坏较多的椎体，表现在它和下位棘突的距离增加。利用突出的棘突进行定位的后路手术时比较可靠，但在椎体手术时可以提供参考。

2. 穿针定位法

多用于无明显后凸畸形，距离枕骨或骶骨较远的后路手术或中段胸椎椎体手术。

(1)棘突穿针定位法：皮肤消毒后，将一无菌注射器针头刺入棘突内，剪断针尾，提起皮肤，使针埋在皮下，再拍 X 线照片。

(2)横突穿针定位法：皮肤消毒后，将一无菌注射器针头刺入横突内，剪断针尾，提起皮肤，将针埋在皮下，再拍 X 线照片。

穿针定位法很准确，但一定要把针穿到骨质里面去，否则手术时找不到针，就很被动了。棘突穿针定位适用于后路手术，横突穿针定位适用于肋骨横突切除术。穿针定位最好在手术前一天或手术当天做，时间长了，感染的机会会增加，定位针也可能松脱或移位。

3. 术中定位法

在手术过程中可根据所见到的骨性标志和病理变化进行定位，如仍找不到病灶还可进行钻探和术中拍 X 线片定位。

(1)根据骨性标志进行定位：枕骨和骶骨均有其特点的部位及特殊的形态。颈、胸、腰、骶椎各部的棘突有其特点：胸椎与相应的肋骨相连；其横突上有关节面：骶椎的骶骨岬突出，都可以作为其定位标志。

但这些骨性标志也可能有解剖变异，必须根据患者的 X 线片作具体分析。

(2)根据病理变化进行定位：从椎体前方和侧方有时可摸到畸形或骨桥。病椎附近的软组织多肿胀、水肿并有粘连，脓肿内的脓栓和骨瘘孔的位置。这些病理变化都可帮助定位。

(3)钻探椎体进行定位：显露椎体后，如仍找不到病灶，可用小型圆凿在椎体上凿一二个深孔，好像地质队打井钻探地下矿藏一样。钻孔的位置和深度可根据 X 线片决定。

4. 台上拍片定位

经上述各种办法仍找不到骨病灶时，可在椎体上放一金属标记，然后拍片定位。

八、麻醉、体位

可采用针灸麻醉、局部浸润麻醉、硬膜外麻醉、腰麻，及在全麻下或清醒状态下插管。可根据具体情况酌定。

手术时体位，可根据不同部位及手术需要采用不同体位。

九、术后处理

给予富有营养的饮食、充足的阳光、新鲜空气。

脊柱结核术后应卧硬板床休息，儿童及椎体不稳脊髓受压者，可用各种类型石膏和牵引术予以制动。卧床和制动的时间应根据病人的年龄、受累病变的部位、骨质破坏的程度、手术方法、植骨融合的情况、脊柱的稳定性、瘫痪的恢复和全身状态等综合考虑。一般为2～3个月，植骨融合的病人为4～6个月。

翻身时要保持躯干上下一致，切勿扭转，以维持局部的稳定，尤其植骨的病人更应注意，避免移植骨片脱落或折断。

术后应继续应用抗结核药物3个月。有必要延长用药时间可改用口服药物1年。具体应根据全身情况及病灶稳定程度而定。应注意病人的肝脏功能及药物的中毒反应，及时修改药物的治疗方案。

教会和鼓励病人早期开始在床上作康复训练，预防褥疮的发生，减轻肌肉废用性萎缩，增强体质，促进愈合。

脊柱结核病灶清除如不能同时彻底清除对侧病灶时，可于3～4周后再进行对侧病灶清除手术，同时行植骨融合术。

为了防止术后感染，可并用青霉素7～10d。已合并继发感染的病人，应根据菌种对某种抗生素的敏感程度，给予必要的抗生素。

截瘫病人术后仍应继续注意防治尿路感染、褥疮及肺炎等并发症。

每1～2月摄X线照片，以观察病变及植骨愈合情况。

第二节 颈椎结核病灶清除术

一、颈椎$_{1\sim2}$结核经口腔病灶清除术

颈椎$_{1\sim2}$结核较少见。大部分颈椎结核病人可通过非手术疗法获得治愈。但有些病人一旦发生，极易引起吞咽和呼吸困难，甚至压迫脊髓而引起四肢瘫痪。又因该处手术途径较为困难，故手术治疗常较晚，疗效较差。近年来在与耳鼻喉科医师的协作下，疗效有了显著提高。

1. 手术前的准备

除做好一般准备外，还须注意口腔卫生，如鼻、咽喉部有感染者应彻底治疗。术前3d开始清洁口腔，行口腔护理。为了便于病人休息和进行护理，应做妥带头石膏床，以便帮助病人翻身及仰卧或俯卧位休息和护理。尤其儿童更为需要，便于搬动以防损伤脊髓。

如颈椎椎体稳定性差或伴有明显后凸畸形，寰枢椎半脱位，或脱位且合并有高位截瘫者，手术前应立即进行颌枕吊带或颅骨牵引，以尽可能地矫正颈椎的畸形，使其稳定，并减轻截瘫症状。颈椎牵引应达过伸位，这样有利于手术中的显露和操作。

如咽后壁脓肿阻塞呼吸道引起呼吸困难，应紧急行气管切开。

备血200ml。

2. 体位

仰卧位，肩下垫一薄枕，使颈部略过伸。头颈两侧垫放沙袋或头圈，防止手术时头颈部旋转而影响手术。有颅骨牵引者仍保持牵引。

3. 麻醉

多以气管内麻醉为主，可随时清理呼吸道，充分供应氧气。一般为经气管切开处，插入相应直径的较短的气管导管，牢固地固定

后，于此导管处施行气管内吸入麻醉，可避免诱导期发生呼吸道阻塞的意外和妨碍口腔部手术操作。

4. 手术操作步骤

(1)口腔显露：先用口腔自动牵开器使口腔开大。口腔及咽后壁粘膜用硫柳汞液消毒。悬雍垂用中号丝线缝合在软腭上，以利将其向上端反折，扩大手术野(图 14-9)。用压舌

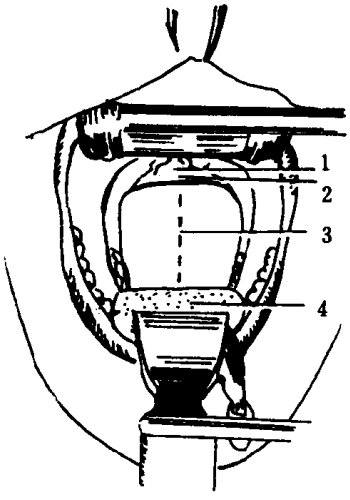

图 14-9　经口腔显露寰枢椎

1. 悬雍垂　2. 软腭　3. 咽后壁　4. 舌

器将舌根向下压。必要时可纵形切开悬雍垂和部分软腭，而后分别在其两侧各缝合固定一针，以利探查枕寰关节，用湿纱布填塞咽喉下部，将食管及气管入口堵住，防止脓液和血液流入。随即用穿刺针在咽后壁正中、脓肿最隆起处进行试穿，证实诊断。确定诊断后，尽可能吸出脓液，便于触摸到寰椎前结节。

(2)切口：摸清寰椎前结节后，在寰枢椎前侧中线纵行切开，切口长约 4～5cm 长，深达骨组织或脓腔，此处一般出血不多，予以压迫止血即可。

(3)病灶清除：切开脓肿壁后，吸尽脓液，用缝线分别牵开两侧粘膜和韧带瓣，自骨膜下分别向两侧剥离咽后壁直至寰枢椎侧块外侧缘(图 14-10)。尽可能在直视下，经此口伸

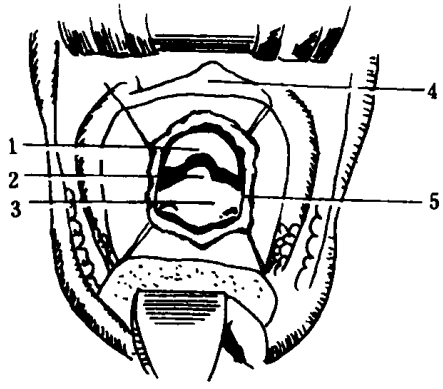

图 14-10　显露寰枢椎

1. 寰椎　2. 齿状突　3. 枢椎　4. 悬雍垂
5. 切开的咽后壁边缘

入小刮匙，将干酪样坏死物质、死骨、肉芽组织彻底清除(图 14-11)。操作时必须注意用

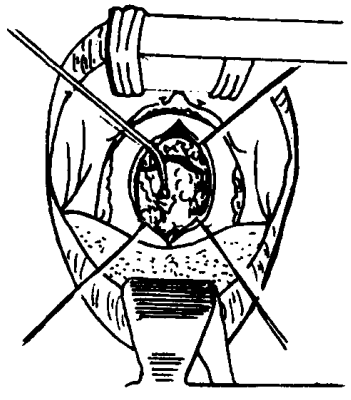

图 14-11　清除病灶

力不能过猛，要轻柔。骨膜下剥离寰椎侧块时不宜超过外侧缘，以免损伤椎动、静脉而引起出血。

(4)缝合：冲洗伤口，将链霉素 1g 和异烟肼 200mg 粉剂放入伤口内，充分止血。用羊肠线缝合粘膜和软组织瓣(图 14-12)。拆除贯穿固定的悬雍垂缝线。

(5)植骨：寰枢椎结核并发寰枢椎脱位时，在病灶清除和切除寰椎前结节及其后侧

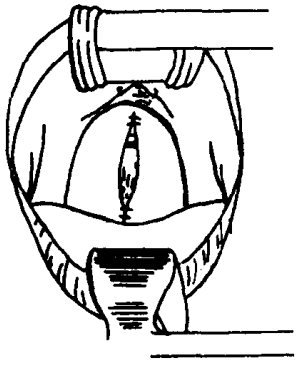

图 14-12 缝合切口

的瘢痕组织后，即可使枢椎复位。有人用自体髂骨块嵌入寰枢椎关节左、右侧和前外侧，使之融合。这是一个较为复杂的手术。除应在条件好的情况下选择应用外，同时也必须注意到，此处手术因显露局限，刮除的病灶可能不够彻底，不仅影响植骨的成活和融合，且病变复发的机会亦较大。故妥当的办法是在病灶清除术后，用带头、颈的石膏背心制动，待切口愈合后 4～6 周，再进行后侧植骨融合枕骨和颈椎。

5. 手术中注意事项

创口的轻度感染是很常见的。但一定要注意无菌操作及清创时脓液的处理。鼻咽部亦要注意保护。继发性颅底化脓性脑膜炎是其并发症之一。

注意口腔下部气管与食管部的填塞，勿将脓血液流入。气管插管应保持通畅，防止发生窒息死亡及堵塞气管。

咽后壁脓肿切开时一定要严守触摸环椎前结节及于中线纵行切开的原则。向两侧骨膜下剥离寰枢椎时切不可超越其侧块外侧缘，以防造成难以控制的出血。

整个操作过程中视野、术野均甚小，应调整好照明。动作要轻柔，切忌过猛。

如施以同时植骨，应确实彻底清除病灶。

6. 手术后处理

术后 2～3d 用静脉输液，维持营养，配以有效的抗生素，预防感染并发症。待全身和局部情况好转后，即可进流质饮食，直至切口愈合。气管切开的插管需维持数周或待气管分泌物减少到正常后拔出。应妥善固定气管套管，防止脱出并保持其通畅。病人须在石膏床保持下或维持颅骨牵引下卧床 2～3 个月以上，或待植骨融合后，方可在颈托或围颈外固定下逐渐开始活动。术前有脱位但已经复位的术后继续用牵引悬吊 4～6 周，术后 3 周可将颅骨牵引改为布带牵引。如术前没有脱位，但估计颈椎不够稳定的，术后也应用布带牵引 3～4 周。可用鼻饲维持营养。仍应正规地应用抗结核药物治疗。

二、颈椎结核经甲状—舌骨间前方入路病灶清除术

1962 年 Fang 报道了经甲状—舌骨间前方入路行颈椎结核病灶清除术。本手术方法简单、容易掌握，手术创伤小，术野浅，可在直视下清除病灶，准确、彻底、安全、可靠，同时能清除椎体两侧的病灶，一次完成手术，不易损伤椎动脉、脊髓神经，不会刺激或损伤颈交感神经而产生术后并发症。手术效果较理想。

1. 手术适应证

本手术方法最适合于颈椎$_{3、4}$椎体结核的病灶清除。对颈$_2$和颈$_5$椎体结核病灶清除时，须向上、下倾斜，方能清除彻底。但该切口不适合于颈$_{6、7}$结核。以上各椎体结核，合并有神经根刺激症状，或出现截瘫者，可同时行前方椎管减压。

2. 术前准备

术前 2～3 周卧硬板床，颈椎部以沙袋垫稳制动，肩部置棉垫抬高，使颈伸头低仰卧位。练习在仰卧位进半流质饮食和床上大小便。注意口腔卫生，加强口腔护理，术前 3d 始给青霉素 40 万 U、链霉素 0.5g 雾化吸入，每 2h 一次。练习简单的手势表达动作，以便配合术后护理及观察。注意褥疮护理，加强床上体疗，增强营养，矫正贫血，积极改善全身情

况。如有颈椎后凸畸形及神经根刺激症状和截瘫病人，应进行颌枕带或行颅骨牵引，以矫正后凸畸形，缓解及改善神经脊髓受压迫或受刺激症状，利于手术显露和病人的恢复。做好全面化验及主要脏器功能状况的检查。均需作低位气管切开。备血 200～400ml。

3. 体位

病人取仰卧位，颈枕部以沙袋制动，肩部垫高，使颈轻度过伸，防止手术时头颈部旋转而影响手术操作。如有颅骨牵引者，仍需持续维持牵引。

4. 麻醉

仅采用针麻即可取得良好效果。亦可选择经气管插管吸入性及静脉复合麻醉和局麻。

5. 手术操作步骤

(1)切口：颈颌切口。于颈部最上皱纹处相当于甲状—舌骨间横切开，两侧延伸到颈动脉搏动处的外缘，长约 5～6cm(图 14-13)。

(2)显露：切开皮肤、皮下、颈浅筋膜和颈阔肌(图 14-14)，切开颈固有筋膜，达胸骨舌骨肌和其两旁的肩胛舌骨肌。在靠舌骨部横行切断胸骨舌骨肌，注意勿损伤肩胛舌骨肌内缘的喉上神经和喉上动脉。再横行切断甲状舌骨肌和甲状舌骨筋膜，注意勿损伤其下方的会厌，则见于会厌下咽后壁脓肿(图 14-15)。相对应的是颈椎$_{2、3、4}$位置。将会厌压向咽腔，以纱布堵塞，口腔和脓肿壁用新洁尔灭消毒。牵开舌骨和会厌后，即可充分显露咽后壁脓肿病灶所在部。

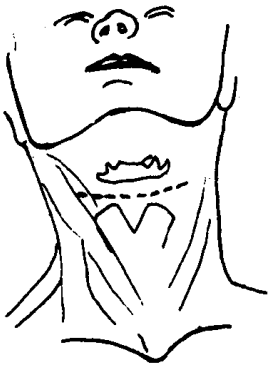

图 14-13　甲状—舌骨间病灶清除术切口

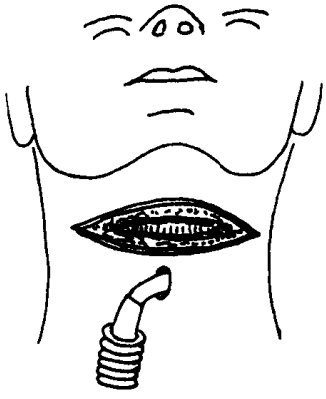

图 14-14　按标记线逐层切开皮肤

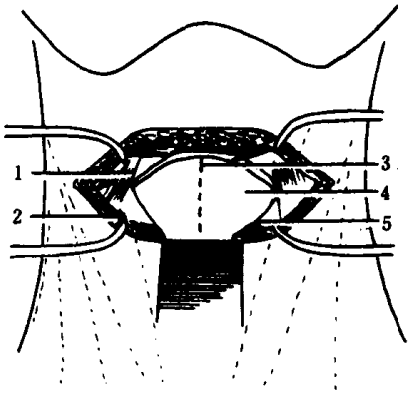

图 14-15　显露咽后壁脓肿并于中线部切开

(3)病灶清除：经试穿抽出脓液，证实诊断后，作正中纵行 3～4cm 切口，达椎体。吸尽脓液，脓肿壁两缘分别缝牵引线，牵开创口，在直视下清除病灶(图 14-16)。用骨膜剥离器向两侧骨膜下剥离，经此口伸入刮匙，将干酪样坏死物质、死骨、肉芽组织彻底清除。在脓腔内寻找通向椎体的病灶，探查其方向和部位。当刮除椎体后缘病变时，刮匙可伸入后纵韧带和椎体后缘之间，但应注意由后向前搔刮，以免损伤脊髓。同时施行椎管前方减压。

(4)椎体间植骨：病灶彻底清除后，如骨质破坏较严重、缺损较大；或椎体稳定性差，术前已有脱位或半脱位，经牵引已矫正者，应行椎体间植骨融合术。修整骨槽，再另用一套器械，在局麻下，从髂骨嵴上取一块较骨槽稍

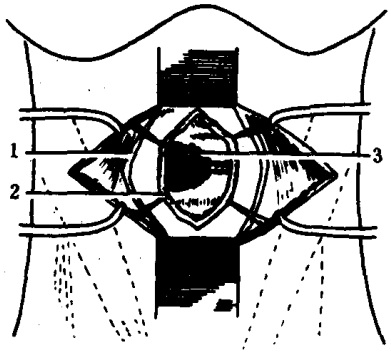

图 14-16 行上位颈椎病灶清除手术

1. 椎前筋膜 2. 脓肿壁 3. 病灶

大的骨块，在撑开骨槽或经适当牵引的情况下，将骨块嵌入骨槽内。在松开撑开或牵引后，植骨块即可紧紧地嵌插在骨槽内。

(5)缝合：冲洗伤口，充分止血，放入适量的青、链霉素和异烟肼。病灶内不放任何引流。用 1 号线间断严密缝合前纵韧带与咽肌和咽粘膜两层，放开会厌，按层缝合颈部创口，于甲状舌骨肌和胸骨舌骨肌间放入橡皮引流条，术后 24h 拔除。

通过咽镜送入胃管。

6. 手术中注意事项

该切口主要适用于颈椎$_{3、4}$椎体结核病灶清除，不适合颈椎$_{6、7}$结核。对颈$_2$ 及颈$_5$ 椎体结核须向上或向下倾斜，方能清除彻底。喉内神经和喉上血管在甲状舌骨膜内穿过，故分离此膜时，应尽可能在近舌骨处分离切断。切开粘膜进入咽下部时，需避免损伤会厌。注意脓肿及椎体前方切开时，应严守中线切开的原则。整个手术过程中，应随时注意呼吸道的通畅，防止发生气管堵塞及窒息。

7. 手术后处理

术后卧硬板床，或卧带头石膏床，2～3 月后，可在颈部围领的保持下起床。术后 1 月后方能自行轻轻翻身。注意防止褥疮的发生。应保持颈伸头低位。肩部置棉垫抬高 10°左右，颈枕部以沙袋制动，双眼平视。如有牵引，可用维持重量，借牵引作用，稳定颈椎，并可逐渐矫正颈椎的后凸畸形，恢复生理前凸，也有利于病人的康复及功能的恢复。术后由胃管鼻饲富有营养、易消化的食物，需少量多餐，术后 3～5d 拔除胃管。咽后壁无异常变化，再禁食 2d。于术后第 6～7d 开始进全流质，2 周后进半流质，渐进普食。在鼻饲期间应配合静脉补充液体摄入量。气管切开常规护理，清洗套管内外分泌物，保持气道的通畅，每 2h 一次雾化吸入。术后 5～7d，给试验性堵塞，无呼吸困难则将套管拔除。全身应用抗生素 1 周，控制感染。抗结核治疗应 3～6 个月。如尚须作后路椎板植骨者，可在术后 3～4 周行 2 期手术。

三、颈椎$_{2～7}$椎体结核病灶清除术

即经颈前三角沿胸锁乳突肌切口病灶清除术。

1. 手术适应证

合并咽后壁及椎前椎旁寒性脓肿者。病变椎体破坏缺损较重脊柱发生畸形及其稳定性差者。有神经根刺激或出现截瘫者。虽经正规系统治疗，但病情仍不稳定者。胸椎体结核，亦可经该切口进行手术。

2. 手术前准备

除做好一般准备外，还须注意：颈椎椎体稳定性差，并有明显后凸畸形或有神经根及脊髓受压者，手术前应进行颌枕带或颅骨牵引，尽可能地矫正颈椎畸形，使之达过伸位，以利于手术显露和操作。术后仍需持续牵引，可稳定椎体，同时也可缓解手术刺激所致脊髓水肿。如不用牵引，可在术前制备一带头的石膏床，儿童更为需要，留作术后应用，便于搬动病人，防止脊髓损伤。推移气管训练，以适应手术中对气管的牵拉刺激，减轻病人术中的不适及术后气管水肿可能。做好在床上大、小便及饮食的训练。备血 400～800ml。

3. 体位

病人取仰卧位，肩部垫高，使颈轻度过

伸。如有牵引者，术中持续牵引，面部转向非手术的一侧，头部两侧用沙袋维持。

4. 麻醉

针麻或局麻常运用于成年人，病人容易配合。采用该种麻醉，不仅可减少手术后并发症的发生，而且在手术中如碰到脊髓或神经根时，病人可及时提醒术者，避免误伤脊髓或神经根。

经鼻、口腔插管全身麻醉，常应用于儿童或不能配合的病人，要求术者一定要熟悉解剖，操作仔细，动作轻柔。

5. 手术操作步骤

(1)切口侧别的选择：选择颈左侧或右侧切口的原则是，哪一侧脓肿大、破坏严重或哪一侧神经被刺激压迫症状明显，就在哪一侧作切口。但也应考虑到颈左侧喉返神经较长，易于查找和牵向对侧，以防损伤。如在左侧下部进行病灶清除术，应注意保护和预防损伤乳糜管。因此，常采用颈右前外侧途径。

(2)切口：自颞骨乳突沿右侧胸锁乳突肌前缘下行至胸骨柄切迹作切口(图 14-17)。

图 14-17　右胸锁乳突肌前斜切口

切口的高低、长短应根据病变的部位及范围而适当选择。

(3)颈椎$_{2\sim5}$椎体病灶显露：以病变椎体为中心，沿胸锁乳突肌前侧作斜形切口，成人一般长约 8～10cm。切开皮肤，向两侧剥离颈浅筋膜。切开颈阔肌，颈外静脉则位于切口的上方，可将其向后牵开或予以结扎切断(图 14-18)。沿胸锁乳突肌前缘的脂肪组织分离，

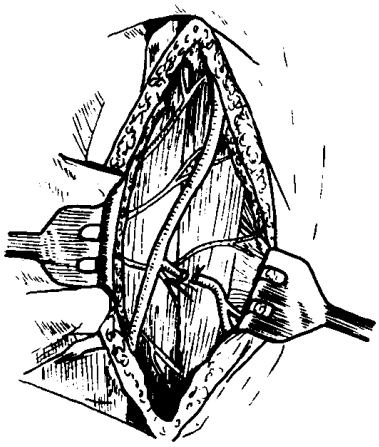

图 14-18　切开颈阔肌后，切断结扎颈外静脉

并将其向外牵开，必要时切断甲状舌骨肌(图 14-19)。游离腮腺后下缘并向前牵开。仔细地

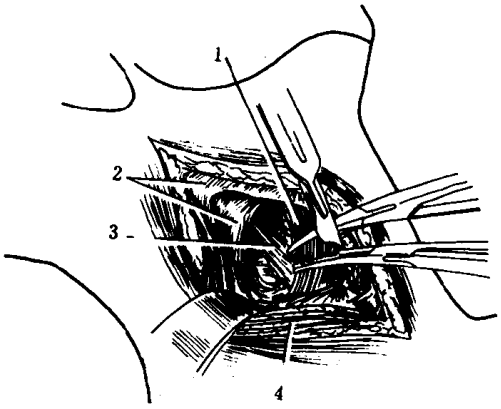

图 14-19　切开甲状舌骨肌

1. 甲状舌骨肌　2. 颈前筋膜　3. 胸骨舌骨肌　4. 胸锁乳突肌

游离颈动脉鞘，鞘内为颈总动脉、颈内静脉及迷走神经。再以钝性小拉钩，轻轻地将其向中线牵开(图 14-20)，于深层即可显露出前斜角肌、颈长肌、头长肌和膨隆的咽后脓肿、椎旁脓肿及病灶处(图 14-21)。显露颈椎$_2$病灶时，应注意剥离甲状腺上动、静脉和喉上神经(图 14-22)。甲状腺上动、静脉应分别钳夹、切断、结扎。喉上神经若影响手术进行，可将

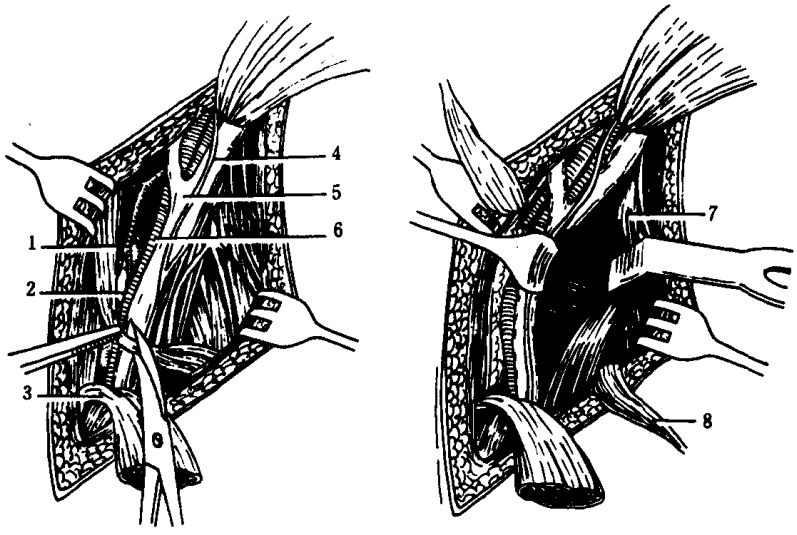

图 14-20 游离颈动脉鞘并将其向中线牵开

1. 肩胛舌骨肌 2. 甲状腺 3. 胸锁乳突肌 4. 迷走神经 5. 颈内静脉 6. 颈总动脉 7. 斜角肌 8. 肩胛舌骨肌

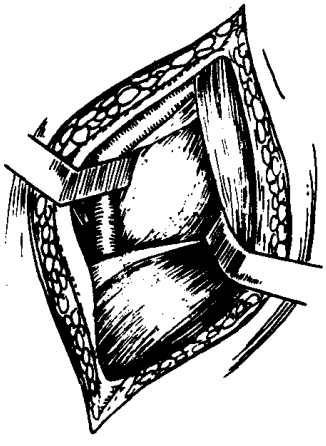

图 14-21 显露咽后脓肿及病灶处

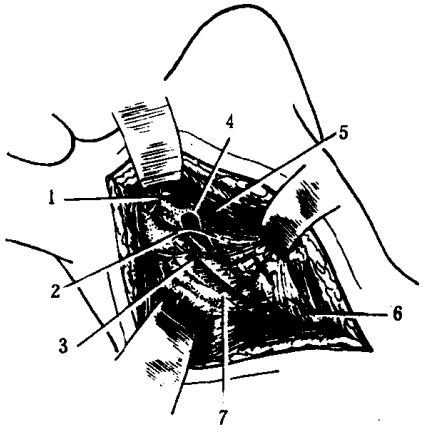

图 14-22 显露第 2 颈椎时，需显露颈上动静脉，在其高位可见喉上神经

1. 舌下神经 2. 甲状腺上静脉 3. 舌下神经袢 4. 甲状腺上动脉 5. 喉上神经 6. 喉返神经 7. 甲状腺中静脉

其切断，无不良后果。舌下神经位于喉上神经上部和深部应予以保护，且注意防止牵拉或压迫。

(4)颈椎$_{5\sim7}$椎体病灶显露：如结核病变位于颈椎$_{5\sim7}$椎体处，可从胸骨柄向上，沿胸锁乳突肌前缘作斜形切口，或在锁骨上二横指由气管侧方向外作横行切口，成为长约10cm 切口。分离出胸锁乳突肌下部后，将其在胸骨柄附着处的稍上方切断(图 14-23)，并将其上、下端分别牵开。沿颈动脉鞘前侧

图 14-23　切断胸锁乳突肌胸骨头

纵形切开颈中层筋膜，进行钝性剥离，即可显露甲状腺中静脉(图 14-24)、迷走神经、颈动

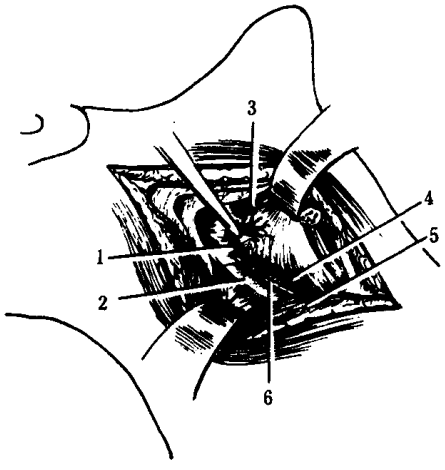

图 14-24　颈中层筋膜切开后和结扎甲状腺中静脉

1. 甲状腺中静脉　2. 颈内静脉　3. 舌下神经袢　4. 颈动脉　5. 喉返神经　6. 迷走神经

脉鞘(图 14-25)、喉返神经和舌下神经袢。后者是供给胸骨舌骨肌和胸骨甲状肌的运动神经。倘此神经妨碍手术进行，则可将其切断。术者在此时必须看到和用手摸到颈动脉搏动，而后沿颈中筋膜前侧细心轻轻向上、下两端剥离。注意在筋膜下有与甲状腺下动脉伴行的喉返神经，钳夹、切断和结扎甲状腺下动、静脉。经以上操作后，分别将颈前侧器官牵向前左侧，颈动、静脉牵向后右侧，即可见梭形脓肿病灶部(图 14-26)。

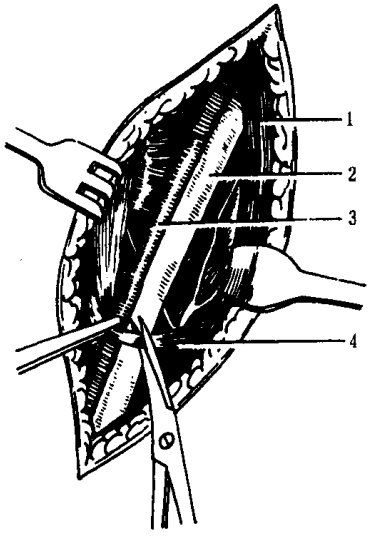

图 14-25　$C_{6,7}$结核、需游离肩胛舌骨肌并切断其中心腱，显露颈动脉鞘

1. 胸锁乳突肌　2. 颈内静脉　3. 颈动脉　4. 肩胛舌骨肌

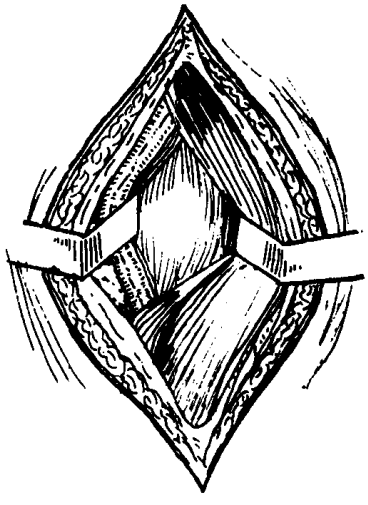

图 14-26　梭形脓肿病灶部被显露

(5)病灶清除：脓肿的周围组织，用纱布保护好，如遇膈神经和交感神经位于脓肿的前方时，应将其向旁侧牵开并予以保护。经穿刺证实诊断后，在脓肿的最膨隆处作纵形切口，吸净脓液。为了防止脓液污染手术野，也可在穿刺寒性脓肿时，尽量吸净，而后纵形切开脓肿壁，用小弯刮匙顺脓腔内的窦道轻轻地伸向椎体病灶，探查病灶的方向和部位，并取出游离的死骨和肉芽组织。然后用骨膜剥

离器剥开椎体前方的韧带，扩大窦道口，再以尖刀将其切开，显露出病变椎体(图 14-27)。

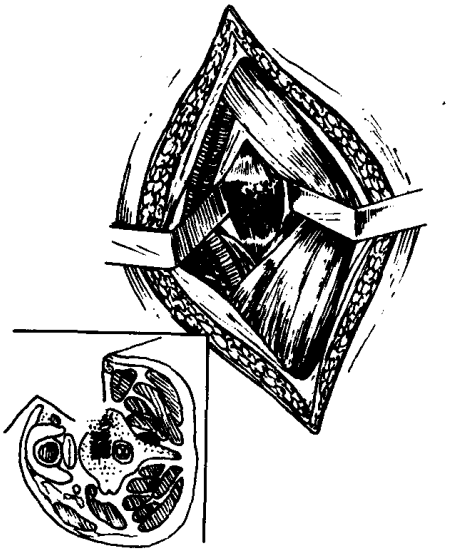

图 14-27 显露病变的椎体

可在直视下彻底清除病变组织。当刮除椎体后缘病变时，刮匙可伸入后纵韧带和椎体后缘之间，应注意要由后向前搔刮，以免损伤脊髓。

当该侧病变清除后，可用手压迫对侧颈部，使对侧的脓液经病灶处涌出，或用小弯刮匙通过椎体间隙伸向对侧脓腔进行搔刮，并用生理盐水反复彻底冲洗，用弯形金属管或硬导尿管伸入对侧脓腔进行加压冲洗。随后用骨凿从侧后方向前侧切除硬化骨，争取达到骨腔壁内面。

(6)修整骨腔和椎体间植骨融合：病灶清除彻底后，如病人情况允许，可做椎体间植骨融合术。即用另一套器械，从髂骨嵴上取一块较骨腔和经修整好的骨槽大点的骨块，并将骨块修成前宽、后窄的形状。在撑开骨槽或经适当牵引和过伸颈椎的情况下，将修整好的骨块塞入前纵韧带下，嵌入椎体间缺损处(图 14-28)。或在病变上、下的椎体侧方做一相通的骨槽，使移植骨块嵌入其间。如嵌入稳定，无需另作固定；如不稳定可用丝线或记忆钉固定之。一般情况下，在松开牵引或撑开后，植骨块即可紧密地维持在骨槽和骨腔内。

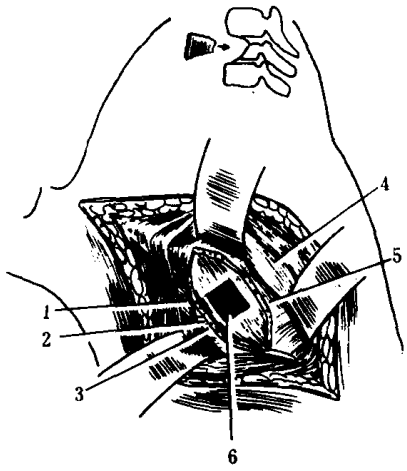

图 14-28 病灶清除后行植骨融合术

1. 颈动脉鞘 2. 颈前筋膜 3. 颈交感神经 4. 甲状腺 5. 食管 6. 病灶清除后植骨床

(7)缝合切口：冲洗伤口，进一步止血，在骨槽和骨腔处放入适量的抗生素，如 1g 链霉素、80 万 U 青霉素、200mg 异烟肼。用中号丝线逐层缝合切断的甲状舌骨肌、颈阔肌，分层缝合筋膜、皮下组织和皮肤。为了预防切口内血肿及积液，影响呼吸，可留置一条胶皮片以作引流，24h 后拔除。

6. 术中注意事项

副神经在胸锁乳突肌的上 1/3 处穿过，在游离胸锁乳突肌上部时注意不要损伤。

从颈动脉鞘内侧还是外侧进入病灶，应视术中脓肿的位置、大小，利于清除病灶，便于操作而定。一般情况下，显露上部颈椎时，从颈动脉鞘的外侧进入，也可避免结扎较多的颈外动脉分支，或误伤舌下神经、喉上神经外侧支的危险。显露下部颈椎时，则从颈动脉鞘的内侧进入，可避免误伤甲状颈干，锁骨下动、静脉，胸导管或胸膜顶的危险。

牵拉颈动脉鞘时，要不断地松开拉钩，以免因拉钩阻断血循环的时间过长而引起脑乏氧情况的发生。

当分离脓肿前方的软组织时，要注意避

免损伤位于颈椎侧前方的交感神经节和神经链。一旦损伤易引起霍纳氏综合征，但大多可在术后 2～3 个月消失，少数为永久性的。

当自颈椎前筋膜侧方纵行切开，牵开两侧后，即可见遮盖着椎体的前纵韧带有一定程度的炎性反应。在此平面的椎间盘上可见有细小动脉和静脉各一个分支，它们是从颈长肌下面内侧，向内、上侧上行至上位颈椎的。因此，如需将颈长肌牵向外侧时，应先将此细小血管切断结扎或电烙以防出血。

在切开椎体前方的骨膜时，必须严守中线切开的原则。如切在横突前结节上，则有损伤椎动、静脉和颈神经根的危险。颈椎椎体前后径很短，一般仅为 1～2cm。所以，无论在凿骨或刮病灶时都不可过深，并且在操作中切不可用力过猛，以免造成或加重颈椎、脊髓的损伤。

如处理下位颈椎和胸$_1$ 处病灶时，切不可切断颈$_8$ 和胸$_1$ 的神经根，二者都是臂丛神经的组成部分，切断和损伤后可使患侧手内在肌萎缩而造成严重残疾。

7. 手术后处理

继续注意病人的全身营养状况及进行积极的支持疗法，争取病人能早期进行床上康复功能锻炼，促进病灶及创口愈合。

进行正规系统的抗结核药物治疗，并与病人配合制定可行有效的治疗方案，使病人能坚持至痊愈。

颈椎结核病人手术后亦应卧硬板床，搬动病人时应在头部持续牵引下或用石膏予以固定制动下进行。术前行颅骨或吊带牵引者，仍应继续牵引 6～8 周，以 3～4kg 的维持重量即可。这样既可以稳定椎体，防止加重脊髓的损伤及减轻脊髓的水肿，又可使植骨块嵌入恒定，防止松动脱落。8 周以后，可在颈部石膏及支架的保持下，逐渐起床活动。

注意保持呼吸道的通畅。由于手术中的牵拉，可引起气管的水肿。术后即可进行雾化吸入，及时抽吸和排出气管内分泌物，必要时可作气管切开。

在卧位卧床期间，要注意病人的吞咽功能，防止仰伸卧位进饮食误入气管内造成呛咳，影响颈部制动或造成吸入性肺炎。

预防褥疮发生及其他并发症的发生。切口部引流条术后 24h 可拔除。

第三节　胸椎结核病灶清除术

一、胸椎结核经胸腔病灶清除术

经胸腔病灶清除术是开胸处理胸椎椎体结核病灶的一种手术方法。这种手术方法显露充分，可在直视下同时清除脊柱两侧的结核病灶，并可利用切除的肋骨进行椎间植骨。

1. 手术适应证

此手术除参考一般适应症外，主要适应胸椎$_{4\sim10}$的椎体结核。在该区域椎体破坏节数较多、椎旁脓肿较长或为跳跃性病灶尤为适合。病灶位于椎体前侧，脊柱前没有压缩闭合的病人亦适宜做此手术。如并发截瘫，且其截瘫平面与病变椎体相应的脊髓节段一致的病人也适于此手术。适用于脊柱病灶与肺脏或食管相通的病人，以便术中能同时处理肺部或食管的病灶。

年龄较小或较大，全身情况较差，心肺功能不好的病人不宜采用本手术。因开胸手术，对生理功能扰乱较大，病人难以耐受。心脏功能不好及有肺部疾患者不宜采用本手术方法。截瘫时间比较长且严重者，也不宜采用。因椎管前方产生的脓肿和肉芽组织，向上、下蔓延较远，常不易从椎体的前方清除干净。如从后外侧手术清除这些病变，则比较容易清除彻底。

2. 手术前准备

应行胸部摄片，了解肺部情况。有条件的应作肺功能测定。心脏功能也应作全面细致的检查，如有异常要及时处理。确定病变部

位、手术进入侧别。一般从左侧或右侧进入没有很大区别，但下位胸椎病变从左侧胸腔进入比较方便，因左侧横膈较低。准备好无菌水封瓶，以备术后胸腔闭式引流用(图 14-29)。备血 400～800ml。做好脊柱结核病灶清除术的其他常规术前准备。

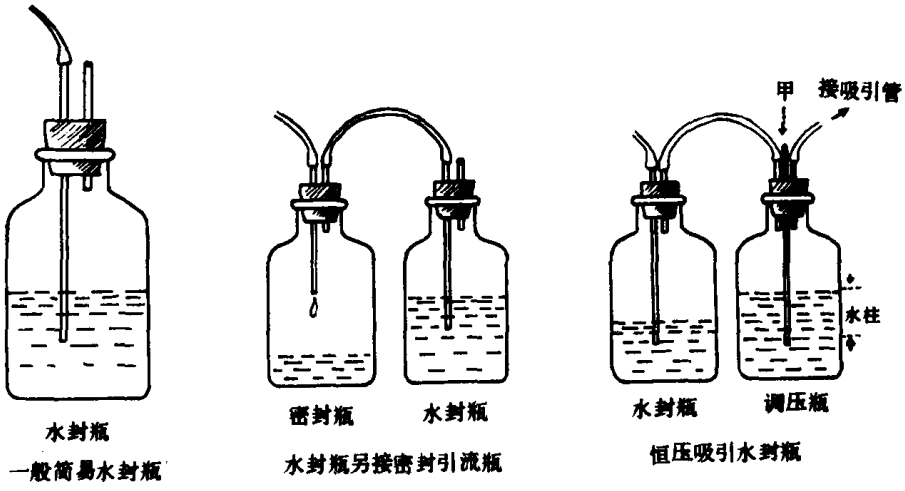

图 14-29 胸腔闭式引流的水封瓶装置

3. 麻醉

可采用针刺麻醉、高位硬膜外腔阻滞麻醉或气管内吸入性麻醉及静脉麻醉。

4. 体位

病人取侧卧或半侧卧位，术侧在上，躯干平面与手术台面呈 50°或 60°角(图 14-30)。以病人的背对术者，病变部位与手术台中部的升降床桥相对应，或用沙袋垫在该处，以利对侧肋骨间隙开大；在椎间植骨后去掉沙袋或降下床桥时，使植骨块嵌得更紧些。

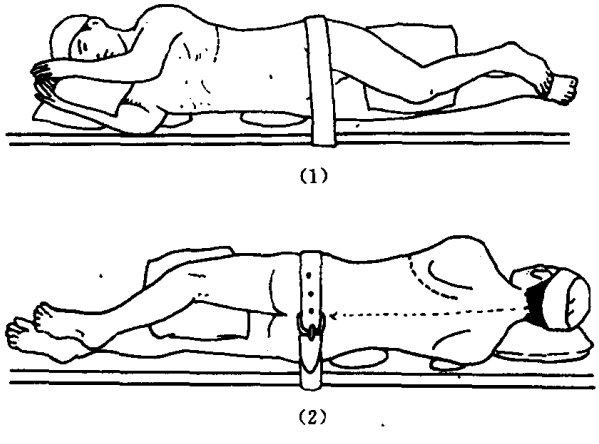

图 14-30 体位和切口

(1)体位和切口(前面观) (2)体位和切口(后面观)

5. 手术操作步骤

以胸椎$_{7\sim8}$椎体结核经右侧胸腔入路为例。

(1)切口：沿预定切除的肋骨走行切开皮肤，即自腋前线开始，沿第 7 肋骨后行，切口后端达骶棘肌外缘止。切开皮肤、皮下组织，保护两侧皮缘，沿切口方向切开深筋膜、斜方肌、背阔肌、菱形肌及前锯肌，并将其分别牵

向两侧(图 14-31)。沿第 7 肋骨,纵行切开其骨膜,并作骨膜下剥离(图 14-32)。随后自该肋骨与其软骨交接处和肋骨颈处切断该肋骨(图 14-33)。将取下的肋骨包在生理盐水纱布中保存,以备作椎间植骨用。

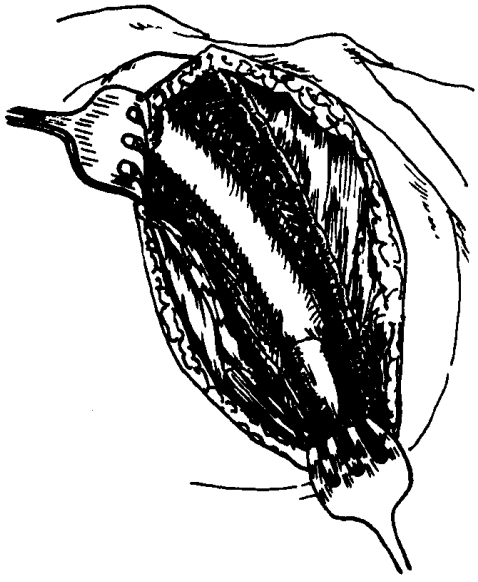

图 14-31　顺切口标记切开胸壁肌层显露肋骨

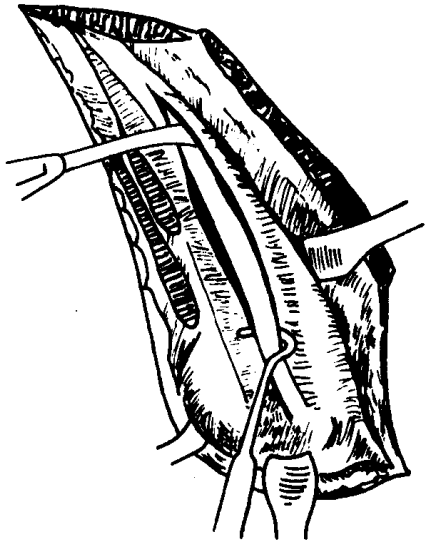

图 14-32　游离肋骨

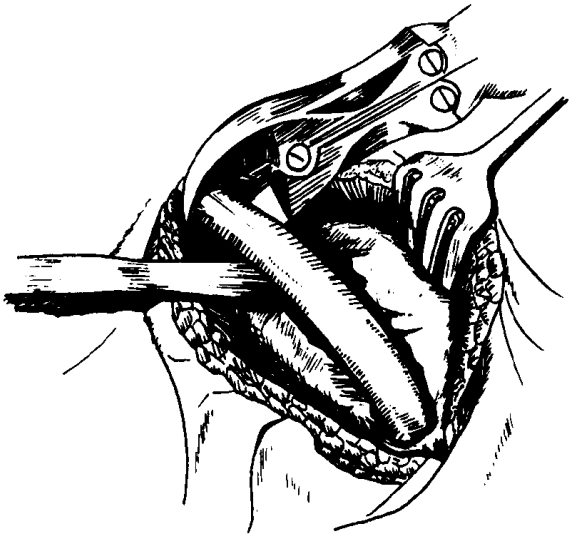

图 14-33　剪除肋骨

(2)切开胸腔:先将该肋骨骨床和胸膜壁层切开一小口,如肺的脏层胸膜与壁层胸膜粘连,右肺即自行塌陷。随后沿肋骨床剪开骨膜和胸膜(图 14-34),倘粘连较紧,则沿胸膜壁层钝性剥离(图 14-35),推开胸膜脏层和肺。用胸腔自动牵开器撑开胸腔,彻底剥开与胸膜粘连的肺组织。用大块生理盐水纱布覆盖肺表面,并以深钩将其牵向前内侧。以充分

显露椎旁脓肿(图 14-36)。

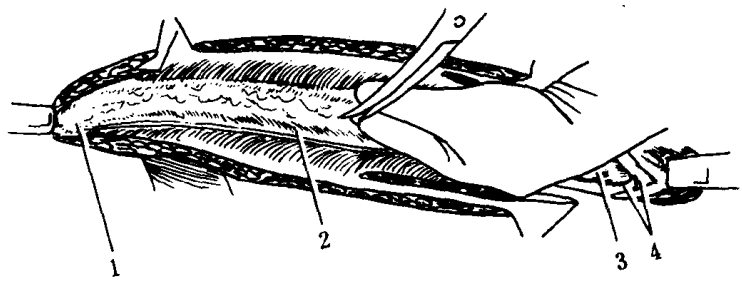

图 14-34 经肋骨床开胸
1. 肋骨端 2. 骨膜 3. 肺 4. 骨膜缘

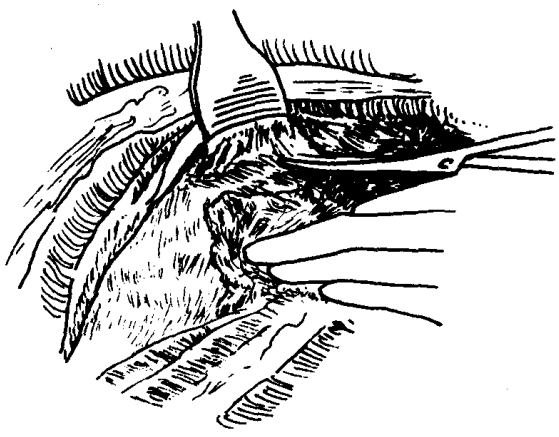

图 14-35 剥离开胸膜之间的粘连

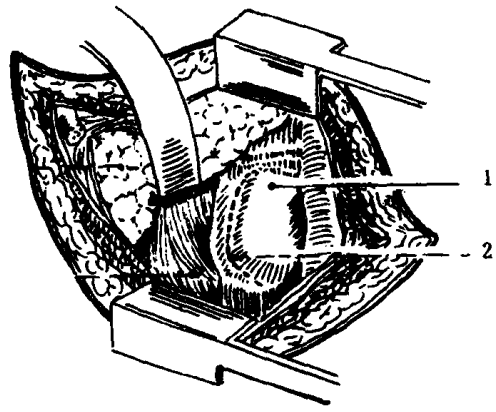

图14-36 显露椎旁脓肿
1. 脓肿壁 2. 预定切开线

(3)清除病灶(图 14-37):切开脓肿前应将手术野以外的胸腔全部用生理盐水纱布保护好,以免流出的脓液污染胸腔。如脓液较少,波动不明显时,应先做试验性穿刺,证实为脓液,确定诊断后,可在距椎体缘 1～2cm 处作凹向脊柱的弧形切口。轻轻地切开脓肿上的壁层胸膜,将肋间血管分离出来,并予以结扎、切断,然后再切开脓肿,吸出脓液。为了显露充分,根据病变的长度,也可 T 形或 H 形切开脓肿壁,但必须在处理了肋间血管后进行脓肿壁切口的延长。用刮匙刮病椎间的肉芽组织、干酪样物质、坏死椎间盘及死骨等。操作过程中不可将病变组织特别是死骨和椎间盘推到对侧,以免造成清除困难和遗漏。结合术前 X 线片和术中所见的病椎后部骨质的厚度,刮除至达正常渗血面为止。但应注意,骨质较薄者勿用力向后侧刮,以免误伤脊髓。如为截瘫病人,应在尽可能保护硬脊膜的情况下,去除向椎管突起并压迫后纵韧带的任何压迫物。后纵韧带因长期病变刺激和压迫而变厚,可先将其纵行切开,仔细向两侧剥离后切除。此时可进一步探查该部硬脊膜及相邻的上、下部椎管,彻底解除压迫,清除病灶。在此步骤中,任何操作都必须轻巧,以防加重脊髓的损伤。

(4)椎间植骨(图 14-38):病灶清除彻底

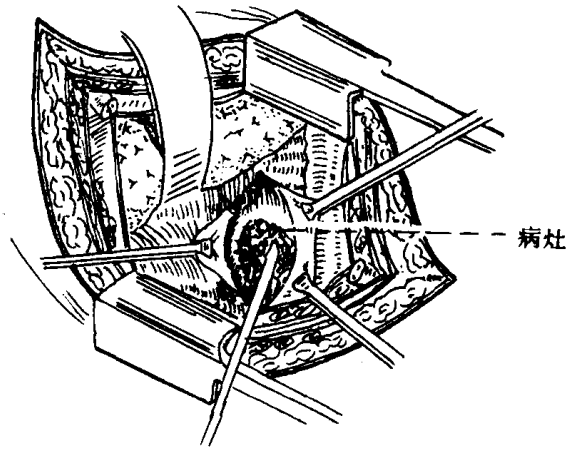

图 14-37　切开脓肿壁搔刮病灶

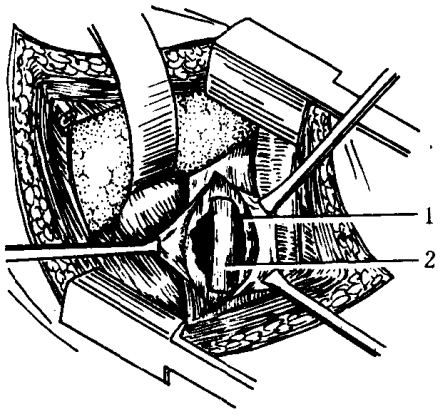

图14-38　椎间植骨融合
1. 骨槽　2. 植入的肋骨

后，用温生理盐水冲洗脓腔，更换脓腔周围的纱布。在病椎上、下相邻的健康椎体前外侧作一骨槽，利用切下备用的肋骨，并将其剪成相应的长度，在尽量增加骨槽间隙的情况下嵌入骨槽内。或从髂骨另取一骨块进行植骨。植骨后可放平床桥或去除沙袋，使植骨块更稳妥地嵌在骨槽内，清洁脓肿周围组织，脓肿内放置链霉素 1g、青霉素 80 万 U、异烟肼 200mg，缝合脓肿壁。

(5)关闭胸腔与放置闭合引流：取出纱布，再彻底冲洗胸腔。在腋后线第 8 肋间放一胶皮管引流(图 14-39)，以丝线固定于胸壁，作为胸腔闭合引流，接水封瓶。充气使肺膨胀，观察有无漏气处，如有则予以缝合。利用肋骨合拢器，闭合胸腔，逐层缝合肌层、皮下组织及皮肤(图 14-40)。

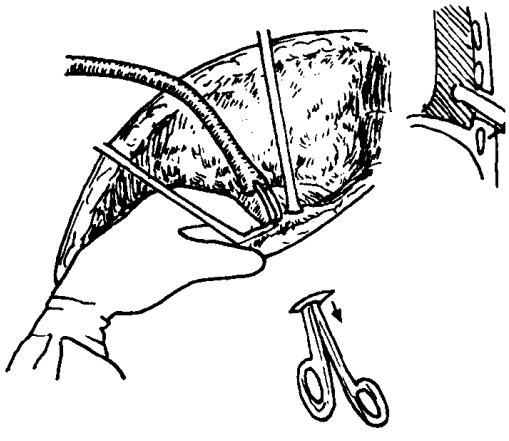

图 14-39　安放胸腔闭式引流

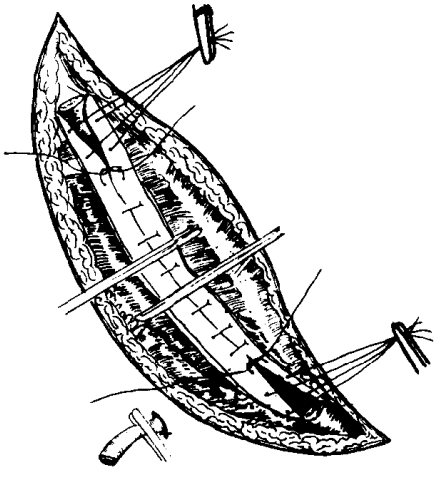

图 14-40　关闭胸膜腔，缝合皮肤切口

6. 手术中注意事项

应根据病变椎体的位置选择预定切除的肋骨，作为开胸的入路。一般应切除病变平面以上的一根肋骨，如病变在胸$_{8\sim9}$的，则可切除第7肋骨。也可切除病变的上位肋骨，如胸椎$_{5\sim6}$结核切除第5肋骨，胸椎$_{7\sim8}$结核切除第7肋骨，胸椎$_{8\sim10}$结核切除第8肋骨。

一般经由脓肿偏大、骨质破坏较多，或脓肿与肺穿通的那一侧开胸。如果肺与胸膜有粘连，应由粘连较少的一侧进入。如一侧肺功能差，另一侧肺功能好，则应从肺功能差的一侧进入。下位胸椎结核的病灶(胸椎$_{11\sim10}$)，因右侧膈肌位置较高，显露不充分，应从左侧进入。

开胸后如肺组织与胸壁间有粘连，应仔细予以分离，轻度的粘连可用钝性或锐性分离。一般在粘连的组织内没有血管，但在坚厚的粘连组织内可有小血管，应予切断、结扎或用电烙止血。严重的粘连，可行胸膜外剥离，必要时可将肺组织作楔形切除。

如胸椎结核寒性脓肿向肺组织内穿破时，可行肺内瘘管切除，切断，搔刮病灶，或行脓肿局部切除缝合。如脓肿累及肺组织较广泛，可做肺叶切除术。如脓肿向食管破溃，可同时行食管修补术。

如由左侧进入胸腔，病灶显露应先沿脓肿壁与主动脉沟纵行切开，而后在脓肿壁与主动脉之间剥开一间隙，如遇有横行的较粗的组织束，因其中有血管，则应予以切断、结扎或用电烙止血。将主动脉牵向前内侧，即易于剥离显露该处一段肋骨动、静脉。将该处肋间血管结扎、切断。由于该处椎体受累而被压缩呈楔形，脊柱亦明显后凸，主动脉也相应地向后凸方向弯曲；又因瘢痕组织收缩牵拉而增加牵开主动脉的困难，故应耐心慎重地进行分离，直至将主动脉游离一段，并牵向脊柱的前内侧后，才能在脊椎前侧触摸清椎前脓肿。有时脓肿内的张力很大，为减少主动脉在跨过脓肿壁时紧张状态，可先行穿刺，将脓液抽出，减少脓肿内张力，有利于主动脉的游离及肋间血管的结扎。

脓肿的腰部常因受肋间动、静脉的约束而呈竹节样外观，该狭窄部恰好是肋间动、静脉的所在部，如不能看清肋间血管，可在脓肿壁预定切开线两侧作两排缝合结扎，再切开脓肿壁，以控制出血。

搔刮椎管部病灶时，动作要轻柔，以免挫伤、损伤脊髓或撕破硬膜。

为了防止植骨骨块滑脱，在做骨槽时，应有足够的深度，槽底要比槽口宽，使骨块嵌牢。用肋骨作移植骨时，由于其细小、质地疏松，用一根肋骨不能起到足够的支持作用，故常需用两根肋骨平行植入，以增加脊柱的稳定性。

如清除病灶后，椎体缺损较多，不能行前路植骨时，可于手术后3～4周，再行后路椎板融合术。

7. 手术后处理

应保持胸腔闭式水封瓶引流管的通畅，注意水柱波动，观察引流物的性质和排出量。一般引流2～3d，待胸部透视或拍片，肺组织全膨胀后可拔管，拔管前应先做夹管试验。

保持呼吸道通畅，及时清除呼吸道分泌物。鼓励病人咳嗽，以增加呼吸幅度。一般术后常规持续给氧2～3d，经间断给氧无不适应症状后可停给氧。

手术创伤较大，出血量较多，应补足液体量及全血，但又要预防液体过量而引起的肺水肿。

应用止血药物，如止血敏、维生素K、对羧基苄胺、6-氨基乙酸、凝血质等。

其他与脊柱结核病灶清除术术后处理相同。

二、胸椎结核经胸廓内胸膜外病灶清除术

经胸廓内胸膜外病灶清除术，是从胸膜

外达到病变椎体进行病灶清除与植骨的手术(图 14-41)。其优点是,既能充分地显露,又

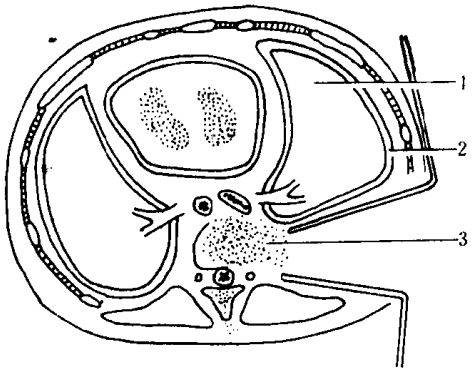

图 14-41　经胸廓胸膜外入路病灶清除术示意图

1. 右肺　2. 壁层胸膜　3. 椎体病灶破坏区

能避免因开胸而带来的一些生理紊乱或术后并发胸腔感染,亦不增加病人呼吸负担,术后处理也较简单。适用于任何部位的胸椎结核。如第 2 胸椎结核可切除第 2 根肋骨或再加第 1 根肋骨的一部分,将胸膜自其顶部向下外方推开,即可达到良好的显露。胸腰段结核,可切开膈肌的附丽点,将膈肌推向前方,即可显露下胸椎与上腰椎病灶。其不足之处是,在剥离胸膜时易出血,同时易致胸膜破裂,造成气胸,在术后可能有胸膜外积血积液等。如能掌握得当,操作细致、轻柔,这些缺点是可以克服的。

1. 手术适应证

主要适用于胸椎$_{4\sim11}$椎体结核,椎体有明显破坏,并有较大脓肿或合并早期截瘫的病人。肺活量小,心肺功能差的病人。椎体病变未累及胸腔脏器者,及胸膜无粘连的病人。适用于年龄较小或较大患者,因未经胸腔,对生理功能扰乱较少,病人易于耐受。尚需参考其他病灶清除术的一般适应症。

2. 手术前准备

应对心肺功能作全面细致的检查,摄胸部平片,了解肺部情况,是否合并有肺部病变,以便选择手术方式。截瘫病人应常规做奎肯氏试验,了解脊髓受压的程度(如术前选择性地作脊髓造影,可同时进一步地明确病变及受压部位),以便供手术中探查硬膜或脊髓及术后观察的参考。确定手术进入的侧别及切口设计部位。备血 200～400ml。做好脊椎结核病灶清除术的其他常规术前准备。

3. 麻醉

可采用针刺麻醉、高位硬膜外腔阻滞麻醉或气管内吸入性麻醉及静脉麻醉。因术中有伤及胸膜的可能,故应做好清醒气管插管的准备。

4. 体位

术侧在上的半侧卧体位,使背部与手术台面呈 100°～200°角。病变部位或与手术台中部的升降床桥相对应,或用沙袋略将该处垫起,以利手术中操作。躯干其他部位用沙袋维持手术体位。

5. 手术操作步骤

(1)切口:高位胸椎结核,切口自肩胛骨内侧和棘突之间肩胛冈平面开始,略呈弧形,绕过肩胛下角2～3cm,止于胸侧壁腋前线(图14-42)。低位胸椎结核,可根据病椎部

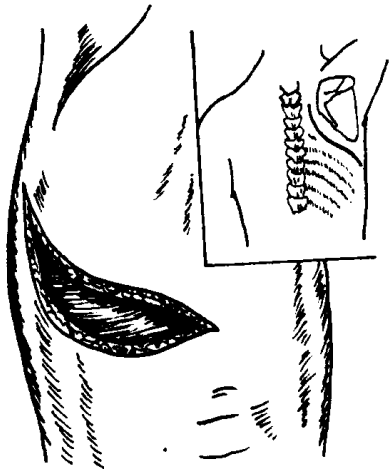

图 14-42　高位胸椎结核切口

位,将切口适当下移,自棘突旁 3～4cm,作纵

形切口，长 6～8cm，再沿相应的肋骨作斜切口到腋中线。

以高位胸椎结核为例，切开深筋膜后，先找到肩胛三角区(图 14-43)。其标志是：前下

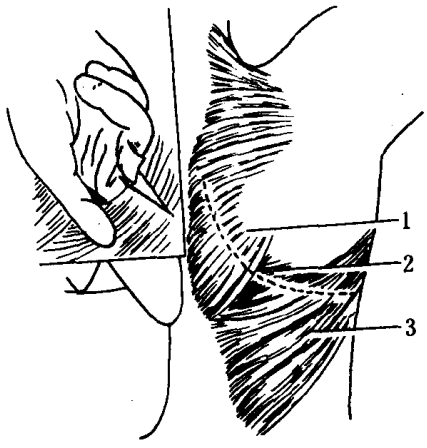

图 14-43 显露肩胛三角区
1. 斜方肌 2. 菱形肌及肩胛三角区 3. 背阔肌

方为背阔肌，后上方为斜方肌与大菱形肌。切开三角区的筋膜，将左手食、中两指由此切口插入，在肌肉深面与胸壁之间的疏松结缔组织内作钝性分离。沿皮肤切口的方向，依次切断背阔肌和三角肌后上方的斜方肌和大菱形肌，并一一结扎或电凝止血。将肌肉向两侧牵开，显露出肋骨。

(2)切除肋骨：将右手伸入肩胛下间隙，由第 2 肋骨向下数。一般根据病变椎体的位置，切除相应的或其上方的一根肋骨，在近肋骨横突处到腋中线将该肋骨切除，并将其上方的一根肋骨切除 2cm，以便扩大胸廓切口。如病变破坏广泛则可同时切除两根肋骨。将切下的肋骨选其健康部用生理盐水纱布包裹好，留作椎体间植骨用。

(3)剥离胸膜：切除肋骨后，在肋骨床上小心地切开肋骨后面的骨膜，注意不要切破胸膜。用钳夹的小纱布团沿切开的骨膜下向脊柱侧仔细地在胸膜外进行钝性分离(图 14-44)，剥离时要紧贴胸壁。将壁层胸膜自胸

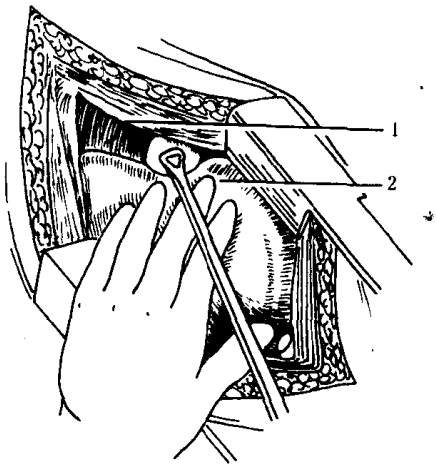

图 14-44 剥离壁层胸膜
1. 肋骨床 2. 剥开的壁层胸膜

廓剥离下来，胸膜的剥离范围至少应包括切口上、下各 2～3 根肋骨，内侧应越过脊柱中线。如果脓肿范围很大，需相应地扩大胸膜剥离范围，以便在扩大胸廓时，不致撕裂胸膜和能充分显露病灶。剥离胸膜时一般出血不多，且因有炎性反应，胸膜多增厚，剥离时，一般困难不大；但病变区常有粘连，外侧的壁层胸膜往往较薄，剥离时则应小心，以免撕破，撕破后，应立即缝合。待胸膜充分剥离后，方可用固定拉钩牵开胸壁，并将壁层胸膜向中线拉开。注意避免因胸膜剥离不充分，牵开胸壁时胸膜的撕裂及肋横突关节处切除肋骨的残端刺破胸膜。

(4)病灶清除：推开壁层胸膜后即可显露脓肿壁(图 14-45)。先行穿刺抽脓确定诊断及定位，再用盐水纱布将切口周围保护好。在靠近脊柱侧结扎肋间血管，再纵形切开脓肿壁吸净脓液(图 14-46)，然后扩大脓肿壁切口。及时结扎脓肿壁上的血管(图 14-47)。向脊柱两侧钝性剥离脓肿壁，充分显露病椎。彻底清除病灶后，将脓腔冲洗干净。椎间植骨等步骤同经胸腔病灶清除术。

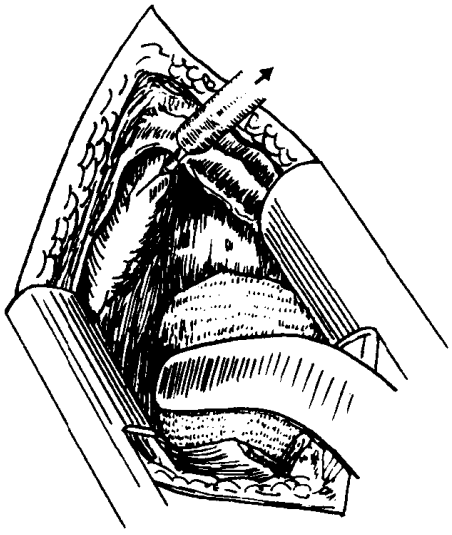

图 14-45　显露脓肿壁

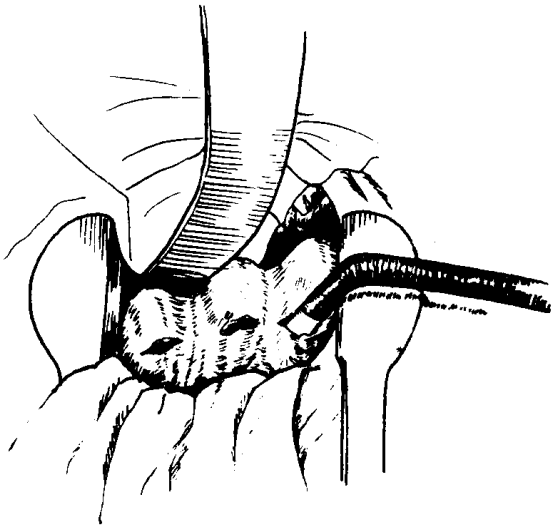

图 14-46　切开脓肿膨隆部分，吸净脓液

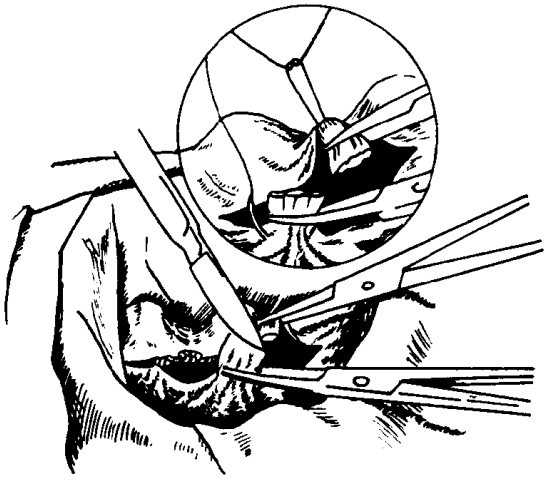

图 14-47　夹住切断并缝合结扎肋间血管

(5)缝合切口：冲洗脓腔，充分止血后，放置链霉素 1g、青霉素 80 万 U、异烟肼 200mg。将脓肿壁重叠缝合，再冲洗胸膜外腔。此时由麻醉师加压使肺膨胀，以使胸膜复位，排出积血、积液，缝合胸壁各层及皮肤。

6. 手术中注意事项

手术中主要注意防止胸膜破裂。产生胸膜破裂的原因有：手术操作不细致，在切除肋骨前、剥离胸膜时使胸膜损伤；如果胸膜粘连致密，在分离时易于剥离破，前侧壁层胸膜很薄也易于剥破；脓肿部的胸膜往往粘连较重，在剥离时所用纱布团的着力点，应放在脓肿壁一侧，以免胸膜破裂。胸膜破裂后应立即在正压麻醉充气后进行缝合。如不能缝合时(越缝裂口越大)，应用附近的肋间肌填充缝合。如破裂较大，填充法缝合也不能奏效时即改行经胸腔病灶清除术。

近脊柱侧肋骨颈及肋骨头应切除。如有破坏及切断肋椎关节韧带和切开该关节囊时较易切除。

结扎切断的肋间动静脉，最好同肋间神经一起逆行解剖，肋间神经可予以保留，亦可切断。

注意对侧病灶的清除。可剥开椎体前纵韧带，达到对侧脓腔或病灶，力求同时彻底干净清除。

亦可置胸膜外一硅胶管引流。

如病灶清除彻底，可同时一期行椎间植骨，否则需待施二期病灶清除及植骨术。

7. 手术后处理

仰卧在硬板床上，可以轻轻翻动身体，注意避免褥疮，继续抗结核药物治疗及一般椎体结核病灶清除术术后护理。如胸膜外置放引流者，24h 后可拔除。如一期病灶清除时，对侧尚不彻底时，或需清除对侧病灶，则在术

后 4～6 周可施二期病灶清除术，同时作脊柱后部或椎体间融合植骨，或待病人全身情况恢复后，择期后入路植骨融合脊柱后部。

三、胸椎椎体结核经肋骨横突切除病灶清除术

在采用经胸腔病灶清除术以前，肋骨横突切除术是达到胸椎椎体的唯一途径。肋骨横突切除术所显露的手术野，虽不如经胸腔显露那样宽敞，且又不能在直视下清除椎管内病变和彻底解除对脊髓的压迫，但可应用于任何部位的胸椎。手术较简易，不致感染胸腔，对心肺的功能无任何影响(图 14-48)。因

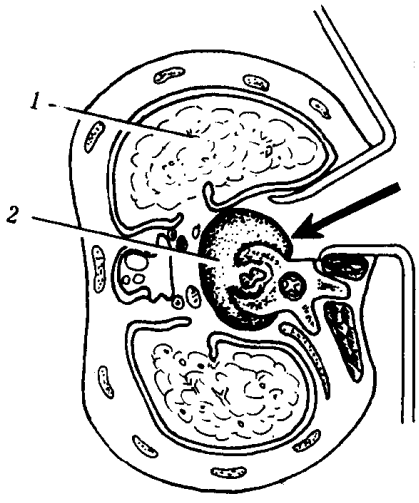

图 14-48 经肋横突病灶清除术示意图

1. 肺 2. 椎旁脓肿

此，此手术治疗胸椎结核，仍为一常用的方法。作为临床医生，除必须掌握经胸手术外，还应掌握这一手术的操作方法。

1. 手术适应证

适用于胸椎$_{1\sim12}$椎体任何部位的椎体结核。无截瘫或为早期截瘫，尤其是其椎体破坏较轻，而椎旁脓肿呈球形膨胀，经全身治疗 2～3 周未见恢复的病人。尚需参考其他病灶清除术的一般适应证。

2. 手术前准备

如有明显的脊椎后凸畸形者，该畸形部可提供定位参考。如没有明显脊椎后凸畸形者，则可根据个人的习惯和所能掌握的定位方法，确定手术部位。备血 200～600ml。应常规做青霉素、链霉素皮试。其他胸椎椎体结核的病灶清除术的常规术前准备，如手术前定位、拍片等。

3. 麻醉

普鲁卡因局部浸润麻醉、硬膜外麻醉及气管插管全身麻醉均可选择应用。但因手术时，胸膜破裂的机会较多，为了便于控制呼吸，最好采用气管插管，全身麻醉。如采用其他方法的麻醉，也应做好清醒插管的准备，以防胸膜破裂后，引起呼吸危机。

4. 手术体位

患者取侧卧位，术侧在上，背部与手术台成 90°角，以患椎为中心对准床桥，或垫入沙袋，使术侧患椎间隙尽可能开大，以利手术病灶清除。

5. 手术操作步骤

(1)切口：以病变椎体为中心，取背侧骶棘肌旁纵形切口，即在棘突旁两横指作一纵形或凸向外侧的弧形切口。切口的上、下端至少应包括病变椎体上、下各一个椎体。以下仅以纵行切口叙述(图 14-49)。

(2)显露：纵形切开皮肤、皮下组织及深筋膜，将皮肤牵向两侧，按切口方向由棘突旁切开第 1 层肌肉附丽部，即上方的斜方肌和下方的背阔肌。然后切开位于上方的第 2 层肌肉大、小菱形肌(图 14-50)及下方的下后锯肌，即露出背棘肌和背最长肌，沿背棘肌与背最长肌之间分离并向两侧牵开，则横突尖部和肋骨后段即被显露(图 14-51)。一般需显露 4 个肋骨和 2 个横突。

根据 X 线照片及术前定位确定的标志，先找出与病变椎体相应的一个横突。切断附着于病变椎体横突周围的短小肌肉，即肋提肌、半棘肌和多裂肌，并切开肋横突关节囊及

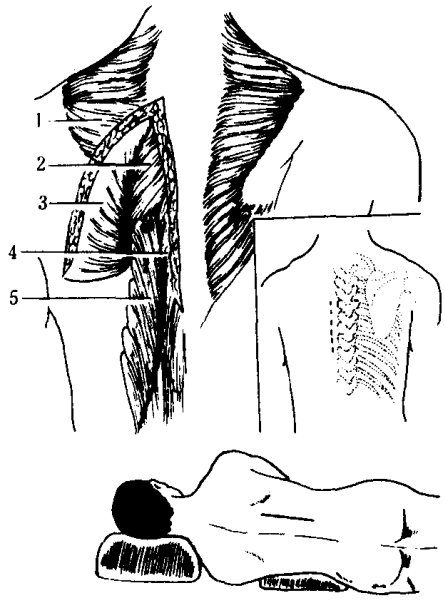

图 14-49　体位切口与局部解剖

1. 斜方肌　2. 菱形肌　3. 斜方肌　4. 背阔肌　5. 背最长肌

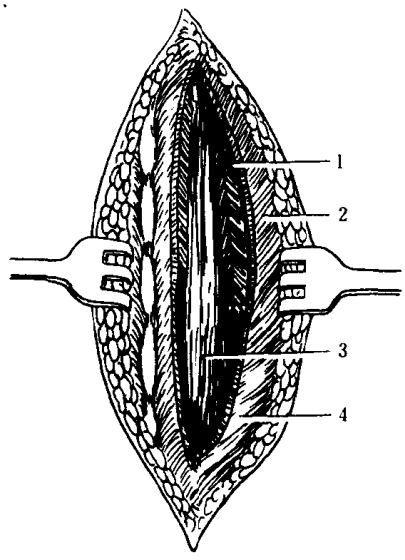

图 14-50　显露切断菱形肌

1. 菱形肌　2. 斜方肌　3. 骶棘肌　4. 背阔肌

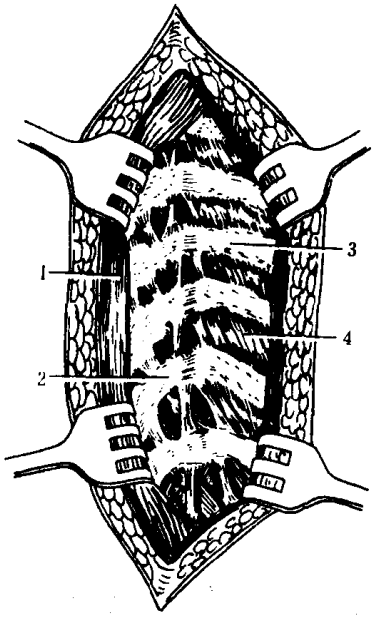

图 14-51　显露横突和肋骨

1. 骶棘肌　2. 横突　3. 肋骨　4. 肋间肌

其韧带，再用骨膜剥离器剥离横突周围软组织，随即用咬骨钳将横突大部分咬掉，即可显露肋结节关节面至肋骨角的一段肋骨。切开肋骨骨膜，并仔细剥离，将肋骨床及胸膜向前推开。在剥离肋骨深面时，勿撕破胸膜，外侧胸膜较薄尤应注意。此时，用肋骨剪刀先切除肋骨结节与肋骨角间的一段肋骨，长 4～6cm。将切下这段肋骨保存在生理盐水纱布中，以备植骨用。将外侧肋骨残端的锐利部分修平，以免刺伤胸膜。

用带齿钳夹住肋骨颈，边扭转，边用骨膜剥离器紧贴肋骨颈剥开肋骨头周围的韧带并撬开肋椎关节，即可取出肋骨头、颈部（图 14-52）。若肋椎关节已被结核病变破坏，一般容易取出。这时若椎旁脓肿较大，常常有脓液外溢，应立即用吸引器吸出。根据需要再以同样方法，切除其上方或下方的肋骨与横突。切除肋骨头后，在靠近脊椎侧游离结扎，切断肋间血管神经束。用骨膜剥离器紧贴椎体侧前方，逐步地剥开脓肿壁和增厚的胸膜，并用深拉钩将其牵向外侧，以充分显露病变椎体。

（3）清除病灶：充分显露病变椎体后，确定脓肿部位（图14-53），经穿刺抽出脓液，证

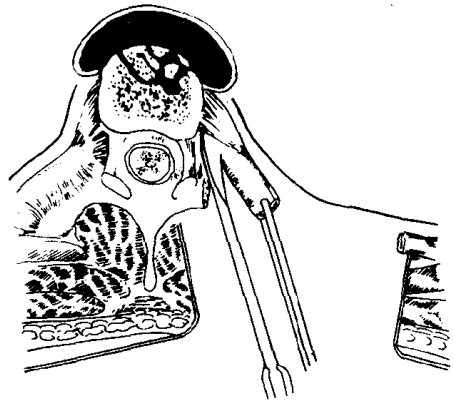

图 14-52 用骨膜剥离器剥离与撬动肋骨颈、头部

图 14-53 显露脓肿

实诊断。用盐水纱布垫将切口周围组织妥为保护，以免脓液污染。然后切开脓肿壁，吸除脓液，并适当扩大脓腔，使病变范围充分显露，力争在直视下，用长弯刮匙彻底清除干酪样物质、肉芽组织、死骨及坏死的椎间盘等(图 14-54)。再用各种长弯刮匙通过病变椎体前方，伸到对侧脓腔，彻底清除脓肿内的干酪样物质、肉芽组织、死骨等(图 14-55)。



图 14-54 切开脓肿壁，吸尽脓液，取出坏死组织及死骨

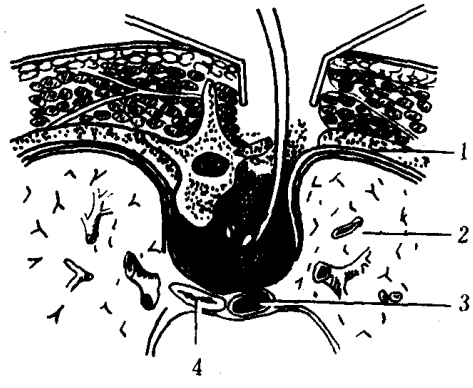

图 14-55 对病灶区进行彻底搔刮
1. 肋骨 2. 肺 3. 胸主动脉 4. 食管

搔刮病灶时，动作要轻柔，应由后向前或由上向下搔刮。避免由前向后，以免误伤脊髓，椎体破坏严重者尤应注意。

用生理盐水彻底清洗脓腔，也可用弯头金属导管伸入到对侧脓肿反复加压冲洗，直至无结核样坏死组织及冲洗液清晰为止。

(4)椎间植骨：如病灶清除得较彻底，病人全身情况允许，应同时作椎间植骨，供骨常用术中取下来的肋骨，或另取自体髂骨。

用骨刀及骨凿将病椎上下健康的椎体，

凿成深约 1.5cm、宽约 1cm 的骨槽。骨槽的深部应略宽，浅部略窄。把备用的肋骨或另取下的髂骨嵴修成与骨槽大小相应的骨块，并将其以骨冲子紧紧嵌入骨槽中。这种方法称为立柱植骨法。植骨后放下床桥或术前垫入的沙带，使植骨块更稳、更牢地嵌在椎体间骨槽里，一般不需要再用其他方法固定。

(5)缝合切口：用生理盐水冲洗切口，彻底止血后，向深部撒入链霉素粉剂 1g、青霉素粉剂 80 万 U、异烟肼 200mg(儿童酌减)。缝合脓肿壁和肋间肌，切断肌肉均归位缝合，切口分层缝合，一般不放引流。如脓腔较大，仍有渗出，可放一负压引流。一般术后引流液不多，2～3d 可拔出。

6. 手术中注意事项

尽量减少出血。由于病人全身情况较差，长期卧床及手术侵袭，术中应尽量减少出血。可于切开皮肤前向皮下组织内浸润注入 1∶500000 的副肾素。于切断肌肉前，应用止血钳先夹住肌肉，然后再切断，或用电刀。

供应背部伸肌的肋间动脉的后支及其伴行的静脉，随着肋间神经后支由横突间穿过，因而在游离与切除横突时常出血较多，这步操作要求准确、迅速，可用电灼止血，争取时间，减少失血。

在切除病变部的椎体和凿槽植骨的过程中，出血也较多，应根据具体情况，及时输血。

防止撕裂胸膜。胸椎结核多有椎旁脓肿，脓肿附近的胸膜多已增厚，只要仔细进行操作，一般很少发生撕裂。

在剥离肋骨内侧面时，为了适应外肋间肌的走行方向，剥离肋骨内上缘时应由肋骨后端开始，向前剥离；剥离肋骨内下缘时应由肋骨前方开始向后端剥离。肋骨内上缘的骨膜比较容易剥离应先剥开。肋骨内下缘的骨膜因有腱纤维穿过，有时很难剥离，须用刀子将其切断。在游离肋骨头时也应注意防止撕裂胸膜，严格骨膜下操作的原则。

在病椎后突明显，呈楔形改变时，相邻的肌骨间隙也越窄，这不仅增加了剥离肋骨骨膜的困难，且误伤或穿破胸膜的可能性也较大，故更应予以注意。

胸膜破裂后产生气胸，如不及时处理，常导致呼吸循环障碍，甚至发生休克，尤其儿童这种情况就更为严重。一旦发生胸膜破裂，应立即以手指或纱布轻轻堵住。若破口位于炎性增厚部分，可用细丝线进行缝合；如在很薄的部位发生撕裂，则不可勉强缝合，否则越缝裂口越大。只能将裂口暂时堵住，再以附近的肌肉瓣覆盖并予以缝合固定。如为气管插管麻醉，于手术结束时应给予加压，使萎陷的肺脏膨胀起来，再缝合切口。切口缝合完后，经叩诊证实胸腔尚有气体存在时，可在前胸第 2 肋间穿刺抽出。若进入胸腔的气体及血液较多，也可在腋后线第 7～8 肋间，作胸腔闭式引流，术后 24～48h 拔除。

在胸椎病灶清除术时，最易发生定位错误。因此，定位必须准确，以免找不到病灶，扩大显露范围，延长手术的时间，增加病人痛苦，影响手术效果。手术前定位固然重要，术中定位也必不可少。一般横突切除 2～3 个，肋骨切除 2～3 个。在切除第 1 个横突和肋骨后，根据局部组织有无炎性反应，手指能否触摸到脓肿部位，肋骨小头有无破坏，确定病变部位后，才决定切除其上方的或其下方的一肋和横突。一般容易误将低位的肋骨切除。

小儿病人手术时，应只切除肋骨后段，不可切除横突，以免以后发生脊柱侧弯。在切除肋骨小头时，易将肋骨小头骨骺残留在内，可用小尖刀切开肋椎关节囊方可将其取出。肋骨亦不宜切除太长，其外侧胸膜较内侧更薄更应加以注意。儿童病人不宜植骨。

清除病灶时，可旋转手术台，使病人的躯干斜向对侧约成 60°～80°角，以便更好地观察病灶。伸入椎管内的刮匙，其背面应朝向硬膜，以免其锐缘伤及硬膜或脊髓。

椎间植骨的目的，是为了稳定脊柱，促进骨质愈合，防止脊柱变形或压迫脊髓等。手术同时是否进行植骨，要根据局部病变和全身的具体情况而定。一般情况下，应同时施行植骨，以免以后尚需进行植骨手术。

若病变仅限于椎体前缘，病灶、清除后剩余的部分椎体是健康的，脊柱比较稳定且无成角畸形；或合并脊髓神经受累，虽经手术处理，也难于估计脊髓日后能否恢复；或不能彻底清除对侧病灶，尚需再次手术清除；或病人全身情况欠佳，不能耐受植骨以及儿童等病人，均不宜同时进行植骨。

用髂骨植骨较易愈合，因其松质骨成分较多。用肋骨则愈合较慢，但肋骨可就地取材，且不必另取髂骨，增加对病人的侵袭。为了促进肋骨植骨的愈合，应将肋骨两端侧面的骨皮质用骨锉锉粗糙面（以不影响其坚固性为度），并使粗糙面嵌入骨槽中。用一根肋骨不够坚实时，也可并用两根。

根据骨质缺损和脊柱稳定程度的不同，前路椎间植骨的方法和骨块的形状也有所不同。缺损较多，脊柱稳定性很差者，可用前述的造槽嵌入肋骨条或嵌入髂骨块的立柱植骨法；反之，则可用髂骨的“T”形植骨法，后者多应用于颈椎。

骨槽的上、下端须为健康骨质。否则，植骨不易与椎骨愈合。若椎体病变严重，清除后所余的骨质较薄不够造槽，以致造槽必须延伸至邻近的一个椎体，因而露出椎间盘时，则应将椎间盘的髓核部分彻底清除，然后再行植骨。否则髓核可能脱出，压迫脊髓。

有时，由于脊柱后凸，上、下椎体前缘互相靠近，脊柱很不稳定，植骨前可先用骨膜剥离器轻轻撬开上、下两椎体前缘，同时将移植骨嵌入槽内，则骨块两端即被挤压于骨槽中。这样，不但可使植骨稳定，且可将椎体间撑开少许，对脊髓也可起到一定的减压作用。

椎间植骨必须牢固可靠。否则，不但影响植骨的效果，且有因植骨块脱落压迫脊髓或刺伤大血管、内脏的危险。

第四节 胸腰段结核病灶清除术

一、胸腰段结核经胸腰联合切口病灶清除术

胸$_{11、12}$、腰椎$_{1、2}$椎体结核病变，称为胸腰段椎体结核。病变可累及其中的一个或两三个椎体，位于胸椎和腰椎交界处，患者常同时具有椎旁脓肿和腰大肌脓肿，因而其手术入路也一定要通过胸腰两部组织。如在胸腹膜外进行病灶清除术，其途径有胸腰联合切口与后方“L”形切口两种。另外，还有则是经胸腔腹膜外途径，或经胸腹膜腔途径行病灶清除术。胸腰段结核经胸腰联合切口病灶清除术，在临床上应用最多、最普通，在此仅介绍前两种方法。

1. 手术适应证

本手术适用于胸$_{11、12}$、腰$_{1、2}$、胸$_{12}$或腰$_{1、2、3}$椎体结核及合并有较大腰大肌脓肿的病人。

2. 手术前准备

参考一般椎体结核病灶清除术的有关事项外，需备血 400～800ml。

3. 麻醉

可选用硬膜外腔阻滞麻醉、气管内吸入性麻醉或静脉麻醉，但需要有清醒插管的准备，以防胸膜破裂后引起呼吸危机。

4. 体位

病人取斜俯卧位（亦为半侧卧位），术侧在上。使胸腹壁平面与手术台平面成 60°角，腰下垫以扁枕，或对准手术台中部的床桥。使季肋部与髂嵴之间的距离尽量增宽，以便于手术操作。躯干两侧用沙袋维持，上侧上肢肘关节屈曲悬吊固定在高于头部的横架上。下面的下肢伸直，上面的下肢的髋和膝关节呈半屈曲位；两下肢之间用软枕垫起，以免压迫

下侧肢体，妨碍输血输液。

5. 手术操作步骤

(1)切口：起自第10或第11胸椎棘突旁2～3cm处，先与棘突平行向下，至第12肋下方或其横突处，然后弯向外侧，沿第12肋至其游离端，而后再斜行向下腹上部，止于髂前上棘上方约2～4cm处。切口的长度可根据病变部位适当调整(图14-56)。

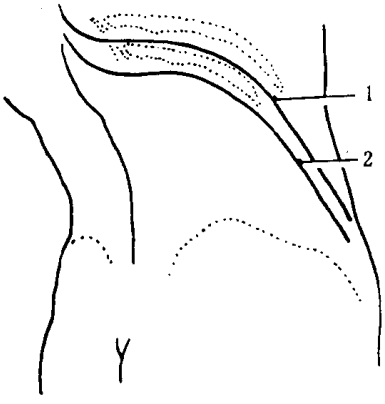

图14-56　胸腰段脊椎结核常用的手术切口

1. 第11肋间隙切口　2. 第12肋下缘切口

(2)显露：根据病变位置、病变范围来选择切口位置，决定切口长度。切开皮肤、皮下组织及筋膜，并分别向两侧适当剥离，保护两侧皮瓣。切开深筋膜后，切口的上段为斜方肌、背阔肌，下段为腹外斜肌。

为了便于操作，该切口可分为上部切口及下部切口，并先后分别进行。

沿切口方向纵形切开切口上端的斜方肌下部，再斜向髂前上棘前下方切开背阔肌上部和后锯肌筋膜，而后沿第12肋骨下缘切断背阔肌和后下锯肌。分别向两侧牵开上述肌肉和筋膜，显露骶棘肌外侧部分的背最长肌和髂肋肌。自其外缘的下面向脊柱方向分离，而后可部分横行切断深层的髂肋肌和背最长肌的外侧部并牵开，即可部分显露第12肋及其横突。切开第12肋骨骨膜，于骨膜下剥离，游离该段肋骨在横突附近切断第12肋骨，并将其完全取出，将切除的肋骨包裹于生理盐水纱布中，以备植骨。切开第12胸椎横突与肋骨的连接纤维即横突肋结节韧带及关节囊，切除第12胸椎横突及肋骨头、颈部。注意不可损伤第12肋间神经及髂腹下神经、髂腹股沟神经。如果必要，可用同法切除一段第11肋骨。切除第12肋及后段第11肋后，可结扎、切断第11肋间神经及血管分支，沿胸$_{11\sim12}$椎体骨膜下向前方剥离，将胸膜推向前方，即可显露该部椎体的侧面和病灶部。至此，上部切口的显露先告一段落。

然后进行下部切口的显露。沿第12肋骨方向经第12肋骨远端下缘与髂前上棘之间向切口远端切开肋骨床、腹外斜肌、腹内斜肌、腹横肌及其筋膜，腹膜及肾脂肪囊即由切口处膨出，并可见到肾脂肪囊随着呼吸上、下移动。分别向两侧牵开肌瓣，切开肾脂肪囊的包膜，用生理盐水纱布包裹手指逐渐将腹膜、肾脏和输尿管小心地从脓肿壁前侧和腹膜后壁间剥离，直达椎体。精索内动、静脉或卵巢动、静脉在输尿管的内侧，也应小心游离。此时将肾脏和输尿管推向前方，将腹膜、精索内动、静脉或卵巢动、静脉向中线推开，即可充分显露腰大肌和上部腰椎的侧面。

最后再将切口的上、下两部分连接起来。沿第12肋骨床的下缘向后上方将其切开，将肋下神经和血管向下牵开。到外侧弓形韧带的水平以后就能看到胸膜反折部的下缘(图14-57)，再向后上切开，就有可能切破胸膜造成气胸。这时可用骨膜起子将胸膜反折部向上推，边推边剪开膈肌的附着部，到胸$_{12}$椎体侧面为止。胸膜反折部与膈肌粘连较深的不易推开，这时可沿内、外侧弓形韧带将膈肌起点剪断，将胸膜反折部和膈肌一并向上推开，此时即贯通上、下两部切口，充分显露病椎及脓肿部(图14-58)。

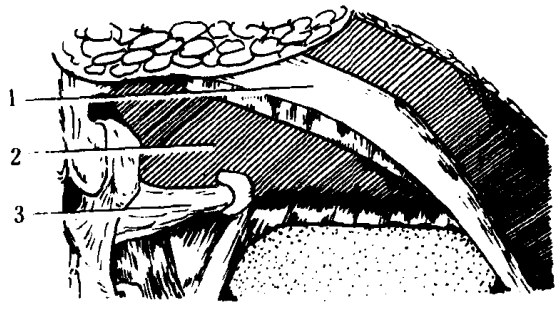

图 14-57 胸膜反折的下缘与第 1 腰椎横突和第 12 肋的关系

1. 第 12 肋骨 2. 胸膜反折 3. 第 1 腰椎横突

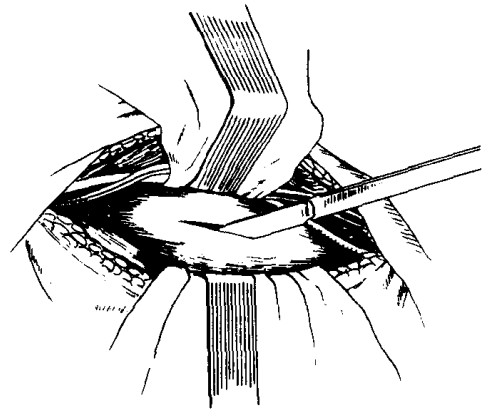

图 14-58 充分显露病灶及脓肿部

(3)清除病灶与植骨:最好将病人体位由斜俯卧位改为斜仰卧位,使背部与手术台成60°角。为了防止脓液污染手术野,应将脓肿周围组织用干纱布保护好。椎旁脓肿和腰大肌脓肿之间软组织中常有较为粗大的静脉,应先结扎再予以切断。经试穿,抽出脓液,确定诊断后,先在脓肿壁按肌纤维方向作一小切口,吸尽脓液(图 14-59),随即延长脓肿壁切口,必要时可横行切开少许。将脓肿壁牵向两侧,吸尽脓液,刮除脓腔内的干酪样物质、游离的小死骨及脓肿壁的结核性肉芽组织(图 14-60)。冲洗脓腔后用湿生理盐水纱布压迫止血。将上腰椎病灶可从脓肿壁内侧寻找通向椎体的窦道。在向上延长脓肿壁切口前,应先找出和结扎腰动、静脉(图 14-61～64),以防出血。再用刮匙刮除椎体内的死骨、干酪样物质和肉芽组织以及被破坏的椎间盘组织。为了彻底清除病灶,如在椎体内有潜行的窦道,可用骨凿凿开,并彻底刮除,仔细检查病灶,适当剥开前纵韧带,并吸出对侧脓肿内容物。可轻轻扩大其脓腔口,助手用手自病人下腹向上挤压,以利吸出脓液,而后刮除病变和脓肿内干酪坏死物质。

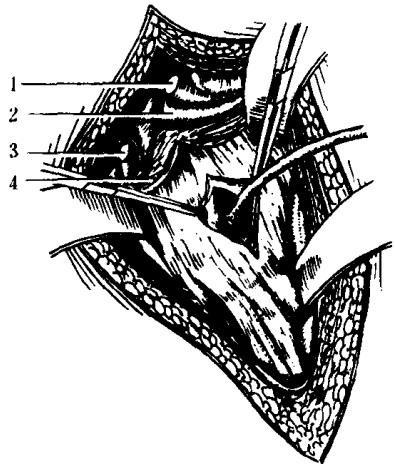

图 14-59 切开脓肿壁吸尽脓液

1. 第 11 肋骨 2. 胸膜 3. 第 12 肋骨 4. 膈肌

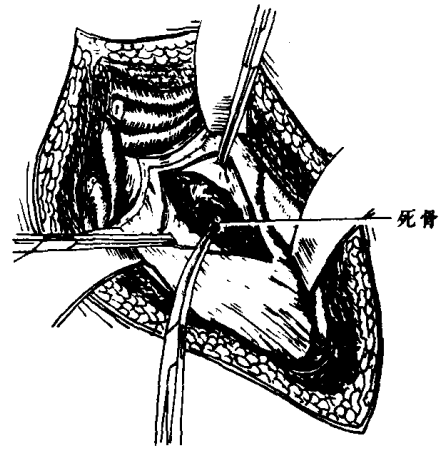

图 14-60 彻底清除病灶

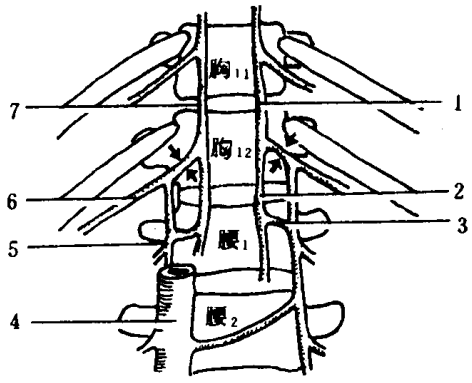

图 14-61　跨越第 12 胸椎椎体侧面静脉(↑为切断处)

1. 半奇静脉　2. 腰奇静脉　3. 第 1 腰静脉　4. 下腔静脉　5. 腰升静脉　6. 肋下静脉　7. 奇静脉

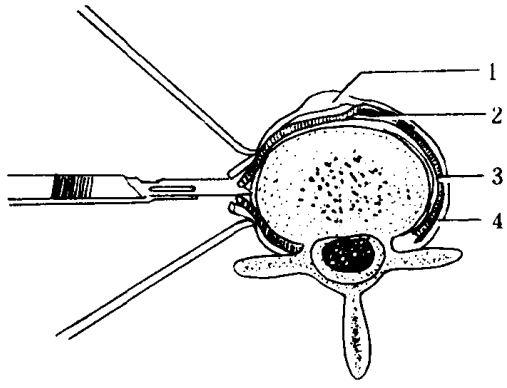

图 14-62　用钝骨膜起子压住腰动静脉两端在中间切断直达椎体骨膜

1. 下腔静脉　2. 腹主动脉　3. 腰动脉　4. 腰静脉

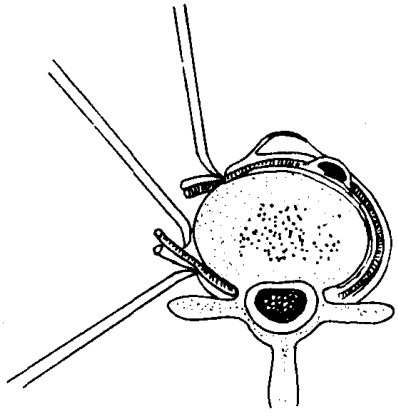

图 14-63　用第三把骨膜起子，在骨膜下将腰动静脉两断端游离

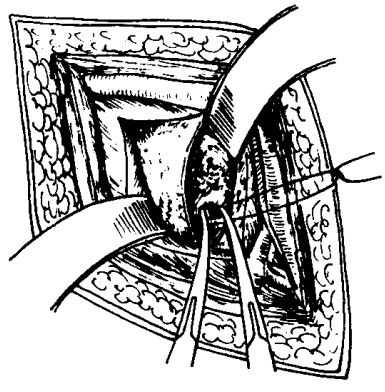

图 14-64　结扎腰动静脉

如椎体病变严重，一个或两个椎体已全部坏死、塌陷，且死骨移向椎管压迫脊髓时，应将病变椎体、死骨和坏死的椎间盘全部清除，并切除手术侧的椎弓根，行侧前方减压术。

由于脊柱胸腰段活动较大，病灶清除后常不够稳定，故应尽量争取同时作椎间植骨。如病变范围小，清除后骨质缺损不多，可用取下的备用肋骨作椎间植骨。若病变范围大，清除后骨质缺损较多，则不宜用不够坚实的肋骨植骨，而应采取髂骨翼的骨块进行椎间植骨。

(4)缝合：用生理盐水冲洗伤口，充分止血。将链霉素粉剂 1g 和异烟肼 200mg 放入伤口内。脓肿包膜可间断缝合数针。伤口分层缝合。一般不放置引流。

6. 手术中注意事项

切口位置和长短的设计，需根据病灶所在部位和脓肿的大小而决定。病灶位置较高的，如第 11 胸椎病变，则切口上端应起自第 10 胸椎棘突水平。这时，斜方肌的下部也显露于手术野中，需将其切断。此外，还需切除第 11 肋与横突，并结扎、切断第 11 肋间血管、神经，才能充分显露椎体病灶。若腰大肌

脓肿较大，向下流注较远，则切口可向下适当延长。如果病变包括第2腰椎，则切口须自第11胸椎棘突水平沿第12肋骨下缘向下延伸至髂前上棘上方3～5cm处。总之，切口的上方采取肋骨横突切除术的形式，下方则转为倒八字切口的形式。

在连接上、下两部分切口处时，极易损伤胸膜，损伤第12胸神经和肋下动、静脉，此处静脉也很粗，损伤后出血较多，所以必须熟悉局部解剖关系，掌握操作技巧。由第1腰椎椎体侧面向外画一水平线，至第1腰椎横突远端，此线相当内侧弓形韧带位置。再自第1腰椎横突处向外画一水平线，与第12肋骨交叉，此线即代表外侧弓形韧带位置。膈肌附着在内、外侧弓形韧带上，其稍上方即为胸膜反折部的后下缘。用骨膜起子向上推开胸膜反折部，边推边剪开膈肌的附着部。在此部位，肋下静脉或第1腰静脉与腰升静脉汇合后分别由后下向前上越过第12胸椎及第1腰椎椎体，以后与腰奇静脉汇合，在右侧形成奇静脉，在左侧形成半奇静脉。剥离第12胸椎及第1腰椎椎体时，应注意此种解剖关系，避免过多出血。在处理第12胸椎及第1腰椎椎体病灶时，必须先处理该处的腰动、静脉。

在切开腰大肌脓肿时，要仔细逐渐地进行，不可损伤腰神经。如误伤组成股神经的第2、3腰神经，即可招致股四头肌麻痹。因此，当切开脓肿壁遇有条索状物时，不可将其盲目切断，要仔细认清后再做适当处理。有时神经贯穿于脓肿中，所以在用刮匙清除脓腔内干酪样物质或肉芽组织时，要注意不可将其损伤。如果较粗的神经，例如股神经这样较重要的神经一旦被切断，则应于病灶清除、植骨后，在显微镜下采用显微技术进行吻合。

若病灶在第11、12胸椎，切除相应的肋骨横突时，应将骨膜剥离器紧贴骨面进行剥离，以免损伤膈肋角胸膜。如果损伤了胸膜，则应及时用附近的肌肉片覆盖并予以缝合。

7. 手术后处理

术后卧床休息，不需卧石膏床或石膏背心固定。如未清除或未彻底清除对侧病灶，则在病人一般情况恢复后，即术后4～6周，再二期施行对侧病灶清除术，并同时做对侧半侧椎板植骨融合术。其他参考有关章节。

二、胸腰段结核经后方"L"形切口病灶清除术

此手术除参考一般适应证外，主要适用于腰$_{1、2}$椎体结核，尤其适于该部位的结核有明显后凸畸形或寒性脓肿出现于腰上三角者。

切口起自第11胸椎棘突旁2～3cm，沿棘突旁向下到第2腰椎棘突水平弯向前下方，达髂嵴最高点上方2～3cm。

按设计切口，切开皮肤、皮下组织后，沿切口方向切断背阔肌和腹外斜肌外侧部，纵行分开最长肌与腰髂肋肌之间的肌间隙纤维结构，在切口下部沿切口方向切断腰髂肋肌，在深部沿腰椎横突外侧约2cm处纵形切开腰方肌，以手指向前剥开腹膜及输尿管和精索动、静脉。用深拉钩将切断的肌肉、腹膜及输尿管等组织牵向内侧，即露出椎旁脓肿或腰大肌脓肿。如显露的不够充分，可切除第12肋骨与横突。如果脓肿外面覆有腰大肌纤维，需先将其纵行分开，以便清楚显露脓肿壁。

用干纱布保护好脓肿壁周围组织，经试穿抽出脓液，确定诊断后，再纵行切开脓肿壁用吸引器吸出脓液。清除脓肿内容后，即可见到通向病变椎体的骨窦道。有时窦道口很小，并被干酪样物质所堵塞，需仔细寻找，用小刮匙将其剥开。

将窦道口周围软组织略作切开，并用骨膜剥离器紧贴椎体进行剥离，以充分显露骨窦道及病变椎体。然后，用圆凿扩大骨窦道，用长弯刮匙刮出死骨及干酪样物质和坏死脱落椎间盘组织。对合并截瘫者，通过上述方法

不易达到椎体后缘时，应将手术侧的椎弓根切除进入椎管，吸出脓液，轻轻刮除干酪样物质、肉芽组织或死骨，使脊髓得以充分减压。

用生理盐水冲洗后，充分止血。将上、下健康的椎骨凿成骨槽，再由髂翼取下合适的骨块，嵌入骨槽内。如果清除病灶后骨质缺损较少，也可用取下的第12肋骨选其较粗部分作椎间植骨。

植骨完成后，再用生理盐水冲洗切口，向深部撒入链霉素粉剂1g、青霉素80万U及异烟肼200mg，将脓肿壁间断缝合数针后，按层缝合切口各层。切口内一般不放置任何引流。

第五节　腰椎结核病灶清除术

一、腰椎结核经前方腹膜外倒“八”字切口病灶清除术（图14-65）

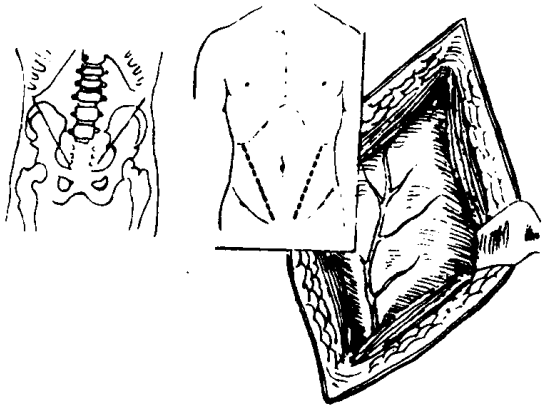

图14-65　腰椎结核经前方倒“八”字切口病灶清除术

下腰椎结核病灶清除术可采用两种手术途径，一是经腹膜外椎旁进入；一是经腹腔进入。

1. 手术适应证

本手术除参考一般适应证外，主要适用于腰椎$_{3\sim5}$椎体结核，并有椎旁或腰大肌脓肿及有瘘管形成的病人。有腹膜结核的病人亦适应本手术。

2. 手术前准备

除做好一般手术前准备外，在手术前一天晚上禁食，手术当日清晨再行清洁灌肠，并放置导尿管，引流膀胱，以利手术操作及显露。备血400～600ml。

3. 麻醉

可选用局部浸润麻醉、硬膜外阻滞麻醉、气管插管吸入性麻醉及普鲁卡因静脉全麻。

4. 体位

手术时病人取仰卧位，腰部垫薄枕或对应手术台中央部“床桥”，使腰椎前凸略增加。两大腿后侧亦垫沙袋，并用束带制动，使双侧髋关节屈曲30°～45°。如仅从一侧进入，亦可垫高术侧30°，取斜仰卧位。

5. 手术操作步骤

(1)切口：从第12肋骨末端向下止于耻骨结节外上方3～5cm处作一斜形切口，长约15～20cm。如果同时需清除腰椎两侧病灶，在对侧作一样切口，切口即呈倒“八”字形。

(2)显露：按切口方向切开皮肤和皮下组织并适当向左右两侧剥离，保护两侧皮缘，顺腹外斜肌腱膜方向作一小切口，将手指伸入切口，向左右两侧剥离，显露腹内斜肌。切开腹内斜肌和腹横肌直达腹膜外。注意防止切开腹膜和损伤精索。然后，用食、中指深入肌层深面推开腹膜（图14-66），再按切口方向将肌肉切开。此时，腹膜外脂肪和腹膜即向切口膨出。在切开切口下端腹肌时，要避免切开腹直肌鞘，以免进入腹腔。在切口下端还应避免损伤腹壁下动、静脉及精索。腰大肌脓肿大者，可将髂外动、静脉推向腹壁，因而在腹股沟韧带的上方可摸到髂外动脉的搏动。在此种病人切开下部腹壁肌肉时，应避免损伤髂外血管，而这种严重的手术事故临床上确实发生过。

显露出腹膜后，于腹后壁找到腹膜反折处，用生理盐水纱布裹住手指或用海绵钳夹住一纱布球，作钝性剥离(图 14-67)，将后腹膜及其内容物和睾丸或卵巢血管、输尿管等组织向中线推开，至露出腰大肌内缘、椎体前外缘、腹主动脉或下腔静脉为止(图 14-68)。如显露腰椎左侧，可见到腹主动脉，右侧可见到下腔静脉。输尿管位于脊柱旁，紧贴腹膜行走(图 14-69)。在剥离过程中，如腹膜被撕破，应立即用细丝线作连续或荷包缝合。

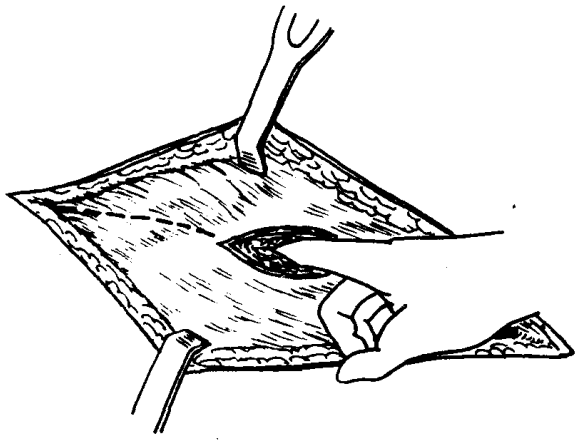

图 14-66 切开腹壁肌层，用手指推开腹膜

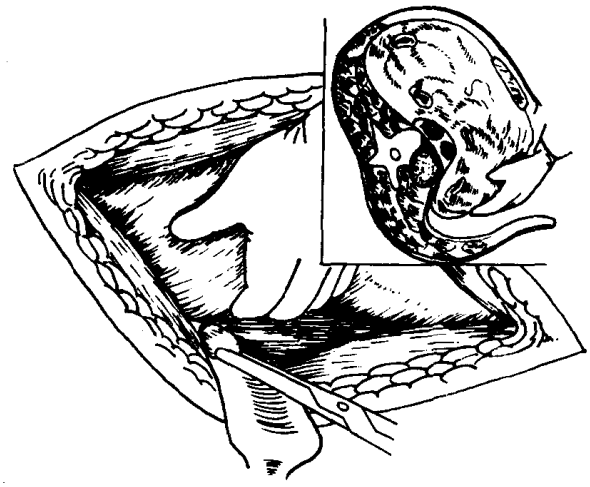

图 14-67 行腹膜外剥离

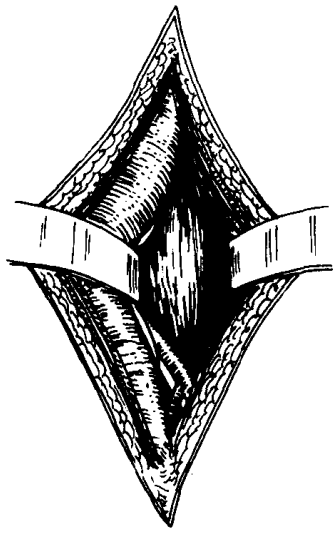

图 14-68 显露腰大肌内缘及椎体前外缘

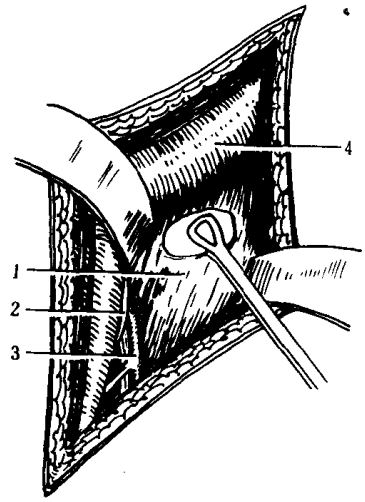

图 14-69 充分显露腰大肌脓肿
(输尿管位于脊柱旁)
1. 腰大肌脓肿 2. 输尿管 3. 髂总动脉 4. 腹膜

(3)病灶清除：用生理盐水纱布保护脓肿周围的健康组织，以免脓液污染切口。经试穿抽出脓液，确定诊断后，在没有大血管或腰神经干通过的脓肿部位，沿腰大肌走行方向切

一小口，吸尽脓液(图 14-70)，而后根据需

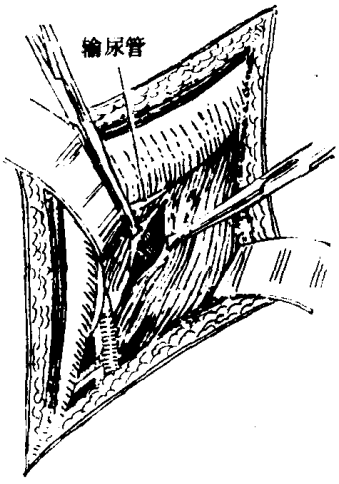

图 14-70　顺腰大肌纤维方向切开脓肿壁

要，以手指作钝性分开，扩大脓肿壁的切口。再用刮匙搔刮脓腔内的干酪样物质、肉芽组织或死骨(图 14-71)。脓肿壁或脓腔内的束

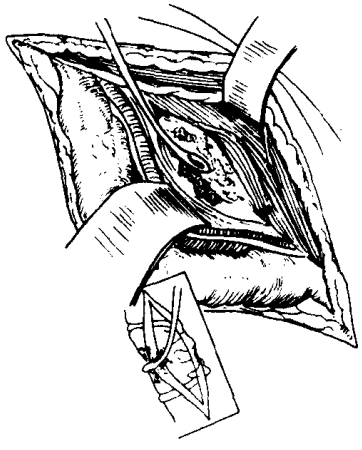

图 14-71　搔刮病灶

条状物应注意检查，以免损伤腰神经干或股神经。如有较大血管横行通过脓腔，应先予结扎，而后切断。应在脓腔内仔细地寻找与椎体病灶相通的窦道。一般窦道多位于椎间孔附近，有时窦道口较小，需以大小不同的刮匙逐渐地将其扩大，或以尖刀切开窦道口的边缘，再用骨膜剥离器紧贴椎体剥开腰大肌的附着点，以充分显露椎体的病变。如果窦道通向病椎前中部，也可用刮匙和骨凿予以扩大，在直视下清除病椎内的脓液、结核性肉芽组织、干酪样物质和死骨及脱落坏死的椎间盘。如窦道通向椎体后侧，即椎间孔部时，应先查清椎旁有无血管，较大者应予以结扎、切断(图 14-72)，较小者可用电烙止血。随后检查

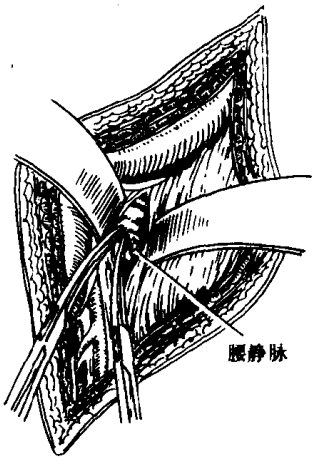

图 14-72　椎旁血管应切断结扎

脓肿前壁有无腰神经根(干)通过，如有应予以保护。而后在窦道平面切开脓肿壁，直达病椎病灶。在确实牵开和保护腹主动脉及下腔静脉后，以椎体病灶为中心切开和向上、下方及前侧剥离骨膜，即可充分显露病椎及病灶。在直视下刮除干酪样物质、死骨和脱落的椎间盘，用咬骨钳咬除陡壁样的硬化骨缘，即可通到对侧椎旁。

(4)清除椎体对侧病灶：由于腰椎结核常合并两侧腰大肌脓肿，有时在清除一侧病灶后，尚可对对侧病灶同时予以清除(图 14-73)。可用各种弯形刮匙通过凿通的骨腔伸入到对侧脓肿内进行搔刮，并用弯金属管伸入到对侧脓腔内，尽量由术侧吸尽脓液。如对侧脓肿较小，这样处理即可达到清除的目的。如对侧脓肿很大，难以彻底清除时，一般是缝合切口后，再在对侧下腹部另作一小切口，或两侧同时进行病灶清除术。

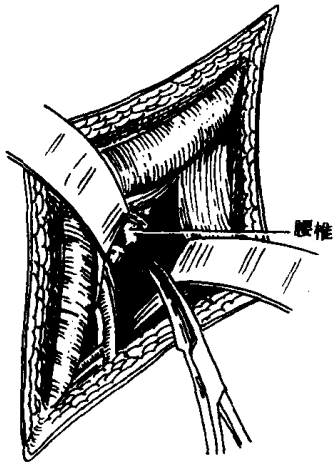

图 14-73 彻底清除椎体对侧病灶

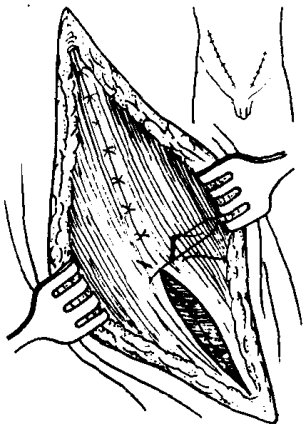

图 14-74 植骨后逐层缝合切口

如病人尚有流注性脓肿时，可同时另作一脓肿部切口，沟通病灶，彻底清除。

(5)植骨：是否植骨融合，主要依据病灶清除是否彻底、病椎破坏缺损程度及脊柱的稳定性而定。如病灶清除彻底或骨质缺损较大，可同时用自体髂骨行椎体间融合植骨。否则可待二期行脊椎后侧植骨融合术。如一期同时行椎体间融合植骨，可根据病变范围于上、下健康椎体上各造一适当的骨槽，再根据骨槽的大小取移植骨块(即从同侧髂骨嵴取)。手术者更换手套，用另一套无菌器械。在同一切口内，将创缘向外侧游离牵开，从髂骨嵴取一与骨槽大小合适的骨块，将骨块植入椎间骨槽内。

(6)缝合：植骨后，用生理盐水冲洗创口，充分止血。如数取出纱布，于病灶局部放入青霉素 800 万 U、链霉素 1g、异烟肼 200mg，将脓肿壁作重叠或间断缝合，以消灭死腔，逐层缝合切口(图 14-74)。

6. 手术中注意事项

手术切口的高低、长短应根据病变所在部位而定。如腰$_{1、2}$或腰$_{2、3}$椎体结核，应尽量采用低位剖肾切口。腰骶部结核，则可在切口线的中、下部作切口。如腰椎后凸明显，肋缘与耻骨联合的距离缩小，切口的长度也缩小时，亦可采用低位剖肾切口或切除几根肋骨或切除部分髂骨嵴才能充分显露。

如仅从一侧行病灶清除，则应从椎体破坏明显的一侧或自左侧进行显露和病灶清除，因从左侧进行手术较易识到、分离和保护腹主动脉和下腔静脉。

当腰大肌脓肿较大时，腹膜常与脓肿壁有粘连，故向中线剥离腹膜时，用力必须轻柔，以免撕破腹膜。如撕破腹膜，则应及时缝合。

在腰大肌脓肿表面通过的腰神经丛及髂外动、静脉，常与脓肿壁发生粘连而难以辨认。故切开脓肿时，应作纵形切口，并可先作一小切口，再用手指顺腰大肌肌纤维方向逐渐分开，以免损伤神经和血管。但也有些神经被肉芽组织包裹呈索条状，且悬于脓肿之中，搔刮病灶时，必须予以保护，不可切断。如不慎切割，应在病灶清除后，立即在显微镜下吻合修补。

在脓腔内的窦道口多与病椎直接相通，如找到窦道口，在该处进行分离，即可找到病椎。但有少数病人窦道是曲折的，不能经窦道口直接进入骨病灶。因此，必须从脓肿外寻找病椎。病椎周围粘连较多，局部常有些水肿，

并因有死骨、干酪样物质或脓液的积聚而凸出，如用手指在椎体前方和侧方自上而下地触摸即可查出。必要时，还可以利用金属作标记，在手术台上摄X线照片进行定位。

切开窦道口显露病灶时，常易误伤及在椎体中部或中上1/3横越的腰动、静脉。如误伤出血，则出血较多，且难以止血。故在此处操作时，必须有所准备。一种方法是在窦道口切开前，先用手指压于切开的两侧，以便及时止血；另一种方法是先用骨膜剥离器将窦道口边缘深面作小许游离，用止血钳夹住后切开。要游离一点，切开一点，切不可未作游离就一次切开，以致造成出血，而又难以用钳夹止血。大血管的损伤，多发生于下腰椎部的手术。因局部粘连较重，大血管不清楚，尤其大静脉的管壁较薄，又无搏动，更易损伤。若下腔静脉或其重要属支破裂，可立即引起大量出血。此时，手术者应迅速用手指压住，用吸引器吸去创腔内的积血，仔细检查出血部位，予以缝合或结扎。如实在难以结扎或缝合时，可暂用2～3个止血钳将出血处夹住，并将止血钳放在切口内，止血钳柄露在切口外，将切口缝合。术后7～10d可再将止血钳一一取出，取出止血钳时，先将一把止血钳松开，10余分钟后，如无出血，即将其取出，其他几把止血钳也用同样方法取出。如止血钳不能将出血处夹住时，也可用纱布紧紧地充填，进行压迫止血，并将切口暂时缝合。7～10d拆除缝线。分开切口，再将纱布取出。

一般腰$_1$及腰$_5$椎体结核，不宜采用本切口行病灶清除术。

7. 手术后处理

术后鼓励病人自行翻身活动。应继续卧木板床。行椎体间植骨的病人，术后3～4个月后拍X线片复查，植骨生长后才可能起床活动。未行椎体间植骨的病人，且脊柱又不稳定，可在术后3～4周，二期行后路植骨术。脊柱稳定性较好，一般在术后3～4周带腰围起床活动。其他术后处理参考有关章节。

二、腰骶椎结核经腹腔病灶清除术

经腹腔病灶清除术，除参考一般适应证外，主要适应于第3腰椎至第1骶椎椎体结核。切开后腹膜而直达病灶，病灶显露较好，在直视下进行手术，有利于同时行椎间植骨。但必须注意防止污染腹腔，保护肠管，以减少术后并发症。如合并有腹腔结核的病人及病变在第3腰椎以上，由于肠系膜动脉和肾动脉阻碍，此法对病灶显露不良，均不宜采用此途径。

1. 手术前准备

除做好一般术前准备外，在手术前一天晚上禁食，手术当日清晨再行清洁灌肠。还应在术前放置导尿管，引流膀胱，以利手术操作。备血400ml。

2. 麻醉

可选择应用硬膜外阻滞麻醉或采用全麻。

3. 体位

病人取仰卧位，头低脚高，双侧髋关节屈曲30°～40°，使内脏肠管尽量推向上腹部。

4. 手术操作步骤

(1)切口：取下腹正中切口。起自脐上二横指，向左绕过脐部，沿腹中线下行至耻骨联合上1～2横指。

(2)显露：切开皮肤、皮下组织，剪开腹白线和腹直肌前鞘，分开腹直肌，而后切开腹膜进入腹腔。进入腹腔后分别用4块盐水纱布垫将小肠向上推开，乙状结肠推向左侧，回盲部推向右侧，膀胱及女性子宫推向下方，并予以保护。用腹壁固定器牵开切口，此时即可充分显露后腹膜(图14-75)。先用手指触摸确定骶骨岬及左右髂总动、静脉的位置，再探测腹主动脉分叉部。在大血管分叉下方的三角地带，于中线仔细地纵行切开后腹膜，向上显露腹膜后的主动脉和下腔静脉，在腹主动脉左侧行钝性分离，一一结扎腰间血管，将腹主

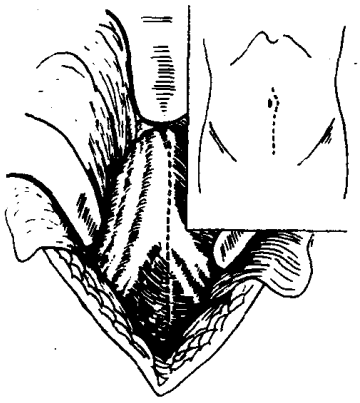

图 14-75 经腹腔腰椎结核病灶清除术显露后腹膜

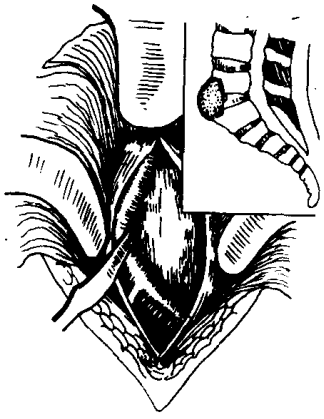

图 14-76 显露脓肿前壁

动脉和下腔静脉向右侧牵开(图 14-76)。若脓肿恰好在腹主动脉和下腔静脉深部,可在腹主动脉和下腔静脉之间行钝性分离,向左右侧牵开动、静脉,显露脓肿前壁。若病灶位于第 5 腰椎与第 1 骶椎之间,则从三角地带区向下进行钝性分离,剥开椎前软组织,如遇有骶中动、静脉,第 5 腰动静脉及骶前静脉丛均可一一结扎。用拉钩将左右侧的髂总血管轻轻地向两侧牵开,即可显露腰$_5$ 及骶$_1$ 的病变椎体。

(3)病灶清除:用盐水纱布垫将腹腔及脓肿周围妥善保护。经试穿,确定诊断后,于第 5 腰椎前正中,纵行切开前纵韧带或脓肿前壁,吸除脓液(图 14-77)。用骨膜剥离器向两

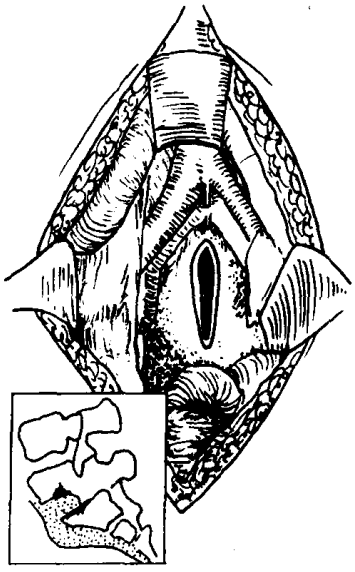

图 14-77 切开 L_5、S_1 椎体前脓肿壁

侧剥离前纵韧带或脓肿内侧壁,充分显露病灶。以刮匙彻底刮除死骨、肉芽组织及坏死椎间盘组织(图14-78)。腰骶关节结核或骶骨

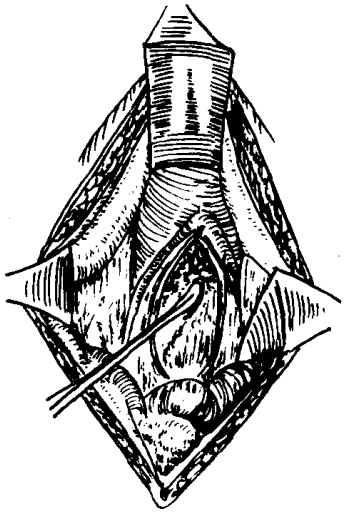

图 14-78 病灶清除

高位结核,其寒性脓肿多位于髂窝及骶骨前面,彻底清除后,用生理盐水冲洗干净。

(4)植骨:如病灶清除较彻底,椎体破坏不重,可作椎间植骨。先于腰$_5$、骶$_1$ 作一适当

的骨槽，然后更换手套及器械，于髂骨嵴部另作切口，取一与骨槽大小适当的骨块，将此骨块嵌于骨槽内(图 14-79)。因骶岬部呈斜坡

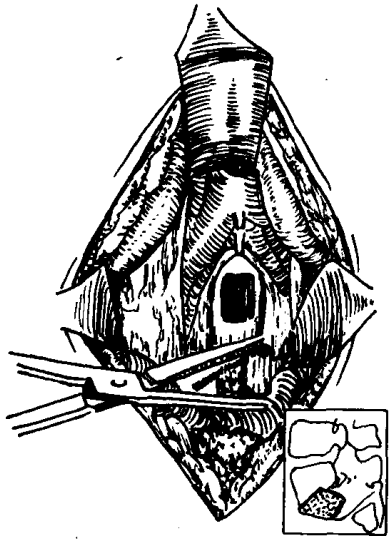

图 14-79　植骨融合

状，故必须紧紧地嵌入骨块，但不应超过椎体前缘，以免滑脱。

(5)缝合：植骨后，于病变局部放入适量的抗生素，严密缝合前纵韧带，如数取出腹腔内纱布，再以生理盐水冲洗盆腔，并以纱布擦干。逐层缝合腹膜、肌肉、前鞘及皮肤。

5. 注意事项

腰$_5$椎体的上部及两侧和骶$_1$的两侧都被大血管所覆盖，而髂总动、静脉的分支又较多。如从侧方途径清除该处骨病灶时，首先应显露游离髂总动、静脉和髂外动、静脉。找出腰上升静脉和髂静脉后，分别予以结扎，切断。倘髂总或髂外动、静脉壁与脓肿壁粘连，在剥离过程中极易被损伤，可引起难以控制的大出血，从而影响病灶清除的彻底性。而采用经下腹腔、从前正中入路，于大血管分叉部下方的三角地带清除腰骶椎结核病灶，比较安全，手术效果亦好，应为首选。

右侧髂总动脉因有明显搏动，其位置也可清楚地触知，而由于炎症粘连，左侧髂总静脉的位置不易确定，故显露腰$_5$椎体前部时应偏右侧，既比较安全，又可多显露一些腰$_5$椎体。

骶正中动、静脉口径较细小，可在剥离过程中，用电灼止血。亦可在骶前切开后腹膜及前纵韧带时，将其结扎，以免发生出血，然后再分离髂血管及其他椎前组织。

大血管损伤常见者为大静脉的损伤。大动脉因壁厚，又有明显搏动，不易损伤。静脉损伤可发生在下腔静脉、髂总静脉或其分支。损伤原因是，牵拉过力，或因剥离粘连时误将静脉壁撕裂。大血管损伤后立即引起大量出血。一旦不慎发生，手术者应镇静，先用环形钳夹纱布块压住局部出血，吸净血液，然后自病变部的上、下端分别分离出主动脉、下腔静脉和髂总动、静脉，用橡皮条环绕主动脉和两侧髂总动脉或下腔静脉和髂总静脉，暂时阻断血流，随即缝合修补血管破口。彻底控制出血后，继续进行病灶清除。

如果髂窝及腹股沟部脓肿较大，于开腹前先于脓肿部作一小切口，尽量放出脓液，刮除肉芽组织。缝合切口后，再经腹行病灶清除术，可防止脓液污染腹腔。

第六节　骶椎结核病灶清除术

骶椎结核的发病率很低，原因可能是由于 5 块骶骨融合为一，其间没有活动，在重力传导上由此分向双下肢。因此，骶椎虽然负重，但不易产生劳损，加之骶椎有大量肌肉附着，附近又有血管丛，血运丰富，抵抗力较强。此外，骶椎结核的临床症状、体征多不明显、不典型，X 线检查所见变化又较大，常给诊断带来困难，容易造成误诊。总之，骶椎结核常需与肿瘤相鉴别，对拟诊为骶椎肿瘤的患者，应想到有无结核的可能，以免误诊。骶椎结核患者常有下腰痛及下肢放射性疼痛，也应与

腰椎间盘突出症相鉴别。但骶椎结核患者直腿抬高试验为阴性，下肢一般无肌肉萎缩及感觉障碍，X 线片有骶椎骨质破坏。

病变较轻，病灶破坏范围小，没有明显死骨和寒性脓肿的病例，可以采用非手术治疗。但是，由于骶椎骨质疏松，5 块骶椎又互相融合在一起，故骨质破坏往往较广泛，而且病变常常同时累及椎体及椎弓。因而，多数病例常需手术治疗。

骶椎结核病灶清除术，应根据病变的不同部位，分别采用不同的手术途径。

一、骶$_{1\sim3}$结核

可采用前方经腹膜外“八”字切口，与腰骶椎结核病灶清除术相似，但切口要更低一些。在腹膜外剥离抵达骶前凹，结扎、切断骶中动、静脉(图 14-80)，即可清除骶前脓肿和前方骨病灶(图 14-81、82)。病灶清除后不需植骨融合。具体操作及注意事项参考有关章节。

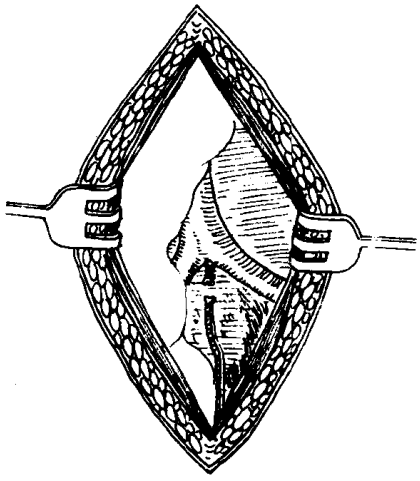

图 14-80 骶骨结核经前路腹膜外显露骶前结扎骶中动静脉

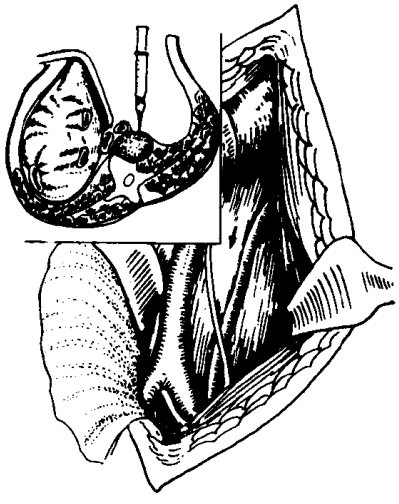

图 14-81 显露骶前脓肿

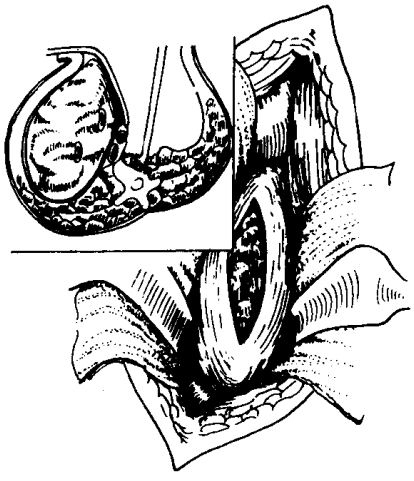

图 14-82 切开脓肿壁行骶骨结核病灶清除术

二、骶椎结核继发骶前脓肿、窦道

骶椎结核，继发骶前脓肿及合并窦道的病人，经腹膜外进行病灶清除有困难，且以往曾经腹膜外手术者，则采用腹腔病灶清除术。

体位、麻醉、切口同腰骶椎结核经腹腔病灶清除术。

进入腹腔后，用盐水大纱布垫保护及隔离小肠和结肠于腹腔两侧和骨盆腔内。后腹膜充分显露后，用手探测腹主动脉分叉部，以此为标志，进一步识别髂总动、静脉及跨过髂

总动、静脉的输尿管。在骶椎开始并经腹主动脉分叉处向上，小心纵形切开后腹膜，连同后腹膜疏松组织一起，将后腹膜剥离出，显露出下段腹主动脉、下腔静脉、髂总动静脉及骶前组织。这时将后腹膜的周边提起，小心取出保护纱垫，将提起的后腹膜周边与前腹膜周边缝合固定数针（图 14-83），使腹腔内脏与手术显露区几乎完全隔开，既使手术野不受肠攀的干扰，操作方便，又减少对腹腔的污染。在腹主动脉分叉下进行操作，结扎骶中动、静脉，充分显露骶椎，直视下进行彻底的病灶清除。可同时一并处理累及腹腔内脏的病变。

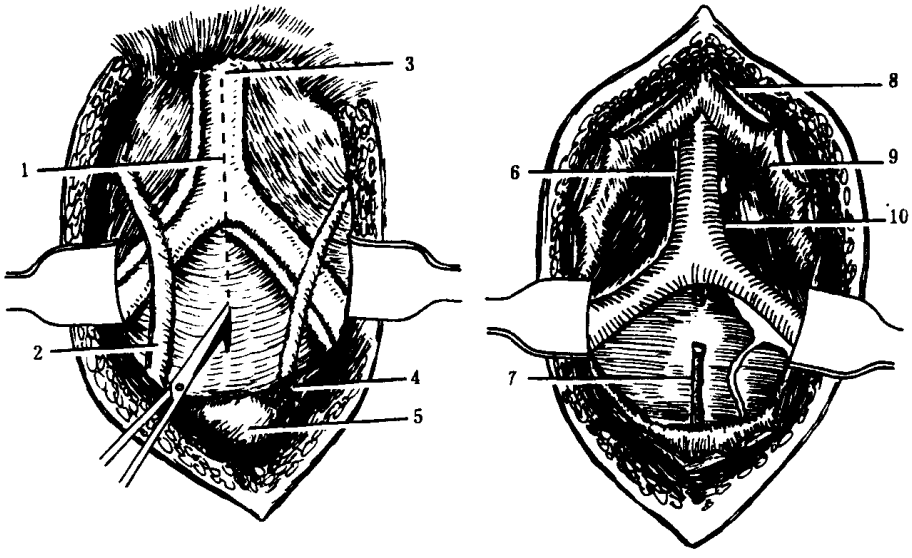

图 14-83　顺标记线切开后腹膜，将前后腹膜周边缝合在一起，隔开腹腔

1. 后腹膜切口线　2. 输尿管　3. 后腹膜　4. 乙状结肠　5. 膀胱　6. 下腔静脉　7. 切断结扎骶中动静脉　8. 前腹膜　9. 后腹膜　10. 椎体

病灶清除后，一般不需植骨。彻底冲洗病灶区，置入青霉素和链霉素于病灶内，拆除前后腹膜缝线，缝合前纵韧带及后腹膜，然后按层缝合前腹膜及腹壁各层组织。

为了操作方便和安全起见，可在术前放置输尿管导管。

三、骶$_{3\sim5}$结核

也可采用骶椎后方结核病灶清除术。可选择应用全麻、硬膜外阻滞麻醉和局部浸润麻醉。手术时患者可取俯卧位或侧俯卧位。如侧俯卧位，破坏多的手术一侧在上，使腹部与手术台成 60°角。

根据病变范围，在骶椎后方作直切口或弧形切口（图 14-84）。

切开皮肤及浅、深筋膜后即可进入脓肿。

图 14-84　骶骨结核后入路切口示意

在骨膜下凿除骶骨后壁，充分暴露骶椎后方，显露骶后孔和骶神经（图14-85）。将骨空洞口适当扩大，吸净脓汁并刮除脓肿壁内容，再寻找通向骨病灶的瘘孔。为了较好地暴露，可将骶棘肌和多裂肌止点由骨膜下剥开，向上方和中线推开，将臀大肌起点由骨膜下剥离

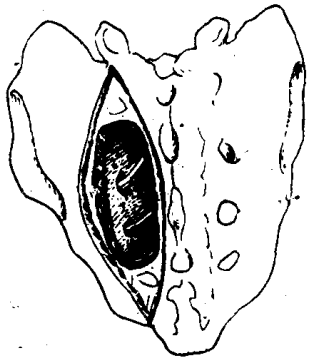

图 14-85 凿除骶骨后壁，显露骶后孔及骶前神经作病灶清除

并向外推开。若前方椎体有破坏，应将骶椎后壁骨窗开大，游离并牵开骶神经，即可到达骶椎前方病灶，用刮匙深入椎体前方病灶内搔刮之。骶前脓肿亦可经此骨窗清除。若骶$_{4、5}$病变局限于骶椎前方，并有骶前脓肿，可先切除尾骨，将直肠向前方推开达到骶前脓肿，刮除骶椎前方病灶。若骶椎$_{3\sim5}$病变严重，椎体及椎弓广泛破坏，仅有少量残留，也可行骶椎$_{3\sim5}$切除术，但切除不能超过骶$_3$平面，并应保留第 3 骶神经，以免造成排尿及排便功能障碍。

第七节 椎体附件结核及其病灶清除术

椎体附件结核也称椎弓结核，包括椎弓根、椎板、棘突和上下关节突，它们之间关系密切，相互移行连接。由各个椎弓相连组成椎管，内容纳脊髓，故椎弓结核容易压迫脊髓造成截瘫。当椎体某附件发生结核时，迅速累及其他附件，骨质呈溶骨性破坏，脓液、结核肉芽、干酪样物或死骨直接压迫脊髓；又因附件周围包绕着厚的肌肉、筋膜、韧带，一旦形成脓肿，张力增大，脓液压向压力低的椎管内部，压迫脊髓造成截瘫。

椎体附件结核可继发于椎体结核或与椎体结核同时存在，这两种椎体附件结核都比较容易诊断。如为孤立的椎体附件结核，诊断就比较困难。其发病率占脊柱结核的 0.8～1.0%，而胸、腰椎附件结核远多于颈椎。

椎体附件结核在临床上可早期出现神经根受刺激及脊髓受压症状，局部及全身症状常不明显，故极易被误诊为椎弓肿瘤、脊髓肿瘤、椎间盘脱出症及化脓性炎症等。因此，必须提高对椎体附件结核的认识和鉴别能力、对合并截瘫的病例更要全面细致的检查，必要时还应作诊断性穿刺，有利于诊断和鉴别诊断。X 线片是必不可少的检查，但因椎体附件所含松质骨甚少，又有椎体和大量软组织阴影重叠，容易被忽略，所以，必须仔细阅读 X 线片，才能避免遗漏及误诊。其 X 线片表现均为溶骨性破坏，有中心型与边缘型两种，而以前者较多见。破坏灶周围有硬化带者少见。虽然也可有死骨，但因死骨比较细小，在 X 线片上常看不出。

椎体附件结核只要诊断明确，并有神经刺激症状或截瘫，就应积极行病灶清除术。手术方法既简单，效果又好。

手术操作方法，根据病变及脓肿部位，采用不同的切口及入路：棘突、椎板和关节突病变可采用后路椎板减压术相同的后方正中切口，分离椎旁肌肉后即可到达病灶。横突和椎弓根病变可作后方旁正中纵切口（切口距后正中线二横指），入路和肋骨横突切除相同。病灶彻底清除后一般不用植骨。如有截瘫的即从后路行椎板减压，必要时再进行椎管探查。

第八节 脊柱结核并发截瘫的手术治疗

脊柱结核并发截瘫，是脊柱结核最严重

的并发症，也是脊髓的某一区段被结核病变所压迫后，使其传导功能受阻的具体表现。脊髓的病理变化有的是可逆的，在外因去掉之后，其传导障碍和脊髓本身的组织学上的改变即可逐渐恢复正常；有的是不可逆的，在外因去掉之后，其传导功能和脊髓组织学上的改变也不能恢复。如病变只累及脊髓的一侧，则产生脊髓半侧横断现象，也称布朗—色夸(Brown-Séquard)氏综合征(图 14-86)。但

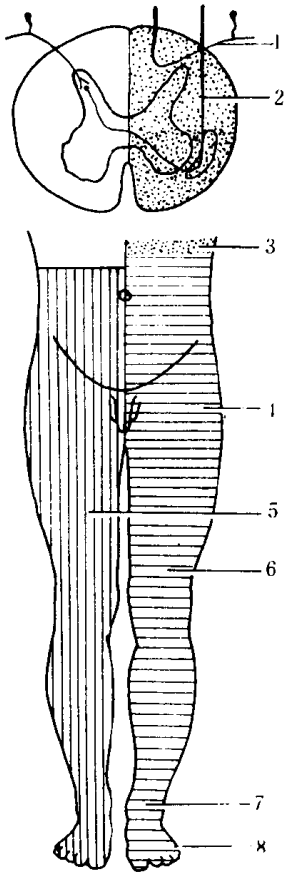

图 14-86　Brown-Séquard 氏综合征

1. 薄束　2. 脊髓丘脑侧束　3. 感觉消失区上方感觉过敏　4. 患侧瘫痪，痛温觉存在，固有觉消失　5. 痛温觉消失　6. 髌阵挛　7. 踝阵挛　8. 巴彬斯基征阳性

在临床上的半侧横断现象并不都像动物横断那样整齐和典型。脊柱结核并发截瘫多见于胸椎，颈椎少见，发生在第 1 腰椎以下者更为少见。

脊柱结核引起截瘫的原因主要有：结核性物质如肉芽、脓肿、干酪样物质、坏死的椎间盘及死骨对脊髓的直接压迫；硬脊膜增厚，压迫脊髓，或硬脊膜外有纤维组织包围，造成环形压迫；脊髓长期受牵拉摩擦，造成脊髓本身退行性变，即晚发乙型截瘫；脊髓血管的栓塞及其他原因所致的脊髓组织缺血。

为了区分脊柱结核并发截瘫的类型，以便作出治疗计划和推测预后，可分为两大类：截瘫发生于脊柱结核病变进行期，即早期发生的截瘫；截瘫发生于脊柱结核病变静止期或已基本治愈者，即晚期发生的截瘫。晚期发生的截瘫又可分 3 种：脊柱结核病变复发；硬膜外的结核肉芽组织量大，经非手术治疗后病变好转，但在硬膜外形成环形瘢痕压迫脊髓，影响脊髓的血液供给；脊柱被破坏，发生脊椎脱位和后凸畸形，引起对脊髓的机械性压迫，使之发生退行变性者。上述第 1 类和第 2 类的第 1、2 种引起截瘫的原因，主要是脓肿、肉芽组织、干酪样物质、死骨或椎间盘脱出向后压迫；第 3 种为脊柱病理性脱位，刺激或压迫脊髓。有不少截瘫病人在其病程中，甚至在出现恢复现象后，截瘫程度又加重。这除与全身治疗有关外，还可由于未适当保护脊柱的情况下，增加了病变部位的活动，引起病变组织和脊髓水肿，或血液供给减少或缺血所致。对这类病人在彻底清除病灶和解除脊髓压迫后，截瘫得到完全和大部分恢复者仍多见。倘在脊柱结核已治愈若干年后逐渐出现截瘫，主要是由于脊柱椎管内有骨嵴，在脊柱伸屈活动时脊髓被摩擦或脊柱病理性脱位压迫脊髓所致。在临床上表现为屈曲痉挛性截瘫。脊髓被压迫部位显示有压迹、周径变细和受牵拉等，表示退行性高度发展到不可逆转的程度。因而虽行减压术，亦难获得满意效果。

脊柱结核并发截瘫的手术治疗，单纯地行病灶清除术往往不能使截瘫完全、全部地

改善，而需在病灶清除的同时施行椎管切开减压，并于硬膜外进行探查，进一步彻底清除椎管内的结核性肉芽组织及对脊髓产生压迫的骨性组织。必要时还可行脊髓探查，一般效果较好。手术时机应越早越好。但由于操作较为复杂，出血越多，对脊柱稳定性破坏也越大，因此应慎重使用。

椎管切开减压的方法和命名，以脊髓为中心，分为4种：前方减压，椎体位于脊髓的前方，单纯清除椎体结核病灶，从脊髓前方清除压迫脊髓的结核产物；侧前方减压，切除术侧椎体后角和椎弓根，从脊髓侧前方打开椎管进行清除减压；侧方减压，切除半侧椎板、关节突和椎弓根，从脊髓侧方打开椎管进行清除减压；后方减压，切除棘突和双侧椎板，从脊髓后方打开椎管清除压迫(图14-87)。

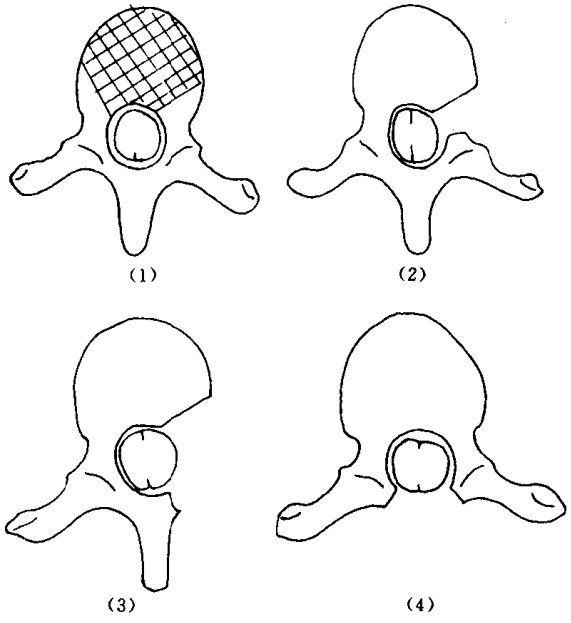

图14-87 椎管切开减压4种方法
(1)前方减压 (2)侧前方减压
(3)侧方减压 (4)后方减压

一、椎管前方减压术

由椎体结核所造成的截瘫，彻底清除位于脊髓前方的椎体病灶，往往就能达到减压的目的，这种减压方法就叫做前方减压术。

手术适应证：12岁以下的儿童病人，截瘫多不严重，其截瘫指数多在2～4之间。儿童的脊柱又很柔软，在手术时用手推压后凸部，脊柱即可变直，病椎可相互分开。将病灶清除干净即可达到减压的目的。对小儿截瘫病人单纯地做病灶清除及前方减压术，效果是可靠的(图14-88)。颈椎结核合并截瘫，不

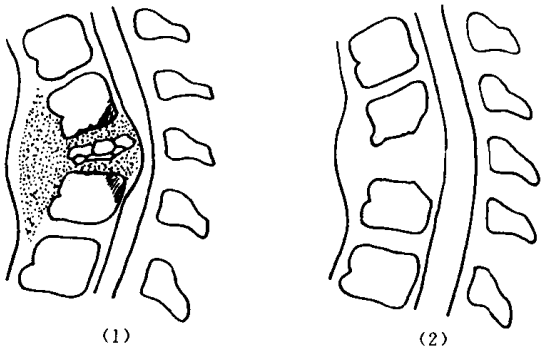

图14-88 儿童胸椎结核并截瘫前方减压术示意图
(1)术前情况为预定切除的椎体后缘
(2)前方减压术，术后情况

论截瘫的轻重，不论患者为儿童还是成年人，都应进行前方减压术。颈椎后凸畸形比较明显的术前可用布带或颅骨牵引术将后凸畸形纠正，再进行病灶清除术和前方减压，手术操作比较方便，一般治疗效果很好。截瘫比较轻的成年胸椎椎体结核，可经胸、胸膜外或经肋骨横突切除术，至病椎前方清除病灶，进行前方减压。截瘫比较轻的成年胸腰段结核，可取用肾切口，在彻底清除椎体病灶的基础上，对脊髓进行前方减压。

手术操作方法、麻醉、体位等均与各部椎体结核病灶清除术基本相同。但行前方减压术时，应注意：显露要充分，在直视下操作；颈椎前方减压要严守中线操作原则；保持后纵韧带的完整，自后纵韧带前方清除病灶；为了使减压彻底，应将上位椎体的后下缘和下位椎体的后上缘切除。

二、椎管后方减压术

即椎板切除术(图 14-89)。



图 14-89　椎管后方减压咬除椎板

椎管后方减压术的手术适应证：椎弓结核合并截瘫，椎板切除术可同时达到病灶清除和减压的目的；某些不能由前方或侧方进行减压的椎体结核；已做过前外侧减压术和病灶清除术，但截瘫仍未恢复，术后奎肯试验仍有梗阻的病例；必须行脊髓探查的病例。

手术操作方法、麻醉、体位等可参考有关章节。

三、椎管侧前方减压术与椎管侧方减压术

椎管侧前方减压术与椎管侧方减压术，在手术途径上基本相同，不同之处为椎管切除的范围。椎管侧方切开减压，其椎管切除的范围不仅是横突、肋骨、椎弓根和部分后缘椎体，而且包括了脊柱的一侧小关节。椎管侧前方切开减压术不仅能在直视下彻底清除病灶，充分解除脊髓压迫，且又不影响脊柱的稳定性，是治疗脊柱结核并发截瘫的较好手术。椎管侧方切开减压术，对脊柱未形成骨性融合以前的病人，在术后可发生脊柱侧方半脱位或脱位，影响截瘫恢复，这是本手术的主要缺点，因此采用较少。但如对侧椎弓完整，且手术时不切除棘突，亦可行椎管侧方切开减压术。

椎管侧前方及侧方减压术的手术适应证除参考一般适应证外，主要适用于胸椎结核及胸腰段结核并发截瘫，奎肯氏试验有梗阻的病人。

1. 手术操作步骤

手术切口、显露、病灶清除等可参阅有关椎体结核病灶清除术。

椎管切开脊髓减压，以肋间神经和其神经袖为向导，找到椎间孔，用小刮匙将椎间孔周围的软组织刮除。因椎弓根的骨质坚硬，故应用椎弓根咬骨钳或小型凯瑞逊钳伸向椎间孔，将椎弓根一小块一小块地咬除，再逐块地咬除其上位或下位的两个椎弓及椎体后部的骨质。此时椎管的前外侧被切开，即可显露脊髓的侧面和前面。有时在切除一个椎弓根时即见有脓液自椎管内流出，这对恢复截瘫有很大帮助。根据在直视减压术时所见的病理改变，绝大多数都是因为脓肿、干酪样物质、肉芽组织、死骨、椎间盘和椎体骨嵴同时存在压迫脊髓造成截瘫。因此，在减压术时不仅应切开椎管放出脓液，更应清除上述压迫脊髓的病变组织，方能彻底减压。防止病灶复发，必须显露和清除压迫脊髓硬膜前侧和外侧的椎体病变。其方法为：在直视下妥善保护脊髓硬膜，用锐利刮匙刮除上述病变组织。但由于椎体后侧骨嵴是硬化的骨质，故在将其与硬脊膜分离后，以神经剥离器保护硬脊膜的情况下，先用窄的骨刀切除骨嵴的顶部，而后自其基底部切除。冲洗伤口后，观察硬脊膜是否恢复搏动和硬脊膜外有无瘢痕组织，如有则小心细致地予以剥离。为了探查减压部位上、下端脊髓前侧有无压迫或椎管内有无积脓或另外的脓肿，可选用一根较硬而细的导尿管，分别从切开的椎管向上、下端探入椎管内约 2～3 个椎体的距离，以使椎管畅通或吸出脓

液。

用生理盐水冲洗伤口，彻底止血，放入青霉素80万U、链霉素1g和异烟肼200mg，分层缝合伤口。一般不用任何引流。

2. 手术中注意事项

经背侧入路切口，一般可在同一切口内同时行椎体病灶清除术、椎管侧方及后方减压术。

当切开椎管的侧、前壁时，为了不过多地破坏脊柱的稳定性，以防术后脊柱发生脱位，应尽可能保留上、下关节突以及棘上韧带、棘间韧带、黄韧带，如果需要切除术侧的关节突时，对侧关节突和椎弓根必须完整，否则将严重地影响脊柱的稳定性。遇到这样情况，在术前即应考虑从关节突或椎弓根被破坏的一侧进入较为适宜。

对截瘫病人进行手术时，为了在手术中证明压迫是否已被解除，主张在病灶清除后，当即进行奎肯氏试验，根据脑脊液流动情况，进一步决定手术步骤。如果脑脊液畅通，可立即结束手术而不必再做椎管切开减压术；如果有梗阻，则应切开椎管减压，并需小心清除硬脊膜表面的肉芽组织和纤维索条，以达彻底减压。切开椎管减压后，可再做奎肯氏试验，如仍有梗阻，还可进一步切开硬脊膜检查，剥离粘连部分。硬脊膜增厚和脊髓被膜粘连的病人，剥离后可不必缝合。上述方法，对了解压迫被解除的情况有一定的帮助，但对决定切开硬脊膜必须慎重，一般仅适用于病变已稳定的陈旧性结核。

如果在手术中发现硬膜外结核性肉芽组织较多，并向上、下蔓延范围较广，必须彻底切除才能解除压迫时，可向上、下适当地多切除几个椎板，以便进一步清除病变。

用刮匙伸入椎管内刮除病灶时，须小心进行操作，切不可对脊髓有任何牵拉和压迫，也要注意防止把死骨推向椎管的深处。在T_4和L_1处更应注意。经查阅有关资料，脊髓前、后动脉在下行过程中不断得到前、后根动脉的补充增粗；最大根动脉（Adamkiewicz动脉）经C_6、T_9和L_2节段，因而吻合薄弱点多在T_4和L_1附近，这是脊髓最易发生缺血的部位。因此，在该二处手术时，易伤及最大根动脉，导致脊髓前动脉综合征而加重截瘫。

椎间植骨的具体操作及注意事项，参考肋骨横突切除病灶清除术。

如在手术时胸膜破裂，除当即缝合外，并在术终作胸腔穿刺吸出气体，使肺脏膨胀。

3. 手术后处理

仰卧位，不用石膏床。注意呼吸、脉搏、血压和预防褥疮的发生。继续抗结核药物治疗。认真观察术后截瘫恢复情况。如在术后24h病人觉膀胱有膨胀感和下肢的沉重感觉有一定程度的减轻，可为截瘫恢复的先兆。但截瘫开始恢复常为脚、踝关节出现主动屈伸活动。

第九节 脊柱结核后凸成角畸形矫正术

脊柱结核后凸成角畸形破坏了脊柱的生理弧度和在重力传导上的生物力学关系。在病灶清除术后或术中，只要条件适宜，手术指征允许，应当尽力予以矫正并加以牢靠的内固定装置，以有效地预防截瘫发生或加重。以下简要介绍几种情况处理方法。

一、胸椎新鲜结核病灶

在前路或侧前方病灶清除减压及植骨手术后3周，如留有后凸畸形，应作后路Luque手术矫正后凸与固定。固定范围应包括病灶上方3个椎体、下方2～3个椎体。病椎处恐有粘连，不穿钢丝固定。通过预弯好Luque棍的弧度及拧紧穿过椎板下的钢丝矫正脊柱后凸畸形。术后两周即可下地活动，带塑料支具出院。这样可免除传统治疗方法术后长期卧床之苦。

二、胸腰段及腰段脊柱结核病灶

清除术后留有脊柱侧凸或后凸畸形，或因脊椎失稳有继发致瘫或加重截瘫险情存在，术后3周后可酌情选用后路椎弓根螺钉矫形固定手术。如C-D手术、Dick手术、Steffee手术及R-F系列手术等。

三、腰$_5$～骶$_1$结核病灶清除术后的固定

L_5～S_1结核病灶清除术后，如融合不良，可产生脊柱滑脱，产生腰痛及臀部后翘畸形外观或出现马尾神经受压症状。传统式手术单纯植骨融合易形成假关节，且术后需卧床或睡石膏床(图14-90)数月。北京协和医院报道使用菱形Luque环固定L_4～S_1，可促进植骨融合，又可让病人早期离床活动。方法是，取Luque棍一根，根据X线片(一般比实体放大1.2～1.5倍)，测得的L_4～S_1的距离弯棍，棍下端折弯处正好在L_5～S_1的小关节处。于S_1～S_2之间用颅钻钻孔，并用小Kevvison咬钳扩大显露硬脊膜囊，S_1椎板下穿过∅0.8mm的双股钢丝，其余用Luque手术法。将Luque环固定到L_4～S_1上，然后植骨融合，注意L_5S_1处植骨多些。

术中应注意，放入Luque环前还应在矢状面上预弯好该环的前凸弧度，以适应腰生理性前凸，以免术后出现“起跳式”后翘畸形。

(1)　　(2)

图14-90　石膏床

(1)不固定头颈部的石膏床　(2)固定头颈部的石膏床

四、严重陈旧性结核所致后凸畸形治疗

严重陈旧性结核性后凸畸形，因重力作用既使病灶清除术后结核静止，畸形亦会逐渐加重，直至最后发生截瘫。故需要做前路支撑植骨术。如陈旧性结核病灶处已呈骨性融合，松动不易，可在融合成角畸形上下方正常椎体处作脊柱松动术，然后用两根腓骨作支撑植骨，但必须嵌插牢固，严防松动、滑脱，这样可防止畸形进一步发展并矫正部分畸形。亦可采用R-F系列手术行后路支撑融合固定。

(于晓江　傅英魁)

第十五章　颈椎间盘突出症及颈椎病手术

第一节　颈椎间盘突出症及颈椎病手术疗法概述

一、颈椎病手术的基本原则

根据本单位的设备和技术条件，严格掌握手术适应证。手术前应做好充分准备，绝不能仓促、免强或贸然施术。对疾病治疗彻底，手术损伤小，不破坏颈椎稳定性，乃是选择手术入路，决定手术范围、内容与固定方式的三原则。手术中操作要小心谨慎，耐心细致，并准确、轻柔。认真做好手术后处理工作。

二、手术方法简介

用于颈椎病的手术方法较多，目前临床上较常用的手术方法、内容及适应证如表15-1。

表 15-1　**颈椎病常用手术方法、内容及适应证**

手术方法	手术内容	手术适应证
颈前入路手术	椎间盘切除＋植骨融合术	椎间盘突出症
	骨赘切除减压＋植骨融合术	骨质增生压迫脊髓所致瘫痪者
	扩大减压＋人工关节植入术	椎管矢状径小，患节活动度需保留或增加者
	槽形减压＋条状块骨植入术	同时需要两节以上切除患者
颈后入路手术	椎板切除减压术	椎管狭窄症
	椎板广泛切除减压术（包括小关节的一部或大部）	
	椎管成形术（开门手术）	
侧方减压手术	侧方减压术——即通过椎体前外侧，先切除横突孔前壁再切除钩突的前方与后方，以消除对椎动脉与脊神经的压迫	钩椎关节型颈椎病
	后方小关节切开术——从后路将小关节切除，以缓解对脊神经根的压迫。因影响颈椎稳定，且对椎动脉无减压作用，应慎重、少用	根型颈椎病
综合减压手术	同时酌选上述两种以上手术	病变广泛，难以用一种手术根除者

三、各型颈椎病手术适应证选择

1. 颈型颈椎病

一般不用做手术。极个别患者因顽固性症状久治不愈，可考虑行椎间盘切除＋植骨融合术。

2. 根型颈椎病

具有以下条件之一者可考虑手术治疗：经系统非手术疗法久治无效者；临床表现、影像学检查所见及神经学定位一致，有进行性肌萎缩及剧烈疼痛者；非手术疗法虽有效，但症状仍反复发作者。

3. 脊髓型颈椎病

具有下述情况之一，可考虑手术治疗：急性进行性颈脊髓损害症状，经神经学检查与影像学定位符合者（必要时可行CT扫描或脊髓造影检查）；有轻度颈脊髓损害症状，经

一段时间非手术疗法无效者；长期颈脊髓受压症状并进行性加重或突然加重者。

4. 椎A型颈椎病

具有下列情况者可行手术治疗：凡有颈性眩晕或摔倒症状，经非手术疗法治疗无效，并经椎动脉造影证实者。

5. 食道压迫型颈椎病

有以下情况可考虑手术切除骨赘：凡经X线拍片及钡餐检查证实因骨赘引起吞咽困难，非手术疗法久治无效者。

四、手术禁忌症

具有下列情况者不应施术：年迈体弱，有严重脏器疾患者；病程过长或脊髓已进入变性阶段，四肢有广泛性肌萎缩者；有其他如精神病等不适合手术因素者。

五、手术入路选择（表15-2）

表15-2　手术入路

疾病所需手术部位及术式	适合的手术入路
发育性椎管狭小症； 难以除外椎管内肿瘤； 合并蛛网膜炎需手术松解者； 需行后路融合	后侧入路
有手术适应症的椎间盘突出症； 椎体后缘骨刺压迫脊髓者； 椎体间关节松动不稳且伴有神经症状，需固定融合者； 骨赘压迫食道已造成吞咽困难需手术切除者	前侧入路
因钩突增生压迫椎动脉或脊神经根需减压者； 小关节炎症刺激与压迫脊神经根需切除关节突并同时植骨融合者	侧方入路

六、手术后处理

预防各种手术并发症，主要应注意预防喉头痉挛、颈深部血肿、植骨块滑脱等。

颈部制动，酌情选用颈围领或颈—胸石膏等固定颈部，以减轻局部创伤性反应。

预防量使用抗生素是必要的，以广谱，青、链霉素为佳。

应用预防脊髓水肿类药物：地塞米松10～15mg，1次/日，静注×5天；50%葡萄糖60ml，1次/日，静注×5天。

神经营养剂，主要为维生素B族如B_1、B_6等。

避免外伤及过多活动，为手术后创伤恢复提供基本条件。

第二节　颈椎间盘突出症及颈椎病手术

在颈部前屈时，颈椎间盘髓核后移，随着间盘的退行性改变，在突然受到外力挤压时或反复的劳损积累，可以使后部纤维环近中心部的纤维首先破裂，使髓核和破裂纤维环向后突出。由于后纵韧带中部较强，两侧较弱，所以早期突出方向多向后外侧方突出，正好挤压着神经根（图15-1），出现一系列症

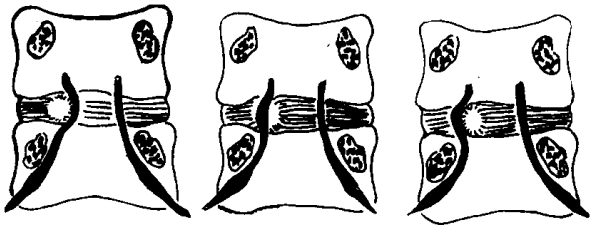

图15-1　髓核向后外侧方向突出，正好压迫神经根

状，如颈痛，放射到肩、前臂或手指麻木疼痛，相应的腱反射及皮肤感觉减退或消失，严重的或时间长的病人可发生肌肉萎缩、肌力减退等。

临床上颈椎间盘突出症多为神经根型，且多为软性突出。

颈椎间盘突出部位与受压迫的神经根、临床症状的相互关系如表15-3。

表 15-3 颈椎间盘突出部位与受压迫的神经根、临床症状关系

颈椎间盘突出部位	受压迫的神经根	临床症状
颈椎$_{4\sim5}$	颈$_5$	颈痛，放射到肘腕，反射无改变
颈椎$_{5\sim6}$	颈$_6$	颈痛放射到拇、食指，肱二头肌反射↓拇、食指痛觉↓
颈椎$_{6\sim7}$	颈$_7$	放射痛到食、中指痛觉↓，肱三头肌反射减弱
颈椎$_7$～胸$_1$	颈$_8$	放射到4、5指，该二指痛觉减退；手指收展肌、肌力减退，肘部反射无改变，间或尺N支配的肌肉萎缩

当颈$_{5\sim6}$椎间盘突出，颈$_6$神经根受刺激时，可引起同侧颈前斜角肌痉挛，进一步刺激臂丛神经，因而可有其他颈神经根分布区症状。同时由于刺激颈$_5$神经根，由交感系统反射产生枕部疼痛。

颈椎病是中老年人常见病，主要因颈椎间盘退行性变而引发的一系列改变。其发生可能与颈椎的慢性重复性劳损、全身代谢、内分泌改变等因素有关。椎体间骨嵴的形成是由上下相邻椎体唇状增生互相融合所致，不仅突入椎管，也可突向椎间孔，引起神经根或脊髓等一系列症状，表现为一侧或两侧颈肩部、臂部、腕部或手指放射性疼痛或麻木感，可出现感觉和反射改变。在头颈部和患肢运动时，症状常加剧，严重者可发生肌萎缩，步态不稳，甚至发生瘫痪。临床上主要分为神经根型、脊髓型、椎动脉型、交感神经型4种类型。这里主要介绍颈椎间盘突出症及颈椎病的前路手术。

一、手术指征

非手术疗法经长期连续治疗症状不能缓解者；长期压迫神经根引起肌肉萎缩者；有明显脊髓压迫症状，经脑脊液检查、脊髓造影明确系椎间盘突出、椎管狭窄、后纵韧带钙化等，引起梗阻者；颈椎病诊断明确且导致椎动脉供血不全，多次出现发作性猝倒，经积极的、正确的非手术治疗无效者；交感型颈椎病，经长期非手术治疗无效者。

二、禁忌症

有严重心血管或肝肾功能障碍者；成年以前或年过70岁老人症状较轻者；疑有结核、肿瘤、脊髓空洞者；高度神经衰弱者；皮肤或其他部位有感染病灶者。

三、术前准备

检查肝肾功能，胸部透视，必要时作心电图或脑电图检查。教会病人用手将气管向左侧推动，以便适应术中牵拉气管之不适感。手术前一天通知放射科准备术中拍片检查。

四、麻醉

针刺麻醉，取穴双扶突加同侧合谷及外关穴。在皮内或椎前筋膜下加少许局部麻醉，对病人最安全，效果满意。注意手术当天患者勿进饮食。手术中牵拉要轻，宜用刀剪多作锐性分离。

气管插管乙醚吸入麻醉，本麻醉方法术中肌肉松弛，显露较好，最初开展本手术用此麻醉方法较好。但术后病人反应较大，当天不能进食。

高位硬脊膜外麻醉效果尚可。

五、体位

仰卧位，颅骨牵引下手术，可大大增加手术安全性。若病变在颈椎$_{5\sim6}$间盘，可用叠好中单垫在两肩胛骨中间。若病变在颈椎$_7$～胸椎$_1$间隙，则将折叠中单横放在两肩胛骨之下，使头略后伸，但不能过分后伸，以免黄韧带折叠压迫脊髓。

六、应用器械

骨刀1.2cm及1cm宽各1个。骨膜剥离器要狭而长的，尖端要圆。牵开器为甲状腺手术用的自动牵开器。娥眉凿宽约0.5～0.7cm

两个。腰椎穿刺针头 22 号两个。皮内注射器两个。60%醋碘苯酸钠 1ml2 支。取髂骨骨块器械 1 套。

七、操作步骤

颈椎间盘刮除术的方法，因前侧手术入路显露清楚，出血较少，清除病变椎间盘较彻底，同时可作椎体间植骨，所以目前多用前入路手术(图 15-2)。

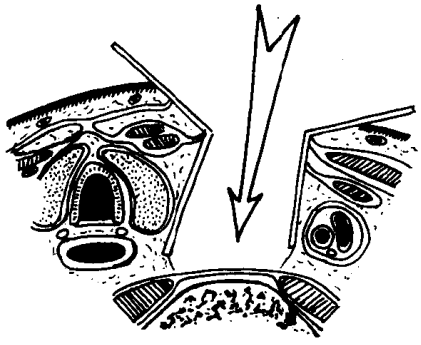

图 15-2　颈椎前入路手术示意图

颈椎前侧手术入路有二：锁骨上部颈侧方横切口；胸锁乳突肌内侧缘斜切口，此切口对探查和治疗多发性病变较好。有人喜欢左侧切口，理由是左侧喉返神经较长，损伤的可能性小。但左侧有乳糜管可能被损伤，应注意细心解剖，识别清楚。

病变显露：见手术入路。

将气管和食管向内侧牵开，显露椎前筋膜后，因局麻下此筋膜特别敏感，可注入 1% 普鲁卡因溶液 2～4ml 后，纵行切开此筋膜。如有横行小静脉被切断，用盐水纱布轻轻压迫即可止血。分离前筋膜后，可见发白而隆起的颈椎间盘部，低于此而色泽较深的是椎体。在椎体正面两侧是颈长肌。必须注意，所有一切椎体开窗及刮除椎间盘的操作，要严格限制在左右颈长肌之间进行，这样就不会伤及在横突孔内的椎动脉了。

椎间盘造影和定位：找到可疑有病变的椎间盘，用腰椎穿刺针斜向上后与椎体断面成 20°～30°角，刺入约 1.5cm，安上装有 1ml60%醋碘苯酸钠的注射器，并在针周围填上盐水纱布，徐徐注入，注意勿使药液漏出。有椎间盘破裂时，注射阻力小，只可以注入 0.3～1ml(正常颈椎间盘容量在 0.1ml 以下，且注射阻力很大)。在没有髓核造影剂的情况下，可用注入生理盐水(注射用)或局麻药液的方法了解椎间盘是否破裂。在髓核造影或间盘穿刺检查后，常规将腰椎穿刺针留在椎间盘内，以作 X 线片定位标志。

刮除椎间盘和椎体间植骨融合：用约 1.2cm 宽的骨刀，在颈椎间盘软骨板上、下各 1mm 处凿入椎体松质骨内，约深达 1.5cm，不要超过此数，因下颈椎体前后深度约为 2cm，过深会损伤硬脊膜及脊髓。在椎间盘两旁用娥眉凿凿开，并加凿四角，即可同时取出上、下骨片及椎间盘(图 15-3、4)(近几年用三面骨刀仅凿两次即可取出上述骨片及椎间盘组织)。然后再用小刮匙刮除余下椎间盘组织、纤维环及软骨板(图 15-5)。特别注意吸出及刮除髓核后侧突出部分，必要时用颅骨钻磨薄椎体后部，然后再刮除(图 15-6)，并注意检查后纵韧带有无破裂。清除完椎间盘组织后，可用两脚规(或用探针)测量椎间盘空隙的高度。然后从病人左侧髂骨翼，局麻下取一骨块，清除附着其上的软组织，并修剪成长方形骨块，其高应比所量间隙高 1mm，宽约 1.0～1.2cm，长为 1.5cm。在麻醉师用双手协助头部牵引时将骨块嵌入椎间隙内去(骨块的上下面为松质骨，前面是皮质骨)。一般能先放入一半，而后用嵌入器轻轻叩击，使余下的一半嵌入槽内，并低于椎体前侧平面约 1mm。要使骨块恰当地嵌入，既不能过分下陷以免压迫脊髓，又不能露在槽外 1～2mm(图 15-7)(术后 8～12 周即可愈合)，以免术后脱出。如邻近椎间盘术前或术中明确有破裂者，也应按上述方法刮除和植骨。神经根型颈椎病多是两个间隙以上，脊髓型颈椎病一般是 3 节需刮除植骨。嵌好骨块后请麻

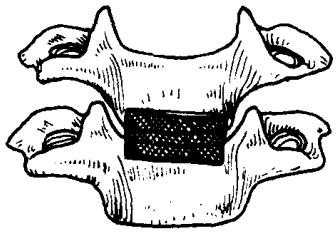

图 15-3 相邻椎体切除的部位及范围(正面观)

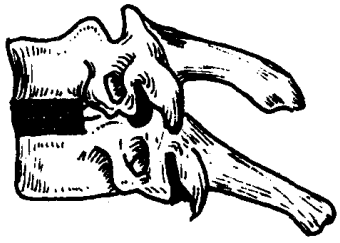

图 15-4 相邻椎体切除的部位及范围(侧面观)

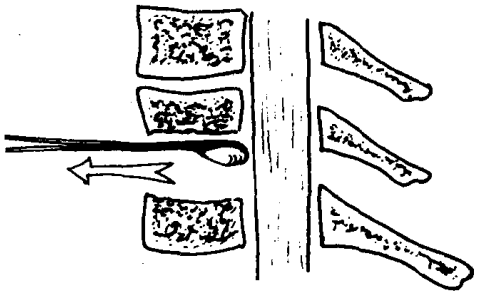

图 15-5 用小刮匙刮除清理椎间盘后方

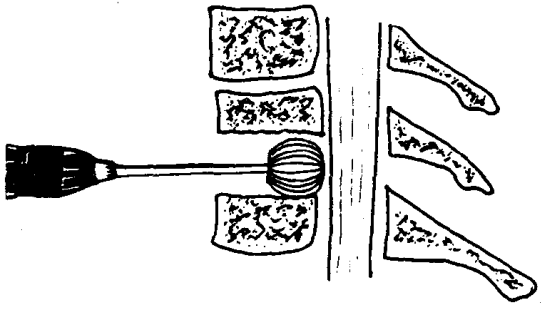

图 15-6 用颅骨钻头磨薄椎体后方骨嵴再行刮除清理

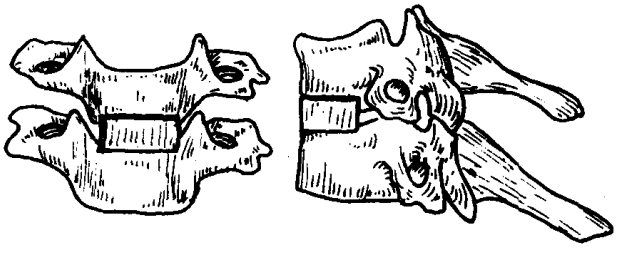

图 15-7 植骨块的放置(正侧位观)

醉师活动一下病人头颈部看植骨块是否稳定,并可设法加固。如已稳定可减低头部颅骨牵引重量,生理盐水冲洗切口,并彻底止血。

缝合:清点纱布后分层缝合切口。以长条宽橡皮膏固定敷料维持低重量颅骨牵引。如果拆除颅骨牵引,应外加预制好的石膏围领。

八、操作中可能发生的危险与错误及预防

1. 喉返神经损伤

喉返神经大多数是在甲状腺下动脉分叉处经过,很少在分叉外,手术中一般看不到,也不必特别去寻找或显露此神经。但在结扎甲状腺动脉时,应尽量靠近动脉干之近端。

2. 椎间隙定位错误

如临床症状为颈椎$_{5、6}$间盘突出,X 线片也显示这一间隙狭窄,但术中间盘造影发现颈椎$_{6\sim7}$间盘有破裂现象,而颈椎$_{5\sim6}$间盘却因已纤维化而不能注入液体,则应同时将上述两个间隙椎间盘切除植骨。若仅切除 1 个,则必然仍有症状。因此术中拍片定位是前路手术不可少的步骤。

3. 脊髓、神经根或椎动脉损伤

文献上有报告,但如手术操作轻巧,显露组织清楚,即可避免这种损伤。万一伤及椎动脉,可剪去横突孔前方骨质,以扩大椎动脉显露范围,小心将椎动、静脉结扎。

九、手术后处理

平卧硬板床,带石膏围领一般第 2 天可下地,直到植骨完全愈合为止。1 或 2 个椎间植骨者约 3 个月可愈,3 或 4 个椎间隙手术者约 4 个月可愈。

术后一般不用抗生素。需要时,术后可用一天杜冷丁或其他止痛剂(一般颈部不痛,髂骨取骨处常有数日疼痛)。

一般术后 3 个月可恢复轻工作(切除一个椎间盘者)。

十、手术后并发症

椎间隙感染:病人有低热、疼痛、血沉增

快。用抗生素 2～3 周，和头、颈、胸石膏固定 3 个月治疗。感染病人的椎间植骨可能被吸收，但两椎体互相接近后仍可能融合。经长期观察，最后效果尚好。

植骨块前移：发生在极少数病人中，术后两周左右有少许植骨块前移。若仅有 2～4mm，一般在 2～3 个月后可能出现植骨处融合，前移部分可自行吸收。

植骨不愈合：其原因可能与切除椎体软骨板不够充分或植骨块过小有关。

喉返神经损伤：防止方法前述。

第三节　颈椎广泛同时除压椎弓切除术

自从微型气钻应用于骨科手术，颈椎外科便开拓了新的术式。1972 年日本桐田发表了颈椎广泛同时除压椎弓切除术，手术安全，疗效优良。在此手术的基础上，又演变出一些改良术式，并发展产生出多种形式的椎管扩大术。颈椎广泛同时除压椎弓切除术曾被日本骨科界誉为有划时代意义的术式。

一、手术适应证

发育性颈椎椎管狭窄症；广泛严重的颈椎后纵韧带骨化症；多发间隙的脊髓型颈椎病；黄韧带肥厚或骨化；前入路手术后症状改善不满意的脊髓型颈椎病；可疑存在硬膜下病变者。

二、麻醉

气管内插管麻醉。

三、体位

俯卧，头高足低位。一般抬高床头 20°～30°，头面部固定在面托上，保持颈部水平位。为防止压迫腹部，影响呼吸，从双肩至大腿上 1/3 垫细长枕头或使用特制床垫。此体位可减少出血，便于操作。从肩至臀用宽橡皮膏拉平颈部皮肤皱纹。

四、手术步骤

颈部后正中切口，用肾上腺素生理盐水（每 100ml 生理盐水中加肾上腺素 1mg）切口部皮下注射，以减少出血。

骨膜下剥离显露欲切除的椎弓，侧方达小关节外侧剪除棘突，用锐利咬骨钳逐个地咬除椎弓外层骨皮质和松质骨，只留下内层骨皮质（图 15-8）。再用尖嘴咬骨钳在椎弓的小关节内缘（图 15-9）向前方咬除骨质，挖成纵行骨沟，深达椎体的后缘水平（图 15-10）。此步骤也可以用气钻磨削完成。骨面渗血可用骨蜡止血。用气钻（直径 3～4mm 的球形或椭圆形钻头）在正中线磨削椎弓（图 15-11），将椎弓逐个磨断。磨削时需向钻头不间断地注水降温。双侧小关节内缘的骨沟用气钻进一步磨削修整，然后在骨沟底部向椎管侧壁磨削（图 15-12），将椎弓逐个地磨削至接近断裂。在磨削过程中，要多次的在正中线椎弓裂口处，用神经剥离器向外侧试拨椎弓，若可轻易地拨动椎弓即为适当。用小牙镊子分别把持位于椎弓切除部的头尾端，用尖刀将椎弓间黄韧带小心地横形切断（图 15-13）。术者与助手用牙镊夹住尾端椎弓间黄韧带，各自向上、向外轻提。术者用长柄尖剪在正中线向头端将黄韧带一气剪开，与此同时，欲切除椎弓的全长也即向左、右两侧张开（图 15-14）。硬脊膜全长几乎同时地均匀膨胀、搏动起来，受压脊髓也即得到范围广泛和近乎是瞬间的除压。分离椎弓和硬脊膜间的粘连，然后将椎弓进一步向外侧掀起。由黄韧带连接在一起的左、右半侧椎弓，分别由尾端向头端用剪刀剪除（图 15-15）。至此，椎弓切除完毕，硬脊膜及神经根袖均裸露在手术野（图 15-16）。冲洗切口，严格止血。伤口内小关节外侧留置硅胶管 1 根，备手术后行负压引流。逐层缝合切口。

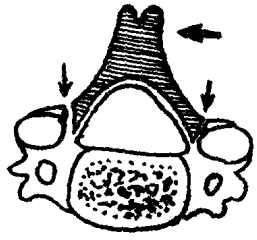

图 15-8 去除椎弓外板及松质骨

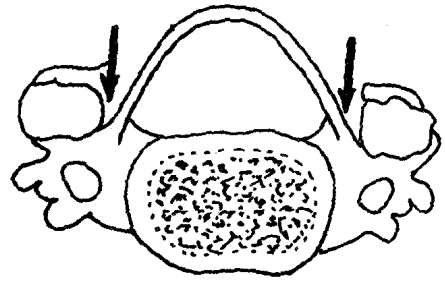

图 15-9 在小关节内侧缘挖槽

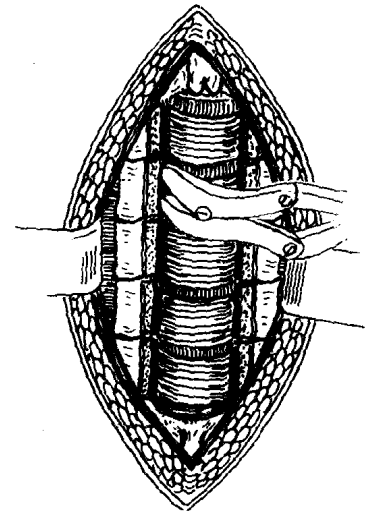

图15-10 在小关节内侧用咬骨钳或气钻磨削挖一纵沟

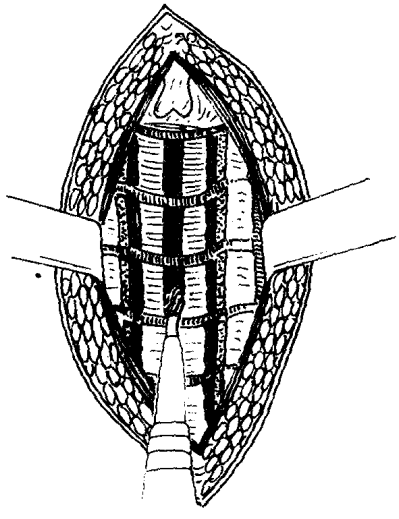

图 15-11 在正中线磨削椎弓，将其逐个磨断

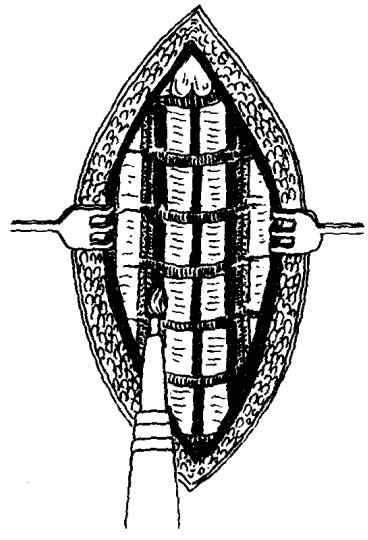

图 15-12 在骨间底部向椎管侧壁磨削至接近断裂

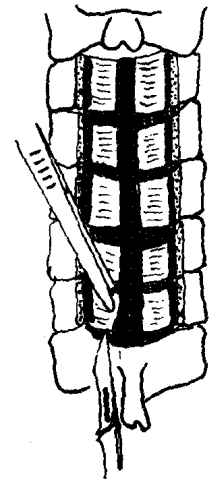

图 15-13 用尖刀将椎弓间黄韧带小心切断

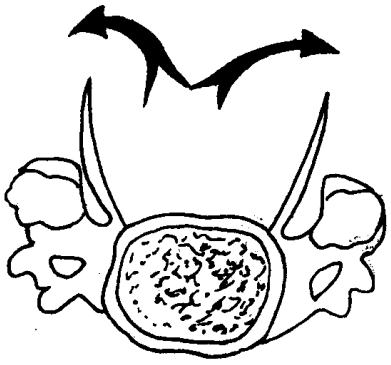

图 15-14　欲切除之椎弓向两侧张开

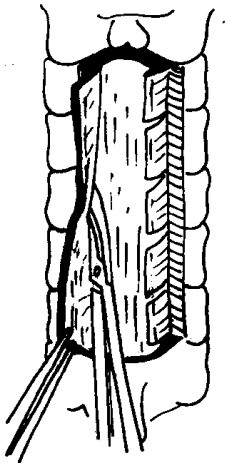

图 15-15　将左右半侧椎弓自下而上剪除之

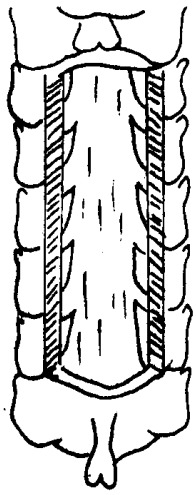

图 15-16　手术结束后，硬膜及神经根袖均裸露在手术野

五、术后注意事项

体位：术后仰卧位，头下垫薄枕，头两侧放置沙袋（或用马蹄枕）维持颈椎稳定和给病人以安全感。严防压迫手术部位，避免颈椎过伸位。术后 1 周可以翻身，术后 3 周可以用塑料围领起床。

预防脊髓水肿：在脊髓严重受压时，由于突然除压，脊髓有发生水肿，致使症状加重，甚至呼吸麻痹的可能。作为预防措施，可静脉点滴氢化可的松 200～300mg/d，连用 2～3d。必要时可同时给甘露醇和速尿等脱水。

维持血压平稳。确保呼吸道通畅。

六、后路椎板切除和椎管扩大术的并发症

1. 减压性神经根牵张痛

减压术后脊髓受压症状多可减轻，偶有个别病例出现臂痛并可串至手指。此症状可用镇痛药物控制，一般于数周后减轻，数月后消退。其发生原因可能是在椎板切除椎管扩大后，脊髓后移使两侧神经根受到牵张所致。

2. 脊髓反应性水肿

减压术后病人即感觉肢体松快，胸腹部束带感减轻或消失，四肢痉挛也可有所缓解，但在手术后 3～4d，有的病人症状如前或比手术前还有加重，这种轻而复重的现象，可能与脊髓减压后发生水肿有关。术中和术后应强调使用氟美松类药物 3～5d。

第四节　颈椎后路开门法椎管扩大术

本手术适应于较广泛的颈椎发育性狭窄，后纵韧带骨化症；颈部黄韧带肥厚；颈椎 3～4 个椎间隙以上的病变；前路手术后症状改善不明显病例。

一、中野式单开门法

1. 体位

俯卧位。颅骨牵引下，颈部固定在伸展位，双肩部用宽的胶布粘膏向下行牵引固定。

2. 切口

颈后正中切口。

3. 手术操作步骤

按常规手术入路显露出 C_3～T_1 棘突及椎板，将 C_7 棘突剪除，因为 C_7 棘突过高，可以影响开门的程度。剪除的棘突保存，以备植骨应用。

在每个要减压的棘突基底部，用打孔器打孔(图 15-17)，以备悬吊时使用。

相继在距中线 5mm 的关节突内缘，用气动钻或尖嘴咬骨钳及 Kerrison 咬钳，作一侧椎板外板 V 形切除，另一侧作椎板全层切除，宽约 6mm，做成活页状(图 15-18)。咬开颈椎$_{2\sim3}$、颈$_{17}$～胸$_1$ 间的棘上和棘突间韧带，显露出脊髓。颈$_3$ 和颈$_7$ 处截骨缘应向内呈圆弧状。由全层椎板切除侧向“V”形外板切除侧掀起(图 15-19)，并可在直视下分离硬膜粘连。“门”掀开约 10mm 宽，检查硬膜有无搏动。用大圆针粗丝线从事先在棘突基底部打好的孔内穿过，针从外板切除一侧的皮下穿出，另一端用大圆针穿过肌肉至皮下，两端在皮下打结，每个结都打在同一排上以保持椎板门窗张开(图 15-20)。在“V”形合页截骨区植入碎骨片。取 2mm 厚皮下脂肪放在脊髓硬脊膜裸露区保护硬脊膜，防止术后粘连。

冲洗切口，放置负压引流管，逐层缝合切口。

二、岩崎式双开门法

按上述入路显露好要减压的颈椎棘突后，在正中部切断椎板，去除棘突。在两侧关节突内缘，用气动钻或尖嘴咬骨钳去除外板骨质，做成骨沟槽，保护骨内板，做成双侧活页状，向两侧掀开，扩大椎管。用咬除的棘突或取髂骨块，用钢丝固定在向两侧掀开的椎板中间部，以防止手术后开门下陷致手术失败。

冲洗切口放置引流管，逐层缝合切口。

三、棘突悬吊式椎管扩大法

按上述显露方法，首先将 $C_{3\sim6}$颈椎棘突部分咬除使之缩短。保护好颈椎隆突(C_7 棘突)，在双侧小关节突内缘作纵行全层椎板切开，把下位 C_6 棘突上韧带和 $C_{6,7}$棘突间韧带以及该处黄韧带切除，顺此硬膜外间隙将硬膜外粘连全部松解，使 $C_{3\sim6}$棘突成一串状与原位椎板分离。在第 7 颈椎棘突点上做一骨槽，并紧靠骨槽以远在 C_7 棘突上打一横孔，穿过粗丝线或钢丝。

在游离掀起之下位棘突—C_6 棘突上打一横孔，并将该棘突去除软组织，骨皮质打毛糙，用 C_7 棘突上所用的同一条粗丝线或钢丝穿过本棘突横孔，将粗丝线或钢丝收紧，使 C_6 棘突顶部嵌入 C_7 棘突骨槽内，使之嵌插融合在一起，使所有与两侧椎板断开的一串棘突借助隆突的高峰离开原位悬吊起来(图 15-21)，两侧用脂肪块覆盖硬脊膜。冲洗切口，放置引流管，逐层缝合切口。

椎管扩大的手术还有很多，如双开门和人工椎板、Z 字形骨成形椎管扩大术等。

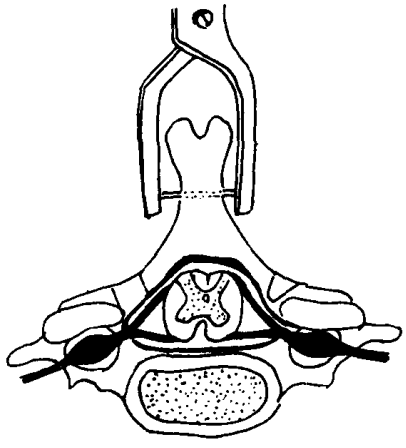

图 15-17 在棘突基底部打孔

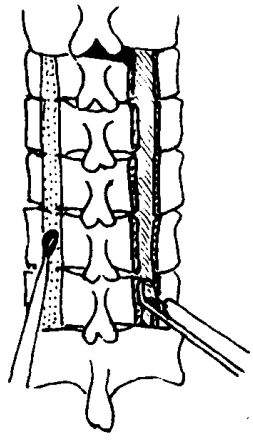

图 15-18 在椎板两侧做骨槽，一侧切断全板，一侧仅切断外板

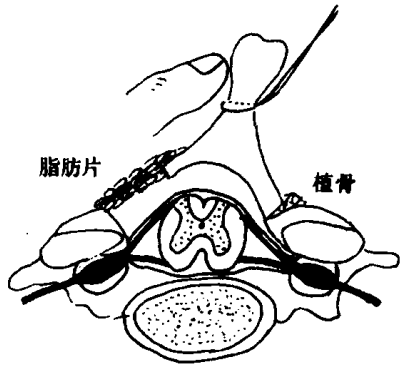

图 15-19 将椎板向仅切断外板一侧掀起

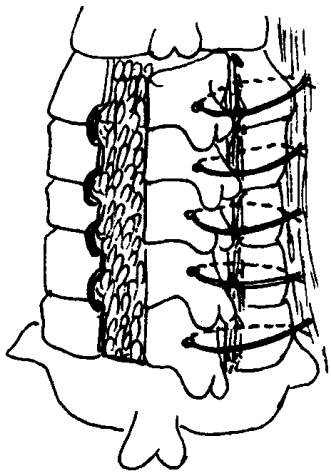

图 15-20　将棘突缝合固定在皮下肌层

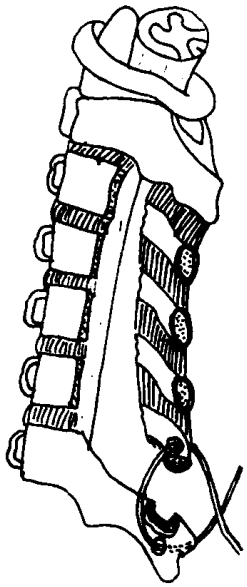

图 15-21　棘突悬吊法椎管扩大手术示意图

第五节　颈椎椎体次全切除术及椎体部分切除术

1958 年 Smith－Robinson 和 Cloward 发表前入路椎间盘切除、椎体间植骨固定术，治疗神经根型颈椎病和颈椎间盘突出症取得优良疗效。此后这种手术被用于治疗脊髓型颈椎病也获得较好疗效，但因减压不彻底，疗效不完全满意。1973 年平林发表前入路中间椎体次全切除术，对脊髓前方的减压更为广泛和彻底，将脊髓型颈椎病的治疗推向一个新阶段。1983 年北京医科大学第一医院骨科马忠泰、周人厚等对手术进行了更具体的规范，他们对 2～3 个椎间隙病变引起的脊髓型颈椎病施行椎体次全切除术，而对于只限于一个椎间隙因较大椎体后缘骨刺引起的脊髓型颈椎病则实行该间隙上下椎体各 1/3 切除（包括骨刺）、椎间盘切除及椎体间植骨固定术。后一种手术称之为椎体部分切除术。以下介绍一下他们的手术方法。

一、手术适应证

1. 椎体次全切除术适应证

两个以上椎间隙病变引起的脊髓型颈椎病，尤其椎体后缘骨刺较大者；后纵韧带骨化症，骨化块一般不超过 3 个椎体高度；颈椎后凸畸形；某些后入路手术后，症状改善不满意，脊髓前方仍有压迫者。

2. 椎体部分切除的适应证

单一椎间隙骨刺压迫引起的脊髓型颈椎病；某些颈椎间盘突出症。

二、手术方法

针麻加少量局麻。

仰卧，肩下垫薄枕，使颈椎轻度后伸。头下垫圈枕，保持头颈部稳定。

根据病变部位和范围选择颈前横切口或右侧胸锁乳突肌内侧斜切口。两种切口虽然在皮肤上有横斜之分，但就入路而言都是从颈动脉鞘与气管、食管之间达颈椎前方。切皮前切口均须要注射少量 1%普鲁卡因—肾上腺素混合液（100∶1），以提高针麻效果。

按手术预定入路达颈椎前方后，首先对照术前 X 线片，根据解剖特点初步定位。然后向竹节样隆起的椎间盘内刺入一较粗的注

射针头，拍摄颈侧位X线片，进一步准确定位。等片期间局麻下从髂骨嵴取适当长短的骨块备植骨用。

准确定位后，在椎前筋膜内和双侧颈长肌内缘注射1%普鲁卡因—肾上腺素混合液，以减少出血并止痛。从前正中切开椎前筋膜，向两侧推开。将双侧颈长肌内缘剥起，拉向外侧，以扩大椎体前面的显露。用神经剥离器沿椎体中央向侧后推剥，可以探明椎体侧面位置，了解椎体的宽度。

用小刀切开前纵韧带和椎间盘纤维环，用髓核钳子或刮匙尽量取净髓核。用电刀沿椎体的预定切除范围切开前纵韧带和骨膜，作出明确的切除范围标志和止血。椎体切除范围：左右较恒定，一般是沿两侧颈长肌内缘或稍向外侧，但通常不超过钩椎关节内缘；上下切除范围则根据病变范围，确定行椎体部分切除，还是行椎体次全切除。

椎体部分切除：用装有直径3～4mm球形或椭圆形钻头的微型气钻分别在上、下椎体上沿椎间盘软骨板横形磨削，向深处挖沟，用尖嘴咬骨钳伸入骨沟与椎间隙之间咬除软骨板。如此反复进行，向深处扩展，做成长方形或方形骨窗。当骨窗底部深达椎间盘上、下软骨板互相接触处时，提示椎体切除已接近椎体后缘，此时最好改用钻石钻头。减缓切削速度，用气钻切削更为安全，最后用气钻在骨窗底部四周慢慢磨断已成薄层骨片的椎体后缘，使骨窗内的椎体成为游离骨块。这是本手术的最关键步骤，要精神集中，操作稳准，在直视下用神经剥离器反复试探是否已经把骨磨断。游离骨块与椎间盘纤维环和后纵韧带相连，用牙镊子夹住骨块上提，用特制70°角小刀及剥离器紧贴骨块（连同骨刺）锐剥离，将其摘除。其下的后纵韧带行“工”字形切开，剥除，显露出硬膜。此时可见充分减压的硬膜膨起，并稍稍突入骨窗内。

椎体次全切除：在预定的椎体次全切除范围内，在每一个椎间隙的上、下部位都按椎体部分切除进行，一一用气钻磨削向深处做成骨沟。咬除椎间盘软骨板，做成骨窗。骨窗之间残存的椎体用咬骨钳咬除，或用气钻磨削切除，最后连成一个长方形大骨窗。再用微型气钻磨断骨窗底部四周全部椎体后缘，使骨窗内的椎体后缘成为由椎间隙分隔的大小不等的游离骨块，并逐渐将其剥离摘除。然后剥除后纵韧带，使脊髓前方得到广泛而彻底的除压，可见硬膜膨起，并均匀突出骨窗内。

植骨融合：用气钻在骨窗上、下两端椎体上做骨槽，将髂骨骨块修剪成与骨槽相应的形状及大小。冲洗手术野后，请麻醉医师轻轻作头部牵引使椎间隙稍开大，将骨块嵌入骨槽内，此时即可撤出肩背下薄枕，解除病人由于颈后伸引起的不适，并可使植骨块嵌插更紧密。

切口内留置橡皮引流管，依次缝合切口。

手术后，一般卧床6周，避免颈过伸，以防植骨块松脱，然后围塑料围领起床。通常术后13个月左右植骨多能愈合。

第六节　颈椎侧前方减压术

1968年Veliest报道了颈椎侧方减压的手术方法，治疗神经根型或椎动脉型颈椎病均获得成功。手术难度较大，需谨慎施术。

一、麻醉

局麻或颈丛麻醉，使病人保持清醒情况下比较安全。

二、体位

仰卧于手术台上，双肩垫以软枕，头颈自然后伸，于枕后部放置小沙袋，枕部垫以海绵圈枕。

三、切口与手术操作

切口由乳突尖端开始，沿胸锁乳突肌向前向下，直达胸骨切迹（图15-22），切开皮肤及颈阔肌，将斜行经过切口的颈外静脉游离

后向后上方牵开(图 15-23)。游离胸锁乳突肌腹后，在其中下 1/3 交界处切断(图 15-24)，注意勿损伤副神经。将胸锁乳突肌向上、下翻开，斜行经过切口下方的肩胛舌骨肌亦于中间腱部切断，小心分离胸锁乳突肌下的脂肪纤维组织，可见到甲状颈干动脉及其分支和颈横动脉及斜角肌和膈神经(图 15-25)。分开前斜角肌与颈长肌之肌肉间隙，即可显露出椎体(图 15-26)，在隆突的椎体间隙内插入一粗针头，用 X 线摄侧位片定位。

病椎定位明确后，在患椎椎前筋膜内和双侧颈长肌内缘注射 1%普鲁卡因—肾上腺素混合液，以减少出血并止痛。小心将患侧颈长肌内缘剥起，注意切勿损伤椎动脉及交感神经。细心操作，切断、结扎颈长肌，并从颈长肌附着处游离(图 15-27)，即可显露椎体外侧缘、钩突关节及横突孔前壁(图 15-28)。

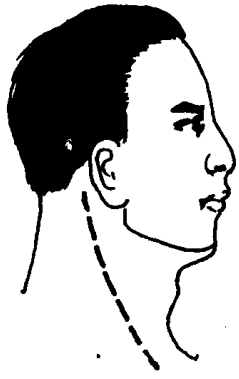

图 15-22　切口示意

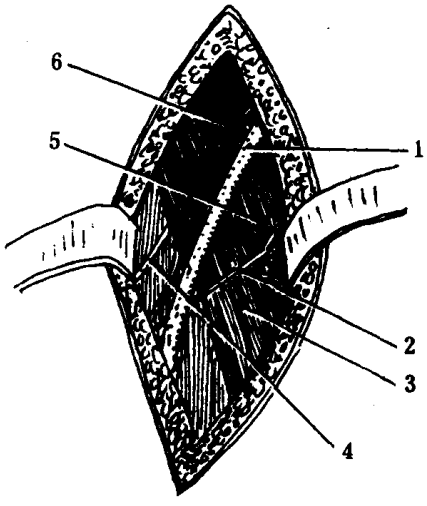

图 15-23　将静脉游离后向后上方牵开
1. 颈外静脉 2. 颈前皮神经 3. 胸锁乳突肌 4. 副神经 5. 胸锁乳突肌切口 6. 耳大神经

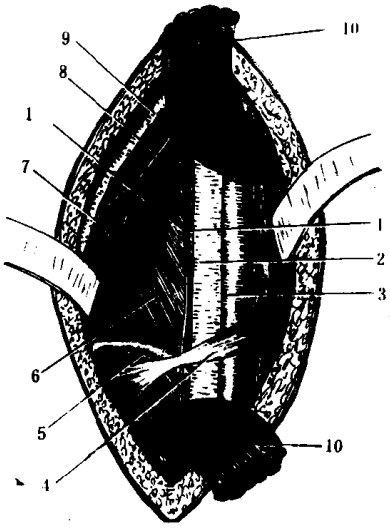

图 15-24　游离胸锁乳突肌腹后切断
1. 膈神经 2. 颈内静脉 3. 颈总动脉 4. 肩胛舌骨肌 5. 颈横动脉 6. 前斜角肌 7. 中斜角肌 8. 副神经 9. 颈外静脉 10. 胸锁乳突肌

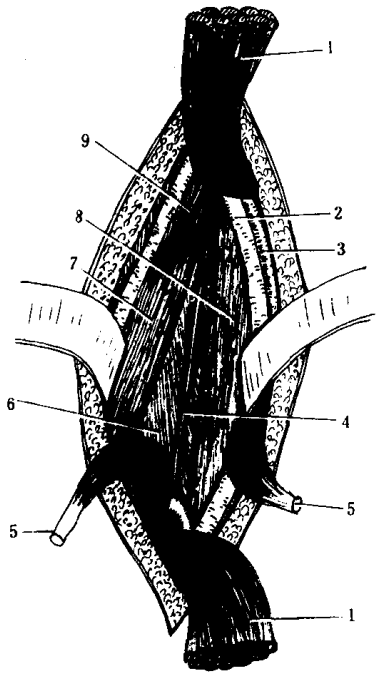

图 15-25 分离胸锁乳突肌下的脂肪纤维组织

1. 胸锁乳突肌 2. 颈内静脉 3. 颈总动脉 4. 膈神经 5. 肩胛舌骨肌 6. 前斜角肌 7. 中斜角肌 8. 颈长肌 9. 副神经

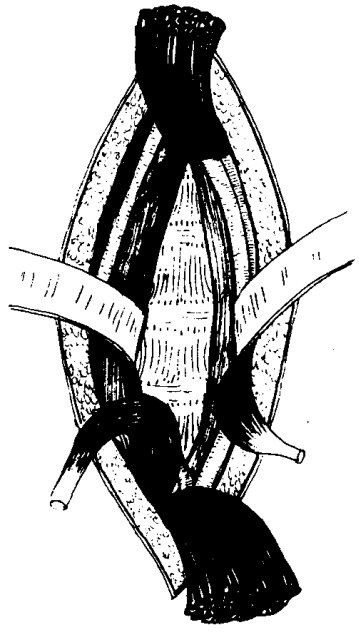

图 15-26 分开前斜角肌与颈长肌、肌内间隙，显露颈椎椎体前筋膜



图 15-27 切断结扎颈长肌显露椎体外侧缘

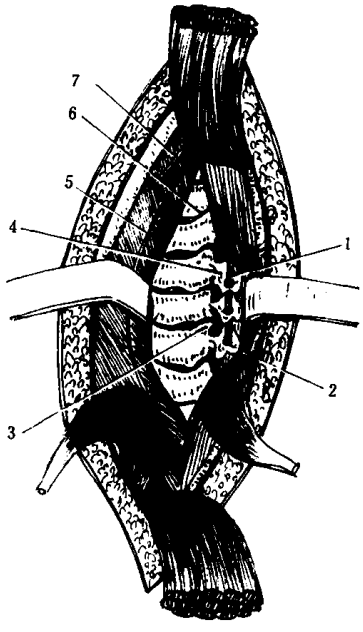

图 15-28 从颈长肌附着处游离，显露钩突关节、椎间孔及横突孔前壁

1. 椎动脉 2. 横突孔 3. 钩突(增生骨赘突入椎间孔) 4. 横突 5. 膈神经 6. 钩突关节 7. 副神经

用尖嘴咬骨钳结合电钻磨削(必要时换钻石钻头缓速切削)，先切除钩突关节，再打

开横突孔前壁，彻底松解椎动脉。

将椎动脉轻柔拉开，充分显露椎间孔，看清解剖关系，充分保护好颈神经根，小心刮除突入椎间孔内的椎间盘组织。然后切除增生的钩突关节及椎体后缘的骨嵴。

本手术切忌急躁冒进，要有蚂蚁啃骨头的耐性，轻柔、细致、准确、有效地操作，使颈神经根及椎动脉充分减压。手术处理妥善后冲洗切口，放置引流管，对端吻合切断的肩胛舌骨肌及胸锁乳突肌，逐层缝合切口。

四、手术后处理

术后预防各种并发症，本手术主要应注意预防喉头痉挛及颈深部血肿等，术后 24h 拔除引流管。

术后要颈部制动，可维持颅骨牵引或用颈胸石膏或围领等固定颈部，以减轻局部创伤性反应。

预防性应用抗生素、止血药物、预防脊髓及神经鞘袖水肿及神经营养性药物。

术后 3 个月配戴围领或颈托，避免颈部过多活动，以利创伤恢复。

（傅英魁）

第十六章　腰椎间盘突出症的手术治疗

第一节　腰椎间盘突出症的手术治疗概述

据临床资料统计，在腰椎间盘突出症的患者中约有10～20%的病人需外科手术治疗。

一、适应证和禁忌症

1. 手术适应证

非手术治疗半年以上，放射性腰痛症状不见好转或治愈后反复发作者。患者年轻，且病史较长，合并有明显的脊柱畸形，影响工作和生活者。剧烈首次发作的椎间盘突出，尤以下肢症状为著，病人因疼痛剧烈难以行动和睡眠，经一般治疗不能缓解者。有明显的神经根受压症状，尤其是肌力明显减弱，特别是有括约肌症状、大小便功能障碍者，或神经症状进展迅速、出现肌肉麻痹或垂足者，应急诊手术摘除椎间盘，解除压迫。经脊髓造影、CT或硬膜外及椎静脉造影，示明显的充盈缺损，有压迫征象；或经椎间盘造影示全盘退变，巨大突出者。椎间盘突出症合并有其他原因所致的椎管狭窄。

2. 手术禁忌症

椎间盘突出症虽经确诊，但症状较轻，不影响工作、学习和生活者；椎间盘突出症首次或多次发作，但病史较短，未经过保守治疗者；椎间盘突出合并有广泛的纤维织炎、风湿或类风湿症状者；虽有症状，临床怀疑椎间盘突出，但经X线平片造影等特殊检查未见有特殊征象者；疑似脊柱结核、脊髓肿瘤者；有皮肤、扁桃体或其他感染病灶者。

二、麻醉选择

根据术者的经验和手术方式的不同，所采取的麻醉方法也不十分一致。常使用的麻醉方法有全麻、硬膜外神经阻滞麻醉、腰麻、局麻和复合麻醉，如腰麻加局麻、全麻加局麻等。

麻醉的根本目的是止痛，使病人在无痛的条件下，配合医师迅速顺利地完成手术，以确保手术的最大安全和成功。手术者根据自己的经验和所采取的手术方式，选择适当的麻醉方法是手术成功的关键环节。但应明确，各种麻醉均有其优缺点。

1. 全麻

目前对一般腰椎间盘突出的手术方法已很少采取此种麻醉。只有在极个别的情况下，仍考虑采取该麻醉方法。目前运用显微外科的手术方法作髓核摘除，为了确保病人保持手术野部位 不活动，需选择全身麻醉。吸入性全身麻醉方法可分为4种，即开放式、半开放式、半关闭式和关闭式。

全身麻醉时，为了保持呼吸道的通畅和改善通气功能，可利用一合适的导管经声门插入气管内，呼吸气体和吸入麻醉药可经此导管顺利运行。利用这种气管内插管的方法进行麻醉，称为气管内麻醉。近代气管插管技术已相当进步，使用范围日益广泛。目前施行较长时间的麻醉时，多已采用气管内插管麻醉。

喉头或口腔（鼻腔）有急性炎症时，由于气管内插管有使炎症向下呼吸道扩散的可能，应禁忌插管。相对禁忌症可根据病人的具

体情况和技术条件确定。

2. 硬膜外神经阻滞麻醉

将局部麻醉药注入硬脊膜外腔，使某一部分的脊神经暂时麻痹，以求得躯干某一截段的麻醉效果，即为硬脊膜外腔阻滞麻醉，简称硬膜外麻醉。硬膜外麻醉分单次、连续两种方法。此种麻醉可以使病人在手术时无痛，保证手术的顺利进行，但这种麻醉在术中牵拉神经根时有镇痛不全的表现。如果是中央型椎间盘突出症，需经切开硬膜摘除髓核时，则不宜采用硬膜外麻醉。因为，硬膜外高浓度、大剂量麻醉用药一旦进入蛛网膜下腔，可能导致脊髓麻醉用药量过度，而导致麻醉意外。

另外，硬膜外麻醉可产生一定的循环扰乱。因此，严重贫血、严重高血压症以及心脏代偿功能不良者应慎重应用。穿刺部位有感染病灶及严重休克病人应属禁忌症。

3. 腰麻

蛛网膜下腔阻滞麻醉也称为脊椎麻醉或简称腰麻。腰麻一般多系一次给药，以完成一定时间的手术时麻醉。但也可以将导管置于蛛网膜下腔，经导管分次给药，以完成较长时间的手术。腰麻能产生较理想的脊髓麻醉的效果，但不仅受累神经麻醉，而且整个马尾神经也全部麻醉。

凡椎管内麻醉，均要求术者在术前和术中要准确定位神经受压部位。注意保护受压神经，避免术中误伤。因受压神经已被麻醉，一旦定位不准造成损伤，也不易为术者所察觉。

老年严重高血压、显著贫血等循环功能储备不足的病人，除非使麻醉作用极其局限并针对其合并的病情作适当处理，一般不宜采用腰麻，以免发生血压急剧下降。慢性贫血病人由于血浆容量呈代偿性增加，对腰麻的反应较急性失血者为佳，但是血红蛋白显著降低时，即低蛋白血症时，仍不宜采用腰麻。

腰麻后可使原有的中枢神经疾患的症状加重，也可使潜在的中枢神经疾患于麻醉后变得明显。因此，凡有中枢神经疾患存在或可疑时，应忌选用腰麻。

4. 局麻

局部浸润麻醉的操作必须达到“浸润”的目的。必须使局麻药在组织内形成一定的张力，从而使该部位的神经末梢都能受到局麻药液的浸润，以达到预期的麻醉效果。在局部麻醉下进行手术，当牵拉神经根时患者甚痛。其优点是能根据手术中所见以及患者在清醒状态下，凭术中的感觉来正确定位受累的神经根，并能发现临床和 X 线检查遗漏的髓核突出，可以避免损伤神经根。

由于牵拉神经根局麻的镇痛效果较差，为此手术中在确定病变部位和范围后，摘除髓核时，可以采取复合麻醉的方法，如用普鲁卡因 50mg 注入蛛网膜下腔作腰麻或用氯胺酮 50mg 静脉内注入作全麻，发挥短暂完全的镇痛作用。然后牵开神经根后摘除髓核。

三、体位

腰椎间盘突出症手术的体位目前国内常采用的有 5 种，确定手术体位时往往根据所采取的手术方式和手术者的习惯进行选择。

普通侧卧位，患侧肢体在上。

侧卧腰部过伸位，以此加大患侧椎间隙。

胸膝卧位，椎板间隙得到良好的暴露，腔静脉的压力比其他体位低，因而降低硬膜外及椎静脉的压力。此外，剧烈疼痛的患者，需取跪位来缓解疼痛症状者，采用胸膝位，术时尤为合适，能得到病人充分的配合。但此体位也有缺点，如手术时间过长，术后患者可感觉有腘绳肌受压和膝部不适感。由于极度屈膝关节，可使小腿的肌肉血运受影响，当伸腿后肌球蛋白释放回流到体内加重肾脏功能，易导致发生急性肾功能衰竭。

俯卧位或改良俯卧位。俯卧位时患者俯卧于特制的气垫上，以避免长时间的腹部和胸部受压。改良俯卧位与胸膝卧位相似，但角

度不如胸膝卧位大。此体位一般适应于中央型椎间盘突出或并有椎管狭窄症，需行全椎板切除、椎管彻底减压的患者。

仰卧位，适应于从前侧腹膜外入路或经腹行椎间盘切除和椎体间融合的病例。

四、体表标志

掌握体表标志是为了准确的体表定位，以确保手术时准确定位。临床上常见的椎间盘突出部位多在腰椎$_{4,5}$或腰$_5$骶$_1$间。术前需要体表定位。其测量方法共有3种。第一，依据X线正位普通平片，以两侧髂嵴连线通过腰背部中线，来确定腰椎间隙或棘突。较常见的情况此线通过腰$_{4,5}$棘突间隙或第4腰椎棘突，也有较少见的在腰$_{3,4}$间隙，但一般不在腰$_5$骶$_1$间隙。测量时需注意腰椎先天变异情况，加以区别。第二，患者在近期内或术前做过腰椎间盘造影或脊髓造影，如遗留明显可辨的穿刺针眼，可作为体表定位标志。第三，亦有为了准确定位，采用带针头注射美蓝摄片定位的介绍。手术时依据美蓝在棘突或椎板上的美蓝染色作为定位，但目前已很少采用此法定位。较普遍采用的方法是在皮肤消毒前确定腰$_{4,5}$和腰$_5$骶$_1$间隙后，用亚甲蓝液分别画出两条横线标志，然后用4%碘酊涂试固定亚甲蓝色，以便手术时定位。

手术方法分为前路和后路两大类，将分述于后。

第二节 腰椎间盘突出症后入路手术方法

一、特殊器械

手枪式椎板咬骨钳，在扩大“窗口”、咬除残留黄韧带及椎板时有重要作用，因骨质太硬，咬骨时最好每次咬半口即可。全口不易咬断，并且容易损坏器械。利用6mm直径的角膜环钻，加上一长柄，可以代替长柄手术刀切除突出的椎间盘。在窄而深的牵开器协助下，能避免或减少神经根损伤。枪状镊子，用以放取带黑线的棉球，不影响视线，是“开窗”手术必需器械。窄而深的神经牵开器。

以上器械为手术所必需，再配合其他脊椎手术常用器械，摆好体位，即可在直视下进行手术。

二、麻醉

局部浸润麻醉、硬脊膜外麻醉或局麻加脊髓麻醉。

三、体位

卧位或侧卧位。卧位时，如前所述，用特制的气垫将胸部和两髂前上棘部垫起，手术台两端折向下，其幅度以使腰部曲度变直为准，腹部悬空，以避免腹腔静脉受压，减少椎管内静脉的充血，有利于神经根与突出椎间盘的充分显露，减少术中出血。手术者要亲自检查体位。选择侧卧位时，应使患侧在上，并使手术台的腰板调至合适的高度。

四、操作步骤

1. 切口

取腰部正中纵行切口，以术前临床诊断病变的椎间隙上、下各一椎体。切口的长度应按病变的范围和性质、程度而酌情掌握。若病变为一个单侧椎间盘，一般切口长约7～8cm即可；如为两个或多个单侧椎间盘，或一个中央型椎间盘，切口应适当延长。

2. 腰背部软组织剥离

切开皮肤、皮下组织后，如为单侧病变只需行单侧椎板暴露，中央型或双侧椎间盘病变时则需行全椎板暴露。在病变椎间隙之上、下棘突，正中切开棘上韧带，用利刀将棘上韧带沿棘突向椎板方向剥离，然后用骨凿将附着在椎板上的骶棘肌作骨膜下剥离，直至椎板外侧。椎板与肌肉间填以纱布压迫出血。依据上述方法和术前诊断，依次暴露多个单侧椎板或全椎板。椎板肌肉剥离后，取出压迫止血的纱布，将两椎板间之软组织切断或剥开，刮除可见的软组织。经压迫止血后，仍有小量

出血点，可用电灼止血，便于清楚地显示手术野。

3. 显露椎板

软组织剥离后，向侧方牵开骶棘肌，放好有齿的椎板牵开器，即可显露椎板和可活动的关节突（图 16-1）。全椎板暴露用一般脊柱自动拉钩牵开肌肉。

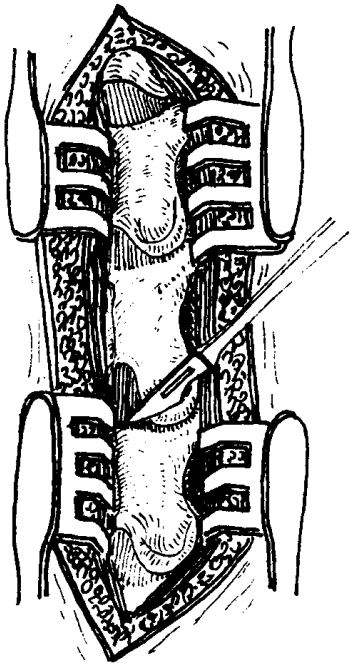

图 16-1　显露椎板及关节突

4. 神经根的显露

首先要准确定位，确定病变椎间隙以及受压神经根的部位。在局麻手术时，可在椎板间隙用手指按压，找出疼点，确定神经根受压位置。并与手术前诊断进行核对，以避免定位失误。

由于神经根位于椎管内，病变探查需在椎管内进行。为避免神经根的损伤，需熟练掌握寻找神经根及突出椎间盘的方法。常用的方法有以下几种：

(1)经椎间隙进入：此法一般适应于腋部偏中央椎间盘突出。手术时病人取侧卧屈髋屈膝位，或胸膝卧位，这样能加大腰椎后侧间隙。切除黄韧带，以神经剥离器分离开硬膜外脂肪，即可显露硬脊膜及神经根。经探查确定椎间盘突出后，用神经拉钩或剥离器游离神经根及硬膜，此时突出椎间盘全显露出来。

(2)单侧椎板切除：切除黄韧带并将单侧椎板切除。椎板切除范围可从患侧关节突内侧约 0.5～1cm 至棘突基底部，用咬骨钳咬除患侧相邻两椎板各一部分。

(3)单侧椎板并关节突切除：在切除一侧椎板的同时，同一椎骨的下关节突也一并切除。或一侧椎板切除加同一椎骨的下关节突和下一椎骨的上关节突一并切除。

(4)全椎板切除：如为中央型椎间盘突出症，有双侧坐骨神经痛，脊髓造影示椎管有完全梗阻或同一间隙左右均有明显压迹者；或诊断未完全确定，属探查性手术者，实施单侧开窗或半椎板切除术病变区域不能充分显露者，则需采用全椎板切除术。将两侧关节突内侧 0.5cm 之间的椎板和棘突全部切除，有时需一并切除上、下椎骨的部分椎板和棘突。

(5)椎间孔扩大术：即椎板外侧部加部分关节突和椎弓根切除，以此扩大椎间孔。如椎间盘突出症合并假性滑脱，神经根嵌于上一椎体的后下缘与下一椎骨的上关节突之间，则需从前外侧入路切除椎体的骨嵴和部分上关节突。

以上几种方法均能较清晰地显露受累的神经根和椎间盘。

5. 黄韧带切除

黄韧带起点在上一椎骨椎板的下 1/3 的内面，止于下一椎板的上缘及椎板的上 1/3 浅面。切除黄韧带时，先用刮匙刮净黄韧带浅面的脂肪组织，露出黄韧带的边缘。然后用尖刀沿下一椎板的上缘将黄韧带切一小口，用神经剥离器通过小切口轻轻剥离黄韧带深面的粘连，将系有长丝线的棉球放在韧带的深面，以保护硬脊膜和神经根，以免在切除黄韧带时造成损伤。用有齿钳夹住韧带的边缘，边切边提起韧带，沿椎板的上、下缘将黄韧带尽量地以较大而完整的方式切除。如果切除不净可用小刮匙予以刮除。椎间盘突出时黄韧带常增厚，一般厚约 3～4mm；个别肥厚明显者达 10mm，可达正常厚度的 2～3 倍。

6. 骨窗的扩大

切除部分椎板（图 16-2）或一并切除部分关节突，即谓“开窗式椎间盘髓核摘除术”，

扩大骨窗目的为进一步显露椎管。因椎板暴露较浅，可用咬骨钳或椎板咬骨钳扩大骨窗。关节突、椎弓根等部位较深，用咬骨钳操作不便时，可用骨凿。用骨凿时需加倍小心，以免损伤神经根。骨窗边缘有渗血时可用骨蜡止血。

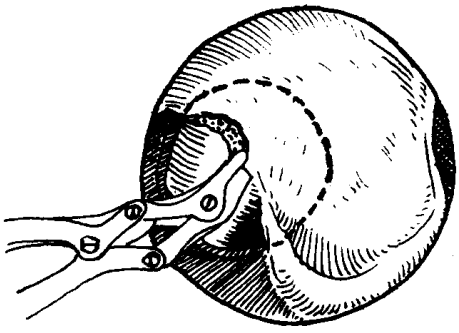

图 16-2 咬除部分椎板

扩大骨窗，重点是向外侧。突出椎间盘的位置常在关节突前，如骨窗向外侧扩大不够，常常找不到突出的椎间盘。扩大骨窗可充分显露椎管，还可避免过度牵拉神经根或硬膜囊。同时也起到扩大椎间孔的作用，使受累的神经根得到充分减压。

7. 椎间盘突出症的类型与神经根的关系

根据椎间盘突出与神经根的位置，从形态上可分为 5 个类型：外侧后型，侧后型，中央型，膨出型，混合型。其中以前两型多见。常见的与受压神经根的关系有以下几种：椎间盘突出在神经根外侧，称为肩上部突出；椎间盘突出在神经根之前方，称为肩部突出；椎间盘突出在神经根内侧，称为腋部突出；椎间盘经后纵韧带向后突出，压迫脊髓称为中央型突出。

8. 摘除髓核

在摘除髓核前，首先应明确髓核与神经根的关系，使髓核与神经根充分暴露。手术步骤是：用神经剥离器轻轻剥开硬脊膜外脂肪，沿硬脊膜向深层探查突出的椎间盘，以神经牵开器向内侧拉开分离好的神经根，即可见到发白突起的椎间盘（图 16-3），后者可压扁神经根。有的椎间盘突出的顶端有一破裂口，并有大块的椎间盘已离开椎间隙，与神经根已发生粘连（图 16-4）。但多数是将神经根向后紧紧顶起。也有的破裂的椎间盘组织游离在后纵韧带之下，要注意仔细探查（图 16-5、6）。

直视下将突出的椎间盘暴露。用尖刀在椎间盘突出部作十字切开（图 16-7）或作环形切除，直径大约 0.5～0.8cm。如椎间盘突出严重，椎间隙内压力大，切开纤维环后，髓核也可自行脱出。用组织钳或有齿钳将其取出（图 16-8）。若髓核不自行突出，可将血管钳或鼻息肉钳插入椎间盘内将髓核组织取出。髓核摘除后应严格止血，然后用小刮匙将纤维环内剩余组织全部刮净，不使任何小片退化组织遗留在椎间盘内或游离于椎管中。使用小刮匙时深度不可超过 3cm，以免损伤椎体前面的大血管。硬膜外椎静脉出血可用止血海绵压迫。当突出物边缘不易刮除时，可用垂体钳咬除。如果椎体后缘有向后增生的骨刺，也可用窄的骨刀将其一并切除。操作中要注意保护手术野清楚，将出血擦拭干净，清除所有的游离椎间盘碎片，冲洗切口，硬膜外置橡皮条引流，逐层缝合切口。

五、术中注意事项

必须根据术前定位，准确认清椎板的解剖位置，不可盲目探查。术中探查未发现有椎间盘突出时，不要轻易放弃，应找出相应的神经根。观察神经根的改变和神经根出椎间孔处，有无神经根嵌压，神经纤维瘤和硬膜外囊肿以及椎体缘或关节突有无骨刺，或因椎板骨质增生引起椎管狭窄等，这些情况均可产生类似椎间盘突出的神经根受压症状。如果确无异常，必须探查另一间隙。



图 16-3　牵开神经根显露突出的髓核

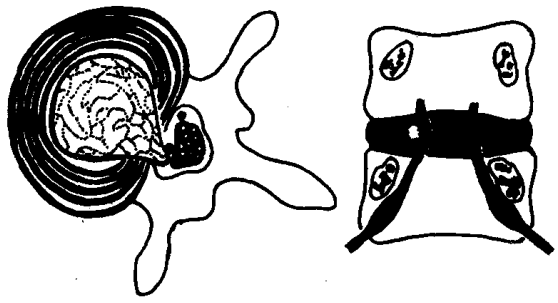

图 16-4　突出物顶端可通过后纵韧带裂口与神经根粘连

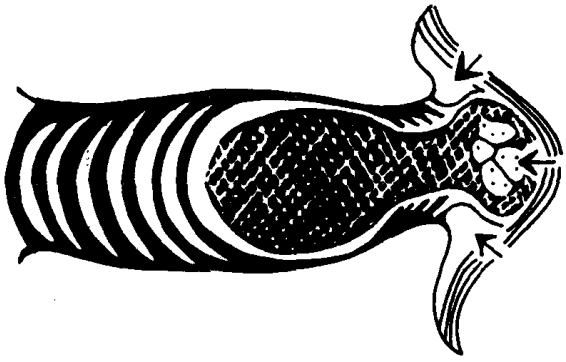

图 16-5　椎间盘向后突出，呈中央型顶起后纵韧带对脊髓产生压迫



图 16-6　椎间盘纤维环穿破后纵韧带破入硬膜外间隙中

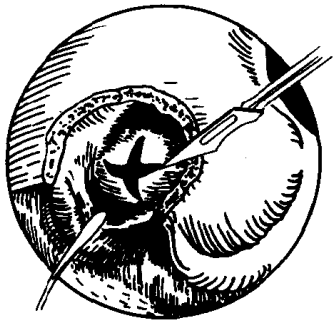

图 16-7　在椎间盘突出部作十字形切开



图 16-8　用有齿钳将突出部内容物取出

椎间盘多从神经根的内侧向后突出(图16-9)(腋部突出型),术中容易发现。如突出位于神经根的外侧(图16-10)(肩部突出型),特别是位于椎间孔内的,须用探针伸向椎间孔内进行仔细探查,才能发现。也有少数病人由于麻醉或手术时体位的变动,突出的椎间盘可自行还纳,此时也不易发现,术中要注意辨认突出椎间盘。

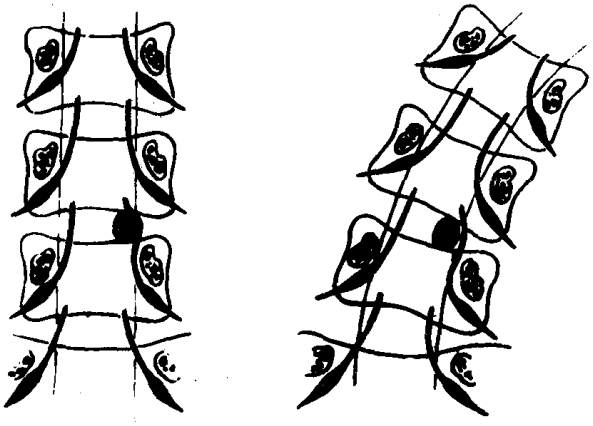

图16-9 椎间盘腋部突出型

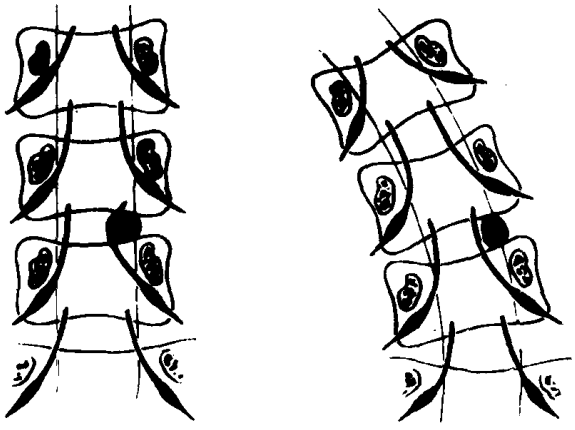

图16-10 椎间盘肩部突出型

突出的椎间盘常与神经根发生程度不同的粘连,有时神经根被挤压、变细,难以辨认。因此,当剥离神经根和显露、切除椎间盘时,应将神经剥离器紧贴椎间盘表面轻轻地向侧方进行剥离。用尖刀切除椎间盘时,也应将刀刃一方背对神经根,以免误伤神经根。用长柄角膜环钻切除椎间盘更为安全(见显微椎间盘切除术)。

椎间盘突出伴有黄韧带肥厚、关节突肥大、侧隐窝狭窄或椎板增厚导致椎管狭窄时,在摘除椎间盘的同时,必须考虑一并解决。早期椎间盘突出压迫神经根,后期由于增生、粘连、瘢痕等因素造成的神经根通道的狭窄,也是不可忽视的因素,只有充分减压,才能获得较好的手术效果。

在剥离神经根和显露椎间盘时,如椎管内静脉丛或与神经根伴行的血管出血,须用细头吸引器吸净创口内的血液,再用系有丝线的湿棉球压迫止血。通常压迫止血的位置在突出椎间盘的上方或下方的神经根的两侧,或置于椎体与硬脊膜之间。如出血不止,可用明胶海绵填入,亦可自伤口边缘切取小块肌肉,将其压碎填入,压迫出血点,均能得到满意的止血效果。

应用局部浸润麻醉施行椎间盘切除术时,为减轻病人疼痛,在切除黄韧带前,可经黄韧带向硬脊膜外腔注入1%的普鲁卡因3～5ml,即能达到止痛的效果。

为防止神经根的损伤,在牵拉神经时不能用力过大,可每间隔3～5min放松一次。

六、术中可能发生的意外及其预防

1. 出血

手术中病人出血较多一般有3种情况。一是病人凝血机制有问题,因此术前必须常规检查病人的出血和凝血时间。二是椎管内静脉破裂,往往是由于剥离神经根和显露椎间盘时伤及椎管内静脉丛。预防的方法是摆好体位,以不压迫腹部的大静脉为主,术中操作一定要仔细,分离静脉尽量由外向内,切忌手术操作粗暴,造成血管损伤,解决办法参照术中注意事项。三是腹膜后大血管损伤出血,多由于夹取及刮除椎间盘组织操作过深,穿破前纵韧带,损伤了腹主动脉或下腔静脉。只要操作细心,刮除深度不超过椎体的直径,完

全可以避免。一旦发生这种情况时，病人很快出现休克。应及时停止手术，行剖腹探查，修补破裂的大血管。

2. 神经根损伤

常由视野显露不清楚，操作不细心所致。当遇到神经根辨认不清晰时，切勿盲目操作，首先要采取措施，使手术野得到充分显露后，再进行深部操作，操作时使神经根得到充分保护，以免损伤。

3. 硬脊膜损伤

硬脊膜及蛛网膜损伤一般常发生在神经根袖部。损伤后脑脊液外溢。防止办法是，暂时先用带丝线棉球压迫。如脑脊液渗漏不止，可用小弯圆针细丝线作连续缝合。如仍不奏效时，可将邻近的筋膜或取肌片覆盖后，缝合固定。

4. 异物的遗留

常见的遗留多系纱布和棉球。手术前对手术台上所用的纱布及棉球要常规点数。创口内需使用纱布时，尾部一定要露在伤口外。每次取出棉球时，要检查线和棉球有无分离或缺失，如有缺失，一定要找到全部放入的棉球及缚线后，再继续手术。缝合伤口前，也要常规清点纱布与棉球数目，证实无误后，然后缝合伤口。

七、术后处理

术后病人应严格卧床，经4～5h后可将身体一侧垫高，也可取侧卧位。但须注意，在变换体位时，应避免屈曲或扭动脊柱，应由护理人员协助，不宜自行强力翻转，以保证腰部筋膜、肌肉、韧带的良好愈合。腰背肌力恢复到一定程度后，亦可离床活动，时间约在3～4周。如已植骨，应上石膏背心，固定3～4个月时间，使植骨坚强愈合。

另外，在切除椎间盘的椎间关节时，术后也将发生纤维性愈合，完成这一愈合时间也常需要3～4月时间。因此，在未达到纤维愈合前，应避免腰部的剧烈活动及承受重力。恢复期间可逐渐进行腰部肌肉锻炼。一般术后3～4个月可恢复工作，但不宜强烈弯腰和负重。

术后的正确处理与否，直接影响着手术疗效。由于手术对腰背部筋膜、肌肉及韧带和骨组织所造成的损伤，需较长时期的休息治疗方能痊愈。如果休息时间过短，切开的软组织及骨组织得不到修复。腰部软组织未全部愈合前，腰部的屈曲和翻动均可导致正在愈合中的组织反复撕伤，造成慢性腰痛。如植骨病人不用石膏背心可靠固定，仅采用短石膏腰围固定；或未完成愈合即过早拆掉石膏固定；也有的术后未完全禁止弯腰或负重，以上情况均可导致植骨融合不良，形成假关节或部分骨折，遗留术后腰痛症状。活动或负重过早的病人还会因站立或行走时，患肢尚较弱、负重少，原健侧负重增加，导致健侧发生腰腿痛。以上问题在患者出院时应予以说明，2～3个月定期复查。

八、手术后并发症

1. 血肿

一般在术后患者感觉下肢或肛门周围有感觉丧失，或术前的感觉丧失区术后扩大，甚至扩大到对侧下肢，并有大小便失禁，应高度怀疑有硬膜外血肿，早日进行探查。若较长时间得不到解决，必然形成粘连，会造成不可恢复的部分麻痹。

2. 椎间隙感染

一般不多见，且症状也不甚明显。如果术后病人有低热、严重腰痛且向两下肢放射，杜冷丁也不能有效止痛，血沉增快，白细胞总数稍高，直腿抬高试验阳性，腰、肌紧张，手术部位的棘突旁有剧烈压痛，应考虑椎间隙感染。治疗方法一般应卧床休息，并用抗生素治疗。如果炎症仍得不到控制，必要时行切开引流。

3. 术后神经根粘连

术后原有的麻木区和疼痛不消失，或较前加重，或术后症状改善不明显，夜间疼痛更

重，有时有放射性腿痛，术后经长时间的治疗无明显效果。出现以上症状，应考虑由术后神经根粘连所致。此时不可再从后路去分解粘连，那样只会加重粘连，症状更严重，有的可导致下肢瘫痪。必要时可行神经根减压或稳定脊柱手术，即采用前路腹膜外切除椎间盘及自体骨块移植融合术。

4. 术后坐骨神经痛复发

术后复发坐骨神经痛可发生在同侧的同一间隙或不同间隙，也可发生在对侧。如果患者症状较重，且经保守治疗无效，应考虑再次手术和行植骨融合术。如果是对侧复发，仍可采用后路探查。如为同侧复发，则应考虑自前路腹膜外进行再次手术治疗。

第三节 经腹腔前路椎间盘切除术

由于施行后路椎间盘摘除术确有困难，如椎管内粘连，不容易分离神经根及硬脊膜，不能完全摘除椎间盘，或手术部位出血，血肿引起神经根粘连，以及后路的骨窗使脊柱后侧结构不稳定等原因，可从前方经腹腔将椎间盘摘除，以达到从前方减压的目的。其优点是：手术视野宽阔，能较好地暴露整个椎间隙和软骨盘；可同时处理腰$_{4\sim5}$和腰$_5$骶$_1$椎间盘；摘除椎间盘后植骨，能保持椎间隙的宽度并能达到骨性融合；手术中出血也较椎管内静脉丛出血容易控制。

一、体位

取仰卧位，腰骶部对准手术台的腰桥，将腰桥升起，使腰间隙增宽，以利于手术操作。如有条件，可术前在患者腰部之下先放一张X线片，以便术中摄片定位。让病人双膝屈曲，膝下垫枕，使腹部肌肉放松。

二、麻醉

硬膜外麻醉或全身麻醉。

三、操作步骤

1. 切口

取左侧下腹部旁正中切口。从耻骨联合到脐上3～5cm，在中线旁2～3cm切开皮肤、皮下组织及腹直肌前鞘，用牵开器将腹直肌牵向外侧。再切开腹直肌后鞘及腹膜，在切口下方切勿损伤膀胱。

2. 显露椎体

将手术台床头摇低，呈头低脚高位，使肠管移向上腹部，用湿纱布垫充填。将乙状结肠拉向左侧腹部，找出输尿管，中线切开后腹膜。用纱布剥离器分开腹膜后的疏松结缔组织，显露腹主动脉和左、右髂总动静脉。腹主动脉分叉一般在腰$_{4、5}$椎间盘处，而腰$_5$骶$_1$椎间盘在主动脉分叉以下。将手术台的腰垫摇高，使腰椎呈过伸位，向前凸向腹腔，使腰椎间隙尽可能变宽。在腹主动脉分叉处以下，用手指可扪及呈橡皮样弹性感的腰$_5$骶$_1$椎间盘。如果要明确椎间盘有无病变，可用注射器向椎间盘中心部位注入生理盐水，如容量超过0.5ml，则证明椎间盘有病变。在软组织切开前，应先作穿刺，以防因静脉畸形造成静脉损伤。一旦损伤则出血较多，修补也较困难。分离椎体左侧软组织，寻找椎体前方的腰横动脉，予以结扎或缝扎。然后将骶前交感神经纤维和静脉丛钝性分离，并拉向一侧，即可显露前纵韧带及纤维环。切开前纵韧带，小心作骨膜下剥离，将骨膜及腹主动脉和下腔静脉一齐拉向右侧（图16-11），充分显露椎体及椎间隙。

3. 切除椎间盘

将椎间盘上、下软骨板附着处用骨刀凿开，两侧亦凿断。将椎间盘连同上、下软骨板及薄层椎体松质骨一半取出，用刮匙和血管钳取出剩余椎间盘组织，直至见到后纵韧带，切勿损伤或穿透后纵韧带。髓核取出后，应探查纤维环后侧有无薄弱或破损，有无髓核向后突入椎管内压迫神经。椎体前后径约为3～4cm。切除时勿伸入椎体间隙过深，以免

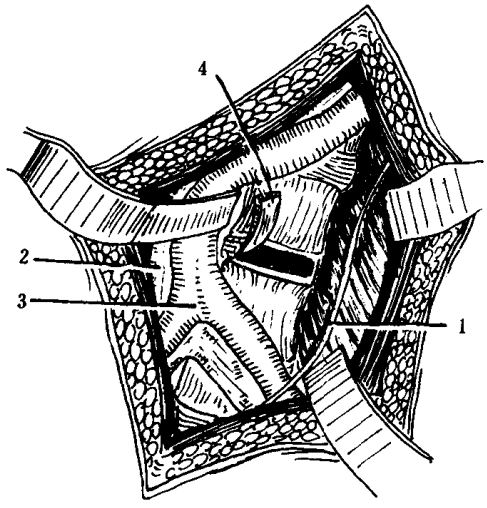

图 16-11　前路椎间盘切除术

1. 生殖股神经 2. 下腔静脉 3. 腹主动脉 4. 切除纤维环

损伤后纵韧带、硬脊膜和神经根。

第 3、4 腰椎间盘的暴露难度较大，椎间盘位于腹主动脉和下腔静脉的深面，在直视下手术也能完成。沿脊柱的一侧向上延伸切开后腹膜，如果病变在右侧，切开右侧后腹膜，输尿管向外牵拉，并分离疏松结缔组织，暴露下腔静脉的外界，用钝性拉钩从下腔静脉的下面连同腹主动脉拉向左侧，充分暴露椎间隙。若病变在左侧，行左侧切开时，则于腹主动脉的外界切开后腹膜，将腹主动脉连同下腔静脉一并拉向右侧。按以上方法摘除椎间盘行植骨融合术。

4. 取髂骨植骨

常规消毒。取髂前上棘向后沿髂骨嵴作切口，显露髂骨翼，然后作骨膜下剥离。取带有双层皮质的全厚髂骨块，用一块为好，也有的用 2 块骨块并排插入椎间隙中。取骨块时应使髂骨嵴对向前方，双层皮质骨对向两侧，高度略高于椎间隙的高度，深度应略小于椎体前后径。如果摘取椎间盘时未一并切除上、下软骨板，则须先切除软骨板，直到椎体渗血为止。若保留软骨板，应在软骨板上钻孔使之出血，把骨块嵌入椎间隙，用锤子叩紧，使骨块的前缘略低于椎体前缘的平面。放下手术台的腰板，使骨块更紧密嵌插在两椎体之间。

5. 缝合

常规检查无明显出血，清点纱布无误，即可将前纵韧带和前侧纤维环用丝线缝合。如前纵韧带缝合不上，可不缝合。用细肠线连续缝合后腹膜。逐层缝合腹壁切口。

四、术后处理

手术后应严格卧床 3 个月，经复查 X 线片证实确已达椎体间骨性融合后，方可离床活动。

术后 1～3d 常因肠麻痹而致腹胀，严重时可行胃肠减压，缓解时即可取消。肠麻痹较重时，也可酌情应用新斯的明 0.5mg 肌肉注射。如仍不能缓解，间隔 0.5～1h 后可重复应用 0.5mg 新斯的明，一般能获得缓解。为预防因术后卧床导致下肢血栓静脉炎，可用低分子右旋糖酐 500ml 静脉滴入，1 日 1 次，连续应用一个疗程。术后 2～3d 摄腰椎侧位 X 线片观察骨块的位置。术后 2 周可用石膏腰围帮助固定，下地活动。植骨愈合大约在术后 3～4 个月间。

第四节　前路经腹膜外腰椎间盘摘除术

前路经腹腔入路行腰椎间盘摘除术并前路植骨有显露较好、手术操作方便等优点。但因需进入腹腔，常常发生消化道并发症，如肠粘连、胃肠功能紊乱等。因此，手术亦可经腹膜外进行，可减少对腹腔内脏的扰乱，但手术显露要困难些。

一、手术方法

取硬膜外麻醉或全麻。体位同前路经腹腔腰椎间盘摘除术并椎间植骨术。可选择左侧旁正中切口或腹壁的切口斜向左外上方达第 10 肋骨尖端下。只在切口下端切开腹直肌

前、后鞘。作旁正中切口时，把腹直肌牵向外侧，作左侧腹膜外剥离。将腹膜连同腹腔内脏器官一并在盐水浸湿的纱布垫保护下，连同输尿管轻轻推向右上方。暴露椎体侧前方腰动脉和大血管。腰$_{4,5}$椎间盘位于腹主动脉和下腔静脉分叉的远端。把软组织往右侧牵拉，要注意保护交感神经节，避免损伤。腰动、静脉可以结扎。在中线将前纵韧带作舌状切开，翻转后缝合固定，以充分暴露椎间隙。用带齿钳或垂体钳将髓核组织取出后，用骨刀凿除软骨板，凿入约 2.5cm，暴露出松质骨。切除软骨板时，应将手术台的腰垫摇起，使腰椎前凸，也便于经前路植骨。植骨后，放下腰桥，使植骨块嵌紧，缝合椎前筋膜，冲洗切口，逐层缝合切口。

二、术后处理

术后处理同前路经腹腔椎间盘摘除及椎间植骨术。

第五节 后外侧入路行腰椎间盘摘除术

后外侧入路的操作方法主要包括：胸膜外切除肋骨后段，切除横突、椎弓的大部和棘突，切除病变椎间盘和椎体后方的肥大性骨刺。

后外侧入路有以下优点：在中央型椎间盘突出的患者中，脊髓可能受到较严重的前后压迫，采取后外侧入路先从外侧切除椎弓根，操作时可以减少对脊髓的压迫。椎弓根切除后，脊髓已初步获得减压，再切除椎板就比较安全。后外侧入路的手术方法能扩大椎管的切除范围，使椎管内探查范围与后入路椎板切除术基本相同，也适用于脊髓前方肿瘤的切除手术。

但应注意：由于椎骨切除范围较大，手术的节段范围不能过多，否则将会影响脊柱的稳定性。如果患者伴有广泛的胸椎肥大改变和椎管狭窄，需作多节段减压，仍以采取后入路椎板切除为宜。为便于描述，以胸$_{6\sim7}$椎间盘脱出为例介绍手术操作方法。

取气管内插管麻醉，以便胸膜不慎穿破时可以进行辅助呼吸。取俯卧位。胸部和两髂前上棘部垫起，并将手术台两端略折向下，使腰变直。中央型脱出者用左侧入路，外侧型脱出者用病变侧入路。以病变为中心作弓形皮肤切口，其范围包括上方 3 个棘突、下方 2 个棘突。弓形的弧顶指向健侧，超过中线 2～3cm。切口上、下两端指向患侧，过中线 3～4cm，必要时还可继续延长。将皮瓣翻转。游离附着于棘突和椎板上的肌组织，在病变节段横向切断。向上、下牵开，暴露第$_{6、7}$肋骨和肋间肌。为充分暴露第$_{6、7}$椎间盘，肋一横突切除范围应为：第 6 肋骨后段 5cm 及第 6 横突端 1cm。肋骨头及横突基部不必切除，只要能找出肋间神经和暴露椎间孔即可。第 7 肋骨和横突全部切除，肋椎关节离断，这样能充分暴露椎间盘。沿第 6 肋间神经和动脉向近端解剖，找到胸$_{6\sim7}$椎间孔，神经与动脉尽可能保留，不必切断。逐步分离椎间孔四周的组织，直至到达椎管。椎间盘位于椎间孔的下前方。退变严重的椎间盘，四周发生钙化，不易辨认，可按此解剖位置寻找。游离椎间盘脱出，不必再切除骨组织，可将环状韧带从椎间孔前缘向前切开 1～1.5cm，将髓核摘除。如果肥大改变严重或伴有椎管狭窄，为避免操作时进一步压迫脊髓，可先将椎间孔上、下的左侧椎弓根、椎板及棘突切除，解除对脊髓的压迫，用骨凿将骨刺、骨嵴和钙化的椎间盘切除。未钙化的髓核用息肉钳取出。处理椎间盘时也可用手术显微镜，以改善照明与显示。

第六节 腰椎板间扩大开窗行腰椎间盘切除术

在腰椎间盘切除术中，后入路切口，如选

择不好椎板开窗位置，常致硬脊膜损伤。这常常与不熟悉黄韧带解剖特点有关。

黄韧带位于相邻椎板之间，下缘附着于下位椎板上缘的背侧，上缘位于上位椎板下半部的内侧。黄韧带与上位椎板间易分开。黄韧带上缘呈"V"形覆盖着硬膜，而椎板下缘为"∧"形。由于两者形态上的特点，切除少许上位椎板下部，即露出黄韧带内上缘，显露出黄韧带内上缘是进入椎管的指征。由此入椎管，提起黄韧带下缘和内侧，是一种安全途径。

根据上述特点，在椎间盘切除术中，椎板间开窗及扩大应按下述步骤进行。

充分显露椎板、黄韧带及关节突，再以刮匙清除黄韧带和浅表的脂肪组织，钝性分离黄韧带在上位椎板的附着部，使之与椎板分开。边分离边切除已游离开的椎板缘，直到暴露出黄韧带内上缘为止。

在黄韧带外侧，切除部分下关节突，暴露出黄韧带内上缘后，转向其外侧部并解剖分离，使之与椎小关节分开。再切除下关节突部分骨质，要保留关节面，以完成向外侧扩大开窗骨性部分的手术。

骨性部分手术做完以后，只余下黄韧带封闭着骨窗，但内上角是开放的。因为黄韧带内上缘已游离，可将其提起沿骨窗边缘将黄韧带切除。如黄韧带与硬脊膜间有粘连，应于直视下分离后切除黄韧带，使椎板间骨窗完全敞开。

然后再探查神经根，寻找椎间盘突出物。按前述椎间盘后路切除方法，摘除突出的椎间盘组织。手术结束，冲洗切口，逐层缝合。

第七节　髓核溶解术治疗腰椎间盘突出症

近十几年来，对腰椎间盘突出症治疗在国外还试用一种髓核溶解剂，据报告已应用于临床1200例，效果尚好，称为髓核溶解疗法(Chemonucleolysis)。近来国内对溶核术也有开展。

髓核溶解剂，在国外是由木瓜(Papaya)乳汁中提取，对髓核粘蛋白有解聚作用，并减少其含水量。但对其他胶原结构如纤维环、脊柱韧带、神经根鞘膜等组织无不良影响，故安全性大。此剂为Sulphydryl酶，可分解多糖蛋白复合体，当注入有损害的椎间盘髓核内，即消化髓核。有的作者认为，其作用机理与此药剂及髓核相互间的不同电荷有关，即髓核溶解剂为高度正电荷，粘多糖为负电荷，二者结合能阻止其保留水分，从而发生解聚作用；当突出物中的髓核被消化，其体积即大为减小，使原突出部消失，椎间隙亦变狭窄。

本疗法适应证 同其他手术疗法适应证。

一、禁忌症

神经症状迅速加重、将发生瘫痪，或神经症状严重如垂足、小便失禁者；有椎管狭窄症或蛛网膜炎症者；对本溶剂曾有过敏反应者。

二、手术操作

患者采取侧卧位，患侧在上。用18号腰椎穿刺针，采用侧路法进针，在距脊柱中线旁开8～9cm处选好进针点。在严格无菌及X线监控的情况下，将针刺入进针点。进针方向使与水平面夹角成30°～45°，指向$L_{4,5}$或L_5S_1椎间盘。经X线监视，证明进针位置正确时(保证针头已插入预定椎间盘的髓核内)，先注入Myodil造影剂1～5ml，观察分析椎间盘的情况是正常、退化、突出或分离。如果确系髓核突出，即注入髓核溶解剂约3000U。注射后应严密观察是否出现过敏现象。

Nondby经两组病例观察(每组100例)，对髓核溶解术与髓核切除术两者疗效进行比较如表16-1。

表 16-1 髓核溶解术与切除术疗法比较(%)

疗效 / 疗法	优(%)	良(%)	佳(%)	总数(%)
溶解法	13	61	16	90
切除法	17	31	21	69

三、髓核溶解疗法缺点

有过敏反应，各医院综合治疗的 12000 病例中 1 例死亡。为预防过敏，术前可给予皮质类固醇。在治疗中一旦发生过敏现象，则表现低血压、心动过速或呼吸衰竭等，应立即抢救。手术简单，所需设备复杂，需要完全 X 线设备及防护，不便推广。手术在 X 线下进行 10～15min，手术者吸收大量 X 线，对两眼及双手应妥为保护。手术适应症应严格选择，如髓核已游离至椎管或椎管狭窄症，则治无良效。有进针不准刺伤神经，继发损伤性神经炎可能性。因此，在穿刺时应用局麻，进针要缓，以降低刺伤神经的可能性。操作较复杂，患者有一定痛苦，有引起椎间盘感染可能性，还有的注射后遗留腰痛。

第八节 经皮穿刺椎间盘切除术

经皮穿刺椎间盘切除术，是通过向椎间盘内插入可调焦距、直径 2.7mm 的钛制椎间盘镜，在直视操作下，用电动刨刀将椎间盘粉碎，经导管冲洗引流，将切除物收集在收集器中，从而完成对椎间盘切除。本手术不用手术切口，对机体损伤最小，适用于脊柱腰段神经根减压的直视操作手术。其适应证、禁忌症及优缺点均与髓核溶解手术类似。

手术方法是采用侧卧位，患侧在上。在 X 线监控下，取侧方入路距中线 8～9cm，按上述髓核溶解术椎间盘造影进针方法，在无菌操作下，经局麻或硬膜外麻醉下，按椎间盘造影进针方向插入椎间盘镜，此乃手术成功的关键性步骤。插镜成功后，根据应用器械操作程序，在直视下将椎间盘通过刨刀粉碎，将其切除吸出体外。

本手术方法简单，但操作复杂。手术前对器械性能、操作技巧、手术要点及注意事项等必须认真训练，熟练掌握后才能应用于临床。

应用手术器械，目前有香港科体健康及运动器材有限公司销售的第 1 套创伤最小的脊柱腰段神经根减压直视操作手术设备。

（傅英魁 吕承禄）

第十七章　椎管狭窄症手术

第一节　椎管狭窄症概述

Verbiest(1954～1955)首先报告腰椎椎管狭窄症。据大量实践观察，本病是腰腿痛方面仅次于椎间盘突出症的又一重要原因。为了准确地选择手术适应证，提高手术疗效，仅就此症的几个方面略作如下介绍。

一、腰椎的有关解剖结构

腰椎的有关解剖结构与椎管狭窄症有关的部位分为3个部分。

1. 主椎管(中央管)

为椎管内硬膜囊所占的中央部分。椎管的前壁为椎间盘和后纵韧带，侧壁为椎弓根、后关节(关节突关节)和黄韧带外侧部分，后壁为椎板和黄韧带。整个椎管是由骨和结缔组织共同组成的“骨纤维管道”。椎管的横剖面可见椎孔形态(图17-1)。

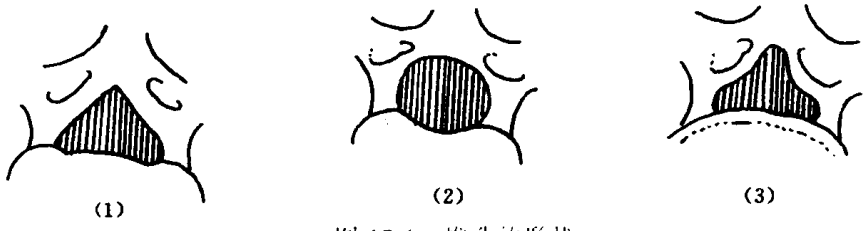

图17-1　椎孔的形状

(1)三角形　(2)卵圆形　(3)三叶形

2. 侧椎管(侧隐窝)

为两侧神经根出硬膜囊所在位置的椎管。侧椎管在腰$_4$腰$_5$段为侧隐窝。其前壁为椎间盘；外壁为椎弓根；后壁为后关节囊，上关节突前、内缘和黄韧带外侧部分。侧隐窝或称神经根管，也是一“骨纤维管道”。

3. 椎间孔(亦称椎间管)

前壁为上一椎体的外侧部和椎间盘；后壁为后关节囊、上关节突和黄韧带外侧缘；上下壁为椎弓根。椎间孔实际上是一短管，其内口与侧隐窝相接的部分最为狭窄。若在此部位发生退行性变，神经根即受压，出现根性坐骨神经痛。

二、腰椎管狭窄症的概念

原Verbiest的概念。Verbiest认为，由于椎板、椎弓根和关节突增生肥大，致使椎管、神经根管等管腔发生狭窄，并造成马尾或神经根症状者称为腰椎管狭窄症。

Arnoldi等对腰椎管狭窄的定义为“椎管、神经根管或椎间孔任何类型的狭窄”，这是一种包括各类型狭窄的广义的定义。

现今国内大部分学者的概念是，由于椎管和神经根管都是“骨纤维管道”，构成这些管道的任何结构，包括骨与结缔组织，由于增生、肥厚或移位，使管腔狭窄，引起马尾或神经根症状者，皆称为椎管狭窄症。

三、椎管狭窄的分类

1. Verbiest分类法(1958)

在X线片上测量腰椎管的中矢径(M～S)。根据中矢径大小分为：绝对狭窄，中矢径小于10mm；相对狭窄，中矢径在10～12mm；混合型狭窄，绝对和相对狭窄并存于

不同平面。分类着重说明狭窄的程度。

2. Neuman 分类法(1973)

(1)原发性:在发育异常的基础上,由于椎间盘突出或脊柱退变而产生症状。

(2)继发性:在椎管本身正常的基础上,由于椎体的退变或退变性脊椎滑脱而产生症状。

本分类着重说明发生狭窄的原因,有的可同时存在上述两种症状。

四、造成椎管狭窄的因素

1. 先天性因素

Verbiest 首先提出椎管狭窄的基本病因是先天性骨发育异常(图 17-2)造成的,如椎弓根发育狭小等,神经受到骨性压迫,而自然地出现症状。

2. 后天性因素——负重与劳动对椎骨的形状与结构的影响

我国学者多数认为,从婴儿期卵圆形椎管至成人下部腰椎三叶形椎管的形成是贯穿于发育过程中适合生理功能不断改建的结果,符合 Wolff 定律:"骨在生长期间其形状和结构保持与作用于它之上的机械力相适应"。是正常人体在发育过程中的一种正常解剖变化,它与脊柱长期负重有关,而非病理结果,故有继发性椎管狭窄症之称。

3. 椎管运动时,椎间软组织变形对椎管腔的影响

正常成人腰椎管在中立位时,椎间盘平面造影的矢状径就略小于椎骨平面,呈束腰状狭窄。腰前屈位,此种狭窄减轻或消失;后伸位,狭窄加重。此现象是椎骨运动时,椎间盘、椎间韧带及后关节囊等发生变形而引起的。这说明椎管的管径并不是恒定不变的,随着体位的不同可以随时发生变化。

4. 椎管壁各组织退变对椎管腔的影响

(1)脊椎不稳与脊椎假性滑脱:由于椎间盘退变,髓核脱水,膨胀力减小,椎间隙变窄,同时黄韧带及后关节囊松弛,脊柱不稳,发生椎骨假性滑脱,常在退变的早期导致椎管腔狭窄(图 17-3)。

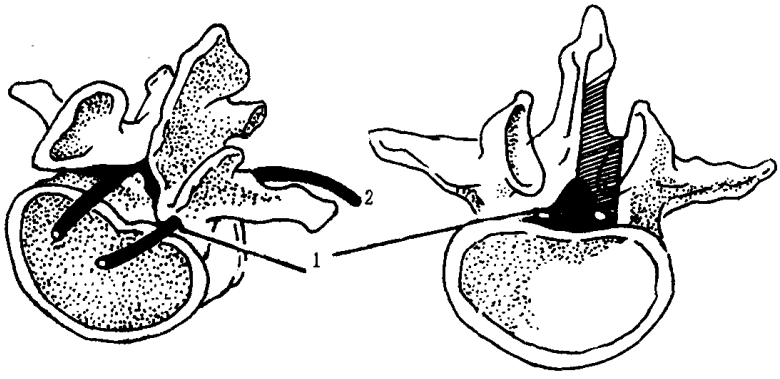

图 17-2 结构性椎管狭窄症

1. 侧隐窝狭窄 2. 神经根

图 17-3 腰椎向前滑脱所致椎管狭窄

(2)管腔容积减小:椎管壁各种组织退变、增生、肥厚可使管腔容积减小。同样由于椎间盘退变,椎间隙变窄晚期可继发椎间纤维环向后膨出,后纵韧带肥厚骨化,椎体后缘唇样增生隆起,后关节关节炎致关节囊肥厚,关节突(尤其上关节突)增生、肥大、上移,黄韧带肥厚,后关节与椎板内聚,加之椎管缩短,致使管腔容积减小。此综合性病理变化,是退变性腰椎管狭窄症最常见的病因。

(3)无菌性炎症对椎管腔的影响:椎管壁软组织在退变进程中常伴发无菌性炎症,软组织水肿,神经根和鞘袖肿胀,使狭窄加重。这种炎症是由退变引起的,是继发性的。

(4)上关节突与椎板的旋转移位:可以造

成硬膜囊呈束腰样缩窄。

综上所述，造成腰椎管狭窄系综合性因素，单纯由先天性发育因素表现椎管狭窄症状者是罕见的。发育较小的椎管，在组织同样退变、增生的情况下容易出现症状。此外，骨组织退变、增生或发育狭窄是造成神经受压因素之一，但更重要的因素是来自椎管壁软组织的病理性增厚。

五、腰椎管狭窄症的症状与体征

1. 临床症状

(1)腰腿痛：凡侧椎管狭窄者主要表现于既腰痛又腿痛者多，单纯腰痛者少，单纯腿痛者更少。其腿痛可单侧，也可双侧。腰痛常先发作，历时数年以后出现腿痛，其放射性不典型，咳嗽、喷嚏、大便用力等腹压骤然增加的动作对腿痛可无影响。

(2)间歇性跛行：为腰椎主椎管狭窄最突出的症状，也称马尾性间歇性跛行。其特点是，站立或行走后即感下肢麻痛、乏力或抽筋，坐下或蹲下 5～15min 后症状消失，“步行难走百米，骑车可行数十里”。其原因有多种学说，由于观察角度不同，立论各异，究其终极原因均认为与椎管内血管受压、神经缺血有关。

(3)其他症状：下肢麻木、怕冷、抽筋、行走乏力、鞍区麻木、大小便失禁等。

国内刘广杰等将椎管狭窄症分为三型：

A 中央型：本型症状有明显的马尾性间歇跛行，而无神经根痛及其阳性体征。

B 神经根管或侧隐窝型：主要表现为神经根痛，而无明显的间歇性跛行。临床很难与单纯后外方椎间盘突出症相鉴别。

C 混合型：有上述两型的症状特征。

2. 临床体征

主诉多而体征少是腰椎管狭窄的一个特点，过伸试验阳性是诊断腰椎管狭窄症的重要体征。直腿抬高正常或稍受限，跟腱反射减弱或消失者居多，伸踇肌力亦多减弱。感觉减退多在腰$_5$支配区，鞍区麻木者多伴有肛门括约肌松弛。

六、X 线平片检查的椎管测量

X 线平片检查，后关节退变性肥大，侧位片可见后关节增生肥大呈球形(图 17-4)，骨质致密，骨纹理紊乱；正位片后关节间距变小(0.8～1.2cm)。手术中可发现后关节内缘与棘突靠近，相距仅 3～5mm。椎体后缘骨赘隆起。由于关节突退变、损坏失去上下关节突间的“扣合”作用，可发生“假性脊椎滑脱症”或“退行性脊椎滑脱症”。有时可见上关节突前移，使侧隐窝或椎间孔变窄，致发神经根受压症状。此外还可见椎间隙变窄，这是椎间盘退化的表现，以腰$_{4,5}$为多见，腰$_5$骶$_1$次之，此部位亦是退变型椎管狭窄症的好发部位。

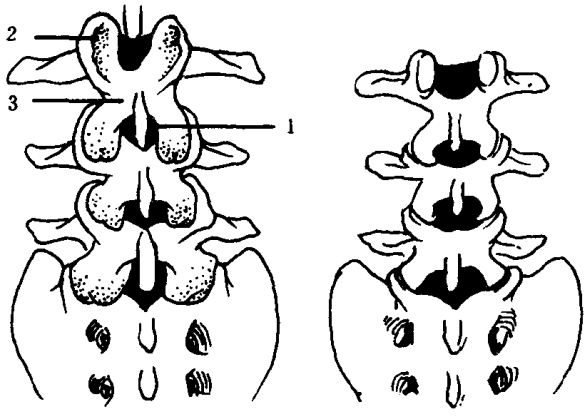

图 17-4　椎管狭窄后面观与正常比较

1. 椎板间隙减小 2. 关节突肥大呈球形并靠近中线 3. 椎板缩短，侧隐窝狭窄

腰椎管测量，在平片上测量是否有狭窄，常用者有以下两种方法：椎管指数测量法(略)，此法的可靠性不大。椎管测量法，从正位 X 线片测量横径，从侧位 X 线片测量矢径。横径小于 20mm，矢径小于 15mm 者，要考虑椎管狭窄。

七、特殊检查

1. 椎管造影

能准确显示椎管的横径与矢状径，并可精确定位及显示梗阻性质。

完全性梗阻，造影剂前端可呈笔尖状、弹头状或毛刷状。部分梗阻，造影剂呈蜂腰状，最狭窄部常正对椎间盘水平。发育性椎管狭窄，造影柱呈一致性狭窄。脊柱滑脱，造影柱呈屈肘样阴影。

但碘油柱正常，不一定排除椎管狭窄，因为它不能完全反映管腔形状和容积的真实性。椎管造影可引起粘连性蛛网膜炎，且造影剂碘苯脂这种油剂极难吸收，故不宜常规择用。

2. CT 检查法

可作椎管横断面的检查，精确显示每个横断面的矢径及有效容积、侧隐窝的高度(矢径)、椎间盘突出的部位与高度、黄韧带厚度、椎板厚度及形状、关节突的形状及宽度等。

3. 核磁共振

对椎管的病理形态能有更准确、直观的观察，但价格昂贵，不宜广泛采用。

八、诊断

诊断主要依靠症状与体征，其要点是：主诉多，体征少。马尾性间歇性跛行。腰椎过伸试验阳性。增加腹压动作不引起下肢放射痛。其次是详询病史及可行的特殊检查。

综合上述资料，不难作出诊断。

九、治疗

1. 保守疗法

适于病期不长、症状不重者，可试用的方法如下。

(1)锻炼腹肌：指导病人做仰卧起坐体操，增强腹肌。腹肌增强后，可将腰椎控制在轻度屈曲位。通过这种训练，一方面可增大椎管内容积，促进静脉回流，改善马尾神经根的血供，从而缓解神经根压迫，减轻下肢症状。另一方面，可放松腰肌，加大腰骶角，减轻下腰部与腰骶部损伤性应力，从而减轻腰痛症状。但本方法对年老、体弱及肥胖者较难实行，且效果不佳。

(2)屈曲位石膏背心或背架制动：令病人由直立位缓慢前屈至症状缓解，在此体位包石膏背心固定，目的是将腰椎被动控制在稍屈位，保持椎管处于最大容积，以获得与锻炼背肌相同的效果。此法适用于不能坚持做腰肌操作者，或症状严重急需缓解者。

(3)按摩疗法：可缓解肌肉紧张，松解神经根粘连，化瘀消肿，减轻症状，但要避免暴力扳拿。

(4)封闭疗法：将普鲁卡因和皮质激素注入硬膜外间隙，可使椎管内无菌性炎症缓解，且可松解粘连，从而减轻症状。

2. 手术治疗

手术适应证与手术方法分述于下。

(傅英魁　赵振久)

第二节　颈椎椎管狭窄症手术

一、前路颈椎椎管减压术

1. 一般前路减压手术(图 17-5～15)

(1)手术适应证：颈椎间盘突出症经非手术治疗，如颈部牵引、休息、按摩理疗、封闭、针灸等长期治疗，症状不能缓解；有明显的脊髓压迫症状、体征；X 线片或 CT 示椎体后方有较大骨质增生压迫硬膜囊，椎体侧后方骨质增生压迫硬膜囊或神经根；X 线片或 CT 测量椎管局限性或两三节段狭窄，椎管横径小于 20mm、矢径小于 15mm 者；椎间隙狭窄，椎间盘突出压迫硬膜囊；脊髓造影椎管有不全梗阻或完全梗阻者。

(2)手术禁忌症：有严重心脏病或肝肾功能障碍者；身体衰弱不能耐受手术者；疑有脊椎结核、肿瘤、脊髓空洞症者；颈部皮肤病、皮肤感染或其他部位有较重感染；重度神经衰弱者。

(3)术前准备：常规外科术前检查，如血常规、出凝血时间、尿常规、肝功、肾功、心电图、胸透等。颈椎拍 X 线片、CT 片、椎管造影，明确病变范围。教会病人用手指将气管向

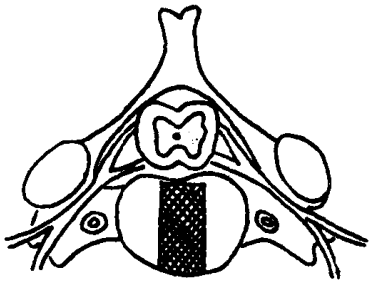

图 17-5　颈椎前路椎间盘摘除术

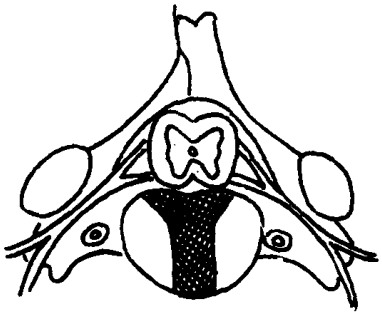

图 17-6　前路扩大减压术

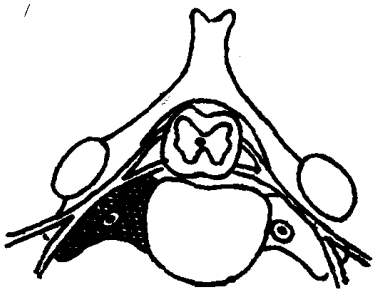

图 17-7　前路侧前方减压术

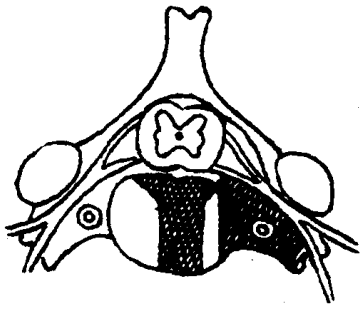

图 17-8　前路正中加侧前方减压

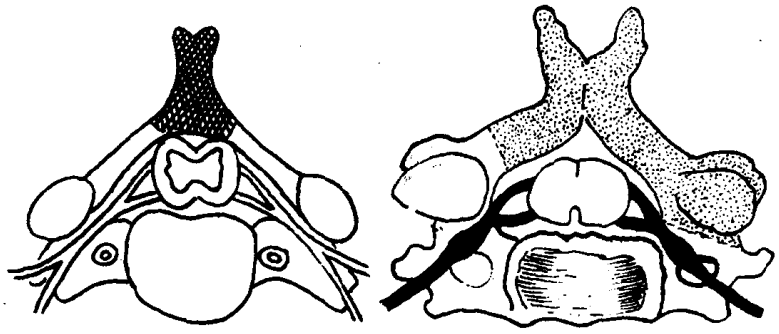

图 17-9　后路椎弓切除减压术或切除椎板加一侧关节突减压术

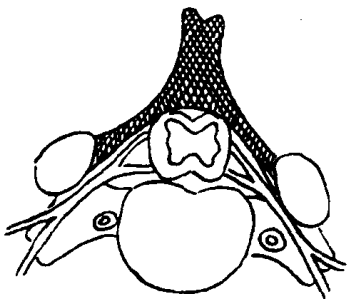

图 17-10　后路椎弓广泛切除减压术

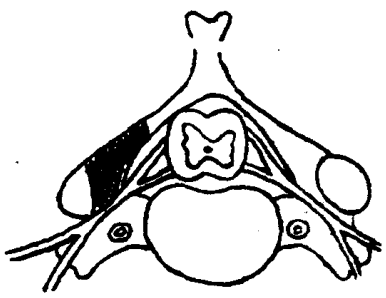

图 17-11　颈后路椎间孔切开术

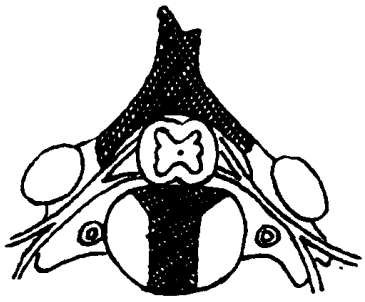

图 17-12　前路正中加后路减压术

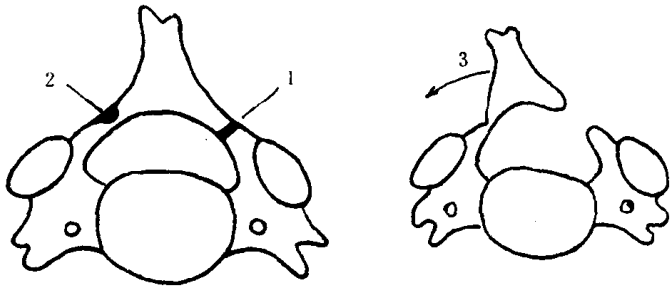

图 17-13 椎管成形术示意

1. 椎板全切断 2. 切断椎板外板 3. 将椎弓向一侧掀起使椎管矢径增大

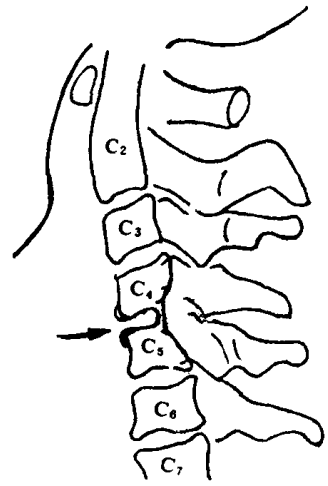

图 17-14 颈前路扩大减压术后将椎体间关节植入

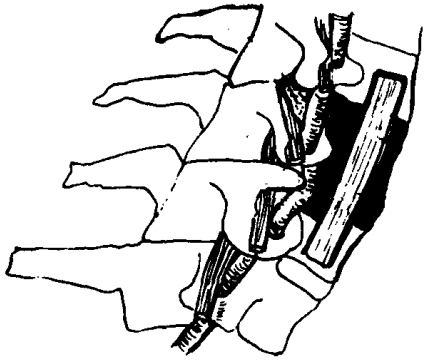

图 17-15 槽形减压后用长条状骨块植入法示意图

左推动，以便术中牵引气管适应。通知放射线科备好术中拍片。

(4)麻醉选择：1%普鲁卡因局部浸润麻醉常用。也有的用颈丛阻滞麻醉、高位硬膜外麻醉或气管插管全麻。

(5)手术器械：窄而长的骨膜剥离器，窄而深的牵开器或拉钩 2 个，窄而薄的、约 1.5 及 1cm 骨凿各 1 个，环锯带蕊 1 套，腰穿针头及 5ml 的注射器，取髂骨器械，刮匙 1 套，神经剥离器 1 套。

(6)体位：仰卧位，肩部垫一薄枕，使颈部稍向后伸。

(7)手术切口：切口有两种，一 为锁骨上部，颈侧方横切口。一为胸锁乳突肌内侧缘斜切口。

(8)手术步骤：按预定手术入路，充分显露手术野，显露椎前筋膜后，切开该筋膜向两侧分离，可见发白而隆起的颈椎间盘，稍低于此而色泽较深的是椎体，椎体两旁是颈长肌。手术操作在左右颈长肌之间进行，以免损伤椎动脉及交感神经。找到可疑有病变的椎间盘，用腰穿针斜向后与椎体断面呈 20° 角刺入 1.5cm，注入生理盐水(正常椎间盘容量在 0.1ml 以下，且注射时阻力很大)。若注入 0.5ml 生理盐水且阻力小，可确定有椎间盘突出或破裂。拍摄 X 线片，可留置针头，作为定位标记。最可靠的方法是椎间盘造影。用 21 号腰穿刺针刺入椎间盘髓核内，注入 60% 醋碘苯酸钠溶液 0.3～1ml，拍摄颈椎侧位 X 线片，检查造影结果，确定椎间盘突出的部位后，用 1cm 宽的骨凿分别在该椎间盘的上部 0.3cm 及椎间盘下部 0.1cm 处横行凿进，深度 1～1.5cm，(正常椎体前后径约 1.6～2cm)。切除上下软骨板，显露椎体松质骨，椎间盘左右两侧用骨凿凿开，将游离骨块及椎间盘取出，剩余的椎间盘及软骨板用刮匙刮出，显露硬膜。椎间盘取出后，根据 X 线片及 CT 片显示的椎体后部上下缘骨质增生情况及用神经剥离器探查情况，用刮匙刮除椎体

边缘增生的骨赘，扩大椎骨孔，解除对硬膜的压迫病变，这是本手术最关键的步骤，力求彻底。

由髂骨嵴取一骨块，其大小与切除颈椎后的骨槽相同，骨块长勿超过1.5cm，三面保留骨皮质。骨槽盐水冲洗查无出血后，先放入止血海绵1片，植入骨块，此时将头部纵向牵引，使骨块牢固嵌插。见其稳定后冲洗伤口，放引流条，分层缝合，甲状舌骨肌断端缝合。

(9)术中注意事项：椎间隙定位准确。根据术前临床表现及X线片、CT片、造影检查部位，术中椎间隙刺入针头拍片或椎间盘髓核造影确定病变部位。

注意勿损伤喉返神经。喉返神经多数在甲状腺下动脉分叉处经过，很少在分叉外，术中一般看不到，在结扎甲状腺下动脉时应尽量靠近动脉干近端。

防止损伤脊髓。凿除椎间盘上下软骨板时勿过深，不超过1.5～2cm，否则易损伤脊髓，引起四肢瘫。刮除椎间盘及椎体边缘骨赘时，勿向后刮及向后压迫硬膜，以免损伤硬膜及脊髓。植骨块勿过长，以免压迫脊髓。

勿伤神经根及椎动脉。凿除椎间盘时在左右颈长肌之间操作，避免损伤椎动脉。万一损伤椎动脉时，可剪去横突孔前方的骨质，小心结扎椎动、静脉。刮除骨赘时勿伤神经根。

当颈椎屈伸活动度大时，植骨块可被挤出或挤入。为防止骨块移位，椎体凿骨时一定切除上、下软骨板，显露椎体松质骨，骨块形成“T”形，嵌入椎间松质骨内上、下挤紧，骨皮质与上、下椎体骨膜及颈椎前筋膜用丝线缝合固定，防止骨块滑出，亦可用记忆骑缝钉固定。

(10)术后处理：术后搬动病人时，保持头、颈、胸一致，勿使颈部屈伸活动。卧硬板床，颈部石膏围领固定2～3周下地活动。围领固定到植骨愈合，一般3个月。24～48h拔引流条。根据渗血情况，渗血少者24h拔出引流条。一般术后3个月可恢复轻工作。

(11)术后并发症：

①喉返神经损伤：若因牵拉挤压所致，可用维生素$B_1$100mg每天1次，经过3～6个月可恢复。

②椎间隙感染：病人发烧、疼痛，血沉快，血中白细胞升高。术中严格无菌操作，术后用抗生素可治疗。如因感染，椎间植骨块吸收，椎体经一定时间仍可互相融合。

③植骨块移位：若植骨块后移，压迫脊髓，应立即手术将植骨块取出。

④植骨不愈合：可能与切除软骨不够充分有关，应延长颈部固定时间待其融合。

⑤脊髓、神经根损伤：一旦发生，应及时解除脊髓压迫，同时用脱水剂及神经营养药物促进其恢复。

2. 改进的颈椎前路Y形减压术

(1)体位：平卧位，枕后部垫一软枕。

(2)麻醉：1%奴弗卡因20ml扶突穴封闭，术中配合局部浸润麻醉。

(3)切口：右侧颈前区5～7cm横切口。

(4)手术步骤：按切口入路显露颈椎病变区颈椎体前方，剪开椎体前筋膜(勿伤颈横血管支)即显露椎体前缘。若甲状腺下动脉或甲状腺中静脉妨碍操作时，可将其结扎、切断。

①开窗Y形减压：显露椎体后部，根据术前X线片、CT所示病变部位及术中X线摄片定位，确定手术椎节。切开前纵韧带，并向两侧剥离，达颈长肌内侧缘为止。用带刻度的直角凿在椎体上、下软骨板间于椎体正中凿入，深15mm，窗口大约9mm×11mm，凿出骨块保存好备原位植骨用。分别向上、下使开窗口呈Y形，切除椎体后缘椎间盘及椎体后上、下角部，用刮匙分别向上、下刮除椎体后缘松质骨、椎间盘及椎体后缘骨赘，必要时切除后纵韧带，使硬脊膜充分膨胀，椎体后缘彻底减压。

②植骨：彻底减压后用盐水反复冲洗，以

清除残留骨屑及血块。将明胶海绵置于后纵韧带前方起止血作用，再将开窗凿下的椎体骨块放回原处，缝合固定。

③缝合：检查创口无出血后，依次缝合前纵韧带、颈前筋膜、颈阔肌及皮肤，皮下放橡皮引流条1根，24～48h拔除。

(5)术后处理：卧床24h，戴颈围领后坐起，下床活动，但勿使颈部剧烈活动。预防脊髓水肿，可用地塞米松10～15mg静脉滴注，20%甘露醇250ml一天两次，50%葡萄糖60ml静注。用广谱抗生素预防感染。用神经营养药如维生素B_1、B_6及B_{12}等。其他对症治疗。引流条24～48h拔除。颈围领固定2～3个月，植骨融合后去除，恢复轻工作。

(6)术中注意事项：凿骨开窗时，进凿位置应稍偏向椎体上缘，因颈椎椎体形态与椎间关系呈斜坡状，尤以前下缘斜度较大。剥离椎体前面时，勿超过颈长肌内侧缘，以防损伤椎动脉及神经支。勿损伤脊髓及神经根。对上、下椎间隙深部潜形切骨减压时，应双手持刮匙，防止刮匙前滑而压迫脊髓或神经根。椎体后缘中部一般不构成致压因素，除骨折外，一般勿需刮除。植骨块要嵌紧，防止滑出，必要时调整骨块位置植入，并缝合固定。刮除松质骨时易渗血，可用盐水反复冲洗或用明胶海绵填塞止血。

3. 颈椎前路多节减压术

(1)适应症：凡是广泛来自颈椎前方压迫的疾病，如多节段脊髓型颈椎病、多节段颈椎间盘突出、后纵韧带骨化、多节段椎体退行性变等。

(2)麻醉：颈丛阻滞麻醉或局部浸润麻醉。

(3)体位：仰卧位，肩颈部垫软枕，头颈稍后伸，两侧制动。

(4)切口：颈前横切口。

(5)手术步骤：按手术入路显露，直达颈前间隙，显露椎体及颈长肌，于椎间盘插入一针头，拍颈椎侧位片定位。

根据术前X线片及CT片显示的病变部位，两个病椎间隙用环锯钻洞2～3个，两洞之间用凿或刮匙刮除椎体松质骨，使相邻椎体两洞相连成骨槽，再用刮匙刮除椎间盘及椎体后缘骨赘，并向两侧后方潜行扩大，直至脊髓硬膜外压迫物解除，减压满意。

减压骨槽用冰盐水冲洗止血，硬膜外放明胶海绵，植入取自髂骨的骨块。该骨块略比骨槽大2mm，高度小于1.5cm，修成“Π”形。在头部牵引下，把骨块嵌入骨槽内，缝合固定。冲洗切口，逐层缝合皮肤，皮下放引流条。

(6)术后处理：同颈椎前路开窗减压术。

(7)术中注意事项：环锯开窗钻洞时，环锯应在左右颈长肌之间正中垂直钻入，切勿歪斜，以防损伤椎动脉。环锯钻入1.5cm，勿过深，以防损伤硬膜及脊髓。环锯连续钻孔，切除椎间盘及椎体间中部骨质将三孔连成骨槽，用刮匙刮除孔间椎体及椎体后缘骨赘，并向两侧潜行扩大时，勿压迫脊髓。硬膜外粘连者，仔细分离，勿撕破硬膜。植骨块修成“Π”形，以避免骨块滑入椎管内压迫脊髓；骨块保留三面骨皮质起支撑作用，又有利于愈合。骨块表面光滑完整，勿高出椎体前缘，以免刺激气管及食管，缝线固定或用骑缝钉固定，要有效地防止骨块滑出。

（赵振久）

二、后路颈椎椎管减压术

1. 后路颈椎椎管减压术概述

手术指征有广泛性发育性颈椎椎管狭窄，颈椎后纵韧带骨化引起广泛继发性椎管狭窄，多节段颈椎病，黄韧带肥厚等从后方压迫脊髓，颈椎病前路减压术后效果不佳，其他原因需经颈椎后方减压者。

常见手术类型有椎板切除术，揭盖式椎板切除术，各种椎管扩大成形术。

(1)揭盖式椎板切除术：颈椎椎管狭窄时，椎管内缓冲间隙减小或消失，脊髓贴近椎

板及黄韧带，使切除椎板的工作甚为困难。为避免手术器械在操作过程中压迫脊髓加重症状，采用揭盖式椎板切除术效果较好。术中先暴露两侧椎板，在椎板两侧关节突内侧开两条纵行沟槽，切断沟槽近、远端黄韧带，从一侧将椎板向后掀开，以小型神经剥离器将椎板内面与硬脊膜间的粘连轻轻分开，即可将拟切除的椎板完整取出。椎板开槽所用手术器械以用尖头咬骨钳及窄小的椎板咬骨钳为佳，近几年来高速气钻或电钻的应用对减少脊髓损害和提高手术疗效有很大帮助。

(2)颈椎椎管扩大术：近10多年来，日本学者设计了多种颈椎椎管扩大术，其目的是减少手术中对脊髓的刺激，防止手术后软组织瘢痕挛缩重新压迫脊髓，减少减压手术后颈椎的失稳。手术方式很多，大致可分为3类：

①“Z”字形椎板截骨椎管扩大术：暴露椎板后，在椎板上作“Z”字形切开，然后将椎板向左右后方掀开。

②双开门式椎管扩大术：切除减压范围内的棘突，在椎板两侧开纵行骨槽，在椎板中线处纵行切开后，即可将两侧椎板分别向左右后方掀开，并固定于周围软组织上。

③单开门式椎管扩大术：棘突不切除，在椎板一侧开纵行骨槽，椎板另一侧纵行切开外侧骨皮质后向对侧翻开，扩大椎管，用缝线将翻开的椎板固定于椎旁肌上，或用骨条支撑扩大后的椎管。

2. 后路颈椎椎管减压术

(1)颈椎全椎板切除减压术：

①手术适应证：广泛的发育性颈椎椎管狭窄症。有人主张椎管前后径在12mm以下手术治疗，因为在椎管前后径12mm以下的情况下，遇到椎体后骨刺、椎间盘后方膨隆及椎体失稳等，易发生脊髓压迫症状。颈椎后纵韧带骨化症所致广泛椎管狭窄者。颈椎病3个椎间隙以上的多发病变者。颈椎损伤牵引复位后仍有脊髓压迫者。黄韧带肥厚引起脊髓压迫症状者。单开门、双开门或“Z”型开门术后仍有脊髓压迫者。椎管内占位性病变如肿瘤、血肿等。

②手术前准备：术前详细询问病史，仔细全面地查体、X线拍片、CT及脊髓造影，明确诊断及病变部位、范围。常规颈部手术准备如各种化验及理发备皮等。后路手术范围广，渗血较多，一般备血400～600ml。

③麻醉选择：一般用局部浸润麻醉或气管内插管麻醉。

④手术器械：除骨科常用器械外，还需要深部自动拉钩，尖嘴咬骨钳，大、中、小直斜角椎板咬骨钳，神经剥离器等。

⑤手术体位：病人侧卧位，患侧在上，颈与头部垫一长方枕或海绵。也有的喜欢俯卧位，双肩胸部垫枕，腹部空着防止受压，以免压迫腹部血管，影响静脉回流，使椎管内淤血，术中出血多。

⑥切口：后正中切口，一般自颈$_2$～颈$_7$。

⑦手术步骤：按手术入路充分显露预定手术范围内棘突及椎板。先自病变部位的椎板黄韧带剥离，将椎板的下$\frac{1}{3}$切除，然后向两侧扩大切除椎板，并将下椎板的上外部切除一部分，将病变部位脊髓受压的椎板均切除减压，若有粘连则用神经剥离器予以分离。全椎板切除后见硬膜搏动恢复，并用细导尿管自椎板下硬膜外分别向上、下探试，若通畅则减压彻底；若不通畅则应继续咬除椎板减压，直至彻底减压为准。盐水冲洗，仔细止血，硬膜外放脂肪片覆盖防止硬膜外粘连，肠线缝合肌肉，丝线缝合皮下及皮肤，放引流条或引流管。

⑧手术中注意事项：入路从项韧带正中进入，出血少；若从颈项肌中进入损伤肌肉内血管，出血多。切除黄韧带及咬除椎板时，勿压迫硬膜损伤脊髓。若有硬膜外粘连应仔细

分离，勿损伤硬膜，若硬膜撕裂应立即修补。咬除椎板减压后，应用细导尿管分别向上、下探查，若不通畅，则继续咬除椎板减压。硬膜外放脂肪薄片防止粘连，若有渗血可放明胶海绵止血。引流管放在椎板外，勿放在硬膜上，以防压迫硬膜损伤脊髓，放橡皮条引流较好。

全椎板减压由于术后脊柱不稳，瘢痕压迫硬膜及脊髓长期效果不好，目前除了椎管肿瘤及二次手术者外，很少应用。

(2)半椎板减压术：手术前准备、麻醉、手术器械、病人体位均同全椎板减压术。

①手术适应证：病变若偏于椎管的一侧，引起脊髓一侧受压者，可行半椎板减压术。半椎板减压由于保留了棘突及棘上韧带、棘间韧带，同时对侧椎板可以植骨融合，增加了术后脊柱的稳定性。由于暴露范围小、视野小，只能适于一部分疾病。

②切口：一般切口在棘突旁 2cm，平行于棘突。或用正中切口。

③手术操作步骤：用上述手术显露法，显露病变范围的半椎板。

切除椎体之间的韧带，用尖嘴咬骨钳咬去椎板下缘显露黄韧带，将其切除，显露硬膜外脂肪及硬膜，用手枪式椎板咬骨钳咬除半椎板上、下缘超过病变区，内侧到棘突基底，外侧到关节突内缘，用细导尿管分别探查硬膜外腔上、下端，若不通畅则继续咬除半椎板，直至硬膜外腔通畅为止。

根据病变性质处理病变，若单纯椎管狭窄椎板减压即可；若椎管肿瘤，则切开硬膜切除肿瘤；若黄韧带增厚或钙化，则切除黄韧带；若椎间盘突出，后纵韧带钙化，椎体后缘增生骨赘，可将关节突切除一部分，松解神经根后将硬膜向对侧牵拉，切除病变。缝合同前。

④术中注意事项：棘上韧带及棘间韧带不必切断，以保持脊柱的稳定性。若对侧椎板不必植骨融合，则不必显露对侧椎板，以减少出血。切除黄韧带及椎板时要仔细，勿压迫硬膜及脊髓。若硬膜外有粘连时，用神经剥离器分离粘连，勿损伤硬膜，若硬膜撕破应立即缝合修补。椎板切除后，用细导尿管探查上、下硬膜外腔是否通畅。硬膜外放脂肪片防止粘连，放明胶海绵止血。扩大椎管减压时，勿损伤椎动脉，否则止血困难。

⑤术后处理：卧硬板床 2～3 周后带颈围领下床活动。引流条 24～48h 拔除。颈围领固定 3 个月后可恢复轻工作。脱水剂、止血药、抗生素等同全椎板减压术。

(3)单开门颈椎椎管扩大成形支撑植骨术：

①手术适应证：发育性颈椎椎管狭窄症病变较广者，椎管前后径在 12mm 以下者应手术；退变性颈椎管狭窄者；颈椎间盘突出多间隙，黄韧带肥厚；颈椎后纵韧带骨化症所致广泛椎管狭窄者；颈椎前路手术后症状改善不佳，仍有脊髓压迫者。

②手术前准备：同全椎板减压术。

③麻醉选择、体位、切口及椎板显露：均同全椎板切除术。

④手术器械：除全椎板减压术所需用器械外，还需要准备微型电锯、撑开器、打孔器、刮匙等。

⑤手术步骤：椎弓显露后，用微型电钻在双侧小关节内缘 1/3 处磨削挖沟(图 17-16)，或用尖嘴咬骨钳切一槽沟，一侧骨沟底部椎弓保留骨皮质，不可磨断，而另一侧将椎弓逐个完全磨断或用咬骨钳咬断椎弓全层。切断头尾侧椎弓间黄韧带、棘上及棘突间韧带。在全层磨断之沟内放上撑开器，拧紧螺丝将椎板断间撑开，同时把椎板上提，翻转棘突，将椎弓像一扇门一样逐个打开，从而使椎管扩大，开大间隙约 12mm 左右，此时椎弓和硬膜之间有充分的空隙，脊髓得到充分的减压(图 17-17)。

为了防止再关门，将棘突从基底部剪去，修整后植于开门椎板之间，并用7号丝线缝合固定，即所谓支撑植骨术。掀起的棘突及椎

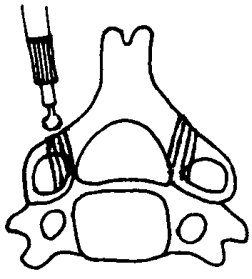

图17-16　在椎间关节内缘1/3处磨削挖沟

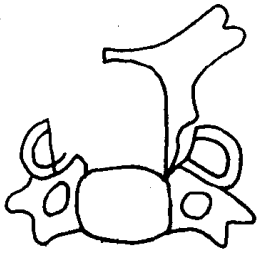

图17-17　将椎弓像一扇门一样打开

板用粗丝线缝合固定于对侧小关节囊韧带上，这样可以有效地防止再关门(图17-18)。1980年日本松崎氏将开门一侧用髂骨片覆盖硬膜，用钢丝及螺钉固定(图17-19)手术34例，随访13.9个月疗效满意。

⑥手术中注意事项：术中应操作轻巧、仔细，椎弓掀起前，应先用神经剥离器将硬膜与椎管的粘连分开，防止掀起椎弓时撕破硬膜。椎板掀起时逐个掀起，防止粗暴操作，以防骨片压迫脊髓。植骨固定时应防止掀起的椎弓下陷，以防损伤脊髓。日本学者1985年报道，用单侧开门上、下两点骨块固定术防止扩大椎管塌陷，效果良好(图17-20)。门栓侧只磨或咬开椎板外板皮质，保留椎板内板，这样开门后维持椎板位置，椎板不致下陷。术中显露的硬膜覆盖薄层皮下脂肪片，以防术后粘连(图17-21)。椎板外放引流管或橡皮条，以防术后血肿压迫硬膜及脊髓。

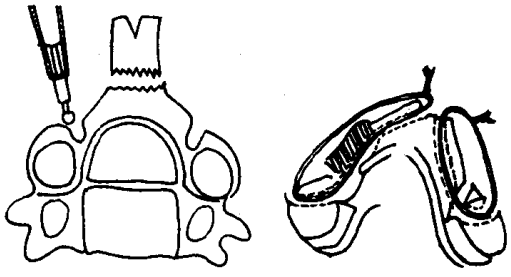

图17-18　将棘突剪下植于开门处用7号丝线缝合固定，枢纽一侧植骨

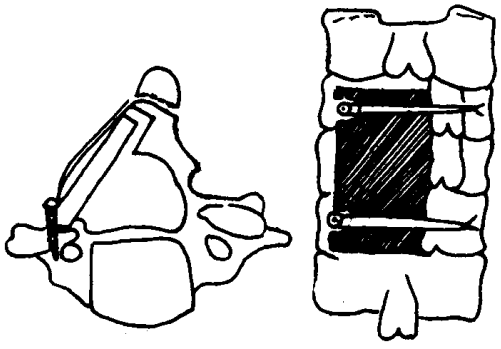

图17-19　日本松崎氏单开门术式示意图

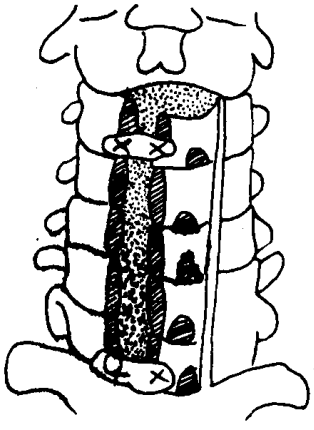

图17-20　1985年日本学者用单侧开门上下两点骨块固定术，防止扩大椎管塌陷

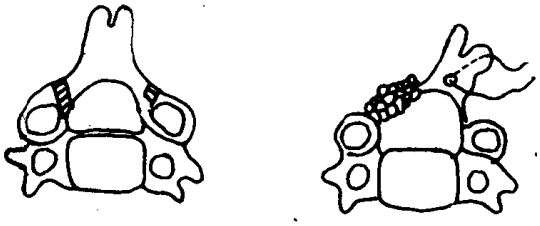

图17-21　开门后硬膜显露处敷以脂肪片以防术后粘连

⑦手术后处理：术后侧卧位，防止压迫颈部。术后卧床3周，以后石膏颈或塑料颈托保护下坐起，逐渐下床活动，5～6个月去除外固定。24～48h拔引流条。防止颈部外伤。脱水剂、止血药、抗生素等同全椎板减压术。

⑧并发症：一般较少，文献报道有椎静脉损伤、止血困难致死者。也有血肿、感染、颈部活动受限及颈椎不稳定致畸形等，脊髓、神经根损伤少见。

(4)双开门颈椎椎管扩大成形术：

①手术适应证：比单开门颈椎椎管扩大成形术病变程度重且较广泛。影响双侧上、下肢功能，X线片造影及CT片显示病变位于椎体后缘中心或左右两侧均有病变者，或需要探查硬膜下腔病变者。

②手术前准备、麻醉、手术器械、手术体位：同单开门颈椎椎管扩大术。

③手术操作步骤：椎弓显露后，首先剪去棘突，然后用圆钻或尖嘴咬骨钳在棘突正中磨削或咬除椎板。范围根据术前X线片、CT片显示的病变范围，将需要开门的椎弓逐个打开，直至硬膜外。再用微型钻或尖嘴咬骨钳在双侧小关节内缘处磨削或用尖嘴咬骨钳咬去椎弓外层骨皮质，保留内层骨质。切断头尾侧棘间韧带及椎弓间黄韧带，将椎弓后正中裂口内黄韧带切断，然后用撑开器将椎弓从后正中裂口向两侧掀开，像两扇门一样掀开椎板，扩大椎管8～10mm，即可使脊髓充分减压(图17-22)。



图17-22 椎管双开门手术示意

两侧骨沟可植上碎骨条以利愈合。

(5)“Z”字形颈椎椎管扩大成形术：

①“Z”字状骨成形椎管扩大术：1971年由日本学者服部氏首创。在显露椎板后其手术要点是，切除棘突，双侧椎板用气钻磨薄，保留椎管侧皮质骨。各椎板行“Z”字状切断(图17-23)。沿椎板“Z”字状切断线将黄韧带切断。抬起各椎板，向外侧推，则椎管呈“Z”字状打开、扩大，可见硬脊膜膨隆及搏动。各椎板打孔，将椎管扩大后的椎板邻接部如图17-24所示用钢丝固定。

②大“Z”字状椎管扩大术：1982年宫板等报告，将以上术式变为颈$_{2\sim5}$及颈$_7$胸$_1$黄韧带切断，颈$_5$椎板中央横断扩大椎管，行颈$_{2、3}$、颈$_5$及颈$_7$胸$_1$三点固定(图17-25)，用棘突骨移植于椎板外缘。

1984年富村等报告，棘突和椎板保持原状，两侧椎板作骨沟，按左右交叉切断椎板及各椎间黄韧带，分别左右抬起椎板，缝合固定(图17-26)，取得较好的疗效。1985年日本学者又在富村术式基础上加以改良，其不同点是：交叉切断颈$_{3、4}$、颈$_4$至胸$_1$椎板及中央部相邻椎板间黄韧带，行颈$_{2、3}$、颈$_{4、5}$、颈$_7$胸$_1$三点固定，侧沟不植骨(图17-27)。

(6)棘突纵切式椎管扩大术：手术适应证、术前准备、麻醉选择、手术体位同双开门颈椎椎管扩大术。手术器械备2mm直径的球形钻头及气锯、电锯。其他同上述手术器械。

手术步骤是，椎弓显露后，切除棘上韧带、棘间韧带及部分棘突，用微型电钻将棘突逐个地从正中线矢状切开，至棘突基底部。然后在双侧小关节内缘磨削或用咬骨钳咬断椎板外层，正中切断椎板及黄韧带，切断头尾侧椎弓间黄韧带，将棘突和椎弓一起向两侧翻起张开，正中部插入骨片(棘突或髂骨)，棘突打孔钢丝固定(图17-28)。一般植骨块宽10mm，嵌入棘突之间，骨块嵌入深度不应越过棘突基底部，以防过深或下滑压迫脊髓。

以上术式系1980年由黑川氏设计。1982年大岛等将上术式变为：棘突一侧进入，棘上、棘间韧带与对侧项肌相连；切断及缩短棘突，与项肌一同推向对侧，显露椎板；扩大椎管与植骨固定后，棘突返回固定(图17-29)。

(7)棘突悬吊式椎管扩大术：1979年都筑氏行颈脊髓、神经根广泛减压。其要点是，剥离一侧椎旁肌，切断棘突基部，推向对侧(图17-30-(1))；切除椎板及椎间关节1/3～1/4(图17-30-(2))；减压范围内之棘突原位固定(颈部置于中立位)，用椎板下黄韧带加强相应部位的棘上、棘间韧带〔图17-30-(3)〕。

1983年有马及大森等先后报告与上述原理近似的术式。其不同点是，双侧椎板切断，棘突缩短。棘突悬吊，有马氏以保存头侧棘间韧带，切断尾侧棘间及椎板间韧带，拉紧棘突与尾侧正常棘突骨间钢丝固定；大森氏则以棘突基底部打孔穿线拉紧，与头尾侧正常棘突固定(图17-31)。

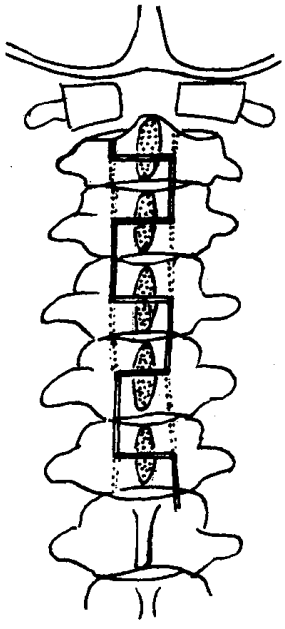

图17-23　椎管Z字形开门术椎板钻磨示意

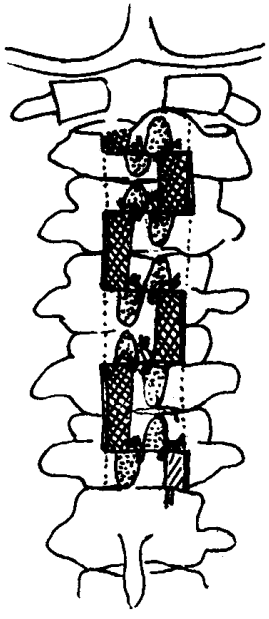

图17-24　Z字形开门后钢丝固定示意

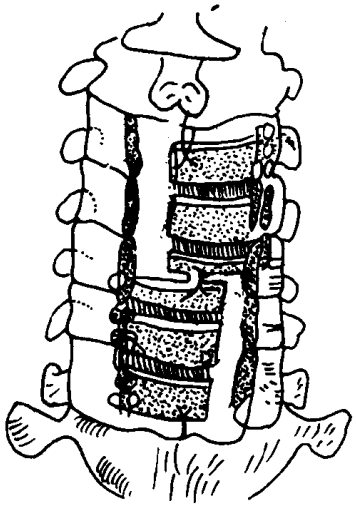

图17-25　大Z字状椎管扩大术宫板等三点固定术式示意图

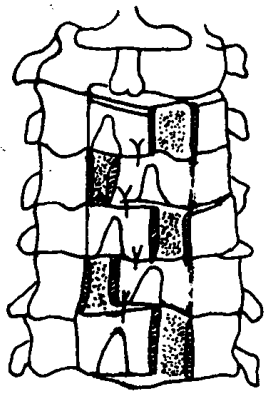

图 17-26 富村大 Z 字开门术式

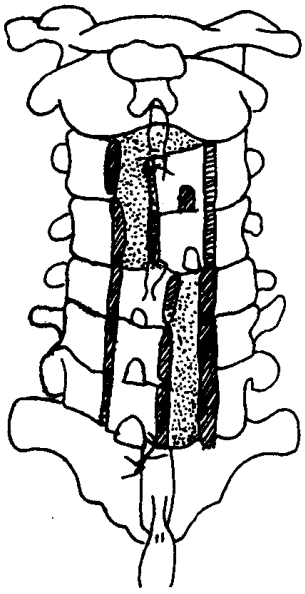

图 17-27 在富村大 Z 字开门术基础上的改良术式示意

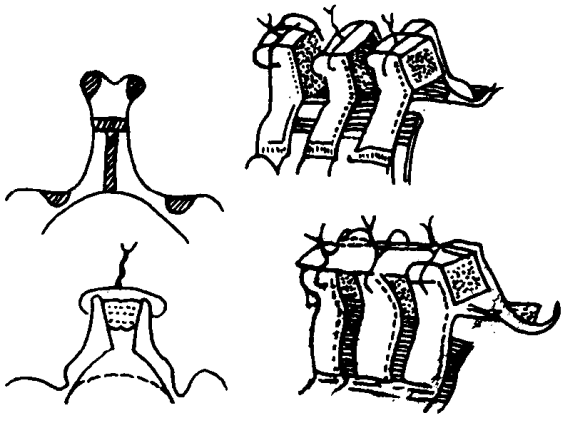

图 17-28 棘突纵切式椎管扩大术

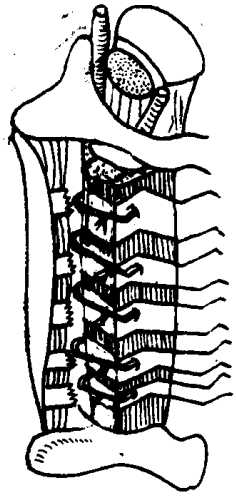

图 17-29 大岛氏术式

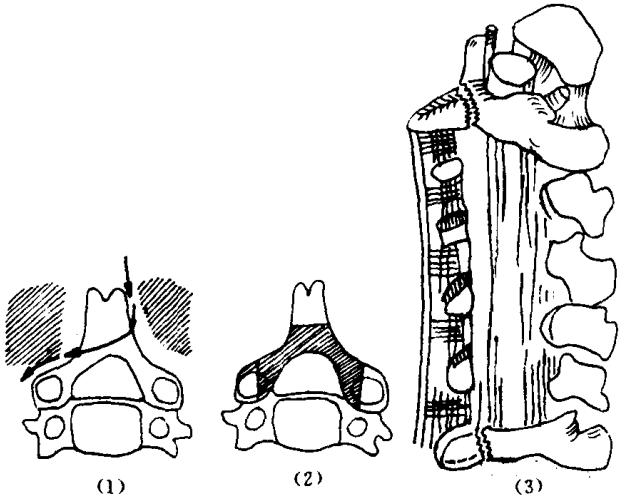

图 17-30　棘突悬吊式术式示意图
(1)切断棘突基底部推向一侧　(2)切除椎板及椎间关节 1/3～1/4　(3)减压范围内棘突归位固定

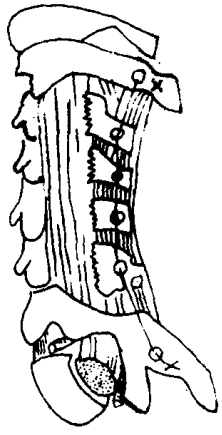

图 17-31　大森氏棘突悬吊式手术示意

(8)双开门加人工椎板固定术：1985 年渡边等报告，椎板左、右展开后，中央骨缺损处用陶瓷人工椎板覆盖固定，疗效有待长期观察。

(9)椎管开门扩大度的问题：

①单侧开门扩大度问题：一般扩大 3～4mm。亦有以硬膜搏动或半椎板切除 5mm 后，椎板浮上一点为准。术中扩大 7～10mm 时，X 线片见椎管前后径扩大 4～5mm。

②双开门扩大度问题：硬膜膨隆距椎板 3～4mm 或 10mm 固定椎板；正中开大 7mm 时，椎管前后径可扩大 3.5mm。

（傅英魁　赵振久）

第三节　胸椎椎管狭窄症手术

一、胸椎椎管狭窄全椎板切除减压术

1. 手术适应证

发育性胸椎椎管狭窄症状较重；退变性胸椎椎管狭窄非手术治疗无效，影响工作生活者；后纵韧带骨化症；黄韧带肥厚引起脊髓受压者；脊柱外伤骨折脱位压迫脊髓者；氟骨症引起的椎管狭窄。

2. 手术前准备

详细询问病史及查体。完善必要的 X 线片、椎管造影，有条件的作 CT、MRI，明确胸椎椎管狭窄的部位及范围。奎肯氏试验。化验检查，血常规，尿常规，肝、肾功，脑脊液常规及生化。皮肤准备等。

3. 麻醉选择

一般用局部浸润麻醉，亦可用硬膜外麻醉或全麻。

4. 手术器械

除常规骨科器械外，还需要准备尖嘴咬骨钳，大、中、小直斜角椎板咬骨钳，环锯，电钻或气钻，神经剥离器等。

5. 手术体位

一般侧俯卧位，肩及髂部垫枕，腹部勿受压。也有的俯卧在特制的手术床架上，防止病人胸腹受压，影响呼吸及渗血增加。

6. 切口

棘突上正中切口，上下均超过病变范围。

7. 手术步骤

切开皮肤、皮下组织，将棘上韧带切开，切断骶棘肌与棘突上的附着，将骶棘肌向椎板外剥离，显露左、右椎板及关节突，干纱布条压迫止血。上、下均超过病变范围的椎板。

切除椎板间韧带，用咬骨钳咬除棘突及椎板下缘，切除黄韧带，显露硬膜外脂肪及硬膜，用椎板咬骨钳扩大骨窗，两侧咬除椎板至关节突，上、下均超过病变范围。用细导尿管在硬膜外腔上、下探查，若有梗阻继续扩大椎管，直至彻底减压。

椎板切除后硬膜搏动应立即恢复，若无恢复，应对硬膜囊触摸检查；若有下位病变，应切开硬膜，切除病变。若有来自硬膜囊前方的压迫，应争取予以切除，如椎间盘突出、椎体后缘骨嵴等。

盐水冲洗，彻底止血，缝合各层。

8. 术中注意事项

同后入路手术。氟骨症、强直性脊柱炎等椎板间互相融合，椎管也特别狭窄，手术进入椎管特别困难，应用气钻或电钻将椎板磨薄后用尖嘴咬骨钳咬开椎管；也可用环锯将椎管开窗，再逐渐扩大。

9. 术后处理

卧床 4 周，后逐渐下床活动，床上加强腰背肌锻炼。24～48h 拔引流管。静脉用脱水剂，如 20%甘露醇 250ml，一天两次；止血药、抗生素等。配合理疗。

二、胸椎椎管狭窄半椎板切除减压术

1. 手术适应症

同全椎板减压术。但病变偏一侧者，胸椎间盘突出症，胸椎后缘增生骨赘，后纵韧带骨化症等从一侧入路较方便，保留的一侧 半椎板可植骨固定，加强术后脊柱的稳定性。

手术前准备、麻醉的选择、手术器械、手术体位均同全椎板切除减压术。

2. 切口

棘突旁 2.5cm 平行棘突切口，也可正中切口，上、下超过病变范围。

3. 手术步骤

按手术入路显露椎板及关节突，电灼止血。用尖嘴咬骨钳咬除一侧椎板下缘，切除黄韧带，再用手枪式椎板咬骨钳咬除半椎板，向内至棘突基底部，向外至关节突内缘，上、下分别超过病变范围 1～2cm。将椎板咬除后，用细导尿管于硬膜外腔上、下试探，若不通畅，应继续减压，直至彻底减压为止。

椎板切除后，根据术前 X 线片、椎管造影或 CT 检查，如胸椎间盘突出，可将硬膜向内侧牵拉显露胸椎间盘予以切除；若椎体后缘增生骨赘或后纵韧带骨化，亦应切除。同时探查椎管内是否有其他占位病变，必要时切开硬膜囊给予切除。

处理妥善，盐水冲洗，彻底止血，硬膜外放薄层脂肪片，放引流条或引流管，逐层缝合。

术后处理及术中注意事项同全椎板切除术。

三、胸椎椎管扩大成形术

手术适应症、手术前准备及麻醉方法均同全椎板切除术。

1. 手术器械

除了全椎板切除器械外，需另外准备微型气钻或电钻、撑开器、打孔器、钢丝等。

2. 手术方法

单开门、双开门及棘突纵切椎管扩大术均与颈部相同名称手术雷同，此不赘述。

3. 术中注意事项

剥离椎板时紧贴椎板骨膜下剥离，勿入肌层，以免出血。用干纱布压迫止血。用骨锯将棘突锯开时勿入椎管内，勿损伤硬膜。椎板两侧骨槽勿磨透，保留内层骨皮质，以保持椎管内光滑及稳定性。在锯开之棘突间隙植入骨块勿过深，均在黄韧带之外，并用粗丝线或钢丝固定，以防滑入椎管内压迫硬膜及脊髓。椎管扩大时缓慢，逐渐扩大，勿过快。同时注意硬膜外有无粘连，若有粘连给予分离，勿撕破硬膜；若硬膜破应立即缝合修补。硬膜外出血用盐水棉片压迫止血，也可放明胶海绵止血。椎管扩大后，用细导尿管探查硬膜外腔，若有狭窄应继续扩大，直至完全通畅。

4. 术后处理

引流管48h拔除。卧床3～4周，后支架固定坐起，逐渐下床活动，3个月恢复轻工作。

其他药物治疗同全椎板切除术。

四、整块半关节突椎板切除术行胸椎椎管减压

胸椎椎管狭窄症导致下肢截瘫，由于硬膜外间隙极为狭小，切除椎板极为困难，勉强切除易加重脊髓损伤。应用本手术效果较好。

麻醉：局麻。

体位：俯卧位。

切口：背正中切口。

手术步骤：按手术入路充分显露棘突、椎板及关节突后，先切开狭窄下端的黄韧带，由此向上用气钻在拟切除段关节突中轴线上钻开一条沟，直透椎管，直至狭窄的上端，横切黄韧带及椎板，另一侧同样开一骨沟，则狭窄段的整块内半关节突椎板游离，夹持下端黄韧带提起骨块，用剥离器直视下与硬脊膜分离，则减压完成。

术前如何确定手术减压范围，其根据主要有以下几方面：临床上体检所查知截瘫平面X线平片，尤其侧位平片可见关节突肥大增生向椎管突入的椎节数。脊髓造影，自腰椎穿刺者，梗阻处为狭窄的下界。CT检查。

临床对本手术评价：设计合理，减压彻底，比较安全并节省手术时间。

（赵振久　傅英魁）

第四节　腰椎椎管狭窄症手术

一、腰椎主椎管狭窄症手术

1. 手术适应证

临床诊断腰椎椎管狭窄症，活动后出现腰腿痛、间歇性跛行，经保守治疗无效，症状进行性加重，影响生活工作者。

2. 术前准备

完成对病人的各种检查，见椎管狭窄手术前的检查部分。

根据选择手术方式备血500～800ml，术中根据出血量（最好计算出血量）给予补血。

手术器械除了骨科常规器械准备外，还要根据手术方式，备好手术中需要的特殊器械，如神经剥离器、神经钩、神经根管减压咬骨钳，备好椎间盘髓核取出器等。

为了术后预防感染，术前2d内应用抗生素，术区皮肤无菌包扎。

做好病人的工作。如在术中需要卧位者，术前应练习体位，以便术中更好配合。讲明术后病人注意事项，以便病人术后更好地配合治疗，并解除病人的忧虑。

3. 手术方式及其选择

（1）椎板切除术：适于双下肢有神经压迫症状，X线片及CT检查、椎管造影有广泛性椎管狭窄者。

（2）半椎板减压术：适于病变局限在一侧者，如单侧椎间盘突出，中央型椎间盘突出偏一侧者，单侧黄韧带肥厚或单侧神经根管侧隐窝狭窄者。

（3）棘突纵切椎管扩大术：手术适应于椎管发育性狭窄。退变性椎管狭窄。椎管肿瘤。脊髓疾病与马尾神经疾患需要手术探查者。外伤性椎管狭窄。

以上3种手术方法步骤，术中注意事项及术后处理，均与颈胸椎同名手术雷同，不再赘述。

二、腰椎侧隐窝狭窄症手术

1. 腰椎侧隐窝狭窄症概述

侧隐窝存在于下腰椎三叶形椎管内，分为上、下两部分。上部分为骨关节部，前为椎体后缘及椎间盘，后为小关节及关节囊，外为椎间孔狭窄下部，内为硬脊膜。下部分为骨性部，前为椎体，后为峡部，外为椎弓，内为硬膜。

（1）侧隐窝狭窄的原因：发育性椎体后上

缘增生，小关节增生肥大，椎间盘退变膨出，峡部黄韧带附着处钙化，上关节突倾斜上移，腰椎退变失稳及滑脱等。外伤、氟骨症、炎症瘢痕、布鲁氏菌病等也可引起侧隐窝狭窄。

(2)临床表现：主诉为腰、腿麻木疼痛，进行性间歇性跛行，括约肌功能障碍，阳痿。临床上主诉多、体征少，腰前凸变平，侧凸少轻，伸腰时症状重，直腿抬高阳性，棘突旁压痛、感觉运动障碍腰$_5$骶$_1$神经支配区，肌力减退多在小腿及足部肌肉。

(3)X 线检查：小关节内聚，关节突增生、硬化。上关节突内移，椎弓根上切迹小，小关节退行性改变。椎管造影对诊断价值有限，可有神经根袖中断征。

(4)CT 检查：小关节突增生、肥大，侧隐窝小于 3mm 占 71%，小于 4mm 占 93%；神经根管小于 3mm 占 62%，小于 4mm 占 90%。核磁共振成像可显示神经根周围脂肪消失，表示神经根受压。

(5)手术治疗：受压神经根充分减压，可行半椎板切除、椎板间隙扩大开窗术，切除小关节内缘、椎板上缘、峡部骨突起。有的主张切除全椎板及部分上关节突，扩大侧隐窝及神经根管，使神经根松动游离，有 2～3mm 的移动。术后取薄脂肪片覆盖，防止神经根粘连。

有人用新鲜尸体腰骶椎标本，用乳状钡液注入硬脊膜囊，再拍 X 线侧位片，发现腰椎椎管容量伸展位比屈曲位小 3.6～6.0ml，平均 4.8ml。腰椎椎管长度伸展位比屈曲位短 0.9～2.0cm，平均 1.2cm。硬膜囊前后径伸展位比屈曲位均小，下腰椎相差较大，伸展位比屈曲位腰$_4$下缘平均小 3.4mm，腰$_5$下缘平均小 4.2mm，说明伸展位腰椎椎管狭小，出现神经根压迫症状。屈曲位椎管可以扩大 4.8ml 左右，症状可以改善。临床上根据上述结论改进了手术方法：保留棘突、椎板，切除棘间韧带、黄韧带，开窗探查椎管，摘除突出物、骨赘及瘢痕组织，椎板上植骨，棘突间嵌入骨块，使棘突撑开，维持下腰椎屈曲位。

2. 侧隐窝及神经根管减压术

(1)手术适应证：侧隐窝狭窄症是神经根受到相邻结构的机械性压迫，压迫重者，影响工作、生活者应手术治疗。老年高血压等或有其他内脏疾病者，待疾病控制后能耐受手术时再手术。

(2)手术原则：侧隐窝及神经根管彻底减压，若有椎间盘突出，摘除髓核，松解神经根，尽量保持脊柱的稳定性。

(3)手术前准备：与腰椎主椎管狭窄症相同。X 线平片、CT 或 CTM、椎管造影应明确侧隐窝狭窄及神经根管狭窄单侧还是双侧，是单发还是多发，以指导手术彻底减压；有无椎间盘突出及主椎管狭窄等以指导手术方式的选择。

(4)麻醉选择：多采用 1%普鲁卡因局部浸润麻醉。手术不合作者也可采用硬膜外麻醉或全身麻醉。

(5)手术器械：除骨科脊柱常规器械外，应准备手枪式神经根管咬骨钳(即直角或斜角小型颈椎椎板咬骨钳)、神经剥离器及神经钩、微型电锯等。

(6)手术体位：一般采取侧俯卧位，胸壁与手术台呈 60°，以便术中探查椎间盘及椎体后缘等。双侧侧隐窝狭窄及神经根管狭窄者可采取俯卧位，但双肩及双髂部垫枕，胸部及腹部勿受压，以利呼吸及减少术中渗血。

(7)手术方法的选择：

①半椎板减压及神经根管减压：适于单侧狭窄。手术步骤同半椎板减压术，但术中应凿除下关节突内瓣及上关节突冠状部，再沿神经根向下切除上关节突及椎板上缘相连部，直到神经根已完全松解。若有椎间盘突出，按椎间盘髓核摘除术方法摘除髓核，切除纤维环凸起部分。

②全椎板切除减压侧隐窝神经根管扩大

术：适于主椎管狭窄，合并侧隐窝神经根管狭窄者。手术步骤同全椎板减压术及侧隐窝神经根管减压术。为了加强脊柱的稳定性，尽量同时进行横突间植骨或椎体间植骨融合术。

③扩大开窗侧隐窝神经根管减压术：适于单纯侧隐窝及神经根管狭窄或合并椎间盘突出者。腰骶神经根症状明显，经积极正确的长期治疗不见好转者。

手术前准备同腰椎主椎管狭窄。有典型症状、体征，经椎管造影或 CT 检查明确有侧隐窝狭窄及神经根管狭窄者。

局部麻醉、硬膜外麻醉或腰麻。

单侧侧隐窝狭窄及神经根管狭窄者，可采取侧俯卧位，胸壁与床呈 60°角。双侧侧隐窝狭窄，需同时双侧开窗扩大侧隐窝及神经根管，可俯卧位，胸部及髂前上棘部垫高，腰椎变直，腹部悬空，以避免腹腔静脉受压。

手术器械有椎板拉钩、手枪状椎板咬骨钳、中小号直角及斜角椎板咬骨钳、神经剥离器、神经牵开器、小刮匙、髓核钳、颈椎凿。

手术步骤是，单侧椎板开窗切口，棘突旁 2.5cm，平行棘突。双侧椎板开窗侧隐窝神经根管扩大术，切口棘突正中切口。皮下止血、缝合，纱布垫保护切口。

切开棘上韧带及棘突肌肉附着，将骶棘肌于骨膜下剥离，直达关节突处，干纱布压迫止血，显露侧隐窝及神经根管狭窄的椎板及上、下关节突，向侧方牵开骶棘肌，即可识别骶骨及其椎板和可活动的腰椎$_5$下关节突。亦可术前 X 线拍片，金属片标记腰椎位置，以便术中定位，防止定位不准影响手术效果。

椎板开窗侧隐窝神经根管减压先从腰椎$_5$～骶椎$_1$间隙开始，轻轻横行切开骶椎$_1$椎板上缘黄韧带，直到深色的硬脊膜，再沿黄韧带内侧缘纵行切开，用脑膜剥离器贴着黄韧带下面放入椎板下缘，自黄韧带附着处将其整块切除。黄韧带若有残留，则用手枪式椎板咬骨钳咬去留下的黄韧带。一般腰椎$_5$～骶椎$_1$椎板间隙较宽，不必咬去骨质。若此间隙狭窄者，可向上、下咬除部分椎板，凿除下关节突内半及上关节突冠状部，再沿神经根向下切除上关节突及椎板上缘相连部，直到神经根已完全松解为准。若下关节面肥大，应切除其 1/3～1/2；若神经根紧贴椎弓根，则应将椎弓根的内侧面骨质切除部分，彻底切除神经根受压部位的瘢痕。若有椎管狭窄，应半椎板切除扩大椎管。同样方法进行其他侧隐窝及神经根管减压松解术。

摘除突出的椎间盘。先探查最可疑的腰椎间隙，以神经牵开器向内侧拉开分离好的神经根，即可见到发白的突起椎间盘。突出明显的椎间盘可压扁神经根。有的椎间盘大块破裂，离开椎间隙与神经根粘连。多数椎间盘突出将神经根向后紧紧顶起，个别的椎间盘破裂游离在后纵韧带之下或突入蛛网膜下腔内。术中注意探查，若探查椎间盘不突起，可注入液体；若仅容钠 0.5ml 以内，则此椎间盘无突出。对突出的椎间盘，在神经根牵开器保护下，用尖刀片将凸出物环形切开，或用圆钻对准突出的椎间盘最高点钻入，一般进入不超过 2cm。取出病变椎间盘后，用刮匙刮除髓核和纤维环，并用无齿鸭嘴钳取出髓核组织。

盐水冲洗，彻底止血，取皮下脂肪薄片覆盖在神经根及硬膜上，以防止粘连。分层缝合各层，并放引流管负压吸引。

术后放引流管 48h 拔除。加强功能锻炼，经常活动下肢，以利功能恢复，防止、减少神经根粘连。下床时带腰围，仍加强腰背肌锻炼。2～3 个月恢复轻体力工作。

（赵振久）

三、腰椎椎管狭窄手术方法的改进——多椎板间开窗“H”形植骨融合术

1. 手术适应证

患者坐卧无症状，久站及行走出现症状，有间歇性跛行。无明显阳性体征，如直腿抬高

试验阴性，膝腱反射、跟腱反射均正常等。临床诊断椎管狭窄。腰椎弓根崩裂，腰骶角前凸较大，有神经压迫症状。X 线平片或 CT 片示椎体后缘增生，有退行性变者。后纵韧带节段性钙化。

2. 手术前准备

同腰椎椎管狭窄椎板减压术。备髂部皮肤，术中取髂骨植骨用。

3. 麻醉选择

局麻或硬膜外麻醉。局部麻醉 0.5%普鲁卡因加副肾素(1∶1000)，以减少出血。

4. 手术器械

除了脊柱手术常规器械外，还备手枪式椎板咬骨钳(大、中、小直角斜角形)、小刮匙、窄薄弯骨凿、嵌压器等。

5. 手术体位

侧俯卧位或俯卧位，也可采取腰椎屈曲俯卧位。此体位使腰椎屈曲，椎板间隙扩大，便于探查椎管内病变，操作方便，可根据手术情况调整体位，植骨时腰椎曲度放平。

6. 手术操作步骤

(1)切口：根据术前检查病变范围，采取后正中切口。剥离骶棘肌，显露椎板、关节突、棘突。

(2)椎板间开窗：用尖嘴咬骨钳，咬去腰$_4$下缘及腰$_5$上缘椎板骨质 0.5cm，切除棘间韧带及黄韧带，显露硬膜及神经根。

(3)椎管探查，扩大椎管、侧隐窝及神经根管：通过椎板间开窗探查椎管间隙大小，有无椎间盘突出，椎体后缘有无增生，侧隐窝及神经根管有无狭窄等。若椎管狭窄，则用手枪式椎板咬骨钳咬除椎板，扩大椎管；若椎体后缘增生，可用凿窄薄弯将增生骨赘凿除，并用嵌压器嵌压，使椎体后缘平整。若侧隐窝狭窄，关节突增生，神经根管狭窄，则凿除下关节突内半及上关节突冠部。再沿神经根向下切除上关节突及椎板上缘相连部，直到神经根已完全松解为准。若下关节突肥大，应切除其 1/3～1/2；若神经根紧贴椎弓根，则应将椎弓根的内侧面骨质切除一部分，彻底切除神经根周围的瘢痕，使神经根充分松解。若有退变性椎体滑脱或椎弓根崩裂滑脱，应切除关节突周围及椎板下骨痂及瘢痕，咬除增厚的椎板，使椎管充分减压。

(4)“H”形植骨：先在椎板外用骨凿凿成粗糙面，自髂骨上取骨块，切割成“H”形骨块，将该骨块嵌入腰椎$_{4,5}$棘突之间。同样方法，自髂骨上取骨块修成“H”分别植于 L_5S_1 及 $L_{3,4}$棘突之间，“H”形骨块周围植上骨条。一般不用钢丝，若植骨块不稳定者，可用粗丝线将骨块固定在棘突上。

7. 术后处理

术后 48h 拔去引流管，12d 拆线，卧硬板床或上石膏围腰 6～8 周，去石膏后加强腰背肌锻炼行走。3 个月拍片复查，待骨性愈合后可加强活动，恢复工作。

四、腰椎椎管狭窄症手术中注意事项

1. 椎管中央部

椎板与黄韧带要充分切除，必要时要切除下关节突的内侧部，使椎管后壁敞开约 2cm。减压长度，近端要达到硬膜囊恢复明显搏动，远端经咬除椎板后硬膜囊不再膨出。一般需切除 3 节。椎管前壁如有椎间盘突出或骨赘隆起，也应切除，以彻底解除马尾神经受压状态。

2. 侧隐窝与椎间孔

如发现神经根受卡压不能移动，应将其前后方卡压因素作适当切除，粘连松解，至神经根移动自如。关节突切除不宜过多，以免破坏脊柱的稳定性能。

3. 硬脊膜

硬脊膜肥厚且环形缩窄者，应切开硬脊膜减压；马尾有粘连者，应切开蛛网膜下腔松解粘连。为减少静脉扩张术中出血，术中患者应采取俯卧位使腰部后突，胸腹腔勿受压。手术中最好借助放大镜观察视野，手术操作尽

量避开血管。

另外，椎管狭窄合并脊柱不稳或滑脱者，或术中因减压需要关节突切除过多，术后将有可能发生腰椎不稳时，可同时施行上下椎体间、关节突间或横突间植骨融合术。

（傅英魁　赵振久）

第十八章　脊柱其他疾病的手术

第一节　斜颈的手术治疗

斜颈常见于小儿，偶见成人。临床上表现为患者头颈部向一侧倾斜，面部向健侧旋转，下颌指向健侧肩部。多因一侧胸锁乳突肌纤维性挛缩引起，也可因颈部骨骼畸形、软组织疾患引起。大体可分为两大类：第一，先天性斜颈，一种是颈椎发育缺陷如半椎体畸形等，另一种是一侧胸锁乳突肌纤维化和缩短所引起的。第二，后天性斜颈，可因颈部外伤、眼病、颈椎结核、颈淋巴腺炎、肌肉麻痹或阵挛等引起。先天性斜颈，半岁以内的婴儿可用手法按摩、局部热敷、手法扳正及卧位固定等，坚持治疗3～6个月。先天性颈椎畸形及后天性斜颈应通过解除病因矫正斜颈。先天性肌性斜颈可手术治疗，手术方法介绍如下。

一、术前准备

术前详细询问病史，检查颈部胸锁乳突肌挛缩情况，拍摄X线平片，排除颈椎疾病。

按术中消毒及术后石膏固定的需要理发，备皮。需要石膏固定者，术前做好石膏帽及背心，并晒干备用。

二、麻醉

较大的儿童多用基础麻醉＋局麻；较小患儿手术中不合作，可用全身麻醉。青年及成年患者可用局麻或针麻。

三、体位

仰卧位，肩部垫高，头面部偏向健侧。

四、手术方法

1. 胸锁乳突肌肌腱切断术

切口在锁骨内端上方1cm处，胸锁乳突肌锁骨头止点处，平行锁骨横切口。

显露切断胸锁乳突肌锁骨及胸骨止点肌腱。顺切口标记线切开皮肤、皮下组织及浅深筋膜、颈阔肌，显露胸锁乳突肌肌腱。用弯止血钳自该肌腱的下部外侧，分开其下面的软组织后，将止血钳放在该肌腱后侧，切断该肌腱(图18-1)。检查斜颈矫正情况，若仍有紧

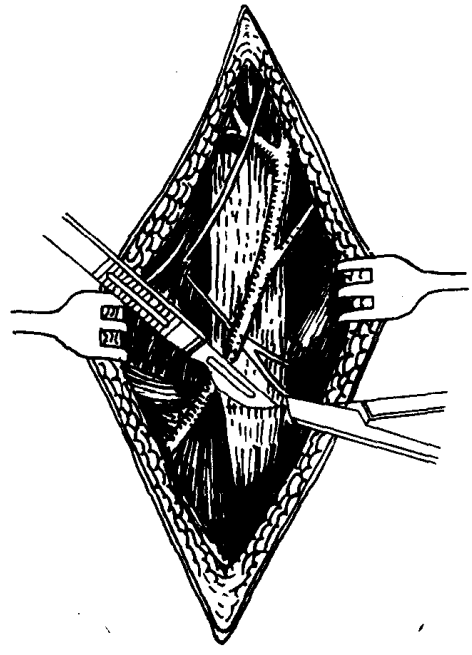

图18-1　切断胸锁乳突肌下端肌腱

张的组织条索或瘢痕均给予松解，一直待斜颈完全矫正。

彻底止血，放引流条，缝合各层。

2. 胸锁乳突肌止端切断术

在乳突部，沿胸锁乳突肌向下切口，切开皮肤、皮下组织及浅、深筋膜，显露胸锁乳突肌止端。紧贴乳突切断胸锁乳突肌止点(图

18-2)。

3. 胸锁乳突肌部分肌腱切除术

在锁骨上一横指处，横行切开皮肤、皮下组织及颈阔肌，切断胸锁乳突肌锁骨止点，再于胸锁关节处切断该肌胸骨止点，向上沿胸锁乳突肌分离，使胸锁乳突肌下 1/3 游离并切除该肌下 1/3 段(图 18-3)。

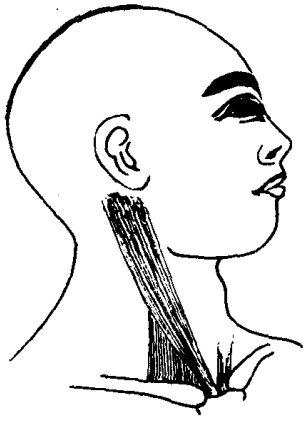

图 18-2　紧贴乳突切断胸锁乳突肌止点

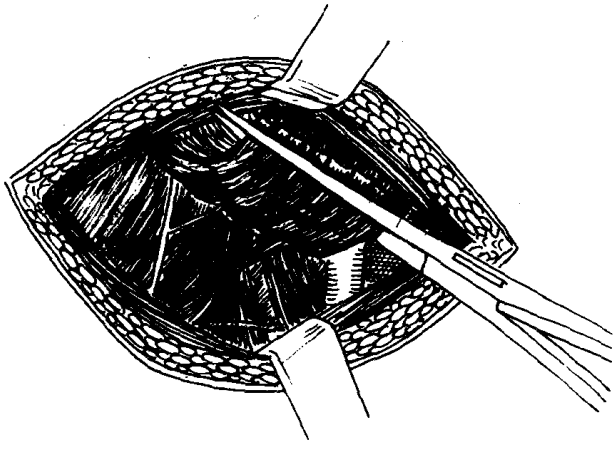

图 18-3　切除胸锁乳突肌下 1/3 段，切勿损伤肌下的副神经

4. 胸锁乳突肌全切除术

适于胸锁乳突肌挛缩严重者。

胸锁乳突肌下 1/3 处切口，切开皮肤、皮下组织及颈阔肌。沿该肌分离，至上、下肌止端，切断该肌上、下止点，将胸锁乳突肌全部切除。

五、术后处理

用头颈胸石膏固定于矫枉过正位 4～5 周。24h 拔引流条，1 周拆除缝线。拆除石膏后加强颈部活动或体疗。应用抗生素、止血药物。

六、注意事项

切断胸锁乳突肌下端止点时注意勿损伤颈外静脉，颈外静脉在胸锁乳突肌锁骨头的外侧后缘经过。切断该肌锁骨止点时勿损伤锁骨下血管，紧沿肌止点分离。

切断胸锁乳突肌上端止点时，注意勿伤该肌前侧的耳后动脉和面神经，勿损伤该肌后侧的枕动脉、副神经。

手术切断胸锁乳突肌起止端或胸锁乳突肌切除后，活动颈部，视其矫正情况，若仍有挛缩瘢痕影响斜颈矫正，应继续松解，直到斜颈完全矫正为止。

术后常规外固定于矫枉过正位，防止局部粘连、挛缩、畸形复发。

成年人因常合并有面颅畸形、颈椎畸形等，手术后美容效果较差，术前应向病人及家属讲明，慎重手术。

第二节　强直性脊柱炎的手术治疗

强直性脊柱炎病因不明，可能与感染因素、内分泌失调、代谢障碍、家族遗传有关。与体质衰弱、营养不良、维生素缺乏、气候潮湿及寒冷侵袭等也有一定关系。

强直性脊柱炎累及脊柱各关节滑膜、关节囊、韧带及肌腱附着处。首先局部关节内充血、水肿、淋巴细胞浸润，相继吸收逐渐为纤维组织所代替。关节内软骨破坏，侵蚀骨质，

以后骨质增生，关节囊韧带骨化。病变由骶髂关节向上蔓延及脊柱，并沿前后纵韧带发展，使脊柱最后呈强直，形似竹节样改变。骶髂关节边缘消失，最后完全融合。肋骨横突关节、胸锁关节也可受累。病变自骶髂关节开始向上蔓延到腰椎、胸椎，最后到颈椎。亦有从上而下蔓延者。

本病多见于男性，男：女为14：1。15～30岁多发病，30岁以后少见。起初感腰骶部发板、酸痛，以后病变向上发展感到腰背痛。以后脊柱僵直驼背畸形(图18-4)，严重者驼

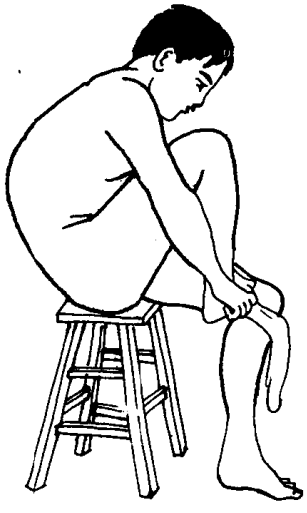

图18-4 脊柱僵直，呈驼背畸形

背达80°～90°。胸腰椎强直驼背者行走不能前视，睡眠不能平卧；颈椎僵直者屈曲畸形可达30°以上。病人不能抬头转颈(图18-5)。X线检查，早期骶髂关节骨质疏松，关节间隙模糊不清增宽，有磨砂玻璃样致密带及串球样边缘“腐蚀”。以后关节间隙变窄，边缘呈轻度锯齿样，软骨下骨致密带增宽。最后关节间隙消失，软骨下致密带消失，骨小梁通过，关节僵直。腰椎、胸椎、颈椎，早期骨质疏松，小关节间隙模糊，最后关节囊钙化，关节突间关节骨性强直，棘间韧带、黄韧带、椎间盘纤维环均钙化，脊柱后凸畸形。

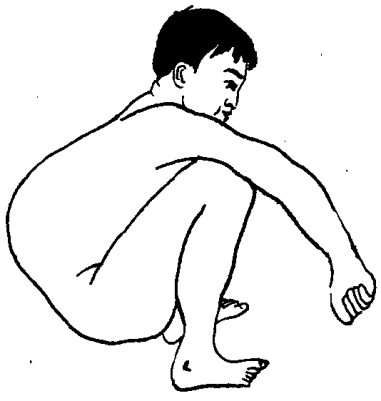

图18-5 强直性脊柱炎患者不能抬头转颈，只有蹲位才能看远

临床上需要与青年性驼背、老年性驼背、氟骨症、脊柱结核鉴别。

强直性脊柱炎与HLA-B_{27}抗原有直接关系，因而检查HLA-B_{27}抗原，对早期诊断强直性脊柱炎很有帮助。有人发现90%的强直性脊柱炎患者有HLA-B_{27}抗原，正常人只有3～7%带此抗原，所以疑诊强直性脊柱炎者检查HLA-B_{27}抗原可作出强直性脊柱炎的早期诊断。

强直性脊柱炎由于脊柱关节强直及屈曲畸形，压迫影响某些脏器的生理活动。严重驼背及胸肋关节骨化影响双肺活动功能及心脏功能。胸腹屈曲胃肠受压，胃肠蠕动消化机能下降。脊柱畸形术后，能改善心肺功能及消化功能。

一、腰椎截骨术

1. 手术适应证

严重驼背畸形，胸腰椎各关节及韧带已骨化，长期使用非手术疗法不能奏效时。两侧髋关节运动正常，脊柱的炎性病变过程已完全停止。具备第一项条件，但有一侧或两侧髋关节功能轻度受累，工作上迫切需要矫正畸形时，如教员、售货员等站立工作者。具备第一项条件，但仍有腰背关节痛，血沉40mm/h左右，经治疗后炎症被控制，同时工作或生活

上迫切需要矫正畸形时。

2. 手术禁忌症

年老体弱。体内主要脏器功能不正常，脊柱呈普遍性骨质疏松时。本病炎变过程尚在活动或未能控制时不宜手术，以免术后畸形复发。两髋关节、膝关节及两足已严重受累时，功能明显受限者。腹部X线片显示腹主动脉有钙化，术中腹主动脉有可能破裂，造成致命性大出血。

3. 麻醉

0.5～0.75%普鲁卡因局部浸润麻醉。

4. 体位

侧卧位，俯卧位，或先侧卧位再俯卧位。可根据手术需要选择。

5. 手术操作步骤

以腰$_{2\sim3}$截骨术为例。以截骨部位为中心作纵形切口，上至腰$_1$棘突，下至腰$_4$棘突。显露方法同椎体切除术，两侧需完全显露关节突关节及相应横突的内侧部。融合的关节突关节增厚变大，向后显著突出，甚易辨认。

(1)截骨：截骨范围宜正确掌握，避免造成神经根挤压。截骨面为楔形，尖端向前。切除范围一般应包括腰$_2$棘突大部，相应椎板及其下关节突大部，腰$_3$棘突的小部，相应椎板及其上关节突的全部(图18-6)。否则上关节突的残部有挤压腰$_2$神经根的可能。

术前应精确测量所截骨的角度。为简化操作，作者设计一种量角器(图18-7)。

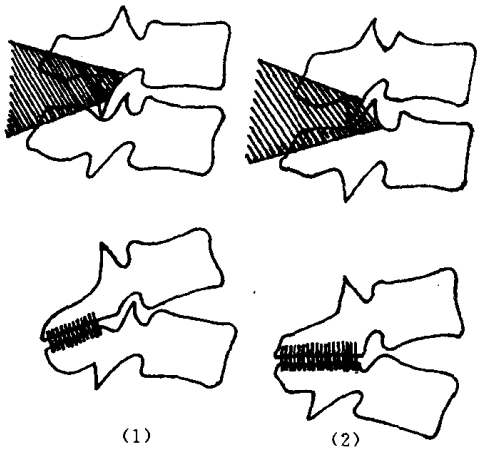

图18-6　腰椎截骨示意图
(1)不正确　(2)正确

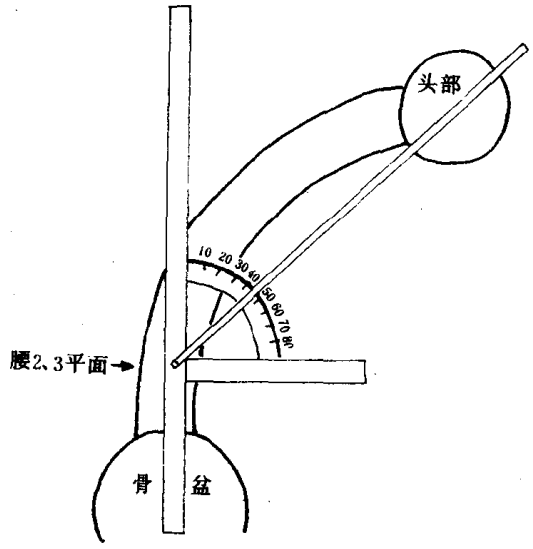

图18-7　脊柱驼背畸形量角器

颈部截骨多在颈胸间，腰部以腰$_{2,3}$或腰$_{3,4}$截骨最为稳妥。腰$_{1,2}$截骨有牵扯内脏神经造成腹胀的可能。腰$_{4,5}$截骨在下腔静脉分叉处，椎间裂开时有撕裂血管之可能，术前应进行定位(置针)、拍片。

截骨时由腰$_2$棘突上1/4及下3/4交界处，以骨凿向前下方倾斜凿进，下由腰$_3$棘突上缘，向前上方倾斜凿进，按预定的倾斜角进行。每槌凿一次前进约2～3mm，一面前进，一面取出游离骨屑，将完全或部分钙化的黄韧带截除后，硬脊膜外脂肪即可显露。剥离硬脊膜外脂肪，以弯神经剥离器游离硬脊膜与椎管旁组织。以后继续凿除椎管两侧骨质(图18-8、9)，此时勿伤脊髓，槌击力量不可过猛、

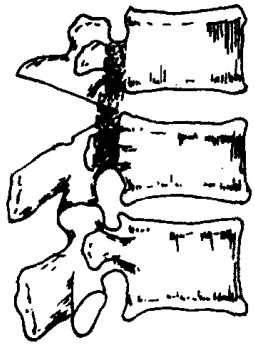

图 18-8 侧位观截骨范围及脊髓显露

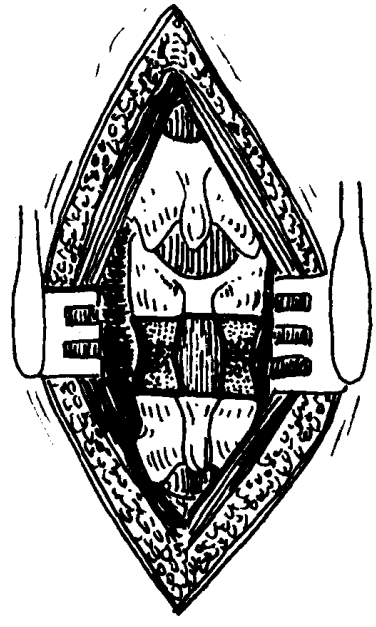

图 18-9 正位观截骨范围及脊髓显露

过大，以免对患者振动过大。凿子必须握牢，以免滑脱伤及附近重要组织。注意保留所有凿下的骨屑，以备以后植骨用。

截除关节突后即显露椎间孔。如截骨位置较低，第 3 腰椎椎弓及其横突的相应部分需要截除一部，但通常并非必需。截骨前需周密设计，截骨楔形的尖端宜在椎间孔部，不宜通过椎弓根部。设计安排不当，将费时费力。

时刻注意截骨区两侧倾斜角，两侧深度必须一致，周围组织需完全游离，矫正时方不受阻碍，或造成脊柱侧弯。截骨面需平滑不要留有骨嵴，特别各边缘要整齐，否则上、下椎体易滑动，严重者可致移位。截除两侧骨质时，如患者感觉有向下肢放射的串痛，即说明前方有神经根存在，宜谨慎从事。剥离脊髓前部时，警惕勿伤及脊髓前静脉丛。因流血使手术野模糊，增加截骨困难，出血时宜用明胶海绵止血。

显露神经根，将神经根及硬膜向内牵拉显露椎间盘，将腰$_2$椎体下缘、腰$_3$椎体上缘连同椎间盘软骨板作楔形截骨（如暴露条件不良此步可免）。

（2）矫正畸形：截骨完毕，如为俯卧位即取出腹前所垫薄枕，将手术台的两端升高至水平位。术前在腰部向前施以持续轻度适宜的压力，截骨空隙即逐渐对合，畸形渐渐矫正，患者渐行平卧，腹纹亦逐渐伸展。

下压过程中患者常感腰部有较剧烈地酸痛；因腰部悬空，头颈及气管后倾，呼吸有时亦感困难，甚或发出嘶哑呼吸音。如颈椎无强直，可使患者面部转向侧方，以后再徐徐下压。不易压缩时，不可施用暴力；勉强加压有损伤腹主动脉、造成致命性出血可能。倘患者此时表现疼痛不安，可酌予吗啡 0.008～0.012g 静脉或由输液瓶远端注入，并暂停止加压。利用该时间，先用小凿将截骨部上、下椎板凿成粗面，以备进行融合。并由此可向后缓缓加压而致截骨裂缝逐渐缩小。身体肥胖、精神及肌肉紧张者下压时间需适当延长；操之过急，骤加压力或轻易放弃手术，均不妥当。

如系在矫形架内进行手术，即由台下助手旋转螺旋杆，使截骨面逐渐对合。

（3）植骨及固定：两截骨面挤紧后，术区

椎板如已凿成粗面，即进行植骨。否则将腰椎$_{1\sim3}$的椎板凿成粗糙面。凿时宜使用单面凿，长面在上，短面在下，骨凿与骨面呈约45°角，自截骨面的边缘开始，分别向远近两端前进，融合两个脊椎则可。

将取下的棘突劈成两半，剪成火柴棒状，与其他骨材料植在两截骨面上，促进截骨部融合。注意小碎骨片不可坠入骨缝间或椎管内，植骨数量不需过多。

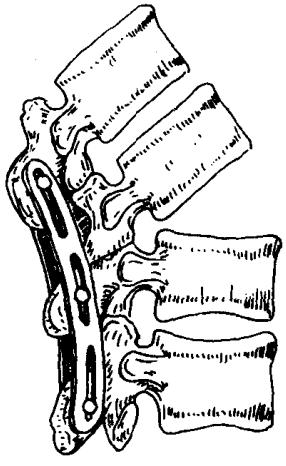

图 18-10　将 $L_1\sim L_4$ 棘突用双钢板固定

术后 3～4 个月骨质融合可完全达到要求。取下椎板拉钩冲洗伤口。为增加固定力量，用双钢板将腰$_1$及腰$_4$棘突予以妥善固定（图 18-10）。否则在极少数病例有椎体滑脱之虑。

（4）腰椎各椎间韧带骨化的处理：手术方式需根据骨化程度及范围而定。如一侧椎间韧带有薄层骨化可不必切断；如骨化较厚，仅靠压力将其撕断可能有危险时，宜先行切断；如两侧椎间韧带均骨化，但一侧较厚，可仅在较厚侧切断。矫形术多可一次完成。

手术步骤分为两个阶段，第一阶段如前述。截骨手术完成后，接着开始第二阶段。在椎间韧带骨化平面作斜切口，约与第 12 肋骨平行，并与第 1 切口相连，延达骶棘肌外缘处 3～4cm 即是。切开皮下组织后，沿切口方向切断背阔肌、后下锯肌及骶棘肌，仔细止血后，将肌肉用自动挂钩牵开，切除已显露的横突。用骨膜剥离器将已显露的腰方肌、腰大肌自椎体侧推开，可上下剥离 3～4cm，显露宽度。其后以右手食指触摸，确定骨化韧带的部位，并用小骨刀切断。为妥善计，可切除骨化韧带 0.5cm。剥离腰大肌、腰方肌时宜将该部腰神经显露清楚，以免损伤。腰动、静脉横行于椎体中部，不可伤及。术后冲洗切口，仔细止血，放抗生素，放置负压引流，逐层缝合切口。

6. 并发症

伤口感染，股外侧皮神经区疼痛（可自行消失），椎体移位，马尾神经及腰神经根损伤，腹主动脉破裂，硬脊膜撕裂，急性胃扩张等。

7. 术后处理

搬运小心谨慎，保持俯卧位至病房。俯卧两周后上一厚薄适度的石膏背心。先上前半，然后再上后半，并连接成一个，干涸后患者可谨慎下地练习行走。石膏背心维持 6～8 周，即改换钢背支架，日间下床戴上，夜间睡眠时除去，直至术区骨性融合为止。

二、脊柱多处截骨、链式加压器固定术

本手术适用于腰段畸形，或一次截骨难以奏效，或前纵韧带硬化行一次截骨有危险者。

患者俯卧位，局部浸润麻醉。选择 2～3 处截骨，多选择在胸椎$_{12}$、腰椎$_{1,2}$和腰椎$_{2,3}$之间施行截骨。截骨具体设计方法同上述。每个截骨处截骨 20%左右，用截骨器螺旋加压办法一次截除；棘突、关节突及椎板呈基底向上的三角形。两侧椎板安好脊柱加压器，缓慢加压，使截骨面紧密接触，矫正满意后做后路植骨。

本手术链式加压器有坚强的抗拉力、抗扭转力，矫形牵引力可达 77.65kg，矫形弯矩值 15.66kg/cm。术后不用任何外固定，术后 3d 可开始做床上俯卧撑功能锻炼，7d 起床走动。

三、经椎弓根椎体松质骨刮除截骨术

适于类风湿静止期，即胸背痛消失，血沉正常，抗“O”在 500U 以下；类风湿因子阴性。

经椎弓根椎体松质骨刮除截骨术是在截骨处相对的横突，沿着椎弓根基底，用刮匙刮其椎体松质骨直到椎体后缘，然后将其皮质向前凹陷，扩大截骨处的椎管。术中保护好硬膜及神经根。术者缓慢地控制下矫正驼背畸形。切除需要内固定的脊椎部分棘突，显露其棘间隙的硬膜外脂肪。矫形后内固定植骨融合。

脊柱截骨术凡术中采用俯卧位者应于术前做适应性俯卧锻炼，以保证患者顺利地在俯卧位情况下进行手术。俯卧位手术操作方便，复位矫形容易。术中将肩部和股部垫高，以使椎板完全对合。若椎板对合不好，则影响矫正效果，且植骨块易进入椎管压迫神经。术中矫正畸形勿用暴力按压，上、下椎体旋转应同步进行。若可疑马尾神经压迫应行椎板减压术。术中除用脊柱钢板固定外，还应加用钢丝固定，以防椎板对合处拉开。

四、颈椎截骨矫正术

颈椎强直性后凸比较少见，但可以发生非常严重的畸形，甚至影响张口。有时腰部后凸畸形矫正后，患者因颈部后凸畸形，头仍抬不起来，双目仍不能平视。

颈椎截骨手术的危险性较大，因为一旦出现脊髓损伤将发生四肢瘫，非到万不得已勿用。

1. 手术前准备

麻醉的选择以局麻为好。

拟定手术体位以坐位较好。截骨部位应在 C_7～T_1 之间，因此处间隙较大，椎管相对较宽，第 8 颈神经较活动，且一旦出现颈神经损伤影响手功能最小。

注意椎动、静脉的解剖行径。行走在第 7 颈椎前方，在第 6 颈椎水平进入横突孔。了解这一解剖特点在截骨过程中切勿损伤。

术前应对颈后凸矫正度数仔细设计好，绝对不能矫枉过正。使截骨矫正术后，病人走路时能看到足下 3m 以内左右距离，坐位时能看到书桌上的书本，能从容地读书写字为好。

截骨矫正术前 3d，上头颅环，并做好石膏背心（或塑料支具）供术后上头颅环—胸部石膏支撑固定用。

2. 手术步骤

（1）体位：病人取坐位，头部顶在椅子靠背上（垫以软垫），或顶在手术床边。手术过程中用头颅环悬挂 4kg 沿颈椎轴线方向的牵引，以稳定头颈部。

（2）显露：作颈后正中切口入路，用 1% 普鲁卡因浸润麻醉，显露 C_6～T_2 棘突及椎板，在 C_7～T_1 应显露至横突。C_6 棘突分叉容易辨认，如辨认定位困难时，应作好棘突标记，术中拍 X 片定位。

（3）截骨：全部切除 C_7～T_1 棘突椎板、椎弓根。椎弓根一定要彻底切除干净，以防止颈椎伸直矫正时压迫颈椎第 8 神经根、C_6 棘突及下半部椎板。T_2 上半部椎板亦需切除（图 18-11、12）。

打开椎管找到第 8 颈神经根，用 Kerrison 咬钳切除截骨区小关节及 C_7 横突的下半部、T_1 横突的上半部，使第 8 颈神经完全游离无任何压迫，上、下截骨线均呈轻度上、下方向的倾斜而且相互平行。两侧截骨应对称，这样截骨间隙才能在矫形时满意闭拢。

（4）矫正：截骨完成后，给病人予小剂量的笑气或氟烷（或其他代用药），使病人进入浅全麻状态，然后吸些氧气，即开始进行矫正。

持续轻柔地用力伸直病人的颈椎直至两侧截骨间隙靠拢，椎体前方张开。但截骨中心部位仍然敞开，使矫正时给硬脊膜囊的短缩“膨大”留有空间而不致受压。

截骨靠拢后，有人主张使用一根钢丝略加固定，因为颈部杠杆力量较小。多数学者喜欢在放置引流缝合切口后，于颈椎矫正位上预先准备好的头颅环—胸部石膏（或支具）支

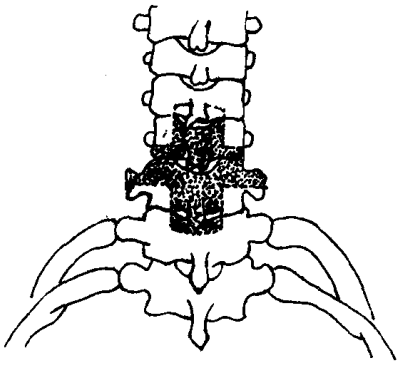

图 18-11　颈椎截骨术正面观

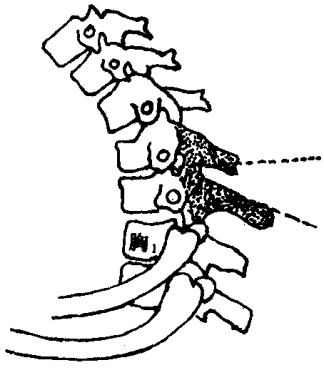

图 18-12　颈椎截骨范围侧面观

撑固定。然后唤醒病人，活动四肢，排除颈髓受压可能，术毕病人一般能在扶持下站立行走。

返回病房后，平卧位，头颈部垫软枕。几天后可戴颅环支架固定，下地活动。6 周后换戴塑料支具 4～6 个月，直至经摄片证实截骨局部骨质愈合为止。

3. 手术后并发症及其处理

病人术后因固定强迫体位，易使呼吸不畅、咳痰困难而发生呼吸道感染。除鼓励排痰外，应用祛痰药及抗生素预防或控制感染。

防止石膏压疮，除上石膏时注意在骨突及着力部位加垫外，术后应注意在可能的情况下变换体位。一旦某一部位有严重压痛，应立即开窗减压。

给予神经营养药物及水肿消退药物。

（赵振久）

第三节　椎骨峡部不连及滑脱的手术

一、腰椎峡部不连及滑脱概述

脊柱的发育是在胚胎第 7～8 周，各椎弓上出现独立的发育中心，于幼儿 5～6 岁时椎体上的各发育中心融合成完整的椎弓。在发育过程中，可发生各种各样的分裂畸形，按部位的不同，可分为椎裂及椎弓裂两类。椎裂亦称裂椎，系指椎体的分裂畸形；椎弓裂又可根据裂开部位的不同而分椎根裂、峡部裂及棘突裂。

峡部裂系腰椎椎弓根部与椎板相接处或腰椎上关节突与其下关节突交界处骨质失去连续性——即峡部不连。脊柱峡部不连约 86%发生于第 5 腰椎，约 9%发生于第 4 腰椎，其他部位脊椎也偶有散在病例报道。这是峡部不连的先天性发育障碍因素。

国内外多数学者认为，峡部不连系后天因素，与损伤、劳损有紧密关系，因此从事体力劳动者，如搬运和煤矿井下工人等发病率高，男多于女，成年多于青少年。从本病的病理生理来看，其发生可能由下述综合因素造成。腰骶部形成人体躯干与下肢连接的桥梁，无论是站立还是行走，以及背、扛、抱等劳动时，头部躯干两上肢的压力和劳动所负重量的合力加在一起，均集中在腰部，再通过腰部的桥梁传到两下肢。可见腰骶关节在全身是负重最大部位，活动亦多，并承受体重的冲击力，所以此处外伤机会最多。

由于腰椎有正常生理性前凸，腰椎$_{4、5}$倾向前方，所以自上而下的压力在关节突的关节部位即分为两个分力：一为垂直压向椎间盘的挤压分力，另一为滑向前下方脱位的分

力。倘腰椎前凸增加，腰$_4$的下关节突即以其尖端为支点，经常在腰$_5$峡部形成剪力，其大小与腰前凸的程度成正比，亦与腰骶角（第1骶骨上缘延长线与水平线相交之角）的大小密切相关。

无论峡部是先天性还是继发性不愈合，如不发生滑脱不一定每个病人都有症状。尸解发现有4.2%存在这种椎弓的变异。所以临床上早期确诊很难，重要的靠X线检查。

图18-13 椎弓裂在X线斜位片清晰可见

X线斜位片对诊断峡部不连是最好的投照位置，因为单侧峡部的裂隙在侧位片上可能看不到，而在斜位片上则易显示（图18-13）。显示的影像似一“猎狗形”。如峡部有不连，则在“猎狗颈部”可见一带状密度减低的裂隙，好似一个项圈。裂缝完全与否及宽窄程度与病变的轻重有关。故摄斜位片对诊断早期病变非常重要。

腰椎滑脱的手术指征：腰痛较重，腰椎滑脱明显，且长期非手术治疗无效和不能参加生产劳动者，在少数病例中有急性脊神经压迫，出现程度不同的下肢神经机能障碍者。病人腰痛，同时伴有腰骶神经根受刺激或压迫现象者。

二、腰椎滑脱的手术

手术方法有两类：一为前入法，二为后入法。

1. 前入路植骨融合术

前入路植骨融合术适应于症状顽固的峡部不连和腰椎第一、二、三度滑脱者。

(1)麻醉：腰麻或硬膜外麻醉均可。

(2)器械：松质骨螺钉，长3.5、4、4.5cm，直径为0.3～0.4厘米，各2～3枚；螺丝旋凿。

(3)体位：病人取仰卧位。右腰部及右臀部垫以薄枕，使病人稍向左前方倾斜约25°～30°。

(4)切取髂骨：先沿髂嵴上前部作一弧形切口，切取一小块6×3×1.5cm的髂骨，以备植入和固定融合用。切取髂骨块后，取出臀部及腰后垫枕，使病人平卧。将手术台置于头低脚高位（约10°～15°），使胃肠上移，便于手术操作。

(5)手术操作步骤：自脐上2cm至耻骨联合部作正中切口，长约15～17cm。

按切口入路切开腹腔显露后壁。为显露清楚腹后壁，可用纱布垫将小肠及乙状结肠推向腹上部，暴露椎前壁层腹膜。

显露病变和刮除髓核。先确定左、右髂总动、静脉的起止点及其与腰骶关节的解剖位置、关系。用手指触摸出滑脱的椎体位置、方向和程度。为进一步显露腰$_5$～骶$_1$前侧，自腹主动脉分叉下方、椎体前正中部纵形切开后腹膜8～9cm，注意找出骶中动、静脉切断，双重结扎，将后腹膜切口及椎体前组织向两侧钝性推开，此时勿伤及两侧输尿管及大动、静脉。充分显露L_5～S_1及椎间盘组织。当位置及方向定位无误后，即切除椎间盘组织，直至露出软骨板下的松质骨面（图18-14）。此时

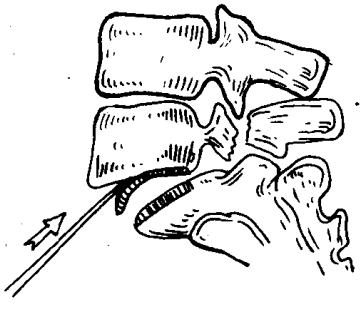

图18-14 经前路切除腰$_5$骶$_1$软骨板及椎间盘

注意后部适当保留一薄层骨质，椎间盘两侧亦保留一薄层纤维环，各约 0.5cm。腰$_5$～骶$_1$相对骨面用骨刀切平。

植骨和固定。将手术台尾端降低，抬高骨盆部，使腰$_5$～骶$_1$ 前间隙张开，将修剪好的植骨块塞入其间隙，在植骨块前中部从下向上与骨面垂直拧入一松质骨螺钉(图 18-15)。

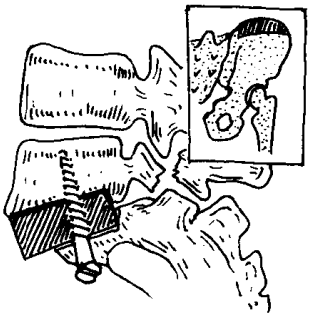

图 18-15　将骨块塞入腰$_5$ 骶$_1$ 椎间隙内，用螺钉固定之

螺钉长短以透过骨块及腰椎椎体为度。然后放平手术台，以利挤紧植骨块，并将植骨块突起部分咬圆。经验证明，植骨融合腰$_{4、5}$或腰$_{3、4}$间脊椎滑脱，若从正中切口进入，损伤大血管的机会大，故最好由腹部左斜切口，经腹膜外进入椎体侧方。切除椎间盘及软骨后，将植骨块嵌紧，不用螺钉固定。

冲洗伤口，仔细止血。先缝合腰椎前的筋膜及后腹膜。取出纱布垫后，用 2 号肠线连续缝合腹膜，以 3 号丝线间断缝合腹白线，用 1 号丝线间断缝合皮下组织及皮肤。术后病人躺在预先制好的石膏床内送回病室。

术后 10～12 周，病人即可带包括一侧髋及膝关节的 3 点固定石膏背心下地逐渐活动锻炼，以促进融合。术后 4 周拆除石膏，摄腰骶椎 X 线片观察植骨愈合进度。如尚未坚固融合，宜相应延长石膏背心固定时间。

2. 横突间植骨融合术

横突间融合术可用于脊椎滑脱，亦可用于脊椎后融合术后的假关节形成，也适用于椎板切除术之后。

(1)体位：俯卧位。

(2)麻醉：可选用全身麻醉，硬脊膜外麻醉或局部麻醉。

(3)手术方法(Watkins 法)：

①切口：在骶棘肌的外缘作纵形切口，下端略弯曲与髂后上棘相遇(图 18-16)。切开

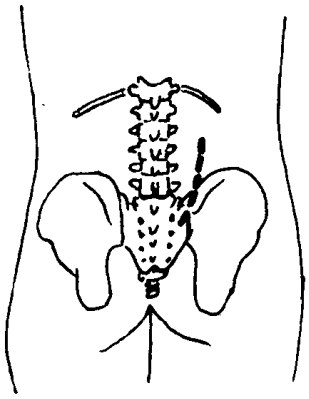

图 18-16　Watkins 手术式切口

皮肤、皮下组织，电灼止血。

②显露横突：在骶棘肌之外缘切开腰背筋膜，将骶棘肌推向中线，即可用手在切口之深部触及横突。沿横突背侧将附着于其上的肌肉韧带作骨膜下剥离，显露横突之背侧(图 18-17)，用纱布压迫止血。再向内侧剥离并显露小关节突，用骨刀把关节突的软骨面削除，压迫止血。

③显露髂嵴及后上棘：用骨刀将附着于髂嵴及后上棘的肌肉作骨膜下剥离(图 18-18)，压迫止血。用骨刀将腰$_{4、5}$横突及骶$_1$ 侧翼骨皮质掀起。根据所需融合的长度，用骨刀顺髂嵴凿下一长条状骨块，其近髂后上棘端最好连有部分软组织以改善骨块血运(图 18-19)。并切取许多碎骨片备植骨用。将取下的大骨块纵行跨越所需融合的腰椎横突和骶椎，骨块的上端放在横突骨槽上，下端放在骶

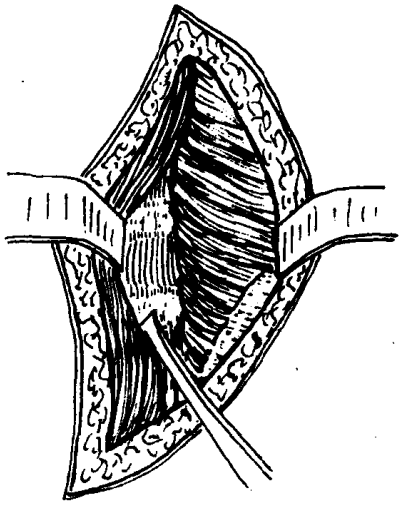

图 18-17 向内掀起骶棘肌，外侧显露髂嵴

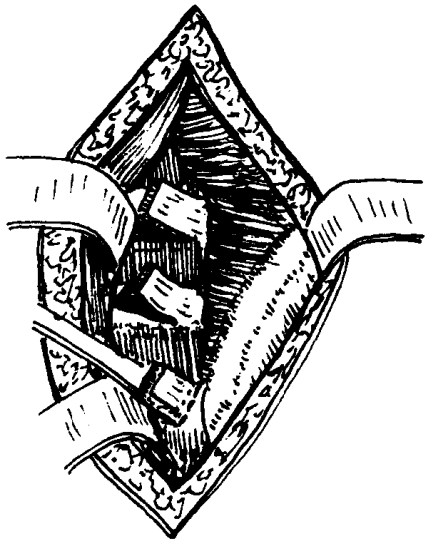

图 18-18 用骨刀将腰$_{4、5}$横突及骶$_1$侧翼骨皮质掀起

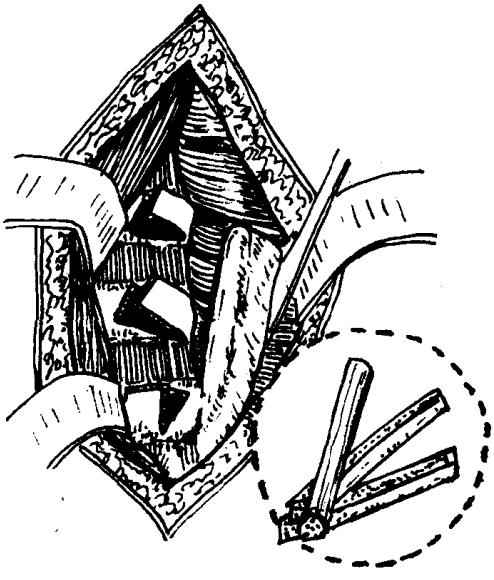

图 18-19 自髂骨取骨，亦可在骨块近骶骨部保留软组织蒂部以改善骨块供血

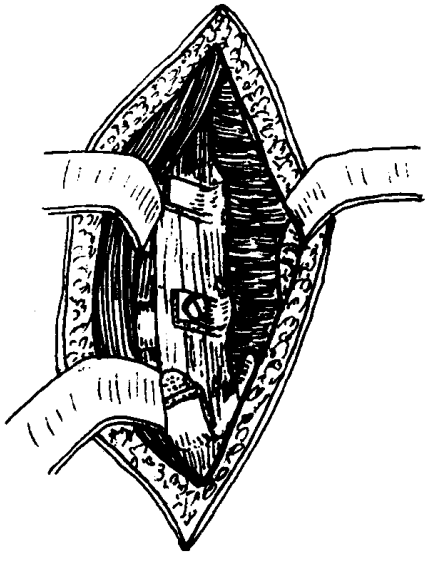

图 18-20 将髂骨块移植于预先作好的横突及骶骨翼骨槽之中，用一枚螺钉固定

骨已凿成的粗糙骨槽面上。对准植骨块的中部用一枚螺钉穿过植骨块和中间一个横突加以固定(图 18-20)，注意勿折断横突。再把许多小碎骨块放在小关节间及其附近，压平，使之互相接触而无空隙。

④缝合：分层缝合，不放引流物。

(4)术后处理：病人卧床 6 周后摄 X 线片检查。若植骨位置良好，即包石膏腰围固定

3～4 月，以后拆除石膏摄 X 线片复查。此时一般可融合。

3. 经侧前方腹膜外入路椎体复位、开窗减压、椎间植骨术

手术优点是，不经腹腔，无腹内并发症。手术野显露良好，仅术前一侧有搏动明显、壁厚坚韧的动脉血管。操作完全，不易发生血管损伤。手术操作较方便。可行椎体复位、前方开窗减压及椎间植骨融合，手术一般一期完成。

采用左侧腹部斜切口，经腹膜外达下腰段椎体前方，不经主动脉及下腔静脉分叉部的三角区手术，而是结扎切断第 3、4 腰动、静脉，左侧髂腰动、静脉及左腰升静脉。将主动脉、下腔静脉、左髂总动静脉推向椎体对侧，显露腰$_{4、5}$、骶$_1$ 及其椎间盘。术野宽广、清晰，操作安全，不易损伤血管。

定位后切除椎间盘及部分椎骨，施行椎体复位，开窗减压，清除窗底残留的间盘及骨性压迫，然后植骨，完成减压及融合双重目的。

手术后处理同其他前路植骨术。

（傅英魁　田胜林）

4. Steffee 手术

1986 年 Steffee 首先报道了本手术。Steffee 系统（钢板＋椎弓根螺钉）作为一种新的脊柱内固定器械近几年来得以迅速发展。此手术适宜于需融合和内固定的一系列脊柱不稳定疾病。与其他脊柱内固定方法相比，较为简单；可同时处理固定节段内的病变；3 个负重柱均可得到稳定和融合，不需外固定；能恢复脊柱矢状面的曲线；固定节段短，较多地保留了腰椎的活动度；术后恢复原工作率高等。

（1）适应证：适用于先天性、崩裂性及退行性各种程度的脊椎滑脱；几乎适用于从腰$_5$至骶$_1$ 所有类型的骨折，对爆炸型骨折尤为适用；脊柱侧弯及驼背；原发性肿瘤行椎体切除术后，转移性肿瘤椎板切除术后；脊柱结核行病灶清除术后；脊柱骨病与椎管狭窄症经广泛椎板切除减压后所致的脊柱不稳或脊柱多次手术所引起的不稳定或假关节形成。

（3）禁忌症：椎体有骨质疏松者；滑脱部位有骨桥形成者；其他一般手术的禁忌症。

（3）手术器械：Steffee 钢板，为带有滑槽的钢板，可有3～5个滑槽孔，滑槽上有许多小凹陷，以使锥形螺帽旋紧时获得牢固的固定，其长度不等。椎弓根螺钉，为无六角螺头的松质骨螺钉，直径 5mm，长 6.8～5.8cm。螺帽，用于固定椎弓根及 Steffee 钢板。螺钉旋柄，可将椎弓根螺钉头部卡入柄端，以把持螺钉经椎弓根旋入椎体。椎弓根探锥，用于探找椎弓根中心。其他为脊柱后路手术常规器械。

（4）麻醉：采用连续硬膜外麻醉或强化麻醉，亦可用全麻。

（5）体位：俯卧，将胸上部和两髂前上棘之下用沙袋垫起，或卧于弓形架上（图 18-21、22）。

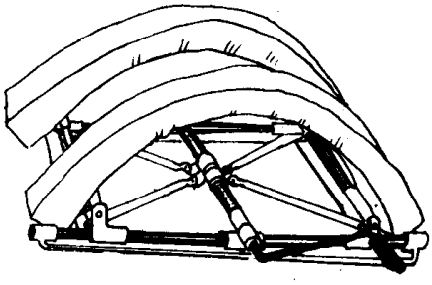

图 18-21　可升降的俯卧支架

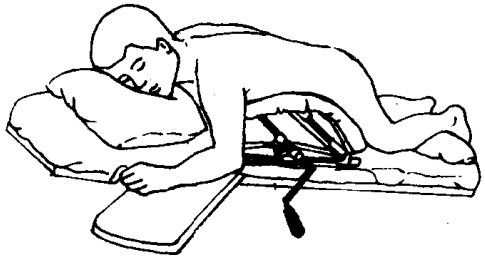

图 18-22　病人俯卧于可升降支架上

(6)手术步骤:以病变区为中心作后背正中切口,皮下止血后,以无菌纱布巾保护皮肤。

显露椎板和关节突。沿皮肤切口切开深筋膜及棘上韧带。自骨膜下剥离两侧椎旁肌,依次自棘突、椎板及小关节突至横突外缘(图18-23)。随后用干纱布条填入压迫止血。

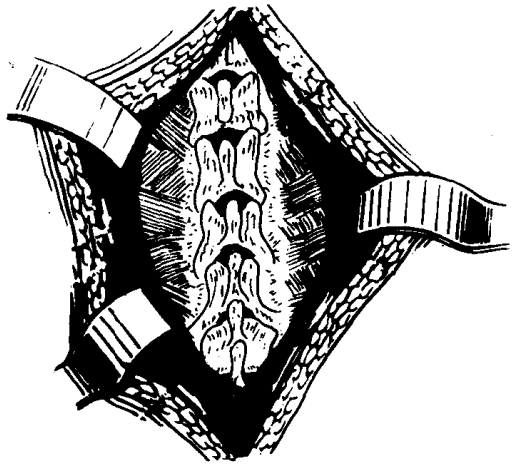

图 18-23 显露椎板和关节突

处理局部病变。根据需要在单一节段或多节段平面进行椎板切除减压,对每一受压神经根充分减压(图18-24);对肿瘤及结核

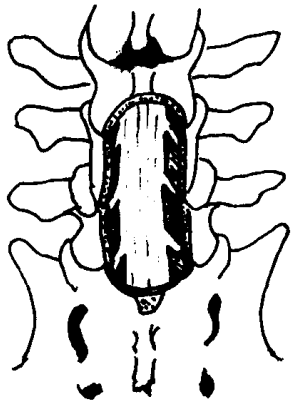

图 18-24 彻底广泛地椎板及神经孔减压

行肿瘤椎体切除及病灶清除;对于崩裂性脊柱滑脱去除峡部缺损处充填的纤维软骨组织,凿去缺损两端的硬化骨直至有少许渗血。切除的病变区棘突剪成细条状,备植骨用。

确定椎弓根螺钉的进针点,一定要保证进针点正确,此为手术成功关键。先用探锥探寻椎弓根(图18-25),螺钉要求垂直进入椎

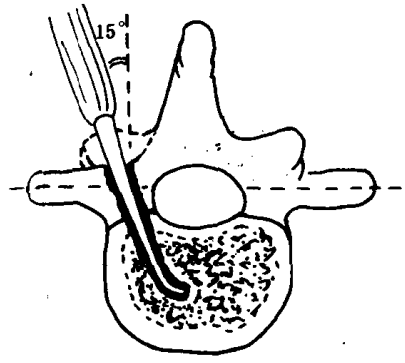

图 18-25 按预定进针方向,先用探锥凭手感探寻椎弓根逐渐进入椎体

弓根,在椎体内要平行椎体上缘,即矢状角(SSA)要求为 0°(图 18-26)。由于腰前凸,旋进螺钉尾端宜向头侧倾斜。其倾斜角度要合适,过大易形成负角,损伤神经根(图 18-27);过小易形成正角,打入椎间盘。一般在腰$_5$向头侧倾斜 10°,在骶椎宜向头侧倾斜 35°~45°(图 18-28)。拧入螺钉后应用荧光增强图像或 X 线拍片检查其位置是否正常,否则应加以纠正。

安放第 1 个螺母,用以固定螺钉,并在钢板加压时,在钢板前方提供支撑物。

脊椎滑脱患者需复位时,先于拧好螺钉上安放直钢板,然后拧中间螺钉的第 2 个螺母,以使滑脱椎体复位(图 18-29)。再换上有腰前凸的钢板,拧紧第 2 个螺母(图 18-30),将螺钉尾部尽可能咬短。

横突间植骨。沿髂骨嵴后缘作弧形切口,若切口较低,可在皮下游离到髂骨。在髂骨外板作长条状取骨,再常规在横突间、小关节处作植骨融合。切勿将碎骨块掉入椎间孔或硬

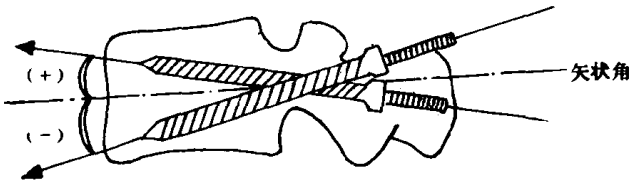

图 18-26　矢状角要求 0°

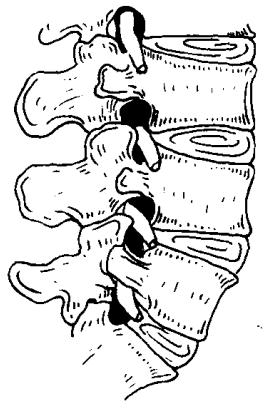

图 18-27　矢状角为负角易损伤神经根

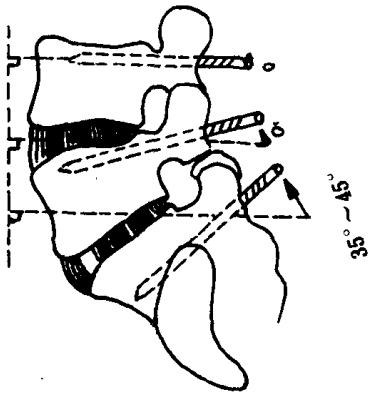

图 18-28　在骶椎进钉，螺钉尾端要向头侧倾斜 35°～45°

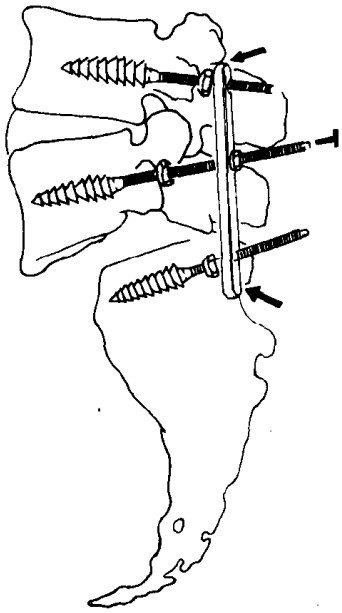

图 18-29　先放直钢板使滑脱复位

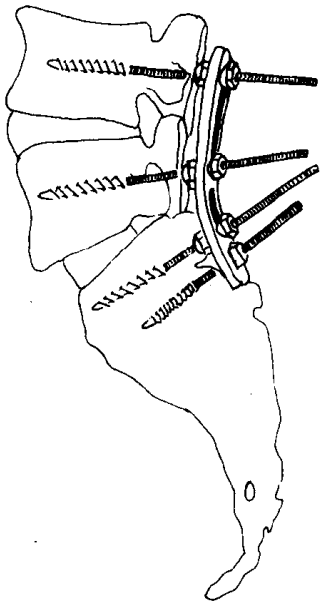

图 18-30　换上腰前凸钢板拧紧螺钉固定

膜外，以免引起神经压迫。

上述步骤完毕后，放置负压引流管，逐层缝合切口。

(7)手术后处理：术后 72h 拔除引流管。卧床两周后国外认为可起床活动。鉴于器材质量及国人体质等因素，宜在起床后继用支具保护 3 个月为宜，以免内固定器材折弯或松动。

5. RF 系统手术治疗椎体滑脱

RF 系统手术技术特点、手术器械、手术体位、麻醉选择以及椎弓根螺钉的安放要点等参看第十二章，此处不赘述。以下简要介绍应用 RF 滑脱钉治疗椎体滑脱的技术。

(1)手术步骤：采用后正中切口，向两侧

剥离脊柱后方椎旁肌群至横突，暴露棘突、椎板、关节突、横突。

椎体滑脱超过Ⅰ°时，如为真性滑脱，则棘突下陷，棘突远端棘间韧带松弛的椎体为滑脱上位椎体。如为假性滑脱，则棘突下陷的椎体为滑椎。结合脊柱侧位X片定位。

用前述椎弓根定位法确定预植入螺钉的椎弓根位置，于脊椎植入推拉力螺钉，于滑椎下位椎体植入角度螺钉(图18-31)。由于滑脱椎体往往伴有倾斜及腰椎前凸，螺钉向尾侧的角度增大，故只有侧位X像才能准确确定矢状面上的角度(螺钉与椎体上下软骨板平行)。应注意螺钉的深度，推拉螺钉的尖端应尽量接近椎体前方皮质骨，以增强拉力，骨质疏松病人尤为重要。角度螺钉应根据生理前凸的角度，选择合适的角度。

放RF短螺纹棍，在一端使用双通变向螺帽与螺纹棍相连，推拉螺钉尾部穿过双通螺帽的孔，套入小螺帽(图18-32)，以双通螺帽为支点，即可产生后拉力，使滑脱椎体复位。复位后，锁固小螺钉固定，即可达到坚强的内固定(图18-33)。咬断推拉螺钉尾部螺帽远端多余部分，行椎体侧后方植骨。冲洗伤口，放置负压引流管后，缝合伤口。

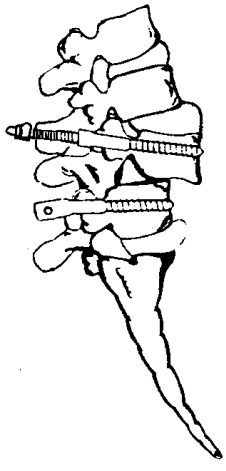

图18-31 RF手术矫正滑脱，在滑椎植入推拉螺钉，在下位椎植入角度螺钉

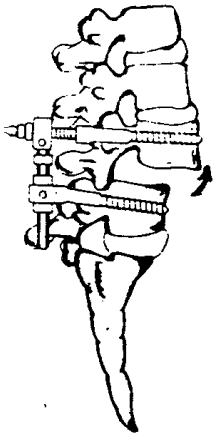

图18-32 将螺纹棍、双通螺帽及加压撑开螺帽等装配好。旋紧夹住下方角度螺钉U型头的两只螺帽，推拉螺钉则向上抬起

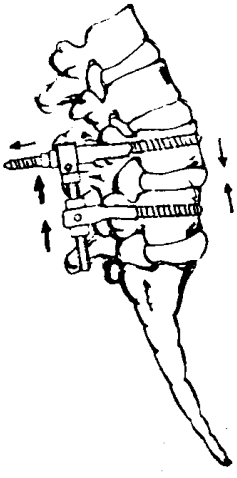

图18-33 旋紧推拉螺钉尾部的螺帽、螺纹就产生向后的拉力，使滑脱椎体复位

使用RF系统，所有病人均可进行充分的减压手术，如椎板切除、部分小关节切除，彻底解决因椎体前滑后形成的椎管狭窄、神经孔狭窄等病理变化，以利神经系统症状的消除，而不必顾虑脊柱不稳。

(2)手术后处理：手术后72h内拔除负压引流管。卧床2周后，带腰围下床活动。如术中螺钉松动或病人骨质疏松，应适当延长卧床时间。术后应用合适的抗生素，防止感染。术后9～12个月可去除内固定物，以减少对两侧肌肉的刺激。

(关克文)

第四节 脊柱裂的手术

脊柱裂是一种神经轴先天发育畸形，主要由中胚叶发育障碍引起。表现为椎管闭合不全，以椎管背侧闭合不全最为常见，如椎

板、棘突缺如。常见于腰骶部，若有硬脊膜通过裂口向外膨出于皮下，则称为囊性脊柱裂，一般需手术治疗；若无合并椎管内容物膨出，称为隐性脊柱裂，在某些情况下可手术治疗。

一、隐性脊柱裂的手术

隐性脊柱裂患者多数无任何神经症状，仅在行X线拍片时发现，无需治疗。若出生后，由于伴有神经、脊髓的严重畸形，有严重的神经功能障碍，其手术效果不满意，亦不适于手术治疗。

1. 手术适应证

出生时无明显神经症状，随年龄增长逐渐发现排尿障碍（如夜间遗尿、尿失禁）等神经功能障碍。其定位和脊柱裂病变部位相符者，则可考虑手术治疗。若症状进行性加重，则应尽早手术。脊髓造影等检查发现在脊柱裂部位有蛛网膜下腔阻塞现象或合并其他病变需手术治疗者。

脊柱裂手术目的是尽可能使椎管内结构恢复正常解剖关系或解除、防止脊髓及神经根的粘连、牵扯和压迫，从而防止病变加重。术后仍有部分患者原有神经症状无明显改善，应向家属及患者解释清楚。

2. 术前准备和麻醉

同椎板切除、脊髓探查术。

3. 体位

多取俯卧位，臀部垫高；亦可取侧卧位。

4. 手术操作

多取背正中纵切口，切口范围应包括病变区上、下各两个正常脊椎。切开皮肤后，病变部位分层进入，不可一次切之过深，以免损伤从脊柱裂处疝出的神经组织。于正常脊柱部位则可切至棘突，然后先分离正常脊椎的椎旁肌肉，显露棘突和椎板，咬除病变区上下的正常脊椎的部分椎板，以显露正常硬脊膜为止。从上、下两端沿硬脊膜外向病变区探查。此时应注意在病变区常有椎板畸形，或部分缺如或呈软骨样改变，并常常和硬脊膜粘连，甚至在硬脊膜缺失处和神经组织粘连。用硬脊膜剥离器沿硬脊膜逐渐向病变中心分离，若发现硬脊膜有膨出或与椎管外组织粘连时应小心剥离，发现有游离的骨或软骨组织，应在骨膜下切除。在剥离中发现有神经组织，应予以保护，如肉眼不能鉴别时，可用电刺激鉴定。然后于正常硬脊膜处正中切开硬脊膜，行硬脊膜囊内探查。如发现脊髓及神经根有粘连时，在不损伤脊髓和神经根前提下应用显微外科技术尽量予以松解，则效果更好。如发现有其他病变，应按其他手术方法处理。最后严密缝合硬脊膜，若硬脊膜有缺损，应予以修补，加强缝合。然后逐层关闭切口，如止血满意，一般硬脊膜外不放置引流物。

二、囊性脊柱裂的手术

囊性脊柱裂如仅仅是脊膜通过脊柱裂孔膨出，称为脊膜膨出，其基底较小，甚至呈蒂状。若同时有神经根、马尾，甚至脊髓组织膨出，称为脊髓脊膜膨出，其基底较宽。手术是治疗囊性脊柱裂的唯一方法。但是否手术及手术时机应从以下几点综合考虑：患者的年龄和对手术的耐受情况；膨出部分的局部形态及其皮肤情况；神经功能缺失程度；是否伴有其他畸形及缺陷；家属对手术及其预后的态度。

1. 手术时机

患儿生后何时施行手术意见不一。有人主张在1岁以后进行手术，其理由是：年龄较大时，膨出部分基底部皮肤较厚，易游离和愈合；患儿对麻醉和手术打击的耐受能力较强；大小便已有规律，容易护理，不易感染切口；在此期间可以发现是否有进行性脑积水等其他畸形。亦有人主张于出生24h后即可行手术，其理由为：早期手术可避免肿物继续增大，形成脑脊液瘘或感染；婴儿组织修复能力强，生长快；早期将膨出的神经组织还纳于脊膜腔内，以避免患儿发育过程中神经组织受膨出或畸形组织的牵拉及压迫，与脊髓和神

经发生粘连，可防止瘫痪的进展，减少脑积水的发病率。笔者认为，手术迟早各有利弊，不能仅从年龄上单一考虑。应根据患儿一般情况、病变局部状况、神经功能障碍程度及进展趋势、手术难度的估计以及医疗设备条件、技术能力等综合考虑，权衡利弊，选择最佳时机。一般情况下以出生后1～3个月内手术较好。

2. 手术适应证

广基型膨出如表面皮肤良好，增大不快，神经功能障碍无明显进展时，可延迟手术。使膨出囊的大小与身体大小的比例相对缩小，并使皮肤增厚，以利切口的愈合。如膨出增大迅速，囊壁甚薄随时可能穿破时，则应尽早手术。囊壁极薄即将穿破或已经穿破尚未感染者则应紧急手术，以免感染或并发脑膜炎发生。如囊壁已有感染或发生脑膜炎者，必须感染完全控制后再予以手术。有蒂型膨出，可在任何时期进行手术。有进行性脑积水和智力明显低下者，不予手术。如脑积水已控制、智力正常者可考虑手术。

双下肢严重功能障碍，括约肌麻痹患儿，手术一般不能改善功能，此点应向家属说明。家属坚决要求手术，可予以考虑。但手术的主要目的不是改善神经功能，而是为了美观和改善肿块引起的生活不便(如坐卧不便)。

3. 手术技术

麻醉同椎板切除、脊髓探查术。体位多取俯卧位，头部略低，臀部垫高，以免硬脊膜切开后脑脊液流失过多。

皮肤切口长轴方向原则上应与膨出囊基底的长轴方向一致。颈、胸段膨出切口多用纵棱形切口。腰骶部膨出时，为使切口尽量远离肛门，以减少术后切口被大小便污染机会而多取横棱形切口(切口长轴和脊椎垂直)。切口呈梭形，其形状和位置依膨出囊表面皮肤结构状况和基底的大小而定。真皮层、皮下脂肪缺如的较薄的皮肤应当切除，有溃疡的皮肤亦应切除。基底部的正常皮肤，尤其广基型膨出的皮肤应尽量保留，以最低限度减少切口缝合时的张力，以利愈合。因此在术前切口设计应充分考虑完善，并画好标记线。

局部浸润麻醉后，沿画线切开皮肤、皮下，其深度在背部正常部位达腰背筋膜和棘上韧带，在膨出囊壁上的切口应小心分层切至膨出的硬脊膜层。沿硬脊膜向囊基底部囊颈部分离，小心仔细分离，直达椎板缺损边缘，此处即为硬脊膜从椎管内膨出之颈部或基底部。然后沿缺损处边缘环绕硬脊膜游离，使硬脊膜囊和周围软组织分开。在此操作时，应特别注意有否神经组织从囊内穿过囊壁的脊膜层进入周围组织，而这些神经组织多在囊颈穿出，在分离囊颈时应仔细辨认并尽量予以保留。若形态上不易辨认，则可用电刺激鉴别。

充分止血后(可用双极电凝止血，以免损伤神经组织)，确认囊颈硬脊膜，选择脊膜较薄部分小心切开。先切一小口，可见有清亮脑脊液流出。此时应将头放低，以免脑脊液流失过多。然后在无神经组织粘连处小心剪开，扩大切口，探查囊内容物，如囊内无神经组织即为脊膜膨出，可将囊壁环形切断。切断时应注意保留足够硬脊膜组织，以期缝合后无张力，严密缝合硬脊膜。

囊内探查如发现有神经组织疝入(多为神经根，有时可见脊髓组织)，应予以小心还纳入椎管内。若和囊壁粘连，应尽量用剥离器仔细分离后还纳，避免因囊壁的牵张使神经根、脊髓受到牵拉而损伤。若部分神经组织分离困难，电刺激确认有功能，则不必强行分离以免损伤，可将部分粘连的囊壁保留还纳于椎管内。最后环绕囊颈切断，切除多余的囊壁，严密缝合硬脊膜。保留的囊壁不必过多，以缝合时无张力为宜。如囊壁多余，可予以重叠缝合。

椎板缺如部分不必修补植骨，可游离腰

背筋膜，翻转加固脊膜缝合口。椎旁肌肉予以间断缝合，如椎旁肌肉距离较远或发育不良，缝合困难时不必勉强缝合，间断缝合皮下、皮肤。切口处不置引流。

如切除皮肤过多不能缝合时，可于皮下与腰背筋膜间进行游离，使皮肤减少张力后缝合；也可在背部作"V"形减张切口，缝合原切口后Y形缝合减张切口。

术毕切口严密包扎，最好用整块胶布封闭。肛门一侧涂以火棉胶，以免切口被尿、粪污染。

4. 术后处理

(1)一般护理：术后患儿取俯卧位7～10d，臀部垫高，以减少脑脊液瘘的可能和大、小便污染的机会。保持切口清洁，避免大小便污染。一旦敷料被污染，应即时清洁更换敷料。术后7～12d拆线。术后应尽量避免引起颅内压增高的因素，如用力大便、咳嗽、哭闹等，以防止脑脊液瘘发生。术后近期应经常注意前囟的张力，测量头围，严密观察有无颅内压增高及脑积水的发生。

(2)术后并发症及其防治：

①切口感染：术后一旦发现切口感染征象，即应全身应用强而敏感抗生素。局部有脓肿时，即刻拆线引流，保持引流通畅，同时，加强支持疗法，增强患儿机体的抵抗力和免疫力。局部感染控制后切口可二期缝合。术后避免伤口感染，防止伤口污染，是预防感染的有力措施。

②脑脊液瘘：术后发现敷料被淡血性液体浸透，应立即检查切口，发现切口内有淡血性或清亮液体流出，即提示脑脊液瘘。应及时清洁更换敷料，抬高臀部，予以脱水剂，应用抗生素以防继发感染，必要时再次手术予以修补或行短期脑室持续引流。若发现颅内压增高、脑积水，应及时处理。术中严密缝合脊膜，并加强缝合。术后注意臀部抬高，避免增加颅内压的因素，均可预防脑脊液瘘的发生。

③颅内压增高及脑积水：一旦发生，可应用脱水剂，脑室持续引流；数日后慢慢抬高引流瓶，然后拔除。个别脑积水病例，需施行分流手术。

（刘云屏）

三、脊柱裂植骨融合术

本手术适应于严重腰痛，压痛明显，影响学习劳动，且经过严格的非手术疗法治疗无效者。麻醉和体位同上述。操作步骤以腰$_5$为例。

后正中切口，在剥离两侧椎旁肌及显露各椎板时，宜从病区椎板上、下各一个健康椎板开始逐渐向病区显露，并注意椎板裂隙，勿损伤脊髓，并保护好裂隙下的黄韧带。在显露各椎板时，注意在脊椎裂处有无椎板，应先以手指触摸明确其位置，以尖刀剥离开其上、下缘，再以骨凿掀起一薄层骨皮质，备好植骨床。切取髂骨做成宽而薄或细而长的骨条，并将其植在脊柱裂处及其左下侧周围。

术后处理同一切后路植骨术。

四、脊柱裂椎板切除及减压术

本手术适应于神经系统症状——下肢运动或感觉障碍，尿失禁或足畸形等进行性加重，脊髓造影证实脊柱裂和硬脊膜下腔有梗阻性病变时，并除外痴呆及严重神经功能障碍而影响病人生活能力者即可行本手术。麻醉和体位同前。手术操作步骤以腰$_5$为例。

因在病变平面的皮下层中有较多脂肪纤维，甚至神经纤维组织，故在切开皮下组织及进行以下各步骤时，均应先自病区平面上、下各两个椎板处开始，逐渐向病区汇合，以显露腰$_4$～骶$_1$的全部椎板及腰$_3$部分椎板。切口下的一切脂肪组织或脂肪块宜谨慎切除，可疑的神经纤维则需予以保留，经神经检查器刺激并证实之。剥离达椎板后，切除腰$_4$～骶$_1$椎板。

解除脊髓硬脊膜的粘连和压迫时，防止损伤马尾神经。应自正常硬脊膜处用神经剥

离器向病变部位耐心细致地分离所有粘连组织，遇有小骨块或软骨组织可一并切除，并切除残余的椎板。因该处的纤维脂肪组织可通过脊柱裂隙与硬脊膜相粘连，或通过硬脊膜上裂孔进入蛛网膜下腔而与马尾神经粘连，故应集中精力剥离，并注意硬脊膜上有无裂孔。如无裂孔，则查明有无皮样囊肿。如有，应小心切除。如有裂孔，宜自裂孔上、下两边沿硬脊膜中线各向远、近端切开约 1cm，用细丝线缝合牵引线，拉开切口，再仔细分离及切除挤压神经的脂肪纤维组织及分离与各神经根的粘连。

硬脊膜小孔宜用切口附近的腰背筋膜予以修补。椎板切除所遗留的椎板缺损一般不行植骨融合。

如同时合并腰骶化或腰$_5$骶$_1$椎间盘严重退变性病变时，可考虑于二期施行腰$_4$～骶$_1$前路植骨融合术。

术后卧床 3～5 周，即逐渐下地练习行走活动。 （傅英魁 刘云屏）

第五节 Galveston 手术

美国的得克萨斯州 Allen 医生，在 Luque 手术技术的基础上加以研究，于 1977 年提出了 Galveston 技术。这是一种很有应用价值的技术，适应于任何需要将腰椎融合固定到骨盆上的病例。这种技术为高位截瘫（T_{10}水平以上）或麻痹性腰椎瘫塌所致脊柱侧弯或过分前凸病人的手术治疗，提供了成功维持病人脊椎生理弧度、内固定牢靠的装置和技术。不仅术后使病人不需要外支具能成功地维持坐位姿势，方便生活、护理和职业训练，而且能有效地促进腰骶部植骨生长融合，矫正骨盆倾斜。

一、必备器械

Galveston 技术所使用器械与材料大致同 Luque 手术。取直径 0.5～0.6cm、长 40cm 的金属棍两根，各种型号的 Luque 钢丝（0.8mmφ、1.0mmφ 和 1.2mmφ），两把 Luque 弯棍器，法国弯棍器，拧钢丝大力钳等。

二、操作步骤

麻醉采用全麻。体位，病人俯卧于中华 I 型脊柱外科手术支架上。切口为背正中切口（T_4～S_2 水平）。

按切口标记线切开皮肤及皮下组织，照手术入路法显露 T_4～S_2 棘突及椎板。

骨膜下剥离臀肌，显露髂嵴后部 1/3 及髂骨外板，直至术者的手指能触及坐骨切迹边缘，清楚解剖出髂后嵴。在骶棘肌下面，S_1～S_2棘突间中点相对应的髂后嵴上，近骶髂关节处打孔后，先插入一施氏针，沿坐骨切迹上方 1.5cm 处髂骨内、外板之间行进，钻入 6～10cm（根据病人具体情况酌定）。施氏针插入方向勿误入骶髂关节或穿透髋臼顶部，以保证在髂骨内、外板间行进即可（图 18-34）。

然后测量如下几个距离：钻入口至 S_1 棘突距离（骶段）一般为 1.5～2cm，插入髂骨长度（髂段）一般为 7cm 左右（不能少于 6cm），T_4～S_1 距离（胸腰段）。然后取两根长 60cm、直径 0.5～0.6cm 的金属棍，按上述测得的距离弯棍，髂段与骶段夹角 45°～65°（在近矢状面上），腰骶段夹角为 90°（在额状平面上）。再将棍在矢状面上与胸腰段对应的部位预弯好与胸后凸、腰前凸相一致的弧度，在额状平面上还需要预弯好预计矫正后残留侧弯畸形相一致的弧度，以防止过矫。

切除 T_4～S_1 棘突间韧带、黄韧带直至显露硬脊膜外脂肪。然后按常规作小关节融合术。

再于胸$_4$～腰$_5$ 每一个棘突椎板下穿过双股钢丝，钢丝直径一般在腰段为 1.2mm，下胸段为 1.0mm，上胸段为 0.8mm 为宜。

将金属棍的髂端先插好（图 18-35），在

助手用手法矫正骨盆倾斜的情况下，将胸腰段棍放好，此段下端应尽量与两侧髂后上棘的联线垂直，以矫正骨盆倾斜畸形。然后用同法将另一侧金属棍放好。

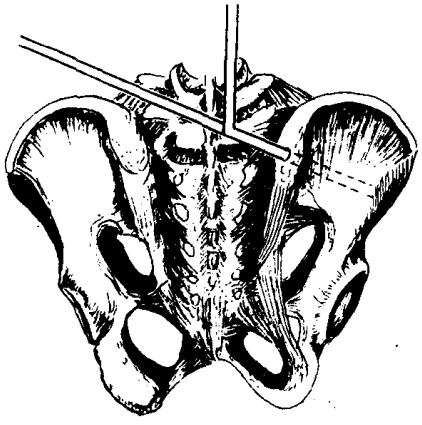

图 18-34　Galveston 手术在 S_1～S_2 棘突间相对应的髂后嵴上打孔，在髂骨内外板间坐骨切迹上方插入一施氏针

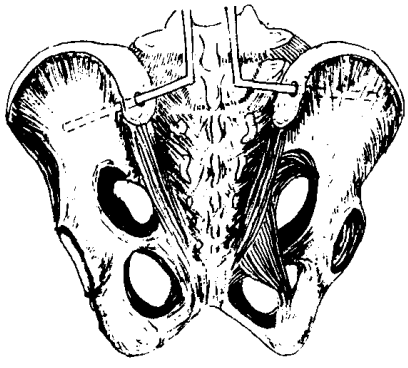

图 18-35　顺施氏针方向插入预弯好的两根金属棍(Luque 棒)

然后用 T_4～L_5 每一个棘突椎板下预穿好的双股钢丝将金属棍拧固在椎板上(图 18-36)，利用预弯好的金属棍弧度及横向钢丝拉力矫正脊柱的侧弯或前凸畸形，重建脊柱的生理弧度。然后冲洗切口。于两侧髂后棘处、金属棍上方取骨植骨融合，L_5～S_1 处应多植些骨，以防此处发生假关节。放置负压引流，逐层缝合切口。

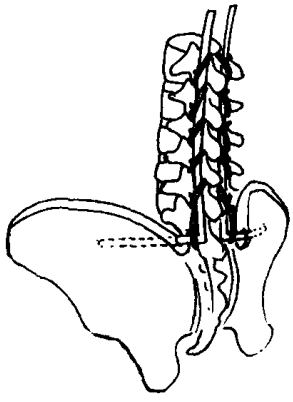

图 18-36　用椎板下预穿好的双股钢丝将金属棍拧固在椎板上

一般术后 3～4d 可起坐，1 周后下地，配戴塑料支具半年。其他同 Luque 手术后处理。

(傅英魁)

第六节　颈肩腰腿痛的手术

一、前斜角肌切断术

1. 适应证

前斜角肌过度发育或肩胛带下垂所致前斜角肌将锁骨下动脉和臂丛向第 1 肋骨或向颈肋的纤维带延长部挤压，所致前斜角肌综合征，非手术疗法无效者。

2. 体位

患者仰卧颈下置小枕，头转向健侧。

3. 麻醉

0.25%普鲁卡因局部浸润麻醉。

4. 切口

自胸锁关节部开始，在锁骨上一横指外侧，向外延长 6～8cm(图 18-37)。

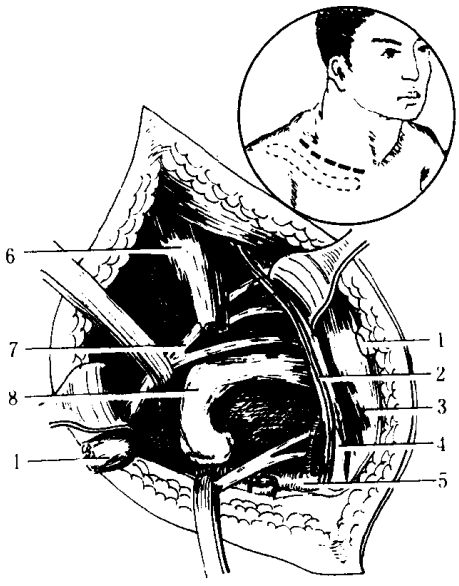

图 18-37 颈肋及部分前斜角肌切断术
1. 肩胛舌骨肌 2. 膈神经 3. 胸锁乳突肌
4. 颈内静脉 5. 锁骨下动脉 6. 前斜角肌
7. 臂丛神经上干 8. 颈肋

5. 操作步骤

按标记线切开皮肤、皮下组织及颈阔肌后，即显露胸锁乳突肌下部，将其锁骨附着部解剖清楚并横行切断。将断端上部拉向内侧，即可见到肩胛舌骨肌腱及其下的脂肪垫，其后即前斜角肌。此时可切断肩胛舌骨肌，解剖其下方的脂肪垫。手术进行中要注意其中的颈横动脉及肩胛上动、静脉，可将其钳夹切断后结扎之。用盐水纱布轻轻将其余脂肪推开，当见膈神经自前斜角肌外缘斜行至其内缘，在前斜角肌内侧为胸膜顶部，其后方是锁骨下动脉，均应妥善保护，勿受到损伤。在前斜角肌后部垫以小纱布方，在尽量靠近前斜角肌止点部将其用剪刀剪断。倘该肌特别肥大，可将其切除 3～4cm，并注意在切除前斜角肌下段时应防止肌肉远端在颈部隆起。

生理盐水冲洗切口，分层缝合。肩胛舌骨肌如有对神经血管压迫，可不予缝合。但胸锁乳突肌的锁骨头宜妥善缝合。

术后 2～3d 可下床活动，6d 拆线出院。

二、颈肋切除术

颈肋切除术应根据不同情况，采取不同的手术方式。一般应注意两点：对神经压迫症状不甚显著者，而血管症状明显时，宜先施行交感神经切除术，即切断至第 2、3 胸神经节之节前纤维及第 3 节以下的交感神经干，如此可避免霍纳氏征。倘颈肋位置较高，向外突出太多，上肢运动时皮肤、肌肉紧张，患者本人有精神负担，即可将突出部分用咬骨钳咬除，切口不足可适当延长。但只可切除达突出颈肋的中部，不可尝试全部切除，因该部很深，不但危险且无必要。

术后进行理疗及颈肩肌的操作训练，是治疗的重要环节，否则肩带可继续严重下垂。

三、经腋路第 1 肋骨切除术

麻醉采用全麻，气管内插管。

侧仰卧位，背面与手术台呈 45°角，患侧朝上。患侧肩胛背部用沙袋垫起。

在腋窝部沿正常皮纹作 6～10cm 长弧形切口，弧形向下与腋毛下缘一致（图 18-38）。

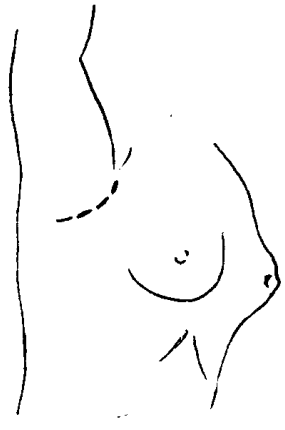

图 18-38 第 1 肋骨切除入路

显露腋部血管及神经。切开皮肤及皮下组织，在胸廓与前锯肌之间有一层疏松组织。在腋部筋膜下的胸廓上可显露出第 1 肋骨。

在手术野中央解剖出肋间臂皮神经，该神经经第2肋间到腋窝，应注意保护。当第1肋显露后，可借助患侧上臂上举和放下交替，减少肩部肌肉和臂丛的牵拉，并可将胸廓出口处和腋部全部重要组织显露。

从肋骨上钝性分离显露出术野后面的臂丛和从后向前依次排列的锁骨下动脉、前斜角肌及锁骨下静脉。为防止神经损伤，应牵开胸大肌与背阔肌以扩大术野。

切除第1肋骨。切断前、中斜角肌及锁骨下肌在肋骨上的止点腱(图18-39)，在此处

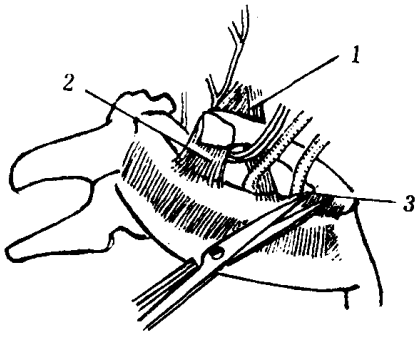

图18-39　切断锁骨下肌及前中斜角肌
1. 前斜角肌　2. 中斜角肌　3. 锁骨下肌

不会遇到膈神经。在第1肋骨上切开骨膜，并小心剥离，注意勿损伤胸膜。于肋骨前端切断一些韧带和锁骨下肌止点，显露肋软骨。用45°～90°角的肋骨剪在软骨处切断肋骨；肋骨的后端在其与横突相连处切断，将肋骨整块切除(图18-40)。如有纤维带，在切除肋骨前必先切除之；如有颈肋存在，应在其与第1肋相连处分离，向背侧解剖到横突，于横突处切断，一并切除。肋骨切除后残端要光滑，切勿损伤血管及神经。

如胸膜破裂，可用一导尿管放入胸腔连接吸引器，用细丝线缝合胸膜。当伤口缝合后，去掉导尿管。

冲洗伤口，彻底止血，将腋部筋膜及皮肤分层缝合。皮下放橡皮引流条，术后24～48h

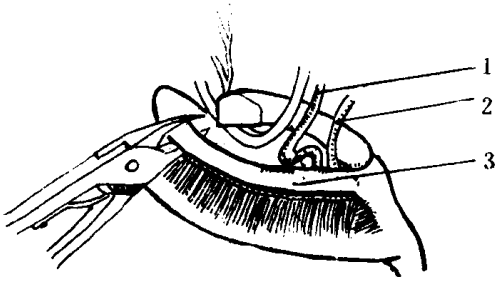

图18-40　切除第1肋骨
1. 锁骨下动脉　2. 锁骨下静脉　3. 第1肋骨

拔除。

四、一侧腰椎骶化横突切除术

一侧腰椎骶化引起重度腰痛，X线片显示有损伤性关节炎。经长期非手术治疗无效者，可考虑横突切除。

本手术术后休养时间较植骨融合术短。缺点是手术野较深，不易显露，术后易留较深的死腔，易发生粘连或感染。

自腰$_3$～骶$_2$在距中线约1cm处作纵形切口，约10～12cm。

显露腰$_4$～骶$_1$患侧椎板，将患侧骶棘肌尽量向外侧牵拉。必要时为便于显露，可横行切开腰骶筋膜2cm。用骨膜剥离器推开患侧横突的后面直至全部露出为止(图18-41)。

用手触摸横突的上缘，用骨膜剥离器将横突上缘的软组织压向前方。以尖刀切开横突后上缘组织，切断腰$_{4\sim5}$横突间韧带，尽可能作骨膜下剥离。将横突间组织压向前方。于是谨慎切开及剥离该横突前侧及其外端组织。注意在切开和剥离时必须紧靠骨组织，防止损伤髂总动脉及输尿管等。如遇有腰动、静脉的后侧分支，应妥善钳夹、切断、结扎。

如顺利显露出整个横突，即以咬骨钳大块咬除。如不能一次显露，即以“蚂蚁啃骨头”的方式，先自上后方，再至下后方，边显露，边咬除。务必自基底部切除全部增大之横突(图18-42)。

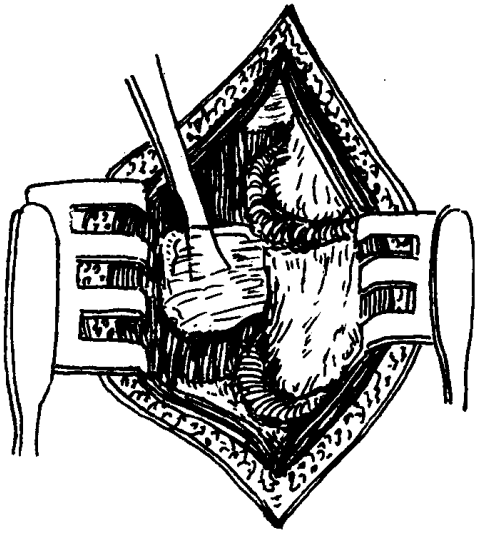

图 18-41 显露和剥离巨大横突

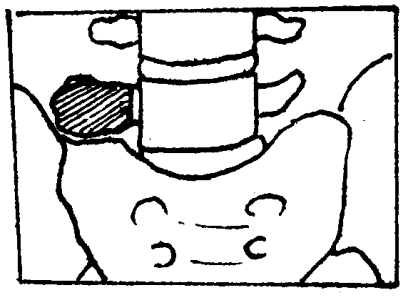

图 18-42 横突切除范围示意

彻底止血，冲洗伤口，尽量缝合消灭死腔且不可有张力。可用附近骶棘肌肌肉瓣填充死腔，分层缝合切口(图 18-43)。

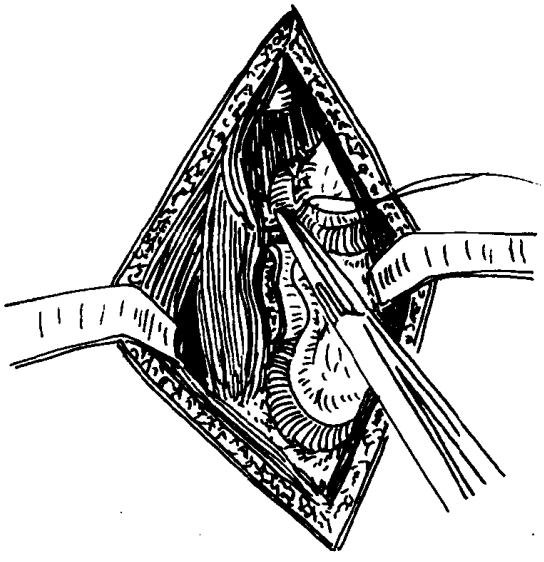

图 18-43 横突切除后用肌肉瓣填充死腔

术后两周可下床活动并进行腰背肌及腹肌锻炼。

五、下关节突切除术

1. 适应证

腰骶疼痛严重，长期影响工作、学习及生活，经各种非手术疗法无效，斜位 X 线片显示不对称关节的一侧或两侧有明显退行性变(如骨关节腔加宽或狭窄，软骨下骨质密度增加等)，已除外椎管内外、椎间孔内及其他软组织病变可能时。有反复急性发作，疑有滑膜炎或关节绞锁者。经关节突关节内普鲁卡因封闭试验有良好效果者。

2. 处理

一般主张施行腰骶椎融合术。下关节突切除(一侧或两侧)，在选择适当的病人中，能解决问题，减少融合的合并症(如植骨吸收、再骨折及术后疗程长等)，手术定位必须准确。

体位侧卧位。

麻醉采用局麻或腰麻。

3. 手术步骤(以腰$_5$ 左侧下关节突为例)

切口在距中线 1cm 处，自腰$_4$～骶$_1$ 作一纵形切口，长约 5～6cm。以后依次显露椎板，单侧或双侧。椎板上肌肉、筋膜需剥离干净，直至关节突外方。清楚显露黄韧带，放自动牵开器拉开，以手触摸明确部位后，即游离下关节突。

助手稍行抬动腰骶部，观察关节突的位

置，以尖刀切开下关节突的后外缘，并切向后下方，直至骶$_1$椎板部。紧靠骨质细心剥离下关节突后内面，上方直至棘突下缘。以后自腰$_5$棘突下缘平面，以骨刀在下关节突基底部作横行楔形截骨。要细心、慢进，骨刀不可滑手，以免伤脊髓。待截透后，以 Kochen 氏钳钳住下关节突，以尖刀谨慎剥离其前方联接部分，勿伤及硬膜，于是整个下关节突已被切除。骶$_1$上关节突的关节面被暴露，切除全部关节囊，将所有标本送病理检查。完全显露后，如不能整块切除，亦可用小咬骨钳自关节突尖端向上逐渐一块一块咬掉。

4. 术后处理

早期可在床上翻身活动。10d 后锻炼腹肌及腰背肌，每日 2～3 次，每次 5～10min。3 周后下床活动，继续锻炼及理疗，术后 6～8 周可恢复工作。

六、喙状棘突切除术

1. 适应证

长期慢性腰痛，有典型喙状棘突，工作中需要经常伸展腰椎影响劳动，已除外其他腰骶椎管内外病变；反复急性发作，疑有滑囊炎者；局部普鲁卡因封闭疗法有明显效果者。

2. 禁忌症

症状较轻，非腰部伸屈繁多的重体力劳动者。

3. 手术方法（以腰$_5$为例）

自腰$_4$至骶$_1$沿中线作直切口长约 5～6cm。切开皮下组织及腰$_5$骶$_1$棘上韧带直至棘突背部。用尖刀自棘突上向两侧前方仔细分离棘上韧带，达骨膜处并纵形切断。注意棘突骨膜不作骨膜下剥离，因棘突的骨膜与骨质需一并切除。如有保留骨质将再生。

牵开切口，在腰$_5$棘突下部，将腰$_5$骶$_1$棘间韧带沿中间纵形切开，将喙状棘突的尖端完全游离。注意两则剥离需紧靠棘突骨质，如此棘上韧带、棘间韧带均仅纵形切开未横断。

用双关节咬骨钳咬除腰$_5$棘突远端及钩部，使之恢复近似正常棘突形态。还剩余部分棘突断端咬平，不留骨尖。如有滑液囊形成，一并切除送病检。

彻底止血，冲洗伤口。将切开棘间、棘上韧带用 2 号丝线缝合，不遗留死腔。用 1 号丝线分层缝合皮下组织及皮肤。

术后卧床 1 周，以后可逐渐下床活动。术后 6～8 周可恢复工作。

七、第 3 腰椎横突综合征的手术

1. 适应证

长期腰痛，严重影响工作、学习、生活，经各种非手术疗法无效者；压痛仅限于第 3 腰椎横突，伴有明显肌痉挛，除外椎管内外其他疾患者；普鲁卡因局部封闭试验可产生暂时止痛效果者；腰部屈伸运动限制，有时伴有下肢痛及直腿抬高受限，但无神经根激惹征。

2. 禁忌症

腰部广泛明显肌肉压痛者。

3. 麻醉

硬膜外麻醉。

4. 手术步骤

如为一侧，在患侧骶棘肌部距中线约 3cm 由腰$_2$～腰$_4$作直切口，长约 7～8cm（如为双侧则在中线作切口）。本术式以右侧为例。

切开皮肤、皮下组织，钝性剥离，清楚显露腰背筋膜。在骶棘肌外缘纵形切开腰肌膜，由腰$_2$～腰$_4$。骶棘肌用骨膜剥离器剥开外缘并上、下潜行剥离，用自动牵开器牵开两侧肌肉，准确摸到腰$_3$横突尖部。因其较长，易于识别。用尖刀紧靠横突游离其外端 1/3，用咬骨钳将其长横突咬除一部，使其与其他横突长度相当，不可留骨尖。该部骨膜亦需切除，以免新骨再生。

冲洗切口，彻底止血，将骶棘肌复位，横突外端放橡皮条引流，缝合皮下、皮肤。

5. 术后处理

与腰部手术相似。引流条保留 1～2d。早

期开始仰卧位腹肌锻炼，1 周后下床活动，不宜弯腰，术后 3 周开始全面腰、腹、背肌锻炼。

八、腰椎骶化及骶椎腰化的手术

一侧腰椎骶化伴有腰椎间盘突出和坐骨神经痛，反复急性发作，非手术疗法无效，可先行椎管探查及髓核摘除术，后行脊椎后路融合术。

腰$_5$ 一侧横突肥大，与骶椎、髂骨形成损伤性关节炎，腰痛显著，非手术治疗无效时，可将腰骶及骶髂关节同时融合。

后路融合术，不论系一侧或两侧腰椎骶化，或骶椎腰化，其植骨融合手术均与脊柱后路融合术相同。

九、尾骨切除术

1. 适应证

尾骨骨折或脱位，遗留长时间尾部疼痛，经过长期的非手术治疗，效果不佳；症状严重，影响工作、学习甚至生活者。

2. 术前准备

术前一日晚应行清洁灌肠，以免术后短期内排便而引起伤口疼痛或污染。

麻醉采用局麻或骶管麻醉。俯卧位，髂部垫高使骶尾部向后凸起。

3. 手术操作

以骶尾关节处为中心作纵形切口，切开皮肤、皮下组织，显露尾骨。

先找到骶尾关节处，该处较浅，将骶尾关节切开。然后用巾钳将尾骨上端夹住，向后上方牵拉，将附着在尾骨上的肌肉分开，并紧贴尾骨，将其细心分离，直至尾骨尖。切勿损伤其前方的直肠后壁。尾骨完全取出后，将骶骨下缘用咬骨钳咬圆。冲洗伤口后，缝合肌肉、皮下组织及皮肤。

术后女性患者为防止排尿时浸湿敷料，可留置导尿管 1～2d。

十、坐骨神经盆腔出口狭窄症的手术

1. 解剖

坐骨神经为一以运动神经为主的混合神经，起自腰$_{4,5}$和骶$_{1\sim3}$神经的前支与 1～2 骶神经后支。其外有一结缔组织鞘膜，于鞘内分为胫神经和腓总神经两干，并于大腿后方下 1/3 处分开各自行走。

2. 盆腔出口定位

上方起自坐骨神经进入梨状肌——骶髂韧带间隙的内口，下方止于闭孔骨内肌上缘。此出口环绕坐骨神经，并与其外形相一致。其前壁上方为骶髂韧带，下方为孖上肌与闭孔内肌，后壁则为梨状肌与臀大肌的前缘。内侧系臀下血管神经以及疏松的脂纺组织，外侧为髂骨缘与梨状肌向外下走行的内侧缘。此出口的体表投影位于坐骨结节至大粗隆顶点之间的联系中内$\frac{1}{3}$分界向上 2.5～4cm 处。

3. 盆腔出口扩大减压术

麻醉采用硬膜外麻醉。俯卧位，患侧下方垫一软枕抬高臀部。

选用坐骨神经切口（图18-44），分离臀

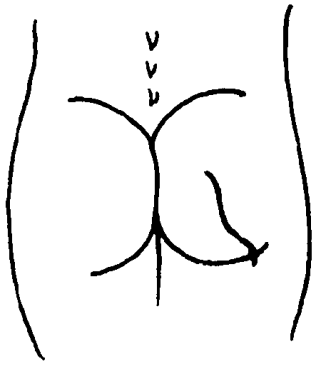

图 18-44 盆腔出口狭窄症手术切口

大肌，牵开显露坐骨神经干，然后向上分离，显露坐骨神经盆腔出口处（图 18-45）及伴行的臀下动脉、静脉、神经。探查出口狭窄的原因。正常情况下，中、食指可顺利通过此盆腔出口（图 18-46）。如有脂肪瘤，增粗并骑压在神经干上的血管支、纤维束带和囊性水肿等应首先切除。之后用长弯血管钳顺坐骨神经

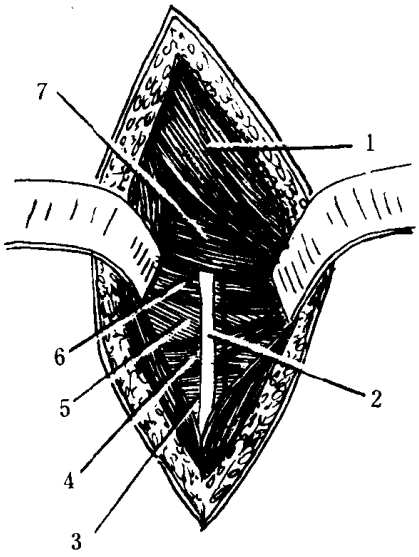

图 18-45　分开臀大肌，显露坐骨神经出口处

1. 臀大肌　2. 坐骨神经　3. 股方肌　4. 孖下肌　5. 闭孔内肌　6. 孖上肌　7. 梨状肌



图 18-46　用食指尖探查坐骨神经出口部有否狭窄情况，在梨状肌下面，顺坐骨神经表面伸入

背侧表面通过狭窄部伸入盆腔（图 18-47）（一般距梨状肌下缘 3～4cm），随之用中、食指顺道扩张，指尖触及盆腔底部为准（图 18-48），注意勿损伤周围神经血管。

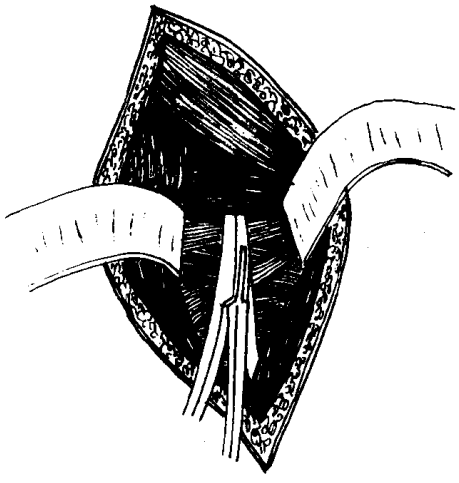

图 18-47　用钝头血管钳顺坐骨神经表面伸入，抵达盆腔底部，伸入盆腔内 1cm 左右时，慢慢将钳子尖端分开 1.5～2.5cm 并向外退出，以扩大出口部

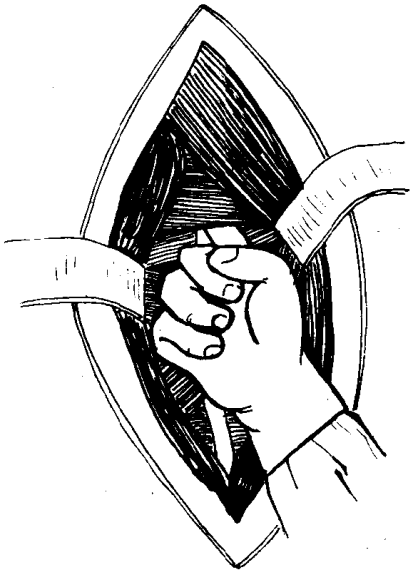

图 18-48　用食指伸入坐骨神经出口内直达盆腔，使其继续扩张

缝合切口，皮下放橡皮引流条。术后抗感染，抗粘连。24h 下床活动。

十一、髂腰软组织松解术

1. 适应证

长期腰腿痛，严重影响学习、工作及生活者，久经非手术疗法无效；压痛仅局限于髂后上棘，或紧靠其周围及髂嵴后 1/3 下方的肌腱或肌肉附着点，已除外椎管内外病变者；普鲁卡因局部封闭试验有暂时良好止痛效果者；局部受牵扯或主动收缩时使疼痛加重，前者在弯腰或向健侧侧屈（凸向患侧）使疼痛加重，后者在侧屈凸向健侧时疼痛加重，但伸展腰部时不痛。

2. 禁忌症

有腰椎先天性畸形、退行性骨关节疾患者。

3. 麻醉

局麻。

4. 手术步骤（以右侧髂部手术为例）

切口由右髂后上棘在髂嵴下约 1.5cm，沿髂嵴向前外方作斜行切口达髂嵴中部，约长 8～10cm。切开皮下组织直至臀筋膜，用骨膜剥离器将筋膜上脂肪剥离干净，使髂后上棘显露清楚。以尖刀切开棘后上棘部筋膜，紧靠骨质游离附着于髂后上棘的臀大肌附着点。以后以骨膜剥离器在臀大肌下作骨膜下剥离，长约 4～5cm。

在髂棘下 1.5cm 处将臀中肌筋膜沿髂嵴横行切开，此处血运丰富，亦可用电刀切开。以骨膜剥离器在肌下作骨膜下剥离长约 4～5cm，止血。如骶棘肌附着点部有局限性压痛，可将其筋膜横行切开。

冲洗切口，彻底止血。所有切开松解之肌肉、筋膜均不予缝合，缝合皮下、皮肤。切口内放橡皮条引流，术后 24～48h 拔除。

术后 1 周可在床上翻身及锻炼腹肌，但勿坐。10d 后下地行走，不宜弯腰。3 周后逐渐多方面活动。

十二、阔筋膜挛缩切除术

1. 适应证

长期严重的腰背痛，或同时伴有坐骨神经痛。有上述不良体征，已除外椎管内、椎间孔内或腰椎骨关节疾患，或坐骨神经干疾患，经各种非手术疗法长期治疗无效者。有股外侧皮神经刺激症状者。曾因腰背痛及坐骨神经痛施行过腰部椎管探查术或融合术或对侧阔筋膜切断术而无效者。

2. 禁忌症

腰背筋膜已广泛挛缩，腰椎关节已严重畸形及退行性变者。

3. 麻醉

0.75%普鲁卡因每 100ml 加肾上腺素 4～5 滴，局部浸润。

4. 体位

患者侧卧手术台上，臀部以薄枕垫高，使向前倾斜约 45°。背部及下肢亦应相应垫起。

5. 手术步骤

切口由髂前上棘下缘，经股骨大转子上方约 1cm 处向后下方达臀大肌外缘作斜切口，长约 10～12cm。切开皮肤、皮下组织直至阔筋膜。

以骨膜剥离器将脂肪上、下分别推开，显露约 1cm 宽的一条阔筋膜，在大转子上方约 1cm 处，于阔筋膜增厚的部分横切一小口，将骨膜剥离器放入小口内。紧靠筋膜内面，分别向髂前上棘部及臀大肌前缘部剥离，注意勿穿入肌束内。在骨膜剥离器保护下，分别向前后切开髂胫束及阔筋膜，前至髂前上棘，后达臀大肌外缘部，因筋膜张力很大，其切口可敞开宽达 6～8cm。为确使臀大肌膜松弛，可在远端筋膜后上另作纵切口，长约 4～5cm，使筋膜切口呈 T 形。

如原来 Ely 氏征阳性，缝匠肌周围筋膜及股直肌、股外侧肌间隔亦需切开。冲洗伤口，彻底止血，切取阔筋膜边缘作病检。不缝合阔筋膜，将皮下组织、皮肤缝合。

术后 3～4d 可起床活动。双侧手术可 7　　～14d 离床。

（傅英魁）

第十九章　脊柱肿瘤手术

第一节　脊柱肿瘤手术处理概述

脊柱肿瘤不少见，而脊柱肿瘤中恶性又占多数，与良性肿瘤之比为4～5∶1。

一、脊柱转移瘤

可来自身体其他任何部位的恶性肿瘤，其中60%来自乳癌、前列腺癌及肺、肾、甲状腺及结肠部位的癌。转移瘤一般是多发的。但开始时，侵犯单个脊椎的并不少见。特别应强调指出的是，原发肿瘤于乳腺、前列腺、肺、肾和甲状腺及结肠者，肿瘤扩散仅限于单个椎体者占半数以上，这就为手术切除提供了可能性。

肿瘤转移至脊柱的部位，依次为胸椎、腰椎、颈椎和骶椎……，偶见有跳跃现象（多发转移的椎体不相连接）。前列腺癌，常首先见于腰椎和骶椎，但亦可到其他部位，如颈椎。肿瘤一般不侵犯椎间盘。由于纤维软骨对肿瘤侵蚀有抵抗力，所以，椎间隙不变窄。但巨大的肿瘤明显破坏椎体，并使终板塌陷时，纤维软骨可陷入病椎内，为肿瘤组织包围侵蚀，可出现椎间隙变窄现象。

转移肿瘤可表现为成骨性或破骨性，前列腺肿瘤倾向于硬化（但肿瘤硬化区内可见有部分溶骨现象），乳癌、肺癌、肾癌及结肠癌多为溶骨性的转移。

转移癌求诊症状，常见为背部疼痛和脊髓神经受压现象。但早期当椎体尚保持其正常形态时，症状可不明显，尚有类似椎间盘突出症状。

早期X线征象为骨质疏松，但CT片可见在骨松质内，有小片状硬化，不像普通骨质疏松症那样均匀，有时沿皮质的边缘有轻度不规则。肿瘤进一步发展，可发生椎体塌陷，与普通骨质疏松压缩骨折不易区别，但CT可见，普通压缩骨折的骨折线（在椎体前缘）比较平整，而肿瘤压缩性骨折的“骨折线”为不规则破坏，可以区别，必要时需作穿刺活检。

化验检查，可见碱性磷酸酶升高（但应注意有肝转移时亦升高），特别是有病理性骨折或骨形成及有些前列腺转移癌患者，碱性磷酸酶均可明显升高。

二、浆细胞性骨髓瘤

起源于骨髓中的浆细胞，可侵犯全身许多器官及各部位骨骼，依次为脊柱、肋骨、骨盆、头颅和长骨。临床中可见到孤立性脊柱骨髓瘤，多见于男性。可分成两种形态：一种为明显骨破坏，但边缘清楚；一种为骨囊状改变，中有小叶分隔或膨胀，病人常有胸部或腰背部疼痛，椎体塌陷时可引起剧烈疼痛，或脊髓神经压迫症状（是非炎症脊髓压迫的最常见原因），并可出现脊柱侧弯或后凸畸形。肿瘤可侵犯椎弓和椎弓根。

有意义的化验检查，尿本—周氏蛋白（+），血中总蛋白量增高，A/G（白蛋白与球蛋白比例）倒置，骨髓检查浆细胞至少占有核细胞的5～10%；明显上升，常为晚期表现。

三、手术处理

恶性脊柱肿瘤，特别是转移瘤的手术处理，常常遭到一部分人的反对，其理由是：“不能改变病人总的预后，徒然给病人增加手术痛苦”。这是一种陈旧和片面的意见，随着脊

柱外科及其内固定技术的发展及化疗的进步，手术治疗已可为病人带来一系列好处。手术切除脊椎肿瘤后，给予坚强的内固定，辅以术后化疗或放疗，可以治愈一部分病人，或者可使一大部分病人无痛生存几个月至几年，提高病人有生之年的生活质量。坚强的内固定及减压术后，病人不完全性截瘫的恢复，可减少家属或护士的工作量。对原发肿瘤尚未发现病例。手术治疗还可完成病理活检检查。

1. 手术指征

患者有严重疼痛，用放疗等不能满意控制；患者有脊髓压迫症状，应尽快在完全截瘫出现前手术减压，截瘫可望完全恢复；原发肿瘤有比较敏感药物治疗者；原发肿瘤未发现者，手术切除肿瘤标本的病理检查可帮助寻找原发灶。

2. 术前准备

纠正病人的全身营养状态及水电解质平衡。有清楚的 X 线平片、断层片，最好有 CT 片，如有脊髓压迫者应作脊髓造影或 MRI 检查。配血 2000～3000ml。诊断明确者，术前可用一疗程化疗。

3. 手术方法

(1)姑息性手术处理：适宜原发肿瘤未切除或除脊柱外还有其他部位广泛转移者，可作脊柱肿瘤的姑息性处理。无神经系统症状者，仅作后路双哈氏杆撑开固定(于病椎上方第 3 个椎体放上钩，下方第 2 个椎体上放下钩)，或作 Luqne 法固定(固定病灶上、下方各 2～3 个椎体)，恢复病人脊柱的支撑功能，缓解由于椎体破坏、脊柱不稳定引起的疼痛。病人术后 1 周，即可起、坐、翻身，护理极为方便。有神经系统症状者，先作病椎处局限性椎板切除减压，并切除突入椎管内肿瘤组织。止血后，再用上述固定。

(2)脊柱肿瘤的切除及椎体重建术：根据病灶部位，选择经胸(胸椎)或胸～腹段联合切口(胸～腰段)或腹部倒“八”字切口(腰段)进入，显露病椎(参看 Kanada 手术法)前方和两侧至椎弓根基底及椎间孔处，将病灶上、下椎间盘切除，这样整个椎体的前侧方完全显露后，容易控制出血。然后交替用骨刀咬骨钳、刮匙和垂体咬钳切除病椎。一助手准备一纱布块，随时在术者手术间隙进行压迫止血。一般肿瘤椎体完全切除术后，用明胶海绵和纱布压迫 10min，即可止血。应将整个病椎全部切除，后方直至显露后纵韧带。如椎弓根亦被侵犯，可将其同时切除。如太靠后部分不易切除者，可留待后路手术切除。然后进行脊椎重建术，有如下几种方法：

①人工椎体置入术。将人工椎体上、下“L”型钢板固定于上、下方椎体上，然后套上中央带有反向螺纹的部分，并将其旋拧向两方撑紧，然后于空隙位植入碎骨(用切下肋骨或髂骨制备)。

②在病椎切除后，相邻上、下椎体之间中央嵌入手外科钢板 1 根(用以防止骨水泥块的滑出)，于脊髓前方，放两片明胶海绵(用以隔热)，用骨水泥包绕金属钢板，充填椎体切除的缺损(图 19-1)。再加上 Armstrong 钢板或 Kanada 装置，行前路固定。如无此装置，亦可在 3 周后，从后路用 Lnque 装置或 Dick 装置固定。下肢功能恢复后，即可带支具下地，外固定至少 4 个月。

(3)颈部肿瘤的手术处理。根据肿瘤发生部位不同，采取不同途径手术。位于椎体部位，采取颈前路减压、肿瘤椎体切除，以人工金属假体置入或骨水泥填塞或自体骨植骨固定。位于后侧结构部位的采取颈后路手术切除肿瘤。前后部位均有肿瘤存在，则先颈前路手术切除肿瘤椎体，椎体稳定后再行后路手术。

4. 手术目的

减轻或消除疼痛，是手术的首要目的。颈椎手术后应维持颈椎力学上的稳定性，防止畸形发生。在可能范围内尽量根除肿瘤，减少

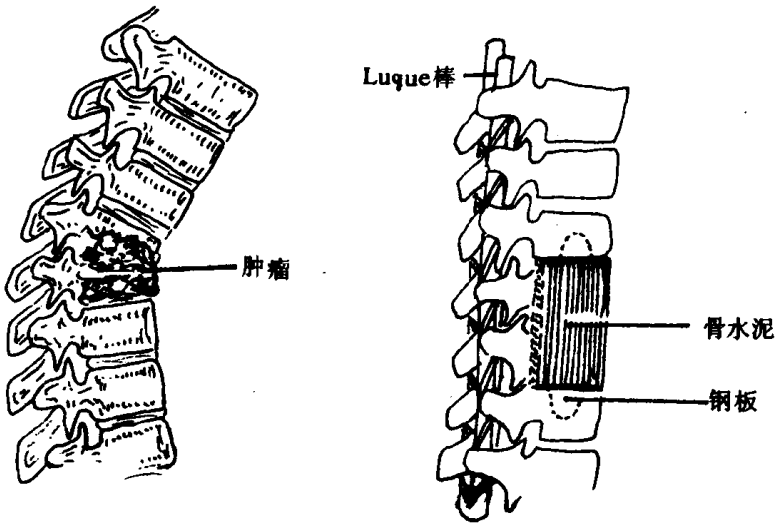

图 19-1 脊柱肿瘤切除术后，用钢板水泥填充缺损。
3 周后，经后路行 Luque 棒固定融合

复发。组织学上检查，明确性质，为转移瘤提供寻找原发癌部位。

5. 手术后处理

同一般脊柱内固定术后处理。

脊柱肿瘤未切除或切除不干净者，如无金属内固定可加用放疗（因金属内固定有反射射线作用），否则可考虑化疗。

（傅英魁）

第二节 颈椎肿瘤切除人工椎体置换术

一、适应证

颈椎体良性骨肿瘤，如椎体血管瘤、嗜酸性肉芽肿、骨巨细胞癌Ⅰ～Ⅱ级等。

二、手术前准备

除一般脊柱手术术前准备外，术前应拍摄颈椎正侧位 X 线片、CT 片等。持续颅骨牵引，牵引重量 3kg，以纠正脱位，防止颈椎病理性骨折及脱位。根据术前 X 线片测量病变长度及直径，制作合适的人工椎体。术前做好石膏床，颈部石膏床应包括头部及上胸部，又称头颈胸石膏床。术前应做好前后两片，干固备用。备好椎体切除器械及髂骨取骨器械。备血 600～800ml。

三、麻醉

可选用局麻或针刺麻醉。病变位置高、病情重者，可行气管内插管全身麻醉。呼吸困难者可行气管切开，全麻。

四、手术器械

除颈椎手术常用器械外，还需要颈椎深拉钩两个，颈椎凿宽、深各 1 个，人工颈椎几个，供手术中根据 X 线片病椎大小测量的数据选用。

五、体位

病人仰卧位，肩部垫一小枕，颈部稍后仰，头转向对侧。

六、手术操作步骤

1. 切口

胸锁乳突肌前缘切口，上至乳突前方，下到胸锁关节上方。也可作颈部横切口，入路侧占切口的 2/3，对侧占切口的 1/3。根据肿瘤部位，切口偏上或偏下，颈$_2$ 水平则在下颌骨下缘加横切口，颈$_{4\sim6}$在锁骨上 3cm 横切口。

2. 显露病椎

切开皮肤、皮下筋膜及颈阔肌，将胸骨舌

骨肌、胸骨甲状肌拉向内侧，胸锁乳突肌拉向外侧。切断肩胛舌骨肌，于颈动脉鞘内侧缘分离。切断、缝扎甲状腺上动脉、中静脉及下动脉。将颈动脉鞘、胸锁乳突肌拉向外侧，气管及食管、甲状腺拉向内侧，显露颈椎前筋膜、前纵韧带及两侧的颈长肌。若显露环椎前弓，可将下颌骨下缘加一横切口，锯断下颌骨并向上翻转，可清楚地显露环椎前弓。

3. 切除肿瘤及病椎体

显露病椎后，切开颈椎前筋膜及前纵韧带。用颈椎凿将肿瘤及其椎体一并切除。在病椎上方上颈椎下软骨板处横行凿进 2.5cm 左右，同样在病椎下方下位颈椎上软骨板处横行凿进 2.5cm 左右，在病椎左、右侧颈长肌内侧同样纵行凿进椎体，将肿瘤及其椎体一并切除。残留椎体用刮匙刮除，显露后纵韧带及硬膜。冷盐水冲洗，止血海绵止血。

4. 人工颈椎置换

将病椎切除后，测量病椎切除后的空隙，取大小合适的人工颈椎置入，旋拧中央带有反向螺纹的部分使上下撑紧，上、下分别再用螺钉固定。

5. 髂骨取骨植骨

于髂嵴下取同人工颈椎内空隙大小相等的髂骨块，放入人工颈椎内；或者将髂骨块切成骨条，填入人工颈椎空隙内塞紧。

6. 缝合

活动颈部，观察人工颈椎是否稳定。盐水冲洗创口，彻底止血。放引流管。逐层缝合。肩胛舌骨肌断端缝合。

七、术后处理

患者术后继续颅骨牵引 6 周，可暂不卧石膏床。术后 24～48h 拔引流管。术后 2～3 个月，病人用头颈胸石膏固定下床活动。根据肿瘤性质，必要时可放疗、化疗。术后应用止血药、抗生素及激素，以减少出血，预防感染及预防喉头水肿。

八、注意事项

手术入路显露椎体中，注意勿伤喉返神经及喉上神经。向内牵拉气管，食管及甲状腺时，力量勿过大，间断地放松，以防刺激气管，病人咳嗽及不适。凿除病椎时在左、右颈长肌之间，勿超过颈长肌，以防损伤椎动脉及交感神经。凿除及刮除病椎时勿过深，防止损伤硬膜及脊髓。人工颈椎置入要固定牢，植骨块勿压迫硬膜并防止损伤脊髓。术后搬动病人要保持头颈胸水平位置，防颈部屈曲及过伸，以免人工颈椎移位。术后注意病人呼吸，采取预防喉头水肿的措施。防治并发症，如坠积性肺炎、褥疮、关节僵直等。

第三节　胸腰椎肿瘤切除人工椎体置换术

一、手术适应证

胸腰椎体良性肿瘤，Ⅰ～Ⅱ级骨巨细胞瘤以及低度恶性肿瘤。

二、术前准备

完成各种检查包括 X 线片、CT 片等。术前用 3d 抗生素，以预防感染。备 5000～10000ml 血。病种不同，需用血量也不同，椎体血管瘤、巨细胞瘤需要多备血，一般用血 3500～5000ml，最多用到 13400ml。手术当日安放导尿管。

三、器械及人工椎体

器械有钢圈凿、钢圈旋转钳、椎体螺钉及其他椎体切除器械。

人工椎体有 L 型可调式人工椎体（图 19-2）及伞形人工椎体（图 19-3）。

四、手术步骤

1. 切口

全麻下，侧卧 90°，以病变脊柱为中心，后侧正中切口。再作一侧经胸切口或胸腹联合切口。

2. 手术入路

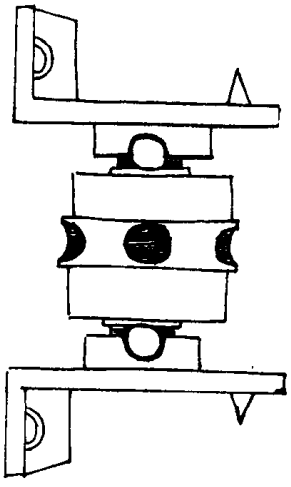

图 19-2 L_1 形可调式人工椎体

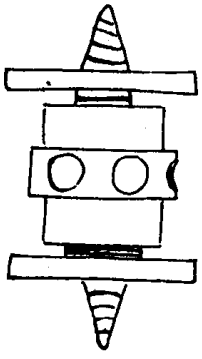

图 19-3 伞形人工椎体

后侧正中入路，显露棘突、椎板、关节突及椎弓根，将病椎的棘突、椎板、关节突及部分椎弓根切除，显露硬膜及肿瘤。

根据脊椎肿瘤的部位，采用一侧经胸切口，或胸腹联合胸腹膜外切口，切除病椎的上、下肋骨各一段。钝行剥离胸膜或后腹膜，将胸膜或腹膜连同大血管和输尿管等一块向前牵开，显露病椎前方及其肿瘤。

3. 切除肿瘤及病椎

结扎、切断肿瘤及病椎周围的血管，用骨凿沿病椎上、下缘的正常骨处凿断椎体，完整地切除肿瘤及病椎。

4. 人工椎体置换

肿瘤切除后，用生理盐水冲洗切口，将肿瘤碎屑冲掉。助手将病人背部向前推按，躯干和骨盆向后按压，以增宽椎体切除后的间隙，减少脊柱后凸。选择略短于椎体切除后间隙的人工椎体，置入椎体两切面之间(图 19-4～5)，用旋转钳顺时针旋转中央钢圈，使人工椎体逐渐伸长，上、下两镶嵌钢圈面与椎体切除面密切接触，上、下镶嵌钢圈上的尖刺插入椎体切除面，再用钢圈凿转动防滑钢圈，中央钢圈上、下固定。上、下镶嵌钢圈钢板用两个螺钉侧面横向固定在椎体上，切下的肋骨剪成骨条植入人工椎体内、外侧(图 19-6)。

5. 脊柱钢板固定

从后路将病椎上、下各两个棘突用脊柱钢板及闩钉固定(图 19-7)。

6. 缝合

盐水冲洗，彻底止血，放入抗生素，放置引流管或胸腔引流管，缝合各层。

五、术后处理

24～48h 拔引流管。注意全身情况，观察出血情况、肝肾功能及水电解质平衡等。平卧硬板床，保持躯干伸直位。术后 2～3 个月，在腰背支架保护下起床活动。

六、注意事项

剥离胸膜及腹膜时勿剥破，若破裂立即缝合修补。游离肿瘤时勿损伤腹部大血管及输尿管，应紧贴肿瘤外膜剥离。切除肿瘤时要在正常椎体中凿除，以达到完整切除肿瘤。显露肿瘤及切除肿瘤时勿伤脊髓及神经。仔细结扎肿瘤及病椎周围的侧支血管，以减少出血。切除肿瘤后用大量生理盐水冲洗，将肿瘤碎屑冲掉。

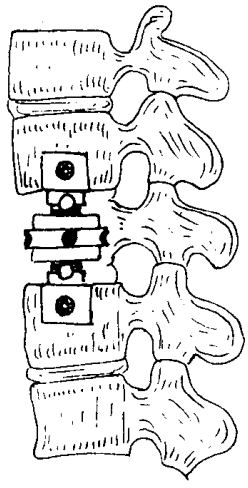

图 19-4　将人工椎体置入病椎切除后上下两椎体切面之间(侧面观)

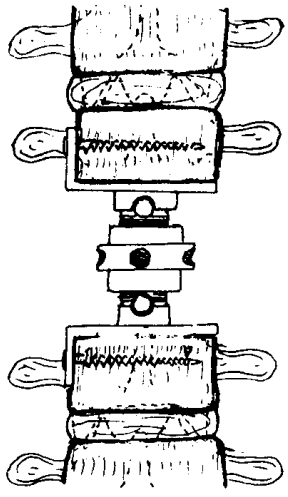

图 19-5　将人工椎体置入病椎切除后上下两椎体切面之间(正面观)

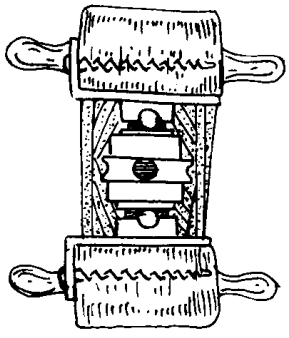

图 19-6　人工椎体固定牢固后，将切取肋骨条植于人工椎体内外侧

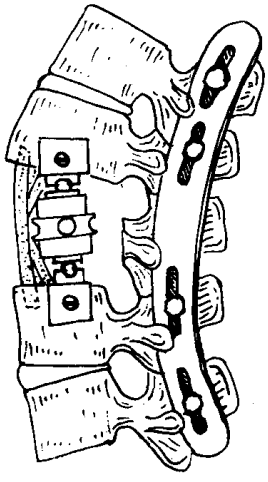

图 19-7　人工椎体植入后，从后路将病椎上下各两个棘突用脊柱钢板及闩钉固定

第四节　胸腰段肿瘤切除植骨融合术

手术适应证同胸腰椎肿瘤人工椎体置换术。麻醉为气管插管全身麻醉。体位为左侧卧位，肩下垫软枕。腹部避免受压。

一、手术步骤

胸腹联合切口。

切开胸腹壁各层组织后，切除 $T_{11、12}$肋骨、椎弓根，结扎椎旁小动、静脉后，从后向前分离显露出病椎体。

切除肿瘤、椎体上下软骨板及椎间盘组织。残留骨皮质彻底刮除。将病椎上、下椎体凿槽后，取髂骨块植入椎体缺损处，用螺钉固定在病椎上、下椎体上。

清洗创口，放引流管，彻底止血，缝合各层。

二、术后处理

平卧硬板床，2 个月后下床活动。下床前拍片见植骨融合后方可下床活动。24～48h 拔引流管。全身用支持疗法，有效抗生素预防感染，用止血药物。若恶性肿瘤或Ⅱ～Ⅲ级巨细胞瘤，术后放疗或化疗。

三、注意事项

显露椎体后要结扎椎旁小动、静脉，以减少出血。若静脉丛破裂，则用明胶海绵填塞，压迫止血。切除椎体时或刮除椎体时勿伤硬

膜及脊髓。若与硬膜粘连，则仔细分离，勿损伤硬膜及脊髓。椎体残留肿瘤壁若刮除不彻底，可用50%氯化锌溶液烧灼腔周围组织，此时用棉片保护脊髓，经10min后用生理盐水反复冲洗。若骨面出血可用骨蜡止血，若静脉丛出血可用明胶海绵压迫止血。若恶性肿瘤或Ⅱ～Ⅲ级巨细胞瘤，可放入环磷酰胺200mg置入创口内。术后2个月拍片，若植骨已愈合，可扶拐行走，勿活动过早。

第五节 椎体肿瘤切除椎体间"U"形钉固定融合术

经前路的胸腰段内固定器械种类很多，各有优缺点。华西医科大学饶书城等设计制造了椎体间内固定钉（图19-8）。其操作简便，能矫正某些后突畸形与局限性侧突畸形，有利于植骨融合，固定效果亦好，适用于结核、脊柱骨折脱位并截瘫、肿瘤（图19-9）等手术后固定。

一、手术方法及步骤

全麻。侧卧位，病重一侧或侧弯凹陷一侧在上。常规开胸切口可显露T_4～T_{12}椎体，经胸腹膜后入路适用于T_{12}～$L_{1、2}$病变，肾切口入路用于L_1以下椎体病变。

切开胸椎旁的壁层胸膜或向后牵开腰大肌以后，结扎病椎及上、下各一正常椎的节段血管（肋间动、静脉或腰动、静脉）。然后剥离椎体骨膜，或在骨膜与前纵韧带之外的疏松组织内分离，达到椎体侧方或对侧面。

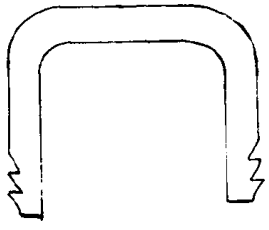

图19-8 椎体间内固定钉

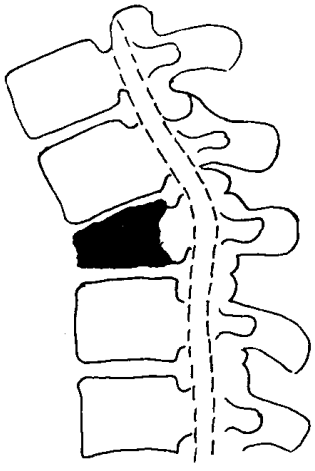

图19-9 椎体肿瘤

行硬脊膜前方减压时，要先向椎体后方剥离骨膜，显露出椎弓根及椎间孔的前缘。在胸椎要先切除肋骨头，然后切除椎弓根。在椎体后外侧部，紧靠椎体后缘之前，用骨圆凿凿出一纵行骨槽，将有助于椎体后缘骨质切除。

肿瘤椎体的切除，宜先切除上、下椎间盘与术侧椎弓根，并显露椎体后面，使椎体大部游离。切除椎体大部后，再作对侧椎弓根部的处理。

在病椎与上、下各一正常椎体骨膜剥离，椎间盘切除与该处前纵韧带切断后，可用撑开器矫正后突畸形与侧弯畸形。

使用撑开器，维持住矫形状态，由椎体正侧方向对侧击入椎体钉。患者侧卧，所以钉的击入方向垂直于手术台，直至椎体的垂直段已紧贴椎体边缘，才可停止撑开器的伸张。

椎体间嵌入植骨（图19-10），可采用髂

骨块或肋骨条行嵌入植骨。



图 19-10　椎体间内固定钉固定融合术后示意

二、手术后处理

胸腔引流或切口内负压吸引，两日后拔除。抗生素治疗 3～5d，卧硬板床 6～12 周。

第六节　骶骨肿瘤切除术

一、术前准备

详细寻问病史及查体，明确骶部肿瘤的位置、性质及与周围组织粘连情况。X 线摄骶椎正侧位片，明确肿瘤位置、大小与软组织的关系。术前 3d 进无渣食物。术前 1d 服缓泻药，盐水清洁灌肠。术前 2d 用抗生素、止血药物。术前完成各种化验检查、心电图等。详细向病人及家属讲明术后可能出现大、小便及性功能障碍。配血 2000～3000ml，术前插导尿管、肛管。

二、适应证

骶骨原发性肿瘤、良性肿瘤及无远隔转移的恶性肿瘤。

三、麻醉

气管内插管全身麻醉，术中控制性低血压、低温；也有的用硬膜外麻醉。

四、体位

先仰卧位进行腹部盆腔手术，再俯卧位，切除骶骨及肿瘤。

五、手术操作步骤

切口。下腹部斜切口，骶尾部“工”形切口。

结扎双侧髂内动脉。左下腹斜切口，切开腹壁肌肉，沿腹膜及输尿管向右侧钝性剥离显露左侧髂内动脉，用 8 号丝线结扎。将腹膜及输尿管继续向右侧推，显露右侧髂内动脉，用 8 号丝线结扎。在骶骨岬前正中线找到骶中动脉缝扎(图 19-11)。

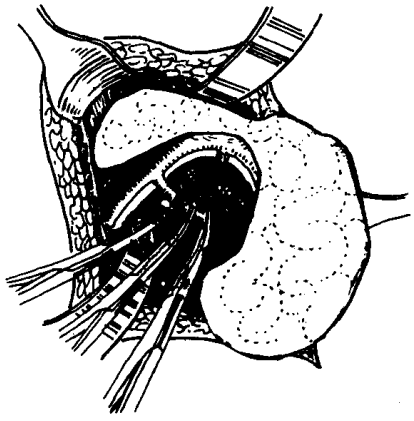

图 19-11　下腹部斜切口、腹膜外切断结扎双侧髂内动脉、骶中动脉

分离骶骨前游离肿瘤前面。沿骶骨前钝性分离，将肿瘤前面与直肠之间分开，切断结扎其粘连，使肿瘤前面游离(图 19-12)。



图 19-12　沿骶骨前钝性分离，将肿瘤前面与直肠分开示意图

更换体位切除部分骶骨及肿瘤。俯卧位，自第 1 骶椎至尾骨处“工”形切口(图 19-13)，切开皮肤、皮下组织，沿皮下筋膜向左、右两侧剥离皮瓣，显露左、右臀大肌筋膜及骶

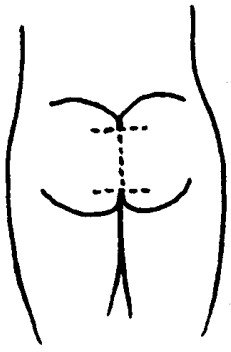

图 19-13 从第 1 骶椎至尾骨处工形切口

尾骨后面。将臀肌自骶骨上切下，切断骶结节韧带、骶棘韧带，钳夹切断梨状肌，自骶骨侧面达骶骨前。在尾骨下端切断肛尾韧带及提肛肌。同样处理骶骨对侧，缝扎切断骶外侧动脉。在骶骨后中嵴两旁，电刀切下骶棘肌附着点，剥离骶椎棘突及骶骨背面的软组织。用咬骨钳咬去骶椎棘突及椎板。显露骶管及骶神经，用神经钩和牵拉线从骶神经穿出的骶神经孔分辨清楚每根神经(图 19-14)。保留第 3 骶神经，第 4、5 骶神经若被肿瘤侵犯可一块切除。若肿瘤侵犯超过第 3 骶孔，可将第 3 骶神经从肿瘤壁上游离出来。在预定的骶椎平面用线锯锯断骶椎，连同大部分骶椎、尾椎及肿瘤一并切除。

缝合。生理盐水反复冲洗，彻底止血，放引流管。用 7 号线缝合臀大肌、臀肌筋膜，分层缝合皮下组织及皮肤。

病人仰卧位，腹膜外放引流管，分层缝合腹壁各层肌肉、皮下组织及皮肤。

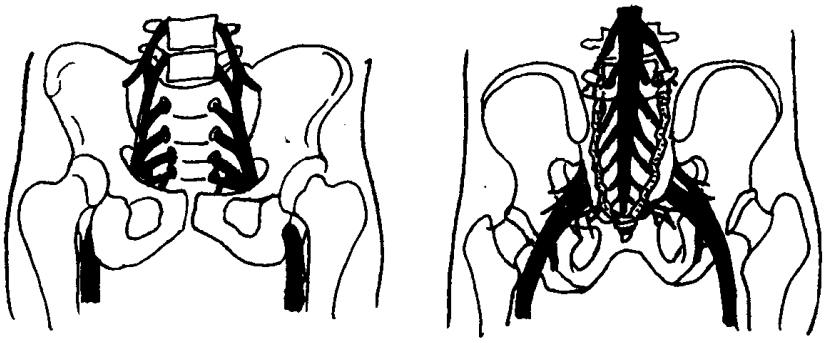

图 19-14 骶丛神经的前面及后面观

六、术后处理

术后 48h 拔引流管。保留导尿管 5～7d。口服鸦片酊 5d，以防止大便污染伤口。5d 后服用液体石蜡或缓泻剂以通大便。术后用止血药、抗生素等。病人交替侧卧及俯卧，防止压迫伤口。

七、注意事项

从腹膜外剥离腹膜，结扎髂内动脉及骶中动脉时勿伤输尿管。从骶前游离肿瘤时，将输尿管、骶前神经丛推开勿损伤。切除部分骶骨及肿瘤前将 $S_{2,3}$ 神经游离出来并保护防止损伤，以防术后大小便功能障碍。若肿瘤与周围粘连，应仔细剥离，勿从瘤内剥离，以防出血及肿瘤细胞扩散。为防止截除骶骨时大出血，结扎髂内动脉、骶中动脉，充分游离肿瘤周围后，再以骶髂关节下界骶$_2$ 与骶$_3$ 之间截断骶骨。骨断面可用骨蜡止血。

八、次全骶骨截除术

适于肿瘤侵犯骶$_1$ 或骶$_2$。术前准备、麻醉及体位、手术入路同前。结扎髂内动脉及骶中动脉，暂时阻断髂总动脉。经腹膜外分离骶骨前面。再俯卧位“工”形切口，切除骶骨$_{1\sim5}$及尾骨，仅保留一侧部分骶骨岬，有助于稳定骨盆。保留一侧骶神经$_{1\sim3}$。术后处理及注意事

项同前。

第七节　人工半盆及全髋关节置换术

适应于原发性髂骨肿瘤、低度恶性骨盆部肿瘤。

手术器械除常规骨科手术器械外，另需要线锯、多孔钢板、长螺钉、人工半盆及全髋关节。

全身麻醉，侧卧位。

一、手术操作步骤

沿髂骨嵴前达耻骨联合后达骶髂关节的切口。

切除肿瘤及半盆(图 19-15)。沿髂嵴切开筋膜及腹内外斜肌附着处。骨膜下剥离，向内至骶髂关节，分离髂肌、髂腰肌直达耻骨联合，剥离臀中肌、阔筋膜张肌，显露髋关节后面及坐骨大孔。切开髋关节囊，切除部分关节囊，使髋关节脱位。于大粗隆上约 2cm 处用线锯截断股骨头。用线锯截断髂骨翼，耻骨上、下支及坐骨支，完整切除肿瘤及半骨盆。

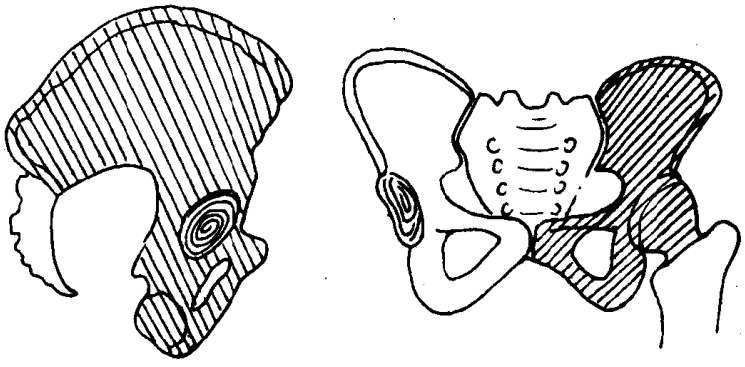

图 19-15　人工半盆切除置换范围示意

人工半盆置换。安装人工半盆，下端插入耻骨上支，上端用 4 枚粗螺钉固定在骶髂关节外侧，人工全髋下端插入股骨髓腔内。

缝合。用 0.1%新洁尔灭液及生理盐水冲洗。放引流管两条，缝合腹内外斜肌于臀中肌、阔筋膜张肌上，缝腹直肌于腹外斜肌上，缝合皮下及皮肤。

二、术后处理

36～48h 拔引流条。下肢皮牵引 3 周，3 个月扶拐行走。抗生素预防感染，用止血药物等。

三、注意事项

病变局限在髂骨翼时，可在坐骨结节上方截断，操作方便。术前应经腹主动脉造影，观察髂内动脉、第 5 腰动脉情况及肿瘤髂骨血管分布情况。术中先结扎髂内动脉，再结扎第 5 腰动脉，以减少术中出血。术前选择可调式人工半骨盆，术中可调整适合需要。

(赵振久)

第八节　Armstrong 脊柱钢板内固定术

前世界脊柱侧弯研究学会主度 Armstrong 和工程师 Black 等研究设计的一种新型的、坚强的脊柱内固定钢板，于 1988 年首次报道。该器械适用于胸腰段各种脊柱前路手术后的内固定，而且不需要二期后路手术固定。其手术适应范围较广泛，如爆裂型骨折减压术后、先天性脊柱畸形前路截骨矫正术

后、脊柱肿瘤切除术后等。脊柱肿瘤的手术切除之后，脊柱重建是个重要问题，Armstrong 手术可作为一种术式选择。

一、应用器械

多孔成形钢板（图 19-16）主要用于胸腰段和腰段的脊柱内固定。钢板长 6～9cm，宽 2.5cm。适用于胸椎者正在设计中。钢板内侧面呈弧形，便于椎体侧方形态吻合。导向器，用以指示螺钉打孔方向（图 19-17）。针头及探针。松质骨螺钉（图 19-18）有多种不同长度，从椎体侧方进入，用于固定钢板（图 19-19）。

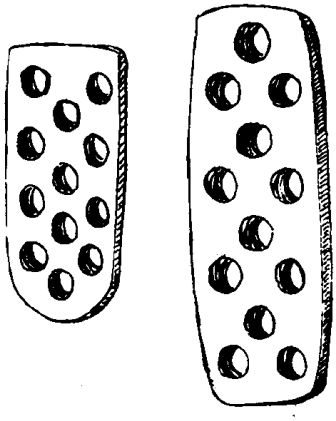

图 19-16 Armstrong 钢板

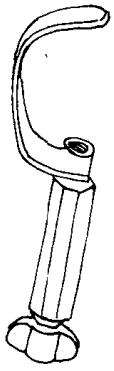

图 19-17 用以指示螺钉打孔方向的导向器

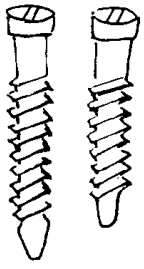

图 19-18 松质骨螺钉有多种不同长度

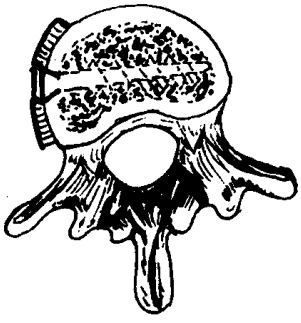

图 19-19 Armstrong 钢板用松质骨螺钉固定在椎体一侧上面观示意图

二、手术技术

全麻（胸腹联合切口可插管全麻）。

仰侧卧位，病侧在上。据固定脊柱节段水平，可采用腰部倒“八”字切口或胸腹联合切口进入。

按预定手术入路显露病变椎体后，先处理病变椎体（如脊柱肿瘤切除、骨折块切除、脊髓减压及畸形椎体截骨术等），然后于缺损处植骨或填入骨水泥（对脊柱恶性肿瘤）。

取适合长度的 Armstrong 钢板置于椎体侧方理想位置上，一般应尽量靠后。钢板骑跨过病变椎体，置于病变椎体紧邻的上、下方椎体侧方（图 19-20），这 3 个椎体应在一条直线上。在上、下方正常椎体上选好螺钉进入孔（每个椎体上均有 5 个孔供选择），选好 3 个进钉孔即可。将导向器弓的一端置于进钉对侧骨膜下，经导器孔在椎体上打孔，用探针测出长度。选合适长度的螺钉，在放好钢板后拧入固定。

三、手术后处理

术后处理一般与脊柱前路手术相同。起床后用塑料支具外固定 3 个月。

第九节　Kaneda 手术

日本北海道大学医学院 Kaneda 医生等研制的一种胸腰段和腰段脊柱前路手术后内固定装置，其作用与 Armstrong 钢板大致相同。可用于脊柱爆裂型骨折前路减压术后、脊柱肿瘤切除植骨术后等。Kaneda 装置固定于病变椎体上、下椎体侧方。其长度不同，可固定多个(5～6 个)椎体。

一、应用器械

椎体板与椎体螺钉(图 19-21)有各种不同长度可供选择，椎体板上有叶片，可嵌插入椎体骨质中。螺纹棍、螺栓及螺纹棍横向连接器(图 19-22～23)。单孔椎体板与螺钉(图 19-24)，用于多节椎体病变时中间椎固定。放置 Kaneda 装置的主要器械(图 19-25)有持钢板钳、扳手、打器、持螺栓器、打孔锥、螺栓推进器、持棍钳、螺钉拧入改锥、改锥、椎体测量器、横向连接器推器、椎体间螺钉撑开钳、椎体间撑开器、持骨器。

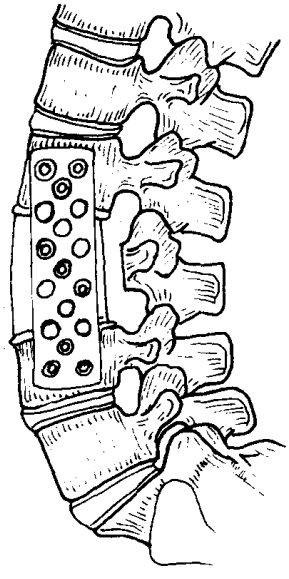

图 19-20　钢板骑跨过病变椎体，被固定在上、下椎体侧方

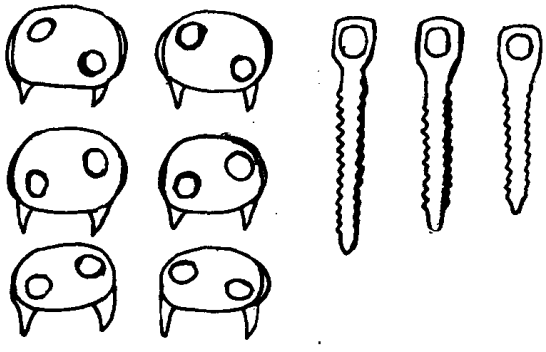

图 19-21　椎体板与椎体螺钉



图 19-22　螺纹棍

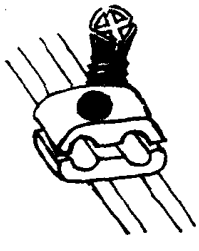

图 19-23　螺纹棍横向连接器

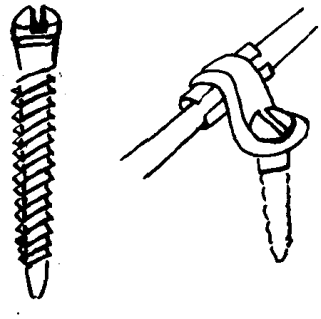

图 19-24　单孔椎体板及固定中间椎体螺钉

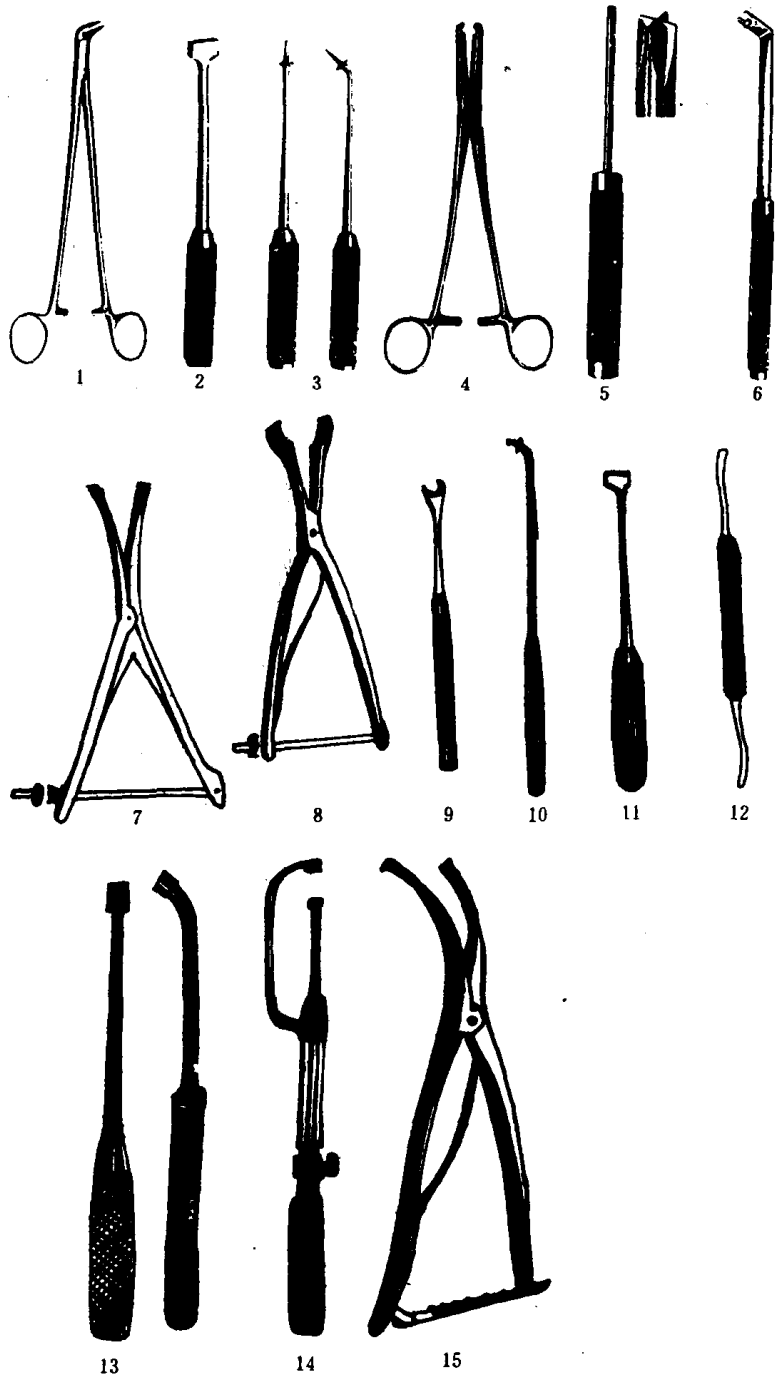

图 19-25 Kaneda 手术的安装器械

1. 持钢板钳 2. 打孔器 3. 打孔锥 4. 持棍钳 5. 改锥 6. 横向连接器推器 7. 椎体间撑开器 8. 持骨器 9. 扳手 10. 持螺栓器 11. 打孔器 12. 剥离器 13. 螺栓推进器及螺钉拧入改锥 14. 椎体测量器 15. 椎体间螺钉撑开钳

二、手术技术

插管全麻。侧卧位。切口入路同 Armstrong 手术。手术以经第10肋胸腹联合切口为例。

按经第10肋入路，劈开肋软骨尖端，进入腹膜外腔，用“花生米”纱布块推开腹膜及其腹膜腔内脏器，在离横膈止点2cm处切开横膈膜，打开胸膜腔，通过开胸法显露胸椎。亦可不破胸膜，将胸膜囊保存完整，从横膈上胸腔壁将胸膜壁层推开去显露胸椎体。以上两种显露方法均可。

用卵圆钳持纱布块紧贴腰大肌推开腹膜，直至显露腰椎体前缘。此步骤应注意切勿损伤大血管、输尿管及女性卵巢静脉等。

在推开胸腹膜后，可见椎体中部有节段血管横过，可一一双重结扎、切断后，向后锐剥离推开椎体前方的腰大肌，直至椎体侧方清楚显露，以利内固定装置安放。前纵韧带可根据需要切断或保留。

在显露椎体对侧时，可用钝 Cobb 氏剥离器轻轻紧贴椎体将椎体侧软组织推开，切勿伤及大血管及对侧节段血管。然后用有弹性大弯拉钩轻轻将椎旁组织拉开，在保护好大血管的前提下，切除病变椎体及其上、下方椎间盘组织。在切除椎体时，如不属肿瘤，在椎体前缘和侧方可保留一些骨质以有利于植骨生长。切除椎体时，一般从椎间孔处切起比较安全。

病灶清除彻底减压后，即可上椎体板。将其嵌入于椎体侧方。注意其上叶片尖，不要插到椎间盘中去，否则不牢固，同时勿伤大血管。椎体板置于病变椎体上、下方正常椎体上，然后钻孔。

用椎体测径器测出椎体左、右径，并据此选出适合长度的螺钉。术者左手食、中指垫入椎体螺钉旋进孔对侧，稳定住椎体，将螺钉徐徐拧入至左手指在对侧触及钉尖为好（穿透对侧骨皮质2mm）。每板上两枚螺钉。在旋进螺钉时，靠后螺钉的行进方向需向前呈10°～15°倾斜，以免误入椎管，前方螺钉垂直拧入即可。将螺钉拧紧至钉头紧贴椎体板。

用撑开器撑开相邻椎体前方的两个螺钉进行矫正后凸成角畸形。如果前纵韧带影响，可将其切断。矫正完后用钢尺量好缺损长度，自髂骨取长度适宜骨块嵌入植骨。植骨块前方可再用肋骨条及碎骨块填充。在脊髓前方或后纵韧带前方放一片明胶海绵。

取长度适宜的两条螺纹棍（长度应跨越过螺钉头）。前方一根应较长些，以利和螺钉组成不规则长方形。螺纹棍中部旋入两个背靠背方向的螺栓，然后再放入螺钉孔内。

当螺纹棍放入上、下螺钉头孔内后，两端各再放置一枚螺栓，用持螺栓器很容易将螺栓拧到螺纹棍上。

经两端螺栓向中央植骨处加压、拧紧，使身体纵向负荷通过内固定装置及坚强的髂骨块，这是手术成功和获得骨愈合的关键。加压完成后，用横向连接器将两棍横向连接在一起。试用推器将下半片横向连接器推入两棍下，再加上上片用螺钉拧上，这样就形成不规则的长方形的力学结构。然后将螺钉上、下方螺栓用扳手反向旋紧，以防松脱。

拧紧螺栓及放好横向连接装置后，照前后位X线片，了解是否存在加压过度引起脊柱侧弯，应加以矫正。同样，如术前有轻度侧弯，也可以用加压方法来矫正。

安装好 Kaneda 内固定器材（图19-26～28）后，缝合横膈，特别在脊柱前附着处要原位缝合。然后逐层缝合胸膜壁层、关胸及缝合腹部肌层，置胸腔引流1根，于第9肋腋中、后线间引出，接水封瓶。

三、手术后处理

术后5～7d可配戴塑料支具（TLSO）下地，带支具3个月以上。其他同胸腹联合切口脊柱前路手术。

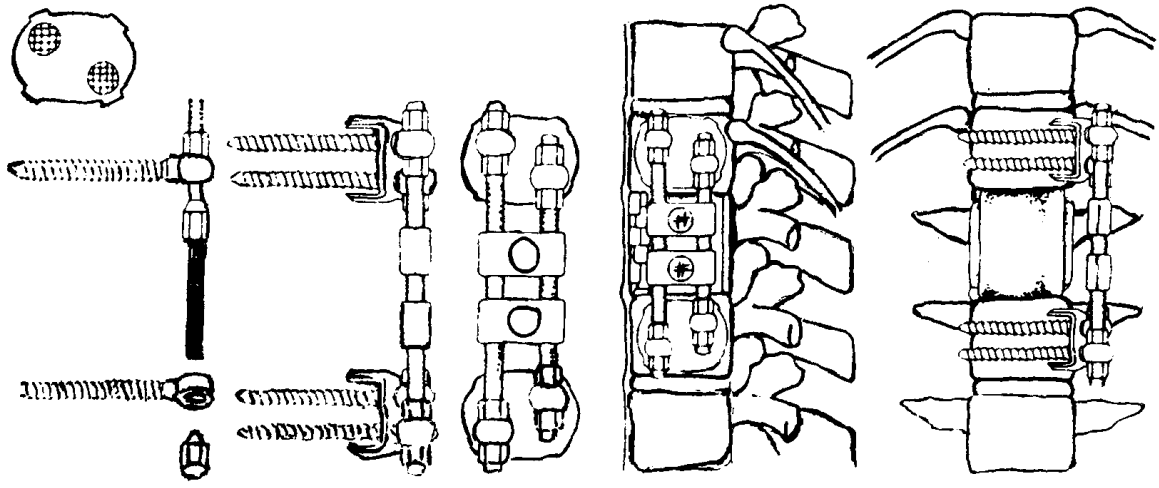

图 19-26 Kaneda 装置在一个椎体病变时使用情况安装示意图

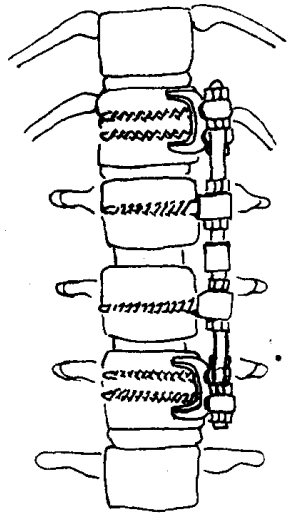

图 19-27 单孔椎体板在多节椎体病变中固定中间椎体的情况示意(正面观)

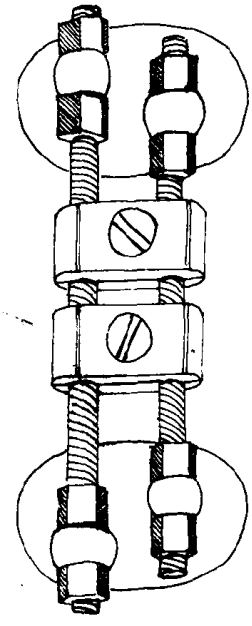

图 19-28 Kaneda 装置安装完毕侧面观

(傅英魁)

第二十章　脊髓与脊神经手术

第一节　脊髓探查术概论

脊髓位于椎管内，行脊髓探查时，一般需切除部分椎板进入椎管。椎板切除后，实际上对脊髓亦起到了一定的减压作用。如需脊髓减压更充分，可将硬脊膜敞开或扩大硬脊膜囊，及切断脊髓齿状韧带(图 20-1)。

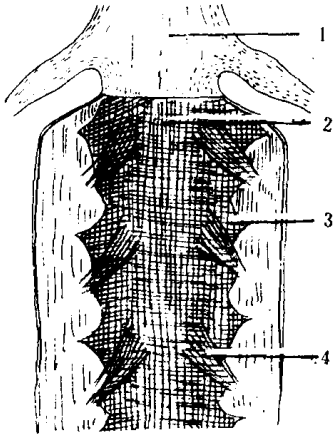

图 20-1　脊髓的齿状韧带

1. 硬脊膜　2. 蛛网膜　3. 齿状韧带　4. 神经根

一、手术适应证

各种原因引起的脊髓压迫症，如椎管内肿瘤和其他占位病变，脊柱损伤导致的脊髓受压和损伤，椎管内各类肉芽肿、脓肿，椎管内异物等。

椎管内血管畸形、血管瘤及某些先天性畸形(如脊髓空洞症等)的手术治疗。

其他脊髓手术，如为解除某些顽固性疼痛施行的脊髓或脊神经的破坏性手术(如脊髓前外侧束切断术、脊神经根切断术等)。

二、术前准备

1. 一般准备

准确的定位诊断和定位性估计，确定所需切除的椎板部位和个数，做好术前的常规检查，及心、肺、肝、肾等重要脏器的检查，血液化学及营养状况的检查，必要时应予以补充和纠正。

2. 皮肤准备

按无菌手术备皮，术前 3d 每日备皮一次，范围应包括手术切口四周 1.5cm 以上，颈髓手术应剃去枕部毛发。手术当日晨应无菌备皮。

手术前日晚应肥皂水灌肠一次。如手术较大或需全麻者术前应置导尿管，手术前一天晚上必要时予以镇静药物。

3. 麻醉前用药

成人术前 30min 皮下注射苯巴比妥钠 0.1g、阿托品 0.5mg，儿童按年龄和体重酌情减量。

三、麻醉

以全身麻醉为主，多用气管内插管、静脉强化麻醉。手术打击较小、危险性较小的成人手术，亦可用局部麻醉，但椎管内脓肿手术局麻应视为禁忌。颈髓手术，在手术时常采取头部前屈位，往往会影响呼吸道通畅；同时颈髓病变本身及颈髓部位的手术操作，也可影响呼吸功能，因此应实行气管内插管麻醉。某些需取俯卧位体位的手术，因体位关系影响呼吸，以行气管内插管麻醉为宜。危险性较大，或十分精细的手术(如显微手术)也应予以气管内插管全身麻醉。为加强麻醉效果，减少手术野出血，常用 0.25～0.5%普鲁卡因加肾上腺素(每 200ml 加 1∶1000 肾上腺素

0.5ml)行局部浸润麻醉。

危险性较小的成人手术及术中需保持清醒的手术(如脊髓的止痛手术),可施行局部麻醉,通常用0.5%的普鲁卡因(每200ml加1∶1000肾上腺素0.5ml)溶液行局部浸润麻醉。具体方法是,先行切口皮内、皮下浸润麻醉,然后用长针头在中线旁3～4cm刺入肌肉达椎板,注入麻醉药5～10ml后缓缓拔针再行肌肉浸润麻醉,这样在剥离肌肉和骨膜时可取得满意的麻醉效果,同时亦可减少剥离时的出血。但应注意,长针头勿刺入椎管内,以免损伤脊髓。

儿童手术需行全身麻醉。婴幼儿亦可施行基础麻醉辅以局部浸润麻醉。

四、手术体位

多取侧卧位和俯卧位,颈髓手术亦可取坐位。

1. 侧卧位

较常用。侧卧位时腹部不受压,不影响静脉回流,手术野渗血较轻;切开脊膜后,出血不易流入蛛网膜下腔。侧卧位时,多采取病侧在上,健侧在下,以便手术者操作。具体方法是,腋下放一垫枕,保持颈项平直,脊柱不能侧弯,以便于手术时准确寻找正中线,防止切口偏斜(图20-2)。

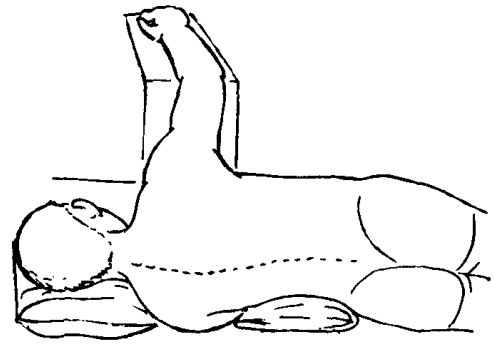

图20-2 脊髓手术侧卧位示意

2. 俯卧位

患者俯卧于手术台上(图20-3、4),头部略低,双髋关节略屈曲,骶尾部略高,以减少在蛛网膜切开时脑脊液的过多流失发生的术后低颅压。在胭部两侧和髂骨下各放垫枕一个,架空腹部,以保持腹式呼吸,并可减少对腹部的压迫,从而减轻因下腔静压力增高引起的椎旁静脉回流受阻,减少手术野出血。患者膝部微屈,踝部放枕垫一个。

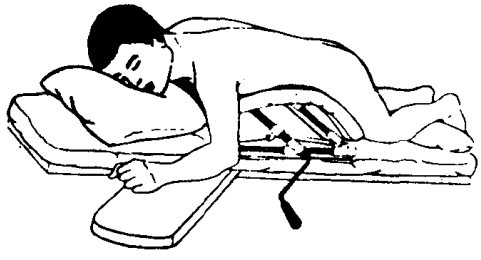

20-3 俯卧位行脊髓手术示意

五、手术操作步骤

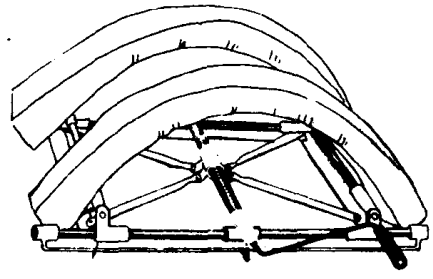

图20-4 升降式手术俯卧架

根据手术部位,可分胸椎椎板切除、颈椎椎板切除、腰骶部椎板切除等,详细操作步骤见有关诸节。

六、术后处理及并发症的防治

1. 术后一般处理

脊髓术后应卧硬板床,侧卧位或平卧位,截瘫病人易受压处应垫以气圈。

术后第1天予以流质饮食,后逐渐按需要予以半流质或正常饮食。术后有吞咽功能障碍者,应予以禁食,3～5d仍未恢复,则应鼻饲。

抗生素应用同其他大手术。

术后24～48h拔除引流条,切口于7～10d拆线。

如有便秘、高热、呕吐等予以对症处理。

术后 24h 内应严密观察病情变化：生命体征（体温、脉搏、呼吸及血压）的变化，特别是颈髓手术后，更应观察更长时间至病情稳定为止。病变平面及其以下神经功能的变化，如肌力、肌张力、深浅反射及病理反射，根据脊神经的节段性分布（见图 21-6）检查感觉平面及括约肌功能等。切口敷料是否干燥，有否出血及脑脊液漏。

如高颈髓术后呼吸功能受影响，止痛时勿用吗啡类止痛剂；有感觉障碍时禁止热敷，以免烫伤。

2. 术后并发症及其防治

（1）硬膜外血肿：多在术中 24～72h 发生。出血通常是椎旁肌肉、椎骨或静脉丛止血不彻底，在硬膜外形成血肿导致脊髓压迫。术后患者原有截瘫平面及感觉障碍平面上升或原有体征进行性恶化，首先应考虑血肿，即使伤口内放置引流条亦不可避免。CT 检查及核磁共振检查可确定诊断。一旦发现硬膜外血肿，应立即打开切口探查，清除血肿，严密止血后缝合切口。在脊髓手术中，严密彻底的止血，尤其是在关闭切口前，仔细检查冲洗，确认止血满意后再严密缝合肌肉、关闭切口，是预防术后发生硬膜外血肿的关键。关闭切口前，行压颅、压腹，可视为检查止血是否彻底的有效方法。

（2）脊髓水肿：脊髓水肿以术后 3～5d 最显著，此刻病人原有症状体征加重，治疗为加强脱水剂的应用，并辅以激素。一般数天后，症状、体征逐渐改善。如不能排除术后硬膜外血肿，应进一步检查，必要时应再次打开切口探查，若未发现血肿，但脊膜张力高，即考虑脊髓水肿。此刻是否切开脊膜减压，意见各异，因此刻敞开脊膜，有引起脊髓向外疝出，加重脊髓损伤之虑，且应用脱水剂和激素后，水肿通常逐渐减轻和消失。脊髓水肿预防，主要是在手术中操作要轻柔，尤其在近脊髓处操作时不要损伤脊髓，亦不可用力压迫和牵拉。

（3）脊髓休克：主要表现为患者术后损伤平面以下呈完全性弛缓性瘫痪，大小便障碍，各种反射消失。一般于两周后脊髓反射逐渐出现，由弛缓性瘫转为硬瘫，肌张力高，腱反射活跃，出现病理反射。术后脊髓休克，因主要是脊髓受到直接损伤或脊髓急性供血不足所致，如脊髓动脉血栓形成，术中过多阻断脊髓供血动脉等。诊疗方法同脊髓休克，应特别注意预防肺及泌尿系感染、褥疮等并发症的发生。脊髓休克的预防，主要是在手术中操作要轻柔，稳妥，器械不可直接压迫、损伤脊髓，尤其是吸引器不可直接吸引脊髓组织，对脊髓的供血动脉应尽量予以保留，不可损伤和阻断（夹闭或电凝）过多尤其是主要供血动脉。于近脊髓处止血时，不可用单极电凝，以免损伤脊髓。

（4）损伤性神经根炎：是由手术中操作时过度牵拉损伤神经根引起。其表现为受累神经根分布区域剧烈疼痛或感觉异常，发生后可对症处理，通常于术后 2～4 周缓解。术中勿过度牵拉损伤神经根即可预防术后发生损伤性神经根炎。

（5）脑脊液漏：多由硬脊膜缝合不严密，软组织缝合不恰当及拔引流条过迟引起。特别是在行脊髓减压时，硬脊膜敞开不缝合而软组织缝不严密，引流条拔除过迟时更易发生。一旦发现脑脊液漏，应立即缝合软组织漏孔，并应用抗菌药物预防感染。如仍不愈合，必要时可扩大修补硬膜囊（在脊髓减压硬脊膜敞开时）或行短期脑室外引流术。如按常规操作，逐层关闭切口，一般不致发生脑脊液漏。

（6）切口裂开：多见于一般情况欠佳，营养不良，愈合能力欠佳的患者。胸椎手术，切口位于肩胛之间，术后上肢活动剧烈，肌肉缝合不妥及脑脊液瘘等易发生切口裂开。应针

对上述原因采取预防措施，加强营养和支持疗法，改善一般情况，提高病人对手术的耐受力和愈合能力。如切口位于肩胛间，术后适当限制上肢活动，适当延迟切口拆线时间。如切口已裂开，应立即在无菌条件下缝合切口。

(7)切口感染：术后 3d 后体温已降至正常后复又升高或术后一直发烧不退，切口局部红肿，压迫及全身有炎症反应者即表明切口已感染。应全身应用有效抗菌药物，局部可行理疗等。如局部已有脓肿形成，则应及时拆线或切开引流。一旦发现病人剧烈头痛、呕吐、高热及脑膜刺激征，提示病人有中枢神经系统感染，应及时按此症处理，否则后果严重。术中操作轻柔，减少组织损伤，严密止血，缝合时不留死腔。加强支持疗法，改善病人一般情况，增加机体抵抗力等是预防术后感染的有力措施。此外，术中异物尤其是棉片存留于切口中，也是引起切口感染的原因之一，应引起注意。一旦确定伤口内遗留有棉片等非金属，无论感染与否，均应取出。术者责任心强，关闭切口前后核对手术器械、敷料，棉片一端穿缝黑色缝线等，即可避免异物遗留事故的发生。

第二节 脊髓损伤的手术

一、开放性脊髓损伤的手术

开放性脊髓损伤主要是因锐器伤及火器伤而造成的脊髓损伤，对伤口应行紧急手术清创。清创同时如有下列情况时，应同时行椎板切除、脊髓探查术：椎管内有异物存留或有碎骨片压迫脊髓者；创口内不断有脑脊液流出者；脊髓神经功能障碍逐渐加重，经腰穿示有脊髓蛛网膜下腔梗阻者；火器伤导致脊髓部分损伤或引起完全截瘫时，均应行脊髓探查。

1. 术前准备

要注意纠正创伤性休克，正确处理身体其他部位的损伤。如为颈髓损伤，应特别注意颈椎骨折脱位情况，必要时应在颅骨牵引下施行手术。

2. 麻醉

局部浸润麻醉或气管内插管全身麻醉。胸腹部损伤时，因伤道可能与胸腹腔相通，一般应用全身麻醉。

3. 手术体位

多用俯卧位。

4. 手术操作步骤

首先应施行清创术，深部清创和探查同时进行。

如皮肤伤口在背正中或其附近时，可以伤口为中心，两端延伸成背正中纵形切口。如皮肤伤口在一旁，离背正中线较远，同时另行病变为中心的背正中纵形切口。切开皮肤、皮下及肌肉，达棘突，显露椎板，应显露病变区上、下各 1～2 个椎板范围。探查椎板及小关节有否骨折及脱位。然后咬除病变区椎板，进一步探查椎管。因椎管可能有骨折，并有碎管片陷入椎管内，因此，在剥离及咬除椎板时要特别小心。应用咬骨钳将骨质小块咬除，不要牵扯、扭屈骨片。碎骨片和软组织相连时，可用剪刀剪断或刀片切断，以免骨片陷入椎管内损伤脊髓(图 20-5～6)。尤其在处理伤道处及附近时更应小心谨慎，应边清除血块、异物等边探查，手术野应清晰，操作在直视下进行。椎板咬除，碎管片及布屑等其他异物清除后显露椎管并探查。

探查椎管时，应注意椎管内是否有异物及碎管片，应予以小心摘除。硬膜外脂肪可有点片样出血，可予以切除。探查硬脊膜，注意硬脊膜的色泽、张力、搏动，有否挫裂伤，有无脑脊液溢出并记录其性质。用 手指轻轻扪之，正常时硬脊膜无明显张力，有弹性。如病变一端扪之有空虚感，提示脊髓可有横断性损伤。如两侧有空虚感，可能有半切损伤。如硬脊膜局限性向背膨出，可提示椎管侧椎体

管折、脱位压迫硬脊膜囊。椎管探查清楚后，视其脊椎损伤情况进行复位处理。

硬脊膜是否切开检查脊髓，应视具体情况而定。如骨折、脱位已复位，硬脊膜张力仍高，无搏动，或疑有硬脊膜下血肿，脊髓挫裂伤时，应切开硬脊膜探查脊髓并减压（图 20-7）。硬脊膜已破，亦应扩大切口探查脊髓。如无上述情况，硬脊膜色泽正常，张力不大，搏动良好，或手术时离受伤时间较长，伤道污染重时，则不宜切开硬脊髓，以免继发蛛网膜下腔感染，引起脑脊髓膜炎。

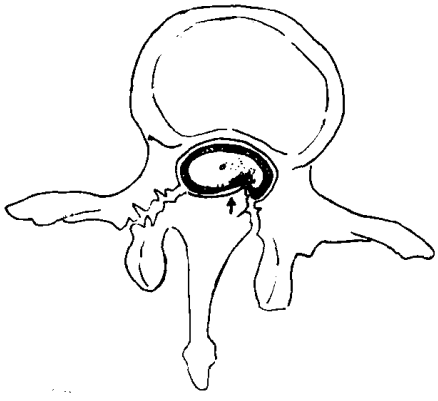

图 20-5　椎板骨折向前移位可压迫脊髓（上面观）

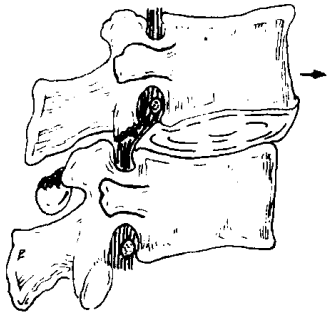

图 20-6　下关节突骨折后椎体前移脊髓可受压（侧面观）

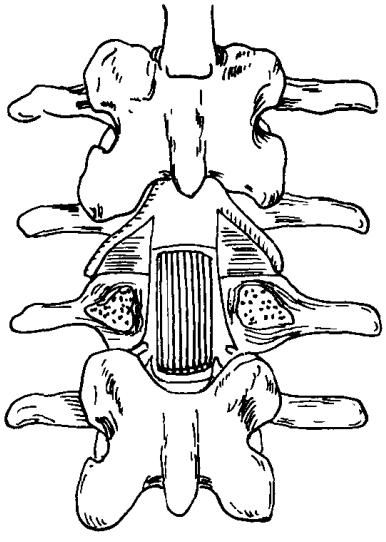

图 20-7　切开硬脊膜探查示意

确定需行脊髓探查后，背正中纵形切开硬脊膜。硬脊膜已有裂口时，可以裂口为中心沿背中线向两端延长切口，牵开硬脊膜，显露并探查脊髓。要注意脊髓表面的色泽，血管的搏动，脊髓的粗细、形态，有否挫裂伤、部分断裂甚至横断。清除碎骨片及其他异物，清除血肿，用温盐水彻底冲洗，脊髓出血可用棉片覆盖后止血，或用银夹止血。渗血可覆以止血海绵。要注意伤道情况，如伤道通过脊髓组织，可有糜烂脊髓组织从伤道中溢出，应予以小心吸除，但勿吸较正常神经组织。用温生理盐水冲洗。如伤道已通向胸腹腔，除处理胸腹腔情况外，硬膜裂口应予以缝合或用肌片、筋膜修补，以免形成脑脊液胸、腹腔瘘。如脊髓水肿严重，应将水肿节段齿状韧带切断，硬膜应予以缝合。如张力较大时，可施行硬脊膜囊扩大术。可用腰背筋膜或采取阔筋膜缝合于硬脊膜切开处，将硬脊膜囊扩大。最后常规缝合软组织及皮肤。

术后处理同脊柱骨折。如脊髓损伤、脊髓神经功能障碍应注意防治泌尿系感染、肺部感染、褥疮等并发症。

二、闭合性脊髓损伤的手术

闭合性脊髓损伤，并有较严重的脊柱骨折，亦常合并其他部位及脏器损伤，及创伤性休克。

1. 手术适应证

在椎管内有游离骨片者。脊椎有脱位（图 20-8）、骨折并压迫脊髓者。腰穿示蛛网膜下腔梗阻或疑有椎管内血肿压迫脊髓者（图 20-9）。在观察过程中，脊髓神经功能障碍进行性加重者。

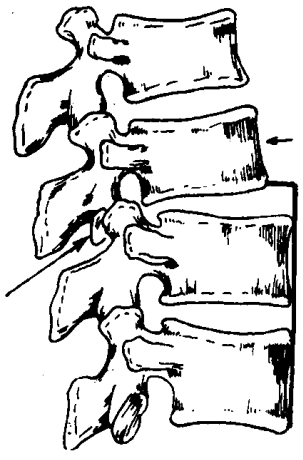

图 20-8 脊椎骨脱位脊髓受压

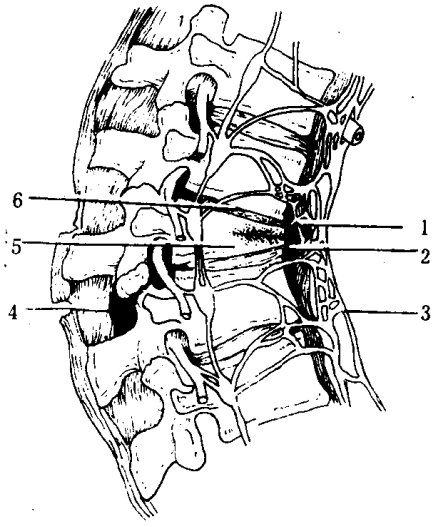

图 20-9 脊椎压缩性骨折、椎体周围血肿对脊髓产生压迫

1. 前纵韧带撕裂 2. 椎体前部血肿 3. 交感神经丛 4. 椎体后椎板前血肿 5. 椎体被压缩 6. 椎间盘被挤压伤

2. 手术禁忌症

全身情况严重，如合并其他重要脏器严重损伤；或创伤性休克尚未纠正，不能耐受手术者。脊髓完全横断。

3. 手术操作步骤

如有颈椎骨折、脱位，必要时手术应在颅骨牵引下进行。行病变区背正中切口，其范围应在可施行脊髓损伤节段上、下各一个正常椎板为宜。常规切开皮肤、皮下至棘突。在剥离棘突及椎板时，应从正常部位开始，逐步向病变区进行。在病变区操作要特别小心，勿用力过猛，以免加重脱位，移动骨折片，加重对脊髓的压迫和损伤。切除正常椎板后，再咬除病变区的椎板。咬除椎板时，不宜扭动和牵拉咬骨钳，以免使碎骨片移位，插入椎管内损伤脊髓。与骨片相连的软组织可用剪刀或刀片锐性切断。

椎板切除后，探查椎管。首先小心清除椎管内硬膜外的碎骨片。硬膜外脂肪可见点状样出血，予以切除。如发现血肿，亦予以吸除。显露硬脊膜，注意硬脊膜色泽、张力、搏动。硬脊膜有损伤时，可见硬脊膜充血、点状出血。如有裂伤，常有脑脊液从裂孔处溢出，应注意脑脊液性质。如有脊髓损伤或硬脊膜下血肿，可见硬脊膜张力高、搏动消失，甚至局部膨隆。扪之病变一端或一侧空虚，提示脊髓横断或半切性损伤。

切开硬脊膜，探查脊髓。沿背正中纵形切开硬脊膜，如有硬脊膜裂伤，以裂口两端向背正中纵形延长。牵开硬脊膜，探查硬脊膜下及脊髓。注意脊髓有否水肿、充血、点状样出血及裂伤，甚至断裂。如脊髓前方有压迫（血肿或椎体骨折、脱位时）时，可见脊髓局限性向后隆起。探查毕，将血块小心吸除，嵌插于脊髓内的碎骨片轻轻取出。破碎或糜烂的脊髓组织小心吸除，但切勿吸引和损伤正常脊髓组织。用温生理盐水冲洗，脊髓出血可用棉片覆盖，止血后再取出棉片或用止血海绵贴敷。活动性出血用银夹止血。如发现脊髓水肿严重，或椎体脱位经处理后脊髓腹侧仍然受压时，脊髓减压应彻底、广泛。可切断水肿区域的齿状韧带，椎板切除及硬脊膜切开范围应超过脊髓水肿区域的两端，使脊髓能充分向背侧移位。硬脊膜不予缝合或施行硬脊膜囊

扩大术。常规缝合软组织及皮肤。

如病人脊柱骨折、脱位，在切开硬脊膜前应按骨科情况先行牵引复位。

三、脊髓损伤的晚期手术治疗

1. 手术适应证

伤后神经症状逐渐进行性加重，经检查椎管内有占位病变（如椎管内慢性血肿、蛛网膜囊肿等）造成脊髓受压者；由外伤引起骨质增生、椎间盘突出、黄韧带肥厚以及碎骨片导致脊髓受压、椎管梗阻者；伤后由于瘢痕增生、神经根粘连等引起顽固性疼痛者；伤后发生蛛网膜炎及蛛网膜粘连，可根据该症手术适应症进行手术；伤后脊髓横断或完全性截瘫，可行大网膜移植术（详见显微手术），但治疗效果尚不肯定。

2. 手术方法及操作步骤

取病变区背正中皮肤切口，其范围应包括能显露病变区上、下各一个椎板。切开皮肤、皮下至棘突。剥离棘突及椎板时，应先于正常部分开始，逐渐向病变区延伸汇合。病变区瘢痕较多，并可见增生骨痂。由于骨折，正常解剖结构消失，增加手术困难，分离时要小心，手术野要清晰，器械勿误入椎管内，以免误伤脊髓。由于病变区棘突和椎板周围瘢痕组织增生，剥离时应从正常部分开始，逐渐延伸至病变区。病变椎板可增厚，并有骨刺形成，如有骨折，可形成骨痂，往往与硬脊膜粘连。黄韧带可肥厚。首先咬除正常上、下各一个椎板并逐渐向病变区延伸，用硬膜剥离器分离病变区椎板与硬脊膜的粘连，逐渐一小块一小块地将椎板及增厚的黄韧带切除。椎板切除范围上下两端均应超过病变区。椎板切除后探查椎管。病变区椎管内亦可形成瘢痕，其内可有碎骨片。将瘢痕从正常部位开始予以切除，两侧切除范围可达脊髓侧方，脊髓前方骨刺、椎间盘切除困难时不必勉强，必要时可行椎前入路予以处理（详见脊椎损伤）。

显露硬脊膜后可见硬脊膜明显增厚，有时厚度达 2cm，并有瘢痕增生。于正常部位背正中切开，可见硬脊膜和蛛网膜甚至脊髓粘连。用硬膜剥离器小心分离粘连后将硬脊膜全部切开。如部分硬脊膜和脊髓粘连严重，不易分离，并和脊髓挫裂伤形成瘢痕形成一个粘连团时，可将这部分硬脊膜暂予旷置，在其周围切开。待硬脊膜切开显露脊髓后，再将这部分硬脊膜和脊髓瘢痕增生部分一并切除。

切开硬脊膜后，分离硬脊膜和脊髓的粘连，牵开硬脊膜，显露和探查脊髓。可见蛛网膜增厚、混浊、粘连并常见有蛛网膜囊肿形成，均予以粘连分离和囊肿切除。脊髓挫裂伤处可见瘢痕形成和粘连，并向损伤平面上、下两端扩展，尤其平面以下更著。脊髓内瘢痕形成后使脊髓变细，有时呈扁形。如有脊髓完全性解剖性横断，断端胶质细胞增生并形成瘢痕，可将其切除。

如有脊髓髓内慢性血肿，病变部位脊髓膨隆，表面可呈青紫色。此时先用细针穿刺，将酱油样陈旧性血液吸除。血液吸除冲洗净后，可见局部脊髓下陷。如有血块不能吸出，则可距血肿最表浅处纵形切开脊髓达血肿腔，切口长度一般不超过 1cm。然后用温生理盐水将血块冲出。

如病人术前疼痛，疼痛局限于 1～2 个神经根分布区时，可行相应的后根切除术。如疼痛严重且广泛，单纯行神经根粘连松解、减压多无效，可行脊髓前外侧切断术。

第三节　椎管内肿瘤的手术

一、哑铃形肿瘤的手术

所谓哑铃形肿瘤是指肿瘤一部分位于椎管内，一部分位于椎管外，两者通过狭窄的椎间孔相连接。肿瘤的椎管内部分一般位于硬脊膜外，但亦可位于硬脊膜下，成为硬脊膜内髓外肿瘤。哑铃形肿瘤大多数为神经鞘瘤，少数肿瘤来自于软骨（软骨瘤）、血管组织（血管

瘤或血管母细胞瘤)及其他软组织(如脂肪瘤)。

哑铃形肿瘤椎管内部分可按椎管内肿瘤(包括椎管内硬脊膜外肿瘤、硬脊膜内髓外肿瘤)手术方法进行手术切除。肿瘤的椎管外部分,由于肿瘤节段不同(如颈部、胸部、腰部)而有不同的手术入路和方法。

颈部哑铃形肿瘤的手术方法和操作步骤是,全麻或局部麻醉后,多取侧卧位,患侧在上,颈部垫枕。切口可为横切口,也可取斜切口。斜切口下端指向同侧锁骨中线,在胸锁乳突肌后缘经颈后三角区入路。切口长度示肿瘤大小而定。切开皮肤、颈阔肌、椎前筋膜,显露前斜角肌和中斜角肌,于其两肌间隙之间进入即可发现两肌之间的肿瘤组织。将前斜角肌向内侧牵开,沿肿瘤边缘分离肿瘤直达椎间孔肿瘤峡部,将肿瘤全部分离切除。在分离切除肿瘤时,在椎间孔部肿瘤前方即为椎动脉,操作时应注意,切勿损伤。为此在剥离肿瘤时,应沿肿瘤边缘小心剥离。肿瘤摘除后,严密止血,分层缝合。

二、硬脊膜外良性肿瘤

硬脊膜外良性肿瘤种类很多,多起源于脊椎骨、椎间盘组织、椎管内的软组织及胚胎性组织等。按病理分类,可分为骨软骨瘤、血管瘤、脂肪瘤、神经纤维瘤、脊膜瘤、神经节细胞瘤、表皮样囊肿、皮样囊肿及脊索瘤等。外科治疗以手术切除和脊髓减压为主。

1. 骨瘤和软骨瘤

(1)手术适应证:因肿瘤引起脊髓压迫症状时,应进行手术治疗。手术切除中可能出血较多,术前应做好充足的血源准备。

(2)手术操作步骤:行病变部位的背部中线正中切口,其长度以病变显露为宜。切开皮肤,沿中线切开软组织并分离、牵开,显露棘突和椎板,经探查即可发现隆起的肿瘤组织。将肿瘤部分用咬骨钳、骨凿、刮匙等分块予以切除,切除范围以硬膜囊的背侧及左右两侧为主。如肿瘤较大,范围较广泛,不能全切则不必勉强,能消除骨(软骨)瘤对脊髓的压迫,达到脊髓减压的目的即可。在手术操作过程中,出血可能较多,可边切除,边用骨蜡止血。

2. 脂肪瘤

局限于硬脊膜外的脂肪瘤,多局限于椎管内。肿瘤多有完整包膜,但与周围组织粘连较著。

行病变部位的椎板切除。椎板切除范围尽可能显露肿瘤两端。椎板切除后,即可发现肿瘤,肿瘤多有包膜。如肿瘤较小,包膜完整并和周围粘连不著时,可用脑膜剥离器于包膜外钝形分离,将肿瘤完整摘除。如肿瘤较大,范围较广或与周围组织粘连严重,不能完整切除时,可予以分块摘除。

3. 脊索瘤

脊髓脊索瘤多位于骶部,为起源于胚胎脊索残余的先天性肿瘤。肿瘤生长缓慢,当骶骨大部破坏后,向腹侧发展可侵入盆腔,向背侧发展则累及椎管,压迫神经组织,发生马尾神经压迫症状(图 20-10),需手术治疗。

先行病变部位的椎板切除。进入椎管后,可发现肿瘤组织。肿瘤周围有纤维组织包膜。切开包膜后,见瘤组织质地软、脆,有时呈胶冻样。将肿瘤于包膜内分块切除,一般出血不多,止血不困难。包膜内肿瘤组织切除后,肿瘤包膜不必勉强切除。由于肿瘤位于骶骨,并且与正常骨质无明显界限,不可能彻底切除,以达到马尾组织减压的目的即可。脊索瘤对放射治疗比较敏感,残余部分术后可行放射治疗。

4. 皮肤异位囊肿及畸胎瘤

局限于硬脊膜外的皮肤异位囊肿及畸胎瘤,多有完整包膜,虽和周围组织有粘连但多可分离后完整切除或分块、完全切除(详见先天性肿瘤部分)。

三、硬脊膜内良性肿瘤

脊髓髓外硬脊膜内肿瘤多属良性肿瘤，少数为恶性肿瘤。其中以神经鞘瘤及脊膜瘤为多见，其他有血管母细胞瘤、胶质瘤、异位肿瘤等。肿瘤一旦被确诊，除确有其他禁忌症外，均应争取尽早手术治疗。

手术前准备、麻醉、体位与一般椎板减压、脊髓探查术相同。先行病变区椎板切除，其切除范围应超过病变上、下极各半个椎板。可见硬脊膜外脂肪由于肿瘤长期压迫而变薄甚至消失。显露硬脊膜后，见病变局部硬脊膜隆起、紧张(图 20-11)，病变区及其下段硬脊膜搏动消失，上段搏动存在。有时可见病变区硬脊膜充血、粗糙(如脊膜瘤)，用手指轻轻扪之，病变处有实性(坚硬)感。如上述征象存在，一般定位无误。然后纵形切开硬脊膜探查(图 20-12)，如发现肿瘤和硬脊膜粘连紧密，

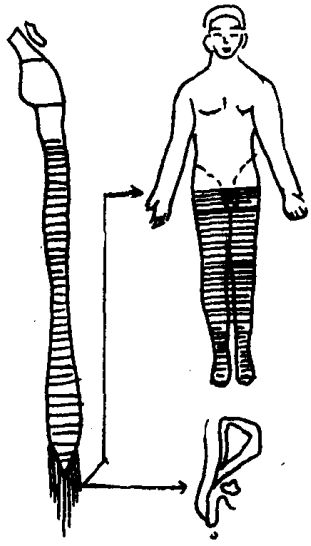

图 20-10　马尾神经损伤综合征

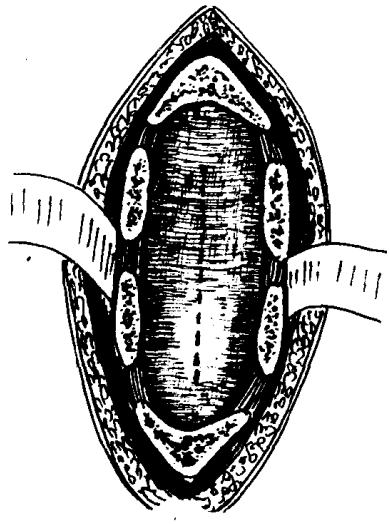

图 20-11　病变区硬脊膜隆起紧张

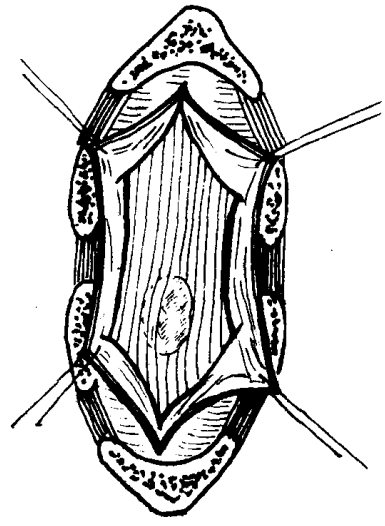

图 20-12　纵行切开硬脊膜探查

可先从肿瘤两端切开。切开硬脊膜后，即可发现位于脊膜背侧和背外方的肿瘤组织，将其切除(图 20-13)。若肿瘤位于脊髓的腹侧或腹外侧面，则可见脊髓向背侧或背外侧方移位，隆起。小心切开或撕开蛛网膜后，可见脑脊液从病变上方流出，而病变下方则无或很少有脑脊液流出。若无上述征象，则提示探查部位可能有误，此时可请台下人员协助压迫病人的双侧颈静脉，如肿瘤阻塞平面位于切口下方，则可见脑脊液大量溢出。若压迫颈静脉无脑脊液或很少溢出，则提示肿瘤阻塞部位于切口的上方。然后再用一细软导尿管从切口轻轻插入蛛网膜下腔，小心缓慢行进，若

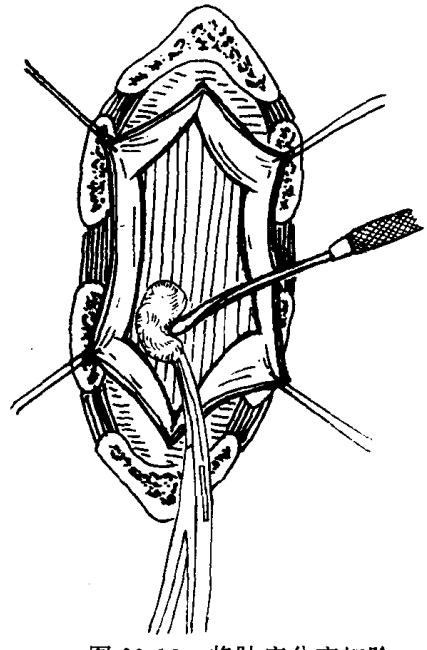

图 20-13　将肿瘤分离切除

遇阻力不易通过，表示该处即为病变部位。此时可根据具体情况、病变与原切口的远近，决定另行切口或延长切口，扩大咬除椎板范围，暴露肿瘤后再进行手术。肿瘤切除后，若不行脊髓减压，可缝合硬膜，按常规逐层关闭切口。

1. 硬脊膜内髓外神经鞘瘤切除术

神经鞘瘤是硬脊膜内髓外肿瘤中最常见的一种肿瘤，一般为良性。因肿瘤来自于脊神经根，多位于脊髓一侧（腹外侧或背外侧），位于脊髓正中部位者甚少。肿瘤包膜一般较完整，与脊髓表面粘连多不紧密，但和脊神经根关系密切。往往和一个脊神经根粘连甚重或肿瘤中有神经根穿入。少数较大肿瘤，可同时累及2～3个脊神经根。有时肿瘤沿神经根生长，穿过硬脊膜达硬脊膜外腔，甚至可经椎间孔达椎管外，形成哑铃形神经鞘瘤。神经鞘瘤因一般为良性，包膜比较完整，多可完全摘除，因此临床一旦发现确诊，即应尽早手术摘除。如在脊髓受压损伤尚未达到不可逆的病理变化时能完全摘除肿瘤，则手术效果较理想，神经功能恢复较好。

手术前准备、麻醉、体位及切口同椎板切除、脊髓探查术。

切开皮肤至咬除椎板操作步骤同椎板切除术。纵形切开硬脊膜并悬吊，显露脊髓并探查。因肿瘤多位于脊髓侧方，可见脊髓向健侧移位。如肿瘤位于脊髓背外侧，切开脊髓后常可发现肿瘤组织于脊髓一侧后方显露。如肿瘤较小抑或肿瘤位于脊髓腹外侧，可用窄脑压板或脑膜剥离器垫以棉片轻轻牵开脊髓，或切断一齿状韧带旋转脊髓即可发现肿瘤，然后将肿瘤周围轻轻分离，探查肿瘤的大小、范围、血运情况及肿瘤和邻近组织的关系、粘连情况等。

将肿瘤最显露部位的蛛网膜切开，然后将肿瘤两端蛛网膜下腔用棉片堵塞，以免分离及摘除肿瘤时血液流入蛛网膜下腔引起无菌性脑膜炎和蛛网膜粘连。于肿瘤最游离部位，用小圆针细丝线贯穿缝合一针牵引肿瘤。轻轻提起牵引线，用剥离器小心沿肿瘤包膜剥离。肿瘤和硬脊膜粘连处，用双极电凝后再锐性剥离、剪断。如不电凝止血，易引起出血。如用单极电凝止血，则必须远离脊髓且脊髓必须用棉片保护。电凝后马上用生理盐水冲洗，以免损伤脊髓。肿瘤和脊髓粘着处，一般粘连不著，稍稍剥离，肿瘤即可和脊髓分开。如肿瘤和脊髓粘连比较紧密，必须用双极电凝止血或用银夹止血，少许渗血用棉片轻轻覆盖即可。肿瘤四周游离后，即可将肿瘤提出瘤床，这时可见肿瘤和脊神经根粘连，并有供血小动脉通过。肿瘤和神经根粘连不重时，可将肿瘤完全从神经根剥下，供血动脉电凝或银夹止血。如粘连较著，为确保肿瘤的完全切除，防止复发，可将受累脊神经根电凝后切断和肿瘤一并摘除。但应注意，颈、腰膨大处脊神经根切断时应慎重，尤其是脊神经前根，以免手术后发生神经功能障碍。

如肿瘤过大，显露和游离边缘困难，不宜勉强完整摘除肿瘤，此时，可分块切除肿瘤。首先于肿瘤最表浅处，将肿瘤包膜电凝后切开，然后用肿瘤镊伸入包膜内分块夹除肿瘤组织或用刮匙分块刮出肿瘤组织。一般情况下，包膜内分块切除出血不会太多。如遇出血较多，可边电凝边分块切除。经分块切除包膜内肿瘤组织后，肿瘤体积逐渐缩小，待肿瘤缩小至一定程度，肿瘤显露清楚后，再按上述步骤将肿瘤及其包膜一并全部摘除。

如肿瘤浸及硬脊膜外（一般位于脊神经根处），可将肿瘤周围的硬脊膜剪开，将该部分硬脊膜和肿瘤一并切除，残端电凝止血后缺损处敷以明胶海绵。如肿瘤已伸入椎间孔，但尚未达椎间孔外时，可用脑膜剥离器伸入到椎间孔内剥离肿瘤予以切除。但要注意，椎间孔处可能有较大的供血动脉，损伤后可出血，需用电凝止血或银夹止血。渗血时用明胶

海绵堵塞压迫即可。如肿瘤已穿过椎间孔至椎管外，应按哑铃形肿瘤处理。颈部椎间孔外为椎动脉，剥离椎间孔内肿瘤时要特别小心，切勿损伤椎动脉。

手术操作要轻柔，不要过于牵拉和压迫脊髓，以免损伤。在夹闭或电凝肿瘤供血动脉时，应仔细辨认，确系为肿瘤的供血动脉，并于紧靠肿瘤处夹闭或电凝后切断，以免误伤脊髓供血动脉，引起脊髓缺血性损伤，导致术后神经功能障碍。对脊神经根，术中不可强力牵拉，以免间接损伤脊髓和直接损伤神经根，后者可致术后损伤性脊神经痛。

肿瘤摘除后，反复冲洗，确认止血满意，并观察脊髓受压情况和椎管通畅情况，常规缝合硬膜，逐层关闭切口。如止血满意，一般不置引流条。

2. 硬脊膜内髓外脊膜瘤切除术

脊膜瘤起源于脊膜，绝大多数向脊膜内生长，向硬脊膜外生长者少见。肿瘤供血多来自脊膜，所以肿瘤附近脊膜血管常有增粗。肿瘤与硬脊膜粘连明显、紧密，该处即所为肿瘤基底部，但肿瘤一般不与脊髓粘连。脊膜瘤一般为单发的良性肿瘤，恶性脊膜瘤或多发性脊膜瘤罕见。脊膜瘤和神经鞘瘤一样多可完全切除，手术效果良好，一旦确诊，应争取尽早手术切除。

术前准备、麻醉方法、体位同硬脊膜内髓外神经鞘瘤。

从切开皮肤至咬除椎板同神经鞘瘤。显露硬脊膜后，如肿瘤位于脊髓背侧，可见病灶处硬脊膜粗糙、不光滑，血管增生，无搏动，触之较韧。将硬脊膜从病变上、下方沿中线剪开，达肿瘤基底部，可显露肿瘤上、下极。如肿瘤基底和硬脊膜粘连严重，不易分离，或病变已浸润及硬脊膜全层，可沿肿瘤基底连线的正常硬脊膜剪开，残端电凝止血，较大血管可用银夹止血或细丝线缝扎止血。剪开基底周围硬膜后，肿瘤基底即可游离，然后用剥离器于边缘剥离瘤体。因肿瘤和脊髓粘连多不严重，剥离后常可完整摘除。

如脊膜瘤位于脊髓侧方或腹侧（图 20-14），背侧硬脊膜外观正常。沿中线剪开硬脊膜并悬吊，按常规探查脊髓侧方和腹侧即可发现肿瘤。如肿瘤较小，且位于背外侧，在肿瘤最游离处缝线牵引后小心剥离瘤体，其基底和硬膜粘连处连同硬脊膜一并切除，硬脊膜缺损处敷贴明胶海绵。如肿瘤较大或位于腹侧，显露及剥离困难，可于肿瘤最游离处电凝后切开包膜，用刮匙或肿瘤夹行包膜内分块切除瘤组织。待肿瘤缩小后再剥离瘤体，然后将肿瘤基底从硬脊膜上钝性剥离切除，或电凝后切断，摘除肿瘤。硬脊膜病变处予以电凝，一方面可止血，同时可烧灼残留瘤组织，然后敷以明胶海绵。

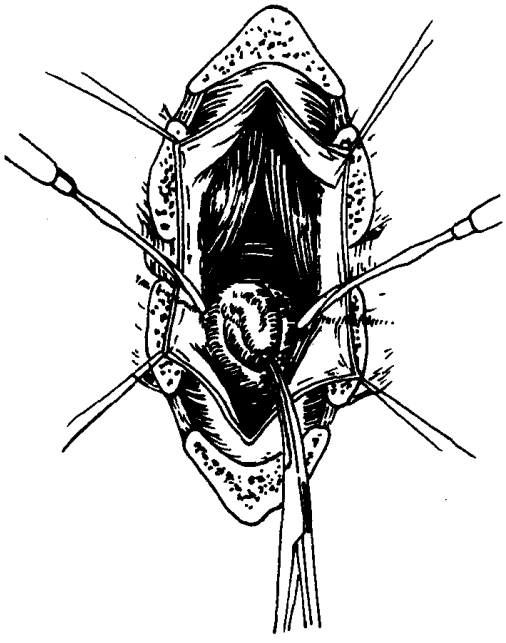

图 20-14　肿瘤位于脊髓腹侧的显露与切除

肿瘤基底部切除的硬脊膜，缺损部分较大，可用腰背筋膜、阔筋膜或其他组织修补。如肿瘤基底确系仅累及硬脊膜脏（内）层，而壁（外）层正常，也可仅将脏层切除，保留壁层，然后缝合硬脊膜。此法可免除硬脊膜修补，但亦有因肿瘤切除不彻底而复发之虑。

肿瘤切除后，常规缝合硬脊膜，一般不行脊髓减压。最后常法逐层关闭切口。若止血满意，一般不置引流条。

四、软脊膜下肿瘤

脊髓软脊膜下肿瘤实为髓内肿瘤的一种特殊类型。肿瘤位于软脊膜下，其生长方式，一部分向髓外生长，一部分向髓内侵及，遂形成髓内、髓外均有肿瘤。如上述为髓内胶质瘤，少数肿瘤部分可突出于脊髓下。少数神经鞘瘤和脊膜瘤亦可以这种类型的肿瘤出现。

软脊膜肿瘤的髓外部分按髓外硬膜内肿瘤手术方法处理，肿瘤髓内部分按髓内肿瘤手术方法进行。肿瘤能全切者应予以全部摘除，否则仅把肿瘤的髓外部分全部切除，肿瘤的髓内部分切除或减压。一般脊膜瘤及神经鞘瘤均较局限，包膜完整，和正常脊髓组织界限清楚，粘连不著，多可完全切除。软脊膜脂肪瘤虽为良性肿瘤，但肿瘤往往呈分叶状侵入脊髓组织中，这种肿瘤髓内部分切除困难，即使勉强切除，对脊髓损伤严重。因此，可仅将髓外部分的肿瘤切除，脊髓敞开不缝、减压即可。脂肪瘤生长缓慢，部分切除亦可长期缓解症状。

位于软脊膜下的皮样囊肿和表皮样囊肿，肿瘤包膜虽然完整，但和脊髓粘连较严重，不易分离。手术时，可将囊壁打开，其内容物清除后将较游离的部分囊壁切除，与脊髓粘连部分的囊壁予以保留，反复冲洗，并避免囊内容物进入蛛网膜下腔。术后亦可获得较长期的缓解。

五、脊髓髓内肿瘤

脊髓髓内肿瘤以神经胶质瘤最常见，其他肿瘤有髓内脂肪瘤、神经鞘瘤、异位肿瘤等。神经胶质瘤起源于任何一种胶质细胞，病理上有良性、恶性之分。良性肿瘤有室管膜瘤、胶质细胞瘤、星形细胞瘤等。恶性肿瘤有成胶质细胞瘤等。肿瘤位于脊髓内，进行肿瘤探查和摘除时，必须切开脊髓，因为容易损伤脊髓而发生相应的神经功能缺失症状和体征，以致术后遗留不同程度的后遗症。某些髓内肿瘤，单纯行脊髓减压术和放射治疗可能获得较长期的治疗效果。由于现代神经外科手术的进展，显微神经外科的发展，双极电凝、超声吸引器以及激光刀等在手术中的应用，核磁共振等先进诊断手段的应用，使脊髓内肿瘤能够早期发现、确诊，从而使过去认为不宜手术或不能手术切除的脊髓内肿瘤而获得手术切除，并取得满意效果。因此，髓内肿瘤的手术适应症、手术方法，应根据肿瘤性质的估计，肿瘤的部位、节段以及医院的设备条件、医疗技术等全面考虑，综合分析，慎重选择。下面以髓内胶质瘤为例分述如下。

1. 手术适应证及手术方法的选择

髓内胶质瘤一经确诊，如无特殊禁忌症，一般均应行椎板切除、脊髓探查术。但应依据肿瘤性质、部位及病人的体征决定行单纯脊髓减压术或肿瘤切除术（包括肿瘤部分切除术）。

2. 肿瘤的性质

分恶性胶质瘤和良性胶质瘤，恶性胶质瘤如星形细胞瘤Ⅲ～Ⅳ级、成胶质细胞瘤等。这种肿瘤质地较柔软，呈浸润性生长，无完整包膜，和周围界限不清，瘤体内可能有坏死、液化或囊样变。因属恶性，周围界限不清，多不能完全切除，预后较差。即使勉强切除，亦难以根治且脊髓损伤严重，术后多有严重神经功能障碍，病人生存期间生活质量较差。因此，仅行脊髓减压为宜，术后可辅以放射治疗。良性胶质瘤如星形细胞瘤Ⅰ～Ⅱ级、室管膜瘤等，这种肿瘤多为实性，周围界限较清楚，如病变比较局限，可行肿瘤全部切除。

3. 肿瘤的部位

发生在颈髓，特别是高颈髓的髓内胶质瘤，手术危险性较大，术后可能出现呼吸麻痹、中枢性高热、高位瘫痪等严重并发症，因此行肿瘤切除术时要慎重掌握。

4. 病人的症状体征

因施行髓内肿瘤切除，必须切开脊髓进行操作，对脊髓有不同程度损伤，在病人临床症状、体征轻微时，术后症状、体征往往加重，尤其对恶性胶质瘤，单纯行脊髓减压术和放射治疗，效果较好，因此手术切除应持慎重态度。术前或术中确诊为良性肿瘤，病变较局限，应用现代神经外科技术，以在最小程度损伤脊髓前提下，可将肿瘤全部切除，达到根治目的。因此，虽然临床症状、体征较轻，也宜行肿瘤全部切除术。

5. 术前准备和麻醉、体位

同椎板切除、脊髓探查术。颈脊髓髓内肿瘤，因术中有可能发生呼吸麻痹，以行气管插管全身麻醉为宜。

体位同椎板切除、脊髓探查术。

6. 操作步骤

取背正中切口，因髓内肿瘤多在髓内沿脊髓长轴发展，病变侵犯多个脊髓节段，因而切口的长度范围应够大。切开皮肤、软组织后切除椎板，椎板切除范围应够大。显露硬脊膜后见硬脊膜外脂肪在病变区变薄或消失，脊膜囊呈棱形向背侧膨隆、紧张，搏动消失，扪之硬脊膜较韧。于肿瘤头尾端纵形切开硬脊膜并向病变区延长汇合。肿瘤区和硬脊膜可能有粘连，可用硬膜剥离器小心分开，剪开硬脊膜后悬吊。

硬脊膜切开悬吊后，显露脊髓并行探查。可见肿瘤区脊髓背部呈梭形膨隆，其表面色泽可显异常，呈浅黄色或青紫色，沟纹变浅或消失。脊髓表面血管减少，或见新生血管及血管迂曲增粗。然后探查脊髓两侧及脊髓腹侧。有时位于脊髓腹侧的髓外肿瘤，将该处脊髓向背侧挤压，脊髓向后方(背侧)移位，脊髓横径加宽，易和脊髓内肿瘤混淆，通过仔细探查脊髓腹侧可鉴别之。还应注意髓内肿瘤，髓内肿瘤有时可突出至软脊膜下甚至髓外。

探查毕，确认为髓内肿瘤后，应先行肿瘤穿刺。穿刺时用细针头，于脊髓背侧隆起最显著之无血管处刺入，深度不超过 4～5mm，缓慢进针，同时接注射器抽吸，如有血性或黄色液体吸出，考虑肿瘤为囊性。抽出囊液和组织碎屑留作病理检查。如穿刺肿瘤质地较坚韧，无囊液抽出，则考虑为实性肿瘤。

通过脊髓探查和肿瘤穿刺，并结合术前检查，综合判断肿瘤的性质、侵犯脊髓的范围，决定是否行肿瘤切除、部分切除或仅行脊髓减压术。如为恶性肿瘤，侵及脊髓的范围较广，部位较深，在不宜行肿瘤切除或部分切除时，可仅行脊髓减压术。切断病变处脊髓两侧的齿状韧带，脊膜不缝合，常规关闭切口。若为良性肿瘤，范围较局限，即可行肿瘤摘除或部分切除术。

先于肿瘤最膨隆处的脊髓背侧无血管处或背正中无血管处，纵形切开软脊膜和脊髓后可发现肿瘤组织。如肿瘤质地软或呈囊性，可用双极电凝止血后切开瘤壁，在肿瘤包膜内将肿瘤予以吸除。瘤内出血可用双极电凝止血或用止血海绵轻轻压迫止血。将内容物大部吸除后，然后逐步紧贴瘤壁分离包膜，予以切除。如肿瘤范围大或边界不清，仅行肿瘤大部或部分切除即可，不要勉强行肿瘤全部摘除，更不能损伤正常脊髓组织。肿瘤部分切除后，脊膜不缝，彻底止血。严密分层关闭切口，不置引流条。

切开脊髓后，如发现肿瘤为实性，质地较坚韧，包膜完整，边界清楚并范围较小，可行肿瘤全部切除术。此时脊髓背侧切口应达到或接近肿瘤上、下两极，切开脊髓后，用脑膜剥离器轻轻剥离肿瘤背侧、两侧及上、下两极。剥离时要小心仔细，勿损伤正常脊髓组织，尤其是脊髓侧索部分。遇有血管，应尽量保留。实无法保留，应确认为肿瘤滋养血管时，可在贴近肿瘤边缘处予以双极电凝或银夹止血后近肿瘤处切断。然后在比较游离的一端，缝扎牵引线。边轻轻牵拉，边仔细剥离

肿瘤，直到将肿瘤完全摘除为止。在剥离探查过程中，如发现肿瘤边界不清，应适可而止，终止手术。如肿瘤较大，但侵犯肿瘤节段不多，为减少手术中对脊髓的损伤，方便操作，亦可先用肿瘤镊或刮匙将瘤内部分分块摘除减压，然后再行肿瘤完全摘除。如发现肿瘤虽包膜较完整，边界较清楚，但肿瘤两极在脊髓内纵向延伸较长时，也就是肿瘤已侵及脊髓较多个节段时，手术也应适时终止。如勉强行肿瘤完全摘除，势必切开较多的脊髓节段，脊髓损伤较严重，术后遗留较重的神经功能障碍。待肿瘤摘除或部分切除后，视脊髓减压是否彻底，以其肿瘤复发或继续生长快慢的估计，决定是否行脊髓减压术。最后常规关闭切口。

脊髓探查如发现脊髓髓内肿瘤部分已突出于脊髓软脊膜下甚至髓外，手术操作可按软脊膜肿瘤进行。

第四节 硬脊膜外血管瘤的手术

硬脊膜外血管瘤多属海绵状血管瘤，生长较缓慢，如能手术切除，多能获得良好效果。但该手术中出血甚多，止血较困难，而且血管瘤对放射治疗有一定的敏感性。血管瘤在下述情况下，可考虑采取手术治疗 。血管瘤已压迫脊髓，临床上有明显的脊髓神经功能障碍时，应行手术切除。血管瘤较小，无明显脊髓神经功能障碍时，可先行放射治疗。在放射治疗过程中，应密切观察病情，如出现脊髓压迫症状或原有症状明显加重，应即时手术治疗。血管瘤继发出血，应紧急手术。有肿瘤继发出血时，症状迅速进展恶化。如不及时手术，血肿压迫脊髓过久，则可发生不可逆的病理变化，即使行手术，术后功能亦难以恢复。

一、术前准备

因术中出血甚多，止血不易，术前应做好充分的输血准备。

二、手术方法和操作步骤

局限于硬脊膜外的血管瘤，多有完整包膜，分离及止血较容易，应争取全切。首先行病变区椎板切除术，椎板切除范围应超过肿瘤累及范围，使肿瘤显露清楚，容易分离和止血。因病变区椎板有血管增生，在咬除椎板时，出血甚多，此时应准确而迅速地将椎板咬除，骨窗边缘用骨蜡止血。椎板切除后，将肿瘤全部显露，探查可见血管瘤质地柔软，似海绵样感觉，多有完整包膜。在包膜外钝性剥离，出血时可用电凝和银夹止血。如能剥离后完整切除，术中出血可相对较少。如粘连严重，剥离困难，不能完整摘除需分块切除时，出血甚多，止血困难，此刻应在快速输血同时，尽快将肿瘤分块切除。往往将肿瘤全部切除后，出血才可控制。

如血管瘤同时累及脊椎，则往往整个脊椎骨包括椎体及椎弓均被累及，这时血管瘤完全切除的可能性甚少，有时仅能行椎板切除、脊髓减压术。手术切口要较大，应能显露病变部位上、下各一个正常椎板。咬除椎板时，先将两端正常椎板咬除，然后再咬除病变的椎板及椎弓根。咬除病变骨质时，操作要准确、迅速，可边咬除边用骨蜡止血。因骨质被血管瘤浸润，质地松软，咬除时要当心勿伤及脊髓。当椎板及推弓根咬除，达到脊髓减压目的后，即可酌情结束手术，骨窗边缘用骨蜡彻底止血后常规关闭切口。

第五节 椎管内炎症的手术

一、硬脊膜外脓肿

硬脊膜外脓肿是硬脊膜外间隙软组织的化脓性感染。由于病情发展较快，尤其是急性硬膜外脓肿，病变可迅速压迫脊髓及引起脊髓血管梗塞，导致急性脊髓损害。因此，一旦确诊为该病，应紧急手术，以防止因脓肿急性

压迫脊髓及脊髓梗塞性病变引起的脊髓不可逆性的继发性损害，使脊髓功能得以恢复。一般情况下，如病人在不完全性瘫痪时进行手术，则术后恢复良好或完全恢复正常。已完全瘫痪的病人，如能在1～3d内行手术治疗，脊髓功能仍有可能不同程度恢复。手术过迟，则术后恢复希望甚微。

手术目的主要是清除脓液和炎症肉芽组织，引流脓液，解除脓肿对脊髓的压迫，使脊髓充分减压，感染灶清除。

手术方法及步骤同椎板切除术。椎板切除范围一般在脓肿最严重处切除2～3个椎板为宜。行相应的背正中皮肤纵切口，切开皮肤、皮下后，可见到背部软组织充血、水肿，在分离椎旁肌肉时，有时可见到脓肿和肉芽组织形成并和椎管内病灶相通，对这些病灶均予以清除。然后剥离椎板，在剥离时应小心轻柔，不可用力过猛。因病变部位的椎板和椎体可能有炎性病变，骨质疏松，用力过大骨膜剥离器可不慎误穿入椎板内，伤及脊髓。椎板切除术，可见硬膜外脂肪消失，硬膜外间隙被脓肿和炎性肉芽组织充填。首先取脓液行细菌培养和药物敏感试验，然后将脓液吸除，肉芽组织尽量用刮匙予以清除。清除硬脊膜囊背侧和两旁的肉芽肿较易，硬脊膜囊前方的肉芽肿清除较困难。在不损伤硬脊膜的情况下，尽量予以清除。在整个手术过程中，尤其是在清除附着于硬脊膜上的肉芽时，决不可穿透或切开硬脊膜，否则，炎症会扩散至硬脊膜下，甚至发生脑脊髓炎。脓肿吸除、肉芽清除后，用抗生素溶液冲洗伤口，硬脊膜外腔放置抗生素（如青霉素80万U、链霉素1.0g等），并置引流物保持术后引流通畅。引流物可用烟卷引流条或细导管（硅胶管或软细导尿管），最后逐层常规缝合切口。

如病变部位范围较大，节段较长，椎板切除过多，损伤太大；若切除少，则达不到病灶清除的目的，引流亦不完全。此刻，可采用间隔椎板切除。未显露部分硬脊膜外腔，可插入导管反复冲洗。

该手术为感染手术，除按一般椎板切除、脊髓减压手术的术后处理外，还应注意：术后应全身应用强而有效的抗菌药物，亦可根据脓液细菌培养及药物敏感试验结果，应用有效的抗菌药物，抗菌药物应用时间不能少于术后2～4周。术后应保持伤口引流管引流通畅。一般术后3～5d引流脓液较多，以后逐渐减少。烟卷引流管一般于术后3～7d拔除。引流管可定时用抗生素溶液冲洗，待基本无脓液流出后适时拔除。如伤口感染，可早期拆除部分缝线，按时换药，保持引流通畅。

二、硬脊膜下脓肿

硬脊膜下脓肿是发生于硬脊膜与蛛网膜之间的化脓性炎症，此病甚少见。因病变位于硬脊膜下，其病变更易引起脊髓的继发性损害，一旦怀疑此病并有蛛网膜下腔阻塞时，应急症予以手术探查。术前准备同硬脊膜外脓肿。首先行病变部位的椎板切除。椎板切除显露硬脊膜后，可见硬脊膜充血、水肿，病变部分局部隆起，搏动消失。有时可见脓肿已浸及硬脊膜并穿破，局部有脓性渗出液。于病变中心（硬脊膜最膨隆部位）切开硬脊膜即可见有脓液溢出。常规取脓液作细菌培养及药物敏感试验，扩大硬脊膜切口，吸除脓液，可见脓肿呈单房或多房性，蛛网膜粘连增厚。然后对脓腔逐一清除，蛛网膜不宜剥离过多，达到脊髓减压目的即可，在病变周围覆盖棉片，以免炎症扩散。最后用抗生素溶液或生理盐水反复冲洗脓腔，去除棉片，脓腔放置引流管，常规逐层间断缝合切口。

术后处理同硬脊膜外脓肿。

三、脊髓髓内脓肿

脊髓内脓肿罕见。脓肿位于脊髓内，多为单发性，少数可为多发病灶。怀疑该病，经检查脊髓内有占位病变时，应及时手术探查。

手术前准备同硬脊膜外脓肿。

先行病变部位的椎板切除。显露硬脊膜后，可见病变部位硬脊膜有占位表现。后正中纵形切开硬脊膜，探查脊髓，见病变部位脊髓膨隆，其表面充血、水肿，扪之可有波动感。于脊髓膨隆、波动感最明显部位，用细针穿刺可抽出脓液，脓液行细菌培养及药物敏感试验。于脊髓背侧最膨隆处中线从无血管区纵形切开脊髓达脓腔，可见有脓液溢出。吸除脓液，低压冲洗脓腔后，于脓腔内放置软质导管引流。如脊髓水肿明显，硬脊膜可不缝合，彻底减压。最后常规逐层缝合切口。

在全身应用抗生素同时，保持引流管引流通畅，并可定期向导管内注入抗生素溶液，数天后待基本无脓液流出后可拔除导管。

四、椎管内结核病

椎管内结核病是指硬脊膜外、硬脊膜下及脊髓内外的结核性肉芽肿，是一种少见疾病。临床上比较多见的脊柱结核并发结核性脓肿所导致的脊髓压迫一般不包括在内。

1. 椎管内硬脊膜外的结核性肉芽肿的手术治疗

首先行病变部位的椎板切除。椎板切除后，可见硬膜外有结核性肉芽组织增生，甚至形成结核瘤。肉芽肿可用刮匙、硬膜剥离器予以清除。结核瘤可分离后予以摘除。如有脓肿，亦予以清除。术中勿损伤硬脊膜，以免结核扩散至蛛网膜下腔，导致结核性脑膜炎。病灶清除后，置入链霉素 1.0g，逐层常规关闭切口，不置引流。

2. 硬脊膜内脊髓内外结核性肉芽肿的手术治疗

首先行病变区椎板切除术。椎板切除后显露硬脊膜，有时可见硬脊膜肥厚，呈炎性改变。纵形正中切开硬脊膜，常见硬脊膜和蛛网膜粘连，予以分离后牵开。见蛛网膜肥厚、混浊并和脊髓粘连。结核瘤可位于硬脊膜下腔、蛛网膜下腔并和脊髓粘连甚至达软脊膜下，和脊髓难以分开。清除病灶前，先用棉片将上、下端蛛网膜下腔堵塞，然后用刮匙、硬膜剥离器小心清除病灶。病灶中心有时有脓肿形成，亦予以吸出。由于病灶和脊髓关系密切，完全清除困难，可在不损伤脊髓组织的前提下尽量予以清除。清除后用温生理盐水反复冲洗，病灶处置入链霉素 100mg，取出棉片，常规缝合切口，切口内不置引流。

除按椎板切除术后处理外，椎管内结核性肉芽肿在手术前后均应抗结核治疗。

五、脊髓蛛网膜炎

脊髓蛛网膜炎是脊髓蛛网膜的一种慢性炎症反应，可引起脊髓蛛网膜增厚，并和脊髓及脊神经根粘连，压迫脊髓及脊神经根。有的则可形成蛛网膜局限性囊肿，阻塞蛛网膜下腔，压迫脊髓。

1. 手术适应证

对脊髓蛛网膜炎，应首先考虑非手术治疗。尤其病变弥漫、蛛网膜与脊髓有广泛粘连的病例，即使手术也难以奏效。经非手术治疗无效，症状继续加重，病变比较局限；或有局限性蛛网膜囊肿形成，引起蛛网膜下腔阻塞，压迫脊髓以及不能排除脊髓其他占位病变（如肿瘤等）时，均可考虑手术。

2. 麻醉

因在手术中分离脊神经根时，可引起病人的剧烈疼痛，所以一般以全麻为宜。

3. 手术操作步骤

常规行病变区椎板切除术。椎板切除后，显露硬脊膜。部分病例可见硬脊膜充血、肥厚。背正中纵形切开硬脊膜，切开时尽量不损伤蛛网膜。如有硬脊膜和蛛网膜粘连，应用剥离器小心仔细分离，然后牵开硬脊膜。因蛛网膜有慢性炎症改变而失去光泽，不透明，肥厚，呈乳白色，如为病变晚期，蛛网膜可形成较坚硬的纤维瘢痕组织或形成束带，压迫脊髓及神经根。蛛网膜与脊髓可有粘连，如形成局限性蛛网膜囊肿，可压迫该部位脊髓，囊内多为淡黄色囊液。

首先小心仔细分离脊髓背侧及两侧的蛛网膜与硬脊膜的粘连，腹侧的粘连不必勉强分离。如发现蛛网膜囊肿，则予以切开，排空囊液，然后将囊肿的游离部分剪除。蛛网膜和脊髓粘连病变，一般是在保障不损伤脊髓组织及其血管的前提下予以分离，较粗大的粘连尽量予以分离以解除对脊髓的压迫。如发现蛛网膜和神经粘连严重，可仔细分离予以神经根减压，但术中不可损伤神经根及椎动脉。术中有时可见蛛网膜与脊髓粘连后可因牵拉使脊髓扭曲，此时可在分离粘连同时，将附近的脊髓齿状韧带切断，以减轻其对脊髓的牵拉。

在上述手术过程中，要止血严密，勿使血液流入蛛网膜下腔，以防止术后形成新的粘连。为预防血液流入蛛网膜下腔，可用棉片暂时覆盖病变两端的蛛网膜下腔，缝合硬脊膜时取出。最后常规关闭切口。

术后除按椎板切除、脊髓探查术后处理外，尚需多次定期腰穿放脑脊液，至脑脊液清亮为止。这样可使血性脑脊液放出，减轻和预防新的粘连，促进脑脊液循环，保持蛛网膜下腔的通畅，同时亦可减轻血性脑脊液对脑膜的刺激，缓解术后反应。

（王同伦）

第六节　脊髓先天性疾病的手术

一、脊髓纵裂症

脊髓纵裂症是一种少见的先天性脊椎脊髓畸形，其主要病理变化为椎板背侧面有一纵形骨梁向背侧生长，将硬脊膜下腔一分为二，病变部位脊髓亦同时被分为左右两半（图20-15）。由于骨小梁将脊髓固定，致使脊髓受到牵拉，生长发育亦受到限制而导致神经症状。手术切除骨梁是该病的唯一治疗方法。主要是将骨梁切除，整复硬膜囊，游离脊髓，解除牵拉，以达到脊髓继续生长发育，防止症状进一步发展。但手术后对术前原有的神经症状改善不著。

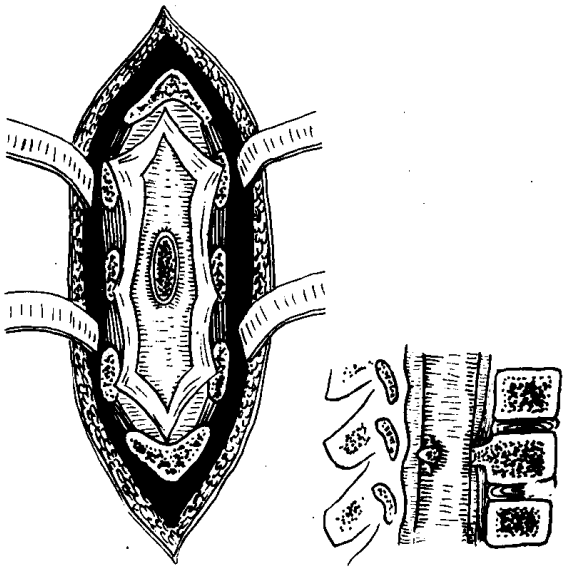

图 20-15　脊髓纵裂畸形正侧位观

麻醉后，取病变区背部皮肤正中纵切口，切口的长度以能显露病变区上、下各一个椎板为宜。常规切开皮肤、皮下及软组织，显露椎板，多见到病变区椎板缺如。将包括病变区上、下两端各一个椎板切除后，探查椎管，可见到病变区有骨小梁向后纵向将硬脊膜分为两半。用骨膜剥离器小心剥离骨小梁骨膜，用小咬骨钳将小梁咬除。然后于病变区上、下两端将正常硬脊膜从背正中切开，病变区硬脊膜围绕剩余的骨小梁棱形切开，探查脊髓。多发现脊髓与骨梁区的硬脊膜有粘连，应予以分离，然后将骨小梁区的硬脊膜切除。剩余骨小梁亦同时尽量咬除，直达椎体背面骨小梁根部。如发现有蛛网膜粘连或蛛网膜囊肿，应同时予以分离和切除。术毕即见脊髓已复位于一个椎管中。最后常规缝合背侧硬脊膜切口，腹侧硬脊膜可不予缝合，逐层关闭切口。

术后处理同椎板切除、脊髓减压术。

二、皮肤瘘和椎管内皮肤异位囊肿

皮肤瘘和椎管内皮肤异位囊肿两者多合

并存在，并多发生于同一部位，相互连接。以腰骶部位多见。由于皮肤瘘的存在，其手术方法和单纯的椎管内皮肤异位囊肿的处理方法不尽相同。

1. 手术适应证

皮肤瘘并伴有椎管内皮肤异位囊肿者；椎板缺如（隐性脊柱裂）同时伴有皮肤瘘者；皮肤瘘如有急性感染化脓，应感染控制后再行手术，如感染期内发现病人原有神经症状进行性加重，提示椎管内有脓肿病灶时，应急行手术探查；单纯皮肤瘘有反复感染发作史时，应择期手术切除。

2. 手术方法及操作步骤

皮肤切口应视皮肤瘘管决定，一般以皮肤瘘口为中心作棱形切口，其上、下两端成背正中切口。切开皮肤、皮下，两端沿中线直至椎板，在瘘管部位沿瘘管棱形分离。牵开软组织，显露椎板，椎板切除范围视椎管内病变而定。先行正常椎板切除，于瘘管部位时常发现该处椎板缺如。椎板切除后，显露瘘管周围硬脊膜。仔细沿瘘管周围分离瘘管，如瘘管末端位于硬脊膜外终止，或仅和硬脊膜粘连但未伸入硬脊膜囊内，则分离后将瘘管全部切除后终止手术即可。如发现瘘管伸入硬脊膜内，则应沿瘘管棱形切开硬脊膜，并向两端延伸，背正中切开硬脊膜，探查脊髓与瘘管。瘘管进入硬脊膜后硬脊膜下部分逐渐变细，其末端和组织粘连，有时甚至延伸入脊髓内。仔细小心分离粘连，将瘘管末端完全游离后予以全部切除。如和神经根粘连重，亦在少损伤神经组织的前提下，尽可能争取将瘘管完全切除，以免术后复发及继发感染。

位于椎管外及椎管内硬脊膜外的皮肤异位囊肿，一般均有完整的包膜，和周围组织粘连不重，于包膜外游离后多可完整全切。位于椎管内硬脊膜下的囊肿，虽多有完整包膜，但往往和脊髓及神经根粘连。如粘连不著，可小心仔细分离，将囊肿完整摘除。如粘连较著，不易分离，勉强分离则易损伤神经组织时，可将囊肿包膜切开，刮除和吸除囊内容物，囊壁的游离部分予以分块切除，保留和神经组织粘连重的部分囊壁。囊肿内容物中含有脂肪酸、胆固醇等化学成分，对组织有刺激作用，如误流入蛛网膜下腔，可导致无菌性脑脊髓膜炎及蛛网膜粘连等并发症。因此，在游离和切开囊壁前，应用棉片覆盖蛛网膜下腔，以免囊内容物的流入。术毕，反复用生理盐水冲洗，取出棉片，缝合硬脊膜，逐层常规关闭切口。

三、脊髓空洞症

脊髓空洞症是一种脊髓退行性病变，以脊髓积水及胶质细胞增生为其病理特征，病程进展缓慢。脊髓空洞症又分交通型和非交通型两种类型，前者空洞和脊髓中央管相交通，后者空洞和中央管不相交通。脊髓空洞症同时可伴有枕骨大孔区畸形（如颅底凹陷畸形）。脊髓空洞症的治疗方法很多，其手术治疗的主要目的是通过空洞内液体的排空及引流，解除或减轻空洞对脊髓的压迫，改善临床症状或使其停止进展，同时可解除枕骨大孔区骨性畸形对神经组织的继发性损害。脊髓空洞症的手术治疗方法主要有以下几种。

1. 空洞—蛛网膜下腔分流术

该手术的主要目的是将空洞液体通过导管分流至脊髓蛛网膜下腔。

(1)手术适应证：适用于临床症状逐渐恶化，有或无轻度扁桃体下疝者。对创伤后交通型脊髓空洞症，不伴有小脑扁桃体下疝畸形者效果较好。

(2)麻醉方法：一般用局部浸润麻醉，必要时亦可行气管插管全身麻醉。

(3)手术操作步骤：因该病颈髓病变明显，一般采用颈部后正中纵形切口。按颈椎板切除、颈髓减压手术方法切除颈$_5$、颈$_6$椎板，正中纵形切开硬脊膜。在切开硬脊膜时，要特别小心仔细，应保持蛛网膜的完整性，且勿损

伤蛛网膜。必要时可在显微镜下切开，于脊髓膨隆最明显、血管较少的后正中纵形切开脊髓，长约 3～4mm，即可见有囊液流出，随之见膨隆的脊髓张力减低或塌陷。然后将长约 4～5cm、直径 1mm 较软的硅胶管一端插入脊髓空洞内约 2～3cm，导管另一端置入脊髓蛛网膜下腔中，并用 0/3～0/5 的缝合线将导管固定于蛛网膜上，然后间断缝合封闭蛛网膜。亦可在插入空洞前，在插入深度处将线先固定于导管上作为插入深度的标志，置入引流管后将线固定于蛛网膜上，将蛛网膜下腔封闭。最后常规缝合硬脊膜、肌层及皮肤。

如在术中发现脊髓空洞症同时伴有蛛网膜炎、蛛网膜粘连及蛛网膜囊肿时，可同时行囊肿切除、粘连分离术。

该手术操作过程中，应注意切勿损伤脊髓血管，引流管要两端确切插入脊髓空洞和蛛网膜下腔中，并引流通畅。蛛网膜要缝合，封闭蛛网膜下腔。

术后处理同椎板切除、脊髓减压术。

2. 后颅凹探查减压术

该手术的目的是通过后颅凹（包括上颈髓）减压（也称枕大孔区减压），解除颅底骨质畸形、小脑扁桃体下疝畸形（即 Chiari 畸形 I 型）以及第 4 脑室正中孔狭窄或闭缩。脊髓空洞的发病机制之一，即由于第 4 脑室出口狭窄或闭塞后，引起第 4 脑室压力增高，继而使脊髓中央管扩张形成脊髓积水，进一步形成脊髓空洞症。而第 4 脑室出口闭锁又多伴有颅底凹陷或小脑扁桃体下疝畸形。

(1)手术适应证：适应于脊髓空洞症伴有颅底凹陷症和小脑扁桃体下疝畸形（Arnold-Chiari 畸形）者。

(2)麻醉方法：局部浸润麻醉或气管内插管全身麻醉。但全麻操作过程中，应特别注意勿使头部过度后仰，以免加重对延、颈髓的进一步损害，甚至呼吸停止。

(3)手术体位：俯卧位，侧卧位或坐位。

(4)手术操作步骤：作颈枕部正中直切口。切口范围上达枕外粗隆上 1～2cm，下可达 3～4 个棘突（可根据小脑扁桃体下疝至椎管内程度而决定）。切开皮肤、皮下，严格沿中线切开肌肉直至枕骨及棘突。肌肉中线部分为白色纤维组织，血管甚少。如偏离中线切开，则出血甚多，项肌损伤亦重，甚至可切断。然后于枕外粗隆下 1cm 处将项肌“V”形切断，于枕外粗隆处可保留部分肌肉，以利肌肉缝合紧密和减少牵开时张力。止血后用大型自动牵开器牵开。用骨膜剥离器于骨膜下将骨膜及软组织向两侧剥离，显露枕骨鳞部、枕骨大孔后缘及寰椎后弓及棘突。注意在操作时勿将剥离器伸入寰枕间隙，造成枕大孔区的神经损伤。剥离骨膜时，如枕骨外板血管出血，可用骨蜡涂之止血。

枕骨开窗，首先在枕骨鳞部一侧（侧卧位时在其上侧）用颅骨钻钻洞。枕骨鳞部骨质较薄，钻洞时用力不宜太猛，以免钻头突然插入颅内，损伤小脑；因枕骨鳞部平面向深部倾斜，钻头易滑，不小心时可滑向环枕间隙，并插入损伤延脑脊髓，重者可致死亡，此时，可用骨膜剥离器在其下面予以阻挡。钻洞后，将咬骨钳伸入骨洞小心咬除枕骨，逐步扩大骨窗，将枕骨鳞部大部咬除。注意勿损伤静脉窦。咬至枕骨大孔后缘时，可改用头较细小的咬骨钳，小心咬除枕大孔后缘 2.0～2.5cm、环椎后弓 1.5～2.0cm。咬除范围不宜过大，同时不能偏向一侧。如咬除范围过大或偏向一侧，可引起椎动脉的硬脑膜支或椎静脉丛的出血，甚至有椎动脉损伤之虑。根据需要（即应达下疝的小脑扁桃体下缘），向下咬除颈椎的棘突及椎板。骨窗成形后，其创缘涂以骨蜡止血。由于可伴有枕大孔区畸形（如颅底骨陷、环枕融合等），枕大孔后缘区较深，暴露困难，视野不清晰，操作可能较困难；同时由于畸形，枕大池受压减小或消失，脑干的缓冲空间减小，所以在此处操作应特别小心；视野

欠清楚，咬骨钳不可伸入过深，咬除的骨片不可用力牵拉，以免压迫硬脑膜，直接或间接造成脑干损伤。

剪开硬脑膜。枕部硬脑膜呈“V”字形切开。切至中线时，可先缝扎枕窦，并留线作牵引用。剪至寰枕部，改为正中剪开硬脊膜，同时将寰枕筋膜剪开，直至小脑扁桃体下缘。如发现硬脊膜和脑、脊髓组织粘连紧密，不易分开时，不必勉强分离，可将粘连区的硬膜保留，在其周围剪开，以免损伤神经组织。

切开并悬吊牵开硬脑脊膜后，可见下移的小脑扁桃体。蛛网膜可混浊、肥厚、粘连，甚至有蛛网膜囊肿，可予以分离或切除。然后将两侧小脑扁桃体分开，向上外抬起，探查第4脑室及其出口。如发现第4脑室开口（正中孔、侧孔）与蛛网膜粘连、梗阻，可用精细剥离器仔细分离、切开，暴露第4脑室底延髓背侧面。如发现延髓闩部的中央管上口未闭合时，可取一肌肉片予以覆盖堵塞。一般下疝的小脑扁桃体可不予切除。

为充分减压，硬脑脊膜不缝合，其边缘可用电凝止血。然后逐层间断缝合项部肌肉。缝合要严密、牢固、可靠，且不留死腔，以此良好地支持和保护小脑，避免术后发生小脑膨出及脑脊液瘘。如止血满意，一般不置引流。

如发现颈髓有空洞时，可同时行空洞—蛛网膜下腔引流术。

(5)术后处理和注意事项：注意术后体位，枕头的高度要适中。头颈与脊柱不能扭曲，尤其翻身时，头颈和脊柱同步协调转动，颈部不可扭曲。因该手术在延髓和高颈髓处操作，术中对延髓、高颈髓可能有激惹。同时行减压后被压迫，束缚的脑脊髓组织突然被松解，易发生组织水肿，甚至导致呼吸、循环障碍。因此，术后要严密观察呼吸、血压、脉搏及体温的变化，禁用抑制呼吸的药物，如杜伦丁、吗啡等。吸氧，必要时可予以呼吸兴奋剂，人工辅助呼吸。应用脱水剂和激素，预防和减轻脑、脊髓水肿。

3. 终丝切断术

终丝切断术适应于交通型的脊髓空洞症。其手术目的是通过切断终丝，使空洞内液体通过中央管从终丝断端引流至骶部蛛网膜下腔，达到减压的效果。

局部浸润麻醉后，首先行胸$_{12}$～腰$_{2\sim3}$的椎板切除术。纵形切开硬脊膜，寻找圆锥。在圆锥的正中远端即发现增粗的终丝。在距圆锥1cm处将终丝切断，抬高床头后，即可见有流体从切断的终丝近侧断端流出。在终丝腹侧常有静脉，如有出血，可用止血海绵覆盖止血，最后逐层缝合切口。

四、脊髓栓系综合征

脊髓栓系综合征是某种原因使脊髓终丝受到牵拉、紧张，导致圆锥马尾功能障碍，产生一系列如尿失禁等临床症状。其原因多为脊柱裂（隐性脊柱裂、脊膜脊髓膨出），及先天性异位肿瘤或囊肿等。手术的目的是扩大椎板切除减压，切断被牵张的终丝，游离神经组织，解除脊髓栓系，同时处理脊髓脊膜膨出、肿瘤或囊肿等。

术前准备与麻醉同脊柱裂、脊髓脊膜膨出。

单纯隐性脊柱裂合并脊髓栓系综合征时，可行腰骶部背正中直切口，从腰$_3$达骶骨中部。常规切开皮肤、皮下及肌肉，牵开显露椎板，咬除椎板探查椎管，切除椎管内硬脊膜囊外的肿瘤、囊肿等病变组织，分离粘连，然后于硬脊膜尾部盲端找出外终丝，可见其紧张，予以切断。如硬脊膜内无病变，则不需切开硬脊膜探查。如硬脊膜囊内有病变，应常规切开硬脊膜探查，小心仔细地分离、切除肿瘤或囊肿，分离粘连，游离马尾神经，解除病变对马尾神经的压迫和牵拉。然后于圆锥末端寻找出紧张的终丝，并将其切断。

显性脊柱裂（脊膜、脊髓膨出）应先按该症进行手术操作。最后，找出终丝，并将其切

断。

该手术在操作中，要小心仔细，尤其在圆锥、马尾神经附近手术时更要精细，不可将其损伤。止血要严密，可用双极电凝或棉片压迫止血。术毕，用温生理盐水反复冲洗创口。常规缝合硬脊膜。如硬脊膜缝合张力过大或有缺损时，可予以修补，行硬膜囊扩大术。最后常规缝合软组织、皮肤。

该手术应用显微手术方法进行则效果更好。

术后处理同脊膜、脊髓膨出手术。

（刘云屏）

第七节　交感神经的手术

一、交感神经手术的解剖生理基础

胸腰交感神经切除术的生理基础在于降低有循环障碍肢体的血管收缩紧张力，而身体其他部分的血管舒缩保持不变，避免由于注射药物而引起的广泛交感神经阻滞，防止血压下降。

切除交感神经的作用是，一个肢体的交感神经被切除后，使身体不能按照热的散发或保存的需要来改变肢体的血流，出汗功能消失，肢体散热减少，因而皮肤温度增高。肢体交感神经切除后，当寒冷、疼痛刺激作用于身体表面时，血管舒缩中枢不能再像正常情况下那样接受上述刺激，并沿交感神经传达于肢体引起局部动脉较大程度的冷缩。在肢体循环不良时，交感神经切除，可以消除反复的由反射所引起的血流减少，因此，对肢体是有利的。肢体切除交感神经后，其血管舒缩中枢的管制消失，但局部血管对局部的刺激及内分泌药物如肾上腺素和去甲肾上腺素仍有血管舒缩反应，而且经过一定的时间，其血管张力仍能恢复，这可能由于血管壁中的神经效应器对体液刺激的反应增高，也可能通过脊髓内的中枢，周围血管收缩机制重新建立。也有人认为，血管中平滑肌性质的改变是恢复张力的原因，交感神经再生亦被认为是一个原因。

由于交感神经切除后，肢体中的血管张力能恢复，而且通过血循环中的血管加压物质能提高血管张力，其他各种因素如寒冷、情绪等对其产生影响，故交感神经切除术的效果是最终不能保持的。

肢体交感神经切除后，仅对其所管制的血管有扩张作用，而肌肉血流不大受影响，因此皮肤血液循环增加，特别在手及足部。所以本手术适应于治疗肢体溃疡及坏疽，而对控制间歇性跛行则无生理上的基础。

一般认为切除交感神经后，可增加局部的血液循环，至少可以防止由于血管舒缩紧张力消失以外的其他机制所引起的血循环减少。除此以外还有人认为，此手术可增加侧支血管生长的速度，还有可能使栓塞性血管疾患的进程减慢，只不过缺乏实验证明之。

交感神经切除不仅有有利的一面，也有不利的副作用，如维持体温的代偿机制严重减低。还有的术后因去除了血管舒缩张力后，闭塞性病变较轻的局部血管将扩张，而其他几乎全部闭塞的血管并不扩张，结果使血液转流入阻力较小的动脉中，而坏疽前组织的血流量不能增加，反而减少，从而加速坏疽的形成。临床上为避免这种严重的并发症，一般在术前试行椎旁交感神经阻滞作为判断手术效果的标准，如阻滞后足趾皮肤温度不变或降低时，应当考虑放弃这种手术。

有些病例，术后更加严重，血流量比术前还少。这种情况几乎完全发生于胸交感神经切除后，而很少发生于腰交感神经切除后，发生于节后纤维切除又较节前纤维切除更为多见。

比较多见的并发症为神经痛，发生于术后10～14d，多数症状逐渐消退，个别可持续几年之久。有时疼痛在大腿外侧，相当于股外侧皮神经分布区，即所谓感觉异常性股痛。如

果同时切除两侧第1交感神经节，在男性尚可发生射精困难。

据上所述，施行胸、腰交感神经切除术，作为治疗周围动脉疾患的方法有一定的价值，但必须有严格的适应症，主要应针对血管痉挛，或由于反射弧的存在使血管舒缩紧张力持续性增加的患者。

二、交感神经手术种类

交感神经手术包括动脉周围交感神经切除术，交感神经节切除术，交通支切断术及神经根切除术，内脏神经切除术，颈动脉神经手术，肾上腺神经切除术，一侧肾上腺切除术，两侧肾上腺次全切除术，肾脏神经切除术，迷走神经切断术。

这些手术被应用于多种具有不同病理和病因的疾病，手术目的在于改变患者的内在环境，如改变血液循环的情况及血液在身体内的分布等，并以此来影响病变过程，这些手术只能去除或减轻个别症状，而不能去除病因。

三、交感神经切除术的适应证

在有关骨关节及四肢血管神经的疾患中，交感神经切除术适应于下列一些情况。

1. 灼性神经痛

交感神经切除术对解除灼性神经痛约有80～90%的疗效。下肢的灼性神经痛需要在手术中同时切除 $T_{11,12}$ 及 L_1 交感神经节，以达到完全止痛。

2. 幻肢痛

截肢后或在严重的肢体神经损伤后发生幻肢痛，程度或轻或重，有时伴有血管运动或营养性变化，交感神经切除术可能有效。

3. 雷诺氏病

本病因至今不明，病理变化表现在小动脉间歇性痉挛。其原因一般认为是手指小动脉管壁平滑肌本身对寒冷的反应敏感。Leriche 等于典型病例中作动脉周围交感神经切除术，80～90%获优良效果。但据文献报告复发者亦不少。

4. 血栓闭塞性脉管炎

手术的重要目的在于切断末梢血管与中枢的反射性联系，缓解血管痉挛，从而在一定程度上促进侧支循环形成，改善肢体末梢的血液循环。一般适用于早期病例，病变限于小动脉，效果较好。

四、施行交感神经切除术需要考虑的问题

正确了解交感神经的解剖生理是非常重要的，施行节后纤维切除术后，患者对肾上腺素特别敏感，甚至可以造成严重后果；相反，切除节前纤维后，患者对肾上腺素的敏感性要小很多。一个节前纤维在椎旁节或椎前节中往往与众多的节后纤维形成突触，刺激一个节前纤维往往能引起广泛部位的交感神经反应。可见节前纤维的重要性远远超过节后纤维，如果将节前纤维切除彻底，则手术成功率要加大许多。另一方面，交感神经的再生能力甚强，在作交感神经切除时，应采取一定的方法防止其再生，或广泛切除，包括节前纤维。

要使手术得到预期的效果，切除必须彻底完全。必须是节前纤维的切除，有效地阻断中枢兴奋来源。切除的区域必须广泛，以减少神经再生的机会。

五、身体不同部位交感神经切除术的应用

1. 头颈部疾患

交感神经支配头颈部汗腺、竖毛肌、血管和瞳孔肌(图 20-16)。其节前纤维的来源，不一定起源于同节脊髓，而且各人亦不相同。比较起来至瞳孔的纤维较为固定，一般都认为起源于第1胸节。其他就不固定了，头颈部皮肤和眼肌的交感神经节前纤维，多数人是由第1胸节或第2胸节而来，也有人认为第8颈节或第3、4胸节亦有纤维发出。

临床证明，凡是交感干在星状神经节以

下切断，Horner 综合征均不出现。但欲将头颈部的交感神经兴奋阻断，以切除星状神经

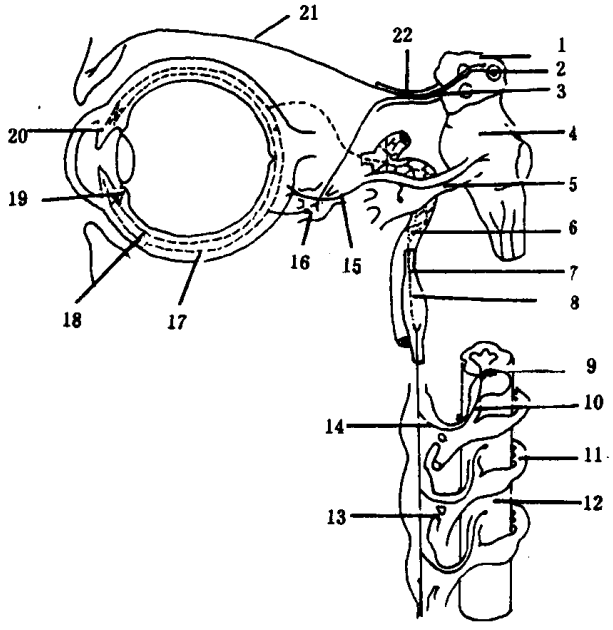

图 20-16　交感性颈椎病的解剖基础

1. 中脑　2. 缩瞳核　3. 副交感性节前纤维　4. 脑桥　5. 三叉神经根　6. 颈内动脉　7. 交感性节前纤维　8. 颈上神经节　9. 中间带外侧核　10. 前根　11. 后根　12. 脊髓　13. 灰交通支　14. 白交通支　15. 三叉神经感觉纤维　16. 睫状神经节　17. 副交感性节后纤维　18. 交感性节后纤维　19. 睫状体　20. 虹膜　21. 分布至上睑提肌之运动纤维　22. 动眼神经

节为最完善，几乎可将全部交感神经的节前纤维切断，但 Horner 综合征一定出现。如只切除胸$_{1,2}$白交通支，则只有 60%的患者交感兴奋阻断，其他 40%的患者仍可借颈$_8$ 或胸$_{3,4}$与中枢联系，这只能中断部分交感神经纤维，因而是不完全的。如只切除胸$_2$ 交感节，有约 50%的患者可得到阻断头颈部交感兴奋的作用，其优点是可避免 Herner 综合征出现。

2. 上肢疾患

上肢交感神经的节前纤维来源亦有不同意见，多数人认为 $T_{2\sim10}$，其最高点有人发现 T_1。如只需切断节前纤维，切除第 2 胸节即可，星状节必须保存。切除第 2 胸节后，绝大多数患者，上肢交感神经的兴奋可完全阻断，这可以用汗腺分泌的停止和血管的舒张来证明。目前对于上肢的交感神经手术，切除第 2 胸节比较适宜，为妥善起见，第 3 胸节可一并切除。在上肢疾患中，如雷诺氏病和灼性神经痛在施行交感神经切除术后，多数能获得良好效果。

3. 下肢疾患

在交感神经手术中，论效果以下肢最佳，原因是下肢交感神经的节前纤维来源比较恒定，虽然其最高点可达胸髓，但其最低点更为重要。多数患者最低点为腰$_2$，少数可能为腰$_3$。在腰$_2$ 交感节以下，与腰神经之间并无白交通支相连，腰$_2$ 节以上交感节的节前纤维必须假道腰$_2$ 节下行，所以说腰$_2$ 节是下肢交感神经的枢纽，如果将它切除，大部分下肢的交感兴奋被阻断。少数患者，至下肢交感神经节前纤维的最低点可能在腰$_3$，为妥善起见，同时切除腰$_2$ 和腰$_3$，效果将更好。由于腰$_1$ 节支配大、小腿内侧，相当于股神经分支隐神经分布区域，必要时，在少数患者可同时将第 1 腰节切除，但男性患者不能切除双侧，以免射精障碍。

在下肢疾患中，血栓闭塞性脉管炎早期，施行交感神经切除后，一般收效最佳。本手术对类风湿性关节炎的患者，因术后下肢循环增快，症状亦往往能获得一些改善。截肢后引起的残端神经痛，可能因神经干切断面较低，或未加以结扎，神经纤维埋于瘢痕组织内发生牵涉痛，或其末端发生神经痛，靠近残肢端发生剧烈疼痛。在施行本手术后，症状可有所减轻。

六、交感神经切除术失败的原因

1. 交感神经新径路术后再建

有的患者胸交感节自胸$_2$ 至胸$_9$ 完全切除后，手部的症状完全消失，但 10 周后又逐渐恢复。对这种症状的复发，有人解释为由新

的交感通路再建所致。

2. 交感神经的再生

很多病例术后早期症状显著改善，但不久再发，可能原因是交感干切除后再生。为防止再生，有人主张手术中将断端埋于附近的肌肉中，或套于丝质或塑料制成的圆筒内。

3. 中间节的存在

在人体上偶尔也有中间节存在，但这样的节分布没有一定的规律，一般多位于胸腰部。胸交感节交通支上，其节前纤维可能来自椎旁节，亦可能直接来自脊神经。采用一般交感神经切除法，不可能获得良好效果。

4. 局部刺激的存在

施行手术切除交感神经后，局部血管的痉挛因中枢兴奋的遮断，而使症状有相当程度的改善。但是，局部刺激本身可以使血管紧张性增加，如雷诺氏病，术后症状虽已改善，但手部一旦受到寒冷刺激，症状可再复发。

七、交感神经阻滞术

1. 星状神经节阻滞法

适用于脑血管痉挛或外伤性手术后神经疾患。患者取直坐或斜卧位，头稍向前屈并转向对侧，以左手诸指将胸锁乳突肌和颈动脉等推向内侧，并以左手食指紧紧捺住第6颈椎横突(平环状软骨)，在此处用0.5%奴佛卡因作皮丘，用22号针向第6颈椎横突内端刺入，俟触得该横突后，左手放松，原推向内侧的组织立即弹回，而将针的近端挤向外侧。循此方向再向前刺入，俟再接触第6颈椎横突后，即达该横突与椎体的连接处，可将针稍退出2mm，试作抽吸，如无血液或脑脊液流出，可徐徐注入1%奴弗卡因15～20ml。

另一方法是，针头在胸锁乳突肌的二头间锁骨上1cm处刺入，在碰到颈$_7$横突前，针头应向内侧斜，同时保持水平位，在向内移动时，可感到针尖触及横突与椎体连接处，经抽吸无血或脑脊液后，即可徐徐注入1%奴弗卡因15～20ml。

上述两种方法均可，如阻滞成功，数分钟后，注射侧即显Horner氏征。15～20min后该侧头颈及上肢自觉发热，并有皮肤温热和汗闭现象。

2. 胸神经节椎旁阻滞法

患者侧卧，阻滞侧在上，膝关节前屈，背部弓起，头部用枕稍垫高，避免向对侧弯曲。距胸椎1～4棘突4cm处作一小皮丘，用长约10cm的注射针自小皮丘处垂直刺入，深度约25cm，即与横突或肋骨接触。然后将针拔出至皮下，使针尖向下内与身体表面成20°角方向再刺入，越过肋骨下缘直达椎体，深约5～6cm。试作抽吸，无血液或脑脊液抽出，此处可徐徐注射入1%奴佛卡因5ml，共15～20ml。如针位正确，10～20min内，上肢和头部即有温热和汗闭现象。某些病例，用奴佛卡因注射仅能获得暂时疗效，必要时可用酒精注射。

3. 腰神经节椎旁阻滞法

患者侧卧，阻滞侧朝上，距腰椎2～4棘突上缘旁3cm各作一小皮丘。用长约10cm的注射针自小皮丘内刺入，至3～4cm即与腰椎横突接触。将针拔出至皮下，向上内刺入，越过横突上缘达椎体外侧，使针尖沿椎体向前至横突下2.5～3.5cm处，深约5～7cm，试作抽吸，如无血液或脑脊液抽出，每处可徐徐注入1%奴弗卡因5ml，总共15ml。如针位正确，15～20min后，注射的下肢即有温热、汗闭和自觉发热的现象。

(傅英魁)

第八节 关于止痛的脊髓手术

病人无论何种原因引起的剧烈疼痛，且持续时间长，对药物无效甚至成瘾者，称为顽固性疼痛。最常见的原因有晚期癌肿、外伤及手术后遗症等。目前，外科手术对于解除顽固性疼痛有肯定疗效。手术止痛方法按其止痛

原理不同可分为三大类：破坏性手术，依照痛觉的解剖途径，选择性破坏某一部位，达到止痛的目的；刺激性手术，即在中枢等某些能抑制痛觉的结构内放置电极，用刺激方法使该结构兴奋，达到抑制疼痛的目的；吗啡类止痛药物注射于中枢神经系统的某些部位，达到止痛的目的。但无论哪种方法，均应达到止痛效果肯定，不易复发；对肢体运动、括约肌功能等无影响或影响较小；手术损伤较小，易为晚期癌肿和体弱的病人所承受。下面介绍几种在脊髓部所施行的几种常见手术。

一、脊髓前外侧束切断术

该手术通过切开脊髓的前外侧部分，将脊髓丘脑外侧束切断，以阻断来自对侧半身（包括躯干和肢体）的上行痛觉纤维，使切割平面以下痛觉丧失，达到止痛的目的。脊髓前外侧束切断平面在上胸节段（胸$_2$水平），术后对侧剑突（胸$_{7,8}$）以下痛觉丧失。切割平面在上颈髓节段（颈$_2$水平），术后对侧颈$_{4,5}$以下痛觉丧失。若病人为双侧疼痛，亦可施行两侧脊髓前外侧束切断术。

1. 手术适应证

任何类型的顽固性疼痛，不能用药物或其他非手术疗法控制，且疼痛部位在该手术止痛范围以内者均可施行。

2. 手术禁忌症

病人一般情况极差，处于恶病质状态，不能耐受手术者。对麻醉药物严重成瘾以及因强烈精神因素引起疼痛者，手术效果较差，应慎重选择。

3. 手术前准备

同椎板切断、脊髓探查术。但术前应将手术情况向病人及其家属介绍清楚，要求病人在手术过程中充分合作，配合手术进行。

4. 麻醉

一般施行局部麻醉。术中病人清醒，以便配合手术，使手术者能了解痛觉丧失的平面、止痛效果是否满意、有无肢体运动障碍等并发症发生。

5. 手术操作步骤

(1)单侧上胸脊髓前外侧切断术：行背部正中切口，切开皮肤、软组织，显露胸$_{1\sim3}$椎板，常规咬除胸$_2$椎板、胸$_1$椎板下半部分和胸$_3$椎板上半部分。纵形沿中线切开硬脊膜并悬吊，显露脊髓。

探查脊髓，可见胸$_1$脊神经后根在手术野上部，其下为胸$_2$脊神经后根。在两神经之间，将脊髓向对侧牵开，即可显露两神经根之间的齿状韧带。将韧带用蚊式钳夹住后，于韧带的硬脊膜附着点处切断，然后将韧带向背侧轻轻牵拉，旋转脊髓，显露脊髓的前外侧部分。于齿状韧带脊髓附着点前方 1mm 处无血管区，用尖刀片平行冠状面穿入，深度达 4～4.5mm，向前方切割，刀尖在脊神经前根内侧 1～2mm 处穿出。脊髓切割毕后，立即测定痛觉丧失平面和程度，如所需止痛部位仍在痛觉丧失平面以上，可重新向深部切割，使刀尖在更接近中线处穿出，注意勿损伤脊髓前动脉。如骶尾部疼痛重，切割后疼痛缓解不理想，则切割范围可向脊髓背侧延伸，但不可过于接近背侧，以免损伤锥体束导致肢体运动障碍。脊髓切口一般不需特殊处理，如有出血，可用棉片轻轻敷贴压迫切口止血，或用明胶海绵止血。

在上述操作过程中，旋转脊髓显露脊髓前外侧部分时，一般切断一个齿状韧带即可，如显露不满意，亦可将对侧的一个齿状韧带按同法切断或将同侧两个韧带切断。若旋转脊髓时因脊神经根牵拉疼痛剧烈，可用 2% 普鲁卡因封闭神经根。注意不要过分牵拉神经根，以免发生损伤导致术后神经根性疼痛。脊髓切割用刀片，可用一般手术尖刀片，亦可用刮脸刀片折断的一角，用蚊式钳夹持替代。用骨蜡粘着于刀片上以标志切割深度。同时要注意，胸$_{1,2}$神经根间的齿状韧带为刀口进入脊髓位置的重要标志，一定要仔细辨认清

楚。

(2)双侧上胸脊髓前外侧束切断术：一般手术操作步骤同单侧，但咬除椎板范围要多，应将胸$_{2、3}$椎板全部、胸$_1$椎板下半部分、胸$_4$椎板上半部分咬除。脊髓两侧切割平面不应在同一平面，以免术后局部脊髓水肿较重，引起脊髓神经功能障碍。一般两侧平面距 2cm 以上即可。

(3)颈脊髓前外侧束切断术：术前准备、麻醉同上胸脊髓前外侧束切断术。

取颈枕部正中切口。单侧手术时，咬除颈$_{1、2}$椎板；双侧手术时，可咬除颈$_{1\sim3}$椎板。硬脊膜沿中线正中切开并悬吊显露脊髓。轻轻牵开脊髓找出第 2 齿状韧带，用蚊式钳夹住，在硬脊膜附着处切断，轻轻向背侧牵引脊髓，显露脊髓前外侧部分。如显露不满意，必要时亦可同时切断第 1、3 齿状韧带或第 2 脊神经后根。然后在第 2 神经后根平面、齿状韧带附着点前方 1mm 处，用尖刀片平行冠状面刺入，深度为 4～5mm，于脊神经前根内缘穿出。注意切勿损伤脊髓前动脉。如为双侧切割，另一侧应选择颈$_3$平面，其他手术步骤与胸髓手术相同。

6. 手术效果

术后近期疗效，疼痛完全缓解者达 80%左右，疼痛减轻者 15%左右，约 5%病例无效。长期观察疼痛缓解满意者仍在 75%左右。5%病人疼痛复发，其原因可能为：术后痛觉丧失平面逐渐下降；引起疼痛的原发病变进一步发展，使疼痛部位超过原术后的疼痛丧失区；麻醉药物成瘾。

7. 手术后并发症及其防治

(1)括约肌功能障碍：排尿障碍是手术最常见的并发症，多为暂时性，一般 1～2 周后可自行缓解，其发病率与手术方法和导致疼痛的原发病灶的性质有关。单侧手术发生率低，双侧手术发生率高。如原发病变能引起尿道梗阻及骶神经功能障碍者其发生率高。其原因多为椎体束受损或脊髓水肿。术后有排尿功能障碍时，可置尿管保留导尿，预防泌尿系感染。术后发生肛门括约肌功能障碍者少见，并多在短期内缓解。急性期可控制饮食，如有便秘可灌肠等。

(2)下肢肌力减退：可由脊髓锥体束损伤、脊髓前动脉损伤或血栓形成及脊髓水肿所致。多为暂时性，可自行恢复。双侧手术较单侧易于发生。

(3)神经根痛：多发生于手术部位神经根分布区域内，为术中神经根受牵拉损伤所致，多为暂时性，可自行缓解。

(4)感觉异常：少数病人术后可产生感觉异常，表现为发麻感、蚁走感、烧灼感及针刺感等，局限于痛觉丧失区内。其原因不甚明确，无特殊治疗方法。

(5)性功能障碍：单侧手术发生率低，多为暂时性，双侧手术时较著。其主要表现在感觉方面，男性勃起、射精功能多不受影响；女性会阴部及阴道感觉丧失后，可能没有快感。

(6)呼吸功能障碍：发生于颈髓手术病例，尤其是双侧手术的病例，由术中损伤脊髓前角外侧的延髓呼吸中枢下行传出纤维所致。其表现为睡眠中呼吸困难，呼吸动度减弱，血 CO_2 含量增高，氧浓度降低，严重时可发生睡眠中呼吸暂停甚至死亡。其预防措施为，严格掌握手术适应症，术前有呼吸困难或血氧浓度过低者应慎重，术中勿损伤呼吸纤维，术后几天行血氧分析监测。如血氧浓度下降，立即予以氧气吸入至血氧浓度正常。如发现睡眠中呼吸暂停，应辅助呼吸直至呼吸功能恢复正常。

二、脊神经根切断术

脊神经根切断术分前根切断术和后根切断术。前根切断术主要是通过手术，使其支配的相应肌群瘫痪，缓解因肌肉痉挛引起的疼痛。后根切断术则使相应节段感觉分布区的感觉丧失，疼痛缓解。

1. 手术适应证

(1)前根切断术：各种原因引起的下肢屈曲性痉挛并痉挛性肌肉疼痛，瘫痪已无恢复希望时，可将腰$_{2\sim4}$神经前根切断，使股内收肌、屈肌及屈髋肌瘫痪缓解疼痛。凡痉挛性斜颈累及除副神经支配区以外的肌肉者，可切断颈$_{1\sim3}$前根。

(2)后根切断术：局限于少数神经根分布区的恶痛，疼痛范围小，不需行前外侧束切断术者，如外伤性神经痛、带状疱疹非手术治疗不愈者。切除痛侧颈$_{2,3}$和对侧颈$_2$后根，作为颈脊髓前外侧束切断术的补充手术，以提高疼痛丧失平面水平。

2. 手术前准备

同椎板切断、脊髓探查术。

3. 麻醉

术前如能确定需止痛的范围而切除相应神经根时，可施行全麻，以免在术中处理神经根时引起剧烈疼痛。如需在手术中检查测定止痛效果，则可施行局部麻醉。

4. 手术操作步骤

根据需要切除神经根的部位及范围，行相应的椎板切除术。椎板切除显露硬脊膜后，在硬脊膜外根据椎间孔的位置，确定相应节段神经根在硬脊膜外部分的位置。然后纵形切开硬脊膜并悬吊，显露脊髓，并根据神经根硬膜外部分确定其硬脊膜内部分，分辨神经根的前后根。前根偏腹侧，位于脊髓的腹外侧，自脊髓前外侧沟穿出，用电刺激可引起支配相应肌肉的运动反应；后根纤维从脊髓后外侧沟进入脊髓，电刺激时可引起该神经分布区域疼痛。对于鉴别困难及马尾神经根难以分辨前后根时，可用电刺激分辨。根据术前所决定，施行前根或后根切断术。

先将手术侧的蛛网膜切开，脊神经后根显露容易；前根因在脊髓腹外侧、齿状韧带前方，有时需切断齿状韧带，旋转脊髓后才能显露清晰。然后用神经钩钩起神经根并切断。因根动脉和神经根伴行，并有小动脉分支供应神经根，因而在切断神经根时往往损伤小动脉，可用银夹或双极电凝止血。要注意根动脉是脊髓的重要循环通路，如损伤、电凝结扎过多，可影响脊髓的供血，引起脊髓坏死。因此，不要过多地损伤和阻断根动脉，尤其双侧手术时，更应保留根动脉以维持脊髓的血供。如用显微手术方法，根动脉则保留容易，神经根切断后，充分止血，严密缝合硬脊膜，常规关闭切口。术中在处理神经根引起剧痛时，可先用2%普鲁卡因封闭后再行切断。

三、脊髓前联合切开术

脊髓前联合切开术是切断疼痛区的二级纤维在脊髓中的交叉纤维。因这些纤维在同侧脊髓内先上升数个节段平面后再交叉至对侧，所以手术范围应包括疼痛平面以上3个节段。该手术的优点是可获得双侧止痛区域，不易损伤椎体束。

手术前准备同椎板切除、脊髓探查术。

麻醉同神经根切断术。

手术操作步骤是，根据止痛区域决定手术范围。一般上肢疼痛为颈$_4$～胸$_2$节段，胸部疼痛为胸$_2$～胸$_8$节段，盆腔及下肢疼痛为胸$_7$～腰$_1$节段。

常规行椎板切除。沿中线纵形切开硬脊膜并悬吊，显露脊髓。首先确定脊髓背正中线，脊髓背静脉和脊髓背侧纵裂可作为标志。若定位困难，亦可用刺激背束表面进行定位，其内侧部分为身体远端皮节纤维，外侧部分为身体近侧皮节范围。用针轻轻刺激即可有相应皮节的刺痛感。

确定背正中线后，分离脊髓背静脉，然后严格按中线向前切割直至将脊髓腹侧切开，注意绝不可损伤脊髓前动脉，脊髓腹正中裂软膜可不予切开，以避免损伤位于腹正中裂内的脊髓前动脉。脊髓纵形切开后，严密止血，缝合硬脊膜，常规关闭切口。

（王同伦）

第二十一章　脊柱显微外科手术

第一节　脊柱外科手术中的显微外科技术概述

显微外科是跨越各手术学课的一门独特的外科技术。它与外科、骨科、五官和妇产科等许多临床科室某些精细的手术都有密切的关系。它利用手术显微镜或放大镜显示手术中的细微结构，进行精细的手术操作，这是一门在本世纪60年代才发展起来的新技术。其优点是在显微镜下能清楚地观察和辨认细微的组织，便于手术在毫米范围内精细操作，对组织损伤性反应最小，并能完成肉眼不能做到的缝合手术，疗效大大提高。近几年来我国显微外科迅速发展，不少项目已达到国际领先水平。

在脊柱外科方面，显微外科技术也在逐步使用和推广，例如，腰椎间盘的显微外科技术切除术、脊髓血管畸形显微手术切除术、脊髓的大网膜移植覆盖术、带血管蒂的骨移植融合固定术等，都收到了较好的效果，而且展示了广阔的应用前景。

显微外科的基本设备和器材，主要分为以下3个方面。

第一，手术显微镜或放大镜。随着光学工业的发展，手术显微镜不断得到完善，目前应用于临床的手术显微镜(图21-1)光亮度好，视物清晰，视野大，操作距离适中，用脚踏掣任意调倍和调焦，有些产品还附有电视、录像等设备。但由于焦距固定，视野小，手术者需要保持在一种“强迫”体位下操作。手术者必须经过一定时间的操作训练，使两眼凑合一致，才能有立体感的视觉，手术才能操作自如。

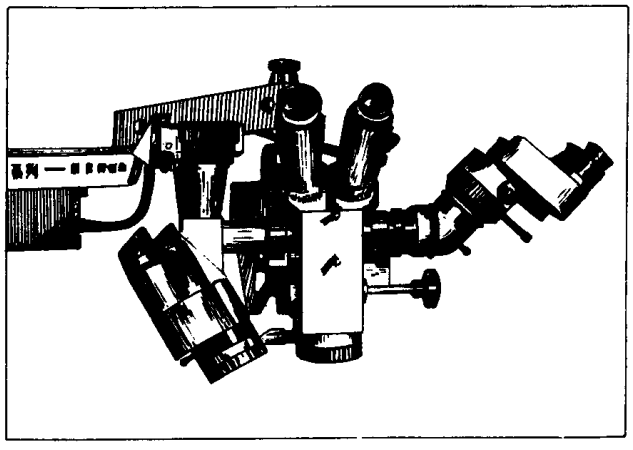

图21-1　三人双目手术显微镜

手术放大镜有镜组式和单镜片式两种(图21-2)，可以附在眼镜或额镜上。4×的镜

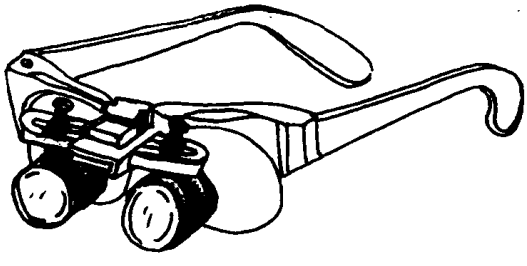

(1)

(2)

图21-2　手术放大镜
(1)镜组式　(2)镜片式

组式放大镜其操作距离为25cm，视野直径为25cm，焦距恰当，体积轻巧，使用方便。单镜片式放大镜是用800°～1000°凸镜片架置于眼前5cm的条件下成像，焦距为12～14cm，放大2～2.5倍，这种放大镜有轻巧、方便、视野度宽的优点；缺点是距焦短，操作时要防止器械触碰镜片。

以上放大镜可以缝合直径1.5mm以上的血管，并能保证缝合质量。但若缝合直径1.0mm以内的血管，则要求使用手术显微镜。也可把放大镜与手术显微镜配合使用，前者作一般的手术分离，后者吻合血管，可以缩短手术时间。

第二，精细的器械。器械要求小巧，纤细，结构简单，使用方便，不反光，轻便，去磁。

血管夹（图21-3）：其压力既能达到阻断血流，又不足以压伤血管壁为限，约8～13g/mm² 为好，并具有同口径的血管选用规格。

血管靠拢器（图21-4）：是由两个血管夹连在长圆形的弹性联合臂上构成，臂的弹力把血管夹固定，但可使血管夹左右移动，从而调节血管的紧张度。能确保血管两断端处于同一平面在无张力下吻合，并可翻转180°，便于缝合前壁和后壁。

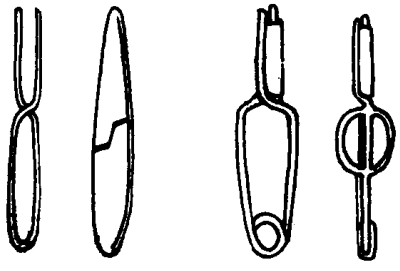

图21-3　微血管夹

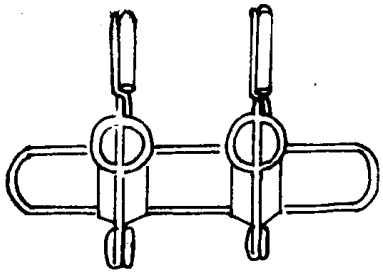

图21-4　微血管靠拢器

镊子：头部有弯直两种。要求头尖而不锐，两侧边缘无棱角，对合好，柄叶扁形或半圆形，弹力适中，以15cm左右长度为适宜。这种镊子的标准以镊取单条蚕丝纤维为好。

剪刀：刃身5～10mm，有直形和弯形两种，刀片薄而锋利。长度15cm左右。标准以能剪断单条蚕丝纤维为好，若尾部呈弹片式更有利于操作。

持针器：持针器头部很重要，要求咬合面窄还要有细纹。例如夹持9～11/0缝针，其宽度约1mm。过宽易夹断针，过窄则持针不稳。其长度以15cm左右为宜。

血管扩张器（图21-5）：是实心、光滑、头呈圆锥形的直角钩。从血管断端插入管腔内扩张血管，从小号顺序到大号，插入愈深扩张力愈大。但扩张时避免粗暴操作，并先用液体湿润管腔。

血管缝合对抗器（图21-6）：缝合微血管过程中，常常遇到一种难题，就是血管壁两侧紧贴不能张开，造成缝合困难。使用U形的对抗器伸入血管腔，既能稳定并扩张血管，亦能协助定位和进针。

微型针头（图21-7）：是镶嵌在弹簧笔杆上的纤细针管，针径0.2mm，尾端附有小橡皮球，并连接一段直径1.5mm的硅胶管。它具有两种用途：一是注射液体冲洗血管腔；二是刺激血管作液压扩张，或局部注射肝素。用完后按压针尾的弹簧针头可缩回弹簧杆内，保护针尖锋利。

第三，缝针与缝线。缝合小血管原则上用“无损伤”针线，常用3/8圆针带尼龙单丝。缝针及缝线的改进，对提高微血管缝合后的畅通率起重要作用，径细而光滑的缝针可以大大减少对血管壁的损伤。缝针的各种规格见



图 21-5 血管扩张器

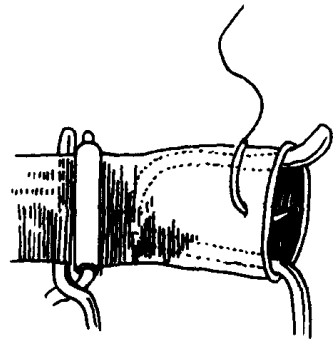

图 21-6 血管缝合对抗器

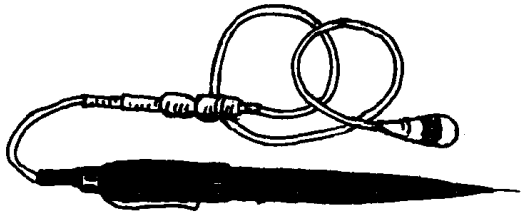

图 21-7 微型针头

表 21-1。

表 21-1 上海医用缝合针厂无创针线规格

针号	针		线		
	直径 (μm)	长度 (mm)	直径 (μm)	长度 (mm)	拉力 (g)
7-0	200	6	50	36	50
8-0	150	6	38	36	50
9-0	100	5	25	36	25
11-0	70	4	18	12	10

其他器械如双极电凝器、超声波血流探测仪——多普勒(Doppler)信号测定仪、皮肤点温计、神经刺激器等，对手术中止血，测量血流情况，了解皮肤温度变化及检查神经的功能都是必要的。

第二节 显微外科的基本操作技术

具有外科技术操作的基本技能，才能学习掌握显微外科的操作技术。因为两者既有相同的原则，又有许多不同的具体操作和要求。必须经过认真地学习训练，才能适应在显微镜下，运用纤巧、精细的器械，在局限的视野中操作自如地施行手术。

一、手术前准备

1. 有关手术人员准备

显微外科手术本身是一项艰苦的工作，较一般外科手术费时长，消耗大，尤其初期开展手术，常常事倍功半。手术本身又不适于轻班作业。为了保证手术质量，缩短手术时间，手术者最好能坚持始终。难度较大的手术时间常在十几个小时以上，手术者们要在手术显微镜所限制的被动体位下密切协作，完成手术，没有良好的医德、医风和过硬的技术本领，是难以胜任的。因此，对手术有关人员来说，除了良好的体质和技术外，还必须有医务人员在救死扶伤的工作中应该具有的高度的责任感和忘我的工作精神，每一个手术都要做好全身心投入的思想准备，讨论制定出可行的手术方案，才有可能取得好的效果。

2. 病人准备

对于手术的固定体位和手术时间较长等，病人应该做好充分的思想准备，并在手术时积极配合。术前用龙胆紫标出切口大小及走向并同时标出重要神经血管的走向，减少手术的盲目性，严格按照要求准备皮肤和术前用药。

3. 器械准备

手术前要检查手术显微镜、手术放大镜和手术器械等是否全部备齐。术中常用的药品如 6%低分子右旋糖酐、肝素和罂粟碱等

是否已做好准备。手术开始前要把显微镜安装调试好，以争取时间，减少手术区污染机会。

二、基本操作技术

1. 小血管吻合法

(1)端端吻合法(图 21-8)：

①血管分离：找出需要作吻合的血管对应的两断端，并稍作分离。

②修整外膜(图 21-9)：对断口附近的血管外膜及其周围的疏松结缔组织适当剪修，以免缝合和打结时把它带入血管腔内，导致血栓形成。简单的方法是，用尖镊子将它顺血管方向拉出断口，然后剪断(见图 21-9)，这样使断端 1～2mm 范围内的血管壁显得平滑，利于缝合。



图 21-8　血管对端吻合法

(1)对端吻合　(2)镶嵌对端吻合

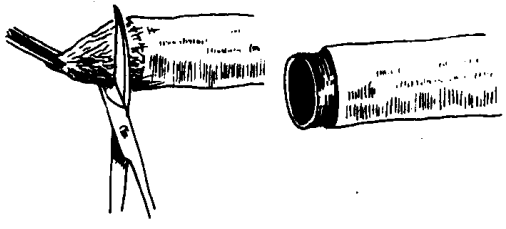

图 21-9　修剪血管外膜

③修整断面：断面务必完整，包括内膜光滑，断面整齐。假如血管内膜不完整，虽经仔细吻合最后难免发生血栓形成。

④放血管夹：吻合前血管断口远近端放置压强适当的血管夹。血管愈小，钳夹的部位愈要靠近断端。如直径 1.0～1.5mm 的血管，钳夹放置应位于距断面 4～5mm 处，与血管纵轴垂直。如果是肢体，以在近端上止血带比放置血管夹好。

⑤断端靠拢：断面无张力是缝合血管的极为重要的条件。用血管靠拢器把血管两断端靠拢，并重叠 0.5～1.0mm，缝合完毕去除靠拢器。血管紧张和松弛部分互相抵消，血管的张力适当，不会迂曲或过紧。使用靠拢器时应注意血管夹的张力要适中，力量过小它在血管夹上滑动，力量过大可压伤血管壁。用附有蛙胶管套的血管夹，压边平均，且可减少滑动。

⑥断端的冲洗和灌注：断口内的血液或血块，需用小针头注射肝素盐水(每 100ml 含肝素 50 单位)冲净。再放近端血管夹，若呈喷射状出血，说明近端无痉挛或血栓阻塞，在血管吻合过程中可通过滴注方法，保持断口段充满肝素液，以防止局部血栓形成。

⑦断端扩张：血管外膜修整后，两断端的口径等大或相差不超过其直径 1/3 者，作对端间断缝合方便。假如血管痉挛引起血流障碍，最简便的方法是用扩张器从小至大进行机械性适宜扩张，但不能形成血管壁损伤。如扩张有困难，可将其斜剪呈 60°，增加断面口径再作吻合。吻合口两端口径一致，吻合后血流通畅。若口径不一，则吻合后易构造血流漩涡，增加血栓形成机会(图 21-10)。

⑧间断吻合法：在血管吻合时，可以在血管的深面放置软质淡黄色塑料薄片(一般用无损伤针线线板)增加其色差，吻合时对断面情况易于辨认。

吻合血管开始前，首先要调好灯光，显微镜视野清晰，手术者摆好稳定的坐姿，并严格选择适合的缝线。缝线直径 1mm 以下的血管，用 11-0 无创缝针；血管直径 1.0～1.5mm 用 9～10-0 号；2.0～3.0mm 用 7～8-0 号。

采用两定点缝合法。先在血管断面的 6

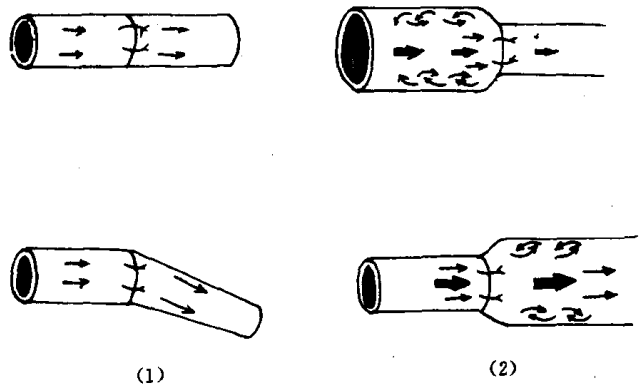

图 21-10 对端吻合后血流简图
(1)口径一致,血流通畅 (2)口径不一致,血流形成漩涡

点和 12 点方向缝 1 针,再在 3 点和 1 点半～4 点半方向各缝 1 针。完成前壁缝合后,把血管翻转 180°再在 9 点和 7 点半、10 点半各加缝 1 针,直径 1mm 以下血管可缝 4～6 针(图 21-11),2mm 以下的血管可缝 6～8 针,2mm 以上的血管可缝 8 针左右。在进针时,术者应摒住呼吸,持针要稳,入针角度要与血管壁平面垂直,进针点要准,一般要求缝针边距为所缝血管壁厚度的 1/2～2/3,针距为边距的 2 倍(图 21-12),缝静脉 的比例还可大些。贯穿管壁全层,拉出缝线动作要轻柔,顺缝针弧度方向,切勿撕裂血管壁,后经检查无误方可轻轻打结,拉力要准确,线结要结牢,不可断线。打第 1 圈时,助手应血管两端准确对合并轻轻加压,使内膜外翻连打 3 圈平结。如此操作,务求一针见效,其吻合严密效果会良好。

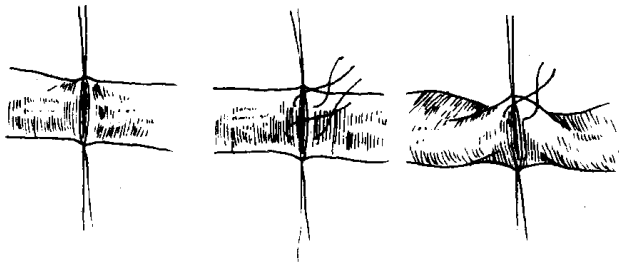

图 21-11 血管间断吻合、两定点法

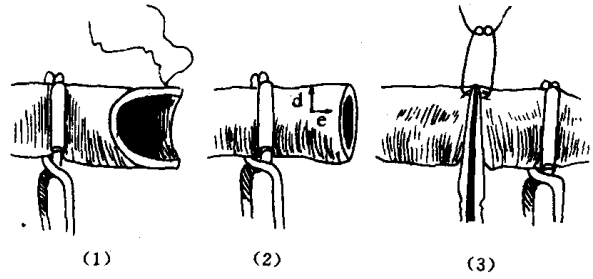

图 21-12 血管缝合技术
(1)入针 (2)针距 d 及边距 e
(3)血管内膜外翻

动、静脉吻合完毕后,可以开放血管夹,恢复血循环。在开放血管夹时,动脉先放远夹后放近夹,静脉则先放近夹后放远夹。开夹后若有少许漏血,可用湿棉花片或止血海绵轻轻压住,2～3min 内即可止血。若因缝合疏密不均而漏血应加针缝补,不要勉强等待血块堵塞,以减少血栓形成机会。

⑨连续的吻合法:粗大的血管可用;细小血管有缩窄吻合口径可能,多不主张。

(2)端侧吻合法:在血管口径相差超过 1/2 或一血管需要与另一保持连续性的血管上吻合时,可采用端侧吻合法(图 21-13)。前一种常采用阻断残端后再行端侧吻合,其残端容易形成血栓,临床上少用。后一种较常

用，其特点是，剪除血管外膜后，将该断端作适应血流方向的，呈45°～60°斜行剪断，可使吻合后血管流通顺（见图21-13(2)）。若呈直角吻合，在交接处血流形成漩涡（图21-14(2)），血栓形成的机会增加。

血管壁开孔，最好用8～9-0缝线吊起血管壁，用微型弯剪沿血管纵轴一次性准确地剪成侧孔。侧孔务必贯穿全层而边缘整齐，孔径的大小和断端口径一致。

缝合顺序，可先缝断口两端（图21-15(1)）或先缝两侧壁（图21-15(2)）。前者牵引1、6两点缝线时产生的张力小，边缘对合好，但两侧壁靠拢，易受缝针刺伤。后者借3、9点两侧壁的缝线牵引，使断口张开，缝针不易损伤对侧壁，但牵引时产生的张力稍大。两种方法各有优缺点，可根据缝合时的具体情况来选择。

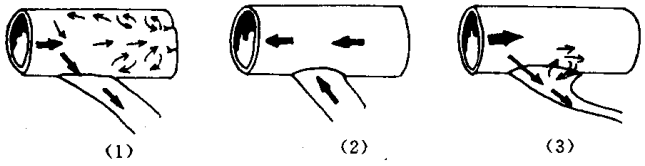

图21-13　血管端侧吻合
(1)阻断残端后，端侧吻合　(2)在保持连续性的血管上行端侧吻合　(3)带盘式端侧吻合

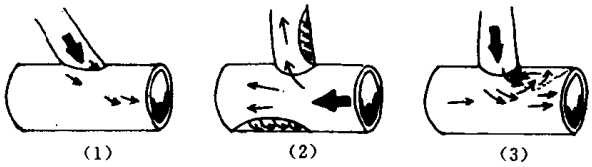

图21-14　血管端侧吻合角度
(1)端侧吻合呈45°～60°血流通顺　(2)吻合呈90°血流形成漩涡　(3)吻合呈90°血流形成漩涡

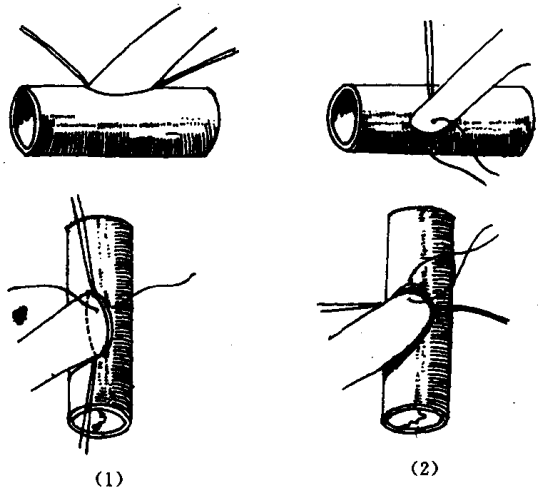

图21-15　血管端侧缝合顺序
(1)先缝吻合口两端　(2)先缝吻合两侧壁

吻合血管如有张力，可采用游离血管两端，将血管移位走短路，屈、伸临近关节，甚至缩短骨骼等方法解除之。倘经上述处理仍不能达到目的时，应作自体血管移植，以提高血管吻合的成功率。在静脉移植时，应注意：静脉被游离后，会有不同程度的收缩，所以选择移植的静脉时应比所代替的血管稍粗；移植的静脉段充盈后，因血液压力使血管比断离时长度延长10～15%，如修复3cm缺损以取游离静脉2.5～2.7cm为宜；具有静脉瓣的静脉段移植，瓣的方向必须顺血流的方向，即近端对远端，远端对近端。

(3)血管吻合后血流不通畅的原因及处理：

①血管吻合端痉挛：注意因血容量不足引起的低血压，检查麻醉作用是否有效，排除体位的影响及局部寒冷刺激等因素。若经过温暖的生理盐水、3～4%硫酸镁溶液或罂粟碱溶液湿敷无效，应采用液压扩张（图21-16）。

②血管受压和牵拉：可因血管行径不直或临近的组织压迫引起。因为小血管的动脉压强低，轻度的外力就足以阻断其循环。可缝合周围组织固定和保护血管不受压迫。

③血栓形成：一确定为血栓形成，应毫不犹豫地切开探查。取出血栓后如发现内膜不完整，则宜切除不完整部分再行吻合或作血

管移植修复。切不可用挤压的办法把血栓挤脱，以免造成远端栓塞，处理更加困难，或暂时将血块压扁造成循环假象，最后血管还是血栓形成阻塞。

2. 神经吻合法

周围神经的基本单位是神经纤维，其中心为轴突，周围为髓鞘。包围着每条神经纤维的外围结缔组织称神经内膜。许多神经纤维合成神经束，包围它的外围结缔组织称束膜。许多神经束合成神经干，包围它的外围结缔组织称为神经外膜(图 21-17)。外膜与束膜间都有营养血管。神经纤维按其功能分为运动(传出)和感觉(传入)两大类。神经干或较大的神经束往往包含着两种成分的纤维，只是在束鞘才以单一的功能为主。

常用的神经缝合方法有外膜缝合和束膜缝合两种(图 21-18)。前者指缝合神经干的外膜，后者指缝合神经束的束膜。从解剖形态学分析，束膜缝合能使神经纤维充分地对合，因为神经束内间质很少，束间的间质较多，甚者占神经干总面积的 50%以上，但是神经束的范围往往是“人为的”。因为神经纤维在神经干内移行并不是自始至终都沿着同一神经束行走的，而是在束间相互穿插移行(见图 21-17)，使神经干内的神经束大小、数目和位置在不同平面都有变化，甚至相距 15mm 的平面也有差异。

神经缝合时要使断端神经束间良好对合，两断面刚好接触，不松不紧为宜。进行束膜缝合一般先用 8～9-0 号无创伤缝合针线，只缝束膜，尽量少贯穿神经纤维，每神经束缝 2～4 针(图 21-19)。也可采用纤细的(直径为 100μm)不锈钢两头钩，钩住两端束膜的方法接合，每神经束上钩 2～3 个(图 21-20)。缝合结束后将神经束排列整齐，并放置于良好的软组织床内，术后石膏外固定 2～3 周。

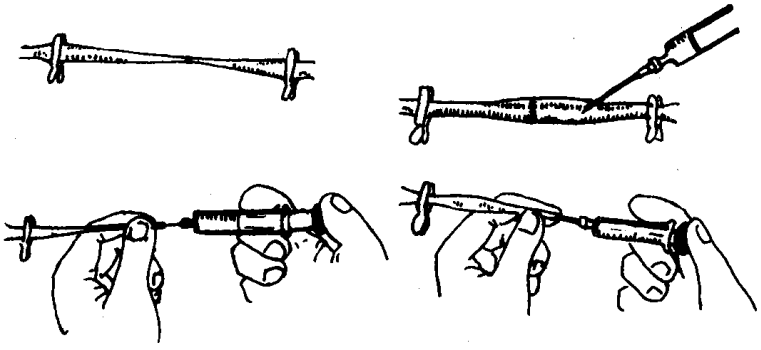

图 21-16 血管痉挛时液压扩张法

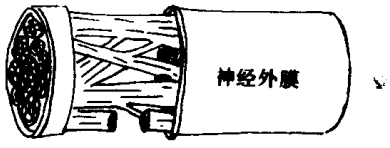

图 21-17 神经束间有纤维交叉

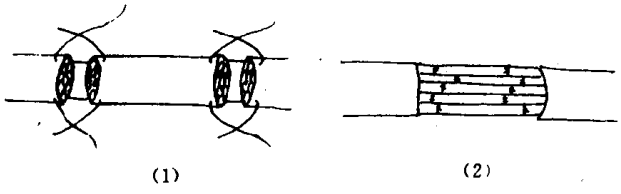

图 21-18 神经吻合法
(1)外膜缝合 (2)束膜缝合

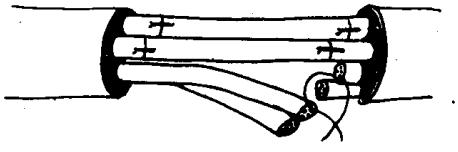

图 21-19 神经束膜缝合，每束 2～4 针

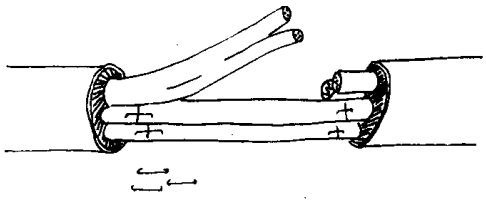

图 21-20　用不锈钢两头钩行束间吻合法

3. 术后护理及抗凝血治疗

(1)小血管吻合后的护理：主要有 3 个方面。

①体位和保温：患肢通常置于平心脏或约高于 10cm 的水平。过高供血困难，过低静脉回流不利。寒冷刺激可引起血管痉挛，温度过高又加速局部代谢，都是不利因素，一般采用局部或全身保温 25℃左右。

②观察血液循环：这是判断移植物是否生存的根据。主要观察皮肤色泽、温度(一般比室温高 2～3℃以上)，毛细血管充盈状态，皮缘伤口出血等。比较可靠的办法是血管造影、局部直观微循环状态观察或同位素作骨γ照像，但因对血管有刺激性，应慎用。

③早期处理：经确定血液循环障碍，大部由血管痉挛、血肿、压迫或血栓所致。前两者可以通过封闭或消除血肿治疗；后者则要及时手术探查，去除原因再吻合。高压氧治疗只是在还有血液循环的条件下才有用。

(2)抗凝血治疗：血管通畅的关键在于精细地缝合，抗凝剂起辅助作用。血管条件好，吻合操作都满意的不用抗凝血治疗。血管外伤缝合的血管质量不好，或刚取出血栓可考虑用肝素或双香豆素作抗凝治疗 5～7d。一般说来，抗凝血治疗以后，局部水肿加剧，若伤口不断流血，可影响血循环，而严重的全身出血可危及生命，需及时作抗凝血治疗。阿斯匹林和 6%低分子右旋糖酐溶液静脉注射能减少血小板粘附和粘聚，妥拉苏林和潘生丁具有舒张血管的作用，对防止血栓形成和改善微循环有帮助，且合并症少，临床常选用。成人用量，阿斯匹林 0.5～1g 日 2 次；潘生丁 50mg 日 3 次；妥拉苏林 25mg 日 2 次肌注；6%低分子右旋糖酐 500ml，日 1～2 次静脉滴注；中药毛冬青和丹参具有祛瘀消肿作用，可口服或注射。

(3)神经吻合后护理：主要是固定、抬高患肢，减轻组织水肿。可在伤口愈合后作局部理疗，促使水肿吸收，但要防止灯伤。单纯性神经吻合手术后，不用抗凝血治疗。

(傅英魁)

第三节　显微马尾松解术

尽管马尾神经受压、粘连或牵拉后，在临床上表现的症状各有差异，但追其发生原因，几乎都是腰骶椎管内、硬膜内外各种压迫因素造成马尾传导功能障碍，所以都可采用显微马尾松解术加以治疗。实践证明，它是一种切实可行、很有实用价值的手术。

一、手术适应证

由于腰骶椎骨折脱位，硬膜外静脉曲张，黄韧带肥厚，隐性骶椎裂或骶$_{1,2}$浮动椎板等原因，导致下列症状之一者：下肢肌力降低，感觉障碍；直肠、膀胱功能障碍，如大小便潴留或失禁；男性性功能障碍，主要表现为神经性阳痿；儿童夜尿或遗尿症；下肢灼性神经痛。

二、治疗机制

隐性骶裂合并尿失禁，是由于支配膀胱及后尿道内外括约肌的骶神经受到硬脊膜内外压迫，影响括约肌功能；尤其当外括约肌功能受损时，蓄尿功能受到影响，就会产生尿失禁。当游离棘突，硬膜外肥厚黄韧带及硬韧纤维瘢痕被切除或浮动椎板摘除后，从而解除了硬膜外压迫骶神经的因素。再通过硬膜内显微马尾松解术，进一步松解了马尾间及马尾与蛛网膜之间的粘连，切除肥厚纤维束带，解除了来自硬膜内对马尾的压迫因素，并且

切断和切除一段终丝，解除终丝对马尾的牵拉作用，从而彻底解除了马尾传导功能的受压、束带牵拉、粘连等因素。正常蓄尿功能重新得到恢复，解除了尿失禁。

马尾受压的结果，也可以影响阴茎勃起的反射弧组成部分，手术解除受压因素后，使阴茎勃起反射弧的传导功能重新恢复，传入冲动通过反射弧，达到阴茎海绵体，使阴茎海绵体血管扩张，阴茎恢复勃起，阳痿消失。

由于马尾神经为腰骶段脊神经的根性部分，属于周围神经范畴，因此马尾神经损伤后，伴有下肢灼性神经痛的发病机制。同样可用周围神经损伤后灼性神经痛的发病机制，来加以解释和探索治疗方法。灼性神经痛的发病机理尚无定论，以往试图用瘢痕学说和短路学说来解释灼性神经痛的发病机理，并主张行神经膜内外松解术、交感神经阻滞或切除术，以解除病痛。由于上述两学说的观点，即不能信服地解释所有临床表现，如有的病人在伤后短时间内发生的病痛即在瘢痕尚未形成前，也有灼性神经痛病人发生在神经完全断离并及时进行了神经束间移植术后，仍有灼性神经痛。因此，在这些观点指导下，提出的治疗方法，疗效也就不会令人满意。中国人民解放军总医院朱盛修等，通过临床实践和动物试验，探索了产生灼性神经痛的机理，并提出用神经束膜切开减压来治疗灼性神经痛，取得了令人满意的治疗效果。他们的观点是，当周围神经损伤后，立即引起周围神经的内环境及血液动力学紊乱，继而产生神经内压升高，氧分压下降，神经传导功能产生障碍。增高的神经内压，对束内神经产生压力，此压力的作用又促使束膜的通透性增强，引起神经束内压力增加，进一步引起束内毛细血管的闭塞，以致缺血。继而束膜通透性进一步升高，以后发生脱髓鞘改变，这种现象可以从手术时，切开损伤神经的束膜，见到神经纤维水肿或渗液外溢得以证实。经过一段时间后神经内外瘢痕逐渐形成，压迫又使神经内压增高，结果产生异常兴奋，相继传至中枢神经，引起一系列连锁反应，形成患肢相应部位灼性神经痛及植物神经功能紊乱。神经束膜切开减压，使神经血管压迫充分解除，恢复原功能，减少对神经的刺激，阻断了病理性神经感觉系统的恶性循环，去除灼性痛，改善了局部血循环，调整了神经内环境，因而达到止痛的效果。

三、手术前注意事项

术前应常规摄腰椎正侧位、左右斜位 X 线片及脊髓下行性造影术，以明确病变性质及梗阻情况。插尿管。

四、麻醉

局部浸润麻醉或硬脊膜外麻醉。

五、应用手术器械

脊柱椎管探查器械包括棘突咬骨剪、骨膜剥离器、深部拉钩及撑开器、三关节咬骨钳、椎板咬骨钳、脑膜剥离器及神经拉钩、电动微型吸引器及电凝器等。

显微器械包括显微镊、剪、显微持针器、9～11-0 无创伤尼龙针线、手术显微镜。

六、手术体位

俯卧位，胸骨柄及耻骨联合部位垫软衬垫，以防胸腹部受压。

七、手术步骤

手术野常规消毒无菌铺设后，以病变椎体为中心，作腰骶椎后正中直切口，切口长短按所需显露病变范围而定。按手术入路，显露棘突及椎板，用棘突剪剪除所需显露马尾病段椎体棘突，小心切除黄韧带。用不同型号椎板咬骨钳咬除椎板，以免损伤脊髓。可用脑膜剥离器分离粘连，如硬膜外有致压因素，应充分加以松解减压。显露硬膜后应根据不同病理变化分别处理。

隐性骶椎裂合并尿失禁患者，应切除游离棘突和呈浮动状态椎板，切除硬脊硬外的肥厚黄韧带和坚韧的纤维结缔组织，尤其椎

管侧后方交界处纤维结缔组织，力求切除彻底。然后常规切开肥厚硬脊膜，分离马尾间粘连和马尾与蛛网膜间粘连（图 21-21），切除肥厚粘连纤维束带和迂曲扩张静脉血管，并切除 1.5cm 一段紧张终丝，使椎管内硬脊膜内外压迫彻底解除，解放骶神经根。

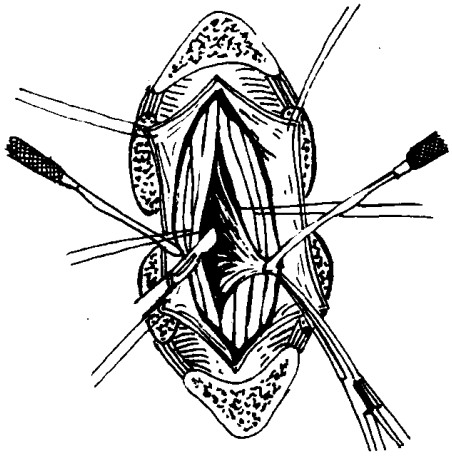

图 21-21　分离马尾神经间粘连及马尾与蛛网膜间粘连

灼性下肢神经痛患者，在完成椎管外操作后，切开硬脊膜、蛛网膜，显露蛛网膜下腔及马尾神经。显微镜下进一步观察马尾神经有无挫伤、断裂，断端有无膨大，瘢痕及马尾间和马尾蛛网膜间有无粘连等。根据不同病理变化，用显微器械进行精细操作。正常马尾神经之间，彼此仅有疏松结缔组织相连，无交通支，马尾在蛛网膜下腔内呈平行垂直方向下降。掌握这几方面的解剖特点，有助于马尾粘连显微松解操作。马尾与蛛网膜及马尾间的粘连，可用显微剪剪除或剪断。分离马尾间粘连时，应从正常神经间隔向伤处解剖和游离。仅受挫伤而未断裂，形成局部膨大或呈硬索状的马尾，施行神经束膜切开减压，将有利于灼性神经痛缓解。当触碰到感觉根马尾时，患者常述说有向足底部放射痛，此点可作为分离粘连时的警戒信号，避免损伤正常马尾。感觉根的马尾断端可用 9～11-0 无创伤尼龙单线行扣锁缝合，防止产生继发性神经瘤样变。断裂而无缺损的马尾，也可用 9～11-0 无创伤尼龙单线端端缝合，以利于恢复神经传导功能。

阳痿患者，切除肥厚的黄韧带和硬脊膜、蛛网膜达蛛网膜下腔后，显微镜下分出马尾间粘连及束带。

术后出血点应在镜下用微型双极电凝彻底止血，以防术后再粘连。严密缝合硬脊膜，防止术后发生脑脊液瘘，逐层缝合各层组织。

八、术后处理及注意事项

术后常规应用地塞米松口服，一天 3 次，每次 1.5mg，共两周，可减少术后马尾粘连。术后应平卧 4～6h，若有尿潴留，应安置导尿管直至自行排尿为止。为防止因脑脊液丢失、脑压低引起头痛，应酌情静脉输液及常规应用抗生素预防感染。

（夏精武）

第四节　大网膜脊髓移植术治疗外伤性截瘫

一、大网膜的生理及其在临床上的应用

大网膜是腹腔内的最大腹膜皱襞，包含 4 层腹膜，折叠呈围裙状，覆盖在横结肠和小肠前，远端可达盆腔。前两层和后两层互相愈合，不易分开。而前两层和后两层之间形成网膜囊的一部分，活体大网膜经常在腹腔内游离活动，加之大网膜上皮具有较强的吸收、粘连、修复和局限感染的能力，故临床上经常观察到，一旦腹腔内出现炎症，大网膜即移向该处，将病灶包裹，限制其蔓延，1906 年 Morison 称大网膜为腹腔内“警察”。同时大网膜具有丰富的血运，因此它的表面，还可以接受游离皮片移植。由于大网膜具有以上优点，临床上经常用它来填塞胃或十二指肠溃疡穿孔，防止十二指肠残端和胃肠吻合瘘，及用它来修复呼吸道、泌尿道，分流下肢淋巴水肿及

门静脉高压，以改善缺血器官或肢体血运等。1972 年 Mclean 和 Buncke 首先报告用显微外科吻合血管的大网膜，在其上移植游离皮片，来修复头皮缺损获得成功。随着显微外科技术的进一步发展，大网膜移植已被广泛应用于创伤、肿瘤和贴骨瘢痕切除后遗留的大块软组织缺损等手术。近年来许多学者对脊髓损伤的病理、生理等方面进行了一系列研究，采用大网膜转移来治疗脊髓损伤也有不少报道，临床实践证明，此手术有某些效果。但由于它是腹腔内的屏障器官，切取后，患者一旦发生急腹症，后果将是严重的，且有术后发生胃饱胀、急性胃扩张，甚至粘连性肠梗阻等并发症的报道，因此对其移植应权衡其利弊，持慎重态度。

二、大网膜的血液供应

只有熟悉、了解大网膜血管的分布规律，才能做到对大网膜合理取材，将其最大限度地延长，使临床上收到良好的疗效。在应用解剖上，国外 Alday(1972)、Das(1976)，国内宁夏医学院解剖教研组，通过尸检资料，均对大网膜的血管分布情况及类型进行过分析。

大网膜的主要动脉有 6 条(图 21-22)，并有同名静脉伴行。上动脉弓位于大网膜前两层间，由起自脾动脉的胃网膜左动脉及发自胃十二指肠动脉的胃网膜右动脉构成。在大网膜前两层内，发出 5～10 条网膜前动脉，左侧一条称网膜左动脉，右侧一条称网膜右动脉，手术时应避免损伤此两条动脉，否则将影响大网膜带蒂瓣的血运。下动脉弓位于横结肠下方 2～4cm 处的大网膜后两层内，由网膜左和网膜右动脉吻合而成，又称 Barkow 氏动脉弓。下动脉弓向上与胰动脉及结肠中动脉相吻合，向下发出网膜后动脉，在大网膜游离缘与网膜前动脉相吻合。大网膜短动脉直接起于胃网膜上动脉弓，向下分布于大网膜裙的上半部。大网膜副动脉起于胃网膜右动脉的近端，向下分布于大网膜右侧裙缘，相

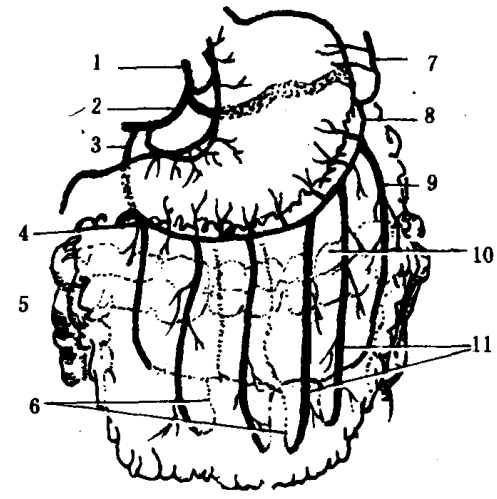

图 21-22 大网膜的动脉

1. 腹腔动脉 2. 肝总动脉 3. 胃十二指肠动脉 4. 胃网膜右动脉 5. 网膜右动脉 6. 网膜后动脉 7. 脾支 8. 胃网膜左动脉 9. 网膜左动脉 10. 横结肠 11. 网膜前动脉

应动脉伴行的胃网膜右静脉回流入肠系膜膜静脉，再进入门静脉干、胃网膜左静脉回流入脾静脉。由于胃网膜右动脉的管径较粗，故当缺乏胃网膜动脉弓时，分布于大网膜的多数网膜前动脉由胃网膜右动脉直接发出，因此无论带蒂大网膜移植或吻合血管的大网膜移植，都应首先考虑应用胃网膜右血管。了解大网膜的这些解剖特点，对临床应用大网膜及大网膜的取材和设计，都是十分重要的。

三、大网膜动脉的分型

分型的主要标志是依大网膜中动脉的走向、分支部位及发育程度而定。该动脉亦为设计、裁剪带蒂延伸、保证血供充分的基本条件。根据大网膜中的动脉向左、右分支水平的高低和是否缺如，分为五型。

Ⅰ型，最常见，血管走行对称，大网膜中动脉约在大网膜下 1/3 处，向左右分叉，数目为 2～3 支，占 77.5～85.2%(图 21-23)。

Ⅱ型，大网膜中动脉在大网膜中 1/3 处，或在胃网膜动脉弓和网膜裙缘的中央分叉(分成 2～3 支)，占 10.2～11.2%(图 21-

24)。

Ⅲ型，大网膜中动脉分叉在胃网膜动脉弓下 2～3cm 处或在大网膜上 1/3 处，占 2.9～6.2%(图 21-25)。

Ⅳ型，大网膜中动脉缺如，由大网膜左、右动脉分支形成大网膜下动脉弓，其间有较多的吻合支，占 0.7～1.3%(图 21-26)。

Ⅴ型，脾动脉的分支未参与胃网膜弓的构成，而单独形成大网膜左动脉；胃网膜右动脉口径缩小，致使胃网膜右动脉沿胃大弯向左行，不能与胃短动脉相接，故大网膜上动脉弓不完整。此型大网膜右动脉和中动脉均起自胃网膜右动脉，占 0.7～3.8%(图 21-27)。临床上若遇此型时，设计延伸应特别小心。

大网膜动脉分布属Ⅰ～Ⅳ型者，手术时应保留胃网膜右动脉；若为Ⅴ型时，则保留胃网膜左动脉为宜(图 21-28)。

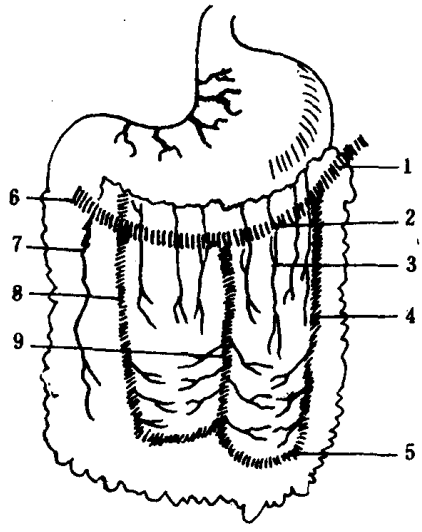

图 21-23　大网膜Ⅰ型

1. 胃网膜左动脉　2. 大网膜上动脉弓　3. 大网膜短动脉
4. 大网膜左动脉　5. 大网膜下动脉弓　6. 胃网膜右动脉
7. 大网膜副动脉　8. 大网膜右动脉　9. 大网膜中动脉

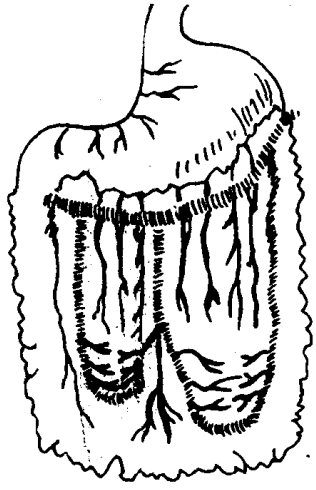

图 21-24　大网膜Ⅱ型

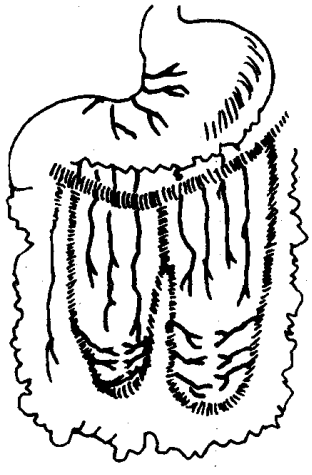

图 21-25　大网膜Ⅲ型



图 21-26　大网膜Ⅳ型

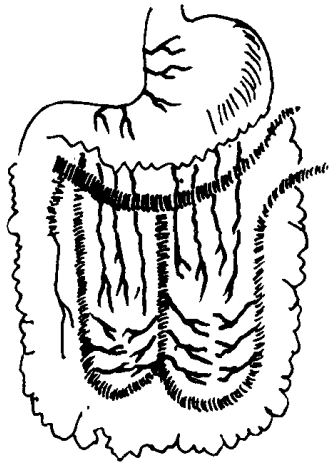

图 21-27 大网膜 V 型



图 21-28 手术剪裁充分延长后的大网膜

四、大网膜脊髓移植治疗外伤性截瘫的机理探讨

脊髓的血运由四周进入，灰质中央部分的血管已接近终末枝，正常时脊髓的血流量较低，仅为脑组织的 30～45%，其微血管对损伤极为敏感，因此，极易发生脊髓缺血、缺氧。一旦脊髓损伤后，将迅速产生中心性、进行性缺血、坏死、自溶。然而其周边部白质的病理改变进展较迟缓，如能争取时间，使脊髓的血循环得到改善，病理改变转轻，那么周边部的白质就有可能得到某些恢复。为了改善脊髓损伤后的缺血状态，不少学者曾采用各种方法试图逆转这种缺血改变，如低温灌注、高压氧、硬膜切开减压、抗儿茶酚胺药物、钠络酮及激素等，取得了一些可喜成绩。近年来通过大网膜转移治疗脊髓损伤的实验研究已证实了，大网膜移植后 6h，即可与脊髓粘连在一起，6 周粘结部可见大量新生小血管，经网膜动脉注入墨汁，证实在术后 1 周，已建立新的血供，由于大网膜具有丰富的血管和淋巴管，因此大网膜移植后，能建立起广泛的侧支循环，从而改善脊髓损伤后的微循环障碍所致的缺血、缺氧使部分神经功能得以恢复。另外由于大网膜有良好的吸收功能，能减轻水肿及有助于清除组织代谢产物，从而改善神经功能。临床实践证明，大网膜脊髓移植术对外伤性截瘫的治疗有一定价值，其机制及影响因素有待进一步深入探讨。

五、手术适应证和禁忌症

1. 适应证

急、慢性脊髓不全损伤。此类病人，术后病情好转，除移植网膜作用外，还可能和脊髓部分损伤、减压彻底、脊髓休克自然恢复等因素有关。因此应持慎重态度。椎板减压术无效，脊髓没有横断。

2. 禁忌症

严重全身性疾病，严重肌肉萎缩及关节强直，腹腔感染史及腹腔手术史。

六、麻醉和体位

手术切口长且常跨节段，麻醉以全麻为妥。为缩短手术时间，手术分腹部及脊柱两组同时进行，手术开始时，体位宜取左侧卧位。手术过程中，随时调整体位，先照顾剖腹取大网膜，后照顾脊柱组操作。

七、手术操作步骤

麻醉成功后，病人左侧卧位，手术野皮肤和腹部皮肤常规消毒，无菌铺陈。脊柱组与腹部组手术同步进行或脊柱组手术基本结束后，再开始腹部组手术。

腹部组：右腋中线肋缘下，向中线作长约

10cm 的横切口，逐层切开皮肤、皮下组织、腹壁各层肌肉及腹膜后，进入腹腔，先检查大网膜有无短缩、纤维化及广泛粘连。若无上述情况，再观察大网膜血管分布情况。为剪裁方便，可将大网膜提出腹腔外，平铺展开，置于盐水纱布垫上，根据术中测量长度（从右侧大网膜血管蒂根部至受区脊髓的间距）和大网膜血管分布类型，设计并切取大网膜窄长条。Ⅰ～Ⅳ型以大网膜右动脉为蒂，在无血管区，将大网膜与横结肠分离后，由左向右在胃大弯和胃网膜动脉弓之间，将血管逐个结扎、切断，使胃网膜动脉弓与胃大弯分开。因胃窦部大弯侧之前后两层网膜，往往与胰头、横结肠系膜相连，层次不清，至胰体和胰尾前面则无此现象，故由左向右分离比较容易。Ⅴ型以网膜左动脉为蒂，结扎、切断血管过程与Ⅰ～Ⅳ型方向相反。再裁剪延伸大网膜，即可得到足够长度的大网膜。延长的带蒂大网膜，由腹部切口上端，即剑突下方引出腹腔。并将引出部位的腹直肌鞘、腹直肌和腹白线留 2～3cm 横切口，将其与大网膜蒂根部固定数针（图 21-29），这样可避免挤夹大网膜血管，影响血液循环。酌情在胸、颈部皮下作 3～4cm 宽的下隧道，若皮下隧道过长，可每隔 15cm 左右作一 4～5cm 长的横切口，以便使延长的带蒂大网膜能逐步通过胸、颈部，引至移植区（图 21-30）。大网膜经过皮下隧道时，应预防扭转。缝合腹壁各层组织后，待脊柱组显露出损伤段脊髓（图 21-31）后，将大网膜均匀且紧密地覆于病变区脊髓的表面上，然后将大网膜边缘与硬脊膜边缘紧密缝合（图 21-32）。

八、术中注意事项

分离大网膜时，切断的血管应边切边牢固缝扎，防止血管缩入二层大网膜内，形成血肿，影响血供。切断、结扎大网膜附着于横结肠上的横结肠网膜带要小心，防止损伤结肠中动脉。分离好的带蒂大网膜移至受区时，切勿过度用力牵拉，以免蒂部血管断裂，造成蒂部血肿。应注意无菌技术及操作轻柔，防止发生腹膜炎、肠梗阻和腹部疝等并发症。分离好的带蒂大网膜，可先浸泡在装有稀释的抗生素液内数分钟，可预防皮下隧道内感染。

九、术后处理

术后应用抗血管痉挛药；禁食至肠蠕动恢复及肛门排气；腹胀严重者，应行胃肠减压；注意体位，避免皮下隧道内大网膜长条受压。

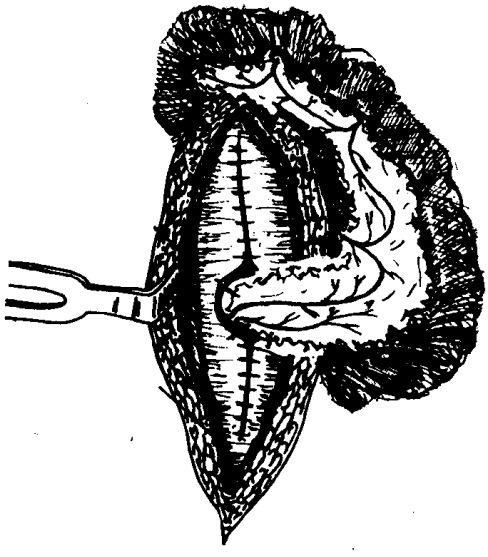

图21-29　腹白线处留 2～3cm 横切口剪裁好的大网膜拉出腹腔，在腹白线切口部位固定几针

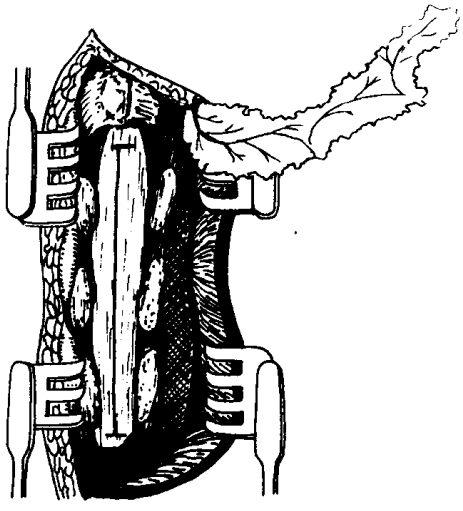

图21-30　通过皮下隧道将裁好之大网膜拉入脊柱区切口内从正中切开硬脊膜

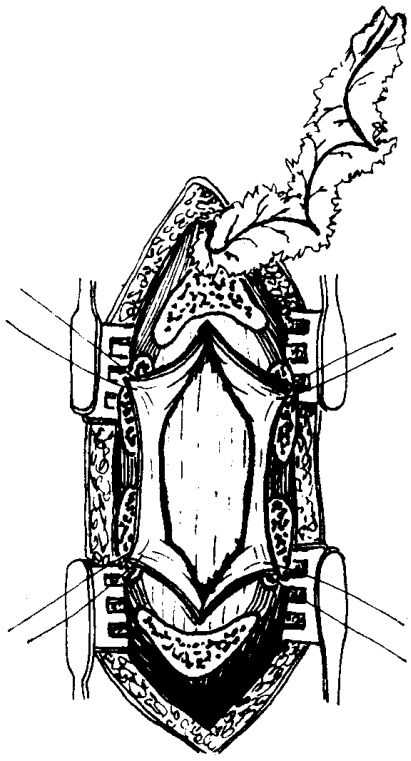

图 21-31 切开硬脊膜显露出损伤脊髓段

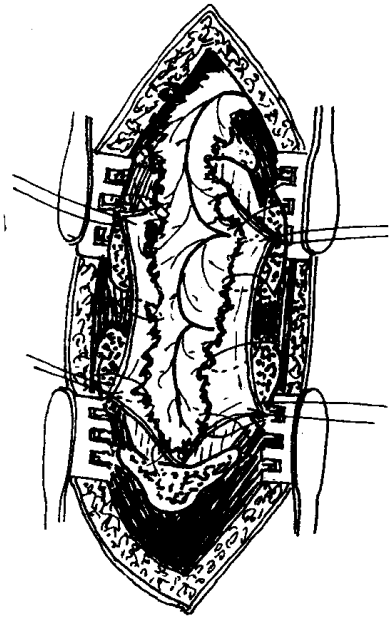

图 21-32 将大网膜覆盖于脊髓表面，周边与硬脊膜缝合

颈椎或胸腰段脊椎手术途径均采用后侧入路显露椎板，行椎板切除减压或椎管扩大成形术手术过程(详见有关章节)。至脊髓充分减压后，止血冲洗按上述要求行转移大网膜包盖手术。

（夏精武 赵振久）

第五节 显微腰椎间盘髓核摘除术

自从 Williams 1972 年开始采用显微外科技术摘除腰椎间盘以来，目前国内外都有采用显微外科技术摘除腰椎间盘的报告。此手术的标准操作包括显露神经根及摘除突出椎间盘的全过程，是在手术显微镜和显微外科手术器械下完成的。因此，与其他常规手术相比较，具有切口小、损伤轻、出血少(一般在 100ml 以内)、下床活动早(7d 内基本恢复正常)、脊柱稳定性干扰小等优点。另外，由于有良好的照明，所以视野清晰，可以清楚地辨认精细组织，加以显微手术器械操作轻柔，能避免损伤脊髓和神经根。由于保留了硬膜外及神经根外脂肪及止血彻底，有效地防止了术后神经根粘连。虽然具有以上众多优点，但要顺利完成此项难度大的手术，术者必须具有训练有素的显微外科技术及熟练的局部应用解剖知识。由于椎间盘突出症的临床表现及椎管内外病理变化复杂，在选择用显微外科技术，摘除椎间盘时，必须严格选择适应证。Loem 等(1979)曾有因未能严格掌握手术适应证，致使手术效果发生不满意的报道。因此，当手术中，如发现有该手术方法不能处理的病理变化时，应改用传统的手术摘除方法，这样才能提高腰椎间盘突出症的治愈率。

一、手术适应证和禁忌症

严格掌握适应证是保证手术成功的关

键。凡临床症状和体征明显，保守疗法无效和椎管造影为单个外侧型腰椎间盘突出，又无其他椎管内外复杂病理情况者适用此法。

解放军169中心医院骨科简建华等认为下列情况之一者，不适宜用显微外科技术摘除椎间盘。过度肥胖者，因手术野深，使手术显微镜焦距相对缩短，不便镜下操作；脊椎滑脱，椎管狭窄并有椎间盘突出者，因在摘除椎间盘的同时，尚需椎管减压，稳定脊柱，显微镜下操作，不能完成如此复杂的手术程序；中央型腰椎间盘突出，应用显微外科方法，一是难于将椎间盘摘除干净，二是过度牵拉易加重马尾神经损伤；极外侧型腰椎间盘突出，手术需要切除部分关节突关节，扩大神经根管，才能彻底摘除椎间盘，应用显微外科方法难于完成；多节段腰椎间盘突出者，切口小，不能彻底探查；老年人腰椎间盘突出，大多数有不同程度关节突肥大与内聚、黄韧带及椎板增厚、椎体后缘唇样变等，一旦椎间盘突出，神经受压严重，治疗强调清除各种病变，彻底减压。诊断尚不能完全确立者，临床虽有典型的椎间盘突出症表现，但椎管造影或其他检查尚不能排除椎管内其他占位性病变时，应行椎管探查。

二、术前定位

准确无误地摘除突出的椎间盘，关键是术前准确定位。包括脊髓造影或CT扫描、X线平片测算椎板间隙与突出椎间盘后缘的对应关系和手术前一天要手术部位的标记定位。多数学者认为，为了明确诊断和正确选择切口，术前宜行经腰穿脊髓下行性造影术。侧后方突出者，造影剂流注病变部位，可显示神经根袖消失或充盈缺损，侧位可见压迹与充盈缺损位于椎间隙处。部分术者认为此项检查不应列为常规诊断手段，仅限于诊断不明患者。疑有椎管狭窄及侧隐窝狭窄者，需辅以腰椎CT扫描检查。

术前常规以手术间隙为中心摄腰椎正侧位X线平片，测出椎板间隙与突出椎间盘后缘的对应关系。术前定下寻找突出椎间盘的方向和应切除组织的范围。中国人民解放军205医院任祖汉等，对30例成人尸体脊柱的正中矢状断面，重点研究了腰椎间盘突出的好发部位，腰$_{4\sim5}$、腰$_5$骶$_1$椎间盘后缘与椎板间隙对应关系。腰$_{4\sim5}$椎间盘后缘在椎板间隙上方占40%，与椎板间隙上部对应的占50%，正相对者占6.7%，与椎板间隙下部相对者占3.3%。腰$_5$骶$_1$椎间盘后缘，在椎板间隙以上者占26.7%，与椎板间隙上部相对应者占40%，正对者占33.3%。在X线正位片上，椎板间隙形态呈桃形和三角形，均为尖向上底朝下。在片上可测出椎间盘后缘与椎板间隙对应关系及距离。在侧位片上，只能显示椎体间隙，不能显示椎板间隙的位置，但经过对部分第4、5腰椎骨、髂骨的观察和测量，腰$_{4\sim5}$椎板间隙的上界缘与腰$_5$下关节突的下3/5相对应，下关节突的尖端相当于椎板间隙下界或最宽处。观察和测量时，应正侧位对照观察、计算。突出间盘后缘与椎板间隙对应关系的应用解剖，不仅适用于显微椎间盘摘除术，且对传统椎间盘摘除手术同样具有指导性意义。

术前一天行病变部位的腰椎棘突或椎板定位。用注射针头刺入病变侧腰椎的棘突或椎板，摄取连同注射针头的腰椎正位X线片（图21-33），来确认带针头的棘突（或椎板）是突出椎间盘间隙的上一个腰椎棘突，还是下一个棘突，再注入美蓝液0.2～0.4ml，术时用美蓝染色点作为标志，来辨认病变的椎间隙。

三、麻醉和体位

腰麻或硬脊膜外麻醉。俯卧位，手术部位置于手术台的腰桥处（图21-34）。当切除黄韧带时，腰部拱起，完后腰放平，这样既利于切除黄韧带，又可减轻硬膜外静脉怒张，也可用特制的拱形升降支架。其优点是，有利呼

图 21-33 显微椎间盘切除术前用注射头在患侧刺入拍片定位

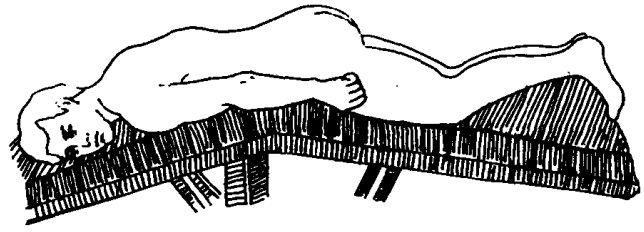

图 21-34 显微椎间盘切除手术体位

吸，避免腹内压增高，减少渗血，腰椎间隙增大，有利手术操作。

四、手术器械

鞍形拉钩，半圆形双面撑开器（或用套筒），骶棘肌辅助撑开器，环钻（切除椎板），神经拉钩，冲洗和吸引两用双腔管，髓核环钻，髓核钳，显微剪刀，弯月形显微手术刀，不同角度的椎板咬骨钳。

五、手术操作步骤

根据术前定位，在病变侧，距中线约 1cm 处，作两棘突间旁纵切口，长约 3～4cm。切开皮肤及皮下组织后，寻找术前定位棘突（或椎板）的美蓝痕迹，按美蓝标记，沿棘上韧带外侧缘切开肌膜及骶棘肌的附着处。用骨膜剥离器行骨膜下剥离，将肌肉从椎板上推向外侧，干纱布填塞压迫止血，用拉钩将骶棘肌拉向外侧，用刮匙除去棘突间、椎板间韧带和椎板上的残余肌肉。插入半圆形双面撑开器（或套筒），此时患部的椎板间隙、黄韧带及关节突即被显露（图 21-35）。将显微镜移至手术区，在放大 10 倍的手术显微镜下，沿椎板间隙下缘，用显微手术刀，在持续吸引下，切开黄韧带，再根据术前测量所得的突出间盘方位和椎板间隙相应关系的数据，用椎板环钻行椎管开窗，取直径 15mm 环钻，在上位椎板下部和椎板间韧带上靠近棘突根部与棘突呈 10°～15°角进行环钻，到达椎管后有落空感停止环钻，取出圆形开窗骨块（图 21-36），此时再用不同角度的椎板咬骨钳除去少许上椎板下缘或下椎板上缘。注意分离其下粘连，勿损伤神经根及硬脊膜。移去骨片后，切除黄韧带，此时椎管即被显露，可清楚看到硬膜外脂肪。推开硬膜外脂肪，并保护硬脊膜，看清神经根后（图 21-37），用神经剥离器分离硬脊膜和神经根腹侧与后纵韧带的粘连，避免损伤硬膜外静脉，一旦出血可用棉花片压迫片刻，或用双极电凝止血。用神经拉钩将神经根、硬脊膜轻柔拉向中线，突出的椎间盘和后

纵韧带此时已清楚地显示于视野下。再用6mm左右的髓核环钻在突出的椎间盘上旋钻(图21-38)，将整个突出的椎间盘，包括纤维环和髓核完整切除，剩余的破裂纤维环和髓核用髓核钳取尽，彻底松解神经根(图21-39)。生理盐水冲洗伤口后，检查如无渗血，移去显微镜，逐层缝合骶棘肌、筋膜、皮下组织和皮肤。

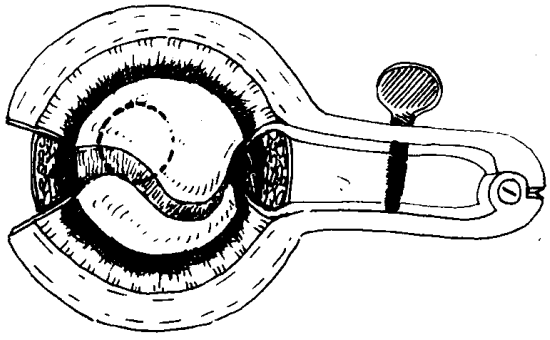

图21-35　用半圆形双面撑开器撑开切口，用15环钻在上位椎板下部和椎板间韧带上，靠近棘突根部行推管开管

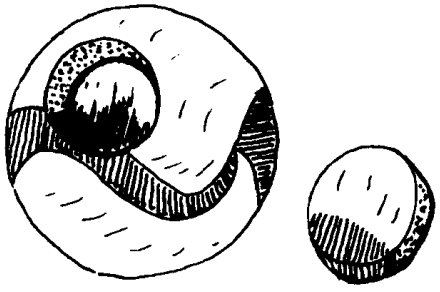

图21-36　取出环形开窗骨块，椎管被打开

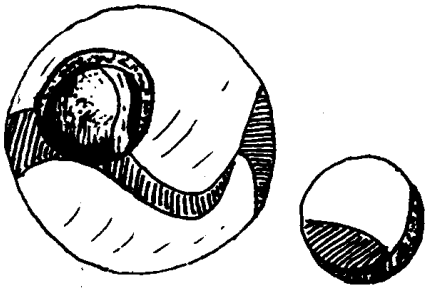

图21-37　10倍放大镜下切除黄韧带推开硬膜外脂肪显露神经根和纤维环

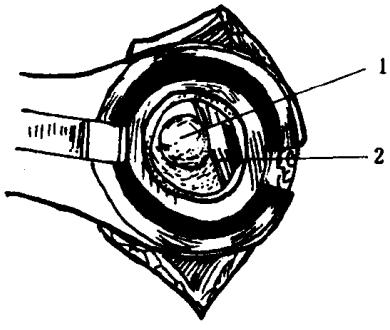

图21-38　在突出椎间盘上用直径6mm环钻开窗，取出髓核和纤维环

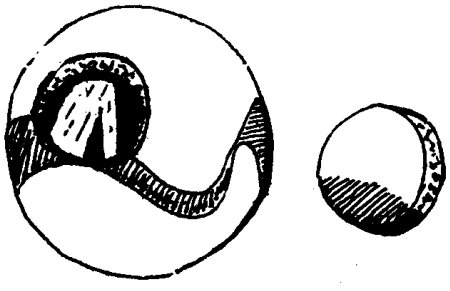

图21-39　彻底松解神经根

六、术后处理

由于手术切口小，创伤轻，术后患部痛轻，病人可早下床活动。然而过早和过多的活动，均不利于切口和组织的修复，可导致慢性腰痛。因此不应过于强调早期下床。通常要求患者卧床约7d为宜。7d内可床上进行患肢抬腿和腰背肌锻炼，同时结合理疗，防止粘连。

(夏精武)

第六节　显微镜下脊髓肿瘤切除术

脊髓肿瘤是神经外科临床常见的一种肿瘤。根据其肿瘤的病理性质可分为原发性和继发性两种。临床上以原发性脊髓肿瘤居多，其发病率每年为2.5/100000。根据肿瘤的发生部位，又可将脊髓肿瘤分为髓外硬脊膜外、髓外硬脊膜内和脊髓肿瘤3种。发生在髓外硬脊膜外的肿瘤大多为一些原发或继发的恶

性肿瘤，手术常常不能将肿瘤完整切除。髓外硬脊膜内肿瘤最常见者为神经鞘瘤和脊膜瘤。以上肿瘤大多数可经手术完整或次全切除。本章重点叙述在手术显微镜下脊髓肿瘤切除术。

一、手术适应证

髓外硬脊膜内神经鞘瘤和脊膜瘤等，髓内肿瘤，马尾肿瘤等。

二、术前准备

同一般脊髓探查术。对有截瘫且合并有褥疮的病人，术前尤其要注意纠正血清蛋白，血红蛋白含量，循环血量，水电解质及酸碱平衡紊乱等。术前常规应用抗生素。

三、麻醉及特殊手术器械

通常用0.5%奴佛卡因作局部浸润麻醉即可。为减少出血每200ml内加1∶1000肾上腺素0.5ml。有呼吸困难及全身情况较差的患者可选用气管内插管全麻。

在显微镜下切除脊髓肿瘤，除了使用脊髓探查常规手术器械外，尚需应用显微外科手术器械。常用的有双极电凝器、显微镊子、显微剪刀(直、弯头两种)、微型血管钳、微型持针器(直、弯头两种)、微型吸引器管、无创伤缝合线(7-0、8-0)及保安刀片等。

四、手术体位及手术切口

1. 手术体位(图21-40)

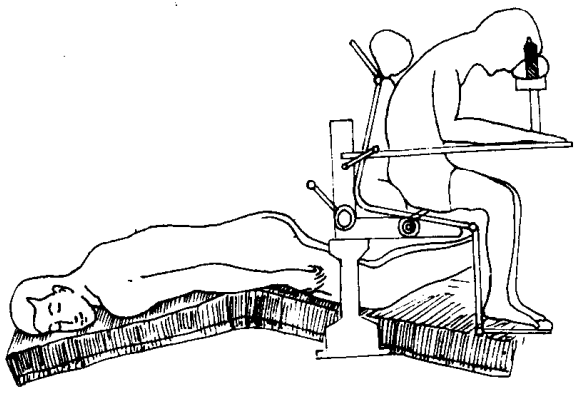

图21-40 显微镜下脊髓肿瘤切除体位
坐位或俯卧位

颈段和上胸段脊髓肿瘤可选用坐位或俯卧位。患者头部应略向前屈，使颈椎和上胸椎向后凸出，增宽棘突和椎板间的距离，以利操作。头部需用支架支撑。

下胸段和腰段脊髓肿瘤及马尾肿瘤均选用俯卧位。由于腰椎有生理前凸，需在腹部放一垫枕，或将手术台中段向上抬起，以减少前凸程度，使脊椎位置较为表浅，便利手术显露。但应注意勿使腹部压迫过紧，以免影响脊椎的静脉回流，使手术渗血增加。

2. 手术切口

均选用后中线棘突直线切口，其位置以病变脊椎为中心，范围视病变的大小和患者的肥胖程度而定。通常至少要包括上、下各一个椎体。对肥胖患者应适当扩大。

五、手术步骤

显露椎板步骤同脊髓探查术。椎板切除的范围要超过肿瘤上、下端各半个椎板。通常在病变部位的硬脊膜外脂肪因肿瘤压迫而被吸收，脂肪消失的范围就代表肿瘤的范围。在肿瘤上方可以看到脊髓搏动，下方则搏动消失。如用手指轻轻扪之，在肿瘤表面有坚硬感。如无上述情况常表明手术定位不准确，切不可随意向上、下扩大椎板切除范围。此时可用一较软的细导尿管向手术野的上、下方通入硬脊膜外腔隙中轻轻探测。导尿管遇到肿瘤后即不能通过，于是可按阻塞的位置将椎板切除范围扩大。确定好肿瘤的位置后，可以其为中心，沿中线上、下切开硬脊膜，并将两侧硬脊膜用细丝线间断缝合于邻近的肌肉上，以充分显露肿瘤(图21-41)。

1. 髓外硬脊膜内肿瘤切除术(以神经鞘瘤切除为代表)

在显微镜下将肿瘤表面的蛛网膜纵向切开(图21-42)。用显微镊子和微型血管钳先将肿瘤表面及上、下、左、右略事分离。初步估计肿瘤的部位、大小和粘着范围。然后在其易游离的一端(上端或下端)用细丝线贯穿一针

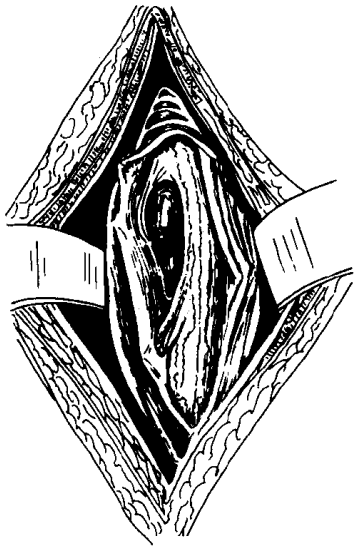

图 21-41　切开硬脊膜，充分显露硬膜内脊髓外肿瘤

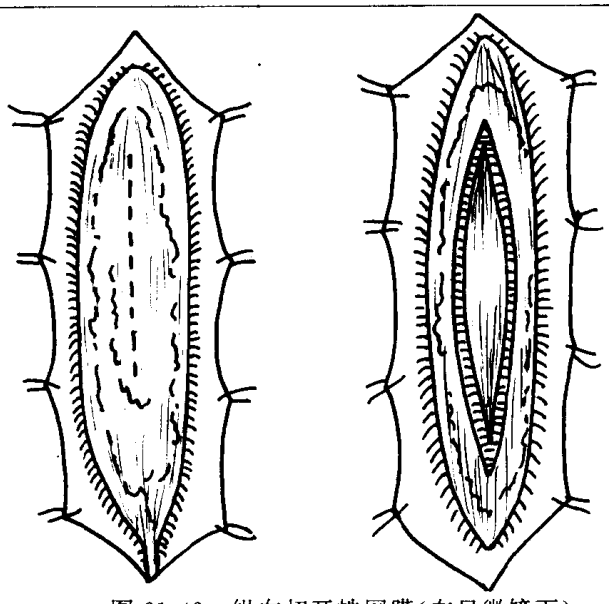

图 21-42　纵向切开蛛网膜（在显微镜下）

（图 21-43）轻轻将肿瘤提起。用硬脑膜剥离器和显微剪刀紧贴肿瘤包膜仔细解剖分离。遇有肿瘤与脊膜粘着处均应先用双极电凝后切断，以减少出血。在分离肿瘤过程中应注意切勿使脊髓受到任何损伤，脊髓和神经根均不容压迫和牵拉。肿瘤一端游离完毕后，用同样方法游离另一端。肿瘤四周游离完毕后，可将肿瘤提出于瘤床之外（图 21-44）。此时只有神经根和主要供血血管与肿瘤相连。对胸部病变分离神经有困难时，可切断 1～2 根神经根，以确保肿瘤切除完整。但对颈部和腰部病变，应尽可能在显微镜下仔细分离，神经予以保留。其方法是，先在神经根与肿瘤交界处用显微剪刀将其被膜切开，用硬脑膜剥离器和显微剪刀紧贴肿瘤包膜小心解剖分离。与肿瘤相连的供血血管可用银夹夹闭后切断，最后完整切除肿瘤（图 21-45）。如果肿瘤侵及硬脊膜外，则围绕其穿过硬脊膜外将脊膜剪开，该部硬脊膜连同肿瘤一并切除。缺损处可取小块自体或人造筋膜组织行修补。用 1-0 丝线缝合脊膜。硬脊膜外放置引流物，逐层缝合肌层、棘上韧带、皮下组织和皮肤。

2. 脊髓髓内肿瘤切除术（以胶质瘤切除为代表）

显露及切除椎板步骤同髓外硬膜内肿瘤切除术。将硬脊膜在其膨胀部分切开，并与两侧邻近肌肉间断缝合数针固定。在手术显微镜下观察，可见病态的脊髓呈梭形膨大。表面略带黄白色或青紫色，沟纹变浅或消失。脊髓表面的血管可增多或减少。确定肿瘤的部位后先常规行穿刺。在脊髓背侧隆起最显著而又无血管处用 7～9 号注射针刺入，深度不可超过 5mm。如抽出液体（染血或不染血的黄色液体）则为囊性肿瘤，此种情况多为恶性胶质瘤。因肿瘤多呈浸润性生长，边界不清并常有液化、坏死和囊性变，手术难以将肿瘤完全切除，故只能行单纯脊髓切开减压术。如穿刺发现为一坚实的实质性肿瘤，且病变范围较局限，可施行肿瘤切除术。先在脊髓背侧、肿瘤最浅表无血管处用保安刀片作一纵向切口，切口范围应达肿瘤的上下极。仔细用硬脑膜剥离器和微型血管钳在肿瘤的背侧和上、下、左、右略事分离，找出容易游离的一端并用细丝线贯穿一针轻轻将肿瘤提起。继续用硬脑膜剥离器和显微外科剪刀紧贴肿瘤仔细解剖分离，缓缓将肿瘤剥出（见图 21-44）。剥

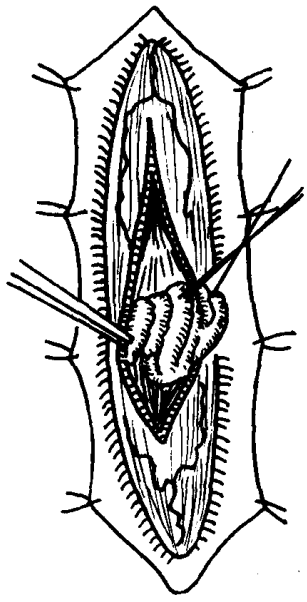

图 21-43 将肿瘤一端贯穿一针提起来逐步分离

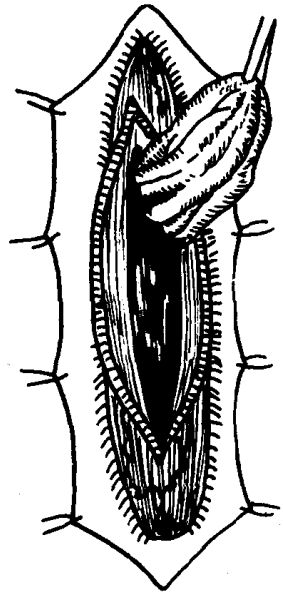

图 21-44 将肿瘤提出瘤床外

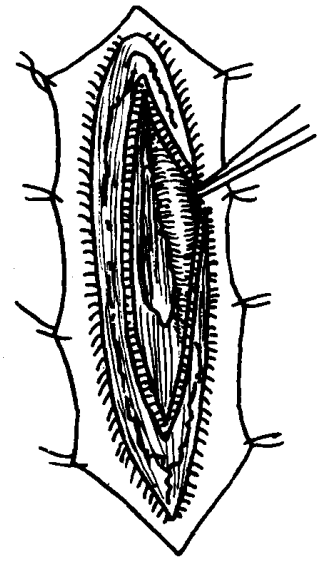

图 21-45 肿瘤被完整切除

离肿瘤过程中尽可能不损伤脊髓，特别是脊髓侧束。如果发现肿瘤边界不清，完全切除有困难时，宁可作肿瘤部分或次全切除，也不可过多损伤脊髓。肿瘤切除完毕后髓内要彻底止血，通常用明胶海绵或脑棉片轻轻压迫止血即可，必要时可用双极电凝止血，但须注意烧灼不可过强，时间不可过长，并不断用冷盐水冲洗降温。硬脊膜是缝合或敞开，可根据椎管脊膜囊减压程度而定。软组织彻底止血后逐层缝合切口。

3. 马尾肿瘤切除术

马尾肿瘤可分为硬膜外和硬膜内两种类型。硬膜外亦多为转移性肿瘤，手术常不能达到根治的目的。硬膜内肿瘤多见于脊膜瘤、神经鞘瘤、皮样囊肿和胶质瘤。此类肿瘤常将马尾神经根包裹于瘤组织内，完全切除比较困难。但在手术显微镜下能将马尾肿瘤与神经根分离。具体步骤是，先在肿瘤与神经根交界处用显微外科剪刀切下其被膜，用神经拉钩将马尾神经轻轻挑起。然后紧贴神经用硬脑膜剥离器和显微剪刀仔细解剖分离，注意不要切破肿瘤包膜。将马尾神经与肿瘤彻底分

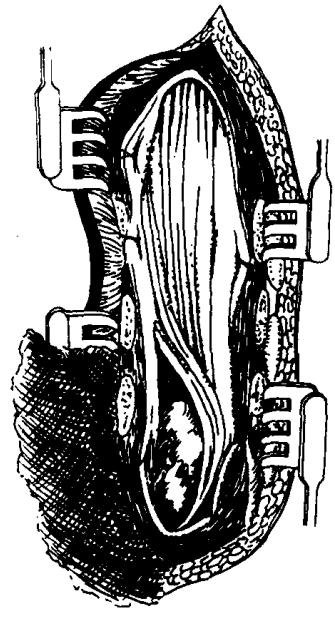

图 21-46 马尾肿瘤切除术

开后，完整切除肿瘤(图 21-46)。瘤体较大、形状不规则、手术分离有困难时，可将肿瘤分块切除，以便马尾神经的损伤减少到最低程度。通常在手术显微镜下切除的马尾肿瘤，术后神经症状多不会加重。肿瘤切除完毕后，用双极电凝彻底止血。用 1-0 丝线缝合硬脊膜。

硬脊膜外放置引流物。软组织彻底止血后，逐层缝合切口。

脊髓肿瘤切除术后处理同一般脊髓探查术。

第七节　显微镜下脊髓血管畸形切除术

脊髓血管畸形(血管瘤)的发生率占脊髓肿瘤的3.3～11%。其发生部位可在硬脊膜外、硬脊膜下、蛛网膜下和髓内。按形态可分为毛细血管瘤(毛细血管扩张)、海绵状血管瘤和脊髓动脉畸形(AVM)3种。脊髓动静脉畸形又可分为蛛网膜下畸形和髓内畸形两种。由于毛细血管瘤常常与脊髓动脉畸形同时存在，海绵状血管瘤在椎管内发生率较少，故本章重点叙述脊髓动静脉畸形的显微外科手术切除术。

一、手术适应证

病情日渐加重，出现进行性脊髓神经功能障碍者；伴有剧烈神经根痛，患者难以忍受者；发生脊髓蛛网膜下腔出血者；并发动脉瘤的脊髓血管畸形。

二、术前检查与准备

超声多普勒探查脊椎部，在病变区可听到有血管杂音。脊椎X线平片大都正常，但在儿童患者偶见椎弓根增宽。脊髓造影，造影剂中可见有粗大、弯曲呈蚯蚓状的充盈缺损，或呈多囊性充盈缺损。在透视下可见病变区脊髓搏动异常增强。长入髓内的血管畸形可见脊髓增粗。脊髓血管造影，可显示血管畸形的部位、大小、形态和供血情况。CT、核磁共振检查，对诊断有疑问者可行此项检查协助。但因价格昂贵，不应作为常规应用。

术前准备同一般脊髓探查术。

三、麻醉及特殊手术器械

通常采用局部浸润麻醉。但对有脊髓蛛网膜下腔出血者应选用气管内插管全麻。

特殊手术器械同脊髓肿瘤切除术。另外还需备有银夹及小血管夹。

手术体位及手术切口均同脊髓肿瘤切除术。

四、手术步骤

1. 蛛网膜下畸形切除术

显露椎板的步骤同脊髓探查术。椎板切除的范围以能暴露整个血管畸形为准。以下操作均应在手术显微镜下进行。沿中线分别切开硬脊膜及蛛网膜，注意勿损伤蛛网膜下扩张、薄壁的畸形血管。如发现蛛网膜与畸形血管之间有粘连，应先行双极电凝后用显微剪刀切断。两侧硬脊膜用细丝线间断缝合于邻近肌肉上。蛛网膜游离缘用8-0尼龙线缝于两侧硬脊膜上，以便充分显露畸形血管。先在显微镜下找出畸形血管的主要供血动脉。该血管常位于畸形的外侧部分，其特点为较粗大、不搏动，色泽较红。而回流静脉较动脉更粗大，管壁较薄，无搏动，色泽较暗红。确定好主要供血动脉后，先将其阻断，用银夹在靠近畸形血管团的部位将动脉夹闭，然后用双极电凝在畸形血管的一侧电凝后用显微剪刀切断。畸形血管的供血来源较多，有时往往要切断数根供血动脉。此时应注意观察畸形血管有无颜色变暗，病变界限和充盈度缩小及搏动减弱等变化。供血动脉阻断后即可切除畸形灶。切除过程应先从远离回流静脉的一端开始。用显微镊子将畸形血管提起，分离血管与软膜间的粘连。通常畸形血管与脊髓的软膜下动脉和髓内动脉间亦有吻合支交通，应将这些小血管用双极电凝后逐个切断。仔细沿脊髓浅面逐步向畸形血管的另一端解剖游离，沿途遇有供血根动脉可一一银夹后切断。游离过程中如不慎损伤畸形血管引起出血，可将损伤血管提起离开脊髓，用较强的双极电凝烧灼即可将出血止住。也可用银夹将损伤血管夹闭。当游离至畸形血管的另一端时，可沿回流静脉继续向远侧游离，在手术野范围内尽可能多地切除回流静脉。可先用银

夹夹闭回流静脉，再用双极电凝后将其切断，完整切除畸形血管（图21-47）。畸形血管切除后，椎管内张力多较低，可用8-0尼龙线缝合蛛网膜，1-0丝线缝合硬脊膜。

图 21-47 显微镜下脊髓血管畸形（血管瘤切除术）

2. 髓内畸形切除术

手术方法与一般髓内肿瘤切除相同。先在病变部位用保安刀片沿中线切开脊髓背侧，用7-0尼龙线穿过软脊膜将切口向两侧牵开，以便充分显露病变。在显微镜下用最细号剥离器和微型吸引器进行解剖分离，将病变与脊髓组织分离。通常畸形血管与脊髓之间有明确分界。游离畸形血管同样亦先从一端开始。可用显微镊子将其提起，用微型血管钳在其深面小心解剖分离。凡与畸形血管相交通的小血管均应一一用双极电凝切断。注意电凝时间要短，并不断用冷盐水冲洗降温。畸形血管的供血动脉常较多，可多达10个以上。在阻断这些供血动脉时，必须紧邻畸形血管，以确保脊髓血供不受影响。阻断方法同样用银夹夹闭，在邻近畸形血管的一侧用双极电凝后切断。最后阻断回流静脉切除畸形血管。髓内创面彻底止血后，将脊髓背侧切口两旁穿过软膜的牵引线结扎，闭合脊髓切口。同样用8-0尼龙线缝合蛛网膜，1-0丝线缝合硬脊膜。

关闭切口前软组织内亦应彻底止血。硬脊膜外放置引流物，逐层缝合肌层、棘上韧带、皮下组织和皮肤。

五、术后处理

同一般脊髓探查术。密切观察肢体运动及感觉平面变化有无加重或改善。因脊髓水肿消退较慢，脱水剂应用一般不应少于5d，并适量应用止血剂和类固醇类药物。待切口愈合后复查脊髓血管造影，了解畸形血管是否切除干净及残留畸形血管的供血情况有否变化等，这对今后的进一步治疗及估计预后有所帮助。

（邹云雯　夏精武）

第八节　脊髓髓内肿瘤激光显微手术

本世纪50年代，脊髓髓内肿瘤仅作姑息性椎板切除减压术。60年代后，显微手术和超声吸引器的应用，增加了髓内肿瘤切除的可能性。70年代以来，CO_2激光手术和激光显微手术用于切除脊髓髓内肿瘤获得成功。

一、手术适应证

脊髓髓内胶质瘤，脊髓髓内脂肪瘤，脊髓髓内血管母细胞瘤，脊髓髓内其他良性肿瘤、室管膜瘤，先天性脊髓积水症。

二、激光显微手术装置及手术方法

输出功率为8W的连续波CO_2激光，耦合于国产双筒立体手术显微镜上，工作距离为220mm，放大5倍，焦点处光斑直径为0.3mm或1mm。配红色氦氖激光为指示光和激光输出定时装置，激光照射点通过操纵杆进行各方向调节。

按椎板减压手术方法步骤显露椎板，咬去椎板，显露脊髓，在显微镜下分层切开硬脊膜和蛛网膜。先定靶点，控制呼吸进行激光显微手术。沿脊髓后正中沟，应用低功率聚焦光切开先天性脊髓积水症的囊壁和覆盖于肿瘤

表面的脊髓白质，以显露囊腔和肿瘤，用较大功率的发散光气化髓内胶质瘤，作肿瘤囊内切除。髓内脂肪瘤，用较小功率的聚焦光切割长至蛛网膜下腔的肿瘤，再用较大功率的发散光来气化脊髓组织表面的肿瘤。

三、手术注意事项

全麻下手术，激光照射时确保患者不动，以免影响激光照射的准确定位。

术者熟练掌握激光显微手术装置的性能和安全参数。激光电源开关由术者控制。非靶照射的组织应用盐水棉片覆盖，防止激光误照。

使用适当功率密度（1100W/cm^2 左右）和适当聚焦状程度的激光照射。在激光照射时，间断滴水，不断移动光束。

作髓内肿瘤切除时，若遇脊髓后正中静脉妨碍手术时，可用低功率双极电凝后切断或直接用激光切割，使手术在无出血情况下进行。

髓内肿瘤继发的脊髓空洞只切除全部肿瘤，不必作空洞分流术。在瘤体与空洞交界处分离，从两极分离，切除肿瘤。

有的胶质细胞瘤边界不清楚，此时应增加脊髓切开探查的范围或作多点探查，探明肿瘤分界区域，再向分界不清楚的区域分离，尽量全部切除肿瘤。也可囊内切除。

血管母细胞瘤先离断供血动脉，再沿肿瘤边界分离。

少数病人，瘤体一部分突入软脊膜下腔，此时自脊髓外向髓内分离肿瘤，勿损伤肿瘤表面的脊神经。

（赵振久）

第九节　肋间神经与马尾神经椎管内吻合术

脊髓损伤并发完全性截瘫，对恢复无望的病人，还有无改善的希望呢？目前借助显微外科技术，不少神经外科专家作了许多有益的探索，肋间神经与马尾神经吻合术就是其中之一。

从理论上讲，两者均为周围神经，对端吻合后应该可以再生，从目前临床报道经随诊观察均有一定的效果。一般术后两周病人即有感觉改变，这与神经正常生长规律不符。随着观察时间的延长，恢复的功能会越来越多，尤其对植物神经的功能改善较为明显。

手术取侧卧位，术侧在上，沿第 10 肋骨走行作一切口，后起骶棘肌外缘，前达腋前线，逐层解剖游离第 10、11、12 三条肋间神经，切断其肋间肌支及皮支，不游离伴行的血管（因其神经远侧断端出血尚活跃，故不影响神经本身的血供），远端达到肋间神经分叉处以远为止。

沿脊柱正中作一切口，上起胸$_{11}$棘突，下止腰$_{1}$棘突，逐层显露，去掉相应的椎板及黄韧带。打开硬脊膜，寻找要吻合的马尾神经。

将游离好的 3 条肋间神经，经骶棘肌下隧道引到马尾神经远端，在显微镜下用 9～11-0 的无损伤缝合线作束膜缝合（图 21-48）。如长度不够，可在其中间游离移植一段肋间神经。原则上吻合的根数越

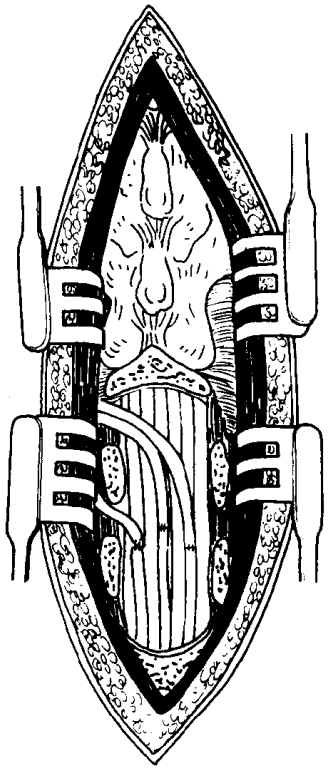

图 21-48　马尾神经远端与肋间神经吻合术

多，其恢复功能的机会也就越大（一般 3～5 根）。经检查吻合满意后，缝合硬脊膜（缝线松紧适度），逐层缝合切口。

（傅英魁）

参考文献

1. 王桂生. 骨科手术学. 人民卫生出版社,1982

2. 郭世绂. 临床骨科解剖学. 天津科学技术出版社,1988

3. 刘润田. 脊柱外科学. 天津科学技术出版社,1981

4. 天津医学院编. 人体解剖图谱. 天津人民出版社,1972

5. 吴之康,等. 脊柱疾病及创伤分册. 中华医学会骨科学会骨科新技术学术论文选编(内部资料),1987

6. 中华医学会骨科学会. 全国骨科新技术高级讲习班讲义(内部资料),1987

7. 叶启彬,等. 脊柱外科新手术. 中华医学会骨科学会北戴河学习班讲义(内部资料),1992

8. 济南军区后勤部卫生部. 骨科临床检查法(内部资料),1974

9. 郭巨灵. 临床骨科学. 人民卫生出版社,1989

10. 周秉文. 腰背痛. 人民卫生出版社,1989

11. 乔治本特利. 矫形外科手术学. 黑龙江科学技术出版社,1984

12. 傅英魁. 人体脊柱保健. 山东科学技术出版社,1990

13. 孙博,等. 国人椎骨椎孔面积的观测. 解剖学通报,1982.5(增刊1)

14. 祝曙鸣,于彦锦. 钩椎关节的形态研究. 上海第一医学院学报,1982(9):326

15. 孙博,等. 椎管侧前路减压术对椎体切除范围的X线解剖学. 临床应用解剖学杂志,1984(2):254

16. 孙博,等. 腰椎间盘突出显微摘除术的应用解剖. 临床应用解剖学杂志,1985(3):153

17. 周怀伟,张文萃. 脊髓动脉的临床解剖学研究. 解剖学通报,1984(7):211

18. 孙博,等. 对脊髓硬膜中动静脉吻合的观察. 解剖学杂志,1986,9(增刊):150

19. 赵敦炎,等. 颈椎损伤合并截瘫的前路减压加植骨治疗. 中华外科杂志,1986(6):342

20. 袁福镛,等. 胸腰椎骨折脱位合并脊髓损伤的脊柱支撑器治疗. 中华外科杂志,1986(6):344

21. 贾连顺,等. 陈旧性胸腰椎脊髓伤的半侧椎板切除及侧前方减压治疗. 中华外科杂志,1986(6):346

22. 董天华. 胸腰椎骨折治疗的新概念. 中华骨科杂志,1987(1):75

23. 刘世杰. 椎弓根钢板螺丝钉内固定治疗胸腰椎骨折脱位初步报告. 中华骨科杂志,1990(3):162

24. 陈启谋,等. 侧前方减压术治疗胸腰椎骨折合并截瘫. 中华骨科杂志,1982(4):238

25. 胡清谭,等. Harrington 装置对胸腰椎骨折伴截瘫的治疗报告. 中华骨科杂志,1983(2):81

26. 赵定麟,等. 脊髓损伤晚期病例的椎管前方减压术. 中华骨科杂志,1984(1):1

27. 天津医院骨科. 临床骨科学(一):创伤. 人民卫生出版社,1973

28. 蔡钦林,等. 脊髓型颈椎病再次手术治疗问题. 中华骨科杂志,1986(5):345

29. 徐印坎,等. 前路开窗减压及扩大椎管治疗脊髓型颈椎病. 中华骨科杂志,1986(5):348

30. 蔡钦林. 日本颈脊髓减压术式的新进展. 中华骨科杂志,1987(2):152

31. 康文成,等. 颈椎病前路减压手术治疗. 中华骨科杂志,1987(3):213

32. 张作伦,等. 脊髓型颈椎病前、后路手术的选择. 中华骨科杂志,1988(6):467

33. 蔡钦林,等. 单开门椎管扩大术治疗颈椎管狭窄症疗效观察. 中华骨科杂志,1990(5):325

34. 殷华符,等. 脊髓型颈椎病的外科治疗. 中华骨科杂志,1991(3):177

35. 胥少汀,等. 胸椎椎管狭窄症的整块半关节

突椎板切除减压治疗．中华外科杂志，1988(3)：143

36. 高贵民，等．胸椎椎管狭窄症(附10例报告)．中华骨科杂志，1987(7)：166

37. 天津医院骨科．临床骨科学(三)：骨肿瘤．人民卫生出版社，1989

38. 宋献文，等．脊椎肿瘤的诊断及治疗(附95例临床分析)．中华骨科杂志，1983(1)：1

39. 相魁春，等．骶尾部囊性肿瘤．中华外科杂志，1989(2)：96

40. 罗先正．骶骨大部或次全截除治疗原发骨肿瘤．中华骨科杂志，1983(1)：10

41. 张之虎．脊柱肿瘤70例分析．中华外科杂志，1986(3)：145

42. 李源大，等．脊柱转移癌手术治疗的回顾分析．中华外科杂志，1987(12)：679

43. 王福农，等．脊柱继发性骨肿瘤的诊断与外科治疗(附53例报告)．中华医学杂志，1987(4)：209

44. 张雪明，等．颈椎动脉瘤样骨囊肿并截瘫．中华外科杂志，1983(1)：38

45. 许立，等．脊柱嗜伊红肉芽肿(附9例报告)．中华骨科杂志，1987(4)：294

46. 郭汾，等．椎体截除术治疗胸椎巨细胞瘤伴截瘫一例，中华医学杂志，1980(12)：555

47. 上海第一医学院华山医院骨科．颈椎肿瘤切除人造椎体移植术(附5例报告)．中华医学杂志，1974(1)：26

48. 刘植珊，等．骶骨巨大肿瘤的手术治疗．第二军医大学学报，1982(1)：33

49. 姜延洲，等．脊柱恶性肿瘤的后方减压及固定治疗．中华骨科杂志，1988(4)：276

50. 朱健民，等．脊柱转移癌的治疗．中华骨科杂志，1990(1)：53

51. 沈志鹏，等．胸腰段骨巨细胞瘤切除人工椎体置换一例报告．中华外科杂志，1986(7)：397

52. 孙中文．小儿肌性斜颈的手术治疗．中级医刊，1983(6)：23

53. 左玉增．肌性斜颈108例治疗分析．河北医学，1986(4)：209

54. 郭相华，等．12岁以上肌性斜颈手术的探讨．中华外科杂志，1984(11)：690

55. 戴克戎，等．脊柱侧凸的病理力学和对哈氏棒矫正术的改进．中华外科杂志，1983(21)：27

56. 姜延洲，等．鲁氏法(Luque)加多节段椎板及关节突楔形截骨术治疗脊柱侧突症的初步报告．中华骨科杂志，1987(4)：251

57. 神中正一著，神中矫形外科学(第20版)．东京：南山堂，1975

58. 阿部，荣にほ．棘突起缀割法頸部脊柱管拡大術(黑川)の经验．整形外科，1989(1)：60

59. 嶋村，正は．頸髄症に对する棘突起缀割法脊柱管拡大術の临床成绩とその问题点．整形外科，1989(2)：269

60. 福间久俊．癌骨転移に对す手術の療法．癌の临床．1980(26)：710

61. 松井宜大．脊椎転移癌の外科治療．整形外科，1985(33)：52

62. 中野惠介ほか．Galveston法．にする脊椎骨盤固定術の经验．整形外科，1989(3)：343

63. 陈中伟，等．显微外科．上海科学技术出版社，1978

64. 朱盛修，等．显微外科分册．骨科新技术学术论文选编(内部资料)，1987

65. Schaberg J et al：Spine 10：19，1985

66. Filder Mw：J Bone Joint Surg 67(B)：352，1985

67. Stener B. Total spondylectomy in chondrosarcom aarising from the seventh thoracic vertebra J Bone and Joint surg 1971；53－B：288

68. Fount in S. A single － stage combined surgieal approach for verebal resction. J Bone joint sung 1979；61A(7)：1011

69. Edwards CC，et al.. Early rod－sleeve stabilization of the injured thoracic and lumbar spine. Orthop Clin Narth Am 1986；17：121

70. Arnoldi CCet al. Lumbar spinal stenosis and nerve root entrapment syndromes，Clin Orthop，1976；115：3

71. Epstein BS et al. Lumbar spinal stenosis，Rado Clin，N Amer，1977；15：227

72. Macnab l. Lumbar root entrapment syndrome，J Bonen Joint surg (Br)，1975；57：534

73. 马景昆，等．带蒂大网膜移植治疗实验性脊

髓损伤Ⅱ：光镜、电镜的观察．中华骨科杂志，1990(5)：361

74. 郝树萍，等．大网膜转移治疗脊髓损伤实验研究与临床．中华骨科杂志，1989(4)：269

75. 卢传新，等．带血管蒂大网膜移植与受区组织建立血循环所需时间的实验观察．中华骨科杂志，1984(4)：237

76. 马景昆，等．带蒂大网膜移植治疗实验性脊髓损伤Ⅰ．脊髓的再血管化．中华骨科杂志，1990(3)：193

77. 郭世绂，等．脊髓损伤后儿茶酚胺的改变．中华骨科杂志，1984(6)：360

78. 简建华，等．腰椎间盘显微外科摘除适应证探讨．中华显微外科杂志，1991(2)：86

79. 范遗恩，等．应用显微外科技术进行马尾松解手术．中华显微外科杂志，1987(1)：5

80. 任祖汉，等．腰椎间盘突出显微外科摘除术的应用解剖和临床．中华显微外科杂志，1987(1)：7

81. 钟世镇．显微外科解剖学．人民卫生出版社，1984

82. 邬永柳．日本人体绘画选．漓江出版社，1986

[General Information]
书名=10033119