ATLAS OF MODERN RHEUMATIC DISEASE

现代风湿性疾病·图谱

主编 于孟学

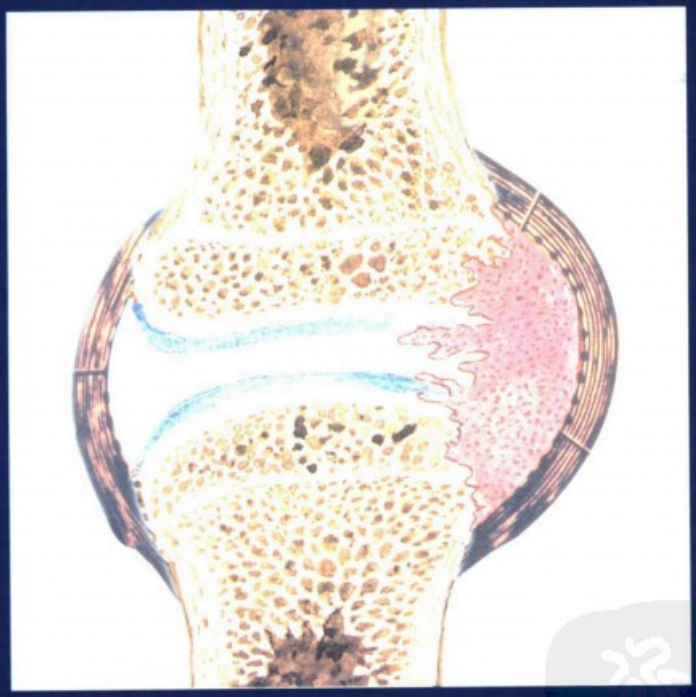

军事医学科学出版社

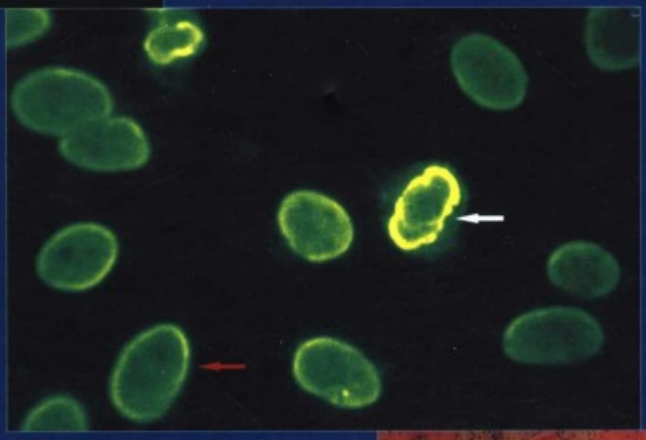

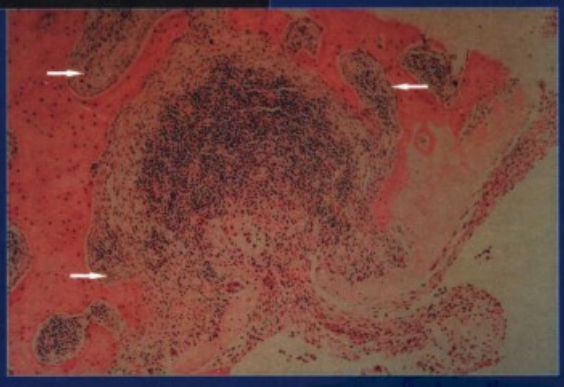

责任编辑：李俊卿
封面设计：于　峰

XIANDAI FENGSHIXINGJIBING · TUPU

ISBN 7-80121-547-8
9 787801 215475 >

ISBN 7-80121-547-8/R · 520
定价：188.00 元

现代风湿性疾病·图谱

主　编

于孟学

编著者（按姓氏笔画排列）

于　峰	博士	北京大学第一医院肾科
王惠珍	副主任技师	北京协和医院检验科
李　丽	博士	北京协和医院皮肤科
李永哲	副研究员	北京协和医院检验科
严洪珍	教授	北京协和医院放射科
杜德顺	教授	北京协和医院口腔科
张保如	教授	北京协和医院皮肤科
陈　杰	教授	北京协和医院病理科
蒋　明	教授	北京协和医院风湿科
董　怡	教授	北京协和医院风湿科
董天祥	主任医师	北京建筑工人医院关节镜科
韩淑玲	副主任医师	北京大学首钢医院风湿科
薛　静	博士	北京协和医院风湿科

审　校

蒋　明	教授	北京协和医院风湿科
张奉春	教授	北京协和医院风湿科
伍沪生		京积水潭医院风湿科

设计制作

杨玉凯	副编审	中国卫生画报社
殷东林	副编审	中国卫生画报社
李　亦	编辑	中国卫生画报社
刘玉刚	副主任技师	中国医学科学院研究生院
朱宝萍	技师	中国卫生画报社

军事医学科学出版社

·北京·

内容介绍

《现代风湿性疾病·图谱》的构思与制作用了5～6年时间，搜集了三百零四张图片。全书分为三大部分：风湿免疫性疾病基础与发病机理、风湿性疾病的辅助诊断、风湿性疾病的临床表现。第一部分概要介绍了风湿病基础——关节的正常形态与结构及病理改变，滑膜的免疫病理机制；临床免疫学基础——类风湿因子及抗核抗体的形成及临床意义。第二部分几乎囊括了所有与风湿性疾病有关的辅助诊查手段：关节镜检查；滑膜与滑液（关节液）的检查；皮肤、泪腺与唇腺的病理检查；与风湿免疫病相关的组织病理检查；关节、胸部、颅脑、腮腺及血管等的影像学检查；以抗核抗体为主的自身抗体的检测。第三部分按疾病顺序展现了风湿性疾病的临床表现。全书内容丰富、涵盖较为全面，而又重点突出。

本书格调新颖，特别强调实用，对从事风湿免疫病的医疗科研人员以及临床各科人员均有重要的参考价值。

图书在版编目（CIP）数据
现代风湿性疾病·图谱／于孟学主编.
－北京：军事医学科学出版社 2003.12
ISBN 7-80121-547-8
Ⅰ.现...
Ⅱ.于...
Ⅲ.风湿病－图谱
Ⅳ.R593.21-64
中国版本图书馆 CIP 数据核字（2003）第 103964 号

出版：军事医学科学出版社
地址：北京市海淀区太平路 27 号　邮编：100850
联系电话：发行部：(010)66931034　66931048
　　编辑部：(010)66931127
传真：(010)68186077
E-mail:mmsped@nic.bmi.ac.cn
印刷：北京冶金大业印刷有限公司
装订：北京冶金大业印刷有限公司
发行：新华书店总店北京发行所

开本：889mm × 1194mm　1/16
印张：13
字数：404 千字
版次：2004 年 1 月第 1 版
印次：2004 年 1 月第 1 次
印数：1-5000 册
定价：188.00 元

（此书著作权作者专有，未经作者同意，不得以任何形式翻印，违者必究。）

于孟学，男，1941年6月22日出生于辽宁省沈阳市，1960年就读于中国协和医科大学医疗系（八年制），1968年毕业。1978年作为研究生考入中国协和医科大学北京协和医院，1981年取得风湿免疫学硕士学位。此后一直在北京协和医院工作，1978年开始从事风湿免疫性疾病的医疗、科研和教学工作，诊治了各种风湿免疫病人，尤其是大量的疑难重症患者，积累了本领域内丰富的实践经验和理论知识。科研方向为关节（滑膜，滑液…）的生理与病理状态及相关的免疫机理，非常熟悉关节穿刺、关节镜技术等专门操作，擅长滑液常规与特殊检查及滑膜的形态学与病理学观察，在全面掌握所有风湿免疫病的基础上，精通以各种关节炎为主要临床表现的疾病，尤其对类风湿关节炎的诊治有很深的造诣。

1982～1986年对风湿性疾病患者的皮肤、肌肉病理及免疫病理进行研究。1987～1997年的10年间，主要以关节滑膜和滑液为对象，在体液免疫和细胞免疫及免疫病理方面对类风湿关节的发病机理进行了深入的研究，课题“类风湿关节炎滑膜中促炎症细胞因子的研究”曾获北京协和医院1992年科研成果三等奖。1994年主持了课题“人体外培养滑膜中细胞因子及抗类风湿药物作用机理的研究”。1997年获卫生部科技进步奖，题目是“类风湿关节炎的基础与临床研究”。1998～2000年，作为课题负责人承担并圆满完成了国家自然科学基金课题“编码自身抗原RA36kD蛋白cDNA克隆及在类风湿发病研究中的应用”，开始研究类风湿关节炎的自身抗体与自身抗原，现已取得初步成果，成功制备了RA36单克隆抗体并纯化了RA36抗原，克隆了hnRNPA2 /B1基因，并表达与纯化了hnRNP A2重组蛋白。这些深入的科研工作对类风湿的早期诊断有重要的临床意义及应用前景。作为主要负责人之一，目前正在主持国家高技术研究发展计划（863计划）的科研工作，课题是“风湿性疾病自身抗体检测芯片”。

在医疗教学工作中，除完成中国协和医科大学学生、研究生、进修医生及院外特邀的多次讲课外，先后培养了多名硕士研究生及博士研究生。

现已发表医学论文60余篇，第一作者40篇左右。翻译了医学名著《康氏现代治疗学》“运动系统”一章。1999年主编了《现代风湿性疾病诊疗手册》，2000年主编了《风湿科主治医生376问》，2001年主编了《现代风湿免疫性疾病影像学表现幻灯册》，2002年主编了《现代风湿免疫性疾病滑膜、滑液、组织病理、自身抗体幻灯册》，对风湿性疾病的普及起到了一定的作用。

1987年留学日本，研修关节镜技术及滑膜细胞的培养；1991年留学澳大利亚，研究细胞因子在类风湿关节炎发病中的作用及抗类风湿药物的作用机理；多次出国（美国、加拿大、德国等）参加国际学术会议，使自己的医教研工作与国际接轨。

现任中国协和医科大学北京协和医院风湿免疫科教授，研究员，博士生导师，中国医药卫生科技成果鉴定评审专家，《北京医学》杂志常务编委，《中华微生物和免疫学杂志》编委，《中华临床杂志》编委。

前言

现代风湿病学是一门新兴的学科，又是一门迅速发展的专业，它的进展和普及需要多方面的知识，其中关节内的滑膜和滑液的生理病理状态，器官组织的病理形态，关节及脏器的影像改变，自身抗体的检测及临床意义，特别是多种风湿免疫性疾病的临床表现均占有重要的地位。

多年以来，北京协和医院诊治了大量风湿免疫病患者，其诊断的准确性及治疗的有效性依赖于临床与辅助科室的多方协作。在此过程中，我们积累了本领域内许多宝贵材料，经系统整理后，编著了这部《现代风湿性疾病·图谱》，以期对初涉风湿病学专业的年轻医师或具有丰富临床经验的风湿病专家，甚至是相关的临床与实验室工作者都能有所裨益。

图谱的优越性在于图文并茂，类似“看图识病”，一目了然，又可以将较为复杂的风湿免疫性疾病基础及临床知识“肢解”，从而使思维活跃的年轻风湿病工作者易于理解；使经验丰富的年长风湿病专家便于记忆。

由于主编水平及其他条件所限，本图谱可能挂一漏万，缺点错误也在所难免，敬请广大同道提出批评指正，本人不甚感激。

于孟学

2003年9月

目录

contents

PAGE

概述 1

风湿性疾病的基础与发病机理

1.关节模式图 2
2.滑膜横断面模式图 3
3.正常滑膜组织学 3
4.膝关节镜下正常滑膜形态 4
5.膝关节镜下滑膜绒毛正常形态 4
6.滑膜免疫病理（过氧化物酶染色）：淋巴滤泡中 IgG 沉积 5
7.滑膜免疫病理（过氧化物酶染色）：淋巴滤泡中 HLA—DR 沉积 . . . 5
8.滑膜免疫病理（过氧化物酶染色）：绒毛中 HLA—DR 沉积 5
9.肌肉免疫病理：阴性结果 6
10.肌肉免疫病理：阳性结果 6
11.类风湿因子的致病机理及检测原理 7
12.类风湿因子在滑膜中沉积的致病作用 7
13.抗核抗体（ANA）的定义及临床意义 7

风湿性疾病的辅助诊断

滑膜与滑液的检查

14.膝关节镜下 RA 的滑膜增生（粗大绒毛的形成）. 8
15.膝关节镜下 RA 类纤维蛋白坏死物的沉积 8
16.膝关节镜下 RA 膝关节腔内股骨内髁血管翳 9
17.膝关节镜下 RA 关节软骨的纤维化 9
18.膝关节镜下 OA 关节软骨及骨损伤 10
19.膝关节镜下 OA 的滑膜绒毛特点 10
20.膝关节镜下滑膜结核 11
21.膝关节镜下感染性关节炎 11
22.膝关节镜下结晶性关节炎（痛风、假性痛风等）. 12
23.膝关节镜下色素绒毛结节性滑膜炎 13
24.膝关节镜下外伤性关节炎 13
25.滑膜病理（HE 染色）：RA 淋巴滤泡 14
26.滑膜病理（HE 染色）：RA Russel 小体 14
27.滑膜病理（HE 染色）：RA 类纤维蛋白坏死物沉积 15
28.滑膜病理（HE 染色）：RA 肉芽组织及血管翳形成 15
29.RA 类风湿结节病理（HE）. 16
30.各种病人的关节液 17
31.关节液的自发凝集试验 18
32.检查关节液黏性的“滴液试验”. 19
33.关节液的黏蛋白试验 20

34.关节液中尿酸盐碎片 21
35.普通显微镜下关节液中尿酸盐针状结晶 22
36.偏振光显微镜下关节液中负性双折光尿酸盐针状结晶 23
37.偏振光显微镜下关节液中负性双折光尿酸盐针状结晶 23
38.痛风石内容物涂片的普通显微镜下所见 24
39.偏振光显微镜下二水焦磷酸钙（CPPD）结晶 25
40.普通显微镜下吞噬细胞内的棍棒状焦磷酸钙结晶 25
41.普通显微镜下关节液中的胆固醇结晶 26
42.普通显微镜下关节液中的类固醇结晶 26

皮肤、泪腺与唇腺以及各种组织的病理检查

43.正常皮肤组织学表现（HE 染色）. 27
44.盘状红斑狼疮（DLE）皮肤病理（HE 染色、中倍）. 27
45.盘状红斑狼疮（DLE）皮肤病理（HE 染色、高倍）. 27
46.系统性红斑狼疮（SLE）皮肤病理（HE 染色、低倍）. 28
47.系统性红斑狼疮（SLE）皮肤病理（HE 染色、高倍）. 28
48.硬皮病皮肤病理（HE 染色，低倍）. 29
49.硬皮病皮肤病理（HE 染色、低倍）. 29
50.硬皮病皮肤病理（HE 染色，高倍）. 29
51.皮肤免疫病理：狼疮带试验（LBT）阴性 30
52.皮肤免疫病理：狼疮带试验（LBT）阳性 30
53.皮肤免疫病理：皮肤附属器显示特异性荧光 30
54.干燥综合征患者眼的泪腺病理（HE 染色）. 31
55.正常唇腺组织学表现（HE 染色）. 32
56.SS 患者唇腺病理（HE 染色）. 33
57.SS 患者唇腺病理（HE 染色）. 33
58.SS 患者唇腺病理（HE 染色）. 33
59.SS 患者唇腺病理（HE 染色）. 34
60.SLE 淋巴结病理（HE 染色）：组织细胞反应性增生 35
61.SLE 淋巴结病理（HE 染色）：淋巴结坏死 36
62.SLE 淋巴结病理（HE 染色）：淋巴结破坏 36
63.SLE 肌型小动脉炎病理（HE 染色）. 37
64.SLE 心内膜病理（HE 染色）. 38
65.SLE 心外膜病理（HE 染色）. 38
66.SLE 心肌病理（HE 染色）. 39
67.SLE 心肌病理（HE 染色）. 39
68.心肌病理（刚果红染色）：淀粉样变 39
69.SLE 肺脏病理（HE 染色）：透明膜形成 40
70.SLE 肺脏病理（HE 染色）：肺泡出血 40
71.SLE 脑病理（HE 染色）：小血管纤维素样坏死 41

目录

contents

72.SLE 肾脏病理（HE 染色）：肾间质病变 42
73.SLE 肾脏病理（HE 染色）：系膜增殖型（II 型）肾小球肾炎 43
74.SLE 肾脏病理（HE 染色）：弥漫增殖型（IV 型）肾小球肾炎 44
75.SLE 肾脏病理（电镜）：IV 型狼疮肾炎的指纹状变化 44
76.SLE 肾脏病理（HE 染色）：膜型(V 型)狼疮肾炎的白金耳样改变 . . . 45
77.SLE 肾脏病理（HE 染色）：膜型肾小球肾炎（V 型）. 45
78.SLE 肾脏病理（六胺银染色）：膜型肾小球肾炎（V 型）. 45
79.SLE 肾脏病理（HE 染色）：硬化型肾小球肾炎（IV 型）. 46
80.韦格纳肉芽肿（WG）鼻黏膜病理（HE 染色）. 47
81.韦格纳肉芽肿（WG）鼻腔病理（HE 染色）. 47
82.韦格纳肉芽肿（WG）鼻腔病理（HE 染色）. 47
83.韦格纳肉芽肿（WG）肺脏病理（HE 染色）. 48
84.结节性多动脉炎（PAN）肌型动脉病理（HE 染色）. 49

各种器官的影像学检查

85.正常或 RA I 期双手正位像 50
86.RA II 期双手正位像 50
87.RA III 期双手正位像 51
88.RA IV 期双手正位像 52
89.关节结核双手正位像 53
90.正常双肘关节正位像 54
91.正常双肘关节侧位像 54
92.RA 肘关节正侧位像 55
93.正常双膝关节像（正位）. 56
94.正常双膝关节像（侧位）. 56
95.RA（晚期）双膝关节像（正位）. 57
96.RA（晚期）双膝关节像（侧位）. 57
97.RA 双足正位像（晚期）. 58
98.RA 胸像正位 59
99.RA CT 肺窗（气管分叉平面）. 59
100.RA HRCT（肺下静脉平面）. 60
101.系统性红斑狼疮(SLE)胸 CT 肺窗 61
102.SLE 胸像正位 61
103.SLE 胸 CT 肺窗轴位 62
104.SLE 颅脑 MRI T1 加权像矢状位 63
105.SLE 颅脑 MRI T1 加权像轴位 63
106.SLE 颅脑 MRI T2 加权像冠状位 64
107.SLE 颅脑 MRI T2 加权像轴位 64
108.SLE 颅脑 MRI T1 加权像轴位 65
109.SLE 颅脑 MRI T2 加权像轴位 65

110.SLE 颅脑 MRI T1 加权像轴位 66
111.SLE 颅脑 MRI T2 加权像轴位 66
112.腮腺造影侧位片　正常腮腺 67
113.腮腺造影侧位片　Sjögren 综合征 68
114.腮腺造影侧位片　Sjögren 综合征 69
115.腮腺造影侧位片　Sjögren 综合征 69
116.腮腺造影侧位片　Sjögren 综合征 70
117.腮腺造影侧位片　Sjögren 综合征 70
118.干燥综合征（SS）胸常规 CT 71
119.皮肌炎（DM）胸像正位 72
120.DM 双肺 CT 肺窗 72
121.系统性硬化（SSc）手正位像 73
122.骨性关节炎（OA）膝关节像（正位）. 74
123.骨性关节炎（OA）双膝关节像（正位）. 74
124.正常腰椎像（正位）. 75
125.正常腰椎像（侧位）. 75
126.正常胸椎像（侧位）. 75
127.正常骶髂关节像（正位）. 76
128.正常骶髂关节像（左前斜位）. 76
129.正常骶髂关节像（右前斜位）. 76
130.Ⅰ期正位骶髂关节像（AS Ⅰ）. 77
131.Ⅱ期正位骶髂关节像（AS Ⅱ）. 78
132.Ⅲ期正位骶髂关节像（AS Ⅲ）. 79
133.Ⅳ期正位骶髂关节像（AS Ⅳ）. 80
134.AS Ⅳ骶髂关节像（右前斜位）. 80
135.AS Ⅳ骶髂关节像（左前斜位）. 80
136.AS 腰椎像（正位）. 81
137.AS 腰椎像正位 82
138.AS 腰椎像（侧位）. 82
139.AS 腰椎像（侧位）. 82
140.AS 胸椎像（正位）. 83
141.AS 胸椎像（侧位）. 83
142.AS 颈椎像（侧位）. 84
143.银屑病关节炎（PsA）腰椎正位像 85
144.PsA 骶髂关节像（正位）. 86
145.AS 的晚期附着点炎 87
146.早期股骨头无菌坏死的双髋关节像（正位）. 88
147.早期股骨头无菌坏死的双髋 CT 88
148.股骨头无菌坏死的双髋关节像（正位）. 89
149.股骨头无菌坏死的双髋 CT 89

目录

contents

150.痛风手正位像 90
151.痛风双足正位像（早期）. 91
152.痛风双足正位像（中期）. 91
153.痛风双足正位像（中、晚期）. 92
154.痛风双足正位像（晚期）. 92
155.正常血管造影. 93
156.头臂动脉型大动脉炎的血管造影. 94
157.大动脉炎 MRA（腹主动脉受累）. 95
158.大动脉炎血管造影. 96
159.大动脉炎血管造影. 96
160.大动脉炎血管造影. 96
161.Behcet 病胸 MRI 矢状位 SE T1 加权像. 97
162.Behcet 病心血管 MRI SE 冠状位. 98
163.Behcet 病胸像正位. 99
164.Behcet 病肺动脉造影 99
165.Behcet 病胸 CT 纵隔窗. 100
166.Behcet 病胸 CT 肺窗. 100
167.Behcet 病肺动脉造影（DSA）. 101
168.Behcet 病胸部 MRI 轴位 SE T1 加权像. 101
169.Wegener 肉芽肿病胸像正位. 102
170.Wegener 肉芽肿肺病高分辨率 CT（HRCT）. 102
171.Wegener 肉芽肿病胸像. 103
172.Wegener 肉芽肿病胸 CT 肺窗. 103
173.变态反应肉芽肿性血管炎（CSS）肺 CT 肺窗. 104
174.Goodpasture 综合征胸 CT 肺窗. 105

风湿性疾病自身抗体的检测

175.狼疮细胞. 106
176.ANA 均质型(Homogeneous,H). 107
177.ANA 核膜型(Membranous,M). 107
178.ANA 斑点型(Speckled,S). 108
179.ANA 斑点型(Speckled,S). 108
180.ANA 斑点型(Speckled,S). 109
181.ANA 斑点型(Speckled,S). 109
182.ANA 均质与斑点混合型(H+S). 110
183.ANA 核仁型(Nucleolar,N). 111
184.抗着丝点抗体(ACA). 111
185.马疫锥虫间接免疫荧光法(IIF—TE)阴性. 112
186.马疫锥虫间接免疫荧光法(IIF—TE)阳性. 112
187.短膜虫间接免疫荧光法(IIF—CL)阳性. 113

188.核糖体型（抗rRNP抗体型）阳性 113
189.抗增殖细胞核抗原抗体（抗PCNA抗体型）阳性 114
190.抗Ku抗体阳性 114
191.抗中性粒细胞胞浆抗体阳性（胞浆型/c—ANCA) 115
192.抗中性粒细胞胞浆抗体阳性（核周型/p—ANCA) 115
193.非典型抗中性粒细胞胞浆抗体阳性（非典型/x—ANCA) 116
194.抗角蛋白抗体（AKA）阴性 117
195.抗角蛋白抗体（AKA）阳性 117
196.抗核周因子（APF）阳性 118
197.抗核包膜蛋白抗体阳性 119
198.抗核包膜蛋白抗体阳性 119
199.抗平滑肌抗体（ASMA）阳性 120
200.抗肝特异性蛋白（LSP）抗体阳性 120
201.抗肝肾微粒体（LKM）抗体阳性 121
202.抗肝肾微粒体（LKM）抗体阳性 121
203.抗线粒体抗体（AMA）阳性 122
204.抗线粒体抗体（AMA）阳性 122
205.抗核点型抗体（少核点型/a few dots）阳性 123
206.抗核点型抗体（多核点型/multiple dots）阳性 123

风湿性疾病的临床表现

207.典型RA手的PIP梭形肿胀（滑膜炎） 124
208.RA手尺侧偏斜 125
209.晚期RA手MCP严重破坏及掌侧半脱位 125
210.晚期RA手“之”字变形 126
211.晚期RA手天鹅颈畸形 127
212.晚期RA手纽扣花畸形 127
213.RA手的腱鞘囊肿（正面观） 128
214.RA手的腱鞘囊肿（侧面观） 128
215.RA足、血管炎 129
216.RA单肘类风湿结节 130
217.RA双肘类风湿结节 130
218.RA足跟类风湿结节 130
219.幼年慢性关节炎（JCA）的多关节炎型 131
220.SLE的面颊部红斑伴水肿 132
221.SLE的面颊部红斑 133
222.SLE的面颊部红斑愈合、陈旧并色素沉着 133
223.SLE的盘状红斑 134
224.SLE的甲周红斑 135
225.SLE手掌部血管炎（大小鱼际肌及十指远端） 135

目录

contents

226.SLE 手掌部血管炎：Osler 结节和 Janeway 斑 136
227.SLE 手背部血管炎 136
228.SLE 手腕部无瘙痒性荨麻疹样血管炎 137
229.SCLE 双上肢斑丘疹 137
230.SLE 臀部血管炎 138
231.SLE 小腿网状青斑及白斑 138
232.SLE 小腿环形红斑 139
233.SLE 左下肢小腿血管炎 139
234.SLE 右下肢小腿静脉血栓（静脉血管炎）. 140
235.SLE 足跟血管炎及所致的溃疡 140
236.SLE 下肢动静脉血管炎造成的足背溃疡 141
237.SLE 下肢动静脉血管炎造成的足趾坏死 141
238.上肢深部狼疮（狼疮性脂膜炎）. 142
239.下肢深部狼疮 142
240.SLE 的 Jaccoud 关节 143
241.干燥综合征：口干燥征 144
242.口干燥征：猖獗龋 145
243.口干燥征：腮腺肿 145
244.干燥性角结膜炎（KCS）. 146
245.检查眼干燥征的 Schirmer 试验（滤纸试验）. 146
246.SS 的高球蛋白血症紫癜（下肢）. 147
247.SS 颈背腰的高球蛋白血症紫癜伴脱色素 147
248.混合性结缔组织病（MCTD）腊肠样肿胀的手 148
249.雷诺现象的动脉缺血期（手指变白色）. 149
250.雷诺现象的静脉淤血期（手指变紫色）. 149
251.SSc 的早期表现（水肿期）. 150
252.SSc 硬化期 150
253.SSc 萎缩期 150
254.SSc 指尖小凹 151
255.SSc 右手食指末节指缩短 151
256.SSc 末节指溃疡 152
257.SSc（CREST 综合征）毛细血管扩张 152
258.晚期 SSc “玩具脸” 面容 153
259.晚期 SSc 的口缩小 153
260.多发性肌炎（PM）双上肢肌力减退 154
261.多发性肌炎（PM）颈部无力 154
262.多发性肌炎（PM）颈、肩及上肢近端肌肉萎缩 155
263.多发性肌炎（PM）肩胛肌萎缩 155
264.皮肌炎（DM）上下眼睑的紫色皮疹及眶周水肿 156
265.皮肌炎（DM）颈前 “V” 字形紫斑 157

266.皮肌炎（DM）掌指及指间关节Gottron征 157
267.白塞病口腔的下唇溃疡 158
268.白塞病口腔的舌溃疡 158
269.白塞病男性阴茎处的溃疡 159
270.白塞病女性外阴处的溃疡 159
271.白塞病小腿的结节红斑 160
272.白塞病的假性毛囊炎 160
273.白塞病的针刺反应 161
274.白塞病双膝关节炎 161
275.血管白塞病上腔静脉血栓梗阻引起颈静脉怒张 162
276.血管白塞病上腔静脉血栓梗阻引起胸腹壁静脉怒张 162
277.韦格纳肉芽肿（WG）马鞍鼻 163
278.韦格纳肉芽肿（WG）角膜炎和巩膜炎 164
279.韦格纳肉芽肿（WG）小腿血管炎后溃疡 164
280.过敏性紫癜（HSP）臀部皮肤可触性紫癜 165
281.过敏性紫癜（HSP）足部皮肤可触性紫癜 165
282.复发性多软骨炎（RP）外耳畸形 166
283.复发性多软骨炎（RP）马鞍鼻畸形 167
284.强直性脊柱炎（AS）正面观 168
285.强直性脊柱炎（AS）侧面观 168
286.银屑病关节炎（PsA）头顶部银屑皮疹 169
287.银屑病关节炎（PsA）肘部伸侧银屑皮疹 170
288.银屑病关节炎（PsA）指甲凹陷 170
289.银屑病关节炎（PsA）前胸银屑皮疹 171
290.银屑病关节炎（PsA）背部银屑皮疹 171
291.银屑病关节炎（PsA）小腿银屑皮疹 172
292.银屑病关节炎（PsA）足部银屑皮疹 172
293.AS+PsA驼背（侧面观） 173
294.PsA远端指间关节受累的少关节炎型 173
295.急性痛风性关节炎双足踇趾及足背的肿胀 174
296.慢性痛风性关节炎单足踇趾的跖趾关节受累 175
297.慢性痛风性关节炎双足踇趾的跖趾关节及足背受累 175
298.痛风关节炎双手多个指关节受累 176
299.痛风关节炎左手无名指远端指间关节受累的单关节炎 176
300.痛风关节炎手的Ⅱ、Ⅲ指掌指关节受累 176
301.痛风关节炎外耳处痛风石 177
302.痛风关节炎外耳处痛风石 177
303.骨性关节炎（OA）手远端指间关节多个Heberden结节 178
304.糖尿病足 179
图片文字说明词中英文对照表 180

目录

概述

在近2000年的时间里，“风湿病”的概念最初主要用来说明周身的酸胀和疼痛。风湿病作为一种系统性肌肉骨骼综合征的概念是16世纪提出的，它是包括所有影响骨、关节及周围软组织如肌腱、滑囊、筋膜等的一类疾病，关节病为其主要的临床表现之一。随着病理学的进展，人们逐渐认识到“风湿病”实际上是一全身性疾病，可累及身体各个部位。有的学者认为这些疾病是全身胶原系统遭受损害的结果，于1942年提出了“胶原病”的概念；1952年又有学者建议更名为“结缔组织病”，这一病名曾被临床学家和基础学家广为应用，但是它不能包含“风湿病”的全部，所以当今临床学家多主张使用“风湿性疾病”这一名称。近50年来由于生物化学、免疫学、免疫组织化学及分子生物学的快速进展，风湿性疾病的领域也不断扩大和深入，尤其将“自身免疫反应”这一概念引入了一部分风湿性疾病。免疫学的发展不仅解释了许多风湿性疾病的发病机理，而且也为这一类疾病提供了诊断和治疗手段。

作为一名临床风湿病学科医师，既要掌握临床各学科（尤其是内科）的专业知识，又要了解影像学、病理学和检验学等有关知识，才能得心应手地处理临床遇到的各类风湿性疾病。

风湿性疾病的基础与发病机理

现代风湿性疾病的概念已远远超出传统的“风湿”观念，如果把风湿病学看作一门临床学科，那么免疫学便是它的基础。

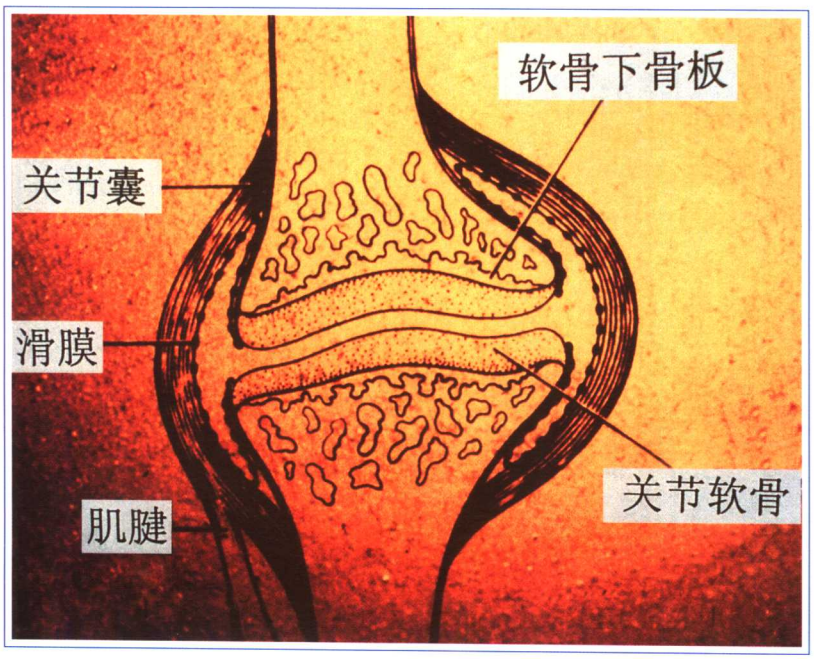

1. 关节模式图

以膝关节为例，由股骨远端、胫骨近端和髌（本图剔除）组成，关节囊与骨膜融合连续，被许多韧带增强。关节囊的内层为滑膜层，紧贴于纤维层（外层）的内面。除关节软骨、关节盘及半月板的中心部分外，滑膜覆盖关节内的一切结构的内表面。

2.滑膜横断面模式图

所有滑膜关节内均有滑液起着润滑关节并营养关节软骨的作用，它由血浆漏出液及透明质酸盐组成，正常滑液含极微量的大分子蛋白如纤维蛋白原，滑膜衬里层含A型和B型的滑膜细胞，此外还有C型滑膜细胞。滑膜下层是一个含疏松血管网眼的纤维性结缔组织。

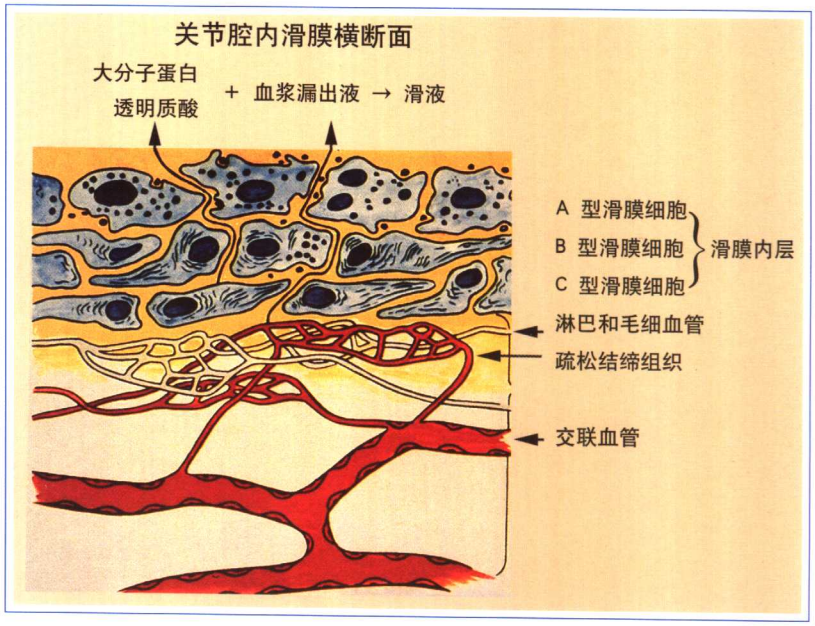

3.正常滑膜组织学（HE染色）

正常人的关节滑膜衬里层由1～3层滑膜细胞组成（箭头所示），厚20～40μm，不连续，由多形性滑膜细胞和无定形的基质组成，不含纤维成分，亦无血管和淋巴管。

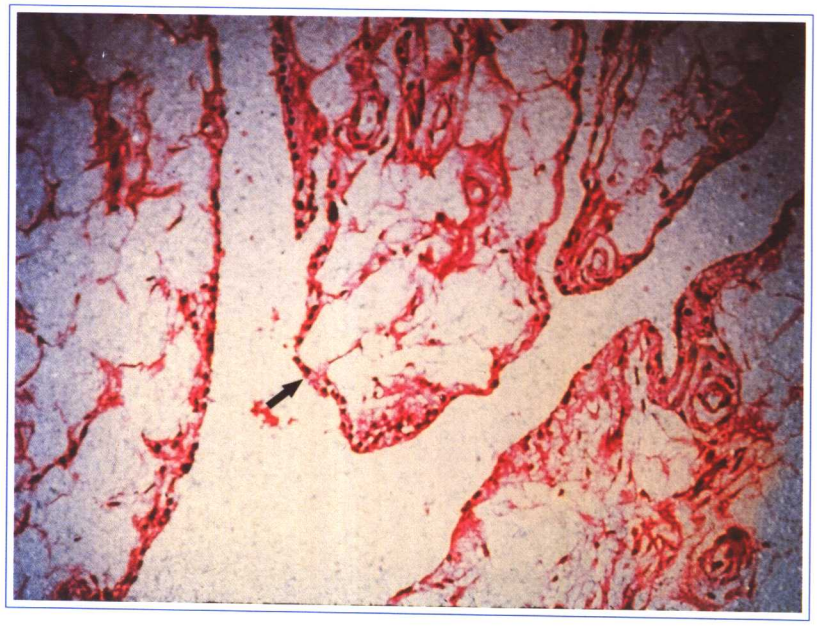

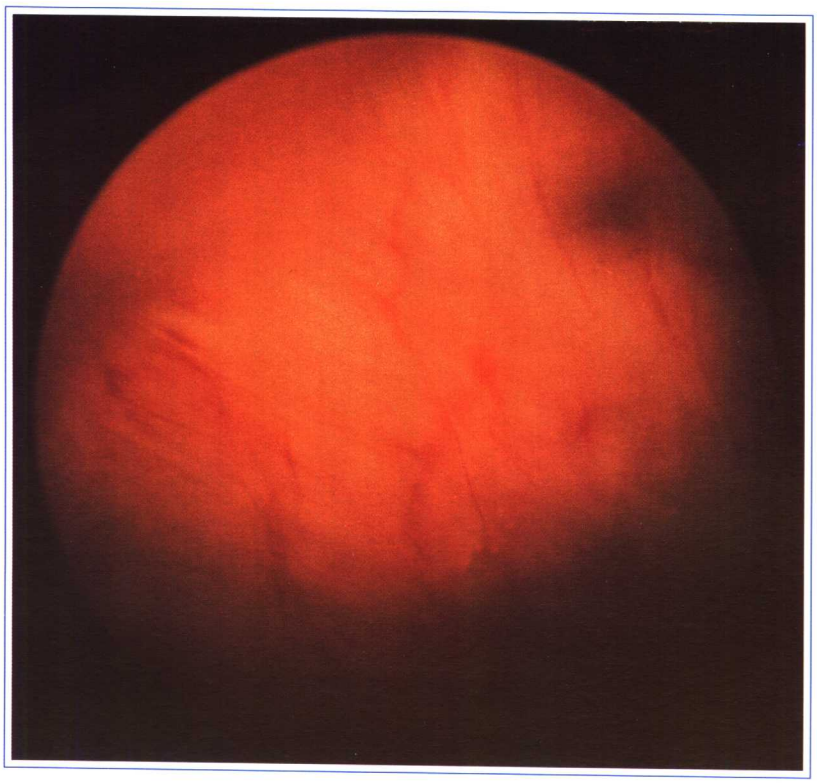

4.膝关节镜下滑膜正常形态

此图为膑上囊顶部所见正常滑膜，光滑、平整、色泽淡红，可清楚地看到平行走向的小动、静脉。

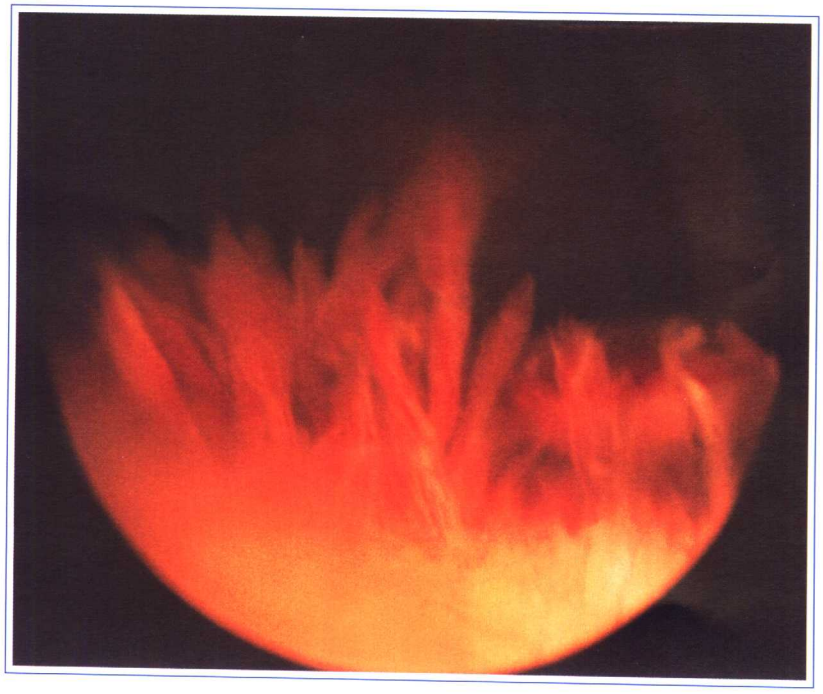

5.膝关节镜下正常滑膜绒毛形态

正常滑膜也可有少量绒毛，为薄片状，细长，半透明，可见内部血管走行。

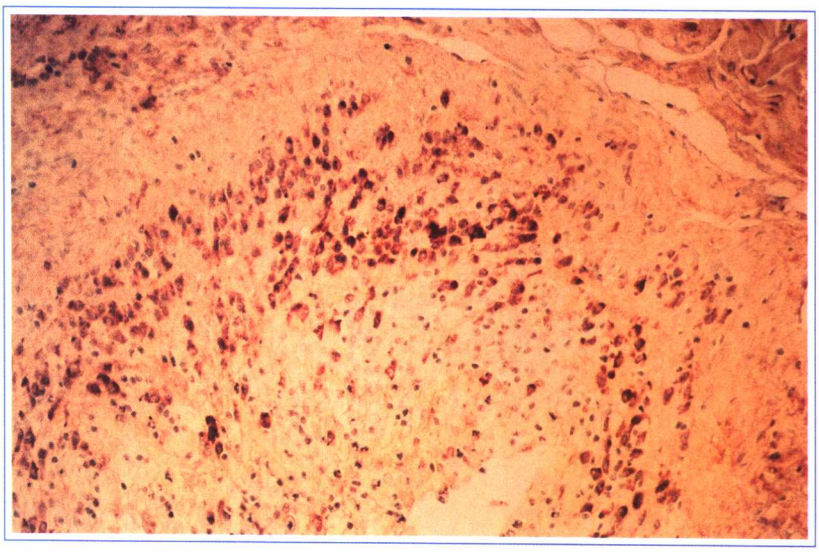

6.滑膜组织的免疫组织化学染色(过氧化物酶染色):
淋巴滤泡中IgG染色阳性

RA滑膜的淋巴滤泡中，可见大量淋巴细胞、浆细胞（特别是含Russel小体的成熟浆细胞可分泌各种免疫球蛋白）。

此图为用过氧化物酶染色法所显示的浆细胞中IgG的沉积（棕红色为阳性染色）。

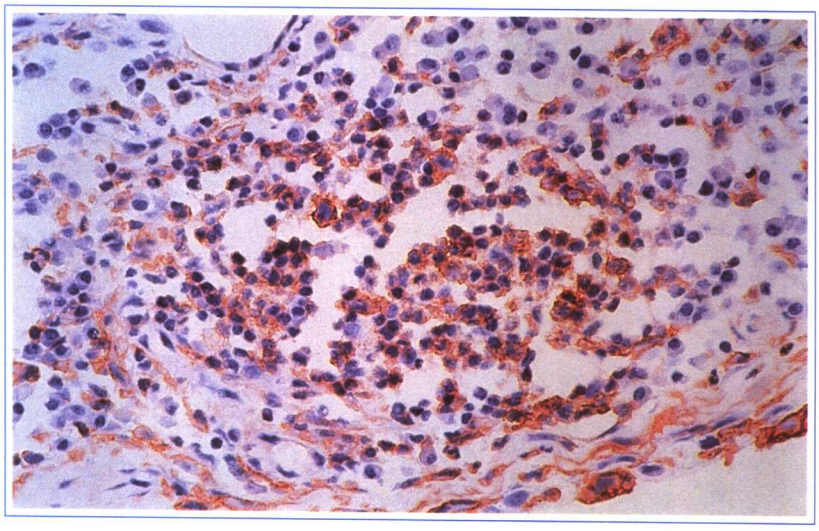

7.滑膜组织的免疫组织化学染色(过氧化物酶染色):
淋巴滤泡中HLA-DR染色阳性

人类MHC（即HLA复合体）划分为Ⅰ类基因区、Ⅱ类基因区与Ⅲ类基因区。Ⅱ类基因区包括主要的HLA-DP、DQ、DR三个亚区，其功能主要是作为免疫细胞间的识别标志而参与约束和调控免疫应答反应。其中RA与HLA-DR4及HLA-DR1呈阳性相关。

此图是用过氧化物酶染色显示RA滑膜淋巴滤泡细胞中HLA-DR的沉积（棕红色为阳性染色）。

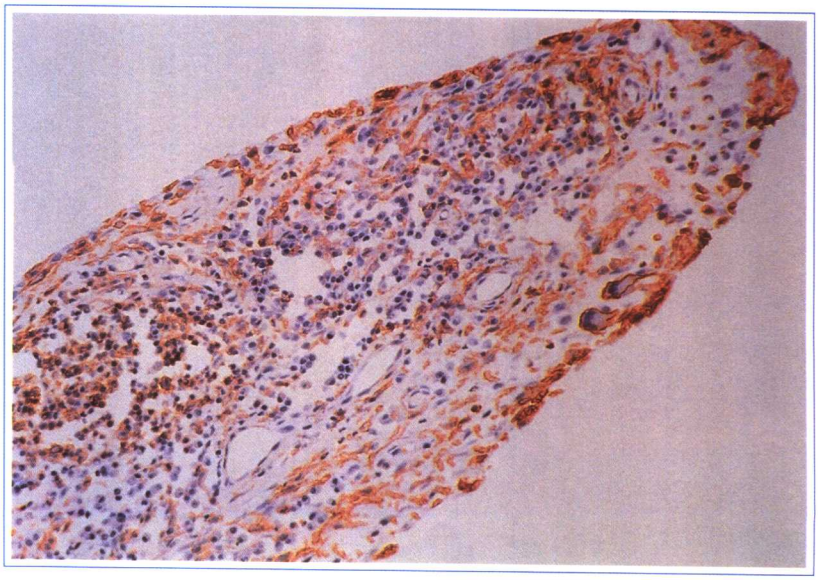

8.滑膜组织的免疫组织化学染色(过氧化物酶染色):
绒毛中HLA-DR染色阳性

如上所述，RA滑膜绒毛中聚集了大量的淋巴细胞，这些细胞中也都沉积大量的HLA-DR（棕红色为阳性染色）。

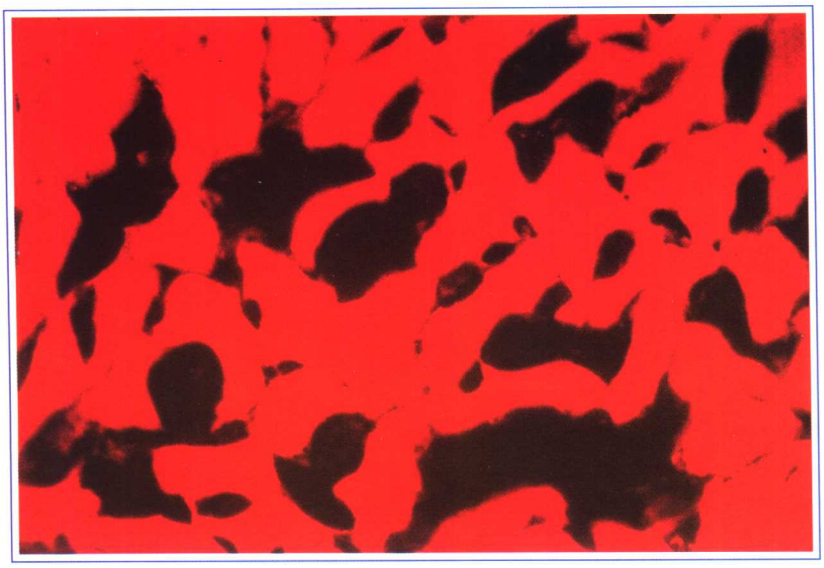

9.肌肉免疫病理：阴性结果

体液免疫参与多发性肌炎、皮肌炎（PM/DM）的病理过程，采用直接免疫荧光法，用标记荧光的抗免疫球蛋白（Ig）及补体（C）的抗体检测冰冻肌肉切片上的Ig及C的沉积，在荧光显微镜下可发现肌膜及肌束膜处有无苹果绿色沉积。

此图为阴性结果，未见Ig及C的沉积。此为外伤患者的股四头肌标本。

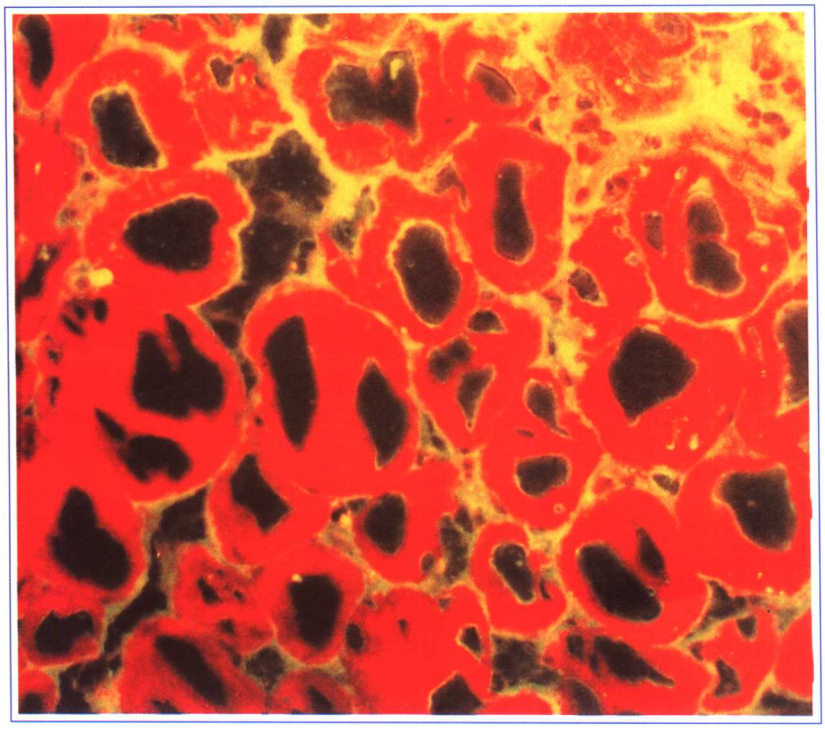

10. 肌肉免疫病理：阳性结果

此图显示在肌膜及肌束膜处的苹果绿色沉积（IgG的沉积），此为多发性肌炎患者的股四头肌标本。多发性肌炎患者血清中可有免疫球蛋白的增高，特别是肌肉标本中显示在肌间血管中有免疫球蛋白及补体的沉积。

11. 类风湿因子的致病机理及检测原理

类风湿因子(RF)是抗人或动物IgG分子Fc片段上抗原决定簇的抗体，常见的RF有IgM型、IgG型、IgA型和IgE型。IgM-RF主要以五聚体的形式存在。RA、干燥综合征等结缔组织病及一些常见的感染性疾病患者均可有大量IgM-RF。在RA患者血液中IgG-RF可自身结合成二聚体，此二聚体和两个正常IgG分子结合形成与类风湿性血管炎有关的中间复合物。

此图显示SCAT法测定五倍体的IgMRF。目前常用的方法是ELISA。

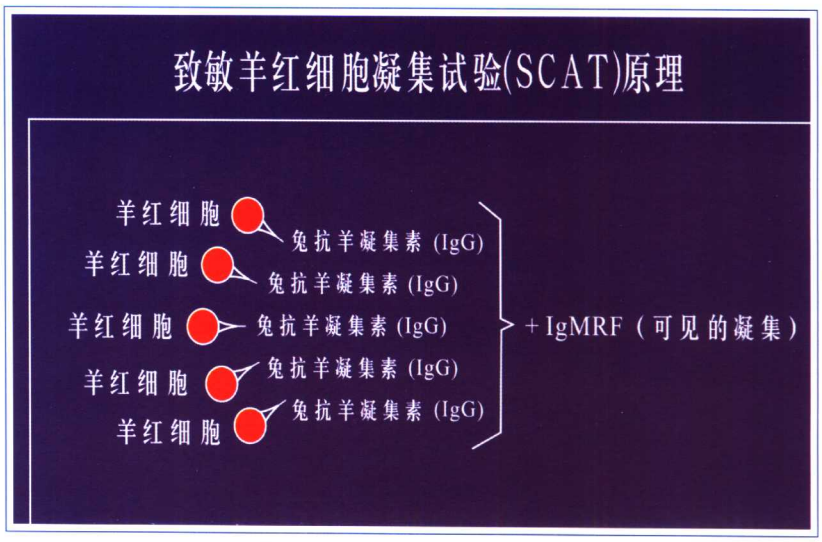

12. 类风湿因子在滑膜中沉积的致病作用

IgM是RF的主要类型，IgG-RF可自身结合成二聚体，而在RA的滑液和滑膜中，IgG-RF二聚体可进一步聚合形成多聚体，沉积于关节软骨表面，激活补体引起关节的炎性损伤。

此图是用过氧化物酶法显示RF在滑膜中的沉积。

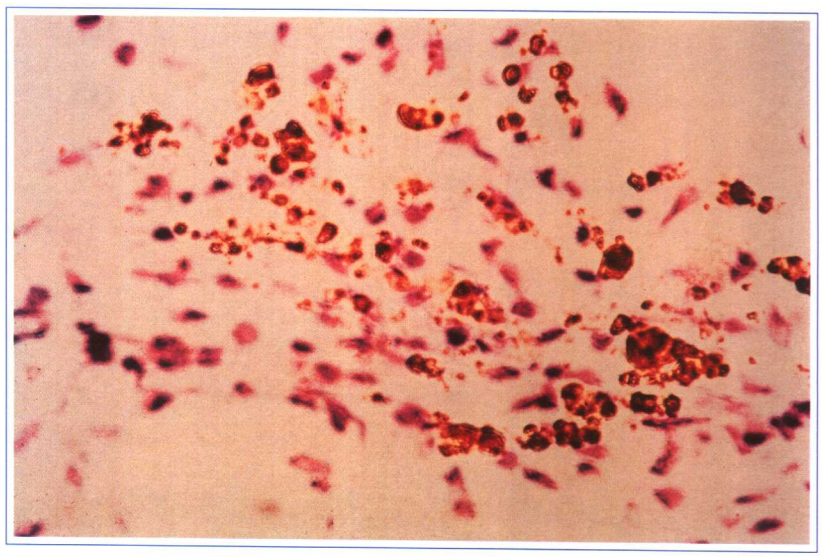

13. 抗核抗体（ANA）的定义及临床意义

传统（即狭义）ANA定义是指抗细胞核抗原成分的自身抗体的总称；而现代（即广义）ANA的定义是指抗细胞内所有抗原成分的自身抗体的总称(即抗核酸和核蛋白抗体的总称)，靶抗原包括细胞核、细胞浆、细胞骨架、细胞分裂周期蛋白等。ANA检测在临床上是一个重要的筛选实验，阳性（中、高滴度）标志了自身免疫病的可能性。

此图所见分裂间期细胞核(不规则形状，红色箭头所示）及分裂期细胞染色质区（圆形，白色箭头所示）均无特异性荧光染色。

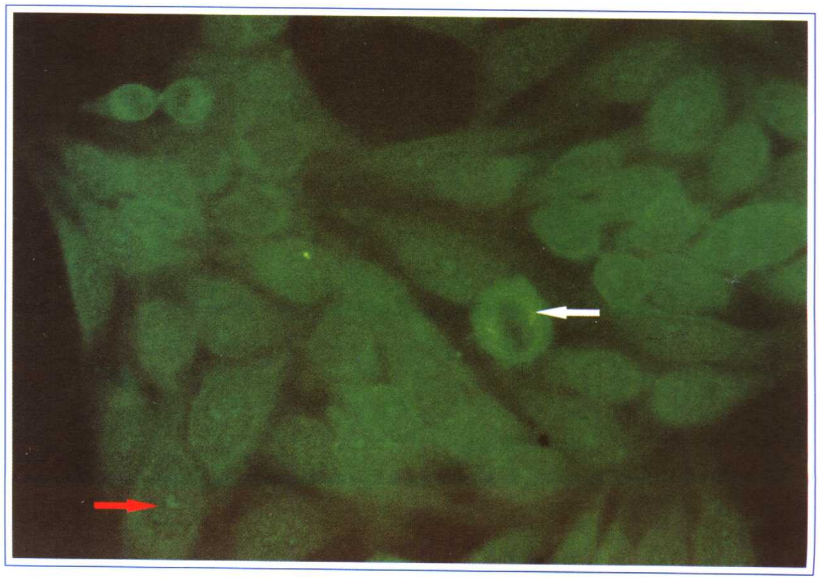

风湿性疾病的辅助诊断

滑膜与滑液的检查

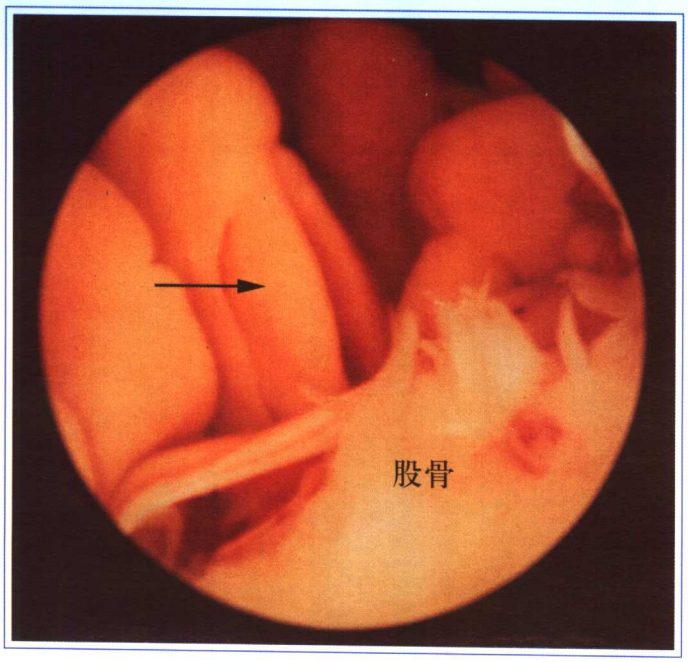

14. 膝关节镜下RA的滑膜增生（粗大绒毛的形成）

RA的基本病理变化是滑膜炎，早期有滑膜充血、肿胀并有滑膜增生，形成粗大的绒毛（箭头所示）；病程进展时绒毛呈膜样息肉状或块状增生，尖端有坏死；晚期滑膜有纤维组织修复性绒毛。

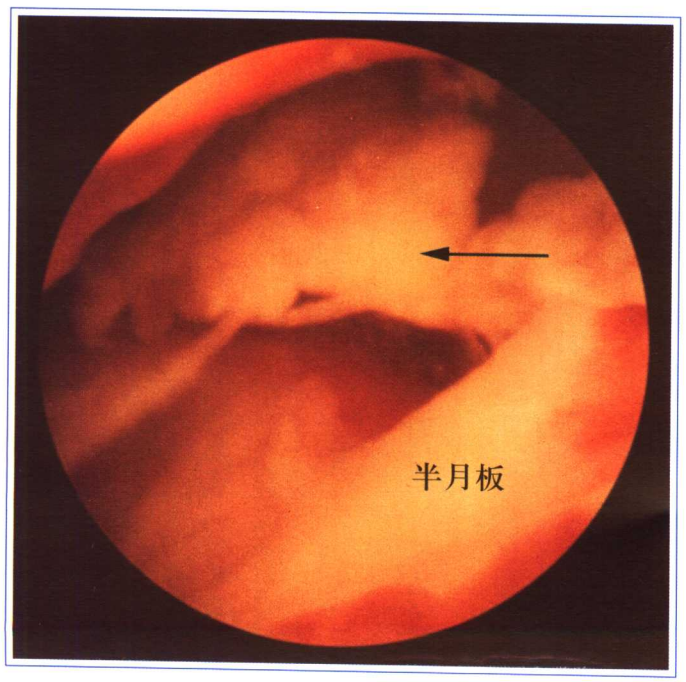

15. 膝关节镜下RA类纤维蛋白坏死物的沉积

RA进入渗出期时，关节腔内有丝状、膜状或不规则块状渗出物，称之为“纤维素”。病程进展时，形成大量类纤维蛋白坏死物的沉积（箭头所示）。

16. 膝关节镜下RA膝关节腔内股骨内髁血管翳

RA关节腔内较为特征性的改变是血管翳的形成。股骨内外髁近滑膜缘软骨，甚至内外侧半月板正常软骨部位，特别在前角及后角可见有明显血管翳伸入形成不均匀的软骨糜烂面。

此图为RA患者内侧半月板之血管翳(箭头所示)。

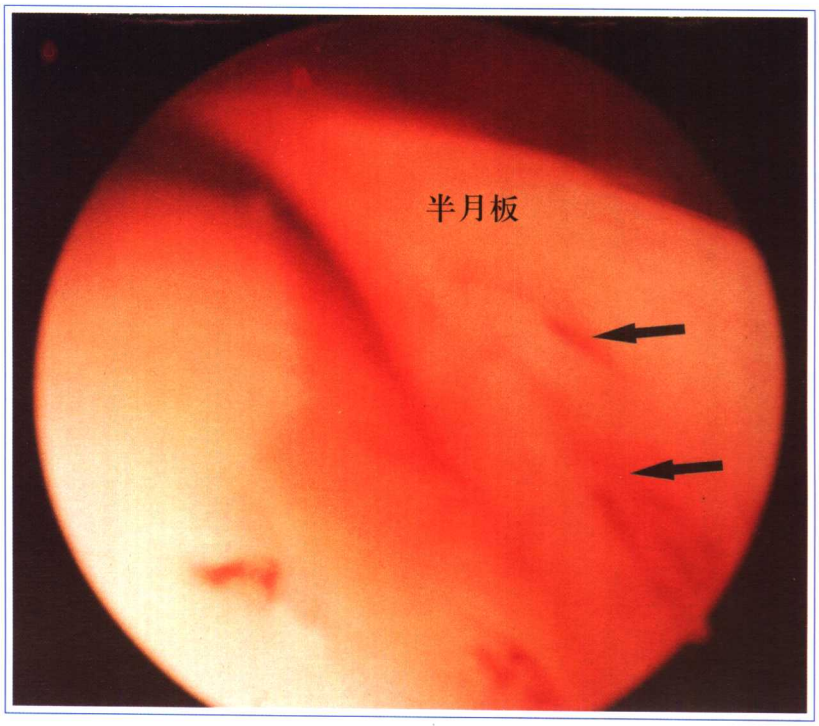

17. 膝关节镜下RA关节软骨的纤维化

血管翳侵蚀的软骨糜烂面的继续发展将造成关节软骨面和半月板的逐渐纤维化，胫股关节和髌股关节纤维组织增生并粘连后关节腔即被封闭。

此图为RA患者膝内侧半月板软骨纤维化(箭头所示)。

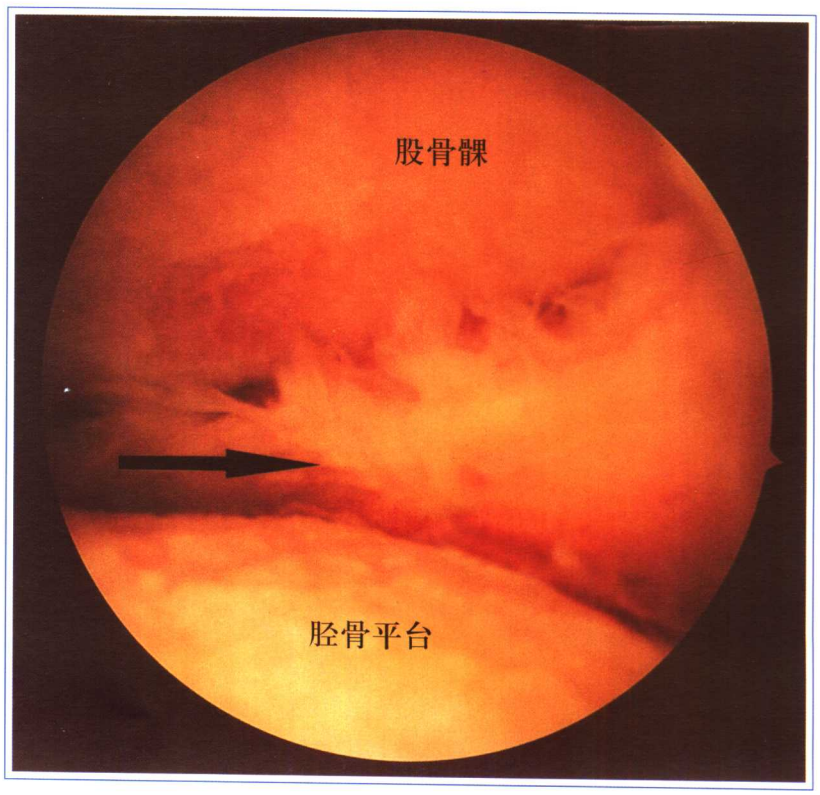

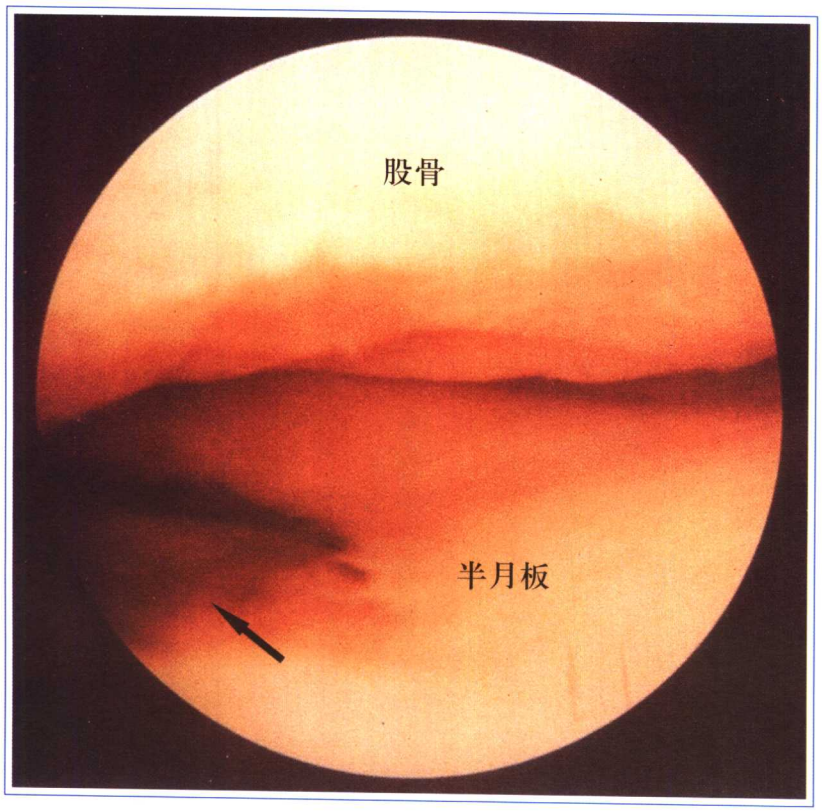

18. 膝关节镜下OA的关节软骨及骨损伤

OA主要为软骨的变化。软骨面光泽发暗，有溃疡面，软骨脱落或呈剥脱状，甚至部分骨裸露，严重时大片骨裸露， 这种病变表现在股骨内髁及内侧胫骨平台最为明显，外侧胫股关节发生较慢。髌骨上下端、股骨内外髁前下面边缘均可见有程度不同的骨赘。半月板也同样可发生变性、磨损或破裂。

此图为股骨内髁磨损，内侧胫骨平台骨裸露(箭头所示)。

19. 膝关节镜下OA的滑膜绒毛特点

OA关节镜下也可见绒毛增生，以细长绒毛为多见，呈树枝状或羽毛状，一般颜色苍白，内部看不到血管。有时绒毛轻度发红，并有水肿，则为滑膜刺激状态。

此图为OA的羽毛状绒毛。

20. 膝关节镜下滑膜结核

滑膜肿胀、凹凸不平，绒毛肥厚、混浊，可见水肿发红的肉芽组织覆盖于滑膜表面，关节腔内可见多数软性不规则或米粒状游离体。病理检查可见干酪样坏死物及郎罕细胞，抗酸菌培养阳性更可确定诊断。

此图为髌上囊绒毛水肿、出血，可见软性游离体(箭头所示)。

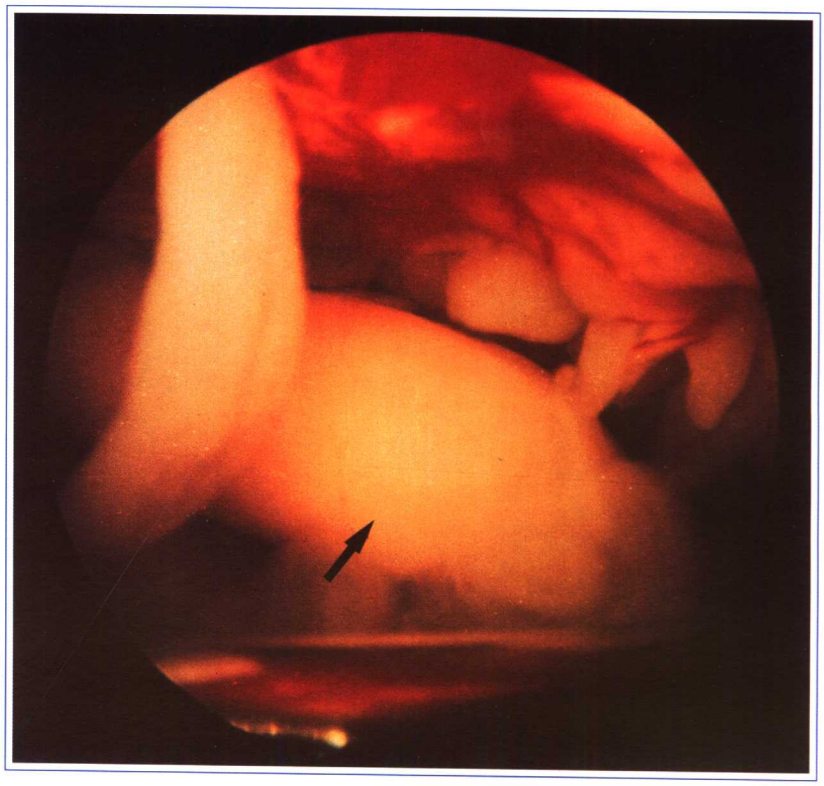

21. 膝关节镜下感染性关节炎

滑膜肿胀、肥厚，绒毛短突，有坏死及脓性渗出物。

此图为化脓性关节炎，关节腔内可见出血、坏死组织及脓苔(箭头所示)。

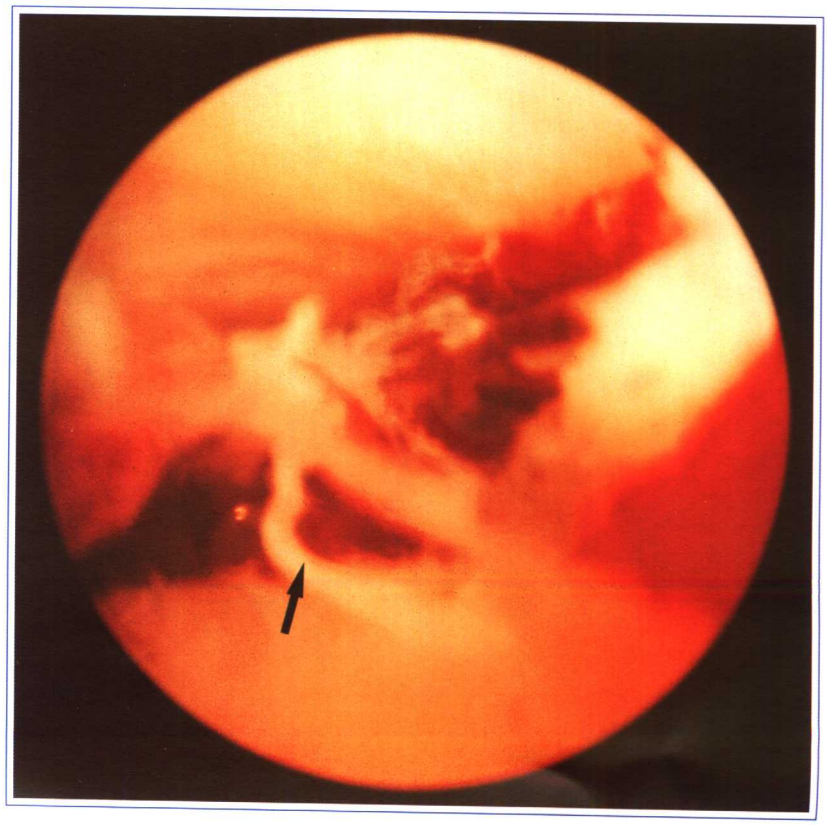

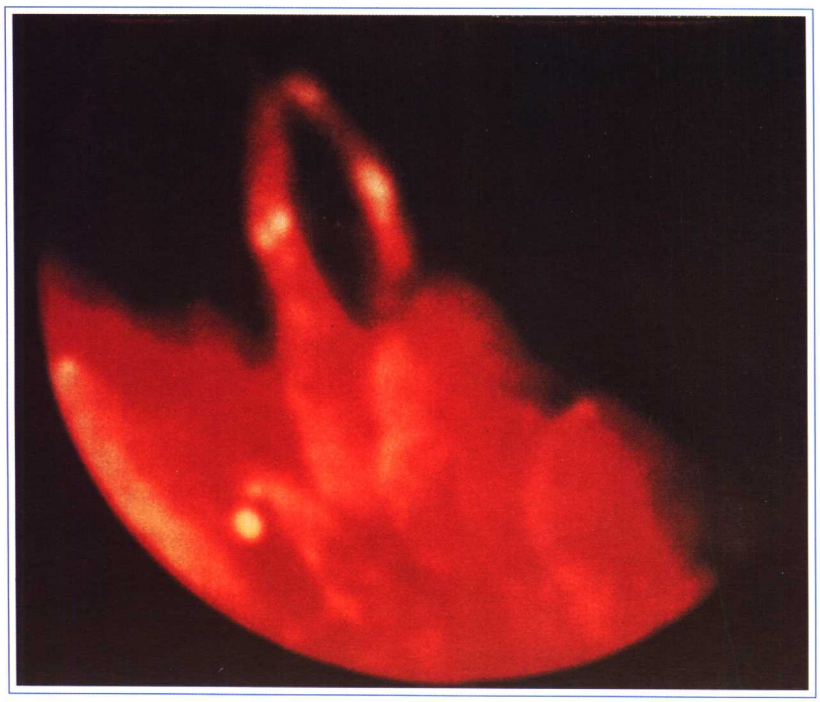

22. 膝关节镜下结晶性关节炎
（痛风、假性痛风等）

可见白色发亮的尿酸盐或焦磷酸盐结晶位于滑膜、软骨及关节腔壁上，关节液及滑膜病理切片上可发现相应晶体的存在，晶体沉积于软骨面，使关节软骨呈苔藓样改变。急性期滑膜充血肿胀增生，绒毛粗细不均。

此图为痛风性关节炎，显示股骨内髁表面有多数白色点状结晶。

痛风的分类（或诊断）标准（1977年ACR提出）

1. 滑膜液中检查到特异性尿酸盐结晶；或
2. 痛风石经化学或偏振光显微镜检查证实有尿酸钠结晶；或
3. 具备下列临床、实验室或X线征象等12项中的6项者：
   (1) 一次以上的急性关节炎发作。
   (2) 炎症表现在一天内达到高峰。
   (3) 单关节炎发作。
   (4) 患病关节皮肤呈暗红色。
   (5) 第一跖趾关节疼痛或肿胀。
   (6) 单侧发作累及第一跖趾关节。
   (7) 单侧发作累及跗跖关节。
   (8) 有可疑的痛风石。
   (9) 高尿酸血症。
   (10) X线显示关节非对称性肿胀。
   (11) X线摄片示骨皮质下囊肿不伴骨质侵蚀。
   (12) 关节炎症发作期间关节液微生物培养阴性。

23. 膝关节镜下色素绒毛结节性滑膜炎

滑膜增生如葡萄串珠样，绒毛细长，因含铁血黄素沉着呈黄褐色。

此图为色素绒毛结节性滑膜炎患者膑上囊部滑膜绒毛，呈棍棒状，黄褐色。

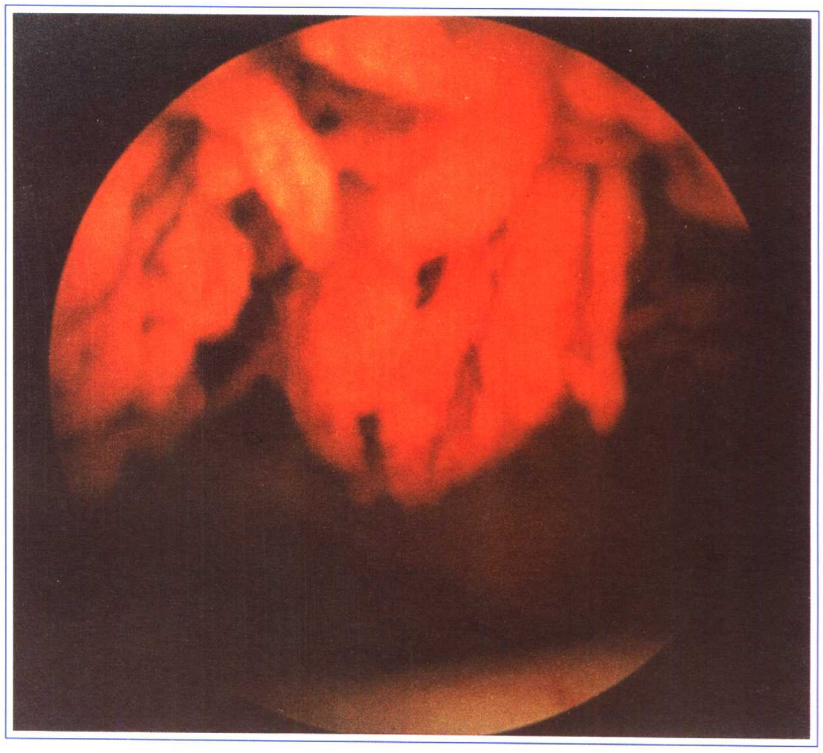

24. 膝关节镜下外伤性关节炎

滑膜反应程度随外伤程度不同而不同，镜检前必须先将关节腔内冲洗干净。滑膜有明显的充血，绒毛发红、肿胀，轮廓不清，滑膜内淤血明显。

此图为外伤性关节炎，膑上囊部滑膜明显充血，血管模糊，有淤血点。

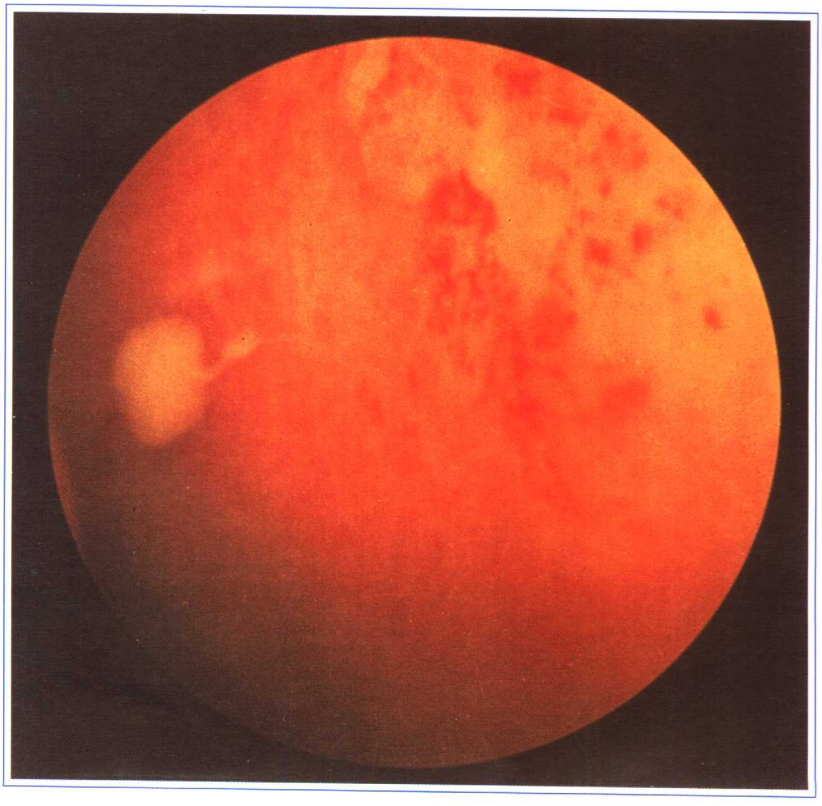

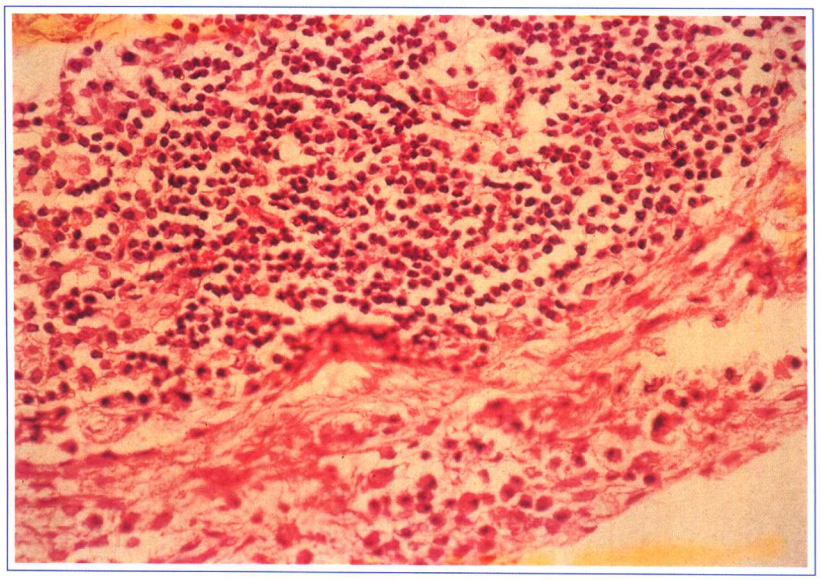

25. 滑膜病理（HE染色）：RA淋巴滤泡

RA 滑膜中淋巴滤泡的形成。RA 的慢性滑膜炎具有一定的特征。首先表现为以T淋巴细胞为主的大量淋巴细胞、浆细胞及单核细胞的浸润，可呈弥漫性或局限性，局限性的淋巴细胞浸润常围绕小静脉形成淋巴小结，时间长了可形成生发中心，从而形成淋巴滤泡样的改变。我们分析的19例RA滑膜病理，有淋巴滤泡形成的10例（52.6%）。

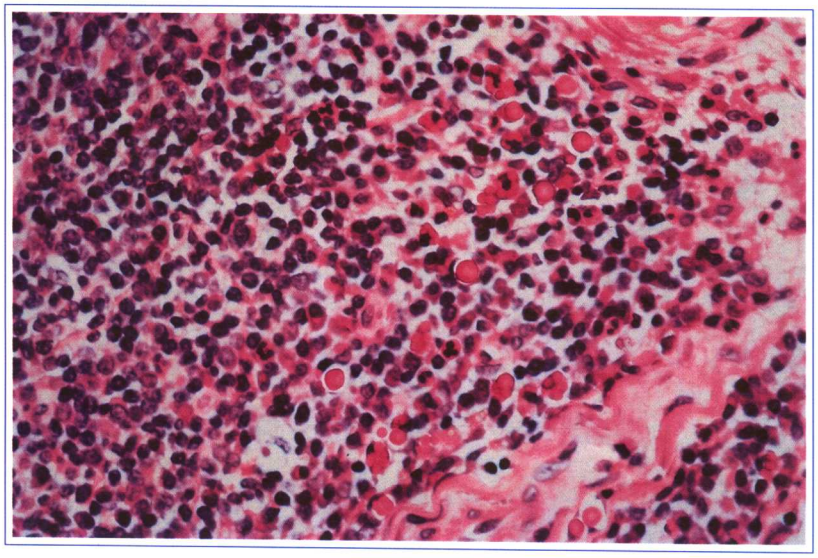

26. 滑膜病理（HE染色）：RA Russel小体

RA 滑膜中 Russel 小体的形成。Russel小体为浆细胞浆中蓄积的免疫球蛋白，形态上为均质、红染、近圆形的小体。

此图为RA滑膜中充满Russel小体的大量浆细胞的浸润，这些Russel小体即将分泌大量的免疫球蛋白，形成滑膜炎症，造成关节损伤。

27. 滑膜病理（HE染色）：RA类纤维蛋白坏死物沉积（嗜伊红染色物质，箭头所示）

RA滑膜的形成有一个短暂的急性期：组织学改变可见滑膜充血、水肿、组织疏松，滑膜被覆细胞局部脱落，有灶性坏死及纤维素渗出，有时可见到少量嗜中性粒细胞渗出，但以淋巴细胞、单核细胞渗出为主。我们分析的19例RA滑膜病理中，有类纤维蛋白坏死物沉积者15例（78.9%）。

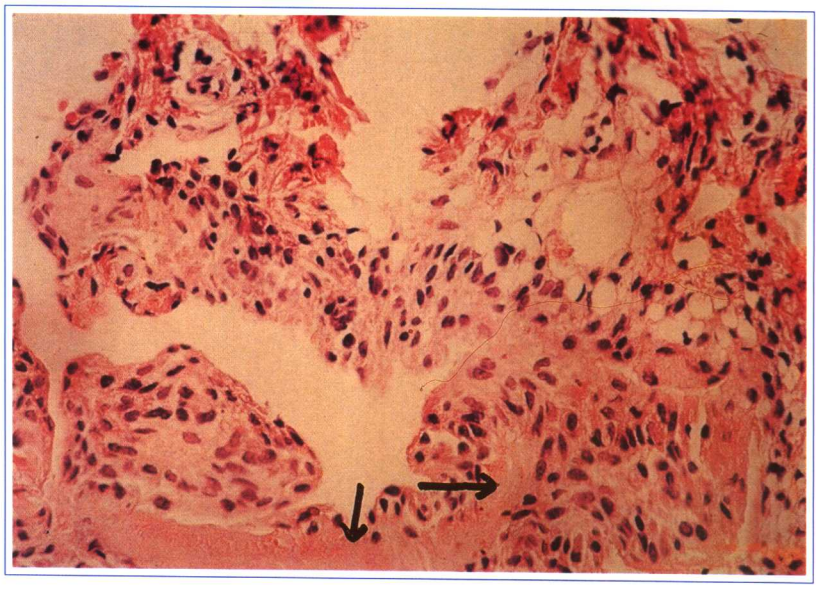

28. 滑膜病理（HE染色）：RA肉芽组织及血管翳形成

当RA急性炎症消退，渗出逐渐吸收，便有新生的毛细血管及纤维结缔组织增生及机化，使滑膜呈不规则增厚，形成许多小绒毛状突起，绒毛的组织学改变由滑膜细胞被覆，表面纤维素附着，绒毛根部可见淋巴小结，小血管常有血管炎改变，管腔变窄，偶见血栓，并有小灶性出血，以上便是肉芽组织形成的过程。如果炎症反复发作，新生的肉芽组织可逐渐向软骨边缘扩展，形成血管翳，造成关节软骨的破坏（箭头所示）。我们分析的19例RA滑膜病理中，有炎性肉芽组织形成者16例（84.2%）。

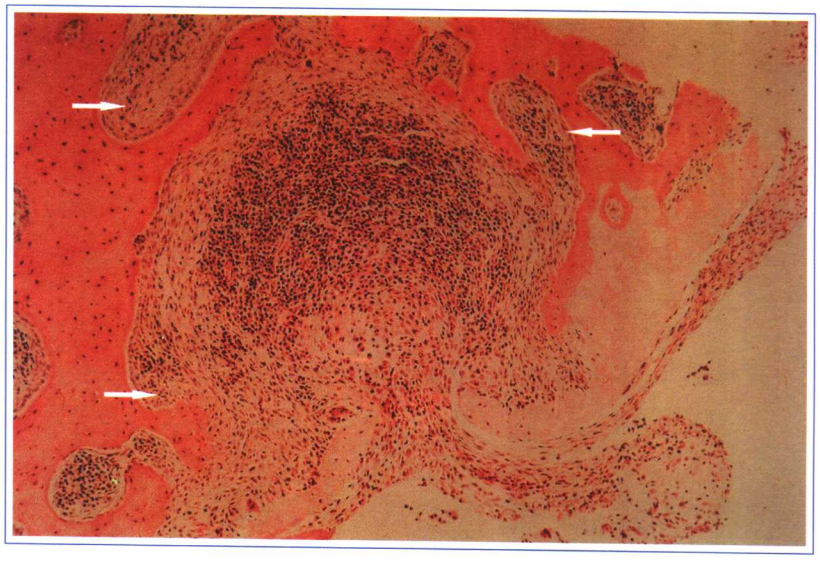

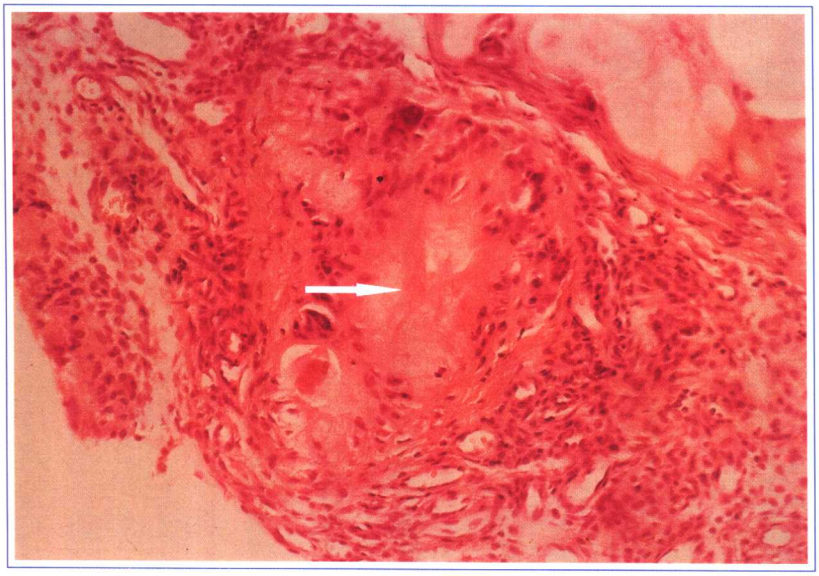

29. RA 类风湿结节病理（HE）

类风湿结节的形成是RA关节外表现之一，出现在15%～25%确诊的RA患者中，往往与高滴度RF（+）及HLA-DR4（+）相关。大体上的类风湿结节易发生在关节隆突部及经常受压处，如肘部的关节鹰嘴突，足跟及骶部等，大小约数毫米至数厘米，圆或卵圆形、质地硬。典型类风湿结节（类风湿肉芽肿）病理显示：中心为纤维素样坏死灶（箭头所示），周围为呈放射状或栅栏状排列的成纤维细胞，最外面有较多的单核细胞、淋巴细胞及浆细胞浸润，再外面为纤维组织包绕，在血管周围的类风湿结节病理表现最明显。

1958年ACR关于类风湿关节炎诊断标准的第十一条是类风湿结节病理，即：皮下结节内特征性类风湿组织学改变为肉芽肿灶。此后，为了适应基层单位的需要，也为了尽量避免一些带有损伤性的检查，1987年ACR又制定了修改的类风湿关节炎诊断标准。但类风湿结节的病理检查仍在类风湿的诊断中占有重要地位。

291903

30. 各种病人的关节液

正常关节液（即滑液或称滑膜液）呈草黄色，清亮透明。不同疾病关节液表现各不相同：(1) 类风湿关节炎（RA）为非细菌性重度炎性关节液：呈灰黄色或草绿色，较混浊，是由于较多的单个核细胞混入所致；(2) 软骨钙化症（如假性痛风）：是晶体（焦磷酸盐结晶）诱导的关节炎，为非细菌性中等度炎性关节液，呈白色乳液状、略混浊，间有白色碎片（由于混入晶体所致）；(3) 退化性关节病（如骨关节病），为非细菌性，基本为非炎症性关节液，呈黄白色、较透明（由于混入少量细胞所致）；(4) 关节损伤所致的血性关节液要与穿刺本身引起的血性关节液相鉴别，前者的特点为均匀血性分布，不凝，离心后出现黄色上清夜，见于创伤、出血性疾病和肿瘤、血友病或其它凝血机制障碍性疾病。

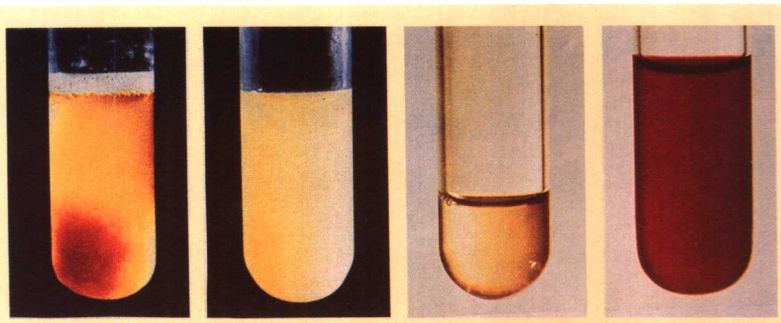

1 类风湿关节炎滑膜液　2 软骨钙化症（假性痛风）滑膜液　3 退化性关节病（骨关节病）滑膜液　4 关节损伤血性滑膜液

关节液检查的价值及内容：

关节液分析对于风湿免疫性疾病的诊断及鉴别诊断有重要价值，它相当于肾病中的尿液检查及颅脑疾病中的脑脊液检查。关节液检查可以为化脓性关节炎或晶体诱导性关节炎提供诊断依据，在鉴别不同程度的非细菌性炎性关节炎及非炎性关节病时这项检查也是很有价值的。关节液检查包括：肉眼检查、显微镜检查、生物化学检查、免疫学检查及细菌学检查等。肉眼检查包括：外观、黏稠度（滴液试验）、凝固状态（自发凝集试验）及黏蛋白凝集试验。

31. 关节液的自发凝集试验

正常关节液由于几乎不含纤维蛋白原及凝血因子，因而基本不凝固，但在病理情况下却可以发生凝固，而且炎症越重、凝固越迅速、凝固块越大，这主要由于关节液中的纤维蛋白原所致。检测方法为自发凝集试验：将抽吸出的关节液立即放入试管中，不加抗凝剂，放入4°C冰箱，静置3～4小时观察。

（1）轻度凝集：凝集部分占试管内关节液的1/4，见于骨性关节炎（OA）、骨肿瘤、SLE、SSc等。

（2）中度凝集：凝集部分占试管内关节液的1/2，见于晶体性关节炎（痛风、假性痛风等）或RA。

（3）重度凝集：凝集部分占试管内关节液的2/3以上，见于细菌性关节炎（结核性及化脓性），也可见于重型RA。

32. 检查关节液黏性的“滴液试验”

正常或非炎症性关节液因为有丰富的透明质酸而呈黏性，非常黏稠，其黏性与透明质酸含量相平行。在炎性关节液中由于透明质酸被透明质酸酶分解而使关节液黏性降低。炎症越重，关节液黏性越低。

观察黏性最简单有效的方法就是看关节液从注射器滴入试管中时（滴液试验）所拉丝的长度。正常情况可拉3～5cm或更长，如果黏性降低，则拉丝的长度较短，甚至可以像滴水那样向下滴。OA炎症轻微，黏性较好，拉丝较长；晶体性关节炎及RA炎症明显，黏性较差，拉丝较短。也可把一滴关节液放在大拇指与食指间压住，然后突然分开两指，可见关节液拉成丝状。当然，更精确测定黏性的方法是使用黏度计。

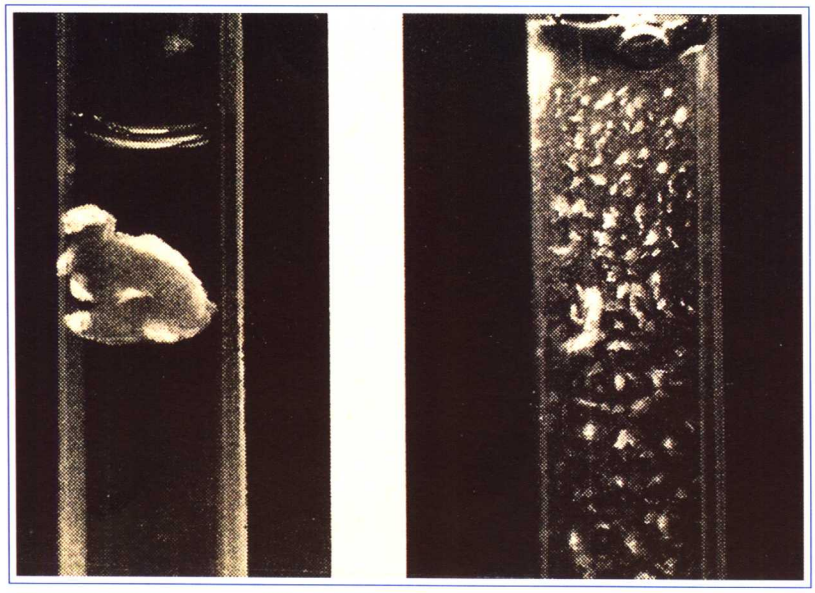

33. 关节液的黏蛋白试验

是检测关节液中透明质酸酶的一种定性试验，可将透明质酸的聚合程度分为“良好”、“欠佳”与“差”。好的凝集反映了透明质酸的正常结构，差的凝集显示透明质酸蛋白的稀释与破坏。具体做法是：将5%醋酸20 ml放入烧杯中，滴入几滴关节液，静置1分钟，轻轻摇动，观察其凝固情况，分为三个等级：

（1）凝固良好：形成坚实的球状或块状物，甚至摇晃也不能使其松散，周围的液体是清亮的，见于正常关节液或非炎性的退化性骨关节病（见左图）。

（2）凝固欠佳：形成松散度较大的凝集块，由许多碎片组成，呈云雾状，周围的液体也有一些碎片。见于非细菌性重症关节炎如类风湿关节炎。

（3）凝固差：未形成凝块，全部关节液混有少量的沉淀碎片，外观有时呈絮状，模糊不清，见于细菌性关节炎（见右图）。

1958年类风湿关节炎的诊断标准中第9条是：滑液中黏蛋白沉淀不良（呈碎片及云雾状溶液），替代这条标准的是：白细胞2000/mm^3或以上的滑液，不含结晶体。

34. 关节液中尿酸盐碎片

急性痛风性关节炎是尿酸钠盐微结晶引起的炎症反应。血尿酸长期在超饱和浓度以上，尿酸钠盐与血浆白蛋白或α_1、β_2球蛋白结合减少，加上局部pH降低和温度降低等条件，可沉淀为尿酸钠盐微结晶或微小痛风石。由于关节软骨、滑膜内及关节周围组织中血管较少，组织液pH较低，基质中含黏多糖酸及结缔组织较丰富，因此尿酸盐容易沉着。

此图（试管内）为急性痛风发作时滑液中的尿酸盐结晶碎片（箭头所示）。

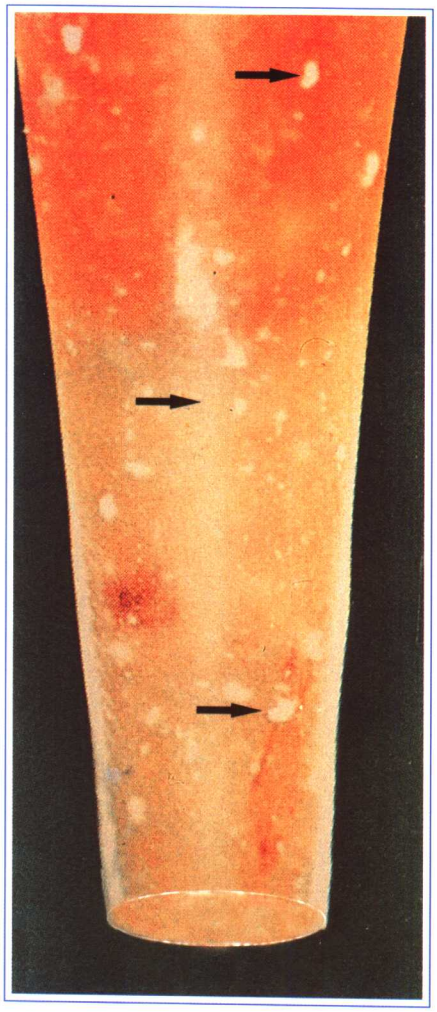

急性痛风性关节炎发作的诱因和特点：

80%的急性痛风性关节炎发作都有诱发因素，如进食过多富含嘌呤的食物，大量饮酒，过度疲劳，关节局部损伤，寒冷刺激，应用利尿剂、接受化疗等。近2/3的患者第一跖趾关节受累，局部出现急性红肿热痛和活动受限，其次为跗跖关节，踝和足跟。关节分布可不对称，下肢多于上肢，中轴关节受累极少见。症状多在午夜出现，来势较急，进展迅速，疼痛在数小时达高峰。患者往往因疼痛剧烈而难以入眠，辗转反侧，甚至不能忍受被单覆盖或周围的震动。部分患者可伴有全身症状，如发热、头痛及全身不适等。体检可见关节局部肿胀，潮红发亮，皮温高及活动受限。急性痛风性关节炎持续数天至数周常能自行缓解，多数患者间歇一段时间再次发作，且逐渐频繁，受累关节数目增多，成为慢性关节病变，但发作间隔也可达数年。

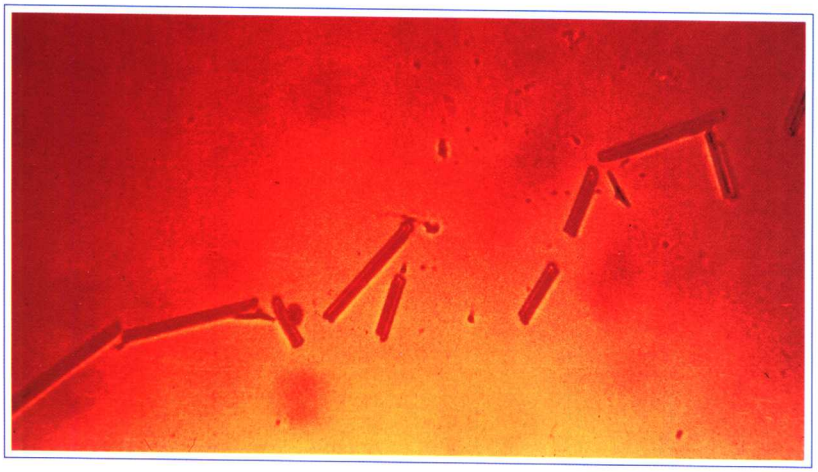

35. 普通显微镜下关节液中的尿酸盐针状结晶

痛风性关节炎急性发作主要由于血尿酸突然波动所致，若尿酸值突然升高，可导致尿酸结晶在已饱和状态的滑液中沉淀为针状尿酸钠结晶；而突然降低，则可使关节内痛风石表面溶解，并释放出不溶性针状结晶。多形核白细胞吞噬结晶后，于数分钟内释放出趋化因子C5a、白三烯B4（LTB4）等，两者吸引更多的白细胞进行趋化运动。吞噬结晶的白细胞迅速脱颗粒分解，释放出胞浆和溶酶体酶，引起关节软骨溶解和软组织损伤。尿酸钠盐结晶刺激巨噬细胞和滑膜B型细胞产生前列腺素（PG），成纤维细胞还可产生胶原酶，这两种物质均与急慢性关节炎及关节损伤相关。另外，多种细胞因子如TNF-α、IL-1β、IL-6、IL-8也参与了炎症过程。

此图为没有偏振光显微镜时在普通显微镜下所见针状（或杆状）尿酸盐结晶。

高尿酸血症的发生机理：

尿酸即三氧嘌呤，是机体嘌呤代谢的产物。正常情况下，尿酸在血液中大部分以尿酸钠形式存在，37℃、pH7.4时尿酸处于溶解状态，游离于血液中。尿酸主要由肾脏排泄，机体通过动态平衡使血尿酸维持在一定范围内，男性不超过417 μ mol/L（7mg/dl），女性不超过357 μ mol/L（6mg/dl）。

原发性痛风绝大多数发病原因不明，约90%发病的直接机制与肾脏排泄量下降有关，极少数在儿童及青春期出现的痛风与遗传有关。有明确发病因素者称为继发性痛风，如Lesch-Nyhan综合征及Von Gieke病。遗传因素和环境因素相互作用决定着高尿酸血症的形成，20%痛风病人的一级亲属中有高尿酸血症。

36. 偏振光显微镜下关节液中负性双折光尿酸盐针状结晶

使用偏振光显微镜可清楚地见到负性双折光的针状结晶，较普通显微镜阳性率高。

此图为偏振光显微镜下黄、蓝色相间的负性双折光针状结晶。

37. 偏振光显微镜下关节液中负性双折光尿酸盐针状结晶

此图为偏振光显微镜下黄、蓝色相间的双折光，成堆排列的针状尿酸盐结晶，如有白细胞吞噬的结晶更有临床诊断价值。

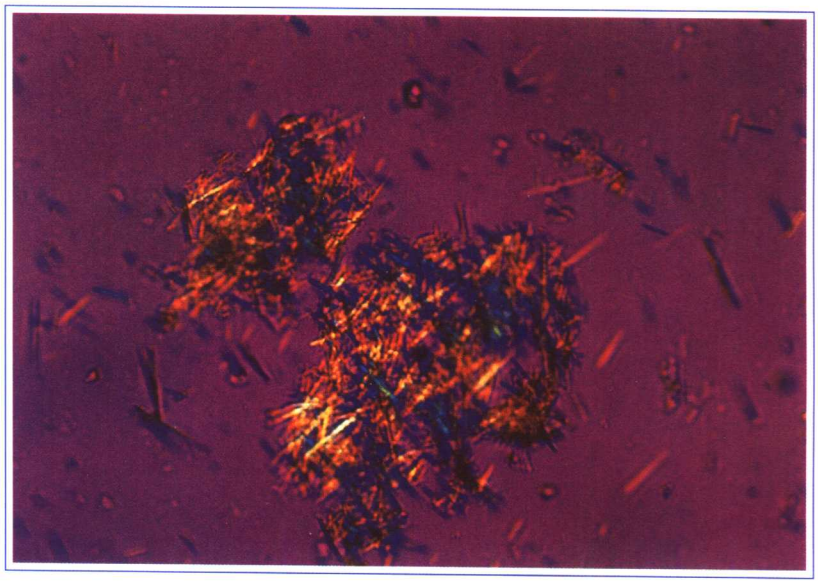

38. 痛风石内容物涂片的普通显微镜下所见

痛风石形成的典型部位在耳轮，也常见于第一大足趾，它是痛风的特征性病变。血尿酸在9.0mg/dl以上时，5%有痛风结节，多见于起病后10年左右，病程越长，发生结节的机会越多，痛风石出现的后果是扩大了尿酸钠盐池。与此同时，关节炎由于得不到有效的治疗而反复发作进入慢性期，终至不能完全消失，引起骨质侵蚀缺损及周围组织纤维化。此时的痛风石则不能变小或消失。

此图为痛风石内容物涂片的显微镜下所见：针形的尿酸钠结晶成群地呈放射状排列（箭头所示），周围有慢性异物性肉芽肿（脂肪、粘蛋白、血浆蛋白等）并有单核细胞、巨细胞等炎性细胞。

慢性痛风性关节炎及痛风石的形成：

随着尿酸盐在关节腔内及周围组织沉积增多，关节炎反复发作，局部纤维组织增生，并有痛风石形成，病情逐渐发展，最终引起关节僵硬畸形，功能障碍。

与痛风石形成的相关因素有：血尿酸升高持续的时间长且严重，痛风发生较早，长期活动且未治疗的痛风以及有上肢和多关节受累趋势者。此时受累关节持续不适和肿胀，但症状强度明显减轻。

39. 偏振光显微镜下二水焦磷酸钙(CPPD)结晶

焦磷酸钙沉积病（即“假性痛风”）是一种由二水焦磷酸钙(CPPD)晶体沉积造成的疾病，以关节软骨钙质沉积及关节炎为主要表现，好发于老年人。关节炎类型可能与其他各种各样的关节炎相类似，给诊断带来一定的困难。

在凝胶溶剂中，钙与焦磷酸较易形成CPPD分子，而软骨、韧带、肌腱及关节均具有凝胶溶剂的性质，引起关节炎的CPPD晶体则是由软骨中脱落下来而进入滑液。

此图为偏振光显微镜下所见单斜或三斜（长方形或菱形）有微弱正性双折光的CPPD结晶(箭头所示)。

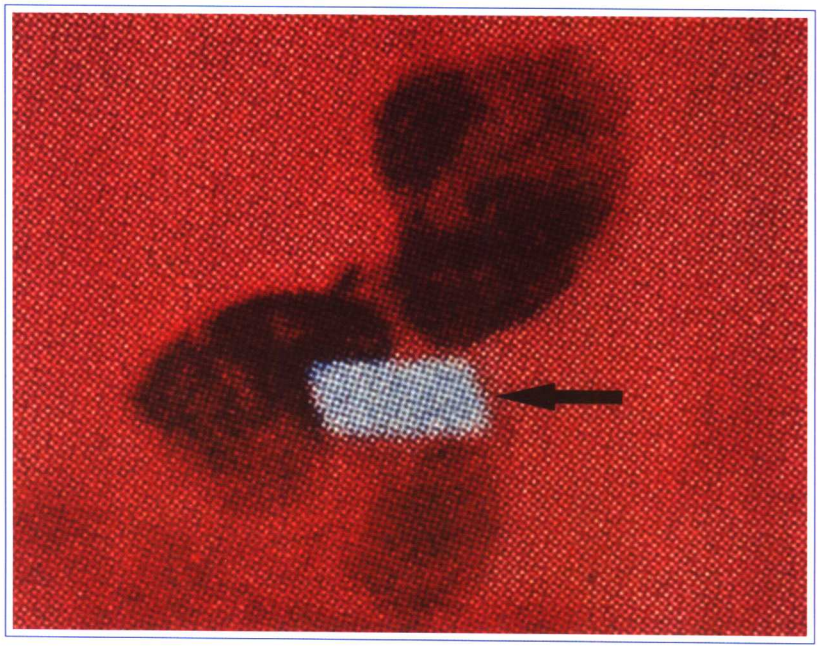

引自Eimar Munthe. SYNOVIAL FLUID TESTS

40. 普通显微镜下吞噬细胞内的棍棒状焦磷酸钙结晶

CPPD一旦落到关节滑液中便有机会与免疫球蛋白结合在一起，而吞噬细胞的细胞膜上有免疫球蛋白受体，十分容易吞噬CPPD结晶，当细胞溶解时便释放出溶酶体酶，炎性介质如前列腺素及组胺等造成关节炎及关节破坏。

此图为细胞吞噬的棍棒状焦磷酸钙晶体(箭头所示)。

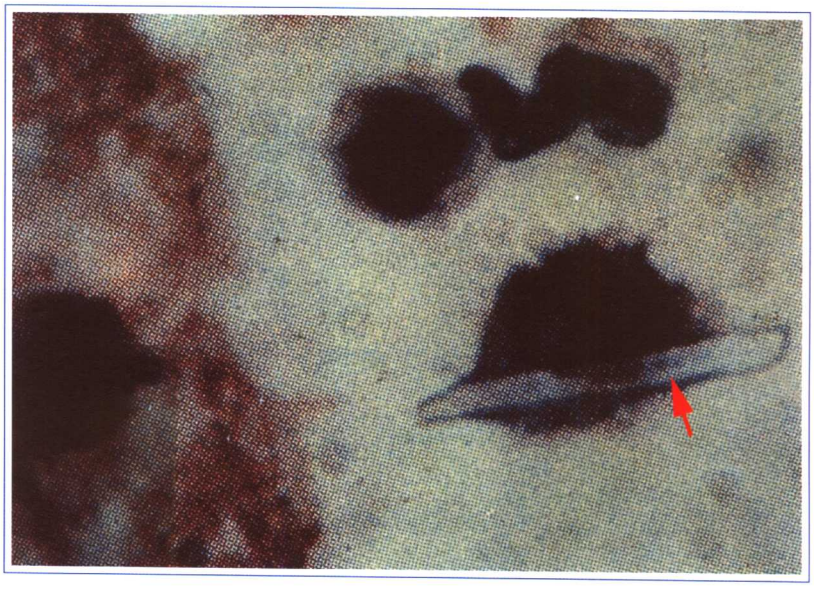

引自Eimar Munthe. SYNOVIAL FLUID TESTS



41. 普通显微镜下关节液中的胆固醇结晶

胆固醇结晶呈扁平菱形，较大的可达100 μ m，主要在细胞外，在细胞内也可找到。这种晶体可见于类风湿关节炎，也可无任何意义。

此图所示为关节液中的胆固醇结晶。



42. 普通显微镜下关节液中的类固醇结晶

对于那些曾经在关节腔内行糖皮质激素治疗的病人，其关节液中可有皮质醇激素结晶，其形状大小不规则，一般1～20 μ m长，可见于细胞内外。

此图所示为关节液中的类固醇结晶。

皮肤、泪腺与唇腺以及各种组织的病理检查

43. 正常皮肤组织学表现（HE 染色）

正常皮肤表皮由以下几层组成，由外（右）向内（左）：

1. 角质层
2. 颗粒层（1～3 层）
3. 棘细胞层（4～8 层）
4. 基底细胞层（1 层）

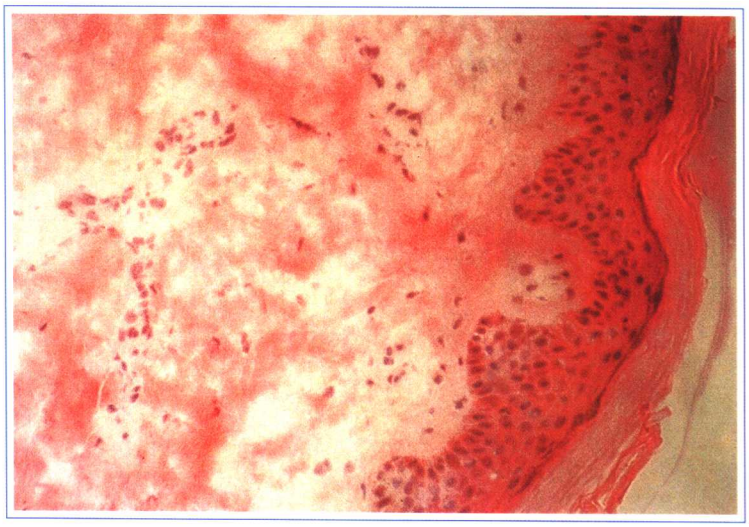

44. 盘状红斑狼疮（DLE）皮肤病理（HE 染色，中倍）

显示表皮萎缩、毛囊口扩大、有毛囊角栓形成(箭头所示)，基底层点状液化变性。真皮血管、毛囊、汗腺周围团块状淋巴细胞浸润。

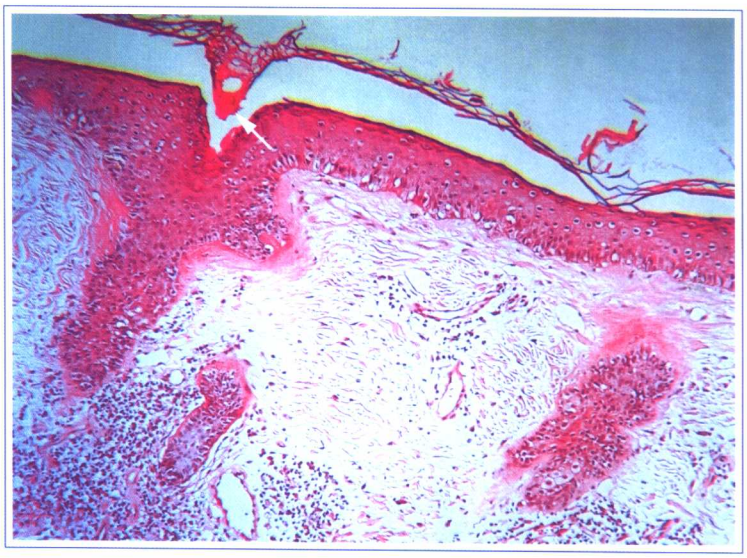

45. 盘状红斑狼疮（DLE）皮肤病理（HE 染色，高倍）

同上。清晰显示血管及附属器（毛囊、汗腺等）周围团块状淋巴细胞浸润(箭头所示)。

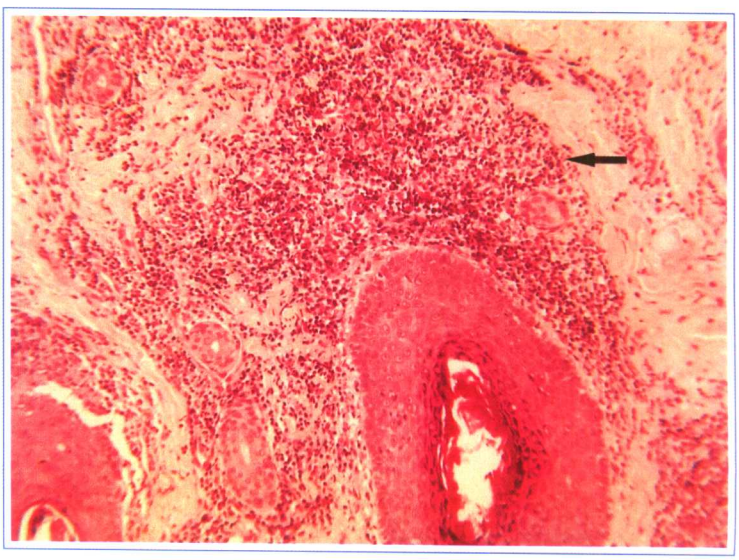

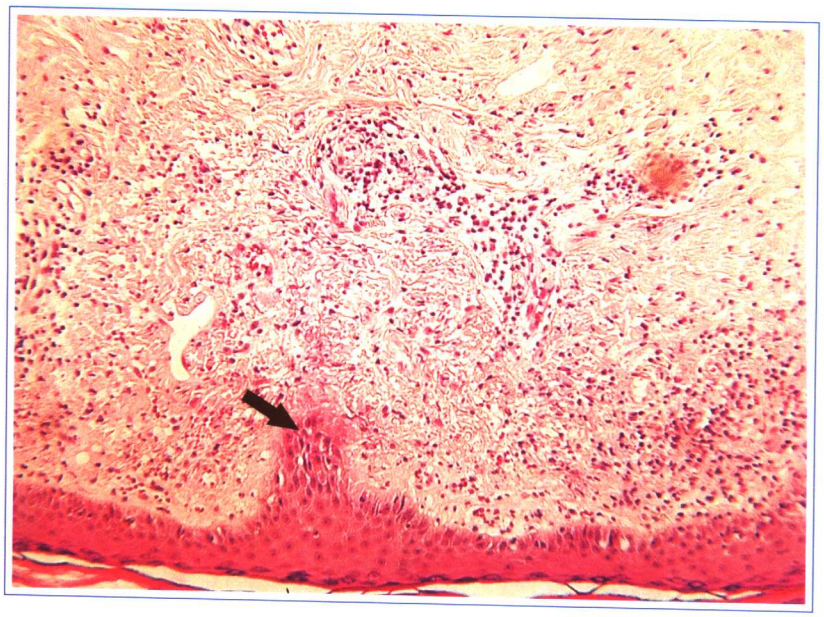

46. 系统性红斑狼疮（SLE）皮肤病理（HE 染色，低倍）

显示表皮过度角化、棘层萎缩、基底层局部液化变性（箭头所示）。真皮浅层血管周围淋巴细胞、组织细胞浸润。

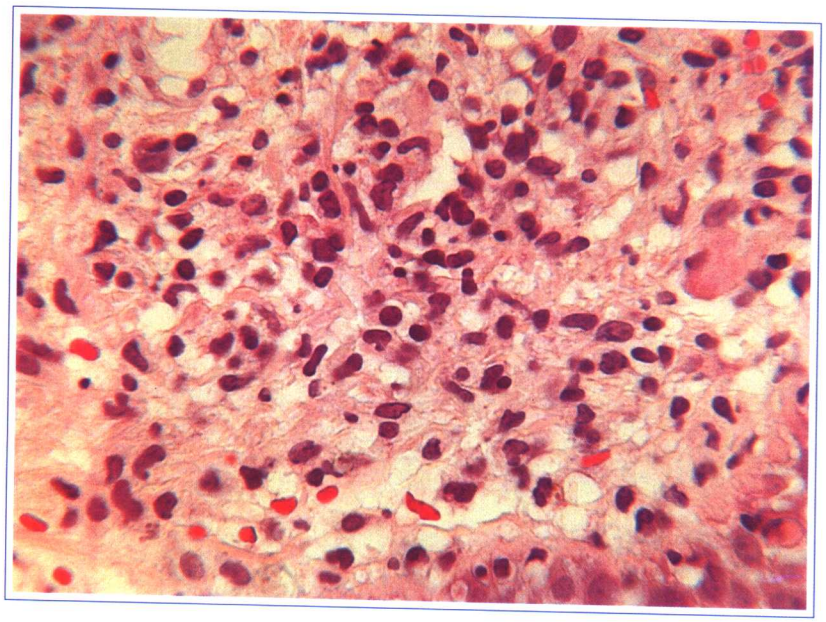

47. SLE 皮肤病理（HE 染色，高倍）

同上。清晰显示表皮浅层血管周围淋巴细胞、组织细胞的浸润。

48. 硬皮病皮肤病理(HE染色,低倍)

硬皮病的皮肤病变分为：硬性肿胀期、硬化期及萎缩期。

此图显示表皮萎缩、真皮浅层可见色素颗粒及噬色素细胞。局灶性胶原纤维增粗变性，嗜伊红染色加深（箭头所示）。

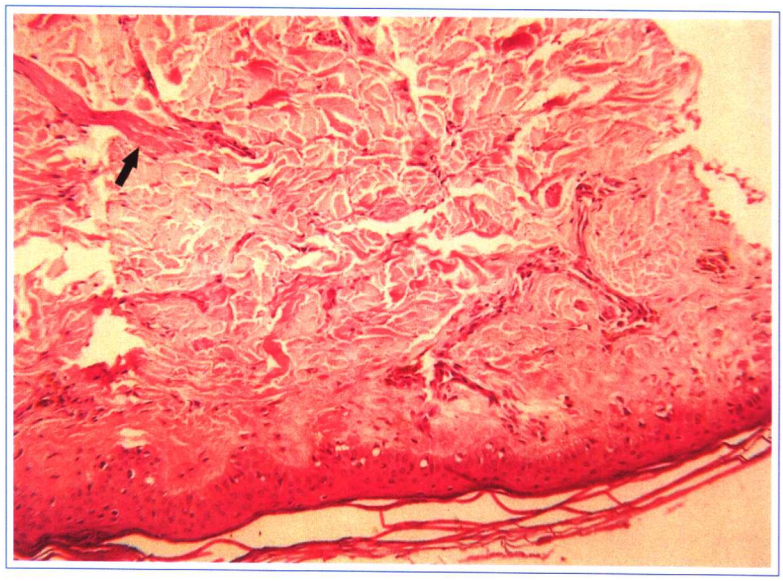

49. 硬皮病皮肤病理(HE染色,低倍)

表皮基底层色素增加，真皮厚，胶原纤维增粗，变性。毛囊、汗腺萎缩。

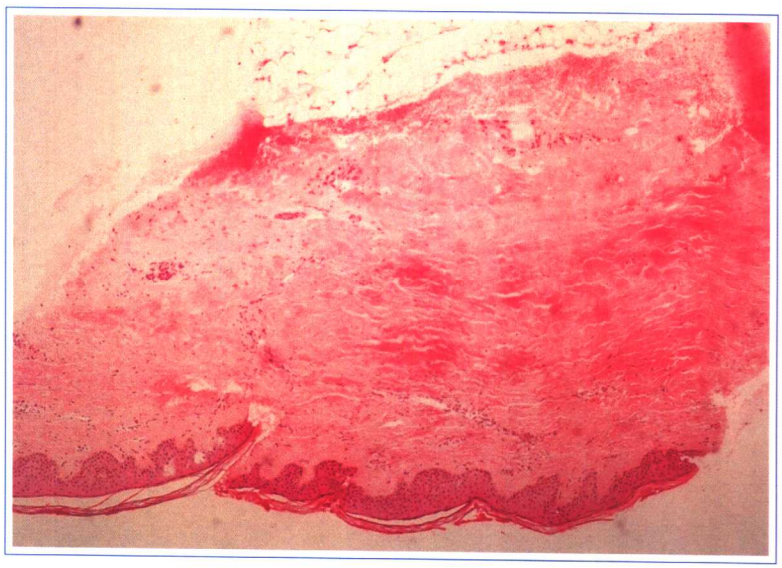

50. 硬皮病皮肤病理(HE染色,高倍)

清晰显示胶原纤维增粗，变性及色素颗粒沉积（箭头所示）。

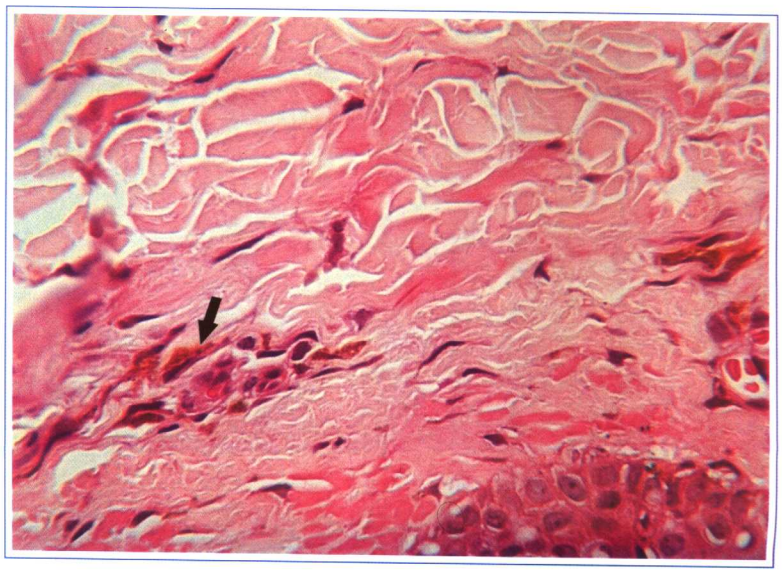

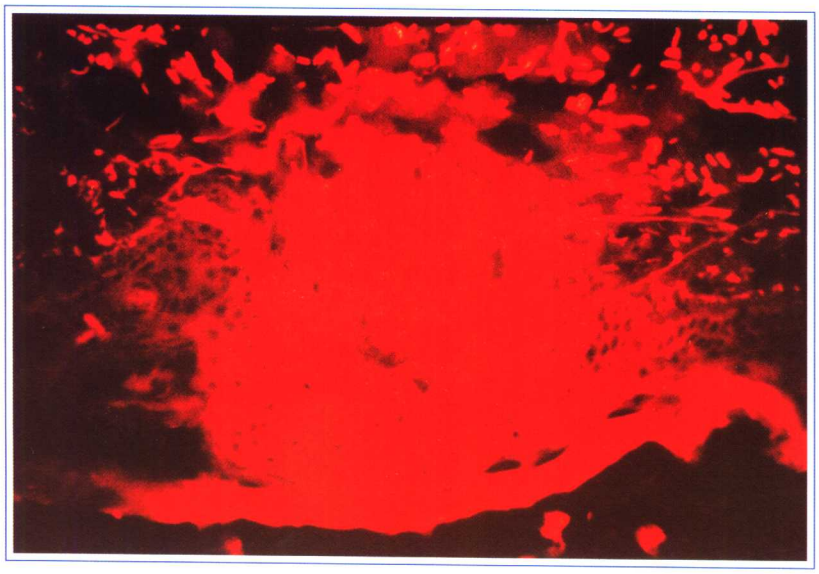

51. 皮肤免疫病理：狼疮带试验（LBT）阴性

20世纪60年代，国外学者先后在SLE患者受损皮肤及正常皮肤的真皮表皮结合区（DEJ）查见有免疫球蛋白的沉积，称为狼疮带试验（LBT）。此试验采用直接免疫荧光法，用荧光显微镜检查，如在DEJ显示明亮线状、细颗粒状或点状排列的苹果绿色荧光则为阳性，对SLE的诊断具有重要价值。

此图为LBT（−）对照。

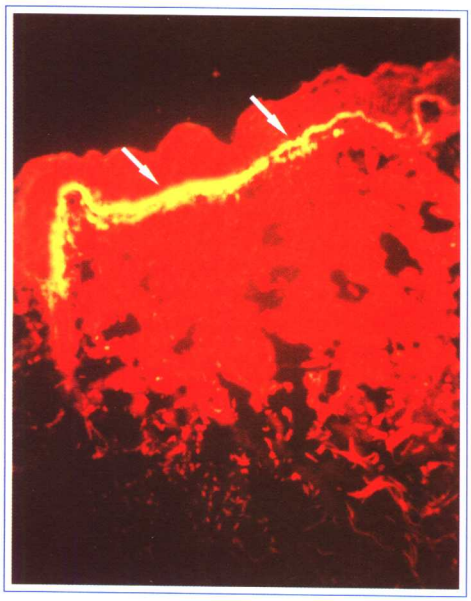

52. 皮肤免疫病理：狼疮带试验（LBT）阳性

LBT IgG阳性对SLE诊断的敏感性为55.7%，特异性达90%以上，阳性结果与狼疮活动性、抗dsDNA水平升高、补体水平降低、血清免疫球蛋白增高均密切相关；LBT IgM虽对SLE诊断的敏感性达48%，但特异性差；LBT C3虽对SLE诊断的特异性好，但阳性率只有21.2%，故目前对SLE诊断有价值的LBT为LBT IgG。

此图为LBT（+）

箭头所示为DEJ的苹果绿色特异性荧光。

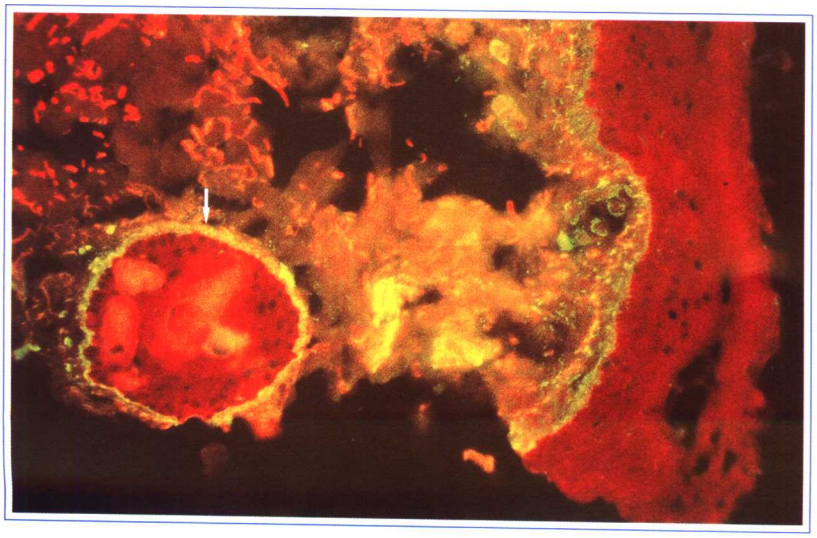

53. 皮肤免疫病理：皮肤附属器显示特异性荧光

皮肤附属器的基底膜显示亮绿色环形带。在LBT的检测中，皮肤附属器（汗腺、毛囊、血管）的基底膜也可显示环形荧光（箭头所示），同样具有诊断价值。

54. 干燥综合征患者眼的泪腺病理(HE染色)

泪腺（包括副泪腺）受累是干燥综合征中眼干燥征的主要病理基础，此图显示了柱状上皮细胞组成的外分泌腺体间有大量淋巴细胞，包括单核细胞及浆细胞的浸润，往往形成淋巴滤泡样结构，这种聚集的淋巴细胞浸润是本病的特征性病理改变。

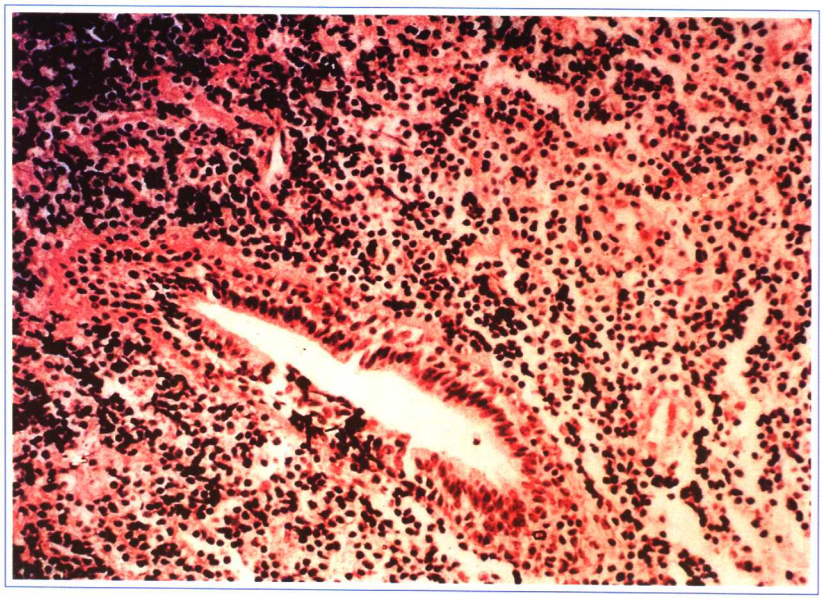

2002年修订的干燥综合征国际分类（诊断）标准中，第Ⅲ条是眼部体征：下述检查任1项或以上阳性：

① Schirmer 试验（+）（≤5mm/5分）；

②角膜染色（+）（≥4 Van Bijsterveld 计分法）。

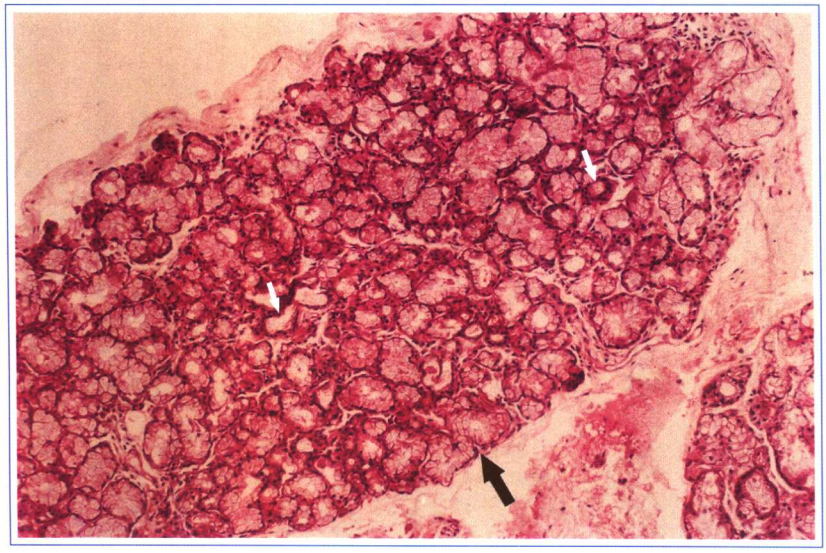

55. 正常唇腺组织学表现（HE染色）

干燥综合征（SS）是以侵犯外分泌腺体尤以唾液腺和泪腺为主的慢性自身免疫病，故又称自身免疫性外分泌腺病。

此图为正常的唇腺组织学表现，显示了基本正常的导管（白色箭头所示）与正常的腺泡（黑色箭头所示）。间质中可见少数淋巴细胞、浆细胞散在浸润。

2002年修订的干燥综合征国际分类（诊断）标准中，第Ⅳ条是组织学检查，小唇腺淋巴细胞灶≥1。

在4mm²面积的唇腺组织内如聚集有至少50个单个核细胞〔淋巴细胞和（或）浆细胞〕则可定为一个淋巴细胞灶，并列为Chisholm Ⅲ级，有一个以上的淋巴细胞灶数则列为Chisholm Ⅳ级。Ⅲ级或Ⅳ级则为该项阳性。

该项被视为诊断SS的关键项目之一，因为它显示了唇粘膜下小涎腺导管周间质内淋巴细胞浸润状况，从而反映了本病的免疫反应性〔另一关键项目为血清抗SSA和（或）SSB抗体阳性〕。

56. SS 患者唇腺病理（HE 染色）

导管扩张、腺泡萎缩，中度淋巴细胞、浆细胞散在浸润，导管周围灶性淋巴细胞、浆细胞浸润（箭头所示）。

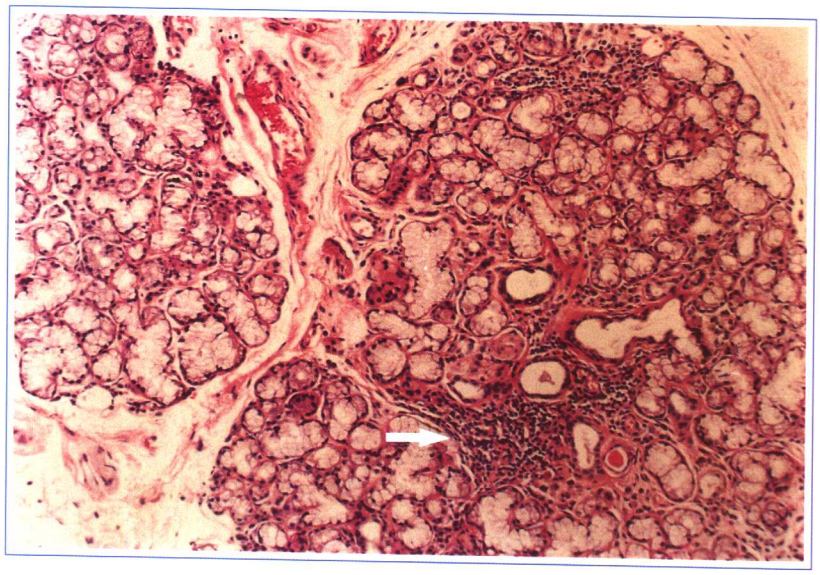

57. SS 患者唇腺病理（HE 染色）

导管扩张、腺泡萎缩，中度至重度淋巴细胞、浆细胞浸润，导管周围灶性淋巴细胞、浆细胞浸润(箭头所示)。

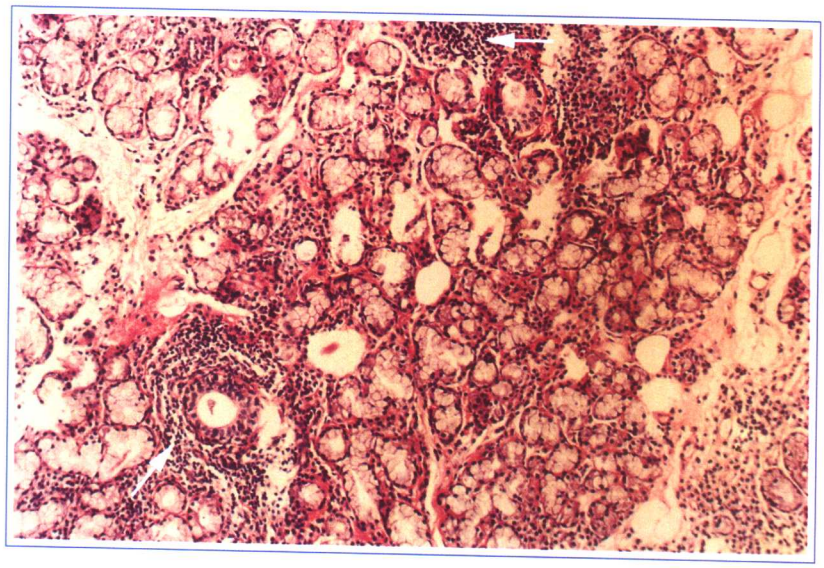

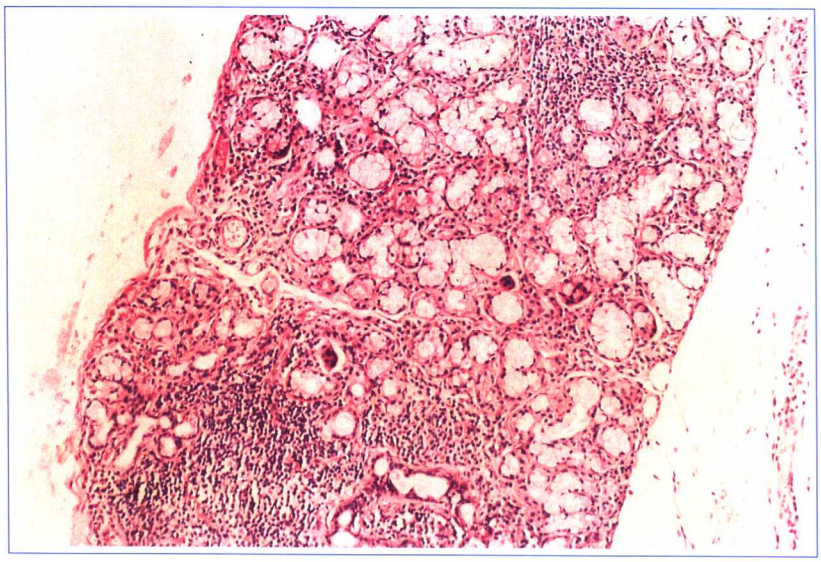

58. SS 患者唇腺病理（HE 染色）

导管扩张，腺泡萎缩，灶性淋巴细胞、浆细胞浸润，浸润灶融合。

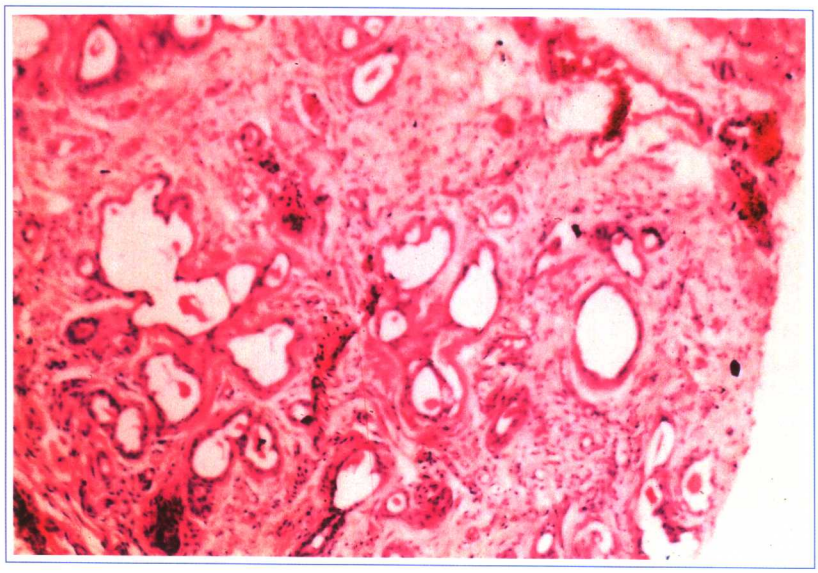

59. SS 患者唇腺病理（HE 染色）

腺泡变性、消失，纤维组织增生，小叶中充满了大量的导管（导管化），中度淋巴细胞散在浸润。

60. SLE淋巴结病理（HE染色）：组织细胞反应性增生

淋巴结反应性增生可出现于急性或慢性炎症，慢性淋巴结病变的差异较大，“组织细胞型反应性增生”即为其中一种，这类病变的特点是成熟的组织细胞呈片状增生，其中夹杂有大量核碎片，显微镜下见有散在浅染区，呈地图样分布在淋巴结的皮质和髓质中，内有成片增生的组织细胞分化成熟，核呈肾型或弯曲杆状，核仁不显，胞浆丰富，但细胞界限不清，部分组织细胞胞浆内吞噬有核碎片。

此图为一SLE患者的淋巴结病理，显示组织细胞反应性增生。主要见淋巴细胞、组织细胞及核碎片。

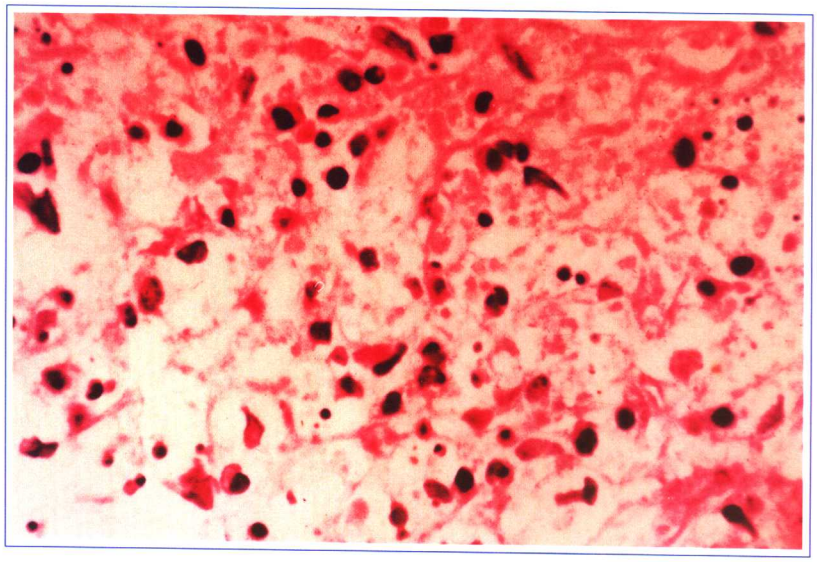

50%～59%的SLE患者伴有淋巴结肿大，多出现于SLE的活动期。淋巴结肿大以颈部及腋窝部最为多见，其次为腹股沟、肠系膜及气管和支气管区。肿大的淋巴结通常质软，无粘连，无压痛，可自米粒至3～4cm大小，肿大淋巴结的病理改变为滤泡增殖，可伴有类似大滤泡性淋巴瘤样坏死区，偶尔见到苏木素小体。

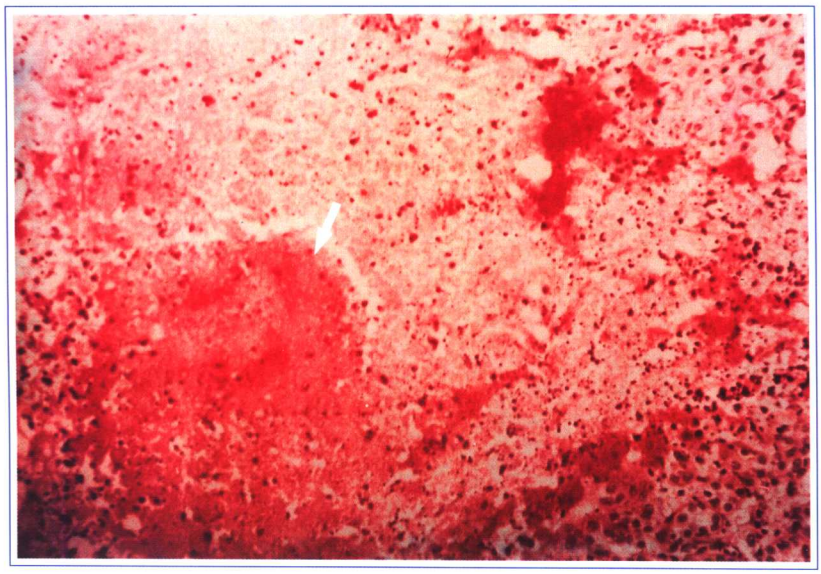

61. SLE淋巴结病理（HE染色）：淋巴结坏死

风湿性疾病的淋巴结病变可表现为增生的组织细胞片块之间残留的淋巴滤泡，淋巴窦或索，但大多表现为大片状增生的组织细胞，以致淋巴结正常结构大部分被掩盖或破坏。

此图为一SLE患者的淋巴结坏死性改变，表现为片状的淋巴结坏死（箭头所示）。

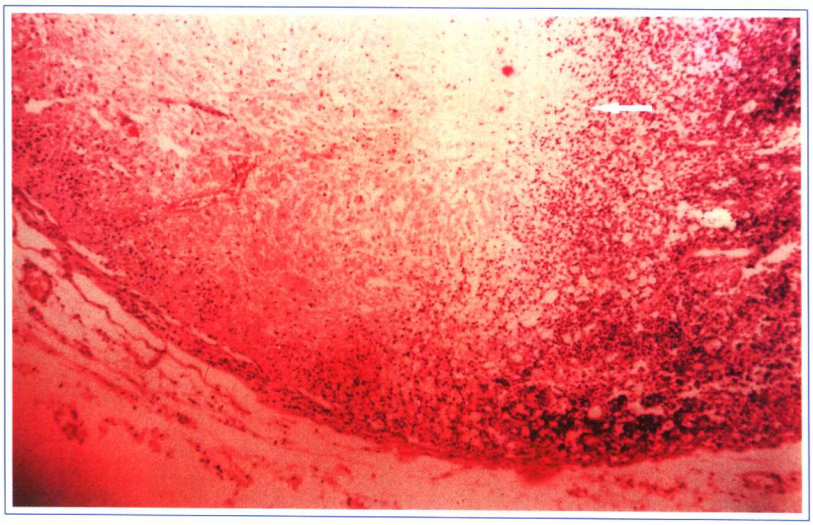

62. SLE淋巴结病理（HE染色）：淋巴结破坏

慢性淋巴结炎的病变一般表现为以小淋巴细胞为主的增生和淋巴滤泡增大，有时由于出现不同转化阶段的淋巴细胞而不易与恶性淋巴结病鉴别。

此图为SLE患者淋巴结内由于大小不等的坏死灶造成完整结构的破坏（箭头所示）。

63. SLE肌型小动脉炎病理(HE染色)

SLE的基本病理改变主要为急性坏死性血管炎，累及肌型小动脉及细动脉，早期血管壁有纤维素样物质沉积，病变发展可使血管壁节段性坏死，内皮细胞和纤维组织增生造成管腔狭窄，血管周围有淋巴细胞浸润及水肿，有核固缩及嗜碱性小体形成。在急性坏死性血管炎时，内弹力板破坏可形成微小动脉瘤。血管变化以肾脏为常见，急性期也可影响到脑造成危象。肝动脉受累时可引起致命的肝内出血。

此图为SLE的急性坏死性血管炎，管腔极度狭窄（箭头所示）。

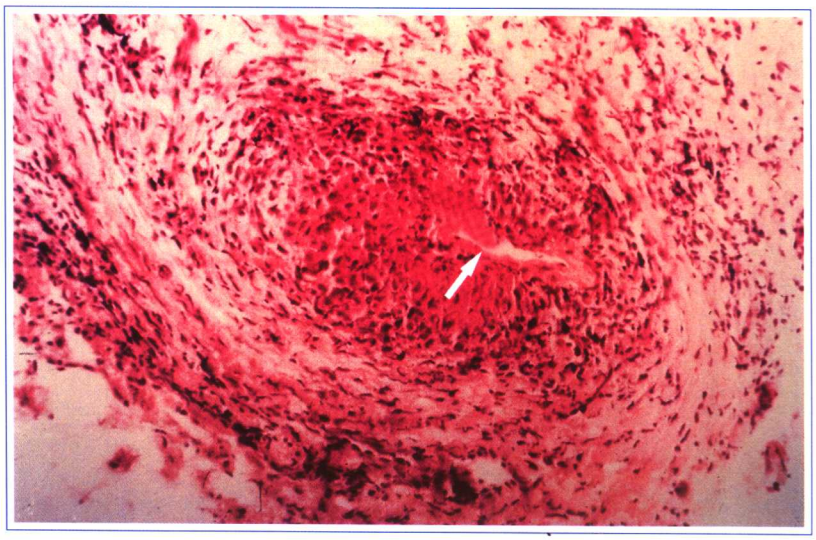

SLE的血管炎主要是由免疫复合物介导的，免疫复合物的沉积在系统性血管炎的发病中起到了极为重要的作用，它可以累及各种大小的血管。免疫复合物可以在循环中即已形成，然后沉积于血管壁，也可以在血管壁形成原位免疫复合物。有时两种机制同时出现，两者致病作用是一样的，免疫复合物可激活许多体液和细胞炎症介质系统，如补体，激肽，纤维蛋白溶酶，中性粒细胞，单核吞噬细胞，甚至血小板，这些因素可导致炎性细胞的聚集，血管壁的坏死，也可形成血栓，造成管腔的狭窄甚至闭塞。

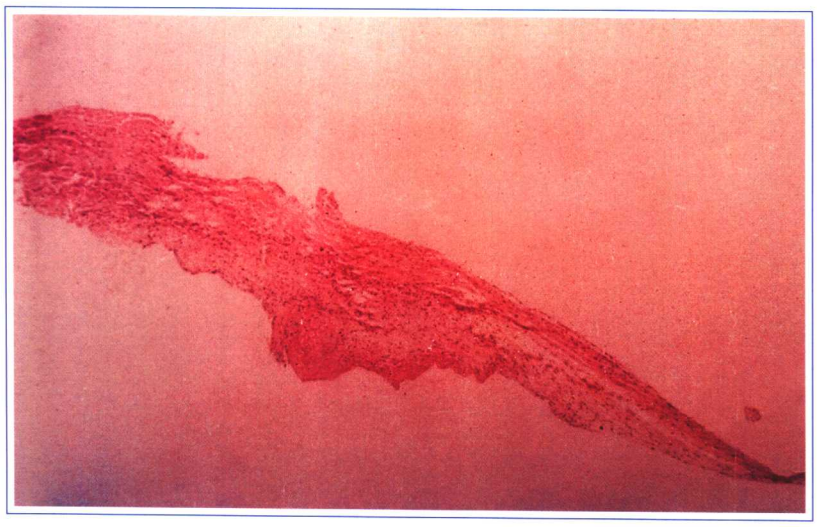

64. SLE心内膜病理（HE染色）

SLE病变可累及心内膜，其病变为非细菌性疣状心内膜炎（Libman–Sack病），在二尖瓣或三尖瓣上有疣状赘生物，直径1～3mm不等，可一个或多个，发生部位多见于顺血流方向的瓣膜表面上，偶见瓣膜联合部，也可延伸到心室壁内膜及腱索上。镜下成分为纤维素样坏死物，增生的成纤维细胞、嗜中性粒细胞及单核细胞浸润。赘生物可以机化成结缔组织结节，最后玻璃样变，使瓣膜逐渐变厚、变硬，但其纤维化严重程度不如风湿性心内膜炎。

此图为SLE心内膜的Libman–Sack小体。

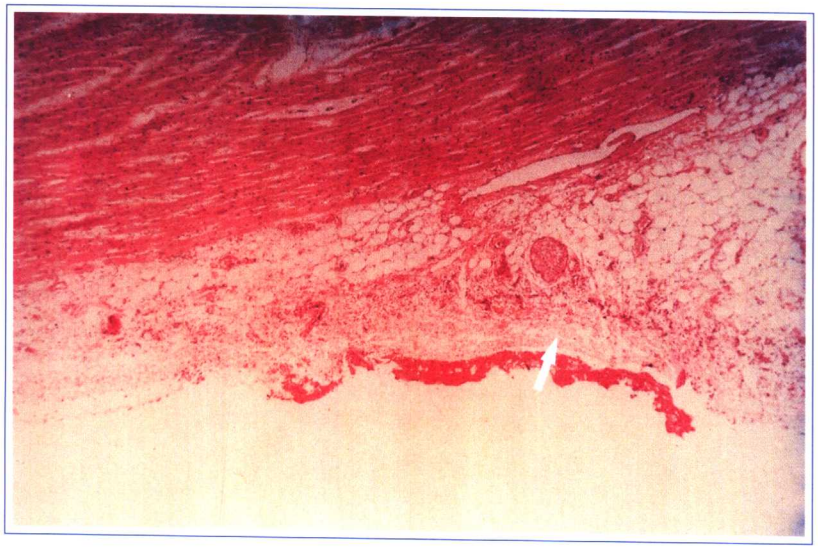

65. SLE心外膜病理（HE染色）

SLE心外膜可有纤维素性渗出，心包腔内也可积液，病变反复发生，可吸收粘连、机化、增厚，最后导致心包腔闭塞。

此图为SLE患者心外膜增厚、纤维素渗出、水肿及炎性细胞的浸润（箭头所示）。

66. SLE心肌病理（HE染色）

SLE病变可累及心肌，心肌间小动脉和细动脉也可有急性坏死性血管炎的变化，如果血管内有血栓形成，则可引起心肌的萎缩、变性、坏死，形成瘢痕灶，导致心肌收缩功能受损，心肌间质可有淋巴细胞和浆细胞浸润，如炎症累及传导束，可引起传导障碍。

此图为SLE患者心肌间质的散在淋巴细胞和浆细胞浸润。



67. SLE心肌病理（HE染色）

SLE患者心肌内的苏木素小体（箭头所示）。

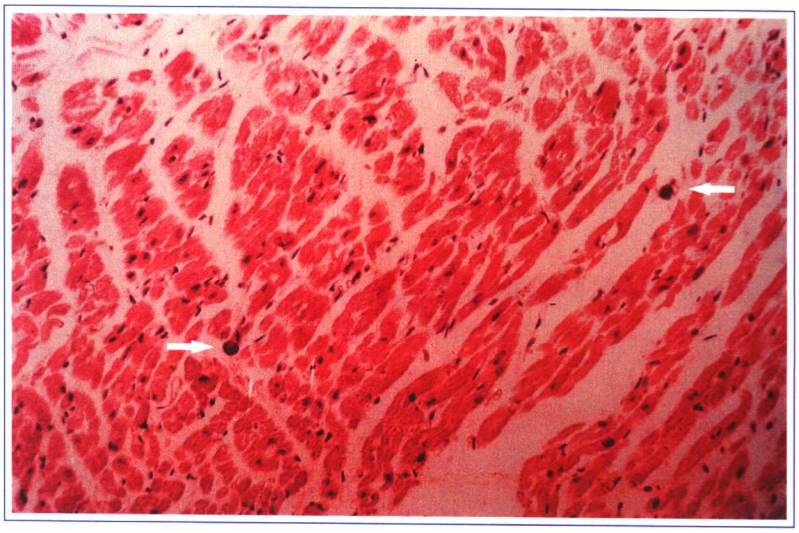

68. 心肌病理（刚果红染色）：淀粉样变

淀粉样变是指一种由淀粉样物质沉积于组织或器官中而引起不同程度功能障碍的疾病。临床上分为原发性淀粉样变（皮肤性与系统性）、继发性系统性淀粉样变与遗传性系统性淀粉样变。病理表现为颗粒状或团块状淀粉样物质沉积，有少量淋巴细胞浸润，周围可见肉芽组织，甚至纤维化。

此图显示心肌间及心肌血管壁有明显的淀粉样物质沉积（箭头所示）。

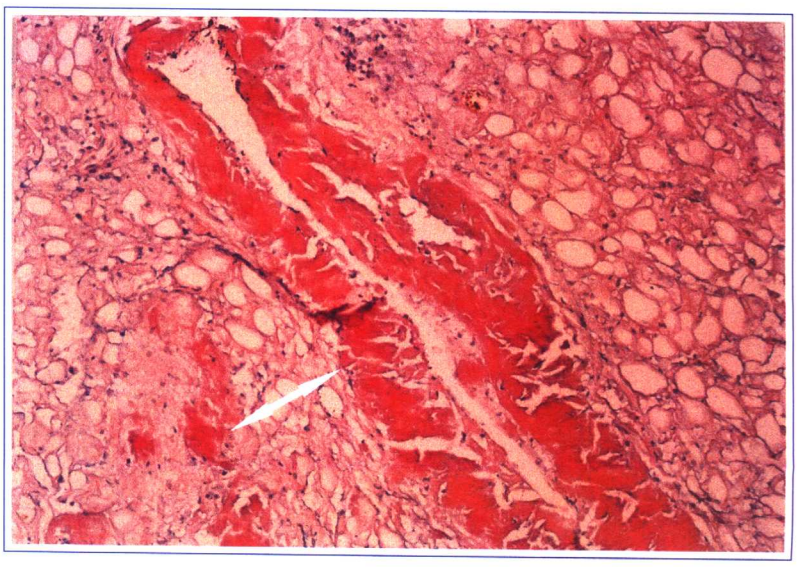

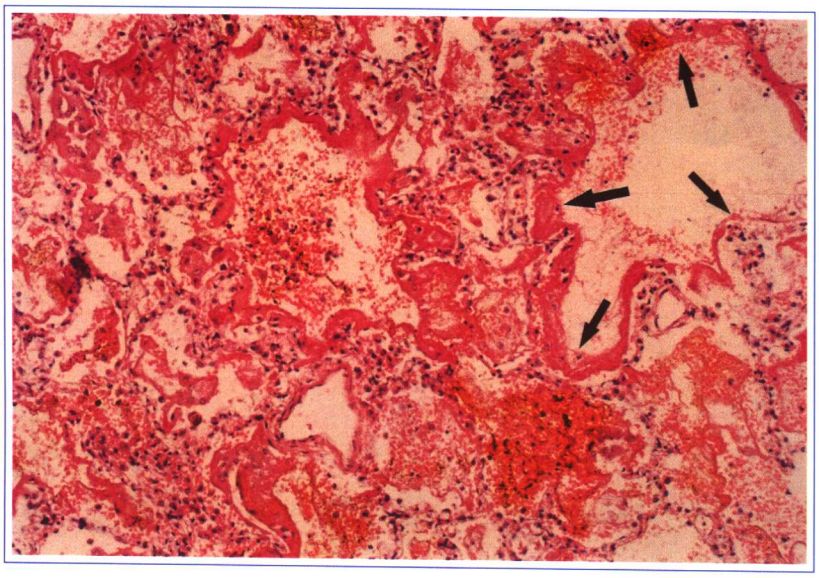

69. SLE 肺脏病理（HE 染色）：透明膜形成

肺和胸膜病变在SLE中很常见，包括急性肺泡炎、肺泡出血、肺泡壁坏死、水肿、透明膜形成、间质纤维化、间质性肺炎、纤维性肺泡炎、血管炎、血管内膜增生、胸膜炎和胸膜渗出。

此图显示SLE患者的肺透明膜形成（箭头所示），镜下可见肺泡表面有大量蛋白性物质形成透明膜，肺泡壁黏液水肿，肺泡间隔增厚、单核细胞浸润及肺泡壁坏死；可见中等度浆细胞浸润，轻度组织细胞脱屑。

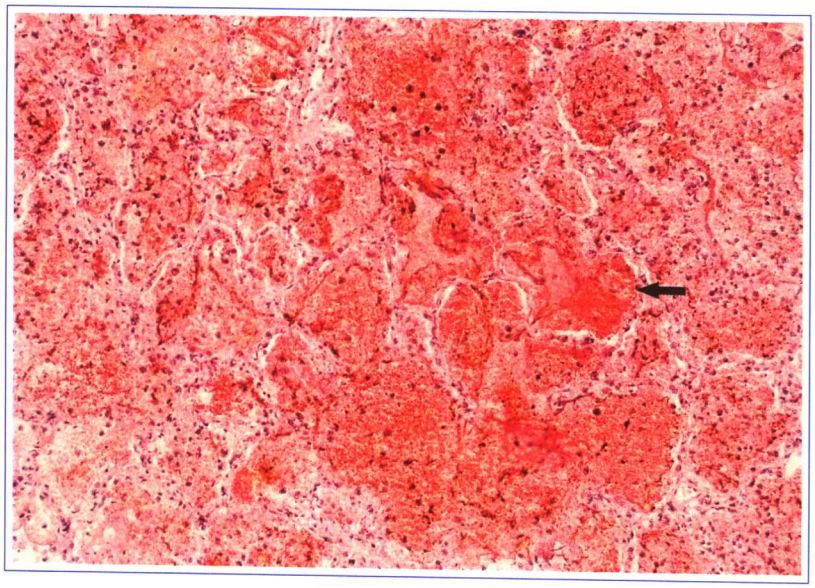

70. SLE 肺脏病理（HE 染色）：肺泡出血

此图示肺泡出血（箭头所示），肺泡腔中有大量红细胞聚集。

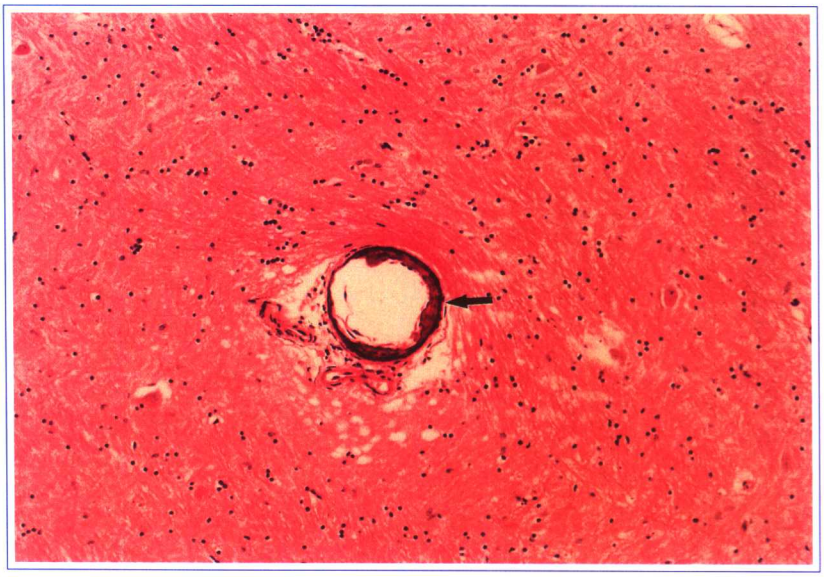

71. SLE脑病理（HE染色）：小血管纤维素样坏死

SLE脑的病变主要由于小血管，特别是小动脉和毛细血管的血管壁有纤维素样坏死，内膜增生，管腔内充以纤维蛋白栓子，可引起脑组织的微小梗死。

此图为SLE患者脑组织小血管壁纤维素样坏死（箭头所示）。

SLE患者存在各种各样常见的神经精神症状。中枢神经系统SLE的表现包括中风，一过性脑缺血，不典型的面部疼痛，眼睑下垂，偏头痛，脊髓病，格林 — 巴利综合征，癫痫和舞蹈症。抑郁症和精神病，包括类似精神分裂的综合征，这些往往与疾病本身、躯体一般情况、环境因素、药物治疗等情况有关。以上病变可以发生在SLE的早期。

中枢神经系统狼疮检查困难。CT中轴断层或MRI可以发现局灶性病变。腰穿及脑脊液的检查有很大帮助。然而，在许多患者，甚至有明显的中枢神经系统病变表现，却很难找到病理学依据。

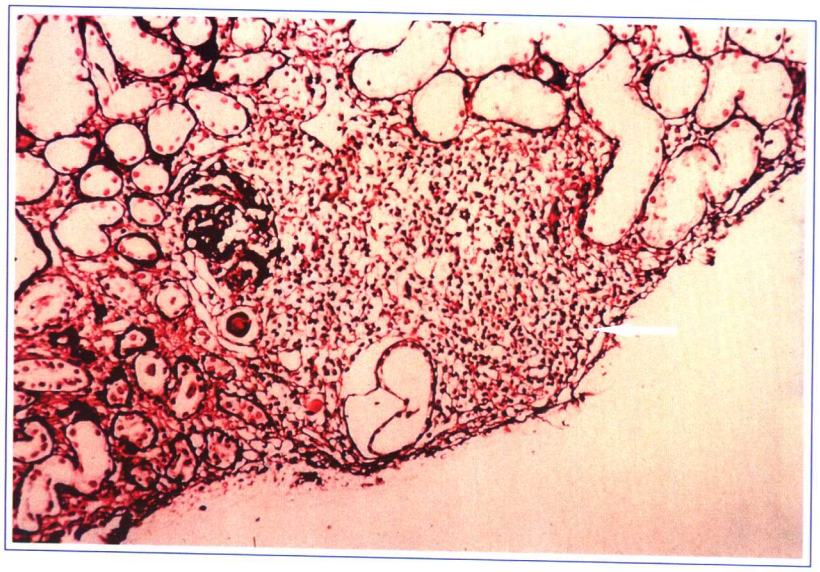

72. SLE 肾脏病理（HE 染色）：肾间质病变

SLE 肾脏的病理改变主要为肾小球的病变，但也常有肾小球外的病变，如肾间质病变，

此图显示了 SLE 患者间质中有较多的淋巴细胞浸润（箭头所示），它也是病情活动的一个表现。

间质小管性病变在风湿免疫病肾损害中十分常见，其中以干燥综合征者最常见。狼疮性肾炎发生间质小管病变者占 60% 左右，与肾小球病变严重程度一致，多见于增殖性狼疮性肾炎，偶有肾小球病变轻微而间质损伤较显著者。主要病理学表现为肾小管萎缩，小管基膜增厚，间质局灶性淋巴细胞浸润，纤维化，病变大部分呈局灶性，也可为广泛严重的免疫复合物沉积。电子显微镜可见肾小管基底膜增厚，其中有电子致密物沉积。

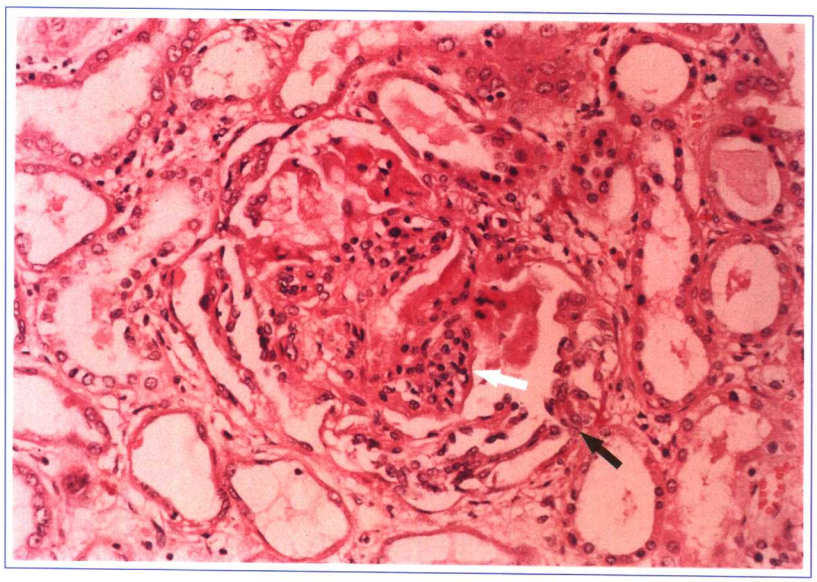

73. SLE肾脏病理（HE染色）：系膜增殖型（II型）肾小球肾炎

SLE患者肾小球的损伤可分为：正常肾组织或微小病变型（I型）；系膜增殖型肾小球肾炎（II型）：轻度系膜增殖和弥漫系膜增殖；局灶型肾小球肾炎（III型）；弥漫增殖型肾小球肾炎（IV型）；膜型肾小球肾炎（V型）；硬化型肾小球肾炎（VI型）。但往往呈病变的多样性和病理类型的不典型性：即在同一病例不同肾小球及同一肾小球不同节段可以出现不同的病变；各种类型的病理特点可以互相穿插。硬化型肾小球病变呈不可逆转的极差预后。

此图显示SLE肾小球的系膜细胞增殖（白色箭头所指）及早期半月体的形成（黑色箭头所指），属于SLE肾小球病变II～III型。

系统性红斑狼疮的发生机制是由于骨髓及外周血中产生自身抗体的细胞增多，产生的自身抗体与相应抗原反应，引起组织及器官的损害。狼疮性肾炎是免疫复合物肾炎，主要是DNA— 抗DNA免疫复合物，免疫复合物在肾内沉积的机制有循环免疫复合物的形式及“原位性”免疫复合物的形式。补体激活既可通过旁路途径又可通过传统途径，激活的补体在肾组织损伤中起重要作用，以补体—白细胞依赖性及膜攻击性补体（MAC）直接攻击作用两种途径引起肾组织破坏。

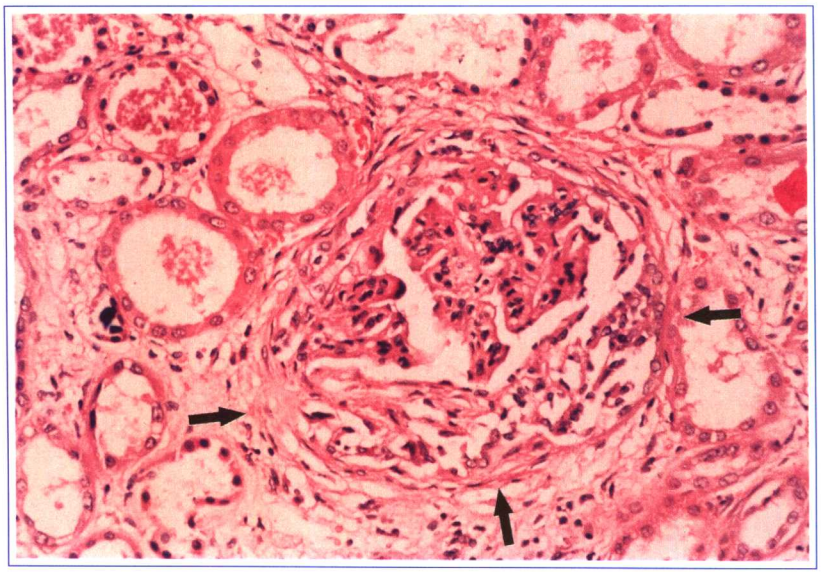

74. SLE 肾脏病理（HE 染色）：弥漫增殖型（Ⅳ型）肾小球肾炎

此图显示肾小球内有明显的半月体形成，包曼氏囊的壁层增生覆以单核细胞浸润及纤维素或免疫复合物沉积（三个箭头所囊括），属于SLE肾脏病理的Ⅳ型改变。

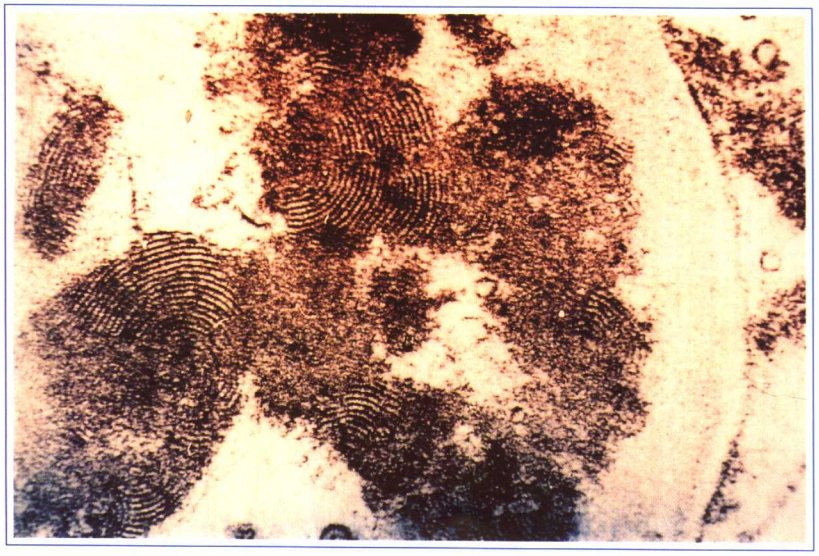

75. SLE 肾脏病理（电镜）：Ⅳ型狼疮肾炎的指纹状变化

电镜检查可显示出在肾小球不同部位有高密度大量的电子致密物沉积。有指纹状分支小管等特殊结构。

此图显示弥漫型肾小球肾炎电镜下的指纹状变化。

76. SLE 肾脏病理（HE 染色）：膜型（V 型）狼疮肾炎的白金耳样改变

大量的免疫复合物沉积于肾小球毛细血管基底膜使之增厚，形成白金耳样或铁丝圈样改变。

此图为中倍镜下 SLE 膜型肾小球肾炎的白金耳样改变（箭头所示）。

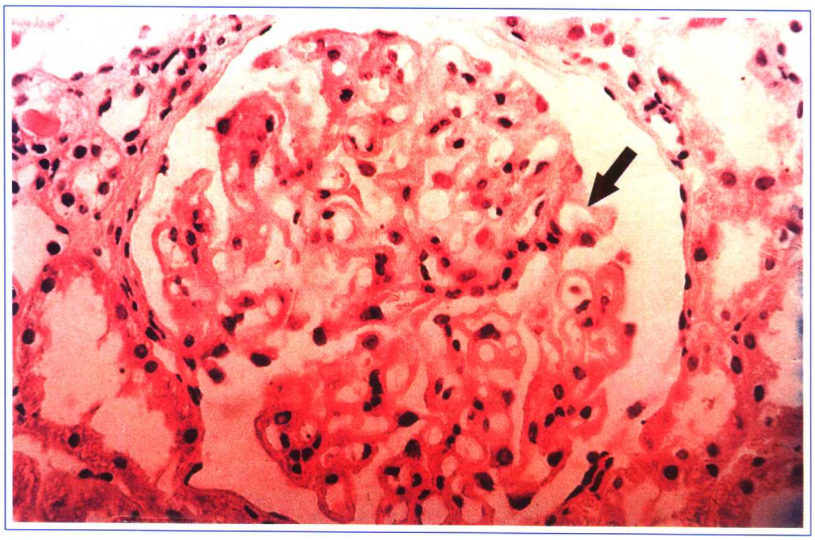

77. SLE 肾脏病理（HE 染色）：膜型肾小球肾炎（V 型）

此图为高倍镜下肾小球弥漫性基底膜增厚（箭头所指），为 V 型SLE 肾小球病变。

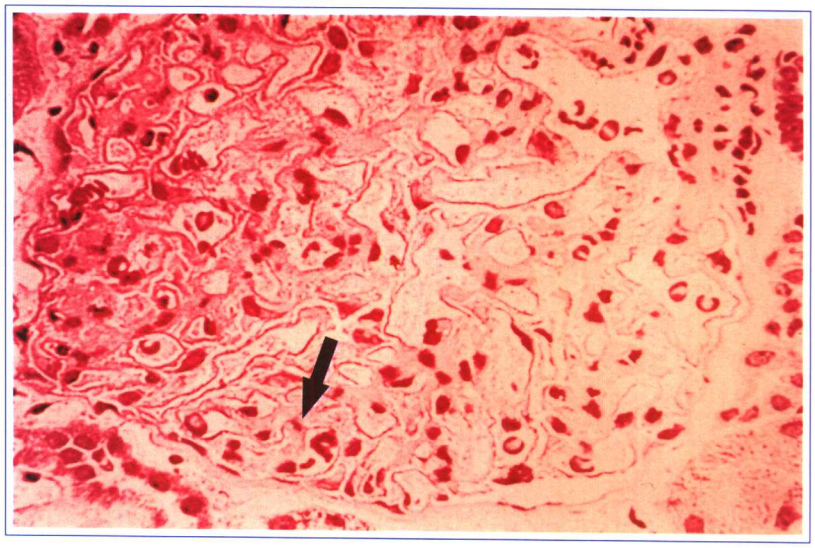

78. SLE 肾脏病理（六胺银染色）：膜型肾小球肾炎（V 型）

此图为油镜照相，可见自基底膜面向外突出形成无数钉突。

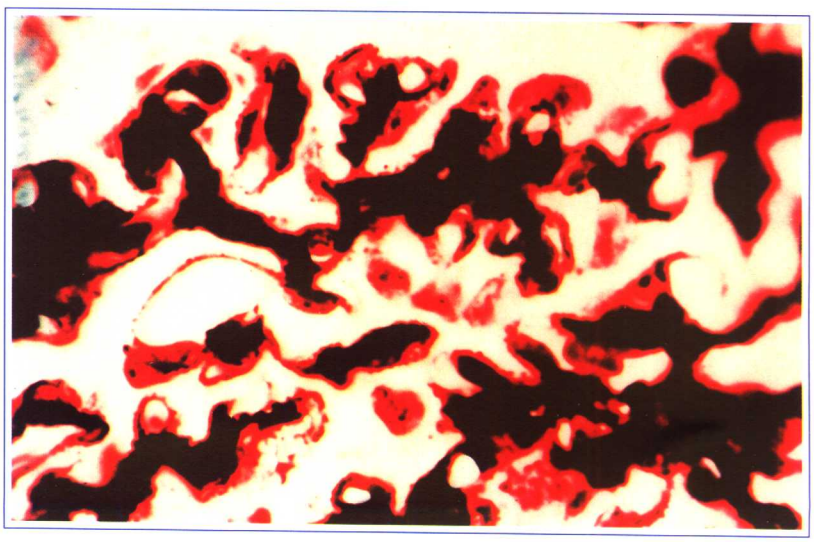

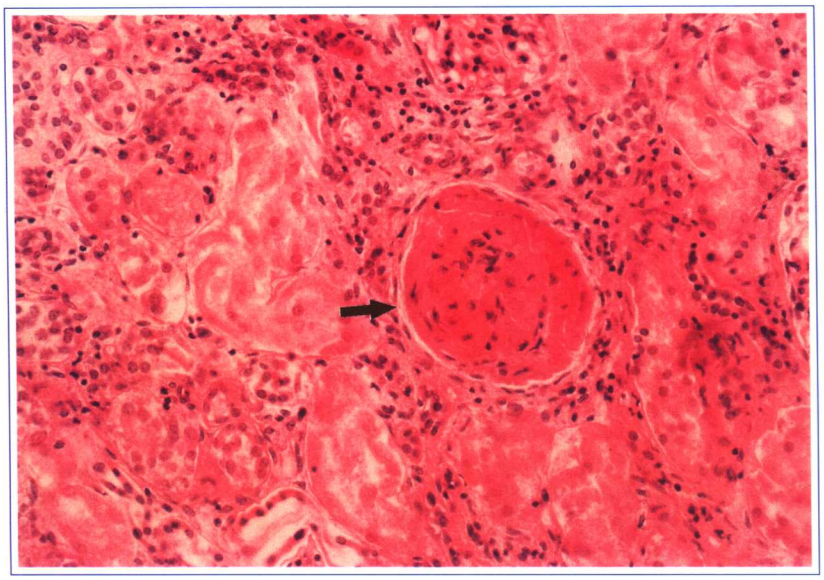

79. SLE肾脏病理（HE染色）：硬化型肾小球肾炎（Ⅵ型）

这是在Ⅳ、Ⅴ型基础上伴有节段性及球性硬化。

此图显示整个肾小球呈完全纤维化透明变（箭头所指），表明此肾小球的功能几乎完全丧失，属Ⅵ型SLE肾小球病变。

狼疮肾病肾脏病理学类型与SLE患者的预后关系极大，Ⅰ、Ⅱ型狼疮性肾炎，一般不会发生肾功能衰竭，Ⅱ、Ⅲ型多为无症状蛋白尿和（或）血尿，但Ⅳ型（弥漫增殖型）、Ⅴ型（膜型）狼疮肾炎则有大量蛋白尿，蛋白尿的程度与狼疮病变程度大致平行。狼疮性肾炎可引起肾病综合征，病理改变以膜性肾病居首位，单纯膜性狼疮性肾炎患者的5年存活率可达85%，若伴有节段性硬化则预后较差。

一般认为，广泛新月体形成，纤维素样坏死，肾小管萎缩，间质纤维化，节段性肾小球硬化及肾内血管硬化等均提示预后不良。

80. 韦格纳肉芽肿（WG）鼻黏膜病理（HE染色）

WG三联征包括上下呼吸道及肾脏病变：鼻、副鼻窦、气管、支气管及肺部可有坏死性肉芽肿病变，组织学特点是小血管壁纤维素样坏死，弹力层局灶破坏、血管腔狭窄，有时可闭塞，血管内、中、外全层可有单核细胞、淋巴细胞、浆细胞浸润，多核巨细胞反应，血管病变附近可见有成纤维细胞、多核巨细胞、毛细血管及炎性细胞组成的肉芽肿结构。

此图显示WG鼻黏膜的炎性细胞浸润（箭头所示）。

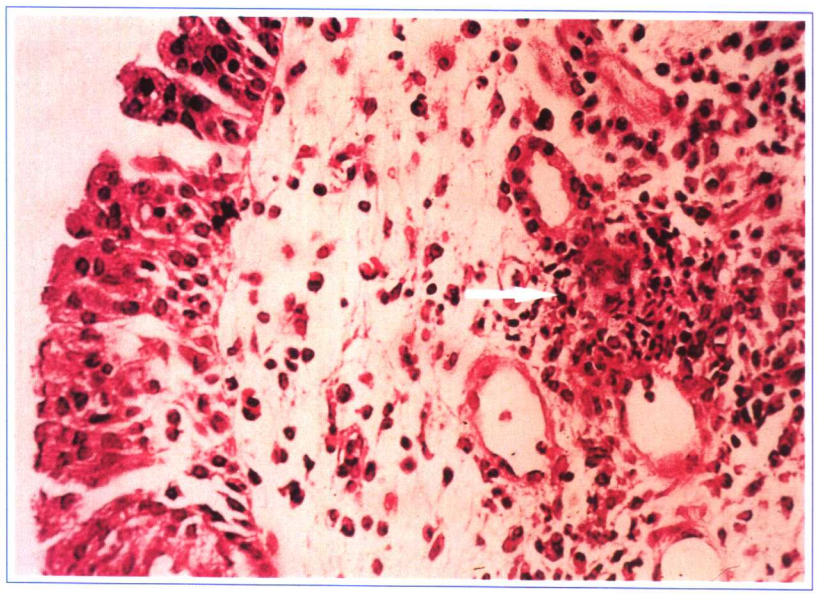

81. 韦格纳肉芽肿（WG）鼻腔病理（HE染色）

淋巴细胞浸润、坏死、水肿及小血管炎（箭头所示），可见多核巨细胞反应。

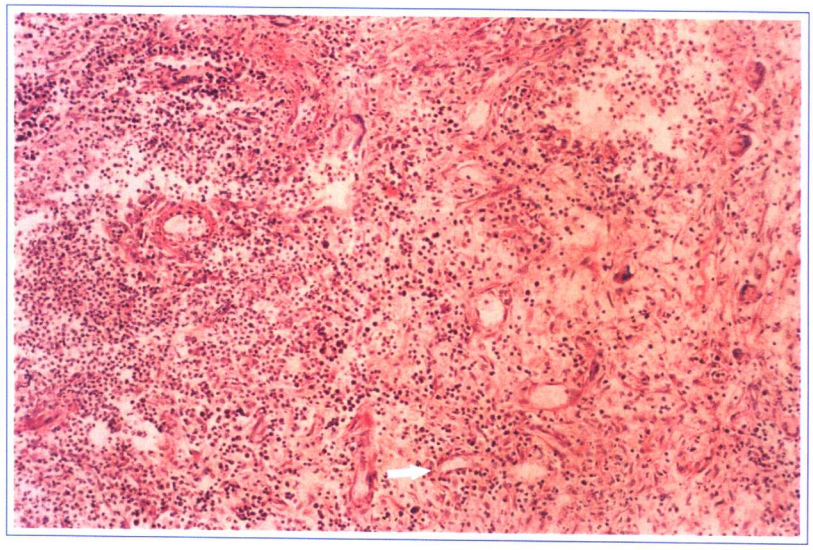

82. 韦格纳肉芽肿（WG）鼻腔病理（HE染色）

可见片状坏死，大量中性粒细胞浸润，还可见多核巨细胞反应（箭头所示）。

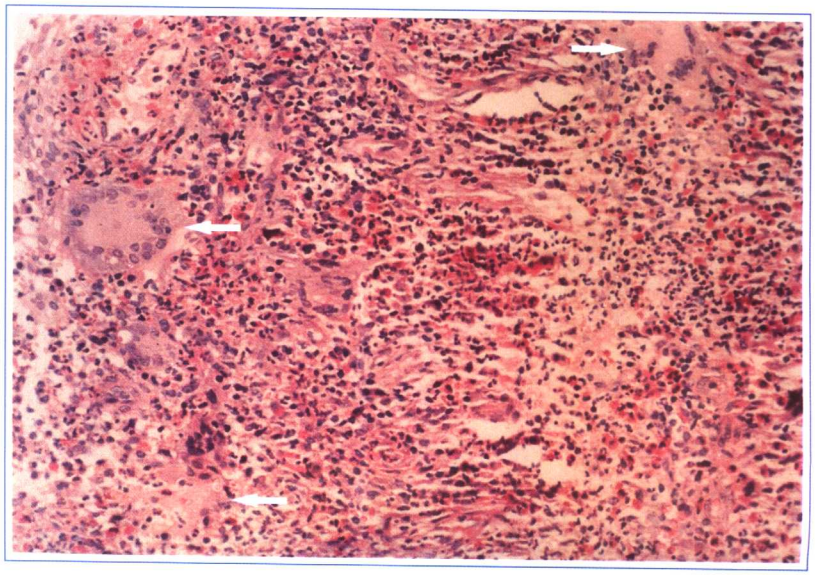

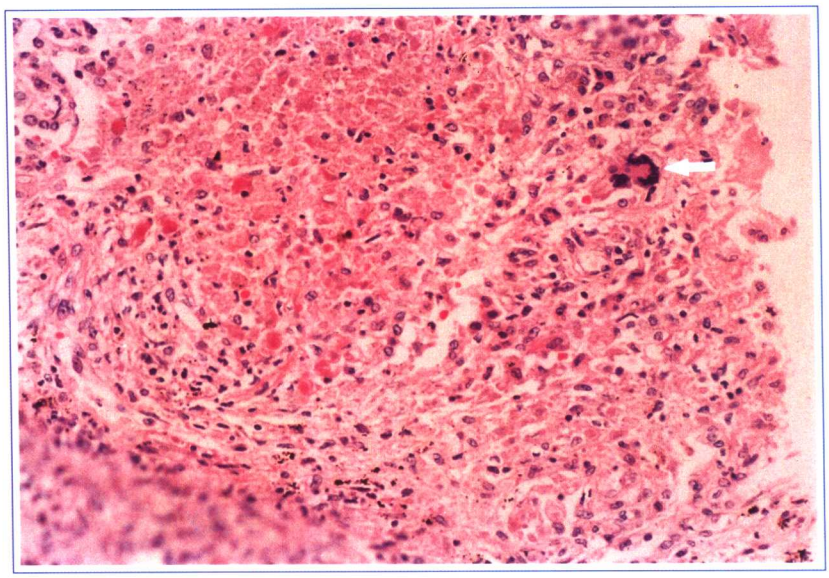

83. 韦格纳肉芽肿（WG）肺脏病理（HE 染色）

此图显示凝固性坏死区及多核巨细胞反应（箭头所示）。

WG 肺的病变不仅局限于原发性血管炎，原发病变亦可为支气管树、胸膜或肺间质的坏死性肉芽肿并累及周围的血管病变，很容易形成空洞。肺泡炎亦是典型 WG 的早期病变，嗜酸性粒细胞常散在分布于浸润区。WG 的肺部表现还有毛细血管炎，间质性肺炎，肺泡隔坏死性肉芽肿形成，8% 的 WG 患者还可见弥漫性肺泡出血。

84. 结节性多动脉炎（PAN）肌型动脉病理（HE 染色）

结节性多动脉炎（PAN）最常见于中小型肌型动脉，以肾脏、心脏、胃肠道、皮肤和外周神经受累最为常见。病变特点多见于血管的分叉处，以血管的节段性病变为特征，早期表现为动脉内膜及中层肌纤维肿胀，血管壁有纤维素样坏死及嗜中性粒细胞、淋巴细胞及嗜酸性粒细胞浸润。当动脉全层受累时，可发生动脉瘤样扩张，破裂及血栓。晚期有病变部位的纤维组织增生，由于内膜增生、血栓形成，使血管腔狭窄而闭塞，其供血组织可因缺血而发生梗死。此图显示PAN的肌型动脉病变，管腔几乎闭塞（箭头所示）。

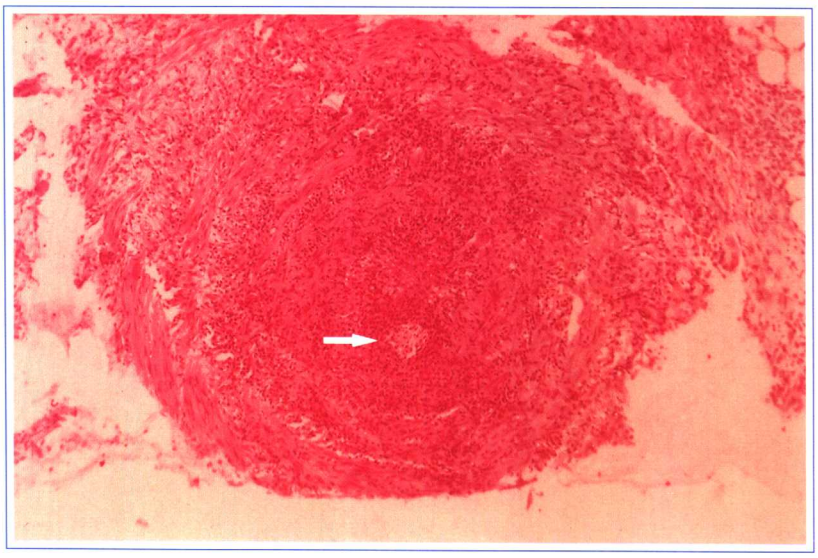

结节性多动脉炎（PAN）为全身性疾病，临床上出现发热、乏力、体重下降伴多系统受累时，应怀疑本病。风湿性多肌痛综合征及单个大关节炎也可为PAN的早期临床表现。

1990年美国ACR关于PAN的分类（诊断）标准，符合下列标准中3条或3条以上者可确诊：

（1）体重下降≥4kg，除外节食或其他因素。

（2）网状青斑：四肢或躯干呈斑点及网状斑。

（3）睾丸疼痛或触痛：除外由于感染、外伤或其他原因所致。

（4）肌痛、无力或下肢触痛。弥漫肌痛（除外肩带肌和髋带肌）及肌无力或下肢肌触痛。

（5）单神经病或多神经病。

（6）舒张压≥12.0kPa(90mmHg)。

（7）肌酐、尿素氮升高：血肌酐≥132.7 μ mol/L (1.5mg/dl)或血尿素氮≥14.3mmol/L(40mg/dl)。

（8）乙型肝炎病毒：血清中检测到HBsAg或HbsAb。

（9）血管造影异常：包括内脏血管动脉瘤或阻塞，除外动脉硬化。

（10）中小动脉活检：病理示动脉壁内有粒细胞和（或）单核细胞浸润。

各种器官的影像学检查

85. 正常或RA Ⅰ期双手正位像

诸关节对位正常，关节面光整，骨结构正常。

86. RA Ⅱ期双手正位像

此X线片显示关节面囊性变或骨质侵蚀性破坏。双手腕舟状骨显著（箭头所示）。

87. RA Ⅲ期双手正位像

此X线片显示右手中指、无名指、小指近端指间关节，掌指关节骨质破坏，关节间隙明显变窄，甚至消失（箭头所示）。

注：RA Ⅲ期手关节像显示，骨质疏松更加明显，关节面破坏或骨质侵蚀破坏，有关节畸形，如关节间隙狭窄，半脱位，尺侧偏斜或过度伸展，无纤维性或骨性强直。

肉芽组织又称血管翳的形成，是RA滑膜炎的特点，也是RA关节破坏的基本原理。血管翳和纤维肉芽组织通过软骨板的破损区或直接侵入骨质，在关节面下嵌入形成囊性骨质缺损。一般分为四种：边缘性骨侵蚀，压力性骨侵蚀、表浅性骨侵蚀和骨板下假囊肿。RA的骨破坏，一般开始于起病后的半年，而75%的人均在前两年发生骨侵蚀，但侵袭性RA则很快出现关节破坏。

88. RA Ⅳ期双手正位像

此X线片显示所见诸骨明显骨质疏松，变形，骨质侵蚀破坏，部分骨性强直。右食指、小指的掌指关节半脱位。小指近端指间关节屈曲畸形。双腕关节破坏、聚拢。

注：RA Ⅳ期手关节像为Ⅲ期的标准加纤维性或骨性强直。

RA腕关节破坏在国人非常常见(90%以上)。表现为腕骨间隙普遍狭窄及腕骨聚拢并有骨质侵蚀或囊性变。常见于桡侧副韧带舟状骨的附着处，桡腕关节面。

随着RA关节内病变的发展反复，大量纤维性渗出、吸收、瘢痕形成，滑膜和关节囊的增厚，骨膜反应及骨质增生，使受累关节发生纤维性粘连，关节纤维性强直，进而发展成骨性强直。在关节病变的过程中，受累关节的关节囊、肌腱、腱鞘炎性改变，可使关节周围的支持组织松弛，肌肉萎缩，骨质疏松，关节端骨质破坏，导致关节功能失调，半脱位或脱位畸形。

RA虽为全身性疾病，但最常见于双侧对称性的腕部、掌指关节，近端指间关节及足的跖趾关节和跖跗关节的病变。

89. 关节结核双手正位像

左手及腕正常。右腕关节纤维性骨性强直，关节骨性融合。掌腕关节面呈不规则硬化，关节明显狭窄变形。右侧腕关节结核性后遗改变（箭头所示）。

注：结核性关节炎手腕的骨破坏酷似类风湿关节炎，但前者往往是单关节，缺少对称性，仔细询问病史并结合临床，区分二者一般并不困难。

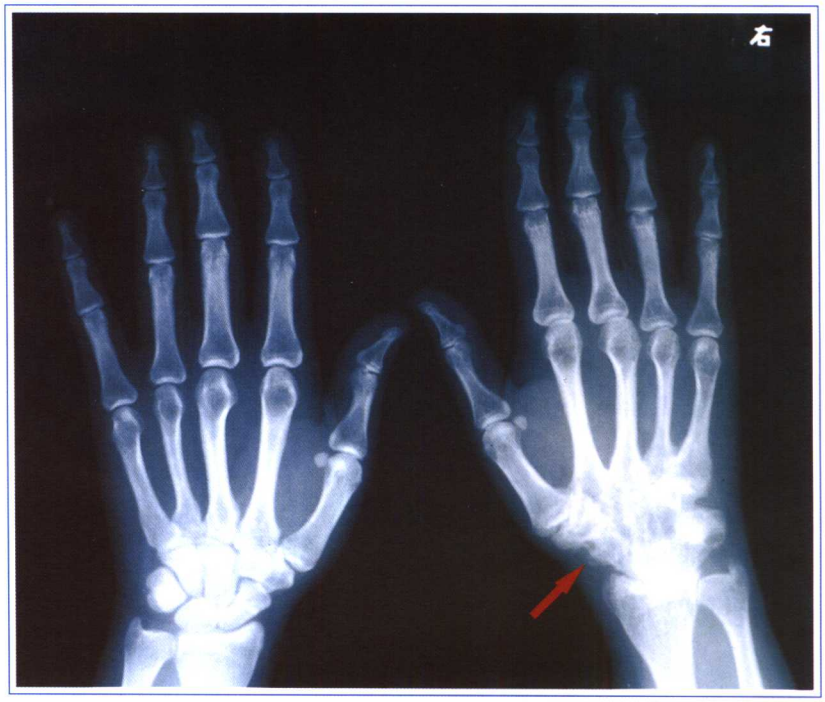

结核性关节炎为分枝杆菌关节炎中的一种。结核患者中1%～5%影响骨关节，尤以儿童及青壮年多见，男性略多于女性。近30%的患者有肺、胸膜、消化道或泌尿道的结核感染灶。多数结核菌素试验阳性，但胸片通常正常。

一般根据结核病史、临床表现及X线检查即可作出诊断。确诊需滑液培养和滑膜组织病理等检查依据。

负重关节，如脊柱胸、腰段，髋和膝是常见的发病部位，肌腱和滑囊也可能被感染。手、腕关节发生结核不常见，需与RA的关节损害相鉴别。

90. 正常双肘关节正位像

关节对位正常，关节面光整，骨结构正常。

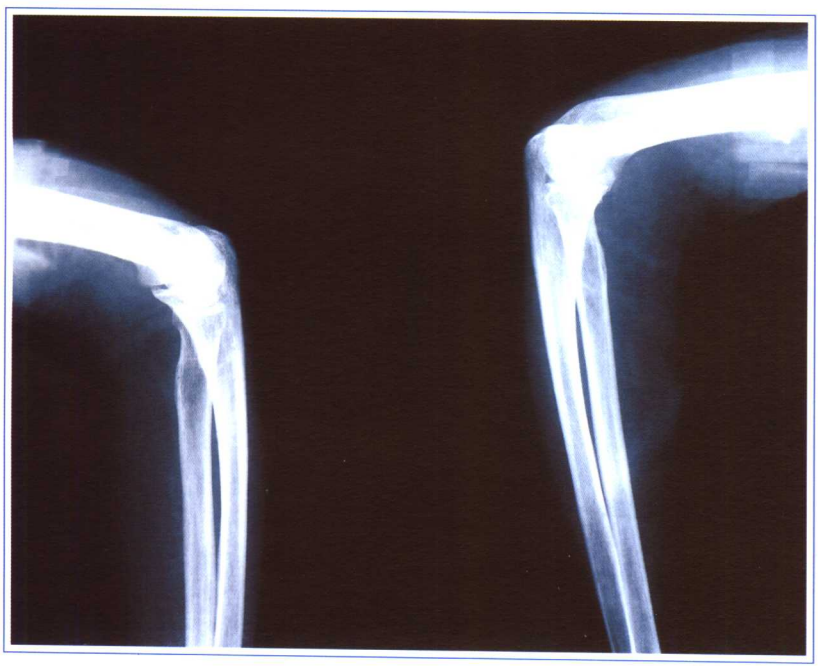

91. 正常双肘关节侧位像

关节对位正常，关节面光整，骨结构正常。

92. RA肘关节正侧位像

此X线片显示鹰嘴关节面破坏，硬化，并有反应性骨质增生，肱骨滑囊变形，肱尺关节面消失，肱尺关节半脱位（箭头所示）。

注：RA 肘关节的改变主要表现为对称性关节囊增厚，关节腔积液，关节周围密度增高，有时可在软组织影内发现略高密度的类风湿结节，关节间隙狭窄，特别在肱尺关节处，关节面可有囊性变和骨侵蚀，严重者可出现关节脱位和畸形。

在RA的早期，因桡肱关节和尺肱关节的滑膜炎而造成肘关节的肿痛和活动受限，并由于滑膜增生而造成肘部的屈曲挛缩，增生的滑膜可在肱骨外上髁的后方，桡骨头的近端形成一质软有压痛的肿块，鹰嘴旁沟常被肥厚的滑膜湮没。在桡肱关节处可触到增厚，充实的滑膜炎表现。此时肘关节伸展运动明显受限，但由于肩关节及腕关节的代偿作用，患者往往未觉察到伸肘功能已严重受损。

93. 正常双膝关节像（正位）

关节对位正常，关节面光整，骨结构正常。

94. 正常双膝关节像（侧位）

关节对位正常，关节面光整，骨结构正常。

95. RA（晚期）双膝关节像（正位）

此X线片显示左膝关节间隙狭窄，关节边缘不规则，不锐利，沿关节边缘出现多发性侵蚀破坏造成的低密度区，也可见软骨下反应性骨增生。

此患者为RA晚期，但膝关节单侧（左）受累（箭头所示）。

96. RA（晚期）双膝关节像（侧位）

RA晚期患者同上，侧位膝关节像。

此X线片不仅显示左侧胫股关节上述的晚期RA改变，同时也显示了左侧髌股关节的关节间隙狭窄，沿关节边缘多发性侵蚀破坏所造成的低密度区（箭头所示）。

97. RA双足正位像（晚期）

此患者处RA晚期，足X线片显示跖外翻畸形，双侧跖趾及小趾跖骨头关节面侵蚀破坏（箭头所示）。II、III、IV、V 跖趾关节面不规则，间隙变窄，并有不同程度的破坏与半脱位。

注：RA足主要是累及跖趾关节(MTP)，以第3，4，5跖趾关节特别是跖骨头远端侵蚀最为明显，有时可见到骨膜反应或骨侵蚀周围的骨硬化现象，病情严重者可出现跖趾关节或跗跖关节的脱位畸形。

RA早期足即可受累，更有双手无明显受累而主要侵及足的RA患者。跖趾关节滑膜炎是RA足的主要受累部位，早期表现为足趾两侧有明显压痛，当发生跖趾关节半脱位时患趾向背侧上翘。生理情况下跖趾关节下方的软组织垫可缓和该关节在行走时所受的冲击，当软组织垫异常地向前移位时则可出现明显的跖骨疼痛，即“踩地时痛”。随着病情的发展，患趾可互相重叠，致使患者难以继续穿着正常的鞋子。

足后部的距舟关节和跖筋膜也可发生炎症，表现为跟垫及足弓的疼痛，偶尔也可发生跟腱炎。

当RA病情严重和病程进行性发展时，踝关节可发生严重破坏。

98. RA胸像正位

此胸像特点为：胸廓小，膈肌高，两肺间质纹理增重，模糊。

此患者女性，55岁，诊为RA 10余年，类风湿因子(RF)阳性。近2年咳嗽、气短，并进行性加重。

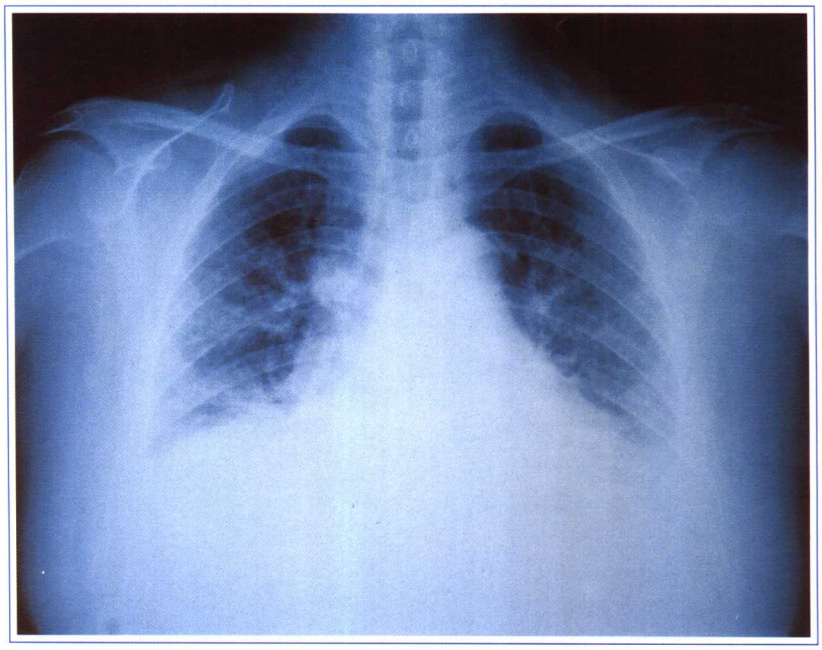

99. RA CT肺窗(气管分叉平面)

此CT片的特点为肺间质性病变，有间质浸润和纤维变，表现为边缘模糊的网状阴影。患者同上。

注：在RA病人的关节外表现中，约半数可有呼吸系统受累，而弥漫性肺间质纤维化又是较常见的一种。大于60岁的男性并有吸烟史的患者多发，RF高滴度阳性是其危险因素，70%患者在关节炎发病5年后出现此种肺部受累。RA越严重，并发机会越多。

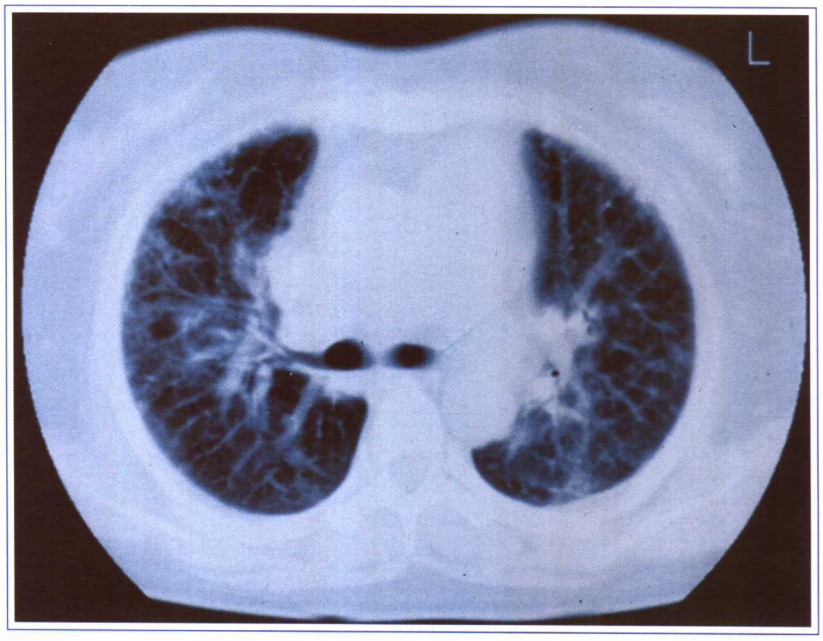

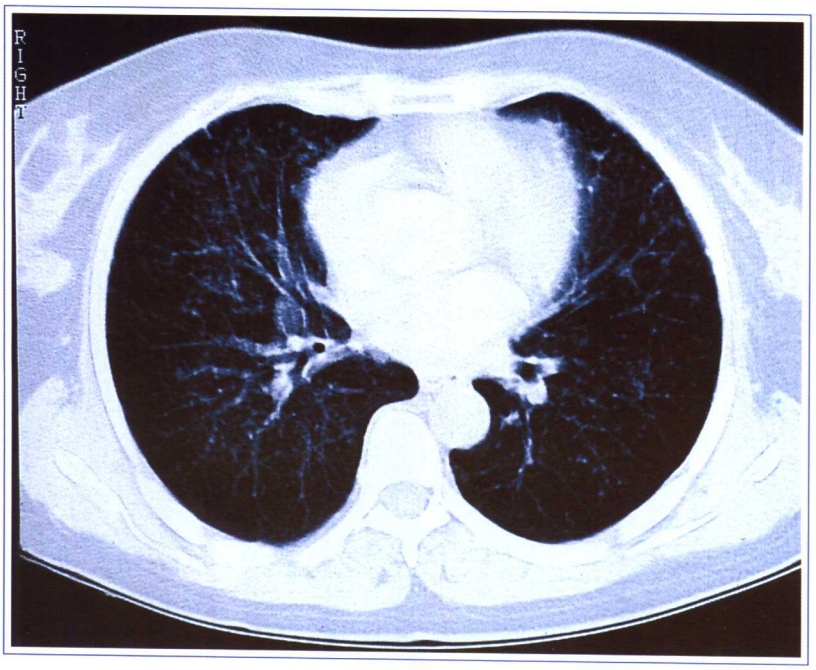

100.RA HRCT(肺下静脉平面)

此高分辨率CT（HRCT）显示双肺弥漫网状结节状影，密度较高，边缘锐利，为肺纤维变。肺野中多处可见微小肺结节。

此患者女性，62岁，诊为RA 15年，近3年有气短现象。

注：肺内类风湿结节是比较少见的胸部类风湿病变，通常发生于重度RA和有多发皮下结节的患者。结节可单发或多发，直径为数毫米至7cm，圆形或卵圆形，组织学同皮下结节，并可形成空洞，结节的减少与缩小与RA的病情好转相平行。

RA并有肺尘接触史的患者，肺内出现许多类风湿结节，称Caplan综合征，又称类风湿尘肺，胸片可见多个边缘清晰的结节状阴影，广泛分布于肺野，尤以边缘更多。也可表现为大量小雪片样结节或融合成大片，或见空洞。

101. 系统性红斑狼疮(SLE)胸CT肺窗

此CT片显示双肺纹理粗重，见多发肺大泡形成（箭头所示），双肺散在结节。此患者女性，30岁，临床诊断SLE。

注：SLE的肺受累发生率约为79%，仅次于肾脏（87%），关节(83%)，皮肤(81%)，居第四位。SLE肺间质改变的影像学早期表现为双下肺弥漫的斑片状浸润影，进而出现粗乱或网状索条状影或网状结节影。在粗乱索条网状阴影间杂有代偿性肺气肿，最后导致肺大疱形成。

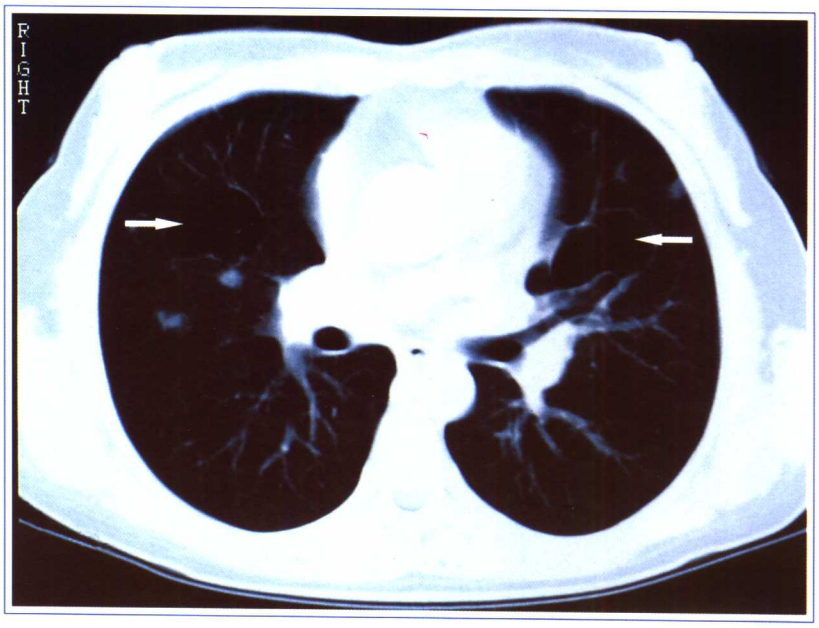

102. SLE胸像正位

此X线片显示双肺弥漫网状纹理增粗及双下肺斑片状浸润，并有多发囊泡状影（箭头所示）。

患者同上。

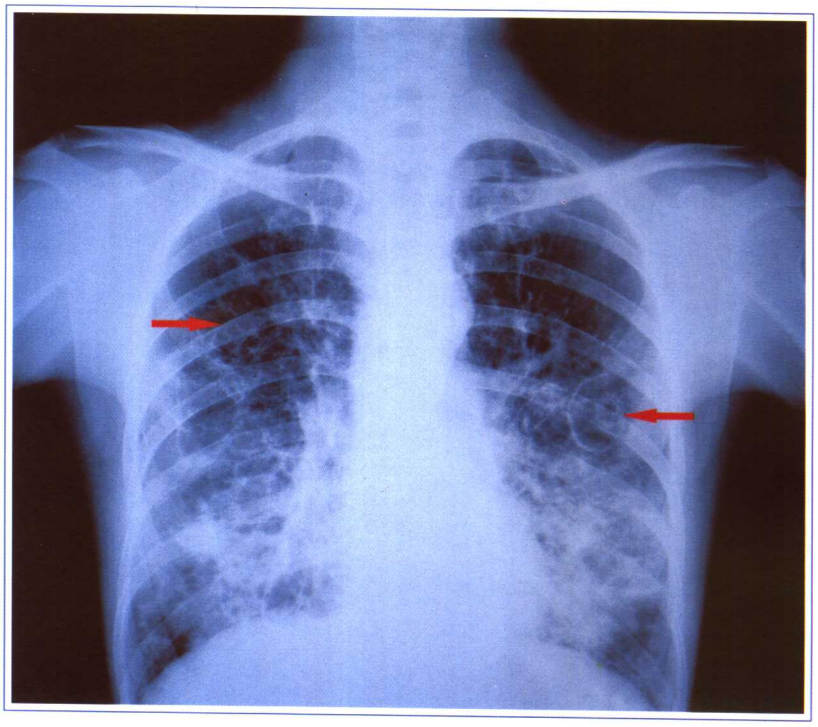

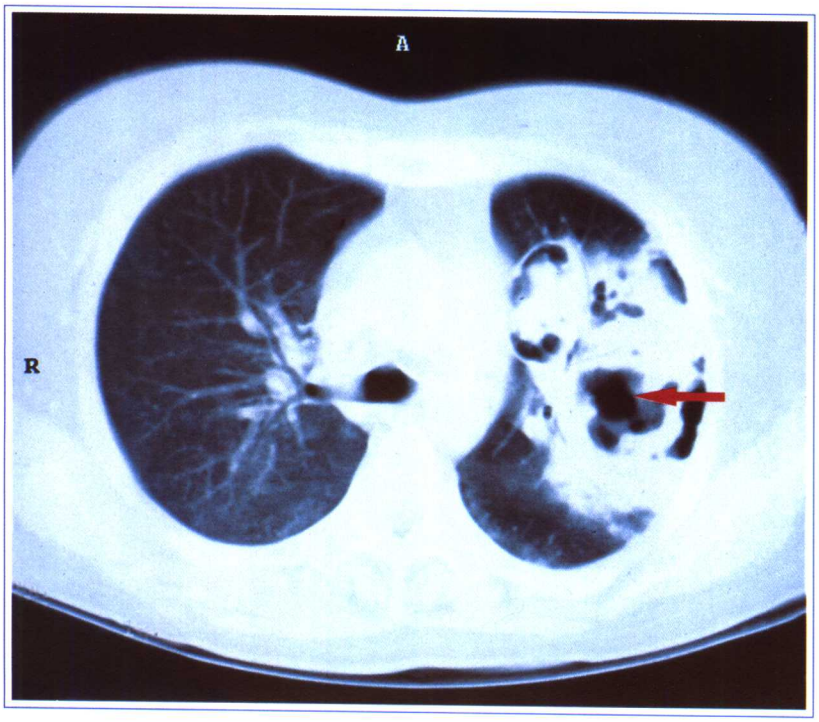

103.SLE 胸部CT肺窗轴位

此患者（图103～107）为女性，37岁。因发热、关节痛、口腔溃疡一年半，并有脱发及双颊部皮疹，光过敏，1994年3月诊为 SLE。此次咳嗽两个月，抽搐十天，皮肤脓疱吸出液培养有奴卡菌生长，于1995年1月住院，检查脑脊液压力为245mm水柱，考虑为狼疮并发奴卡菌感染。

胸CT及颅脑MRI 显示多发块状影像异常改变。

此胸CT显示左肺多发团片状影（白色），并有空洞形成（箭头所示），为奴卡菌病（Nocardia Disease ）的肺内表现。

注意与化脓性肺内感染相鉴别。

奴卡菌病（Nocardiosis）是星形或巴西奴卡菌（条件致病菌）引起的局限性或播散性、亚急性或慢性化脓性疾病。我国以局限性病例居多数，此病约75%原发于肺，呈肺部炎症或脓肿形成，偶通过血循环累及脑、肾、皮肤等部位。肺部亚急性或慢性感染经过一般治疗（包括抗结核药物）无效，特别当伴有“脑病”症状或多发皮肤脓肿时应考虑霉菌感染的可能性。奴卡菌病需与肺部亚急性或慢性感染，及肺、脑、肾多系统感染鉴别，关键在于霉菌检查。

奴卡菌病一般是在机体抵抗力降低情况下，特别是患肿瘤、自身免疫病及用免疫抑制剂后容易引起血行播散。

104.SLE 颅脑 MRI T1 加权像矢状位

脑内多发块状长T1影像(黑色，箭头所示)，为奴卡菌病颅脑表现。

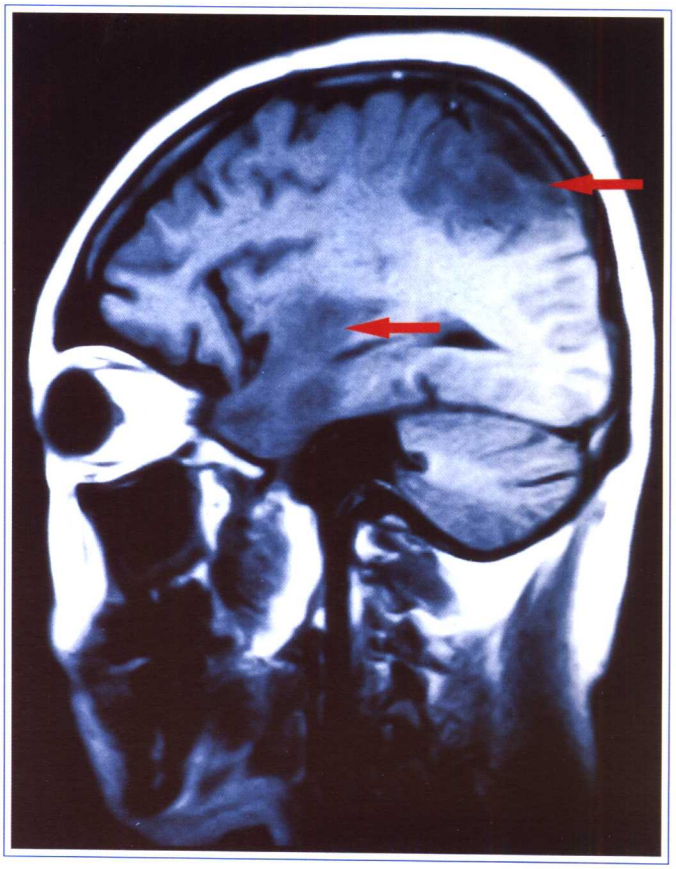

105.SLE 颅脑 MRI T1 加权像 轴位

脑内多发块状长T1影像(黑色，箭头所示)，为奴卡菌病颅脑表现。

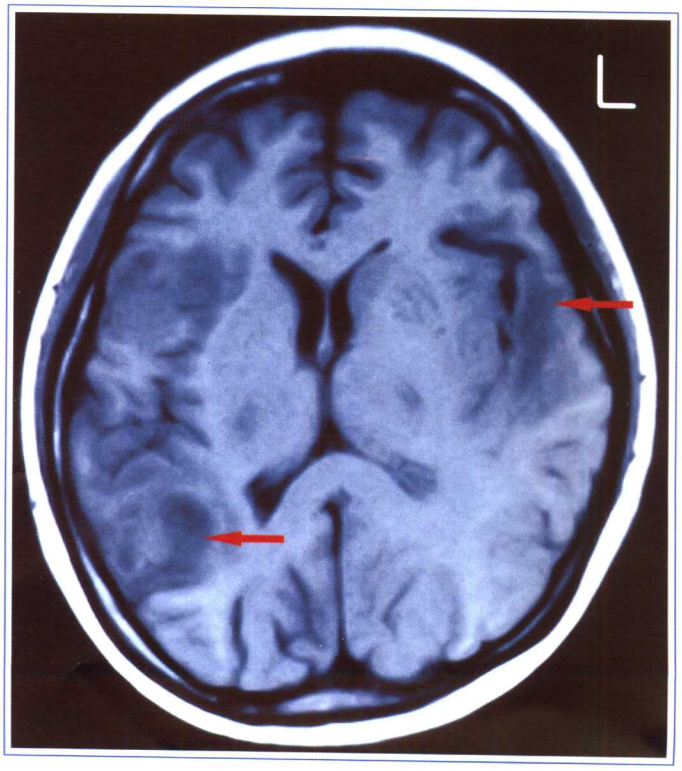

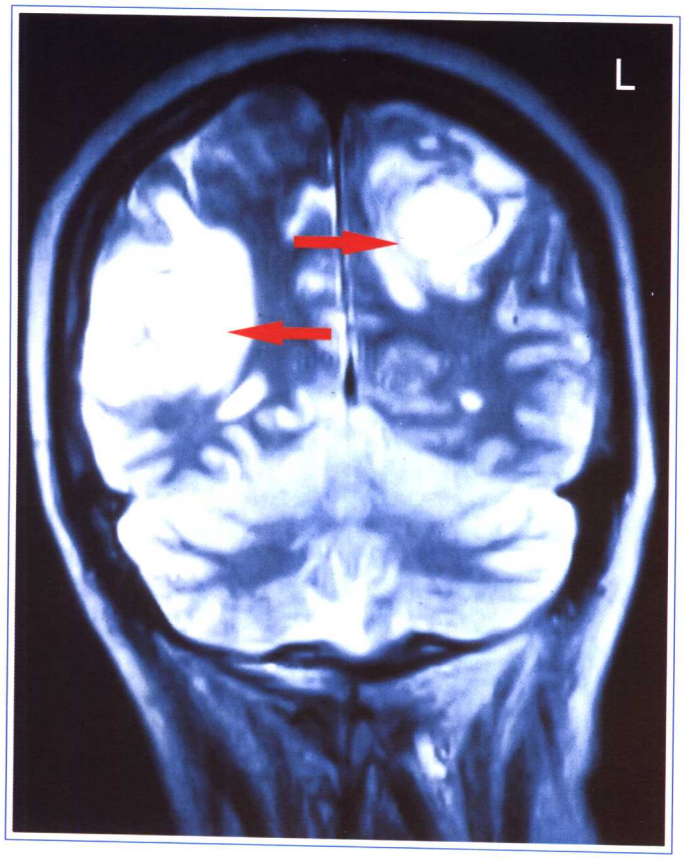

106.SLE颅脑 MRI T2 加权像 冠状位

脑内多发块状长T2影像(白色,箭头所示)。

奴卡菌病颅脑表现。

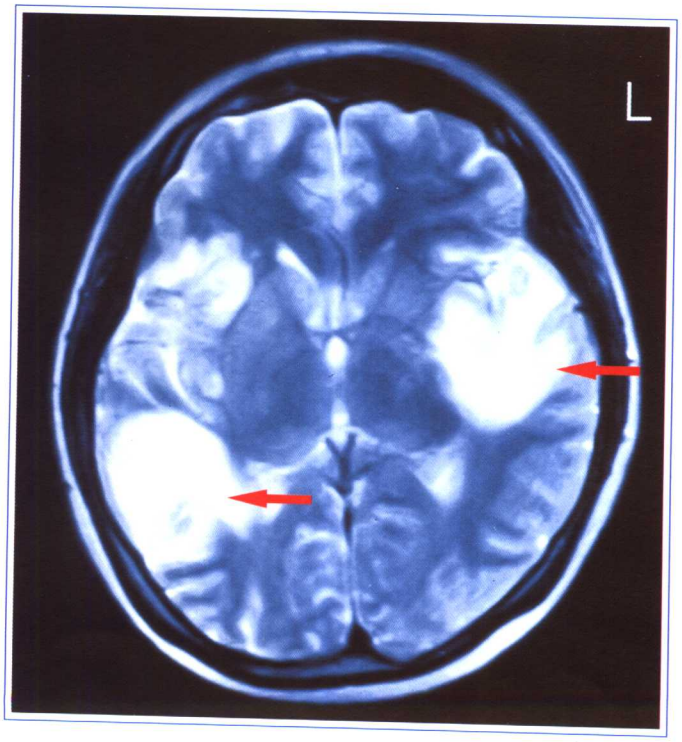

107.SLE 颅脑 MRI T2 加权像 轴位

脑内多发块状长T2影像(白色,箭头所示)。

奴卡菌病颅脑表现。

(103～107为同一患者)

108.SLE 颅脑 MRI T1 加权像轴位

两侧丘脑低信号(箭头所示),为长T1表现(黑色)。显示SLE丘脑病变。

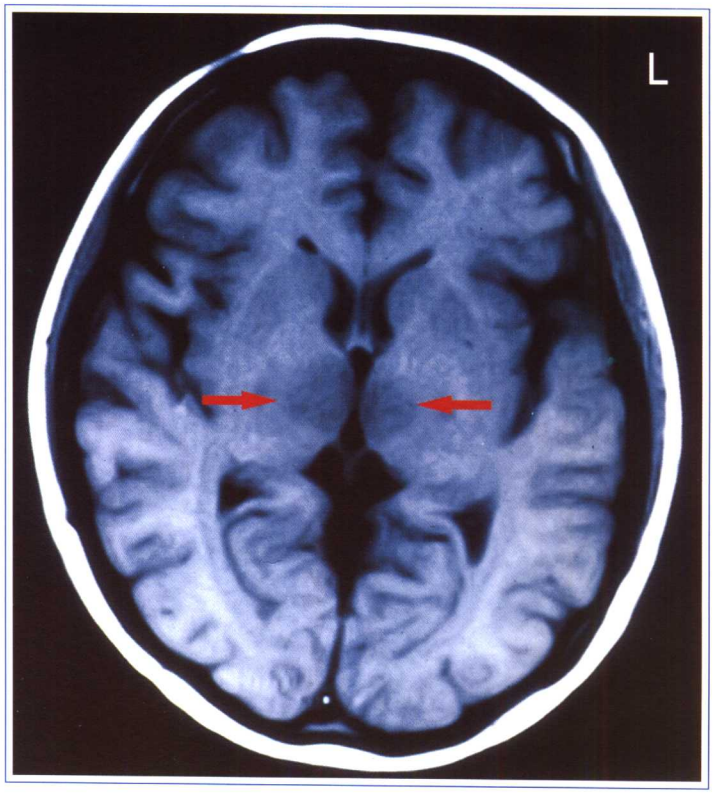

109.SLE 颅脑 MRI T2 加权像轴位

两侧丘脑高信号(箭头所示),为长T2表现(白色)。显示SLE丘脑病变。

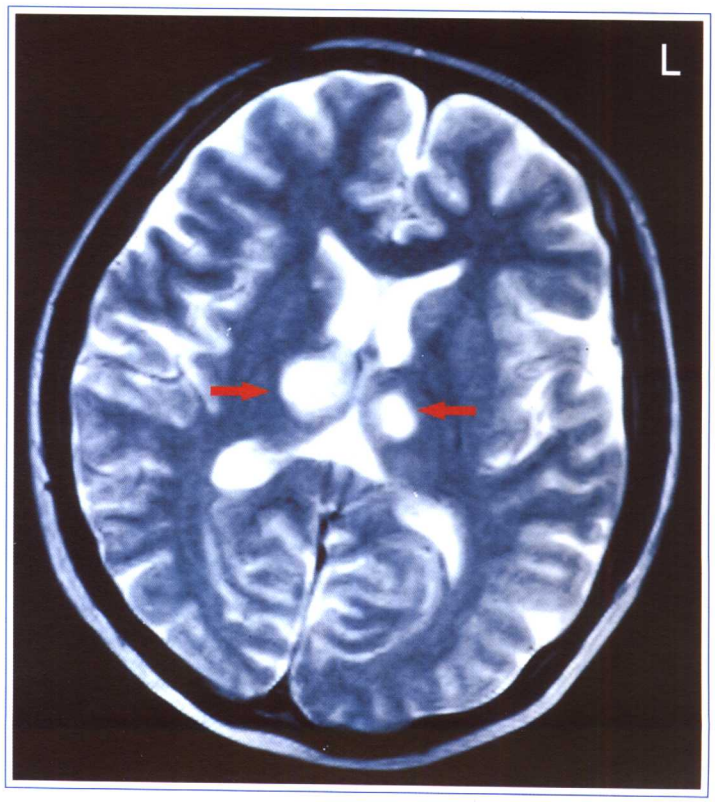

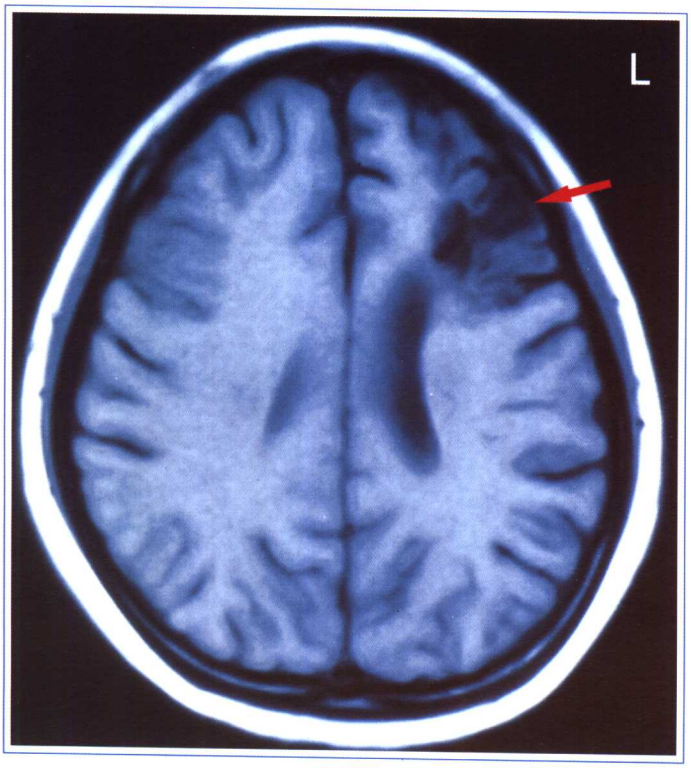

110.SLE 颅脑 MRI T1 加权像轴位

左额顶区，低信号为长T1表现，（箭头所示，黑色）显示SLE脑的额顶部血管炎病变。

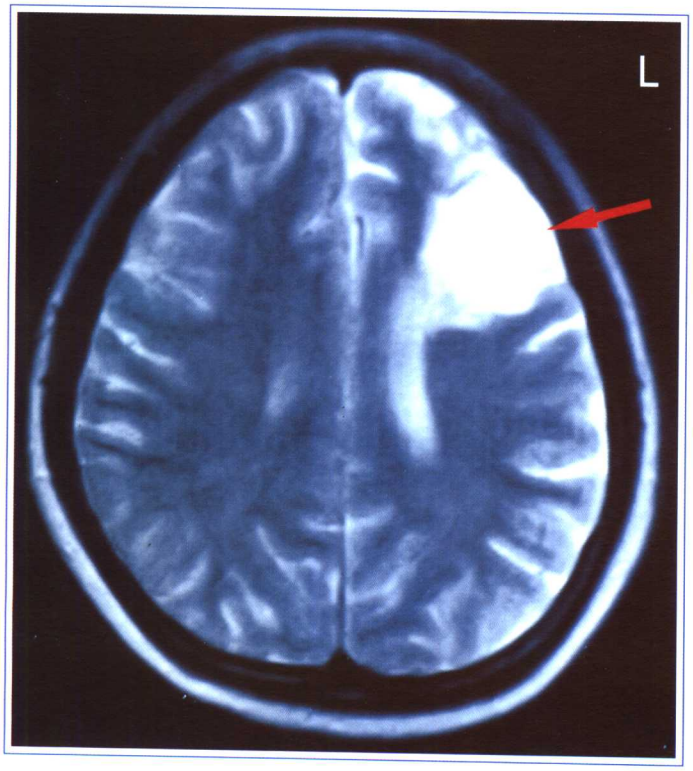

111.SLE 颅脑 MRI T2 加权像轴位

左额顶区，高信号为长T2表现，（箭头所示，白色）。

左额叶及顶叶，左尾状核头部及侧脑室可见不规则片状长T1、长T2异常信号，相应部位正常沟回结构消失、萎缩。左侧脑室扩张变形，前角明显。

印象：左额顶叶，左尾状核头部及侧脑室旁软化灶，左基底节陈旧性出血。

此患者（110～111）女性，中年，1984年发病。关节炎，胸腔积液，心包积液，自身免疫性溶血性贫血。1993年9月失语。脑CT示左额叶脑梗塞，因头痛加剧，颈抵抗作腰穿时脑积液柱样外流。脑CT示梗塞灶扩大（左），诊为狼疮脑病（脑血管病变致脑梗塞，脑软化）。

112.腮腺造影侧位片　正常腮腺

主导管开口于上颌第二磨牙处，弯曲前行，绕过下颌升支及嚼肌，途中分出副腮腺。管腔直径约2mm，边缘整齐。在腺体内导管分支，再分支，逐渐变细。腺泡轻度充盈，显示淡云雾状的腺体阴影。

2002年修订的干燥综合征国际分类（诊断）标准的第五条是：唾液腺受损（下述检查1项或以上阳性）：

①唾液流率（+）（≤1.5ml/15分）；

②腮腺造影（+）；

③唾液腺同位素检查（+）

干燥综合征的诊断无疑应该包括唾液腺功能（唾液流率、核素在唾液腺内摄入和排出）、腮腺的形态（腮腺造影）和小唇腺的组织检查。但口干症状和腮腺肿大可见于许多非干燥综合征情况如老年健康者，糖尿病患者及应用抗乙酰胆碱药物或头颈部放疗后。所以对腮腺造影等口腔科的检查必须具体分析，综合判断。

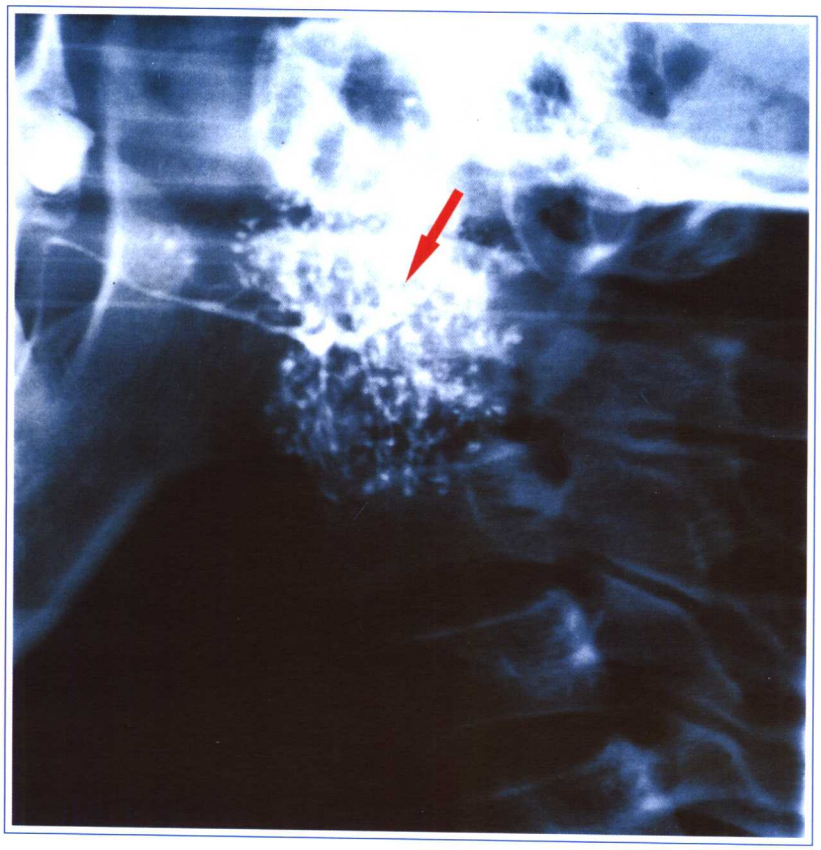

113.腮腺造影侧位片 Sjögren 综合征

患者女性，46岁。片中显示主导管正常。分支导管显影减少。末梢导管呈均匀一片的直径1～2mm的小球状扩张（箭头所示）。

114.腮腺造影侧位片 Sjögren 综合征

患者女性，31岁。片中显示主导管边缘不整齐，呈葱皮状（黑色箭头所示）。分支导管不显影，末梢导管显示直径1～2mm的小球状扩张（红色箭头所示）。

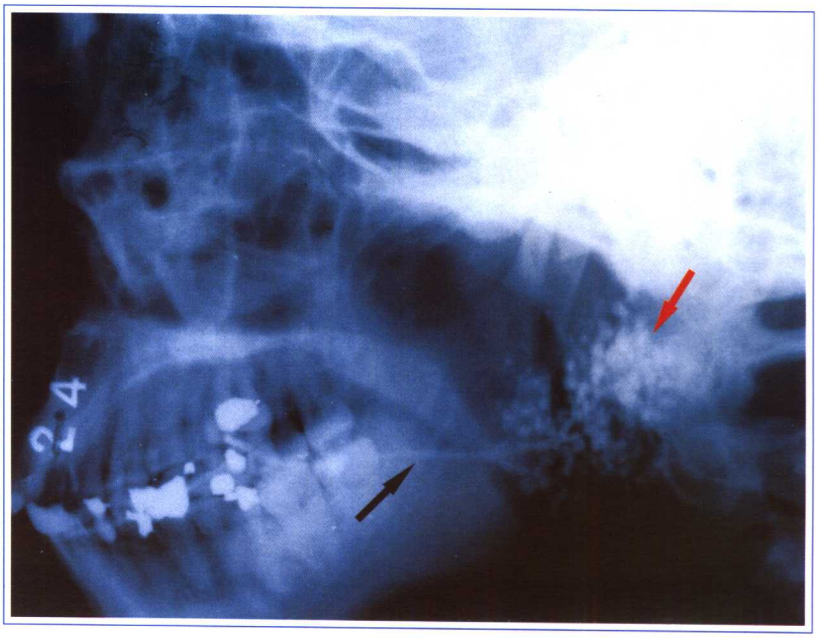

115.腮腺造影侧位片 Sjögren 综合征

患者女性，34岁。片中显示主导管与分支导管轻度扩张。末梢导管呈小球状扩张及不均匀分布的直径大于3mm的腔洞阴影（箭头所示）。

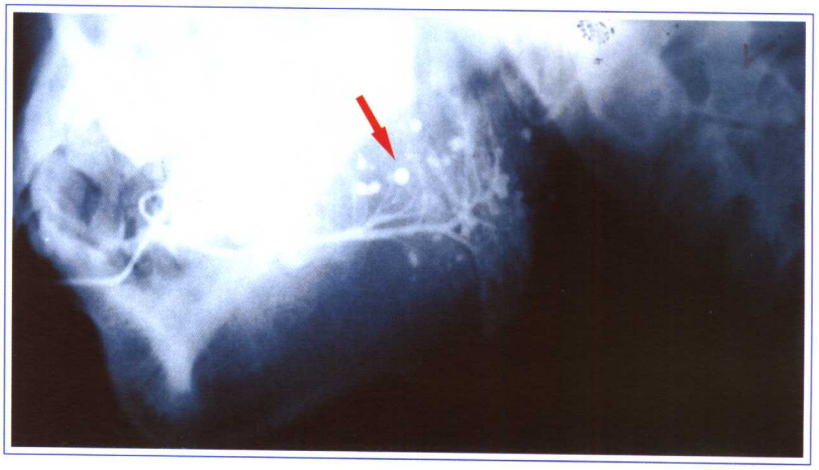

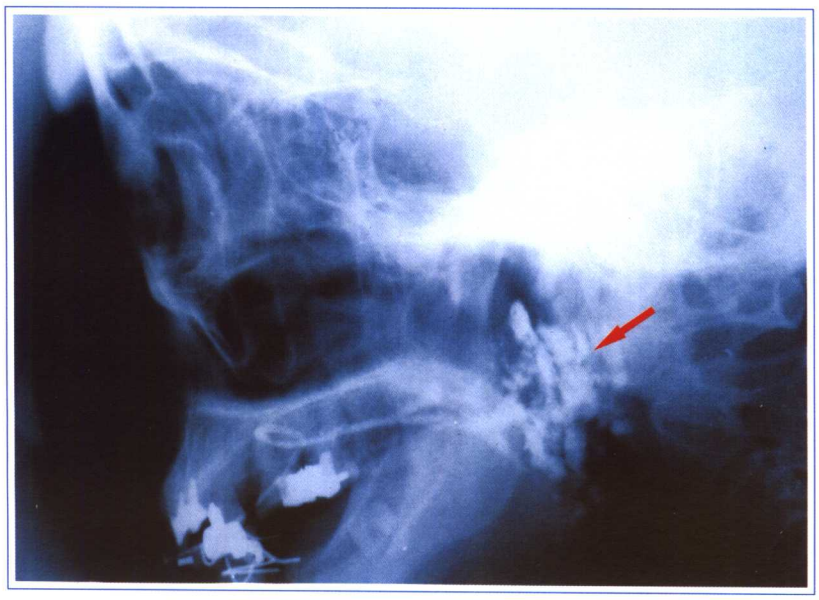

116.腮腺造影侧位片 Sjögren 综合征

患者女性，63岁。片中显示主导管边缘不整齐，呈花边状，葱皮状。周围导管系统破坏，造影剂积聚（箭头所示）。

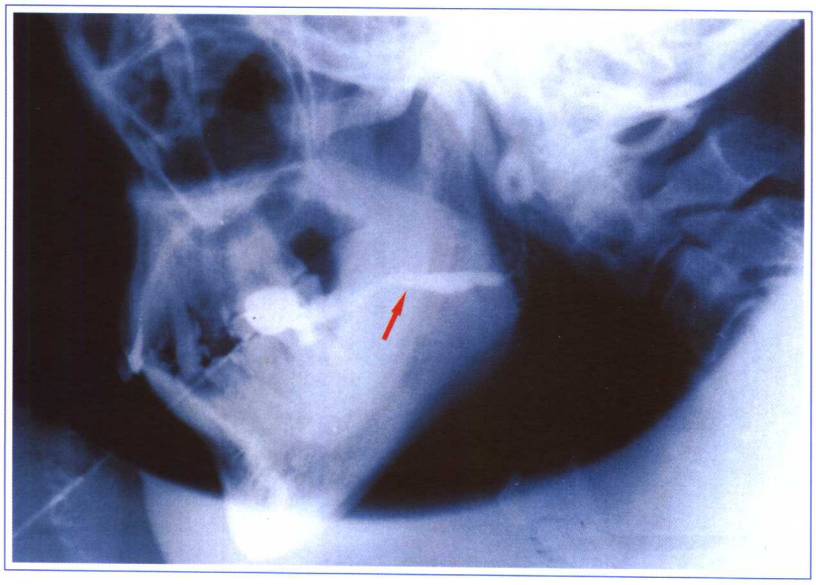

117.腮腺造影侧位片 Sjögren 综合征

患者女性，59岁。片中显示主导管扩张呈腊肠状（箭头所示）。周围导管系统萎缩，造影剂不能进入，故未显影。24小时后无造影剂排出。

118.干燥综合征（SS）胸常规CT

此CT相显示双肺弥漫网状阴影，部分呈蜂窝状。以双上叶前段为著（箭头所示）。

患者女性，33岁，诊为SS，咳嗽，气短，呼吸困难8年余，进行性加重。

注：由于SS可有原发（I^0 SS或pSS）与继发（II^0 SS或sSS），故确切呼吸系统发病率不好统计。影像学改变主要为双肺间质性浸润及纤维变，表现为两中下肺网状结节状阴影，甚至出现蜂窝状肺，其次为肺假性或真性淋巴瘤等。

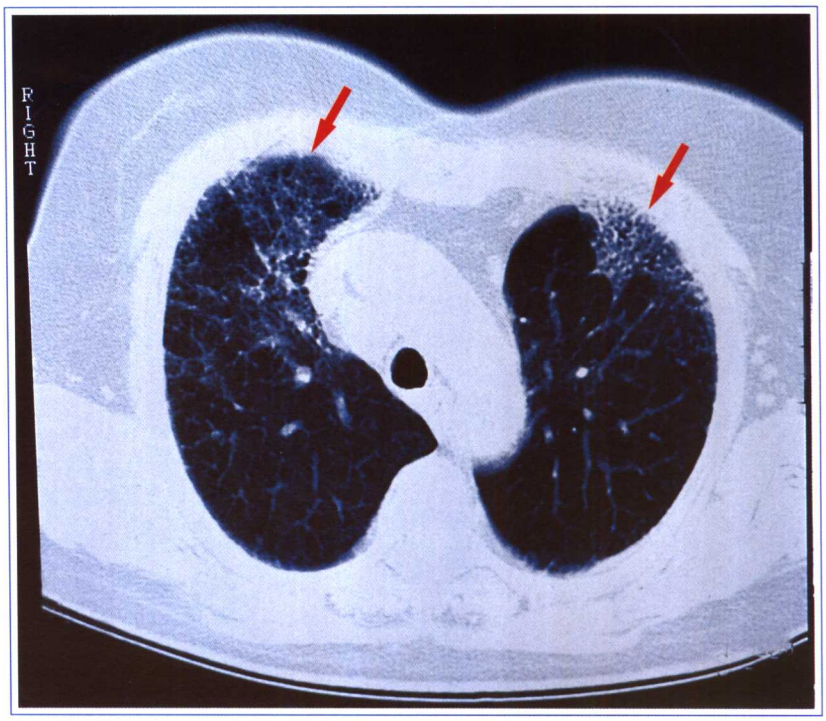

干燥综合征的呼吸系统表现：

上、下呼吸道黏膜的淋巴细胞浸润和其外分泌腺体萎缩是造成SS呼吸道损害的病理基础，尤其是细支气管病变可使管腔出现不同程度的狭窄阻塞，肺部间质性病变也可因局部血管炎引起。上呼吸道干燥常见，但70%患者无明显临床表现，仅发现肺功能和肺部影像学的异常，约10%患者有呼吸道症状，表现轻重不一，逐渐进展，轻者表现为干咳，重者因肺间质纤维化，表现咳嗽，呼吸困难，也可进展为肺气肿，肺动脉高压，肺心病，甚至呼吸衰竭。

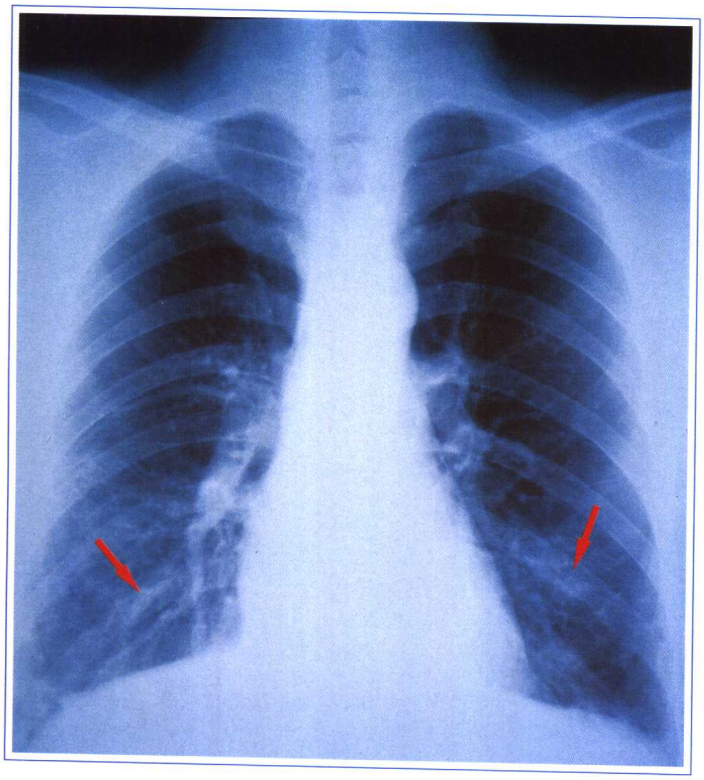

119.皮肌炎（DM）胸像正位

此胸像显示两中下肺间质纹理粗乱并有斑片结节状影（箭头所示）。

此患者男性，33岁，临床诊为皮肌炎。

注：皮肌炎影像学表现中的弥漫性间质纤维化是比较常见的肺部损害，表现为索条状/网状或网状结节状，以中下肺野最显著。开始为间质性浸润，而后为纤维化。多发性肌炎/皮肌炎（PM/DM）的肺间质病变多见于20～40岁的女性，发病率5%～90%不等。有此表现的PM/DM患者 50%～70% Jo-1抗体阳性，血清中还可出现PL-7，PL-12，Ku 抗体。

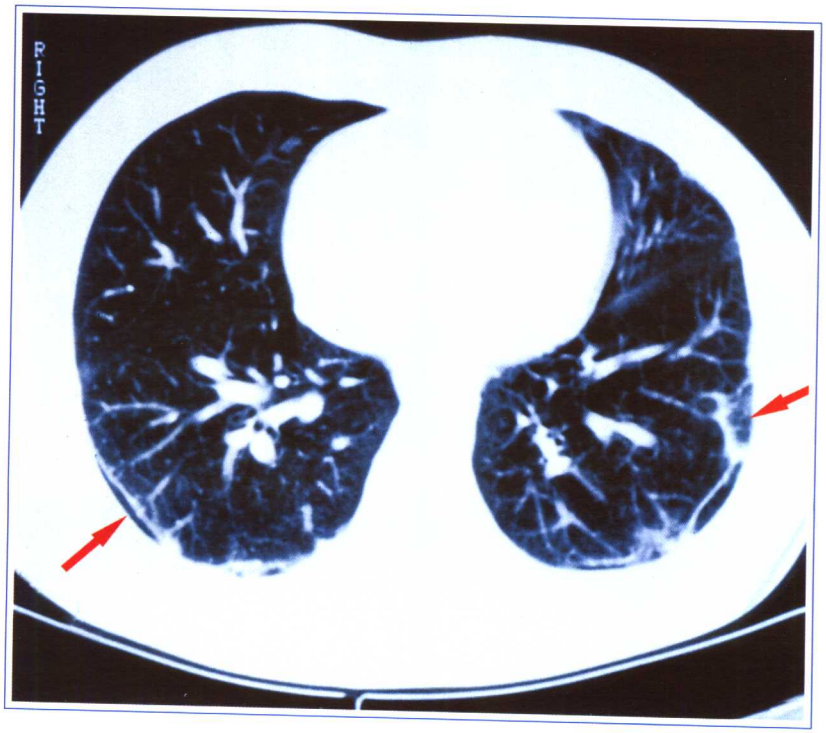

120.DM双下肺CT肺窗

显示网状纹理增粗，并见胸膜下线有斑点状浸润（以周边肺野为著，箭头所示）。

患者同上。

121. 系统性硬化（SSc）双手正位像

显示左手食指末节指骨溶解(箭头所示)。

注：30%左右的SSc患者可有侵蚀性关节病。病程较长者由于慢性指(趾)缺血，可发生指丛吸收或肢端骨溶解，指骨变短变细，构成SSc特征性骨关节表现之一。

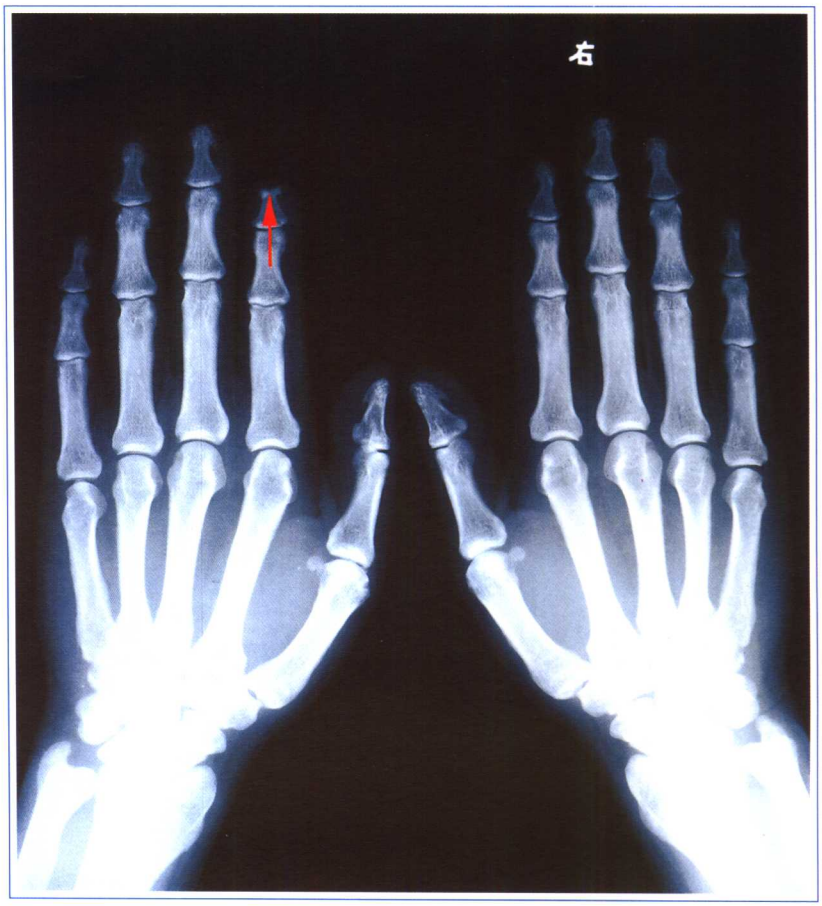

SSc患者晨僵和多关节痛常见，但明显的关节炎少见，双手X线像早期可有骨质疏松，病情进展可见不规则的骨侵蚀。由于皮肤增厚硬化与其底下关节紧贴，造成关节挛缩和功能受限，常见的受累关节有指（趾）关节和腕、肘关节等。病程较长患者由于长期慢性指（趾）缺血可发生指丛吸收或肢端溶解，指骨变短变细。

122.骨性关节炎（OA）膝关节像（正位）

此患者患早中期OA。

注：膝关节退行性骨关节病（OA）非常常见。早期X线表现为胫骨内侧关节面致密硬化和髁间嵴隆突，胫股关节边缘及股骨关节面上、下边缘骨质增生，呈小刺状。随后骨赘逐渐增大，关节间隙不均匀狭窄（箭头所示）。

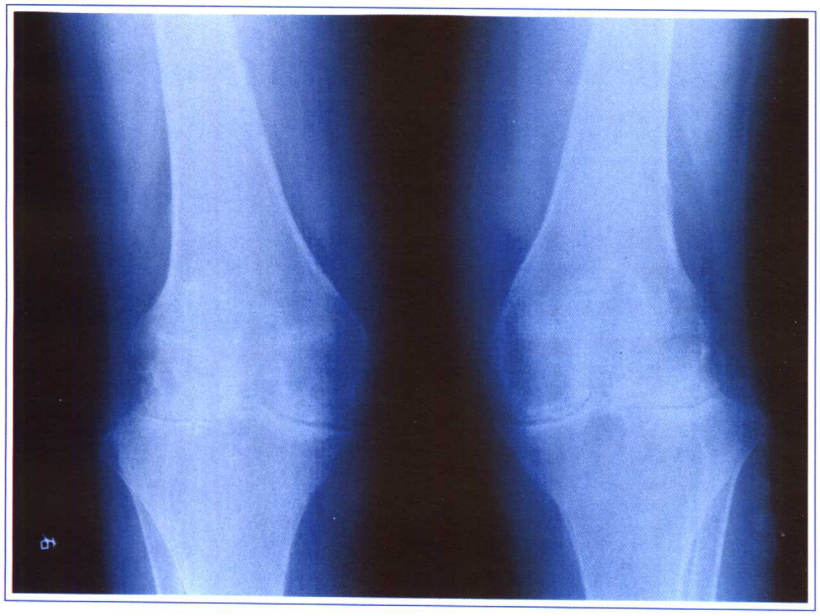

123.骨性关节炎（OA）双膝关节像（正位）

显示关节间隙明显狭窄，但无骨破坏。

此患者为晚期OA。

124.正常腰椎像（正位）

顺列曲度正常，椎体形状正常，骨质结构正常，椎间隙不窄，椎体附件未见异常。

125.正常腰椎像（侧位）

同“正常正位腰椎像”。

126.正常胸椎像（侧位）

顺列曲度正常，椎体形状正常，骨质结构正常，椎间隙不窄，椎体附件未见异常。

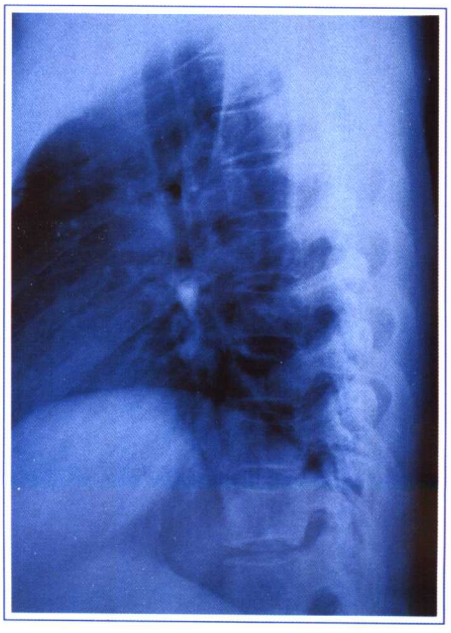

127.正常骶髂关节像（正位）

亦称骶髂关节炎0期或强直性脊柱炎0期（ASo）。

此为正常青年女性的X线片，显示骶髂关节面光滑，关节间隙宽度较一致（箭头所示）。

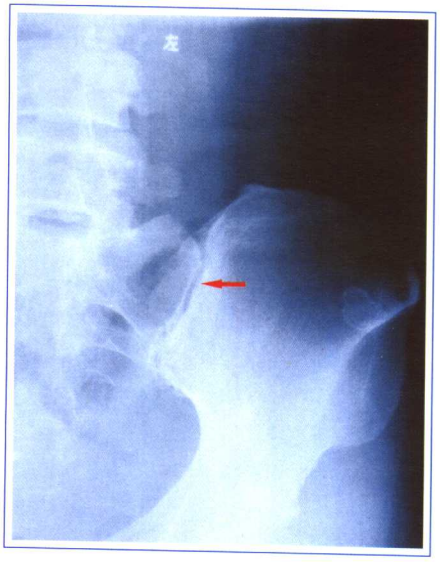

128.正常骶髂关节像（左前斜位）

正常青年女性的左前斜位显示左侧骶髂关节更清晰可见（箭头所示）。

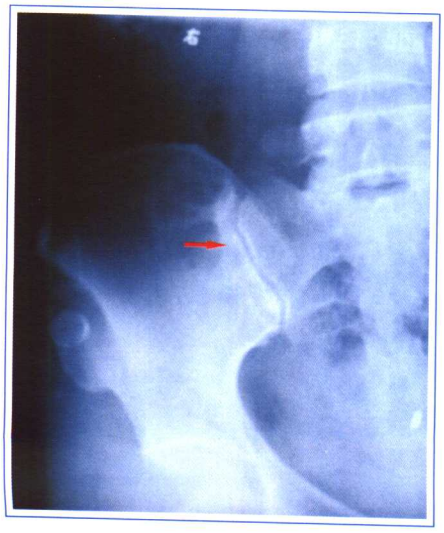

129.正常骶髂关节像（右前斜位）

正常青年女性的右前斜位显示右侧骶髂关节更清晰可见（箭头所示）。

130. Ⅰ期正位骶髂关节像 （AS Ⅰ）

可疑异常，显示关节边缘不规则（箭头所示）。

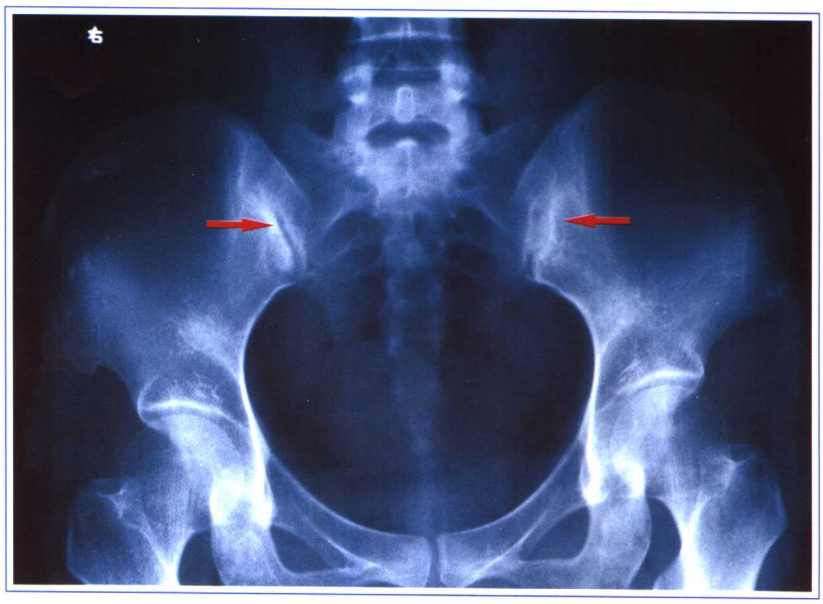

血清阴性脊柱关节病或称脊柱关节病（SPA）是一组相互关联的多系统性疾病，强直性脊柱炎（AS）是这组疾病的原型。其共同特征是：

①血清类风湿因子阴性；

②脊柱、骶髂关节病变多见，周围关节病变可见。下肢关节受累多于上肢，常为不对称；

③具有多种特征性的关节外表现，包括由细菌感染引起的急、慢性胃肠道或泌尿生殖道感染，银屑病样皮肤病和指（趾）甲病以及少见的主动脉根部、心脏传导系统和肺尖的损害；

④基本病理改变为肌腱端病或附着点炎；

⑤与 HLA-B27 密切相关；

⑥有家族聚集倾向。

骶髂关节像的异常在这组疾病的诊断中占有重要地位。

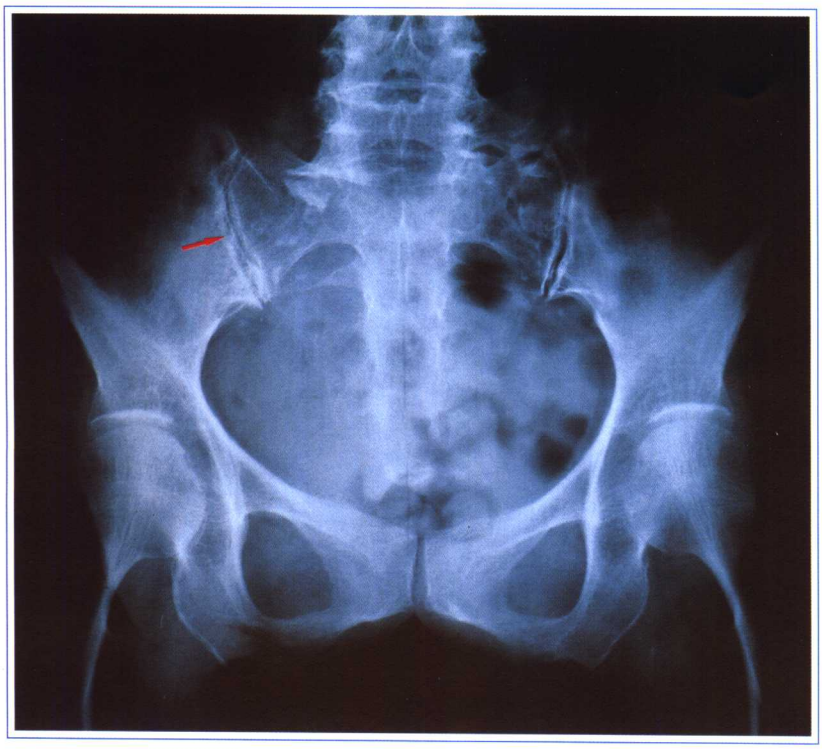

131. Ⅱ期正位骶髂关节像 (AS Ⅱ)
轻度异常，可见局限性侵蚀硬化（箭头所示），但关节间隙正常。

1991年ACR制定的脊柱关节病分类（诊断）标准（含未分化脊柱关节病及未分化强直性脊柱炎）如下：

1. 炎性脊柱疼痛：既往或现有背部或颈部脊柱疼痛，并至少有下述5条中的4条：①45岁前起病；②隐袭起病；③活动后症状改善；④伴随晨僵；⑤持续至少3个月。或
2. 滑膜炎：既往或现有非对称性或下肢为主的关节炎。以上1或2加上下列情况中的一条或一条以上，其诊断的敏感性为78.4%，特异性为89.6%。如果包括骶髂关节炎的X线表现则准确性更高。

(1) 阳性家族史：一级或二级亲属中有下述任何一条：①强直性脊柱炎；②银屑病；③急性色素膜炎；④反应性关节炎；⑤炎性肠病。
(2) 银屑病。
(3) 炎性肠病。
(4) 尿道炎，宫颈炎或急性腹泻。
(5) 双侧臀部交替疼痛。
(6) 附着点炎。
(7) 骶髂关节炎的影像学改变：双侧2级或单侧3～4级。

132.Ⅲ期正位 骶髂关节像 （ASⅢ）

明显异常，中度或进展性骶髂关节炎，伴有以下一项或一项以上改变：侵蚀、硬化，关节间隙增宽或狭窄，或部分强直（箭头所示）。

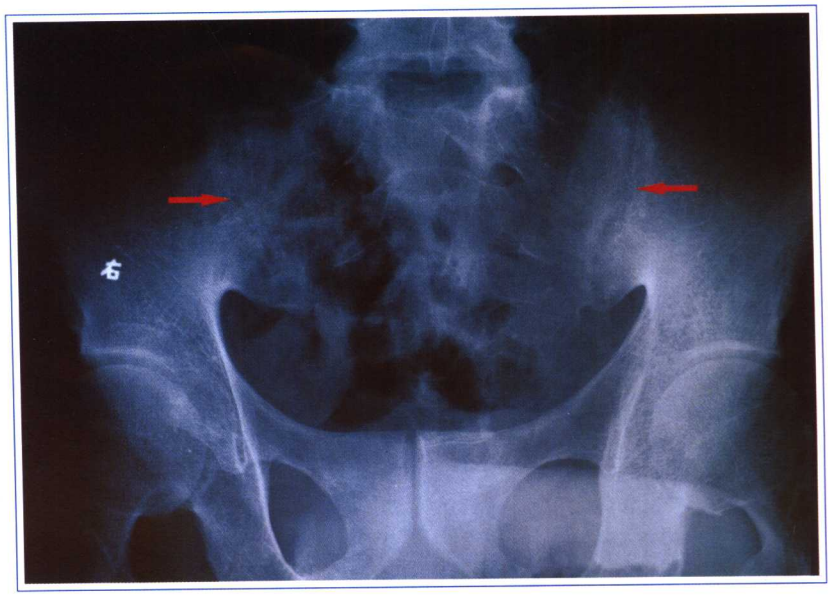

强直性脊柱炎（AS）的纽约标准（1966年）：

1. 腰椎前屈、侧弯、后仰三个方向活动皆受限；
2. 腰背痛史（3个月以上）或现在腰背痛；
3. 胸部扩张受限，取第四肋间隙水平测量，扩张度≤2.5cm。

结合X线分级

肯定AS：

1. 双侧3～4级骶髂关节炎的放射学改变，加一项以上临床标准。
2. 单侧3～4级或双侧2级骶髂关节炎的放射学改变加第1项或第2+3项临床标准。

可能AS：

双侧3～4级骶髂关节炎的放射学改变而不伴有临床标准者。

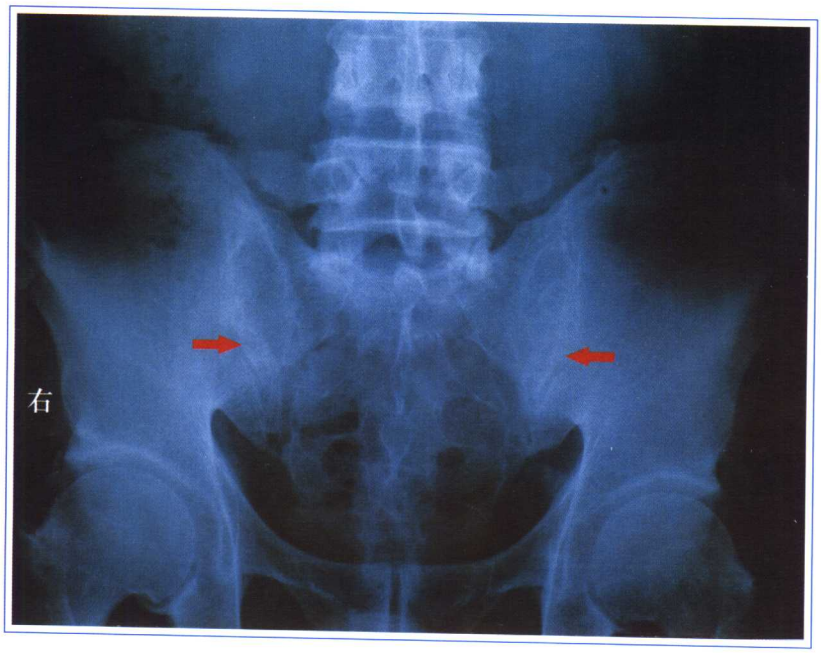

133.Ⅳ期正位骶髂关节像（ASⅣ）

严重异常，完全性关节强直。

此为ASⅣ骶髂关节像，关节间隙消失，有模糊条状骨小梁交错通过关节，而产生骨性强直（箭头所示）。

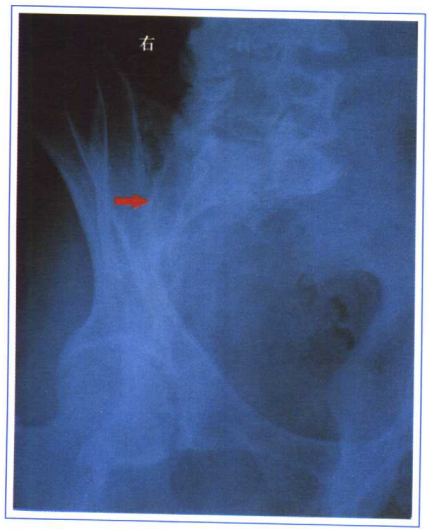

134.ASⅣ骶髂关节像（右前斜位）

患者同上，能更清晰地观察右侧骶髂关节的晚期AS病变——关节间隙消失，骨性强直（箭头所示）。

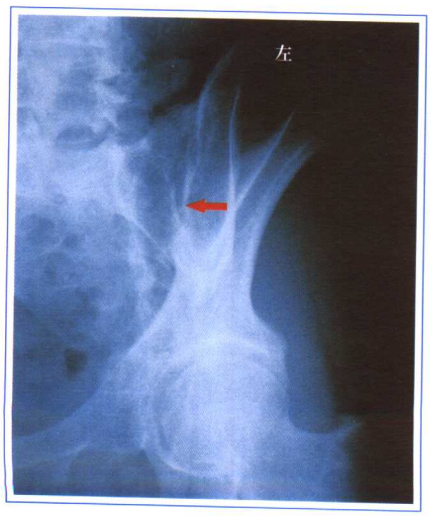

135.ASⅣ骶髂关节像（左前斜位）

患者同上，能更清晰地观察左侧骶髂关节的晚期AS病变——关节间隙消失，骨性强直（箭头所示）。

136.AS 腰椎像 （正位）

此X线片显示胸11－胸12，胸12－腰1 对称性骨桥形成（箭头所示）。

此患者男性，48岁，AS病史20～30年。为AS Ⅳ患者。

注：AS 的一个主要病理变化为韧带骨化，椎旁韧带的累及在腰椎正位像显示局部椎体上下角呈鹰嘴状突起，当椎间盘纤维环发生骨化时，两者相连形成骨桥，晚期形成“竹节样脊椎”，常起于胸腰的一个或数个椎体，逐渐向上下扩展。晚期则呈弥漫性竹节状改变。

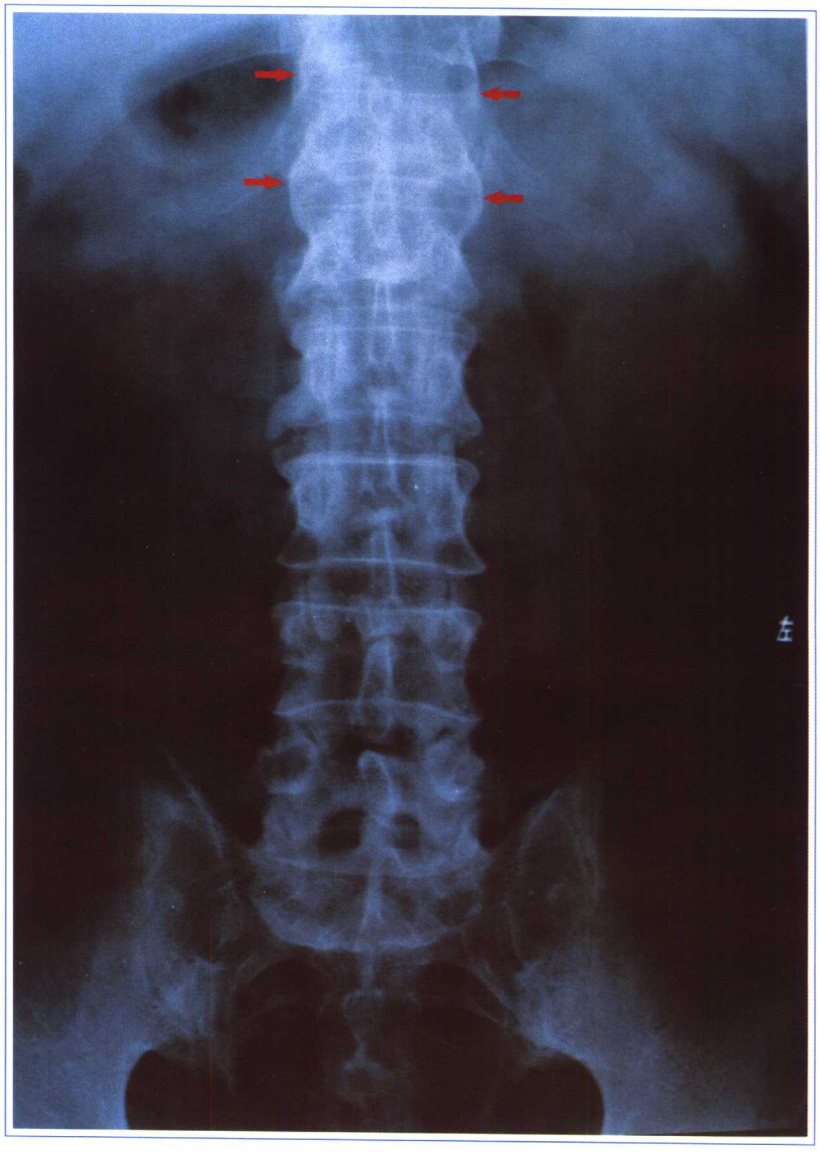

韧带骨化除前纵韧带后纵韧带外，还常累及黄韧带、棘上韧带、棘间韧带和肋椎韧带。

大多数患者症状隐匿，呈慢性、波动性，病变可停止在骶髂关节，少数患者则进行性发展，累及脊柱。一般从腰椎向上至胸椎和颈椎。约3%的AS患者先累及颈椎，再向下发展。也有相当一部分患者首发症状在背部。

137.AS 腰椎正位像

显示晚期AS腰椎的竹节样改变。

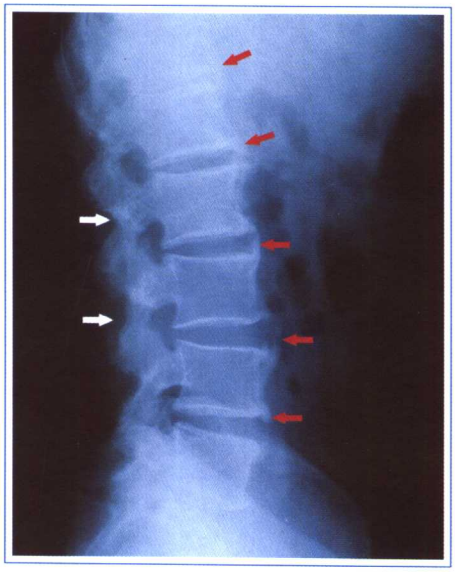

138.AS 腰椎像 （侧位）

腰椎侧位像显示前纵韧带的骨化（红色箭头所示）。椎小关节闭塞（白色箭头所示）。

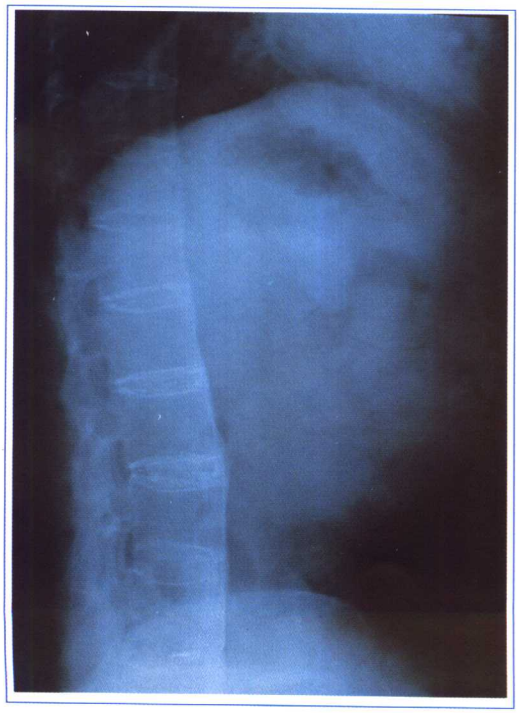

139.AS腰椎像 （侧位）

显示晚期AS腰椎的竹节样改变。

140.AS 胸椎像 （正位）

显示胸椎的椎旁韧带对称性骨化（箭头所示）。

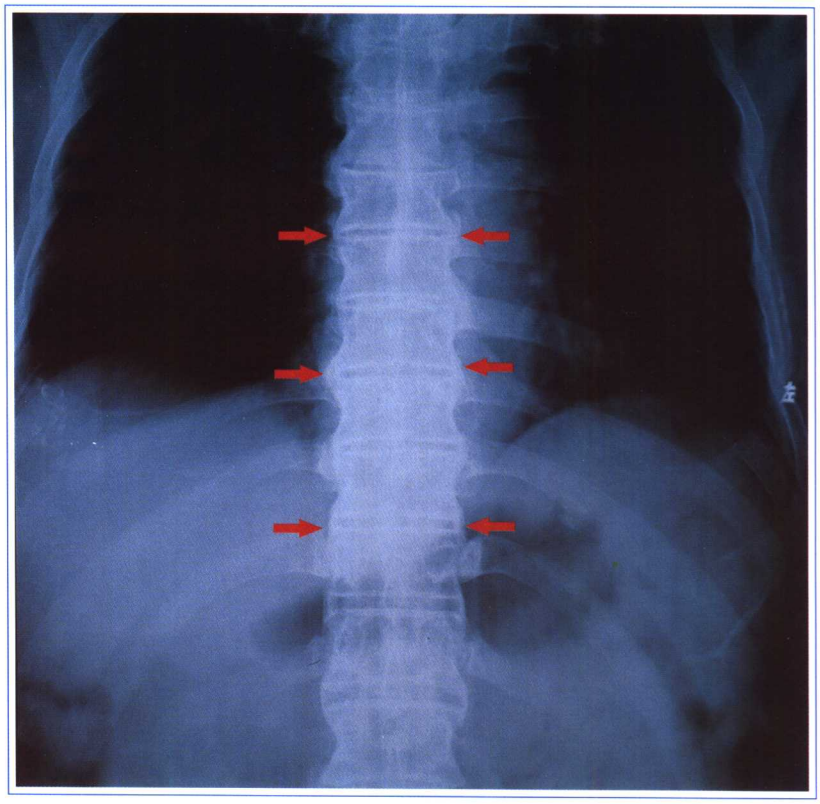

141.AS 胸椎像 （侧位）

显示胸椎的前纵韧带连续性骨化（箭头所示）。

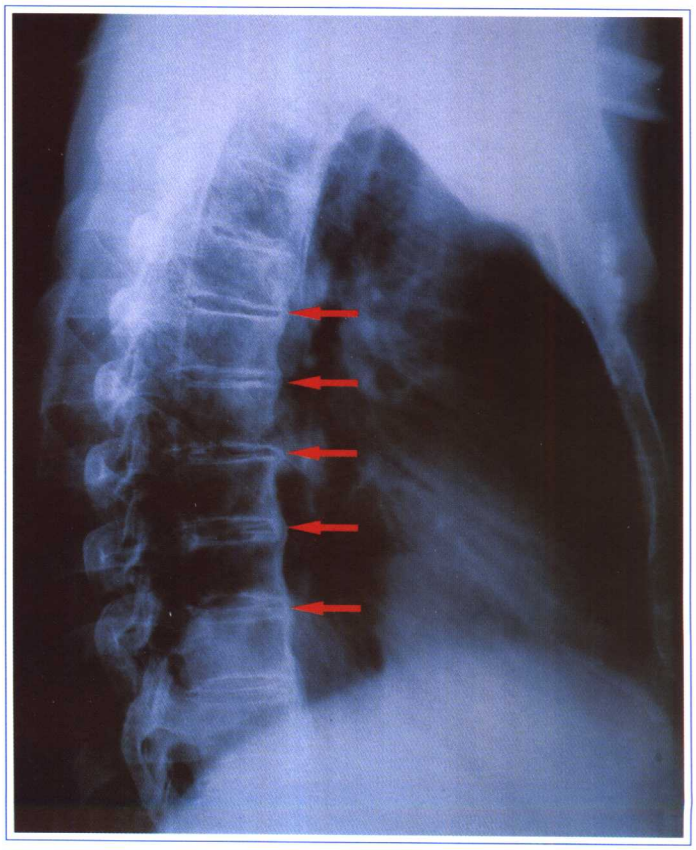

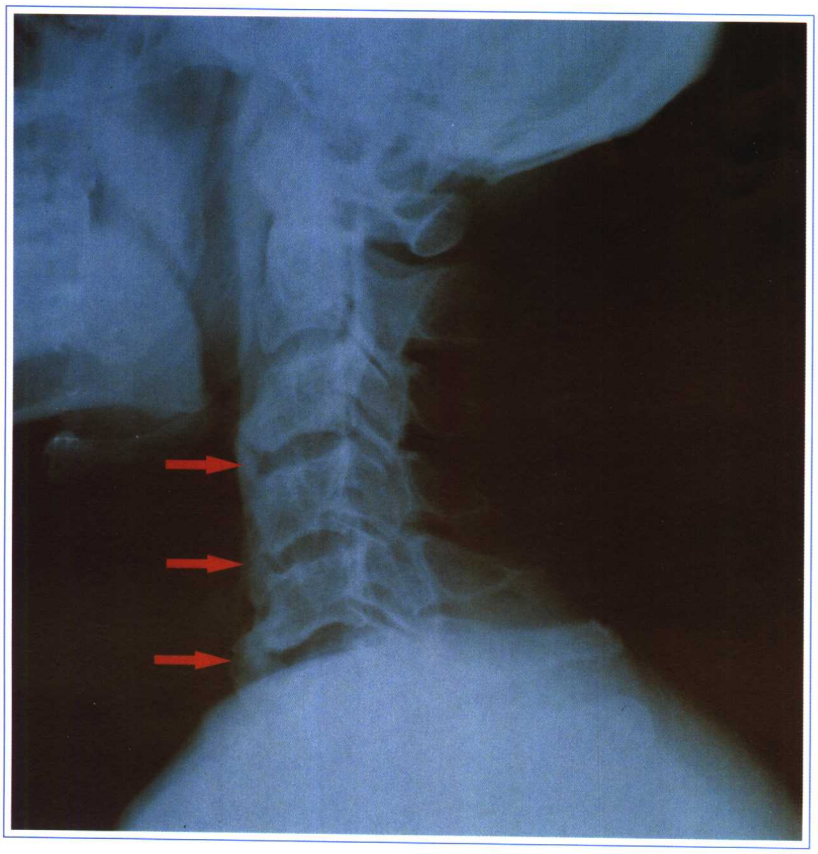

142.AS 颈椎像 （侧位）

显示前纵韧带骨化钙化，形成颈椎骨桥（箭头所示）。

AS患者颈椎的韧带骨化也常常出现在前纵韧带上，表现为局部椎体上、下角呈鸟嘴状突起（骨赘），随后这种骨性突起渐渐于椎间隙的一侧连成骨桥。

而RA患者颈椎的受累主要是颈1与颈2，表现为椎间隙及椎小关节间隙变窄，枢椎齿状突骨质侵蚀，环枢椎半脱位，但骨性强直者少见。

OA患者颈部的颈韧带的退行性变可发生钙化，多表现为局限性与纵轴走向一致的点状或带状钙化。

143.银屑病关节炎（PsA）腰椎正位像

此X线片显示腰1－腰2左侧椎体骨桥形成；腰2－腰3右侧椎体即将形成骨桥；腰3椎体左侧中部形成向下的弧形骨赘（箭头所示）。

此患者为中年女性。患银屑病多年后又患 PsA。

注：PsA 脊柱的病变主要发生在胸腰段，可同时侵及多个椎体，出现粗大致密的椎体间椎旁韧带的骨性联合，即骨桥形成。与AS的不同在于，PsA椎旁两侧韧带的骨性联合常不对称，骨桥往往介于两个邻近椎体的中部，其前及后纵韧带的骨化也不及AS那样连续，椎体前缘骨炎修复增生硬化现象比AS少。

银屑病关节炎即牛皮癣关节炎（PsA），属血清阴性脊柱关节病（SPA），但是它具有RA和SPA两者的特点。

根据不同的临床特点将其分为四型：

1. 不对称少关节炎或单关节炎，此型较为常见，多发生在银屑病之后。
2. 对称型多关节炎：此型可发生在银屑病之前，有人认为是RA与PsA的重叠。
3. 银屑病脊柱炎：临床表现类似强直性脊柱炎。
4. 残毁性关节炎：因手指骨和掌骨（偶有足趾骨和跖骨）的骨质溶解而造成此型。受累手（足）指（趾）病变为望远镜式的套叠状，见于5%的PsA患者。

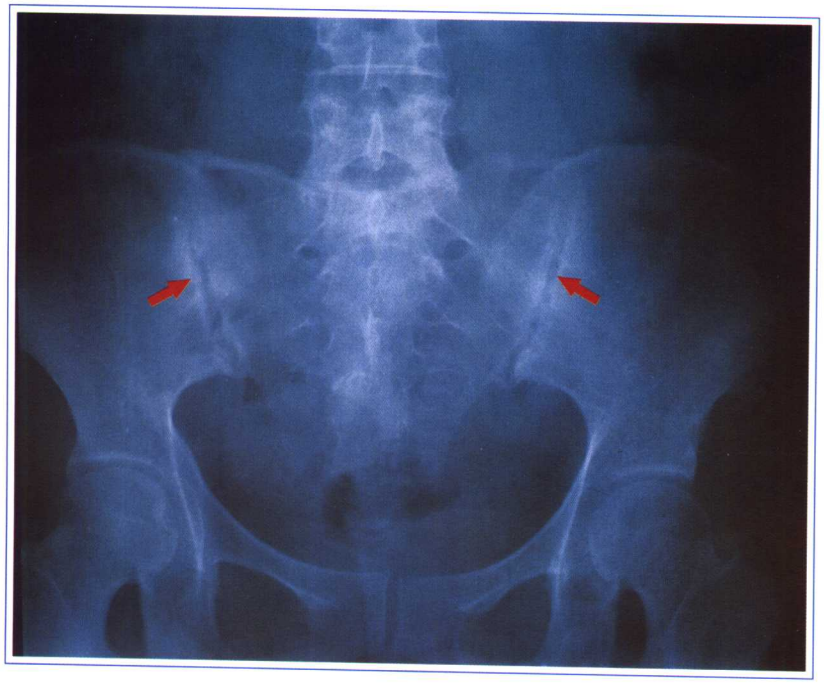

144.PsA 骶髂关节像 （正位）

此 X 线片显示双侧骶髂关节破坏性病变（箭头所示）。

注：PsA 的骶髂关节改变类似于 AS，所不同的是本病可单侧受累或非对称性受累，两侧病变的程度不一，或是骶髂关节病变不含椎体炎而单独存在。

强直性脊柱炎（AS）与银屑病关节炎（PsA）的比较

比较项目	AS	PsA
性别分布	男比女多 3 倍以上	女≈男
发病年龄	青年，＜40 岁	中青年
发病方式	缓	不定
眼受累情况	25%～30%	偶见
皮肤黏膜或指甲受累	无	几乎 100%
骶髂关节炎或脊柱炎	几乎 100%	约 20%
骶髂关节炎对称性	对称	不对称
周围关节受累情况	约 25% 下肢多于上肢	95% 上肢多于下肢
与 HLA-B27 相关性	90%	50%（伴脊柱炎者） 不增高（伴周围关节炎者）

145.AS的晚期附着点炎

此X线片显示跟骨骨刺，双侧足跟的鸡尾状改变（箭头所示）。

此为AS患者。

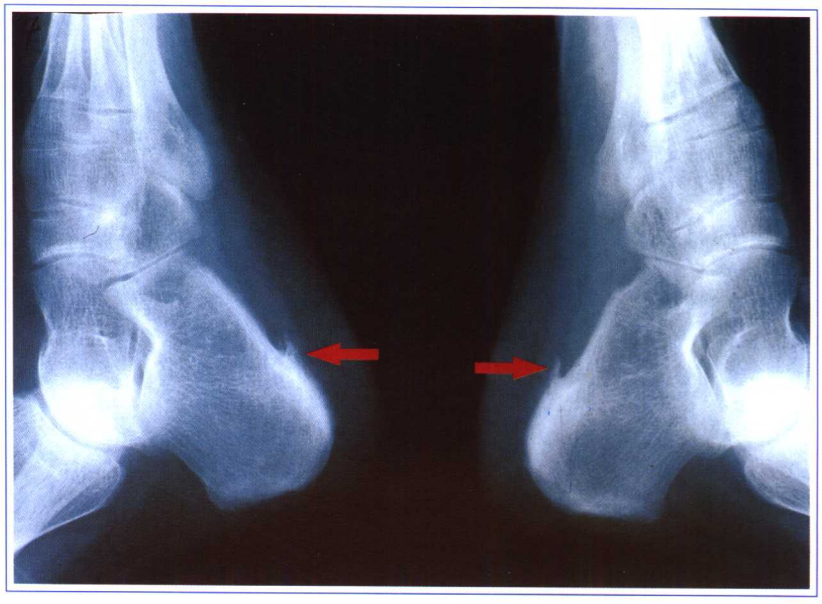

AS的特征性病理改变为附着点炎或肌腱端病。炎症主要集中在肌腱、韧带和筋膜与骨的连接处。跟骨附着点炎可形成跟骨骨刺。

脊柱周围韧带的慢性炎症使韧带硬化，骨赘形成并纵向延伸，在两个相邻椎体间连接形成骨桥。椎间盘纤维环与骨连接处的骨化使椎体变方，脊柱呈“竹节状”。同时脊柱骨突关节与肋椎关节的慢性滑膜炎引起关节破坏，纤维化或骨化。这些病变由下而上或由上而下发展，最终使脊柱强直，活动受限。

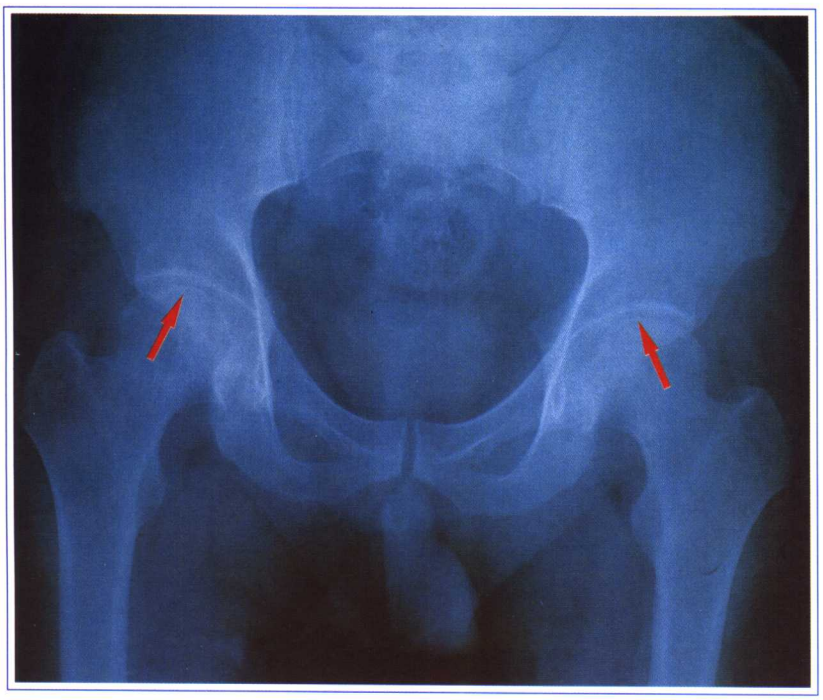

146.早期股骨头无菌坏死的双髋关节像（正位）

此X线片显示股骨头早期坏死改变（I期），双侧股骨头不均匀但无骨塌陷，坏死区改变也并不严重（箭头所示）。

注：股骨头无菌坏死表现为：坏死的骨组织的周围骨质因充血出现骨质疏松，进而出现尖端指向骨干的侧三角或新月形骨质透亮区，表示坏死的骨组织被来自髓内的肉芽组织清除或替代，同时病灶周围的坏死组织又被新生骨组织覆盖，在坏死区边缘形成硬化带。反复的坏死和新生骨修复过程形成了股骨头坏死区周边硬化的多个囊状或不规则的透亮区。晚期股骨头持重面塌陷，股骨头变扁，碎裂，关节间隙增宽或半脱位。

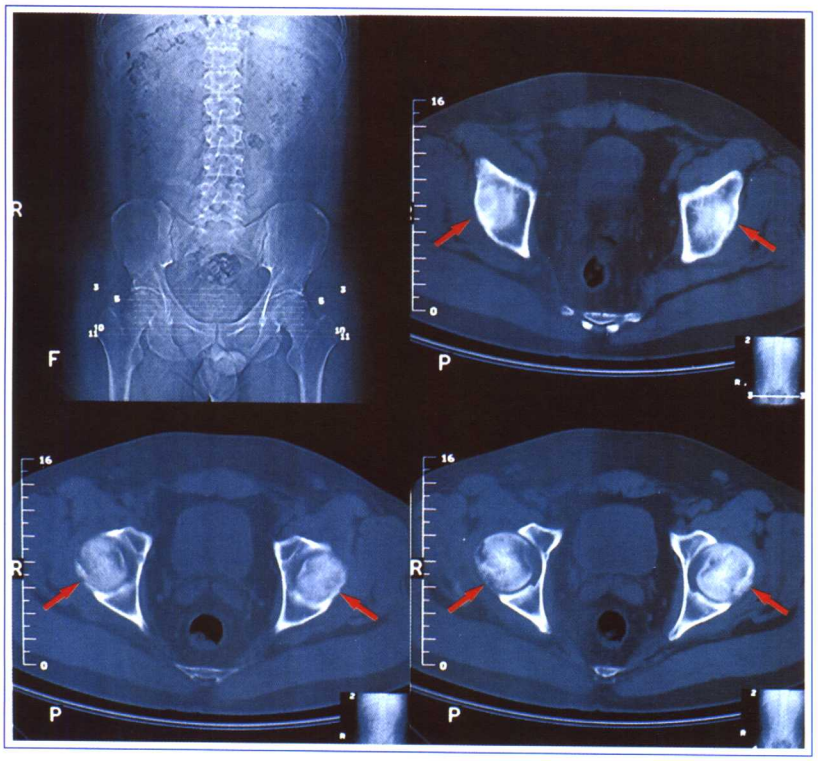

147.早期股骨头无菌坏死的双髋CT

与146为同一患者，并在同一时间所拍摄的CT，较X线片能更清晰地显示股骨头坏死（箭头所示）。

148.股骨头无菌坏死的双髋关节像（正位）

同上患者，在所摄X线像与CT约半年后。此X线片显示双侧股骨头坏死加重（箭头所示），已有塌陷（II～III期）。

149.股骨头无菌坏死的双髋CT

同上患者，并在同一时间所拍摄的CT，显示的股骨头坏死较X线片更清晰（箭头所示）。

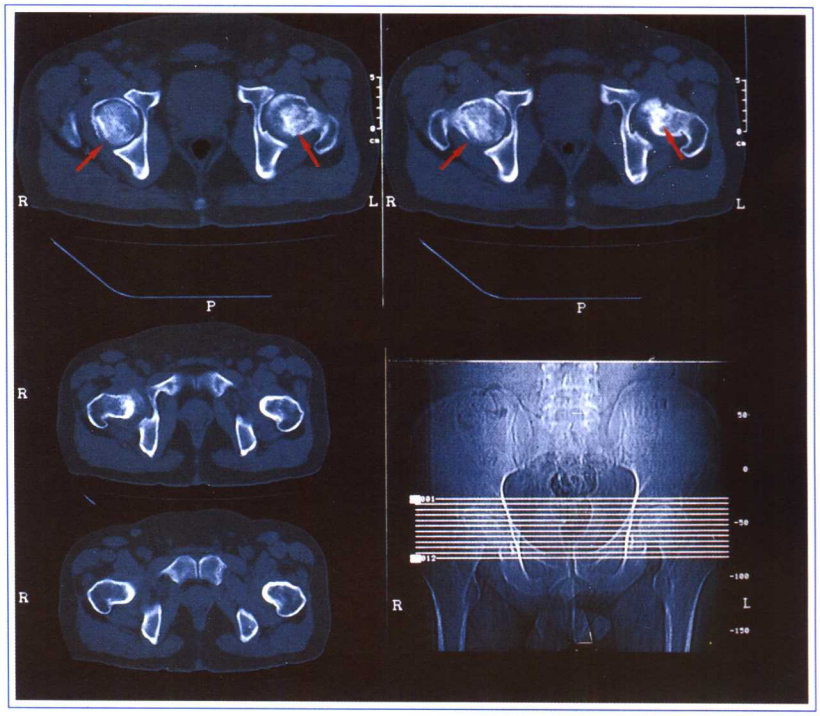

150.痛风手 正位像

此为痛风患者，右手小指PIP、MCP软组织肿，并可见尿酸盐沉积所形成的点状高密度影（掌骨头尺侧，红色箭头所示），右手小指PIP近节指骨边缘呈穿凿样骨性破坏（白色箭头所示），但不对称（左侧小指PIP无病变），且双手的其他指骨及腕骨无异常。

注：痛风为嘌呤代谢紊乱，血尿酸升高所致，如尿酸沉积在关节及其周围的软组织内即形成痛风性关节炎。病变的下肢受累多于上肢，可累及手、腕、肘、膝等关节。但以足的第一跖趾关节最为多见。

痛风性关节炎骨质侵蚀的特点：

尿酸盐沉积在关节及其周围的软组织内形成痛风性关节炎。早期X线表现仅可为关节周围软组织肿胀，肿胀的特点是偏心性，多位于关节的一侧。随病变进展、关节边缘可见圆形或半圆形骨质侵蚀破坏，病变较小者似虫蚀状，但病变通常较大，特别是直径大于5mm者，痛风的可能性更大。这种骨质破坏的边缘极为锐利，似穿凿状，周围并可见到明确的骨质硬化边，但不伴有骨质疏松。骨破坏的边缘常可见到骨皮质翘样突出，关节软骨受累可表现关节间隙狭窄，但不明显，关节面也可不规则。如关节周围肿胀软组织内出现不规则钙化影，即为痛风石，此征象虽较为特异，但并不多见。

151.痛风双足正位像 （早期）

此X线片为早期痛风改变，显示足的第一跖趾关节的虫蚀状骨破坏（箭头所示）。

注：痛风以足的第一跖趾关节受累最为常见，早期X线表现多为偏心性的软组织肿胀，位于关节一侧，但无骨质疏松，间隙变化也多不明显。随着病变进展，关节边缘可见圆形或半圆形骨质侵蚀破坏，病变较小者似虫蚀状。

152.痛风双足正位像 （中期）

此X线片为中期痛风足改变，显示第一跖骨头内侧穿凿样骨质缺损（箭头所示）。

153. 痛风双足正位像 （中、晚期）

此 X 线片为中、晚期痛风足改变，显示双侧跖趾 MTP 广泛的骨质穿凿样破坏。右侧严重并有间隙狭窄、间隙消失及半脱位（箭头所示）。

154. 痛风双足正位像 （晚期）

此X线片为晚期痛风足改变，显示更明显的骨质缺损破坏，骨端变形（箭头所示）。

注：晚期痛风足病变通常较大，直径一般大于 5mm，关节边缘骨破坏极为锐利，似穿凿状，破坏区周围可见到明确的骨质硬化边。

155.正常血管造影

显示正常主动脉弓、胸主动脉、腹主动脉、髂总动脉（从上至下，箭头所示为主动脉弓、胸主动脉、腹主动脉与髂总动脉）。

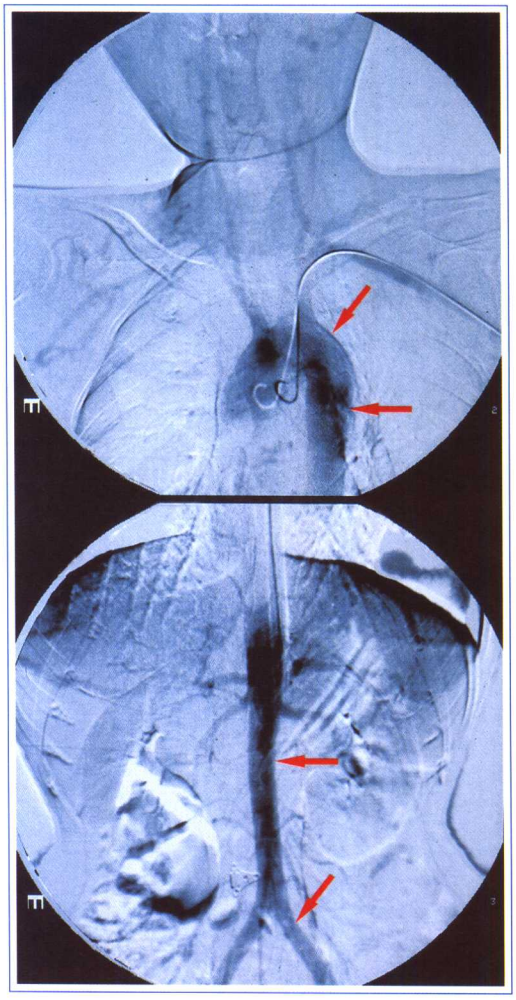

系统性血管炎是一类由于炎性破坏而引起的病变，并因此而使相应的器官或组织供血不足，临床上可因受累血管的大小、类型、部位、病理等特点的不同而表现各异。

1994年Chapel Hill会议建议的原发性血管炎的分类如下：

1．大血管性血管炎

巨细胞（颞）动脉炎

大动脉炎（Takayasu动脉炎）

2．中等血管性血管炎

结节性多动脉炎（经典的结节性多动脉炎）

川崎病

3．小血管性血管炎

韦格纳肉芽肿　Churg-Strauss综合征

显微多血管炎（显微多动脉炎）

过敏性紫癜(Henöch-Schönlein 紫癜，HSP)

冷球蛋白血症性血管炎

皮肤白细胞破碎性血管炎

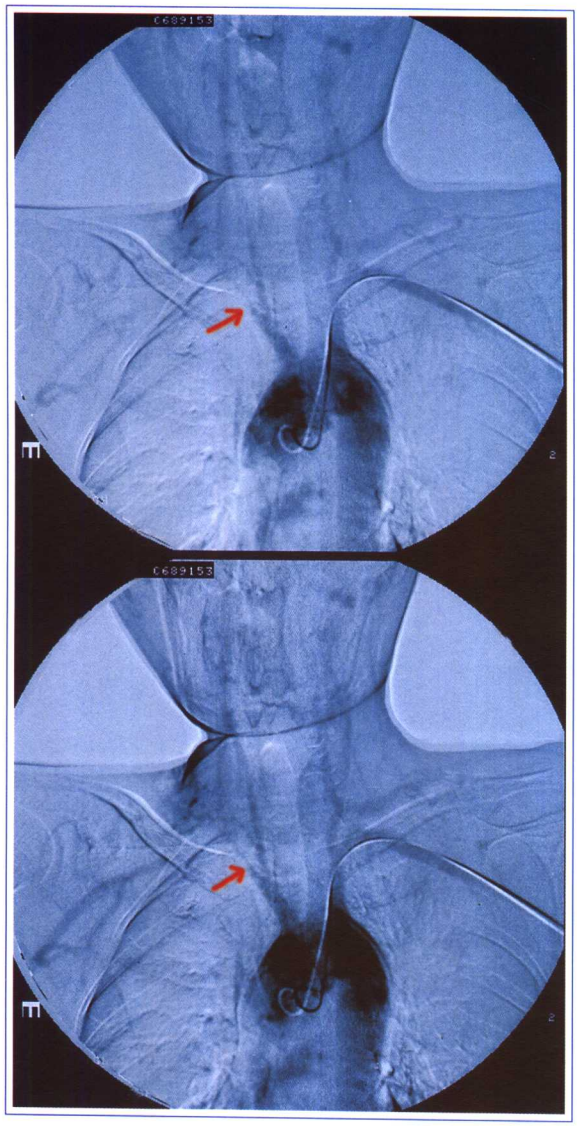

156. 头臂动脉型大动脉炎的血管造影

此主动脉弓、头臂干、胸主动脉血管造影显示：右锁骨下动脉起始端闭塞（箭头所示）。远端经侧支循环重新出现，血流通畅。右椎动脉未见明显狭窄，双颈总动脉，左锁骨下动脉，胸主动脉走行规整，未见明显狭窄及异常扩张，属头臂动脉型大动脉炎。

注：大动脉炎又称高安病(Takayasu)或无脉病，指主动脉及其分支的慢性进行性非特异性闭塞性大动脉炎，典型病变是侵犯主动脉弓的起始段，可引起动脉狭窄、闭塞、扩张、动脉瘤等各种不同临床表现。主要有：(1)主动脉弓综合征（头臂动脉型）；(2)主肾型；(3)冠状动脉病变；(4)肺动脉病变；(5)上下肢动脉病变；(6)广泛型兼有头臂动脉型、主肾型甚或其他部位大动脉病变。

75%以上的大动脉患者的主动脉弓、头臂动脉干，锁骨下动脉和颈总动脉受累。临床表现为：左臂动脉常较右侧弱，颈部和臂部的无脉和血管杂音见于1/3以上的患者，一过性的视力障碍、晕厥和眩晕常是脑缺血的表现，重者可致抽搐、偏瘫或昏迷，可有上肢的无力和麻木。

大动脉炎的诊断标准（1990年ACR标准）：

1. 发病年龄≤40岁。出现与大动脉炎相关的症状或体征时的年龄小于40岁。
2. 肢体间歇跛行：活动时一个或多个肢体出现肌肉疲劳加重及不适，尤以上肢明显。
3. 臂动脉搏动减弱：一侧或双侧臂动脉搏动减弱。
4. 两上臂收缩压差 ＞10mmHg(1.33kPa)。
5. 血管杂音：锁骨下动脉与主动脉区有血管杂音。 单侧或双侧锁骨下动脉或腹主动脉可闻杂音。
6. 动脉造影异常：主动脉一级分支或上下肢近端大动脉狭窄或闭锁，病变常为局灶或节段性，这些并非由主动脉硬化、纤维组织性及肌性的发育不良或类似原因引起。

以上六条中至少有三条可诊断。

157. 大动脉炎 MRA（腹主动脉受累）

腹部 3DCE MRA，腹主动脉变细（箭头所示）。

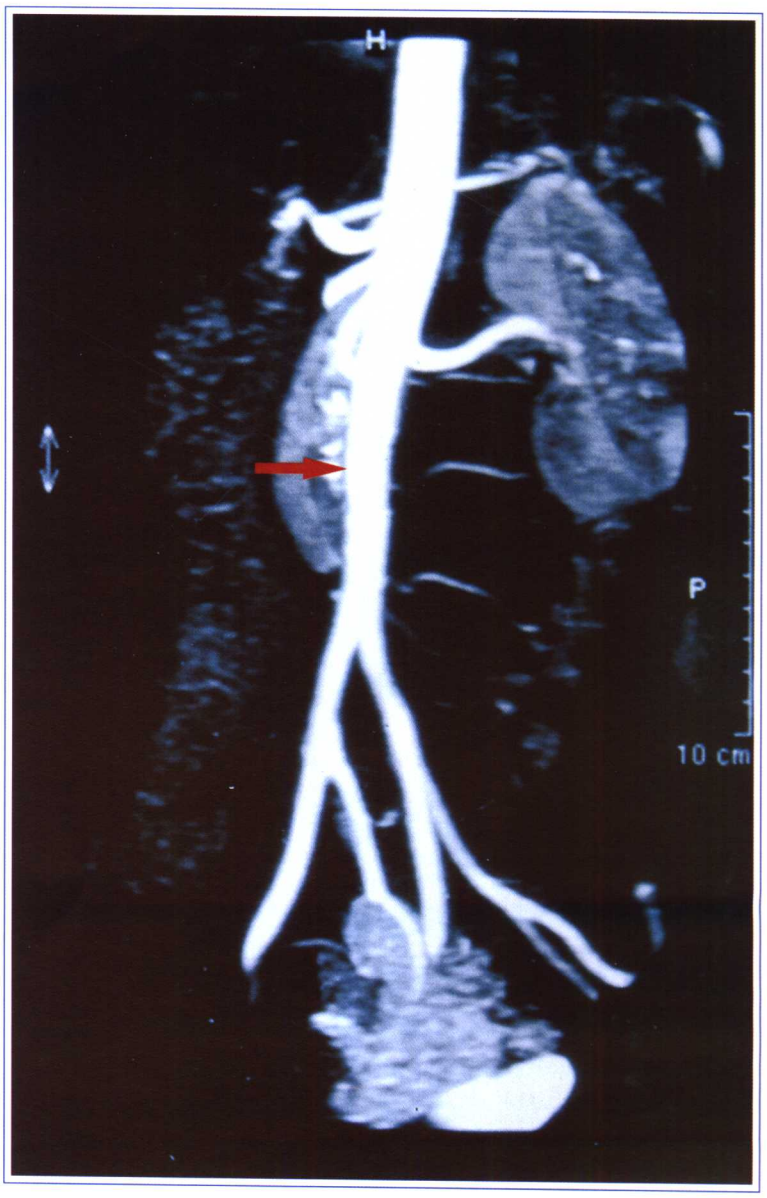

50%～75%的大动脉炎患者胸主动脉和腹主动脉受累，发生在腹主动脉及其分支如肾动脉等则称主肾型。伴有高血压者可有头痛、头晕、心慌；由于下肢缺血可出现无力、发凉、酸痛，易疲劳和间歇性跛行等症状，合并肺动脉狭窄者，则出现心慌、气短。少数患者发生心绞痛或心肌梗死，系病变累及冠状动脉致使狭窄或闭塞所致。上下肢收缩压差＜2.67kPa（20mmHg）则系髂总动脉受累所致。

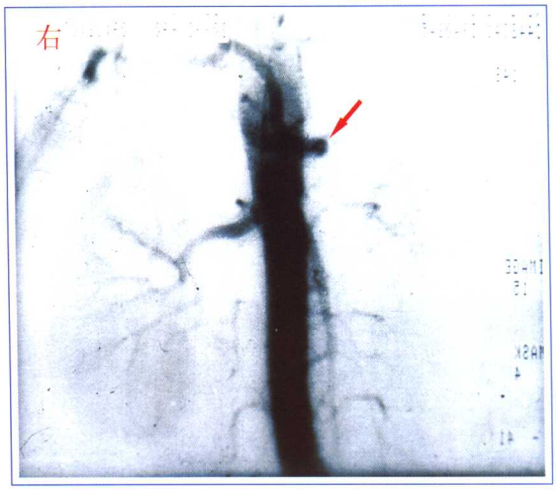

158. 大动脉炎血管造影

左肾动脉梗阻，造成肾性高血压（箭头所示）。

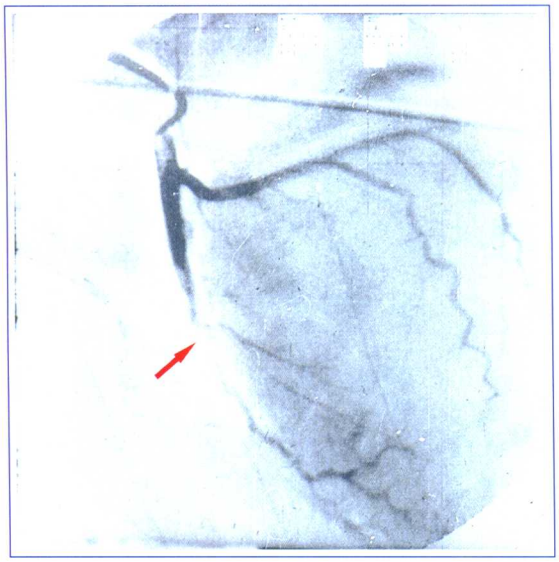

159. 大动脉炎血管造影

冠状动脉前下降支梗阻出现心肌梗死（箭头所示）。

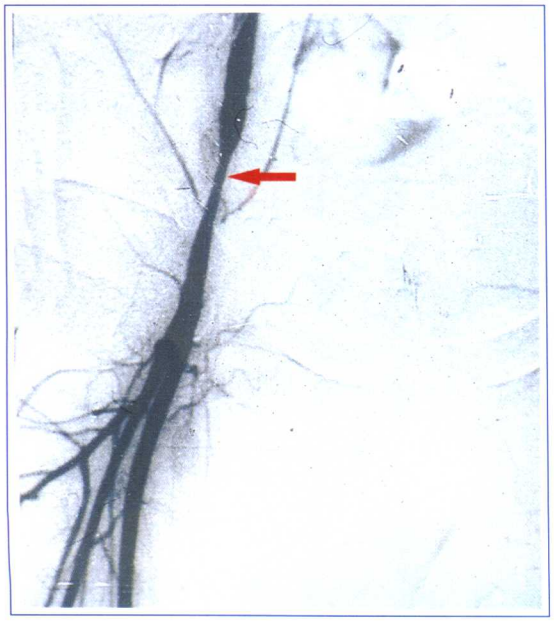

160. 大动脉炎血管造影

显示髂总动脉有狭窄（箭头所示）。

161.Behcet 病 胸 MRI 矢状位 SE T1 加权像

此 MRI 由于血液流空效应，呈黑色血管影像，升主动脉扩张（箭头所示）。

此患者男性，39 岁。临床诊为 Behcet 病。此种影像学改变也可出现在大动脉炎。

注：白塞病（Behcet病）是一累及多系统、多器官的全身性疾病。基本病理改变为血管炎，以侵犯小动脉及小静脉等微血管为主，当累及大中动脉和大中静脉时称为血管白塞病。发生率为 10%～30%。包括静脉阻塞、动脉阻塞和动脉瘤形成，以静脉受累为主，主要为静脉血栓形成。

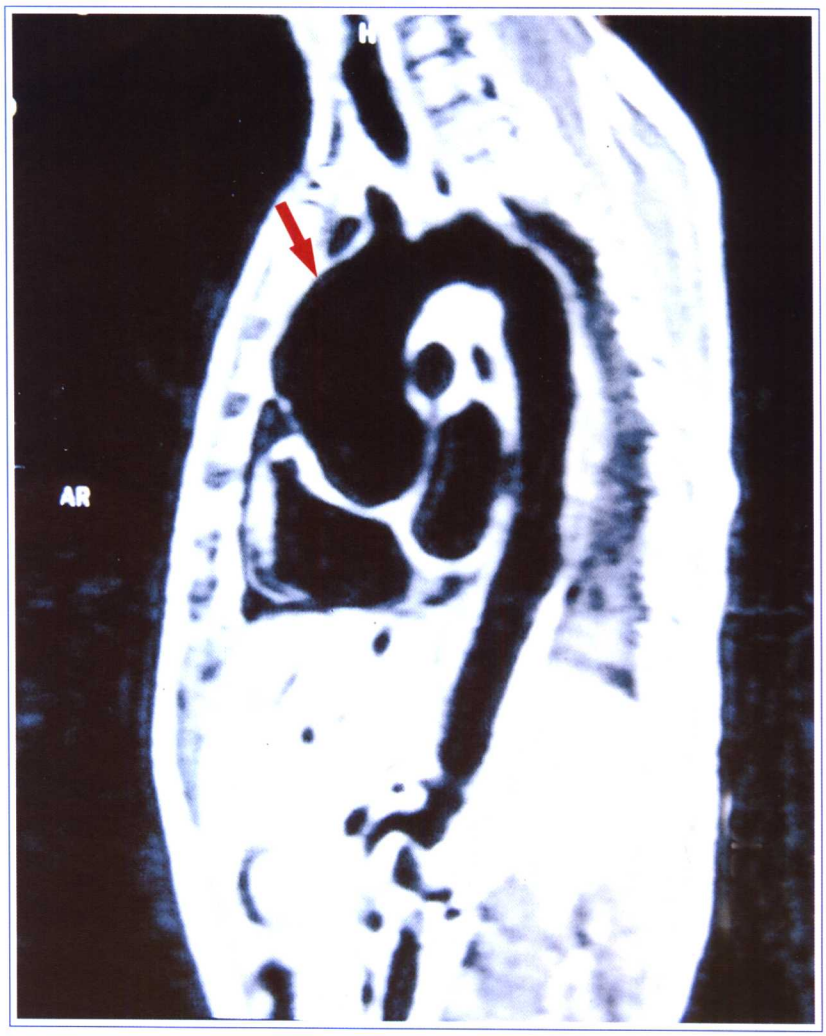

血管白塞病可侵及主动脉尤其是胸主动脉和腹主动脉，由于动脉血管壁的炎症，从而造成动脉血管的扩张，在MRI中显示血液流空效应（如此图所表现的黑色血管影像——升主动脉扩张，箭头所示）。

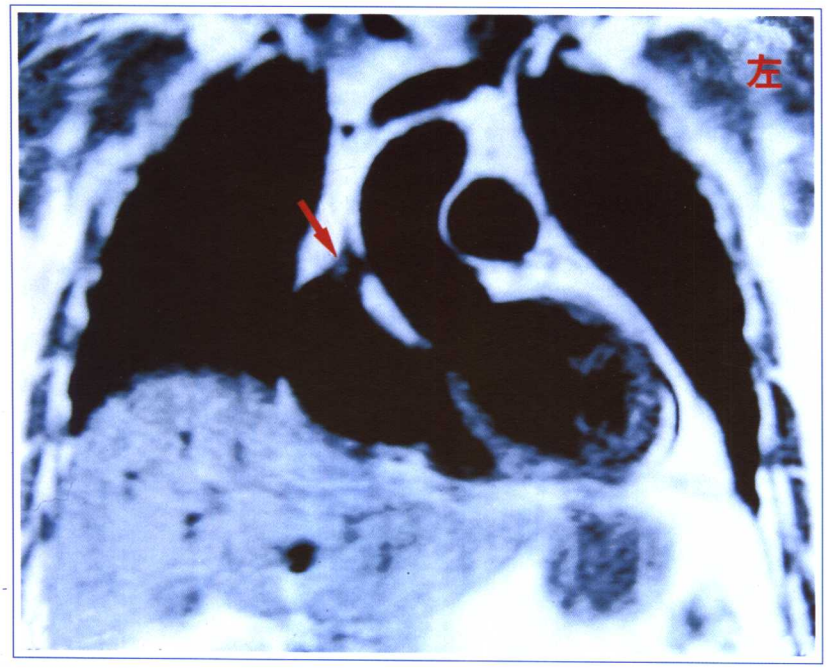

162.Behcet病 心血管 MRI SE 冠状位

显示右冠状动脉瘤(箭头所示)，此种改变也可出现在大动脉炎。

在血管白塞病的大中动脉受累中，形成动脉瘤的机会比动脉阻塞多见，多数为单个动脉瘤，少数患者可有多个动脉瘤，主要见于主动脉。

163. Behcet 病 胸像正位

此 X 线片显示右肺下方圆形阴影（肺动脉瘤，箭头所示），右肋膈角变钝。

此患者男性，35岁，临床诊为白塞病。

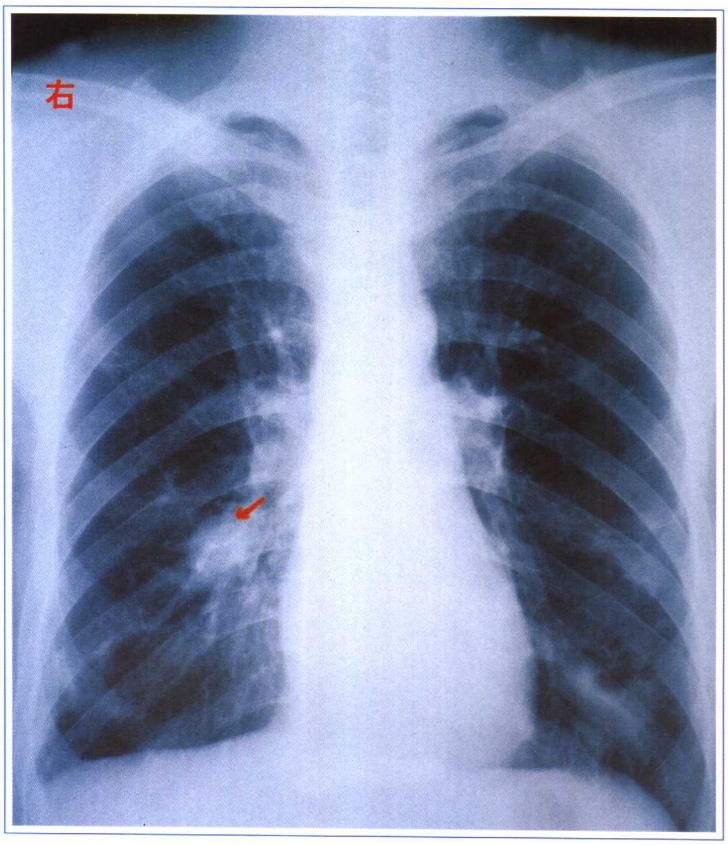

华西医科大学图书馆

164. Behcet 病 肺动脉造影

显示右肺动脉瘤（箭头所示）

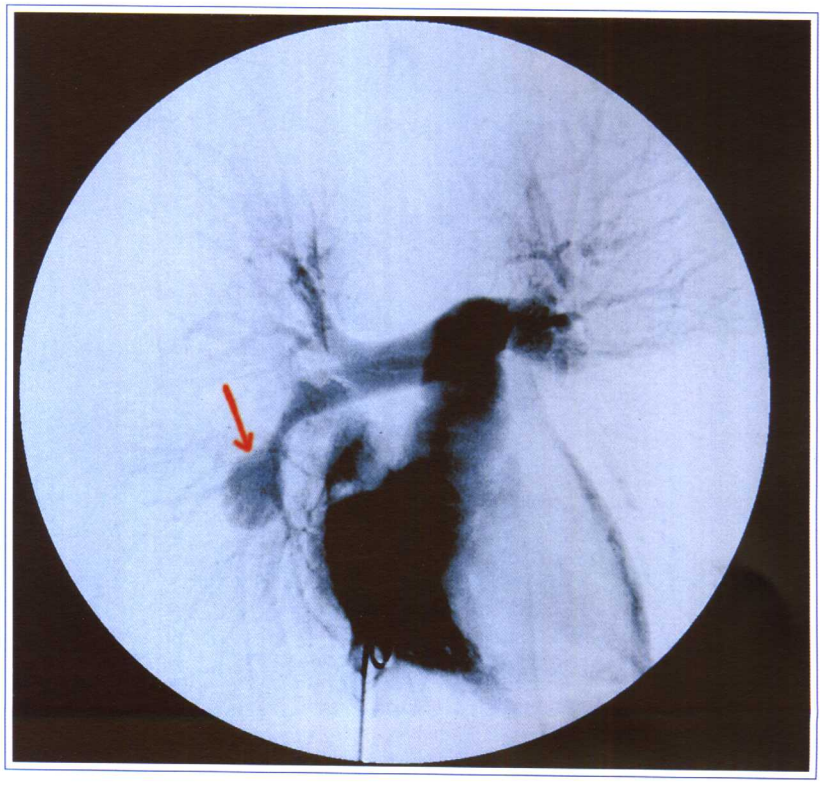

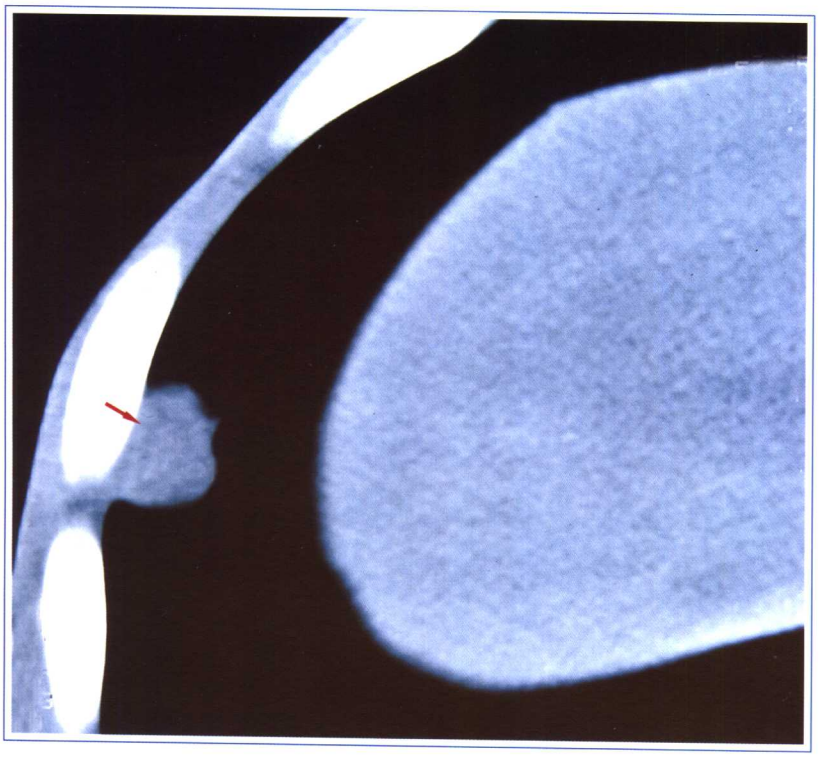

165.Behcet 病 胸CT 纵隔窗

显示右下胸膜下结节(肺内血管瘤，箭头所示)。

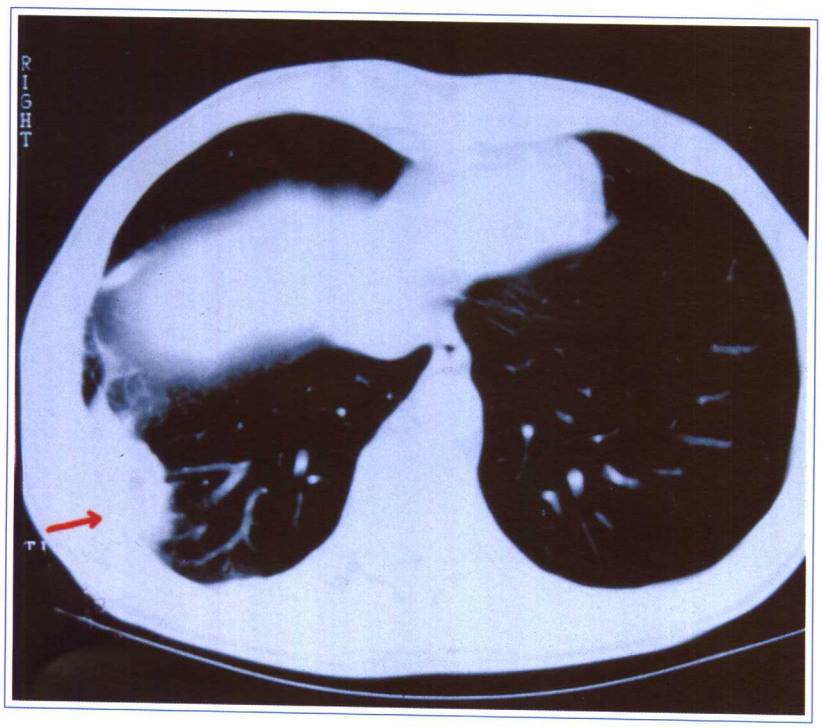

166.Behcet 病 胸CT 肺窗

显示右下胸膜下结节（箭头所示)。即：胸部肺血管炎肺内表现（肺内血管瘤）

163、164、165、166为同一患者。

167.Behcet 病 肺动脉造影 (DSA)

显示双侧肺动脉狭窄闭塞（箭头所示）。其他血管炎病亦可见如上表现。

此患者男性，50岁。临床诊为白塞病。已咳嗽、胸痛、气短两年余。(白塞病肺血管病变以狭窄表现为主)

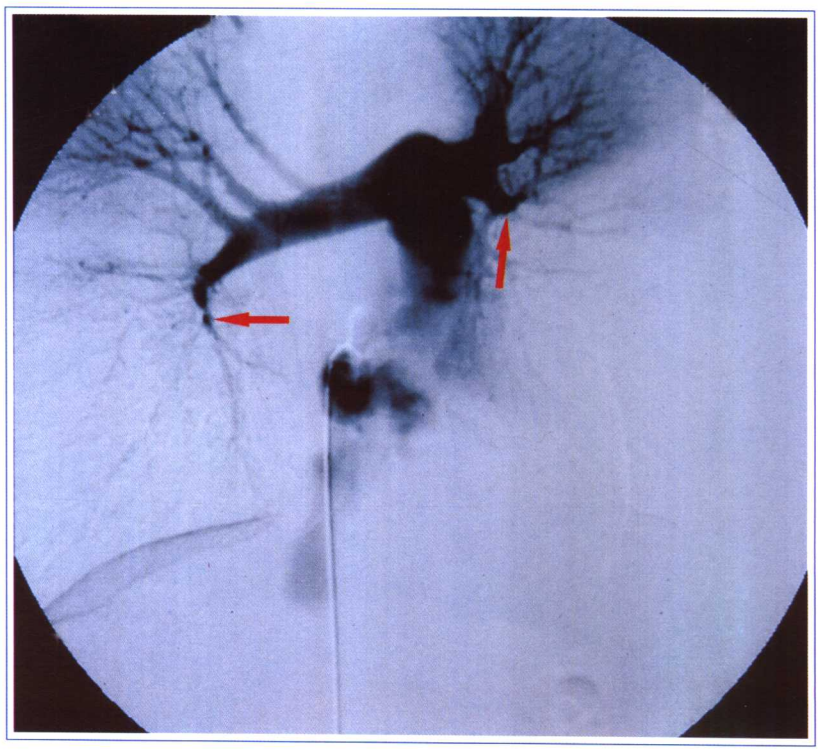

168.Behcet 病 胸部 MRI 轴位 SE T1 加权像

患者同上。上腔静脉狭小（箭头所示），两侧胸腔积液。

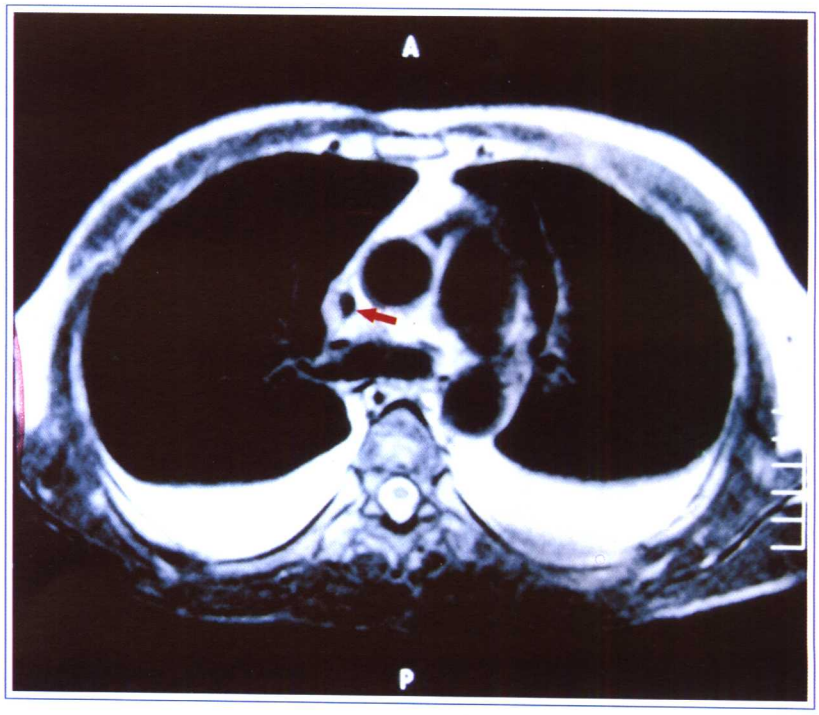

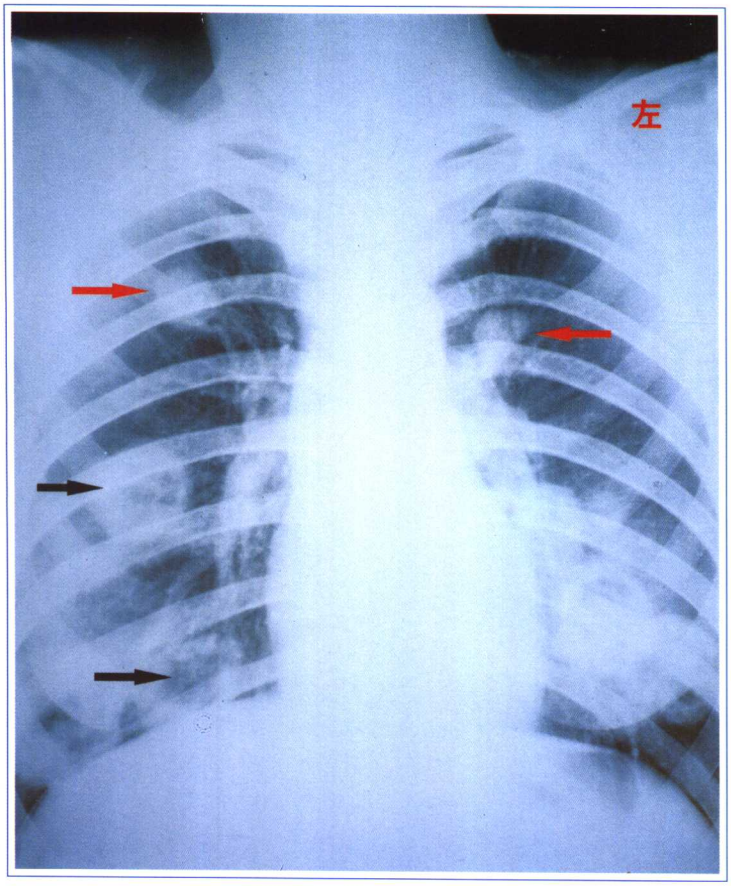

169.Wegener 肉芽肿胸像正位

此胸像显示双肺多发结节状肿块(红色箭头所示),部分形成空洞,呈厚壁型(黑色箭头所示)。

此患者女性,28岁,流涕发热1年余。鼻腔活检证实为 Wegener 肉芽肿。

此患者经皮质醇激素+免疫抑制剂治疗后,伴随临床症状的改善,肺内肿块明显缩小。

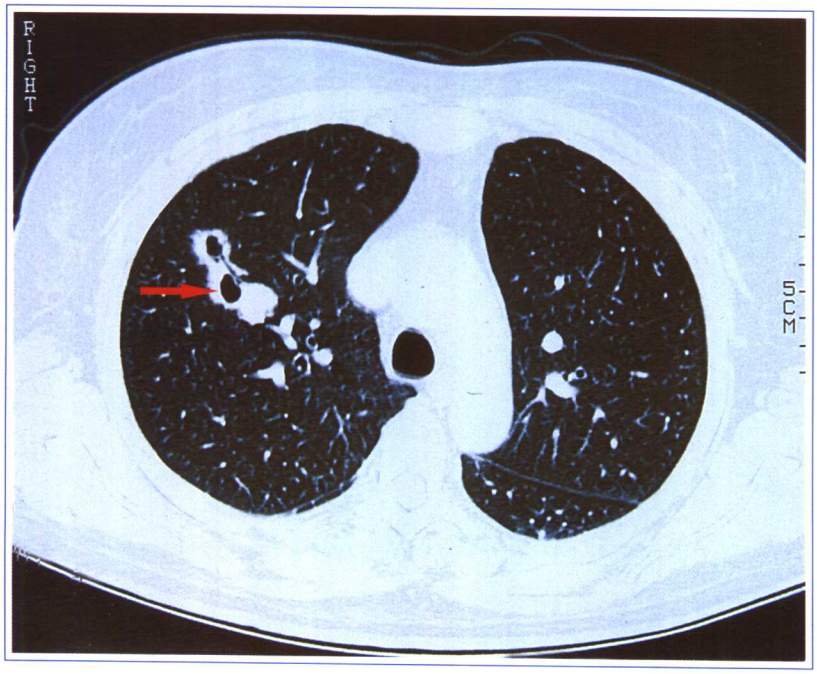

170.Wegener 肉芽肿肺高分辨率 CT (HRCT)

显示双肺多发结节及斑片状肿块,伴多发空洞形成(箭头所示),呈典型 Wegener 肉芽肿病肺部表现。

此患者女性,48岁,临床诊为 Wegener 肉芽肿病。

注:韦格纳(Wegener)肉芽肿是一种主要侵犯小动脉、微动脉及小静脉的系统性、坏死性肉芽肿和血管炎性疾病。典型表现为上下呼吸道的坏死性肉芽肿、节段性坏死性肾小球肾炎的三联症。Wegener 肉芽肿肺部影像学改变为双下肺结节样,粟粒样,多发或局灶性浸润,空洞及肺不张等。

171.Wegener 肉芽肿病胸像

显示双肺斑片状影，右肺大片实变（箭头所示）。

此患者男性，25 岁，临床诊为 Wegener 肉芽肿病。

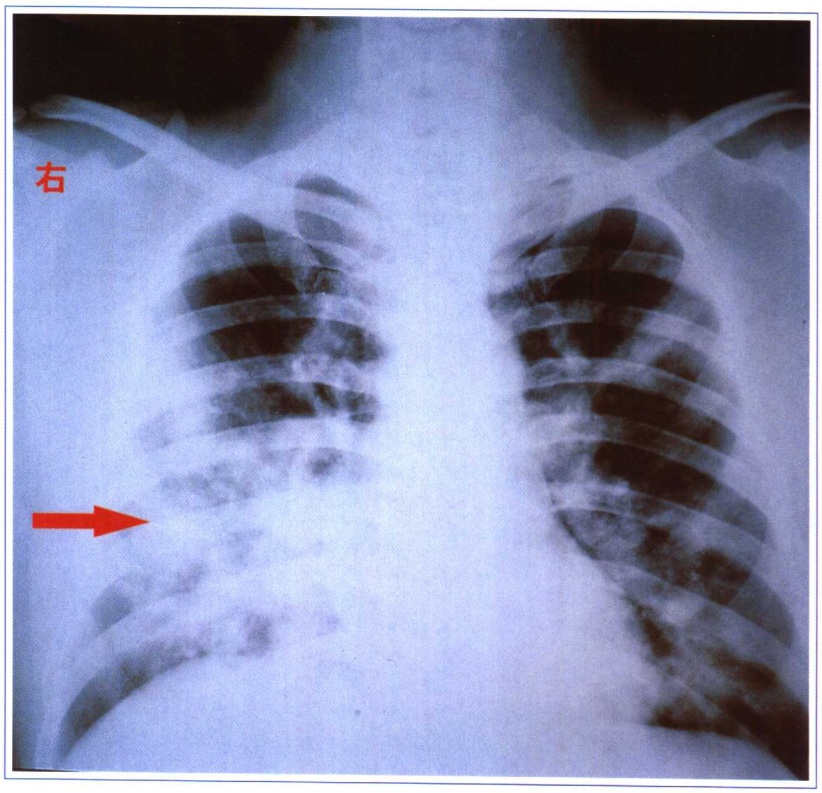

172.Wegener 肉芽肿病 胸部 CT 肺窗

两肺斑片状影，右肺大片实变（箭头所示）。

患者同上。

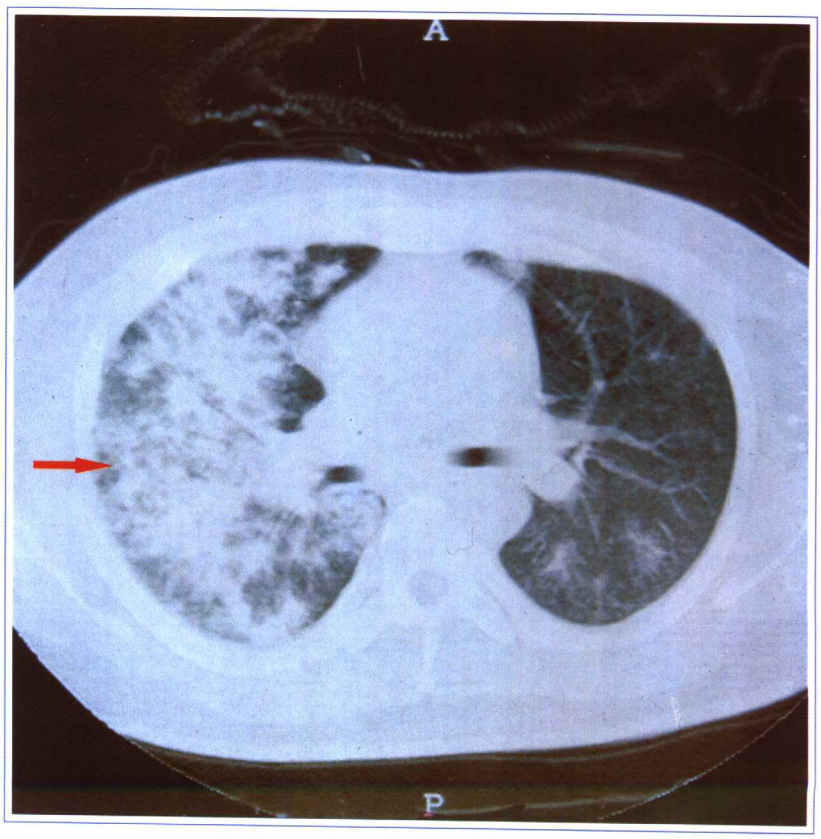

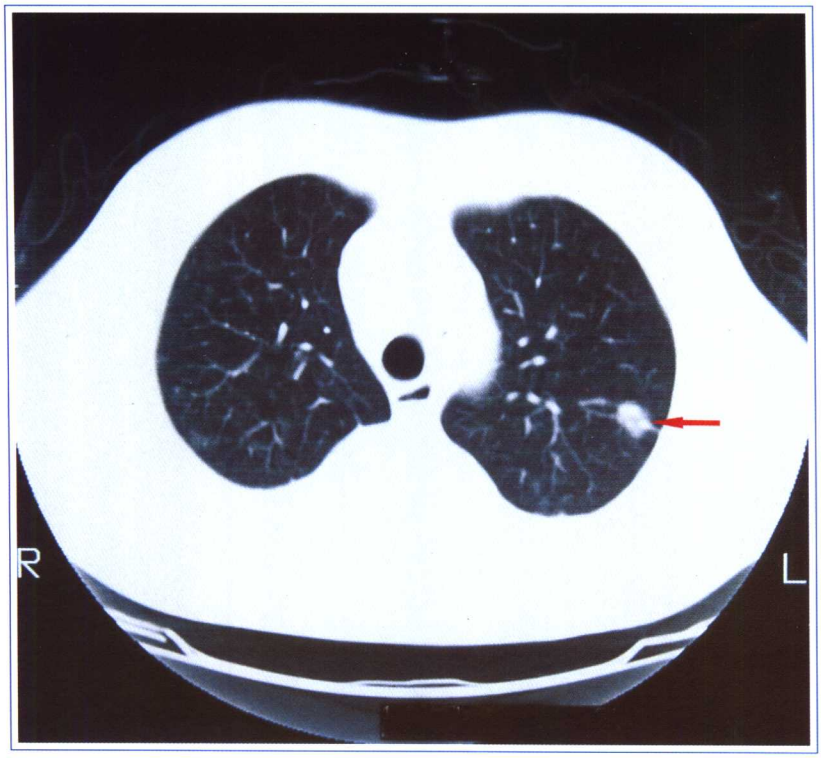

173. 变态反应性肉芽肿性血管炎（CSS）肺CT 肺窗

此CT显示肺内孤立性结节（箭头所示），两侧胸腔积液。

此患者男性，42岁，反复皮下结节10余年，间断发热10余年，伴哮喘、鼻炎，皮下组织活检有脂肪坏死伴慢性炎症，大量嗜酸细胞及淋巴细胞形成肉芽肿及血管炎。

变态反应性肉芽肿性血管炎又称Churg-Strauss综合征（CSS），是一种主要累及小动脉的过敏性肉芽肿性血管炎，尤以肺部血管最易受累，主要表现哮喘，变态反应性鼻炎，全身血管炎及外周血嗜酸粒细胞明显增加，发病年龄多在20～40岁，男性多于女性。

参照1990年Masi AT提出的诊断标准：

1. 哮喘：有哮喘史或在呼气时有弥漫性高音调啰音。
2. 嗜酸粒细胞增多，大于白细胞分类计数的10%。
3. 单发性或多发性神经病变：系统性血管炎所致的单神经病变，多发单神经变或多神经病变（即手套/袜套样分布）。
4. 非固定性肺内浸润，X线片上出现由系统性血管炎所致的迁移性或一过性肺浸润。
5. 鼻窦病变，有急性或慢性鼻窦疼痛或压痛史，X线片上鼻窦模糊。
6. 血管外嗜酸粒细胞浸润：病理示动脉、微动脉、微静脉外周有嗜酸粒细胞浸润。

具备以上6项标准的4条或4条以上即可诊断。

174.Goodpasture 综合征CT肺窗

此胸CT显示两肺纹理增重，以两肺门为中心向肺野分布的斑片状影。

此患者男性，21岁，伴有咳嗽、咳血、呼吸困难。临床诊为Goodpasture综合征。

注：Goodpasture 综合征，又称肺出血－肾炎综合征抗基底膜抗体型。主要特征为：肺出血；肾炎；血清及肾脏洗脱液抗肾小球基底膜（GBM）抗体阳性。肺X线检查早期所见与肺水肿相似，咳血停止后，肺影像改变可在短期内吸收。如反复出血，由于肺内含铁血黄素沉积增多可显示网状结节的典型改变。

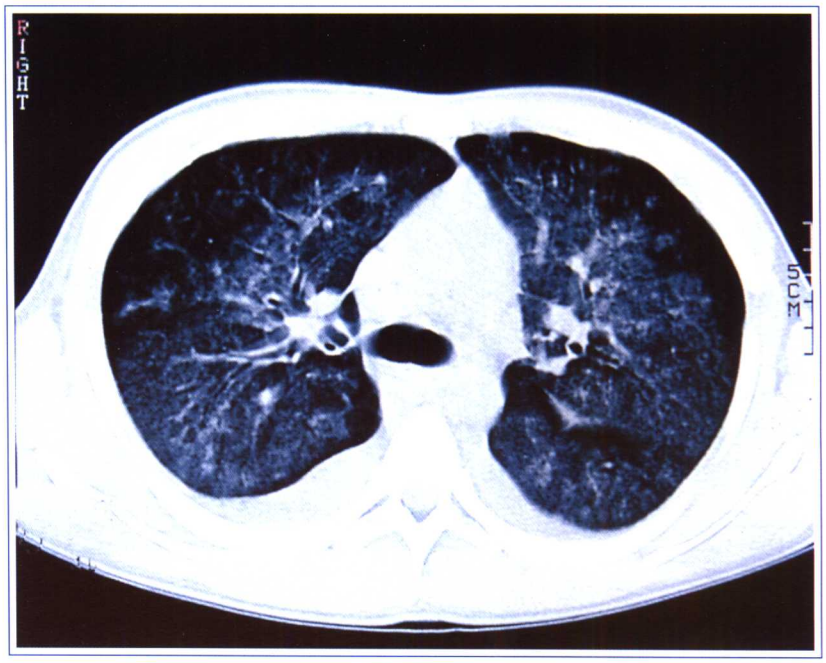

肺出血—肾炎综合征（Goodpasture’s syndrome）的病因不明，激发因素可能是感染、吸入毒性物质或两者兼有。多数病人在起病前以流感样疾病为前驱，急骤发生进行性肾炎或危及生命的急性肺出血。男女患病的比例为4：1，典型病例为30岁左右的男子。

风湿性疾病自身抗体的检测

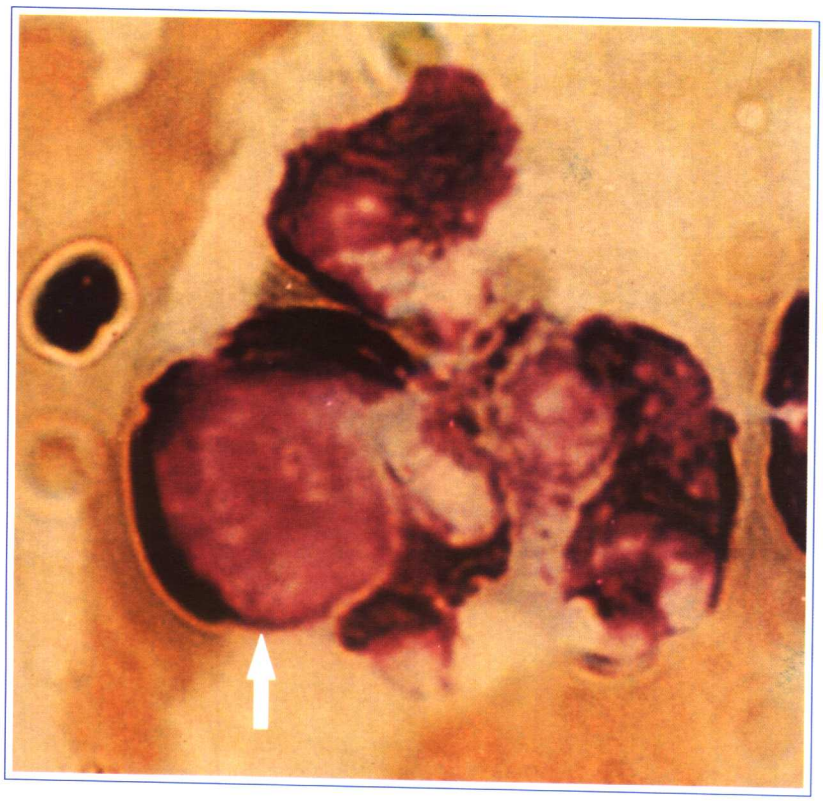

175. 狼疮细胞(lupus erythematosus cell LEC)（+）

LEC 对系统性红斑狼疮（SLE）的诊断有重要意义，是SLE诊断标准之一。1948年，Hargraves等在SLE患者的骨髓和胸水涂片中发现狼疮细胞现象，即胞浆中有一个很大的苏木精染色的紫红色的椭圆形小体，而自身核被挤在一边的多形核粒细胞。它的形成有四个要素：血清中存在狼疮因子（DNP的抗体）、损伤的白细胞、补体参与、有活跃吞噬功能的多形核粒细胞。过程为：狼疮因子与破碎细胞核碎片中的DNA组蛋白复合物（DNP）结合后，激活补体，促使吞噬细胞的吞噬，从而形成狼疮细胞。但LEC的检查操作复杂、费时，技术水平要求高，且影响因素较多，因而对SLE诊断的敏感性差，特异性又不强，故目前采用简单、快速的抗DNP抗体乳胶凝集试验代替了沿用了50余年的传统LEC检查法。

此图显示一典型的狼疮细胞（箭头所示）。

系统性红斑狼疮的抗核抗体谱及阳性率

抗体所作用的抗原	抗体阳性率（%）
双链DNA	50～70
单链DNA	60～90
狼疮细胞（DNP）	55～75
组蛋白	35～80
Sm	20～30
UIRNP	30～40
SSA/RO	40～50
SSB/La	6～15
核糖体（rRNP）	10～20

176.ANA 均质型（Homogeneous，H）
底物：HEp—2 细胞

又称弥散型，分裂间期细胞核显示均质、一致的荧光染色（红色箭头所示），分裂期细胞染色质区也呈均质型阳性荧光染色（白色箭头所示）。此型与抗dsDNA抗体、抗组蛋白抗体及抗核小体抗体有关，引起狼疮细胞的形成。阳性可见于SLE及其他结缔组织病的患者。

此图显示均质型（H）ANA。

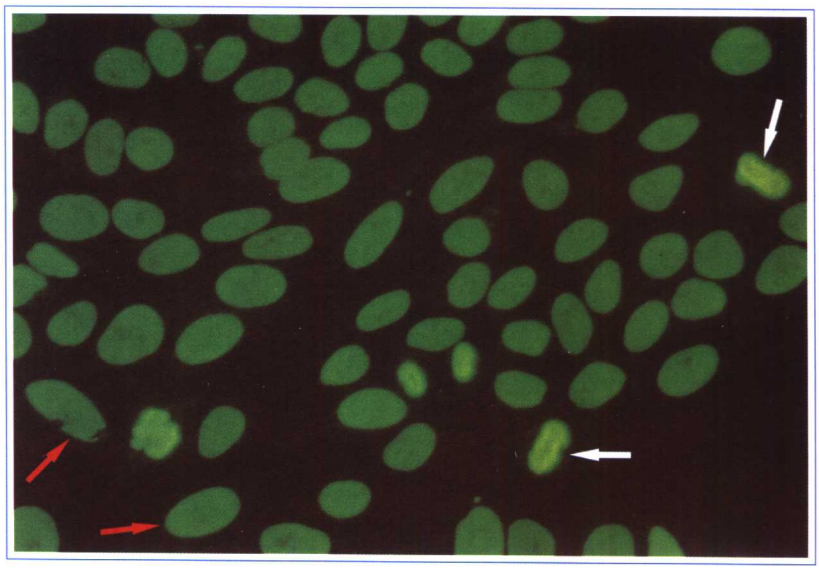

177.ANA 核膜型（Membranous，M）
底物：HEp—2 细胞

又称周边型，分裂间期细胞的细胞核呈现粗的核周荧光染色（红色箭头所示），分裂期细胞染色质区也呈核周染色（白色箭头所示），多与抗dsDNA抗体有关，常见于SLE病人，特别是有肾炎的狼疮病人，活动期SLE阳性率可达100%，是SLE的重要抗体。

此图显示核膜型（M）ANA。

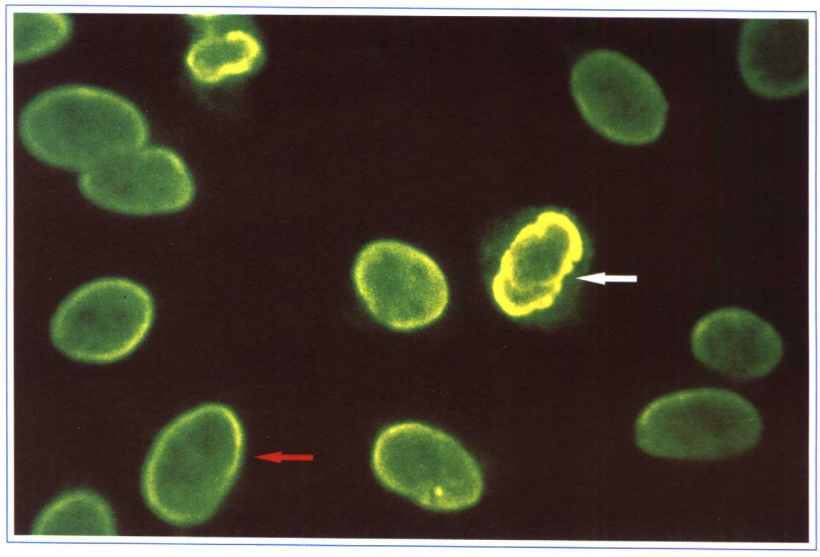

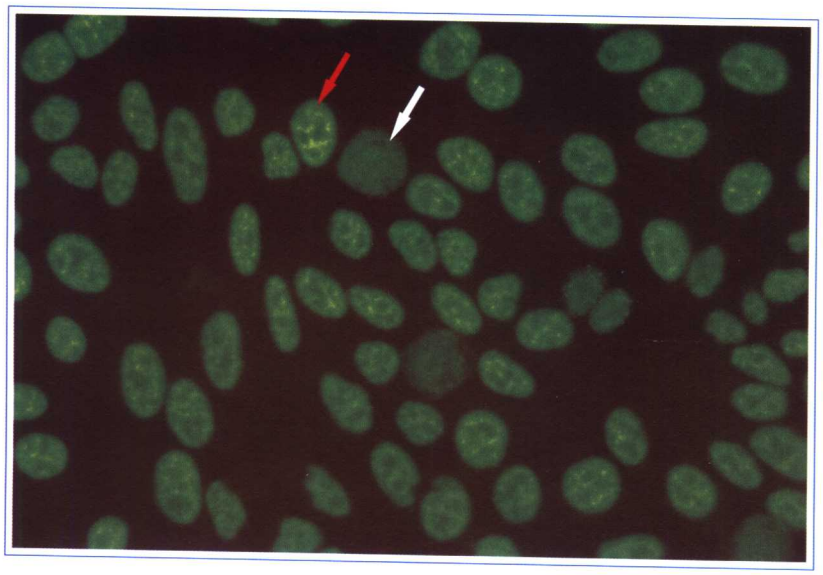

178.ANA 斑点型（Speckled，S）
底物：HEp-2 细胞

分裂期细胞阴性（白色箭头所示），分裂间期细胞核多表现为强阳性斑点型荧光（红色箭头所示）。

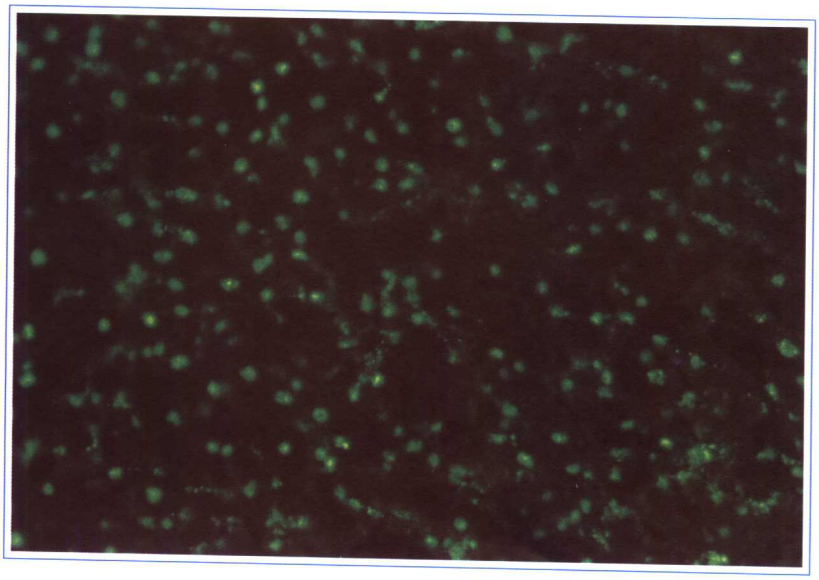

179.ANA 斑点型（S）
底物：猴肝组织

肝细胞核内表现明亮斑点荧光染色，荧光强度与HEp-2细胞相似，结合图 178，抗 Sm/RNP 抗体可能性大。

180.ANA 斑点型 (S)

底物：HEp-2 细胞

分裂期细胞染色质区阴性(白色箭头所示)，分裂间期细胞核多表现为中等强度或弱阳性斑点型荧光(红色箭头所示)。

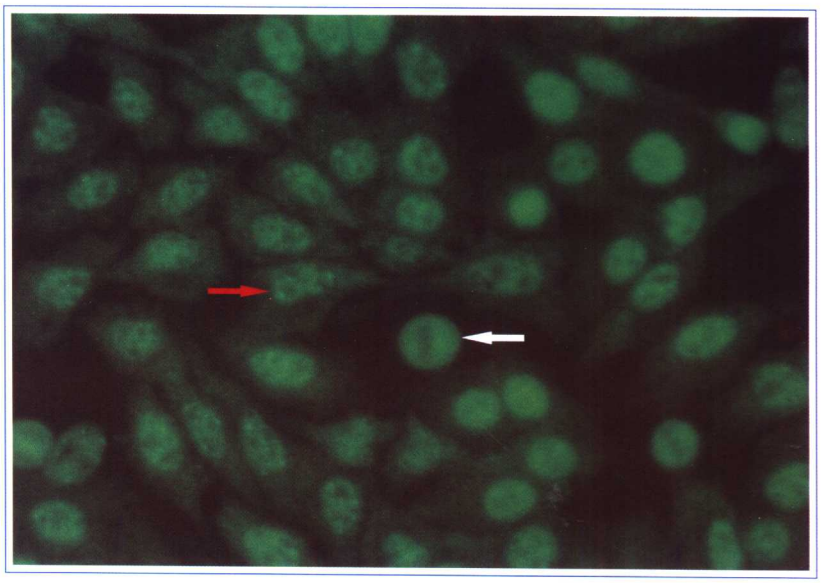

181.ANA 斑点型 (S)

底物：猴肝组织

肝细胞核内表现为弱的斑点荧光(箭头所示)，其强度弱于 HEp-2 细胞，结合图 180，抗 SSA/SSB 抗体可能大。

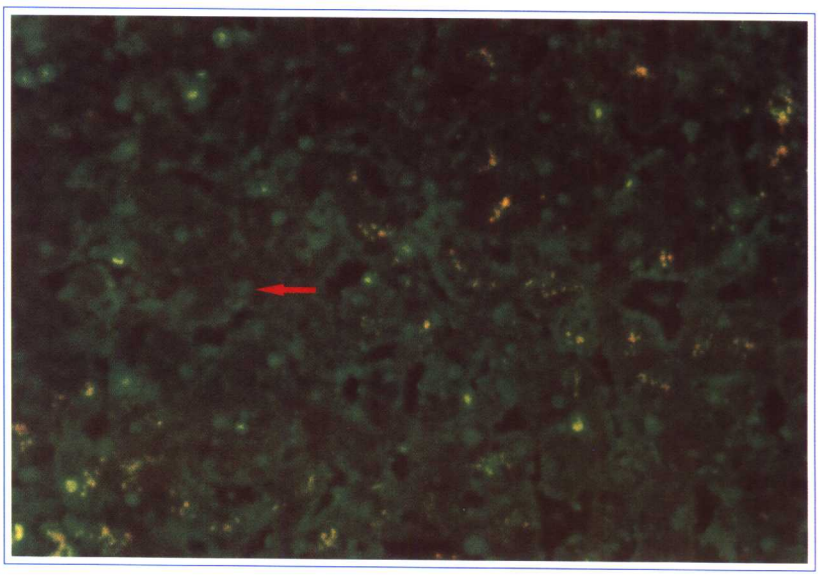

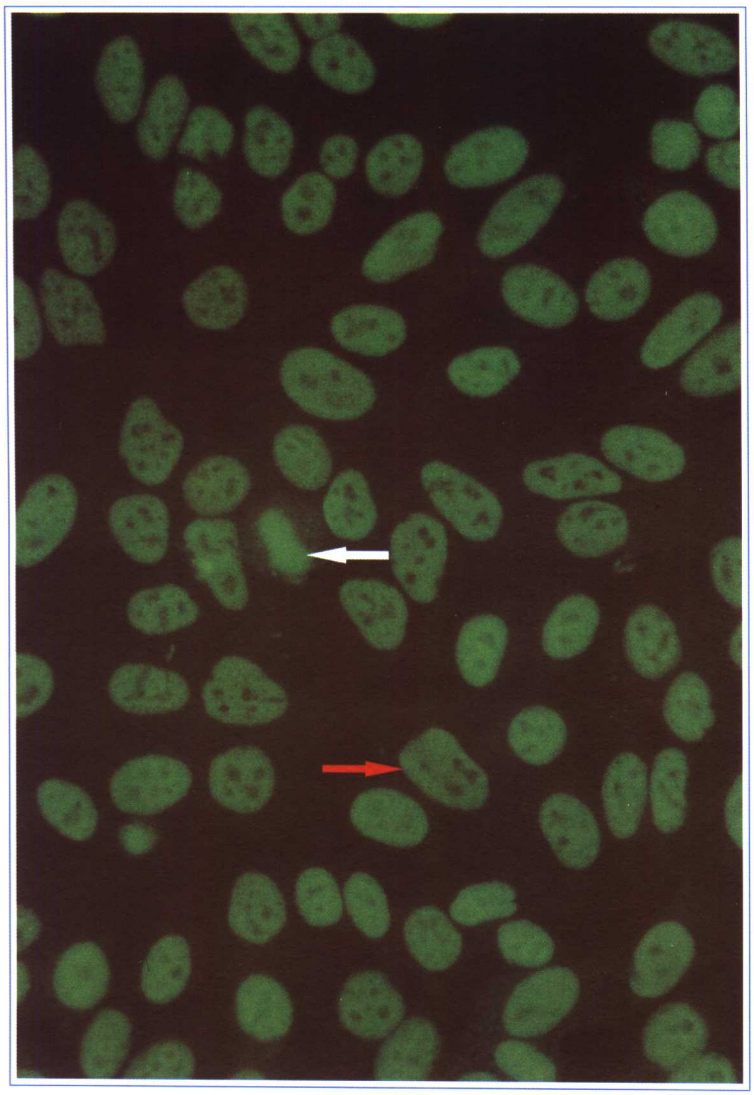

182.ANA 均质与斑点混合型（H+S）
底物：HEp-2 细胞

这是一种常见的混合型抗核抗体，其针对的抗原为组蛋白、dsDNA、DNP及可提取的核抗原。分裂期细胞染色质区表现为均质型（白色箭头所示），分裂间期细胞核表现为斑点型（红色箭头所示）。

见于多种结缔组织病（RA、SLE、I°SS等）。

此图显示均质与斑点混合型（H+S）ANA。

183.ANA 核仁型（Nucleolar，N）
底物：HEp-2 细胞

分裂期细胞染色质区阴性（白色箭头所示），分裂间期细胞核核仁阳性（红色箭头所示），免疫荧光法可发现核仁呈斑点、斑块或均质型染色，与针对核的核糖体或PM-1等核仁抗原的U3-RNP RNA聚合酶（即4-6sRNA）抗体有关，在系统性硬化症及多发性肌炎中多见。

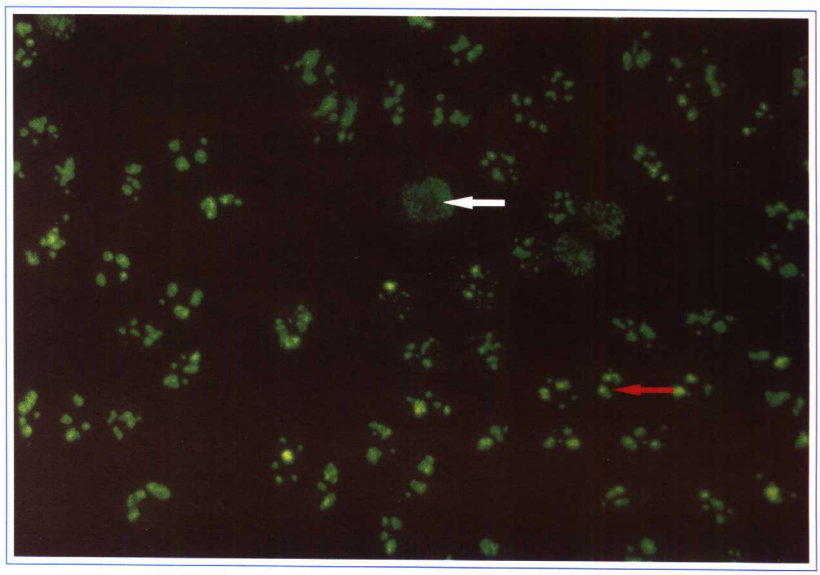

184.抗着丝点抗体
（Anti-centromere antibody，ACA）
底物：HEp-2 细胞

着丝点是纺锤丝在染色体上的附着点。在有丝分裂相，线状排列的浓缩染色体的中板上，可见到与浓缩染色体相对应排列的着丝点（白色箭头所示），在分裂间期细胞核呈散点状荧光染色（红色箭头所示）。在SSc的一种良性变异形CREST综合征中阳性率可达80%，但在弥漫性SSc及有雷诺现象的病人也可阳性，ACA还与肺动脉高压、原发性胆汁性肝硬化（PBC）相关。

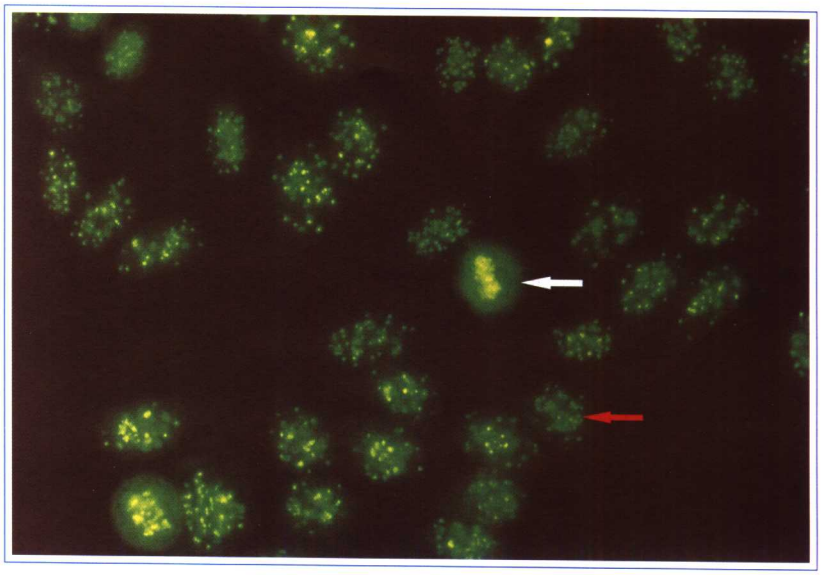

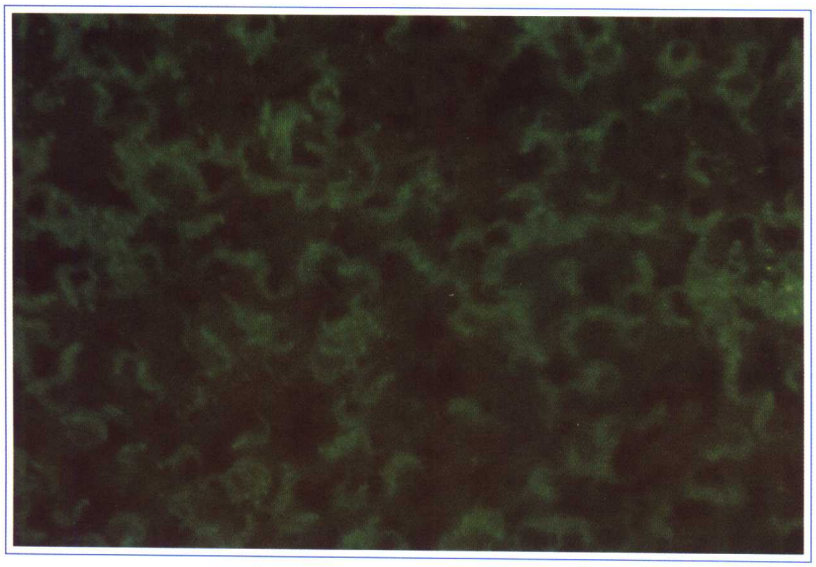

185. 马疫锥虫间接免疫荧光法（IIF-TE-） 底物：马疫锥虫

马疫锥虫（Trypanosma Epuiperdum，TE）是马交媾中感染的一种锥虫，它的核与动基体是不含组蛋白的纯双链DNA，是检测dsDNA抗体的天然底物，用间接免疫荧光法检测，如动基体发亮绿荧光则为阳性。

此图为IIF-TE（-），可见虫体轮廓，但核与动基体无特异性荧光染色。

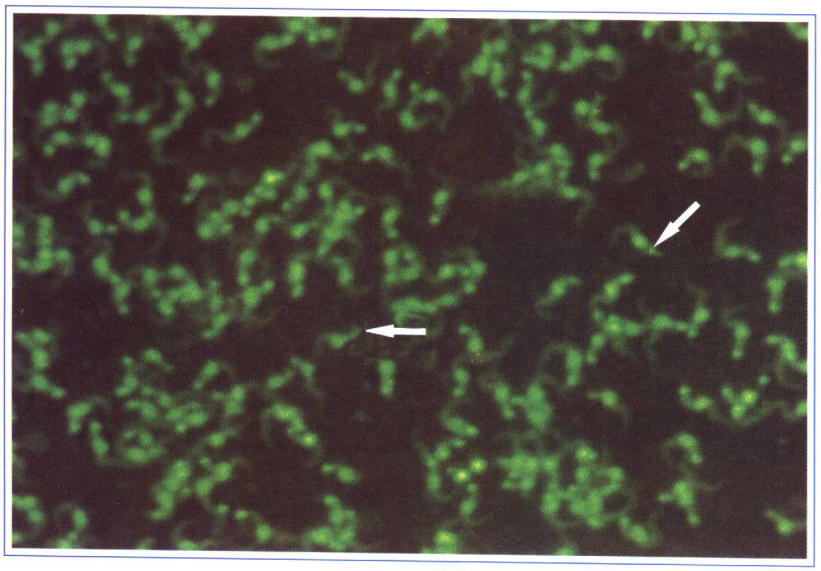

186. 马疫锥虫间接免疫荧光法阳性（IIF-TE +） 底物：马疫锥虫

动基体显示特异性荧光染色（箭头所示）。

抗dsDNA抗体对诊断SLE有较高特异性，且抗体滴度的升降与SLE的疾病活动性相关。IIF-TE较传统的Farr法（饱和硫酸铵沉淀法）特异，但敏感性略差。

187.短膜虫间接免疫荧光法阳性（IIF-CL +）底物：绿蝇短膜虫

短膜虫（Crithidia Luciliae，CL)是一种柱血鞭毛虫，在它的胞浆内有一个巨大的线粒体，为ds-DNA浓缩的动基体，核同一般细胞核，ds-DNA抗体阳性时，动基体可发生特异性荧光染色（箭头所示）。IIF-CL的特异性、敏感性及临床意义同IIF-TE。

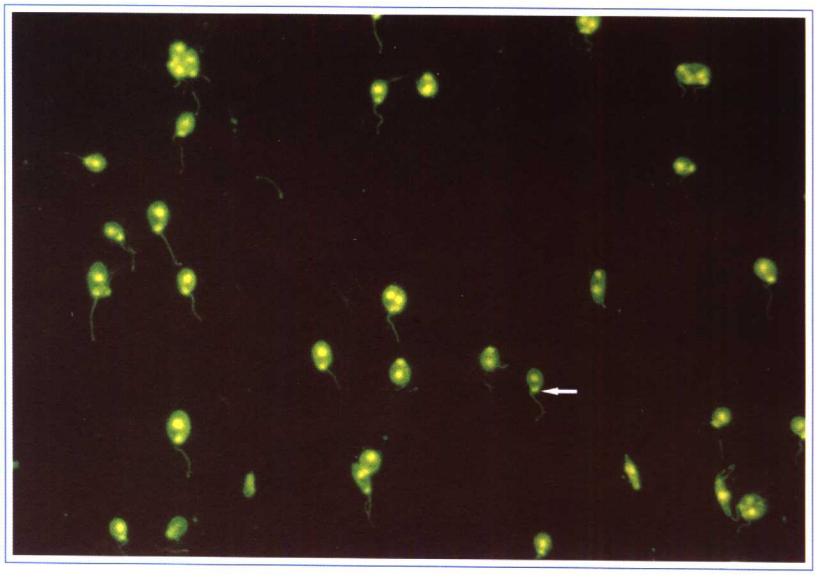

188.核糖体型（抗rRNP抗体型）阳性底物：HEp-2细胞

分裂期细胞染色质区表现为阴性（白色箭头所示），分裂间期细胞细胞核表现为弱核仁型（黄色箭头所示），细胞浆表现为较强的细颗粒状荧光染色（红色箭头所示），抗rRNP抗体多表现为此种荧光染色。抗rRNP抗体的靶抗原是核糖体大亚基上PO（38kD）、P1（16.5kD）和P2（15kD）磷酸蛋白。

抗rRNP抗体主要见于SLE，阳性率10%～20%，是诊断SLE又一特异性抗体，抗rRNP抗体阳性的SLE患者中枢神经系统病变发生率高，并与SLE活动性相关，但不会随病情缓解立即消失。该抗体也与狼疮的肝损害相关。

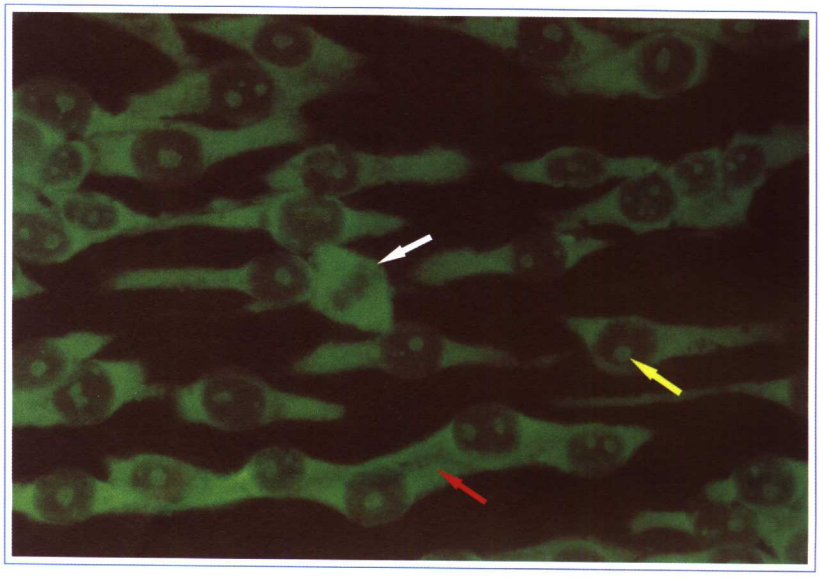

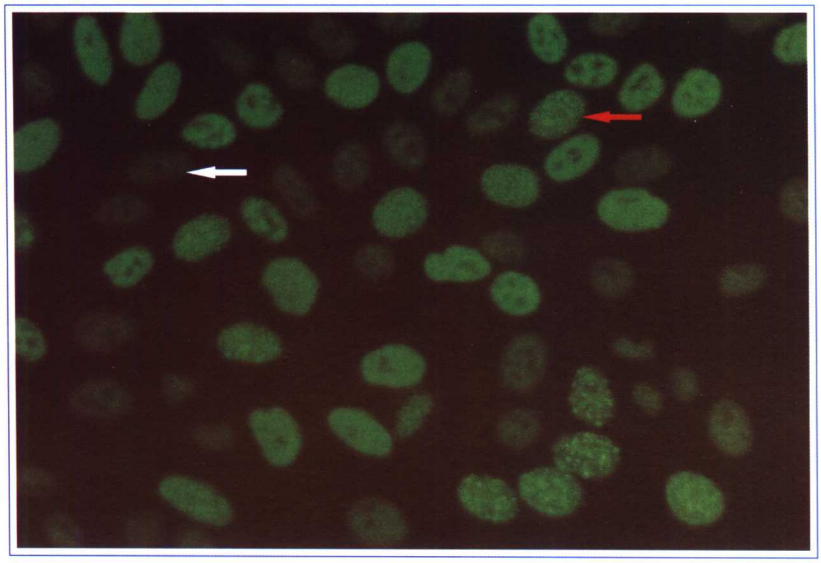

189.抗增殖细胞核抗原抗体（抗PCNA抗体型）阳性 底物：HEp-2细胞

表现的荧光型为部分细胞的细胞核荧光染色较强（增殖期细胞，红色箭头所示）、部分细胞的细胞核较弱或阴性（非增殖期细胞，白色箭头所示）。PCNA是细胞在增殖时核内出现的抗原，是DNA聚合酶δ的辅助蛋白，分子量为36kD。

抗PCNA抗体见于2%～10%的SLE患者，并可能与SLE患者发生弥漫增殖性肾小球肾炎有关。其他结缔组织病常阴性。

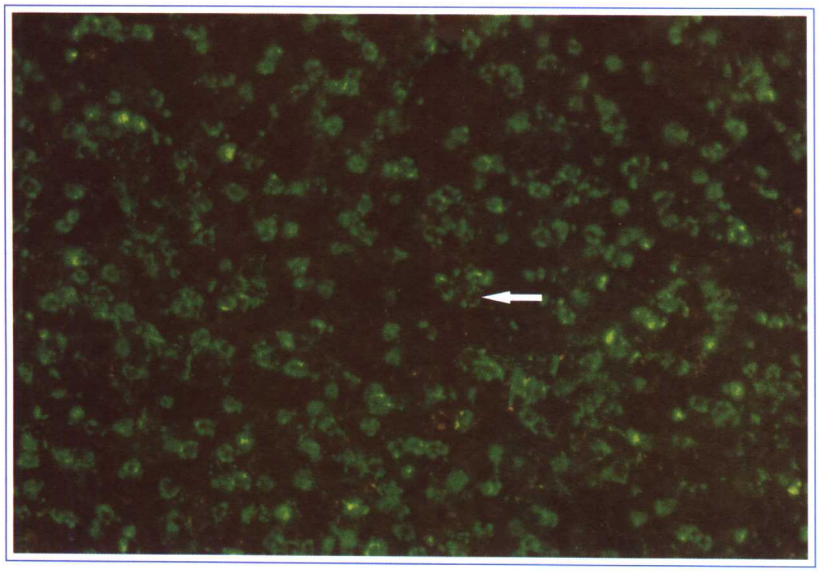

190.抗Ku抗体阳性
底物：猴肝组织

细胞核表现为细颗粒网状荧光染色（箭头所示）。抗Ku抗体的靶抗原分子量为66kD及86kD的两种蛋白，它们以二聚体形式存在且结合于dsDNA的自由端。

抗Ku抗体可见于PM与DM的重叠，DM与SSc的重叠及SLE（15%～20%）或SSc（14%）等。

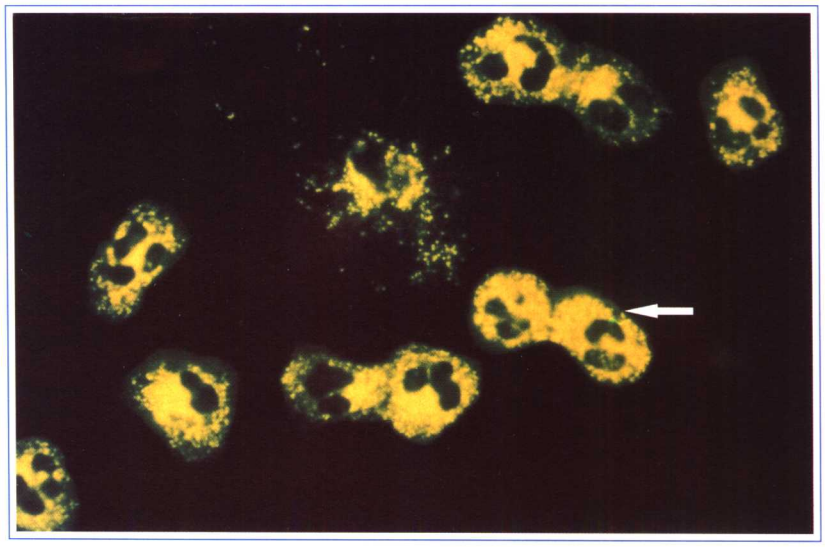

191.抗中性粒细胞胞浆抗体阳性
（胞浆型/c-ANCA）
底物：乙醇固定中性粒细胞

自身抗原主要为丝氨酸蛋白酶3（PR3），免疫沉淀法证实为29kd。靶抗原为可溶性蛋白，存在于正常中性粒细胞的嗜苯胺蓝颗粒中。

IIF检测乙醇固定的中性粒细胞可见胞浆内粗大到细的颗粒型荧光（箭头所示）。此方法被认为是筛选c-ANCA的标准、可靠方法，进一步确认可使用抗PR3抗体特异性ELISA试剂盒。c-ANCA阳性见于多种系统性血管炎，主要见于Wegener肉芽肿，阳性率为80%～95%，也可出现在活动性显微多动脉炎的患者血清中，通常与肾小球肾炎和（或）肺毛细血管炎相关，还可见于变应性肉芽肿性脉管炎（Churg-Strauss综合征）。

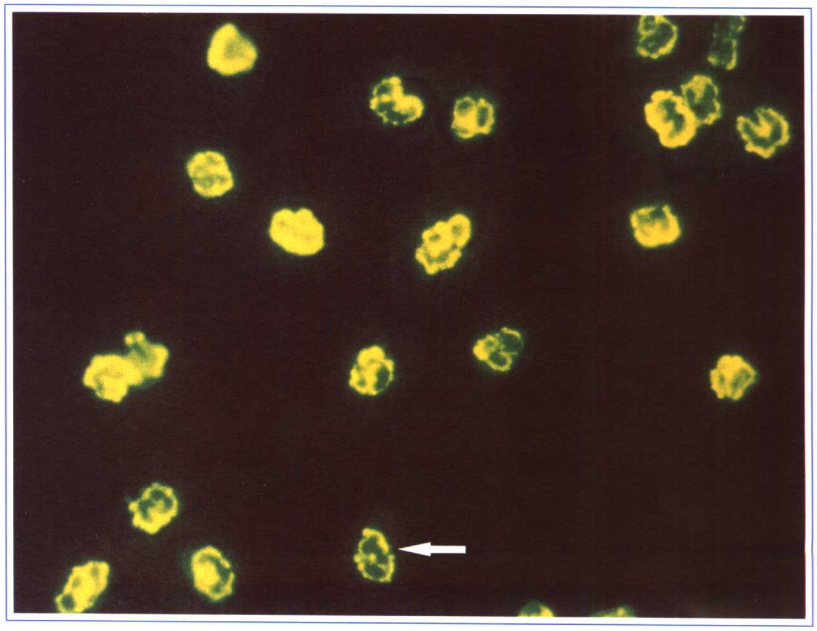

192.抗中性粒细胞胞浆抗体阳性
（核周型/p-ANCA）
底物：乙醇固定中性粒细胞

自身抗原主要为髓过氧化物酶（MPO），其他靶抗原还有白细胞弹性蛋白酶，组织蛋白酶等多种。

IIF检测乙醇固定的中性粒细胞胞浆呈现细胞核周围平滑的带状荧光（箭头所示），细胞核呈阴性。

此方法被认为是筛选p-ANCA的初步检测。目前已较多地使用ELISA法进行MPO抗体的测定，p-ANCA/MPO阳性多见于各种系统性血管炎。40%～80%的显微多血管炎与MPO-ANCA相关，并与肾小球肾炎和（或）肺毛细血管炎相关，Wegener肉芽肿阳性率仅为5%～20%，p-ANCA还可见于Churg-Strauss综合征。MPO阴性的p-ANCA阳性则多见于炎症性肠病、Ⅰ型自身免疫性肝炎（AIH）、原发性硬化性胆管炎（PSC）及多种结缔组织病（RA、SLE、IºSS、PM/DM等），但靶抗原尚未明确。

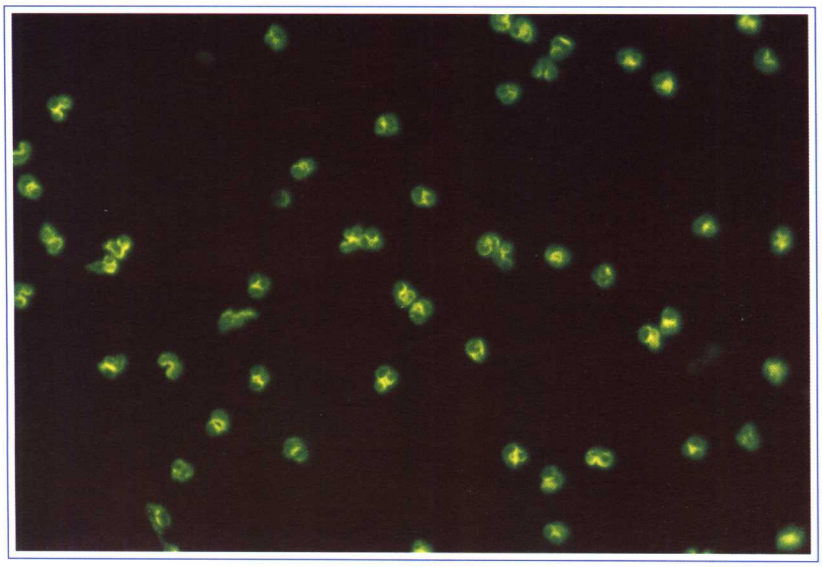

193.抗中性粒细胞胞浆抗体阳性
（非典型/x-ANCA）
底物：乙醇固定的中性粒细胞

代表了p-ANCA和c-ANCA的混合型，由于x-ANCA不易与p-ANCA区分，且主要抗原还不清楚，所以有时把它归为p-ANCA之列，它与溃疡性结肠炎、自身免疫性肝炎和慢性炎症性疾病有关，其靶抗原目前尚未明确。

抗中性粒细胞胞浆抗体（ANCA）因其抗中性粒细胞胞浆成分而命名，是存在于血液中的一种自身抗体。1982年由Davies等用间接免疫荧光技术（IIF）首先在坏死性新月体肾小球肾炎（NCGN）患者血清中发现；1985年Van der Woude等用IIF发现ANCA对韦格纳肉芽肿（WG）有高度特异性，抗体滴度消长与疾病活动性相关。1988年Falk等发现以经典IIF检测ANCA，阳性荧光染色模型可分为两种：胞浆型（cANCA）和核周型（pANCA）。非典型ANCA（xANCA）是近来报道的一种特殊的荧光染色型。

194.抗角蛋白抗体（AKA）阴性
底物：大鼠食管组织

AKA检测常用间接免疫荧光法(IIF)。

此图AKA（−），角质层无特异性荧光染色（红色箭头所示）。

黏膜层可见非特异性荧光染色(白色箭头所示)。

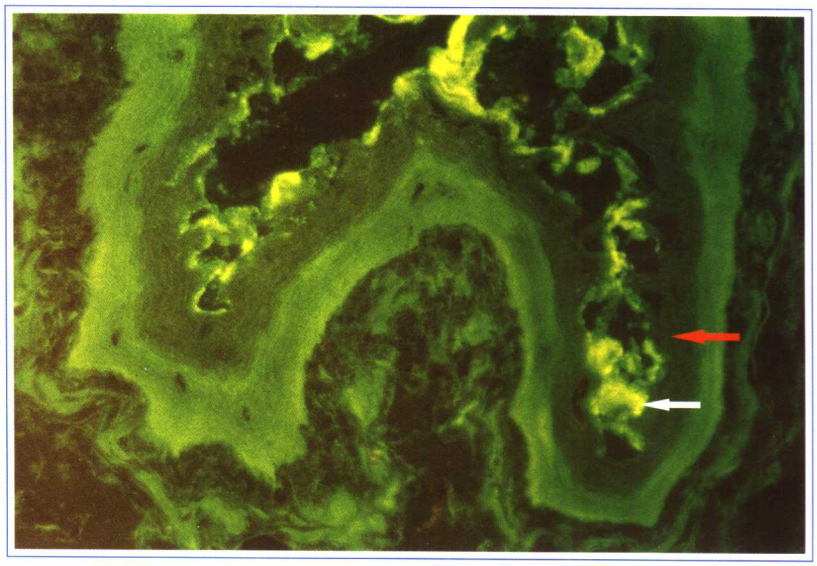

195.抗角蛋白抗体（AKA）阳性
底物：大鼠食管组织

AKA阳性主要显示仅限于上皮角质层的较强的线性分层的均质荧光(红色箭头所示)。靶抗原是角蛋白丝聚集蛋白（Filaggrin）。

IgG型AKA对RA诊断的特异性为85%～95%，敏感性为40%～50%。

AKA的出现可先于疾病的临床表现，有时可以提前几年的时间，是RA早期诊断指标，它还是一个潜在的预后标志，高滴度可预示较严重的RA亚型。

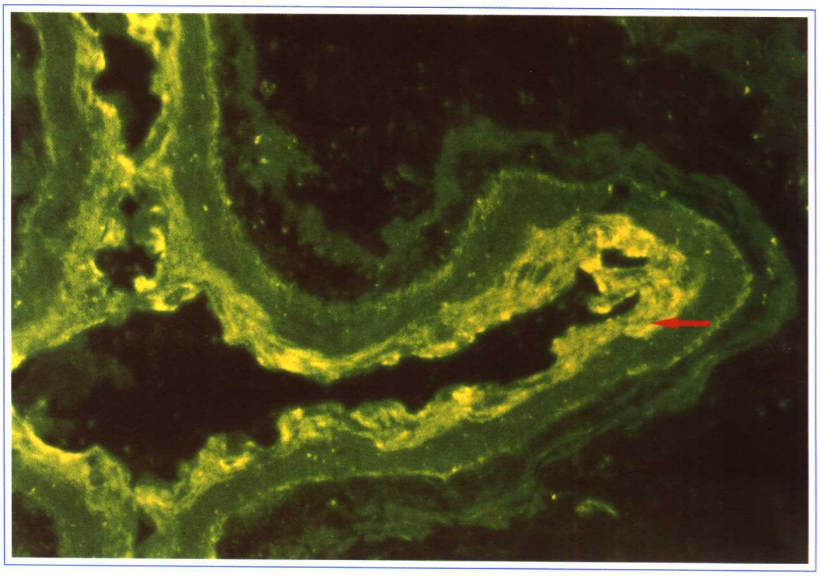

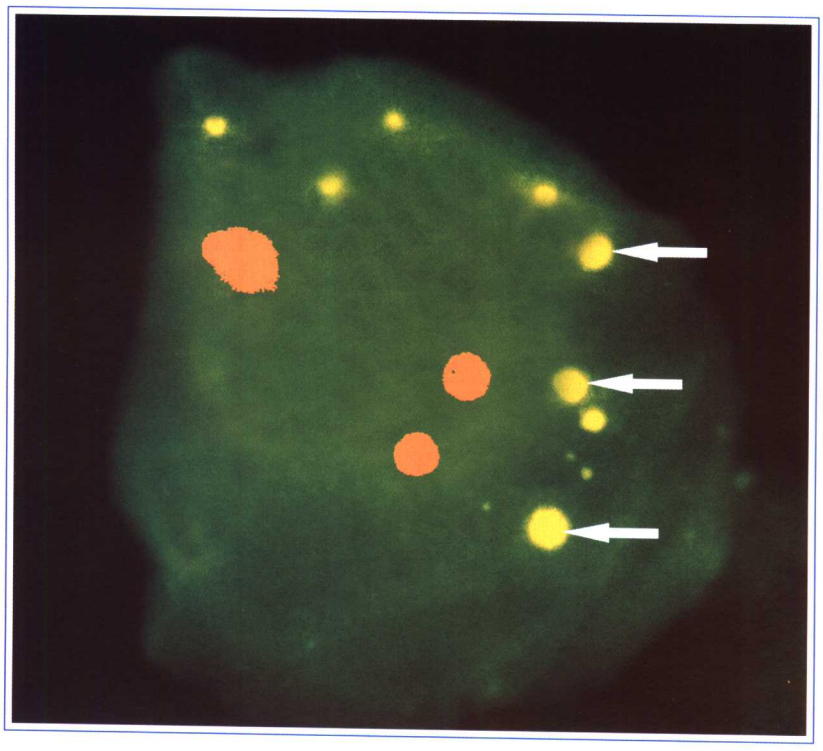

196.抗核周因子（APF）阳性
底物：人颊黏膜上皮细胞

APF的检测用间接免疫荧光法（IIF），此图为APF阳性，显示口腔黏膜上皮细胞胞浆中可见圆形、大小不等的均质特异性荧光染色（白色箭头所示）。靶抗原存在于颊黏膜角质层透明颗粒中，是角蛋白丝聚集蛋白原（Profilaggrin）。细胞核染成红色。

APF对RA诊断敏感性为40%～80%左右，特异性70%～90%之间。

AKA、APF、AFA（抗角蛋白丝聚集蛋白抗体）与抗CCP抗体（抗环瓜氨酸肽抗体）：

AKA、APF对RA特别是早期RA的诊断有很高的特异性，并且与病情及预后相关。此两种抗体互相关联，且它们的靶抗原与角蛋白丝聚集蛋白（filaggrin）密切相关，以后发现针对角蛋白丝聚集蛋白的抗体（AFA）也可用于RA的早期诊断。通过分子水平的研究，发现瓜氨酸是AFA识别表位的必需组成成分。近年国外开始以人工合成的含瓜氨酸链作为抗原用于ELISA检测RA血清中的相应抗体，进一步又以人工合成经修饰的环瓜氨酸肽（CCP）为抗原，用ELISA法检测RA血清中的抗CCP抗体，发现此抗体对RA的诊断有很高的特异性，并与RA病情的严重性及不良预后有关。目前国内外一致认为，抗CCP抗体是诊断RA的一个有价值的自身抗体。

197.抗核包膜蛋白抗体阳性
底物：HEp-2 细胞

有丝分裂间期细胞的细胞核呈现细的环状或核周荧光染色（红色箭头所示），分裂期细胞染色质区阴性（白色箭头所示）。核包膜蛋白主要由 gp210、板层素（Lamin）等组成。gp210属一种210kD核孔复合物糖蛋白。板层素由细胞核膜下三种蛋白质多肽（A、B、C）组成，分子量60～80kD，IIF染色型为核膜型，与某些ds—DNA抗体染色型相似，但抗原不是ds—DNA。

抗A、C型板层素（Lamin）抗体阳性多见于自身免疫性肝炎（AIH）、原发性胆汁性肝硬化（PBC），抗gp210抗体为PBC特异性抗体。而抗B型板层素抗体还可见于不够SLE诊断标准但有SLE特征的患者，如皮肤损害或脑血管炎、抗磷脂综合征、血小板减少症或溶血性贫血等。

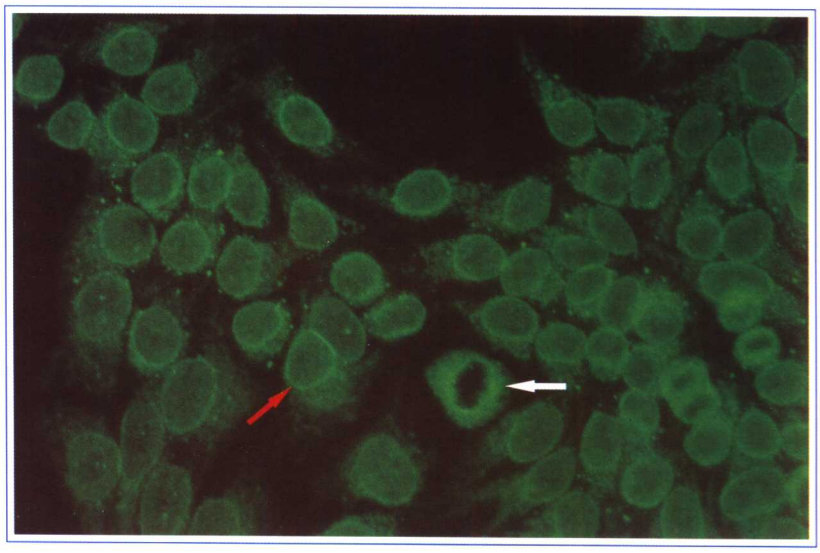

198.抗核包膜蛋白抗体阳性
底物：猴肝组织

猴肝细胞核显示环状膜形荧光染色（红色箭头所示），通常较HEp-2细胞荧光略强且典型。

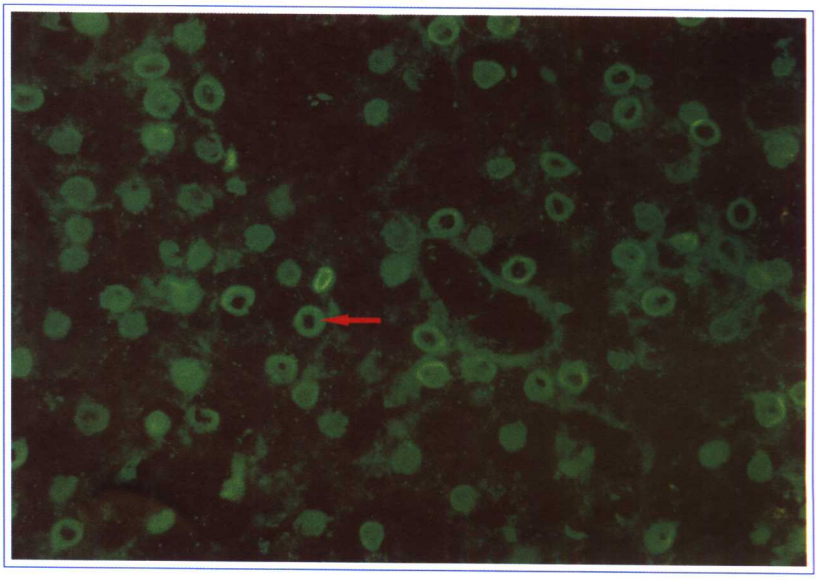

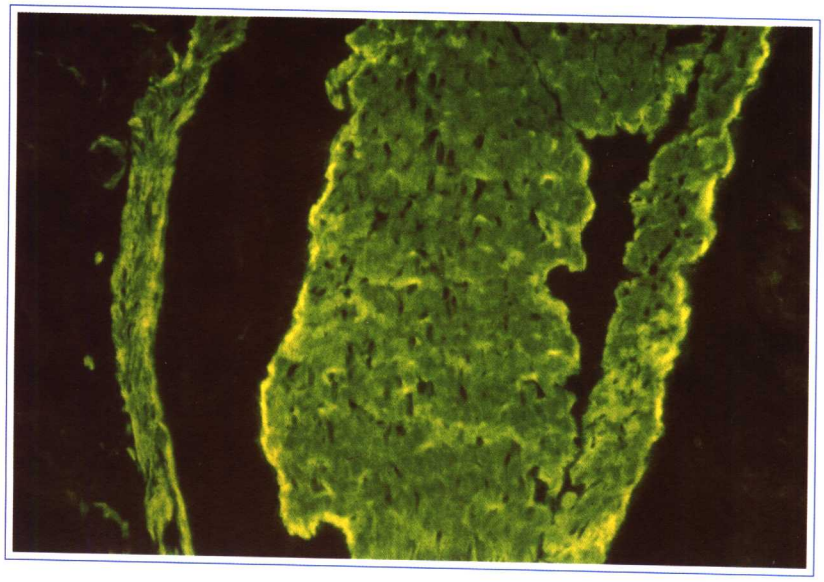

199.抗平滑肌抗体（ASMA）阳性
底物：大鼠胃组织

用IIF法可观察到平滑肌组织呈现特异性荧光染色（显示绿色荧光处），其靶抗原主要为平滑肌胞浆中的肌动蛋白或波形纤维蛋白。当肝细胞严重损害时，蛋白释放到血液中刺激机体产生抗平滑肌自身抗体（ASMA），此抗体如>1:160则可见于约90%的自身免疫性肝炎（AIH），低滴度的ASMA可出现于感染性疾病、系统性自身免疫病、炎性肠病、白塞病、心肌炎和急性肝炎等。

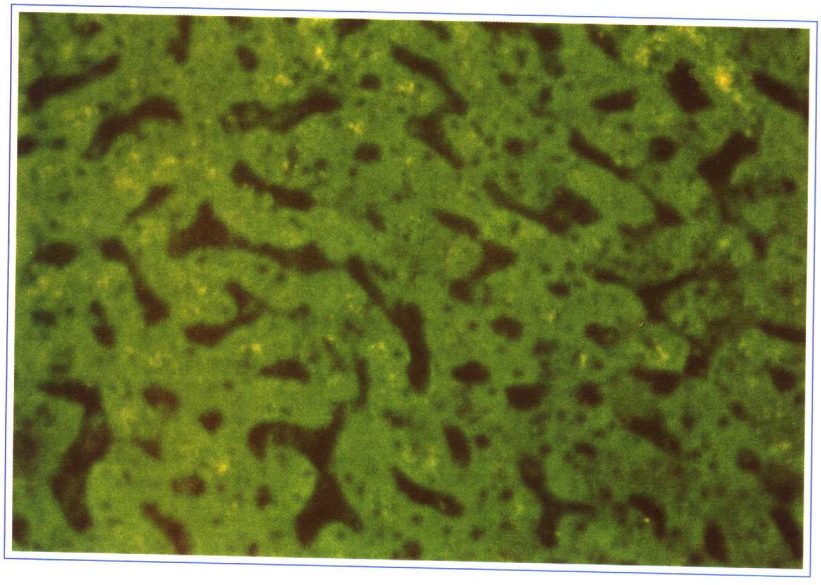

200.抗肝特异性蛋白(LSP)抗体阳性
底物：猴肝组织

即抗肝特异性膜脂蛋白抗体，自身抗原为肝特异性膜脂蛋白(43kD)，IIF法测定，猴肝组织肝细胞浆呈现颗粒样特异性荧光染色。抗LSP抗体在正常人中为阴性，活动期AIH阳性率50%～100%，PBC可达33%～50%，但在急性病毒性肝炎及慢性病毒性乙型肝炎中可高达90%，酒精性肝病及隐匿性肝硬化阳性率30%左右，而在其他肝病或非肝性自身免疫病阳性率不到20%。

201.抗肝肾微粒体（LKM）抗体阳性
底物：大鼠肾组织

用IIF法测定，抗LKM抗体阳性肾组织荧光染色特点是：肾组织表现为部分肾曲小管上皮细胞胞浆呈现特异性荧光染色，部分为阴性。自身抗原分LKM-1、LKM-2、LKM-3三型。LKM-1抗体为AIH Ⅱ型的血清学标志，在AIH中的阳性率约10%，虽然LKM抗体也可出现在病毒性丙型肝炎中，但滴度比AIH低。临床检测以LKM-1为主，其靶抗原为细胞色素P450 Ⅱ D6。

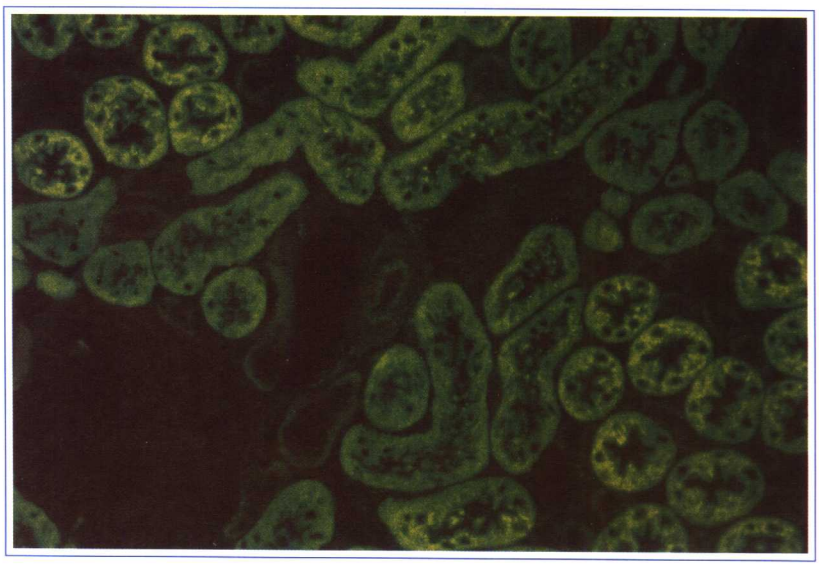

202.抗肝肾微粒体（LKM）抗体阳性
底物：鼠肝组织

方法及临床意义同上，鼠肝肝细胞胞浆呈现细颗粒到均质型的特异性荧光染色。

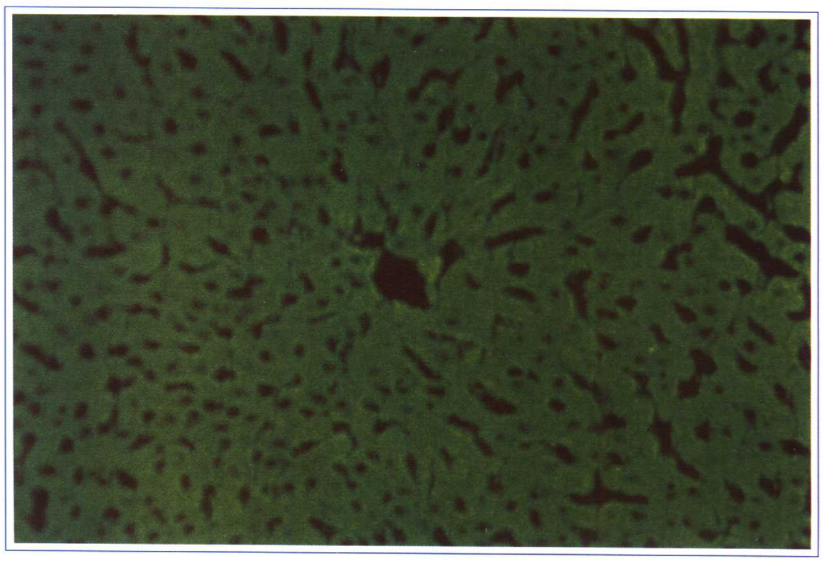

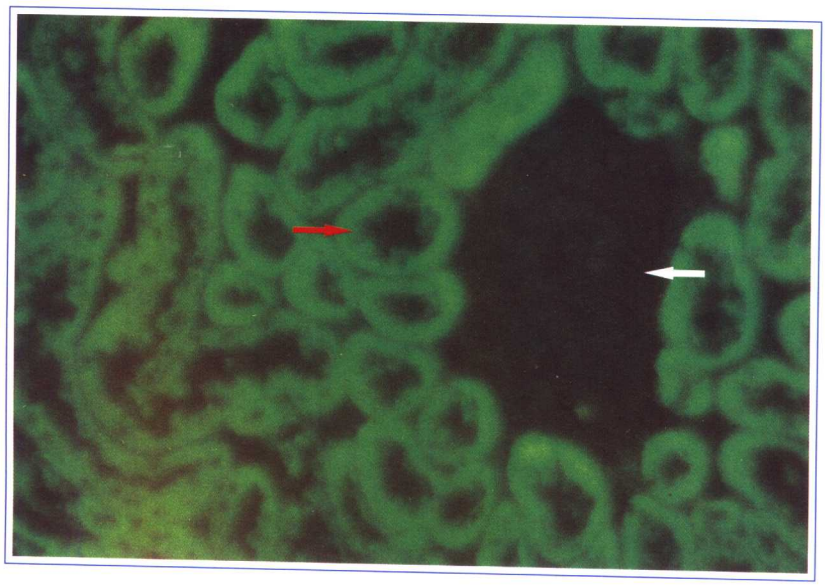

203.抗线粒体抗体（AMA）阳性
底物：大鼠肾组织

AMA是一种无种属特异性和器官特异性的自身抗体。用IIF法测定，大部分为近端和远端肾曲小管的细胞胞浆中呈现细到粗的颗粒性荧光（红色箭头所示），肾小球荧光阴性（白色箭头所示），自身抗原位于真核细胞线粒体内膜，为2-氧（代）酸脱氢酶复合体的亚单位。AMA共分9型，其中AMA-2与PBC密切相关，而AMA-4则可能为PBC与AIH的重叠。

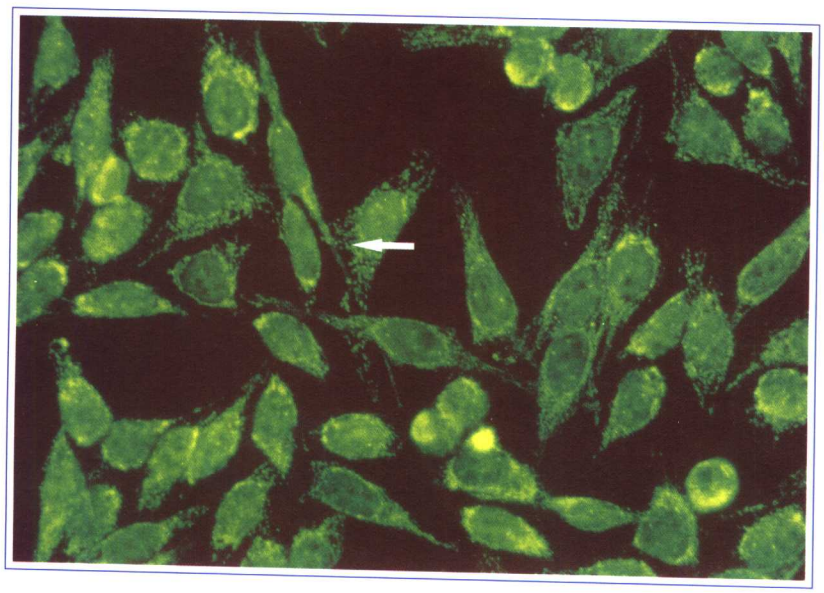

204.抗线粒体抗体（AMA）阳性
底物：HEp-2细胞

方法及临床意义同上，胞浆内呈现粗的颗粒型特异性荧光染色（箭头所示）。

205.抗核点型抗体
（少核点型 /a few dots）阳性
底物:HEp-2 细胞

分裂间期细胞的胞核呈现2～6个分散的圆点状荧光染色（红色箭头所示），有丝分裂期细胞浓缩的染色质区阴性（白色箭头所示）。

此抗体又称抗P80螺旋蛋白抗体，临床上可见于PBC，活动性肝炎（免疫性与病毒性），也可见于其他种类的自身免疫病，如干燥综合征等。

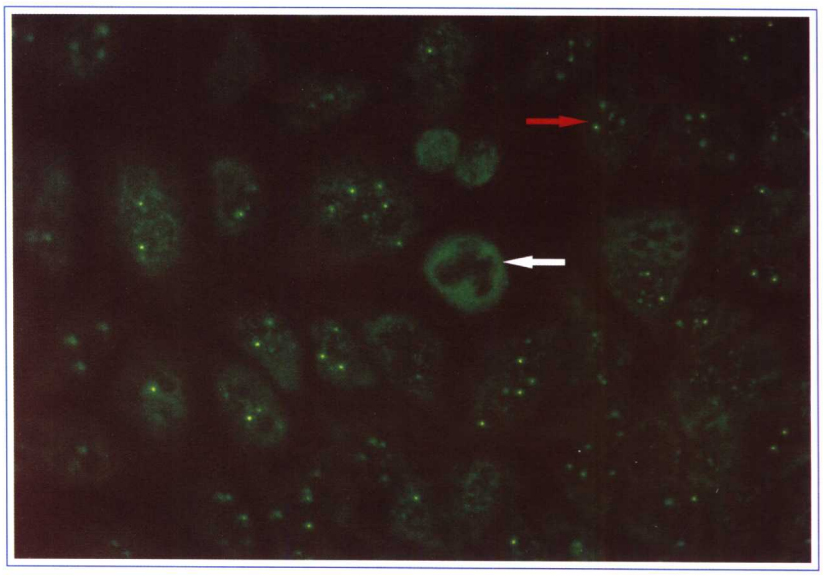

206.抗核点型抗体
（多核点型 /multiple dots）
底物：HEp-2 细胞

分裂间期细胞的胞核与胞浆呈现5～20个（平均10个左右）分散的圆点状荧光染色（红色箭头所示），有丝分裂期细胞浓缩的染色质区阴性（白色箭头所示）。

此抗体又称抗Sp100蛋白抗体，临床上常见于PBC（阳性率6%～44%），并常与AMA同时出现，亦可见于干燥综合征，少见于SSc（7%）、SLE（2%）、MCTD及重叠综合征等。

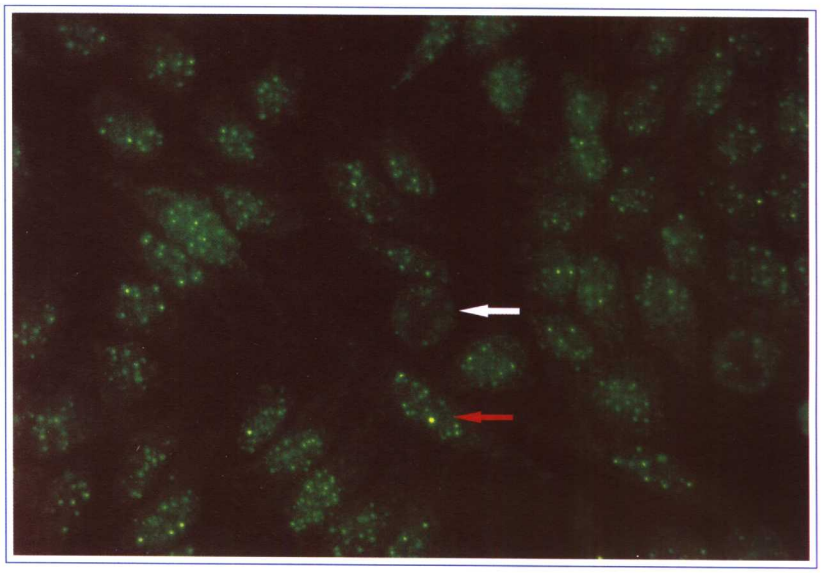

风湿性疾病的临床表现

类风湿关节炎（RA）是一种慢性炎性、系统性的自身免疫病，表现为外周动关节持续性和进行性的滑膜炎，继而引起软骨破坏和骨侵蚀，造成关节畸形，成为该病的标志，并可有多种多样的关节外表现。

几乎所有的RA病人都累及手和腕关节，这些关节一般是最先受累，也是晚期产生特征性畸形的部位。

207. 典型RA手的PIP梭形肿胀（滑膜炎）

RA典型的早期特征是近端指间关节（PIP）因肿胀（滑膜炎）产生的梭形外观（黄色箭头所示），常伴有掌指关节（MCP）对称性肿胀，远端指间关节（DIP）很少受累（白色箭头所示）。

208. RA手尺侧偏斜

由于PIP尤其是MCP的关节内破坏，并有周围软组织的松弛无力，加之周围肌腱和韧带的拉扯造成RA手指的尺侧偏斜。

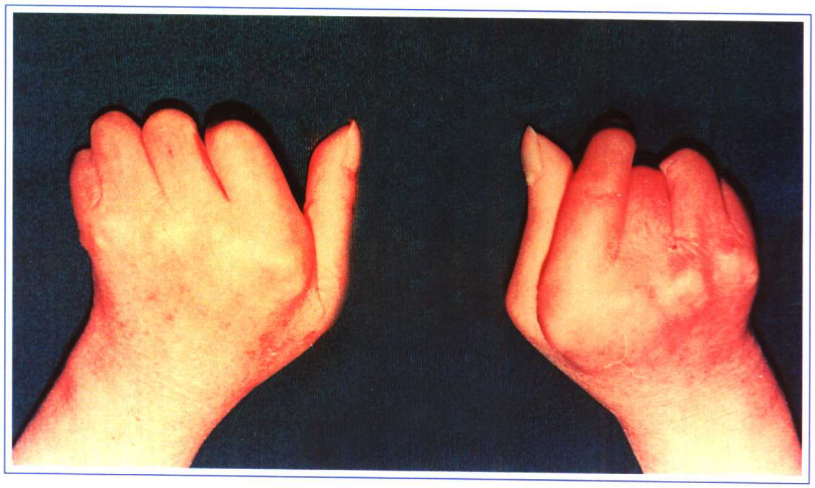

209. 晚期RA手MCP严重破坏及掌侧半脱位

MCP是RA患者最易受累的部位，并成为特征性RA手畸形标记（尤其Ⅱ、Ⅲ指，箭头所示）。此图显示晚期RA患者MCP的严重破坏，并伴有近节指骨掌侧半脱位。

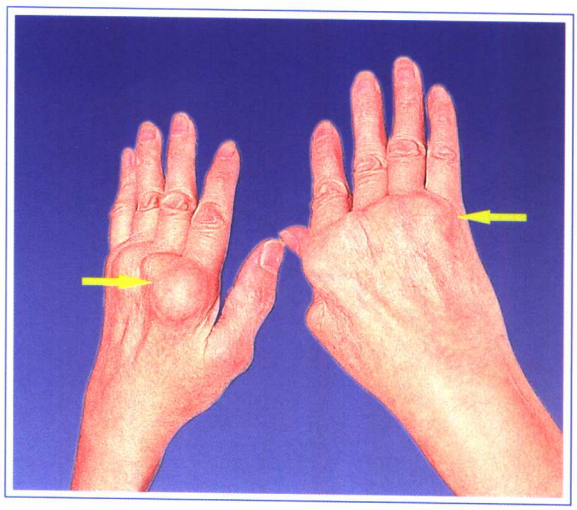

210. 晚期RA手“之”字变形

MCP的尺侧偏斜常合并腕掌关节的桡侧偏斜，导致手呈“之”字变形。此图显示RA手的PIP、MCP及腕三组关节的同时病变。

1987年修正的ACR RA诊断标准中，前四条均为以手、腕关节受累为主的临床表现，特别强调这些症状和体征必须持续至少6周，其中第三、四条是专指手的近端指间关节（PIP）、掌指关节（MCP）及腕关节的：

第三条：腕、掌指、近端指间关节至少有一个关节肿胀。

第四条：对称性关节炎。近端指间关节，掌指关节及跖趾关节受累不要求绝对对称。

211. 晚期 RA 手天鹅颈畸形

RA 手晚期特征性畸形之一：天鹅颈畸形（箭头所示）。远端指间关节屈曲，近端指间关节过伸（由于手指肌腱受损拉扯）。

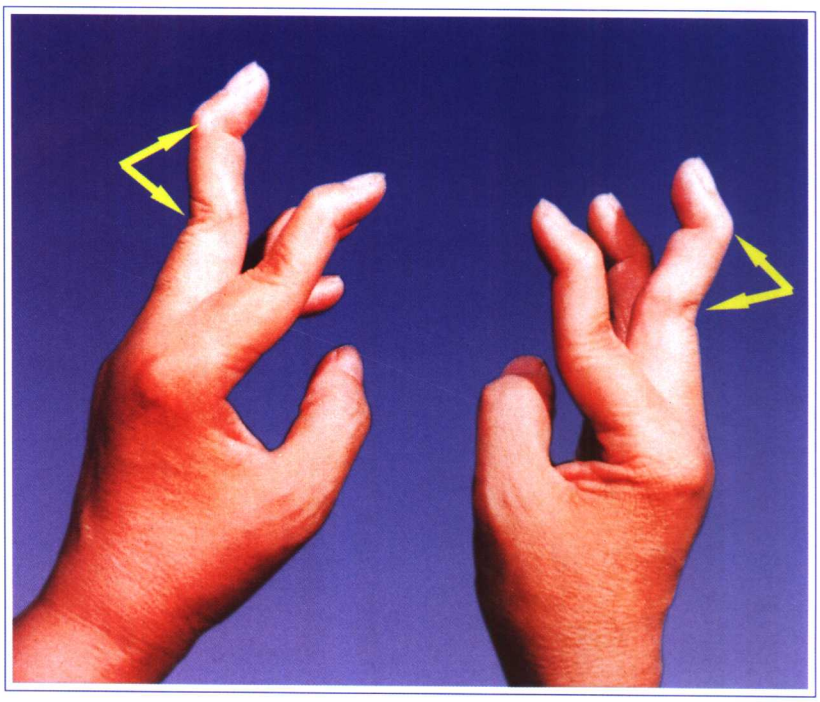

212. 晚期 RA 手纽扣花畸形

RA 手晚期特征性畸形之一：钮扣花畸形（箭头所示），近端指间关节屈曲，远端指间关节过伸（由于手指肌腱受损拉扯）。

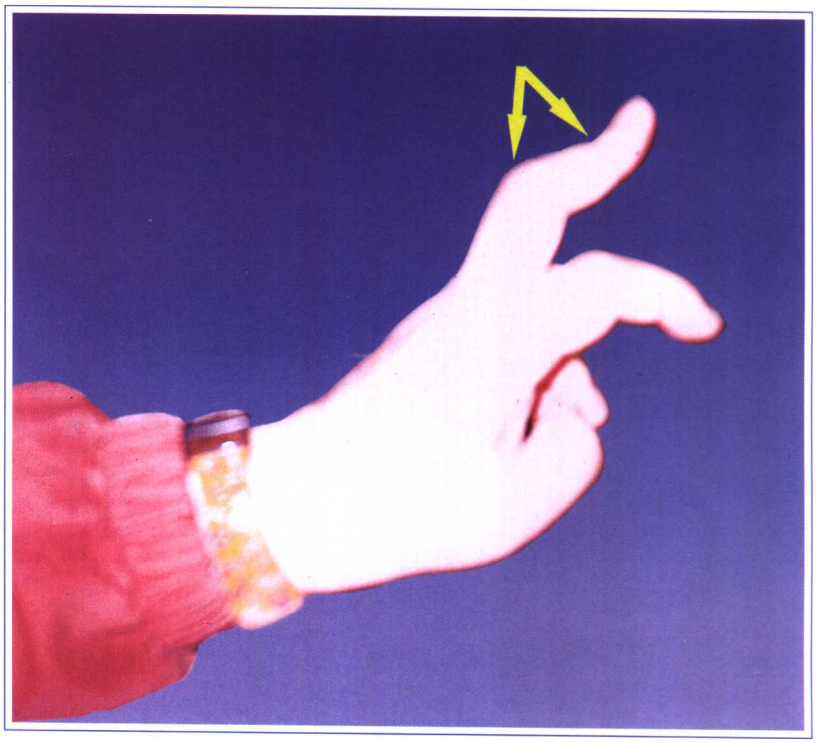

213. RA手的腱鞘囊肿（正面观）

RA手由于功能受限，约50%可出现腱鞘炎或腱鞘囊肿（箭头所示），经常位于手背的伸肌腱处。

214. RA手的腱鞘囊肿（侧面观）

箭头所示

215. RA足，血管炎

RA足部的受损常见，甚至可早于手和腕的病变，并可单独出现，跖趾关节（MTP）的滑膜炎最常见。MTP的肿胀，半脱位造成足趾两侧挤压痛，跖骨头半脱位至蹈趾外翻。

RA的关节外表现之一为类风湿血管炎，常出现在HLA-DR4(+)、RF高滴度的病人，皮肤血管炎常表现为雷诺现象及溃疡、坏死。

此图显示：RA的蹈趾外翻（黄色箭头所示）及足趾屈曲畸形。小腿及踝部有RA血管炎后的溃疡（白色箭头所示）。

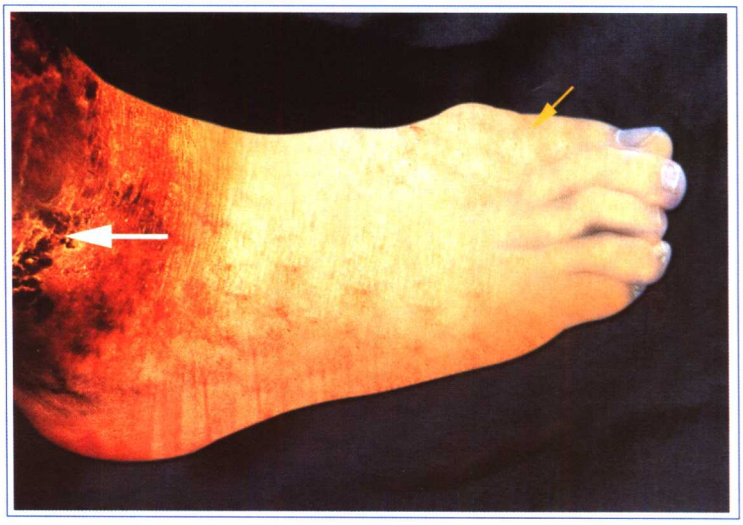

类风湿关节炎的确切提法应是类风湿病，因为除滑膜炎外，它有诸多的全身表现，与这种关节外损伤相关的因素有：严重的关节炎，Ⅱ类HLA-DRB1*0401等位基因（HLA-DR4）及高滴度类风湿因子。

RA血管炎可影响毛细血管、小静脉，也可发生在小或中动脉，典型的病理改变为坏死性血管炎。发病机制可能与免疫复合物的形成及补体的激活有关，冷球蛋白可阳性。皮肤血管炎表现为雷诺现象，指（趾）端溃疡、坏死、皮肤出血倾向。还可有周围神经病变，内脏动脉炎（心、肺、肠道等）。

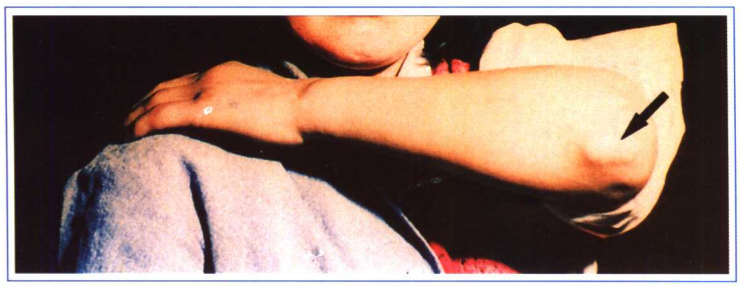

216. RA 单肘类风湿结节

类风湿结节的形成是RA关节外表现之一，出现在15%～25%的RA患者中，往往与高滴度RF(+)及HLA-DR4(+)相关。

大体上的类风湿结节易发生在关节隆突部及经常受压处的皮下，有的紧贴骨膜，大小约数毫米至数厘米，圆或卵圆形，质地硬。此图显示位于肘部的鹰嘴突（单侧）的类风湿结节（箭头所示）。

217. RA 双肘类风湿结节

同上。此图显示位于肘部的鹰嘴突(双侧)的类风湿结节(箭头所示)。

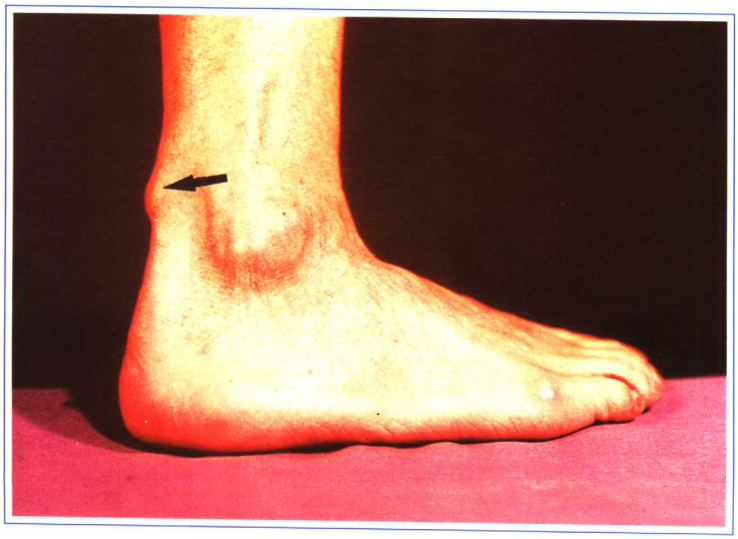

218. RA 足跟类风湿结节

同上。此图显示位于足跟腱部的类风湿结节（箭头所示）。

219. 幼年慢性关节炎（JCA）的多关节炎型

此图显示幼年慢性关节炎(JCA)的多关节炎型，上、下肢损伤关节多于5个。

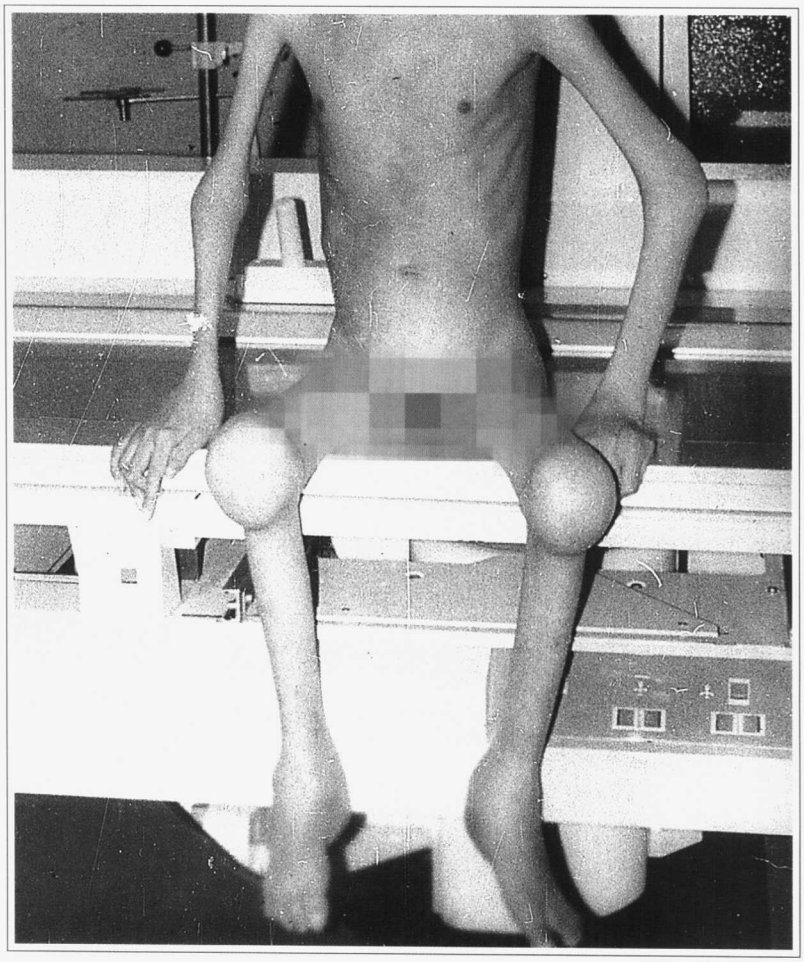

儿童出现持续6周以上的1个或1个以上的关节炎，并除外其他原因（如感染或外伤等）者称为儿童关节炎。此病在美国称为幼年类风湿关节炎（JRA）；在英国和欧洲称为幼年慢性关节炎（JCA）；近年ILAR又提出幼年特发性关节炎（JIA）的概念。以上所指的疾病范围基本相似。

下面概括JCA的分类（诊断）标准：

1. 发病年龄＜16岁。
2. 一个或更多关节有炎症表现，指的是肿胀或积液或有以下体征至少两项：活动受限、压痛，活动时作痛，温度增加。
3. 病程＞6周。
4. 发病后最初6个月的起病方式：
   (1) 多关节炎型，涉及5个或更多关节
   (2) 少关节炎型：涉及4个或少于4个关节
   (3) 系统型：关节炎及间歇性发热
5. 除外其他幼年型关节炎。

系统性红斑狼疮

系统性红斑狼疮（SLE）是一种典型的系统性自身免疫病，常引起多系统损害（皮肤黏膜、关节、浆膜、血液系统、肾脏、心脏及中枢神经系统）。

SLE的皮肤黏膜损伤发生率为80%以上，并常为本病的首发表现。

具体表现为：光过敏，颊部红斑、大疱性红斑狼疮、脱发、亚急性皮肤型红斑狼疮、盘状红斑、深部狼疮、血管性皮肤病变（血管炎性皮肤病变，网状青斑及萎缩性白斑，雷诺现象，毛细血管扩张，甲周红斑，冻疮性狼疮样皮损及皮肤黏蛋白沉积，多形性红斑等）。黏膜表现以口腔唇部黏膜最易受累，其中又以硬腭和颊黏膜更为明显。病变有两种：一种为与盘状狼疮相似的黏膜病变，另一种为非特异性黏膜糜烂。20%患者可出现鼻黏膜溃疡。SLE也可合并牙龈炎。

220. SLE的面颊部红斑伴水肿

SLE的颊部红斑为位于面颊部的水肿性红斑，也可弥漫至面部的其他部位（额部、眶周、鼻梁、颏等）甚至颈部。发生率约50%。

221. SLE的面颊部红斑

双侧颊部红斑可发展至鼻梁，相连形成蝴蝶斑，对本病有诊断意义。

222. SLE的面颊部红斑愈合，陈旧并色素沉着

颊部红斑愈合后可留有色素沉着斑，但不留瘢痕。

223. SLE的盘状红斑

盘状红斑位于暴露区域（面部、耳、颈部、前胸.....），呈红色圆形、环形或不规则形丘疹，痊愈后可留有色素沉着的瘢痕，瘢痕的中心常有萎缩。

盘状红斑的出现与SLE患者的病情有关，伴有盘状红斑的SLE患者，病情常较轻，肾脏受累少见，预后较不伴有盘状红斑的患者为好。

20%～30%的SLE患者可出现盘状红斑，也有单独出现盘状红斑而不够SLE诊断标准的，称盘状红斑狼疮（DLE）。起初皮疹为红色丘疹或覆有少至中量鳞屑的丘疹，为绿豆至黄豆大小，呈圆形，环形或不规则形。病变进展后，鳞屑增厚并粘附于皮疹，皮疹外周稍高于中心，周边色素明显加深，而中心部位则色素缺失，毛细血管扩张，萎缩，皮损向心性扩展，边缘融合成不规则的片状。病损的组织学检查主要是角化过度、毛囊栓塞，基底细胞水肿伴空泡形成。

224. SLE的甲周红斑

甲周红斑（甲床血管炎）：为指甲基底部弯曲的血管扩张所致，甚或有片状出血。

在SLE患者中的发生率为10%～50%。

此图显示右中指指甲（箭头所示）及左手指甲的甲床血管炎。

225. SLE手掌部血管炎（大小鱼际肌及十指远端）

此图显示十指远端及大小鱼际肌的皮肤深部的血管炎（箭头所示）。

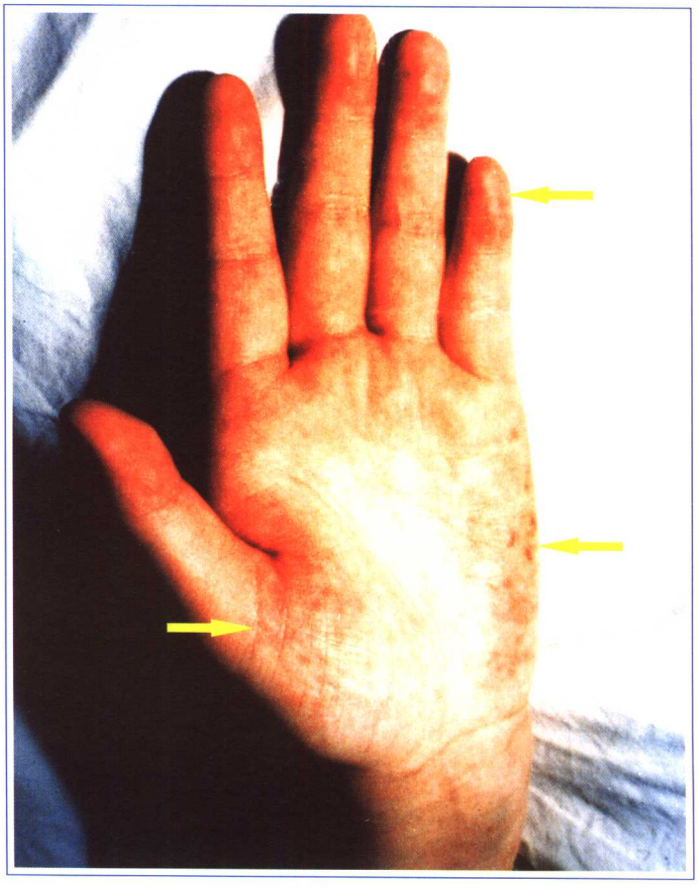

226. SLE手掌部血管炎：Osler结节和Janeway斑

此图显示手掌、指端的红色压痛性坚硬斑片。可见类似Osler结节和Janeway斑的皮肤血管炎。

227. SLE手背部血管炎

228. SLE手腕部无瘙痒性荨麻疹样血管炎（箭头所示）

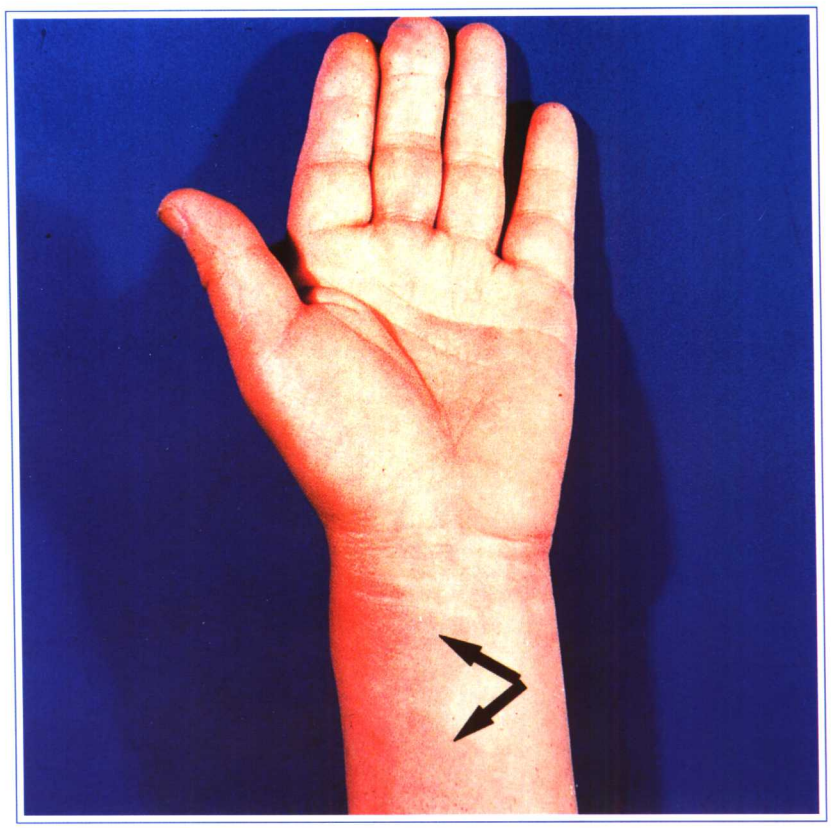

229. SCLE双上肢斑丘疹

亚急性皮肤型红斑狼疮(ScLE)，也称皮肤型红斑狼疮，为暴露部位的鳞屑样红斑或环形红斑，非固定性，时轻时重，痊愈后可留有色素沉着或毛细血管扩张，一般不留瘢痕，50% ScLE伴SLE。

此图显示ScLE的双上肢斑丘疹。

230. SLE臀部血管炎

显示SLE患者的臀部血管炎。

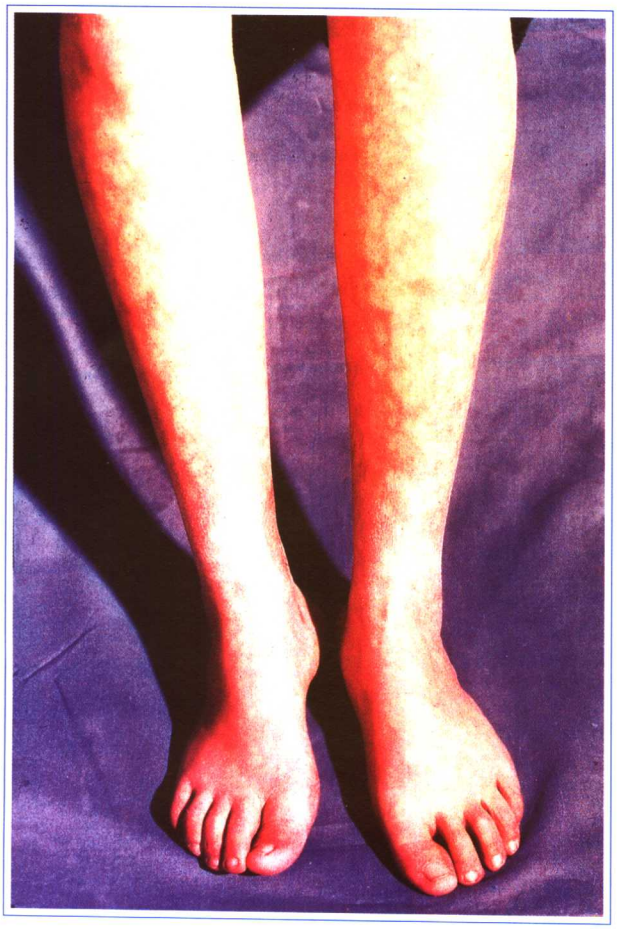

231. SLE小腿网状青斑及白斑

SLE网状青斑及白斑：为上、下肢皮肤表面特征性网状紫红色斑点，压之褪色，常于寒冷环境下出现，严重者可形成溃疡，愈合后形成伴有色素减退和毛细血管扩张的萎缩性瘢痕，即萎缩性白斑。

此图显示SLE患者小腿的网状青斑与白斑。

232. SLE小腿环形红斑

此图显示SLE小腿的环形红斑，亦为SLE皮肤血管炎表现之一(箭头所示)。

233. SLE左下肢小腿血管炎

此图显示SLE 患者左下肢小腿(浅深血管)的血管炎伴肿胀(箭头所示)。

234. SLE右下肢小腿静脉血栓(静脉血管炎)

此图显示SLE 患者右下肢小腿静脉血栓形成（箭头所示），亦为静脉血管炎表现之一。

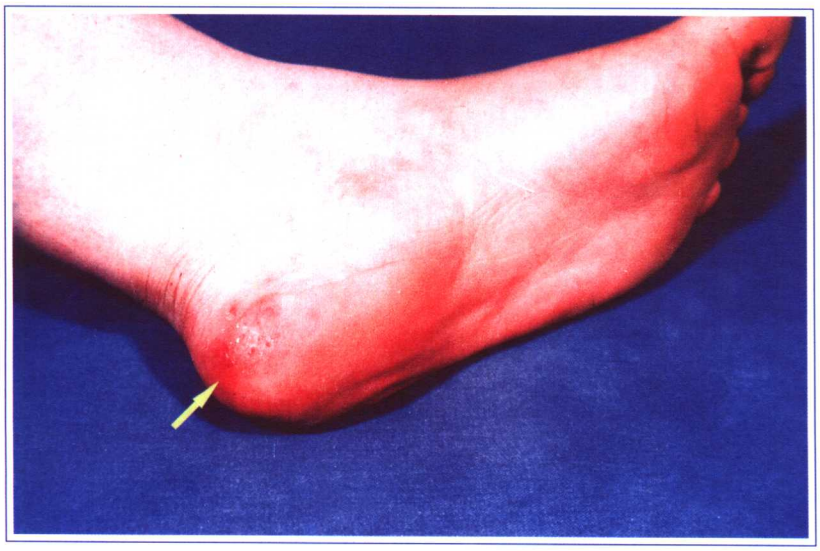

235. SLE足跟血管炎及所致的溃疡

此图显示SLE 患者足跟血管炎（动、静脉）及造成的溃疡(箭头所示)。

236. SLE下肢动静脉血管炎造成的足背溃疡

此图显示SLE 患者下肢动静脉血管炎造成的足背溃疡(箭头所示)。

237. SLE下肢动静脉血管炎造成的足趾坏死

此图显示SLE 患者下肢动静脉血管炎造成的足趾坏死。

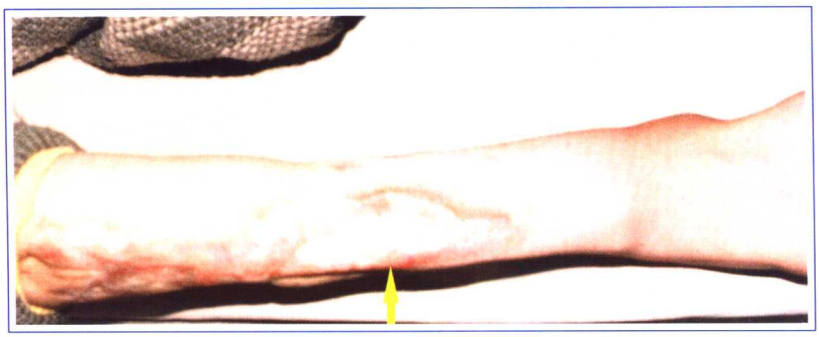

238. 上肢深部狼疮(狼疮性脂膜炎)(箭头所示)

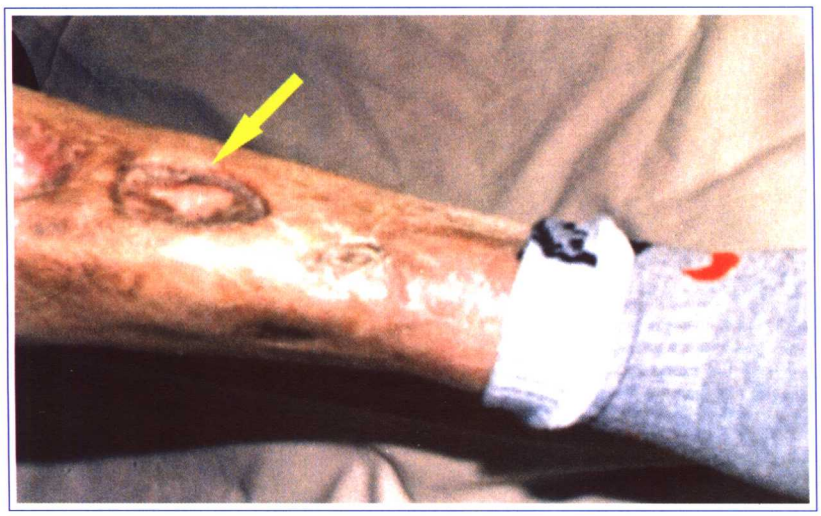

239. 下肢深部狼疮(箭头所示)

深部狼疮又称狼疮性脂膜炎,表现为结节或斑块状,单独存在或融合。结节可自行吸收而其上皮肤表面塌陷萎缩,或中央坏死,愈合后形成萎缩性瘢痕,呈皮肤本色、淡红或暗红色,边缘清楚,质地坚实,无移动性,一侧或两侧分布,但不对称。病变位于真皮深层和皮下脂肪组织,可发生在任何部位,以面颊、臀和上臂下臂常见。本型不稳定,可向DLE或SLE转变,少数见于DLE,又可见于SLE,有些病例可有低热、关节痛,实验室检查可有血白细胞低,血沉增快,ANA阳性,γ球蛋白升高。

240. SLE 的 Jaccoud 关节

SLE患者90%都有关节炎表现，为对称性大小关节的疼痛和肿胀，常发生于手部，但一般不引起关节畸形，X线检查多数无关节骨破坏，但有时出现手掌部半脱位，无骨侵蚀的天鹅颈畸形的Jaccoud关节病。

此图显示Jaccoud 关节（箭头所示）。

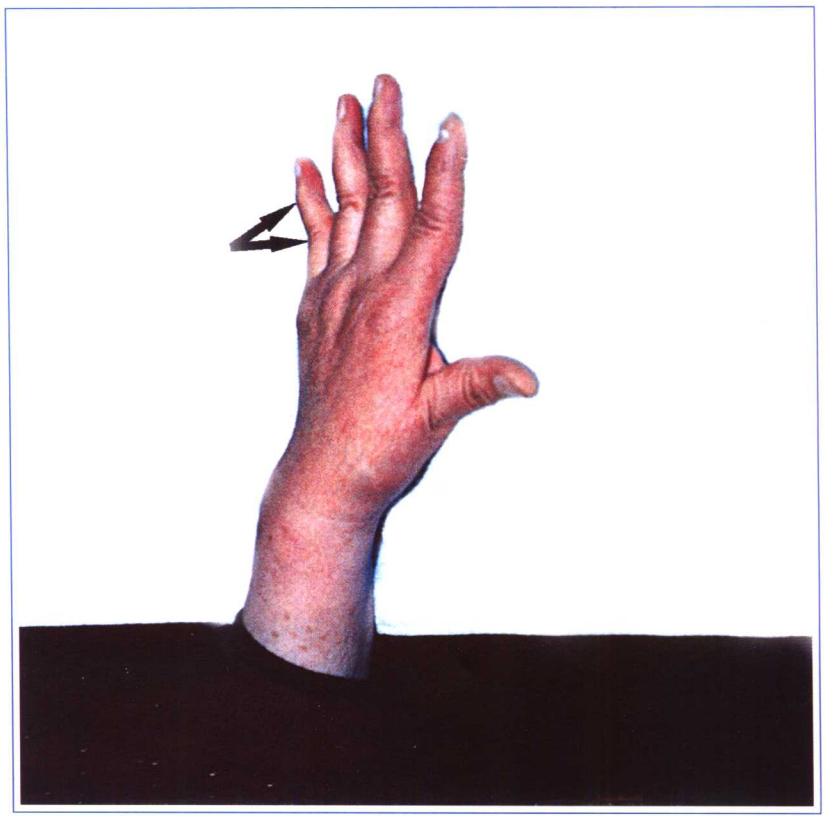

Jaccoud关节为风湿热反复发作之后少见的手足畸形后遗症，不论是临床或病理学上，同样可见于SLE患者，这种关节病变可能系关节囊纤维化所致，并非真正的骨侵蚀现象。

手部的Jaccoud关节逐渐发生尺侧偏斜及掌指关节半脱位并出现鹅颈畸形，足部跖趾关节可见同样病变。这种畸形早期易于矫正，不痛、不肿，亦无活动受限。本征无需特殊治疗。

干燥综合征

干燥综合征（SS）又称自身免疫性外分泌腺体病，侵犯外分泌腺体，尤以淋巴细胞和浆细胞浸润大小唾液腺和泪腺引起这些腺体的分泌减少为其特点，形成口腔干燥症和干燥性角膜结膜炎（KCS）。

241．干燥综合征：口干燥征

此图显示口干燥症的舌受累：舌面光滑，干裂，无津，可有溃疡。

2002年修订的干燥综合征国际分类（诊断）标准：

1．口腔症状（以下3项中有1项或以上）：
①每日感到口干持续3个月以上；
②成人后腮腺反复或持续肿大；
③吞咽干性食物时需用水帮助。

2．眼部症状（以下3项中有1项或以上）：
①每日感到不能忍受的眼干持续3个月以上；
②感到反复的砂子进眼或砂磨感；
③每日需用人工泪液3次或3次以上。

3．眼部体征（下述检查任1项或以上阳性）：
① Schirmer 试验（+）（≤5mm/5分）；
②角膜染色（+）（≥4 Van Bijsterveld 计分法）

4．组织学检查：小唇腺淋巴细胞灶≥1

5．唾液腺受损（下述任1项或以上阳性）：
①唾液流率（+）（≤1.5ml/15分）；
②唾液腺同位素检查（+）

6．自身抗体：抗SSA和（或）SSB（+）

说明：

1．原发性干燥综合征的诊断：无任何潜在疾病情况下，符合下述两条：①具有上述条目中4条或4条以上者，但必须包括条目4和条目6或其中之一。②条目3、4、5、6，四条中任三条阳性。

2．继发性干燥综合征的诊断：患者有潜在的疾病（如任一结缔组织病）并符合上述条目1和2任一条，同时符合条目3、4、5中任二条。

3．诊断1及2者必须除外：颈、头面部放疗史，丙型肝炎病毒感染，艾滋病，淋巴瘤，结节病，移植物抗宿主病及抗乙酰胆碱药的应用。

242. 口干燥征：猖獗龋

在干燥综合征中，50%以上患者出现猖獗龋，表现为牙齿变黑，片状脱落，最终只留残根。

此图显示口干燥征的猖獗龋。此患者为一中青年女性。

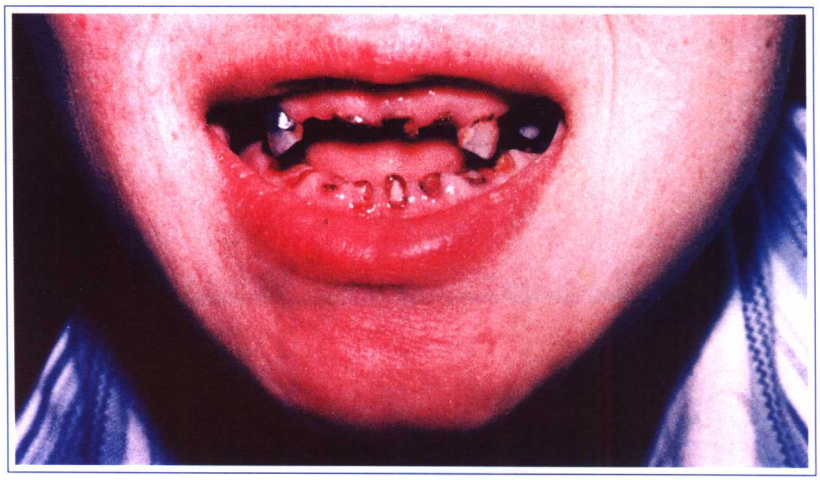

243. 口干燥征：腮腺肿

在干燥综合征中，40%患者出现腮腺和(或)颌下腺一过性或慢性、复发性肿大，一侧或双侧肿大，发作时可有疼痛及压痛。

此图显示口干燥征患者的腮腺肿大（箭头所示）。

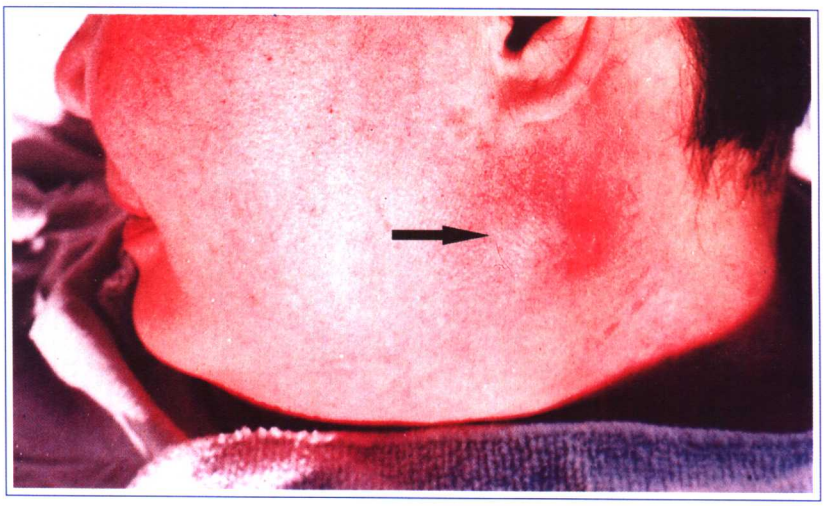

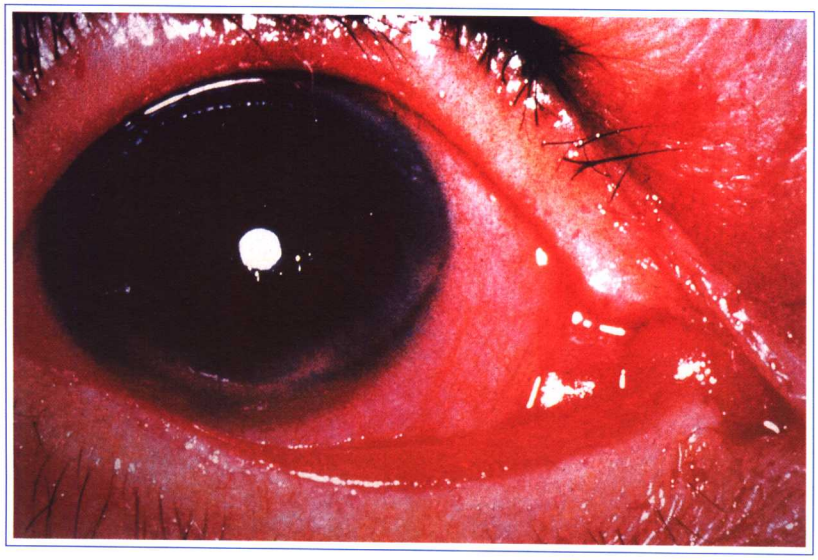

244. 干燥性角结膜炎（KCS）

眼干燥征即干燥性角结膜炎（KCS）：泪腺分泌减少，导致眼干症、异物感、泪少、眼红、畏光、眼易疲劳、视力下降，严重者哭时无泪。

此图显示干燥性角结膜炎。

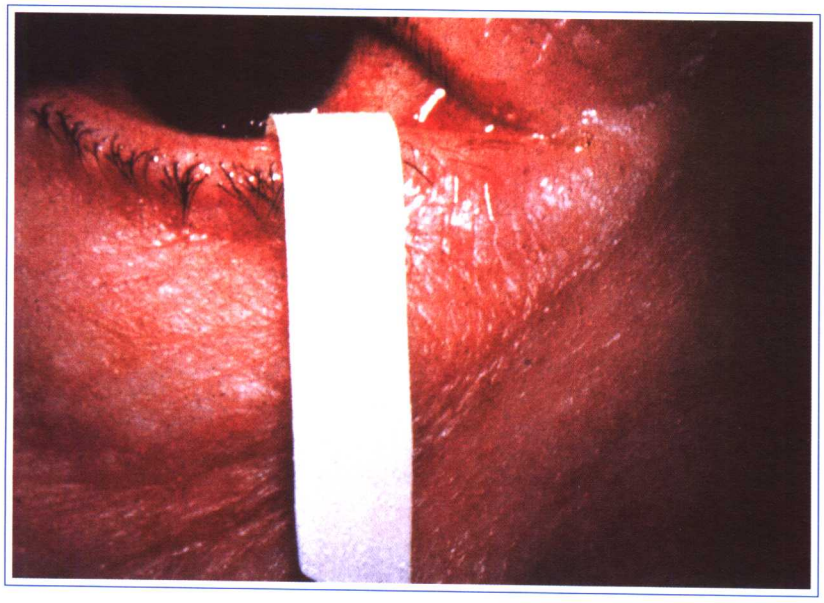

245. 检查眼干燥征的Schirmer试验（滤纸试验）

检查眼干燥征的Schirmer试验（滤纸试验），5分钟滤纸湿润长度小于5mm为异常。

246. SS的高球蛋白血症紫癜(下肢)

干燥综合征是一以侵犯口、眼为主的外分泌腺体病，又是一种全身性慢性炎症性自身免疫病。在皮肤粘膜表现中最具特征性的是：紫癜样皮疹，也称高球蛋白血症引起的非血小板减少性紫癜，多为下肢的米粒大小的出血性皮疹，自行消退后留有色素沉着。

此图显示下肢的高球蛋白血症紫癜，见于1/3的SS患者。

247. SS颈背腰的高球蛋白血症紫癜伴脱色素

此图为干燥综合征的高球蛋白血症紫癜，有皮肤色素沉着，以颈、腰部明显，并有脱色素。

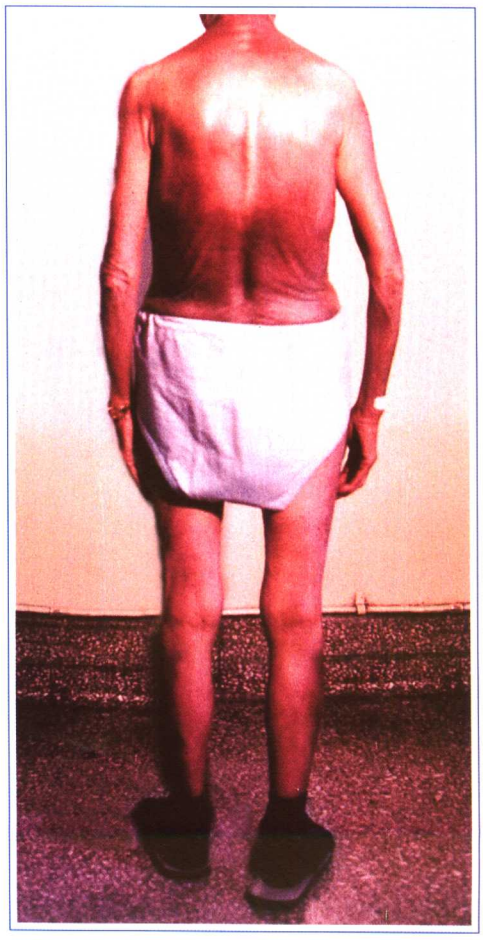

混合性结缔组织病(MCTD)

混合性结缔组织病（MCTD）是一类具有SLE、SSc、RA和PM混合表现的疾病，肾损害小，但肺部受累多见，中、小剂量皮质醇激素即可奏效，抗核抗体高滴度阳性，呈斑点型，抗U1RNP抗体呈高滴度阳性。目前MCTD是一种独立性疾病还是上述疾病的早期表现，或者是重叠综合征的一个类型尚有争论，部分MCTD最终发展为某一结缔组织病（系统性硬化症为多），有些MCTD症状和体征可能消失或某一特点疾病的特征消失，因此又称其为未分化的结缔组织病（UCTD）。

MCTD患者的半数表现为手、面部皮肤肿胀，手指为腊肠样肿胀，并可逐渐发展为手指皮肤硬化。

248. 混合性结缔组织病（MCTD）腊肠样肿胀的手

此图为MCTD患者的腊肠样肿胀的手。

目前国际上尚无统一的MCTD诊断标准，已提出如下三种标准：① Sharp诊断标准；② Kasukawa诊断标准；③ Alarcon-Segovia诊断标准。

对于临床上有雷诺现象，关节痛或关节炎、肌痛的病人，ANA呈高滴度斑点型者要考虑MCTD的可能，并进行UIRNP抗体的测定。

系统性硬化(SSc)

硬皮病是一种以皮肤炎性、变性、增厚和纤维化进而硬化和萎缩为特征的可引起多系统损害的结缔组织病。系统性硬化（或称系统性硬皮病，SSc）除皮肤及滑膜退行性变外，某些内脏器官（消化道、肺、心脏和肾等）的小动脉也有类似病变。

雷诺现象见于90%的SSc及MCTD患者，且常为本病的首发症状，表现为遇冷或情绪紧张时，出现手指（足趾）及鼻、耳等末梢部位变白、变紫、发冷。温暖或去除情绪紧张因素后，上述部位逐渐变红、转暖。

249. 雷诺现象的动脉缺血期（手指变白色）

此图显示雷诺现象的动脉缺血期（手指变白色）。

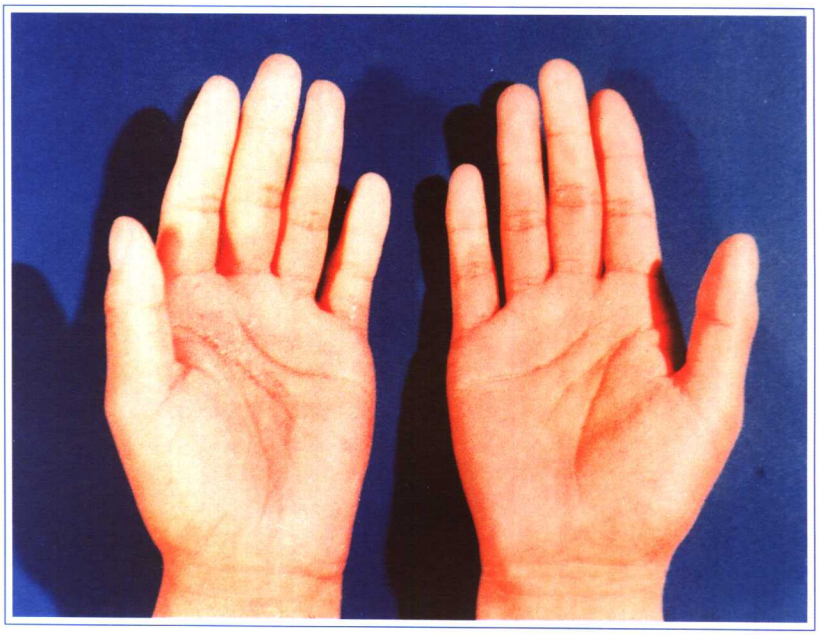

250. 雷诺现象的静脉淤血期（手指变紫色）

此图显示雷诺现象的静脉淤血期（手指变紫色）。

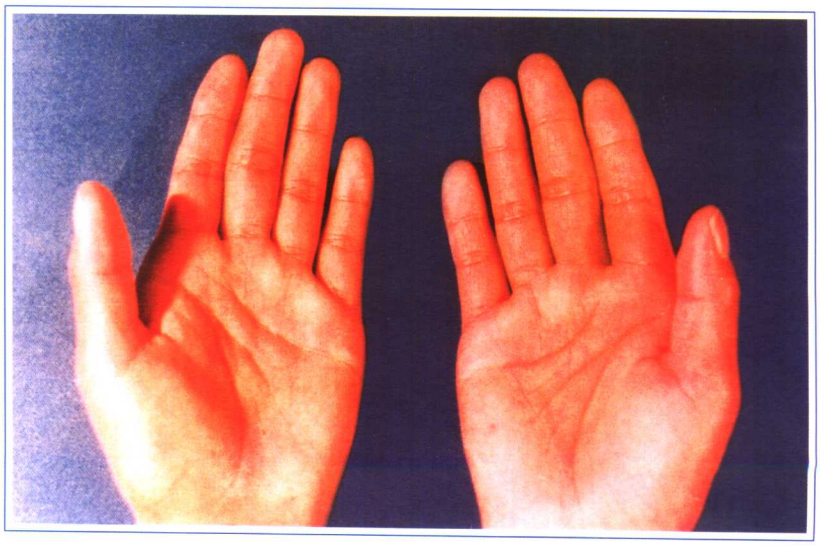

251. SSc的早期表现（水肿期）

SSc的皮肤病变分为三个阶段：

第一期为水肿期（早期）：可有手指（足趾）、手（足）背或上臂、面部、躯干等部位皮肤水肿，压之无凹陷，也可表现为红斑和瘙痒。

此图为SSc早期表现，手指及手臂皮肤呈蜡样，弹性差，手背皮肤有色素沉着。

252. SSc硬化期

SSc皮肤病变的第二期为硬化期（纤维化期）：手、足、面、躯干等部位的皮肤增厚、变硬、发亮、绷紧而不易捏起，这种皮肤病变可持续1～3年或更长，最后进入萎缩期。

此图显示手指肿胀，皮肤蜡样，手指硬化，手背皮肤色素减退。

253. SSc萎缩期

SSc皮肤病变的第三期为萎缩期（晚期）：表现为皮肤萎缩、变薄、难以用手捏起，挛缩部位可出现痛性溃疡（箭头所示）。

254. SSc指尖小凹

SSc患者可出现指尖的凹陷性瘢痕或指腹组织消失。

此图显示指尖小凹(箭头所示)。

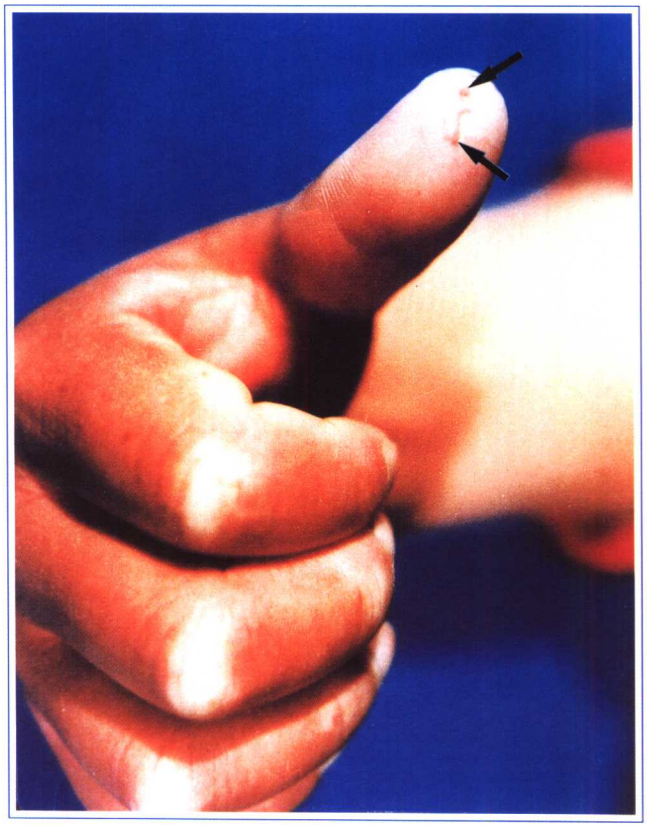

255. SSc右手食指末节指缩短

SSc患者的硬化期可出现末节指骨缩短。

此图显示右手食指末节指骨的缩短(箭头所示)。

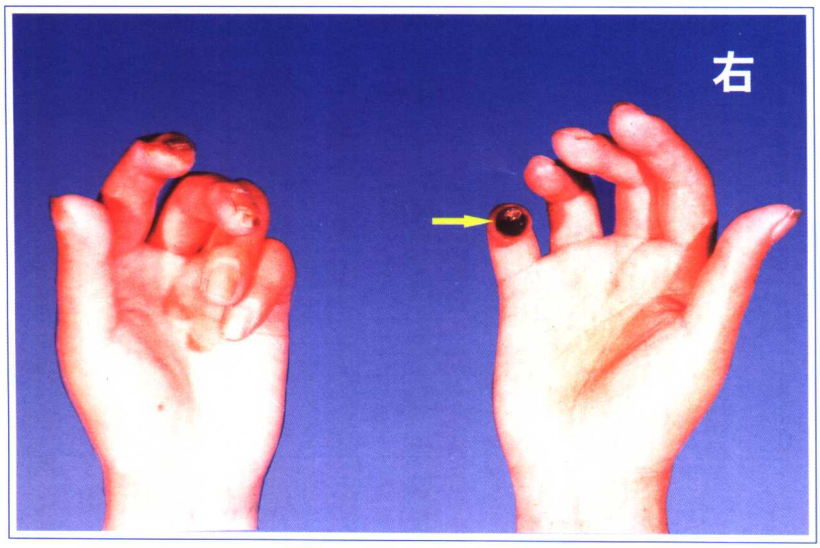

256. SSc 末节指溃疡

SSc患者的硬化期和萎缩期可出现末节指骨的溃疡。

此图显示右手小指末节指骨溃疡并形成干性坏疽（箭头所示）。

257. SSc（CREST 综合征）毛细血管扩张

在SSc的一个亚型CREST综合征中，皮肤的毛细血管扩张可见于面、颈、上胸、背、臂和手等部位。

此图显示CREST综合征的毛细血管扩张。

258. 晚期SSc“玩具脸”面容

在SSc患者，尤其进入硬化期和萎缩期时、面部的表现越来越明显。面部绷紧，活动受限，呈无表情状，唇变薄，僵硬缩拢，口周出现放射状沟纹，张口受限，鼻翼萎缩，鼻孔狭窄，鼻端变尖。

此图显示晚期SSc“玩具脸”面容。

259. 晚期SSc的口缩小

此图显示晚期SSc患者口不能张大，只能容下一横指。

多发性肌炎/皮肌炎(PM/DM)

多发性肌炎（PM）和皮肌炎（DM）均为骨骼肌非化脓性炎症性疾病，以对称性四肢近端和颈及咽部肌肉无力、疼痛、继而可能萎缩为主要临床表现，是一种可累及多脏器的系统性疾病。

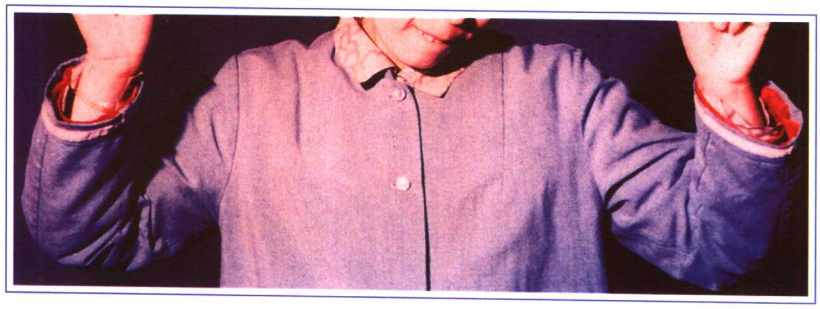

260. 多发性肌炎（PM）双上肢肌力减退

肩胛带及上肢近端肌肉受累，表现为举物、梳头、穿衣等抬臂动作困难。

此图显示PM患者双上肢肌力Ⅲ级，双上肢不能举过头。

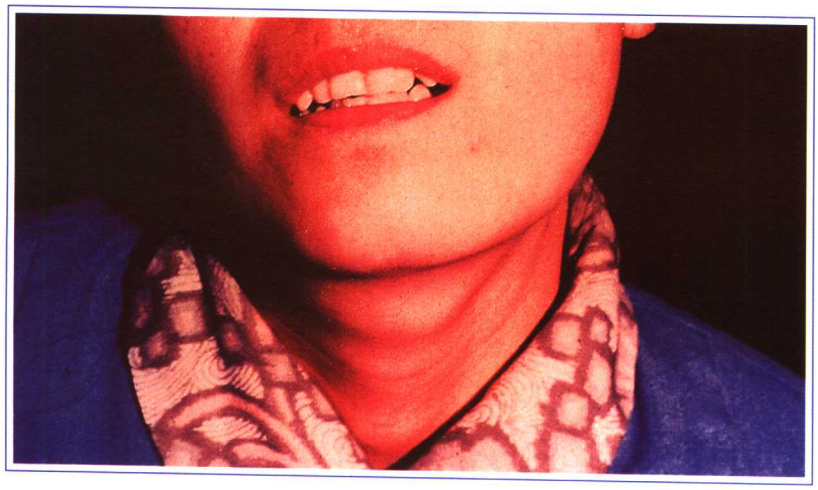

261. 多发性肌炎（PM）颈部无力

颈部肌肉受累，平卧时抬头困难，端坐位无力仰头。

此图显示PM患者颈部肌肉无力使头部挺直。

262. 多发性肌炎（PM）颈、肩及上肢近端肌肉萎缩

PM患者病程延长时可有程度不同的肌萎缩，最初常见受累肌肉为肢带肌，四肢近端及颈部肌肉。

此图显示颈、肩及上肢近端肌肉的萎缩。

263. 多发性肌炎（PM）肩胛肌萎缩

此图显示肩胛肌萎缩（箭头所示）。

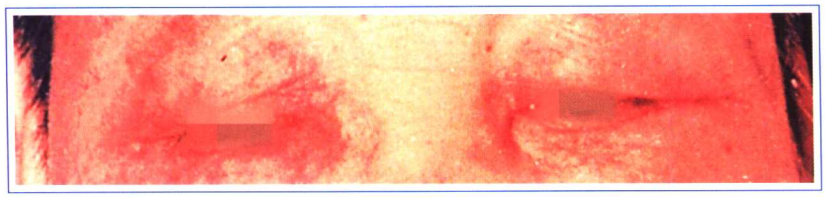

264. 皮肌炎（DM）上下眼睑的紫色皮疹及眶周水肿

有皮肤受累的肌炎称皮肌炎，皮肤病变轻重不一，可发生在肌肉受累之前、同时或之后，且两者受累程度可不一致。其特征性的表现为：眶周水肿性紫红色斑、颈和上胸V字区紫红斑，后肩与颈部的“披巾征”及Gottron征。

此图显示DM患者上眼睑、下眼睑的紫罗兰颜色的斑及眶周水肿。

此征见于60%～80%的DM病人。

1982年Maddin提出了PM/DM的诊断标准，一直沿用至今：

1. 对称性进行性的近端肌无力。
2. 肌活检示肌肉有坏死、再生、炎症等改变，伴或不伴肌膜周的肌萎缩。
3. 血清肌酶（肌酸激酶和醛缩酶）升高
4. 肌电图示肌源性损害。
5. 皮肤特征性皮疹：包括眼睑紫红色斑和眶周为中心的水肿性紫红色斑，Gottron征，颈和上胸的V字形斑，及“披巾征”等。

符合前四项中的3项加皮肤改变可确诊为DM。

符合1、2、3、4项，无第5项者可确诊为PM。

265. 皮肌炎（DM）颈前“V”字形紫斑

此图显示DM患者颈和上胸“V”字形紫红斑。

颈、胸“V“字区及全身还可发生皮肤异色病，即多发角化性小丘疹，伴有毛细血管扩张，色素沉着或脱失。

266. 皮肌炎（DM）掌指及指间关节Gottron征

Gottron征在DM的病人中发生率高，并具有特征性，位于关节伸面，常见于掌指（跖趾）关节和指（趾）间关节伸面。也可位于肘、膝关节伸面和内踝处，花边状粉红色或紫罗兰色隆起或斑块，其上可覆盖细小鳞屑，并可有不同程度的中心皮肤萎缩，色素减低，毛细血管扩张和表皮破溃。

此图显示双手掌指关节及指间关节的Gottron征（箭头所示）。

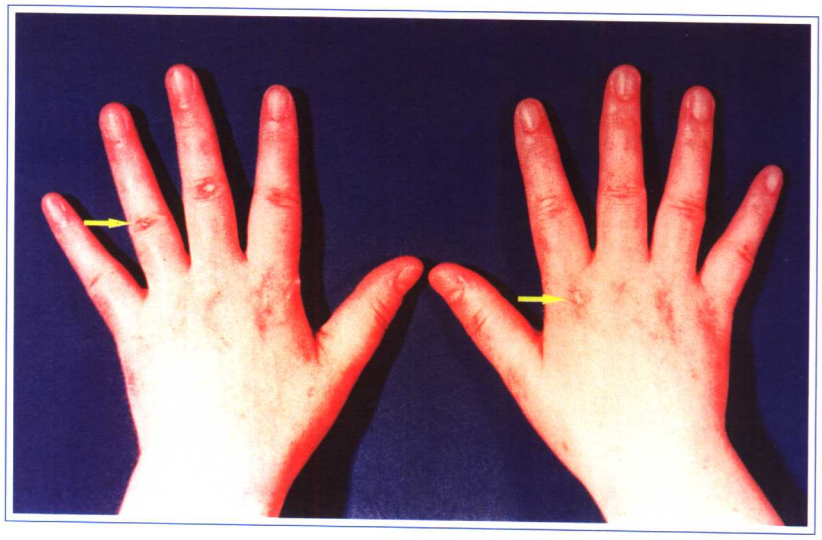

白塞病

白塞病（Behcet’s disease）是一种可引起复发性口腔及生殖器溃疡、复发性眼色素膜炎、皮肤病变、关节炎、中枢神经系统及消化道等多系统损害的疾病。主要病理改变为大、中、小动静脉的血管炎。

267. 白塞病口腔的下唇溃疡

白塞病多发性口腔溃疡发生率几乎为100%，多出现在其他病症发生之前，位于唇、齿龈、颊，舌的黏膜或咽、扁桃体，直径2～10mm，中央渗出，边缘呈红色，疼痛显著，一般几天或几周后自行愈合，极少留瘢痕，可反复发作，发作周期不等。

此图显示口腔的下唇溃疡（箭头所示）。

268. 白塞病口腔的舌溃疡

此图显示白塞病口腔的舌溃疡（箭头所示）。

269. 白塞病男性阴茎处的溃疡

白塞病生殖器溃疡发生率75%，男性位于阴囊、阴茎，每年可出现2~3次。

此图显示男性阴茎处的溃疡（箭头所示）。

270. 白塞病女性外阴处的溃疡

白塞病女性的生殖器溃疡位于外阴、阴道，也可在肛周、子宫颈。

此图显示女性外阴处的溃疡（箭头所示）。

271. 白塞病小腿的结节红斑

白塞病的皮肤表现发生率80%左右，表现为丘疹小脓疱和毛囊炎，也可见典型的结节红斑，针刺反应阳性。

结节红斑：多见于下肢小腿，圆形或卵圆形，边界不清，黄豆至胡桃大小，可融合成片，鲜红，淡红或紫红色，略高于皮肤表面，质地偏硬，可有疼痛及触痛，消退后留有色素沉着斑，可反复发作。

此图显示白塞病小腿的结节红斑。

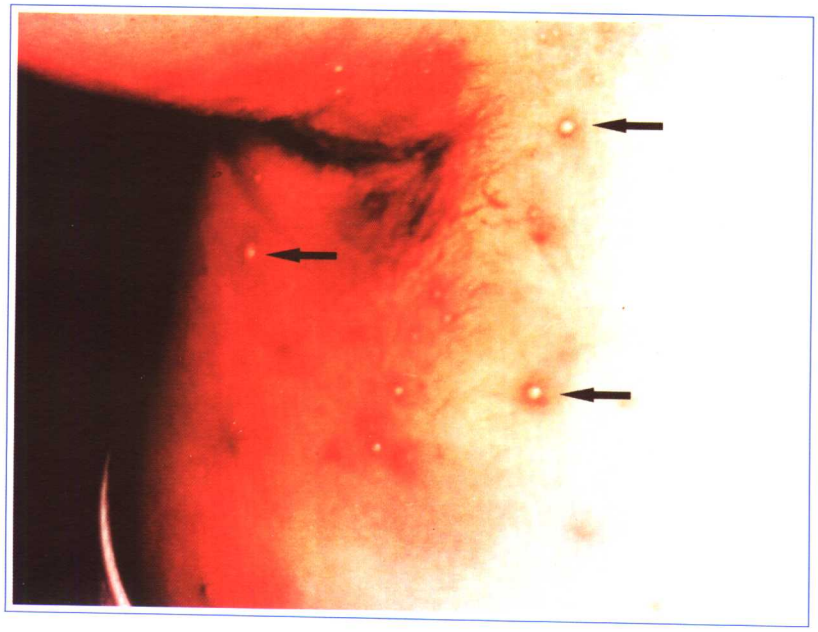

272. 白塞病的假性毛囊炎

白塞病的假性毛囊炎，多见于上肢，头面部及颈背部的毛囊处，为针尖至黄豆大小，红色，稍有压痛的丘疹，逐渐形成脓疱，继而结痂，约2周左右自行消退。其特点是浸润基底大，顶端脓头小，周围红晕宽，数量多，不融合，抗生素治疗无效，反复发作。

此图显示腋部毛囊样皮疹（箭头所示），并非皮肤化脓菌引起，故称假性毛囊炎。

273. 白塞病的针刺反应

皮内针刺或注射生理盐水，24～48小时后针刺部位出现米粒大小（直径2～5mm）的红色丘疹或脓疱者为针刺反应阳性（箭头所示），有较高的特异性并在活动期阳性率高，是诊断白塞病及判断其活动性的一个指标。

274. 白塞病双膝关节炎

白塞病关节炎的发生率为50%～60%，大小关节均可受累，以膝、踝关节常见，可反复发作，但不造成骨破坏及畸形，称反应性关节炎。

此图显示白塞病的双膝关节炎症。

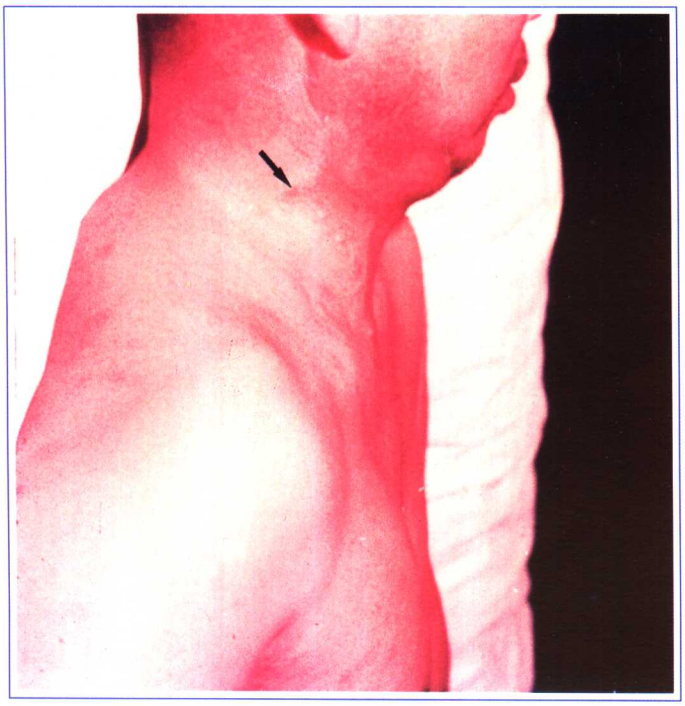

275. 血管白塞病上腔静脉血栓梗阻引起颈静脉怒张

白塞病累及大、中静脉和大、中动脉称血管白塞病，发生率约10%，其中静脉受累远比动脉多见（约20%有深静脉炎）。

此图显示上腔静脉血栓梗阻引起的颈面浮肿及颈静脉怒张（箭头所示）。

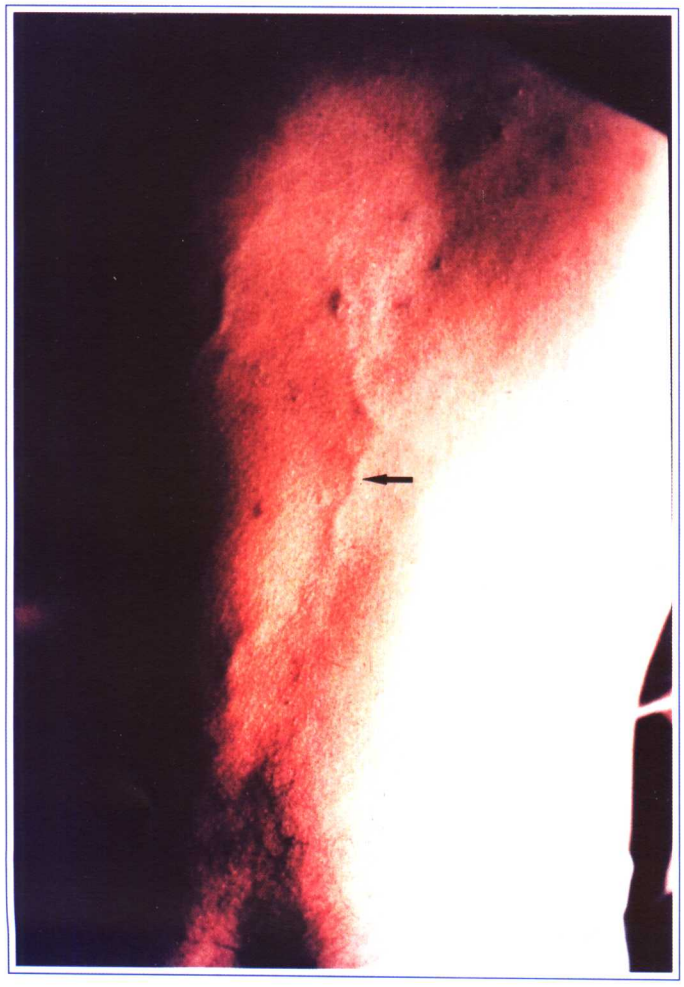

276. 血管白塞病上腔静脉血栓梗阻引起胸腹壁静脉怒张

血管白塞病累及大静脉。

此图显示上腔静脉血栓梗阻引起的胸腹壁静脉曲张（箭头所示）。

韦格纳肉芽肿

韦格纳肉芽肿（WG）是一种主要侵犯小动脉、微动脉及小静脉的系统性坏死性肉芽肿和血管炎性疾病。典型表现为三联征：上、下呼吸道的坏死性肉芽肿、节段性坏死性肾小球肾炎。

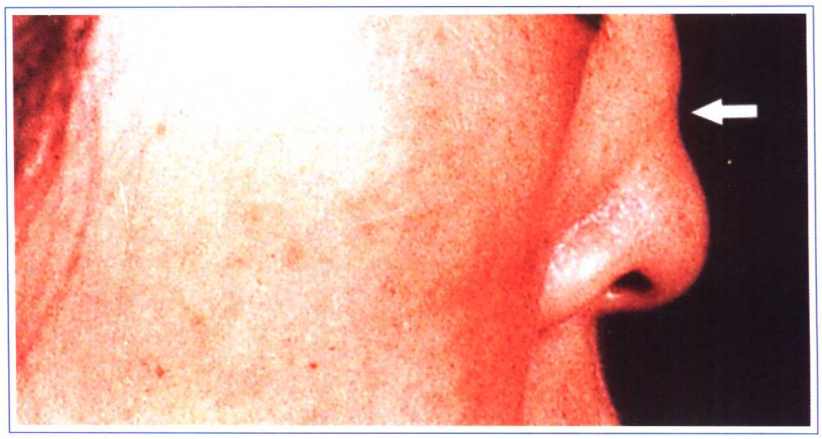

277. 韦格纳肉芽肿（WG）马鞍鼻

WG 病初约 90%以上表现为鼻炎，鼻窦炎，常持续数月至数年后才诊断为 WG。严重者可有鼻中隔穿孔，鼻梁塌陷呈鞍鼻，少数为急性喉炎，声音嘶哑，喉部溃疡，上呼吸道肉芽肿导致气管狭窄。

此图显示 WG 患者鼻中隔穿孔后形成的马鞍鼻（箭头所示）。

1990 年 ACR 关于 WG 的诊断标准：

符合下述 2 条或 2 条以上可诊断本病

1. 鼻或口腔炎症：痛或无痛性口腔溃疡，脓性或血性鼻腔分泌物。
2. 胸部影像学异常：胸片示结节、固定浸润灶或空洞。
3. 尿沉渣异常：镜下血尿（红细胞＞ 5 个 /HP）或出现红细胞管型。
4. 活检示肉芽肿炎症：动脉壁或动脉周围或血管（动脉或微动脉）外部区域示肉芽肿性炎症。

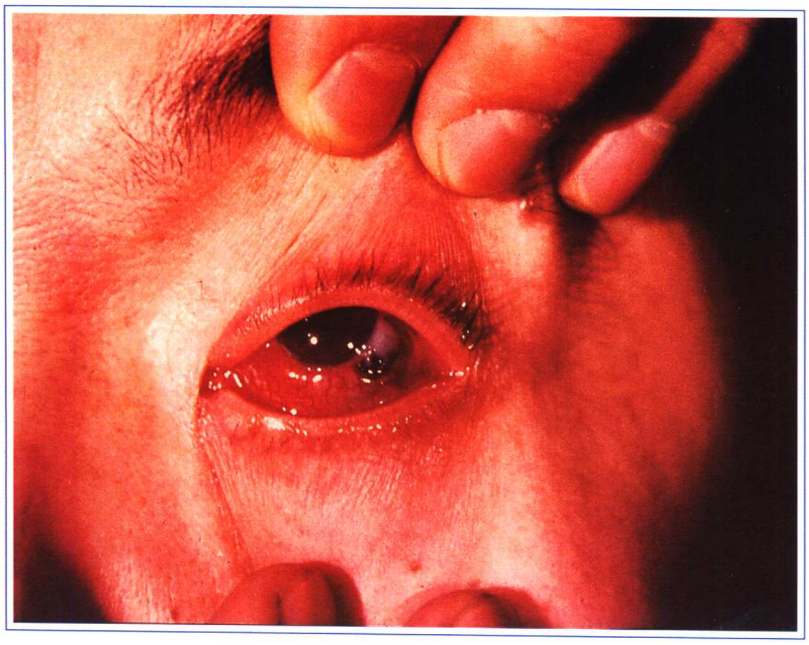

278. 韦格纳肉芽肿（WG）角膜炎和巩膜炎

WG眼部病变发生率为20%～60%，表现为眼球突出，视神经及眼肌损伤，鼻泪管阻塞，巩膜炎，色素膜炎，肉芽肿性角膜溃疡及视网膜病变。

此图显示WG患者的巩膜炎和角膜炎。

279. 韦格纳肉芽肿（WG）小腿血管炎后溃疡

WG皮肤病变发生率为60%，可有紫癜，出血性皮疹，结节以及溃疡。

此图显示WG患者小腿皮肤血管炎后溃疡。

过敏性紫癜

过敏性紫癜又称亨诺－许兰紫癜（HSP），是非典型过敏性血管炎的一种，主要表现为皮肤可触性紫癜，关节、胃肠道及肾脏病变。

皮肤病变的典型表现为臀部及四肢伸侧（双下肢常见）皮肤可触性紫癜，其特点为对称性，成批出现，无疼痛，可于1～2周消退，一般消退后不留痕迹。也可融合呈淤斑或大疱，甚至形成溃疡。

280. 过敏性紫癜（HSP）臀部皮肤可触性紫癜

此图显示HSP患者臀部皮肤的可触性紫癜（箭头所示）。

临床上根据HSP累及的部位和程度分为5型：

① 单纯皮肤型；②腹型；③关节型；④肾型；⑤混合型。

281. 过敏性紫癜（HSP）足部皮肤可触性紫癜

此图显示HSP患者足部皮肤可触性紫癜（箭头所示）。

1990年ACR关于HSP的诊断标准，符合2条或以上者，可确诊：

1. 可触性紫癜，稍凸起的“可触及”的皮肤出血性损伤，与血小板减少无关。
2. 发病年龄＜20岁。
3. 肠绞痛。
4. 组织学改变显示在微动脉或微静脉壁有粒细胞。

复发性多软骨炎

复发性多软骨炎（RP）是一种广泛累及软骨及结缔组织的炎性破坏性疾病。常见临床表现为耳、鼻及气管、支气管的软骨炎，累及眼、内耳等特殊的感觉器官，多关节炎和血管炎也较常见。

耳廓、鼻软骨炎常见于半数以上RP患者，耳廓软骨炎较鼻软骨炎发生率高。表现为突然发病，对称性耳廓，外耳道及鼻软骨处不同程度的红、肿、热、痛、鼻堵，鼻出血，鼻硬结及浆液性分泌物排出，数天后自行缓解。因反复发作，最终导致软骨破坏后耳廓畸形，外耳道狭窄及鼻梁塌陷，进而形成外耳增大及鞍鼻畸形。

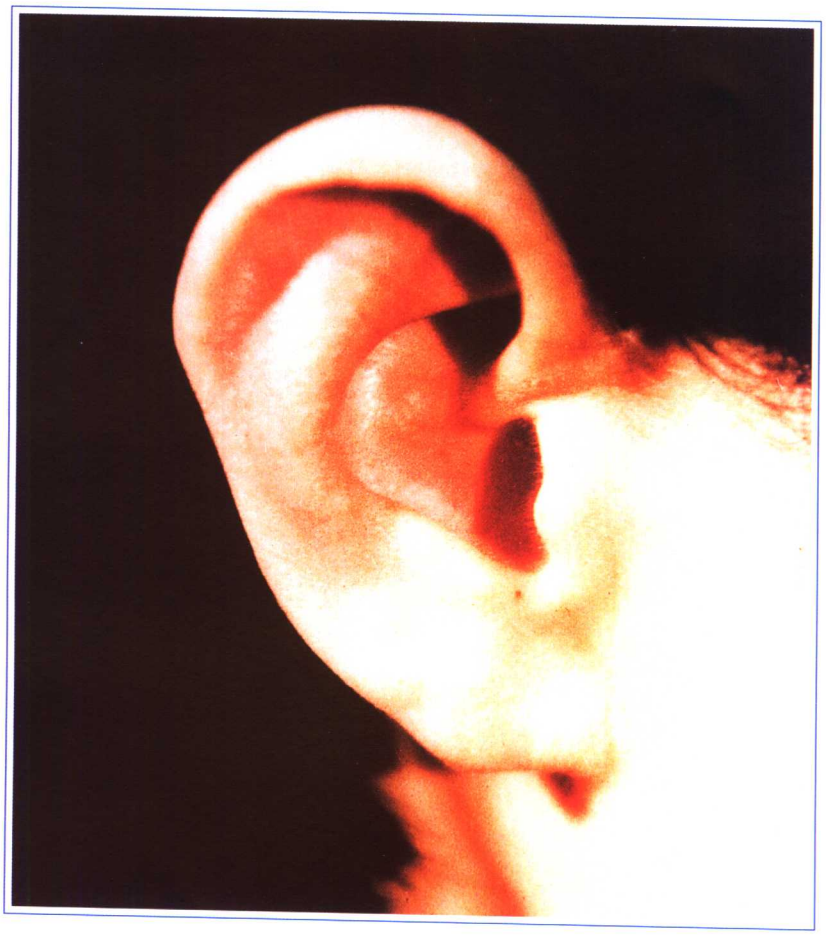

282. 复发性多软骨炎（RP）外耳畸形

283. 复发性多软骨炎（RP）马鞍鼻畸形（箭头所示）



1975 年 McAdom 关于 RP 的诊断标准：

符合下述 6 条的 3 条或 3 条以上，不须组织学证实，可确诊为 RP

1. 双耳复发性多软骨炎。
2. 非侵蚀性血清阴性多关节炎。
3. 鼻软骨炎。
4. 眼炎症、结膜炎、角膜炎、巩膜炎，外巩膜炎及葡萄膜炎等。
5. 喉和（或）气管软骨炎。
6. 耳蜗和（或）前庭受损。

血清阴性脊柱关节病

血清阴性脊柱关节病（亦称脊柱关节病SPA）是一组相互关联的多系统性疾病。强直性脊柱炎（AS）是一种主要累及骶髂关节、脊柱，并不同程度累及外周关节和关节旁结构的慢性炎症性疾病，骶髂关节炎的存在是其特征。有时出现于反应性关节炎、银屑病、溃疡性结肠炎和克罗恩病中，也可称继发型AS。

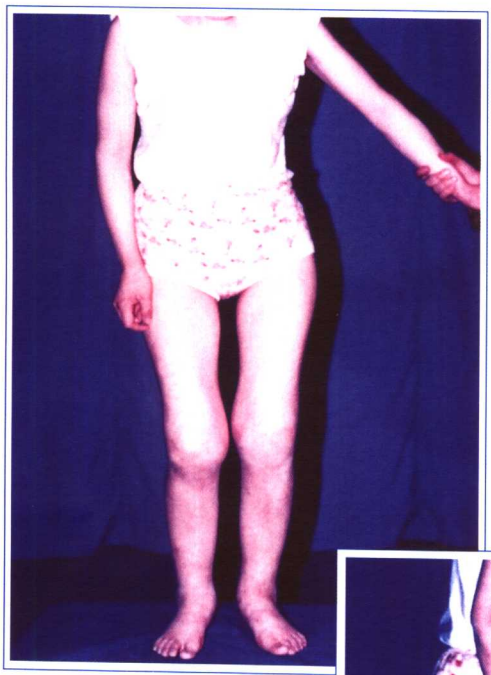

284. 强直性脊柱炎（AS）正面观

AS患者正面观，显示脊柱及髋、膝关节僵直性病变。

285. 强直性脊柱炎（AS）侧面观

AS患者侧面观，显示脊柱及髋、膝僵直性病变。

银屑病关节炎

银屑病关节炎即牛皮癣关节炎（PsA），是一种伴银屑病的慢性、炎性关节病。它具有类风湿关节炎和血清阴性脊柱关节病两者的特点。在伴有对称性多关节炎的患者中以女性为主，而在伴有脊柱病变的患者中以男性为主。

该病临床表现多样，包括单关节炎、不对称的少关节炎或多关节炎，以及与RA相似的对称性多关节炎。也可单独发生脊柱和骶髂关节病变或与周围关节炎合并发生。指、趾甲受累是本病的特点。

关节炎可出现在银屑病之后（68%）、之前（20%）或同时出现（10%）。关节炎活动程度常与皮损严重程度一致。

银屑病皮损好发于头皮及四肢伸侧，尤以肘、膝伸面多见，也可发生于胸腹及背部。

皮肤病变为红色丘疹，逐渐融合成斑片状，表面覆以多层银白色鳞屑，去除鳞屑露出发亮的薄膜，揭去薄膜可见点状出血，即Auspits征。

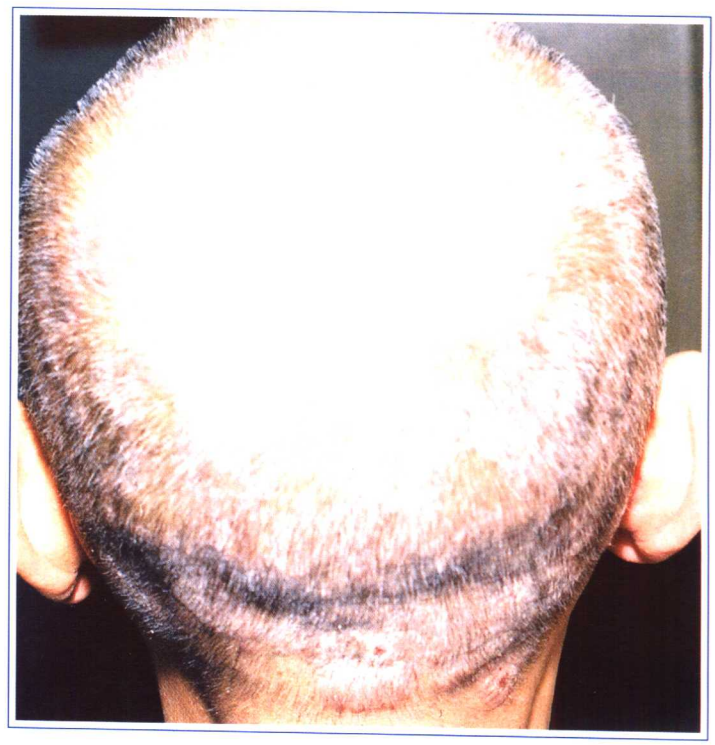

286. 银屑病关节炎（PsA）头顶部银屑皮疹

287. 银屑病关节炎（PsA）肘部伸侧银屑皮疹（箭头所示）

288. 银屑病关节炎（PsA）指甲凹陷

80%的PsA患者有指甲病变，特别是远端指间关节受累者，表现为甲板失去光泽、变浊、增厚、粗糙、甲下过度角化、甲剥离等。指尖或远端指间关节炎的指甲上多发的小坑是PsA特征性改变（顶针样）。

此图显示PsA患者的指甲凹陷（箭头所示）。

289. 银屑病关节炎（PsA）前胸银屑皮疹

290. 银屑病关节炎（PsA）背部银屑皮疹

291. 银屑病关节炎（PsA）小腿银屑皮疹

292. 银屑病关节炎（PsA）足部银屑皮疹

293. AS+PsA 驼背（侧面观）

银屑病脊柱炎的临床表现类似强直性脊柱炎（AS），但脊柱和骶髂关节病变常不对称，后背和胸廓的症状也可很轻。

此患者是在患 AS 多年后又患 PsA，好似雪上加霜，脊柱炎显得特别严重。

此图显示 AS+PsA 患者的驼背（侧面观）。

294. PsA远端指间关节受累的少关节炎型

PsA 患者关节受累最常见的类型为不对称的少关节炎或单关节炎，多发生在银屑病之后。尤以远端指间关节受累为主，具有特征性。受累关节出现肿胀、晨僵和疼痛，手指可呈腊肠样。

此图显示 PsA 患者远端指间关节受累的少关节炎型（箭头所示）。

痛风

痛风（gout）是一种由于嘌呤生物合成代谢增加、尿酸产生过多或尿酸排泄不良而致血中尿酸升高、尿酸盐结晶沉积在关节滑膜、滑囊、软骨及其他组织中引起的反复发作性炎性疾病。它是由于单钠尿酸盐（MSU）结晶或尿酸在细胞外液处于超饱和状态形成的。痛风的临床表现大致可分为4类：①无症状高尿酸血症；②急性痛风性关节炎；③慢性痛风性关节炎及痛风石形成；④痛风性肾病。患者可表现为其中的一类，也可同时存在或先后出现其中的几类。

295. 急性痛风性关节炎双足跗趾及足背的肿胀

80%的急性痛风性关节炎发作有诱发因素。近2/3的患者跗趾的跖趾关节受累，局部出现急性红、肿、热、痛及活动受限，其次为跗跖关节、踝和足跟。症状多在午夜出现，来势较急，进展迅速，疼痛在数小时达到高峰，患者往往因疼痛剧烈而难以入眠，甚至不能忍受被单覆盖或周围的震动。体检可见关节局部肿胀潮红发亮，皮温增高及活动受限。

此图显示急性痛风性关节炎的双足跗趾与足背的红肿。

296. 慢性痛风性关节炎单足蹄趾的跖趾关节受累

随着尿酸盐在关节腔内及周围组织沉积增多，关节炎反复发作。局部纤维组织增生，最终引起关节僵硬畸形，功能障碍。由急性痛风发展为慢性痛风，历经时间大约为10年或更长。

此图显示单足的慢性痛风性关节炎，蹄趾的跖趾关节受累（箭头所示）。

297. 慢性痛风性关节炎双足蹄趾的跖趾关节及足背受累

此图显示双足的痛风性关节炎。蹄趾的跖趾关节及足背受累（箭头所示）。

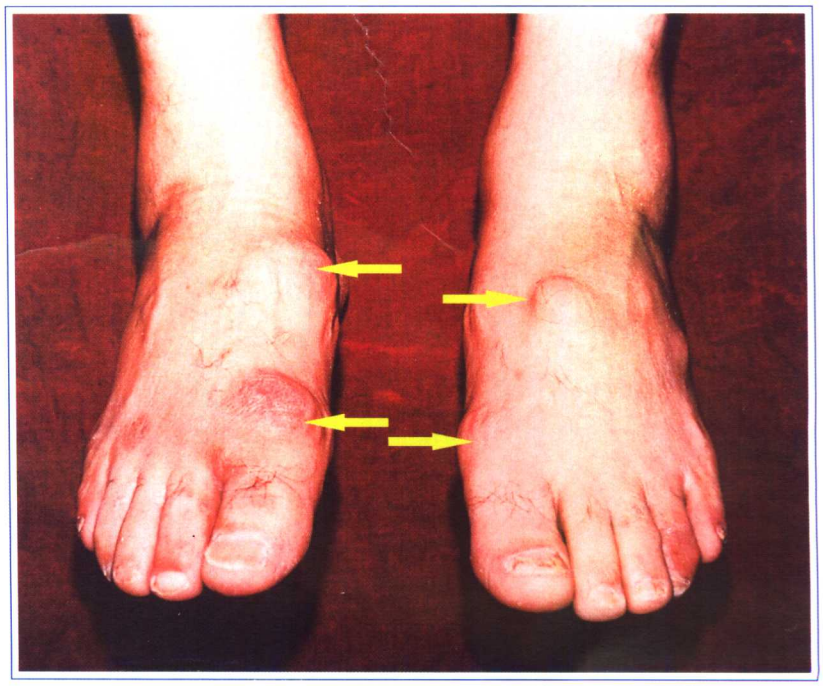

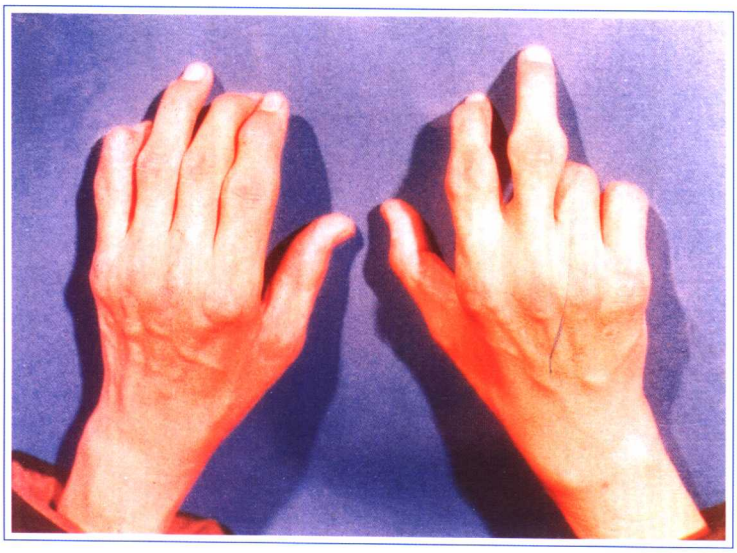

298. 痛风关节炎双手多个指关节受累

痛风的关节受累分布可不对称，下肢多于上肢，指、腕及肘关节受累不常见，中轴关节受累极少见。

此图显示痛风患者双手多个指关节受累。

299. 痛风关节炎左手无名指远端指间关节受累的单关节炎

此图显示痛风患者左手无名指远端指间关节的单关节炎（箭头所示）。

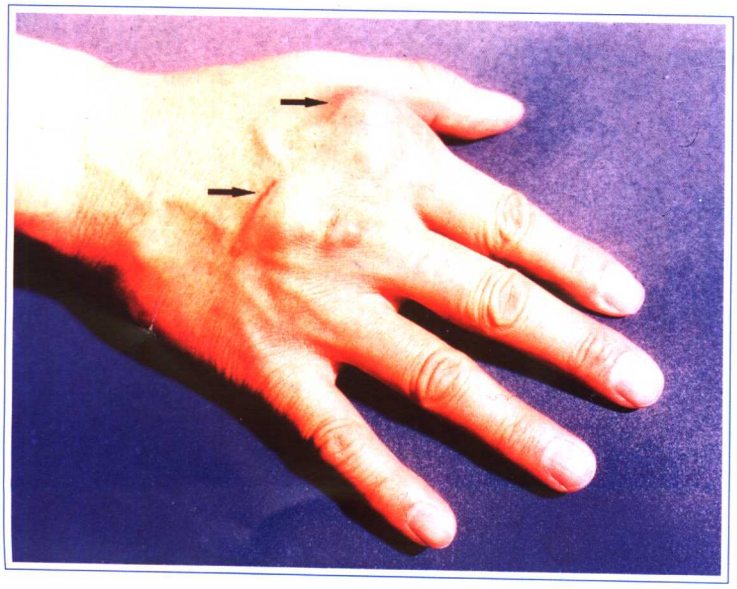

300. 痛风关节炎手的Ⅱ、Ⅲ指掌指关节受累

此图显示痛风患者手的Ⅱ、Ⅲ指掌指关节的受累（箭头所示）。

301. 痛风关节炎外耳处痛风石

在慢性痛风性关节炎期常伴有痛风石的形成。痛风石即淡黄色或白色的皮下结节，类圆形，质地或硬或软，可单个出现，也可多个同时出现或融合。第一跖趾、指、肘、膝、腕关节伸面为常见的好发部位，出现在外耳的耳轮及对耳轮的痛风石具有特征性。

此图显示外耳（耳廓）处的痛风石（箭头所示）。

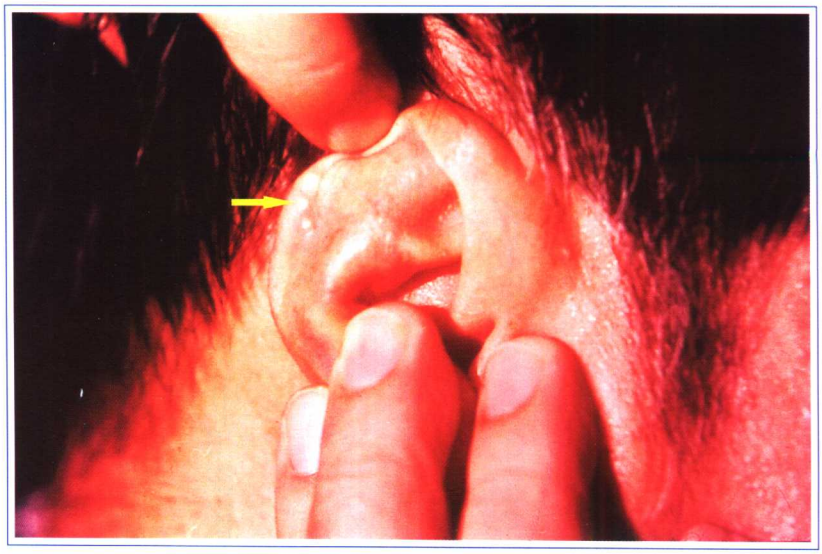

302. 痛风关节炎外耳处痛风石（箭头所示）

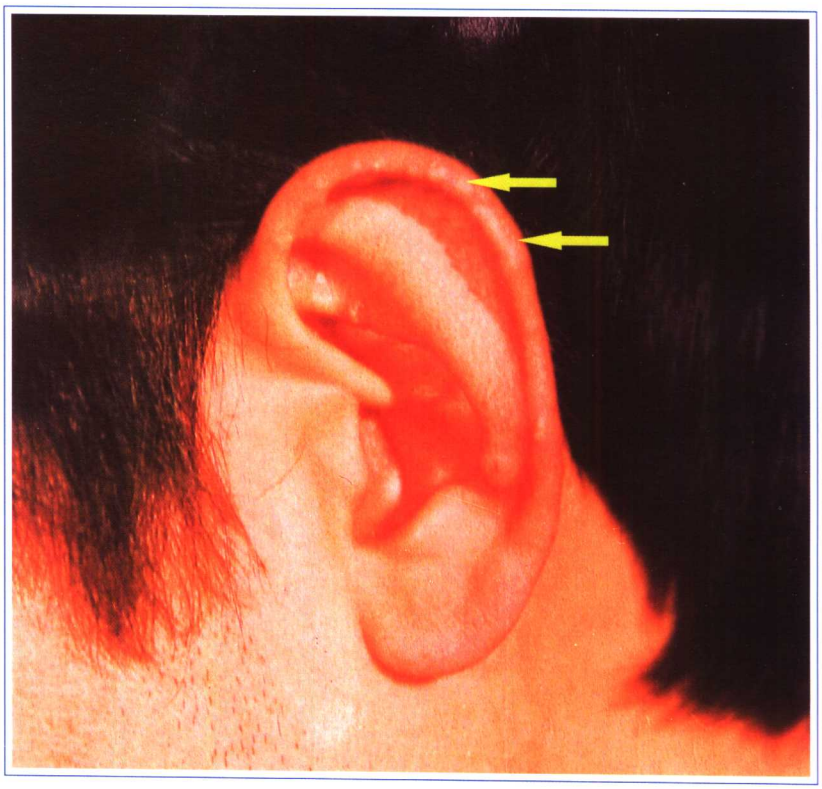

骨性关节炎

骨性关节炎（OA）是一种关节软骨进行性消失，骨质过度增生，临床出现慢性关节疼痛、僵硬、肥大及活动受限的常见风湿病。

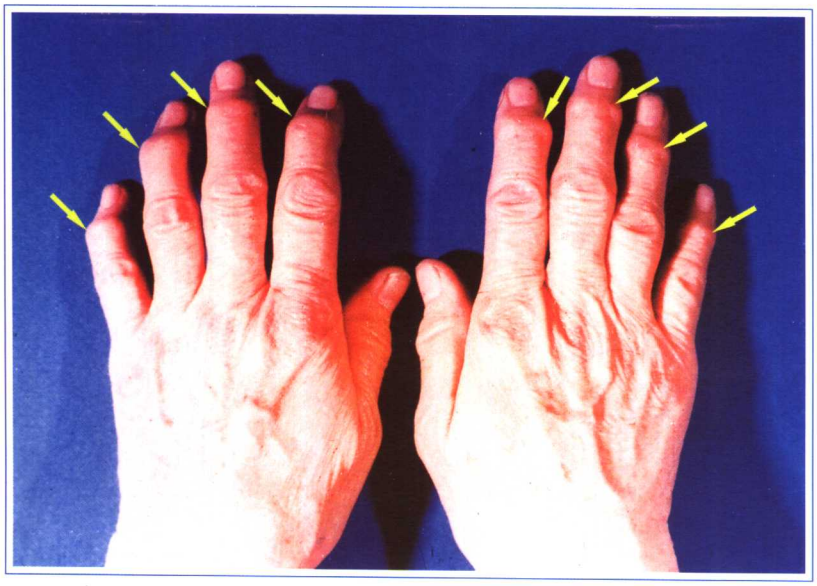

303. 骨性关节炎（OA）手远端指间关节多个Heberden结节

原发性OA手部的典型表现是Heberden结节，即在远端指间关节背面或内侧出现的骨性肥大，近似圆形，质地较硬。据认为与遗传有关，多见于女性。若出现在近端指间关节的相应部位称为Bouchard结节。

此图显示OA患者手远端指间关节（DIP）的多个Heberden结节（箭头所示）。

1990年，ACR关于手OA的分类（诊断）标准：

1. 手疼痛，发酸或僵硬。
2. 10个指定关节*中≥2个关节硬性组织肥大。
3. 掌指关节肿胀≤2个
4. ＞1个远端指间关节硬性组织肥大。
5. 10个指定关节中≥1个畸形。

如1、2、3、4或1、2、3、5存在，可诊断OA，这是最低要求。

* 10个指定关节含双侧第2、3指远端指间关节及近端指间关节和第1腕掌关节。

304. 糖尿病足

此为一糖尿病患者，显示双踝的肿胀及双足背肿胀，左足跗趾及右足Ⅱ趾的溃疡坏死（箭头所示），而且足弓下陷，行走困难。

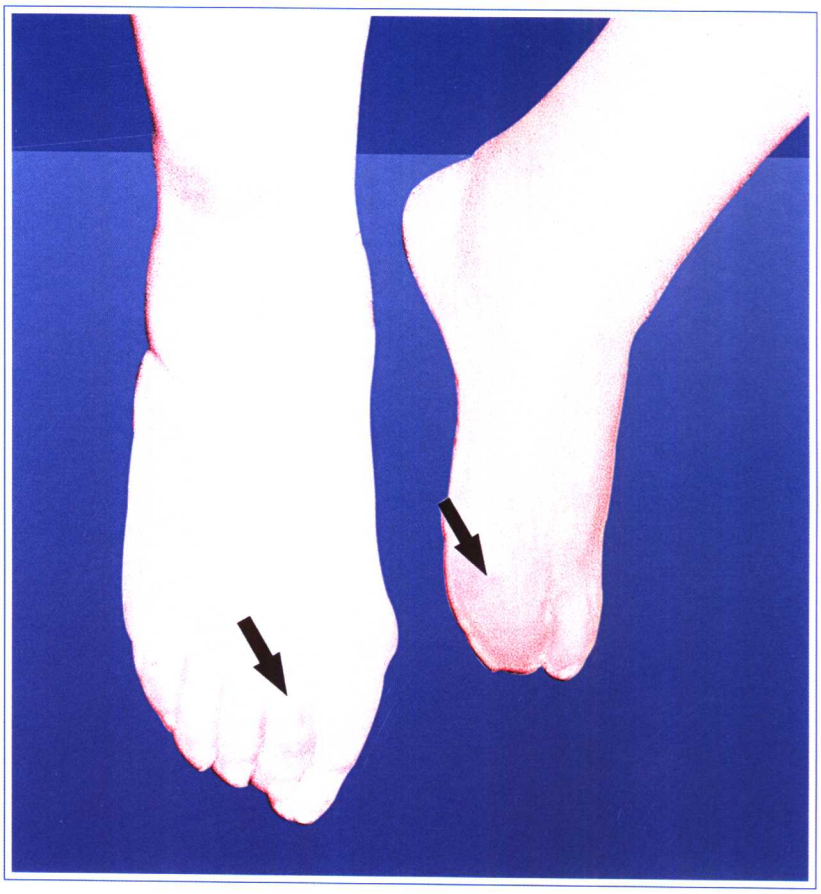

糖尿病是一种病因不明的内分泌—代谢病，以高血糖和高尿糖为主要标志，包括胰岛素依赖型糖尿病（IDDM，即Ⅰ型）和非胰岛素依赖型糖尿病（NIDDM，即Ⅱ型）。Ⅰ型糖尿病患者HLA-DR3、HLA-DR4和HLA-DR1表达增强，而DR4/DR1多见于RA患者，二者之间的遗传学关系尚待研究。

糖尿病关节病主要为营养不良性关节炎，又称Charcot关节，是感觉神经受累，营养血管功能障碍导致神经营养不良和外伤共同作用的结果，其发生率在长期糖尿病患者中占1‰左右。趾及跖趾关节是常受侵犯的部位，而踝以上关节很少受累。Charcot关节患者有末梢神经病，可见足弓下陷，行走困难，出现“足底摇动”表现，在感觉减退后受压部位上有溃疡及足底胼胝生成。

糖尿病关节病的其他表现还有肩关节炎（粘连性滑囊炎）、腕管综合征及腱鞘炎和骨质疏松症。

图片文字说明词中英文对照表

abacterial necrosis	无菌性坏死
abdominal aorta	腹主动脉
absorption	吸收
achilles tendon	跟腱
achilles tendonitis	跟腱炎
acid-fast bacillus	抗酸杆菌
activation	激活
acupuncture test	针刺反应
acute diarrhea	急性腹泻
adhesive capsulitis	粘连性囊炎
aldolase	醛缩酶
allantodigit	腊肠指
alopecia	脱发
alveolar hemorrhage	肺泡出血
alveolitis	肺泡炎
American College of Rheumatology (ACR)	美国风湿病学会
amyloidosis	淀粉样变
aneurysm of coronary artery	冠状动脉瘤
aneurysm of microartery	微小动脉瘤
aneurysm of pulmonary artery	肺动脉瘤
ankle	踝
ankylosing spondylitis (AS)	强直性脊柱炎
annular erythema	环形红斑
anti-a few dot antibody	抗少核点型抗体
antibody	抗体
anti-centromere antibody (ACA)	抗着丝点抗体
antigen determinant	抗原决定簇
anti-glomerular basement membrane (anti-GBM) antibody	抗肾小球基底膜抗体
anti-liver specific protein antibody (ALSPA)	抗肝特异性蛋白抗体
anti-mitochondria antibody (AMA)	抗线粒体抗体
anti-multiple dots antibody	抗多核点型抗体
anti-nuclear antibody (ANA)	抗核抗体
aortic arch	主动脉弓
arteriole	小动脉
arthritis mutilans	残毁性关节炎
arthrosclerosis	关节硬化
arthroscope	关节镜
Asia and Pacific League of Anti-Rheumatism (APLAR)	亚太抗风湿病联盟
asthma	哮喘
atrophy	萎缩
attack, to break out	发作
auricle	耳廓
autoantibody	自身抗体
autoimmune disease	自身免疫病
ball shadow	团状阴影
bamboo spine	脊椎竹节样变
basal cell layer	基底细胞层
basal ganglia	基底节

图片文字说明词中英文对照表

Behcet disease	白塞病
blood vessel	血管
bone bridge	骨桥
bone erosion	骨侵蚀
Bontanniare deformity	钮扣花畸形
bony ankylosis	骨性强直
bony spur, osteophyma	骨刺
Bouchard nodule	Bouchard 结节
branches duct	分支导管
branchiocephalic artery	头臂动脉
bronchi	支气管
bulla	肺大疱
butterfly rash	蝴蝶斑
buttock	臀部
calcification	钙化
calcinosis, raynauds, esophageal dysfunction, sclerodactly, telangiectasia (CREST)	CREST 综合征
calcium pyrophosphate dihydrate (CPPD)	二水焦磷酸钙
capillary	毛细血管
capital bone	头状骨
caplan syndrom	类风湿尘肺
cardiac angina	心绞痛
cardial vessel	心血管
cardiomyositis	心肌炎
carpal	掌骨
carpal tunnel syndrome	腕管综合征
cartilage	软骨
caseous necrosis	干酪样坏死
cave in, sink	塌陷
central nervous system SLE	中枢神经系统狼疮
cerebral fluid	脑脊液
cerebral infarction	脑梗塞
cervicitis	宫颈炎
Charcot joint	Charcot 关节
chemotactic factor	趋化因子
chemotherapy	化学疗法，化疗
chest expansion	胸扩张
cholesterol	胆固醇
chondrocalcinosis	软骨钙质沉着症
chondrocyte	软骨细胞
chorea	舞蹈症
choroiditis	脉络膜炎
chromosome	染色质
chronic synovitis	慢性滑膜炎
chronic phase	慢性期
Churg-Strauss Syndrom (CSS)	变态反应性肉芽肿性血管炎
circulating immuno-complex (CIC)	循环免疫复合物
clarity	清亮度
classical	典型的
classification criteria	分类标准

图片文字说明词中英文对照表

claudication	间歇性跛行
cochlea	耳蜗
collagenous fiber	胶原纤维
common carotid artery	颈总动脉
common iliac artery	髂总动脉
complement	补体
concentric	向心性
congestion	充血
connective tissue disease (CTD)	结缔组织病
cornea	角膜
coronary artery	冠状动脉
corpulmonale, pulmonary heart disease	肺心病
creatine kinase	肌酸激酶
creatinine	肌酐
crecentic glomerulonephritis	新月体肾炎
crisis	危象
crithidial luciliae (CL)	短膜虫
cryoglobulinemia	冷球蛋白血症
crystal-induced arthritis	结晶性关节炎
cystitis disorder	囊性变
damage	损伤
deep lupus	深部狼疮
definite	明确的
deformity	畸形
degranulation	脱颗粒
dental caries	龋齿
deoxyribonucleic protein	脱氧核糖核蛋白
depigmentation	脱色素
deposition	沉积
depression	抑郁症
dermal	真皮的
dermatomyositis	皮肌炎
destroy	破坏
diabetic feet	糖尿病足
diagnostic criteria	诊断标准
diagnostic(classification) criteria	诊断（分类）标准
diffuse	弥漫性
diffused proliferative glomerulonephritis	弥漫增殖型肾小球肾炎
direct-immunofluorescence (DIF)	直接免疫荧光法
discoid lupus erythematosus (DLE)	盘状红斑狼疮
distal duct	末梢导管
distal interphalangeal (DIP) joint	远端指间关节
distention of cervical vein	颈静脉怒张
dorsum of hand , back of hand	手背
dry eye	眼干
dry gangrene	干性坏疽
dry mouth	口干
duration	病程
elbow	肘
encephalomalacia, softening of brain	脑软化
endocardium	心内膜

图片文字说明词中英文对照表

endothelial cell	内皮细胞
enthesitis	附着点炎
eosinophil	嗜酸性粒细胞
eosinophilia	嗜酸粒细胞增多症
epicardium	心外膜
epidermal	表皮的
epilepsy	癫痫
excessive cornification	过度角化
exocrine gland	外分泌腺
valgus	外翻
extra-articular manifestation	关节外表现
fascia	筋膜
fatigue	疲劳
fences - like	栅栏状
fever	发热
fibrinogen	纤维蛋白原
fibrinoid necrosis	类纤维蛋白坏死
fibroblast cell	成纤维细胞
finger	手指
flexion	屈曲
fluctuation	波动性
focal glomerulonephritis	局灶型肾小球肾炎
focus	灶性
follicular embolism	毛囊栓塞
foot	足
foreign body	游离体
frontal cupular part	额顶部
fusion	融合
germinal center	生发中心
giant cell arteritis (GCA)	巨细胞颞动脉炎
gingivitis	牙龈炎
glomerular disorder	肾小球病变
glucocorticoid	糖皮质激素
Goodpasture's syndrome	肺出血－肾炎综合征
gout	痛风
granulomatosis	肉芽肿
Guillain-Barre' syndrome	格林－巴利综合征
hair follicle	毛囊
hallex valgus	跨外翻
hand	手
headache	头痛
Heberden nodule	Heberden 结节
heel	足跟
heel pad	跟垫
hemophilia	血友病
hemorrhage	出血
hemosiderin deposition	含铁血黄素沉积
hip-girdle muscle	髋带肌
histone	组蛋白
histo-pathological	组织病理的
homogeneous	均质的

图片文字说明词中英文对照表

honeycomb lung	蜂窝肺
human leukocyte antigen (HLA)	人类白细胞抗原
humeroulnar joint	肱尺关节
humoral immunity	体液免疫
hyaline membrane	透明膜
hyaloid degeneration	透明样变性
hyaluronic acid	透明质酸
hyperextension	过度伸展
hyperglycemia	高血糖
hyperkeratosis	角化过度
hyperostosis	骨质增生
hypersensitivity purpura	过敏性紫癜
Henöch-Schönlein purpura (HSP)	亨诺－许兰紫癜
hyperuricemia	高尿酸血症
sacrum	骶部
immunoglobulin	免疫球蛋白
immuno-pathology	免疫病理
in situ circulating immuno-complex	原位免疫复合物
infectious disease	感染性疾病
inflammatory bowel disease	炎性肠病
inflammatory mediator	炎性介质
insidious	隐袭
intermit	间歇
internal organ	内脏
International League Anti-Rheumatism (ILAR)	国际抗风湿病联盟
interphase of cell division	细胞分裂间期
interstitial nephropathy	间质性肾病
interstitial pneumonia	间质性肺炎
intestinal colic	肠绞痛
involvement	受累
ischemia	缺血
itchy	瘙痒
joint	关节
joint sac	关节囊
joint tuberculosis	关节结核
Juvenile chronic arthritis (JCA)	幼年慢性关节炎
Juvenile idiopathic arthritis (JIA)	幼年特发性关节炎
Juvenile rheumatoid arthritis (JRA)	幼年类风湿关节炎
Kawasaki disease	川崎病
kenetoplast	动基体
keratotic plug formation	角栓形成
keratoconjunctivitis sicca (KCS)	干燥性角结膜炎
kinin	激肽
knee joint	膝关节
kyphosis	驼背
labial gland	唇腺
lacrimal gland	泪腺
Langhans' cell	郎罕细胞
lateral epicondyle	外上髁
lateral ventricle	侧脑室

图片文字说明词中英文对照表

leukocyte fragmental vasculitis	白细胞碎裂性血管炎
Libman-Sacks disease	利伯曼－萨克斯病（疣状心内膜炎伴 SLE）
ligament	韧带
ligament ossification	韧带骨化
limb-girdle muscle	肢带肌
lining layer	衬里层
liquefied degeneration	液化变性
livido reticularis	网状青斑
local	局限性
lumber and back pain	腰背痛
lumber spine	腰椎
lupus band test (LBT)	狼疮带实验
lupus erythematosus cell (LEC)	狼疮细胞
lupus factor	狼疮因子
lympha-follicle	淋巴滤泡
lymphatic nodule	淋巴小结
lymphatic vessel	淋巴管
lymphocyte	淋巴细胞
lysosomal enzyme	溶酶体酶
major duct	主导管
major histocompatibility complex (MHC)	主要组织相容性复合物
malaise	不适
malar rash	颊部红斑
malnutritional arthritis	营养不良性关节炎
membranous glomerulonephritis	膜型肾小球肾炎
membranous	核膜的
meniscus	半月板
mesangial proliferative glomerulonephritis	系膜增生性肾小球肾炎
mesentery	肠系膜
metabolic disease	代谢病
metacarpal phalangeal (MCP) joint	掌指关节
mental disease,psychosis	精神病
metatarsal phalangeal (MTP) joint	跖趾关节
microscope	显微镜
microscopic poly-angiitis (MPA)	显微镜下多血管炎
migration pulmonary infiltration	迁移性肺浸润
mixed connective tissue disease (MCTD)	混合结缔组织病
monoarthritis	单关节炎
monocyte	单核细胞
mononeuropathy	单神经病
mononeuropathy multiplex	多发性单神经病
mono-sodium urate (MSU)	单钠尿酸盐
morning stiffness	晨僵
mucin clot test	黏蛋白实验
mucopolysaccharide	黏多糖
multinuclear giant cell	多核巨细胞
muscle	肌肉
muscle of diaphragm	膈肌
myalgia	肌痛
myasthenia	肌无力

图片文字说明词中英文对照表

myelopathy	脊髓病
myocardial infarction	心肌梗塞
myocardium	心肌
myxedema	粘液性水肿
necrotising vasculitis	坏死性血管炎
neurologic arthritis	神经病变性关节炎
neutrophil	嗜中性粒细胞
newborn	新生的
Nocardiasis	奴卡菌病
nodule erythema	结节红斑
non-bacterial	非细菌性的
notch, incisure	凹陷
nuclear acid	核酸
nuclear protein	核蛋白
nucleolar	核仁的
nucleosome	核小体
nucleus	细胞核
obliteration	闭塞
olecranon	鹰嘴
oligoarthritis	少关节炎
organization	机化
osteoarthritis (OA)	骨关节炎
osteoarthropathy	骨性关节病
osteolysis	骨溶解
osteophyte	骨赘
osteoporosis	骨质疏松
overlap syndrome	重叠综合征
palpable purpura	可触性紫癜
palpitation	心悸
panniculitis	脂膜炎
panting	气短
parotid gland	腮腺
patch infiltration	斑片状浸润
patella	膑骨
pathogenesis	发病机理
perforated nasal septum	鼻中隔穿孔
pericardium	心包
perimysium	肌束膜
periorbital purple macule and edema	眶周紫斑及水肿
periosteum	骨膜
peritendinitis, tenosynovitis	腱鞘炎
periungual erythematosus	甲周红斑
phagocytosis	吞噬
phase of cell division	细胞分裂期
photophobia	畏光
photosensitivity	光过敏
pigmentation	色素沉着
pigmented particle	色素颗粒
pigmented villonodular synovitis	色素绒毛结节性滑膜炎
plantar arch, arch of foot	足弓
plantar shaking	足底摇动

图片文字说明词中英文对照表

plasma	血浆
plasma cell	浆细胞
plasmin	纤维蛋白溶酶
pleura	胸膜
pleural effusion	胸腔积液
pleural fluid	胸水
poikiloderma	皮肤异色病
polarized microscope	偏振光显微镜
poly-arteritis nodosa (PAN)	结节性多动脉炎
polyarthritis	多关节炎
polymyositis	多发性肌炎
polyneuropathy	多神经病
polyps	息肉
poncho sign	披巾征
primary billary cirrhosis (PBC)	原发性胆汁性肝硬化
probable	可能的
proliferative cell nuclear antigen (PCNA)	增殖细胞核抗原
proximal interphalangeal (PIP) joint	近端指间关节
pseudo-folliculitis	假性毛囊炎
pseudo-gout	假性痛风
psoriatic arthritis (PsA)	银屑病关节炎（牛皮癣关节炎）
psychonervous SLE	精神神经狼疮
pulmonary edema	肺水肿
pulmonary emphysema	肺气肿
pulmonary hypertension	肺动脉高压
purine	嘌呤
purulent arthritis	化脓性关节炎
purulent exsudative	脓性渗出物
radial deviation	桡侧偏斜
radiohumeral joint	桡肱关节
rarefaction	疏松
reactive arthritis (ReA)	反应性关节炎
reactive hyperplasia	反应性增生
regulation	调控
relapsing polychondritis	复发性多软骨炎
relaxation	松弛
remission	缓解
renal artery	肾动脉
renal hypertension	肾性高血压
repairation	修复
respiratory failure	呼吸衰竭
response	应答
retinitis	视网膜炎
rheumatic disease	风湿性疾病
rheumatic fever	风湿热
rheumatoid arthritis (RA)	类风湿关节炎
rheumatoid factor (RF)	类风湿因子
rheumatoid nodule	类风湿结节
rhinitis	鼻炎
ribosome	核糖体
RNA polymerase	RNA 聚合酶

图片文字说明词中英文对照表

sacroiliac joint	骶髂关节
sacroiliatis	骶髂关节炎
saddle nose	鞍鼻
salivary gland	唾液腺
sarcolemma	肌膜
scale	鳞屑
scaphoid bone	舟状骨
scapular muscle	肩胛肌
scar	瘢痕
scleritis	巩膜炎
scleroderma	硬皮病
sclerosis glomerulonephritis	硬化型肾小球肾炎
screening test	筛选实验
sedimentation of saturation ammonium sulfate	饱和硫酸铵沉淀法
sequela, lingering effects	后遗症
sero-negative spondyloarthropathy	血清阴性脊柱关节病
serum	血清
shoulder	肩
sinusitis	鼻窦炎
Sjögren's syndrom (SS)	干燥综合征
skeletal hyperostosis	骨性肥厚
soft tissue	软组织
speckled	斑点的
spine	脊柱
spondyloarthropathy (SPA)	脊柱关节病
spontaneous coagulation test	自发凝集实验
steroid	类固醇
stratum corneum	角质层
subclavian artery	锁骨下动脉
subluxation	半脱位
submandibular gland	颌下腺
substrate	基质
sub-synovial layer	滑膜下层
superior vena cava	上腔静脉
swallow	吞咽
swan neck deformity	天鹅颈畸形
sweat gland	汗腺
swelling	肿胀
symmetrical	对称性
synovial fluid	滑膜液
synoviocyte A	A 型滑膜细胞
synoviocyte B	B 型滑膜细胞
synoviocyte C	C 型滑膜细胞
synovitis	滑膜炎
synovium	滑膜
systemic lupus erythematosus (SLE)	系统性红斑狼疮
systemic sclerosis (SSc)	系统性硬化
systemic vasculitis	系统性血管炎
Takayasu arteritis	大动脉炎，高安氏病
talonavicular joint	距周关节

图片文字说明词中英文对照表

target antigen	靶抗原
tarsometatarsal joint	跖跗关节
tenderness	压痛
tendinitis	肌腱炎
tendon	肌腱
thalamus	丘脑
thecal cyst, ganglion of tendon sheath	腱鞘囊肿
thenar muscle	鱼际肌
thoracic aorta	胸主动脉
thrombus	血栓
thrombus of superior vena cava	上腔静脉血栓
tibiofibular joint	胫腓关节
tophus	痛风石
toy face	玩具脸
transient pulmonary infiltration	一过性肺浸润
transudate	漏出液
traumatic arthritis	外伤性关节炎
trypanosma epuiperdum (TE)	马疫锥虫
tunica pigmentosa	色素膜炎
ulcer	溃疡
ulnar deviation	尺侧偏斜
undifferentiated connective tissue disease (UCTD)	未分化结缔组织病
urea nitrogen	尿素氮
urethritis	尿道炎
urticaria	荨麻疹
varicosis of thoracic and abdominal wall	胸腹壁静脉曲张
vascular Behcet disease	血管白塞病
vein thrombus	静脉血栓
venules	小静脉
vertebral body	椎体
vestibule	前庭
villus	绒毛
volar subluxation	掌侧半脱位
Wegener's granulomatosis (WG)	韦格纳肉芽肿
windpipe ; trachea	气管
wire loop lesion	白金耳病变
wrist	腕