名誉主编　吴阶平
常务主编　刘新民　陆召麟　滕卫平等
常务主审　裘法祖等

中华医学百科大辞海

ZHONGHUA
YIXUEBAIKEDACIHAI

外科学（第一卷）

沈阳出版社

中华医学百科大辞海

ZHONGHUAYIXUE
BAIKEDACIHAI

ISBN 7-5441-2598-X

9 787544 125987 >

ISBN 7-5441-2598-X/R·126

定价:236.00元

中华医学百科大辞海

外科学(第一卷)

名 誉 主 编

吴阶平

常 务 主 编

刘新民　陆召麟　滕卫平 等

常 务 主 审

裘法祖 等

沈 阳 出 版 社

图书在版编目(CIP)数据

外科学.第1卷/刘新民等主编.—沈阳:沈阳出版社,2005.7
(中华医学百科大辞海)
ISBN 7-5441-2598-X

Ⅰ.外… Ⅱ.刘… Ⅲ.外科学-词典
Ⅳ.R6-61

中国版本图书馆CIP数据核字(2005)第082957号

出 版 者:沈 阳 出 版 社
(地址:沈阳市沈河区南翰林路10号 邮编:110011)
印 刷 者:东北印刷厂
发 行 者:沈阳出版社
开　　本:880mm×1230mm 1/16
印　　张:109.5
字　　数:2100千字
出版时间:2004年12月第1版
印刷时间:2005年7月第1次印刷
责任编辑:刘 利 赵 加
封面设计:冯守哲
版式设计:王 宇
责任校对:高 晶
责任审读:滕建民
责任监印:杨 旭

定　　价:236.00元

联系电话:024-24112447
E-mail:sysfax_cn@sina.com

中华医学百科大辞海

提高医学科学技术水平

为人民卫生事业作贡献

二〇〇四年十月一日　吴阶平

序　一

《中华医学百科大辞海》是一部兼有“医学百科全书”功能，具有我国特点的医学大型工具书。

随着科学技术迅速发展，生命科学已进入一个新的历史时期，从而出现了大量的新理论、新概念、新技术、新方法，临床医学和基础医学之间，各学科之间的相互渗透也日益显著，因而在医疗、教学和科研方面，急需一本既能查到由此而产生的新名词、新概念的正确涵义，又能知识更新、开拓视野，且具有一定的先进性、科学性和较强实用性的大型医学工具书。

为此，1995年12月5日在沈阳军区总医院召集了有28位专家、教授参加的第一次《中华医学百科大辞海》编委会，讨论和制定了编写纲要和编写细则。由全国30余所高等医学院校和科研院所，百余个学科和专业，千余位专家、学者，包括19位院士和众多中青年专家参加，对我国医学各方面的现状和进展进行了一次广泛收集、汇总，整理出10万余词条（每条400～800字），历时10载，终于完成了反映我国医学现状的约2000余万字的大型工具书。它既是医学辞典性大型工具书，又是医学百科全书综合性的参考书；它既是现代医学文献的一项基本建设，也是医学学术界的一项重大举措；它既体现了20世纪我国医学创造性科研成果和丰富临床实践经验的历史性概括，又是推动21世纪医学进步的重要辞书。这一大型工具书填补了我国医学文献基本建设的一项空白，对进一步发展我国医学事业具有现实意义，并在一定时期内将产生广泛的影响。这对解决一些纵横交错及其复杂的医、教、研问题是有很大裨益的。完成这项跨世纪的宏篇巨著是众多辞书中的创新。

本书内容包括基础医学、临床医学、预防医学、卫生医学、军事医学、实验诊断学、医院管理学及新发展的边缘学科等，并附有中、英文辞条索引。在编排上各学科内的辞条排列顺序又是按照各学科自身系统的规律，从而高质量地完成了这项十分艰巨而又有意义的工作。

本书特点是简明扼要、新颖、实用，体现了“全、新、精”和综合性、整体性。对广大读者，包括医学院校师生、研究生，从事基础医学和临床各科医师、预防保健人员、基层医院及社区医务工作者，都有较高的参考价值。

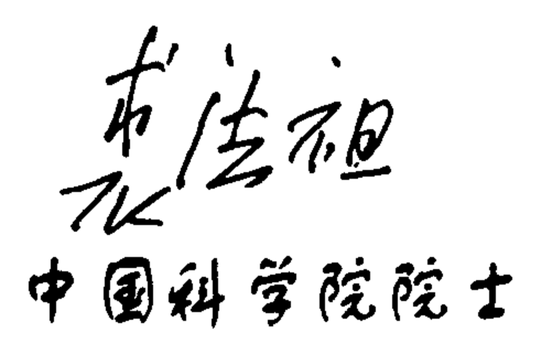

中国科学院院士

序　二

当今，医学科学已进入新的历史发展时期，医学新理论、新观点、新技术不断涌现，医学实验研究已有长足的发展，临床医学和基础医学之间，各学科之间交叉渗透和融合集成日益增强，使医学科学不断得以丰富和拓展。因而在医疗、教学、科研、预防、抢险、特别是医学名词释疑等方面，急需一本知识更新、涵盖面更广，能反映中外医学新进展，具有一定的先进性、科学性和较强实用性的广泛大型医学辞书，以满足读者的需要。鉴此，由沈阳军区总医院刘新民同志等组织，邀请裘法祖等10余位院士，以及中国协和医科大学、北京医科大学、中国医科大学、复旦大学、华中科技大学、中山大学、中南大学等数百位国内外知名的医学专家、教授，各展所长，把自己最有价值的东西奉献出来，历经10年的辛勤耕耘，珠联璧合，成此佳作。这是对我国医学发展和医学建设的一项重要贡献。该书不仅是20世纪我国医学现状的回顾性总结，也将对21世纪医学发展起到一定的积极的推动作用，并具有重要的现实意义。它是我国第一部大型医学工具性辞书，令人高兴。

我相信，本辞书的出版，对解决一些纵横交错、极其复杂的医、教、研工作中的难点学术问题，对医学界，尤其中青年医师开拓视野，启迪思维都是很有裨益的，诚望广大读者借鉴。

中国人民解放军
总后勤部副部长　王谦

二〇〇五年三月

前　言

《中华医学百科大辞海》(以下简称《辞海》) 是一部大型综合性医学辞书，并兼有《医学百科全书》的双重功能。内容包括：基础医学、临床医学、预防医学、卫生学、军事医学、实验诊断学、新发展的边缘学科和医学各词释疑。编写原则是：更新知识、开拓视野、内容新颖、涵盖面广，有一定的先进性、科学性和较强的实用性。特点是简明、扼要、新颖，体现了“全、新、精”的内容实质。本着“质量第一”和“宁缺毋滥”的原则，贯彻始终。

编写《中华医学百科大辞海》，既是医学文献事业的一项基本建设，也是医学界的一项重大系统工程。它既是20世纪医学发展历史的回顾性总结，又是21世纪医学进展现状的综合性参考书。本书在编排体例上有别于一般辞书，既遵循各学科的独立性又兼有医学百科全书的双重功能，从而使广大医学工作者获取现代医学信息，博览中外医学进展时拥有一部内容新颖，具有一定深度和广度的大型综合性医学工具性辞书。而实际需要查阅此《辞海》的读者将远远超过这一范围。

一、背景

20世纪90年代初（1993～1994）全军在三级甲等医院评审时，在一些医学院校召开的研究生、进修生、实习生座谈会上，均有人提出现有藏书中缺乏重要的辞书类大型工具书等问题，每每遇到一些疑难理论性问题，少有人释疑，亦无处查询。此事曾引起多方面的关注，但因人力、财力及出版等方面的诸多因素，最终还是束之高阁。1995年初，我们又起始酝酿，组织准备，给时任解放军总后勤部卫生部部长陆增祺致电再次请示此事，陆部长热情支持。接着，又分别给时任国家卫生部部长张文康以及裘法祖等数位院士致函，均得到热情支持。同时，国内一些知名的医学院校如中国协和医科大学陆召麟副校长、中国医科大学滕卫平校长、解放军总医院潘长玉教授、中山大学傅祖植副校长、中南大学伍汉文教授等有关领导和教授也愿意参与承办，并得到沈阳出版社领导的支持。1995年12月5日在沈阳军区总医院召开了有28位专家、教授和沈阳出版社编辑参加的论证会，一致决定编写出版此书。约定用5年或更长些时间完成。

二、编写方案与撰稿

编写方案：首先得到裘法祖院士的支持和鼓励，他说：“国内无此书，很有必要编写此书。编写此书时间可能要长些，《中国医学百科全书》编写了15年才完成。”

第一，以《中国医学百科全书》为范例，在广泛查阅国内外有关书籍和期刊的基础上，确定了一级学科、二级学科并列，原则上是以专业疾病和医学名词为基本词条，尽量纳入最新医学名词和偏僻医学名词。其词条确认是以国内外近年来公开发表的资料为依据，从中选择有代表性观点为词条内容。其约稿方式完全以书函和电话形式进行，同时附上详尽的撰写要求和细则。

第二，每个词条的解释确定为400～800字，但由于医学的发展和临床实际需要，其中有些词条达1000余字。有的学科相互交错可能造成重复，则采取以学科为主，强调侧重写本专业的疾病特征，如心脏病科写原发性高血压，内分泌科和泌尿外科写继发性高血压等，其临床表现虽类似，但发病机制、处理原则亦不尽相同。

三、参考文献

众所周知，一般辞书，在正文后是不附参考文献的，但编写此书又必须参阅大量国内外医学文献，粗略计算，有数千条。为尊重前辈作者，国内参考文献主要有：钱信忠主持撰写的《中国医学百科全书》、陈灏珠主编的《实用内科学》、方圻主编的《现代内科学》、陈敏章、邵丙扬主编的《中华内科学》、张季平主编的《临床内科学》、吴阶平、裘法祖主编的《黄家驷外科学》、林丽蓉主编的《医学综合征大全》和各学科专著、中华医学系列杂志、中国医学系列杂志、《国外医学》系列杂志、以及一些省级的各专科杂志等。外文参考文献主要有：1. Dorland's Medical Dictionary；2. Stedman's Medical Dictionary；3. The Merck Index；4. Cecil：Textbook of Medicine；5. Christopher's Textbook of Surgery；6. The New England Journal of Medicine；7. The Lancet；8. Cell 等。

由于参考文献种类繁多，恕不一一陈述。在此，谨向上述书刊的编著者表示衷心的感谢；间或有极个别的成段摘录，敬请有关专家、教授多予谅解。

四、结束语

由于医学科学发展迅速，新理论、新观点、新技术不断出现，但辞海编审工作不允许无限期延长，再补新篇；而编著者也强烈要求尽快出版，我们决定付型。

本《辞海》在全国30余所高等医学院校、科研院所的125个学科（或领域）征集词条，由千余位学术造诣较深的医学专家、教授采用凝聚多年来的精华，潜心伏案撰写，在既无样本，又无经验，可以说是在“摸着石头过河”情况下，边学习边操作的，经常思索着少走些弯路。历时10载（1995～2005），编纂了这部《辞海》；全书分基础医学3卷，内科学3卷，外科学2卷，特种医学2卷，共10卷，约10万词条，2000余万字，并附有中、英文主题词索引等。

在此，谨向为本《辞海》题词的全国人民代表大会常务委员会前副委员长、中国科学院院士和中国工程院院士、世界著名医学教育家和泌尿外科专家吴阶平教授致谢！向为本《辞海》作序的中国科学院院士、全国高等医学院校规划教材评审委员会主任委员、同济医科大学名誉校长、世界著名外科学专家裘法祖教授致谢！向为本《辞海》作序的解放军总后勤部副部长王谦中将致谢！向参与及支持撰写《辞海》的各位领导、院士、专家、教授以及学科主编、全体编审、校对者等热情支持这一工作的所有人士，致以最诚挚的敬意。尽管我们尽了最大的努力，深感尚存多多不足，诚盼能有时机及有识之士，予以修订，日臻完善，期待成为一部更为实用的医学工具书。

经编审委员会研究；本着删繁就简的原则，取消了出版委员会和学科主编以上人员的简介、照片，特表歉意。

本《辞海》由于编审委员会成员分散，参编人数众多，经费不足，不可能将各位院士、诸多学科主编定期召集会议商议。主要以《简报》形式指导工作，先后共发20期，使之有所遵循。加之涉及的学科和内容极为广泛，撰写的风格、形式、内涵，不尽一致，而且，编著者、审校者，尤其是编辑部的成员的经验不足，所有书稿，虽经反复修改，对原著中错、漏、衍字作了订正，对不规范的英文主题及其索引逐个字母校对，费时费事等，虽欲兼纳博采众家之长，但由于吾辈学识浅鲜，肯定难免疏漏和存在着不规范、计量单位不一致等谬误或缺失，甚至差错。在此，恳切期望广大读者及同道们予以指正。

刘新民

2005年孟春

凡　　例

1.《中华医学百科大辞海》(简称《辞海》) 既遵循一般辞书的规律，又兼有医学百科全书的双重功能，故按非传统辞书体例排序，设有中文、英文二种主题词索引。中文主题词索引按汉语拼音排序，英文主题词索引按英文字母排序。中文主题词索引后附有英文主题词，英文主题词索引后附有中文主题词。

2. 本《辞海》页码和中、英文主题词索引均按各卷单独排序，以利于查阅。

3. 凡中、英文主题词前遇有阿拉伯数字、罗马数字及拉丁文等，一律排在中英文词条之后。

4. 每个主题词的词头用汉字名称（黑体字），之后括号内为与其对应的英文主题词（黑体字）。具体内容包括医学名词解释和疾病的发病机制、诊断、治疗等相关内容。个别词条附以适当图、表，以利理解。

5. 对涉及两个（或以上）学科的疾病（词条），如水、电解质失衡，既有共性内容，又有学科各自特点，原则上以各学科（专业）分别单独简介；而对“一病多名”(如“慢性淋巴细胞性甲状腺炎”又称“桥本病”)，则在主要词条介绍后，在相关词条词头后加注“详见××词条”。

6. 本《辞海》中数字用法按 GB/T15835-1995 执行，时间单位用英文统写 d（日）、h（小时）、min（分）、s（秒）表示；计量单位以《法定计量单位在医学上的应用》(中华医学会编辑出版部编，人民军医出版社出版，1991 年）为依据；医学名词、术语和技术规范以《英汉医学辞典汇》(人民卫生出版社出版，1978 年)、《医学名词规范》(科学出版社出版，1995 年）和《医学书籍编写技术手册》(人民军医出版社出版，1987 年）为依据；免疫名词以《英汉免疫学辞典》(广西人民出版社出版，1978 年）为准。

7. 本《辞海》中，药物名称以《中华人民共和国药典》(1990 年)、《国家基本药物》为基本依据，药名一律用中文，其后在括号内附英文或略语。

8. 本《辞海》中离子及放射性元素一律用化学符号表示，如“Na^{+}”、“SO_4^{2+}、“Ca^{2+}”等符号，不加“离子”字样。

《中华医学百科大辞海》编审委员会

名誉主编：

吴阶平院士（全国人大前副委员长）

常务主编：

刘新民教授（沈阳军区总医院）

陆召麟教授（中国协和医科大学）

滕卫平教授（中国医科大学）

潘长玉教授（解放军总医院）

伍汉文教授（中南大学）

傅祖植教授（中山大学）

主　编：（按姓氏笔画为序）

巴德年院士（中国医学科学院）

王正国院士（第三军医大学）

吴孟超院士（第二军医大学）

吴祖泽院士（军事医学科学院）

宋鸿钊院士（中国协和医科大学）

陆增祺教授（解放军总后勤部）

陈灏珠院士（复旦大学上海医学院）

张文康教授（国家卫生部）

钟南山院士（广州市呼吸疾病研究所）

鞠　躬院士（第四军医大学）

常务主审：

裘法祖院士（华中科技大学）

张新生教授（沈阳军区总医院）

谢启文教授（中国医科大学）

陆如山教授（中国医学科学院）

主　审：（按姓氏笔画为序）

王忠诚院士（北京市神经外科研究所）

卢世璧院士（解放军总医院）

朱晓东院士（北京阜外医院）

吴天一院士（青海高原医学研究所）

陈中伟院士（复旦大学）

姜泗长院士（解放军总医院）

夏家辉院士（中南大学）

翁心植院士（北京朝阳医院）

盛志勇院士（解放军第三零四医院）

黎　鳌院士（第三军医大学）

副主编：（按姓氏笔画为序）

王万水（解放军总后勤部卫生部）

王文中（解放军总后勤部卫生部）

邓向东（中国医科大学）

田　牛（解放军总医院）

白　耀（中国协和医科大学）

刘志民（第二军医大学）

张　愈（解放军海军卫生部）

张达青（上海第二医科大学）

张志利（山西医科大学）

张雁灵（解放军总后勤部卫生部）

张培毅（解放军第二零二医院）

张　健（沈阳军区联勤部卫生部）
李江源（解放军总医院）
李昌臣（大连医科大学）
李春生（辽宁省职业病研究所）
杨　晔（解放军海军总医院）
周菊林（沈阳军区联勤部卫生部）
陈　实（华中科技大学）
苏　青（上海第二医科大学）
陈书义（沈阳军区总医院）
陈家伟（南京医科大学）
陈兴华（沈阳军区总医院）
赵崇智（中国医科大学）
夏玉亭（沈阳军区总医院）
贾殿全（沈阳军区总医院）
胡建林（第三军医大学）
翁心华（复旦大学上海医学院）
徐焱成（武汉大学）
曹锦华（沈阳军区总医院）
葛　君（沈阳出版社）
童南伟（华西医科大学）
廖二元（中南大学）
霍仲厚（解放军总后勤部卫生部）

副主审：（按姓氏笔画为序）

马永江（第二军医大学）
王庆礼（中国实用医学杂志社）
王瑞起（辽宁少年儿童出版社）
王德成（中国实用医学杂志社）
王耀宗（解放军总后勤部卫生部）
叶根耀（军事医学科学院）
倪晨涵（辽宁科技出版社）
白荣山（沈阳军区总医院）
刘忠惠（解放军总军总医院）
朱耀华（国家计划生育委员会）
邢善田（军事医学科学院）
张　爽（沈阳军区联勤部卫生部）
张家栋（辽宁省医学情报研究所）
李　竹（北京大学）
李振甲（解放军总医院）
李经纬（北京中医研究院）
杨荣科（沈阳军区联勤部卫生部）
杨贵贞（吉林大学）
连利娟（中国协和医科大学）
邱毓骊（沈阳军区联勤部卫生部专家组）
侯景贵（沈阳军区总医院）
徐凤翔（沈阳军区总医院）
郭中和（解放军总医院）
梁泽民（第四军医大学）
尚　涛（中国医科大学）
郭志祥（解放军空军总医院）
钱荣立（北京大学）
韩　莉（辽宁省疾病预防控制中心）
富朴云（中国医科大学）
靳纯桥（化学工业出版社）
颜　纯（首都医科大学）

主编助理：

杜巧如（沈阳军区总医院）
刘纪宁（沈阳军区总医院）
张　锦（中国医科大学）
林朝胜（沈阳军区总医院）
王海林（沈阳军区总医院）
李　玲（中国医科大学）
佟建华（中国医科大学）

《中华医学百科大辞海》编辑部成员

主　　任： 刘新民　张新生　谢启文　贾殿全

副 主 任： 曹锦华　梁文强　李春生　张家栋

中文编辑： 丁茂平　王善伯　赵济文　赵罗初
陈积栋　张旭东　刘　茁　聂良宴
尹宝玉　张亚卓　梁　英　贾　波
杨晋祥　曹　力　刘　华　曹　捷
王光荣　马敬哲

英文编辑： 张新生　徐凤翔　向红丁　韩　莉
张　爽　孙虹瑞　刘纪宁　徐静华
徐　波　赵明晰　张　叶

审　　校： 谢启文　王瑞起（基础医学学卷）
王庆礼　张家栋　邱毓骝（内科学卷）
张新生　寸琼瑶　王德成（外科学卷）
张家栋　尚丽新（特种医学卷）

学科总目录

基础医学　第一卷

人体解剖学

组织学

生理学

生物化学

病理学

病理生理学

神经生物学

分子细胞生物学

基础医学　第二卷

免疫学

微生物学

医学遗传学

细胞的信号转导系统

细胞凋亡

微循环学

流行病学

环境卫生学

劳动卫生学

儿少卫生与妇幼保健学

营养与食品卫生学

药理学

卫生毒理学

基础医学　第三卷

法医学

卫生法学

医学心理学

医学伦理学

社会医学

理论医学

生物医学工程学

医院管理学

医学统计学

医学实验动物学

科研设计与方法的启示

医学史学

内科学　第一卷

神经病学

精神病学

心血管病学

先天性心脏病学

呼吸病学

结核病学

消化病学

肾脏病学

血液病学

输血学

风湿病学

临床基因学

内科学　第二卷

内分泌学

糖尿病学
低血糖症
代谢性疾病
代谢性骨病
骨质疏松症
肥胖症
消瘦
水肿
临床营养学
松果腺
内分泌代谢疾病综合征

内科学　第三卷

老年医学
小儿内科学
传染病学
感染病学
免疫缺陷病
发热
中毒学
戒毒学
中药中毒与解毒
医源性疾病
药源性疾病
受体
蛇毒学
睡眠医学
护理学
临终关怀

外科学　第一卷

神经外科学
胸部外科学
心血管外科学
普通外科学
肝胆外科学
泌尿外科学
骨科学
创伤外科学
烧伤学
整形外科学
显微外科学
器官移植外科学
麻醉学
心肺脑复苏
危重病急救医学
体液平衡失调

外科学　第二卷

妇产科学
出生缺陷与监测
计划生育
小儿外科学
眼科学
耳鼻咽喉科学
口腔医学
皮肤病学
肿瘤学
基因与肿瘤
疼痛

特种医学　第一卷

放射诊断学
肿瘤放射治疗学

放射病学
介入治疗学
核医学
激光医学
医学检验学
标记免疫学
超声诊断学
物理医学与康复
超声心动图及心脏电生理
地方病学
职业病学
高原医学

特种医学　第二卷

疾病预防学
疗养康复医学
灾难医学
食疗与蜂蜜
航空医学
航天医学
航海医学与高压氧医学
防原医学
防化医学
性医学
微量元素

外科学（第一卷）编著者

神经外科学

主　编: 赵崇智(中国医科大学第二临床学院)
王成林(中国医科大学第二临床学院)

副主编: 赵　岩(东北电业中心医院)
许再华(沈阳军区总医院)

编著者:(按姓氏笔画为序)
刁洪宇(中国医科大学第二临床学院)
于宏伟(中国医科大学第二临床学院)
王成林(中国医科大学第二临床学院)
关俊宏(中国医科大学第二临床学院)
刘　硕(中国医科大学第二临床学院)
刘　赫(中国医科大学第二临床学院)
许再华(沈阳军区总医院)
陈　铎(中国医科大学第二临床学院)
张　烨(中国医科大学第二临床学院)
相涌杰(中国医科大学第二临床学院)
赵　岩(东北电业中心医院)
赵崇智(中国医科大学第二临床学院)
袁玉会(中国医科大学第二临床学院)
董欣明(中国医科大学第二临床学院)
潘蔚然(中国医科大学第二临床学院)
潘德生(中国医科大学第二临床学院)

胸部外科学

主　编: 殷洪年(中国医科大学第一临床学院)

副主编: 王　洲(中国医科大学第一临床学院)

编著者:(按姓氏笔画为序)

刘宏旭(中国医科大学第一临床学院)

许　顺(中国医科大学第一临床学院)

张其刚(中国医科大学第一临床学院)

蓝心刚(中国医科大学第一临床学院)

心血管外科学

主　编:张仁福(沈阳军区总医院)

编著者:(按姓氏笔画为序)

王　军(沈阳军区总医院)

李　宏(沈阳军区总医院)

李新民(沈阳军区总医院)

高文根(沈阳军区总医院)

普通外科学

主　编:宗修锟(沈阳军区总医院)

副主编:张龙石(解放军第二零二医院)

李彦兵(沈阳军区总医院)

编著者:(按姓氏笔画为序)

张宝良(解放军第四六三医院)

张雪峰(沈阳军区总医院)

那延立(沈阳军区总医院)

张树渤(沈阳军区总医院)

金红旭(沈阳军区总医院)

肝胆外科学

主　编:李荫山(沈阳军区总医院)

编著者:(按姓氏笔画为序)

卜献民(中国医科大学第二临床学院)

孔凡民(中国医科大学第一临床学院)

王　亮(中国医科大学第二临床学院)

刘承训(辽宁省人民医院)

张　浩(中国医科大学第一临床学院)
郑新宇(中国医科大学第一临床学院)
夏振龙(中国医科大学第二临床学院)
董　齐(辽宁省人民医院)
戴显伟(中国医科大学第二临床学院)
戴朝六(中国医科大学第二临床学院)
鞠新华(中国医科大学第二临床学院)

泌尿外科学

主　编:王锡智(第二军医大学长海医院)
钱松溪(第二军医大学附属长海医院)

编著者:(按姓氏笔画为序)
王林辉(第二军医大学长海医院)
叶华茂(第二军医大学长海医院)
刘　毅(第二军医大学长海医院)
许传亮(第二军医大学长海医院)
杨　庆(第二军医大学长海医院)
张世林(第二军医大学长海医院)
张金平(海军第四零一医院)
高　旭(第二军医大学长海医院)
高小峰(第二军医大学长海医院)
瞿创予(第二军医大学长海医院)

骨科学

主　编:邓向东(中国医科大学第一临床学院)

副主编:吕　刚(中国医科大学第一临床学院)
范广宇(中国医科大学第一临床学院)

编著者:(按姓氏笔画为序)
王玉峰(中国医科大学第一临床学院)
王星铎(中国医科大学第一临床学院)
王禹祥(中国医科大学第一临床学院)
白希壮(中国医科大学第一临床学院)
刘纳新(中国医科大学第一临床学院)

朱　悦(中国医科大学第一临床学院)
李长有(中国医科大学第一临床学院)
杨　军(中国医科大学第一临床学院)
杨岭群(中国医科大学第一临床学院)
杨茂伟(中国医科大学第一临床学院)
张彦贵(中国医科大学第一临床学院)
金成壁(中国医科大学第一临床学院)
原银栋(中国医科大学第一临床学院)
郭　磊(中国医科大学第一临床学院)
屠冠军(中国医科大学第一临床学院)
常　楚(中国医科大学第一临床学院)
梁庆威(中国医科大学第一临床学院)
焦　鹰(中国医科大学第一临床学院)
韩　壮(中国医科大学第一临床学院)
韩继东(中国医科大学第一临床学院)
路　磊(中国医科大学第一临床学院)

创伤外科学

主　编:王正国(第三军医大学野战外科研究所)

朱佩芳(第三军医大学野战外科研究所)

主编助理:周继红(第三军医大学野战外科研究所)

编著者:(按姓氏笔画为序)

王正国(第三军医大学野战外科研究所)
王爱民(第三军医大学大坪医院)
宁天枢(第三军医大学大坪医院)
刘兆华(第三军医大学大坪医院)
刘怀琼(第三军医大学大坪医院)
刘宝华(第三军医大学大坪医院)
向明章(第三军医大学新桥医院)
朱　刚(第三军医大学西南医院)
朱佩芳(第三军医大学野战外科研究所)

许明辉(第三军医大学大坪医院)
况明才(第三军医大学大坪医院)
吴先道(第三军医大学大坪医院)
李兵仓(第三军医大学野战外科研究所)
李朝军(第三军医大学大坪医院)
杨志焕(第三军医大学野战外科研究所)
杨欣建(第三军医大学大坪医院)
邹咏文(第三军医大学大坪医院)
闵家新(第三军医大学新桥医院)
张　峡(第三军医大学新桥医院)
周　跃(第三军医大学新桥医院)
周继红(第三军医大学野战外科研究所)
贺翔鸽(第三军医大学大坪医院)
梅芳瑞(第三军医大学新桥医院)
董家洪(第三军医大学西南医院)
蒋建新(第三军医大学野战外科研究所)
蒋耀光(第三军医大学大坪医院)
谢伯林(第三军医大学大坪医院)
简华刚(第三军医大学大坪医院)
靳风烁(第三军医大学大坪医院)

参编者:(按姓氏笔画为序)

王亚旭(第三军医大学大坪医院)
王槐志(第三军医大学大坪医院)
伍亚民(第三军医大学大坪医院)
孙红振(第三军医大学大坪医院)
李　磊(第三军医大学大坪医院)
杜全印(第三军医大学大坪医院)
杨　辉(第三军医大学大坪医院)
杨茂进(第三军医大学大坪医院)
杨俊涛(第三军医大学大坪医院)
杨喜珍(第三军医大学大坪医院)
陈　菁(第三军医大学大坪医院)
张　勇(第三军医大学大坪医院)
张连阳(第三军医大学大坪医院)

张雷达(第三军医大学大坪医院)
曹　川(第三军医大学大坪医院)
梁华平(第三军医大学大坪医院)
黄　宏(第三军医大学大坪医院)
葛衡江(第三军医大学大坪医院)
赖西南(第三军医大学大坪医院)

烧伤学

主　编:葛绳德(第二军医大学长海医院)

副主编:穆学夏(第二军医大学长海医院)

编著者:(按姓氏笔画为序)

方培耀(上海第二医科大学瑞金医院)
邓诗林(天津第四医院)
韦　多(第二军医大学长海医院)
刘世康(第二军医大学长海医院)
刘旭盛(第三军医大学西南医院)
孙永华(北京积水潭医院)
许伟石(上海第二医科大学瑞金医院)
余　斌(第三军医大学西南医院)
张雅萍(第三军医大学西南医院)
杨宗城(第三军医大学西南医院)
汪仕良(第三军医大学西南医院)
肖光夏(第三军医大学西南医院)
陈　壁(第四军医大学西京医院)
陈玉林(第二军医大学长海医院)
张明良(北京积水潭医院)
周一平(第一军医大学南方医院)
郇京宁(第二军医大学长海医院)
夏照帆(第二军医大学长海医院)
郭振荣(中国人民解放军三零四医院)
曹大鑫(北京积水潭医院)
曹丽萍(天津第四医院)
盛志勇(中国人民解放军三零四医院)

彭毅志(第三军医大学西南医院)
葛绳德(第二军医大学长海医院)
路　卫(第二军医大学长海医院)
穆学夏(第二军医大学长海医院)

整形外科学

主　编:宋业光(北京市中日友好医院)

编著者:(按姓氏笔画为序)

王佳琦(中国医学科学院整形外科医院)
吴　念(海南省人民医院)
张海明(中国医学科学院整形外科医院)
李养群(中国医学科学院整形外科医院)
陈光宇(中国医学科学院整形外科医院)
陈焕然(中国医学科学院整形外科医院)
周　刚(中国医学科学院整形外科医院)
罗家麟(中国医学科学院整形外科医院)
范　飞(中国医学科学院整形外科医院)
栾　杰(中国医学科学院整形外科医院)
蔡国斌(中国医学科学院整形外科医院)
滕　利(中国医学科学院整形外科医院)

显微外科学

主　编:陈中伟(上海复旦大学中山医院)

副主编:陈统一(上海复旦大学中山医院)

编著者:(按姓氏笔画为序)

冯振洲(上海复旦大学中山医院)
邵云潮(上海复旦大学中山医院)
陈云苏(上海复旦大学中山医院)
张　键(上海复旦大学中山医院)
姜南春(上海复旦大学中山医院)
费琴明(上海复旦大学中山医院)

器官移植外科学

主　编:陈　实(同济医科大学)

编著者:(按姓氏笔画为序)

王西墨(天津第二中心医院)

王敬博(天津医院)

龙　刚(天津第二中心医院)

刘慎微(同济医科大学)

孙尔维(第一军医大学)

李国逊(同济医科大学)

沈世乾(同济医科大学)

陈　刚(加拿大伦敦大学医院)

张伟杰(同济医科大学)

封江南(武汉生物制品研究所)

蔡常春(青岛医学院附属医院

麻醉学

主　编:盛卓人(中国医科大学第一临床学院)

副主编:王凤学(沈阳军区总医院)

王多友(中国医科大学第二临床学院)

王俊科(中国医科大学第一临床学院)

编著者:(按姓氏笔画为序)

王凤学(沈阳军区总医院)

王多友(中国医科大学第一临床学院)

王俊科(中国医科大学第一临床学院)

王朝仁(沈阳军区总医院)

刘晓江(沈阳军区总医院)

吕黄伟(中国医科大学第一临床学院)

许国忠(中国医科大学第一临床学院)

宋　涛(中国医科大学第一临床学院)

宋冰冰(中国医科大学第一临床学院)

张　倩(中国医科大学第一临床学院)

张铁铮(沈阳军区总医院)

盛卓人(中国医科大学第一临床学院)

滕宝润(中国医科大学第一临床学院)

傅　文(中国医科大学第一临床学院)

心肺脑复苏

主　编:王凤学(沈阳军区总医院)

副主编:张铁铮(沈阳军区总医院)

李　昕(沈阳军区总医院)

编著者:(按姓氏笔画为序)

王凤学(沈阳军区总医院)

许霁虹(沈阳军区总医院)

李　昕(沈阳军区总医院)

张铁铮(沈阳军区总医院)

周　锦(沈阳军区总医院)

高光洁(沈阳军区总医院)

谭宏宇(沈阳军区总医院)

魏路清(沈阳军区总医院)

危重病急救医学

主　审:景炳文(第二军医大学长征医院)

张鸿祺(第二军医大学长征医院)

主　编:杨兴易(第二军医大学长征医院)

副主编:单红卫(第二军医大学长征医院)

严　鸣(第二军医大学长征医院)

编著者:(按姓氏笔画为序)

马　钧(第二军医大学长征医院)

刘军英(第二军医大学长征医院)

许永华(第二军医大学长征医院)

严爱萍(第二军医大学长征医院)

李文放(第二军医大学长征医院)

李红江(第二军医大学长征医院)

杨　华(第二军医大学长征医院)

陈德昌(第二军医大学长征医院)
林兆奋(第二军医大学长征医院)
赵　良(第二军医大学长征医院)
郭昌星(第二军医大学长征医院)
董浩芬(第二军医大学长征医院)
管　军(第二军医大学长征医院)
潘曙明(第二军医大学长征医院)

体液平衡失调

主　编:王锡智(第二军医大学长海医院)
伍汉文(中南大学)
王朝仁(沈阳军区总医院)

副主编:李闻捷(第二军医大学长海医院)
刘玉环(第二军医大学长海医院)

编著者:(按姓氏笔画为序)
许毅杰(第二军医大学长海医院)
杨浩锡(吉林市医院)
杨　庆(第二军医大学长海医院)
张　军(第二军医大学长海医院)
张晓彦(沈阳医学院沈洲医院)
黄才国(第二军医大学基础部)
戴国平(第二军医大学长海医院)

目　录

神经外科学

简介 …… 1
精神外科学（psychosurgery） …… 3
功能性神经外科学（functional neurosurgery） …… 4
立体定向神经外科（stereotactic neurosurgery） …… 4
显微神经外科学（micro neurosurgery） …… 5
血管内神经外科学（endovascular neurosurgery） …… 5
立体定向放射神经外科学（stereotactic radioneurosurgery） …… 5
内镜神经外科学（endoscopic neurosurgery） …… 6
无框架立体定向导航神经外科学（frameless stereotactic guided neurosurgery） …… 6
微侵袭神经外科学（minimally invasive neurosurgery） …… 7
中枢神经系统（central nervous system） …… 7
自主神经系统（autonomic nervous system） …… 7
交感神经系统（sympathetic nervous system） …… 7
副交感神经系统（parasympathetic nervous system） …… 8
周围神经系统（peripheral nervous system） …… 8
头皮结构（structure of scalp） …… 8
颅骨（skull） …… 8
颅囟（fontanel） …… 8
颅顶（skull cap） …… 9
颅底（skull base） …… 9
颅前窝（anterior cranial fossa） …… 9
颅中窝（middle cranial fossa） …… 9
颅后窝（posterior cranial fossa） …… 9
前囟（anterior fontanel） …… 9
后囟（posterior fontanel） …… 9
前外侧囟（anterior lateral fontanel） …… 10
后外侧囟（posterior lateral fontanel） …… 10
颅缝（cranial suture） …… 10
枕外粗隆（external occipital protuberance） …… 10
颧弓（zygomatic arch） …… 10
颞骨岩部（petrous part of temporal bone） …… 10
乳突（mastoid） …… 10
筛板（cribriform plate） …… 10
眶上裂（supraorbital fissure） …… 10
视神经管（optic cannula） …… 10
枕骨大孔（foramen occipitale magnum） …… 10
破裂孔（foramen lacerum） …… 11
颞下窝（infratemporal fossa） …… 11
翼腭窝（pterygopalatine fossa） …… 11
硬脑膜（cranial dura mater） …… 11
大脑镰（falx cerebri） …… 11
小脑幕（tentorium cerebelli） …… 11
鞍隔（diaphragma sellae） …… 11
小脑镰（falx cerebelli） …… 11
硬膜下腔（subdural cavity） …… 11
蛛网膜（arachnoid mater） …… 11
蛛网膜颗粒（arachnoid granulation） …… 12
蛛网膜下腔（subarachnoid cavity） …… 12
脑池（subarachnoid cistern） …… 12
颈动脉池（carotid cistern） …… 12
视交叉池（chiasmatic cistern） …… 12
嗅池（olfactory cistern） …… 12
终板池（lamina terminalis cistern） …… 12
胼胝体池前部（corpus callosum cistern-anterior portion） …… 12
胼胝体池后部（corpus callosum cistern-posterior portion） …… 12
外侧裂池（sylvian cistern） …… 13
脚池（crural cistern） …… 13
脚间池（interpeduncular cistern） …… 13
环池（ambient cistern） …… 13
四叠体池（quadrigeminal cistern） …… 13
中帆池（velum interpositum cistern） …… 13
小脑上池（superior cerebellar cistern） …… 13
枕大池（cisterna magna） …… 13
延髓前池（premedullary cistern） …… 13
脑桥前池（prepontine cistern） …… 14
小脑延髓外侧池（lateral cerebellomedullary cistern）

…… 14
桥小脑池（cerebellopontine cistern） …… 14
软脑膜（cranial pia mater） …… 14
脑的发育（development of brain） …… 14
大脑半球（cerebral hemisphere） …… 14
大脑皮质沟回（cerebral sulcus gyrus） …… 14
大脑纵裂（longitudinal cerebral fissure） …… 15
大脑外侧裂（lateral cerebral fissure） …… 15
中央沟（central sulcus） …… 15
顶枕裂（parietooccipital fissure） …… 15
距状裂（calcarine fissure） …… 15
扣带沟（cingulate sulcus） …… 15
额叶（frontal lobe） …… 15
颞叶（temporal lobe） …… 15
顶叶 parietal lobe） …… 16
枕叶（occipital lobe） …… 16
岛叶（insular lobe） …… 16
大脑皮质（cerebral cortex） …… 16
大脑皮质分区（cerebral cortex zonation） …… 16
钩回（uncus gyrus） …… 17
大脑白质（cerebral white matter） …… 17
联络纤维（association fibers） …… 17
连合纤维（commissural fibers） …… 17
胼胝体（corpus callosum） …… 18
终板（lamina terminalis） …… 18
前连合（anterior commissure） …… 18
内囊（internal capsule） …… 18
外囊（external capsule） …… 18
基底核（basal nuclei） …… 18
纹状体（corpus striatum） …… 18
尾状核（caudate nucleus） …… 19
豆状核（lenticular nucleus） …… 19
杏仁核（amygdaloid nucleus） …… 19
屏状核（claustral nucleus） …… 19
间脑（diencephalon） …… 19
丘脑（thalamus） …… 19
丘脑下部（hypothalamus） …… 20
垂体（hypophysis） …… 21
垂体前叶（anterior pituitary） …… 21
垂体后叶（posterior pituitary） …… 21
垂体门脉系（hypophysial portal system） …… 21
丘脑上部（epithalamus） …… 22
丘脑后部（metathalamus） …… 22
丘脑辐射（thalamic radiations） …… 22
外侧膝状体（lateral geniculate body） …… 22
内侧膝状体（medial geniculate body） …… 22
前穿质（anterior perforated substance） …… 22
后穿质（posterior perforated substance） …… 22
脑干（brain stem） …… 22
中脑（mesencephalon） …… 23
大脑脚（cerebral peduncle） …… 23
黑质（substantia nigra） …… 23
红核（red nucleus） …… 23
松果体（pineal body） …… 24
四叠体（corpora quadrigemina） …… 24
上丘（superior colliculus） …… 24
下丘（inferior colliculus） …… 24
后连合（posterior commissure） …… 24
脑桥（pons） …… 24
延髓（medulla oblongata） …… 25
网状结构（reticular formation） …… 25
锥体外系统（extrapyramidal system） …… 25
边缘系统（limbic system） …… 26
边缘叶（limbic lobe） …… 26
扣带回（cingulate gyrus） …… 26
海马结构（hippocampal formation） …… 27
杏仁核簇（amygdaloid nuclei） …… 27
小脑（cerebellum） …… 27
小脑蚓部（vermis cerebelli） …… 28
小脑扁桃体（cerebellar tonsils） …… 28
小脑上脚（superior cerebellar peduncle） …… 28
小脑中脚（middle cerebellar peduncle） …… 28
小脑下脚（inferior cerebellar peduncle） …… 28
齿状核（dentate nucleus） …… 28
顶核（fastigial nucleus） …… 28
栓状核（emboliform nucleus） …… 28
球状核（globose nucleus） …… 28
侧脑室（lateral ventricle） …… 28
第三脑室（the third ventricle） …… 29
第四脑室（the fourth ventricle） …… 29
脑神经（cranial nerve） …… 29
嗅神经（olfactory nerve） …… 30
视神经（optic nerve） …… 30
视交叉（optic chiasma） …… 30
动眼神经（oculomotor nerve） …… 30
滑车神经（trochlear nerve） …… 30

三叉神经（trigeminal nerve）…… 31
眼神经（ophthalmic nerve）…… 31
上颌神经（maxillary nerve）…… 31
下颌神经（mandibular nerve）…… 31
展神经（abducent nerve）…… 32
面神经（facial nerve）…… 32
前庭蜗神经（vestibulocochlear nerve）…… 32
舌咽神经（glossopharyngeal nerve）…… 32
迷走神经（vagus nerve）…… 32
副神经（accessory nerve）…… 33
舌下神经（hypoglossal nerve）…… 33
嗅觉系统（olfactory system）…… 33
视路（visual pathway）…… 33
视觉联合区（visual association area）…… 34
听觉传导路（auditory pathway）…… 34
平衡觉传导路（equilibrium pathway）…… 34
味觉传导路（taste pathway）…… 34
运动传导路（motor pathway）…… 35
硬脊膜（spinal dura mater）…… 35
脊髓（spinal cord）…… 35
脊髓内部结构（structure of spinal cord）…… 36
脊神经根（nerve root of spinal cord）…… 36
马尾（cauda equina）…… 36
脊髓圆锥（conus medullaris）…… 37
齿状韧带（dentate ligament）…… 37
终丝（filum terminale）…… 37
颞浅动脉（superficial temporal artery）…… 37
枕动脉（occipital artery）…… 37
耳后动脉（posterior auricular artery）…… 37
脑膜中动脉（middle meningeal artery）…… 37
颈内动脉（internal carotid artery，ICA）…… 38
颈内动脉颈段（cervical segment of ICA）…… 38
颈内动脉岩段（petrous segment of ICA）…… 38
颈内动脉海绵窦段（cavernous segment of ICA）… 38
颈内动脉脑段（cerebral segment of ICA）…… 38
垂体下动脉（inferior hypophyseal artery）…… 38
垂体上动脉（superior hypophyseal artery）…… 38
眼动脉（ophthalmic artery）…… 38
后交通动脉（posterior communicating artery）…… 38
脉络膜前动脉（anterior choroidal artery）…… 39
大脑前动脉（anterior cerebral artery）…… 39
前交通动脉（anterior communicating artery）…… 39
眶额动脉（orbito-frontal artery）…… 39
额极动脉（frontopolar artery）…… 39
胼周动脉（pericallosal artery）…… 39
胼缘动脉（callosomarginal artery）…… 39
大脑中动脉（middle cerebral artery）…… 39
豆纹动脉（lenticulostriate artery）…… 40
额眶动脉（fronto-orbital artery）…… 40
颞极动脉（temporal polar artery）…… 40
额顶升动脉（ascending frontoparietal artery）…… 40
中央沟动脉（central sulcus artery）…… 40
顶动脉（parietal artery）…… 40
角回动脉（angular artery）…… 40
颞枕动脉（temporo-occipital artery）…… 40
颞后动脉（posterior temporal artery）…… 40
颞中动脉（middle temporal artery）…… 41
颞前动脉（anterior temporal artery）…… 41
椎基动脉系统（vertebrobasilar system）…… 41
小脑后下动脉（posterior inferior cerebellar artery）
…… 41
小脑前下动脉（anterior inferior cerebellar artery）
…… 41
小脑上动脉（superior cerebellar artery）…… 41
大脑后动脉（posterior cerebral artery，PCA）…… 41
丘脑穿通动脉（thalamic perforating artery）…… 41
四叠体动脉（quadrigeminal artery）…… 42
丘脑膝状体动脉（thalamogeniculate artery）…… 42
内侧后脉络膜动脉（medial posterior choroidal artery）
…… 42
外侧后脉络膜动脉（lateral posterior choroidal artery）
…… 42
大脑后动脉皮层支（cortical branches of PCA）…… 42
脑底动脉环（Willis circle）…… 42
脊髓动脉（spinal artery）…… 42
根动脉（radicular artery）…… 42
脊髓前动脉（anterior spinal artery）…… 43
脊髓后动脉（posterior spinal artery）…… 43
大脑静脉（cerebral vein）…… 43
大脑上静脉（superior cerebral vein）…… 43
大脑中静脉（middle cerebral vein）…… 43
大脑下静脉（inferior cerebral vein）…… 43
大脑后静脉（posterior cerebral vein）…… 44
大脑深静脉（deep cerebral vein）…… 44
髓静脉（medullary vein）…… 44
室管膜下静脉（subependymal vein）…… 44

尾状核前静脉（anterior caudate vein） …… 44
透明隔静脉（vein of septum pellucidum） …… 44
丘纹静脉（thalamostriate vein） …… 44
大脑内静脉（internal cerebral vein） …… 44
基底静脉（basal vein） …… 44
间脑静脉（mesencephalic vein） …… 44
大脑大静脉（great vein of Galen） …… 45
颅后窝静脉（vein of posterior fossa） …… 45
小脑静脉（cerebellar vein） …… 45
小脑前中央静脉（（precentral cerebellar vein） …… 45
上蚓静脉（superior vermian vein） …… 45
中脑后静脉（posterior mesencephalic vein） …… 45
脑桥中脑前静脉（anterior pontomesencephalic vein） …… 45
中脑外侧静脉（lateral mesencephalic vein） …… 45
四叠体静脉（quadrigeminal vein） …… 46
缘静脉（marginal vein） …… 46
臂静脉（brachium vein） …… 46
橄榄后静脉（posterior olivary vein） …… 46
第四脑室侧隐窝静脉（lateral recesses vein of fourth ventricle） …… 46
下蚓静脉（inferior vermian vein） …… 46
脊髓引流静脉（venous drainage of spinal cord） …… 46
硬脑膜的静脉窦（sinuses of dura mater） …… 46
上矢状窦（superior sagittal sinus） …… 46
下矢状窦（inferior sagittal sinus） …… 47
海绵窦（cavernous sinus） …… 47
帕金森三角（Parkinson triangle） …… 47
蝶顶窦（sphenoparietal sinus） …… 47
岩上窦（superior petrosal sinus） …… 47
岩下窦（inferior petrosal sinus） …… 47
直窦（straight sinus） …… 47
窦汇（confluence of the sinuses） …… 47
横窦（transverse sinus） …… 47
乙状窦（sigmoid sinus） …… 48
颈内静脉（internal jugular vein） …… 48
面总静脉（common facial vein） …… 48
脉络丛（choroid plexus） …… 48
脉络膜裂（choroidal fissure） …… 48
侧脑室脉络丛（choroid plexus of lateral ventricle） …… 48
第三脑室脉络丛（choroid plexus of the third ventricle） …… 48
第四脑室脉络丛（choroid plexus of the fourth ventricle） …… 48
板障静脉（diploic vein） …… 49
导血管（emissarium） …… 49
头晕（dizziness） …… 49
眩晕（vertigo） …… 49
晕厥（syncope） …… 49
卒中（apoplexy） …… 50
意识障碍（disturbance of consciousness） …… 50
格拉斯哥昏迷指数水平（Glasgow Coma Scale，Gcs） …… 50
昏迷（coma） …… 50
中间清醒期（lucid interval） …… 50
持续性植物状态（persistent vegetative state） …… 50
遗忘（amnesia） …… 50
逆行性遗忘（retrograde amnesia） …… 51
顺行性遗忘（anterograde amnesia） …… 51
痴呆（dementia） …… 51
外伤性痴呆（post-traumatic dementia） …… 51
外伤后人格改变（post-traumatic personality change） …… 51
外伤性精神障碍（traumatic psychonosema） …… 51
定向障碍（disorientation） …… 51
中枢性高热（central hyperthermia） …… 51
中枢性尿崩症（central diabetes insipidus） …… 51
脑脊液（cerebrospinal fluid） …… 52
脑脊液循环（circulation of cerebrospinal fluid） …… 52
血-脑屏障（blood-brain barrier） …… 52
血-脑脊液屏障（blood-cerebrospinal fluid barrier） …… 53
颅内压（intracranial pressure） …… 53
脑水肿（cerebral edema） …… 53
语言障碍（dysphasia） …… 54
构音困难（dyslalia） …… 54
失语症（aphasia） …… 54
运动性失语（motor aphasia） …… 54
感觉性失语（sensory aphasia） …… 55
语义性失语（semantic aphasia） …… 55
命名性失语（nominal aphasia） …… 55
失读症（alexia） …… 55
失写症（agraphia） …… 55
失说写能（aprophoria） …… 56
失算（acalculia） …… 56

传导性失语（conduction aphasia）…… 56
混合性失语（combined aphasia）…… 56
完全性失语（global aphasia）…… 56
失用症（apraxia）…… 56
观念性失用症（ideational apraxia）…… 56
运动性失用症（motor apraxia）…… 56
观念运动性失用症（ideokinetic apraxia）…… 57
结构性失用症（constructional apraxia）…… 57
嗅觉障碍（dysosmia）…… 57
嗅觉倒错（parosmia）…… 57
幻嗅（olfactory hallucination）…… 57
视野缺损（visual field defect）…… 57
偏盲（hemianopsia）…… 57
象限盲（quadrantanopsia）…… 58
动眼神经麻痹（oculomotor nerve paralysis）…… 58
滑车神经麻痹（trochlear nerve palsy）…… 58
展神经麻痹（abducent nerve paralysis）…… 58
斜视（strabismus）…… 58
注视麻痹（stare paralysis）…… 58
眼睑下垂（ptosis）…… 59
瞳孔缩小（miosis）…… 59
瞳孔散大（mydriasis）…… 59
视神经乳头水肿（papilledema）…… 59
视神经萎缩（optic atrophy）…… 60
眼球突出（exophthalmos）…… 60
面神经麻痹（facial nerve paralysis）…… 60
耳鸣（tinnitus）…… 61
耳聋（deafness）…… 61
眼球震颤（nystagmus）…… 61
自发性眼球震颤（spontaneous nystagmus）…… 62
诱发性眼球震颤（induced nystagmus）…… 62
视原性眼球震颤（visual nystagmus）…… 62
前庭性眼震（vestibular nystagmus）…… 62
小脑性眼球震颤（cerebellar nystagmus）…… 63
脑干病变的眼球震颤（nystagmus with lesions of brain stem）…… 63
舌咽神经麻痹（glossopharyngeal nerve paralysis）… 63
迷走神经麻痹（vagus nerve paralysis）…… 63
味觉障碍（dysgeusia）…… 63
味觉倒错（parageusia）…… 64
幻味（gustatory hallucination）…… 64
副神经麻痹（accessory nerve paralysis）…… 64
舌下神经麻痹（hypoglossal nerve paralysis）…… 64
触觉（tactile sensation）…… 64
痛觉（pain sensation）…… 64
温度觉（temperature sensation）…… 64
运动觉与位置觉（sense of motion and position）…… 64
实体觉（stereognosis）…… 65
两点辨别觉（two-point discrimination）…… 65
振动觉（pallesthesia）…… 65
皮肤书写觉（graphesthesia）…… 65
感觉过敏（hyperesthesia）…… 65
感觉减退（hypoesthesia）…… 65
感觉缺失（anesthesia）…… 65
肌张力（muscle tone）…… 65
肌萎缩（myatrophy）…… 66
肌束震颤（fasciculation）…… 66
肌纤维震颤（fibrillation）…… 66
肌阵挛（myoclonia）…… 66
阵挛（clonus）…… 66
痉挛状态（spasticity）…… 66
抽搐（convulsion）…… 66
癫痫（epilepsy）…… 67
癫痫持续状态（status epilepticus）…… 67
顽固性癫痫（intractable seizure）…… 68
癫痫大发作（grand mal epilepsy）…… 68
癫痫小发作（minor epilepsy）…… 68
病灶性癫痫（focal epilepsy）…… 68
精神运动性癫痫（psychomotor epilepsia）…… 69
步态分析（gait analysis）…… 69
痉挛步态（spastic gait）…… 69
共济失调步态（ataxic gait）…… 69
震颤麻痹性步态（gait of paralysis agitans）…… 69
摇曳步态（drag foot gait）…… 70
肌营养不良步态（muscular dystrophic gait）…… 70
反射（reflex）…… 70
浅反射（superficial reflex）…… 70
角膜反射（corneal reflex）…… 70
咽反射（pharyngeal reflex）…… 70
腹壁反射（superficial abdominal reflex）…… 70
提睾反射（cremasteric reflex）…… 71
跖反射（plantar reflex）…… 71
肛门反射（anal reflex）…… 71
深反射（deep reflex）…… 71
眼轮匝肌反射（orbicularis oculi reflex）…… 71
眉间反射（glabellar reflex）…… 71

三角肌反射（deltoid reflex） …… 71
肱二头肌反射（biceps reflex） …… 71
桡骨膜反射（radial periosteal reflex） …… 71
肱三头肌反射（triceps reflex） …… 72
腹直肌反射（deep abdominal reflex） …… 72
膝腱反射（patellar tendon reflex） …… 72
股二头肌反射（femoris reflex） …… 72
跟腱反射（achilles tendon reflex） …… 72
股内收肌反射（thigh adductor reflex） …… 72
迈尔反射（Mayer reflex） …… 72
累里反射（Leri reflex） …… 72
病理反射（pathological reflex） …… 72
口轮匝肌反射（orbicularis oris reflex） …… 73
吸吮反射（sucking reflex） …… 73
下颌反射（mandibular reflex） …… 73
掌颏反射（palm-chin reflex） …… 73
巴彬斯基征（Babinski sign） …… 73
普赛反射（Pussep reflex） …… 73
查多克征（Chaddock sign） …… 73
奥本海姆征（Oppenheim sign） …… 73
戈登征（Gordon sign） …… 73
屈腕反射（wrist flexor reflex） …… 73
屈指反射（finger flexor reflex） …… 74
霍夫曼征（Hoffmann sign） …… 74
罗索利莫征（Rossolimo sign） …… 74
吞咽反射（swallowing reflex） …… 74
呕吐反射（vomiting reflex） …… 74
膀胱反射（vesical reflex） …… 74
直肠反射（rectal reflex） …… 74
肌力测定法（dynamometry） …… 74
书写检查法（writing examining method） …… 75
头部下坠试验（drop head test） …… 75
巴利征（Barre sign） …… 75
麦卡兹尼征（Magazini sign） …… 75
直流-感应电检查法（galvano-faradic current examination） …… 75
指鼻试验（finger-to-nose test） …… 75
指指试验（finger-to-finger test） …… 75
反跳试验（rebound test） …… 75
过指试验（past-pointing test） …… 75
跟膝试验（heel-to-knee test） …… 75
步行试验（walking test） …… 75
拾物试验（picking up test） …… 75
无撑坐起试验（sitting up without supporting test） …… 76
红镜片试验（red lens test） …… 76
比耳朔夫斯基歪头试验（Bielschowsky tilt test） … 76
耳语试验（whisper test） …… 76
林尼试验（Rinne test） …… 76
韦伯试验（Weber test） …… 76
宾氏试验（Bing's test） …… 76
言语清晰度曲线测定（speech articulation curve test） …… 76
前庭功能检查（vestibular function test） …… 76
旋转试验（rotatory test） …… 77
冷热试验（caloric test） …… 77
摆动旋转试验（pendular rotatory test） …… 77
位置性检查（positional test） …… 77
斯图基试验（Stookey test） …… 78
奎肯斯提特试验（Queckenstedt test） …… 78
同位素脑脊液流动试验（isotope cerebrospinal fluid flow test） …… 78
脑脊液吸收试验（cerebrospinal fluid absorption test） …… 78
椎间孔压缩试验（intervertebral foramen compression test） …… 79
颈动脉压迫试验（carotid artery compression test） …… 79
嗅隐亭抑制生长激素试验（bromocriptine test for supp ressing growth-hormone …… 79
嗅隐亭抑制催乳素试验（bromocriptine test for suppressing prolactin） …… 79
抗利尿激素敏感试验（antidiuretic hormone test） …… 79
高渗盐水试验（hypertonic saline test） …… 79
卡松尼试验（Casoni test） …… 79
去皮质综合征（decorticate syndrome） …… 79
去大脑综合征（decerebrate syndrome） …… 80
运动不能性缄默症（akinetic mutism） …… 80
闭锁综合征（locked-in syndrome） …… 80
感觉传导路中断综合征（syndrome of interruptions of sensory pathway） …… 81
迟缓性瘫痪综合征（syndrome of flaccid paralysis） …… 81
中枢性痉挛性瘫痪综合征（syndrome of central spastic paralysis） …… 81

假性球麻痹综合征（pseudobulbar palsy syndrome）…… 81
额叶肿瘤综合征（Wiczelsucht syndrome）…… 81
前额叶综合征（prefrontal lobe syndrome）…… 81
额叶-视神经综合征（Foster-Kennedy syndrome）…… 81
前运动区皮质综合征（premotor cortex syndrome）…… 82
口语性失语综合征（Broca aphasia syndrome）…… 82
颞顶叶综合征（Wernicke syndrome）…… 82
角回综合征（angular gyrus syndrome）…… 82
扣带回综合征（cingulate gyri syndrome）…… 82
胼胝体综合征（corpus callosum syndrome）…… 82
视交叉综合征（chiasma syndrome）…… 83
间脑综合征（diencephalic syndrome）…… 83
发作性睡眠综合征（narcolepsy syndrome）…… 83
婴儿间脑综合征（Russell syndrome）…… 83
间脑性高血压综合征（hypertensive diencephalic syndrome）…… 83
间脑植物神经性癫痫综合征（diencephalic autonomic epilepsy syndrome）…… 84
丘脑综合征（thalamic syndrome）…… 84
下丘脑综合征（hypothalamus syndrome）…… 84
中脑红核综合征（Benedikt syndrome）…… 84
大脑脚综合征（cerebral peduncle syndrome）…… 84
中脑导水管综合征（sylvian aqueduct syndrome）…… 85
脑桥被盖综合征（tegmentum pontine syndrome）…… 85
脑桥性面肌痉挛综合征（pons facial spasm syndrome）…… 85
延髓综合征（bulbar syndrome）…… 85
延髓外侧综合征（lateral bulbar syndrome）…… 85
前庭外侧核综合征（lateral vestibular nucleus syndrome）…… 85
舌咽神经损害综合征（syndrome of impairment of glossopharyngeal nerve …… 86
迷走-舌下神经综合征（vago-hypoglossal syndrome）…… 86
迷走-副神经综合征（vago-accessory syndrome）…… 86
阿费利斯综合征（Avellis syndrome）…… 86
小脑中线综合征（midline cerebellar syndrome）…… 86
布伦斯综合征（Bruns syndrome）…… 86
侧孔-中孔闭锁综合征（lateral-mid pore obliteration syndrome）…… 86
小脑扁桃体疝综合征（syndrome of tonsillar herniation）…… 87
枕大孔区综合征（foramen occipital emagnum syndrome）…… 87
眶尖综合征（orbital apex syndrome）…… 87
眶上裂综合征（superior orbital fissure syndrome）…… 87
颈静脉孔综合征（jugular foramen syndrome）…… 87
枕骨髁颈静脉孔结合部综合征（occipital condylus cervicalis vein syndrome …… 88
腮腺后间隙综合征（retroparotid space syndrome）…… 88
翼腭窝综合征（pterygopalatine fossa syndrome）…… 88
布朗-色夸综合征（Brown-Sequard syndrome）…… 88
倒脊髓半切综合征（inverted Brown-Sequard syndrome）…… 88
后索综合征（syndrome of posterior tracts）…… 88
后角综合征（syndrome of posterior horns）…… 88
灰质综合征（syndrome of gray matter）…… 89
圆锥综合征（syndrome of conus）…… 89
马尾综合征（syndrome of cauda equina）…… 89
脊髓栓系综合征（tethered cord syndrome）…… 89
颈内动脉海绵窦分流综合征（carotid arteria cavernous sinus shunt syndrome）…… 89
硬脑膜动脉海绵窦分流综合征（duro-cavernous shunt syndrome）…… 89
脑底异常血管网综合征（abnormal cerebrovascular network syndrome）…… 90
中央静脉栓塞综合征（Rolando vein occlusion syndrome）…… 90
颈动脉盗血综合征（carotic steal syndrome）…… 90
正常压力脑积水综合征（normal pressure hydrocephalus syndrome）…… 90
脑灌流过盛综合征（luxury perfusion syndrome）…… 90
颅内低压综合征（intracranial hypotension syndrome）…… 91
正常灌注压突破综合征（normal perfusion pressure breakthrough syndrome）…… 91
颅脑损伤（craniocerebral injury）…… 91
闭合性颅脑损伤（closed craniocerebral injury）…… 92
头皮损伤（scalp injury）…… 92
头皮擦伤（bruised scalp）…… 92

头皮挫伤（scalp contusion） …… 92
头皮血肿（scalp hematoma） …… 92
头皮裂伤（scalp laceration） …… 92
头皮撕脱伤（scalp avulsion） …… 93
颅骨骨折（skull fracture） …… 93
颅盖骨骨折（fracture of the skull vault） …… 93
颅骨线形骨折（cranial linear fracture） …… 93
颅骨凹陷骨折（cranial depressed fracture） …… 93
颅骨粉碎骨折（cranial comminuted fracture） …… 93
颅前窝骨折（anterior fossa fracture） …… 93
颅中窝骨折（middle fossa fracture） …… 94
颅后窝骨折（posterior fossa fracture） …… 94
生长性颅骨骨折（growing skull fracture） …… 94
脑加速性损伤（cerebral injury of acceleration） …… 94
脑减速性损伤（cerebral injury of deceleration） …… 94
脑挤压性损伤（crush injury of brain） …… 94
脑挥鞭性损伤（whiplash injury of brain） …… 94
脑震荡（concussion of the brain） …… 95
小儿脑震荡综合征（infantile concussion syndrome） …… 95
脑挫裂伤（contusion and laceration of the brain） … 95
弥漫性轴索损伤（diffuse axonal injury） …… 95
脑干损伤（injury of brain stem） …… 96
丘脑下部损伤（hypothalamic injury） …… 96
硬脑膜外血肿（extradural hematoma） …… 96
硬脑膜下血肿（subdural hematoma） …… 96
脑内血肿（intracerebral hematoma） …… 97
脑室内出血（intraventricular hemorrhage） …… 97
颅后窝血肿（hematoma of posterior fossa） …… 97
多发性颅内血肿（multiple intracranial hematoma） …… 97
慢性硬脑膜下血肿（chronic subdural hematoma） …… 97
新生儿颅内出血（neonatal intracranial hemorrhage） …… 97
硬脑膜下积液（subdural effusion） …… 98
开放性颅脑损伤（open craniocerebral injury） …… 98
颅脑火器伤（missile wound of head） …… 98
非穿透伤（nonpenetrating wound） …… 98
穿透伤（penetrating wound） …… 99
沟槽伤（gutter wound） …… 99
盲管伤（tubular wound） …… 99
贯通伤（through and through wound） …… 99
静脉窦损伤（injury of cranial sinus） …… 99
颈内动脉-海绵窦瘘（internal carotid arterycavernous fistula） …… 99
外伤性动脉性鼻出血（traumatic epistaxis） …… 99
外伤后颈内动脉闭塞（post-traumatic internal carotid artery occlusion …… 100
外伤性静脉窦血栓形成（traumatic thrombosis of sinus） …… 100
颅内积气（pneumocephalus） …… 100
张力性气颅（expansive pneumocephalus） …… 100
脑神经损伤（injury of cranial nerve） …… 100
脑脂肪栓塞（cerebral fat embolism） …… 101
脑外伤后综合征（post-traumatic syndrome） …… 101
应激性溃疡（stress ulcer） …… 101
外伤后癫痫（post-traumatic epilepsy） …… 101
脑突出（brain protrusion） …… 101
脑室炎（ventriculitis） …… 102
脑脊液伤口漏（cerebrospinal fluid fistula of wound） …… 102
颅骨骨髓炎（osteomyelitis of skull） …… 102
脑积水（hydrocephalus） …… 102
高颅压性脑积水（high cranial pressure hydrocep halus） …… 102
先天性脑积水（congenital hydrocephalus） …… 103
阻塞性脑积水（obstructive hydrocephalus） …… 103
交通性脑积水（communicating hydrocephalus） …… 103
正常颅压性脑积水（normal pressure hydrocephalus, NPH） …… 103
脑疝（herniation of brain） …… 103
小脑幕切迹疝（transtentorial herniation） …… 104
枕骨大孔疝（tranforamen magnum herniation） …… 104
小脑幕切迹上疝（upward transtentorial herniation） …… 104
大脑镰疝（herniation beneath falx） …… 104
蝶骨嵴疝（transsphenoid ridge herniation） …… 104
脑中心疝（central herniation of brain） …… 105
颅内肿瘤分类（classification of intracranial tumor） …… 105
神经母细胞瘤（neuroblastoma） …… 105
神经节细胞瘤（gangliocytoma） …… 106
神经胶质瘤（glioma） …… 106
星形细胞瘤（astrocytoma） …… 106
星形母细胞瘤（astroblastoma） …… 106

间变性星形细胞瘤（anaplastic astrocytoma） …… 106
胶质母细胞瘤（glioblastoma） …… 107
室管膜瘤（ependymoma） …… 107
间变性室管膜瘤（anaplastic ependymoma） …… 107
第四脑室室管膜瘤（the fourth ventricle ependymoma） …… 107
侧脑室室管膜瘤（lateral ventricle ependymoma） …… 108
第三脑室室管膜瘤（the third ventricle ependymoma） …… 108
脑内室管膜瘤（intracerebral ependymoma） …… 108
室管膜下巨细胞型星形细胞瘤（subependymal giantcell astrocytoma） …… 108
少突胶质细胞瘤（oligodendroglioma） …… 108
间变性少突胶质细胞瘤（anaplastic oligodendroglioma） …… 108
髓母细胞瘤（medulloblastoma） …… 109
脉络丛乳头状瘤（choroid plexus papilloma） …… 109
脉络丛乳头样癌（choroid plexus papillocarcinoma） …… 109
松果体细胞瘤（pineocytoma） …… 109
松果体母细胞瘤（pineoblastoma） …… 110
胶样囊肿（colloid cyst） …… 110
视神经胶质瘤（optic glioma） …… 110
脑胶质瘤病（gliomatosis cerebri） …… 110
脑膜瘤（meningioma） …… 110
大脑凸面脑膜瘤（convexity meningioma） …… 111
矢状窦旁脑膜瘤（parasagittal sinus meningioma） …… 111
大脑镰旁脑膜瘤（parafalx meningioma） …… 111
蝶骨嵴脑膜瘤（sphenoid ridge meningioma） …… 111
颅中窝脑膜瘤（middle fossa meningioma） …… 112
嗅沟脑膜瘤（olfactory groove meningioma） …… 112
鞍结节脑膜瘤（tuberculum sellae meningioma） …… 112
鞍膈脑膜瘤（diaphragma sellae meningioma） …… 112
桥小脑角脑膜瘤（cerebellopontine angle meningioma） …… 112
小脑幕脑膜瘤（tentorial meningioma） …… 113
斜坡脑膜瘤（clivus meningioma） …… 113
侧脑室内脑膜瘤（lateral ventricle meningioma） …… 113
第三脑室脑膜瘤（the third ventricle meningioma） …… 113
第四脑室脑膜瘤（the fourth ventricle meningioma） …… 113
板障内脑膜瘤（diploetic meningioma） …… 113
多发性脑膜瘤（multiple meningioma） …… 113
异位脑膜瘤（ectopic meningioma） …… 114
间变性脑膜瘤（anaplastic meningioma） …… 114
恶性脑膜瘤（malignant meningioma） …… 114
脑膜肉瘤（meningosarcoma） …… 114
垂体腺瘤（pituitary adenoma） …… 114
垂体嫌色性腺瘤（pituitary chromophobic adenoma） …… 115
垂体嗜酸细胞腺瘤（pituitary acidophilic adenoma） …… 115
垂体嗜碱性细胞腺瘤（pituitary basophilic adenoma） …… 115
垂体混合腺瘤（mixed pituitary adenoma） …… 115
泌乳素腺瘤（prolactinoma） …… 116
生长激素腺瘤（somatotropic hormone adenoma） …… 116
促肾上腺皮质激素腺瘤（adrenocorticotropic hormone adenoma） …… 116
促甲状腺激素腺瘤（thyrotropic hormone adenoma） …… 116
促性腺激素腺瘤（gonadotropic hormone adenoma） …… 116
无分泌功能细胞腺瘤（nonfunctioning adenoma） …… 117
垂体微腺瘤（pituitary microadenoma） …… 117
垂体腺癌（pituitary carcinoma） …… 117
垂体部血管瘤（angioma of pituitary region） …… 117
垂体卒中（pituitary apoplexy） …… 117
肢端肥大症（acromegaly） …… 117
垂体性侏儒（pituitary dwarfism） …… 118
神经纤维瘤（neurofibroma） …… 118
神经纤维瘤病（neurofibromatosis） …… 118
神经鞘瘤（neurilemmoma） …… 118
听神经鞘瘤（acoustic neurilemmoma） …… 118
双侧听神经鞘瘤（bilateral acoustic neurilemmoma） …… 119
三叉神经鞘瘤（trigeminal neurilemmoma） …… 119
眼球运动神经鞘瘤（neurilemmoma of motor nerve of eyeball） …… 119
面神经鞘瘤（facial neurilemmoma） …… 119

舌咽神经鞘瘤（glossopharyngeal neurilemmoma） …… 119
迷走神经鞘瘤（vagus neurilemmoma） …… 119
副神经鞘瘤（accessory neurilemmoma） …… 119
舌下神经鞘瘤（hypoglossal neurilemmoma） …… 120
颅咽管瘤（craniopharyngioma） …… 120
表皮样瘤（epidermoid tumor） …… 120
皮样瘤（dermoid tumor） …… 120
脊索瘤（chordoma） …… 120
胚生殖细胞的肿瘤（germ cell tumor） …… 121
生殖细胞瘤（germinoma） …… 121
异位松果体瘤（ectopic pinealoma） …… 121
颅内畸胎瘤（intracranial teratoma） …… 121
颅内恶性畸胎瘤（intracranial malignant teratoma） …… 121
血管网状细胞瘤（angioreticuloma） …… 122
脑血管外膜细胞瘤（hemangiopericytoma of brain） …… 122
颅内黑色素瘤（intracranial melanoma） …… 122
颅内原发性肉瘤（intracranial primary sarcoma） … 122
颅内原发性网状细胞肉瘤（intracranial primary reti-culosarcoma） …… 122
颅内原发性横纹肌肉瘤（intracranial primary rhabdomyosarcoma） …… 123
颅内原发性平滑肌肉瘤（intracranial primary leiomy-osarcoma） …… 123
颅内原发性软骨肉瘤（intracranial primary chondros-arcoma） …… 123
颅内转移瘤（intracranial metastatic tumor） …… 123
颅内侵入瘤（intracranial invading tumor） …… 123
小胶质细胞瘤（microglioma） …… 123
颅内原发性淋巴肉瘤（intracranial primary lymphos-arcoma） …… 124
枕大孔区肿瘤（tumor of foramen magnum region） …… 124
斜坡肿瘤（clival tumor） …… 124
颞骨球瘤（glomus tumor of temporal bone） …… 124
颈静脉孔区肿瘤（tumor of jugular foramen region） …… 125
颅内动脉瘤（intracranial aneurysm） …… 125
先天性颅内动脉瘤（congenital intracranial aneurysm） …… 125
动脉硬化性动脉瘤（atheromatous intracranial aneurysm） …… 125
细菌性颅内动脉瘤（bacterial intracranial aneurysm） …… 125
创伤性颅内动脉瘤（traumatic intracranial aneurysm） …… 126
脑动脉瘤分级（grading of cerebral aneurysm） …… 126
脑底循环前半动脉瘤（aneurysm of anterior circulation） …… 126
颈内动脉瘤（internal carotid artery aneurysm） …… 126
海绵窦内动脉瘤（intracavernous sinus aneurysm） …… 126
眼动脉动脉瘤（ophthalmic artery aneurysm） …… 127
后交通动脉瘤（posterior communicating artery aneurysm） …… 127
脉络膜前动脉瘤（anterior choroid artery aneurysm） …… 127
颈内动脉分叉部动脉瘤（internal carotid artery bifurc-ation aneurysm） …… 127
大脑前动脉动脉瘤（anterior cerebral artery aneurysm） …… 127
前交通动脉瘤（anterior communicating artery aneurysm） …… 127
大脑中动脉瘤（middle cerebral artery aneurysm） …… 128
脑底循环后半动脉瘤（aneurysm of posterior circulation） …… 128
椎-基动脉瘤（vertebro-basilar artery aneurysm） … 128
椎动脉动脉瘤（vertebral artery aneurysm） …… 128
基底动脉干动脉瘤（basilar trunk aneurysm） …… 128
基底动脉分叉部动脉瘤（basillar bifurcation aneurysm） …… 128
大脑后动脉动脉瘤（posterior cerebral artery aneurysm） …… 128
脑血管畸形（cerebrovascular malformation） …… 129
脑动静脉畸形（cerebral arteriovenous malformation, AVM） …… 129
海绵状血管瘤（cavernous hemangioma） …… 130
脑静脉型血管畸形（cerebral venous malformation） …… 130
颅内毛细血管扩张症（intracranial capillary telang-iectasis） …… 130
硬脑膜动静脉瘘（dural arteriovenous fistula, DAVF）

…… 131
脑动静脉畸形临床分类（clinical classification of AVM） …… 131
脊髓血管病变（spinal vascular disease） …… 132
椎体血管瘤（vertebral body angioma） …… 132
硬脊膜外血管瘤（spinal extradural angioma） …… 132
硬脊膜内血管瘤（spinal intradural angioma） …… 132
高血压性脑出血（hypertensive intracerebral hemorrhage） …… 132
动脉硬化性脑出血（arteriosclerotic intracerebral hemorrhage） …… 132
高血压性脑出血分级（grading of hypertensive intracerebral hemorrhage） …… 133
壳核出血（putaminal hemorrhage） …… 133
丘脑出血（thalamic hemorrhage） …… 133
大脑皮质下出血（subcortical hemorrhage） …… 133
小脑出血（cerebellar hemorrhage） …… 133
脑干出血（brain stem hemorrhage） …… 133
脑血管痉挛（cerebrovascular spasm） …… 134
短暂性脑缺血发作（transient ischemic attack，TIA） …… 134
可逆性脑缺血性神经功能障碍（reversible ischemic neurological dysfunction，RIND） …… 134
原发性小头畸形（primary microcephaly） …… 134
巨脑症（macroencephaly） …… 134
前脑无裂畸形（holoprosencephaly） …… 134
无脑回畸形（lissencephaly） …… 135
小脑回畸形（microgyria） …… 135
颞叶发育不全（agenesis of temporal lobe） …… 135
胼胝体发育不全（agenesis of corpus callosum） …… 135
小脑发育不全（agenesis of cerebellum） …… 135
透明隔发育不全（agenesis of septa pellucidum） …… 135
脑穿通畸形（porencephalia） …… 135
阿诺德-希阿里畸形（Arnold-Chiari malformation） …… 135
丹迪-沃克综合征（Dandy-Walker syndrome） …… 136
脊髓纵裂（diastomyelia） …… 136
脊髓空洞症（syringomyelia） …… 136
颅缝早闭（craniosynostosis） …… 136
矢状缝早闭（sagittal synostosis） …… 136
双侧冠状缝早闭（bilateral coronal synostosis） …… 136
单侧冠状缝早闭（unilateral coronal synostosis） …… 136
人字缝早闭（lambdoid synostosis） …… 136
前额缝早闭（metopic synostosis） …… 137
全部颅缝闭锁（total synostosis） …… 137
舟状头（scaphocephaly） …… 137
尖头畸形（oxycephaly） …… 137
寰枕部畸形（anomalies of atlantooccipital region） …… 137
扁平颅底（platybasia） …… 137
颅底陷入（basilar invagination） …… 137
环枕融合（atlanto-occipital fusion） …… 137
颈椎分节不全（Klippel-Feil syndrome） …… 137
环枢椎脱位（atlanto-axis dislocation） …… 138
颅裂（cranial bifida） …… 138
脑膜膨出（meningocele） …… 138
脑膜脑膨出（meningoencephalocele） …… 138
脊柱裂（spinal bifida） …… 138
隐性脊柱裂（spina bifida occulta） …… 138
脊膜膨出（spinal meningocele） …… 138
脊髓脊膜膨出（myelomeningocele） …… 139
先天性颅内蛛网膜囊肿（congenital intracranial arachnoid cyst） …… 139
蛛网膜内囊肿（intraarachnoid cyst） …… 139
颅内脓肿（intracranial abscess） …… 139
硬脑膜外脓肿（epidural abscess） …… 139
硬脑膜下脓肿（subdural abscess） …… 139
脑脓肿（brain abscess） …… 140
耳源性脑脓肿（otogenic brain abscess） …… 140
血源性脑脓肿（hematogenous brain abscess） …… 140
鼻源性脑脓肿（rhinogenic brain abscess） …… 140
隐源性脑脓肿（latent type brain abscess） …… 140
硬脊膜外脓肿（epidural spinal abscess） …… 140
硬脊膜下脓肿（subdural spinal abscess） …… 141
脊髓内脓肿（intramedullary abscess） …… 141
脑结核瘤（tuberculoma of brain） …… 141
脑树胶样肿（syphilitic gumma of brain） …… 141
脑猪囊尾蚴病（brain cysticercosis） …… 141
脑包虫病（brain echinococcosis） …… 142
脑血吸虫病（brain schistosomiasis） …… 142
脑肺吸虫病（brain paragonimosis） …… 142
脑蛛网膜炎（arachnoiditis of brain） …… 142
蛛网膜囊肿（arachnoid cyst） …… 143
软脑膜囊肿（leptomeningeal cyst） …… 143
帕金森病（Parkinson disease） …… 143
扭转痉挛（torsion spasm） …… 143

痉挛性斜颈（spasmodic torticollis） …… 143
面肌痉挛（facial spasm） …… 144
顽固性疼痛（intractable pain） …… 144
癌痛（cancer pain） …… 144
断肢痛（stump pain） …… 144
幻肢痛（phantom limb pain） …… 144
三叉神经痛（trigeminal neuralgia） …… 144
舌咽神经痛（glossopharyngeal neuralgia） …… 145
颅骨肿瘤（tumor of skull） …… 145
颅骨骨瘤（osteoma of skull） …… 145
颅骨软骨瘤（chondroma of skull） …… 145
颅骨巨细胞瘤（giant cell tumor of skull） …… 145
颅骨血管瘤（angioma of skull） …… 146
颅骨骨膜窦（sinus pericranii） …… 146
颅骨动脉瘤样骨囊肿（aneurysmal bone cyst） …… 146
颅骨纤维结构不良（fibrous dysplasia of skull） … 146
颅骨多发性骨髓瘤（multiple myeloma of skull） … 147
颅骨肉瘤（sarcoma of skull） …… 147
颅骨骨肉瘤（osteosarcoma of skull） …… 147
颅骨软骨肉瘤（chondrosarcoma of skull） …… 147
颅骨网织细胞肉瘤（reticulosarcoma of skull） …… 147
颅骨纤维肉瘤（fibrosarcoma of skull） …… 147
颅骨尤文肉瘤（Ewing sarcoma of skull） …… 147
颅骨转移瘤（metastatic tumor of skull） …… 147
颅骨结核（tuberculosis of skull） …… 148
颅骨嗜酸性肉芽肿（eosinophilic granuloma of skull） …… 148
颅骨黄色素瘤（xanthoma of skull） …… 148
颅骨上皮样囊肿（epidermoid cyst of skull） …… 148
畸形性骨炎（osteitis deformans） …… 148
闭合性脊髓损伤（closed injury of spinal cord） … 149
开放性脊髓损伤（open injury of spinal cord） …… 149
火器性脊髓损伤（missile injury of spinal cord） … 149
刃器性脊髓损伤（saber wound of spinal cord） …… 149
完全性脊髓损伤（complete lesion of spinal cord） …… 149
不完全性脊髓损伤（incomplete lesion of spinal cord） …… 149
脊髓震荡（concussion of spinal cord） …… 149
脊髓挫裂伤（contusion and laceration of spinal cord） …… 149
脊髓休克（spinal shock） …… 149
损伤性脊髓受压（traumatic compression of spinal cord） …… 149
压迫性脊髓病（compressed myelopathy） …… 150
椎管内肿瘤（intraspinal tumor） …… 150
硬脊膜外肿瘤（extradural tumor of spinal cord） … 150
硬脊膜内髓外肿瘤（intradural-extramedullary tumor of spinal cord） …… 150
椎管内神经鞘瘤（intraspinal neurilemmoma） …… 150
椎管内脊膜瘤（intraspinal meningioma） …… 150
椎管内哑铃型肿瘤（intraspinal dumbbell-shaped tumor） …… 150
脊髓内肿瘤（intramedullary tumor） …… 151
脊髓内室管膜瘤（intramedullary ependymoma） … 151
脊髓内星形细胞瘤（intramedullary astrocytoma） …… 151
脊髓内脂肪瘤（intramedullary lipoma） …… 151
脊髓内血管网状细胞瘤（intramedullary angioreticuloma） …… 151
椎管内结核瘤（intraspinal tuberculoma） …… 151
脊髓蛛网膜炎（spinal arachnoiditis） …… 152
潜毛窦（pilonidal sinus） …… 152
潜毛囊肿（pilonidal cyst） …… 152
颈椎病（cervical spondylosis） …… 152
椎间盘突出症（protrusion of intervertebral disc） … 152
腰椎穿刺术（lumbar puncture） …… 152
脑室穿刺术（ventricular puncture） …… 153
小脑延髓池穿刺术（cisterna magna puncture） …… 153
前囟穿刺术（bregma puncture） …… 153
开颅术（craniotomy） …… 153
颞肌下减压术（subtemporal decompression） …… 154
颅后窝减压术（posterior fossa decompression） …… 154
椎板切除术（laminectomy） …… 154
幕上开颅术（supratentorial craniotomy） …… 154
额下入路（subfrontal approach） …… 155
颞下入路（subtemporal approach） …… 155
颞中回入路（transmidtemporal gyrus approach） …… 155
翼点入路（pterional approach） …… 155
经额叶皮质-侧脑室入路（transfrontocortico-ventricular approach） …… 155
经侧脑室三角区入路（transtrigone lateral ventricle approach） …… 155
终板入路（lamina terminalis approach） …… 155
脉络丛下入路（subchoroidal approach） …… 155
经蝶窦入路（transsphenoidal approach） …… 156

直接经海绵窦入路（direct approach to the cavernous sinus） …… 156
颅后窝开颅术（craniotomy of posterior fossa） …… 156
第四脑室入路（the fourth ventricular approach） … 156
枕下乙状窦后入路（suboccipito-retrosigmoidal approach） …… 156
幕下小脑上入路（infratentorial-supracerebellarapp roach） …… 156
枕部经小脑幕入路（occipital transtentorial approach） …… 157
经小脑幕入路（transtentorial approach） …… 157
凹陷骨折整复术（elevation of depressed fracture） …… 157
钻孔探查术（exploratory trephination） …… 157
硬脑膜外血肿清除术（evacuation of extradural hematoma） …… 157
急性硬脑膜下血肿清除术（evacuation of acute subdural hematoma） …… 158
慢性硬脑膜下血肿清除术（evacuation of chronic subdural hematoma） …… 158
硬脑膜下积液清除术（evacuation of subdural effusion） …… 158
脑内血肿清除术（evacuation of intracerebral hematoma） …… 158
颅后窝血肿清除术（evacuation of hematoma of posterior fossa） …… 158
脑挫裂伤失活组织清除术（evacuation of devitalized tissue in brain contusion and laceration） …… 158
静脉窦损伤修补术（repair of dural venous sinus injury） …… 159
脑脊液鼻漏和耳漏修补术（repair of cerebrospinal fluid rhinorrhea and otorrhea） …… 159
外伤性鼻衄手术（operatoin of traumatic epistaxis） …… 159
颅骨成形术（cranioplasty） …… 159
颅脑盲管伤清创术（debridement of craniocerebral tubular wound） …… 159
颅脑贯通伤清创术（debridement of craniocerebral through and through wound） …… 160
颅脑切线伤清创术（debridement of tangential craniocerebral wound） …… 160
颅脑反跳伤清创术（debridement of ricocheting craniocerebral wound） …… 160
火器伤颅内血肿清除术（evacuation of intracranial hematoma due to missile） …… 160
火器性脑脓肿手术（operation for brain abscess due to missile） …… 160
脑内异物摘除术（removal of intracerebral foreign body） …… 160
颅内插入异物摘除术（removal of inserted intra-cranial foreign body） …… 161
脑膜瘤切除术（resection of meningioma） …… 161
大脑凸面脑膜瘤切除术（resection of convexity meningioma） …… 161
矢状窦旁脑膜瘤切除术（resection of parasagittal meningioma） …… 161
大脑镰旁脑膜瘤切除术（resection of parafalx meningioma） …… 161
蝶骨嵴脑膜瘤切除术（resection of sphenoidal ridge meningioma） …… 162
嗅沟脑膜瘤切除术（resection of olfactory groove meningioma） …… 162
鞍上脑膜瘤切除术（resection of suprasellar meningioma） …… 162
脑室内脑膜瘤切除术（resection of intraventricular meningioma） …… 163
小脑幕脑膜瘤切除术（resection of tentorial meningioma） …… 163
桥小脑角脑膜瘤切除术（resection of meningioma of cerebellopontine angle） …… 163
大脑半球神经胶质瘤切除术（resection of glioma of cerebral hemisphere） …… 163
颅咽管瘤手术（operation for craniopharyngioma） …… 163
垂体腺瘤手术（operation for pituitary adenoma） … 164
经颅垂体腺瘤切除术（transcranial operation for resection of pituitary adenoma） …… 164
经蝶窦垂体腺瘤切除术（transsphenoidal operation for resection of pituitary adenoma） …… 164
侧脑室肿瘤切除术（resection of lateral ventricle tumor） …… 165
丘脑肿瘤切除术（resection of thalamic tumor） …… 165
透明隔肿瘤切除术（resection of septum pellucidum tumor） …… 165
胼胝体肿瘤切除术（resection of corpus callosum tumor） …… 165

幕下肿瘤手术（operation of infratentorial tumor） …… 165
小脑蚓部肿瘤切除术（resection of tumor of cerebellar vermis） …… 166
小脑半球肿瘤切除术（resection of tumor of cerebellar hemisphere） …… 166
听神经瘤手术（operation for acoustic neurilemmoma） …… 166
枕下乙状窦后入路听神经瘤切除术（suboccipito-retrosigmoidal approach for resection of acoustic neurilemmoma） …… 166
经小脑幕入路听神经瘤切除术（transtentorial approach for resection of acoustic neurilemmoma） …… 166
经迷路听神经瘤切除术（translabyrinthine approach for resection of acoustic neurilemmoma） …… 166
桥小脑角胆脂瘤切除术（resection of cholesteatoma of cerebellopontine angle） …… 167
第四脑室肿瘤切除术（resection of tumor of the fourth ventricle） …… 167
脑干肿瘤切除术（resection of tumor of brain stem） …… 167
枕大孔区肿瘤切除术（resection of tumors of foramen magnum region） …… 167
经颅眶内肿瘤切除术（tanscranial removal of intraorbital tumor） …… 167
壳核血肿清除术（evacuation of putaminal hematoma） …… 168
丘脑血肿清除术（evacuation of thalamic hematoma） …… 168
脑皮质下血肿清除术（evacuation of subcortical hematoma） …… 168
小脑内血肿清除术（evacuation of cerebellar hematoma） …… 168
脑室内血肿清除术（evacuation of intraventricular hematoma） …… 168
脑干血肿清除术（evacuation of hematoma of brain stem） …… 168
立体定向脑内血肿清除术（stereotactic evacuation of intracerebral hematoma） …… 169
颈部颈动脉结扎术（carotid artery ligation in the neck） …… 169
动脉瘤夹闭术（clipping of aneurysm） …… 169
动脉瘤结扎术（aneurysmodesis） …… 169
动脉瘤孤立术（trapping of aneurysm） …… 169
动脉瘤包裹术（wrapping of aneurysm） …… 169
动脉瘤切除术（aneurysmectomy） …… 170
动脉瘤成形术（aneurysmoplasty） …… 170
动脉瘤缝合术（aneurysmorrhaphy） …… 170
经血管内栓塞动脉瘤（endovascular embolization of aneurysm） …… 170
眼动脉瘤夹闭术（clipping of ophthalmic artery aneurysm） …… 170
后交通动脉瘤夹闭术（clipping of posterior communicating artery aneurysm） …… 170
脉络膜前动脉瘤夹闭术（clipping of anterior choroid artery aneurysm） …… 170
颈内动脉分叉部动脉瘤夹闭术（clipping of internal carotid artery bifurcation aneurysm） …… 170
前交通动脉瘤夹闭术（clipping of anterior communicating artery aneurysm） …… 171
大脑中动脉瘤夹闭术（clipping of middle cerebral artery aneurysm） …… 171
基底动脉分叉部动脉瘤夹闭术（clipping of basilar artery bifurcation aneurysm） …… 171
小脑上动脉瘤夹闭术（clipping of superior cerebellar artery aneurysm） …… 171
小脑下后动脉瘤夹闭术（clipping of posterior inferior cerebellar artery aneurysm） …… 171
颅内巨大动脉瘤夹闭术（operation for giant intracranial aneurysm） …… 172
供血动脉结扎术（ligation of arterial supply） …… 172
大脑凸面动静脉畸形切除术（resection of cerebral convexity AVM） …… 172
大脑内侧面动静脉畸形切除术（resection of cerebral medial surface AVM） …… 172
外侧裂区动静脉畸形切除术（resection of sylvian cistern regional AVM） …… 172
胼胝体动静脉畸形切除术（resection of corpus callosal AVM） …… 172
侧脑室内和室旁动静脉畸形切除术（resection of intraventricular and paraventricular AVM） …… 173
纹状体-内囊-丘脑区动静脉畸形切除术（resection of strio-capsulo-thalamic AVM） …… 173
海马区动静脉畸形切除术（resection of hippocampus regional AVM） …… 173
小脑半球凸面动静脉畸形切除术（resection of

cerebellar hemispheric convexity AVM) …… 173
桥小脑角动静脉畸形切除术（resection of cerebellopontine angle AVM) …… 173
小脑上蚓部动静脉畸形切除术（resection of superior vermian AVM) …… 173
小脑下蚓部动静脉畸形切除术（resection of inferior vermian AVM) …… 174
硬脑膜动静脉瘘手术（operation for arteriovenous fistulae of dura mater encephali) …… 174
横窦、乙状窦区硬脑膜动静脉瘘切除术（resection of dural AVF of lateral and sigmoid sinuses region) …… 174
颅前窝硬脑膜动静脉瘘切除术（resection of dural AVF of anterior cranial fossa) …… 174
小脑幕缘动静脉瘘手术（operation for AVF of tentorial margin) …… 174
颈段脊髓内动静脉畸形供血动脉结扎术（ligation of arterial supply for intramedullary AVM in cervical region) …… 174
脊髓内动静脉畸形切除术（resection of intramedullary AVM) …… 175
硬脊膜内髓外动静脉畸形（瘘）切除术（resection of intradural-extramedullary AVM or AVF) …… 175
硬脊膜动静脉畸形（瘘）切除术（resection of AVM or AVF of dura mater spinalis) …… 175
颈动脉内膜切除术（carotid endarterectomy) …… 175
椎动脉内膜切除术（vertebral endarterectomy) …… 175
颅外-颅内动脉吻合术（extracranial-intracranial arterial anastomosis) …… 176
颞浅动脉-大脑中动脉吻合术（superficial temporal artery-middle cerebral artery anastomosis) …… 176
枕动脉-小脑下后动脉吻合术（occipital artery-posterior cerebellar artery anastomosis) …… 176
颈总动脉-静脉-床突上颈内动脉吻合术（common carotid artery-vein graft-supraclinoid internal carotid artery anastomosis) …… 176
颈总动脉或锁骨下动脉-静脉-大脑中动脉吻合术（common carotid or subclavian artery-vein graft-middle cerebral artery anastomosis) …… 176
颈外动脉-静脉-大脑后动脉吻合术（external carotid artery-vein graft-posterior cerebral artery anastomosis) …… 177
锁骨下动脉（颈总动脑）-静脉-颈外动脉（颞浅动脉）吻合术+颞浅动脉-大脑中动脉吻合术（subclavian artery（common carotid artery）-vein graft-external carotid artery（superficial temporal artery）anastomosis + superficial temporal artery-middle cerebral artery anastomosis) …… 177
颞浅动脉-移植血管-大脑前动脉吻合术（superficial lempocal artery-artery or vein graft-anterior cerebral artery anastomosis) …… 177
颞浅动脉-移植静脉-大脑中动脉吻合术（superficial temporal artery-vein graft-middle cerebral artery anastomosis) …… 177
大网膜颅内移植术（intracranial omentum transplantation) …… 177
颈内动脉-海绵窦瘘孤立术（trapping of internal carotid-cavernous fistula) …… 178
铜丝血栓凝固术（copper wire electro-thrombosis) …… 178
控制性栓塞术（controlled embolization) …… 178
经海绵窦直接修补颈内动脉-海绵窦瘘（transcavernous repair of internal carotid-cavernous fistula) …… 178
颈外动脉海绵窦瘘手术（operation of external carotid-cavernous fistula) …… 178
微粒栓塞术（particles embolization technique) …… 178
可脱球囊栓塞术（detachable balloon technique) …… 179
开孔球囊栓塞术（calibrated leak balloon technique) …… 179
腔内血管扩张成形术（intraluminal dilatation and angioplastic technique) …… 179
微弹簧圈栓塞术（microcoil technique) …… 179
电解铂金弹簧圈栓塞术（Guglielmi detachable coil technique) …… 179
机械解脱钨丝弹簧圈栓塞术（mechanical detachment system technique for tungsten spirales) …… 179
脑血栓动脉内溶栓术（intraarterial thrombolytic therapy of brain thrombosis) …… 179
脑胶质瘤超选择性动脉内化疗（superselective intraarterial chemotherapy of brain glioma) …… 180
脑膜瘤术前栓塞术（preoperative embolization of meningioma) …… 180
脑动静脉畸形栓塞术（embolization of AVM of brain) …… 180
颈内动脉-海绵窦瘘可脱性球囊栓塞术

(embolization of internal carotid-cavernous fistula by detachable balloon) …… 180
硬脑膜动静脉瘘栓塞术（embolization of dural AVF）…… 181
椎管内动静脉畸形栓塞术（embolization of intraspinal AVM）…… 181
颅内动脉瘤可脱球囊栓塞术（embolization of intracranial aneurysm by detachable balloon）…… 181
颅骨骨髓炎手术（operation for osteomyelitis of skull）…… 182
硬脑膜外脓肿切除术（resection of epidural abscess）…… 182
硬脑膜下脓肿引流术（drainage of subdural abscess）…… 182
脑脓肿穿刺吸引术（puncture and aspiration of brain abscess）…… 182
脑脓肿引流术（drainage of brain abscess）…… 182
脑脓肿袋形缝合术（marsupalization of brain abscess）…… 183
脑脓肿切除术（resection of brain abscess）…… 183
幕上囊虫手术（operation for supratentorial cysticercosis）…… 183
第四脑室和脑底池囊虫摘除术（removal of cysticerci in the fourth ventricle and basal cister）…… 183
脑血吸虫肉芽肿手术（operation for brain schistosomal granuloma）…… 183
脑型肺吸虫手术（operation for brain paragonimiasis）…… 183
脑包虫摘除术（removal of brain hydatid cyst）…… 184
狭颅症颅缝再造术（reestablishment of cranial suture for craniostenosis）…… 184
矢状缝再造术（reestablishment of sagittal suture）…… 184
冠状缝再造术（reestablishment of coronal suture）…… 184
人字缝再造术（reestablishment of lambdoidal suture）…… 184
额缝再造术（reestablishment of metopic suture）…… 185
全颅缝再造术（reestablishment of all cranial suture）…… 185
脑室-腹腔分流术（ventriculo-peritoneal shunt）…… 185
脑室-心房分流术（ventriculo-atrial shunt）…… 185
脑室-矢状窦分流术（ventriculo-sagittal shunt）…… 186
腰池腹腔分流术（cisterna-peritoneal shunt）…… 186
第三脑室造口术（ventriculostomy of the third ventricle）…… 186
颅裂、颅鼻部脑膜脑膨出修补术（repair of cranium bifidum with cranionasal meningoencephalocele）…… 186
颅裂、枕部脑膜脑膨出修补术（repair of cranium bifidum with occipital meningoencephalocele）…… 186
脊柱裂脊膜膨出切除修补术（resection and repair of spina bifida with meningocele）…… 186
脊髓脊膜膨出切除修补术（resection and repair of myelomeningocele）…… 187
枕大孔区畸形颅后窝减压术（posterior fossa decompression for anomalies of foramen magnum region）…… 187
经口枢椎齿状突切除术（transoral resection of odontoid process of axis）…… 187
腰骶部潜毛窦切除术（resection of lumbosacral pilonidal sinus）…… 187
脊髓栓系综合征手术（operation for tethered cord syndrome）…… 187
脊髓纵裂手术（operation for diastomyelia）…… 187
脊髓空洞症手术（operation for syringomyelia）…… 188
脊髓空洞-蛛网膜下腔分流术（syringo-subarachnoid shunt）…… 188
脊髓中央管上口填塞术（packing upper opening of the central cord canal）…… 188
三叉神经周围支酒精注射（alcohol injection to peripheral branches of trigeminal nerve）…… 188
眶上神经撕脱术（avulsion of supraorbital nerve）…… 188
眶下神经抽出术（avulsion of infraorbital nerve）…… 188
三叉神经痛神经血管减压术（neurovascular decompression for trigeminal neuralgia）…… 188
三叉神经半月节感觉纤维切断术（section of sensoryfibers of gasserian ganglion）…… 189
三叉神经感觉根切断术（sensory root section of trigeminal nerve）…… 189
延髓三叉神经脊髓束切断术（section of trigeminal nerve spinal tract）…… 189
脊髓前连合切断术（section of anterior commissurotomy-of spinal cord）…… 190
脊髓前外侧束切断术（anterior lateral cordotomy）…… 190

面肌痉挛神经血管减压术（neurovascular decompression for facial spasm）…… 190
前庭性眩晕神经血管减压术（neurovascular decompression for vestibular dizziness）…… 190
前庭神经切断术（section of vestibular nerve）…… 191
舌咽神经痛神经血管减压术（neurovascular decompression for glossopharyngeal neuralgia）…… 191
舌咽神经根切断术（section of glossopharyngeal nerve）…… 191
面神经颅外段吻合术（neuroanastomosis of extracranial facial nerve）…… 191
面神经颅内段吻合术（neuroanastomosis of intracranial facial nerve）…… 191
面-副神经吻合术（neuroanastomosis of facial-accessory nerve）…… 192
面-舌下神经吻合术（neuroanastomosis of facial-hypog lossal nerve）…… 192
面-膈神经吻合术（neuroanastomosis of facial phrenic nerve）…… 192
脑皮质切除术（cerebral cortical resection）…… 192
胼胝体切开术（corpus callosotomy）…… 192
大脑半球切除术（hemispherectomy）…… 193
选择性杏仁核-海马切除术（selective amygdalo--hippocampectomy）…… 193
椎板切除减压术（decompressive laminectomy）…… 193
硬脊膜外肿瘤切除术（resection of extradural spinal tumor）…… 194
硬脊膜内髓外肿瘤切除术（resection of intradural-extramedullary spinal tumor）…… 194
脊髓内肿瘤切除术（resection of intramedullary spinal tumor）…… 194
颈椎椎管哑铃型肿瘤切除术（resection of cervical spinal dumbbell tumor）…… 194
放射治疗（radiotherapy）…… 195
电子加速器（electron accelerator）…… 195
分段放射治疗（split-course radiotherapy）…… 195
分割照射（fractionation radiation）…… 195
放射导向治疗（radioguided therapy）…… 195
化学疗法（chemotherapy）…… 195
细胞周期动力学（cell cycle kinetics）…… 195
肿瘤免疫（tumor immunity）…… 195
肿瘤特异抗原（tumor specific antigen）…… 196
肿瘤坏死因子（tumor necrosis factor）…… 196
基因治疗（gene therapy）…… 196
脑脊液动力学检查（dynamic examination of cerebrospinal fluid）…… 196
脑脊液蛋白-细胞分离（albumino-cytological dissociation of cerebros-pinal fluid）…… 196
超声多普勒诊断法（Doppler ultrasonic diagnosis method）…… 196
动态功能探测仪（dynamic function detector）…… 196
局部脑血流量测定（regional cerebral blood flow measurement）…… 196
脑血流闪烁显像（cerebral blood flow scintigraphy）…… 197
脑闪烁显影（cerebral scintigraphy）…… 197
肿瘤代谢闪烁显像（tumor metabolism scintigraphy）…… 197
脑脊液闪烁显影（cerebrospinal fluid scintigraphy）…… 197
脑阻抗电图（rheoencephalogram）…… 197
脑电图（electroencephalography，EEG）…… 197
遥测脑电图（telemetric electroencephalogram）…… 197
脑皮质电图（electrocorticogram，ECOG）…… 198
脑地形图（brain mapping）…… 198
诱发电位（evoked potential，EP）…… 198
体感诱发电位（somatic evoked potentials，SEP）…… 198
视觉诱发电位（visual evoked potentials，VEP）… 198
脑干听觉诱发电位（brain stem auditory evoked potentials，BAEP；auditory brain stem response，ABR）…… 198
前庭诱发电位（vestibular evoked potential）…… 198
运动诱发电位（motor evoked potential，MEP）… 198
肌电图（electromyography，EMG）…… 198
诱发电位肌电图（evoked electromyogram，EEMG）…… 199
超声计算机断层摄影（ultrasound computed tomography，UCT）…… 199
断层 X 线照相术（body section radiography）…… 199
立体 X 线照片（stereoscopic radiography）…… 199
椎间盘造影术（discography）…… 199
硬脊膜外造影（epidurography）…… 199
脊髓造影（myelography）…… 199
气脑造影（pneumoencephalography）…… 199
脑室造影（ventriculography）…… 199

脑池造影（cisternography） …… 199
脑血管造影（cerebral angiography） …… 199
数字减影血管造影（digital subtraction angiography） …… 200
选择性脑血管造影（selective cerebral angiography） …… 200
脊髓血管造影（spinal arteriography） …… 200
非离子型造影剂（nonionic contrast medium） …… 200
X线电影摄影（cineradiography） …… 200
治疗性血管造影（therapeutic angiography） …… 200
电子计算机X线体层摄影（computerized tomography） …… 200
三维计算机断层重建（three-dimensional computed tomographic reformation） …… 200
核发射计算机体层扫描机（emission computed tomography scanner） …… 201
单光子发射计算机断层显像仪（single photon emission computed tomography，SPECT） …… 201
正电子发射计算机断层显像仪（positron emission tomography，PET） …… 201
磁共振成像（magnetic resonance imaging，MRI） …… 201
磁共振血管造影（magnetic resonance angiography，MRA） …… 202
头托（head rest） …… 202
头架（head holder） …… 202
多功能头架（multi-purpose head frame） …… 202
手术显微镜（operative microscope） …… 202
显微外科手术床（microsurgical operating table） … 202
显微神经外科手术器械（microneurosurgical instruments） …… 202
冷光源（fiber-optic light） …… 202
高速微型钻（high-speed microdrill） …… 202
双极电凝器（bipolar electrocoagulator） …… 202
激光器（laser apparatus） …… 202
超声外科吸引器（cavitron ultrasonic surgical aspirator，CUSA） …… 203
超声刀（ultrasonic knife） …… 203
脑室镜（cerebral ventriculoscope） …… 203
明胶海绵（gelfoam） …… 203
冬眠疗法（hibernation therapy） …… 203
脑电图监护（electroencephalogram monitoring） …… 203
颅内压监测（intracranial pressure monitoring） …… 203

胸部外科学

简介 …… 204
肺癌（lung cancer） …… 205
肺癌根治术（radical resection of lung cancer） …… 205
肺巨细胞癌（giant cell carcinoma of lung） …… 205
肺移植术（pulmonary transplantation） …… 205
肺包虫囊肿内囊摘除术（excision of internal capsule of pulmonary hydatid cyst） …… 206
肺瘢痕癌（scar carcinoma of lung） …… 206
肺癌姑息性切除术（palliative resection of lung cancer） …… 206
肺癌亚根治术（subradical resection of lung cancer） …… 206
肺鳞状上皮细胞癌（squamous cell carcinoma of lung） …… 206
先天性胸廓畸形（congenital deformity of thorax） …… 206
胸交感神经节切除术（thoracic sympathetic ganglionectomy） …… 206
胸壁肿瘤（tumor of chest wall） …… 206
胸壁骨骼肿瘤（osteoma of chest wall） …… 207
胸廓粘连松解术（thoracolysis） …… 207
胸壁肿瘤切除术（resection of tumor of chest wall） …… 207
胸壁转移性肿瘤（metastatic tumor of chest wall） …… 207
胸壁软组织肿瘤（tumor of soft tissue of chest wall） …… 207
胸膜纤维板剥除术（decortication of lung） …… 207
胸廓成形术（thoracoplasty） …… 208
胸骨旁裂孔疝（parasternal hiatus hernia） …… 208
胸骨裂（schistosternia） …… 208
胸导管结扎术（ligation of thoracic duct） …… 208
胸部肠鸣音（thoracic gurgling sound） …… 208
胸出口综合征（thoracic outlet syndrome） …… 208
胸部压迫试验（thoracic oppression test） …… 208
连枷胸（flail thorax） …… 209
支气管扩张症外科治疗（surgical treatment of bronchiectasis） …… 209
原发性气管肿瘤（primary neoplasm of trachea） … 209
支气管狭窄（bronchial stenosis） …… 209
人工气管（artificial trachea） …… 209

气管、支气管破裂修补术及吻合术（repair and anastomosis of ruptured bronchus） …… 209
气管袖状切除术（sleeve resection of trachea） …… 210
气管、支气管成形术（tracheoplasty and bronchioplasty） …… 210
气管切除重建术（resection and reconstruction of trachea） …… 210
隆突切除重建术（resection and reconstruction of carina） …… 210
漏斗胸矫形术（costosternoplasty） …… 210
漏斗胸（pectus excavatum） …… 210
肋软骨肉瘤（costal chondrosarcoma） …… 211
肋骨转移性肿瘤（metastatic tumor of rib） …… 211
肋骨纤维异样增殖症（fibrous dysplasia of rib） … 211
肋骨肉瘤（rib sarcoma） …… 211
肋骨切除术（costectomy） …… 211
肋骨肿瘤（tumor of rib） …… 211
肋软骨炎（Tietze disease） …… 211
鸡胸（pectus carinatum） …… 212
膈疝（diaphragmatic hernia） …… 212
膈肌膨出（eventration of the diaphragm） …… 212
膈肌肿瘤（tumor of the diaphragm） …… 212
膈神经压轧术（phreniclasia） …… 212
膈神经损伤（injury of the phrenic nerve） …… 212
膈疝修补术（repair of diaphragmatic hernia） …… 212
弥漫性肺癌（diffuse pulmonary carcinoma） …… 213
肺切除术后并发症（postpneumonectomy complication） …… 213
开胸肺活检术（open lung biopsy） …… 213
全肺切除术（pneumonectomy） …… 213
肺叶切除术（pulmonary lobectomy） …… 213
胸腹裂孔疝（pleuro-peritoneal hiatus hernia） …… 213
先天性膈疝（congenital diaphragmatic hernia） …… 213
膈膨出折叠术（repair of diaphragmatic eventration） …… 214
后外侧开胸切口（posterior lateral thoracotomy incision） …… 214
前外侧开胸切口（anterior lateral thoracotomy incision） …… 214
Poland 综合征（Poland syndrome） …… 214
月经性气胸（menstrual pneumothorax） …… 214
肺胚胎性恶性肿瘤（malignant embryonal tumor of lung） …… 214
开胸术（thoracotomy） …… 215
肺母细胞瘤（pulmonary blastoma） …… 215
小细胞未分化型肺癌（undifferentiated small cell carcinoma of lung） …… 215
胸腔镜检查（thoracoscopy） …… 215
细支气管肺泡细胞癌（bronchiole-alveolar cell carcinoma） …… 215
胸膜肺切除术（pleuropneumonectomy） …… 215
腋下小切口开胸（short subaxillary thoracotomy incision） …… 215
肺肉瘤（sarcoma of lung） …… 216
肺转移性肿瘤（metastatic tumor of lung） …… 216
肺隔离症（pulmonary sequestration） …… 216
双侧开胸横断胸骨切口（bilateral thoracotomy and transection of sternum） …… 216
后开胸切口（posterior thoracotomy incision） …… 216
食管吻合口狭窄（esophageal anastomotic stenosis） …… 217
食管吻合口瘘（esophageal anastomotic leakage） … 217
食管损伤修补术（repair of esophageal injury） …… 217
食管胃底固定术（esophagofundopexy） …… 217
人工食管（artificial esophagus） …… 217
食管剥脱术（extirpation of esophagus） …… 217
空肠代食管术（esophageal replacement by jejunum） …… 217
结肠代食管术（esophageal replacement by colon） …… 217
食管胃吻合术（esophagogastrostomy） …… 218
食管癌切除（resection of esophageal carcinoma） … 218
食管原位癌（carcinoma in situ of esophagus） …… 218
食管腺癌（adenocarcinoma of esophagus） …… 218
食管肉瘤（esophageal sarcoma） …… 218
食管恶性黑色素瘤（malignant melanoma of esophagus） …… 218
食管癌肉瘤（esophageal carcinosarcoma） …… 218
食管癌 TNM 分期（TNM grading of esophageal carcinoma） …… 218
食管癌（esophageal carcinoma） …… 219
贲门癌切除术（cardiac carcinomectomy） …… 219
贲门癌（cardiac carcinoma） …… 219
纵隔扑动（mediastinal flutter） …… 219
上腔静脉综合征（superior vena caval syndrome） …… 220

肺内异物（foreign body in the lung） …… 220
肺动静脉瘘（pulmonary arteriovenous fistula） …… 220
成人呼吸窘迫综合征（adult respiratory distress syndrome，ARDS） …… 220
胸骨后甲状腺肿（retrosternal goitre） …… 221
胸腺切除术（excision of thymus） …… 221
胸腺瘤（thymoma） …… 221
痰脱落细胞学诊断（sputum exfoliative cytological examination） …… 222
纤维支气管镜检查（bronchofiberoscopic examination） …… 222
肺活组织检查（biopsy of lung） …… 222
肺错构瘤（hamartoma of lung） …… 222
肺部良性肿瘤（benign tumor of lung） …… 223
肺结核的外科治疗（surgical treatment of pulmonary tuberculosis） …… 223
肺楔形切除术（wedge resection of lung） …… 223
肺段切除术（segmentectomy of lung） …… 223
原发性纵隔肿瘤（primary tumor of mediastinum） …… 223
纵隔肿瘤切除术（excision of mediastinal tumor） …… 224
肺挫伤（contusion of lung） …… 224
肺爆震伤（burst injury of lung） …… 224
肺上沟瘤（superior pulmonary sulcus tumor） …… 224
肺大泡（bullae of lung） …… 225
食管脂肪瘤（esophageal lipoma） …… 225
食管病变的冷冻治疗（cryotherapy of esophageal lesion） …… 225
激光治疗食管病变（laser therapy of esophageal lesion） …… 225
气管食管瘘（tracheoesophageal fistula） …… 225
食管闭锁（esophageal atresia） …… 225
食管穿孔（esophageal perforation） …… 226
血管畸形引起的吞咽困难（dysphagia caused by vascular abnormality） …… 226
肺囊肿切除术（resection of pulmonary cyst） …… 226
食管旁疝修补术（repair of paraesophageal hernia） …… 226
食管功能性障碍（functional disturbance of esophagus） …… 226
食管自发性破裂（spontaneous rupture of esophagus） …… 226
先天性短食管（congenital short esophagus） …… 227
先天性食管狭窄（congenital esophageal stenosis） …… 227
后天性食管狭窄（acquired esophageal stenosis） … 227
纤维食管镜检查（fiberesophagoscopic examination） …… 227
食管狭窄逆行性扩张术（retrograde dilatation of esophagus） …… 227
贲门成形术（cardioplasty） …… 227
贲门失弛缓症（cardiac achalasia） …… 227
肺曲霉菌病（pulmonary aspergillosis） …… 228
肺放线菌病（pulmonary actinomycosis） …… 228
肺脓肿切开引流术（incision and drainage of lung abscess） …… 228
肺脓肿（pulmonary abscess） …… 228
先天性肺囊肿（congenital pulmonary cyst） …… 228
食管息肉（esophagopolypus） …… 228
食管通过功能测定（esophageal function test） …… 229
食管瘢痕性狭窄（cicatricial esophageal stenosis） …… 229
食管拉网细胞学检查（examination of esophageal abrasive balloon） …… 229
食管狭窄扩张术（dilatation of esophagostenosis） …… 229
食管囊肿（esophageal cyst） …… 229
腐蚀性食管狭窄（Corrosive esophageal stricture） …… 229
食管裂孔疝（esophageal hiatal hernia） …… 229
食管贲门肌层切开术（esophagocardiomyotomy） …… 230
食管平滑肌瘤摘除术（enucleation of esophageal leiomyoma） …… 230
食管平滑肌瘤（leiomyoma of esophagus） …… 230
食管良性肿瘤（benign tumor of esophagus） …… 230
早期食管癌（early carcinoma of esophagus） …… 230
食管憩室（esophageal diverticulum） …… 230
食管结核（esophageal tuberculosis） …… 230
肺类癌（carcinoid of lung） …… 231
肺部厚壁空洞（thick-well cavern in lung） …… 231
支气管胸膜瘘修补术（repair of bronchiopleural fistula） …… 231
支气管胸膜瘘（bronchiopleural fistula） …… 231
经皮肺穿刺活检（percutaneous transthoracic

aspiration) …… 231
胸膜活检（biopsy of pleura）…… 231
肺类癌综合征（pulmonary carcinoid syndrome）… 232
肺结核瘤（tuberculoma of lung）…… 232
肺包虫囊肿（hydatid cyst of lung）…… 232
肺包虫病（pulmonary echinococcosis）…… 232
先天性支气管扩张症（congenital bronchiectasis）
…… 232
支气管扩张症（bronchiectasis）…… 232
化脓性肋骨骨髓炎（suppurative osteomyelitis of rib）
…… 233
肺癌的 TNM 分期（TNM staging of lung cancer）
…… 233
胸壁深部软组织感染（soft profound tissue infection of chest wall）…… 233
乳糜胸（chylothorax）…… 233
胆固醇脓胸（cholesterol empyema）…… 234
自发性气胸（spontaneous pneumothorax）…… 234
自发性血气胸（spontaneous hemopneumothorax）
…… 234
胸壁结核病灶清除术（excision of thoracic tuberculosis）…… 235
胸腔穿刺术（thoracentesis）…… 235
胸腔闭式引流（closed thoracic drainage）…… 235
胸膜腔切开引流术（pleuracotomy）…… 235
脓胸（empyema）…… 235
胸骨结核（tuberculosis of sternum）…… 236
胸骨骨折（fracture of sternum）…… 236
胸骨骨髓炎（osteomyelitis of sternum）…… 236
胸壁放线菌病（actinomycosis of chest wall）…… 236
胸壁结核（tuberculosis of chest wall）…… 237
胸腹壁血栓性静脉炎（thrombophlebitis of thoracoepigastric vein）…… 237
血性胸水（bloody pleural effusion）…… 237
纤维胸（fibrothorax）…… 237
脓胸引流（drainage of empyema）…… 237
脓气胸（pyopneumothorax）…… 237
慢性脓胸（chronic empyema）…… 238
慢性肺脓肿（chronic pulmonary abscess）…… 238
结核性脓胸（tuberculous empyema）…… 238
化脓性肋软骨炎（suppurative costal chondritis）… 239
包裹性胸腔积液（encapsulated pleural effusion）
…… 239
包裹性脓胸（encapsulated empyema）…… 239
阿米巴脓胸（amebic empyema）…… 239
纵隔镜检查（mediastinoscopy）…… 240
纵隔炎（mediastinitis）…… 240
胸膜间皮瘤（mesothelioma）…… 240
胸膜转移性肿瘤（metastatic tumor of pleura）…… 240
胸膜肿瘤（tumor of pleura）…… 240
胸膜腔灌洗术（pleuroclysis）…… 241
胸膜良性肿瘤（benign tumor of pleura）…… 241
胸水脱落细胞检查（exfoliative cytologic examination of pleural effusion）…… 241
肺部病变的冷冻治疗（cryotherapy of pulmonary lesion）…… 241
早期肺癌（early lung cancer）…… 241
隐性肺癌（occult carcinoma of lung）…… 242
胸膜肺休克（pleuropulmonary shock）…… 242
（肺）中叶综合征（middle lobe syndrome）…… 242
肺脂肪瘤（lipoma of lung）…… 242
肺炎性假瘤（pulmonary inflammatory pseudotumor）
…… 242
肺血管瘤（pulmonary angioma; pulmonary hemangioma）…… 242
肺腺瘤（adenoma of lung）…… 243
肺恶性纤维组织细胞瘤（malignant fibrous histiocytoma of lung）…… 243

心血管外科学

简介 …… 244
心脏压塞（cardiac tamponade）…… 247
石头心（stone heart）…… 247
心脏异物（foreign body of heart）…… 247
心脏肿瘤（cardiac tumor）…… 247
体外循环心脏黏液瘤切除术（excision of heart my-xoma with cardiopulmonary bypass）…… 248
心脏黏液瘤（cardiac myxomas）…… 248
心脏肉瘤（cardiac sarcomas）…… 248
预激综合征（preexcitation syndrome）…… 248
心脏破裂伤修复术（repair of cardiac rupture）…… 248
心脏破裂（cardiac rupture）…… 249
闭合性心脏伤（closed cardiac trauma）…… 249
心脏外伤（cardiac trauma）…… 249
Beck Ⅰ型手术（Beck Ⅰ procedure）…… 249
三房心（cor triatriatum）…… 249

异常房室传导束切断术（interruption of anomalous atrioventricular accessary pathway） …… 249
心内膜垫缺损（atrioventricular septa defect） …… 249
心内膜活组织检查术（biopsy of endocardial tissue） …… 250
感染性心内膜炎的瓣膜成形术（valvoplasty for infecfive endocarditis） …… 250
心包损伤（injuries to the pericardium） …… 250
剑突下心包开窗探查术（subxiphoid pericardial exploration） …… 250
剑突下心包穿刺术（subxiphoid pericardiocentesis） …… 251
心包切开引流术（pericardiotomy） …… 251
心包切除术（pericardiectomy） …… 251
心包穿刺术（pericardiocentesis） …… 251
胸骨旁心包切开引流术（parasternal pericardiotomy） …… 251
心包破裂与心脏疝（pericardial rupture with cardiac hernia） …… 251
心包切开综合征（pericardiotomy syndrome） …… 251
法洛四联症（tetralogy of Fallot） …… 252
法洛四联症手术方法（surgical management of tetralogy of Fallot） …… 252
法洛三联症（trilogy of Fallot） …… 252
体外循环（extracorporeal circulation） …… 252
心外分流术（extracorporeal shunt） …… 252
体外循环左心转流（left heart bypass） …… 253
右心带瓣管道（valve conduit in right heart system） …… 253
心肌损伤（myocardiac injury） …… 253
心肌破裂（myocardiac rupture） …… 253
左室后壁破裂（ruptnred left ventricular posterior wall） …… 253
动力性心肌成形术（dynamic cardiomyoplasty） … 254
心肌穿孔（cardiac penetration） …… 254
心肌修补术（myocardial substitution） …… 254
腱索断裂成形术（ruptured chordaoplasty） …… 254
腱索断裂（ruptured chordae） …… 254
乳头肌功能障碍的成形术（plastic operation of papillary muscle dysfunction） …… 254
乳头肌断裂（rupture of papillary muscle） …… 255
单心室（univentricular heart） …… 255
单心室分隔术（septation of univentricular heart） …… 255
心室修补术（ventricular substitution） …… 255
左心室双出口（double outlet left ventricle） …… 255
右心房与肺动脉连接手术（atriopulmonary connection） …… 256
右心室-肺动脉的带瓣管道连接术（valved conduit connecting right ventricle and pulmonary artery） …… 256
右心室流出道补片（right ventricular outflow tract patching） …… 256
右室双出口（double outlet right ventricle） …… 256
巨大左房折叠术（plication of giant left atrium） … 256
心房颤动的迷宫手术（maze operation for treatment of atrial fibrillation） …… 256
心房异构（atrial isomerism） …… 256
房室隔缺损修补术（repair of atrioventricular septal defect） …… 257
室间隔穿孔修复术（repair of ventricular septal rupture） …… 257
室间隔穿孔（ventricular septal perforation） …… 257
室间隔破裂（rupture of ventricular septum） …… 257
室间隔裂伤修补术（repair of ventricular septal rupture） …… 257
室间隔缺损心内直视修补术（open repair of ventricular septal defect） …… 257
室间隔缺损（ventricular septal defect） …… 258
心内管道的修复（intraventricular tube repair） …… 258
Cooley 氏手术（Cooley procedure） …… 258
原发孔型房室间隔缺损修补（repair of primary atrial septal defect） …… 258
房间隔缺损（atrial septal defect） …… 258
房间隔球囊扩大术（balloon atrial atrioseptomy） …… 258
房室隔共同通道完全型修补法（repair of complete atrioventricular septal defect） …… 259
房室环缝缩术（reconstructive operation for connection of mitral or tricuspid） …… 259
二尖瓣环成形术（mitral valvuloplasty） …… 259
二尖瓣替换术（mitral valve replacement） …… 259
二尖瓣、主动脉瓣与三尖瓣同期手术（surgical treatmant of combined lesions of aortic mitral and tricuspid valves） …… 260

二尖瓣与主动脉瓣双瓣替换术（combination of mitral and aortic valve replacement）…… 260
前瓣后部切除与二尖瓣化成形术（resection of rear part of anterior leaflet with bicuspid-plasty）…… 260
瓣环重建术（valvular annuoreconstruction）…… 260
二尖瓣关闭不全（mitral incompetence）…… 260
二尖瓣狭窄（mitral stenosis）…… 260
二尖瓣术后再狭窄（restenosis after mitral valvular operation）…… 261
二尖瓣瓣环钙化症（mitral annulus calcified disease）…… 261
创伤性二尖瓣关闭不全（injured mitral valve insufficiency）…… 261
二尖瓣直视修补术（open mitral commissurotomy）…… 261
二尖瓣左侧途径闭式扩张术（closed mitral commissurotomy by left side）…… 261
二尖瓣右侧途径闭式扩张术（closed mitral commissurotomy by right side）…… 262
三尖瓣瓣膜缺损修复术（repair of tricuspid valvular defect）…… 262
前瓣病变切除直接缝合与瓣环成形（resection of anterior leaflet lesion with direct suture and annuoplasty）…… 262
三尖瓣替换术（tricuspid replacement）…… 262
三尖瓣瓣环固定术（tricuspid annulopexy）…… 262
三尖瓣损伤（tricuspid valve injury）…… 262
三尖瓣交界扩张术（tricuspid valve commissurotomy）…… 262
三尖瓣二瓣化术（tricuspid valve bicuspidization repair）…… 262
房化心室纵行折叠术和三尖瓣修复术（longitudinal plication of atrialized ventricular chamber and repair of tricuspid valve）…… 263
Ebstein 心脏畸形（Ebstein cardiac anomaly）…… 263
左侧房室瓣关闭不全的处理（management of left atrioventricular valve insafficiency）…… 263
瓣膜再替换术（re-replacement of prosthetic valve）…… 263
瓣膜局部修补术（repair of localized leaflet defect）…… 263
瓣膜和乳头肌损伤（valve and papillary muscle injury）…… 263
瓣膜钙化（valve calcification）…… 264
病灶清除与瓣膜成形术（debridement of lession and valve valvuloplasty）…… 264
病灶清除与瓣膜替换术（debridement of lession and valve replacement）…… 264
Reed 缝缩法（Reed annularplasty）…… 264
瓣周漏（periprosthetic leakage）…… 264
瓣柱（artificial valve pillar）…… 264
瓣膜替换术（valve replacement）…… 264
联合瓣膜疾病（cardiac multiple valvular disease）…… 264
脱垂瓣膜折叠术（proplapsed leaflet plication）…… 265
心脏瓣膜损伤（cardiac valve injury）…… 265
瓣周脓肿（perivalvular absecess）…… 265
升主动脉损伤修复术（repair of injury of ascending aorta）…… 265
升主动脉-头臂动脉旁路移植术（ascending aorta-brachiocephalic bypass grafting）…… 265
主动脉瓣环缩术（aortic valve annulorrhaphy）…… 265
Bentall 手术（Bentall operation）…… 266
降主动脉与左肺动脉吻合术（desending aorta to left pulmonary artery shunt）…… 266
主动脉弓畸形治疗（therapy for deformity of aortic arch）…… 266
主动脉狭窄段切除和端端吻合术（resection of aortic coarctation and end to end anastomosis）…… 266
主动脉狭窄楔形切除术（resection of aortic coarctation）…… 266
主动脉壁中层囊性坏死（aortic cystic medial necrosis）…… 266
主动脉瓣脱垂（aortic valve prolapse）…… 266
胸主动脉瘤（thoracic aortic aneurysm）…… 267
主动脉损伤（injury of aorta）…… 267
升主动脉肺动脉吻合术（ascending aorta to palmonary artery shunt）…… 267
主动脉瓣替换术（aortic valve replacement）…… 267
Bentall 手术（complete replacement of the ascending aorta）…… 267
主动脉窦瘤破裂（ruptured aneurysm of aortic sinus）…… 268
主动脉缩窄段切除和人造血管移植术（resection of aortic coarctation and interposition of prosthetic

tube graft） …… 268
主动脉瓣狭窄（aortic valvular stenosis） …… 268
主动脉缩窄（coarctation of aorta） …… 268
主动脉-左室隧道修复术（repair aortic-left ventricular tunnel） …… 269
主动脉根部环形脓肿（circular abscess of aortic sinus） …… 269
单侧右肺静脉异位连接（right unilateral anomalous pulmonary venous connection） …… 269
主动脉瓣上脓肿（supravalvular aortic abscess） … 269
主动脉瓣替换与二尖瓣成形术（aortic valve replacement and mitral valvuloplasty） …… 269
心尖主动脉带瓣管道（apico-aortic valved conduit bypass） …… 269
心尖主动脉分流（apico-ascending dorta shunt） …… 270
胸主动脉瘤切除术（resection of thoracic aortic aneurysm） …… 270
胸主动脉直接修补缝合（direct repair of thoracic aortic aneurysm） …… 270
胸主动脉人造血管移植术（thoracic aorta replacement with artificial vessel） …… 270
锁骨下动脉近端和主动脉缩窄远端吻合术（anastomosis between the subclavian artery and the distal end of coarctation aorta） …… 270
右肺动脉近端狭窄的外科治疗（surgical treatment of proximal stenosis of right pulmonary stenosis） …… 271
Fontan 手术（Fontan operation） …… 271
肺动脉漏斗部肥厚肌束切除术（infundibular resection） …… 271
全腔静脉与肺动脉连接术（total cavopulmonary connection） …… 271
肺动脉栓子摘除术（pulmonary artery embolectomy） …… 271
肺动脉损伤修复术（repair of pulmonary artery injury） …… 271
肺总静脉与冠状静脉窦异常连接的修复（repair of total anomalous pulmonary venous with coronary sinus） …… 272
混合型完全性肺静脉异位连接的修复（repair of total anomalous pulmonary venous connection of mixed type） …… 272
完全性肺静脉异位连接修复（total anomalous pulmonary venous connection） …… 272
完全性肺静脉与右心房异常连接的修复（repair of total anomalous pulmonary venous connection with right atrium） …… 272
完全性肺静脉与上腔静脉异位连接的修复（repair of total anomalous pulmonary venous connection with superior vena cava） …… 272
心下型完全性肺静脉异位连接的修复（repair of infracardiac type total anomalous pulmonary venous connection） …… 272
体外循环肺动脉瓣膜切开术（pulmonary valve commissurotomy with cardiopulmonary bypass） …… 273
单侧右肺静脉异位连接修复（repair of right unilateral anomalous pulmonary venous connection） …… 273
单侧左肺静脉异位连接（left unilateral anomalous pulmonary venous connection） …… 273
肺动脉瓣发育不良（pulmonary valve dysplasia） …… 273
肺动脉瓣狭窄（pulmonary valve stenosis） …… 273
锁骨下动脉肺动脉吻合术（left subclavicular pulmonary arterial shunt） …… 274
右肺动脉和上腔静脉吻合术（right pulmonary arterial to superior vena cava shunt） …… 274
左肺动脉和降主动脉吻合术（Potts 手术）（descending aorta to left pulmonary artery shunt） …… 274
肺动脉狭窄（pulmonary arterial stenosis） …… 274
肺动脉带缩术（pulmonary artery banding） …… 274
肺动脉瓣上及左、右分支近端狭窄的外科治疗（surgical treatment of supravalvular pulmonary stenosis and proximal stenosis of right and left branches） …… 274
Gleen 手术（Gleen operation） …… 275
Brock 手术（Brock procedure） …… 275
肺静脉至右心房异位连接矫正手术（repair of anomalous pulmonary venous connected to right atrium） …… 275
肺静脉至上腔静脉异位连接矫正手术（repair of anomalous pulmonary venous connected to superior vena cava） …… 275
肺静脉异位连接心内型矫正手术（correction of intracardiac type total anomalous pulmonary venous connection） …… 275
肺静脉异位连接心上型矫正手术（correction of

supracardiac type total anomalous pulmonary venous connection) …… 275
肺静脉异位连接心下型矫正手术（correctlon of infracardiac type total anomalous pulmonary venous connection）…… 275
冠状动脉重建术（reconstruction of coronary arteries）…… 276
冠状动脉异常起源于肺动脉（anomalous origin of coronary artery from pulmonary artery）…… 276
左冠状动脉旁路术（left coronany artery bypass grafting）…… 276
左冠状动脉结扎术（ligation of left coronary artery）…… 276
左冠状动脉再植术（reimplantation of left coronary artery）…… 276
结三角（nadal triangle）…… 276
动脉导管未闭（patent ductus arteriosus）…… 276
动脉导管未闭结扎术（ligation of patent ductus arterisus）…… 277
完全性大动脉转位（complete transposition of great arteries）…… 277
左上腔静脉（persistent left superior vena cava）… 277
Rastelli 手术（Rastelli operation）…… 277
Beck Ⅱ 型手术（Beck Ⅱ procedure）…… 277
大动脉错位姑息性手术（palliative operation for complete transposition of great arteries）…… 277
大血管右肺动脉端侧吻合术（great artery to right pulmonary artery shunt）…… 277
血管环畸形（congenital vascular ring）…… 278
动脉瘤修补术（aneurysm excision and repair）…… 278
体-肺动脉分流术（systemic-pulmonary artery shunt）…… 278
Jatene 手术（Jatene operation）…… 278
矫正性大动脉转位合并心内畸形的矫正手术（corrective surgery of corrected transposition of great arteries associated intracardiac anomaly）…… 278
大动脉转位纠治手术（corrective surgery for complete transposition of great arteries）…… 279
腔静脉损伤修复术（repair of the vena cava injury）…… 279
心脏移植（heart trarsplantation）…… 279
标准原位心脏移植（standard orthotopic heart transplantation）…… 279
改良心脏移植方法（modified heart transplantation）…… 279
心脏异位移植（heterotopic heart transplantation）…… 280
婴儿心脏移植（heart transplantation in infancy）… 280
人造心脏修补材料（prosthetic substitute for cardiovascular repair）…… 280
人造瓣膜狭窄（cardiac valve prothesis stenosis）… 280
人造瓣膜关闭不全（cardiac valve prothesis insuffciency）…… 280
人造带瓣膜管道和单瓣补片（valved conduit and single valved patch）…… 280
人造机械瓣膜（artificial mechanical valve prothesis）…… 280
人造生物瓣（artificial valve bioprosthesis）…… 280

普通外科学

简介…… 281
胃和十二指肠疾病（gastroduodenal diseases …… 284
先天性肥厚性幽门狭窄（congenital hypertrophic pyloric stenosis）…… 284
成人肥厚性幽门狭窄（adult hypertrophic pyloric stenosis）…… 284
新生儿自发性胃破裂（neonatal idiopathic gastric rupture）…… 284
胃重复畸形（reduplication of stomach）…… 284
先天性幽门闭锁和隔膜（congenital pyloric atresia）…… 285
胃癌（carcinoma of stomach; gastric cancer）…… 285
癌前病变（precancerous lesion）…… 285
胃息肉（gastric polyp）…… 285
慢性胃炎（chronic gastritis）…… 285
恶性贫血（malignant anemia）…… 285
胃黏膜上皮化生（intestinal metaplasia in gastric mucosa）…… 286
胃大部切除术后残胃病变（gastric remnant lesion）…… 286
化学和生物致癌因素（chemical carcinogenic factor and biologic carcinogenic factor）…… 286
早期胃癌（early gastric carcinoma, EGC）…… 286
息肉型（polypoid type）…… 286
隆起型（protruded type）…… 286
平坦型（smooth type）…… 286

凹陷型（excavated type） …… 286
进展期胃癌（中晚期胃癌）（advanced gastric carcinoma） …… 286
巨块型（massive type） …… 287
局限溃疡型（ulcerating circumscribed type） …… 287
浸润溃疡型（ulcerating infiltrative type） …… 287
弥漫浸润型（diffuse infiltrative type） …… 287
混合型（mixed type） …… 287
胃溃疡癌变（malignant change of gastric ulcer） … 287
残胃癌（gastric remnant carcinoma） …… 287
转移性胃癌（secondary gastric carcinoma） …… 287
胃类癌（gastric carcinoid） …… 288
癌肉瘤（carcinosarcoma） …… 288
蕈伞型癌（息肉样癌）（polypoid cancer） …… 288
肠型胃癌（intestinal type gastric carcinoma） …… 288
胃型胃癌（弥漫型胃癌）（diffuse carcinoma of stomach） …… 288
胃乳头状腺癌（papillary adenocarcinoma） …… 288
胃管状腺癌（tubular adenocarcinoma） …… 288
胃硬癌（scirrhous carcinoma of stomach） …… 288
胃黏液型腺癌（gastric mucinous adenocarcinoma） …… 289
胃混合性腺癌（gastric mixed adenocarcinoma） …… 289
胃腺癌（gastric adenocarcinoma） …… 289
胃黏液癌（gastric mucous carcinoma） …… 289
黏液细胞癌（印戒细胞癌）（signet ring cell carcinoma） …… 289
胃未分化癌（gastric undifferentiated carcinoma） … 289
胃低分化癌（gastric poorly-differentiated adenocarcinoma） …… 289
胃癌的直接蔓延转移（direct spreading metastasis of gastric carcinoma） …… 289
胃癌的淋巴转移（lymphatic metastasis） …… 289
淋巴结转移数（metastatic number of lymph nodes） …… 289
胃癌的血行转移（hematogenous metastasis of gastric carcinoma） …… 289
胃癌的种植转移（implantation metastasis of gastric carcinoma） …… 290
腹膜种植性转移（peritoneal implantation metastasis） …… 290
胃癌的肝转移（liver metastasis of gastric carcinoma） …… 290
胃癌的肺转移（lung metastasis of gastric carcinoma） …… 290
胃癌的卵巢转移（krukenberg 瘤）（ovarian metastasis of gastric carcinoma; krukenberg tumor） …… 290
胃癌的临床病理分期（TNM 分类）（clinicopathological staging of gastric cancer） …… 290
胃癌的外科治疗（surgical treatment of gastric cancer） …… 290
胃癌的根治性切除术（radical resection for carcinoma of stomach） …… 291
胃癌的扩大根治术（extended radical gastrectomy） …… 291
根治性全胃切除术（radical total gastrectomy） …… 291
左上腹联合脏器切除术（upperleft abdominal evisceration） …… 291
胃癌的胰十二指肠切除术（pancreatoduodenectomy for carcinoma of stomach） …… 291
根治性幽门侧胃大部切除术（radical distal subtotal gastrectomy） …… 291
根治性贲门侧胃大部切除术（radical proximal subtotal gastrectomy） …… 291
旷置胃癌的胃空肠吻合术（gastrojejunostomy for exclusion of gastric carcinoma） …… 292
姑息性胃大部切除术（palliative subtotal gastrectomy） …… 292
胃恶性淋巴瘤（malignant lymphoma in stomach） …… 292
组织细胞肉瘤（histiocytosarcoma） …… 292
肿块型（massive type） …… 292
溃疡型（ulcerative type） …… 292
浸润型（infiltrative type） …… 292
结节型（nodular type） …… 292
胃平滑肌肉瘤（gastric leiomyosarcoma） …… 293
胃内型（entogastric type） …… 293
胃外型（extragastric type） …… 293
胃壁型（gastromural type） …… 293
胃良性肿瘤（gastric benign tumor） …… 293
胃平滑肌瘤（gastric leiomyoma） …… 293
胃神经纤维瘤（gastric neurofibroma） …… 293
胃神经鞘瘤（gastric neurolemmoma） …… 293
胃脂肪瘤（gastric lipoma） …… 293
胃血管瘤（gastric hemangioma） …… 293

胃异位胰腺（ectopic pancreas; aberrant pancreas） …… 293
胃纤维瘤（gastric fibroma） …… 294
胃血管球瘤（gastric glomus tumor） …… 294
胃假性淋巴瘤（pseudolymphomas） …… 294
胃憩室（gastric diverticulum） …… 294
胃黏膜脱垂症（prolapse of gastric mucosa） …… 294
胃下垂（ptosis of stomach） …… 294
急性胃扩张（acute gastric dilatation） …… 294
胃扭转（volvulus of stomach） …… 294
器官轴扭转（organoaxial volvulus） …… 294
系膜轴扭转（mesenterioaxial volvulus） …… 295
混合型扭转（compound volvulus） …… 295
胃损伤（injury of stomach） …… 295
胃机械性损伤（mechanical injury of stomach） …… 295
胃开放性损伤（open injury of stomach） …… 295
胃闭合性损伤（closed injury of stomach） …… 295
胃异物的损伤（gastric injury caused by foreign matters） …… 295
胃医疗器械的损伤（gastric injury of medical apparatus and instruments） …… 295
胃化学性损伤（chemical injury of stomach） …… 295
胃内异物（foreign body in stomach） …… 295
胃外性胃内异物（extraneous matter in stomach） …… 295
胃内性胃内异物，胃结石（entogastric matter in stomach, bezoar） …… 295
柿胃石（gastric persimmon bezoar） …… 295
毛发胃石（trichobezoar） …… 295
胃壁损伤处进入胃内异物（entrance of foreign matters from injuried stomach wall） …… 296
胃泌素瘤（Zollinger-Ellison syndrome） …… 296
胃肉芽肿病（gastric granulomatosis） …… 296
胃血吸虫病（gastric schistosomiasis） …… 296
胃结核（gastric tuberculosis） …… 296
胃梅毒（gastric syphilis） …… 296
胃嗜酸性肉芽肿（gastric eosinophilic granuloma） …… 296
胃潴留（gastric retention） …… 296
巨大胃黏膜肥厚症（huge mucose hypertrophy of stomach） …… 297
消化性溃疡（peptic ulcer） …… 297
胃溃疡（gastric ulcer） …… 297
高位胃溃疡（proximal gastric ulcer） …… 297
幽门管溃疡（pyloric canal ulcer） …… 297
胃窦括约肌溃疡（ulcer of gastric antrum sphincter） …… 297
复合性溃疡（combined ulcer） …… 297
巨型溃疡（giantism ulcer, giant ulcer） …… 298
多发性溃疡（multiple ulcers） …… 298
溃疡的活动期（active stage of ulcer） …… 298
溃疡的愈合期（healing stage of ulcer） …… 298
溃疡的瘢痕期（scarring stage of ulcer） …… 298
十二指肠溃疡（duodenal ulcer） …… 298
无症状溃疡（asymptomatic ulcer） …… 298
球后十二指肠溃疡（postbulbar duodenal ulcer） … 298
假性溃疡综合征，幽门十二指肠敏感症（pseudo ulcer syndrome, pyloroduodenal susceptivity） …… 298
应激性溃疡（stress ulcer） …… 298
柯令溃疡（curling ulcer） …… 299
库欣溃疡（cushing ulcer） …… 299
难治性溃疡（refractory ulcer） …… 299
溃疡出血（ulcer hemorrhage） …… 299
溃疡穿孔（ulcer perforation） …… 299
穿透性溃疡（penetrating ulcer） …… 299
幽门梗阻（pyloric obstruction） …… 299
胃液分析（gastric juice analysis） …… 299
大便潜血反应（faecal occult blood test） …… 299
钡餐检查（barium meal examination） …… 300
胃双重对比造影检查（double contrast study of stomach） …… 300
胃镜检查，光导纤维胃镜检查（gastrofiberscopy） …… 300
三片法、四片法（three-slide smear examination four-slide smear examination） …… 300
CT 检查（CT examination） …… 300
胃黏膜染色法（gastric mucosa staining） …… 300
细胞学检查（cytological examination） …… 300
四环素荧光试验（tetracycline fluorescence measurement） …… 300
胃液锌离子测定（zinc assay in stomach） …… 300
胎儿硫糖蛋白抗原（fetal sulfoglycoprotein antigen, FSA） …… 301
胃癌抗原，肿瘤相关抗原检查（gastric cancer associated antigen, GCA） …… 301
癌胚抗原（carcino-embryonic antigen, CEA） …… 301

α-L-岩藻糖苷酶（α-L-fucosidase，AFU） …… 301
碱性磷酸酶（alkaline phosphatase，AKP） …… 301
乳酸脱氢酶（lactic dehydrogenase，LDH） …… 301
胃蛋白酶（pepsase；pepsin） …… 301
己糖激酶（hexosemonophosphate kinase，HK） …… 301
β-葡萄糖醛酸酶（β-glycuronidase；glucuronidase） …… 301
乳酸（lactic acid） …… 301
胃泌素（gastrin） …… 301
肌酸激酶同工酶：肌酸激酶（creatine phosphokinase，CK） …… 302
胃造瘘术（gastrostomy） …… 302
胃切开术（gastrotomy） …… 302
胃空肠吻合术（gastrojejunostomy） …… 302
胃空肠 Roux-Y 吻合（roux-en-Y type gastrojejunostomy） …… 302
胃穿孔修补术（repaif of gastric perforation） …… 302
胃大部切除术（partial gastrectomy） …… 302
胃次全切除术（subtotal gastrectomy） …… 302
全胃切除术（total gastrectomy） …… 302
幽门成形术（pyloroplasty） …… 303
迷走神经切断术（vagotomy） …… 303
迷走神经切断——胃引流术（vagotomy-gastric drainage） …… 303
选择性迷走神经切断——胃窦切除术（selective vagotomy-antrectomy） …… 303
高度选择迷走神经切断术（highly selective vagotomy，HSV） …… 304
胃近端大部切除术（proxmial gastrectomy） …… 304
胃远端大部切除术（distal gastrectomy） …… 304
剖腹探查术（exploratory laparotomy） …… 304
胃切除术后出血（吻合口出血）（post-gastrectomy bleeding；hemorrhage of stoma） …… 304
胃排空障碍（delayed gastric emptying） …… 304
吻合口梗阻（stomal obstruction） …… 304
吻合口黏膜水肿（stomal mucosa edema） …… 305
输入襻梗阻（afferent loop obstruction） …… 305
输出襻梗阻（efferent loop obstruction） …… 305
胃切除术后胰腺炎（post-gastrectomy pancreatitis） …… 305
十二指肠残端瘘（duodenal stump fistula） …… 305
吻合口瘘（stomal fistula） …… 305
倾倒综合征和低血糖综合征（dumping syndrome and hypoglycemia syndrome） …… 305
迷走神经切断后腹泻（postvagotomy diarrhea） …… 306
慢性输入襻梗阻（chronic afferent loop obstruction） …… 306
小胃综合征（small gastric pouch syndrome） …… 306
胆汁反流性残胃炎（bile reflux gastritis） …… 306
吻合口溃疡（stomal ulcer；marginal ulcer） …… 306
沙门菌感染（salmonella infection） …… 306
空肠胃套叠（jejunogastric intussusception） …… 306
胃空肠—结肠瘘（gastrojejunocolic fistula） …… 307
胃切除后营养障碍（postgastrectomy malnutrition） …… 307
残胃坏死、扭转（necrosis of stomach remnant） … 307
胆总管损伤（injury of common bile duct） …… 307
结肠中动脉损伤（middle colic artery injury） …… 307
脾损伤（injury of spleen） …… 307
胰腺损伤（injury of pancreas） …… 307
无胃性贫血（postgastrectomy anemia） …… 307
旷置溃疡后出血（hemorrhage after exclusion of lucer） …… 308
溃疡旷置术（Bancroft operation；exclusion of duodenal ulcer） …… 308
复发性溃疡（recurrent ulcer） …… 308
类固醇性溃疡（steroid ulcer） …… 308
术后的化学药物治疗（postoperative chemotherapy） …… 308
术后放射治疗（postoperative radiotherapy） …… 308
肿瘤的介入治疗（interventional therapy） …… 308
十二指肠淤滞症（duodenal stasis） …… 308
肠系膜上动脉综合征（superior mesenteric artery syndrome SMAS）） …… 309
小肠和结肠疾病（small intestial and colonic disease） …… 309
肠梗阻（intestinal obstruction；ileus） …… 309
动力性肠梗阻（dynamic obstruction） …… 310
麻痹性肠梗阻（paralytic obstruction） …… 310
痉挛性肠梗阻（spastic obstruction） …… 310
机械性肠梗阻（mechanical obstruction） …… 311
血运性肠梗阻（obstruction of blood circulatory disturbance） …… 311
绞窄性肠梗阻（strangulation obstruction） …… 311
闭袢性肠梗阻（closed loop obstruction） …… 311

粘连性肠梗阻（adhesive intestinal obstruction; adhesive ileus） …… 312
肠套叠（intussusception） …… 312
小肠扭转（volvulus of small intestine） …… 312
乙状结肠扭转（volvulus of sigmoid colon） …… 313
盲肠扭转（volvulus of cecum） …… 313
肠堵塞（block of intestine） …… 313
蛔虫性肠梗阻（intestinal obstruction due to ascaris lumbricoides） …… 314
异物肠堵塞（intestinal block by foreign body） …… 314
胆石性肠梗阻（gallstone ileus） …… 314
急性肠系膜动脉闭塞（acute mesenteric arterial occlusion） …… 315
非闭塞性急性肠缺血（acute non-occlusive intestinal ischemia） …… 315
慢性肠系膜血管闭塞（chronic mesenteric vascular occlusion） …… 316
肠系膜静脉血栓形成（mesenteric venous thrombosis, MVT） …… 316
梗阻性缺血性结肠炎（obstructive ischemic colitis） …… 316
伪膜性肠炎（pseudomembranous enterocolitis） …… 317
溃疡型肠结核（intestinal tuberculosis ofulcerative type） …… 317
增生型肠结核（intestinal tuberculosis ofproliferative type） …… 318
伤寒肠穿孔（perforative ileotyphus） …… 318
空肠回肠憩室（diverticulum of jejunum and ileum） …… 318
Chilaiditi 征（Chilaiditi sign） …… 319
美克耳（尔）憩室（Meckel diverticulum） …… 319
盲袢综合征（blind loop syndrome） …… 319
短肠综合征（short bowel syndrome, SBS） …… 320
肠瘘（intestinal fistula） …… 320
肠管状瘘（tubular fistula of intestine） …… 321
肠唇状瘘（labial fistula of intestine） …… 321
闭合性肠系膜损伤（closed mesentery injury） …… 321
小肠肿瘤（tumor of small intestine） …… 321
小肠平滑肌瘤（leiomyoma of small intestine） …… 322
小肠脂肪瘤（lipoma of small intestine） …… 322
小肠纤维瘤（fibroma of small intestine） …… 322
小肠血管瘤（hemangioma of small intestine） …… 322
小肠癌（cancer of small intestine） …… 322
结肠钝性损伤（blunt injury of colon） …… 323
先天性巨结肠（congenital megacolon） …… 324
结肠憩室病（diverticular disease of colon） …… 324
结肠憩室炎（diverticulitis of colon） …… 324
阿米巴病结肠穿孔（amoebiasis colon perforation） …… 325
结肠阿米巴肉芽肿（amoebic granuloma of colonic） …… 325
结肠血吸虫病（schistosomiasis of colon） …… 325
溃疡性结肠炎（ulcerative colitis, UC） …… 325
中毒性巨结肠（toxic megacolon） …… 326
克隆病（crohn disease） …… 326
缺血性结肠炎（ischemic colitis, LC） …… 327
结肠管状腺瘤（tubular adenoma of colon） …… 327
结肠绒毛状腺瘤（villous adenoma of colon） …… 327
家族性腺瘤性息肉病（familial adenomatous polyposis, FAP） …… 327
结肠幼年性息肉（juvenile polyp of colon） …… 328
黑斑息肉综合征（Peutz-Jeghers syndrome, PJS） …… 328
结肠炎性息肉（inflammatory polyp of colon） …… 329
结肠增生性息肉（hyperplastic polyp of colon） …… 329
结肠类癌（colonic carcinoid） …… 329
阑尾腺癌（adenocarcinoma of appendix） …… 330
小肠类癌（carcinoid of small intestine） …… 330
直肠类癌（rectal carcinoid） …… 330
类癌综合征（carcinoid syndrome） …… 331
结肠癌（carcinoma of colon） …… 331
癌胚抗原（carcinoembryonic antigen, CEA） …… 332
结肠钡餐检查（barium meal examination of colon） …… 332
纤维结肠镜检查术（colonofiberscope） …… 332
结肠脂肪瘤（lipoma of colon） …… 332
慢性阑尾炎（chronic appendicitis） …… 333
异位急性阑尾炎（acute appendicitis of ectopic positions） …… 333
坏疽性阑尾炎（gangrenous appendicitis） …… 334
化脓性阑尾炎（suppurative appendicitis） …… 334
阑尾周围脓肿（periappendicel abscess） …… 334
血吸虫性阑尾炎（schistosomic appndicitis） …… 334
阿米巴性阑尾炎（amebic appendicitis） …… 334
阑尾黏液囊肿（appendiceal mucocele） …… 334
阑尾黏液肿瘤（mucinous tumor of appendix） …… 335

直肠指诊（rectal touch; digital examination of rectum） …… 335
肛门镜检查（anoscopy; anal speculum） …… 335
插入伤（insertion injury） …… 336
器械伤（instrument injury） …… 336
火器伤（firearm wound; firearm injury） …… 336
腹膜内直肠伤（rectal injury of internal peritoneum） …… 336
腹膜外直肠伤（extraperitoneal rectal injury） …… 336
肛管损伤（injury of anal canal） …… 336
肛裂（anal fissure） …… 337
肛周脓肿（perianal abscess） …… 337
坐骨直肠窝脓肿（ischiorectal abscess） …… 337
骨盆直肠窝脓肿（supralevator abscess） …… 337
直肠后脓肿（retrorectal abscess） …… 338
高位肌间脓肿（high intermuscular abscess） …… 338
肛瘘（anal fistula） …… 338
肛周尖锐湿疣（perianal condyloma acuminatum, PCA） …… 338
痔（hemorrhoid） …… 339
外痔（external hemorrhoid） …… 339
内痔（internal hemorrhoid） …… 339
混合痔（mixed hemorrhoid） …… 339
哨兵痔（sentinel pile） …… 340
直肠脱垂（rectal prolapse） …… 340
肛门失禁（anal incontinence） …… 340
直肠前突（rectocele） …… 340
直肠内套叠（internal intussusception of rectum） … 341
孤立性直肠溃疡综合征（solitary rectal ulcer syndrome, SRUS） …… 341
会阴下降综合征（descending perineum syndrome） …… 342
盆底肌痉挛综合征（spastic pelvic floor syndrome） …… 342
耻骨直肠肌综合征（puborectal muscle syndrome） …… 342
直肠癌（rectal carcinoma） …… 343
肿块型直肠癌（protruded type of rectal carcinoma） …… 343
溃疡型直肠癌（ulcerative type of rectal carcinoma） …… 343
浸润型直肠癌（infiltrating type of rectal carcinoma） …… 343
直肠腺癌（rectal adenocarcinoma） …… 343
直肠黏液腺癌（rectal mucinous adenocarcinoma） …… 343
直肠未分化癌（rectal undifferentiated carcinoma） …… 343
直肠鳞状细胞癌（rectal squamous carcinoma） …… 343
直肠低恶性癌（rectal carcinoma of low malignancy） …… 343
直肠中等恶性癌：（rectal carcinoma of middling malignancy） …… 343
直肠高恶性癌（rectal carcinoma of high malignancy） …… 343
Dukes 分期（Dukes classification） …… 343
Astler-Coller 改正分期（Astler-Coller modified staging） …… 344
中国大肠癌分期（Chinese large intestine carcinoma staging） …… 344
肛管直肠恶性黑色素瘤（anorectal malignant melanoma） …… 344
肛管鳞状上皮癌（squamous cell carcinoma of anal canal） …… 344
肛门基底细胞癌（basal cell carcinoma of anal canal） …… 345
一穴肛原癌（cloacogenic carcinoma） …… 345
肛周 Paget 病（perianal Paget disease） …… 346
小肠穿孔修补术（repair of perforation of small intestine） …… 346
小肠部分切除吻合术（partial resection and anastomosis of small intestine） …… 346
肠粘连松解术（lysis of intestinal adhesion） …… 346
小肠排列术（plication of small intestine） …… 346
小肠楔形切除缝合术：（wedgy resection of small intestine and suture） …… 347
回肠造瘘术：（fistulation of ileum） …… 347
小肠外置术：（exteriorization of intestine） …… 347
全胃肠外营养（total parenteral nutrition, TPN） … 347
肠减压（intestinal decompression） …… 347
短路手术（bypass operation） …… 347
右半结肠切除术（right hemicolectomy） …… 347
根治性右半结肠切除术（radical right hemicolectomy） …… 348
左半结肠切除术（left hemicolectomy） …… 348
根治性左半结肠切除术（radical left hemicolectomy）

…… 348
横结肠切除术（transverse colectomy） …… 348
结肠造口术（colostomy） …… 349
阑尾切除术（appendectomy） …… 349
阑尾脓肿引流术（drainage of appendical abscess）
…… 350
经腹会阴直肠切除术；Miles 手术（abdominoperineal resection，Miles operation） …… 350
直肠前切除术；Dixon 手术（anterior rectectomy，Dixon operation） …… 350
经耻骨入路直肠低位切除术（anterior rectectomy with transpubic approach） …… 351
经腹骶联合直肠切除术（abdominosacral resection）
…… 351
经腹肛门直肠切除术；Parks 手术（abdominoanal resection，Parks opening） …… 351
经腹肛管拖出或切除术；Bacon 手术（abdminoanal pull through operation of rectum，Bacon operation）
…… 352
Babcock-Black 手术（Babcock-Black operation） …… 352
Maunsell-Weir 手术（Maunsell-Weir operation）
…… 352
Turnbull-Cutait 手术（Turnbull-Cutait operation）
…… 353
肛裂切除术（excision of fissure） …… 353
内括约肌切断术（internal sphincterotomy） …… 353
肛周脓肿切开引流术（incision and drainage of perianal abscess） …… 353
挂线疗法（seton therapy） …… 354
肛瘘切开术（anal fistulotomy） …… 354
肛瘘切除一期缝合术（fistulectomy with primary suture） …… 354
内痔注射疗法（injection therapy of internal hemorrhoid） …… 354
枯痔钉疗法（haemorrhoid-desiccating nails treatment）
…… 355
内痔胶圈套扎疗法（rubber band ligation）
…… 355
冷冻疗法（cryotherapy） …… 355
红外线照射疗法（infrared coagulation therapy） … 355
肛管扩张疗法（anal dilatation） …… 355
内痔环形切除术（circumferential hemorrhoidectomy）
…… 356
Ripstein 手术（Ripstein operation） …… 356
Lvalon 海绵植入术（Lvalon sponge implantation）
…… 356
直肠骶骨悬吊术（suspension of rectum onto sacrum）
…… 356
直肠前壁折叠术（plication of anterior wall of rectum）
…… 356
肛管括约肌修补术（repair of anal sphincter） …… 356
肛门圈缩手术（anal wiring operation） …… 357
肛门后方盆底修补术（postanal repair of pelvic floor sphincter） …… 357
股薄肌移植括约肌成形术（sphincteroplasty with gracilis muscle） …… 357
臀大肌移植括约肌成形术（sphincteroplasty with greatest gluteal muscle） …… 357
内痔外剥内扎术（dissection and ligation of internal hemorrhoid） …… 357
原发性腹膜后肿瘤（primary retroperitoneal tumor）
…… 358
腹膜后脂肪瘤（retroperitoneal lipoma） …… 358
腹膜后脂肪肉瘤（retroperitoneal liposarcoma） …… 358
腹膜后血管外皮瘤（retroperitoneal hemangiopericytoma，RHP） …… 359
腹膜后淋巴管瘤（retroperitoneal lymphangioma）
…… 359
腹膜后神经鞘瘤（retroperitoneal neurilemmoma）
…… 359
成神经细胞瘤（neuroblastoma） …… 359
腹膜后恶性非嗜铬性副神经节瘤（retroperitoneal malignant nonchromaffin paraganglioma） …… 360
腹膜后嗜铬细胞瘤（retroperitoneal pheochromocytoma）
…… 360
腹膜后恶性嗜铬细胞瘤（malignant retroperitoneal pheochromocytoma） …… 361
腹膜后良性囊性畸胎瘤（benign retroperitoneal cystic teratoma） …… 361
腹膜后恶性苗勒混合性瘤（retroperitoneal malignant mullerian mixed tumor） …… 361
腹膜后恶性畸胎瘤（malignant retroperitoneal teratoma）
…… 361
腹膜后内胚窦瘤（retroperitoneal endodermal sinus tumor REST） …… 361
腹膜后原发性绒毛膜上皮癌（retroperitoneal primary

choriocarcinoma） …… 362
腹膜后表皮样囊肿（retroperitoneal epidermoid） … 362
腹膜后肠源性囊肿（retroperitoneal enterogenous cyst） …… 362
腹膜后原发骨外性骨肉瘤（retroperitoneal primary extraskeletal osteosarcoma） …… 362
腹膜后肝癌（retroperitoneal hepatocarcinoma） …… 363
腹膜后恶性纤维组织细胞瘤（retroperitoneal malignant fibrous histiocytoma） …… 363
腹膜后巨大淋巴结增生（retroperitoneal giant lymph node hyperplasia） …… 363
弥漫浸润型直肠癌（diffusely infiltrating rectal carcinoma） …… 363
肠气囊肿病（intestinal pneumatosis cystoid） …… 364
结核性阑尾炎（tubercular appendicitis） …… 364
肠扭结综合征（intestinal knot syndrome） …… 364
腹腔动脉压迫综合征（celiac artery compression syndrome） …… 364
Zanca 综合征（Zanca syndrome） …… 365
Cronkhite-Canada 综合征（Cronkhite-Canada syndrome，CCS） …… 365
肛管直肠血管瘤（anorectal hemangioma） …… 365
小肠恶性黑色素瘤（malignant melanoma of small intestine） …… 366
Turcot 综合征（Turcot syndrome） …… 366
肛门皮下脓肿（anal subcutaneous abscess） …… 366
直肠黏膜下脓肿（rectal submucosal abscess） …… 367
特发性结肠穿孔（idiopathic colonic perforation） …… 367
活动盲肠综合征（hyperkinetic cecum syndrome） …… 367
回盲瓣综合征（ileocecal valve syndrome） …… 367
小左结肠综合征（small left-colon syndrome） …… 368
结肠冗长症（redundant colon） …… 368
肛周化脓性汗腺炎（perianal suppurative hidradenitis） …… 368
藏毛窦和藏毛囊肿（pilonidal sinus and pilonidal cyst） …… 368
磁共振成像（magnetic resonance imaging，MRI） …… 369
腹膜后充气造影（retroperitoneal pneumography） …… 369
门静脉高压症（portal hypertension） …… 369
门静脉高压症分类（classification of portal hypertension） …… 369
区域性门静脉高压症（local portal hypertension） …… 369
特发性门静脉高压症（idiopathic portal hypertension，IPH） …… 369
肝外型门静脉高压症（extrahepatic portal hypertension） …… 369
肝内型门静脉高压症（intrahepatic portal hypertension） …… 369
窦型门静脉高压症（sinusoidal portal hypertension） …… 370
窦前型门静脉高压症（pre-sinusoidal portal hypertension） …… 370
窦后型门静脉高压症（post-sinusoidal portal hypertension） …… 370
前向性血流学说（forward flow theory） …… 370
后向性血流学说（backward flow theory） …… 370
液递物质学说（humoral mechanism） …… 370
门静脉系统解剖概要（anatomical outline of portal hypertension system） …… 370
侧支循环（collateral circulation） …… 370
外科干（surgical stem） …… 370
自由门静脉压（free portal pressure，FPP） …… 371
肝侧门脉闭塞压（hepatic occluded portal pressure，HOPP） …… 371
脏侧门脉闭塞压（splanchnic occluded portal pressure，SOPP） …… 371
最大灌注压（maximum perfusion pressure，MPP） …… 371
肝静脉楔入压（wedge hepatic venons pressure，WHVP） …… 371
脾髓压（splenic pulp pressure） …… 371
经脐静脉测压（transumbilical venous pressure） … 371
肝静脉压（hepatic vein pressure，HVP） …… 371
食道曲张静脉压（esophageal varicosis vein pressure） …… 371
门脉高压症血液流动力学（hemodynamics of portal hypertension） …… 371
全肝血流量（hepatic blood flow，HBF） …… 372
肝动脉血流率（hepatic artery flow，HAF） …… 372
门静脉血流率（portal vein flow，PVF） …… 372
脾静脉血流率（splenic vein flow，SVF） …… 372

超声多普勒法（Doppler ultrasonography）…… 372
电磁血流计法（electromagnetic rheometer method）…… 372
BSP 清除法（bromsulphalein clearance method）…… 372
热稀释法（thermodilution method）…… 372
指示剂稀释法（indicator dilution method）…… 372
靛蓝花青绿廓清试验（indocyanine green）…… 372
门静侧支循环分流量测定（shunt volume messure of portal vein collateral circulation）…… 373
食道静脉曲张分度（esophageal varicosis graduation）…… 373
经脐静脉门静脉造影（naveloportography，NPG）…… 373
经脾门静脉造影（splenoportography，SPG）…… 373
术中门静脉造影（portography during operation）… 373
经皮肝穿门静脉造影（percutaneous transhepatic portography，PTP）…… 373
直（间）接门静脉造影（direct（indirect）portography）…… 373
肝功能分级（grade of liver function，GLF）…… 373
门静脉系统功能分区（function partition of portalvein system）…… 374
胃底食道曲张静脉出血（gastric and esophageal variceal bleeding）…… 374
经内镜硬化疗法（endoscopic sclerotherapy）…… 374
经皮经肝胃冠状静脉栓塞术（percutaneous transhepatic embolization of gastric coronary vein）… 374
脾栓塞术（splenic arterial embolization）…… 374
三腔二囊管压迫止血（Sengstaken-Blakemore tube）…… 374
内镜下曲张静脉套扎术（endoscopic ligation of esophageal varicose）…… 374
门奇断流术（断流术）（devascularization of portal hypertension）…… 374
结扎术（ligature）…… 375
经腹胃底曲张静脉综合结扎术（trans-abdominal cirsodesis of fundal varicose）…… 375
冠状静脉结扎术（ligation of gastric coronary vein）…… 375
贲门周围血管离断术（paraesophagastric devascularization）…… 375
横断术（transection）…… 375
食道下端横断术（esophageal transection）…… 375
胃底横断术（stomach fundus transection）…… 375
食道下端胃底切除术（resection of lower esophagus and stomach fundus）…… 375
联合断流术（sugiura devascularization）…… 375
贲门周围血管离断加食道下端横断术（paraesophagastric devascularization with esophageal transection）…… 376
贲门周围血管离断加胃底横断术（pericardial devascularization combined with stomach fundus transection）…… 376
春木春夫手术（Aoki operation）…… 376
胃冠状静脉 TH 胶栓塞术（gastric coronary vein embolism with TH glue）…… 376
分流术（portosystemic shunt）…… 376
选择性分流术（selective shunting operation）…… 376
中心性分流术（central shunting operation）…… 376
外周性分流术（peripheral shunting operation）…… 376
门腔分流术（portacaval shunt）…… 376
门腔限制性分流术（partial portacaval shunt）…… 377
门腔端侧分流术（portacaval end-to-side shunt）… 377
门腔端侧分流加肝脏动脉化（portacaval end-to-side shunt with liver arterialization）…… 377
门静脉动脉化手术（arterialization of portal vein）…… 377
脾肾分流术（splenic renal shunt）…… 377
脾肾端侧分流术（splenic-renal end-to-side shunt）…… 377
脾肾端端分流术（splenic renal end-to-end shunt）…… 377
远端脾肾分流术（distal splenorenal shunt，DSRS）…… 377
胰脾离断术（splenopancreatic disconnection，SPD）…… 377
肠腔分流术（mesocaval shunt）…… 377
肠腔端侧分流术（mesocaval end-to-side shunt）… 378
肠腔侧端分流术（mesocaval side-to-end shunt）… 378
肠腔侧侧分流术（mesocaval side-to-side shunt）… 378
肠腔“H”型架桥方流术（mesocaval H-shunt）…… 378
脾腔分流术（spleno-caval shunt）…… 378
冠腔分流术（coronary-caval shunt）…… 378
脾段切除固定术（segmental resection of spleen）…… 378

脾大网膜与肺固定术（spleenpulmonary anastomosis） …… 378
脐腔分流术（omphalo-caval shunt） …… 378
腹腔颈静脉分流术（peritoneo-jugular shunt） …… 378
胸导管颈内静脉吻合术（thoracic duct-jugular vein anastomosis） …… 378
经颈静脉肝内门体静脉分流术（transjugular intrahepatic portosystemic shunt，TIPS） …… 379
腹水转流术（drainage of ascites） …… 379
腹钮安置术（peritoncal butfon） …… 379
肾盂腹膜吻合术（pelvis-peritoneum anastomosis） …… 379
多种联合手术（combined operations of multiple methods） …… 379
脾切除术（splenectomy） …… 379
脾部分切除术（partial splenectomy） …… 379
门体分流性脑病（portosystemic shunt encephalopathy，PSE） …… 379
布加综合征（Budd-Chiari symdrome） …… 379
Banti 脾（Bantis spleen） …… 379
海蛇头（caput medusae） …… 380
下腔静脉阻塞综合征（inferiorvena cava obstruction syndrome） …… 380
腹膜疾病（peritoneal disease） …… 380
腹膜（peritoneum） …… 380
腹膜炎（peritonitis） …… 380
肠系膜脂肪瘤（mesenteric lipoina） …… 380
肠系膜纤维瘤（mesenteric fibroma） …… 380
肠系膜淋巴管肉瘤（mesenteric lymphangiosarcoma） …… 380
肠系膜恶性畸胎瘤（malignant mesenteric teratoma） …… 380
肠系膜脂肪肉瘤（mesenteric liposarcoma） …… 380
肠系膜纤维肉瘤（mesenteric fibrosarcoma） …… 380
肠系膜神经鞘瘤（mesenteric neurilemmoma） …… 380
肠系膜神经纤维瘤（mesenteric fibroneuroma） …… 380
肠系膜平滑肌瘤（mesenteric leiomyoma） …… 380
肠系膜血管瘤（mesenteric hemangioma） …… 381
肠系膜恶性神经鞘瘤（mesenteric alignant schwannoma） …… 381
肠系膜神经纤维肉瘤（mesenteric neurofibrosarcoma） …… 381
肠系膜平滑肌肉瘤（mesenteric leiomyosarcoma） …… 381
肠系膜血管外皮肉瘤（cuticle sarcom of mesenteric blood vessel） …… 381
大网膜扭转（greater omental torsion） …… 381
特发性大网膜节段性梗塞（idiopathic greater omentum segmental infarct） …… 381
大网膜囊肿（greater omental cyst） …… 381
大网膜实体瘤（greater omental entity neoplasia） …… 381
大网膜粘连综合症（adhesion of omentum syndrome） …… 381
腹膜后间隙（retroperitoneal space） …… 381
腹膜后出血（retroperitoneal hemorrhage） …… 382
腹膜后感染（retroperitoneal infection） …… 382
腹膜后结核（retroperitoneal tuberculosis） …… 382
髂窝脓肿（iliac fossa abscess） …… 382
特发性腹膜后纤维化（idiopathic retroperitoneal fibrosis） …… 382
原发性腹膜后肿瘤（primary retroperitoneal tumor） …… 382
网膜炎（omentitis） …… 382
肠系膜肿瘤（mesenteric neoplasm） …… 382
腹内疝（internal abdominal hernia） …… 382
小网膜孔疝（hernia of foramen of lesser omentum） …… 382
十二指肠后隐窝疝（hernia of retroduodenal recess） …… 382
腹外疝（abdominal external hernia） …… 382
真性腹外疝（real abdominal external hernia） …… 383
先天性腹外疝（congenital abdominal external hernia） …… 383
腹膜鞘状突未闭疝（hernia of processus vaginalis peritonei） …… 383
腹内斜肌下缘高位疝（elevated hernia in inferior border of obligue muscle of internal abdomen） …… 383
宽大的腹股沟三角疝（magnanimous inguinal trigone hernia） …… 383
脐环闭锁不全疝白线（umbilical ring insufficiency hernia） …… 383
腹白线缺损疝（abdominal hernia linea alba） …… 383
后天性腹外疝（postnatal abdominal external hernia）

…… 383
手术切口疝（operative incision hernia）…… 383
引流口愈合不良疝（unhealinghernia of drainage mouth）…… 383
腹壁神经切断引起的疝（hernia caused by break of abdominal wall nerve）…… 383
老龄肌肉退化萎缩引起的疝（hernia caused by old people's muscle degeneration and atrophy）… 383
胶原代谢异常、筋膜组织疏松引起的疝（hernia caused by abnormal collagen metabolism and loose fascia）…… 383
疝门（hernia ring）…… 383
疝囊（hernial sac）…… 383
囊颈（hernial neck）…… 383
囊体（hernial body）…… 383
囊底（hernial base）…… 383
疝内容（content of hernia）…… 383
疝被盖（hernial covering）…… 384
易复性疝（reducible hernia）…… 384
隐匿性疝（insidious hernia）…… 384
难复性疝（irreducible hernia）…… 384
巨型疝（colossal hernia）…… 384
滑动性疝（extrasaccular hernia）…… 384
盲肠疝（cecal hernia）…… 384
乙状结肠疝（hernia of sigmoid colon）…… 384
降结肠疝（hernia of descending colon）…… 384
膀胱疝（hernia of bladder）…… 384
嵌顿性疝（incarcerated hernia）…… 384
弹力性嵌顿疝（elastic incarcerated hernia）…… 384
粪便性嵌顿疝（incarcerated hernia induced by stool）…… 384
肠管壁疝（Richter hernia）…… 384
Littre 疝（Littre hernia）…… 384
绞窄性疝（strangulated hernia）…… 384
逆行性嵌顿疝（retrograde incarcerated hernia）…… 384
腹股沟疝（inguinal hernia）…… 384
Scarpa 筋膜（Scarpa fascia）…… 384
Gimbernat 韧带（Gimbernat ligament）…… 384
Cooper 韧带（Cooper ligament）…… 385
Hesselbach 三角（Hesselbach triangle）…… 385
腹股沟斜疝（oblique inguinal hernia）…… 385
先天性腹股沟斜疝（congenital oblique inguinal hernia）…… 385
后天性腹股沟斜疝（acquired oblique inguinal hernia）…… 385
隐匿性腹股沟斜疝（insidious oblique inguinal hernia）…… 385
嵌顿性腹股沟疝（incarcerated hernia）…… 385
绞窄性腹股沟斜疝（strangulated oblique inguinal hernia）…… 385
疝带治疗（truss therapy）…… 385
嵌顿性疝的手法整复法（maneuver replacement of incarcerated hernia）…… 385
疝囊切除（resection of hernial sac）…… 385
高位结扎（elevated ligation of hernia）…… 386
疝修补术（herniorrhaphy）…… 386
Ferguson 法（Ferguson method）…… 386
Bassini 法（Bassini method）…… 386
Mcvay 法（Mcvay method）…… 386
Halsted 法（Halsted method）…… 386
Shouldice 法（Shouldice method）…… 386
股疝（femoral hernia）…… 386
嵌顿性股疝（incarcerated femoral hernia）…… 386
绞窄性股疝（strangulated femoral hernia）…… 386
腹股沟上修补术（repair over groin）…… 386
腹股沟下修补术（repair under groin）…… 386
腹部切口疝（abdomen incisional hernia）…… 387
单纯修补术（simple repair operation）…… 387
疝成形术（herniorrhaphy）…… 387
脐疝（umbilical hernia）…… 387
贴胶布疗法（cloth rubberized therapy）…… 387
成人脐疝（adult umbilical hernia）…… 387
嵌顿性脐疝（incarcerated umbilical hernia）…… 387
绞窄性脐疝（strangulated umbilical hernia）…… 387
白线疝（hernia of white line）…… 387
腰疝（lumbar hernia）…… 387
Grynfelt-Leshaft 三角（Grynfelt-Leshaft triangle）…… 387
Petit 三角（Petit triangle）…… 387
创伤（物理性、机械性、化学性及生物性）（physical, mechanical, chemical and biological trauma）…… 387
闭合性损伤（closed injury）…… 387
闭合性内部组织、器官损伤（closed internal tissue and organ injury）…… 388
开放性损伤（open injury）…… 388
挫伤（contusion）…… 388

挤压伤（crush injury） …… 388
扭伤（torsion injury） …… 388
擦伤（abrasion） …… 388
撕裂伤（lacerated wound; tearing wound） …… 388
刺伤（puncture wound） …… 388
切、割伤（cut wound, incised wound） …… 388
关节脱位、半脱位（dislocation, subdislocation of joint） …… 389
火器伤（fire-arm injury） …… 389
体表及软组织疾病（body surface and soft tissue disease） …… 389
感染（infection） …… 389
毛囊炎（folliculitis） …… 389
疖（furuncle） …… 389
痈（carbuncle） …… 390
丹毒（erysipelas） …… 390
化脓性汗腺炎（pyogenic hydradenitis） …… 390
急性蜂窝织炎（acute cellulitis） …… 390
进展性协同性坏疽（progressive synergistic gangrene） …… 390
脓肿（abscess） …… 390
急性淋巴管炎（acute lymphangitis） …… 391
急性淋巴结炎（acute lymphadenitis） …… 391
新生儿皮下坏疽（subcutaneous gangrene of newborn） …… 391
脓疱病（pustulosis; impetigo） …… 391
放线菌病（actinomycosis） …… 391
伤口肉毒症（wound botulism） …… 391
弧菌性坏死性软组织感染（vibrio necrotic soft tissue infection） …… 391
厌氧菌感染（anaerobic bacterial infection） …… 392
破伤风（tetanus） …… 392
炭疽（anthrax; charbon） …… 392
走马疳（noma; cancrum oris; gangrenous stomatitis） …… 392
坏死性筋膜炎（necrotic fascitis） …… 392
非梭状芽孢杆菌性肌坏死（non-clostridial myonecrosis） …… 393
梭状芽孢杆菌性肌坏死（气性坏疽）（clostridial myonecrosis, gas gangrene） …… 393
气性坏疽（gas gangrene） …… 393
梭状芽孢杆菌性蜂窝织炎（clostridial cellulitis） …… 393
肿瘤（新生物）（neoplasm tumor） …… 393
色素痣（pigmented nevus） …… 393
交界痣（junctional nevus） …… 393
皮内痣（intradermal nevus） …… 393
混合痣（mixed nevus） …… 393
蓝痣（blue nevus） …… 394
脂溢性角化病（seborrheic keratosis） …… 394
表皮囊肿（epidermal cyst） …… 394
皮样囊肿（dermoid cyst） …… 394
皮脂腺囊肿（sebaceous cyst） …… 394
纤维瘤（fibroma） …… 394
神经纤维瘤、神经纤维瘤病（neurofibroma, neurofibromatosis） …… 394
脂肪瘤（lipoma） …… 395
鼻赘（hammer-nose; potato nose） …… 395
酒糟鼻（bottle nose; acne rosacea） …… 395
腮裂囊肿（parotid fissure cyst; branchial cyst） …… 395
腱鞘囊肿（tendon sheath cyst; thecal cyst） …… 395
腘窝囊肿（popliteal cyst; Baker cyst） …… 395
坐骨结节囊肿（cyst of ischial tuberosity） …… 395
体表乳头状瘤（superficial papilloma） …… 395
皮肤癌（carcinoma of skini, epithelioma） …… 395
黑色素瘤（melanoma） …… 396
体表寄生虫（superficial parasite; epizoon） …… 396
瘢痕（scar） …… 396
表浅性瘢痕（superficial scar） …… 396
增殖性瘢痕（proliferative scar） …… 396
萎缩性瘢痕（atrophic scar） …… 396
挛缩性瘢痕（contracted scar） …… 396
瘢痕疙瘩（keloid） …… 396
血管损伤（vascular injury） …… 397
锐性损伤（穿透伤）（penetrating injury） …… 397
钝性损伤（blunt injury） …… 397
间接损伤（indirect injury） …… 397
直接损伤（direct injury） …… 397
动脉血管损伤（arterial injury） …… 397
损伤性动静脉瘘（traumatic arteriovenous fistula） …… 397
损伤性动脉瘤（traumatic aneurysm） …… 397
周围血管疾病（peripheral vascular disease） …… 397
动脉血栓形成（arterial thrombosis） …… 397
动静脉瘘（arteriovenous fistula） …… 398
先天性动静脉瘘（congenital arteriovenous fistula）

…… 398
干状动静脉瘘（trunk arteriovenous fistula） …… 398
瘤状动静脉瘘（tumorous arteriovenous fistula） …… 398
混合型动静脉瘘（mixed arteriovenous fistula） …… 398
后天性动静脉瘘（acquired arteriovenous fistula）
…… 398
急性动静脉瘘（acute arteriovenous fistula） …… 398
慢性动静脉瘘（chronic arteriovenous fistula） …… 398
洞口型动静脉瘘（orifice arteriovenous fistula） …… 398
管状型动静脉瘘（tubular arteriovenous fistula） … 398
囊瘤型动静脉瘘（cystomatous arteriovenous fistula）
…… 398
血栓闭塞性脉管炎（thromboangiitis obliterans; Buerger disease） …… 399
动脉硬化性闭塞症（arteriosclerotic occlusion） …… 399
腹主-股总动脉硬化性闭塞症（aortoiliac occlusive disease） …… 399
股-腘动脉硬化性闭塞症（femoropopliteal occlusive disease） …… 399
间歇性跛行（intermittent claudication） …… 399
静息痛（rest pain） …… 399
急性动脉栓塞（acute arterial embolism） …… 399
肌病-肾病-酸中毒综合征（myopathic-nephrotic-metabolic syndrome） …… 400
“5P”症状（5P symptom） …… 400
周围动脉瘤（peripheral aneurysm） …… 400
动脉瘤（aneurysm） …… 400
真性动脉瘤（true aneurysm） …… 400
假性动脉瘤（false aneurysm） …… 400
梭形动脉瘤（fusiform aneurysm） …… 401
囊状动脉瘤（cystic aneurysm） …… 401
感染性动脉瘤（infectious aneurysm） …… 401
梅毒性动脉瘤（syphilitic aneurysm） …… 401
马凡综合征（Marfan syndrome） …… 401
Ehlers-Danlos 综合征（Ehlers-Danlos syndrome） … 401
颈动脉瘤（carotid aneurysm） …… 401
Matas 试验（Matas test） …… 401
腹主动脉瘤（abdominal aortic aneurysm） …… 401
股动脉瘤（femoral aneurysm） …… 402
腘动脉瘤（popliteal aneurysm） …… 402
锁骨下动脉瘤（subclavian aneurysm） …… 402
雷诺现象（Raynaud phenomenon） …… 402
雷诺综合征（Raynaud syndrome） …… 402
大动脉炎（Takayasu arteritis） …… 402
周围静脉疾病（peripheral venous disease） …… 403
单纯性下肢静脉曲张（varicose veins of tower limb）
…… 403
大隐静脉瓣膜功能试验（Trendelenburg test） …… 403
交通瓣膜功能试验（Pratt test） …… 403
深静脉通畅试验（Perthes test） …… 403
原发性下肢深静脉瓣膜功能不全（primary deep venous insufficiency） …… 403
下肢深静脉血栓形成后遗症（sequela of deep venous thrombosis） …… 403
静脉畸形骨肥大综合征（Klippel-Trenaunay syndrome）
…… 404
血栓性静脉炎（thrombophlebitis） …… 404
静脉血栓形成（venous thrombosis） …… 404
一般血栓性浅静脉炎（general superficial thrombophlebitis） …… 404
化脓性血栓性浅静脉炎（suppurative thrombophlebitis）
…… 404
游走性血栓性浅静脉炎（migratory thrombophlebitis）
…… 404
小腿肌肉静脉丛血栓形成（venous thrombosis of lower extremity muscles） …… 404
髂股静脉血栓形成（iliofemoral venous thrombosis）
…… 404
淋巴水肿（lymphedema） …… 405
原发性淋巴水肿（primary lymphedema） …… 405
继发性淋巴水肿（secondary lymphedema） …… 405
淋巴管瘤（lymphangioma） …… 405
毛细淋巴管瘤（capillary lymphangioma） …… 405
海绵状淋巴管瘤（cavernous lymphangioma） …… 405
囊状淋巴管瘤（lymphangioma cysticum） …… 405
囊状水瘤（cystic hygroma） …… 405
颈动脉体瘤（carotid body tumor） …… 405
甲状腺肿大分度（gradation of thyromegaly） …… 406
基础代谢率（basal metabolic rate） …… 406
卢戈液（Lugol solution） …… 406
雪佛斯特征（Chvostek sign） …… 406
陶瑟征（Trousseau sign） …… 406
Müller 试验（Müller test） …… 406
Valsalva 试验（Valsalva manoeuver） …… 406
甲状腺超声检查（ultra-sonic examination of thyroid gland） …… 406

甲状腺淋巴造影（thyroid lymphography） …… 407
甲状腺 CT 检查（computer tomography examination of thyroid gland） …… 407
甲状腺针吸细胞学检查（细针穿刺针吸细胞学检查）（needle aspiration biopsy of thyroid gland, fine needle aspiration cytology, FNAC） …… 407
单纯性甲状腺肿（simple goiter） …… 407
地方性甲状腺肿（endemic goiter） …… 407
结节性甲状腺肿（nodular goiter） …… 407
散发性甲状腺肿（sporadic goiter） …… 407
高碘性甲状腺肿（periodic goiter） …… 407
胸骨后甲状腺肿（retrosternal goiter; substernal goiter） …… 408
弥漫性甲状腺肿（diffuse goiter） …… 408
甲状腺炎（thyroiditis） …… 408
亚急性甲状腺炎（subacute thyroiditis） …… 408
De Quervain 甲状腺炎（De Quervain thyroiditis） … 408
急性甲状腺炎（acute thyroiditis） …… 408
急性化脓性甲状腺炎（acute pyogenic thyroiditis） …… 408
急性放射性甲状腺炎（acute radiogenic thyroiditis） …… 408
慢性淋巴细胞性甲状腺炎（chronic lymphocytic thyroiditis; Hashimoto disease） …… 409
桥本病（Hashimoto disease） …… 409
硬化性甲状腺炎（sclerosing thyroiditis） …… 409
木样甲状腺炎（ligneous thyroiditis） …… 409
纤维性甲状腺炎（fibrous thyroiditis） …… 409
Riedel 病（Riedel disease） …… 409
甲状腺功能亢进（hyperthyroidism） …… 409
甲亢三联症（hyperthyroidism triad） …… 409
结节性毒性甲状腺肿（nodular toxic goiter） …… 409
Graves 病（Graves disease） …… 410
Plummer 病（Plummer disease） …… 410
弥漫性毒性甲状腺肿（diffuse toxic goiter） …… 410
高功能腺瘤（hyperfunctioning thyroid adenoma） … 410
毒性甲状腺腺瘤（toxic thyroid adenoma） …… 410
隐性甲亢（hidden hyperthyroidism） …… 410
甲状腺腺瘤（thyroid adenoma） …… 410
甲状腺癌（thyroid carcinoma） …… 410
甲状腺乳头状腺癌（thyroid papillary carcinoma） …… 411
甲状腺滤泡性癌（thyroid follicular carcinoma） …… 411
甲状腺髓样癌（thyroid medullary carcinoma） …… 411
甲状腺未分化癌（undifferentiated thyroid carcinoma） …… 411
甲状腺隐匿性癌（thyroid occult carcinoma） …… 411
甲状腺转移癌（thyroid metastatic carcinoma） …… 411
甲状腺肉瘤（thyroid sarcoma） …… 412
甲状旁腺功能亢进（hyperparathyroidism） …… 412
甲状旁腺增生（hyperplastic parathyroid） …… 412
甲状旁腺腺瘤（parathyroid adenoma） …… 412
甲状旁腺癌（adenocarcinoma of parathyroid） …… 412
甲状旁腺功能低下（hypoparathyroidism） …… 413
甲状腺舌管囊肿（thyroglossal cyst） …… 413
甲状腺舌管瘘（thyroglossal fistula） …… 413
甲状腺部分切除术（partial thyroidectomy） …… 413
甲状腺大部切除术（most partial thyroidectomy） …… 413
甲状腺腺瘤摘除术（excision of thyroid adenoma） …… 413
甲状腺腺叶切除术（thyroid lobectomy） …… 414
甲状腺次全切除术（subtotal thyroidectomy） …… 414
全甲状腺切除术（total thyroidectomy） …… 414
经颈胸骨后甲状腺肿切除术（excision of retrosternal goiter via cervix） …… 414
劈开胸骨行胸骨后甲状腺肿切除术（retrosternal thyroidectomy after sternotomy） …… 414
甲状舌管囊肿瘘管切除术（thyroglossal cyst fistulectomy） …… 414
甲状腺癌根治性切除术（radical thyroidectomy） …… 415
根治性颈淋巴结廓清术（radical cervical lymphonode dissection） …… 415
改良性颈淋巴结廓清术（modified cervical lymphonode dissection） …… 415
颈淋巴结切除术（cervical lymphonode excision） …… 415
甲状腺移植术（transplantation of thyroid） …… 415
甲状旁腺移植术（parathyroid gland transplantation） …… 415
甲状腺组织移植术（thyroid tissue transplantation） …… 415
甲状旁腺组织移植术（parathyroid tissue transplantation） …… 415
喉返神经损伤（injury of recurrent laryngeal nerve）

…… 416
喉上神经损伤（injury of superior laryngeal nerve）
…… 416
气管软化（tracheomalacia）…… 416
霍纳综合征（Horner syndrome）…… 416
甲状旁腺损伤（injury of parathyroid gland）…… 416
甲状腺危象（thyroid crisis）…… 416
甲状腺功能低下（hypothyroidism）…… 416
放射性碘治疗（radioactive iodine therapy）…… 417

肝胆外科学

简介…… 418
肝癌临床诊断标准（diagnostic criterion of liver cancer）…… 420
甲胎蛋白试验（alphafetoprotein，AFP）…… 420
甲胎蛋白假阴性（false negative alpha-fetoprotein）
…… 420
甲胎蛋白假阳性（false positive alpha-fetoprotein）
…… 420
甲胎蛋白异质体（variant of alpha-fetorotein）…… 421
r 谷氨酰转肽酶及同工酶（r-glutamyltransferase and isoenzyme，GGT-Ⅱ）…… 421
碱性磷酸酶同工酶Ⅰ（alkaline phosphatase isoenzyme Ⅰ，ALP-Ⅰ）…… 421
5′核苷酸磷酸二酯酶（5′-nucleotide phosphodiesterase，5'NPD-V）…… 421
醛缩酶同工酶 A（aldolase isoenzyme A，ALD-A）
…… 421
M_2 型丙酮酸激酶（m_2 pyruvate kinase，PYK）…… 421
α_1 抗胰蛋白酶（alpha-1 antitrypsin，α_1 AT）…… 421
α_1 抗糜蛋白酶（α_1 antichymotrypsin，AAC）…… 422
α-L-岩藻糖苷酶（α-L-fucosidase，AFU）…… 422
异柠檬酸脱氢酶（isocitrate dehydrogenase，ICD）
…… 422
全血谷胱甘肽过氧化物酶（blood g lutathione peroxidase，GSH-PX）…… 422
铜氧化酶（ceruloplasmin，CP）…… 422
异常凝血酶原（abnormal prothrombin，AP）…… 422
铁蛋白和酸性同功铁蛋白（ferritin and acid isoferritin）…… 422
运铁蛋白（转铁蛋白）（transferrin，TF）…… 422
唾液酸（sialic acid）…… 423
降钙素（calcitonin）…… 423
血浆神经紧张素（plasma neurotensin）…… 423
血浆维生素 B_{12} 结合力（plasma vitamin B_{12} binding capacity）…… 423
人绒毛膜促性腺激素（human chorionic gonadotrophin，HCG）…… 423
多种肝癌标记联合检测（combinative determination of multiple markers of liver cancer）…… 423
肝癌影像诊断（imaging diagnosis of liver cancer）
…… 423
A 型超声检查（A model ultrasonic examination）
…… 423
超声显像检查（ultrasonography）…… 423
肝脏超声显像的盲区（blind area of liver ultrasonic imaging）…… 424
牛眼征（bull's eye sign）…… 424
肝癌彩色多普勒血流显像（color doppler flow imaging of liver cancer，CDFI）…… 424
超声显像检查肝癌的鉴别诊断（ultrasonic imaging in differential diagnosis of liver cancer）…… 424
肝癌术中超声显像检查（intraoperative ultrasonography of liver cancer）…… 424
超声引导经皮细针穿刺肝癌活体组织检查（ultrasound guided percutaneous fine needle aspiration biopsy of liver cancer）…… 424
超声造影增强技术（ultrasound contrast enhancement）
…… 424
肝癌核素扫描（radionuclide scanning of liver cancer）
…… 425
核素阴性显影（negative radionuclide scanning）… 425
核素阳性显像（positive radionuclide scanning）…… 425
核素血池显像（blood-pool radionuclide scanning）
…… 425
电子计算机断层扫描（computed tomography，CT）
…… 425
CT 增强 扫描（contrast enhancement computed tomography scan）…… 425
CT 延迟扫描（delayed computed tomography scan）
…… 425
碘油 CT 扫描（lipiodol computed tomography scan）
…… 426
肝动脉造影（hepatic arteriography）…… 426
Seldinger 法（Seldinger technique）…… 426
肿瘤染色（tumor stain）…… 426

肿瘤包绕动脉（arterial encasement）…… 426
造影剂“池”（contrast medium pooling）…… 426
动静脉瘘（arteriovenous shunting）…… 426
经济静脉肝造影（transumbilical vein hepatography）…… 426
肝静脉造影（hepatic venography）…… 426
数字减影（digital subtraction angiography，DSA）…… 427
CT 扫描动脉造影（CT angiography，CTA）…… 427
CT 扫描经动脉插管门静脉造影（CT arterial portography，CTAP）…… 427
磁共振成像（magnetic resonance imaging，MPI）…… 427
肝海绵状血管瘤（cavernous hemangioma of liver）…… 427
肝母细胞瘤（hepatoblastoma）…… 427
肝腺瘤（hepatic adenoma）…… 427
局灶性结节性增生（focal nodular hyperplasia，FNH）…… 428
肝炎性假瘤（inflammatory pseudotumor of liver）… 428
肝错构瘤（hamartoma of liver）…… 428
转移性肝癌（metastatic liver cancer）…… 428
肝肉瘤（liver sarcoma）…… 428
肝癌（hepatocarcinoma）…… 428
原发性肝癌（primary hepatocarcinoma）…… 428
肝细胞癌（hepatocellular carcinoma）…… 428
胆管细胞癌（chloangiocellular carcinoma）…… 428
混合型癌（mixed carcinoma）…… 428
块状型肝癌，或巨块型肝癌（massive liver cell carcinoma）…… 429
结节型肝癌（nodular liver cell carcinoma）…… 429
弥漫型肝癌（diffuse liver cell carcinoma）…… 429
小癌型肝癌（small hepatocellular carcinoma）…… 429
亚临床肝癌（subclinical hepatocarcinoma）…… 429
Ⅰ期肝癌（the first stage of hepatocarcinoma）…… 429
Ⅱ期肝癌（the second stage of hepatocarcinoma）… 429
Ⅲ期肝癌（the third stage of hepatocarcinoma）…… 429
肝癌 TNM 分期（classification of TNM stage of hepatocarcinoma）…… 429
单纯型肝癌（simple type of hepatocarcinoma）…… 430
硬化型肝癌（sclerotic type of hepatocarcinoma）… 430
炎症型肝癌（inflammatory type of hepatocarcinoma）…… 430
肝癌的分化与分级（differentiation and classification of hepatocarcinoma）…… 430
肝癌流行病学（epidemiology of hepatocarcinoma）…… 430
肝癌的病因学（etiology of hepatocarcinoma）…… 430
肝癌与乙型肝炎病毒感染（hepatocarcinoma with infection of hepatitis B）…… 430
肝癌与丙型肝炎病毒感染（hepatocarcinoma with infection of hepatitis C）…… 431
肝癌与庚型肝炎病毒感染（hepatocarcinoma with infection of hepatitis G）…… 431
肝癌与肝硬化（hepatocarcinoma with liver cirrhosis）…… 431
肝癌的肝病背景（background of liver disease for hepatocarcinoma）…… 431
肝储备功能（liver reserve function）…… 431
肝癌手术适应证（operative indication of hepatocarcinoma）…… 431
肝切除局部止血法（local hemostasis of hepatectomy）…… 432
肝切除肝血流阻断法（occlusion of liver blood flow for hepatectomy）…… 432
肝钳止血法（hemostasis by hepatic forceps）…… 432
肝门解剖法（anatomic dissection of hepatic portal）…… 432
微波组织凝固肝脏止血法（hemostasis of liver by microwave tissue coagulation）…… 432
激光肝脏止血法（hemostasis of liver by laser）…… 432
常温下第一肝门血流间歇阻断法（intermittent occlusion of blood flow of the first hepatic portal at normothermia）…… 432
常温下全肝血流阻断法（occlusion of whole blood flow of liver at normothermia）…… 432
Couinaud 肝脏分区法（differentiation of hepatic area by Couinaud）…… 433
肝段切除术（segmental hepatectomy）…… 433
肝部分切除术（partial hepatectomy）…… 433
中肝叶切除术（middle lobectomy of liver）…… 433
左半肝切除术（left hemihepatectomy）…… 433
右半肝切除术（right hemihepatectomy）…… 433
肝右三叶切除术（extended right hepatic lobectomy）…… 433
肝左三叶切除术（extended left hepatic lobectomy）

…… 433
半离体肝切除术（hemi-extracorporeal hepatectomy）
…… 434
二期肝切除术（hepatectomy of second stage）…… 434
肝移植术（liver transplantation）…… 434
同种原位肝移植术（homogenic orthotopic liver transplantation）…… 434
部分肝移植术（partial liver transplantation）…… 434
亲体部分肝移植术（related living liver transplantation）
…… 434
辅助性异位肝移植术（auxiliary heterotopic liver transplantation）…… 434
劈裂肝移植术（splitting liver transplantation）…… 434
背驼式肝移植术（piggyback liver transplantation）
…… 434
同种异体肝移植术（homogenic liver allotransplantation）
…… 434
第一肝门（the first hepatic portal）…… 434
第二肝门（the second hepatic portal）…… 434
第三肝门（the third hepatic portal）…… 434
肝中线（Cantlie's line）…… 434
肝裸区（bare area of liver）…… 435
肝癌冷冻疗法（cryotherapy of hepatocarcinoma）… 435
肝癌激光疗法（laser therapy of hepatocarcinoma）
…… 435
肝癌局部高温疗法（hyperthermic therapy of hepatocarcinoma）…… 435
肝癌微波固化疗法（microwave tissue coagulative therapy of hepatocarcinoma）…… 435
肝癌射频加温法（radiofrequency hyperthermia therapy of hepatocarcinoma）…… 435
超声波加温法（ultrasonic hyperthermia therapy of hepatocarcinoma）…… 436
肝癌直流电疗法（direct current therapy of hepatocarcinoma）…… 436
肝癌无水酒精注射法（ethanol injective therapy of hepatocarcinoma，EIT）…… 436
肝动脉阻断术（hepatic arterial occlusion，HAO）
…… 436
肝癌间质疗法（interstitial therapy of hepatocarcinoma）
…… 436
肝动脉栓塞术（hepatoarterial embolization，HAE；transarterial embolization，TAE）…… 436
含药微球肝动脉栓塞术（transarterial embolization by drug microsphere）…… 437
夹心面包疗法（sandwich therapy）…… 437
水门汀疗法（cement therapy）…… 437
导向治疗（imaging and targeting therapy）…… 437
肝癌放射治疗（radiotherapy of hepatocarcinoma）
…… 437
肝癌的主动免疫治疗（active immunotherapy of hepatocarcinoma）…… 437
肝癌的过继性免疫治疗（adoptive immunotherapy of hepatocarcinoma）…… 437
肝细胞凋亡（apoptosis of liver cell）…… 438
肝囊肿（cyst of liver；hepatic cyst）…… 438
先天性肝脏多囊性疾病（congenital polycystic disease of liver）…… 438
多囊肝（polycystic liver）…… 438
孤立性肝囊肿（solitary cyst of liver）…… 438
肝淋巴管瘤性囊肿，肝淋巴性囊肿，肝血管瘤性囊肿（lyphangiomatous cyst of liver，lymphatic cyst of liver，hemangiomatous cyst of liver）…… 438
潴留性肝囊肿（retention cyst of liver）…… 439
血肿机化性肝囊肿，创伤性肝囊肿 …… 439
（hepatic cyst of organized intrahepatic hematoma）… 439
创伤性肝囊肿（traumatic cyst of liver）…… 439
肝脏囊腺瘤（cystadenoma of liver）…… 439
肝脏假性囊肿肝退变性囊肿（pseudocyst of liver，degenerative cyst of liver）…… 439
退变性肝囊肿（degenerative cyst of liver）…… 439
多囊肝、多囊肾（polycystic liver，polycystic kindey）
…… 439
肝囊肿造影（hepatic cystography）…… 439
肝囊肿破裂（rupture of hepatic cyst）…… 439
肝囊肿蒂扭转（pediculotorsion of hepatic cyst）… 440
肝囊肿开窗术（fenestration of hepatic cyst）…… 440
肝囊肿切除术（resection of hepatic cyst；hepatic cystectomy）…… 440
肝囊肿部分切除、囊腔大网膜填塞术（partial resection of hepatic cyst and tamponade of cystic cavity with major omentum）…… 440
肝囊肿外引流术（external drainage of hepatic cyst）
…… 440
肝囊肿胃肠道内引流术（internal drainage of hepatic cyst to gastrointestinal tract）…… 440

肝囊肿介入疗法（interventional therapy of hepatic cyst） …… 440
肝脏血管瘤（hemangioma of liver） …… 440
肝脏海绵状血管瘤（cavernous hemangioma of liver） …… 440
肝脏毛细血管瘤（capillary hemangioma of liver） …… 441
肝脏硬化性血管瘤（sclerosing hemangioma of liver） …… 441
儿童肝脏血管内皮细胞瘤（children hemangioendothelioma of liver） …… 441
肝脏婴儿型血管内皮瘤（infantile hemangioendothelioma of liver） …… 441
肝血管内皮细胞肉瘤（hemangioendotheliosarcoma of liver） …… 441
选择性肝动脉造影（selective hepatic arteriography） …… 441
肝血管瘤的 B 型超声检查、CT 扫描（type B ultrasonography and CT scanning of hepatic hemangioma） …… 442
肝血管瘤的核素扫描（nuclide scanning of hepatic hemangioma） …… 442
肝血管瘤的磁共振显像（MRI of hepatic hemangioma） …… 442
肝叶切除术（hepatic lobectomy） …… 443
肝叶、肝段切除术（hepatic lobectomy and segmentectomy） …… 443
肝血管瘤剥除术（enucleation of hepatic hemangioma） …… 443
肝动脉结扎术（ligation of hepatic artery） …… 443
肝血管瘤捆扎术（bound ligation of hepatic hemangioma） …… 443
腹腔镜下肝血管瘤切除术（laparoscopic resection of hepatic hemangioma） …… 444
肝血管瘤自发性破裂（spontaneous rupture of hepatic hemangioma） …… 444
肝血管瘤的 Kasabach-Merritt 综合征（Kasabach-Merritt syndrome of hepatic hemangioma） …… 444
瓦尔萨尔瓦试验、瓦尔萨尔瓦手法（Valsalva test，Valsalva maneuver） …… 444
肝血管瘤放射疗法（radiotherapy of hepatic hemangioma） …… 444
肝血管瘤激素疗法（hormonal therapy of hepatic hemangioma） …… 445
肝血管瘤硬化疗法（sclerotherapy of hepatic hemangioma） …… 445
肝血管瘤栓塞疗法（embolization therapy of hepatic hemangioma） …… 445
肝脏良性肿瘤（benign tumor of liver） …… 445
肝腺瘤（adenoma of liver） …… 445
肝细胞腺瘤（hepatocellular adenoma） …… 445
胆管细胞腺瘤（bile duct adenoma） …… 446
肝混合腺瘤（mixed adenoma of liver） …… 446
肝动脉栓塞（embolization of hepatic artery） …… 446
肝局灶性结节性增生（focal nodular hyperplasia of liver，FNH） …… 446
肝错构瘤（hamartoma of liver） …… 446
肝脏畸胎瘤（teratoma of liver） …… 447
肝纤维瘤（fibroma of liver） …… 447
肝脏脂肪瘤（lipoma of liver） …… 447
肝平滑肌瘤（leiomyoma of liver） …… 447
肝脏炎性假瘤（inflammatory pseudotumor of liver） …… 447
肝脏肉瘤（sarcoma of liver） …… 447
肝血管母细胞肉瘤（hemangioblastosarcoma of liver） …… 448
肝脏恶性纤维组织细胞瘤（malignant fibrous histocytoma of liver） …… 448
肝母细胞瘤（hepatoblastoma） …… 448
肝包虫病（hydatid disease of liver） …… 448
肝棘球蚴病（echinococcosis of liver） …… 449
肝脏泡状棘球蚴病（泡状蚴病）（alveolar echinococcosis of liver） …… 449
肝包虫囊肿（hydatid cyst of liver） …… 449
细粒棘球绦虫（granulous echinococcus） …… 450
多房泡状棘球绦虫（multilocular echinococcus） … 450
囊性包虫病（cystic hydatid disease） …… 450
单房性包虫病（unilocular hydatid disease） …… 450
卡索尼试验（Casoni test） …… 450
酶联免疫吸附测定法（enzyme-linked immunosorbent assay，ELISA） …… 450
补体结合试验（complement fixation test） …… 450
肝包虫囊肿内囊摘除术（extirpation of internal cyst of hepatic hydatid cyst） …… 451
肝包虫囊肿切开引流术（drainage of hepatic hydatid cyst） …… 451

肝包虫囊肿袋形缝合术（marsupialization of hepatic hydatid cyst） …… 451
肝包虫囊肿切除术（excision of hepatic hydatid cyst） …… 451
肝包虫囊肿经皮穿刺抽液术（percutaneous needle aspiration of hepatic hydatid cyst） …… 451
经腹腔镜肝包虫囊肿内囊摘除术（laparoscopic extirpation of internal cyst of hepatic hydatid cyst） … 451
肝脓肿（liver abscess） …… 452
细菌性肝脓肿（bacterial liver abscess） …… 452
阿米巴肝脓肿（amebic liver abscess） …… 452
血源性肝脓肿（hemogenic liver abscess） …… 453
胆源性肝脓肿（biliary hepatic abscess） …… 453
急性化脓性门静脉炎（acute suppurative pylephlebitis） …… 453
脓毒血症（pyemia） …… 453
胆道上行感染、胆道蛔虫感染、肝内蛔虫感染（ascending biliary infection, infection of biliary ascaris, infection of intrahepatic ascaris） …… 454
胆道蛔虫症（biliary ascariasis） …… 454
急性梗阻性化脓性胆管炎（acute obstructive suppurative cholangitis, AOSC） …… 454
急性重症胆管炎（acute cholangitis of severe type, ACST） …… 454
肝内胆管结石（intrahepatic cholelith） …… 454
原发性肝癌继发感染（secondary infection of primary liver cancer） …… 454
肝外伤继发感染（secondary infection of hepatic injury） …… 455
肝内血肿继发感染（secondary infection of intrahepatic hematoma） …… 455
肝内异物感染（infection of intrahepatic foreign bodies） …… 455
肝囊肿继发感染（secondary infection of hepatic cyst） …… 455
肝包虫囊肿继发感染（secondary infection of hydatid cyst of liver） …… 455
坏疽性胆囊炎向肝内穿孔（gangrenous cholecystitis perforation into liver） …… 455
阿米巴滋养体（trophozoite of ameba） …… 456
阿米巴包囊（amebic cyst） …… 456
肝脓肿 B 超显像（B-US imaging of hepatic abscess） …… 456
肝脓肿 CT 扫描（CT-scanning of hepatic abscess） …… 456
肝脓肿试验穿刺（proof puncture of liver abscess） …… 457
肝脓肿并发症（complications of liver abscess） …… 457
反应性胸水（reactive hydrothorax） …… 457
脓胸（pleural empyema, pyothorax） …… 457
肝支气管瘘（hepatobronchial fistula） …… 457
胆管支气管瘘（cholangiobronchial fistula） …… 458
心包积脓、心包填塞（empyema of pericardium, pericardial tamponade） …… 458
膈下脓肿（subphrenic abscess） …… 458
胆道出血（hemobilia） …… 458
肝脓肿破裂（rupture of liver abscess） …… 458
急性弥漫性腹膜炎（acute diffuse peritonitis） …… 459
败血症（septicemia） …… 459
肝脓肿切开引流（drainage of liver abscess） …… 459
经腹膜外肝脓肿引流术（extraperitoneal drainage of liver abscess） …… 459
经腹（或经胸）肝脓肿引流术（transperitoneal drainage of liver abscess） …… 460
经胸肝脓肿切开引流术（transthoracic drainage of liver abscess） …… 460
肝脓肿穿刺抽脓疗法（needle puncture aspiration therapy of liver abscess） …… 460
肝脓肿经皮经肝穿刺置管引流术（percutaneous transhepatic intubation drainage of liver abscess） …… 460
肝脓肿腔内大网膜填塞术（tamponade of liver abscess cavity with major omentum） …… 461
肝脓肿壁切除术（excision of the wall of liver abscess） …… 461
肝结核（tuberculosis of liver） …… 461
肝结核性肉芽肿、肝结核结节（tuberculous granuloma of liver, tuberculous nodules of liver） …… 462
肝粟粒性结核结节、急性粟粒性肝结核（miliary tuberculous tubercles of liver, acute miliary tuberculosis of liver） …… 462
肝结核瘤、肝融合性结核结节（tuberculoma of liver, coalescent tuberculous nodules of liver） …… 462
肝结核钙化灶（calcified focus of hepatic tuberculosis） …… 462
肝结核性脓肿（tuberculous abscess of liver） …… 462

肝结核混合感染（mixed infection of liver tuberculosis） …… 463
肝结核继发感染（secondary infection of liver tuberculosis） …… 463
门静脉播散性肝结核（disseminated tuberculosis of liver via portal vein） …… 463
肝活检（liver biopsy; hepatobiopsy） …… 463
结核菌 PCR 检出法（detection of tubercle bacillus by PCR method） …… 463
肝结核病灶清除术（elimination of tuberculous focus of liver） …… 463
肝结核性脓肿切开引流术（incision and drainage of tuberculous abscess of liver） …… 464
肝结核性脓肿穿刺排脓术（elimination of pus of hepatic tuberculous abscess by needle puncture aspiration） …… 464
Calot 三角（Calot triangle） …… 464
Adirand-Small 三角（Admirand-Small triangle） …… 464
Murphy 征（墨菲征）（Murphy's sign） …… 464
经皮肤肝穿刺胆道造影（percutaneous transhepatic cholangiography, PTC） …… 464
Charcot 三联症（Charcot triad） …… 464
经 T 管胆道造影（trans-T-tube cholangiography） …… 464
经皮经肝胆道镜检查术（percutaneous transhepatic choledochoscopy） …… 465
胆囊结石（stone of gallbladder） …… 465
胆固醇结石（cholesterol gallstone） …… 465
混合性结石（mixed gallstone） …… 465
胆管结石（biliary duct stone） …… 465
胆色素结石（pigment stone） …… 466
急性胆囊炎（acute cholecystitis） …… 466
慢性胆囊炎（chronic cholecystitis） …… 466
胆囊扭转（torsion of gallbladder） …… 466
胆道蛔虫症（biliary ascariasis） …… 466
胆道出血（hematobilia; hemobilia） …… 466
梗阻性黄疸（obstructive jaundice） …… 467
急性重症胆管炎（acute cholangitis of severe type, ACST） …… 467
胆囊积液（hydrocholecystis） …… 467
胆囊十二脂肠瘘（cholecystoduodenal fistula） …… 467
胆固醇黏着症或胆固醇息肉（cholesterol polyp） …… 467
Mirizzi 综合征（Mirizzi syndrome） …… 467
先天性胆道闭锁（congenital biliary atresia） …… 468
先天性胆总管囊肿（congenital biliary cyst; congenital choledochal cyst） …… 468
Caroli 病（Caroli disease） …… 468
胆囊畸形（malformation of gallbladder） …… 468
胆囊结肠瘘（cholecytocolonic fistula） …… 468
胆道畸形（malformation of bile duct） …… 468
胆道支气管瘘（biliary-bronchial fistula） …… 469
胆总管十二指肠乳头旁瘘（cholangio-paraduodenal fistula） …… 469
胆囊良性肿瘤（benign tumor of gallbladder） …… 469
胆管良性肿瘤（benign tumor of bile duct） …… 469
胆囊癌（cholecyst carcinoma） …… 469
胆管癌（laniocarcinoma） …… 470
胆囊切除术（cholecy stectomy） …… 470
胆道探查术（exploration of biliary tract） …… 470
胆总管切开引流术（choledochotomy and drainage） …… 470
胆囊造口术（cholecystostomy） …… 470
肝外胆管空肠吻合术（extrahepatic cholangiojejunostomy） …… 471
胆总管十二指肠（或胃）瘘手术（choledochoduodenal fistula operation） …… 471
间置空肠肝外胆管十二指肠吻合术（interposed jejunal extrahepatic cholangioduodenostomy） …… 471
术中胆管造影（intra operative cholangiography） … 471
胆囊胆管瘘手术（cholecystocholedochal fistula operation） …… 471
经皮经肝胆道穿刺引流术（percutaneous transhepatic cholangiodrainage） …… 471
胆结石溶石疗法（litholytic therapy of biliary stone） …… 472
肝内胆管病变的肝切除术（hepatectomy of intrahepatic biliary disease） …… 472
经皮经肝胆囊超声碎石术（percutaneous transhepatic lithotrity of gallbladder） …… 472
胆总管十二指肠吻合术（choledochoduodenostomy） …… 472
胆道支气管瘘手术（operation of broncho-biliary fistual） …… 473
经十二指肠括约肌切断术（transduodenal sphincterotomy） …… 473

先天性胆总管囊肿十二指肠吻合术（congenital choledochocystoduodenosto-my） …… 473
先天性胆管囊肿外引流式（external drainage of congenital choledochocyst） …… 473
先天性胆总管囊肿切除空肠间置十二指肠吻合术（resection of congenital choledochocyst and interposed jejunalduodenostomy） …… 473
先天性胆总管囊肿空肠 Roux-Y 吻合术（congenital choledochocystojejunostomy） …… 473
先天性胆总管囊肿切除肝总管空肠吻合术（resection of congenital choledochocyst and comon hepatic duct-jejunostomy） …… 474
胆囊十二指肠瘘手术（operation of cholecystoduodenal fistula） …… 474
胆总管十二指肠旁瘘手术（cholangioparaduodenal fistula operation） …… 474
双侧肝内胆管空肠吻合术（bilateral intrahepatic biliary jejunostomy） …… 474
左肝内胆管空肠吻合术（left intrahepatic biliary jejunostomy） …… 474
经皮经肝胆管引流（percutaneous transhepatic biliary drainage，PTBD） …… 474
经十二指肠乳头胆道内支撑管放置术（transduodenalpapilla biliary stent） …… 474
经皮胆囊造口术（percutaneous cholecystostomy） …… 475
胆道再次手术（reoperation of biliary tract） …… 475
中段胆管癌切除术（medial-segment bile duct carcinoma resection） …… 475
肝门部胆管癌切除术（resection of bile duct carcinoma at porta hepatis） …… 475
肝动脉结扎及栓塞术（ligation and embolism of hepatic artery） …… 475
胆道术后并发症（complication of biliary operation） …… 476
胆囊切除术后综合征（postcholecystectomy syndrome） …… 476
胆囊管综合征（cholecyst duct syndrome，CDS） …… 476
医源性胆道损伤（iatrogenic bile duct iniury） …… 476
胆总管十二指肠瘘（choledochoduodenal fistula） …… 476
脾脏疾病的检查（examination of splenic disease） …… 477
选择性腹腔动脉造影（selective celiac arteriography） …… 477
同位素扫描（radioisotope scan） …… 477
脾核磁共振显像（magnetic resonance imaging of spleen） …… 477
腹腔穿刺吸液检查（celiac paracentesis and puncture fluid examination） …… 477
脾穿刺检查（splenopuncture） …… 477
脾脏腹腔镜检查（splenic laparoscopy） …… 477
闭合性脾破裂（closed rupture of spleen） …… 477
开放性脾破裂（open rupture of spleen） …… 478
延迟性脾破裂（delayed rupture of spleen） …… 478
自发性脾破裂（spontaneous rupture of spleen） …… 478
感染性脾肿大（infectious splenomegaly） …… 478
脾脓肿（splenic abscess） …… 478
脾梅毒（splenic syphilis） …… 478
脾结核（splenic tuberculosis） …… 478
脾血吸虫病（splenic schistosomiasis） …… 478
非感染性脾肿大（noninfectious splenomegaly） …… 478
班替综合征（Banti syndrome） …… 478
脾梗塞（splenic infarction） …… 479
门静脉血栓形成（portal thrombosis） …… 479
脾功能亢进（bypersplenism） …… 479
原发性脾功能亢进（primary hypersplenism） …… 479
先天性（遗传性）溶血性贫血（congenital/hereditaryhemolytic anemia） …… 479
自体免疫性溶血性贫血（autogenus immunohemolytic anemia） …… 479
原发性脾源性中性粒细胞减少症和全血细胞减少症（primary splenic granulocytopenia and panhemocytopenia） …… 479
继发性脾功能亢进（secondary hypersplenism） …… 480
炎症性脾功能亢进（inflammatory hypersplenism） …… 480
充血性脾功能亢进（congestive hypersplenism） … 480
摄入性脾功能亢进（intake hypersplenism） …… 480
侵入性脾功能亢进（invasive hypersplenism） …… 480
脾肿瘤（splenic neoplasm） …… 480
脾良性肿瘤（benign tumor of spleen） …… 480
脾囊肿（splenic cyst） …… 480
真性脾囊肿（genuine splenic cyst） …… 480

假性脾囊肿（splenic pseudocyst） …… 481
脾动脉瘤（splenic aneurysm） …… 481
脾血管瘤（splenic hemangioma） …… 481
脾淋巴管瘤（splenic lymphangioma） …… 481
脾错构瘤（splenic hamartoma） …… 481
脾纤维瘤（splenic fibroma） …… 481
脾脂肪瘤（splenic fibroma） …… 481
副脾（accessory spleen） …… 481
游走脾（wandering spleen） …… 481
脾包虫病（splenic hydatidosis） …… 481
脾恶性肿瘤（malignant tumor of spleen） …… 481
脾淋巴肉瘤（splenic lymphosarcoma） …… 482
脾纤维肉瘤（splenic fibrosarcoma） …… 482
脾血管肉瘤（splenic hemangiosarcoma） …… 482
脾转移性肿瘤（metastatic tumor of spleen） …… 482
脾手术（splenic surgery） …… 482
脾切除术（splenectomy） …… 482
脾部分切除术（splenic ablation） …… 482
半脾切除术（half splenectomy; hemisplenectomy） …… 482
脾修补术（splenic repair） …… 482
脾动脉结扎术（splenic artery ligation） …… 483
脾栓塞术（splenic embolism） …… 483
自体脾块移植术（autoplastic transplantation of splenic mass） …… 483
同种异体脾移植术（allograft of spleen） …… 483
脾切除术后并发症（postoperative complication of splenectomy） …… 483
脾窝出血（splenic bed bleeding） …… 483
膈下脓肿（subphrenic abscess） …… 483
血小板增多症和血栓形成—栓塞性并发症（thrombocytosis and thrombosisembolismic complication） …… 483
左膈下感染（left subphrenic infection） …… 484
脾切除术后发热（postoperative fever of splenectomy） …… 484
脾热、脾切除热（splenic fever） …… 484
脾切除术后凶险性感染（overwhelming postsplenectomy infection, OPSI） …… 484
胰腺癌肿瘤标记物（tumor marker of pancreatic carcinoma） …… 484
癌胚抗原（carcinoembryonic antigen, CEA） …… 484
胰胎瘤抗原（pancreatic oncofetal antigen, POA） …… 484
糖链抗原（CA19-9） …… 484
B 型超声（type B ultrasonic imaging） …… 484
CT 扫描（CT-scan） …… 485
选择性动脉造影（selective arteriography） …… 485
经皮肝穿刺胆管造影（percutaneous transhepatic cholangiography, PTC） …… 485
内镜逆行胰胆管造影（endoscopic retrograde pancrea tic cholangiography, ERPC） …… 485
胃肠钡餐造影（gastroenterography） …… 485
低张力十二指肠造影（hypotonic duodenography） …… 485
B 超或 CT 引导下经皮穿刺胰腺细胞学检查（percutaneous punctural panceatocytic examination under B-type ultrasound or CT guide） …… 485
影像检查（imaging studies） …… 485
腹液淀粉酶测定（amylase determination of ascites） …… 485
胰腺癌（cancer of pancreas） …… 485
胰腺癌分期（Ⅰ、Ⅱ、Ⅲ、Ⅳ期）（staging of pancreatic carcinoma） …… 486
胰腺头癌（cancer of pancreatic head） …… 486
胰体癌（cancer of pancreatic body） …… 486
胰体尾癌（cancer of pancreatic body and tail） …… 486
胰尾癌（cancer of pancreatic tail） …… 486
全胰癌（cancer of total pancreas） …… 486
胰腺腺泡癌（acinic cell cancer of pancreas） …… 486
胰腺导管细胞癌（ductal cell cancer of pancreas） …… 486
胰岛细胞癌（islet cell carcinoma of pancreas） …… 487
梗阻性黄疸（obstructive jaundice） …… 487
远隔转移（distant metastasis） …… 487
胰十二指肠切除术（pancreato-duodenectomy） …… 487
胰头侧断端缝合修补胰体尾侧断端空肠 Y 型吻合术（suture repair of the head of pancreas with roux-en-Y anatomosis of the distal pancreas and the jejunum） …… 487
脂肪坏死（adiponecrosis） …… 487
化学性腹膜炎（chemical peritonitis） …… 487
腹腔脓肿（abdominal abscess; abscess of abdominal cavity） …… 487
胰腺假性囊肿（pancreatic pseudocyst） …… 487
术后并发胰瘘（pancreatic fistula of postoperation）

…… 488
胰性腹水（pancreatogenic ascites） …… 488
胰腺脓肿（pancreatic abscess） …… 488
失血性休克（hemorrhagic shock） …… 488
弥漫性腹膜炎（diffuse peritonitis） …… 488
腹腔试验穿刺（abdominocentesis） …… 488
腹腔灌洗术（peritoneal lavage） …… 488
急性胰腺炎（acute pancreatitis） …… 488
急性水肿型胰腺炎（acute edematous pancreatitis）
…… 488
急性出血性胰腺炎（acute hemorrhagic pancreatitis）
…… 489
急性坏死性胰腺炎（acute necrotic pancreatitis）
…… 489
复发性胰腺炎（relapsing pancreatitis） …… 489
重症胰腺炎（serious pancreatitis） …… 489
酒精性胰腺炎（alcoholic pancreatitis） …… 489
胆源性胰腺炎（biliary pancreatitis） …… 489
手术后胰腺炎（pancreatitis of postoperation） …… 489
药物性胰腺炎（drug-induced pancreatitis） …… 489
内窥镜胰胆管逆行造影术后胰腺炎（pancreatitis after ERPC） …… 490
甲旁亢性胰腺炎（hyperarathyroidism induced pancreatitis） …… 490
遗传性胰腺炎（hereditary pancreatitis） …… 490
胰瘘（fistula of pancreas） …… 490
胆瘘（biliary leakage; biliary fistula） …… 490
胆道上行感染（retrograde infection of biliary tract）
…… 490
腹腔出血（coeliac hemorrhage） …… 490
腹膜炎（peritonitis） …… 490
消化道出血（hemorrhage of digestive tract） …… 491
糖尿病（diabetes） …… 491
多器官功能衰竭（multiple organ failure, MOF） … 491
胰体尾切除术（resection of pancreatic body and tail）
…… 491
胰腺次全切除术（subtotal pancreatectomy） …… 491
全胰切除术（total pancreatectomy） …… 491
胰十二指肠切除术（pancreato-duodenectomy） …… 491
Whipple 术式（Wipple operation） …… 491
child 术式（child operation） …… 492
Cattel 术式（Cattel operation） …… 492
Traverso 术式（保留幽门 PD）（traverso operation; pylorus-preservating pancreatoduodenectomy, PPPD）
…… 492
包括血管切除、PV 或 SMV 血流再建、胰十二指肠切除术（PD including resection and reconstruction of PV or SMV） …… 492
胰腺癌姑息手术（palliative surgery of pancreatic carcinoma） …… 492
胆囊空肠吻合术（cholecystojejunostomy） …… 492
经内镜逆行胆管内置支架管内引流术（endoscopic intracholedochal stent drainage） …… 492
PTCD 胆道外引流术（external drainage of bile duct through PTCD） …… 492
胆总管 T 管外引流术（T-tube drainage of the common bile duct） …… 493
胃空肠吻合术（gastrojejunostomy） …… 493
化学疗法（chemotherapy） …… 493
免疫疗法（immunotherapy） …… 493
温热疗法（thermotherapy） …… 493
介入治疗（interventional treatment） …… 493
特发性胰腺炎（idiopathic pancreatitis） …… 493
假性胰腺囊肿（pancreatic pseudocyst） …… 493
胰腺脓肿（pancreatic abscess） …… 494
胰腺被膜切开减压术（incision of pancreatic capsule for diminution of pressure） …… 494
坏死胰组织清除术（debridement of devitalized pancreatic tissues） …… 494
重症胰腺炎的三造口术（three digestive fistulations of serious pancreatitis） …… 494
重症胰腺炎腹腔灌洗（peritoneal lavage of serious pancreatitis） …… 494
胰腺脓肿引流术（drainage of pancreatic abscess）
…… 494
胰瘘切除或胰瘘管肠管内植入术（resection of pancreatic fistula and fistulo-jejunostomy） …… 494
重症胰腺炎的营养支持疗法（TPN of serious pancreatitis） …… 494
胃泌素测定（gastrin determination） …… 494
尿中 5—HIAA（5—羟基吲哚醋酸）测定（urine 5-hydroxyindol acetic acid determination） …… 494
尿内 5-HT 或 5-HTP 测定（urine 5-hydroxytryptamine determination） …… 494
类癌肿瘤组织中 5-HT 测定（5-hydroxytryptamine determination in tissue of carcinoid） …… 495

嗜银细胞瘤（argentaffinoma） …… 495
多发内分泌腺瘤综合征（multiple endocrine adenomatosis） …… 495
胰腺内分泌肿瘤（pancreatic endocrine tumor） …… 495
胰岛素瘤（insulinoma） …… 495
胰高血糖素瘤（glucagonoma） …… 495
生长抑素瘤（somatostatinoma） …… 495
胃泌素瘤（gastrinoma） …… 495
卓一艾综合征（Zollinger-Ellison syndrome） …… 495
无功能胰岛细胞瘤（nonfunctioning islet cell tumor） …… 495
舒血管肠肽瘤（VIPoma；Verner-Morrison syndrome） …… 496
水样腹泻低血钾、无胃酸综合征（water diarrhea hypokalemia achlorhydria syndrome） …… 496
Whipple 三联症（Whipples triad） …… 496
胃泌素瘤切除术（resection of gastrinoma） …… 496
全胃切除术（total gastrectomy） …… 496
胰岛素瘤切除术（resection of insulinoma） …… 496
恶性胰岛素瘤扩大切除术（enlarged resection of malignant insulinoma） …… 496
胰腺部分切除术（partial resection of pancreas） … 496
类癌切除手术（resection of carcinoid） …… 496
H_2 受体阻断剂（H_2 receptor blocking drug） …… 496
交感神经切除术（sympathectomy） …… 496
迷走神经切除术（vagotomy） …… 496
胆囊切除胆总管 T 形管引流术（cholecystectomy choledochotomy drainage） …… 496
化疗（chemotherapy） …… 497
对症治疗（heteropathy） …… 497

泌尿外科学

简介 …… 498
排尿异常（abnormal micturition） …… 499
尿频（frequent micturition） …… 499
尿急（urgency of micturition） …… 499
尿痛（urodynia） …… 499
排尿困难（dysuria） …… 499
尿潴留（urinary retention） …… 499
少尿（oliguria） …… 500
无尿（anuria） …… 500
多尿（polyuria） …… 500
尿失禁（urinary incontinence） …… 500
遗尿（enuresis） …… 500
漏尿（leakage of urine） …… 500
尿的异常（urinary abnormality） …… 500
血尿（hematuria） …… 500
脓尿（pyuria） …… 501
细菌尿（bacteruria） …… 501
结晶尿（crystalluria） …… 501
气尿（pneumaturia） …… 501
直肠指检（digital rectal examination，DRE） …… 501
前列腺按摩（massage of prostate） …… 501
导尿术（urethral catheterization） …… 502
尿道扩张术（dilatation of urethra） …… 502
尿三杯检查（three-glass test of urine） …… 502
中段尿培养（midstream urine culture） …… 502
尿脱落细胞检查（urinary exfoliative cytology） …… 502
前列腺液常规（routine examination of prostatic fluid） …… 502
精液常规（routine examination of seminal fluid） … 502
腹部平片（abdominal plain film） …… 502
静脉尿路造影（intravenous urography） …… 502
逆行性尿路造影（retrograde urography） …… 503
肾盂穿刺造影（paracentetic pyelography） …… 503
膀胱造影（cystography） …… 503
尿道造影（urethrography） …… 503
精道造影（contrast examination of spermiduct） …… 503
肾动脉造影（renal arteriography） …… 503
放射性核素肾图（radionucleorenogram） …… 503
前列腺特异抗原（prostatic-specific antigen） …… 503
前列腺穿刺活检（prostatic aspiration biopsy） …… 504
膀胱尿道镜检查（cystourethroscopy） …… 504
电切镜（resectoscope） …… 504
尿道内切开术（internal urethrotomy） …… 504
经尿道膀胱碎石术（transurethral vesical lithotreity） …… 504
输尿管镜检查（ureteroscopy） …… 504
经皮肾镜检查（percutaneous pyeloscopy） …… 505
多囊肾（polycystic kidney） …… 505
马蹄肾（horseshoe kidney） …… 505
肾动静脉瘘（renal arteriovenous fistula） …… 505
肾动脉瘤（renal aneurysm） …… 505
肾动脉狭窄（renal arteriostenosis） …… 506
肾柱肥大（renal column hypertrophy） …… 506
急性肾盂肾炎（acute pyelonephritis） …… 506

慢性肾盂肾炎（chronic pyelonephritis） …… 506
肾乳头坏死（necrosis of renal papillae） …… 506
肾皮质脓肿（renocortical abscess） …… 507
肾周围炎和肾周脓肿（perinephritis and perinephric abscess） …… 507
特发性肾积水（special hydronephrosis） …… 507
髓质海绵肾（medullary sponge kidney） …… 507
肾结核（renal tuberculosis） …… 508
肾积脓（脓肾）（pyonephrosis） …… 508
肾自截（autonephrectomy） …… 508
乳糜尿（chyluria） …… 508
肾盂黄色肉芽肿（xanthogranulomatous pyelonephritis） …… 508
肾包虫病（echinococcus disease of kidney） …… 509
肾盂输尿管交界狭窄（stricture of pyeloureteric junction） …… 509
双肾盂双输尿管畸形（duplication of the kidney and the ureter） …… 509
肾细胞癌（renal cell carcinoma） …… 509
肾癌 Robson 分期（Robson system for staging of RCC） …… 510
肾癌 TNM 分期（TNM system for staging of RCC） …… 510
肾母细胞瘤（nephroblastoma） …… 510
肾母细胞瘤分期（staging of nephroblastoma） …… 510
肾盂癌（renal pelvis carcinoma） …… 510
肾盂癌分期（classification of renal pelvis carcinoma） …… 511
肾嗜酸性细胞瘤（renal oncocytoma） …… 511
肾血管平滑肌脂肪瘤（renal angiomyolipoma） …… 511
肾球旁细胞瘤（renal juxtaglomerular tumor） …… 511
肾结石（kidney calculus） …… 511
肾钙乳（renal milk of calcium） …… 511
梨状腹综合征（Eagle-Barrett syndrome） …… 512
肾血管性高血压（renovascular hypertension） …… 512
肾损伤（renal injury） …… 512
肾囊肿（simple renal cyst） …… 512
肾下垂（nephroptosis） …… 512
Dietl 危象（Dietl crisis） …… 512
肾切除术（nephrectomy） …… 512
肾部分切除术（partial nephrectomy） …… 512
体外肾切开取石术（extracorporeal nephrolithotomy） …… 513
体外冲击波碎石术（extracorporeal shock wave lithotripsy） …… 513
经皮肾镜取石术（percutaneous nephrolithotomy） …… 513
肾脓肿切开引流术（drainage of the renal abscess） …… 513
肾造口术（nephrostomy） …… 513
肾动脉栓塞术（renal artery embolization） …… 513
肾肿瘤剜除术（enucleation of renal tumor） …… 514
肾癌根治术（radical nephrectomy） …… 514
肾盂切开取石术（pyelolithotomy） …… 514
肾实质切开取石术（nephrolithotomy） …… 514
肾盂灌注法（pelvis perfusion） …… 514
胸导管与半奇静脉吻合术（anastomosis of thoracic duct and hemiazygos vein） …… 514
腰干淋巴与精索内（卵巢）静脉吻合术（anastomosis of internal spermatic（ovary）vein and lumbar lympha tic trunk） …… 514
大隐静脉腹股沟淋巴结吻合术（anastomosis of great saphenous vein and inguinal lymphnodes） …… 514
肾蒂淋巴管剥脱（结扎）术（renal hilar lymphatic stripping） …… 515
肾包虫完整摘除术（complete excision of echinococcus hydatid cyst） …… 515
肾包虫穿刺摘除术（aspiration and removal of echinococcus hydatid cyst） …… 515
肾盂癌根治术（radical resection for renal pelvic carcinoma） …… 515
肾动脉内膜剥除术（renal artery endoarterectomy） …… 515
脾肾动脉吻合术（spleno-renal artery anastomosis） …… 515
肾动脉再植术（renal-artery replacement） …… 515
肝肾动脉吻合术（hepato-renal artery anastomosis） …… 516
肠系膜上动脉肾动脉旁路移植术（superior mesentero-renal artery bypass graft） …… 516
经皮肾动脉腔内囊状导管扩张术（percutaneous transluminal angioplasty，PTA） …… 516
自体肾移植术（auto renal transplantation） …… 516
肾修补术（repair of renal laceration） …… 516
肾囊肿去顶术（surgical decompression of cystic kidneys） …… 516

肾囊肿切除术（resection of renal cysts） …… 516
肾固定术（nephropexy） …… 517
肾包膜、腰肌缝合固定术（Kelly nephropexy） … 517
肾周筋膜、腰肌缝合固定术（Deming nephropexy） …… 517
切开肾包膜粘连固定术（Young nephropexy） …… 517
Lowsley 肾固定术（Lowsley nephropexy） …… 517
Edebohl 肾固定术（Edebohl nephropexy） …… 517
经皮肾盂穿刺测压法（Whitaker test） …… 517
经皮肾囊肿穿刺术（percutaneous puncture of renal cysts） …… 518
肾结核病灶清除术（cavernostomy of renal tuberculosis） …… 518
包膜下肾切除术（subcapsular nephrectomy） …… 518
肾盂成形术（pyeloplasty） …… 518
肾盏输尿管吻合术（ureterocalyceal anastomosis） …… 518
肾盂部分、肾盂连接部切除成形术（Anderson-Hynes dismembered pyeloplasty） …… 518
马蹄肾峡部切除术（resection of the isthmus of horseshoe kidney） …… 519
输尿管重复畸形（duplication of ureter） …… 519
Prune belly 综合征（Prune belly syndrome） …… 519
巨输尿管症（megaureter） …… 519
输尿管闭锁（ureteral atresia） …… 519
腔静脉后输尿管（retrocaval ureter） …… 519
髂血管后输尿管（retroiliac ureter） …… 519
输尿管膀胱交界部狭窄（stricture of ureterovesical orifice） …… 519
输尿管癌（carcinoma of ureter） …… 519
输尿管癌分期（classification of ureteral carcinoma） …… 519
输尿管结石（ureterolithiasis） …… 520
输尿管膨出（ureterocele） …… 520
输尿管口囊肿（ureterocele） …… 520
输尿管异位开口（ectopic ureteral orifice） …… 520
腹膜后纤维化（retroperitoneal fibrosis） …… 520
输尿管损伤（injury of ureter） …… 520
输尿管癌根治术（radical resection of ureter carcinoma） …… 520
输尿管切开取石术（ureterolithotomy） …… 520
输尿管镜取石术（ureteroscopic lithotripsy） …… 520
气压弹道碎石术（pneumatic lithotripsy） …… 520
输尿管松解术（ureterolysis） …… 520
输尿管吻合术（ureteroanastomosis） …… 521
输尿管造瘘术（ureterostomy） …… 521
输尿管皮肤造口术（ureterocutaneostomy） …… 521
输尿管扩张术（ureteral dilatation） …… 521
输尿管膀胱吻合术（ureterocystostomy） …… 521
回肠代输尿管术（ileal replacement of ureter） …… 521
输尿管口囊肿切除术（resection of ureterocele） … 521
经尿道输尿管口囊肿切除术（transurethral resection of ureterocele） …… 521
输尿管末端抗逆流手术（anti-flux operation for vesico-ureter reflux） …… 521
Politano-Leadbetter 法输尿管膀胱吻合术（Politano-Leadbetters ureteroneocystostomy） …… 521
大网膜输尿管成形术（ureteroplasty with pedicled omentum） …… 521
重复膀胱（duplication of bladder） …… 522
膀胱憩室（diverticulum of bladder） …… 522
膀胱癌（carcimona of bladder） …… 522
膀胱癌分期（staging of bladder carcinoma） …… 522
脐尿管癌（urachus carcinoma） …… 522
膀胱横纹肌肉瘤（rhabdomyosarcoma of bladder） …… 522
膀胱炎（cystitis） …… 523
间质性膀胱炎（interstitial cystitis） …… 523
腺性膀胱炎（glandular cystitis） …… 523
尿路软斑症（urethra malacoplakia） …… 523
膀胱结石（bladder stone） …… 523
神经性膀胱（neurogenic bladder） …… 523
膀胱输尿管返流（vesicoureteric reflux） …… 523
膀胱异物（foreign body in bladder） …… 524
膀胱损伤（injury of bladder） …… 524
膀胱外翻（extrophy of bladder） …… 524
膀胱破裂修补术（repair of ruptured bladder） …… 524
经尿道超声碎石术（transurethral ultrasonic lithotripsy） …… 524
经尿道液电碎石术（transurethral lithotripsy） …… 524
膀胱造瘘术（cystostomy） …… 525
膀胱皮肤造口术（cystocutaneostomy） …… 525
回肠膀胱成形术（ileocystoplasty） …… 525
乙状结肠膀胱成形术，Mitchell 术（sigmoid cystoplasty） …… 525
直肠膀胱、结肠腹壁造口术（rectal bladder with

permanent abdominal sigmoid) …… 526
直肠膀胱术（Lowskey Johnson operation）…… 526
回肠膀胱术（Bricker operation）…… 526
膀胱神经剥脱术（denervation of bladder）…… 526
耻骨上膀胱颈楔形切除术（suprapubic plasty of vesical neck）…… 527
膀胱憩室切除术（excision of bladder diverticulum）…… 527
膀胱横断术（transection of bladder）…… 527
可控性回肠膀胱术（kock pouch）…… 527
可控性盲肠膀胱术（continent caeci reservior）…… 527
经尿道膀胱颈电切术（transurethral resection of vesical neck）…… 528
膀胱颈“Y-V”成形术（Y-V plasty of vesical neck）…… 528
膀胱阴道瘘修补术（repair of vesicovaginal fistula）…… 528
前列腺痛（prostatodynia）…… 528
急性前列腺炎（acute prostatitis）…… 528
慢性前列腺炎（chronic prostatitis）…… 529
非细菌性前列腺炎（non-bacteral prostatitis）…… 529
前列腺憩室：（prostatic diverticulum）…… 529
前列腺癌（carcinoma of prostate）…… 529
前列腺癌分期（classification for carcinoma of prostate）…… 529
前列腺癌 Whitemore-Jewett 分期（Whitemore-Jewett classification for prostate carcinoma）…… 530
Gleason 分级（Gleason classification for prostate carcinoma）…… 530
经尿道前列腺电切术（transurethral resection of prostate，TURP）…… 530
异位前列腺（ectopic prostate）…… 530
苗勒氏管囊肿（Mullerian cyst）…… 530
前列腺脓肿（abscess of prostate）…… 530
前列腺肉瘤（sarcoma of prostate）…… 530
前列腺增生症（benign prostatic hyperplasia）…… 531
前列腺结石（calculus of prostate）…… 531
前列腺穿刺活检术（prostatic biopsy）…… 531
经尿道前列腺气化术（transurethral vaporization of prostate）…… 531
根治性前列腺切除术（radical prostatectomy）…… 531
耻骨上经膀胱前列腺切除术（suprapubic transvesical prostatectomy）…… 531
耻骨后前列腺切除术（retropubic prostatectomy）…… 532
经会阴前列腺切除术（perineal prostatectomy）…… 532
前列腺热疗（prostatic thermotherapy）…… 532
精囊结石（calculus of seminal vesicle）…… 532
先天性尿道闭锁（congenital atresia of urethra）…… 532
尿道口旁囊肿（cyst of paraurethra）…… 532
尿道息肉（polyp of urethra）…… 532
尿道憩室（urethral diverticulum）…… 532
巨尿道（megalourethra）…… 533
尿道黏膜脱垂：（prolapse of urethra）…… 533
尿道结核（tuberculosis of urethra）…… 533
淋菌性尿道炎（gonococcal urethritis）…… 533
非淋菌性尿道炎（non-goncoccal urethritis）…… 534
尖锐湿疣（condyloma acuminatum）…… 534
尿道癌（carcinoma of urethra）…… 534
尿道癌分期（classification for urethral carcinoma）…… 534
尿道结石（calculus of urethra）…… 535
尿道上裂（epispadia）…… 535
尿道下裂：（hypospadia）…… 535
尿道瓣膜症（urethral valve）…… 535
遗尿症：（enuresis）…… 535
尿道肉阜（urethral caruncle）…… 536
尿瘘（urinary fistula）…… 536
尿道断裂（rupture of urethra）…… 536
尿道狭窄（stricture of urethra）…… 536
尿道异物（foreign body in urethra）…… 537
尿道处女膜融合症（confluence of urethra and hymen）…… 537
尿道综合征（urethral syndrome）…… 537
尿道切开取石术（urethrolithotomy）…… 537
尿道瓣膜切除术（urethral valvectomy）…… 538
阴茎伸直术（penile straightening）…… 538
Denis browne 尿道成形术（Denis Browne urethroplasty）…… 538
Thiersch 尿道成形术（Thiersch urethroplasty）…… 538
阴囊纵隔皮瓣尿道成形术（scrotal septal vascular pedicle flap urethroplasty）…… 539
尿道成形术（Cecil urethroplasty）…… 539
Hodgson 一期尿道成形术（Hodgson one stage urethroplasty）…… 539
横行包皮岛状皮瓣尿道成形术（transverse

preputial island flap urethroplasty） …… 539
膀胱黏膜一期尿道成形术（one stage urethroplasty using bladder mucosa） …… 540
尿道口前移、阴茎头成形术（meatus advancement and glansoplasty，MAGPI） …… 540
尿道口基底带蒂皮瓣尿道成形术（vascularized meatus-based flap urethroplasty） …… 540
Young-Dees 手术（Young-Dees operation） …… 540
Leadbeter 手术（Leadbeter operation） …… 541
膀胱后尿道重建术（bladder and post urethra reconstruction） …… 541
间歇性导尿法（intermissive urethral catheterization） …… 541
Crede 手法排尿（Crede maneuver miction） …… 541
尿道括约肌切开术（urethral sphincteretomy） …… 541
人工尿道括约肌（artificial urethral sphincter） …… 542
尿流改道术（urinary diversion） …… 542
骶前选择性去神经术（selective anterior sacrum denervation） …… 542
耻骨后膀胱尿道悬吊术（retropubic vesico-urethral suspension） …… 542
膀胱镜下膀胱悬吊术（cystoscopic bladder neck suspension） …… 543
阴道前壁修补术（repair of anterior vaginal wall） …… 543
泰弗隆注射疗法（Teflon injection therapy） …… 543
尿道吻合术（urethrel anastomosis） …… 543
尿道外口切开术（meatotomy） …… 544
尿道内切开术（intraurethral incision for urechral stricture） …… 544
尿道成形术（urethroplasty） …… 544
尿道会师术（urethral realignment） …… 544
尿道肉阜烧灼术（cauterization of urethral caruncle） …… 545
包茎（phimosis） …… 545
包皮嵌顿（paraphimosis） …… 545
隐匿性阴茎（concealed penis） …… 545
蹼状阴茎（webbed penis） …… 545
阴茎阴囊转位（penile-scrotal transposition） …… 545
阴茎扭转（distortion of penis） …… 545
重复阴茎（duplication of penis） …… 545
小阴茎（micropenis） …… 545
阴茎结核（tuberculosis of pensis） …… 545
阴茎乳头状瘤（papilloma of penils） …… 546
阴茎硬结症（induration of penis） …… 546
阴茎头包皮炎（balanoposthitis） …… 546
阴茎癌（carcinoma of penis） …… 546
阴茎癌分期（classification for carcinoma of penis） …… 546
阴茎癌 TNM 分期（TNM classification for penile carcinoma） …… 546
凯腊增殖性红斑（Queyrat erythroplasia） …… 546
Buschke-Lowenestem 瘤（Buschke-Lowenestem neoplasia） …… 547
阴茎角（penial keratosis） …… 547
阴茎折断（penial fracture） …… 547
阴茎部分切除术（partial phallectomy） …… 547
阴茎全切术（total phallectomy） …… 547
髂腹股沟淋巴结清扫术（inguinal and iliac radical lymphadenectomy） …… 547
Y—V 阴茎矫直术（Y-V shaped penile correction） …… 548
Z 型阴茎矫直术（Z shaped penile correction） …… 548
包皮环切术（circumcision） …… 548
嵌顿包皮整复术（reduction of paraphimosis） …… 548
阴茎再植术（replantation of penis） …… 549
阴茎折断修复术（repair of penial fracture） …… 549
附睾囊肿（cyst of epididymis） …… 549
鞘膜积液（hydrocele of tunica vaginalis） …… 549
精囊炎（seminal vesiculitis） …… 549
睾丸炎（orchitis） …… 550
附睾炎（epididymitis） …… 550
附睾郁积症（epididymis stasis） …… 550
精液囊肿（spermatocele） …… 551
男性生殖系软斑病（malacopathia of male genital system） …… 551
附睾结核（tuberculosis of epididymis） …… 551
流行性精索炎（epidemic spermatitis） …… 551
阴囊橡皮肿（elephantiasic scroti） …… 552
精索淋巴管曲张（spermatic lymphangiectasis） …… 552
睾丸肿瘤（tumor of testis） …… 552
睾丸肿瘤的分期（stage of testis tumor） …… 552
睾丸肿瘤的分类（classification of testis tumor） … 553
精原细胞瘤（seminoma） …… 553
非精原细胞瘤（non-seminoma） …… 553
睾丸间质细胞瘤（Leydig cell tumor） …… 554

睾丸支持细胞瘤（Sertoli cell tumor） …… 554
性腺胚细胞瘤（gonadoblastoma） …… 554
睾丸网腺瘤（adenoma of rete testis） …… 554
白血病性睾丸肿瘤（leukemic testis tumor） …… 554
精索静脉曲张（varicocele） …… 554
血精（hemospermia） …… 555
多睾症（polyorchidism） …… 555
隐睾（cryptorchidism） …… 555
睾丸扭转（torsion of testis） …… 555
睾丸附件扭转（torsion of testicular appendage） … 555
睾丸损伤（injury of testis） …… 556
睾丸脱位（dislocation of testis） …… 556
特发性阴囊坏疽（Fournier gangrene） …… 556
急性精索炎（acute funiculitis） …… 556
阴囊鳞状细胞癌（squamous cell carcinoma of scrotum） …… 556
阴囊基底细胞癌（basal cell carcinoma of scrotum） …… 556
精索肿瘤（tumor of spermatic cord） …… 557
精囊肿瘤（tumor of seminal vesicle） …… 557
特发性精索血肿（idiopathetic hematoma of spermatic cord） …… 557
Klinefelter 综合征（Klinefelter syndrome） …… 557
睾丸女性化综合征（testicular feminization syndrome） …… 557
睾丸鞘膜积液（hydrocele of testis） …… 558
精索鞘膜积液（funicular hydrocele） …… 558
交通性睾丸鞘膜积液（communicating hydrocele of testis） …… 558
根治性睾丸切除术（radical orchectomy） …… 558
睾丸切除术（orchectomy） …… 558
睾丸活检（testis biopsy） …… 558
睾丸固定术（orchidopexy） …… 558
阴囊重建术（reconstruction of scrotum） …… 558
阴囊成形术（scrotoplasty） …… 559
睾丸鞘膜翻转术（inversion tunica vaginalis） …… 559
腹膜后淋巴结清扫术（retroperitoneal radical lymphadenectomy） …… 559
经腹股沟精索内静脉结扎术（inguinal ligation of internal spermatic vein） …… 559
腹膜后精索内静脉结扎术（retroperitoneal ligation of internal spermatic vein） …… 559
睾丸复位固定术（testicular detorsion and fixation） …… 559
附睾切除术（epididymectomy） …… 559
皮质醇增多症（hypercortisolism） …… 560
异位 ACTH 综合征（heterotopic adrenocorticotropic hormone syndrome） …… 560
原发性醛固酮增多症（primary aldosteronism） …… 560
肾上腺性腺异常症（adrenogenital syndrome） …… 560
肾上腺髓质增生（adrenal medullary hyperplasia） …… 560
肾上腺骨髓脂肪瘤（adrenomedullary lipoma） …… 560
肾上腺囊肿（adrenal cyst） …… 561
肾上腺皮质癌（adrenocortical carcinoma） …… 561
儿茶酚胺症（catecholamine syndrome） …… 561
肾上腺嗜铬细胞瘤（pheochromocytoma of adrenal medulla） …… 561
节细胞神经瘤（ganglioneuroma） …… 561
神经母细胞瘤（neuroblastoma） …… 562
神经母细胞瘤分期（classification for neuroblastoma） …… 562
肾上腺偶发瘤（adrenal incidentaloma） …… 562
肾上腺肿瘤切除术（resection of adrenal tumor） …… 562
尿动力学（urodynamics） …… 562
尿流率测定（uroflowmetry） …… 562
膀胱压力容积测定术（cystometry） …… 562
尿道压力分布测定术（urethral pressure profilometry） …… 563
排尿性尿道压力分布测定术（micturition urethral pressure profilomety） …… 563
压力流率测定术（pressure-flow study） …… 563
逼尿肌无反射（detrusor areflexia，dA） …… 563
最大尿流率（maximum flow rate，mFR） …… 563
最大尿道闭合压（maximum urethral closure pressure） …… 564
动态尿动力学监测（ambulatory urodynamic monito ring，aM） …… 564
肌电图测定术（electromyography） …… 564
逼尿肌外括约肌协同失调（vesico-external sphincter dyssynergia，VSD） …… 564
逼尿肌不稳定（detrusor instability，DI） …… 564
逼尿肌反射亢进（detrusor hyperreflexia） …… 565
性欲亢进（hypersexuality） …… 565
阴茎异常勃起（priapism） …… 565

阳痿（impotence） …… 565
血管性阳痿（vasculogenic impotence） …… 565
神经性阳痿（neurogenic impotence） …… 565
心理性阳痿（psychogenic impotence） …… 566
内分泌性阳痿（endocrinogenic impotence） …… 566
特发性促性腺激素低下型性功能减退症（idiopathic hypogonadotropic hypogonadism） …… 566
动态阴茎海绵体造影（dynamic cavernosography） …… 566
阴茎海绵体造影（penile carernosography） …… 566
盆腔窃血试验（pelvic steal test） …… 566
夜间阴茎勃起试验（nocturnal penile tumescence test） …… 566
阴茎肱动脉血压指数测量（penile brachial index, PBI） …… 567
罂粟碱试验（papaverine test） …… 567
早泄（premature ejaculation） …… 567
逆行射精（retrograde ejaculation） …… 567
遗精（seminal emission） …… 567
控制射精训练法（maneuver of control ejaculation） …… 567
阴茎生物感觉测定（penile biothesiometry） …… 567
男性不育症（male infertility） …… 568
YOUNG 综合征（Young syndrome） …… 568
死精子症（necrospermia） …… 568
精液不液化症（undissolued liquefaction of sperm） …… 568
不射精症（non-ejaculation; failure of ejaculation） …… 568
海绵体注射法（intracarvernous injection） …… 568
阴茎假体植入术（implantation of penile prostheses） …… 569
阴茎背深静脉结扎术（ligation of penile deep dorsal vein） …… 569
海绵体松解术（spongiolysis） …… 569
腹壁下动脉阴茎背动脉吻合术（anastomosis of inferior epigastic artery and dorsal artery） …… 569
腹壁下动脉阴茎背深静脉吻合术（anastomosis of inferior epigastric artery and deep dorsal vein） …… 569
阴茎头-阴茎海绵体分流术（shunt of glans and ca vernous body of penis） …… 569
阴茎海绵体—尿道海绵体分流术（shunt of corpus cavernosum penis and corpus cavernosum urethrae） …… 569
阴茎背静脉—阴茎海绵体分流术（shunt of penile dorsal vein and corpus cavernosum penis） …… 570
大隐静脉—阴茎海绵体分流术（shunt of great saphenous vein and corpora cavernosa） …… 570
阴部内动脉栓塞术（embolization of internal pudendal artery） …… 570
输精管结扎术（vasectomy; vasoligation） …… 570
输精管粘堵术（obstructive procedure of vas deferens） …… 570
输精管吻合术（vasovasostomy, anastomosis of vas deferens） …… 570
输精管附睾吻合术（vasoepididymostomy, anastomosis of vas deferens and epididymis） …… 570

骨科学

简介 …… 571
生物力学（biomechanics） …… 573
沃尔夫定律（Wolff law） …… 573
功能位（functional position） …… 573
步态（gait） …… 573
步相（position） …… 573
步态分析（gait analvsis） …… 573
步态分析系统（gait analysis system） …… 574
臀大肌步（gluteus maximus gait） …… 574
臀中肌步（gluteus medius gait） …… 574
间隙性跛行（intermittent claudication） …… 574
跛行时间（claudication time） …… 574
跛行距离（claudication distance） …… 574
步行试验（walking test） …… 574
步行负荷试验（gait loading test） …… 574
骨传导试验（bone conduction test） …… 574
神经干叩击试验（nerve percussion test） …… 574
止血带试验（tourniquet test） …… 574
dimple 征（dimple sign） …… 574
外展肩试验（shoulder abduction test） …… 575
搭肩试验（hand to shoulder test） …… 575
斯皮德试验（Speed test） …… 575
直尺试验（ruler test） …… 575
汉密尔顿征（Hamilton sign; ruler test） …… 575
肘关节屈曲试验（flexion test of the elbow-joint） …… 575
轴段试验（pivot-shift test） …… 575

艾伦试验（Allen test） …… 575
芬克尔斯坦试验（Finkelstein test；ulnar deviation test） …… 575
费伦试验（Phalen test；extreme wrist flexion test） …… 575
极度屈腕试验（extreme wrist flexion losteophytosis） …… 575
芬斯蒂尔征（Finsterer sign） …… 575
拇指捏物试验（thumb pinch test） …… 575
夹纸试验（thumb pinch test；picking-up paper test） …… 575
阿迪生试验（Addison test） …… 575
椎间孔压缩试验（intervertebral foramen compression test） …… 575
斯普林试验（Spurling test） …… 575
莱尔米特征（Lhermitte sign） …… 576
超外展试验（hyperabduction test） …… 576
赖特征（Wright sign） …… 576
挺胸试验（expansion chest test） …… 576
加兰特反射（Galant reflex；incurvation reflex of trunk） …… 576
拾物试验（picking up test） …… 576
托马斯征（Thomas sign） …… 576
屈髋挛缩试验（hip-flexion contracture test） …… 576
屈髋挛缩征（hip flexion contracture sign） …… 576
直腿抬高试验（straight leg raising test） …… 576
拉塞格征（Lasegue sign） …… 576
交叉性拉赛格征（crossed Lasegue sign） …… 576
牵引痛（dragging pain） …… 576
柏瑞格德征（Bragard sign） …… 577
法加斯坦试验（Fajersztain test） …… 577
西卡尔征（Sicard sign） …… 577
伊利试验（Ely test） …… 577
骨盆回旋试验（pelvic rotation test） …… 577
盘腿试验（cross-legged test） …… 577
帕特里克试验（Patrick test） …… 577
邦内征（Bonnet sign） …… 577
屈氏试验（Trende lenburg test） …… 577
单腿站立试验（single leg standing test） …… 577
抗推倒试验（resistance to overthrow） …… 577
髋膝屈曲试验（hip and knee flexion test） …… 577
骨盆挤压分离试验（pelvic compression and separation test） …… 577
阿利斯征（Allis sign） …… 577
巴洛试验（Barlow test） …… 577
奥托兰尼征（Ortolani sign） …… 577
奥托兰尼试验（Ortolani test） …… 578
望远镜试验（telescope test） …… 578
杜普伊特伦试验（Dupuytren test；telescope test） …… 578
布莱恩特三角（Bryant triangle） …… 578
胡佛征（Hoover sign） …… 578
奥伯征（Ober sing） …… 578
菲尔普斯试验（Phelps test） …… 578
足跟至臀试验（heel to buttock test） …… 578
跟膝试验（heel to knee test） …… 578
浮髌试验（floating patella test） …… 578
研磨试验（grinding test） …… 578
旋转挤压试验（rotation compression test） …… 578
膝关节旋转提拉试验（rotate-crush test of knee joint） …… 578
阿普利氏试验（Apley test） …… 578
抽屈试验（drawer test） …… 578
推拉试验（push and pull test） …… 579
前后运动试验（anterior-posterior movement test） …… 579
麦克玛瑞征（Mcmurray sign） …… 579
膝回旋挤压试验（rotatory crush test of knee joint） …… 579
半月板摇摆试验（oscillating test of meniscus） …… 579
领悟试验（apprehension test） …… 579
膝侧扳试验（lateral plate test of knee joint） …… 579
赫尔宾征（Helbing sign） …… 579
西蒙兹试验（Simmonds test） …… 579
截瘫指数（paraplegic index） …… 579
半横贯型感觉障碍（hemisection type of sensory disturbance） …… 579
半身型感觉障碍（hemianesthesia） …… 579
神经干型感觉障碍（nerve trunk type of sensory distorbance） …… 579
洛维特肌力检查法（Lovett test） …… 579
肌力测量（dynamometry） …… 579
肌张力（muscular tension） …… 580
肌张力降低（muscular hypotonus） …… 580
肌张力增高（muscular hypertonus） …… 580
肌萎缩（muscular atrophy） …… 580

肌强直（myotonia） …… 580
肌阵挛（myoclonus） …… 580
肌痉挛（spasticity） …… 580
肌纤维震颤（fibrill ation） …… 580
肌束震颤（fasciculation） …… 580
脊髓总体反射（spinal autonomic refiex） …… 581
脊髓自主反射（spinal autonomic refiex） …… 581
脊髓防御反射（spinal defense reflex） …… 581
交叉伸腿反射（crossed-extensor reflex） …… 581
病理反射（pathologic refiex） …… 581
巴彬斯基征（Babinski sign） …… 581
戈登征（Gordon sign） …… 581
霍夫曼征（Hoffmann sign） …… 581
霍曼斯征（Homans sign） …… 581
蒂纳尔征（Tinel sign） …… 581
楚拉也夫征（Chyraev sign） …… 581
查多克征（Chaddock sign） …… 581
髌阵挛（patellar clonus） …… 581
巴彬斯基-讷热奥特综合征（Babinski-Nageotte syndrome） …… 581
奥本海姆征（Oppenheim sign） …… 581
骨龄（bone age） …… 582
骨放射密度测定（measurement of bone radiodensity） …… 582
男性骨盆（android pelvis） …… 582
女性骨盆（gynecoid pelvis） …… 582
扁平骨盆（flat pelvis） …… 582
类人猿型骨盆（anthropoid pelvis） …… 582
猿型骨盆（anthropoid pelvis） …… 582
骨骺线（epiphyseal line） …… 582
弗兰克尔线（frankel line） …… 582
后椎体线（posterior vertebral body line） …… 582
胸椎旁线（thoracic paraspinal line） …… 582
沈通线（Shenton line） …… 582
双皮质线（double cortical line） …… 582
内拉通线（Nelaton line） …… 582
斯金纳线（skinner line） …… 583
掌骨征（metacarpal sign） …… 583
棘突间距增宽征（widened interspinous distance sign） …… 583
颈椎裂隙征（slitting sign of cervical spine） …… 583
骨内侧影征（silhouette sign in bone） …… 583
干骺端杯口征和毛刷征（cupping and brushing sign of metaphysis） …… 583
双线征（double line sign） …… 583
布雷斯福德征（Brailsford sign） …… 583
股骨轨道征（femoral track sign） …… 583
双狗眼征（two-eyed scot dog sign） …… 583
坠块征（fallen fragment sign） …… 583
指骨优势（phalangeal predominant） …… 583
新月征（crescent sign） …… 583
腓肠豆骨征（fabella sign） …… 583
科索征（sagging rope sign） …… 583
乌尔曼征（Ullman sign） …… 584
肱骨颈干角（collodiaphyseal angle of humerus） … 584
Q 角（Q angle） …… 584
贝乐角（Boelher angle） …… 584
股骨颈干角（collodiaphyseal angle of femur） …… 584
髋臼角（acetabulum angle） …… 584
髋臼指数（acetabulum index） …… 584
驼背角（kyphotic angle） …… 584
骨膜下垫（Codman triangle，subperiostealpad，periosteal cuffing sign） …… 584
科德曼三角（codman triangle） …… 584
骨膜反应（periosteal reaction） …… 584
脊髓造影（myelography） …… 584
椎管造影（myelography） …… 584
颈椎侧方穿刺术（lateral cervical puncture） …… 584
椎间盘造影术（discography） …… 585
关节造影术（arthrography） …… 585
股动脉造影（femoral arteriography） …… 585
脊髓动脉造影（spinal arteriography） …… 585
肌腱造影（tenography） …… 585
滑液囊造影（bursography） …… 585
腰椎骶化（lumbarization） …… 585
骶椎腰化（lumbarization of sacrum，sacralization） …… 585
椎板间隙（laminar space） …… 585
骨骺积气（intraepiphyseal gas） …… 585
椎弓关节真空现象（vacum facet phenomenon） … 585
卢瑟带（Looser zone） …… 585
泪滴及泪滴距（tear drop and tear drop distance） …… 586
平足指数（flat foot index） …… 586
掌骨指数（metacarpal index） …… 586
肌电图（electromyogram） …… 586

异性电位（athic potential） …… 586
单纤维肌电图（single fiber electromyogram） …… 586
F 波（F wave） …… 586
骨形态发生蛋白（bone morphogenetic protein） … 586
骨钙蛋白（osteocalcin） …… 586
骨 r-羟基谷氨酸蛋白（bgP） …… 586
钙调蛋白（calmodulin） …… 586
肌凝蛋白（myosin） …… 586
肌球蛋白（myoglobulin） …… 586
肌纤维蛋白（actin） …… 586
肌动蛋白（actomysin） …… 586
肌红蛋白尿（myohemoglobinuria） …… 586
本斯-琼斯蛋白尿（Bence-Jones proteinuria） …… 587
脱蛋白骨（deproteinized bone） …… 587
脱钙骨基质（demineralized bone matrix） …… 587
碱性磷酸酶（alkaline phosphatase） …… 587
碱性磷酸酶-抗碱性磷酸酶法（alkaline phosphatase-antialkaline phosphatase（APAAP）method） …… 587
骨矿化结合素（osteonectin） …… 587
骨髓针刺活检（needle biopsy of bone marrow） …… 587
关节闪烁显像（joint scintigraphy） …… 587
骨三相闪烁显像（bone threephase scintigraphy） …… 587
骨闪烁图检查（bone scintigraphy） …… 587
静态骨显像（static bone scintigraphy） …… 587
骨密度计（bone densicometer） …… 588
创伤性休克（traumatic shock） …… 588
复合伤（combined injury） …… 588
脂肪栓塞综合征（fat embolism syndrome） …… 588
破伤风（tetanus） …… 588
Wissler 综合征（Wissler syndrome） …… 588
冰冻骨盆（frozen pelvis） …… 588
冰山现象（iceberg phenomenon） …… 588
气性坏疽（gas gangrene） …… 588
褥疮（bed sore） …… 589
挤压综合征（crush syndrome） …… 589
挤压伤（crush injury） …… 589
筋膜间隙综合征（compartment syndrome） …… 589
慢性小腿间隙综合征（chronic interstitial syndrome of leg） …… 589
胫前间隙和小腿外侧间隙综合征（anterior tibal compartment syndrome） …… 589
沃尔克曼综合征（Volkmann syndrome） …… 589
福尔克曼缺血性挛缩（Volkmann ischemic contracture） …… 590
胫骨前综合征（anteriotibial syndrome） …… 590
前臂掌侧骨间神经综合征（anterior interosseous nerve syndrome） …… 590
闭孔神经痛（obturator neuralgi） …… 590
减压性骨坏死（dysbaric osteonecrosis） …… 590
骨折（fracture） …… 590
骨折脱位（fracture dislocation） …… 590
微骨裂（microfissure of bone） …… 591
青枝骨折（greenstick facture） …… 591
单纯骨折（simple fracture; closed fracture） …… 591
应力性骨折（stress fracture） …… 591
疲劳骨折（fatigue fracture） …… 591
病理性骨折（pathologic fracture） …… 591
粉碎骨折（comminuted fracture） …… 591
行军骨折（march fracture; march foot; fatigue fracture） …… 591
骑跨骨折（straddle fracture） …… 591
压缩骨折（compression fracture） …… 591
延迟连接（delayed union） …… 591
骨痂改建（callus reconstruction） …… 591
骨不连（nonunion） …… 592
对线指数（alignment index） …… 592
加压包扎（pressure bandage） …… 592
萨姆韦锚式止血带（Samway tourniquet） …… 592
止血带（tourniquet） …… 592
绷扎术（bandaging） …… 592
石膏（plaster of paris） …… 592
人字石膏（spica cast） …… 592
热塑夹板（thermoplastic splint） …… 592
管型石膏（plaster cast） …… 592
可塑性夹板（plasticity splint） …… 592
石膏背心（plaster jacket） …… 592
牵引（traction） …… 593
牵引术（traction） …… 593
皮牵引（skin traction） …… 593
头环牵引（halo traction） …… 593
固定牵引（fixed traction） …… 593
平衡牵引（balanced traction） …… 593
骨牵引（skeletal traction） …… 593
内固定术（internal fixation） …… 593
髓内固定（intramedullary fixation） …… 593

张力带（tension band） …… 593
功能位（functional position） …… 593
功能复位（functional reduction） …… 593
骨骺分离（epiphysiolysis） …… 594
骨骺板损伤（injuries of epiphyseal plate） …… 594
肱骨上端骨骺分离（epiphyseal separation of the proximal humerus） …… 594
肱骨内髁骨骺分离（epiphyseal separation of medial condyle of humerus） …… 594
肱骨外髁骨骺分离（epiphyseal separation of lateral condyle of humerus） …… 594
桡骨头骨骺分离（epipyseal separation of head of the radius） …… 594
尺骨鹰嘴骨骺分离（epiphyseal separation of olecranon of ulna） …… 594
桡骨远端骨骺分离（epiphyseal separation of distal end of the radius） …… 595
坐骨结节骨骺分离（ischial apophysiolysis） …… 595
股骨头骨骺分离（slipped capital femoral epiphysis） …… 595
胫骨结节及胫骨上端骨骺分离（epiphyseal separation of tibial tuberosity and upper end of tibia） …… 595
股骨远端骨骺分离（epiphyseal separation of tistal end of femur） …… 595
胫骨远端骨骺分离（epiphyseal separation of distal end of tibia） …… 595
脱位（dislocation） …… 595
瘫痪性关节脱位（paralytic dislocation） …… 596
不完全脱位（incomplete dislocation） …… 596
完全脱位（complete dislocation） …… 596
复发性脱位（recurrent dislocation） …… 596
习惯性脱位（habitual dislocation） …… 596
病理性脱位（pathologic dislocation） …… 596
扭伤（sprain） …… 596
捩伤（sprain） …… 596
关节鼠（joint mice） …… 596
肘关节内游离体（corpus liberum in elbow joint） …… 596
关节积血（hemarthrosis） …… 596
血关节病（hemarthrosis） …… 596
滑囊炎（bursitis） …… 596
关节僵硬（ankylosis） …… 597
骨性强直（bony ankylosis） …… 597
肌肉装置损伤（injury of muscular system） …… 597
过度使用综合征（overuse syndrome） …… 597
挫伤（bruise） …… 597
戳伤（stab wound） …… 597
贯通伤（penetrating wound） …… 597
撕裂伤（laceration） …… 597
皮肤撕脱伤（avulsion injury of skin） …… 597
创伤性骨化性肌炎（traumatic myositis ossificans） …… 597
骨化性肌炎（myositis ossificans） …… 598
骨位骨化（ectopic ossification） …… 598
神经营养性萎缩（neurotrophic atrophy） …… 598
神经失明（nervapraxia） …… 598
废用性肌萎缩（disuse muscular atrophy） …… 598
废用性萎缩（disuse atrophy） …… 598
肌原性肌萎缩（myogenic muscular atrophy） …… 598
肌源性瘫痪（myogenic paralysis） …… 598
正骨手法（bone-setting manipulation） …… 598
旋转手法（rotatory manipulation） …… 598
加压治疗（recompression therapy） …… 598
加压性关节痛（hyperbaric arthralgia） …… 598
捏脊疗法（chiropractic） …… 598
本体促进法（proprioceptive neurromuscular facilitation） …… 599
后遗畸形（sequel deformity; secondary deformity） …… 599
等动练习（isokinetic exercise） …… 599
动力作业（dynamic work） …… 599
动力性练习（dynamic exercise） …… 599
等张练习（isotonic exercise; dynamic exercise） … 599
静力作业（static work） …… 599
静力性练习（static exercise） …… 599
等长练习（isometric exercise; static exercise） …… 599
矫正练习（corrective exercise） …… 599
粉板练习（powder boards exercise） …… 599
被动运动（passive movement） …… 599
抗阻运动（resistance exercise） …… 599
助力运动（assistive exercise） …… 599
步行运动（walking exercise） …… 599
步程计（pedometer） …… 600
步行车（walker） …… 600
步行双杠（walking parallel bars） …… 600

过头步行滑车（overhead ambulation trolley） …… 600
助行器（walking device） …… 600
平行杠（parallel bar） …… 600
体操垫（exercise mat） …… 600
步位体操（foot placement exercise） …… 600
科德曼体操（Codman exercise） …… 600
伯勒体操（Bohler exercise） …… 600
抗平衡滑车（counter balanced pulleys） …… 600
指腕关节屈伸练习器（wrist-finger joints roll exerciser） …… 600
肩关节回转练习器（shoulder-wheel exerciser） …… 600
膝踝足矫形器（knee-ankle-foot orthosis） …… 600
胸腰椎伸展支架（anterior hyperextension brace） …… 601
肩关节外展梯（shoulder-abduction ladder） …… 601
髋关节回旋练习器（hip circumductor exerciser） …… 601
磁刺激器（magnetic stimulator） …… 601
超刺激电疗法（ultrastimulating current therapy） … 601
脊髓电刺激术（current stimulation therapy of spinal cord） …… 601
Gamma 钉（Gamma nail） …… 601
鲁凯节段脊柱器械（Luque segmental spine instrumentation） …… 601
动力性加压接骨板（dynamic compression plate） …… 601
哈林顿棒（Harrington rod） …… 601
清创术（debridement） …… 601
扩创术（epluchage） …… 601
清洁伤口（clean wound） …… 602
开放伤（open injury） …… 602
闭合伤（closed injury; closed wound） …… 602
窦道（sinus） …… 602
打包包扎法（bolus dressing） …… 602
一期愈合（primary healing） …… 602
三期愈合（tertiary healing） …… 602
延期缝合（delayed suture） …… 602
截骨术（osteotomy） …… 602
沙特手术（Salter operation） …… 602
骨盆内移截骨术（medially displaced pelvic osteotomy） …… 602
脊柱截骨术（osteotomy of spine） …… 602
髂骨截骨术（iliac osteotomy） …… 603
向兹截骨术（Schanz osteotomy） …… 603
洛伦茨截骨术（Lorenz osteotomy） …… 603
髂臼旋转截骨术（rotation alacetabular osteotomy, RAO） …… 603
关节囊周围截骨术（pericapsular osteotomy） …… 603
椎板截骨术（osteotomy of lumbar vertebara） …… 603
肢体缩短术（limb shortening） …… 603
Chevron 手术（Chevron operation） …… 603
骨骺固定术（epiphysiodesis） …… 603
改良魏斯曼手术（modified Weissmen operation） …… 603
迪瓦尔钢缆内固定（Dywer steel cahle internal fixation） …… 604
骨接合术（osteosynthesis） …… 604
碟形手术（saucerization） …… 604
奥尔-特鲁塔手术（orr-Trueta operation） …… 604
肋骨横突切除术（costotransversectomy） …… 604
经皮脊椎成形术（percutaneous vertebroplasty） …… 604
肢体延长术（limb lengthening） …… 604
伊丽沙洛夫术（Ilizarov operation） …… 604
软骨分离（chondrodiastasia） …… 604
脊柱后外侧经路融合术（postero-lateral route spinal fusion） …… 604
脊柱前路融合术（spinal fusion through anterior approach） …… 604
植骨术（bone grafting） …… 604
骨移植（bone graft） …… 604
关节切除成形术（excision arthroplasty） …… 605
带蒂移植（vascular pedicle graft） …… 605
软骨移植（carrtilage graft） …… 605
贴附植骨（apposition bone grafting） …… 605
带肌蒂骨块移植（muscle-pedicle bone graftigg） … 605
滑移植骨（sliding graft） …… 605
骨库（bone bank） …… 605
关节囊切开术（capsulotomy） …… 605
关节囊紧缩术（contraction of articular capsule） … 605
加压关节固定术（compression arthrodesis） …… 605
关节融合术（articular fusion; arthrodesis） …… 605
鸟嘴式关节融合术（beak type arthrodesis） …… 605
成形术（plastic operation） …… 605
肩峰成形术（acromioplasty） …… 605
半关节移植术（hemi-joint transplantation） …… 606
半关节成形术（hemiathroplasty） …… 606

关节囊成形术（capsuloplasty） …… 606
髋臼成形术（acetabuloplasty） …… 606
软骨成形术（chondroplasty） …… 606
假滑液囊（pseudobursa） …… 606
关节松解术（arthrolysis） …… 606
假体（prosthesis） …… 606
表面置换（surface replacement） …… 606
杵臼假体（ball and socket prosthesis） …… 606
人工关节假体置换（artificial joint prosthetic replacement） …… 606
换配件医学（spare-parts medicine） …… 606
部件医学（substitute medicine） …… 606
活合金（vitallium alloy; Co-Cr-Mo alloy） …… 607
生物材料（biomaterial） …… 607
生物降解材料（biodegradable material） …… 607
羟基磷灰石（hydroxyapatite） …… 607
生物陶瓷（bioceramics） …… 607
陶瓷骨（osteoceramics） …… 607
超高分子聚乙烯（high density polyethylene, HDPE） …… 607
明胶海绵（gelfoam） …… 607
肌腱移植（tendon graft） …… 607
肌腱移位术（transference of tendon） …… 607
肌腱吻合术（tendon anastomosis） …… 607
滑膜切除术（synovectomy） …… 607
腱鞘成形术（tenosynovoplastic operation of vicula of tendon） …… 608
腱纽（环）成形术（plastic operation of vicula of tendon） …… 608
肌肉移位术（transposition of muscle） …… 608
肌肉移植（muscle transplantation） …… 608
股四头肌成形术（quadricepsplasty） …… 608
鹅足移位术（pes anserinus transplantation） …… 608
神经移植（nerve graft） …… 608
神经根切断术（rhizotomy） …… 608
倾注冷冻法（pouring freezing） …… 608
刺入冷冻法（penetrating freezing） …… 608
超根治术（super-radical operation） …… 608
手部创伤与感染（trauma and infection of hand） …… 608
瘢痕挛缩（scar contracture） …… 608
手部瘢痕挛缩（contracture of scar of hand） …… 609
拇指缺损功能重建（functional reconstruction of thumb） …… 609
拇指外展对掌功能重建术（opponensplasty of thumb） …… 609
拇指化（pollicization） …… 609
截肢术（amputation） …… 609
斩断截肢术（guillatine amputation） …… 609
幻肢痛（phantom limb pain） …… 609
关节离断术（disarticulation） …… 609
半骨盆截除术（hemipelvectomy） …… 609
临时假肢（temporary prosthesis） …… 609
单轴假脚（single-axis foot） …… 609
肌电假肢（myoelectric artificial limb） …… 609
部分假肢（partial hand prosthesis） …… 609
对线（alignment） …… 609
大腿假肢膝关节（knee joint for above-knee prosthesis） …… 610
髋关节离断假肢（hip disarticulation prosthesis） … 610
大腿假肢（artificial thigh） …… 610
下肢假肢（artificial leg） …… 610
赛姆假肢（Syme prosthesis） …… 610
髌韧带承重小腿假肢（PTB prosthesis） …… 610
传统型小腿假肢（traditional below knee prosthesis） …… 610
矫形器（orthotic device） …… 610
矫形鞋（orthopedic shoe） …… 610
补缺鞋（shoe for foot stump） …… 610
补高鞋（elevation shoe） …… 610
锁骨骨折（fracture of clavicle or fractured clavicle） …… 610
胸锁关节脱位（dislocation of sterno-clavicular joint） …… 610
肩锁关节脱位（dislocation of acromio-clavicular joint） …… 610
肩锁关节扭伤、脱位、半脱位（sprain, dislocation of acromioclavicular joint） …… 610
肩关节骨折脱位（fracture-dislocation of shoulder joint） …… 610
陈旧性肩关节前脱位（late unreduced anterior dislocation of shoulder joint） …… 611
陈旧性肩关节后脱位（late unreduced posterior dislocation of shoulder joint） …… 611
复发性肩关节脱位（recurrent dislocation of shoulder） …… 611

肩关节前脱位（anterior dislocation of shoulder joint） …… 611
肩关节后脱位（posterior dislocation of shoulder joint） …… 611
肩关节向前半脱位及肩关节松弛症（anterior semiluxation and relaxation symptom of shoulder joint） …… 611
习惯性肩关节脱位（recurrent dislocation of shoulder joint） …… 611
班卡特损伤（Pankert lesion） …… 611
肩胛骨骨折（fracture of scapula; fractured scapula） …… 611
冈上肌钙化（calcification of supraspinatus tendon） …… 611
冈上肌腱炎（tendinitis of supraspinatus tendon; supraspinatus syndrome） …… 611
肱二头肌长头肌腱鞘炎（tenosynovitis of long head of brachial biceps） …… 612
肱二头肌长头肌腱脱位（dislocation of long head of brachial biceps） …… 612
肱二头肌断裂（rupture of brachial biceps） …… 612
希尔-萨克损伤（Hill-Sach lesion） …… 612
肱骨大结节骨折（fracture of greater tuberosity of humerus） …… 612
肱骨外科颈骨折（fracture of surgical neck of humerus） …… 612
肱骨骨折（fracture humerus） …… 612
肱骨干骨折（fracture of shaft of humerus） …… 612
肱骨踝上骨折（supracondylar fracture of humerus） …… 612
肱骨髁间骨折（intercondylar fracture of the humerus） …… 612
肘关节骨折脱位（fracture-dislocation of elbow joint） …… 612
肘关节前脱位（anterior dislocation of elbow joint） …… 613
肘关节前脱位合并尺骨鹰嘴骨折（anterior dislocation of elbow joint） …… 613
肘关节后脱位（posterior dislocation of elbow joint） …… 613
肘关节后脱位合并肱骨外髁背侧骨折（posterior dislocation） …… 613
肘关节后脱位合并尺骨冠状突骨折（posterior dislocation of elbow joint） …… 613
肘关节后脱位并桡骨头骨折（posterior dislocation of elbow joint with fracture of head of radius） …… 613
肘关节内侧脱位（medial dislocation of elbow joint） …… 613
肘关节外侧脱位（lateral dislocation of elbow joint） …… 613
陈旧性肘关节脱位（old dislocation of elbow joint） …… 613
习惯性肘关节脱位（recurrent dislocation of elbow joint） …… 613
肘滑车关节骨软骨骨折（fracture of osteochondroart. trochlearis） …… 613
肘关节创伤性滑膜炎（tramatic synovitis of elbow joint） …… 613
桡骨头骨折（fracture of head of radius） …… 614
牵拉肘（牵引肘桡骨头半脱位）（malgaigne dislocation） …… 614
科雷斯骨折（Colles fracture） …… 614
史密斯骨折（Smith fracture） …… 614
巴尔通骨折（Barton fracture） …… 614
尺滑鹰嘴骨折（olecranal fracture） …… 614
尺骨鹰嘴撕脱骨折（avuision fracture of olecranon） …… 614
前臂骨折（fracture of forearm） …… 614
孟特吉亚骨折（monteggia fracture） …… 614
盖莱阿齐骨折（Galeazzi fracture, Dupuytren fracture） …… 614
桡骨下端骨折合并尺骨脱位（Galeazzi fracture） …… 614
桡骨中下 1/3 骨折合并下尺桡关节脱位（Galeazzi fracture） …… 614
创伤后腕关节不稳（posttraumatic unstability of wrist） …… 615
经舟月骨周围脱位（trans-scapho-perilunar dislocation of carpus） …… 615
月骨—三角骨脱位（dislocation of lunate-triangular bone） …… 615
月骨脱位（dislocation of lunate bone） …… 615
月骨周围脱位（dislocation of perilunate bone） …… 615
桡骨远端骨折伴脱位（barton's fracture） …… 615
第一掌骨基底部关节内骨折（bennett's fracture）

…… 615
掌指关节韧带损伤与脱位（injury and dislocation of lig. art. metacarpo-phalange） …… 615
近节指骨指间关节损伤（articularinjury of interphalangus proxijualis） …… 615
指骨间关节脱位（dislocation of articulations interphalanges） …… 615
指骨间关节半脱位（semidislocation of articulations interphalanges） …… 616
指骨间关节侧副韧带损伤（injury of lig collaterale art. intermetarsale） …… 616
指骨间关节韧带损伤与脱位（injury and dislocation of lig. art. interphalanges） …… 616
远节指骨间关节损伤（injury of articulations interphalanx distalis） …… 616
腕骨骨折（fracture of carpal bones） …… 616
舟骨骨折（fracture of scaphoid） …… 616
舟－头骨折综合征（naviculo-capitate fracture syndrome） …… 616
月骨骨折（fracture of lunate） …… 616
月骨－三角骨关节破裂（rupture of articulation lunate-triangular bone） …… 616
掌骨骨折（fracture of metacarpals） …… 616
Bennett 骨折（bennett fracture） …… 616
Rolando 骨折（rolando fracture） …… 616
指骨疲劳骨折（fatigue fracture of phalanges） …… 617
鹅颈样畸形（swan neck deformity） …… 617
指伸肌腱损伤（injury of tendon of extensor digitorum） …… 617
锤状指（mallet finger） …… 617
脊柱分离骨折（chance's fracture） …… 617
脊柱骨折和脊髓损伤（fracture of spine and spinal cord injury） …… 617
脊髓损伤（spinal cord injury） …… 617
脊柱脱位性骨盆（Rokitansky's pelvis） …… 617
齿状突骨折（odontoid fracture） …… 617
第二颈椎肥大症（fat c_2 sign of fracture） …… 617
第二颈椎椎弓根骨折（fracture through pedicles of c_2） …… 617
充气式颈托（pheumatic cervical orthosis） …… 617
颈椎不完全损伤综合征（cervical imcomplete injury syndrome） …… 617
颈椎棘突疲劳性骨折（fatigue fracture of cervical spinal process） …… 618
Hangman 骨折（Hangman fracture） …… 618
泪滴骨折（teardrop fracture） …… 618
腰椎椎体后缘离断症（posterior bony edges separation of lumbar vertebrae） …… 618
峡部不连（discontinuation of isthmus） …… 618
椎弓崩裂（breakdown of vertebral arch） …… 618
椎体缘离断症（dislocation of vertebral-fringe） …… 618
鞭索综合征（whiplash injury syndrome） …… 618
脊髓牵引综合征（cord traction syndrome） …… 618
脊髓休克（spinal shock） …… 619
脊髓栓系综合征（tethered cord syndrome TCS） …… 619
脊髓诱发电位（spinal evoked potential） …… 619
脊髓压迫症（spinal cord compression） …… 619
家族性痉挛性截瘫（familial spastic paraplegia） …… 619
瘫痪（paralysis） …… 619
压迫性萎缩（pressure atrophy） …… 619
过度伸展综合征（hyperextension syndrome） …… 619
脊髓半切综合征（Brown-Sequard syndrome） …… 620
脊髓出血（hematomyelia） …… 620
马尾神经损伤（injury of cauda equina） …… 620
马尾性间歇跛行综合征（Verbiest syndrome） …… 620
神经肌肉电刺激疗法（neuromuscular electrical stimulation therapy） …… 620
骨盆骨折（fracture of pelvis） …… 620
骨盆骨折及骨折脱位（fracture and fracture-dislocation of pelvis） …… 620
髋部骨折（fracture of hip） …… 620
髋关节内陷（intrapelvic protrusion of acetabulum） …… 620
髋臼前突（acetabulum protrusion） …… 620
开卷式损伤（open-book injury） …… 620
耻骨联合旁功能不全性骨折（parasymphyseal insufficiency fracture） …… 621
莫尔盖尼骨折（malgaigne fracture） …… 621
髋关节脱位及骨折脱位（dislocation and fracture-dislocation of hip joint） …… 621
髋关节前脱位（anterior dislocation of hip joint） …… 621
髋关节后脱位（posterior dislocation of hip joint） …… 621
髋关节后脱位合并髋臼后缘骨折（posterior dislocation of hip joint with fracture of acetabular rim）

…… 621
髋关节后脱位合并股骨头骨折（posterior dislocation of hip joint with fracture of femoral head）
…… 621
髋关节后脱位合并股骨颈骨折（posterior dislocation of hip joint with fracture of femoral neck）
…… 621
髋关节后脱位合并股骨干骨折（posterior dislocation of hip joint with fracture of shaft of femur）
…… 621
中心性髋脱位（central dislocation of hip joint）… 621
髋关节半脱位（semiluxation of hip joint）…… 621
陈旧性髋脱位或骨折脱位（reduced dislocation or fracture-dislocation of hip joint）…… 621
股骨颈骨折（fracture of femoral neck or fractured neck of femur）…… 621
股骨关节囊内骨折（Pauwels' fracture of femoral neck）
…… 622
股骨粗隆骨折（trochanteric fracture）…… 622
股骨粗隆间骨折（intertrochanteric fracture）…… 622
单独小粗隆撕脱骨折（isolated avulsion fracture of lesser trochanter）…… 622
股骨干骨折（fracture of shaft of femur or fractured shaft of femur）…… 622
股骨髁间骨折（fracture of femoral condyles）…… 622
股骨髁部骨折（wagstaffe's fracture）…… 622
股骨内髁骨折（stieda's fracture）…… 622
胫骨髁骨折（fracture of tibial condyles）…… 622
髌骨骨折（fracture of pattela）…… 622
浮髌骨折（floating knee fracture）…… 622
髌骨疲劳骨折（fatigue fracture of patella）…… 623
漂浮膝（floating knee）…… 623
膝关节脱位（dislocation of knee joint）…… 623
膝关节外伤性脱位（traumatic luxation of knee joint）
…… 623
髌骨脱位（dislocation of patella）…… 623
习惯性髌骨脱位（recurrent dislocation of the patella）
…… 623
高位髌骨（high patella）…… 623
髌腱断裂（patellar ligament rupture）…… 623
游泳膝（swimming like knee）…… 623
膝交叉韧带损伤（cruciate ligament injury）…… 623
膝关节前交叉韧带损伤（anterior cruciate ligament injury of knee joint）…… 623
膝关节侧副韧带损伤（collateral ligaments injury of knee joint）…… 624
膝关节不稳定（lability of knee joint）…… 624
膝关节纤维性强直（fibrous tetany of knee joint）
…… 624
膝关节滑膜皱襞损害（synovial fold injury of knee joint）…… 624
膝关节韧带损伤（ligament injury of knee joint）… 624
翼状韧带损伤（alar ligaments injury）…… 624
股骨髁间前交叉韧带撞击症（mechanical block to extension following augmentation of anterior cruciate ligament）…… 624
膝关节交锁（locking of knee joint）…… 625
髌腱周围炎（peritedonitis of patella）…… 625
膝过伸展损伤（hyper-extension injury of knee joint）
…… 625
鹅足弹响症（snapping of pes anserinus）…… 625
膝关节不稳（knee instability）…… 625
膝反曲（genu recurvatum）…… 625
股骨髁剥脱性骨软骨炎（osteochondritis dissecans of condyle of femur）…… 625
鹅足滑囊炎（pes anserinus bursitis）…… 625
膝关节半月板损伤（meniscus injury of knee joint）
…… 625
膝关节半月软骨损伤（injury of semilunar cartilages）
…… 626
股骨髁软骨病（osteochondritis of condyle of femur）
…… 626
关节内游离体（free body of joint）…… 626
髌骨下脂肪垫综合征（affections of infrapatellar fat pad）…… 626
髌股关节滑膜嵌入综合征（synovial insertion syndrome of patello-femur joint）…… 626
膝关节创伤性滑膜损伤（traumatic synovial injury of knee joint）…… 626
膝关节滑膜损伤（synovial injury of knee joint）…… 626
髌软骨软化症（chondromalacia of patella）…… 626
髌股关节病（patello-femoral osteoarthrosis）…… 627
髌骨软骨病（chondromalacia patellae）…… 627
Larsen-Johansson 综合征（Larsen-Johansson syndrome）
…… 627

髋臼唇撕裂（laceration of acetabular lip） …… 627
胫骨疲劳性骨折（fatigue fracture of tibia） …… 627
腓骨疲劳骨折（peroneal fatigue fracture） …… 627
蹦床骨折（trampoline fracture） …… 627
胫后肌腱外伤性脱位（traumatic dislocation of posterior tibialtendon） …… 627
踝部骨折（fracture of ankle） …… 628
双踝骨折（bimalleolar fracture） …… 628
三踝骨折（trimalleolar fracture） …… 628
踝部垂直压缩骨折（vertical compression fracture of ankle） …… 628
踝部内收型骨折（adduction fracture of ankle） …… 628
踝部外展型骨折（abduction fracture of ankle） …… 628
腓骨长短肌腱断裂（rupture of peroneal tendon） …… 628
腓骨肌肌腱滑脱（slipping of musculus fibularis tendon） …… 628
跟腱断裂（rupture of archilles tendon） …… 628
跟骨骨折（fracture of calcaneus） …… 628
距骨骨折（fracture of talus） …… 628
距骨全脱位（total dislocation of talus） …… 628
距骨颈疲劳性骨折（fatigue fracture of neck of talus） …… 628
距骨外突骨折（fracture of lateral process of talus） …… 629
距后三角骨损伤（iujury of postalus triangular bone） …… 629
距骨周围脱位（peritalar dislocation of foot） …… 629
跖跗关节脱位（dislocation of articulations tarsometatarsale） …… 629
舟跖关节创伤性关节病（tramatic-arthrosis of art. navicular metatarsale） …… 629
跖腱膜断裂（fragmentation of aponeurosis metatarsale） …… 629
跖筋膜损伤（injury of fascia metatarsale） …… 629
足跗间关节扭伤（intertarsal joint sprain） …… 629
跗骨间关节脱位（dislocation of mid-tarsal joint） …… 629
足舟骨骨折（fracture of tarsal navicular） …… 629
跖跗关节脱位（dislocation of tarso-metatarsal joint） …… 629
足舟骨疲劳骨折（os naviculare fatigue fracture） …… 630
跖骨骨折（fracture of metatarsals） …… 630
第5跖骨近1/3骨干骨折（fracture of 1/3 proximalis metatarslis quinti） …… 630
第5跖骨结节骨折（fracture of cuber metatarslis quinti（V）） …… 630
跖骨疲劳骨折（fatigue fracture of os metatarsale） …… 630
跖骨骨膜炎、疲劳性骨膜炎及骨折（periostitis fatigue，periostitis and fracture of metatarsale） …… 630
趾骨骨折（fracture of phalanges） …… 630
神经痛性肌萎缩（neuralgic myotrophy） …… 630
腋神经麻痹（paralysis of axillary nerve） …… 630
克隆普克麻痹（klumpke paralysis） …… 630
放射性臂丛神经麻痹（radiation paralysis of brachial plexus） …… 630
杜兴—厄尔布综合征（Duchenne-erb syndrome，upper brachial plexus paralysis） …… 631
翼状肩胛症（winged scapula symptom） …… 631
软骨发育不全性侏儒（silverskold syndrome） …… 631
颅面骨发育不全症（crouzon syndrome） …… 631
变形性骨（paget disease of bone） …… 631
全身性骨皮质肥厚综合征（van buchem syndrome） …… 631
蜡烛骨（monomelic flowing hyperostosis） …… 631
婴儿骨皮质增殖症（infantile cortical hyperostosis） …… 631
马凡综合征（Marfan syndrome） …… 631
骨皮质密度异常（Melnick-Needles syndrome） …… 631
骨性狮面综合征（pyle syndrome） …… 631
遗传性甲膝肘骨发育不全综合征（hereditary osteoonychodysplsia syndrome） …… 631
先天性多发性关节挛缩症（congenital mutiple arthrogryposis） …… 632
半身肥大（hemihypertrophy） …… 632
阔拇指巨趾综合征（Rubingslein-Tabyi syndrome） …… 632
短肢畸形（phocomelia） …… 632
血管扩张性肢体肥大（Klippel-Trenaunary-weber syndrome） …… 632
先天性锁骨缺如（congenital absence of clavicle） …… 632
股骨—腓骨—尺骨综合征（femur-fibula-ulnasyndrome） …… 632

先天性肢体环状狭窄（congenital annular constriction bands） …… 632
肢端肥大症（acromegaly） …… 632
肌病（myopathy） …… 632
肌病—肾病—酸中毒综合征（myopathic-nephrotic-metabolic syndrome） …… 633
先天性肌缺损（congenital absence of muscles） …… 633
肢带型肌营养不良（limb-girdle muscular dystrophy） …… 633
奥伊伦布格综合征（Eulenberg syndrome） …… 633
变形性肌张力不全（dystonia musculorum deformans） …… 633
萎缩性肌强直（amyotrophic myotonia） …… 633
先天性肌强直（myotonia congenita） …… 633
先天性肌张力缺失症（amyotonia congenita） …… 633
先天性痉挛性双侧瘫痪（congenital spastic diplegia） …… 633
进行性多发性骨化性纤维发育不良（fibrodysplasia ossificans multiplex progressiva） …… 634
进行性骨化性肌炎（myositis ossificans progressiva） …… 634
勒特韦克综合征（Lutwak syndrome） …… 634
软骨—外胚层发育不全（Ellis-Creveld syndrome） …… 634
软骨外胚层发育异常（chondroectodermal dysplasia） …… 634
先天性钙化性软骨营养不良征（Conradi syndrome） …… 634
先天性颈蹼（congenital webbed neck） …… 634
先天性椎体缺如（congenital absence of vertebral body） …… 634
环枕畸形（malformation of cranio-cervical junction） …… 634
半椎体畸形（hemivertebra） …… 634
先天性脊柱后凸（congental kyphosis） …… 635
锁骨颅骨发育不全（Marie-Saniton syndrome） …… 635
施普伦格畸形（Sprengel deformity） …… 635
先天性高位肩胛骨（congenital high scapula） …… 635
巴特－盖罗尔特综合征（Baller-Gerold syndrome） …… 635
马德隆畸形（Medelung deformity） …… 635
先天性腕半脱位（congenital subluxation of wrist） …… 635
先天性腕关节脱位（congenital dislocation of wrist） …… 635
阿佩尔特综合征（Apert syndrome） …… 635
尖头－并指（趾）综合征Ⅰ型（apert syndrome） …… 635
尖头并指畸形（acrocephalosyndactyly） …… 635
尖头－并指（趾）畸形综合征（carpenter syndrome） …… 635
尖头并指多指畸形Ⅱ型（acrocephalosyndactyly type Ⅱ） …… 636
卡彭特综合征（carpenter syndrome） …… 636
波兰德综合征（poland syndrome） …… 636
并指（趾）畸形（syndactyly） …… 636
巨指症（macrodactyly） …… 636
多指畸形（polydactyly） …… 636
多指（趾）畸形（polydactyly） …… 636
第五指综合征（the fifth digit syndrome） …… 636
短指畸形（brachydactilia） …… 636
龙虾爪手（lobster claw hand） …… 636
先天性髋关节脱位（congenital dislocation of hip） …… 636
Quervain 骨折（Quervain fracture） …… 636
勃劳特病（Blount disease） …… 637
先天性疼痛性髌骨分裂（congenital painful division of petella） …… 637
马蹄内翻足（talipes equinovarus） …… 637
马蹄外翻足（talipes equinovalgus） …… 637
内翻足（metatarsus varus） …… 637
贝克尔型肌营养不良（Becker muscular dystrophy） …… 637
耳聋、蓝巩膜、脆骨综合征（van der Hoeve syndrome） …… 637
海豹畸形（phocomelia） …… 637
霍尔特－奥拉姆综合征（Holt-Oram syndrome） …… 637
腓骨肌萎缩症（peroneal muscular atrophy, progressive neural muscular atrophy, Charcot-Marie-Tooth syndrome） …… 637
摇椅底（rocker-bottom flat foot） …… 638
弓形足（pes arcuatus） …… 638
跟舟联合（calcaneonavicular coalition） …… 638
脆性骨炎（osteitis fragilitans） …… 638
成骨不全综合征（osteogenesis imperfecta） …… 638

罗伯斯坦病（Lobstein disease） …… 638
骨发育不全（dysostosis） …… 638
骨化过早（度）（pleonosteosis, leripleonosteosis） …… 638
骨－甲发育不良（osteoonychodysplasia） …… 638
骨生骨瘤（enostiosis; bone spot; bone island） … 638
Jansen 综合征（jansen syndrome） …… 639
斯帕尔韦综合征（spurway syndrome） …… 639
颅－干骺端发育不良（cranio-metaphyseal sysplasia） …… 639
骨肥厚（hyperostosis, cortical deformans） …… 639
骨骺半侧发育不良（dysplasia epiphysealis hemimelica） …… 639
骨骺成骨不全（epiphysealis dysostosis） …… 639
摩顿神经瘤（Morton neuroma） …… 639
趾间神经瘤（interdigital neuroma） …… 639
指骨骨折（fracture of phalanges） …… 639
克汀病（Cretinism） …… 639
骨骺发育异常（epiphysial dysplasia） …… 639
派尔综合征（pyle syndrome） …… 640
塞佛病（Sever disease） …… 640
瓦尔登斯特伦征（Waldenstrom sign） …… 640
威尔逊征（Wilson sign） …… 640
胫骨内翻症（tibia vara） …… 640
康拉迪综合征（conradi syndrome） …… 640
点状骨骺（osteochondrodystrophy） …… 640
帕伦蒂—布拉卡罗综合征（Parenti-Fraccaro syndrome） …… 640
软骨发育不全（achondroplasia） …… 640
软骨发育不全侏儒（achondroplastic dwarfism） … 640
软骨发育低下综合征（hypochondroplasia syndrome） …… 640
软骨骨生成障碍（dyschondrostosis） …… 640
Schmid 综合征（Schmid syndrome） …… 640
艾伯－尚佝格病（Albert－Schonberg syndrome） …… 641
广泛性脆性骨硬化症（Albert－Schonberg syndrome） …… 641
播散性致密骨病（osteopathia condensans disseminata） …… 641
脆弱性骨硬化症（Buschke－Ollendorff syndrome） …… 641
致密性骨硬化症（Maroteaux－Lamy Ⅱ syndrome） …… 641
兰格－萨尔迪诺综合征（Langer－Saldino syndrome） …… 641
软骨发育不良综合征（achondroplasia syndrome） …… 641
软骨营养障碍性侏儒（chondrodystropic dwarfism） …… 641
幼年变形性骨软骨炎（osteochondritis deformans juvenilis） …… 641
手足软骨增殖症（acrochondrohyperplasia） …… 641
Treror 病（Treror disease） …… 642
马富齐综合征（Maffucci syndrome） …… 642
软骨发育异常伴多发性海绵状血管瘤综合征（Maffucci syndrome） …… 642
高尔斯症（Gowers sign） …… 642
骨干硬化症（diaphyseal sclerosis） …… 642
进行性骨干发育不全（engelmann syndrome） …… 642
进行性骨干肥厚（progressive diaphyseal hyperostosis） …… 642
乌罗里克病（vrolik disease） …… 642
大理石骨（osteopetrosis, marble bone） …… 642
骨化性肌炎（myositis ossificans） …… 642
卡姆拉提—恩格尔曼病（Camurati－Engelmann disease） …… 642
卡菲病（caffey disease） …… 642
婴儿骨皮质增厚症（infantile cortical hyperstosis） …… 642
斑伯格—马里病（Bamberger－Marie disease） …… 643
蜡烛骨症（melorheostosis） …… 643
弥漫性特发性骨肥厚（diffuse idiopathic skeletal hyperostosis） …… 643
皮肤肥厚肢端肥大综合征（Touraine－Soltente－Gole syndrome） …… 643
先天性指甲肥厚（congenital pachyonychia） …… 643
指（趾）肥大（hypertrophy of digit） …… 643
肢骨纹状增生症（leri syndrome） …… 643
累里病（leri disease） …… 643
累里病过早骨化症（leri pleonosteosis） …… 643
纹状骨（stripped bone） …… 644
乌尔赫夫病（voorhseve disease） …… 644
纹状骨病（osteopathia striata） …… 644
骨质疏松症（osteoporosis） …… 644
家族性脉管综合征（familial wrist tunnel syndrome）

…… 644
原发性骨质疏松症（primary osteoporosis） …… 644
继发性骨质疏松症（secondary osteoporosis） …… 644
骨质减少（osteopenia） …… 644
脊椎压缩性骨质疏松（kummell syndrome） …… 644
外伤后腕舟状骨疏松及萎缩（preiser syndrome）
…… 644
一过性骨质疏松（transient osteoporosis） …… 644
游走性局部骨质疏松症（migrating regional
osteoprosis） …… 645
制动性骨质疏松（immobilization osteoporosis） …… 645
佝偻病（rachitis） …… 645
佝偻性骨盆（Litzmann） …… 645
肾性骨软化症（renal osteomalacia） …… 645
肾性佝偻病（renal rickets） …… 645
肾性骨病（renal osteopathy） …… 645
低血磷性抗维生素 D 佝偻病（hypophosphatemic
D - resistant rickets） …… 645
髌骨软化症（chondromalacia of patella） …… 645
骨软化病（osteomalacia） …… 645
骨营养不良（osteodystrophy） …… 645
骨营养不良综合征（Melnick - Needles syndrome）
…… 645
肾性骨营养不良（renal osteodystrophy） …… 645
甲状旁腺功能亢进性骨病（hyperparathyroidism
osteonosus） …… 646
局限性胫骨前方黏液性水肿（localized pretibial
myxedema） …… 646
雷克林霍森骨病（von Recklinghausen disease of
bone） …… 646
假性甲状旁腺功能减退伴纤维囊性骨炎
（pseudohypoparathyroidism with osteitis fibrosa cystica）
…… 646
奥尔布赖特骨营养不良症（Albright osteodystrophy）
…… 646
全身性纤维性骨炎综合征（von Recklinghausen
Ⅱ syndrome） …… 646
纤维囊性骨炎（fibrocystic osteitis） …… 646
纤维性骨营养不良症（osteodystrophia fibrosa） … 646
坏血病（scurvy） …… 646
骨佩吉特病（osteitis deformans，Paget disease of
bone） …… 646
多发性骨纤维化（Albright syndrone） …… 646
青年性纤维性骨炎（osteitis fibrosa juvenilis） …… 646
Paget 病（Paget disease） …… 646
畸形性骨炎（osteoitis deformans） …… 647
后颈交感综合征（posterior cervical sympathetic
syndrome） …… 647
先天性钙化性软骨营养不良症（conradi syndrome）
…… 647
氟骨症（osteofluorosis） …… 647
米尔克曼假骨折（Milkman pseudofracture） …… 647
米尔克曼综合征（Milkman syndrome） …… 647
铅中毒（lead poinsoning） …… 647
骨自溶症（osteolysis） …… 647
戈勒姆病（osteolysis gorham disease） …… 647
原发性骨质溶解症（Gorhan syndrome） …… 647
肢端性骨溶解症（Morvan syndrome） …… 647
骨骺增生（epiphyseal hyperplasia，dysplasia
epiphysealis hemimelica） …… 648
骨软骨炎（osteochondritis） …… 648
骨软骨病（osteochondrosis） …… 648
骨骺炎（epiphysitis） …… 648
骨骺无菌坏死（aseptic necrosis of epiphysis） …… 648
关节滑膜软骨瘤病（Henderson - Jones syndrome）
…… 648
裂脱性骨软骨病（osteochondritis dissecans） …… 648
骨骺骨软骨炎（osteochondritis of epiphysis） …… 648
胫骨变形性骨软骨病（osteochondritis deformans
tibialis） …… 648
胫骨粗隆骨软骨病（apophysitis tibialis
adolescentium） …… 648
胫骨结节骨软骨炎（osteochondritis of tibialis
adolescentium） …… 648
胫骨远端骨软骨炎（osteochondritis of distal tibia）
…… 648
指、趾骨多发性骨软骨病（Thiemann disease） … 648
跟骨骨骺骨软骨病（osteochondritis of calcaneal
epiphysis） …… 649
跟骨骨骺炎（calcaneo - apophysitis） …… 649
费莱伯格不全骨折（Freiberg infraction） …… 649
脊柱骨骺炎或青年驼背（Scheuermann disease）
…… 649
脊柱骨骺骨软骨炎（osteochondritis of epiphysis of
spine） …… 649
椎体骨软骨病（Calve disease） …… 649

急性化脓性骨髓炎（acute suppurative osteomyelitis） …… 649
急性血源性骨髓炎（acute hematogenous osteomyelitis） …… 649
脊柱化脓性骨髓炎（pyogenic osteomyelitis of vertebra） …… 649
髂骨骨髓炎（osteomyelitis of ilium） …… 650
沙门菌性骨髓炎（salmonella osteomyelitis） …… 650
外伤性化脓性骨髓炎（traumatic seppurative osteomyelitis） …… 650
环形死骨（ring suquestrum） …… 650
加利骨髓炎（Garre osteomyelitis） …… 650
慢性骨髓炎（chronic osteomyelitis） …… 650
慢性化脓性骨髓炎（chronic suppurative osteomyelitis） …… 650
布罗迪脓肿（Brodie abscess） …… 650
局限性骨脓肿（localized bone abscess） …… 650
慢性骨脓肿（chronic abscess of bone，Brodie's abscess） …… 650
慢性局限性骨髓炎（Brodie abscess） …… 650
放射性脊髓炎（radiation myelopathy） …… 650
硬化性骨髓炎（sclerosing osteomyelitis） …… 651
败血症性关节炎（septic arthritis） …… 651
传染性关节炎（infective arthritis） …… 651
化脓性关节炎（suppurative arthritis） …… 651
急性化脓性关节炎（acute suppurative arthritis） … 651
结节病性关节炎（sarcoid arthritis） …… 651
淋球菌性关节炎（gonococcal arthritis） …… 651
青年性驼背（juvenile kyphosis） …… 651
掌中间隙感染（infection of midpalmar space） …… 651
脓性指头炎（felon） …… 651
指甲周围炎（paronychia） …… 651
硬性水肿（hard edema） …… 652
结核变态反应性关节炎综合征（tuberculous rheumatism） …… 652
结核性风湿病（poncet syndrome） …… 652
脊柱结核（tuberculosis of spine） …… 652
颈椎结核（tuberculosis of cervical spine） …… 652
胸椎结核（tuberculosis of thoracic spine） …… 652
腰椎结核（tuberculosis of lumber spine） …… 652
椎体间融合（intervertebral fusion） …… 652
骶髂关节结核（tuberculosis of sacro－iliac joint） …… 652
骨与关节结核（tuberculosis of bones and joints） …… 652
肩关节结核（tuberculosis of shoulder joint） …… 652
肘关节结核（tuberculosis of elbow） …… 653
腕关节结核（tuberculosis of wrist） …… 653
指（趾）骨结核（tuberculosis dactylitis） …… 653
髋关节结核（tuberculosis of hip joint） …… 653
膝关节结核（tuberculosis of knee joint） …… 653
踝关节结核（tuberculosis of ankle joint） …… 653
足结核（tuberculosis of foot） …… 653
骨干结核（tuberculosis of shaft of bones） …… 653
骨关节梅毒（syphilitic disease of bone and joint） …… 653
肠病性关节炎（enteropathic arthritis） …… 654
布鲁菌关节炎（brucellar arthritis） …… 654
骨放射菌病（actinomycosis of bone） …… 654
足菌肿（mycetoma） …… 654
椎间盘感染（pyogenic infection of intervertebral disc） …… 654
真菌性骨关节病（fungal osteoarthropathy） …… 654
骨包囊虫病（hydatid disease of bone） …… 654
莱姆关节炎（Lyme arthritis） …… 654
福特伯莱热（Fort－bragg fever） …… 654
病毒性关节炎（viral arthritis） …… 654
反应性关节炎（Rosenbach） …… 655
慢性关节滑膜风湿病（Besnier disease） …… 655
风湿性多肌痛（polymyalgia rheumatica） …… 655
原发性风湿样纤维组织炎（Jaccoud） …… 655
复发性风湿综合征（Hench－Rosenberg） …… 655
慢性风湿热后关节病（chronic post－rheumatic fever arthropathy） …… 655
杰库德关节炎（jaccoud arthritis） …… 655
幼年型类风湿关节炎（juvenile rheumatoid arthritis） …… 655
尿道炎－结膜炎－关节炎综合征（Reiter syndrome） …… 655
纤维织炎综合征（fibrositis syndrome） …… 656
奥托骨盆（Otto pelvis） …… 656
类风湿性关节炎－脾大综合征（Felty syndrome） …… 656
类风湿性关节炎（rheumatoid arthritis） …… 656
少年类风湿关节炎伴发葡萄膜炎（juvenile rheumatoid arthritis with uveitis） …… 656

斯蒂尔综合征（Still syndrome） …… 656
斯蒂尔病（still disease） …… 656
血清阴性关节炎（serum negative arthritis） …… 656
强直性脊椎炎（ankylosing spondylitis） …… 656
脊椎强直综合征（rigid spine syndrome） …… 657
韧带骨化性脊柱炎（spondylitis ossification ligamenta） …… 657
牛皮癣性关节炎（psoriatic arthritis） …… 657
银屑病关节炎（psoriatic arthritis PA） …… 657
施尔格利尼—斯泰达综合征（Pelligrini - Stieda syndrome） …… 657
肘关节退行性关节炎（degenerative osteoarthritis of elbow joint） …… 657
肘关节增生性关节炎（hyperplastic arthritis of elbow joint） …… 657
布夏尔结节（Bouchard node） …… 657
肺性肥大性骨关节病（hypertrophic pulmonary osteoarthropathy） …… 657
骨关节病（osteoarthropathy） …… 657
抗阻运动（resistance exercise） …… 657
骨性关节炎（osteoarthritis） …… 658
骨质象牙化（ebernation） …… 658
继发性骨性关节炎（secondary osteoarthritis） …… 658
家族性特发性骨关节病（family idiopathic osteoar-thropathy） …… 658
假性肥大性骨关节病（pseudohypertrophic osteoar-thropathy） …… 658
软骨膜移植（perichondrial graft） …… 658
突眼—黏液性水肿—骨关节病综合征（exophthalmos-myxedema - osteoarthopathy syndrome） …… 658
退行性关节炎（degenerative osteoarthritis） …… 658
原发性骨性关节炎（primary osteoarthritis） …… 658
大骨关节病（Kashin - Beck disease） …… 659
地方性大骨节病（osteoarthrosis deformans' endemica） …… 659
骨膜增生厚皮病（pachydermoperiostosis, pseudohyper-trophic osteoarthropathy） …… 659
卡辛—贝克病（Kashin - Beck disease） …… 659
夏科关节（Charcot joint） …… 659
红斑性肢痛（erythromelalgia） …… 659
羟磷灰石痛风（hydroxyapatite gout） …… 659
色素沉着绒毛结节性滑膜炎（pigmented villonodular synovitis） …… 659
痛风（gout） …… 659
膝色素沉着绒毛结节性滑膜炎（pigmented villonodular synovitis of knee joint） …… 660
急性痛风性关节炎（acute gouty arthritis） …… 660
慢性痛风性关节炎（chronic gouty arthritis） …… 660
假痛风综合征（pesudogout syndrome） …… 660
羟磷灰石关节病（hydroxyapatite arthropathy） …… 660
剥脱性骨软骨炎（osteochondritis dissecans） …… 660
分裂性骨软骨炎（splitting osteochondritis） …… 660
距骨剥脱性骨软骨炎（osteochondritis dissecans of talus） …… 660
血友病性关节炎（hemophilic arthritis） …… 660
脊髓前角灰质炎后遗症（sequelae of poliomyelitis） …… 660
连枷足（flail foot） …… 660
脑性瘫痪（cerebral palsy spastic paralysis, Little disease） …… 661
李特病（Little disease） …… 661
股四头肌挛缩症（Hnerkovsky） …… 661
奥斯古德—施莱特病（Osgood - Schlater disease） …… 661
骨肿瘤（bone tumor） …… 661
良性骨肿瘤（benign tumor of bone） …… 661
恶性骨肿瘤（malignant tumor of bone） …… 661
椎管内肿瘤（intraspinal tumor） …… 661
瘤样病变（tumor - like lesion） …… 661
区域性灌注（regional perfusion） …… 661
动脉内化疗（intra - arterial therapy） …… 662
骨孤立性肉芽肿（solitary granuloma of bone） …… 662
骨嗜酸性肉芽肿（eosinophilic granuloma of bone） …… 662
肉芽肿性钙沉着症（proficher syndrome） …… 662
多发性肉样肿瘤囊样骨炎（Jungling disease） …… 662
骨赘（osteophyte, bony outgrowth） …… 662
骨瘤（osteoma） …… 662
外伤性关节旁骨瘤（post - traumatic paraarticular osteoma） …… 662
骨生骨瘤（enostosis） …… 662
骨样骨瘤（osteoid osteoma） …… 662
奥利埃病（Ollier disease） …… 663
骨母细胞瘤（良性骨母细胞瘤）（osteoblastoma） …… 663

成骨纤维瘤（osteogenic fibroma） …… 663
成骨细胞瘤（osteoblastoma） …… 663
巨骨样骨瘤（giant osteoid osteoma） …… 663
良性骨母细胞瘤（benign osteoblastoma） …… 663
骨肉瘤（osteosarcoma） …… 663
骨生肉瘤（osteogenic Sarcoma） …… 663
成骨肉瘤（osteogenic sarcoma） …… 663
骨旁骨瘤（parosteal osteoma） …… 663
骨旁肉瘤（parosteal sarcoma） …… 663
骨软骨瘤（osteochondroma） …… 663
多发性外生骨疣（Ollier syndrome） …… 663
骨疣（exostosis） …… 664
软骨帽外生骨疣（cartilage exostosis） …… 664
海绵状骨瘤（cancellous osteoma） …… 664
内生骨疣（enostosis） …… 664
滑膜软骨化生（synovial chondrometaplsia） …… 664
软骨瘤（chondroma） …… 664
内生软骨瘤（enchondroma） …… 664
骨软骨瘤病（synovial osteochondromatosis，synovial chondrometaplasia） …… 664
成软骨细胞瘤（chondroblastoma） …… 664
良性软骨母细胞瘤（Codman syndrome） …… 664
软骨黏液纤维瘤（chondromyxoid fibroma） …… 664
软骨母细胞瘤（chondroblastoma） …… 664
软骨肉瘤（chondrosarcoma） …… 665
皮质旁软骨肉瘤（parosteal chondrosarcoma） …… 665
间质软骨肉瘤（mesenchymal chondrosarcoma） …… 665
非骨化性纤维瘤（nonosteogenic fibroma） …… 665
骨膜硬纤维瘤（periosteal desmoid） …… 665
纤维肉瘤（fibrosarcoma） …… 665
骨纤维肉瘤（osteo fibrosarcoma） …… 665
骨巨细胞瘤（giant - cell tumor of bone） …… 665
尤文肉瘤（Ewing sarcoma） …… 665
骨原发性网状细胞肉瘤（primary reticulum cell sarcoma of bone） …… 665
多发性骨髓瘤（multiple myeloma） …… 666
硬纤维瘤（desmoplastic fibroma） …… 666
骨血管瘤（hemangioma of bone） …… 666
骨血管内皮瘤（hemangio - endothelioma of bone） …… 666
血管球瘤（glomangioma） …… 666
骨血管球瘤（glomus tumor of bone） …… 666
单发性骨神经纤维瘤（neurofibroma of bone） …… 666
骨神经鞘瘤（neurilemmoma of bone） …… 666
骨脂肪瘤（lipoma of bone） …… 666
脊索瘤（chordoma） …… 667
骨转移性肿瘤（metastatic tumor of bone） …… 667
骨囊肿（bone cyst） …… 667
动脉瘤样骨囊肿（aneurysmal bone cyst） …… 667
骨化性骨膜下血肿（ossifying subperiosteal hematoma） …… 667
骨纤维异样增殖症（fibrous dysplasia） …… 667
奥尔布赖特综合征（Albright syndrome） …… 667
麦丘恩—奥尔布赖特综合征（Mccune - Albright syndrome） …… 667
纤维瘤（fibroma） …… 667
纤维瘤病（fibromatosis） …… 667
结节性筋膜炎（fascitis nodosa） …… 667
神经纤维瘤病（neurofibromatosis） …… 668
雷克林霍森病（von Recklinghausen disease） …… 668
弹力纤维瘤（elastofibroma） …… 668
跖趾神经瘤（跖间“神经瘤”）（Morton disease） …… 668
滑膜瘤（synovioma） …… 668
滑膜肉瘤（synovial sarcoma） …… 668
滑膜软骨瘤病（synovial chondromatosis） …… 668
非外伤性寰枢椎半脱位（nontraumatic atlantoaxial subluxation） …… 668
颈部综合征（Rust syndrome） …… 668
颈后交感神经综合征（Barre - Lieou syndrome） …… 668
颈—舌综合征（neck - tongue syndrome） …… 669
颈椎病（cervical spondylosis） …… 669
颈肋综合征（cervico rib syndrome） …… 669
颈椎部椎管狭窄综合征（cervical canal stricture syndrome） …… 669
颈椎后纵韧带骨化（ossification of cervical posterior longitudinal ligament） …… 669
颈椎融合畸形（Klippel - Feil syndrome） …… 669
颈椎椎间盘破裂髓核脱出症（herniation of nucleus pulposus of cervical disc） …… 669
颈椎综合征（cervical syndrome） …… 669
经皮穿刺内窥镜椎间盘切除术（percutaneous endos-copic vertebral disc removal） …… 670
腰椎间盘突出症（prolapsed lumbar intervertebral disc） …… 670

化学溶核术（percutaneous intervertebral disc decompre-ssion） …… 670
多次手术腰背痛综合征（multiple operated back syndrome） …… 670
脊椎关节突综合征（spinal facet syndrome） …… 670
姿势性腰痛（positional lumbago） …… 670
Bertolotti 综合征（Bertolotti syndrome） …… 670
梨状肌综合征（piriformis syndrome） …… 671
梨状肌损伤综合征（piriform muscle injury syndrome） …… 671
隐神经痛综合征（saphene neuralgia syndrome） … 671
坐骨神经痛（sciatica） …… 671
坐骨神经炎（sciatic neuritis） …… 671
纤维织炎（fibositis） …… 671
急性腰扭伤（acute sprain of loin） …… 671
筋膜性腰痛症（fascial lumbago symptom） …… 671
慢性腰扭伤（chronic strain of lumber muscle） …… 671
慢性下腰劳损（chronic low back strain） …… 672
腰背肌肉筋膜炎（myofascitis of back） …… 672
腰骶部劳损（lumbosacral strain） …… 672
腰椎小关节损伤（small joint injury of lumbar vertebrae） …… 672
第三腰椎横突综合征（third lumbar processus transversus syndrome） …… 672
关节突综合征（locked back syndrome） …… 672
腰椎间小关节综合征（inter－lumbar vertebra small joint syndrome） …… 672
脊柱峡部裂（spondyloschiasis） …… 672
增生性脊柱炎（hyperplastic inflammation of spine） …… 672
脊柱滑脱（spondylolisthesis） …… 673
腰椎椎弓峡部裂及脊椎滑脱症（spondylolisis and spondylolisthesis） …… 673
脊柱裂（lumina bifida） …… 673
青年性脊椎骨软骨炎（Scheuermann disease） …… 673
先天性脊柱裂（spinal bifida） …… 673
先天性隐性脊柱裂（spina bifida occulta） …… 673
移行椎（transitional vertebra） …… 673
佛利斯特病（Forestier disease，diffuse idiopathic hyperostosis，spondylosis deformans vertebralosteophytosis，spondylitis ossification ligamenta，senile ankylosing hyperostosis spine） …… 673
脊髓源性间隙性跛行（intermittent claudication of spinal cord） …… 673
腰椎椎管侧隐窝综合征（lateral recess syndrome of lumbar vertebral canal） …… 674
腰椎椎管狭窄征（lumber spinal stenosis） …… 674
刀背畸形征（bolster sign） …… 674
脊柱侧凸畸形（scoliosis） …… 674
脊柱后凸（kyphosis） …… 674
瘫痪性脊柱侧凸（paralytic scoliosis） …… 674
僵直性脊椎炎葡萄膜炎（ankylosing spondylitis uveitis） …… 674
僵硬性骨肥厚（ankylosing hyperostosis） …… 674
瑞西征（Risser sign） …… 674
尾骨痛（coccygodynia） …… 675
骶髂关节扭伤和半脱位（sacroiliac sprain and semidislocation） …… 675
第五腰神经后内侧支挤压综合征（entrapment syndrome of posteromedial branch of the fifth lumbar nerve） …… 675
副骶髂关节（accessory sacroiliac joint） …… 675
臀上皮神经综合征（superior cutaneus gluteus nerve syndrome） …… 675
致密性髂骨炎（osteitis condensans ilii） …… 675
Van Neck 综合征（耻骨炎综合征）（Van Neck syndrome） …… 675
耻骨炎（pubic osteitis） …… 676
坐骨结节骨骼炎（ischial apophysitis） …… 676
胸廓出口综合征（thoracic outlet syndrome） …… 676
前斜角肌综合征（Addison cervica rib syndrome） …… 676
肋锁综合征（Faiconer－Weddell syndrome） …… 676
第一肋骨缩短综合征（Freund syndrome） …… 676
锁骨胸骨端的无菌坏死（Friedrich syndrome） …… 676
肌腱炎（tendinitis） …… 676
慢性腱炎（chronic tendinitis） …… 676
复发性多软骨炎（relapsing polychondritis） …… 676
肩腱袖病（shoulder rotator cuff syndrome） …… 677
肩袖间隙分裂症（rotator cuff interval lesion） …… 677
肩袖创伤性肌腱炎（traumatic tendonitis of rotator cuff） …… 677
肩撞击综合征（impingement syndrome of shoulder） …… 677
四边孔综合征（quadrilateral space syndrome） …… 677
游泳肩（swimminglike shoulder） …… 677

道巴恩征（Dawbarn sign） …… 677
岗上肌腱钙化（calcific tendinitis of suprasponatus） …… 677
岗上肌腱炎（suprapiatus tendinitis） …… 678
岗上肌综合征（supraspinatus syndrome） …… 678
肩过度外展综合征（wright syndrome，hyperabduction syndrome of shoulder） …… 678
肩腱袖损伤（injury of the rotator cuff） …… 678
肩袖断裂（rupture of rotator cuff） …… 678
肱二头肌腱鞘炎（bicipital tendinitis） …… 678
耶加森征（yergason sign） …… 678
钙化性关节周围炎（pellegrini - Stieda syndrome） …… 678
肩关节后部的软组织损伤（posterior soft tissue injury of shoulder） …… 679
肩关节松动综合征（shoulder loose syndrome） …… 679
肩关节周围炎（Dupley syndrome） …… 679
肩胛上神经窘迫综合征（supra - scapula nerve syndrome） …… 679
肩胛上神经卡压综合征（compression syndrome of suprascapular nerve） …… 679
肩四边孔综合征（shoulder tetragon pore syndrome） …… 679
肩周炎（frozen shoulder） …… 679
滑囊炎（bursitis） …… 679
肩峰下滑囊炎（subacromial bursitis） …… 679
弹响肩胛（snapping scapula） …… 680
肩峰下撞击综合征（subacriomial impingement syndrome） …… 680
肩胛带综合征（shoulder - girdle syndrome） …… 680
肩胛肋骨综合征（scapulo - costal syndrome） …… 680
胸肋锁骨肥厚综合征（sternocostoclavicular hyperostosis syndrome） …… 680
腰大肌下滑囊炎（bursitis of inferior greater psoas muscle） …… 680
肱骨髁上骨突压迫综合征（compression syndrome of supracondylar ostitis of humerus） …… 680
肘内侧肌肉过度使用综合征（syndrome of overusing medial muscle elbow） …… 680
肱骨外上髁炎（external humeral epicondylitis） …… 681
网球肘（tennis elbow） …… 681
网球肘综合征（tennis elbow syndrome） …… 681
鹰嘴窝增生（hperplasia of olecranon fossa） …… 681
旋后肌卡压综合征（supinator crush syndrome） …… 681
旋后肌腱弓综合征（tendinous arch of supinator syndrome） …… 681
旋后肌综合征（supinator syndrome） …… 681
肘内侧副韧带断裂（rupture of medial lig. collaterale of elbow） …… 681
旋前圆肌综合征（pronator teres syndrome） …… 681
迟发性尺神经麻痹（tardy ulnar palsy） …… 681
肘部创伤性尺神经炎（traumatic ulnar neuritis at the elbow） …… 682
肘尺侧副韧带附着部骨刺（spur of lig. collaterale attachment） …… 682
肘关节外侧部损伤（injury of lateral portion of elbow joint） …… 682
肘管综合征（cubital tunnel syndrome） …… 682
前骨间肌神经损害综合征（kiloh - Nevin Ⅱ syndrome） …… 682
华吞伯格综合征（wharteberg syndrome，cheirolgia paresthetica） …… 682
腕部桡神经压迫症（wharteberg syndrome） …… 682
鹰嘴滑囊炎（bursitis of olecranon） …… 682
克隆—奈温综合征（Kilon - Nevin syndrome） …… 682
桡管综合征（cubital tunnel syndrome） …… 682
腕管（wrist tunnel） …… 683
腕管综合征（wrist tunnel syndrome） …… 683
迟发性正中神经麻痹（tardy median nerve palsy） …… 683
舟状—月状骨软骨炎（osteochondritis of os scaphoïdeum - os lunatum） …… 683
桡骨茎突狭窄性腱鞘炎（stenosing tendovaginitis of radial styloid） …… 683
创伤性腱鞘炎（traumatic tendosynovitis） …… 683
De Quervain 综合征（De Quervain syndrome） …… 683
扳机指（trigger finger） …… 683
骨间掌侧神经受压综合征（anterior interosseus nerve compression syndrome） …… 683
腕背隆突综合征（carpal dorsal torus syndrome） …… 684
腕头状骨无菌坏死（aseptic necrosis of carpitate） …… 684
波利塞病（Preiser disease） …… 684
金伯克病（Kienbock disease） …… 684
月骨无菌性坏死（aseptic necrosis of lunate bone） …… 684

月骨、三角骨周围性腕骨轴向崩解症（pertlunatotriquetral axial burst dislocation of carpal bones） …… 684
腕月骨缺血性坏死（avascular necrosis of carpal lunate） …… 684
腕尺管综合征（ulnar tunnel syndrome） …… 685
腕骨征（carpal sign） …… 685
掌腱膜挛缩症（contracture of aponeurosis metacarpea; dupuytrens contracture） …… 685
掌和跖纤维瘤病（palmar and plantar fibromatosis） …… 685
指拐垫（Knuckle pad） …… 685
加罗德脂肪垫（garrod fatty pad, knuckle pad） … 685
第一掌指指关节不稳（instability of the first metacarpophalangeal joint） …… 685
杵状指（clubbing fingers） …… 685
手部内在肌挛缩（contracture of the intrinsic muscles of hand） …… 685
手内在肌阳性征（intrinsic - plus sign） …… 685
手内在肌阴性征（intrinsic - minus sign） …… 685
Kirner 畸形（Kirner deformity） …… 685
指端粗厚征（acropachy） …… 686
股骨头无血（菌）坏死（avascular necrosis of femoral head） …… 686
扁平髋（Legg - Calve - Perthes disease） …… 686
髋关节骨软骨炎（osteochondritis of hip joint） …… 686
假性关节痛（pseudocoxalgia） …… 686
莱格—卡尔—珀思病（Legg - Calve - Perthes disease） …… 686
股骨头骨骺滑移症（slipped femoral epiphysis） … 686
坐骨结节滑囊炎（ischial bursitis） …… 686
大粗隆滑囊炎（trochanteric bursitis） …… 686
弹响髋（snapping hip） …… 686
髋关节弹响（snapping hip） …… 686
感觉异常性股痛（meralgia paresthesia, lateral femoral cutaneous neuritis, Roth disease） …… 686
梨状肌综合征（musculi piriformis syndrome） …… 687
股骨转子综合征（femur trochanter syndrome） …… 687
髂胫束摩擦综合征（friction syndrome of iliotibial band） …… 687
胫内翻综合征（Blount - Barber syndrome） …… 687
膝内翻（genu varus） …… 687
膝外翻（knock - knee） …… 687
膝综合征（housemaid syndrome） …… 687
膝外侧疼痛综合征（painful syndrome of lateral knee joint） …… 687
Hoffa 综合征（hoffa syndrome） …… 687
无痛性膝关节积水（Clutton syndrome） …… 688
膝关节盘状软骨损伤（discoid cartilage injury of knee joint） …… 688
半月板囊肿（meniscus cyst） …… 688
腘窝囊肿（Backer cyst） …… 688
腘窝翼状赘皮综合征（popliteal pterygium syndrome） …… 688
膝关节滑膜皱襞综合征（synocialis plica of knee syndrome） …… 688
胫骨疲劳性骨膜炎（fatigue periostitis of tibia） … 688
胫腓骨疲劳性骨膜炎（fatigue periostitis of tibia and fibula） …… 688
腓骨肌腱弹响（snapping of peroneal tendon） …… 689
足跟腱鞘炎（calcaneus tendosynovitis） …… 689
足踝部滑囊炎（ankle bursitis） …… 689
跟腱滑囊炎（bursitis achilles posterior） …… 689
外伤性跟腱炎（Schanz calcaneus tendinitis） …… 689
黑格隆德病（Haglund disease, achillobursitis） …… 689
跟腱黏液囊炎（achillobursitis） …… 689
腱鞘囊肿（thecal cyst） …… 689
表皮样囊肿（epidermoid cyst） …… 689
外翻足（talipes valgus） …… 689
阔跖足（spray foot） …… 689
龙虾足（lobster foot） …… 690
湿冷病（clammines disease） …… 690
浸足（immersion foot） …… 690
战壕足（trench foot） …… 690
平底足（pes planus） …… 690
跟痛症（painful heel） …… 690
跟骨骺炎（Sever disease） …… 690
跟骨距骨桥（calcaneotalal bridge） …… 690
足跟挫伤（calcaneus contusion） …… 690
足副舟骨损伤（paranaviculare injury） …… 690
足底跖筋膜炎（ossa metatarsi fasciitis） …… 690
足舟骨骨软骨炎（osteochondritis of tarsal navicula） …… 690
跖痛症（metatarasalgia） …… 691
第一跖骨近端骨软骨炎（wagner disease） …… 691
跖骨头无菌坏死（aseptic necrosis of caput os mettarsale） …… 691

科勒病（Kohler disease） …… 691
科勒二号病（Kohler second disease） …… 691
内翻跖（metatarsus varus） …… 691
短第一跖骨综合征（Morton（D）syndrome） …… 691
跨外翻（hallux valgus） …… 691
跨内翻症（hallux varus） …… 691
跨屈曲畸形（hallux flexus） …… 692
跨囊炎（bunion） …… 692
锤状趾（hammer toe） …… 692
爪形趾畸形（claw toe deformity） …… 692
仰趾外翻（talipes calcaneo - valgus） …… 692
胼胝（tylosis） …… 692
腓总神经压迫综合征（compression of peroneal nerve syndrome） …… 692
腓神经嵌压综合征（sural nerve impaction syndrome） …… 692
腓浅神经卡压综合征（superficial peroneal nerve entrapment syndrome） …… 692
跗骨窦综合征（sinus tarsi syndrome） …… 692
跗前综合征（anterior tarsal syndrome） …… 693
跖管综合征（metatarsale tunnel syndrome） …… 693
跖后侧综合征（posterior tarsal syndrome） …… 693
甲分离症（onycholysis） …… 693
匙形甲（spoon nail） …… 693
艾萨克综合征（Isaac syndrome） …… 693
宾—尼尔综合征（Bing - Neel syndrome） …… 693
冰岛病（iceland disease） …… 693
刺激综合征（irritation syndrome） …… 693
猝倒症（cataplexy） …… 693
短肋多指综合征（Majewski syndrome） …… 693
多动腿综合征（restless leg syndrome） …… 694
范可尼综合征（Fanconi syndrome） …… 694
反射性交感神经营养不良综合征（reflex sympatheticdystrophy syndrome，irritation syndrome） …… 694
反射性躯体神经病（reflex somatoneuropathy，physiopathy） …… 694
滑动性肋骨综合征（Cyriax syndrome） …… 694
甲 - 髌综合征（nail - patella syndrome） …… 694
加德纳综合征（Gardner syndrome） …… 694
肩胛舌骨肌综合征（masculi omohyoideus syndrome） …… 695
肩手综合征（shoulder - hand syndrome） …… 695
剑突综合征（xiphoid process syndrome） …… 695
僵人综合征（stiff - man syndrome） …… 695
巨人症（gigantism） …… 695
紧束综合征（entrapment syndrome） …… 695
静脉畸形骨骼肥大征（Klippel - Trenaunary syndrome） …… 695
茎突过长症（elongation of styloid process） …… 695
克利波尔—费尔综合征（Klippel - Feil syndrome） …… 695
克利波尔—特诺内综合征（Klippel - Trenaunary syndrome） …… 696
克利波尔—韦伯综合征（Klippel - Weber syndrome） …… 696
拉尔森综合征（Larsen syndrome） …… 696
莱特尔综合征（Reiter syndrome） …… 696
肋髂撞击综合征（costo - iliac impingement syndrome） …… 696
肋软骨接合处综合征（Tietze syndrome） …… 696
科芬—西里斯综合征（Coffin - Siris syndrome） …… 696
马方生活力缺乏（Marfan abiotrophy） …… 696
Maranon 综合征（Maranon syndrome） …… 696
马里体征群（marie group sign） …… 696
帕皮隆—雷费综合征（Papillon - Lefevre syndrome） …… 696
破骨细胞刺激因子综合征（osteoblast stimulating factor syndrome） …… 697
锐肋综合征（sharp rib syndrome） …… 697
手足口病（hang - foot - mouth disease） …… 697
手足口综合征（hand - foot - mouth syndrome） …… 697
苏德克萎缩（sudeck atrophy） …… 697
苏德克病（Sudeck disease） …… 697
Sudeck 综合征（Sudeck syndrome） …… 697
维尔德范克综合征（Wildervanck syndrome） …… 697
魏尔—马尔谢尚尼综合征（weil - Marchesani syndrome） …… 697
细长指（趾）综合征（dolichostenomelia syndrome） …… 697
夏克—马里—图斯综合征（Charcot - Marie - Tooth syndrome） …… 697
胸前神经损伤综合征（anterior thoracic nerve injury syndrome） …… 697
胸小肌综合征（pectoralis minor syndrome） …… 698
血管骨肥大综合征（Klippel - Trenaunary - Weber syndrome） …… 698

指（趾）骨小孔综合征（microgeodic syndrome）…… 698
侏儒症（dwarfism）…… 698

创伤外科学

简介…… 699
创伤（trauma）…… 703
创伤学（traumatology）…… 703
分子创伤学（molecular traumatology）…… 703
灾害医学（medicine for disasters）…… 704
创伤流行病学（epidemiology on trauma）…… 704
战伤流行病学（epidemiology on war wound）…… 704
交通伤（traffic injury）…… 705
交通伤流行病学：（epidemiology of traffic injury）…… 705
交通伤流行病学：人的因素（epidemiology of traffic injury: human factor）…… 705
交通伤流行病学：车辆因素（epidemiology of traffic injury: vehicle factor）…… 706
交通伤流行病学：环境因素（epidemiology of traffic injury: environnmental factor）…… 706
交通伤流行病学：时间因素（epidemiology of traffic injury: time factor）…… 706
交通伤伤情特点（characterisitics of traffic injury）…… 706
交通伤车内人员伤情特点（characteristics of the wounded inside the vehicle in traffic accidents）…… 706
交通伤摩托车驾驶员伤情特点（characteristics of motorcyclist iinjury in traffic accidents）…… 707
交通伤骑自行车人伤情特点（characteristics of cyclist injury in traffic accidents）…… 707
交通伤行人伤情特点（characteristics of foot passenger injury in traffic accidents）…… 707
交通伤致伤机制（wounding mechanisms of traffic injury）…… 707
交通伤死亡原因（causes of death in traffic accidents）…… 708
工业创伤流行病学：急性损伤（epidemiology of industrial injury: acute injury）…… 708
工业创伤流行病学：慢性损伤（epidmiology of indrustrial injury: chronic injury）…… 708
空难（aeroplane crash）…… 709
海难（perils of the sea）…… 709
创伤按体表结构完整性分类（classification of trauma according to structural integrity of body surface）…… 709
创伤部位分类（classification of trauma according to region of injury）…… 709
创伤致伤因素分类（classification of trauma according to wounding factors）…… 710
创伤伤情分类（claccification of trauma according to severity of injury）…… 710
伤员分类（classificatioon of the wounded）…… 710
伤员的医学分类（medical classification of the wounded）…… 710
战伤伤员分类标志（classification markers of the wounded in war）…… 711
自救互救和卫救（self aid, mutual aid and medical personnel aid）…… 711
大批创伤伤员（mass wounded）…… 711
大批创伤伤员救治特点（characteristic of emergency treatment for the mass wounded）…… 711
大批创伤伤员现场抢救（first aid of the mass wounded on the spot）…… 711
大批创伤伤员早期救治（early treatment of mass wounded）…… 711
创伤应激反应（traumatic stress）…… 712
创伤应激中的神经内分泌反应（neuro-endocrine reaction in traumatic stress）…… 712
创伤应激反应中的代谢（metabolic reaction in traumatic stress）…… 712
创伤后代谢（metabolism after trauma）…… 712
创伤后糖代谢（carbohydrate metabolism after trauma）…… 712
创伤后脂肪代谢（fat metabolism after trauma）…… 712
创伤后蛋白质和氨基酸代谢（protein and amino-acid metabolism after trauma）…… 713
创伤后代谢调节（metabolic regulation after trauma）…… 713
创伤后急性期反应蛋白（acute phase reaction proteins after trauma）…… 713
创伤免疫学（traumatic immunology）…… 713
创伤后免疫紊乱（immune disorder after trauma）…… 714

原（前）炎症因子（pro-inflammatory factors/pre-inflammatory factors） …… 714
全身炎症反应综合征（systemic inflammatory response syndrome，SIRS） …… 714
创伤免疫抑制（traumatic immunosuppression） …… 714
细胞免疫抑制（cell-mediated immunosuppression） …… 714
体液免疫抑制（humoral immunosuppression） …… 714
免疫抑制因子（immunosuppressive factor） …… 714
免疫抑制性细胞（immunosuppressive cells） …… 715
神经内分泌免疫网络紊乱（disturbance of neuro-endocrine-immune net） …… 715
创伤后免疫调理（immune modification after trauma） …… 715
中药免疫调理（modification with Chinese herbs） …… 715
创伤愈合（healing of trauma） …… 715
伤口愈合（wound healing） …… 715
一期愈合（healing by first intention） …… 715
二期愈合（healing by second intention） …… 716
痂下愈合（healing under scab） …… 716
创伤愈合影响因素（factors effecting wound healing） …… 716
骨折愈合（fracture healing） …… 716
纤维性骨痂（fibroid callus） …… 716
愈合骨的改建和再塑（rebuilding and reshaping of healed bone） …… 716
华勒变性（wallerian degeneration） …… 717
逆行性变性（retrograde degeneration） …… 717
跨神经元变性（transneuronal degeneration） …… 717
中枢神经系统的可塑性（plasticity of central nervous system） …… 717
神经营养因子（neurotrophic factors） …… 717
侧枝发芽（collateral sprouting） …… 717
迟发性神经元坏死（delayed neuronal death，DND） …… 718
脑水肿（brain edema；wet brain） …… 718
神经生长锥（nerve growth cone） …… 718
受损中枢神经系统的轴突再生（regeneration of axons from the injured central nervous system） …… 718
创伤计分系统（trauma scoring system） …… 718
创伤分拣系统（院前评分系统）（trauma triage systems；prehospital scoring system） …… 719
创伤记分（trauma score，TS） …… 719
CRAMS 评分法（CRAMS scale） …… 719
修正的创伤记分（revised trauma score，RTS） …… 720
院前指数（prehospital index，PHI） …… 721
创伤结局/比较评分系统（院内评分系统）（trauma outcome/comparative scoring systems；hospital scoring system） …… 721
简明损伤定级标准（abbreviated injury scale，AIS） …… 721
简明损伤定级标准－90（abbreviated injury scale－90，AIS－90） …… 721
损伤严重度计分（injury severity score，ISS） …… 722
TRISS 法（a combination of revising trauma score and injury severity score，TRISS） …… 722
ASCOT 法（a severity characterization of trauma，ASCOT） …… 722
重症监护病房评分系统（intensive care unit（ICU）scoring system） …… 723
急性生理与既往健康状况评估系统－Ⅱ（简称 APACHE－Ⅱ）（acute physiology and chronic health evaluation system－Ⅱ，APACHE－Ⅱ） …… 723
急性生理与既往健康状况评估系统－Ⅲ（简称 APACHE－Ⅲ）（acute physiology and chronic health evaluation system－Ⅲ，APACHE－Ⅲ） …… 723
创伤早期局部治疗（early local treatment after trauma） …… 723
创伤早期全身治疗（early systemic treatment after trauma） …… 723
创伤性休克（traumatic shock） …… 724
创伤性休克中的细胞损伤（cellular injury in traumatic shock） …… 724
创伤性休克中的代谢反应（metabolic response in traumatic shock） …… 724
创伤性休克中的介质（mediators in traumatic shock） …… 724
创伤性休克中的微循环（microcirculation in traumatic shock） …… 725
创伤性休克诊断（diagnosis of traumatic shock） …… 725
创伤性休克治疗（treatment of traumatic shock） …… 725
创伤感染（traumatic infection） …… 726
创伤感染的病原菌（pathogen of traumatic infection） …… 726
创伤后厌氧菌感染（post-traumatic anaerobic

bacterium infection) …… 726
创伤后真菌感染（post-traumatic fungus infection）
…… 726
创伤后脓毒症（post-traumatic sepsis）…… 726
创伤后内毒素血症（post-traumatic endotoxemia）
…… 727
创伤后肠源性感染（post-traumatic gut-derived infection）…… 727
细菌和毒素易位（bacterial and toxic translocation）
…… 727
细菌和毒素易位的防治（prevention and treatment of bacterial and toxic translocation）…… 727
创伤感染治疗（treatment of traumatic infection）… 727
创伤感染治疗：抗生素（treatment of traumatic infection: antibiotic）…… 728
创伤感染治疗：局部用药（treatment of traumatic infection: local administration）…… 728
气性坏疽（gas gangrene）…… 728
气性坏疽诊断（diagnosis of gas gangrene）…… 728
气性坏疽治疗（treatment of gas gangrene）…… 728
气性坏疽预防（prevention of gas gangrene）…… 729
破伤风：病因和诊断（tetanus: cause and diagnosis）…… 729
破伤风治疗（treatment of tetanus）…… 729
破伤风预防（prevention of tetanus）…… 729
创伤后低渗性脱水（hypotonic dehydration after trauma）…… 729
创伤后高渗性脱水（hypertonic dehydration after trauma）…… 730
水过多/水中毒（water excess; water intoxication）
…… 730
水过多/水中毒治疗（treatment of water excess treatment of water intoxication）…… 730
创伤后低钾血症（hypokalemia after trauma）…… 730
创伤后高钾血症（hyperkalemia after trauma）…… 730
创伤后低钙血症（hypocalcemia after trauma）…… 731
创伤后高钙血症（hypercalcemia after trauma）…… 731
创伤后低镁血症（hypomagnesemia after trauma）
…… 731
创伤后高镁血症（hypermagnesemia after trauma）
…… 731
创伤后低磷血症（hypophosphorusemia after trauma）
…… 731
创伤后代谢性酸中毒（metabolic acidosis after trauma）…… 732
创伤后代谢性碱中毒（metabolic alkalosis after trauma）…… 732
创伤后呼吸性酸中毒（respiratory acidosis after trauma）…… 732
创伤后呼吸性碱中毒（respiratory alkalosis after trauma）…… 732
创伤后混合型酸碱失衡（mixed acid - base disorder after trauma）…… 732
创伤后输血（blood transfusion after trauma）…… 733
创伤后成分输血（blood component transfusion after trauma）…… 733
血液代用品（blood substitute）…… 733
创伤后输液（fluid transfusion after trauma）…… 733
高渗盐液复苏（hypertonic saline solution resuscitation）…… 734
创伤麻醉（trauma anesthesia）…… 734
麻醉前处理（preanesthetic management）…… 734
局部麻醉（local anesthesia）…… 734
区域阻滞麻醉（regional block anesthesia）…… 734
椎管内麻醉（intraspinal anesthesia）…… 734
全身麻醉（general anesthesia）…… 734
创伤病人的营养支持（nutritional support in traumatic patients）…… 735
肠外营养（parenteral nutrition）…… 735
肠内营养（enteral nutrition）…… 735
应激性溃疡（stress ulcer after trauma）…… 735
创伤后脂肪栓塞综合征（post-traumatic fat embolism syndrome, PTFES）…… 736
创伤后脂肪栓塞综合征：病理生理（post-traumatic fat embolism syndrome, PTFES: pathophysiology）
…… 736
创伤后脂肪栓塞综合征：诊断标准（post-traumatic fat embolism syndrome, PTFES: criteria of diagnosis）
…… 736
创伤后脂肪栓塞综合征：治疗（post - traumatic fat embolism syndrome, PTFES: treatment）…… 737
创伤后急性肾功能衰竭（acute renal failure after trauma）…… 737
创伤后急性肾功能衰竭临床表现（clinical manifes tationof acute renal failure after trauma）…… 737
创伤后急性肾功能衰竭诊断（diagnosis of acute

renal failure after trauma） …… 737
创伤后急性肾功能衰竭的预防和治疗（prevention and treatment of acute renal failure after trauma） …… 738
创伤后心功能障碍（cardiac dysfunction after trauma） …… 738
创伤后心力衰竭（heart failure after trauma） …… 738
创伤后心力衰竭的诊断（diagnosis of heart failure after trauma） …… 738
创伤后心力衰竭的治疗（treatment of heart failure after trauma） …… 739
创伤后心肌梗死（myocardial infarction after trauma） …… 739
创伤后心肌梗死的治疗（treatmemt of myocardial infarction after trauma） …… 739
创伤后心律失常（arrhythmia after trauma） …… 739
创伤后心律失常治疗（treatment of arrhythmia after trauma） …… 739
创伤后呼吸功能不全（respiratory insufficiency after trauma） …… 739
创伤后呼吸功能不全的临床表现（clinical manifestation of respiratory insufficiency after trauma） …… 740
创伤后呼吸功能不全的诊断（diagnosis of respiratory insufficiency after trauma） …… 740
创伤后呼吸功能不全的治疗（treatment of respiratory insufficiency after trauma） …… 740
成人呼吸窘迫综合征（adult respiratory distress syndrome，ARDS） …… 740
创伤后肝功能不全（hepatic insufficiency after trauma） …… 740
创伤后肝功能不全的诊断（diagnosis of hepatic insufficiency after trauma） …… 741
创伤后肝功能不全的防治（prevention and treatment of hepatic insufficiency after trauma） …… 741
创伤后凝血功能障碍（coagulation disorder after trauma） …… 741
创伤后凝血功能障碍的治疗（treatment of coagulation disorder after trauma） …… 741
创伤后多系统器官衰竭（multiple system organ failure（MSOF）after trauma） …… 741
多系统器官衰竭的临床特征（clinical characteristic of multiple system organ failure） …… 742
多系统器官衰竭诊断（diagnosis of multiple system organ failure） …… 742
多系统器官衰竭的预防（prevention of multiple system organ failure） …… 742
多系统器官衰竭的治疗（treatment of multiple system organ failure） …… 742
多系统器官衰竭的代谢支持（metabolic support of multiple system organ failure） …… 742
挤压伤和挤压综合征（crush injury and crush syndrome） …… 743
挤压伤和挤压综合征病因（etiology of crush injury and crush syndrome） …… 743
挤压伤发病机制（pathogenesis of crush injury） … 743
挤压综合征发病机制（pathogenesis of crush syndrome） …… 743
挤压综合征病理生理变化（pathophysiologic changes of crush syndrome） …… 743
挤压伤临床表现和诊断（clinical characteristic and diagnosis of crush injury） …… 744
筋膜腔内压力测量（measurement of fascial space tension） …… 744
挤压综合征临床表现和诊断（clinical characteristic and diagnosis of crush syndrome） …… 744
挤压伤局部处理（local treatment of crush injury） …… 744
挤压综合征治疗（treatment of crush syndrome） … 744
创伤弹道学（wound ballistics） …… 745
瑞典创伤模型（Sweden traumatic model） …… 745
非生物模拟介质（non-biological simulated medium） …… 745
瞬时空腔理论（temporary cavity theory） …… 745
瞬时空腔效应（temporary cavity effects） …… 745
投射物致伤判据（criteria of projectile lethality） … 746
冲击振动效应（shock and vibration effect theory） …… 746
远达效应（remote effect） …… 746
动能（kinetic energy） …… 746
初速（initial velocity） …… 746
碰击速度（impact velocity） …… 747
剩余速度（residual velocity） …… 747
传递能量（transfering energy） …… 747
减速率（deceleration rate） …… 747
火器伤伤道分类（track classification of firearm wound） …… 747
火器伤伤道的病理的分区（pathological zones of

firearm wound track) …… 748
火器伤伤道形态（firearm wound track morphology）
…… 748
火器伤特点（characteristics of firearm wound）…… 748
伤道的生理生化改变（physiological and biochemical changes of wound track）…… 748
入口的“反溅”和出口的“喷发”（splashing of entrance and erupting of exit）…… 749
晕圈现象（halo phenomenon）…… 749
伤员流（wounded patient flow）…… 749
分级治疗（echelon treatment）…… 749
连、营急救（first aid at company and battalion）… 749
团、师救护所救治（emergency treatment at regiment and division）…… 750
炮弹伤（artillery shell wound）…… 750
地雷伤（mine wound）…… 750
投射物伤（projectile wound）…… 750
爆炸伤（explosive wound）…… 751
防弹衣（bullet-proof clothing）…… 751
防雷鞋（mine-proof shoes）…… 751
火器伤清创术（debridement of firearm wound）…… 751
火器伤处理原则（principle of firearm wound management）…… 751
燃料空气炸弹伤（injury caused by fuel air explosive bomb）…… 751
激光武器伤（injury caused by laser weapon）…… 752
微波武器伤（injury caused by microwave weapon）
…… 752
次声武器伤（injury caused by infrasonic weapon）
…… 752
粒子束武器伤（injury caused by particle beam weapon）
…… 752
冲击伤（blast injury）…… 753
气体冲击伤（air blast injury）…… 753
水下冲击伤（underwater blast injury）…… 753
固体冲击伤（solid blast injury）…… 753
冲击伤的临床特点（clinical characteristic of blast injury）
…… 753
冲击伤救治（medical aid of blast injury）…… 754
冲击伤防护（protection of blast injury）…… 754
冲击波对人员作用的安全标准（safety criterion of blast waves for human body）…… 754
冷伤（cold injury）…… 754
冻疮（chilblain; pernio）…… 755
战壕足（trench foot）…… 755
浸泡足（immersion foot）…… 755
冻僵（general hypothermia; frozen stiffness）…… 755
咬伤与螫（刺）伤（bite and sting）…… 755
蜂螫伤（bee sting）…… 755
毒蜘蛛咬伤（poisonous spider bite）…… 756
蝎螫伤（scorpion sting）…… 756
蜈蚣咬伤（centipede bite）…… 756
毒蛇咬伤（snake bite）…… 756
狗咬伤（dog bite）…… 757
毒鱼螫伤（poisonous fish sting）…… 757
鲨鱼咬伤（shark bite）…… 757
海蜇（水母）螫伤（jellyfish sting）…… 757
海胆及海星刺伤（echinus and asterid sting）…… 757
蚂蟥咬伤（leech bite）…… 757
矿井下创伤特点（characteristics of trauma in mine）
…… 758
井下意外事故伤员的特点（characteristics of the wounded caused by mine accident）…… 758
井下伤员院前急救特点（characteristics of prehospital emergency treatment for mine wounded）
…… 758
井下创伤的防护（protection of mine trauma）
…… 758
运动创伤（sport injury）…… 758
军事训练伤（military training related injury）…… 758
复合伤（combined injuries）…… 759
放射复合伤（combined injuries of radiation）…… 759
烧冲复合伤（burn-blast combined injuries）…… 759
化学战剂复合伤（combined injuries caused by chemical warfare agent）…… 759
颅脑损伤（craniocerebral injury）…… 760
加速性颅脑损伤（acceleration craniocerebral injury）
…… 760
减速性颅脑损伤（deceleration craniocerebral injury）
…… 760
挤压性颅脑损伤（crush brain injury）…… 760
旋转性颅脑损伤（rotation brain injury）…… 760
脑冲击点伤（brain coup injury）…… 760
脑中间冲击伤（intermediate brain coup injury）… 760
对冲性脑损伤（brain contre - coup injury）…… 761
挥鞭样脑损伤（whiplash brain injury）…… 761

爆震性脑损伤（blast injury of the brain） …… 761
脑水肿（brain edema） …… 761
格拉斯哥昏迷记分（Glasgow coma scale，GCS） …… 761
格拉斯哥结局记分（Glasgow outcome scale，GOS） …… 762
头皮创伤（scalp trauma） …… 762
头皮下血肿（hematoma of the subscalp） …… 762
帽状腱膜下血肿（subgaleal aponeurosis hematoma） …… 762
颅骨骨膜下血肿（subpericranial hematoma） …… 762
颅盖骨骨折（fracture of skull） …… 763
前颅底骨折（anterior basiocranial fracture） …… 763
中颅底骨折（middle basiocranial fracture） …… 763
后颅底骨折（posterior basiocranial fracture） …… 763
脑损伤（brain injury） …… 763
脑震荡（concussion of the brain） …… 763
脑挫裂伤（contusion and laceration of the brain） …… 763
弥漫性轴索损伤（diffuse axonal injury） …… 764
脑干伤（brain stem injury） …… 764
下丘脑损伤（hypothalamus injury） …… 764
创伤性脑肿胀（traumatic brain swelling） …… 764
颅脑外伤伴视神经损伤（craniocerebral trauma with optic nerve injury） …… 764
颅脑损伤分型（typing of craniocerebral injury） …… 765
急性创伤性颅内血肿（acute traumatic intracranial hematoma） …… 765
迟发性创伤性颅内血肿（delayed traumatic intracranial hematoma） …… 765
慢性创伤性颅内血肿（chronic traumatic intracranial hematoma） …… 765
硬膜外血肿（extradural hematoma） …… 765
硬膜下血肿（subdural hematoma） …… 766
脑内血肿（intracerebral hematoma） …… 766
后颅窝血肿（hematoma of posterior fossa） …… 766
创伤性脑室内出血（traumatic intraventricular hemorr-hage） …… 766
多发性颅内血肿（multiple intracranial hematoma） …… 766
静脉窦损伤（injury of venous sinus） …… 767
颅脑复合伤（craniocerebral combined injury） …… 767
火器性颅脑伤（firearm craniocerebral injury） …… 767
颅脑火器伤手术原则（operative principle of cranio cerebral firearm injury） …… 767
脑外伤的亚低温治疗（mild hypothermia treatment of brain injury） …… 767
脑外伤后迁延性昏迷（delayed coma after brain injury） …… 767
创伤性脑脊液漏（traumatic cerebrospinal fluid leakage） …… 768
创伤性低颅压（traumatic intracranial hypotention） …… 768
创伤性脑膨出（traumatic encephalocele） …… 768
创伤性颈内动脉血栓形成（traumatic carotid thrombosis） …… 768
创伤性颈内动脉海绵窦瘘（traumatic carotid cavernous sinus fistula） …… 768
创伤性颅内动脉瘤（traumatic intracranial aneurysm） …… 768
创伤性气颅（traumatic pneumocephalus） …… 768
创伤性脑脂肪栓塞综合征（traumatic cerebral fat embolism syndrome） …… 769
颅内异物存留（intracranial foreign body） …… 769
创伤性硬膜下积液（traumatic subdural effusion） …… 769
创伤性脑穿通畸形（traumatic porencephaly） …… 769
创伤性脑积水（traumatic hydrocephalus） …… 769
创伤性脑蛛网膜炎（traumatic cerebro-arachnoiditis） …… 769
创伤性颅骨缺损（traumatic skull defect） …… 769
创伤性颅骨骨髓炎（traumatic osteomyelitis of skull） …… 770
颅脑损伤后综合征（syndrome after cranio-cerebral injury） …… 770
创伤性癫痫（traumatic seizure） …… 770
创伤性蛛网膜下腔出血（traumatic subarachnoid he - morrhage） …… 770
颅内血肿清除术（evacuation of intracranial hematoma） …… 770
脑清创术（debridement of brain） …… 770
凹陷性颅骨骨折（depressed skull fracture） …… 770
凹陷性颅骨骨折整复术（taxis of depressed skull fracture） …… 771
钻孔探查术（exploratory trephination） …… 771
颌面部创伤特点（characteristics of maxillofacial

trauma) …… 771
颌面部创伤麻醉（anesthesia of maxillofacial trauma）…… 771
颌面部创伤急救（first aid of maxillofacial trauma）…… 771
颌面部创伤感染（infection of maxillofacial trauma）…… 771
颌面部创伤出血（haemorrhage of maxillofacial trauma）…… 772
颌面部创伤包扎（bandaging of maxillofacial trauma）…… 772
颌面部软组织创伤（trauma of maxillofacial soft tissue）…… 772
颌面部软组织缺损（defect of maxillofacial soft tissue）…… 772
舌创伤（trauma of tongue）…… 772
颊部穿通伤（penetrating injury of buccal tissue）… 773
腮腺损伤（injury of parotid）…… 773
腮腺导管损伤（injury of parotid duct）…… 773
面神经损伤（injury of facial nerve）…… 773
火器性颌骨骨折的初期处理（primary treatment of firearm jawbone fracture）…… 773
火器性颌骨骨折的中期处理（treatment of firearm jawbone fracture in middle period）…… 774
火器性颌骨骨折的晚期处理（treatment of firearm jawbone frature in later period）…… 774
上颌骨骨折分类（classification of maxilla fracture）…… 774
火器性上颌骨骨折（firearm maxilla fracture）…… 774
非火器性上颌骨骨折（non-firearm maxilla fracture）…… 774
火器性下颌骨骨折（firearm mandible fracture）… 774
非火器性下颌骨骨折（non-firearm mandible fracture）…… 775
颧骨和颧弓骨折（fractures of the zygomatic bone and arch）…… 775
火器性牙和牙槽突损伤（firearm injury of teeth and alveolar process）…… 775
非火器性牙和牙槽突损伤（non-firearm injury of tee－th and alveolar process）…… 775
颌骨骨折线上牙齿处理（treatment of teeth on line of jawbone fracture）…… 775
颌面部核武器伤（nuclear weapon wound of maxillofacial region）…… 775
颌面部异物（foreign object in maxillofacial region）…… 775
颌面部创伤的晚期整复（later repair of maxillofacial trauma）…… 776
颌间固定（intermaxillary fixation）…… 776
颅颌固定（cranio-maxillary fixation）…… 776
眼创伤（ocular trauma）…… 776
眼睑创伤（eyelid injury）…… 776
泪器创伤（injury of lacrimal apparatus）…… 777
眼外肌创伤（injury of ocular muscles）…… 777
眼眶创伤（trauma of orbit）…… 777
眼眶爆裂性骨折（blowout fracture of orbital cavity）…… 777
结膜创伤（conjunctival trauma）…… 777
角膜创伤（trauma of cornea）…… 778
虹膜创伤（trauma of iris）…… 778
睫状体创伤（trauma of ciliary body）…… 778
创伤性前房积血（traumatic hyphema）…… 778
外伤性青光眼（traumatic glaucoma）…… 779
巩膜创伤（trauma of sclera）…… 779
晶状体创伤（trauma of lens）…… 779
创伤性玻璃体积血和玻璃体脱出（traumatic vitreous hematocele and prolapse）…… 779
脉络膜创伤（choroid injury）…… 779
视网膜创伤（retina injury）…… 780
创伤性化脓性眼内炎及全眼球炎（traumatic suppurativeendophthalmitis and panophthalmitis）…… 780
交感性眼炎（sympathetic ophthalmia）…… 780
外伤性增殖性玻璃体视网膜病变（traumatic proliferative vitroretinopathy）…… 780
远达性视网膜病变（remoted retinopathy）…… 781
视神经和视路创伤（injury of optic nerve and visual pathway）…… 781
颅脑损伤的眼部表现（ocular manifestation of craniocerebral injury）…… 781
眼热烧伤（ocular burn）…… 781
眼化学烧伤（ocular chemical burn）…… 781
眼部枪弹伤（gunshot wound of eye）…… 782
眼部挤压伤（crush injury of eye）…… 782
眼部冲击伤（blast injury of eye）…… 782
视网膜光损伤（light injury of retina）…… 782
闪光盲（flash blindness）…… 782

眼部紫外线损伤（ultraviolet injury of eye） …… 782
眼部红外线损伤（infrared ray injury of eye） …… 782
眼部电离辐射损伤（radiation injury of eye） …… 783
眼部激光损伤（laser injury of eye） …… 783
眼部超声波损伤（ultrasonic injury of eye） …… 783
眼部军用毒剂伤（ocular injury caused by military toxic agent） …… 783
眼部动物毒物损伤（ocular injury caused by animal toxin） …… 783
低温性眼部损伤（hypothermal injury of eye） …… 784
眼部电击伤（electric injury of eye） …… 784
应激性眼外伤（stress injury of eye） …… 784
耳创伤（trauma of ear） …… 784
耳廓创伤（trauma of auricle） …… 784
断耳再植术（replantation of amputated ear） …… 785
外耳道创伤（trauma of external auditory canal） … 785
颞骨骨折（temporal bone fracture） …… 785
创伤性鼓膜破裂（traumatic rupture of tympanic membrane） …… 785
听骨创伤（trauma of ossicle） …… 785
乳突创伤（trauma of mastoid） …… 786
咽鼓管创伤（trauma of eustachian tube） …… 786
创伤性面瘫（traumatic facial paralysis） …… 786
耳气压性创伤（otic barotrauma） …… 786
内耳创伤（trauma of inner ear） …… 786
声创伤（acoustic trauma） …… 786
听力防护（hearing protection） …… 787
鼻创伤（trauma of nose） …… 787
外鼻创伤（trauma of external nose） …… 787
创伤性鼻骨骨折（traumatic fracture of nasal bone） …… 787
鼻中隔创伤（trauma of nasal septum） …… 787
创伤性鼻出血（traumatic epistaxis） …… 787
创伤性鼻窦骨折（traumatic fracture of paranasal sinus） …… 788
创伤性上颌窦骨折（traumatic fracture of maxillary sinus） …… 788
创伤性额窦骨折（traumatic fracture of frontal sinus） …… 788
创伤性筛窦骨折（traumatic fracture of ethmoidal sinus） …… 788
创伤性蝶窦骨折（traumatic fracture of sphenoid sinus） …… 788
鼻窦气压性创伤（barotrauma of nasal sinus） …… 789
咽创伤（trauma of pharynx） …… 789
舌骨骨折（fracture of hyoid bone） …… 789
咽化学性灼伤（chemical corrosive burn of pharynx） …… 789
喉创伤（trauma of larynx） …… 789
开放性喉创伤（open trauma of larynx） …… 790
闭合性喉创伤（closed trauma of larynx） …… 790
喉软骨骨折（fracture of laryngeal cartilage） …… 790
喉关节脱位（dislocation of laryngeal joint） …… 790
环气管分离（cricotracheal seperation） …… 790
创伤性喉阻塞（traumatic laryngostasis） …… 790
喉神经损伤（injury of laryngeal nerve） …… 791
胸部创伤（chest trauma） …… 791
胸部挤压伤（crush injury of chest） …… 791
胸部交通伤（traffic injury of chest） …… 791
闭合性胸部创伤（closed chest trauma） …… 791
开放性胸部创伤（open chest trauma） …… 791
穿透性胸部创伤（penetrating chest trauma） …… 792
非穿透性胸部创伤（non－penetrating chest trauma） …… 792
胸部贯通伤（perforating wound of chest） …… 792
胸部盲管伤（blind wound of chest） …… 792
创伤性肋骨骨折（traumatic fracture of rib） …… 792
创伤性肋软骨分离（traumatic detachment of rib cartilage） …… 792
创伤性胸骨骨折（traumatic fracture of sternum） …… 792
连枷胸（flail chest） …… 792
纵隔摆动（mediastinal flutter） …… 792
胸壁内固定（internal fixation of chest wall） …… 792
胸壁牵引固定（tractive fixation of chest wall） …… 793
肋间神经阻滞术（intercostal nervous block） …… 793
创伤性闭合性气胸（traumatic closed pneumatothorax） …… 793
开放性气胸（open pneumatothorax） …… 793
创伤性张力性气胸（traumatic tension pneumatothorax） …… 793
创伤性皮下气肿（traumatic subcutaneous emphysema） …… 793
创伤性纵隔气肿（traumatic mediastinal emphysema） …… 793
创伤性血胸（traumatic hemothorax） …… 794

创伤性凝固性血胸（traumatic clotted hemothorax） …… 794
纤维胸（fibrothorax） …… 794
创伤性脓胸（traumatic empyema） …… 794
创伤性胸导管瘘（traumatic fistula of thoracic duct） …… 794
创伤性胆道胸膜支气管瘘（traumatic fistula of bili - pleurobronchus） …… 795
胸腔穿刺（thoracentesis） …… 795
胸腔闭式引流（closed drainage of thoracic cavity） …… 795
胸腔开放引流（open drainage of thoracic cavity） …… 795
剖胸止血手术（thoracotomy for hemostasis） …… 795
凝固性血胸清除术（operative scavenging of clotted hemothorax） …… 795
肺纤维板剥除术（decortication of pulmonary fibrous plate） …… 796
胸部创伤的电视胸腔镜手术（videothoracoscopic surgery of chest trauma） …… 796
肺挫伤（contusion of lung） …… 796
肺撕裂伤（laceration of lung） …… 796
肺撕裂伤修补术（repair of lung laceration） …… 796
创伤性肺内血肿（traumatic intrapulmonary hematoma） …… 796
创伤性肺假性囊肿（traumatic pulmonary pseudocyst） …… 796
肺爆震伤（blast injury of lung） …… 797
创伤性湿肺（traumatic wet lung） …… 797
创伤性窒息（traumatic asphyxia） …… 797
肺内异物（intrapulmonary foreign body） …… 797
开放性气管支气管损伤（open injury of trachea-bronchus） …… 797
闭合性气管及支气管损伤（closed injury of trachea-bronchus） …… 798
气管支气管破裂修补术（repair of tracheobronchial rupture） …… 798
创伤性剥脱性食管炎（traumatic exfoliative esophagitis） …… 798
食管异物（foreign body in esophagus） …… 798
食管腐蚀伤（caustic injury of esophagus） …… 798
开放性食管损伤（open injury of esophagus） …… 799
闭合性食管损伤（closed injury of esophagus） …… 799
创伤性食管穿孔与破裂手术治疗（operative treatment of traumatic esophageal perforation and rupture） …… 799
创伤性食管气管瘘（traumatic esophagotracheal fistula） …… 800
创伤性食管气管瘘修补术（repair of traumatic esopha - gotracheal fistula） …… 800
创伤性膈疝（traumatic diaphragmatic hernia） …… 800
胸腹联合伤（thoraco-abdominal injury） …… 800
创伤性膈疝修补术（repair of traumatic diaphragmatic hernia） …… 801
创伤性胸壁疝（traumatic hernia of chest wall） …… 801
创伤性动脉空气栓塞（traumatic arterial air embolism） …… 801
胸部创伤的护理（nursing care of chest trauma） …… 801
心脏创伤（cardiac trauma） …… 801
心脏穿透伤（penetrating cardiac injury） …… 801
心脏穿透伤的诊断（diagnosis of penetrating cardiac injury） …… 802
心脏穿透伤的救治（treatment of penetrating cardiac injury） …… 802
心脏闭合伤（closed cardiac injury） …… 802
医源性心脏创伤（iatrogenic cardiac injury） …… 802
急性心脏压塞（acute cardiac tamponade） …… 803
急性心脏压塞治疗：心包穿刺术（treatment of acute cardiac tamponade: pericardial puncture） …… 803
急性心脏压塞治疗：剑突下心包开窗术（treatment of acute cardiac tamponade: pericardial fenestration under xiphoid process） …… 803
创伤后心包炎（post-traumatic pericarditis） …… 803
心包创伤（injury of pericardium） …… 803
气心包（pneumopericardium） …… 804
血心包（hemopericardium） …… 804
心脏疝（cardiac hernia） …… 804
心肌挫伤（myocardial contusion） …… 804
心肌挫伤的诊断（diagnosis of myocardial contusion） …… 804
心肌挫伤的治疗（treatment of myocardial contusion） …… 804
外伤性心脏破裂（traumatic cardiac rupture） …… 805
外伤性心室间隔缺损（traumatic defect of ventricular septum） …… 805
外伤性心室间隔缺损的治疗（treatment of traumatic defect of ventricular septum） …… 805

外伤性心脏瓣膜损伤（injury of cardiac valve） … 805
外伤性主动脉瓣损伤（injury of aortic valve） …… 805
外伤性二尖瓣损伤（injury of mitral valve） …… 806
外伤性三尖瓣损伤（injury of tricuspid valve） …… 806
外伤性室壁瘤（traumatic ventricular aneurysm） … 806
外伤性室壁瘤的治疗（treatment of traumatic ventricular aneurysm） …… 806
外伤性真性室壁瘤（traumatic true ventricular aneurysm） …… 806
外伤性假性室壁瘤（traumatic false ventricular aneurysm） …… 806
心脏异物（foreign body in the heart） …… 807
心脏异物的治疗（treatment of foreign body in the heart） …… 807
冠状动脉损伤（coronary artery injury） …… 807
冠状动脉-静脉瘘（coronary artery-vein fistula） … 807
胸内大血管创伤（trauma of great vessels in thoracic cavity） …… 807
外伤性主动脉破裂（traumatic aortic rupture） …… 808
外伤性主动脉破裂的治疗（treatment of traumatic aortic rupture） …… 808
升主动脉损伤修复术（repair of injury of ascending aorta） …… 808
降主动脉损伤修复术（repair of rupture of descending aorta） …… 808
外伤性主动脉假性动脉瘤（traumatic aortic false aneurysm） …… 808
外伤性主动脉假性动脉瘤的治疗（treatment of traumatic aortic false aneurysm） …… 809
外伤性主动脉夹层动脉瘤（traumatic aortic dissecting aneurysm） …… 809
外伤性主动脉夹层动脉瘤的治疗（treatment of traumatic aortic dissecting aneurysm） …… 809
无名动脉伤（innominate artery injury） …… 809
锁骨下动脉损伤（subclavian artery injury） …… 809
腔静脉损伤（vena cava injury） …… 810
肺动脉损伤（pulmonary artery injury） …… 810
外伤性主动脉－腔静脉瘘（traumatic aorto-vena caval fistula） …… 810
紧急剖胸探查术（emergency exploratory thoracotomy） …… 810
腹部创伤（abdominal injury） …… 810
开放性腹部创伤（open abdominal injury） …… 811
闭合性腹部创伤（closed abdominal injury） …… 811
腹部创伤临床表现（clinical features of abdominal injury） …… 811
腹部创伤诊断（diagnosis of abdominal injury） …… 811
腹部创伤治疗（treatment of abdominal injury） …… 811
腹壁创伤（abdominal wall injury） …… 812
胃创伤（stomach injury） …… 812
胃创伤的诊断（diagnosis of stomach injury） …… 812
胃创伤的治疗（treatment of stomach injury） …… 812
十二指肠创伤（duodenal injury） …… 812
十二指肠创伤诊断（diagnosis of duodenal injury） …… 812
十二指肠创伤治疗（treatment of duodenal injury） …… 813
十二指肠创伤并发症（complication of duodenal injury） …… 813
小肠及肠系膜创伤（small bowel and mesentery injury） …… 813
小肠及肠系膜创伤诊断（diagnosis of small bowel and mesentery injury） …… 813
小肠及肠系膜创伤治疗（treatment of small bowel and mesentery injury） …… 813
结肠创伤（colon injury） …… 814
结肠创伤分类（classification of colon injury） …… 814
结肠创伤诊断（diagnosis of colon injury） …… 814
结肠创伤严重程度判断（evaluation of severity of colon injury） …… 814
结肠创伤治疗（treatment of colon injury） …… 814
结肠创伤并发症（complication of colon injury） … 815
肛管直肠创伤（anorectal injury） …… 815
肛管直肠创伤诊断（diagnosis of anorectal injury） …… 815
肛管直肠创伤治疗（treatment of anorectal injury） …… 815
肛管直肠创伤并发症（complication of anorectal injury） …… 816
创伤性肠瘘（traumatic intestinal fistula） …… 816
创伤性肠外瘘的临床表现（clinical feature of traumatic intestinal fistula） …… 816
创伤性肠外瘘的诊断（diagnosis of traumatic intestinal fistula） …… 816
创伤性肠外瘘的治疗（treatment of traumatic intestinal fistula） …… 817

肝损伤（liver injury）…… 817
肝实质挫裂伤（laceration of liver）…… 817
肝实质毁损伤（destructive wound of liver）…… 817
肝损伤分度（gradation of liver injury）…… 817
肝损伤诊断（diagnosis of liver injury）…… 817
肝损伤的治疗（treatment of liver injury）…… 818
肝脏伤单纯缝合术（simple suture of liver wound）
…… 818
肝脏伤清创切除术（debridement and resection of liver wound）…… 818
肝周填塞止血法（perihepatic packing）…… 818
肝动脉结扎止血法（ligation of hepatic artery）…… 818
肝脏大血管损伤处理（management of injury of hepatic major vessels）…… 818
肝损伤并发症（complication of liver injury）…… 818
肝损伤后胆瘘（biliary fistula after liver injury）… 819
胆道损伤及创伤性胆管狭窄（biliary duct injury and traumatic biliary duct stricture）…… 819
创伤性胆管狭窄诊断（diagnosis of traumatic biliary duct stricture）…… 819
创伤性胆管狭窄早期处理（early management of traumatic biliary duct stricture）…… 819
创伤性胆管狭窄后期处理（delayed management of traumatic biliary duct stricture）…… 819
胆管通路重建（reconstruction of biliary duct）…… 820
胆管修复（repair of biliary duct injury）…… 820
胰腺损伤（pancreatic injury）…… 820
胰腺损伤分类（classification of pancreatic injury）
…… 820
胰腺损伤诊断（diagnosis of pancreatic injury）…… 820
胰腺损伤治疗及并发症（treatment and complication of pancreatic injury）…… 821
脾损伤（splenic injury）…… 821
脾损伤分类（classification of splenic injury）…… 821
脾破裂诊断（diagnosis of splenic rupture）…… 821
脾破裂治疗（treatment of splenic rupture）…… 821
脾破裂手术（operative management of splenic rupture）
…… 821
脾破裂的手术方式（operative manner of splenic rupture）…… 822
脾切除术后并发症（complication after splenectomy）
…… 822
肠系膜血管创伤（mesenteric vessel injury）…… 822
腹主动脉创伤（abdominal aortic injury）…… 822
下腔静脉创伤（inferior vena cava injury）…… 823
髂血管创伤（iliac vessel injury）…… 823
腹膜后血肿（retroperitoneal hematoma）…… 823
腹部多脏器伤（abdominal multiple organ injury）
…… 823
腹腔穿刺术（celiocentesis）…… 823
腹腔灌洗术（celiac perfusion）…… 823
创伤性骨折（traumatic fracture）…… 824
创伤性骨折的分类（classification of traumatic fracture）…… 824
创伤性骨折的特型骨折（special types of traumatic fracture）…… 824
火器骨折（firearm fracture）…… 824
四肢开放性骨折的现场急救（first aid of open fracture of extremities）…… 824
四肢开放性骨折的早期清创术（early debridement of wound in open fracture of extremities）…… 824
四肢开放性骨折的固定（open fracture fixation）
…… 825
开放性骨折的创口闭合与感染防治（wound closure and prevention of infection in open fracture）…… 825
多发骨折和脱位（multi-fractures and dislocation）
…… 825
骨折诊断（diagnosis of fracture）…… 825
骨折复位（reduction of fracture）…… 825
骨折复位的方法（methods of fracture reduction）
…… 826
骨折内固定器械（device for fractural internal fixation）…… 826
骨折外固定器械（device for fractural external fixation）…… 826
骨折并发症（complication of fracture）…… 826
骨折晚期后遗症（late sequelae of fracture）…… 827
肩锁关节损伤（injury of acromioclavicular joint）
…… 827
肩锁关节损伤的治疗（treatment of injury of acromioclavicular joint）…… 827
胸锁关节损伤（injury of sterno-clavicular joint）… 827
胸锁关节损伤的治疗（treatment of injury of sterno-clavicular joint）…… 828
锁骨骨折（fracture of clavicle）…… 828
肩胛骨骨折（fracture of scapula）…… 828

创伤性肩关节脱位（traumatic dislocation of shoulder joint） …… 828
肱骨上端骨折（fracture of proximal part of humerus） …… 828
肱骨干骨折（fracture of shaft of humerus） …… 829
肱骨远端骨折（fracture of distal part of humerus） …… 829
肘关节脱位（dislocation of elbow joint） …… 829
尺桡骨近端骨折（fracture of proximal part of radius and ulna） …… 829
尺桡骨干骨折（fracture of shaft of radius and ulna） …… 829
孟氏骨折（Monteggia fracture） …… 829
盖氏骨折（Galeazzi fracture） …… 829
尺桡骨远端骨折（fracture of distal part of radius and ulna） …… 830
下尺桡关节脱位（dislocation of distal radius and ulna joint） …… 830
手部皮肤缺损（skin defect of hand） …… 830
手脱套伤（degloved injury of hand） …… 830
腕舟骨骨折（fracture of carpal navicular bone） …… 830
腕舟骨骨折的治疗（treatment of carpal navicular fracture） …… 830
月骨脱位与月骨周围脱位（lunate dislocation and perilunate dislocation） …… 831
月骨脱位与月骨周围脱位的治疗（treatment of lunate and perilunate bone dislocation） …… 831
第一掌骨近端内髁骨折脱位（proximal internal condylar fracture and dislocation of the first metacarpal bone） …… 831
第一掌骨骨干骨折（shaft fracture of the first metacarpal bone） …… 831
第2、3、4、5掌骨颈部骨折（neck fracture of 2nd-5th metacarpal bones） …… 831
第2、3、4、5掌骨骨干骨折（shaft fracture of 2nd-5th metacarpal bones） …… 832
拇掌关节脱位的诊断（diagnosis of dislocation of trapeziometacarpal joint） …… 832
拇掌关节脱位的治疗（treatment of dislocation of trapeziometacarpal joint） …… 832
掌指关节脱位（dislocation of metacarp-phalangeal joint） …… 832
指骨骨折（phalangeal fracture） …… 832
指间关节扭伤与脱位（sprain and dislocation of interphalangeal joint） …… 832
手部肌腱创伤（tendon injury of hand） …… 833
手部肌腱创伤　指屈肌腱Ⅰ、Ⅱ区损伤修复（tendon injury of hand: repair in section Ⅰ and Ⅱ of flexor tendon of hand） …… 833
手部肌腱创伤　指屈肌腱Ⅲ～Ⅴ区损伤修复（tendon injury of hand: repair in section Ⅲ～Ⅴ of flexor tendon of hand） …… 833
手部肌腱创伤　指伸肌腱断裂的修复（tendon injury of hand: repair of extensor tendon disrupture of finger） …… 833
手部肌腱创伤　拇伸、屈肌腱断裂的修复（tendon injury of hand: repair of extensor and flexor tendon disrupture of thumb） …… 833
拇指末节指腹或皮肤剥脱缺损（belly or degloved skin loss of terminal segment of thumb） …… 834
末指关节损伤　锤状指（terminal joint injury of finger: mallet finger deformity） …… 834
指端损伤（defective injury of finger tip） …… 834
截指（finger amputation） …… 834
骨盆创伤（pelvic trauma） …… 834
骨盆骨折（pelvic fracture） …… 835
骨盆环完整的孤立性骨折（solitary fracture with perfect pelvic ring） …… 835
骨盆边缘撕脱性骨折（avulsion fracture of pelvis margin） …… 835
骨盆环单处骨折（single fracture of pelvic ring） … 835
骨盆环联合骨折（combined fractures of pelvic ring） …… 835
髋臼骨折（fracture of acetabulum） …… 836
髋关节脱位（dislocation of hip joint） …… 836
股骨颈骨折（fracture of neck of femur） …… 836
股骨粗隆部骨折（intertrochanteric fracture of femur） …… 836
股骨干骨折（fracture of shaft of femur） …… 837
股骨髁上骨折（supra-condylar fracture of femur） …… 837
股骨髁部骨折（condylar fracture of femur） …… 837
髌骨骨折（fracture of patella） …… 837
半月板创伤（trauma of meniscus） …… 837
膝关节韧带创伤（trauma of ligament of knee） …… 837
膝关节脱位（dislocation of knee joint） …… 837

胫腓骨折（fracture of tibia and fibula） …… 837
踝关节骨折脱位（fracture-dislocation of ankle） … 838
跖骨骨折（fracture of metatarsus） …… 838
跖跗关节脱位（dislocation of tarsometatarsal joint） …… 838
儿童创伤性骨折分类（classification of traumatic fracture in children） …… 838
儿童创伤性骨折特点（characteristics of traumatic fracture in children） …… 838
儿童创伤性骨折处理原则（treatment principle of children's traumatic fracture） …… 839
儿童骨关节损伤并发症（complication of children's bone and joint injuries） …… 839
老年骨关节创伤特点（characteristics of bone and joint injuries in old persons） …… 839
老年骨关节创伤并发症（complication of bone and joint injuries in old persons） …… 839
创伤性截肢（traumatic amputation） …… 839
创伤性截肢并发症（complication of traumatic amputation） …… 839
儿童创伤截肢（traumatic amputation of children） …… 840
枕骨髁骨折（fracture of occipitocondyle） …… 840
枕寰关节脱位（dislocation of occipito-atlas joint） …… 840
寰椎骨折（fracture of atlas） …… 840
寰椎横韧带损伤（transverse ligament injury of atlas） …… 840
寰－枢椎半脱位（subluxation of atlantoaxial spine） …… 840
齿状突骨折（odontoid process fracture） …… 841
枢椎侧块骨折（lateral mass fracture of axis） …… 841
枢椎椎弓骨折（hangman fracture） …… 841
创伤性寰－枢椎不稳（traumatic instability of atlantoaxial vertebra） …… 841
颈椎双侧关节突脱位（bilateral articular process dislocation of cervical vertebra） …… 841
颈椎单侧关节突脱位（dislocation of lateral articular process of cervical vertebra） …… 841
颈椎向前半脱位（anterior subluxation of cervical vertebra） …… 842
颈椎后脱位（posterior dislocation of cervical vertebra） …… 842
颈椎半脱位（subluxation of cervical vertebra） …… 842
颈椎压缩骨折（compression fracture of cervical vertebra） …… 842
颈椎爆裂骨折（burst fracture of cervical vertebra） …… 842
颈椎椎板骨折（lamina fracture of cervical vertebra） …… 843
颈椎棘突骨折（spinous process fracture of cervical vertebra） …… 843
颈椎关节突骨折（articular process fracture of cervical vertebra） …… 843
颈椎钩突骨折（hamate process fracture of cervical vertebra） …… 843
颈椎过伸性损伤（hyperextension injury of cervical vertebra） …… 843
无脊髓损伤的颈椎骨折脱位（fracture and dislocation of cervical vertebra without spinal cord injury） …… 843
外伤性颈椎间盘突出症（traumatic protrusion of cervical intervertebral disc） …… 844
颈脊髓损伤疼痛综合征（cervical spinal cord injury and pain syndrome） …… 844
脊椎骨折（spinal fracture） …… 844
胸腰椎屈曲压缩骨折（bending and compressing fracture of thoracolumbar vertebrae） …… 844
胸腰椎屈曲牵张骨折（座带或安全带骨折）（Chance fracture; seat belt fracture） …… 844
胸腰椎旋转骨折脱位（spinning fracture and disloca-tion of thoracolumbar vertebrae） …… 844
胸腰椎水平骨折脱位（transverse fracture and dislocation of thoracolumbar vertebrae） …… 845
胸腰椎爆裂骨折（burst fracture of thoracolumbar vertebrae） …… 845
胸腰椎伸展骨折（extension fracture of thoracolumbar vertebrae） …… 845
胸腰椎棘突骨折（processus spinosus fracture of thoracolumbar vertebrae） …… 845
胸腰椎横突骨折（processus transversus fracture of thoracolumbar vertebrae） …… 845
胸腰椎关节突骨折（processus articularis fracture of thoracolumbar vertebrae） …… 845
胸腰椎椎弓根骨折（fracture of pediculus arcus of thoracolumbar vertebrae） …… 845
胸腰椎椎板骨折（laminal fracture of thoracolumbar

vertebrae） …… 845
腰椎峡部骨折（gorge fracture of lumbar vertebrae）
…… 845
棘上韧带损伤（injury of supraspinal ligament） …… 846
棘间韧带损伤（injury of interspinal ligament） …… 846
腰骶关节脱位（dislocation of lumbosacral joint） … 846
外伤性腰椎滑脱（traumatic spondylolisthesis of lumbar vertebra） …… 846
骶骨骨折（fracture of sacrum） …… 846
尾骨骨折（fracture of coccyx） …… 846
腰椎间盘突出症（lumbar intervertebral disc herniation） …… 846
骶髂关节损伤（injury of sacroiliac joint） …… 847
急性腰扭伤（acute lumbar muscle sprain） …… 847
慢性腰劳损（chronic lumber strain） …… 847
硬脊膜外血肿（epidural hematoma） …… 847
脊髓休克（spinal cord shock） …… 847
脊髓受压（compression of spinal cord） …… 847
脊髓挫裂伤（contusion and laceration of spinal cord）
…… 848
脊髓前侧综合征（anterior spinal cord syndrome）
…… 848
脊髓后侧综合征（posterior spinal cord syndrome）
…… 848
脊髓中央综合征（central spinal cord syndrome）
…… 848
脊髓半侧综合征（Brown – Sequard Syndrome） …… 848
脊髓前中央动脉综合征（anterior central artery syndrome of spinal cord） …… 848
无 X 线异常的脊髓损伤（spinal cord injury without radiography abnormality，SCIWORA） …… 848
脊髓出血（hematomyelia of spinal cord） …… 848
脊髓横断性损伤（transverse injury of spinal cord）
…… 848
脊神经根损伤（spinal nerve root injury） …… 848
脊髓圆锥损伤（injury of conus medullaris） …… 848
马尾神经损伤（cauda equina injury） …… 849
枕颈融合术（fusion of occipital bone；cervical vertebra） …… 849
齿状突骨折前路螺丝钉内固定术（internal fixation of odontoid process fracture by anterior screwing） …… 849
Gallie 寰枢椎融合术（Gallie fusion of atlantoaxial spine） …… 849
Brooks-Jenkins 寰枢椎融合术（Brooks-Jenkins fusion of atlantoaxial spine） …… 849
Robinson-Smith 颈椎融合术（Robinson – Smith fusion of cervical vertebrae） …… 849
Bailey – Budgley 颈椎融合术（Bailey – Budgley fusion of cervical vertebrae） …… 849
Cloward 颈椎融合术（Cloward fusion of cervical vertebrae） …… 850
颈椎后融合术（posterior fusion of cervical vertebrae）
…… 850
钢板固定枕颈融合术（occipitocervical fusion by fixing with plate） …… 850
经关节颈 1、2 螺丝钉固定术（transarticular screw fixation of C_1，C_2） …… 850
颈椎滑脱的加压螺丝钉固定术（compression osteosynthesis of spondylosis of cervical vertebrae） … 850
颈椎前路 I 型钢板固定术（anterior fixation of cervical vertebrae with type I plate） …… 850
颈椎前路 Caspar 钢板固定术（anterior fixation of cervical vertebrae with Caspar plate） …… 850
颈椎前路旋转植骨忆扩钉内固定术（anterior rotated grafting and fixation of cervical vertebrae with Ni – Ti shape memory expansion clamp） …… 850
颈椎后侧钢板固定术（posterior plate fixation of cervical vertebrae） …… 851
颈椎后侧钩状钢板固定术（posterior hook plate fixation of cervical vertebrae） …… 851
颈椎棘突间融合术（interspinous fusion of cervical vertebrae） …… 851
颈椎后外侧关节融合术（posterolateral facet fusion of cervical vertebrae） …… 851
颈椎椎板单侧开门成形术（hemiexpansive laminaplasty of cervical vertebrae） …… 851
颈椎椎板双侧开门成形术（bilateral expansive laminaplasty of cervical vertebrae） …… 851
颈椎椎板“Z”形成形术（“Z”-shaped lamina plasty of cervical vertebrae） …… 851
腰椎椎板开窗术（decompression of lumbar canal through interlaminar space） …… 851
胸腰椎半椎板切除减压术（decompressive semilaminectomy of thoracolumbar vertebra） …… 851
胸腰椎椎板切除减压术（decompressive laminectomy of thoracolumbar vertebra） …… 851

胸腰椎后路内固定术（posterior fixation of thoracolumbar vertebra） …… 852
胸腰椎 H 形植骨融合术（H - shaped bone grafting and arthrodesis of thoracolumbar vertebra） …… 852
胸腰椎横突间植骨融合术（intertransverse process bone grafting for thoracolumbar vertebra） …… 852
胸腰椎哈灵顿器械复位及内固定术（fixation of Harrington instrumentation for thoracolumbar vertebra） …… 852
胸腰椎鲁格器械复位及内固定术（fixation of thoracolumbar vertebra with Luque instrumentation） …… 852
鲁哈系统复位及内固定术（reduction and fixation with Harrington and Luque system） …… 853
胸腰椎棒套筒复位及内固定术（reduction and fixation of thoracolumbar vertebra with rod-sleeve） … 853
胸腰椎椎弓根螺丝钉固定器（reduction and fixation of thoracolumbar vertebra with transpedicular screws） …… 853
Dick 器械复位及内固定术（reduction and fixation with Dick device） …… 853
Steffee 器械复位及固定术（reduction and fixation with Steffee instrumentation） …… 853
Roy - Camille 器械复位及固定术（reduction and fixation with Roy-Camille instrumentation） …… 854
CD 器械复位及内固定术（reduction and fixation with Cotrel - Dubousset instrumentation） …… 854
RF 器械复位及内固定术（reduction and fixation with RF instrumentation） …… 854
AF 器械复位及内固定术（reduction and fixation with AF instrumentation） …… 854
胸腰椎侧前方减压术（anterior lateral decompression of thoracolumbar spine） …… 854
胸腰椎前路内固定术（anterior fixation of thoracolumbar vertebra） …… 854
胸腰椎 Dunn 固定器内固定术（fixation of thoracolumbar vertebra with Dunn instrumentation） … 854
胸腰椎椎体间钉内固定术（fixation of thoracolumbar vertebra with IVBF dual - blade plate） …… 854
胸腰椎 Kaneda 固定器内固定术（anterior fixation of thoracolumbar vertebra with Kaneda instrumentation） …… 855
胸腰椎 Armstrong 钢板螺丝钉内固定术（fixation of thoracolumbar vertebra with Armstrong instrumentation） …… 855
胸腰椎前路植骨融合术（thoracolumbar vertebra fusion through anterior approach） …… 855
骶髂关节融合术（arthrodesis of sacroiliac joint） …… 855
腰椎滑脱后路器械复位及内固定术（reduction and fixation with instrumentation for lumbar spondylolisthesis） …… 855
脊髓减压术（decompression of spinal cord） …… 856
周围神经损伤（peripheral nerve injury） …… 856
周围神经损伤的原因（cause of peripheral nerve injury） …… 856
周围神经损伤的分类（classification of peripheral nerve injury） …… 856
周围神经损伤的诊断（diagnosis of peripheral nerve injury） …… 856
周围神经损伤的治疗（treatment of peripheral nerve injury） …… 856
臂丛神经损伤（brachial plexus injury） …… 857
上臂丛神经损伤（Erb - Duchenne brachial plexus injury） …… 857
下臂丛神经损伤（Klumpke brachial plexus injury） …… 857
全臂丛神经损伤（complete brachial plexus injury） …… 857
副神经损伤（eleventh nerve injury） …… 857
腋神经损伤（axillary nerve injury） …… 858
肌皮神经损伤（musculocutaneous nerve injury） … 858
正中神经损伤（median nerve injury） …… 858
桡神经损伤（radial nerve injury） …… 858
尺神经损伤（ulnar nerve injury） …… 858
骶丛神经损伤（sacral nerve injury） …… 859
闭孔神经损伤（obturatory nerve injury） …… 859
股神经损伤（femoral nerve injury） …… 859
坐骨神经损伤（sciatic nerve injury） …… 859
胫神经损伤（tibial nerve injury） …… 859
腓总神经损伤（peroneal common nerve injury） … 859
晚期周围神经损伤（late period peripheral nerve injury） …… 859
神经卡压综合征（nerve compression syndrome） … 860
灼性神经痛（causalgia） …… 860
周围神经火器损伤（firearm injury of peripheral

nerve） …… 860
血管创伤性损伤（traumatic vascular injury） …… 860
血管创伤性损伤分类（classification of vascular injury） …… 860
血管创伤性损伤的诊断（diagnosis of traumatic vascular injury） …… 860
血管创伤性损伤的急救（first aid of traumatic vascular injury） …… 861
血管创伤性损伤的修复（repair of traumatic vascular injury） …… 861
创伤性假性动脉瘤（traumatic pseudoaneurysm） …… 861
创伤性动静脉瘘（traumatic arteriovenous fistula） …… 861
肢体离断的分类（classification of amputated extremity） …… 861
断肢再植术（replantation of amputated extremity） …… 862
断掌再植术（replantation of amputated palma） …… 862
断指再植术（replatation of amputated digit） …… 862
阴茎离断再植术（replantation of amputated penis） …… 862
血管吻合术（anastomosis of vessels） …… 862
显微淋巴－静脉吻合术（microlymphaticovenous anastomosis） …… 862
血管移植术（vascular transplantation） …… 863
皮瓣移植术（transplantation of skin flap） …… 863
肌皮瓣移植术（transplantation of musculocutaneous flap） …… 863
静脉皮瓣移植术（transplantation of venous skin flap） …… 863
肌肉瓣移植术（transplantation of muscle flap） …… 863
吻合血管的骨移植术（bone transplantation with anastomosed blood vessels） …… 863
吻合血管的骨膜移植术（periosteal transplantation with anastomosed blood vessels） …… 864
吻合血管的大网膜移植术（great omentum transplan-tation with anastomosed blood vessels） …… 864
吻合血管的关节移植术（joint transplantation with anastomosed blood vessels） …… 864
吻合血管的神经移植术（nerve transplantation with anastomosed blood vessels） …… 864
吻合血管足趾移植术（toe transplantation with anastomosed blood vessels） …… 864
真皮及脂肪移植术（transplantation of dermis and fat） …… 864
筋膜皮瓣移植术（transplantation of fascia and skin flap） …… 865
显微腰椎间盘摘除术（microexcision of lumbar disc） …… 865
肾损伤（renal injury） …… 865
闭合性肾损伤（closed renal injury） …… 865
肾挫伤（renal contusion） …… 865
肾包膜下血肿（subcapsular hematoma of kidney） …… 865
不完全性肾裂伤（incomplete laceration of kidney） …… 865
完全性肾裂伤（complete laceration of kidney） …… 865
肾脏粉碎（碎裂）伤（fragmentation of kidney） …… 866
肾蒂损伤（renal pedicle injury） …… 866
肾动脉挫伤（contusion of renal artery） …… 866
肾蒂破裂伤（rupture of renal pedicle） …… 866
肾蒂断裂伤（fracture of renal pedicle） …… 866
肾静脉栓塞（thrombosis of renal vein） …… 866
开放性肾损伤（open renal injury） …… 866
肾脏火器伤（firearm wound of kidney） …… 867
医源性肾损伤（iatrogenic injury of kidney） …… 867
输尿管损伤（injury of ureter） …… 867
闭合性输尿管损伤（closed injury of ureter） …… 867
输尿管火器伤（firearm wound of ureter） …… 867
输尿管切割伤（incised injury of ureter） …… 867
医源性输尿管损伤（iatrogenic injury of ureter） … 867
闭合性膀胱损伤（closed injury of bladder） …… 868
开放性膀胱损伤（open injury of bladder） …… 868
医源性膀胱损伤（iatrogenic injury of bladder） …… 868
尿道损伤（urethral injury） …… 868
前尿道损伤（injury of anterior urethra） …… 868
后尿道损伤（injury of posterior urethra） …… 868
尿道挫伤（contusion of urethra） …… 868
尿道破裂伤（rupture of urethra） …… 868
尿道断裂伤（complete rupture of urethra） …… 869
医源性尿道损伤（iatrogenic injury of urethra） …… 869
外伤性尿道狭窄（traumatic stricture of urethra） … 869
外伤性尿瘘（traumatic urethral fistula） …… 869
男性外生殖器创伤（trauma of male external

genitalia) …… 869
阴茎皮肤撕脱伤（avulsion of penis skin）…… 869
阴茎挫伤（contusion of penis）…… 869
阴茎断裂（rupture of penis）…… 870
阴茎脱位（dislocation of penis）…… 870
阴茎绞窄（strangulation of penis）…… 870
创伤性阴茎缺损（traumatic defect of penis）…… 870
阴囊挫伤（contusion of scrotum）…… 870
阴囊血肿（hematoma of scrotum）…… 870
阴囊刺伤（stab wound of scrotum）…… 870
阴囊皮肤撕脱伤（avulsion of scrotum skin）…… 871
睾丸创伤（trauma of testis）…… 871
睾丸挫伤（contusion of testis）…… 871
睾丸裂伤（rupture of testis）…… 871
睾丸内血肿（hematoma of testis）…… 871
外伤性睾丸炎（traumatic orchitis）…… 871
创伤性睾丸扭转（traumatic torsion of testis）…… 871
睾丸脱位（dislocation of testis）…… 872
精索血肿（hematoma of spermatic cord）…… 872
精索切割伤（incised injury of spermatic cord）…… 872
女性外生殖器创伤（trauma of female external genitalia）…… 872
女性尿道伤（trauma of female urethra）…… 872
创伤性尿道阴道瘘（traumatic urethro-vaginal fistula）…… 872
创伤性膀胱阴道瘘（traumatic vesicovaginal fistula）…… 872
子宫创伤（trauma of the uterus）…… 873
子宫附件创伤（trauma of uterine adnexa）…… 873
多发伤（multiple injuries）…… 873
多发伤的诊断（diagnosis of multiple injuries）…… 873
多发伤的临床特点（clinic characteristics of multiple injuries）…… 873
多发伤中的颅脑伤（brain injury in multiple injuries）…… 874
多发伤中的颈部伤（neck injury in multiple injuries）…… 874
多发伤中的胸部伤（chest injury in multiple injuries）…… 874
多发伤中的腹部伤（abdominal injury in multiple injuries）…… 874
多发伤中的脊柱伤（spinal injury in multiple injuries）…… 874
多发伤中的四肢伤（limb injury in multiple injuries）…… 874
多发伤检诊程序（examination and diagnosis procedure for multiple injuries）…… 875
多发伤 VIPC 救治程序（VIPC resuscitation procedure for multiple injuries）…… 875
多发伤的急救复苏（resuscitation of multiple injuries）…… 875
多发伤手术处理原则（operative principle of multiple injuries）…… 875
多发伤的监护（monitoring of multiple injuries）…… 875
多发伤的并发症（complication of multiple injuries）…… 876
多发伤的后期处理（later management of multiple injuries）…… 876
止血法：指压法（hemostasis: hemostasia by digital pressure）…… 876
止血法：加压包扎法（hemostasis: hemostasia by pressure bandage）…… 876
止血法：屈曲肢体加垫法（hemostasis: limb hemostasia by hyperflexion with a pad）…… 876
止血法：橡皮止血带（hemostasis: hemostasia with rubber tourniquet）…… 876
止血法：充气止血带（hemostasis: hemostasia by pneumatic tourniquet）…… 877
止血法：填塞法（hemostasis: hemostasia with tampon）…… 877
止血法：结扎法（hemostasis: hemost a sia by ligation）…… 877
止血法：栓塞法（hemostasis: hemostasia by embolization）…… 877
三角布包扎法—头部（triangular head bandaging）…… 877
三角布包扎法—单侧面部（triangular unilateral-face bandaging）…… 877
三角布包扎法—面具式（triangular mask-shaped bandaging）…… 877
三角布包扎法—胸背部（triangular thoracodorsal bandage）…… 877
三角布包扎法—腹臀部（triangular abdomen-buttock bandaging）…… 878
三角布包扎法—上肢（triangular upper-limb bandaging）…… 878

三角布包扎法—肩部（triangular shoulder bandaging） …… 878
三角布包扎法—残肢（triangular stump bandaging） …… 878
四头带包扎法（four-tailed bandaging） …… 878
绷带包扎法—头部单一绷带（unilateral head bandaging） …… 878
绷带包扎法—头部双绷带（bilateral head bandaging） …… 878
绷带包扎法—眼部（ophthalmic bandaging） …… 878
绷带包扎法—肩部人字形法（shoulder-bandaging with "∧" shape） …… 878
绷带包扎法—肩部贴胸缠法（shoulder-chest bandaging） …… 879
绷带包扎法—肘部8字形法（elbow bandaging with "8" shape） …… 879
绷带包扎法—足部（feet bandaging） …… 879
绷带包扎法—残端（stump bandaging） …… 879
固定法—上肢三角巾法（fixation: triangular bandaging of upper limb） …… 879
固定法—普通夹板（fixation: splint） …… 879
固定法：铁丝夹板（fixation: steel-wire splint） … 879
固定法—充气夹板（fixation: aerated splint） …… 879
固定法—自体固定（fixation: auto-fixation） …… 880
固定法—胸肱石膏法（fixation: chest-humerus plaster bandaging） …… 880
固定法—托马氏夹板（fixation: Thoma splint） … 880
固定法：颈、胸石膏（fixation: neck-chest plaster bandaging） …… 880
固定法—石膏背心（fixation: plaster vest） …… 880
固定法—石膏床（fixation: plaster bed） …… 880
固定法—前臂石膏（fixation: forearm plaster） … 880
固定法—上臂石膏夹和长臂管型石膏（fixation: upper-limb plaster splint and long-limb pipe-shaped plaster） …… 880
固定法—肩人字形石膏（fixation: shoulder plaster with "∧" shape） …… 881
固定法：上肢外展（飞机）架（fixation: upper-limb abduction splint） …… 881
固定法：肩肱人字形石膏（fixation: shoulder-humerusplaster with "∧" shape） …… 881
固定法—下肢短石膏夹板及短腿管型石膏（fixation: lower-limb short plaster and short pipe-shaped plaster） …… 881
固定法—下肢长石膏夹板及长腿管型石膏（fixation: lower-limb plaster splint and long pipe-shaped plaster） …… 881
固定法—髋人字形石膏（fixation: hip plaster with "∧" shape） …… 881
固定法：短裤石膏（fixation: shorts plaster） …… 881
复苏术（resuscitation） …… 882
心肺复苏（cardiopulmonary resuscitation, CPR） … 882
脑复苏（cerebral resuscitation） …… 882
口对口人工呼吸法（mouth-to-mouth artificial ventilation） …… 882
胸外心脏挤压术（extrathoracic cardiac compression, ECC） …… 882
胸内心脏挤压术（open chest cardiac massage; intrathoracic cardiac compression） …… 882
单人体外心脏按压术与人工呼吸（single ECC and artificial respiration） …… 882
双人体外心脏按压术与人工呼吸（double ECC and artificial respiration） …… 883
电除颤：胸外法（electrical defibrillation: extrathoracic method） …… 883
电除颤：胸内法（electrical defibrillation: intrathoracic method） …… 883
心包穿刺术（pericardiocentesis） …… 883
开放气道三步法（three-step-technique for opening an airway） …… 883
开口法（opening mouth technique） …… 883
拍背清理气道法（back blow in clearing airway） …… 883
腹部推压清理气道法（abdominal thrust in clearing airway） …… 884
鼻咽通气法（nasopharyngeal ventilation） …… 884
口咽通气法（oropharyngeal ventilation） …… 884
阻塞食管通气法（esophago-obturated ventilation） …… 884
喉罩通气法（laryngeal mask ventilation） …… 884
环甲膜穿刺术（thyrocricocentesis） …… 884
环甲膜切开术（thyrocricotomy; cricothyrotomy） … 885
气管切开术（tracheotomy） …… 885
气管插管（tracheal intubation） …… 885
气管插管：经口法（orotracheal intubation） …… 885
气管插管：经鼻法（nasotracheal intubation） …… 885

气管插管：清醒法（tracheal intubation in a conscious state） …… 885
气管插管：盲探法（blind tracheal intubation） …… 886
气管插管：逆行引导法（retrograde endotracheal intubation） …… 886
基础生命支持（basic life support，BLS） …… 886
进一步生命支持（advanced life support，ALS） … 886
延续生命支持（prolonged life support，PLS） …… 886
抗休克裤（antishock trousers） …… 886
静脉切开术（venesection） …… 887
中心静脉穿刺置管术（puncture and catheterization of central vein） …… 887
清创术（debridement） …… 887
初期缝合（primary suture） …… 887
延期缝合（retardation suture） …… 888
二期缝合（secondary suture） …… 888
搬运法（transportation） …… 888
搬运法：颅脑伤（transportation of craniocerebral injury） …… 888
搬运法：颈部伤（transportation of neck injury） … 888
搬运法：开放性气胸（transportation of open pneumothorax） …… 888
搬运法：脊柱脊髓伤（transportation of spine and spinal cord injury） …… 888
搬运法：腹部伤（transportation of abdominal injury） …… 888
搬运法：骨盆伤（transportation of pelvis injury） …… 888
搬运法：四肢伤（transportation of limb injury） … 888
高压氧疗法（hyperbaric oxygen therapy） …… 889
循环功能监测（monitoring of circulatory function） …… 889
循环功能监测：心输出量（monitoring of circulatory function：cardiac output，CO） …… 889
循环功能监测：压力（monitoring of circulatory function：blood pressure） …… 889
循环功能监测：血管阻力（monitoring of circulatory function：vascular resistance） …… 890
呼吸功能监测（monitoring of respiratory function） …… 890
应急体外循环（emergency extracorporeal circulation） …… 890
自体输血（autotransfusion） …… 890

烧伤学

简介 …… 892
烧伤（burn；burns） …… 894
烫伤（scald） …… 894
烧伤灾难（burn disaster） …… 894
成批烧伤（burn casualty） …… 894
社会医疗问题（social medical problem） …… 894
现场急救（immediate care） …… 894
烧伤病房（burn program；burn ward） …… 895
烧伤监护病区（burn intensive care unit，BICU） …… 895
无创监护（non－invasive monitoring） …… 895
有创监护（invasive monitoring） …… 895
隔离病区（isolation ward） …… 895
层流（laminar flow） …… 895
超级烧伤中心（burn super－center） …… 895
烧伤专业队伍（burn team） …… 895
烧伤面积估计（assessment of burn area） …… 896
新九分法（modified rule of nine） …… 896
九分法（rule of nine） …… 896
十分法（rule of ten） …… 896
手掌法（rule of palm） …… 896
Lund Brower 法（Lund Brower method） …… 896
Berkow 法（Berkow method） …… 896
烧伤创面深度估计（assessment of burn depth） …… 896
Ⅰ度烧伤（the first degree burn） …… 896
浅Ⅱ度烧伤（the superficial the second degree burn） …… 896
深Ⅱ度烧伤（the deep the second degree burn） … 896
Ⅲ度烧伤（the third degree burn） …… 897
混合度烧伤（mixed degree burn） …… 897
伤情分类（medical sorting） …… 897
伤员分类（medical sorting of the wounded） …… 897
急救转运中心（emergency care transportation center） …… 897
烧伤休克（burn shock） …… 897
清创术（清创）（debridement） …… 897
包扎疗法（occlusive method） …… 898
暴露疗法（exposure method） …… 898
半暴露疗法（semi－exposure method） …… 898
敷料（dressing） …… 898

不粘敷料（non - adhesive dressing） …… 898
换药（交换敷料）（dressing change） …… 898
带菌者（carrier of bacteria） …… 898
机会致病菌（opportunistic pathogen） …… 898
外用抗菌药物（topical antimicrobial agent） …… 898
磺胺嘧啶银（silver sulfadiazine） …… 899
磺胺米隆（sulfamylon） …… 899
磺胺嘧啶铈（cerium sulfadiazine） …… 899
磺胺嘧啶锌（zinc sulfadiazine） …… 899
碘伏（povidone iodine） …… 899
洗必泰（chlorhexidine） …… 899
吡哌酸银（silver pipemediate） …… 899
氟哌酸银（silver norfloxacin） …… 899
鞣酸（tannic acid） …… 899
皮肤代用品（skin substitute） …… 899
人工薄膜（synthetic membrane） …… 900
破伤风类毒素（tetanus toxoid） …… 900
破伤风抗毒素（tetanus anti - toxin） …… 900
翻身床（stryker frame） …… 900
气垫床（airfluidized bed） …… 900
早期休克（early shock） …… 900
早期复苏（early resuscitation） …… 900
延迟复苏（delayed resuscitation） …… 900
电解质溶液（electrolyte solution） …… 900
胶体溶液（colloid solutuon） …… 901
Evans 公式（Evans formula） …… 901
Brooke 公式（Brooke formula） …… 901
修正 Brooke 公式（modified Brooke formula） …… 901
Parkland 公式（Parkland formula） …… 901
修正 Parkland 公式（modified Parkland formula） … 901
Monafo 公式（Monafo formula） …… 901
Tompkine，Burke 公式（Tompkine，Burke formula）
…… 902
中国通用公式（Chinese generalized formula） …… 902
血浆交换疗法（plasma exchange therapy） …… 902
冲击疗法（bolus therapy） …… 902
再灌注损伤（reperfusion injury） …… 902
呼吸爆发（respiratory burst） …… 902
休克细胞（shock cell） …… 902
水肿液回吸收（absorption of edematous fluid） …… 902
内脏血流再分布（redistribution of blood flow of internal organ） …… 903
肾小管重吸收功能（reabsorption of renal tubule）
…… 903
1，6 - 二磷酸果糖（1，6 - diphosphofructose） … 903
黏附分子（adhesive molecule） …… 903
内皮细胞和白细胞黏附（adhesion of endothelial cells and leukocytes） …… 903
钙超载（calcium overload） …… 903
细胞因子拮抗剂（cytokine antagonist） …… 904
内皮素（endothelin） …… 904
纤维连接蛋白（fibronectin，Fn） …… 904
微循环流态（flow status of microcirculation） …… 904
自由基（free radical） …… 905
自由基清除剂（free radical scavenger） …… 905
G - 蛋白（G - protein） …… 905
血和肌红蛋白尿（hemoglobinurea；myoglobinurea）
…… 905
代谢抑制状态（inhibitory status of metabolism）
…… 905
代谢增强状态（intensified status of metabolism）
…… 905
乳酸血症（lactic acidemia） …… 905
乳酸性酸中毒（lactic acidosis） …… 905
脂质递质（lipid mediator） …… 905
脂质过氧化物（lipid peroxide） …… 906
心泵功能（mechanism of cardiac pump） …… 906
钠泵功能（mechanism of sodium pump） …… 906
微血管通透性（micro - vascular permeability） …… 906
神经内分泌反应（neurocrine response） …… 906
神经肽（neural peptide） …… 906
一氧化碳（carbon monoxide） …… 906
非功能性细胞外液（nonfunctional extracellular fluid）
…… 906
氧债（oxygen debt） …… 906
缺氧（anoxia） …… 906
氧利用（oxygen utilization） …… 907
正性变力性药物（positive inotropic drugs） …… 907
蛋白酶抑制剂（protease inhibitors） …… 907
应激（stress） …… 907
应激蛋白（stress proteins，SP） …… 907
超乳（excess lactate，XL） …… 907
血管活性胺（vaso - active amine） …… 907
全身炎症反应综合征（systemic inflammatory reaction syndrome） …… 907
烧伤创面感染（burn wound infection） …… 907

史华斯曼反应（Shwartzman reaction） …… 907
烧伤创面脓毒症（burn wound sepsis） …… 908
早期爆发性脓毒症（early fulminating sepsis） …… 908
烧伤创面侵袭性感染（invasive infection of burn wound） …… 908
脓毒症（sepsis） …… 908
脓毒性休克（septic shock） …… 908
败血症（septicemia） …… 908
核心类脂 A 单克隆抗体（nuclear lipid A monoclonal antibody） …… 908
铜绿假单胞免疫血浆（pseudomonas aeruginosa immuno - plasma） …… 908
焦痂下细菌计数（subeschar bacterial count） …… 909
念珠菌属（candida sp） …… 909
曲菌属（aspergillus） …… 909
5 - 氟胞嘧啶（5 - fluorocytosine，5 - FC） …… 909
二性霉素 B（amphotericin B） …… 909
伊曲康唑（itraconazole） …… 909
氟康唑（fluconazole） …… 910
酮康唑（ketoconazole） …… 910
制霉菌素（nystatin） …… 910
大蒜素（allitridin） …… 910
直接光镜真菌检测法（direct fungi examination） …… 910
直接免疫荧光真菌检测法（direct immunofluorescence fungi test） …… 910
免疫组织化学（immuno - histo - chemistry） …… 910
肠源性感染（gut origin infection） …… 910
肠道微生态环境（intestinal micro - ecological environment） …… 910
肠道生物屏障（intestinal biological barrier） …… 911
肠道免疫屏障（intestinal immune barrier） …… 911
肠道细菌易位（intestinal bacerial translocation） … 911
肠道机械屏障（intestinal mechanical barrier） …… 911
肠道防御屏障（intestinal defense barrier） …… 911
肠黏膜通透性（intestinal mucosal permeability） … 911
膜菌群（membranous bacterial flora） …… 911
腔菌群（lumen bacerial flora） …… 911
选择性消化道去污染（selective digestive decontamination） …… 911
双相预激（bi - phase priming） …… 912
胶原（collagen） …… 912
细胞因子（cytokine） …… 912
器官功能障碍评分（scoring of organ dysfunction） …… 912
低血容量休克（hypovolemic shock） …… 912
缺血再灌注损伤（ischemia - reperfusion injury） …… 913
化学烧伤（chemical burn） …… 913
酸烧伤（acid burn） …… 913
氢氟酸烧伤（hydrofluoric acid burn） …… 913
酚（石炭酸）烧伤（phenol burn） …… 913
碱烧伤（alkaline burn） …… 914
氨烧伤（ammonia burn） …… 914
石灰烧伤（lime burn） …… 914
钡化合物烧伤（barium compound burn） …… 914
锰及其化合物烧伤（burn of manganese and its compound） …… 914
氯烧伤（chlorine burn） …… 914
镁烧伤（magnesium burn） …… 914
沥青烧伤（tar burn） …… 915
化学性眼烧伤（chemical eye burn） …… 915
化学武器烧伤（chemical weapon burn） …… 915
糜烂性毒剂烧伤（corrosive toxic agent burn） …… 915
路易剂烧伤（lewisite burn） …… 915
神经性毒剂烧伤（neurotoxic agent burn） …… 915
光气烧伤（phosgen burn） …… 916
电烧伤（electric burn） …… 916
高压电烧伤（high voltage electrical injury；high voltage burn） …… 916
电休克（electric shock） …… 916
电接触烧伤（electric contact burn） …… 916
电弧闪光烧伤（electric flash burn；electric arc burn） …… 916
凝固汽油烧伤（napalm burn） …… 916
雷击（thunder struck；lightning burn） …… 916
磷烧伤（phosphorus burn） …… 917
放射性烧伤（radiation burn） …… 917
低热烧伤（hypothermic burn） …… 917
热挤压烧伤（hot pressure injury；hot crush injury） …… 917
自分泌（autocrine） …… 917
旁分泌（paracrine） …… 917
生长因子（growth factor） …… 917
碱性成纤维细胞生长因子（basic fibroblast growth factor，BFGF） …… 917

表皮细胞生长因子（epidermal growth factor，EGF） …… 917
表皮细胞源因子（epithelial cell - derived factor） …… 918
胰岛素样生长因子 - Ⅰ（insulin - like growth factor - Ⅰ，IGF - Ⅰ） …… 918
胰岛素样生长因子 - Ⅱ（insulin - like growth factor - Ⅱ，IGF - Ⅱ） …… 918
血小板源性生长因子（platelet - derived growth factor，PDGF） …… 918
转移生长因子 α（transforming growth factor α） …… 918
转移生长因子 β（transforming growth factor β） …… 918
生长因子受体（growth factor receptor） …… 918
细胞培养法（cell culture method） …… 918
上皮再生（epithelial regeneration） …… 918
细胞外基质（extracellular matrix） …… 918
成纤维细胞（fibroblast） …… 918
纤维连接蛋白（fibronectin） …… 918
基因转染（gene transfer） …… 918
细胞黏附分子（cell adhesive molecule） …… 918
细胞因子（cytokine） …… 919
肉芽组织（granulation tissue） …… 919
肉芽创面（granulation wound） …… 919
皮块培养法（explant culture） …… 919
细胞迁移（cell migration） …… 919
细胞增殖（cell proliferation） …… 919
化学趋化因子（chemotactic factor） …… 919
充血带（congestion zone） …… 919
淤滞带（stasis zone） …… 919
凝固带（coagulation zone） …… 919
一期愈合（healing by first intention；primary closure） …… 919
二期愈合（healing by second intention；secondary closure） …… 919
痂下愈合（subeschar healing） …… 919
创面延迟愈合（delayed wound healing） …… 920
纤维板（fibrous plate） …… 920
紧缩性焦痂（compressive eschar） …… 920
透明质酸（hyaluronic acid，HA） …… 920
透明质酸酶（hyaluronidase） …… 920
羟脯氨酸（hydroxyproline，Hpr） …… 920
残余创面（residual wound） …… 920
组织修复（tissue repair） …… 920
组织再生（tissue regeneration） …… 920
血管再生（vascular regeneration） …… 920
创面重塑（remodeling；resolution） …… 920
瘢痕形成（scar formation） …… 921
瘢痕评定标准（scar rating scale） …… 921
增生性瘢痕（hypertrophic scar） …… 921
萎缩性瘢痕（hypotrophic scar） …… 921
瘢痕疙瘩（keloid） …… 921
不成熟增生性瘢痕（immature hypertrophic scar） …… 921
成熟瘢痕（mature scar） …… 921
瘢痕收缩（scar contracture） …… 921
恶性溃疡（malignant ulcer） …… 921
不稳定瘢痕（unstable scar） …… 922
吸入性损伤（inhalation injury） …… 922
干热吸入性损伤（heated dry air inhalation injury） …… 922
湿热吸入性损伤（moist hot air inhalation injury） …… 922
吸入性损伤分类法（classification of inhalation injury） …… 922
吸入性损伤临床分期（clinical stage of inhalation injury） …… 922
机械通气（mechanical ventilation） …… 923
人工气道（artificial airway） …… 923
非弹性阻力（non-elastic resistance） …… 923
表面张力和表面活性物质（surface tension and surfactant） …… 923
气管支气管树（tracheobronchial tree） …… 923
^{133}Xe 肺扫描（^{133}Xe pulmonary scanning） …… 924
支气管肺泡灌洗（bronchio-alveolar lavage） …… 924
9310 型肺水量计算机（extravascular lung water computer，Ty 9310） …… 924
纤毛细胞计分（grading of filament cell） …… 924
创面感染（wound infection） …… 924
创面覆盖（wound coverage） …… 924
创面修复（wound repair） …… 925
创面收缩（wound contracture） …… 925
整合素（integrin） …… 925
层黏蛋白（laminin） …… 925
基质金属蛋白酶（matrix metalloproteinase） …… 925
肌成纤维细胞（myofibroblast） …… 925
皮浆移植术（skin homogenate grafting） …… 925

原癌基因（protooncogene） …… 925
弹性压迫疗法（elastic pressure therapy） …… 925
焦痂（eschar） …… 925
痂皮（crust） …… 926
焦痂切除术（escharectomy） …… 926
削痂术（tangential excision） …… 926
剥痂术（eschar stripping） …… 926
腐皮（rotten skin） …… 926
自然溶痂（autolysis） …… 926
药物溶痂（drug debridement） …… 926
湿敷（wet soak） …… 926
创面敷盖物（wound coverage） …… 926
生物敷料（biological dressing） …… 926
生物膜（biological membrane） …… 926
合成敷料（synthetic dressing） …… 926
自体皮移植术（skin autograft transplantation） …… 927
表层皮肤移植术（superficial skin graft transplantation） …… 927
断层皮肤移植术（spit thickness skin graft transplantation） …… 927
全层皮肤移植术（full thickness skin graft transplantation） …… 927
网状皮片移植术（mesh graft） …… 927
邮票皮片移植术（stamp graft） …… 927
表皮细胞自体移植（autografting of keratinocytes） …… 927
混合皮肤移植术（mixed skin transplantation） …… 927
微粒皮移植术（micro skin auto-graft transplantation） …… 927
复合皮移植术（composite skin transplantation） …… 927
大网膜移植术（great omentum transplantation） …… 928
异体皮移植术（skin allo-graft transplantation） …… 928
异种皮移植术（skin xeno-graft transplantation） … 928
三用轧皮机（triple used dermatome） …… 928
鼓式取皮机（drum type dermatome） …… 928
滚轴式取皮刀（free hand dermatome with a protective roller） …… 928
电动取皮机（electric dermatome） …… 928
皮肤活力（skin vitality） …… 928
液氮储存异体皮（liquid nitrogen preserved skin allo-graft） …… 928
戊二醛处理冻干猪皮（lyophilized glutaraldehyde treated porcine skin） …… 929
辐照猪皮（radiation porcine skin） …… 929
液氮（liquid nitrogen） …… 929
玻璃化（vitrificative） …… 929
抗冻剂（cryopreservative） …… 929
颅骨钻孔术（grilling of skull） …… 929
颅骨死骨凿除术（chiseling of skull sequestration） …… 929
浸浴疗法（hydrotherapy） …… 929
热风疗法（hot air therapy） …… 929
远红外疗法（infrared therapy） …… 929
康复疗法（convalescence therapy） …… 929
功能锻炼（functional excercise） …… 930
主动活动（active motion） …… 930
按摩（massage） …… 930
职业疗法（occupational therapy） …… 930
放射疗法（radiotherapy） …… 930
瘢痕软膏（scar ointment） …… 930
硅酮凝胶（silicon gel） …… 930
激素疗法（hormone therapy） …… 931
弹性压迫（elastic compression） …… 931
体位（body posture） …… 931
耳廓缺损（auricular defect） …… 931
菜花状耳（cauliflower ear） …… 931
睑裂狭小（blepharonphimosis） …… 931
睑外翻（ectropion of eyelid） …… 931
眼球粘连（symblepharon） …… 932
眼睑成形术（blepharoplasty） …… 932
眼睑粘连术（fusion of eyelids） …… 932
爪形手畸形（claw hand deformity） …… 932
蹼状瘢痕（webbed scar） …… 932
唇外翻（ectropion of lip） …… 932
小口畸形（microstoma） …… 933
口腔周围瘢痕挛缩（perioral cicatricial contracture） …… 933
瘢痕挛缩性足下垂（cicatricial contracture foot-drop） …… 933
睑内翻（entropion） …… 933
皮瓣（skin flap） …… 933
僵直（rigor） …… 933
3-羟氨基组胺（3-hydroxyl amino histidine） …… 934
精氨酸（arginine） …… 934
基础能量消耗（basic energy expenditure，BEE） …… 934

静息能量消耗（resting energy expenditure，REE） …… 934
烧伤高代谢（burn hypermetabolism） …… 934
能量消耗（energy expenditure） …… 934
能量代谢（energy metabolism） …… 934
脂肪代谢（fat metabolism） …… 935
蛋白质代谢（protein metabolism） …… 935
Curreri 公式（Curreri formula） …… 935
Harris-Benedict 公式（Harris-Benedict formula） …… 935
第三军医大学公式（nutritional formula of Third Military Medical University） …… 935
全肠道营养（total enteral nutrition） …… 935
氮平衡（nitrogen balance） …… 936
正氮平衡（positive nitrogen balance） …… 936
负氮平衡（negative nitrogen balance） …… 936
要素饮食（elementary diet） …… 936
结晶氨基酸混合液（mixture of crystalline amino acid） …… 936
免疫功能（immuno function） …… 936
血清白蛋白（serum albumin） …… 937
转铁蛋白（transferrin） …… 937
总淋巴细胞计数（total lymphocyte count，TLC） …… 937
迟发型超敏皮肤试验（delayed hypersensitive skin test） …… 937
营养途径（route of nutrition support） …… 937
肠道营养（enteral nutrition） …… 937
静脉营养（venous nutrition） …… 937
完全肠道外营养（total parental nutrition，TPN） …… 937
微量元素（trace element） …… 937
谷氨酰胺（glucosamide） …… 938
支链氨基酸（branch chain amino acid，BCAA） … 938
耳廓烧伤（auricular burn） …… 938
眼烧伤（eye burn） …… 938
眼睑烧伤（eyelid burn） …… 938
角膜烧伤（corneal burn） …… 938
眼球烧伤（eyeball burn） …… 939
面部烧伤（facial burn） …… 939
手烧伤（hand burn） …… 939
颅骨烧伤（burn of cranial bone） …… 939
胸壁全层烧伤（burn of thoracic wall） …… 939
腹壁全层损伤（burn of abdominal wall） …… 939
骨烧伤（bone burn） …… 939
阴茎烧伤（penis burn） …… 940
阴囊烧伤（scrotum burn） …… 940
会阴烧伤（perineal burn） …… 940
化脓性耳软骨炎（suppurative auricular chondritis） …… 940
足烧伤（foot burn） …… 940
关节烧伤（joint burn） …… 940
暴露性角膜炎（exposure keratitis） …… 940
流行病学（epidemiology） …… 940
小儿烧伤（children burns） …… 940
老年烧伤（geriatric burns） …… 941
水、电解质平衡紊乱（water and electrolyte imbalance） …… 941
酸碱平衡紊乱（acid-base imbalance） …… 941
第三间隙（the third compartment） …… 941
钙离子内流阻滞剂（Ca^{2+} inflow blocker） …… 941
内生肌酐清除率（endogenous creatinine clearance） …… 942
钠滤过系数（filtration fraction of sodium） …… 942
生长激素（growth hormone） …… 942
病细胞（sick cell） …… 942
病细胞综合征（sick cell syndrome） …… 942
热休克蛋白（heat shock proteins，HSPs） …… 942
H_2 受体阻断剂（H_2 receptor blocker） …… 942
硝酸铈（cerium nitrate） …… 942
分子生物学（molecular biology） …… 942
细胞生物学（cell biology） …… 942
抗生素（antibiotic） …… 942
超谱 β-内酰胺酶（extended spectrum β-lactamase） …… 943
革兰染色（Gram staining） …… 943
革兰阳性细菌（Gram-positive bacteria） …… 943
革兰阴性细菌（Gram-negative bacteria） …… 943
铜绿假单胞菌（pseudomonas aeruginosa） …… 943
耐甲氧西林金黄色葡萄球菌（methicillin-resistant staphylococcus aureus，MRSA） …… 943
烧伤毒素（burn toxin） …… 943
炎性介质（inflammatory median） …… 944
免疫抑制（immuno-suppression） …… 944
创面微生物培养（microorganism culture from burn wound） …… 944
质粒（plasmid） …… 944

记忆合金（memory alloy） …… 944
化脓性血栓性静脉炎（suppurative thrombophlebitis） …… 944
关节旁异位骨化（periarticular heterotopic ossification） …… 944
肺水肿（pulmonary edema） …… 945
成人呼吸窘迫综合征（adult respiratory distress syndrome，ARDS） …… 945
多器官功能障碍综合征（multiple organ dysfunction syndrome，MODS） …… 945
急性肾功能衰竭（acute renal failure） …… 945
应激性溃疡（stress ulcer） …… 946
贫血（anemia） …… 946
烧伤应激性糖尿病（burn stress diabetes） …… 946
无细胞异体（种）真皮基质（acellular allo-dermial matrix） …… 946

整形外科学

简介 …… 947
整形外科学（整复外科，成形外科）（plastic surgery） …… 948
再造整形外科（reconstructive plastic surgery） …… 948
美容整形外科（aesthetic plastic surgery，cosmetic surgery） …… 948
创伤（trauma） …… 948
烧伤（burn） …… 948
化学性烧伤（chemical burn） …… 948
组织移植（tissue transplantation） …… 948
器官移植（organ transplantation） …… 948
器官再造（organ reconstruction） …… 948
复合组织移植（composite tissue transplatation） … 949
显微外科（microsurgery） …… 949
手术显微镜（operating microscope） …… 949
颌面外科（maxillo facial surgery） …… 949
颅颌面外科（cranio - maxillo facial surgery） …… 949
朗格线（langer line） …… 949
皱纹线（wrinkle line） …… 949
轮廓线（contour line） …… 949
表情线（expression line） …… 949
发际线（hair line） …… 949
张力线（tension line） …… 949
无创原则（atraumatic principle） …… 949
无菌操作（aseptic manipulation） …… 950
间断缝合（interrupted suture） …… 950
连续缝合（running suture；continuous suture） …… 950
褥式缝合（mattress suture） …… 950
皮内缝合（intradermic suture） …… 950
可拆线的连续皮内缝合（removable running intradermic suture） …… 950
减张缝合（tension suture；relaxation suture） …… 950
无张力缝合（strainless suture） …… 950
皮肤伸展性（skin extensibility） …… 950
植入（implantation） …… 950
再植（replantation） …… 950
移转（transplantation） …… 950
组织扩张（tissue expansion） …… 950
皮肤软组织扩张器（skin expander） …… 951
供区（donor site） …… 951
受区（recipient site） …… 951
成活（survival） …… 951
存活（survival） …… 951
自体移植（autograft；autogenous graft） …… 951
同种移植（homograft；homogenous graft） …… 951
同基因移植（isograft；isotransplantation） …… 951
同种异体移植（allograf） …… 951
异种移植（heterograf；xenograft） …… 951
皮肤移植（植皮）（skin graft） …… 951
游离植皮（皮片）（free skin graft） …… 951
表层皮片（epidermal skin graft，Ollier - Thiersch skin graft） …… 951
中厚皮片（split thickness skin graft） …… 951
薄中厚皮片（thin split thickness skin graft） …… 952
厚中厚皮片（thick split thickness skin graft） …… 952
全厚皮片（full thickness skin graft；Wolfe - Krause skin graft） …… 952
保留真皮下血管网皮片（preserved subdermal vascular plexus skin graft） …… 952
点状皮片（pointed skin graft） …… 952
邮票状皮片（stamp skin graft） …… 952
网状皮片（mesh skin graft） …… 952
滚轴刀（rolling dermatome，Humby dermatome） … 952
鼓式切皮机（padgett - Hood dermatome） …… 952
电动切皮机（electric dermatome） …… 952
风动切皮机（air driven dermatome） …… 953
徒手取皮法（free hand cutting of skin graft） …… 953
内嵌植皮法（stent skin graft，inlay skin graft） …… 953

外嵌植皮法（outlay skin graft） …… 953
开放植皮（opened skin grafting） …… 953
种子植皮（seed free skin graft） …… 953
延期植皮（delayed skin grafting） …… 953
缝线包堆（tie－over dressing） …… 953
加压包扎（tension bandaging） …… 953
皮片的早期收缩（primary contracture of skin graft） …… 953
皮片的晚期挛缩（secondary contracture of skin graft） …… 954
功能锻炼（functional training） …… 954
功能位（functional position） …… 954
血肿（hematoma） …… 954
血清肿（seroma） …… 954
带蒂皮肤移植（pedicle skin transplantation） …… 954
皮瓣（skin flap; pedicled skin flap） …… 954
皮瓣移植（flap transplantation） …… 954
随意型皮瓣（random flap，randomly patterned skin flap） …… 954
轴型皮瓣（axially patterned skin flap） …… 954
血管蒂皮瓣（vascular pedicled flap） …… 955
肌皮瓣（myocutaneous flap; musculocutaneous flap） …… 955
肌皮动脉〔肌皮穿支〕（musculo cutaneous artery，musculo cutaneous perforator） …… 955
血管模式（vascular pattern） …… 955
节段性供血（segmental blood supply） …… 955
血循环重建（revascularization） …… 955
岛状肌皮瓣（island myocutaneous flap） …… 955
骨肌皮瓣（osseous myocutaneous flap） …… 955
肌间隔动脉皮瓣（myoseptoarterial skin artery flap） …… 955
游离皮瓣（free flap） …… 955
感觉皮瓣（sensative flap） …… 955
局部皮瓣（local flap） …… 955
邻位皮瓣（adjacent skin flap） …… 955
远位皮瓣（distant skin flap） …… 955
动脉皮瓣（arterial flap） …… 956
静脉皮瓣（venous flap） …… 956
动脉化静脉皮瓣（arterialized venous flap） …… 956
动脉岛状皮瓣（arterial island flap） …… 956
皮下蒂皮瓣（subcutaneous pedicled flap） …… 956
旋转皮瓣（rotation flap） …… 956
推进皮瓣（advanced flap） …… 956
翻转皮瓣（turn over flap） …… 956
交叉皮瓣（cross skin flap） …… 956
交臂皮瓣（cross arm flap） …… 956
交腿皮瓣（cross leg flap） …… 956
交叉唇瓣（cross lip flap，Abbe flap） …… 956
邻指皮瓣（cross finger flap） …… 956
即时皮瓣（Immediately transferred skin flap） …… 956
延迟皮瓣（delayed skin flap） …… 957
间接移植皮瓣（indirectly transfered flap） …… 957
袋状皮瓣（pocket flap） …… 957
衬里皮瓣（inner lining flap） …… 957
Z字改形术〔对偶三角瓣转移术〕（Z－plasty） …… 957
W改形术（W－plasty） …… 957
V－Y改形术（V－Y plasty） …… 957
单蒂皮瓣（single pedicle flap） …… 957
双蒂皮瓣（double pedicle flap） …… 957
易位皮瓣（transposition flap，interpolation flap） …… 957
双易位皮瓣（double transposition flap，double interpolation flap） …… 957
复合皮瓣（compound flap） …… 957
去表皮皮瓣（de－epthelialized flap） …… 957
血管蒂皮瓣（vascular pedicle flap） …… 957
真皮下血管网薄皮瓣（subcutaneous vascular network thin flap） …… 957
猫耳畸形（dog ear deformity） …… 958
旋转点（point of rotation） …… 958
旋转弧（arc of rotation） …… 958
皮管（tubular skin flap） …… 958
颈斜皮管（oblique cervical tubular flap） …… 958
颈横皮管（transversal cervical tubular flap） …… 958
胸肩峰皮管（thoracoacromial tubular flap） …… 958
上臂内侧皮管（medial upper arm tubular flap） …… 958
腹部皮管（abdominal tubular flap） …… 958
胸部皮管（thorax tubular flap，chest tubular flap） …… 958
胸腹联合皮管（abdomino thoracic tubular flap） …… 958
背部皮管（tubular flap of back） …… 958
大腿皮管（thigh tubular flap） …… 958
皮瓣逆行设计（planning of skin flap） …… 958
皮瓣形成（flap formation） …… 958
皮管形成（tubular flap formation） …… 959

皮瓣移转（flap transfer） …… 959
皮管移转（tubular flap transfer） …… 959
皮瓣的即时移转（immediate transfer of flap） …… 959
皮瓣的延迟移转（delayed transrer of flap） …… 959
皮管的“桥”（bridge of tubed flap） …… 959
皮管的直接移转（direct transfer of tubular flap） …… 959
皮管的间接移转（indirectly transfer of tubular flap） …… 959
皮管移转的跳行法（jumping method of tubular flap transfer） …… 959
皮管移转的蠕动法（peristaltic method of tubular flap transfer） …… 959
皮管移转的倒翻法（turn over method of tubular flap transfer） …… 959
皮瓣的断蒂（cut off the pedicle） …… 959
血管蒂（vascular pedicle，blood vessel pedicle） … 959
再血管化（ravascularization） …… 959
血管吻合（vascular anastomosis） …… 959
端对端血管吻合（end to end anastomosis） …… 960
端侧血管吻合（end to side anastomosis） …… 960
血管的吻合口（anastomotic site） …… 960
血管痉挛（vascular spasm，blood vessel spasm） … 960
皮肤的指压毛细血管反应（capillary reaction by fingertip pressure） …… 960
皮瓣血管危象（vascular crisis of flap） …… 960
额部动脉岛状皮瓣（arterial island flap in the forehead） …… 960
头皮皮瓣（scalp skin flap） …… 960
胸三角皮瓣（thoraco deltoid flap） …… 960
肩胛皮瓣（scapular flap） …… 960
旁（副）肩胛皮瓣（parascapular flap） …… 960
侧胸皮瓣（lateral chest flap；lateral thoracic flap） …… 961
三角肌区皮瓣（deltoid flap） …… 961
上臂内侧皮瓣（medial upper arm flap） …… 961
上臂外侧皮瓣（lateral upper arm flap） …… 961
前臂皮瓣（forearm flap） …… 961
肋间动脉皮瓣（intercostal arterial flap） …… 961
腹股沟皮瓣（inguinal flap） …… 961
腹壁下动脉皮瓣（inferior epigastric arterial flap） …… 961
下腹游离皮瓣（free hypogastric arterial flap） …… 961
大网膜移植术（omentum transplantation） …… 961
大网膜轴型皮瓣（axial omental flap） …… 962
大腿内侧皮瓣（medial thigh flap） …… 962
股前外侧皮瓣（anterio lateral thigh flap） …… 962
大腿后外侧皮瓣（posterio lateral thigh flap） …… 962
隐皮瓣（saphenous flap） …… 962
足背皮瓣（dorsal pedis flap） …… 962
足底内侧皮瓣（medial plantar flap） …… 962
足拇指甲瓣（wrap around toe flap） …… 962
眼轮匝肌肌皮瓣（orbicularis myocutaneous flap） …… 962
颈阔肌肌皮瓣（platysma myocutaneous flap） …… 963
胸锁乳突肌肌皮瓣（sternocleidomastoid myocutaneous flap） …… 963
胸大肌肌皮瓣（major pectoralis myocutaneous flap） …… 963
斜方肌肌皮瓣（trapezius myocutaneous flap） …… 963
背阔肌肌皮瓣（latissimus myocutaneous flap） …… 963
前锯肌肌皮瓣（anterior serratus myocutaneous flap） …… 963
横行腹直肌肌皮瓣（transverse abdominis rectus myocutaneous flap）（TRAM） …… 963
股薄肌肌皮瓣（gracilis myocutaneou flap） …… 963
阔筋膜张肌肌皮瓣（tensor fascia lata myocutaneous flap） …… 964
臀大肌肌皮瓣（gluteus maximus myocutaneous flap） …… 964
腓肠肌肌皮瓣（gastrocnemius myocutaneous flap） …… 964
衬里（inner lining） …… 964
真皮移植（dermal transplantation） …… 964
毛发移植（hair transplantation） …… 964
趾甲移植（nail transplantation） …… 964
黏膜移植（mucous membrane grafting） …… 964
皮肤化生（skin metaplasia） …… 964
脂肪移植（fat grafting） …… 964
自体脂肪注射（autolagous fat injection） …… 965
筋膜移植（fascia transplantation） …… 965
筋膜条抽取器（筋膜刀）（fasciatripper，fascia knife） …… 965
血管化筋膜移植（vascularized fascia transfer） …… 965
神经移植（nerve transplantation） …… 965
血管化神经移植（vascularized nerve transplantation）

…… 965
电缆状神经移植（cable nerve graft） …… 965
神经外膜缝合（epineurium suturing） …… 965
神经束膜缝合（perineurium suturing） …… 965
血管移植（blood vessel transplantation） …… 966
静脉片移植（vein piece graft） …… 966
肌肉移植（muscle grafting） …… 966
肌腱移植（tendon transplantation） …… 966
肌腱延长术（tendon lengthening） …… 966
骨移植（bone grafting） …… 966
血管化骨移植（vascularized bone transfer） …… 966
骨移植片（bone graft） …… 966
软骨移植（cartilage graft） …… 966
肋骨劈裂移植（split - rib graft） …… 966
软骨膜移植（perichondium graft） …… 966
羊膜移植（amnion graft） …… 967
大网膜移植（omental transplantation） …… 967
小肠移植（jejunal transplantation） …… 967
常用的复合组织移植（compound tissue transplantation） …… 967
组织库（tissue bank） …… 967
组织代用品（tissue substitute） …… 967
有机玻璃（organic glass） …… 967
钛合金（titanium alloy） …… 967
硅橡胶（silicone rubber） …… 967
瘢痕（scar） …… 967
增生性瘢痕（hypertrophic scar） …… 967
瘢痕疙瘩（keloid） …… 968
瘢痕素质（scar diathesis） …… 968
萎缩性瘢痕（atrophic scar） …… 968
凹陷性瘢痕（depression scar） …… 968
蹼状瘢痕（webbed scar） …… 968
桥状瘢痕（bridged scar） …… 968
赘状瘢痕（fold scar） …… 968
不稳定瘢痕（unstable scar） …… 968
瘢痕挛缩（cicatrical contracture） …… 968
瘢痕癌（scar cancer） …… 968
皮肤放射性损伤（radiation injury of the skin） …… 968
急性皮肤放射性损伤（acute radiation injury of skin） …… 968
慢性皮肤放射性损伤（chronic radiation injury of skin） …… 968
放射性皮肤癌（radiative skin cancer） …… 969
皮肤色素沉着（pigmentation） …… 969
老年性色素斑（senile lentigo） …… 969
纹身（tattoo） …… 969
外伤性纹身（accidental tattoo） …… 969
色素痣（pigmented nevus; pigmented mole） …… 969
皮内痣（intradermal nevus） …… 969
交界痣（junctional nevus） …… 969
混合痣（compound nevus） …… 969
巨痣（giant nevus） …… 970
蓝痣（blue nevus） …… 970
良性幼年黑痣（benign juvenile melanoma） …… 970
恶性黑瘤（黑色素细胞瘤）（melanoma） …… 970
血管瘤（hemangioma） …… 970
皮损病变的分次切除术（excision in stages） …… 970
血管纤维瘤（angiofibromas） …… 970
毛细血管瘤（capillary hemangioma） …… 970
草莓状毛细血管瘤（strawberry hemangoma） …… 970
葡萄酒色斑（port - wine stain） …… 970
海绵状血管瘤（cavernous hemangioma） …… 970
蔓状血管瘤（cirsoid hemangioma, cirsoid aneurysm） …… 971
Sturge - Weber 综合症（sturge - Weber syndrome） …… 971
混合型血管瘤（mixed hemangioma） …… 971
血管瘤球（glomus tumor） …… 971
毛细血管型淋巴管瘤（capillary lymphangioma） …… 971
囊型淋巴管瘤（淋巴水囊肿）（cystic lymphangioma） …… 971
纤维瘤（fibroma） …… 971
脂肪瘤（lipoma） …… 971
硬纤维瘤（desmoid tumor） …… 972
神经鞘瘤（schwannoma） …… 972
神经纤维瘤（neurofibroma） …… 972
神经纤维瘤病（van Recklinghausen disease, neurofibromatosis） …… 972
神经断端瘤（amputation neuroma） …… 972
黄色瘤（xanthoma） …… 972
扁平黄色瘤（xanthoma planum） …… 972
结节性黄色瘤（xanthoma tuberosum） …… 972
皮脂腺囊肿（sebaceous cyst） …… 972
表皮样囊肿（epidermoid cyst） …… 973
皮样囊肿（dermoid cyst） …… 973

基底细胞癌（basal cell carcinoma） …… 973
鳞状上皮癌（squamous cell carcinoma） …… 973
头皮撕脱伤（avulsion scalp） …… 973
吻合血管的头皮再植（revascularized scalp relpantation） …… 973
颅骨外板凿除术（decortication of the outer table of skull） …… 973
头皮缺损（scalp defect） …… 974
秃发（alopecia） …… 974
有毛发皮肤环钻簇植法（punched hair - bearing skin grafting） …… 974
瘢痕性秃发（cicatrical alopecia of the scalp） …… 974
颞顶枕皮瓣（temporo - parieto - occipital flaps） … 974
先天性颅骨发育畸形（congenital cranial developmental deformity） …… 974
颅骨缺损（cranial bone defect） …… 974
颅缝早闭（premature cranial synostosis） …… 974
尖头畸形（turricephaly，tower shaped skull，oxycephaly） …… 974
尖头并指畸形（acrocephalosyndactyly，Apert syndrom） …… 975
小头畸形（microcephaly） …… 975
舟状头畸形（scaphocephaly） …… 975
眶距增宽症（orbital hypertelorism） …… 975
Apert 综合征（Apert syndrome） …… 975
Crouzon 综合征（Crouzon syndrome） …… 975
Treacher - Collins 综合征（Treacher - Collins syndrome） …… 975
颅骨骨折（cranial bone fracture） …… 975
上颌骨骨折（maxillary fracture；facial bone fracture） …… 975
一侧颜面短小综合征（hemifacial microsomia syhdrome） …… 976
巨舌（macroglossia） …… 976
舌系带畸形（deformity of lingual frenum） …… 976
舌系带缩短（ankyloglossia，tonguetie） …… 976
舌系带延长术（lenthening lingual frenum） …… 976
巨唇（macrocheilia） …… 976
先天性面裂（congenital facial cleft） …… 976
先天性唇裂（congenital cleft lip） …… 976
完全性唇裂（total cleft lip） …… 976
红唇裂（vermilion cleft lip） …… 976
隐性唇裂（皮下裂）（occult cleft lip；subcutaneous cleft） …… 976
不完全性唇裂（partial cleft lip） …… 976
单侧唇裂（unilateral cleft lip） …… 976
双侧唇裂（bilateral cleft lip） …… 977
“吹口哨”畸形（whistle deformity） …… 977
先天性腭裂（congenital cleft palate） …… 977
单侧腭裂（unilateral cleft palate） …… 977
双侧腭裂（bilateral cleft palate） …… 977
完全性腭裂（total cleft palate） …… 977
不完全性腭裂（partial cleft palate） …… 977
先天性面正中裂（congenital median facial cleft） …… 977
先天性上唇正中裂（congenital median upper lip cleft） …… 977
先天性下唇正中裂（congenital median lower lip cleft） …… 977
先天性面斜裂（congenital oblique facial cleft） …… 977
双侧先天性面斜裂（bilateral congenitaloblique facial cleft） …… 978
鼻—眼裂（naso - ocular cleft） …… 978
口—眼裂（oral - ocular cleft） …… 978
混合性面裂（mixed facial cleft） …… 978
先天性面横裂（congenital transverse facial cleft；oral - aural cleft） …… 978
口—耳裂（oral - aural cleft） …… 978
口—下颌—耳综合征（oral - mandibular - auricular syndrome） …… 978
第一、二鳃弓综合征（鳃弓综合征）（the first，second branchial arches syndrome） …… 978
大口畸形（macrostomia） …… 978
眶内壁鼻截骨术（nasal osteotomy in orbital median wall） …… 978
颅眶骨截骨术（subcranio - orbital osteotomy） …… 978
上颌骨膺复体（maxillary prosthesis） …… 979
颜面多发骨折（multiple facial bone fractures） …… 979
颌间固定（intermaxillary fixation） …… 979
连接杆外固定（connecting rod exopexy） …… 979
钢丝内固定（wired internal fixation） …… 979
悬吊内固定（internal fixation with suspension） …… 979
颜面烧伤（facial burn） …… 979
颜面烧伤瘢痕（facial burning scar） …… 979
面部皮肤分区（aesthetic unit of the face） …… 979
皮肤磨削（dermabrasion） …… 979

化学性面部皮肤剥脱（facial chemical peeling） …… 979
口周瘢痕挛缩（scar contracture around the mouth） …… 979
口角移位（oral commissure displacement） …… 980
口角瘢痕挛缩（oral commissure scar contracture） …… 980
口角开大（commisurotomy） …… 980
小口畸形（microstomia） …… 980
唇外翻（lip ectropion） …… 980
鼻唇沟皮瓣（naso - labial skin flap） …… 980
颏颈粘连（mental cervical adhesion） …… 980
颏胸粘连（mental sternal adhesion） …… 980
颜面老年性改变（face aging） …… 980
除皱术（face lifting; facial rejuvenation; rhytidectomy） …… 980
面部浅层表情肌腱膜悬吊（superficial muscular aponeurosis system suspension, SMAS suspension） …… 980
颜面痘痕（small pox scar on face; sequel of small pox; pock mark） …… 980
面神经麻痹（面神经瘫痪）（facial nerve paralysis） …… 981
先天性面神经麻痹（congenital facial nerve paralysis） …… 981
继发性面神经麻痹（secondary facial nerve paralysis） …… 981
中枢性面瘫（central facial nerve paralysis） …… 981
周围性面瘫（peripheral facial nerve paralysis） …… 981
Bell 面瘫（Bell facial nerve paralysis） …… 981
眼睑闭合不全（兔眼）（eyelid dysraphism; lagophthalmus; hare eyes） …… 981
跨面神经移植（面神经搭桥）（crossing facial nerve grafting） …… 981
筋膜条悬吊术（fascia strip suspension; fascia sling suspension） …… 981
咬肌瓣转移术（maseter flap transposition） …… 981
颞肌筋膜瓣悬吊术（temporal fascia suspension） …… 981
去神经肌肉游离移植术（free muscle denervating grafting） …… 981
Mobius 综合征（Mobius syndrome） …… 981
进行性半侧颜面萎缩症（hemifacial atrophy; Romberg' s disease） …… 982
刀痕（coup de sabre） …… 982
Pierre - Robin 综合征（Pierre - Robin syndrome） …… 982
凸颌畸形（prognathia） …… 982
颊部软组织缺损（buccal soft tissue defect, soft tissue defect on cheek） …… 982
颞下颌关节强直（temporo - mandibular joint ankylosis） …… 982
真性颞下颌关节强直（true ankylosis of temporo - mandibular joint） …… 982
假性颞下颌关节强直，关节外强直（false ankylosis of temporo - mandibular joint） …… 982
下颌骨高位截骨术（mandibular osteotomy in high position） …… 982
下颌骨中位截骨术（mandibular osteotomy in middle position） …… 982
下颌骨低位截骨术（mandibular osteotomy in lower position） …… 983
颞下颌关节成形术（temporo - mandibular arthroplasty） …… 983
下颌骨缺损（mandibular defect, loss of mandibular bone） …… 983
下颌膺复体（mandibular prosthesis） …… 983
部分眉缺损（partial eyebrow defect） …… 983
完全眉缺损（total eyebrow defect） …… 983
眉再造（eyebrow reconstruction） …… 983
眉畸形，眉错位（eyebrow deformity; eyebrow displacement） …… 983
睫毛缺损（eyelash defect） …… 983
单眼皮（single eyelid, foldless eyelid） …… 983
双眼皮（double eyelid fold） …… 983
双眼皮成形术（eyelid fold formation） …… 983
上睑下垂（blepharoptosis; ptosis of upper eyelid） …… 984
假性上睑下垂（pseudoptosis of upper lid） …… 984
先天性上睑下垂（congenital blepharoptosis） …… 984
外伤性上睑下垂（post - traumatic blepharoptosis） …… 984
上睑提肌缩短术（levator resection） …… 984
额肌瓣转移术（frontalis muscular flap transfer） …… 984
临时性眼睑缝合（temporary lid occlusion suture）

…… 984
额肌筋膜瓣悬吊术（frontalis fascia flap suspension）
…… 984
叉形额肌腱膜悬吊术（forked frontalis aponeurosis suspension）…… 984
阔筋膜悬吊术（fascia lata sling suspension）…… 984
异体巩膜悬吊术（heterogenous sclera suspension）
…… 985
睑外翻（eyelid ectropion）…… 985
瘢痕性睑外翻（cicatrical ectropion of eyelid）…… 985
瘫痪性睑外翻（paralytic ectropion of eyelid）…… 985
老年性睑外翻（senile ectropion of eyelid）…… 985
痉挛性睑外翻（spastic ectropion of eyelid）…… 985
眼睑内翻（倒睫）（entropion of eyelid）…… 985
原发性眼睑内翻（primary entropion of eyelid）…… 985
继发性眼睑内翻（secondary entropion of eyelid）
…… 985
退行性睑内翻（degenerative entropion of eyelid）
…… 985
眼睑松垂症（blepharochalasis）…… 986
眉松垂（ptosis of eyebrow）…… 986
老年性上睑赘皮去除术（blepharoplasty）…… 986
眼袋形成（baggy deformity of eyelid）…… 986
眶脂肪疝（herniated orbital fat）…… 986
眼轮匝肌肥厚（hypertrophy of the orbicularis muscle）…… 986
眼袋切除术（palpebral baggy excision）…… 986
眼球摘除术后眼睑内陷畸形（post - eviscerative endophthalmos）…… 986
眼睑缺损（eyelid defect）…… 986
眼睑再造（eyelid reconstruction）…… 987
义眼（artificial eye）…… 987
眼睑肿瘤（eyelid tumor）…… 987
眼睑分裂痣（separated nevus of eyelid）…… 987
眼睑撕裂伤（laceration of eyelid）…… 987
泪道断裂（lacrimal duct break - down）…… 987
泪道再造（re establishment of continuity of lacrimal system）…… 987
内眦赘皮（epicanthic fold）…… 987
内眦韧带断裂（inner canthus ligament fragmentation）
…… 988
内眦成形（inner canthoplasty）…… 988
内眦固定（ineer canthopexy）…… 988
小眼球畸形（microphthalmia; microphthalmos）… 988
无眼畸形（anophthalmos）…… 988
眼窝再造（reconstruction of anophthalmic orbit）… 988
睑球粘连（symblepharon）…… 988
眼窝狭窄，结膜囊狭窄（eye socket stenosis）
…… 988
眼窝闭锁（eye socket atresia）…… 988
眶底骨折后畸形（deformity after - orbital fracture）
…… 988
眶底爆裂骨折（blowout fracture of orbital floor）
…… 989
先天性小耳畸形（congenital microtia）…… 989
无耳畸形（anotia）…… 989
全耳廓再造术（total ear reconstruction）…… 989
支架（framework）…… 989
先天性大耳畸形（congenital macrotia）…… 989
耳廓缩小成形术（reductive otoplasty）…… 989
先天性招风耳畸形（congenital bat ear deformity; outstanding ear）…… 989
先天性贝壳状耳（congenital shell ear）…… 990
先天性隐耳（袋状耳）（congenital cryptotia; pocket ear）…… 990
先天性猩猩耳（congenital pongo satyrus ear）…… 990
先天性杯状耳（垂耳）（congenital cup ear deformity; lop ear）…… 990
先天性耳前窦道（congenital preauricular sinus）… 990
先天性耳前瘘管（congenital preauricular fistula）
…… 990
外耳道狭窄（stenosis of external auditory meatus）
…… 990
外耳道闭锁（atresia of external auditory meatus）
…… 990
外耳道成形术（external auditory meatoplasty）
…… 990
耳廓外伤（auricular injury）…… 990
耳廓撕脱伤（ear avulsion; auricular avulsion）…… 990
耳缺损（auricular defect）…… 990
义耳（artificial ear）…… 991
耳廓部分缺损（partial ear defect）…… 991
耳垂缺损（ear lobe defect）…… 991
耳廓复合组织游离移植（auricular compound tissue grafting）…… 991
菜花状耳（cauliflower ear）…… 991

先天性鼻裂（congenital cleft nose） …… 991
先天性鼻正中裂（congenital median cleft nose） … 991
先天性鼻侧裂（congenital lateral cleft nose） …… 991
先天性鼻后孔闭锁（congenital atresia of posterior naris） …… 991
驼峰鼻（hump nose） …… 991
鞍鼻（saddle nose） …… 991
鼻膺复体（nasal prosthesis） …… 991
闭合性鼻损伤（closed nose injury） …… 992
开放性鼻损伤（open nose injury） …… 992
前鼻孔闭锁（nostril atresia，naris atresia） …… 992
前鼻孔狭窄（nostril stenosis；naris stenosis） …… 992
鼻缺损（nose defect） …… 992
全鼻缺损（total nose defect） …… 992
鼻尖缺损（nasal tip defect） …… 992
鼻翼缺损（nasal alar defect） …… 992
鼻小柱缺损（nasal columella defect） …… 992
半鼻缺损（half nose defect） …… 992
鼻背瘢痕挛缩（scar contracture on the back of nose） …… 992
鼻再造术（nose reconstruction） …… 992
全鼻再造术（total nose reconstruction） …… 992
印度皮瓣（Indian flap） …… 992
意大利皮管法（Italian method of tubular brachial flap，Tagliacotian technique for nose reconstruction） … 993
前额正中动脉岛状瓣（滑车上动脉岛状皮瓣）（median forehead arterial island flap；supratrochlear artery island flap） …… 993
中国皮瓣（Chinese flap；forearm flap） …… 993
鼻部皮样囊肿（nasal dermoid cyst） …… 993
先天性唇窦道（congenital lip sinus） …… 993
先天性重唇（congenital double lips） …… 993
唇裂修复（cleft lip repair） …… 993
单侧唇裂修复术（unilateral cleft lip repair） …… 993
直线法（Rose-Thompson operation） …… 993
矩型瓣法（LeMesurier operation） …… 993
三角瓣法（Tennison-Randall operation） …… 993
旋转推进瓣法（Millard operation） …… 993
双侧唇裂修复术（bilateral cleft lip repair） …… 994
梨骨截断术（vomer osteotomy） …… 994
唇弓（labial arch） …… 994
唇裂术后继发畸形（secondary deformities of cleft lip） …… 994
上唇过长（overlength of upper lip） …… 994
上唇过紧（tight upper lip） …… 994
上唇松弛（upper lip relaxation） …… 994
红唇切迹状畸形（step deformity of upper lip） …… 994
唇弓不显（uncleared cupid bow） …… 994
唇弓不齐（irregular cupid bow） …… 994
鼻孔过大（overlarge nostril） …… 994
鼻孔狭窄（nostril stenosis） …… 994
鼻小柱偏斜（columella deviation） …… 994
鼻孔底部缺裂（cleft nostril floor） …… 995
鼻前庭内皱襞（fold in nasal vestibule） …… 995
鼻尖过低（overlow nasal tip） …… 995
鼻歪斜（nasal deviation） …… 995
牙槽突裂畸形（cleft alveolar ridge） …… 995
唇颊部缺损（lip and cheek defect） …… 995
交叉唇瓣（cross lip flap；Abbe flap） …… 995
扇形皮瓣（fan flap） …… 995
颊部分缺损（partial cheek defect） …… 995
颊部洞穿性缺损（through and through cheek defect） …… 995
耳前皮瓣（anterior auricular flap） …… 995
耳后皮瓣（posterior auricular flap） …… 995
唇肿瘤（lip tumor） …… 995
唇血管瘤（lip angioma） …… 995
唇淋巴管瘤（lip lymphangioma） …… 996
唇癌（lip cancer） …… 996
腭裂修复术（repair of cleft palate；palatoplasty） …… 996
腭裂缝合术（palatorrhaphy；staphylorrhaphy） …… 996
两侧松弛切口缝合术（Von Langenback speration） …… 996
犁骨黏膜瓣缝合术（vomer muco-flap operation） …… 996
两瓣后推法腭裂修复术（palatoplasty with double flap） …… 996
岛状粘骨膜瓣手术（Millard palatoplasty） …… 997
腭咽闭合不全（velopharyngeal insufficiency；velopharyngeal incompetence） …… 997
咽成形术（veloplasty） …… 997
咽后壁瓣成形术（pharyngeal flap operation） …… 997
咽后嵴成形术（augmentation pharyngoplasty） …… 997
咽部括约肌成形术（pharyngo-sphinctero-plasty）

……997
语音治疗（speech therapy）……997
语音训练（speech training）……998
腭瘘（palate fistula）……998
甲状舌骨囊肿（thyroglossal cyst）……998
甲状舌骨瘘管（thyroglossal fistula）……998
甲状舌骨窦道（thyroglossal sinus）……998
颈耳囊肿（cervico-aural cyst）……998
颈耳瘘管（cervico-aural fistula）……998
颈耳窦道（cervico-aural sinus）……998
鳃囊肿（branchial cyst）……998
鳃瘘管（branchial fistula）……998
鳃窦道（branchial sinus）……999
颈水囊肿，颈水囊瘤（cervical hydrocele；Maunior hydrocele）……999
先天性颈蹼，蹼颈（congenital webbed neck）……999
Turner 综合征（Turner syndrome）……999
Klippel-Feil 综合征（Klippel-Feil syndrome）……999
先天性斜颈（wry neck，torticollis）……999
肌性斜颈（muscular torticollis）……999
骨性斜颈（bony torticollis）……1000
继发性斜颈（secondary torticollis）……1000
胸锁乳突肌部分切除术（partial sterno-cleido-mastoid muscle excision）……1000
颈部瘢痕挛缩（neck scar contracture）……1000
颏颈粘连（chin-neck adhesion）……1000
颏胸粘连（chin-thorax adhesion；mental-sternal adhesion）……1000
胸壁缺损（chest wall defect）……1000
胸壁再造（chest wall reconstruction）……1000
劈裂乳房瓣（split breast flap）……1000
乳房过大（巨乳症）（macromastia）……1001
青春期巨乳房（puberal macromastia）……1001
乳房缩小整形术（reduction mammoplasty）……1001
乳头下血管丛（subpapillary vascular plexus）……1001
乳房真皮固定术（dermomastopexy）……1001
乳房萎缩（breast atrophy；mastatrophy）……1001
乳房发育不良（breast hypoplasia）……1001
管状乳房（tubular breast）……1001
小乳畸型（micromastia）……1001
Poland 综合征（Poland syndrome）……1001
隆乳术（augmentation mammoplasty）……1002
乳房假体（breast implant；breast prosthesis）……1002
充注式乳房假体（inflatable breast prosthesis）……1002
包膜挛缩（capsula contracture）……1002
乳房下皱襞切口（inferior breast fold incision；inframammary incision）……1002
乳晕切口（periareolar incision）……1002
腋部切口（axillary incision）……1002
胸大肌下间隙（subpectoralis major space）……1002
游离脂肪筋膜瓣移植隆乳术（augmentation mammoplasty with free lipo-fascia flap transfer）……1002
真皮脂肪游离移植隆乳术（augmentation mammoplasty with dermis fat graft）……1003
真皮脂肪带蒂移植隆乳术（augmentation mammoplasty with pedicle dermis fat flap transplantation）……1003
男性乳房增大，男子女性型乳房（gynecomastia）……1003
皮下乳房切除术（subcutaneous mastectomy）……1003
乳房缺损（breast defect）……1003
乳房再造（breast reconstruction）……1003
即刻乳房再造（immediate breast reconstruction）……1003
背阔肌皮瓣移转乳房再造（breast reconstruction with dorsal latissimus myocutaneous flap）……1003
横行腹直肌瓣转移乳房再造（breast reconstruction with TRAM flap）……1004
游离皮瓣移植乳房再造术（breast reconstruction with free flap transfer）……1004
皮肤扩张后假体植入乳房再造术（expanding breast reconstruction with implant）……1004
乳房下垂（breast ptosis；mastoptosis）……1004
乳房切除术（mastectomy）……1004
乳头肥大（nipple hypertrophy）……1004
乳头内陷（inverted nipple；retracted nipple）……1004
原发性乳头内陷（primary inverted nipple）……1004
继发性乳头内陷（secondary inverted nipple）……1004
乳头缺损（nipple defect）……1004
乳头再造（nipple reconstruction）……1004
游离乳头复合组织移植（free nipple compound tissue graft）……1005
腹壁缺损（abdominal wall defect）……1005
腹直肌前鞘瓣移转（transfer of anterior sheath flap of abdominal rectus muscle）……1005
阔筋膜张肌瓣移转（transfer of tensor fascia lata

myocutaneous flap） …… 1005
腹外斜肌腱膜瓣移转（transfer of aponeurosis of external abdominal oblique） …… 1005
游离皮瓣移植腹壁修复术（abdominal wall repair with free flap transfer） …… 1005
游离肌皮瓣移植腹壁修复术（abdominal wall repair with free myocutaneous flap transfer） …… 1005
游离阔筋膜片移植腹壁修复术（abdominal wall repair with free fascia lata graft） …… 1005
腹壁多脂症（lipidosis in abdominal wall; abdominal adiposity） …… 1005
腹壁脂肪堆积（lipidosis in abdominal wall; abdominal adiposity） …… 1005
腹壁皮肤松垂症（abdominal dermochalasis） …… 1005
腹壁整形术（abdominoplasty） …… 1005
腹壁脂肪抽吸术（liposuction in abdominal wall） …… 1006
躯干瘢痕挛缩（trunk scar contracture） …… 1006
腋窝蹼状瘢痕挛缩（axillary webbed scar contracture） …… 1006
肘部瘢痕挛缩（elbow scar contracture） …… 1006
腹股沟瘢痕挛缩（inguinal scar contracture） …… 1006
会阴部瘢痕挛缩（perineum scar contracture） …… 1006
肛门周围型会阴部瘢痕挛缩（perianal type of perineum scar contracture） …… 1006
外阴型会阴部瘢痕挛缩（pudendal type of perineum scar contracture） …… 1006
褥疮（bed sore; pressure sore） …… 1006
尾骶部褥疮（caudal and sacral pressure sore） …… 1006
坐骨部褥疮（ischial pressure sore） …… 1006
股骨大转子部褥疮（trochanteral pressure sore） …… 1006
先天性骶尾部囊肿（congenital sacrococcygeal cyst） …… 1006
先天性前臂骨缺如（congenital forearm bone defect） …… 1006
先天性前臂骨缺如手畸形（talipomanus; clubhand） …… 1007
先天性桡骨缺如手畸形（congenital radial clubhand） …… 1007
先天性尺骨缺如手畸形（congenital ulnar clubhand） …… 1007
先天性尺侧指掌骨缺如（congenital ulnar ray defect） …… 1007
先天性指（趾）间关节融合（congenital symphalangism） …… 1007
先天性桡-尺骨融合（congenital radio-ulnar synostosis） …… 1007
先天性板机拇指（congenital trigger thumb） …… 1007
先期神经切断术（preliminary denervation） …… 1007
多指症（polydactyly, polydactylism; supernumerary digit） …… 1007
拇指多指（thumb polydactyly） …… 1007
单纯型拇指多指（simple thumb polydactyly） …… 1007
分叉状拇指（bifurcate thumb polydactyly; bifid thumb deformity） …… 1007
双拇指畸形（double thumb polydactyly） …… 1008
一腕双手症（mirror hand） …… 1008
拇指三指节（triphalangia; triphalangism） …… 1008
小指多指畸形（little finger polydactyly） …… 1008
先天性并指（congenital syndactyly） …… 1008
多指并指（multiple syndactyly） …… 1008
连指手套样手畸形（multiple syndactyly） …… 1008
不全并指（subtotal syndactyly） …… 1008
完全并指（total syndactyly） …… 1008
单纯并指（simple syndactyly） …… 1008
复杂并指（complex syndactyly） …… 1008
指端并指（syndactyly of finger tips; syndactyly with acrosynostosis） …… 1008
继发性并指（secondary syndactyly） …… 1008
指蹼狭窄（secondary syndactyly） …… 1008
先天性手缩窄环（congenital finger annular groove） …… 1008
先天性前臂缩窄环（congenital forearm annular groove） …… 1008
先天性巨指（macrodactyly; megalodactyly） …… 1008
先天性短指畸形（congenital rudimentary finger） …… 1008
先天性小手畸形（microcheiria） …… 1009
先天性指弯曲（congenital camptodactyly; campylodactyly） …… 1009
先天性小指屈曲（little finger flexion deformity; little finger camptodactyly） …… 1009
先天性指侧弯（clinodactyly） …… 1009
先天性关节挛缩（congenital joint contracture） … 1009
先天性少指畸形（congenital finger absence） …… 1009

裂手畸形（cleft hand deformity；split hand deformity） …… 1009
龙虾手（lobster-claw hand） …… 1009
无指畸形（adactylia） …… 1009
先天性“五指”畸形（five fingered hand） …… 1009
先天性浮动拇指（floating thumb） …… 1009
拇指发育不良（thumb aplasia；thumb hypoplasia） …… 1009
无肢畸形（amelia） …… 1009
局限性肢端肥大症（acromegalic gigantism） …… 1010
手外伤（hand injury） …… 1010
指端缺损（finger tip defect） …… 1010
指端组织再植（finger tip replantation） …… 1010
鱼际皮瓣（thenar flap） …… 1010
指神经血管束岛状皮瓣（neurovascular island flap of finger） …… 1010
示指背侧岛状皮瓣（dorsal island flap of index finger） …… 1010
截指术（finger amputation） …… 1010
手挤压伤（crush injury of hand；crush trauma of hand） …… 1010
手热压伤（heat pressure injury of hand） …… 1010
热滚桶碾压伤（hot roller pressure injury） …… 1010
手皮肤撕脱伤（skin avulsion of hand） …… 1011
手部完全撕脱伤（total avulsion of hand） …… 1011
手部不完全撕脱伤（partial avulsion of hand） … 1011
手指撕脱伤（finger avulsion） …… 1011
手背瘢痕挛缩（dorsal scar contracture of hand；dorsal cicatricial contracture of hand） …… 1011
爪形手畸形（claw hand deformity） …… 1011
扣襻样畸形（button loop deformity） …… 1011
手掌瘢痕挛缩（palmar scar contracture of hand） …… 1011
掌腱膜挛缩症（palmar fascia contracture；Dupuytren contracture） …… 1012
拇指缺损（thumb defect） …… 1012
拇指再造（thumb reconstruction） …… 1012
第一掌骨拇化（pollicization of thumb metacarpal） …… 1012
拇指残端加长（thumb stump lengthening） …… 1012
皮管加植骨术拇指再造（tubular flap transfer and bone grafting for thumb reconstruction） …… 1012
前臂逆行岛状瓣加植骨术拇指再造（retrograde forearm island flap and free bone transfer for thumb reconstruction） …… 1012
食指转位拇化（index finger transfer for thumb reconstruction） …… 1012
环指转位拇化（ring finger transfer for thumb reconstruction） …… 1012
足趾游离移植再造拇指（free toe transplantation for thumb reconstruction） …… 1013
拇趾甲瓣游离移植加植骨术再造拇指（wrap-around toe flap and bone transfer for thumb reconstruction） …… 1013
肢体淋巴水肿（lymphedema of extremities） …… 1013
象皮肿（lymphedema of extremities） …… 1013
肢体皮肤病灶切除植皮术（skin lesion excision and skin grafting for extremities） …… 1013
真皮皮瓣埋入术（dermal flap encatarrhaphy） …… 1013
淋巴静脉分流术（lympho - venous shunt） …… 1013
下肢皮肤撕脱伤（skin avulsion of lower extremity） …… 1014
下肢慢性溃疡（chronic ulcer in leg） …… 1014
下肢瘢痕挛缩（cicatricial contracture of lower extremity） …… 1014
膝关节瘢痕挛缩（cicatricial contracture of knee） …… 1014
踝关节瘢痕挛缩（cicatricial contracture of ankle） …… 1014
足底瘢痕挛缩（plantar cicatricial contracture） …… 1014
先天性足畸形（congenital foot deformity） …… 1014
多趾（polydactyly） …… 1014
并趾（syndactyly） …… 1015
先天性下肢缩窄环（annular groove of lower extremity） …… 1015
巨趾（macrodactyly；megalodactyly） …… 1015
掌跖过度角化症（palmaris and plantaris hyperkeratosis） …… 1015
足底胼胝（plantar callus） …… 1015
先天性尿道下裂（congenital hypospadias） …… 1015
阴茎头型尿道下裂（balanus type of hypospadias） …… 1015
阴茎型尿下裂（penile type of hypospadia） …… 1015
阴茎阴囊型尿道下裂（phalloscrotal type of hypospadia） …… 1015

会阴型尿道下裂（perineum type of hypospadia） …… 1016
尿道下裂修复术（reconstruction of hypospadia） …… 1016
阴茎矫直术（correction of clubbed penis） …… 1016
会阴部尿道造瘘术（urethrostomy in perineum） …… 1016
耻骨上膀胱造瘘术（suprapubic cystostomy; epicystostomy） …… 1016
尿道成形术（urethroplasty） …… 1016
先天性尿道上裂（congenital epispadias） …… 1016
龟头型尿道上裂（balanus type of epispadias） … 1016
阴茎型尿道上裂（penis type of epispadias） …… 1017
阴茎耻骨型尿道上裂（penispubic type of epispadias） …… 1017
膀胱外翻尿道上裂（epispadias of bladder extrophy） …… 1017
膀胱颈成形术（plasty of vesical neck） …… 1017
尿道括约肌成形术（sphincteroplasty of urethra） …… 1017
阴茎阴囊淋巴水肿（lymphedema of penile and scrotal skin） …… 1017
阴茎阴囊象皮肿（lymphedema of penile and scrotal skin） …… 1017
阴茎阴囊皮肤撕脱伤（avulsion of penile and scrotal skin） …… 1017
阴茎缺损（penis defect） …… 1018
阴茎再植术（amputated penis replantation） …… 1018
阴茎再造术（penis reconstruction） …… 1018
阴茎头再造术（glansplasty） …… 1018
男性生殖器缺损（male genital defect） …… 1018
先天性无阴道（congenital absence of vagina; atresia of vagina） …… 1018
阴道闭锁（atresia of vagina） …… 1018
阴道再造术（vagina reconstruction） …… 1018
阴道模具（vaginal stent） …… 1018
阴道狭窄（vagina stenosis） …… 1019
肛门失禁（anal incontinence） …… 1019
肛门括约肌缝合（anal sphincter muscle suturing） …… 1019
肛门括约肌成形术（anal sphincteroplasty） …… 1019
异性癖（transsexualism） …… 1019
变性手术（transsexual operation） …… 1019

显微外科学

简介 …… 1020
显微外科（microsurgery） …… 1025
显微外科手术器械（instruments of microsurgery） …… 1025
手术显微镜（operating microscope） …… 1025
手术放大镜（magnifying loupe） …… 1026
扫描电子显微镜（scanning electron microscope, SEM） …… 1026
显微镜摄影术（microphotography） …… 1026
无损伤血管缝线（atraumatic needles and sutures） …… 1026
显微镊子（microforceps） …… 1026
显微剪刀（microscissors） …… 1026
显微血管夹（microvascular clamp） …… 1026
双极电凝器（bipolar electrocoagulator） …… 1027
超声 Doppler 血流计（Doppler blood flowmeter） …… 1027
激光多普勒血流计（laser Doppler flowmeter, LDF） …… 1027
皮温计（skin thermometer） …… 1027
光电容积描绘仪（photoelectric plethsmography, PPG） …… 1027
电磁血流测定仪（electromagentic flowmeter, EMF） …… 1027
显微血管外科（microvascular surgery） …… 1028
血管内膜（intima） …… 1028
血管中膜（media） …… 1028
血管外膜（adventitia） …… 1028
边距（marginal distance） …… 1028
针距（suture distance） …… 1028
血管端端吻合（end-to-end anastomosis of blood vessels） …… 1028
血管端侧吻合（end-to-side anastomosis of blood vessels） …… 1028
血管套叠吻合（intussusceptic anastomosis of blood vessels） …… 1029
血管间断缝合（interrupted sutures of blood vessels） …… 1029
血管连续缝合（continuous sutures of blood vessels） …… 1029
血管套接缝合（intussusceptic sutures of blood

vessels) …… 1029
血管缝合张力（vascular tension after anastomosis）
…… 1029
血管 Laser 助缝法（laser-assisted anastomosis）
…… 1030
机械吻合法（mechanical anastomosis）…… 1030
血管结扎术（blood vessel ligation）…… 1030
小血管移植（transplantation of small blood vessels）
…… 1030
人造血管（artificial blood vessel）…… 1030
勒血实验（vascular patency test）…… 1031
血液流动紊乱（disturbance of haemodynamics）
…… 1031
血管吻合后的通畅率：即时通畅率，长期通畅率（postanastomotic patency rate: immediate patency rate, long-term patency rate）…… 1031
小血管痉挛（small vessel spasm）…… 1031
小血管血栓形成（small vessel thrombosis）…… 1031
血管冲洗（irrigation of the cut vascular end）…… 1031
血管灌注（blood vessel perfusion）…… 1031
“三抗”治疗（“trianti” therapy）…… 1032
抗凝治疗（anticoagulant therapy）…… 1032
抗痉治疗（antispasmodic therapy）…… 1032
抗凝剂（anticoagulant）…… 1032
抗痉药（antispasmodic）…… 1032
血运重建（reestablishment of circulation）…… 1032
显微神经外科（microneurosurgery）…… 1033
神经元（neuron）…… 1033
轴突（axon; neuraxon; neurite）…… 1033
轴浆流动（axon plasmic flow）…… 1033
神经内膜（endoneurium）…… 1033
神经束膜（perineurium）…… 1033
神经外膜（epineurium）…… 1034
外伤性神经瘤（traumatic neuroma）…… 1034
华勒变性（Wallerian degeneration）…… 1034
Bungner 带（Bungner band）…… 1034
神经生长因子（nerve growth factor, NGF）…… 1035
碱性成纤维细胞生长因子（basic fibroblast growth factor, bFGF）…… 1035
睫状神经生长因子（ciliary neurotrophic factor, CNTF）…… 1035
纤维蛋白原组织黏合剂（fibrinogen tissue agglutinant）…… 1035
显微神经修复（microsurgical repair of nerve）…… 1036
显微神经移植（microsurgical nerve transplantation）
…… 1036
神经对位（nerve counterpoint）…… 1036
神经早期修复（early stage repair of nerve）…… 1036
神经二期修复（secondary repair of nerve）…… 1036
神经吻合的再修复（repair after neuroanastomosis）
…… 1036
神经外膜缝合（epineurial neurosuture）…… 1037
神经束膜缝合（perineurial neurosuture）…… 1037
神经松解术（neurolysis）…… 1037
神经减压术（nerve decompression）…… 1037
神经束间移植术（interfascicular nerve graft）…… 1037
电缆式神经移植术（cabletype nerve graft）…… 1038
神经黏合法（nerve conglutination）…… 1038
带血管神经移植术（包括带血管蒂与吻合血管的游离移植）（nerve graft with blood vessel）…… 1038
膈神经移位术（phrenic nerve transfer）…… 1038
肋间神经移位术（intercostal nerve transfer）…… 1039
副神经移位术（accessorius nerve transfer）…… 1039
颈七神经移位术（C_7 nerve transfer）…… 1039
臂丛（神经）（brachial plexus）…… 1039
臂丛神经炎（neuritis of brachial plexus）…… 1040
臂丛神经根性撕脱伤（avulsion injury of the root of brachial plexus）…… 1040
面神经麻痹（facial paralysis; Bell's palsy）…… 1040
面—副神经吻合术（facio-accessorius neuroanastomosis）…… 1041
神经卡压症（nerve entrapment）…… 1041
胸廓出口综合征（thoracic outlet syndrome）…… 1041
四边孔综合征（quadrilateral syndrome）…… 1041
肘管综合征（cubital tunnel syndrome）…… 1042
桡管综合征（旋后肌综合征）（supinator syndrome）
…… 1042
旋前圆肌综合征（pronator syndrome）…… 1042
腕管综合征（carpal tunnel syndrome）…… 1042
跖管综合征（tarsal tunnel syndrome）…… 1043
显微淋巴外科（microlymphatic surgery）…… 1043
淋巴水肿（lymphedema）…… 1043
显微淋巴管手术（microlymphangial operation）
…… 1044
静脉造影（venography）…… 1044
淋巴管造影（lymphangiography）…… 1044

淋巴管静脉吻合（lymphangiovenostomy） …… 1045
显微修复重建外科（micro-reconstruction surgery） …… 1045
Bunnell 缝合法（Bunnell suture） …… 1045
Kleinert 缝合法（Kleinert suture） …… 1045
Kessler 缝合法（Kessler suture） …… 1045
改良 Kessler 缝合法（modified Kessler suture） … 1045
套圈缝合法（loop suture） …… 1045
肌腱松解术（myotendolysis） …… 1045
Volkman 缺血性肌挛缩（Volkman avascular spasm） …… 1046
游离肌肉移植（transplantation of muscle） …… 1046
肌肉坏死（muscle necrosis） …… 1046
伸趾短肌移植（transplantation of digital extensor short muscle） …… 1046
股薄肌移植（transplantation of gracilis muscle） … 1046
吻合血管骨移植（free vascularized bone transplantation） …… 1046
吻合血管髂骨移植（free vascularized iliac crest transplantation） …… 1046
吻合血管的腓骨移植（free vascularized fibula transplantation） …… 1046
吻合血管的肋骨移植（free vascularized rib transplantation） …… 1047
吻合血管肩胛骨移植（free vascularized scapula transplantation） …… 1047
吻合血管的桡骨膜移植（free vascularized radius transplantation） …… 1047
实验性断肢再植（experimental replantation） …… 1047
狗腿再植（replantation of dog limb） …… 1047
兔耳再植（replantation of rabit ear） …… 1047
鼠耳再植（replantation of mouse ear） …… 1048
断指再植（replantation of severed finger） …… 1048
断肢再植（replantation of severed limb） …… 1048
肿瘤瘤段切除远侧肢体的再植术（断截与再植）（replantation of distal extremity following excision of tumor） …… 1048
肩胛部与上臂近段切除再植术（replantation following excision of scapula and proximal arm） …… 1048
上臂一段切除再植术（replantation following sectional amputation of upperarm） …… 1048
肘部与邻近臂段切除再植术（replantation following excision of elbow and adjacent arm） …… 1048
前臂全切除再植术（replantation following amputation of forearm） …… 1049
前臂一段切除再植术（replantation following sectional amputation of forearm） …… 1049
器官移植（organ transplantation） …… 1049
足趾移植（transplantation of digits） …… 1049
趾间关节移植术（transplantation of inter pediphalangeal articulation） …… 1049
吻合血管的小关节游离移植术（transplantation of free vascularized small joints） …… 1049
带血管蒂大网膜移位（transfer of greater omentum with vessel pedicle） …… 1050
吻合血管的大网膜移植（transplantation of free vascularized greater omentum） …… 1050
输卵管再通术（repatency of oviduct） …… 1050
输精管再通术（repatency of vas deferens） …… 1050
隐睾（enorchia） …… 1050
睾丸下降不全（incomplete orchiocatabasis） …… 1050
副睾输精管吻合术（epididymovasostomy） …… 1050
睾丸移植术（orchido-transplantation） …… 1050
阴茎再植术（replantation of penis） …… 1051
冠状动脉外科（coronary surgery） …… 1051
冠状动脉旁路手术（coronary bridging operation） …… 1051
冠状动脉内膜切除术（coronary ectomy） …… 1051
隐静脉冠状动脉移植术（coronary bridging with transplantation of saphenous veins） …… 1051
颅内—颅外动脉吻合术（extra-intracranial arterial bypass，EIAB） …… 1051
颞浅动脉—皮层动脉吻合术（anastomosis of superficial temporal artery and cortex artery） …… 1051
皮瓣设计（flap design） …… 1051
游离皮瓣（free skin flap） …… 1052
带蒂皮瓣（pedicle skin flap） …… 1052
单纯皮瓣（simple skin flap） …… 1052
复合皮瓣（compound skin flap） …… 1052
静脉皮瓣（venous skin flap） …… 1052
预制皮瓣（prefabricated skin flap） …… 1053
静脉动脉化皮瓣（vein arterialized skin flap） …… 1053
轴型血管皮瓣（axiovascular skin flap） …… 1053
非轴型血管皮瓣（筋膜蒂皮瓣）（non-axiovascular skin flap; fascia pedicled skin flap） …… 1053
直接皮血管皮瓣（direct cutaneous vascular skin

flap) …… 1053
肌间隙皮血管皮瓣（intermuscular vascular skin flap) …… 1053
肌皮瓣（myocutaneous flap) …… 1053
筋膜瓣（fascia flap) …… 1054
筋膜皮瓣（fascia cutaneous flap) …… 1054
额部皮瓣（frontal skin flap) …… 1054
颞筋膜瓣（temporal fascia flap) …… 1054
颞顶皮瓣（superficial temporal skin flap) …… 1054
耳后皮瓣（posterior auricular skin flap) …… 1054
鼻唇沟皮瓣（唇部皮瓣）（nasolabial skin flap; labial skin flap) …… 1055
舌瓣（glossal flap) …… 1055
腭瓣（palatine flap) …… 1055
颈项皮瓣（nape skin flap) …… 1055
颈肱皮瓣（cervical-humerus skin flap) …… 1056
颞枕皮瓣（temporo-occipital skin flap) …… 1056
颈阔肌肌皮瓣（platysmal myocutaneous flap) …… 1056
舌骨下肌群肌皮瓣（subhyoid myocutaneous flap) …… 1056
斜方肌肌皮瓣（trapezoidal myocutaneous flap) …… 1056
胸锁乳突肌肌皮瓣（sternocleidomastoid myocutaneous flap) …… 1057
肩胛皮瓣（scapular flap) …… 1057
三角肌肌皮瓣（deltoid myocutaneous flap) …… 1057
上臂内侧皮瓣（medial arm skin flap) …… 1057
上臂外侧皮瓣（lateral arm skin flap) …… 1057
上臂后侧皮瓣（posterior arm skin flap) …… 1057
肱桡肌肌皮瓣（humeroradial myocutaneous flap) …… 1058
前臂桡动脉皮瓣（flap of forearm radial artery) …… 1058
前臂尺动脉皮瓣（flap of forearm ulnar artery) … 1058
尺动脉腕上皮支皮瓣（cutaneous branch skin flap of arteriae ulnaris in proximal wrist) …… 1058
前臂骨间背侧动脉皮瓣（interbone dorsal artery skin flap of forearm) …… 1058
尺侧腕屈肌（皮）瓣（musculi flexor carpi ulnaris skin/muscular flap) …… 1059
手背桡侧肌（皮）瓣（opisthenar radial myocutaneous/skin flap) …… 1059
指掌侧皮瓣（digital palmar skin flap) …… 1059
小指展肌肌（皮）瓣（abductor myocutaneous/skin flap of digitus quintus) …… 1059
指中节背侧皮瓣（dorsal knuckle skin flap of digitus medius) …… 1060
食指近节背侧皮瓣（dorsal proximal skin flap of index finger) …… 1060
小指背侧皮瓣（dorsal skin flap of digitus quintus) …… 1060
邻指皮瓣（ortho-digital skin flap) …… 1060
胸大肌肌（皮）瓣（pectoralis major myocutaneous/skin flap) …… 1060
背阔肌肌（皮）瓣（latissimus dorsi myocutaneous/skin flap) …… 1061
胸三角部皮瓣（deltopectoral skin flap) …… 1061
侧胸皮瓣（latero-thorax skin flap) …… 1061
肋间皮瓣（intercostal skin flap) …… 1062
脐旁皮瓣（para-umbilicus skin flap) …… 1062
冈下区皮瓣（infraspinatar skin flap) …… 1062
侧腹壁皮瓣（para-abdominal skin flap) …… 1062
腹直肌肌皮瓣（rectus abdominis myocutaneous flap) …… 1062
下腹壁皮瓣（lower abdominal skin flap) …… 1063
胃瓣（gastric flap) …… 1063
结肠瓣（colon flap) …… 1063
空肠瓣（jejunum flap) …… 1063
髂腹股沟皮瓣（iliac groin flap) …… 1064
阔筋膜张肌皮瓣（tensor fascia lata flap) …… 1064
股直肌肌皮瓣（rectus femoris myocutaneous flap) …… 1064
股外侧肌肌（皮）瓣（vastus lateralis myocutaneous/skin flap) …… 1064
缝匠肌肌（皮）瓣（sartorius myocutaneous/skin flap) …… 1065
股前外侧皮瓣（anterolateral thigh flap) …… 1065
股薄肌肌（皮）瓣（gracilis myocutaneous/skin flap) …… 1065
臀大肌肌（皮）瓣（gluteus maximus myocutaneous/skin flap) …… 1065
腓肠肌内侧头肌（皮）瓣（medial gastrocnemius myocutaneous/skin flap) …… 1066
腓肠肌外侧头肌（皮）瓣（lateral gastrocnemius myocutaneous/skin flap) …… 1066

股前内侧皮瓣（anterolateral thigh flap） …… 1066
股后侧皮瓣（posterior thigh flap） …… 1066
小腿前外侧皮瓣（anterolateral leg skin flap） …… 1066
小腿内侧皮瓣（medial leg skin flap） …… 1066
小腿外侧皮瓣（lateral leg skin flap） …… 1067
小腿后侧皮瓣（posterior leg skin flap） …… 1067
外踝上部皮瓣（upper malleolus lateralis skin flap） …… 1067
内踝上部皮瓣（upper malleolus medialis skin flap） …… 1067
足背皮瓣（dorsal pedis skin flap） …… 1067
足外侧皮瓣（lateral pedis skin flap） …… 1068
足底内侧皮瓣（medial plantar skin flap） …… 1068
第一趾蹼皮瓣（first web space skin flap） …… 1068

器官移植外科学

简介 …… 1069
器官移植（organ transplantation） …… 1070
组织移植（tissue transplantation） …… 1070
细胞移植（cell transplantation） …… 1070
吻合血管的移植（vascularized transplantation） … 1070
输注移植（infused transplantation） …… 1070
带蒂移植（pedicled transplantation） …… 1071
游离移植（dissociated transplantation） …… 1071
自体移植（autogeneic transplantation; autotransplantation） …… 1071
同系移植（同质移植，同遗传型间移植）（isologous transplantation; syngenic transplantation; isotransplantation） …… 1071
同种移植（allotransplantation; allografting; homologous transplantation; allogeneic transplantation） …… 1071
异种移植（xenotransplantation） …… 1071
协调性异种移植（concordant xenotransplantation） …… 1071
非协调性异种移植（discordant xenotransplantation） …… 1071
原位移植（orthotopic transplantation） …… 1071
异位移植（heterotopic transplantation） …… 1071
旁原位移植（paratopic transplantation） …… 1071
再次移植（retransplantation） …… 1072
肾移植（renal transplantation; kidney transplantation） …… 1072
尸体肾移植（cadaver renal transplantation） …… 1072
活体肾移植（living renal transplantation） …… 1072
小儿肾移植（pediatric renal transplantation） …… 1072
胎肾移植（fetal renal transplantation） …… 1073
肝移植（liver transplantation） …… 1073
原位肝移植（orthotopic liver transplantation） …… 1073
异位肝移植（heterotopic liver transplantation） …… 1073
减体积肝移植（reduced-size liver transplantation） …… 1073
劈离式肝移植（splitting liver transplantation） …… 1074
活体亲属肝部分移植（living relative partial liver transplantation） …… 1074
背驮式原位肝移植（piggyback orthotopic liver transplantation） …… 1074
肝细胞移植（hepatocyte transplantation） …… 1074
胰腺移植（pancreatic transplantation） …… 1075
胰管结扎式胰腺移植（pancreatic duct ligated pancreatic transplantation） …… 1075
胰管填塞式胰腺移植（duct-obliterated pancreatic transplantation） …… 1075
腹腔引流式胰腺移植（free-draining intraperitoneal pancreatic transplantation） …… 1075
胰液肠道引流式胰腺移植（enteric drainage pancreatic transplantation） …… 1076
胰液胃内引流式胰腺移植（stomach drainage pancreatic transplantation） …… 1076
胰液膀胱引流式胰腺移植（bladder drainage pancreatic transplantation） …… 1076
活体亲属供胰节段移植（living relative segmental pancreatic transplantation） …… 1076
全胰移植（whole pancreatic transplantation） …… 1076
节段胰腺移植（segmental pancreatic transplantation） …… 1077
带血管胎胰移植（vascularized fetal pancreatic transplantation） …… 1077
同期胰肾联合移植（simultaneous pancreatic and renal transplantation） …… 1077
胰脾联合移植（combined pancreas and spleen transplantation） …… 1077
胰岛移植（islet transplantation） …… 1077
胰岛细胞移植（islet cell transplantation） …… 1077
胰岛的分离与纯化（islet isolation and purification） …… 1077

胰岛细胞培养（islet cell culture） …… 1078
胰岛免疫隔离移植（transplantation of immunoisolated islet） …… 1078
微囊化胰岛移植（transplantation of microencapsulated islet） …… 1078
腹腔内胰岛移植（intraperitoneal islet transplantation） …… 1078
胰腺被膜下胰岛移植（subpancreatic capsular islet transplantation） …… 1078
肾被膜下胰岛移植（subrenal capsular islet transplantation） …… 1078
睾丸内胰岛移植（intratesticle islet transplantation） …… 1078
肌肉内胰岛移植（intramuscular islet transplantation） …… 1078
脑内胰岛移植（intracerebralislet transplantation） …… 1078
肝内胰岛移植（intrahepatic islet transplantation） …… 1078
人胚胎胰岛移植（human fetal islet transplantation） …… 1079
胰岛细胞抗体（islet cell antibodies，ICA） …… 1079
猪胰岛异种移植（porcine islet xenotransplantation） …… 1079
自体胰岛移植（islet autotransplantation） …… 1079
酶消化法分离胰岛（islet isolation by enzymatic digestion） …… 1079
机械法分离胰岛（islet isolation by mechanical process） …… 1079
心肺联合移植（combined heart-lung transplantation） …… 1079
肺移植（lung transplantation） …… 1079
心脏移植（heart transplantation） …… 1079
辅助心脏移植（auxiliary heart transplantation） … 1080
活体亲属小肠移植（living relative small-bowel transplantation） …… 1080
小肠移植（small-bowel transplantation） …… 1080
腹部器官簇移植（abdominal cluster transplantation） …… 1081
肝－胰联合移植（combined hepatopancreatic transplantation） …… 1081
肝－小肠联合移植（combined liver-small bowel transplantation） …… 1081
肝－肾联合移植（combined liver-kidney transplantation） …… 1081
心－肝联合移植（combined heart-liver transplantation） …… 1081
肝－胰岛移植（liver-islet transplantation） …… 1082
同种脾移植（spleen allo-transplantation） …… 1082
脾组织片移植（spleen fragmental transplantation） …… 1082
同种脾细胞移植（spleen cell allo-transplantation） …… 1082
肾上腺移植（adrenal gland transplantation） …… 1082
肾上腺细胞移植（adrenal cell transplantation） …… 1083
同种甲状旁腺移植（parathyroid gland allo－transplantation） …… 1083
同种甲状旁腺薄片移植（parathyroid gland lamellated allo－transplantation） …… 1083
自体甲状旁腺薄片移植术（parathyroid gland lamella-ted auto-transplantation） …… 1084
带血管胎儿甲状腺－甲状旁腺移植（vascularized fetal thyroid－parathyroid gland transplantation） …… 1084
骨髓移植（bone marrow transplantation，BMT） …… 1084
同基因骨髓移植（syngeneic bone marrow transplantation） …… 1084
同种异基因骨髓移植（allogeneic bone marrow transplantation，allo-BMT） …… 1084
自体骨髓移植（autologous bone marrow transplantation） …… 1084
同种睾丸移植（testis allo-transplantation） …… 1084
自体睾丸移植（testis auto-transplantation） …… 1085
睾丸间质细胞移植（Leydig cell transplantation） …… 1085
卵巢移植（ovary transplantation） …… 1085
角膜移植（keratoplasty） …… 1085
前房相关免疫偏离现象（anterior chamber associated immune deviation） …… 1085
骨移植（bone transplantation） …… 1085
皮肤移植（skin transplantation） …… 1085
自体游离皮肤移植（free dermic auto-transplantation） …… 1085
带蒂皮肤移植（gauntlet dermic transplantation）

…… 1086
同种游离皮片移植（free dermic allo－transplantation）
…… 1086
胎儿胸腺移植（fetal thymus transplantation）
…… 1086
胸腺内移植（intra-thymus transplantation）…… 1086
脑组织移植（brain tissue transplantation）…… 1086
移植物存活率（graft survival rate）…… 1086
受者存活率（recipient survival rate）…… 1086
供者（donor）…… 1086
受者（recipient）…… 1087
尸体供者（cadaver donor）…… 1087
脑死亡供者（brain death donor）…… 1087
脑死亡（brain death）…… 1087
无心跳尸体供者（non-heartbeating donor）…… 1087
活体供者（living donor）…… 1087
活亲属供者（living related donor）…… 1088
活配偶供者（living spouse donor）…… 1088
胚胎供者（fetal donor）…… 1088
异种供者（xenogeneic donor）…… 1088
同种供者（allogeneic donor）…… 1088
同基因供者（syngeneic donor）…… 1088
转人基因动物供者（transgenic animal donor）… 1088
器官灌洗液（organ perfusate）…… 1089
器官保存液（organ preservation solution）…… 1089
原位低温灌洗（insitu hypothermic perfusion）…… 1089
离体低温灌洗（in vitro hypothermic perfusion）… 1089
仿细胞内液型液（intracellular type solution）…… 1089
仿细胞外液型液（extracellular type solution）…… 1089
类血浆型保存液（silica-gel-filtered plasma，SGFP）
…… 1089
冷冻保护剂（cryoprotective agents，CPA）…… 1089
冰冻保存（freezing storage）…… 1090
逆行性氧灌注技术（retrograde oxygen perfusion，ROP）…… 1090
UW 液（University of Wisconsin solution，UW solution）…… 1090
Collins 液（Collins solution）…… 1090
Hartmann 液（Hartmann solution）…… 1091
载氧保存液（preservation solution containing oxygen）
…… 1091
双层冷保存法（two-layer cold storage method）… 1091
HTK 保存液（histidine-tryptophane-ketoglutarate pre-servation solution，HTK solution）…… 1091
PBS 液（phosphate-buffered sucrose solution）…… 1091
WMO－1 号液（Wuhan Medical College organ preservation solution 1，WMO－1 solution）…… 1091
Sacks 液（Sacks solution）…… 1092
HC－A 液（hypertonic citrate－A solution）…… 1092
Ross 液（Ross solution）…… 1092
缺血损害（ischemia injury）…… 1092
热缺血及热缺血时间（warm ischemia and warm ischemia time）…… 1092
冷缺血及冷缺血时间（hypothermic ischemia and hypothermic ischemia time）…… 1092
胰岛冷冻保存（islet freezing storage）…… 1092
欧洲－Collins 液（Euro-Collins solution）…… 1092
持续低温灌注（continuous hypothermic perfusion）
…… 1093
单纯冷保存（simple cold storage）…… 1093
再灌注损伤（reperfusion injury）…… 1093
排斥反应（rejection）…… 1093
超急性排斥反应（hyperacute rejection，HAR）
…… 1093
迟发性超急性排斥反应（delayed hyperacute rejection）…… 1094
加速性排斥反应（accelerated rejection）…… 1094
急性排斥反应（acute rejection）…… 1094
慢性排斥反应（chronic rejection）…… 1094
急性体液性排斥反应（acute humoral rejection）
…… 1094
急性血管性排斥反应（acute vascular rejection）
…… 1095
急性细胞性排斥反应（acute cellular rejection）
…… 1095
耐类固醇排斥反应（steroid resistant rejection）
…… 1095
移植物抗宿主反应（graft versus host reaction，GVHR）
…… 1095
移植物抗宿主病（graft versus host disease，GVHD）
…… 1095
宿主抗移植物反应（host versus graft reaction，HVGR）…… 1095
免疫耐受（immunotolerance）…… 1095
同种免疫耐受（allo－immunotolerance）…… 1096

异种免疫耐受（xeno－immunotolerance） …… 1096
中枢免疫耐受（central immunotolerance） …… 1096
外周免疫耐受（peripheral immunotolerance） …… 1096
自体耐受（auto-tolerance） …… 1096
迟发型超敏反应（delayed-type hypersensitivity，DTH） …… 1096
自然杀伤细胞（natural killer cell，NK cell） …… 1096
杀伤性T淋巴细胞（cytotoxic lymphocyte，CTL） …… 1096
T辅助细胞激活（helper T cell activation） …… 1097
群体反应性抗体（panel reactive antibodies，PRA） …… 1097
封闭抗体（blocking antibody） …… 1097
淋巴因子激活杀伤细胞（lymphokine－activated killer cell，LAK cell） …… 1097
淋巴因子（lymphokine，LK） …… 1097
预存抗体（preformed antibody） …… 1097
天然抗体（natural antibody，NA） …… 1098
细胞介导免疫（cell mediated immunity） …… 1098
淋巴毒素（lymphotoxin，LT） …… 1098
细胞介导的细胞毒作用（cell-mediated cytotoxicity） …… 1098
补体调节蛋白（complement regulation protein，CRP） …… 1098
补体依赖细胞毒作用（complement depen-dent cytoto-xicity） …… 1098
抗原递呈细胞（antigen presenting cell，APC） …… 1099
抗体依赖细胞介导的细胞毒作用（antibody dependent cell－mediated cytotoxicity，ADCC） …… 1099
迟发性异种排斥反应（delayed xenograft rejection，DXR） …… 1099
异种移植超急性排斥反应（xenograft hyperacute rejection） …… 1099
等位基因（allele） …… 1099
独特型（idiotype） …… 1099
淋巴细胞转化试验（lymphocyte transformation test） …… 1099
肿瘤坏死因子（tumor necrosis factor，TNF） …… 1100
淋巴细胞分化抗原（CD抗原）（differentiation antigen of lymphocyte） …… 1100
免疫特惠区（immunological privileged site） …… 1100
免疫抑制（immunosuppression） …… 1100
供者特异性抗原输注（donor specific antigen infusion） …… 1100
供者特异性输血（donor specific transfusion，DST） …… 1100
供者特异性骨髓输注（donor specific marrow infusion） …… 1100
免疫抑制剂（immunosuppressant） …… 1100
化学免疫抑制剂（chemical immunosuppressant） …… 1101
15－脱氧精胍素（15-deoxyspergualin，DSG） …… 1101
环孢素A（cyclosporine A，CsA） …… 1101
肾上腺糖皮质激素类（glucocorticosteroid） …… 1101
雷帕霉素（rapamycin，RPM；Rapa） …… 1102
硫唑嘌呤（azathioprine，aza；imuran） …… 1102
环磷酰胺（cyclophosphamide，Cy） …… 1102
骁悉（mycophenolate mofetil，MMF；Cellcept） …… 1103
普乐可复（prograf；FK506；tacrolimus） …… 1103
生物免疫抑制剂（bio－immunosuppressant） …… 1103
抗淋巴细胞抗体（antilymphocyte antibody） …… 1103
抗淋巴细胞多克隆抗体（polyclonal antilymphocyte antibody） …… 1103
抗淋巴细胞单克隆抗体（monoclonal antilymphocyte antibody，McAb） …… 1104
OKT3单克隆抗体（Ortho Kung T3 cell monoclonal antibody，OKT3 McAb） …… 1104
OKT4单克隆抗体（Ortho Kung T4 cell monoclonal antibody，OKT4 McAb） …… 1104
抗CD8单克隆抗体（anti-CD8 monoclonal antibody） …… 1104
抗Tac单克隆抗体（anti-Tac monoclonal antibody） …… 1104
抗TNF单克隆抗体（anti-TNF monoclonal antibody） …… 1104
抗黏附分子单克隆抗体（anti-adhesive molecular mo-noclonal antibody） …… 1105
人源单克隆抗体（humanized monoclonal antibody） …… 1105
单链抗体（single chain antibody） …… 1105
双特异性抗体（bi-specific antibody，BsAb；BIAB）

…… 1105
抗独特型抗体（anti-idiotype antibody） …… 1105
人源化抗 IL-2 受者单克隆抗体（ZENAPAX; Daclizumab） …… 1105
抗淋巴细胞血清（antilymphocyte serum，ALS） …… 1105
抗淋巴细胞球蛋白（antilymphocyte globulin，ALG） …… 1106
抗胸腺细胞球蛋白（antithymocyte globulin，ATG） …… 1106
抗胸腺淋巴细胞血清（antithymocyte serum，ATS） …… 1106
胸导管引流术（thoracic duct drainage，TDD） …… 1106
全身淋巴组织放射线照射（total lymphoid irradiation，TLI） …… 1106
全身放射线照射（total body X-irradiation） …… 1106
血浆置换（plasmapheresis） …… 1107
血浆淋巴细胞置换（plasmaleukapheresis; plasma and lymphocyte exchange） …… 1107
脾切除术（splenectomy） …… 1107
免疫隔离（immune isolation） …… 1107
生物-人工移植物（bio-artificial graft） …… 1107
主要组织相容性复合物（major histocompatibility complex，MHC） …… 1107
主要组织相容性系统（major histocompatibility system，MHS） …… 1107
次要组织相容性抗原（minor histocompatibility antigen，M HA） …… 1108
主要组织相容性Ⅰ类抗原（major histocompatibility class Ⅰ antigen） …… 1108
主要组织相容性Ⅱ类抗原（major histocompatibility class Ⅱ antigen） …… 1108
组织特异性抗原（tissue specific antigen） …… 1108
人类白细胞抗原系统（human leukocyte antigen system，HLA） …… 1108
混合淋巴细胞培养（mixed lymphocyte culture，MLC） …… 1108
组织配型（tissue typing） …… 1108
淋巴细胞毒性试验（lymphocyte cytotoxicity test） …… 1108
细针抽吸细胞学检查（fine needle aspiration biopsy） …… 1108
ABO 血型不相容的移植（transplantation with ABO incompatibility） …… 1109

麻醉学

简介 …… 1110
麻醉学（anesthesiology） …… 1112
麻醉（anesthesia） …… 1112
麻醉师（anesthetist） …… 1112
麻醉医师（anesthesiologist） …… 1112
基础麻醉（basic anesthesia） …… 1112
口服基础麻醉（oral basic anesthesia） …… 1113
肌注基础麻醉（intramuscular basic anesthesia） …… 1113
直肠灌注基础麻醉（instilled rectum basic anesthesia） …… 1113
全身麻醉（general anesthesia） …… 1113
吸入复合麻醉（inhalational combined anesthesia） …… 1113
分离麻醉（dissociation anesthesia） …… 1113
开放滴给法（open drop method） …… 1113
半开放法（semiopen circuit） …… 1113
密闭法（closed circuit） …… 1113
半密闭法（semiclosed circuit） …… 1114
低流量密闭麻醉（low flow closed circuit anesthesia） …… 1114
吸入麻醉（inhalation anesthesia） …… 1114
静脉麻醉（intravenous anesthesia） …… 1114
硫喷妥钠静脉麻醉（sodium pentothal intravenous anesthesia） …… 1114
氯胺酮静脉麻醉（ketamine intravenous anesthesia） …… 1114
异丙酚静脉麻醉（propofol intravenous anesthesia） …… 1114
羟丁酸钠静脉麻醉（γ-OH intravenous anesthesia） …… 1115
依托咪酯静脉麻醉（etomidate intravenous anesthesia） …… 1115
吗啡静脉麻醉（morphine intravenous anesthesia） …… 1115
芬太尼静脉麻醉（fentanyl intravenous anesthesia） …… 1115
瑞芬太尼静脉麻醉（remifentanyl intravenous anesthesia） …… 1115

神经安定镇痛术（neuroleptanalgesia） …… 1116
强化麻醉（potential anesthesia） …… 1116
冬眠疗法（artificial hibernation） …… 1116
神经安定麻醉（neuroleptanesthesia） …… 1116
静－吸复合麻醉（intravenous-inhalational combined anesthesia） …… 1116
全凭静脉复合麻醉（total intravenous combined anesthesia） …… 1116
硬膜外－吸入复合麻醉（epidural-inhalational combined anesthesia） …… 1116
局麻－静脉复合麻醉（local-intravenous combined anesthesia） …… 1117
计算机程序控制麻醉（computer program controlled anesthesia） …… 1117
气管内麻醉（endotracheal anesthesia） …… 1117
支气管内麻醉（endobronchial anesthesia） …… 1117
二氧化碳麻醉（carbon dioxide narcosis） …… 1117
电麻醉（electric anesthesia） …… 1117
局部（部位）麻醉（local（regional）anesthesia） …… 1117
表面麻醉（topical anesthesia） …… 1118
局部浸润麻醉（local infiltration anesthesia） …… 1118
阻滞麻醉（block anesthesia） …… 1118
骨髓内麻醉（bone marrow anesthesia） …… 1118
局部静脉麻醉（local intravenous anesthesia） …… 1118
区域阻滞麻醉（field block anesthesia） …… 1119
神经丛阻滞麻醉（nerve plexus block anesthesia） …… 1119
臂丛阻滞麻醉（brachial plexus block anesthesia） …… 1119
臂丛肌间沟入路（interscalene approach） …… 1119
臂丛腋入路（axillary approach） …… 1119
臂丛锁骨上入路（supraclavical approach） …… 1119
颈丛阻滞麻醉（cervical plexus block anesthesia） …… 1119
坐骨神经阻滞麻醉（sciatic nerve block anesthesia） …… 1120
肋间神经阻滞麻醉（intercostal nerve anesthesia） …… 1120
椎旁神经阻滞麻醉（paravertebral nerve block anesthesia） …… 1120
三叉神经（半月）节阻滞麻醉（trigeminal（similunar）ganglion block anesthesia） …… 1120
喉上神经阻滞麻醉（superior laryngeal block anesthesia） …… 1120
喉返神经阻滞（recurrent laryngeal block） …… 1121
球后神经阻滞（retrobulbar block） …… 1121
星状神经节阻滞（stellate ganglion block） …… 1121
腹腔神经节阻滞（celiac ganglion block） …… 1121
内脏神经阻滞（visceral nerve block） …… 1121
针刺麻醉（acupuncture anesthesia） …… 1122
针刺镇痛（acupuncture analgesia） …… 1122
脊椎麻醉（spinal anesthesia） …… 1122
腰椎麻醉（lumbar spinal anesthesia） …… 1122
蛛网膜下腔麻醉（subarachnoid anesthesia） …… 1122
节段性脊麻（segment spinal anesthesia） …… 1122
鞍区麻醉（saddle anesthesia） …… 1122
硬膜外阻滞麻醉（epidural block anesthesia） …… 1122
持续硬膜外阻滞麻醉（continuous epidural block anesthesia） …… 1123
脊椎及硬膜外联合阻滞麻醉（combined spinal and epidural anesthesia） …… 1123
硬膜外镇痛术（epidural analgesia） …… 1123
全脊椎麻醉（total subarachnoid anesthesia） …… 1123
骶管麻醉（sacral anesthesia） …… 1123
低温麻醉（hypothermia anesthesia） …… 1123
深低温麻醉（deep hypothermia anesthesia） …… 1123
控制性低血压（麻醉）（controlled hypotension（anesthesia）） …… 1124
颅脑手术麻醉（anesthesia for craniocerebral surgery） …… 1124
胸科手术麻醉（anesthesia for thoracic surgery） …… 1124
呼吸疾病病人的麻醉（anesthesia for patient with respiratory disease） …… 1125
心、血管手术麻醉（anesthesia for cardiac and vascular surgery） …… 1125
心脏病人麻醉（anesthesia for cardiac patient） … 1125
主动脉与大血管手术麻醉（anesthesia for aortic and major vascular surgery） …… 1125
高血压病人手术麻醉（anesthesia for hypertension patient surgery） …… 1126
腹部手术麻醉（anesthesia for abdominal surgery） …… 1126
矫形手术麻醉（anesthesia for orthopedic surgery） …… 1126

整形手术麻醉（anesthesia for plastic surgery） …… 1127
内分泌腺手术麻醉（anesthesia for endocrine surgery） …… 1127
产科手术麻醉（anesthesia for obstetric surgery） …… 1127
妇科手术麻醉（anesthesia for gynecologic surgery） …… 1127
小儿麻醉（anesthesia for pediatric surgery） …… 1128
婴幼儿手术麻醉（anesthesia for infant's surgery） …… 1128
老年手术麻醉（anesthesia for geriatric surgery） …… 1128
口腔颌面手术麻醉（anesthesia for oral and mandibular surgery） …… 1128
眼科手术麻醉（anesthesia for ophthalmic surgery） …… 1129
耳鼻喉手术麻醉（anesthesia for ENT surgery） …… 1129
休克病人麻醉（anesthesia for shocked patient） …… 1129
急诊手术麻醉（anesthesia for emergency surgery） …… 1129
创伤病人手术麻醉（anesthesia for traumatic surgery） …… 1130
器官移植术的麻醉（anesthesia for organ transplantation surgery） …… 1130
诊断性检查麻醉（anesthesia for diagnosis） …… 1130
高原病人手术麻醉（anesthesia for plateau patient surgery） …… 1130
高压舱内麻醉（anesthesia in hyperbaric chamber） …… 1131
门诊病人麻醉（outpatient anesthesia） …… 1131
病人自控镇静法（patient controlled sedation） … 1131
麻醉前准备（preanesthetic preparation） …… 1131
麻醉前会诊（preanesthetic consultation） …… 1131
麻醉前评估（preanesthetic evaluation） …… 1131
麻醉前访视（preanesthetic visit） …… 1132
麻醉前用药（premedication） …… 1132
麻醉记录（anesthetic record） …… 1132
麻醉诱导（anesthetic induction） …… 1132
麻醉维持（anesthetic maintenance） …… 1132
Guedel 麻醉分期（Guedel classification sign of anesthe-tic depth） …… 1132
麻醉分期（stage of anesthesia） …… 1132
麻醉耐受性（anesthesia tolerance） …… 1133
麻醉强度（anesthetic potency） …… 1133
麻醉深度（depth of anesthesia） …… 1133
麻醉药溶解度（anesthetic solubility） …… 1133
肺泡最低有效浓度（minimum alveolar concentration, MAC） …… 1133
肺泡最低有效浓度测定法（MAC estimation） … 1133
肺泡最低苏醒浓度（MAC awake） …… 1133
呼气末麻醉气体浓度（end-tidal anesthetic concentration） …… 1133
全身麻醉药（general anesthetics） …… 1133
吸入麻醉药（inhalational anesthetics） …… 1134
浓缩效应（concentration effect） …… 1134
第二气体效应（the second gas effect） …… 1134
氧化亚氮（nitrous oxide, N_2O） …… 1134
笑气（nitrous oxide） …… 1134
乙醚（ether） …… 1134
甲氧氟烷（methoxyflurane; penthrane） …… 1134
甲醚（methoxyflurane） …… 1135
氟烷（fluothane; halothane） …… 1135
安氟醚（enflurane） …… 1135
恩氟烷（enflurane） …… 1135
易使宁（ethrane） …… 1135
异氟醚（isoflurane） …… 1135
活宁（forane） …… 1135
七氟醚（sevoflurane） …… 1135
地氟醚（desflurane） …… 1136
脱氟醚（desflurane） …… 1136
分配系数（partition coefficient） …… 1136
血/气分配系数（B/G partition coefficient） …… 1136
油/气分配系数（O/G partition coefficient） …… 1136
脑/血分配系数（λt/B partition coefficient） …… 1136
人脑时间常数（brain time constant） …… 1136
静脉麻醉药（intravenous anesthetics） …… 1137
巴比妥类药（barbiturates） …… 1137
硫喷妥钠（sodium pentothal） …… 1137
美索比妥（methohexital sodium） …… 1138
海索比妥（hexobarbital sodium） …… 1138
硫戊比妥钠（thiamylal） …… 1138
戊巴比妥（pentobarbital） …… 1138

丁硫妥钠（buthalital）…… 1138
美西妥拉（methitural）…… 1138
硫烯比妥（thialbarbital）…… 1138
氯胺酮（ketamine）…… 1138
羟丁酸钠（sodium γ-hydroxybutyrate，γ-OH）
…… 1139
依托咪酯（etomidate）…… 1139
丙泊酚（propofol）…… 1139
得普利麻（diprivan）…… 1140
异丙酚（Propofol）…… 1140
乙咪酯（etomidate）…… 1140
苯二氮䓬类受体（benzodiazepine receptor）
…… 1140
地西泮（diazepam）…… 1140
安定（valium）…… 1141
奥沙西泮（oxazepam）…… 1141
硝西泮（nitrazepam）…… 1141
羟基安定（oxazepam）…… 1141
劳拉西泮（lorazepam）…… 1141
氟硝西泮（flunitrazepam）…… 1141
咪达唑仑（midazolam）…… 1141
咪唑安定（midazolam）…… 1141
多美康（domican）…… 1141
苯二氮䓬类拮抗药（benzodiazepine antagonist）
…… 1141
氟马西尼（flumazenil）…… 1142
氟马泽尼（flumazenil）…… 1142
安易醒（anexate ro-151788）…… 1142
类固醇静脉麻醉药（steroid intravenous anesthetics）
…… 1142
羟二酮琥钠（hydroxydine sodium succinate；viadril）
…… 1142
安泰酮（althesin；alfathasin；ct1341）…… 1142
羟嗪（hydroxyzine）…… 1142
阿法沙龙（alphaxalone）…… 1142
阿法多龙（alphadolone）…… 1142
米那索龙（minaxolone）…… 1142
苯氧乙酸胺（phenoxyacetic amide；eunal）…… 1142
丙泮尼地（propanidid）…… 1142
神经安定镇痛药（neuroleptoanalgesic）…… 1142
英诺佛（innovar）…… 1143
吩噻嗪类药（phenothiazines）…… 1143
氯丙嗪（chlorpromazine）…… 1143
冬眠灵（wintermin）…… 1143
异丙嗪（promethazine）…… 1143
非那根（phenagan）…… 1143
乙酰丙嗪（acepromazine）…… 1143
奋乃静（perphenazine；fentazin）…… 1143
三氟拉嗪（trifluoperazine）…… 1143
丁酰苯类药（butyrophenones）…… 1143
氟哌利多（droperidol）…… 1143
氟哌啶（droperidol）…… 1143
氟芬合剂（英诺佛）（innovar）…… 1144
麻醉性镇痛药（narcotic analgesic）…… 1144
吗啡（morphine）…… 1144
阿片全碱（opium）…… 1144
阿法罗定（安那度）（alphaprodine）…… 1144
安依痛（alphaprodine；anadol）…… 1144
哌替啶（pethidine）…… 1144
杜冷丁（dolantin）…… 1144
芬太尼（fentanyl）…… 1144
阿芬太尼（alfentanil）…… 1144
舒芬太尼（sufentanil）…… 1144
洛芬太尼（lofentanil）…… 1145
瑞芬太尼（remifentanil）…… 1145
双氢埃托非（dihydroectophine）…… 1145
美沙酮（methadone）…… 1145
丁丙诺啡（叔丁啡）（buprenorphine）…… 1145
丁啡喃（butorphanol）…… 1145
阿片受体（opiate receptor）…… 1145
阿片受体激动药（opiate receptor agonist）…… 1145
阿片受体拮抗药（opiate receptor antagonist）…… 1146
阿片受体激动－拮抗药（opiate receptor agonist-
antagonist）…… 1146
布托啡诺（butophanol）…… 1146
叔丁啡（buprenorphine）…… 1146
纳布啡（nalbuphine）…… 1146
地佐辛（dezocine）…… 1146
阿扑吗啡（apomorphine）…… 1146
烯丙吗啡（nalorphine）…… 1146
喷他佐辛（pentazocine）…… 1146
美普他酚（meptazinol）…… 1147
纳洛酮（naloxone）…… 1147
纳美芬（nalmefene）…… 1147
纳屈酮（naltrexone）…… 1147
内啡肽（endorphin）…… 1147

脑啡肽（enkephalin） …… 1147
亮啡肽（leu-enkephalin） …… 1147
可待因（codeine） …… 1147
罂粟碱（papaverine） …… 1148
曲马多（tramadol） …… 1148
肌肉松弛药（muscular relaxant） …… 1148
神经肌阻滞药（neuromuscular blocking agent） …… 1148
去极化肌松药（depolarizing muscular relaxant） …… 1148
琥珀胆碱（succinylcholine） …… 1148
司可林（scoline） …… 1148
非去极化肌松药（nondepolarizing muscular relaxant） …… 1148
筒箭毒碱（d-tubocurarine） …… 1148
二甲箭毒碱（dimethyltubocurarine） …… 1149
戈拉碘铵（gallamine） …… 1149
三碘季铵酚（弗来克赛德）（flaxedil） …… 1149
阿库氯铵（alcuronium） …… 1149
爱肌松（alloferine） …… 1149
法扎溴铵（fazadinium） …… 1149
肌之定（fazadinium） …… 1149
阿曲库铵（atracurium） …… 1149
卡肌宁（tracrium；BW33A） …… 1149
米瓦库铵（mivacurium） …… 1149
美维松（BW B1090U） …… 1149
顺式阿曲库铵（cisatracurium） …… 1149
杜什库铵（doxacurium） …… 1149
泮库溴铵（pancuronium） …… 1150
潘龙（pavulon） …… 1150
本可松（pancuronium） …… 1150
维库溴铵（vecuronium） …… 1150
去甲本可松（维侃罗宁）（vecuronium） …… 1150
万可松（vecuronium） …… 1150
哌库溴铵（哌库罗宁）（pipecuronium） …… 1150
阿端（arduan） …… 1150
罗库溴铵（rocuronium） …… 1150
神经－肌阻滞监测（neuromuscular blockade monito-ring） …… 1150
单次颤搐刺激（single twitch stimulation） …… 1150
成串刺激（train of four monitoring，TOF） …… 1150
强直刺激（tetanic stimulation） …… 1151
强直刺激后计数（posttetanic count stimulation，ptc） …… 1151
双短强直刺激（double burst stimulation，DBS） …… 1151
琥珀胆碱双相阻滞（succinylcholine phase Ⅱ block） …… 1151
非去极化肌松药再箭毒化（nondepolarizing muscle relaxant recurarization） …… 1151
琥珀胆碱自身制颤法（succinylcholine self-taming me-thod） …… 1151
非去极化肌松药预注原则（NMR priming principle） …… 1151
非去极化肌松药先注原则（NMR timing principle） …… 1151
非去极化肌松药拮抗药（NMR antagonist） …… 1151
抗胆碱酯酶药（anticholinesterase drug） …… 1151
新斯的明（prostigmine；neostigmine） …… 1152
吡啶斯的明（pyridostigmine） …… 1152
依酚氯铵（edrophonium） …… 1152
肌纤维成束收缩（fasciculation） …… 1152
Ⅱ相阻滞（phase Ⅱ blockade） …… 1152
神经－肌阻滞（neuromuscular blockade） …… 1152
非去极化阻滞（nondepolarizing block） …… 1152
去极化阻滞（depolarizing block） …… 1152
局部麻醉药（local anesthetics） …… 1152
全身毒性反应（systemic toxic reaction） …… 1153
过敏反应（anaphylactic reaction） …… 1153
高敏反应（hypersensitivity） …… 1153
类过敏反应（anaphylactoid reaction） …… 1153
普鲁卡因（procaine） …… 1153
奴佛卡因（novocaine） …… 1153
氯普鲁卡因（chloroprocaine） …… 1153
可卡因（cocaine） …… 1153
丁卡因（地卡因）（dicaine） …… 1154
利多卡因（lidocaine） …… 1154
赛罗卡因（xylocaine） …… 1154
甲哌卡因（mepivacaine） …… 1154
卡波卡因（carbocaine） …… 1154
布比卡因（丁吡卡因）（bupivacaine） …… 1154
地布卡因（dibucaine） …… 1154
纽白卡因（奴泼卡因）（nupercaine） …… 1155
罗哌卡因（ropivacaine） …… 1155
依替卡因（etidocaine） …… 1155
催醒药，兴奋药（analeptic） …… 1155

乙酰胆碱（acetylcholine） …… 1155
乙酰胆碱危象（acetylcholine crisis） …… 1155
抗胆碱药（anticholinergic） …… 1155
麻醉机（anesthetic machine） …… 1155
麻醉器械（anesthetic apparatus） …… 1156
循环密闭麻醉机（cycle closed circuit anesthetic machine） …… 1156
直流式麻醉机（to and fro closed circuit anesthetic machine） …… 1156
通气环路系统（circuit system） …… 1156
麻醉环路系统（anesthetic circuit system） …… 1156
流量控制阀（flow-control valve） …… 1156
流量计（flow meter） …… 1156
气流速度（air flow rate） …… 1156
呼吸管（breathing tube） …… 1157
螺旋管（corrugated tube） …… 1157
废气消除阀（gas scavenger valve） …… 1157
逸气活瓣（escape valve） …… 1157
导向活瓣（directional valve） …… 1157
筒阀（cylinder valve） …… 1157
呼出活瓣（expiratory valve） …… 1157
氧快速阀（oxygen flush valve） …… 1157
二氧化碳吸收剂（carbondioxide absorbent） …… 1157
碱石灰（soda lime） …… 1158
碱石灰指示剂（soda lime indicator） …… 1158
二氧化碳蓄积（carbon dioxide accumulation） …… 1158
二氧化碳吸收罐（carbon dioxide canister） …… 1158
无重复吸入（non-rebreathing） …… 1158
完全性重复吸入系统（complete rebreathing system） …… 1158
吸入活瓣（inspiratory valve） …… 1158
储气囊（breathing bag） …… 1158
温度代偿蒸发器（temperature-compensating vaporizer） …… 1159
铜罐蒸发器（copper kettle vaporizer） …… 1159
无重复吸入系统（non-rebreathing system） …… 1159
T形管装置（T-tube apparatus） …… 1159
麦氏通气系统（mapleson system） …… 1159
Magill 环路（Magill Circuit） …… 1159
同轴环路装置（coaxis circuit apparatus） …… 1159
贝因环路（Bain circuit） …… 1159
赖克环路（Lack circuit） …… 1159
气管导管（tracheal tube） …… 1159
单腔支气管导管（single lumen endobronchial catheter） …… 1160
卡仑双腔支气管导管（carlen's double lumen endobronchial catheter） …… 1160
怀特双腔支气管导管（White double lumen endobronchial catheter） …… 1160
劳勃双腔支气管导管（Robershaw double lumen endobronchial catheter） …… 1160
口咽通气管（oropharyngeal airway） …… 1160
食管阻塞通气管（esophageal obturator airway，EOA） …… 1160
麻醉喉镜（anesthetic laryngoscope） …… 1160
喉镜片（laryngoscope blade） …… 1161
直接喉镜（direct laryngoscope） …… 1161
弯型镜片喉镜（curved blade laryngoscope） …… 1161
喉镜柄（laryngoscope handle） …… 1161
插管钳（intubating forceps） …… 1161
纤维喉镜（fiber optic laryngoscope） …… 1161
气管插管术（tracheal intubation） …… 1161
支气管插管术（bronchial intubation） …… 1161
纤维光导支镜气管内插管（fiber optic endotracheal intubation） …… 1162
逆行引导气管内插管（retrograde endotracheal intubation） …… 1162
（手指）探触气管插管（touch tracheal intubation） …… 1162
牙垫（bite block） …… 1162
衔接管（connector） …… 1162
接头、连接器（adaptor） …… 1162
Y 型接头（Y-piece adaptor） …… 1162
管芯（stylet） …… 1162
明视插管（direct vision intubation） …… 1162
清醒插管术（conscious intubation） …… 1163
盲探插管（blind intubation） …… 1163
经鼻盲探插管术（blind nasotracheal intubation） …… 1163
紧急插管（emergency intubation） …… 1163
经气管造口插管（transtracheostomy intubation） …… 1163
口咽插管（oropharyngeal intubation） …… 1163
吸引管（吸痰管）（suction catheter） …… 1163
吸引器（suction apparatus） …… 1163
套囊（cuff） …… 1163

面罩（face mask）…… 1164
喉罩（laryngeal mask）…… 1164
套囊内压（intracuff pressure）…… 1164
拔管术（extubation）…… 1164
麻醉监测（anesthetic monitoring）…… 1164
有创监测（invasive monitoring）…… 1165
无创监测（noninvasive monitoring）…… 1165
连续心电监测（continuous ECG monitoring）…… 1165
动脉压监测（arterial pressure monitoring）…… 1165
艾伦试验（allen test）…… 1165
中心静脉压监测（central venous pressure monitoring）…… 1165
脉搏氧饱和度监测（pulse oximeter monitoring）…… 1165
呼气末 CO_2 浓度监测（end-tidal CO_2 concentration monitoring）…… 1166
体温监测（body temperature monitoring）…… 1166
尿量监测（urine output monitoring）…… 1166
麻醉中血气监测（blood gas analysis during anesthesia）…… 1166
通气容量监测（ventilation monitoring）…… 1166
气道压监测（airway pressure monitoring）…… 1166
麻醉深度判定法（estimation of depth of anesthesia）…… 1166
出血量测定（blood loss volume estimation）…… 1166
出、凝血时测定（bleeding time，BT；clootting time，CT）…… 1167
麻醉中出凝血功能测定（monitoring of coagulation disorders during anesthesia）…… 1167
血小板计数测定（platelet count，PLT）…… 1167
血小板收缩功能试验（clot retraction test，CRT）…… 1167
凝血激酶时间（thromboplastin generation time，TGT）…… 1167
凝血酶原时间（prothrombin time，PT）…… 1167
优球蛋白溶解时间（euglobulin lysis time，ELT）…… 1167
纤维蛋白原测定（fibrinogen estimation）…… 1168
血浆鱼精蛋白副凝试验（plasma pratamine paracoagulation test，3P test）…… 1168
纤维蛋白降解产物测定（fibrinogen degradation prduct estimation，FDP estimation）…… 1168
激活全血凝固时间（activated coagulation time blood，ACT）…… 1168
弥散性血管内凝血（disseminated intravascular coagulation，DIC）…… 1168
危重病人监护区中肺水监测（pulmonary water monitoring in ICU）…… 1168
麻醉中心肌缺血监测（myocardial ischemia monitoring during anesthesia）…… 1169
麻醉中脑氧饱和度监测（cerebral oxygen saturation monitoring）…… 1169
无创性连续心排血量监测（non-invasive continuous cardiac output monitoring，NCCOM）…… 1169
食管超声心动图监测（transesophageal echocardiography，TEE）…… 1169
多普勒心排血量监测（Doppler cardiac output monitoring）…… 1169
颅内压监测（intracranil pressure monitoring，ICP monitoring）…… 1169
PRST 测定法（PRST estimation）…… 1169
食管下段肌肉收缩测定法（contractility estimation of the lower esophagus）…… 1170
脑电活动监测法（EEG monitoring）…… 1170
脑干听力诱发电位测定法（evoked potentials of brain stem）…… 1170
体感诱发电位（somatosensory cortical evoked potential，SC）…… 1170
窦性心律不齐测定全麻深度法（sinus arrhythmia monitoring for depth of anesthesia）…… 1170
全麻的呼吸管理（respiration management during general anesthesia）…… 1170
手法通气（manual ventilation）…… 1170
扶助呼吸（通气）（assistant respiration）…… 1170
控制呼吸（通气）（controlled respiration）…… 1170
过度通气（hyperventilation）…… 1171
间歇正压通气（intermittent positive pressure ventilation，IPPV）…… 1171
呼气终末正压通气（positive end-expiratory pressure，PEEP）…… 1171
持续正压通气（continuous positive airway pressure，CPAP）…… 1171
间歇指令通气（intermittent mandatory ventilation，IMV）…… 1171
同步间歇指令通气（synchronized intermittent mand-atory ventilation，SIMV）…… 1171

压力支持通气（pressure support ventilation，PSV）…… 1171
容量支持通气（volume support ventilation，VSV）…… 1172
双气道正压通气（bi-phasic positive airway pressure，BIPAP）…… 1172
比例扶助通气（proportional assisted ventilation，PAV）…… 1172
气道压力释放通气（airway pressure release ventilation，APRV）…… 1172
反比通气（inverse ratio ventilation，IRV）…… 1172
高频喷射通气（high frequency jet ventilation，HFJV）…… 1172
高频正压通气（high frequency positive pressure ventilation，HFPPV）…… 1172
高频振荡通气（high freguency oscillation，HFO）…… 1173
机械通气（mechanical ventilation）…… 1173
呼吸机（通气机）（respirator；ventilation）…… 1173
定容呼吸机（volume limiting ventilator）…… 1173
定压呼吸机（pressure limiting ventilator）…… 1173
定时呼吸机（time limiting ventilator）…… 1173
电动电控呼吸机（electric powered and electric controlled ventilator）…… 1173
气动电控呼吸机（pneumatic powered and electric controlled ventilator）…… 1173
气动气控呼吸机（pneumatic powered and pneumatic controlled ventilator）…… 1173
麻醉中循环紊乱（circulation disturbance during anesthesia）…… 1174
麻醉心律失常（anesthetic arrhythmia）…… 1174
高血压危象（hypertension crisis）…… 1174
气管插管时高血压伴心动过速（hypertension tachycardia during intubation）…… 1174
失血性休克（hemorrhagic shock）…… 1174
低血容量休克（hypovolemic shock）…… 1174
反射性低血压（reactional hypotension）…… 1175
肾上腺皮质功能衰竭（suprarenal cortex insufficiency）…… 1175
低心排血量综合征（low cardiac output syndrome）…… 1175
心肺复苏术（cardiac pulmonary resuscitation，CPR）…… 1175
心搏骤停（cardiac arrest）…… 1175
心室停顿（ventricular standstill）…… 1175
心室纤颤（ventricular fibrillation）…… 1175
心电机械分离（cardiac electromechanical dissociation）…… 1175
初期复苏（基本生命支持）（basic life support，BLS）…… 1176
基本生命支持（basic life support，BLS）…… 1176
开放气道（opening of obstructed airway）…… 1176
重建呼吸（respiration reestablishment）…… 1176
口对口人工呼吸法（mouth to mouth artificial respiration）…… 1176
重建循环（circulation reestablishment）…… 1176
心脏按压（cardiac compression）…… 1176
心脏按摩（cardiac massage）…… 1176
胸外心脏按压〔external chest（cardiac）compression〕…… 1176
开胸心脏按压（open chest compression）…… 1177
心脏除颤（electric defibrillation）…… 1177
电击除颤（electric defibrillation）…… 1177
后续复苏（advanced cardiac life support，ACLS）…… 1177
进一步生命支持（advanced cardiac life support）…… 1177
心肺复苏后处理（management after cardiac pulmonary resuscitation）…… 1177
脑复苏（cerebral resuscitation）…… 1177
唤醒试验（wakening test）…… 1178
麻醉期间液体疗法（fluid therapy during anesthesia）…… 1178
术中自体输血（autologous transfusion during anesthesia）…… 1178
大量输血（massive transfusion）…… 1178
大量输血并发症（massive transfusion complication）…… 1178
血细胞回收器（机）（cell saver；scavenger）…… 1179
术中成分输血（component transfusion during operation）…… 1179
稀释性血小板减少症（diluted thrombocytopenia）…… 1179
术中控制性血液稀释（controlled hemodilution during anesthesia）…… 1179

全身麻醉的并发症（complication during general anesthesia） …… 1179
气管插管并发症（intubation complication） …… 1179
气管拖曳（tracheal tug） …… 1180
声门关闭反射（glottic closure reflex） …… 1180
呛咳动作（bucking） …… 1180
颅内高压（intracranial hypertension） …… 1180
支气管痉挛（bronchiospasm） …… 1180
麻醉后喉水肿（postanesthetic laryngeal edema） …… 1180
气管插管后并发症（postintubation complication） …… 1180
声门下水肿（subglottic edema） …… 1181
声带肉芽肿（vocal cord granulation） …… 1181
杓状软骨脱位（arytenoid cartilage dislocation） …… 1181
气管黏膜溃疡（tracheal mucosa ulceration） …… 1181
插管机械损伤（intubating mechanical trauma） …… 1181
全身麻醉时的意外（accident during general anesthesia） …… 1181
气道梗阻（airway obstruction） …… 1181
呼吸道梗阻（respiratory tract obstruction） …… 1182
环甲膜切开（cricothyroidotomy） …… 1182
舌后坠（falling tongue） …… 1182
麻醉反流（anesthetic regurgitation） …… 1182
喉痉挛（laryngeal spasm） …… 1182
全麻惊厥（general anesthetic convulsion） …… 1182
麻醉高体温（anesthetic hyperthermia） …… 1182
麻醉低体温（anesthetic hypothermia） …… 1182
恶性高热（malignant hyperthermia） …… 1183
麻醉爆炸（anesthetic explosion） …… 1183
呼吸抑制（respiratory depression） …… 1183
麻醉呼吸暂停（anesthetic apnea） …… 1183
高二氧化碳血症（hypercapnia） …… 1183
二氧化碳排出综合征（CO_2 expiration syndrome） …… 1183
低氧血症（hypoxia） …… 1184
麻醉误吸（anesthesia aspiration） …… 1184
误吸性肺炎（aspirated pneumonia） …… 1184
脊椎麻醉并发症（complication after spinal anesthesia） …… 1184
脊椎麻醉后头痛（headache after spinal anesthesia） …… 1184
脊椎麻醉后尿潴留（urinary retention after spinal anesthesia） …… 1184
脊椎麻醉后下肢瘫痪（lower extremity paralysis after spinal anesthesia） …… 1184
脊椎麻醉后脑神经麻痹（cranial nerve paralysis after spinal anesthesia） …… 1184
硬膜外阻滞麻醉意外或并发症（accident and complication during epidural anesthesia） …… 1184
神经根损伤（nerve root impairment） …… 1184
硬膜外血肿压迫截瘫（compression paralysis after epidural hematoma） …… 1185
局部麻醉毒性反应（local anesthetic toxic reaction） …… 1185
苏醒延迟（delayed recovery） …… 1185
恢复室（recovery room） …… 1185
麻醉后监护室（postanesthesia care unit） …… 1185
术后重症监测病室（surgical intensive care unit, SICU） …… 1185

心肺脑复苏

简介 …… 1186
心搏骤停（cardiac arrest） …… 1187
心肺骤停（cardiopulmonary arrest） …… 1187
心脏性猝死（sudden cardiac death） …… 1187
心搏骤停的类型（patterns of cardiac arrest） …… 1187
心室纤颤（ventricular fibrillation, VF） …… 1187
心室停顿（ventricular standstill） …… 1187
心搏停止（asystole） …… 1187
心电机械分离（cardiac electromechanical dissociation, EMD） …… 1187
室性自搏（idioventricular rhythm） …… 1188
心搏骤停类型的识别方法（identification of cardiac arrest patterns） …… 1188
心搏骤停的发生率（morbidity of cardiac arrest） …… 1188
心搏骤停的原因（causes of cardiac arrest） …… 1188
心搏骤停的发生机制（cardiac arrest mechanism） …… 1189
心搏骤停后能量代谢的变化（changes of energy metabolism after cardiac arrest） …… 1189
心搏骤停后电解质的变化（changes of electrolyte after cardiac arrest） …… 1189

心搏骤停后中枢神经系统的变化（changes of central nervous system after cardiac arrest）…… 1189
无再流现象（non-reflow phenomenon）…… 1190
窃血现象（stealing phenomenon）…… 1190
心搏骤停后重要脏器功能变化（changes of functions of important organs after cardiac arrest）…… 1190
心搏骤停后微循环的变化（changes of microcirculation after cardiac arrest）…… 1190
心搏骤停后凝血和纤溶系统的变化（changes of coagulation and fibrinolysis system after cardiac arrest）…… 1190
心跳停止时间（downtime）…… 1191
心搏骤停的临床表现（clinical manifestation of cardiac arrest）…… 1191
心搏骤停的诊断（clinical diagnosis of cardiac arrest）…… 1191
心肺复苏（cardiopulmonary resuscitation，CPR）…… 1191
生命支持（life support）…… 1191
心肺脑复苏（cardiopulmonary cerebral resuscitation，CPCR）…… 1191
心肺复苏成功率（successful rate of cardiopulmonary resuscitation）…… 1191
心肺复苏存活率（survival rate of cardiopulmonary resuscitation）…… 1191
心肺复苏的时间与存活率的关系（relationship between the time of cardiopulmonary resuscitation and survival rate）…… 1192
心搏骤停的病死率（mortality of cardiac arrest）…… 1192
心肺复苏的基本原则（principle of cardiopulmonary resuscitation）…… 1192
心肺复苏的阶段（stage of cardiopulmonary resuscitation）…… 1192
基本生命支持（basic life support，BLS）…… 1192
初期复苏处理（basic life surpport，BLS）…… 1192
重建循环（preforming circulation）…… 1192
基础生命支持的步骤（procedure of basic life support）…… 1192
病人的转送（victim's transport）…… 1192
进一步生命支持（advanced life support，ALS）…… 1193
进一步心脏生命支持（advanced cardiac life support，ACLS）…… 1193
后续复苏（advanced cardiac life support）…… 1193
心肺复苏后处理（management after cardiac pulmonary resuscitation）…… 1193
持续生命支持（prolonged life support，PLS）…… 1193
长程生命支持（prolonged life support，PLS）…… 1193
存活链（chain of survival）…… 1193
心搏骤停的预兆（portent of cardiac arrest）…… 1193
心搏骤停的预防（prevention of cardiac arrest）…… 1194
气道阻塞的原因（causes of airway obstruction）…… 1194
气道阻塞的识别（identification of airway obstruction）…… 1194
开放气道（opening of obstructed airway）…… 1194
徒手疏通呼吸道法（restoration of airway patency by manual）…… 1195
清理气道的手法（restoration of airway patency maneuvers）…… 1195
气道内异物的移除法（removal of endotracheal foreign body）…… 1195
口咽通气道（oropharyngeal airway）…… 1195
鼻咽通气道（nasopharyngeal airway）…… 1195
咽气管通气道（pharyngo－tracheal lumen，PTL）…… 1196
食管阻塞式通气管（esophageal obstructive airway）…… 1196
食管气管联合通气管（esophageal tracheal combined tube）…… 1196
喉罩（laryngeal mask，LMA）…… 1196
重建呼吸（reforming breathing）…… 1196
口对口人工呼吸法（mouth to mouth artificial respiration）…… 1197
口对鼻呼吸法（mouth-to-nose artificial respiration）…… 1197
口对口鼻呼吸法（mouth-to-mouth and nose artificial respiration）…… 1197
口对气管造口呼吸法（mouth-to-tracheostoma artificial respiration）…… 1197
简易呼吸器通气法（manual ventilation by selfinflating bag）…… 1197
气囊－活门－面罩通气（aerocyst-valve-mask ventilation）…… 1198

口对面罩通气（mouth-mask ventilation） …… 1198
文秋里面罩（Venturi mask） …… 1198
贮氧袋面罩（face mask of reservoir bag） …… 1198
气管插管法（tracheal intubation） …… 1198
经喉喷射通气（ventilation by percutaneous transtracheal catheter） …… 1199
环甲膜造口术（circothyroid membrane ostomy） …… 1199
气管造口与造瘘（tracheostoma and tracheal fistulation） …… 1199
手法通气（manual ventilation） …… 1199
扶助呼吸（通气）（assistant respiration; assistant ventilation） …… 1199
控制呼吸（通气）（controlled respiration; controlled ventilation） …… 1199
过度通气（hyperventilation） …… 1200
自主呼吸不恢复的原因（causes of absence of spontaneous respiration） …… 1200
恢复自主呼吸的措施（measures of spontaneous respi-ration restoration） …… 1200
复苏后干扰呼吸的原因（interference with post resuscitation ventilation） …… 1200
复苏后呼吸衰竭的原因（causes of respiratory failure after resuscitation） …… 1201
呼吸衰竭的治疗（respiratory failure therapy） …… 1201
机械通气（mechanical ventilation） …… 1202
呼吸机（respirator） …… 1202
通气机（ventilator） …… 1202
定容呼吸机（volume limited ventilator） …… 1202
定压呼吸机（pressure limited ventilator） …… 1202
定时呼吸机（time limited ventilator） …… 1202
电动电控呼吸机（electric powered and controlled ventilator） …… 1202
气动电控呼吸机（pneumatically powered electric controlled ventilator） …… 1202
气动气控呼吸机（pneumatically powered and controlled ventilator） …… 1202
间歇正压通气（intermittent positive pressure ventilation，IPPV） …… 1203
呼气终末正压通气（positive end expiratory pressure，PEEP） …… 1203
持续正压通气（continuous positive airway pressure，CPAP） …… 1203
间歇指令通气（intermittent mandatory ventilation，IMV） …… 1203
同步间歇指令通气（synchronized intermittent mandatory ventilation，SIMV） …… 1203
压力支持通气（pressure support ventilation，PSV） …… 1203
容量支持通气（volume support ventilation，VSV） …… 1204
双气道正压通气（bi-level positive airway pressure，BIPAP） …… 1204
比例扶助通气（proportional assisted ventilation，PAV） …… 1204
气道压力释放通气（airway pressure releasing ventilation，APRV） …… 1204
反比通气（inverse ratio ventilation，IRV） …… 1204
高频喷射通气（high frequency jet ventilation，HFJV） …… 1204
高频正压通气（high frequency positive pressure ventilation，HFPPV） …… 1204
高频振荡通气（high frequency oscillation，HFO） …… 1205
机械呼吸的原则与注意事项（principles and notices of mechanical ventilation） …… 1205
机械呼吸对生理的影响（efect of mechanical ventilation on physiology） …… 1206
呼吸机引起的肺损伤（ventilator induced lung injury，VILI） …… 1206
气压伤（barotrauma） …… 1206
容积伤（volutrauma） …… 1207
机械呼吸的理想要求（desired mechanical ventilation） …… 1207
机械呼吸期间的监测（monitoring during mechanical ventilation） …… 1207
血气监测（blood gas monitoring） …… 1207
通气方式的选择（choice of ventilation type） …… 1207
吸氧分数的选择（choice of FiO_2） …… 1208
提高动脉血氧饱和度的措施（methods for increasing oxygen saturation） …… 1208
纯氧吸入试验（100% oxygen inhalation test） … 1208
气管插管的并发症（complication of tracheal intubation） …… 1209
呼吸机的撤离指征（weaning from respirator） …… 1209
拔管指征（indication of extubation） …… 1209

气管导管拔除术（extubation） …… 1209
拔管后再插管（reintubation after extubation） …… 1210
允许高二氧化碳血症（permissive hypercapnia） …… 1210
气管内吹气（tracheal gas insufflation，TGI） …… 1210
液体通气（liquid ventilation，LV） …… 1210
心脏按压（cardiac compression） …… 1211
心脏按摩（cardiac massage） …… 1211
心前区叩击（precordial thump） …… 1211
胸外心脏按压（external cardiac（chest）compression，ECC） …… 1211
胸外心脏按摩（external cardiac massage） …… 1211
儿童及婴幼儿胸外按压（external cardiac compression for children and infants） …… 1211
新生儿胸外按压（external cardiac compression for neonates） …… 1212
孕妇胸外按压法（external cardiac compression for gestation women） …… 1212
足跟按压法（external cardiac compression by heel） …… 1212
插入式腹部按压心肺复苏（interposed abdominal counterpulsation，IAC－CPR） …… 1212
主动加压－减压 CPR（active compression-decompression CPR） …… 1212
生命棒（life-stick） …… 1212
胸廓按压器（chest compressor） …… 1212
气动 CPR 背心（pneumatic CPR vest） …… 1212
咳嗽心肺复苏法（cough－induced CPR） …… 1212
胸外心脏按压的机制（mechanism of external cardiac compression） …… 1212
胸外心脏按压的注意事项（precautions for external cardiac compression） …… 1213
胸外心脏按压的优缺点（advantage and disadvantage of external cardiac compression） …… 1213
胸外心脏按压的并发症（complications of external cardiac compression） …… 1213
胸外心脏按压的禁忌证（contraindications to external cardiac compression） …… 1213
开胸心脏按压（open chest compression，OCC） …… 1213
开胸心脏按压的适应证（indication to open chest cardiac massage） …… 1214
胸内心脏挤压的注意事项（notices of internal cardiac compression） …… 1214
微创开胸（open chest cardiac massage by minimally invasive technique） …… 1214
主动脉球囊阻塞（intraaortic balloon occlusion） …… 1214
经膈心脏挤压法（transphrenic cardiac compression） …… 1214
膈下心脏挤压（hypophrenic cardiac compression） …… 1215
心脏按压时心肌和脑的血流量（myocardial and cerebral blood flow during cardiac massage） …… 1215
心脏按压有效的标志（indicator of effective cardiac compression） …… 1215
心脏按压无效的表现及其原因（manifestation and causes of non-effectiveness of cardiac compression） …… 1215
心室颤动的治疗方法（therapeutic methods of ventricular fibrillation） …… 1215
除颤器（defibrillator） …… 1216
心脏除颤（electric defibrillation） …… 1216
电除颤（electric defibrillation） …… 1216
胸外电击除颤（external defibrillation） …… 1216
胸内电击除颤（internal defibrillation） …… 1216
影响电击除颤效果的因素及改进措施（affecting factors of electric defibrillation effect and its improvement） …… 1217
心室停顿的治疗（therapeutic methods of asystole） …… 1217
心电机械分离的治疗（therapeutic methods of EMD） …… 1217
心腔内联合注射药物（combined drugs by endocardial injection） …… 1217
复苏时的体位（position during cardiopulmonary resuscitation） …… 1217
停止抢救的指征（indication for terminating resuscita-tion） …… 1218
输液及给药途径（route of infusion and drug administration） …… 1218
复苏时输液原则（transfusion principle during resuscitation） …… 1219
输液种类的选择（choice of infusion） …… 1220
CPR 期间用药的目的（purpose of drug administration during cardiopulmonary resuscitation） …… 1220

肾上腺素（adrenaline; epinephrine） …… 1220
阿托品（atropine） …… 1221
甲氧胺（methoxamine） …… 1221
氯化钙（calcium chloride） …… 1221
利多卡因（lidocaine） …… 1221
溴苄胺（bertylium） …… 1221
普鲁卡因胺（procainamide） …… 1221
维拉帕米（verapamis） …… 1222
异丙肾上腺素（isoprenaline; isoproterenol; isuprel） …… 1222
去甲基肾上腺素（norepinephrine; noradrenaline; levarterenol） …… 1222
多巴胺（dopamine） …… 1222
多巴酚丁胺（dobutamine） …… 1222
间羟胺（metaraminol） …… 1222
普萘洛尔（propranolol） …… 1223
酚妥拉明（phentolamine） …… 1223
洋地黄制剂（digitalis） …… 1223
多培沙明（dopexamine） …… 1223
呋塞米（frusemide） …… 1223
碳酸氢钠（sodium bicarbonate） …… 1223
血管收缩药（vasoconstrictor） …… 1224
血管扩张药（vasodilator） …… 1224
皮质激素（corticoid） …… 1224
血浆代用品（plasma expander; plasma substitute） …… 1224
给药途径（route of drug administration） …… 1225
心跳恢复后的处理（management after the return of heart beat） …… 1225
维持循环功能（maintenance of circulatory function） …… 1226
复苏后低血压的原因（causes of post - resuscitation hypotention syndrome） …… 1226
复苏后低血压的处理（treatment of post-resuscitation hypotention） …… 1226
复苏后高血压的原因（causes of post-resuscitation hypertention syndrome） …… 1227
复苏后高血压的处理（treatment of postresuscitation hypertention） …… 1227
复苏后心律失常的原因（causes of post-resuscitation arrhythmia） …… 1227
复苏后心律失常的类型（types of post-resuscitation arrhythmia） …… 1228
复苏后心律失常的治疗（therapy of post-resuscitation arrhythmia） …… 1228
复苏后肺水肿的原因（causes of pulmonary edema after resuscitation） …… 1229
肺水肿的临床表现与诊断（clinical manifestation and diagnosis of pulmonary edema） …… 1229
肺水肿的治疗（therapy of pulmonary edema） …… 1229
复苏后急性肾衰的原因（causes of acute renal failure after resuscitation） …… 1230
急性肾衰的临床表现（clinical manifestation of acute renal failure） …… 1230
急性肾衰的诊断（diagnosis of acute renal failure） …… 1231
肾衰的预防（prevention of renal failure） …… 1231
急性肾衰的治疗（therapy of acute renal failure） …… 1231
多尿期处理（treatment of diuresis） …… 1232
复苏后酸中毒的原因（causes of post-resuscitation aci-dosis） …… 1232
酸中毒对机体的影响（effect of acidosis on body） …… 1232
复苏后酸中毒的治疗（therapy of post-resuscitation acidosis） …… 1232
碱中毒的原因（causes of post-resuscitation alkalosis） …… 1233
碱中毒对机体的影响（effect of alkalosis on body） …… 1233
碱中毒的治疗（treatment of postresuscitation alkalosis） …… 1233
复苏后血钾异常的原因（causes of post-resuscitation hyperkalemia and hypokalemia） …… 1233
复苏后高钾血症的治疗（treatment of post-resuscitation hyperkalemia） …… 1233
低钾血症的治疗（treatment of post-resuscitation hypokalemia） …… 1234
血钠异常的原因（causes of hypernatremia and hyponatremia ） …… 1234
血钠异常的治疗（treatment of post-resuscitation hypernatremia and hyponatremia） …… 1234
张力性气胸（tension pneumothorax） …… 1234
心包压塞（pericardial tamponade） …… 1234
空气栓塞（air embolism） …… 1234
支气管痉挛（bronchiospasm） …… 1235

脑水肿（cerebral edema）…… 1235
Q－T间期延长综合征（prolonged Q－T interval syndrome）…… 1235
洗出性酸性中毒（washout acidosis）…… 1236
氧中毒（oxygen intoxication）…… 1237
缺血－再灌注损伤（ischemia-reperfusion injury）…… 1237
脑的缺血－再灌注损伤（cerebral ischemia-reperfusion injury）…… 1238
心肌的缺血－再灌注损伤（myocardial ischemia－reperfusion injury）…… 1238
肾的缺血－再灌注损伤（renal ischemia－reperfusion injury）…… 1238
肠的缺血－再灌注损伤（intestinal ischemia－reperfusion injury）…… 1238
缺血－再灌注损伤的防治原则（prevention of ischemia－reperfusion injury）…… 1238
心肌顿抑（myocardial stunning）…… 1239
细胞凋亡（apoptosis）…… 1239
脑的解剖生理特点（anatomical and physiological characteristics of brain）…… 1239
脑血流的自动调节机制（autoregulation mechanism of cerebral blood flow）…… 1239
脑缺血的分类（classification of cerebral ischemia）…… 1240
全脑缺血－缺氧的病理生理（pathophysiology of complete cerebral ischemia－hypoxia）…… 1240
再氧合损伤（reoxygenation damage）…… 1241
全脑缺血的原发性变化（primary changes of complete cerebral ischemia）…… 1241
全脑缺血的继发性损伤（secondary injury of complete cerebral ischemia）…… 1241
继发性脑损害的原因（causes of secondary cerebral injury）…… 1242
Ca^{2+}与花生四烯酸代谢产物假设（hypothesis of cal-cium and the products of arachidonic acid metabolism）…… 1243
自由基假设（free radical hypothesis）…… 1243
激动性氨基酸假设（excitatory aminoacid hypothesis）…… 1243
激动毒性神经元损伤（excitatoxic neuronal damage）…… 1243
酸中毒假设（acidosis hypothesis）…… 1244
脑缺血缺氧后的病理形态改变（pathomorphology of cerebral ischemia and hypoxia）…… 1244
急性脑缺氧的临床表现（clinical manifestations of acute cerebral hypoxia）…… 1244
全脑缺血后脑损伤程度的评估（evaluation of the extent of cerebral injury after complete cerebral ischemia）…… 1245
颅内高压的体征和症状（sign and symptom of intracranial hypertension）…… 1245
脑复苏（cerebral resuscitation）…… 1245
脑保护（brain protection）…… 1246
脑复苏的时限（time limit of cerebral resuscitation）…… 1246
缺氧性脑损害的类型（types of hypoxic cerebral da-mage）…… 1246
意识状态的检查（check on consciousness）…… 1246
昏迷深度的评估（evaluation of depth of coma）…… 1246
格拉斯哥昏迷分级（Glasgow coma scale，GCS）…… 1247
瞳孔的检查（check of pupil）…… 1247
Doll眼活动（Doll eye）…… 1247
眼部的检查（check of eye）…… 1247
眼底检查（check of eye ground）…… 1247
颈紧张反射（tonic neck reflex）…… 1248
运动和感觉（movement and sensation）…… 1248
肌张力（myotonia）…… 1248
瘫痪分类（classification of paralysis）…… 1248
霍夫曼氏征（Hoffmann reflex）…… 1248
巴彬斯基征（Babinski reflex）…… 1249
睫脊反射（cilio-spinal reflex）…… 1249
脑干功能损害部位的判断（judgement on position of brain stem's function damage）…… 1249
脑复苏的治疗措施（treatment of cerebral resuscitation）…… 1249
颅外原性内稳态（extracranial homeostasis）…… 1249
颅内原性内稳态（intracranial homeostasis）…… 1250
降低颅内压的措施（measure of decreasing intracranial pressure）…… 1251
促进脑血流再通的措施（measure to promote cerebral blood reflow）…… 1252
高压氧（high pressure oxygen；hyperbaric oxygen）…… 1252

高压氧治疗复苏指征（indication of hyperbaric oxygen therapy for cerebral resuscitation） …… 1253
低温疗法（hypothermia treatment） …… 1253
急性脑缺氧的临床经过与恢复（clinical process and recovery of acute cerebral hypoxia） …… 1253
复苏后护理（nursing care after resuscitation） …… 1254
呼吸道护理（care of respiratory tract） …… 1254
口腔与角膜护理（care of mouth and cornea） …… 1255
鼻饲营养（nutrition through nose） …… 1255
尿路和肠道护理（care of urethra and intestinal tract） …… 1255
皮肤护理（care of skin） …… 1255
肌肉和关节的护理（care of muscle and joint） … 1255
心肺脑复苏结局的预测（prediction about CPBR's result） …… 1255
完全性脑缺血的转归（outcome of complete cerebral ischemia） …… 1256
脑功能恢复的顺序（sequence of cerebral function's restoration） …… 1256
脑复苏的预后判断（prognosis evaluation of cerebral resuscitation） …… 1256
皮质下生存（subcortical survival） …… 1256
去大脑强直（decerebrate rigidity） …… 1256
脑死亡（brain death） …… 1256
胃插管技术（insertion of gastric tube） …… 1256
肺动脉导管置入术（pulmonary arterial catheterization） …… 1257
动脉穿刺及置管（ateriopuncture and catheterization） …… 1257
重要脏器的血液灌流和氧合（blood perfusion and oxygenation of vitals） …… 1257
感染的原因（causes of infection） …… 1258
感染的治疗（therapy of infection） …… 1258
基础能量消耗（basal energy expenditure，BEE） …… 1258
静息能量消耗（resting energy expenditure，REE） …… 1259
食物的特殊动力作用（specific dynamic action of food，SDA） …… 1259
氮平衡（nitrogen balance，NB） …… 1259
肠内营养（enteral nutrition，EN） …… 1259
全肠外营养（total parenteral nutrition，TPN） …… 1259
机械通气的营养支持（nutritional support for mechanical ventilation） …… 1259
组织对缺氧的耐受时间（tolerant time of histogenous hypoxia） …… 1260
死亡的含义（implication of death） …… 1260
心脏死亡（cardiac death） …… 1260
临床死亡（clinical death） …… 1260
大脑死亡（cerebral death） …… 1260
生物学死亡（biological death） …… 1260
社会死亡（social death） …… 1260

危重病急救医学

简介 …… 1261
脂肪栓塞综合征（fate mbolism syndrome） …… 1263
埋藏式自动复律除颤器（implantable cardioverterdefibrillator，ICD） …… 1263
胃黏膜内 pH（intramural pH，Phi） …… 1263
嗜睡状态（somnolent state） …… 1263
浅昏迷状态（sopor state） …… 1264
昏迷状态（coma） …… 1264
深昏迷状态（sopor state） …… 1264
碱中毒（alkalosis） …… 1264
细胞黏附分子（cell adhesion molecule） …… 1264
去皮质综合征（apallic syndrome） …… 1264
无动性缄默症（akinetic mutism） …… 1264
闭锁综合征（locked - in syndrome） …… 1264
气体交换（gas exchange） …… 1264
热休克蛋白（heat shock protein） …… 1264
导管相关性感染（catheter - related infection） … 1265
肠内营养（enteral nutrition） …… 1265
血流动力学监测（hemodynamic monitoring） …… 1265
金黄色葡萄球菌肺炎（staphylococcus aureas pneumonia） …… 1265
溶血性尿毒症综合征（hemolytic uremic syndrome，HUS） …… 1266
生长因子（growth factor） …… 1266
人工气道（artifical airway） …… 1266
免疫抑制（immunodepression） …… 1266
生长激素（growth Hormone，GH） …… 1266
二重感染（double infection） …… 1266
急性粟粒性结核（acute miliary tuberculosis） …… 1266
颅脑损伤（craniocerebral injury） …… 1267
内皮细胞功能失调（endothelial cell functional disorder） …… 1267

腹部手拳冲击法（heimlich maneuver） …… 1267
危机管理（crisis management） …… 1267
肝素（heparinum） …… 1267
镇静剂（sedative） …… 1268
H_2 - 受体拮抗剂（h2 - receptor blockers） …… 1268
镁（magnesium） …… 1268
乳酸钠林格注射液（compound Sodium Lactate and Ringers Injection） …… 1268
三羟基甲基氨基甲烷（trishydroxymethylamino-methane） …… 1268
谷氨酸（glutamic Acid） …… 1269
乙酰半胱氨酸（acetylcysteine） …… 1269
生长抑素（somatostatin） …… 1269
茶碱（theophylline） …… 1269
肌苷（inosine） …… 1269
参麦（SHENMAI） …… 1270
参附（SHENFU） …… 1270
鱼精蛋白（protamine） …… 1270
万古霉素（vancomycin） …… 1270
阿托品（atropine） …… 1271
红细胞生成素（erythropoietin） …… 1271
谷胱甘肽（glutathione） …… 1271
发病率（morbility） …… 1271
病死率（mortality） …… 1272
陈 - 施呼吸（cheyne - Stokes' respiration） …… 1272
生理性死腔（physiological dead space） …… 1272
氧合（oxygenation） …… 1272
肺动脉导管（patent ductus arteriosus） …… 1272
蛋白 C（protein C） …… 1272
脂多糖（lipopolysaccharide） …… 1272
去极化时间（depolarization time） …… 1273
诱导型一氧化氮合酶（inducible nitric oxide synthase Sedative） …… 1273
前降钙素（procalcitonin） …… 1273
可溶性肿瘤坏死因子受体（soluble TNFα receptor, STNFR） …… 1273
T - 细胞缺陷（defect of T - cells） …… 1273
兴奋性氨基酸（excitatory aminoacids） …… 1273
胶原蛋白（collagen Protein） …… 1273
超氧阴离子（superoxygen anion） …… 1274
次黄嘌呤核苷酸（inosinic monphosphate） …… 1274
自主神经系统（autonomic nervous system） …… 1274
阴离子间隙（anion Gap） …… 1274
止痛法（analgesia） …… 1274
抗生素疗法（antibiotics Therapy） …… 1274
心脏功能（cardiac function） …… 1274
左心室功能（left ventricular function） …… 1275
血红蛋白（hemoglobin） …… 1275
白细胞（leucocyte） …… 1275
脑电图（electroencephalogram） …… 1275
心包填塞（cardiac tamponade） …… 1275
肺动脉高压（pulmonary hypertension） …… 1276
肾功能不全（renal dysfunction） …… 1276
持续气道正压通气（continuous positive airway pressure, CPAP） …… 1276
容量支持通气（volume support ventilation, VSV） …… 1277
压力调节容量控制通气（pressure regulated volume control ventilation, PRVCV） …… 1277
压力支持通气（pressure support ventilation, PSV） …… 1277
压力控制反比通气（pressure regulated inverse rate ventilation） …… 1277
间歇指令性通气/同步间歇指令性通气（intermittent mandatory ventilation, IMV/Synchronized intermittent mandatory ventilation, SIMV） …… 1277
再灌注损伤（reperfusion injury） …… 1278
机械通气（mechanical ventilation） …… 1278
部分液相通气（partial liquid ventilation, PLV） …… 1278
无创伤通气（noninuvasive ventilation, NIV） …… 1278
颅内压（intracranial pressure） …… 1278
感染（infection） …… 1278
肺挫伤（lung contusion） …… 1278
通气/血流灌注比（ventilation/perfusion ratio） … 1279
吸气气流（inspiratory flow） …… 1279
利多卡因（lidocaine） …… 1279
电击伤（electrical injury） …… 1279
糖尿病酮症酸中毒（diabetic ketoacidosis, DKA） …… 1279
心源性休克（cardiogenic shock） …… 1280
已酮可可碱（dentoxifylline） …… 1280
无脉性电活动（pulseless electricity activity, PEA） …… 1280
空气栓塞（air embolism） …… 1280
气道管理（airway management） …… 1280

气管切开（造口）术（tracheotomy） …… 1280
环甲膜穿刺（造口）术（thyrocricoid puncture） …… 1281
羊水栓塞（amnionic fluid embolism） …… 1281
过敏性休克（allergic shock） …… 1281
肠道菌群易位（translocation of intestines Flora） …… 1281
C－反应蛋白（c－response protein） …… 1281
持续性肾脏替代治疗（continuous renal replacement therapy，CRRT） …… 1281
弥漫性血管内凝血（disseminated intravascular coagulation） …… 1282
猝死（sudden death） …… 1282
呼吸机撤离（weaning） …… 1282
呼气末二氧化碳（partial pressure of expiration terminal carbon dioxide，$PETCO_2$） …… 1282
重症哮喘（哮喘持续状态）（status asthmatics） …… 1282
β内酰胺酶抑制剂（βlactamase inhibitor） …… 1282
糖尿病高渗性昏迷（diabetic hyperosmolar coma） …… 1283
代偿性抗炎反应综合征（compensative antiinflammatory response syndrome） …… 1283
抗凝血酶Ⅲ（anti－thrombin Ⅲ，AT－Ⅲ） …… 1283
温度稀释法（thermodilution method） …… 1283
自动体外除颤（automated external defibrillators，AEDs） …… 1283
心脏性猝死（sudden cardic death，SCD） …… 1284
心血管虚脱（cardiovascular collapse） …… 1284
急性冠脉综合征（acute coronary syndromes，ACS） …… 1284
冠状动脉造影术（coronary artery angiography） …… 1284
冠状动脉旁路移植术（coronary artery bypass graft，CABG） …… 1284
经皮经腔冠状动脉成形术（percutaneous transluminal coronary angioplasty，PTCA） …… 1285
心肌梗死（acute myocardial infarction，AMI） …… 1285
人工心脏起搏术（artificial cardiac pacing） …… 1285
多巴胺（dopamine） …… 1285
多巴酚丁胺（dobutamine） …… 1285
心输出量（cardiac output） …… 1286
心脏风险评估（cardiac risk evaluation） …… 1286
脑死亡（brain death） …… 1286
心肺分流术（cardiac－pulmonary bypass） …… 1286
按压/通气比例（compression/ventilation ratio） …… 1286
心肺复苏（cardiac pulmonary resuscitation） …… 1286
脑复苏（cerebral resuscitation） …… 1286
复苏实践指南（resuscitation practice guideline） …… 1287
核因子 KB（nuclear factor Kappa B） …… 1287
细胞凋亡（apoptosis） …… 1287
气管内吹气（tracheal gas insufflation，TGI） …… 1287
高频震荡通气（high frequency oscillation ventilation，HFOV） …… 1287
延迟复苏（delayed resuscitation） …… 1287
溶栓治疗（therombolytic therapy） …… 1288
大黄（rheum） …… 1288
选择性消化道去污染术（selective decontamination of digestive tract，SDD） …… 1288
肠黏膜屏障（intestinal mucosa barrier） …… 1288
单克隆抗体（monoclonal antibody） …… 1288
紧急体外循环（acute extracorporeal circulation） …… 1288
高血钙危象（crisis of hypercalcemia） …… 1289
急性重症胆管炎（acute cholangitis of severe type，ACST） …… 1289
急性肝功能衰竭（acute heptic failure） …… 1289
挤压综合征（crush syndrome） …… 1289
多发伤（multiple injury） …… 1289
多处伤（multiple wound） …… 1290
复合伤（compound wound） …… 1290
氧输送/氧耗（oxygen delivery/Oxygen consumption） …… 1290
甲状腺危象（thyroid crisis） …… 1290
急性重症胰腺炎（acute severe pancreatitis） …… 1290
死亡概率模型（mortality probability model） …… 1290
中毒（poisoning） …… 1291
睡眠呼吸暂停综合征（sleep apnea syndrome） …… 1291
肺栓塞（pulmonary embolism） …… 1291
抗胆碱能毒综合征（anticholinergic poisoning syndrone） …… 1291
胆碱毒综合征（cholinergic poisoning syndrone） …… 1291
文血里氧气面罩（venturi oxygen mask） …… 1291
阿片类制剂中毒综合征（opium poisoning syndrome）

…… 1292
镇静安眠药中毒综合征（sedative - hypnotic poisoning syndrome） …… 1292
呼吸功（breathing work） …… 1292
胸壁和肺顺应性（chrst and lung compliance Poisoning） …… 1292
美蓝（methylene Blue） …… 1292
氨力农（amrinone） …… 1292
米力农（milrione） …… 1293
神经肌肉阻滞剂（nerve - Muscle Retarder） …… 1293
去甲肾上腺素（levarterenol） …… 1293
多黏菌素 B（polymyxin B） …… 1294
口对口通气（mouth to Mouth Breathing） …… 1294
医院获得性肺炎（hospital acquired pneumonia） …… 1294
呼吸机相关肺炎（pneumonia with mechanical ventilation） …… 1294
呼气末正压通气（positive end - expiratory pressure, PEEP） …… 1295
间歇正压通气（intermittent positive pressure ventilation, IPPV） …… 1295
俯卧位通气（prone position, PP） …… 1295
血浆置换（plasma exchange） …… 1295
多脏器衰竭（multiple organ failure, MOF） …… 1295
Glasgow 昏迷评分（glasgow Coma Scale Score, GCS） …… 1295
创伤评分（trama Score, TS） …… 1296
多脏器功能不全评分（mODS score） …… 1296
Glasgow - Pittsburgh 评分（glasgow - Pittsburgh Coma Scale Score） …… 1297
APACHE Ⅱ评分（aPACHE Ⅱ Scale Score） …… 1298
APACHE Ⅲ评分（aPACHE Ⅲ Scale Score） …… 1299
膜肺（extracorporeal membraneoxygenation, ECMO） …… 1300
阿—斯综合征（adams—Stokes syndrome） …… 1301
终末事件（final event） …… 1301
心跳骤停（cardiac arrest） …… 1301
主动加 - 减压复苏法（active compress - decompress CPR） …… 1301
气动“马甲”法（pneumatic vest CPR） …… 1301
主动脉球囊反搏术（intra - aortic balloon pumping） …… 1301
低温/亚低温疗法（hypothermia/Subhypothermia therapy） …… 1301
全人工心脏（total artificial heart） …… 1302
Swan - Ganz 导管（swan - Ganz Catheterization） …… 1302
SOFA 评分（sepsis - related organ failure assessment） …… 1302
简化急性生理学评分（simplified acute phsiologg scoce, SAPS） …… 1302
复苏后综合征（Post - resucitation syndrome） …… 1302
插入式腹部反搏术（interposed abdominal counterpulsation, IAC） …… 1303
损伤严重度评分（injury Severity Score, ISS） …… 1303
心室辅助设备（ventricular assistant device） …… 1303
创伤、损伤严重度评分（trauma and Injury Severity Score, TRISS） …… 1303
胸外按压（chest compression） …… 1303
开胸心脏按压（open chest CPR） …… 1303
升压素（angiotensinamide） …… 1304
肾上腺素（adrenaline） …… 1304
出血性休克（hemorrhagic shock） …… 1304
内毒素血症（endotoxaemia） …… 1304
革兰阴性菌菌血症（gram negative bacteraemia） …… 1304
内毒素性休克（endotoxic shock） …… 1304
脉搏血氧饱和度（pulse arterial oxygen saturation, SpO_2） …… 1305
中心静脉压（central venous pressure, CVP） …… 1305
脑氧代谢率（cerebral oxygen metabolic rate, $CMRO_2$） …… 1305
昏迷持续时间（coma duration） …… 1305
充血性心力衰竭（congestive heart failure） …… 1305
肌酸激酶（creatine kinase, CK） …… 1306
肌钙蛋白（troptin） …… 1306
细胞因子（cytokine） …… 1306
除颤（defibrillation） …… 1306
腹泻（diarrhea） …… 1307
多普勒超声监测（doppler ultrasound monitoring） …… 1307
不复苏原则（not for resuscitation guidelines） …… 1307
危重病医学（critical Care Medicine） …… 1307
中华医学会急诊医学分会（chinese Association of Emergency Medicine） …… 1307
重症监护病房（intensive Care Unit, ICU） …… 1307

国际疾病分类（international Classification of Diseases，ICD） …… 1308
腹腔室（间）隔综合征（abdominal compartment syndrome，ACS） …… 1308
酸中毒（acidosis） …… 1308
获得性免疫缺陷综合征（acquired immune deficiency syndrome，AIDS） …… 1308
呼吸衰竭（respiratory failure） …… 1309
肺气压伤（pulmonary barotrauma） …… 1309
血气分析（blood gas analysis） …… 1309
支气管肺泡灌洗（bronchoalveolar lavage） …… 1310
支气管镜（bronchoscope） …… 1310
允许性高碳酸血症（permissive hypercapnia） …… 1310
急性（成人）呼吸窘迫综合征（acute/Acute respiratory distress syndrome，ARDS） …… 1310
急性肺损伤（acute lung injury，ALI） …… 1311
急性酒精中毒（acute alcohol intoxication） …… 1311
移植物排斥反应（graft rejection） …… 1311
抗凝剂（ Anticoagulant） …… 1311
肺表面活性物质（pulmonary surfactant，PS） …… 1312
肿瘤坏死因子（tumor Necrosis Factor，TNF） … 1312
内源性呼吸末正压（auto PEEP） …… 1312
休克（shock） …… 1312
创伤性休克（traumatic shock） …… 1312
烧伤性休克（burn shock） …… 1313
神经源性休克（neurogenic shock） …… 1313
室颤（ventricular Fibrillation） …… 1313
应激性溃疡（stress－related gastric injury） …… 1313
癫痫持续状态（status epilepticus） …… 1313
全身炎症反应综合征（systemic inflamantory response syndrome，SIRS） …… 1313
脓毒症（sepsis） …… 1314
盐酸纳络酮（naloxone hydrochloride） …… 1314
碳酸氢钠（sodium bicarbonate） …… 1314
经食道超声心动图（transesophageal echocardiography，TEE） …… 1314
伤员拣别分类（triage） …… 1314

体液平衡失调

简介 …… 1315
体液的组成（composition of body fluid） …… 1316
体液的成分（component of body fluid） …… 1316
水的生理功能（physiological function of water） …… 1317
电解质的生理功能（physiological function of electrolyte） …… 1317
摩尔及物质的量、浓度（mole，quantity of substance，concentration） …… 1317
渗透压（osmotic pressure） …… 1318
水及溶质的内交换（interchange of water and solute） …… 1318
水和溶质的外交换（extrachange of water and solute） …… 1319
酸性物质和碱性物质的来源（origin of acid and alkaline substances） …… 1320
体内酸碱平衡的调节（regulation of acid－base balance in the body） …… 1320
低钠血症（hyponatremia） …… 1321
低钠血症病因（etiology of hyponatremia） …… 1321
低钠血症临床表现（clinical manifestation of hyponatremia） …… 1321
低钠血症的诊断（diagnosis of hyponatremia） …… 1322
低钠血症的治疗（therapy of hyponatremia） …… 1322
高钠血症（hypernatremia） …… 1323
高钠血症病因（etiology of hypernatremia） …… 1323
高钠血症的临床表现（clinical manifestation of hypernatremia） …… 1323
高钠血症的诊断（diagnosis of hypernatremia） … 1323
高钠血症的治疗（therapey of hypernatremia） …… 1324
钾代谢异常（disorders of potassium metabolism） …… 1325
低钾血症（hypokalemia） …… 1325
低钾血症的病因（etiology of hypokalemia） …… 1325
低钾血症的临床表现（clinical manifestation of hypokalemia） …… 1325
低钾血症的诊断（diagnosis of hypokalemia） …… 1326
低钾血症的治疗（therapy of hypokalemia） …… 1326
高钾血症（hyperkalemia） …… 1326
高钾血症的病因（etiology of hyperkalemia） …… 1326
高钾血症的临床表现（clinical manifestation of hyperkalemia） …… 1327
高钾血症的诊断（diagnosis of hyperkalemia） …… 1327
高钾血症的治疗（therapy of hyperkalemia） …… 1327
低钙血症（hypocalcemia） …… 1328
低钙血症的病因（etiology of hypocalcemia） …… 1328
低钙血症的临床表现（clinical manifestation of

hypocalcemia) …… 1328
低钙血症的诊断（diagnosis of hypocalcemia）…… 1328
低钙血症的治疗（therapy of hypocalcemia）…… 1329
高钙血症（hypercalcemia）…… 1329
高钙血症的病因（etiology of hypercalcemia）…… 1329
高钙血症的临床表现（clinical manifestation of hypercalcemia）…… 1329
高钙血症的诊断（diagnosis of hypercalcemia）… 1330
高钙血症的治疗（therapy of hypercalcemia）…… 1330
低镁血症（hypomagnesemia）…… 1330
低镁血症的病因（etiology of hypomagnesemia）…… 1330
低镁血症的临床表现（clinical manifestation of hypomagnesemia）…… 1331
低镁血症的诊断（diagnosis of hypomagnesemia）…… 1331
低镁血症的治疗（therapy of hypomagnesemia）… 1331
高镁血症（hypermagnesemia）…… 1331
高镁血症的病因（etiology of hypermagnesemia）…… 1331
高镁血症的临床表现（clinical manifestation of hypermagnesemia）…… 1332
高镁血症的诊断（diagnosis of hypermagnesemia）…… 1332
高镁血症的治疗（therapy of hypermagnesemia）…… 1332
低磷血症（hypophosphatemia）…… 1332
高磷血症（hyperphosphatemia）…… 1332
酸碱平衡紊乱（disorders of acid and alkali balance）…… 1333
代谢性酸中毒（metabolic acidosis）…… 1333
代谢性酸中毒病因（etiology of metabolic acidosis）…… 1334
代谢酸中毒临床表现（clinical manifestation of metabolic acidosis）…… 1335
代谢性酸中毒的诊断（diagnosis of metabolic acidosis）…… 1335
代谢性酸中毒的治疗（therapy of metabolic acidosis）…… 1335
代谢性碱中毒（metabolic alkalosis）…… 1335
代谢性碱中毒的原因（etiology of metabolic alkalosis）…… 1336
代谢性碱中毒的临床表现（clinical manifestation of metabolic alkalosis）…… 1336
代谢性碱中毒的诊断（diagnosis of metabolic alkalosis）…… 1337
代谢性碱中毒的治疗（therapy of metabolic alkalosis）…… 1337
呼吸性酸中毒（respiratory acidosis）…… 1338
呼吸性酸中毒的原因（etiology of respiratory acidosis）…… 1338
呼吸性酸中毒的临床表现（clinical manifestation of respiratory acidosis）…… 1338
呼吸性酸中毒的治疗（therapy of respiratory acidosis）…… 1338
呼吸性碱中毒（respiratory alkalosis）…… 1338
呼吸性碱中毒病因（etiology of respiratory alkalosis）…… 1338
呼吸性碱中毒的临床表现（clinical manifestation of respiratory alkalosis）…… 1338
呼吸性碱中毒的治疗（therapy of respiratory alkalosis）…… 1338
体液代谢平衡和酸碱平衡失调的综合治疗（comprehensive therapy of imbalance of body fluid and acid - base metabolism）…… 1338
中英文索引目录 …… 1340
中文索引 …… 1341
英文索引 …… 1462

神经外科学简介

神经外科学是用外科学方法研究神经系统疾病的一门临床医学专科，在治疗上以手术为主要手段。虽然有的书中提到，在埃及、印度等地曾发现过钻孔的颅骨标本，认为很久以前就有人进行过头颅及大脑创伤的治疗。然而，神经外科学作为一门独立的学科是在19世纪后叶，在脑的基本生理及局部定位知识基础上发展起来的。在外科系统中，是发展较晚的一门专科。

1870年Fritsch和Hitzig创立了脑功能定位学说，从而建立了一套临床神经系统检查法，为脑部病变定位诊断提供了依据。据此许多外科医生如Hirschfelder（美）、Horseley（英）、Krause（德）等都曾对颅内肿瘤、脑脓肿、脊髓压迫症及三叉神经痛等病进行过手术治疗，为神经外科奠定了基础。著名加拿大神经外科学家Penfield评价近代神经外科的奠基人时认为：近代神经外科诞生于1870~1890年间的英国，主要应归功于Mac Ewen和Horsley。但在此期间，神经外科学却面临着很多困难，诸如诊断比较困难，手术器械短缺，止血方法不足，术后发生严重脑水肿、颅内感染增多和病死率高等，阻碍着神经外科的发展。

20世纪初，一位杰出的神经外科技术革新家Cushing（美）出现在神经外科学史上，为“近代神经外科学开拓者”。早在1917年他首先提出的神经外科手术操作原则至今仍为神经外科医生所遵循。他设计了用小夹夹住帽状腱膜止血；设计了银夹、银夹台，用银夹夹闭血管止血；与Bovie合作发明了高频电刀及电凝，用于开颅手术止血；提出术毕要缝合硬脑膜与帽状腱膜，以减少创口的感染与渗液。他们这些巨大成就使神经外科手术完全改观，将80余年前的脑手术病死率降到了7.3%，这是令人惊奇的成绩。他的不朽功绩备受后人崇敬。他对垂体瘤、胶质瘤、脑膜瘤、听神经瘤等进行了系统的研究。这些专著目前仍被认为是神经外科学中的经典著作，是从事神经外科工作者必读的参考资料。1919年，为神经外科技术的交流与提高，美国成立了外科医师学院，宣布神经外科成为一门独立的外科专科。1920年，美国成立了世界上最早的也是规模最大的神经外科医师学会，Cushing任主席，宗旨是促进神经外科领域的发展和加强神经外科医师的培养。学会每年举办一次会议，上午进行手术表演，下午论文交流。这个世界上第一个神经外科中心，由Cushing长期担任主席，可以说是现代神经外科医师的摇篮，各国神经外科医师多慕名前来进修。可见神经外科的初期发展与成熟是在美国，巨匠Cushing（1867~1936）功不可没。在此阶段，1917年Dandy发明的脑室和气脑造影术；1927年Moniz发明的脑血管造影术；1929年Berger脑电图的临床应用，在神经外科疾病的诊断提高上，都做出了很大贡献。

现代神经外科的发展，在很大程度上与其他相关学科如物理学、计算机学、生物学等的发展是分不开的。1947年Moore应用放射性核素诊断脑病。1947年Spiegel和Wycis首先把立体定向仪，应用于临床治疗锥体外系疾病。1956年Leksell发现头颅超声探测中的颅中线波，可以作为一侧大脑半球有占位性病变的依据，1960年后借鉴眼科、耳鼻喉科使用手术显微镜手术的经验，应用于神经外科，取得了突出成绩。以Yasargil为代表的神经外科学，自1968年应用手术显微镜下进行手术，使原来不可能做的手术和手术禁区被逐步打破。显微镜下手术对脑深部病

变、脑干肿瘤、脊髓髓内肿瘤，以及各种不同部位和类型的脑动脉瘤、脑血管畸形等，均取得了显著疗效，成为一次重大突破，使神经外科步入了操作清晰、损伤轻微、高疗效、低死亡的显微神经外科时代。20世纪.70年代初期，诞生了介入神经放射治疗学，集神经影像学、神经外科手术学和神经病学为一体，使许多以前认为不治或难治之症的血管疾患，如脑、脊髓血管畸形，硬脑膜动静脉瘘，颅内巨大动脉瘤，都得到了良好的治疗效果。

20世纪70年代以后神经外科学又有了划时代的飞跃发展，Hounsfield发明的电子计算机X线体层扫描（简称CT）和20世纪80年代初核磁共振影像技术（简称MRI）的相继出现，具有革命性，空前地提高了神经外科诊断技术水平。另外，数字减影动脉造影（简称DSA），三维CT立体成像，核磁共振血管造影（简称MRA），立体定向放射外科治疗（简称γ刀或X刀），立体定向射频热凝疗法（简称细胞刀），脑组织移植，脑室镜等新的诊断和治疗方法，使神经外科的发展日新月异。

解放前，我国的神经外科工作基本是一片空白，直到新中国成立后才得以蓬勃发展。毕业于北京协和医院、留学加拿大，师从世界著名神经外科专家Penfield教授、从事神经病理和神经外科临床研究的赵以成教授，于1952年在天津创立了我国最早的脑系科（包括神经内、外科），并组织了全国第一个神经外科专科医生培训班，培养了以后在全国各地开展神经外科的骨干和学术带头人，他们中很多人成为了新中国国内、外知名神经科专家、教授。在此前后由原苏联留学归来专攻神经外科的涂通今教授在西安也设立了神经外科，并附设了神经眼科、神经耳鼻喉专业。上海史玉泉教授、沈阳段国升教授也都在其所在单位成立了神经外科专业，并在以后多次举行进修班和短期训练班，为我国神经外科的发展做出了很大贡献。赵以成教授于1954年又在北京医学院附属医院成立了神经外科，并于1960年在北京成立了我国第一所神经外科研究所。当时他任所长，王忠诚教授任副所长，为我国的神经外科的发展奠定了坚实的基础。可以说赵以成教授是开创我国神经外科的先驱，是为我国神经外科的创建做出了杰出贡献的创始人。从此我国神经外科从无到有，从小到大，迅速发展。此后，在他的接班人王忠诚院士的领导下，我国神经外科得到了长足的发展。北京神经外科研究所已拥有神经外科专科床位300张，康复病床100张，14个基础研究室，专业技术骨干500余人，可称得上设备先进，人才济济，不仅是我国和亚洲最大的神经外科研究所，在世界上也是屈指可数的。在临床研究上，对颅内肿瘤、脑血管病等的外科手术治疗，无论在数量上还是效果上，都居于世界最先进的行列。1982年该所被定为世界卫生组织（WHO）神经科学研究协作与训练中心。尤其是王忠诚院士在过去被认为是禁区的脑干肿瘤，应用显微手术切除已达300余例，获得很高的有效率和治愈率，术后病死率不足1%，在世界上处于领先地位。从全国范围来看，在提高指导下的普及，使全国水平不断提高，现在省、市级医院，几乎都有神经外科专科的设立，从事神经外科专业的医师已有8 000余名，其中主治医师以上者已达3000余人。对颅脑外伤、颅内肿瘤、脑血管病、脊髓疾病以及其他一些难于诊治的疾患，诊断准确性和手术效果都已达到很高水平．尤其近10年来，较高水平的有关神经外科热点问题的专题著作，如雨后春笋，层出不穷。对国外新技术的引进，如现代立体定向神经外科技术，立体定向放射外科技术（γ刀和X刀）、介入神经放射技术、脑室镜技术和立体定向射频热凝技术（细胞刀）等，也都在开展、提高、进而进入普及阶段。在王忠诚院士指导下，《中华神经外科杂志》，并于1986年成立了中华医学会神经外科学会，为今后我国神经外科的发展奠定了极为有利的基础，并做出了卓越贡献。

神经外科学

精神外科学（psychosurgery） 精神外科学是研究应用手术破坏脑的局部特定组织结构（切除部分脑皮质或切断部分神经纤维），以改变脑的某些特定功能，从而达到消除或减轻功能性精神病人的症状。其中包括对脑的解剖、生理功能、治疗手段和方法以及临床效果等从基础到临床的研究。1935 年 Fulton 及 Jacobsen 在第二届国际神经精神科学会上，发表了关于额叶功能的论文，介绍切除双侧额叶后的猩猩完全丧失神经精神病性及挫折性性格的情况，为开展精神外科奠定了理论基础。Moniz 等于 1936 年根据这一理论并为减少额叶切除手术的危险性，而设计了额叶白质切断术，取得了与额叶切除术相同的效果。将冠状缝水平的额叶皮质下的白质全部切断，保留脑皮质的连续定名为“标准”额叶切断术。经过广泛的实践，Freeman 和 Watt 写了一本额叶切断术的专著，定名为《精神外科》，从此确定了这一学科的命名。此后在手术方法上不断得到改进，比如在手术入路上，Freeman 等采用脑侧面入路，Lyerly-Popen 采用枕部旁正中入路，Fiamberti 等采用经眶入路等方法。由于”标准”额叶切除术后副作用大，病人智力下降、人格改变、消极、丧失进取心、甚至生活不能自理，所以在切断部位与范围进行了改进，如 Calm，Liringstone，Scoville 等改用只有涉及额叶内侧面的扣带回，Scovill，Lewin 等改用有限度的双侧额眶区的手术，都取得了优异成绩。术后都没有引起明显的智能及人格的改变，使标准额叶切除术被弃用。在脑立体定向手术开展以后，选择性破坏额叶的局部区域，使疗效更进一步提高。1970 年、1972 年、1976 年及 1978 年历届世界精神病学会对精神外科都作了肯定评价，确认手术是有效的。Ward 曾提出破坏扣带回皮质是治疗精神病最适宜的方法。另外，有人在额眶区皮质作选择性毁损，也可使顽固性精神病人出现不同程度的好转。经比较观察认为扣带回毁损对精神及运动过渡性失常效果较好，而额眶区毁损对忧郁性失常效果较好。近年研究边缘系统与前脑的解剖生理取得了很大进步，Papez 于 1937 年描述了一条往返于下丘脑、丘脑前核、扣带回及海马之间的纤维环路（Papez 环路，亦称内环路），认为它可能是情绪、感觉与行为的中枢。Yakorler 于 1948 年又补充了一条经额眶叶、脑岛、颞前皮质、杏仁核及丘脑背内侧核之间的纤维环路（Yakorler 环路，亦称基底外侧环路）亦参与情绪与行为活动。这两个组成环路都接受来自中枢不同水平的控制，调节着情绪与行为活动，使之处于稳定状态。如调节功能发生故障便引起各种不同程度的情绪或行为改变。这些研究成果，为精神外科治疗原理提供了重要依据。内环路与外环路的纤维大体上排列成同心圆的形式，其中心区主管内脏活动，中间层主管情绪活动，最外层为实现对周围环境改变的活动。Maclean（1949）把中间层列为内脏活动与情绪之间相互作用最强的一层，并认为与精神躯体疾病的发生有重大的作用，于 1952 年将环路定名为边缘系统。边缘内侧环路具有注意力、记忆力和学习功能，这一环路的破坏可引起运动与精神活动减低的精神状态，如不动不语、淡漠、睁眼昏迷等综合征。如为刺激性病变将引起动作及精神性活动过多的综合

征，如焦虑、兴奋激动、强迫观念及强迫行为等。故在内侧环路制造破坏性毁损有利于缓解异常活动。边缘外侧环路的生理功能十分复杂，如广泛的情绪行为障碍、忧郁情绪、感受失常（幻觉）以至各种侵袭行为均可发生。其中杏仁核部分可能与行为输出冲动的调节有关。颞前皮质部分可能与储存过去的经验及对来自各区的感受、情绪和行为失常的分析与释义有关。额眶区则可能是颞前叶皮质更高一级的调节机构。因此，选择适当部位的毁损有助于改变病人的情绪与行为的失常。目前，虽然对精神外科的治疗效果已经作了充分的肯定，但仍然存在着两种不同的意见，反对意见多数来自激进派精神病学医师，部分政治家及社会权威人士，致使精神外科工作陷于低潮状态．只有努力将精神病发病机制加以澄清，方可取得彻底信任，促进其不断向前发展。

功能性神经外科学（functional neurosurgery） 功能性神经外科这一概念，是在1956年由Wertheimer基于Leriche（1949）的“功能外科”一词而首先提出的。在他的“功能神经外科”一书的内容中包括不自主运动、癫痫、疼痛、精神病、脑血管疾病、脑水肿、颅内压改变等疾病及其外科治疗的病理生理机制。但随着神经系统基础学科研究的不断进展，使功能性神经外科的概念已发生了显著变化。本世纪初，人们采用后根切断术和脊髓丘脑束切断术治疗顽固性疼痛。采用病灶切除治疗癫痫。20世纪30年代末，采用额叶病灶切除治疗精神病。20世纪40年代末，立体定向技术问世后，开始用于锥体外系疾病的治疗。至此，现代功能性神经外科已基本形成。20世纪50年代后，由于对神经系统脑电生理有了更深的了解，尤其是自20世纪70年代植入电刺激技术的诞生，对功能性神经外科的含义又有了新的变化，由以前治疗均属破坏性手术，转变成亦可用不损伤神经组织的方法治疗功能性疾病。如对残疾病人进行植入电刺激以重建其功能，用脑移植术治疗帕金氏病等。目前，功能神经外科的手术除破坏性手术和刺激性手术外，又增加了重建性手术，共同组成功能性神经外科。内容包括：1. 调节神经系统功能。通过对神经系统的某些结构或通路进行破坏、刺激、或重建的手段，达到改变原神经系统的不平衡的生理过程，使之产生新的生理平衡以达到治疗的目的。这种手段称为功能性神经外科手术，所治疗的疾病即为功能性神经外科疾病。2. 研究揭示神经系统功能。通过对神经系统的结构和通路的破坏、刺激和重建，又提供了研究人脑高级活动和功能性神经外科疾患的最佳条件。故功能性神经外科也是调整和研究神经系统功能的神经外科。可见，功能性神经外科学的含义，不应仅限于是治疗功能性神经系统疾病的外科学，也是校正调节和研究揭示神经系统功能的外科学。

立体定向神经外科（stereotactic neurosurgery） 立体定向神经外科是神经外科中的一个重要分支，系利用影像学定位和定向仪引导，将微电极穿刺针等显微器械置入脑内特定靶点，进行诊断和治疗中枢神经系统的各种病症。可见立体定向手术包含定向术和导向术两方面内容。早在19世纪后半叶，Dittmar和Woroschiloff于1873年就设计出一个简单的定位器械，用于破坏兔脑和脊髓内的运动或感觉通路。后来Zernor于1889年设计了一个可固定于头部的定向仪原型。目前公认的立体定向三维系统是英国Horsley和Clarke在1906年提出并完成的。Clarke认为，脑内任何一靶点都可在脑切面图谱上定位，只要与相应的XYZ三点三维坐标点对应即可，而与颅骨钻孔位置并无特定关系。并制成了第一台动物实验立体定向仪，并于1920年发表了猫脑和猴脑的立体定向切面图谱。立体定向手术应用于临床，是1947年美国Spiegel和Wycis使用自制的立体定向仪，作了第一例丘脑背内侧核毁损术治疗震颤麻痹。他们由于把脑室造影显现的前联合与后联合作为脑内的参照点，从而提高了定位精度。临床应用的早期阶段，是利用毁损脑内某一部位，用以改善药物治疗无效的临床症状为治疗研究的重点。在五六十年代，国际立体定向神经外科曾掀起一个高潮，纷纷争寻新靶点，研究治疗震颤麻痹以及疼痛等的疗效，同时研制各种符合自己需要的立体定向仪，并收到满意效果。20世纪60年代初，我国亦开展了立体定向手术，成功的治疗了许多锥体外系疾病和疼痛的病人。有的单位也开始研制立体定向仪。由于采用脑室造影进行间接的解剖定位不够准确，毁损灶的大小也难以控制，导致手术的并发症较多，影响了手术的深入开展。20世纪70年代以后，由于计算机、先进影像学和定向仪的发展，使立体定向手术进入了崭新的阶段。现代立体定向手术，一改旧貌，是以计算机技术为基础，以CT、MRI引导方法为代

表的立体定向神经外科手术。并将治疗范围逐步扩大，现已远远超出功能性神经外科的治疗范围。目前除治疗各种功能性神经外科疾患外，尚可进行脑内病变的活体检查，脑瘤局部应用射频热凝、冷冻、微波加热、同位素置入、药物注入等，亦为内镜和小孔洞显微镜手术处理脑深部小病灶开辟了新途径。

显微神经外科学（microneurosurgery） 显微神经外科是指在手术显微镜或手术放大镜下，应用精细的手术器械进行神经系统各项手术操作，包括对组织的分离、切割和切除等。在手术野放大情况下进行手术操作，可以超越人类自然视力的限制，从宏观进入微观，大大提高了术者对解剖结构的辨认能力和对正常与病理组织的鉴别水平，从而减少失血和术中的损伤，尽可能达到彻底的根治效果，也是神经外科显著进步的标志之一。显微外科手术创始于1921年，为瑞典耳科医生 Nylen 首先采用，直到20世纪60年代初方引入到神经外科。1960年 Jacobson 进行了大脑中动脉内膜切除术，1962年 Smith 进行了周围神经吻合术，1961年 House 和 Kurze 等（1962）作了经颞听神经瘤切除术，1963年 Kurze 作了脊髓切开、脑膜瘤切除、神经根切断、颅外神经吻合等手术。1967年 Donaghy 作了脊髓和血管手术，1964年 Adam 以及 Pool（1966）、Rand（1967）等进行了颅内动脉瘤手术，1965年 Lougheed 等进行了颅内颈内动脉分叉部血栓切除术，1967年 Yasargil 和 Donaghy 进行了大脑中动脉皮质支与颞浅动脉吻合术。至20世纪70年代，几乎在神经外科的各个方面都广泛应用了显微外科技术。显微手术的优点在于：可以提供良好的深部照明；可以精确地分辨组织并进行精良的手术操作；可以避免较多的脑牵拉，防止正常脑组织的损伤和避免因牵拉造成的动脉瘤早期破裂。随着神经外科显微手术的不断开展，使与之相应的显微解剖学亦得到了进步。例如对脑池的深入研究，使蛛网膜下腔的脑池成为神经外科医生的手术引导图，能在蛛网膜下腔池内沿自然通路进行剥离和显露动脉与神经，这在不用手术显微镜时是不容易做到的。

血管内神经外科学（endovascular neurosurgery） 血管内神经外科学亦称介入神经放射学。所用的导管多在3F以下，故又称微导管血管内治疗学。是神经外科一个分支学科，属于微侵袭神经外科学范畴。它首先是从利用细导管对脑血管和脊髓血管进行选择和超选择性造影开始的。以后不断发展，在不长的时间内很多学者即相继开展了血管内的脑和脊髓血管病的治疗。例如早期 Dichiro 和 Doppman 等对脊髓血管畸形进行了血管内栓塞治疗。1960年 Luessenhop 采用经颈外动脉插管向颈内动脉注入塑料或钢珠栓子治疗脑动静脉畸形，取得了成功。以后 Serbinenko 在细导管的前端置一球囊，将之送入皮层动脉分支，对801例脑动静脉畸形的300多根供血动脉进行球囊闭塞术，效果满意。1973年 Serbinenko 又采用可脱性硅胶球囊，经血管栓塞颈内动脉瘤获得成功。1978年 Djindjan 报告了栓塞治疗的大宗硬脑膜动静脉瘘的经验。随着微细导管的不断改进，操作技术的不断提高，新型的栓塞材料不断开发，使血管内神经外科治疗学不断地飞速发展，治愈率不断提高，治疗范围亦不断扩大。1989年 Shcheglor 报告的617个动脉瘤的完全闭塞率高达91%。血管内神经外科的治疗，现已不仅限于对血管病变的栓塞性治疗，亦可用溶栓剂治疗早期的脑血栓，以及动脉内直接的化疗给药和多血性颅内疾患的术前供血动脉栓塞以防术中组织失血。

立体定向放射神经外科学（stereotactic radioneurosurgery） 立体定向放射神经外科是指用立体定向的方法准确地确定靶点空间位置，然后将高能放射线汇集并精确地覆盖靶点组织，从而达到类似外科手术切除的效果，而周围组织所受的损害很少。过去常规放射治疗时，接受放射线的剂量，在靶点组织和射线经过的脑组织间基本相等，故放射治疗效果取决于靶组织对放射线的敏感程度。这样，使放射治疗的治疗效果受到很大限制。如何只提高靶点的接受放射线剂量而使正常脑组织在大剂量射线治疗时仍不受损害，一直是长期放疗的历史上未能解决的难题。直到1951年 Larson 和 Leksell 提出了立体定向放射外科（简称 SRS）的构思，并经过多年来的许多学者不断努力探索，终于1967年由 Leksell 和 Larson 合作研制成了具有175个钴源的世界上第一台“γ刀”。1975年 Leksell 又安装了有201个钴源的第二代“γ刀”。同年又引进刚出现不久能与 CT 相配套的立体定向头架，使“γ刀”更加简便、准确和更高的效率。1984年第三代“γ刀”问世，使之性能更加完善。随后有些学者又从事于将直线加速器改装成放射外科设备的研究。1992年 Loeffler 和 Alexander 制出

了第一台直线加速器放射外科设备。因直线加速器产生高能X线，用影像学立体定向方法确定颅内靶点，计算机工作站根据影像学资料制定计划，包括照射容积、剂量等，然后用直线加速器等中心作多个弧面旋转，使高能X线聚焦于靶点（病灶或预定损毁处），将其“切除”（即摧毁），故亦称此设备为“X”刀。

此外，在无创的立体定向放射外科发展的同时，有创的立体定向放射外科（即立体定向脑瘤间质内照射疗法）亦得到很大的发展。这种治疗方法同样是先用立体定向仪和现代影像学相结合确定颅内病灶的位置，用导向装置将穿刺针或导管插入肿瘤内，然后注入放射性同位素，进行肿瘤间质照射。亦可当导管导入瘤内后，利用高剂量短距离遥控后装机，按治疗计划将放射源放入预定部位，按预定时间照射，最后再将放射源退入储源库内。这种放射线不经过脑组织，只直接照射病灶局部，产生大剂量的放射效应，而周围基本上无放射损伤。

内镜神经外科学（endoscopic neurosurgery） 是指应用内镜诊断和治疗神经外科疾病的方法。早在1910年Espinasse就曾用膀胱镜在脑室内烧灼侧脑室内的脉络丛，治疗脑积水的病人。Dandy（1922年）用同法获得部分成功。1923年Mixter也曾用膀胱镜行第三脑室底切开治疗脑积水。1931年Burman用内镜观察椎管内结构，1932年Dandy将其使用的Kelly膀胱镜命名为脑室镜。1934年Putnam在脑室镜上加入了电烧的探针。直到1936年Scaff使脑室镜的改进较为齐全，包括了照明、冲洗、光学系统和单极电凝。在这较长的初步发展阶段主要是治疗交通性脑积水。至60年代光导纤维技术的出现，才使内镜得到长足进步，能使用软质、可操纵纤维内镜进行颅内手术，1980年Shelden研制了一种肿瘤切除镜，第一次在内镜下切除了脑内的微小肿瘤。到20世纪80年代以后，随着近代脑室镜的研制成功，其手术范围也在逐步扩大，并使内境与立体定向相结合，内镜与激光、立体定向相结合、以及与超声刀（CUSA）、激光立体定向相结合，使内镜手术具备了定位准、创伤小、功能多等特点。并提出了“内镜神经外学”、“内镜立体定向术”等，使之成为神经外科分支学科之一，并成为微侵袭神经外科组成的一部分。目前已应用于治疗颅内血肿、颅内肿瘤、脑内占位性病变和脊髓疾病等。

无框架立体定向导航神经外科学（frameless stereotactic guided neurosurgery） 自1908年Horsley和Clarke发明了世界上第一台立体定向仪，创建脑立体定向技术以来，随着现代工程技术、计算机软件和影像引导技术的神速发展，目前，无框架立体定向导航神经外科技术已经问世。1986年Robert等介绍了一种与CT图像、显微镜相结合的无框架定向手术系统，这个比较理想的定位系统除了操作简易、迅速之外，很重要一点是没有固定的定位框架，不妨碍手术操作，同时能向手术医生提供实时三维图像，以便在术中引导和导航。其工作原理是：1. 在一个坐标空间内，不论是确定框架空间内的靶点位置或将手术器械通过框架送到靶点上去，从今日计算机角度来看，数字化仪即可负担起框架的作用。2. 框架可以确定图像坐标空间和手术野之间的关系，现在可以通过计算机方法或数学方法加以解决。3. 框架能将已取得的坐标信息，转移给导向系统，促使手术的完成，而今可以通过三位数字化仪和计算机图解法来完成，免除了框架的累赘。至今工程科技界和厂商结合下研究出了一系列无框架定向手术系统．例如Zeiss公司的MKM系统的设计很适合手术医生的实际要求，在复杂的手术环境中能自动帮助医生导航指向，指出病灶的精确位置，提高手术微侵袭的水平。它们的特点是：有赖于大功率计算机的帮助和卓越的三维图像数据的处理；计算机工作站成为主要组成部分，将实像与虚像（计算机产生的图像）紧密的结合在一起用于手术（主要是靠软件的发展，编制程序的工程师与神经外科医生通力合作）；数字化仪在无框架立体定向技术系统中起着关键性作用，如1986年Robert创用声波数字化仪来跟踪显微镜或手术器械的方位，也有人采用发光二极管（LED）发射红外光的光学数字化仪作为导航系统；装备立体定向手术显微镜，显微镜上配备发光二极管（LED），导航系统会使显微镜精确地直接定焦在图像上，可控制图像的转动、平移和升降，计算机还可以驱动显微镜到达一个特定位置；利用术前CT、MRI三维图像和立体定向导航技术相结合，在手术过程中提供实时定向导航，包括手术入路、手术轨迹、开颅范围、皮层切口的部位及大小，实时显示手术野周围的重要解剖结构，病灶部位及大小，可以帮助增加肿瘤切除范围，减少术后并发症。由于无框架立体定向导航系统的出现，大大扩大了手术范围。目前除功能性疾病的导航手术外，已应

用于脑室镜的导航，癫痫、颅底、脊髓、大脑皮质运动区、颅脑损伤后颅内感染等导航手术。虽然如此，但无框架定向系统仍是一项为时尚短的新技术，有待不断总结与提高，使之更加完善。

微侵袭神经外科学（minimally invasive neurosurgery） 1990年Wickham Fitzpatriek曾首先提出“微侵袭外科”的概念，而“微侵袭神经外科”一词是1992年Bauer和Hellwig首先提出的，当时他们仅指应用内镜治疗中枢神经系统疾病。但目前已延伸到泛指在微小创伤的情况下治疗神经外科疾病的含义。它包括了显微神经外科、立体定向神经外科、立体定向放射神经外科、血管内神经外科和内窥镜神经外科等多种近代新发展的神经外科分支学科。可以说，微侵袭神经外科学是现代科技成果在神经外科领域里的综合体现。从发展中可以看出，以上五个神经外科的分支，既要独立发展，又要相互渗透，互相补充，以达到让患有神经外科疾患的病人仅受微小的创伤即能达到十分满意治疗效果的目的。

中枢神经系统（central nervous system） 神经系统分为中枢神经系（含有绝大多数的神经元胞体）和周围神经系（主要由感觉神经元和运动神经元的轴突组成，为中枢神经系在身体的周围部分），中枢神经系统包括脑和脊髓，分别位于颅腔和椎管中。中枢神经系统来源于外胚层，经神经板、神经沟后形成神经管，胚胎时是一个管状结构，脊髓和延髓下段的管腔为中央管，延髓上段和后脑的室腔扩大成为第四脑室，向上与中脑的室腔—中脑导水管相通。间脑的室腔是第三脑室，经室间孔与端脑的侧脑室相通。脑由端脑、间脑、中脑、后脑和延髓组成。端脑形成左、右大脑半球，它与间脑共同构成大脑。后脑包括脑桥和小脑。一般将延髓、脑桥和中脑合称为脑干。神经元的胞体通常在某些部位聚集在一起，称为核；或构成较广泛的密集细胞层或细胞团，称灰质。神经元的轴突则形成神经纤维传导束。在脊髓、小脑、大脑皮质和某些其它部位，纤维传导束密集形成白质。传导束为扁平结构者称为丘系；若为圆形或粗大结构者称为索。

自主神经系统（autonomic nervous system） 自主神经系统包括中枢部和周围部，后者与内脏、心血管、腺体和非横纹肌的神经分布有关。因此形成神经系统的内脏部分。由于此系统似不受人的意志控制，是不随意的，故有人将内脏运动神经习惯称之为自主神经系统。其实这是一种错觉，因为它与躯体神经活动的变化密切相关。虽然内脏神经与躯体神经的联系在结构上一直不清楚，但由躯体神经活动所激发的内脏反射的功能证据都很丰富。此外，因为自主神经系统主要是控制和调节动植物共有的新陈代谢活动，并不支配动物所特有的骨骼肌，因此，也称之为植物神经系统。它受大脑皮层的影响，但有其一定独立活动功能。在脑的各级中枢，特别是大脑皮质控制或影响下调节内脏活动、血管运动和腺体分泌，使机体维持内外环境的统一平衡。自主神经系统分为交感神经和副交感神经。交感神经来自脊髓胸、腰段，副交感神经来自脑干和骶髓，其高级中枢位于大脑皮质和丘脑下部。人体任何器官的神经支配都是由交感和副交感神经这对矛盾着的两个方面相互作用所维持和调节的，任何一方的太过或不足都可引起机体的功能失调。

交感神经系统（sympathetic nervous system） 是自主神经系统两大部分之一。其神经末梢的化学递质是去甲肾上腺素。当其兴奋时，引起交感神经末梢交感素即肾上腺素的分泌，可引起支配器官的弥漫性功能紧张度增高，表现为瞳孔散大、眼裂增宽、眼球突出、心跳加快、血压升高、呼吸加快、支气管扩张、胃肠道蠕动和分泌功能受抑制、凝血时间缩短、周围血容量增加、内脏和皮肤血管收缩等一系列反应。简单地说，交感神经的兴奋引起机体的消耗增加，器官的活动能力增强。交感神经由交感干、交感神经节、神经和神经丛组成。交感干位于脊柱两侧由椎旁神经节和节间支连成，呈链状。交感干上端附于颅底外面，向下延伸至第2尾椎前面，左右相连构成奇节。它分为颈、胸、腰、骶、尾五部。交感神经节前纤维（白交通支）的细胞体位于全部胸髓和1～3腰髓。灰质侧角的中间外侧柱内细胞（初级中枢）发出轴突（节前纤维），经脊神经前根出脊髓，入交通支走行至胸腰部交感干神经节，在此可分为三个去向：1. 止于交感干神经节。2. 沿交感干上行或下行，止于颈部或骶部的交感干神经节。3. 穿过交感干止于椎前神经节，如腹腔神经节、主动脉肾神经节、肠系膜上、下神经节等。交感干神经节和椎前神经节为节后神经元（二级神经元）胞体所在地，节前纤维在此与之发生突触连系。自

节内发生的节后纤维（灰交通支）大部分与副交感神经纤维共同组成植物神经丛，再一起分布到内脏器官；另一部分纤维再经交通支返回脊神经，亦随之一起分布到皮肤的汗腺、立毛肌和小血管平滑肌。

副交感神经系统（parasympathetic nervous system） 是自主神经系统两大部分之一。副交感神经末梢的化学递质是乙酰胆碱，是乙酰胆碱能神经的一部分，其功能较交感神经具有相对的专一性。兴奋时表现为瞳孔缩小、唾液分泌增加、心跳减慢、血管扩张、血压降低、胃肠蠕动和消化腺分泌增加以增进其吸收功能、膀胱与直肠收缩促进废物的排除。总之，副交感神经的兴奋可抑制机体的耗损、协调增加积贮，完全与交感神经起拮抗作用。副交感神经因其中枢核位置的不同可分为颅部和骶部两部分。初级中枢位于脑干和脊髓的2~4骶节。自中枢发出的节前纤维在副交感神经节中交换神经元，其节后纤维分布于平滑肌、心肌和腺体。副交感神经节一般均位于脏器附近或脏器的壁内，因而节后纤维很短，即入效应器。副交感神经的神经核团有：1. 在中脑内起自动眼神经副交感核，此核发出的节前纤维随动眼神经止于睫状节，再发出的节后纤维分布于瞳孔括约肌和睫状肌。2. 在脑桥的副交感神经核、涎核，节前纤维伴面神经至蝶腭神经节，节后纤维至泪腺、鼻腔和腭的腺体。有些节前纤维经鼓索至下颌下神经节，以后发出节后纤维至颌下腺和舌下腺。3. 在延髓的副交感神经核有下涎核，节前纤维至耳神经节，节后纤维至腮腺；迷走神经运动背核，节前纤维组成迷走神经，分支到心、肺、食管、胃、肠、肝、胰、肾等器官内换神经元，其节后纤维极段，分布至上述各器官的效应器。4. 在骶部的副交感纤维起自骶节2~4灰质的中间内、外侧核，其节前纤维形成盆内脏神经，加入盆丛，分支到结肠左曲以下的消化管和盆腔的泌尿生殖器官，在器官旁或器官的壁内换神经元，节后纤维支配器官的效应器。

周围神经系统（peripheral nervous system） 周围神经系统是神经系统中的周围部分，即指中枢神经系统脑和脊髓以外的神经成分而言，它包括脑神经、脊神经和自主神经及其相关的神经节和结缔组织鞘，全部位于软脑膜覆盖的中枢神经系统周围。中枢和周围神经纤维在中枢内进行连系，两者之间有一过渡区在与脑和脊髓的神经根附着处有一定距离的地方。传入神经纤维连接感受器至中枢神经系，其神经元胞体位于特殊的感觉器或脑、脊髓的感觉神经节。传出神经纤维连接中枢神经系至效应器，它们的胞体位于中枢灰质内的神经元的周围轴突。人类有12对与脑相连的脑神经，31对与脊髓相连的脊神经。交感干、交感神经节和内脏神经也都是周围神经的一部分。

头皮结构（structure of scalp） 头皮结构是颅顶软组织的总称，可分为正中 的额顶枕区和两侧的颞区。两区的层次和结构不同。额顶枕区的结构由浅入深有五层，前三层连接很紧密。1. 皮肤层：厚且致密，内含汗 腺、皮脂腺、淋巴、血管、毛囊及头发；2. 皮下组织层：为众多致密结缔组织分隔的小 叶，其间充以脂肪，血管和神经位于皮肤与帽状腱膜之间；3. 帽状腱膜层：为白色坚韧的膜状结构，前连额肌，后连枕肌，侧方与颞浅筋膜融合，可认为是颅顶肌的一部分，此层与皮肤紧密连接，与骨膜连接疏松；4. 腱膜下层：为薄层疏松组织，其间有许多导血管与颅内静脉窦相通，是颅内感染和静脉窦栓塞的途径之一；5. 骨膜层：贴附于颅骨表面，在颅缝处贴得最紧密，故骨膜下血肿可被局限。颞区结构分为6层，即皮肤、皮下组织、颞浅筋膜、颞深筋膜、颞肌和骨膜。颞肌很发达，颞筋膜也很坚韧，故颞部有较厚的软组织保护，减压术常在颞肌下进行。

颅骨（skull） 颅骨由1块额骨、2块顶骨、2块颞骨、1块枕骨、1块蝶骨和1块筛骨共8块骨组成。为一圆形硬壳，具有保护脑的作用。颅骨分颅顶和颅底两部分，其分界线为：枕外粗隆—上项线—乳突根部—外耳道上缘—颞下缘—额骨颧突上缘—眶上缘—眉弓的连线。该线以上为颅顶，以下为颅底。

颅囟（fontanel） 在胚胎和出生后的短期内，颅骨各骨化中心相接处，有尚未发生骨化的膜性部分称颅囟。有1个前囟（在冠状缝与矢状缝交界处）、2个前外侧囟（相当于翼点）、2个后外侧囟（在人字缝与颞骨乳突交界处）、和1个后囟（在矢状缝与人字缝交界处），共6个囟。在胎儿期延中线还有几个副囟，即眉间处的眉间囟，眉间与前囟间的额中囟，前囟与后囟之间的顶间囟和后囟以下的小脑囟。这些副囟均位于中线部位。

颅顶（skull cap） 颅顶由额骨、顶骨、颞骨鳞部和枕骨鳞部上半组成，借冠状缝、矢状缝、人字缝和鳞状缝接连在一起。颅盖骨一般为三层，即外板、板障和内板。内板和外板为密质骨，板障为松质骨。6岁以前颅顶尚为一层，6岁以后分化为三层，50岁以后板障层钙化，又融合为一层。

颅底（skull base） 颅骨从枕外粗隆经两侧的上项线、乳突根部、外耳道上缘、颞下嵴、额骨颧突上缘、眶上缘至眉弓的连线以下部分称颅底。颅底内面高低不平，借蝶骨嵴和颞骨岩部将之分为颅前窝、颅中窝和颅后窝。三者呈阶梯状的窝，各窝内有许多孔和裂，供血管和神经通过。

颅前窝（anterior cranial fossa） 颅前窝位于眼眶和鼻腔的上方，构成两者的顶，其前方与额窦仅以一骨板相隔。颅前窝由额骨眶板、筛骨筛板、蝶骨小翼和蝶骨体前部构成，容纳脑的额叶。窝底的正中线上有鸡冠，为大脑镰前部附着处。两侧为筛板，筛板上有筛孔，由鼻黏膜来的嗅丝通过它到嗅球。颅前窝的骨板极薄，是颅底骨折的常见部位。骨折后可以出现嗅神经损伤及脑脊液鼻漏等，有时可以引起脑膜炎等合并症。额骨眶板上面有许多凹凸不平的小骨嵴，故颅脑损伤时额叶在骨嵴上滑动可引起脑挫裂伤，并可形成血肿。颅前窝的 后界中部为视神经沟前缘，外部为蝶骨小翼 后缘（蝶骨嵴），脑膜中静脉回流到海绵窦所经过的蝶顶窦附着于此缘。蝶骨嵴的内侧端 为前床突，小脑幕游离缘的前端附着于此。

颅中窝（middle cranial fossa） 颅中窝形似蝴蝶，容纳脑的颞叶。前界是蝶骨嵴和视神经沟前缘，后界为颞骨岩部骨嵴，为小脑幕前外侧缘附着处。有一个正中部和两个外侧部。正中部为蝶骨体，蝶体中空为蝶窦，体的上面为蝶鞍，鞍中央凹陷部称垂体窝，容纳垂体。鞍前有横行的视交叉沟，其两侧为视神经孔，视神经经此入颅。蝶鞍两侧为海绵窦。颈内动脉入颅时先穿过此窦才进入硬脑膜内。蝶鞍前方正中有一小突起叫鞍结节，后方有一骨板向上称鞍背。在其两侧外上角扩展为后床突，有床突 间韧带和小脑幕附着。颅中窝外侧部低凹，由蝶骨大翼、颞骨岩部和鳞部构成窝底。在蝶骨大小翼之间为眶上裂，有动眼神经、滑车神经、外展神经和三叉神经眼支经此入眶。在大翼的根部，从前内向后外有圆孔、卵圆孔和棘孔依次为三叉神经第二支、第三支和脑膜中动脉通过三孔。岩骨尖与蝶骨体围成破裂孔，有颈内动脉、岩浅大神经、交感神经丛和静脉丛通过。破裂孔的外侧、岩骨上面有三叉神经半月节压迹，压迹外侧有弓状隆起，下为内耳的上半规管，隆起外侧为薄层骨板即鼓室盖，下有中耳鼓室。岩骨骨折伤及内耳迷路，则出现眩晕和平衡障碍，伤及鼓室盖并伴脑膜撕裂，则出现脑脊液耳漏，如鼓膜未破可经耳咽管出现鼻漏。

颅后窝（posterior cranial fossa） 颅后窝前界为岩骨嵴，后界为枕横沟，窝底由蝶骨、颞骨和枕骨构成，顶为小脑幕。颅后窝内含有小脑半球、脑桥、延髓和后6对脑神经的全部行程以及第3至第6对脑神经的部分行程。前面中央部有鞍背和枕骨斜坡承托脑桥和延髓。外部为岩骨后面，有内耳孔，为面神经、前庭蜗神经和内听动脉所通过。窝底中央为枕骨大孔，孔的前方恰居枢椎齿状突之上，后部向下通向椎管。椎动脉和副神经颈支亦经枕大孔进入颅内。孔的前外侧缘有舌下神经管，舌下神经经此出颅腔。颅后窝后壁的中部有十字形突起称枕内粗隆，为窦汇所在。枕内粗隆向下的骨嵴称枕内嵴，为小脑镰附着处，内有枕窦。向两侧各有一横沟，为两侧横窦的所在处。横沟转向前下连接乙状窦沟，为乙状窦的位置。乙状窦沟的末端连颈内静脉孔，孔内由前向后有舌咽、迷走、副神经以及乙状窦与颈内静脉相继通过。

前囟（anterior fontanel） 为冠状缝与矢状缝相交处，位于鼻额点与枕外粗隆连线的前、中1/3交界处，距眉间约13cm，呈菱型，约4 cm长，2.5 cm宽。通常在2岁时闭合，也有早在生后6个月或晚到3岁才闭合的。可根据囟闭合的时间来衡量小儿的发育状况，即囟延迟闭合通常为佝偻病，小儿骨质中缺少矿物质的主要表现。前囟的张力及其变化还可作为诊断疾病的依据，例如颅内压增高时，张力增加，囟膨隆，休克和脱水时，张力降低，囟下陷。婴儿患脑积水时，还可经前囟施行脑室穿刺术。

后囟（posterior fontanel） 为矢状缝与人字缝相交处，位于枕外隆突上方约6cm，多数呈三角形，通常生后两个月闭合。

前外侧囟（anterior lateral fontanel） 前外侧囟也称蝶囟。位于额骨、顶骨、蝶骨大翼与颞鳞会合处，相当于翼点。形状不规则，通常生后3个月闭合。

后外侧囟（posterior lateral fontanel） 后外侧囟也称乳突囟。由顶骨、颞骨与枕鳞围成，在人字缝与颞骨乳头部交界处。生后不久即闭合。

颅缝（cranial suture） 新生儿颅骨各缘间的结缔组织层甚宽，故不存在缝，缝从生后一年开始发生，以后逐渐闭合，闭合先从颅骨内面开始。颅骨的主要颅缝有冠状缝、矢状缝和人字缝。其它较小的还有颞鳞缝、蝶鳞缝、顶乳缝和枕乳缝等。正常情况下，各颅缝在22~25岁时方完全闭合，其中以矢状缝最早，冠状缝次之，人字缝最晚，女性晚于男性。颅缝的早期闭合多见于头颅畸形。

枕外粗隆（external occipital protuberance） 它是枕骨鳞部中央的骨性隆起，有项韧带附着。粗隆下有直嵴称枕外嵴，直至枕大孔。粗隆左右有半规形线为上项线。粗隆的内面相当于窦汇所在的部位、从枕外粗隆向前至眉间引一直线，称矢状线，相当于大脑镰和上矢状窦的部位。

颧弓（zygomatic arch） 由颞骨颧突与颧骨颞突构成。颧弓平面将颅侧面分为上方的颞窝和下方的颞下窝。此弓的上缘相当于颅中窝的最低点。

颞骨岩部（petrous part of temporal bone） 颞骨岩部是颞骨的一部分，呈三棱锥形，尖端伸向前内，居枕基底与蝶骨大翼之间，作破裂孔之后外界，尖端有颈内动脉之内口。基底与颞鳞、乳突部相接。前面作颅中窝的后界。近中央有弓状隆起，为上半规管凸起所致。隆起的前外有一浅凹，凹底为较薄的骨片，部分作中耳之顶，称鼓室盖。向后有一沟达面神经管裂孔以出岩大浅神经，近尖处有颈内动脉管之上壁，该管之上有三叉神经压迹。后面中央部有一较大的孔，即内耳道，有面神经、前庭蜗神经、内听动脉经过。下面凹凸不平，中央有颈动脉管外口，向前内通入颈动脉管。颈内动脉入颅时通过之。

乳突（mastoid） 颞骨岩部后部扩大下垂，形成肥厚的突起，位于外耳道后方，称乳突。乳突内有许多腔隙称乳突小房。小房损伤开放后易形成脑脊液耳漏。

筛板（cribriform plate） 颅前窝的正中部分为嗅窝，嗅窝的底即为筛板，它构成鼻腔的顶。筛板上有筛孔，嗅丝通过筛孔连接位于嗅窝或嗅窝前部内的嗅球。筛板外侧与额骨眶部相接，形成额筛缝。筛板后缘与蝶骨相接，形成蝶筛缝。两侧筛板中间有正中向上伸出的纵行骨突，称鸡冠。筛板骨折时，如伤及嗅神经、嗅球或嗅束，可引起嗅觉障碍。如伴有脑膜撕裂，可使沿筛板外侧缘走行的眼动脉分出的筛前、后动脉或筛前动脉的脑膜支破裂而出血，血液直接经筛板上的裂孔或经下方破裂的筛窦而流入鼻腔，也可发生脑脊液鼻漏。

眶上裂（supraorbital fissure） 位于颅中窝底，略呈三角形的裂隙，底居内侧，尖向外侧。三角的上界为蝶骨小翼，下界为蝶骨大翼，内侧界为蝶骨体的一部分。此裂沟通眼眶和颅中窝。颅中窝和海绵窦的硬脑膜经眶上裂延续为眶骨膜。眶上裂可分为三段：1. 外侧段，在Zinn腱环之外，狭窄，有滑车神经、额神经（三叉神经分支）、泪腺神经和眼上静脉通过。2. 中央段，在腱环之后穿过腱环，有动眼神经的上下支、展神经、鼻睫神经及睫神经节的感觉根和交感根通过。3. 下段，位于腱环的下方，充满眶腺体，有眼下静脉通过。

视神经管（optic cannula） 位于蝶骨小翼的内侧，外侧与眶上裂为邻。管长约5~10 mm。颅内开口的上缘为返折的硬脑膜。视神经进入视神经管时，有约3 mm长的一段仅有硬脑膜包绕而无骨质覆盖。术中若电灼该处硬脑膜时，应注意有伤及视神经的危险。眼动脉由颈内动脉从海绵窦穿出处附近分出后，在视神经的下方，一并进入视神经管内，与之伴行入眶。

枕骨大孔（foramen occipitale magnum） 位于颅后窝的中央，孔较大呈卵圆形，纵径较长于横径，孔前方为枕骨基底部，它与蝶骨体直接结合（25岁以前借软骨结合）。孔的两侧有椭圆形关节面，称枕髁。髁的前外侧上方有舌下神经管外口。髁的后方有不恒定的髁管的开口。在枕髁外侧有一个规则的孔，称颈静脉孔，其前方有一圆形的孔称颈动脉管

外口。枕大孔为延髓与脊髓相续处，有椎动脉、副神经颈支通过此孔。小脑扁桃体疝时，小脑扁桃体即由此孔疝出。

破裂孔（foramen lacerum） 它位于颅中窝底的内侧、蝶骨体与颞骨岩部尖端相交处。是一不规则的裂孔，其上方，蝶骨体两侧有颈动脉沟，向前上达前床突。它的外侧有三叉神经压迹。颈内动脉经过此孔。

颞下窝（infratemporal fossa） 是颧弓平面以下，上颌骨体和颧骨后方的不规则间隙，主要容纳咀嚼肌等。窝向上与颞窝相通，窝的前壁为上颌骨体的颞下面，内侧壁为翼突外侧板，外侧壁为下颌支，下壁与后壁空缺。此窝向上借卵圆孔和棘孔与颅中窝相通，向前借眶下裂与眶相通，向内侧借上颌骨与蝶骨翼突之间呈纵行的翼上颌裂通翼腭窝。

翼腭窝（pterygopalatine fossa） 为上颌骨体、蝶骨翼突和腭骨之间的小间隙，深藏于颞下窝的内侧，是许多神经血管 经过的重要通道。此窝向外侧借翼上颌裂通 颞下窝，向前借眶下裂通眶，向内侧借腭骨与蝶骨共同围成的蝶腭孔通鼻腔，向后借圆孔通颅中窝，借翼管通颅底外面，向下移行于腭大管，并经腭大孔通口腔。

硬脑膜（cranial dura mater） 硬脑膜由两层坚韧致密的纤维构成，在两层之间有薄层网状组织，脑膜的血管和神经行于两层之间。硬膜与颅盖诸骨连接疏松，骨折出血时，易形成硬膜外血肿。硬脑膜与颅底则结合紧密，故颅底骨折时，易将硬脑膜与蛛网膜同时撕裂，形成脑脊液漏。硬脑膜内层可伸入颅腔在脑裂中形成突起，其中有大脑镰、小脑幕、小脑镰、鞍隔等。另外在特定部位，两层可以分离，形成腔隙，内衬以内皮细胞并与脑内静脉相连形成静脉窦，如上矢状窦、下矢状窦、海绵窦、直窦、横窦、乙状窦等。硬脑膜的供应血管主要为脑膜中动脉、亦有脑膜前、后动脉。

大脑镰（falx cerebri） 呈镰刀状，在矢状位由颅顶向下伸至两大脑半球之间。其前端窄，连于筛骨的鸡冠。后端宽，连于小脑幕顶。上缘附着在颅顶内面的矢状沟，内含上矢状窦。下缘游离与胼胝体相邻，游离缘内含有下矢状窦。

小脑幕（tentorium cerebelli） 呈新月形帐篷状，位于小脑与大脑底面之间。其后外侧缘附着于枕骨和顶骨后下角的横窦沟上。外侧缘附着在蝶骨的后床突和颞骨岩部（内含岩上窦）。内侧缘游离构成小脑幕切迹，并与鞍背围成小脑幕孔。幕孔的游离缘上方，是颞叶内侧的海马钩和海马回，游离缘下方是小脑上蚓部和小脑前叶，是脑疝好发部位之一。中脑居于幕孔中，幕孔与脑干之间为脑池，前方是脚间池，后方是四叠体池，两侧是环池。由于小脑幕切迹附近结构较多，倘若出现小脑幕切迹疝，邻近结构受压迫，可呈现相应的症状和体征。大脑镰的后端附在小脑幕上形成幕顶，内含有直窦。

鞍隔（diaphragma sellae） 鞍隔为环状皱襞，覆盖在蝶鞍垂体窝之上，将垂体隔在下面。中央有一孔，为鞍隔孔，连接垂体的漏斗及垂体柄从此通过。其前方附着于鞍结节和前床突，后方附着在鞍背和后床突，两侧附着在小脑幕游离缘构成垂体窝的顶。视交叉在鞍隔上方。

小脑镰（falx cerebelli） 小脑镰是镰状小皱壁，向前伸入于两侧小脑半球之间，不完全地分隔小脑两半球。小脑镰的后缘附着于枕骨正中线上，其上端与小脑幕相连，下端至枕骨大孔边缘。

硬膜下腔（subdural cavity） 硬 膜与蛛网膜之间的潜在腔隙称为硬膜下腔。亦称硬膜下间隙（subdural space）。

蛛网膜（arachnoid mater） 蛛网膜薄而透明，缺乏血管和神经。蛛网膜与硬脑膜之间是硬脑膜下腔，与软脑膜之间是蛛网膜下腔。在蛛网膜下腔内有结缔组织小梁相连，形如蛛丝，使蛛网膜下腔实际上呈网眼状，腔内充满脑脊液。在脑表面的大型沟裂和脑底的凹陷处，蛛网膜下腔扩大，称为脑池。按脑池所在部位分为：小脑延髓池（也称枕大池）、桥脑池、环池、四叠体池、脚间池、终板池、视交叉池、大脑大静脉池和外侧裂池等。蛛网膜在大脑半球上部形成许多绒毛样突起，突入硬脑膜窦内，称为蛛网膜颗粒。脑脊液可经此颗粒被吸收入静脉窦，借以完成脑脊液的循环。

蛛网膜颗粒（arachnoid granulation） 在蛛网膜的某些区域，蛛网膜的间皮细胞增生，组成许多微小的突起，称蛛网膜绒毛（arachnoid villi）。在绒毛的中轴部有少量结缔组织，因此颇似一条由间皮细胞围成的”小管”。这些绒毛可与硬脑膜接触或深入其内。在绒毛分布稠密区，间皮细胞和绒毛过度增生形成小结节状，伸入硬脑膜，这些小结节称为蛛网膜颗粒。绒毛和绒毛颗粒主要分布在上矢状窦和横窦的两侧。一般认为它们对脑脊液的吸收有重要作用。

蛛网膜下腔（subarachnoid cavity） 蛛网膜与软脑膜之间充满脑脊液的广阔腔隙称为蛛网膜下腔。蛛网膜包在整个脑的表面，但不深入到脑的沟裂内。此膜发出较多的蛛网膜小梁，故其下方的蛛网膜下腔呈网眼状。一般说，半球表面的蛛网膜下腔相当狭窄，而在脑底或巨大沟裂附近蛛网膜下腔往往较宽，这些宽阔区称为脑池。脑池间有薄的蛛网膜将之隔开。脊髓蛛网膜亦不伸入其沟裂内，但此处蛛网膜仅发出少量小梁，故脊髓蛛网膜有较明确的膜状结构。

脑池（subarachnoid cistern） 脑池也称蛛网膜下池，是由蛛网膜下腔扩大部分所形成，其中充满脑脊液。各脑池之间虽有纤维和小梁结构将之相互隔开，但仍有小梁形成的孔道使之彼此相通。颅内主要的血管和神经均通过基底部脑池，并被脑池内的纤维和小梁将之包绕固定。因此手术中脑池可作为重要的解剖标志。脑池可分为幕上池和幕下池两大类。幕上池又分4部：1. 前部（鞍旁），包括颈动脉池、视交叉池、终板池、嗅池和侧裂池。2. 两侧部（大脑脚旁），包括脚池和环池前部。3. 后部（小脑幕切迹部），包括四叠体池和大脑中帆池。4. 上部（胼胝体部），包括胼胝体池和大脑池。幕下池亦分四部：1. 前部，包括脚间池、脑桥前池和延髓前池。2. 两侧部，包括环池后部、小脑脑桥上池、小脑脑桥下池或小脑延髓外侧池。3. 后部，包括小脑延髓池和小脑上池。4. 上部，包括蚓池和小脑池。熟悉这些脑池，对显微手术大有帮助。

颈动脉池（carotid cistern） 其上缘为前床突上的硬脑膜及眶额叶，下缘为海绵窦，内侧与视交叉仅隔一壁，外侧以颞叶内侧面及小脑幕游离缘为界。颈动脉池的下部与脚间池相接，常常有一单层膜将其分开称 Loliequist 膜。颈动脉池内含有颈内动脉床突上段、眼动脉、后交通动脉和脉络膜前动脉的起始段以及供应视神经及垂体柄的小动脉。此池与后交通动脉、鞍背、动眼神经及脚间池的关系特别重要。

视交叉池（chiasmatic cistern） 为围绕视交叉封闭的蛛网膜下腔。上部与视交叉及视神经紧密相连，远端与终板池的下部相连。下部与脚间池共用一个壁。前下部扩展到漏斗及垂体柄，与鞍隔为邻。外侧与颈动脉池有一共同的壁将之分开。视交叉池内有视神经、垂体柄及大量来自颈内动脉供应上述两结构的小动脉分支。眼动脉在视神经管进入交叉池。

嗅池（olfactory cistern） 是由位于外侧眶回和内侧直回之间的嗅束上的蛛网膜下腔构成。嗅池呈长条状，在颈内动脉分叉处与其它脑池相连。嗅池内含有嗅球和嗅束并有嗅动脉、内侧眶额动脉以及额基底静脉、眶静脉等神经和血管。额眶动脉的特点是伸入嗅池内后，横过额叶眶面到外侧。

终板池（lamina terminalis cistern） 终板池主要以大脑前动脉为界，前下界为视交叉上面，视交叉池延续至此处。前上界，胼胝体嘴部覆盖该池。后界为终板。向外延伸包绕每一侧的大脑前动脉，其上为前穿质，其下为视交叉。该池与其它几个池连接之前位于颈内动脉分叉上方，从嗅区到视神经蛛网膜增厚带为该池的最外界限，形成一个通道，大脑前动脉由颈内动脉分出必须由此进入该池。终板池内有大脑前动脉内侧纹状体支（回返动脉）、前交通动脉复合体、供应下丘脑的动脉、大脑前动脉 A_2 段近心端的大部、额眶动脉、偶可含有额极动脉起始部、前交通静脉及大脑前静脉也位于池中。

胼胝体池前部（corpus callosum cistern – anterior portion） 又称纵裂池。此池位于大脑镰和覆盖扣带回的软脑膜之间。前缘与终板池相接。虽然胼周动脉及胼缘动脉的分支存在着蛛网膜增强纤维，但胼胝体池并无明显分隔。此池前部内有胼胝体周围动脉、额极动脉及胼胝体缘动脉的起始部和大脑前静脉及其属支。

胼胝体池后部（corpus callosum cistern – posterior portion） 位于胼缘动脉和胼周动脉分支处的上方，由

于大脑镰靠近胼胝体，后部胼胝体池是狭窄的。蛛网膜形成后部脑池的顶部，并悬于大脑镰下缘。在胼胝体压部的末端，此池与四叠体池及中帆池相接。后部胼胝体池内有胼周动脉，当胼周动脉较短时，则由大脑后动脉的顶枕支发出的分支在胼胝体池中向前走行。该池中还有胼胝体静脉。

外侧裂池（sylvian cistern） 外侧裂池是脑基底池与脑凸面蛛网膜间隙之间的过渡。池的最内及下界为颈内动脉发出的大脑中动脉起始部。由于额叶和颞叶彼此靠近，使池的上部变得狭窄。在脑表面该池的宽度约为 5 ~ 10 mm，不过有些病例额叶和颞叶在脑表面几乎贴在一起，外侧裂被脑实质所覆盖。在脑岛处外侧裂池扩大，并包绕中动脉分叉部。外侧裂池内有大脑中动脉、豆纹动脉、颞极动脉起始部、大脑中动脉分叉部和其主要分支的起始部。表浅与深部的侧裂静脉（大脑中静脉）也在池内。

脚池（crural cistern） 位于海马旁回和大脑脚之间，前方伸延至颈动脉池，后外方达脚间池及环池。脚池壁在脉络膜前动脉与后交通动脉之间，与颈动脉池及脚间池之间有一清楚的分界，从而提供一个有价值的外科界面。脚池内有脉络膜前动脉、内侧脉络膜后动脉及基底静脉。

脚间池（interpeduncular cistern） 由于大脑脚在两侧视束之间走行，并在脑桥集中，以致使其间蛛网膜形成圆纤维盲管，包绕脚间窝。脚间窝是脚间池最后的隐窝。脚间池的顶为间脑下面、中脑下部、后穿质及乳头体。前下缘为斜坡，其外侧与环池相接，上缘以颈内动脉、脚池及颞叶内侧面为界。在漏斗及垂体柄周围与视交叉池相融合。此池下部呈三角形延伸到基底动脉的中部、基底动脉上 1/3、大脑后动脉及小脑上动脉起始部、内侧脉络膜后动脉、丘脑膝状体动脉及其分支、基底静脉及动眼神经均在池内可见。

环池（ambient cistern） 环池在中脑外侧，一部分在幕上，一部分在幕下。它的内侧缘为大脑脚和脚间池，其外侧缘幕上为颞叶内侧，幕下为小脑方叶。环池下缘仅隔一层蛛网膜与桥小脑角池相邻。池的前缘与脚池相接。脉络膜前动脉与外侧脉络膜后动脉彼此相距数毫米进入脉络膜裂内。环池内有大脑后动脉的 2、3 段、外侧脉络膜后动脉、四叠体动脉、小脑上动脉以及中脑脑桥静脉和滑车神经。

四叠体池（quadrigeminal cistern） 亦称 Galen 静脉池（即大脑大静脉池）。此池由于无特殊的解剖标志，因而确切划清其界限比较困难。其前界为中脑背侧、四叠体及松果体。后界的蛛网膜附着在小脑幕并从胼胝体压部下缘伸延到第四脑室前髓帆上小脑蚓部小舌叶。该池与上部的中帆池相联，外界与环池相接。四叠体池内主要的血管和神经有大脑后动脉第 4 段、四叠体动脉、大脑大静脉及其属支，池内尚有滑车神经起始部等。

中帆池（velum interpositum cistern） 此池很小，位于胼胝体压部的下方，中帆及三脑室顶的上方。其前缘位于穹隆的下方，与室间孔相通。在丘脑枕之间蛛网膜缘与脉络丛组织融合。后缘与四叠体池无明显分界。中帆池内有内侧脉络膜后动脉、胼胝体压部丘脑动脉、胼胝体后上动脉以及大脑内静脉。

小脑上池（superior cerebellar cistern） 小脑上池覆盖在小脑上蚓部，并与外侧小脑半球表面的蛛网膜下腔相通。其前界与四叠体池及环池相邻。此池内有小脑上动脉的终末支、小脑前中央静脉及上蚓静脉。

枕大池（cisterna magna） 也称小脑延髓池，是脑池中最大的一个脑池。其前界为延髓下部及颈髓上部的背侧表面；其上界位于小脑下蚓部和两侧扁桃体，经第四脑室正中孔与四脑室相通；池的后界除了在中线被小脑镰分开外，以枕骨内板为界；外侧以含有延髓神经根的小脑延髓外侧池的蛛网膜为界；池的下方与脊髓蛛网膜广泛相通无明显界限。枕大池中有小脑后下动脉下蚓部的分支、下蚓静脉、扁桃体中央静脉，以及一些小血管包括延髓及所覆盖的硬脑膜之间的引流静脉，第 1、第 2 颈神经根亦见于池内。临床上可在枕大池处作穿刺，抽取脑脊液进行检查，或在颅后窝手术时，将之撕破排液减压。

延髓前池（premedullary cistern） 延髓前池位于斜坡下部与延髓腹侧面之间。上起自脑桥延髓沟，下至颈髓上部，覆盖延髓的腹侧面。两侧邻近含有椎动脉及舌下神经的小脑延髓外侧池。延髓前池内含

有脊髓前动脉和延髓中静脉。

脑桥前池（prepontine cistern） 为延髓池向上的延续，位于脑桥前方与斜坡周围的基底动脉之间。蛛网膜纤维包绕着小脑前下动脉，从脑桥前池进入桥小脑池。在该动脉水平段的平面上，脑桥前池上部的两侧为桥小脑池的内侧壁。脑桥前池内有基底动脉、小脑前下动脉起始段、脑桥静脉以及展神经。

小脑延髓外侧池（lateral cerebellomedullary cistern） 此池位于延髓前外侧，亦称桥小脑下池，其前上缘为脑桥延髓沟。蛛网膜覆盖Ⅸ、Ⅹ颅神经及Ⅺ颅神经的颅内段。桥小脑下池在背侧与枕大池、在上部与桥小脑池分开。在腹侧该池与延髓前池间分隔的蛛网膜很薄而且不清楚。外侧该池呈短袖套式，沿枕骨伸延，并与伴行的颅神经进入颈静脉孔及舌下神经孔。池内有椎动脉、小脑后下动脉起始段、橄榄后静脉、延髓静脉及Ⅸ、Ⅹ、Ⅺ、Ⅻ颅神经。

桥小脑池（cerebellopontine cistern） 桥小脑池亦称桥小脑上池，为成对的结构，呈略圆的三角形。此池的后内侧部分在脑桥延髓沟处附着于脑桥，使脑桥的外侧面成为池的内侧面，其上部与环池在小脑幕裂孔之下相接，中隔以蛛网膜壁。其下缘与小脑延髓外侧池相邻，中间隔以蛛网膜。池的外侧沿颞骨岩部延伸，进入内听道及三叉神经半月节腔内。池的后部为小脑半球前部的后四方叶及上部的半月叶所覆盖。桥小脑池内有小脑前下动脉及独立分支的内听动脉、第Ⅴ、Ⅶ、Ⅷ脑神经、外侧脑桥中静脉。岩上静脉除了内侧部分位于桥小脑上壁和三叉神经隐窝之间外，其余部分紧贴在池的外侧。

软脑膜（cranial pia mater） 软脑膜是紧贴在脑表面的一层结缔组织薄膜，与脑、脊髓的实质紧密结合，不易分开。它不仅向脑实质内发出许多小梁，而且伴随血管向实质内延伸一段，如同血管外的“套袖”。软膜上有丰富的血管分布，但它们大多是分布至脑实质的血管。软膜本身有无营养血管，尚无定论。此膜在大脑半球上可伸入脑的沟裂，但在小脑只伸入深沟中。软脑膜于各脑室处，折成许多皱襞，并在脑室表面覆有一层室管膜上皮，构成各脑室内的脉络组织。走在软脑膜内的血管在脉络组织内盘结，突向脑室构成各脑室内的脉络丛，能分泌脑脊液。

脑的发育（development of brain） 神经上皮来源于外胚层。在神经系统发育过程中，当神经管完全闭合时，膨大的颅侧出现两个环形的缩窄，形成了3个原始的脑泡。从前向后为前脑、中脑和菱形脑。随着原始脑泡的出现，神经管的颅侧部分弯向腹侧，形成两个弯曲，即颈曲（菱脑和脊髓交界处）和头曲（位于中脑区域）。当胚胎5周时，脑的发育显著进展，可分辨出5个部分。前脑的前部称为端脑，包括左右两个外凸的泡囊（原始大脑半球及连接两半球间的中央部分）；前脑的后部为间脑，每侧向外生出视泡将成为眼球和视神经；原中脑部分少有分化，借菱脑峡与菱脑相连；菱脑也分为前后两部，前方为后脑，形成脑桥和小脑；后方为末脑，形成延髓。脊髓的中央管与脑泡的腔室相通，菱脑的室腔称第四脑室，间脑的室腔为第三脑室，大脑半球内的为侧脑室，唯中脑的室腔仍与脊髓中央管相似，称为中脑水管。

大脑半球（cerebral hemisphere） 大脑的背面呈椭圆形，在正中矢状位上有一深沟，叫半球间裂（大脑纵裂）、此裂将大脑分为左右两半球。大脑半球有3个面，即垂直的内侧面，膨隆的背侧面和凹凸不平颅底面。在半球表面，有许多走向不同，深浅各异的沟、裂，称脑沟。沟与沟之间的隆起称脑回。每个半球都借3条比较深而恒定的沟裂（大脑外侧裂、中央沟和顶枕裂）将之分为5个脑叶，即额叶、顶叶、颞叶、枕叶和岛叶。半球内的腔室为侧脑室。大脑半球的表面为一层灰质，称大脑皮质，皮质之下为白质，白质深部又有灰质的基底核。

大脑皮质沟回（cerebral sulcus gyrus） 大脑半球的表面由皮质构成。皮质表面布满深浅不同的沟，沟与沟之间的隆起是脑回。在胚胎发育中有一些脑沟发育较早，通常称之为裂。沟回的产生是因大脑皮质各部发展不平衡，发展缓慢的部分陷在深部，发展快的部分露在表面。半球借3个大的沟裂分为4个叶和一个岛叶，3个沟裂分别为：外侧裂、中央沟、顶枕裂。1. 外侧裂：是半球最深、最明显的沟，由颞叶前移形成，起于半球下面，转到上外侧面，行向后上方，并使岛叶完全被颞叶覆盖，并以半环形的沟为界，有时又被称为第五脑叶。2. 中央沟：起于半球上缘中点的稍后方，沿上外侧面斜向前下方，

几达外侧裂。此裂上端延伸到半球内侧面。它是额叶和顶叶的分界。功能上，它分隔前面的躯体运动区和后面的躯体感觉区。3. 顶枕裂：位于半球内侧面后部，并转至上外侧面。通常以自顶枕裂至枕前切迹的连线作为枕叶的前界。自此线的中点到外侧裂后端的连线，是顶、颞二叶的分界。大脑皮质是覆盖于脑表面的一层起伏不定的灰质，具有一定的机能。皮质的厚度和分层与所具的功能有关。在脑的机能区（脑回）中，有的是出生即存在；如中央前回司运动；中央后回司感觉；距状裂的两唇与楔叶和舌回的相邻部分司视觉；外侧裂内的颞横回中部司听觉等。有的是出生后在劳动、生活及与社会和自然的广泛联系中于优势半球内逐渐形成的，如语言中枢、运动中枢等。

大脑纵裂（longitudinal cerebral fissure） 大脑的背面呈椭圆形，在正中矢状位上有一深沟，内含硬脑膜形成的大脑镰，将左右两侧的大脑半球内侧面隔开，此处脑的深沟叫大脑纵裂，此裂将大脑分为左右两半球，大脑纵裂的底部有连接两半球的横行纤维，即胼胝体。

大脑外侧裂（lateral cerebral fissure） 位于大脑之下外侧面。有一短干，后分前支、升支和后支 3 支。其干起于脑底前穿质的外侧，在颞叶前极与额叶眶面之间向外延伸，与蝶骨小翼后缘的形状相适应，内含蝶顶窦。至半球外面则分 3 支。前水平支长约 2.5 cm，向前入额下回；前升支亦长 2.5 cm 向上入额下回；后支最长约 7 cm 向后而稍上，终于顶叶。外侧裂的底为岛阈和脑岛。在外侧裂内有扩大的蛛网膜下腔称为侧裂池，内由大脑中动脉的分支侧裂动脉走行其中。

中央沟（central sulcus） 位于大脑半球外侧面之中央，起自纵裂中点稍后，沿背外侧面斜向前下行约 8～10 cm，至大脑外侧裂后支之上距其前升支后约 2.5 cm 而止。此沟上端常延伸至半球内侧面。沟与矢状正中线约成 70 度角。此沟将中央回分为中央前回和中央后回，是躯体运动和感觉的高级中枢，沟内有重要的中央沟静脉走行。

顶枕裂（parietooccipital fissure） 少半露于大脑半球的外侧面，多半居半球内侧面。外侧份位于枕极之前 5 cm 处，长约 1.25 cm。内侧份向前下，在胼胝体后部之下后连于距状裂，为顶枕叶之分界线。

距状裂（calcarine fissure） 起自枕极附近，主要位于半球的内侧面，但其后端却达外侧面。此裂在半球内下缘的稍上方，向前呈弓形弯向上，在胼胝体压部的后方与顶枕裂相交。继续向前，跨过内下缘至半球下面，构成峡（isthmus）的下外侧缘。距状裂与顶枕裂之间称楔叶，距状裂下方为舌回。

扣带沟（cingulate sulcus） 位于大脑半球前部的内侧面，分为外带和内带。扣带沟起于胼胝体嘴之下方，初向上前绕过胼胝体膝部，继向后在胼胝体之上走行，与胼胝体的弯曲一致。其后端向上至大脑半球内缘中点后方 4 cm，止于中央沟上端后方。此沟的外带是额叶的一部分，借自胼胝体中点上方扣带沟上升的短支分为前、后两区。前区为内侧额回，后区为旁中央小叶。后区与中央前回相连，有控制随意排便、排尿的功能。扣带回下方为内带，称扣带回，借胼胝体沟与胼胝体分隔，绕胼胝体压部至半球下面与海马旁回相续。

额叶（frontal lobe） 额叶位于半球前部，最大，从额极延至中央沟，约占大脑半球表面的 1/3。分上外侧面、下面和内侧面。上外侧面在中央沟以前，外侧裂以上，由 3 个沟（前中央沟、额上沟、额下沟）将之分为四个回（前中央回、额上回、额中回、额下回）。额下回后部借外侧裂的升支和水平支将此区从前到后分为眶部、三角部和盖部。下面包括外侧沟起始处以前的半球下面，亦称眶面。横向凹陷，位于筛板、眶板和蝶骨小翼的上方，有前后走行的嗅沟位于其内侧缘走行，并被嗅球和嗅束覆盖。嗅沟内侧的皮质为直回。经 H 形的眶沟将底面分为前、后、内侧和外侧四个眶回。内侧面在扣带沟以上，为内侧脑回，扣带沟以下为扣带回。额叶的功能主要与控制随意运动、语言、情感和智能，并与内脏活动和共济运动有关。大体上讲，额叶前部与精神和智能有关；额叶后部与运动有关；额叶内侧面和底面与内脏活动相关。

颞叶（temporal lobe） 位于外侧裂下方，顶枕裂和枕前切迹连线的前方。在外侧面上由上、中沟将之分为颞上、中、下回。隐藏在外侧裂内者还有颞横

回，其中部分为听中枢，优势半球在听中枢稍后者为听觉语言中枢。在侧面和底面，颞下沟和侧副裂间为梭状回，侧副裂与海马裂之间为海马回，围绕海马裂前端的沟状部分称为海马钩回。颞叶功能虽尚未完全了解，但多认为与听觉功能、语言机能、知觉和记忆功能以及运动功能有关。其中颞横回和邻近的颞上回部分有听觉功能是肯定的。临床上颞叶不同部位的病变可引起不同的症状，如人格改变、记忆障碍、对侧同向上 1/4 象限盲，轻微的面部无力、意识混浊，头痛、语言障碍、感觉性失语，对侧躯干性共济失调，颞叶癫痫、沟回发作、听觉和平衡觉障碍、幻觉、幻嗅、异常的内脏感觉，性欲亢进等。

顶叶（parietal lobe） 位于颞叶上方、中央沟和顶枕裂与枕前切迹连线之间。在中央沟和中央后沟之间为中央后回。横行的顶间沟将顶叶的其余部分分为顶上小叶和顶下小叶，顶下小叶包括缘上回和角回。主要为躯体感觉和躯体运动中枢所在。在功能上与邻近有重叠。中央后回司对侧半身感觉。缘上回和角回连同颞叶的上部与语言有关。顶叶前部（中央后回）的刺激症状为对侧局限性感觉性癫痫和感觉异常，破坏性病变引起对侧半身的偏身感觉障碍。顶上小叶病变表现为复杂的皮质觉如实体觉、两点辨别觉和立体觉丧失。顶下小叶（主侧）病变表现为失用、失写、失读等。

枕叶（occipital lobe） 位于顶枕裂和枕前切迹连线的后方。在内侧面顶枕裂和其后方的距状裂之间为楔叶，与侧副裂之间为舌回。视觉中枢主要位于枕叶。当此部受损时，可引起视觉的改变。当视幻觉如无定形的闪光或色彩的出现常提示此区病变。累及此区病变常造成同向偏盲，伴有“黄斑回避”。如同时波及附近顶叶，则伴有失认和失读。双侧枕叶视皮质损伤即造成皮质盲，病人失明，但瞳孔对光反应存在。

岛叶（insular lobe） 亦称脑岛，深藏在外侧裂的底面，四周以环状沟与额、顶、颞叶分界。只有把外侧裂人为的打开后，才能把岛叶暴露出来。覆盖脑岛之上的脑区称为岛盖，岛盖的各区被外侧裂的升支和后支分开。额叶岛盖，位于前支与升支之间，形成额下回三角部；额顶叶岛盖，位于外侧裂升支与后支之间，是额下回后部和中央前、后回的下端，也是顶下小叶的下端；颞叶岛盖，在外侧裂后支的下方，由颞上回和颞横回构成。将脑盖切除后，脑岛为一锥形区，其尖端向下靠近前穿质，该处没有环状沟，尖的内侧称岛阈，脑岛表面被一由尖部向后上倾斜的岛中央沟将之分为较大的的前部和较小的后部。岛中央沟遥与 Rolando 氏中央沟平行，前有三、四个岛短回，后有岛长回。岛叶的功能，可能与内脏活动有关。

大脑皮质（cerebral cortex） 大脑皮质在染色的切片标本上，可见皮质的细胞排列成层，各层细胞的类型与密度不尽相同，常分为 6 个基本层次。从浅到深依次为：1. 分子层，此层包含有少量的小型细胞，其树突在第一层内呈切线走行，轴突伸向白质。这些细胞接受半球其它皮质区域的锥体细胞和梭状细胞的冲动。2. 外颗粒层，此层神经元较小，呈颗粒状，其间有少量的小锥体细胞，树突在同层内连接。3. 外锥体层，此层的锥体细胞向底部逐渐变大。这些锥体细胞轴突直接伸向白质，形成投射纤维、联合纤维或连合纤维。4. 内颗粒层，此层与外颗粒层相对应。主要接受经丘脑皮质通路传递的冲动。这一层含有许多中继站与联络神经元并控制反馈环路。大多数纤维来自丘脑，可能是特异性丘脑核团的神经元。5. 内锥体层，含有中等或大型锥体细胞，其轴突由特殊厚的髓鞘包绕，形成皮质核束和皮质脊髓束。6. 多形细胞层，这一层细胞，部分是改变的锥体细胞，部分是三角形或梭形细胞。此层细胞发出的纤维与其它皮质区域和皮质下核团相连。一般来说，皮质含有两个主要细胞群：1. 锥体细胞和梭形细胞，它们发出离开皮质的传出纤维；2. 颗粒细胞接受传入冲动，为传入纤维。

大脑皮质分区（cerebral cortex zonation） 按 Brodmann 提出的大脑机能区定位如下：1. 皮质运动区，位于中央前回（4 区），是支配对侧躯体随意运动的中枢。2. 皮质运动前区，位于中央前回之前（6 区），为锥体外系皮质区，也具有植物神经皮质中枢的部分功能。3. 皮质眼球运动区，位于额叶的 8 区和枕叶 19 区，为眼球运动同向凝视中枢。4. 皮质一般感觉区，位于中央后回（1 区、2 区、3 区），接受身体对侧的痛、温、触和本体觉冲动，并形成相应的感觉。顶上小叶（5、7 区）为精细触觉和实体觉的皮

质。5. 额叶联合区，（为额叶前部的 9 区、10 区、11 区）与智力和精神活动有密切关系。6. 视觉皮质区，在枕叶的距状裂上、下唇与楔叶、舌回的相邻区（17 区），接受来自两眼对侧视野的视觉冲动并形成视觉。7. 听觉皮质区，位于颞横回中部（41 区、42 区，又称 Heschl 氏回），接受来自双耳的听觉冲动产生的听觉。8. 嗅觉皮质区，位于嗅区、钩回和海马回的前部（25 区、28 区、34 区和 35 区的大部分），每侧皮质均接受双侧嗅神经传入的冲动形成嗅觉。9. 内脏皮质区，定位不太集中，主要分布在扣带回前部、颞叶前部、眶回后部、岛叶、海马及海马钩回等区域，与胃肠、血压、心律、呼吸等功能有关。10. 语言运用中枢，在优势半球中有较集中的代表区，包括：①运动语言中枢，位于额下回后部（44 区、45 区，又称 Broca 区），该区损伤后，病人虽能发音但不能组成语言，称为运动性失语；②听觉语言中枢，位于颞上回 42 区、22 区皮质，具有能够听到声音并将之理解成语言的一系列过程的功能，此区损伤后，病人能听到声音但不能理解，因此不能与别人对话，此即为感觉性失语；③视觉语言中枢，位于顶下小叶的角回（39 区），具有能够理解看到的符号和文字意义的功能，受损后，虽有视觉但不能理解所视对象的意义，称为失读症，一般尚伴有记忆功能的障碍；④书写中枢，位于额中回后部 8 区、9 区，即中央前回手区的前方，损伤后虽然手的动作无障碍，但却不能做书写、绘画等精细动作，也称失写症；⑤运动中枢，位于顶下小叶的缘上回（40 区），主管精细的协调作用，损伤后，病人丧失使用工具的能力。

钩回（uncus gyrus） 海马回位于颞叶底面，海马回前端有折向后的钩形区，称钩回。这个区的功能十分复杂. 它是嗅觉的受纳区，也与记忆和内脏活动有密切关系。味觉受纳区可能也在此区。当颅内压增高达代偿失调时，此回可经小脑幕切迹疝出，称钩回疝。

大脑白质（cerebral white matter） 大脑白质内的双向纤维，可分为 3 种，即投射纤维、联合纤维和连合纤维。投射纤维，包括离开皮质进入内囊的传出纤维和来自丘脑分布于大脑皮质广泛区域的传入纤维。皮质与内囊之间的投射纤维形成放射冠。视放射连接外侧膝状体和 17 区以及听放射连接内侧膝状体和 41 区的纤维也是投射系统的一部分。联合纤维，在白质内最多，它们构成邻近以及较远区域皮质间的相互连接，以实现各个功能皮质区间的密切合作，使大脑皮质处于能完成联合和整合功能的状态。连合纤维，是连合左右两侧半球的纤维。其中胼胝体是最大的连合纤维。除初级视皮质和躯体感觉皮质的手区和脚区外，两侧半球的连合纤维均经胼胝体以各种方向呈放射状连接其余的所有同位皮质区。胼胝体放射的纤维穿过放射冠和其他联合纤维束。因胼胝体比大脑半球短，所以穿过胼胝体嘴部、膝部和压部的纤维必须呈弓状分别到达额极和枕极。另外，还有前连合，是嗅脑间和颞叶间以及一小部分额叶上前部皮质间的连合；海马连合，主要是连接穹窿后柱。

联络纤维（association fibers） 联络纤维局限于一侧半球，亦称弓状纤维。为大脑半球同侧各部皮质间互相联系的纤维。纤维有长短之分，短弓状纤维可能完全在皮质内，但多行于皮质下相邻脑回之间，这些纤维的量很大。长弓状纤维为联系本侧半球各叶之间的纤维。可分以下几个大纤维束：1. 钩束：呈钩状绕过外侧裂连接额叶的运动区、眶区和颞叶的皮质。2. 上纵束：为最大的弓状束，起于前额部，止于枕叶皮质，在豆状核与岛叶的上方，连接额、顶、枕、颞 4 个叶。3. 下纵束：沿侧脑室外下角和后角的外侧壁行走连接枕叶和颞叶。4. 扣带：始于胼胝体嘴下方的半球内侧皮质，在扣带回内，随扣带回弯曲，向下进入海马旁回并扩展进入邻近的颞叶。扣带是联络边缘叶的纤维束。

连合纤维（commissural fibers） 是连接左右两侧半球相应的同位区和异位区的纤维，包括胼胝体、前连合和穹窿连合。胼胝体位于大脑纵裂底，是最大的连合纤维束，连接两半球新皮质的广大区域。在脑的正中矢状切面上，胼胝体为一宽而厚的纤维板，呈弓形，它的后端叫压部，中间的大部分称干，前端弯曲叫膝，再向后下为薄层的嘴。嘴向下连于第三脑室前壁的终板。前连合在正中矢状切面上，它紧邻穹窿的前方，由连接两侧的嗅球及颞叶的纤维组成。穹窿是发自海马的投射纤维。由海马发出的纤维在海马的内侧结成海马伞，行向后方逐渐与海马分离，称为穹窿，以后弓形向上，贴于胼胝体的下面前行并互相靠近，其中一部分纤维越至对边，

连接对侧的海马称为穹窿连合。过了连合，两束纤维并行向前，绕过室间孔的前方，深入下丘脑，止于乳头体核。

胼胝体（corpus callosum） 胼胝体在大脑纵裂底，是由连合左右两侧半球新皮质的纤维巨束所构成。在矢状切面上为一条弓形较宽白质带，分为嘴、膝、干、压等部。前端呈钩形，为胼胝体膝，膝向下后成为胼胝体嘴，连结终板，终板后方为前连合。后端为压部，盖着松果体和中脑。由膝前缘至压部后缘称为胼胝体干，平均长度为 74 mm。胼胝体的纤维在中线越边后，进入半球，形成侧脑室顶的大部，自此向外呈扇形分散，成为放射状纤维，即胼胝体辐射，分布于皮质各部。连接两侧额叶前部的纤维，称前钳（颈钳）。接连左右颈钳后份和全部顶叶的纤维位于胼胝体的中部。接连双侧颞叶和枕叶的纤维，称为后钳（枕钳）。胼胝体是两半球间的主要联络通路，对已学过知识的辨别，感觉经验与记忆起着重要作用。

终板（lamina terminalis） 为胼胝体的一部分，与胼胝体嘴部和前连合相连，构成第三脑室的前壁。

前连合（anterior commissure） 位于胼胝体嘴的后方。在正中矢状面上，它紧邻穹隆的前方，其前部纤维连接来自两侧嗅球的纤维，其后部纤维连接两侧海马回和杏仁核，有的纤维连接两侧丘脑。

内囊（internal capsule） 内囊位于丘脑、尾状核与豆状核之间，是大脑皮层与下级中枢之间联系的重要神经束必经之路。在脑的水平切面上呈横置的 V 形，尖端朝内，由前向后分为额、膝、枕 3 部。额部在豆状核与尾状核之间，枕部在豆状核与丘脑之间，膝部为额、枕两部会合的拐角处。内囊额部亦称前肢，含有额桥束和额叶丘脑纤维。前者为从额叶皮质到桥核的纤维束，后者主要是从丘脑前核、内侧核及外侧核到额叶皮质的纤维。内囊膝部为皮质脑干束。内囊枕部亦称后肢，由前向后依次为皮质脊髓束，枕颞桥束、丘脑皮质束、听辐射和视放射纤维所通过。内囊的纤维向皮质扩散，在丘脑和豆状核四周形成放射冠，投射到各部皮质。内囊是大脑半球内部极为重要的结构，含有大量上下行纤维束，当一侧内囊损伤时，可出现“三偏综合征”，即对侧半身偏瘫、偏身感觉障碍和双眼视野对侧偏盲。

外囊（external capsule） 豆状核与屏状核之间的白质带为外囊。主要由岛叶发出的皮质被盖纤维组成。其损害本身不产生严重的神经系统长束症状，但为脑出血的好发部位之一，可因血肿或水肿压迫内囊而引起对侧不全偏瘫，双眼向病损侧注视，主半球病变可发生失语。

基底核（basal nuclei） 为大脑皮质下的一组神经细胞核团。习惯上称之为基底神经节，因易误解为周围神经节，故称基底核更为明确。一般将纹状体、杏仁核簇和屏状核（带状核）视为基底核的组成部分。纹状体指尾状核和豆状核而言，在豆状核的切面上，可见它被 2～3 片白质髓板将之分成数份。较显著的有内、外侧髓板。外侧髓板的外方较大称壳，其内的较小部分称苍白球。内侧髓板把苍白球再分为内侧苍白球和外侧苍白球两部。根据种系发生，把尾状核及壳称新纹状体，因其出现晚且源于端脑；苍白球发生较早，且源于间脑称旧纹状体。杏仁核簇位于大脑颞叶背侧部的一个灰质团块，居海马旁回钩的深部。大部分靠近侧脑室下角尖端的前方，小部分位于侧脑室下角顶部上方，背邻豆状核，嘴侧毗邻前穿质，尾侧与尾状核尾部相连。屏状核是岛叶皮质与壳之间的一薄层灰质，其内侧借外囊与壳相隔，外侧借最外囊与岛叶皮质相隔，前下份与前穿质和杏仁核相连

纹状体（corpus striatum） 尾状核和豆状核在前腹侧靠近脑底处相连，两核之间的其余部分有内囊纤维穿过，这两个核合称为纹状体，是基底核的重要组成部分。豆状核分为壳和苍白球两部。在种系发生上，尾状核和壳是较新的结构，合称为新纹状体。苍白球较古老，为旧纹状体。新纹状体的传入纤维来自大脑皮质，主要出自额、顶叶，有的是锥体束旁支，有的来自黑质。传出纤维中，除返回黑质外，主要至苍白球，使苍白球置于大脑皮质和新纹状体控制之下。旧纹状体的主要传入纤维来自尾状核和壳，传出纤维经内囊或绕大脑脚至底丘脑。纹状体的功能长时期被认为是控制运动的一个重要调节中枢，维持肌张力和肌肉运动的协调。现在认为震颤麻痹是黑质和苍白球病变所致，舞蹈病病变在新纹状体。

尾状核（caudate nucleus） 位于侧脑室的外侧缘，是组成基底核中纹状体的一部分，自前向后分为头、体、尾3部分。头部膨大，突入侧脑室前角并成侧脑室前角的下外侧壁。尾状核的腹面邻接前穿质，外侧借内囊与豆状核分开，下部则与壳核相连。尾状核体部较细，位于侧脑室底的外侧，有终纹与丘脑相隔，沿丘脑的背外侧缘延伸形成侧脑室体部的基底。在丘脑后端尾状核更细，称为尾部，深入颞叶。尾状核功能可能是抑制躯干肌的活动，使肌肉保持静止状态。当尾状核损伤时产生肌张力减低和运动增多综合征，见于手足徐动症，扭转痉挛和舞蹈病等。

豆状核（lenticular nucleus） 是组成基底核中纹状体的一部分，位于岛叶的深面，形状和大小与板栗相仿，其宽阔的底凸向外测，尖指向内侧。它们前方与尾状核头相连，其余部分借内囊与丘脑相隔。豆状核的外侧，借薄层的外囊纤维与屏状核相隔。屏状核外侧的白质称为最外囊，再向外为岛叶皮质。豆状核的内侧邻接内囊，其最突出的尖部构成内囊膝的外侧界。豆状核由内、外髓板将之分为3部，外部称壳核，其余为外侧苍白球和内侧苍白球。因豆状核深埋于半球的白质内，故不与侧脑室为邻。

杏仁核（amygdaloid nucleus） 是组成基底核的一部分，位于大脑颞叶背内侧部的一个灰质团块，居海马旁回钩的深部，大部分靠近侧脑室下角尖端的前方，小部分位于侧脑室下角顶部上方，背邻豆状核，嘴邻前穿质，尾侧与尾状核尾部相连。为一构造复杂的灰质团块，属于边缘系统。杏仁核簇或称杏仁核复合体，可分为许多大小不等的核团，通常将之分为两个核团，即皮质内侧核群与基底外侧核群。在杏仁核簇的传入联系中以嗅觉纤维最为丰富，来自嗅球和前嗅核的投射纤维经外侧核群终止于皮质内侧核群。丘脑中线核和板内核都发出纤维止于外侧杏仁核。杏仁核传出纤维，亦如其传入纤维同样复杂，其中大部分是相互往返的。虽然杏仁核接受大量嗅觉冲动，但与嗅觉的感知无关。当刺激杏仁核后可产生防御反应和内脏及植物性反应和不同类型的不随意运动。杏仁核还可通过下丘脑调节机体的内分泌活动。

屏状核（claustral nucleus） 亦称带状核，是基底核中的一部分。为一薄层灰质板，位于岛叶皮质和豆状核之间。屏状核与豆状核之间为外囊纤维，屏状核与岛叶之间为最外囊纤维。动物实验认为，大脑皮质各区依照前后次序投射至屏状核，且有明确的定位结构。亦可见到屏状核向皮质的投影，形成了屏状核与大脑皮质的位置联系尤其是皮质的躯体感觉区和视区与屏状核有双向的往返纤维联系。

间脑（diencephalon） 人类胚胎早期，前脑的前部发育成端脑，后部发育成间脑，由于端脑形成的左右大脑半球高度发育和扩展，间脑则被掩盖并被夹在两半球之间，仅腹侧部分露于脑底表面。间脑的前界为通过室间孔和视交叉的平面，外侧界为尾状核和内囊，后界相当后连合至乳头体后缘的连线，借此与中脑分界，顶部为第三脑室的顶，腹侧部为视交叉、视束、灰结节、漏斗、垂体、乳头体等，尾侧与中脑相连。中间为狭窄的第三脑室，将间脑分成左右对称的两半。间脑一般将之分成5个部分，即丘脑（亦称背侧丘脑）、上丘脑、下丘脑、后丘脑和底丘脑。详见有关词条。

丘脑（thalamus） 丘脑亦称背侧丘脑，是间脑中的主要组成部分，为间脑中最大的卵圆形灰质核团。位于第三脑室的两侧，左、右丘脑借中间块（灰质团块）相连。丘脑的前端较窄小，向前上方隆凸，形成丘脑前结节。后端钝圆宽厚称丘脑枕，凸向后外侧，遮盖在中脑上丘的背外侧核前方。在其后下方有一小隆起，为内侧膝状体。其外侧另有一隆起，为外侧膝状体。丘脑背面覆盖有一薄层纤维，成为带状层，丘脑内部有与带状层相连续的丫形白质板，称内髓板，它将丘脑分隔成前、内和外侧3个大核群。另外内髓板内有板内核群，第三脑室侧壁的薄层灰质和丘脑间粘合共同构成中线核（亦称正中核）。丘脑前核群与乳头体核之间有大束往返纤维，构成乳头丘脑束。前核至皮质的投射主要是至大脑内侧面，纤维经内囊前肢至扣带回。前核似乎是下丘脑与扣带回之间的中继站，在功能上与内脏活动有关。丘脑背内侧核位于内髓板的内侧与中线核之间，向前伸达前腹侧核，后方接中央中核和束旁核。此核可分范围较小的大细胞部和区域较大的小细胞部。背内侧核与前额皮质在联系上有密切关系。有人认为，多方面的感觉冲动在背内侧核中会聚，它从事躯体和内脏冲动的整合，有些冲动中继至前额

皮质，进入意识境界，影响或产生不同的“心情”或情感色调。依据当时的感觉输入的性质和过去的经验，心情可以良好或不适，欣快或压抑。过去作前额切除或白质切除治疗精神病即基于这一理论而施行的。丘脑外侧核位于内、外髓板之间，其前后径几乎与丘脑的前后径等长。外侧核群可分为背侧组和腹侧组，背侧组从前向后分为背外侧核、后外侧核以及枕。膨大的枕占据了整个丘脑尾部。腹外侧组由前而后分为腹前核、腹外侧核及腹后核。背外侧核，接受丘脑其它核团纤维，发出纤维主要至扣带回的后部。后外侧核，与中央后回以后的顶上小叶有丰富的往返纤维。枕为丘脑内最大的核群，位于后外侧核的后方，向后扩展形成丘脑后端。分外侧部、内侧部和下部：外侧部延外髓板延展；内侧部大，占枕的内侧半；下部较小，其腹侧位于内、外侧膝状体之间。枕从多方面接受传入纤维，但主要传入纤维束自颞、顶叶皮质的联络区，并与顶—枕—颞叶联络区有往返的联系。枕的传出纤维主要投射到顶颞枕叶联络区，并有严格定位，内侧部至顶后区，外侧部至颞叶后部，下部至纹状体皮质周围区。腹前核传入纤维主要来自小脑、苍白球和黑质；传出纤维走向尚不明确。腹外侧核，位于腹前核与腹后外侧核之间，三者并无明显的分界线。腹外侧核的后界，相当于中央中核的前边平面。小脑上脚中的小脑传出纤维，在中脑交叉后上行，止于对侧腹外侧核；通过丘脑束来自苍白球的纤维，止于腹外侧核的嘴部；来自黑质网状带的纤维，止于此核的内侧部。腹外侧核的传出纤维主要投射至额叶皮质4区，少数纤维至6区。它与中央前回之间的纤维联系有躯体局部定位关系，即核的内侧部纤维投射至皮质运动区的面区；核的中部投射至上肢与躯干区；核的外侧部投射至下肢区。有人将腹外侧核称为“震源区”。若将此区破坏，对基底核病变引起的震颤、肌张力增高和运动异常可获得一定功效。腹后核，为丘脑外侧核群腹侧组中最大者，可再分为腹后外侧核和腹后内侧核。腹后外侧核，为内侧丘系和脊髓丘脑束的丘脑终止区，另外还有来自中脑网状结构、丘脑中线核、丘脑网状核以及大脑皮质的躯体感觉区纤维。发出的纤维至大脑皮质。腹后内侧核，面部的痛、温、触觉冲动经三叉丘脑束上升至此核，味觉冲动在丘脑的终止区亦在此核的最内侧，传出纤维至大脑皮质，中线核群一般认为与下丘脑等处发生联系，涉及内脏调节功能，它与大脑皮质的直接联系是否存在尚未确定。由上可见，丘脑中与大脑皮质密切的联系核团可分为两类：一类是接受自低级脑部上行的各种感觉纤维体系的核团，在此中继后投射至大脑皮质的特定区。这类核团包括外侧核群的腹侧组（腹前、外、后核）以及内、外膝状体。其中腹后核中继内侧丘系、脊髓丘脑束和三叉丘系传来的冲动，投射至大脑皮质的中央后回，内、外侧膝状体分别中继听觉和视觉冲动，投射至大脑皮质的听区和视区。腹外侧和腹前核主要中继小脑和纹状体传来的信息，投射至中央前回。另一类核团并不从低级脑部直接接受某个专一的上行感觉纤维，而是与间脑其它核团有广泛联系，并与大脑皮质特定联络区域间有往返的投射联系。如背内侧核与前额叶皮质广大区域有定位清晰的纤维联系；后外侧核及枕与顶叶和颞叶相联系。

丘脑下部（hypothalamus） 丘脑下部亦称下丘脑，位于丘脑沟的下方，前方和外侧被大脑基底部和丘脑底部所包围，后方连接中脑。只有内侧面和底面游离。内侧面是第三脑室侧壁的下部借下丘脑沟与丘脑分界。底面外露部分位于视交叉、视束和大脑脚之间，其后部为乳头体，乳头体前方为灰结节，正中紧邻漏斗，下连垂体柄。构成部分第三脑室底和侧壁。下丘脑包括位于脑底的视交叉、终板、灰结节、漏斗、垂体和乳头体。下丘脑控制着多种重要功能，成为内脏活动、内分泌与精神行为之间维持平衡的中枢。其特点是虽然神经细胞不多，但联系复杂而广泛，有些神经元不仅接受神经冲动，还接受血液和脑脊液中各种理化信息；另一特点是除了一般神经元外，还含有一种特殊神经元，称为内分泌神经元，它既具有普通神经元的特点，又具有内分泌细胞合成激素的功能，其轴突传导神经冲动同时又输送和释放激素，经血液循环送到靶器官。可以认为丘脑下部既是一个神经中枢也是一个控制内分泌系统的枢纽。丘脑下部的核团，除了上视核、室旁核、结节核和乳头核外，大部分灰质的细胞分散，缺乏一般神经核的特征，将界限不清的“核”称为“区”。现人为地将每侧丘脑纵向分为3个带，横向分为4个部。3纵带自内向外为：室周带、内侧带和外侧带。4部以视交叉、灰结节和乳头体为标志，自前向后横向分为视前区、视上区、结节区和乳头区。由此分出视前室周核、视前内侧区、视前外侧区、视交叉上核、视上核、室旁核、视丘下部、

前区、漏斗核、丘脑下部腹内侧核、丘脑下部背内侧核、丘脑下部外侧区、结节核、乳头状体和丘脑下部后核等。一般认为丘脑下部具有极为重要的功能是植物神经的皮质下最高中枢，边缘系统、网状结构的重要联系点，垂体—内分泌系统的激发处，总而言之是机体实现对全身各系统调节的重要组成和功能部分。丘脑下部的传入纤维来自大脑皮质、纹状体，丘脑和脑干，传出纤维到达纹状体、丘脑、和脑干，并通过丘脑下部—垂体柄和垂体门脉系统以调节垂体功能。其主要神经核和其功能如下：室前核和副交感与散热有关；室旁核与糖代谢有关；视上核与利尿有关；结节—漏斗核与激活性腺有关；腹内侧核与脂肪代谢有关；外侧核和后核与交感神经有关；后核尚为保温中枢；丘脑下部后外侧部有网状激活系统，管理清醒和睡眠；丘脑下部的后部有呼吸管理中枢，损伤时可引起呼吸减慢或停止。

垂体（hypophysis） 垂体由外胚叶原始口腔顶部向上突起形成的颅颊囊（Rathke's 囊）与间脑底部向下延伸形成的漏斗小泡结合后发展而成。颅颊囊下端形成垂体管，后因颅骨闭合，而与口腔分开。以后颅颊囊的前壁发育成垂体前叶及结节部，后壁形成中间叶和结节部。漏斗小泡发育成垂体后叶、漏斗和垂体柄。由于中间部甚小，意义不大，故将垂体分为前叶亦称腺垂体和后叶亦称神经垂体。垂体是身体内最复杂的内分泌腺，不但与身体骨骼和软组织的生长有关，且有影响其它内分泌腺如甲状腺、肾上腺、性腺等的作用。垂体呈椭圆形，位于颅中窝的蝶鞍内。垂体横经约 12 mm，前后径约 8 mm，重约 500 mg，垂体的两侧为海绵窦，其顶鞍隔与视交叉隔开。垂体血运丰富有来自颈内动脉的单条垂体下动脉和几条垂体上动脉。回流静脉主要经粗大的垂体上静脉引流入周围的环窦，将垂体激素从脑组织运输到激素的靶组织。垂体前叶分泌生长素、促肾上腺皮质激素、促甲状腺激素、卵泡刺激素和黄体生成素等。神经垂体释放抗利尿激素和催产素，两者在下丘脑合成，而后转运至后叶，并贮存于后叶。

垂体前叶（anterior pituitary） 腺垂体由外胚层的拉克（Rathke）囊分化而来，包括垂体的前部、中间部和结节部。垂体前叶中含有嗜色细胞、嫌色细胞和滤泡星形细胞。嗜色细胞中又分有嗜酸细胞和嗜碱细胞。嗜酸细胞中生长激素细胞分泌生长激素（GH）；催乳激素细胞分泌催乳激素（PRL）；催乳生长激素细胞分泌 GH 和 PRL 二种激素。嗜碱细胞又分促肾上腺皮质激素细胞（分泌同名激素 ACTH）；促甲状腺激素细胞（分泌同名激素 TSH）；促性腺激素细胞（分泌同名激素 FSH、LH）。嫌色细胞，占腺垂体的大部分细胞，是否有分泌功能，尚未确定。滤泡星形细胞，是一种支持细胞，也与营养和分解代谢过程及大分子的运输有关。下丘脑中的神经细胞除接受中枢神经系统的传入冲动及神经递质的反应外，并参与合成及释放神经激素因子。在中枢神经系统的影响下，下丘脑、垂体、靶腺间形成调节及反馈作用和负反馈作用。这样，垂体功能是在高级中枢神经—下丘脑—垂体—靶腺—体内代谢物质之间形成的相互依存，相互制约中来调节的。

垂体后叶（posterior pituitary） 垂体后叶是由第 3 脑室底部组织向下伸展形成的漏斗小泡发育而成。后叶、漏斗干和正中隆起合在一起称为神经垂体。神经垂体由神经胶质细胞及神经纤维组成，无分泌功能，贮存的抗利尿激素（ADH）和催产素是分别由下丘脑的视上核和室旁核束分泌的。来自丘脑视上核和室旁核的轴突，止于神经垂体。较短的轴突止于正中隆起和漏斗干的垂体门脉循环的毛细血管床，可能对腺垂体的功能提供神经调节。较长的轴突则止于神经垂体主体内，形成神经分泌性下丘脑垂体束。沿下丘脑垂体束，输送并贮存于神经部，需要时由后叶释放入血循环。

垂体门脉系（hypophysial portal system） 下丘脑的神经分泌细胞，已知能分泌近 10 种多肽激素，这些激素分别对垂体前叶各种腺细胞的激素分泌起促进或抑制作用，统称之为促垂体激素。这些激素进入垂体前叶是依靠由血管组成的垂体门脉系渠道来完成的。垂体门脉系主要由垂体上动脉和垂体下动脉以及长门静脉和短门静脉组成的。垂体上动脉在漏斗干的上部形成一动脉环，由环发出的许多漏斗动脉进入漏斗上部，并分成许多毛细血管袢，毛细血管的内皮有窗孔，神经末梢和伸展细胞的突起终端，沿着血管基膜排列，并将其分泌物送入毛细血管内，分别汇入十多条位于漏斗周围的长门静脉。长门静脉沿垂体柄下行进入垂体前叶，在分成二级毛细血管，即垂体前叶的窦状隙。十余条门静脉各有其供

应区，互不重叠。从漏斗上部的动脉环上还发出一对小梁动脉，在垂体柄的下部与垂体下动脉吻合并发出毛细血管袢，形成下部的一级毛细血管网，在汇合成若干垂体短门静脉，进入垂体前叶，由二级毛细血管供应垂体柄下端部分。

丘脑上部（epithalamus） 亦称上丘脑。位于第三脑室顶部的周围。它包括丘脑髓纹、缰三角、缰连合和松果体。丘脑髓纹为丘脑背侧面和内侧面交界处的一纵行纤维束，它向后进入缰三角。左右缰三角间为缰连合。在它的后方为松果体。丘脑髓纹起于嗅皮质，止于缰三角灰质的缰核，由缰核再发出纤维到达脑干的内脏运动核，构成嗅反射路，故上丘脑与嗅觉内脏反射有关。

丘脑后部（metathalamus） 亦称后丘脑。位于丘脑后外侧的下方，包括内侧膝状体和外侧膝状体。内侧膝状体的传入纤维来自外侧丘系的听觉纤维，传出纤维组成听辐射，投射至颞叶听皮质区，为听觉的皮质下中枢。外侧膝状体的传出纤维来自视束的纤维，发出纤维呈辐射状的视辐射，投射至枕叶视皮质。可见，丘脑后部的内、外侧膝状体都属于特异性感觉的中继核。

丘脑辐射（thalamic radiations） 丘脑辐射，是指丘脑和大脑皮质间的呈扇形向大脑辐射的往返纤维而言。这些纤维在大脑深部集中于尾状核、丘脑和豆状核之间。似如扇柄，越近皮质就越加扩散呈放射状。丘脑辐射与皮质向脑干、脊髓的投射纤维共同组成内囊。丘脑辐射乃由4个部分组成：1. 丘脑前辐射，亦即丘脑前脚。位于内囊前肢，主要由丘脑背内侧核与前额皮质的联系纤维以及丘脑前核与扣带回间的联系纤维所构成。2. 丘脑中央辐射，亦即丘脑上脚。位于内囊后肢，含有中央沟前后的额、顶叶皮质与丘脑腹侧核群相联系的纤维。3. 丘脑后辐射，亦即丘脑后脚。位于内囊和豆状核后部，系枕叶、顶叶后部与丘脑尾侧部联系的纤维，包括起自外侧膝状体止于距状钩两侧皮质的视辐射。4. 丘脑下辐射，亦即丘脑下脚。包括联接丘脑和颞叶的少量纤维，其中有起自内侧膝状体经内囊、豆状核下部的听辐射。

外侧膝状体（lateral geniculate body） 外侧膝状体位于后丘脑，由大的背侧核和较小细胞的腹侧核组成，但只有背侧核传导视觉信息。它是视觉通路在丘脑的中继站，发出视放射投至距状裂附近的大脑皮质。外侧膝状体共有6层细胞，视束中来自对侧眼球鼻侧半的视网膜纤维止于1，4，6层，而来自同侧颞侧半视网膜的不交叉纤维止于2，3，5层。视网膜与外侧膝状体之间有明确的点对点的对应关系。来自黄斑的纤维为细纤维，投射至外侧膝状体后2/3的一个楔形区；而来自黄斑以外的粗纤维，上象限外周视网膜的纤维止于外侧膝状体的内侧，下象限的止于外侧。由外侧膝状体发出的纤维组成视辐射投至枕叶视觉皮质。

内侧膝状体（medial geniculate body） 内侧膝状体是听觉通路在丘脑的中继站，位于后丘脑，通常将之分为背侧部和腹侧部。其中背侧小细胞部，中继听觉冲动投至大脑皮质听区，又称主部。内侧膝状体接受外侧丘系通过下丘臂到达的纤维，再由此发出投射纤维组成听放射至颞横回，另有纤维至丘脑外侧核群及枕核等。内侧膝状体的腹侧部发出纤维至丘脑底部，并至对侧的内侧膝状体。

前穿质（anterior perforated substance） 在嗅束向后分成内侧嗅纹和外侧嗅纹之后的嗅三角的后方和视束之间呈一菱形区，称前穿质。是脑底的重要标志。它向内在视束上方与灰结节延续；向外与岛阈延续至前梨状皮质；向前与终板旁回相续，与杏仁周区融合，此处呈现许多小孔，有许多细小的血管由此穿入脑实质。在大脑前动脉近侧段（水平段）发出数条中央动脉或前穿动脉，向外后，于前穿质内侧部进入脑实质，分布到胼胝体、透明隔、尾状核头及其邻近的壳及内囊。大脑中动脉从水平段发出的豆纹动脉，从外侧进入前穿质，分布到壳的大部，苍白球外段、内囊前后脚上2/3及其邻近的放射冠、尾状核头及体部等。

后穿质（posterior perforated substance） 位于中脑的大脑脚间窝窝底正中的灰质层内，大脑后动脉中央支的许多血管穿过此处，形成很多的小孔，称之为后穿质。

脑干（brain stem） 脑干为中脑、脑桥及延髓之总称。上接 间脑，下续脊髓，后借小脑上、中、下脚

与小脑相连。脑桥和延髓卧于枕骨基底部的斜坡上，其背面为小脑。脑干的上界为视束平面（环绕中脑大脑脚，从视交叉行至外侧膝状体），下界为锥体交叉（颈1神经根起源处）。中脑在间脑和桥脑之间，从前向后由大脑脚、被盖和四叠体所形成。桥脑在中脑下方，分为基底和被盖两部分。脑桥和延髓结合处有一分界的横沟，中脑大脑脚与脑桥下缘也有一类似的分界沟。脑干内白质中许多上、下行传导束均集中于脑干周边部。灰质在导水管和脑室附近集中，还有些核团分布在被盖部内，中间有许多纤维及细胞交界穿插，形成网状结构。脑干灰质中包括Ⅲ～Ⅻ颅神经核和许多感觉传导路中转核及锥体外系核等。脑干是脊髓的直接延续，无论从外形和内部结构上看，从脊髓到延髓均有一个逐步改变的过程，脑干的外形，特别是延髓的沟、裂等均与脊髓相应，仅由丘系交叉的出现，才使与脊髓相连的中央管张开而成为第四脑室的底，直至橄榄体的水平才与脊髓完全不同。由于脑干有众多的灰质核、神经传导束，尤其是脑干中网状结构的存在，故其功能非常重要。

中脑（mesencephalon） 中脑源于胚胎神经管尖端的中脑泡，在种系和个体发生上是5个脑部中较少分化的一个。中脑长15～20 mm。腹侧面自脑桥上缘到乳头体，由两侧纵行隆起称为大脑脚的粗柱组成。背侧由上、下两对丘形隆起称为四叠体所构成。上丘（上叠体）与眼球随意运动以及头、眼对视刺激等运动反应有关；下丘（下叠体）为听觉通路去丘脑前的换元站。中脑的切面可分为顶盖、被盖和脚底3部。顶盖位于大脑导水管之背侧，由四叠体所组成。被盖位于顶盖之腹侧，在大脑导水管的腹侧左、右相接。导水管周围灰质内有动眼神经核（上丘水平）、滑车神经核（下丘水平）和它们发出的脑神经根。被盖内尚有红核，它的内上方有内侧纵束，其外侧为内侧丘系和脊髓丘脑束。被盖与脚底相接处为黑质。红核、黑质均属锥体外系的脑脚核。脚底系由大脑脚所构成，包括皮质脊髓束和皮质延髓束。这些下行纤维即锥体束，在排列上有一定的规律，即额桥束在最内侧的1/3，顶、颞、枕桥束占外侧1/3，而皮质脊髓束占中间的1/3～2/5，而且面部的纤维在内侧，下肢在外侧。在中脑内的脑神经核有动眼神经核，动眼神经副核，滑车神经核，三叉神经中脑核。

大脑脚（cerebral peduncle） 位于脑底中脑的腹外侧，系左右各一大的圆柱形隆起。从脑桥向上向前则左右分离形成“V”字形，伸入大脑半球内。在中脑内，大脑脚由黑质将之与中脑被盖部隔开。大脑脚含有许多来自皮质的下行纤维束组成大脑脚底，其中皮质脊髓束和皮质脑干束都按身体定位排列，最外侧的纤维是联系下肢的，中间部分与上肢有关，内侧者则与面肌、咽喉肌的活动有关。在纤维束中有一部分纤维穿过脑桥基底部，在脑桥下缘集为锥体。大脑脚内侧有一浅沟，即动眼神经沟，动眼神经沿此沟出脑。大脑脚的外侧面亦有一纵行浅沟，称中脑外侧沟，上述二沟为中脑被盖与脚底的分界。左右大脑脚之间的深窝为脚间窝，窝底灰质上有被血管穿行的许多小孔，称后穿质。

黑质（substantia nigra） 主要是含有大量黑色素的神经细胞团，故称之为黑质。它位于中脑被盖和大脑脚底之间，见于中脑的全长，并延入间脑的尾侧部。接受来自大脑皮质额叶和纹状体的纤维，输出的纤维与网状结构有联系。也是锥体外系的一个重要组成部分。在人类黑质细胞内的色素于4～5岁时才开始出现。黑质细胞内含有多巴胺，并以此物质作为这些细胞的神经递质。黑质细胞是脑内合成多巴胺的主要地点。黑质的纤 维联系主要是通过黑质纹状纤维和纹状体黑质 纤维与新纹状体建立往返的联系。新纹状体 中的多巴胺主要来源于黑质纹状体纤维。由于某些原因黑质细胞变性，当多巴胺减少到 一定水平时，就可引起震颤麻痹。

红核（red nucleus） 是中脑背盖部左右各一，大而浑圆的核团。位于中脑上丘平面。是锥体外系中主要传导路之一。也可以认为红核是大脑皮质到脊髓通路上的一个中继站。红核的传入纤维主要来自小脑和大脑皮质。从小脑来的纤维主要来自前间位核。从大脑半球运动皮质发出的纤维到同侧红核，并按躯体定位模式排列。大脑皮质的前肢区投射到红核的背内侧部；从后肢区投射到腹外侧部。红核的传出纤维主要是红核脊髓束。此束自红核发出后，立即交叉到对侧下行，在脊髓侧索中位于皮质脊髓侧束的腹侧，达腰骶节段。除向脊髓投射外，红核还有纤维投射到外侧网状核、下橄榄核和楔束副核，这些核并向小脑发出投射，红核借此间接地同小脑

建立联系。红核的功能与运动机能有关，刺激红核可兴奋对侧肢体的屈肌运动神经元而抑制肢体的伸肌运动神经元。

松果体（pineal body） 位于丘脑的上后方，夹在两个上丘之间，形如松果，色灰红，长约6~8 mm，宽约4~6 mm，厚约3~5 mm。借一短柄连于第三脑室顶的后部。柄分上、下两脚，上脚接缰联合，下脚连后联合。两脚之间为松果体隐窝。儿童时较发达，一般7岁后逐渐萎缩，成年后不断有钙盐沉着，常可在X线片上见到。松果体由松果体细胞与神经胶质组成。前者具有高度分泌活动能力，但不具有神经元的功能特征。关于松果体的功能目前仍了解较少。一般认为，松果体与脑之间是以内分泌方式将其分泌的激素通过血循环及血脑屏障，作用与周围器官或集聚在与神经分泌有关的脑部，如中脑网状结构和下丘脑。松果体分离出来的褪黑激素（melatonin）对某些激素具有调节作用。褪黑激素的合成与释放，可以影响丘脑某些内分泌腺的活动（尤其是性腺和垂体腺）。褪黑激素减少可使性腺抑制作用减弱，引起早熟，故此腺体遭到破坏后可出现早熟或生殖器官过度发育。

四叠体（corpora quadrigemina） 中脑背侧部即中脑导水管以后的部分，称为顶盖，在其表面有4个圆丘，叫四叠体。其中上方的一对叫上丘，为皮质下视觉反射中枢；下方的一对称下丘，是皮质下听觉反射中枢。上、下丘向前外上方各伸延成上、下丘臂，与间脑的外侧膝状体和内侧膝状体相连。顶盖的前上方与间脑的移行区域，称为顶盖前区。在下丘的下方有很细的滑车神经根出脑，环绕大脑脚向前行。两侧上丘之间的上方有松果体。松果体的肿瘤可由上向下压迫上、下丘，产生四叠体综合征。

上丘（superior colliculus） 上丘位于中脑背侧，四叠体的上部，是视觉通路的中继站。上丘由数层灰质和数层白质交替排列而成，结构复杂。由浅表向深面可分为有：带状层、视层、中灰质层、中白质层、深灰质层和深白质层。视网膜节细胞走向上丘的纤维在视交叉中越过对侧，向后离开视束经上丘臂到达上丘，纤维多止于视层。来自视网膜下半（上半视野）的纤维止于上丘内侧，而上半者止于外侧。来自枕叶视区和额叶眼区的纤维，则经上丘臂进入浅灰质层，排列也很固定。另外，其它一些皮质区（包括顶、额叶等）也发出纤维到上丘。上丘深层还接受来自脊髓、下丘、外侧膝状体、小脑等处来的纤维。上丘的传出纤维有上、下行两个方向，下行纤维主要止于颈髓灰质，它与视觉刺激影响下的转头运动有关。也可通过顶盖—桥脑—小脑的传导途径，向小脑传递视觉冲动。上行纤维可达丘脑的某些核团。上丘表层细胞的主要功能是对视觉信息的分析，深层细胞则能将传入的视觉信息同其它各种信息进行整合，并引起眼、头和身体对视觉刺激作相应的运动反应。

下丘（inferior colliculus） 下丘位于中脑背侧，四叠体的下部，左右对称各一，借下丘连合彼此相连，是听觉通路上的中继站。下丘大体可分为两部分，即位于中央并占据大部分面积的中央核和围绕其周边的薄层灰质。下丘的传入纤维来自蜗神经前核、后核、上橄榄核、外侧丘系和听觉皮质。传出纤维到内侧膝状体、中脑背盖、中脑导水管周围灰质、橄榄周核、蜗神经背核和脑桥核。在这些纤维连系中，有的来自同侧，有的来自对侧，也有的来自双侧。其中上行至下丘的纤维，主要来自对侧，而从下丘上行的纤维，则主要来自同侧。所以，从听皮质的角度看，以接受对侧耳的传入为主。下丘中央核是听觉传导路中的中继站，它的主要纤维联系形成听觉传导路中的干路，从低位听觉中枢到达下丘的纤维，都止于中央核。中央核的传出纤维通过下丘臂主要到内侧膝状体，再转站到第Ⅰ听觉皮质。

后连合（posterior commissure） 后连合是中脑向间脑移行的标志。位于上丘前端，在中脑导水管上口与第三脑室之间，移行部的背侧。后连合由粗壮的横行纤维所组成。在其外侧、头侧和腹侧被称为后连合核的细胞所环绕。组成后连合的纤维来源尚未十分明确，目前已知其中主要有：从顶盖前区内某些核团发出的纤维；来自后连合核的纤维等。

脑桥（pons） 脑桥在中脑的下方，走向下后与延髓相续。分为基底部与被盖部两部分。腹侧面为一横行的巨大纤维带，即脑桥基底部，其上方可见中脑的双侧大脑脚，下方有一横行沟是与延髓的分界线，可见延髓的左右锥体。在沟内由外向内可见听神经、面神经和展神经。基底部前面正中有浅沟称基底沟，

有基底动脉通过。横行纤维向两侧集聚成小脑中脚（脑桥臂）向后深入小脑。在基底部与小脑中脚交界处有三叉神经。脑桥背面为三角形，被小脑覆盖，称为脑桥被盖部。是延髓被盖的直接延续，并向上连接中脑被盖。其侧壁为小脑上脚和小脑下脚。脑桥背侧与延髓上部背面共同形成第四脑室的菱形窝前部。脑桥内除脑桥核外还有脑神经的展神经、面神经、前庭神经上、外侧等核。另外，上橄榄核亦在其内。走行的神经纤维有：锥体束、内侧丘系、三叉和脊髓丘系、外侧丘系、被盖中央束、内侧纵束、小脑下脚、小脑上脚等下行、上行和向小脑走行的纤维。有关随意运动的信息从大脑皮质经脑桥转接传至小脑皮质。小脑皮质的冲动可经齿状核和丘脑腹外侧核而传至额叶运动区。大脑－脑桥－小脑环路可保证随意运动的精确和有效。

延髓（medulla oblongata） 延髓是脑干的最下部分，下续脊髓，全长约 3 cm。因延髓到脊髓是逐渐过渡的，故其下端与脊髓的分界并不明显，约在枕骨大孔处，越过第一段颈神经最上的根丝，即为延髓的下界。在移行区以上，延髓形体增大，外形也随之改变，由圆形变成锥形．变化的大体特点是中央管开放成第四脑室，脊髓后方结构变向延髓的两侧，并在其间杂以细胞群。在延髓的背面由小脑所掩盖．腹侧面上端有一横行浅沟（Ⅵ、Ⅶ、Ⅷ脑神经出脑干处）为延髓与脑桥的分界。腹侧面的前正中裂两旁有锥体，为皮质脊髓束的所在地。这些纤维有 3/4 越过对侧，降入脊髓侧索，组成皮质脊髓侧束，另 1/4 纤维不越侧，在同侧的前索沿前正中裂两侧下降，是为皮质脊髓前束，这一交叉称为锥体交叉。在延髓上部，锥体的外侧为橄榄体，其中有下涎核。在橄榄体与锥体之间有舌下神经出脑干。在橄榄体的背侧沟内由上向下排列有舌咽、迷走和副神经。延髓下端近似脊髓，薄束及楔状束的上端各稍隆起形成棒状体及楔状节结，内有薄束核和楔状束核。向上外在外形上续于小脑下脚（绳状体），左右两绳状体之间仅有一薄层第四脑室脉络组织。第四脑室下角的尖端称闩。沿楔状束的外侧为一狭带，为 3 叉隆起，其内有三叉神经脊髓束和脊束核。在延髓内的神经核有：舌下神经核、副神经核、迷走神经核和舌咽神经核。通过延髓的纤维束主要有：在延髓背外侧部前庭区外侧为小脑下脚；在腹侧依次为三叉神经脊束、脊髓小脑前束和脊髓丘脑束（又称脊髓丘系）；在延髓腹侧中线两旁为锥体束（此束在延髓以上主要由皮质脊髓束和皮质脑干束组成，而至延髓下部，则只有皮质脊髓束组成）；在锥体束的前正中裂两旁，由腹侧向背侧，依次排列着内侧丘系、顶盖脊髓束和内侧纵束。

网状结构（reticular formation） 传统上将脑干内边界清晰和功能明确的灰质和白质以外的细胞体与纤维相互混杂分布的部分称为网状结构。其组织学的特点是细胞分散、大小不一、神经纤维交错走行其间。这种结构，上起间脑，下至上胸段脊髓中都存在，但一般指的是脑干网状结构。在网状结构内的细胞核群有：正中及其附近的核群、内侧核群（或中央核）和外侧核群。最主要的传入纤维来自脊髓，经脊髓网状束和二级感觉纤维的侧支到达网状结构。网状结构的传出纤维，主要投射至脊髓、丘脑、下丘脑、小脑和脑干。大量纤维经丘脑和下丘脑中继后，继续上行投射至纹状体和大脑皮质。有关网状结构的解剖和生理功能可归纳为 4 个方面：1. 对睡眠、觉醒和意识有影响。受刺激时可使动物由睡眠中觉醒。遭破坏时，可进入持续性昏迷状态。2. 对躯体运动有影响。对肌张力、姿位反射和随意运动的调节都起着重要的作用。3. 对植物神经和内分泌活动有影响。影响躯体运动的刺激或损毁，往往也同时影响内脏活动。虽然很少只出现一种内脏活动的效应，但仍可在网状结构区内发现某些内脏活动的代表区，如延髓网状结构腹内侧区相当于吸气中枢；背侧及头侧相当于呼气中枢。虽然中枢神经系的各部都能影响心血管活动，但都认为，心血管的初级中枢位于延髓网状结构内。另外，脑干网状结构对垂体和松果体的机能活动都有重要影响。4. 对感觉中枢传导有影响。现已证实，网状结构对传入中枢的感觉信息，有整合、修改、加强、或抑制等多方面的影响。这种影响可能是网状结构的直接作用，也可能是通过大脑皮质的间接影响。

锥体外系统（extrapyramidal system） 锥体外系是运动系统的一个组成部分，它包括锥体系以外的所有运动传导通路的运动神经核和运动神经传导束。它们对脊髓、脑干、小脑和大脑皮质运动反馈环路的调节有影响。即锥体外系统补充随意运动活动的皮质系统，将其功能提高到使每项随意运动在完成过程中都达到精细和协调的较高水平。锥体外系主

要由大脑皮质运动前区（4、6区）、纹状体（尾状核、壳核、苍白球）、丘脑腹前核、四叠体、前庭核和网状核等及其间的联络纤维所构成，组成对脊髓前角细胞的控制系统。锥体外系的传导路：大脑皮质6区和4区的一部分是锥体外系的高级中枢，它发出的纤维直接或通过丘脑腹前核到达纹状体，纹状体诸核之间有许多内部联系，纹状体发出的纤维集中于豆状核襻，然后分别到达红核、黑质、丘脑底核、四叠体、前庭和网状核等。再从各核发出红核脊髓束、丘脑底核脊髓束、前庭脊髓束、顶盖脊髓束、网状脊髓束等将冲动传达到脊髓前角细胞。脊髓前角细胞接受锥体系和锥体外系两个方面传来的冲动，必须在两个系统均完整，并彼此互相配合，才能圆满完成复杂和有目的的随意运动。锥体外系的功能，主要是维持肌张力、管理骨骼肌的协调作用，保持正常的体态姿势，促使伴随运动（如走路时两上肢交替摆动）的顺利进行。

边缘系统（limbic system） 每侧大脑半球皮质都有一个边缘线，此线朝向胼胝体并围绕中脑。扣带回和海马回皮质的起始部即紧邻这些结构，两回经扣带回峡部在胼胝体压部后方相连。形成围绕脑干边缘的弓形回，称之为边缘叶。边缘叶由古皮质（海马和齿状回）、旧皮质（海马前回的梨状皮质）和新皮质（扣带回）组成。以后发展成的边缘系统乃是边缘叶的扩大，包括皮质结构和皮质下结构。前者有海马结构、边缘叶、脑岛和额叶眶后部等。后者有杏仁核、隔核、视前区、丘脑上部、丘脑下部、丘脑前核及背内侧核、中脑被盖部等。边缘系统的结构和联系较为复杂，而且对结构与各种行为功能之间的相互精确关系尚不十分了解。脑内与情绪活动最相关的部分为边缘系统。共有3个纤维环路。1. 边缘内侧环路：来自新皮质表示情绪过程的神经活动，依次到达海马、穹隆、乳头体和丘脑前核，最后投射到“情绪皮质”即扣带回皮质的感受区，再经扣带回皮质至新皮质的各个区域。从扣带回发出的冲动还进入海马回至海马，形成一个封闭的环路。这一环路还与中脑网状结构有密切联系。如边缘内侧环路受到破坏，将引起运动与精神活动减低（如淡漠、不动不语、睁眼昏迷前综合征）。如为刺激性病变，则引起动作及精神活动过多综合征（如焦虑、强迫观念、强迫行为、兴奋激动等）。2. 基底外侧环路：系由额叶眶回、岛叶、颞叶前区、杏仁核投射到丘脑背内侧核，再回到额叶眶回的纤维环路。基底外侧环路对广泛的情绪行为、忧郁情绪、感受失常（幻觉）以至各种侵袭行为都有联系。遭破坏，可明显改变病人的情绪与行为的异常。目前大多数精神外科手术都限于破坏边缘系结构，而对情绪和行为的调节主要是扣带回和杏仁核这两个结构。3. “防御反映环路”，是由下丘脑经过终纹至杏仁核，又由杏仁核返回下丘的环路，为产生情感反映和相应的内脏反映的区域。目前认为边缘系统的功能，除与情绪行为活动有密切关系外，还有与嗅觉、记忆有关，尤其是与内脏活动的关系更为密切。如额叶眶回、扣带回前部和岛叶前部受刺激时可引起心血管系统、呼吸、胃肠和瞳孔等方面的变化，故有人将边缘系统称为内脏脑，亦可称为精神脑。

边缘叶（limbic lobe） 在大脑内侧面围绕上位脑干边缘，成一马蹄形相当恒定的弯曲脑回，称之为边缘叶。一般认为，边缘叶包括扣带回、海马旁回、海马结构、隔区和梨状叶等。将边缘叶扩大，把与边缘叶皮质结构相似的区域，如额叶眶回后部、岛叶前部和颞极，以及在功能和和纤维联系较密切的一些皮质下结构，如隔核、杏仁核、下丘脑、上丘脑、丘脑前核、中脑被盖内侧区等包括在一起，统称之为边缘系统。由于其功能不仅与嗅觉有关，更与内脏活动、情绪行为活动以及记忆等密切相关。固有人又称之为内脏脑和精神脑。应予注意的是，边缘系统不是一个独立的解剖学和功能性实体，它的结构和联系较为复杂，而且对结构与各种行为功能之间的精确关系尚不十分了解有待深入研究。

扣带回（cingulate gyrus） 扣带回位于胼胝体背侧的胼胝体沟与其上方的扣带沟之间，呈弓形，起于胼胝体嘴下之前穿质，初向前绕胼胝体膝部，继向后循该体而达压部。扣带回主要包括 Brodmann 第32、24和23区，它与海马旁回后部被认为是异型皮质同新皮质之间的过渡区，故亦称中间皮质或移行皮质。扣带回的传入纤维来源很广，如来自丘脑前核群、海马结构、隔核、以及接受新皮质区如前额叶皮质和顶叶的联络区等传来的信息。对扣带回的传出纤维了解尚不很确切，不过曾发现投至海马结构、杏仁核簇、隔核、丘脑前核和部分新皮质区以及投向脑干的纤维，可见它是植物神经高级中枢的重要所在地。它受刺激时可引出若干自主神经的活动，如

血管紧张度的变化，呼吸和消化的变化。扣带回有纤维至纹状体，参与对骨胳肌的调节作用。刺激扣带回可产生肌肉松弛，出现运动反应。扣带回局限性损伤时，可出现运动障碍和无言症。扣带回还与情绪行为反应有关。扣带回与海马结构，杏仁核等同属边缘系统的重要组成部分。

海马结构（hippocampal formation） 海马结构是组成边缘系统结构之一。一般认为海马结构由海马、齿状回和下托组成，属古皮质。海马又称 Ammon 角，位于侧脑室下角底部，水平切面是 C 字形，若与齿状回相连，则共同形成 S 性的结构。海马前端较宽，表面覆以室管膜，膜的深面是一层白质，称室床。室床的纤维向后内方聚集，形成纵行的海马伞，它向后续于穹窿脚。齿状回，是一条狭长的皮质带，除内侧面外全为海马所包绕。在内侧的游离面上有许多横沟，形如齿列，故称齿状回。齿状回的内侧面位于海马沟和海马伞之间，海马伞的游离缘直接延续于其上方的脉络裂。下托，是指位于海马旁回皮质和海马之间的过渡区，相当于海马旁回的上部。海马结构的传入纤维主要来自内嗅区。它不仅从前梨状区，杏仁周围区和嗅球接受嗅觉信息，还从颞叶的新皮质、前额叶皮质、杏仁簇等接受广泛的传入纤维。自内嗅区发出的传入纤维中值得重视的是来自隔内侧核－海马纤维，这个通过穹隆的纤维系统，其数量虽然不多，但分布到海马的全部区域以及下托。传出纤维传统认为穹隆是海马的主要传出通路，除终止于乳头体外，还有纤维止于扣带回、隔核、视前区、下丘脑外侧、丘脑前核等处。海马结构的解剖学虽然似乎比较明确，但其生理功能目前仍在探讨之中。已明确的有：与嗅觉功能有关；能引起任何一种不同的行为模式如愤怒、不抗抵和性发动等；局部的癫痫发作；参与情绪反应或情绪控制；参与某些内脏活动；对脑干网状结构的上行激动系统有影响。另外可能与近期记忆有关。

杏仁核簇（amygdaloid nuclei） 杏仁核簇是个大的核团，位于颞叶前部，侧脑室下角尖端的前上方，小部分位于侧脑室下角顶部的上方。背侧毗邻豆状核，嘴侧毗邻前穿质，尾侧与尾状核尾相连。通常将它分为皮质内侧和基底外侧两组核群。杏仁核簇的传入联系中，以嗅觉纤维最为丰富，来自嗅球和前嗅核的投射纤维经外侧嗅束终止于皮质内侧核群。间脑以下发来的纤维终止于基底外侧核群。杏仁核簇的传出纤维沿尾状核内缘的全长弯行，成为终纹，多止于嗅区、隔区和下丘脑前区。在功能上，虽然杏仁核簇接受大量嗅觉冲动，刺激或损毁动物的杏仁核，可产生各种行为的、内脏的、内分泌的和躯体的改变。对精神病人行杏仁核损毁术，可使情绪稳定，性格温顺，攻击行为减轻或消失。但多需双侧灶损毁。

小脑（cerebellum） 源于胚胎的菱脑，随种系进化才由神经管膨大形成小脑。小脑位于颅后窝内，脑桥和延髓的背侧上面借小脑幕与大脑的枕叶相隔。借小脑上脚（结合臂）、中脚（桥脑臂）、和下脚（绳状体）分别与中脑被盖、脑桥的基底部和延髓相连。小脑可分为中间的蚓部和两侧的半球部。以前的解剖学家将小脑半球和蚓部分为许多部分，并予以各种命名。这种划分的小脑皮质没有功能和临床意义。现在按种系发生的不同，将小脑分为 3 个主要部分：1. 古小脑，即小脑绒球小结叶。因与前庭系统有关，故又称前庭小脑；2. 旧小脑，由原裂以前的前叶组成，包括小舌、中央小叶、蚓部的山顶、两侧邻近的蚓旁区、下蚓部的锥体和蚓垂、旁绒球和小脑扁桃体。主要接受来自脊髓的纤维，故又称脊髓小脑；3. 新小脑，又称后叶，由蚓部的其余部分和位于原裂和后外侧裂之间的小脑半球组成，主要接受大脑皮质的投射，也称为脑桥小脑。小脑深部灰质中共有四个小脑核，即齿状核、栓状核、球状核以及顶核。小脑的传入传出纤维经小脑的 3 个脚进入或离开小脑。小脑中脚，从脑桥基底部斜行至小脑，是小脑 3 个脚中最靠外的一个，也是最粗的一个。几乎全部由脑桥核的纤维所组成，传递从大脑皮质来的冲动。仅有很少的一部分来自脑桥被盖核团的纤维。小脑上脚，位于中脚的内侧，小脚的上方，在中脑尾侧内交叉，由小脑内齿状核、栓状核、球状核的全部传出纤维所组成。主要为离小脑系统的传出纤维。小脑下脚，位于中脚的内侧，延髓上部背外侧面的外侧部，由绳状体及旁绳状体组成，绳状体完全是传入纤维，含有来自脊髓和延髓的纤维。旁绳状体主要是传出纤维。总之，小脑通过 3 对脚完成它与大脑皮质、纹状体、脑干和脊髓的纤维联系。小脑的生理功能尚未完全清楚，但已知它与机体的躯体运动调节有密切关系。主要表现在：1. 维持身体平衡（古皮质、小脑绒球小结

叶）；2. 保持和调节肌张力（旧皮质、栓核和球状核）；3. 调节协同运动（小脑和大脑皮质共同协调）。

小脑蚓部（vermis cerebelli） 两侧小脑半球的中间部称为小脑蚓部。在小脑的背侧有一条明显的横行裂，称为水平裂，将小脑分隔成上下两面。小脑下面的小脑蚓部与小脑半球之间有纵沟分隔。而在小脑上面，二者间是相互移行的。颅后窝中线部肿瘤切除时，常需将下蚓部切开而无术后功能损害。

小脑扁桃体（cerebellar tonsils） 指脑蚓垂两旁的半球比较膨出部分，它的位置靠近枕骨大孔，当颅内压过高时，小脑扁桃体可嵌入枕骨大孔形成小脑扁桃体疝，或称枕骨大孔疝，压迫延髓，危及生命。

小脑上脚（superior cerebellar peduncle） 小脑上脚也称结合臂（brachium conjunctivum）。来自小脑半球白质的上内部分，向上伸入四叠体下丘之深面，有前髓帆使左右臂相连。二臂之下份作第四脑室之两侧界，愈上则距离愈近，助成第四脑室之顶。小脑上脚含有从齿状核、球状核和栓状核发出的全部传出纤维。上脚与中脑被盖相连，在中脑尾侧内交叉。虽然小脑上脚是由发自小脑核的传出纤维所组成，但其中也有一些来自脊髓和顶盖等的传入纤维。

小脑中脚（middle cerebellar peduncle） 小脑中脚也称脑桥臂（brachium pontis）。是小脑与脑桥基底相连的白质。主要由交叉的大宗脑桥－小脑纤维组成。这些纤维从脑桥核神经元发出，是皮质脑桥束的第二级神经元。小脑中脚位于小脑3个脚的最外侧，与内侧的小脑下脚界限不清。脑桥核的轴突大部分越过中线，向背外侧走行，组成小脑中脚进入小脑。也有少量不交叉的纤维进入同侧小脑。小脑中脚主要传送来自大脑皮质经第2级神经元脑桥核中继站来的冲动。

小脑下脚（inferior cerebellar peduncle） 小脑下脚也称绳状体。纤维沿第四脑室的外侧缘上升至外侧隐窝前，立即弯向背侧，在小脑中脚的内侧，小脑上、中脚之间进入小脑。小脑下脚主要由来自脊髓和延髓的传入纤维组成。内亦有传出纤维。传入纤维包括脊髓小脑束、楔小脑束、橄榄小脑束、前庭小脑束、网状小脑束和三叉小脑束等。小脑下脚内还含有以传出纤维为主的傍绳状体。傍绳状体除小量的前庭小脑传入纤维外，完全由小脑蚓部及顶核传出纤维所组成。

齿状核（dentate nucleus） 位于小脑半球白质的中央靠内侧，为小脑中央核群中最大的一对。核长16 mm～21 mm，高7 mm～11 mm，宽约8 mm，呈袋状，袋口（核门）朝向背内侧。齿状核区分为两部分，后内侧部较小，为旧部，接受旧小脑皮质来的纤维。前外侧部较大，在发生上较新，即新部，接受新小脑皮质的纤维，是齿状核主要的传入纤维。齿状核传出纤维均经小脑上脚到红核和丘脑的腹外侧核，由此再投射到额叶皮质。此核与运动协调有关，受损对出现共济失调、随意运动终末震颤和粗大的眼球震颤。

顶核（fastigial nucleus） 顶核在小脑半球的最内侧，位于第四脑室顶，蚓部中线两旁，两侧顶核相距很近。呈卵圆形，前后径为10 mm，横径为5 mm。顶核可分为内、外两部。内侧部在发生上较新，含小型细胞；外侧部较古老，含大型多极细胞。顶核主要接受前庭神经核和旧小脑来的纤维，其传出纤维组成顶核延髓束，经小脑下脚到脑干的前庭核和网状核。此核与身体平衡有关。

栓状核（emboliform nucleus） 为小脑半球深部的一楔形灰质块，由多极细胞构成。前后径为13 mm～18 mm，横径仅3 mm～4 mm。位于齿状核的核门部，与齿状核间的界限常难以区分，栓状核与球状核合称间位核，均接受旧小脑皮质的传入纤维，其传出纤维经小脑上脚止于对侧红核大细胞部。

球状核（globose nucleus） 与栓状核合称间位核。此核位于小脑半球深部栓状核和顶核之间，亦居第四脑室顶部。呈球形，约5 mm×5 mm×3 mm大小，向前方分散成数个圆形灰质块，核内小细胞居多，较为明显。球状核接受来自旧小脑皮质的传入纤维，由此核发出的传出纤维主要到红核大细胞部和前庭神经核及延髓网状结构。球状核功能与栓状核相同，与调节及肌张力有关。

侧脑室（lateral ventricle） 为大脑半球内的大室腔。分为体部（顶叶内）、前角（额叶内）、后角（枕叶

内）和下角（颞叶内）四部。在室间孔以前的部分为前角，向前外下方伸入额叶，其顶和前壁为胼胝体，内侧壁为透明隔。尾状核头自前外方突入前角，形成前角的底和外侧壁。体部自室间孔延伸到胼胝体压部，向后移行为后角和下角。体部的顶为胼胝体，室底自内向外为穹隆、脉络丛、丘脑背侧面的外侧部、终纹、终静脉和尾状核。其最后端与下角和后角相通处，为侧脑室最宽处，称为三角部。后角系由三角部伸入枕叶，长短不一，常不对称甚至缺如，顶及外侧壁为胼胝体压部纤维所形成的毯，底为枕叶髓质。在内侧壁上有一纵行隆起，称为海马伞。下角较长，绕过丘脑后，弯向下方，再向前伸至颞叶的前部，终端距颞极约 3cm。下角的顶及外侧壁大部由毯和视辐射组成，顶的内侧为尾状核及终纹，下角底有海马。沿海马的上内侧面有一条扁纤维带，称海马伞，上面覆以脉络丛。沿穹隆的外侧，有一半环形的脉络裂，此裂在体部，位于穹隆和丘脑上面之间，在下角则位于海马伞与终纹之间。富于血管的软脑膜顶着室管膜丛脉络裂突入室腔，形成侧脑室脉络丛。此丛在室间孔处与第三脑室脉络丛相连，向后经侧脑室体部弯向下角，而不进入后角。但朝向后角处的脉络丛极为发达，称为脉络球，有的可见生理性钙化。

第三脑室（the third ventricle） 为一垂直的窄带。分为前壁、后壁、侧壁、下壁和上壁。前壁，为前联合与终板。终板和视交叉之间的脑室间隙称视隐窝。在前壁与侧壁移行处的后方有室间孔，孔的前界为穹隆柱，后界为丘脑前结节。后壁，上部由缰连合、松果体和后连合组成。在松果体柄处形成松果体隐窝。后壁的下部是大脑脚的前端。侧壁，主要是丘脑的内侧面，约占壁的上 2/3，其余由下丘脑形成。两侧壁间借丘脑间黏合相连接。下壁，是第三脑室的底，主要由下丘脑组成。自前向后为视交叉、漏斗、灰结节和乳头体。空腔向下延伸入漏斗，形成漏斗隐窝。垂体连于漏斗的尖端。上壁，为第三脑室之顶，成自第三脑室的脉络组织。第三脑室借中脑导水管与第四脑室相通。

第四脑室（the fourth ventricle） 为菱形脑的室腔，位于延髓、脑桥与小脑之间。它上接中脑导水管，室腔向两侧扩展，为第四脑室外侧隐窝。顶呈三角形如一帐篷，尖向小脑，前后髓帆在室顶以锐角相遇。室底呈菱形，称为菱形窝。第四脑室底部即菱形窝，由脑桥和延髓开敞部的背面构成。窝的上部侧壁为小脑上脚，下部侧壁为小脑下脚、楔束结节和薄束结节。铺在室底的灰质，与脊髓中央管和中脑导水管周围的灰质相连续。在菱形窝的上、下脚之间有一纵行正中沟，将窝底分为对称的左、右两半。每半又借纵行的界沟分为内外两区。在胚胎发育上，内侧来自基板，为运动性，相当于脊髓的前角和侧角；外侧区来自翼板，为感觉性，相当于脊髓的后角。在菱形窝的中部有横行的第四脑室髓纹，以此为标志，上部属于脑桥，下部属于延髓。在正中沟与界沟之间称内侧隆起，在髓纹上方的内侧隆起有圆隆的小丘，为面神经丘，由深部的面神经和展神经核形成。菱形窝髓纹以下的下部亦呈三角形，其界沟上端有一浅凹，称为下凹。从下凹发出两条斜向下的浅沟，把内侧隆起的下部分为两个小的三角区，其中内上方的是舌下神经三角，下面隐藏着舌下神经核。外下方的是迷走神经三角，其深面有迷走神经背核。在整个界沟外侧的大三角区，包括髓纹以上和以下部分，总称为前庭区，深部为前庭神经核。前庭区的外侧角有一小结节，为听结节，内含有耳窝神经后核。第四脑室的外侧隐窝，越过小脑下脚后，转向腹侧，开口形成第四脑室侧孔（Luschka 孔），此孔位于脑桥三角处，内侧为绳状体，外侧为小脑绒球。靠近菱形窝下角第四脑室还有一孔，为第四脑室中孔（Magendie 孔），其下界为闩。脑室内的脑脊液经此三孔通入蛛网膜下腔。第四脑室内亦有脉络丛。

脑神经（cranial nerve） 脑神经是指与脑相联系的周围神经。共 12 对，由前向后排列并用罗马数字表示为：（Ⅰ）嗅神经、（Ⅱ）视神经、（Ⅲ）动眼神经、（Ⅳ）滑车神经、（Ⅴ）三叉神经、（Ⅵ）展神经、（Ⅶ）面神经、（Ⅷ）位听神经、（Ⅸ）舌咽神经、（Ⅹ）迷走神经、（Ⅺ）副神经、（Ⅻ）舌下神经。脑神经与脊神经（周围神经）不同之处是每个脊神经都是混合纤维，均含有 4 种纤维（一般躯体感觉纤维、一般躯体运动纤维、一般内脏感觉纤维和一般内脏运动纤维），但脑神经除此之外还有脊神经缺乏的三种成分：1. 特殊躯体感觉纤维，由特殊感受器发出传入纤维到脑，如视器、听器和平衡器官；2. 特殊内脏感觉纤维，传导来自味蕾和嗅器神经冲动；3. 特殊内脏运动纤维，支配由腮弓演化的

横纹肌，如咀嚼肌、表情肌、咽喉肌等。另外，脊神经所含有的内脏运动纤维主要是交感成分，且每个神经中均有，仅骶2～4神经中含有副交感成分，而脑神经中的内脏运动纤维属于副交感成分且仅在Ⅲ、Ⅶ、Ⅸ、Ⅹ脑神经中含有。据此，12对脑神经大致可分以下3类：一类是感觉神经，如Ⅰ、Ⅱ和Ⅷ，类似脊神经的后根；二类是运动神经，包括Ⅲ、Ⅳ、Ⅵ、Ⅺ和Ⅻ，类似脊神经的前根；第3类是混合神经，包括Ⅴ、Ⅶ、Ⅸ和Ⅹ，它们是由支配腮弓的神经转变而来，既有感觉神经又有运动神经。

嗅神经（olfactory nerve） 嗅神经为特殊的内脏感觉神经，其第1级神经元起于鼻腔嗅黏膜内的双极嗅细胞。其中枢突集合成一些神经束，各束在不同的方向交叉，于嗅黏膜内形成丛状的网络，最后形成约20条神经支，称为嗅丝。嗅丝分内、外两组穿过筛骨筛板的筛孔，达颅前窝，称为嗅神经终于嗅球。每根嗅丝都有一由硬脑膜和软脑膜－蛛网膜组成的壳，硬脑膜与鼻腔的骨膜相续，软脑膜—蛛网膜形成的神经束周鞘与蛛网膜下腔相通。嗅球系僧帽细胞、簇状细胞和颗粒细胞的树突集合部位。嗅球的僧帽细胞、簇状细胞为第2级神经元，其轴突组成嗅束，行于额叶底部两侧直回外侧嗅沟的表面。在前穿质的前方分为外侧嗅纹和内侧嗅纹，分支处形成嗅三角。

视神经（optic nerve） 视神经为特殊的躯体感觉神经。光感受器位于视网膜内。视网膜中与视觉信息传导密切相关的主要由3层细胞组成：最外为视细胞层，是光波的感受细胞；中间层为双极细胞层；最内为节细胞层。视细胞有感光作用，分为视杆细胞和视锥细胞。视杆细胞的胞体呈球形，自胞体一端向色素上皮伸出突起，另一端发出突起与双极细胞组成突触。视锥细胞，形呈锥状，与水平细胞和双极细胞的突起形成突触。视锥细胞与明亮或清晰的视觉以及鉴别颜色有关，而视杆细胞则主要与暗视觉及周边视觉有关。双极细胞是典型的神经元，其突起一方与视细胞连系，另一方连于节细胞。节细胞为典型的多级神经元，胞体位于节细胞层，树突伸至内网层，轴突行至神经纤维层，聚向视神经盘，穿过眼球后壁成为视神经。视神经通过视神经管进入颅腔，在蝶鞍上方双侧视神经的部分纤维相互横过对侧形成视交叉。视神经其表面包裹3层薄膜，最外层的硬脑膜向前同眼球的巩膜相延续，在视神经孔周围与颅底的骨膜相接合。视神经穿出视神经孔内口处，其表面被硬脑膜皱褶所覆盖。视神经的余部没有硬脑膜包被。在视神经的蛛网膜和软膜之间，亦有蛛网膜下腔，其中充以脑脊液并与交叉池相通。

视交叉（optic chiasma） 视神经由视神经孔进入颅腔后，左右视神经于蝶鞍上方会合形成视交叉，宽为12 mm，长为8 mm，厚为4 mm，交叉后续为视束。在视交叉内仅部分纤维进行交叉，即来自视网膜鼻侧半的纤维交叉后进入对侧视束中，而来自视网膜颞侧者不交叉进入同侧视束。因此，左侧视束内含有来自两眼视网膜左侧半的纤维，反应在两眼右侧视野；右侧视束内含有来自两眼视网膜右侧半的纤维，反应在双眼左侧视野。视交叉的位置与蝶鞍及垂体的关系可分为3型，即正常型（占75%～80%，位于鞍隔中央部上方，视交叉前缘与鞍结节相距2 mm～6 mm。）前置型（占9%～10%，视交叉前缘与鞍结节相距小于2 mm）和后置型（占15%左右，视交叉前缘与鞍结节相距6 mm～9 mm）。前置型者不宜经额下入路行垂体手术。

动眼神经（oculomotor nerve） 动眼神经为运动性神经，含有躯体运动和内脏运动两种纤维。起于中脑中央灰质腹侧两旁的动眼神经核簇，其中外侧核和中央尾侧核发出躯体运动纤维，支配除上斜肌和外直肌以外的所有眼肌（包括上睑提肌）；另有内脏核（Edinger－Westphal核）发出不交叉的副交感节前纤维至睫状神经节。这些输出纤维形成的动眼神经自大脑脚内面的动眼神经沟出脑，在脚间池内自后下向前上走行，此时副交感纤维集中在动眼神经的背面，其上面是大脑后动脉和后交通动脉，下面为小脑上动脉。此处受压可致同侧瞳孔散大。以后动眼神经于蝶鞍外侧穿过海绵窦经眶上裂入眶，在总腱环内位于视神经外侧。在窦内时，动眼神经居颈内动脉外侧，滑车神经上方。动眼神经分上下两支，上支较短，支配上提睑肌和上直肌；下支较长，支配内直肌、下直肌和下斜肌。在外直肌和视神经之间的睫状神经节，发自动眼神经副核的副交感节前纤维在睫状神经节内形成突触，睫状神经节的细胞发出节后纤维，分布至瞳孔括约肌和睫状肌，分别控制瞳孔的收缩和晶体的调节。

滑车神经（trochlear nerve） 滑车神经为单纯躯体运动性神经，纤维发自中脑下丘上部水平面上，中脑水管周围灰质腹侧内的滑车神经核。纤维自核发出后首先向外侧行，经过中脑背盖，再向背外侧呈弓状绕过中脑水管进入前髓帆。在此两侧滑车神经在中线左右交叉于前髓帆系带两侧出脑。出脑后跨过小脑上脚的外侧，恰在脑桥上方绕过大脑脚前行，出现在脑桥上缘与颞叶之间，向前紧居小脑幕独立缘的下方。在后床突的后方，小脑幕独立缘之下穿过硬脑膜，进入海绵窦外侧壁继续前行。在窦壁内，滑车神经先居动眼神经外下方，近眶上裂处则在其上内方。最后，滑车神经经眶上裂入眶，支配上斜肌。滑车神经麻痹时病眼不能转向外下方，可出现复视。

三叉神经（trigeminal nerve） 三叉神经为混合性神经，在脑桥基底部与小脑中脚的交界处出脑。由大的感觉根和小的运动 根组成。三叉神经的感觉纤维发自半月神经节内的假单极细胞。其周围突组成眼神经、上颌神经和下颌神经，分别由眶上裂、圆孔和卵圆孔出颅。分布到头部的皮肤和黏膜。三叉神经节内没有传导三叉神经分布区内本体感觉冲动的一级神经元。其中枢突聚集成三叉神经感觉根，在运动根的外侧入脑桥，入脑后分别止于三叉神经感觉主核、三叉神经脊束核和三叉神经中脑核。三叉神经主核又称三叉神经脑桥核，位于脑桥中部背盖的背外侧区，接受三叉神经的升支纤维，也接受皮质脑干束和红核延髓束的纤维。此核大概与头面部触觉和深部感觉有关。三叉神经脊束核，接受三叉神经入脑后下行纤维，即三叉神经脊束。不同来源的纤维在脊束内有较明确的定位，眼神经在腹侧，上颌神经居中，下颌神经位于背侧。虽然下颌神经多止于脊束上段，眼神经多止于脊束下段，但三条神经均可伸达脊束的下段。痛、温、触觉冲动虽都可传至此束下段，但下段的纤维与痛觉的关系更为密切。三叉神经中脑核，自感觉主核的上端向上延伸至中脑上丘的上端，此核与第Ⅲ、Ⅳ、Ⅴ、Ⅵ对脑神经所支配肌肉的本体觉传入有关，可能与牙、牙周膜和硬腭的压感有关。三叉神经运动核，位于三叉神经脑桥核的腹内侧，接受顶盖延髓束，内侧纵束和网状结构的传入纤维，这与咀嚼肌运动的反射性调节大概有关。此核的特殊内脏运动纤维组成三叉神经运动根，出脑后经半月节深面，与下颌神经一起从卵圆孔出颅，支配咀嚼肌、鼓膜张肌、腭帆张肌、二腹肌前腹和下颌舌骨肌。

眼神经（ophthalmic nerve） 眼神经为三叉神经分支的第一支，是三支中最小的一支，全部为感觉纤维。起于三叉神经半月节前内侧端，沿海绵窦外侧壁，在动眼、滑车神经之下前行，在未入眶之前，于眶上裂的后方又分成三支：即泪腺神经、额神经和鼻睫神经，后经眶上裂入眶。泪腺神经，极小，分布于泪腺及结合膜。额神经最大，又分为滑车上支和眶上支。滑车上支，分布于结合膜及上睑，并绕过额肌至额部的皮肤；眶上支，通过眶上孔分布到上睑，并发支到额窦黏膜及颅外肌膜。鼻睫神经在眶腔内位置较深，与动眼神经一起跨过视神经，在眼上直肌与上斜肌下方斜行至眶内侧壁，在此作为筛前神经穿过筛前孔进入颅腔，然后在硬脑膜深面，筛板上的一小凹槽内前行，再经鸡冠外侧的一个裂隙进入鼻腔，分布于鼻中隔、鼻前庭、鼻翼及鼻尖。

上颌神经（maxillary nerve） 上颌神经是三叉神经的第二支，自半月神经节前中部发出，穿海绵窦外侧壁的下部，经蝶骨圆孔出颅，圆孔将其直接导向翼腭窝后壁，在窝内发出小支连于蝶腭神经节。在近半月神经节处发出脑膜支分布至颅中窝的硬脑膜。跨越翼腭窝上部时，上颌神经发出两大神经节支，含有至鼻腭与咽的纤维。接着上颌神经在腭骨眶突的后面和上颌骨后面上部，陡然向上外侧倾斜，进入眶下裂，在眶骨膜外上颌神经分为颧支和上牙槽支。颧支，穿过眶下裂入眶，改名为眶下神经，行于眶下管中，最后出眶下孔到达面部，分为睑支、鼻支、上唇支，供应相应的皮肤与黏膜。眶下孔在瞳孔线上位于眶下缘下方约 1cm。出孔前曾分颧颞支和颧面支，分布至颞部皮肤。上牙槽支，又在分为上牙槽后、中、前 3 分支，分布到磨牙、上颌牙龈及相邻的颊黏膜，以及下鼻道外侧壁鼻腔底的黏膜。

下颌神经（mandibular nerve） 下颌神经是最大的三叉神经分支，内含大的感觉根和小的运动根。两者经卵圆孔出颅，并在翼外肌与腭帆张肌之间立即合成一个短而粗的神经，耳神经节紧居其外方。在出卵圆孔前发出一脑膜支，伴脑膜中动脉穿棘孔入颅，分布到颅中、前窝和乳突小房的黏膜。下颌神

经主干分为小的前干和大的后干。前干中含有很多运动纤维，分布至颊肌、咬肌、颞肌、翼内肌和翼外肌。但也有感觉支的颊神经。后干中主要是感觉纤维，但也有少许运动纤维。感觉纤维又分为耳颞神经、舌神经和下牙槽神经，分布至舌前 2/3 的黏膜以及口腔底的黏膜，下颌齿及齿龈，面颊的黏膜、面下部、颏部和耳颞部的皮肤。

展神经（abducent nerve） 展神经为躯体运动神经，神经核位于脑桥内第四脑室底，面丘的深部。展神经核发出的纤维向前直行，在脑桥与延髓交界处的桥延沟处出脑后，行向外上方达颞骨岩部上缘，在蝶骨鞍背的外侧穿过硬脑膜，进入海绵窦。在海绵窦外侧壁内展神经居颈内动脉的外下方，动眼神经、滑车神经和三叉神经第一支的内侧。出海绵窦后，经眶上裂入眶腔，支配外直肌。展神经麻痹主要表现为外直肌机能障碍，病眼不能外展而呈内斜视，并有复视。

面神经（facial nerve） 面神经由感觉根和运动根组成，属混合神经，含有特殊及一般内脏传出纤维、特殊内脏传入纤维和一般躯体传入纤维 4 种成分。在脑干表面，面神经位于脑桥下方、小脑下脚与橄榄之间的隐窝处。面神经运动根居内侧，位听神经居外侧，感觉根居中间，故感觉根亦称中间神经。面神经核位于脑桥被盖的腹外侧，其纤维首先环绕展神经核走行后出脑，经内耳孔走行在面神经管中。自茎乳孔出颅后即分为听后神经、颈支、下颌缘支和颧支。主要支配面部、头部、耳部的表情肌以及颞肌、颈阔肌、蹬骨肌、茎突舌骨肌和二腹肌后腹。感觉根较细，与上涎核、孤束核（又称味觉核）及三叉神经脊束核内侧相联系。其感觉纤维胞体大多位于神经管的膝神经节内。在全部感觉纤维中，特殊内脏感觉纤维最多，传导舌前 2/3 的味觉冲动。一般躯体感觉纤维较少，主要传导外耳部、外耳孔周围及耳廓后面皮肤的痛、温、触觉的冲动。上涎核的细胞较分散，其纤维属交感节前纤维，一部分在蝶腭神经节换元后支配泪腺及鼻腔与腮的黏膜腺体，一部分在颌下神经节中转后支配颌下腺、舌下腺及口腔黏膜体。

前庭蜗神经（vestibulocochlear nerve） 过去所谓的听神经，实际上是由前庭神经与耳蜗神经共同合成的。因此，现在按其名称应为前庭蜗神经或按其功能称之谓位听神经，属于特殊的感觉神经。耳蜗神经传导听觉冲动，它的纤维发自耳蜗螺旋神经节的双极细胞，其周围突止于戈蒂氏螺旋器，中枢突组成耳蜗神经，与中间神经和前庭神经经内耳道，出内耳孔入颅，止于脑干的耳蜗背核和耳蜗腹核。前庭神经传导位置觉（平衡觉），其纤维发自内耳道中的前庭神经节之双极细胞，周围突行向半规管、椭圆囊及球囊，中枢突组成前庭神经，与中间神经和耳蜗神经一起通过内耳道，出内耳孔与脑桥延髓交界处的桥延沟后外侧入脑干，止于前庭外侧核、前庭下核、前庭上核、前庭内侧核。也有纤维止于小脑绒球小结叶。

舌咽神经（glossopharyngeal nerve） 舌咽神经的根丝，自延髓后外侧沟前部出脑与迷走神经和副神经同出颈静脉孔。舌咽神经为混合性神经，含有特殊内脏运动纤维、一般内脏运动纤维（副交感）、特殊内脏感觉纤维、一般内脏感觉纤维和一般躯体感觉纤维等五种纤维。1. 特殊内脏运动纤维，起于疑核的上端，支配茎突咽肌；2. 一般内脏运动（副交感）纤维，起于下泌涎核，经岩小神经至耳神经节交换神经元后，节后纤维至腮腺，司腺体分泌；3. 特殊内脏感觉纤维，胞体位于颈静脉孔的舌咽神经下神经节，中枢突终于脑干孤束核，周围突分布于舌后 1/3 的味蕾司味觉；4. 一般内脏感觉纤维，胞体也位于舌咽神经下神经节，中枢突终于孤束核，周围突分布于咽、舌后 1/3、咽鼓管、鼓室等处的黏膜以及颈动脉窦和颈动脉小球；5. 一般躯体感觉纤维，胞体位于颈内静脉孔内舌咽神经上神经节内，分布于耳后皮肤。

迷走神经（vagus nerve） 迷走神经为混合性神经，在桥延沟由脑干发出，自颈静脉孔出颅。此神经由一般内脏运动纤维、一般内脏感觉纤维、一般躯体感觉纤维、特殊内脏运动纤维和特殊内脏感觉纤维所组成。1. 一般内脏运动（副交感）纤维，起于迷走神经背核，经副交感节中继后，主要分布到颈、胸和腹部的多种脏器，控制平滑肌、心肌和腺体的运动；2. 一般内脏感觉纤维，其胞体位于颈静脉孔下方的迷走神经下神经节（结状神经节），其中枢突终于孤束核周围突分布于咽、喉、气管、食管和胸腹部的脏器；3. 一般躯体感觉纤维，其胞体位于迷

走神经上神经节内，其中枢突终于三叉神经脊束核，周围突主要分布于耳廓、外耳道的皮肤和硬脑膜。4. 特殊内脏运动纤维，起于疑核，支配咽喉肌。5. 特殊内脏感觉纤维，胞体也位于迷走神经下神经节，周围突经迷走神经分支分布至味蕾，中枢突入脑后止于孤束核。迷走神经的根丝和舌咽神经的根丝在延髓处不易分清楚，因为它们在下橄榄核背侧的延髓后外侧沟中排成一直行，直至出颈静脉孔时两者才分开，通过各自的硬脑膜裂隙穿出。迷走神经受损时，主要造成软腭和咽喉肌的麻痹，产生吞咽困难、声音嘶哑、说话不清、有鼻音等现象，有时还有心动过速的表现。

副神经（accessory nerve） 副神经属于运动性神经。虽然作为一个神经，但实际上是一个具有两种成分起源不同颇为分离的合成神经。它起自延髓和脊髓，分别组成副神经的延髓根和脊髓根。它的延髓根（亦称颅根或内支）是特殊内脏运动纤维和一般内脏运动纤维合成的神经根，而脊髓根（或称外支）是由一般躯体性运动纤维和特殊内脏性运动纤维而成的。延髓根来自延髓的迷走神经运动背核和疑核，以4~5个细根丝出现在脊髓下部的背外侧面上，形成副神经的延髓支。向外侧走行至颈内静脉孔时，与脊髓根合并一短距离出颈静脉孔。以后与脊髓根分开，其中发自迷走神经背核的纤维加入迷走神经，组成副交感节前纤维分布至内脏；发自疑核的纤维同样与迷走神经一起分布到喉的横纹肌，支配其运动。副神经的脊髓根起自颈5或颈6脊髓前角的副神经核，它们集成3或4个小根，出脊髓后在齿状韧带的后方上行并连合成脊髓根，在椎动脉的后方经枕骨大孔入颅后窝与延髓根联合成一很短的主干，自颈静脉孔出颅。出颅后与主干分开，组成副神经外支，向后外侧越过环椎横突，降入颈部分布于胸锁乳突肌和斜方肌，支配二肌的运动。

舌下神经（hypoglossal nerve） 舌下神经属运动性神经，是支配除腭舌肌以外的所有舌肌的神经。其纤维发自延髓的舌下神经核，该核与脊髓黑质前柱位于同一纵裂上，核柱长约2 cm，核嘴侧的位置相当于第四脑室底的舌下三角，核的尾侧达延髓闭锁部。舌下神经纤维以一纵裂10~15个根丝出现在锥体与橄榄之间的前外侧沟中，集合成两个舌下神经束，经舌下神经管穿过硬脑膜到颅外，然后两束合在一起。在颈部几乎直向下走行至下颌角平面，终沿舌骨舌肌外侧入舌，支配舌的内、外肌的运动。

嗅觉系统（olfactory system） 嗅觉系统由嗅黏膜、嗅丝、嗅球、嗅束和嗅皮质组成。嗅皮质位于颞叶钩回和眶叶内侧面的胼胝体下区。嗅黏膜分布在鼻腔顶部，并向上鼻甲和鼻中隔伸延，嗅感受器即位于嗅黏膜内，嗅上皮代表一种原始的感觉细胞。感觉细胞（嗅感受器）是双极神经元，其周围突以短的嗅纤毛终止于嗅上皮表面；中枢突则十分纤细，数百个集合成无髓鞘的神经束即嗅丝。嗅丝穿过筛骨筛板的筛孔进入颅内，成为嗅神经，终止于嗅球。嗅球为端脑皮质的突出部分，该部突触结构复杂，由僧帽细胞、簇状细胞和颗粒细胞的树突构成，是为第一级神经元。僧帽细胞和簇状细胞的轴突组成嗅束，行于两侧额叶底部直回外侧嗅沟的表面，为第二级神经元。嗅束分为内侧嗅纹和外侧嗅纹，分歧处形成嗅三角。外侧嗅纹经岛阈至半月回和迂回回（前梨状区）后，进入杏仁核。杏仁核内第三级神经元发出的纤维至海马旁回前部（内嗅区）的嗅觉系统的投射区和联合区。内侧嗅纹的轴突与胼胝体嘴部下方区域（胼胝体下区）和前连合前方的隔区相连接。前连合是旧皮质间连接双侧嗅区的连合纤维，尚有与边缘系统相连系的纤维成分，它还构成两半球颞中回间和部分颞下回间的联系。嗅觉系统是唯一不经丘脑换元的感觉系统。

视路（visual pathway） 视觉感受器位于视网膜内，由一级神经元的视细胞一对一地与作为二级神经元的双极细胞相连；双极细胞再将神经冲动传导至三极神经元的节细胞，节细胞为多级神经元，其轴突纤维集向视神经盘，穿过眼球的后壁成为视神经。视神经经视神经管入颅，在鞍上形成视交叉，交叉后的视神经纤维为视束，内含同侧视网膜颞侧半和对侧视网膜鼻侧半的纤维。视束向后绕大脑脚终止于外侧膝状体。起源于外侧膝状体背侧核的纤维，呈放射状经内囊后脚投射于大脑初级视觉皮质，称为视辐射。大脑初级视觉皮质位于枕叶内侧面的距状裂两侧，并延伸到枕极的凸面。相当于Brodmann 17区，即枕叶视区，产生视觉。来源于外侧膝状体的轴突和同侧视束一样，传导同侧视网膜颞侧半和对侧视网膜鼻侧半的冲动。因此，右侧视皮质代表双眼左侧视野，相反，左侧视皮质代表双眼右侧视

野。上、下视野的神经冲动在外侧膝状体和视皮质中，也同样有其特定部位，即上视野的冲动达外侧膝状体的外侧部和视皮质的下部分；下视野则达外侧膝状体的内侧部和视皮质的上部分。

视觉联合区（visual association area） 视觉的初级感受区，位于大脑皮质 Brodmann 17 区，从枕叶内面扩展至凸面的大脑皮质 18 和 19 区将其包绕着。这两区皮质经实验和临床证明为第Ⅱ视区和第Ⅲ视区，是视觉痕迹的联合区（视觉记忆区）。电刺激这两脑区可产生闪光、颜色、简单形状和线条等视先兆。到达 17 区的视觉痕迹，在这些联合区形成意识，与以往的经验相比较并提出解释。另外，其它皮质区域也可能参与此项活动。若 18 区和 19 区受到破坏，就会对物体形状、大小、轮廓以及其意义的感知能力减弱（视觉失认）。这种现象在胼胝体压部两侧视区间连合纤维损害时最为明显。

听觉传导路（auditory pathway） 听觉传导的第一级神经元为蜗神经节（蜗螺旋神经节）的双极细胞，其周围突分布于内耳螺旋感受器中的内、外毛细胞。中枢突在蜗轴纵管中聚成位听神经（前庭蜗神经）的蜗根，即蜗神经。它们穿过螺旋孔进入内耳道，在内耳道内由上向下依次排列着面神经、前庭神经和蜗神经。以后与前庭神经一起经脑桥小脑脚在桥延沟处进入脑干，止于脑桥内的蜗神经核。由蜗神经核（即第二级神经元）至听觉皮质（第三、四级神经元）的传导路径则相当复杂，要经过多次中继和反复交叉后才能传至丘脑和皮质中枢。通路上的重要中继站有：上橄榄核群、外侧丘系核、下丘及内侧膝状体等。它们不仅是中继站，同时也对声音信息的不同特征（如音频、音源定位等）具有特殊的作用，而且也是听觉信息与其它类别信息（如视觉等）的汇通中枢和某些听觉反射的中枢。起自蜗神经核的纤维在脑干内分 3 种不同行径的听纹上行，投射到不同的中枢。其腹侧听纹为三者中最粗大者，始于蜗神经前核的大部，沿背盖前缘行向腹内侧，在脑桥下部至脑桥中部的平面上穿行内侧丘系，形成斜方体，然后越过中线至对侧上橄榄核群的背侧，折行向上，组成外侧丘系，止于下丘。背侧听纹始于蜗神经后核，缘行小脑下脚的背外侧面达第四脑室底，由此行至中缝区，于内侧纵束的腹侧越过中线，再穿经网状结构，加入对侧的外侧丘系。中间听纹为最小者，起源于蜗神经前核的背侧部，与背侧听纹同行绕过小脑下脚后，向腹内侧斜穿被盖网状结构，越中线加入对侧的外侧丘系。外侧丘系的纤维主要止于下丘的中央核（第三级神经元）。由此再经下丘臂到第四级神经元的内侧膝状体。最后发出纤维组成听辐射，经内囊后肢，止于大脑皮质颞横回的听区。此外，少数蜗神经前、后核的纤维不交叉，进入同侧外侧丘系。也有少数外侧丘系的纤维直接止于内侧膝状体。还有一些蜗神经核发出的纤维在上橄榄核换神经元，然后加入同侧或对侧的外侧丘系。由此可见，听觉冲动是双侧传导的，若一侧通路在外侧丘系以上受损，不会产生明显症状。若损害在蜗神经、内耳或中耳，则将导致听觉障碍。

平衡觉传导路（equilibrium pathway） 平衡觉也称位置觉，其功能主要由前庭系统来负担。肌肉和关节的本体觉系统和视觉系统也参与活动。传导平衡觉的第一级神经元是前庭神经节内的双极细胞，其周围突分布于内耳半规管的壶腹嵴、球囊斑和椭圆囊斑。其中枢突组成前庭神经，与蜗神经一起出内耳孔至脑桥中，止于前庭神经核群。该核群由前庭神经上、外、下、内 4 个核群组成，是第二级神经元。由此发出纤维至中线的两侧，组成双侧的内侧纵束。其中上升的纤维止于司眼球运动的动眼、滑车和展神经核，完成眼肌前庭反射（如眼球震颤）。其中下降的纤维组成内侧前庭脊髓束止于副神经脊髓核和上颈段脊髓的前角细胞，完成转眼、转头等动作的协调作用。单独由下前庭神经核发出走向脊髓的纤维，组成前庭脊髓外侧束，止于前角细胞，完成躯干、四肢的肌张力和姿势反射作用。此外，前庭神经核还发出纤维至小脑，其纤维主要起自前庭神经下核和内侧核，经旁绳状体进入小脑，止于双侧的绒球小结叶、蚓垂和双侧顶核，参与肌张力和身体姿势的平衡调节。前庭神经核还发出纤维与脑干网状结构、迷走神经背核及疑核相联系。此路受刺激则引起一系列的植物神经反应，即前庭植物神经反射，如眩晕、恶心、呕吐等症状。另外，前庭神经核的中枢突纤维向大脑皮质亦有投射，但投射径路尚未明了，可能是在丘脑的腹后核换神经元，再投射到颞上回前方的大脑皮质。

味觉传导路（taste pathway） 位于口腔和咽的味蕾是周围味觉感受器。味蕾多见于舌周边部位。每个

味蕾接受两组神经纤维，一组在其周围分支形成味蕾周丛；另一组在味蕾内形成味蕾内丝，分布于味觉细胞基底部。味觉的感觉神经元是由3组构成。第1组是起源于面神经膝状节的神经元，其中枢突借中间神经传导至脑，其周围突借面神经和鼓索（或岩大浅神经和耳节）通路合成舌神经分布于舌尖。第2组起源于舌咽神经下神经节的神经元，其中枢突连于孤束核，周围支经舌咽神经至味蕾，分布于舌根部。第3组起源于迷走神经下神经节，借迷走神经根与脑干神经元相联系，借喉浅神经与会咽和喉相连。这3组神经元的中枢突形成孤束，其终末与该束嘴侧神经元形成突触。中枢轴（次级味蕾轴）跨过中线，在内侧丘系后内侧上升到脑干与丘脑腹内侧核的最内侧神经元形成突触，轴突从腹后内侧放射穿过内囊，达感觉运动皮质和岛阈的前下部。一般说来，溶解在口腔粘液中的化学物质通过味蕾的味孔扩散，不同性质的味觉（咸、酸、甜、苦等）通过不同的传导机制传递。味觉的强度，在一定程度上取决于该物质在唾液中的溶解浓度。

运动传导路（motor pathway） 本条所述运动传导路系指从大脑皮质至躯体运动效应器的神经系通路。由2个神经元构成。第一级神经元起源于大脑皮质，其轴突分为皮质脊髓束（锥体束）和皮质延髓束（皮质核束）。皮质脊髓束是由中央前回的上、中部和中央旁小叶的前半部皮质的锥体细胞轴突集中而成，他们集中通过脑白质的放射冠，走向内囊后肢，按躯体定位顺序排列通过内囊进入中脑大脑脚的中部，这时它们紧密的一束经两侧脑桥基底的中部下行，并被脑桥的大量细胞和各系统的纤维包围。在脑桥延髓结合部，从脑干腹面即可看到在延髓前部中线的两侧形成拉长倒置的锥体。在延髓下端，每侧锥体束中80%～85%的纤维交叉到对侧成为锥体交叉，交叉后的纤维束在侧索内成为皮质脊髓侧束继续下行。此束沿途发出侧支，逐节终止于前角细胞（第二级神经元），直达骶节水平。前角细胞的轴突经脊髓前根入脊神经，分布于骨骼肌和关节。锥体束中少数不交叉的纤维，在前索内成为皮质脊髓前束继续下行，这些纤维在其节段平面通过脊髓前连合交叉至对侧，．也终止于前角细胞，此种纤维仅达胸节。在前束中一部分纤维始终不交叉而终止于同侧脊髓前角细胞。皮质延髓束的神经元是由中央前回下部的锥体细胞轴突集合而成。下行经内囊膝部至大脑脚底内侧部，在中脑平面陆续分出纤维，大部分终止于双侧脑神经运动核（动眼、滑车、展、三叉神经运动、面神经运动、疑、副等神经核），支配眼外肌、面上部表情肌、胸锁乳头肌、斜方肌和咽喉肌等。小部分纤维完全交叉到对侧，终止于面神经运动核和舌下神经核，支配面下部的表情肌和舌肌。这些脑内运动核也系第二级神经元，相当于脊髓前角细胞。支配除四肢和躯体以外的随意肌。

硬脊膜（spinal dura mater） 硬脊膜与硬脑膜不同，仅为一层，相当于硬脑膜的脑膜层。自枕骨大孔续于硬脑膜的内层，包被脊髓及马尾直至第二骶椎水平，然后迅速变细，包被脊髓的终丝，向下止于尾骨骨膜。硬脊膜除疏松附着于第1和第2颈椎后面的骨膜以及后纵韧带全长之外，其他周围各处与椎骨骨膜之间均存在有狭窄的空隙，称为硬膜外腔。腔内含有脂肪组织与椎内静脉丛等。脊髓蛛网膜下腔与颅内相通，但因硬脊膜紧密附着在枕骨大孔边缘，故硬脊膜外腔不与颅内相通，硬膜外腔上部略呈负压。硬脊膜与蛛网膜之间亦存在一潜在空隙，称为硬膜下隙。硬脊膜包裹着脊髓和脊神经根，前者称脊髓硬膜，后者称根硬膜。在两者分界区硬膜增厚形成一环状狭窄，称为硬膜颈环，在椎间孔附近根硬膜最薄，并向外延续为脊神经干的神经外膜。

脊髓（spinal cord） 脊髓是中枢神经系统中的一个组成部分，位于椎管内。在胚胎3个月以前脊髓占据椎管全长，脊髓各节也与相应的椎骨平齐，脊神经几科呈直角由其对应的椎间孔走出。但在以后身体发展过程中，脊髓的生长速度落后于脊柱发展的速度，且在脊髓上端由于与脑相连、固定，在发育中脊髓节段的位置逐渐形成高于相应脊髓的位置。到成人时，脊髓下端仅达第一腰椎下缘。这样，两者的对应关系有了差别，且越向下越明显。上部颈髓与上部颈椎椎体的高度，两者无大差别；下颈部和上胸部的脊髓节段较下颈部和上胸部原对应的椎体高出一个锥体；中胸部脊髓节段则高出两个锥体；下胸部脊髓节段则高出3个锥体；全部腰节则平对10～12胸锥体；骶髓和尾髓则平对第1腰锥体。成人脊髓全长约40～45 cm，且粗细不等，上方自颈4～胸1节段膨大，称为颈膨大，是因上肢发育所至；下方腰2至骶3节段也呈膨大状，称为腰膨大，与下肢发育有关。脊髓全长共有31节，颈髓8节、胸髓

12 节、腰髓 5 节、骶髓 5 节、尾髓 1 节。每节都有一对脊神经与脊髓相连。脊髓略呈柱形，前后径较横径为短，上连延髓，下端为圆锥，与第 1 腰椎下缘平齐。脊髓表面有沟裂分割。在前面的中线上有前正中裂，深入脊髓约 3 mm，软膜连同血管深入沟中，在后面中线上有后正中沟，深约 5 mm，直达脊髓深部的灰质。在前外侧，有左右各一，平而浅的沟，称前外侧沟，脊神经前根的根丝延此沟发出。在后外侧，也有左右各一，较深的沟，称为后外侧沟，脊神经后根的根丝成列从此沟进入脊髓。上述沟裂把脊髓内的神经纤维隔成 3 个纵行的纤维索：前正中裂和前外侧裂之间为前索；后正中沟与后外侧沟之间为后索；前、后外侧沟之间为外侧索。出入于脊髓的神经纤维，在各索中有其固定位置。脊髓内多种上、下行的传入和传出神经束，将脑、躯干、四肢连成为一个整体，实现各种感觉和运动的功能。

脊髓内部结构（structure of spinal cord） 脊髓由灰质和白质组成。在横切面上，灰质位于中央，略成“H”形或蝴蝶形，是由大量神经元的胞体以及神经胶质细胞胞体和毛细血管形成的致密结构。在灰质周围绕以白质，内含密集的有髓纤维。灰质的中间部分为左右横行的灰质连合，中央由中央管将之分为灰质前连合与灰质后连合。中央管为细长的管道，内含脑脊液纵贯脊髓全长，向下到脊髓圆锥下部扩大，呈一梭形膨大部，称为终室。脊髓两侧部的灰质向前并向后延展，形成了前角和后角。在前、后角之间的灰质为中间带，在胸、上腰段脊髓中此中间带向外侧突出一个三角区，称为侧角。在整个脊髓中 H 形的灰质是呈柱形的，故分称前柱、后柱和侧柱。在前角，主要是多级的运动神经元，他们的轴突组成前根。前角中细胞又分为 α 神经元和 γ 神经元，前者支配肌梭以外的肌纤维，兴奋时可引起横纹肌收缩；后者轴突分布至肌梭内肌纤维，兴奋时可引起梭内肌收缩，从而调节肌梭的放电，对肌肉收缩进行反馈性调节，对维持姿势，肌张力及平衡等有着重要作用。在中间带的灰质内有中间内侧核，占脊髓全长，可能接受内脏传入纤维，并传递至内脏运动神经元；在外侧有中间外侧核，起自颈 8 至腰 3 节段，属交感神经节前神经元，它们的轴突经前根、白交通支，终于交感神经节。在后角内有多种神经元，均属感觉性的，接受经后根传入脊髓的来自体表、体内和本体的各种感觉纤维。脊髓内的白质，按脊髓表面纵形的沟、裂和前、后根出脊髓的前、后外侧裂，将之分为 3 个索。后正中沟与后外侧裂（后根）之间者称为后索；前、后外侧裂（前根、后根）之间称为侧索；前正中裂与前外侧裂之间者称为前索。各索内分布许多传导束，行程短距离的联络性的固有束，在灰质周边上行或下行短距离后，止于邻近脊髓节段的灰质，主要司脊髓节段间的反射活动。长距离的传导束，占据白质和大部分，分布在固有束的外围，主要司脑、脊髓、中枢与周缘之间的联系。在脊髓不同平面的切片上，灰质和白质的比例差异较大，这主要是由于各节段内神经细胞和神经纤维的数量变化较大所致。

脊神经根（nerve root of spinal cord） 脊神经根是由脊髓的传出和传入纤维所组成。分为前根与后根。前根主要由起于脊髓前角内胞体的有髓周围突纤维构成，为传出纤维。其多数是脊髓前角细胞发出的直径 9 ~ 13 μm 的有髓纤维，分布到骨骼肌的梭外肌。其次是直径 3 ~ 6 μm 的有髓鞘的 γ 纤维，分布到神经肌梭的梭内肌，调节肌张力。现已证实，也有些细小的起自脊神经节的传入纤维进入前根，可能与传导痛觉冲动有关。后根则为起自脊神经节内胞体的中枢突纤维所组成，包括有髓纤维和无髓纤维，为传入纤维。在后根纤维中较粗的纤维（10 ~ 20 μm）传导冲动最快，是真皮、皮下结缔组织、肌、腱、关节囊、韧带和骨膜等感受器的传入纤维；较细的纤维（0.5 ~ 10 μm）传导来自皮肤、内脏、肌肉和结缔组织的游离神经末梢的感觉信息；细小的无髓纤维传导慢，为痛、温觉的传入纤维。脊髓的前、后两根进入椎间孔，合而为一成为脊神经。在成为脊神经之前，后根上有一梭形膨出，一般位于椎间孔内，是为脊神经节，为传入感觉纤维的第二级神经元所在地。形成的脊神经为混合性神经，内含躯体传入、传出纤维和内脏传入、传出纤维。

马尾（cauda equina） 胚胎早期脊髓在椎管内占其全长，脊髓的节段也与相应的脊椎平齐，脊神经几呈直角走出其对应的椎间孔。在以后发育过程中，脊髓生长慢于脊柱的生长，且脊髓与脑相连的位置比较固定，致使脊髓节段逐渐高于相应的脊椎节段。到成人时脊柱长约 70 cm，而脊髓的长度约 40 ~ 45 cm，由于脊髓上端固定，故脊髓的下端仅达第 1 腰椎下缘，但脊神经仍需按原来相对应的椎间孔出椎

管，这样在第1腰椎下缘以下的椎管内就没有脊髓，只有腰1至尾1垂直向下走行于蛛网膜下腔的脊神经根，在椎管内如马尾状，故称为马尾。在此区间，从第2腰椎到第2骶椎蛛网膜下腔最为宽阔，通常选择腰3至腰5间隙进行腰椎穿刺。

脊髓圆锥（conus medullaris） 脊髓的末端，在骶3以下急剧缩小变细，称为脊髓圆锥。生后两个月时，脊髓圆锥达永久性位置，即第1腰椎锥体处。脊髓末端一般位于第2腰椎或其上方，个别人的脊髓位置可至腰3。这一解剖关系在腰穿时应予以注意。脊髓圆锥受损可引起膀胱驰缓性瘫痪伴尿失禁，直肠失禁、阳萎、马鞍区感觉消失、肛门反射消失。但下肢无瘫痪，且跟腱反射存在。

齿状韧带（dentate ligament） 包被着脊髓实质的软脊膜从脊髓两侧的脊神经前、后根之间褶叠构成三角形的纤维性薄片，称齿状韧带。在上下两根之间韧带的齿尖穿过蛛网膜向外伸向硬脊膜，并固定在硬脊膜的内面。齿状韧带通常有21对。最上的齿状韧带越过椎动脉后方附于硬膜，并由该动脉将其与第1颈神经的前根隔开，其附着于硬膜的部位在枕骨大孔缘的上方，舌下神经的后方，副神经脊髓根的前方。最下的齿状韧带位于胸12和腰1之间，为狭窄的斜行束，从脊髓圆锥行向下外。齿状韧带有固定脊髓、减少震荡和防止其突然移位的作用，亦是进行脊髓手术时的一种标志。

终丝（filum terminale） 脊髓末端呈圆锥状，称为脊髓圆锥。其尖约平齐于第1腰椎下缘。从其尖部有一由软膜构成而无神经组织的一条索条状细丝。向下直达尾骨的背面，称为终丝。终丝上段长约15 cm，悬垂于蛛网膜下腔内，称为内终丝，下达骶2椎体下缘平面。下段长约5 cm，与硬脊膜融合，称外终丝，止于第1尾椎背面。终丝和脊髓两侧的齿状韧带，都与脊髓固定，起保护脊髓作用。

颞浅动脉（superficial temporal artery） 为供应头皮侧方和前方的重要血管。是颈外动脉终支之一。在下颌颈后方的腮腺内发出后，经颞骨颧突根后方上行，经外耳孔前方越过颧弓根到达颞部，沿途分支除分布腮腺、颞下颌关节、咬肌外，还发出面横动脉、耳前支、颧眶动脉和颞中动脉，最终于眶上缘平面以上分为额、顶两终支。分布于额部和顶部的肌肉和皮肤，并与对侧同名动脉及枕动脉等的分支广泛吻合。此动脉常用于颅内、外血管搭桥术。

枕动脉（occipital artery） 是供应枕部头皮血运的血管。于二腹肌后腹下缘处发自颈外动脉起点上2 cm,向后上行于二腹肌后腹深面，跨过颈内动脉、颈内静脉、舌下神经、迷走神经和副神经，在寰椎横突与颞骨乳突之间到达头外侧直肌的外侧缘，继而行于乳突内侧的枕动脉沟内，最后由枕大神经伴随转向上行，穿过斜方肌与胸锁乳突肌止点间的筋膜，弯曲上行至颅顶枕部，沿途分支分布于项部肌和胸锁乳突肌，以及枕部皮肤和硬脑膜，并在头顶皮下组织内与其它动脉的分支广泛吻合。在分支中尚有脑膜支，发出后经颈静脉孔和髁管入颅内，分布颅后窝硬脑膜、颅骨及后组4对颅神经。

耳后动脉（posterior auricular artery） 为供应侧后方头皮的血管。系颈外动脉的分支，起于二腹肌和茎突舌骨肌上方，在腮腺深面与茎突之间上行，至耳软骨与颞乳头之间分为耳、枕两终支。前者于耳廓后面与颞浅动脉分支吻合，后者于颅顶在耳之上后方与枕动脉交通。

脑膜中动脉（middle meningeal artery） 为脑膜动脉中的最大动脉，是营养脑膜和颅骨的主要血管。该动脉由颌内动脉下颌段分出后，在蝶下颌韧带和翼外肌的内面上行，经棘孔入颅腔，再沿颞鳞内面脑膜中动脉沟内走行。主干在翼点附近分为前、后两支。前支越过蝶骨大翼到达顶骨蝶骨角处的沟或管内，然后在颅骨与硬脑膜之间分支，部分分支上升到颅顶，其它分支有一条上升在冠状缝后约15mm处的顶骨上留有痕迹，并与大脑中央前沟相对应。其行程相当于大脑中央前回的位置，故损伤时，血肿可压迫中央前回，引起对侧偏瘫。后支在颞鳞部弯曲向后上走行到达顶骨下缘，其行程相当于颞叶和顶叶间的位置，在顶骨乳头角前方分支供应颞顶部的硬脑膜和颅后部。脑膜中动脉的表面解剖：颧弓中点的内侧为进入颅腔之点，约在此点上方2cm处是其分支处，从此其前支先向上前行达翼点，然后再向上后，到达从鼻根至枕外粗隆连线的中点。后支向上后方向走行，对向人字点。

颈内动脉（internal carotid artery，ICA） 平甲状软骨上缘颈总动脉分叉处起于颈总动脉。起端居颈外动脉的后外，向上则居其内侧。上升至颅底，穿过颞骨的颈内动脉管，再向前通过海绵窦进入颅腔，此时位于蝶骨体两侧的颈动脉沟内。出海绵窦转向后方，至大脑前穿质下方分成大脑前动脉和大脑中动脉而终。从入颅到出海绵窦的颈内动脉呈“S”形。颈内动脉分为颈段、岩骨段、海绵窦段和床突上段四个部分（详见有关词条）。大脑半球的绝大部分、间脑前半、眼支及其辅助器官、额及部分鼻腔的血液循环均由颈内动脉系统供应。

颈内动脉颈段（cervical segment of ICA） 由颈总动脉平甲状软骨上缘起始，几乎垂直上行于上三个颈椎横突之前，至颞骨岩部颈内动脉管外口。除位于颈动脉三角浅部，向后深面行于二腹肌后腹内侧，近颅底处颈内静脉和迷走神经在其外侧，颈外动脉先行于其前内侧后弯曲向后走向浅部。即颈内动脉开始走行在颈外动脉后外侧，逐渐移至其前内侧。本段一般无分支，在罕见的变异中可发出原始舌下动脉和前环椎节间动脉。

颈内动脉岩段（petrous segment of ICA） 颈内动脉经颅底入颈动脉管后穿过硬脑膜进入海绵窦前的一段称岩段。岩段可再分为岩骨内段及结节段。岩骨内段在岩骨内走行，先上行，然后呈膝状转成水平方向，再向内前，出岩骨尖。然后，在破裂孔上方转向内上入颅腔，在颅内的一小段居硬脑膜外，其外侧为三叉神经半月节，故称为结节段。结节段初居鼓室、耳蜗及耳咽管之前，但其间有薄骨片隔之，继有薄骨片使之与半月节隔离。此段分支有颈鼓室动脉、翼管支、海绵窦支、垂体支、脑膜支，后者少见。

颈内动脉海绵窦段（cavernous segment of ICA） 走行于形成海绵窦的两层硬脑膜之间，居窦的内侧。此段自岩尖处出颈内动脉管后，急转向内上方走向后床突然后再转向前方，沿蝶骨体外侧的颈动脉沟前行，于前床突内侧上转，经海绵窦的硬脑膜顶穿出移行为床突上段。从后床突到前床突一段称为鞍旁段。此段在海绵窦内的分支有脑膜垂体干（包括小脑幕缘支、斜坡支和垂体下动脉）、海绵窦下动脉和 Mc Connell 垂体被膜动脉。

颈内动脉脑段（cerebral segment of ICA） 亦称颈内动脉床突上段。颈内动脉出海绵窦后位于前床突内侧，在视神经下方转向后走行于视神经和动眼神经之间，到达前穿质，适在外侧裂起始部的内侧，分为大脑前动脉和大脑中动脉。此段先后分出眼动脉、后交通动脉和脉络膜前动脉。在眼动脉至后交通动脉之间动脉内侧尚可发出垂体上动脉的多支穿通小动脉。

垂体下动脉（inferior hypophyseal artery） 为颈内动脉海绵窦段内脑膜垂体干的一个分支，在海绵窦内向前内侧走行至垂体沟，分为内支和外支，跨过中线互相吻合，形成动脉环围绕漏斗，从此环发出细支进入神经垂体，构成毛细血管床，供应垂体后叶。

垂体上动脉（superior hypophyseal artery） 发自颈内动脉的海绵窦段。至垂体柄处分出很多支包绕垂体柄并吻合成环。自环再分小支上行可至下丘脑的正中隆突和垂体柄上部。垂体柄短动脉或漏斗动脉，在其内形成第一级血管丛，与神经末梢有密切接触，然后汇集成多枝长门静脉，向下进入垂体前叶，形成第二血管丛，供应垂体前叶细胞血液。

眼动脉（ophthalmic artery） 平前床突内侧起自颈内动脉穿出海绵窦硬膜处，在视神经外下方伴视神经穿视神经孔入眶。其较大的分支为视网膜中央动脉，该动脉穿入视神经并在视乳头处分为视网膜颞侧上、下和鼻侧上、下 4 支动脉，供应视网膜和眼球的血液。

后交通动脉（posterior communicating artery） 是颈内动脉和椎基动脉相互沟通的动脉，构成脑底动脉环的外侧部。该动脉在视交叉外侧由颈内动脉发出，沿乳头体外侧向后行，在距基底动脉分叉约 1 cm 处与大脑后动脉前壁相连。后交通动脉变异较多，不仅在管径的粗细有别，而且在形状上也多不同，偶有一侧或两侧缺如者。后交通动脉上面和外侧面常发出 4～12 支穿通动脉，向上内走行，供应下丘脑后部、前部、底部和内囊后支，其中最大的穿通支是乳头体前动脉（又称丘脑前穿动脉或灰结节动脉），供应丘脑和下丘脑前部及外侧部。

脉络膜前动脉（anterior choroidal artery） 此动脉多数在后交通动脉起点远端约 2 mm 处直接由颈内动脉发出。少数发自后交通动脉、大脑中动脉或大脑前、中动脉交接处。发出后在鞍上池和脚间池内向后内方走行，从外向内跨过视束，再向外后走向外侧膝状体，为脑池段。后经脉络膜裂进入侧脑室下角，止于脉络丛为丛段，进入脉络膜裂的那一点称为丛点。此动脉的分支主要供应苍白球大部和内囊后部，大脑脚底中部、杏仁复合体、海马回沟、视束和外侧膝状体等处。

大脑前动脉（anterior cerebral artery） 它是视交叉外侧正对嗅三角处由颈内动脉发出。最初该动脉呈水平位在视神经浅面行向前内，至视交叉上方以后弯向上方，进人大脑纵裂，与对侧同名动脉互相靠近，并借前交通动脉相互沟通。主干在半球内侧面绕胼胝体膝，呈弓形向后上方，沿胼胝体沟直达胼胝体压部的后方，再斜向后上，移行于楔前动脉。大脑前动脉共分五段：A_1 段，即水平段；A_2 段，为胼胝体下方凸向前方的一段；A_3 段，为包保绕胼胝体膝部的一段；A_4 段为沿胼胝体上缘行经额叶的一段；A_5 段，为沿胼胝体上缘行经顶叶的一段。由水平段发出数条前穿动脉，近起始端者位于视交叉外侧，约 3 ~ 4 支，经前穿质入脑，供应尾状核前部；近远端者位于视交叉前方，亦经前穿质入脑，供应丘脑下部的视上区、穹隆柱、胼胝体膝和透明隔。其中最大的一个穿通支称 Heubner 返动脉，供应尾状核前部、壳核前 1/3、苍白球外侧部和内囊前脚。发自大脑前动脉 A_1 和 A_2 之间的为前交通动脉。A_2 ~ A_5 均为胼周动脉，是大脑前动脉的主干。分支有：眶额动脉、额极动脉、胼缘动脉（包括额内前动脉、额内中动脉、额叶后动脉、旁中央动脉和顶上动脉和顶下动脉）。大脑前动脉系统的血液，主要供应额顶叶内侧面、尾状核、基底节、胼胝体以及额叶的底面。

前交通动脉（anterior communicating artery） 是位于视交叉前上方跨越大脑纵裂前端，连接左右两侧大脑前动脉的短干，平均长为 4 mm，形式复杂，它可以成对，并发出少数前内侧中央支。以一支横行或斜行的前交通动脉为简单型，占 55.04%。以 2 支、3 支或横 V 字、横 Y 字、网形者为复杂型，亦有无前交通动脉者。自前交通动脉可发出 3 ~ 13 支小穿支供应视交叉、终板、下丘脑、旁嗅区、穹隆前柱和扣带回。

眶额动脉（orbito - frontal artery） 亦称颅底动脉、眶动脉或嗅动脉。起于前交通动脉起点与终板前方之间的大脑前动脉的主干，亦即 A_2 段内。靠近蝶骨平台向前到颅前窝底，另分布于额叶眶面，供应直回、眶回和嗅球的血液。

额极动脉（frontopolar artery） 额极动脉起于 A_2 段眶额动脉起点的的远端。从起点发出后，即向前且向上沿大脑内侧面延伸至额极前凸面，供应额极前部和额极内、外侧面血液。

胼周动脉（pericallosal artery） 在大脑镰下方纵裂内，起源于前交通动脉起始部，沿胼胝体走行至压部移行于楔前动脉与大脑后动脉的胼周后动脉吻合而终。主要分支有眶额动脉、额极动脉、胼缘动脉（包括额内前动脉、额内中动脉、额内后动脉和旁中央动脉）、顶内上动脉和顶内下动脉。

胼缘动脉（callosomarginal artery） 由大脑前动脉膝段（A_3）发出，沿扣带沟向后行，发出额内前动脉，供应额上回内侧；额内中动脉，供应额上回内侧中 1/3；额内后侧动脉供应额上回的后内侧面和旁中央回；旁中央动脉，供应旁中央小叶。有时额内后动脉和旁中央动脉共干起源于胼缘动脉。另外，供应楔前叶上部的顶内上动脉和供应楔前叶下 1/3 的顶内下动脉，可直接起源于胼周动脉也可从胼缘动脉的分支上分出，也应视为胼缘动脉的一部分。

大脑中动脉（middle cerebral artery） 大脑中动脉供应整个大脑半球凸面及基底节和额叶下面的血流。在颈内动脉分支中管径最大，一般认为它是颈内动脉的直接延续。它起于视交叉的外侧、嗅三角和前穿质的下方，自颈内动脉向外走行，先折入侧裂窝再向外侧裂，沿此裂向后上方行走，在外侧裂沿途陆续发出多个皮质支，分布到大脑半球背外侧面的广大区域。一般将大脑中动脉分为 4 段：即水平段（蝶段、M_1 段）、脑岛段（M_2 段）、岛盖段（M_3 段）和终末段（M_4、M_5 段）。其中脑岛段和岛盖段（M_2

和 M_3 段）合称侧裂段。水平段自前穿质的下方从颈内动脉发出后，向外侧到脑岛的前下方进入外侧裂。此段一般为一支，有时可呈双干，另一支为副大脑中动脉。由此段的分支有豆纹动脉、额眶动脉、颞极动脉和颞前动脉。大脑中动脉水平段行至脑岛区时急转直上形成大脑中动脉峡部是为脑岛段，此时由主干再分成 2～3 支主干，并在脑岛表面分出数个芽支，供应岛叶皮层、外囊和最外囊。大脑中动脉自脑岛叶表面在脑岛环状沟的上限翻出外侧裂的一段为岛盖段，以后分 5～8 个分支上至大脑表面为终末段。这些亚分支从侧裂穿出，供应半球外侧面的相应的大部分皮质和白质。大脑中动脉的 M_2 和 M_3 均在外侧裂中走行，故统称之为侧裂动脉（一组动脉）亦即侧裂段。此段分有额顶升动脉、中央沟动脉、顶动脉、角回动脉、颞枕动脉和颞后动脉。

豆纹动脉（lenticulostriate artery） 豆纹动脉亦称前外侧中央动脉，可分为内侧与外侧两组。内侧组的动脉都较外侧组细小，Hunbner 返动脉是其中最大的一支。内侧组起源于大脑中动脉水平段和大脑前动脉近端，共约 3～6 支的细小血管。自主干呈直角发出后，行于蛛网膜下腔内后经前穿质内 1/3 进入脑内。外侧组起源于大脑中动脉水平段的上面，约 4～6 支，发出后先向内后上方走行 2～5 mm 后转向外后方约 9～30 mm 入脑，在脑内先向内侧通过内囊的上半部和尾状核，再向外侧通过壳核。豆纹动脉主要供应壳核、苍白球、尾状核、内囊前、后肢上 2/3、外囊和屏状核等。

额眶动脉（fronto-orbital artery） 亦称眶额外侧动脉。起自大脑中动脉水平段，豆纹动脉起点的外侧。向后上方行进，在大脑外侧裂的前升支和水平支附近，分为前、后两支。前支沿大脑外侧裂水平支向前分布到额叶眶面外侧半。后支沿前升支上行分为 2～3 支，分布于额下回的三角部、岛盖及额中回前部。

颞极动脉（temporal polar artery） 起自大脑中动脉下壁，正对豆纹动脉开口，前行围绕并供应颞极及其前外侧面。

额顶升动脉（ascending frontoparietal artery） 由大脑中动脉外侧裂近端发出，分成 2 支或 3 支，呈蜡烛台或树枝状，因此亦称蜡台动脉。其前支为额前动脉，供应额下、中回。后支为中央沟前动脉，供应额下回的脑盖部。

中央沟动脉（central sulcus artery） 中央沟动脉包括中央沟前动脉，中央沟动脉及中央沟后动脉。大脑中动脉升支在脑岛表面从主干发出，有 1～3 支，再分为 5～7 个小支。这些分支先走行至岛叶顶部，再折向下方，绕过额、顶盖部下缘，分布于额顶凸面。在凸面上走行至距大脑半球上缘 2 cm 处，与大脑前动脉到凸面的分支吻合。这些升支可分为中央沟前动脉，即额顶升动脉的后支，供应额下回的脑盖部；中央沟动脉，走在中央沟内，供应中央前回和中央后回；中央沟后动脉也称顶前动脉，分布于中央后回下部 3/4 的皮质。

顶动脉（parietal artery） 大脑中动脉主干离开岛阈时发出 3～4 个主要分支，分支在侧裂内再进一步分支，这些亚分支从侧裂穿出，供应半球外侧面的相应的大部分皮质和白质，其中包括顶动脉。顶动脉分为前、后两支，前支称顶前动脉亦即中央沟后动脉起于中央沟动脉或与顶后动脉共干，走在后中央沟内，供应中央后回、中央沟的上部和顶叶的前部。后支称顶后动脉，与顶前动脉或角回动脉共干发出，供应顶下小叶和缘上回。

角回动脉（angular artery） 角回动脉是侧裂动脉组中最大的分支和终支。起于大脑中动脉中、后干。从外侧裂的最后端穿出后，横过颞上回，经颞上沟越过角回，终止于枕叶的上部，供应颞上回、缘上回、角回和枕叶的前部。

颞枕动脉（temporo-occipital artery） 多为角回动脉的分支，供应颞后动脉分布区的上后部。

颞后动脉（posterior temporal artery） 由大脑中动脉在外侧裂内的后干发出，后越过颞叶的外侧面，分布于颞上、中、下回后部的皮质。此动脉有时发自角回动脉或顶后动脉。顶后动脉、角回动脉和颞后动脉在皮质表面上的长度为 1～3 cm，口径都在 1 mm 以上，且位置与颞外的颞浅动脉和枕动脉比较接近，故常作为颅内、外血管吻合术（搭桥术）首选血管。

颞中动脉（middle temporal artery） 多起于外侧裂中部，出外侧裂后越过颞上回，供应颞叶中部血液。

颞前动脉（anterior temporal artery） 为供应颞叶前部的动脉。发自外侧裂，后斜向后外，越过颞上叶前部，到颞中沟，止于颞下回。

椎基动脉系统（vertebrobasilar system） 椎基动脉系统是椎动脉和基底动脉及其分支的总称。主要供血于脑干、小脑、间脑后半部、颞叶和枕叶。椎动脉起于锁骨下动脉第一段，在上6个颈椎横突孔内上行，出寰椎横突孔，入颅后向前上行至脑桥下缘与对侧的椎动脉合并成基底动脉。椎动脉分为颅外段与颅内段，颅外段在入颅前发出脑膜前和脑膜后动脉，前者起于椎动脉第2颈椎水平，通过椎间孔，在枕大孔的前方供应硬脑膜；后者在靠近枕大孔处起于椎动脉，分成若干分支供应小脑镰和靠近枕大孔的颅后窝内侧面。其颅内段，主要分支有脊髓前动脉、脊髓后动脉和小脑后下动脉。基底动脉在脑桥腹侧前正中沟内走行，至脑桥腹侧上缘相当于鞍背水平分为左右大脑后动脉而终。基底动脉有许多小分支供应脑桥，并分为内侧组和外侧组，后者除供应脑桥外还供应小脑皮层的腹侧。另外较大的动脉分支有小脑下前动脉和小脑上动脉。

小脑后下动脉（posterior inferior cerebellar artery） 为椎动脉最大和最后的一个分支。此动脉多从左右椎动脉汇合处下方1.2～2cm处发出，其行程与延髓和小脑扁桃体有关。可分为髓前、髓外侧和髓后3个段。髓前段在延髓池，绕延髓橄榄体下部走行；髓外侧段沿延髓外侧走在延髓裂内；髓后段沿脑干后面在舌咽、迷走神经的后面向上内走行，整个后段多沿着扁桃体向上内侧或外侧上升。此动脉最后分为内侧支和外侧支，分布于小脑下面后内侧部。发出的分支主要有延髓支、小脑支和脉络膜支。其中延髓支供应延髓背外侧面的诸神经核团以及附近的传导束等结构；小脑支供应小脑蚓部和小脑半球后下面，在此与小脑的其它动脉有吻合；脉络膜动脉支伸进第四脑室，分支细小，参与第四脑室脉络膜丛的构成，并与其附近动脉吻合。小脑后下动脉的行程变异较大。

小脑前下动脉（anterior inferior cerebellar artery） 亦称小脑中动脉。常在椎动脉汇合部上方约1 cm处起于基底动脉下段，向外稍向下走行，在桥小脑角池内跨越第Ⅶ、Ⅷ脑神经，行经内耳孔时可发出内听动脉。在桥小脑角内分为两主支，内侧支向下沿二腹叶前缘走行，并与小脑下后动脉吻合；外侧支向外，向小脑上半月叶走行，并与小脑上动脉及小脑后下动脉吻合。分支供应小脑前下面、绒球、蚓锥、蚓小结及小脑髓质和齿状核。该动脉在行进中也发出小分支，供应附近的脑桥基底，延髓、脑桥臂和绳状体以及第四脑室脉络丛等。小脑前下动脉变异较多，两侧不同。

小脑上动脉（superior cerebellar artery） 从基底动脉靠近大脑后动脉起点下方约1～2 mm处发出，其起点有时与大脑后动脉连在一起，分出后绕中脑向外后走行，在中脑后外侧缘以前为第1段，然后分支为第2段。第2段分3支，内侧支在上蚓部走行（上蚓动脉），外侧支在小脑外侧走行（边缘动脉），二者之间为中间支（半球支）。第2段约占全程长度三分之一，第2段在小脑顶上呈宽的凹面向下的弓形曲线。发出分支供应小脑半球上面、上蚓部、结合臂、小脑髓质、齿状核等中央核团。也有小分支供应脑桥被盖、脑桥臂、中脑被盖外侧以及松果体和第三脑室的脉络丛组织。

大脑后动脉（posterior cerebral artery，PCA） 大脑后动脉起于基底动脉的分叉部，左右二支，发出后自脚间池向外沿脑桥上缘，绕大脑脚向后行，转向上至中脑后外侧，沿颞叶沟回内侧和胼胝体压部之间向后绕行于小脑幕上方，分出枕支（内侧支，包括距状裂动脉、顶枕动脉）和颞支（外侧支，包括前颞下、中颞下和后颞下动脉）而终。这些皮质支供应枕叶、额叶下面和外下缘等处。大脑后动脉的起始段在环池内绕中脑走行分为大脑脚段、环池段和四叠体段。其中发出一些中央支，包括丘脑穿动脉、内侧后脉络膜动脉、外侧后脉络膜动脉等。供应中脑、间脑及内囊的一部分。

丘脑穿通动脉（thalamic perforating artery） 起自大脑后动脉和后交通动脉。可分前、后两组，前组起于后交通动脉，后组起于大脑后动脉大脑脚段近侧，又称为脚间丘脑穿通动脉。起于池段的又称丘脑膝

状体动脉。这些穿支均经后穿质入脑。分布于脚间窝、乳头体后区、下丘脑后部及中脑上部内侧。

四叠体动脉（quadrigeminal artery） 由大脑后动脉起点附近大脑脚间发出，绕大脑脚后行，到下丘臂附近分为二终支，供应上丘、松果体及下丘等。

丘脑膝状体动脉（thalamogeniculate artery） 起自池段大脑后动脉，经后穿质有数小支，穿入外侧膝状体分布于丘脑的枕部、内外侧膝状体及丘脑外侧核群的后半区域。

内侧后脉络膜动脉（medial posterior choroidal artery） 起于大脑后动脉近端，与之一同绕中脑走行，向后达四叠体池，位于松果体的外侧，此段行程为大脑后动脉所掩盖。当达到中脑后外侧时，与大脑后动脉分开，呈两个弓形上升，在松果体外侧面走行到中线，进入第三脑室脉络组织，沿第三脑室顶向前走行。供应第三脑室脉络丛、顶盖、丘脑上面及内侧面和松果体等。

外侧后脉络膜动脉（lateral posterior choroidal artery） 多数起于大脑后动脉环池段和其更远端，可为一支，亦可为多支。有一支以上时，后方者常较大。其分支的大小与前脉络膜动脉成反比。绕脑干后外侧走行进入脉络膜裂。供应侧脑室脉络丛组织，也有分支到穹窿脚、海马连合、穹窿体、穹窿前柱、丘脑背内侧和丘脑枕等。

大脑后动脉皮层支（cortical branches of PCA） 大脑后动脉的皮层支主要分布于颞叶下面和枕叶。当大脑后动脉绕大脑脚后行达小脑幕上方，在幕上向枕叶走行中分为外侧支（颞支）与内侧支（枕支）。外侧支由前向后依次发出颞下前、颞下中、颞下后3条动脉，分布于海马旁回、枕颞回及舌回，末梢支也转至半球上外侧面的下缘。内侧则分为两支，即枕顶动脉和距状裂动脉，后者为大脑后动脉的终支，两者分别行于同名沟内，并分布于其附近皮质，末梢支也转至半球的上外侧面。

脑底动脉环（Willis circle） 脑底动脉环又称韦利环（Willis环），由前交通动脉，两侧大脑前动脉水平段、两侧颈内动脉末端、两侧后交通动脉和两侧大脑后动脉起始段，在蝶鞍的上面环绕视交叉、灰结节及乳头体而形成的动脉环。此环经前交通动脉沟通两侧颈内动脉系，经后交通动脉沟通颈内动脉与椎基底动脉系。在正常情况下，来自两侧颈内动脉和椎动脉的血液各有其供血区，互不沟通以保持正常的平衡。当其中某一动脉，由于某种原因引起血流减少甚至被阻断时，若动脉环发育良好，血液可通过此环而重新分配，使之得到一定的代偿，建立新的平衡。脑底动脉环有许多变异，不完全或异常者约占4%。其中大脑中动脉水平段纤细者约占40%，大脑后动脉起始段缺如者约占30%，后交通动脉缺如者约占4%，颈内动脉和前交通动脉缺如者很少见。椎动脉不与基底动脉相通者仅偶见，但前交通动脉成双者较常见。

脊髓动脉（spinal artery） 脊髓较长贯穿躯干，其供血动脉主要来自椎动脉和脊髓附近的节段动脉。根据脊髓动脉来源及分布的特点，可将供应脊髓的动脉大致分为3区。上区（颈胸区），包括颈髓和上三个胸节：血液供应主要来自起于椎动脉末端的脊髓前动脉、起于椎动脉第2段的前髓动脉、来自颈深动脉与第6颈神经根伴行的前髓动脉和起自肋颈干与第8颈神经根伴行的前髓动脉。中区（中胸区），相当于胸4～胸8节段：血液供应主要来自肋间动脉和腰动脉的前髓动脉。下区（胸腰区），相当于下位胸髓至圆锥：血液主要来自髂腰动脉、骶中动脉等的前髓动脉。脊髓各节段的供应动脉配布不均，上区供应血管的管径较粗，供血丰富；中区的供血血管少而细，是脊髓血液供应的最薄弱的部分；下区血管的管径也相对较粗，供应也较为丰富。

根动脉（radicular artery） 根动脉为节段性动脉，起源于椎动脉第2段和颈升动脉、颈深动脉、肋间动脉、腰动脉、髂腰动脉、骶中动脉等脊髓附近的动脉。在胚胎期根动脉共有31对，每对沿相应的脊神经根穿过椎间孔进入椎管内，成为根动脉。31对根动脉分别沿相应的脊髓前、后根走行，而分为前根动脉和后根动脉。它们粗细不等，归宿不尽相同。有些根动脉分布至脊神经根和硬脊膜，称固有根动脉；有些进入软脊膜，称软膜根动脉；少数根动脉到达脊髓，称髓动脉。髓动脉是真正的脊髓营养动脉。不成对，分散地来自不同水平的节段动脉，分别抵脊髓的正中裂和后外侧沟与脊髓前动脉和脊髓

后动脉相连。到成人时，大部分根动脉已退化，前根髓动脉仅存6~8支，后根髓动脉仅存10~23支。前根髓动脉较后根髓动脉数目虽少，但粗大，最大的一支为根髓大动脉（Adamkiewicz动脉）。脊髓的血液供应大致可分为3区：1. 上区（颈胸段），包括全颈髓及3个胸节。约有2~4支前根髓动脉供血，第一支起于椎动脉的根髓动脉，与颈3神经根伴行；颈深动脉常可发出一支（又称颈膨大动脉），与颈6神根经伴行；第1肋间神经通常发出一支，与颈8神经根伴行。此区沟动脉较粗且多，故血运较丰富。2. 中间区（中胸段），相当于胸4~胸8节段此区仅有一根前髓根动脉，与胸4~7的任何一个神经根伴行，在此动脉之上约15%的人没有后根髓动脉，在此动脉之下每两节段有一支后根动脉，有时脊髓前纵轴可以不连接，故血供最差。3. 下区（胸腰段），由胸8至圆锥。主要来源于根髓大动脉，75%在胸9~12之间、15%在胸5~8之间、10%在腰1、2之间的任一神经根相伴行。在圆锥的下方与两侧的脊髓后动脉形成十字吻合。马尾终丝常有1~2支来源于腰动脉、髂腰动脉或骶外侧动脉的根髓动脉相伴随，此段后根髓动脉也很丰富，但血运主要靠脊髓前动脉。

脊髓前动脉（anterior spinal artery） 自椎动脉末端接近桥延沟处发出后，沿延髓前面向中线靠拢，在颈髓2~3水平处，两侧汇合成一条动脉，沿脊髓前正中裂下行，也称正中动脉。在不同节段不断接受与来自椎动脉、颈升动脉、肋间动脉、腰动脉、髂腰动脉以及骶中动脉等发出的根髓动脉的分支前根髓动脉，并与之相吻合，形成脊髓前动脉的前纵轴。脊髓前动脉发出多个小分支，走向脊髓正中裂的深方，称为沟动脉。沟动脉左右交叠地进入脊髓，供应脊髓前角、侧角、灰质连合、后角基部、前索和侧索。

脊髓后动脉（posterior spinal artery） 约70%的脊髓后动脉起源于小脑后下动脉，少数起源于延髓水平的椎动脉。发出后绕至延髓后外侧面下行，出枕骨大孔后走行于脊髓后根内侧。在不同节段有来自椎动脉、颈升动脉、肋间动脉、腰动脉等的分支加入并形成脊髓后动脉后纵轴。脊髓前、后动脉都有分支至脊髓表面，沿脊髓冠面呈环形分布，称脊髓冠状动脉环。自动脉环上发出小支，相互吻合，与前、后根动脉的小分支一起，共同组成脊髓表面的软膜小动脉网。脊髓后动脉的分支主要分布于脊髓后角和后索。

大脑静脉（cerebral vein） 大脑的静脉多不与动脉伴行，没有典型防止血流回流的瓣膜，仅有开口处和硬膜窦内有类似瓣膜的隔膜及小梁。引流的静脉血先入硬膜窦，再流入颈内静脉。大脑静脉分为浅静脉和深静脉两组。两者之间有广泛的吻合支。前者主要收集大脑半球的皮质和髓质的静脉血，主要有大脑上静脉、大脑中静脉和大脑下静脉。大脑上静脉主要分布在大脑的外侧面，收集半球外侧面上部和内侧面上部的静脉血，注入上矢状窦。大脑中静脉，起始于外侧裂，斜向下前达大脑底面，收集外侧裂附近的静脉血，注入蝶顶窦和海绵窦。大脑下静脉，位于半球外侧面下半和底面，主要收集颞叶大部和枕叶外侧面及下面的静脉血，注入横窦。深静脉组，位于脑的深部，主要有基底静脉、丘脑纹状体静脉、隔静脉、大脑内静脉和大脑大静脉，引流入直窦。主要收集大脑深部髓质、间脑、基底节、内囊和脑室脉络丛等处的静脉。

大脑上静脉（superior cerebral vein） 为收集大脑半球上外侧面上部和内侧面上部血液的静脉，共约8~15条，分为额叶静脉、顶叶静脉和枕叶静脉。一般位于脑沟内，它们先在蛛网膜下腔由下向上成车轴状走行至矢状窦，这一部分称桥静脉，有时断裂可形成硬膜下血肿。在大脑上静脉中有较大的二支静脉，其一为上吻合静脉，为大脑上静脉与大脑中浅静脉之间的吻合，位于半球上外侧面的前部，亦称Troland静脉。另一支为中央沟静脉，亦称Rolando静脉，此静脉主要引流中央前、后回血液，如损伤可引起偏瘫，手术中应特别注意予以保护。

大脑中静脉（middle cerebral vein） 亦称大脑浅中静脉或Sylvian静脉。与同名动脉伴行，起始于大脑外侧裂的浅面。斜向前下达大脑底面，收集外侧裂附近额、颞、顶叶的静脉血，可经以下途径引流：经蝶顶窦至海绵窦；经蝶骨嵴至翼丛；经蝶岩静脉到岩上窦；经皮层静脉至上矢状窦。此静脉与大脑上、下静脉有较多的吻合，因而使大脑中静脉与上矢状窦和横窦相沟通。

大脑下静脉（inferior cerebral vein） 位于大脑半球外侧面下半和底面，一般有2~3条。主要收集颞叶

大部和枕叶外侧面及下面的静脉血，然后汇入横窦和岩上窦。在颞叶的静脉回流到横窦的静脉中有较大的一支为下吻合静脉，亦称 Labbe 静脉或颞枕静脉。优势半球的此静脉损伤后，可引起颞叶肿胀、失语、甚至沟回疝。

大脑后静脉（posterior cerebral vein） 即胼周后静脉或胼胝体后静脉，起于大脑半球内侧面后下部及胼胝体后部上面来的小静脉，它绕胼胝体进入大脑内静脉或大脑大静脉。

大脑深静脉（deep cerebral vein） 主要收集大脑深部髓质、基底核、间脑和脉络丛静脉血，汇集成大脑大静脉，经直窦、窦汇、横窦、乙状窦和颈内静脉出颅。收集的静脉主要包括 1. 大脑大静脉。2. 大脑内静脉。3. 丘脑纹状体静脉。4. 隔静脉。5. 基底静脉等。详见有关词条。

髓静脉（medullary vein） 髓静脉（包括白质脑内静脉、穿脑深静脉、脑内吻合静脉等）是大脑白质的引流静脉。可分为浅髓静脉和深髓静脉。浅髓静脉是将皮质下 1～2 cm 白质内的血液，通过皮质引流入大脑浅静脉。深静脉系将浅髓静脉以下的血液引流入侧脑室壁的室管膜下静脉。

室管膜下静脉（subependymal vein） 收纳大脑半球深髓静脉的血液，有其特征性表现，他们集中于脑室的一定区域并沿侧脑室壁引流入大脑内静脉。室管膜下静脉可分为两大组，即内侧组和外侧组。内侧组包括透明隔静脉、后隔静脉、脉络膜上静脉、脑室窦内侧静脉和海马静脉。此组血管沿胼胝体、透明隔、穹隆和海马回的脑室面引流入大脑内静脉。外侧组包括尾状核前静脉、直接外侧静脉、后终静脉、脑室窦外侧静脉和脑室下静脉。此组血管沿侧脑室外侧壁、额角底部、脑室体部、窦部以及颞角引流入大脑内静脉或脑室下静脉。另外，按其静脉所在部位，又可分为额角静脉、体部静脉、底部静脉、窦部静脉和颞角静脉。还可按引流类型分为引流灰质的静脉，如内侧尾状核静脉、下纹状体静脉、导静脉、胼周后静脉、基底静脉前部；引流白质的静脉，如隔静脉、内侧窦静脉、外侧窦静脉、后隔静脉；引流灰、白质的静脉，如直接外侧静脉、海马静脉、后终静脉、丘纹静脉、基底静脉。

尾状核前静脉（anterior caudate vein） 又称前终静脉，起于侧脑室前角，在尾状核部通过核的脑室面，向后内方在室间孔或其附近汇合于丘纹静脉。

透明隔静脉（vein of septum pellucidum） 起于额极向后到胼胝体，在尾状核头及壳的下方通过，沿透明隔、侧脑室前脚的内侧壁上，由前向后呈直线或微曲的行程，多数在室间孔处入大脑内静脉。有时隔静脉有两支。为引流透明隔、胼胝体嘴部和额叶深部、纹状体、内囊及丘脑的静脉。

丘纹静脉（thalamostriate vein） 又称后终静脉，起于侧室中部的壁，由丘脑、纹状体、内囊及脉络丛的静脉分支汇合而成。在侧脑室底部脑室壁的下外侧走行于丘脑和尾状核之间的沟中。它从后向前稍向上，在室间孔后缘与隔静脉相连，然后转向后方汇入大脑内静脉。

大脑内静脉（internal cerebral vein） 大脑内静脉又称 Galen 大脑小静脉。位于第三脑室顶的上方，由隔静脉和丘脑纹状体静脉在室间孔的后上缘处汇合而成，该静脉主要收集豆状核、尾状核、胼胝体、侧脑室和第三脑室脉络丛以及丘脑等处的血液。左、右大脑内静脉自前向后并行至第三脑室后方合并成一条大脑大静脉。

基底静脉（basal vein） 亦称 Rosenthal 静脉。是比较粗大且行程曲折而长的静脉。分为 3 段：第 1 段是由前穿质向内后方至大脑脚前面的一段，接受大脑中静脉、额眶静脉、嗅静脉、胼周静脉的血液；第 2 段为从大脑脚前面绕过大脑脚位于脚间池和脚池的一段，接受脉络膜下静脉、脑室下静脉的血液；第 3 段是由中脑外侧沟至入大脑大静脉的一段，丘脑后静脉、颞枕叶的皮层静脉、小脑前中央静脉以及上蚓静脉均引流入此段。基底静脉还接受中脑外侧、脚间窝和中脑背侧的静脉，是脑干静脉导出的主要通道。

间脑静脉（mesencephalic vein） 间脑区血液引流可分为前、外、后 3 组：前间脑静脉，由小静脉导入脚间窝静脉丛，再引流入海绵窦或蝶顶窦；外侧间脑静脉，由大脑深静脉引流，汇入基底静脉，再经

大脑大静脉汇入直窦；后间脑静脉由丘脑上静脉收集，向后汇入大脑内静脉或大脑大静脉。

大脑大静脉（great vein of Galen） 大脑大静脉又称Galen大脑大静脉。它位于胼胝体压部的后下方或松果体的后方，由左、右大脑内静脉会合而成。然后向后上与下矢状窦一起汇入直窦。此静脉粗短，通常不超过1 cm，其壁薄。接受大脑深部髓质、基底核和脉络丛的静脉血。它是脑内深静脉最终汇流处，因而它的损伤将造成严重后果。

颅后窝静脉（vein of posterior fossa） 颅后窝静脉按其部位和引流方向分为3组，即上组静脉、前组静脉和后组静脉。上组静脉为向上引流入大脑大静脉的静脉，有小脑前中央静脉、上蚓静脉、中脑后静脉、中脑外侧静脉和缘静脉。前组静脉为向前引流小脑和脑干前部血流入岩上窦及岩下窦的静脉，包括脑干前面、中央叶前小脑裂翼、小脑上下面、小脑延髓裂和第四脑室侧隐窝等5个方面的静脉，如中脑脑桥前静脉、臂静脉、小脑半球静脉、橄榄后静脉、第四脑室侧隐窝静脉等。此组的静脉从不同的方向约于小脑上脚处，汇集成岩静脉，后成一短干沿小脑外侧缘最后汇入岩上窦。后组静脉为向后引流入直窦或窦汇的静脉，包括小脑半球下静脉、小脑半球后静脉和下蚓静脉等。

小脑静脉（cerebellar vein） 小脑静脉多不与同名动脉伴行。主要有：1. 小脑上静脉，收集小脑上面和深部小脑核的血液，注入大脑大静脉和横窦。2. 小脑下静脉，收集小脑下面的血液，注入岩上窦、枕窦或横窦。3. 小脑前中央静脉，收集小脑上蚓前部血液，注入大脑大静脉。4. 小脑下部静脉，收集小脑下蚓部和小脑半球内侧的血液，左右两支靠中线并行，注入直窦或横窦。

小脑前中央静脉（precentral cerebellar vein） 是颅后窝上组静脉中最重要的静脉。双侧臂静脉在中线合成的单支即为此静脉。其第1段先走行于小脑中央叶与舌叶之间（即中央前小脑裂），到下丘水平时，则居中央叶与下丘之间，其行程先平行于第4脑室上部的顶（前髓帆），后则呈膝状。第2段是在山顶前面向后上走行。第3段则在小脑顶的上方环池中走行，最后汇入大脑大静脉后端。其在下丘与中央叶间呈膝状弯曲处称为下丘中央叶点。导水管下口适居下丘中央叶点的前方。

上蚓静脉（superior vermian vein） 靠近上蚓部上方的两侧小脑半球的静脉支向中线汇合，并向上走行直达小脑山顶，称为小脑山顶静脉；并于山顶后面继续向前行而成上蚓静脉。此静脉向上向前走行一短距离后汇入大脑大静脉内，或直接注入小脑前中央静脉。上蚓静脉如为一个总干，则居中线上，如为两个总干，则居中线左右两旁。偶尔上蚓静脉与小脑前中央静脉汇合成一条主干而汇入大脑大静脉。在蚓部上面由大脑大静脉，上蚓静脉和直窦形成的三角，则是小脑上池的所在地。

中脑后静脉（posterior mesencephalic vein） 有时为多支，起源于大脑脚，绕中脑外侧走行，然后向后上内侧绕过中脑，入大脑大静脉或大脑内静脉的后部。偶而中脑后静脉起源于脑桥前面。有时此静脉为中脑外侧静脉的延续，在中脑外侧沟中向上走行。其大小与基底动脉成反比。可向下通过中脑外侧静脉与岩静脉相连。

脑桥中脑前静脉（anterior pontomesencephalic vein） 此静脉典型的走行是自额叶后部的前穿质区向后向内横过视束下方达脚间窝深部的上部为第1段，（因与视交叉池的外侧延长部的顶及脚间池的顶有关，也称顶段）。然后于脚间窝深部的动眼神经沟内或其附近向下向后走行至上盲孔为第2段，（因与脚间窝有关，也称脚间段或中脑段）。达此点后突然急转向前向下，在中线内或其附近走行于脑桥的前面为第3段，（因与脑桥有关，也称脑桥段），下方可与延髓前静脉或脊前静脉相交通。脑桥中脑前静脉可引流入基底静脉、中脑后静脉或沟回静脉而终，但最常见的是经走行于脑桥外侧面上的桥横静脉汇入岩静脉。

中脑外侧静脉（lateral mesencephalic vein） 其大小可有很大差异，但常为十分恒定的血管。它在大脑脚和被盖之间中脑外侧沟中向上走行，引流入基底静脉或中脑后静脉。一般认为是基底静脉的分支，但常与中脑后静脉相连。也可以是基底静脉或中脑后静脉与岩上窦间相连接的吻合静脉。中脑外侧静脉的位置，代表大脑脚与脑桥和中脑被盖的连接部

位。

四叠体静脉（quadrigeminal vein） 引流中脑上丘和下丘的静脉，经小脑前中央静脉入大脑大静脉。

缘静脉（marginal vein） 是连接上蚓静脉和中脑外侧静脉之间的吻合静脉，并可进一步向前与引流入岩静脉的分支相连。它的行程平行于小脑前上缘的内侧面。缘静脉的位置代表小脑半球上面和小脑前切迹的边缘。

臂静脉（brachium vein） 臂静脉走行于小脑中央前裂的翼中，位置可深可浅，在不同水平上与脑桥臂和结合臂有关。它可做为小脑前中央静脉的臂支向后向内引流入小脑前中央静脉。但多数是在小脑中央前裂的翼中向前向外走行而汇合于岩静脉。当臂静脉走行于小脑中央前裂翼部深面时，其行程可精确地衬托出脑桥臂和结合臂的表面。当其在裂中更浅时，它邻近并平行于小脑前上缘，称为小脑前上缘静脉，是臂静脉的一种变异。臂静脉向前下方走行，在小脑前角处汇入岩静脉。

橄榄后静脉（posterior olivary vein） 此静脉在延髓外侧面走行于橄榄后方，在舌咽、迷走神经根的前方向上横过桥小脑角或橄榄上窝时转向外侧，或先转向内侧然后突然再转向外侧，形成一特殊的角形，最后直接向上汇入脑桥外侧静脉或第四脑室侧隐窝静脉。

第四脑室侧隐窝静脉（lateral recesses vein of fourth ventricle） 此静脉起于小脑扁桃体上极前外侧面的齿状凹陷处，向前向外走行至切迹部，然后沿小脑扁桃体翼到桥小脑角再转向内侧，向前向上达小脑前角汇入岩静脉。可将此静脉分为三段：第一段为绒球下段，第二段为绒球段，第三段为绒球上段。第一段位置比较恒定，二、三段变异较大。第四脑室肿瘤可使侧隐窝静脉产生特殊性的移位和变形。

下蚓静脉（inferior vermian vein） 起于小脑扁桃体后方，在锥体联合下方由扁桃体后上静脉和扁桃体后下静脉相汇合而成，位置比较恒定。沿小脑蚓部下面走行入直窦。脑干肿瘤时，下蚓静脉仅有轻微移位，但髓母细胞瘤、蛛网膜囊肿及小脑胶质瘤常使下蚓静脉有明显移位。

脊髓引流静脉（venous drainage of spinal cord） 脊髓的引流静脉与动脉走行大体一致。但除脊前静脉外并不与动脉并列。从脊髓内的毛细血管床，通过髓内静脉引流到髓周静脉（静脉血管冠），然后再通过根静脉到椎静脉丛和脊柱外侧静脉网。根静脉与根动脉一样，分布不甚规则，而且不一定与根动脉伴行。据统计前根静脉和后根静脉各有 7 支，共 14 支，其部位相对恒定：颈 3、颈 5 水平和上胸部各一支，下胸部和腰段各 2 支。血液流入到根静脉后，由根静脉汇入椎 - 髓静脉形成的前后各两条纵行静脉丛。椎管内静脉丛与椎管外前、后静脉丛相连。在腰段，椎管外静脉丛引流入腰升静脉；在胸段，入半奇静脉和奇静脉；在下颈段，入上肋间静脉，然后入奇静脉弓；在上颈段，引流入椎静脉丛和颈部的静脉；在颈、延髓交界的前方，脊髓前静脉可与延髓前静脉相连；在后方脊髓后静脉在闩的水平与延髓后部静脉相连，以后经颅内静脉途径回流。

硬脑膜的静脉窦（sinuses of dura mater） 硬脑膜窦为颅内静脉窦，是由硬脑膜所形成，此类窦居硬脑膜二层之间，衬以内皮与静脉的内皮相续。为颅内主要引流静脉，其功能完全与静脉相同。窦内无瓣膜，窦壁亦无肌肉。一旦破裂出血，出血十分汹涌，止血比较困难。颅内静脉窦根据部位不同，可分为后上组静脉窦和位于颅底的前下组静脉窦二类。前者包括上矢状窦、下矢状窦、直窦、横窦、岩鳞窦、乙状窦和枕窦。后者包括海绵窦、海绵间窦、蝶顶窦、岩上窦和岩下窦。

上矢状窦（superior sagittal sinus） 是位于大脑镰附着缘内的静脉道，其横断面呈三角形，前起于盲孔后数毫米，向后逐渐增大至窦汇，多汇入右侧横窦。此窦主要接受大脑背外侧面上部和部分内侧面的静脉血。窦的侧壁有大脑上静脉的开口和突出的蛛网膜粒，并可见到跨越其下角的纤维带。上矢状窦通过一些小的孔隙与位于窦附近硬脑膜上的不规则的静脉腔隙隐窝相交通，隐窝内有细纤维带穿过，并有大量的蛛网膜粒突入窝内。脑脊液通过蛛网膜粒或绒毛的再吸收作用而进入静脉窦。上矢状窦的前 1/3，可以根据手术需要予以结扎离断，但后 2/3 则不能结扎，否则将引起严重后果。

下矢状窦（inferior sagittal sinus） 位于大脑镰下部游离缘的后半或后 2/3，沿大脑镰下缘弧形向上后行，在小脑幕的前缘处与大脑大静脉汇合终于直窦。收纳从大脑镰和大脑半球内侧面来的小静脉。

海绵窦（cavernous sinus） 位于蝶鞍、蝶窦和垂体的两侧，在眶上裂内侧和颞骨岩尖之间，形态近乎狭长的长方形。其内含有颈内动脉、展神经、动眼神经、滑车神经、三叉神经眼支和上颌支。颈内动脉自破裂孔入颅后即在海绵窦内由后外向前内呈斜行“S”状走行。根据这一走行可将海绵窦分成 4 个腔，即前下腔、后上腔、内侧腔和外侧腔。前下腔最大，内无神经；后上腔略小，有展神经走行其中。在海绵窦的几个壁中，与外科关系最为密切的是上壁和外侧壁。上壁由硬脑膜内层构成，前、后床突之间的连线，将上壁分成前内侧的鞍隔区和后外侧的盆区，动眼神经通常于盆区的前缘外侧进入海绵窦；滑车神经一般是由盆尖或盆区外侧入海绵窦。外侧壁是从上壁的外侧缘呈斜线向下外方走行，在眶上裂内侧和后岩床皱襞之间与颅中窝底的硬脑膜相连。此壁分为两层，表层为光滑的硬膜层。深层由动眼神经、滑车神经、三叉神经眼支和上颌支的神经鞘与网状膜构成。神经在外侧壁上从上至下的排列比较固定。颈内动脉在海绵窦内的分支变异较大，主要有脑膜垂体干（其二级分支有垂体下动脉、脑膜背动脉、小脑幕动脉以及少见的外展动脉和半月节背膜动脉等）、海绵窦下动脉和垂体背膜动脉。在海绵窦的后上方可看到脑膜垂体干及其分支；在前下腔中容易找到海绵窦下动脉。颈内动脉的海绵窦段的侧支循环非常丰富，不仅与同侧颈内动脉系统有较多的吻合，而且与同侧颈外动脉、对侧颈外、颈内动脉和椎 - 基动脉亦有交通。海绵窦的静脉联系亦较丰富，由眼上和眼下静脉的眶部吻合经面部静脉与颈外静脉交通；经岩上窦和岩下窦分别与横窦和颈内静脉相交通；经大脑中静脉和蝶顶窦与大脑上静脉相联系，最后与上矢状窦向交通。

帕金森三角（Parkinson triangle） 是进行海绵窦内手术的一种入路。Parkinson 在海绵窦显微解剖研究的基础上认为，海绵窦外侧壁的滑车神经下缘，三叉神经眼支上缘和鞍背到斜坡连线之间的三角区，适合作为海绵窦内血管手术的入路。曾首先经此三角进入海绵窦内直接处理一侧颈内动脉 - 海绵窦漏，效果非常满意。后称此三角区为 Parkinson 三角。

蝶顶窦（sphenoparietal sinus） 在蝶骨小翼后缘附近，位于蝶骨小翼的骨膜下。该窦弯向内侧，开口于海绵窦前端，接受的静脉有来自大脑中静脉的交通支，颞叶发出的静脉和颞骨前部的板障静脉。

岩上窦（superior petrosal sinus） 为颅内小且窄的静脉窦。从海绵窦后上方起，向外后位于小脑幕附着于颞骨岩部的上缘处，跨过三叉神经上方进入颞骨岩部上缘的沟内，终于横窦。横窦在此处转弯成乙状窦。此窦将海绵窦血液引流至横窦。中途收纳数支小脑静脉和大脑下部静脉等。

岩下窦（inferior petrosal sinus） 此窦起自海绵窦后下方，在颞骨岩部与枕骨基底部之间所成的沟内向后外行，穿过颈静脉孔终于颈内静脉。使海绵窦血液经岩下窦注入颈内静脉。通过蜗小管和前庭导水管接受迷路静脉，并收纳延髓、脑桥、小脑下面等处的静脉血液。

直窦（straight sinus） 居大脑镰与小脑幕交界处。横切面呈三角形，起自下矢状窦，止端斜向下后汇入横窦，与上矢状窦各续一侧横窦，直窦多汇入左侧横窦。有时有横行血管以通窦汇。接受大脑大静脉和下矢状窦来的静脉血。

窦汇（confluence of the sinuses） 窦汇是由上矢状窦、直窦和左右横窦在枕内隆凸处汇合而成。实际上以上各窦完全汇合在窦汇者少见，仅占 22%。但亦有人认为窦汇是指位于枕内粗隆一侧（常为右侧）的上矢状窦的膨大后端而言。窦汇随即延伸为一侧的横窦（多为右侧横窦），同时还连接枕窦和对侧的横窦。在窦汇处相交的静脉窦的大小和相互交通的形式多变。约半数以上的标本中，向枕部会聚的各静脉通道相互连接，包括直窦和枕窦在内。但也有不少的人，各静脉窦之间缺乏交通或交通纤细。

横窦（transverse sinus） 是左右成对的大窦，均起于枕内隆突附近。一侧是上矢状窦的延伸（多为右侧），另一侧是直窦的延伸。两侧横窦均沿枕骨的横窦沟向前外侧弯曲走行，至颞骨岩部的后外方，转

向下移行为左右乙状窦。横窦在截面上呈三角形，通常左右侧大小不一，引流上矢状窦者窦腔较大。横窦除移行乙状窦处有岩上窦汇入外，尚接受大脑下静脉、小脑下静脉、板障静脉和下吻合静脉的静脉血。

乙状窦（sigmoid sinus） 左右成对，是横窦的延伸，起自横窦离开小脑幕处。每侧乙状窦在颞骨乳突部的沟内，弯向内下方，跨过枕骨的颈静脉突，并转而向前至位于颈静脉孔后方的颈静脉上球。导出所有颅内静脉血。

颈内静脉（internal jugular vein） 在颈静脉孔处续于乙状窦，先在颈内动脉内侧、继沿颈总动脉外侧下行，至胸锁关节后方与锁骨下静脉汇合成头臂静脉。颈内静脉分为颅内支及颅外支，颅内支包括来自脑膜、脑、颅骨、视器和位听器等处的静脉，最终经乙状窦注入颈内静脉。颅外支主要有面静脉和下颌后静脉等。此外，颈内静脉尚收纳咽静脉、舌静脉和甲状腺上、中静脉等。

面总静脉（common facial vein） 面总静脉系由面前静脉和在下颌角下方与下颌后静脉的前支汇合而成。面总静脉约在舌骨水平注入颈内静脉，收集面动脉分布区静脉血。面前静脉在起始部借内眦静脉经眼上静脉与颅内海绵窦相通，是经静脉途径治疗颈动脉-海绵窦漏的主要途径之一。当行脑室-心房分流术时，常借此静脉将导管插入心房内。

脉络丛（choroid plexus） 位于第三和第四脑室顶及两侧脑室的内侧壁。为含有丰富血管之软脑膜伞形突。胚胎时，位于大脑横裂的软脑膜连同蛛网膜下腔的血管凸入脑室内，并将该处脑室上皮一同推入脑室，形成脉络丛。脉络丛发生早期呈简单的褶状，软脑膜为间充质，其后呈分叶状。发生后期开始生长许多大小不等的绒毛，使脉络丛的表面积显著增大。间充质分化为纤维结缔组织。供应脉络丛的动脉进入脉络丛，分成许多毛细血管，一条血管进入一个绒毛。脉络丛的中轴大部分为血管占据，其中除小动脉和微动脉外，还有大的静脉窦和毛细血管。绒毛内毛细血管直径相当大，然后汇成静脉。一般认为脉络丛的功能主要是产生脑脊液。有些研究认为，脑脊液是以主动分泌和被动透析两种方式产生的。但现有的证据表明，脑脊液主要以分泌方式产生。脉络丛除有分泌功能外，也能由脑室吸收物质，类似尿的生成，可能也是分泌和再吸收两种作用的结果。

脉络膜裂（choroidal fissure） 脉络组织突入侧脑室内的轨迹称为脉络裂。即脉络组织是通过脉络裂进入侧脑室的。此裂起于室间孔，沿穹隆呈一半环形，弯向下角。此裂的前份在侧脑室体部，位于穹隆的外缘和丘脑上面之间。其后份在侧脑室下角起点处，位于丘脑后端与海马伞之间。其下份在侧脑室下角，位于海马伞和终纹之间。了解脉络裂的解剖，对脑深部手术甚有意义。

侧脑室脉络丛（choroid plexus of lateral ventricle） 侧脑室脉络丛起于室间孔，沿侧室底向后至侧室三角部，于此形成增大的脉络膜球，最后沿颞角向前下走行。枕角及额角没有脉络丛。此丛接受脉络膜前动脉和内、外侧脉络膜后动脉供血。引流静脉为脉络膜上静脉和侧脑室枕角及颞角静脉的脉络膜支。在脉络丛与静脉之间有丰富的吻合。脉络膜上静脉位于侧脑室三角及体部的顶上，在丘纹静脉进入大脑内静脉的入口外侧的室间孔处引流入丘纹静脉，偶尔也可在室间孔附近直接引流入大脑内静脉。枕角静脉的脉络膜支沿枕角及三角部内侧壁走行，引流入后部大脑内静脉或大脑大静脉。颞角脉络膜支较小，引流入额角底的静脉，在大脑脚外侧经脉络膜裂与基底静脉相连。

第三脑室脉络丛（choroid plexus of the third ventricle） 间脑的顶板是单层的室管膜细胞，与覆盖其外的血管和软膜突入第三脑室形成第三脑室的脉络丛。此丛位于第三脑室的顶部，穹隆之下，成两排沿中线排列，张于左、右丘脑髓纹之间。前端于室间孔与侧脑室脉络丛相连。供血来源于脉络膜前、后动脉，其静脉与终静脉合成大脑大静脉，绕过胼胝体压部之后，终于直窦。

第四脑室脉络丛（choroid plexus of the fourth ventricle） 第四脑室脉络丛组织为室顶的膜壁，外面覆盖含丰富血管的软脑膜，内衬一层室管膜上皮。血管顶着软脑膜和上皮性的室管膜突入脑室内，构成第四脑室脉络丛。此丛有纵横两列，纵列的两排沿中线两侧突入脑室，横列的自每排纵列的上端呈直角

分出，水平向外伸延，其外端可经第四脑室侧孔突入蛛网膜下腔。两纵列的平行向下，于末端汇合，经第四脑室中孔突入小脑延髓池。

板障静脉（diploic vein） 位于颅内板障的沟槽内，无瓣膜，数量很大，且在其行程中有些间隔不等的膨大部。新生儿时，板障静脉缺如，生后大约2岁时才与板障一起开始发育。板障静脉与脑膜静脉、硬膜窦和颅骨骨膜静脉相交通。较规则的板障静脉可分为四组：1. 额板障静脉，自颅骨眶上孔穿出入眶上静脉；2. 颞前板障静脉，限于骨内，穿过蝶骨大翼终于蝶顶窦或颞前深静脉；3. 颞后板障静脉，在骨内下行经顶乳突角孔或乳突孔汇入横窦；4. 枕板障静脉，为最大的板障静脉，局限于枕骨，开口于枕静脉或横窦的近窦汇处。正常情况下，板障静脉内的血流很不活跃，当颅压增高时，颅内静脉血可经导血管流向颅外，因而长期颅内压增高的病人可出现板障静脉扩张现象。

导血管（emissarium） 在颅骨内外板之间的板障内有网状的板障静脉，借导血管向外与头皮静脉交通，向内与颅内静脉窦相连。此导血管乃穿过骨孔而行，在顶骨后上角处有顶孔，在颞骨乳突上方也有一较大的乳突孔。手术中如破裂出血，需用骨腊填塞止血。当颅外感染时，细菌也可经导血管传入颅内。

头晕（dizziness） 是一主观症状。为眩晕中的一种，称为非前庭系统性眩晕，亦称假性眩晕或脑性眩晕。常感到发昏、头重脚轻、眼花等。但无自身旋转的运动觉，是它与前庭系统性眩晕（真性眩晕）的区别。常由心血管疾病、发热、贫血、全身中毒、代谢性疾病、眼病等所引起。

眩晕（vertigo） 它是前庭神经病变最常见的症状。表现为病人对位向（空间定向感觉）的主观体会错误，自觉周围物体旋转或向一侧移动，或者觉得自身旋转、摇晃式上升下降。按发生机制和性质，眩晕可分真性和假性两大类。假性眩晕亦称脑性眩晕。多由视觉感受系统、本体感受系统和前庭系统反射组成的“平衡三联”中的大脑皮质中枢或全身性疾病影响到这些皮质中枢所造成的，没有明确的旋转感。真性眩晕则由平衡三联的病损造成，有明确的旋转感或身体运动感。就病变侵犯感受系统不同，真性眩晕又可再分为眼性眩晕（遮蔽患眼，眩晕即可消失、姿态感觉性眩晕（见于后索病变，有深感觉障碍和共济失调）和前庭系统性眩晕。由于前庭系统为人体辨向的主要结构，因此前庭系统的病变是产生眩晕的主要原因。若此系统完好，前两种眼性和姿态感觉性的眩晕症状就不明显。所以一般所谓的眩晕，即指的是前庭系统性眩晕。临床上将眩晕分为两类：1. 周围部眩晕，是指因内耳孔以外的前庭系统病变所引起的眩晕，特点是与伴行的耳蜗神经、面神经关系密切。故常常呈起病急、症状重的眩晕、每次发作持续时间短，自数分、数小时乃至数天。常伴有恶心、呕吐，面色苍白，血压下降等植物性神经失调症状，且常伴有耳鸣、耳聋以及眼球震颤与平衡试验出现倾倒等。常见的疾病有美尼尔氏病、中耳感染、乳突及迷路感染、前庭神经炎或损伤等。2. 中枢部眩晕，乃指内耳孔以内的前庭神经颅内部分，脑干前庭神经核及其传导路受损害所产生的眩晕。其特点是与耳蜗神经、面神经分离，由于前庭神经核所占范围大，不易出现完全性损害症状，故眩晕感较轻，常可忍受，但发作时间持续较长，可达数周、数月，甚至与原发病同始终。意识状态视病变部位及发展而定，多有意识障碍乃至昏迷。植物神经功能紊乱症状很少出现，常不伴有耳蜗症状，如果前庭和耳蜗神经均受累，则常伴有脑干其他神经受累症状如交叉性麻痹或交叉性感觉障碍。常见的原因有听神经瘤、颅内压增高、脑供血不足、颅脑损伤，小脑、第四脑室及脑干占位病变。

晕厥（syncope） 是由一过性广泛的脑供血不足，导致大脑皮质高度抑制而发生的暂短的意识丧失。脑血流量骤减至每分钟30 ml/100 g（正常为每分钟45～50 ml/100 g)时即可发生晕厥。当发作前期，病人常感头部及全身不适、眼花、耳鸣、面色苍白、出汗。此时如采取头低卧位常可避免发作。在发作期时，轻者病人感到眩晕、恶心、躯体发软，重者可突然意识丧失，跌倒于地。意识丧失超过15～20 min可发生阵挛动作，有时呼吸暂停，心率减慢，甚至心脏暂停搏动，瞳孔散大，尿失禁等。发作时间短暂，一般约1～2 min左右是其特点。发作后期，病人苏醒后短时间意识处于朦胧状态，脑部不适有便意，并感受极度疲劳、嗜睡，延续时间的长短取决于晕厥发作的轻重，重者可长达半小时左右。按

晕厥的原因可分：反射性晕厥（包括血管减压性、体位低血压性、颈动脉窦性、吞咽性、排尿性等）、心源性晕厥（包括各种由心脏病引起的脑血流量骤减的疾病）和脑原性晕厥（包括高血压病或肾小球及肾炎及妊娠期毒血症等引起的脑局部供血不足；脑干病变、肿瘤或外伤以及药物等影响延髓的血管运动中枢所引起的脑供血不足）。应寻找晕厥的原因，在防治上区别对待。主要是要有效治疗原发病。

卒中（apoplexy） 卒中系指一组突然起病，表现为局灶性神经功能缺失，甚至伴发意识障碍的脑血管疾病，亦称脑血管意外。其中包括急性脑血管的出血性和闭塞性两组疾病。常见病理过程在脑闭塞性卒中里有脑血栓形成、脑梗塞、出血性脑梗死等。在出血性卒中里有高血压性脑出血、颅内动脉瘤和脑血管畸形等。两者可单独发生或混合存在，亦可反复发作。其中缺血性脑卒中占75%～90%，出血性脑卒中占10%～15%。为神经科急症之一。CT检查对诊断和鉴别诊断有很大帮助。

意识障碍（disturbance of consciousness） 系指对周围事物如人物、时间、地点、状态的认识能力障碍以及对客观刺激不能作出适当的反应而言。为神经系统疾病常见而又极为重要的症状。意识障碍有无和程度与病情及神经系统疾病的轻重程度有密切关系。了解病人的意识状态，需要进行详细观察和检查。询问病人看其回答的如何？能否按医生的指令完成各种动作？意识障碍的病人，能否自动翻身、受刺激时有无躲避或抵抗动作，有无肢体的自发活动，角膜或睫毛反射是否存在，以及有无咳嗽、打哈欠和吞咽等动作。过去习惯上将意识状态分为五级，即清醒、嗜睡、朦胧、半昏迷和昏迷。近来，国际上常用的是使用Glasgow昏迷指数评分法，用以判断意识障碍程度。参见“格拉斯哥昏迷指数水平”条。

格拉斯哥昏迷指数水平（Glasgow Coma Scale，GCS） 英国Glasgow大学Jennett等人根据病人眼睛、语言和肢体运动的情况制定了GCS昏迷指数，以数字化的形式判断昏迷程度。积15分为正常，14～12分为轻度昏迷，11～9分为中度昏迷，8分以下为重度昏迷，7～4分预后极差，生存难卜，3分以下罕有生存。

昏迷（coma） 昏迷是严重意识障碍的表现。对自身和环境完全不能感知，无意识活动。虽强烈刺激亦不能正常反应。是一种高级神经活动极度抑制的结果。过去将意识状况分为5级，即清醒、嗜睡、朦胧、半昏迷和昏迷。亦有将意识障碍分为3级，即浅昏迷、深昏迷和极度昏迷。但近年国际上通用的是用Glasgow指数计分法，即根据眼睛、语言和肢体运动3者的表现，总和计分结果来判断意识障碍的程度。（参见“格拉斯哥昏迷指数水平”条）。造成昏迷的原因，可来自颅内病变，如脑外伤、脑血管病、颅内压增高、脑疝、癫痫等；亦可来自颅外病变，如中毒、代谢障碍、感染以及肝病、糖尿病、尿毒症等脑病。

中间清醒期（lucid interval） 患者于伤后出现原发昏迷，经数分钟乃至数小时后逐渐恢复，神志恢复的程度因病情而异，可以完全清醒，也可以处于朦胧或嗜睡状态，但以后又渐次昏迷加深。在这两次昏迷之间的意识好转称为中间清醒期。多见于急性硬膜外血肿，迟发性血肿、继发性脑水肿等。

持续性植物状态（persistent vegetative state） 此症于1972年由Jennett等人提出，指的是头部外伤或脑卒中引起的去大脑皮质综合征，持续3个月以上不见好转者。不包括象脑肿瘤等疾病在疗程发展中出现的阶段性植物生存状态。这类病人只是自律神经功能正常，而有意识的运动、感觉和精神活动丧失。其表现与去大脑皮质状态相似，意识活动丧失，觉醒时眼睑睁开，眼球无目的地活动，不会说话，也不能理解他人言语，对疼痛等有害刺激可引起肢体屈曲性回缩，常有咀嚼磨牙动作。由于只有躯体生存而无智能和社会生活表达，所以称之为植物生存。

遗忘（amnesia） 系指某事物在记忆中的脱失而言。主要是回忆过程的障碍。遗忘的规律是近事物的记忆先受累，然后扩展到远事物的记忆，前者称为近事遗忘，后者称远事遗忘。遗忘尚有一定选择性，如对名称、数字难于联想的事物，以及与个人无关的、不引起注意或无兴趣的事物容易忘却。记忆障碍是一种复杂的病理过程，关于其发生机制众说不一。定位学说认为，如网状结构的功能紊乱或外界嘈杂干扰均可造成记忆障碍；额、颞皮质的广泛软

化、萎缩造成严重远事记忆丧失；边缘系统的功能失调或毁损，尤其是海马的病变也会造成近事记忆障碍。但许多学者认为，记忆障碍乃与整个大脑机能障碍有关。完整的记忆是在中枢神经系统所留下的痕迹，是条件反射的结果。要获得记忆，刺激条件必须适宜、大脑皮质也必须具有最适宜的反应力。在老年期，大脑的反应性和兴奋性都减弱，因而可发生近事记忆减退；当外来刺激过强，如脑震荡，由于大脑超限抑制，使记忆痕迹受到抑制，故出现遗忘症。临床可分逆行性遗忘和顺行性遗忘。遗忘常见于老年人、颅脑外伤、脑动脉硬化症、某些感染和中毒性疾病后极度衰弱的病人。但病患中多见于神经衰弱与精神病人。

逆行性遗忘（retrograde amnesia） 系指颅脑外伤或疾病所引起的意识障碍恢复后，病人对受伤或发病当时以及伤病发生前片刻内所经历的事物和经验完全丧失回忆能力，称为逆行性遗忘。多见于颅脑外伤后、癫痫性痉挛发作后、重症抑郁症、一氧化碳中毒后等。

顺行性遗忘（anterograde amnesia） 由于某些器质性疾病所致的急性意识障碍恢复后，对疾病发生以后的一段时间内亲自经历的事情和体验出现遗忘，近事记忆差，远事记忆尚存在，称为顺行性遗忘。多为老年人脑功能衰退征象。常见的疾病有双侧海马梗死、间脑综合征、自发性蛛网膜下腔出血、脑底部受损和头部外伤等。

痴呆（dementia） 痴呆是一种比较严重的智能障碍。当大脑发育已基本成熟，智能也发育正常，但由于各种有害因素引起大脑器质性损害，造成智能严重障碍，即为痴呆。轻者或早期病人的意识一般是清晰的，但其思维活动却变得不很完善。言语和活动出现笨拙，记忆力及计算力均有削弱，理解能力减弱，对周围的事物不能正确地进行分析和综合，并往往做出错误的判断和推理。逐渐加重者则有明显的记忆、思维、情感等方面的严重障碍，有的发生性格改变，甚至完全丧失言语和活动能力，生活也不能自理。常见于脑动脉硬化、脑外伤、中毒、慢性进行性脑病、变性性脑病、脑缺氧、脑积水、脑炎后遗症等晚期改变。

外伤性痴呆（post-traumatic dementia） 严重头部损伤所产生的重大而永久的精神障碍称为外伤性痴呆。它的标志是：智能衰退和记忆力丧失（参见痴呆条）。有的病人还伴有偏瘫、轻瘫或其他神经征。

外伤后人格改变（post-traumatic personality change） 是指继发于颅脑损伤后的人格改变。儿童多见。临床表现为粗暴、残忍、激情暴怒、攻击性行为、不遵守纪律、不听话、好打架、逃学、不愿上学、多动不安、往往伴有智能活动障碍。

外伤性精神障碍（traumatic psychonosema） 是指颅脑损伤后继发引起的长期精神症状甚或永久性精神缺陷。精神障碍可由一次性严重外伤所致；也可由多次反复轻微外伤所致。

定向障碍（disorientation） 系一种精神症状。表现为对本该熟悉的时间（年、月、日等）、地点（住址、目前所在地等）、人物（亲属、朋友等）、事物却不能正确判定或判断错误，其中以时间定向障碍最为多见且最敏感。

中枢性高热（central hyperthermia） 下丘脑核团具有特殊温度感受器，能调节机体的热代谢。下丘脑的尾部特定核区则为体温的调节中枢。当通过下丘脑的循环血温度增高时，该处的神经元即下丘脑嘴侧特别是视前区的神经元，将冲动传导到下丘脑尾侧部的特定核区，该区也接受来自皮肤冷感受器的体温低的信息。根据温度高和低的不同信息，这个调节中枢通过下行通路控制热量的产生或散失。当体温升高时，通过皮肤血管扩张和汗液分泌散热。反之，当体温下降时，则通过皮肤血管收缩和寒战以产生更多的热量。当下丘脑尾侧部的温度调节区受损，则会产生人体的变温性，即体温随环境温度的变化而变化。当下丘脑嘴侧部受损害，则病人在高温环境中不能散热，所致之高热称之为中枢性高热。

中枢性尿崩症（central diabetes insipidus） 尿崩症是一种水代谢障碍性疾病。表现为强制性多饮和多尿，每天尿量可高达 2～20 L，肾浓缩功能减弱，尿比重低 < 1.012。多由于中枢性尿崩症（由于抗利尿激素 ADH 分泌和释放不足）或肾性尿崩症（肾脏对

ADH 反应缺陷）而引起。中枢性尿崩症根据病因又分为原发性、继发性和遗传性三种尿崩症。在继发性尿崩症中以鞍区肿瘤、外伤、脑血管病最为多见。根据起病方式又分为暂时性、永久性和三相性尿崩症。治疗除针对病因外，用加压素制剂。口服双氢克尿塞、安妥明、酰胺咪嗪等药物对轻中症患者有效。

脑脊液（cerebrospinal fluid） 在脑与脊髓的蛛网膜下腔中和脑室与脊髓中央管内都充满着透明似水的液体称为脑脊液。它主要来源于脑室中的脉络丛的分泌，经蛛网膜下腔循环，最后主要经蛛网膜绒毛吸收到硬脑膜窦的静脉血中。脑脊液的总量因年龄不同而有所差异，正常成人为 120 ~ 180 ml，平均为 150 ml。其中 1/4 位于内系统（脑室和脊髓中央管内），3/4 位于外系统（脑、脊髓蛛网膜下腔和血管周围间隙）。每侧侧脑室内各约 15 ml，第三和第四脑室内各约 5 ~ 10 ml，脑蛛网膜下腔与脑池内总计有 25 ml，脊髓蛛网膜下腔内为 75 ml。婴幼儿总量约为 40 ~ 60 ml，儿童约为 60 ~ 120 ml，老年人脑萎缩蛛网膜下腔扩大，脑脊液总量也多于成年人。正常脑脊液的产生速度为每分钟 0.3 ml，24 h 约产生 400 ml。相当于每日循环 3 次，即每 6 ~ 8 h 更新一次。脑脊液为无色、透明，密度 1.003 ~ 1.008，pH 为7.35 ~ 7.7。侧卧腰穿正常压力为 0.78 ~ 1.76 kPa（80 ~ 180 mmH_2O），超过 1.96 kPa（200 mmH_2O）为颅内压增高。正常脑脊液中白细胞为0 ~ 5/mm^3 超过 10/mm^3 以上为异常。蛋白正常值 150 ~ 450 mg/L，脑室内含蛋白质 50 ~ 150 mg/L。脑池内者为 100 ~ 250 mg/L；腰部蛛网膜下腔内者为 150 ~ 400 mg/L。糖含量正常值（相当于血糖的 1/2）为 2.5 ~ 4.4 mmol/L，氯化物含量正常值（血氯化物的 1.2 ~ 1.3 倍）为 120 ~ 130mmol/L。从血液与脑和脊髓内化学成分比较中可见脑脊液并非是由血浆简单滤出所产生的，而是主动分泌过程。脑脊液的功能可概括为 3 方面：1. 有对大脑和脊髓的保护作用。可以作为缓冲液，在对抗重力和缓冲外力冲击脑和脊髓上都有重要的作用。2. 能调节颅腔和脊髓腔的容积以保持颅内压的恒定，但这种调节是有限度的。3. 参于脑和脊髓营养代谢，完成神经细胞与体液间物质代谢交换，即通过脑脊液的作用，将血液中的营养物质和氧供给神经组织，亦将神经组织内的废物和二氧化碳带至血液，同时调节中枢神经系统的碱储备，调节和维持酸碱平衡。

脑脊液循环（circulation of cerebrospinal fluid） 在脑室、脊髓的中央管、脑和脊髓的蛛网膜下腔都充满着透明的液体称脑脊液。蛛网膜下腔中有海绵状的结缔组织连接蛛网膜与软脑膜，脑脊液在这些间隙中流动，下腔中扩大的部分称为脑池。脑脊液主要是由脉络丛上皮产生，约占总量的 2/3，少量是由脑毛细血管和脑细胞外液经室管膜上皮滤入脑室的。在电子显微镜下见到脉络丛上皮细胞，面向脑室的顶端，有很多类似小肠上皮细胞那样的刷状缘样的微突起，这些突起电子密度很小，提示是水性突起，分泌时，这些突起以水泡样裂开而排入脑脊液中。在侧脑室内的脉络丛分泌脑脊液后，以 1.5 kPa（150 mmH_2O）的液体静压推动，使之进入第三脑室，经导水管流入第四脑室，再经第四脑室的侧孔和中孔流入小脑延髓池。此后一部分脑脊液经脑底的脚间池、环池、视交叉池等到达大脑半球外侧裂和脑表面蛛网膜下腔；另一部分向脊髓蛛网膜下腔循环，然后再返回脑底诸池和脑表面蛛网膜下腔。最后经伸入静脉窦中的由蛛网膜形成的许多绒毛状突起吸收到静脉窦内，主要是矢状窦内。另外，脑脊液也可沿脑神经和脊神经出口的神经周围鞘部以及脑室的室管膜和软脑（脊）膜上的毛细血管吸收。

血 - 脑屏障（blood-brain barrier） 以前认为血脑屏障是指物质在透过血液和脑组织间的界面时受到一定的限制而言。但近来的研究表明，血脑屏障的概念已远远超过以前的含义。在解剖上，血脑屏障至少应包括由毛细血管腔到中枢神经组织间的所有结构的特律性；在生理上，血脑屏障不但可以看作是血液和脑组织间物质交换的限制系统，而且也是脑营养物质的转运、代谢产物的排泄和植物神经体液性调节的中介系统。故应把血脑屏障理解为血与中枢神经系统的调节界面。中枢神经细胞膜呈液态镶嵌模式，在液态脂质双层膜的“骨架中”镶嵌着各种各样的球形蛋白，这些膜蛋白可能是形成载体或通道选择性易化某些物质通透的结构基础，也可能以酶蛋白的形式存在，组成脑毛细血管壁的内皮细胞膜的酶系统，在易化或限制某些物质透过血脑屏障上有重要意义。另外，细胞间连接是细胞膜特化而形成的结构。它对细胞间的机械粘连、信息传递和离子及小分子的通透性都有重要的作用。因而影响到细胞代谢、生长、分化和细胞间的协调活动。

脑毛细血管内皮细胞是属于紧密连接型的，主要起屏障和粘连作用，它与脑毛细血管内皮细胞膜共同组成第一道屏障。围绕在脑血管周围间隙的基膜上有核苷磷酸酶，非特异性胆碱脂酶的活性，可起到酶屏障的作用，基膜密切地包绕着脑毛细血管并附着于血管周围的神经胶质或神经成分，使血管外周不留间隙，可把基膜当作血－脑间的第二道屏障。与其他毛细血管相比，脑毛细血管突出的特点是在毛细血管基膜的外面有神经胶质细胞足板形成的胶质膜包绕，脂溶性物质在透过毛细血管内皮细胞膜后，可经胶质细胞内通路到达脑组织，成为脂溶性物质透过血脑屏障的细胞内通路，而且在葡萄糖、氨基酸及某些大颗粒分子的主动运转中起到辅助作用，故可把它看作维持脑内环境恒定的第三道屏障。因此血脑屏障的结构和功能虽然相当复杂，但其生理意义不外是维持脑内外环境的恒走，使之更适合于中枢神经系统活动的要求。

血－脑脊液屏障（blood-cerebrospinal fluid barrier） 脑脊液是由脑室内脉络丛分泌出来形成的。脉络丛具有从血液产生脑脊液过程中，使两者的成份之间不能自由交往的功能系统，称之为血－脑脊液屏障。脉络丛分为3层，内层为脉络丛上皮，位于脑室表面，由单层立方上皮细胞互相连接而成。这种由室管膜细胞特化的上皮细胞游离面上有很多微绒毛，其侧面和基底间发出很多互相交叉的胞浆突，在接近顶端，细胞间以紧密连接方式相互连接，形成紧密的闭锁小带，因而具有限制示踪物质由血液进入脑脊液内的功能。整个特化的脉络丛上皮细胞都有丰富的线粒体和颗粒，提示这些细胞有分泌功能。稍外为基膜层，位于上皮层下，这层基膜与脑的其余部分相连续。外层为薄的结缔组织间隙层，此层与其他脑内毛细血管不同的是没有胶质细胞的足样突起包绕，而含散在的软膜细胞、小的不规则胶原纤维束和很多毛细血管。毛细血管内皮细胞有很多小孔，细胞间是以连接复合体的方式相连，使细胞间有较大的裂隙，因此，血浆内物质，包括血浆蛋白可以比较容易透过毛细血管壁而进入结缔组织间隙。但这些物质受到第一层的阻挡，不能进入脑脊液中，故尽管脉络丛毛细血管的通透性很大，可让蛋白透过，但脑脊液中只含极少量的蛋白。因此，脉络丛是血－脑脊液间交换的重要屏障，也是血－脑脊液屏障的结构基础。同时，又是脑脊液逆浓差转运葡萄糖入血的部位，而且也具有酶屏障的作用。

颅内压（intracranial pressure） 是指颅腔内容物对颅腔壁上所产生的压力。临床上常以侧脑室内、小脑延髓池和腰段蛛网膜下腔所测得的脑脊液静水压来表示颅内压、正常成人在侧卧位时腰穿的压力为80～180 mmH_2O（0.78～1.76 kPa），儿童为40～100 mmH_2O（0.4～1.0 kPa），坐位为340～450 mmH_2O（3.4～4.4 kPa）；卧位压超过200 mmH_2O（2.0 kPa）即为压力增高。正常卧位枕大池（小脑延髓池）的压力为80～140 mmH_2O（0.78～1.37 kPa），侧位侧脑室压力正常为70～120 mmH_2O（0.68～1.17 kPa），坐位侧脑室压力为0～40 mmH_2O（0～0.39 kPa）。以上均指初压，即穿刺后未放出脑脊液的压力。终压是指放出脑脊液后的压力，一般放出脑脊液5 ml，压力可下降约25 mmH_2O（0.24 kPa）。脑脊液压力可因咳嗽、喷嚏、哭泣、深呼吸或憋气以及脉搏搏动等均可使之上下波动。影响脑脊液压力变化的生理基础在于脉络丛渗透压，血脑屏障通透性、动脉压和静脉压等。病理性的颅内压增高和颅内压降低的原因见有关词条。

脑水肿（cerebral edema） 脑水肿是由于多种不同因素如物理的、化学的、生物性的作用于脑组织，引起脑组织内水分异常增多的一种病理状态。20世纪初曾有人按水分在脑内增多的位置不同分为脑水肿（细胞外的水分增多）和脑肿胀（细胞内的水分增多）两类。到1966年Klatzo又将脑水肿分为血管源性（即细胞外水肿）和细胞毒性（即细胞内水肿）两类，仍不完善。由于脑水肿的致病因素很多，发病机理也十分复杂，而且在神经系统疾病的病理生理上占有十分重要的位置，因而近半个世纪以来。对脑水肿的研究取得了很大的进展。目前在国际上多主张采用血管性、细胞性、渗透压性和间质性四型脑水肿的分类。在发病机制、水肿液成分、水肿位置和血脑屏障的功能等方面4类各有特色。尤其是可以从CT中加以鉴别，如血管性者可见白质低密度可增强；细胞性者灰质、白质均有低密度；渗出性者CT所见正常；间质性者可见脑室周围白质呈低密度。脑水肿的发病机制十分复杂、相关因素也很多，至今尚不完全了解，仍是热点研究课题。当前

已知的有：血脑屏障机能障碍、微循环障碍、脑缺血与脑缺氧、脑内自由基增加、血栓素 A_2（TXA_2）和前列腺素（PGI_2）的变化神经递质与神经肽类的变化，神经细胞钙超载等均影响脑水肿的发生与发展。发生脑水肿的最常见原因有：颅脑损伤、颅内占位性病变、脑血管病、颅内炎症、脑缺氧、脑代谢障碍、外源性或内源性中毒以及放射性脑损害等。

语言障碍（dysphasia） 语言是人类所共有的极其复杂的高级活动。语言的形成可分 3 个阶段。1. 语言感受阶段。与之最密切的解剖结构是听觉系统，其次是视觉系统。2. 脑内语言阶段。系指在语言被说出或写出之前，或在了解他人所说出或写出的意义之前，在脑内形成的语言过程。这种脑内语言与思维密切相关，这一阶段发生于大脑各个语言中枢及相互联络区包括：位于颞上回后部的 Wernick（感觉语言中枢）；位于颞中、下回的听觉联络区；位于额下回后部的 Broca 氏区（运动性语言中枢）；位于额中回后部的 Exner 氏中枢；位于枕叶背外侧面的视觉联络区；位于顶小叶后部的角回；位于顶下小叶前部的缘上回。3. 语言表达阶段。其生理活动，主要是将语言运动命令信号转变为音波并以语言的形式表达出去参与语言表达的有：中央前回中下部的初级运动皮质；锥体外系统，亦含小脑系统和基底节系统；脑干中与语言运动有关的脑神经运动核及其出颅的脑神经；脊髓颈、胸段内的前角细胞及脊神经；构音器官，包括呼吸器、发声器和调节器。这 3 个阶段是互相连续、密不可分的。任何一个阶段或某一阶段内的任何结构、生理过程发生病变，都会造成与此相关的语言障碍。

构音困难（dyslalia） 亦称构音障碍（dysarthria）或称发音困难（dysphonia）。语言产生的第三阶段即言语表达阶段（参见“语音障碍”条），所包括的各结构的损害或生理过程的失调所造成的言语表达障碍，叫做构音困难。其特点是构音运动（即把脑内言语变成声音，组成言语的运动功能）障碍。因此，它并不包括词意或言语的正确理解及运用的障碍，只是表现为口语的声音形成困难，严重者则不能完全发音。构音困难按其病源部位分为：1. 上运动神经元损害的构音困难。构音肌瘫痪，舌较小而硬，言语含混不清，特别是唇音和齿音受到严重牵连。还伴有吞咽困难、饮水呛咳等。2. 下运动神经元损害的构音困难。舌肌瘫痪为先，发音缓慢含混，继之有鼻音。3. 大脑基底节损害的构音困难。系由构音器官的因素使言语缓慢、节律慢、音韵紊乱似喃喃自语。4. 小脑系统损害的构音困难。又称共济失调性构音困难。呈吟诗状语言。5. 肌肉病变所致的构音困难。常见如重症肌无力、进行性肌营养不良、萎缩性肌强直症等。

失语症（aphasia） 失语症是言语产生的第二阶段（参见“语音障碍”条），即脑内言语形成阶段中各结构的损害或生理过程失调造成的综合征。由优势半球大脑皮质言语代表区的病变所引起，是在听、视觉和言语肌的运动完全正常情况下产生的。这些正是失语症与构音困难的区别所在。所以失语症系言语信号的认识与表达障碍，理解和运用语言的能力丧失。病人能听到言语声音和看见文字形象，但不能理解其代表的意义；口部肌肉能咀嚼吞咽，手能取物、持物，但不能说话和书写。可见失语症乃系单侧优势大脑半球器质性病变所致。言语系由听语、口语、阅读和书写 4 个方面密切联系组成的。在解剖上，这 4 个方面分别有其皮质中枢，位于优势半球内。听语位于颞上、中回后部；阅读位于角回；口语位于额下回后部；书写位于额中回后部。这些不同部位的病损，可产生不同言语功能的障碍，即不同性质的失语。失语的分类虽然混乱，但按其性质可总的分成两类：即感觉性失语（中央沟后的皮质区域）和运动性失语（中央沟前的皮质区域）。

运动性失语（motor aphasia） 当 Broca 回受损时，听觉感受性言语电码的整合并转换为言语运动命令的功能丧失，即表现为运动性失语。其特点是，患者能理解他人的语言但不能用言语与人对话，构音器官并无障碍。有的虽能发音但不能构成语言。完全的运动性失语，患者完全不语，甚至个别的字、词或音节都不能发出。不完全运动性失语，患者尚能发出个别的语音，但不能构成词句，不能令人理解。自动化言词多能保留，如过去背熟的词句、帐目、数列等。更轻一些的运动性失语，往往仍有相当丰富的词汇保留不失，但自动插入辅助词的功能丧失，句子只由动词或名词构成，构成“电报式语言”。运动性失语，并非一定有阅读和书写障碍。如果较轻的病例，随意言语和摹仿言语虽已丧失，但写字和默读还有可能。运动性失语亦可因皮质下、

内囊、壳核和脑室旁白质的前部损伤而引起，称之为皮质下运动性失语（subcortical motor aphasia）。

感觉性失语（sensory aphasia） 感觉性失语是因优势半球（右利者在左侧）中 Wernicke 区和听觉联络区损害所致。患者听觉虽然正常，但由于“音素听力障碍”，即不能区别各种在音响上互相近似的语言成分，没有能力分析复杂的音组以便于了解其意义，因而患者觉得所听到的人类语言，犹如没有分节的噪音一样，听不懂别人的和自己的话。虽然有说话的能力，但所发出的言语很混乱且割裂，别人无法真正了解其所讲内容。患者能准确地摹仿任何一个词句，却不了解它的意义。患者虽能非常多言，但词都被说错，一些词被毫无关系的词所代替，语法显著缺失，一句话内无所谓主语、谓语、宾语和补语。严重的感觉性失语症患者，甚至不能理解最简单最熟习的词和短语。重症患者不能摹仿别人的言语，虽还能正确抄写，但若拿走原样，就不能把已抄写了一半的字词写完。较轻病例，尚能理解与日常生活有关的短句，但不能理解较复杂的句子，更不能认出所说句子中的显著错误（语意上的或语法上的）。摹仿言语、阅读、写字和口述默写虽能保留下来，但常出现错误和错写。另有一些为单纯理解力障碍，因而仅表现为不能摹仿别人所说的句子，而自发语言、诵读和写字却完全可能。感觉性失语亦可发生于皮质下、内囊、壳核和脑室旁白质的后部损伤，称之为皮质下感觉性失语（subcortical sensory aphasia）。

语义性失语（semantic aphasia） 亦称句法性失语（syntactical aphasia）或颞顶性失语（temporoparietal aphasia）。造成这种失语的原因是位于顶、枕、颞三叶交界地区（角回和缘上回）的病变而引起的。这个地区的功能是对视觉、听觉的言语信息进行整合，产生语义和可以表达这些语义的言语符号和句法编码。故发生病变时则出现语义性失语。其特点是：对于语法结构比较复杂的句子，丧失了了解其意义的能力。不能理解词与词之间的关系。例如无法辨出“妹妹的母亲”和“母亲的妹妹”这两个词句的区别。患者虽然能正确的指明个别的物体，但将之联成句子时，他却无从了解其意义。例如患者可以明确指出笔和纸，但让其拿笔写信时，却不明其意，只是先拿笔，再去拿纸，却不在纸上写字。对被动语态亦不理解。在听了“鱼被猫吃了”一句时，不能理解究竟是谁吃了谁，以为和“猫被鱼吃了”一句毫无差别。

命名性失语（nominal aphasia） 亦称遗忘性失语（amnemonic aphasia）。其特点是患者把词“忘记”，多数是物体名称的词。令患者说出指定物体的名称时显出非常困难。如让其叫出钢笔、茶杯等物品的名称时，他说不出来，而只是说它们的性质和用途：“这是用来写字的”，“这是喝水的”。有时一经别人提示，他马上可将物体名称说出，但经过几分钟后，又重新忘却。命名性失语是两种信号系统协同活动的分离，原因是对视觉和听觉初级中枢传来的信号不能进行综合分析，以致物体的视象不能和物体的言语信号结合起来。命名性失语的病灶位于枕叶和颞叶交界区，主要是 Brodmann37 区及 21 区与 22 区后部。有运动性失语的病人，由于词汇狭窄、贫乏，而且极难找到准确词汇命名一个物体，所以亦可造成命名性失语症的错误诊断。但两者鉴别之点在于经别人提示后，还能否叫出物体名称，运动性失语症是不能的。

失读症（alexia） 又称视觉性失语症（optic aphasia）。纯粹的失读症发生于角回受损者。此区是听觉和视觉信号的联系、整合区。人在学习诵读的时候，一个生字的视象和音象在角回建立联系，角回遭到破坏时，这种联系被破坏，于是患者对于单字的信号意义就变得完全不能理解。患者把以前学习的文字统统忘记，眼前的文字成了一堆毫无意义的符号，不能诵读。这种失读可以各种轻重不同的程度，发生于几乎一切种类的失语中。

失写症（agraphia） 在精神状态和智力正常，也无瘫痪、共济失调或震颤等障碍的情况下，却丧失了书写能力，称为失写症。中枢位于优势半球额中回后部的 Exner 区（Brodmann8 区、9 区）。此区在优势半球头、眼转动和手运动的投射区内。当书写过程中眼睛要随字行而移动，手需要活动来书写，因此可以认为 Exner 区是运动语言中枢区的一部分。此区损害后，病人表现为病前已有文字书写能力，但病后却不能将听懂的话和看明白的字用文字书写将之表达出来，即或能写，写出的字也极其杂乱无章。因为书写时头、眼的转动与手的运动无法协调，但

却保留着其余的语言功能（能说、能听、能识字）。此症多与失读症同时存在。另外，优势半球角回病变时，由于对文字的“再现”能力发生障碍，虽然抄写，但书写中常出现词句或语法上的错误，亦为失写症。

失说写能（aprophoria） 指智力和精神状态正常，也无瘫痪、共济失调或震颤等障碍，却丧失了口语和书写能力的一种病理状态。系对语言信号的认识，即听语和阅读仍属正常，但对语言信号的表达发生障碍，病人能理解听到的语言声音和看到的文字，却不能用说话、书写来表达语言信号。优势半球额中回后部为书写中枢；额下回后部为口语中枢。如果在此区内有病变时，可产生失说写能的症状。

失算（acalculia） 亦称计算不能。系指智力、精神状态正常而计算功能障碍的一种病理状态。即认识与运用数学符号障碍、计算能力丧失。常表现为两位数字以上的加减乘除计算困难或不能，对多位数字弄不清楚序列关系，对两个结构相反的数字辨别不清。严重者连单位数字亦不能计算。见于优势半球邻近角回的顶、枕叶交界处病变，常可与其他失语症同时伴发。

传导性失语（conduction aphasia） Broca 区完整，可保持音节分明的流利语言；Wernicke 区完整，可保持正常听、说理解。当顶叶岛盖区受损后、弓状束即阻断了上述两区的传导，则使重复语言困难。结果出现一个言语流利而错乱，理解良好但重复言语极差的现象，此即传导性失语。Kleist 认为，有些病例，虽有 Wernicke 区损害并不引起严重的听话理解障碍，是由于非优势半球补偿了此种功能。Broca 区是产生运动性失语的地方，重复语言是听到的话从右半球相当 Wernicke 区经过胼胝体传到左侧半球的相应区，然后经过弓状束到 Broca 区。左侧颞叶病损破坏了胼胝体通路的一端，此即本症发生重复言语障碍的机理。Benson 等经过病理的研究认为，传导性失语发生于大脑外侧裂上或者外侧裂下的病变，也可能由于二者的混合病损，包括深部白质及弓状束、顶叶岛盖区。个别病例也损及了 Wernicke 区。

混合性失语（combined aphasia） 感觉性失语和运动性失语同时存在时叫做混合性失语。诵读和写字完全不可能，既听不懂，也不能用言语表达自己的意思。混合性失语由优势半球运动及感觉中枢的广泛病变，或皮质下病变使联系通路中断损害了 Marie 四边形区域所致。

完全性失语（global aphasia） 完全性失语是指主要语言功能均遭受严重损害，已达到无法进行任何信息交流的程度。听、说、读、写、复述、命名都完全受影响。有些病人仅能从他人的手势、面部表情中去理解对方所示的含义。病损部位可以在皮质涉及包括 Broca 区和 Wernical 区在内的优势半球广泛结构；也可能仅为累及皮质下内囊—纹状体的小损害。

失用症（apraxia） 病人无瘫痪、无感觉障碍与共济失调，但不能进行有目的的动作称失用症，也称运用障碍（dyspraxia）。失用症发生于优势半球的顶下叶、缘上回处的病损。由于左侧缘上回（右利者）发出连合纤维经胼胝体到达并支配右侧半球的缘上回。故此区皮质或皮质下的病变可引起两侧肢体的失用。病灶往往扩大到中央前回，因而在患者身上表现为右侧偏瘫和左侧肢体的失用。胼胝体内有病灶时，连合纤维中断，使右半球缘上回脱离左半球的影响，因而引起左侧失用症。同理右半球缘上回损害也可以出现左侧失用症。这意味着，不可能有单独的右侧肢体失用。

观念性失用症（ideational apraxia） 此症的本质是综合感觉的缺失，见于优势半球顶叶后部和缘上回及胼胝体的损害。但一般都是两侧性病变造成的。本失用症的特点是对复杂精巧动作失去应有的正确观念。因此，尽管能做简单的动作，但在做复杂动作时，对其时间、次序以及动作的组合，都发生错误，致使整个运动分裂和破坏，弄错动作的各个阶段，把应该最后的动作部分，却首先执行。例如用火柴点烟，甚至将火柴杆放在嘴里，却用香烟当火柴去擦火柴盒。但观念性失用症患者的模仿动作一般无障碍。病因多为脑部的弥散性病变。

运动性失用症（motor apraxia） 运动性失用症见于缘上回后部受损，运动觉的分析与综合活动失调所致。此为最简单的失用现象，仅限于肢体，通常为上肢。也有累及咽喉和头部其他器官的。对一般简单动作并无困难，但因患者对运动的记忆发生障碍，

引起动作笨拙。失去精巧动作的能力。但患者对动作的观念是完整的，只是不能按意图执行动作。嘱病人做某些动作，如让其拿起茶杯，而病人却先举起手来，而后伸开各指，或者停住不动，整个动作显得十分笨拙；或嘱病人自己穿衣解扣，做擦燃火柴等细巧动作，病人均不能完成。以上征象即为运动性失用。

观念运动性失用症（ideokinetic apraxia） 是典型的失用症，患者兼有运动性和观念性两种失用。系由动作的观念形成区（缘上回）和执行动作中枢及其间的纤维通路受损所引起。此症常见于两侧肢体。患者能做简单的动作和自发的运动。但是不能完成复杂的随意动作，对他人的指令动作也不能完成，不理解。患者知道如何做而且也可以说出如何做，但要做时却不能完成。如让病人指耳，他却指鼻，且不能完成复杂的模仿动作。而且以后对新的任何指令都以指鼻动作为应答，称为运动反复症，即不自主地、毫无目的地反复做同一动作。

结构性失用症（constructional apraxia） 显然此症不是纯粹一种执行或失用方面的障碍，在感受或认识方面亦存在问题。患者对各个构成部分有认识，对各个构成部分的相互位置关系也有所理解，但在构成整个完整体时，对空间的分析综合，尤其是综合能力，处于失常状态。此症为发生于大脑半球视觉运动觉信号整合区的病损，与视觉性失认症有关，见于枕叶和角回之间的连合纤维受损中断的疾患。表现为一种特殊类型的失用，对绘图、建筑等有关结构发生失用，如让病人绘一房屋结构图，虽能把大体结构画出，但线条长短不一，基线不平和对位不佳，有时比例失调，有时重叠，可以把窗户画到屋外。

嗅觉障碍（dysosmia） 嗅觉通路起自嗅黏膜的双极细胞（第一级神经元），发出纤维穿过筛板，终于嗅球内僧帽细胞（第二级神经元），发出纤维经嗅束终于胼胝体下回（第三级神经元），由此再发出纤维终止于颞叶钩回及海马回（嗅觉皮质分析器）。在此通路上有损伤即可出现嗅觉障碍，包括嗅觉减退或消失、嗅觉过敏、嗅觉倒错和幻嗅。利用有易挥发气味而无刺激性的物体，如香烟、香皂、牙膏、茶叶等物品，分别检查双侧嗅觉，以判定嗅觉正常、迟钝或消失。嗅觉减退或消失见于颅前窝骨折、额叶底部的脑挫裂伤、额叶底部肿瘤、颅底脑膜炎等，每侧皮质均接受两侧嗅神经的冲动，故一侧嗅皮质损害不引起嗅觉障碍。

嗅觉倒错（parosmia） 所谓嗅觉倒错，是指患者将一种气味强认为是另一种气味，常常是一些不愉快的气味。病灶部位不甚明确，有时见于孕妇，考虑与内分泌因素有关。但此症亦可见于头部外伤，更多见于嗅觉丧失的恢复期。

幻嗅（olfactory hallucination） 指患者“闻到”本来并不存在的气味，通常是很难闻的气味如“烧胶皮”、“臭鸡蛋”等，即称幻嗅，又称为“钩回发作”。幻嗅常是脑器质性疾患的先兆，特别是颞叶海马钩回病变的特殊表现。因而有很重要的定位诊断意义。如病人在幻嗅的同时又合并一过性意识丧失、鼻孔扩张、舔舌、咂嘴或咀嚼等动作，甚至出现神志恍惚或精神错乱则称之为“精神运动发作”或颞叶癫痫。出现幻嗅症状需与精神分裂症或癔病相鉴别。凡发现嗅觉障碍时，均应检查鼻腔，以排除局部病变。

视野缺损（visual field defect） 当单眼注视前方一点不动时，该眼所能看到的范围称为视野。它反映视网膜周边部分及由其发出的视觉纤维的功能。当单眼向前注视时，正常人能看到的范围是：向内约60度，向外约90～100度，向上约50～60度，向下约60～75度。由于晶状体的关系，视野在视网膜上是颠倒的，视野上部的物体投射在视网膜的下半，视野下部的投射在视网膜的上半，视野右半的物体投射在视网膜左侧，左侧者则在右侧。由于视觉径路在颅内所经过的路线是贯穿全脑的，因此颅脑内任何可以引起视觉径路损害的疾病均可引起所注视的范围缩小称之为视野缺损。当视路的结构和其生理功能遭到破坏时，视野亦随之发生变化，常见的有象限盲、同向偏盲、颞侧偏盲、鼻侧偏盲等。临床上根据视野的变化可以判断病变的位置及其损害程度和发展情况。

偏盲（hemianopsia） 为视野内某一半发生缺损，通常以视野内的垂直或水平中线划分。可分：1. 同向偏盲，即一眼的鼻侧视野与另一眼的颞侧视野同时

缺损，多见于视束或视放射中后部的损害；2. 双颞侧偏盲，即视野缺损在双眼颞侧，多见于视交叉的损害；3. 水平偏盲（上下偏盲），即双眼的上半或下半视野缺损，很少见，可见于枕叶距状裂下唇或上唇的损害。4. 双鼻侧偏盲，即视野缺损在双鼻侧，病变位于视交叉的两侧，极少见。偏盲的视野又分为重叠性和非重叠性两种，对同向偏盲的定位鉴别诊断甚为重要。凡两眼偏盲的位置、形状、大小、程度、性质和过程完全相同者，称为重叠性偏盲，多见于视放射中后部的损害。两眼偏盲的上诉各点不相同者称非重叠性偏盲，多见于视束、外侧膝状体和视皮质损害。

象限盲（quadrantanopsia） 视野不超过视野内的水平线和垂直线，尖端指向中心注视点者，称为象限盲，亦称四分之一盲。多见于视放射前部颞襻或称梅厄（Meyer）襻的损害。此襻位于颞叶视放射在侧脑室颞角内绕行的纤维。此症状是颞叶损害的早期症状之一。

动眼神经麻痹（oculomotor nerve paralysis） 完全性动眼神经麻痹有 3 个特征性表现：即患侧上睑下垂、眼球处于外下斜位和瞳孔扩大对光反应消失。由于上睑下垂可将眼球几乎遮盖，有时因颞肌代偿收缩略可睁眼。部分性动眼神经麻痹比完全性者更为多见，表现症状轻微，可使外直肌和上斜肌以外的某一眼肌单独受损，常见的是内直肌。完全性动眼神经麻痹多见于后交通动脉瘤、小脑幕切迹疝、颅脑损伤等。一侧性麻痹主要见于脑干肿瘤、损伤、出血及变性疾病。

滑车神经麻痹（trochlear nerve palsy） 滑车神经司眼外上斜肌的运动，麻痹时患者眼球较健侧稍低，眼球不能向下外方向移动。除向上外方注视不出现复视外，向其它各方向运动时皆有复视，尤其下楼时出现困难，常为其发病的主诉症状。当滑车神经有无麻痹不能确定时，可作下列检查有助诊断：1. 让病人向上注视和向健侧注视，可见麻痹侧眼球明显向上偏斜。2. 行 Bielschowsky tilt test（参见“比尔朔夫斯基歪头试验”条）：当头向一侧倾斜时，正常情况下两眼生理性的向对侧转位，在上斜肌麻痹时，两眼则向下转位。患者常向健侧歪头以避免复视。3. 用红镜片试验（参见“red lens test”条），通过复视中虚像的位置判断外斜肌麻痹。例如右上斜肌麻痹时，虚像位于实像之下的右侧，当两眼向下和向右注视时，实像与虚像垂直距离最大。滑车神经麻痹多见于重度脑损伤及四迭体附近的占位病变。因滑车神经的纤维在前髓帆交叉至对侧而由中脑背侧引出，故该处的病变引起滑车神经麻痹，且一侧神经核的损害引起对侧上斜肌麻痹。在海绵窦和眶内，滑车神经麻痹多合并其他眼球运动神经的麻痹。

展神经麻痹（abducent nerve paralysis） 展神经支配眼外直肌的运动，麻痹时使眼球处于内收位置。让麻痹的眼球固定时，健侧眼球则明显内收。展神经麻痹时出现复视。展神经在颅底行程较长，故受侵犯的机会较多。凡颅内压增高的病人，由于脑干沿斜坡下移而牵扯外展神经，故常出现该神经的麻痹，一般为一侧性，也可为两侧性，多为一般症状而无定位价值。因展神经由岩突韧带下方通过，继发于急性中耳炎的岩骨尖部局限性炎症可引起展神经麻痹，并伴有听力减退及三叉神经分布区的疼痛。展神经麻痹常是海绵窦综合征及眶上裂综合征的表现之一。展神经在颅底前部被侵犯的原因以鼻咽癌最为多见，其次为海绵窦内动脉瘤及眶上裂区的肿瘤。展神经核的损害亦见于桥脑变性、出血和肿瘤。

斜视（strabismus） 眼球在休息时各眼外肌所维持的张力使两眼的前后轴（视轴）保持平行向前。当两眼向正前方注视一物体时，两眼的视轴不平行，眼位偏斜称之为斜视。斜视分为麻痹性斜视和非麻痹性斜视两种。麻痹性斜视为支配眼外肌的神经发生麻痹或眼外肌本身受损所致。非麻痹性斜视可因屈光不正调节失常、一眼视力减退而影响双眼合像机能，或某一眼外肌发育过度或不全所致。麻痹斜视又可分为共转性显性斜视和共转性隐性斜视。隐性斜视也称潜伏性斜视，患有隐性斜视的病人，虽有斜视但注意看一物体时，可借增强眼外肌的力量，强制眼球保持正常位置，故而看不出斜视。只有当病人不注意注视对方时可出现。然而当用目力过多，或过度疲劳致肌力减弱，调节中枢失去控制，则斜视即由隐性转为显性，两者并无质的差别，仅是程度上的差异。

注视麻痹（stare paralysis） 人在注视物体时，双眼总是同时向一个方向移动，这种复杂的协同运动称

为双眼同向注视。是由大脑各有关中枢所支配，调节第Ⅲ、Ⅳ、Ⅵ脑神经核，使他们互相联系和协调而产生的。当这些中枢或传导束发生损害，就会出现注视麻痹。病人向麻痹侧注视，两眼不能超过中线者为完全性注视麻痹，如可以越过中线，但不能达到极限者称为不完全性注视麻痹。注视麻痹可分为侧方注视麻痹、垂直注视麻痹和集合运动麻痹三类：1. 侧方注视麻痹。是最常见的一种。支配中枢分别位于额叶额中回的后部（随意性侧方注视中枢）、枕叶皮质的广泛区（反射性侧方注视中枢）、脑桥内的旁展核。正常状态下，双侧皮质注视中枢发出等量的冲动，使头和眼向正前方注视。当注视运动通路的任何部位发生损害时，皆可破坏平衡，导致侧方注视麻痹而产生同向凝视。一侧额叶的刺激性病变（如脑出血的初期），患侧注视中枢释放过量的冲动，传到对侧脑桥侧方注视中枢，引起对侧眼外展及患侧眼内收，即形成向健侧注视。反之，一侧额叶或其皮质下纤维的急性破坏性病变，（如脑出血、脑血栓形成、肿瘤卒中等），患侧注视中枢功能丧失，使健侧冲动失去拮抗，因而头和眼转向病灶侧。2. 垂直注视麻痹。支配两眼垂直注视的皮质中枢与侧方注视的皮质中枢在同一部位。在中脑上丘头端的核团发出纤维到双侧动眼神经核的上部，引起上视运动。中脑上丘尾端的纤维止于动眼神经核的下部，引起下视运动。大脑半球的病变很少出现垂直注视麻痹，但脑干头端的病变，如肿瘤、血管病、炎症、外伤等都可出现垂直性注视麻痹，尤以松果体区肿瘤和四叠体视神经胶质瘤最为多见。3. 集合运动麻痹。注视时，两眼不能向中线集合，为中脑病变损害正中核产生的集合运动麻痹。

眼睑下垂（ptosis） 可双侧上睑下垂，亦可单侧上睑下垂。双侧上睑下垂由于上睑皮肤松弛所致者多见于老年人，亦可由重症肌无力或先天性引起。单侧上睑下垂意义较大，可见于颅脑疾病或周围神经病变，如脑出血、蛛网膜下腔出血、脑肿瘤、外伤等导致动眼神经麻痹引起。对于眼睑下垂应查找病因，给以针对性治疗。

瞳孔缩小（miosis） 凡瞳孔直径小于 2 mm 者称为绝对性瞳孔缩小。多为病理性。可分为麻痹性瞳孔缩小和痉挛性瞳孔缩小两种。痉挛性瞳孔缩小是由于动眼神经的 E－W 核及其传出纤维受刺激所引起。多见于脑桥出血、脑桥肿瘤及流行性脑炎，亦见于急性化脓性脑膜炎对颅底动眼神经的刺激。眼窝内的病变引起睫状神经受刺激，也可出现瞳孔缩小。麻痹性瞳孔缩小，是由于颈交感神经麻痹性病变引起瞳孔开大肌麻痹所致。凡交感神经自丘脑下部至眼球间任何部位的损害均可见瞳孔缩小。常见者为 Horner 征，即瞳孔缩小、上睑下垂、眼球内陷和额部皮肤干燥乏汗。瞳孔缩小可以单侧发生亦可双侧发生。在观察瞳孔的大小时瞳孔的光反射如何，也非常有意义。单侧瞳孔缩小可因动眼神经受刺激，如脑疝早期或交感神经受损害而引起，角膜和眼内异物也可使瞳孔缩小。双侧瞳孔缩小多见于脑干病变或广泛的大脑病变，亦可见于第四脑室波及脑桥的病变，且往往伴有去大脑强直。单眼或双眼瞳孔缩小如针尖大小，可因脑桥内出血或占位病变所致。无论任何原因，双侧瞳孔缩小且伴有对光反射消失时，都说明病情十分严重，死亡率可达 70%以上。

瞳孔散大（mydriasis） 凡瞳孔的直径大于 6 mm 者称为绝对性瞳孔散大。为病理性。若瞳孔直径在 5 mm 左右，且呈持续性，也应视为异常。如伴有光反射减弱或消失，则可肯定也是病理性。瞳孔扩大分为麻痹性散大与痉挛性散大两类。麻痹性散大是因动眼神经的中脑 E－W 核到睫状神经节之间的病变所致。此种损害可出现完全性瞳孔散大。如果从睫状神经节至眼球间的损害，则瞳孔散大可达极限。此类瞳孔散大常伴有其他神经系统的体征。常见的原因有动眼神经麻痹、中枢神经系统感染性疾病、以及脑肿瘤、脑血管病和外伤等。痉挛性散大，乃因由丘脑、丘脑下部、中脑、延髓、颈髓及颈部的交感神经节以及由颈交感神经节至瞳孔散大肌的传导路上任何部位出现刺激性病损，均可导致瞳孔散大。例如颈部肿瘤、脊髓空洞症、脊髓外伤伴有血肿等均可产生这种刺激性损害。此类瞳孔散大很少见。单侧瞳孔扩大可见于天幕裂孔疝、动眼神经损伤或交感神经受到刺激。眼球外伤和视力下降也可使瞳孔扩大。双侧瞳孔散大见于中脑病变、脑疝晚期、疼痛、恐惧、甲亢、深昏迷、阿托品中毒、先天性异常等。

视神经乳头水肿（papilledema） 简称视乳头水肿。为常见的临床体征，有极为重要的临床意义。需经眼底镜检查方可见到。发生的最主要原因是颅内压

增高而引起的。视网膜动、静脉在视乳头中央进出，位于视神经中央。周围依次有软膜、蛛网膜和硬膜包绕，蛛网膜的下腔与颅内蛛网膜相通，颅内压正常情况下，静脉血自眼球内通过视网膜中静脉注入颅内静脉窦并无阻力。但颅内压增高时，压力经脑脊液传至视神经周围的蛛网膜下腔，压迫在视神经中通行的视网膜中静脉，阻碍了该静脉内的血流回流，导致视乳头水肿。另外，视网膜动、静脉在距眼底后极约 12 mm 处穿过视神经纤维直接进入蛛网膜下腔，故而尚可直接受到压迫，引起视网膜中央静脉怒张，渗出、甚至出血。当视乳头水肿初发期，可见视乳头充血、变红、边缘模糊，出现凹陷不清，筛板小点消失，高起不超过 2 屈光度，此时应注意与视神经乳头炎及假性视神经炎相鉴别。当视乳头水肿出现 7～10 d 后，即为进展期，可见突起更加明显。可高起约 3～4 屈光度，视乳头周围呈灰白色，其边缘的毛细血管扩张，静脉怒张弯曲，搏动消失，高出视网膜平面，亦可为水肿所遮盖，在视乳头边缘及其附近可见少量散在出血点和白色流出物。如病程进展迅速即呈急剧进展型（恶化型），特征是病程短而水肿的视乳头周围迅速出现出血和渗出物，隆起可高达 5 屈光度以上。若水肿长期不退最后发生继发性视神经萎缩。短则数月，长者可延数年。因结缔组织增生，视乳头隆起逐渐消失，呈苍白色，边缘不清，动脉变细，静脉恢复正常或稍细。视力极度减退或失明。随着视乳头水肿的逐步发展亦可产生视力、视野的改变。由轻变重直到失明。因颅内压增高引起的视乳头水肿多为双侧性，单侧性视乳头水肿，多为眼局部病变所致。若一眼视乳头水肿另一侧为视神经萎缩（即 Foster－Kennedy 综合征），则多为额叶底部肿瘤所引起。

视神经萎缩（optic atrophy） 视神经萎缩是神经纤维变性的结果，主要表现为视神经盘色淡呈苍白，并伴有视力和视野的改变。视力减退不能用镜片矫正。视神经萎缩可分为原发性和继发性两种：原发性萎缩时视乳头苍白，但境界鲜明，筛板清楚，一般是由视神经球后段至视束之间的视路受压、损伤、炎症、变性等所致；继发性萎缩虽亦表现为视乳头苍白，但界限不分明，不能窥见筛板，动脉变细，静脉狭窄弯曲，伴随血管周围的白色鞘，乃血管周围淋巴腔扩大所致。视神经萎缩多发生于晚期视乳头水肿、视神经乳头炎或广泛的视网膜病变之后。早期诊断视神经萎缩单纯从视乳头外观有时很难判断，因为近视眼的乳头颜色亦略苍白，婴儿也较成人略白，其他如贫血或白血病的视神经虽无萎缩，但亦可苍白。有人认为视乳头边缘上小血管数目的多少有助诊断，正常为 9～10 条，如减少到 7 条以下，可能有视神经萎缩。另外用无赤光检眼镜观察眼底，正常可见神经纤维呈白细条状，而视神经萎缩时，因其神经纤维已退化为神经胶质所代替，形成杂乱无章的斑点状。

眼球突出（exophthalmos） 眼球向前移位并外突者称为眼球突出，亦称突眼。检查时可用 Hertel 突眼计，亦可用透明尺测量颞侧眶缘至角膜顶点的距离，即眼球突出度。我国正常人的眼球突出度为 12～14 mm，两眼相差不超过 2 mm，大于此数即表示有突眼。在判断突眼时，应注意以下体征的表现：如 von Graefe 征（眼睑松驰）、Mobius 征（辐辏功能不充分）、Dalrymples 征（脸裂宽度增加）和 Slellwag 征（不常眨眼）。突眼可以继发于交感神经的过度刺激产生眼眶的平滑肌过度张力增强，但最常见的原因是源于压力。突眼可以发生双侧，如甲状腺机能亢进、重症肌无力、海绵窦血栓形成、狭颅症、先天性脑积水等。但在诊断神经系统疾患时，单侧突眼因颅内肿瘤引起者，以蝶骨嵴、鞍结节、颅中窝和颅前窝底部的脑膜瘤，以及转移瘤、血管瘤、神经纤维瘤、胶质瘤和脊索瘤等较为多见。其中有因直接侵入眼眶造成突眼者，也有因压迫眼静脉使静脉血回流瘀滞而发生者。由于肿瘤的性质、生长部位及其发展方向不同，眼部的症状亦各异。由眶尖侵入眶内者，视神经易受压，多伴有不同程度的视力减退和视神经萎缩。鞍区附近肿瘤常累及视神经和视交叉，除视力减退外，还有视野缺损。颅内肿瘤经眶上裂侵入眶内时，常伴有Ⅲ、Ⅳ、Ⅵ等脑神经受累，可发生眼球运动障碍和复视。搏动性突眼多见于海绵窦动静脉瘘，眶区可听到杂音、眼底及结膜血管充盈怒张。间歇性突眼多为眶内血管瘤引起，头低位出现明显，仰卧位时可消失。对突眼病人要找寻病因，CT 、MRI 及 DSA 均有助于诊断，确诊后针对致病原因加以处理。

面神经麻痹（facial nerve paralysis） 面神经是以运动为主的混合神经，面神经瘫痪分为周围性面瘫和中枢性面瘫。面神经和中间神经在颅内均与前庭、

耳蜗神经相伴行。在内耳孔至茎乳孔之间的面神经管内的面神经可因受累部位不同，所产生的周围性面神经麻痹的症状也不一致。当茎乳孔受累未累及鼓索时，仅患侧表情肌呈弛缓性瘫痪，如眼裂大、不能闭目、鼻唇沟浅、口角下垂、口向健侧偏斜；若损害到茎乳孔以上的鼓索神经，则伴有同侧舌前2/3的味觉障碍；若累及蹬骨肌支则伴有听觉异常。若膝神经节受累，则构成Hunt I型综合征（参见“带状疱疹膝状神经节综合征”条）；若岩浅大神经受损，则同侧眼泪及汗液减少。病变在大脑半球或脑干内面神经核水平以上受损（最常见为内囊）的中枢性面神经麻痹时，表现为病变对侧下部面肌的麻痹，如鼻唇沟变浅、口角下垂、示齿动作时口角歪斜等。若支配面肌的大脑中央前回小部分皮质受损，可伴有面肌的局灶性癫痫发作。由于面神经与锥体外系的联系尚未受损，尽管有面神经核上瘫痪，面肌仍可有不自主运动，如阵挛性抽搐或张力性面肌痉挛。周围性面神经麻痹是面神经损伤的最常见类型，常因面神经管段受病毒感染所致，血管异常也是原因之一。中枢性面神经麻痹最常见的原因有颈内动脉或大脑中动脉闭塞、脑血管畸形，高血压脑内血肿以及肿瘤等。治疗上应针对病因，予以治疗。

耳鸣（tinnitus） 耳鸣是指外界并无任何音响的刺激，而患者却有音响感觉称之为耳鸣。此种耳鸣不伴有听力障碍，是耳部和神经系统疾病的常见症状之一。造成耳鸣的病因很多，但对其发病机制尚不清楚，多属主观症状，客观检查较为困难，可采用耳鸣综合器或纯音听力计进行耳鸣频谱匹配，耳鸣响度测定，或听（性）脑干反应检查，作为耳鸣诊断的客观依据。在听觉的感受器、传导器及听神经传导经路的任何部位发生病变，均可产生，但听觉皮质病变，出现耳鸣者少见。耳鸣可分低音调和高音调两类。低音调耳鸣表现为嗡嗡之声，与神经系统疾患关系不大，大多为外耳道、中耳部病变；高音调耳鸣表现为蝉鸣或吹哨声，多见于某些神经系统疾病的早期。如耳神经痛，耳鸣常为第一症状，呈高音调，频率多为500赫兹。当面神经麻痹的恢复期（发病后40 d至数月），由于镫骨肌发生异常收缩，也可以出现低音调耳鸣。颅内压增高时，尤其是颅后窝病变，常有耳鸣，多为双侧性，当颅压缓解后，耳鸣可消失。

耳聋（deafness） 耳聋是指听力的减低或丧失而言。按发病时间分为先天性耳聋和后天性耳聋；按病变性质分为功能性耳聋和器质性耳聋；按病变部位分为传导性耳聋和神经性耳聋。后者为临床神经科常用的分类方法。传导性者是耳蜗神经虽然正常，但由于外耳、中耳、内耳等部位疾病造成了传导音波功能的障碍，从而使听力减退或消失。其特点是对低音调的听力明显减低或丧失，但高音调听力正常或轻微减低。音叉试验骨导大于气导。见于外耳道疖肿、中耳孔炎导致的鼓膜穿孔及各种原因的骨膜内陷等。神经性耳聋是因耳蜗末梢感受器、听神经、脑桥部耳蜗神经核、大脑颞叶听觉中枢等部位发生病变导致的听力减退或消失。特点是听力减退以高音频率为主，对低调声波的感受影响轻微。音叉试验骨导小于气导。外耳检查正常，前庭功能可有损害。耳蜗末梢感受器性耳聋，病变主要限局在内耳的耳蜗部。常见的原因有中毒（如链霉素中毒）、外伤、循环障碍等。听神经性耳聋的病变主要在听神经纤维及螺旋神经节，特点是在病变早期先有听力缩短，如健耳听到的声音可持续11秒时，病耳则仅维持1~2 s，先高音调受损，以后逐渐影响到中及低音调，常常合并前庭功能低下。对语言的辨别能力低于正常，常见于听神经纤维瘤及老年性耳聋。脑干性耳聋的特点是除了表现神经性耳聋外，尚伴有其他明显的神经系统体征（如交叉性麻痹、交叉性感觉障碍等）。大脑皮质性耳聋的病变主要位于颞叶的颞横回的听觉中枢。它接受双侧耳蜗神经束的纤维，以对侧为主。一侧颞横回损害，或由内侧膝状体到听中枢的听放射损害时，有时会产生对侧或两侧听觉的暂时性障碍，但临床上不易查出。两侧中枢性病变可以产生完全性耳聋但极为罕见。皮质造成的听觉障碍特点是不完全耳聋，同时伴有失认，即不能辨别远距离声音的位置或性质。见于肿瘤、外伤、血管性疾患等。对耳聋应正确诊断出病变的部位及性质，对症施治。

眼球震颤（nystagmus） 眼球震颤是一种不随意的、相当快速的、带有节律性往返的眼球运动，与眼球转动无关。沿左右来回运动的称为水平震颤；上下运动的称为垂直震颤；沿前后轴作反复运动的称旋转震颤。往返速度及幅度相等的叫摆动性眼震；若眼向某一方向转动快，返回运动时慢的叫跳动眼震。神经系统病变出现的眼震多为后者。眼球震颤的实

质是眼球姿位平衡障碍，主要结构为视觉系统和前庭系统。仔细观察眼震的方向、节律、强度、频率和持续时间等五个方面的状态，对诊断甚有帮助。通常情况下，不加任何刺激而自然出现的眼震称自发性眼球震颤（spontaneous nystagmus），跳动性自发眼球震颤为前庭系统病变的象征。对前庭器官给予一定的物理性刺激，所引发出来的眼震称诱发性眼球震颤（induced nystagmus），是协助判断自发性眼震病变性质的重要依据。根据病变部位不同可将眼震分为：1. 眼源性眼震；2. 前庭性眼震，可再分为周围性前庭眼震和中枢性前庭眼震；3. 中枢神经系眼震，其中包括延髓性、脑桥性、中脑性、小脑性和脑干以上病变等的眼震。各类眼震的特点，参见有关辞条。

自发性眼球震颤（spontaneous nystagmus） 对于未经任何刺激而自然出现的眼震，称为自发性眼球震颤。在正常状态下，人类的两侧前庭系统的功能是处于平衡状态，以维持眼球和躯体的姿位平衡。当一侧前庭系统包括半规管、前庭神经、前庭神经核或内侧纵束受到刺激或破坏时，这种平衡状态即丧失而出现眼震。如右侧前庭系统遭到破坏，左侧前庭功能即相对占了优势，使其支配的对侧展神经核、副神经核和同侧的动眼神经核的兴奋性占了优势，于是右眼外直肌、右侧胸锁乳突肌及斜方肌收缩，同时左侧内直肌也收缩，于是使双眼向右侧（病侧）发生缓慢的偏移，同时使头部向右歪，然而双眼不能长久维持在这个位置上，在大脑皮质的指挥下，使双眼又急速向左转回到原位上来，以后又缓慢向右偏移，如此反复来回运动，即形成了自发性的眼球震颤。如前庭系统遭受的是刺激性病变，则自发性眼震的方向与上述破坏性病变恰恰相反。可见，眼震的慢向的方向提示与破坏性病变为同侧，但也可能系对侧的刺激性病变所致。而快相是发自运动中枢的对慢相的纠正运动。故不表示病变方位。多见于注视机能减退和发育不全。

诱发性眼球震颤（induced nystagmus） 是指用人为的刺激诱发出来的眼球震颤。诱发眼震有视动眼球震颤试验和前庭功能试验两种。视动眼球震颤对视路损害的诊断有意义。同向偏盲而有两侧不等的视动眼球震颤者，约96%为视放射中、后部损害；两侧相等者，可为视交叉至枕叶视皮质之间的视路任何段的损害。视动眼球震颤对鉴定中央视力的优劣也有帮助，当黑朦、视力极度减退或中央暗点超过5度以上者，此种眼震可缺如或减弱。临床上常用的诱发眼震的试验为前庭功能的旋转试验和变温试验。也是神经耳科检查中常用 的方法。在旋转试验中由于半规管有3种不同方向，故在试验时头位也应与之相对应。以取得与某一个半规管的姿位相同。当头向前倾30度时旋转，为水平半规管受刺激，诱发水平眼震；头向前倾90度或后仰60度，诱发旋转眼震；头向肩部侧斜，诱发垂直眼震。变温试验即冷热水试验（两种试验的具体方法可参阅有关辞条）。诱发眼震的各种试验的意义在于鉴别自发眼震的病因，但眼震仅系前庭运动性反应中的一个反应，也只是观察其反应时间。所以此法观察范围较窄，对全面了解前庭系统的整个功能状态有一定的局限性，故应结合眩晕、植物神经反应，感觉性反应和其他运动性反应等进行综合分析。

视原性眼球震颤（visual nystagmus） 由视觉系统疾病或眼外肌无力引起的眼球震颤，称为视源性眼球震颤。特点是大多为水平摆动性震颤，亦可为跳动性，持续时间长，多为永久性，极少数为垂直或旋转性。一般不伴眩晕，但可有外界环境摆动感，闭眼后消失。无听力障碍和肢体偏斜。此类眼震与神经系统疾病关系不大。

前庭性眼震（vestibular nystagmus） 前庭系统的主要联系为眼球运动神经核与小脑顶核及脊髓前角细胞。与眼球运动各脑神经核的联系路经为内侧纵束，与脊髓前角细胞联系的路径为前庭脊髓束和内侧纵束的下行纤维。因此前庭系统的刺激或破坏将有两种主要症状，即眼球震颤与肢体偏斜。前庭系以内耳孔为界，分为周围和中枢两部分。周围部分包括半规管、前庭神经节和前庭神经的内听道部分，损伤后出现的前庭周围性眼震的特征多为水平或水平旋转性，绝无垂直性眼震，节律一般较中枢性的细小，眼震慢相的方向与肢体偏斜的方向一致即所谓的一致性偏斜，是前庭周围性损害的最突出表现。中枢部分包括前庭神经颅内部分、前庭神经核、内侧纵束及前庭与小脑和大脑的联系纤维，损伤后出现的前庭中枢性眼震，方向不一，持续时间长，节律粗大，方向往往向头偏斜的对侧偏移，所以眼震的慢相方向与肢体偏斜不一致、即所谓的分离性偏

斜是前庭中枢部分损害的特征。

小脑性眼球震颤（cerebellar nystagmus） 小脑性眼球震颤，它可能是小脑的协调运动功能失调，即小脑共济失调的眼部表现。亦可能与小脑联系的前庭器官、内侧纵束或其高位中枢的病变所致。小脑与前庭系联系密切的部分是绒球小叶顶核，它们与前庭神经核之间有往返的神经纤维，而且这些纤维均经过小脑下脚，损害后出现眼震极为常见。小脑性眼震具有两个特点：一是头处于某一位置时出现眼震，即所谓的位置性眼震；另一是眼震可以逆转，如在小脑肿瘤的过程中，眼震先向这一侧，经数周后则又转向另一侧，眼震方向也容易变化可由水平眼震变为旋转眼震。一般当小脑病变向病变侧注视时眼震更明显，速度更慢，振幅也很大。各种不同原因的小脑病变，眼震是其常见症状，但由于与其联系的结构非常复杂，所以对病变的实际定位上还很困难。但一旦出现眼震，常常认为是前庭小脑的通路上受到损害，故而更多考虑为病变位于蚓部或小脑下脚。小脑半球病变出现的眼震，可以认为是协同不能的表现而非真正的眼震。小脑实质的退行性变常不出现眼震。小脑桥角脑肿瘤则向病变侧看时可见粗大的眼震，当向健侧注视时眼震变为细而快。

脑干病变的眼球震颤（nystagmus with lesions of brain stem） 中脑、脑桥和延髓的病变也都可以产生眼球震颤，但表现各有不同。中脑病变所产生的眼震特点是多为垂直性眼震，常在头后仰时明显，向下垂直性眼震较向上垂直性眼震多见。常见于松果体区肿瘤、血管病、炎症、外伤等。如病变位于中脑上丘水平，在眼球运动神经核附近时，如导水管和四叠体附近的病变，可见到眼球凹陷性眼震，即当患者向上注视时，出现眼球辐辏与凹陷。脑桥病变出现的眼震，从理论上讲内侧纵束因被盖部病变波及而受累，应当水平性、垂直性和旋转性 3 种眼震均可见到，但实际上脑桥病变时根本看不到垂直性眼震，而多为水平性和旋转性眼震。此种水平眼震多向病侧，偶亦可见向健侧。病因中半数以上为肿瘤。延髓病变的眼震特点是多呈旋转性自发性眼震。如病变位于左侧，则呈顺时针性旋转，在右侧则向逆时针方向旋转。多见于延髓空洞症、血管性疾患、肿瘤或感染等。

舌咽神经麻痹（glossopharyngeal nerve paralysis） 舌咽神经是包含运动、感觉和副交感神经纤维的混合神经。受损后因感觉障碍可产生舌后 1/3 的味觉减退或消失，咽上部一般感觉减低或消失，咽反射与软腭反射减低或消失。但一侧反射异常有病理意义，如双侧均异常则无实际意义，因正常人亦可有此现象。运动功能受损可导致其供应的茎突咽肌和咽腭肌的麻痹，出现软腭下垂。舌咽神经受刺时可产生舌咽神经痛。临床上单独的舌咽神经麻痹甚为少见，多同时伴有迷走神经麻痹。一侧舌咽、迷走神经受损，可出现同侧软腭麻痹、咽反射消失、呛咳及嘶哑等。双侧损害时，病人进食、吞咽、发音均有严重障碍，甚至不能发音、吞咽等，称为真性球麻痹。可见于延髓或其附近的肿瘤、炎症、血管病和变性病变等。疑核因受双侧锥体束支配，故一侧锥体束或皮质受损不产生症状，若双侧受损，可引起双侧软腭麻痹，吞咽及发音不能，声音变细，但咽反射存在仅稍较迟钝，称之为假性球麻痹。多由双侧内囊同时受损，伴有双侧面瘫，四肢痉挛性瘫。常见于脑血管病、脑炎、脑外伤等。

迷走神经麻痹（vagus nerve paralysis） 迷走神经也是包括有运动、感觉、副神经纤维的混合神经。一侧迷走神经受损时出现同侧声带麻痹、声音嘶哑，同时同侧软腭下垂。由于咽上缩肌的麻痹，张口可见咽后壁移向健侧，因为两侧咽肌的肌纤维在中线部交织，一侧迷走神经损害时咽下困难并不明显。但常伴有心律紊乱和心动过速。但迷走神经单独发生麻痹极为罕见，多与舌咽神经一并受损。合并损害时的表现，参见“舌咽神经麻痹”条。

味觉障碍（dysgeusia） 人类的味觉器官主要在舌头，除了舌头以外在腭、咽、扁桃体、会厌也略有味觉作用。味觉的感受器是味蕾。离舌进入鼓索的味觉纤维经两条通路到面神经，一条是直接经鼓索进入面神经，另一支由鼓索经耳神经节到达岩浅大神经再到面神经。面神经感觉支分布在舌前 2/3。舌咽、迷走神经的感觉支分布在舌后 1/3。第Ⅶ、Ⅷ、Ⅸ脑神经的味觉传入纤维的第一级神经元分别在膝神经节、岩神经节和结状神经节，由此发出的中枢突进入脑干后，形成一个共同的下行束（孤束），止于第二级神经元孤束核。由此发出的纤维交叉到对

侧，沿内侧丘系上行止于丘脑的腹后内侧核。此核为第三级神经元，发出的纤维投射到大脑皮质中央后回下方的面部躯体感觉区颞叶海马回和岛叶前部。味觉冲动到达这里分析综合产生相应的味觉。在味觉传导系统中的病变，如炎症、肿瘤、外伤等均可引起味觉障碍。多数表现味觉减低或丧失，但也有时有味觉倒错或幻味。

味觉倒错（parageusia） 指患者将“尝”到的一种味道（如酸、甜、苦、辣等）误认为另一种味道。此症很难找到明确的病变定位。常见于内分泌改变、精神分裂症和孕妇。

幻味（gustatory hallucination） 指患者“尝”到的味道是本来并不存在的味道。多见于味觉皮层中枢（位于大脑中央后回下方的面部躯体感觉区、颞叶海马回和岛叶前部）的刺激性病变，如脑瘤。它也见于癫痫先兆期。

副神经麻痹（accessory nerve paralysis） 副神经为单纯运动神经。一侧受损时，胸锁乳突肌和斜方肌瘫痪，并有萎缩。因对侧胸锁乳突肌占优势，故平静时病人下颌转向患侧，用力时则向对侧转头无力，患侧肩下垂，不能耸肩。双侧胸锁乳突肌麻痹时，头处于前屈位，头颈后仰及前屈无力。而斜方肌麻痹并不明显，因斜方肌的上部受副神经支配，其下半部受颈3～4髓节支配，故仅上半部麻痹表现为肩向下外方移位，肩胛骨的脊柱缘向外展，骨的上角较下角外展明显。两上肢下垂时患侧手指较健侧低。副神经麻痹常与舌咽、迷走神经麻痹同时存在，见于枕大孔区或颅底肿瘤、外伤和炎症。

舌下神经麻痹（hypoglossal nerve paralysis） 舌下神经是纯运动神经。供应所有牵引舌部的舌外肌群和舌内肌肉。舌下神经核接受双侧皮质延髓束的支配，惟颏舌肌的运动核仅受对侧皮质支配。一侧舌下神经或核受损时，患侧舌肌萎缩，舌表面呈现深沟，有时有肌纤维震颤（核性）或肌束震颤（周围性），伸舌时偏向麻痹侧。舌在口腔内静止不动时，由于对侧茎突舌骨肌张力高，故舌向健侧偏斜并抬高。双侧受损时，舌在口内不能伸出，进食及构音均有困难，舌向后堕入咽部可引起呼吸困难。有时因面神经口轮匝肌的运动纤维是由舌下神经核发出，故舌下神经损害亦可波及口轮匝肌，出现口唇变薄、多皱、不能吹口哨等。此种损害可见于延髓空洞症、枕大孔区肿瘤或炎症等。当一侧锥体束受损时，伸舌偏向健侧，无舌肌萎缩及肌纤维震颤，常伴有中枢性面瘫。双侧锥体束受损时，舌呈全瘫，伸舌困难。多见于脑血管病，脑干肿瘤及感染等。

触觉（tactile sensation） 令病人闭目，以棉丝或毛刷轻试其皮肤，询问是否能察觉及其灵敏度，以观察病人的触觉。触觉纤维自皮肤触觉感受器起，通过周围神经、脊神经节及后根进入脊髓后角，然后一部分纤维交叉至对侧前索构成脊髓丘脑前束，上行到延髓与脊髓丘脑侧束合成脊髓丘系；另部分纤维绕过后角进入同侧后索上行，至薄束及楔束，在延髓上部交叉至对侧内侧丘系，两者均进入对侧丘脑腹后外侧核，再经内囊后肢的后1/3而进中央后回皮质感觉区。当上诉某一区域部位受损时，即可见触觉异常的改变。

痛觉（pain sensation） 嘱病人闭眼，以针轻刺皮肤，询问有无痛感及痉痛程度。痛觉纤维起自皮肤痛觉感受器，通过周围神经、脊神经节及后根进入脊髓后角，上升数节段后交叉到对侧，构成脊髓丘脑侧束上行，到延髓与脊髓丘脑前束合成脊髓丘系，然后到达丘脑腹后外侧核，经内囊后肢而抵中央后回皮质感觉区。如上述某一部位受损，即可出现痛觉异常。意识不清的病人或小儿可根据其对针刺的反应，如肢体回缩、面部表情或哭闹等，进行判断。

温度觉（temperature sensation） 以试管盛冰水（0～10℃）和温水（45℃左右），紧贴皮肤，询问其是否有冷热感及其程度。温度觉纤维起自皮肤痛温觉感受器，通过周围神经、脊神经节及后根进入脊髓后角，上升数节后交叉到对侧，构成脊髓丘脑侧束上行，到延髓与脊髓丘脑前束合成脊髓丘系，然后到达丘脑腹后外侧核，经内囊后肢而抵中央后回皮质感觉区。如上述某一部位受损时，即可见温度觉异常。

运动觉与位置觉（sense of motion and position） 是深感觉的一种，闭目，轻轻移动其指、趾、踝、膝、甚至整个肢体，询问是否察觉及其移动方向。感觉纤维起自肌腱，关节和骨膜的感受器，通过脊神经

节及后根进入脊髓后索而构成薄束和楔束，在延髓上部交叉构成内侧丘系，到丘脑腹后外侧核，经内囊后肢，终于中央后回皮质感觉区。在行程中任何部位受损，均可产生运动觉异常。

实体觉（stereognosis） 属精细觉，是皮质觉的一种。即闭眼时用手抚摸来辨识物体的形状、大小、重量、软硬度等，并能说出物体的名称。实体觉是由大脑皮质对深浅感觉分析综合而成。通过深浅感觉经路，到达顶上小叶5、7区和中央后回一部分。顶叶病变，实体觉减退或消失。

两点辨别觉（two-point discrimination） 属精细觉，是皮质觉的一种。以两脚规的尖端接触身体不同部位，测定病人分辨两点的能力。是大脑皮质对深浅感觉分析综合而成。其第一神经元位于后根细胞，第二神经元为楔束核和薄束核，第三神经元位于丘脑，其中枢在顶上小叶。常与实体觉和立体觉相伴，为后索受损综合征组成之一。深、浅感觉纤维投射到顶上小叶。分辨两点距离的正常平均值为：手指掌面为1.1 mm，手掌为6.7 mm，手背为31.5 mm，前臂和小腿为40.5 mm，上臂和大腿为67.6 mm，面颊为11.2 mm。但也有个体差异，须两侧对比。触觉正常而两点辨别觉障碍为顶叶病变。

振动觉（pallesthesia） 亦称震颤觉，为一种深感觉。用128 Hz的音叉，在振动时将其置于骨突起处，询问有无振动的感受及其程度，注意感受的时限，两侧对比。也可交替地使用振动和不振动的音叉，视其辨别能力。

皮肤书写觉（graphesthesia） 亦称图形觉，是指辨认写于皮肤上的字或图案的能力。使病人闭目，在病人皮肤上画图（如圆形、方形、三角形等），询问病人能否感觉并辨认。浅感觉正常而图形觉障碍时，提示皮质病变。但有时是轻微的浅感觉障碍所致，不一定提示皮质功能失常。

感觉过敏（hyperesthesia） 一种或数种浅感觉的感觉阈值降低后，病人对轻微刺激也有强的感受，称为感觉过敏。感觉过敏以痛觉过敏多见，触觉过敏少见。但有时有痛觉过敏触觉减低，即当检查触觉时，可引起病人的剧烈疼痛。痛觉过敏除了触觉刺激或痛觉刺激可以引起外，温度刺激亦可引起。

感觉减退（hypoesthesia） 当一种或数种浅、深感觉的感觉域升高后，即需要比正常增强的刺激才能被病人感知，或是病人觉得刺激不如正常部位清晰时，称之为感觉减退。它与感觉缺如是在程度上表现的不同，若对刺激完全丧失感知时，即成了感觉缺如。而感觉减退是在程度上介于正常与缺如之间。

感觉缺失（anesthesia） 系感觉障碍的一种临床表现。感觉缺失，是指病人在意识清楚的情况下，对刺激不能感知。根据感觉的种类分为痛觉缺失、触觉缺失、温度觉缺失和深感觉缺失等。在同一部位内某种感觉缺失而其他感觉存在时称为分离性感觉缺失。若一般感觉正常，但无视觉参加的情况下对刺激部位，物体形状，重量等不能辨别者称为皮质感觉缺失。局限性感觉完全缺失分有偏身型、节段型和手套袜套型。借此分型，有助定位诊断。分离性感觉缺失多见于脊髓空洞症。全身性感觉完全缺失，可见于癔病。

肌张力（muscle tone） 清醒的正常人即或在安静休息的情况下，全身肌肉亦不完全松弛，仍保持不同程度的紧张状态，称之为肌张力。安静卧床时的肌张力称为静止性肌张力；站立时，躯体前后肌肉亦保持一定张力以维持站立姿势和身体的稳定，称为姿势性肌张力；肌肉在运动过程中的张力称为运动性肌张力。肌张力的产生和维持，在本质上是一种复杂的反射活动。正常时，脊髓在锥体束的调解下，维持其反射活动，使肌肉保持一定的紧张度。检查肌张力，一般是检查静止性的肌张力。检查时，让病人肌肉放松，医生的双手握住病人的肢体，用不同的速度和幅度，反复作被动的伸屈和旋转运动，感到的轻度阻力就是这一肢体有关肌肉的张力。以同样方法进行各个肢体及关节的被动运动，并作两侧比较。其次用手触摸肌肉，从其硬度中亦可测知其肌张力。当其减低时，肌肉驰缓松软，被动运动阻力减少或消失，关节运动范围扩大。当其增强时，肌肉坚硬，被动运动阻力增大，关节活动范围缩小。肌张力减低，为脊髓反射机制减弱之故，见于脊髓前角细胞及其传出纤维的下运动神经元损害、小脑病变、肌源性瘫痪、休克或深昏迷；肌张力增高，为脊髓反射弧失去调节作用之故，见于锥体束或锥

体外系受损。

肌萎缩（myatrophy） 系指横纹肌肌纤维变细、减少或消失，局部肌肉的体积缩小而言。肌萎缩为神经、肌肉疾患的常见症候之一。导致肌萎缩的原因很多，亦无统一分类方法。有人按发病机制分类，有人按肌萎缩的分布分类，但从临床的观点，结合产生肌萎缩的原发病变，将它分为神经源性肌萎缩、肌源性肌萎缩和失用性肌萎缩 3 大类较为实用。神经原性肌萎缩主要是指下运动神经元的病变，如脊髓前角细胞或末梢神经的病变；肌源性肌萎缩是指由于肌肉病变本身而引起的肌萎缩；失用性肌萎缩是指由于长期肌肉得不到运动而招致的肌萎缩。上运动神经元的病变出现的肌萎缩，应为继发性的失用性肌萎缩，此外由于长期卧床全身消耗性病变、胶原病、恶性肿瘤等所致的肌萎缩，均属于失用性肌萎缩。这 3 类肌萎缩虽然独立自成一类，但三者又彼此互相关联，有时不能截然区分。病变部位不同以及不同病因所引起的肌萎缩也具有一定的特征性。脑部病变引起者，如脑血管病引起的偏瘫，长时间后，在偏瘫侧可以出现肢体远端较为明显的肌萎缩，尤以上肢突出，不伴有肌纤维颤动，病程长，一般不呈进行性。脊髓病变引起者，如脊髓出血或软化往往在肢体远端产生肌萎缩，近端较轻，常是对称性分布，可见肌纤维颤动（提示脊髓前角的病变，一般出现于慢性脊髓损害时，随着肌萎缩逐步严重也渐渐消失），腱反射的改变，主要根据锥体束损害的程度而定，以下运动神经元损害为主时，腱反射即减低或消失。周围神经病变引起者，出现该神经支配的肌群的弥散性肌萎缩，但不伴有肌纤维颤动，肌固有反射可以亢进，如果肌萎缩历时较长且是进行性加重，则肌固有反射可以减低或消失，肌肉可有压痛。肌病引起者，具有代表性的为进行性肌营养不良症，可伴有肌肉假性肥大，可在一部分肌肉出现，触之硬、弹力差，肌力低为其特征。另外，肌原性萎缩时，当一部分肌肉在静止状态下，或当肌肉收缩时，形成球状隆起，即所谓的“肌球”，此乃未萎缩的残余肌纤维的收缩所致，而神经原性肌萎缩则无肌球出现，可作鉴别。

肌束震颤（fasciculation） 肌束震颤是指一组肌束的细而快速的收缩而言。发生收缩的肌束为脊髓前角细胞和脑神经所支配。收缩幅度较肌纤维震颤粗大而且明显，故在皮肤表面可以看出来，但不引起关节活动。见于脊髓前角细胞和脑干运动核受累的疾病，如脊髓内肿瘤、脊髓空洞症和脊髓前角灰白质炎等。但一般也可在寒冷和疲劳的情况下发生，若有明确病因，应按病因予以治疗。

肌纤维震颤（fibrillation） 肌纤维震颤乃指单个肌纤维或比肌束小的一组肌纤维呈连续、细小的颤动样收缩而言。为分散的单个运动神经细胞受累的表现。在失神经的肌肉中可以出现。常见于舌肌。躯干和四肢由于被较厚的皮肤所覆盖，不易察觉出来，但肌电图检查可以发现。按病因给予治疗。

肌阵挛（myoclonia） 临床上将肌肉呈短促、快速、闪电样不自主运动的症状叫肌阵挛。按其原因可分为功能性的与器质性的两类。如情绪激动、精神紧张所产生的肌阵挛可为功能性，安静休息后即可消失；由神经系统疾病引起者则为器质性，镇静剂等不能停止其症状。应查找病因，对症处理。

阵挛（clonus） 阵挛是用以观察锥体束受损表现的一种方法。当持续牵拉受检者肌腱时，引起该肌肉的一种节律性收缩，见于腱反射高度亢进时。常用检查方法有：1. 髌阵挛：检查者以拇指、食指从仰卧伸腿患者的髌骨上缘突然向下用力推动髌骨不放，则引起髌骨的节律性上下运动。2. 踝阵挛：检查者托起仰卧屈膝屈髋患者的小腿，用手将其足部突然背屈不放，引起足部的节律性伸屈运动。3. 腕阵挛：检查者以手突然背屈受检者手腕，引起手掌的节律性伸屈运动。正常人不出现这种现象，如出现，则提示有锥体束受损。

痉挛状态（spasticity） 又称肌痉挛（myospasm）或痉挛性肌张力增高（spastic hypertonus）。系因锥体束损害而引起的肢体肌张力增高。见于上运动神经元性瘫痪的后期或慢性期。表现为上肢屈肌张力增高，下肢伸肌张力增高。用伸屈上、下肢检查肌张力时，开始阻力较大，随后阻力明显减少，呈折刀样为其特点。

抽搐（convulsion） 亦称惊厥。是指随意肌不自主的异常收缩。是一种常见的症状。肌肉的不自主收缩可以呈持续性，即强直性抽搐；亦可为断续性，

即阵挛性抽搐。或两者均有。肌肉异常收缩的范围，可以是全身性的，亦可为局部性的。按其发病机制可分为大脑运动神经无异常放电所致的癫痫性抽搐、非癫痫性抽搐和癔病性抽搐 3 大类。癫痫性抽搐常见的原因有脑缺血、脑缺氧、脑受压、脑外伤、各种中毒性脑病等。非癫痫性抽搐常见的如破伤风时的牙关紧闭的强直性抽搐，三叉神经痛和桥小脑角病变引起的面肌阵挛性抽搐，缺钙的手足搐搦，缺钙的肌阵挛等。癔症性抽搐者可为全身性或局部性而形式多变的抽搐。应寻找原因，按原因针对治疗。

癫痫（epilepsy） 癫痫是脑兴奋性过高的神经元过量放电而引起的阵发性、反复发作性大脑功能障碍的表现。按有关神经元的部位和放电扩张的范围，脑功能失常可在运动方面、感觉方面、意识方面、行为方面、精神方面或植物神经系统方面等出现不同的表现。发作前虽有的有先兆症状出现，但多为突然发作，持续短时间后消失，发作后可有全身疲乏无力，或遗有局灶性症状，经一定时间后自然恢复。癫痫为常见症状，人群患病率约为 5‰。由于病因复杂，临床表现也多种多样，各家分类亦各异。国际标准分类也反复多次修改，目前国际上最新的分类法是 1989 年经国际抗癫痫联盟全会审定的第四次国际分类，分为：1. 与部位有关的（局灶性、局部性、部分性）癫痫和综合征。指癫痫性障碍其发作症状或体征，经检查后显示有一个发作的局限性起源。2. 全身性癫痫和综合征。指具有全身性发作的癫痫性障碍，即发作的最先临床改变表明两侧大脑半球在开始时即同时受累。3. 不能确定为局灶性或全身性的癫痫和综合征。4. 特殊综合征，指与环境有关的发作，如发热惊厥。为了便于学术交流的要求，应推广使用国际分类，但因国际的分类比较复杂，实际应用有一定困难，国内为了简明、易懂、容易掌握，提出了教科书分类的方法，即 1. 大发作；2. 小发作；3. 局限性发作；4. 精神运动性发作。分类中的名称虽然不一，但其概念都是相同的。在癫痫诊断上，脑电图、脑电图诱发试验及脑电图监测等有重要作用，CT 及 MRI 等对病因诊断极有帮助。治疗上，无论何种癫痫，均以抗癫痫药物治疗为首选，即或采用外科治疗，也必须以药物辅助治疗。但采用正确的药物疗法是取得良好效果的关健。用药的原则：1. 根据不同癫痫的类型，选用有针对性的抗癫痫药物；2. 由于个体对药物作用的差异甚大，没有统一的剂量，应先是由稍小的剂量试用，直至找到完全控制发作和最佳剂量，予以服用；3. 要坚持长期服药，一般须连续服用一年，如无何发作征象，才能减量；4. 不可突然停止用药，而要用逐减法，经 1～2 年仍无癫痫发作才可停药；5. 在服药中仍不能控制，可采用增加剂量或并用其他药物，或另换其他药物。当换药时亦不可骤停原药，须在换药后，仍同时服原药 3～5 d 经递减后再停原药。对药物长期治疗仍不能控制癫痫发作和具备外科手术适应征者，可行手术治疗，包括病灶切除、皮层电探测下致癫痫灶切除、前颞叶切除、选择性杏仁核—海马切除、大脑半球切除、胼胝体切开、立体定向毁损术、小脑电刺激术及激光刀切除致癫灶等。

癫痫持续状态（status epilepticus） 亦称癫痫状态。系指癫痫一次发作持续达 30 min 以上，或发作间隙期意识仍不恢复者。癫痫持续状态约占癫痫患者的 2.6%～6.0%，婴幼儿发病率高，85%发生于 5 岁以内。在特发性癫痫中往往是发生在迁延 10 年以上病史的患者。诱发原因最多是停药、减药或突然换药，其次是发烧、感染、疲劳、饮酒和妊娠等。以癫痫持续状态为首发症状者多见于颅内肿瘤，其它如颅内感染、脑血管病、脑外伤以及代谢性脑病，中枢神经系统萎缩、变性疾病等亦可见。任何一型癫痫都可产生持续状态，常见的有：1. 全身性强直－阵挛性发作（癫痫大发作）持续状态；2. 失神发作（小发作）持续状态；3. 部分性运动性发作持续状态；4. 复杂性部分性发作持续状态；5. 单侧性癫痫持续状态等。癫痫持续状态病情危重，致残及死亡率较高，常需急诊处理。治疗上应迅速控制发作，首先给安定 10～20 mg 静脉注射，速度不超过 2 mg/min，以免抑制呼吸。抽血检查葡萄糖、钾、钠、氯、尿素氮和血象。然后静脉输入苯妥英钠针剂每公斤体重 10～20 mg 稀释于生理盐水中，速度不超过 50 mg/min。抽动脉血查 pH、Po_2 等，并监测血压、呼吸和心电图。若苯妥英钠注射完后，发作仍未控制，可再选用其它药物继续给药。1. 异戊巴比妥钠 0.5 g 溶于注射用水 10 ml 静脉注射，速度不超过 0.1 g/min（儿童 1 岁为 0.1 g，5 岁为 0.2 g）。2. 水合氯醛 10% 溶液 20～30 ml（儿童为 0.5 ml/kg）保留灌肠。3. 安定 100～200 mg 溶解于注射葡萄糖盐水 500 ml 中，于 12 h 内缓慢静脉滴注完毕。当癫痫大发作控制后或药物已接近中毒水平，仍有局限性发作时，应在严

密观察下继续给予足够的维持量，不宜过早的减药或停药。在控制癫痫持续状态的同时，要吸除口咽分泌物，保持呼吸道通畅，常规吸氧，发现换气不足则予以气管插管人工呼吸，高热可给予体表降温，发生脑水肿迹象时给予甘露醇静滴，给广谱抗生素预防感染，保持输液通畅，注意防治失水、酸中毒、电解质紊乱、循环衰竭、心力衰竭等严重并发症。抽搐停止后，可给苯巴比妥钠 0.2 g 肌注，隔 12 h 一次以维持控制，清醒后改口服抗癫痫药物。

顽固性癫痫（intractable seizure） 顽固性癫痫又称为难治性癫痫、耐药性癫痫或慢性癫痫。是指尽管使用大剂量抗癫痫药物 2～3 年仍没有缓解而持续发作的癫痫或使用一线抗癫痫药物的单药或多药治疗，在足够时间（2 年）的跟踪后发作仍不能被控制的癫痫。顽固性癫痫的直接病因尚不清楚。外科手术可使部分顽固性癫痫得到改善或控制。

癫痫大发作（grand mal epilepsy） 亦称强直一阵挛发作（generalized tonic－clonic seizure）。系癫痫发作中最常见的一种类型。主要表现为昏迷与全身抽搐。一般将其发作过程分为四个时期：1. 先兆期，为癫痫放电开始所产生的症状，在意识丧失和全身性痉挛发作前的暂短时间内出现。一般多为数钞钟，少数可达数分钟。先兆有许多不同类型：如感觉先兆，发生身体某部麻木，蚁走感或电击样感觉，有时出现疼痛和冰冷感；如运动先兆，则上肢肌肉比较常见，有时看到面部或下肢抽动，头和两眼向一侧扭转；如视觉先兆，则出现视物模糊，眼前有黑点或火球飞过，以及闪光或彩色幻觉；如听觉先兆，可有言语、歌声或机器声等幻觉；如内脏先兆，则发生腹部不适，腹上部疼或恶心等；如精神性先兆，则表现兴奋、恐惧或愤怒等；如为复合性先兆，则两种以上的先兆同时或相继出现。2. 强直期，患者突然全身肌肉呈强直性收缩，意识丧失、头后仰，双上肢屈曲强直，双下肢伸性强直，口部先张开然后闭合，可能咬伤唇舌或颊部，由于膈肌、肋间肌强直收缩，使肺内空气压出，同时喉部痉挛、咽喉狭窄致发生一声尖锐的叫声，称为痫叫。此时瞳孔散大、血压上升，呼吸可以暂停，口唇及全身皮肤青紫，此期历时 10～20 s，易造成跌伤、烧伤或其他意外。3. 阵挛期，此期全身肌肉发生节律性收缩，往往先从面部开始，可咬伤舌唇，在肢端先出现细微的震颤，逐步形成阵挛延及全身，呈间歇性的屈曲痉挛。然后逐渐减退，持续约 1～3 min，最后在一次强烈痉挛后，突然停止。在发作期常伴有心率加快，血压升高，唾液和汗液增多，呼吸粗大，使唾液呈泡沫状流出，有时混有血迹呈血沫状，瞳孔散大，大小便失禁等植物神经症状，各种反射消失。4. 恢复期。此期病人呈昏睡状，一切痉挛消失，经过十多分钟清醒或继续睡眠数小时不等。心律、血压、瞳孔、反射等趋向正常，有者在清醒前表现精神错乱、兴奋躁动等。清醒后除先兆症状外，对发生情况完全不能记忆，自觉有头痛、疲乏和全身肌肉酸痛等表现。大多数癫痫大发作的病人，起病时次数较少，1 年 1～2 次，以后加频，每月 1 至数次，甚至每日 1 次至数次。应行脑电图、CT 和磁共振等检查，确定病因后，进行针对性治疗。药物治疗首选苯妥英纳、苯巴比妥、麦苏林等。

癫痫小发作（minor epilepsy） 临床的特点为短暂的意识丧失发作，多见于儿童和少年。典型发作为突然发生和突然停止的短暂的意识障碍，多在 30 s 之内，一般不超过 1 min。每日发作数次或数十次。发作时，病人突然静止不动、无语、双眼凝视或上视，持物下落，眼睑可有每秒 3～5 次的细微颤动，发作后可继续原来活动，对发作全无所知。非典型发作者，发作轻微、时间更短、其中包括一种复合性小发作，即除意识障碍症状外尚有运动性症状如肌阵挛、肌强直、肌张力丧失等，亦可伴有植物神经性症状如面色苍白等。总之，小发作亦可有多种类型。

病灶性癫痫（focal epilepsy） 亦称局限性发作。其特点是多有意识保存或只有轻度混浊的发作，为大脑皮质小范围的细胞群受病灶刺激所产生的发作。最常见的是 Jackson 发作，即局限性运动性癫痫，乃由限局性发作引起全身性大发作。病灶位于运动区，先由口角、手指和足趾的抽动，以后向邻近区扩延，以至一个肢体或一侧肢体的抽动，发作停止后，抽动的肌肉可产生暂时性的轻瘫。亦有病灶位于皮质感觉区或其附近，先出现口角、手的针刺感、麻木感或电击样感。也向临近区扩大，出现一个肢体或一侧肢体的感觉异常。这种癫痫，当局部放电扩散到全部大脑半球时，亦可变成癫痫大发作。限局性发作的病灶多为固定性，常见的原因为外伤、肿瘤、血管畸形等，即真性病灶性癫痫。但亦有损害病灶

不明确，发作来源于可变的病灶。

精神运动性癫痫（psychomotor epilepsia） 是局灶性癫痫中较常见的形式，病变多数位于颞叶的内部，故又称为颞叶癫痫。在颞叶的钩回、海马回和杏仁核等处都可能有病变形成致痫灶。据加拿大蒙特利尔大学（1979年）对其50年因颞叶癫痫所手术过的病例进行病因学分析的结果为：产伤24%，炎症和瘢痕15%，脑瘤和其他占位性病变15%，出生后头部外伤12%，其他原因12%，原因不明者22%。由于颞叶癫痫的致痫灶的部位不同，放电区域不仅涉及颞叶外侧皮层并可涉及岛叶皮质、杏仁核、海马结构及与这些结构相连系的中线及脑干核群，甚至可涉及对侧的同名区域，因此其临床表现极其复杂多样。一般将之分为：1. 自动症及精神运动发作，表现为开始时可有幻觉及植物神经功能紊乱等症状，接着病人有记忆障碍，或出现强迫性意念或梦境状态，然后出现自动症，病人在无意识状态下作各种似有目的的动作，如游走、登高、驾车、饮食或其他活动。发作大多持续数分钟至数十分钟，也有持续达数小时或数日。可反复发作，但很少出现持续状态。发作后常有较长时间的精神错乱或嗜睡状态。醒后病人常完全不能回忆发作时情况，或仅凭经验知道自己已发过病。2. 错觉或幻觉性发作，其表现与上述自动症开始前的先兆相似，但发作仅止于此，不再发展成自动症。3. 内脏及植物神经发作，常伴随自动症发作，并有内脏感觉异常以及植物神经障碍症状。4. 情绪及情感障碍，主要表现为恐惧、忧虑或欢乐、暴躁发怒并有植物神经功能失调症状。脑电图的检查有助于诊断，并应行核素扫描和CT、MRI检查，查明病因。治疗上，首选药物治疗，但当充分的药物治疗已经清楚证明不能有效地控制发作，并肯定病人的癫痫已相当稳定，则考虑手术治疗，手术以颞叶切除术效果较好。

步态分析（gait analysis） 神经系统或其他系统的疾病常有步态异常，有时通过步态异常可以推测疾病的诊断。对步态分析分为动力学和肌电图两种分析方法。常用的是前者，主要是从动力学的观点对步行动作进行分析。步行时重点观察：1. 步幅的长度；2. 步行率；3. 运动是否对称；4. 运动的灵活性；5. 上肢的协调运动（过多或过少）；6. 头肩的位置；7. 躯干的活动情况（前倾或落后，或左右倾斜）；8. 骨盆的活动度（前后、左右）；9. 足跟着地和行走中重心转移时的状态等。简单常用的是步态时间观察法。正常步态可分两个阶段，当双脚足跟对称接触地面为站立相或称立脚期，体重由双下肢承担，身体处于平衡状态，这一时间约占步行的3/5。当一脚足尖离地向前迈进时，称为举步相或称游脚期，身体向前推进使体重由未离地的一侧承担，处于失平衡状态，这一时间约占步行的2/5。通过两者的时间、关节的稳定性和肌无力的部位、程度，以及平衡状态的观察，可以帮助判断病变的部位及性质。

痉挛步态（spastic gait） 由下肢痉挛性瘫痪所引起，可分为偏瘫步态和截瘫步态。痉挛性偏瘫步态：步行时，患者上肢屈曲，伴随的摆动消失，大腿与小腿均伸直，膝关节与髁关节不能屈曲，足内翻并下垂，与健侧相比因足下垂而显得延长，步行时足向外甩、划圈，故称“划圈步态”，亦有划半圈类似割草样动作，故也称“割草步态”。由于两侧肢体不对称，步行时骨盆须偏斜向患侧提高，因之使身体摇曳不稳，见于一侧上运动元损害造成偏瘫的病人。痉挛性截瘫步态：极具特殊性，两大腿靠近，膝关节紧贴，大腿与小腿半屈曲且稍内旋，足下垂内旋，并伴有一定程度的内翻，双侧足尖靠近，两足跟分开，站立时足尖着地，足内翻，两膝靠近，双下肢呈交叉状，步行时垂足，下肢各关节不动，身体向两侧摇摆呈“剪刀步态”，为双侧上神经元病变，常见于脊髓病变和先天性脑性瘫痪（Little病）。

共济失调步态（ataxic gait） 可分为小脑性共济失调步态和脊髓性共济失调步态。小脑性共济失调步态：当小脑中线部病变或弥散性病变时，走路常将两腿略分开，称“阔底步态”，严重时步行不规则，方向不固定，上下身动作不协调，犹如酒醉，称“醉汉步态”，亦称“蹒跚步态”；当病变位于小脑半球或前庭，也有“阔底步态”，并使行走向患侧偏斜，在直线行走时最为明显。小脑性共济失调步态常见于肿瘤、血管性疾病、炎症、结核病等。脊髓性共济失调步态，由于脊髓后根、后索或脑干内的内侧丘系受损，使深部感觉受到损害，病人走路时须用眼看着双脚，迈步时抬腿较高，落脚较重，常先用足跟着地，如踩棉花状。见于脊髓多发性硬化、周围神经炎、脑干肿瘤等。

震颤麻痹性步态（gait of paralysis agitans） 震颤麻痹性步态的特点表现在当开始行步时起步非常困难，病人起步的步距很短，且频率较快，一旦行走后则难以停下来。因对抗性的神经支配发生迟延，患者在停下来之前，必须多走几步，这种待续运动按起步时的方向不同而分别呈“前冲步态”“后蹶步态”或“侧冲步态”。由于全身肌肉强直，故行走时躯干僵硬微前倾，双臂不动。见于震颤麻痹、脑动脉硬化和基底节病变。

摇曳步态（drag foot gait） 由于髁关节不能背屈或跖曲，足呈下垂状态，行走时或拖曳病足或是将该侧下肢高举。如腓总神经麻痹时，因足背不能背屈，故落脚时总是足尖先触地面。若胫神经麻痹时，因不能跖曲足部，故落地时总是足跟先触地面，可作两者的鉴别。

肌营养不良步态（muscular dystrophic gait） 亦称肌无力性步态。在营养不良或两侧马尾神经损害时，由于两腿肌肉无力，张力减低，难以持重，故走路时迈步困难，两腿分开，臀部左右摇摆，身体向两侧倾倒，即所谓“鸭步”或“摇摆步态”。

反射（reflex） 反射，是神经系统最基本的活动方式。人体在大脑皮质的控制和调节下，对感觉刺激引起的不随意运动反应称之为反射。反射的解剖基础为反射弧，包括感受器、传入神经元（感觉神经）、中间神经元（脊髓或脑）、传出神经元（运动神经）和效应器五个部分。反射活动分为条件反射和非条件反射：后者为先天的、恒久的、特有的，只要有具体刺激即可发生；前者则为后天获得，需要建立的。非条件反射可按不同的分类标准分以下4种：1. 按生理功能分类，如防御反射、摄食反射、姿势反射等；2. 按感受器分类：如外感受器反射、内感受器反射；3. 按效应器分类：如躯体反射、内脏反射等；4. 按反射弧通路分类，如单突触反射、多突触反射以及按低级反射中心部位分的脊髓反射、延髓反射、中脑反射、间脑反射、皮质反射等。临床将反射分为：浅反射、深反射和病理反射。检查结果分：消失（-）、低下（+）、正常（++）、活跃（+++）、亢进（++++）5种。因为神经系统疾病反射障碍常常出现最早，最为客观，即或病人有一定意识障碍或儿童，也能得到准确的检查结果。

浅反射（superficial reflex） 刺激皮肤或黏膜引起的反射称为浅反射。反射反应由身体同侧的屈肌收缩组成，例如咽反射、角膜反射、手掌反射、腹壁反射、提睾反射、肛门反射和足跖反射等。浅反射在反射弧任何部位损伤均可发生减弱或消失。浅反射的特点是：1. 有宽阔的感受野；2. 浅反射通路经多突触传递；3. 浅反射为皮质反射，其传入纤维在构成阶段性皮质下反射弧的同时上行入皮质，再经皮质下进入锥体束内下行。所以，锥体束受损害后深反射表现亢进，但浅反射却消失或减弱。由于锥体束在延髓交叉，所以锥体束损害在交叉上时，浅反射障碍在对侧，而交叉以下损害，则在同侧。

角膜反射（corneal reflex） 角膜反射属于浅反射，检查时嘱病人睁眼正视前方，或向对侧侧视，以拈成细束的棉花分别轻触双侧角膜外缘，注意避免触碰睫毛、巩膜或直接接触瞳孔前。正常反射为双侧迅速闭眼。刺激同侧的闭眼运动称为直接角膜反射，刺激对侧称为间接角膜反射。角膜反射的传入通路为三叉神经眼支，中枢为脑桥中部三叉神经感觉核，经网状结构后至脑桥中下部面神经核后由面神经传出。角膜反射丧失可见于：三叉神经眼支的病变、颅后窝病变（小脑幕由三叉神经眼支分布）、周围性面神经麻痹、一侧大脑半球病变（多为双侧反射均减弱或消失，说明大脑广泛性损害。）

咽反射（pharyngeal reflex） 咽反射属于浅反射。检查者用压舌板轻触一侧的咽后壁黏膜，可见诸咽缩肌收缩，使软腭上举，并伴有恶心、呕吐。此反射的中心位于延髓孤束核经网状结构至疑核。传入神经为舌咽神经，传出为舌咽和迷走神经。球麻痹患者有咽反射减弱或消失。一侧咽反射消失见于一侧舌咽神经或迷走神经的损害。此种反射为生理反射，但正常人也有引不出来者。

腹壁反射（superficial abdominal reflex） 腹壁反射属于浅反射。检查方法是让病人仰卧，用钝针在两侧上腹、中腹和下腹部皮肤上分别快速划过，可见腹肌的收缩。此反射在正常人也可有反射减弱或不能引出。反射中枢位于胸$_{7\sim12}$节段后角细胞柱至同节段前角细胞柱，同时后角细胞的纤维上行到达大脑

顶叶皮质，经大脑连合系至大脑运动区，发出纤维伴锥体束下行止于胸$_{7\sim12}$节段的前角。此反射的传入和传出神经均为胸$_{7\sim12}$肋间神经。临床上以反射消失最有意义，锥体束病变早期可先出现腹壁反射消失。正常情况下可以在诱发一侧反射时，对侧也引起腹肌收缩，但在诱发侧腹肌收缩力强。如果在刺激侧有病变时，则该侧减低或消失，而对侧反而增强，有助于诊断。

提睾反射（cremasteric reflex） 提睾反射属于浅反射。检查者用钝器由上向下轻划股内侧上部的皮肤，可见同侧提睾肌收缩，引起睾丸上提。反射中枢在腰$_{1\sim4}$节段的后角细胞和同节段的前角细胞；同时后角细胞的上行纤维到达大脑顶叶皮质，经大脑连和系至大脑运动区。传入神经为生殖股神经和闭孔神经的皮支，传出神经为生殖股神经。锥体束损伤后，此反射减退或消失。

跖反射（plantar reflex） 跖反射属于浅反射。检查者用钝针自足底跟部向足趾方向轻划足底偏外侧，可见足趾的背屈，常伴有踝部背屈。此反射中枢在骶$_{1\sim2}$节段的后角细胞柱至同侧节段前角细胞柱。传入和传出均由由胫神经传导。正常人可引出这个生理反射，但在病理情况下此反射消失，且同样的刺激可引出病理性跖反射，即 Babinski 征。

肛门反射（anal reflex） 肛门反射又称浅肛门反射（superficial anal reflex），属于浅反射。检查者用钝器轻划或用针刺肛门周围的皮肤，可见肛门外括约肌收缩。如表面不易看到时，可通过肛门指诊感到其收缩。反射中枢位于骶$_5$节的后角细胞柱至同节段的前角细胞柱。传入和传出均由下痔神经传导。肛门外扩约肌由双侧下痔神经支配，只有两侧锥体束受损害或马尾神经损害时，反射才能减弱或消失。

深反射（deep reflex） 对肌腱、骨膜或关节予以刺激引起的肌肉收缩称之为深反射。主要是伸肌收缩，使肢体伸展。如二头肌反射、三头肌反射、挠骨膜反射、膝反射和跟腱反射等。深反射必须依赖牵张反射弧的完整，所以，实质上与肌张力一样，同属于肌牵张反射。反射弧的任何部位损害都可引起反射减弱或消失。如果是反射弧以上锥体束损伤，由于解除了对反射弧中前角细胞的抑制使前角细胞过度兴奋，则深反射亢进，并出现病理反射。但病人处于深昏迷，严重颅内压增高、颅后窝肿瘤或脊髓休克时，反射可以减弱或消失。小脑系统病变中，下行抑制作用增强，并可使得深反射减退。

眼轮匝肌反射（orbicularis oculi reflex） 以手指向后下方牵拉患者眼外眦皮肤，然后扣击手指，出现眼轮匝肌收缩、闭眼，口角向同侧后方牵拉。其传导通路与角膜反射相同。即中枢为脑桥中部三叉神经感觉核，经网状结构后至脑桥中下部的面神经核。传入神经为三叉神经眼支，传出神经为面神经。当面瘫为周围性时，此反射减弱；如为中枢性面瘫，则此反射亢进；当昏迷时此反射消失。

眉间反射（glabellar reflex） 眉间反射系头面部的深反射。检查者用叩诊锤轻叩两眉之间，可见两眼轮匝肌收缩，两眼闭合。其反射弧的中枢位于三叉神经中脑核，经网状结构至脑桥面神经核。传入神经为三叉神经上颌支，传出神经为面神经。检查中若两眼闭合迟缓或不出现闭合，即为眉间反射减弱或消失。见于三叉神经或面神经病变。在面神经炎时，此反射消失，则提示损害比较完全，预后较差。如用手指轻轻扣击鼻根部出现同样反射，称为 Myerson 征，在 Parkinson 综合征的病人中很容易引出。

三角肌反射（deltoid reflex） 属于上肢深反射。检查时叩击肱骨外侧 上及中三分之一交界处，反应为三角肌收缩，上臂外展。反射中枢位于颈$_{5\sim6}$节段。传入和传出均由腋神经传导。腋神经损伤、颈髓病变等，都可使此反射减退或消失。

肱二头肌反射（biceps reflex） 肱二头肌反射属于深反射。病人肘部半屈，前臂略微旋前。如果坐位，检查者可将其肘部用左手托住，将左手拇指放在病人二头肌肌腱上，右手执反射锤叩击检查者拇指，可引起肱二头肌收缩，肘关节屈曲。反射中枢为颈$_{5\sim6}$节，由肌皮神经传导。此反射属于生理反射，正常人均有，但如果出现亢进、减弱或丧失，均为病理性。

桡骨膜反射（radial periosteal reflex） 桡骨膜反射又称桡反射、或肱桡肌反射，为深反射。令患者肌肉放松，前臂置于旋前、旋后的中间位，检查者用

打诊锤叩击其桡骨茎突，可引起前臂旋后及屈曲运动，有时亦可引起指腕曲屈。反射中枢在颈$_{5-6}$节段；传入和传出均由桡神经传导。此反射虽与肱二头肌反射表现一致，但传入与传出神经不同，在鉴别上有一定参考意义。

肱三头肌反射（triceps reflex） 肱三头肌反射为生理性深反射，正常人亦存在，但异常时提示为病理征。被检查者肘部半屈，检查者以左手握持其前臂，用反射锤叩击鹰嘴上方的三头肌腱，可引起肱三头肌收缩，肘关节伸直。反射中枢在颈$_{7-8}$节段，传入和传出均由桡神经传导，反射减弱见于下位运动神经元损害，反射增强见于上位运动神经元损害。

腹直肌反射（deep abdominal reflex） 腹直肌反射属于深反射。检查时叩击放在腹直肌上的手指，表现为腹直肌收缩。反射中枢位于胸$_{6-12}$节段，传入和传出均由下部肋间神经传导。此反射正常人亦可引出，但往往减弱，如此反射亢进，提示同侧胸$_6$以上锥体束受损。尤其在腹壁反射消失时，此反射亢进更说明锥体束肯定受累。

膝腱反射（patellar tendon reflex） 膝腱反射又称股四头肌反射（quadriceps reflex），属于下肢深反射。检查时使病人下肢膝部屈曲约120度，叩击髌骨下的股四头肌肌腱，可见股四头肌收缩，使膝关节伸直，偶伴一侧或双侧股内肌收缩。反射中枢位于腰$_{2-4}$节段，传入和传出均由股神经传导。此反射高度亢进时，常可伴有髌阵挛，意义与深层反射相同。

股二头肌反射（femoris reflex） 股二头肌反射属于下肢深反射。检查时让病人侧卧，大腿及小腿屈曲位，分别叩击两侧膝后二头肌肌腱，表现为股二头肌收缩，使小腿曲屈，并略使股外旋。反射中枢在腰$_5$节至骶$_2$节段，传入和传出均由胫神经传导。反射亢进显著，提示锥体束受损；如减弱或消失，提示反射弧某部位受损害。

跟腱反射（achilles tendon reflex） 跟腱反射又名踝反射，为深反射。检查时让病人仰卧，屈膝并外展，如为腹卧，使膝屈成直角，然后用左手把持患者足尖并使足背屈与小腿成直角，叩击跟腱，可见腓肠肌和比目鱼肌收缩，足向跖面屈曲。反射中枢位于腰$_5$、骶$_{1-2}$节段，传入和传出均由胫神经传导。此反射亦为生理反射，当极度亢进时，常伴有踝阵挛，提示有锥体束病变；如为低位腰间盘突出、坐骨神经炎、胫神经麻痹时，则此反射减弱或消失。

股内收肌反射（thigh adductor reflex） 股内收肌反射亦称 Rider muscles reflex，属于下肢深反射。让患者仰卧，下肢置于轻度外展位。检查者以拇指按压膝关节内侧的股内收肌腱，用扣诊锤扣击检查者的拇指，引起股内收肌的收缩，表现为大腿内收。反射中心位于腰$_{3-4}$。传入和传出均为闭孔神经。此反射也可用耻骨反射代替，即用扣诊锤扣击置于耻骨联合处的手指，可引起两侧股内收肌群同时收缩。锥体束病变时反射亢进。

迈尔反射（Mayer reflex） 迈尔反射又名 Mayer 征。检查者用力屈曲被试者的中指和环指时，其拇指呈现内收与伸直现象。应分别检查双侧作对照。此反射的中枢位于颈$_{6-8}$节段，传入与传出神经均为桡神经。一般认为，Mayer 反射是生理反射，在锥体束损害时，此反射消失。这是锥体束损害的早期症候，常常比其他病理征出现得早，有人认为此反射具有较大的早期诊断价值。

累里反射（Leri reflex） 又名 Leri 征。检查时令患者伸直手臂，检查者逐渐屈曲其手与腕关节，则其肘关节也产生屈曲现象。此反射中枢位于颈$_{5-8}$节段，传入神经为桡神经，传出神经为肌皮和正中神经。此征属于生理反射，在锥体束损害时，此反射消失，是锥体束损害的早期症候，常常比其他病理征出现得早，有人认为此征具有较大的早期诊断价值。

病理反射（pathological reflex） 病理反射是生理性浅、深反射的反常形式，其中多数属于原始的脑干和脊髓反射，所以在婴儿出生后二岁左右尚可引出这些反射。随着神经系统的发育成熟，锥体束和锥体外系逐渐完善，使这些原始反射受到抑制，所以就不再引出这些反射。当锥体束和锥体外系病损时，失去了对这类反射的抑制作用时，即又复出现，而称为病理反射。病理反射可分为发生在伸肌组和屈肌组两类。伸肌组的病理反射：多表现在下肢。最具有代表性的为 Babinski 征。锥体束完全受损，可出

现典型表现，如不完全受损，表现不一定典型。此征的出现必须以大脑基底节的功能完善为前提，如锥体束和基底节同时受损则引不出。病人虽然有锥体束受损，但兼有下运动神经元受损或足底感觉明显障碍和脊髓休克时也引不出。屈肌群的病理反射：多在上肢。可以 Hoffmann 征为代表。这种屈肌组病理反射的出现，可能并非由于锥体束受损，而主要见于皮质广泛损害及锥体外结构受损。

口轮匝肌反射（orbicularis oris reflex） 用打诊锤轻叩病人上唇或下唇，或者用压舌板急速划过口唇，均可引起口唇突起又称之为噘嘴反射。其传入神经为三叉神经上颌支，反射中枢位于三叉神经中脑核，经网状结构至面神经核，传出神经为面神经。呈阳性时见于额叶病变和假性球麻痹。

吸吮反射（sucking reflex） 此反射与口轮匝肌反射十分类似。当医生轻触口唇，即见病人出现口轮匝肌收缩，上下唇噘起作吸吮动作，此反射弧除传入神经不是三叉神经第二支，而是下颌神经外，其中枢及传出神经均与口轮匝肌反射共同，其临床意义亦与之相同。

下颌反射（mandibular reflex） 指叩击下颏引起同侧或双侧颞肌和咬肌收缩的一种病理反射。其传入神经为下颌神经，中枢位于三叉神经中脑核，经网状结构至三叉神经运动核，传出神经为下颌神经运动支。三叉神经运动核核下性病变时反射减退或消失，核上性病变时反射亢进。多见于双侧皮质脑干束病变的假性球麻痹。

掌颏反射（palm-chin reflex） 掌颏反射属于原始的浅反射，两岁后消失。检查者用钝针轻划或用针刺病人的手掌大鱼际部皮肤，表现为同侧下颌部颏肌收缩。反射中枢位于颈$_{5\sim8}$和胸$_{1}$节段的后角细胞柱，经延髓丘脑束，达脑桥面神经核。其传入神经为正中神经，传出神经为面神经。当额叶、皮质脊髓束、皮质延髓束、尤其是双侧皮质脑干束受损时，可见此反射亢进，影响传入、传出反射弧的疾患，即反射减低或消失。正常人有时亦可见此反射，但与病理性不同，其区别是病理性者反射诱导区比较广泛，除大鱼际之外，在手、上肢、躯干亦可引出，且肌肉收缩幅度大，持续时间长。

巴彬斯基征（Babinski sign） 此征由法国 Babinski 于 1896 年首先报告，是一最重要的病理反射。典型的阳性反应为：令病人仰卧，下肢轻度屈曲，医生用手把持其踝关节，使肌肉放松，足呈轻度外展位，用钝针由足跟向足趾划足底外缘时拇趾背屈，其余各指呈扇形散开，反应强时则可伴有踝关节背屈和膝、髋关节屈曲。在确定 Babinski 征阳性时，三种表现中，拇趾背屈是必不可少的主要征象。此反射的传入神经为胫神经，反射中枢位于骶$_{1}$前角细胞至腰$_{4\sim5}$和骶$_{1\sim2}$的前角细胞，反射的传出神经为腓总神经。此征为锥体束受损时很可靠的体征。

普赛反射（Pussep reflex） 即小趾外展反射。此反射为 Babinski 反射的等位征，也就是在其扩大的诱发区内给予刺激，出现与其类似的表现。Pussep 征是在足跟背外缘后方轻轻前划时引起小趾外展现象，故称之为小趾外展反射。锥体路及锥体外路病变时此征阳性。如果检查方法正确，此征相当灵敏，在锥体束早期损害，其他病理征尚未出现时，此征即可出现。

查多克征（Chaddock sign） 是 Babinski 征的等位征，即在其扩大的诱发区内给以刺激，可以引起与 Babinski 征的类似表现。检查方法是用钝针或木签等钝器划足背外侧皮肤。阳性反应亦为拇趾背屈，及其它足趾扇形散开。此征阳性可提示锥体束受累。

奥本海姆征（Oppenheim sign） 奥本海姆征亦为 Babinski 征的等位征，即在其扩大的诱发区内给以刺激，可出现与其类似的表现。检查方法为：以拇指和食指用力在病人胫骨前缘从上向下推压引起拇趾背屈，足趾扇形散开。如为阳性，提示锥体束受损。

戈登征（Gordon sign） 是 Babinnski 征的等位征，即在其扩大的诱发区内给以刺激，可以引出与 Babiski 征的类似表现。检查方法是：用手挤捏腓肠肌，可见拇趾背屈。如为阳性，提示锥体束受累。

屈腕反射（wrist flexor reflex） 曲腕反射属于屈肌组病理反射。检查者用扣诊锤扣击患者前臂掌侧面腕部稍上部分，即可出现腕屈反应。如扣击前臂背侧面腕部稍上方也可诱发此反射。此反射的中枢位

于颈$_{6\sim8}$和胸$_1$节段，传入与传出神经均为正中神经和尺神经。此反射高度亢进时，可引出腕阵挛，提示锥体束有损害。

屈指反射（finger flexor reflex） 屈指反射属于屈肌组病理反射。检查者将食指与中指置于患者的掌指关节处，令病人手部肌肉放松，用扣诊锤叩击放在病人手指掌面上的手指，可引起手指屈曲，拇指远端指节屈曲。此反射的中枢在颈$_6$～胸$_1$节段，传入与传出均由正中神经和尺神经传导。此反射阳性提示有锥体束的损害，正常人无此反射。

霍夫曼征（Hoffmann sign） 霍夫曼征是屈肌性病理反射的一种。使病人腕部略伸，手指微屈，检查者以右手的食、中两指夹持患者的中指末节，以拇指迅速弹刮其中指指甲，造成其它远端指节屈曲，然后伸直的动作。阳性反应为拇指屈曲内收和其他手指的屈曲。其反射弧的中枢位于颈$_{6\sim8}$至胸$_1$，传入神经和传出神经均为正中和尺神经。如此征在一侧呈阳性，提示可能有锥体束损害。双侧均为阳性，若无其它神经系统体征存在，则无意义。因可见于正常人。

罗索利莫征（Rossolimo sign） 罗索利莫征又称为Rossolimo足反射，此征系用手指急速将病人足趾尖一齐向上弹拔。足趾急速地向跖面弯曲为阳性。反射弧的传入神经为胫神经，中枢为腰$_5$～骶$_1$，传出亦为胫神经。此征属屈肌组病理反射之一，有锥体束损害时罗索利莫氏征可表现为阳性。

吞咽反射（swallowing reflex） 吞咽反射是将食物从口腔吞入胃的反射动作，是一种典型的而又复杂的反射活动，它有一连串的按顺序发生的环节，每一环节由一系列的活动组成，前一环节的活动又可引起后一环节活动。其传入神经包括来自软腭、咽后壁、会咽和食管等处的第Ⅴ、Ⅸ、Ⅹ对脑神经，基本中枢位于延髓内，支配舌、喉、咽部肌肉动作的传出神经在第Ⅴ、Ⅸ、Ⅻ对脑神经中，支配食管的传出神经是迷走神经。当吞咽反射弧因病变而中断时，吞咽反射即可消失，病人就不能吞咽任何食物。

呕吐反射（vomiting reflex） 呕吐反射又称咽反射。当机械的和化学的刺激作用于舌根、咽部、胃、大肠、胆总管、泌尿生殖器等处的感受器，经迷走神经、交感神经的感觉纤维和舌咽神经传入，引起延髓呕吐中枢兴奋，再经迷走神经、交感神经、膈神经和脊神经传入到胃、小肠、膈肌和腹壁肌引起呕吐。呕吐反射不甚恒定，有的人很敏感，但也有的人可不存在。如果一侧反射弧中断则可以出现一侧反射减弱或消失。

膀胱反射（vesical reflex） 膀胱反射是受意识控制的张力反射。由大脑皮质、下丘脑等高级中枢和位于脊髓的反射中枢所支配。脊髓反射由下述三组神经来完成。1. 副交感神经：来自骶$_{2\sim4}$节段，为排尿的主要神经，通过盆神经支配膀胱。2. 体神经：来自骶$_{1\sim2}$节段，通过阴部神经支配尿道外括约肌。3. 交感神经：主要来自腰$_{2\sim4}$节段，其节后纤维通过腹下神经丛到达膀胱壁及尿道。当排尿运动失去上中枢的控制，也失去脊髓反射中枢三种神经的协调作用时，即发生排尿障碍。

直肠反射（rectal reflex） 直肠反射又名排便反射。在平时粪便储存在乙状结肠内，当结肠作集团运动时，粪便即被推入直肠，刺激直肠壁内的感受器，其冲动经感觉神经传入脊髓后，一方面传至脊髓骶段的低级排便中枢，另一方面也向上传到大脑高级排便中枢，引起便意。条件不允许排便，由腹下神经和阴部神经发出冲动，使直肠松驰，肛门内外括约肌收缩，使排便反射受到抑制；若环境允许排便，则由盆内腔神经传出冲动，使直肠收缩，肛门内括约肌松驰，并且阴部神经受到抑制，肛门外括约肌开放，使粪便排出。当骶髓以上的中枢神经系统病变时，来自直肠的感觉冲动不能上传至大脑皮层，而无便意，肛门扩约肌的随意性控制丧失，处于反射性紧缩状态，而出现粪便潴留。当脊髓圆锥病变时，排便中枢被破坏，导致肛门扩约肌麻痹，而出现排便失禁。

肌力测定法（dynamometry） 检查肌力旨在测定肌肉本身的发育、力量及其神经供给的功能，可帮助诊断及判定神经损伤的部位和程度。一般采用6级法测定肌力。0级为肌肉完全不能收缩；1级可见肌肉收缩，但无肢体运动；2级能沿床面活动，但肢体不能举起（不能对抗地心引力）；3级能将肢体举起（能抗地心引力），但不能对抗外加阻力；4级在一定外加阻力下能作随意运动，但力量较正常弱；5级为

正常肌力。

书写检查法（writing examining method） 是一种检查失写征的方法。此检查方法包括 1. 自发性书写：给病人纸笔，让其随便写些文字，检查有无错字、漏字、自造字，如果存在右手的运动障碍，则鼓励他使用左手。2. 听写：检查者口述，让病人默写。3. 抄写：让病人照书（报纸）抄一段文字。4. 笔答：当病人存在严重构音障碍时，则言语障碍主要以书写方式进行笔答。通过上述方法了解病人书写方面的言语障碍。最轻者仅表现为书写缓慢，偶有错字，但难完成较复杂的写作；轻者仍能写书信，但错字、漏字较多；重症者则丧失书写表达能力，但抄写、听写尚保持。书写中枢位于优势半球额中回后部，邻近头眼转动的同向侧视中枢和中央前回的手区，因书写过程与该两区有密切关系。损害后即可产生失写征，但单独失写征很少发生，多于失读征并存。

头部下坠试验（drop head test） 是检查肌张力轻微改变的一种方法。令病人仰卧，使其头枕在检查者的左手上，并让其闭目、松弛。检查者用右手突然将其头部托起，随即松手。正常时，头部立刻坠落到检查者手中。在有锥体外系统性张力强直者，头部下落很迟缓。

巴利征（Barre sign） 为检查肌力的一种方法。让病人向前平伸双臂，病侧因力弱而逐渐下垂；或让病人俯卧，屈膝成直角，瘫痪侧的小腿迅速式下沉，称为阳性。

麦卡兹尼征（Magazini sign） 是检查下肢肌力的一种方法。让病人仰卧抬腿，使膝关节屈曲呈直角，因瘫痪侧肌力弱，可见下肢逐渐或迅速下落或摇摆不稳，称为阳性。

直流－感应电检查法（galvano-faradic current examination） 是运用断续直流电和感应电流刺激神经和肌肉，使肌肉产生收缩反应，根据肌肉收缩性状以判定神经肌肉功能如何。这个检查法有助于判明周围神经损害的部位、范围和程度，还可鉴别神经元的损害是位于上神经元还是下神经元。

指鼻试验（finger-to-nose test） 是检查上肢共济失调的方法之一。被检者手臂外展伸直，令其用食指触碰自己的鼻尖数次，于睁、闭眼时分别试之。共济失调者的动作笨拙不稳不准，摇晃不定。见于小脑及脊髓后索病变。

指指试验（finger-to-finger test） 是检查上肢共济失调的方法之一。被检者双臂平伸外展，再令其内收使两侧食指尖相触，分别于睁、闭眼时各作数次。亦可让病人与检查者前伸的手指作对指运动。共济失调者的动作欠稳欠准和摇晃不定。见于小脑和脊髓后索病变。

反跳试验（rebound test） 是检查上肢共济失调的一种方法。令患者用力屈曲其肘关节，检查者强行拉开后突然松手时，由于病人肌张力低下和拮抗肌的共济失调，致使其前臂突然发生肘关节的过度屈曲及摆动。见于小脑病变。

过指试验（past-pointing test） 这是检查共济失调的一种方法，令病人上肢向前平伸，示指放在检查者固定不动的手指上，然后请他将手上抬至垂直位置，再下降到检查者的手指上，始终维持上肢伸直。先睁眼，再闭眼检查。两侧可以分别或者同时试验。前庭共济失调者，双侧上肢下降时均偏向迷路有病的一侧；小脑共济失调者，一般仅患侧的上肢向外偏斜；感觉性共济失调者，闭眼时寻不到检查者的手指，但没有固定方向的偏斜。

跟膝试验（heel-to-knee test） 是检查下肢共济失调的方法之一。被检者仰卧，抬起一侧下肢，以其足跟置于对侧膝盖上，令其足跟沿胫骨前面向下滑动。共济失调时往往抬腿过高，下滑时动作笨拙、晃动和欠准稳。

步行试验（walking test） 是动态的平衡功能检查方法之一。令受检者在闭目中直线前进或后退，观察有无向一侧偏移，以判断前庭功能有无障碍。小脑病变及前庭功能减退者闭目步行时向患侧偏移。闭目进退各 5 步时，前庭功能障碍者前进时偏向患侧，后退时偏向健侧。

拾物试验（picking up test） 是检查脊柱病变的一种试验。正常人脊柱可以自由前弯。如有脊柱病变，

脊柱强直，弯腰不便，在拾物时不能弯腰拾物，而改用直腰屈膝下蹲拾物，称拾物试验阳性。

无撑坐起试验（sitting up without supporting test） 是检查共济运动的一种方法。观察病人从仰卧位不用手撑而试行作起时的姿势。正常人的姿势是在屈曲躯干的同时，使下肢下压。当小脑共济失调时，可见髋部（尤其是患侧）和躯干同时屈曲，称为合并屈曲现象。

红镜片试验（red lens test） 又称红玻璃试验。红玻璃试验主要用于检查复视，是麻痹性斜视最常用的检查方法，用以诊断属于哪一条眼肌麻痹。检查方法：在暗室内，受检者右眼前置一片红玻璃，检查者在1m处手持烛光或除去灯罩的手电筒，按右、右上、右下、左、左上、左下六个方位移动烛光，记录出现红、白烛光复象情况。应注意复象是水平复象还是垂直复象，向哪个方向注视复象距离最大，哪侧眼的复象居于远端。根据所测结果可作如下分析：1. 水平分离的同侧复象（红色象在右，白色象在左），为外直肌麻痹所致。复象在右侧分离最大，诊断为右眼外直肌麻痹；在左侧分离最大，则为左眼外直肌麻痹。2. 水平分离的交叉复象（红色象在左，白色象在右），为内直肌麻痹所致。复象在右侧分离最大，则为左眼内直肌麻痹；在左侧分离最大，则为右眼内直肌麻痹。3. 垂直分离的复象（红色象在白色象的上或下），如果红色象位于最周边，则病在右眼。如果右上方的眼位复象分离最大，则为右上直肌麻痹；右下方的眼位复象分离最大，为右下直肌麻痹；左上方的眼位复象分离最大，则为右下斜肌麻痹，余可类推。

比耳朔夫斯基歪头试验（Bielschowsky tilt test） 此实验是在眼上斜视时，鉴别斜视是由同侧的上斜肌麻痹所致，还是由对侧上直肌麻痹所致得一种方法。当右上斜肌麻痹引起右上斜视时，如果患者把头向麻痹眼侧（右眼）倾斜，则麻痹眼必向上移位称Bielschowsky征阳性，向健侧眼（左眼）倾斜则麻痹眼不上移。当左上直肌麻痹引起右上斜视时，患者把头向麻痹眼侧（左侧）或健眼侧（右侧）倾斜时，麻痹眼都不上移，称Bielschowsky征阴性。

耳语试验（whisper test） 耳语试验是以语音进行的简易测听方法。检查者在距受检耳6 cm处进行耳语，记录能听清楚的距离，以表示听力程度。

林尼试验（Rinne test） 又称气骨导对比试验。是将振动的音叉（128 Hz）放在受检者的耳后乳突孔上测试其骨传导，待其听不到后，再将音叉移至该侧耳旁外耳孔处试验其气传导，直到由空气传导的音响也听不到为止。如法两侧分别试之。正常人气导比骨导时间长1～2倍，称Rinne阳性（R+）。若骨导比气导长，称Rinne阴性（R-）。传导性耳聋，气传导障碍，骨传导比气传导时间长，此试验骨导>气导，为阴性，病变位于外耳或中耳。神经性耳聋时，气传导还是比骨传导时间长，仍可为阳性，但这时气传导与骨传导时间均比正常要短，且听到的声音要弱。完全性神经耳聋时，骨传导和气传导的声音都听不到。

韦伯试验（Weber test） 又称正中骨导试验。是用音叉比较两耳骨传导响度的试验。将敲响的音叉放置在受检者的前额正中，问受检者比较两耳骨传导的响度如何。正常时两侧声响相同。若患侧感到响度大，称Weber试验阳性，提示为传导性聋；若健侧响度大，为神经性聋。

宾氏试验（Bing's test） 又称堵耳骨导试验。是鉴别耳聋性质的一种方法。将震动的音叉柄置于受检耳的乳突区，观察堵耳后所听到的声音有何变化。如由消失到重新听到，或较前增强，均属Bing试验阳性，提示听力正常或轻度神经性聋；如堵耳对骨导无影响，示受检耳为传导性聋。

言语清晰度曲线测定（speech articulation curve test） 又称言语识别率曲线测定（speech discrimination curve test）。用测绘各个不同声强级的言语识别率的曲线，来鉴别正常听力、传导性聋或神经性聋的一种言语测听法。

前庭功能检查（vestibular function test） 是通过对自发或诱发的前庭症状及体征的观察，以判断前庭系机能状态的检查方法。可作为位听系和若干颅内病变的诊断依据，也用于选择特殊职业或作特殊锻炼前的参考。前庭功能检查分为前庭自发现象检查和前庭诱发试验检查两部分。常用的检查方法如下：

1. 前庭自发现象检查，是在病人未接受任何刺激的情况下，观察自发性眼球震颤、自发性过示（闭眼后即错定物位）和自发性倾倒（立正站立时闭眼身体即倾倒）。2. 前庭诱发试验，是借刺激半规管（如冷热试验、旋转试验、直流电试验等），借以观察诱发眼球震颤、过示、倾倒、眩晕与植物神经反应等，以确定前庭功能状态。

旋转试验（rotatory test） 是用旋转诱发前庭反应，以判断前庭机能状态的一种方法。令受检者闭眼坐在旋转椅上，分别使头前倾30度（使水平半规管位于水平位），和头前倾120度或后仰60度（使垂直半规管呈水平位），将旋转椅顺时针或逆时针方向各在20 s内转10圈，然后突然停止，令其睁眼观察病人有无眼震、倾倒、过示、植物神经反应等。并询问病人有无眩晕。正常人旋转后眼震与旋转方向相反，即快相与旋转方向相反。持续20～30 s。倾倒和过示与眼震方向相同，尚伴有眩晕、面色苍白、出汗或呕吐等植物神经反应。此试验法可诱发癫痫，临床较少使用。

冷热试验（caloric test） Brown－Sequard首先发现将高于或低于正常体温的水注入外耳道时，可以发生眩晕、倾倒和眼震。后来Barany将它应用于检查前庭功能。其原理是当冷、热水分别注入外耳道接触鼓膜后，改变了内耳淋巴液的温度和比重，使之产生流动而刺激壶腹嵴。冷水使内淋巴液自壶腹向下流，减少该感受器向前庭核的冲动；热水使内淋巴液自外侧向壶腹上升，增加该侧的冲动。两前庭核接受冲动的不平衡即产生眼震。常用的实验方法有两种：1. 微量法，此法简便迅速，易于施行。让患者仰卧，头转向一侧用1 ml注射器抽取冰水0.2 ml，连接一条直径相当于18号注射针头的塑料管，并置于外耳道内，直视下将冰水注入外耳道内。20 s后使水流出，头回到中线位并前倾30度，使水平半规管在此时处于垂直位。注意观察眼震，正常此时应出现眼震。出现后休息2 min，再以同样方法试验对侧。如无眼震出现，则将注入冰水量分次逐渐增大直到出现眼震为止，所加量，先为0.4 ml，再次0.8 ml，直到2.0 ml。正常人中75%对0.2 ml冰水即可出现眼震，0.4 ml时，全部正常人都能出现眼震。如至0.8 ml或2.0 ml才能引起眼震反应者，为前庭功能减退，如2.0 ml以上仍无眼震反应，则为前庭功能丧失。此法的缺点是不能提示前庭系统的刺激性病变，也不能应用于已有自发性眼震的患者。2. 冷热交替法。试验前，需将接受试验的半规管调整呈垂直位（使水平半规管处于垂直位需将仰卧的头部抬高30度，如使垂直半规管处于垂直位需将坐位的头前倾30度）。试验时，用盛18～20℃冷水的吊桶，悬于高过病人头部70 cm处，将冲洗管对准外耳道后上壁，使水流向鼓膜，当出现眼球震颤时即停止灌注。用计秒计记下灌洗开始至眼震停止的时间，有条件并记录眼震的频率及规律。在正常情况下，冲水15～30 s即出现眼震，持续120 s左右。眼震的快向与眼震的方向相反。采用不同体位分别试验两侧水平半规管和垂直半规管。热水试验的水温为42～44℃，方法同上，唯眼球震颤向灌注侧。若灌洗5 min不出现反应，可认为灌注的半规管反应消失。各种冷热和侧别的试验结果可用图划出，根据诱发试验的结果，对判断中枢或周围、幕上或幕下的病变可有帮助。在中枢（脑干、颞叶）性病变中，可能出现单纯向一侧的优势偏向现象，（即向健侧的眼震趋向增强，向病侧的眼震趋向减退。）而无半规管麻痹，也可能出现眼震频率快和节律失常等。在周围性病变中，如两侧完全反应消失或两侧反应均等地明显减退（半规管麻痹）时，提示为双侧病变；如为一侧反应完全消失，可引起对侧前庭功能紊乱，出现优势偏向现象，具体表现为热反应增强，冷反应减退。若幕下病变，植物神经反应和感觉反应均减退或消失，诱发试验反应减低或无反应的一侧为病侧。病侧水平与垂直半规管功能均消失，对侧垂直半规管功能亦消失，但对侧水平半规管反应正常或呈异常反应，为听神经瘤的典型表现。前庭功能障碍而听力正常的前庭和听力分离现象为脑干病变的特征。若为幕上病变，植物神经反应和感觉反应明显，灌注水平半规管出现功能障碍时，病变在同侧，灌注垂直半规管出现功能障碍，则病变位于对侧。

摆动旋转试验（pendular rotatory test） 为诱发性前庭功能检查法之一。是将旋转试验中的坐椅旋转和眼震观察均改用电动操作的一种实验方法。即采用电动摆动式转椅以刺激病人的半规管，由眼震电图仪记录来回摆动旋转中所诱发的眼震，有助于中枢和迷路病变的鉴别诊断。

位置性检查（positional test） 是突然改变头位观察

有无眼震出现的方法。方法为：病人坐于床上，双目注视检查者的前额（头正中位），检查者固定其头部，迅速将其扶至仰卧位，维持 30 s，观察有无眼球震颤。然后再分别使头位向左和右旋转 45 度各观察 30 s，看有无眼球震颤。同时还要观察眼球震颤的时间和能否重复出现（疲劳现象）。结果可分 3 型：第一型的眼震为随头部改变而改变其方向，不疲劳，无潜伏期（位置改变后立即出现）；第二型的眼震为不随头部改变而改变其方向，可有疲劳与潜伏期；第三型为混合型，即有时为一型，有时为二型，也有时在同一个头位眼震的方向都可有变化。前庭中枢型为一型，多为颅后窝肿瘤（亦可有三型）。前庭周围型为二型，如迷路炎。颅脑损伤病人多为二、三型。

斯图基试验（Stookey test） 是脑脊液动力学检查的一种简易方法。病人侧卧，当腰穿成功后，检查者用手掌或拳头按压患者的上腹部，观察脑脊液压力的变化。正常时，压力迅速上升至初压的一倍以上，退手松压后，压力迅速降至原有水平。如升降缓慢，提示有下胸段以下的蛛网膜下腔梗阻。多见于肿瘤和外伤，亦见于炎症等。

奎肯斯提特试验（Queckenstedt test） 亦称颈静脉压迫试验。是最常用的脑脊液动力学检查方法。用于各种原因引起的脊髓压迫症，借以测定蛛网膜下腔有无梗阻及梗阻的程度。有时亦用于测定横窦或乙状窦是否有血栓形成。操作方法：进行此项检查时最好有 2 名助手协助，3 人的分工是一名助手负责压迫颈静脉，一名助手负责记录，术者观察脑脊液压力。常规腰脊穿刺成功后，连通测压计，首先测定椎管内初压并纪录之，然后压迫颈静脉，采用手压法或血压计压迫法均可，但以后者更好。采取手压法时，用双手压迫双侧颈静脉，力量只以压闭颈静脉为度，切不可压迫颈动脉或气管。术者每 5 s 钟报告一次脑脊液压力，直至 30 s 钟时，立即解除颈部压迫，同样每 5 s 钟报告压力一次，直到 60 s 或液柱再不下降为止。采用血压计压迫时，令负责压迫颈部的助手将血压计袋缠于颈部，首先充气至 20 mmHg（1mmHg = 0.133kPa），并持续保持这一压力，术者每 5 s 钟报告压力一次，直至 60 s 时为止。以后再按上述方法将血压计分别充气至 40 ~ 60 mmHg，各测定一次，并记录之。最后将所有结果均绘制成图形曲线（时间为横坐标，压力为纵坐标），从曲线的不同，可以判定结果是正常、不全梗阻和完全梗阻。对手压法结果的判定：1. 完全通畅者，按压 10 s，压力很快升至 200 ~ 300 mmHg，压 15 s 后，压力达最高峰，解除压力后，15 s 钟恢复初压。如用 60 mmHg 压迫，高峰可达 500 mmHg，解压后 5 s 即可降至初压水平。2. 部分梗阻者，压迫颈静脉后脑脊液压力上升和下降均缓慢，上升的幅度亦较小，解压后亦多不能降至初压水平。3. 完全梗阻者，压迫颈静脉后，脑脊液压力几乎无任何变化。值得注意的是：任何原因引起的颅内压增高，特别是有颅内占位病变存在时，此一试验应视为禁忌，因有加重或诱发脑疝的可能。

同位素脑脊液流动试验（isotope cerebrospinal fluid flow test） 应用同位素检查脑积水的方法较多，目前多采用腰椎穿刺向蛛网膜下腔注入[131]碘蛋白 100 微居里的方法，然后分别于 3、6、24、48 h 行定时扫描。一般同位素随脑脊液循环流动，约 1 h 左右先进入基底池，然后到大脑表面的蛛网膜下腔，最后沿矢状窦分布并在此通过蛛网膜颗粒吸收进入上矢状窦。此过程一般约需 12 ~ 48 h，儿童吸收较快。正常情况下同位素不进入脑室系统内，但如基底池或大脑表面蛛网膜下腔有梗阻而改变了脑脊液流动的方向时，同位素即可进入脑室系统内，而由脑室内直接吸收。此即交通性脑积水的表现。如脑室系统内有梗阻时，则同位素不进入侧脑室内，并在蛛网膜下腔中呈正常分布，此乃梗阻性脑积水的表现。

脑脊液吸收试验（cerebrospinal fluid absorption test） 过去常用脑脊液酚红试验进行观察脑脊液的吸收情况，并可鉴别交通性或梗阻性脑积水。方法为：于脑室内注入酚红 1 ml，在正常情况下，酚红在 12 min 内即应出现在腰椎穿刺放出的脑脊液内。如不出现提示为梗阻性脑积水。再定时检查尿内酚红的排出量。正常者 2 h 内可排出酚红 25% ~ 40%，12 h 排出 50% ~ 70%；当脑室系统外有部分吸收障碍时，2 h 内可排出酚红 5% ~ 10%，12 h 排出 20% ~ 30%；当脑室系统外有严重吸收障碍时，2 h 内只排出酚红 1% ~ 5%，12 h 排出 8% ~ 15%。梗阻性脑积水者，2 h 排出量在 1%以下，12 h 排量在 10%以下。目前在同位素检查及 CT 和磁共振应用日益普及的情况下，此试验已很少使用，仅有参考价值。

椎间孔压缩试验（intervertebral foramen compression test） 又称 Spurling 试验。是检查颈椎病的方法。方法是：加压头顶，可使颈枕及肩的疼痛加剧。如将头向上牵拉，可使疼痛缓解。亦可取坐位，使头偏向患侧后仰，叩击头顶，刺激了有病的椎间隙神经根，即出现患肢放射性麻痛，是为阳性。

颈动脉压迫试验（carotid artery compression test） 亦称 Matas 试验。是一种预测和训练建立颅内侧支循环的方法。也用来推测对侧颈动脉的循环情况和能否结扎本侧颈动脉的一种检查方法。患者头取正位，术者用拇指或特别的压迫用具紧压其一侧颈动脉至颈椎横突上使血流完全阻断（颞浅动脉的搏动消失），每日压迫颈动脉 2～3 次，先从 5 min 开始，逐渐增加压迫时间，直到病人能适应 20 min 或 30 min 的压迫而无头晕，眼黑和半身无力的脑供血不足症状为止。这时再结扎该侧颈动脉，将不致发生本侧脑供血不足。但也并非绝对可靠，有少数结扎颈动脉后仍可出现同侧脑供血不足。本法只是一般说明该侧大脑已获得足够的侧枝循环血液供应。比较可靠的还是脑血管造影检查后的判断。本试验对严重心血管病者忌用。且试验中应加强心电、脑电、血压和意识等方面的监护，对颈动脉窦反射过敏者应先给予阿托品等药，以保安全。

嗅隐亭抑制生长激素试验（bromocriptine test for suppressing growth-hormone） 是一种垂体生长激素（GH）分泌细胞功能试验。用于垂体 GH 瘤的诊断和预测嗅隐亭疗效。清晨空腹口服嗅隐亭（2.5 mg），测定服药前及后 1～6 h 血浆 GH 浓度。嗅隐亭为一种多巴胺受体促效剂，能抑制下丘脑—垂体 GH 的分泌。正常人于服药后 1～2 h 出现抑制反应（GH 浓度下降）并持续 4～5 h，抑制率达 50%以上。垂体 GH 瘤患者对嗅隐亭有明显抑制反应者，对促甲状腺激素释放激素反应则不明显。如垂体 GH 瘤患者服嗅隐亭后，血浆 GH 抑制率 > 50%或净降 > 7 mg/L 者，提示嗅隐亭治疗有效。

嗅隐亭抑制催乳素试验（bromocriptine test for suppressing prolactin） 是一种下丘脑—垂体—催乳素（PRL）功能试验。本试验适用于垂体功能减退和 PRL 瘤的诊断。嗅隐亭为多巴胺受体促效剂，能使下丘脑—垂体—PRL 分泌降低。口服嗅隐亭（2.5mg）前及后 1/2～5 h 测定血浆 PRL 浓度，正常人 PRL 浓度降低 > 50%；垂体 PRL 瘤患者和垂体前叶功能减退症患者血浆 PRL 浓度降低 < 50%。

抗利尿激素敏感试验（antidiuretic hormone test） 是确诊中枢性尿崩症的一种试验。令病人禁食禁饮后，观察尿量，尿渗透压的变化，如尿量不减少、尿渗透压不增高，而在注射抗利尿激素后，尿量减少、尿渗透压升高，为试验阳性。可确诊为中枢性尿崩症。

高渗盐水试验（hypertonic saline test） 又称 Hickey－Hare 试验。是一种下丘脑—垂体后叶功能试验，适用于尿崩症的诊断。静脉滴注高渗盐水后，下丘脑—垂体后叶功能正常时，抗利尿激素（ADH）分泌释放增加，尿量减少，尿比重和尿渗透压升高。中枢性尿崩症患者则无此反应，但当注射加压素后，方有上述反应。肾性尿崩症患者在静注高渗盐水和加压素后均无反应。精神性多饮患者与正常人相同。

卡松尼试验（Casoni test） 亦称包虫皮肤试验。是诊断包虫病的特异性试验。阳性率高达 90%～95%，有重要诊断价值。方法：取经灭活处理的包虫囊液作抗原，以 1：10～1：100 等渗盐水稀释后，分别取 0.2 ml 作皮内注射，观察 20 min，皮肤红晕超过 2.0 cm 直径为阳性。24 h 内延迟阳性反应仍有诊断价值。包虫囊肿破裂或并发感染时阳性率增高。包囊坏死或外囊钙化可转为阴性。手术摘除包囊后阳性反应仍可保持约两年。但假阳性率很高，约 8%，值得注意。肝癌、卵巢癌及结核可出现假阳性反应。

去皮质综合征（decorticate syndrome） 又名失外套综合征（apallium syndrome）。1940 年 Kretshmer 首先报道由双侧大脑皮质广泛病变所引起的皮层机能丧失而保存皮质下机能的一种特殊的意识障碍。多因大脑广泛性缺氧，如呼吸、心跳骤停、一氧化碳中毒、癫痫持续状态、急性脑 血管病、脑外伤和各种脑病和感染等。临床表现为瞪目昏迷。貌似清醒，有觉醒和睡眠周期，醒时睁眼似能视物，但事实上并无任何意识活动，不能理解言语，亦无自发言语和有目的自主活动，大小便失禁。与去大脑强直不同，无角弓反张表现，但可见上肢屈曲内收，下肢强直

内旋。由于皮质下及脑干损害较轻（皮质与脑干功能分离）。因此瞳孔对光反射、角膜反射、瞬目、咀嚼、吞咽及咳嗽反射均存在，且对疼痛刺激有回避动作。诊断上应与去大脑综合征、无动性缄默症和闭锁综合征鉴别。治疗上应以病因治疗为主。为了促进大脑机能恢复，应维持大脑的充分氧气供应和提高呼吸循环机能，纠正水电解质平衡，使用脑代谢促进剂和苏醒剂，注意营养和防治感染。随皮质功能的康复，逐渐出现不同程度的意识活动，若恢复不全则遗有不同程度的智能障碍，呈痴呆状态或长期处于去皮质状态。

去大脑综合征（decerebrate syndrome） 又名去大脑强直。是中脑遭到损害的重要体征之一。由于在中脑红核及其周围有抑制伸肌收缩的中枢，在中脑前庭核水平有促进伸肌收缩的中枢。当循环、代谢障碍、缺氧、外伤等原因使中脑受到严重损害时，则两者间的联系被中断，失去平衡调节后，全身则呈过伸强直状态。临床表现为：患者意识障碍，有觉醒和睡眠周期，貌似清醒，但实际上并无任何有意识的活动和反射的存在，且对疼痛刺激有回避动作；运动障碍表现为特殊的去脑强直状态，四肢强直性伸展，颈后伸，甚至呈角弓反张，两上肢过伸，内旋，轻者为阵发性，重者呈持续性；常伴全身肌肉搐弱、呼吸不规则等。如昏迷加深，四肢弛缓，则提示病变已损及脑桥以下的部位，为濒死阶段。治疗上，以去除病因为主，一般应对症治疗，加强护理。

运动不能性缄默症（akinetic mutism） 亦称 Monte-Cristo syndrome。本症主要指中枢至间脑的网状结构上行激活系统的部分性破坏所致的缄默不语、四肢不动的一种特殊类型意识障碍，乃大脑皮层的整个机能均受抑制，并可伴有眼球、咀嚼及表情运动异常。主要表现为，患者无自发语言，不能说话；四肢貌似瘫痪运动不能，但给与疼痛刺激，而能运动有逃避反应；意识可有障碍，治疗后能恢复；睁眼时有追物动作；食物入口可下咽而无咀嚼动作；毫无表情活动，大小便失禁等。曾有人把损害主要位于前额叶—边缘系统时称之为无动性缄默症Ⅰ型（AMS-Ⅰ）；而把损害主要位于中脑—间脑者称为Ⅱ型（AMS-Ⅱ）。AMS-Ⅰ型与Ⅱ型间症状稍有差异，Ⅰ型可并有抽搐发作、单瘫、偏瘫等局灶体征，有时有体温升高、脉快、心律不齐，呼吸频数及节律紊乱，并有多汗、白细胞增多等植物神经系统症状；Ⅱ型可有瞳孔改变、眼球运动障碍，垂直运动不能等中脑损害症状。发病机制意见亦不一致，Csirns 认为由于脑干—间脑损害导致大脑皮层主要功能处于抑制状态，出现言语活动和随意运动的障碍；Nielson 认为本病的基本病态是情感障碍，说话、运动的欲望消失，故大脑皮层、前扣带回、视丘下部、乳头体、中脑导水管周围的灰白质等任何部位损害均可引起；Klee 则认为和意识状态无关，系由于中脑系统的损害及大脑皮质的运动机能发生障碍所致。其实，从解剖生理机制来看，本病与前额叶—边缘系统—中脑网状结构上行激活系统密切相关，彼此联系，任一部位发生病变时均可产生本综合征。总之，乃系大脑皮层的整个机能均受抑制所引起。抑制的原因可分为两类：一类为直接因大脑皮层白质的广泛病变所引起；另一类以脑干为中心的网状结构系统的损害，继发地引起大脑皮层机能的抑制，但以网状结构的破坏为其主要原因。本症可由多种原因引起，原发性脑瘤、松果体瘤、转移瘤、脑底血管疾病（血栓形成、脑干软化、出血等）、颈内动脉瘤破裂、脑炎、大脑半球广泛性小软化灶、视丘手术、安眠药中毒等均可为本病原因。

闭锁综合征（locked-in syndrome） 又名去传出状态、腹侧桥断综合征、腹侧桥脑状态等。一般认为脑桥闭锁综合征的解剖病理基础是位于脑桥基底部的损害而背盖部正常。故亦称基底部脑桥综合征；脑延髓脊髓中断脑桥-闭锁综合征等。亦可使脑桥基底部和大脑脚外 2/3 同时受累，导致皮质脑桥束、皮质延髓束和皮质脊髓束中断，因而出现闭锁综合征的表现。闭锁综合征的临床特点是：意识清楚、缄默无语、四肢瘫痪、头面部除睁眼及眼球垂直运动外无其它自主活动，可以用睁闭眼或眼球上下注视以表示“是”与“否”。双侧面部麻痹、软腭及舌的随意运动消失，故不能说话，缺乏表情，吞咽反射消失。发生的病因主要是基底动脉闭塞所致的脑桥梗塞，其它原因尚有脑桥出血、脑桥肿瘤、脱髓鞘疾病、脑干脑炎以及脑桥中央髓鞘溶解等。CT 或 MRI 检查，可见位于脑桥基底部的病灶。诊断上应与无动性缄默和去大脑皮层综合征鉴别，其主要区别在于意识状态。无特殊疗法，主要为病因治疗，加强护理，防治并发症，但预后不佳。

感觉传导路中断综合征（syndrome of interruptions of sensory pathway） 亦称感觉缺失综合征。因受损部位不同表现亦异。感觉运动区皮质或皮质下受损，可使对侧发生肢体感觉异常和肢体麻木，也可出现局灶性感觉癫痫的感觉异常。位于丘脑以下感觉通路全部受损，则对侧半身感觉全部消失。在脑干内除痛温觉外的感觉通路受损，则使对侧偏身及面部感觉减退，而不影响痛温觉。在脑干内局限于三叉丘系和脊髓丘脑侧束受损，则对侧偏身及面部痛温觉丧失而其它感觉无异常。若内侧丘系和脊髓丘脑前束受损，则对侧除痛温觉外，其它各种感觉全部消失。若脊髓三叉神经脊束核及其束和脊髓丘脑侧束受损，则出现同侧面部和对侧半身的痛温觉丧失。后角受损，则引起同侧痛温觉丧失，其它感觉完整（分离性感觉障碍）。

迟缓性瘫痪综合征（syndrome of flaccid paralysis） 为下运动神经元的损害。表现为：肌力减低、肌张力低下、反射低下或消失和肌萎缩。如同时出现感觉运动障碍，则提示病变位于神经丛或周围神经。肌电图可以诊断病变是位于前角、前根、神经丛或周围神经。

中枢性痉挛性瘫痪综合征（syndrome of central spastic paralysis） 为上运动神经元受损。表现为肌力减低、肌张力增强、本体感觉反射过大、出现肌肉阵挛、浅反射消失、病理反射阳性、无退行性肌萎缩。另外，根据锥体束受损的位置不同，症状亦有变化。1. 病变位于皮质下，则为对侧手和上肢轻瘫，精巧随意运动受累最常出现，所有锥体外束均无受累表现，皮质4区的小病灶产生迟缓性轻偏瘫，并可有限局性癫痫发作；2. 位于内囊，则对侧肢体呈痉挛性瘫痪，伴有面瘫和舌下神经轻瘫，急性时，因病损对周围神经元是一个休克影响，故首先是迟缓性偏瘫，但由于锥体外系纤维亦受累在几小时或几天后瘫痪则变为痉挛性；3. 位于大脑脚，则为对侧痉挛性偏瘫和同侧动眼神经瘫；4. 位于脑桥，表现为对侧或双侧瘫，另外可能有展神经或三叉神经瘫而面神经和舌下神经可免遭损害；5. 位于锥体，则引起对侧迟缓性轻偏瘫，这是由于无锥体外系损伤之故；6. 位于颈髓，由于在锥体束内混有锥体外系纤维，故出现同侧（因锥体束已交叉）痉挛性偏瘫；7. 位于胸髓，则为同侧下肢的痉挛性单瘫；8. 位于前根，则引起同侧迟缓性瘫痪。

假性球麻痹综合征（pseudobulbar palsy syndrome） 又名假性延髓麻痹、核上性延髓麻痹。是由双侧上运动神经元（运动皮质及其发出的皮质脑干束）病变所造成的综合征。其症状与球麻痹十分相似，但又不是延髓本身病变引起的，故称之为假性球麻痹。由于舌、软腭、咽喉、颜面和咀嚼肌的中枢性麻痹，从而出现“三个困难”的主征，即言语困难、发音困难和进食困难。还能出现原始反射如吸允、掌颌、角膜下颌等反射以及病理反射。在情感上出现表情淡漠，难以抑制的强哭强笑发作，另外尚有排尿困难、锥体束征（双侧）的四肢瘫、锥体外征和小脑征。造成假性球麻痹的病变部位十分广泛，但根据病变的主要部分所占的位置，临床上可将之分为：皮质、皮质下内囊和脑桥三型，各型的症状亦有差异。病因多见于脑血管病以及其它原因，如CO中毒、脑瘤、脑炎、外伤等。根据不同病因予以对症处理。

额叶肿瘤综合征（Wiczelsucht syndrome） 又称Wiczelsucht综合征，系指因额叶肿瘤出现的症状群。根据损害的部位不同，症状亦不同。额叶前部损害以精神方面障碍为主，如精神木呆，对事物无兴趣，情感淡漠，注意力及记忆力减退，理解力和判断力迟钝等。额叶后部肿瘤可产生强握和摸索及轻度偏瘫，如优势半球侧受损更可产生运动性失语、失写和失用症，亦可产生小脑性损害症状。前中央回受损可产生对侧上下肢抽搐和麻痹。额叶底部肿瘤可出现同侧视神经萎缩和对侧视乳头水肿。CT及MRI可确定诊断，予以手术治疗。

前额叶综合征（prefrontal lobe syndrome） 前额叶综合征系指大脑额叶病变时，出现的以精神症状为主的一组征状群。表现为：开始时对周围环境和事物缺乏兴趣，以后出现理解力减退，注意力不集中，动作无目的性。严重时表现为丧失道德和理智的行为，对新鲜事物丧失记忆力等。病因多因额叶肿瘤或额叶肿瘤切除术后所致。先有精神症状而后产生颅内压力升高是额叶前肿瘤的特点。该疾病予以手术治疗为主。

额叶－视神经综合征（Foster-Kennedy syndrome）

又名：Kennedy 综合征；Gowers - Potton - Kennedy 综合征；额叶基底部综合征。1909 年 Pattom 和 Gowers 报道了本综合征，1911 年 Foster 加以描述并指出它是额叶基底部占位病变的重要指征。有颅内压增高的症状及体征，伴有一侧视神经萎缩和对侧视乳头水肿为本征的特点。病因中占 2/3 是额叶眶面、蝶骨嵴内侧或鞍区的肿瘤，1/3 为非肿瘤性病变。影像学检查有助诊断，如为肿瘤应予以手术治疗。

前运动区皮质综合征（premotor cortex syndrome） 又名 Adie - Critchley 综合征、Falton 综合征、强迫性抓握和摸索综合征、前运动皮质综合征。1927 年 Adie - Critchley 首先报道此综合征。为额叶皮质运动区（第 6 区）上部的病变所致。表现为强迫性抓握及摸索动作。物品置于患者病灶对侧的手上，紧握后不能随意放松；当物体接触患者同侧手时，则摸索要去抓住它，直至抓住物体为止。多伴有颅内压增高之征象。多见于颅内肿瘤。确诊后应予以手术治疗。

口语性失语综合征（Broca aphasia syndrome） 又名运动性（表达性）失语、Broca 失语、皮层性发音困难或口语应用不能等。为优势大脑半球的额下回后部和前中央回下部（第 44 区）的病变所致。主要为语言表达的损害，保持抽象思维能力，理解力有些困难，不能用词表达思想，能说少量单词，重者说话不成句，只能用短语或几个词来表达。但不能书写。此综合征多见于血管病、肿瘤和外伤等。影像学检查有助于诊断，根据不同原因，施以不同治疗。

颞顶叶综合征（Wernicke syndrome） 亦称 Pick - Wernicke 综合征、Bastian 综合征、感觉性失语症。1874 年由 Wernicke 首先报道。Wernicke 区位于颞上回后部，包括第 41、42 区和邻近的第 22 区一部分，是听觉分析器的所在地。主要司语言的听觉功能，并储存大量的听语忆痕。受损害后可产生听语方面的失语症，即感觉性失语症。表现为对言语的理解力缺乏，有失读症和失写症。语言虽流利，但语法及用词错误，使他人不解其意。神经紊乱检查无阳性体征。偶有偏盲，偏瘫者。常因血管性疾病、感染性疾病、创伤性疾病或肿瘤等所致。CT、MRI、脑血管造影有助诊断。针对病因予以对症治疗。

角回综合征（angular gyrus syndrome） 又名：Gestmann 综合征、左侧角回综合征或半球优势综合征。1924 年 Gestmann 首先报道此征。角回综合征包括手指失认（丧失自己或他人各手指的名称和识别能力）、计算不能（不能心算加、减、乘、除，对时间、重量、容积、距离等概念不清）、书写不能（虽文字的概念仍保存，但常写错字、漏字、语法错误、语义错乱）和左右定向力障碍（不仅不能理解和辨别自身的左右侧别，且对空间方位也不能辨别）等四种典型症状群。此症是由病变损害优势大脑半球的角回、缘上回的顶—枕—颞连接区所致。右侧同部位病变可出现不典型症状。上述 4 种严重症状，很少见到同时完全出现，至多可出现其中 2 ~ 3 种，且常伴有失语或结构性失用。还可出现不能阅读，不能说出颜色名称，不能认识简单数字图形等。多见于脑血管病、脑肿瘤和脑外伤等。应查清原因，按病因治疗。

扣带回综合征（cingulate gyri syndrome） 又名 Nilsen II 型综合征、失认—失用—失语综合征。1946 年 Nilsen 首先报道此征。扣带回位于大脑半球内侧面，在扣带沟与胼胝体之间，是一较长而宽的脑皮质带。在额叶内侧的扣带回含有特殊运动区并与额叶新皮质区有广泛联系。在顶叶内侧面的扣带回与顶叶、枕叶和颞叶的躯体感觉和视觉联络皮质也有广泛的联系。因此，扣带回损害后可引起失认、失用和失语 3 主征，称之为扣带回综合征。多因血管性病变、炎症、多发硬化、肿瘤等所致的双侧扣带回损害。病人表情淡漠、运动不能、大小便失禁、睁眼凝视、肌张力正常。有视、听、嗅、味及触觉的认识不能，痛觉障碍而无瘫痪，但无法完成有意识的运动。双侧 Babinski 征阳性。找准病因，行病因治疗。

胼胝体综合征（corpus callosum syndrome） 又名 Bristowe 综合征、胼胝体肿瘤综合征。系 1884 年 Bristowe 详细地描述了胼胝体肿瘤的临床症状与病理改变，并指出精神异常、性格改变、进行性偏瘫等是本症主要特征。精神症状最多见，表现为情绪淡漠、嗜眠、注意力涣散、记忆力减退、定向障碍及人格改变。尤以一侧额叶受累时精神变化更为显著。有时还可出现全身性抽搐。位于中线的肿瘤发展到两侧的白质中时会很早出现锥体束损害症状。早期可先有一侧偏瘫，另一侧出现锥体束受损的反射改变，

而后发展为双侧瘫痪。深部病损可影响联合纤维，引起精神失常及言语障碍、咽下困难，但反射正常。位于胼胝体前部的肿瘤延伸到两侧额叶时，可引起一侧或双侧握持反射，不能放松其紧握之物。若纹状体受累，可发生震颤及舞蹈样动作。多见于肿瘤和血管瘤。CT、MRI、DSA 检查有助诊断。针对病因予以治疗。

视交叉综合征（chiasma syndrome） 又名 Cushing 视交叉综合征、Cushing Ⅲ型综合征、鞍上脑膜瘤综合征。1930 年 Cushing 首先描述此综合征。因两鼻侧的视纤维在视交叉处交叉，而两颞侧的视纤维不交叉，因此视交叉的损害可有特征性的视野缺损。视交叉上方损害，先出现颞下象限盲；视交叉下方损害，先出现颞上象限盲；而后均可出现双颞侧偏盲。视交叉处的压迫可导致双侧视神经萎缩、视力减退，重者可致完全失明。病因常由垂体腺瘤、蝶鞍脑膜瘤、颅咽管瘤、原发性鞍内肿瘤、Willis 环前部动脉瘤、第三脑室囊肿、生殖细胞瘤、鼻咽癌、转移瘤、视交叉处的神经炎、蛛网膜炎及外伤等所致。如为 Cushing 综合征或侵入第三脑室及鞍内的肿瘤尚可引起全身症状，包括高血压、高血糖、红细胞增多症、痛性肥胖症、皮肤紫癜、骨质疏松、妇女多毛症及闭经等。X 线检查：蝶鞍平片见正常，亦可扩大，若是鞍上脑膜瘤或颅咽管瘤，多可见钙化阴影。CT、磁共振等检查可显示肿瘤。根据病因治疗，如为肿瘤可行手术切除。

间脑综合征（diencephalic syndrome） 又名丘脑下部综合征。丘脑下部是植物神经系统重要的皮质下中枢。它和垂体—内分泌系统、体温、睡眠的调节、中枢情感、性功能及水电解质的调节关系密切。间脑综合征包括 Grahmann 综合征（垂体间脑综合征）、Gelineau 综合征（发作性睡眠征）、Penfield 综合征（间脑自主性癫痫综合征）、Kleine - Levin 综合征（周期性嗜睡—贪食综合征）、Russell 综合征（婴儿间脑综合征）、Page 综合征（高血压间脑综合征）、Sotos 综合征（脑性巨人征）等。常由肿瘤、炎症、颅脑外伤等所引起。近来发现颈椎病变压迫椎动脉，造成丘脑下部供血障碍也可引起本征。根据病变部位及性质不同，症状亦呈多样化。主要的代表性表现为：1. 植物神经系统的功能紊乱，如多汗、血压不稳、躯干两侧对称性温度不等等；2. 睡眠改变，呈嗜睡或倒错性睡眠；3. 体温调节障碍，体温有时过高或过低；4. 内分泌代谢障碍，表现为肥胖或消瘦、贪食、烦渴、月经紊乱或性功能障碍；5. 其他方面，包括情绪障碍、瞳孔和视力改变、丘脑下部严重急性损害时的胃和十二脂肠应激性溃疡。根据临床症状结合影像学方面的检查结果，明确诊断，按病因治疗。

发作性睡眠综合征（narcolepsy syndrome） 亦称 Gelineau 综合征、Westphal 综合征、Gelineau - Redlichsches 综合征、Westphal - Gelineausches 综合征。本征最早于 1672 年由 Thomas 描述过，1977 年 Westphal 再次描述，直至 1880 年 Gelineau 才将之命名为此名。其特征性表现为睡眠的异常。白天发生难以控制的睡眠，即在任何场合下都能突然陷入睡眠状态，经过 1/2 或 1 h 后又突然醒来，每天可发作数次，但夜间反而出现睡眠障碍。行为上能完成简单的重复性工作，但不能从事较复杂的工作，事后有完全或部分的遗忘症。本症的发病机制可能与下丘脑及网状结构的损害或功能障碍有关，由于经常维持大脑皮质一定兴奋性的冲动被阻断，造成皮质兴奋性降低所至。见于颅脑损伤、脑动脉硬化、视丘下部肿瘤等疾患。根据典型病史，结合脑电图检查以及其它影像学检查可以诊断。按病因治疗。

婴儿间脑综合征（Russell syndrome） 亦称间脑性消瘦综合征、婴幼儿消瘦间脑综合征、婴儿营养不足综合征、饿虚综合征等。本征于 1951 年由 Russell 首先描述，1957 年 Dods 报道后并命名为婴儿间脑综合征。表现为容易兴奋、动作活跃、异常欣快、发育迅速、食欲亢进，但血糖低下、皮下脂肪甚少、极度消瘦。皮肤苍白、多汗、血压或高或低。表现出自主神经系统不平衡，以及小脑和锥体束征。半数病人以眼震（水平、垂直或旋转）为首发症状，伴有同侧偏盲、视神经萎缩，视乳头水肿少见，无颅内高压症状。常见于 3 个月至 2 岁婴幼儿（超过 5 岁者少见）的丘脑下前部、视交叉、第三脑脑室内或底部的肿瘤。肿瘤多为恶性度低的星形细胞瘤、视神经胶质瘤等。但关于为何出现消瘦的机制尚不清楚。影像学如 CT、MRI 检查有助于诊断。

间脑性高血压综合征（hypertensive diencephalic syndrome） 亦称 Page 综合征，于 1935 年首先由 Page

报道，较罕见。特点是中青年女性常见，患短暂阵发性高血压，并伴植物神经功能紊乱的的症状，体征无异常，且无其它原因的高血压病因者。高血压发作的时间不过数分钟、每天可发作数次，每次发作时有心慌、心悸、脉快、气短、面颊部皮肤潮红、大汗、亦可有恶心、呕吐等血管运动神经刺激症状。病因可能由于间脑的交感和副交感中枢受刺激，或由组织胺样物质释放所引起的一系列临床症状。治疗上如降压药物效果不大，加以交感神经节切除，可使症状得到改善。

间脑植物神经性癫痫综合征（diencephalic autonomic epilepsy syndrome） 此综合征亦称 Penfield 综合征、间脑性癫痫、自主性癫痫、前间脑自主性癫痫综合征。此征首先是由 Penfield 报道的。其特点是以植物神经障碍为表现的癫痫样发作，发作突然开始以后突然终止。症状以植物神经症状为主要表现，如心慌、心悸、血压波动不稳定或高或低、气短、大汗淋漓、流泪、皮肤潮红、结膜充血、偶有体温升高或下降、内脏不适、头痛或腹痛、恶心、呕吐、强迫性大小便等。发作期可有不同程度的意识障碍或嗜睡，也可有非典型的强直性痉挛，但无意识丧失和典型癫痫大发作。有此综合征表现，提示病变位于间脑，应进一步查明原因，予以治疗。

丘脑综合征（thalamic syndrome） 亦称 Dejerine - Roussy 综合征、丘脑后外侧综合征、丘脑内侧综合征、丘脑前外侧综合征。于 1903 年由 Dejerine 和 Egger 首先报告，后来 1907 年经 Roussy 正式确认并命名。综合征的特点是：1. 一过性对侧肢体的运动障碍；2. 对侧半身感觉缺失，为各种感觉全部缺失，但程度不一，上肢比下肢重，深感觉和触觉比浅感觉重；3. 对侧半身自发性剧痛，是难以忍受和难以形容的中枢性痛（自发痛）；4. 不自主运动，手足徐动、共济失调、震颤等；5. 丘脑后部功能障碍引起偏盲等。发病原因多为大脑后动脉主干与膝状体动脉的血栓形成，亦可因肿瘤性病变。但后者很少表现出丘脑综合征的全部症状，常因第三脑室至导水管区受压产生非交通性脑积水，掩盖了特征性的丘脑症状。结合病史及 CT、MRI、DSA 等检查有助诊断。对症处理或手术治疗。

下丘脑综合征（hypothalamus syndrome） 又名 Luys 综合征、下丘脑损伤综合征、间脑炎、间脑病等。主要症状为内分泌、代谢功能的障碍和植物神经功能的紊乱。表现为尿崩症、肥胖、性功能失常、癫痫、体温、血压呼吸的调节障碍、瞳孔改变（丘脑下部的后部受刺激，瞳孔扩大，丘脑下部的前部受刺激使瞳孔缩小）、消化道出血等，也能出现精神症状。病因中可归纳为先天性损害、肿瘤、肉芽肿、病毒性脑炎、退行性病变、血管病、创伤、脑病、药物影响及功能紊乱等。其中肿瘤病人占 3/4。有人根据病人的最突出的表现症状将之分成 7 型：即尿崩型（最常见）、肥胖症型、嗜睡型、性早熟型、消瘦闭经型、发热型和混合型。下丘脑激素的测定，及下丘脑 - 垂体的功能试验，对诊断具有一定意义，CT、MRI 检查也有助于诊断。应针对病因，予以治疗。

中脑红核综合征（Benedikt syndrome） 又名中脑被盖综合征（tegmentum syndrome）、红核综合征、顶盖—中脑麻痹综合征等。本征于 1874 年由 Benedikt 首先报道，1893 年经 Charcot 命名为 Benedikt 综合征。同侧动眼神经麻痹和对侧肢体不自主运动障碍，统称为红核综合征（nucleus red syndrome），病变位于中脑，包括一侧红核在内的被盖部损害。侵犯动眼神经纤维及黑质、红核，而未侵及锥体束。患侧动眼神经瘫，有时伴有向患侧的凝视麻痹。对侧肢体有锥体外系的运动过多症。如舞蹈病、手足徐动样运动等和肌张力增高、共济失调，尤以上肢常见。红核不自主运动障碍的特征为粗大的、持续的和非节律性的不规则震颤运动，当活动或情绪紧张及保持姿势时，症状加重，这一特点具有与 Parkinson 综合征鉴别价值。病因以血管病多见，其次是肿瘤、炎症和外伤。针对病因予以治疗。

大脑脚综合征（cerebral peduncle syndrome） 又名 Weber 综合征、Weber - Gubler 综合征、Weber - Layden 综合征，交叉性动眼神经麻痹综合征、中脑腹侧部综合征等。1856 年 Weber 首先报道，1875 年 Layden 也有类似报道，1900 年经 Grass 命名为 Weber 综合征。此征为位于脑桥上缘的病变同时累及大脑脚与动眼神经所致。表现为患侧动眼神经麻痹、上眼睑下垂、外斜视、眼球上、下、内方向运动麻痹、瞳孔散大，对光反射消失、对侧中枢性偏瘫，包括对侧下部面肌、舌肌和肢体痉挛性轻瘫。出现此征

的病因多为血管痉挛、出血或栓塞、外伤、肿瘤、多发性硬化等。根据病因采取相应治疗。

中脑导水管综合征（sylvian aqueduct syndrome） 又名 Koerber - Salus - Elschnig 综合征、Kestenba - um 综合征、退缩性眼震综合征。1903 年由 Koerber 报道 3 例推断为病灶位于脑干的病例，1910 年 Salus 发现脑囊虫囊胞侵入第四脑室而发生同样症状，1913 年 Elschnig 报告 1 例退缩眼震的患者有类似症状的中脑导水管周围的神经上皮细胞瘤伴松果体后连合的破坏。从而以 3 人命名。此综合征多由松果体瘤、脑胶质瘤等引起，其次为血管病、炎症等，也可由先天畸形引起的导水管狭窄所致。表现为头痛、眩晕、共济失调、退缩性眼震（迅速地凹陷再缓慢向前还原），向上或向下垂直性注视麻痹，于向上凝视时有紧张辐凑痉挛等，其中眼球退缩震颤最具特征性。在影像学诊断后，按病因处理。

脑桥被盖综合征（tegmentum pontine syndrome） 又名 Raymond 综合征、Raymond - Cestan 综合征、Cestan 综合征、单侧注视异常等。首先于 1903 年由 Raymond 所描述。本征为脑桥被盖部病变，损害了内侧丘系、内侧纵束、小脑结合臂和脊髓丘索所致。因而可出现：1. 病灶对肢体本体感觉障碍（内侧丘系受累）。由于传导痛温觉的脊髓丘脑束和传导深感觉的内侧丘束在脑桥部位相邻而又不混合，若二者均受累则全部感觉消失，若只损害其中之一则出现感觉分离性障碍。2. 双眼球向病灶侧水平协同运动麻痹（内侧纵束受累）。3. 病灶同侧小脑性共济失调（累及结合臂），步行及协调运动障碍，轮替性运动不能，辩距力差，并有不自主运动。4. 依病变水平，有时可发生病灶侧三叉神经感觉和运动障碍，表现为颜面感觉减退或消失，角膜反射减弱或消失，咀嚼肌麻痹，张口时下颌偏向患侧。5. 有时尚可发生同侧外展神经麻痹，使眼球外展不能。此征常见于脑血管病和肿瘤。按病因予以治疗。

脑桥性面肌痉挛综合征（pons facial spasm syndrome） 又名 Brissaud 综合征、Brissaud - Sicard 综合征。为 1880 年 Brissaud 和 1908 年 Sicard 以 Millard - Gubler 综合征报道的一种特殊形式的疾病。此综合征乃由脑桥的刺激性损害而引起。表现为患侧面瘫或痉挛，面肌强直或呈间歇性抽搐，对侧肢体麻痹。病因多为脑桥下部髓内外的肿瘤或炎症性病灶所致。应针对病因治疗。

延髓综合征（bulbar syndrome） 亦称延髓背盖麻痹综合征、延髓半侧综合征、Babinski - Nageotte 综合征。于 1902 年 Babinski 和 Nageotte 首先报道而得名。本征系主要由延髓背盖部病变引起的一组症状群。涉及到疑核、孤束核、舌下神经核、三叉神经脊束及核、绳状体、前庭外侧核、锥体束、脊髓丘脑束以及网状结构交感纤维等延髓腹内侧和背外侧的广大范围。表现为同侧舌、咽、喉麻痹，舌后 1/3 味觉丧失的舌下神经、疑核和孤束核受损症状；面部痛温觉消失的三叉神经脊束及核受损症状；小脑共济失调、眩晕、呕吐和眼球震颤的绳状体和前庭外侧核受损症状；Hornor 综合征的网状结构交感神经纤维受损症状；对侧肢体轻瘫的锥体束受损症状；肢体痛温觉消失而触觉存在（分离性感觉障碍）的脊髓丘脑束受损症状。此征多见于脑血管疾病。根据临床表现的症状特点以及影像学的检查所见确定诊断，对症治疗。

延髓外侧综合征（lateral bulbar syndrome） 亦称 Wallenberg 综合征、延髓背综合征、小脑下后动脉综合征、小脑下脚综合征。于 1895 年由 Wallenberg 首先报道而得名。延髓外侧区受损后可出现：软腭、咽喉肌及声带麻痹、咽反射消失、吞咽、发音障碍的舌咽、迷走神经麻痹症状；患侧面部痛温觉及角膜反射消失的三叉神经脊束及核的受损症状；患侧出现 Horner 综合症的延髓网状结构交感神经纤维症状；眼震的前庭核及内侧纵束受损症状；眩晕、恶心、呕吐的前庭下核与迷走背核的受损症状；患侧周围性面瘫的面神经核受损症状；对侧性偏瘫的锥体束受损症状。这些症状并非全部出现，多仅有疑核、迷走神经、脊髓丘脑束或三叉神经脊髓束受累表现。此征多见于椎基动脉系统疾病，特别是小脑下后动脉梗塞。少数可见于颈椎病、颅底畸形和肿瘤。脑血管造影和 CT 检查，对诊断有帮助。动脉闭塞侧给以溶栓治疗，有手术适应症者可行手术治疗。

前庭外侧核综合征（lateral vestibular nucleus syndrome） 又名核性眩晕综合征、Deirer 神经核综合征或 Bonnier 综合征。系于 1902 年由 Bonnier 首次报道。前庭神经外侧核位于脑干内的脑桥和延髓的交

界部，靠近背部外侧，具有调节平衡作用。若此处发生病变，临床上出现眩晕、眼球震颤和平衡障碍等三联症，若影响到锥体束，则出现对侧肢体瘫痪。致病原因多为肿瘤、血管病和炎症等所引起。治疗上应在明确诊断后针对病因予以治疗，多数预后较差。

舌咽神经损害综合征（syndrome of impairment of glossopharyngeal nerve） 舌咽神经损害后可出现：舌后1/3味觉消失；催吐反射和腭反射消失；咽后部、扁桃体和舌根部感觉消失；轻度吞咽困难。损害常见于颅底骨折、颅后窝肿瘤、基底动脉瘤、进行性球麻痹和延髓空洞症等。影像学检查有助诊断，病因治疗。

迷走－舌下神经综合征（vago-hypoglossal syndrome） 又名疑核舌下神经综合征、Tapia综合征、软腭－咽喉麻痹。1905年由Tapia首先报道。表现为迷走神经和舌下神经麻痹。迷走神经麻痹可出现软腭、声带麻痹，发音及吞咽困难，同侧舌、软腭感觉障碍；舌下神经麻痹则出现舌无力，半侧舌萎缩，伸舌偏向病侧等。亦可出现Horner征。多为颅底骨折、寰椎脱位、动脉瘤和恶性肿瘤压迫等所引起。X线平片、CT和脑血管造影对诊断有帮助，根据不同原因采取对应治疗。

迷走－副神经综合征（vago-accessory syndrome） 又名Ⅹ－Ⅺ颅神经麻痹综合征、Schmidt（A）综合征。为一侧迷走和副神经的核或核以下同时受损所致的综合征。此征多为血管性疾患累及延髓下部的疑核与副神经脊核所致。亦可因肿瘤压迫迷走神经和副神经出颅纤维。表现为：病侧软腭和声带麻痹，引起语言及吞咽困难，并咽部感觉障碍，有时心动过速。同侧胸锁乳突肌与斜方肌部分或全部瘫痪，造成斜颈、头部转动困难、不能耸肩、久之胸锁乳突肌和斜方肌可萎缩。脑血管造影、CT、MRI检查有助病变的定位和定性。针对病因治疗。

阿费利斯综合征（Avellis syndrome） 又名Avellis－Longhi综合征、延髓后橄榄综合征、疑核－脊髓丘脑束麻痹综合征。1891年Avellis首先报道，但所报道者实为颈静脉孔综合征。Tackson于1945年曾深入研究，认为此征是由于延髓一侧后橄榄部位病变损害的结果，即损害舌咽、迷走神经，亦损害了临近的脊髓丘脑束，而非单纯是舌咽和迷走神经末梢病变，但沿用以久，故今仍用其名。由于系延髓一侧后橄榄部位病变，表现为发出舌咽和迷走神经纤维的疑核受损，且累及附近脊髓丘脑束和网状结构。疑核受累，出现吞咽困难，同侧软腭、喉和会厌麻痹，声音嘶哑，语言不清；脊髓丘脑束受损而内侧丘系不受累，则表现为对侧（有时为双侧）躯干和肢体痛觉和温度觉消失或不全障碍，但触觉及深层感觉仍存在，即分离性感觉障碍；病变累及邻近网状结构中的交感神经纤维，出现同侧Horner综合征。形成此征的原因有血管病、肿瘤、进行性球麻痹、多发性硬化、延髓空洞症等。综合临床及特殊检查，明确诊断后予以对症治疗。

小脑中线综合征（midline cerebellar syndrome） 又名小脑蚓部综合征、Bailey－Cushing综合征。本征于1925年首先由Bailey和Cushing所描述。主要症状为躯干性共济失调。步行不稳、闭目难立、甚至发展为不能坐立。伴有颅内压增高症状，如头痛、呕吐、复视、视力减退、视乳头水肿、展神经麻痹等。常见于儿童，多由小脑中线处肿瘤和血管病变所致。CT及脑血管造影有助诊断，多需手术治疗。

布伦斯综合征（Bruns syndrome） 又名体位改变综合征、第四脑室肿瘤综合征。1902年Bruns曾报告1例第四脑室内肿瘤的临床症状从而得名。此征为由第四脑室的肿瘤或其他占位病变所引起，以室管膜瘤、星形细胞瘤、脉络丛乳头瘤、脑囊虫病等多见。表现为1.颅内压增高症状。因第四脑室、中脑导水管受阻，造成颅内压增高，出现头痛、呕吐、视神经乳头水肿。头痛与头位有一定关系，当头转变位置，尤其是头向后仰或快速转动时，突然出现头晕、头痛等急性颅内压增高症状，恢复头位后由于肿物离开导水管口，梗塞减轻，颅内压可得以缓解，症状即消失，故称之为体位改变综合征。2.当病变增大亦可出现相邻结构受累症状，尤其是脑干前庭经路受累，可出现耳鸣、耳聋、声音嘶哑、吞咽困难、共济运动障碍等症状。影像学检查可明确诊断。应手术切除病变，打通脑脊液通道，解除颅内压增高症状并予以根治。

侧孔－中孔闭锁综合征（lateral－mid pore oblitera-

tion syndrome） 又名 Dandy - Walker 畸形、Magendie 孔闭锁、颅后窝脑积水综合征、Luschka - Magendie 孔闭锁综合征。1887 年 Sutton 曾经描述过本病，1921 年 Dandy 曾作为一种独立症状作过报道，1944 年 Walker 以“先天性侧孔和中孔闭锁”为题进一步描述。1954 年 Benda 曾对其胚胎学、病理学做了详细介绍，并命名为 Dandy - Walker 综合征。本征系指由于第四脑室中孔或侧孔先天性发育异常，引起脑脊液流出道梗阻，导致梗塞性脑积水者。临床表现：先天性者于出生时或数周后出现，头颅进行性增大，前囟膨隆，叩打前囟附近部头盖有破壶音（Macewer 征），眼球下沉降到下睑之下呈落日征象，颅内压继续增高则出现头痛、呕吐、视乳头水肿。亦可出现动眼神经和展神经麻痹，以及小脑的症状。CT 及 MRI 检查可确定诊断。脑室—腹腔或脑室—心房分流术是首选的治疗方法。

小脑扁桃体疝综合征（syndrome of tonsillar herniation） 亦称枕骨大孔疝、List 综合征。于 1941 年由 List 首先描述而得名。此征系因颅内压升高致小脑扁桃体经颅骨大孔向椎管内膨出的一种病理改变。膨出后可压迫延髓及脑神经，阻塞脑脊液通路，又进一步使颅内压增高。下疝后使延髓受到由后向前的压迫，延髓的第四脑室底的呼吸中枢区可出现功能障碍。急性小脑扁桃体疝的临床主要表现为：1. 呼吸功能障碍，先变慢，后不规则，严重时呼吸骤停。2. 循环障碍，心率变慢，血压降低。3. 瞳孔变化，先缩小光反射减弱，后散大光反射消失。4. 意识障碍，由浅入深，直到深昏迷。任何原因引起的颅内压增高，到晚期代偿功能完全失调时均可发生这一综合征。急性扁桃体疝为一危重征象，应立即进行抢救处置，包括脑室穿刺、静滴脱水药物等使颅内压快速下降，呼吸骤停者经插管人工呼吸，待好转后应针对病因，采取手术治疗。由先天畸形或良性颅后窝肿瘤等形成的慢性扁桃体疝，一般症状进展缓慢，多只以颅内压力增高为主。

枕大孔区综合征（foramen occipital magnum syndrome） 多为枕骨大孔附近的肿瘤或环枕部的先天畸形所造成的一组症状群。可出现下列特征性表现：1. 末组脑神经，舌咽、迷走、副和舌下神经的损害症状，出现吞咽或发音困难，斜颈与舌肌萎缩等。2. 颈神经根受损及脑膜刺激症状：枕颈部放射性疼痛，手指麻木及上肢肌肉萎缩，后枕部感觉减退，颈项强硬，枕颈部压痛，强迫头位等。3. 延髓及颈髓的损害症状：包括锥体束征和脊髓丘脑束征，晚期可出现呼吸困难等。4. 小脑受损症状，如眼球震颤，步态不稳，意向性震颤等。CT、MRI 检查有助诊断，主要针对原发病治疗。多需采用手术治疗。

眶尖综合征（orbital apex syndrome） 又称 Rollet 综合征。眶尖综合征是指眶上裂，并包括邻近的视神经孔的病变引起脑神经第Ⅱ、Ⅲ、Ⅳ、Ⅵ及Ⅴ的第一支等损害的症候群。1927 年 Rollet 首先报道过。表现为患侧上睑下垂，眼球固定，瞳孔散大、光反应消失，眶后痛，眼及面部三叉神经眼支分布区感觉减退、视力下降等。影像学的检查有助诊断。常见的病因多为眶尖部的肿瘤，亦见于外伤和炎症。按病因治疗，肿瘤与外伤应以手术治疗为主。

眶上裂综合征（superior orbital fissure syndrome） 又称 Rochou - Duvigneaud 综合征、蝶骨裂蝶眶综合征、蝶骨裂视神经管综合征、感觉运动性眼肌麻痹综合征。眶上裂为蝶骨大翼和小翼之间的裂隙，脑神经Ⅲ、Ⅳ、Ⅵ及Ⅴ的眼支经此裂进入眶内。如此处发生病变可出现这些脑神经损害的症状，称之为眶上裂综合征。1857 年 Hirschfeld 首先描述了眶上裂综合征，1886 年 Duvigneaud 和 1890 年 Rochou 又报告一组眶上裂附近病变引起的症状群而得名。表现为同侧上睑下垂、瞳孔扩大、眼球固定，亦可出现因静脉受压眶部球后水肿所致的轻度眼球突出。同时伴有眶部疼痛、面部三叉神经眼支分布区的感觉障碍和角膜反射迟钝或消失。但无视神经改变，可与眶尖综合征相鉴别。影像学检查有助诊断。多为肿瘤所致，亦见于蝶骨小翼骨折、出血或眶上裂附近的外伤性动脉瘤和颈内动脉海绵窦瘘等血管疾患。应针对病因与以治疗，肿瘤或外伤以手术治疗为主。

颈静脉孔综合征（jugular foramen syndrome） 亦称 Vernet 综合征。颈静脉孔位于岩枕骨之间，外上为下鼓室，内上为内听道，内下为舌下神经孔，它居于内听道及舌下神经管之间。此孔外口呈葫芦状，内口如鸟状，孔内分为偏内侧的神经部和偏外侧的血管部，故孔内除Ⅸ、Ⅹ、Ⅺ脑神经通过外，还有岩下窦、颈内动脉和脑膜后动脉。神经与血管之间由岩骨嵴和枕骨突起的纤维或骨镰分隔。由此可见颈

静脉孔综合征应包括其内容物的受损症状，表现为病变侧软腭、声带麻痹、咽喉部和舌后1/3感觉障碍、胸锁乳突肌和斜方肌瘫，亦可见声音嘶哑、固态食物吞咽困难、心跳过速等，若病变波及内耳孔，则出现耳鸣、耳痛、耳聋和面神经麻痹。出现此综合征多由肿瘤、外伤等引起，亦可见于血管病和炎症。颈静脉孔X线照像、CT、MRI等影像学检查可助诊断，按病因治疗。

枕骨髁颈静脉孔结合部综合征（occipital condylus cervicalis vein syndrome） 又名：Collet－Sicard综合征、腮腺后间隙综合征、髁后破壁孔综合征、最后4个脑神经综合征等。系指颈静脉孔与枕骨髁周围的颅外病变所引起的症状群。1915年Collet和1917年Sicard先后报道过此征。主要表现为末组脑神经周围性麻痹的症状。可因肿瘤、外伤、血管病变以及感染性病变所致。针对病因予以治疗。

腮腺后间隙综合征（retroparotid space syndrome） 又称Villaret综合征、Collet－Sicard综合征，是1918年Villaret首先报告的一种包括Collet－Sicard和Horner综合征在内的疾病。腮腺后间隙系指位于腮腺后的后组脑神经（Ⅸ～Ⅻ）、颈交感神经和颈内静脉以及它们周围的淋巴结所处的间隙。其上方为颅底，后方为颈椎，外侧为胸锁乳突肌，内侧为咽部，前方以Riolan束（由茎突舌骨肌、茎突舌肌、茎突咽肌等肌群构成）和向腮腺内侧延伸之部分为界。此病变可出现病变侧后组脑神经麻痹症状，如声音嘶哑，吞咽、发音困难，病侧软腭、声带、胸锁乳突肌、斜方肌和舌肌瘫痪与舌肌萎缩以及舌后1/3味觉丧失等。亦可出现病侧交感神经麻痹症状如Horner综合征（眼裂缩小、瞳孔缩小、眼球内陷等）。若病变扩大可出现面神经麻痹。病因多见于肿瘤，如腮腺瘤、上咽部和鼻腔瘤、颅底及淋巴结之原发性或转移性肿瘤、颈静脉肿瘤、Ⅸ至Ⅻ脑神经鞘瘤，以及外伤、感染等。CT和MRI可予诊断，按病因治疗。

翼腭窝综合征（pterygopalatine fossa syndrome） 翼腭窝位于蝶骨翼突与上颌骨体之间，窝内有许多血管、神经经过。向前经眶下裂通眶；向内经蝶腭孔通鼻腔；向后经圆孔通颅中窝；经翼管通颅底外面破裂孔；向外移行于颞下窝；向下经翼腭管出腭孔通口腔。翼腭窝综合征系原发于此窝的病变所引起的一组症状群。可影响Ⅱ、Ⅲ、Ⅳ、Ⅴ、Ⅵ脑神经功能。以眼部症状最为突出，如患侧眼球运动障碍、失明、眼球突出等。并可有三叉神经第Ⅰ、Ⅱ支分布区的疼痛，翼状肌麻痹者张口时下颌向对侧偏斜，晚期可引起同侧传导性耳聋。此征可由肿瘤引起，X线平片可见翼腭弯处骨质破坏，CT及MRI可确诊，以手术切除为主，辅以放射治疗。

布朗－色夸综合征（Brown-Sequard syndrome） 亦称脊髓半侧损害综合征。表现为：1.下行运动神经纤维通路中断发生的同侧受损平面以下，上运动神经元受累的痉挛性瘫痪，腱反射亢进和病理反射阳性；2.后索损伤后，病变同侧受损平面以下的位置觉、振动觉、触觉、判断觉障碍；3.因脊髓丘脑侧束的交叉，使对侧平面以下的痛温觉障碍而同侧不减退；4.由于病变同侧后根受刺激，可有感觉异常和条状根性疼痛；5.因粗触觉由后索和脊髓丘脑前束二个传导路进行传导，故粗触觉不减退。临床上，绝对纯粹的脊髓半侧横断性损害极为少见，一般多累及一侧脊髓的一部分或大部分。最常见的原因是脊髓肿瘤、椎间盘突出、脊椎病、脊髓损伤等。应以手术治疗为主，争取根治。

倒脊髓半切综合征（inverted Brown-Sequard syndrome） 有时一侧脊髓肿瘤可将脊髓推向对侧，而使对侧脊髓受到椎管压迫，因此产生与同侧肿瘤完全相反的临床表现。即在病变同侧出现痛、温觉障碍，病变对侧出现运动麻痹及深感觉障碍，这常给临床上造成定位诊断的困难。但是同侧的神经根痛常可作为诊断的参考。MRI的脊髓检查更可明确诊断。

后索综合征（syndrome of posterior tracts） 后索传导的主要冲动来自本体觉和皮肤的感受器。损伤后则闭眼不能确定自己肢体的位置（姿势及运动觉丧失），不能辨别和描述出所触摸物体的形态与性质（立体觉丧失），不能辨别在其皮肤上写的字和辨别刺激的两点距离（两点辨别觉丧失），不能感知放在骨骼上的音叉振动（振动觉丧失）和出现Romberg征阳性（共济失调）。出现此征的原因有脊髓痨、亚急性脊髓联合变性、外伤和髓外肿瘤等。

后角综合征（syndrome of posterior horns） 与后根

损伤所致的症状相同。为同侧节段性痛温觉消失，亦可在痛觉迟钝区出现自发性疼痛。感觉障碍为分离性感觉障碍，触觉以及其他感觉均存在，表明脊髓丘脑束在侧索中上升时尚未受到损害。此征常见于脊髓空洞征。脊髓出血或髓内肿瘤等。

灰质综合征（syndrome of gray matter） 是指脊髓中央灰质损害后出现的症状。由于中断了脊髓中央管前部灰质中通过的所有传导束，从而导致双侧性分离性感觉障碍。即受损害节段分布区的痛温觉丧失，而触觉及其他感觉存在。如双侧前角受累，则引起双侧迟缓性瘫痪及肌萎缩；如侧角受累，则可出现营养障碍；如锥体束有退变，可出现下肢痉挛性轻瘫。常见的有脊髓空洞症、脊髓出血或髓内肿瘤。

圆锥综合征（syndrome of conus） 由于在发育过程中脊髓短于脊柱，故脊髓末端腰骶节段变短且比较密集，称为脊髓圆锥部。其中腰4至骶2为上圆锥，骶3至尾髓为圆锥。上圆锥损害的症状，根据病变的高度不同而产生髋关节、膝关节、踝关节和足、趾关节不同的运动功能和反射的障碍。圆锥部损害的表现为：膀胱由反射性自动排空（上圆锥损害）变为迟缓性瘫痪伴尿失禁（持续性滴尿）、并有直肠失禁、阳痿、马鞍区感觉消失、肛门反射消失等症状，但下肢无瘫痪、跟腱反射存在。损害多见于髓内肿瘤，症状开始可仅限于圆锥，但最后可累及腰骶神经根，出现神经根症状。确定原因予以治疗。诊断上以MRI的准确率最高。

马尾综合征（syndrome of cauda equina） 由于马尾神经长短不一，密集程度不同，且游离于脊髓蛛网膜下腔内，故受损后出现的症状和体征无一定规律性，但早期多出现坐骨神经区根性疼痛和严重膀胱痛，在咳嗽和打喷嚏时加重。伴随出现不同程度和区域的感觉障碍，但多呈从腰4平面向下扩散的根性感觉障碍。累及马尾上部，感觉障碍可由马鞍区扩大到小腿；较高区也可引起下肢迟缓性瘫，并伴有反射消失，膀胱、直肠失禁，性功能障碍。如病变较低，则只出现马鞍区感觉障碍。马尾综合征多见于肿瘤和椎间盘脱出。MRI有助确诊，多需手术治疗。

脊髓栓系综合征（tethered cord syndrome） 又称脊髓牵拉综合征或脊髓终丝综合征。是指腰底部脊柱的发育异常，如脊柱裂，在其椎旁常有肌肉嵌入椎板缺损处，局部有异常的软骨、骨质增生、黄韧带肥厚、硬脊膜外瘢痕、纤维粘连带等。这种瘢痕与粘连带累及脊髓与马尾，导致脊髓圆锥被向下牵拉，即形成脊髓栓系综合征。在这种情况下，常合并有终丝增厚和脂肪瘤，更加重对脊髓与马尾神经的牵引。常见于儿童，表现为下肢部分瘫痪，马蹄足畸形，感觉及肢体营养障碍、大小便失控或排尿、排便困难。处理这种病人，重点是手术解除椎管的狭窄，解除脊髓与马尾间的栓系，切断终丝解除圆锥的处于被牵拉状态，从而为神经功能的恢复创造条件。

颈内动脉海绵窦分流综合征（carotid arteria cavernous sinus shunt syndrome） 1809年Travers首次报道。本征有3大主征：1. 突眼。乃因动脉血经瘘口大量涌入海绵窦，使眼静脉逆行性充血，引起眼球突出，少数海绵窦内高压的血经环窦进入对侧海绵窦使对侧眼球亦突出。2. 颅内杂音。乃因动脉血冲击瘘口而产生，于眼部、前额、颞部、乳突部均可听到节律性血管杂音。压迫同侧颈动脉，杂音减轻或消失。3. 眼球搏动。系动脉血流冲击眼静脉传至眼球所致。病因多为外伤引起颈内动脉及其分支在海绵窦内撕裂，导致与海绵窦交通所致。亦可因血管的病变在血管薄弱处自发破裂使血直接进入海绵窦。脑血管造影明确瘘口情况后首选血管内治疗。

硬脑膜动脉海绵窦分流综合征（duro-cavernous shunt syndrome） 又名硬脑膜海绵窦红眼短路综合征、、硬脑膜分流综合征、非典型颈内动脉海绵窦瘘、硬脑膜动静脉畸形。是由颈内、外动脉或椎动脉的硬脑膜支与海绵窦发生直接或间接交通引起的一种神经眼科综合征。1811年Travers曾最先描述，以后有不同的命名。有人认为此症是轻度外伤引起薄壁动脉破裂所致；也有人认为系小动脉硬化或动脉瘤自发破裂引起。一般多认为与先天性因素有关。主要表现为海绵窦受压以及眼眶静脉压升高的眼部症状。压迫第Ⅲ、Ⅳ、Ⅵ脑神经引起眼球运动障碍或复视。由于海绵窦的动脉血逆流入眶上静脉，使眼球表面静脉扩张，呈“红眼”。眼内压升高，可轻度突眼，但无眼球搏动及血管性杂音。视力障碍较轻，有视神经盘充血或水肿、视网膜出血等。脑血管造影有助诊断，血管内

栓塞瘘口应为首选的治疗方法。

脑底异常血管网综合征（abnormal cerebrovascular network syndrome） 又名 Moyamoya 病、烟雾病、Kawakita 综合征、双侧颈内动脉形成不全症、特发性脑底动脉环闭塞症、脑底毛细血管扩张、Leed 综合征、Taveras 综合征、颈内动脉发育不全伴假性血管瘤、Willis 环发育不全等。本征首先由日本清水竹内于 1955 年以“双侧颈内动脉形成不全症”命名报道，日本对此征较为关注，研究者较多。它是一种原因不明的颈内大动脉闭塞，临床表现为脑缺血症状的症候群。基本病理变化为：缓慢进行的动脉闭塞，始于一侧颈内动脉末端及大脑前、中动脉近端，以后发展成双侧。再发展则颅底动脉环的前半部、后半部，乃至动脉环之全部。在这期间先形成以内、外纹状体动脉为中心的广泛侧支循环；再形成以丘脑动脉、丘脑膝状体动脉、前后脉络膜动脉等为中心的侧支循环。这些侧支循环形成异常血管网，呈烟雾状。闭塞动脉的远端由于供血不足，可产生缺血性症状。亦可出血。有人将本病分为反复发作型、慢性进行型和脑卒中型。成人以突然起病多见，慢性进行型则以青年及儿童多见。表现为暂短性脑缺血发作（TIA）、缺血性脑卒中和脑血管性痴呆等。闭塞动脉近侧扩张的血管，可随年龄的增长而变脆，亦可发生破裂出血，成为出血型，故多见于成人。出血常为脑内、脑室内和蛛网膜下腔出血。脑血管造影对诊断最为可靠。内科疗法，效果不明显，外科治疗方法较多，可根据病情选用，如颅内外血管搭桥术、大网膜移植术、星状交感神经节和颈动脉周围交感神经切除等。对儿童这些手术方法有一定疗效。

中央静脉栓塞综合征（Rolando vein occlusion syndrome） 又名 Merwarth 综合征。中央静脉（Rolando 静脉）位于大脑外侧面中央，是中央前、后回的主要引流入上矢状窦的静脉。闭塞后出现进行性发展的偏瘫。开始常累及足和小腿的感觉和运动障碍，手臂无力，但不影响手。大脑有不同程度的出血、坏死、软化灶。检查可发现下肢腱反射亢进，肌腱痉挛，肌张力减退或偏瘫，并可有凝血机制障碍。本症虽原因不明，但可见大脑皮质静脉自发性血栓形成，有些是在血液病的基础上发生，亦可与外伤和手术有关。保守疗法可用血管扩张剂以及抗凝剂等。

颈动脉盗血综合征（carotic steal syndrome） 本征为颈内动脉闭塞所致的盗血综合征。病因可以多样，多为动脉粥样硬化所致，亦可见于手术后或外伤。有以下两种类型。一种为颈—颈型盗血。当一侧颈内动脉闭塞时，健侧颈内动脉通过前交通动脉向患侧代偿供血，由于健侧部分血液流失，致使健侧的大脑半球供血不足，产生偏瘫、失语、失用、记忆力减退等大脑半球受损症状，即形成所谓盗血现象。另一种为颈—椎基底动脉型盗血。当颈动脉系统发生闭塞时，可出现椎基底动脉供血不足症状，如眩晕、共济失调、复视、听力障碍、枕部疼痛等脑干受损为主的症状。反之，当椎基动脉闭塞时，出现颈内动脉系供血不足的症状。但由于后交通动脉常发育不全，临床上这型综合征较少见。对此综合征应经全脑血管造影，确定类型，可行颅内、外动脉搭桥术，以补充供血区的供血不足。

正常压力脑积水综合征（normal pressure hydrocephalus syndrome） 正常压力脑积水综合征，是指成人颅内压不超过 1.77 ~ 1.96kPa（180 ~ 200 mmH_2O）的交通性脑积水。本病病因不明，故又称慢性隐性脑积水。有可能与蛛网膜下腔出血、炎症、创伤等引起脑膜粘连有关。目前认为凡能使脑室系统以外或大脑凸面外面阻碍脑脊液正常流向矢状窦的因素均可引起此综合征。本病早期可能有颅内压增高，引起脑室扩大，颅内压下降后，脑室仍保持扩大。易引起额叶损害的精神症状，亦可因支配下肢的长束纤维在扩大的脑室周围下行，受压迫和牵拉产生下肢运动障碍症状。进一步恶化可出现意识障碍和大小便失禁。有时只有精神症状而神经系统症状不明显。脑脊液检查压力和成分均正常。CT 与 MRI 可见侧脑室（特别是前角）显著扩大。同位素脑室、脑池造影，可见放射性物质早期出现在脑室系统，并潴留在脑室中，而大脑凸面及矢状窦区一般不出现放射性物质。采用脑室—腹腔分流术治疗时，对脑基底池内脑脊液流动完全梗阻者疗效好，有脑萎缩和多发性梗塞者，手术效果差。

脑灌流过盛综合征（luxury perfusion syndrome） 亦称 Lassen 综合征、脑缺氧与相对脑充血综合征、急性充血性脑水肿等。1966 年 Lassen 首先发现脑挫伤

患者，尽管脑部耗氧量高度减少，而脑血流量却保持正常。就脑生理病理而言，脑功能活动和脑代谢与脑血流量的增减是平衡相关的，当脑功能和代谢低下时，血流量应相应减少，反之则增加。如果在脑的耗氧量减少的情况下，而脑血流量正常或反而增加，必使血流供应量超出代谢所需，即称之为脑灌流过盛综合征。产生这一综合征的病理基础为脑充血、脑水肿。临床表现为颅内压急剧升高，病人昏迷、头痛、喷射性呕吐、呼吸深慢、血压升高、脉搏慢，晚期则血压下降、脉细频、呼吸表浅、视孔头水肿等。脑血管造影，可见脑血流加快，静脉早期显影和不同程度的毛细血管扩张。可见于下列各种原因的急性脑病：脑卒中、脑外伤、脑肿瘤、脑炎以及各种中毒的脑损害。治疗上采用过度换气、脱水疗法、冬眠疗法、激素及细胞代谢药物。主要针对原发病的治疗。

颅内低压综合征（intracranial hypotension syndrome） 颅内低压综合征系指侧卧腰位穿压力在 0.59 kPa（60 mmH_2O）以下的一组病。临床症状类似颅内压增高，但治疗方法则完全不同。本病可分为病因不明的原发性颅内低压和症状性颅内低压两类。前者多与脉络丛血管舒缩功能紊乱引起脑脊液分泌减少或停止有关。后者常见的原因有：颅脑手术、颅脑损伤、腰穿及失水等。头痛是最突出的症状，多与体位有关，站立或坐位时头痛加重，卧位可使之减轻。其他类似颅内压力增多的症状均可发生。腰穿检查是诊断重要依据。治疗上应平卧或头低足高位，大量饮水及补液。

正常灌注压突破综合征（normal perfusion pressure breakthrough syndrome） 由于脑动静脉畸形的异常血流短路盗血，近端供血动脉压力低，流速快，造成畸形周围的正常脑组织供血不足，并使这部分血管长期处于扩张状态，丧失了自动调节能力，变成低灌注状态。一但动静脉畸形被切除，或其主要输入动脉被闭塞，盗血现象消失，原来被畸形血管盗取的血液，重新流入慢性扩张的血管，转入正常压灌注，变为高流量注入微循环，使病理性扩张的血管不能耐受这种改变，导致血管源性水肿，毛细血管破裂，脑实质出血等发生。对这一现象称之为正常灌注压突破。临床表现为脑动静脉畸形手术后，出现意识障碍或昏迷加深，有明显的颅内压增高症状和体征，并可出现进行性病灶局部症状，CT 检查常可见大片低密度影混杂有多灶性高密度影，并有占位效应表现。处理上应首先降低全身动脉压、过渡换气，并再次手术扩大切除范围，止住突破血管的出血，同时应用大剂量抗脑水肿药物和改善微循环药物，亦可应用高压氧治疗。但更主要的是预防，对大型、高流量并有慢性进行性脑缺血的病人，术前即应考虑到术后有发生正常灌注压突破的可能。故在一次全切动静脉畸形的手术计划中应将此种可能予以充分考虑，采取有效措施加以预防。有人主张可采用分期手术，即先切断主要供血动脉，或用血管内人工栓塞术阻塞主要供血动脉，使之减少供应病变的血流量，待 1～2 周后再行动静脉畸形的切除术。

颅脑损伤（craniocerebral injury） 是一种常见的损伤，约占全身损伤 20% 左右，仅次于四肢伤。近年随着现代化的进程，交通、建筑事业的发展，颅脑损伤的发病率已大有增加趋势。平时以交通肇事、工伤事故致伤者居多，战时则以火器伤为主。颅脑损伤可由直接暴力，即外力直接作用于头部和间接暴力，即作用于肢体其它部位的外力通过传递达于头部而致伤。按脑与外界是否相通可分开放性颅脑损伤与闭合性颅脑损伤。颅脑损伤的死亡率居其它部位损伤之首，占身体各部损伤中死亡率的 4%～5%，而重型颅脑损伤的病死率为总病死率的 30%～50%。我国每年因车祸致死者约为 5 万人。在美国，创伤已成为继心脏病、恶性肿瘤、脑血管意外之后的第 4 位死亡原因。国内根据昏迷时间、生命体征、神经系统检查的表现将颅脑损伤分为轻、中、重和特重 4 型。1974 年，自格拉斯哥昏迷记分法（Glasgow Coma Scale，简称 GCS）发表以来，引起世界各国广泛重视，已被广泛采用作为确定轻、中、重伤的标准。鉴于 GCS 缺少病人生命体征、瞳孔变化和神经系统检查等重要内容，1985 年又有在 GCS 的基础上，增加了脑干反射的内容，称为格拉斯哥莱吉昏迷记分法（Glasgow - Liege Coma Scale，简称 GLCS），已引起关注。近年来，有关颅脑损伤的实验研究和临床诊治工作均有较多发展。脑震荡的病理基础和颅脑损伤的机理也有一些新的发展和认识。CT 的应用，提高了诊断的准确率，多次 CT 检查，可以发现迟发性颅内血肿。治疗中颅内压的监测，采用过度换气和呼气末正压（PEEP）改善血氧减少和高二氧化碳血症，提高氧分压以及促进脑代谢药物、降低

血液黏度、解除血管痉挛、改善微循环等药物的应用，对减少病死率和提高生存质量都起到了很大的作用。

闭合性颅脑损伤（closed craniocerebral injury） 是指伤后颅腔与外界不交通的一种颅脑损伤，即硬脑膜完整无损的头部外伤。但颅底骨折有脑脊液漏者习惯上亦划在闭合性颅脑损伤内。此类损伤多见于交通肇事、坠落伤、跌伤、打击伤和挤压伤等。外伤暴力直接作用于头部者称为直接损伤；作用于身体其它部位后导致头部损伤者称为间接损伤。在直接损伤中，静止的头部被外力撞击后，沿作用力方向呈加速度运动所致的损伤称加速性损伤，如打击伤等，脑损伤多在着力处。正在运动状态下的头部受外界静止物的作用致损伤者称为减速性损伤，如坠落伤或跌伤等，脑损伤不仅可在着力点处，还可发生在着力点的对侧，称为对冲伤。相对方向的力量同时作用于头部所致的损伤称为挤压性损伤，如车轮压轧伤。当外力作用于躯体的某一部分，迅速引起躯体的加速运动时，头部运动落后于躯体，因而使头与颈之间发生强烈的过伸或过曲，犹如挥鞭样运动，故称之为挥鞭性颅脑损伤。此外，还有核爆炸或巨型炸弹爆炸时形成的强大冲击波形成的颅脑损伤称之为颅脑冲击波伤或爆震伤；建筑物或工事塌方时，外物压于胸部，引起胸腔压力升高，压力传导至颅内，而致脑的毛细血管破裂，头、面、颈部有弥散的出血点者称之为创伤窒息性脑损伤。了解这些损伤机理对诊断和治疗都十分重要。另外，闭合性颅脑损伤中根据损伤的程度分为：脑震荡、脑挫伤和脑裂伤。因后两者临床上不易单独区分，今统称之为脑挫裂伤。现在已多主张采用格拉斯哥意识障碍分级计分法（Glasgow Coma Scale Score，GCSS）来判断损伤的轻重。

头皮损伤（scalp injury） 颅脑损伤中无头皮损伤者极少。一般来说，单纯头皮损伤不会引起严重后果。但在颅脑损伤的诊断和治疗中必须予以重视。因为：1. 头皮损伤的部位常常是着力的部位，其损伤的类型和程度，可作为推测外力的性质和大小的参考；2. 头皮血运比较丰富，裂伤后极易失血，尤其小儿可因头皮失血导致休克，产生严重后果；3. 头皮抗感染和愈合能力较强，如处理不当，一旦发生感染，便有向深部蔓延引起颅骨骨髓炎、硬膜外脓肿、脑脓肿和脑膜炎等严重并发症的可能。头皮损伤分为：头皮擦伤、头皮挫伤、头皮血肿、头皮裂伤、头皮撕脱伤等。参见有关各条。

头皮擦伤（bruised scalp） 损伤仅及表层，有不同深度的表皮脱落，伤面不规则，有少量出血或血清渗出。一般不需包扎，只将擦伤周围的头发剪去，用肥皂水及生理盐水洗净，拭干，伤面用消毒剂消毒即可。

头皮挫伤（scalp contusion） 损伤累及头皮全层，但无断裂，头皮表面可见限局性擦伤，受力点及其周围有肿胀、压痛，有时有头皮下淤血。处理上将局部损伤的头皮彻底消毒包扎即可。

头皮血肿（scalp hematoma） 按血肿部位不同分为：头皮下、帽状腱膜下和骨膜下三种血肿。头皮下血肿：比较局限，周边较中心为硬，易误认为凹陷骨折，一般不需处理，数日后即可自行吸收。帽状腱膜下血肿：出血较易扩散，形成巨大血肿，血肿张力低，按动浪明显，疼痛较轻，婴幼儿巨大的帽状腱膜下血肿可引起休克。处理上先用加压包扎法，先冷敷后热敷促其吸收。若血肿巨大或加压包扎后经观察仍不见小，则行穿刺吸引，每隔 1～2 d 一次。有凝血机制障碍者，应针对原因予以处理。骨膜下血肿：出血来源多为板障出血或骨膜剥离所致。其特征为血肿因受骨缝的限制，血肿的周界止于骨缝而绝不超出其范围，治疗不宜加压包扎，应予以穿刺吸引。

头皮裂伤（scalp laceration） 指伤后头皮有断裂的损伤。锐器损伤裂口较平直，创缘整齐无缺损，除少数创口直接通过颅骨骨折与颅内相通外，大多数仅单纯伤及头皮，有时可深至骨膜。处理原则是尽早实行清创缝合。钝器伤或撞击伤，裂口多不规则，创缘有挫伤痕迹，裂口内尚有纤维组织相连，创口内常有毛发，泥沙，布屑等异物存在。处理时应彻底冲洗创口，由外向内逐层清创，然后缝合。如头皮有缺损，则根据情况采取适当的头皮成形术。帽状腱膜是一层坚韧的腱膜，它的张力有助于头皮的止血，而且它也是防御浅表感染侵入颅内的屏障，故清创时应尽量少切除并予以缝合。

头皮撕脱伤（scalp avulsion） 是一种头皮最严重的损伤。由于留有发辫的妇女不慎将头发卷入转动的机轮内，在强力的牵扯下，使头发自帽状腱膜下全层撕脱下来，有时连同部分骨膜也一起撕下使颅骨裸露。病人大量失血，可致休克，但较少合并颅骨骨折或脑损伤。按病人就诊时间的早迟、撕脱头皮的存活条件、颅骨是否裸露以及有无感染迹象而分别处理。1. 头皮瓣原位再植。即将撕脱的头皮经清创后行原位血管吻合，即原位再植。仅适于伤后2~3 h，最长不超过6 h。2. 清创后自体植皮。将头皮创面清创后，切取病人腹部或腿部中厚断层皮片，进行植皮。亦可用没有严重挫裂和污染的撕脱皮瓣的表皮层作皮片，回植到头皮上。适于头皮撕脱后不超过6~8 h，创面尚无明显感染，骨膜完整者。3. 晚期创面植皮。对颅骨已裸露者，需行外板钻孔，间距约1cm左右，使板障血管暴露，以便肉芽生长，覆盖裸露的颅骨后，再行种子式植皮。对为时已久，头皮创面已有感染者，只能行创面引流及更换敷料，待肉芽生长后，再行晚期邮票状植皮。

颅骨骨折（skull fracture） 在闭合性颅脑损伤中，有颅骨骨折者约占30%~40%。颅骨骨折的重要性主要不在于骨折的本身，而在于骨折同时并发的脑、脑膜、颅内血管以及颅神经的损伤。特别是骨折线越过脑膜中动脉或静脉窦引起的颅内血肿，以及脑脊液漏久不愈合并发的颅内感染等。颅骨骨折按创伤性质，可分为闭合性骨折和开放性骨折。按骨折部位，可分为颅盖骨折和颅底骨折。按骨折形态，可分为线性骨折、凹陷骨折、粉碎骨折和洞性（穿入）骨折。但粉碎骨折多有凹陷而划入凹陷骨折范围内，如无凹陷亦可划为多发线性骨折范围内。在婴幼儿，由于骨质较软，可产生看不到骨折线的乒乓球样凹陷骨折。颅骨骨折的发生是因为暴力作用于头颅所产生的反作用力的结果，如果头颅随暴力作用的方向移动，没有形成反作用力，则不致引起骨折。发生颅骨骨折的形态，与暴力作用的方向、速度和着力面积等致伤因素有密切关系。如垂直方向，易产生凹陷骨折或粉碎性骨折；如斜行或切线方向，易产生线性骨折；如接触面积大而速度慢，多产生线形骨折；如接触面积大而速度快，多产生环形凹陷骨折或粉碎骨折；如接触面积小而速度慢，易造成锥形骨折；如接触面积小而速度快，则造成洞形骨折。此外，暴力作用于头部的部位亦与骨折的分布有一定的关系。

颅盖骨骨折（fracture of the skull vault） 颅盖骨包括额、颞、顶、枕骨，在外力直接冲击作用下，发生内外板断裂而骨折。颅盖骨骨折的发生率较颅底骨折多1~2倍。严重者亦可延伸至颅底。颅盖骨骨折常见有线形、凹陷、粉碎3类。线形骨折多见，大多是单一的骨折线，也可有分支或呈放射状，常发生于着力部位。着力在前额部者，多发生前后纵行骨折，着力点偏向额部外侧者亦可见横行线形骨折。外力作用于颞部的多见左右横行或斜行骨折线。外力作用于顶部者，骨折多发生在颅盖的一侧，亦可发生在两侧，亦可延伸至中颅窝底，易损伤上矢状窦。外力作用于枕部者，多见前后方向纵行或斜行骨折，亦可延伸到岩骨和颅中窝。

颅骨线形骨折（cranial linear fracture） 骨折呈线条形，大多为单一骨折线。分枝状、放射状或多发线形骨折均少见。骨折线宽度多为1~3 mm，常以冲击点为中心向外延伸，一部分颅盖骨折向颅底延伸。线形骨折占颅骨骨折的2/3以上。颅底骨折几乎都是线形骨折，仅偶尔出现凹陷骨折。外伤性颅缝分离亦属线形骨折范畴。

颅骨凹陷骨折（cranial depressed fracture） 多见于额、顶部，常为接触面较小的钝器打击或头颅碰撞在凸出的物体上所致。儿童较多见，婴幼儿的乒乓球性骨折亦属于凹陷骨折。若无神经功能障碍则无需手术治疗。如因脑组织受压产生局灶症状、癫痫等，骨片陷入深度超过1厘米或凹陷面积大，出现颅压增高者需手术治疗。

颅骨粉碎骨折（cranial comminuted fracture） 暴力直接冲击颅盖部所造成。一般暴力较大，与头部接触面积广，形成多条骨折线，分隔成多数骨碎块，有些骨片互相重叠，有些呈轻度陷入。可合并脑挫裂伤、各种类型的颅内血肿，癫痫的发生率也较高。

颅前窝骨折（anterior fossa fracture） 骨折多累及额骨水平部及筛骨。骨折部位的出血可经鼻流出，或进入眶内在眼睑和球结合膜下形成瘀血斑，出现黑眼征（熊猫眼）。极少数可在球后形成血肿，引起眼球突出及运动受限。同时常伴有嗅神经损伤，少

数可见到视神经在视神经管内损伤。当硬脑膜被撕裂时，脑脊液即可沿额窦或筛窦再经鼻流出，形成脑脊液鼻漏。个别情况下，脑脊液经眼眶内流出，形成脑脊液眼漏。也有气体经额窦或筛窦进入颅腔内形成颅内积气者。颅前窝骨折本身无需处理。治疗主要针对并发症和后遗症。

颅中窝骨折（middle fossa fracture） 骨折可累及蝶骨和颞骨。血液和脑脊液可经蝶窦流入鼻上道再经鼻孔流出形成脑脊液鼻漏。骨折线累及颞骨岩部，脑脊液可经中耳和破裂的鼓膜从耳流出，形成脑脊液耳漏。如鼓膜未破，脑脊液可沿耳咽管流入鼻腔形成脑脊液鼻漏。颞骨岩部骨折，常发生面神经和前庭神经、蜗神经损伤。如骨折线居内侧，亦可累及视神经、动眼神经、滑车神经、三叉神经和展神经。如骨折伤及海绵窦，有发生颈内动脉的假性动脉瘤或颈内动脉海绵瘘的可能，甚至导致大量鼻衄。治疗仍以保守疗法防止感染为主。对4周以上仍持续大量脑脊液漏者，应考虑手术修补漏孔。对严重出现大量鼻出血者，应立即气管内插管，填塞鼻腔，有时尚需经咽部填塞鼻后孔，必要时行颈动脉结扎术。

颅后窝骨折（posterior fossa fracture） 骨折可累及岩骨和枕骨基底部。在乳突和枕下可见到皮下瘀血，前者称Battle征。多在伤后数小时才发现，有诊断意义。亦可在咽后壁发现黏膜下瘀血。骨折向后内时，可出现舌咽神经、迷走神经、副神经和舌下神经的损伤。亦可有延髓损伤的表现。另外，偶尔在破裂孔周围的骨棘刺破颈内动脉，大量血液可由鼻孔喷射状流出，出血极为凶猛，常因来不及抢救而死亡。颅后窝骨折的治疗，主要是针对枕骨大孔区及高位颈椎的骨折或脱位，若有呼吸功能紊乱和（或）颈脊髓受压时，应及早行气管切开，颅骨牵引，必要时手术治疗。

生长性颅骨骨折（growing skull fracture） 比较少见，多发生在婴幼儿的线性骨折后。大多数在1岁以内，90%在3岁以内，亦可见于稍大儿童，多位于额顶部。当颅骨发生线性骨折时，下面的硬脑膜亦同时撕裂与颅骨分离，这可能是发生本病的基本条件。以后可能由于蛛网膜、软脑膜及脑组织突入骨折裂隙之间阻止了骨折愈合，而且在骨折线之间不断受到蛛网膜下腔形成的囊肿或膨出的脑组织的冲击和推挤而分离，以至骨折缘的骨质逐渐被侵蚀和吸收，数月后在骨折处出现搏动性膨出的肿物并进行性增大。X线平片可见骨折线间的宽度增大，而且骨缘向外突。多主张应及时手术修补硬脑膜，防止骨折线的继续增大或形成创伤性脑膨出。但如无局部膨出或骨折缺损不大时亦可不手术，有癫痫则以药物控制。

脑加速性损伤（cerebral injury of acceleration） 头部处于静止位置时，突然被外来的物体击中头部，头部由静止状态变为高速向前运动造成的脑损伤，称为加速性损伤。在这种受力方式下的损伤，脑的损伤主要发生在暴力打击点下面的脑组织，叫冲击点损伤。而暴力的对侧所产生的脑损伤，称之为对冲伤，一般在加速伤中较为少见，这是加速性损伤的特点，如钝器打击头部即属此类。

脑减速性损伤（cerebral injury of deceleration） 头部在运动状态下突然触撞了物体而停止了脑的运动状态，所造成的脑损伤称为减速性损伤。当头部瞬间由动态转为静态时，颅骨虽已停止运动，但脑组织仍继续沿惯性方向移动，从而产生脑在颅腔中发生大块移动，致使柔软的脑组织在凸凹不平的颅底面发生擦挫和撞击而造成冲击点对侧的脑损伤，即对冲性损伤，尤其在额底和颞底。可见此种方式造成的脑损伤，即可发生于着力的冲击点部位，也可发生于对冲部位。如后仰跌伤，枕部着地即是。

脑挤压性损伤（crush injury of brain） 两个相对方向的暴力同时作用于头部而形成的脑损伤称为挤压性损伤。除两个着力部位由于颅骨变形和骨折造成脑挫裂伤外，脑的中间结构损伤亦较严重，常造成脑干损伤。见于头部被车轮轧伤，婴儿的产钳夹伤等。

脑挥鞭性损伤（whiplash injury of brain） 行车或运行中外力突然从身后冲撞躯体，在躯体骤然前冲和停止的过程中，由于惯性的关系头部先向后过伸，瞬间继之又向前过屈，使头部有如挥鞭样运动造成的损伤称挥鞭样损伤。常造成颅骨内面与脑表面相摩擦，以及枕大孔与延髓和颈髓上端相摩擦的损伤，还可以造成颈椎骨折和脱位，颈间盘突出，颈部肌肉和韧带的撕裂，以及高位颈髓和颈神经的损伤。严重时可由于呼吸和循环衰竭而迅速死亡。

脑震荡（concussion of the brain） 脑震荡系指外力引起的短暂性脑功能丧失。其特点是头部外伤后经短暂意识丧失，旋即清醒，除有近事遗忘外，无任何神经系统功能缺损表现。过去多认为脑震荡仅有生理功能一时性紊乱，而无器质性损害。但近年来许多学者通过临床和实验研究发现，暴力直接作用于头部，使脑在颅腔内运动，可以造成冲击部位，对冲部位，以及延髓和上部颈髓产生组织学的改变。电子显微镜下的研究发现，脑震荡后在着力部位的脑皮质、延髓和上部颈髓均可见到神经元的线粒体明显肿胀，轴突也肿胀，白质处有细胞外血肿等改变。脑干听觉诱发电位检查有半数轻型脑震荡病人有器质性损害。由此可见，脑震荡并非是”一过性脑功能障碍而无器质性改变”的脑损伤。将随着研究的不断深入，今后必将为这一诊断提出新的含义。

小儿脑震荡综合征（infantile concussion syndrome） 小儿脑震荡多由坠床发生，伤后意识障碍并不明显，通常坠地后立即伴有哭闹，随后安静一段时间又开始出现烦躁，呕吐、面色苍白、肢体湿汗等症状，呕吐在伤后数小时内常常十分顽固，与此同时意识状态开始恶化，病儿倦怠懒动，嗜睡或昏迷。检查可见病儿皮肤苍白，肌张力降低，昏昏沉睡，前囟松弛，眼底正常，病理反射 Babinski 征可以阳性，腹壁反射消失。成人出现这种情况常提示有颅内占位性病变，但在婴幼儿出现颅内占位性病变者很少，CT检查无明显异常。这种迟发性呕吐和嗜睡症状称为小儿脑震荡综合征。多数无需特殊治疗。

脑挫裂伤（contusion and laceration of the brain） 脑挫裂伤是脑挫伤与脑裂伤的统称。多发生在脑表面的皮质，有挫压和出血。如脑皮质和软脑膜仍保持完整即为脑挫伤。如软脑膜已不完整发生破裂即为脑裂伤。一般两者常同时存在，只不过有轻重之分。伤灶周围常伴有局限性脑水肿，亦可伴发弥漫性脑肿胀。挫裂伤灶既可发生在冲击点处，亦可发生在对冲部位。临床表现：1. 意识障碍是其突出表现之一，由于伤情不同，昏迷时间不等，一般以伤后超过 30 min 为判定脑挫裂伤的参考时限。2. 生命体征多有明显变化。3. 以损伤部位不同可出现不同的定位体征。4. 因蛛网膜下腔出血可出现脑膜刺激征。CT扫描有助于诊断。治疗当以非手术疗法为主，必要时行损伤灶清除及减压术。

弥漫性轴索损伤（diffuse axonal injury） 弥漫性轴索损伤（简称 DAI），是外伤直接引起的广泛性脑实质内轴索的损伤。由于诊断标准尚未得统一，在发病率上报道也不一致，在脑外伤死亡病人中占 29%～43%，在重型颅脑损伤中占 20%。其病理诊断比较明确，特征改变是损伤后数小时至数天出现轴索肿胀和因轴浆返流肿胀扩张所致的轴索回缩球。这一变化认为是属于原发伤，伤后即刻就存在，因为虽然光镜检查难以发现伤后 6 h 之内的 DAI，但采用电镜检查却可发现。最常见的部位是胼胝体、脑干背外侧、大脑皮质下白质和小脑上下脚。轻、中型颅脑损伤中的 DAI 主要见于脑干，重型者可发生在所有脑区。损伤晚期，轴索出现沃勒变形和微胶质星状物形成、脑白质萎缩、脑室扩大形成脑积水。由于 DIA 的临床表现有轻有重，病理虽有其特点，但临床诊断标准尚不能统一，故有人将之按病理程度分为 3 级。Ⅰ级：大脑半球、胼胝体、脑干以及小脑出现 DAI，但无其他病理形态变化；Ⅱ级：除上诉区域有 DAI 之外，胼胝体出现局灶性失血、坏死；Ⅲ级：脑干也出现局灶性出血、坏死。在 434 例死亡于闭合性颅脑损伤中，发现有 122 例 DIA，其中Ⅰ级为 10 例，Ⅱ级为 29 例，Ⅲ级为 83 例。Levi 等从临床上根据病人入院时 GCS 评分和有无瞳孔变化，将 DIA 分为 4 级。Ⅰ级：GCS 11～15 分，瞳孔无变化；Ⅱ级：GCS 6～10 分，无瞳孔变化；Ⅲ级：GCS 3～5 分，无瞳孔变化；Ⅳ级：GCS 3～5 分，伴有瞳孔改变。这种分型对判断病情及预后有一定意义。有关 DIA 的发生机制，尚在深入研究中。一般多认为是一种头部在加速运动时脑深部组织因剪应力作用引起的损伤，加速损伤包括直线加速损伤、角加速损伤、离心力损伤和科氏（Coriolis）力损伤，而主要是角加速损伤引起的。脑组织的坚硬度很小，头部角加速运动时，脑组织易受剪力作用发生应变，使神经轴索和血管扭曲损伤。颅内不同组织的密度不一，在头部受到外力时所产生的加速度也不一致，因此这种损伤好发于不同密度的组织结构之间，如大脑皮质和白质结合处、胼胝体、基底节、内囊及大脑与小脑之间的脑干上端等。以往 DAI 都是靠尸检病理诊断来确诊，近年由于 CT 和 MRI 的出现，根据影像学所见结合头部受伤机制和临床表现，可以作为临床诊断的参考：1. 头部有加速损伤史；2. 伤后立即

昏迷、躁动不安、持续时间长，少数病人有中间清醒期；3. 无明确神经系统定位体征；4.CT 和 MRI 证实大脑皮质和白质交界处、神经核团和白质交界处、胼胝体、脑干有单发或多发无占位效应的出血灶（直径≤2cm）及脑室内出血、脑弥散性肿胀、蛛网膜下腔出血，中线结构无明显移位。治疗上，早期亚低温，钙通道阻断剂等用于治疗急性脑水肿，有一定疗效。弥漫性脑肿胀保守治疗无效时，可行减压术治疗。

脑干损伤（injury of brain stem） 原发性脑干损伤约占颅脑损伤的 2% ~ 5%，约占重型颅脑损伤的 10% ~ 20%。病理改变常为挫伤性灶性出血和水肿。多见中脑被盖区，桥脑及延髓被盖区。继发性脑干损害常因脑疝所致。原发性脑干损伤的典型表现多为伤后立即陷入持续昏迷状态，轻者对疼痛刺激可有反应，但严重时呈深度昏迷，一切反射消失，四肢软瘫，全无反应。生命体征多有紊乱，呼吸节律失常，脉搏及血压波动明显。两侧瞳孔时大时小，交替变化，或极度缩小或散大固定。两侧眼球同向偏斜或两眼分离。有的呈去脑强直。如脑干一侧性损伤则表现有交叉性麻痹。脑干听觉诱发电位（BAEP）检查可较准确地反映脑干损伤的平面及程度。脑干反射（某些生理反射或病理反射）的检查，亦可用来判断脑干受损部位，用以指导临床，推测预后。对轻症脑干伤可按脑裂伤处理原则进行治疗。对重型则疗效较差，其病死率占颅脑伤死亡中的1/3。但仍应精心治疗，耐心护理，密切注意防止各种并发症，努力提高治愈率。

丘脑下部损伤（hypothalamic injury） 丘脑下部是间脑的组成部分。一般认为丘脑下部前区有副交感神经中枢，后区有交感神经中枢，两者在大脑皮层的控制下互相调节。故当丘脑下部受损时，较易引起植物神经功能紊乱。主要可表现为：1. 意识与睡眠障碍，可出现嗜睡症状，严重时为昏迷不醒。2. 循环及呼吸紊乱，血压有高有低，脉搏可快可慢，呼吸常减慢甚至停止。3. 体温调节障碍，多为中枢性高热，有时也出现低温或高热后转为低温。4. 水代谢紊乱，抗利尿激素分泌不足而引起尿崩症。5. 糖代谢紊乱，可产生“高渗高糖非酮性昏迷”。6. 消化系统障碍，易致胃、十二指肠黏膜糜烂，坏死，溃疡及出血，还常发生顽固性呃逆。治疗上必须在严密的观察、各类监护检测下，针对不同情况予以及时处理。主要是药物治疗及精心护理。单纯丘脑下部损伤较少，大多与严重脑挫裂伤或脑干损伤伴发。

硬脑膜外血肿（extradural hematoma） 是位于颅骨内板与硬脑膜之间的血肿。约占闭合性颅脑损伤中 2% ~ 3%，约占颅内血肿中 25% ~ 30%。以急性者最为多见。出血来源多为脑膜中动脉及静脉窦，亦可见于脑膜中静脉、板障静脉或导血管，脑膜前动脉和筛动脉的出血很少见。其临床表现可因出血速度、血肿部位及年龄的差异而有所不同，但从临床特征看，仍有一定规律和共性，常见的是中间清醒期，即昏迷、清醒、再昏迷。常见有颅骨骨折，出血部位多在骨折线附近。CT 扫描显示为内板下凸透镜状高密度影。MRI 上为双凸影像，其强度变化与血肿期龄有关，以亚急性期最为明显。急性硬脑膜外血肿的治疗，原则上一经诊断即应立即施行手术，排除血肿以缓解颅内高压。术后根据病情给予适当的对症治疗。硬脑膜外血肿的保守治疗可用于神志清楚、病情平稳、CT 检查血肿计量小于 30 ml，中线移位不超过 0.5 cm、无意识恶化、眼底水肿及新病征出现和非颅中窝或颅后窝血肿者。慢性硬膜外血肿较少见，系指伤后 3 周以上出现者。CT 扫描是位于脑表面的梭形高密度影，周界光滑，边缘可被增强，偶见钙化。治疗上，对已有明显病情恶化的病人，应及时施行手术治疗。

硬脑膜下血肿（subdural hematoma） 硬脑膜下血肿为颅内出血血液积聚于硬脑膜与蛛网膜之间，是颅内血肿最常见者，在闭合性颅脑损伤中约占 5% ~ 6%，在颅内血肿中约占 50% ~ 60%。可分急性（占 70%），亚急性和慢性。与其他血肿比较不同之处是两个以上的多发血肿占 30%，两侧性血肿占 20%。少数血肿与脑内血肿或硬脑膜外血肿伴发。急性硬脑膜下血肿多来源于脑挫裂伤后破裂的小动脉，常与脑挫裂伤脑水肿伴发，称为复合性血肿，伤后病情变化急剧，手术处理比较复杂，病死率和致残率均很高。有一部分血肿来源于桥静脉损伤，此类血肿多不伴有脑挫裂伤，称为单纯性血肿，血肿较广泛地覆盖于半球表面。一般加速性损伤，血肿主要发生于着力侧，而减速性损伤，血肿既可发生于着力侧，也可发生于对冲部位。临床表现与脑挫裂伤相似。症状多较严重，CT 检查有助诊断。急性者病

情发展快，手术必须抓紧时间进行，清除血肿及挫裂的脑组织，水肿严重者可行脑内、外减压术，并加强其他非手术疗法。

脑内血肿（intracerebral hematoma） 外伤性脑内血肿，是指外伤后在脑实质内形成的血肿。常与额、颞部对冲性脑挫裂伤同时存在，但也见于着力部位由凹陷骨折所致者。一般以直径 3 cm 以上，血肿量在 20ml 以上为诊断脑内血肿的标准。在闭合性颅脑损伤中占 0.5%～1%，在颅内血肿中约占 5%。一般分为浅部与深部两型，前者称之为复合型，后者为单纯型。以浅部血肿为多见，多由脑皮质血管破裂所引起，并常与硬脑膜下血肿同时存在。深部血肿系脑内深部血管破裂所致，脑表面无明显损伤或仅轻度损伤。临床上与伴有脑挫裂伤的复合性硬脑膜下血肿的症状极为相似。CT 检查有助于诊断。诊断确定后浅部者应行手术治疗，对深部且位于功能区附近者，可采用穿刺吸引，或立体定向血肿清除术。

脑室内出血（intraventricular hemorrhage） 因暴力作用在额或枕部，使脑沿前后方向猛烈运动时，脑室内产生剪力变形，撕破室管膜血管而致者，称为原发性脑室内出血。由外伤性脑内血肿破入脑室而引起者，称为继发性脑内血肿。本病的发生率占重型颅脑损伤的 1.2%，在行 CT 扫描的重型颅脑损伤病人中占 7.1%。临床上除脑受压，颅内压增高及意识障碍显著之外，常有中枢性高热，呼吸急促，去脑强直及瞳孔变化，易与脑干损伤及丘脑下部损伤相混淆，CT 检查可明确诊断。外伤性脑室内出血多伴有广泛的脑挫裂伤，并常有各种类型的脑内血肿。其出血来源包括：脑室临近的血肿破入脑室；外伤时脑室瞬间扩张，造成室管膜下静脉撕裂出血。治疗措施主要先进行脑室持续引流，以引出脑室内积血，如较长时间脑脊液循环仍不通畅，可行分流手术。

颅后窝血肿（hematoma of posterior fossa） 颅后窝血肿系指发生在小脑幕以下的硬膜外、硬膜下和脑内的血肿。不常见，多为硬脑膜外血肿。多因外伤后枕骨骨折，骨折线跨越横窦、窦汇、乙状窦及枕窦使之破裂，也可因硬脑膜血管的损伤所致。因此，半数以上的病情进展相对缓慢，为亚急性或慢性型，此点与幕上多为急性血肿不同。按症状出现的时间早晚分为急性、亚急性和慢性 3 型。由于出血多来自静脉，临床上可见枕部着力部位的头皮损伤。急性者可出现剧烈头痛、恶心、呕吐、严重者可出现枕骨大孔疝。亚急性或慢性者可出现视乳头水肿，可见明显的中间清醒期，继发性昏迷多在 24 h 以后发生。查体可见肌张力下降、腱反射减弱、共济运动失调和眼震的小脑症状。累及脑干者可出现交叉瘫痪、双侧锥体束征及生命体征变化。眼部可出现两侧瞳孔大小不等，眼球分离或同向偏斜。强迫头位和颈部僵直是诊断上的重要体征。X 线平片 80% 可见枕骨骨折，CT 扫描可确诊，确诊后应尽早手术治疗。

多发性颅内血肿（multiple intracranial hematoma） 外伤后颅内形成二个以上的血肿称为多发性颅内血肿。在闭合性颅脑损伤中常见，多需紧急处置。减速性损伤所致者较加速性损伤多见。此类血肿可在颅内同一部位发生不同类型的多发血肿。如：1. 硬膜外、硬膜下和脑内血肿；2. 硬膜外和硬膜下血肿；3. 硬膜外和脑内血肿；4. 硬膜下和脑内血肿，以前 3 类较常见。在不同部位亦可发生同一类型血肿，多见于不同部位的硬膜下血肿，尤其多数为一侧额极（底）和颞极（底）部血肿，或者双侧半球凸面的硬膜下血肿。也可在不同部位发生不同类型的血肿，常见颞、枕着力部位的硬膜外血肿和对冲部位的硬膜下血肿或脑内血肿。临床表现较单一颅内血肿严重，伤后昏迷呈持续性或进行性加重，极易出现脑疝，尽早进行确诊及手术治疗是降低病死率和残废率的重要环节。CT 扫描有助诊断和治疗。

慢性硬脑膜下血肿（chronic subdural hematoma） 指伤后 3 周以上出现血肿症状者。好发于小儿及老年人，占颅内血肿的 10%，硬脑膜下血肿的 25%，其中双侧血肿的发生率高达 14.8%。临床有轻微外伤史，或外伤史已记不清。伤后较长时间内无症状，或仅有头痛头昏。常于 2～3 个月后出现恶心、呕吐、复视、视物模糊、一侧肢体活动不灵和精神失常等。CT 检查可明确诊断，表现为脑表面新月形低密度区。治疗上多以颅骨钻孔引流为首选。对血肿引流不能治愈、血肿内容为大量血凝块或血肿壁厚引流后脑不能膨起者，可采取骨瓣开颅血肿清除术。

新生儿颅内出血（neonatal intracranial hemorrhage） 新生儿颅内出血与成人者有不同的特点。几乎全部

为产伤所致。婴儿的全身血容量小，如一旦出现颅内血肿，极易产生贫血或失血性休克。小儿的动脉弹性较大，损伤时不易破裂，故损伤后颅内血肿的发病率较成人为低。由于颅缝未闭，颅内出血引起的颅内压增高，可借颅缝分离而缓冲，只有出血量较多时才能产生症状。小儿颅骨的血管沟较浅，骨折时不易损伤硬脑膜血管，因此新生儿伤后硬脑膜外血肿的发病率较成人为低，且约 1/5 硬脑膜外血肿的病人在 X 线片上找不到骨折。由于新生儿的颅内静脉和静脉窦较为脆弱，而大脑镰和小脑幕坚韧固定，在难产时，如头颅变形超过了这些血管组织的弹性限度，就可撕断桥静脉或损伤静脉窦而形成硬脑膜下血肿。这也是硬脑膜下血肿较成人者高且易发生于双侧的原因。治疗与成人相同。但多用经前囟穿刺抽吸，冲洗治疗。

硬脑膜下积液（subdural effusion） 颅脑损伤后，大量脑脊液积聚在硬脑膜下间隙，称为损伤性硬脑膜下积液。发生率为颅脑损伤的 1.16%，约占外伤性颅内血肿的 10%左右。好发于颞部，亦可发生于颅后窝。一般认为其发生机制乃由于蛛网膜破孔恰似一个单向活瓣，脑脊液可以随着病人挣扎、摒气、咳嗽等用力动作使脑脊液不断流入硬脑膜下腔，而不能返回蛛网膜下腔，终至形成硬脑膜下积液。颅底部脑膜被血块或粘连堵塞亦为形成积液的因素之一。硬脑膜下积液的临床表现酷似硬脑膜下血肿，有急性，亚急性和慢性之分。急性者多见，积液可在伤后数小时内形成。慢性积液常有被膜包裹，积液多为无色透明液体，蛋白含量稍高于正常脑脊液，故又称为硬脑膜下水瘤。治疗上可行穿刺放液、引流、开颅清除积液等手术。

开放性颅脑损伤（open craniocerebral injury） 是指头皮裂伤、开放性颅骨骨折和开放性脑损伤同时存在的总称。硬脑膜是保护脑组织的一层坚韧的纤维屏障，此层破裂与否，是区别颅脑损伤为闭合性或开放性的分界线。头皮裂伤、开放性颅骨骨折虽伴有脑损伤，但如硬脑膜仍保持完整，应视为闭合性脑损伤，而非开放性颅脑损伤。当开放性颅脑损伤时，颅底骨折常引起颅底的硬脑膜撕裂，蛛网膜下腔与脑组织通过骨折线和硬脑膜裂隙，经副鼻窦或中耳腔间接交通，也属于开放性颅脑损伤范畴。故称之为内开放性颅脑损伤。但多在数日脑脊液漏即自然停止，逐渐愈合，故习惯上将之划入闭合性颅脑损伤的范畴之内。开放性颅脑损伤的致伤原因很多，大致分为两大类，即非火器伤与火器伤。它们各有其特点。由于开放性颅脑损伤时，多将污染物带入颅腔内，如处理不当，易发生颅内感染，如脑膜炎、脑脓肿等严重并发症。故在伤后应尽早施行彻底的清创术，将开放性损伤变成闭合性损伤，以利治疗。

颅脑火器伤（missile wound of head） 是战伤中最严重的损伤之一。而且致残率和病死率都较高。根据火器伤的严重程度常分为头皮软组织伤、非穿透伤和穿透伤 3 大类。飞射物仅损伤头皮，颅骨完整者为头皮软组织伤；仅有头皮和颅骨损伤，硬膜尚保持完整者为非穿透伤；不仅有头皮和颅骨损伤，并穿透硬膜直接损伤脑组织者为穿透伤。在穿透伤中，飞射物进入颅腔内只有入口而无出口者称盲管伤；飞射物穿入颅腔，再由颅骨内板反弹颅内，称反跳伤；飞射物穿行颅腔，有入口和出口者称为贯通伤；飞射物切线性擦过颅骨和脑而颅内无异物者称为切线伤。穿透伤是严重的火器伤，不仅造成洞型骨折，脑组织同时亦发生管道型损伤甚至弥漫型损伤。管道型损伤中损伤的脑组织中心为直接破坏区，可见破损的脑组织与凝血块经伤口外溢；在直接破损区周围形成挫伤区，可见脑组织有点状出血与水肿；在损伤区周围为脑震荡区，该区虽无明显的结构性破坏，但可出现暂时性功能性障碍。此外飞射物在穿行中可损伤血管发生各种颅内血肿。

火器性颅脑损伤的创伤处理，是治疗中一个极为重要步骤。清创的目的是将一个出血的、污染的、内有碎化脑组织和各种异物的开放性创伤，变成一个将碎化脑组织、凝血块、碎骨片、污染物以及包括可取出的金属异物一并清除干净并止血彻底的闭合性损伤。原则上是尽早施行一次彻底的清创术。由于接受治疗时间或条件等不同，清创可分期处理：1. 早期处理（伤后 72 h 内），应实行彻底清创术。2. 延期处理：（3～6 d），如无感染迹象，可行彻底清创。若已发生感染，只能将头皮与颅骨入口适当扩大，以利引流，脑内不做清创，以免感染扩散。3. 晚期处理：（伤后 7 d 以上），创伤感染多较严重，处理上不做清除，只使引流通畅，待感染已限局或创伤愈合后再行清创术。

非穿透伤（nonpenetrating wound） 在火器性颅脑损

伤中约占 1/6。有头皮伤和颅骨骨折，硬脑膜尚保持完整。常见有两种：1. 浅切线伤（superficial tangent wound）。即单纯的头皮创伤或沟槽状损伤所致的头皮和颅骨的开放伤。硬脑膜完整无损，但局部脑组织可因飞射物动能的冲击而致挫伤、裂伤和颅内血肿。2. 反跳伤（ricochating wound）。系因低速投射物击中头部致头皮、颅骨开放伤。由于动能较小，异物自颅骨上反弹跳出，并未损伤硬脑膜，局部颅骨可有骨折或下陷，局部脑组织亦可有挫伤。此类病人一般较穿透伤为轻，如早期清创彻底，可获早期痊愈。

穿透伤（penetrating wound） 在火器性颅脑损伤中约占 1/3 强。不仅有头皮伤和颅骨骨折，而且硬脑膜亦破裂，脑组织也发生损伤，常合并血肿。此类伤根据创伤发生的形式又分为盲管伤、贯通伤和切线伤 3 种。均需早期清创术。

沟槽伤（gutter wound） 沟槽伤是颅脑火器伤中切线伤的一种。与浅切线伤的区别在于沟槽伤系投射物与头皮、颅骨和脑呈切线性擦过，系穿透伤，颅内虽无金属异物，但颅骨与脑均受到较严重的局部损伤，而浅切线伤虽亦为切线性质，但并无颅骨与脑的直接损伤，并非穿透伤。故此类沟槽伤亦称深切线伤。这种沟槽伤由于出血和碎化脑组织外流，故颅内压多不增高，但大脑皮质裂伤多较严重，伤后癫痫的发生率也比较高，脑组织有时向外突出，常有许多碎骨片散在浅部脑组织中。处理参见“颅脑火器伤”词条。

盲管伤（tubular wound） 是颅脑火器伤的一种。飞射物由颅骨或颜面某一部分射入，金属异物停留于颅腔内，只有入口没有出口即称盲管伤。盲管伤在射入口或伤道的近段常有许多碎骨片，金属异物存留于伤道的远端。一部分盲管伤伤道很长，纵行、横行或斜行穿过颅腔，冲击到对侧颅骨内板，有的异物停留在皮质表面，叫直径伤。还有的金属异物由颅骨内板弹跳回来，折转一段距离后，停留在脑实质内，造成复杂的折射性伤道，叫反跳伤。这两类盲管伤，均可损伤对侧脑皮质的血管，有引起脑浅部血肿的可能。脑组织的损伤一般多较严重，除可损伤内囊、丘脑和脑的主要血管等外，常伴有一侧或两侧的脑室损伤。处理，参阅“颅脑火器伤”词条。

贯通伤（through and through wound） 是颅脑火器伤的一种。飞射物贯通颅腔，有入口也有出口，称为贯通伤。近入口的脑组织内常有许多碎骨片，出口的骨折线多，骨质缺损较大，脑挫裂伤和血管损伤也较入口处为重，碎骨片多停留在出口外方的头皮软组织内。由于伤道长，脑的重要结构和脑室等常常受累及。近距离的枪弹伤，还可产生弥散性脑损伤，脑组织损伤广泛而严重。贯通伤，是穿透伤中病死率最高的一种。处理，参阅“颅脑火器伤”词条。

静脉窦损伤（injury of cranial sinus） 少见。其中以上矢状窦损伤较为多见，少数为横窦及乙状窦损伤。可为撕裂伤，亦可为断裂伤。因其位置最表浅，其窦壁无肌肉，腔内又无瓣膜，常因大量失血而死亡。故应创造条件尽早进行手术，手术宜在头高位下施行（但要防止空气栓塞），必须做好大量快速输血的准备，对裂伤的静脉窦要根据不同情况，采用不同措施予以修补。

颈内动脉－海绵窦瘘（internal carotid artery - cavernous fistula） 本病多由外伤引起，少有自发性病变所致。颅脑火器伤和闭合性颅脑损伤都可引起蝶骨体部的颅底骨折，弹丸及蝶鞍周围的骨棘可刺破颈内动脉虹吸部的血管壁，动脉血直接从动脉裂口处流入海绵窦内，使回流海绵窦的眼静脉、大脑下静脉、大脑中静脉、蝶顶窦及岩上窦等静脉血回流受阻，致上述静脉怒张而引起临床症状。亦可因动脉裂口的方位不同而异。多有单侧瘘，少有双侧瘘。破裂口朝向海绵窦前下方时，眼静脉系症状明显，眼球搏动性突眼，结膜充血，视力下降，眼眶周围静脉怒张，可闻及血管性杂音；当瘘口朝向海绵窦后上方时，眼部症状相对轻微；瘘口过大时，可通过环窦，基底窦而引起对侧眼部症状。本病根据临床表现即可诊断，脑血管造影检查可进一步明确诊断和确定瘘口的方位。过去常用治疗方法有：颈内动脉结扎术、游离肌块栓塞术、孤立术、放风筝法、海绵窦瘘口填塞术、海绵窦血栓形成术或海绵窦切开瘘口直接夹闭术等，近年多采用神经放射介入治疗。

外伤性动脉性鼻出血（traumatic epistaxis） 是指颅底骨折伤及颈内动脉、蝶腭动脉或筛动脉而引起的难以控制的动脉性鼻出血。蝶窦壁菲薄，厚度只有 1～2 mm，骨折累及蝶窦时，居于蝶窦外侧壁海绵窦

内的颈内动脉可同时被骨折断端刺破，动脉血由裂口流入蝶窦腔，经蝶窦口由鼻腔流出。裂口较小出血轻微者，被脑膜及蝶窦壁所限，可自动止血。但易在蝶窦内形成假性动脉瘤，到一定时期，假性动脉瘤破裂又可继发大量鼻出血。此类损伤可引起以鼻出血为主的头部外伤，而鼻出血可反复发作。筛动脉和蝶腭动脉断裂出血时，血流可经上颌窦和筛窦流入鼻腔而出现鼻衄。外伤性动脉性鼻出血通常 X 线平片可出现颅底骨折象，脑血管造影可见破裂出血处或小动脉瘤，一旦出现大量出血，应及时给予鼻腔填塞止血，以待进一步采用颈动脉结扎术、颈内动脉假性动脉瘤孤立术或蝶窦充填（填塞）术等手术治疗。

外伤后颈内动脉闭塞（post - traumatic internal carotid artery occlusion） 是急性颅脑损伤后的严重并发症。因交通事故所引起的颅颈部闭合性损伤常是本症的主要原因。当颈部强力后仰及侧曲，可使颈内动脉梗在第三颈椎横突上，造成血管壁和内膜损伤而发生血栓。闭塞部位以颈总动脉分叉处上 1 ~ 3cm 处最多，约占 70%，其次是虹吸部。近年来，据脑外伤后脑缺血及缺氧的研究，认为梗死的原因不仅是由于机械性损伤所造成，还有一些促成脑血管栓塞的内在因素，例如伤后血管活性物质的失调、脑血流量的降低及血液的高凝状态等，其中致脑血管痉挛的物质尤为重要。外伤性颈内动脉闭塞的临床表现可于伤后立即出现，亦可于伤后数日始出现。典型表现为大脑半球缺血的症状。根据栓塞的具体部位、完全与否、脑底动脉的代偿能力以及脑外伤的程度和有无继发缺氧等不同情况，而出现程度不一的意识障碍和神经功能的缺失。脑血管造影检查可以直接显示出动脉闭塞的具体部位和程度，是最有价值的诊断方法也有助于治疗，MRI 和 CT 也是有用的诊断方法，前者可以在脑缺血后 1 h 即可检出，而后者在缺血后 24 h 方可检出，略逊于 MRI。在治疗上对轻型，颈内动脉闭塞不完全、侧枝循环较好者可用内科疗法，给以适量激素和血管扩张剂，必要时可酌情采用抗凝疗法。对早期颈内动脉完全闭塞者，可在脑血管造影的同时，随即经导管直接注入含 24 万单位尿激酶的生理盐水 20 ml，可以改善预后。近年亦有采用颈内动脉血栓摘除术者，但适用于 24 h 之内的急性病例。

外伤性静脉窦血栓形成（traumatic thrombosis of sinus） 闭合性颅脑损伤时，颅内静脉窦可因骨折片刺入或压迫而遭受损伤，并可因此继发静脉窦血栓形成。有时损伤轻微，甚至静脉窦表面看不出明显改变，但由于伴有血液浓缩、血流缓慢和凝血机制增强等因素，也可引起本病。一般以上矢状窦较为多见。临床表现可因病变部位和阻塞程度的不同而各异。如病变在上矢状窦前 1/3，可无明显症状；如在后 2/3 则可产生严重症状，如为部分阻塞，可表现为颅内压增高；如为完全阻塞，则除上述症状外，尚可出现截瘫、三肢瘫或四肢瘫、皮质感觉障碍以及排尿功能障碍。治疗上一般可采用非手术疗法。急性且症状严重者可考虑血管内溶栓和行血栓剥除手术。手术应争取在发病 8 h 内施行，最晚不宜超过发病后 24 h。

颅内积气（pneumocephalus） 又称外伤性气颅，多见于开放性颅脑损伤和开颅手术后，亦可见于颅底骨折并发脑脊液漏的病人。伤后硬脑膜开放，气体经颅骨瘘口进入颅腔，可积存于蛛网膜下腔、脑内或脑室内。进入颅内的气体可使颅内容积增加，并刺激脑膜。临床上主要表现为头痛、恶心、呕吐、颈强等症状，擤鼻或打喷嚏时可加重症状，颅内积气常伴有脑脊液漏和化脓性脑膜炎。颅骨 X 线平片和头颅 CT 及 MRI 扫描可确诊。少量气体可自行吸收，只需预防颅内发生感染即可。如气体量逐渐增多形成张力性气颅，则需手术处理。

张力性气颅（expansive pneumocephalus） 多是由于外伤后脑膜裂口处呈活瓣样，气体只能进入颅内而不能溢出，致使颅内压不断增高。临床上病人除有进行性加重的头痛、呕吐症状外，还可出现抽搐、二便失禁等症状，严重者可出现昏迷及脑疝。CT 或 MRI 扫描可见脑组织明显受压移位。在治疗上尽早采取各种排除积气的措施，同时修补硬脑膜漏口是有效的方法。

脑神经损伤（injury of cranial nerve） 是常见的颅底骨折合并症性损伤。颅前窝底骨折累及筛板或额叶底部脑挫裂伤，均可致嗅球或嗅神经损伤。骨折线累及视神经管或眶尖部，可使视神经受到牵拉、挤压、绞窄和挫伤。无骨折时视神经亦可产生间质性出血和水肿。视力、视野、瞳孔均可受到影响，严重者可出现失明。动眼神经、滑车神经、展神经均在海绵窦内行走，在眶上孔处出颅，颅底骨折可使这一组脑神经同时受损或单一脑神经受损。但以

动眼神经损伤多见，伤后可立即出现伤侧瞳孔散大，光反应迟钝或消失，复视或斜视。颅中窝或岩骨尖处骨折可致三叉神经、面神经和位听神经损伤。颅后窝枕骨大孔区的骨折可损伤舌咽神经和副神经。临床上常根据出现的相应症状，进行诊断。治疗上以保守疗法为主，损伤轻微者多可自行恢复。在有骨性管道内走行的视神经和面神经受损时，可考虑做减压手术。

脑脂肪栓塞（cerebral fat embolism） 偶见于颅脑损伤的病例，起因常由于颅脑损伤同时合并股骨等长骨骨折，骨中含有的游离脂肪颗粒外溢，虽经肺部滤过，仍有一些进入脑血管，形成脑脂肪栓塞。临床表现为伴有长骨骨折的颅脑损伤病人，伤后一度病情稳定，随后数日，病人意识障碍又有加重，伴以偏瘫、抽搐、高热等症状。眼底视网膜发现脂肪点状物，尿及脑脊液中有中性脂肪颗粒即可明确诊断。治疗按脑血栓形成的治疗方法处理。

脑外伤后综合征（post-traumatic syndrome） 当脑外伤病人急性创伤已恢复后，仍有一些如头晕、头痛以及某些植物神经功能失调或精神症状长期不能消除，且超过3个月以上仍无好转，临床上又无确切的神经系统阳性体症，甚至通过CT、MRI等检查亦无异常发现者即可称之为脑外伤后综合征。过去也有人称之为脑外伤后遗症、脑震荡后遗症、脑外伤后神经症、脑外伤后神经衰弱和脑外伤后神经官能症等。但对发病原因究竟属于器质性还是功能性，至今仍无定论。不过从目前的观点看，可能是在轻微脑器质损害的前提下，再加上病人心身因素和社会因素而成。此症的发生与脑组织损伤的严重程度并无相应关系，相反，多见于脑损伤轻，不伴有明显神经功能障碍的病人。对此症的诊断必须慎重，首先应在认真全面检查排除器质性病变之后始能考虑。处理上，预防和治疗同等重要，对病人的病痛应表示关心、体贴，取得病人的信任。耐心解释使之了解伤情，解除其对“后遗症”不能治的疑虑，增强其对康复的信心。鼓励参加户外活动和逐步恢复体力劳动，对某些症状应给予中西医相结合的治疗，包括中西药物、理疗、针灸、体育锻炼等。

应激性溃疡（stress ulcer） 当一些严重疾病如重型颅脑损伤、脑卒中、大面积烧伤、感染等，在病程中可发生上消化道出血，这是机体的一种应激反应结果，在胃内发生溃疡，故称应激性溃疡，又称急性出血性胃炎（acute hemorrhage gastritis），柯兴溃疡（Cushing ulcer）。其病理特点是溃疡发生急，周围炎症细胞浸润少，且无纤维组织增生。临床表现为应激后数日，出现上消化道出血，轻者只见黑便，重者可出现呕血或鼻饲管内抽出鲜血，严重时可使血压下降，呈失血性休克，但多不伴有上腹疼痛。治疗用有效的制酸剂、H_2组织胺受体拮抗剂、质子泵抑制剂等。有休克状态者应输血，重者亦可在内窥镜下行激光烧灼止血，或经选择性腹腔动脉插管注入垂体后叶加压素、肾上腺素等药物。多数经过处理得以治愈。如无效可行出血部位缝扎术，选择性迷走神经切断术，胃动脉结扎术等。溃疡限于胃的远端可行胃部分切除术，一般不考虑行胃切除术。

外伤后癫痫（post-traumatic epilepsy） 是颅脑损伤或脑手术后的常见并发症。在发作类型上，大发作、小发作和局限性发作均可发生，但多以大发作出现。按癫痫出现的时间不同，分为：1. 早期发作（3～4 d之内），多由脑挫伤、脑水肿、颅内血肿、蛛网膜下腔出血、骨折片压迫等因素，在脑内形成刺激灶，引起脑皮层异常放电所致；2. 延期发作（伤后数日至3个月），多因脑炎、脑脓肿颅内感染灶所致；3. 晚期发作（伤后3个月以上），多由脑退行性变、脑膜－脑瘢痕、脑穿通憩室等引起，有时也可因慢性颅内血肿与晚期脓肿所致。一般外伤性癫痫多指后者。脑电图检查对确定癫痫诊断和病灶的定位上有独特的价值。治疗上，早期和延期癫痫，多属症状性或暂时性的癫痫，应用抗癫痫类药物，并及时处理病因，随着脑的病理情况好转，癫痫亦可消失。对晚期因脑膜和脑瘢痕所引起者，常为顽固性和持久性的癫痫，当有计划的长期用抗癫痫药物而无效者，可采用癫痫病灶切除或立体定向治疗。

脑突出（brain protrusion） 亦称脑膨出。当颅脑损伤或脑外减压术后，部分脑组织由缺损的硬脑膜和颅骨部呈覃状突出于颅外，称之为脑突出。它是颅内压严重增高的表现，分为早期和晚期两类，早期脑突出是指在伤后当时 数小时或数日出现者，多因颅内血肿或脑水肿以及某些炎症所致。如为血肿，手术将血肿清除后颅内压降低，突出的脑组织即自行回复。如为脑水肿不宜采用切除膨出的脑组织进行内减压，而应采取保守疗法控制脑水肿，减低颅压。头皮不能缝

合者，可暂用无菌敷料严密覆盖在脑突出上，适时更换敷料，待延期缝合。晚期脑突出，指急性期后突出的脑组织仍不回复。在开放性或火器性颅脑损伤后出现者，常提示由于早期清创不彻底，在脑深部已发生慢性感染如脑脓肿等。在闭合性颅脑损伤后发现者，常由于早期颅内压降低不彻底，减压后膨出的脑组织长期不能回复，并受骨缘压迫血循环的影响，使突出的脑组织可坏死、液化，有的形成囊肿。治疗上应根据不同原因予以处理。

脑室炎（ventriculitis） 多由于脑穿透伤后，或继发于脑膜炎、脑脓肿，有时亦可因脑室外引流过久或行导管分流术而引起。轻度的脑室炎，临床上可无特殊表现，其症状与脑膜炎相似，易被忽视。故凡脑膜炎病人经常规治疗后临床症状与实验室检查均无相应的好转，即当考虑有脑室炎的可能。严重的脑室炎起病急促，常有高热、谵妄、意识不清及生命体征等症状，甚至可引起脑疝。有的可在脑室内形成粘连与隔膜，引起脑积水及感染性分隔小腔，这时，临床表现常呈亚急性或慢性过程。诊断主要依靠脑脊液检查，脑室液的炎症改变明显，甚至可见絮状脓性分泌物。蛋白含量高，糖定量低，细菌培养可为阳性。CT 扫描可见被炎症波及的脑室室管膜有局限性或弥漫性薄层线状强化，MRI 早期可无阳性改变，严重时 T_2 加权扫描，可见脑室周围白质内有带状高信号区环绕，脑室内的脓性灶亦显高信号。除全身给予强效抗生素外，对严重感染者，亦可采用脑室内置管给抗生素，并可冲洗引流。

脑脊液伤口漏（cerebrospinal fluid fistula of wound） 颅脑穿透伤的创伤部有脑脊液不断外流，即为脑脊液伤口漏，或称脑脊液皮漏。流出的脑脊液可来自蛛网膜下腔，亦可来自脑室。颅盖部创伤多来自蛛网膜下腔，流出的量较少，多在伤后数小时或 1～2d 内由于蛛网膜下腔闭合，液体流出自然停止。有的直接来自脑室，创伤部往往有大量液体流失，这是一种严重情况，应及时进行脑清创，包括清除脑室内的血块，然后将硬脑膜严密缝合或修补。因开放性颅脑损伤初期处理不当，导致感染、伤口裂开所致的脑脊液伤口漏，宜先用抗生素及局部交换敷料等保守疗法，待炎症限局，再行手术清创及修补。

颅骨骨髓炎（osteomyelitis of skull） 一般以金黄色葡萄球菌感染为最多见，其感染途径大致有：继发于头部炎症者约 1/3，开放性头部外伤所致者约占 1/3，其他有头部手术后，身体其他部位化脓性感染借血行传播至颅骨，尚有极少数为隐源性者。头皮感染、颅骨骨髓炎和颅内脓肿，常常是紧密相关的，诊断与处理时应予注意。但有些脑脓肿特别是开放性损伤所致者，它不一定都是继发于骨髓炎，也可能是脑脓肿继发骨髓炎，或两者分别同时存在。至于硬脑膜外脓肿，则绝大部分是由骨髓炎引起内板破坏而形成的。X 线检查：一般于颅骨感染三周以上，在 X 线片上才能呈现改变。90% 表现为地图形骨质破坏，界限较模糊，或为虫蚀样骨密度减低。慢性者在颅骨破坏区可有骨硬化带，界限较清晰，半数有游离死骨，死骨形状不整，大小不一。根据头部慢性窦道与颅骨 X 线表现，一般不难诊断。治疗上在其急性期应予以广谱抗菌素，对已形成慢性窦道和死骨者应切除破坏的骨缘并摘除死骨。如合并硬脑膜外脓肿时，则颅骨切除不可姑息，要切除到显露正常的硬脑膜处，才有治愈希望。

脑积水（hydrocephalus） 由于脑脊液循环通路梗阻、脑脊液分泌过多或吸收障碍而致脑脊液在脑室系统及蛛网膜下积聚过多并不断增长者称为脑积水。通常伴有颅内压增高但亦有正常颅内压者。其主要变化为脑室扩大。也有蛛网膜下腔扩大者。前者称为脑内积水，后者可称为脑外积水。脑积水可先发生于任何年龄。按临床表现，可分为婴儿脑积水（亦称先天性脑积水）、儿童脑积水和成人脑积水。但多见于婴幼儿，而且与成人脑积水的临床特点有所不同。婴儿脑积水主要表现为出生后数周或数月内头颅迅速增大，前囟扩大且隆起，颅骨变薄，扣诊呈破壶音，眼呈落日征。儿童脑积水可能自婴儿期开始发病，但很轻微，且进展缓慢，可能继发于炎症后的导水管狭窄等病变，多为部分性梗阻，症状及发展乃由梗阻的程度而定。成人脑积水则以颅内肿瘤、蛛网膜下腔出血和外伤多见，症状上是以颅内压增高为主，极少有定位体征。对脑积水的治疗，应根据不同病因，给以适宜治疗，分流术是常用的方法。

高颅压性脑积水（high cranial pressure hydrocephalus） 除少数有明确的脑室扩大、脑积水，而颅内压正常者外，绝大多数脑积水的病人，颅内压力是增高的。高颅压性脑积水是由于脑脊液循环通路上的脑室系统或

蛛网膜下腔有阻塞，引起脑室内平均压力或搏动压力增高产生脑室扩大以至不能代偿所致。产生脑积水的原因很多，婴儿以先天性发育障碍较多见，成人则以继发性病变为多，尤以脑室系统内的肿瘤最常见，脑室扩大呈缓慢进行。也常见于因蛛网膜下腔出血或脑膜炎形成者，常在发病后2~3周内发生。脑积水的症状和体征有头痛、恶心、呕吐、视乳头水肿等。头痛以卧位或晨起时为重，脑室内肿瘤常常伴有脑积水症状而无局部定位症状。对于因肿瘤引起脑积水者，应选择切除颅内原发病变，解除脑积水。对不能根治其原因者，可行分流术。

先天性脑积水（congenital hydrocephalus） 亦称婴儿性脑积水，是最常见的先天性神经系统畸形疾病之一。如室间孔闭锁；中脑导水管狭窄、分叉、中隔形成、周围胶质增生；第四脑室中孔和侧孔为纤维网、纤维带或囊肿所闭塞。且常同时伴有其他畸形，如先天性小脑蚓部发育不全（Dandy - Walker综合征）、小脑扁桃体下疝畸形（Arnord - Chiari畸形）等。先天性脑积水可分为交通性脑积水和阻塞性脑积水两大类。发病原因除先天发育畸形外，尚可因蛛网膜或中脑导水管炎症粘连和颅内占位性病变，如肿瘤、寄生虫、囊肿等阻塞脑脊液循环通道等。亦可因脉络丛分泌脑脊液过多，如脉络丛增生或脉络丛乳头瘤。临床表现上可见婴儿出生数周或数月内出现头颅快速增大，多数出生时就明显大于正常。前囟膨出，张力甚高，颅骨变薄甚至透明，扣诊时呈破壶音（Macewen征阳性）。头皮静脉怒张，双眼下旋，暴露上部巩膜，眼球呈落日征。因有颅缝代偿，颅内压增高症状一般多不明显，脑积水进展迅速时可出现头痛、呕吐等症状。头围测量可为正常的2~3倍。CT及MRI检查既可明确诊断又可确定病因，有助诊断和决定治疗方针。治疗上应针对病因采取不同手术治疗，如为肿瘤等占位性病变，应将之切除，解除脑脊液通路的阻塞。此外，应以脑室分流术为首选的治疗方法。

阻塞性脑积水（obstructive hydrocephalus） 此乃脑室系统某一通道上发生完全的或部分的闭锁和阻塞所致。使脑脊液全部或部分不能流至脑池和蛛网膜下腔，出现梗阻以上的脑室系统扩大。其原因可为：1. 先天畸形。如室间孔闭锁；中脑导水管狭窄、分叉、中隔形成或周围胶质增生；第四脑室正中孔和侧孔为先天性纤维网、纤维带或囊肿所闭塞。2. 炎症粘连。如新生儿婴儿期患化脓性或其他类型脑膜炎以及蛛网膜下腔出血等。3. 颅内占位性病变。如肿瘤、寄生虫囊肿等，特别是位于脑室内和小脑的占位性病变。CT和MRI检查有助诊断，且能明确病因。治疗以手术为主，切除占位性病变或行脑室分流术。

交通性脑积水（communicating hydrocephalus） 所谓交通性脑积水，一般指脑室与蛛网膜下腔是沟通的，或脑脊液仅能流到脊髓蛛网膜下腔，而不能到达脑表面的网膜下腔或蛛网膜腔。发生原因是：1. 脑脊液吸收功能障碍。交通性脑积水多数为此种情况。常因脑膜炎，出生前、后有蛛网膜下腔出血等，引起蛛网膜粘连，使蛛网膜下腔、蛛网膜粒以及其他表浅的血管间隙、神经根周围的间隙发炎闭塞，因而脑脊液回收失效。2. 脑脊液产生过多，如脉络丛乳头瘤、维生素缺乏、胎生期毒素作用和遗传性等因素。3. 脑池发育不良和静脉闭塞。常因先天性脑池发育不全、双侧横窦或乙状窦闭塞、狭窄，导致脑脊液回收障碍。治疗上首选脑室分流术。

正常颅压性脑积水（normal pressure hydrocephalus, NPH） 又称为低颅压性脑积水、隐性脑积水或脑积水性痴呆。是一种脑室虽扩大而脑脊液压力正常〔1.77kPa（180 mmH_2O）〕的交通性脑积水综合征。常见于蛛网膜下腔出血或颅脑损伤、脑膜炎及开颅手术后，因血液淤积或炎症在颅底形成机化与粘连，亦可累及蛛网膜颗粒，使脑脊液循环吸收障碍，脑脊液增多，脑室扩大，而发生脑积水。其早期是一个高压性脑积水，需其它调节颅内压的因素进行代偿，因脑脊液量的增加，使脑室壁压力增大，脑组织受压，血流量减少，脑灌注压下降，数周至数月后，经充分代偿，颅内压可降至正常。常见于成年人。临床症状逐渐显现，主要有健忘，智力下降，表情淡漠，渐痴呆，运动障碍及尿失禁等。颅内压低于1.77kPa（180 mmH_2O），为诊断本病的重要依据。脑脊液分流术常是最有效的治疗方法。

脑疝（herniation of brain） 由硬脑膜形成的大脑镰和小脑幕将颅腔分成左、右幕上和一个幕下共三个腔室。左、右幕上腔内含左、右两侧大脑半球，幕下腔主要含小脑。大脑与小脑借间脑和脑干相连，并由小脑幕切迹中间通过。幕上与幕下通过小脑幕切迹相交通；幕下与椎管籍枕骨大孔相通；两侧幕上腔室则籍

大脑镰下裂隙相通。当某些病变引起颅内压增高时，在密闭的颅腔内，压力通常由高压向低压处传递，由于大脑镰和小脑幕的固定，阻止了压力的自由传递，只能集中向上述交通孔道缓冲。致使一部分脑组织向交通孔道移行、突出而形成脑疝。如小脑幕切迹疝、枕骨大孔疝等。在上述的小脑幕切迹与枕骨大孔中有中脑与延髓，脑疝将使其受压而发生严重的继发性损害，并使该部位的血管和神经受损。因此，脑疝出现是各种原因引起颅内压增高加剧的终期结果，是一种危及生命的严重危象。应早期处理颅压增高，预防脑疝发生。一旦发生，要分秒必争地进行抢救，使脑干损害成为可逆性的，治疗上才能取得良好预后。

小脑幕切迹疝（transtentorial herniation） 又称颞叶沟回疝，是常见的脑疝之一。由于颅内压增高以至代偿失调的程度，使颞叶内侧的钩回向内侧移位，通过小脑幕游离缘移向环池，压迫内侧中脑及相邻结构，即形成此疝。小脑幕切迹疝发生后，不仅中脑遭受疝入组织的直接压迫，同时由于脑干向下移位，使脑干供血循环发生变化，还导致脑干供血障碍，发生缺血、水肿甚至出血，这种改变向上可影响丘脑下部，向下影响脑桥甚至延髓。另外，动眼神经极容易引起受压改变。疝出的脑组织可以形成嵌顿、膨胀，更严重地压迫脑干。中脑周围的脑池被阻塞、导水管因脑干变形而引起的梗阻，都加剧了脑脊液循环的障碍。临床上可将小脑幕切迹疝的症状和体征分为 3 个阶段：1. 早期。出现颅内压增高（头疼、呕吐、躁动）、意识障碍（嗜睡、朦胧）、瞳孔变化（一侧暂短缩小，以后扩大，对光反应迟钝）；2. 中期。可见意识障碍（进行性加重、半昏迷）、瞳孔改变（脑疝同侧明显扩大、对光反射消失，对侧瞳孔仍正常）、生命体征（血压升高、脉搏减慢、呼吸深而慢、体温上升）、锥体束征（偏身瘫痪、肌张力增高、腱反射亢进、病理反射阳性）等症状已十分明显；3. 晚期。又称中枢衰竭期。呈深昏迷状态，一切刺激均无反应，瞳孔双侧明显扩大，对光反射消失，多呈去脑强直状态，生命中枢开始衰竭，出现潮式或叹息样呼吸，脉搏频而弱，血压和体温下降，以后呼吸先停止，最后心跳亦停止。在处理上，对有颅内压增高的病人，应抓紧时间明确诊断，争取在未出现脑疝之前予以处理，脑疝一旦形成，应立即静注甘露醇，并行脑室穿刺，好转后应立即行病因诊断，已确诊者则迅速采取病因治疗。

枕骨大孔疝（tranforamen magnum herniation） 又称小脑扁桃体疝。多发生于颅后窝占位病变，直接引起幕下颅腔的压力严重增高，使小脑扁桃体受挤压向下疝出。也可见于小脑幕切迹疝的中、晚期。当脑疝形成后，使延髓受压，常很快引起生命中枢衰竭；第四脑室为疝出的扁桃体所阻塞引起梗阻性脑积水；疝出的小脑扁桃体发生充血、缺血和水肿，使延髓和上段颈髓受压加重。这些生理病理改变，均促使颅内压进一步的增高，增加脑疝的压迫。枕骨大孔疝有急性与慢性之分，只是临床表现急缓不同而已。急性发病时，以延髓急性损害为主，脑神经损害症状次之。主要表现为头痛、恶心、呕吐等颅内压增高症状，继之很快出现呼吸脉搏减慢，血压升高等。意识障碍与瞳孔变化发生较晚，一旦出现，继之可能出现生命中枢衰竭，潮式呼吸，甚至停止。处理原则与小脑幕切迹疝基本相同。

小脑幕切迹上疝（upward transtentorial herniation） 小脑幕切迹上疝为颅后窝占位性病变使小脑蚓部上端和小脑前叶的一部分，经小脑幕切迹向上疝出，所以又称小脑蚓部疝。此情况常突然出现在颅后窝占位性病变中，当占位病变引起梗阻性脑积水行侧脑室穿刺引流后，由于幕上压力骤降，导致发生此类脑疝。同样可压迫中脑及其后部的四叠体和被盖部，以及大脑大静脉。中脑受压产生出血软化，可导致严重后果。临床表现与小脑幕切迹疝类似，治疗原则亦略同。

大脑镰疝（herniation beneath falx） 大脑镰疝是指半球内侧面的扣带回及邻近的额回经大脑镰下缘向对侧移位，故又称扣带回疝。常由一侧幕上占位病变或半球水肿，使脑组织向对侧移位所致。此外，由健侧脑室穿刺放液，也可促进大脑镰疝的发生。以大脑镰的前 2/3 段易发生此疝。疝后可致大脑前动脉及其大分枝胼缘和胼周动脉受压而被部分阻塞，引起大脑半球内侧后部的脑组织软化、坏死，出现对侧下肢瘫，排便功能障碍症状。大脑内静脉受压可产生脑水肿及颅内压增高症状。此疝过去较难诊断，现在 CT、MRI、可准确诊断。治疗应降颅压及治疗原发病。

蝶骨嵴疝（transsphenoid ridge herniation） 脑组织从前颅窝被挤压向中颅窝，或由中颅窝移向前颅窝时，都必须跨越蝶骨嵴，在脑表面无论是前移的脑组

织，还是后移的脑组织，都要受压于蝶骨嵴，并留有痕迹。这种带有压痕的移位脑组织即是脑疝的疝出物，而形成蝶骨嵴疝。发生此疝的原因主要是前颅窝或中颅窝的占位性病变或脑水肿。此种疝临床意义不大，主要可引起大脑中动脉的移位。

脑中心疝（central herniation of brain） 由幕上占位病变压迫脑中线结构，包括丘脑、基底节、第三脑室、丘脑下部、上部脑干等，并使之向下移位，造成以上组织的异常移位，故也有人称之为脑中轴移位。临床表现为一系列生命体征的变化及间脑、脑干急性受损的一些体征。临床上将中心疝发展过程，依其病状的出现顺序分为四期，即间脑期、中脑－脑桥上部期、脑桥下部－延髓期和延髓期。在治疗过程中，间脑期是抢救的关键时期，此期脑干功能相对完整。

颅内肿瘤分类（classification of intracranial tumor） 颅内肿瘤的分类方法很多，不少作者曾提出过各种的分类法。主要有以下几种。最早的分类系统是 Bailey 和 Cushing 主要根据 Cohnheim（1877 年）胚胎残留细胞形成肿瘤的假说，以分化停滞学说为基础，提出了胶质瘤的发生乃胚胎发育过程中，胚性胶质细胞停留在某一阶段，不能继续发育成为成熟的胶质细胞，遂发展成为胶质瘤。1949 年 Kernohan 等认为肿瘤是由已成熟的细胞在其不断地新陈代谢过程中，由于内外环境的改变，间变而成，故根据肿瘤细胞分化程度，以间变学说为基础，提出了胶质瘤的 I～IV 级分类法。以后 Russell 和 Rubinstenine（1959 年）根据上述两种分类方法，提出了他们的神经外胚层源肿瘤分类法。Ziilch（1964 年、1971 年、1974 年）以国际抗癌协会的中枢神经系统肿瘤分类为基础，并结合四级分类法，同时参考了有关资料，通过实践进行综合分析而总结出自己的分类方法，该分类法将肿瘤的生物学行为、病理形态、发病部位、治疗效果、存活期等均考虑在内。但这一分类实际上是一双重分类法，未能广泛被应用。我国黄文清、吴在东等人继世界卫生组织（WHO）的神经系统肿瘤分类公布以后，也发表了类似的分类方法。他们根据肿瘤发生的部位、组织来源、形态学特点和生物学特性，将神经系统肿瘤分成 140 则细目，既照顾到临床不同专业（如眼科、耳鼻喉科），又照顾到形态学特点，同时辅助以分级对照，最后落实在良性、交界、恶性 3 个级别上。该分类参考了各种有关分类方法，取长补短，是国内少有资料，值得重视。我国也有以北京神经外科研究所长期沿用的自己的分类法。其主要着眼点是肿瘤的生物学特性、形态学特点和生长部位。便于掌握，有助于术前诊断、确定手术原则、估计预后和形态学归类统计。WHO 组织 14 个地区的病理学家共同研究，并于 1979 年正式出版了供各国病理学家诊断参考使用的分类法。1990 年 WHO 对该分类进行修订和再版。其特点是分类细致，包括颅内发生的各种肿瘤类型，对于恶性肿瘤的命名采用“间变”这一概念。尽管这一分类仍然不是完美无缺的，而且目前尚未被我国神经系统肿瘤工作者广泛采纳。但是这一分类法应该成为我国广大神经系统肿瘤临床和病理工作者主要参考来源，以便消除纷繁而相异的各种肿瘤命名和分类方法，更好地与国外学者进行交流。

神经母细胞瘤（neuroblastoma） 神经母细胞瘤很少见，仅见于个别病例。病人常为儿童与青年。病变多位于大脑各叶，其次是蝶鞍部。它是来源于神经元的肿瘤。神经节细胞神经母细胞、神经节细胞瘤、神经节细胞胶质瘤、间变性（恶性）神经节细胞瘤均为同义词。因为单一成分的所谓纯型肿瘤极为少见，难以把上述各型肿瘤截然区别开来。中枢神经元的肿瘤，分化与间变常同时存在。肿瘤分化成熟有 3 个过程，从而形成 3 种结局。一种是单向神经细胞方向分化，可形成不同成熟阶段的神经细胞瘤或全部成熟的神经节细胞瘤，即纯粹的神经节细胞瘤；另一种是单纯向神经胶质细胞方向分化，最终可形成良性胶质瘤；再一种分化方向是混合性的，既包括神经节细胞，也包括神经胶质细胞，这在中枢神经的神经细胞肿瘤是经常见到的。在肿瘤分化成熟过程中，神经细胞和胶质细胞均有间变，但后者较前者易于发生。神经母细胞瘤为恶性肿瘤，其生物学特性与颅外交感神经母细胞瘤相似。神经节细胞瘤为良性肿瘤，但发生间变后也可出现恶性瘤的临床表现。节细胞神经母细胞瘤与颅外的神经节细胞神经母细胞瘤一样，亦可出现神经母细胞和节细胞之间的过渡，故属低度恶性。神经母细胞瘤肉眼见肿瘤的体积通常较小，边界清晰，外形坚实而分叶可呈囊性。切面柔软，颗粒状，部分呈胶冻样。有广范的出血、坏死和囊变区。肿瘤能沿蛛网膜下腔蔓延转移。临床上除年幼、肿瘤生长迅速外，无其他特点。治疗以手术切除为主，术后可辅以放射治疗，因肿瘤能沿蛛网膜下腔播散转移，故应做神经轴放射。

神经节细胞瘤（gangliocytoma） 神经节细胞瘤是由神经系统中最成熟的细胞所形成的肿瘤。系来源于神经元的肿瘤，常位于第三脑室和大脑中央白质半卵圆区。肿瘤质地可为坚实而纤维样，也可为胶冻样并伴有囊肿和出血区。病变外形局限而有包膜，实际上有轻微的浸润性。治疗上可手术切除肿瘤。

神经胶质瘤（glioma） 神经胶质瘤，是由神经外胚叶衍化而来的胶质细胞发生的肿瘤，简称胶质瘤，是颅内肿瘤最常见的一种。从神经外胚叶中衍化而来的胶质细胞有星形胶质细胞、少枝胶质细胞和室管膜胶质细胞等。它们都可以发生肿瘤。由于肿瘤细胞分化的不一致，可以表现为各种各样的胶质瘤类型，在临床上各有不同的生物学特性。有关胶质瘤的分类，目前尚未统一。有按胚胎残留学说的 Cushing 和 Bailey 分类法；有按组织发生学说的 Horega 分类法；有按间变学说的 Kornohan 分类法；有按组织来源、生物学特性和解剖部位的国际抗癌协会的分类法；有按肿瘤的生物学行为、病理形态、发病部位、治疗结果和存活期等的 Zulch 分类法以及以后的 WHO 的分类法。国内有黄克维、张福林、北京神经外科研究所、黄文清等人的分类法。后者根据肿瘤发生部位、组织来源形态学特点和生物学特性同时辅以分级对照，最后落实在良性、交界和恶性 3 个级别上，并参考了各种有关分类法，取长补短，值得重视。神经胶质瘤在颅内各种肿瘤中的发生率，国内资料统计为 44.6%。男性多发，发病年龄上有两个高峰，一个高峰是 7 ~ 13 岁，以髓母细胞瘤、小脑星形细胞瘤、室管膜、视神经胶质瘤和松果体瘤为多见；另一个高峰是 25 ~ 45 岁，以大脑星形细胞瘤，多形性胶质母细胞瘤和少枝胶质细胞瘤为多见。临床症状主要有两方面的表现：一是颅内压增高症状，如头痛、呕吐、视力减退、复视、癫痫发作和精神症状等；另一是脑组织受肿瘤的压迫、浸润、破坏造成神经功能缺失所产生的局症状。治疗上主张综合治疗，即手术切除后配合以放射治疗、化学治疗，可延缓复发和延长生存期。

星形细胞瘤（astrocytoma） 星形细胞瘤是最常见的脑胶质瘤之一，国内天坛医院报告的 2650 例中占颅内肿瘤的 18.3%，占神经上皮性肿瘤（胶质瘤）的 47%。年龄分布在 6 个月至 70 岁，发病高峰在 31 ~ 40 岁。病理上分为纤维型、原浆型、肥胖细胞型和分化不良型四种亚型。按 Kernohan4 级分类法，星形细胞瘤属于其Ⅰ级和Ⅱ级的类型。在成人中，星形细胞瘤多见于额、顶、颞叶；在儿童中则常见于小脑半球。大脑半球的星形细胞瘤发病缓慢，病程较长．多数先出现由于肿瘤直接破坏所造成的定位体征和症状，以后又出现颅内压增高的症状。小脑的星形细胞瘤由于较早的影响脑脊液循环通路，多先出现颅内压增高症状。脑干的星形细胞瘤进展较快，病程较短，早期出现脑神经的损害和交叉形瘫痪，颅内压增高的症状一般见于晚期。星形细胞瘤一般不转移，临床上由于其浸润生长，手术难以完全切除。往往与术后加以放射治疗和化学治疗，但仍会复发。小儿比较局限的星形细胞瘤能够作根治性切除而治愈。小脑的星形细胞瘤比大脑的预后要好，位于幕下且肿瘤在囊内者，切除瘤结节后不需放疗，5 年生存期可达 50% ~ 88%。小儿视神经胶质瘤如能大部切除，亦能获得长期生存。分化不良型星形细胞瘤预后较差。

星形母细胞瘤（astroblastoma） 星形母细胞瘤也是星形细胞系的胶质瘤。其恶性程度介于星形细胞瘤与多形性胶质母细胞瘤之间，相当于 Kernohan 分类的星形细胞瘤 II ~ III 级。显微镜下肿瘤由不成熟的星形细胞构成，细胞密集，胞体较大，核为圆形或卵圆形，核分裂较少。围绕血管的瘤细胞一端常有一粗长的细胞突引向血管壁，呈放射状排列，形成假菊形团，为其主要特征。这类肿瘤比较少见，占全数胶质瘤的 2% ~ 5%。主要见于青年，多位于大脑半球，但小脑和视神经也可发生。临床表现与星形细胞瘤相似，生长较快，平均病程在 1 ~ 20 个月之间，症状包括颅内压增高和局灶性脑功能障碍。手术前一般难作出正确的病理诊断，治疗同其他胶质瘤，预后较差。

间变性星形细胞瘤（anaplastic astrocytoma） 是一种生物学特性属于低度恶性肿瘤。因此有人将之划分在良性星形细胞瘤内，有人则划分在胶质母细胞瘤内。间变性纤维型性形细胞瘤、原浆型星形细胞瘤、恶性星形细胞瘤、星形细胞瘤Ⅱ ~ Ⅲ级和星形细胞瘤恶性变均为同义词。成年大脑星形细胞瘤易发生间变，毛细胞型星形细胞瘤较少发生间变而原浆型星形细胞瘤则易发生间变。与胶质母细胞瘤相比，此类肿瘤生长较为缓慢，病程也较长，细胞分化也较成熟，间变发生虽有早期者，但多在后期。镜下可见肿瘤细胞密集，核形状不同，染色质深，核分裂较常见。可见单

核或多核巨细胞。成年型发生重间变时，可成为胶质母细胞者高达60%。

胶质母细胞瘤（glioblastoma） 与多形性胶质母细胞瘤和星形细胞瘤Ⅳ级为同义词。占颅内肿瘤中的10.2%，神经上皮性肿瘤的22.3%，居胶质瘤中的第二位，是最恶性肿瘤中的一种。有沿白质中神经束生长到远处的倾向，有多中心生长的特性（4.9%～20.0%），即由几个独立的瘤中心组成，个别瘤中心聚集在一处，有些在肿瘤主体邻近有卫星灶形成。肿瘤呈浸润生长，生长迅速。病人年龄多介于40～70岁之间，男性明显多于女性，约为3:1。成人胶质母细胞瘤多位于额、顶、颞叶，儿童多位于脑干。肿瘤范围广泛，常累及两个或3个脑叶，或通过胼胝体向对侧扩展，这种情况多见于额叶肿瘤呈蝴蝶状。肿瘤为高度恶性，生长快，自出现症状到就诊时多数在3个月以内。由于肿瘤生长迅速，脑水肿广泛，颅内压增高症状明显。同时肿瘤侵润脑组织，造成一系列的局灶症状。CT检查呈边界不清的混合密度病灶，其中多有瘤内出血所致的高密度表现，但钙化者甚少。瘤内坏死及囊性变呈低密度影，而使得其形态呈多样性，周围水肿明显。增强扫描呈非均匀的密度增强或环状增强。MRI在T_1加权呈低信号，与临近脑组织不容易区分，但占位效应十分明显，T_2加权呈混杂信号，以高信号为主，散在性分布低与等信号。注射Gd－DTPA后肿瘤显著增强，使得肿瘤与临近结构有明确的分界，且好发在脑深部，是较为特征的表现。治疗以手术为主，术后进行放疗，也可合并应用化疗或免疫治疗。但手术切除后复发较快，平均生存时间1年左右。

室管膜瘤（ependymoma） 室管膜瘤发生自脑室系统的室管膜上皮细胞也称室管膜胶质瘤、室管膜细胞瘤、室管膜上皮瘤。国内统计占颅内肿瘤的3.9%，占神经上皮性肿瘤的10.1%。男多于女，多见于儿童及青年，在儿童绝大多数位于幕下，在成人幕下者亦较幕上多见。大脑半球的室管膜瘤一般较大，有的生长在脑室腔内，偶尔可侵及大脑皮质。有的是在脑室旁陷入脑实质内生长，第四脑室的室管膜瘤常和脑室底或脑室侧壁紧密粘连，在第四脑室内生长的，可以侵入小脑延髓池或外侧隐窝。肿瘤多为实质性，但较大者可为囊性，瘤体红色、灰红色或灰白色，与周围脑组织间界限较清楚，少数有钙化。显微镜下可见肿瘤细胞大小均匀，密集排列，常由两种细胞组成，一种为上皮样细胞形成真菊形团，另一种为不成熟的室管膜相似的细胞构成的假菊形团。由于肿瘤生长较慢且多位于深部，容易影响脑脊液循环，所以经常早期出现颅内压增高的症状。有的具有活瓣状阻塞室间孔或导水管上口作用，引起与体位有关的发作性头痛、呕吐等。CT检查位于侧脑室的肿瘤一般显示不均匀的等或略高密度影像，病变同侧脑室可扩大变形。幕下肿瘤常位于中线，多见于四脑室内，常伴有梗阻性脑积水。增强扫描呈不均匀强化。MRI检查，T_1加权象呈低或等信号，T_2加权象呈高信号。在儿童患者多见，瘤体内有较大的囊性变区则T_1呈更低，T_2呈更高信号。侧脑室内的室管膜瘤多可将瘤全部切除，第三脑室的室管膜瘤可经侧脑室入路切除，第四脑室者可切开蚓部取瘤，如脑瘤不能全部切除，至少应使脑脊液通路畅通，术后再用放射治疗。预后取决于肿瘤的部位、分化程度以及病人的年龄。年龄越小，位于第三脑室，分化程度差的室管膜瘤，预后都差，手术后常复发。

间变性室管膜瘤（anaplastic ependymoma） 也称恶性室管膜瘤，室管膜母细胞瘤，室管膜瘤Ⅱ级。国内统计占颅内肿瘤1.89%，占神经上皮性肿瘤3.84%，占室管膜肿瘤的23.21%。肿瘤的组织象与室管膜瘤相似，但生长活跃，表现有间变。间变程度有轻有重。运用Kernohan 4级法对之分类较为困难，因为1.室管膜瘤在组织学上的良恶的阶梯性不象星形细胞瘤那样显著；2.由于胶质细胞的互相转化，在发生高度间变时，3种胶质瘤的界限不易划分，故间变性室管膜瘤仅指发生间变者，即细胞学既可见到间变，又具有肯定的高分化室管膜的特征，而不包括重型间变性肿瘤。显微镜下可见肿瘤细胞致密成片，细胞及核形状不同，可见核分裂及巨细胞，可有小的坏死区。间变性室管膜瘤在年龄、性别、发生部位、临床症状均与室管膜瘤相同。MRI则见间变部分信号改变明显，为不均匀信号，T_1加权象呈较低信号，T_2加权象呈较高信号，肿瘤具有明显的异常对比增强，间变部分突出，瘤体周围水肿十分明显。预后较良性差，治疗后五年生存率约为15%。

第四脑室室管膜瘤（the fourth ventricle ependymoma） 为第四脑室中最常见的一种肿瘤。多起于第四脑室底部，少数起于顶部。肿瘤一般多无广泛粘连，对脑

干可有一定侵犯，也可侵入小脑半球和蚓部或嵌入其内。肿瘤巨大者，使脑干和小脑严重受压。由于肿瘤位于脑室内极易阻塞脑脊液循环通路，常早期出现颅内压增高症状，其他神经系统体征不明显。当肿瘤压迫第四脑室底部诸脑神经核或向侧方压迫小脑脚时，临床上可引起脑神经受累或小脑症状。治疗应以手术为主。由于肿瘤多数良性，浸润性低，在脑室内有一定活动度，一般应行彻底手术切除。如肿瘤基底部位于第四脑室底部，且粘连较紧或浸润范围较广者，手术应在保证病人生命安全和解除脑脊液梗阻的原则下，尽可能予以彻底切除。

侧脑室室管膜瘤（lateral ventricle ependymoma） 侧脑室室管膜瘤起自侧脑室壁，以前角和体部多见。肿瘤生长缓慢，长得很大时可以充满侧脑室体部和前角，有时部分瘤体可经室间孔侵入第三脑室。在肿瘤未造成脑脊液循环障碍之前，症状常不明显。当长大造成脑脊液阻塞时，才出现颅内压增高的症状。由于肿瘤在脑室内有一定活动度，因而可产生“活瓣”作用，头痛多为发作性并伴有呕吐，时而加剧，时而缓解。病人头部经常保持在一定的位置（强迫头位）。当颅内压急剧增高时，可出现昏迷或强直性痉挛发作。晚期瘤体巨大可压迫脑组织，特别累及内囊、基底节时，可出现对侧中枢性面瘫、轻偏瘫和偏侧感觉障碍等。侧脑室管膜瘤一旦确诊应早期进行手术治疗，切除肿瘤并解除脑脊液循环通路的梗阻。

第三脑室室管膜瘤（the third ventricle ependymoma） 少见，多位于第三脑室后部。由于第三脑室腔较狭小，容易阻塞脑脊液循环通路。可早期出现颅内压增高并呈进行性加重。有时因肿瘤呈活瓣状阻塞室间孔或导水管上口，因而出现发作性头痛及呕吐并伴以低热等症状。CT 及 MRI 检查，可早期确诊。治疗上应以手术为主，尽量切除肿瘤并解除脑脊液循环通路的梗阻。但因肿瘤位置深在，且周围有重要结构如丘脑下部等，手术最好在手术显微镜下进行操作，对粘连较重者，切除时不要过于勉强，以免造成严重危害。

脑内室管膜瘤（intracerebral ependymoma） 有一部分室管膜瘤不长在脑室内部而位于脑实质中，称为脑内室管膜瘤。可来源于胚胎异位的室管膜细胞，也可能仍起于脑室壁而瘤体向脑实质内生长。幕上者多见于额叶和顶叶，幕下可见于小脑半球或蚓部。临床表现与其他占位性病变相类似。由于肿瘤多系良性，生长缓慢、病程长、症状轻、不易发现，多经 CT 或 MRI 检查而确诊的。治疗以手术切除为主，多能完全切除。对肿瘤基底深入到重要功能部位不能切除者，可大部切除，术后行放射治疗。

室管膜下巨细胞型星形细胞瘤（subependymal giant-cell astrocytoma） 由脑室内壁的覆盖被膜（室管膜上皮，室管膜纤维网和星形细胞三层组成）中的最外面的星形细胞层长出的肿瘤，称为室管膜下巨细胞型星形细胞瘤。是与结节硬化相伴随的一种肿瘤，只有个别病例单独存在，不与结节硬化相伴。病人多是儿童，成人亦可受累。肿瘤界限清楚，常从侧脑室壁上长出突入侧脑室，引起脑脊液循环障碍。临床表现为结节硬化症所出现的智能减退、抽搐和面部皮脂腺瘤的 3 主征，以及由于肿瘤堵塞脑脊液循环通路而引起的脑积水。治疗可行肿瘤切除和（或）脑脊液分流术。肿瘤切除后很少复发。

少突胶质细胞瘤（oligodendroglioma） 是由少突胶质细胞形成的肿瘤。根据国内大宗病例统计，少突胶质细胞瘤占颅内肿瘤的 3.05%，占脑胶质瘤的 7.18%，多见于中年人，高峰在 40 岁。男性占多数，男女之比为 4:1。95.9%位于幕上，绝大多数发生于大脑半球表浅的灰质内，特别常见于额叶，其次为顶叶、额叶矢状窦旁、胼胝体嘴部、颞叶和枕叶中部。有的由丘脑长出，突入侧脑室或第三脑室。肿瘤多为实质性，浸润性生长，但能见到肿瘤边界比较整齐，瘤质软，灰红色，部分肿瘤可以见到有黏液样变性呈胶冻状，较大的肿瘤可以出现囊性变和坏死。癫痫为本病的最常见症状，颅内压增高见于约半数左右病人，一般出现较晚。肿瘤生长缓慢，病程较长，一般为 3～5 年，有的可达 10 年以上。CT 平扫多呈低密度占位影像，2/3 以上可见钙化，瘤周水肿一般不广泛，增强扫描多有不规则增强影像。MRI 扫描 T_1 加权像为低信号，T_2 加权像为高信号，周围水肿易与肿瘤区分。肿瘤有较大钙化时，可见低信号区。肿瘤虽呈浸润性生长，但肉眼边界清楚，有利于手术切除，切除后复发较慢，如加用放射及化疗，可更延长复发时间。复发时其恶性程度常增高，对复发者可再次手术仍可获较好效果。

间变性少突胶质细胞瘤（anaplastic oligodendroglioma）

亦称恶性少突胶质细胞瘤、少突胶质母细胞瘤和少突胶质细胞瘤Ⅱ级。约占颅内肿瘤的0.83%，占少突胶质瘤的32.08%。其患病年龄、性别和部位与少突胶质细胞瘤相同。瘤体常较良性少突胶质细胞瘤为大，外观灰红色，质软，浸润范围较广泛，可突入脑室和皮质表面，部分肿瘤可发生囊性变。常见出血、坏死。镜下可见肿瘤生长较活跃，核较大而染色较浅，胞浆较多，核分裂象常见，出现间变以及明显的间质反应。个别可见肿瘤细胞随脑脊液播散。手术应尽可能多的切除肿瘤，手术越彻底，手术死亡率也越低。肿瘤如限于一侧额叶、颞叶或枕叶，彻底手术切除是最理想的治疗方法。术后配合放疗和化疗可获得良好疗效。术后易复发，再次手术可以延长生命。

髓母细胞瘤（medulloblastoma） 髓母细胞瘤是中枢神经系统恶性程度最高的肿瘤之一。是一种原始胚胎性肿瘤，虽可发生在脑组织的任何部位，但绝大多数生长在小脑蚓部。国内统计占颅内肿瘤的4.6%，占神经上皮源性肿瘤的10.24%。多见于儿童，多发生在14岁以前，发病高峰年龄为3～10岁，男女性别比约为2:1。髓母细胞瘤是柔软易碎，边界比较清楚的肿瘤。较大的肿瘤块中央可发生坏死，但较少见。囊性变和钙化更少见。肿瘤主要位于小脑蚓部，突入第四脑室内，并常侵犯第四脑室底。临床表现包括呕吐、头痛、步态不稳和共济失调、复视、视力减退等。在小儿可表现为行走困难，头围增大，颅缝裂开。CT平扫多为均匀一致的高或等密度病灶，增强呈均匀一致的强化。病灶中有小坏死时，平扫亦可呈不均匀的混杂密度肿瘤阻塞第四脑室及导水管下端可致脑积水。在MRI上多表现为长T_1和长T_2信号强度的特点不甚突出，故肿瘤所在的部位及由此而产生的间接征像则显得较为关键。治疗上主要是手术切除与术后放射治疗。对有显著颅内压增高的病人，应先解除颅内压增高，行脑室引流。髓母细胞瘤对放疗极为敏感，故术后都应进行放射治疗。因髓母细胞瘤有沿蛛网膜下腔播散转移的倾向，放疗时还可附加照射脊髓，以防止发生转移灶。一旦复发则预后甚差。

脉络丛乳头状瘤（choroid plexus papilloma） 脉络丛乳头状瘤是发生自脉络丛上皮的良性肿瘤，此肿瘤国内天坛医院统计占颅内肿瘤的0.57%，占神经上皮性肿瘤的1.47%。好发于第四脑室、侧脑室、第三脑室和桥脑小脑角等处。在儿童多见于侧脑室，在成人多见于第四脑室。肿瘤呈紫红色或灰红色，表面为结节状、颗粒状或乳头状，有绒毛，可以有钙化。由于肿瘤生长缓慢，病程较长，又因肿瘤位于脑室内且分泌较多脑脊液易引起交通性脑积水，临床表现主要为颅内压增高症状。肿瘤在CT平扫时为高密度，增强扫描呈均匀强化，边界清楚而不规则，可见病理性钙化。MRI在T_1加权像中呈低信号，较脑实质信号低但较脑脊液信号高，在T_2加权像中呈高信号，与脑脊液分界清且肿瘤轮廓不规则。脉络丛乳头状瘤应手术切除，效果好。全切除不复发。对于未能完全切除肿瘤而不能缓解脑积水者，应作分流手术。术后给予放射治疗。

脉络丛乳头样癌（choroid plexus papillocarcinoma） 脉络丛乳头样瘤中少数可恶变为乳头状癌，即间变性乳头状瘤。肿瘤向周围脑组织浸润性生长。有些瘤细胞密集成片，核大小不一，可见核分裂和巨细胞。瘤组织内可有出血、坏死。肿瘤可随脑脊液播散。手术争取全切，不能全切者而又不能缓解脑积水者，可行分流术，术后予以放射治疗。

松果体细胞瘤（pineocytoma） 松果体细胞瘤发生于松果体的实质细胞。与一般所称的“松果体瘤”（实际是胚生殖细胞瘤）完全不同，乃真正松果体实质的肿瘤。很少见，大多见于成人。肿瘤为灰红色，质软。局限于松果体部位，生长缓慢。临床上主要表现有颅内压增高，局部症状及内分泌症状。局部症状包括肿瘤压迫中脑四叠体，特别是上丘受压，产生两眼上视障碍，少数并有下视障碍。双侧瞳孔对光反应迟钝或消失，调节反射存在，即所谓”四叠体上丘综合征”。下丘和内侧膝状体受压时出现耳鸣及听力减退。肿瘤向后通过小脑幕切迹压迫小脑上蚓部及结合臂，则产生共济失调、走路不稳及眼球震颤等。内分泌症状主要有性腺发育迟缓、性功能减退、尿崩、肥胖、嗜睡等。CT平扫肿瘤可呈低密度、等高混杂密度或均一稍高密度的边界清楚的类圆形病灶，可有散在的小钙化灶，双侧侧脑室及第三脑室前部扩大，增强后可呈均匀一致的对比增强。MRI检查肿瘤在T_1加权像呈等信号，也可呈低信号，而在T_2加权像为高信号。治疗以手术为主，但肿瘤全切有难度，不能全切者，可行分流手术，术后行放射治疗。本病远期疗效不佳。

松果体母细胞瘤（pineoblastoma） 亦起源于松果体实质细胞和原始成分。松果体母细胞瘤富于细胞，仅为一种细胞所构成。细胞体积小、圆形或椭圆形，胞浆非常少，几乎看不到。细胞密集而弥漫，间质较少，仅有少量纤细的纤维细胞，但小血管扩张明显，这种形态与小脑的髓母细胞瘤或交感神经的神经母细胞瘤相似，两者鉴别困难，故有的病理学家将之称为“松果体的髓母细胞瘤”。无论从细胞学和生物学特性来看，此瘤亦均与神经母细胞瘤和髓母细胞瘤相同，被认为是神经母细胞瘤和髓母细胞瘤复合体。恶性度高，有人报告7例均有广泛的脑脊液转移。也有人报告一例不仅有脑室和蛛网膜下腔播种转移，且有颅外远隔转移。临床症状，特殊检查所见以及治疗方法，均与松果体细胞瘤相同。

胶样囊肿（colloid cyst） 又称旁突体囊肿、室管膜囊肿、脉络丛囊肿、室间孔囊肿、腺泡性脉络丛腺瘤等。系先天性良性囊肿，是一种较少见的颅内占位病变。有关其发生来源，其说不一，有认为是来源于胚胎性旁突体，有认为来自胚胎间脑泡剩件。也有认为来自成熟的脉络丛和室管膜上皮。根据国内大宗病例统计发病率为颅内肿瘤的0.93%，较国外少见。多见于20~50岁。囊肿一般位于第三脑室前部上方贴近室间孔，如樱桃大小，囊壁薄，内含胶样液体，放置后可发生凝固。囊内不含胆固醇结晶。囊肿可移动，阻塞室间孔时产生突发性头痛、呕吐等颅内压增高症状，变换体位时症状消失。至囊肿相当大时不能移动，头痛为持续性。典型的胶样囊肿，一般具备以下3点：1.病灶以室间孔为生长中心。2.CT扫描为不强化的高密度病灶。3.MRI在T_1，T_2加权图像上均为高信号。手术可经右侧脑室前角扩大的室间孔摘除肿瘤，效果良好可以治愈。

视神经胶质瘤（optic glioma） 视神经胶质瘤主要为星形细胞瘤和少突胶质细胞瘤。国内统计占颅内肿瘤的0.38%，多见于小儿。Dandy曾将视神经胶质瘤分为两个亚组：原发于视神经的为一组，弥漫性累及视交叉者为另一组。前者多为毛细胞性星形细胞瘤，系较良性者。后者恶性程度较高。视神经胶质瘤可发生于视神经的任何段，但好发于视神经孔段和视交叉段，常使肿瘤呈哑铃型。发生于颅外段者瘤体主要位于眼球的后方，产生眼球突出，视力减退等症状。位于视交叉者可累及对侧视神经及同侧视束，如继续增长可向第三脑室前部或向鞍旁发展，使丘脑下部受损，甚至堵塞室间孔致脑积水。CT检查可见鞍上池消失，病灶呈等密度或稍高密度肿物，多有增强。MRI检查，在T_1信号上可见视神经或（和）视交叉的增粗和附近结构的移位。治疗上应行手术切除，但多不易全切，术后可行放疗。

脑胶质瘤病（gliomatosis cerebri） 罕见。多见于中青年。肿瘤弥漫性生长，受累脑部弥漫性肿大，肿瘤和脑组织无边界，皮层亦广泛受累。肿瘤细胞类似原纤维型星形细胞瘤，但分化程度不同，有胶质母细胞瘤成分。可合并结节性硬化、多发性硬化和多发神经纤维瘤病。临床最常见的是精神症状，亦常见头痛、呕吐、视乳头水肿等颅内压增高症状以及癫痫、偏瘫、共济失调、感觉障碍和脑神经受累症状。治疗可作内外减压术以缓解颅内压增高，累及脑干有梗阻者亦可行分流术，放射治疗亦可暂时缓解症状。预后不佳。

脑膜瘤（meningioma） 脑膜瘤起源于脑膜及脑膜间隙的衍生物。它们可能来自硬膜成纤维细胞和软脑膜细胞，但大部分来自蛛网膜细胞，其发生与蛛网膜有关，特别是它的分布常与蛛网膜颗粒的分布相一致．脑膜瘤多与硬脑膜相黏着，但是也有不与硬脑膜相联的，如发生在侧脑室内的脑膜瘤即是。它可能来自脉络丛组织。脑膜瘤在颅内肿瘤中仅次于胶质瘤居第二位。国内统计为19.2%。女多于男，约为2:1。发病高峰年龄为45岁。儿童中少见。显微镜下脑膜瘤可分为很多亚型，如内皮型、成纤维型、血管型、沙粒型、混合型、恶性等。脑膜瘤的好发部位有：矢状窦旁、大脑镰旁、大脑凸面、蝶骨嵴和外侧裂、颅前窝底及嗅沟、鞍结节、小脑幕、桥小脑角等。脑膜瘤有球形及扁平型两类。球形者多见表面呈结节状，有包膜，常有一”脐”与硬脑膜相连。扁平者如毡状，广布于硬脑膜上，厚度常不超过1cm，以颅底部者为多。脑膜瘤的切面呈暗红色或粉红色，有时可见钙化砂粒，少数肿瘤可有囊性变。脑膜瘤为良性肿瘤，生长慢，病程长，头痛和癫痫多为首发症状。根据肿瘤部位不同可出现不同局灶性症状，颅内压增高症状多不明显。CT检查对定性诊断大有帮助。平扫可见边缘清晰、均匀一致的高密度或等密度影，增强后可见肿瘤明显增强。MRI图像上，肿瘤信号与灰质相似，T_1加权象为低或等信号，T_2加权象为等或高信号。

经增强并与CT对比分析，可作出较正确的定性诊断。手术摘除肿瘤以后，可以获得治愈，但有少数病例瘤呈浸润性生长，手术摘除后又可复发。

大脑凸面脑膜瘤（convexity meningioma） 系指大脑半球背外侧面上的脑膜瘤，在瘤与矢状窦之间有正常脑组织隔开。肿瘤起源于大脑凸面与上矢状窦的蛛网膜，包括位于额极、中央沟前后、顶叶、枕叶、颞叶和外侧裂的脑膜瘤。国内统计占脑膜瘤的27.8%，居颅内脑膜瘤的首位。病理类型以内皮型和纤维型最多。肿瘤呈球型与硬脑膜紧密粘连。部分病例肿瘤侵犯至硬脑膜外，引起颅骨增生变厚或被侵蚀破坏。肿瘤接受颈内、外动脉双重供血。临床表现因肿瘤部位而异，多数只有颅内压增高症状。早期多出现局灶性刺激症状，尤其额顶叶脑膜瘤可有运动性或感觉性先兆的癫痫发作，枕叶脑膜瘤症状较少，可有同向偏盲。CT、MRI检查有助于确诊。手术治疗可全部切除。与肿瘤附着的硬脑膜及受侵犯的颅骨亦应切除以防复发。

矢状窦旁脑膜瘤（parasagittal sinus meningioma） 起源于上矢状窦旁蛛网膜粒，约占脑膜瘤总数的18%～25%。多为实质性，呈球形生长，可累及骨板或嵌入脑内，大多数限于一侧，少数可侵犯矢状窦，使窦腔闭塞，并可向对侧生长。通常分为矢状窦前1/3、中1/3和后1/3脑膜瘤。以中1/3为常见。肿瘤周边供血来源于脑膜中动脉及其分支，大脑前动脉，大脑中动脉的分支进入肿瘤中心供血。临床上除有颅内压增高外，则根据肿瘤的部位和生长方向出现相应症状。前1/3脑膜瘤可长期无症状或仅感头痛，肿瘤增大后可有颅内压增高症状，少数可有癫痫发作及精神症状。中1/3脑膜瘤可早期发现运动障碍和感觉障碍，以及局限性癫痫。后1/3者位于顶叶后部及枕叶，除视野变化外，可出现以视觉错乱为先兆的癫痫大发作。CT与MRI扫描可确诊。矢状窦旁脑膜瘤手术切除是首选治疗方法，应根据肿瘤的生长部位、体积大小、血运特点、以及颅骨受累情况等，采用不同的手术方法进行治疗。术中应注意保护动脉主干及中央沟静脉，使之不受损伤。受肿瘤侵蚀的脑膜和颅骨亦应予以切除，以防复发。

大脑镰旁脑膜瘤（parafalx meningioma） 起源于大脑镰，位于大脑纵裂内并与大脑镰粘连，多一侧生长，也可穿破大脑镰向对侧生长，可呈球形并嵌入脑内，也可沿纵裂呈长形生长，病理类型以内皮型，纤维型占多数。血运供应来自大脑镰脑膜动脉和大脑前动脉的分支。临床表现与矢状窦旁脑膜瘤症状相似。当肿瘤部位较深，多先有下肢感觉或肢体运动障碍或局限性癫痫发作，也可发生下肢瘫痪及排尿障碍，位于后部者可出现幻视与偏盲。当肿瘤影响脑室系统时，可以有颅内压增高表现。肿瘤对中央前后回压迫较轻，而颅内压增高表现却较明显。CT及MRI扫描图像与矢状窦旁脑膜瘤相似，可助确诊。治疗通常采用手术切除。术中有效控制出血，保护好上矢状窦、中央沟静脉和胼周动脉非常重要，肿瘤基底过宽，蔓延范围过大者亦可分期手术切除。

蝶骨嵴脑膜瘤（sphenoid ridge meningioma） 是起自蝶骨大小翼处的脑膜瘤，约占脑膜瘤的10.9%。肿瘤来源于蝶骨嵴处蛛网膜内皮细胞，有完整包膜，质地多较硬，少数质软或囊性变。多呈球型生长，少数亦可呈扁平型生长，并可使骨板增厚。病理类型多数为内皮型和纤维型，其次为血管型、砂粒型。肿瘤体积一般比较大。肿瘤可向颅前窝或颅中窝发展，根据肿瘤部位通常分为蝶骨嵴内1/3、中1/3和外1/3三型。临床上常因肿瘤基底呈广基型也有将之分为内侧型和外侧型二大类。内侧型者，多起于蝶骨嵴内侧半，肿瘤与视神经、视交叉、嗅神经、颈内动脉、大脑中和大脑前动脉等结构接近，且靠近鞍区和眶上裂。易早期出现头疼、视神经受压症状，视力下降、鼻侧偏盲，日久可致一眼失明。若进一步压迫视交叉，另眼视力也会出现改变。肿瘤如果累及眶上裂、压迫海绵窦则引起第Ⅲ、Ⅳ、Ⅵ脑神经和三叉神经第一支损害症状。外侧型者，肿瘤球形，体积多较大，虽无脑神经受损症状，但可突向外侧裂，可引起癫痫、中枢性面瘫等症状，少数可侵入眶内，使视力减退、眼球突出。内1/3者附着于一侧前床突，可包绕颈内动脉，压迫视神经、眶上裂和海绵窦；中1/3着附着于蝶骨小翼；外1/3者附着于蝶骨大翼外侧。后两者压迫大脑中动脉和静脉、颞极和额底外侧部。临床表现因肿瘤部位不同而异。内1/3者有患侧视神经萎缩和健侧视乳头水种（Foster－Kennedy综合征），嗅觉丧失、患眼鼻侧偏盲和中心暗点扩大。因眶上裂和海绵窦受累而出现眶上裂综合症，少数有病侧眼球突出。外1/3者多出现患侧颞骨隆起伴眼球突出，患侧中枢面瘫和癫痫发作等，而眼肌麻痹等较少见。颅内压增高

表现多在后期出现。中1/3者视其生长方向可兼有部分内、外1/3脑膜瘤的表现。X线平片可见蝶骨嵴骨质增生，CT扫描见鞍上池星状角缺失，并显示有类圆形等密度或高密度的肿瘤影像。MRI显示长T_1，T_2的影像。治疗上采用手术切除。对于难以全切除者亦应尽量大部切除，再辅以内或外减压术，复发后仍可再次手术。

颅中窝脑膜瘤（middle fossa meningioma） 指发生于蝶骨大翼内侧颅中窝底部的脑膜瘤，以内皮型和纤维型为多，其次为血管型，少数为脑膜肉瘤。因经颅中窝出颅的脑神经较多，故往往早期临床表现即很明显，最常见的症状有两种：1.三叉神经刺激或损害症状，早期表现为三叉神经痛，部分病人呈现颜面部感觉减退。2.眼球运动神经障碍，出现复视，眼睑下垂、瞳孔散大，眼球活动受限。肿瘤生长较大，向后发展可累及面、位听神经，表现为听力下降，中枢性面瘫。压迫视束可出现同向偏盲，如侵犯颞叶内侧面可发生颞叶癫痫。颅内压增高一般出现较晚。头颅X线平片特别是颅底片可见颅中窝骨质增生或破坏，卵圆孔和棘孔扩大，岩骨尖及蝶鞍有骨质破坏。CT和MRI检查，有助于诊断。治疗以手术切除为宜，手术宜先电凝处理肿瘤基底部以减少出血。肿瘤侵及中线附近大血管和神经时，宜分块切除，但有困难时不应勉强，以免损伤大血管及神经。肿瘤复发可再次手术，应争取全切。

嗅沟脑膜瘤（olfactory groove meningioma） 是颅前窝常见的肿瘤，一般统计约占脑膜瘤的10%。该肿瘤起自颅前窝底鸡冠两侧筛板的脑膜及大脑镰上，左右两侧的发生率相似，瘤常向双侧生长，多呈球型，基底部与颅底硬脑膜紧密粘连，可占据颅前窝底的大部，并向额叶内挤压生长。后界可达鞍上区，肿瘤主要接受来自筛前动脉和脑膜前动脉的供血，大脑前、中动脉亦有分支参与。病理类型以内皮型最多。病人常以头疼伴精神症状就诊，一侧或双侧嗅觉障碍。肿瘤过大累及鞍上区，患侧可出现视力下降，视野部分缺损，原发性视神经萎缩，少数病人有Foster-Kennedy综合征，还可引起颅内压增高，癫痫发作等。累及基底节区可引起肢体震颤。头颅X线平片可见颅前窝底、筛板等部位骨质增生或破坏，CT扫描可见颅前窝近中线偏于一侧有均匀一致的团状高密度影像。强化后更为明显。治疗可取单侧额部或冠状切口切除肿瘤，如肿瘤巨大可采取结扎上矢状窦前端，剪开大脑镰以改善显露。大部分肿瘤可做到全切。如颅底骨板被破坏侵蚀，术中可行颅底成形术。

鞍结节脑膜瘤（tuberculum sellae meningioma） 鞍结节脑膜瘤实际上应属于鞍上脑膜瘤。鞍上脑膜瘤包括起于鞍结节、前床突、鞍隔和蝶骨平台的脑膜瘤。发生率约占颅内脑膜瘤的10%。可向前、向上、向后和向侧方生长，从而可累及视神经、视交叉、眼动脉、颈内动脉、垂体柄、大脑前动脉、视丘下部及三脑室前部等结构。多见于30～40岁中年人。临床表现多数病例早期有进行性视力减退，常先自一侧开始，渐累及对侧。视力明显减退后多出现双颞侧偏盲或一侧偏盲，亦可一侧完全失明而另一侧视力正常。病人常感额部或额颞部头痛。内分泌障碍不明显，肿瘤显著增大压迫临近结构时，出现嗅神经、动眼神经和三叉神经等损害症状，亦可因压迫垂体和丘脑下部而出现阳痿、肥胖、嗜睡等症状。这与典型垂体腺瘤临床过程不相同。在诊断中应注意与垂体瘤相鉴别，X线平片中可见鞍结节与蝶骨平台处的骨质破坏或增生，蝶鞍不扩大。少数可有钙化。CT扫描见鞍上池充盈缺损或消失，并可见脑膜瘤的CT影像。手术切除宜从基底部开始，以减少出血。应力求防止损伤大脑前动脉，颈内动脉和丘脑下部。采用显微手术技术能使疗效提高。

鞍膈脑膜瘤（diaphragma sellae meningioma） 少有单发于鞍膈部位的脑膜瘤，其常与鞍结节脑膜瘤混合生长，实为鞍上脑膜瘤。症状与治疗参见“鞍结节脑膜瘤”条。

桥小脑角脑膜瘤（cerebellopontine angle meningioma） 是桥小脑角部位常见肿瘤之一，发病率紧次于听神经瘤。约占颅内脑膜瘤的10%左右。肿瘤多发生于岩骨的后面和内听道内侧的脑膜上，常与上、下岩窦和乙状窦粘连，少数发生于小脑幕切迹附近和颈静脉孔区向桥小脑角生长。多数呈球形结节状，偶尔成扁平状。显微镜下以内皮型和纤维型多见。偏于前上方的肿瘤，在早期可累及三叉神经、展神经以及位听神经的功能。偏于后下方者，早期出现舌咽、迷走和副神经障碍。过大的肿瘤可挤压小脑和脑干，致颅内压增高和小脑与脑干功能障碍。此部位的非典型脑膜瘤不易与听神经瘤相鉴别。内耳孔不扩大，有岩骨破坏，

可有助鉴别诊断。CT 扫描呈宽基底及均一高密度或等密度的类圆形影象，MRI 检查肿瘤于 T_1 加权图像呈低、等混合信号病灶，边界清楚，T_2 加权图像部分转为高信号影。手术治疗是首选方法，术中应尽力保护脑干，如不能全部切除可作大部分切除及充分颅后窝减压，并使脑脊液循环通畅，亦可使症状缓解多年。

小脑幕脑膜瘤（tentorial meningioma） 是指肿瘤基底附着在小脑幕的脑膜瘤。国内统计占脑膜瘤的4.8%。可发生在小脑幕的任何部位，常与窦汇、直窦、横窦等处黏着。临床上可分为 3 型：1. 幕上型，肿瘤主要向幕上发展，亦压迫枕叶及中脑；2. 幕下型，肿瘤向幕下发展，出现类似小脑半球或小脑脑桥角症状；3. 幕上下型，肿瘤穿透小脑幕，同时骑跨于幕上和幕下，主要表现为颅内压增高征。此瘤生长缓慢，早期症状多不明显。如生长较大向上发展，可压迫颞枕部出现视野障碍，如象限盲或同向偏盲；如向下发展，多压迫小脑出现一侧小脑体征，如粗大水平眼震，一侧共济运动失调。颅压增高出现较晚。CT 和 MRI 对诊断很有价值。治疗应做手术切除，切口选择幕上下联合切口，以利于肿瘤暴露。当肿瘤累及横窦时，手术可连同受累小脑幕一并切除，术后复发率极低。对未能全切，术后可给予放射治疗。肿瘤复发可再次手术切除。

斜坡脑膜瘤（clivus meningioma） 较为少见，大多数呈球形扁平形。在斜坡上部、下部及枕骨大孔前缘的任何部位均可发生。早期即出现一侧或双侧脑神经损害症状，晚期才出现颅内压增高。位于上部的肿瘤多影响Ⅲ～Ⅷ对脑神经，靠下部者多出现Ⅶ～Ⅻ对脑神经功能障碍，居枕骨大孔前缘者多累及Ⅸ～Ⅻ对脑神经。临床上经 CT、MRI 扫描可确诊，有时需和听神经瘤、脑干肿瘤等鉴别。治疗应争取手术，作肿瘤部分或次全切除，能使症状缓解多年。

侧脑室内脑膜瘤（lateral ventricle meningioma） 起源于脑室内的脉络丛或沿着该丛行走的蛛网膜组织。多居于侧脑室三角部，沿侧脑室的脑室腔缓慢生长，少有单纯凸向脑内生长者。主要血液供应来自脉络膜前动脉和脉络膜后动脉以及周围的脑内血管。早期因肿瘤小可无症状，一旦出现临床症状，肿瘤已甚大，充当活瓣，堵塞室间孔而致颅内压增高。病人可突然发生剧烈头痛、恶心、呕吐，当肿瘤累及内囊可出现轻瘫，有时出现视力、视野障碍，严重者可出现昏迷。CT 扫描可见侧脑室内有均一的等密度或高密度影像，中线结构向对侧移位。少数病人可见肿瘤有钙化影。治疗应手术摘除肿瘤。该肿瘤可完全切除治愈。

第三脑室脑膜瘤（the third ventricle meningioma） 很少见。起源主要发生于于第三脑室脉络丛的基质或其外的蛛网膜组织。大多属纤维型，但亦有内皮型或混合型。多见于青年，肿瘤多位于第三脑室、前髓帆、室间孔或第三脑室底。临床表现与原发第三脑室的室管膜瘤相似，早期常无症状，待肿瘤开始阻碍脑脊液循环时，方出现颅内压增高征象。术前做出明确的定性诊断较为困难，手术治疗有相当的难度，因部位深在，难以全切除，预后较差。但是，该肿瘤有全切除治愈的可能。

第四脑室脑膜瘤（the fourth ventricle meningioma） 甚为罕见，起源于第四脑室内脉络丛，大多为纤维型。临床表现与第四脑室的其它肿瘤相似，早期不易诊断，待肿瘤增大影响脑脊液循环时，方出现颅内压增高征象。CT 及 MRI 检查有助诊断。手术能完全切除治愈。

板障内脑膜瘤（diploetic meningioma） 很少见，占脑膜瘤总数的不足 1%，可能发生于胚胎期残留在颅骨内的蛛网膜细胞。肿瘤多属于脑膜瘤中的内皮细胞型内的砂粒型。多发生在青壮年，生长缓慢，多向颅骨外板方向发展。早期多不累及内板。一般多无明显症状。发生在颅盖突破外板时，肿块为半球型，质韧，基底宽而固定。如发生在眶顶部，则可出现眼球突出及眼球活动障碍。头颅 X 线平片可见板障和外板骨化、增厚或有放射骨针形成。晚期可见到骨质坏死溶解造成的骨破坏及钙化。CT 和 MRI 检查，更有助于诊断。治疗以手术切除为主。

多发性脑膜瘤（multiple meningioma） 多发性脑膜瘤系指二个以上相互分离而不融合的脑膜瘤而言。为了避免与弥漫性脑膜肉瘤病相混，最好不用脑膜瘤病一词。多发性脑膜瘤较少见，约占脑膜瘤病例的1%～2%。约一半为老年病人。常与神经纤维瘤病相伴发，因之有人认为多发性脑膜瘤可能是神经纤维瘤

病的特殊类型。年龄、性别、部位均与脑膜瘤相似，但多发生在一侧。也可与其他部位交叉并发。如大脑凸面与颅底、大脑镰与矢状窦、幕上与幕下、颅内与椎管内等。临床表现主要取决于较大的肿瘤的部位，也可同时或相继出现另一处肿瘤的症状。尤其在前一肿瘤切除后另一组症状才出现。故临床上较难确诊，CT扫描及MRI检查有助诊断。肿瘤为良性，根据肿瘤部位与大小，可采取分期手术或与γ刀或X刀相互配合治疗。

异位脑膜瘤（ectopic meningioma） 非常少见。即颅内并无脑膜瘤，只在颅外生长。如腮腺脑膜瘤，头皮下脑膜瘤，颈部脑膜瘤。可能为先天性蛛网膜胚巢异位生长所致。文献报告中的发生部位，有额窦、鼻根、眉间、鼻咽、鼻内、额骨、颞骨、颅底等处。诊断此病必须具备以下几点：1. 发生在无脑膜组织的部位；2. 不伴发颅内或椎管内脑膜瘤；3. 必须有典型的脑膜瘤的组织结构。治疗上可手术切除。

间变性脑膜瘤（anaplastic meningioma） 亦称恶性脑膜瘤。所谓间变性脑膜瘤是指瘤细胞有间变的脑膜瘤而言。据国内统计占脑膜瘤中的6.13%。2/3发病年龄在30岁以下。半数以上位于大脑凸面，其次是矢状窦旁和大脑镰。肿瘤细胞分化差，可见多数病理性核分裂，并可有瘤区细胞的出血、坏死灶。少数可向颅外转移，以转移入肺多见。由于用一般良恶性瘤的组织标准来预测脑膜瘤的生理特性，有其一定的局限性。组织学有间变者，只是说明其局部侵袭，复发和转移的可能性很大，与临床过程并无恒定关系。但组织学类型可因恶化而发生改变。如原发为高分化的脑膜瘤，全切除后又复发，再切除复查时可变为间变性脑膜瘤。

恶性脑膜瘤（malignant meningioma） 世界卫生组织（WHO）根据脑膜瘤的细胞数增多、结构消失、核多形性、有丝分裂指数、局部坏死和脑组织受侵犯共六项病理学特点，最后综合评分，将之分为4级。3级属恶性脑膜瘤，4级属脑膜肉瘤。恶性脑膜瘤的发病率占全部脑膜瘤的0.75 %，男:女为8:1。发病年龄明显低于良性脑膜瘤。它可以发生颅外转移亦可经脑脊液播散，恶性脑膜瘤病程短，常见癫痫，头疼等，更易造成偏瘫等神经系统局部损害症状。手术切除是首选有效治疗方法，复发者亦可再次切除延长生存时间。对瘤周围的脑组织可用激光照射减少肿瘤的复发。

脑膜肉瘤（meningosarcoma） 按世界卫生组织（WHO）根据组织学病理特点将脑膜瘤分为4级，3级为恶性脑膜瘤，而4级即属脑膜肉瘤。是原发于脑膜的恶性肿瘤，具有肉瘤形态，较少见。国内资料占颅内肿瘤的0.26 %，占脑膜瘤的1.8%。脑膜肉瘤多见于儿童，又可分为单发型及脑膜肉瘤病两种。单发型肉瘤多成团块状，但亦可为扁平型。以纤维性肉瘤多见，也可为梭形细胞或多形细胞肉瘤，生长迅速，病程发展急剧。脑膜肉瘤病很少见，患者大多为青少年，病理表现为软脑膜混浊似脑膜炎，他处脑膜肥厚并充满黄白色块状肿瘤，脑膜上可见到小的白色瘤结节，而缺乏大型边界清楚的肿块。显微镜下可见到肿瘤细胞核分裂多，浸润入硬脑膜和蛛网膜下腔并沿血管穿入脑内。X线平片上可见广泛针样放射状骨质增生及不规则的颅骨破坏，肿瘤可经破坏的颅骨向皮下生长。CT可见蘑菇样肿瘤影像，周围水肿比脑膜瘤严重。MRI上脑膜瘤的 T_1 和 T_2 象均为高信号。手术切除是主要治疗手段，但术后迅速复发。因此，术中不仅争取将肿瘤及其侵袭的组织一并切除，还要在切除肿瘤后将其周边的脑组织以电凝或激光加以破坏，术后给以放疗。

垂体腺瘤（pituitary adenoma） 由垂体前叶发生的良性肿瘤称为垂体腺瘤。约占颅内肿瘤的10%，多发生于30～40的成年人，小儿及老人少见，男、女发病大体相等。体积小时一般呈灰白色或灰红色，实质性，软且脆与四周的正常组织可有明显分界；长大后，则常将正常垂体组织挤向一旁，并使之萎缩。较大的肿瘤变得很软，不少呈浆糊状或冻胶状，尚有1/5～1/4呈囊形变，还有5%可以发生钙化。肿瘤长大到垂体窝不能容纳时即向外扩展。多数首先突破鞍隔向上扩展并从下方压迫视交叉。如再继续发展，则常呈不对称性生长，在前方可向上扩展到丘脑下部，进入第三脑室；在两侧，肿瘤可穿越硬脑膜侵入海绵窦；向后肿瘤破坏鞍背，堵塞脚间窝，伸延到颅后窝，压迫中脑、脑桥乃至延髓。当肿瘤位于鞍内，直径在1 cm以下者称为微型腺瘤，如已超越蝶鞍且向周围扩展者，称为侵蚀性腺瘤。但其很少浸润破坏颅内其它组织，肿瘤细胞无核分裂象。在显微镜下，可见垂体前叶由嫌色细胞，嗜酸细胞和嗜碱细胞三种上

皮细胞构成。垂体腺瘤即来源于这三种细胞。因此传统上将之分为嫌色性腺瘤、嗜酸性腺瘤、嗜碱性腺瘤和混合性腺瘤。但这种分类方法不能把形态和功能结合起来，不能反映出腺瘤的真实性质。因为嗜酸性细胞可分为生长激素（GH）细胞和泌乳素（pRL）细胞；嗜碱性细胞可分为肾上腺皮质激素（ACTH）细胞、促甲状腺激素（TSH）细胞、促黄体激素（LH）细胞和促卵泡激素（FSH）细胞。而嫌色细胞则可包括GH细胞、PRL细胞、TSH细胞、LH细胞和FSH细胞等。神经垂体由神经胶质细胞及神经纤维组成，无分泌功能，仅贮存抗利尿激素（ADH）、加压素（vasopresin）和催乳素（oxytocin）。由于内分泌学的进展和电子显微镜下能观察超微结构以及染色方法的改进，目前按细胞分泌功能的分类方法已被接受。即分为1. 泌乳素细胞腺瘤（PRL腺瘤）；2. 生长激素腺瘤（GH腺瘤）；3. 促肾上腺皮质激素细胞腺瘤（ACTH腺瘤）；4. 促甲状腺素细胞腺瘤（TSH腺瘤）；5. 促性腺激素细胞腺瘤（FSH腺瘤）；6. 多分泌功能细胞腺瘤（含2种以上的分泌激素细胞）；7. 无分泌功能细胞瘤。垂体腺瘤的临床表现，早期为内分泌功能紊乱症状，随不同的腺瘤而有所不同。但均先为功能亢进，后为功能降低。随肿瘤的长大和发展，可压迫视通路而致偏盲，视力减退。继续增大可向后上压迫垂体柄和下丘脑及室间孔；向前压迫额叶底部，嗅神经；向旁可压迫海绵窦使Ⅲ、Ⅳ、Ⅴ、Ⅵ脑神经受累；向下突入蝶窦，鼻腔和鼻咽部，出现鼻衄，脑脊液漏并发颅内感染；向后长入脚间池，斜坡压迫脑干，出现交叉麻痹和昏迷等。确诊除根据临床症状外尚需结合内分泌检查和影象学检查，综合分析及病理所见。治疗现多首选手术，术后辅以放疗及（或）药物治疗。

垂体嫌色性腺瘤（pituitary chromophobic adenoma） 是由垂体前叶嫌色性上皮细胞发生的肿瘤。按其组织形态的特点，长期以来习惯称之为嫌色性垂体腺瘤。目前已逐渐采用按细胞功能的分类方法，较少采用嫌色性腺瘤的名称。国内统计嫌色性腺瘤占垂体腺瘤中83.6%。肿瘤为良性，生长缓慢，呈圆形或哑铃形，内容呈灰白色，有包膜，质脆也有较坚韧者。20～50岁多见，男性略高于女性。肿瘤起始均位于鞍内，逐渐生长，使蝶鞍呈球形扩大，脱钙，变薄，长到一定体积后多突破鞍膈向上生长，压迫视交叉、视神经、视束及第三脑室前部。少数尚可向鞍旁生长累及海绵窦、颅中窝底、额叶下部及内侧面。亦可向下生长伸入蝶窦或鼻腔。正常的垂体组织由于遭受肿瘤的挤压或破坏可出现垂体低功等症状。其他参见”垂体腺瘤”词条。

垂体嗜酸细胞腺瘤（pituitary acidophilic adenoma） 是由垂体前叶嗜酸性上皮细胞发生的腺瘤，按组织形态的特点而分类的3种垂体腺瘤之一。目前已逐渐采用按细胞功能而分类的方法。只是习惯上仍有使用此名称者。垂体嗜酸细胞腺瘤国内统计占垂体瘤的12.41%。肿瘤较小，可能与短期内即出现显著的内分泌紊乱症状而及早就医有关。肿瘤主要位于鞍内，边界清楚，很少或至晚期才突破鞍膈向上生长。在青春发育期前发病表现为巨人症。成年后发病则表现为肢端肥大症。内分泌障碍症状出现较早，视神经，视交叉或视束受压症状出现在后，或仅晚期出现。其他参见“垂体腺瘤”词条。

垂体嗜碱性细胞腺瘤（pituitary basophilic adenoma） 由垂体前叶嗜碱上皮细胞发生的腺瘤称之为嗜碱性细胞腺瘤。此种分类方法目前已被根据垂体前叶细胞的分泌功能的分类法所代替，只是有人习惯上沿用。此肿瘤在国内罕见，国外报道其发病率占全部垂体腺瘤的2%。肿瘤体积较嗜酸细胞腺瘤尚小，其直径通常在几毫米以内，有时肉眼难以查见，只有镜下和连续切片方可查到。临床表现为柯兴综合征（Cushing syndrome），包括向心性肥胖，满月脸和圆形肩，下腹和大腿等处皮肤常有粗大紫纹，肢端发绀，性功能紊乱等。女性有闭经，男性有阳痿。男女性少年前期的面部和躯干有多毛症。血量增多，血糖增高，17－羟肾上腺皮质类固醇浓度增高。红血球增多，骨质疏松和病理骨折或驼背。末期周身衰弱，疲乏无力，通常死于出血和感染。治疗参见“垂体腺瘤”词条。

垂体混合腺瘤（mixed pituitary adenoma） 也被称为过渡型或中间型垂体腺瘤。最常见的是嫌色细胞瘤混以嗜酸性细胞，或嗜酸性腺瘤混以嫌色细胞。国内7组进行亚型分类的1232例垂体腺瘤中，混合性腺瘤有100例，占8.12%。临床上可能表现为早期的肢端肥大和后期的垂体功能不足。另外，垂体混合腺瘤尚有新的含义，在按腺瘤细胞分泌功能的现代分类中，在电镜下可见有两种或两种以上的分泌细胞数量者亦称混合腺瘤，如GH－PRL混合腺瘤。治疗方法参见

“垂体腺瘤”词条。

泌乳素腺瘤（prolactinoma） 亦称分泌泌乳素的腺瘤（PRL－secreting adenoma）。是激素分泌性垂体腺瘤中最常见的一种，占40%～60%。多见于女性。20～30岁最多。临床典型症状为闭经－溢乳－不孕三联征。亦有少数不完全具备以上三联征者。多为微腺瘤，闭经者多同时有溢乳，但大多在挤压乳房时才流出少量乳汁，因此约半数病例在就诊检查时始发现有溢乳。此外尚可有性欲减退、流产、肥胖等。男性患者可有精子生成障碍、数量减少、活力降低、阳痿、性功能减退、不育、睾丸缩小、少数可有毛发稀少、肥胖、乳房发育及溢乳等。内分泌检查时，结果可受多种因素影响，故一日多次采血测定，取其平均值较为可靠。一般认为PRL增高至60ng/ml时可出现月经紊乱，PRL大于60ng/ml时即能闭经，PRL值大于200ng/ml者PRL腺瘤的可能性大，如大于300ng/ml则PRL腺瘤较肯定。此外有关垂体腺瘤的共性内容参阅“垂体腺瘤”词条。

生长激素腺瘤（somatotropic hormone adenoma） 亦称分泌生长激素的腺瘤（GH－secreting adenoma）。可分泌过多的生长激素（GH），在激素分泌性垂体腺瘤中占20%～30%。生长缓慢，病程长。早期微腺瘤时病人体型很少变化，亦被忽视。随着肿瘤的长大，GH分泌增加，经多年后典型的临床表现才明显，青春期前为巨人症，成人为肢端肥大综合征。尚可有其他内分泌代谢紊乱症状，如性腺功能障碍、甲状腺功能障碍、肾上腺皮质功能障碍、糖代谢紊乱、血磷增高、高泌乳激素血症等。内分泌检查时，应测GH基础值，一般认为大于10ng/ml者即有诊断价值（约90%的GH腺瘤可达此值），有时可高达300ng/ml以上。同时还应作葡萄糖抑制试验，与达此水平值的正常人相鉴别。正常人口服葡萄糖100g后2h，GH低于正常值，3～4h后回升，GH腺瘤者不受此影响，呈不能抑制现象。如果发生垂体卒中、囊性变或通过某种治疗，症状可随GH浓度下降而缓解。治疗参阅“垂体腺瘤”词条。

促肾上腺皮质激素腺瘤（adrenocorticotropic hormone adenoma） 亦称分泌肾上腺皮质激素腺瘤（ACTH－secretig adenoma）、柯兴病（Cushing disease）。在激素分泌性垂体腺瘤中占5%～10%。多见于青壮年和女性。其中直径大于5mm的微腺瘤占60%～70%。1932年Cushing首先描述了此症，并提出垂体嗜碱性细胞腺瘤可能是其病因。柯兴综合征可分ACTH依赖性和非ACTH依赖性两大类。前者80%是ACTH腺瘤，因为肿瘤分泌大量ACTH，引起肾上腺皮质功能亢进，而表现皮质醇增多症，其症状与其它原因引起的柯兴综合征完全相同。临床表现为：1.脂肪代谢紊乱，如向心性肥胖；2.蛋白质代谢紊乱，如皮肤真皮处成胶原纤维断裂，皮下血管暴露出现的“紫纹”，骨质疏松等；3.糖代谢紊乱，如类固醇性糖尿病；4.电解质代谢紊乱，见于少数病人；5.性功能紊乱，如闭经，阳痿等；6.高血压；7.抗病力弱。大多数病人血浆ACTH中度增高或正常，血浆皮质醇升高且昼夜节律消失，24h尿游离皮质醇升高，小剂量地塞米松抑制试验不能抑制，大剂量地塞米松抑制对明确诊断有特殊意义。其他见“垂体腺瘤”词条。

促甲状腺激素腺瘤（thyrotropic hormone adenoma） 又称甲状腺刺激激素腺瘤（thyroid－stimulating hormone adenoma，简称TSH腺瘤）。甚为罕见。病人血浆TSH，T_3，T_4质量浓度均增高，T_3抑制试验抑制率小于50%。临床表现同样可发生蝶鞍扩大、视力减退、视野缺损等局部压迫症状。同时伴有甲状腺肿大及甲状腺功能亢进表现。尚可继发于原发性甲状腺功能减退，可能为长期甲状腺低功引起下丘脑TRH分泌持续增高所致。此型肿瘤呈侵润性，易向鞍上生长，而产生视觉障碍。患者的甲状腺功能亢进症状，可通过放射治疗或切除其垂体腺瘤而消失。

促性腺激素腺瘤（gonadotropic hormone adenoma） 简称GTH腺瘤或FSH、LH腺瘤。多见于男性，发病年龄20～67岁。起病缓慢，早期主要表现为性功能降低，晚期大多有头痛、视力、视野障碍。易误诊为无功能垂体腺瘤（相当嫌色细胞瘤）。本病可分3型：1.促卵泡成熟激素腺瘤（follicle－stimulating hormone adenoma，简称FSH腺瘤）。血浆FSH及α亚基浓度明显增高，早期LH正常，晚期LH水平下降。男性表现性欲减退，勃起功能差，女性有月经紊乱或闭经。2.促黄体激素腺瘤（luteotropic hormone adenoma，简称LH腺瘤）。血清LH浓度明显升高，FSH水平下降。第二性征及性功能正常，但精子缺如无生殖能力。3.FSH/LH腺瘤。血清FSH和LH升高，早期无性功能障碍，肿瘤增大可破坏垂体产生继发性肾上腺

皮质功能减退等症状，但可出现阳痿等症状。其他参见“垂体腺瘤”词条。

无分泌功能细胞腺瘤（nonfunctioning adenoma） 亦称无分泌功能的垂体腺瘤（nonsecreting pituitary adenoma），即以往所谓的嫌色细胞瘤，亦即指不产生内分泌亢进症状的垂体腺瘤。此型肿瘤生长缓慢，且不产生内分泌亢进症状，故确诊时往往肿瘤已长大，压迫及侵犯垂体已较严重，临床常已产生垂体功能减退症状。一般认为促性腺激素最先受影响，次为促甲状腺激素，最后影响促肾上腺皮质激素。在内分泌障碍方面表现多种前叶激素分泌不足的症状，即：女子长期月经不调、闭经、子宫萎缩。男子性欲减退、阳痿、外生殖器和睾丸萎缩，加之常合并肥胖，形成肥胖生殖无能综合征。根据病史及内分泌症状、头颅X线片所见蝶鞍改变、CT及MRI扫描、视力减退、视野缺损等征象，一般容易确诊。治疗参见“垂体腺瘤”词条。

垂体微腺瘤（pituitary microadenoma） 垂体腺瘤直径小于1cm者称为垂体微腺瘤。可分2级：1级者，蝶鞍正常，肿瘤直径在5mm左右，CT难以查出，MRI亦较难显示出来。临床无明显症状，或仅轻微的内分泌症状。2级者，肿瘤直径在10mm左右，蝶鞍大小正常，鞍底局限骨质变薄，下凹，侵蚀破坏，或双鞍底倾斜，鞍膈饱满或轻度隆起。MRI或高分辨CT能发现，临床可仅有内分泌功能障碍，视力视野障碍罕见。治疗主要采取经蝶窦入路手术切除垂体微腺瘤。此外还有立体定向放射外科（γ-刀或X-刀）等治疗措施。

垂体腺癌（pituitary carcinoma） 垂体腺癌很少见。显微镜下组织结构与一般腺瘤相同，但细胞分化不良，胞核大小、形状和染色均不一致，有大量核分裂象，可向颅外转移。国内统计垂体腺癌约占全部垂体瘤中2.16%。多发生于成人，临床表现：患者多数有内分泌功能障碍史，女性是月经不调或长期闭经，男性则为性欲减退或阳痿。其中多数病人在肿瘤发展到压迫视交叉，使视觉明显障碍时才被发现。部分病人可有颅内压增高、癫痫、嗜睡、精神错乱等；少数病人可有脑膜刺激征以及脑神经损害症状。有转移时，可出现相应的临床症状。CT，MRI检查有助于诊断。治疗效果多不理想，有视神经压迫症状可部分切除肿瘤后辅以放疗及化疗。

垂体部血管瘤（angioma of pituitary region） 本症少见。临床表现有视神经压迫及垂体功能不足症状，有时仅有视神经受压而无垂体功能障碍。一般头痛不甚显著，临床与无功能腺瘤极为相似，难以鉴别。CT、DSA（数字减影血管造影）、MRI或MRA（磁共振脑血管造影）等检查有助诊断。有时手术时才能确定病变性质。本病治疗较困难，手术切除有出血之虞，可试行瘤内植入铜丝或栓子，促使病变血栓形成，再辅以放射治疗。

垂体卒中（pituitary apoplexy） 亦称垂体危象（pituitary crisis）。垂体卒中是垂体腺瘤由于瘤内血管梗塞或出血引起的一组综合征。多见于分泌生长激素腺瘤、无分泌活动的难染色性腺瘤和分泌促肾上腺皮质激素腺瘤。发生原因多数学者认为是肿瘤在体积增大过程中，在上方嵌塞于比较狭窄的鞍膈孔，使供应血管被绞窄的结果。亦可因放射治疗、颅脑损伤、激素治疗、感染、高血压及动脉硬化等因素诱发所致。临床表现为病人突然发生剧烈头痛、视力下降，且常出现动眼神经或其它脑神经麻痹和脑膜刺激症等。垂体卒中可分为4种类型：1. 暴发性垂体腺瘤卒中（1型）。出血凶猛、量大，直接影响下丘脑，3h内即出现症状。2. 急性垂体腺瘤卒中（2型）。出血比较凶猛，已累及周围结构，但未影响下丘脑，也无明显脑水肿和颅内压增高。症状在24h内达高峰。3. 亚急性垂体瘤卒中（3型）。出血缓慢，量少，对周围结构影响较轻，可有头痛，视力、视野障碍、或原有腺瘤的症状加重，但无脑膜刺激征及意识障 碍。4. 慢性垂体腺瘤卒中（4型）。出血量小，无周围组织结构受压表现，除原有症状外，无其他新症状，常由CT，MRI检查或手术时发现。垂体卒中由于垂体功能在原有病变的基础上再次遭到严重破坏，患者可因肾上腺皮质功能急性衰竭而死亡。故在治疗中应及时给予大量肾上腺皮质激素替代治疗。出血超出肿瘤以外者则可发生大量的出血和严重的脑损害，预后很坏。如果出现严重视力障碍和意识障碍或病情进一步恶化，应行手术治疗。及时清除血块和坏死肿瘤组织可使症状迅速好转。近年有人采用立体定位方法行蝶鞍出血引流，取得良好效果。

肢端肥大症（acromegaly） 99%以上的病因是生长

激素分泌过多的垂体腺瘤所致。极少见于生长激素释放因子（GHRH）分泌过多的肿瘤和异位生长激素（GH）分泌过多的肿瘤。发病在青春期生长终止后骨骼已融合时出现。表现为头颅、面容宽大，颧骨、下颌突出且延长，齿缝增宽，鼻肥大、唇增厚面容变丑陋。手、足肥厚宽大，指趾变粗，常更换较大型的鞋号和帽号。头皮增厚、松驰、皮肤增黑、毛发增多等。诊断依据血浆 GH 浓度增高、抑制生长激素试验阴性，颅骨 X 线平片、CT 扫描、磁共振成象等检查可见蝶鞍扩大，骨质疏松、鞍内见有肿瘤并可知其大小和发展方向。治疗首选垂体瘤切除术，或/和垂体放射治疗。

垂体性侏儒（pituitary dwarfism） 是垂体病变中的一种临床表现，多因垂体中生长激素细胞的分泌受到抑制，生长激素分泌减少，使身高、体重方面停滞在少儿时期，其它激素分泌正常。

神经纤维瘤（neurofibroma） 神经纤维瘤和神经鞘瘤都是起源于神经鞘膜细胞（许旺细胞，Schwann cell）的良性肿瘤，但两者的含义是不同的，在组织形态上和概念上都存在着差异。神经纤维瘤在颅内神经根罕见，在颅、椎管外的周围神经系统则为较常见的肿瘤。皮下组织、周围神经干和神经根均可发生。单发性神经纤维瘤的特点是：局部皮肤可有色素沉着及结节状突起，界限不清，无包膜。组织成分中以神经纤维为主，神经轴柱为次，许旺细胞和结蒂组织亦可参入，神经轴柱往往穿过瘤的中心，或肿瘤本身即为大神经干的梭形膨胀。显微镜下无明显的栅状或漩涡状排列。肿瘤呈错构瘤性质，但可发生恶变。

神经纤维瘤病（neurofibromatosis） 亦称 von Recklinghausen 病。占神经系统肿瘤的 3.04%，周围神经肿瘤的 8.4%。从新生儿到老年均可见到，10～20 岁和 50～70 岁为发病的两个高峰。临床可见有以下几种表现：1. 多发性皮肤结节。数目可从数个到数百个之多，多集中于躯干，四肢较少。结节的基底可宽可窄，有时可有长蒂，质软。2. 皮肤牛奶咖啡色斑。大小不一，形状不规则，可与皮肤结节有关，亦可在非结节区。3. 周围神经的多发性神经纤维瘤，较表浅者可以触到，有如串珠感。4. 局部的神经纤维瘤性象皮病。即局部肿块特大，皮肤及皮下结缔组织亦参入增生，过长而肥厚，并可折叠下垂。5. 一些患者伴有智力迟钝。6. 伴有其他畸形。每个病例表现不同，常以一种表现为主，并伴有其他表现。本病为良性，多从小儿和青年期开始，发展缓慢，或呈静止状态，延至多年甚至终身，而不危及生命。但有恶性变者占 13%。治疗以手术为主。

神经鞘瘤（neurilemmoma） 为来源于雪旺细胞的一类肿瘤，亦称雪旺氏瘤（schwannoma）或神经鞘膜瘤（neurinoma）。约占颅内肿瘤的 7%～9%。发生于颅内神经中，听神经占绝大多数，其次是三叉神经，仅偶见于动眼、迷走和舌咽神经等，且多伴随着多发性神经纤维瘤，单发者极为罕见。肿瘤均发生于脑神经穿出软脑膜以外的远端硬脑膜内的一段。发生于脊神经根者，以胸段较多，但颈和腰骶段亦不太少。发生于周围神经沿线者，以大神经干和四肢的屈侧（尤其肘，腋，膝附近）最多见，多数为单发，与载瘤神经的外膜粘着，肿瘤包膜并不侵犯神经的纤维束，神经纤维束在瘤的包膜外面经过，不进入肿瘤里面。神经鞘瘤绝大多数为良性，生长缓慢，不侵润周围组织，其危害主要是对周围组织的压迫。极少数肿瘤可发生间变。由于临床上习惯于将神经鞘瘤和神经纤维瘤混用，故目前两者已成为同义词。

听神经鞘瘤（acoustic neurilemmoma） 听神经瘤起源于听神经鞘，没有听神经本身参与，故应称听神经鞘瘤。是颅内神经鞘瘤中最多见的一种，约占颅内肿瘤 8.43 %。绝大多数发生于位听神经的前庭部分，起自耳蜗部分的较少。听神经的颅内部分长约 17～19cm，分远段和近段二部，近端具有神经束的特征，除神经纤维外还有胶质细胞，远段较短，有神经鞘膜，是听神经鞘瘤的起源部位。故听神经鞘瘤多在内听道区发生，然后向小脑脑桥角发展，部分瘤组织则伸入内听道内，将其破坏或扩大。此瘤多见于中年，高峰年龄为 30～50 岁。是一具有完整包膜的良性肿瘤，表面大多光滑，有时可略呈结节状。肿瘤呈淡红色或灰白色，质地较韧而有弹性，也可因瘤组织的退行性变或脂肪性变而变软，呈淡黄色。且有囊性变，可含一个或多个大小不等的囊肿，囊液为易凝固的草黄色透明液体，个别肿瘤可发生钙化。肿瘤的主体多在小脑脑桥角内。病期很长，可数月至十余年不等。首发症状几乎都是听神经本身症状如头晕、眩晕、耳鸣及耳聋。有的学者按临床表现和肿瘤的大小将之分四型：1. 管内型（1cm 以内），仅有听神经受损的表

现；2. 小型（1cm～2cm），出现邻近脑神经（三叉和面神经）及小脑症状；3. 中等型（2cm～3cm），有后组脑神经及脑干症状，小脑症状更加明显；4. 大型（大于 3cm），已发展至晚期，呈严重的阻塞性脑积水和脑干损害以及后组脑神经的症状。CT 表现为平扫时桥小脑角处的等或略低密度肿块影，内可有囊变低密度区。增强扫描后病灶呈均匀或不均匀的明显强化，边界清楚，以内听道为中心生长，同时伴内听道扩大。MRI 检查表现为长 T_1 长 T_2 信号的占位病变。治疗原则应作手术彻底切除，可以获得根治。由于显微外科技术的应用已使本肿瘤的全切率、面神经的保留率有很大提高，手术病死率也大大降低，术前有残余听力的病人甚至能保全其听力。

双侧听神经鞘瘤（bilateral acoustic neurilemmoma） 约占听神经瘤病例总数的 1%～2%。多发生于神经纤维瘤病。病人除有两侧听神经瘤外，常伴有皮肤、皮下组织、周围神经及脊髓的多发神经纤维瘤结节。常伴有先天性的骨骼畸形或缺失。皮肤上有明显的棕黑色斑，称为咖啡斑。有时还伴有颅内其他类型的肿瘤或病变。部分病人有明显的家族倾向。临床上通常经 CT 扫描及 MRI 检查可确诊。此病的手术治疗效果很差，切除了肿瘤以后可能不久还会有更多的肿瘤自原位长出。但如果双侧听神经瘤确已危及生命时，先切除较大的一侧，如两侧同时手术，应尽力避免出现双侧面瘫。

三叉神经鞘瘤（trigeminal neurilemmoma） 比较少见，约占颅内肿瘤的 0.2%～1.0%，与听神经鞘瘤之比为 3～4:100。绝大多数为良性，有包膜，常有囊性变，生长缓慢，病程较长。按肿瘤的部位分为颅中窝型、颅后窝型及混合型。首发症状为三叉神经受刺激或破坏的症状，三叉神经分布区的疼痛或麻木等；三叉神经痛常为不典型发作，持续时间较长。以后相继出现周围脑神经、脑组织受累及颅内压增高的症状。头颅平片中有典型的岩尖前内侧部的骨质破坏，边缘清晰整齐，为进入颅后窝的特征。CT 扫描可显示肿瘤影像。位于颅中窝者，可见卵圆孔及圆孔的扩大，鞍背及后床突的破坏，结合 CT 及 MRI 检查，可确切作出肿瘤的定位诊断。治疗应采取手术切除。颅后窝型肿瘤取枕下入路，颅中窝型及混合型皆由颞部入路，较大的肿瘤均先作囊内分块切除，然后再切除包膜以达到全切的目的。

眼球运动神经鞘瘤（neurilemmoma of motor nerve of eyeball） 指起于动眼神经、滑车神经或展神经的神经鞘瘤。甚为罕见。至 1981 年文献中仅见 7 例报道，其中 4 例起于动眼神经，3 例起于滑车神经。瘤的大小自 0.5cm 直径至 4cm 直径不等。症状主要以患侧眼球运动麻痹为主。由于此类肿瘤位置深在，手术切除不容易。

面神经鞘瘤（facial neurilemmoma） 甚少见。有时可长在面神经周围部分，如腮腺。常见于中、青年。女性稍多，肿瘤生长缓慢，病程较长。病人大多表现有面瘫，舌前 2/3 味觉障碍，外耳道阻塞感，听力可正常或减退。如肿瘤侵入颅内，可出现颅中窝或颅后窝占位病变的症状，桥小脑角和颅内压增高的症状。瘤侵入乳突耳道可引起继发性中耳感染。乳突摄片示乳突气房模糊。腰穿脑脊液压力可正常，生化亦可没有异常。本瘤常需与听神经瘤、桥小脑角的其他肿瘤，特别是脑膜瘤、皮样囊肿等相鉴别。治疗原则以手术切除为主，遗有面瘫可作面－舌下神经或面－副神经等吻合术补救之。

舌咽神经鞘瘤（glossopharyngeal neurilemmoma） 早期表现为舌后 1/3 味觉减退或消失。因肿瘤多在颈静脉孔处发生和发展，因此与迷走神经鞘瘤、副神经鞘瘤统称为颈静脉孔神经鞘瘤。临床上往往不易区别出肿瘤具体生长于 3 条神经中的哪一条。颈静脉孔综合症的主要表现为舌后 1/3 味觉减退或消失（舌咽神经），声带及软腭麻痹（迷走神经）和斜方肌和胸锁乳突肌肌力弱（副神经）。晚期表现与桥小脑角综合症相似，有病侧枕顶部疼痛，颈项僵硬，听力减退或消失、发音嘶哑、吞咽困难或引起呛咳，耸肩、转颈无力，胸锁乳突肌、斜方肌萎缩等。治疗应行手术切除，入路与听神经瘤相似，注意勿损伤毗临的神经和脑干。

迷走神经鞘瘤（vagus neurilemmoma） 极少见。因肿瘤多在颈静脉孔处发生，临床上往往不易与舌咽神经和副神经所生长的肿瘤相区别，故统称之为颈静脉孔神经鞘瘤。参见”舌咽神经鞘瘤”词条。

副神经鞘瘤（accessory neurilemmoma） 罕见。因肿瘤多发生在颈内静脉孔处，难与舌咽、迷走神经鞘瘤

相区别，故临床上将之称为颈内静脉神经鞘瘤。参见”舌咽神经鞘瘤”词条。

舌下神经鞘瘤（hypoglossal neurilemmoma） 极为罕见。肿瘤可在颅内或颅外发生发展，临床首发症状为舌下神经功能障碍。当肿瘤继续长大时，继而出现桥小脑角综合征及颅内压增高，或有累及其他后组脑神经损害的相应表现以及小脑半球损害和脑干损害的相应表现。具体表现为病侧枕部疼痛和压痛，颈项强直，伸舌偏向病侧，伴有该侧舌肌纤维颤动和萎缩，最后出现头痛、呕吐、视神经乳头水肿等颅内压增高症状。颅外的舌下神经鞘瘤多在颅底，在上颈部或咽部可扪到肿物，除有舌下神经症状外，还可伴有声音嘶哑，吞咽困难及 Horner 综合征。治疗应手术切除肿瘤。

颅咽管瘤（craniopharyngioma） 为胚胎期颅咽管的残余组织发生的良性先天性肿瘤。颅咽管瘤的发病率约为脑瘤的 5% ~ 6%，约占垂体部肿瘤的 30%。可见于任何年龄，以儿童及青年多见，男性较女性多见。肿瘤的发生部位，大致可分为鞍内、鞍上、第三脑室、蝶骨和鼻咽部等。但多发生于鞍上，可向下丘脑、第三脑室、鞍旁、额底部及脚间前池发展，压迫视交叉、脑下垂体，影响脑脊液循环。生长于鞍内少见。完全发生于第三脑室内及其他部位者极为罕见。临床症状根据肿瘤部位及发展而有所不同。但首发症状常出现类似垂体腺瘤的局灶症状。概括可有：视力视野障碍、垂体功能低下、下丘脑受损和颅内压增高等症状。常见的鞍上者出现视力障碍，颅内压增高较早。少见的鞍内者出现颅内压增高及下丘脑受损症状少见。肿瘤易有钙化及囊性变。CT，MRI 检查有助诊断。手术切除为首选，术后辅以放射治疗。

表皮样瘤（epidermoid tumor） 亦称胆脂瘤、表皮样囊肿、珍珠瘤，肿瘤为先天性，是由外胚层皮肤异位细胞发展而成。此瘤的生物学特性是不局限于一处，常从它起始的部位呈指状突出伸入临近的脑池，沟裂，甚至可穿入脑实质沿着神经纤维束生长。其大体形态是一色泽洁白带有珍珠光泽的块状肿物，壁薄而透明，瘤的内容物为豆渣样略带油腻的脱屑细胞堆积而成。肿瘤可发生于颅内各部位，大多位于硬膜内，最多见于桥小脑角。一般认为其发病率为全脑肿瘤的 0.5% ~ 1.8%。任何年龄均可见到，但以 20 ~ 50 岁最多见，约占 2/3。无性别差异。临床上无特征性症状，不同部位肿瘤可出现不同局灶症状，如桥小脑角肿瘤可出现三叉神经痛。但约 50% 的病人常出现癫痫发作。CT 扫描示病变区呈不规则的均匀低密度灶，其 CT 值接近于脑脊液，有时甚至更低，且多不增强。治疗行手术切除，先行囊内切除，囊内容物彻底清除后，再尽量争取将肿瘤囊壁完整切除。清除囊内容物时，应注意保护周围组织，避免污染，以减少术后脑膜炎的发生。

皮样瘤（dermoid tumor） 通称皮样囊肿，亦为先天性肿瘤。很少见，好发于儿童，多见于 30 岁之前，男女无差异。肿瘤一般为球形，或呈分叶状，与表皮样瘤的主要差别在于其囊壁光滑较厚，瘤内容物为湿腻的油脂样物质，混有头发或其它的皮肤附件。囊肿好发于中线部位硬膜外、硬膜下或脑内，位于后颅窝者占 2/3，以小脑蚓部、第四脑室较多，亦见于第三脑室后部及鞍区。硬膜外者较多见于枕部。后颅窝肿瘤常伴有皮毛窦，有索条状窦道与肿瘤相连。因肿瘤长大易阻塞脑室，自出现症状至就诊时间较短，多在一年以内。临床表现以颅内压增高为多，部分病人有反复发作的脑膜炎病史。CT 扫描及 MRI 检查影像与表皮样瘤基本一致。如在头皮上发现皮毛窦，常有助于确定诊断。治疗宜手术切除。有皮毛窦连同窦道一并切除，应注意防止感染。

脊索瘤（chordoma） 是一种少见的先天性肿瘤，来源于胚胎脊索残余组织，好发于骶尾部及颅底的蝶枕部。国内大组统计蝶枕部的脊索瘤占颅内肿瘤的 0.5%，先天性肿瘤的 5.57%。男多于女，以青年多见。脊索瘤为一低度恶性的肿瘤。肿瘤多不规则，骨被侵袭或破坏，边界稍清楚，有不完整的包膜，切面为分叶状，色泽灰白或灰红，部分组织似胶冻样或半透明，可有出血及囊性变，局部可有钙化。瘤组织质软者，含粘液较多，倾向于良性；质硬者钙化较多，恶性倾向较大。瘤大多为单发灶，病程一般较长，可达数年甚至十多年。早期症状常为头痛，位于斜坡和蝶鞍部者常首先破坏颅底骨质，因而附近的脑神经可早受累。颅内压增高症状较少，程度也较轻。X 线平片可见鞍背及斜坡的骨质破坏，MRI 扫描可确定诊断。因瘤主体部位及发展方向的不同亦不同。治疗需手术切除，但因位置关系常不能全切除。少数病例，放射治疗可缓解症状。肿瘤经彻底切除后可长期不复

发。

胚生殖细胞的肿瘤（germ cell tumor） 生殖细胞肿瘤（简称 GCT）是来源于原始胚胎生殖细胞肿瘤的总称。按世界卫生组织提出的颅内肿瘤分类中，生殖细胞肿瘤内包括生殖细胞瘤（GE）、畸胎瘤（TE）、内皮窦瘤（EST）、胚胎瘤（EC）、绒毛膜癌等。其中以生殖细胞瘤最多见，其次为畸胎瘤（包括恶性畸胎瘤）。GCT 好发于身体的中线部位，颅内主要发生于松果体、鞍上区、偶可见于脑室、基底结及丘脑。过去习惯于把 GCT 并入松果体瘤内介绍，并将不在松果体区的 GCT 称之为异位松果体瘤。近年研究认为，颅内 GCT 虽好发于松果体区，但并不仅限于此区。且 GCT 与起源于松果体实质细胞的松果体细胞瘤（pinealoma 或 pineocytoma）是完全不同的两类肿瘤，后者是源于外胚叶髓上皮的肿瘤。在自然史、生物学特性等方面都与 GCT 有显著差别。近年来已将两者的名称严格分开。国内统计 GCT 占颅内肿瘤的 1.93%，以青少年多见，男多于女，约 2:1。49% 发生在鞍上，38% 发生在松果体，8% 两处均有，只有 5% 见于中枢神经系统其他部位。临床表现可因不同部位而异。颅内原发 GCT 中除成熟的 TE 外均属恶性肿瘤，手术切除不能根治需辅以放疗与化疗。单纯的 GE 对放疗极为敏感，应以放疗为主。因肿瘤引起的脑积水，应术前先作分流术。

生殖细胞瘤（germinoma） 是起源于原始胚胎生殖细胞肿瘤的一种，为最多见的生殖细胞肿瘤，也是松果体区最多见的肿瘤，占该区肿瘤 50% 以上。亦可位于鞍上，累及第三脑室前部、下丘脑及视交叉等。肿瘤高度恶性，侵润性生长，并可沿脑脊液播散，亦有发生神经系统外转移者。病程多较短，主要表现为颅内压增高症状和局部症状以及内分泌症状。由于松果体细胞受肿瘤压迫损害，突出的表现是性早熟现象，多见于男性儿童病人，一般认为这是由于松果体细胞所产生的抑制性腺发育的抗黑变激素减少所致。CT 和 MRI 检查有助于诊断。治疗上肿瘤小的可行放射治疗，肿瘤较大的，可作分流，术后行放射治疗。其他参见“胚生殖细胞的肿瘤”词条。

异位松果体瘤（ectopic pinealoma） 正确应将异位松果体瘤称之为鞍上生殖细胞瘤（suprasellar germinoma）。过去所谓的异位松果体瘤原意是指发生于松果体区以外部位的松果体瘤，鞍上为其好发部位，亦可发生颅底、桥小脑角或大脑半球，但其病理组织学特点与胚胎生殖细胞瘤基本一致，所以目前已将之改称为鞍上生殖细胞瘤，归于生殖细胞瘤内。鞍上生殖细胞瘤占全部颅内生殖细胞瘤的 20% ~ 30%。以儿童多见，女性多于男性约为 2:1。典型者起源于第三脑室底部和垂体柄，可压迫视丘下部、视交叉和邻近结构，表现为垂体、下丘脑和视神经受损的症状。少数病例可沿脑脊液循环及血循环播散种植或转移。肿瘤质地多较硬且与视丘下部关系密切，手术切除难度较大，难以全部切除。手术目的在于确定肿瘤病理性质，行视神经及视交叉减压的改善视力，解除脑脊液循环受阻。此肿瘤对放疗和化疗都十分敏感，随着放疗设备及化疗方案的不断改进，近年有人报告经有效综合治疗后，5 年生存率可达 85.7%。

颅内畸胎瘤（intracranial teratoma） 是胚生殖细胞瘤中的一种，有 3 个胚叶多种组织形成的肿瘤，少见。男性多于女性，一般见于 30 岁以下，多见于 10 岁以下儿童。约半数发生于松果体区，或在第三脑室内，亦可见于鞍区和小脑。肿瘤有完整包膜，呈球形或结节状，表面光滑，瘤壁硬韧。肿瘤内各部硬度不一致，可有囊性变。显微镜下可见肿瘤组织由多种胚叶组织构成，如神经组织、复层上皮组织及牙齿、骨、软骨、脂肪及结缔组织、消化道腺体、甲状腺腺体等。临床上根据不同的生长部位有不同的临床表现。CT 扫描显示为高密度或混杂密度影像，有的可见钙化，常见脑室系统扩大，增强后呈不均匀强化。手术切除肿瘤可以治愈，如不能切除则作分流术，以缓解颅内压增高。

颅内恶性畸胎瘤（intracranial malignant teratoma） 包括胚胎癌（embryonal carcinoma）、内皮窦瘤（endodermal sinus tumor）和绒毛膜癌（chorio - carcinoma）。均为发生于原始胚胎生殖细胞的恶性肿瘤。罕见，多见于儿童及青年。病程短，短的 2 周，长的 1 年半，平均 3 个半月。临床表现与畸胎瘤相似。血液中甲胎蛋白增高，绒毛膜促性腺激素可增高。显微镜下可见组织分化不良，细胞核分裂较多，并有坏死、出血，易引起远处播散及种植。CT 扫描多为混杂密度影像，并多见钙化。治疗可行手术切除或作分流术，术后辅以放射治疗、化学治疗等。预后不良。

血管网状细胞瘤（angioreticuloma） 亦称血管母细胞瘤（hemangioblastoma）、血管内皮瘤（hemangioendothelioma）、毛细管性血管瘤（capillary hemangioma）、Lindou氏病等。为真性血管性肿瘤，良性。此瘤来源于胚胎中胚叶细胞的残余。好发于小脑半球，在颅后窝肿瘤中占7%～8%。高峰发病年龄为30～40岁。男多于女，部分病例有家族史。约20%伴有多囊肾、胰腺囊肿、肝囊肿、肾癌、肾上腺嗜铬细胞瘤、附睾炎、附睾管状腺瘤、红细胞增多症等疾病。本肿瘤血供丰富，呈红色或紫红色，与脑实质有明显分界，常有脑表面的大血管直接供血，致使其外观似动静脉血管畸形。肿瘤有囊性和实质性两类，以囊性者居多，约占全数的80%，囊液为草黄色至深黄色，放置后可自行凝固。显微镜下可见瘤组织系由高度丰富的幼稚血管组织组成。临床症状因肿瘤所在部位而异。CT平扫呈现为较均匀的低密度病灶。其密度略高于脑脊液，在囊壁边缘常出现一个等密度和稍低密度的结节，即瘤结节。增强后瘤结节明显强化。小脑囊性血管网状细胞瘤应与小脑的其它囊性肿瘤如蛛网膜囊肿、囊性星形细胞瘤、室管膜瘤及囊性肉瘤等相鉴别。实质性的血管网状细胞瘤应与脑膜瘤、髓母细胞瘤、脑动静脉畸形、脑干肿瘤及松果体瘤等作鉴别。治疗应以彻底切除为原则。囊性肿瘤只切除肿壁结节，也可获得良好结果，未能全切除的病例可进行放射治疗。有红细胞增多症者于手术切除肿瘤后血象变化即自动消失，当肿瘤复发时血象变化可再次出现。

脑血管外膜细胞瘤（hemangiopericytoma of brain） 是一种神经组织外的肿瘤，见于全身各部软组织中，亦可发生于颅内、椎管内。血管外膜细胞瘤起源于毛细血管外膜上的Zimmerman细胞。本病为实质性坚韧的血管性肿瘤，能压迫及推移脑组织，较少侵入神经组织。好发于脑膜、脉络丛，80%位于幕上，约10%的肿瘤可与脑膜没有关系。瘤的外观呈灰红色，有完整包膜，很像脑膜瘤。镜下可见瘤细胞密集，核分裂像多，并有出血及坏死，提示此瘤为恶性。临床症状与脑膜瘤相似，常见颅内压增高、癫痫及肢体瘫痪，病程进展较快。治疗首选手术切除，有时，术中易出血。术后大部分复发，有时放疗对对血管外膜细胞瘤有辅助作用。

颅内黑色素瘤（intracranial melanoma） 颅内黑色素瘤是一种少见的肿瘤，分原发性和转移性两类。多见于青壮年，平均年龄在30岁左右。原发性黑色素瘤一般认为来源于软脑膜的成黑色素细胞。转移性肿瘤多来自皮肤的恶性黑色素瘤，亦可来源于眼脉络膜、肠道等处的黑色素瘤。多经血行转移。肉眼可见病灶区脑组织、脑膜及颅骨被黑色肿瘤组织浸润，有的大片脑组织被肿瘤占据，全呈黑色。瘤细胞可脱落于蛛网膜下腔，沿蛛网膜下腔播散，在软膜上形成数个大小不等的瘤结节。此种肿瘤生长迅速，病程短。临床上主要表现为急剧进展的颅内高压及其它神经系统定位体征。肿瘤易出血。个别病例由于肿瘤坏死，大量瘤细胞中的黑色素进入脑脊液，然后进入血流，由肾脏排出，而出现黑色素尿。亦有病程长，进展缓慢，临床仅有压迫症状的良性肿瘤。CT平扫约70%的肿瘤表现为均匀高密度病灶，也可表现为蛛网膜下腔出血或脑内血肿。MRI因多数肿瘤黑色素含量丰富，常伴出血，故表现为T_1高信号，T_2低信号，也可因黑色素含量不均而表现为高低混合信号。因肿瘤浸润性生长，手术切除困难。加之肿瘤对放疗、化疗均不敏感，故疗效很差。

颅内原发性肉瘤（intracranial primary sarcoma） 是一组很少见的肿瘤，一般在颅内肿瘤中占0.4%～3%。包括网状细胞肉瘤、脑膜肉瘤、横纹肌肉瘤、平滑肌肉瘤、软骨肉瘤、脂肪肉瘤、淋巴肉瘤等。有关肿瘤的命名、来源及分类，各家意见很不一致。参阅有关词条。

颅内原发性网状细胞肉瘤（intracranial primary reticulosarcoma） 又称血管外膜细胞肉瘤（periadventital sarcoma）、间质细胞肉瘤（mesenchymal sarcoma）、网状内皮肉瘤（reticuloendothelial sarcoma）、血管周围肉瘤（hemangiopericyto sarcoma）、小胶质细胞瘤（microglioma）等。显微镜下有下列特点：1. 瘤组织内细胞密集，有些瘤细胞形态比较一致，有些则差异很大，核分裂多见。2. 瘤组织内血管丰富，且与瘤组织的关系密切，瘤细胞在血管外膜内或血管周围间隙内浸润，或在血管周围呈放射状排列。3. 瘤细胞有类似结缔组织性质的纤维形成，网织纤维染色显示有多量的网织纤维。4. 瘤内有出血和坏死，且可见不同数量的吞噬细胞。此瘤起源于脑血管外膜上的原始组织细胞或脑血管间隙内的覆盖内皮细胞。瘤细胞具有吞噬样动作的特性，核与胞浆都可见有不规则的伪足样突起，表示它具有阿米巴样的活动能力。瘤组织

呈套管状层次地排列于脑的中小血管外面，使管壁明显增厚，管腔变窄，这种排列是此瘤的形态特征。此瘤的临床特征是高度恶性，病程较短。平均生存期只有9周。发病通常呈3种类型：即1. 肿瘤型，以发展较块的颅内压增高为主要表现；2. 脑炎型，表现为头痛、智力减退、嗜睡及昏迷；3. 脑血管病型，以进展较快的瘫痪、抽搐、失语、眼肌麻痹等为主要表现。脑脊液检查常可见单核细胞增多及蛋白质增高，有时可找到瘤细胞。临床诊断较困难，最后诊断常需取得活体作病理检查才能明确。治疗上需采用各种积极的抗肿瘤的综合措施。手术只能取得短暂的缓解，预后不良。

颅内原发性横纹肌肉瘤（intracranial primary rhabdomyosarcoma） 此瘤罕见，肿瘤来源于异位的原始间质细胞，或原始神经嵴形成一部分中胚层细胞的异常发育。多位于小脑，亦常见于儿童眶内。由未分化的梭形细胞构成，特殊染色可见横纹。肿瘤生长迅速，恶性程度高。手术切除辅以放疗和化疗，预后差。

颅内原发性平滑肌肉瘤（intracranial primary leiomyosarcoma） 此瘤罕见。肿瘤可能来源于胚胎或残余的血管周围间质组织，亦可能起于血管壁。瘤细胞多呈长梭形，大小不等，常呈束状排列，可见肌原纤维，分化差的细胞呈多形性，可见核分裂像。手术切除辅以放疗，预后较差。

颅内原发性软骨肉瘤（intracranial primary chondrosarcoma） 此瘤罕见。来源于原始中胚层间质细胞。常发生于颅底侵入脑内，亦可位于脑实质内，形态大小不一。肿瘤细胞呈梭形，大小不等，常呈束状排列，常见核分裂像。基质内含有软骨组织，颅骨可有破坏，边缘不整齐。可向远处转移。多见于成人，病程进展快。手术切除辅以放疗可能有一定价值。

颅内转移瘤（intracranial metastatic tumor） 颅内转移瘤为身体其他部位的恶性肿瘤转移至颅内者。癌、肉瘤、黑色素瘤均可转移至颅内。肿瘤来源：男性以肺癌最多，女性以乳癌最多；其它为泌尿系、消化系、皮肤、子宫、卵巢、前列腺、甲状腺和骨骼等。其转移途径有：1. 最常见的途径是经血流转移，如肺部的肿瘤细胞侵蚀肺静脉，随血流入左心室，再通过大循环到颅内。2. 是经过淋巴－蛛网膜下腔的转移方式进行转移。即瘤细胞沿脊神经或脑神经周围的淋巴间隙进入脑脊液循环而入颅或通过椎静脉丛侵入颅内。颅内转移瘤多为结节型，约1/3为多发。肿瘤位于脑皮质及皮质下，约70%～80%位于幕上，多见于额叶，依次为顶叶、颞叶及枕叶。肿瘤多呈球形，边界清楚，大小不一，多发者大小悬殊，多为紫红色。质地软硬不等，血运多不丰富。大者中心常有坏死呈囊性变，周围水肿明显，但与肿瘤大小无关是其特点。国内大组统计发病率为6.8%，男多于女，多见于40～50岁之间。小儿实体性恶性瘤的脑转移频率较成年人低得多。由于肿瘤生长快，加之脑组织反应严重，病程一般均相当短。大多数病人先出现脑部症状，转移瘤确诊后原发灶仍不明确。临床症状主要包括颅内压增高和局部症状两方面。CT和MRI检查可显示肿瘤的部位、数量、周围脑水肿和位移情况。治疗上对多发性转移瘤，一般不宜手术，但为延长病人生命，可手术切除其较大者，再辅以化疗和放疗。对单发者，如原发灶已除，应及早手术，再行化疗、放疗。对已发现原发瘤的病人，一般先切除原发瘤，然后再切除颅内转移瘤。对原发灶不能切除或转移瘤症状严重者，亦可只切除颅内转移瘤，以缓解症状，延长病人生命。

颅内侵入瘤（intracranial invading tumor） 指颅外的肿瘤组织用侵袭的方式破坏附近的颅骨与脑膜而侵入颅内的肿瘤称之为侵入瘤。与转移瘤不同的是，并非经血液、脑脊液或淋巴间接的将瘤细胞输送到颅内，而是肿瘤本身直接侵入颅内。侵入瘤中最常见的是鼻咽癌，其他如视网膜母细胞瘤、耳癌、颅骨肉瘤等均可直接侵入颅内。治疗见”颅内转移瘤”词条。

小胶质细胞瘤（microglioma） 此瘤同义的名称较多，说明各家对其组织发生意见不一。早期常用血管外被细胞肉瘤或血管外膜瘤的名称，认为肿瘤起源于血管的外膜细胞或周围细胞。以后Kussell（1948年）认为瘤细胞对银染亲和性强，足以说明是符合小胶质细胞瘤，从此采用此一名称。Kernohan等（1962年）认为是起源于整个中枢神经的网状内皮系统，故他们将之称为网状内皮系统肉瘤。晚近的大量病例研究结果表明，本组肿瘤是颅外恶性淋巴瘤的符合物，且与免疫机制有密切关系，属于免疫系统的肿瘤。其根据有：病程短促，恶性程度高，对放射治疗敏感，有时

可与颅外的恶性淋巴瘤共存，且细胞型相同，血浆IgA值亦可升高，超微结构和细胞化学证实瘤细胞与颅外的恶性淋巴瘤一致。Jellinger等（1976年）援引Stein等的观察结果，认为本瘤的各型细胞与淋巴组织的β细胞型免疫母细胞瘤中所见到的全部细胞转化的类型是一致的。至此，目前各家意见已基本一致，即中枢神经的这一组肿瘤与淋巴组织的一样，属恶性淋巴瘤。如再根据新分类法，可称为免疫母细胞瘤和免疫细胞瘤。在发生率上椎管内高，几乎是颅内的五倍，肉眼观察虽然有些病例肿瘤似有清楚的界限，但大多数界限不清，呈浸润性生长。此瘤一个突出的特点是多中心生长。多灶性可达44%，这种情况往往使临床上手术切除后误认为是术后复发。临床症状上表现为颅内压增高，精神和神经系统异常者也不少。少数病人可发生癫痫。此瘤生长迅速，如不治疗，大部分可在几个月至年内死亡。由于肿瘤的近半数病例是多中心生长，故外科手术切除意义不是太大，幸而此瘤对放射治疗敏感，可明显延长寿命。

颅内原发性淋巴肉瘤（intracranial primary lymphosarcoma） 此瘤罕见。也可以称为恶性淋巴瘤，或免疫母细胞瘤，即习惯上称之为的小胶质细胞瘤。参阅“小胶质细胞瘤”词条。

枕大孔区肿瘤（tumor of foramen magnum region） 枕大孔区肿瘤包括起源于枕骨大孔缘的肿瘤、由枕大孔上方向椎管内生长的肿瘤与高颈段向颅后窝发展的肿瘤。病理类型以脑膜瘤多见，神经鞘瘤次之，其他还有脊索瘤以及其他罕见的个别肿瘤。脑膜瘤起自枕骨大孔区硬脑（脊）膜，根据其起始部位和发展方向可分为下行型（即颅脊型）和上行型（即脊颅型）两类。前者源自颅后窝，向下经枕骨大孔长入椎管内；后者起自椎管上端，向上伸延至颅后窝。神经鞘瘤或来自颈神经根通过枕大孔长入颅后窝，或来自颅后窝末组脑神经。脊索瘤则起自斜坡。枕骨大孔区肿瘤按其与脑干－脊髓的关系，可分为背侧型、腹侧型和外侧型3类。临床表现：早期症状多为枕下部或颈项部疼痛，并常扩展至顶部或放射至肩及上肢。运动功能障碍的典型发展过程是从病侧上肢开始到病侧下肢，再到对侧下肢和对侧上肢。常伴有肌萎缩。在运动障碍出现的同时，也多出现感觉障碍。痛、温觉的障碍常较触觉明显，上肢的震动觉，位置觉的减退更为明显。脑神经损害以副神经最多，其次为舌咽神经、迷走神经的障碍。颅内压增高症状出现较晚。CT和MRI检查有助诊断，并可提示手术入路的选择。应争取手术全切肿瘤。

斜坡肿瘤（clival tumor） 发生于斜坡的肿瘤，病理类型有脊索瘤、脑膜瘤、鼻咽癌、上皮样囊肿等，最常见为脊索瘤。脊索瘤由胚胎时脊索的残余组织发展而来，肿瘤主要生长在蝶骨枕骨的联接部。早期症状常为头痛，此多与斜坡骨质受损有关。颅内压增高症状较少，程度也较轻。，因瘤主体部位及发展方向不同神经系统定位症状亦不同。神经受损的特点是多发脑神经损害，其中展神经最易受累。斜坡脑膜瘤可为扁平型或球型，沿斜坡上下发展，临床表现与上述相似。鼻咽癌多经颅底破裂孔或颈静脉孔侵入颅内，破坏斜坡和岩骨尖。经破裂孔侵入者常有动眼、展及三叉神经第一支受累症状。经颈静脉孔侵入者可有舌咽、迷走、副神经受累，有时也可致面瘫、听力减退等。斜坡肿瘤一般无颅内压增高的症状，如有多已属晚期，表示肿瘤已压迫脑干影响脑脊液循环所致。治疗以手术为主，常常只能做到大部切除。

颞骨球瘤（glomus tumor of temporal bone） 颞骨球瘤（包括鼓室球瘤和颈静脉球瘤），最常见的部位是颞骨侧面，故称颞骨球瘤。90%以上属良性无分泌性副神经节瘤。系化学感受器系统肿瘤中的一种，国内统计占此系统肿瘤18%。中年人多见，女性明显多于男性约为4:1。当肿瘤位于鼓室内，则称鼓室球瘤，首先破坏中耳，充满鼓室腔，将鼓室顶起，或者再通过骨膜突入外耳道，呈红色或灰色息肉状。颞骨球瘤亦可源自颈静脉球，则称为颈静脉球瘤。颞骨球瘤生长缓慢，病程可达数十年之久，平均5～6年。偶有发展迅速的病例症状表现为患侧耳道反复出血，伴有耳鸣及进行性耳聋。后期可有耳部疼痛、面瘫、三叉神经和展神经损伤。肿瘤位于颈静脉孔附近则有后组脑神经损害症状，如：喉音嘶哑、饮水呛咳，病侧软腭麻痹、咽反射消失等。如侵及颅中窝或颅后窝，则可有颞叶、小脑及脑干等症状。晚期可出现颅内压增高，耳道内或上颈部可见肿物。CT和MRI有助于诊断。由于肿瘤有丰富的血管和血管窦，手术中常有大出血，加之部位深在，且常呈指状长入颅底管道和裂隙，甚至侵蚀颅骨和硬脑膜突入颅内，手术切除异常困难。由于显微外科技术的发展，麻醉技术的改进，以及神经外科和耳鼻喉科术中协作，肿瘤全切

除率已不断提高。

颈静脉孔区肿瘤（tumor of jugular foramen region） 少见。主要有舌咽、迷走、副神经鞘瘤和颈静脉球瘤等，临床上往往不易区分肿瘤具体长在哪条神经上。手术显微镜下切除肿瘤对小型肿瘤可明确肿瘤长自何一神经。此区肿瘤的诊断，主要凭借颈静脉孔综合征的出现和颈静脉孔扩大。颈静脉孔综合征的主要症状有：进食呛咳、吞咽困难、喉音嘶哑及构音不良，舌后1/3味觉减退或消失，斜方肌及胸锁乳突肌力弱。部分病人尚可有听力减退、面肌抽搐、面部感觉减退、咀嚼无力、复视、患侧肢体笨拙和小脑体征，强迫头位，眼球震颤。有时与晚期的桥小脑角综合征相似。病变发展到晚期，病人可出现颅内压增高症状。X线检查可见颈内静脉孔扩大，如两侧相差超过20mm有诊断意义。治疗以手术全切为原则，术中应注意避免损伤延髓、椎动脉和毗邻的神经。

颅内动脉瘤（intracranial aneurysm） 是一种由于局部动脉壁的异常改变，产生的脑血管囊状突起的脑血管病变。其破裂出血是引起自发性蛛网膜下腔出血的主要原因。可分为先天性、细菌性、外伤性和动脉硬化性。在动脉瘤形成的原因上，长期以来Forbus的先天性动脉壁“中层缺陷”学说影响很大，认为颅内动脉瘤多由先天因素所致。但后来研究表明先天学说仅适于婴儿或小儿颅内动脉瘤和家族性动脉瘤。Stehbens倡导的后天学说，即高血压、动脉硬化和血流动力学的冲击才是损害动脉内弹力层的主要因素，已被广泛接受。本病多见于40～60岁，可伴有全身动脉粥样硬化。好发于颅底Willis动脉环及其重要分支的分叉处。动脉瘤位于颈内动脉系统的约占85%，椎基动脉系统的动脉瘤约占15%。按动脉瘤的形态，可分为囊状（包括球形、葫芦形、漏斗形）、梭形及壁间形3种。囊性多见，可将之分为瘤颈、瘤体、瘤顶3部分。瘤体与瘤顶仅有内弹力膜和外弹力膜，在血流的冲击下于瘤顶处极易发生破裂出血。动脉瘤按直径的大小可分为4类：小于0.5cm为小型，0.5～1.5cm为中型，1.5～2.5cm为大型，大于2.5cm为巨型。一般瘤体较小，在破裂时其直径常在0.6～1.0cm。多为单发，2个以上的多发动脉瘤的发病率约为20%。也可与脑血管畸形等并发。大多数病人突然起病，出现自发性蛛网膜下腔出血症状。病情严重者几分钟或几小时就可出现脑疝导致死亡。存活者常伴有脑血管痉挛、颅内血肿、脑水肿、脑梗塞、脑积水等并发症。CT及MRI检查有助于诊断，DSA全脑血管造影可确定诊断，并有助于直视手术。手术治疗是首选方法，但是要注意手术时机的选择。手术方法有瘤蒂夹闭、结扎、孤立术、包裹术和开颅栓塞术等。亦可采用神经放射介入疗法。

先天性颅内动脉瘤（congenital intracranial aneurysm） 脑动脉属于肌型动脉，管壁由内膜、中膜和外膜3层组成，内膜为一层内皮细胞和发育良好的内弹力层组成；中膜为一层较厚的肌环所组成；外膜较薄，由结蒂组织构成，含有胶原、网状和弹力纤维。缺少外弹力层，尤其在脑动脉分叉的夹角处更缺少中膜平滑肌，仅由内弹力膜和外膜构成，称作“中膜缺陷”。这种先天发育不足在血流压力的长期冲击下，内膜常通过中膜上的缺损而向外疝出形成囊状动脉瘤，也可由残留的胚胎血管可转变成各种动脉瘤。故有不少作者认为脑动脉分叉处的先天性中膜发育缺损，是在动脉瘤的形成过程中起着重要的作用。此即颅内动脉瘤的“先天学说”。

动脉硬化性动脉瘤（atheromatous intracranial aneurysm） 患高血压或动脉硬化的病人，颅内动脉也常有粥样硬化。Walker认为硬化造成动脉营养血管闭塞，使血管变性。40～70岁是动脉硬化发展的明显阶段，同时也是动脉瘤的好发年龄，这足以说明两者的关系。血管壁的内弹力层是承受血管壁牵张力的主要结构，而高血压、动脉粥样化和血流动力学的冲击正是损坏弹力层的主要因素。由Stehbens倡导的这种后天学说已被广泛接受。既或Crawford提倡的综合学说中提出的：动脉壁发育性中层缺损、动脉硬化和高血压是发生动脉瘤的3个主要因素，也认为：在儿童期以前，发育缺陷是主要因素；在中年期以后，动脉硬化和高血压是发生动脉瘤的主要原因。

细菌性颅内动脉瘤（bacterial intracranial aneurysm） 指来自急性或亚急性细菌性心内膜炎、先天性心脏病、脑膜炎、颅骨骨髓炎和海绵窦血栓性静脉炎等的带菌栓子入血后，附着在脑血管壁上，而引起动脉壁炎症，破坏了管壁的内弹力膜层，管壁薄弱处疝出形成动脉瘤。多见于大脑中动脉的周围支。临床上常见于有急性或亚急性细菌性心内膜炎病人突然出现蛛网膜下腔出血症状，或者是心肌炎的病人突然出现偏

瘫、失语或癫痫发作的大脑半球症状。另外，也有既出血，又无局灶性神经症状的隐性动脉瘤。经脑血管造影后可确诊。治疗视病情而定。破裂出血形成血肿或脑疝者适于手术治疗；表浅者应注意动态观察，有扩大倾向者应尽早手术。在动态观察中无明显变化或平稳者有自愈可能。

创伤性颅内动脉瘤（traumatic intracranial aneurysm） 颇为少见。闭合性或穿透性颅脑损伤和脑部手术或穿刺后均可发生。后者称为医源性动脉瘤。创伤性动脉瘤都是在动脉受损伤后发展起来的。损伤可来自直接损伤，也可来自间接损伤。直接损伤多由穿透伤、骨折碎片或手术操作时所引起的血管壁部分或完全破裂。间接损伤常见于颅脑闭合伤，在加速或减速运动中，脑动脉可因过渡的移动、变形、挤压、牵拉、剪力等作用致成损伤，或因动脉随脑组织冲击在大脑镰下缘、天幕裂孔或蝶骨嵴上而发生损伤。血管损伤后，如仅有血管壁的部分损伤并未破裂，而后形成的囊形或梭形动脉瘤，为真性动脉瘤；如损伤时已累及全层，破裂出血，以后形成一个与血管相通的小血肿，血肿周边部分逐渐机化，遂成为一个假性动脉瘤；如损伤仅为内膜，内膜上产生一个破口，血液进入内膜与内弹力层之间的间隙，将内膜从内弹力层上剥离，引起血管腔的狭窄或阻塞，是为壁间动脉瘤，亦称夹层动脉瘤。创伤性动脉瘤以假性动脉瘤为多，易破裂出血，经脑血管造影确诊后，应争取尽早手术治疗。尤其是呈进行性扩大的动脉瘤，更应尽早手术。

脑动脉瘤分级（grading of cerebral aneurysm） 按动脉瘤病人的病情轻重分级，有助于选择手术时机和判断预后。1958 年 Botterell 将颅内动脉瘤破裂出血的病人按照手术的危险性分成五级。Ⅰ级：出血后患者清醒，有或无蛛网膜下腔出血的症状；Ⅱ级：嗜睡，无明显神经症状；Ⅲ级：嗜睡，有明显神经症，可能有脑内血肿；Ⅳ级：有严重神经症状，脑内大血肿使病情恶化，或神经症状稍轻，但患者年龄较大有退行性脑血管病；Ⅴ级：重危，生命中枢衰竭，去脑强直。1962 年 Hunt 及 Hess 在 Botterell 分级基础上，作了一次修改。1974 年 Hunt 和 Kosnik 又作了一次，将未破裂的动脉瘤也包括了进去。将之分成 7 级。0 级：未破裂的动脉瘤。Ⅰ级：出血后无症状或仅有轻度头痛和轻微颈项强直。ⅠA 级：无急性脑膜或脑反应，但有固定的神经功能障碍。Ⅱ级：中等度头痛和颈项强直。除颅神经麻痹外，无其它神经功能缺损。Ⅲ级：轻度意识障碍（嗜睡，朦胧等）或轻度局限性神经缺损。Ⅳ级：中等度意识障碍（昏睡），中度到重度偏瘫，或尚有早期去脑强直和植物神经功能紊乱。Ⅴ级：深昏迷，去脑强直，濒死状态。1988 年 Darke 等受世界神经外科联合会的委托提出一种主要根据格拉斯哥昏迷计分（GCS）和有无运动障碍的新分级法，共分五级。Ⅰ级：15 分，无运动障碍。Ⅱ级：14～13 分，无运动障碍。Ⅲ级：14～13 分，有局灶性症状。Ⅳ级：12～7 分，有或无运动障碍。Ⅴ级：6～3 分，有或无运动障碍。近来，Oshiro（1997）又提出一种完全根据 GCS 来分级。Ⅰ级：15 分。Ⅱ级：14～12 分。Ⅲ级：11～9 分。Ⅳ级：8～6 分。Ⅴ级：5～3 分。此外，还有一些分级方法，很少广泛应用。目前世界上常用的是 Hunt 和 Hess 的五级分类法（即在 Hunt 和 Kosnik 的 7 级分类法中删去其中的 0 级和ⅠA 级），和 Drake 分级法。

脑底循环前半动脉瘤（aneurysm of anterior circulation） 是指发生在颅内颈内动脉系统的动脉瘤。多发生在脑底前部动脉环及其分支上。如颈内动脉、大脑前动脉水平段、大脑中动脉水平段、前交通动脉、后交通动脉等。

颈内动脉瘤（internal carotid artery aneurysm） 多发生在与后交通动脉相接处，还可发生于海绵窦内、眼动脉起始部及与前脉络膜动脉分支处等。又可以前床突为界，将该部动脉瘤分为床突上动脉瘤和床突下动脉瘤。海绵窦内动脉瘤和眼动脉瘤属床突下动脉瘤，其余属床突上动脉瘤。这对临床症状的判断与手术的入路选择大有益处，床突上动脉瘤瘤体常位于视神经、视交叉与动眼神经间的颈动脉池内。临床常见视神经症状、动眼神经麻痹和病侧额眶部疼痛等表现。诊断和治疗参见“颅内动脉瘤”词条。

海绵窦内动脉瘤（intracavernous sinus aneurysm） 又称海绵窦内颈内动脉瘤，约占颅内动脉瘤的 3%～6%。多数为囊状，也可见梭状。起源于海绵窦内的颈内动脉段，以外伤性动脉瘤较为多见。瘤体受到海绵窦壁的保护而不易破裂出血。多见于女性，男女之比为 1：5～6。巨大型亦较为多见。窦外侧壁内从上到下有 Ⅲ、Ⅳ、Ⅴ、Ⅵ 脑神经通过，动脉瘤可压迫窦

内结构而出现临床症状。常见动眼神经麻痹及轻度凸眼等症状。但一般展神经受累出现较早，有时可因动脉瘤压迫颈内动脉周围的交感神经丛而表现瞳孔缩小。根据三叉神经的临床症状可判定动脉瘤的位置和发展方向。动脉瘤位于海绵窦前段只有眼支症状；位于中段者可有眼支和上颌支症状；后段者则为完全三叉神经症状。窦内的小动脉瘤一旦破裂，可形成自发性颈内动脉海绵窦动静脉瘘，出现额眶部疼痛，搏动性突眼并可闻及血管性杂音，结膜充血、视力下降、视乳头水肿、眼底出血等。脑血管造影是诊断的必要手段，直视手术和神经放射介入栓塞术是主要的根治方法。

眼动脉动脉瘤（ophthalmic artery aneurysm） 又称颈内－眼动脉动脉瘤，发生率为0.47%～9.26%，女性居多。起源于眼动脉起始处的颈内动脉上方或内上方。Kothandaran将眼动脉瘤分为3型：1. 视交叉下型；2. 视交叉上型；3. 视交叉旁型。常见是多发动脉瘤中的一个或是一个巨型动脉瘤。可压迫颅骨扩延入蝶窦，甚至突入鼻腔。眼动脉瘤因周围有组织支持，发生出血的机会较少，仅有1/3以蛛网膜下腔出血为首发症状。有1/3病人以视力障碍为表现症状，出现视力下降、视野缺损及视神经萎缩。也有些病人毫无症状，仅属偶然发现。手术有一定难度，需将前床突磨除以利显露瘤颈。亦可采用神经放射介入疗法。

后交通动脉瘤（posterior communicating artery aneurysm） 后交通动脉瘤绝大多数发生于颈内动脉发出后交通动脉分支的远侧角，极少数发生在近侧角和后交通动脉本身。发生率占颅内动脉瘤总数的1/4，女性显著多于男性。按动脉瘤顶的指向Yasargil将之分为5型：1. 前外侧型；2. 上外侧型；3. 后外侧上型；4. 后外侧下型；5. 后内侧下型。其中以外侧下型最为常见。临床主要表现是蛛网膜下腔出血和动眼神经麻痹。脑血管造影检查可明确诊断并有助于对动脉瘤顶的指向和瘤颈直径大小的了解。最佳的治疗方案是直接夹闭瘤颈或血管内治疗。

脉络膜前动脉瘤（anterior choroid artery aneurysm） 又称颈内－脉络膜前动脉动脉瘤。很少见，占颅内动脉瘤的2%～5%。脉络膜前动脉是颈内动脉分叉之前的最后一个分支。脉络膜前动脉瘤起源于后交通动脉与脉络膜前动脉之间的颈内动脉上，与后交通动脉动脉瘤有所差异，但是，临床表现与后交通动脉动脉瘤相似只有在脑血管造影上才能鉴别。治疗同后交通动脉瘤。

颈内动脉分叉部动脉瘤（internal carotid artery bifurcation aneurysm） 位于颈内动脉颅内终端，大脑前、中动脉起始部的分叉处。约占颅内动脉瘤的2.9%～6.2%，其瘤顶可指向上、向后和向下3个方向。与一些重要的穿支动脉相邻，如Heubner回返动脉、内侧豆纹动脉、颈内动脉分叉部分出的穿支动脉、丘脑前穿动脉以及脉络膜前动脉及其分支等。由于此部动脉瘤的解剖特点，故直视手术处理时，尽可能保留这些动脉，注意勿使损伤。

大脑前动脉动脉瘤（anterior cerebral artery aneurysm） 前交通动脉虽亦属于大脑前动脉范畴，但因其发病率高并有其特点，故一般所谓的大脑前动脉瘤指起源于前交通动脉以外的大脑前动脉主干及其远侧分支上的动脉瘤。以前交通动脉为分界，其近侧段为大脑前动脉近侧段动脉瘤，亦称大脑前动脉主干动脉瘤；其远侧段为大脑前动脉远侧段动脉瘤，亦称大脑前动脉周围支动脉瘤。大脑中动脉动脉瘤较少见，仅占全部颅内动脉瘤的1.0%～1.4%。多以蛛网膜下腔出血为主要症状。远侧段者一般动脉瘤较小，可手术直接处理。近侧段大型者可压迫 同侧视神经，出现视力下降、偏盲或失明、垂体－下丘脑功能紊乱等症状。治疗上，由于毗邻的动脉穿支较多，手术应避免伤及。

前交通动脉瘤（anterior communicating artery aneurysm） 是颅内常见的动脉瘤之一，发生率占颅内动脉瘤总数的25%～30%。国外资料统计，前交通动脉瘤居颅内动脉瘤发病率的首位，而国内资料统计则后交通动脉瘤居首位。前交通动脉瘤可起源于前交通动脉的各部位，但多起于起始部，后者常见两侧大脑前动脉粗细不等，并靠近大脑中动脉水平段较粗的一侧，多因颅底 Willis 环的解剖异常与发育不良所致。瘤体与第三脑室前部、丘脑下部、视交叉及 Heubner 回返动脉相邻，破裂出血后危害较大，可进入第三脑室常引起视丘下部功能紊乱，迅速进入昏迷。由于手术难度大，早期多采用非手术疗法或颈部动脉结扎术。近年来，显微外科技术及麻醉方法的迅速发展，

绝大多数的前交通动脉瘤能够做到瘤颈夹闭。

大脑中动脉瘤（middle cerebral artery aneurysm） 发病率占颅内动脉瘤的7.6%。72%起源于大脑中动脉外侧裂主干部，少数可在远端分支处。多单发为囊状、双叶状或三叶状，瘤体可指向前、前下、后、后下方。主干处的瘤体与岛叶、额叶和颞叶的关系密切。其特点是：出血后常合并脑内血肿；动脉瘤埋于额叶或颞叶内，术时需充分打开侧裂，分离到脑实质内方能找到动脉瘤；常与载瘤动脉或豆纹动脉紧密粘连，分离困难，故手术前应有充分估计。

脑底循环后半动脉瘤（aneurysm of posterior circulation） 是指发生在椎-基底动脉系统的动脉瘤。其中基底动脉分叉部动脉瘤占半数以上。术后致残率、病死率及病人社会能力的恢复均较脑前半循环的动脉瘤差。

椎-基动脉瘤（vertebro-basilar artery aneurysm） 椎-基底动脉系统动脉瘤（后部循环动脉瘤）它包括椎动脉、基底动脉以及由椎-基底动脉发出的动脉分支，如大脑后动脉、小脑上动脉、小脑前下动脉和小脑后下动脉的动脉瘤。随着脑血管造影技术的发展，椎-基动脉瘤发病率已明显提高，约占颅内动脉瘤的15%，其中以基底动脉分叉部最多，占这一系统的51%~66%。大型、巨型动脉瘤所占比例较大。因此压迫症状多见而复杂。出血常发生在游离于蛛网膜下腔节段的动脉，扩散阻力小，不易产生血肿。但由于压迫和粘连后发生脑积水者较多。椎-基动脉瘤的突出方向常与血流冲击方向一致，小脑后下动脉、小脑前下动脉、小脑上动脉、大脑后动脉起始部动脉瘤多向上方突出。椎基动脉汇合处动脉瘤则向下方突出。亦有呈梭形者。可根据动脉瘤的不同形态选择不同的手术入路，在显微镜下直接处理。但手术难度较大，术后致残率、病死率及病人社会能力的恢复比颈内动脉系统的动脉瘤差。

椎动脉动脉瘤（vertebral artery aneurysm） 占颅内动脉瘤的1.9%。椎动脉动脉瘤有60%为囊状动脉瘤，20%为梭形动脉瘤，20%为夹层动脉瘤（亦称壁间动脉瘤）。囊状动脉瘤多发生于椎动脉发出小脑后下动脉处和椎-基底动脉交界处，而梭形动脉和夹层动脉瘤则多发生于椎动脉本身。椎动脉动脉瘤中以小脑后下动脉瘤发病率最高，其次是椎动脉汇入基底动脉处。未破裂的动脉瘤一般在早期多无明显症状。动脉瘤逐渐增大，可出现小脑共济运动障碍、眼球震颤、听力障碍、患侧舌下神经麻痹等颅后窝与枕骨大孔区综合症。动脉瘤破裂可出现蛛网膜下腔出血的症状，脑血管造影可确定诊断。手术治疗除直接夹闭瘤颈外，施行孤立术和供血动脉结扎术的机会也较多。

基底动脉干动脉瘤（basilar trunk aneurysm） 约占椎基动脉瘤的2%~20%。多为动脉硬化性动脉瘤。因较广泛性的动脉硬化破坏了动脉内弹力膜层和中层，动脉可增长、扭曲，呈梭形膨大或S形扭曲，少有破裂。基底动脉干可分为上、中、下3段，各段均可发生动脉瘤。但主要在小脑上动脉及小脑前下动脉之间，有的在基底动脉及小脑前下动脉上。临床症状以脑神经损害为主要表现，可引起三叉神经痛或麻痹，展神经、面神经麻痹，面神经痉挛及桥小脑角综合征等。也可出现反复发作或两侧交替发作性的不完全性偏瘫，也可出现脑积水症状等。对无重要穿通支粘连者手术效果较好。

基底动脉分叉部动脉瘤（basillar bifurcation aneurysm） 起源于基底动脉终端分叉部，脑桥前端的脚间池内。约占基底动脉瘤的51.1%~66%。动脉瘤多呈单发囊状，瘤体多指向上方（70%）和前上方（15%），较少指向前下、后上和后下等方向。腹侧为鞍背或后床突，一般无明显症状，瘤体过大可压迫相邻的结构，产生脑神经症状。脑血管造影检查可确诊，并可了解动脉瘤的位置、方向及大小，以利于手术入路与手术方式的选择。亦可采用神经放射介入疗法。

大脑后动脉动脉瘤（posterior cerebral artery aneurysm） 发病率较低，约占所有颅内动脉瘤的1%。大脑后动脉分4段：1.P_1段，从基底动脉分叉至与后交通动脉交会处。2.P_2段，从后交通动脉交合处绕过大脑脚至分出颞下动脉处。3.P_3段，从颞下动脉发出处绕向中脑背盖部进入四叠体池，在外侧膝状体处分为顶枕动脉和距状动脉的一段。4.P_4段，从顶枕动脉和距状动脉分支处以后。动脉瘤15%位于P_1段，16%位于P_1与P_2交界处，20%位于P_2前段，36%位于P_2后段，13%位于远侧支。近端的动脉瘤可引起

动眼神经麻痹或 Weber 综合征。远端由于与颞枕叶内侧结构毗邻，可引起视野改变，大型动脉瘤也可直接压迫脑干而产生相应的症状。手术直接处理预后较好。

脑血管畸形（cerebrovascular malformation） 脑血管畸形是一种脑血管的先天发育异常，引起的脑局部血管的结构和数量异常。脑血管的发育过程可将之分为五期：1. 原始血管胚芽期，此期发育障碍可产生血管母细胞瘤，具有肿瘤生物学特性；2. 原始血管网期，此期血管已分化出动脉静脉及毛细血管，如发育出现障碍则产生脑动静脉畸形；3. 血管分层期，出现颅外血管、硬脑膜血管、软脑膜血管和脑内血管，如出现障碍，则形成颅面－脑膜－脑血管瘤病（Sturge－Weber 综合征）；4. 脑血管形成期，此时已形成脑的主要血管，如出现畸形，一般为血管排列上的异常，如前交通动脉缺如等；5. 血管壁成熟期，此期发育异常则出现血管壁上的缺陷，成为先天性动脉瘤的重要因素之一。脑血管畸形的分类方法较多。有按形态学分类，分为动静脉畸形、静脉畸形、海绵状血管畸形、毛细血管扩张症和血管曲张。有按血液动力学分类，一种为高血流伴有动静脉分流，包括丛状型和瘘型动静脉畸形，另一种为低血流不伴有动静脉分流，包括静脉性血管畸形、海绵状血管瘤和毛细血管扩张症。还有从神经放射、神经病理、神经外科实际应用出发的 Yasargil 分类法。但目前临床上仍广泛采用 Russell 和 Rubinstein 的分类方法，即 1. 动静脉畸形；2. 海绵状血管瘤；3. 静脉性血管畸形；4. 毛细血管扩张症（参见相关词条）。脑血管畸形可发生于任何年龄，男性比女性多，45%～80%发生在大脑半球，8%～18%在内囊、基底节或脑室，脑室内及其周围者占血管畸形总数的 18%，颅后窝者占 10%～32%。临床上常以自发性蛛网膜下腔出血为主要临床表现。亦有以癫痫发作为首发症状。CT 及 MRI 检查有助诊断，DSA（数字减影血管造影）和 MRA（磁共振血管造影）可明确诊断，并能帮助治疗方案的确定。治疗上根据具体情况选用手术切除或血管内栓塞，以及先行血管内栓塞然后再行手术切除。

脑动静脉畸形（cerebral arteriovenous malformation, AVM） 脑动静脉畸形简称 AVM。是胚胎时脑血管发育过程中的第二阶段，即原始血管网期，脑血管网开始分化为动脉和静脉，若发育正常，在动静脉之间形成毛细血管网，若出现发育异常，这种动、静脉之间的直接交通持续存在，其间无毛细血管网相隔即形成动静脉畸形。它是脑血管畸形中最常见的一种。本病男性好发，男与女之比为 2:1。年龄高峰为 20～40 岁。国外资料显示 AVM 比动脉瘤少见，两者的比例为 1:6.5，而我国的资料两者比例为 1:1，AVM 的发生率明显高于国外报道。病理解剖可以看到在成熟的 AVM 病灶中，供血动脉可为单支供血，但经常有侧支动脉参与供血，更多的是多支供血。供血动脉，幕上 AVM 可来自大脑前动脉、大脑中动脉、大脑后动脉，及其穿支动脉；幕下者可来自椎基底动脉、小脑上动脉、小脑下前动脉和小脑下后动脉及其穿支动脉。随着 AVM 的成长，这个异常的血管区域逐渐增大进入脑实质，形成一个畸形血管团。多数病例中畸形血管团是单一的，称为单灶性 AVM。少数病例中，病变并不是单一的，而是分隔为多个独立的分流区域，其间有正常的神经组织夹杂在各区域的间隙内，即称为多灶性 AVM。在畸形血管团中，动静脉的交通可有 3 种形式，即单纯襟型连接、仅有瘘型连接和襟型连接和瘘型连接并存。畸形血管团是圆锥形。其尖端朝向脑室，与其他脑贯通静脉的正常行程一致。Yasargil（1988）根据 AVM 的最大径将之分为：1. 隐匿型（occult AVM）：血管造影上不能看到，CT 和 MRI 不能显示，手术也不能发现，病理上不能证明，但病人无其他原因可解释的脑出血，尤其是年轻正常血压的病人。2. 隐蔽型（cryptic AVM）：血管造影时不能看到，手术时也不能发现，但可在 CT 或 MRI 上看到病变，将手术中清除的血肿送检，往往可能得到病理学证实。3. 微型（micro AVM）：最大径小于 1.0cm，在血管造影上刚可见到，由正常大小的动脉供血，引流进入到大小正常的静脉。有时仅为一异常的小动脉，无引流静脉；有时仅见异常的引流静脉，但不能发现供血动脉。术中可看到病变虽小，但具有完整 AVM 形态。4. 小型（small AVM）：最大径 1～2cm。5. 中型（moderate AVM）：最大径 2～4cm。6. 大型（large AVM）：最大径 4～6cm。7. 巨大型（giant AVM）：最大径大于 6cm。AVM 在临床上常见的症状是：出血、癫痫、神经功能缺失等。脑血管造影是诊断 AVM 的最重要方法，可显示畸形血管团及其供血动脉和引流静脉，不仅得到确诊，还对治疗有决定性作用。当 AVM 发生出血时，CT 扫描很有价值。MRI 检查在诊断上有很高的价值。确诊率几乎达到 100%。可显示畸形的供血动脉、畸形血管团、引流

静脉、出血、占位效应等。即使隐蔽性 AVM 也常常能清楚的显示出来。MRI 具有特殊的”流空效应”，AVM 中的快速血流在 MRI 影像中均显示为无信号阴影，病变的血管团、供应动脉及引流静脉均呈黑色而被清楚地显露出来。对脑 AVM 治疗的主要目的是防止出血、清除血肿，改善盗血和控制癫痫。治疗的方法有立体定向放射外科治疗（如 γ 刀、X 刀、质子刀），血管内栓塞治疗和手术治疗（包括病灶切除、供血动脉结扎和电凝术）。治疗时应根据病变位置、大小、血流量高低、症状、全身状态、年龄等多方面分析，选择适合的治疗方法。

海绵状血管瘤（cavernous hemangioma） 亦称脑海绵状血管畸形（cavernous malformation）和脑海绵状静脉畸形（cavernous venous malformation）。Hung 认为此症恰当的名称应为海绵状血管畸形，因为该病亦非真正的肿瘤，而是一种缺乏动脉成分的血管畸形。但文献上目前应用最广泛的还是习惯上的”海绵性血管瘤”这一名称。此病过去认为是一种少见的脑血管畸形。但随着医学影像学的发展，有关该病的报告日益增多。其临床发病仅次于脑动静脉畸形，占所有脑血管畸形的 8% ~ 15%。可见于任何年龄，以 20 ~ 50 岁多见，男女发生率基本相等。可分为散发性和家族性两类海绵状血管瘤。基因学和临床研究均提示此病有家族发病倾向。临床症状主要表现为癫痫、颅内出血、神经功能障碍和头痛，亦有无症状者。在诊断海绵状血管瘤方面，CT 和 MRI 比脑血管造影更敏感和更有特异性。因海绵状血管瘤是由三组成分组成：1. 血管成分，由窦状腔隙组成，含有缓慢流动的血液；2. 内有结蒂组织间隔；3. 周围为围绕病变的胶质增生。CT 平扫可见脑实质内有边界清楚的圆形或不规则高密度或混合密度病灶。70% ~ 94% 的病变增强后表现为不均匀的斑点状增强。MRI 诊断海绵状血管瘤具有较高的诊断特异性和敏感性。最典型的表现是 T_2W 图像上病灶中央有网状或斑点状的混杂信号，病灶周围有一均匀的环形低信号区（含铁血黄素沉积）。注射 Gd - DTPC 后，有少许增强或无增强。病灶内部或周围可见新旧出血灶，周围无明显水肿，也无大的血管影。在治疗上，因其为一种良性疾患，应仔细权衡治疗措施的利弊与自然病程的潜在危险，然后再做决定。一般认为有反复出血，病变位于非主要功能区的脑浅部和浅表易达到的脑干海绵状血管瘤以及有占位症状、有癫痫发作或有出血史、病灶位于容易达到的部位者，是采用手术治疗的适应证。

脑静脉型血管畸形（cerebral venous malformation） 也称脑静脉性血管瘤（cerebral venous angioma），又名发育性静脉异常（developmental venous anomaly），是由先天性局部脑引流静脉异常扩张的一种完全由静脉成分构成的脑血管畸形。多见于 30 ~ 40 岁。男多于女。大约 73% 位于幕上，27% 位于幕下。幕上最常见的部位是额叶，依次为顶叶、颞叶、基底节和丘脑；幕下最常见于小脑半球，也可见于脑干。Valavanis 根据髓静脉的部位和引流静脉的类型把此症分为皮质表浅型、皮质下型和脑室旁型。血管造影的诊断标准为：1. 无明显供血动脉；2. 病灶在静脉期出现；3. 有许多细小扩张的髓静脉；4. 经扩张的脑贯穿静脉或室管膜下静脉引流。常见数条扩张的髓静脉扇形汇集成一条扩展的中央静脉，再向浅静脉系统、深静脉系统或硬膜窦引流。CT 平扫阳性率为 47.3%，增强后可增至 87%。可见 3 种表现：1. 白质中圆形增强影，周围无水肿或占位效应；2. 穿越脑的线行增强影，为引流静脉；3. 两者同时出现。MRI 较 CT 更能清晰地显示病灶，尤其是引流静脉。大多数病人很少有临床症状，如果发生症状多表现为头痛、限局性神经功能障碍、慢性头痛和颅内出血。目前对静脉瘤的处理意见尚不一致，有人认为这种异常静脉也是正常脑组织静脉引流的一部分，不宜切除，否则可导致脑水肿。一般给予对症治疗，对于有出血者可行颅内血肿清除术。

颅内毛细血管扩张症（intracranial capillary telangiectasis） 又称脑毛细血管瘤（cerebral capillary angioma），为脑血管畸形的一种，此病少见。发生于胚胎早期的血管形成阶段，是毛细血管发育异常所致。由扩张的毛细血管构成，常较小，表现在正常脑实质中呈红色小斑块，边界清楚的瘀斑状，无明显供血动脉。显微镜下由许多细小扩张的薄壁毛细血管构成。在管腔大小不等扩张的血管间有正常脑组织，这是与海绵状血管瘤的根本区别。毛细血管扩张症好发于大脑深部和脑干。Russell 等将此病分为 3 类：1. 单发性毛细血管扩张症；2. 多发性毛细血管扩张症，如 Sutton - Osler - Rendu - Weber 综合症；3. 软脑膜毛细血管扩张症，如 Sturge - Weber 综合征。后两种为遗传性病变。一般所指的毛细血管扩张症多指单发性者，亦称非遗传性毛细血管扩张症。此症多不产生症状，

脑血管造影上不能显示出病变，属于隐匿性血管畸形。但增强的 MRI 可有助于诊断。偶见破裂出血，可产生相应的症状。已形成血肿者在适当部位可清除血肿切除病变。

硬脑膜动静脉瘘（dural arteriovenous fistula，DAVF） 又名硬脑膜动静脉畸形（dural arteriovenous malformation），是指发生在硬脑膜、大脑镰、小脑幕和静脉窦上的异常动静脉分流。由颈外、内动脉或椎动脉的脑膜支供血，通过异常的短路引流入相邻的静脉窦并可逆流至软脑膜静脉。硬脑膜动静脉瘘常由多条脑膜动脉供血。血液经过动静脉瘘引流到脑膜静脉和邻近的静脉窦。Aminoff 根据引流静脉的部位分为前下组和后上组：前下组静脉引流到颅底静脉窦，如海绵窦、岩上窦、岩下窦和蝶顶窦；后上组引流入上矢状窦、横窦和乙状窦。硬脑膜动静脉瘘可发生在硬脑膜的任何部位，但以横窦、乙状窦和海绵窦最多见。在发病原因上有先天性学说和后天性学说的不同意见。但目前一般认为：自发性或外伤性静脉窦血栓形成后的再通过程中，正常存在于硬脑膜上的生理性动静脉吻合扩大，与再通的静脉窦通畅部分之间形成瘘性交通，逐渐扩大，最终形成病理性瘘。颅脑损伤、颅脑手术、颅内感染、高凝状态（怀孕、口服避孕药）等因素均可导致静脉窦血栓形成，其中有的形成硬脑膜动静脉瘘。它可见于任何年龄段，但以 40～60 岁最多。横窦区病变以女性居多，前颅窝底病变以男性居多。其他部位男女比例接近。在分类上，Cognand 于 1995 年在 Djindjian 和 Merland 分类法的基础上加以改良，分为：Ⅰ型：静脉引流入静脉窦，血液为顺流，无明显症状；Ⅱ型：静脉引流入静脉窦，如血液窦内有逆流，为Ⅱa 型，血液逆流至皮质静脉为Ⅱb 型，两者同时存在为Ⅱa+Ⅱb 型（Ⅱ型中 20%有颅内高压，10%有颅内血肿）；Ⅲ型：静脉直接引流入皮质静脉，无静脉扩张，颅内出血的发生率为 40%；Ⅳ型：静脉直接引流入皮质静脉，伴静脉瘤样扩张，颅内出血的发生率为 65%；Ⅴ型：从颅内病变引流入脊髓的髓周静脉，50%出现进行性脊髓病变。此分类法为目前最佳的分类法，有助于了解病人的危险程度以及确定适合的治疗方法。此症的临床表现与病变部位有一定关系，有静脉窦血栓形成病史，最常见的症状有头痛、搏动性耳鸣、嗜睡、视力下降、突眼、视乳头水肿、抽搐等。脑血管造影是诊断本病的基本方法，CT 和 MRI 检查可显示脑水肿、脑缺血、颅内出血、脑积水等改变。对其治疗原则是永久、完全地闭塞动静脉瘘口，否则仅能暂时缓解症状，也不能防止再出血。目前还无理想的治疗方法可以处理所有病变，临床上常根据其分型选择动脉压迫、引流静脉切断、畸形病变切除、静脉窦切除、静脉窦孤立、血管内栓塞等不同的方法治疗。

脑动静脉畸形临床分类（clinical classification of AVM） 脑 AVM 的差异很大，使外科适应证很难统一，将之进行临床分类，有助于正确估计外科手术的风险和选择适合的治疗方案。1977 年 Luessenhop 曾根据 AVM 的大小或供血动脉情况提出了一个 4 级分类法，虽然比较简单，但未能包括影响手术的其他因素，所以未能得到统一采纳。1984 年我国史玉泉根据病变大小、部位深浅、供血动脉和引流静脉 4 种因素，提出了 4 级分类法，即将上述 4 种因素每种因素都分 4 级，对照病变，在每一因素中评定其“级分”(即 1～4 级中的哪一级)。如 4 个因素都属 1 级，则此 AVM 即属 1 级；如 4 个因素中有 1 项为 2 级，其他 3 个因素为 1 级，则此 AVM 属 1～2 级；如有 2 个因素以上为 2 级，则属 2 级；如其中 1 项为 3 级，其他项目为 2 级，则此 AVM 属 2～3 级；2 项以上为 3 级，则属 3 级；有 1 项为 4 级，则属 3～4 级；2 项以上为 4 级，则属 4 级。认为级别愈高，手术难度也越大，疗效也越差，病残率和死亡率也越高。1986 年 Spetzler 和 Martin 根据病变大小、与脑功能区的关系和引流静脉 3 种因素，提出了 5 级分类法。分级时在病变大小项内，按小于 3cm、3～6cm 或大于 6cm，分别记 1、2、或 3 分；在部位项内，按非功能区或功能区，分别记 0 或 1 分；在引流静脉项内，按浅静脉或深静脉，分别记 0 或 1 分。分级时将 3 个项目 所得的分数相加（总和为 1～5 分），所得之分数即为该病例的级别，即 1+0+0 为Ⅰ级；2+0+0 为Ⅱ级，1+1+0 亦为Ⅱ级；如此类推如 3+1+1 为Ⅴ级。认为术后死亡率与致残率以Ⅰ～Ⅱ级最低，Ⅲ级居中，Ⅵ～Ⅴ级较高。1997 年我国天坛医院根据病变大小、深浅和部位 3 个因素提出 4 级分类法。小项内，按小型（<2cm）、中型（2～4cm）、大型（4～6cm）或特大型（>6cm），分别划入Ⅰ级、Ⅱ级、Ⅲ级和Ⅳ级中。深浅项内，按浅、浅、深和深，分别划入Ⅰ级、Ⅱ级、Ⅲ级和Ⅳ级。部位项内，按哑区、功能区、脑室周围和脑干，分别划入Ⅰ级、Ⅱ级、Ⅲ级和Ⅳ级。最后以最高级别为准。尽管各家分级方法不同，但总的来

说，一般均认为影响 AVM 切除后效果的主要因素是：病变大小、部位、供血动脉数目、通过病变的血流量、盗血的程度、静脉引流的情况、手术难度和功能区关系等。因而选择手术适应证时，应将上述因素综合加以考虑。

脊髓血管病变（spinal vascular disease） 脊髓血管病变包括脊髓血管畸形和血管性肿瘤两大类，约占脊髓肿瘤的 4% ~ 5%。自选择性脊髓动脉造影应用于临床以来，本病的发现率已明显增高。在分类上有几种不同的分类方法：1. 按病变部位分类：分为椎骨、硬脊膜外和硬脊膜内 3 类。硬脊膜内者又分为蛛网膜下、软脊膜下和脊髓内 3 型。2. 按供应血管分类：分为脊髓后动脉供血的动静脉畸形和脊髓前动脉和脊髓后动脉混合供血的动静脉畸形两类。3. 按病理组织学分类：分为葡萄状血管病变（其中包括蜿蜒状动静脉血管瘤、动静脉畸形、毛细血管扩张和静脉性血管瘤）、海绵状血管瘤和血管母细胞瘤。脊髓血管病变的起病方式可分为缓慢起病、间歇性发病和突然卒中性发病 3 种。主要表现为蛛网膜下腔出血的症状或脊髓压迫、缺血等症状。CT 可提供诊断线索、MRI 有助于明确诊断，选择性脊髓血管造影可确定诊断并能确定病变性质。治疗以手术和血管内栓塞术为主，手术可根据情况采取椎板切除减压、供应动脉结扎和病灶切除术。

椎体血管瘤（vertebral body angioma） 又称椎骨血管瘤，是椎管血管畸形中的硬脊膜外血管畸形之一，大多属海绵状血管瘤。病变部位主要位于椎体内，病变椎体明显疏松呈蜂窝状或栅栏样，亦可压缩呈楔形。无明显输入动脉和输出静脉，可向椎管内突入在硬脊膜外腔内压迫脊髓。临床多见缓慢起病，病程可呈间歇性发作，也可因不适当的活动出现急性脊髓卒中。因病变部位不同而出现节段性症状和体征亦不同。疼痛、感觉异常、运动障碍等是主要临床表现。马尾圆椎部的损害还可出现大小便失禁症状。诊断多较困难，脊髓血管造影可助诊断。根据病变的实际情况可采取手术治疗、放射治疗及栓塞治疗等不同的治疗方法。

硬脊膜外血管瘤（spinal extradural angioma） 很少见，以海绵状血管瘤最为多见，有时也能见到静脉性血管瘤、毛细血管瘤和血管母细胞瘤。可以急剧出血发病，病程进展迅速，很快形成截瘫；也可以逐渐起病，症状缓慢进行以压迫脊髓为主要表现。CT 和 MRI 检查有助诊断，尤其是后者。如有条件应行脊髓血管造影，进一步更加明确诊断，确定手术治疗方案，或血管内栓塞。

硬脊膜内血管瘤（spinal intradural angioma） 位于硬脊膜内的血管疾病，可再分为：1. 蛛网膜下血管瘤：即蛛网膜下腔内的血管畸形。多位于脊髓的背面，少数位于侧面和前面。病变由上向下呈一长条蜿蜒如蛇形的畸形血管，其中间可屈曲呈盘状，但如拉开后仍呈一条血管。有少数变为团状的血管畸形，其中一部分可伸延到脊髓内。2. 软脊膜下血管瘤：多见于毛细血管瘤（亦称毛细血管扩张），病变位于软脊膜下方，为界限较清楚的毛细血管密集区。3. 脊髓内血管瘤：病变大多位于脊髓内，少数病变显露于脊髓表面，常见的是静脉畸形，血管母细胞瘤次之。MRI 有助诊断，脊髓血管造影可给以详细确诊。

高血压性脑出血（hypertensive intracerebral hemorrhage） 是指由于高血压病引起的脑内出血。50%以上发生在幕上。出血原因主要是由于“粟粒性微动脉瘤”破裂所致。当高血压病时，脑内中小动脉的管壁可发生玻璃样或纤维样退行性变，使血管壁内肌层缺如，弹力膜广泛消失，膜膨胀，形成粟粒性微动脉瘤，以直径 100 ~ 200μm 者占多数，且多发，破裂后即导致脑内出血。发病与血压骤然升高有一定关系。按出血的部位不同可分为壳核出血、丘脑出血、大脑皮质下出血、小脑出血和脑干出血 5 类。亦有人按病情的急缓将之分为：急性型、亚急性型和慢性型 3 种。亦有人将基底节出血分为：外侧型（壳核和外囊出血）、内侧型（丘脑、丘脑下部和内囊出血）和混合型（内侧和外侧都有血肿）。根据出血后意识状况，临床上可分为 5 级（参见“高血压性脑出血分级”词条）。临床症状多为突然发病，有意识障碍、头痛、呕吐、偏瘫失语等急剧的颅内压增高症状和定位性体征。治疗上需根据出血部位、出血量、病人意识状态、生命体征的变化，有否脑疝以及全身状态等情况，以选择保守疗法或手术疗法。

动脉硬化性脑出血（arteriosclerotic intracerebral hemorrhage） 是指动脉粥样硬化后，在体循环中的大动脉管壁内膜上有脂质沉积并刺激内膜增生。继之中

膜逐渐退化与钙化，以累及主动脉、冠状动脉和脑动脉较为常见。在脑动脉硬化早期，动脉壁内膜下粥样斑块为黄色斑纹或小斑块，胆固醇等脂质聚积于细胞间质及结缔组织细胞内，并使之增生，管壁弹力下降，血压升高。向内逐渐扩展到内膜表面，裸露于管腔，向外可扩大至动脉壁中层的肌肉组织，可使管壁变薄，在高血压的条件下极易破裂出血。可在颅内各个部位发生，常见在颅底动脉环的穿支动脉上发生。在血肿形成30min内，在其周围的脑组织可发生海绵样变。6h后，在血肿周围的脑实质出现坏死，其外侧脑组织的静脉周围继发形成点片状出血，分别称为坏死层、出血层、海绵层。并随着时间的推移不断向周围脑实质扩散。12h后出血层与坏死层相互溶合成片。因此，有人主张6h以内的各种超早期手术治疗可将脑组织的损伤减小到最低限度。临床表现及诊断和治疗与高血压脑出血相似。

高血压性脑出血分级（grading of hypertensive intracerebral hemorrhage） 按高血压脑出血引起神经症状的轻重程度，临床上分为5个等级：Ⅰ级，清醒或嗜睡，伴不同程度的偏瘫和/或失语；Ⅱ级，嗜睡或朦胧，伴不同程度的偏瘫和/或失语；Ⅲ级，浅昏迷，偏瘫、瞳孔等大；Ⅳ级，昏迷，瞳孔等大或不等大；Ⅴ级，深昏迷，去脑强直或四肢软瘫，单或双侧瞳孔散大。

壳核出血（putaminal hemorrhage） 是高血压性脑出血中常见的一种，约占55%。为外侧豆纹动脉血管坏死或微小动脉破裂所致。破裂后积血多在壳核部位并可累及周围结构。出血量多时可由尾状核头部破入侧脑室及三脑室。典型的临床表现以偏瘫、偏盲、偏身感觉障碍的“三偏”症状为主，急性型可呈进行性加重，几分钟或几小时内即可出现意识障碍，呼吸深大而不规则，瞳孔散大，去脑强直，双侧Babinski征阳性等脑干受累症状。早期应用CT即可确诊，血肿呈高密度影像，2～3周后血肿已逐渐液化和吸收，边界模糊欠清。一般认为此部出血的血肿量在30ml以上，病情允许，则适于手术治疗清除血肿。

丘脑出血（thalamic hemorrhage） 约占高血压脑出血的10%。多见于丘脑穿支动脉或丘脑膝状动脉破裂所致。穿支动脉破裂出血多在丘脑内侧部形成血肿，易破入第三脑室，也可向丘脑下部和中脑扩伸。丘脑膝状动脉破裂出血多在丘脑外侧部形成血肿，并可累及内囊后支，向下沿白质纤维扩展至大脑脚。大量出血可破入侧脑室的三角区或体部。临床上常因同时侵犯丘脑底部和中脑而出现较突出的眼部症状，如双眼内聚或下视，或一高一低不在同一水平面上，瞳孔大小不定或双瞳孔缩小，光反应都存在。出血累及内囊则可引起偏瘫。CT扫描可确诊。治疗上以保守疗法为主，对混合型不断扩大的血肿应行手术清除血肿，对有脑室铸型的脑室内血肿应予以脑室引流。

大脑皮质下出血（subcortical hemorrhage） 约占高血压脑出血的15%。多在额叶或颞叶内形成较大的血肿，见于大脑中动脉、大脑前动脉、大脑后动脉的终端血管破裂。临床上表现为突发的头痛、恶心、呕吐、烦躁不安直至意识障碍等颅内高压症状，也多伴有相应的脑叶神经功能缺失体征，CT扫描可确定病变部位和出血量的多少。如血肿少量于30ml，临床症状稳定可先行保守治疗观察。如观察过程中症状加重或血肿量在30ml以上，颅内高压症状明显，应考虑手术治疗。

小脑出血（cerebellar hemorrhage） 约占高血压性脑出血的10%。出血多在一侧小脑半球齿状核区。典型表现为突然发作的枕部头痛、眩晕、呕吐、肢体或躯干共济失调以及眼球震颤等，出血量少可不出现锥体束征。由于颅后窝容积小，代偿能力差，出血后容易影响到脑干和脑脊液通路，出现脑干急性受压和急性脑积水，也常因小脑扁桃体下疝导致死亡。CT检查有助于早期诊断，10ml以下的出血可行保守疗法，10ml以上的血肿应行手术治疗。

脑干出血（brain stem hemorrhage） 约占高血压脑出血中15%。90%以上高血压所致的原发性脑干出血发生在脑桥，少数发生在中脑，延髓出血罕见。是高血压脑出血病中危重症之一。出血量少，多无颅内压增高的过程。出血后病人可有头痛、恶心、呕吐的表现，但多数病人迅速进入昏迷状态，眼球固定，出现短暂的“针尖样”瞳孔改变，血肿量多时可出现四肢瘫、高热、双侧展神经瘫或双侧面瘫。临床上根据病人的病程表现分3种：1. 急性卒中型发病，迅速进入深昏迷，随之出现脑干机能紊乱和衰竭，多在48 h内死亡；2. 病情呈慢性进行性加重，类似脑干肿瘤；3. 症状呈间歇性变化，似脑干脑炎。血肿偏于一侧，

可出现出血侧的外展神经和面神经瘫伴对侧肢体功能障碍的交叉性麻痹。CT 可迅速确诊，一般多采用保守治疗，多数病人愈后不佳。对于血肿量超过 5ml，脑干受压症状明显，且呈进行性加重或血肿接近脑干表面者，在各方面情况具备的条件下可考虑手术清除血肿。

脑血管痉挛（cerebrovascular spasm） 脑血管痉挛是脑动脉呈病理性收缩、管腔变窄的一种状态。严重者可造成脑缺血或脑梗死。见于蛛网膜下腔出血、高血压、颅脑外伤、颅内手术后和化脓性脑膜炎等多种疾病。蛛网膜下腔出血后发生脑血管痉挛最为常见，有关其发生时间过程各家尚无统一意见，但一般认为多发生在出血 3d 以后，高峰时间为 6～8d，在 10～12d 逐渐缓解，长者可持续至 24d 以上。发病机制尚不清楚。血管痉挛早期可见动脉内膜水肿、肌层变性或坏死和外膜炎性细胞浸润。约持续 3 周后，动脉可呈纤维化改变、管腔明显狭窄。临床表现为意识障碍、癫痫发作、瘫痪、失语、脑水肿和颅内压增高等症状的出现或加重。脑血管造影可见动脉明显变细。治疗尚无特殊疗法，尼莫地平等钙通道阻滞剂等药物治疗可有一定疗效。手术清除蛛网膜下腔血块和保持较高的动脉灌注压等有助于动脉痉挛的缓解。亦可在脑池内留置溶血药物，如重组组织型纤溶酶原激活剂（r－TPA）或尿激酶。但仅用于蛛网膜下腔出血后 3d 以内的早期者。适当病例，亦可采用腔内血管扩张成形术。

短暂性脑缺血发作（transient ischemic attack，TIA） 为突然发作的局灶性神经功能障碍，多在数分钟或数小时内完全恢复，最长不超过 24h。常是发生完全性卒中的一个重要危险因素。TIA 的发生是由于脑血流量下降或微栓子栓塞了脑动脉所致。前者是脑的供血动脉狭窄或闭塞，但脑血流量尚未降至产生脑缺血的症状，再遇到某些造成脑供血不足的原因时，如急剧血压下降或转头引起的椎动脉受压等，即产生 TIA 发作。后者适当心脏内膜或颈内动脉内膜发生病变，表面的粥样硬化斑块发生溃疡，其上面附着的血小板凝块、血栓或粥样硬化斑块的小碎片随血流进入脑内，梗塞了脑血管或视网膜血管，产生 TIA 发作，由于栓子的溶解或移动而临床症状消失。TIA 可以反复发作。颈动脉系统的 TIA 表现为突然发作的偏瘫，偏身感觉障碍以及失语，黑朦等；椎－基底动脉系统 TIA 的症状较为复杂。常表现为眩晕、共济失调，同向偏盲以及构音障碍和吞咽困难等。在病因治疗的基础上，除采用内科治疗外，对某些适宜于颈动脉内膜切除术者，可行手术治疗。

可逆性脑缺血性神经功能障碍（reversible ischemic neurological dysfunction，RIND） 是缺血性脑血管病的一种类型。发病似卒中，但出现的神经功能障碍较轻，24h 以后逐渐恢复。在发病后三周内完全恢复和不留后遗症状。延长的脑缺血发作或较轻的脑梗塞可能是其发病的病理生理基础。应按缺血性脑血管病药物治疗。适于颅内－颅外动脉架桥术者，亦可行手术治疗。

原发性小头畸形（primary microcephaly） 是指头小和脑发育不全同时发生。患儿脑的体积和重量都小，颅缝、颅囟又过早融合，不仅头小，而且额面和枕部都显得格外狭小、平坦，头顶呈尖锥形，颜面却似过大。成年时的脑重仅 800～900g，头围不超过 47cm。在病理标本上观察脑回、脑沟仍然存在，蛛网膜下腔比较宽敞。脑回细如鸡肠，其表面积远与相应年龄不符。额、颞和枕叶窄而短，以至遮盖不了小脑和岛叶。还可有巨脑回、脑穿通及脑膨出等畸形。本病与颅缝早闭的区别，主要是不存在颅内高压征象。患儿可成长，但智能低下，有的常有无意识的好动。目前无特别疗法。

巨脑症（macroencephaly） 为少见的家族性或散发疾病。脑的体积增大，尤以大脑半球为甚，脑重量在 2000g 以上。脑回结构复杂，神经元数目和大小均有增加，脑室正常。颅周径的增长速度和颅骨外形很象先天性脑积水，但无眼球下斜现象，扣诊无破壶音。CT 和 MRI 检查，即无脑室扩大也无颅压增高征象。精神和躯体发育均有明显障碍。更少见的一种类型是一侧大脑半球巨大，伴有偏侧肢体肥大，也有智能发育障碍，并可有癫痫发作。

前脑无裂畸形（holoprosencephaly） 前脑无裂畸形包括端脑和间脑的先天性发育异常。表现为：1. 大脑不分叶的前脑无裂，只有一个脑室而无半球间裂；2. 脑分叶不全，只有脑的后部尚有半球间裂；3. 有正常的大脑半球间裂和脑叶，但额叶皮质融合，脑室间有交通。此类畸形常合并有独眼、兔唇、头颅发育

不全等畸形。此畸形可能与化学因素、辐射、母亲的糖尿病和卵巢的先天缺陷有关。严重的前脑无裂畸形与大脑无两侧半球无区别，同时有一膜性的巨大囊肿充满脑脊液，并与单一存在的脑室相通。本病无特殊疗法，有颅内压增高时可考虑脑脊液分流术。

无脑回畸形（lissencephaly） 由于细胞的迁徙和脑沟形成的障碍，端脑保持着原始的无脑回状态，称之为无脑回畸形。脑表面平滑没有脑沟，或仅有宽而浅的脑沟，脑回异常增宽。常伴有胼胝体 大脑脚和脑干的异常。侧脑室宽阔而平直，临床表现有小脑畸形、严重的运动迟缓、生长障碍、早发癫痫、易感染死亡。此外还常并发先天性心脏病，多指畸形等。

小脑回畸形（microgyria） 此畸形可能为脑发育过程中皮质过度折叠所致。脑回呈疣状，常和小头畸形或脑积水同时发生。严重者也可能发生于产期窒息之后，或为血管性损害所引起脑局部缺氧所致。

颞叶发育不全（agenesis of temporal lobe） 又称Robinson综合征。病理特点为先天性颞叶缺失，有蛛网膜囊肿充填颞叶缺失处的空腔。患儿以男性较多，多发生于一侧，少数为双侧。在手术时可见颞叶似被切除的现象，在其截断面上既无正常脑回的迹象，也无肉眼可见的血管。有人认为颞叶发育不全综合征即先天性蛛网膜囊肿。因囊肿长期的搏动和压迫，使颞骨鳞部向外隆起，还可使眶板和蝶骨嵴升高，眶后壁前移或缺损，颅中窝扩大及颅底低沉。明显症状出现于儿童，主要表现为颞部隆起，轻微头痛，有的发生癫痫，但多无颅内压增高征象，同时常无明显智能发育障碍。治疗上、如颞部隆起不再发展，则不需手术。否则可行开颅，切除囊肿囊壁，并使囊腔与蛛网膜下腔相通。经观察无效，则可行脑脊液分流术。

胼胝体发育不全（agenesis of corpus callosum） 这种畸型可能和胚胎期神经管闭合不良有关。前连合、透明隔、扣带回等发育不全可同时存在，并在胼胝体部位发生蛛网膜囊肿。病儿的主要表现为智力低下 抽搐 长束损伤 视神经萎缩或虹膜缺失。神经放射影像学表现为无胼胝体、第三脑室扩大、侧脑室枕角扩大、额角分离、变钝且张开有如蝙蝠翼。本畸形无特殊疗法。

小脑发育不全（agenesis of cerebellum） 本畸形表现为对称或不对称的小脑皮质结构异常，小脑半球部分或全部缺如。也可与颅后窝其他畸形如Dandy－Walker畸形同时存在。轻者无症状，重者则随畸形发生部位而有相应的小脑症状。如意向性震颤，起坐、站立、行走和说话均迟缓，步态蹒跚，躯干和上肢共济失调，癫痫发作、智力低下等。无特殊疗法。

透明隔发育不全（agenesis of septa pellucidum） 常单独发生，亦可与胼胝体畸形同时发生。并常有视神经盘发育不全，临床表现为视觉障碍、垂直眼震 面部器官间距过近（如两眼的距离缩短）。身材矮小，垂体功能减退。CT扫描可见侧脑室额角两侧相通，第三脑室扩大呈球形、胼胝体很薄和穹窿体的上部相融合。此症无须治疗，亦无特殊疗法。只有并发脑积水时，才考虑行脑脊液分流术。

脑穿通畸形（porencephalia） 脑实质内与脑室或（和）蛛网膜下腔相交通的一种腔洞或裂隙，称之为脑穿通畸形。有先天性及后天性之分，又有交通性和非交通性脑穿通畸形之分。脑实质内腔洞仅与脑室相通，或脑实质内腔洞仅与蛛网膜下腔相通者称之为非交通性脑穿通畸形。如脑实质内腔洞既与脑室又与蛛网膜下腔穿通者称之为交通性脑穿通畸形。其病因可为正常脑组织被破坏后所形成，亦可能是胚胎期神经组织发育缺陷造成的先天性畸形。因畸形部位不同，临床症状也各异，如单瘫、偏瘫、脑积水、精神迟滞、癫痫和假性球麻痹等。CT及MRI检查可助诊断。可对症治疗，部分病人可行脑脊液分流术。

阿诺德-希阿里畸形（Arnold-Chiari malformation） 亦称小脑扁桃体下疝畸形。由于后颅窝中线结构在胚胎期发育异常，表现为延髓下段、四脑室下部移入椎管，小脑扁桃体延长如楔形，伸入枕大孔而达颈椎椎管内。重型者，可见部分下蚓部也疝入椎管内。由于上述改变，使舌咽、迷走、副、舌下等脑神经和上部颈髓神经被牵拉下移，枕大孔和颈上段椎管被填塞引起脑积水及上段脊髓的受压，从而产生相应的症状。本病还可与脊髓空洞症、脊髓脊膜膨出、其他枕大孔区畸形伴发，且症状出现早而重。MRI检查在矢状位上可以清楚地看到小脑扁桃体下疝的具体位置和程度，有无延髓及四脑室下疝，脑干的移位，有无脊髓空洞及脑积水等。以手术治疗为主要手段，其目的是

解除枕大孔及颈椎对小脑、脑干、脊髓、第四脑室及其它神经组织的压迫。在许可的情况下分离枕大池、正中孔及颈髓蛛网膜等处的粘连，解决神经受压症状和脑积水。施行手术后一般脊髓空洞症都有所缓解。

丹迪-沃克综合征（Dandy-Walker syndrome） 是一种先天性畸形，其基本特点是：缺乏第四脑室中孔、两侧孔可一开一闭，或均闭锁；第四脑室呈囊状或憩室样扩大；小脑蚓部的下部发育不全、两小脑半球及蚓部被上述囊状物推向上外方；导水管和各脑室均明显扩大。临床症状与一般阻塞性脑积水无异。治疗应行枕下开颅术，切除中孔部分囊壁，使囊腔与蛛网膜下腔相通。如症状不见好转，则行脑脊液分流术。

脊髓纵裂（diastomyelia） 为脊髓先天发育缺陷。是由于胚胎期发生障碍所至的畸形，多发生在腰椎和胸椎，而颈椎及骶椎少见。病理上分为两种情况：一种是分裂为二的两半脊髓，各自有硬脊膜鞘，其中有骨与软组织隔开；另一种是在一个硬脊膜鞘内，包含两半脊髓，其中由纤维组织隔开。此症偶见于婴幼儿和少年，亦见于成年。可无症状，但部分病人有脊髓栓系综合征的类似表现，包括下肢感觉与运动障碍，严重者下肢瘫痪，大小便功能障碍。MRI 可明确诊断。对脊髓分裂引起脊髓栓系综合征者，适于手术治疗。

脊髓空洞症（syringomyelia） 脊髓空洞症是一种缓慢进行的脊髓退行性病变。其病理特征为在脊髓内有空洞形成，伴有周围胶质增生。临床主要症状是受损节段的分离性感觉障碍及有关肌群的下运动神经元瘫痪、长传导束障碍，以及神经营养障碍。病灶多位于下颈及上胸段。根据空洞是否与第四脑室相通可分为交通性和非交通性两种，以前者为多，且常合并小脑扁桃体下疝畸形。本病病因尚不清楚，认为是先天性中央管闭合不全或不明原因的退行变性所致。亦可与后天继发因素如损伤、肿瘤等有关。MRI 检查对诊断最有价值。当明确诊断后趋向于采取手术治疗。如颅后窝减压术、脊髓空洞切开引流术、脊髓空洞上口填塞术等。

颅缝早闭（craniosynostosis） 颅缝早闭又称狭颅症或颅缝骨化症。是指在新生儿生后 1～2 年内颅缝早期融合，限制了脑组织的正常发育，颅骨在薄弱处发生代偿性增大，以至形成头颅畸形。若矢状缝过早闭合形成舟状头或长头畸形；两侧冠状缝过早闭合，形成短头或扁头畸形；一侧冠状缝过早闭合，形成斜头畸形 。此症为先天性疾病，属于常染色体隐性遗传，但常散在发病，多见于男孩，男比女多一倍。临床主要表现为头颅形状异常，脑功能障碍及颅内压增高，常合并身体其它部位的畸形，如并指（趾）、腭裂、唇裂及脊柱裂等。X 线平片检查即可确诊。治疗上以手术为主。一般认为在出生后 6 个月至 1 周岁时，手术治疗效果最好。1 岁以后有颅内压增高症状或视力减退者，亦应手术治疗。手术的目的是通过咬开原已闭合的骨缝或重新建立新的骨沟，使颅腔能有所扩大，以保证脑的正常发育。但手术后骨缝很快愈合，1 周岁的病儿颅骨切开后有时在 3 个月内，切开部位即可连接，6～12 个月即发生骨性愈合，因而影像效果。为防止骨沟的愈合，手术需切除骨沟两侧各 2～3cm 宽的骨膜，骨沟之间或边缘置以能延续其愈合的异物，如钽片，聚乙烯膜等。

矢状缝早闭（sagittal synostosis） 在颅缝早闭中最为常见，早期闭合后头向两侧发育受到限制，形成狭而长的舟状头或长头畸形。多数患儿矢状缝闭合由后部开始，逐渐向前发展。X 线平片可见头颅畸形，沿矢状缝骨质密度增高、钙质沉积，而冠状缝、人字缝、鳞状缝增宽甚至分离，如有颅内压增高，则可见脑回压迹增多。

双侧冠状缝早闭（bilateral coronal synostosis） 双侧冠状缝早闭临床上较常见。早期闭合后，因颅骨前后生长受限，而向两侧生长，故头颅增宽，前额宽且平，眼眶受压变浅，眼球突出明显，呈“金鱼眼”。头呈宽头畸形，亦称短头畸形或扁头畸形。X 线颅骨前后位相可见眼眶内侧壁变斜，前颅窝变狭窄，中颅窝扩大，沿冠状缝骨质密度增高、钙质沉积。

单侧冠状缝早闭（unilateral coronal synostosis） 一侧冠状缝早闭较少见，闭合后致一侧头颅生长受限，该侧前头部变扁平，而对侧头颅按正常生长，甚至还有代偿性扩大，形成斜头畸形，亦称斜头畸形。前囟多仍存在，但偏向健侧。X 线颅骨象可见该侧冠状缝处骨质密度增高，近翼点处更高，该侧前颅窝也变小，前颅窝底较陡峭。

人字缝早闭（lambdoid synostosis） 很少见，患儿枕

部变平，X线颅骨象可见人字缝消失，原人字缝处骨质密度增高，钙质沉积。

前额缝早闭（metopic synostosis） 前额缝早闭临床上也不多见，闭合后前额正中部由前囟至鼻根形成骨嵴，重者前额正中如突出的包块或如船底隆起。而其他颅缝分离较宽，前颅窝变小。

全部颅缝闭锁（total synostosis） 系所有颅缝均过早融合形成的畸形，称为尖头畸形或塔头畸形，亦称全部颅缝闭锁。治疗参见“颅缝早闭”词条。

舟状头（scaphocephaly） 由于矢状缝过早闭合引起，可伴有顶颞缝和蝶枕缝过早闭合，头颅宽径生长受限，长径生长过度，头长而窄，故又称长头畸形。由于头颅畸形影响脑发育，应在脑发育期间在颅骨与颅骨之间造成人工颅缝，以便重建正常的结构。参见“颅缝早闭”词条。

尖头畸形（oxycephaly） 又称塔头畸形或三角头畸形。系所有颅缝均早期闭合，头颅前后径及横径生长受限，垂直径生长过度，头长而窄，颅骨高尖，前头部凹陷，颜面变长，出现眼球突出、颅压增高、头痛及视乳头水肿、视神经萎缩。此种颅骨畸形生后即出现，多数生后2~3年症状明显。严重者并有智力发育障碍。X线检查显示特有症状，冠状缝和矢状缝闭合。治疗可采用分期颅骨切除术及颅缝再造术治疗。参见“颅缝早闭”词条。

寰枕部畸形（anomalies of atlantooccipital region） 也称枕骨大孔区畸形。主要是指枕骨底部及第一、二颈椎先天发育异常。此病包括多种多样的畸形，除骨骼为主的发育异常外，还合并有神经系统和软组织发育的异常。其中包括有扁平颅底、颅底陷入、环枕融合、颈椎分节不全（Klippel-Feil综合征）、寰枢椎脱位、小脑扁桃体下疝畸形（Arnold-Chiari区畸形）。以上几种可以单独存在亦可几种同时发生。参见有关词条。

扁平颅底（platybasia） 本病是颅骨基底角变大的一种骨性畸形病变。诊断主要借助X线片进行颅底骨基底角测量。颅底角是指蝶骨体长轴与枕骨斜坡所形成的角度。在颅骨X线侧位片上，为从鼻根向蝶鞍中心点之连线与蝶鞍中心向枕大孔前缘之连线所形成的角度。正常值在新生儿为133度，成人男性为134度，女性为132度。如此角大于145度则为扁平颅底。此种畸形单独存在时一般不出现临床症状，故无需特殊处理。

颅底陷入（basilar invagination） 颅底陷入是一种以枕骨大孔为中心的颅底骨，包括枕骨基底部、髁部和鳞部升向颅腔内，寰、枢椎也突向颅腔的一种陷入畸形。本病的病理特点是枢椎齿突高于正常水平，甚至进入枕骨大孔，枕骨大孔的前后径缩短和颅后窝缩小，因而使延髓受压和局部的神经被牵拉。本病分成先天性和继发性两种，以先天性为多见，与遗传因素有关，常与环椎枕化、枕骨椎化、齿状突发育不全或缺如引起慢性寰枢关节滑脱、颈椎融合、下颈椎脊椎裂以及Arnold-Chiari畸形和脊髓空洞症等合并发生。本病也可继发于引起颅底软化的疾病、成骨不全或佝偻病等。婴幼儿由于颈椎或颅骨骨化尚未完成，组织结构较松并富于弹性，故常不显示症状，而多数到20~30岁，甚至中年以后才出现症状。诊断依据除临床症状外，尚注意患者外貌，表现有颈部粗短，枕下发际低、头颅歪偏，面颊或耳不对称等。X线片颅底测量如Chamberlain线、McGregor线、Fishgold线、Krause高度指数、外耳孔高度指数等，观察齿状突的位置与各线的关系有助于诊断。治疗主要采用枕下减压术。

环枕融合（atlanto-occipital fusion） 亦称环椎枕化，与枕骨椎化都是胚胎组织的异常融合或不连接所致的畸形。枕骨椎化很少见，单纯存在时，多无何临床症状。环椎枕化表现为环椎与枕骨融合，这种情况较多见。融合可以是全部的，也可以仅限于前椎弓、后椎弓或侧块的部分融合，也可以伴有部分椎骨的缺损，故环椎可向一侧旋转或倾斜，引起代偿性面骨不对称。由于环椎枕化而使环椎位置上升，枢椎齿状突的位置也随之上升，但并非颅底陷入，也不产生症状，如与颅底陷入同时存在，或并发环枢椎脱位时，则可发生延髓和脊髓压迫症状，需行相应的手术治疗。

颈椎分节不全（Klippel-Feil syndrome） 亦称克立伯-费尔综合征或颈短畸形。主要表现为颈椎数目少于正常7个节和颈椎不同程度的融合。有时与颈肋、脊柱裂、颅底陷入等伴发。临床表现为颈部短粗、活动受

限、后发际低、头颈部倾斜、两耳与肩接近，面骨亦不对称。本畸形本身一般不引起神经症状，如合并其他枕大孔区畸形时，可出现相应的神经症状。

环枢椎脱位（atlanto-axis dislocation） 环枢椎脱位的原因可分为先天性、外伤性和自发性3种，以先天性者最为多见。在先天性原因中主要是由于枢椎齿状突发育上的障碍和环椎横韧带不健全。胚胎6个月时齿状突根部的两个骨化中心融合成一个骨柱，婴儿2岁时齿突尖部又出现一个骨化中心，在齿突跟与枢椎体之间有软骨，到12岁及青春期，齿突跟与枢椎体，齿突跟与齿突尖即逐渐融合，如齿状突在此期间发育障碍或不融合，即产生了齿状突畸形。其畸形可有：1. 齿突未与枢椎体相融合，形成齿状突骨；2. 齿状突尖未与齿状突根相融合，形成终末骨；3. 齿状突基底发育不全，形成仅有齿状突尖；4. 齿突尖不发育，形成仅有一短的齿突根；5. 齿状突不发育，形成齿突缺如。由于齿状突未能与枢椎体融合或因其过短，在此基础上加以轻微外伤，或因头颈活动过渡造成反复多次的损伤，即可逐渐发生脱位。未融合的齿突多随环椎前弓而移动，以前脱位较为多见，后脱位较少。在环枕融合畸形时，较易发生环枢椎脱位，因环枕关节的伸屈活动丧失，此种活动转移到环枢关节，从而增加了环椎横韧带的紧张，逐渐该韧带被拉长松弛，环枢关节不稳，并由于头部重力的影响，进而形成半脱位或全脱位。临床症状中属于脱位本身的症状有颈项部疼痛，有时放射至肩部，颈肌痉挛、头部活动障碍。在前脱位时环椎前弓向咽后壁突出，可发生吞咽困难，单侧脱位则出现头部姿势异常，头偏向脱位侧。当环枢椎脱位时，椎管前后径变小，产生脊髓压迫症状。X线平片检查可明确诊断。治疗原则是解除对脊髓的压迫，稳定颈椎关节和防止脱位。

颅裂（cranial bifida） 是一种先天性的颅骨缺损，其成因与胚胎期中胚叶发育停滞有关。分隐性和显性两种。另按临床病理改变分为3型、即隐性颅裂、囊性颅裂和露脑畸形。隐形颅裂只有简单的颅骨局部缺失，分布在从鼻根部至枕外粗隆的矢状线上，头皮上看不出有膨出物，少见。一般颅骨缺损范围很小，无症状的隐性颅裂，不需要外科手术。显性颅裂则有颅腔内容物自颅骨缺损处呈囊样膨出，又称囊性颅裂，较常见。根据膨出物不同，一般将有脑组织者称为脑膜脑膨出，无脑组织者称为脑膜膨出。显性颅裂主要是手术治疗，手术的目的是还纳或清除膨出物，封闭颅裂处的缺孔，加固硬脑膜的修补，将软组织紧密缝合，使其不漏脑脊液。如有特殊症状或骨缺损较大，则应考虑修补颅骨缺损。露脑畸形罕见，主要是颅骨大片缺损及发育不全的脑组织外露，没有头皮等软组织，仅有不完整的薄膜，常于出生后数小时内死亡。

脑膜膨出（meningocele） 在颅裂中，如有突出的包块，内无神经组织，只是脑脊液，称脑膜膨出。应予手术切除膨出的硬脑膜，修补硬脑膜及软组织，即可治愈。

脑膜脑膨出（meningoencephalocele） 神经管较晚的闭合不全常形成脑膜脑膨出，膨出的内容为脑实质和脑膜。膨出的脑组织可正常，也可有皮质萎缩。膨出多位于中线，以枕部多见，亦可发生在额部、鼻根或颅底。应予手术治疗，还纳或切除膨出的脑组织，剪修硬脑膜加固缝合，紧密缝合其它软组织，可治愈。

脊柱裂（spinal bifida） 是另一种神经轴先天发育畸形，与颅裂发生情况完全相同，主要由中胚叶发育障碍所致。表现为椎管闭合不全。最常见的形式是棘突及椎板缺如，椎管向背侧开放。而椎体裂开、椎管向腹侧开放、一侧椎板缺如、椎管向一侧开放者均罕见。有椎管内容物膨出者称显性或囊性脊柱裂；无椎管内容物者称隐性脊柱裂。病变可涉及一个或多个椎骨，有的同时发生脊椎弯曲和足部畸形。脊柱裂常与脊髓或脊神经发育异常或其它畸形伴发，少数还与颅裂伴发。

隐性脊柱裂（spina bifida occulta） 为单纯的脊柱裂，只是脊椎椎弓融合不良，没有椎管内容物突出，称隐性脊柱裂。相当常见，多在腰骶部。患者可无任何症状，常因X线检查时偶然发现某些椎板有大小不等的缺损。隐性脊柱裂在脊椎轴线上虽没有包块，但在其覆盖的皮肤上常有片状多毛区，有时可发现潜毛孔。如无症状不需手术治疗。

脊膜膨出（spinal meningocele） 脊膜膨出为显性脊柱裂之一，特点是脊髓及神经根的形态和位置均正常，但脊膜自脊骨裂的缺损处呈囊状膨出，其中含脑脊液，行手术切除脊膜膨出囊和修补硬脊膜及软组织缺损可治愈。

脊髓脊膜膨出（myelomeningocele） 在脊柱裂中，如突出的包块内含有脊髓的神经组织，称脊柱裂并脊髓脊膜膨出。手术治疗时应探查脊髓与神经向脊膜囊内膨出的情况，给予游离，使之还纳于椎管内，然后按脊膜膨出手术处理。如合并脑积水，而且出现颅内压增高症状者，应先行脑积水分流术，缓解颅内压，然后再行脊膜膨出修补术。

先天性颅内蛛网膜囊肿（congenital intracranial arachnoid cyst） 亦称蛛网膜内囊肿，为真正的囊肿，囊壁全部由蛛网膜构成，囊腔与蛛网膜下腔不相通。为先天性，多见于儿童和青年。由于蛛网膜在发生学的异常所形成，内含脑脊液。外侧裂、交叉池、枕大池及脑表面等处是好发部位。发生于外侧裂者囊肿将颞叶推向后，将额叶推向眶后壁，使颞骨鳞部变薄、膨隆。位于枕大池者，将小脑扁桃体及两侧小脑半球分开，阻塞中孔造成脑积水。该病程进展缓慢，大多表现为颅内压增高症状，幕上者无定位体征，幕下者可有小脑症状。在儿童可致头颅增大，CT扫描可确诊。手术治疗时，应尽量游离并切除囊壁，使之与附近的蛛网膜下腔相通。

蛛网膜内囊肿（intraarachnoid cyst） 又称先天性蛛网膜囊肿，囊腔与总的蛛网膜下腔完全隔开，相互不通，成为一真正闭合的囊肿。好发于大脑半球的凸面、视交叉部及后颅窝枕大池等附近。囊肿是由透明而富有韧性的薄膜组成，很象蛛网膜。囊肿表面的颅骨受压可变得菲薄而隆起。位于外侧裂部位的蛛网膜囊肿是一种特殊类型，多见于儿童。囊肿将颞叶推向后方，额叶盖部推向上方，使岛叶暴露，同时眶板与蝶骨嵴被抬高，眶后壁前移，使颅中窝明显扩大、眼球稍有前突、颞骨鳞部向外突起、使头部左右不对称。在成因上除解释为囊肿局部压迫而形成外，尚有认为颞叶先天性缺损所致。蛛网膜囊肿病人的主要表现与颅内其它占位病相似。但整个病程进展缓慢，可长期处于相对稳定状态。CT扫描可见病变成球状低密度区，界限清楚，CT值与侧脑室内脑脊液相当，无增强效应。若无症状者，不宜手术。对一些引起压迫症状的囊肿，可以手术治疗。术中只需将囊肿部分切除，排除囊液即可。

颅内脓肿（intracranial abscess） 系包括细菌、霉菌和寄生虫等病原体从颅外侵入颅内结构，经过脑炎阶段、化脓阶段和包膜形成阶段，最后在脑内、硬脑膜下或硬脑膜外形成限局性脓肿。三者可单独发生，亦可混合存在，按照脓肿不同病理阶段，临床上病人可表现急性全身感染、颅内压增高和局灶定位3类症状。如不及时治疗，最终可发展为脑疝或脓肿破溃，而导致病人生命危险。现在可以根据CT或MRI检查，确定诊断。在急性脑炎阶段或化脓阶段，要选择有力的抗生素加以治疗，并加强全身支持疗法。当脓肿包膜已形成，可根据脓肿部位、大小、深浅、性质，以及病人的年龄和全身状态采取相应的手术处置。如反复穿刺抽脓术、导管持续引流术、开放引流和袋式引流术、脓肿切除术等。

硬脑膜外脓肿（epidural abscess） 亦称硬脑膜外层炎，是较为少见的一种颅内感染。常见致病菌为葡萄球菌和链球菌。感染途径有直接感染和血行感染。急性期常有畏寒、发热和限局性头痛。严重感染者可有寒战、高热、谵妄、抽搐和脑膜刺激症状。进入慢性期症状反而减轻。CT扫描在颅骨内板下方、脑外出现梭形低密度区，范围比较局限，增强扫描其内缘可有明显的带状强化，同时伴临近脑水肿及占位效应。MRI显示颅骨内板下方边界清楚的梭形异常信号区，T_1像呈介于脑脊液与脑组织之间的信号，T_2像呈高于脑组织的信号。若脓肿的蛋白含量高则信号加强。治疗应当行钻孔引流术彻底排除脓肿。有碎骨片或异物残留者应予以去除。由骨髓炎引起者需将死骨彻底切除，对其它原发病灶亦应进行根治手术。

硬脑膜下脓肿（subdural abscess） 硬脑膜下脓肿在颅内脓肿中很少见。由于硬脑膜下腔为一潜在间隙，缺乏间隔，因此，一旦发生化脓性感染，即可扩展到同侧大脑表面的广泛范围，甚至可蔓延到对侧大脑表面，积脓由数十毫升至数百毫升。感染途径中最常见的是直接侵入，如额窦炎破坏窦的后壁；中耳炎和乳突炎破坏鼓室盖、乙状窦部骨质或岩骨尖；眼球后炎症破坏眶板；颅骨骨髓炎直接破坏颅骨。这些都可以侵入颅内，先形成硬脑膜外脓肿，然后进一步通过硬脑膜坏死区或沿硬脑膜下腔已有感染血栓的静脉，将感染带入硬脑膜下腔。另外，也可由血行感染，将原发灶的感染通过静脉或静脉窦，传到远离病灶的硬脑膜下形成脓肿；亦可因败血症和菌血症，经动脉传播到硬脑膜下形成脓肿。在临床表现上，除原发感染灶

的症状外，病人有头痛、寒战、发热、恶心、呕吐、意识障碍等明显的脑膜刺激症状和颅内高压症状，甚至可出现脑疝。亦可见由脓肿压迫产生的神经功能局部障碍症状，如偏瘫、失语等。婴幼儿化脓性脑膜炎并发本症者，常在脑膜炎发病后1~2周内，经抗菌药物治疗后脑脊液渐趋正常，但症状不减退反而出现癫痫、呕吐、瘫痪等征象。前囟穿刺可于硬脑膜下抽出脓液。CT和MRI检查可帮助确诊。对急性脓肿在抗生素和全身支持疗法下，可采用多处钻孔，对孔引流的方法，并行冲洗及脓腔内注射抗生素。对慢性脓肿，因脓肿多已形成脓肿包膜和肉芽组织，当行开颅术，清除脓肿外壁和肉芽组织，再安置外引流管，定期冲洗，逐渐拔除。

脑脓肿（brain abscess） 通常所说的脑脓肿指化脓性细菌所致者。按其来源可分为：耳源性、血源性、外伤性、鼻源性和隐源性。脑脓肿的形成可分为：急性脑炎阶段、化脓阶段和包膜形成阶段。按照脑脓肿不同的病理阶段，临床病人可表现急性全身感染、颅内压增高和局灶定位3类征象，严重时脑疝形成和脓肿破溃为脑脓肿可能出现的危象。脓肿多为单发，也可为多房性或多发性。脑脓肿的CT表现依据病变的阶段而定。在急性脑炎阶段，非增强扫描可显示一边缘模糊的低密度病灶并有占位效应，而增强扫描低密度区不发生强化。在化脓阶段，非增强扫描仍表现为低密度灶，而增强扫描在低密度区的周围可轻度强化，表现为完整但不规则的浅淡的环状强化。脓肿完全形成阶段非增强扫描约5%病例在低密度区周边可显示脓肿壁。增强扫描可见完整、厚度均一的明显环状强化。绝大多数周围会出现明显不规则的脑水肿并有占位效应。其治疗原则在脓肿尚未完全局限以前，应进行积极的内科治疗。虽仅少数化脓性脑炎患者可得以治愈，但大多数炎症迅速局限。当脓肿形成后，可根据脓肿部位、病人全身情况、脓肿壁的薄厚、有无脑内异物和瘘管形成等分别采取不同的手术方法，如脓肿穿刺吸引术、脓肿引流术、脓肿切除术、袋式引流术等。

耳源性脑脓肿（otogenic brain abscess） 是常见的脑脓肿之一，国内统计占脑脓肿的48.4%。以金色葡萄球菌感染多见。多由化脓性中耳炎和乳突炎引起。中耳炎和乳突炎可侵蚀鼓室壁而形成骨髓炎，鼓室上壁为鼓室盖，是颅中窝的一部分，炎症向上扩展可发生颞叶脓肿。感染多系通过硬膜的血管或血管周围间隙进入脑内。如有侧窦血栓形成，细菌还可随静脉窦血流逆行传播，并在较远的额叶、顶叶、枕叶，甚至对侧半球形成脓肿。另外，鼓室后壁与小脑和乙状窦邻近，中耳炎和乳突炎阶段的鼓室后壁的炎症发展，可形成小脑脓肿。原发感染灶常通过化脓性迷路炎或血栓性静脉炎，借静脉逆行进入小脑。病史、脓肿部位和CT及MRI所见有助诊断。治疗与其他类型脑脓肿相同。另外对化脓性中耳炎应进行根治。

血源性脑脓肿（hematogenous brain abscess） 又称迁延性或转移性脑脓肿。可由身体其它部位感染灶的细菌栓子脱落或脓毒血症经血行移到脑部，多通过灰质部血管进入白质内形成脓肿。细菌栓子多来自肺脓肿、慢性脓胸、支气管扩张、心内膜炎、疖、痈、骨髓炎、腹腔或盆腔等部位感染。入脑的途径有的经动脉、经静脉、亦可经椎管内静脉丛、有的经静脉窦。诊断及治疗与其他类型的脑脓肿相同。

鼻源性脑脓肿（rhinogenic brain abscess） 很少见，约占脑脓肿的0.68%。多由邻近副鼻窦化脓性感染所致。但以继发于额窦尖者最为多见，上颌窦炎、筛窦炎或蝶窦炎者较少见。额窦炎引起者，因额窦后壁破坏与硬脑膜粘连，感染直接蔓延到额极。有时合并脑膜炎或硬脑膜外脓肿。筛窦炎引起的脑脓肿，感染是经筛板直接入颅，也可由血栓性静脉炎逆行进入额叶底部。上颌窦炎感染引起的脑脓肿，感染自上颌窦后壁骨髓炎沿硬脑膜和脑的小静脉入脑。蝶窦炎引起的脑脓肿，感染由蝶骨骨髓炎沿脑膜和脑的小静脉侵入脑内，形成颞叶脓肿或很少见的垂体脓肿。鼻源性脑脓肿的临床表现常不明显。CT或MRI有助诊断。治疗同其他类脑脓肿，但副鼻窦化脓性病灶亦需治疗。

隐源性脑脓肿（latent type brain abscess） 此类脑脓肿的原发灶不明显或隐蔽，原因可能是原先感染灶较轻，机体内抗体的抗力强或用抗生素治疗已控制感染。但脑实质内尚有细菌潜伏。当机体的抵抗力减弱时，脑内潜伏病灶逐渐发展成为脓肿。它的急性脑炎阶段不明显，发病多呈慢性，故易误诊为脑肿瘤。治疗上除对脑脓肿加以治疗外，还应尽力寻找原发感染灶加以治疗。

硬脊膜外脓肿（epidural spinal abscess） 为椎管内硬

脊膜外脂肪组织和静脉丛的化脓性感染，引起硬脊膜外间隙内有脓液积聚或大量肉芽组织增生，造成脊髓受压。可发生于任何年龄，大多继发于全身感染以皮肤疮疖或蜂窝织炎为最常见，亦可见于内脏化脓性感染，如肾周脓肿、肺脓肿等，偶见于开放性损伤或经腰椎穿刺直接植入病菌。硬脊膜外脓肿可分为急性、亚急性和慢性3种。急性硬脊膜外脓肿表现为起病急骤，临床特点为出现剧烈根痛，病情发展迅速，很快出现瘫痪。典型表现分为3期：脊椎痛及神经根痛期、脊髓早期功能障碍期和完全瘫痪期。慢性硬脊膜外脓肿表现为病程较长，常不能记起急性感染史，可能有腰痛史，以后出现束带状痛，下肢肌力减退。常因脊髓根动脉受压或静脉栓塞，引起脊髓病变。可有肌萎缩，括约肌功能障碍，甚至并发尿路感染及褥疮。MRI可显示病变在T_1加权呈低信号，在T_2加权呈高信号。对确诊病人，应尽早作手术处理，切除椎板，排出脓液，置以引流。其疗效与手术早晚有密切关系。

硬脊膜下脓肿（subdural spinal abscess） 是发生于硬脊膜与蛛网膜之间的化脓性炎症，很少见。感染多由于血行或直接播散，临床与硬脊膜外脓肿不易鉴别。一旦怀疑为硬脊膜下脓肿经检查证实有蛛网膜下腔阻塞时，应立即行椎板切除探查。切开硬脊膜后见到脓肿，将脓汁吸除或摘除。局部注入抗生素，术后亦应加强全身抗菌素的应用。

脊髓内脓肿（intramedullary abscess） 极为罕见，多继发于血行感染，其次为感染直接蔓延。多发生于胸段脊髓。急性者下肢感觉、运动障碍及括约肌障碍出现较早。病程仅数日即可发展为全瘫。慢性脓肿有症状波动是一突出特点。背部很少有局限性压痛，是与硬脊膜外脓肿不同之处。治疗应在全身应用抗菌素条件下作椎板切除脓肿引流术。

脑结核瘤（tuberculoma of brain） 结核杆菌感染在脑内形成的肉芽组织称脑结核瘤。多继发于肺部，其次为骨或泌尿等结核疾病，少数系弥散性结核性脑膜炎残留感染所致。各国发病率差别甚大。自1949年建国以来，我国结核病的发病率大为降低，所以结核性脑瘤仅占颅内肿瘤的1.4%，目前临床很难见到此种病例。大多发生于儿童及青年，常为单发，多发占1/6～1/4。发生部位多见于小脑，其次为大脑，少数可位于脑干、基底节处。小儿多位于幕下，成人则幕下幕上各占1/2。脑结核瘤常位于脑浅表皮质内或稍深处，呈灰黄色，表面结节状和较硬质肿块。一般均有纤维性包膜与周围脑组织有明显分界，内含有干酪样坏死物质。少数可有钙化，但极少形成脓肿。临床表现分全身型和局限型。前者除脑结核瘤外，周身尚有其他活动性结核病灶。后者仅为脑内而无其它器官活动性结核灶。CT常显示为低密度或等密度影像，周围有脑水肿，强化后呈环状强化或结节状强化。对限局型脑结核瘤应行手术切除。术后需联合应用抗结核药物半年至一年。

脑树胶样肿（syphilitic gumma of brain） 是神经梅毒中罕见的炎性肉芽肿，又称梅毒瘤。是由梅毒侵犯软脑膜形成的局限肿块，引起临近神经组织压迫性损害。多发生于大脑半球，可单发或多发，大小不一。起病较缓慢。主要表现为慢性头痛，记忆力减退。血清和脑脊液康、华氏反应呈阳性，胶金曲线异常。开颅手术切除肉芽肿，术后给予驱梅治疗。

脑猪囊尾蚴病（brain cysticercosis） 本症是猪绦虫的蚴虫（囊尾蚴）所致最常见的脑寄生虫病。传染途径是猪绦虫卵进入病人消化道后，经胃消化，变成尾蚴进入血循环，经颈动脉到脑内血管，停留于脑组织，由尾蚴而变为囊虫。脑内囊虫结节少者一个，多者可达数百以至数千个。可以在脑组织内、脑室内或脑底池内。脑组织内者呈边界清楚的结节。脑室内者以单个者最多，可如葡萄或杏子大小，囊壁极薄（无周围组织反应所形成的被膜），可在脑室内游动，有时亦可与脑室壁粘连。脑池内者为脑室内的囊虫破裂，幼虫脱出死亡后形成的无生殖能力的葡萄状虫体堆积于脑底池内。发病多见于青壮年。在我国散在流行于华北、东北、西北和华东北部等地区。脑猪囊虫病有许多分类方法，以Stepien和Chorobski的分类比较适合于临床应用。分为第一类：囊虫数目少，很象颅内占位性病变，当位于第三或第四脑室内时可有梗阻性脑积水，颅内压增高；第二类：颅内有很多囊虫，产生弥散性脑损害和严重脑水肿；第三类：虫体主要位于脑底，引起慢性脑膜炎，产生交通性脑积水。此症一般发病缓慢，临床症状复杂多样，突出症状是精神障碍、癫痫发作和颅内压增高症状的相互交叉。少数病例可因大量囊虫侵入脑内，病程急骤，表现严重颅内压增高和精神症状，甚至迅速死亡。约

2/3病人有皮下结节，有的便中可见虫卵，血液囊虫酶标检查阳性率可达90%以上。CT影像上可见脑实质内有单发或多发、散在的圆形小囊状低密度影，脑室普遍变小，中线结构无移位。囊虫死亡后吸收钙化可见两侧大脑半球多发性点状钙化的高密度影。MRI图像早期囊尾蚴存活时在T_1加权像呈低信号区，T_2加权像上呈高信号。脑室内囊虫胞囊呈低信号区，其囊尾蚴的头节表现为高信号的斑点状结节。治疗上可行药物驱绦虫治疗。手术应根据不同情况选择合适的术式，如颞肌下减压、囊虫摘除或分流术。

脑包虫病（brain echinococcosis） 亦称脑棘球蚴虫病。是由狗绦虫的包虫（幼虫）侵入人脑所致的疾病。见于我国西北部牧区，西南各地亦有散发。包虫囊分两层，外囊为脑组织形成的一层纤维包膜，内囊即包虫囊，囊壁由状如粉皮起保护作用的角质层和实属寄生虫本体的生发层组成。生发层向囊内长出许多育囊，子囊（脱落的育囊）和原头节。包虫囊破溃囊液溢出时，原头节即可形成新的囊肿。生发层亦可通过囊壁较弱处芽生囊肿，是为外生囊，如此祖孙三代可见于同一包虫囊内。多数幼虫5年左右死亡，但不少继续生长成巨大囊肿，容积从数百至数千毫升。颅内包虫可有两种类型：1. 原发型，多见于儿童，由误食虫卵后，其六钩蚴经肝门静脉、右心、肺、左心、颈内静脉到脑内。多为单发，病人可有局灶性癫痫、轻瘫等，最后出现颅内压增高。2. 继发型，是由其他脏器的包虫囊破裂后，其中的子囊和头节经血行播散至脑内，多为多发性囊肿，常见于成人，症状比较复杂，可出现虚脱、呼吸急迫、心血管功能紊乱及过敏反应等。皮内试验和血清补体结合试验阳性率可达75%～95%，但可出现假阳性反应。CT扫描有助于明确诊断，显示为大脑半球巨大的低密度病变，边缘光滑锐利，无占位征象及囊周水肿，亦不为造影剂增强。血管造影显示为无血管性的巨大占位病变。应行手术治疗，需将囊肿完整切除。为防止撕破囊壁，防止含幼虫头节的囊液外溢，可采用飘浮法切除。

脑血吸虫病（brain schistosomiasis） 是指感染血吸虫后虫卵移位于脑组织内引起的神经系统疾病。见于我国长江流域与南方血吸虫病流行区，约占血吸虫病人的2%～4%，现已少见。感染源为血吸虫的尾蚴。尾蚴可经皮肤钻入体内，再肝内发育成为成虫，寄生在肠系膜静脉中，成虫产卵主要沉积在肝和结肠内。少数虫卵与成虫能异位寄生在脑内。虫卵抵达脑组织中的途径可能由：1. 来自门静脉系统内的成虫，虫卵通过大循环经肺到脑沉积在脑组织中；2. 成虫寄生在脑静脉窦内，到脑内产卵；3. 虫卵通过脊髓的静脉系统抵达脑部。临床表现分急性和慢性两类。急性者于感染后一个月左右发病，表现为脑炎或脑脊髓炎形式，为感染后毒性作用所致。颅内压增高少见。慢性者在感染后数月至半年后发病，系特征性的虫卵肉芽肿和非特征性的胶质细胞增生所致。可表现为癫痫型或脑瘤型，亦或脑卒中型。CT平扫在急性期主要为脑水肿，于脑实质内见大小不一、程度不等的低密度水肿区，边界模糊、不强化。慢性期表现为局限性肉芽肿，等密度或略高密度，边界不清，灶边有水肿，增强扫描可见病灶有强化。治疗目前仍以锑剂为主。对大的占位性肉芽肿，有明显临床症状者，可施行手术切除。

脑肺吸虫病（brain paragonimosis） 脑型肺吸虫病系肺吸虫成虫侵入脑内所致。曾流行于我国东北、华北、华东和四川等地区，今已罕见。根据国内早期资料脑肺吸虫病约占肺吸虫病的16%。肺吸虫成虫有较大活动，能到处爬行，脑内肺吸虫的成虫系由纵隔经颈部软组织沿颈内动脉壁经破裂孔进入颅内。多侵入颞，枕或顶叶。病程可分3期：1. 侵润期或组织破坏期，产生脑膜脑炎和脑软化坏死；2. 脓肿或囊肿期，表现为颅内占位性病变；3. 瘢痕钙化期，表现为晚期肉芽肿的纤维化，可出现脑萎缩。CT平扫在急性期主要为脑水肿，于脑实质内见大小不一、程度不等的低密度水肿区、脑室狭小、不强化。在脓肿或囊肿形成期，出现略高密度的占位病变表现，但边界不清，增强扫描可见病灶有强化。药物治疗主要对肺部病变有效，而对脑部病变疗效多不显著，适当病例应行手术治疗。

脑蛛网膜炎（arachnoiditis of brain） 本症又称良性颅内压增高、浆液性脑膜炎、中毒性脑积水等。有人以其症状很象脑瘤，故又称为假脑瘤。此症是常见的颅内非化脓性感染疾病。其与脑瘤发病率之比为1:10,20～40岁多见。主要病变为局限或多发的蛛网膜增厚和粘连。此外，炎症变化还见于软脑膜、室管膜、脑组织和脑血管。此症好发于颅后窝，视交叉和大脑凸面。发病原因复杂，包括颅内外感染、颅脑损

伤或手术、化学药物鞘内注射、颅内原发病变后并发此症等。病理上分斑点型、粘连型、囊肿型3种。临床上病人多为急性或亚急性起病，逐渐转为慢性。病程中有较长的症状缓解期或经抗炎等药物治疗好转，遇一定诱因如感冒、感染等再发加重。但部分病人可慢性起病，以颅内压增高症状为主；脑脊液压力在有梗阻性脑积水或交通性脑积水者可显著升高，早期压力可正常。细胞数常在每立方毫米50个以下，且以淋巴细胞增多为主，蛋白含量可稍增高。CT及MRI可显示脑室系统缩小、正常或一致性扩大。局部囊肿形成者可有其特殊表现。治疗上一般早期和急性病例应先采用药物治疗。对非手术治疗效果不佳者，可根据不同情况采取手术治疗。对不典型的弥漫性蛛网膜炎，出现明显脑积水时，可先行脑室分流术。术后继续行非手术治疗。

蛛网膜囊肿（arachnoid cyst） 多发生于原来脑裂和脑池所在处，与蛛网膜下腔关系密切，囊液类似脑脊液而蛋白含量常较高，囊壁为蛛网膜，可压迫所在部位的脑组织使之萎缩。根据病因可分为：先天性蛛网膜囊肿与继发性蛛网膜囊肿两类，后者包括感染后蛛网膜囊肿和外伤后蛛网膜囊肿。CT扫描大多可明确诊断，显示为与脑脊液相同的低密度影像。治疗应切除游离的部分囊肿壁，并使之与脑池及蛛网膜下腔相通。术后颅内压增高仍不能缓解者，可作分流手术。

软脑膜囊肿（leptomeningeal cyst） 亦称蛛网膜下囊肿或蛛网膜下憩室，为继发性蛛网膜囊肿。其蛛网膜周围与软膜粘连，形成蛛网膜下腔的局部扩张，其囊壁的底为软膜，囊腔与总的蛛网膜下腔由狭窄的通道相连，实际上是蛛网膜下腔的局部扩大。主要是由于外伤、炎症或手术后引起蛛网膜粘连所致。多见于较大的脑池处，主要由于该池的远端出路被闭塞，使脑脊液只能进入囊内而无法流出。囊肿主要沿脑的主要动脉的轴形成，该动脉的搏动成为脑脊液冲击的动力，使囊腔逐渐扩大。临床表现与蛛网膜内囊肿相似。手术原则为疏通囊腔，使它与临近脑池、蛛网膜下腔或脑室相通，方可治愈。

帕金森病（Parkinson disease） 帕金森（Parkinson）于1817年首先描述此症，1841年Hall将之称为震颤麻痹，1892年Charcot称之为帕金森病。其特征表现为：肌肉震颤、肌肉强直、运动活动启动困难和姿势反射丧失。震颤在静止时最明显，多数从手指开始，呈捻丸样动作，上肢比下肢容易出现。早期运动时减轻或消失，情绪激动时加重，夜间睡眠时消失。但在晚期强烈的震颤在运动时也不消失。肌肉强直表现在肢体呈齿轮现象或铅管现象，若颈肌强直则头缓慢的下俯，称落下试验阳性。由于运动活动启动困难，故上肢不能做精细工作，写字困难，弯弯曲曲，越写越小，称“写字过小症”。其它症状与体症主要是植物神经功能紊乱的表现。在病因上虽然毒素、感染等因子侵犯神经系统后可引起帕金森综合征，但本病的原因至今仍未明。对病因不明者称为原发性帕金森病；由脑炎、动脉硬化、脑外伤和中毒等产生类似临床表现者称之为继发性帕金森综合征。病变主要在黑质、纹状体、也有在苍白球、大脑皮质等处。可见神经细胞减少、破坏及神经胶质增生，以及进行性弥漫性脑萎缩。此症好发于50～65岁，青年型较少，无性别差异。治疗上，对药物治疗无效者可行立体定向手术，应用靶点较多。但就目前所知，大脑基底节和丘脑内的一些目标点，显著存在着两个不同的联系纤维，一是苍白球到丘脑腹外侧核，可能与肌强直有关；另一条从小脑到丘脑外侧核，可能与震颤有关。目前公认为毁损丘脑腹外侧核治疗此病的有效率达80%～90%。此外近年尚有慢性丘脑刺激法和脑组织移植术等，都在深入研究阶段。

扭转痉挛（torsion spasm） 又称变形性肌张力障碍、扭转性肌张力障碍和豆状核性肌张力障碍。常见于7～15岁儿童和少年，40岁以上者罕见。由基底节病变引起，以躯干和四肢的不自主痉挛和扭转为特征的一种综合征。分原发性与继发性二类。前者为原因不明的变性病；后者可继发于感染、中毒、血管病等。临床表现往往先起于一脚或双脚，有痉挛跖屈，一旦四肢受累，近端肌肉重于远端肌肉，颈肌受累出现痉挛性斜颈，躯干肌受累引起全身性扭转或旋转性运动。扭转可随病情进展成为持续性。用镇静剂或抗帕金森病的药物（左旋多巴等）治疗，无效时可用脑立体定向毁损术治疗。主要破坏苍白球内侧部或丘脑腹外侧和头部或中央中核外1/3。躯干症状严重者要行双侧手术，复发者再次定向毁损，但要扩大毁损灶。近年有采用慢性脊髓刺激或慢性丘脑刺激，效果如何尚待观察。

痉挛性斜颈（spasmodic torticollis） 颈肌因中枢神经

异常冲动所引起的一种不可自制的阵发性的不自主收缩状态，称之为痉挛性斜颈。现多认为系一种脑基底节或锥体外系疾病。本病可独立存在，亦可是扭转痉挛（亦称畸形性肌紧张不全症）的局部表现或先驱征象。临床表现为头向一侧阵发性或强直性旋转、侧屈、过伸或过屈。常见者为旋转型。随病性进展，可逐渐出现肌痛。外界环境刺激或情绪激动时加重，晨起时较轻，睡眠时消失。诊断时应注意与后颅窝病变所致的强迫头位、颈部骨骼或肌肉结构引起的头位不正、眼或前庭病变引起的代偿性斜颈、功能性的癔病性斜颈等鉴别。可试用安定类中枢肌肉弛缓剂及氟哌啶醇等治疗。无效时可行副神经根微血管减压术、硬脊膜下颈 1～3 神经前根及双侧副神经根切断术、颈肌切断术或脑立体定向手术等治疗。

面肌痉挛（facial spasm） 是指面部肌肉的不自主阵发性抽动。发生于中老年，女性居多。可分为原发性和继发性两类。继发者可能与面神经根受轻微压迫或刺激有关，常见于桥小脑角蛛网膜炎、肿瘤、脑血管畸形或小脑前下动脉分支的压迫。部分病人可出现于周围性面肌麻痹恢复后或颅脑损伤后。原发者病因尚不清楚。神经系统检查除可见轻度面瘫外常无其他阳性神经系体征。间歇期内病人一如常人。治疗先考虑药物治疗，超声波理疗、药物神经注射疗法和射频治疗等。对发作频繁而严重影响工作及生活者可适用外科治疗，如面神经微血管减压术及面神经分支切断术等。

顽固性疼痛（intractable pain） 是指非常剧烈而持久的疼痛。这种疼痛虽经反复应用止痛剂治疗，甚至长期使用麻醉药品止痛直至成瘾亦难见效。患者日夜不宁，极端痛苦无法忍受，痛不欲生甚而企图自杀。因此，需要外科手术以解除病人痛苦。常见的顽固性疼痛有癌痛（cancer pain），断肢痛（stump pain），幻肢痛（phantom limb pain）等。手术止痛方法甚多：1. 切断痛觉的传入纤维，如周围神经切断术、脊神经后根切断术；2. 切断脊髓的痛觉传导束，如脊髓背外侧束切断术、脊髓前外侧束切断术；3. 脑的止痛手术，如丘脑破坏术、顶叶皮质切除术、前额叶白质切除术、额叶皮质局部切除术、扣带回切除术、功能性垂体切除术；4. 交感神经止痛手术，如交感神经节阻滞术或切除术等。应根据不同情况，加以选择。

癌痛（cancer pain） 凡因头、颈、上肢、胸腔、腹腔、盆腔或下肢的癌瘤压迫或侵犯神经、神经干、骨膜与骨的神经终末而导致相应部位的顽固性疼痛者，称为癌痛。如药物无法控制疼痛时，应根据肿瘤的部位和侵袭的神经采取不同的手术方法。如脊神经后根切断术、脊髓丘脑外侧束切断术、脊髓前联合切断术、丘脑刺激术或丘脑破坏术等。

断肢痛（stump pain） 凡肢体因严重外伤、感染、血管性疾病引起的坏疽，或肢体的高度恶性肿瘤等原因而进行截肢的手术，手术后数周、数月、甚至数年出现的肢体断端剧烈持久的疼痛，称为断肢痛。断肢痛可因断端皮肤瘢痕，骨断端等对神经的刺激或压迫，或切断神经部形成神经瘤，亦可因动脉残端发生血栓形成致上段动脉阻塞等原因所致。宜根据不同原因采取局部手术如瘢痕切除、重新截骨、切除神经瘤等治疗之。带有灼性神经痛性质的断肢痛，可能对交感神经阻断有良好反应。

幻肢痛（phantom limb pain） 在某些情况激发下，如再次受伤或遭受精神刺激后，感到已缺失的肢体（幻肢）发生非常剧烈而顽固持久的疼痛，称为幻肢痛。发生机理尚不清楚，可能与心理状态和生活经历有关。治疗上可行手术治疗。凡治疗顽固性疼痛的手术方法中，除周围神经切断术、额叶皮质局部切除术和功能性垂体切除术等 3 种手术外，均可取得疗效（参见“顽固性疼痛”词条）。但经过一段时间的缓解后，大多数又可复发。

三叉神经痛（trigeminal neuralgia） 是在三叉神经分布区内反复发作的阵发性剧烈疼痛。疼痛为本病最突出的表现，常具有下列特点：1. 阵发性，其性质犹如刀割、烧灼、针刺或电击样难以忍受，疼痛突来突去，过后一切如常。2. 疼痛多限于一侧面部的第 2 支、第 3 支或第 2、3 支范围内。3. 至少有半数病人，有一异常敏感的疼痛“触发点”。4. 发作时除疼痛外，尚可出现面肌痉挛性抽搐、口角向痛侧歪斜、流泪、流涎等。5. 神经系统检查无阳性发现。三叉神经痛的病因有原发性及继发性两种，后者可由桥小脑角肿瘤，三叉神经根或半月神经节肿瘤，蛛网膜炎，血管瘤等引起。原发性者，尚未有统一认识，有人主张病因在中枢部，有人主张病因在周围部，即半月节到脑桥之间的后根部分。近年，从三叉神经血管减压

术所取得的良好效果上，逐渐承认病因在周围部的理论。治疗方法较多，原则是对继发性者应针对病因治疗，对原发性者早期轻症病人宜先用药物治疗，重症病人应手术治疗，包括周围支抽出术、三叉神经感觉根切断术和三叉神经脊髓束切断术以及目前多采用的三叉神经血管减压术等。年迈病人不能耐受手术，可采用封闭疗法。对继发性三叉神经痛应以治疗原发病灶为治疗原则。

舌咽神经痛（glossopharyngeal neuralgia） 本病远较三叉神经痛为少见，多见于年龄较大病人。典型的发作为刀割样的剧痛分布在咽后、扁桃体和舌根等部。骤然发作和突然停止，进食或吞咽等动作常可引起发作，板机点（即触发点）多在扁桃体或咽后壁，触及该部位即可引起发作是为舌咽神经痛的特点。此症分原发性和症状性两类，原发性舌咽神经痛的病因尚不明了，发作时虽疼痛剧烈难忍，却无阳性神经体征。症状性舌咽神经痛多由肿瘤或炎症累及该神经所致，邻近的脑神经和迷走神经等多同时受累。除疼痛多为持续性外多有病灶性阳性体征。CT 及 MRI 有助确诊。治疗可先试用卡马西平和苯妥英钠等药物。但多数病人最终仍需手术。较有效的办法是经颅切断病侧的舌咽神经根。另一手术方法是选择性延髓束切断术，但目前多采用舌咽神经血管减压术。症状性者应行病灶治疗。

颅骨肿瘤（tumor of skull） 颅骨肿瘤是指发生在颅骨上的各种肿物。是少见的疾病，以往文献中缺少系统报告。颅骨肿瘤可分 3 大类：1. 颅骨良性肿瘤，如颅骨骨瘤、颅骨骨化性纤维瘤、颅骨软骨瘤、颅骨巨细胞瘤、板障内脑膜瘤等；2. 颅骨恶性肿瘤，如多发性骨髓瘤、成骨细胞瘤、网织细胞肉瘤、纤维肉瘤、转移瘤等；3. 颅骨类肿瘤疾病，如嗜酸性肉芽肿、黄脂瘤病、纤维异常增生症、皮样囊肿、表皮样囊肿、外伤性颅骨囊肿、畸形性骨炎等。根据对病人的临床检查、X 线平片、CT 及 MRI 等分析，多数病人可以确诊，但仍需病理诊断确定性质。良性者经手术治疗，可获较好疗效，恶性者手术治疗后易复发，尚需辅以放疗和化疗。

颅骨骨瘤（osteoma of skull） 是一种常见的肿瘤，好发于额骨和顶骨，其它颅骨及颅底少见。按骨瘤所在部位和生长形式可分为骨松质性骨瘤和骨密质性骨瘤。前者起源于板障，后者来源于膜化骨的外板，内板多保持完整。也可分为外生型、板障型和内生型，其中以外生型多见。外生型发生于颅骨外板。板障型呈膨胀性在板障内生长，范围广泛可累及颅底骨。内生型发生在内板极为少见。骨瘤好发于 20～30 岁的青年人，在青春期增长速度较快。临床早期多无明显症状，较大者可有轻微胀痛或麻木感，常向颅外突起，呈半球形或平皿状，表面光滑，与头皮无粘连、无压痛，极少出现脑受压和颅内压增高症状。但位于颅底者可出现脑神经受累。X 线平片可见骨松质性骨瘤内部结构疏松，密度不均匀，骨小梁内可见大小不等数量不一的钙化点。骨密质性骨瘤可见外板或内板有光滑突起，结构致密均匀，与正常骨质相似。颅骨骨瘤属良性肿瘤，可行手术切除，切除后颅骨缺损过大者可行一期颅骨成形术。

颅骨软骨瘤（chondroma of skull） 多生长于颅中窝底、蝶鞍旁或岩骨尖等处的软骨联合部。病理可见三层结构，表层为血管较少的与骨膜相连的胶原结缔组织；中层为软骨组织；基层为肿瘤主体，内含脂肪组织与颅骨相连。因肿瘤多位于颅底骨与软骨结合部和颅骨裂孔部，肿瘤长大后可出现相应的脑神经受压症状。一般生长缓慢，如肿瘤生长迅速，多是恶变的软骨肉瘤。颅骨 X 线片可见边缘不规则的密度增高的骨性肿块，其中混有软骨部分的低密度区。亦有呈菜花状者。CT 可见高密度肿块，呈分叶状，边界清，有钙化。MRI 检查，T_1 加权像为低信号，T_2 加权像为高信号。治疗应以手术为主。由于肿瘤位于颅底，很难做到彻底切除。多半只能行部分切除，达到减压目的。

颅骨巨细胞瘤（giant cell tumor of skull） 又称颅骨破骨细胞瘤，认为是来自中胚层的破骨细胞。也有人认为是外因，如外伤、炎症等所致的破骨细胞增生，而非真正的肿瘤。肿瘤质软而脆呈暗红色，无包膜。镜下见有多核巨细胞和基质细胞，根据分化程度由良性至恶性可分为 3 级。1 级为良性，3 级为恶性，2 级为良性与恶性之间的重叠。此病好发于 20～40 岁青壮年，额、顶、颞、枕骨均可见。发病过程缓慢，初期局部仅有少许疼痛。当侵入外板后头部可触及骨性肿物，有压痛。如发生在筛骨和眶壁，可出现鼻塞、鼻衄和眼球突出。有人认为肿瘤好发于软骨化骨的筛窦、蝶骨。如在蝶鞍或附近可发生视力障碍、偏盲，

或三叉神经痛、动眼神经和展神经受累症状。少有颅内压增高。X线平片可见三种表现：1. 多囊型，可见边缘锐利的骨质破坏区，周围有线状高密度影像。破坏区内由残留的骨小梁形成分隔状呈多房形；2. 单囊型，在骨破坏区无骨小梁间隔；3. 非囊型，无囊肿形成，仅见骨破坏区。治疗以手术为主。必要时可一期行颅骨成形术。对生长于颅底者，很难全切，可做部分切除减压。恶性者对放射线很敏感，但有人认为放疗对良性者可诱发肿瘤恶变。

颅骨血管瘤（angioma of skull） 是位于板障内的骨小梁中血运丰富而又不能彻底剥离出来的肿瘤。一般分为毛细血管瘤和海绵状血管瘤。前者新生血管增生的内皮细胞和周围纤维组织，可使局部颅骨隆起，无疼痛或轻微疼痛及感觉异常。X线平片可见颅骨上有一低密度区，其中骨小梁在周围常有骨硬化带。一般不易手术，放疗可见明显效果。海绵状血管瘤常见二型：1. 扁平型，多限局于板障内；2. 球型，能向骨板内外侧延伸，血运丰富有囊性感，可随头位高低而变化，极少发生恶性变。X线平片上可见圆形或卵圆形边缘整齐的骨密度减低区，周围常有骨硬化带，也可见病灶区内有蜂窝状或日光与珊瑚样改变。脑血管造影检查可见供血动脉，多为脑膜中动脉和颞浅动脉。如骨小梁间有血管出现就更具有诊断意义。治疗以手术切除为主，术后可佐以放疗。

颅骨骨膜窦（sinus pericranii） 较少见，多发生于青少年。本病实质上是在颅骨骨膜上或骨膜下，由无肌层的静脉血管组成的，并经粗细不等的板障静脉、导血管与颅内大静脉窦（多为上矢状窦）相通的血管团。本病亦称血囊肿、骨血管瘘等。从其形成原因可分外伤性、先天性和自发性3种。临床上主要特征是在头皮下触及一个可压缩、无搏动的圆形或卵圆形软性肿物。低头或增加腹压后肿物增大，平卧或站立时肿物缩小或消失，压迫一侧颈静脉肿物可增大，压迫二侧颈静脉肿物增大更明显。以此可与海绵状血管瘤、脑膜膨出和皮样囊肿等相鉴别。行脑血管造影检查，可看到肿物与静脉窦相通即可确诊。过去有人曾向局部注射硬化剂或放疗，但疗效不明显。目前多以手术治疗为主。可将肿物连同受累颅骨一并切除效果较好。

颅骨动脉瘤样骨囊肿（aneurysmal bone cyst） 又称为骨化性骨膜下血肿、骨膜下巨细胞瘤、非典型巨细胞瘤等。病因尚不清楚。现在一般认为是由局部颅骨板障血管血液动力学改变所致。板障静脉血管不断扩张，并使管壁骨化。在大体标本上见颅骨板障内有大小不等的充满血液的囊腔，有的呈蜂窝状，有的呈血窦状，囊壁厚薄不一，不见实质性瘤组织。镜下见囊壁为纤维性，内含有大量巨细胞和泡沫细胞、陈旧性血液及新生骨。因此，也有人认为本病与巨细胞的变态改变有关。本病好发于青少年除颅骨外还可累及四肢骨和脊椎骨。多在颅骨某一部分生成硬性肿物，缓慢生长，基底较宽，逐渐侵蚀骨板，肿物无搏动性及血管杂音，突入颅内可引起颅内压增高，试验性穿刺可抽出血性液体。X线平片上可见颅骨上有囊状阴影并在该区可有为数较多的骨性间隔，形成泡沫状，但边界清楚，周围无硬化带。可手术切除，再加以放疗。

颅骨纤维结构不良（fibrous dysplasia of skull） 又称颅骨纤维异常增生症、Albright综合征等多种命名，国内多采用颅骨纤维结构不良的名称。在临床上不少见。本病病因不明，多数认为是由于胚胎期形成骨质的间质生长异常所致。骨质被破骨细胞破坏，破坏部分由纤维结缔组织所填充。局部骨质被未成熟的骨小梁和纤维间质所代替。外板、板障及内板融合而无明显界限，形成类似板障而又不同于板障的结构。临床上好发于青少年，女性多见。常见于额，颞、顶骨及眼眶周围骨质，常因病变区颅骨增厚，使颅骨外突形成畸形。眼球可受压外突，累及视神经使视神经萎缩、视力下降、失明。累及上颌骨可使面部凸起，称作”狮面”。血清中碱性磷酸酶增高，X线平片常见3种类型：1. 在颅盖部和早期为囊肿型，外板膨起变薄，板障增宽，并有大小不均的囊性骨密度减低区，内板无明显变化；2. 在颅底和晚期为硬化型，多见于前颅窝底和蝶骨处，呈现均一性骨硬化，3. 混合型，多见于颅骨穹窿部，可见前二型同时存在。本病也可同时发生在其它骨骼。此病在青春期发展较快，一般成年后病变自行停止，极少恶变。对病变侵犯眼眶视神经孔，引起眼球突出及视力障碍者可行眶板切除及视神经减压术。对面部畸形严重的可行局部骨切除，凿平或用磨钻磨平突出部分，以达整容的目的。对位于颅盖部分者可行颅骨切除，以后行颅骨修补。放疗与药物治疗均无明显效果。

颅骨多发性骨髓瘤（multiple myeloma of skull） 为来自骨髓组织浆细胞的肿瘤，故又称浆细胞性肉瘤。可单发于颅骨，但以多发常见，除颅骨外尚可见于椎体、肋骨、胸骨、骨盆等处。也可侵犯肝、脾、胃肠道和神经组织。多见于40岁以上的壮、老年，也可见于儿童。男性发病为女性的1.5倍。早期有间歇性局部头痛，以后渐呈持续性。侵犯到硬脑膜外时，可产生偏瘫、癫痫和颅内压增高症状。多有进行性贫血和恶病体质。X线颅骨平片可见多数散在的小点状至数厘米的大小不等圆形、卵圆形或不规则的颅骨破坏缺损区，边缘清楚，无硬化带，亦无骨质增生或骨膜反应。早期改变仅限于板障，进展后可侵及内板。目前尚无根治疗法，限局颅骨及少数身体其他部位者，可使用放疗。一般仍以化疗为主。

颅骨肉瘤（sarcoma of skull） 比较少见，多见于青年人。颅骨肉瘤包括颅骨骨肉瘤、软骨肉瘤、纤维肉瘤、网织细胞肉瘤、尤文（Ewing）肉瘤等。肿瘤常向颅内、外两个方向生长。生长早期仅见颅骨局部隆起，头皮表面紧张、晶亮、潮红和轻微疼痛。进一步则见血管曲张，甚至可闻及血管杂音。向内可破坏内板，累及硬脑膜与脑组织，出现疼痛、偏瘫、失语和颅内压增高等症状。若肿瘤位于颅底，可出现相应的脑神经受累症状。X线、脑血管造影或CT检查中均有特征性变化。颅骨活体检查可确诊。一般多主张手术切除，再加化疗与放疗。由于肿瘤生长迅速，血运供应丰富，早期即可转移到远隔部位，预后多不良。

颅骨骨肉瘤（osteosarcoma of skull） 是颅骨恶性肿瘤中较常见的一种。来源于骨母细胞的肿瘤。其细胞分化不良，瘤内含有较多的骨母细胞，瘤体硬者，称硬化型骨肉瘤，与之相反者，则称溶骨型骨肉瘤。本瘤好发于青少年。多生长在颅盖。颅骨X线平片可见有大小和形状不等的骨质破坏区，边缘不清，局部有软组织肿块，软线摄片可见有羊毛样骨针，此为溶骨型肉瘤，在颅骨上较多见。还可见成骨型，局部为硬性包块。即骨母细胞增殖，沿骨板有骨质增生和粗大的骨针。此瘤的性质很恶，生存时间较短。治疗以手术切除为主。

颅骨软骨肉瘤（chondrosarcoma of skull） 是颅骨肉瘤的一种，为来源于软骨母细胞的肿瘤。其发病率较骨肉瘤少见，好发于颅底骨的软骨化骨部分。临床上具有骨肉瘤的典型特征，发病早期易被忽略。肿物增大后可渐使疼痛加剧，较其它颅骨肉瘤更甚。以手术切除为主，再辅以化疗和放疗。

颅骨网织细胞肉瘤（reticulosarcoma of skull） 很少见，来源于颅骨板障内的网织细胞。常穿破颅骨外板，由颅顶部外突。多发生于青壮年。颅骨X线平片所见与其它肉瘤相似。但除有骨质破坏外，尚可有轻度增生，软组织肿块内无放射状骨针，治疗以手术为主，术后可加放疗和化疗。

颅骨纤维肉瘤（fibrosarcoma of skull） 少见，来源于骨膜或板障中低分化的纤维母细胞。好发于颅盖、眼眶和颅底骨。多见于青壮年。开始为无痛的局部硬结，生长迅速，隆起明显，触之较硬，可压迫头皮发生疼痛。显微镜下所见，主要成分为梭形瘤细胞，其次为散在的圆形或卵圆形细胞。间质中有较丰富的胶原纤维。按瘤细胞核分裂多少、异型程度、胶原纤维的数量及排列特点，可分为分化好的，分化差的和高度未分化的3种。此病尚可继发于巨细胞瘤、骨纤维结构不良。颅骨X线平片可见骨质破坏，无明显放射状骨针。CT扫描可确定肉瘤是否侵入颅内。该肿瘤对放疗不敏感，多采用根治性手术，切除后可辅以化疗。预后与肿瘤分化程度和切除早晚有关，一般较差。

颅骨尤文肉瘤（Ewing sarcoma of skull） 亦为颅骨肉瘤中的一种。关于肿瘤来源各家意见尚未统一，一般多认为可由骨髓未成熟的网织细胞而来。多见于青年，男比女多2~3倍。好发于颅盖。当骨破坏后即在骨膜下生长。通常多属于转移性者。肿瘤可高度恶性，预后不良。

颅骨转移瘤（metastatic tumor of skull） 不少见。主要来源于肺、乳房、宫颈、前列腺、肾上腺、甲状腺和胃肠道等部位的癌变转移所致。有明确原发灶者，颅骨上的转移性包块较易确定。开始在颅骨上生有一个或数个无痛性小肿物，生长迅速。伴随肿物的增大而出现疼痛，并逐渐加剧。质地软硬不一，质硬者基底较宽，质软者血运多丰富，少有颅内压增高及定位症状。血清蛋白、碱性磷酸酶、乳酸脱氢酶和同功酶等实验室检查有一定的诊断意义。X线平片常见2种类型改变：1. 多数为溶骨型，可见大小不等，形状

不一，边缘不齐的颅骨骨质破坏区，多见于肺、子宫、胃肠道、甲状腺等部位的癌转移。2. 少数为增生型，颅骨局部形成骨质硬化改变呈圆形或片状，但骨质不增厚，见于前列腺、乳腺、膀胱和肾的癌变转移。此类病人的原发肿瘤若早已切除，颅骨转移为单发，且在颅盖者，可行手术治疗，对多数转移瘤只能采用以放疗和化疗为主的保守疗法。

颅骨结核（tuberculosis of skull） 颅骨结核在我国已比较少见。感染途径绝大多数来自血行传播，少数由邻近病灶直接蔓延而来。病变先从板障中小的结核结节开始逐渐扩大，再累及内外板。如颅骨内外板全遭破坏并形成结核性脓肿者，称为穿孔性骨结核。多数只破坏内板，且在内板与硬脑膜之间有大面积的结核性肉芽肿组织，则称为弥漫性进行性颅骨结核。X线检查在颅骨上能见到边缘整齐的骨密度减低区，周围有骨质增生时可见密度增高影。病灶中可见有死骨。如为弥漫性病变时，骨质便呈虫蛀样破坏。对有结核性脓肿形成和死骨者，应及早切开排脓，清除死骨，刮除肉芽组织，彻底咬除病骨直到正常骨质为止。同时给予抗结核药物。

颅骨嗜酸性肉芽肿（eosinophilic granuloma of skull） 病因尚不十分明了，可累及除指骨和趾骨以外的全身骨骼，尤其好发于扁平骨，颅骨是好发部位。多数病例为多发性，单发于颅骨者预后较好。有人认为本病属于网状内皮细胞增多症或网状内皮细胞肉芽肿。也有人认为是病毒感染所引起的免疫变态反应。病理上可见颅骨限局性缺如而被囊肿、肉芽组织性肿块代替。病变处易出血，含有棕黄色物质。其发生过程分四个阶段：1. 早期，有大量组织细胞出现，其间尚有少量浆细胞和嗜酸细胞：2. 肉芽期，出现带有血管的肉芽，有大量的嗜酸粒细胞及大单核吞噬细胞，有时可见泡沫细胞，同时有限局性坏死或出血；3. 黄色肿块期，特点为含有脂质的细胞大量出现；4. 晚期，逐渐被结缔组织代替而纤维化。临床上好发于儿童和20岁左右的青年人，局部常有肿痛，也可伴有头痛、发热、皮下可触及囊性感肿物。X线平片可见病变处骨板破坏，边缘不整齐，呈地图样改变，可单发也可多发，形态、大小不一。单发者手术彻底切除预后良好，本病对放疗较为敏感，经放射治疗易获较好的效果。

颅骨黄色素瘤（xanthoma of skull） 又称黄质瘤病、充脂性网织内皮细胞增生症或 Hand - Schüllül - Christain 病。是一种病因不明的全身性疾病，多见于3~5岁儿童，偶可见成年人。亦可累及其它扁状骨，最多见于颅骨。病变处为黄色或灰黄色肉芽样肿块，质脆。镜下可见大量泡沫细胞和巨细胞，泡沫细胞的胞浆内含有大量胆固醇结晶。晚期可见结缔组织增生。临床表现进展缓慢，典型病人可有尿崩、眼球突出和颅骨地图样缺损组成的 Christian 3 主症。X线平片可见单发或多发形状不规则的地图样颅骨缺损，边缘整齐，清晰锐利，无骨硬化带。本病应以放疗为主。病变早期，在颅骨破坏范围不大时是手术切除治疗的适应症，术后应辅以放疗。2岁以下小儿预后不良，常在2~3个月内死亡。成人病程教长，数月至一年死亡。

颅骨上皮样囊肿（epidermoid cyst of skull） 又称颅骨胆脂瘤或珍珠瘤。是由于胚胎发育过程中的外胚层组织异位颅骨内所致。一般在板障内。亦可侵蚀内板，并使其分离。较大者在骨板内外形成哑铃状囊肿，并与硬膜粘连而侵入颅内。囊壁可分二层，外层为一层结缔组织，内层为多层磷状上皮细胞。上皮细胞不断角化，脱落入囊腔，囊腔内含有珍珠样光泽、灰色角化片样物或干酪样物内含有胆固醇结晶。临床上可见在头部出现一个平坦或半球状肿物，可有波动感或触及颅骨缺损。X线平片可见病灶区呈圆形或卵圆形骨密度减低区，内外板明显分离，外周有一圈骨硬化带。少数无骨硬化带者应注意与蛛网膜囊肿和转移瘤相鉴别。治疗以手术切除为主，尽量争取全部切除。

畸形性骨炎（osteitis deformans） 又名 Pager 瘤，在我国很少见。是一种不明原因的慢性进行性骨病。主要特征是骨质增生与骨质破坏在病变过程中同时存在。早期镜下可见血管增多和破骨细胞增加，骨小梁有不规则的破坏。进行期可见骨再生形成类骨质及骨化相互镶嵌形成骨性畸形。晚期可见小梁间钙质沉积形成骨质硬化。临床早期多无症状，当病情发展出现颅底陷入等骨性畸形时，可出现脑神经受累及颅内压增高的症状和体征。实验室检查见碱性磷酸酶明显增高。X线平片早期可见有限局性骨质疏松，进行期见颅骨的正常结构消失，骨质增厚，并伴有多发性絮状钙斑（骨质破坏和增生如絮状）。目前尚无特效疗法，

早期可试用放疗。对骨性压迫重要神经或出现颅内压增高时，可行针对性的减压术。

闭合性脊髓损伤（closed injury of spinal cord） 凡是导致脊髓损伤而不伴有与体腔或外界相通的伤道者均称之为闭合性脊髓损伤。多由间接暴力造成。根据脊髓损伤的病理分为：脊髓震荡、脊髓挫裂伤和脊髓压迫。根据损伤程度又可分为：完全性损伤和不完全性损伤。伤后不同的伤情可有不同的临床表现。治疗上根据不同情况采取相应的措施，如各种不同的闭合复位法和手术减压、复位固定术等。

开放性脊髓损伤（open injury of spinal cord） 指硬脊膜破损后，脊髓已与体腔或外界相通的损伤。主要包括刃器性脊髓损伤和火器性脊髓损伤两类。详见各自词条。

火器性脊髓损伤（missile injury of spinal cord） 指枪弹或弹片造成的脊髓开放性损伤。平时多为手枪的低速枪弹致伤，战时多为高速的枪弹和弹片致伤，高速飞射物周围有冲击波，故脊髓损伤程度较低速的手枪枪弹严重。可分为盲管伤（飞射物在脊髓内停留）、贯通伤（飞射物贯穿脊髓）、椎旁伤（飞射物由脊髓旁穿过，脊髓为其冲击波致伤）。损伤部位中以脊髓胸段为最多，常伴有胸部大血管、气管、食管及胸腔脏器损伤。治疗上应优先处理合并伤，积极抗休克。早期全身应用大剂量广谱抗生素、TAT 等预防感染。伤后应尽量在 6～8h 内实施清创术，清除椎管内异物、碎骨片、血肿等，以解除对脊髓的压迫。

刃器性脊髓损伤（saber wound of spinal cord） 刃器伤为匕首、刺刀等致伤，由背部刺入椎管，并可刺伤临近的重要结构，约有 1/3 病人伴有肺、心、隔肌、脾、大血管等损伤。损伤的分布，以胸段为最多见，颈段次之，腰骶段较少，马尾神经损伤更少见。损伤程度上，完全性脊髓损伤约占 1/3，不完全性脊髓损伤约占 2/3。应尽早沿刺入口进行彻底清创。如刃器尖端折断或嵌于体内时，切不可术前拔出，以防拔出时大出血而来不及救治，应在充分准备后经手术敞开伤道，沿刃器周围，直达远端，看清损伤的组织或器官后再取出。

完全性脊髓损伤（complete lesion of spinal cord） 指在各种原因的脊髓损伤中在损伤平面以下，所有感觉、运动和括约肌功能均消失，包括解剖的和生理功能的横断，称为完全性脊髓损伤。如在恢复过程中出现某些功能恢复，则划为不全性脊髓损伤。

不完全性脊髓损伤（incomplete lesion of spinal cord） 各种原因的脊髓损伤中在损伤平面以下，仍有部分感觉、运动和括约肌功能存在，则为脊髓不完全性损伤。

脊髓震荡（concussion of spinal cord） 暴力由脊柱传至脊髓，造成短暂性神经功能障碍，称为脊髓震荡。临床上很少见，约占脊髓损伤的 1%。检查时脊髓功能障碍多为不完全性，一些感觉和括约肌功能仍可存在。在伤后数分钟、最多数小时即可完全恢复。

脊髓挫裂伤（contusion and laceration of spinal cord） 是脊髓的实质性损伤，肉眼和显微镜下可见到小的点状出血、水肿、血栓形成，甚至软化坏死。临床表现取决于脊髓损伤的部位及其严重程度，软脊膜完整者称脊髓挫伤，如软脊膜撕裂，脊髓实质和神经束部分断裂，或有液化脊髓组织自裂口溢出者称脊髓裂伤。治疗目的主要是先行脊柱复位、固定，解除因脊柱骨折和脱位造成的脊髓和马尾神经受压，防止继发性脊髓损害。治疗分非手术疗法和手术疗法，前者包括闭合性复位和药物疗法；后者包括切开复位和固定、椎板切除减压和脊髓减压术等。

脊髓休克（spinal shock） 脊髓损伤后，在损伤平面以下立即出现肢体的迟缓性瘫痪，肌张力减低，各种感觉和反射均消失，病理反射阴性，膀胱无张力，尿潴留，大便失禁，这种现象称为脊髓休克。脊髓休克与脊髓震荡不同，它不是外力直接作用于脊髓所造成，而是损伤平面以下的脊髓节段失去高级中枢调节的结果。一般持续时间为 2～4 周，如合并褥疮和尿路感染情况下，持续时间还可延长。当脊髓休克消失后，如系不完全性脊髓损伤，则感觉，运动和括约肌功能可以部分恢复，浅反射减低，腱反射亢进，可有病理反射。如为完全性脊髓损伤，则感觉和运动不恢复，浅反射不恢复，而腱反射亢进，病理反射阳性。

损伤性脊髓受压（traumatic compression of spinal cord） 脊柱骨折和脱位可使脊髓受到损伤和压迫。

称之为损伤性脊髓受压。脊髓受压主要来自前后两方面，由于屈曲性脊柱骨折占大多数，因此压迫多来自脊髓的前方，由压缩和脱位的椎体、突出的间盘和椎体的骨折片等压迫所致。少数为后方凹陷的椎板骨折压迫。此外，伤后椎管内形成的硬膜外血肿和硬膜下血肿亦可形成压迫。治疗应早期行椎板切除，解除压迫物对脊髓的压迫。

压迫性脊髓病（compressed myelopathy） 亦称脊髓压迫症（spinal cord compression），是指一类由不同原因引起的脊髓受压，导致脊髓横断性损害和椎管梗阻的疾病。临床表现为神经根性疼痛、感觉障碍、运动障碍及括约肌功能障碍。腰椎穿刺可见椎管梗阻，脑脊液蛋白升高。常见的原因有脊髓胶质瘤、室管膜瘤、脂肪瘤、结核瘤、脊髓空洞症、神经纤维瘤、神经鞘瘤、脊膜瘤、血管畸形、蛛网膜囊肿、脓肿、转移瘤、白血病和寄生虫等，亦可因脊柱外伤、间盘脱出、脊柱增生、韧带肥厚或钙化、椎管狭窄等引起。脊髓造影、CT、磁共振成像检查以及脊髓血管造影等检查，有助于明确病变的部位及性质。主要为病因治疗。多以切除病变或脊髓减压为主要的外科手术治疗。

椎管内肿瘤（intraspinal tumor） 亦称脊髓肿瘤，它包括发生于椎管内各种组织，如神经根、硬脊膜、血管、脊髓及脂肪组织等原发和继发的肿瘤。临床上一般将其分为髓内、髓外硬膜内和硬膜外3大类。常见为神经纤维瘤、脊膜瘤及胶质细胞瘤3种病理类型。按照疾病的演变过程，分为刺激期（神经根痛）、脊髓部分受压期（脊髓半侧横断综合征）、脊髓完全受压期（脊髓横贯性损害）。MRI可明确诊断。目前手术切除椎管内肿瘤仍是唯一有效的办法。其预后取决于肿瘤的性质、部位、术前的状态及术中切除程度等因素。

硬脊膜外肿瘤（extradural tumor of spinal cord） 约占椎管内肿瘤的25.2%，多为恶性肿瘤，如肉瘤和转移癌，此外还有脂肪瘤、血管瘤、软骨瘤、骨瘤、神经鞘瘤、脊膜瘤、胶质瘤和囊肿。故多见于中年以上年龄，其临床过程因肿瘤性质不同而有所差异。如系恶性肿瘤或转移性肿瘤，一般病程较短。病初常有脊柱痛。如累及神经根时，根痛症状也很剧烈。其病变节段棘突可有明显压痛。生长在脊膜外的神经纤维瘤及脊膜瘤与生长在脊膜内者临床表现类似。治疗上应采取综合治疗，由于恶性肿瘤占多数，且往往合并周围骨质破坏、难以彻底根治。手术原则主要是充分的椎板切除减压，并尽量作肿瘤切除，以达减压目的。

硬脊膜内髓外肿瘤（intradural-extramedullary tumor of spinal cord） 占椎管内肿瘤的51%，好发于胸段及颈段，腰骶段较少。以神经纤维瘤及脊膜瘤最常见，亦可见血管瘤、上皮样及皮样囊肿、神经胶质瘤等。主要表现为疼痛、感觉异常、运动障碍和括约肌功能障碍等方面。髓外病变压迫脊髓产生的感觉异常以上行性为其特点。而括约肌障碍一般出现较晚，椎管梗阻出现较早。MRI检查有助诊断，此类肿瘤多数手术可全切，预后良好。

椎管内神经鞘瘤（intraspinal neurilemmoma） 是椎管内肿瘤发病率最高的一种，占41.7%。男性略多，20~45岁多见。属良性肿瘤，有并发神经纤维瘤病者才发生恶变。瘤体大小不一，小型者（直径在1cm以下）占31.2%，中型者（直径在1~3cm）占32.5%，大型者（直径在3~5cm）占18.4%，巨型者（直径在5cm以上）占18%。后者多在颈段，呈哑铃型。一般多呈椭圆形，位于脊髓后侧方，包膜光滑，与1~2个神经根相连，与脊髓粘连不重，易分离，供血不很丰富。临床主要表现为疼痛 感觉异常、运动障碍和括约肌功能紊乱4个方面。可因肿瘤的部位 大小 生长方向等不同，表现亦有差异。MRI检查可确定诊断。显微镜下手术切除效果好。

椎管内脊膜瘤（intraspinal meningioma） 发生率仅次于椎管内神经纤维瘤，居于脊髓肿瘤中的二位。多见于中年女性。一般生长在脊髓蛛网膜及软脊膜，其基底部常坚固地黏着于硬脊膜内面。好发于胸段，颈段次之，腰骶段少见。常位于脊髓的前方或后方，侧方者甚少。肿瘤表面光滑，包膜完整，与脊髓的分界清楚且很少粘连。其血液供应来自脊膜，肿瘤附近的脊膜血管可增粗。此瘤与颅内脑膜瘤极其相似，生长缓慢，病程较长，病程中容易有波动。手术时易出血，个别病例须将受累的硬脊膜与肿瘤一并切除方可根治。

椎管内哑铃型肿瘤（intraspinal dumbbell-shaped tu-

mor） 椎管内肿瘤同时占据髓内和髓外，或硬脊膜内和硬脊膜外者，均称之为哑铃型肿瘤。其中以跨居硬脊膜内、外的神经鞘瘤最为常见。脊膜瘤呈哑铃型者仅属个别病例。肿瘤可分椎管内部分和椎管外部分，椎间孔狭窄段称峡部。手术可一期或二期切除。但无论一期或二期均应先切除椎管内部份，反之则易损伤脊髓。一般均可一期完成。颈段肿瘤应避免损伤肿瘤峡部前方的椎动脉；胸段肿瘤的椎管外部分常突入胸腔位于胸膜外，术中应避免损伤胸膜及大血管。如剥破胸膜应立即予以修补，破损的硬脊膜也应修补，以免脑脊液流入胸腔形成“水胸”；腰段肿瘤常突入腹膜后，术中应注意勿损伤大血管和腹膜后脏器。

脊髓内肿瘤（intramedullary tumor） 占椎管内肿瘤的23.8%。脊髓内肿瘤分为原发和继发两种，继发性肿瘤指由颅内肿瘤播散到脊髓内者。脊髓内肿瘤较多发生于颈段及胸段，多为神经胶质瘤，其中以室管膜瘤最多，其次为星形细胞瘤，较少见的有血管瘤、脂肪瘤、先天性肿瘤、转移瘤等。髓内肿瘤主要侵犯脊髓灰质，有垂直发展倾向，根性痛少见。由于肿瘤累及脊髓实质，故可出现相应结构损害的征象。如感觉分离、肌肉震颤及早期肌肉萎缩等。其对脊髓丘脑束的影响与髓外相反，且其病程一般较髓外肿瘤为短。MRI检查，在T_1加权像上显示一段脊髓不规则增粗，增粗段与正常段之间分界不清，呈等、低信号混杂影像。肿瘤段可伴有囊变或空洞形成，增强后呈不同程度的不规则强化。治疗上对大多数髓内肿瘤而言，显微手术切除肿瘤是唯一有效的办法，因此只要手术时机允许，患者全身状态无恶化，都应积极行手术治疗，术后辅以放疗和化疗。

脊髓内室管膜瘤（intramedullary ependymoma） 是由脊髓中央管内室管膜发生的肿瘤，约占髓内肿瘤的60%，中年男性较为多见。在中央管内上下生长，边界清楚，表面有细微假性包膜，质软，血液供应中等。肿瘤上下两极几乎均有囊液或空洞形成。肿瘤可长达几个椎体甚至十几个椎体，横径也不一，严重者可破坏脊髓，使肿瘤突出表面。是最适于显微镜下全切的一种肿瘤，全切率可高达90%～100%。全切后极少复发，不需放疗。不能全切者，复发不可避免，应辅以放疗。

脊髓内星形细胞瘤（intramedullary astrocytoma） 约占脊髓内肿瘤的30%，以20～30岁女性较为多见。多位于脊髓高段，病变脊髓外观呈梭形增大，表面色泽、血管分布大致正常，或略有改变。脊髓纹理消失、血管稀少、呈灰白色，无明显包膜，与脊髓的分界多不清楚，质地较软。在显微镜下色泽略有区别，肿瘤如为囊性，则囊在瘤内，囊壁即为肿瘤，囊液一般呈淡黄色。肿瘤多呈浸润性生长，可分Ⅰ～Ⅳ级。分界较清楚且质稍硬的肿瘤，可争取全切。对不能切除者，要将包含有肿瘤的脊髓自后正中切开直达肿瘤。硬脊膜也不缝合，使之得到充分的减压。如为恶性胶质瘤，不必试图全切，否则只有加重脊髓功能的损伤。术后应采用放疗辅以化疗。

脊髓内脂肪瘤（intramedullary lipoma） 髓内脂肪瘤是由间质组织胚胎发育异常引起的一种先天性肿瘤。约有1/3病人伴有先天性畸形，如脊柱裂等。肿瘤约占髓内肿瘤的1%，以20～30岁多见。常由完整的软脊膜层包饶，在肿瘤组织间混杂有神经纤维，好发于脊髓圆锥内。其边界清楚，但与正常的脊髓组织粘连极为紧密，或脂肪侵入脊髓组织中，故全切几乎不可能。只能将突出在脊髓表面的肿瘤切除，并切开脊髓进行减压，不可勉强多切，以免不必要地损伤正常脊髓。在显微镜下大部切除肿瘤后，即可达到长期控制肿瘤生长（因该肿瘤生长极为缓慢）和病情恶化的目的。

脊髓内血管网状细胞瘤（intramedullary angioreticuloma） 属血管源性肿瘤。常有家族史或个人其它脏器合并有血管网状细胞瘤。但往往以软脊膜为基底或受累的软脊膜与脊髓组织间有清楚的分界。肿瘤在脊髓表面一般有两种情况，一种是肿瘤完全位于脊髓内，外观与室管膜瘤很相似，但血管增多，供血动脉与引流静脉也在脊髓内。另一种在脊髓表面可见纤细弯曲的动静脉血管聚集，其中心部位可见粉红色肿瘤突到脊髓表面，呈软脊膜型肿瘤。手术操作原则必须是先处理肿瘤的供血动脉，再分离肿瘤，最后切断引流静脉将肿瘤全部切除。

椎管内结核瘤（intraspinal tuberculoma） 系指椎管内硬脊膜内、外并侵犯脊髓的结核性肉芽肿。现临床上已很少见。多见于儿童及青年。病程常较短，一般为六个月以内。多数患者有神经根疼痛的症状，截

瘫、病变以下的感觉障碍、大小便障碍为3种最常见的症状。一般患者由于脊髓直接受到病变的侵蚀，而不是单纯的压迫，故手术切除效果不如一般椎管内肿瘤为好。对病变侵蚀脊髓组织较重者，可行部分切除减压。术前术后均应行抗结核治疗。

脊髓蛛网膜炎（spinal arachnoiditis） 是蛛网膜的一种慢性炎症过程。在某些病因作用下，蛛网膜逐渐增厚，与脊髓及神经根粘连，或形成囊肿阻塞髓腔；或影响脊髓血液循环，最终导致脊髓功能障碍。临床症状往往表现为多样性或反复性。发病前可有感染和外伤史。常见症状包括脊髓后根激惹症状（自发性疼痛）、感觉异常及感觉障碍、运动障碍（进行性肌力减退）、括约肌障碍等。首选非手术综合治疗。手术治疗仅限于局部粘连及有囊肿形成的病例。

潜毛窦（pilonidal sinus） 亦称先天性皮窦（congenital dermal sinus），是一种先天性潜在性的良性窦道。可发生在脑脊髓轴位的任何平面上，但多见于枕部和腰骶部。窦道呈索条状，在皮肤表面有一小坑，似酒窝的皮肤表面可有葡萄样的毛细血管丛或生有毛发。有的在皮肤表面摸到一群小疙瘩。如有感染时，可见局部红、肿、疼痛及压痛。索条可从皮肤表面进入颅内，常止于硬膜，或止于与硬膜相连的皮样囊肿或表皮样囊肿上。在脊椎者，索条可通过椎板或脊柱裂进入椎管内。此症危险性在于感染后致继发性脑膜炎。另外，可因窦的终端形成的囊肿对小脑，第四脑室或脊髓，马尾造成的压迫。治疗应手术切除。

潜毛囊肿（pilonidal cyst） 潜毛窦一般呈条索状窦道，当窦道的末端扩大形成囊肿时，即称潜毛窦囊肿。参见“潜毛窦”词条。

颈椎病（cervical spondylosis） 颈椎病是在颈椎间盘变性、骨质增生和韧带肥厚等病理改变的基础上，继发的脊髓和神经根损害。亦称肥大性脊椎炎、骨关节炎或颈部脊椎炎。病变主要累及颈椎骨、椎间盘和周围韧带及纤维结构，伴有较明显的脊神经根和脊髓病变。主要临床表现有头、颈、臂、手及前胸等部位的疼痛，并可有进行性肢体的感觉及运动功能障碍，有的病例最终可导致四肢瘫痪。此病是中老年的常见病，男多于女。损伤与本病的发生有一定关系，可有椎动脉供血不足症状。典型MRI表现为：椎间盘变薄，信号降低不均匀，内有裂缝或点状低信号；椎体后缘骨嵴呈低信号从后方压迫硬膜囊和脊髓；颈椎生理前突消失；因静脉回流受阻，有时在椎体后方出现细线状高信号；脊髓损伤严重者可见萎缩、坏死和空洞。治疗上对无神经功能障碍，或功能障碍较轻、稳定者，以及虽有症状但影像学检查无明显异常者，可行颈部制动、头部牵引等非手术疗法。而对症状持续存在或进行性加重，有明显神经功能障碍，影像学检查诊断明确，非手术治疗3~6个月无效者，应考虑手术治疗。

椎间盘突出症（protrusion of intervertebral disc） 是指由于外伤和退行性改变，椎间盘的纤维环破裂，髓核及部分软骨盘，通过环状韧带的薄弱点，突入椎管腔内，引起脊髓或脊神经根（包括马尾）受压的一种病理状态。临床表现为腰痛、神经根痛、活动受限和姿势改变、感觉运动障碍及反射异常、膀胱功能障碍等。具有平卧后疼痛好转，起床活动后加重的特点。其MRI的主要征象为矢状位上椎间盘变扁后突，硬脊膜囊受压。突出上下有时可见纵行高信号，系硬膜外静脉丛受压血流减慢的结果，轴位上可见硬膜囊和神经根受压。对部分性椎间盘突出多采用非手术治疗，包括卧硬板床休息，给以止痛药物，症状缓解后以腰围或支架保护，以免过度弯腰活动。对完全性髓核突出及非手术疗法失效的病例应采取手术治疗。

腰椎穿刺术（lumbar puncture） 是神经外科常用的临床处置，可用于诊断和治疗。如了解颅内压力；脑脊液内成分；鉴别有无蛛网膜下腔出血；观察有无椎管内梗阻，帮助确定神经系统病变的性质；注射药物进行诊断或治疗以及开颅和椎管内手术后排除蛛网膜下腔血液，了解颅内压力和有无感染，还可放液减压。穿刺时多取侧卧位，使脊柱与床面平行，屈颈、屈髋和屈膝，让腰部后凸。严格无菌操作。穿刺点选用腰3~4（双侧髂骨上脊最高点的连线水平）或其下方的腰4~5间隙。局部深层麻醉后。成人用19~20号针，小儿用21~22号针于嵴突间正中平面进行穿刺，穿刺时针的方向最好稍向头侧倾斜，以利于顺利通过椎间隙。当针尖刺进硬膜后，会有一种突然落空感。拔除针芯，有脑脊液流出，操作即已成功。然后根据穿刺目的，或测压、或留液、或放液、或注药按预定计划进行。术后嘱病人静卧4~6h。临床有颅内压增高，腰椎穿刺可促进脑疝发生；外伤性脑脊液

漏者，穿刺会增加感染机会；椎管内完全梗阻者，术后能使症状加重，是否施行腰穿，必须慎重。

脑室穿刺术（ventricular puncture） 本术适用于：因脑积水引起严重颅内压增高，病情严重，为紧急减压抢救；引流脑室内的血性脑脊液，防止脑室系统梗塞；引流炎性脑脊液和向脑室内注入抗生素；开颅术前引流脑脊髓降低颅内压力改善手术野的显露；术后引流脑脊液降低颅压防止脑水肿脑疝以及行脑脊液的各种分流手术。脑室的前角、三角部、后角和下角均可进行穿刺。穿刺前角采用仰卧位，穿刺点位于冠状缝前和中线旁各 2.5cm 穿刺方向与矢状面平行，对准两外耳道假想联线，深度不超过 5cm。穿刺后角采用侧卧或俯卧位，穿刺点位于枕外粗降上 5～6cm，中线旁 3cm，穿刺方向对准同侧眉弓外端，深度不超过 5～6cm。穿刺下角，侧方脑室穿刺采用侧卧位，穿刺点位于耳廓最高点上方 1cm，垂直方向穿刺，进行深度约 4～5cm。穿刺三角部，穿刺点位于外耳孔上方和后方各 4cm 处，垂直方向进行，深度约 4～5cm。在紧急情况下亦可于眶上缘中点下后 0.5cm 处，向上 45°向内 10°进行前角穿刺，深度约 4～5cm 可进入前角底部。脑室穿刺和引流术需在无菌操作下施行，一般采用局麻即可，穿刺点处多用颅骨钻孔，亦可用骨锥锥颅成孔，穿刺针使用特制的脑室穿刺针，以防损伤脑的血管。脑室穿刺后如需持续引流者，应注意保持引流的通畅，引流的高度保持在前角以上 0.01～0.15kPa（10～15mmH_2O）的平面上。放置时间以不超过 5～7d 为宜，否则容易引起感染。每 24h 应记录引流量，亦留液送检，如发现脑脊液内细胞数增高，有感染迹象时，应早期拔除引流管加以抗生素治疗。

小脑延髓池穿刺术（cisterna magna puncture） 对不能进行腰穿的病人，可行小脑延髓池穿刺代替腰穿，采集或放出脑脊液行诊断与治疗。颅内压增高或疑有后颅窝占位病变和小脑扁桃体症者、穿刺部位有感染或脊柱结核者、枕骨大孔区畸形者、婴幼儿及躁动不合作的病人，均不宜行此种穿刺。此术虽有一定危险，有刺破小脑下后动脉和刺伤延髓之虑，但只要严格按照穿刺方向保持在正中线上，且逐渐刺入不使过深，一旦见有脑脊液流出就不要再插入两项原则，并发症还是可以避免的。穿刺前先把后枕部与颈部毛发剃光，局部消毒和麻醉。一般使用 18～20 号穿刺针，采取坐位或侧卧位均可（坐位容易掌握穿刺针的正确方向）。病人的头保持正中位，尽量前屈，使下颌接近于胸骨上部。穿刺点在枕下正中凹陷处，即两乳突尖连线与身体正中线的交点。在严格无菌操作下，穿刺针指向眉间的方向缓慢刺入。当针尖刺至枕骨大孔后缘时，稍后退再向下方刺入。在进针 2.5～3cm 后，每刺入 0.5cm，取出一次针芯，看有无 CSF 流出。到达小脑延髓池的深度平均 4.3cm，小脑延髓池的深度为 1～1.5cm。最深不应超过 6cm，小儿一般不超过 3～4cm。若穿刺正确，拔出针芯后，可见 CSF 流出。以后操作按穿刺的目的施行。

前囟穿刺术（bregma puncture） 此术为婴儿的一种特殊检查和治疗的操作方法。适用于：穿刺硬膜下腔，用以诊断及治疗婴儿硬膜下血肿、积液或积脓；经前囟穿刺侧脑室，用以代替成人颅骨钻孔的脑室穿刺。但不适于前囟狭小或已过早闭合（穿刺易损伤上矢状窦）和局部有感染者。操作时，先剃去婴儿前囟部头发，给予镇静剂或基础麻醉，应有专人扶头，患儿多取仰卧亦可侧卧位，于前囟外侧局麻后，用 20 号或 22 号腰穿针于前囟右外侧角（通常自右侧穿刺）垂直刺入，当穿透硬膜时阻力消失，即达硬膜下腔（一般深度在 1cm 左右）。如经前囟穿刺脑室，穿刺部位同上，但将腰穿针斜刺透过头皮后即改为垂直方向刺入，每进针 1cm 拔出针芯一次，以观有无 CSF 流出。宜缓慢刺入，约 3～5cm 后突有落空感时，拔出针芯，如见有 CSF 流出，即已进入脑室可进行测压、放液、注药或引流等。若无液体流出时，可略抽吸，经抽吸仍无液体者，应退出穿刺针，另行更改方向穿刺。当经前囟行硬膜下穿刺或脑室穿刺时，其穿刺点不可距中线过近，以免损伤上矢状窦。

开颅术（craniotomy） 开颅术应用于各种颅脑部疾病和损伤的治疗，是神经外科手术基本操作方法。开颅术基本上可分如下几个步骤：1. 切开头皮。切口可呈直线，亦可呈“S”形，但最多的是用弧形的皮瓣切口。无论头皮切口呈何种形状，但都必须考虑切开后头皮的血液供应，故切口的基底部应朝向头颅的下方，以适应供皮血管的走行。2. 切开颅骨。基本上可分两大类：即骨窗开颅和骨瓣开颅。骨窗开颅是咬除部分颅骨入颅，术后留有颅骨缺损。颅后窝手术，颞肌下减压手术，开放性损伤清创术等均用此类开颅。骨瓣开颅是作一带有肌肉和骨膜蒂的骨瓣或无蒂的游离骨瓣后入颅。手术结束后均将骨瓣还原缝合

固定。绝大多数小脑幕上手术用之。3. 切开硬脑膜。无何特殊规定，但多采用马蹄形瓣状切开，蒂部在矢状窦侧。对明显的脑膜动脉应予以电凝止血。4. 颅内操作，根据不同的手术目的，分别予以相应处理。对颅内压高者应在切开硬脑膜前予以充分降压，脑的牵拉宜在脑压板下垫以湿棉片，加以轻拉和固定，止血应用双极电凝，亦可用银夹（但目前已很少使用）。脑的切开应避开功能区，在脑回上进行，解剖或处理神经和血管宜在脑池或蛛网膜下腔内操作。5. 缝合切口。当将病变处理完毕，应用生理盐水充分冲洗术野，检查有无止血不彻底处，如有，待补充止血完毕后再按层缝合切口，用骨膜缝合固定复位的骨瓣，缝合头皮前先将帽状腱膜缝合，以利止血。

颞肌下减压术（subtemporal decompression） 切除颞肌下一定范围的颅骨，切开硬脑膜，使脑得以向外膨出，以降低颅内压的手术，称为颞肌下减压术。它适用于：颅内病变已予处理，如血肿已清除，肿瘤已部分或全部切除，脓肿已摘除等术后，脑水肿或脑肿胀仍严重者；由于颅内弥散性或多发性病变，无法去除其病因的严重脑水肿、脑肿胀的病人；为了缓解颅内压增高，防止颅内高压危象，为后继治疗创造条件或延缓病变恶化时间，均可实行减压术。手术多采用气管内全麻，亦可用局部麻醉。取头略高的仰卧位，头转向对侧。行耳屏前 1cm 颧弓上方的直切口，长约 8cm，沿切口方向切开颞筋膜，并沿肌丝方向切开颞肌直达骨膜，牵开切口，显露颞骨，钻一骨孔后，用咬骨钳扩大骨窗直径应达 6～7cm，下方尽量靠近颅底。硬脑膜呈放射状切开，并将之与骨窗边缘悬吊缝合。充分止血后缝合切口。为能充分扩大骨窗，可沿颧弓上缘向前后方向横断部分颞筋膜。

颅后窝减压术（posterior fossa decompression） 亦为常用的减低颅内压的手术方法。主要适用于颅后窝病变或弥散性病变引起的颅内高压，特别是已发生小脑扁桃体疝者用以缓解症状。手术采用俯卧或侧卧位，气管内插管全身麻醉。颅后窝中线直切口，严格按中线切开，肌肉向两侧牵开，露出枕骨鳞部，钻孔后，咬除双侧枕骨鳞部，上达横窦下缘，下达环椎上缘，枕大孔咬除左右各 1.0cm 或 1.5cm。必要时亦可咬除同样宽度的环椎后弓。硬脑膜呈“Y”字形切开，分别悬吊于骨缘外侧。剪开枕大池的蛛网膜，排出脑液，将疝出的小脑扁桃体向上牵拉复回原位，或将之吸除手术即完成。

椎板切除术（laminectomy） 椎板切除术是进行椎管内病变手术治疗的必需操作过程。多俯卧位或侧卧位，气管内插管全身麻醉。切口位于中线棘突表面，长度视手术的需要而定。皮切后最好用单极电刀将椎旁肌从棘突和椎板表面离断，填入纱布压迫止血。然后用椎板牵开器将椎旁肌向两侧牵开。自术野最下一个棘突开始，将上下棘间韧带切除，用棘突钳或咬骨钳，咬除棘突，直达根部。咬除椎板时应由下向上（因黄韧带附着于上一椎板下缘内侧和下一椎板上缘外侧），先从中央部进入椎管，然后向两旁扩大至关节突内侧缘（保持两侧的小关节不受损害即能不致影响脊柱的稳定性）。硬脊膜外的出血，多来自静脉丛，可用填压明胶海棉止血。先探查硬脊膜外，再切开硬脊膜探查硬脊膜内。针对不同病变予以相应处理。彻底止血后，硬脊膜可根据需要给以缝合或不缝合。

幕上开颅术（supratentorial craniotomy） 定位于小脑幕上的颅内病变需行手术治疗时采用。一般在诊断明确后，做好术前准备，如剃发备血，特殊的药物准备，少数较简单的开颅术可采用局麻，但多用气管内插管全身麻醉。根据病变部位选择体位，手术方法可分两类：一法：钻孔后咬除颅骨，手术后在开颅处遗有颅骨缺损。另一法：并不咬除颅骨，而是作成带蒂骨瓣或游离骨瓣，手术结束时仍放回原处，故手术后不遗留颅骨缺损。根据 CT、MRI 或脑血管造影显示的病变位置设计切口。用 0.25%～0.5%普鲁卡因液，每 150～250ml 加入 0.1%肾上腺素 0.5ml 沿切口作浸润麻醉（高血压患者慎用）。头皮切开后，用头皮夹或止血钳止血。按骨瓣的设计在颅骨上用手摇钻或电（气）动自停颅钻钻孔，骨孔间用线锯或电（气）动铣刀断开颅骨。将骨瓣翻开后，在切开硬脑膜之前，应先观察其膨胀情况，如很紧张说明颅内压高，应先降压，然后再切开硬脑膜，否则脑可以从切口向外膨出，造成脑的严重损伤。硬脑膜多呈瓣状切开，亦可用放射状切开。彻底止血和充分暴露后再寻找病变加以处理。处理后用生理盐水反复冲洗术野，观察止血确实后再缝合切口。对硬脑膜和帽状腱膜如无特殊情况应予以缝合，幕上开颅常用切口有：额部开颅切口，额颞部开颅切口，翼点入路切口，颞部开颅切口，颞枕部开颅切口，顶部开颅切口，枕部开颅切口等。参见有关各词条。

额下入路（subfrontal approach） 是经前额双侧冠状切口或单侧弧形切口，皮瓣翻向鼻方，行单侧额骨瓣或双侧额瓣。骨瓣翻向侧方，切开硬脑膜后，将额叶缓慢上抬吸出脑脊液，从额下与颅前窝底之间进入鞍区。此种入路。适于前颅窝底、鞍内、鞍上和鞍旁的各种病变的处理。

颞下入路（subtemporal approach） 取低位颞部长方形或马蹄形切口。骨瓣开颅，骨窗下部用咬骨钳尽量咬低，直至与颅中窝底相平。乳突小房用骨蜡封闭。在骨窗下缘上方 1cm 处切开硬脑膜，在颞叶与颅中窝之间上抬颞叶直到小脑幕游离缘。适用于处理颅中窝、小脑幕独立缘区、四叠体区、海绵窦区以及脑干外侧等近中线部位的病变。术中应避免下吻合静脉的损伤。

颞中回入路（transmidtemporal gyrus approach） 取患侧颞部马蹄形皮瓣及 4 个骨孔的成形骨瓣，翻向颞侧，硬脑膜切开翻向中线侧。根据病变大小，在后界不超过下吻合静脉的范围内，于颞中回作前后纵形切口，直至其深处，最深可达侧脑室下角。本入路适于位居颞叶中部、中前部、中后部或侧脑室下角内的肿瘤、脓肿、囊肿、血管畸形以及高血压壳核血肿等疾病的处理。

翼点入路（pterional approach） 近年来，由于显微神经外科技术的提高，经翼点入路在颅内肿瘤及动脉瘤手术中的应用日益广泛。主要适应于颅咽管瘤、垂体瘤、鞍区脑膜瘤（特别是向一侧生长者）、Willis 环前部及颈内动脉分支上的各种动脉瘤、侧裂及其深部的脑动静脉畸形、侧裂区以及视神经及其周围的病变等的处理。头皮切口在额颞部，以眼眶外上方 3cm 为中心，沿发际内呈弧形，长约 8cm，取游离骨瓣，或连颞肌的带蒂骨瓣。骨窗的前缘中点为蝶骨嵴外端，此处为外板增厚呈三角形，切开硬脑膜前应将骨嵴咬除，另外脑膜中动脉是在该处骨沟或骨管内走行，可用电灼或用骨蜡止血。外端切开硬脑膜后应先贴近额叶开放侧裂池，放出脑脊液，牵开额叶和（或）颞叶，显示同侧视神经和颈内动脉，根据需要可以在侧裂的颞侧有数支走向蝶顶窦的桥静脉，应先加以电凝切断，避免牵开额叶时发生出血。充分显露颈内动脉分叉部、大脑中动脉与大脑前动脉近端。并开放视神经－颈内动脉间隙及颈内动脉外侧间隙，必要时还可切开小脑幕游离缘，打开小脑前池及环池。这些显露术野的方法不一定每个病例全都需要，应根据病变的具体位置和性质进行处理。

经额叶皮质-侧脑室入路（transfrontocortico-ventricular approach） 以额中回为中心，前界达发际，后界不超过冠状缝后 2cm，行头皮切口及骨瓣成形。切开硬脑膜后，在额中回中部作长 3～4cm 的矢状切口，分开脑白质直达侧脑室内。经扩大的室间孔即可见到肿瘤，切开室间孔及穹窿柱即可将肿瘤切除。此入路主要适用于第三脑室前部，侧脑室内以及丘脑区等肿瘤切除。

经侧脑室三角区入路（transtrigone lateral ventricle approach） 行顶部皮瓣，前到后中央回，后到枕叶前部，内侧居矢状线上，皮瓣翻向外侧。做 4～5 个颅骨钻孔，内侧位于矢状窦旁，外侧距中线 6～7cm，骨瓣也翻向外侧。硬脑膜瓣翻向矢状窦侧。脑皮质切口前端距中央后回 1cm，向后沿顶间沟切开 4～5cm，深入即可达侧脑室三角区。此入路适用于侧脑室后部、三脑室后部和松果体区大型肿瘤或其他病变。

终板入路（lamina terminalis approach） 此入路的头皮切口和骨瓣形成均与单侧额下入路的切口相同。切开硬脑膜后，将额叶抬向上方，直至能看到视交叉，此时常看不到肿瘤。再后由于视交叉的前置和肿瘤的巨大，视交叉后部的下丘脑结节部，即从乳头体到视交叉之间的部分被牵拉得很薄，与终板融合成一体，形成单一膜，漏斗和视隐窝均消失。因此切开这层膜即到达下丘脑下方的肿瘤部分。由于巨大肿瘤长期性压迫可能已使下丘脑核团向侧方移位，故经终板入路通常不引起下丘脑功能障碍。此手术入路适用于视交叉前置的鞍上型颅咽管瘤和一些肿瘤巨大，其实质性部分的上极已将第三脑室底推到室间孔平面的儿童患者。经此入路能将可能切除的肿瘤全部切除。

脉络丛下入路（subchoroidal approach） 本入路是经侧脑室的脉络裂进入第三脑室切除位于第三脑室中部、中前部或中后部肿瘤的一种方法。在进入侧脑室前的手术操作方法与经额叶皮质－侧脑室入路完全相同。进入脑室后进一步使切口达到第三脑室是经侧脑室脉络丛下，沿丘脑上面与穹窿体之间的脉络裂体部

切开室管膜进入第三脑室直达肿瘤的。但这种不切断丘纹静脉的方法（Viale 法），常常因显露不够充分，使手术操作受限，只能切除体积不大的肿瘤。如肿瘤较大全部切除困难时，可采用此法切除后部肿瘤，再经室间孔切除剩余的前部肿瘤。亦可采用 Hinsch 法，即在室间孔处用双极电凝切断丘纹静脉，然后再抬起侧脑室脉络丛，在穹窿体与丘脑上缘之间的裂隙处，以纤维剥离器切开室管膜，并与室间孔后缘连通进入第三脑室，可以较充分的显露肿瘤，一次切除。虽然在操作中将丘纹静脉切断，可以扩大术野，但有导致基底节区大面积梗塞的可能，所以，以尽量不切断为宜。

经蝶窦入路（transsphenoidal approach） 是一种从颅底经蝶窦进行蝶鞍内肿瘤切除的手术方法。为达到蝶窦，可采用经唇下－鼻中隔－蝶窦的入路或采用经鼻前庭－鼻中隔－蝶窦的入路，也可采用经筛窦－蝶窦的入路。达到蝶窦后，打开其前壁、刮除蝶窦黏膜看到鞍底后，打开鞍底切开硬脑膜即可看到病变。本手术入路适用于某些类型的垂体腺瘤和颅咽管瘤的切除。

直接经海绵窦入路（direct approach to the cavernous sinus） 切开海绵窦进行手术难度较大，主要适应于颈内动脉海绵窦段动脉瘤和颈内动脉－海绵窦瘘。手术经路有两种方法，一种是经翼点入路，磨除眼眶上外侧及眶上裂两侧和前床突、视神经管上、外侧壁的骨质。经视神经管前方切开海绵窦。适用于虹吸段前部病变。另一种是经颞下入路，显露颈内动脉岩骨段，在 Parkinson 三角切开海绵窦外侧壁进入海绵窦。适用于虹吸段后部病变。本手术操作在早期采用深低温麻醉，体外循环，心脏停跳下进行，近年自有效的止血海绵应用以来，亦不需要采用体外循环，并在常温下施行手术。

颅后窝开颅术（craniotomy of posterior fossa） 可采用俯卧位、侧卧位或坐位，均需保持颈向前倾，以利显露。以枕下正中切口颅后窝开颅术为例介绍手术步骤。作枕后正中直切口上起自枕外粗隆上 2cm，下至第 4 或第 5 颈椎棘突。切开皮肤与斜方肌之项韧带及头半棘肌，以枕外粗隆为中心，保留 2～3cm 的肌肉与筋膜，寻找正中白线向深层切入至枕大孔边缘，两侧剥离肌肉，用骨膜剥离器分离枕骨鳞部的肌腱附着点。止血妥善后用自动牵开器牵开切口。用颅骨切除法开颅，一般在枕骨鳞部上左右面各钻一孔。咬骨钳自骨孔开始逐步咬除枕骨鳞部，外侧可至乳突，向上至横窦。中央部留部分枕外粗隆和其附着的软组织，向下咬开枕大孔后缘，宽度在成人不得超过 3cm。仔细止血。根据手术需要可咬去寰椎后弓，成人不能超过距中线各 1.5cm，以免伤及椎动脉。硬脑膜一般做 Y 形切口。此时应注意枕窦与枕大孔的环窦有时可有大量出血，应予双极电凝和止血钳阻断后再切开。硬脑膜瓣向横窦和两侧方向翻开，即可显露小脑。然后根据病变的部位和性质，分别给以不同处理。手术止血必须彻底，完毕后根据情况决定是否缝合硬膜。按层次严密缝合切口，注意勿留下死腔。颅后窝开颅术除了正中直线切口外，常用的还有一侧钩形切口、反钩形切口、正中旁切口、S 形切口、幕上下联合切口、枕下乙状窦后切口、双侧弓形切口等。

第四脑室入路（the fourth ventricular approach） 取枕下正中直切口，咬除双侧枕骨鳞部及中线枕骨，枕大孔后部亦需咬开宽 2cm，如小脑扁桃体以下疝，则寰椎后弓亦需切除宽 2cm，Y 形切开硬脑膜，对枕窦及枕大孔区的环窦出血，应予电凝止血。从两侧小脑扁桃体之间的下蚓部向上切开小脑皮质即达第四脑室。此入路适于切除第四脑室内及从周围侵入第四脑室内的肿瘤、囊肿等病变。

枕下乙状窦后入路（suboccipito-retrosigmoidal approach） 于乳突后方行皮肤直切口或在耳后皱褶后 4cm 处作钩形切口，直达骨膜，牵开切口显露枕骨部和乳突区，枕骨鳞部钻孔后做 5cm 直径的骨窗，外侧应显露出乙状窦，上方要显露出横窦。手术入路即在两窦之间下内方。切开硬脑膜向内牵开小脑即可看到在桥小脑角方向的肿瘤。枕下乙状窦后入路主要用于桥脑小脑角肿瘤的切除术，指征为直径小于 15mm 的小型听神经瘤。亦常用于三叉神经痛血管减压术。

幕下小脑上入路（infratentorial-supracerebellar approach） 本手术需采用坐位施行，采用枕下正中皮肤切口，骨窗应咬除到横窦和窦汇的下缘。Y 形切开硬脑膜后，先将小脑上面所有的引流入横窦和窦汇的静脉一一切断，再将小脑下牵，直到四叠体区，即可显露肿瘤。大脑大静脉及大脑内静脉通常在肿瘤上方，手术初期阶段常看不到，故手术比较安全。此入

路主要适合于松果体区肿瘤，特别是向后颅窝扩延者。

枕部经小脑幕入路（occipital transtentorial approach） 本入路是将枕叶上抬，在枕叶下面与小脑幕之间，进入深部达小脑幕游离缘，以处理第三脑室后部松果体区附近的病变。皮肤切口采用枕外粗隆上方稍过中线的枕部切口，皮瓣翻向枕部，骨瓣翻向颞侧。放射状切开硬脑膜，将枕叶向上外方抬起，直至显露小脑幕游离缘，在直窦外方 1cm 与直窦平行切开小脑幕至近窦汇处，切开蛛网膜显露四叠体池、环池和大脑大静脉，解剖清楚后即可看到病变并处理之。此入路不仅可进入第三脑室，还可达到小脑上蚓部，第四脑室上部及胼胝体后部，适于切除松果体区肿瘤，特别是以小脑幕缘为中心或高于小脑幕缘的肿瘤。

经小脑幕入路（transtentorial approach） 亦称幕上、下联合入路。主要适用于肿瘤体积巨大，已向中线和经小脑幕裂孔向前上生长入颅中窝的桥小脑角肿瘤。行颞顶枕切口，头皮向枕下、骨瓣向颞侧翻转。硬脑膜呈放射形切开，翻向上矢状窦和乙状窦。沿岩骨嵴将颞叶后部和枕叶向上抬起，直达小脑幕裂孔区。于岩骨嵴后 1cm 切开小脑幕，敞开小脑幕裂孔（即小脑幕切迹）后即可行肿瘤切除，肿瘤过大为显露充分亦可采用幕上、下联合入路（小脑幕入路加枕下乙状窦后入路）。

凹陷骨折整复术（elevation of depressed fracture） 凹陷性颅骨骨折是颅脑损伤中常见的一种颅骨骨折类型。绝大多数的凹陷性骨折为颅骨全层断折后陷入，有的呈整片陷入，多数呈大小不等的碎片陷入。婴儿颅骨质软，可产生看不到骨折线的乒乓球样凹陷。凹陷骨折的深度在 1cm 以内者多无硬脑膜裂伤，伤后一般不需手术治疗。超过 2cm 者几乎都有硬脑膜裂伤，常伴有血管及脑的损伤，可引起脑功能障碍、血肿和癫痫等，需手术治疗。手术整复方法常见有二种：1. 游离骨瓣整复；2. 撬起凹陷骨折片整复，术中应注意检查硬脑膜是否完整，硬脑膜下是否有血肿或脑挫裂伤，如碎骨片刺破硬脑膜造成积血或脑挫裂伤，应摘除碎骨片，同时清除积血和挫碎的脑组织，严密缝合硬脑膜。

钻孔探查术（exploratory trephination） 钻孔探查术是指在没有 CT 或病情危急来不及进行 CT 检查的病人，被高度怀疑为颅内血肿时采用的一种手术措施。它适用于以下情况 1. 病人有明显中间清醒期；2. 伤后意识障碍逐渐加重者；3. 伤后意识障碍不见好转，骨折线通过脑膜中动脉或上矢状窦、横窦者；4. 单侧或双侧瞳孔散大，有明显脑疝症状者；5. 伤后颅高压症状明显，且有偏瘫，失语等神经系统局灶症状者。钻孔时应首先参考头部着力部位和损伤的性质。其次是参考瞳孔散大侧别和骨折部位以及可能发生的血肿类型来决定钻孔探查的顺序。借头皮损伤的部位推断头部着力点。如着力点在额部，无论加速性或减速性损伤，血肿多在着力点处或其附近。很少发生在对冲部位，应先探查额部或颞部。如着力点在颞部，不管加速或减速损伤，血肿多发生在着力点部位，但也可发生在对侧颞部，宜先探查同侧颞部，然后再探查对侧颞部。如着力点在枕部，则以减速性的对冲部位血肿多见，应先在对侧额叶底部和颞极部探查，然后探查同侧的额时底部和颞极部，最后在着力点的颅后窝和枕部探查。同时作好骨瓣开颅的设计准备。钻孔探查的部位最好位于设计的骨瓣开颅切口线上。如多处钻孔仍未发现颅内血肿，应根据颅高压情况决定是否行颞肌下减压术。

硬脑膜外血肿清除术（evacuation of extradural hematoma） 硬脑膜外血肿比较常见，出血来源主要有：1. 脑膜中动脉；2. 上矢状窦或横窦；3. 脑膜中动脉；4. 板障静脉或导血管；5. 脑膜前动脉和筛前、后动脉。根据血管损伤部位的不同发生血肿的部位各异。脑膜中动脉主干损伤，血肿多在颞部，并可向额部或顶部扩展；前支损伤，血肿多在颞顶部；后支损伤，血肿多在枕部。此较少见的上矢状窦损伤，血肿可位于单侧矢状窦旁，并可发生在窦的两侧；横窦损伤，血肿多位于后颅窝，并可发生在枕部，形成骑跨性血肿，手术时不注意，容易漏掉一侧血肿；脑膜前动脉或筛后动脉损伤形成的血肿，则在额极或颅前窝底部。手术根据血肿的部位和大小选择适当的切口和皮骨瓣。翻开骨瓣即见血肿，用剥离子或脑压板轻轻将血肿由硬脑膜上游离下来，或用吸引器将之吸除。遇有活动出血，找到出血血管予以电凝或丝线结扎止血。如遇残留的薄层血块与硬脑膜紧密粘连，且无活动出血，不必勉强剥离以免发生新的出血。血肿清除后如果发现硬脑膜张力很高，下方呈蓝色，应切开探查如硬脑膜下仍有血肿，应一并给以清除，最后根据

脑压情况决定是否缝合硬脑膜和去掉骨瓣进行减压。

急性硬脑膜下血肿清除术（evacuation of acute subdural hematoma） 急性硬脑膜下血肿常伴有较重的原发性脑损伤。出血来源多数为脑皮层挫裂伤的静脉和动脉，血肿常发生于着力点的脑凸面，以及对冲部位的额、颞叶底部和极部。另一种较少见的是由于大脑表面回流到静脉窦的桥静脉撕裂所致所谓的单纯性硬脑膜下血肿。血肿清除时，手术切口应按血肿部位的不同采取不同的骨瓣或骨窗。对常见额叶底和颞极部位的血肿，可常伴有该部位的脑挫裂伤，多采用大型额颞部骨瓣开颅。该切口可以充分暴露额叶前中部及底面，外侧裂、颞极和颞叶底部。以利于清除额极，颞极脑挫裂灶。血肿清除后依术中脑肿胀情况决定是否行额极，颞极切除的内减压术和弃骨瓣的外减压术。

慢性硬脑膜下血肿清除术（evacuation of chronic subdural hematoma） 目前认为慢性硬脑膜下血肿的形成是由血肿包膜外层内微血管不断破裂出血和过度纤维蛋白溶解促进出血，使血肿体积逐渐扩大。手术多采取钻孔冲洗引流术。对于血肿囊壁异常增厚或已钙化，钻孔冲洗引流术未能使受压的脑部回复时可采用骨瓣开颅血肿摘除术，逐渐将包膜从脑表面分离后切除。术后早期补充大量液体（每天 3500～4000ml）以利于脑复位。并密切观察血肿清除后，受压的脑组织是否能膨胀将血肿腔填充。

硬脑膜下积液清除术（evacuation of subdural effusion） 硬脑膜下积液亦称硬脑膜下水囊瘤。其发生原因目前认为系头部外伤后侧裂池、脑底池或脑表面的蛛网膜撕裂后形成一单向活瓣，使脑脊液易进入硬膜下腔而不能回流，导致张力性液体积留，并引起颅内压增高。常见于额区或颞顶区，可与颅内血肿、脑挫裂伤同时存在。一般多采用钻孔引流术，即在积液腔的低位处放置引流管，外接封闭式引流袋（瓶）进行引流。于术后 48～72h，在积液腔已明显缩小，脑水肿尚未消退之前拔除引流管，以免复发。对慢性积液者，为使脑组织膨起，更好地闭合积液腔，术后可以不用或少用强力脱水剂。病人采平卧或头低位卧向患侧，以促使脑组织复位。必要时可经腰穿缓慢注入 20～40ml 生理盐水，有利于残腔的闭合。

脑内血肿清除术（evacuation of intracerebral hematoma） 外伤性脑内血肿常与脑挫裂伤同时存在。根据不同的血肿部位，多采用骨瓣开颅脑内血肿清除术。适应证：1.CT 诊断明确，并有颅内压增高或局灶症状明显者。2. 清除硬膜下或硬膜外血肿后颅窝内压仍高，脑向外膨出或脑皮质有局限性挫伤，触诊有波动者。3. 血肿位于重要功能区深部，经穿刺吸引后，血肿不见减少，颅内压增高不见改善者。手术选择血肿距表面最近且避开主要功能区开颅。如硬脑膜外或下有血肿时应先行清除。在脑挫伤的位置常可发现脑内浅部血肿，即将血肿连同挫裂伤的脑组织一并切除。如看不到血肿，可用脑室针穿刺确定血肿部位，经切开脑皮质将血肿清除。处理深部血肿时，脑皮质切口应选择非功能区和距脑表面近的部位，切口不宜过大。避免加重脑损伤。

颅后窝血肿清除术（evacuation of hematoma of posterior fossa） 颅后窝血肿既可发生在硬脑膜外，又可发生在硬脑膜下和脑内，但以硬膜外血肿最为多见，并可伴发横窦上方的枕部血肿（骑跨性血肿）。出血量超过 10ml，病人状态不良者均应尽早进行手术将血肿清除。病人取侧卧位或侧俯卧位，同侧枕下中线旁垂直切口或正中垂直切口，根据血肿的范围确定骨窗的大小，清除血肿后要彻底止血，根据小脑的肿胀程度决定是否缝合硬脑膜，为了防止术后脑肿胀对脑干的压迫，多采用不缝合硬脑膜的枕下减压术。

脑挫裂伤失活组织清除术（evacuation of devitalized tissue in brain contusion and laceration） 清除脑挫裂伤造成的大片失活脑组织的损伤灶才能有效控制脑水肿的发展，其失活脑伤灶在对冲部位的额极和额底、颞极和颞底发生最多。其手术适应证：1.CT 扫描未见明显颅内血肿，但在冲击点特别是 CT 扫描显示对冲部位的额、颞叶极部和底面有成片的脑挫裂伤的混合密度影，周围有广泛的脑水肿，并伴有占位性效应，伤情不断恶化者。2. 枕部着力的病人，已排除颅内血肿，但意识障碍不改善，且脑压继续增高，保守疗法无效，终至出现脑疝先兆者。3. 瞳孔已散大，脑疝症状明显，多处钻孔探查未见血肿，对冲部位的钻孔发现有脑挫裂伤者。手术操作时，按脑损伤的部位不同，分别采取不同切口，骨瓣开颅，硬脑膜切开后，在损伤灶的软脑膜下常呈紫红色，表面可见有些小血凝块和破碎坏死、软化的脑组织。用吸引器先从

糜烂失活的伤灶处开始进行吸除，遇到出血血管予以电凝。如此逐步清除，脑亦随之变软并塌陷。如为对冲性损伤时，尚需用脑压板抬起额叶和颞叶，彻底将脑底面失活脑组织清除，仔细止血。对脑水肿严重者，须行去骨瓣减压。

静脉窦损伤修补术（repair of dural venous sinus injury） 静脉窦的损伤多见于火器伤。在闭合性颅脑伤中多因凹陷性骨折的骨折刺伤、或是线形骨折的撕裂伤造成。静脉窦损伤最长见于上矢状窦、其次为横窦损伤。其手术适应证：1. 静脉窦损伤后出现急剧活动性出血者。2. 伴发有颅内血肿者。3. 由于骨折片将破裂孔填充，虽无活动性出血，但因血液回流障碍引起严重颅内压增高或重要功能区受累症状者。对无充足血液准备和手术条件者不可冒然手术；有骨折嵌入静脉窦壁而无活动出血者，是否立即手术则视其损伤程度和部位而定。如损伤轻临床症状不明显且位于矢状窦的后 2/3 者可暂不手术。手术操作上，上矢状窦的修补可用正中切口或“S”形切口。横窦修复则采用跨横窦的直切口。钻孔时要在损伤静脉的外圈先钻孔，然后将各骨孔间的骨质咬除，暂时保留覆盖静脉窦上的骨质，在窦的两侧各做一硬脑膜的牵引线，以备一旦移去骨片时发生出血，可将缝线拉拢，使窦的裂口闭合，暂时控制出血。将游离骨片迅速从窦的表面剥下，如有大出血需用棉片和左手指压在裂扣处，再进一步考虑修补方法。根据损伤的不同情况，分别采用不同的修补方法：如明胶海绵或筋膜覆盖、静脉窦缝合、应用硬脑膜或大脑镰修补、骨梁悬吊法、血管移植静脉窦重建术等。

脑脊液鼻漏和耳漏修补术（repair of cerebrospinal fluid rhinorrhea and otorrhea） 因颅底骨折伴发的脑脊液漏累及额窦、筛窦最为多见，其次为蝶窦及岩骨。多数脑脊液漏可经保守治疗治愈，但少数需手术治疗。有下列情况之一者需行此手术：1. 骨折裂隙超过 3mm，持续 1 周以上漏液不再减少或漏液持续 1 个月以上仍不能自愈者。2. 经保守疗法已停止流液又复发，或伤后晚期发生脑脊液漏者。3. 曾并发脑膜炎者。4. 并有慢性副鼻窦炎短期不能自愈者。脑脊液漏的修补手术可有两种入路，一种是硬脑膜内入路，另外一种入路为硬脑膜外入路。目前除对蝶窦和一部分岩骨骨折所致者可采取硬脑膜外入路外，多采用经硬脑膜内的手术方法。对发生率高的额窦和筛窦损伤形成的脑脊液鼻漏，取发际内冠状切口，低位双侧额骨瓣开颅，有利于显露术野的探查和进行脑膜的修补。找到漏口后从硬脑膜内将之充分游离后用丝线加以缝合，或用筋膜加以修补。然后从硬脑膜外将碎骨片摘除，并将额窦内黏膜沿鼻管向下推入鼻腔，或将窦内黏膜全部刮除。对筛窦损伤的脑脊液鼻漏，需用筋膜片修补硬脑膜的漏口，筛窦不须特殊处理。

外伤性鼻衄手术（operatoin of traumatic epistaxis） 外伤性鼻衄是颅底骨折造成的动脉损伤性鼻出血。出血汹涌，抢救不及时，短时间内可导致失血性休克死亡。常见于颈内动脉破裂，偶见于蝶腭动脉和筛动脉的破裂。颈内动脉破裂引起的鼻出血乃为累及蝶窦的颅中窝骨折损伤了靠近蝶窦的颈内动脉，由于蝶窦骨壁很薄，动脉的出血可经骨折线进入蝶窦再由鼻腔流出，造成严重的鼻出血。如动脉破口较小，出血可被硬脑膜及蝶窦壁所限，经自动凝血而使出血停止，或在蝶窦内形成假性动脉瘤。动脉瘤一旦破裂多造成大量鼻出血。手术多在紧急性情况下进行，可根据损伤的动脉、出血程度以及治疗条件，分别采取不同的处理方法。手术方法有：颈部颈动脉结扎术、蝶窦充填术、假性动脉瘤孤立术、球囊栓塞术等。

颅骨成形术（cranioplasty） 颅脑损伤术后常常遗有不同范围的颅骨缺损。对直径 3cm 以内的颅骨缺损常不产生不适症状，一般不需作成形术。而直径在 3cm 以上者，均宜施行颅骨成形术。颅骨成形术的目的：1. 避免脑的再次损伤；2. 治疗颅骨缺损综合征；3. 为了整形。目前比较常用的修补材料是钛合金和有机玻璃。亦有人应用高分子生物材料，其韧性、硬度、弯曲性等均适用于颅骨，且有良好的生物相容性，化学性能稳定，无毒、无抗原抗体反应。手术沿骨缺损缘行马蹄形切口。自帽状腱膜下分离，翻转皮瓣，在骨缺损的边缘上将硬脑膜剥开，显露骨缺损缘。按缺损的大小和形状将植片加以修剪，并用丝线将之固定于颅骨上，缺损区如较大且向下凹陷，需用粗丝线将缺损中央的硬脑膜悬吊固定在植片上，以减少死腔，防止术后血肿及积液的发生。成形手术除陈旧性凹陷骨折属一期手术成形外，都应在首次术后 3 至 6 个月进行手术。有创伤感染者，需创伤愈合一年后施行。

颅脑盲管伤清创术（debridement of craniocerebral tubular wound） 在颅脑盲管伤中，脑清创的目的是清

除进入脑内的全部碎骨片和可达到的（不增加损伤）金属异物、失活的脑组织、凝血块和血肿并彻底止血，最大限度地保留神经功能。手术一般采用气管插管全身麻醉。头皮切口以射入口为中心做“S”形或梭形切口均可，用骨窗开颅法。，对射入口在面、眶或前额部，或金属异物抵达对侧大脑表面或同侧半球远隔部位时，可以采用皮瓣切口，骨瓣开颅。将射入口的颅骨洞形骨折以咬骨钳向周围扩大，形成4～6cm的骨窗即可满足脑清创术的需要。硬脑膜的入口破损缘以剪刀稍加修剪即可，然后纵形切开。脑射入口扩大切开时要避开重要功能区。以脑压板沿脑伤道向两侧牵开，将伤道近端分散的碎骨片、小弹片、头发、头皮碎块、帽子碎片以及泥沙等异物均一一摘除。术中注意一定按伤道走形进行操作，切务造成假道。对深部金属异物，能摘除时可顺便将之摘除，对不易寻找的弹片或子弹，不必勉强寻找，以免加重脑的损伤。对伤道中的血块、液化坏死已失活的脑组织用吸引器吸除，以双极电凝细致止血。清创彻底时，应无碎骨片残留，脑变软、塌陷，并搏动良好。

颅脑贯通伤清创术（debridement of craniocerebral through and through wound） 贯通伤致伤的弹片虽已飞出颅外，但脑损伤重、范围广，常累及脑室、基底节等脑的重要结构，伤残率和死亡率高。贯通伤的特点是入口的脑伤道近段常以颅骨碎片和其他异物为主，出口的伤道远段脑挫裂伤较重、以伴有血块和失活脑组织为主。入口和出口的清创先后顺序取决于那一侧有活动性出血或有血肿压迫的紧急情况，即先从该侧清创。如两处均无紧急情况，可先由入口清创，以后再进行出口清创。应做到将伤道近段碎骨片完全摘除，将伤道远段内失活组织和血块清理干净和彻底止血。

颅脑切线伤清创术（debridement of tangential craniocerebral wound） 颅脑切线伤的特点是头皮软组织、颅骨、硬脑膜和脑组织呈钩槽状损伤，伤道位于较浅部位、故清创多不复杂。要仔细对伤道加以机械性清洁和冲洗。头皮缘应给以修整不可切除过多。骨折缘用咬骨钳向外咬除，直到硬脑膜破口周围1cm以上见到正常硬脑膜为止。延长硬脑膜裂口，将脑伤道内的大量颅骨碎片，失活脑组织、凝血块以及头发、帽子碎片等异物彻底清除。缝合硬脑膜，有缺损可用颞肌筋膜或帽状腱膜修补。逐层缝合头皮。

颅脑反跳伤清创术（debridement of ricocheting craniocerebral wound） 颅脑反跳伤是指投射物击中头部，与颅骨撞击后造成颅脑穿通伤，而金属异物被反弹，由入口折回消失。此型伤只有一个伤口既是入口也是出口。它的清创方法与盲管伤完全相同。其特点是碎骨片在脑伤道中比较集中，而且碎化脑组织和血块较少，且无金属异物，故手术多不复杂，容易达到彻底清创。

火器伤颅内血肿清除术（evacuation of intracranial hematoma due to missile） 火器伤性颅内血肿与一般外伤性颅内血肿的不同点在于：1. 发生率高（占穿透伤的46%）；2. 发生于脑内血肿多；3. 容易处理不彻底，术后发生颅内感染和脑脓肿。清除脑伤道内距入口近的血肿，采用扩大入口的骨窗开颅即可，对伤道深部血肿，应另选靠近血肿部位行骨瓣开颅。血肿清除中如有活动出血应将出血血管电凝止血，若出血已停止不必免强寻找，在血肿清除后应将碎骨片，金属异物等一并清除。作彻底清创，以防术后感染。

火器性脑脓肿手术（operation for brain abscess due to missile） 此型脑脓肿大多是脑内残留的碎骨片和1cm以上的大型弹片或弹丸所引起。一旦脑脓肿诊断确立即需采取手术治疗。常用的手术有脓肿引流术、袋形缝合术和脓肿切除术。切口可沿用原清创术的切口，亦可另设计切口。对于有窦道的脓肿，应沿窦道进入脑内，将脓肿与窦道一并摘除。对被膜尚薄的脓肿，沿伤道抵达脓肿被膜时，先以注射器，抽出部分脓液后，用带侧孔的硅胶管置入脓腔内给以引流。分房脓肿应打通其间隔。对被膜较厚的脑脓肿，则沿原伤道进入，将脓肿完全摘除。如在剥离过程中发现其被膜较脆，完整切除有困难，可在脓肿壁上先切一小口用吸引器将脓液吸净，然后将脓肿被膜切口与周围的硬脑膜呈间断开放缝合（即袋形缝合术），脓肿内置硅胶管引流。脑脓肿完整切除者头皮可缝合，对袋形缝合和引流者，头皮则行部分缝合。

脑内异物摘除术（removal of intracerebral foreign body） 常见的异物有骨片及金属弹头和弹片。伤后脑脓肿的发生与颅内异物有关，尤其是碎骨片更易引起感染。所以发现颅内有碎骨片残留时，多应手术予以摘除。但对已进入脑实质深处的细小又无感染征象

的骨片，手术有增添神经功能损伤的危险，是否手术摘除，应权衡得失，慎重考虑。摘除金属异物的指征为：大于1~1.5cm以上的不规则弹片；位于非功能区，易于摘出；可导致颅内感染者或引起顽固性癫痫者。在摘除时，准确的异物定位非常重要，金属异物在脑内尤其是脑室内有发生移位的可能性。故X线平片或CT检查，应在手术摘除之前重新检查。手术采用骨窗或骨瓣开颅均可。在摘除方法上，对有磁感的金属异物如弹片，可使用磁片或特制的磁棒予以吸出，亦可用立体定向技术或徒手将之摘除。但应注意，伤后6周以上的异物多有包膜形成，特别是紧靠颅底和硬脑膜时，须先用绝缘长电极，电凝破坏包膜后再取异物。对非磁性异物和铅弹、铜弹头、不锈钢及碎骨片，最好通过立体定向仪摘出。

颅内插入异物摘除术（removal of inserted intracranial foreign body） 非火器性颅脑开放伤中，有时遇到刺入颅内的异物，一部分在颅内一部分在颅外，中间被颅骨嵌住不动。对此，其他人不可撼动或试行拔出，应到医院处理。处理时，在麻醉下，以刺入口为中心做适当延长的头皮切口，以颅骨刺入口为中心周围钻4个骨孔作一方形游离骨瓣。（经眶插入伤应做一侧前额部骨瓣）。然后沿插入物纵轴方向连同骨瓣轻轻将之拔出。一旦发生大出血，应迅速在颈部压住颈总动脉，用脑压板牵开伤道，必要时用二具吸引器同时吸引，找到损伤血管，以银夹或动脉瘤夹将出血血管夹闭。彻底止血后再行清创术，将脑内碎骨片、血块和失活脑组织等一并清除。最后缝合硬脑膜，复位骨瓣，分层缝合头皮。

脑膜瘤切除术（resection of meningioma） 脑膜瘤大部分起源于埋在脑膜内的蛛网膜绒毛，大部分脑膜瘤牢固地附着在硬脑膜上，多数属于良性。脑膜瘤在颅内除脑实质以外，几乎各部位均可发生，以大脑凸面、矢状窦旁和大脑镰旁最多，颅底的蝶骨嵴、鞍结节、鞍旁、嗅沟次之，小脑幕及颅后窝占少数。手术切除是脑膜瘤最有效的治疗方法。根据肿瘤大小、部位和性质的不同可采用不同的手术方法。但在切除术中的共同原则是：1. 因脑膜瘤大多数为良性，有完整的包膜，与脑实质少有粘连，故应尽力全切争取治愈；2. 脑膜瘤为多血性肿瘤，术中应尽量先将供血血管阻断再切除肿瘤，对供血十分丰富的肿瘤，术前可先将供血动脉予以栓塞或结扎（多为颈内动系统的血管）；3. 在全切肿瘤的同时，应将肿瘤附着的硬脑膜一并切除，以达彻底根治；4. 如颅骨亦被侵蚀，亦应将之切除；5. 手术最好使用显微镜以及超声吸引、激光等先进技术，以提高治愈率。

大脑凸面脑膜瘤切除术（resection of convexity meningioma） 大脑凸面脑膜瘤起源于脑膜，表面与硬脑膜紧密粘连。虽为脑外肿瘤，但瘤体大部嵌入脑内。局部颅骨变薄、破坏或增生，肿瘤组织亦可侵入其中。肿瘤主要由颈外动脉供血，亦可有颈内动脉供血。手术时皮肤切口范围应大于影像学检查所显示的肿瘤大小，以利充分暴露术野。在完成皮瓣骨瓣成形过程中，常发生大量出血，必要时可在术前先将供血动脉予以结扎或血管内栓塞加以预防。在硬脑膜表面可以触到发硬的肿瘤与硬脑膜粘连的基底部，在此基底部的周围环形切开硬脑膜，再放射状切开正常硬脑膜扩大切口，在脑与肿瘤分界处切开蛛网膜，即可将肿瘤连同粘连的硬脑膜一并整个切除。如肿瘤广泛侵蚀颅骨和硬脑膜时，则将病变的颅骨和硬脑膜连同肿瘤一并切除。方法是翻开皮瓣后，在病变颅骨周围环形钻孔，用咬骨钳咬除骨孔间的骨质，使之成圆形与正常颅骨分开。并沿此环形骨缺损间切开硬脑膜，即可呈一整块，将肿瘤和与之相连的硬脑膜和颅骨一起切除。

矢状窦旁脑膜瘤切除术（resection of parasagittal meningioma） 矢状窦旁脑膜瘤的手术技术与凸面脑膜瘤基本相同，但应注意几点：1. 如肿瘤仅在单侧生长，切口可位于中线；如肿瘤向对侧生长，切口设计需越过中线；2. 在翻开或取下游离骨瓣时，对硬脑膜上的出血可电灼或压以明胶海绵，特别是矢状窦表面的出血，压以明胶海绵和棉片，数分钟即可止血；3. 要保留好中央静脉，如中央静脉正骑跨在肿瘤表面，手术可沿中央静脉前后切开肿瘤，将之分块取出；4. 对矢状窦的处理，如肿瘤侵犯了矢状窦的前1/3，或横跨双侧的肿瘤，或造影证实前1/3的矢状窦已被肿瘤闭塞，可以连同矢状窦一起切除。对后部矢状窦尚通畅者，切不可切除矢状窦，必需切除者切除后需用大隐静脉或人工血管架桥吻合其两端，保证其通畅。但一般采用将肿瘤由矢状窦上切除后，将残存于矢状窦侧壁上的瘤细胞予以电灼的方法。

大脑镰旁脑膜瘤切除术（resection of parafalx menin-

gioma） 与矢状窦旁脑膜瘤切除术的手术方法完全相似。但硬脑膜切口应尽量靠近矢状窦，以利于自纵裂探查。先分离肿瘤与大脑内侧面，再自大脑镰处边电灼边分离肿瘤位于大脑镰的基底部，对基底较宽的脑膜瘤，应将肿瘤连同大脑镰的基底部一并切除。对呈哑铃形向两侧生长的镰旁脑膜瘤，采取跨过中线的开颅，翻开骨瓣后，矢状窦出血可压以明胶海绵，先切开较大一侧的硬脑膜，按单侧开颅方法切除此侧肿瘤，然后再切开对侧硬脑膜，游离肿瘤后，将之与受累的大脑镰一并切除。术中应注意对大脑前动脉的保护，勿使损伤。

蝶骨嵴脑膜瘤切除术（resection of sphenoidal ridge meningioma） 临床上根据发生部位将蝶骨嵴脑膜瘤一般分为外侧型（起于蝶骨大翼和蝶骨小翼，相当于外 1/3 和中 1/3 的脑膜瘤）和内侧型（起于前床突与小翼内侧，相当于内 1/3 脑膜瘤）。手术多采用插管全麻，取仰卧位，头向健侧倾斜 45 度左右。外侧型者，在发际内作额颞瓣，切口内侧达中线，弧形向后向外转向下，达颧弓中后部上缘。翻开骨瓣后，沿蝶骨大翼，蝶骨嵴外侧，用脑压板将硬脑膜从颅骨底面抬起，并逐渐剥离，直至肿瘤其底部硬膜完全由蝶骨嵴脱离，游离过程中不断将几支由颅底骨孔进入肿瘤基底部的小血管给以电凝切断。如肿瘤在中 1/3，则先在颅中窝底将棘孔压塞，电凝切断脑膜中动脉。由于此型肿瘤为球型、扁平型或二者的混合型，瘤体常向外侧裂生长，并嵌入额叶的外侧与底面、颞叶的前部与底部，故切开硬脑膜后，应从肿瘤的前、外、上、后及内侧面按顺序进行游离，逐一电凝进入肿瘤包膜的小血管。肿瘤主体完全游离后，绕其基底部一圈切开并剪断硬脑膜，将肿瘤连同其所附着的硬脑膜一并切除。内侧型者，取额部冠状或半冠状切口。作稍过中线的额骨瓣翻向颞侧，亦可采用向后稍扩大的翼点入路切口。硬脑膜切开后，用脑压板沿蝶骨嵴将额叶抬起，显露其内侧的肿瘤。切断进入瘤 体的供应血管，将瘤体轻轻向外牵拉，看清位于肿瘤内侧的视神经与颈内动脉的毗邻关系，肿瘤与神经、血管之间常有蛛网膜相隔，可以分开。继之在肿瘤基底外侧的外围切开硬脑膜，并继续向前，转向内侧切开，同时将肿瘤 向外牵引，使之与神经和颈内动脉脱离，最后切断前床突的肿瘤基底附着点，即可将肿瘤连同基底脑膜一并切除。

嗅沟脑膜瘤切除术（resection of olfactory groove meningioma） 嗅沟脑膜瘤是颅前窝肿瘤中最多见的一种，肿瘤起自筛板部位的硬脑膜，多呈球形凸向颞叶底部，主要接受筛前动脉及其分支脑膜前动脉的供血，大脑前动脉和大脑中动脉有时也有小分支参与。其手术入路比较一致，均采用 Cushing 使用的单侧额部开颅，或 Dandy 双侧额部开颅两种方法。这两种入路，基本要求是额部钻孔要足够低，容易暴露颅底减少对额叶的牵拉。但此时要尽量避免额窦开放，一旦开放，要注意用骨蜡或筋膜将额窦封闭好，防止颅内引起继发感染。皮瓣前翻，骨瓣侧翻后，通常采用经硬脑膜内的方法切除肿瘤。先结扎和剪断上矢状窦及前方大脑镰，将硬脑膜呈弧形向两侧冠状切开。向上轻抬额叶从底面即可看到肿瘤。游离肿瘤时可先自瘤基底部开始，边电凝、边分离，使之由颅底的硬脑膜脱离后再用牵线牵拉肿瘤分离其后面，将之整个切除。肿瘤较大时，电凝基底部供血后，先于瘤内切除部分肿瘤，然后再 4 周分离，切除肿瘤壁。应用显微手术，可使分离肿瘤时更细致。尤其是分离肿瘤后方，与视神经及双侧大脑前动脉近端粘连时，会减少损伤。

鞍上脑膜瘤切除术（resection of suprasellar meningioma） 鞍上脑膜瘤泛指源自鞍结节、鞍隔或前床突的脑膜瘤。通常采用右额开颅。如肿瘤较大，也可以取过中线的双额开颅。肿瘤偏左时，也可以左额开颅。无论何种入路，骨窗前缘应尽量低，直抵前颅窝底，以保证术中不必因过分牵拉损伤额叶脑底面。开颅时，如额窦已被开放，应注意将窦内黏膜刮除，开口用骨蜡封闭，以防鼻漏。分离和切除肿瘤时，对于较小的肿瘤，先用双极电凝分离肿瘤与鞍结节的附着点，切断供应动脉，将肿瘤的附着点处全部游离，再向 4 周分离，肿瘤即可完整切除。分离时注意保护双侧颈内动脉和视神经。肿瘤较大时，不可企图完整切除。应在一边从颅底尽量阻断肿瘤血供的情况下，一边在瘤内分块切除肿瘤组织，最后再 4 周分离瘤壁并将之完全切除。肿瘤甚大时，其后方常影响到丘脑下部，肿瘤的后上方可能与大脑前动脉 - 前交通动脉相连，手术中应注意保护之。分离和切除肿瘤最好在手术显微镜下进行，对保护颈内动脉和视神经不受损伤有很大帮助。手术能全部切除肿瘤最为理想，但因肿瘤大，与视神经和颈内动脉粘连紧密，病人高龄等不利因素，全切常有困难。在这种情况下不应勉强全

切，先尽量瘤内切除肿瘤，达到视神经减压的目的。对残存的肿瘤用二氧化碳激光烧灼，可望延长复发的时间。

脑室内脑膜瘤切除术（resection of intraventricular meningioma） 脑室内脑膜瘤多位于侧脑室内，第四脑室内者较少。侧脑室脑膜瘤的手术入路较多，如枕叶入路、顶叶入路、纵裂入路、颞枕入路和额中回入路等，可根据肿瘤在脑室内的部位加以选择。有些作者多采用颞中回入路，其优点是，术中切开颞中回后可尽早显露肿瘤供血的脉络膜前动脉，结扎后会大大减少出血。< 3.0cm 的肿瘤分离后可完整将之切除，如肿瘤过大，应行分块切除。但此入路在优势半球可引起失语和偏盲，虽有的为暂时性，但手术中应尽力避免损伤有关功能区域，或采取其它入路。

小脑幕脑膜瘤切除术（resection of tentorial meningioma） 小脑幕脑膜瘤依瘤体和基底部主要的所在位置，可分为幕上型、幕下型、跨幕上下型和裂孔型等。小脑幕脑膜瘤的手术入路可分为幕上的颞枕入路，幕下的枕下入路，以及幕上下的颞枕和枕下的联合入路三种。前者用于肿瘤主要位于小脑幕上，术中注意保护下吻合静脉。枕下入路适于肿瘤主要位于小脑幕下，或切迹者。根据肿瘤部位采用颅后窝正中、旁正中或倒钩形切口。后者入路适用于较大的向幕上幕下生长的肿瘤和切迹区肿瘤。肿瘤切除类似于大脑镰脑膜瘤的处理方法。区别在于一个为幕上左右方向，一个为幕下上、下方向；一个可能与上矢状窦和大脑前动脉有联属，一个可能与直窦、横窦和椎动脉末端分支动脉以及滑车神经有联属。切除前应先电凝肿瘤边缘处的小脑幕，阻断向肿瘤供血的血管，然后将肿瘤全切或分块切除，亦可先行囊内切除，最后切除包膜。

桥小脑角脑膜瘤切除术（resection of meningioma of cerebellopontine angle） 凡生长于桥小脑角的脑膜瘤均可行手术治疗。多采用全身麻醉，侧卧、腹卧、坐位均可。手术入路较多，可根据肿瘤的大小、位置和术者的习惯选用不同的入路。常用患侧枕下开颅，这种入路术中放出脑池脑脊液后，不必过分牵拉小脑，暴露和保护后组脑神经都很容易。切开硬脑膜，先从侧面将小脑半球向中线牵开，显露肿瘤，肿瘤体积小者，在肿瘤的脑膜基底部逐步电凝并分离，使之由硬脑膜上脱离，用丝线牵拉肿瘤，分离其内侧和前面的供血血管，即将肿瘤整个游离切除。处理较大的肿瘤在电凝供血动脉后，作囊内分块切除，最后再将肿瘤囊壁游离切除。如肿瘤巨大同时向颅中窝发展的，可采用小脑幕上、下联合入路切除肿瘤。

大脑半球神经胶质瘤切除术（resection of glioma of cerebral hemisphere） 大脑半球内常见的神经胶质瘤，包括星形细胞瘤、胶质母细胞瘤、少枝胶质瘤、室管膜瘤等，其共同的特点是：1. 肿瘤在脑内浸润性生长，多数生长速度快；2. 多数病理性质为恶性，但极少向颅外转移；3. 多伴有脑水肿，易使颅内压显著增高。胶质细胞瘤的手术原则是：如肿瘤位于“非重要功能区”，且分界较清楚，可作肉眼全切除；如分界不太清，但限于额极、颞极或顶后等“哑区”，可行包括肿瘤在内的脑叶切除；如肿瘤位于重要功能区，可在附近非功能区切开皮质后潜行将肿瘤作瘤内部分切除，同时去除骨瓣或行颞肌下减压术。肿瘤切除术后，还需继续行包括化疗、放疗等在内的综合疗法。

颅咽管瘤手术（operation for craniopharyngioma） 颅咽管瘤为良性肿瘤，常由实质性和囊性两种成分组成，囊壁厚薄不一，以薄而光滑者居多，有的囊壁因钙化而异常坚韧，囊液多棕褐色内含胆固醇结晶。肿瘤常刺激周围脑组织产生神经胶质反应，成为脑组织与肿瘤之间的边界和屏障。有的肿瘤钙化，融合成块，或连合成蛋壳状，与下丘脑粘连，手术时只要轻轻牵拉肿瘤，即可造成下丘脑和垂体柄的损伤。且易与颈内动脉、视神经等周围组织紧密粘连。1990 年 Yasargil 曾将颅咽管瘤按部位分为 6 型：1. 单纯鞍内型；2. 鞍内 - 鞍上型；3. 鞍隔上 - 视交叉周围 - 脑室外型；4. 脑室内 - 脑室外型；5. 脑室旁型；6. 单纯脑室内型。这对选择手术入路有很大帮助。颅咽管瘤手术治疗的早期，因切除术的手术病死率很高，多采用：肿瘤囊内穿刺，抽液减压，可抢救危重病人；亦有行脑脊液分流术以降低颅内压等保守性手术。近年由于医学的进步，并使用显微手术，使颅咽管瘤的切除手术效果大为改观，并可能将之全部切除。切除术的手术入路有多种，主要取决于肿瘤的部位和大小、钙化程度、囊肿的部位以及对脑脊液通路的影响。主要入路有：1. 额下入路。适用于鞍上 - 视交叉前 - 脑室外型颅咽管瘤；2. 翼点入路。适用于向

一侧鞍旁发展的鞍内－鞍上型、鞍上－脑室外型的视交叉下及视交叉后的颅咽管瘤；3. 终板入路。适用于视交叉后的鞍上－脑室外侧型颅咽管瘤；4. 经胼胝体或经皮层侧脑室入路。适用于鞍上－脑室内阻塞室间孔引起脑积水的颅咽管瘤；5. 经蝶窦入路。仅适用于鞍内型和向蝶窦内生长的颅咽管瘤；6. 联合入路。为切除巨大颅咽管瘤可采取上述入路中的两种入路联合手术。无论采用哪中手术入路，均应力争全部将肿瘤切除，囊性肿瘤的包膜与吸尽囊内液后力争切除；实质性肿瘤应予囊内分块切除，然后再切包膜；对钙化性肿瘤分块切除时要特别仔细、慎重，因其常与颈内动脉、视神经、垂体柄、下丘脑等重要结构有紧密粘连，切勿损伤。术后进行传统放疗或γ刀、X刀等立体定向放射外科治疗。对复发性肿瘤，如囊性可行囊肿内放射治疗，若为实质性可再次手术切除。

垂体腺瘤手术（operation for pituitary adenoma） 20世纪70年代以前，由于垂体瘤的确诊多属晚期，瘤体较大，除内分泌严重障碍外，均有视觉方面的障碍，故手术的目的在于抢救视力。近代随着影像学的进步，可以在早期微腺瘤阶段即可确诊，并经显微镜下手术可以得到全切肿瘤，不仅无视力、视野的损害，而且尚能使垂体的内分泌功能恢复正常。垂体瘤不仅生长在鞍内，尚可向鞍外扩延。为了更好的结合每个病例的特点来决定手术入路，Guiot、Hardy、Wilson等人根据垂体腺瘤的大小及其生长特性，将其分为以下几种类型。根据肿瘤在鞍隔下方扩展情况分为：Ⅰ级，蝶鞍大小正常，肿瘤直径小于10mm，为微腺瘤；Ⅱ级，蝶鞍扩大，但无鞍底骨质破坏；Ⅲ级，蝶鞍稍扩大，鞍底骨质有局限性破坏；Ⅳ级，蝶鞍骨质广泛性破坏、消失，肿瘤充满整个蝶窦；Ⅴ级，肿瘤在鞍区可为上述任何一型，但合并脑脊液或血行转移。根据肿瘤向鞍隔上方扩展扩展的情况分为：0级，肿瘤仅在鞍隔下生长，无鞍隔上扩延；A级，肿瘤侵及鞍上池，但未达第三脑室底；B级，第三脑室底部被肿瘤推移，影像检查可见第三脑室底充盈缺损；C级，第三脑室底明显受压变形达室间孔；D级，肿瘤由硬脑膜内侵蚀颅前窝（D_1级）、颅中窝（D_2级）或颅后窝（D_3级）；E级，肿瘤侵蚀海绵窦。目前垂体腺瘤的手术主要包括经颅垂体腺瘤切除术和经蝶垂体腺瘤切除术两种途径，前者又包括经额叶入路、经颞叶入路和经蝶骨翼入路。经额叶入路主要是较晚期较大的垂体瘤且向鞍上发展，有视功能障碍者。但对视交叉前置者或微腺瘤，手术困难较大。经颞叶入路主要适用于向鞍旁发展的垂体瘤。经翼点入路主要适于视交叉前置，垂体腺瘤向视交叉后上方、向旁发展者或侵入海绵窦者。经蝶垂体手术主要适用于各种类型的垂体腺瘤，特别是垂体微腺瘤。

经颅垂体腺瘤切除术（transcranial operation for resection of pituitary adenoma） 由于经蝶窦入路垂体瘤切除术的普及，经颅手术的比例逐渐减少，但由于垂体瘤生长与扩展的方向不同，这两种入路各有其存在的价值。经颅垂体瘤切除术主要适用于高度向蝶鞍上方扩展的肿瘤；蝶鞍不扩大，向鞍上发展的巨型垂体瘤；鞍隔上下呈哑铃形生长的肿瘤；鞍上向颅前窝、颅中窝或颅后窝生长的肿瘤。其手术入路主要有经额下入路和经翼点入路两种。切开硬脑膜从颅底上抬额叶时，应先将外侧裂表面的蛛网膜撕开，（打开侧裂池），吸出脑脊液，吸出后即可见额叶逐渐塌陷，便于抬起额叶避免嗅神经的损伤。此段操作切不可过急，以免上抬额叶时损伤额叶底面。嗅神经如需切断（常在上抬额叶时被撕断），应用双极电凝，并于筛板出血处压以明胶海面。显露视神经后，撕破其表面的蛛网膜（打开鞍上池），再吸除脑脊液，于视神经内侧和视交叉前方即可见到肿瘤，予以切除。手术最好是在显微镜下进行。术中应注意保护垂体柄，以免导致尿崩症。对视神经小的供养血管也要注意不使之损伤，以免影响术后视力的恢复。在处理巨大型肿瘤时，除视神经外，对颈内动脉、海绵窦以及前交通动脉等都不可损伤。

经蝶窦垂体腺瘤切除术（transsphenoidal operation for resection of pituitary adenoma） 经蝶入路切除垂体腺瘤始于Schloffer（1906年），以后由于手术部位深，照明不良，肿瘤切除不彻底等原因，自抗生素出现后已被经颅入路所取代。直自20世纪60年代后经Guiot（法）和Hardy（加拿大）等的努力，在显微手术切除成功的经验基础上近代又有了新的发展，甚至又回到切除垂体腺瘤手术首选的入路时代。但由于设备和技术条件要求较高，加之，对大型肿瘤难以彻底切除，故与经颅入路互为补充不能偏废。经蝶入路主要适用于无明显向鞍上扩展的Ⅰ、Ⅱ、Ⅲ和Ⅳ级或0，A级肿瘤。经蝶窦垂体腺瘤切除术的入路有多种变异，如经唇下－鼻中隔－蝶窦入路，经鼻前庭－鼻中隔－蝶

窦入路，经筛窦－蝶窦入路和经上颌窦－蝶窦入路。它们虽然切口部位和早期经路不同，但最终都是经过蝶窦施行垂体腺瘤切除术。当看清蝶窦前壁及梨骨隆突后，将黏膜、骨膜从蝶窦前方骨面向外剥离。在上方中线两侧1至数毫米处可见蝶窦开口，于其下方打开蝶窦腹侧的前壁骨质即可进入蝶窦。打开蝶窦前，必须确定其方向正确。正确的方向应是扩张器的上缘指向鞍结节。一般鞍内肿瘤的鞍底骨质变薄，触之易凹陷，或用骨凿轻凿即可穿破，对之稍加扩大即可进入鞍内。骨窗的大小应视蝶鞍扩大及肿瘤在鞍内大小而定，一般横经约1.5cm直径约1.0cm。电灼鞍底硬膜后，用长柄小勾刀十字形或星形切开硬脑膜，切口边缘电凝后可收缩成圆形。一般正常垂体与硬脑膜无粘连，容易分离，垂体瘤一般无包膜，在手术显微镜下看不到肿瘤与正常垂体前叶的分界，肿瘤呈结节状，灰白色鱼肉状，如血运丰富则呈紫红色，与正常垂体前叶组织不同。看清肿瘤后将垂体前叶切开，用活检钳或吸引器将肿瘤切除。近来许多作者主张除肿瘤本身外，还需将肿瘤周围垂体组织作一薄层切除，方可防止日后肿瘤复发。

侧脑室肿瘤切除术（resection of lateral ventricle tumor） 侧脑室内肿瘤，多见于室管膜瘤、乳头状瘤或脑膜瘤。根据肿瘤在脑室内的不同部位采用不同切口。前角与体部者取额中回－脑室入路，三角区者可取顶叶－脑室入路，下角者则取颞中回或颞下回脑室入路。脑皮质切口要避开脑功能区，对脑室内的丘纹静脉应予保护，勿使损伤。切除肿瘤时应先将供血动脉阻断，然后整块切除，如肿瘤过大亦可分块切除。切除后将脉胳丛予以电凝，以减少脑脊液的分泌。脑室内手术止血必需彻底，不应使用明胶海棉，避免以后游离阻塞脑室系统。无论肿瘤能否彻底切除，都应重新建立被阻塞的脑脊液循环通路。

丘脑肿瘤切除术（resection of thalamic tumor） 20世纪50年代以前，大多对切除丘脑肿瘤持保守态度，近年随着显微外科技术的应用，超声外科吸引器和麻醉等的进展，丘脑肿瘤切除的疗效已显著提高。切除病例也逐渐增多。丘脑肿瘤位于脑深部，内侧和下方邻第三脑室和下丘脑，外邻内囊。肿瘤切除时如损伤周围重要结构，将导致不良后果。因丘脑肿瘤位置不同，手术入路也不同。丘脑前部肿瘤多经侧脑室前角入路，丘脑后部肿瘤经顶叶和侧脑室体后部入路。术中硬脑膜瓣翻向矢状窦侧，脑皮质切口要远离皮质运动区和其传导束。手术应在显微镜下进行，当脑室切开暴露出肿瘤的上面或上半部后，电凝瘤表面血管、切开肿瘤，以取瘤钳严格进入肿瘤中心切除瘤内容，以缩小体积，继续向四周及深部电凝肿瘤血管，分块切除瘤组织。对于肿瘤与正常脑组织界限不清时，不必勉强剥离，应在瘤内分块切除肿瘤组织。

透明隔肿瘤切除术（resection of septum pellucidum tumor） 透明隔肿瘤较少，多为星形细胞瘤以及胶样囊肿和透明隔囊肿等。易向侧脑室伸延，故瘤体多占据侧脑室前部，早期可堵塞室间孔，出现脑积水和颅内高压症。其主要手术适应症为透明隔囊肿伴颅高压者以及透明隔实体性肿瘤。而透明隔囊肿无侧脑室扩大和颅高压表现者多不采取手术治疗。手术多采用右侧经额叶皮质切开进入侧脑室前角的入路，亦可用胼胝体前部切开进入侧脑室前角的方法。有的肿瘤经游离后可以全切。星形细胞瘤与周围结构分界不清，多半只能大部分切除。

胼胝体肿瘤切除术（resection of corpus callosum tumor） 发生在胼胝体的肿瘤较少，以星形细胞瘤为多见，其中多数由一侧大脑半球侵入胼胝体，并向对侧半球发展，有时广泛累及透明隔、基底节或脑室周围白质。亦可见脂肪瘤、上皮样囊肿、皮样囊肿等。胼胝体肿瘤切除术主要适应于限局于胼胝体部的肿瘤以及伴有颅高压表现者。一般采用右侧中线旁皮骨瓣开颅，骨窗内缘扩大至矢状窦边缘。硬脑膜翻向矢状窦，大脑内侧面拉向外侧，由纵裂直达胼胝体，在大脑镰下见到胼胝体肿瘤，予以切除。术中应避开中央静脉，并注意保护好胼周动脉。

幕下肿瘤手术（operation of infratentorial tumor） 幕下肿瘤常见的有小脑与脑干的胶质瘤、听神经瘤、脑膜瘤、室管膜瘤、血管网状细胞瘤、先天性肿瘤等。肿瘤大多在小脑半球、蚓部、第四脑室及桥小脑角处。手术的目的：一方面是尽可能全切肿瘤，另一方面应解除肿瘤对第四脑室及中脑导水管的压迫，恢复脑脊液通路。居中的肿瘤如小脑蚓部、第四脑室或脑干背侧者可采用正中切口；位于一侧者如小脑半球、桥小脑角肿瘤，可选择的切口较多如正中旁切口、钩形切口、倒钩形切口、“S”形切口等。幕下肿瘤手术有四点必须重视：1. 切勿损伤延髓、第四脑室底及

其供血动脉；2. 注意防止损伤脑神经；3. 在桥小脑角等深处操作时不要盲目牵拉肿瘤，以免发生难以制止的出血及脑干严重损伤；4. 切除肿瘤原则上应争取全切，但对边界不清，粘连较重，与重要结构不易分离者，不应强求全切，以免造成严重后果。

小脑蚓部肿瘤切除术（resection of tumor of cerebellar vermis） 小脑蚓部肿瘤切除多采用颅后窝中线直切口。打开枕骨大孔与寰椎后弓。如肿瘤很大长至椎管上端，尚须作第二颈椎椎板切除。肿瘤的供血动脉多来自两侧小脑下后动脉的分支，于动脉进入肿瘤之处电凝切断。在切除肿瘤过程中，应在四脑室底垫以棉片以免损伤脑干。如肿瘤侵入第四脑室，应尽可能将之切除，解除导水管的压迫，恢复脑脊液循环的通畅。如第四脑室脑脊液出路未能打通，必须辅加分流术以解除脑脊液的梗阻。

小脑半球肿瘤切除术（resection of tumor of cerebellar hemisphere） 小脑半球肿瘤以神经胶质瘤最多见，其次为血管网状细胞瘤、髓母细胞瘤、室管膜瘤以及转移瘤等。一般来说，小脑半球星形细胞瘤切除后预后较幕上者为佳，主张尽可能多地予以切除。多采用颅后窝中线直切口，上端达枕外粗隆上 4cm，下至第 5 颈椎平面。将枕骨鳞部咬除，咬除寰椎后弓在中线左右各 1cm，Y 形切开硬脑膜并缝吊硬膜，切除肿瘤时应尽量沿肿瘤边界分离、切除。对小脑半球囊内瘤型肿瘤，应将瘤结节完整切除以减少术后复发。术中注意保护第四脑室底部勿使之损伤，同时要解除中脑导水管梗阻。

听神经瘤手术（operation for acoustic neurilemmoma） 听神经瘤是颅内常见的良性肿瘤。肿瘤起源于位听神经前庭支的神经鞘，位于内耳孔处。肿瘤通常在桥小脑角内生长。在生长过程中向前推压面神经与三叉神经，有时可通过小脑幕裂孔向幕上生长入颅中窝。向内挤压脑干，越过中线。向下压迫舌咽、迷走神经。尚可伸入枕大孔，个别可长入颈内静脉孔。内耳孔与内听道多受破坏。肿瘤的供血动脉可来自小脑下前动脉、小脑下后动脉、内听动脉，基底动脉有时直接向肿瘤发出供应支。肿瘤的引流静脉汇入岩上窦和岩下窦。近年，由于手术方法的改进和显微手术技术的应用，常能达到全切肿瘤，同时保存面神经，早期手术者尚有可能使部分听力恢复。听神经瘤切除手术，已发展有多种入路，目前常用的为枕下乳突后入路、经迷路入路和经小脑幕上入路。

枕下乙状窦后入路听神经瘤切除术（suboccipito-retrosigmoidal approach for resection of acoustic neurilemmoma） 多采用插管全麻，作乳突后直切口，上由项上线上 5cm 起，下至颈 4 平面。亦可用倒钩形或“S”形切口。骨窗的上界应显出横窦下缘，外侧要达乳突小房，向下至枕骨大孔，内侧位于中线。切开硬脑膜后，将小脑向后内方向牵开，撕破蛛网膜排出脑脊液后，沿颅后窝外侧向桥小脑角方向探查，可见肿瘤。有时肿瘤表面与蛛网膜粘连形成居于瘤外方的囊肿。撕开囊肿壁，并电凝肿瘤包膜将之切开。然后在肿瘤壁内进行肿瘤分块切除。直至瘤壁已与周围组织松动为止。再切除瘤壁，要边电凝切断供血动脉边进行游离。如囊内切除肿瘤出血较多，则改为先游离囊壁，电凝切断供血小血管后，再行囊内切除。瘤壁游离的顺序可先从下极，再行内侧，然后上极，最后于内耳孔处切断肿瘤。内耳孔部分，需切开内耳孔后壁，由内耳孔中将残余部分肿瘤全部切除。术中要注意保护好下极周围的Ⅸ、Ⅹ、Ⅺ脑神经和上极周围的Ⅴ、Ⅶ脑神经，并尽力保留面神经。

经小脑幕入路听神经瘤切除术（transtentorial approach for resection of acoustic neurilemmoma） 此入路适于肿瘤巨大，已向中线和经小脑幕裂孔向前上生长入颅中窝的肿瘤和经枕下乳突后入路手术未能达到全切，桥小脑角和小脑幕裂孔区尚残留肿瘤者。做颞顶枕瓣，沿岩骨嵴将颞叶后部抬起，向深部沿小脑幕进入小脑幕裂孔区。此时即可发现肿瘤的上极。于岩骨嵴后 1cm 处将小脑幕切开，敞开小脑幕裂孔。可见肿瘤主体将中脑、脑桥推向后内，探明肿瘤与三叉神经、展神经、大脑后动脉与小脑上动脉的关系。打开环池蛛网膜，分出肿瘤前极及其供应动脉支，予以一一电凝切断。游离肿瘤内侧面。，使之与三叉神经根及脑干分离。在肿瘤上面电凝包膜和血管后将肿瘤切开，行包膜内肿瘤切除，再切除包膜。至此，肿瘤即被完整切除。

经迷路听神经瘤切除术（translabyrinthine approach for resection of acoustic neurilemmoma） 此术式最初于 1934 年由 Iauge 提出，以后经 House 等（1964）倡用并将之规范化。在耳后 2cm 沿耳轮作弧形切口，类

似乳突根治术切口。牵开皮肤，切开骨膜，显露乳突及其上方。作广泛乳突切除，暴露面神经管和上半规管。先开始迷路切除，沿上半规管作切口，逐渐向深部扩大，暴露骨迷路，逐步将外与后半规切除。此时可见面神经位于开口之前。沿上半规管达壶腹，打开前庭，最后沿面神经磨掉骨质。切除骨迷路后，进行内耳道周围管壁的切除。沿岩上窦扩大开口朝向内耳道，其后方即见到颅后窝硬脑膜。逐步磨去周围骨质，然后从迷路下显露并接近颈静脉球。通过内耳道后的 Trautmann 三角（上界为岩上窦，前下为颈静脉球，后界为乙状窦）进行肿瘤切除。先切开硬脑膜，将肿瘤基底部与面神经分开，并与小脑半球分离，仔细将肿瘤与小脑下后动脉分支及后组脑神经分离，在肿瘤后外侧电凝并切断包膜，由囊内分块切除瘤组织，最后将包膜完整切除。

桥小脑角胆脂瘤切除术（resection of cholesteatoma of cerebellopontine angle） 桥小脑角胆脂瘤切除术多采用经枕下乙状窦后入路。肿瘤有完整的包膜，呈灰白色，光滑，血管稀少，包膜常与脑神经、脑干及椎基底动脉粘连。骨窗成形后，切开硬脑膜，将小脑向后牵开，术野达桥小脑角时即可见到肿瘤。电凝切开包膜，将囊内银屑状内容物清除，并用生理盐水多次做囊内冲洗，将内容物彻底清除为止。肿瘤包膜应尽量争取全切。如果囊壁与脑干或周围血管和神经粘连紧密，分离有困难时，不宜勉强，可做部分囊壁切除。清除囊内容物时，应以棉条保护周围组织，勿使内容外溢，避免术后无菌性脑膜炎的发生。

第四脑室肿瘤切除术（resection of tumor of the fourth ventricle） 第四脑室肿瘤切除术多采用颅后窝中线直切口，开颅步骤与小脑蚓部肿瘤切除术相同。切除肿瘤前应仔细探查肿瘤与周围邻近组织的关系，特别是与第四脑室底的关系。将蚓部纵行切开，暴露肿瘤主体。供血动脉多来自小脑下后动脉的小分支，由扁桃体下方和四脑室侧面进入肿瘤，切除肿瘤前应一一予以电凝切断。原发于四脑室内的肿瘤，有室管膜瘤、脉络丛乳头状瘤、血管网状细胞瘤及脑膜瘤等，如与第四脑室底无粘连者均可全切。对有粘连者应先行囊内切除肿瘤，最后保留与脑室底粘连的一小部分瘤组织，不勉强分离，以免损伤脑干。对原发于邻近部位突入脑室内的肿瘤，有时不能全切，未能解除脑脊液循环的梗阻时，应行分流术。

脑干肿瘤切除术（resection of tumor of brain stem） 应以肿瘤在脑干的位置决定手术入路；要从肿瘤最接近脑干表面之处切开进入脑干。中脑前方中间的肿瘤，采取侧裂入路；中脑侧方肿瘤，采取颞枕下入路；中脑后方肿瘤，采取枕下幕上入路；桥脑前方、侧方、后上方和后下方肿瘤，分别采取乳突后方入路、颞－枕下或乳突后方入路、枕下幕上入路和枕下中线入路；延髓前方和后、侧方的肿瘤，则分别采取枕下中线或乳突后方入路和枕下中线入路。在切除方法上，对不同肿物采取不同的切除方法。脑干内胶质瘤，则先从瘤内吸除肿瘤，逐渐向外至“正常组织”。血管网状细胞瘤，血液供应很丰富，若能在术中较好地控制住供血动脉，就可全切肿瘤。这种瘤一般在其周围有囊肿，手术时要先切开囊肿壁进入囊腔内找到肿瘤，切勿切到瘤内，否则将引起剧烈出血。在靠近肿瘤处先电凝切断供血动脉，最后紧贴肿瘤表面将之全部切除（不可分块切除以避免剧烈出血）。海绵状血管瘤，如瘤小且深居脑干内部者，不必手术。如肿瘤靠近脑干表面且较大，手术时先将陈血吸除，然后再分离血肿壁，要将异常血管组织完全切除，否则可能再出血。结核瘤，如较大，整体切除对脑干可造成严重损伤，可先抽出脓汁，再将瘤壁分块切除。

枕大孔区肿瘤切除术（resection of tumors of foramen magnum region） 枕大孔区肿瘤以脑脊膜瘤多见，神经鞘瘤次之，其供血动脉主要来源于肿瘤基底，也有一部分来自椎动脉与小脑下后动脉分支。末组脑神经经常受累，同时常压迫延髓和上段颈髓。切除术常采用颅后窝中线切口，上起枕外粗隆上 2cm，下至颈 5 棘突水平。开颅过程同颅后窝减压术。看清肿瘤后，先游离瘤体，并电凝切断供血动脉，将末组脑神经剥开并加以保护，并注意勿损伤椎动脉、小脑下后动脉和脑干，最后将肿瘤完整切除。

经颅眶内肿瘤切除术（tanscranial removal of intraorbital tumor） 手术适用于限于眶内球后良性肿瘤，如海绵状血管瘤，纤维瘤等。在发际内作半冠状切口，下端靠近要显露的眶侧。钻骨孔 4 个，钻孔尽量接近颅底，骨瓣翻向颞侧。将硬脑膜从颅底剥离抬起，显露单侧颅前窝底，内侧达嗅沟，外侧达蝶骨嵴，后方达前床突。用高速微型钻在眶顶中部开个小窗，咬骨钳扩大成骨窗。切开眶周筋膜，牵开肌肉，

钝性分离眶内脂肪、可达肿瘤。切除肿瘤，修补眶顶缺损。骨瓣复位后，常规分层缝合切口。

壳核血肿清除术（evacuation of putaminal hematoma） 壳核出血多见于高血压性脑出血。对血肿量在 30ml 以上，以及发病后意识障碍轻微，其后缓慢加深，以及来院时意识中度障碍者，应积极进行手术治疗。手术多采用颞叶经颞中回入路或外侧裂入路经岛叶行壳核血肿清除术。硬脑膜切开后，在清除血肿前，在血肿距皮质最近的非功神区先用脑针进行穿刺，当流出陈旧性血块或血性液体后再行皮质切开，电凝止血，分离直到血肿腔，然后用吸引器在血肿中心向四周吸引血肿，在清除血肿壁上血块时，血肿包膜和与其粘连紧密的小血块可不必切除以免造成新的活动性出血。术中、术后注意血压的合理控制，避免波动过大。术中应注意保护正常脑组织功能区和外侧裂重要血管，勿损伤豆纹动脉主干。

丘脑血肿清除术（evacuation of thalamic hematoma） 丘脑血肿也是高血压性脑出血中常见的一种，出血后多很快破入第三脑室，故血肿仅限于丘脑者少。手术适用于丘脑限局性血肿，保守治疗无效且血肿增大、病情进行性加重者和全丘脑血肿向内囊或外上方扩延者。丘脑血肿的清除术，多经侧脑室内处理。位于前部者可采用经额叶皮质进入脑室内的入路，位于后部者可采用经顶叶进入脑室的入路。术时，先行脑室穿刺确定进入脑室方向，然后沿穿刺针的通路分离脑组织达脑室。将切口牵开，于脑室内将丘脑血肿最薄处切开直达血肿腔，将凝血块和血性液体彻底吸出，电凝活动出血。术后反复用生理盐水冲洗术野，勿使血液流入脑室。清除血肿前亦应先用棉片将脑室内保护好防止血液溢入脑室内。

脑皮质下血肿清除术（evacuation of subcortical hematoma） 脑皮质下血肿以额叶、颞叶、顶叶为多见，其血肿清除术主要适应于以下几种情况：发生在各脑叶的血肿，量在 30ml 以上，伴有中线移位，或周围水肿严重者。以血肿部位分中心作马蹄形切口，尽量避开功能区，切开硬脑膜后选血肿表浅且非功能区的部位，作脑室针皮质穿刺，证实深部血肿后，切开脑皮质直达血肿腔，电凝止血后吸除血肿，仔细止血后术终。一般不需弃除骨瓣进行减压，除非脑水肿严重，当血肿彻底清除后颅内压仍高时方采用。

小脑内血肿清除术（evacuation of cerebellar hematoma） 小脑内血肿的手术治疗适用于血肿量在 10 毫升以上，颅内高压或病情呈进行性加重者。对血肿虽小但易破入第四脑室或压迫四脑室，引起脑脊液循环障碍，造成急性颅内压力增高者，亦应手术治疗。手术时对血肿较小者采用枕下旁正中垂直切口，血肿较大时采用枕下正中直切口。枕鳞部钻孔后作骨窗，咬除至枕大孔后缘。放射状切开硬脑膜，于血肿表面横行切开，直达血肿腔将血肿清除。

脑室内血肿清除术（evacuation of intraventricular hematoma） 脑室内血肿清除术适应于经 CT 扫描检查证实脑室内已充满血液铸型引起急剧性颅内压增高；或脑室内血肿形成的阻塞性脑积水经脑室引流或其它保守疗法不见改善者。手术可采用右侧额中回侧脑室前角入路，在不加重脑室壁及其周围组织损伤的情况下，用吸引器于侧脑室内将血肿吸出，用含抗生素的等渗盐水冲洗，彻底清除血肿后，置一脑室引流管进行引流。

脑干血肿清除术（evacuation of hematoma of brain stem） 脑干血肿清除术适用于 CT 扫描血肿量超过 5ml，脑干受压明显，临床症状呈进行性加重者，和血肿邻近脑干背侧或侧方表面较浅，有破入脑室内危险者。根据血肿在脑干的部位不同，手术的入路选择也各异。脑桥出血为脑干中最常见的血肿部位，如血肿居于一侧则采用桥小脑角入路，达桥小脑角后看清面神经、位听神经及三叉神经出入脑桥处，以及脑桥的外侧面，在距血肿最浅处纵行切开，清除血肿。如血肿位于脑桥背侧则采用经第四脑室入路，于第四脑室底上部菱形窝切开清除血肿。中脑血肿则采用颞下入路，抬枕叶，达小脑幕切迹，于大脑脚外侧最浅处，切开清除血肿。延髓血肿，则采用经第四脑室于下部菱形窝切开清除血肿。所有脑干血肿切除术对脑干的切口要小，以能清除血肿即可，吸引时要准确掌握吸引器，不能超出血肿范围进行吸引。更不能用器械作血肿壁的探察。对血肿体积较大，有压迫性效应的，可于急性期之后，待血肿已液化并与周围组织有明显分界时采取与血肿最近的部位入路，如颞部、枕下或颅后窝入路开颅，选择脑干血肿最为表浅的部位切一小口，排出血肿，解除压迫，有助于神经机能的恢复。

立体定向脑内血肿清除术（stereotactic evacuation of intracerebral hematoma） 1978年Backlund和Vonholst提出一种新设计的立体定向血肿排出器并成功地为脑出血病人作了血肿清除手术，以后又有多家进行了改进。此法有创伤小、成功率高、定位准确等特点，适用于颅内各种部位的血肿，尤其对少量的或手术难以达到的血肿，不仅可以降低其病死率，而且有提高术后生存质量的效果。方法是先将头部固定于定向仪框架内，行脑CT扫描，将所需的CT片放在特制的计算盘上，以血肿中心点后1～2cm处为靶点，记录下x、y、z三维坐标系数，再在头部冠状缝上矢状线旁3cm处钻孔，最后安置并调整好立体定向仪导向装置。将导向器主杆对准钻孔处，先送入细穿刺针试抽，如为液体性血肿，则采用抽吸及冲洗方法将血肿清除到液体清亮为止。如为凝血块，则需经导向器置入血肿排出器先把血块粉碎后吸出。血肿清除后应观察10～15min，再无新鲜出血时拔出血肿排空器，留下带套囊的引流管。

颈部颈动脉结扎术（carotid artery ligation in the neck） 1988年Horsley首先应用颈部颈动脉结扎术治疗颅内动脉瘤。亦有人用于颅内颈内动脉系统难以控制的出血、外伤性鼻衄、脑动静脉畸形、颈内动脉－海绵窦瘘等。但由于颅内直视手术和血管内治疗技术的发展，在治疗颅内血管病上现已较少采用此法，但其仍有一定的适应证。颈动脉结扎有4种方式：1.单纯结扎颈内动脉（远侧降压效果最好，但易发生脑缺血）。2.单纯结扎颈总动脉（发生脑缺血少，但降压效果较差）。3.颈总动脉结扎加颈外动脉近侧段结扎（颈总动脉结扎后颈内动脉残余压力仍高，再结扎颈外动脉）。4.颈总动脉结扎加颈外动脉远侧段结扎（先结扎颈总动脉，于适当时期在甲状腺上动脉发出点远侧再结扎颈外动脉，在降低颈内动脉残余压力和脑缺血两方面效果上介于第2和第3两者之间）。结扎颈动脉分为立即结扎和逐步阻断两种方法。立即结扎中可采用：1.Hamby法：即用带有缝线的筋膜片包裹动脉壁将之结扎。2.Poppen法：即用不穿透动脉内膜的褥式间断缝合结扎，使动脉壁被折叠而闭锁。3.Kerr法：是另一种用筋膜片包裹动脉缝合扎紧法。以上3种方法共同的优点是：比直接用丝线结扎动脉对动脉壁的损伤小。另外，结扎后一旦出现脑缺血，需要松开结扎时，不会因为动脉壁内膜受损伤而发生血栓。逐步阻断法：使用于侧支循环尚未充分建立、不能耐受立即结扎的病人。用特制的可调试动脉钳逐步阻断颈动脉的血流，通常用Crutchfield动脉夹。把颈动脉置入钳夹内，在术后5～7d内逐步将钳夹的旋柄旋紧，直至完全压闭为止。无论何种术式，术前均应行Matas试验，建立充分侧支循环后再行手术，急诊时可选用逐步阻断法。

动脉瘤夹闭术（clipping of aneurysm） 治疗动脉瘤的手术目的在于阻断动脉瘤的血液供应，避免发生破裂出血；保持载瘤动脉的继续通畅，维持脑组织正常血运。到目前为止，动脉瘤夹闭术仍是首选方法。应在显微镜下施行手术。按脑血管造影所见选择最适于显露动脉瘤瘤颈的体位、切口及入路。术中先暴露载瘤动脉及动脉瘤颈，显露清楚后用特制动脉瘤夹予以准确夹闭。术中防止动脉瘤的破裂出血是手术成败的关键。减少出血的主要方法是：1.要求熟练良好的麻醉。2.在关键操作时予以适当降低血压。3.手术要轻巧娴熟。4.分离动脉瘤困难时，可临时阻断载瘤动脉。5.选用合适的动脉瘤夹。6.注意手术时机的选择。

动脉瘤结扎术（aneurysmodesis） 与动脉瘤夹闭术相同。所不同的只是在闭塞动脉瘤颈时，不是使用特制的动脉瘤夹，而是用10号或7号丝线予以结扎，同样将瘤颈封闭。

动脉瘤孤立术（trapping of aneurysm） 动脉瘤孤立术是指把载瘤动脉在瘤的远端及近端同时夹闭，使动脉瘤孤立于血循环之外，使之以后不致破裂出血。但夹闭的同时，载瘤动脉亦被完全阻断。此法适用于瘤颈无法夹闭而侧支循环良好的病人。这种手术有其一定的危险性，如大脑中动脉或基底动脉的突然夹闭很可能使病人死亡。因此最好应先行颅内－颅外动脉吻合术后再行孤立术。

动脉瘤包裹术（wrapping of aneurysm） 动脉瘤包裹术适用于颅内动脉瘤不能采用夹闭瘤颈或用其它方法处理，而又能将动脉瘤与周围组织分开为包裹术创造条件的动脉瘤。包裹动脉瘤必须做到两点：1.动脉瘤必须完全与周围组织分离出来，才能不留空隙地包裹住。2.包裹材料必须能完全有效地防止动脉瘤破裂和动脉瘤继续长大。目前常用的包裹材料有筋膜、

细网眼纱布和合成化学物质。常用的包裹方法有筋膜包裹法、细纱布包裹法和聚合胶包裹法。

动脉瘤切除术（aneurysmectomy） 可分两种切除方法。一种是保留载瘤动脉的动脉瘤切除术，即在夹闭或结扎动脉瘤颈后，为了解除对附近组织的压迫，将动脉瘤自颈部切除。另一种是在有充分侧支循环而又无法夹闭瘤颈的情况下，将动脉瘤连同瘤颈远侧和近侧的载瘤动脉一并切除。后一种方法，亦可先行载瘤动脉近侧－静脉－载瘤动脉远侧吻合的旁路搭桥术后，再行动脉瘤切除术。

动脉瘤成形术（aneurysmoplasty） 对梭性巨大动脉瘤，可用多个长的不同角度的开窗式动脉瘤夹夹闭部分载瘤动脉管腔及瘤壁，使其形成新的动脉管道，重建血流。故亦称多瘤夹动脉瘤囊闭塞术。

动脉瘤缝合术（aneurysmorrhaphy） 动脉瘤缝合术适用于瘤颈宽大的大型或巨大形动脉瘤，无法用夹闭或结扎治疗，且载瘤动脉供血区侧支循环不足，不能用孤立术或结扎载瘤动脉治疗者。术中首先显露动脉瘤及载瘤动脉的近、远侧段，用暂时性动脉夹阻断载瘤动脉的近、远段血流，切除动脉瘤囊，修整囊壁后将动脉瘤颈用9－0或10－0的尼龙线连续缝合。

经血管内栓塞动脉瘤（endovascular embolization of aneurysm） 1973年Serbinenko首先使用可脱性球囊治疗脑血管病。以后经许多学者对可脱性球囊导管技术进行了改进。可脱球囊可在血流中起导向作用，达到病变部位。在应用肝素的情况下，将预先选好的球囊固定在Teflon同轴导管系统球囊导管上，在荧屏监视下，经输送管送入颅内动脉瘤囊内，将球囊用造影剂充盈，使球囊闭塞动脉瘤。作术中造影观察动脉瘤闭塞和载瘤动脉畅通情况。满意后，用球囊固化剂HEMA或液态硅胶置换球囊内造影剂，解脱球囊。待20分钟后在电视监视下将已与球囊分离的导管缓缓抽出。球囊大小根据术前的血管造影来选择。有时需要几个球囊才能将动脉瘤闭塞。目前导管和栓塞材料还在不断改进和创新，应用技术也在不断完善和探索。

眼动脉瘤夹闭术（clipping of ophthalmic artery aneurysm） 眼动脉瘤发自颈内动脉发出眼动脉处，89%位于硬脑膜内，11%位于海绵窦内，有的部分位于硬脑膜内部分位于海绵窦内，因而手术难度较大。按瘤顶指向方向不同可分：视神经－视交叉上型；视神经－视交叉下型；前床突上型；颈内动脉腹侧型等4型。手术适用于眼动脉瘤破裂出血，病情又耐受手术者；动脉瘤压迫视神经和视交叉引起相应症状者。手术多采用翼点入路，亦可用额下入路。术时最好预先暴露颈动脉或用球囊导管预置于颈内动脉内，以备控制术中动脉瘤破裂出血。需备用微型钻，当瘤颈为前床突掩盖，或需牵拉视神经才能暴露瘤颈时，用以磨除前床突甚至磨开视神经管。夹闭时，首先显露截瘤动脉，游离清楚瘤颈后再予以夹闭。

后交通动脉瘤夹闭术（clipping of posterior communicating artery aneurysm） 手术适应证为：1. 动脉瘤破裂后，病情较轻，属于Hunt和Hess I～II级者。2. 病情较重，属于III～IV级者，待病情稳定或有改善时手术。3. 动脉瘤破裂发生威胁生命的颅内血肿，应立即手术，清除血肿同时夹壁动脉瘤。4. 偶然发现的未破裂的后交通动脉瘤。多采用经翼点入路。切开硬脑膜后，轻轻抬起额叶至嗅神经深度，耐心吸出流出的脑脊液，直到可看到视神经，打开视交叉前池、颈动脉池、侧裂池充分吸出脑脊液后脑部即塌陷，易于显露术野。打开外侧裂池是先在侧裂浅静脉的额叶侧切开蛛网膜后继续扩大，显露外侧裂。在颈内动脉分叉处即可找到动脉瘤，将瘤颈解剖清楚后，将之夹闭即完成手术之主要目的。在手术过程中应特别注意：咬除蝶骨嵴要充分，至平颅中窝底；夹闭瘤颈时勿连同后交通动脉一起夹闭；发生动脉瘤出血时，切不可用棉片盲目压塞止血，应用强力吸引器吸血（两个吸引器同时吸引），看清载瘤动脉，在动脉瘤的近侧和远侧夹以暂时性动脉夹控制出血，然后迅速分出瘤颈予以夹闭。阻断血流时间不宜超过15min。

脉络膜前动脉瘤夹闭术（clipping of anterior choroid artery aneurysm） 颈内动脉-脉络膜前动脉瘤少见，多采用翼点入路行动脉瘤夹闭术。手术指征及禁忌证与后交通动脉瘤相同。术中应充分打开外侧裂方能充分显露脉络膜前动脉及其动脉瘤。在夹闭动脉瘤颈时，一定准确，不能将脉络膜前动脉一同夹闭。

颈内动脉分叉部动脉瘤夹闭术（clipping of internal carotid artery bifurcation aneurysm） 对病情及身体

状况能耐受手术的已破裂或未破裂的颈内动脉分叉部动脉瘤，或者动脉瘤破裂后发生威胁生命的颅内血肿者均应采取手术治疗。夹闭动脉瘤多采用翼点入路，在解剖和夹闭动脉瘤的过程中，要充分敞开颅底诸池，有助于术野的显露和动脉瘤的解剖。夹闭瘤颈时要保护好穿动脉，勿使受到损伤。

前交通动脉瘤夹闭术（clipping of anterior communicating artery aneurysm） 本手术适于：未破裂的动脉瘤；破裂后病情较轻属于 Hunt 和 Hess Ⅰ~Ⅱ级者；动脉瘤破裂后发生危及生命的颅内血肿者。病情较重属于 Ⅲ~Ⅳ级者，应待病情好转或稳定时再行手术。对已处于濒死状态（Ⅴ级）及有严重全身性疾病不能耐受手术者，均不适于手术。通常采用翼点入路，亦可经半球间入路。沿大脑前动脉的近端向远端或由远端向近端游离即可找到前交通动脉瘤。处理动脉瘤时应特别注意：前交通动脉和 Heubner 反动脉的发出点等处有很大变异，需在认清确是动脉瘤颈时方可夹闭；当瘤颈夹闭完全而仍有血液进入瘤囊时，当想到动脉瘤伴有迷行动脉的可能，需将瘤壁与周围完全分离，切断任何通入动脉瘤的动脉；要仔细保全从前交通动脉发出的下丘脑穿动脉。

大脑中动脉瘤夹闭术（clipping of middle cerebral artery aneurysm） 虽然在大脑中动脉的分支中均可发生动脉瘤，但最常见于主干的分叉部。多采用翼点入路行动脉瘤夹闭术。显露动脉瘤可有两个途径 1. 内侧途径。是从外侧裂的基部开始，逐步向外分离。即先抬额叶看到视神经，开放视交叉池和颈动脉池。沿颈内动脉向远侧分离，切断大脑中动脉起始部增厚的蛛网膜索带，向外侧分开大脑外侧裂，即可显露出大脑中动脉主干及其分支，找到动脉瘤并游离之。2. 外侧途径。是从外侧裂的外侧开始，在外侧裂浅静脉的额叶侧切开蛛网膜，逐步向内侧分开外侧裂，在其中找到大脑中动脉的分支，循之逆向分离，直至显露出动脉瘤。另外，还有一种经额上回进行大脑中动脉夹闭术，适用于动脉破裂后合并有颞叶脑内血肿者，手术时先清除血肿再夹闭动脉瘤。对大脑中动脉动脉瘤应注意的特点是：常合并脑内血肿；动脉瘤埋于额叶或颞叶内，分离时需充分打开外侧裂并分离到脑实质内方能找到动脉瘤；常与载瘤动脉或豆纹动脉紧密粘连，分离困难，但需予以保存。

基底动脉分叉部动脉瘤夹闭术（clipping of basilar artery bifurcation aneurysm） 基底动脉分叉部动脉瘤是椎-基底动脉系统动脉瘤的好发部位，也是颅内动脉瘤直接手术中难度较高的部位之一。有翼点和经颞下两种入路。除濒危和不能耐受手术以及动脉瘤过于巨大，颈部很宽者外，均适于此种手术。翼点入路的优点是可以从前面看到基底动脉分叉部、大脑后动脉和穿动脉，损伤动眼神经和滑车神经的机会少。缺点是颈内动脉和大脑中动脉牵拉重，基底动脉分叉部低于后床突者显露不良，必须切除部分后床突。经颞下入路的优点是：可直接观察到后面结构；可从后方夹闭瘤颈。缺点是易将对侧大脑后动脉夹闭并易损伤动眼神经。选择入路，可参考瘤顶的指向（前或上前、上或后上、向后）在翼点入路中尚需视间隙的大小，选择经颈内动脉与视神经之间，或者颈内动脉与动眼神经之间，抑或需切开小脑幕从颈内动脉的外侧进入后床突的后面处理动脉瘤。

小脑上动脉瘤夹闭术（clipping of superior cerebellar artery aneurysm） 小脑上动脉瘤在椎－基底动脉瘤中发生率仅次于基底动脉分叉部动脉瘤，约占椎－基底动脉瘤的 17%。手术多采用翼点或颞下入路。适用于动脉瘤破裂后病情良好或稳定，能耐受手术者，以及偶然发现的未破裂的动脉瘤。动脉瘤多发生于基底动脉主干发出小脑上动脉的远侧角处，位于小脑上动脉与大脑后动脉之间的狭窄间隙内，其中有动眼神经从脚间窝穿过此间隙，与动脉瘤靠近且常有粘连，故术时注意保护动眼神经以及滑车神经。

小脑下后动脉瘤夹闭术（clipping of posterior inferior cerebellar artery aneurysm） 小脑下后动脉动脉瘤比较少见。小脑下后动脉从椎动脉发出时位于延髓的前外面，发出后绕延髓外侧走向背侧，称为延髓段，发出小分支供应延髓。在延髓背侧分支供应第四脑室脉络丛，然后终于小脑蚓部，此段称小脑段。在椎动脉分出小脑下后动脉处，及小脑段均可发生动脉瘤。动脉瘤位于小脑下后动脉发出处者，采用一侧枕下正中旁切口，如位于延髓背侧或小脑段，则采用枕下正中切口。切开硬脑膜后将小脑拉向上内，在延髓的外侧即可找到椎动脉，但可被第一齿状韧带和迷走神经、副神经的纤维所掩盖。切断齿状韧带、分开神经纤维，然后仔细分离出动脉瘤颈，予以夹闭。术中要注意保护末组脑神经和保全延髓的供血动脉。

颅内巨大动脉瘤夹闭术（operation for giant intracranial aneurysm） 最大径超过 2.5cm 的颅内动脉瘤称为巨大颅内动脉瘤。其临床特点是多表现为占位病变和局部压迫症状，而较少发生蛛网膜下腔出血。因此在手术适应证上，除适于出血者外，还适于压迫邻近组织引起症状或引起颅内压增高症状者。故对颅内巨大动脉瘤的手术目的，即要制止动脉瘤破裂出血，还要解除对其他组织的压迫。处理巨大动脉瘤的手术方法很多，要根据部位、形状、与载瘤动脉和周围组织的关系，以及侧支循环等决定采用适当的手术方法。常用的有：动脉瘤夹闭术、动脉瘤切除术、动脉瘤包裹术、动脉瘤成形术、动脉瘤栓塞术以及保守的颈动脉结扎术等。

供血动脉结扎术（ligation of arterial supply） 供血动脉结扎术是一种治疗脑或脊髓动静脉畸形和动静脉瘘的手术方法。对动静脉畸形和动静脉瘘理想的手术是将之彻底切除，供血动脉结扎术是其手术切除的第一步。但由于病变的位置，类型、大小等因素，手术不能将之全切时，即仅采用供血动脉结扎术，以减轻病变的发展和对其他正常脑组织的盗血现象。但随着以后侧支循环的形成，可使之失效。结扎供血动脉可以由手术直接处理，亦可用血管内导管栓塞法将之栓塞。

大脑凸面动静脉畸形切除术（resection of cerebral convexity AVM） 大脑凸面动静脉畸形是脑血管畸形中最常见的一种。其手术适应于：1. 位于大脑半球凸面的动静脉畸形，有出血史或颅内血肿者；2. 因病变逐渐增大或盗血现象日益加剧，使神经功能障碍或智力障碍逐步加重者；3. 癫痫发作频繁，用药物难以控制者；4. 中小型位于大脑凸面表浅部位由少许动脉供血的 AVM，不管有无出血均应手术切除。而大型并累及重要功能区者手术与否应根据具体情况决定。行 AVM 切除时应按以下原则进行：1. 先确定 AVM 的位置选定切口；2. 充分显露病变后，先寻找供血动脉并予以夹闭切断；3. 然后严格沿着病变与正常脑组织间的分界线进行解剖并游离 AVM；4. 最后切断引流静脉，将病变全部切除。对于高流量的大型 AVM，术后有发生正常灌注压突破的问题，应采取必要的预防措施。

大脑内侧面动静脉畸形切除术（resection of cerebral medial surface AVM） 大脑内侧面动静脉畸形手术指征及禁忌证与大脑凸面动静脉畸形切除术相同。切口和入路根据 AVM 部位而定。病变均位于大脑纵裂内，分前部额叶区内侧 AVM、中部中央区内侧 AVM 和后部顶枕叶区内侧 AVM。前两类供血动脉来自大脑前动脉分支，引流静脉入上和下矢状窦。后一类供血动脉则来自大脑后动脉。切除位于前部及后部者比较容易，翻开硬脑膜后，电凝切断远离中央回的 1、2 支非引流的桥静脉后沿大脑镰游离纵裂，在脑池内将供血动脉电凝切断，再将外侧的供血动脉处理后即可将病变切除。但位于中部者，由于重要的中央沟静脉的阻挡，切除比较困难，只能采取有利于不损伤中央沟静脉的切除方法。可采用史玉泉提供的方法，在认定 AVM 部位的前方和后方的外侧脑皮质层上，各作一与矢状窦相垂直的切口，用吸引器分离白质，电凝并切断沿途的小血管。如此逐步深入达大脑镰，在这一过程中即可见到 AVM 的供血动脉，将之电凝后切断。然后在内侧面上将前后两切口的下端连通，前、后、下三面分离后，再在脑皮层下由深而浅进行 AVM 游离，最后电凝切断引流静脉将之完全切除。术后大脑半球外侧面仅有两个切口，其余保持完整。

外侧裂区动静脉畸形切除术（resection of sylvian cistern regional AVM） 外侧裂区动静脉畸形切除术主要适用于以下情况：1. 以出血为首发症状者；2. 已有偏瘫、失语等定位体征者；3. 有严重癫痫、保守疗法难以控制者；4. 血管内栓塞疗法未能根治者。术中仍坚持先沿畸形血管团周围电凝并切断供血动脉、然后分离畸形血管团、最后再处理引流静脉的原则切除病变。手术可采取翼点入路切口，切开硬脑膜后，分开外侧裂即可显露血管团。将大脑中动脉主干的分支仔细游离，认清供血动脉后将之电凝切断，在保留引流静脉主干的前提下，由浅入深地将畸形血管团游离出来，最后电凝切断引流静脉，将病变切除。

胼胝体动静脉畸形切除术（resection of corpus callosal AVM） 胼胝体动静脉畸形切除术主要适用于有明确出血史者以及直径小于 4cm 的中、小型 AVM。胼胝体动静脉畸形主要由胼周动脉和胼缘动脉以及额极动脉或大脑后动脉的分支供血，静脉引流多至大脑半球的深部静脉。按胼胝体 AVM 的位置，可分前、中、后三种不同部位。手术切口应与之相适应，内侧均在

中线或稍过中线，硬脑膜向矢状窦侧翻开后，沿纵裂分离，将大脑内侧面向外牵拉直达胼胝体病变处，然后按 AVM 的切除原则，先动脉、后静脉地切除畸形血管团。

侧脑室内和室旁动静脉畸形切除术（resection of intraventricular and paraventricular AVM） 位于此部的 AVM 多为中、小型，且极易出血，故凡是脑室内的 AVM 均应考虑手术切除。主要供血动脉为脉络膜前和后动脉，引流静脉为大脑的深部静脉。位于下角与三角区的 AVM，采用颞下开颅，颞下回切口直达脑室室管膜，在下角的前方稍内脉络膜裂处认清供血动脉并电凝切断，然后进入下角将之切除。位于前角与体部的 AVM，采用前额－脑室入路，进入脑室后在体部内侧脉络膜裂处电凝切断供血动脉后将之切除。位于体部与三角区内侧的 AVM，则取顶部纵裂间入路，切开胼胝体压部进入侧脑室三角区，或切开扣带回进入侧脑室体部，将病变切除。

纹状体-内囊-丘脑区动静脉畸形切除术（resection of strio-capsulo-thalamic AVM） 纹状体-内囊-丘脑区动静脉畸形是位于侧脑室体部外侧与岛叶内侧之间的 AVM。切除术适于：供血动脉为单支或几支集中供血者；有出血病史，经血管内栓塞或供血动脉结扎后疗效不佳者；AVM 接近脑室者。本组 AVM 的供血动脉主要为豆纹动脉、脉络膜前、后动脉、大脑中动脉等的分支，引流静脉主要为大脑的深静脉。此部 AVM，切除难度大，手术死亡率和致残率都很高。手术切口可采用经侧裂入路或经颞中或下回进入脑室的入路。亦可经侧裂先电凝切断来自大脑中动脉的供血动脉，再沿外侧裂达侧裂终点处横向切开脑组织进入侧脑室，从脑室壁上找适当切口，将病变由内向外解剖将之全部切除。

海马区动静脉畸形切除术（resection of hippocampus regional AVM） 是位于颞叶底面内侧脑皮质下的一组 AVM。其切除术主要适用于：中小型血管畸形有出血史者；经血管内栓塞治疗无效者。此组 AVM 甚少见，供血动脉主要是大脑后动脉的分支，亦可有脉络膜前动脉参与。引流静脉为脑底静脉和脑深部静脉。手术采取低位颞下入路，上抬颞叶后在内侧海马区即可看到病变。按照 AVM 切除的基本原则将畸形血管团切除。

小脑半球凸面动静脉畸形切除术（resection of cerebellar hemispheric convexity AVM） 小脑半球凸面的 AVM，可借小脑水平沟分为小脑半球上部和下部 AVM。上部者供血动脉主要来源于同侧或双侧小脑上动脉，大脑前动脉和大脑后动脉的分支也可供血。输出静脉有小脑上静脉，小脑前中央静脉，上蚓静脉和中脑外侧静脉等，亦可由单一的旁中央静脉引流入小脑幕和直窦。下部者供血动脉属于小脑后下动脉范围，少数可有小脑下前动脉分支供血。引流静脉注入小脑中央静脉，汇入直窦。一般可采用单侧颅后窝斜切口，或取单侧颅后窝曲棍球棒形切口。手术时，切口需够大，使手术野显露充分，按 AVM 切除术的基本原则进行切除，多无困难。手术适应于：1.AVM 出血或已有脑内血肿，保守疗法有危险者；2. 既往有出血史者；3. 有进行性小脑功能障碍者；4. 巨大型 AVM 经血管内栓塞术未能根治者。

桥小脑角动静脉畸形切除术（resection of cerebellopontine angle AVM） 桥小脑角 AVM 多居脑外蛛网膜下腔中。亦可居于脑内位于小脑腹侧，可累及四叠体、半月叶和小结叶。供血动脉主要为小脑下前动脉，大型者小脑上动脉或小脑后下动脉亦可供血。输出静脉主要是侧隐窝静脉或脑桥外侧静脉，引流入岩静脉或大脑大静脉。采用通常的桥小脑角手术入路，按先切断供血动脉，然后分离畸型血管团，最后切断输出静脉的处理原则，将之切除。手术难点在于辨认何者为供血动脉的主干，何者为增粗的进入畸形血管团的分支。明确后方可将后者一一夹闭切断完成手术。本手术适用于：表浅的或有出血病史的中、小型 AVM，以及位于脑干旁蛛网膜下腔内的 AVM。

小脑上蚓部动静脉畸形切除术（resection of superior vermian AVM） 此部 AVM 供血动脉主要来源于小脑上动脉。引流静脉差异较大，最多的是位于中线的上蚓静脉引流入大脑大静脉或直窦。亦有不在中线而在中线旁，经岩静脉引流入岩上窦或岩下窦。手术可经不同的手术入路（如颞下经小脑幕入路、枕下经小脑幕入路和幕下小脑上入路）达到小脑上蚓部上面及桥脑背外侧即可见到病变，按 AVM 手术切除的原则将之全部切除。值得注意的是，如果手术操作需经术野中的引流静脉时，应对之严加保护，一旦使之损伤破裂，可造成大出血。这在选择手术入路时，应予以

考虑。手术适用于表浅或有出血史的中、小型 AVM，以及已引起脑积水和颅内压增高者。对大型或已侵及脑干者是否手术当慎重。

小脑下蚓部动静脉畸形切除术（resection of inferior vermian AVM） 此部位的 AVM，常由小脑下后动脉供血，有时在脉络丛部的小脑下前动脉的分支也参与供血。输出静脉多为下蚓静脉。病变多位于小脑下蚓部和小脑扁桃体附近。术中经颅后窝正中切口开颅，切开硬脑膜及枕大池蛛网膜后，即可见到粗大的引流静脉，将供血动脉找到后，按 AVM 手术切除的原则，先电凝切断供血动脉，然后完全游离畸形血管团，最后切断输出静脉后将之全部切除，可以比较容易地将病变切除。

硬脑膜动静脉瘘手术（operation for arteriovenous fistulae of dura mater encephali） 硬脑膜动静脉瘘（DAVF）为硬脑膜内动脉与静脉或静脉窦的异常交通。常为多支的广泛性交通，中间很少有畸形血管团。供血动脉主要来自颈外动脉、椎动脉和颈内动脉的硬脑膜支，静脉引流可直接入静脉窦或流入硬脑膜静脉湖，亦可直接引流入皮质静脉。此种瘘临床中少见，多位于横窦、乙状窦区。由于病变常为多支供血且较广泛，甚至可与对侧相连，引流静脉又多引流到主要静脉窦，所以治疗困难。所幸，有不少因血栓形成或退形性病变而自愈，或虽有病变但无症状，故在选择治疗时应慎重。治疗方法有：保守疗法、放射疗法、供应动脉结扎术、静脉窦栓塞术、畸形血管切除术、血管内栓塞与病变切除术联合应用等。

横窦、乙状窦区硬脑膜动静脉瘘切除术（resection of dural AVF of lateral and sigmoid sinuses region） 横窦、乙状窦区硬脑膜 AVF 是硬脑膜 AVF 中比较常见的一种。其供血动脉可来自颈内、外动脉及椎动脉的分支。引流静脉多引流至硬膜窦。在大静脉窦区的硬脑膜 AVF，尽管出血率低，因有顽固性杂音或有颅内压增高，常常需要手术。大静脉窦以外的 AVF，容易出血应行手术切除或行孤立术。在颞枕部作一近似“?”形切口基底朝外侧。平行横窦，幕上幕下分别切开硬脑膜，并将枕叶上抬，小脑下拉，当横窦与小脑幕游离后，病变横窦即被孤立，如本侧横窦为主侧横窦，则手术到此为止，即单纯行横窦孤立术。如对侧为主侧横窦，则应在受累的横窦的近端和远端分别结扎切断，使病变连同横窦一并切除。术时枕叶及小脑的切口需够大，以充分显露静脉窦及其硬脑膜上的病变，翻骨片时要特别小心，避免将已动脉化的硬脑膜静脉撕裂造成大出血。病变切除要尽可能彻底，但不主张因切除残面的小病灶而牺牲大静脉窦。不过若证实对侧横窦、乙状窦功能完好，可将病变与横窦一并切除。

颅前窝硬脑膜动静脉瘘切除术（resection of dural AVF of anterior cranial fossa） 颅前窝硬脑膜动静脉瘘切除术的手术适应证同横窦、乙状窦硬脑膜动静脉瘘切除术。前额部开颅，上抬额叶，先显露颅前窝。动静脉瘘多位于大脑镰与颅前窝底硬脑膜交界附近的嗅沟区。供血动脉不仅来自颅底硬脑膜动脉分支，亦可来自大脑镰硬脑膜的分支，引流静脉多为扩大曲张的嗅静脉、眶额静脉和桥静脉等。切除 AVF 时应将所在的硬脑膜一并切除，切除后硬脑膜应修补，以免术后并发脑脊液漏。

小脑幕缘动静脉瘘手术（operation for AVF of tentorial margin） 小脑幕缘 AVF 手术切除术主要适应证及禁忌证同横窦、乙状窦硬脑膜 AVF 手术。此部位的 AVF 供血动脉多来自小脑幕动脉、脑膜中动脉、枕动脉和椎动脉的脑膜支等。引流静脉也很复杂，穿过蛛网膜下腔引流到皮质静脉者并非少见。按病变在小脑幕的位置确定切口部位。靠前者采用颞下入路，靠后者则用枕部入路。轻轻上抬颞叶或枕叶，直到显露小脑幕独立缘看到 AVF 后，如病变范围不大，并且非直接引流入静脉窦者，可将之切除。如果证实引流静脉仅系一、二支经蛛网膜下腔注入皮质静脉，可先将引流静脉紧靠异常血管交通处夹闭并切断（这种操作方法与脑内 AVM 截然不同），常常立即看到血管团变小、塌陷。说明病变处动静脉之间的异常分流已消失，此时可终止手术。亦可在此基础上再将病变切除。

颈段脊髓内动静脉畸形供血动脉结扎术（ligation of arterial supply for intramedullary AVM in cervical region） 经脊髓血管造影证明动静脉畸形位于颈段脊髓腹侧，且供血动脉为脊髓前动脉分支者，可采取经前方入路将供血动脉结扎的治疗方法。取胸锁乳突肌前方切口，将颈动脉鞘连同气管、食道等一并牵向内侧，由椎体前方切除椎体，切开硬脊膜，将供血动脉

结扎。手术适用于有进行性颈段脊髓功能障碍严重威胁病人生命者；血管内人工栓塞术有很大危险或经栓塞术后仍不能收效者；和具有前方入路行颈段脊髓手术条件者。对年老或伴有严重慢性病难以耐受手术者、以及脊髓损害已到晚期术后难以恢复者均视为禁忌证。

脊髓内动静脉畸形切除术（resection of intramedullary AVM） 在手术处理原则上与脑 AVM 切除术完全相同。即在切除椎板、切开硬脊膜和蛛网膜后，在明确畸形血管团以及其供血动脉和引流静脉后，先将供血动脉电凝切断、再进一步从脊髓上将畸形血管团游离出来，最后再将引流静脉电凝切断，将病变完全切除。如畸形血管团在脊髓内较深且无明显界限时，不宜勉强切除以免损害脊髓、影响以后脊髓的功能，则只能行部分切除或单纯供血动脉结扎术。对有脊髓功能障碍症状进一步加重者、或血管造影显示 AVM 在脊髓内比较局限与脊髓有明确的界限者均为手术适应证。对经血管内栓塞无效者、并发出血者、有难以控制的神经根疼痛者亦可手术。但对脊髓损害已达晚期，呈脊髓横断性弛缓性瘫痪者，或病人难以耐受手术者均视为手术禁忌证。

硬脊膜内髓外动静脉畸形（瘘）切除术（resection of intradural-extramedullary AVM or AVF） 在手术处理原则上与髓内动静脉畸形切除术完全相同。在充分切除椎板并充分切开硬脊膜和蛛网膜后，首先应仔细观察病变形态与范围以及与脊髓的关系。如为 AVM，则先将供血动脉阻断，游离畸形血管团后，再将其完全切除。如为动静脉瘘则在其供血动脉和引流静脉间的瘘口处用电凝切断，阻断动、静脉之间异常交通即可。

硬脊膜动静脉畸形（瘘）切除术（resection of AVM or AVF of dura mater spinalis） 这种畸形多位于脊髓旁椎间孔区，供血动脉来自肋间动脉或腰动脉的硬脊膜分支，引流静脉迂曲穿过硬脊膜，走于脊髓表面。手术取背正中切口，常规病变区椎板切除，扩大病变区的椎间孔，在硬脑膜表面显露围绕神经根的一团异常血管。这异常血管团最后汇合成一条血管沿神经根进入硬脊膜内，然后横过蛛网膜下腔，成迂曲状走行于脊髓背面，成为脊髓旁的引流静脉。将硬脊膜表面的畸形血管团加以电凝，并予以切除。切开硬脊膜，将硬脊膜内已动脉化的位于硬脊膜和脊髓之间的粗大引流静脉，予以电凝并切除。显露畸形血管时，不要损伤病灶，以防难以控制的出血，并要保护好神经根。对于脊髓表面的引流静脉只行切断即可，不必全部切除。这种手术主要适应于：有剧烈难以忍受的根性疼痛者；有脊髓功能障碍者；以及供血动脉栓塞术无效者。对病人全身状态不良不能耐受手术者不宜手术。

颈动脉内膜切除术（carotid endarterectomy） 颈动脉内膜切除术亦有近 50 余年的历史，证明可有效地改善脑供血，并可除去动脉硬化病变处产生微栓子的来源，是一种较好的手术。适用于有单侧颈动脉系统短暂性脑缺血发作症状，动脉造影显示同侧颈内动脉严重狭窄（超过原有直径 50%以上）者。如有双侧狭窄，可分期手术或仅行较重的一侧。术式为沿胸锁乳突肌前缘进入，结扎切断面总静脉。切开动脉鞘，先分离颈总动脉，用一细条带绕过动脉套入一段塑料管，以便控制血流。沿颈总动脉向上分离至分叉部，先分离颈外动脉至少长 2cm，在颈外动脉上也用细条带绕过。分离颈内动脉应从远向近，将舌下神经牵向内上方。有斑块时动脉壁色呈黄色且质硬。至少应分离到斑块以上 1cm 处，也用细条带绕过。颈动脉内膜切除需阻断血流，如病人不能耐受暂时阻断则需放分流管，以保证该侧颈内动脉的临时供血。先收紧颈总、颈外和颈内动脉的细条带，控制血流，切开动脉壁，切口的长度要超过斑块的近、远端。切开动脉壁后即见黄色动脉粥样硬化斑块，与动脉壁的肌层之间有一分界面，用小剥离子将斑块与动脉壁分开。先从颈总动脉开始，切断近侧端的斑块，逐步向远侧段分离。将颈内动脉内的斑块，连同颈外动脉开口处的斑块一并切除，直至斑块的最远端。内膜切除完毕后用肝素盐水冲洗管腔，用 6－0 缝线从切口的远侧向近侧连续缝合动脉壁。缝合后依次松开颈外动脉，和颈总动脉的控制带，使可能存在的碎片冲到颈外动脉中去，最后松开颈内动脉。恢复脑的供血。如已安置分流管，则分别从切口两端开始缝合，至最后 3～4 针时，先抽出颈内动脉内的分流管远端，立即收紧控制带，再抽出颈总动脉内的分流管近端，收紧控制带，然后迅速缝合，最后按上诉方法排出空气和碎片，并重建血流。

椎动脉内膜切除术（vertebral endarterectomy） 虽

然粥样硬化引起的狭窄可发生在椎动脉的任何部位，但以椎动脉起始部发生率最高。内膜切除术也以椎动脉起始部者常用。手术于锁骨上 1cm 作横切口，先找到锁骨下动脉及发出椎动脉处。以此为中心暂时阻断近、远端的锁骨下动脉和椎动脉，并应将甲状颈干也暂时夹闭。切除内膜可经锁骨下动脉切口，或经椎动脉－锁骨下动脉切口切除。手术适应于椎动脉狭窄并有椎－基动脉系统缺血症状者。但引起脑缺血症状者常为双侧狭窄，故确定手术时应全面考虑。

颅外-颅内动脉吻合术（extracranial-intracranial arterial anastomosis） 1976 年 Yasargil 创用颅外－颅内动脉吻合术治疗脑缺血疾病。颅外－颅内动脉吻合术是指将颅外供血动脉与颅内受血动脉直接吻合以改善脑供血状态。主要适应证为：1. 一过性脑缺血（TIA）、可逆性卒中、轻型与中型完全性卒中。2. 其它有局部或偏侧脑缺血的脑血管疾病，如脑栓塞、烟雾病。3. 某些颈部或脑部手术，必须阻断脑部主要供血动脉者，在术前可先作好阻断侧颅内－颅外动脉吻合术。在选用供血及受血动脉的吻合手术方式上，最常用的是颞浅动脉与大脑中动脉分支吻合术。另外尚有枕动脉与大脑中动脉分支、耳动脉与大脑中动脉分支、脑膜中动脉与大脑中动脉分支、枕动脉与小脑下后动脉等的吻合术。此外，还有多种利用移植血管（多用静脉），连接于颅内、颅外动脉之间，以改善脑缺血部位的供血。

颞浅动脉-大脑中动脉吻合术（superficial temporal artery-middle cerebral artery anastomosis） 是由 Yasargil 于 1967 年首先成功地将颞浅动脉吻合于大脑中动脉，用以治疗脑缺血疾病。手术时，首先要找到颞浅动脉主干及分支的位置。头皮切口应尽可能保全颞浅动脉，只将所选用的分支在末端切断，骨窗的中心要落在外耳孔上方 6cm 处，此外正是角回动脉由大脑外侧裂后端走出来的位置。切口以外耳孔上 6cm 为中心，作马蹄形切口或弧形切口，也可沿颞浅动脉作直切口。多用弧形切口。切口的前支位于颞浅动脉前、后支之间。后支落于枕动脉的前侧。翻开头皮帽状腱膜瓣，暴露颞浅动脉，正常颞浅动脉在帽状腱膜外方，但有时由于动脉硬化而增长及弯曲，使动脉某些部分延伸到帽状腱膜下方，应小心观察。分离出 6～8cm 长游离的颞浅动脉。于耳廓上方 3cm 钻孔，扩大至 3～4cm直径，暴露之皮质恰在侧裂后端，角回动脉、颞后动脉及顶后动脉皆在此处。可以找到直径大于 0.8mm 的皮层分支进行吻合。将已分别游离好的供血动脉及受血动脉行端侧吻合。缝合硬脑膜时留下一缺口，容颞浅动脉宽松地通过。骨片复位也要做一缺口，切口依次缝合，注意不要压迫或扭折颞浅动脉。吻合后颈外动脉的血可通过颞浅动脉灌注到大脑中动脉中去。

枕动脉-小脑下后动脉吻合术（occipital artery-posterior cerebellar artery anastomosis） 适用于小脑后下动脉从椎动脉发出点近侧段的椎动脉狭窄或闭塞，并有脑干缺血发作症状者。采用坐位或俯卧位。枕部曲棍球棒形切口，切口后正中线部分要达到第二颈椎平面，外侧段止于乳突根部。头皮向下翻转，在显微镜下分离出 7～9cm 长的枕动脉。在上项线颈后肌群的附着缘之下横行切断肌肉，在同侧枕骨下方开一骨窗，打开枕骨大孔，切除该侧的寰椎后弓。硬膜上作直切口，打开枕大池的蛛网膜，向外上方牵起小脑扁桃体，即可显露出小脑后下动脉的延髓袢或尾袢。先将小脑后下动脉的延髓袢分离出 1.5cm 长的一段，在其下面垫入一条橡皮膜，用小的无创动脉夹夹在延髓袢准备作吻合口的近、远侧，用尖刀片在动脉壁上作切口，用 1:25 的肝素生理盐水将动脉腔内的积血冲洗干净。修整枕动脉的末端，剥去末端 0.5cm 处的外膜，剪成斜口，然后用 10－0 单股尼龙线将枕动脉与延髓袢作端侧间断缝合。

颈总动脉-静脉-床突上颈内动脉吻合术（common carotid artery-vein graft-supraclinoid internal carotid artery anastomosis） 1971 年 Lougheed 首先报道这种手术方式。适用于颈内动脉和颈外动脉均有狭窄或闭塞需要迅速建立高流量侧支循环供血者。经翼点开颅显露颈内动脉床突上段，颈部切开显露颈总动脉。在小腿取一段足够长的大隐静脉，结扎其所有分支，用肝素盐水冲净腔内积血，并将其穿入一根橡皮管内作为保护备用。经静脉注入肝素 4000～5000 单位后，先行静脉与颈内动脉床突上段端侧吻合，再行静脉另一端与颈总动脉端侧吻合。此前先作皮下隧道使静脉于其下方通过。有学者认为，此手术比颞浅－大脑中动脉皮支吻合的供血要充足得多。也适用于双侧颈内动脉狭窄者。

颈总动脉或锁骨下动脉-静脉-大脑中动脉吻合术

(common carotid or subclavian artery-vein graft-middle cerebral artery anastomosis) 1978 年 Story 首先用大隐静脉移植于颈总动脉和大脑中动脉之间治疗颈动脉广泛性闭塞。后 Spetzler 于 1980 年在上述手术的基础上，将静脉移植于锁骨下动脉与大脑中动脉之间。先于颈部显露闭塞水平近心端的颈总动脉，如显露锁骨下动脉则在锁骨上 1cm 处作横切口。于小腿取一长度约 18～20cm 的大隐静脉，结扎分支，充以肝素盐水。在外耳孔上 6cm 作骨瓣开颅，找出大脑中动脉分支（角回支）作受血动脉。先行颈总动脉或锁骨下动脉与移植静脉的端侧吻合，再将静脉经皮下隧道通过，最后行静脉与大脑中动脉分支的端侧吻合。此术适用于颈动脉系统广泛狭窄或闭塞，而又不能用内膜切除术或颞浅－大脑中动脉吻合术建立供血途径者。

颈外动脉-静脉-大脑后动脉吻合术（external carotid artery-vein graft-posterior cerebral artery anastomosis） 1982 年 Sundt 首先报告这种手术方式。取大隐静脉长约 20～25cm，结扎所有分支，用肝素盐水冲洗干净后灌满。于耳上颞部骨瓣开颅，于小脑幕游离缘外选择长约 1.5cm 没有穿支动脉的一段大脑后动脉作为受血动脉。颈部切口显露出颈外动脉。将大隐部静脉的远端连在 8 号或 10 号导尿管端，用线结扎，从头切口经皮下隧道穿通到颈部切口。先行将大隐静脉与大脑后动脉作端－侧吻合。然后将静脉的远侧端与颈外动脉作端－端或端－侧吻合。该手术适应于基底动脉狭窄或闭塞，或椎－基底动脉大型动脉瘤，需结扎椎动脉或基底动脉，而侧支供血不足者。

锁骨下动脉（颈总动脉）-静脉-颈外动脉（颞浅动脉）吻合术＋颞浅动脉-大脑中动脉吻合术（subclavian artery（common carotid artery）-vein graft-external carotid artery（superficial temporal artery）anastomosis ＋ superficial temporal artery-middle cerebral artery anastomosis） 1978 年后 Ausman，Senter 和 Spetzler 先后进行过此类手术。此术式主要适应于颈内动脉和颈总动脉狭窄或闭塞，而颈外动脉仍通畅，但供血不足。可在锁骨下动脉和颈外动脉之间用静脉架桥，然后进行颞浅动脉－大脑中动脉吻合术。如果颈外动脉近段也有闭塞，则只有在锁骨下动脉与颞浅动脉主干之间架桥，再行颞浅动脉－大脑中动脉吻合术。如颈总、颈内和颈外动脉均闭塞，可在颈总动脉闭塞的近侧和颞浅动脉主干之间架桥，然后行颞浅动脉－大脑中动脉吻合术。手术步骤与其它移植静脉吻合术相似。

颞浅动脉-移植血管-大脑前动脉吻合术（superficial temporal artery-artery or vein graft-anterior cerebral artery anastomosis） 1981 年刘承基曾用胃网膜动脉移植于颞浅动脉与大脑前动脉之间，以治疗大脑前动脉近侧端闭塞引起的脑缺血。认为用动脉移植较用静脉移植术后通畅率高，并发症少，且吻合操作比较容易。术中动脉取自胃大弯侧，长度为 15～20cm。移植方法与用静脉移植相同。1982 年 Ishii 用头静脉作为移植血管进行了类似手术。

颞浅动脉-移植静脉-大脑中动脉吻合术（superficial temporal artery-vein graft-middle cerebral artery anastomosis） 颞浅动脉-移植静脉-大脑中动脉吻合术是指在颅外颞浅动脉与颅内大脑中动脉之间移植一段静脉，以完成颅外－颅内动脉吻合，又称为颅内－颅外动脉架桥吻合术。移植静脉多采用大隐静脉。供血血管与受血动脉管径的比例以 1.6∶1 为最好。这样手术后的通畅率最高。适用于颞浅动脉不够长或远端管径太细不能作供血动脉时。手术切口在耳前扪得颞浅动脉搏动处向上作直切口，长约 10cm。分离出颞浅动脉主干，向远侧追循，如证实其分支过细，不适于用作供血动脉，即可采用静脉移植架桥方式。在外耳孔上 6cm 处作骨瓣开颅，在外侧裂中寻找到大脑中动脉分支作为受血动脉。然后将移植静脉两端分别与颞浅动脉和大脑中动脉分支进行吻合，以完成此血管架桥吻合术。

大网膜颅内移植术（intracranial omentum transplantation） Goldsmith 于 1973 年经动物实验证明，大网膜具有丰富的血液供给和很强的修复能力，铺在脑表面后能很快地建立广泛的侧支循环，加强脑的供血。据此，1974 年 Yasargil 等将游离的大网膜移植于颞浅动、静脉上，然后再覆盖于脑表面。1978 年 Goldsmith 采用直接将带蒂的大网膜经皮下隧道后覆盖于脑表面。因此形成两种不同方法的大网膜颅内移植术。两者均适于：颈动脉系统的动脉广泛狭窄或闭塞，有脑缺血症状者。或烟雾病不能进行颅外－颅内动脉吻合者。以及颅外－颅内吻合失败者。行带蒂大网膜颅内移植术时，可分腹部和脑部两个手术组同时进行。腹部组作上腹部正中或旁正中直切口，切开腹膜后，先检查

大网膜，按 Alday 和 Goldsmith 对大网膜血管的分型，确定裁剪大网膜的方式，使大网膜得到最大的延伸。然后将带蒂的大网膜经皮下隧道引向头部。头部组作额、颞、顶大骨瓣开颅，剪开硬脑膜，将大网膜由耳后隧道切口引向颅内，平铺于脑表面。游离大网膜颅内移植术，亦可分腹部和脑部两组进行，腹部组只取 10×8cm 大小的游离大网膜即可。而后由脑部组将之平铺于脑表面，并将其大网膜片的供血和回流的动、静脉吻合于颞浅动、静脉上。形成游离的大网膜颅内移植。此外，亦有在大网膜游离移植时，采用双端血管吻合法，即除了将网膜上的动静脉近端与颞浅动静脉吻合外，尚将其远端与大脑中动脉的皮层分支吻合。

颈内动脉-海绵窦瘘孤立术（trapping of internal carotid-cavernous fistula） 颈内动脉－海绵窦瘘孤立术术前应做 Matas 试验，即将颈部颈内动脉压向颈椎横突，使其远端血流被阻断，从每天一次，先由 5～10min 开始，以后逐渐增加次数和时间，直到压迫 20min 不出现任何脑缺血症状为止。手术主要分为 3 个步骤：1. 在颈部将颈内动脉结扎；2. 在颅内将颈内动脉床突上段予以结扎；3. 在视神经管颅内开口处视神经下方将眼动脉结扎。颈内动脉－海绵窦瘘孤立术主要适用于以下几种情况：眼球突出明显、视力减退、眼部症状逐渐加重；血管性杂音使病人难以忍受；瘘孔大、对侧颈动脉和椎－基动脉盗血现象严重而致脑缺血者。

铜丝血栓凝固术（copper wire electro-thrombosis） 铜丝血栓凝固术是将大量铜丝经导针送入海绵窦内用铜丝使血液凝固将瘘孔堵塞治疗颈内动脉－海绵窦瘘的一种方法。铜丝血栓凝固术又称海绵窦电血栓形成术，它是利用铜丝释放正电荷与正常血液中的红细胞、白细胞和纤维蛋白原带的负电荷形成血栓。采用翼点入路或低位颞部直切口，切开硬脑膜，显露鞍旁海绵窦、小脑幕游离缘和动眼神经。在海绵窦外侧壁相当于颈内动脉水平段走行位置的下方，或海绵窦后上方动眼神经和滑车神经后下方，将导针刺入海绵窦内 2～3mm，然后将铜丝插入导针中，向海绵窦内放入，直至铜丝再不能继续插入时，将导针沿铜丝拔出，铜丝在海绵窦壁 1～2mm 处剪断。对高血流的 CCF，为了防止手术大出血，可采用颈部颈内动脉暂时阻断的办法来控制。导针穿刺时应注意深度和位置，避免损伤脑神经或误入颈内动脉。自血管内导管栓塞术应用以来，此法已极少采用。

控制性栓塞术（controlled embolization） 控制性栓塞术亦称“放风筝”手术法，是将肌块或聚乙烯海绵系在尼龙线上送入颈内动脉后，经血流的冲击将尼龙线象放风筝一样，控制到需要栓塞的位置。此种方法主要应用于栓塞颈内动脉－海绵窦瘘的瘘口，但其主要缺点是填塞瘘口不够准确，自血管内球囊导管栓塞术应用以来，此法已很少采用。

经海绵窦直接修补颈内动脉-海绵窦瘘（transcavernous repair of internal carotid-cavernous fistula） 此手术是利用显微神经外科技术、显微外科解剖、麻醉学以及止血方法的发展，将过去认为手术禁区的海绵窦进行切开，直接将 CCF 瘘口夹闭或修补，这是治疗本病最理想的手术方法。其手术适应证和禁忌证同颈内动脉－海绵窦瘘孤立术。主要手术方法有：1. Parkinson 术式；2. Dolenc 术式；3. 白马术式等。不同的手术入路和操作方法正在不断的探索和发展中。

颈外动脉海绵窦瘘手术（operation of external carotid-cavernous fistula） 颈外动脉海绵窦瘘很少见，其供血动脉主要有眶下动脉分支、咽升动脉、眼动脉的吻合支或颈外动脉脑膜支的侧支循环。此症发生缓慢，有自然愈合、脑血管造影后自愈和放射治愈的报告。故多以保守疗法为主，但出现症状加重时仍应手术治疗。其手术适应证有：1. 有搏动性突眼、视力障碍等眼部症状者；2. 头痛、眩晕、耳鸣，听诊有杂音，症状逐渐加重者；3. 诊断为 CCF，但经孤立术后症状不见好转或又复发，经血管造影证实为颈外动脉系统供血者。对症状轻微，长时间不见加重者可不手术。手术时按血管造影中供血动脉的不同，可考虑四种不同的手术方法：1. 在颈部结扎颈外动脉；2. 在棘孔处阻断脑膜中动脉；3. 经颅内阻断眶后和颅中窝前部颅底硬脑膜的供血动脉；4. 填塞海绵窦。

微粒栓塞术（particles embolization technique） 是血管内栓塞术的一种，方法是经动脉穿刺后，经多种程序将微导管超选择插到病变的供血动脉，用注射器抽吸固体栓塞微粒，经微导管注入，利用血流自然冲击，把微粒带到病灶内，进行病灶内栓塞。作为常用的微粒栓塞的材料有：1. 冻干硬脑膜微粒，是用人

或猪的硬脑膜，经冷冻真空干燥而成，使用时剪成微粒，主要用于栓塞硬脑膜或硬脊膜动静脉瘘，以及脊髓血管畸形。2. 聚乙烯泡沫醇微粒，具有多孔结构，弹性好，吸水性强，浸泡于盐水中可膨大到原体积的10倍以上，为永久性栓塞材料，但有很快膨胀堵塞较大血管的缺点。主要用途同冻干硬脑膜微粒。3. 真丝微粒和线段，为国产自制，价格便宜，适用于硬脑膜、硬脊膜的动静脉瘘，以及脑的动静脉畸形。

可脱球囊栓塞术（detachable balloon technique） 为血管栓塞术的一种。采用 Seldinger 法常规股动脉穿刺，依次插入 6F 导管鞘、6F 导引管，在电视监视下将特制的乳胶或硅胶球囊装在同轴导管、Magic - BD 或 Magic - BD - 2 导管的末端，经导引管送到病变内，充盈后再将球囊解脱，以充填动脉异常的空腔或瘘口，来达到治疗的目的。此法主要用于治疗困难或手术难以达到的颅内动脉瘤、颈内动脉巨大动脉瘤，颈内动脉 - 海绵窦瘘和椎动脉动静脉瘘等。

开孔球囊栓塞术（calibrated leak balloon technique） 为神经外科血管内治疗的一种方法。具体操作方法为采用 Sedinger 法常规股动脉穿刺插管依次插入 6F 导管鞘、6F 导引管，而后把预先装备好的末端带有特制的开孔球囊的 Magic 导管插入 6F 导引管内，抽出 Magic 导管内的导丝，在电视监视下，用 1ml 注射器抽吸低浓度造影剂，慢慢间断注入 Magic 导管内，不断充盈开孔球囊，使其带动微导管在血流冲击下前进，直至病变的供血动脉。经微导管注入液体栓塞剂（如 IBCA）来栓塞病变。主要用于治疗脑动静脉畸形、大脑大静脉瘤。也可注入化疗药物对脑胶质瘤行超选择的化学疗法，也可注入溶栓药物行脑血栓的溶栓治疗。

腔内血管扩张成形术（intraluminal dilatation and angioplastic technique） 是一种经血管内使狭窄的管腔得到扩张的方法。其操作方法是采用 Seldinger 法常规股动脉穿刺插管，依次插入 6F 导管鞘、6F 导引管，在电视监视下把导引管插到狭窄血管段的近端，然后将特制的气囊扩张微导管插到颅内血管狭窄或痉挛的部位，通过导管向气囊内加压（2 ~ 3 个大气压）注入低浓度造影剂，使球囊充盈，将血管内壁狭窄处的粥样硬化斑块断裂，让血管重新扩张或将痉挛的血管开放。主要用于扩张颅内动脉狭窄，以及因蛛网膜下腔出血和动脉瘤术后发生的脑血管痉挛。

微弹簧圈栓塞术（microcoil technique） 微弹簧圈栓塞术是血管内栓塞术的一种，其方法与其它利用微导管进行的栓塞术完全类似。不同的是使用微弹簧圈做为栓塞物进行栓塞。将 Magic 微导管，在电视监视下用微导丝将微导管导入病变内，确定微导管前端确在病变内无误时，再将微导管内伸直的钨丝弹簧圈送入病变内，使在病变内成螺旋状栓塞病变。此种栓塞术适用于颅内动脉瘤，颈动脉海绵窦瘘和硬脑膜动静脉瘘的血管内治疗。

电解铂金弹簧圈栓塞术（Guglielmi detachable coil technique） 也是一种血管内栓塞术，操作方法与其它微导法完全类似。不同的是栓塞物乃是一种特制可以电解脱下的铂金弹簧。将特制的电解铂金弹簧经超选择插管到位的微导管送入病变内，如证实已将病变栓塞，即将铂金弹簧圈通过直流电将之从引导钢丝上解脱，以达到栓塞的目的。此术主要适用于栓塞颅内囊状动脉瘤。

机械解脱钨丝弹簧圈栓塞术（mechanical detachment system technique for tungsten spirales） 也是应用于栓塞颅内囊性动脉瘤的一种方法。采用 Seldinger 法，常规经股动脉穿刺插管，依次插入 6F 导管鞘，6F 导引管，经 6F 导引管插入 Magic 3F/2F 微导管，在微导丝引导下送入动脉瘤内，使其前端恰位于瘤腔的中部。机械解脱钨丝弹簧圈（简称 MDS - N），按其直径与长度不同分有多种型号，按病变的情况加以选择。弹簧圈一端粘有一个小金属球。操作时，用特制的带有机械手的推进器抓住弹簧圈一端的金属小球，把弹簧圈拉入带 Y 形阀接头的透明引导管内，再把 Y 形阀接头套按在插入动脉瘤内的 Magic 微导管尾端使透明引导管与 Magic 导管衔接紧密，在电视监视下，慢慢用带机械手的推进器将 MDS - N 送入动脉瘤内，直至机械手推进器的第二个金属标记与 Magic 微导管末第二个标记重叠时，表示 MDS - N 已脱离，留于动脉瘤内。如 MDS - N 末解脱，可旋转机械手推进器尾手柄，使 MDS - N 脱离。

脑血栓动脉内溶栓术（intraarterial thrombolytic therapy of brain thrombosis） 溶栓疗法是治疗脑血栓的主要方法。对急性脑血栓形成者，采用早期动脉内溶栓

治疗，可提高疗效。主要适应于：急性脑血栓形成，病变位于颅内主要动脉，临床产生明显神经功能障碍。应在发病6h以内进行，最迟不过48h。在导管诊断治疗中并发的急性脑血栓形成或脑梗塞，产生明显神经功能障碍者，亦为本法的适应证。脑血栓动脉内溶栓术可分为两种方法，一种是经股动脉入路的溶栓治疗，适用于颅内血管的脑血栓，另一种是经颈动脉入路的溶栓治疗，仅适用于颈内动脉血栓形成。技术操作两者除部位不同外，其余大同小异。常规动脉穿刺插管，依次插入6F导管鞘、6F导引管。6F导引管尾端接丫形带阀接头。其侧壁与加压输液袋输液管相连，排空气体后慢慢滴入生理盐水。经丫形阀有阀臂插入Magic微导管，在电视监视下将之送到接近血栓形成部位，将尿激酶5万u溶于20ml生理盐水内，20min内将之滴完，在溶栓过程中不断经6F导引管造影，以了解溶栓情况。

脑胶质瘤超选择性动脉内化疗（superselective intraarterial chemotherapy of brain glioma） 化疗是脑胶质瘤重要的综合疗法之一。传统的静脉或口服化疗药物肿瘤局部摄取量低，影响治疗效果。1979年Avellasa首先经脑动脉插管，选择性将导管插入患侧颈内动脉，输入BCNU治疗胶质瘤取得了疗效的提高。1983年Kapp为防止眼部伴发症，将导管插入眼动脉的远端床突上段的颈内动脉内输注BCNU，取得了成功。操作方法是先将病人全身肝素化，采用Seldinger法于患侧脑动脉穿刺插管，依次插入6F导管鞘，6F导引管，在电视监视下经6F导引管插入Magic微导管，利用自然血流冲击，或从导引管内注入生理盐水加大颈内动脉内血流冲击力，将Magic导管送入眼动脉开口的远端颈内动脉床突上段内，输注化疗药物。在注射用药前半小时应静注20%甘露醇250ml，地塞米松10mg，以开放血脑屏障。治疗结束，酌情用鱼精蛋白中和肝素。拔出微导管，导引管和导管鞘，局部压迫15~20min，待无出血时，盖无菌纱布并加压包扎。亦可经颈动脉穿刺插管进行输注药物。一般状态良好，颅压不甚高的胶质瘤病人，在手术前后均可辅以此种化学疗法，而恶性胶质瘤伴有颅高压危象或已进入晚期者禁忌此术。

脑膜瘤术前栓塞术（preoperative embolization of meningioma） 脑膜瘤一般血运丰富，在切除过程中往往失血甚多，有的可致失血休克，如不及时补足失血可招致严重后果。术前如行供血动脉栓塞，常常使手术切除不致招到失血窘境。故凡是有颈外动脉参与供血丰富的脑膜瘤，均可术前实施颈外动脉供血支栓塞术。于脑动脉采用Seldinger穿刺插管法，依次插入6F导引管将Magic微导管超选择插入颈外动脉的供血分支处，将栓塞物经微导管间断推入，并应注意病人病情变化，每推1~2管栓塞物，即推注一次生理盐水，以防微粒将导管堵塞，同时间断注射造影剂监视栓塞情况。如见造影剂流速变慢或有返流时即停止推注栓塞物。栓塞物有冻干硬脑膜，真丝微粒，IBCA和弹簧圈等，但多采用固体微粒栓子，尤以明胶海绵为宜，因其易得，易掌握，大小或自行剪裁，并具有可吸收性。此术主要并发症为栓塞材料误入颈内动脉而造成的神经功能障碍。

脑动静脉畸形栓塞术（embolization of AVM of brain） 脑动静脉畸形的主要危害是出血和“盗血”，治疗的目的是消除病灶，制止出血，改善脑循环。在治疗上，虽然手术切除仍为首选的治疗方法，但对于病变广泛、深在不适于直接手术者，或病变为高血流，盗血严重，术后可能发生过渡灌注综合征时，则需选择脑动脉畸形栓塞术治疗。1960年Luessenhop首先用人工栓塞术治疗脑AVM。随着导管技术、栓塞材料、影像学等的进步，此种技术亦在提高。目前的操作方法多采用经股动脉穿刺插管入路。插管前给病人实施全身肝素化。用16号或18号穿刺针穿刺右侧股动脉，采用Seldinger法进行插管和栓塞。先经6F导管鞘插入6F导引管，在电视监视下将其依次插入左、右颈动脉和椎动脉进行选择性全脑血管造影。明确诊断后利用微导管末端塑型以及体外捻转导管导向方法，将微导管送到病变供血动脉距畸形血管团2cm处。经微导管再行病变的血管造影。根据造影所见决定选择栓塞材料及注射方法。在选择栓塞材料上，如病变为非重要功能区，单支动脉终末型供血，宜首选IBCA栓塞；如病变位于重要功能区或病变深在而广泛，可采用真丝线段栓塞。确定栓塞物后，按其不同的特殊要求，经微导管注入病变处。栓塞完毕，注意有无不良反应及并发症出现，给以相应处理。并通过导引管进行血管造影，了解栓塞结果。治疗结束时，先酌情静脉注入鱼精蛋白，中和肝素，再拔除导管。穿刺部位盖无菌纱布，用沙袋压迫5~6h。

颈内动脉-海绵窦瘘可脱性球囊栓塞术（embolization

of internal carotid-cavernous fistula by detachable balloon) 治疗颈内动脉－海窦瘘的目的在于封闭瘘口，改善脑供血，保存视力。最理想的治疗方法是既将瘘口闭塞又保持颈内动脉通畅。1971 年 Prolo 和 Hanberry 用 Fogaty 带囊导管栓塞颈内动脉－海绵窦瘘瘘口。1974 年 Serbinenko 首创同轴可脱性球囊导管，1976 年 Debrun 又对球囊解脱技术进行了改进。近年来微导管可脱球囊技术的发展，由于具有方法简单，并发症少，病死率低，且颈内动脉保持通畅率高等优点，有取代手术的趋势，成为本病的首选治疗方法。对瘘口太小，球囊无法进入瘘口的病人，1991 年 Halbach 和 1992 年 Matsuo 采用铂金微弹簧圈行栓塞治疗，解决了其栓塞治疗的难题。插管前给病人实施全身肝素化。行经动脉途径栓塞者，一般多采用双侧股动脉穿刺插管，健侧股动脉插入 6F 导管鞘，患侧股动脉插入 8F 导管鞘。健侧经 6F 导管鞘插入 5F 脑血管造影导管，依次分别插入左、右侧颈内、外动脉与椎动脉行选择性全脑血管造影，明确诊断后将 5F 导管暂留在健侧颈内动脉或椎动脉内。经 8F 导管鞘插入 8F 引导管，在电视监视下插入到患侧颈内动脉 C_2 水平。8F 导引管尾端安一“Y”形带阀门接头，其侧臂与带三通连接管的动脉加压输液管道相连。根据造影所见的瘘口大小，选择适宜球囊，安装在同轴导管内导管或 Magic BD 导管的末端。然后将之经 Y 形阀门接头的有阀臂送入 8F 导引管内，在电视监视下将其慢慢送入患侧颈内动脉，利用血流将球囊带入瘘口或海窦腔内。用每毫升含碘 180mg 的非离子等渗造影剂，慢慢经微导管将球囊充盈（不能超过球囊容量），当经导引管注入造影剂证实瘘口已完全堵塞为止。慢慢牵拉内导管或 Magic BD 导管，将球囊解脱，留于病变处。如瘘口小，球囊无法进入瘘口时，则以弹簧圈代替可脱球囊。治疗结束前应经对侧股动脉插管造影了解治疗情况，满意后拔出导引管与导管，酌情用鱼精蛋白中和肝素，穿刺部位压迫 15～20min 后加压包扎。除经动脉途径行栓塞外，尚可经眼静脉、股静脉或颈内静脉的途径进行栓塞。

硬脑膜动静脉瘘栓塞术（embolization of dural AVF） 此手术的方法与目的与治疗脑动静脉畸形相同。即采用微导管向动静脉瘘的的供血动脉内注射栓塞材料，使动静脉的异常交通得到闭塞。硬脑膜动静脉瘘以颈外动脉系统供血为主，供血动脉与颅内动脉间无危险吻合（即颈外动脉与颈内动脉或椎动脉之间的异常交通）存在，或有危险吻合但超选择插管可避开危险吻合者均可行血管内栓塞治疗。对于硬脑膜动静脉瘘的颈外动脉供血，与颈内动脉有危险吻合，超选择插管不能避开危险吻合者，和硬脑膜动静脉瘘为颈内、椎基动脉系统供血，超选择插管不能达到瘘供血动脉和避开供应正常组织的穿支者，均视为禁忌证。

椎管内动静脉畸形栓塞术（embolization of intraspinal AVM） 是一种采用血管内栓塞的方法治疗椎管内的 AVM 或 AVF。椎管内动静脉畸形包括髓内动静脉畸形、髓周动静脉畸形和动静脉瘘以及向脊髓表面引流的硬脊膜动静脉瘘。髓内动静脉畸形栓塞应选择不适于手术或手术困难的沟联合动脉较短，引流静脉在后方、中线两侧，范围超过两个椎体的动静脉畸形。对于沟联合动脉较长，引流静脉在前方或侧方，畸形血管团不超过两个椎体的局限性动静脉畸形，虽然适合手术但也可栓塞治疗。髓周动静脉瘘的栓塞适于无法手术切除而瘘口很小，以及供血动脉和瘘口均粗大的病例。硬脊膜动静脉瘘均适于栓塞治疗。而髓内动静脉畸形为脊髓前动脉供血，尤其为 Adamkiewicz 动脉供血者，超选择导管不能避开此供血动脉分支时，栓塞可能加重脊髓功能障碍，故应禁忌栓塞治疗。操作方法采用 Seldinger 法股动脉穿刺和插管，先行选择性脊髓动脉造影，诊断明确后根据病变情况进行血管内栓塞。插管前给全身肝素化。将 6F 导引管选择性插入病变供血动脉，其尾端接 Y 形带阀接头。Y 形接头阀的侧臂与动脉加压输液袋的输液管道相连。经 Y 形接头阀的有阀臂插入 Magic3F/2F 微导管，用微导丝将其导入根动脉，尽量使其接近畸形血管团或畸形动静脉瘘的瘘口，避开根动脉的穿支，并经此微导管在电视监视下注入栓子。使用的栓子（栓塞物质）可用真丝线段、冻干硬脑膜微粒，亦可使用 IBCA。再经血管造影了解栓塞情况，结束治疗。酌情用鱼精蛋白中和肝素，拔管后，压迫穿刺部位 15～20min，并加压包扎。

颅内动脉瘤可脱球囊栓塞术（embolization of intracranial aneurysm by detachable balloon） 是经血管内治疗颅内动脉瘤的一种方法。主要适用于以下情况：1. 凡位于脑底部未出血的颅内囊状动脉瘤，均可采用可脱性球囊栓塞术，特别对手术危险大而可脱性球囊危险较小的基底动脉末端、基底动脉干、颈内动脉海绵窦段等处的动脉瘤应作为首选。2. 颅内囊状动脉瘤

破裂出血后，病情属 I、II 级，但病人全身情况不适于开颅手术或病人拒绝开颅手术者。手术主要禁忌证为：病人严重动脉硬化、血管扭曲、或严重血管痉挛、球囊无法通过血管进入动脉瘤腔者；动脉瘤破裂出血后病人病情属 V 级处于濒死期者。手术关键在于能否把球囊送入动脉瘤腔中。主要并发症为术中动脉瘤破裂以及动脉瘤内附壁血栓脱落。手术操作可采用经股动脉穿刺和 Seldinger 插管法，最后将 Magic 微导管送到载瘤动脉内进行栓塞。栓塞的方法，根据使用栓塞材料的不同各异。栓塞材料和操作方法有：可脱性球囊栓塞术；钨丝微弹簧圈栓塞术；机械解脱钨丝微弹簧圈栓塞术和电解铂金弹簧圈栓塞术（参阅各有关词条）。

颅骨骨髓炎手术（operation for osteomyelitis of skull） 临床分急性和慢性，均为手术治疗的适应证。颅骨骨髓炎主要病理改变为骨质坏死，慢性者可有骨质增生。治疗应在抗菌治疗的同时实行手术切除已失去活力和血供的病骨。手术采取局麻或全麻。以病灶为中心或通过窦道作直线或“S”形切口。将头皮自炎变的颅骨上翻开，充分暴露出病变颅骨四周的正常颅骨与正常硬脑膜，达到充分清除坏死组织、肉芽组织、死骨、骨膜下积脓、板障内积脓与周围的象牙样变的骨质。清除病变的颅骨时，先在病变区钻骨，全部咬除所有病骨，直到露出正常颅骨板障时为止。硬脑膜外的炎性肉芽及脓液亦应搔刮干净，一般以显露正常硬膜 0.5～1.0cm 为度。创面反复用每 500ml 生理盐水内溶解 8～16 万 u 庆大霉素的溶液彻底冲洗，然后全层间断缝合头皮，皮下置橡皮引流 24h。术后继续抗生素治疗。

硬脑膜外脓肿切除术（resection of epidural abscess） 硬脑膜外脓肿局限于颅骨和硬膜之间。多发生于颅骨骨髓炎之后，少数也来自邻近的病灶感染、血源性感染、开放性颅脑损伤后。自愈可能性小。切口应根据病变的不同而设计。一般多用 S 形切口或马蹄形切口。对继发于颅骨骨髓炎的硬脑膜外脓肿，在充分暴露出病骨时，钻孔后用咬骨钳咬除病骨，直到显露正常硬脑膜处，将硬脑膜外脓液、炎性肉芽组织、死骨与异物一并清除。若无颅骨骨髓炎的病人，在确定硬脑膜外脓肿部位的颅骨上钻孔，排出脓液，逐步扩大骨孔或骨窗，直到露出正常硬脑膜为止。术中应用抗菌素液反复冲洗。术后颅骨修补应在伤口愈合 1 年后进行。一旦确诊，应行手术治疗。

硬脑膜下脓肿引流术（drainage of subdural abscess） 硬脑膜下脓肿可来源于化脓性脑膜炎、邻近器官和组织的感染。治疗一般主张采用钻孔引流及冲洗的方法。在积脓区的中心及稍低部位钻孔，切开硬脑膜，排除脓液并放入导尿管用抗生素溶液反复缓慢冲洗，然后留置导尿管作为术后引流、给药及冲洗之用。术中应对引起硬膜下脓肿的原发病，同时给予处理。

脑脓肿穿刺吸引术（puncture and aspiration of brain abscess） 无论是血源性、耳源性还是外伤性的脑脓肿，都是经过脑炎期、化脓期和包膜形成期 3 个阶段。一般包膜约 1～2 周初步形成，4～8 周形成良好。临床上已诊断为脑脓肿者，可先采用穿刺吸引术。特别适用于脓肿部位较深；或位于语言中枢、运动中枢等重要功能部位；或由于年老体弱；或患有其他严重疾病；或病情危重不能耐受开颅手术者。不适用于多发性或多房性脓肿或脓腔内有异物者。选择距离脓肿最近和远离功能区的头皮上作切口、钻孔，硬脑膜于骨孔中心刺一小口，将其周围用电凝止血，准备进行脓肿穿刺。亦可用简便的锥颅法进行穿刺。用脑针由浅入深逐步深入直达脓肿腔内。抽出脓汁留取标本进行细菌培养和药敏试验。然后用含抗生素的生理盐水反复冲洗脓腔。设法将脓肿腔内脓液彻底抽净，并注入抗生素。还应行脓腔造影，以作为观察或再次抽脓的标志。手术后应严密观察病情变化。有时需要反复几次抽脓才可治愈。另外，采用 CT 引导下的脑立体定向穿刺吸引的方法，目前已被认为是治疗深部及多发性脑脓肿的首选方法。

脑脓肿引流术（drainage of brain abscess） 是指采用钻颅或锥颅穿刺抽脓之后在脓肿腔留置引流管的方法。适用范围与穿刺法基本上相类似。通常用于脓肿壁较厚的单发性脓肿，估计通过一次性穿刺抽脓无法解决的病例。操作时应根据造影或 CT 扫描的结果精确定位。选择近病灶的非功能区进行钻孔或钻孔后用脑针穿刺脓肿。当穿刺成功后拔出脑针针芯，用空针缓慢抽出脓汁，待排出 2/3 的脓汁后，即用等量的抗菌素生理盐水，每次 5ml 反复冲洗脓腔，直到冲洗液清亮为止。随后拔出脑针并记下深度及穿刺的方向，将一端剪有两个侧孔的硅胶管沿脑针所穿刺的方向插入，仔细调整引流管在最佳引流位置，并予以固定

术后将引流管接到引流瓶上，每日用庆大霉素 4 万～8 万 u 及生理盐水溶液冲洗一次，至第 3 d 冲洗抽脓后复查造影或 CT，以便观察脓肿缩小的情况。若脓肿缩小，病情也有好转，则可根据细菌对药敏试验的结果，选取合适的抗生素配制冲洗液，再隔天冲洗一次，通常 4～6 次后冲洗液可转为清亮，若无引流液流出说明脓腔已闭合，即可拔管。

脑脓肿袋形缝合术（marsupalization of brain abscess） 脑脓肿袋形缝合术是指脓肿切开后，将脓肿的切口边缘与切口的硬脑膜或帽状腱膜进行缝合如口袋状，使脓肿得到充分的外引流。当脓肿位于重要功能区且靠近骨窗，有较厚的包膜，如行脓肿切除，恐遗有严重后遗症；单纯抽吸脓腔予以引流，又恐引流不畅，此时即可应用袋形缝合术，以确保引流通畅，得以治愈。此外，在脑脓肿行摘除过程中，发现包膜不够坚固，完整切除有困难时，亦可将已剥出的部分切开，吸引和冲洗后将脓肿包膜切口与硬脑膜或帽状腱膜缝合。由脓肿切除术改行袋状缝合术。

脑脓肿切除术（resection of brain abscess） 是指采用开颅的方法将脑内脓肿予以切除，但要在脓肿的包膜完全形成后方可进行。脑脓肿切除适用于病人的一般状况较好，能耐受开颅手术，脓肿又位于脑的非主要功能区且较表浅者；或由于脓肿壁较厚，估计通过穿刺抽脓或引流无法解决者；或通过穿刺和引流后症状不见好转者。临床上对多房性脑脓肿一般都主张进行开颅手术切除。对于脓肿已破入脑室或出现脑病危象经脱水及穿刺抽脓后症状未见好转时也应紧急行脓肿切除术。手术在全麻下进行。于病变相应部位行骨瓣开颅，弧形切开硬脑膜。若颅内压不甚高，可选择非功能区的皮质切开，分离出脓肿壁，完整的将其剥除。若颅内压甚高或脓肿巨大，则先行穿刺排空脓腔，再注入抗生素，并用双极电凝封闭穿刺孔之后，紧靠脓肿壁将之分离切除。切除脓肿时务必精细操作，力求彻底切除脓肿，并防止脓肿壁的破损和脓液的外渗，创口四周一定要用棉片加以保护，防止污染。进行脓汁细菌培养及药敏试验，选择有效的抗生素，术后抗生素的使用不应少于 2～4 周。

幕上囊虫手术（operation for supratentorial cysticercosis） 囊虫发生在幕上者的手术适应证可归纳为：局限性病变引起难以控制的癫痫发作；单发囊虫形成占位性肿块或巨大囊肿引起颅内压增高；侧脑室和第三脑室内囊虫致梗阻性脑积水；病变弥散引起广泛性脑水肿和颅内压增高，危及生命或视力者。手术根据不同的适应证，选用不同的手术，如大脑单发囊虫摘除术；侧脑室和第三脑室内囊虫摘除术；颞肌下减压术。各种的手术操作与处理相应部位的肿瘤方法相同。

第四脑室和脑底池囊虫摘除术（removal of cysticerci in the fourth ventricle and basal cister） 第四脑室是脑室内囊虫最常见的部位，能引起中脑导水管阻塞并发梗阻性脑积水。脑底池囊虫常并有颅内压增高和脑积水，因之需行手术切除囊虫。第四脑室内的囊虫摘除术的术式与第四脑室内肿瘤切除术相同。有时囊小，仅将枕大池蛛网膜剪开，牵开小脑扁桃体，囊虫即可由中孔中自行脱出。否则，请麻醉师压迫颈静脉，增加颅压后促使囊虫娩出。对于巨大的囊虫，需将小脑蚓部切开，直达第四脑室顶部，再用脑压拔将蚓部向两侧牵拉，囊虫可清楚显示。因囊虫壁薄，张力高，整个取出可能破溃，使囊内液外溢，为避免囊壁破裂，可先用细针抽吸减压，然后再摘除。脑底池囊虫常位于小脑幕裂口区、桥小脑角池或脑干腹侧。多形成母囊和众多子囊，堆成葡萄状，易与蛛网膜、血管和脑神经粘连，手术宜在显微镜下予以游离摘除。粘连的血管要在准确电凝后切断，避免拉断，否则拉断后断端回缩于脑干附近，止血即非常困难。

脑血吸虫肉芽肿手术（operation for brain schistosomal granuloma） 脑血吸虫肉芽肿的手术适用于：脑瘤型、有颅内压增高者；癫痫发作频繁、药物无法控制且脑电图定位明确者；弥散性病变、脑水肿广泛、保守疗法无效者。手术原则是对上述前两种病人应行病变切除术，对后种病人则行颞肌下减压术。具体的手术操作方法与相应部位的脑瘤相同。术中能见到病变部位的脑皮质发黄，有时能见到粟粒状结节，触之较硬，病变切面有干酪样坏死物质和肉芽组织相间。可沿病变周围电凝脑皮质后，将之整块切除。对弥散病变脑水肿广泛，保守疗法无效且危及生命者，予以颞肌下减压术。

脑型肺吸虫手术（operation for brain paragonimiasis） 脑型肺吸虫病的手术适应证可归纳为：病变属占位扩张型脓肿，和肉芽肿比较局限，颅内压增高显著者；

或多发性脑肺吸虫性脓肿、脑水肿严重，威胁病人生命者。手术原则是将病变切除，或颞肌下减压术。切除术具体的手术操作方法与相应部位的脑内肿瘤相同。在病变部位的脑膜与脑组织常有粘连，由于脑内有坏死、液化、肉芽形成及纤维化等不同时期和不同程度的病理变化同时存在，脑皮质失去光泽、灰暗、脑沟加深，脑回狭窄、触之较硬、脑针穿刺有一定阻力，穿入脓肿可抽出暗红色、无臭稀薄的脓汁，脓液大多无细菌感染，但有大量虫卵。手术应将脓肿和4周的瘢痕组织整块切除。对于多发性病变，并累及重要功能区，或双侧大脑半球病变，伴颅内压增强者，则行单侧或双侧颞肌下减压术。

脑包虫摘除术（removal of brain hydatid cyst） 脑型包虫病因包虫经血液进入颅内后形成。病变常位于大脑中动脉的末梢分布区域，偶有见于小脑者。单发者适于手术治疗。单发性包虫通常体积巨大，囊性，壁厚2~3mm，囊液内有包虫头无数。包虫壁四周的脑组织有胶质增生，形成胶质性假囊壁。和包虫壁间很少或没有粘着，极易分离。手术方法与一般脑肿瘤切除术相同。但应做一个大于包虫直径的骨瓣。有的病人包虫囊与硬脑膜粘连紧密，钻孔和掀骨瓣时应特别注意，防止撕破包虫囊壁。摘除时，在脑组织与包虫四周的胶质性假囊壁间以双极电凝处理粘连及血管，再沿包虫囊与脑组织之间向深部分离，最后用冲洗器灌以生理盐水，稍加用力注入包虫囊和周围胶质化脑组织之间。借助水的冲力和包虫囊自身的重力作用，包虫囊即自行逐渐脱离囊床脱出。此称为“水力漂浮分离法”。对于大型包虫囊亦可采用穿刺抽液和囊壁摘除法。即当包虫显露后，用棉片盖好四周脑组织，在囊最高点处以细针穿刺，尽量抽出囊液，后向内注入10%福多林或75%酒精，5~10ml滞留10min，以杀灭囊内残留的头节。然后用生理盐水反复冲洗囊腔直到看不到头节为止。最后将囊壁摘出。囊壁易破，手术时应注意术野的棉片保护，切勿使囊液外溢。

狭颅症颅缝再造术（reestablishment of cranial suture for craniostenosis） 一条或多条颅缝在生理闭合前过早融合骨化，从而影响脑和颅骨的正常发育，出现各种头颅畸形和颅压高的症状为狭颅症。颅缝再造术是治疗此症的唯一手术方法。所谓颅缝再造术，即在已经闭和的颅缝上重新咬除一条骨槽，使颅缝再次分开，形成人工颅缝，使脑的发育不受颅缝早期闭和的影响。手术应根据不同的头颅畸形类型而分别采用不同的颅缝再造术。如因矢状缝早闭引起的舟状头（长头畸形）采用矢状缝再造术；因冠状缝早闭引起的短头畸形（扁头畸形）采用冠状缝再造术；因额缝早闭引起的三角头畸形采用额缝再造术；因多条骨缝早闭引起的严重狭颅症（小头畸形），则采用多颅缝再造和骨瓣成形术。

矢状缝再造术（reestablishment of sagittal suture） 适用于狭颅症中因矢状缝早闭引起的舟状头畸形。多用气管内插管全身麻醉，仰卧头高位或侧卧头高位。头部正中线切口，从发迹开始，向后纵行，分别超过冠状缝和人字缝，止于枕外粗隆上2~3cm，头皮向两侧分开。切除矢状缝处宽约3cm的骨膜。在矢状缝旁左右两侧分别钻孔，用咬骨钳将矢状缝旁的颅骨咬成两个宽约1.5cm的骨槽，向前越过冠状缝，向后越过人字缝，矢状窦表面的颅骨予以保留成为骨桥。亦可仅在矢状窦表面作一条骨槽，即咬除早闭的矢状缝的颅骨。骨缘用骨蜡封闭止血，为防止骨缝再次封闭，用硅橡胶薄膜将骨缘包绕，并加以固定。充血止血后分层缝合头皮。手术应争取生后早期施行。

冠状缝再造术（reestablishment of coronal suture） 适用于狭颅症中因双侧冠状缝早闭引起的扁（短）头畸形和单侧冠状缝早闭引起的斜头畸形。多采用气管内插管全身麻醉，仰卧头高位。发际内冠状切口，两侧达颧骨上缘，头皮翻向前方，沿冠状缝切除冠状缝处的骨膜，其宽度应不少于2~4cm。在冠状缝上作颅骨钻孔，沿骨缝用咬骨钳咬一骨沟，宽约1.5cm，两侧达颞骨鳞部，形成一人工的冠状缝。因婴儿颅骨成骨活跃，术后3~6个月可自行闭合。避免颅缝早期再次骨化，需用硅胶薄膜将两侧骨缘包裹，并固定于骨上。彻底止血，皮瓣下置橡皮引流。按层缝合头皮。为避免大脑发育障碍，手术应在生后早期施行。

人字缝再造术（reestablishment of lambdoidal suture） 适用于狭颅症中因人字缝早闭引起的枕部扁平畸形。常用气管内插管全身麻醉，俯卧位。于顶后矢状缝后端向两侧弧形切口，皮瓣向枕部翻开，沿人字缝切除颅骨骨膜，宽约4cm。中线旁1cm钻孔，然后沟槽状咬除颅骨，跨过矢状缝，向两侧达鳞状缝，骨沟宽约2cm。仔细止血，骨缘用硅胶薄膜包裹固定，按层缝合头皮，皮下置橡皮条引流。争取早期手术。

额缝再造术（reestablishment of metopic suture） 适用于狭颅症中因额缝早闭引起的三角头畸形。采用气管内插管全身麻醉，仰卧位。沿发际内冠状切口，两侧达颧弓上缘、皮瓣翻向前方。额缝早闭引起的三角头畸形不能单纯地切除额缝，否则额部中央遗留的骨槽将影响外貌。应将额骨整块锯下，将中间额缝处颅骨再锯下切除，然后将双侧残余的额骨内侧钻小孔用粗丝线连接固定。然后再将额骨重新放于额部中央，由于额骨中间的切除变成两侧短缺，使两侧形成长条形骨缺损，加以固定。止血后按层缝合头皮。皮下置像皮条引流。因为这种畸形少见，故需施行此术者也很少。

全颅缝再造术（reestablishment of all cranial suture） 适用于多条颅缝过早闭合引起的严重狭颅症。但对因脑发育不全而致的小头畸形，则不适于此种手术。手术分两期进行。采用气管内插管全身麻醉。根据切除颅骨的需要放置头位，且须更换而非固定一种头位。婴儿期患者第一期行顶部冠状切口，将头皮翻向前方，广泛切除冠状缝及前部矢状缝区颅骨骨膜。先沿冠状缝切除宽约 1.5cm 的颅骨，两侧越过鳞状缝。然后在正中线旁 1.5cm 与矢状缝相平行，于左右侧再各切除宽约 1.5cm 的颅骨，此两条骨槽向前越过冠状缝的骨槽，使这 3 条骨槽共同呈“#”形。骨缘以硅胶薄膜包裹固定。术后 1～2 周待病儿完全恢复后再作第二期手术。第二期手术按原切口切开头皮，头瓣翻向后方，广泛切除顶部及人字缝区的骨膜。骨切除与第一期类似，只不过在后头部而已。先切除人字缝的颅骨，再切除与矢状缝相平行的颅骨，使之前方与第一期所作的两侧骨槽相连，后方跨过人字缝，最后两期切除的颅骨近似”井”字形。在两期手术中，颅骨的切除并可采用前期 呈“丁”字形，后期呈“丁”字形，最后近似“工”字形的颅骨切除。儿童期手术，因头颅比较大，一个切口不易前后翻转，须分别在第一期行顶前和第二期行顶后作两次冠状切口，两切口间距离应有足够供血，以免头皮发生坏死。还有人采用头部的左右两侧分期开颅，行左右对称的各式颅骨切除术。

脑室-腹腔分流术（ventriculo-peritoneal shunt） 脑室腹腔分流术是指把一组带单向阀门的分流装置置入体内，将脑脊液从脑室分流到腹腔中吸收，简称 V－P 手术。Kausch 于 1905 年首先创用此种手术。至今仍为最常见的脑积水分流术式，适用于各种原因和类型的脑积水。脑室－腹腔分流装置由脑室管、阀门装置和腹腔管 3 部分组成。术中病人仰卧位，头偏向左侧，右肩下垫高。于右耳轮上 4cm、向后 4cm 为中心作弧形或马蹄形切口。在切口中央钻孔，硬脑膜十字形切开，电凝脑皮质血管。用脑针穿刺侧脑室三角部，成功后沿针道插入脑室管，并保持管在脑室内 3～4cm。脑室管外端连接阀门装置，用丝线固定。用导引器将腹腔管从颈部经皮下隧道引向腹部（中途可作小切口）。作右上腹直肌切口，切开腹膜后进入腹腔，将腹腔导管末端放入腹腔内，腹腔内导管的长度应在 30～50cm。逐个分层缝合所有切口。腹腔导管末端放置腹腔内的位置有二：一种将之置于肝脏膈面；一种是置于游离腹腔内。近年有人用腹腔镜把导管末端放入小网膜囊内，可大大简化手术，同时可以减少管端被大网膜堵塞和避免穿破肠管等危险。

脑室-心房分流术（ventriculo-atrial shunt） 脑室－心房分流术是利用带有单向阀门的分流装置，在体内将脑脊液从脑室引流到右心房血液中。此手术所用的分流装置最早是由 Nulsen（1949 年）和 Pudenz（1953 年）分别设计的。此后又有很多改进型应用于此手术。本手术适用于各种原因和类型的脑积水，尤其适合于婴儿脑积水。于右耳轮上 4cm 向后 4cm 为中心，作一弧形或马蹄形切口，先翻开耳后皮瓣。在切口中央钻骨孔。硬脑膜“十”字形切开，电凝脑皮质血管，用脑针穿刺侧脑室三角部，穿刺入脑室后测量达到脑室的深度，立即拔出脑针，沿针道插入脑室管。要保持脑室管在脑室内 3～4cm。将脑室管外端连接在阀门装置上，用丝绒结扎固定。以下颌角平面为中心，在颈部沿右侧胸锁乳突肌前缘作 3cm 长的斜切口，向深部分离，在颈动脉的外侧解剖游离面总静脉和颈内静脉，结扎面总静脉的远心端。用两条橡皮筋控制颈内静脉与面总静脉会合点的近、远侧。在面总静脉上开一小口，恰好容心房导管通过即可。将心房导管从面总静脉小口中插入颈内静脉，经上腔静脉到右心房。确认导管已插入右心房后，连同导管结扎面总静脉近侧段。将心房导管经皮下隧道由耳后部切口引出，裁取合适长度，剪断心房导管，将其近端与阀门装置的出口相接并用丝线固定。导管长度要留有余地，防止颈部活动时拉脱。术中应注意，阀门装置小泵室上所标定的箭头方向，是指示脑脊液分流方向，

阀门上下的方向不能颠倒。另外，在插入心房导管前，要按压阀门，使导管腔内注满脑脊液，不使空气进入颈内静脉。

脑室-矢状窦分流术（ventriculo-sagittal shunt） 侧脑室-矢状窦分流术是将脑室内脑脊液向静脉系统分流的方法。Payr 于 1908 年最早用血管移植术作脑室与矢状窦分流术。近年多用硅胶管代替血管，但最好用带阀的单向引流管行分流手术。作右侧发际内一小马蹄形切口，内侧缘跨过中线，一般应在上矢状窦前 1/3。皮瓣翻向前方，在冠状缝前 2～3cm、中线右侧 3cm 处钻骨孔。适当扩大骨孔，使之适应与分流导管的阀泵。然后再于矢状窦上向后距离上述骨孔约 2cm 处钻孔，为便于静脉窦处操作可前后方向扩大骨窗。右额骨孔处切开硬脑膜，电凝皮层血管后，将阀门囊底部的导管插入侧脑室，并保持进入脑室内的导管长 3～4cm，并将阀泵妥善安置在骨孔处。然后在矢状窦两旁各缝一丝线，于其间纵向切开上矢状窦，长度以允许通过导管即可。将阀门囊侧方的导管裁取合适长度后，按压阀门囊，使脑脊液顺利从侧导管流出，将导管内空气排除干净，迅速将导管向后插入矢状窦内，至少向窦腔插入 2～3cm，将两侧相对的缝线结扎止血，覆盖于矢状窦切口表面，用明胶海绵围绕导管压迫止血。彻底止血后，分层缝合切口。

腰池腹腔分流术（cisterna-peritoneal shunt） 腰池腹腔分流术亦为脑脊液分流术的一种。适用于交通性脑积水，而不适于阻塞性脑积水。手术采用全身麻醉，右侧卧位或右侧俯卧位，屈髋屈膝、头部抬高 30 度。腰椎背部正中直切口，长 3～4cm。在第 3～4 腰椎作半椎板或全椎板切除。纵行切开硬脊膜、蛛网膜，将开有侧孔导管的一端向骶部方向插入腰池内 3～4cm。硬脊膜严密缝合，并固定导管。在腰部和腹直肌各作切口，用导引器经皮下隧道将导管引向腹直肌切口。然后将腹腔端经腹直肌切口插入腹腔。缝合各个切口即完成了手术。也可在腰池端皮肤切一小口后用特制的针（14 号 Tonkey 穿刺针）穿刺腰池，经套管针将导管送入蛛网膜下腔。腹腔端仍行腰部和腹直肌切口，经皮下隧道引入腹腔。此外，Hoffman 等将导管的腰池端设计做成 T 型，腹腔端封闭后做裂隙阀，可防止分流过度。

第三脑室造口术（ventriculostomy of the third ventricle） 亦称 Stookey－Scarff 手术。Scarff 等人在单纯终极造瘘术治疗脑积水的基础上，通过改进，在第三脑室后壁脚池间再作一瘘孔，用以治疗第三脑室以下梗阻所引起的脑积水。手术作冠状切口，跨过中线的额骨瓣开颅。硬脑膜瓣向矢状窦方向翻开。抬起额叶，显露视交叉和其上方的终板，可先打开外侧裂池、颈动脉池、视交叉池，放出脑脊液。脑积水病人终板多很饱满菲薄，用一钝头前端成 45 度、尖端至成角处长 1cm 的牙科剥离器，沿正中线穿破终板，前端朝下伸向第三脑室并触及鞍背前面。靠手的感觉，严格沿中线方向逐渐将剥离器上移到鞍背顶部。将剥离器向前推进，其尖端即刺破第三脑室后壁，进入脚间池中，使剥离器弯角处抵在鞍背上，其尖端即进入脚间池 1cm，这样不致插入过深损伤大脑脚。将剥离器向侧方划动 4～5mm 以扩大造瘘孔，抽出剥离器，造瘘术即告完成。硬脑膜严密缝合，骨瓣复位，头皮依层次缝合。

颅裂、颅鼻部脑膜脑膨出修补术（repair of cranium bifidum with cranionasal meningoencephalocele） 颅裂、颅鼻部脑膜脑膨出修补术适用于鼻根部膨出较大有颜面部畸形或膨出巨大影响呼吸者。如膨出囊壁菲薄有破裂可能或已破裂形成脑脊液漏者应及早手术。行冠状切口，双额骨瓣，结扎矢状窦。切开硬脑膜，于颅前窝底找出膨出部的基底部，切断囊颈，还纳或切除疝出的脑组织，修补硬脑膜。对缺损的颅骨可用有机玻璃、钛网片、自体颞骨鳞部或硅胶片作颅骨修补物，用丝线或金属丝固定在附近的硬脑膜进行颅骨的修补。亦有人采用硬脑膜外手术的方法进行修补。

颅裂、枕部脑膜脑膨出修补术（repair of cranium bifidum with occipital meningoencephalocele） 经确诊为颅裂脑膜膨出者，均应尽早施行修补术。沿膨出部的基底部作横向或纵行梭形切口，直至骨膜层或囊的硬脑膜层，显露骨缺损，分离囊颈使之游离，切开囊颈，切除或还纳膨出的脑组织，加厚修补骨缺损处的硬脑膜，缺损的颅骨不必修补。

脊柱裂脊膜膨出切除修补术（resection and repair of spina bifida with meningocele） 脊柱裂脊膜膨出切除修补术适用于所有部位的脊膜膨出。如已形成脑脊液漏者，应急诊行切除修补术。对合并严重脑积水者，应先作分流术处理脑积水。若囊壁已有感染，应积极

控制感染，再行切除修补术。手术行正中纵行或横行梭状切口，如膨出口过大亦可采用大面积皮下游离的S形切口。切开皮肤后环形游离膨出囊的颈部直达椎板缺损处。由膨出囊的侧壁或顶部将之切开，因系单纯的脊膜膨出，囊内不含神经组织，故由颈部将之环形切除，然后将囊壁严密缝合，椎板缺损部不需植骨处理，仅将其浅层的脊柱旁筋膜切开游离翻转在其表面，用整形修补方法作重叠缝合即可。

脊髓脊膜膨出切除修补术（resection and repair of myelomeningocele） 因膨出脊膜囊内有神经组织与囊壁粘连，故手术较单纯脊膜膨出复杂。手术按脊柱裂脊膜膨出切除修补术同样方法游离膨出囊至其基底部。但在脊柱裂区向上、下需各切除1~2个椎板，便于切开硬脊膜后探查膨出囊内容与脊髓和神经的关系。当脊髓表面有一茎突样组织由囊口突入囊内，粘连于囊颈侧壁，此茎突实为变性的神经与瘢痕组织，可将其游离后还纳于蛛网膜下腔。如茎突较长并与神经无联系者，可自脊髓表面将之切断。腰骶段的病变，通常是脊髓末端向上突入囊内附着于囊的前壁与后壁，应在显微镜下仔细将之从囊壁上游离下来还纳入蛛网膜下腔。如神经组织与囊壁融为一体不能分开时，可连同残面的少许囊壁一并还纳入蛛网腔下腔，以后手术步骤与脊柱裂脊膜膨出切除修补术同。

枕大孔区畸形颅后窝减压术（posterior fossa decompression for anomalies of foramen magnum region） 枕大孔区指枕大孔周围和第1~2颈椎及其韧带所形成的区域，此区发生的先天畸形有：扁平颅底、寰枕融合、颈椎分节不全（Klippel-Feil综合征）、寰枢椎脱位、小脑扁桃体下疝畸形（Arnold-Chiari畸形）等。扁平颅底、寰枕融合、颈椎分节不全多无神经压迫症状，可采用非手术治疗；寰枢椎脱位早期，多经头部牵引，手术复位或颈胸石膏固定，或枕骨与颈椎融合术可以纠正。颅底陷入和小脑扁桃体下疝畸形可以引起由后方造成的对延髓或颈髓压迫症状。手术目的是解除枕大孔及颈椎对小脑、延髓、脊髓、第四脑室及其他神经组织的压迫，扩大颅后窝的体积，改善症状。手术操作方法基本与颅后窝减压术相同。但对颅底陷入和寰枢椎脱位等所产生的由前方压迫所致的症状，则不适宜从后方减压。在对小脑扁桃体下疝畸形者，如有中脑导水管部位阻塞脑积水，切开小脑蚓部有困难，不能解除梗阻者，除减压外，尚需采取分流术以降低颅内压。

经口枢椎齿状突切除术（transoral resection of odontoid process of axis） 本手术适应于颅颈交界处畸形、寰枢椎融合并伴有齿状突增大压迫延髓腹侧者，或其他病变如肿瘤造成延髓腹侧受压者。病人需仰卧，头后伸、下垂。头架固定颅骨。用撑开器将口撑开，用其所附的舌下扳将舌压下，即可显露口咽腔。切开或牵引将悬雍垂拉向上方，扩大显露口咽腔。显微镜下作咽后壁正中切口，上自枕骨大孔前缘，下到第二颈椎椎体，长约5cm，在充分显露寰椎及枢椎后，用微形电钻磨掉寰椎前弓，显出枢椎齿状突后，再用磨钻将其磨掉。术中不用切开硬脑膜。

腰骶部潜毛窦切除术（resection of lumbosacral pilonidal sinus） 腰骶部皮肤的潜毛窦，不管有无神经症状，均适用腰骶部潜毛窦切除术。术中切口以皮肤潜毛窦为中心作腰部中线直切口，绕窦口切开皮肤并游离窦道至椎板缺损处，将窦道上、下1~2椎板切除，查清窦道与硬脊膜及脊髓的关系。如窦道通过硬脊膜进入脊髓内，远端有上皮样囊肿内容物，可行囊内切除，再将囊肿包膜连同窦道一并切除。如髓内残留包膜，可按椎管内上皮样囊肿处理。术中注意勿损伤脊髓与神经而引起运动、感觉及大小便功能障碍。

脊髓栓系综合征手术（operation for tethered cord syndrome） 凡脊柱裂引起脊髓栓系综合征者，皆适于手术。手术行脊柱正中切口，先将病变部的隐性脊柱裂显露出来，并再上、下各切除1~2个椎板，行扩大椎管减压。将一切造成对硬脊膜、脊髓、马尾神经牵拉、压迫的异常骨性或软骨以及一切软组织均予以切除。彻底解除脊髓的受压。切断牵引滑膜囊的外终丝。如脊髓栓系来自硬脊膜，硬脊膜与脊髓之压迫因素已解除，则可终止手术。如见瘢痕组织、脂肪瘤或椎管内脊膜膨出囊连至脊膜内，则需切开硬脊膜作深部探查，在手术显微镜下将瘢痕与粘连锐性分离，内终丝紧张牵连脊髓圆锥者应予以切断，使脊髓及神经根得到完全松解。若发现并发的脂肪瘤、先天性囊肿等，应尽可能同时予以切除。余下按脊柱裂手术处理。

脊髓纵裂手术（operation for diastomyelia） 脊髓纵裂为先天性发育畸形。凡由此而引起脊髓神经功能障

碍者均适于手术治疗。手术目的是切除脊髓分裂之间的骨性或软骨性中隔，以及其中的纤维带，使脊髓栓系解除。手术取背部中线切口，咬除椎板，切开硬脊膜，可见脊髓分裂为两半，裂隙中有骨嵴楔入，并有局部粘连，在显微镜下将脊髓分裂处的骨嵴周围作锐性分离，并切除。如尚有脂肪瘤和终丝增厚等，也应尽量切除和切断。

脊髓空洞症手术（operation for syringomyelia） 脊髓内由于多种原因的影响，形成管状空腔、形成脊髓空洞症。本病有慢性进展性特点，常合并环枕部畸形及小脑扁桃体下疝畸形，目前尚缺乏公认的统一手术方式，主要的手术方法有：1. 颅后窝、颅颈交界区切开减压术；2. 脊髓空洞切开，脊髓－蛛网膜下腔分流术；3. 脊髓空洞上口填塞术等。以上手术方法根据需要可以单独进行亦可同时使用。手术后大部分病例空洞缩小或消失，远期疗效尚有待进一步观察总结。

脊髓空洞-蛛网膜下腔分流术（syringo-subarachnoid shunt） 脊髓空洞-蛛网膜下腔分流术适用于原发或复发性脊髓空洞症有脊髓受压和神经损害症状者。其操作方法是按空洞所在部位行颈段或胸段椎板切除，切开硬脊膜后，于脊髓最膨隆的正中线处，用细针穿刺，抽出无色或淡黄色透明液证实为空洞症后，在背侧中线沿后正中裂选择一无血管区，纵形切开脊髓，切口长约 5mm，到达空洞。于空洞内留置一条细硅胶管，作脊髓蛛网膜下腔分流术。导管深度为髓内 2～3cm，于蛛网膜切口处缝一细丝线将导管固定。目的是使脊髓空洞缩小或消失，脊髓内得到减压，可以缓解症状。如合并 Arnold－Chiari 畸形可同时行枕下减压术。

脊髓中央管上口填塞术（packing upper opening of the central cord canal） 此术适用于颅底凹陷与小脑扁桃体下疝畸形合并的脊髓空洞症。枕下正中颅后窝开颅。硬膜切开后小心分离小脑扁桃体附近粘连，切开中孔及蚓部下端的局部粘连，扩大四脑室中孔，探查第四脑室。如见脊髓中央管上口，可用一小块肌肉片将之填塞。亦可同时在下方脊髓空洞膨隆处切一小口作脊髓空洞引流。

三叉神经周围支酒精注射（alcohol injection to peripheral branches of trigeminal nerve） Schlosser 于 1903 年首创应用无水酒精注射，破坏三叉神经周围支，治疗三叉神经痛。亦称三叉神经周围支封闭术。原理为利用无水酒精注射使神经组织变性，造成神经传导阻滞，痛觉消失。同时，神经分布区内感觉也消失。周围支封闭即封闭各出颅骨骨孔处的三叉神经末梢支，如眶上神经，眶下神经、颏孔神经或封闭各神经分支出颅部位，如圆孔的上颌神经，卵圆孔的下颌神经等，穿刺命中神经后，会产生该神经分布区的放射痛。先用浸润麻醉注射，观察有效后再注射无水酒精 0.5～1.0ml。周围支封闭操作简单、安全，但疗效不能持久，一般可维持 3～8 个月，适用于全身状况不佳，不适于手术者，亦可作为协助诊断用。操作时的各穿刺点如下：眶上神经：眶上缘中、内 1/3 交界处的眶上切迹入眶上孔；眶下神经：眶下缘中点以下 1cm 的眶下孔；上颌神经：颧弓中点下 1cm 进针，越过下颌切迹针尖稍向上前，与纵轴呈 115 度角，与横轴呈 115 度角。深约 4.5cm，触及翼板后，将针退出少许，再逐渐向前，直至越过翼板进入翼腭窝，即可达上颌神经通过的圆孔；下颌神经：进针点与上颌神经注射相同，越过下颌切迹后，进针方向与横轴呈 90 度角，与纵轴呈 115 度角，深约 4.5～5cm，于翼板后方触及颅底，即为下颌神经出颅的卵圆孔处。

眶上神经撕脱术（avulsion of supraorbital nerve） 用以治疗眶上部（即第一支）三叉神经痛。本术适用于高龄身体状况差，不适于开颅手术的单支痛患者。局麻下，以眶上切迹为中心，眉内作一 2～3cm 的横切口，深达骨膜，找到眶上神经，显露并游离眶上神经，继之将其切断。用血管钳分别夹住神经的两侧断端，旋转血管钳，将其近端抽出数厘米即可，而远端要尽量将之从皮下撕脱出来，以达到延长疗效的目的。

眶下神经抽出术（avulsion of infraorbital nerve） 用以治疗眶下部（即第二支）的三叉神经痛。适用于高龄身体条件差，不适于开颅或半月神经节第二支酒精封闭的单支痛患者。局部麻醉下，在口内患侧齿龈上方切开黏膜，沿上颌骨表面向上深入，找到眶下孔和出孔的眶下神经，在出孔处切断并抽出，眶下孔以骨蜡填充。

三叉神经痛神经血管减压术（neurovascular decom-

pression for trigeminal neuralgia) 自 Gardner 发现原发性三叉神经痛最常见的病因是由于在神经根进入脑干的区域，受到桥小脑角处异常血管襻的压迫所致之后，1967 年 Janettea 曾首先提倡用三叉神经血管减压术成功。至今已被广泛采用。此术主要适用于经药物、酒精注射、神经抽出术等简单的长期治疗仍无疗效的病人，特别是三叉神经第一支疼痛者。手术取局麻或气管内插管全麻均可。患者侧卧位，在乳突后 1cm 作长约 4～6cm 与横窦垂直的直切口，亦可在乳突后作倒钩形拐棍切口。在枕骨鳞部开骨窗，直径 3～4cm,上达横窦，外侧达乙状窦。显露桥小脑角。切开硬脑膜，将小脑牵向下内方。剪开桥小脑角的蛛网膜，如岩静脉妨碍操作，可电凝后切断。显露出三叉神经，特别是靠近脑桥 1cm 内的一段，通常有小脑上动脉或小脑前下动脉的动脉襻压迫在神经上，甚至形成压痕。有时为静脉压迫。将压迫的血管与神经分开，在血管与神经之间垫入涤纶棉将其隔离。如为充盈的静脉压迫，也可电凝后将其切断。

三叉神经半月节感觉纤维切断术（section of sensory fibers of gasserian ganglion) 三叉神经半月节感觉纤维切断术有经硬脑膜内和硬脑膜外两种手术方法。常采用的是 Frazier 经硬脑膜外的术式，介绍如下。常用局麻，在疼痛侧外耳孔前 2 cm，颧弓上缘，作稍向后倾，长约 6cm 的直切口，沿颧弓中点上缘横行切开筋膜，两侧各约 1～2cm，牵开颞肌，在颞骨鳞部钻一骨孔，咬成直径 4cm 骨窗，下缘应尽量低至颅底水平。在硬脑膜外抬起颞叶，沿脑膜中动脉逆向寻找到棘孔。用小棉粒填塞棘孔阻断血流，切断脑膜中动脉。棘孔前内方数毫米处可找到卵圆孔的外侧缘。在卵圆孔处硬脑膜与三叉神经第三支固有膜之间有一分界线，沿此界限把二者分开，显露出半月节固有膜。半月节后外侧不宜剥离过多，以免损伤岩大浅神经，导致面神经瘫痪和泪腺分泌减少。在半月节的后面，与神经纤维走行的垂直方向切开其固有膜，即有脑脊液流出，有灰白色神经纤维飘浮其中。为三叉神经节后神经纤维，即感觉纤维。自外向内为第三、第二和第一支。在第一、二支纤维之间常可见一三角形间隙，可作为分开这两支的标志。在半月节后数毫米处用神经钩挑起第三、二支的感觉神经加以切断，同时令台下人员反复检查病人面部皮肤痛觉的消失的范围。直至疼痛区痛觉消失，而且触摸板机点不再引起疼痛发作为止。彻底止血后按层缝合切口。此术适用于 40 岁以上原发性三叉神经痛以第二、三支为主者。或经用其他治疗方法无效或疼痛复发者。

三叉神经感觉根切断术（sensory root section of trigeminal nerve) 三叉神经感觉根切除术，是由 Dandy 首先倡用。在桥小脑角处切断后外侧 2/3 的三叉神经感觉根，可保留面部部分触觉，又不易损伤运动根。手术适应于 30 岁以下非典型原发性三叉神经痛，特别是三叉神经第一支痛的病人，或疑有桥小脑病变，继发性三叉神经痛，需行探察的患者。手术以气管内插管全身麻醉为主，取侧卧位或侧俯卧位，头抬高 15 度在枕外粗隆与乳突根部连线的中、外 1/3 交点处作直切口，长约 7cm，切口 1/3 在连线以上，2/3 在连线以下。亦可作枕部后倒钩型切口。在枕骨鳞部钻孔，扩大成骨窗，直径约 4cm，上达横窦，外侧达乳突后缘。切开硬膜，打开桥小脑角池和枕大池，向内侧牵拉小脑半球，吸除脑脊液，进入桥小脑角，打开岩静脉与面、听神经之间的蛛网膜即可看到深处粗大的三叉神经根。在距桥脑 0.5～1.0cm 处切断后外侧 2/3 的三叉神经根。即只切断三叉神经的痛觉纤维而保留其触觉纤维。彻底止血后关颅。

延髓三叉神经脊髓束切断术（section of trigeminal nerve spinal tract) Sjoqvist 首先创用延髓三叉神经脊髓束切断术。既解除了三叉神经痛，又能保留面部的触觉。三叉神经三个分支的痛温觉纤维及部分触觉纤维通过三叉神经脊髓束，终止于延髓三叉神经脊束核的尾核。三叉神经脊髓束经过延髓下端时，居其背外侧浅表部位，1，2，3 支痛觉纤维，在脊髓束内由腹侧向背侧的方向排列。手术采用局麻或全麻，侧卧或俯卧，颅后窝正中开颅，切除枕大孔后缘、环椎后弓，作枕鳞骨窗直径 3～4cm，偏向手术侧。切开硬脑膜，撕破小脑延髓池的蛛网膜，放出脑脊液，向上抬起小脑扁桃体，并将小脑牵向内上方，显露延髓下端背侧面及第四脑室下端的闩部。延髓后外侧沟中有副神经根与迷走神经根从此发出。在延髓的闩部平面距中线 8～10mm 处，棒状体和楔结节的外侧，有一纵行隆起的灰小结节，也称三叉隆起，为三叉神经脊髓束和其核的所在。手术切口应选在闩平面下约 4mm，在前为迷走和副神经根，后为第一颈神经根之间的无血管区，做一深 3mm 横 4mm 的切口，切断延髓三叉神经脊髓束。延髓切口的范围与深度必须精确。一次切割后需进行复查，切割不足时，再在原切

口内补充切割。此手术主要适用于年龄轻第一支疼痛或三支全痛和双侧疼痛的患者，亦可用于口腔、鼻咽癌引起的面部疼痛。

脊髓前连合切断术（section of anterior commissurotomy of spinal cord） 传导痛觉的二级神经纤维自脊髓后角发出，经前连合进入对侧脊髓丘脑侧束上行。因此沿脊髓中线一次将前白连合切断。可使双侧躯体的痛温觉节段性丧失，以解决该区的疼痛。同时又不损伤其他脊髓传导通路，不致发生严重并发症。这种手术最早用于胸髓下部或腰髓的前连合切开术，解决盆腔或下腹腔脏器癌痛，如前列腺癌，宫颈癌，直肠癌，结肠癌等所致的恶痛。近年采用显微外科手术以来，脊髓切开范围已扩展到上胸及下颈段脊髓。可以解决肺癌，乳腺癌，胃癌等恶痛。甚至上肢的顽痛亦可解决。手术取俯卧位，局部麻醉或气管内插管全身麻醉均可。常规椎板切除，中线切开硬脊膜，根据脊髓背面正中静脉和背侧纵裂的走行。仔细准确地辨认出脊髓的中线，将其表面血管推开，用极薄的刀片（常用剃须刀片）严格沿中线切开软膜，再从中线顺脊髓后正中沟将脊髓切成两半，当切口达前正中沟的底部时，对覆盖在前正中沟的软脊膜不要切开，予以保留，以防居其前方的脊髓前动脉的损伤。但切口必须够深，一般切口深达 7～8mm 方可达到前连合，由于痛觉二级神经纤维从脊髓后角发出后在三个脊髓节段以上仍有交叉，为取得良好止痛效果，脊髓前连合的切范围除包括疼痛节段外，在其上方还必须高出三个节段。切割范围大致为：上肢痛切开 C_4～T_1；胸部痛切开 T_2～T_8；盆腔与下肢痛切开 T_7～L_1 节段。切口内的小出血点，可用棉片压迫，尽量避免电灼。

脊髓前外侧束切断术（anterior lateral cordotomy） 痛觉纤维进入脊髓后分升降两支，有的升支向上行 4～5节，降支下行 1～2 节与第二神经元形成突触，发出的纤维越过白质前连合，交叉到对侧侧索的前外侧部形成脊髓丘脑侧束。故欲在脊髓前外侧将之切断以阻断某一平面的痛觉传导，必须在该节段上方 5 个节段处切断方能达到该平面以下全部止痛。另外，在脊髓丘脑束中神经纤维的排列有固定顺序。来自骶、腰、胸、颈纤维在束内依次由外向内（即由浅入深）排列。厚达 3～4mm。因此切断时，切断越深，痛觉丧失的节段就越高。此手术适用于单侧的各种原因所致的顽痛。如为双侧性痛。则须行两侧性切断。单侧者手术取痛侧在下的侧位。双侧者取俯卧位。气管内插管全麻或局麻均可。根据不同的疼痛部位，采用不同部位的椎板切除，颈部神经束切断时，切除第 1、2 或 2、3 颈椎椎板；胸部神经束切断时，切除第 1、2 胸椎椎板。切开硬脊膜后，将脊髓轻轻牵向对侧，在两个神经根间找到齿状韧带，用蚊式钳将其夹住，切断其硬脊膜上的附着点。牵拉齿状韧带，使脊髓向后旋转 45 度。辨认脊髓前，后根之间的中点，即齿状韧带的基底部。它的前方为脊髓丘脑侧束，后方为锥体束。切断时必须定位准确不可误伤锥体束。一般常用三角形手术刀或剃须刀片的一角，切断神经束。选择一脊髓无血管区，将刀尖由齿状韧带底缘的前方，沿冠状面向前切开脊髓，直到其前根内侧为止，切口深度约 4～4.5mm，切割可重复 2～3 次。如需双侧切断时，两侧切口不可在同一水平面上，否则可影响脊髓的血运。多主张先处理疼痛较重的一侧，过 1～2周后，在稍低或稍高平面再切断对侧脊髓前外侧束，两者相距只少 2cm。

面肌痉挛神经血管减压术（neurovascular decompression for facial spasm） 此手术适用于经神经放射学检查未发现明显病变（如肿瘤、血管畸形等）、无面神经损伤史，且保守治疗效果不佳的面肌痉挛者。手术应在显微镜下进行，手术目的是将紧贴面神经的血管游离出来，用纤维片将之与神经隔开解除血管对面神经的压迫。取侧卧位，气管插管全身麻醉，但多有用局部麻醉。于患侧耳后乳突内侧作发际内皮肤切口，长约 8cm，形成 3cm × 3cm 骨窗，上外界尽可能显露横窦及乙状窦边缘。切开硬膜，取小脑外下方入路，将小脑半球轻轻向内上方掀起，撕开小脑延髓池外侧蛛网膜，放出脑积液，仔细将小脑半球与后末组脑神经分开，显露小脑绒球和第四脑室侧隐窝，牵开小脑绒球，即可见到面神经的起始端在其前外上方。压迫面神经常见的血管为小脑前下动脉和小脑后下动脉，其次为椎动脉、耳蜗动脉和外侧脑桥静脉分支。确认压迫的血管后，仔细地分离血管与面神经近脑干段之间的蛛网膜，游离出压迫血管，将 Teflon 或绦纶片或绵团垫于压迫血管与面神经近脑干段之间。术毕按层缝合切口。

前庭性眩晕神经血管减压术（neurovascular decompression for vestibular dizziness） 对眩晕症状严重，影响生活和工作，而内科治疗无效者，可行此手术。

多采取气管内全身麻醉，病人平卧头转向健侧。手术可经颞下岩骨入路和枕下入路两种方法。采用枕下入路时于枕下乳突后切口开颅，切开硬脑膜将小脑向后内方向牵开，逐步显露桥小脑角。打开脑桥侧池的蛛网膜，显露进入内听道的面、位听神经。此处面神经位于前上方，位听神经位于下后方，中间神经在两者之间。小脑前下动脉在内听道孔附近，紧贴面、位听神经，形成弧形弯曲。位听神经可受此动脉襻或其分支的压迫而产生眩晕症状。小心分开动脉和神经，在两者之间衬垫一小块涤纶棉或涤纶片。仔细止血，按层缝合切口各层。如采用颞下岩骨入路时，其操作方法与经颞下岩骨入路行前庭神经切断术相同，只是不用切断神经而用衬垫将血管与神经隔开以达减压目的。参见该辞条。

前庭神经切断术（section of vestibular nerve） 是治疗眩晕的一种手术，对眩晕症状严重，影响生活和工作，且内科治疗无效者，可行此种手术。手术有两种入路，一是经颞下岩骨入路，一是经枕下入路。采取颞下岩骨入路时，作翼点切口。暴露颞骨鳞部，作4cm×3cm大小骨窗，骨窗下缘扩大到颅中窝底。将颅底硬膜从岩锥上表面分离到岩骨后缘。找到棘孔，将脑膜中动脉处理后。在棘孔内侧找到岩浅大神经，在岩骨上面找出弓状隆起和面神经管孔。用电动磨钻打开面神经管。然后沿面神经向近端暴露，在内听道后上缘切开硬脑膜和蛛网膜，即可见到前庭神经和面神经。将前庭神经主干切断。充分止血后，按层缝合切口，结束手术。若采用枕下入路切断前庭神经根时，操作方法与与经枕下入路行前庭神经血管减压术方式相同（参见该辞条）。自神经血管减压术应用于临床后，此术已较少使用，但对复发者仍可采用切断术。

舌咽神经痛神经血管减压术（neurovascular decompression for glossopharyngeal neuralgia） 自1997年Laha和Jannetta提出的血管压迫是引起舌咽神经痛的原因后，近年多采用血管减压术治疗舌咽神经痛。病人多用局麻取侧卧位。颅后窝旁正中切口或倒钩形切口，咬出直径约3cm的骨窗，其外侧达乙状突边缘，切开硬脑膜后，向后内方向切开小脑，撕开蛛网膜放出脑脊液，待压力降低后，进一步将小脑向后和向上牵开露出颈静脉孔和舌咽、迷走、副神经。舌咽神经仅有一个根丝，且较迷走神经粗大，单独有蛛网膜包裹穿入一个硬脑膜孔，据此可与迷走神经根丝鉴别。压迫神经的血管襻多在舌咽神经出脑干处，由椎动脉或小脑下后动脉压迫着神经。显微镜下细心游离压迫的动脉，并在神经与血管间填以Teflon棉。对与舌咽神经粘连并增厚的蛛网膜和小脑亦应进行松解，最后令病人试咽口水或饮少量液体，如疼痛消失，手术即告成功。

舌咽神经根切断术（section of glossopharyngeal nerve）

舌咽神经切断术是治疗舌咽神经痛的有效方法。但术后常遗有咽部麻木和口干等不适感觉。故目前多采用神经血管减压术治疗舌咽神经痛，但对于神经血管减压术中未发现明显的压迫血管者，和减压后疼痛仍未解决或又复发者均适于行舌咽神经根切断术。多采用侧卧局麻。颅后窝旁正中切口或倒钩形切口，作一约3cm直径大小的骨窗，骨窗外缘达乙状窦内侧缘。切开硬脑膜后，将小脑向内上方牵开，刺破蛛网膜，流出脑脊液，待压力降低后，将小脑半球向后内和上方牵开，显露颈静脉孔和舌咽、迷走、副神经。舌咽神经只有一个根丝，较迷走神经根丝粗大，单独有蛛网膜包裹穿入一个硬脑膜孔，可与迷走神经根丝相区别。将舌咽神经根用神经钩挑起后切断，同时可将迷走神经前侧的含有感觉纤维的1~2个根丝同时切断。

面神经颅外段吻合术（neuroanastomosis of extracranial facial nerve） 适用于面神经颅外段主干的损伤。自耳后乳突基部至下颌角作与下颌骨的升支后缘平行的切口。沿胸锁乳突肌前缘切开深筋膜。向上分离，至该肌的乳突附着点，直达乳突基部前方。暴露出二腹肌后腹。在此肌的内侧面，茎突的后外方与乳突基部前内方之间找到面神经主干。沿面神经主干向茎突孔外口分离。如近段无损伤，则向腮腺方向分离远段，直到显露损伤的两断端。在手术显微镜下，将两端游离，断面相应神经束准确对位，然后用10-0或11-0无损伤尼龙缝合针线缝合外膜3~4针。应注意的是神经断端必需修剪整齐，断面和其周围应无瘢痕，缝合时应无张力。

面神经颅内段吻合术（neuroanastomosis of intracranial facial nerve） 手术适用于面神经颅内段损伤，近端残留8~10mm左右，远端露于内听道孔外，能进行无张力缝合者和面神经在桥小脑角手术时损伤，具备吻合条件者。切口入路与桥小脑角病变手术相同。寻

找面神经的近远断端，在手术显微镜下用 10－0 或 11－0 无损伤尼龙缝合针线，将两断端相接连。由于颅内段面神经没有神经外膜，缝针可直接穿过神经，一般缝 1～2 针即可。局部滴入少许血浆加凝血酶溶液，可使两断端牢固粘合。如果面神经两断端之间距离较大，不能直接吻合，可取一段隐神经进行神经移植，在两断端之间架桥。

面-副神经吻合术（neuroanastomosis of facial-accessory nerve） 此手术适用于面神经颅内段损伤，无法行颅内面神经修复手术者。自耳后乳突基部与下颌升支之间开始，沿胸锁乳突肌前缘向下达此肌前缘中点作一切口。寻找面神经方法参照“面神经颅外段吻合术”词条。在茎突孔外口将面神经切断，并把其远端从二腹肌上方牵出，将胸锁乳突肌向外翻开，在其深面近中点后缘进行分离，可找到副神经。此处，副神经在二腹肌后腹的深面分成 2 支。将副神经在进入胸锁乳突肌处切断，如神经较粗大，仅切断其中一分支即可。将其近段向上游离 4～5cm，向上翻到二腹肌外，与面神经远端吻合，在无张力的情况下，用 10－0或 11－0 无损伤尼龙缝合针线作神经外膜缝 3～4 针即可。

面-舌下神经吻合术（neuroanastomosis of facial-hypoglossal nerve） 适用于面神经颅内段损伤，无法行颅内面神经修复者。皮肤切口及暴露面神经的方法与面－副神经吻合术相同（参阅“面－副神经吻合术”词条）。将胸锁乳突肌前缘向外侧牵开，暴露颈内静脉和动脉。在下颌角水平，二腹肌后腹的下方，颈内动脉和颈外动脉的表面，可找到舌下神经。该神经向前下方行走，于舌骨上方与舌动脉交叉，可用电刺激来确定。将舌下神经在其第一个运动支的近端切断，近侧段提向上，于二腹肌后腹表面与面神经主干远端吻合。

面-膈神经吻合术（neuroanastomosis of facial-phrenic nerve） 是修复颅内面神经损伤的另一手术方法。手术需作两处切口，一个在锁骨上 3～4cm，作一与锁骨平行的切口，以胸锁乳突肌后缘为中点，长约 4～5cm。另一切口与面－副神经吻合术的切口相同。显露和准备面神经的方法与面－副神经吻合术相同（参阅“面－副神经吻合术”词条）。沿锁骨上的切口切开颈阔肌，游离胸锁乳突肌后缘，向前牵开，分离深筋膜，直达前斜角肌，可见膈神经即在其表面自后上向前下走行，将膈神经游离到术野最低点处切断。将膈神经近侧段通过深筋膜下层的疏松组织送入面神经的切口，与面神经主干远侧段作端对端的吻合。

脑皮质切除术（cerebral cortical resection） 由 Horsley 于 1988 年倡导的，后经 Penfield 等加以完善并定型的脑皮质切除术，是目前治疗局灶性癫痫最基本的手术方法。适用于能确定致痫灶部位并临床表现、脑电图和影像学检查均相一致，手术切除后不致产生严重神经功能障碍的局限性癫痫发作。手术以局麻为好，因为病人完全清醒，进行电刺激以确定功能区时易于合作。切口应根据致痫灶部位决定，但要较一般开颅术大些，暴露出病灶附近的重要功能区。肉眼观察脑皮质有无形态异常、瘢痕、囊肿、小脑回畸形等有助于辨认致痫区。用电刺激法刺激脑皮质，以确认大脑的功能区，并寻找致痫灶。软膜下皮质切除，采用 penfield 法切除致痫灶灰质。先在脑沟边缘切开软脑膜，然后切除软脑膜下的灰质，但仅切除灰质至脑沟深度为限，保留灰质下的白质完整，减少对脑沟边缘组织的破坏，保持附近脑回上的软脑膜完整，不可损伤脑沟中的血管。切除后应复查脑皮质电图，如切除边缘仍有致痫灶的电活动，应扩大切除范围。术毕应严密缝合硬脑膜复位骨瓣。

胼胝体切开术（corpus callosotomy） 胼胝体是大脑半球最大的连合纤维。实验证明胼胝体是癫痫放电从一侧半球扩散至另一侧半球的主要通路。切断胼胝体可以阻止癫痫放电扩散，使病人的癫痫显著减轻。据此，1939 年 van Wagenen 首创胼胝体切开术治疗癫痫，并得到推广。术后虽然有裂脑综合征，但未发现任何持久的神经和心理障碍，性格、脾气、语言、口头推算和记忆功能等几乎都没有改变。切开术可分期实施亦可一期完成。但多主张先采用胼胝体前部切开术，无效时再二期行后部切开术。手术适用于顽固性、僵直－阵挛性癫痫、额叶癫痫、多灶性癫痫、无定位病灶的复杂癫痫。行胼胝体前部切开时，手术取仰卧位，全麻。取右额发际内中线旁马蹄形切口。沿中线切开头皮，前缘在发迹内转向侧颞方额颞结合部，切口向后沿中线约长 5～6cm，转向颞部下方形成一个马蹄形皮瓣。弧形切开硬脑膜，基底朝向矢状窦。电凝切断桥静脉。沿大脑镰进入大脑纵裂。经扣带回显露出胼胝体。用双极电流处理胼胝体表面微小血管，

用剥离子严格沿胼胝体的中线自后向前切割胼胝体纤维，直到看见室管膜为止。其膝部及嘴部的纤维，可用细的吸引器切割。切割长度为全长的 2/3 或 80%，约为 5 ~ 8cm。严密缝合硬脑膜，骨瓣复位。头皮分层缝合。

大脑半球切除术（hemispherectomy） 大脑半球切除术虽也用于大脑半球恶性胶质瘤的的治疗，但效果不佳，自 1950 年 Krynauw 首先用来治疗婴儿偏瘫伴顽固性癫痫的病人以来，取得了满意的效果，不但癫痫发作消失，而且行为改善，偏瘫不加重，智商增高，神经功能也有所恢复，故今大脑半球切除术主要适用于婴儿偏瘫伴顽固性癫痫的病例。手术仰卧位，全麻。作一大的额顶枕颞马蹄形头皮切口，钻 6 ~ 7 个骨孔，作成一较大皮肤 - 肌肉 - 骨瓣。骨瓣离矢状窦 1cm，马蹄形切开硬脑膜。显露大脑外侧裂，切开蛛网膜，向鞍旁游离并解剖颈内动脉及其分叉部，切断大脑中动脉（豆纹动脉分支的远端）和大脑前动脉。然后，在大脑皮质表面，电凝切断汇入上矢状窦的引流静脉。接着，将颞叶后部抬起，将 Labbe 静脉及其枕叶上的引流静脉电凝切断，沿中颅窝底向小脑幕切迹探查，打开环池蛛网膜，在后交通动脉分支的远端切断大脑后动脉。沿大脑纵裂将半球牵离大脑镰，显露出胼胝体。沿正中线将胼胝体从其嘴部和膝部向后切开至压部。进入切除侧的侧脑室，此时可看到基底节。进入侧脑室后，在尾状核的上外侧切开脑白质，直达颞角内，将颞叶内侧面的海马和钩回切除，此时前面可见到大脑前动脉切断处，前外侧在大脑中动脉切断处，以此为界将大脑半球除基底节和丘脑外整块切除。用生理盐水充满颅内空腔，硬脑膜严密缝合至不漏液为止。亦可将硬脑膜翻向中线，缝于大脑镰、小脑幕和颅底的硬脑膜上，以缩小硬脑膜下腔，并用肌肉固定缝合于颅底硬脑膜上。

选择性杏仁核-海马切除术（selective amygdalo-hippocampectomy） 本术式为 Werser 和 Yasargil 于 1982 年首创。由于电生理学的进展，认识到颞叶癫痫的致痫灶多位于边缘系统内侧基底部，即杏仁核，海马和海马旁回。在显微镜下此结构可以清楚辨认，因而使彻底切除这些结构并保存颞叶外侧皮质的完整成为可能。此种手术后视野无缺损，智商有所提高，生活能力得到改善，人格和行为变好，学习和记忆力增强。手术适用于：起源在单侧颞叶内侧基底结构的癫痫发作并有典型的临床先兆或症状者；起源于手术不能切除的部位，而且癫痫放电迅速扩散至同侧半球的颞叶内侧基底边缘结构者；颞叶内侧基底边缘结构有形态学病变，典型的内侧基底边缘颞叶癫痫发作，经卵园孔电极可记录出癫痫放电者。术时取平卧位，头转向对侧，气管插管全身麻醉。翼点入路开颅，但颞部皮肤切口应向后 2cm，以扩大开颅范围，有利于显露颞叶的颞上回的前 1/3。咬除蝶骨嵴外侧部分并向下咬至眶上裂外侧为止。硬脑膜半圆形切开，翻向蝶骨嵴，显露外侧裂。打开鞍区周围的蛛网膜，放出脑脊液。然后逐步分开外侧裂，从颈内动脉分叉直到大脑中动脉的分叉部，并向后解剖超过 1.5 ~ 2.0cm。暴露脑岛的前 1/3 和 M_2 段 1.5 ~ 2.0cm。切开颞叶和额眶区之间的蛛网膜，向内牵开额叶，显露颈内动脉、钩回和海马旁回。认出 M_1 段的外侧分支及颞极动脉，颞前动脉、颞中动脉和 M_2 段围绕脑岛最高处。于颞上回内侧面颞极动脉和颞前动脉之间，在 M_2 段的前内方和 M_1 的外侧做一 1 ~ 2cm 长的皮质切口，杏仁核正好位于皮质之下数毫米处。可先打开侧脑室下角，辨明杏仁核大小、方向、范围后，用显微钳将杏仁核分块咬除，但对紧靠屏状核、壳核和苍白球的杏仁核内侧部分应予以保留，并在切除杏仁核时要注意切口内侧和内侧基底部的视束勿受损伤。杏仁核切除后，向后切开下角 2cm 长，从下角尖进入侧脑室三角区，显露出脉络丛和海马脚。将脉络丛翻向内侧，沿脉络膜裂由前向后切开，完全暴露海马伞、穹窿带和大脑脚外侧。将脉络膜前动脉的外侧支（即钩动脉）电凝切断。切开海马、海马旁回的脉络膜裂后，稍往外牵拉，显露大脑脚周围大脑后动脉的 P_2 段，以及从 P_1 或 P_2 段发出紧贴 P_2 旁的脉络膜后内侧动脉，将阿蒙（Ammon）角动脉电凝切断。在大脑脚后缘水平，亦为 P_2 分叉部平面（相当于外侧膝状体水平）横断海马，再沿海马周围的脑沟纵向切开，抬起海马旁回经软膜下将之切除。小的海马静脉和 1 ~ 3 支大的皮质静脉可一一电凝切断。切除完毕，仔细止血后，将颞叶外侧皮质复位，严密缝合切口各层。

椎板切除减压术（decompressive laminectomy） 椎板切除减压术适应于椎管内的各种占位性病变，如肿瘤、血肿、先天性囊肿、脓肿、寄生虫病、外伤、骨质增生等引起的脊髓或马尾神经压迫而不能彻底根治者，操作的方法是以病变为中心，沿背部正中线切开

皮肤，直达棘上韧带，将椎旁肌从棘突和椎板表面用单极电刀切断剥离，放置椎板牵开器向两侧拉开椎旁肌。先将棘突切除后再行椎板切除。因上下面椎板间的黄韧带是由上椎板下缘腹面向下一椎板的上缘背面附着有如鱼鳞状，故切除椎板时应从下向上进行。一般在两侧切除至关节突即可。如病变在硬脊膜外，硬脊膜不必切开即可减压，如病变在硬脊膜内，则需切开硬脊膜至病变上下端进行脊髓减压。将硬脊膜切口分别缝于椎旁两侧深肌膜上。

硬脊膜外肿瘤切除术（resection of extradural spinal tumor） 硬脊膜外肿瘤分为两类，一类是良性肿瘤，来自椎骨、椎骨内软组织和胚胎残余组织。另一类为恶性肿瘤有原发的也有继发的。良性者进展缓慢，但有因出血而致症状加剧，很快形成完全性截瘫。凡有脊髓压迫症状的病人确诊后均应手术治疗。手术采用气管内插管全身麻醉，俯卧位或侧卧位。以病变为中心，后正中线直切口。按常规椎板切除，但在分离棘突旁肌肉时应注意病变部位的椎板常被肿瘤侵蚀，质地松软，如不注意用力过猛，骨膜剥离器可穿破椎板插入椎管内损伤脊髓，故应先从病变上方和下方正常的椎板开始剥离，在病变部位汇合，用锐性分离以显露椎板。切除椎板后即可显露肿瘤，肿瘤往往与脊膜粘连。用剥离子将其与脊膜分离后切除。位于硬脊膜两侧的肿瘤，可用取瘤钳或刮匙分块取出。当硬脊膜出现搏动，即表示减压已充分，通常不切开硬脊膜探查。彻底止血后分层缝合。

硬脊膜内髓外肿瘤切除术（resection of intradural - extramedullary spinal tumor） 手术采用俯卧位或侧卧位，气管插管全麻。以病变为中心，后正中直切口。按常规椎板切除显露椎板并切除之。以肿瘤为中心纵形切开硬脊膜，即可发见肿瘤，多位于脊髓的侧方，将肿瘤进行游离，一般肿瘤与脊髓无粘连，肿瘤的上下端分离清楚后，用丝线穿过肿瘤作牵引用，逐渐将肿瘤提起。如为神经鞘瘤，将相连之神经根切断，肿瘤即被摘出。如肿瘤巨大，不能整个摘除，可分块切除，即先行囊内切除，再行包膜切除。若肿瘤为脊膜瘤，肿瘤与硬脊膜粘连紧密，不易分离，可先行囊内切除，待肿瘤体积缩小后，再将肿瘤连同所附着的硬脊膜一并切除。硬脊膜缺损处用腰背筋膜予以修补。若肿瘤附着的硬脊膜无法切除，则用双极电凝予以破坏，以免肿瘤复发。

脊髓内肿瘤切除术（resection of intramedullary spinal tumor） 脊髓内肿瘤中，主要为胶质细胞瘤，少数为上皮样囊肿、皮样囊肿、血管网状细胞瘤和脂肪瘤等。手术目的：对可以全切的肿瘤，应争取全切肿瘤，取得永久性自愈，如室管膜瘤、血管网状细胞瘤；对不能全切除者，也可行囊内内切除，解除对脊髓的压迫，如星形细胞瘤、脂肪瘤。手术须在显微镜下进行。切口以病变为中心，后正中直线切口，髓内肿瘤往往较长，故常须切除多个椎板，上下均应超过肿瘤范围。切开硬脊膜后，先观察脊髓的颜色、肿胀部位、有无囊性变、脑脊液通畅情况等。然后在脊髓最膨隆部位，严格沿脊髓背面中线选择一个无血管区，以锐利的刀片纵行切开脊髓直达肿瘤。根据肿瘤的性质用取瘤钳或吸引器切除瘤组织。如肿瘤与脊髓有明显的分界线，经囊内切除后，可将之完全切除。肿瘤边界不清者切不可勉强多加切除，以免伤及脊髓。小的出血可用棉片或止血海绵轻轻压迫即可止血。如必需用双极电凝止血，要用生理盐水冲洗降温。最后，根据肿瘤性质和切除的程度决定是否缝合硬脊膜。彻底止血后按层缝合切口。可不放置引流，如需放置引流应及早拔除，以免形成切口感染或脑脊液漏。

颈椎椎管哑铃型肿瘤切除术（resection of cervical spinal dumbbell tumor） 哑铃型脊髓肿瘤大多数是神经鞘瘤。常见于颈段椎管。凡是有神经根刺激及脊髓压迫症状者均应手术治疗。手术治疗哑铃形脊髓肿瘤时应先将椎管内部分切除，椎管外部分留待第二次手术处理。1. 椎管内部分的肿瘤切除：手术切口、椎板切除和硬脊膜切开均与椎板手术相同。但需将肿瘤扩大的椎间孔后壁，即相邻上下关节突切除，将已切开的硬脊膜切口再横行向椎间孔延长切开。用硬脊膜内脊髓外肿瘤的切除方法切除椎管内部的肿瘤，如椎管外部分肿瘤较小时，可以在穿线牵拉肿瘤外提的过程中逐渐将之由椎管孔中提出，并可见到哑铃型肿瘤的前极和神经根，这样切断肿瘤前极的神经根，即可一期完成肿瘤的全部切除。如椎管外部肿瘤较大，可仅将椎管内部分肿瘤和椎间孔内一部分肿瘤切除，剩余部分留待3周后行二期手术。2. 椎管外部分的肿瘤切除：二期手术要经由颈后三角区切除。此三角区的前界为胸锁乳突肌后缘，后界为斜方肌前缘，下界为锁骨。在肿瘤表面做横切口或胸锁乳突肌后缘作斜切

口。将胸锁乳突肌切断或牵开，颈阔肌与皮肤切口同方向切开，切开椎前筋膜，在前斜角肌和中斜角肌之间摸到肿瘤，沿肿瘤的周围钝性分离，直到椎间孔处的肿瘤峡部，将肿瘤摘出。在椎间孔处肿瘤的前方为椎动脉的所在，操作时慎勿伤及。

放射治疗（radiotherapy） 用手术方法不能彻底切除的肿瘤，术后辅以放射治疗可推迟肿瘤复发，延长病人生命。另外一些部位深在不宜手术或浸润重要功能区的颅内肿瘤，如行手术会带来严重神经功能障碍，以及病人全身状态不佳且肿瘤对放射线敏感者，放射治疗可作为首选治疗方法。颅内肿瘤的放射治疗可分体内照射和体外照射两种方法。体内照射是将放射性同位素植入肿瘤组织内进行照射，这种方法可以减少对正常脑组织的放射性损伤。治疗时可以通过皮下 Ommaya 囊穿刺将放射性同位素直接注入肿瘤囊内，亦可将同位素胶体液吸附在明胶海绵上术中直接植入肿瘤实质内。体外照射，是采用高能辐射如^{60}CO 射线、高能电子束、快中子等。临床上主要用普通放射治疗（如 X 线机、^{60}CO 和加速器）；等中心直线加速器治疗（又称 X 线刀）和 γ 刀。γ 刀现已发展到第三代，由^{60}CO 放射源、准直器和滑动床三大部件组成，辅助设备有 Leksell 立体定向仪和电子计算机等。主要治疗中小型的血管畸形、听神经瘤、鞍内垂体瘤、转移瘤，功能性疾病、癫痫、运动性疾病的核团损害等。X 线刀不仅可以治疗上述疾病，还可以治疗脊髓肿瘤和其他颅外肿瘤。

电子加速器（electron accelerator） 医用电子加速器是一种加速电子的大型医疗设备，其所产生的高能 X 线或电子束主要用于肿瘤的治疗。根据加速电子的方式不同有电子直线加速器，电子感应加速器和电子回旋加速器等。电子加速器可产生穿透性很强的高能 X 线，适用于治疗深部肿瘤。也可以产生集中在表层某一深度的电子束（线），适用于治疗浅部肿瘤。

分段放射治疗（split-course radiotherapy） 又称分程放射治疗。是将整个放射治疗过程分成两个或数个阶段，其间休息 2～3 周，在此期间肿瘤组织继续破坏、瘤体缩小，健康组织得以修复，减轻放射反应，有助于下一阶段治疗。

分割照射（fractionation radiation） 又称分次照射。从放射生物学的理论出发，将放射治疗分割成若干次进行，以期消灭更多的肿瘤组织并保护正常组织。

放射导向治疗（radioguided therapy） 又称放射免疫治疗。是对肿瘤进行内照射治疗的方法之一。以抗肿瘤的特异抗体作导向载体，将某种放射性核素（如^{131}碘）标记在该抗体上，作静脉注射。由于该标记抗体可在肿瘤组织内浓聚，使肿瘤病灶获得较高的内照射剂量，从而杀灭瘤细胞或抑制肿瘤生长。

化学疗法（chemotherapy） 对颅内恶性肿瘤采用综合疗法中，化学药物疗法已成为重要的手段，逐渐受到重视。由于中枢神经系统肿瘤在生物学行为和生长环境等方面与颅外其他部位的肿瘤有很大的差异，因此在化学药物的选择上有其自己的特点。选用时应遵循以下原则：1. 选择脂溶性高、分子量小、非离子化、对正常脑组织毒性小者；2. 对于不能通过血脑屏障的药物，应选择适用于瘤腔内或鞘内给药的药物。还可以经动脉用高渗性药物或罂粟碱开放血脑屏障后再经动脉内给药；3. 根据细胞动力学原理，选择作用于不同周期的药物联合应用。可先选用对增殖期细胞和非增殖期细胞均有杀伤作用的细胞周期非特异性药物，行大剂量短期突击疗法，然后再改用细胞周期特异性药物，交替使用；4. 对脑转移瘤病人，可参考原发肿瘤的病理类型，选择合适的药物。

细胞周期动力学（cell cycle kinetics） 又称细胞增殖动力学（cell proliferation kinetics）。它是研究细胞增殖周期活动规律的一种科学。细胞从一次分裂结束，到下一次分裂结束之间的时间周期，称细胞的增殖周期。任何组织细胞，在此周期中均有一定的活动规律。可分为处于增殖周期中的细胞、静止期细胞及无增殖力的细胞等 3 部分。处于增殖周期中的细胞，又分 DNA 合成前期（G_1 期）、DNA 合成期（S 期）、DNA 合成后期（G_2 期）、及有丝分裂期（M 期）。在抗癌药物中按作用不同可分 4 类：即抑制核酸合成药物、直接破坏 DNA 的结构或与之相结合来影响其功能的药物、抑制蛋白合成的药物和抑制有丝分裂的药物。在制定化疗方案时，运用细胞增值动力学概念。结合抗恶性肿瘤药物的作用原理，可设计出较好的联合用药治疗方案，提高对恶性肿瘤的治疗效果。

肿瘤免疫（tumor immunity） 包括以下两个方面内

容：1. 机体对肿瘤相关抗原的特异性免疫力及肿瘤抗原无关的非特异免疫力；2. 研究肿瘤与机体抗肿瘤之间的关系。前者包括细胞免疫及体液免疫，其中以细胞免疫为主。例如，致敏的细胞毒性胸腺依赖性（T）淋巴细胞（cytoxic T cell，TC）可通过直接接触及所释放的淋巴因子杀伤肿瘤细胞；杀伤淋巴细胞（killer lymphocyte）可通过 ADCC（抗体依赖细胞介导的细胞毒性作用）杀伤肿瘤细胞；巨噬细胞可通过吞噬作用，直接接触、ADCC 以及释放肿瘤坏死因子等方式破坏肿瘤细胞；自然杀伤细胞（natural killer cell）不需致敏亦不依赖抗体，即可直接杀伤肿瘤细胞等。后者主要研究肿瘤抗原与机体抗肿瘤免疫力以及两者的相互作用及影响因素，进而应用于肿瘤的预防与治疗。

肿瘤特异抗原（tumor specific antigen） 简称 TSA。仅存在于肿瘤细胞表面而不存在于相应的正常细胞表面的抗原。能被机体的免疫系统所识别，并可引起宿主的免疫应答。

肿瘤坏死因子（tumor necrosis factor） 简称 TNF，由激活的单核－巨噬细胞所释放出的一种可在体内或体外抑制某些肿瘤细胞的生长或杀伤肿瘤细胞，而对正常细胞无影响的细胞因子。TNF 可增强人类多形核中性粒细胞的吞噬功能及其所介导的抗体依赖性细胞介导的细胞毒作用（ADCC）；在成骨细胞存在的条件下，促进破骨吸收，以及抑制某些细胞中病毒介导的细胞病变效应。由激活的淋巴细胞所产生的淋巴毒素（LT）与 TNF 的分子结构相似，两者的氨基酸顺序约有 36%的同源性，编码基因都位于主要组织相容性复合体（MHC）基因群内，生物学功能亦相似，新的命名法将 LT 称为 TNF－β，而将单核细胞、巨噬细胞所产生的 TNF 称为 TNF－α。γ－干扰素对 TNF－α 和 TNF－β 有促进产生及增强、协同作用。

基因治疗（gene therapy） 利用基因工程重组 DNA 技术将生物的基因分离克隆出来，把具有功能的基因引入靶细胞或个体，以纠正因遗传缺陷导致的疾病的治疗方法。这是遗传性疾病治疗的发展方向。

脑脊液动力学检查（dynamic examination of cerebrospinal fluid） 是在测定脑脊液压力时，压迫颈静脉（奎肯斯提特试验）或腹部（斯图基试验），通过观察脑脊液压力变化以了解脑脊液在椎管内有无梗阻的一种检查方法。正常无梗阻时压迫颈静脉或腹部可使脑脊液压力迅速上升，压迫解除后初压下降明显或到零位。在椎管内不全梗阻时，压迫颈静脉和腹部后脑脊液压力上升及下降缓慢且均达不到正常水平；完全梗阻时则脑脊液压力完全不上升。脊髓髓外肿物患者进行本试验时可使症状加重，应慎重。参见“奎肯斯提特试验”和“斯图基试验”词条。

脑脊液蛋白-细胞分离（albumino-cytological dissociation of cerebrospinal fluid） 指脑脊液中蛋白含量与白细胞数量的异常不成比例的现象。脑脊液检查中细胞和蛋白的计量可出现以下两种情况：1. 出现脑脊液蛋白含量增高，白细胞计数正常或稍增高的现象。常见于中枢神经系统肿瘤、急性感染性多发性神经炎、多发性硬化和多种中毒性多发性神经炎，以及椎管内梗阻等。2. 出现脑脊液白细胞计数增高，蛋白含量正常或微增的现象，称之为细胞－蛋白分离。常见于无菌性脑膜炎、硬脊膜外脓肿、脊髓灰质炎早期等疾病。

超声多普勒诊断法（Doppler ultrasonic diagnosis method） 是利用超声脉冲主要检测颅底动脉动力学变化的一种客观检查方法，它能无创、连续、动态地观察其变化过程，对颅内血管疾患的诊断、指导临床治疗及科研提供科学有用的信息。临床用于脑血管病、动静脉畸形的诊断及脑血管痉挛的监测等。

动态功能探测仪（dynamic function detector） 是临床核医学检查重要仪器之一。将能追踪脏器摄取、分布、排出等代谢功能的放射性标记化合物引入体内后，用此仪器在体外测量各脏器中放射性标记化合物随时间的涨落动态曲线，以反应器官的功能。此仪器可用以检测心、肺、脑、肝、肾等多种脏器功能，及其血管动力学变化。

局部脑血流量测定（regional cerebral blood flow measurement） 简称 rCBF。一种测量局部脑血流的方法。^{133}氙（^{133}Xe）是一种弥散性放射性气体示踪剂，可通过血脑屏障进入脑组织，再经呼吸道呼出。^{133}Xe 脑的清除率与脑血流量成正比，故可借大脑各局部的清除曲线计算出局部脑血流量（rCBF）。测定方法有两种：1. 气道吸入法：通过^{133}Xe 气体密闭呼吸装置

及数十个探头的大脑 rCBF 测定仪，经计算机处理，可得出每个探头对应部位的 rCBF 值（ml/100g·min）；2. 颈内动脉注射法：通过颈内动脉导管，“弹丸”式注入^{133}Xe 注射液，同时用伽玛相机进行动态摄像，经计算机同步采集和数据处理，计算出 rCBF 值（ml/100g·min）。参考值：灰质血流量 64.6 + 5.3 ml/100g·min，白质血流量 16.1 + 1.3 ml/100g·min。

脑血流闪烁显像（cerebral blood flow scintigraphy） 将核素显像剂（如^{133}Xe、^{123}I - IMP 或^{99m}Tc - ECD）注入静脉，在其通过脑血管的瞬间，立即用 γ 相机动态显示脑血管的形态、血管充盈、灌注及清除等血流动力学情况，用来对脑血管病进行诊断，并了解占位病变的血液供应情况，鉴别病变性质。

脑闪烁显影（cerebral scintigraphy） 又称脑静态显像（static brain imaging）。一种利用核素使脑实质显像的方法。正常时，由于存在血脑屏障，静脉注入的脑显像剂（如^{99m}Tc - ECD）不能进入脑组织，而呈现放射性空白区。脑部有病变时，由于血脑屏障功能受损，病灶部位即显示放射浓集区，据此可对颅内病变如肿瘤、脓肿或出血等的部位和范围作出定位诊断。

肿瘤代谢闪烁显像（tumor metabolism scintigraphy） 一种用核素示踪剂检验肿瘤是否存在及其生长速度的方法。采用发射正电子的放射性核素如^{11}碳、^{18}氟等标记蛋氨酸或去氧葡萄糖等物质经静脉注入后，用正电子断层显像仪摄像，检查病变的蛋白质合成速度，细胞分裂及糖代谢的高低。通过此方法可获得肿瘤（如脑瘤）的准确定位，还可为肿瘤的预后判断和选择治疗方案提供有用信息。

脑脊液闪烁显影（cerebrospinal fluid scintigraphy） 脑脊液闪烁显影是将^{99m}锝-人血清白蛋白（^{99m}Tc - HAS）等含核素造影剂注入蛛网膜下腔以显示其形态及脑脊液循环动力学变化的方法。按显像部位可分为脊髓蛛网膜下腔显像及脑池显像。前者于鞘内注射后 1 ~ 2h 摄像，可显示全部脊髓腔，以观察腔内有无梗阻、梗阻部位及程度；后者于鞘内注射后 1、3、6、24、48h 分别摄像。主要用于诊断交通性脑积水、脑脊液耳漏或鼻漏及脑穿通性畸形等。

脑阻抗电图（rheoencephalogram） 简称 REG，俗称脑血流图。是检查脑部血管功能状态的一种方法。将微弱高频电流通过放置在头部的电极射入脑部，电流大小随搏动性血流产生的微弱电阻抗和导电率的变化而变化，并将这种变化记录下来的波动曲线即为脑阻抗电图。正常图形为一陡直波，通常由一陡直的上升支和一较缓的下降支组成。通过分析其波形、波幅、时间（流入、流出时间）、角度（入射角、主峰角等）参数及重搏波大小等来判断脑血管灌注程度、速度、血管阻力大小和血管弹性的好坏，协助诊断脑动脉硬化、颈部血管闭塞及其他血管功能性疾病。

脑电图（electroencephalography，EEG） 脑电是指脑的自发性活动电位。作为细胞外集合电位而被记录的方法称脑电图。它是脑神经元自发性节律性电活动经百万倍放大后的一种记录，按频率可分为 δ 波（0.3 ~ 3Hz），θ 波（4 ~ 7Hz），α 波（8 ~ 13Hz）和 β 波（14Hz 以上）。δ 和 θ 波称慢波，β 波称快波。按波幅分低（25μV 以下），中（25 ~ 75μV）、高（75 ~ 105μV）和极高（150μV 以上）波幅 4 种。正常成人觉醒时头皮记录的脑电图以正弦形的 α 节律为主，平均波幅为 30 ~ 50μV，枕、顶部为著，睁眼及精神活动时消失，并为 β 波所代替。睡眠时脑波与觉醒时不同，在慢波睡眠期（即 nREMs）有驼峰波，睡眠纺锤波和慢波，而快波睡眠期（即 REMs）为低波幅快波、α 波和 θ 波。儿童脑波随年龄变化而变化，新生儿以不规则低波幅慢波为主，6 ~ 7 岁后 α 波逐渐增多，14 岁以后大致与成人相似。60 岁以后慢波、快波均增加。通常以检查基本脑波在一般状况和有诱发试验下的规律性、稳定性、脑波成分的变化以及有无病理波（如棘波、尖波、棘慢波综合征等）的出现，来判断脑的功能状态、成熟和损害程度。临床上主要用于癫痫、脑肿瘤、颅内炎症、脑血管疾病、脑外伤及脑死亡等的诊断。

遥测脑电图（telemetric electroencephalogram） 遥测脑电图是将通过电话线路或无线电讯号传递的脑电信号经放大后所描记的脑电图。前者称电话（或有线）遥测脑电图，主要可为边远地区患者的急诊抢救、会诊、监护和专业人员培训提供方便。后者称无线遥测脑电图，可行地对地、地对空遥测，用于登山、航空、航天、航海医学中，较有线遥测距离更远，受检者的活动范围更大且自由。

脑皮质电图（electrocorticogram，ECOG） 是将电极直接置于开颅手术中患者的大脑皮质表面或大脑皮质内所记录到的一种脑皮质的电位活动图。其正常波形与从头皮记录的脑波相似，但波幅较后者高约10倍。它主要是用于直接观察自发的及由戊四氮、美解眠或电刺激等所诱发的癫痫源位，以及对大脑电位活动的研究。

脑地形图（brain mapping） 又称脑电位分布图、脑电地形图。是运用电子计算机技术，将大量、复杂而不规则的脑生物电进行二次处理，转换成既能反映量变又能进行定位的图像，更直观地显示大脑机能的变化。对脑血管疾病、颅内占位病、颅内弥散性病变功能的评价等，对诊断和科研有所帮助。

诱发电位（evoked potential，EP） 是对感觉器官、感觉神经、感觉通路或感觉系统有关的结构进行刺激，而在中枢神经系统中产生可测出的电位变化。具有如下特点：诱发电位的出现与给予刺激之间有一定的时间关系；某一种刺激引起的诱发电位在中枢神经系统中有一定的空间分布形式；不同形式刺激引起的诱发电位有不同的反应形式。分为以下几种类型：体感诱发电位（SEP）、视觉诱发电位（VEP）、脑干听觉诱发电位（BAEP）、听觉诱发电位（AEP）、脊髓诱发电位（SCEP）、三叉神经诱发电位（TSEP）、感觉神经动作电位（SNAP）、事件相关诱发电位（ERP）。

体感诱发电位（somatic evoked potentials，SEP） 为诱发电位的一种。刺激电极：上肢主要以刺激正中神经，下肢以刺激胫神经或腓神经为标准。解剖基础为周围Ia类感觉纤维→后索→内侧丘索→丘脑（VPL）→大脑皮质中央后回中上部和旁中央小叶后部。临床上用于周围神经病损评定及神经再生和再生速率的判断、脊髓损伤的评定；神经系统弥散性疾病如变性疾病、遗传代谢性疾病、脑血管病、脑肿瘤、脑外伤时脑功能的评定；术中监护外周神经及皮层的功能。对多发性硬化有早期诊断的价值，可以协助检出亚临床病灶。

视觉诱发电位（visual evoked potentials，VEP） 指在视网膜上给予视觉刺激时，主要在枕叶和颞叶后部等大脑各区记录到的由视觉通路传导并产生的诱发反应电位。其传入的视觉通路为视网膜→视神经→视交叉→视束→外侧膝状体→视放射和枕叶视区。刺激方法分为不成形的闪光和成形的图像刺激。临床用于视神经炎和球后视神经炎的早期诊断及多发性硬化（MS）、前视路的压迫性病变及弥散性神经系统病变以及后视路病变的诊断。

脑干听觉诱发电位（brain stem auditory evoked potentials，BAEP；auditory brain stem response，ABR） 是指从颅顶头皮记录到的声刺激后的远场电位。按反应波出现时间分早、中、晚3种成分，早成分的反应波出现在10ms内。结果分析主要看各反应出现的时间与正常值对比，时间延长说明神经传导障碍，尤其是早成分，由于它出现的各波的发生源比较明确，故对疾病的定位有一定价值。早成分的反应波有7个，各波的来源为：Ⅰ波为听神经；Ⅱ波为耳蜗核；Ⅲ波为脑桥橄榄核；Ⅳ波为脑桥外侧丘系；Ⅴ波为中脑下丘；Ⅵ波为内侧膝状体；Ⅶ波为听放射（视丘至皮层）。根据各反应波的绝对潜伏期、峰间潜伏期、波形分化情况和波幅的异常变化进行诊断。由于各波来源于听觉传导通路故称脑干听觉诱发电位。临床用于听觉损害的评定以及脑干听觉传导通路上各种疾病的诊断。常见的有听神经瘤、桥小脑角肿瘤、小脑肿瘤、脑干内病变（肿瘤、炎症、血管病）、脑干损伤、多灶性脑干脱髓鞘病、中脑病变包括松果体瘤、脑血管意外和血管畸形等。

前庭诱发电位（vestibular evoked potential） 是前庭系统受短时程、强刺激产生的皮层诱发电位，为评价前庭功能的一种方法。刺激用直流电或加速度旋转刺激，记录电极置颅顶，参考电极置于乳突。诱发电位由5个波组成，P_1 源于前庭神经，P_2 源于前庭神经核，其他电位来源尚待确定。前庭诱发电位为评价前庭功能方法之一。

运动诱发电位（motor evoked potential，MEP） 使用磁场或电流刺激中央前回颅表投影区或颈髓神经根等处皮肤表面，在手、足小肌肉处描记到的经由上下运动神经元所产生的电位。运动诱发电位分皮质－脊髓诱发电位和皮质－末梢诱发电位两种，前者适用电流刺激来诱发，后者宜用磁场来诱发。常用来协助判断上述运动经路上的功能异常。

肌电图（electromyography，EMG） 是通过记录神

经肌肉的生物电活动来判定神经肌肉所处的机能状态，对运动神经肌肉疾病进行辅助诊断的检查方法。临床用于诊断：1. 神经原性疾病如运动神经元疾病、脊髓肿瘤、脊髓灰质炎等脊髓前角细胞疾病，神经损伤等神经根疾病及急性感染性多发性神经炎等周围神经病。2. 肌原性疾病如进行性肌营养不良症。3. 神经—肌肉接头疾病如重症肌无力病。4. 锥体系及锥体外系疾病。

诱发电位肌电图（evoked electromyogram，EEMG） 是监测神经肌肉传递功能的方法之一，为临床的无创电生理检查方法。刺激某一外周神经，观察、记录和评定神经传导、与机械活动有关的电活动及神经肌肉的不应期等相应肌肉的电学反应。EEMG 记录的是肌肉的复合动作电位，强直后易化等现象更为明显。

超声计算机断层摄影（ultrasound computed tomography，UCT） 其基本原理是从不同角度直接测得超声束穿透人体断面所需的时间，或超声衰减的数据，将这些原始数据送入计算机进行处理，求得断面中各点的传声或衰减特性。并用计算机重建出断面的声学图象。重建的断层像分速度重建和衰减重建，前者精确度较高。

断层 X 线照相术（body section radiography） 利用 X 线照像技术通过特殊的装置和操作，获得某一选定层面上组织结构的影像，而不属于该选定层面的结构则在投影过程中被模糊掉。常用于平片难于显示、重叠较多和处于较深部位的病变。多用于了解病变内部结构有无破坏、空洞或钙化，边缘是否锐利以及病变的确切部位和范围，显示气管、支气管腔有无狭窄、堵塞或扩张，配合造影检查以观察选定层面的结构和病变。

立体 X 线照片（stereoscopic radiography） 是应用两眼同时视物而产生立体感的原理来摄一对照片，再通过立体镜进行观察。由于磁共振和三维 CT 检查的出现，目前已较少应用。

椎间盘造影术（discography） 亦称髓核造影术（nucleography）。是用对比剂使椎间盘显影的方法。椎间盘病变经脊髓造影阴性或脊椎已施行融合术者，为进一步确诊，可采用椎间盘造影。电视透视下，在后斜位穿针，引导进入椎间盘，先注盐水，观察是否可诱发症状，进而注入造影剂（碘制剂），通过照片观察以确诊有无椎间盘病变。

硬脊膜外造影（epidurography） 硬脊膜外造影是将非离子型造影剂注入硬脊膜外间隙，以显示椎间盘后缘、神经根走向和血管分布等情况的一种诊断方法。可用于诊断椎间盘髓核后突出症。

脊髓造影（myelography） 通过腰椎穿刺或小脑延髓穿刺缓慢连续将碘油（碘苯脂）造影剂（亦可用气体作对比剂）一次全部注入，因造影剂比重大于（用气体则小于）脑脊液，调整病人体位（头高或头低），使造影剂流入待检部位，并在透视下观察造影剂流动情况，发现或可疑病变时摄片，常规摄正位或侧位，必要时加斜位。这种检查方法在临床上应用越来越少。因为 MRI 检查对诊断脊髓病变的部位、范围、大小及与周围关系都优于脊髓造影。

气脑造影（pneumoencephalography） 是通过腰椎穿刺，排出脑脊液的同时将气体（通常为空气）自蛛网膜下腔送入脑室的造影法。用来观察脑室和蛛网膜下腔的形态、位置，从而确定病变的位置和性质。但随 CT、MRI 越来越广泛应用，气脑造影现已基本弃用。

脑室造影（ventriculography） 包括气脑室造影及碘液脑室造影。通过侧脑室穿刺注入空气或水溶性碘剂，通过调节体位使脑室充盈造影剂后摄 X 线平片。一般要摄正位、侧位片，也可加摄不同位置。可用于诊断中线和后颅窝占位病变及各种原因造成的脑积水等。近年由于 CT 及 MRI 检查的应用，且已普及，故脑室造影检查已基本弃用。

脑池造影（cisternography） 是用造影剂来显示脑池及蛛网膜下腔。观察其位置、形态，从而确定病变的性质和位置。但随着 CT 和 MRI 应用越来越广泛，现应用已逐渐减少。

脑血管造影（cerebral angiography） 为了解脑血管的形态、病变的血液供应、血管与病变的关系及病变的性质，将造影剂注入颈动脉或椎动脉使脑血管系统显影的方法，是观察脑内血管情况的最佳手段。过去脑血管造影是应用直接穿刺颈动脉或椎动脉的方法。

现已由股动脉插管进行选择性脑血管造影所代替，一次亦可行全脑血管造影。

数字减影血管造影（digital subtraction angiography） 简称 DSA。是将血管造影所得到的 X 线情报数字化，通过计算机进行减影处理后，只显示血管影像的方法。可用于颅脑、四肢、胸部、腹部及脊髓的血管造影，优点是密度分辨率高，2%～3%的碘浓度即可使血管显影。操作简便，并发症少、节省胶片，门诊患者亦可检查等。缺点是空间分辨率低、微细血管显示不够满意，多数显影血管互相重叠影响对检查血管的观察及产生移动伪影，同时由于需使用较多量造影剂可发生造影剂引起的副作用。

选择性脑血管造影（selective cerebral angiography） 经股动脉插管，将导管有选择地分别送入任一侧椎动脉或颈动脉或其分支进行造影，称之为选择性脑血管造影。可清楚的显示出所选择的血管及其分支走行，消除由于其它血管干扰而使显像不清，引起误诊的缺点。同时通过向其中注射硬化剂、栓塞材料等用于脑血管病、颅内占位病变的诊断和治疗。

脊髓血管造影（spinal arteriography） 脊髓血管造影是通过股动脉插管，将导管有选择地插入供应脊髓的动脉（如椎动脉、肋颈干、肋间动脉、腰动脉）后，注入造影剂并连续拍摄 X 线片，使脊髓血管显影的检查方法。根据对血管走行、形态、血循环的异常以及新生血管等的观察，有助于对脊髓血管病和椎管内占位病变的诊断。

非离子型造影剂（nonionic contrast medium） 为溶于水后不产生离子的水溶性造影剂，如碘普罗胺（iopromide）商品名优维显（vltravist）或碘苯六醇（iobexol）商品名欧乃派克（omnipaque）。具有低渗透压、无电荷高亲水性及低化学毒性等优点。适用于 CT、心血管造影及尿路造影。副作用较少。禁忌证为甲状腺功能亢进，及碘过敏，严重肝、肾功能损害、心功能不全和肺气肿等。

X 线电影摄影（cineradiography） 利用 X 线影像增强器将荧光影像的亮度增强约 1000 倍，然后通过光分配器聚焦，由电影摄影机拍连续影片。常用于心血管造影，如冠状动脉造影、心脏及大血管造影，亦可用于脑血管造影、胃肠道造影的动态观察，以发现早期功能性或器质性病变。拍摄速度每秒 25～50 帧，所用胶片为 16mm 和 35mm 两种。

治疗性血管造影（therapeutic angiography） 是一种在选择和超选择性血管造影的基础上，利用插入的导管进行治疗的方法。主要包括经导管药物灌注治疗、经导管栓塞术、经导管血管成形术、经导管血栓切除术等。常见并发症有局部血肿、假性动脉瘤、栓塞、动静脉瘘、血管壁撕裂、血管穿孔及导管丝段裂等。

电子计算机 X 线体层摄影（computerized tomography） 1969 年 Hounsfield 首先设计出一种新的 X 线检查方法，即电子计算机 X 线体层摄影，简称 CT。这种 X 线检查方法被认为是 X 线诊断技术上的一次革命，是划时代的新技术，为此获得了 1979 年度诺贝尔医学生物学奖。CT 机由 X 线扫描部分、计算机部分和图像显示部分 3 部分组成。在扫描过程中 X 线球管围绕人体某一断面作 360 度圆周运动，连续或间歇性产生 X 线穿透人体受检断面。探测器接受穿透人体受检断面的 X 线信息，并将其经模拟/数字转换器换为数字信息，输入计算机中后重建出人体受检断面的图像，由 CT 的图像显示部分以不同的灰阶加以显示出来。常规 X 线成像是一次成像，投照在 X 线胶片上的 X 线量是穿透人体各种组织结构 X 线衰减量的总合，不能真实反映 X 线穿透途径上每一点的 X 线衰减量。而在 CT 扫描过程中，由于 X 线管球是多角度，多次照射，就能获得断面中 X 线穿透途径上每一点的 X 衰减量，较真实的反映人体受检断面内不同组织结构的 X 线吸收特性。因此，CT 具有高密度分辨率及横断面成像，可以正确无误的做出定位诊断。

三维计算机断层重建（three-dimensional computed tomographic reformation） 又称 TDCT。基本原理是由横断扫描资料经三维软件处理，以两维的形式显示出组织结构和病变的立体图像即三维图像。由于软件处理的原始资料来自横断 CT 扫描，因此需要薄层（1.5～3mm）、高分辨力的 CT 扫描。根据欲观察的角度选择轴（即 X、Y、Z 轴）的角度，并确定观察结构的 CT 域值这些原始资料，经 TDCT 软件处理，给予图像各个不同部分以不同亮度，这种亮度与深度相关，并使近光者发亮，远离者发暗。通过界面各部亮度的差异，给人以立体感觉，而这种亮度处理是由软

件及计算机完成的。最初 TDCT 用于骨结构观察，近年应用范围扩大，可显示颅内多种病变，如肿瘤、动脉瘤、血管畸形等。

核发射计算机体层扫描机（emission computed tomography scanner） 核医学影像技术至今可分 3 个阶段。第一阶段是 1950 年 Gassen 发明的第一台用于核医学简单的线性扫描成像的设备；第二阶段是 1957 年 Anger 发明 γ 照相机，实现了一次成像，代替以前的逐点扫描，同时可以观察动态变化；第三阶段是 20 世纪 70 年代末期发展起来的核发射计算机断层扫描，简称 ECT，是一种能给出核素在体内的立体分布图的核素显像技术。用于这种显像的仪器为 ECT 机，它在体外从不同方位多次摄取放射核素在体内的分布图像，再用计算机综合加工，并可按横切面、冠状面、矢状面或任意角度剖面进行影像重建。目前这种断层仪可分为两大类：一类为单光子发射计算机断层仪即 SPECT；一类为正电子发射计算机断层仪即 PET。

单光子发射计算机断层显像仪（single photon emission computed tomography，SPECT） 是以核医学为基础的机能诊断仪器，是比 γ 相机更先进的核素显像设备。基本原理与 γ 相机相似。其特点是探头可旋转 360 度，每 30～60 秒进行 γ 摄像，再经计算机综合处理，绘出放射性核素在体内各截面分布及立体分布的重建立体图象。常用的核素有 ^{99m}Tc 等。该断层图象的优点是排除了邻近截面中放射性的干扰，因而对病变的诊断更精确，分辨率更高，可提高临床诊断符合率。

正电子发射计算机断层显像仪（positron emission tomography，PET） 是将短半期的正电子放射性核素（^{11}C、^{13}N、^{15}O、^{18}F 等）注入体内后，它不仅可以观察确定脏器的形态变化，更重要地能准确地定量分析脏器功能、代谢、血流、受体等方面的异常。可得到具有高空间分辨率并可进行定量的断层画像，在脑机能研究中占有主要位置。常用来进行脑血流、脑氧代谢及脑葡萄糖代谢的测定。

磁共振成像（magnetic resonance imaging，MRI） 磁共振成像的物理学基础是磁共振现象。此现象是 1946 年美国斯坦福（Stanford）大学的 Bloch 和哈佛（Harvard）大学的 Purcell 各自独立发现的。由于这一重要发现，使他们荣获 1952 年诺贝尔物理奖。以后磁共振主要被化学家和物理学家用于研究分子结构。1971 年 Damadian 提出肿瘤组织的 T_1 和 T_2 时间比正常组织时间长。1973 年 Lautebur 在主磁场内附加一个不均匀的磁场，逐点地诱发核磁共振无线电波，然后进行图像重建，获得了一幅二维的磁共振图像。后来经过进一步研究，在 20 世纪 80 年代初问世了商用的磁共振成像系统，开始应用于临床。磁共振扫描机包括 4 个部分：（1）主磁体（分为 4 种类型：即永久性磁体、常导型磁体、混合型磁体和超导磁体）；（2）梯度磁场系统；（3）射频系统；（4）计算机图像重建系统。原子由原子核和电子组成，原子核又由带有正电荷的质子和中性的中子组成。质子、中子和电子都具有自旋的特性，正电荷附着于质子，电子带负电荷。只有当质子、中子或质子加中子为奇数时才能产生原子核自旋。运动的电荷即是电流，有电流的地方就有磁场。在人体中氢原子具有自旋的特性，而且含量丰富，目前临床应用磁共振成像系统均选择激发氢原子做磁共振成像。我们可以把每个氢原子都当成一个小磁棒。但由于大量氢原子排列杂乱无章，互相抵消，就不会使人体产生磁性。将人体置于强大的外磁场内后，由于外加磁场的作用，体内的氢原子将按磁场方向排列。同时氢原子还将沿外加磁场方向转动，称为进动。以一个频率与进动频率相同的射频脉冲（RF）激发氢原子，就会引起氢质子共振，即磁共振现象。磁共振使氢质子吸收能量，并偏离外加磁场方向转向射频脉冲方向。RF 激发停止后，受激发的氢质子将吸收的能量放出，产生磁共振信号，同时恢复到激发前的状态，这个恢复过程就称为弛豫。人体不同组织内的氢质子在 RF 激发后恢复的时间是不同的。这段恢复时间就称为弛豫时间，包括 T_1 弛豫时间和 T_2 弛豫时间。T_1 弛豫时间就是氢质子受激发偏离主磁场并与主磁场方向垂直而处于高能状态，到完全恢复到主磁场方向恢复激发前状态所需要的时间。T_2 弛豫时间是在 RF 激发下，大量氢质子呈同相位偏离主磁场，而产生一种横向磁化，RF 激发中止后，由于氢质子间相互作用使相位发生变化，横向磁化逐渐减少，最后完全消失，横向磁化由最大到完全消失的时间即 T_2 弛豫时间。如分子运动频率增加，则 T_2 弛豫时间将延长。T_1 和 T_2 弛豫时间是同时进行的两个过程，并不是弛豫的两个阶段，而且 T_1 弛豫时间远大

于 T_2 弛豫时间。主要由于人体组织的 T_1 弛豫时间不同而使图像信号强度产生差异的图像称 T_1 加权像；主要由于人体组织的 T_2 弛豫时间不同而产生不同信号强度的图像称 T_2 加权像。T_1 和 T_2 值是由组织的结构特点决定的，不同组织的 T_1 和 T_2 值是不同的，因而可以把根据产生不同信号强度的图像进行诊断。可以预见，随着高科技的发展，MRI 将更加完善，不仅可以从解剖形态方面诊断疾病，而且还能从病理生理、生化改变、组织学特性等方面诊断疾病，在临床工作中发挥更加重要的作用。

磁共振血管造影（magnetic resonance angiography, MRA） 通过选择脉冲序列可以得到组织对比不同的磁共振图像，通过此种方法进行血管造影。其中有时间飞越法（TOF）和相位对比法（PC）。临床主要用于观察动静脉畸形、颅内动脉瘤及闭塞性脑血管疾患等。

头托（head rest） 是神经外科手术床的重要附件。呈马蹄形，衬有海棉，用以支持手术时的头位。位置可按需要调整。但不如头架固定性好。

头架（head holder） 是显微神经外科手术床的重要附件。有多种形状，多为半圆形，用 3～4 枚螺钉固定头颅。头架固定应确实可靠并按需要由术者自行调整。凡术中要求头颅绝对不动，或术中可能需要改变头位者，皆宜用头架。

多功能头架（multi-purpose head frame） 是头架的一种，有多种型号。它在普通头架上连接一个半圆形框架，二者互呈 90 度。框架上可接自持牵开器、手托、吸引器管、冷光源等。框架两端可置二个贮存桶，用以放置双极电凝镊、吸引器等显微手术器械。另一薄弧形架接在上述框架上，可固定牵开皮瓣的弹簧钩，还可固定一托盘作搁置棉片之作用。这种头架，手术时使用极为方便。

手术显微镜（operative microscope） 是显微外科的必需设备。包括照明系统及放大系统。可使术野清晰具有立体感；可以获得充足均匀的照明；为适应同深度的手术，可更换物镜并可调整放大倍数；具有良好的平衡性能，可在三维空间内作各个方向自由移动，可连接照相机、摄像机等附件，为手术资料的取得提供方便。

显微外科手术床（microsurgical operating table） 以 MOT－5000NB 型电动油压神经外科手术床为例。基本性能：1. 可满足各种手术体位所需。2. 术前或术中可根据需要随时调整体位。3. 可连接头托或头架。4. 床基短，便于术者取坐位紧靠床头，做长时间的手术操作。5. 用电动油压系统调控，升降自如、左右侧翻简便确实，床位调好后，无任何晃动。6. 采用低压电调控。

显微神经外科手术器械（microneurosurgical instruments） 指进行显微外科手术时使用的器械，应具有如下特点：1. 精巧柔和而又不易变形损坏。2. 有长短不同型号，以适应不同部位的显微手术所需。3. 设计成枪式，使术者的手不阻挡显微镜的光束和术野。4. 表面不反光，以免影响在显微镜下操作和照相。5. 须用合适的容器贮存和消毒。

冷光源（fiber-optic light） 用于脑深部手术照明。主要包括两个交替使用的光源，通过一条包裹数十个光导玻璃纤维的导线，远端连聚光镜，将光线指向手术深部，使脑深部的结构显示的极为清楚，无侧照灯光线常被术者和助手遮挡之弊。

高速微型钻（high-speed microdrill） 包括电动或气动两种高速微型钻。神经外科手术中应用于蝶骨嵴、前床突、岩骨、内听道后壁、蝶突前壁和鞍底、枢椎齿状突等的磨除，视神经管、面神经管、颈内动脉管等开放。术中按需要选用不同长度、大小（钻头直径 2～6mm）和形式的微型钻头。

双极电凝器（bipolar electrocoagulator） 是一种电子式射频电流发生器，在神经外科手术中必不可少。可用来控制除粗大动脉和静脉窦以外的所有手术中的出血。双极电凝虽然主要用于控制出血，另外还可用于电灼肿瘤包膜使之皱缩止血，电灼动脉瘤蒂使之缩窄后便于夹闭。

激光器（laser apparatus） 激光器是产生激光的装置，产生的激光是一种产生电磁性辐射的电光现象，它能经光学系统聚焦，使受照射组织在数毫秒产生数百万至上千度高温，使蛋白变性，生物组织凝固坏

死，甚或炭化或汽化。因此选择适当能量的激光，可用于切割、汽化病变组织和凝固止血。在神经外科用于切除颅内和椎管内肿瘤，治疗脑血管病和微血管吻合等，还可用于功能神经外科疾病的治疗。

超声外科吸引器（cavitron ultrasonic surgical aspirator，CUSA） 是一种利用超声振荡将组织粉碎，再用冲洗液乳化并经负压吸除，达到切除病变目的的手术器械。兼具同步进行振荡粉碎，冲洗乳化和吸引3种功能。另一优点是在粉碎吸除肿瘤同时可保留直径>1mm的血管。既减少出血，又利于保护重要血管。肿瘤切除较彻底，特别是质地比较软的效果比较理想。

超声刀（ultrasonic knife） 是一种在百兆赫条件下由其震动系统所发射的高频振荡脉冲，通过换能器将这种电能转为超声波机械能用于手术的装置。具有选择性效应，靶组织含水越多越易被击碎，而血管管壁含较多胶原不易被击碎，术中能控制出血，最适用于肝、脑手术。超声刀还有自动灌注系统及吸引装置等，功能更齐全，使用方便。

脑室镜（cerebral ventriculoscope） 用于检查、活检及治疗脑室系统肿瘤或其他疾病的小型内镜，脑室镜的结构包括冷光源、成像及机械部分，具有灵活的可弯性。

明胶海绵（gelfoam） 为迄今应用最广泛的局部止血材料。吸收大量血液后，对渗血表面造成压迫，故而止血。无抗原性，无组织反应，可吸附大量渗血。但其本身并无止血作用。可能导致感染，吸附血液后体积膨大，可能对神经造成压迫，易从止血部位滑落等是其缺点。

冬眠疗法（hibernation therapy） 在药物保护下，用物理方法使体温降至正常或低至31～33℃的一种治疗方法。使高热病人体温降至37～38℃者称为亚冬眠疗法。其主要作用是降低脑代谢、提高脑细胞对缺氧的耐受性，减少脑细胞损害。冬眠疗法适用于严重颅脑外伤或脑手术；严重中枢感染；心脏手术；严重创伤以及复苏后治疗。亚冬眠疗法适用于严重中枢感染、高热惊厥及某些感染性休克。

脑电图监护（electroencephalogram monitoring） 脑电图监护是连续或间断地通过脑电图机描记脑的生物电活动的动态变化，以便掌握脑部情况供诊断参考，常用于手术中或手术后监护。

颅内压监测（intracranial pressure monitoring） 将导管及压力感受器等安置于患者颅腔内与颅内压监测仪连接，颅内压力的动态变化显示于示波屏或数字仪上，并用记录器连续描记出压力曲线，对颅内压进行监测。根据压力高低及波型变化，可及时了解患者的颅内压变化，对判断颅内伤情和病理变化有重要参考价值。常用的测定部位有腰部蛛网膜下腔、脑室内、颅盖穹窿部蛛网膜下腔、硬膜外腔及乳儿的大囟门等处。颅脑损伤与脑瘤手术后可采用这种方法监测颅内压。以监测脑室内压及硬脑膜外压两种方式为常用。

胸部外科学简介

我国胸外科发展已有70余年的历史，在20世纪30年代初北京协和医院首先组建了胸外科专科，当时主要开展胸壁手术，以肺结核病胸廓改形术为主。1937年北京协和医院王大同教授，首次成功地为一例支气管扩张病人施行了肺叶切除术。1940年4月，年仅30岁的吴英恺教授成功地完成了我国首例食管癌切除和胸内食管胃吻合术。1941年天津的张纪正教授，成功地进行了第一例分别处理肺门血管和气管的全肺切除术。1945年黄家驷教授，在上海第三结核病医院大量开展肺切除手术。新中国成立后，从20世纪50年代起，上海、北京、天津、重庆等市先后组建了胸科医院，各大城市医院也成立了胸科专科，胸外科专业得到了迅速的发展和普及。随着心脏血管外科的出现和发展，在高度分工的教学医院和专科医院中，胸外科被分为普通胸外科和心血管外科两部分。

普通胸外科在开始时重点是肺结核、肺化脓症和食管癌的外科治疗，以后由于抗生素和抗结核药物的发展和普遍应用，肺结核和肺化脓症逐渐减少，肺癌的发病率显著上升，从20世纪60年代中期以后，普胸外科已转为以治疗肺癌和食管癌两大恶性肿瘤为主的专科。

我国肺癌外科始于20世纪40年代，目前以肺切除加纵隔淋巴结清扫为主要手术方式，支气管袖状或支气管、肺动脉袖状肺叶切除术和各种扩大的肺切除也在一些医院开展。目前，我国肺癌外科手术切除率达到90%以上，术后30天内病死率已降到2%以下，5年和10年生存率分别达到40%和30%左右，已接近或达到了国际临床治疗的先进水平。

目前，我国食管癌的临床外科治疗，在病人的数量、切除率、手术技术和经验、术后病死率、术后5年、10年生存率均处于国际领先地位。总切除率已达90%左右，术后30天内病死率降至3%左右，术后5年、10年生存率分别达到了30%和20%左右。

近30年来胸部疾病的诊断技术和方法均有飞快的进展，纤维支气管镜、食管镜、胸腔镜的普遍应用，电子计算机断层扫描（CT）、磁共振成像（MRI）、血管数字减影X线成像（DSA）、内镜超声（EUS）、正电子断层（PET）等技术的使用，大大提高了术前诊断的准确性，有利于治疗方案的选择，提高了肺癌和食管癌的诊断和治疗水平，但两者外科治疗的总体水平尚不能令人满意，还有待提高。

胸部外科学

肺癌（lung cancer） 原发性支气管肺癌，简称肺癌，是指起源于支气管黏膜上皮的恶性肿瘤，是最常见的恶性肿瘤之一。肺癌的病因尚不十分清楚，一般认为与吸烟关系密切，或与长期接触或吸入某些有害毒物有关，人体的内在因素也可能对肺癌的发病有影响。病理上一般将肺癌分为鳞癌、腺癌、小细胞癌和大细胞癌4种类型。近年来肺腺癌的发生率有上升趋势，并且男性腺癌病人明显增加。肺癌的临床表现及临床症状发生的早晚与肿瘤的位置及大小有关，早期周边型肺癌多无症状，位于较大支气管内的肿瘤常出现刺激性咳嗽，痰中带血是肺癌最主要的临床症状。其他症状包括胸闷、气促、发热、胸痛等。晚期肿瘤侵犯邻近组织、器官或发生远处转移可产生相应症状。少数肺癌病例，由于癌瘤产生内分泌物质，临床上可表现有非转移性的全身症状，亦称为伴癌综合征。诊断肺癌的主要方法有：胸部X线摄片、CT检查、痰查瘤细胞、支气管镜检查、放射核素肺扫描检查、经皮肺穿刺、胸水查瘤细胞、转移灶活检、胸腔镜肺活检或开胸探查。肺癌治疗：首选手术治疗，一般认为Ⅲb期以内的患者适合手术治疗，多数学者认为肺癌的标准术式为肺叶或全肺切除，并行淋巴结廓清。其他治疗方法包括化学疗法、放射疗法、生物学疗法及中医、中药疗法。肺癌病人切除术后总的5年生存率约40%左右。

肺癌根治术（radical resection of lung cancer） 是指完全切除原发性肿瘤及其转移淋巴结和受侵邻近组织，并根据临床（包括术中）判断无肿瘤组织残存者。能否达到根治性切除目的有赖于仔细的术中探查及病理学检查。肺癌根治术又可分为根治性全肺切除术和根治性肺叶切除术。该手术适合于肺癌TNM分期Ⅰ、Ⅱ期和Ⅲa期病例。病人的预后与肺癌组织学类型，分化程度，PTNM分期和肺癌的本身生物学行为等因素有关。

肺巨细胞癌（giant cell carcinoma of lung） 是大细胞癌的亚型之一，发生率低，占肺癌的1%以下。癌细胞体积大，胞浆丰富，胞体境界清楚，常呈多形性，有大而畸形的胞核或多数形状不整、大小不一的细胞核。临床上，病人常伴重度吸烟史，病情发展快，易出现淋巴道或血行转移。治疗首选外科手术，并辅以化疗或放疗，预后极差。

肺移植术（pulmonary transplantation） 是指用手术方法将同种异体的健康肺植入体内以取代丧失功能的病肺。肺移植包括单肺移植、双肺移植和心肺联合移植。单肺移植的最佳适应证为末期肺纤维化；双肺移植适合于双侧肺化脓症毁损肺、慢性阻塞性肺病病人；心肺联合移植主要适应证是原发性肺动脉高压及先心病Eisenmenger综合征。手术需要配型、选择与受体胸腔比例合适的供体肺脏。手术中吻合肺动、静脉及气管或支气管。肺移植术的主要并发症有：肺急、慢性排斥反应，肺水肿，肺内感染，气管或支气管吻合口瘘，吻合口狭窄等。

肺包虫囊肿内囊摘除术（excision of internal capsule of pulmonary hydatid cyst） 是外科治疗肺包虫囊肿病的一种常用手术方法。主要操作为先不做内囊穿刺，直接切开外囊，将内囊完整摘除。如摘除成功，可完全避免复发。术中要注意保护术野，内、外囊间粘连时，剥离器或手指均应着力于外囊内面，避免挤压内囊，以防止破裂。对外囊残腔应彻底冲洗、消毒，并予以封闭，消灭残腔。若囊肿不易摘除，可做肺叶切除。术后常规引流、抗炎治疗。对于有内囊破裂，囊液污染者，应服用丙硫咪唑3~6个月，有预防复发的作用。

肺瘢痕癌（scar carcinoma of lung） 慢性炎症所致瘢痕或其它慢性刺激所致纤维组织增生处，常伴有肺泡上皮或支气管上皮的不典型增生或癌变，由此发生的肺癌统称为瘢痕癌。瘢痕癌一般均为肺腺癌或细支气管肺泡癌，多位于肺的周边部位，发生瘢痕癌的原发病变有肺结核、机化性肺炎、慢性化脓性肺炎、尘肺等。瘢痕癌胸片上表现肺内的原有病变阴影增大，有的出现毛刺和分叶，阴影逐渐形成块状且密度增加。临床上再一次出现呼吸道症状，难以用原有病变解释，此时应怀疑瘢痕癌的可能。因瘢痕癌术前不易诊断，故大多系开胸探查手术切除后确诊。外科治疗为首选方法。

肺癌姑息性切除术（palliative resection of lung cancer） 是指不能完全切除原发病灶或其转移性淋巴结，或有肿瘤组织残存（如支气管残端有癌组织残留）者，这种情况多发生于肿瘤范围超过手术能切除的限度。例如周围型肺癌伴广泛胸膜播散转移单纯行原发灶切除，或高龄、肺功能低下，而只行肿瘤病灶的局部切除。姑息性切除的主要目的是缓解临床症状，例如肺癌大咯血，肋骨转移严重疼痛等；另一目的是减轻肿瘤负荷，提高化疗的疗效。此类病例术后应辅以化疗或放疗，可取得较好的近期效果。

肺癌亚根治术（subradical resection of lung cancer） 指原发病灶超出肺脏层胸膜或侵及附近组织，但做了彻底切除，并证明各切断端及组织切离缘无肿瘤残留；有纵隔淋巴结转移（N2），但做到了彻底廓清。该手术适合于N2的病例和某些T3、T4的病例。包括受侵的壁层胸膜，心包、膈肌切除，或像肺上沟癌样的扩大切除。

肺鳞状上皮细胞癌（squamous cell carcinoma of lung） 是最常见的一种肺癌，预后优于其他三种类型肺癌，患者年龄多在50岁以上，男性比女性多见，与吸烟有密切关系。病变多位肺门、支气管中心部，因此早期即出现呼吸道症状，例如咳嗽、咳痰、痰中带血等。也可因肿瘤致支气管阻塞而出现阻塞性肺炎、肺不张等。胸X线片及CT多表现为肺门部肿块，伴有不同程度的阻塞性肺炎或肺不张。如X线见肺周边较大肿块伴厚壁偏心空洞，则肺鳞癌可能性较大。肺上沟癌亦多为鳞癌。肿瘤生长比较缓慢，转移较晚，主要通过淋巴道转移，晚期亦可血行转移。鳞癌对化、放疗中度敏感。治疗以外科手术切除为主。对PN2病人术后应辅以纵隔放射。鳞癌术后5年治愈率较高，预后较好。

先天性胸廓畸形（congenital deformity of thorax） 因先天发育异常，胸壁的外形及解剖结构发生改变，可形成多种畸形。胸壁软组织畸形，如乳房、胸大肌、胸小肌发育不全、缺如。肋骨、肋软骨的畸形，如数目增多、减少、分叉、相互融合等。上述畸形多无功能障碍，不需要手术治疗。但有些胸壁骨性畸形，如漏斗胸、鸡胸、扁平胸、胸骨裂、颈肋和胸出口综合征等，因其影响心肺功能或产生血管、神经方面的症状，故应手术治疗。

胸交感神经节切除术（thoracic sympathetic ganglionectomy） 手术适应证：1. 创伤后疼痛综合征，例如交感神经反射性营养不良。2. 血管病变，例如雷诺氏病。3. 前臂和手多汗症。4. 严重的腹部内脏性疼痛。常用的手术方法主要有2种，即腋下小切口开胸和电视辅助胸腔镜交感神经节切除。一般需要切除2~5交感神经节及交感神经链。对于为了缓解内脏疼痛为目的的手术，可经左胸切除内脏大、小神经（起自5~11交感神经节）。术后并发症：手术中星状神经节损伤可出现Horner综合征。

胸壁肿瘤（tumor of chest wall） 指发生在壁层胸膜、肌肉、血管、神经、骨膜、骨骼等胸壁深层组织的肿瘤，可分为软组织肿瘤和骨肿瘤，但不包括皮肤、皮下组织及乳腺肿瘤。又可分为原发性和继发性肿瘤。原发性肿瘤分为良性和恶性肿瘤。良性肿瘤以纤维瘤、脂肪瘤、骨纤维结构不良、软骨瘤

常见，恶性者以纤维肉瘤、软骨肉瘤和骨髓瘤多见。继发性肿瘤多由乳腺、肺、甲状腺、前列腺等癌转移所致。良性肿瘤生长缓慢，一般无症状。恶性肿瘤可有剧痛或压迫邻近器官产生症状。良性肿瘤也可发生恶变。胸片、断层片及 CT 扫描可协助诊断，转移瘤常为多发病灶。胸壁肿瘤无论良恶性，应以手术为宜，恶性不能切除者，可考虑放疗或化疗。转移瘤若单发，亦可手术切除；若多发，应施行放疗或化疗。参见胸壁软组织及骨骼肿瘤。

胸壁骨骼肿瘤（osteoma of chest wall） 指发生在胸壁骨骼如胸骨、肋骨或肋软骨等部位的肿瘤。包括良性肿瘤和恶性肿瘤，也可分为原发性和继发性肿瘤。良性肿瘤以骨纤维结构不良、骨软骨瘤多见，恶性者以软骨肉瘤、骨巨细胞瘤多见。良性瘤生长缓慢，一般无症状；恶性瘤可出现疼痛症状，且生长较快。胸片、断层及 CT 扫描可帮助诊断。继发性肿瘤多因其他部位恶性肿瘤转移所至，病人可有顽固性疼痛，大多呈多发病变。X 线检查多为溶骨性改变，骨 ECT 扫描检查可见转移灶处出现放射核素浓集，改变可先于 X 线征象出现。治疗上以手术切除为主，胸骨肿瘤胸骨切除或肋骨肿瘤大范围切除后需用有机玻璃板或 Marlex 网修补。恶性肿瘤不能完全切除者，可行放疗或化疗。继发性肿瘤若单发、限局，亦应手术切除，不能切除者采用化疗或放疗。博宁静脉注射和放射性核素治疗可缓解转移性肿瘤产生的疼痛症状。

胸廓粘连松解术（thoracolysis） 由于炎症、结核等感染或外伤等原因而致肺与壁层胸膜，叶间胸膜之间，肺与纵隔出现粘连，粘连可呈条索状或膜状，在施行外科手术时，为暴露术野，一般先将粘连进行钝性、锐性分离，同时也可解除肺膨胀之限制，有助于改善肺功能。这一分离粘连的过程即为粘连松解术。操作时应轻柔，避免损伤肺组织和重要的血管及神经。长期炎症产生的粘连中常有血管生成，故切断后应该注意止血。

胸壁肿瘤切除术（resection of tumor of chest wall） 胸壁良性肿瘤可行局部切除，但某些良性肿瘤如纤维瘤、软骨瘤、骨软骨瘤、骨巨细胞瘤等容易复发及恶性变，故多主张对这些肿瘤做大范围切除，除切除病肋外，尚应切除上下的正常肋骨。因广泛大块切除胸壁，对病人造成的损害较大，术前未能明确病理诊断时，可先行限制性根治切除术，即切除范围包括病肋上下肋间肌，受累的胸壁肌肉及壁层胸膜，病肋的两端在超出病变 3cm 以上处切断，待病理诊断回报后，证实切除范围不够时，再行扩大范围的切除手术。胸骨肿瘤可作胸骨部分或全部切除术，必要时可连同两侧锁骨一并切除。胸壁缺损可利用带蒂胸大肌、背阔肌、膈肌或其他代用品修补和重建。骨性缺损可用 Marlex 网或有机玻璃板修补。

胸壁转移性肿瘤（metastatic tumor of chest wall） 是指其他部位恶性肿瘤经血行转移至胸壁软组织或骨性组织，常见的有肾脏、甲状腺、肺脏、乳腺、前列腺、胃、子宫或结肠等处的恶性肿瘤。血行转移灶一般为多发，胸壁转移常伴有其他部位的转移。肿瘤出现经血行胸壁转移是肿瘤晚期的表现，一般不适于手术治疗。局部疼痛症状严重者可行局部切除或局部放疗，多发性骨转移可用博宁注射或放射核素治疗缓解疼痛。乳腺癌和肺癌可直接侵及胸壁，可行原发病灶及转移病灶一并切除，术后辅助放疗。

胸壁软组织肿瘤（tumor of soft tissue of chest wall） 是指发生在胸壁深层组织如壁层胸膜、肌肉、血管、神经、骨膜等的肿瘤。不包括皮肤、皮下组织及乳腺肿瘤。可分为良性肿瘤和恶性肿瘤。良性者以纤维瘤、脂肪瘤、血管瘤多见，恶性以纤维肉瘤多见。良性生长缓慢，界限清楚，多无症状；恶性生长较快，局部皮肤表浅静脉可呈怒张，有疼痛症状。肿瘤局部穿刺活检可帮助鉴别良恶性。治疗应手术切除，对于恶性者，应扩大手术切除范围，避免术后复发。如合并肋骨切除后产生大面积胸廓骨性缺损，可用 Marlex 网或有机玻璃板修补。大范围的软组织缺损可用自身肌皮瓣修补，例如背阔肌、胸大肌、腹直肌和前锯肌等肌皮瓣。

胸膜纤维板剥除术（decortication of lung） 剥除壁层及脏层胸膜增厚的纤维板，使肺组织从纤维板的束缚下解放出来，重新膨胀，胸壁恢复正常的呼吸运动，称胸膜纤维板剥除术。主要用于慢性脓胸的治疗。此种手术不仅能消灭脓腔，而且能使肺组织改善通气功能，保持胸廓正常形态。胸膜纤维板剥除术适用于肺内无活动性结核病灶，无广泛纤维性

变，肺组织能够复张的慢性脓胸，以及无结核性支气管炎，无支气管狭窄、支气管扩张、支气管胸膜瘘的慢性脓胸。临床上目前多行脏层纤维板剥除，在脏层纤维板上切数个小切口，正确解剖纤维板与脏层胸膜之间的分界面，剥除脏层纤维板使肺膨胀。因壁层纤维板剥除困难，出血多，不必强行剥除。纤维板剥除后如果残腔过大，可行部分胸廓改型术。

胸廓成形术（thoracoplasty） 是指切除部分肋骨，使胸壁塌陷，压缩或消灭脓腔。常用于治疗慢性脓胸。手术中只在骨膜下切除部分肋骨，保留壁层胸膜的完整称为胸膜外胸廓成形术，适用于范围较小和病程较短的脓胸病人。切除部分肋骨及壁层纤维板进入胸腔时，称为胸膜内胸廓成形术，适用于慢性脓胸或结核性脓胸，肺内有活动性结核病灶和有轻度胸膜炎者。胸膜内成型需将脓腔表面的肋骨全部切除，切除壁层纤维板，清除脓腔内的积脓及肉芽组织，置引流管后缝合肌肉及皮肤，脓腔处加压包扎，使胸壁软组织下陷。如脓腔过大肋间肌填充后仍有残腔，可用带血管蒂的胸壁肌肉瓣或带蒂大网膜填充。引流管需 2 周左右时间才能完全拔除，胸壁加压包扎 2～3 周后拆除。

胸骨旁裂孔疝（parasternal hiatus hernia） 先天性膈疝的一种，是起源于剑突的膈肌肌囊发育不全或未能与起源于肋骨部的膈肌相交接，在胸骨旁形成裂隙，腹腔内脏经由此裂隙疝入胸腔。大多在成人期出现症状，小儿期被发现者常伴有脐突出或心包膜畸形，但多无症状。部分病人有上腹部或下胸部隐痛，食欲不振，间歇性便秘，腹胀等。当有小肠或结肠疝入嵌顿时，可出现急性肠梗阻和绞窄性疝的严重症状。必要时钡餐造影或钡剂灌肠造影有助于诊断。有明显症状、诊断明确者应尽早实施手术治疗，修补胸骨旁裂隙。

胸骨裂（schistosternia） 胚胎生长发育过程中，左右两片软骨板在中线融合而形成胸骨。因某种原因两片软骨板融合不完全即致胸骨裂。胸骨裂可有部分裂开，如上段或下段裂开，亦可有全胸骨裂开。全胸骨裂时，有膈肌前部缺如，心包裂及缺如，腹直肌分离，脐突出、脐疝，甚至腹壁裂及缺如，心脏暴露于外面。除较小的胸骨裂外，其余胸骨裂均需早期行修复手术。修补的主要原则是直接缝合裂缺两侧的胸骨片或采用自体组织或人造材料修补裂缺。修补裂缺的同时，亦应修补合并的其他畸形，若合并心脏畸形，可同期或分期矫正。

胸导管结扎术（ligation of thoracic duct） 是治疗乳糜胸的手术方法之一。手术适应证：①乳糜胸胸腔引流量 1500ml/d，持续 5 日，或胸腔引流量 500ml/d，持续二周，保守治疗无效时应该手术治疗。②引流量达不到上述标准，但胸导管瘘口长期存在时，亦应该手术治疗。目前，大多数学者主张采用右侧开胸。胸导管在膈肌上方时，位于脊柱右前方，食管后方，主动脉与奇静脉之间。如能辨认胸导管可予结扎，如不能辨别胸导管，可在胸导管的相应位置软组织大块结扎、缝扎。

胸部肠鸣音（thoracic gurgling sound） 正常情况下胸部不能闻及肠鸣音，如胸部闻及肠鸣音，应考虑以下疾病：①膈肌破裂、膈疝。②膈肌膨隆。③下肺不张、实变或下胸积液。以往将胸部肠鸣音作为对外伤性膈肌破裂具有诊断意义的体征，其实不然，因为如果下胸有实变时肠音可传至胸部。因而胸部肠鸣音只是外伤性膈疝的体征之一，不能作为确诊的根据。

胸出口综合征（thoracic outlet syndrome） 任何原因引起胸腔出口处的锁骨下动脉、静脉和臂丛神经受压而产生的一系列症状，称为胸出口综合征。产生压迫的原因包括颈肋、锁骨、斜角肌变异，第七颈椎横突过长等畸形，后天性骨质增生、肿大淋巴结、颈部外伤、血管硬化、肿瘤等。此征多见于中年妇女，表现症状为臂丛神经受压，锁骨下动脉受压和锁骨下静脉受压等产生的相应症状，如手指、腕、肩痛感觉异常，手部发凉麻木感，桡动脉搏动随上肢外展、上举而消失。X 线胸片偶可发现颈肋或第一肋骨异常，血管造影可显示血流受阻情况。临床上先行物理治疗、肌肉锻炼、热敷、按摩，当效果不佳或有明显神经症状或供血不良表现时均应手术。根据其原因可切除颈肋、第一肋以及松解所有粘连的韧带，并切断前斜角肌。

胸部压迫试验（thoracic oppression test） 又称压胸试验。诊断肋骨骨折的方法之一。病人取仰卧或半卧位，检查者以双手自胸部的前后（胸骨和脊柱）

或胸廓左右两侧，向身体中部轻轻相对挤压，若胸壁某部位出现间接性剧痛，即为该试验阳性。检查时，两手位置须在同一水平高度，不可过分或突然用力，以免发生气胸或剧痛。本征对肋骨骨折有重要诊断意义，而且还有定位意义。试验时，局部疼痛最重处，即骨折部位。

连枷胸（flail thorax） 是指外伤导致多根肋骨骨折，前后失去支撑，胸壁软化形成浮动胸壁。吸气时浮动胸壁向内陷，而呼吸时胸壁凸出，恰好与正常呼吸时胸壁活动方向相反，产生“反常呼吸运动”。反常呼吸运动可产生严重的生理功能紊乱。呼吸运动时双侧胸腔的压力不平衡，使纵隔摆动，影响血液回流，产生循环功能紊乱；吸气时健侧肺吸入患侧肺排出含高浓度 CO_2 的气体，呼气时健侧肺含高浓度 CO_2 气体进入患肺，产生乏氧及 CO_2 潴留。此外，严重的胸壁损伤也导致肺实质的挫裂伤，损伤性湿肺，气道分泌物增多，又因疼痛严重不敢咳嗽及深呼吸，引起严重呼吸功能障碍。严重的生理功能紊乱加之感染，易导致 ARDS。治疗：①保持呼吸道通畅。②减轻疼痛以利于呼吸及排痰。③胸壁加压包扎或牵引固定。④严重者可机械通气。⑤预防 ARDS 发生。

支气管扩张症外科治疗（surgical treatment of bronchiectasis） 手术切除有支气管扩张的病肺，是根除感染病灶、控制出血、防止疾病进展和改善心肺功能最有效的方法。手术适应证：①支扩症状明显，病变限于肺叶或一侧全肺，无手术禁忌证；②双侧病变，但病变集中于一侧，可分期、分次切除双侧病变，首先对病变较重侧切除；③支扩诊断明确，反复咯血，可于咯血间歇期手术治疗。如大咯血不止可急诊手术。术前准备：支气管碘油造影或三维 CT 检查确定病变范围；应用敏感抗生素控制感染，雾化吸入支气管扩张药物，体位引流，术前痰量≤50ml/d。手术原则：切除病变，最大限度保留正常肺组织，应该以肺段为基本切除单位。术后并发症：见肺叶切除术的并发症。

原发性气管肿瘤（primary neoplasm of trachea） 原发性气管肿瘤发生率不高，多起源于气管黏膜上皮及腺体，起源于间质的肿瘤少见。儿童 90% 以上的气管肿瘤为良性，而成人则相反，绝大多数为恶性。恶性肿瘤主要包括：鳞癌、腺样囊性癌、类癌、黏液表皮样癌。良性肿瘤有软骨瘤、毛细血管瘤、纤维瘤、乳头状瘤、平滑肌瘤及脂肪瘤。咳嗽是气管肿瘤最常见的症状，约 25% 的病人有咳血痰史。当肿瘤堵塞气管管腔 2/3 时，病人可出现典型的喘息及气急，常被误诊为哮喘。管腔小于 1cm 以下可出现特殊的喘鸣及吸气三凹症。气管断层摄片、CT 扫描可做出诊断，支气管镜检查可肿瘤定性，但对气管堵塞较重病人要慎重活检，以避免出血造成窒息。目前三维 CT 气管重建技术可部分取代纤支镜检查。气管恶性肿瘤，病变长度 < 5cm 或自体气管长度的一半时及宽基的良性肿瘤，首选袖状切除，气管对端吻合；肿瘤局限于气管一侧壁可行气管侧壁切除，气管缺损用带肋间血管蒂的肋软骨修补；无切除条件者亦可行气管切开，腔内肿瘤电灼切除。对无手术条件的恶性肿瘤和小的良性肿瘤可经纤支镜激光手术切除。对狭窄严重，不宜手术者可先行冲击量化疗，然后行放射治疗。

支气管狭窄（bronchial stenosis） 支气管良、恶性肿瘤、支气管内膜结核、肺癌淋巴结转移或炎症、结核淋巴结肿大压迫、纵隔恶性肿瘤压迫、外伤后疤痕及支气管异物肉芽组织疤痕等，均可造成支气管管腔狭窄。临床上最常见的典型支气管狭窄为中叶综合征。其他原因导致的支气管狭窄也常表现为反复肺内感染及肺炎。X 线及 CT 检查有肺炎表现并呈段或叶分布者，应该排除阻塞性肺炎，纤支镜检查可协助诊断。根据病因不同可采用不同的治疗方法。

人工气管（artificial trachea） 用来替代气管的人造材料制品，包括炭素管和硅胶管。人工气管需要一定的条件：1. 密闭，不透气；2. 组织相容性好，不亲水；3. 有一定弹性而不致变形或塌陷；4. 内壁光滑不致分泌物潴留和黏附；5. 上皮细胞能沿管壁向内长入；6. 对机体炎性异物反应轻微。

人工气管在临床应用上获得了一定的成功，而失败主要是因为易产生肉芽组织堵塞管腔、肺内感染、吻合口裂开等。目前，尚未找到一种理想的气管代用品。

气管、支气管破裂修补术及吻合术（repair and anastomosis of ruptured bronchus） 钝性胸外伤或锐器直

接损伤可导致外伤性气管、支气管破裂或完全断裂。对诊断明确或疑有气管、支气管损伤病人，伴有气胸、呼吸困难，胸闭式引流症状后无缓解者，应该急诊手术；对于陈旧性气管、支气管破裂或疑有气管、支气管破裂但临床症状不严重者可择期手术。对新鲜的损伤，如破裂口小可缝合修补，破裂口较大、边缘不整齐，或完全撕裂者，修剪断端后可行对端吻合术。对陈旧性外伤性气管、支气管断裂的病人，手术时应该剪除损伤周围的疤痕组织，吸除远端的肉芽及分泌物。试验通气、检查远端的肺是否能够膨胀，如已实变不能复胀需行肺切除；如复胀良好可行修补或对端吻合。术后主要并发症有：吻合口狭窄、远端阻塞性炎症、肺脓肿、吻合口瘘、肺膨胀不全等。

气管袖状切除术（sleeve resection of trachea） 为气管重建术式的一种，治疗气管狭窄或肿瘤时，将病变所在的气管段完整切除，即气管袖状切除术，切除后的气管行端端吻合，重建呼吸道。气管切除一般不超过其全长的 1/2。具体方法：①切口：颈段气管可经颈切口；主动脉弓上气管可选用颈部切口加正中劈胸骨；主动脉弓上缘以下气管行右胸后外侧切口；②麻醉：最好清醒气管插管；③手术操作：经纤支镜、触诊或膜部切开探查病变；肿物上、下 0.5～1cm 处切除肿瘤和气管，经术野将准备好的气管插管插入远端气管，用可吸收线缝合气管后壁，然后拨除术野的气管插管、将原来的气管内插管伸向远侧，缝合气管前壁，前后壁一并打结。经胸部切口手术时，可先切开隆突上气管膜部，将一细气管插管插入一侧支气管通气，然后切除肿瘤，气管吻合；吻合口用附近胸膜或带蒂心包覆盖；病人固定在颈曲位，减少吻合口张力。术后并发症：主要有吻合口裂开，吻合口瘘、吻合口狭窄、无名动脉破裂大出血等。

气管、支气管成形术（tracheoplasty and bronchioplasty） 在治疗气管肿瘤、中心型肺癌、气管支气管损伤瘢痕性狭窄等病变时，既要求手术切除彻底，又要最大限度保留肺功能，这对于低心肺功能的高龄患者尤其重要。气管、支气管成形术是首选的术式。包括局部“V”形切除气管支气管成形术和袖状切除气管支气管成形术。

气管切除重建术（resection and reconstruction of trachea） 用于气管肿瘤、气管狭窄的外科治疗方法，术式包括：①气管部分或一侧壁切除术；②气管袖状切除，气管成形术；③人工气管置换术。气管袖状切除，气管成形术是治疗气管肿瘤最理想的方法，但气管可切除的长度有限，切除过长将导致吻合口张力过大而影响愈合。一般认为气管切除不应超过 5～6cm 或其全长的一半。胸段气管一侧壁切除可用带肋间血管蒂的肋软骨修补缺损。气管重建术后，保持呼吸道通畅十分重要，术后患者宜采用颈前屈曲位，3 个月后方可自如活动。早期应用激素可减少吻合口水肿，减少肉芽组织及瘢痕形成。

隆突切除重建术（resection and reconstruction of carina） 隆突部肿瘤或左、右侧支气管肺癌侵及隆突，可行隆突切除重建术。术式包括：①一侧全肺切除并隆突部分切除成形术；②左主支气管部分切除，全隆突切除，气管与右主支气管端端吻合，左主支气管与右中间段支气管端侧吻合；③一侧全肺切除及全隆突切除，气管与另侧主支气管端端吻合；④右上肺叶切除及部分隆突切除重建；⑤隆突切除，气管与左主支气管端端吻合，左右主支气管端侧吻合；⑥隆突切除，气管与左主支气管端端吻合，右主支气管与气管端侧吻合或相反方式；⑦隆突切除，两侧主支气管根部做侧侧吻合构成新隆突与气管做端端吻合；⑧隆突切除，人工气管置换。

漏斗胸矫形术（costosternoplasty） 漏斗胸影响心肺功能及影响形体美伴有精神负担者，应手术治疗。一般认为手术时机以 3～10 岁施行为宜，年龄越小，治疗效果越好。手术方法包括：（1）肋骨成形术，适用于单侧较深而不涉及胸骨的漏斗胸；（2）胸骨抬高术；（3）胸骨肋骨抬高术；（4）带上、下血管蒂胸骨翻转术；（5）带腹直肌蒂胸骨翻转术；（6）无蒂胸骨翻转术；（7）胸骨翻转加重叠术。上述漏斗胸矫形术以带腹直肌蒂胸骨翻转术和胸骨抬高术为最常应用的术式。

漏斗胸（pectus excavatum） 是指胸骨向下凹陷形成的胸廓畸形。可能原因为先天发育异常，胸廓生长不平衡，双侧肋软骨过度增长，同时膈肌向内牵拉剑突使胸骨内陷，内陷最深部位为剑突上方。严重漏斗畸形可压迫心脏、肺脏、影响通气，运动时

心搏出量减少，运动耐量减退，易发生呼吸道感染。严重畸形患儿可发生呼吸循环功能不全。X线片示心脏移位，胸廓前后径缩小，胸骨下段向后方凹陷与胸椎间距离减少。严重程度可用漏斗胸指数来表示，$F_2I = a \times b \times c / A \times B \times C$（$F_2I$为漏斗胸指数；a，b，c分别为凹陷部分的纵径，横径及深度；A，B，C分别为胸骨的长度，胸廓横径及胸骨角至椎体最短距离），$F_2I > 0.3$为重度；$0.3 > F_2I > 0.2$为中度；$F_2I < 0.2$为轻度。严重漏斗胸畸形需手术矫正，手术时间一般以学龄前为宜，矫正方法在幼儿可行胸骨横杠抬高法。近年来施行的保留双侧乳内动脉或腹直肌血管蒂胸骨翻转术为较理想的方法。

肋软骨肉瘤（costal chondrosarcoma） 是胸壁常见的原发性恶性肿瘤，起源于软骨细胞。多发生于30～60岁，男性多见，局部疼痛是软骨肉瘤的主要症状，随着肿瘤体积的迅速增大，并向骨外发展使局部形成肿块。X线表现为骨皮质破坏的肿瘤块影。治疗以扩大切除为首选，手术范围应足够，以免复发，术后辅以化疗或放疗。

肋骨转移性肿瘤（metastatic tumor of rib） 指从其他脏器如肾脏、甲状腺、肺、乳腺、前列腺等的恶性肿瘤转移至肋骨。临床上，该类病例年龄偏大，且疼痛症状严重，局部压痛明显。X线表现肋骨呈溶骨性破坏。骨放射性核素扫描（骨ECT）检查见转移肋骨核素浓聚。治疗上若病变局限可手术切除，若多发，可放化疗或放射性同位素治疗。预后不佳。

肋骨纤维异样增殖症（fibrous dysplasia of rib） 又称肋骨骨纤维性结构不良、骨纤维瘤或纤维性骨瘤，为肋骨良性肿瘤。其特点是病变处的正常骨质为异常增殖的纤维组织所代替。好发于青年及成年人，常有外伤史，一般无症状，但可压迫肋间神经引起胸痛，有时为X线检查时偶然发现。X线检查可见肋骨病变处膨大，呈纺锤形或圆形，骨皮质变薄，边缘呈波浪形或锯齿状，内呈紊乱交错的条索状物，有时呈多房性改变。病变可单发亦可累及多根肋骨，多发者常在同侧皮肤上有色素沉着或性早熟等内分泌功能障碍，称为Albright综合征。骨纤维异常增殖症多发生在肋骨后段和中段。症状严重者可手术切除，切除可完全治愈，多发者手术治疗困难。

肋骨肉瘤（rib sarcoma） 是由成骨性结缔组织所组成的恶性肿瘤。其特点是肿瘤细胞能形成骨样组织和骨质，故临床上又称之为成骨肉瘤。肋骨肉瘤多见于青少年，生长速度较快，往往表现为突然出现的肿块，伴局部疼痛，X线检查可见成骨性破坏，有的可见广泛性钙化或骨化，常引起病理性骨折。恶性度高，预后差。主要通过血行转移至肺，淋巴道转移少见。治疗原则以扩大切除为首选方法，术后辅以化疗。

肋骨切除术（costectomy） 由于肋骨结核、肿瘤或开胸手术，将肋骨部分或全部切除，达到治疗或扩大术野目的。手术时先将肋骨骨膜切开，用骨膜剥离器分开骨膜，游离肋骨上缘时应该由后向前顺肋间外肌方向，游离肋骨下缘时应该由前向后逆肋间外肌方向，可以减少出血；用肋骨剪刀剪断肋骨前后端，两断端修剪整齐，以免刺破肺脏，断端肋骨髓腔用骨蜡填塞。良性病变单纯肋骨切除术应避免损伤壁层胸膜，肋间动、静脉及肋间神经。

肋骨肿瘤（tumor of rib） 发生在肋骨上的肿瘤，可分为良性和恶性，也分为原发性肿瘤和继发性肿瘤。良性肋骨肿瘤以肋软骨瘤、肋骨纤维结构不良多见；恶性肋骨肿瘤以骨肉瘤，软骨肉瘤及转移性肿瘤为主。良性肿瘤生长缓慢，一般无症状，X线检查可协助诊断，治疗可手术单纯切除。恶性瘤则生长迅速，伴局部疼痛，X线可见骨质破坏，骨ECT扫描有助于肋骨转移瘤的诊断，局部穿刺活检可确诊。治疗应采取扩大切除，并配合化疗或放疗。肋骨转移瘤可根据症状和全身情况决定是否手术。肋骨切除范围过大时产生的缺损，可用Marlex网或有机玻璃板修补。

肋软骨炎（Tietze disease） 是肋软骨非特异性非化脓性炎症改变。病因不明确，可能与外伤有关。多发生于青壮年女性。症状为受累的肋软骨肿大、隆起、疼痛及局部压痛。多见于第Ⅱ～Ⅲ肋软骨与肋骨交接处，时间较长者局部肋软骨可有明显隆起，但表面光滑，无红肿热痛的炎症表现。部分病人因疼痛而不敢咳嗽、深呼吸及打喷嚏。症状时轻时重，反复发作，迁延数月、数年，症状可自行缓解甚至消失。诊断主要根据临床症状和体征，胸X线检查多无异常改变。症状轻者可休息、理疗，症状重者

应用镇痛药或局部封闭。疼痛剧烈或畸形明显者，可手术切除。

鸡胸（pectus carinatum） 胸骨中段或下段向前方突出的胸廓前突畸形，形似鸽、鸡等禽类胸脯称鸡胸。胸骨中下1/3交界处向前隆起，剑突尖指向背部者为Ⅰ型。胸骨柄及上部肋软骨前突而胸骨体及下部肋软骨凹陷，剑突指向前方为Ⅱ型，此型少见。严重鸡胸使胸廓前后径增大，呼吸主要靠膈肌运动，通气功能受限，长期可致肺顺应性减退，发生肺气肿，支气管哮喘和肺部感染。严重胸廓前突畸形应行鸡胸矫正术，其要点为切除双侧畸形肋软骨和胸骨整形，包括离断剑突，切除过长胸骨下端，胸骨前板横形截骨，再用胸大肌于中线缝合，腹直肌覆盖胸骨前面。手术效果良好。

膈疝（diaphragmatic hernia） 是指腹腔内脏器或组织由正常膈肌孔隙或异常缺损疝入胸腔。分为先天性及后天性膈疝。先天性膈疝主要包括食管裂孔疝、胸腹裂孔疝和胸骨旁疝（见先天性膈疝辞条）。后天性主要为外伤膈肌破裂所致，即创伤性膈疝。创伤性膈疝可因下胸、上腹部锐器伤或钝性损伤所导致。正常胸腹腔存在压力阶差，膈肌破裂后上腹部的组织、器官可大量进入胸腔，压迫患侧肺脏、使纵隔向对侧移位，产生严重的呼吸循环功能障碍，因而需要及时诊断、治疗。对于下胸及上腹部锐器伤要想到有膈肌破裂的可能性，在开腹探查处理腹腔脏器损伤时，要注意对膈肌的检查。对病人应该常规胸部X线检查，必要时上消化道造影检查。对闭合性胸外伤，当胸片发现膈肌轮廓不清、肺底片状阴影、类似膈肌抬高伴有下胸多发肋骨骨折时应该高度怀疑该病可能。外伤后出现消化道症状，恶心、呕吐、肠梗阻症状时更应该考虑该病的存在，应该进一步检查。对仍不能确诊者可行胸腔镜检查。治疗见膈疝修补术辞条。

膈肌膨出（eventration of the diaphragm） 因膈神经麻痹或膈肌发育不全、萎缩所造成的膈肌位置异常升高。可分为先天性或后天性两种。先天性膈肌膨出是由于胚胎时期胸腹膜肌化不全或未肌化所致膈肌纤维发育不全、薄弱所致。后天性多因膈神经受到外伤、肺或胸膜腔感染蔓延、恶性肿瘤侵犯及外科手术损伤等，部分病人病因不清。其病理改变主要为膈肌纤维萎缩呈薄膜状，膈顶位置显著升高。膈肌膨出多见一侧，成人常见左侧，儿童多为右侧。其临床症状轻重不一，儿童因膨出位置较高，肺受压萎缩，腹内脏器位置上升，加之膈肌矛盾运动和纵隔摆动，可致急性呼吸窘迫和喂食困难。成人一般无症状，重者可有呼吸系统和消化系统症状。摄X线胸部平片可明确诊断。膈肌膨出症状轻者不予处理，症状明显者可开胸行薄弱膈肌折叠缝合术，使膈肌位置下降。折叠缝合后仍有薄弱区可用人工合成材料加固。

膈肌肿瘤（tumor of the diaphragm） 膈肌原发性肿瘤少见，大多是来源于周围器官和组织的继发性肿瘤。良性肿瘤中有纤维瘤、脂肪瘤、脂肪黏液瘤、血管瘤、间皮瘤以及神经原性肿瘤。恶性肿瘤中主要是纤维肉瘤、神经源性肉瘤。良性肿瘤一般无症状，多在X线检查时发现。恶性者可引起胸痛、上腹痛、气短、咳嗽等。X线检查能发现膈肌上肿块阴影，有时须行人工气胸或人工气腹确定准确位置。治疗采取外科手术切除，肿瘤切除后产生的膈肌缺损可直接缝合修补或人造编织物补片修补。

膈神经压轧术（phreniclasia） 是人为地破坏膈神经，使其丧失支配膈肌运动的功能、膈肌被动抬高的一种方法。可经颈部切口或开胸手术切口施行手术，由止血钳直接压扎膈神经、产生膈肌麻痹。以往用于治疗肺结核，使空洞闭合、避免播散。但膈肌麻痹后呼吸功能严重受损，加之咳嗽困难、易发生肺内感染，故现在已基本弃用。

膈神经损伤（injury of the phrenic nerve） 外伤、医源性损伤可导致膈神经的损伤，肿瘤直接侵及或淋巴结转移也可造成膈神经损伤。多数病人无自觉症状。部分病人因膈肌麻痹、抬高而出现饭后胸闷气短、上腹不适症状。极少数病人由于膈肌反常运动、纵隔摆动而引起呼吸困难和紫绀。胸X线检查见伤侧膈肌抬高，透视下见膈肌矛盾运动可确诊。肿瘤病人出现膈神经损伤时，一般认为已丧失了手术机会。膈神经损伤一般无需治疗，对极少数有明显临床症状者可行膈肌折叠术。

膈疝修补术（repair of diaphragmatic hernia） 手术指征：①外伤性膈疝；②先天性胸腹裂孔疝；③症

状明显的胸骨旁疝和食管裂孔疝。手术可经胸或经腹途径施行，外伤性膈疝合并腹腔脏器损伤时可经腹手术；外伤膈疝合并严重胸壁损伤者，开胸手术可加重胸廓的不稳定性、造成呼吸功能损害，最好经腹施行手术；膈疝病史较长，胸腔内疝入的脏器粘连，或膈肌缺损较大需补片修补者应经胸手术；右侧膈疝需经右胸手术。手术时将病人的腹腔脏器还纳，要注意避免肠、胃扭转，然后用不吸收线结节缝合膈肌。较大膈肌缺损、膈肌对拢困难者，可用人造编织物补片修补。对膈肌起始部位的撕脱，可将膈肌固定在胸壁完成修补。

弥漫性肺癌（diffuse pulmonary carcinoma） 是指肺癌在肺内的广泛转移，多见于肺腺癌。肺穿刺活检可确诊，临床分期为Ⅲb或Ⅳ期，不适合手术治疗，可试用化疗或生物学治疗。

肺切除术后并发症（postpneumonectomy complication） 肺切除术后并发症包括：术后出血、支气管残端瘘、脓胸、心肺功能不全、心律失常，肺水肿，术后持续性肺泡漏气，残肺膨胀不全，肺不张等。支气管袖状切除成型后可发生吻合口瘘，吻合口狭窄等。

开胸肺活检术（open lung biopsy） 是指经开胸切取肺组织、胸膜或肺周边病灶进行病理诊断，多用于肺、胸膜转移病灶的确诊及弥漫肺纤维化的病因诊断。在一些情况下可用经皮肺穿刺活检术或电视辅助胸腔镜肺、胸膜活检术代替开胸肺活检术。

全肺切除术（pneumonectomy） 是指将一侧胸腔内的肺叶全部切除，多用于支气管或肺部恶性肿瘤的治疗，对于良性肺病灶原则上不应该行全肺切除。手术步骤：全麻，多用双腔气管插管。取后外侧切口，经第五肋间进胸，分离肺与周围的粘连，探查病变后解剖肺门，分别处理肺动脉、静脉，如果肺动、静脉解剖、游离困难，可切开心包，心包内处理肺动静脉。切断支气管，注意残端长度不超过1cm，过长的残端形成囊袋易于感染，闭合支气管残端，用周围组织包覆残端可减少支气管残端瘘的发生。胸腔内可置胸腔引流管一枚，间断开放，可每四小时开放一次，用于引流胸内积血和积气调整胸腔内的压力和观察出血。术后要注意纵隔的位置，如向患侧偏移明显，病人出现无法解释的循环、呼吸系统症状时可试行向患侧胸腔注入适量的生理盐水或空气，保持纵隔在适当位置。

术后并发症主要有术后出血，支气管残端瘘，胸腔感染，呼吸功能和心功能不全等，后期可发生肺动脉高压病，肺源性心脏病。

肺叶切除术（pulmonary lobectomy） 是指沿解剖层面将包括病变在内的肺叶切除。包括上叶切除，下叶切除和中叶切除，切除肺叶可为一叶或双叶，肺叶切除多采用后外侧切口，对于右上叶或中叶亦可采用前外侧切口。仔细分离各肺叶与胸壁、膈肌、纵隔的粘连。不全肺裂按解剖位置切断，断面不得出血和漏气。解剖肺门，依次游离拟切除肺叶的动脉，静脉及支气管，对于肺癌的肺叶切除尽量首先处理静脉，减少血行转移的机会，血管处理结束后切断支气管，闭合支气管残端，支气管残端最好用有生机的组织，如纵隔胸膜、心包片等加以覆盖。胸腔内置闭式引流管，上叶切除后需置上、下二枚引流管。肺叶切除后遗留的残腔通过残肺过度膨胀、膈肌上抬、纵隔移位、胸廓下陷逐渐填充。肺叶切除后的主要并发症有术后出血、支气管残端瘘、胸腔积液、感染、脓胸、心肺功能不全等。

胸腹裂孔疝（pleuro-peritoneal hiatus hernia） 是膈疝的一种。胚胎时期先天性发育不全，胸腹膜与横膈融合不完全则在组成膈肌的肋骨部与腰部之间形成较大的膈肌缺损，腹腔脏器经裂孔进入胸腔形成胸腹裂孔疝。疝孔大，疝入胸腔的脏器多，肺受压影响通气功能，心脏移向对侧，临床上出现胸闷、呼吸困难、心率增快、紫绀等症状。胸部叩诊呈浊音或鼓音，呼吸音减弱或消失，有时可闻及肠鸣音。发生绞窄时有急性胃肠道梗阻症状。X线胸部平片显示小肠结构和胃的气影占据胸腔，以左侧居多。钡剂造影可证实上述多种异常影为胃或肠。一经确诊应该手术治疗，修补胸腹裂孔及膈肌缺损，经胸切口手术野显露好，且便于分离粘连和回纳腹腔脏器，缝合膈肌操作也较方便。膈疝较小者可直接缝合膈肌缺损，较大缺损需用人造编织物补片修补。

先天性膈疝（congenital diaphragmatic hernia） 是指腹腔内脏器或组织经正常膈肌裂隙或先天性缺损疝入胸腔。包括胸腹裂孔疝，胸骨旁疝和食管裂孔疝

三种。是由于膈肌发育不全，腹腔脏器经膈肌缺损处进入胸腔所致。重者生后即有呼吸困难、紫绀、烦躁、呕吐及休克。X线摄片及CT检查可确诊。对胸腹裂孔疝需急诊手术，腹腔脏器还纳，膈肌修补。对胸骨旁疝和食管裂孔疝病人，如无明显症状可暂不手术，观察。

膈膨出折叠术（repair of diaphragmatic eventration） 治疗膈膨出的一种手术方法。目的是使膈肌复位加强膈肌强度，使胸腔基底部及纵隔更稳固，缓解肺组织压迫，加强胸部肌肉及腹部肌肉的呼吸作用，从而缓解临床症状。手术适应证为婴幼儿伴呼吸衰竭者，手术宜早施行，后天性者症状重，亦应手术。最常用的方法是经胸膈肌折叠缝合术，提起膈肌，由前外向后内方向将膈肌折叠连续缝合，共缝4~6排，最后一起打结。双侧膈肌膨出可以经腹腔手术同时解决双侧病变，但也有人主张经胸分期进行手术。膈肌折叠缝合后如某个区域薄弱，可以用自体或人工材料加强。术后要注意保持呼吸道通畅，减小腹压，防治并发症。

后外侧开胸切口（posterior lateral thoracotomy incision） 亦称标准开胸切口，多用于肺、食管、纵隔、膈肌和胸腔内大血管的手术，手术野暴露良好。因侧卧位，可影响健侧肺功能；对于肺化脓症及大咯血病人要注意避免痰液及血液引起健侧的呼吸道梗阻，必须采用双腔气管插管。

病人取侧卧位，腋下垫枕，切口起于脊柱和肩胛骨内缘中点之间，向下向前绕过肩胛骨下角至腋前线，然后沿拟定入胸的肋间切开皮下组织，切断背阔肌和前锯肌，向后切开斜方肌和部分骶棘肌，经肋间或切除肋骨经肋骨床进胸。

前外侧开胸切口（anterior lateral thoracotomy incision） 前外侧开胸切口常用于肺上、中叶切除术，偏向一侧的前纵隔肿瘤摘除术等。优点是对心肌功能影响较小，切开胸壁肌群较少，术后切口疼痛和胸壁活动受限较轻。缺点是对后纵隔及下肺暴露较差。

病人取仰卧位，术侧背部垫高30度。自胸骨边缘沿乳房下方第3、4或5肋间呈弧行切口至腋中线，将胸大肌，前锯肌切断，有时需切断部分背阔肌，切开胸腔时近胸骨处注意勿损伤胸廓内动、静脉，切断肋软骨可扩大切口。再需扩大切口时可结扎胸廓内血管横断胸骨。

Poland综合征（Poland syndrome） 原指左侧胸大、小肌缺如，合并左手除中指外其余各指均缺少中节指骨的畸形病例，该病被Poland首先报告。故称为Poland综合征。后来对一侧胸肌缺如伴有同侧手发育畸形者均称为Poland综合征。

本病为先天发育异常所致，98%为男性，75%发生于左侧。病儿出生后局部胸壁随哭闹或深呼吸时有凸起和凹陷现象，并易患感冒或反复肺内感染，随着年龄的增大，可出现心慌，气短，由于胸廓明显畸形，病人可出现心理障碍或羞耻感，而强烈要求手术。治疗上，诊断明确后可行手术，手术最好在成年前完成。

具体术式：①胸壁缺损修复术：有胸廓骨缺如时，可用自体骨或Marlex网修补，肌肉缺损可不用处理或用带血管蒂的背阔肌瓣移植术。②胸骨翻转术：对合并有漏斗胸者可用胸骨翻转术。

月经性气胸（menstrual pneumothorax） 1958年Maurer首先报告该病，气胸在月经来潮后48~72h发生，且气胸的发生必须与月经来潮同步发生才能明确诊断。临床表现同一般的气胸。关于月经性气胸的原因目前仍不十分清楚，有许多假说，包括：脏层胸膜或肺的子宫内膜异位症，当月经来潮时发生漏气；月经来潮时，体内前列腺素E_2水平升高，引起末梢支气管收缩肺泡破裂引起气胸等。

治疗原则基本与一般气胸相似。但对于反复发作的治疗较复杂。包括：口服避孕药抑制排卵或给予大量雄激素。胸膜固定术。开胸探查，切除病灶。无论哪一种方法都应严格选择适应证。

肺胚胎性恶性肿瘤（malignant embryonal tumor of lung） 临床罕见，包括两种类型：恶性畸胎瘤和绒毛膜上皮癌。恶性畸胎瘤表现为肺实质内或支气管内肿块。组织学检查可见内、中、外三个胚层的组织。肺恶性畸胎瘤表现类似小细胞肺癌。治疗原则同小细胞肺癌。肺绒毛膜上皮癌非常罕见，多表现为肺内巨大孤立的病变，主要症状为咯血，支气管镜活检可造成大出血。病人多在手术后病理检查确诊，切除标本免疫组化检查有绒毛膜促性腺激素或甲胎蛋白的表达。手术切除后需常规化疗。

开胸术（thoracotomy） 是指通过胸部切口直视下对胸腔内病变进行治疗和病理活检。常用的切口有胸后外侧切口，前外侧切口、胸腹联合切口，腋下小切口、胸骨劈开正中切口、颈胸联合切口等。开胸术后胸腔内需置引流管，接水封瓶，也可应用低负压吸引。术后并发症主要包括术后出血，肺膨胀不全，胸腔积液、胸腔内感染、肺内感染、呼吸功能不全等。

肺母细胞瘤（pulmonary blastoma） 是一种少见的肺原发性恶性肿瘤。肿瘤的组织来源尚不能肯定，显微镜下可见肿瘤包含有上皮和间质成分，可能以某种成分为主。病人表现有咳嗽、胸痛、咯血、呼吸困难、体重减轻等症状。一部分患者无临床症状。多数病人胸部 X 线表现为孤立的肺周边肿块，肿块较大，平均直径 7～8cm。经皮肺穿刺活检可确诊，但多数病人手术前诊断不清，手术后经病理检查确诊。肺母细胞瘤恶性度高，易血行转移，也可发生肺门及纵隔淋巴结转移。首选手术治疗，术后 5 年生存率可达 45%，术后复发多数为远处转移，部分病人死于脑转移。

小细胞未分化型肺癌（undifferentiated small cell carcinoma of lung） 小细胞未分化型肺癌（简称小细胞肺癌）是肺癌中恶性程度最高的一型。病理形态学上可分为三种亚型，即燕麦细胞型、中间细胞型和复合燕麦细胞癌。发病率低于鳞癌和腺癌，约占肺癌的 20%。患者发病年龄较轻，多有吸烟史。目前认为小细胞肺癌起源于支气管的嗜银细胞，能分泌异位激素和（或）肽类物质引起伴癌综合征。本病好发于较大的支气管，多为中心型肺癌，癌向黏膜下浸润，常侵犯支气管外的肺实质。肿瘤易与肺门和纵隔淋巴结融合成团块，类似纵隔肿瘤。肿瘤生长快，侵袭力强，早期发生淋巴和血行转移。小细胞肺癌对放疗和化疗高度敏感，所以更强调综合治疗。多数小细胞肺癌在诊断时已有远隔转移。局限性小细胞肺癌，当病灶比较孤立时可采取手术治疗，手术前后放、化疗可提高病变的切除率和治愈率。与其他类型肺癌相比预后差，术后五年生存率低。

胸腔镜检查（thoracoscopy） 是将一特制的直式金属内窥镜经肋间置入胸膜腔内对胸腔内疾病进行检查或治疗的方法，目前常用的是电视辅助胸腔镜（VATS）。胸腔镜检查时需双腔气管插管，单侧肺通气。可用于对胸膜及肺表浅部位病灶的活检，也可进行肺周边病灶的切除，肺叶切除，小的纵隔内良性病灶的摘除，食管平滑肌瘤摘除以及对肺大疱、自发性气胸的治疗和对慢性肺气肿行肺减容治疗。对于不能耐受单肺通气、胸腔内广泛粘连者不宜行胸腔镜检查。主要并发症有术后出血，支气管胸膜瘘等。

细支气管肺泡细胞癌（bronchiole-alveolar cell carcinoma） 细支气管胞泡细胞癌简称为肺泡细胞癌，属于肺腺癌的一种特殊类型，约占原发性支气管肺癌的 2%～5%。一般认为起原于细支气管末端的上皮细胞（例如 clara 细胞）及肺泡Ⅱ型上皮细胞。肺泡细胞癌表现有结节型和弥漫型两种，前者为肺内孤立性圆形病灶，后者为弥漫性小结节样病灶或大片炎症样浸润。

本病起病较慢，初期可无症状，病情进展可出现不同程度的咳嗽、咳痰、胸痛、呼吸困难等症状。少数病人咳大量水样或粘液样泡沫痰。痰液细胞学检查结节型阳性率较低（14.4%），弥慢型阳性率较高（72%）。结节型 X 线表现为孤立结节或小斑片样浸润，境界不清，密度淡，可类似炎症和结核病灶，可持续数年，增大缓慢。弥漫型 X 线表现为两肺大小不等，分布不均匀，密度较高的结节样病灶，中下肺野较多，随病情发展，结节逐渐增大，融合。

肺泡细胞癌对放、化疗均不敏感，对结节型首选手术切除，细胞分化程度高者术后五年生存率较高，优于一般腺癌。对弥漫型缺乏有效治疗手段。

胸膜肺切除术（pleuropneumonectomy） 主要用于对肺癌伴有广泛胸膜转移及癌性胸膜炎的外科治疗，是一个创伤性很大的手术，预后不佳，一般很少采用。主要适应证为肺癌病灶局限在一侧胸腔，对侧胸腔无病灶、年龄在 65 岁以下、无远处转移、心肺功能较好者。手术采用后外侧切口，进胸后先将壁层胸膜全部剥离，直达肺门处切开纵隔胸膜，解剖肺血管及支气管，行全肺切除。选择适当的病例平均术后生存期为 15 个月，无 5 年生存的报道。

腋下小切口开胸（short subaxillary thoracotomy incision） 可用于胸交感神经节切除，胸廓出口综合征

的治疗，肺大疱自发性气胸的治疗，肺部分或肺段切除及第一肋骨切除等。

病人侧卧，与手术台呈45度角，上臂垂直外展，腋下胸大肌后缘与背阔肌前缘之间弧形切口。切开皮肤，皮下组织，结扎切断胸浅动、静脉，沿胸外筋膜向上往第1肋骨方向分离，第2肋以上可遇到第1肋间动脉，应该仔细解剖，切断结扎。切断前斜角肌，剥离第1肋骨骨膜后可将第1肋切除，要注意避免锁骨下动、静脉及臂丛神经损伤；也可经第2或3肋间进胸行交感神经节切除或肺切除。此种切口损伤小，术后恢复快。

肺肉瘤（sarcoma of lung） 原发性肺肉瘤极少见，约占肺部恶性肿瘤的1/50。可发生于支气管壁或肺实质，肿瘤起源于纤维组织、平滑肌、软骨、神经鞘组织和未分化的原始结缔组织。经常呈长期局限性生长，侵蚀周围组织，不向远处转移。临床表现无特殊，早期可无症状，随病性进展可出现咳嗽、胸痛、咯血、发热、胸闷、气短及胸内或胸外转移症状。支气管肉瘤经纤维支气管镜检查可以窥见，多为光滑息肉样，呈灰黄色或淡红色，质脆易出血，位于肺内的肉瘤与肺癌X线及CT表现相似。病理检查肿瘤可分为梭形细胞和圆形细胞两类，后者恶性度更高。治疗首选手术治疗，肺叶切除或全肺切除。无手术条件者可施行化疗。

肺转移性肿瘤（metastatic tumor of lung） 肺是其他部位的原发性恶性肿瘤常见的转移部位，常见的原发肿瘤有直肠癌、乳腺癌、肾及膀胱癌、子宫及卵巢癌和各种肉瘤。原发性恶性肿瘤绝大部分是血行转移、少数是经淋巴道转移和直接浸润到肺脏。

肺内转移瘤早期一般无症状，晚期可与原发性肺癌症状相同。诊断主要依靠其他部位有原发性恶性肿瘤病史及胸部X线和CT检查，X线和CT可见单侧肺或双侧肺单个或多个结节样影，经皮肺活检诊断准确率约为90%，痰中查到恶性细胞的机会低于原发性肺癌。肺转移癌手术切除的指征包括：1. 原发病灶已完全切除，没有局部复发的证据，2. 未发现其他部位转移。3. 转移瘤能全部切除。手术原则：1. 最大限度保留正常肺组织。2. 双侧肺转移瘤可同时一期切除或分期切除。3. 肺转移瘤一般不行淋巴结廓清术。多发性肺转移瘤预后不良，约1/3病人术后1年之内死亡，孤立性肺转移癌瘤切除术后5年生存率约为30%，肉瘤约为20%，一般认为原发瘤与肺转移瘤手术之间间隔期愈长远期生存率越高。

肺隔离症（pulmonary sequestration） 肺隔离症是一种少见的先天性肺发育异常，其特点是一部分胚胎肺组织与正常的肺组织隔离开来，隔离的肺组织在肺叶之内，被同一脏层胸膜包被时称为叶内型肺隔离症，与正常的支气管相通或不通。隔离的肺组织在肺叶之外；不被同一脏层胸膜包被时称叶外型肺隔离症，与正常的支气管不相通。肺隔离症多位于肺下叶后基底段，左侧多于右侧，血液供应多来自胸主动脉或腹主动脉，叶内型血液回流多入下肺静脉，叶外型血液多回流入奇静脉和半奇静脉。

叶外型肺隔离症和不与支气管相通的叶内型肺隔离症几乎无症状，多在X线检查时偶然发现肺内阴影。叶内型与支气管相通者经常反复发生肺内感染，导致肺化脓症。X线检查见下叶后基底段状不规则阴影，密度均匀，断层片可能见到阴影与膈肌之间的索条状动脉影。与支气管相通者阴影内可见一个或多个囊腔，周围可呈炎性改变。主动脉血管造影发现有异常血供可确诊。治疗首选手术治疗，对叶内型肺隔离症需肺叶切除，叶外型可单行隔离肺切除，手术中要注意来自胸或腹主动脉的异常血管，避免损伤发生大出血。

双侧开胸横断胸骨切口（bilateral thoracotomy and transection of sternum） 适用于心包剥脱术和巨大前纵隔肿瘤切除术。优点是术野暴露良好，但因双侧开胸，对呼吸功能损伤较大，术后切口疼痛也较重。

病人取仰卧位上肢外展，背部垫高，切口在双侧锁骨中线之间，男性经第4肋间，女性经乳房下切口，切开胸大肌和胸小肌，显露胸骨及双侧第4肋间隙，先切开肋间肌进胸，然后切断双侧胸廓内动、静脉，游离胸骨后间隙，横断胸骨。手术后双侧胸腔内置闭式引流管，钢丝缝合胸骨。

后开胸切口（posterior thoracotomy incision） 患者取俯卧位，手术对侧胸部垫高约10度。此切口现已很少使用。切口上自肩胛冈水平，在脊柱和肩胛骨内缘之间向下向前绕过肩胛骨下角近腋中线，切断的肌肉基本同后外侧切口。其优点是未手术侧可获得更好的通气，分泌物不易坠积到健侧。其缺点是

需特制的手术台，体位摆放困难，肺门和纵隔暴露不佳。

食管吻合口狭窄（esophageal anastomotic stenosis） 是食管病变手术切除、食管与其他消化管重建术后的并发症。表现为吻合处变窄，食物通过受阻，产生吞咽困难。治疗首选介入吻合口扩张治疗，大部分病人吞咽困难症状可缓解。症状严重，反复扩张无效者，需再次手术治疗，切除狭窄部重新吻合，或吻合口纵切横缝以扩大吻合口。

食管吻合口瘘（esophageal anastomotic leakage） 是指食管与其他消化管吻合口处部分连续性中断，并有消化液溢出消化道。根据吻合口的部位，有颈部吻合口瘘和胸腔内吻合口瘘二种。胸腔内吻合口瘘多发生在手术后 5～7d，临床表现为突然高热不退、胸痛、呼吸急促。胸部 X 线检查可见液气胸改变，多呈包裹性。口服亚甲蓝后胸腔引流液呈蓝染。治疗原则包括改善引流，早期可开胸修补瘘孔，冲洗胸腔，抗感染及营养支持治疗。瘘口经久不愈，可行Ⅱ期手术切除，再次食管重建。胸腔内吻合口瘘死亡率可达 20%。较小的胸内吻合口瘘多表现为局限性脓胸，改善引流后多可自愈。颈部吻合口瘘有时发生较晚，表现为局部炎症，多数病人经过抗炎，引流通畅及营养支持治疗后可治愈。

食管损伤修补术（repair of esophageal injury） 是指食管外伤穿孔或破裂后进行食管修复的一种外科治疗方法。适用于损伤 12～24h 之内，局部感染不严重者。根据食管的损伤位置不同采用不同的手术入路，颈段食管损伤采用颈部切口，中、上段食管损伤采用右胸切口，下段食管损伤采用左胸切口。手术修补时要注意黏膜的准确对合，修补完成后局部可用有生机的胸膜，肋间肌瓣或膈肌瓣覆盖。

食管胃底固定术（esophagofundopexy） 是用于预防和治疗返流性食管炎的一种手术方法。机制是胃底与食管下段对拢缝合后食管与胃底的成角（His 角）锐角化，食管胃之间的黏膜皱壁延长具有抗反流作用。食管胃底固定术通常作为一种附加手术，而非单独应用。Heller 手术后常附加食管胃底固定术。手术方法：左胸后外侧切口，经第 7 肋间入胸，Heller 法切开肌层，使黏膜膨出，将胃底上提与食管的两侧切缘分别缝合，使胃底覆盖膨出的黏膜，闭合膈肌，胃底与食管裂口及膈肌固定数针，预防疝发生。

人工食管（artificial esophagus） 应用人工复合材料制作的食管称之为人工食管。人工食管的研究已有六十多年的历史，迄今尚没有理想的人工食管产生。理想的人工食管应该是柔软而不漏水，内壁光滑，外壁粗糙容易固定，有良好的伸缩性，组织相容性好易被宿主接受，内壁能够上皮化。完全符合上述标准的人工材料目前难以找到。目前研究最多的是用硅胶管及其附属物，其次是碳素管，但都仅限于动物实验，因并发症多，实验结果尚不能令人满意。

食管剥脱术（extirpation of esophagus） 是不开胸进行胸部食管切除的方法。适用于下咽癌，无明显外侵的颈段、腹段食管癌及早期的胸段食管癌。该术式的优点是不开胸，对病人的呼吸、循环影响小，扩大了手术适应证。缺点是非直视下进行食管剥脱，可引起出血，胸膜撕裂等并发症。手术方法：根据病灶部位先取颈部切口或开腹，探查病变，游离食管，尽可能多地经上、下切口游离食管。将食管内翻拔脱器插入食管腔内，用力将食管向上经颈部切口或向上经腹部切口翻出，剥除胸段食管，然后将纱布导入食管床压迫止血 10min，将胃经食管床提至颈部切口，行食管重建术。

空肠代食管术（esophageal replacement by jejunum） 是用空肠替代全部或部分食管，多用于对食管良性狭窄的治疗。也用于胃、食管下段癌切除后的食管重建。术式包括食管切除空肠替代全食管，食管下段及全胃切除、主动脉弓下食管空肠吻合术等。一般应用带血管蒂空肠。颈部食管重建时，多需空肠动、静脉弓与颈部血管吻合，以保证肠袢的生机。移植的空肠可经食管床，胸骨后或胸腔上提至颈部。

结肠代食管术（esophageal replacement by colon） 指应用带血管蒂的结肠替代食管进行食管重建。常用于严重食管腐蚀伤后疤痕狭窄、咽癌、颈段及胸部中、上段食管癌，食管全切或大部分切除后，不能利用胃代替食管者。结肠的选择：主要视结肠的血管弓走行和分布，可以选用右半结肠、左半结肠或横结肠。手术要点为游离所选结肠，进行确切的血供阻断试验，确保所用结肠的色泽、亮度、末梢

血管搏动良好。切断所用结肠两端，将一端从胃后经肝胃韧带裂孔牵出，再经胸骨后或胸腔食管床、皮下隧道上提至颈部与食管吻合。所用结肠下端与胃前壁行端侧吻合、剩余结肠行端端吻合，恢复结肠连续性。此种手术的并发症主要为吻合口瘘、吻合口狭窄、肠梗阻等。

食管胃吻合术（esophagogastrostomy） 食管切除后常用胃重建，与食管进行吻合。贲门癌不能切除，为解决进食问题常采用转流术，行胃底和食管侧侧吻合。手术操作以手法吻合为主，部分病例可用吻合器。手术应注意保证进行吻合的胃和食管有良好的血液供应，食管和胃黏膜应对合整齐准确，缝针不可过密，吻合口无张力，注意无菌操作等。术后可能见到的并发症有吻合口瘘、吻合口狭窄、出血等。

食管癌切除（resection of esophageal carcinoma） 外科手术切除是治疗食管癌的首选方法。颈段和胸上段食管癌病变长度不宜超过3cm。切口应根据病变的部位、长度和病人的耐受程度选择单一胸部切口或多切口。食管切除后重建的脏器依次为胃、胃大弯管、结肠、空肠等。如果在颈部吻合重建，脏器可经胸腔、食管床、胸骨后、皮下隧道上提至颈部。手术应注意：手术创伤大，病人主要脏器功能和一般状态应能耐受手术。术中应避免副损伤，如胸导管、喉返神经、肺下静脉、主动脉、气管支气管的损伤。为达到根治目的应廓清区域淋巴结。游离胃时勿损伤胃右动脉和胃网膜右动脉，一定要保证胃网膜右动脉血管弓的完整，吻合时针距合理、吻合口无张力，注意无菌操作。术后主要并发症有吻合口瘘、吻合口狭窄、乳糜胸、声音嘶哑、脓胸、肺不张、心律紊乱等。

食管原位癌（carcinoma in situ of esophagus） 食管原位癌是指癌变仅限于黏膜上皮层内的病灶，病变常波及上皮的全层，尚未浸润到黏膜下层且无淋巴结转移。一般临床上难以发现，病人无明显症状，多因其它疾病行胃镜检查时偶然发现，或对高危人群的食管气囊拉网细胞学检查中发现而确诊。一旦发现，首选手术治疗，手术治疗效果非常好，5年生存率可达90%以上。

食管腺癌（adenocarcinoma of esophagus） 原发性食管癌的一种。起源于食管的腺体，约占食管癌的5%。偶见鳞状上皮癌与腺癌合并发生在一个癌中，称为腺角化癌或腺鳞癌。其病理、临床表现、诊断方法及治疗原则同食管癌（详见食管癌）。

食管肉瘤（esophageal sarcoma） 是起源于食管间质少见的恶性肿瘤，主要包括食管平滑肌肉瘤，纤维肉瘤和横纹肌肉瘤等。肉瘤的瘤体多较大，带蒂呈息肉样，圆型、卵圆形或块状。临床症状主要表现为吞咽困难，但其病程较长，可达1~2年。诊断主要依靠食管钡餐造影及食管镜检查。一般认为食管肉瘤发生转移较晚，对放射治疗敏感，手术切除率高，预后较好。治疗方法同食管癌。

食管恶性黑色素瘤（malignant melanoma of esophagus） 食管少见的原发性恶性肿瘤，食管恶性黑色素瘤多为老年人，平均发病年龄58岁左右，女性多于男性。病理形态多呈息肉状，表面可有溃疡。临床上主要表现为吞咽困难和胸骨后疼痛。X线钡餐造影显示食管腔较大的充盈缺损，肿瘤突入管腔内，与腔内型食管癌的X线影像相似。食管镜检可以直视肿瘤并可以活检获得病理。原发性食管恶性黑色素瘤对放射治疗较敏感，放疗后行根治性切除预后较好。

食管癌肉瘤（esophageal carcinosarcoma） 指食管癌组织中具有肉瘤的间质，即在一个肿瘤中有肯定的癌细胞，又有明确的肉瘤细胞。癌与肉瘤互相混合，但并非一种肿瘤侵犯另一种肿瘤，属于少见的食管恶性肿瘤。病理上可分为息肉型和浸润型。临床上主要症状是吞咽困难，但其病程持续时间较长，有的长达3~5年，且症状时轻时重。诊断主要靠食管X线钡餐造影及食管镜检。治疗上以手术为主，一般切除率较高，预后较好。

食管癌TNM分期（TNM grading of esophageal carcinoma） 国际抗癌联盟（UICC）于1997年对食管癌的TNM分期进行了修订。

1. 食管癌的T（原发肿瘤）分级标准

Tx：原发肿瘤不能测定

Tis：原位癌

T1：肿瘤只侵及黏膜固有层或黏膜下层

T2：肿瘤侵及肌层

T3：肿瘤侵及食管外膜

T4：肿瘤侵及食管周围结构

2. 食管癌的 N（区域淋巴结）分级标准

Nx：区域淋巴结不能测定

N0：无区域淋巴结转移

N1：区域淋巴结转移

食管癌的区域淋巴结定义

颈段食管癌：颈部淋巴结，包括锁骨上淋巴结

胸段食管癌：纵隔及胃周淋巴结，不包括腹腔动脉旁淋巴结

3. 食管癌的 M（区域以外的淋巴结或器官转移又为远隔转移）分级标准

M0：无远隔转移

M1：有远隔转移

四、食管癌的 TNM 分期标准

0 期：Tis N0 M0

Ⅰ期：T1 N0 M0

Ⅱa 期：T2 N0 M0
T3 N0 M0

Ⅱb 期：T1 N1 M0
T2 N1 M0

Ⅲ期：T3 N1 M0
T4 任何 N M0

Ⅳ期：任何 T 任何 N M1

食管癌（esophageal carcinoma） 是原发于食管黏膜上皮的一种常见消化道恶性肿瘤。病因尚未明确，发病具有明显的地区性，在我国农村发病率高于城市，北方多于南方。性别上，男性多于女性。肉眼观察可分为：1. 髓质型；2. 蕈伞型；3. 缩窄型；4. 溃疡型。病理类型主要为鳞状上皮癌。其早期无明显的特异症状，常表现为胸骨后烧灼感，异物感，食物停滞感及针刺样疼痛。晚期为典型的进行性吞咽困难。另外，癌肿还向周围组织器官浸润性生长并伴有淋巴结转移，造成相应的侵袭、压迫症状，例如喉返神经麻痹，气管受压致呼吸困难等。因进食困难，晚期病人可出现恶病质状态。诊断上主要靠食管钡餐造影，食管脱落细胞学检查和食管镜检查。治疗上，应尽早手术切除，行区域淋巴结廓清。根据病变位置可左或右侧开胸切除病变食管，用胃、结肠或空肠替代食管，进行消化道重建。难以手术切除的病人可采用放、化疗及其他综合疗法。手术切除 5 年治愈率约 30%左右。

贲门癌切除术（cardiac carcinomectomy） 适用于无远处转移，周围组织受侵不严重及全身状况较好的贲门癌患者。可左后外侧开胸或胸腹联合切口施行手术，首先探查病变，是否有肝转移及腹腔种植转移，小弯侧胃左动脉淋巴结与胰腺的关系。确定可以切除后游离食管下段及胃近侧端大小弯，将食管膈肌裂孔处环形切除一部分，分离胃左动脉，根部结扎切断，清除周围淋巴结。分别距肿瘤上、下端 5cm 切断食管及胃，行食管胃对端吻合或端侧吻合，也可应用器械法吻合。闭合膈肌后将胃与周围膈肌缝合，避免膈疝发生。贲门癌术后五年生存率低于食管下段癌，在 20%左右。术式是影响预后的因素之一，目前认为比较合理的术式是经胸腹联合切口，食管下段及近端胃切除，食管下段旁淋巴结及胃近端第Ⅱ站淋巴结清扫。

贲门癌（cardiac carcinoma） 是指发生在胃贲门部的恶性肿瘤，多为腺癌，肿瘤可向上侵及食管下段或向下侵及胃底，胃体、甚至全胃。食管下段癌也可向下累及贲门部，但病理多为鳞癌。早期患者常有上腹部饱胀感，烧灼感、食欲下降等症状；晚期出现吞咽困难、消瘦、贫血等，查体上腹可有深压痛，有时可触及包块。X 线钡餐检查有助于诊断，纤维胃镜或食管镜检查可确诊，腹部 B 超，CT 检查有助于确定病变范围及淋巴结转移情况。首选手术治疗，行贲门癌根治术。但因贲门周围重要脏器较多，易受肿瘤浸润而无法切除，故贲门癌的手术探查率较高。对于不能根治切除的病人，可行食管胃转流术，解决进食问题。对晚期贲门癌可行肿瘤局部激光或冷冻治疗，也可行介入治疗食管腔内置管。

纵隔扑动（mediastinal flutter） 开放性气胸时伤侧胸膜腔负压消失，肺被压缩而萎缩，两侧胸膜腔压力不等而使纵隔移位，吸气时，健侧胸膜腔负压升高，与患侧压力差增大，纵隔向健侧进一步移位；呼气时，两侧胸膜腔压力差减少，纵隔移回伤侧，这种反常运动称为纵隔扑动。纵隔扑动影响静脉回流，引起循环功能严重障碍。此外，吸气时健侧肺扩张，吸入气体不仅来自从气管进入的外界空气，也来自伤侧肺排出含氧量低的气体；呼气时健侧肺呼出气体部分从上呼吸道排出体外，同时也有部分

气体进入伤侧肺。含氧低的气体在两侧肺内重复交换，造成严重缺氧。

临床上，病人出现气促、呼吸困难和紫绀，以致休克。胸壁伤口开放者，呼吸时能听到空气出入胸膜腔的响声。除伤侧胸部叩诊呈鼓音，听诊呼吸音减弱或消失外，还有气管、心脏明显向健侧移位的体征。胸部X线检查示伤侧肺明显萎陷、气胸、气管和心脏等纵隔器官移位。治疗上对有开放性气胸者应立即封闭伤口然后行伤侧胸腔闭式引流。

上腔静脉综合征（superior vena caval syndrome） 因各种原因造成上腔静脉受压，通畅受阻，导致上半身静脉系统压力升高，出现一系列症状称为上腔静脉综合征，多见于肺癌纵隔淋巴结转移和纵隔内恶性肿瘤。其主要表现为：上腔静脉引流区域静脉扩张，上肢、胸、颈、颜面和头部水肿，在胸壁、颈和面部出现皮下出血点和瘀斑，重症病例可有头痛、嗜睡和进行性昏迷，甚至死亡。

肺癌引起上腔静脉综合征的发病率约为4.6%～14%。多是晚期肿瘤的表现，是需要及时治疗的一种肺癌急症。放疗或化疗可使部分病人症状缓解。对于病变局限的肿瘤合并上腔静脉梗阻时，也可行肿瘤切除，上腔静脉部分切除重建术。对肿瘤不能切除者可行架桥分流术以缓解症状。

肺内异物（foreign body in the lung） 肺内有异物存留的病人多有胸部创伤史，临床表现常有间歇性咯血与胸痛、咳嗽、咳脓性痰、反复发热等。个别小的金属异物可无临床症状。金属异物在X线透视下可以确诊和定位，但较小的异物或在X线下显影不良的异物难以发现，但有时可发现由异物引起的肺内炎症等肺继发性改变。

肺内较大的异物或边缘不规则的异物，特别是邻近纵隔或肺门者，在深呼吸或体力活动时，可引起肺内血肿，大咯血。另外，长期存留的异物可引起肺化脓性改变。因此需尽早手术摘除。有下列情况者，可行手术摘除异物：1，有咯血及感染等临床症状者；2，直径在1.5cm以上，外形不规则者；3，异物位于大血管、气管、纵隔和心脏附近者。直径不超过1.5cm及边缘整齐距纵隔或肺门较远，且无临床症状者，可暂不手术，随诊观察。

胸腔内和肺周边部金属异物，定位后，可切开肺组织摘除异物。异物紧靠或与大血管有粘连者，在摘取异物前应有控制血管出血和修补血管的准备措施。靠近气管的金属异物，在摘除前，根据伤情亦需有修补、加固或引流的准备。避免在异物摘除后造成大出血或气胸。异物存留继发慢性肺化脓症、肺不张，支气管扩张或异物嵌入支气管内者，根据病变行肺段或肺叶切除术。

肺动静脉瘘（pulmonary arteriovenous fistula） 肺动静脉瘘是肺动静脉直接交通，发生异常分流的一种先天性肺血管病变，比较少见。

此病常与家族遗传有关，被认为是遗传性末梢血管扩张症在肺内的表现。分为弥漫性肺小动静脉瘘型（Ⅰ型）和肺动静脉瘤型（Ⅱ型）。

Ⅰ型病变较广泛，弥漫多发，可布满一侧肺或两侧肺均有病变。Ⅱ型发生近心侧较粗的肺动静脉分支上，呈瘤样囊腔，大小不一，一般直径为1～5cm，可单发或多发，单发者多见，下叶肺的发生率较高。

本病男性较多见，多在10岁以前发病。Ⅱ型者症状出现较迟，常见症状是反复咯血。来自肺动脉支的血液，未经氧合而经瘘囊直接注入肺静脉支，如分流量大，可产生低血氧症，临床上出现紫绀、杵状指、红细胞增多，运动时呼吸困难等症状。如合并有末梢血管扩张症，则皮肤、口腔黏膜、鼻黏膜或消化道易发生出血。红细胞增多易诱发脑血栓形成，出现眩晕、复视、意识障碍，甚至昏倒等中枢神经症状。血红蛋白及红细胞高于正常，血氧饱和度低于正常。肺动脉造影是确诊的主要方法。

肺动静脉瘘是一种进行性病变，一旦诊断明确，应手术切除或介入治疗。

手术的原则应尽量保留健康的肺组织，弥漫性肺小动静脉瘘型：病变范围较广泛，常累及一侧肺，须作全肺切除术。当两侧肺均有广泛病变时，则不适合外科治疗。动静脉瘤型：根据病变的范围，可作肺局部切除、肺段切除、肺叶切除、全肺切除或瘘囊摘出术等。肺动脉栓塞介入治疗动静脉瘘疗效确切，方法简便，对病人打击较小，近年来有取代手术治疗的趋势。

成人呼吸窘迫综合征（adult respiratory distress syndrome，ARDS） 严重创伤、大手术、休克、烧伤、感染、腹膜炎、胰腺炎、体外循环、大量输血、多发性骨折以及高浓度氧长时间吸入等，均可造成肺

弥漫性损伤，使病人出现呼吸急促、呼吸困难以及一般氧疗法难以纠正的紫钳，肺顺应性下降以及胸部X线显示广泛肺泡浸润阴影等特点的综合征。以往对此综合征命名繁杂，如创伤后肺功能不全，充血性肺萎陷、肺湿变、进行性肺实变，成人呼吸窘迫综合征等。目前国内、外均趋向统一用成人呼吸窘迫综合征（ARDS）一词。本综合征的死亡率很高，约53%～73%。

其发病机制主要是肺泡—毛细血管膜损害，液体渗出形成肺泡及间质水肿，以及由于创伤感染因素导致的一系列病理生理变化。包括：呼吸生理的改变、肺微循环的血液流体学变化、免疫和网状内皮系统功能改变、凝血纤溶系统改变等。本病基本病理改变是肺间质充血、水肿、肺泡壁内透明膜形成。肺泡上皮细胞变性、坏死、Ⅱ型细胞增生及变性。毛细胞血管内皮细胞肿胀，小血管中血栓形成等。

ARDS发病急，多于创伤后24h发病，也有2～3d后发病者。初为急性发作的呼吸急促，继而窘迫并进行性加重。呼吸频率在35/min以上，发绀，P_aO_2进行性下降，一般氧疗法难于纠正缺氧状态。后期可出现混合性酸中毒，损害循环系统，诱发心动过缓和心律紊乱。当CO_2潴留严重时，病人出现神志恍忽、谵妄、抽搐以至昏迷。晚期缺氧严重，生理功能严重紊乱，导致呼吸循环甚至多器官功能衰竭而死亡。

ARDS死亡率高，临床缺乏有效的治疗方法，故需强调预防该综合征的发生。对创伤病人首要的是要注意抗休克、控制感染和对原发伤或原发病的积极治疗，防止过量输液，避免高浓度吸氧，保护网状内皮系统功能，调理免疫系统，及时行鼻气管插管或气管切开，行机械通气治疗。呼吸机治疗，PEEP法是治疗的首选方法。

胸骨后甲状腺肿（retrosternal goitre） 多表现为前上纵隔肿物，极少数位于中或后纵隔。胸骨后甲状腺肿的来源有二：1. 颈部的甲状腺肿向下延伸，扩展或坠入纵隔，此种情况多见；2. 胚胎发育时期胸内异位的甲状腺组织以后发展成为胸骨后甲状腺肿，此种情况少见。

临床症状包括气道压迫、吞咽困难、声音嘶哑、上腔静脉梗阻，可并有甲状腺功能亢进等。X线检查可见前上纵隔圆形或椭圆形致密阴影，向一侧或双侧突出，有的上缘可延入颈部，少见有钙化影。气管可能受压移位，肿物可随吞咽上下移动。CT检查和同位素扫描可协助诊断。

治疗上应采用手术摘除。若肿物位置较高，体积不大，一般均可经颈部切口完成。若体积大、位置深，可采用经胸骨正中切口成胸部后外侧切口手术。手术时应避免喉返神经损伤，血管结扎确切，避免术后出血。

胸腺切除术（excision of thymus） 胸腺切除主要用于治疗重症肌无力，因为80%的重症肌无力病人存在着胸腺异常，胸腺广泛切除术后可使部分重症肌无力的病人痊愈。所谓广泛切除，就是根据胸腺组织的不对称性采用正中切口胸骨劈开，从下方和旁侧开始解剖，将胸腺及所有附着的脂肪一并廓清，远达胸膜心包反折，一般止于膈神经。注意充分解剖无名静脉周围和围绕无名动脉、颈动脉的脂肪组织。伸到颈部的胸腺上脚和其周围邻近的脂肪组织整块而不是零碎切除。资料表明，单纯切除胸腺只有35%的病人肌无力症状缓解，而广泛的胸腺切除可使71%病人症状得到缓解。对于胸腺瘤、重症肌无力或二者并存的病人，应采取广泛的胸腺切除术。

胸腺瘤（thymoma） 胸腺瘤常多位于前上纵隔，按病理改变可分为三型：1. 上皮细胞型：以形成哈氏小体的网状上皮细胞为主；2. 淋巴细胞型：以淋巴细胞亦即胸腺细胞为主；3. 混合型：兼有以上两种细胞。胸腺瘤存在着良恶性之分，恶性胸腺瘤的诊断单靠组织学检查比较困难，要结合手术中探查所见。若发现肿瘤侵及肺脏，心包及大血管等，则多为恶性。有远处转移也是诊断恶性胸腺瘤的根据。无外侵和包膜完整的胸腺瘤术后也有局部复发的可能，故目前认为，绝大多数胸腺瘤应被看做是潜在恶性的肿瘤。

胸腺瘤病人除了具有一般的纵隔肿瘤症状外，约10%～50%的病人伴有重症肌无力；7%的病人合并单纯性红细胞再生障碍性贫血；少数病人合并Cushing氏综合征、低丙种球蛋白血症、巨食管症及某些胶原血管病等。

胸腺瘤的诊断主要是依靠X线及CT检查，表现为前上纵隔内的圆形或椭圆形阴影，边缘锐利，突向左侧或右侧，密度均匀，少数可见钙化。CT扫描不仅能帮助确诊，还能发现普通胸片显示不出来的

胸腺病变。

胸腺瘤的治疗应以手术为主。常采用胸骨正中切口，切除胸腺组织，廓清前纵隔脂肪，30%的胸腺瘤与头臂血管紧密粘连，特别是左无名静脉，因此解剖时要特别小心，避免大出血。恶性胸腺瘤若不能完全切除，应尽量将可切除的部分切除，术后进行放疗。对所有胸腺瘤不论良恶性，术后均应给予局部放射治疗以防复发。

痰脱落细胞学诊断（sputum exfoliative cytological examination） 痰脱落细胞学检查主要用于对肺癌的诊断，优点是：1. 方法简便，患者无痛苦，可重复多次检查；2. 确诊率高，阳性率可达80%以上；3. 可应用于普查，作为筛选手段，发现早期肺癌病人，从而得到治疗；4. 可确定肿瘤的组织学类型，准确率可达85%左右。但 由于假阴性率较高（约20%～60%）并有一定的假阳性（约2%）及不能定位的缺点，其应用尚有一定的局限性。

一般说来，转移性肺癌检出率比原发肺癌低，在原发肺癌中，周围型又较中央型为低，这些都能影响肺癌的检出率，但最主要的因素是标本的采集、保存与制作。痰必须是由肺的深部咳出；痰液必须新鲜，咳出后立即送检。

痰液少者，让病人在晨起后漱口，然后作深呼吸数次，再将痰从肺的深部咳出收集，在容器内最好事先加入保护细胞使其不易破坏的液体，标本尽快送到检验室。如果病人痰液较多，不一定要早晨的痰，可随时收集，如果早晨收集则先让病人轻咳，将潴留在气管的陈旧痰液咳出，弃去。然后病人呼吸数次，从肺的深部咳出新鲜的痰液立即送检。如果病人无痰，可先用雾化吸入。由于痰细胞学检查病人无痛苦，且阳性率较高，如第一次检查无阳性结果，可反复多次检查。

纤维支气管镜检查（bronchofiberoscopic examination） 纤维支气管镜检查是用于诊断、治疗气管和支气管病变的常用方法。可经鼻腔或口腔进入气管支气管。病人多取平卧位，特殊情况取半坐位。鼻腔、咽、喉部以0.5%～1.0%地卡因喷雾为主，气管及支气管以2%利多卡因滴注为主。检查次序首先是气管，然后检查支气管，先“健侧”后“患侧”，最后重点检查病变部位并取材送检。该项检查主要用于气管和支气管病变，尤其是肺癌的细胞学和病理学诊断，确定病变部位和切除范围，肺癌术后有无支气管残端复发等。

上呼吸道急性炎症期，咳嗽较重或有发烧（38℃以上），严重心脏病、心肺功能极度不良者，支气管哮喘发作期，不宜行纤支镜检查。其它如高血压病人，大咯血病人均应在控制病情后行纤支镜检查，极必要时需谨慎进行检查。

检查结束后应短时间观察，无明显不良反应时可让病人离去，检查结束2h内应禁水禁食，以免误吸。一般在检查后病人有少量咯血，可不予处理，但对出血量较多者可适量给予止血药物。

肺活组织检查（biopsy of lung） 1. 适应证：①邻近肺表面的局限性肺部病变诊断不明者；②弥漫性肺部病变诊断不明者；③全身情况较差或有其他原因不能行开胸探查者；2. 禁忌证：①病人不合作；②咳嗽不止或屏气不足30s；③重度肺气肿；④明显肺动脉高压者；⑤病灶靠近肺门者；⑥出血倾向者；⑦心肺功能较差，1s最大呼气量不足1L者；3. 检查方法：多在B超或CT定位下操作。①细针抽吸活检 用细长的穿刺针经胸壁刺入病灶部位，负压吸引，抽吸组织。优点为方法简便，缺点为所获组织太小；②套管针穿刺活检 常规皮肤消毒，局麻达胸膜，换上套管针沿原麻醉途径进针达壁层胸膜后，让病人吸气后屏气，迅速将针穿达病灶部位，立即将针芯拔出，推进套管0.5～1cm，旋转360度后，将针全部拔出。优点是获得较多组织，缺点为并发症较多；4. 并发症：穿刺活检后可出现气胸、出血及极少见的空气栓塞等并发症。

肺错构瘤（hamartoma of lung） 错构瘤在肺良性肿瘤中占第一位，约为40%。它的病理学特征是多种正常组织的不正常组合和排列。其主要成分是软骨，其次是脂肪、平滑肌纤维、腺体和上皮细胞等。病因不清楚，有一种假说认为错构瘤是组成支气管的一片组织，在胚胎发育期被倒转或脱落，或被正常肺组织所包围。这些组织生长很慢，逐渐发展才成瘤。

临床上错构瘤可分为单发和多发，但后者极罕见。单发瘤又可分为肺实质内型及支气管腔内型。男性多于女性，右肺多于左肺，以双侧下叶为最多。

由于肿瘤绝大多数生长在肺之周边部，临床一般无症状，当其发展到一定程度足以影响或刺激支

气管或胸膜时，亦可出现症状。临床约有20%的病人有胸痛、咳嗽、发热、血痰或气短等症状。诊断主要依靠胸部X线片，阴影致密而均匀，但也可不均匀或有钙质沉着，临床诊断多依赖于这一现象，有时钙化可呈“爆米花”样。

错构瘤同肺内其他良性瘤一样，应及早采取手术切除为宜。切开肺组织，稍加钝性分离，即可完全剔出。也可行肺部分切除，只有较大的中心型错构瘤。才需要作肺叶切除。

肺部良性肿瘤（benign tumor of lung） 肺实质内的良性肿瘤约占外科手术的肺部肿瘤病人的10%。它们的共同特点是大多无自觉症状、无体征。往往是通过身体检查、X线透视或拍片发现。肿瘤多位于肺周围、比较小，平均直径2.5cm左右，边缘锐利，密度均匀，以圆形或椭圆形为主。最后确诊靠病理组织学诊断。治疗以及早手术切除为主。临床上较常见的肺良性肿瘤按照发病率排序有以下几种：错构瘤，炎性假瘤，脂肪瘤，平滑肌瘤等，肺内良性肿瘤治疗可采用肺部分切除或肿瘤切除术，多数病人经术后病理检查确诊。

肺结核的外科治疗（surgical treatment of pulmonary tuberculosis） 外科治疗肺结核已有近百年的历史，是肺结核综合治疗的组成部分。外科治疗肺结核的手术方式有多种，可概括为萎陷疗法与肺切除两类。萎陷疗法因对肺功能有损害，已逐渐被废弃。但胸廓成形术仍然有选择性的在结核性脓胸或肺切除术后残腔过大的病人中应用。其主要目的在于消灭胸膜腔内过大的残腔。目前对肺结核的外科治疗方法，多采用手术切除抗结核药物不能治愈的病肺，以达到消除病灶的目的。手术治疗只能是综合治疗中的组成部分，手术前、后不能忽视全身的抗结核药物治疗。

肺切除手术的适应证包括：1. 直径在2cm以上的结核瘤和大块干酪灶；2. 结核性空洞；3. 肺结核急性大咯血；4. 肺结核继发支气管扩张；5. 毁损肺；6. 肺门、纵隔、支气管淋巴结结核，造成支气管狭窄或支气管瘘者；7. 结核性脓胸或支气管胸膜瘘者；8. 肺部球形病灶，不能除外肺癌者。

肺楔形切除术（wedge resection of lung） 该术式用于病变范围局限的良性病变，或虽为恶性病变但病人心肺功能差，不能耐受肺叶切除者。肺楔形切除即切除包括病变在内的三角形肺组织。探查确定病变部位后，在病变之两侧约1～2cm外，从周边向肺中心斜行夹上两个长血管钳，两钳尖部相遇。切除两钳之间之楔形肺组织。在血管钳之近侧，贯穿全层肺组织作褥式间断缝合，撤除血管钳。在肺边缘再加一层间断或连续缝合。另一方法可采用自动缝合器，楔形夹住需切除之肺组织，扣紧金属钉，将钉之间肺楔形切除。自动缝合器一般为双排金属钉，止血、止漏气效果均较好。

肺段切除术（segmentectomy of lung） 肺段是组成肺叶的解剖单位，有其固有的支气管、肺动脉和肺静脉，但段与段之间组织是相连的，并无解剖学上的分离面。肺段切除术常应用于病变限于段内的良性病变或恶性病变，病灶小或心肺功能差不能耐受肺叶切除者。具体操作如下：切开病变相应部位的纵隔胸膜（或叶间胸膜），逐步解剖进入肺组织中，游离出该段的肺动、静脉及段支气管。先结扎、切断肺血管，然后处理段支气管。切断前先暂时钳闭该支气管，请麻醉师加压膨肺，使该肺段所在的肺叶充分胀气，此时可见拟切除之肺段呈不张状态，与邻近肺段充气状态形成相对的段间界限，即为切除肺段范围，切断支气管，近端闭合。牵引切断的段支气管远端，一手指套上纱布，在所谓段面处作钝性剥离，将肺段撕脱。遗留的段面出血点及漏气点可结扎或缝扎。

原发性纵隔肿瘤（primary tumor of mediastinum） 纵隔是两侧纵隔胸膜之间、胸骨之后、胸部脊柱之前的一个间隙，下为膈肌，上与颈部相通。发生在纵隔内的非转移性的恶性肿瘤和良性肿瘤称为原发性纵隔肿瘤。前上纵隔以胸腺瘤和胸骨后甲状腺肿多见，后纵隔以神经源性肿瘤多见，前纵隔以畸胎瘤和皮样囊肿多见，中纵隔以心包囊肿、支气管囊肿、淋巴瘤多见。

大约1/3纵隔肿瘤和囊肿的病人无症状，往往因其他疾病或健康查体胸部X线检查时发现。症状和体征取决于病人的年龄、肿瘤或囊肿的位置、大小、良性或恶性、是否合并感染、肿瘤有无特殊的内分泌功能以及并发周身疾病的情况。胸痛、胸闷、咳嗽、气促为早期最多见的症状。症状虽无特殊性，但可提供进一步检查的根据。特殊的症状和体征对

诊断有决定性意义，如胸腺瘤出现重症肌无力，畸胎类肿瘤咳出皮脂样物或毛发，神经原性肿瘤出现Horner综合征、脊髓压迫症状等。纵隔肿瘤的诊断除根据病史、症状和体征外，还要结合不同情况，选择性地进行X线、CT、MRI、B超、同位素扫描、组织学检查等，确定肿物在纵隔内的位置对诊断的意义很大。除某些无法切除的纵隔恶性肿物外，首选手术治疗。

纵隔肿瘤切除术（excision of mediastinal tumor） 绝大多数原发性纵隔肿瘤应行外科治疗。只有淋巴源性肿瘤和部分不能切除的恶性肿瘤采用非手术疗法。

切口：应选择暴露好、创伤小、便于手术操作的切口。一般来说，前纵隔肿瘤采用前外侧切口。后纵隔肿瘤采用后外侧切口。位置较高的前上纵隔肿瘤及双侧性前纵隔肿瘤，采用胸骨正中切口。胸骨后甲状腺肿可采用颈部切口，必要时部分劈开胸骨。

麻醉：一般采用静脉复合麻醉。前纵隔的实体瘤由于瘤体的重力可以发生心脏急性受压，要谨慎使用肌肉松驰剂。在确定气道通畅的情况下方可使用肌肉松弛剂。胸腺瘤合并重症肌无力者应少用或不用箭毒类肌肉松驰剂。

手术操作一定要仔细，纵隔肿瘤和囊肿所在部位结构复杂，常与大血管、心包、气管、支气管、食管、迷走神经、肺门、肺等器官有密切关系，手术有可能损伤这些重要脏器，在肿瘤有恶性变或囊肿继发感染时，更是如此。因此，操作务必仔细、轻柔。巨大肿瘤开胸后可先行减压，待瘤体缩小后再进行分离、解剖。分离时要由浅入深，由易到难，解剖平面尽量紧贴肿瘤。与大血管，尤其是腔静脉粘连很紧的囊肿，不必强求完整切除，可残留一部分囊壁，内壁搔刮后用碘酒涂抹。

肺挫伤（contusion of lung） 多发生在高速车祸、迅猛钝器伤、高空坠落等。常伴有肋骨骨折、血气胸或其他部位伤。死亡率高达14%～40%。当强大暴力作用于胸壁，使胸腔容积缩小，增高的胸内压压迫肺脏，产生肺间质水肿、出血。肺组织受挫伤同时有肺毛细血管损伤，血管内压与血浆渗透之间失去平衡，水与细胞成分进入肺组织使肺实变。红细胞和水肿液广泛充满肺泡内，肺泡间质出血，产生氧与二氧化碳弥散与交换障碍，导致低氧血症和二氧化碳滞留。

肺挫伤可分为两类：1. 单纯肺挫伤；2. 肺挫伤伴有呼吸功能不全。血气分析是惟一能区分这两种状态的手段，在伤情发展中，单纯肺挫伤可发展成为第二种类型。

单纯肺挫伤：伤肺有散在但较局限的出血点，有时融合成一片出血区，临床表现常受其他同存伤（如肋骨骨折或其他部位伤）的影响，呼吸困难尚可忍受，X线显示：伤肺呈斑点状、斑片状或大片状浸润影，一般伤后2～4h即出现。如肺部阴影加重，应警惕并发肺炎、肺不张。病人多有心动过速、低血压、伤侧呼吸音减低及湿罗音。肺挫伤伴有呼吸功能不全：其主要病理生理改变为在受挫伤的肺组织中除有出血外，还累及肺间质和部分肺泡。由于毛细血管渗透压改变而产生肺水肿。致使肺功能残气量降低，病人出现明显呼吸困难，其临床表现类似呼吸窘迫综合征。

肺爆震伤（burst injury of lung） 爆炸产生的高压气浪或水波浪冲击胸部时可使胸壁撞击肺组织，紧随高压后的负压波亦可使肺碰撞胸壁，导致肺挫伤，肺毛细血管出血，小支气管和肺泡破裂，肺组织广泛性渗出产生肺水肿。严重者并有肺裂伤，可引起血胸和气胸。此外，气体尚可进入肺血循环引起气栓；若大量气栓进入脑动脉和冠状动脉，可立即造成死亡。临床表现以咯血、吐白沫痰、气促等为主要症状，严重者出现呼吸衰竭。脑气栓者可有神经症状、抽搐、昏睡甚至昏迷。肺听诊充满湿性罗音。肺部X线检查除肺野显示斑点状或片状阴影等浸润性改变外，常有气胸、血胸征象。治疗包括吸氧，保持气道通畅，抗生素预防肺部感染。如有肺功能不全，可用呼吸机辅助呼吸。合并血、气胸者应予引流。

肺上沟瘤（superior pulmonary sulcus tumor） 是指肺尖部的周边型肺癌，又称肺尖部癌和Pancoast综合征。约占手术肺癌总数的1%～2%，由于肿瘤位于狭小的胸廓上口，可以侵犯胸内筋膜的淋巴结，并直接延伸而累及臂丛下干、肋间神经、星状节、交感链以及破坏邻近的肋骨和椎体，因而产生典型的Pancoast综合征，即肩背及上肢剧烈疼痛和Horner综合征（患侧瞳孔缩小，眼睑下垂，面部无汗）。

肺上沟癌最常见的组织学类型是鳞状细胞癌，

除局部扩展外，它保持相对的局限化，因此发生肺门、纵隔淋巴结转移相对较晚。

治疗上目前多采取术前放疗与手术扩大切除的联合治疗。术前放射治疗的目的是限制肿瘤的扩展，使病变更局限化，易于完全切除。一般术前放射量为30Gy，休息4周后进行手术。

扩大的整块切除包括癌瘤和胸壁，通常包括受侵犯的肋骨（第1~3肋）及椎体（上3胸椎体）之部分以及相应的肋间神经根，臂丛的下干和交感链。一并切除受累的肺，一般为肺叶切除，肺内病变小而局限时，亦可行肺段切除。术后5年生存率可达30%。

肺大泡（bullae of lung） 肺大泡常发生在肺气肿的基础上，其发生机制与肺气肿相似，但程度较重。由于瘢痕组织或其他原因引起支气管活瓣性阻塞，产生气体滞留，进行性的气体滞留使肺泡逐渐增大互相融合，间隔破坏形成肺大泡。

根据病理形态将肺大泡分为三种类型：狭颈肺大泡、宽基底表浅肺大泡、宽基底深位肺大泡。

肺大泡病人大多无症状，故多在胸部X线检查时发现。有些肺大泡经多年而无变化，但也有逐渐增大者。巨大肺大泡病人可感气短。肺大泡逐渐增大或破裂产生自发性气胸会引起严重呼吸困难。肺大泡有时可继发感染，如引流支气管阻塞，肺大泡腔可被炎性物质所充满而空气消失。

胸部X线表现，呈圆形或类圆形，泡内不见肺纹理，肺泡壁常为纤细的头发丝样环形阴影，系被压缩的肺结缔组织间隔或胸膜所形成。大泡可单发或多发，大小可改变。无症状者无需特殊治疗，如病人出现临床症状，可行手术治疗。小的肺大泡可行单纯结扎，较大者应行大泡壁切除，根部缝合结扎，如较大肺大泡占据整个肺叶该叶已无功能时，可行肺叶切除。

食管脂肪瘤（esophageal lipoma） 是罕见的食管良性肿瘤。男性较多，因瘤体大小不同可产生不同程度的吞咽困难，蒂长的瘤体可突到口咽部表现为无症状的口咽部肿物，食管造影检查见食管腔内光滑肿物，可随体位改变位置，纤维食管镜检查可确诊。治疗首选手术切除。可采用纤维食管镜下激光切除，或根据部位不同，开胸或经颈切口肿瘤摘除。

食管病变的冷冻治疗（cryotherapy of esophageal lesion） 指经纤维食管镜将液态氮导入食管病变处，对病变组织冷冻，使其产生坏死、脱落。多用于对食管恶性肿瘤食管腔梗阻所致吞咽困难的姑息性治疗。

激光治疗食管病变（laser therapy of esophageal lesion） 指通过纤维食管镜将激光导入食管病变处，通过激光的热效应来止血或使病变组织汽化和凝固坏死。可用于治疗马—维氏综合征黏膜撕裂出血，带蒂良性病变的切除及食管恶性肿瘤梗阻所致吞咽困难的姑息性治疗。常用的激光种类有：YAG激光，Nd:YAG激光，KTP激光和半导体激光。

气管食管瘘（tracheoesophageal fistula） 指气管与食管发生沟通。可分为先天性及后天性两类。先天性气管食管瘘参见食管闭锁辞条。后天性气管食管瘘的常见原因包括：1. 医源性：气管插管，气囊压迫造成气管膜部及食管前壁坏死；气管及食管异物取出时致气管食管穿孔，气管或食管肿瘤放疗后产生气管食管瘘；2. 气管和食管恶性肿瘤；3. 外伤性：气管食管贯通伤；4. 纵隔炎症病变：如结核等。典型临床表现为进食饮水下咽时立即引起呛咳，多伴有肺内感染。食管或气管X线造影检查可确诊。首选手术治疗，手术原则为治疗原发病，修补气管及食管缺损。

食管闭锁（esophageal atresia） 是少见的食管先天性畸形。病理形态多表现为食管通道完全隔断，被分为上下二部分。大部分同时伴有气管食管瘘。可分为4种类型：1. 食管上部和下部完全分开与气管不相通；2. 食管上部的下端与气管相通，下部为盲端；3. 食管下部的上端与气管相通，上部为盲端，此型最多见，占食管闭锁的80%~90%；4. 食管上部和下部分别与气管相通。症状表现为初生婴儿口液多，喂乳引起呛咳及紫绀，多有吸入性肺炎发生。下部食管与气管相通者气体可以经瘘管进入消化道造成明显腹胀，约1/3婴儿伴有其他畸形表现。诊断主要依靠X线检查，对胃肠内无积气者应考虑为一、二型食管闭锁，食管腔内置入细导尿管碘油造影有助于确定食管闭锁的类型。手术治疗是挽救生命的惟一方法，如条件允许应尽早施行。经胸部后外侧切口气管食管瘘切断缝合，然后行上、下部食管吻

合术。对于条件较差婴儿应该先行上段食管盲端置引流管持续吸引或胃造瘘以减轻吸入肺炎，同时抗炎及营养支持治疗，条件充许后二期手术，食管对端吻合或食管胃吻合术。

食管穿孔（esophageal perforation） 是指各种原因造成的食管壁全层贯通性损伤。病因包括：1. 医源性，如内窥镜检查及食管扩张；2. 外伤性；3. 异物造成的食管穿孔；4. 食管疾病，例如食管恶性肿瘤；5. 自发性，例如自发性食管破裂。临床表现根据穿孔的部位、大小及急慢性穿孔的不同而有所区别，主要表现为感染中毒症状，纵隔气肿，吞咽疼痛，胸闷、气急，胸腔积液表现等。慢性穿孔可形成局部包裹性脓肿，食管气管瘘，食管支气管瘘，穿孔进入主动脉则引起大呕血。根据病史及体征常可做出诊断。胸部X线及CT检查可见纵隔增宽、纵隔气肿，胸腔积液，食管造影检查多数可确诊，对诊断不能肯定者行食管镜检有助于诊断。治疗原则：对于急性穿孔72h之内者首选手术修补或局部切除食管重建；对于穿孔时间超过72h，感染症状严重及慢性穿孔者应该先行抗感染及局部引流，加强营养支持治疗，完全胃肠外营养或胃肠营养造瘘，二期手术治疗，行食管瘘口修补或局部切除食管重建术。

血管畸形引起的吞咽困难（dysphagia caused by vascular abnormality） 是指食管受异常走行的血管压迫造成食管梗阻所引起的吞咽困难。是胚胎发育异常所致。主动脉及分支在衍化过程中发生异常，如迷走右锁骨下动脉，右位主动脉弓及双主动脉弓等可以压迫食管引起吞咽困难。临床主要表现为食管梗阻或伴有气管压迫的症状。婴儿生后早期可出现进食返流，呕吐，吸入性肺炎，同时压迫气管时出现气促及喘鸣。临床上以迷走右锁骨下动脉压迫多见。一般吞咽困难症状较轻，成年后由于血管增大及硬化而使症状加重。辅助检查手段包括：1. 食管钡剂造影见食管光滑压迹，常需要与食管平滑肌瘤鉴别；2. 食管镜检见壁外受压，可见搏动；3. CT增强扫描见食管受压处为血管影；4. 血管造影可确诊。对有明显吞咽困难者需手术治疗。右迷走锁骨下动脉可行结扎切断，若出现上肢缺血症状时，远端需要与主动脉弓吻合，右位主动脉弓造成的食管压迫，可切断动脉导管或动脉韧带并且松解食管和气管的粘连，将主动脉弓固定于脊柱右侧。双主动脉弓可切断非主要弓。

肺囊肿切除术（resection of pulmonary cyst） 手术指征：1. 成人肺囊肿一般主张尽早手术，幼儿无症状肺囊肿可密切观察，择期手术；2. 已并发感染的肺囊肿尽量在感染控制后择期手术；3. 张力性气囊肿有明显压迫症状应急诊手术，手术方法：胸部后外侧、前外侧或腋下小切口，切除范围取决于囊肿的部位，大小，多发或单发，有无并发症存在。胸膜下囊肿可行单纯囊肿摘除或肺部份切除术，较大囊肿可行肺叶切除术，多发性囊肿可行肺叶切除或全肺切除术。也可以采用电视辅助胸腔镜行肺囊肿切除术。

食管旁疝修补术（repair of paraesophageal hernia） 手术指征：1. 有严重的反流性食管炎症状，内科治疗无效；2. 胃扭转或嵌顿；3. 受累食管已被证实或疑有恶变。手术的目的是将疝还纳入腹腔，切除疝囊，疝修补及缝缩食管膈肌裂孔。手术方法：左胸后外侧切口，经第7肋间进胸。切断下肺韧带，剪开纵隔胸膜，游离下段食管。切开疝囊，将胃及腹段食管还纳入腹腔，闭合疝囊，将腹段食管与膈肌边缘“U”字缝合，腹腔侧进针胸腔侧出针。最后在食管后方将左右膈肌脚间断缝合2~3针，缝闭扩张的食管裂孔，注意不要引起食管梗阻。

食管功能性障碍（functional disturbance of esophagus） 是指食管生理功能障碍而非解剖学的异常而导致的一系列疾病。临床上常见的是食管运动功能障碍而导致的吞咽困难。主要临床表现为不同程度的吞咽困难，食管造影见食管通过受阻，纤维食管镜检查可排除器质病变，食管功能测定有助于诊断。食管功能障碍也常伴食管憩室产生。对食管功能障碍产生的吞咽困难应该首选扩张治疗，无效者可考虑手术治疗。颈段食管病变可采用环咽肌切开术。贲门失驰缓症采用Heller手术及改良术。对弥漫性食管痉挛可采用广泛食管肌层切开术，对于硬皮病，糖尿病等全身性疾病导致的食管功能障碍应积极治疗原发病。

食管自发性破裂（spontaneous rupture of esophagus） 亦称Boerhaave综合征。是指各种原因所致的食管腔内压突然增加而引起的正常食管全层的纵行撕裂。

病变绝大多数位于膈上食管的左侧壁，破裂口一般较长（平均7.5cm）。诱因多为剧烈呕吐，导致了食管内压骤增产生食管破裂。临床表现为起病急骤，呕吐后突发胸痛或上腹剧痛，可出现呼吸急促，上腹压痛和颈部皮下气肿三联症。早期即出现感染中毒症状，胸片可有胸腔积液、纵隔增宽和纵隔气肿表现。对本病保持高度警惕性是诊断的关键。对所有可疑病例应该尽早行食管造影检查确诊。手术是首选治疗方法。手术治疗的早晚与病人的预后有直接关系。发病72h之内可行食管修补或食管切除重建（食管胃弓下吻合术）；发病超过72h者亦应争取行纵隔减压冲洗引流术，对全身及局部感染严重，无手术条件者可行胸腔闭式引流，为减少纵隔污染可同时行颈段食管外置。术后加强抗感染及营养支持治疗，等病情稳定后二期手术治疗。本病死亡率较高，超过50%。

先天性短食管（congenital short esophagus） 指先天发育异常导致的食管过短，表现为食管胃结合部位于膈肌上方。可能由于胚胎期食管形成过程中左侧或右侧的胸腹膜裂孔闭合较迟，食管下端未能固定所致，也可能是由于食管发育不全或胃下降停顿所致。典型表现为反流性食管炎症状。长期炎症可导致食管瘢痕狭窄，出现吞咽困难。上消化道造影检查见短食管，部分胃或全部胃在胸腔内，食管镜检查可见食管下段“Z”线上移及不同程度的炎症或狭窄。治疗的原则是减轻反流及呕吐，预防狭窄发生，先以内科保守治疗为主，狭窄可先行扩张术，对于反流症状明显或严重狭窄扩张无效者需行手术治疗。术式包括胃底折叠或局部切除食管重建（食管胃主动脉弓下吻合术）。

先天性食管狭窄（congenital esophageal stenosis） 是指食管局限性胚胎发育异常导致的食管管腔狭窄，此病少见。可表现为食管内膈膜（食管蹼）、环状狭窄及局限性段狭窄等。初生时多无症状，或偶有呕吐，开始进干食后出现明显的吞咽困难，呕吐，可发生吸入性肺炎。食管钡剂造影可确定梗阻的部位及狭窄类型。梗阻部位以上食管管腔扩张，钡剂通过病变处受阻。症状轻微者可暂观察，无需治疗，症状明显者可先行扩张治疗，扩张失败者条件充许可行外科手术治疗，术式包括：1. 胃造瘘术；2. 食管局部成型；3. 食管膈膜切除；4. 食管局部切除，食管重建术。

后天性食管狭窄（acquired esophageal stenosis） 是指除先天畸形以外所导致食管管腔变窄，食物通过困难的一系列疾病。病因包括食管腐蚀伤，食管手术或外伤，食管炎性疾病，食管功能性疾病（如弥慢性食管狭窄，某些全身性疾病，例如硬皮病）及食管良、恶性肿瘤等，此外纵隔内占位性病变也可压迫食管产生食管狭窄。临床表现为不同程度的吞咽困难，食管镜及食管钡造影检查可确诊。治疗：1. 病因治疗；2. 食管扩张；3. 内镜治疗；4. 外科治疗，包括胃造瘘，病变局部切除，不同范围的食管切除重建术；5. 无法手术切除的恶性肿瘤可行放射治疗。

纤维食管镜检查（fiberesophagoscopic examination） 是指在局麻下经口腔置入光导纤维食管镜对食管疾病进行诊断。可以对病变进行组织活检、穿刺、刷检或冲洗行细胞学检查。光导纤维食管镜也可用于食管异物取出、带蒂良性肿瘤的摘除及食管静脉曲张环扎或硬化剂注入治疗，以及纤维食管镜铺助直视下食管狭窄扩张。严重高血压、心脏病、心肺功能不全、主动脉瘤压迫食管、食管入口因病变阻塞，食管穿孔等禁忌检查。食管镜检查的严重并发症有出血及食管穿孔，穿孔的发生率低于0.1%。

食管狭窄逆行性扩张术（retrograde dilatation of esophagus） 是指经胃造瘘口逆向对食管局限狭窄进行扩张。一般用于腐蚀性食管狭窄行胃造瘘的病人。扩张应该在伤后6周后进行。预先吞服一丝线自造瘘口处取出，扩张器系于丝线上，自下而上由口腔穿出对狭窄处进行扩张，可反复进行。

贲门成形术（cardioplasty） 是扩大贲门通道用于治疗局限性贲门良性狭窄的一种手术方法。手术可经胸或经腹腔施行。将贲门和胃壁全层纵行切开，然后食管与胃横行吻合。贲门成形术同时需加抗反流措施以避免术后返流性食管炎发生，一般可行胃底折叠术。

贲门失弛缓症（cardiac achalasia） 贲门失弛缓症的确切病因及发病机制尚不明确。其基本缺陷是神经肌肉异常。病理所见是食管体部及食管下括约肌均

有不同程度的肌肉神经丛病变存在。病变特征是食管运动障碍，食管下段及贲门部位肌肉紧张，可有肥厚，食物不能通过贲门而滞留于食管，随病程进展食管腔明显扩张。食管黏膜长期刺激，生炎，并可发生癌变。临床主要表现为吞咽困难，反胃，疼痛等。特点是起病缓慢，间歇性发作，症状轻重常与精神因素和进食有关。食管扩张明显者胸片可误诊为纵隔瘤。上消化道造影见食管不同程度扩张，下端可呈典型的鸟嘴样改变。黏膜光滑。对不典型X线表现者需要与贲门癌鉴别。食管镜检查用以排除恶性变。治疗方法：初期以内科治疗为主。中期可行扩张疗法。扩张无效者可行开胸、经腹或胸腔镜下食管下段及贲门肌切开术。对疑有恶变或已有恶变者需行切除术，食管重建。

肺曲霉菌病（pulmonary aspergillosis） 指吸入曲霉菌孢子所引起的肺部感染。在肺脓肿、肺囊肿、肺癌空洞病灶内发生曲霉菌感染可形成曲霉菌球。临床症状无特异性，可有发热、咳嗽、咳痰、咯血、哮喘、胸痛等。胸部X线检查可见斑片状，云絮状或结节样阴影。曲菌球的X线表现具有特征性，呈“倒挂钟样”，随体位改变而变动。痰涂片可查到曲霉菌孢子和菌丝，反复培养可确诊。曲霉菌抗原皮试及血清沉淀试验可协助诊断。以内科治疗为主，应用抗霉菌药物治疗。对于反复咯血或曲霉菌球者应该外科手术治疗，根据不同情况行病灶切除或各种肺切除。

肺放线菌病（pulmonary actinomycosis） 是以色列放线菌经呼吸道吸入所引起的一种慢性肺内化脓性或肉芽肿性病变，也可侵及胸壁形成脓肿及瘘道。胸部X线片表现为中、下肺野不规则斑点状或结节状阴影，有时可融合成大片状浸润影，侵及胸壁时可见到肋骨或脊椎破坏。痰及脓汁镜检可见到硫磺颗粒和革兰阳性菌丝，培养有放线菌生长。以外科手术治疗为主，局限在肺内病变可行肺叶切除术，肺脓肿及脓胸、慢状窦道需切开引流和清创术。术后需要大剂量青霉素治疗，用药时间至少为1~2个月。

肺脓肿切开引流术（incision and drainage of lung abscess） 是指开胸直视下切开肺脓肿腔进行引流来治疗急性肺脓肿的一种方法。适应证包括：1. 急性肺脓肿，感染中毒症状严重，内科治疗无效；2. 经皮肺穿刺失败或不易行穿刺引流者。手术时需用双腔气管插管，以避免健侧肺吸入感染发生，根据脓肿位置确定切口，开胸后先试验穿刺明确脓肿部位，然后切开脓腔，排出脓汁后冲洗脓腔，腔内置引流管接水封瓶。部分病人病灶靠近胸壁，定位后，可局麻下切开皮肤、皮下，分开肋间肌，直达脓腔，置闭式引流管引流。

肺脓肿（pulmonary abscess） 是指化脓性细菌感染引起的肺组织炎症坏死，局部脓汁积聚形成的脓肿。致病菌多为金葡菌、链球菌、肺炎杆菌及厌氧菌。病因可分为吸入性、血源性和继发性。近年来中心型肺癌阻塞支气管继发炎症后形成的肺脓肿有增多趋势。典型症状为高热、咳嗽，大量脓臭痰，部分病人有咯血，脓肿破入游离胸膜腔可产生脓气胸。X线及CT检查可见病灶内单个或多个空洞，腔内有液平面，周围炎症浸润肺脓肿有时需要与肺癌空洞相鉴别。治疗原则：①急性肺脓肿期需积极抗感染治疗，必要时可行肺脓肿切开或穿刺引流术；②慢性肺脓肿3~6个月后可行手术治疗，以肺叶切除为主；③治疗并发症和原发病。对于慢性肺脓肿病人应行纤维支气管镜检查，以排除中心型肺癌的可能。

先天性肺囊肿（congenital pulmonary cyst） 又称为先天性肺支气管源性囊肿，是胚胎发育稍晚期支气管肺组织局限性发育异常所导致的肺内囊性病变，表现为与支气管不相通的含液或含气的囊性病灶，可单发或多发。病变单发、局限者常无症状，病变广泛或出现张力性气囊肿时可产生压迫症状及呼吸困难和紫绀等。如与支气管相通可发生感染形成脓肿，出现感染中毒症状。X线及CT检查表现为肺内圆形或卵圆形块影，边缘清楚，密度均匀。多囊性病变表现为多环状，蜂窝状阴影，可有液平面。手术是惟一根治的方法。小的囊肿可暂观察，对于较大的囊肿有压迫症状和反复发生感染者应尽早手术治疗。根据囊肿的大小、部位和范围采取囊肿摘除术、肺楔形切除、肺段、肺叶和全肺切除术。

食管息肉（esophagopolypus） 是少见的食管良性肿瘤，起源于食管黏膜，息肉位于食管腔内、带蒂。息肉80%发生在颈段食管。蒂较长的息肉可从口腔脱出。小息肉无症状。息肉较大时可出现不同程度

的管腔梗阻产生吞咽困难。食管造影检查食管腔内可见光滑的充盈缺损，纤维食管镜检查可确诊。一般需手术摘除，瘤体小，蒂窄的病人可以行内镜下摘除。手术切除时食管切口选择要根据手术前对蒂基底的准确定位。手术中切开食管壁将息肉基底完整切除。手术后效果良好。术后主要并发症为食管瘘。

食管通过功能测定（esophageal function test） 是一项测定食管蠕动功能的检查方法。口服放射性胶体示踪剂，用γ照像机动态摄像，然后应用计算机进行数据处理。参考值：核素在食管通过的时间为（4.39±3.47）s，大于10s为延长，各段食管核素半清除时间，上、中段大于3s为延长，下段大于7s为延长，该检查方法可用于引起食管运动功能障碍有关疾病的检查，如贲门失弛缓症、弥漫性食管痉挛等。

食管瘢痕性狭窄（cicatricial esophageal stenosis） 指各种原因的食管病变导致瘢痕组织修复产生的食管管腔狭窄，常见有食管手术后吻合口狭窄，腐蚀性食管狭窄，返流性食管炎引起的炎性狭窄及食管灼伤后狭窄等。症状表现为不同程度的吞咽困难。上消化道造影X线检查是最有意义的辅助检查手段。在确定治疗方案之前必须首先明确狭窄的部位、程度和范围。对食管瘢痕性狭窄病人，在可能的情况下应该先行扩张术。无法扩张或扩张后再狭窄的病人可考虑手术治疗。术式包括狭窄局部切除，胃、结肠、空肠间置旁路术，胃、结肠、空肠替代食管，食管重建术等。

食管拉网细胞学检查（examination of esophageal abrasive balloon） 是对早期食管癌进行诊断的一种方法，多用于对食管癌高危人群的筛选检查。用带线网的气囊导管经口送入食管的不同部位，将气囊充气使线网与食管黏膜接触，将导管经口拉出使脱落的黏膜上皮细胞进入线网内，冲洗后进行细胞学检查。根据拉网的位置可确定病变的大体部位。诊断阳性率可达90%以上，对于早期食管癌的诊断优于食管吞钡X线检查和纤维食管镜检查。

食管狭窄扩张术（dilatation of esophagostenosis） 是指在X线透视监测或内镜下用器械对食管狭窄处进行扩张以缓解吞咽困难症状的一种物理性治疗方法，包括水（气）囊和探条扩张法。多用于食管术后吻合口狭窄，贲门失弛缓症，食管炎性狭窄，腐蚀性狭窄，及某些先天性食管狭窄性疾病，例如食管环及食管蹼。也可用于食管恶性肿瘤导致食管腔梗阻的姑息治疗，主要并发症有出血及扩张后再狭窄等。

食管囊肿（esophageal cyst） 是较少见的纵隔内占位病变。胚胎发育过程中前肠壁的空泡持续存在并与食管壁分离，在食管腔外逐渐增大成为一含液囊腔即食管囊肿。临床症状与囊肿的部位和大小有关。主要是囊肿引起的压迫症状，囊肿可发生溃疡、出血、穿孔，并且可破入食管或支气管产生感染。X线及CT检查见后纵隔边缘清楚的圆形阴影，密度淡，上窄下宽。

食管囊肿一经诊断需手术治疗，行囊肿完全摘除术。如果与周围组织粘连较重完整摘除困难，可剥除囊壁内层黏膜并烧灼囊内壁，要注意避免食管黏膜损伤。

腐蚀性食管狭窄（corrosive esophageal stricture） 是指吞服腐蚀性化学物质如强酸、强碱后产生的食管瘢痕性狭窄。狭窄发生时间短者一周，长者可在3个月后发生。吞服稀钡食管点片可明确狭窄的部位及程度。严重狭窄不能进食者先行营养支持治疗。可根据具体情况采用完全胃肠外营养或胃、空肠营养造瘘，胃造瘘时，造瘘口应该选择在胃体部靠近小弯侧，以免影响以后胃大弯管的应用。狭窄可先行扩张治疗或置食管腔内支架。对无效者，需外科治疗。外科手术治疗应该在受伤6个月后狭窄部位稳定后进行。外科治疗采用食管重建术，可应用胃大弯管，结肠或空肠经胸骨后间隙或皮下隧道上提至颈部与狭窄上方食管或咽部吻合。病变食管因切除困难可以不加切除。

食管裂孔疝（esophageal hiatal hernia） 是指由于膈肌食管裂孔处肌肉的松弛，食管裂孔扩大导致贲门和胃经食管裂孔突入胸内形成的疝。分3型：滑动疝、食管旁疝和混合型疝。主要病理改变为食管胃连接部上移，常伴有食管胃返流，有时伴有先天性食管过短。临床表现为返流性食管炎症状，例如返酸、嗳气、“烧心”及胸骨后疼痛等。亦可发生胸腔胃扭转及出血和穿孔，病程迁延可导致贫血及营养

不良。长期病变产生食管瘢痕性狭窄甚至癌变。主要辅助检查手段为上消化道钡剂造影检查、胸 CT 扫描和食管镜检查。症状轻微者可采取内科保守治疗，避免腹压增高，服用抗酸药物及促进胃排空药物。对于症状严重、食管炎严重，发生溃疡、狭窄及出血、疑有恶变及较大的食管旁疝应该手术治疗。手术原则为恢复食管裂孔功能、纠正已出现的并发症。

食管贲门肌层切开术（esophagocardiomyotomy） 用于治疗贲门失弛缓症。常用 Heller 改良术式，可经胸或经腹完成，经胸采用左胸后外侧切口，经第 7 肋间入胸，切断下肺韧带，游离下段食管和贲门部，在左前方肌层增厚处纵行切开肌层至黏膜，应将增厚的肌层完全切开，胃壁肌层切开不超过 1cm，总切开长度约 5～8cm，将食管黏膜游离至周径 1/2 以上，使黏膜自切口处膨出。黏膜损伤可用细线缝合修补。为了避免术后返流性食管炎发生，需附加抗返流手术，可采用胃底折叠或膈肌瓣成形术。有条件医院可采用电视胸腔镜下行食管贲门肌层切开术。

食管平滑肌瘤摘除术（enucleation of esophageal leiomyoma） 是指单纯将平滑肌瘤在食管黏膜外完整切除。颈段肿瘤可经颈部手术，胸部上段肿瘤宜行右侧开胸，中、下段肿瘤可行左侧开胸手术。手术前需置胃管，手术中仔细剥离肿物避免黏膜损伤，发生损伤时用细丝线缝合修补，对瘤体较大与黏膜粘连紧密或形状不规则、环绕食管生长时单纯摘除肿瘤比较困难，需要行食管部分切除食管重建术。对于体积较小肿瘤可施行电视辅助胸腔镜摘除术。

食管平滑肌瘤（leiomyoma of esophagus） 占食管良性肿瘤的 70%，好发于食管中、下段，起源于食管肌层，一般位于食管壁不侵犯黏膜，不规则形状的肿瘤可在黏膜外盘绕食管腔生长。极少数可发生恶性变。多数病人临床症状轻微，瘤体凸向管腔时产生不同程度的吞咽困难，亦可有胸骨后隐痛。食管钡剂造影检查是最重要的诊断方法。典型表现是：食管一侧壁有光滑的充盈缺损，黏膜完整，钡剂通畅无阻或轻度梗阻。食管镜检查见肿物向食管腔突出，食管黏膜正常，不应该钳取活检，以免肿瘤摘除时造成食管黏膜损伤。本病有时需与食管周围淋巴结炎、迷走锁骨下动脉压迫、纵隔肿瘤等相鉴别。除体积小（1～2cm 以下）肿瘤外，一般应该行手术治疗。术式可采用开胸或胸腔镜下黏膜外肿瘤摘除，范围较广的肿瘤有时需食管部分切除重建术。

食管良性肿瘤（benign tumor of esophagus） 食管良性肿瘤比较少见，根据组织发生可分为黏膜型和黏膜外型两大类。黏膜型包括黏膜息肉，乳头状瘤，纤维瘤，脂肪瘤等；黏膜外型肿瘤最常见的是平滑肌瘤。症状与瘤体大小有关，较小者无症状，较大者可出现吞咽困难或压迫邻近组织器官产生相应症状。黏膜型肿瘤一般应行手术治疗或内镜治疗，平滑肌瘤除体积较小（直径≤1.0～2.0cm）可以继续观察和不适于手术者外均应行手术治疗。

早期食管癌（early carcinoma of esophagus） 指病变位于黏膜层或黏膜下层，未侵及肌层，无淋巴结转移的食管癌。大多数病人症状不明显，主要症状有：①大口进干食轻度梗噎感；②吞咽时食管内疼痛；③吞咽时胸骨后闷胀，颈部不适感；④吞咽时食管内异物感。早期食管癌容易漏诊，对有上述症状的病人应进一步检查，包括食管拉网细胞学检查、X 线及食管镜检查。治疗应行开胸食管癌切除，或行食管剥脱切除。颈段食管癌切除后可采用颈阔肌皮瓣代食管。手术方案选择要考虑到食管癌多中心起源的问题。早期食管癌手术后 5 年生存率可达 90%，术后放、化疗的作用尚不清楚。

食管憩室（esophageal diverticulum） 指食管壁的局部外突，形成与食管腔相通，内壁覆有上皮组织的囊袋。好发部位依次为中段食管、膈上食管（膈上 5～10cm），颈段食管。按发生机制可分为膨出和牵引型。膨出型憩室多见于颈部及膈上食管，一般憩室开口不大，囊袋较大，囊袋下垂产生食物滞留，咽下困难。未消化食物反流和咽下时异常声响为主要症状 。牵引型憩室为食管周围组织慢性炎症后引起的瘢痕收缩将食管壁牵出，常位于气管分叉处，多无症状。对临床症状重及较大的憩室应该采取手术治疗，因为食物潴留，长期刺激可发生憩室炎、出血、甚至癌变。颈部憩室可行切除术，同时行环咽肌切开；胸内膨出憩室较大者需经开胸行切除术。切除时要注意避免切除过多产生食管狭窄，也要避免切除不够使憩室部分残留。

食管结核（esophageal tuberculosis） 指结核菌侵袭

累及食管。大多数继发于身体其它部位的结核病变，多为临近器官结核直接蔓延或吞咽含结核菌的痰液所致。血液播散者少见。纵隔淋巴结结核直接侵犯食管产生黏膜破溃，愈合后可形成食管瘢痕狭窄。食管结核多发生在中下段食管，以溃疡病变为主。临床表现主要为胸骨后不适、疼痛，也可出现吞咽困难，X线造影显示食管黏膜溃疡，管腔狭窄和充盈缺损，食管镜活检可发现结核性肉芽肿。治疗以抗结核药物治疗为主，有食管狭窄或瘘者需行病变食管切除，食管胃胸内或颈部吻合术。术后抗结核治疗至少半年。

肺类癌（carcinoid of lung） 为肺低度恶性肿瘤，起源于支气管黏膜上皮的分泌细胞。多发生在气管及较大的支气管，也可发生在远端支气管。病理分为典型和非典型两种。位于较大支气管内的类癌可反复发生阻塞性肺炎，咳血痰，支气管哮喘等。一少部分病人可出现类癌综合征见（肺类癌综合征）辞条。纤维支气管镜活检阳性率不高，有时确诊比较困难。位于周边肺内的类癌X线及CT检查所见多为球形病灶，边缘光滑，常误诊为肺内良性肿瘤。外科手术是首选的治疗方法。气管和较大支气管内的类癌可行袖状切除、气管支气管成型，周边病灶行肺叶切除。对所有手术病人应该行系统性淋巴结廓清。大气道梗阻严重、无手术条件者可试用激光及冷冻治疗。典型类癌及无淋巴结转移者根治后5年生存率可达90%以上。放、化疗对患者生存率无显著影响。

肺部厚壁空洞（thick-wall cavern in lung） 是指壁厚>3cm以上的肺部空洞状病灶。厚壁空洞多见于慢性肺脓肿。CT扫描是观察空洞形态最佳的检查手段。慢性肺脓肿空洞内壁可不规则，与支气管相通后可产生液气面。病灶与周围正常肺组织边界不十分清楚。癌性空洞多呈偏心、干性，壁薄厚不均，壁内可呈结节样凸凹不平，病灶与正常肺组织境界较清楚。对有厚壁空洞表现的病人及时行痰查瘤细胞或纤维支气管镜检查以排除肺癌可能。对慢性肺脓肿病人应采取手术治疗，一般行肺叶切除术；对肺癌病人可根据TNM分期决定治疗方案；结核性厚壁空洞应有选择的进行手术治疗，行肺段或肺叶切除。

支气管胸膜瘘修补术（repair of bronchiopleural fistula） 对于经非手术治疗不能闭合的支气管胸膜瘘需手术治疗。手术时机大多选择在病人全身状态好转，脓胸进入慢性期时施行（3~6个月）。但是对于肺切除后近期发生的支气管残端瘘可立即手术修补。也可经纤支镜在支气管残端处注入纤维蛋白凝胶封闭瘘口。手术关键是找到瘘口，切除疤痕组织直至正常组织，然后缝合修补。修补后用周围正常组织或肋间肌瓣加固，对脓胸应同时行纤维板剥脱术或胸廓改型术。部分病人因修补失败可再发。

支气管胸膜瘘（bronchiopleural fistula） 支气管胸膜瘘是指各级支气管与胸膜腔交通形成的瘘道。按发生的原因可分为感染性、外伤性或并发于手术后。感染可为肺内炎症如肺脓肿及肺结核，或胸膜腔内感染。支气管胸膜瘘是肺切除后的主要并发症之一。急性病人有明显的感染中毒症状，体位改变时胸腔脓液流入支气管内可引起剧咳，大量脓痰，有时可呈血性痰液，胸腔内注1%亚甲蓝2~5ml后痰液染蓝即可确诊。早期应及时行胸腔闭式引流术及抗感染治疗，必要时低负压持续胸腔吸引。后期需行开胸手术，修补支气管瘘口，纤维板剥脱，必要时胸廓改型消灭残腔。对于肺恶性肿瘤手术后的支气管胸膜瘘可根据病人的全身状态及可能的生存时间决定是否行开胸手术。

经皮肺穿刺活检（percutaneous transthoracic aspiration） 是指在X线、B超、或CT定位引导下应用活检针对肺内病变进行穿刺取材进行病理学检查。适应证：常规检查方法不能确诊，但手术前需要明确诊断以便选择最佳治疗方案者；非手术病人需要病理诊断来确定治疗方案者。禁忌证：难以控制的咳嗽，有出血倾向，肺气肿，严重肺动脉高压，全肺切除或一侧肺丧失功能，肺血管瘤及肺包虫囊肿者。主要并发症为气胸、气栓、出血窒息、感染，针道种植转移也偶有发生，但一般认为经皮肺穿刺活检是一种安全有效的诊断方法。

胸膜活检（biopsy of pleura） 胸膜活检主要用于原发性胸膜恶性肿瘤与转移瘤的鉴别，以及胸膜良性病变与恶性肿瘤的鉴别。包括以下几种方法：1. 闭式胸膜针刺活检，对于胸膜恶性肿瘤的诊断率为50%左右。常见的并发症是气胸。发生率约为8%；2. 胸腔镜胸膜活检，诊断准确性可达96%，主要并

发症有出血、持续气胸、胸腔感染，肿瘤种植转移；3. 开胸胸膜活检，适用于胸膜腔粘连闭锁，无法行胸腔镜检查的病人。

肺类癌综合征（pulmonary carcinoid syndrome） 支气管类癌是肺癌一种较少见的组织学类型，病人可表现出典型的症状征候群，被称为肺类癌综合征。例如：阵发性皮肤潮红、心动过速、晕厥、腹痛和腹泻、支气管痉挛，长期发作可出现右心瓣膜病变，面部和躯干上部出现红斑及毛细血管扩张。这些表现与类癌瘤分泌的 5 - 羟色胺有关，肺类癌的治疗原则与一般肺癌治疗原则相同，肿瘤全部切除后上述症状可消失。

肺结核瘤（tuberculoma of lung） 为继发性肺结核的一种类型。多为孤立性有纤维包裹、境界清楚、直径约 2 ~ 5cm 的球形病灶，周围可见卫星病灶，多位于肺上叶尖后段及下叶背段。肺结核瘤临床上多无症状，X 线检查及 CT 扫描可见胸膜粘连，病灶内部钙化或不规则小空洞，可有卫星病灶，可见肺门淋巴结肿大及钙化。有时需要与周边型肺癌相鉴别。结核瘤为相对静止病变，但存在着重新活动，有形成空洞和播散的危险，药物治疗效果不佳，因而多需手术治疗。术式可采用病灶局部切除或肺段切除。手术后应根据情况抗结核治疗 3 个月至半年，以防结核播散。

肺包虫囊肿（hydatid cyst of lung） 细粒棘球蚴经血循环到达肺脏后，大多数蚴死亡，仅少数存活发育成包虫囊，形成肺包虫囊肿。肺包虫囊肿有“内囊”及“外囊”，内囊可破溃入支气管，囊液可使病人呈溺水样窒息或产生过敏反应。

囊肿多位于右肺或下叶肺周边部，通常为单发。长大的囊肿可有胸痛、咳嗽及某些邻近组织受压症状，囊肿破裂入胸膜腔可产生液气胸、脓胸、支气管胸膜瘘。X 线检查典型的肺包虫囊肿呈类圆形或椭圆形，细支气管被蚀破后，少量气体进入内囊与外囊之间，出现具有特征性的“新月征”及“水上浮莲征”。皮内 casoni 试验及血清免疫学检查有助于诊断。手术是肺包虫囊肿最有效的治疗手段。手术原则是全部切除囊肿，防止囊内液播散，最大限度保留肺功能，闭合残腔。术式包括：内囊穿刺摘除术，内囊完整摘除术或不同范围的肺切除术。

肺包虫病（pulmonary echinococcosis） 包虫病是人类感染棘球绦虫的幼虫所致的疾病，寄生于人体的棘球绦虫有细粒棘绦虫和泡状棘球绦虫两种，引起细粒棘球蚴病和泡状棘球蚴病。细粒棘球蚴的成虫为细粒棘球绦虫，寄生于狗的小肠内，人误食被虫卵污染的水或食物后，虫卵在胃或十二指肠内孵化成六钩蚴，蚴虫附于小肠黏膜，再钻入肠壁血管随血流经门静脉到达肝脏，一部分（20% ~ 40%）可通过肝脏经右心到达肺脏产生肺包虫病（肺细粒棘球蚴病）。

肺泡状棘球蚴症少见，多数经血流迁徙而来，或由肝脏直接蔓延而来，泡状蚴穿出血管后先在细支气管寄生，引起增生性炎症及血管内膜炎，病变也可呈块状类似肿瘤。

先天性支气管扩张症（congenital bronchiectasis） 比较少见。代表性的疾病是常染色体隐性纤毛运动功能不良综合征（即 kartagener 氏综合征），该病常表现为典型的内脏转位，鼻窦炎及支气管扩张三联症。

先天性支气管扩张症多为双侧弥漫性，波及上、下肺叶多段支气管，这一点与后天性支气管扩张症有所不同。治疗参见后天性支气管扩张症。

支气管扩张症（bronchiectasis） 是指肺实质感染或支气管继发感染引起的支气管壁破坏而产生的支气管扩张和变型。分为囊状支气管扩张、柱状支气管扩张和囊柱状支气管扩张。感染和梗阻是最基本的病理成因。支气管扩张多为后天性，好发于下叶、舌段及中叶，病变也可累及双侧。临床表现为慢性肺感染症状，主要症状为咳脓痰及咯血。以咳脓痰为主的称“湿性支气管扩张”，单纯咯血者称为“干性支气管扩张”。支气管碘油造影可确诊并且明确病变范围，但近年来薄层螺旋 CT 扫描有取代碘油造影的倾向，三维 CT 支气管重建，可确定扩张的程度及病变范围。根治的方法是手术治疗。手术适应证包括：1. 症状明显病变位于一侧肺内；2. 病变为双侧，但一侧较轻，总受累的肺容量不超过 50%；3. 反复大咯血的病人，或急诊大咯血病人支气管动脉栓塞介入治疗无效者；4. 双侧病变可同期或分期手术，分期手术时应先切除病变较重的一侧，如术后症状明显减轻或呼吸功能恢复不好者，不可行二次手术。双侧手术最多可切除 10 个肺段。术式应根据病变范

围行肺叶切除术或肺段切除术，原则是切除病变并大限度地保留正常肺组织，手术时机应选择在急性感染被控制后进行。

化脓性肋骨骨髓炎（suppurative osteomyelitis of rib） 化脓性肋骨骨髓炎可以是原发，但绝大多数是继发，常因骨折感染和脓胸、疖肿等化脓性炎症血性播散而来，亦可无任何诱因而突然发病。致病菌大多为金黄色葡萄球菌、链球菌、绿脓杆菌、克雷白氏杆菌等引起。好发于肋骨与肋软骨交界处，亦可发生在肋骨角附近。前胸壁型多向表面进展，多发于青少年，后胸壁型常较重，可穿破胸膜波及肺而咳血痰，此型多见于成年人。临床症状有局部肿胀，疼痛及发热等炎症表现，或形成慢性胸壁窦道。胸部X线片见肋骨有骨质溶解破坏。治疗应局部及全身并重，在抗生素的应用下，对受累的肋骨做切除术。切除肋骨要足够长，最好在距病灶两端1～2cm健康肋骨处切断，断端要用健康的骨膜及周围组织覆盖。如肋软骨亦受累，因肋软骨几乎没有血管，其营养依靠周围软骨膜血管维持，应将肋软骨全部切除，如肋软骨弓发生感染，则需作全肋弓切除。

肺癌的TNM分期（TNM staging of lung cancer） 按照肿瘤体积、外侵程度（T），局部或远处淋巴结转移情况（N）以及有无远处转移（M）划分的肺癌病理分期是判定预后和选择相应疗法的重要依据。国际抗癌联盟（UICC）提出的TNM分期方法1997年修订版其内容如下：（一）T代表原发肿瘤。Tx：原发肿瘤无法评估，痰中或支气管灌洗液中发现恶性细胞而证明有癌，但影像学或内镜检查看不到。T0：无原发肿瘤证据。Tis：原位癌。T1：肿瘤最大径≤3cm，周围包以肺组织或脏层胸膜，支气管镜检查肿瘤未侵出叶支气管（即肿瘤未达主支气管）。T2：为具备下列特点之一者：①最大径超过3cm；②累及主支气管，但距隆突≥2cm；③累及脏层胸膜；④延及肺门造成肺不张或阻塞性肺炎，但尚未累及全肺。T3：不论肿瘤体积大小，凡直接侵犯胸壁（包括肺上沟癌）、膈肌、纵隔胸膜、壁层心包；或肿瘤在主支气管距隆突不足2cm，但未及隆突或伴有全肺不张或阻塞性肺炎。T4：任何肿瘤侵及下列脏器者：纵隔、心脏、大血管、气管、食管、椎体、隆突；或同一肺叶内有其他肿瘤结节；肿瘤伴有恶性胸腔积液。（二）N代表淋巴结，包括胸内、前斜角肌及锁骨上。如判定pN0则肺门或纵隔切除淋巴结标本中必须包含6组以上淋巴结。Nx：区域淋巴结无法评估；N0：无区域淋巴结以及肺内淋巴结转移；N1：支气管旁和（或）同侧肺门，区淋巴结转移；N2：同侧纵隔内及（或）隆突下淋巴结转移。N3：对侧纵隔，对侧肺门同侧或对侧前斜角肌或锁骨上淋巴结转移。（三）M代表远处转移。Mx：远处转移不能判定；M0：无远处转移；M1：远处转移，包括同侧或对侧其他肺叶内肿瘤结节。

TNM分期组别：

隐性癌 Tx N0 M0
0期 Tis N0 M0
ⅠA期 T1 N0 M0
ⅠB期 T2 N0 M0
ⅡA期 T1 N1 M0
ⅡB期 T2 N1 M0
T3 N0 M0
ⅢA期 T1 N2 M0
T2 N2 M0
T3 N1－N2 M0
ⅢB期 任何T
N3 M0
T4 任何N M0
Ⅳ期 任何T任何N M1

胸壁深部软组织感染（soft profound tissue infection of chest wall） 胸壁深部软组织可因外伤、疖、痈、急性化脓性乳腺炎、脓胸及脓毒血症等引起的感染发生蜂窝织炎。胸肌下的蜂窝织炎可由急性淋巴腺炎、脓胸引起，在胸大肌的下面，沿胸壁呈弥漫性肿胀，早期即出现畏寒，发热症状，随脓肿增大，胸肌部膨隆，乳房膨起，局部疼痛及肩背部运动受限。肩胛骨下蜂窝织炎，可由骨性胸壁炎症，胸腔内感染及肩胛骨骨髓炎等引起，开始局部症状不明显，随病情进展，沿肩胛骨缘出现肿胀，疼痛，触诊可有波动。胸壁深部感染，经穿刺抽得脓汁而明确诊断。治疗原则和一般化脓性感染相同，早期选用抗生素治疗，已形成局限性脓肿时，应及时切开引流，切口要够大，以便排脓通畅。

乳糜胸（chylothorax） 指胸膜腔内有乳糜液蓄积。病因：①外伤或手术致胸导管破裂，乳糜液进入胸膜腔；②丝虫堵塞或肿瘤压迫造成胸导管梗阻，乳

糜液正常回流受阻而进入胸膜腔；③部分可因胸导管畸形扩张或囊肿样变而致。第五胸椎以上胸导管受损产生左侧乳糜胸，第五胸椎以下产生右侧乳糜胸。乳糜胸可致脱水、脂肪吸收障碍，全身衰竭，过多乳糜液压迫肺造成呼吸困难和循环容量不足，临床出现呼吸、循环功能不全。X线胸片示大量胸腔积液，确诊需胸穿，将抽出液做乙醚试验及苏丹Ⅲ染色可确诊。如胸腔穿刺抽出乳白色液体，亦可肯定诊断。根据病因不同和积液量的大小，可采用非手术治疗和手术治疗。非手术治疗包括低脂肪饮食，口服中链脂肪甘油三酯，补充蛋白及血浆，纠正水电解质平衡紊乱。局部胸腔穿刺或闭式引流，适合于发病缓慢，引流量不多，不能耐受开胸手术的病例。对非手术治疗无效者可行胸导管结扎术。

胆固醇脓胸（cholesterol empyema） 胆固醇脓胸也称胆固醇胸膜炎，胸液中胆固醇的含量较高，一般都超过3.9mmol/l。如胸液中仅有少量的胆固醇，则不能称之为胆固醇胸膜炎。此型胸膜炎临床少见，病因可能与体内或局部的脂肪代谢异常有关，也常是慢性胸膜炎的结果。本病较多见于男性青壮年。病程较长，往往有数年或数十年的胸膜炎病史，长期不愈。也有的缓慢发生，具体病期不明，常因胸闷，胸痛进行X线检查而发现。病变右侧较多见，多为包裹性积液，常局限于肺底部与膈肌之间。病人常有胸痛、咳嗽和不同程度的呼吸困难。如无继发感染，多无发热、白细胞增高等中毒症状。胸腔穿刺有穿入坚韧的纤维层的感觉，或似软骨样的抵抗感。穿刺抽出的液体为褐红色黏稠的混浊液、不凝，无特殊气味。置于试管内摇动时，可见大量鳞片状闪闪发光的游离胆固醇结晶。放置后，晶体沉淀于试管底，为红褐色不凝固的混浊沉淀，上层则为混浊的黄色液体。普通培养无细菌生长，镜检可见片状斜方形或针状的胆固醇结晶体，以及数量不等的红、白细胞及脂肪球。胆固醇定量一般为3.9~13.0mmol/L。治疗胆固醇胸膜炎一般采用胸腔穿刺抽液，每次尽量将胸腔积液抽净。对病史较长，有明显胸膜增厚和钙化者，或复发性胆固醇胸膜炎的病人，应采用肺胸膜纤维板剥脱术。对全身中毒症状明显，反复穿刺抽液效果不佳者，应行胸腔闭式引流术。对个别并发支气管胸膜瘘的病人，可施行胸廓成形术以消灭脓腔。

自发性气胸（spontaneous pneumothorax） 无明显诱因胸膜腔内出现气体称为自发性气胸。自发性气胸分为原发性和继发性二种。原发性最常见的原因是肺尖部胸膜下大疱的破裂，此型最为多见。病人多为身材瘦削的年轻人，处于青春期的后期或成人期的早期。继发性气胸的病因较多，主要有大疱性疾病（包括（COPD），肺囊性纤维化，自发性食管破裂，肺癌等。自发性气胸的症状是突发的胸痛，气短和咳嗽。症状轻重不一，严重者出现张力性气胸，可有出冷汗，血压下降和面色苍白等。气胸的体征通常因肺萎陷程度的不同而异。如果萎陷显著，会出现患侧语颤减弱，呼吸音减弱，叩诊呈鼓音，以及气管向健侧移位，胸部X线或CT检查是重要的诊断方法。如果气胸超过24h，常会有少量胸腔积液。而大量的积液，通常是血性的，提示含血管的粘连带被撕裂。治疗：轻度自发性气胸，可以观察，待其自行吸收。如无持续漏气，对轻、中度自发性气胸胸腔穿刺抽气能促进其痊愈。如肺压缩超过30%，或虽压缩不多，但伴有其他病灶，如心脏病或COPD，应施行胸腔闭式引流，以促进恢复。通常在锁骨中线第2肋间隙插管，引流胸顶部气体的效果颇佳。气胸的开胸手术适应证：持续漏气超过一周以上，二次以上的发作，老年肺功能低下的气胸或全肺切除术后仅有一侧肺病人的首次发作。手术常采用小的外侧切口或腋下切口，切除肺大泡，并做胸膜摩擦或局限的壁层胸膜切除，效果好，复发率低。电视辅助胸腔镜手术适用于不复杂的气胸，具有损伤小，术后恢复快的优点。

自发性血气胸（spontaneous hemopneumothorax） 发生原因多为肺与胸壁间的粘连索带断裂，此索带内含有血管没有肌肉成分，不能正常地收缩，其血液多来自胸壁一侧，而索带远端一侧为肺的大疱破裂，故表现为胸壁一侧出血，肺脏一侧漏气，形成血气胸，加上胸腔内负压，出血多不易自行停止。临床上主要症状为持续性胸痛、胸闷、气急，大部分无明显发病诱因，少数可有体力劳动或用力过猛、突然姿势改变的病史。自发性血气胸临床症状取决于出血量、速度、肺压缩程度及病人体质。胸腔穿刺抽出气体和血液及X线胸片显示液气胸改变即可诊断。一般来讲，多量的血气胸开胸探查止血比较安全，清除血块，结扎出血索带，修补破裂的肺大疱，通常术后恢复顺利。对大量血胸单纯穿刺或胸腔闭

式引流术引流常拖延时间，且血块机化粘连形成凝固血胸，机化性血胸，有继发感染和限制肺复张的可能，临床上多不采用。少量的血气胸可行胸腔穿刺抽吸或闭式引流，但仍有再发可能。

胸壁结核病灶清除术（excision of thoracic tuberculosis） 胸壁结核经局部穿刺抽脓及抗结核药物治疗未愈或病灶已穿破皮肤形成溃疡或慢性窦道者，病情稳定后可施行手术治疗。皮肤及浅层肌肉未受病灶侵犯时，切口可沿脓肿的长轴切开。如皮肤已受累或已有瘘孔存在，则应按病灶的长轴作梭形切开，切除有病变的皮肤及窦道口。皮肤切开后，将皮肤及肌层向两侧游离开，尽量避免过早切入脓腔。如脓腔已破，则吸净脓液，清除干酪样物，显露脓腔。用探针或弯血管钳，探寻窦道及肋骨下面的脓腔。有时需切除数段肋骨，使脓腔彻底敞开，并将基底部的肉芽组织及脓腔壁全部切除。亦可用刮匙把脓腔壁彻底搔刮干净，不留任何残腔，使创腔呈碟形。完全止血后，用生理盐水冲洗创腔。用5%碳酸氢钠液冲洗可使结核杆菌的蛋白变性，杀死残留的结核菌，并能够加强链霉素在碱性环境中的杀菌作用。然后游离切取附近的带蒂肌瓣充填创腔。采取肌瓣时，肌蒂应尽量宽一些，以保证血运良好。创腔内放入青、链霉素粉，创腔内置乳胶管引流，缝合皮下组织及皮肤，加压包扎。术后需继续抗结核治疗3~6个月。

胸腔穿刺术（thoracentesis） 多用于气胸、血胸、脓胸和原因不明胸腔积液的诊断和治疗。对于张力性气胸是一项重要的急救措施。抽出的胸腔积液可供肉眼观察、细胞学、微生物学、寄生虫学、生化学以及免疫学等检查协助诊断。极度衰竭和心功能不全时，胸腔穿刺需慎重。穿刺抽气可于锁骨中线第二肋间，抽液可在腋中线第6~7肋间，包裹性积液应在定位后选择穿刺点。抽气抽液一次不宜超过800~1000ml，操作途中病人有不适感，剧烈咳嗽或虚脱表现时，应立即终止。穿刺应严格无菌操作，避免损伤肺脏、膈肌或其它脏器。抽出液体或气体后有利于肺膨胀，改善呼吸困难，也可将药物注入胸腔治疗某些疾病。

胸腔闭式引流（closed thoracic drainage） 由于外伤、感染、开胸手术及某些肺部疾病导致胸膜腔积气、积血、积脓，可采用胸腔闭式引流术。将引流管一端插入胸膜腔内，另一端连接水封瓶保持全程密闭，以引流胸腔内液体和气体，并阻止外界空气和液体进入，使肺充分复胀，恢复其功能。结核性脓胸、阿米巴脓胸无混合感染时，一般不应该行闭式引流。引流气体多在患侧锁中线二肋间置管，胸腔积液量多，在腋后线第7~8肋间置管，包裹性液气胸应该定位后置管。引流管要求有一定口径和弹性并有侧孔，置入胸腔内深度为4~5cm，引流管置入后要妥善固定，术后保持引流管通畅，勿使其受压打折或脱出，每24h更换水封瓶内液体并记录引流量、引流液性质，如引流不畅需及时调整引流管。当肺完全膨胀，24h引流量少于50ml，引流管水柱无波动时可拔除引流管，切口用纱布敷盖并加压以免造成气胸。

胸膜腔切开引流术（pleuracotomy） 包括胸膜腔闭式引流术和胸膜腔开放引流术两种。胸腔闭式引流的适应证为：①开胸手术后；②中等量血胸；③开放性气胸伤口清创缝合术后；④张力性气胸；⑤自发性气胸漏气量大，经反复胸穿抽气后不愈者；⑥早期脓胸穿刺抽脓困难或全身中毒症状重，特别是脓气胸，均需进行插管接胸腔闭式引流瓶。胸腔闭式引流术一般经肋间插管，也可经肋骨床行胸腔闭式引流。胸膜腔开放引流主要用于慢性脓胸。因脏层和壁层胸膜粘连，增厚，纵隔固定，胸膜腔开放不会引起纵隔摆动。可用肋间插管法或经肋骨床切开脓腔，清理干净后，置引流管开放引流。

脓胸（empyema） 胸膜腔因致病菌感染而积脓，称脓胸。根据病程长短可分为急性脓胸和慢性脓胸两大类。根据病原菌的不同，又分为化脓性脓胸、结核性脓胸以及其他特殊病菌原所致的脓胸。按胸膜受累的范围，可分为全脓胸和局限性（包裹性）脓胸。急性脓胸：病因为继发于肺内感染、胸部外伤、胸腔内手术后并发症、血源性感染、邻近器官化脓性病灶蔓延以及其他因素。急性炎症和呼吸困难为急性脓胸的两个主要症状。病人常有胸痛、咳嗽、高热、呼吸急促、食欲不振等。血白细胞及中性粒细胞增高。体检可见急性病容，患侧呼吸运动减弱，肋间隙饱满，叩诊呈实音，纵隔向健侧移位。听诊患侧呼吸音减弱或消失，语颤减弱。胸部X线显示患侧胸腔积液的致密阴影，肺可因受压而有不同程

度的萎陷，纵隔向健侧移位。合并支气管胸膜瘘时，表现为脓气胸，可见液平面。胸穿抽得脓汁可以确诊，脓液要做细菌培养和药敏试验。治疗包括抗感染、排除脓液和全身营养支持治疗三方面。抗感染可用敏感有效抗生素。排除胸腔脓液，可采用多次胸腔穿刺抽脓或行胸腔闭式引流，以促进肺复张及脓腔闭合，全身治疗主要是调整水电解质平衡，维持营养。急性脓胸经有效的抗生素治疗和排脓后炎症可逐渐消退，胸腔内遗留不同程度的胸膜粘连及增厚。反之，如未得到有效及时的治疗，急性期逐步过度为慢性期，成为慢性脓胸（参见慢性脓胸）辞条。

胸骨结核（tuberculosis of sternum） 胸骨因结核菌感染而形成脓肿或慢性窦道称为胸骨结核。多发生于青少年，中、老年体弱者亦有发病，主要继发于肺或胸膜结核。结核菌感染来自淋巴、血行或直接播散。病人可无明显的全身中毒症状，也可有结核感染的反应：低热、盗汗、乏力、食欲不振、消瘦等，多较轻微。胸壁有无痛的肿块，或先有肿块而后破溃形成窦道。胸部X线片可见胸骨局部骨质破坏性改变。有肺结核病灶或陈旧性胸膜炎改变时有助于诊断。脓肿穿刺可抽出无异味稀薄黄白色脓汁或干酪样物，涂片或结核菌培养阳性可以确诊。慢性窦道或溃疡形成时，可切取部分组织行病理学检查。治疗：在结核中毒症状未得到控制前，应进行全身治疗，加强营养，应用抗结核药物。全身症状基本控制和病情稳定后再施行手术治疗。手术原则是彻底清除病灶，消灭残腔，加压包扎。术后应用抗菌素治疗，抗结核药物应用至少6个月。

胸骨骨折（fracture of sternum） 多为创伤性，少数为病理性。约占严重胸外伤的1/2。骨折多发生于胸骨体或胸骨体与胸骨柄交界处。单纯胸骨骨折少见，多合并助骨骨折。合并胸内大血管（如胸廓内动脉）损伤和头部外伤者，其病情严重，死亡率高达25%~45%。一般的胸骨骨折多为横断骨折，可有向下凹陷移位，直接暴力、钝性击伤、挤压前胸壁可使胸骨柄发生粉裂性骨折，偶尔发生骨片移位。伤后病人述心前区剧痛，气短、发绀。局部有挫伤，血肿和压痛，受伤处有凹陷畸形，可触及骨折断端，X线胸骨像可明确诊断。无移位的单纯胸骨骨折一般可行保守治疗，2周后疼痛可逐渐消失，骨折愈合需6~8周。胸骨横断骨折伴有移位者，可在注射止痛剂后病人仰卧胸椎过度伸展，并局部沙袋加压固定，使其复位。如果畸形严重，复位困难，可考虑在全身麻醉下行切开复位内固定术，术中注意勿损伤双侧的胸廓内动脉。

胸骨骨髓炎（osteomyelitis of sternum） 胸骨骨髓炎最常见的病因为直接创伤、穿透性创伤（如胸骨正中切开手术）后的感染或脓胸穿破所致；由血源性感染引起的较为少见；前胸壁软组织感染向深部侵犯，偶可导致胸骨骨髓炎；结核性慢性胸骨骨髓炎多见于患肺结核和胸膜及淋巴结结核的成年病人。正中劈开胸骨术后的胸骨骨髓炎常有发烧、前胸部疼痛，白细胞数升高等表现，开始切口部软组织肿胀，皮肤色变红，有脓性分泌物，原来钢丝固定的胸骨有浮动感，以后自深部有脓液从胸骨切口处溢出。胸骨X线断层摄影可以协助诊断。治疗除全身应用抗生素及一般支持疗法外，还需局部敞开引流，纵隔清创、灌洗，待炎症控制后再以胸大肌或大网膜等软组织填塞胸骨间隙。胸骨结核性慢性骨髓炎疼痛一般不严重，可以有压痛、浮肿，如有脓肿形成可有波动或穿破皮肤形成窦道。治疗除用抗结核药物外，需尽可能完全切除病骨及软骨。

胸壁放线菌病（actinomycosis of chest wall） 胸壁放线菌病，是由放线菌感染所致的慢性化脓性肉芽肿性疾患。放线菌常寄居在人的口腔内，当人体抵抗力减弱时，即可诱发此病。由呼吸道吸入放线菌，可引起肺放线菌病。胸壁放线菌病是由肺放线菌病的浸润波及形成，在胸壁上发生特有的板样硬块，呈暗紫色。可形成多发的小脓肿，破溃后瘘孔。瘘管分叉通向组织的各个方向，在流出的脓液中有很多黄色的“硫磺颗粒”即放线菌菌块。其周围组织坚硬，无明显压痛。本病虽可向周围及深部组织蔓延，但很少沿血液循环和淋巴道播散，故局部淋巴结不肿大。本病好发于30~60岁，男性较多，根据胸壁病变及脓液或痰内查出“硫磺颗粒”，即可明确诊断。但阳性率不甚高。胸部X线片可能见到瘤样异常阴影伴有胸膜肥厚及胸水，不易与肺癌鉴别。本病较顽固，久病后出现贫血、浮肿、营养不良和内脏淀粉样变，病变可由胸壁侵及纵隔、食管、脊椎、心肌等，预后不良。治疗可采用综合疗法，长期大剂量青霉素治疗，可取得一定疗效，每日用量

可达1000~2000万U。四环素及林可霉素亦有相当疗效。经抗生素药物治疗，病灶缩小后，可连同原发的肺部病灶一并切除。

胸壁结核（tuberculosis of chest wall） 是继发性结核感染，原发病灶大多数位于肺或胸膜。多见于青少年，结核菌从肺或胸膜原发结核病灶侵入胸壁的主要途径有：①淋巴途径；②直接扩展；③血行扩散。结核菌感染使胸壁组织发生干酪样坏死并逐渐液化形成结核性脓肿。胸壁结核病人一般没有明显的全身性症状。局部表现主要为结核性脓肿，按之有波动感，并伴有轻微疼痛，表现皮肤无发红、发热等急性炎症征象，称为寒性脓肿。结核病灶逐渐增大，向表层发展，可突破皮肤，形成经久不愈的溃疡或窦道，并排出干酪样物质和稀薄脓汁，窦道可迂回曲折通向胸壁深部病灶。诊断需结合上述临床表现，并行胸部X线检查，以了解肺和胸膜有无结核病变和病变的范围，肋骨或胸骨结核病变造成的骨质破坏，缺损或胸壁软组织脓肿阴影。部分病例可于胸壁窦道内注入造影剂后摄片检查显示病变的范围和走向。从胸壁溃疡或窦道内采取肉芽组织活检可以明确诊断。胸壁结核通常需与肋骨与胸骨化脓性骨髓炎，胸壁良性肿瘤，胸壁放线菌病等相鉴别。治疗应注意改善全身营养状况，增强体质，抗结核药物治疗。结核性脓肿可反复进行脓腔穿刺排脓，并注入抗结核药物。对于胸壁结核病变范围较大，组织破坏较广泛，经局部穿刺及抗结核药物治疗未见效或病灶已穿破形成溃疡或形成慢性窦道者，可在原发病灶经药物治疗吸收好转或病情稳定后施行手术治疗。手术需彻底切除病变组织，全部切开迂回曲折的窦道及受结核病变侵及的胸壁组织，包括皮肤、皮下组织、肌肉、淋巴结、肋骨、肋软骨、胸骨等均需切除干净。局部敷撒抗炎、抗结核药物。残腔用邻近肌瓣填塞。缝合皮肤后加压包扎。术后应继续应用抗结核药物治疗6个月左右。

胸腹壁血栓性静脉炎（thrombophlebitis of thoracoepigastric vein） 又称为Mondor氏病，累及胸腹壁静脉及其分支，病因不明，以中年女性为多见，可能没有静脉炎的病史而突然发病。一般从脐的侧方开始，经侧胸壁到腋窝部，查体时可触及一条索状物，上臂上举时可清楚地显示出来。病理检查见静脉壁有炎性细胞浸润，变厚变硬，但管腔多无完全阻塞，炎症消退后即恢复原状。此病无严重的症状，常诉侧胸壁及腋窝部疼痛或触痛，有时不作特殊治疗亦可能1~2周后自然消退，用热敷或抗生素治疗可加快治愈，硬索条样静脉血管可消失而再通。

血性胸水（bloody pleural effusion） 指胸膜腔内积液呈血性，因血管通透性增高所致的血性渗出液。血性胸水非全血，为陈旧血性，不凝固，积液中的血细胞比容<10%，且多数变形、固缩。血性胸水发病缓慢，一般无末梢循环障碍，且很少合并液气胸。血性胸水的产生原因以肿瘤多见，其中以肺癌、乳腺癌胸膜转移多见；另一类为原发性胸膜恶性肿瘤如：胸膜间皮瘤、胸腔恶性淋巴瘤等；其次为结核所致。肿瘤与结核鉴别较困难，主要靠肿瘤细胞和抗酸杆菌的检出确诊，必要时行胸膜活检有助于诊断。治疗需针对病因进行全身和局部治疗。

纤维胸（fibrothorax） 常继发于脓胸或血胸，亦见于结核性胸膜炎、胶原病、石棉肺等。纤维胸为很厚的一层纤维组织沉着在胸膜表面，使肺的扩张受限。临床表现为不同程度的气短，患侧胸廓缩小，肋间隙变窄，呼吸动度减弱，纵隔向患侧移位。X线检查可见肺被致密厚壳所包围，可有胸膜钙化。肺功能检查呈限制性通气障碍。治疗：对肺实质无明显病变，呼吸障碍在术后可望改善者，可行胸膜纤维板剥脱术。

脓胸引流（drainage of empyema） 脓胸引流可减轻全身中毒症状；使肺恢复膨胀，脓腔缩小或闭合而治愈。如脓腔不能闭合消失，充分引流也是手术根治的必要准备。急性脓胸：脓胸引流需行胸腔引流，有三种方法：①套管针穿刺置管法；②肋间切开插管引流法；③应用闭式引流专用管法。操作简便快捷、引流管周围无污染，引流管的粗细可以根据需要随意选择且效果满意。慢性脓胸：需采用肋床切开法行胸腔闭式引流，即切除一段肋骨，切开肋床，穿过胸膜纤维板将引流管置入脓腔，慢性脓胸脓液很少时，可将闭式引流管剪短，改为开放引流。开放引流后，逐渐将引流管退出的同时更换较细的引流管，以利于脓腔闭合。脓胸引流宜选在脓腔底部，引流管口径要足够大，保持引流通畅。

脓气胸（pyopneumothorax） 指胸腔内积气同时伴

积脓。多由肺部化脓性或干酪性病灶破溃到胸腔所致。其他原因有坏死性或化脓性肺炎形成支气管胸膜瘘，食管穿孔、破裂，肺切除术后支气管残端瘘，气胸感染等。病原菌有肺炎球菌、金黄色葡萄球菌、结核杆菌、肺炎球菌、绿脓杆菌和厌氧菌等。临床表现有高热、咳嗽、咳痰、气短、全身乏力、贫血，如有支气管胸膜瘘则咳脓痰，并有恶臭气味。胸部X线检查：因气体与脓液同时存在于胸腔内，故呈明确的气液平面，上部透光度增加，无肺纹理，下部大片均匀密度增高影，胸穿抽出脓液即可确诊。治疗应低位行胸腔闭式引流，治疗原发病。根据病原菌选用敏感抗生素，待感染控制身体情况好转后，根据情况行瘘孔修补，肺切除、胸廓改形等手术。

慢性脓胸（chronic empyema） 急性脓胸治疗不彻底，病程超过6周，脓液黏稠并有大量纤维素，沉积在脏、壁两层胸膜上，形成很厚的胸膜纤维板，限制肺组织的膨胀，脓腔不能进一步缩小，即形成慢性脓胸。其病因有：①急性脓胸治疗不及时或处理不当。②胸腔内异物残留。③引起脓胸的原发疾病未能治愈。④特异性感染。临床表现：长期感染、慢性消耗使患者呈现慢性全身中毒症状，如低热、乏力、消瘦、贫血等。有支气管胸膜瘘者，咳大量脓痰，且与体位有关，穿破胸壁形成慢性瘘道。查体可见患侧胸廓下陷，肋间隙变窄，呼吸动度减弱，脊柱侧弯，有杵状趾（指）。X线表现为患侧胸膜肥厚，肋间隙窄。纵隔向患侧移位，膈肌升高。有液气面表示曾有肺漏气或仍有支气管胸膜瘘存在。B超检查胸腔积液的液性暗区中有絮状物，形成强弱不等、分布不均的细小回声，并有浮动现象。胸穿抽取脓液做细菌培养及药敏试验，以明确诊断并选择有效抗生素。慢性脓胸多需手术治疗。术前采用全身支持疗法，增强营养状态，选用有效抗生素，控制感染。手术力求清除异物，消灭脓腔，尽可能多的保存和恢复肺功能。根据不同情况，手术方式有：①经肋床行脓腔引流；②胸膜纤维板剥脱术；③胸廓成形术；④胸膜全肺切除术；⑤带蒂大网膜填充术。

慢性肺脓肿（chronic pulmonary abscess） 慢性肺脓肿是一种严重肺化脓性病变，常为急性脓肿未能及时控制，肺部炎症及脓腔迁延至2~3个月以上形成。肺脓肿为肺部局限性化脓病变，多见于右肺上叶后段及下叶背段，常合并支气管扩张。脓肿破溃入胸腔可致支气管胸膜瘘和腐败性脓胸。慢性肺脓肿多有急性肺脓肿病史，久治不愈后反复发烧、胸痛、咳嗽、咳大量脓痰及全身不适，部分患者可有咯血。体检发现：消瘦、贫血及杵状指等。胸部X线检查表现以厚壁空洞为主，有的可见多发空洞，空洞周围纤维组织增生，伴有不同程度的胸膜肥厚，纵隔移向患侧等。有的为团块状的阴影需与肺癌鉴别。治疗：多数肺脓肿经保守治疗痊愈，部分内科治疗无效，病史已超过3~6个月以上者应行手术治疗，不能排除肺癌，曾有大咯血者亦需手术治疗。术前需根据痰细菌培养及药敏试验，选用敏感抗生素，将日痰量控制在50ml以下，体位引流，加强营养，部分患者需行支气管碘油造影以明确支扩的程度和范围。手术方法为肺切除术。慢性肺脓肿的实际病变范围往往较X线显示要大，且多合并支扩，因此，切除要彻底，范围要够大，否则术后留有残余病变，仍出现症状，也容易并发支气管胸膜瘘和脓胸。对全身情况差，不能耐受肺切除手术者，可以先行肺脓肿切开引流术，待病情好转后，再考虑肺切除手术。

结核性脓胸（tuberculous empyema） 胸膜腔因结核菌感染积脓形成结核性脓胸。常因诊断、治疗迁延较久，易变为慢性脓胸。结核杆菌侵入胸膜腔的途径，多数是经肺内结核病灶而来，脊椎或胸壁结核也可能侵入胸腔，结核菌还可经淋巴或血循环侵犯胸膜，肺结核人工气胸术后以及肺结核手术时胸腔污染等也可导致结核性脓胸。结核性脓胸症状不一。一般起病缓慢，可有低热、盗汗、轻微胸痛、胸闷、干咳、乏力、消瘦等症状。在早期因胸膜的吸收能力较强，毒性症状较为显著，肺部有活动性结核病灶，也可产生相应的症状。如果积液较多，可出现气急。若伴有支气管胸膜瘘，可有刺激性咳嗽，咯出与胸液相同的脓样痰液，有时还有咯血，常有呼吸困难。有继发感染时，症状与急性脓胸相同。胸腔穿刺可抽出稀薄的脓液或脓液内含有干酪样物质。确诊需在胸腔穿刺液中查到结核杆菌，但阳性率很低。凡胸液中淋巴细胞多，脓液培养阴性者，应首先考虑为结核性脓胸。如有支气管胸膜瘘存在，胸部X线摄片可见液平面，在胸腔内注入美蓝后，咳出染色痰液即可证实。若能切取脓腔壁组织做病理检查，可进一步确定诊断。结核性脓胸的治疗，在

积极用抗结核药物的同时，应加强营养，注意休息。在早期浆液性渗出时，应用链霉素、异烟肼、利福平和乙胺丁醇等2～3种药物联合使用，多能自行吸收。有大量渗出性脓液时，可做胸穿抽液，但注意防止继发感染。久治不愈者，需考虑外科治疗，手术方法基本与慢性脓胸相同，有活动性肺结核时，手术宜暂缓进行。结核性脓胸混合感染经用抗生素和胸穿不能控制时，需采用胸腔闭式引流术。如肺内无活动性结核且无支气管狭窄，估计肺能膨胀，多行胸膜纤维板剥脱术。如果肺内病灶因肺复胀后有复发及恶化可能时，应分期或一次性行胸廓成形术。脓胸伴支气管胸膜瘘者，常为胸膜肺切除适应证。术后要加强抗结核治疗至少半年至一年，以预防结核复发或播散。

化脓性肋软骨炎（suppurative costal chondritis） 是一少见的外科感染。肋软骨缺少淋巴和血液供应，肋软骨膜是肋软骨惟一的淋巴和血供来源，营养和保护着肋软骨。如果因为感染使软骨骨膜破坏，软骨裸露，感染累及软骨，易形成局部脓肿和瘘道。全身感染、创伤、烧伤以及乳腺切除、胸骨切开、或胸腹联合切口，均可因感染而引起肋软骨炎。感染可很快发生，亦可在抗生素不规则治疗下数月或数年后发生。临床表现为前胸壁一疼痛包块，继而溃破形成漏管，局部换药或抗生素治疗很难奏效。有时发生多处漏管，产生全身中毒性症状。治疗原则：切除包括部分健康肋软骨在内的病变肋软骨，有时要切除部分胸骨。用附近肌肉或健康软组织，填塞、压迫残腔。

包裹性胸腔积液（encapsulated pleural effusion） 由于胸膜粘连导致胸腔积液局限于一定范围形成包裹性胸腔积液。常发生于开胸手术及胸腔积液多次胸腔穿刺术后。包裹性胸腔积液对肺组织和纵隔的压迫较轻，对呼吸和循环功能的影响亦较小，多为单发，也可多发。临床表现：可无任何症状，也可有低热、胸部不适及咳嗽等。仅在病变局部有某些阳性体征。胸部X线可见局限性的密度增高影，在切线位上表现为贴于胸壁的局限性密度均匀的阴影，基底部较宽，内缘清晰，也可表现为叶间、肺底或纵隔旁的积液。包裹性积液的确诊需在胸部X线或B超定位下行胸部穿刺，抽取的积液行胸水常规检查和相关疾病的特殊检查，以确定积液的原因和性质，如开胸术后渗液、结核性或恶性胸腔积液，对仍难以诊断者可行穿刺取活组织检查，或胸腔镜下行胸膜活组织检查。治疗：包括全身和局部治疗两方面。全身治疗主要是针对病因进行。局部治疗通常是胸部B超或X线下定位后，进行胸腔穿刺。穿刺时尽可能将积液抽净，并可注入适量抗生素以预防感染。对于积液渗出较快，单纯胸穿不足以排尽积液、压迫症状明显及合并感染者，可行胸腔闭式引流术。

包裹性脓胸（encapsulated empyema） 包裹性脓胸通常是胸膜感染较局限，周围的壁层胸膜与脏层胸膜粘连，使脓液局限于一定范围的脓胸，可以单发或多发。与全脓胸相比局限性脓胸对肺组织和纵隔的推压较轻，对呼吸和循环功能的影响亦较小。局限性脓胸常见的部位有肺叶间、膈肌上方、胸膜腔后外侧及纵隔面等处。临床表现有发热、胸痛、咳嗽及乏力等症状。仅在病变局部有某些阳性体征，因此不易被发现。胸部X线可见到局部密度增高影，在切线位上表现为贴于胸壁的局限性密度均匀的阴影，基底部较宽，内缘清晰，突向肺野，也可表现为叶间积液、肺底积液、纵隔旁积液等。包裹性脓胸的确诊需在X线或B超下定位行胸腔穿刺检查，抽得的脓液要做细菌培养和药物敏感试验，以利于选择有效的抗菌素。治疗包括全身治疗、抗感染和彻底引流脓汁。应在X线或B超下，选以脓胸直径最大的部位进行穿刺。每次穿刺时应尽可能将脓液抽净，注入等量生理盐水反复冲洗，最后注入适量敏感抗菌素。部分病例可痊愈。对积脓多且粘稠，病情重，胸腔穿刺后积液又迅速生成时，需行胸腔闭式引流术以利彻底排脓，多发包裹脓胸常需开胸手术治疗。

阿米巴脓胸（amebic empyema） 阿米巴脓胸较少见，常继发于阿米巴肝脓肿或阿米巴肺脓肿破溃入胸腔，也可经淋巴途径感染胸膜腔。原发性阿米巴脓胸极少见。其临床表现与X线征象和一般脓胸相似，但中毒症状较轻，有全身慢性消耗、乏力、贫血等。胸腔穿刺抽出的脓液呈典型的巧克力色糊状脓液，镜检可找到阿米巴滋养体。有时胸腔穿刺虽然抽出了巧克力样脓液，但找不到阿米巴滋养体，经用抗阿米巴药物治疗，脓液可迅速减少，进而脓腔愈合，亦可诊断为阿米巴脓胸。治疗阿米巴脓胸首选药物为灭滴灵，吐根素、氯喹等也都是有效的

抗阿米巴药物。在用药治疗的同时，应进行胸腔穿刺抽脓。阿米巴肺脓肿破溃并发支气管胸膜瘘合并混合感染时，应施行胸腔闭式引流术。如有慢性阿米巴痢疾或阿米巴肝脓肿，需同时进行相应的治疗。

纵隔镜检查（mediastinoscopy） 纵隔镜为一类似胸腔镜之金属制短管直镜。其主要适应证是查明肺癌病人是否已有纵隔淋巴结转移，为肺癌分期诊断和制定治疗方案提供重要参考资料。此外，对不明原因的肺门和纵隔淋巴结肿大病例，经过检查可能明确病变性质，得到诊断。检查通常在全麻下进行。病人平卧，头向后仰起。在胸骨切迹上方 2cm 处作 3～4cm 长之横切口。切开皮下组织和颈阔肌，沿中线纵行分开颈前带状肌，显露气管。然后将气管前筋膜切开，手指在筋膜下平面钝性分离成一通道，一般可达主动脉弓。将纵隔镜置入通道，在直视下仔细钝性分离将通道向前扩展。沿气管和两侧主支气管之淋巴结均可暴露。可以钝性分离摘除淋巴结或用活检钳作活组织采取。整个过程应注意勿损伤左喉返神经和大血管。

纵隔炎（mediastinitis） 为纵隔炎性疾病的总称，可分为急性和慢性纵隔炎两种。①急性纵隔炎：多为暴发，主要由食管穿孔或破裂所致，也可由于食管癌侵蚀、异物和食管镜检查损伤管壁或食管吻合口瘘所致。口腔、颈部化脓性感染沿颈深部筋膜间隙向下蔓延至纵隔也可发病。肺、胸膜、淋巴结、心包等化脓性感染或腹膜后感染向上扩散至纵隔，均可引起纵隔炎。临床表现有高热、寒战、吞咽困难、胸骨后疼痛并向颈部放射，严重者可有休克症状。查体胸骨有触痛，纵隔浊音界扩大，颈部肿胀，皮下气肿。X 线示两侧纵隔阴影增宽，上纵隔明显，形成脓肿后气管、食管可移位，可见气胸、液气胸、纵隔气肿等改变。治疗包括积极治疗原发病，选用敏感抗生素控制感染以及纵隔脓肿引流等。②慢性纵隔炎：又称特发性纵隔纤维化，系病程进展缓慢的一种纵隔炎。病因复杂，可由结核、梅毒、组织胞浆菌病、放线菌病、结节病、外伤等原因所致，临床表现：早期多无症状，逐渐出现纵隔内器官粘连或受压症状。主要表现为上腔静脉阻塞综合征。可有头痛、头昏、呼吸困难、紫绀、咳嗽、气促、肺动脉压增高、吞咽困难、膈肌麻痹、声音嘶哑等。X 线检查可见纵隔增宽，病变区有钙化影。如果病变局限可手术治疗。

胸膜间皮瘤（mesothelioma） 为原发性胸膜肿瘤，可起源于脏层、壁层、纵隔及横膈胸膜。通常将其分为局限型和弥漫型两种，局限型多为良性，而弥漫型多为恶性。良性局限性间皮瘤生长缓慢，一般无症状，多在 X 线检查时发现。肿瘤生长于脏层或壁层胸膜，大小不等，表面光滑或有结节，肿瘤范围局限，质地均匀，常规检查难以确诊，大多在手术切除后经病理检查才得出诊断。局限性间皮瘤具有潜在恶性，临床上可伴有胸腔积液，手术切除后可复发或转移。弥漫型间皮瘤早期缺乏特异性的临床症状，不易诊断，可有胸闷、气短、胸痛、消瘦和咳嗽、咯血。中晚期常有大量胸腔积液。穿刺后可再积液。病程后期可出现胸壁剧痛，恶病质、呼吸衰竭等。诊断主要依靠胸水细胞学检查和病理活检。X 线检查可以发现胸腔积液和胸膜肿瘤。胸水的突出特点为黏稠，可为黄色或血性，比重大、李凡他试验（+），并可查到到大量间皮细胞。胸膜活检可得到确切病理诊断。治疗：局限型应尽早扩大切除，弥漫型间皮瘤治疗虽有手术、放疗和化疗等方法，但治疗效果不确定，愈后均不佳。

胸膜转移性肿瘤（metastatic tumor of pleura） 大多数（95%）胸膜肿瘤为转移性，主要来源是肺癌胸膜转移（36%），其次为乳腺癌、淋巴瘤、卵巢癌等。临床表现因胸膜转移瘤的范围、胸腔积液量多少及原发病灶的不同而异。临床主要表现为胸痛与胸腔积液症状。胸部 X 线、CT 检查、血性胸腔积液可协助诊断，胸水中找到恶性细胞可确诊。但此胸腔积液中经常找不到癌细胞。诊断困难时，在病情与全身情况允许条件下，应用电视胸腔镜技术进行活检可获得可靠的病理学诊断。胸膜转移瘤的治疗包括原发瘤的治疗和胸膜转移灶的治疗。前者应根据不同的原发肿瘤给予相应的抗肿瘤治疗，后者可根据胸膜转移灶范围及恶性胸水的多少，在原发肿瘤治疗的同时，可采用电视胸腔镜技术切除胸膜转移灶，引流胸水，胸腔内注入抗癌药，并做胸膜固定术，以减少或消除恶性胸水的生成，缓解病人胸痛症状，延长病人的生存期。胸腔内注入白细胞介素 -2 等药物对减少胸水生成有一定疗效。

胸膜肿瘤（tumor of pleura） 胸膜肿瘤有原发性和

转移性，临床上绝大多数为转移性恶性胸膜肿瘤，其中以肺癌胸膜转移为多见，原发性胸膜肿瘤少见，以胸膜间皮瘤为最多，其他胸膜肿瘤如胸膜纤维瘤、平滑肌瘤、脂肪瘤等均很少见。原发性胸膜间皮瘤发病率低，见于任何年龄，以成年为多见，男性稍多。原发性胸膜间皮瘤的病因尚不清楚，可能与石棉纤维的长期慢性刺激有关。胸膜间皮瘤病理上分为局限型和弥漫型两种。局限型：多见，生长缓慢，大多呈良性病程，但30%有恶变倾向。肿瘤局限生长，密度均匀，有包膜。弥漫型：位于壁层胸膜，呈弥漫、大小不等的结节，病程进展快，浸润生长，并极易形成大量血性胸水。临床表现：局限型多无症状，后期主要表现为胸内压迫症状，如胸闷、气促、胸痛及咳嗽等。弥漫型大多起病隐袭，常见症状有胸痛、气促、干咳及胸闷等，晚期则有咯血、消瘦、恶病质等。胸膜间皮瘤的诊断除了依靠病史、症状和体征外，主要取决于胸部X线、胸膜穿刺活检、胸腔镜活检，剖胸探查可以确诊。对胸膜间皮瘤的治疗方法包括外科治疗、放射治疗，各种形式的化学疗法等。原则上应尽量争取手术切除病灶，术后辅以放疗、化疗等。手术切除包括肿瘤及肿瘤边缘的正常胸膜，若肿瘤已侵及肺脏，则作肿瘤合并肺切除术。对弥漫性胸膜间皮瘤，原则上不宜手术。

胸膜腔灌洗术（pleuroclysis） 常适用于对脓胸患者的脓汁引流，减轻胸膜腔感染。在相应部位经肋间或经肋床安置胸腔闭式引流管后，因脓液黏稠需要脓腔冲洗时，可在脓腔顶部另入一根较细的硅胶管，间断注入温生理盐水或含抗生素、纤维蛋白溶解酶等药物的冲洗液，亦可将药液连续滴入脓腔，以促进脓汁排出和脓腔愈合，给上述药液时，应暂短钳闭引流管，再定时开放，以免药液排出过快。

胸膜良性肿瘤（benign tumor of pleura） 胸膜良性肿瘤有脂肪瘤、间皮瘤、血管瘤和胸膜囊肿等。这些肿瘤均属少见，通常在常规胸片上发现，表现为从胸壁凸入胸膜腔内一高密度阴影。这些肿瘤与胸膜紧密相连，最常见者为脂肪瘤，它有完整包膜，与周围组织易分开，但坚韧地固定于胸膜上，一般应手术切除。胸膜囊肿最常见部位为心膈角，多为单发，起自壁层胸膜，生长缓慢，很少引起症状，X线胸片及CT检查均可诊断，有效的治疗方法是手术切除。

胸水脱落细胞检查（exfoliative cytologic examination of pleural effusion） 是对胸水中细胞数及癌细胞进行检查的一种方法。其临床意义：①血性胸水（红细胞在$0.01\times10^{12}/mm^3$有临床意义）多提示恶性胸水，外伤、肺梗死、胸膜结核等，血性胸水中的红细胞比积可达到末梢血的50%以上。白细胞中性粒细胞增加示炎症性，淋巴细胞在50%以上提示结核或恶性肿瘤，嗜酸性粒细胞提示寄生虫或过敏性病变等。间皮细胞通常占胸水细胞数的5%以上，结核性病变胸膜炎则在1%以下。②癌细胞检查：对疑有癌性胸膜炎时要反复多次从胸水中查找癌细胞，其阳性率有时高达30%～70%，阴性亦不能除外癌性胸水。肺癌病人胸水中查到癌细胞，分期为T4，一般不宜手术治疗；一些病人虽然为血性胸水，但经多次胸水检查无癌细胞，则不能诊断为胸膜转移。

肺部病变的冷冻治疗（cryotherapy of pulmonary lesion） 冷冻外科是利用冷冻对细胞的破坏作用来清除病灶。液氮是目前冷冻外科中应用最广的致冷剂，疗效确切。冷冻治疗可开胸和在纤维支气管镜下进行。开胸术中的冷冻治疗方法有倾注法和接触法两种。手术充分暴露肺内病灶，进行3～5个冻融周期，冷冻时间一般为5～10min。肿瘤经冷冻后结成冰球，随即用电刀沿边缘切除，如肿瘤不能一次冻结，可分次冷冻后切除或部分切除。其适应证为：（1）周边型肺癌：年龄较高或不能耐受肺切除者；开胸探查见广泛纵隔淋巴结转移不宜行切除者。（2）中心型肺癌：肺切除后有残余病灶无法切除者。（3）一侧或双侧的肺多个转移瘤，可以分次冷冻处理。气管镜下支气管肺病变的冷冻治疗：对肿瘤引起的阻塞性肺炎、呼吸困难、咯血和肺不张疗效满意，成功率为40%～93%，冷冻后需用纤支镜取出坏死的肿瘤组织。其适应证为：①针对仅能接受呼吸道阻塞姑息治疗的病例，通过缓解呼吸困难、咯血、严重咳嗽以及阻塞性肺炎来提高生存质量；②发生于较大支气管内经纤支镜可以触及的肿瘤；③病人的全身状态、心肺功能可以耐受该项治疗。

早期肺癌（early lung cancer） 早期肺癌的概念在国际上存在着不同的意见，日本学者将早期肺癌分为周围型早期肺癌和中心型早期肺癌。符合以下四项

条件，即为周围型早期肺癌：（1）肺亚段支气管以远的原发癌；（2）肿瘤直径在2.0cm以内，位于肺实质内，未侵及脏层胸膜；（3）无淋巴结转移及远隔转移；（4）不论组织类型如何。而符合以下四项条件即为中心型早期肺癌：（1）肺段支气管近侧的原发癌；（2）不论肿瘤大小，病变局限在支气管管壁，有时可沿管壁漫延生长；（3）无淋巴结转移及远隔转移；（4）不管组织类型如何。

隐性肺癌（occult carcinoma of lung） 指经痰液或支气管灌洗液中查到肺癌恶性细胞，但胸部影像学及纤维支气管镜检查无法确定肿瘤部位，无局部淋巴结转移和远处转移的肺癌，分期为Tx N0 M0。对隐匿性肺癌，有的学者主张经纤支镜分叶、分段毛刷检查癌细胞，如能准确定位，应该行肺叶切除术，预后良好，可达到根治。当不能准确定位时，需严密观察，定期行胸CT及纤支镜检查，1～2个月一次，一旦病灶定位后应该立即手术治疗。

胸膜肺休克（pleuropulmonary shock） 胸部严重损伤后由于胸膜和肺门神经感受器受到强烈刺激，引起呼吸和循环功能紊乱所发生的休克，称为胸膜肺休克。开放性胸部损伤病人最易发生此种休克。由于大量空气进入胸膜腔后，刺激肺门和纵隔的神经丛，引起反射性皮层功能紊乱，发生呼吸和循环系统功能失调。此外由于胸腔内大量积气、积血、肺受压萎陷、支气管肺泡堵塞、纵隔扑动，失血、失液等原因，所以此种休克往往特别严重。治疗原则是去除或减少对胸膜和肺的刺激因素。矫正呼吸和循环功能紊乱；采用颈部神经丛封闭及肋间神经阻滞；加强呼吸道管理，氧气疗法等。此外，还应慎重掌握输血、输液的量、速度，防止并发症发生。

胸膜肺休克还可由于情绪紧张、恐惧、疼痛等通过迷走神经反射引起周围血管扩张，血液大量积于扩张的微血管内，有效血容量突然减少而发生休克。常见于胸腔穿刺或心包穿刺时，突然晕厥、脸色苍白、出冷汗、心率变慢等。此时应立即停止操作，平卧休息，及对症治疗。

（肺）中叶综合征（middle lobe syndrome） 由于结核性或非特异性炎症、赘生物或其他病因引起的中叶支气管根部淋巴结肿大，压迫中叶支气管，形成压迫性肺不张，其远端支气管内痰液潴留，导致中叶阻塞性肺炎、支气管炎，支气管扩张。常见症状为反复发作的咳嗽、发热、咯血及右前胸疼。体检可发现右前胸呼吸音减弱，并可闻及干、湿罗音。胸部X线检查是诊断的可靠依据。其特点为：（1）中叶肺不张；（2）阻塞性肺炎；（3）受压支气管狭窄；（4）支气管旁淋巴结肿大。三维CT检查及支气管重建可观察右中叶支气管狭窄情况，并可对支气管扩张作出诊断。支气管镜检查中叶支气管开口多为炎症改变。内科抗炎治疗适用于初发病者；内科治疗失败病例，或反复发作中叶炎症和中叶不张，并伴有反复咯血和大咯血病人，一般行中叶切除术。

肺脂肪瘤（lipoma of lung） 是起源于支气管黏膜下、结缔组织中或软骨与肌层之间的脂肪细胞的肺良性肿瘤，极少见。按发生部位分为两型：支气管脂肪瘤和胸膜下脂肪瘤。支气管脂肪瘤常位于主支气管内，呈息肉状，可有支气管狭窄、阻塞性肺炎、肺不张，反复感染形成肺脓肿及支气管扩张。临床症状为咳嗽和呼吸困难，支气管镜检查可见光滑的包块充塞支气管腔。胸膜下脂肪瘤，从肺边缘部细支气管生长，向周围组织扩展，或呈哑铃状，一般无症状。活检组织为脂肪组织，混有平滑肌和腺体，但无呼吸道的其他组织。治疗需手术切除，效果良好。

肺炎性假瘤（pulmonary inflammatory pseudotumor） 多为肺部细菌或病毒感染后遗留下的局限性非特异性病变。可发生于任何年龄。临床特点：有呼吸道感染史，轻度咳嗽、咳痰或痰中带血，病程较长。X线表现为肺部圆形或椭圆形，似肿瘤样病变，边缘光滑，密度较高，连续观察病灶大小变化不大。痰中查不到瘤细胞。大体病理呈球形肿块，有完整的假包膜，与肺组织分界清楚；镜下可见纤维细胞，炎性细胞和毛细血管。临床上易与肺部肿瘤尤其是肺癌相混淆。肺活检可明确诊断。因形态不易与肿瘤区别，治疗上以手术切除为宜。

肺血管瘤（pulmonary angioma；pulmonary hemangioma） 肺血管瘤是一种少见肺部良性肿瘤，主要由薄壁的血管团簇及少量间质构成。肿瘤可发生硬化，形成透明结缔组织，称为硬化性血管瘤。肺血管瘤可发生于胸膜下周边肺实质。偶尔可见病变侵及支气管壁，但很少侵及黏膜或突入支气管腔。孤立性

病变常表现为边界清晰的圆形肿物，平均直径为3cm。肿瘤多为单发，也有多发或双侧发生者。肺血管瘤的症状主要与肿瘤的部位和大小有关，大多周边型血管瘤无任何症状，于体检时行胸部X线检查偶然发现。少数周边型血管瘤患者可有慢性咳嗽或胸部隐痛。呼吸道症状是由于支气管阻塞和继发性肺炎所致。主要症状有咳嗽、声音嘶哑及咯血等。影像学对诊断有帮助，但确诊要依靠病理学检查。对实质性肺血管瘤需手术治疗，行肿瘤局部切除，并尽可能保留肺组织。对位于支气管树内的血管瘤，治疗上首选YAG激光切除，随后对残留病变进行放疗。由于可能并发大出血，禁止用气管镜切除肿瘤。

肺腺瘤（adenoma of lung） 亦称为支气管腺瘤，较常见。起源于较大支气管的黏膜腺体。女性较多见，发病年龄较肺癌为小，大多在20～40岁之间。腺瘤的细胞形态虽为良性，生长缓慢，但可侵犯邻近组织，也可发生淋巴结转移，因此临床上认为是低度恶性的肺肿瘤。根据细胞类型可分为：类癌、腺样囊性癌（圆柱瘤）和黏液表皮样癌三种类型。主要症状为咳嗽和咯血，腺瘤血管丰富，突发性大咯血是其特点。合并支气管阻塞可引起肺不张和阻塞性肺炎。支气管断层可显示肿瘤阴影，支气管碘油造影可显示支气管内肿瘤的充盈缺损和阻塞情况。支气管镜检查是重要的诊断方法，但应避免作活组织检查，以免发生大量出血。

治疗：由于腺瘤为低度恶性，为防止发生转移和扩散，明确诊断后应尽早手术治疗。如腺瘤发生在肺叶以下的支气管时，可施行肺叶切除术，发生于较大支气管的腺瘤，可施行肺叶支气管袖状切除术。部分病例，可行支气管切开，摘除带蒂的腺瘤。

肺恶性纤维组织细胞瘤（malignant fibrous histiocytoma of lung） 为少见的肺原发恶性肿瘤，是一种特殊类型的肉瘤，病因不详。其组织学诊断依据为：①以成纤维母细胞样细胞及组织细胞样细胞为主，呈辐状或束状方式生长；②缺乏瘤细胞的间变特征和肉瘤的形态特征；③无其他器官的原发肿瘤。发病平均年龄50岁以上，男性略高于女性，家庭中有恶性肿瘤高发倾向，病程长短差异大。主要症状为咳嗽、胸痛，少数病人有咯血、低热、乏力、消瘦等。部分病人可无任何症状。临床体征多不明显。胸部X线检查表现为孤立的肿块阴影，密度均匀，边界光滑，多无分叶及毛刺。CT检查无特殊价值。肿块向腔外生长，纤维支气管镜及痰脱落细胞学检查阳性率不高。肺穿刺活检多为坏死组织而难以诊断。胸腔镜下肺活检有较高的诊断价值。本病通常术前难以确诊，其确诊需要靠术后病理学诊断。病理学上难以鉴别的病例应行特殊的组化染色，有一定的诊断价值。本病的治疗应以手术切除为主，因局部复发率较高，故以肺叶切除为主，并需廓清淋巴结。本病对放疗较敏感，放疗可作为术前、术后的辅助治疗。术后多死于复发和转移，预后不良。

心血管外科学简介

我国的心血管外科是在极其薄弱的基础上发展起来的，20世纪40年代尚处于萌芽状态。吴英恺于1944年10月首先开展动脉导管未闭结扎术，并于1947年开展缩窄性心包炎心包剥脱术，他是我国心血管外科的先驱。20世纪50年代以来发展很快，从无到有、从简单到复杂，从低级走向高级。1954年在上海首次施行二尖瓣狭窄闭式交界分离术，1957年首次在低温麻醉下阻断循环施行了肺动脉瓣狭窄切开术，这是我国心内直视手术的开端。与此同时，胸内大血管手术也有了相应的发展，1956年在上海研制成无缝塑料纤维人造血管，并应用于施行主动脉瘤切除移植手术成功，标志着我国在心血管外科领域中开始应用人工代用品施行复杂的大血管移植手术。1958年苏鸿熙首次在体外循环直视下施行室间隔缺损修补术成功，表明我国心血管外科进入了一个新阶段。从此各种心内直视手术相继开展，除常见的先天性心脏病外，还包括法洛四联症等复杂先天性心脏畸形直视矫治术，以及二尖瓣狭窄或关闭不全直视成形术。心血管外科队伍也不断壮大，1964年的调查表明全国开展体外循环心内直视手术的单位已有20余家。上海从1963年开始研制笼球型心脏瓣膜，并于1965年做了中国第一例心脏人工瓣膜置换术，开创了我国人造心脏瓣膜研制与临床应用的历史，扩大了心脏瓣膜病的手术治疗范围，促进了我国瓣膜外科的发展。在上述10余年时间里，我国心血管外科发展十分迅速，有些项目已接近国际水平，总的差距约为3~5年。

1966年~1976年十年动乱期间，被迫停顿，使我国原来已接近国际水平的心血管外科停滞不前，逐步扩大了与国外的差距。直至20世纪70年代中期，我国的心血管外科才又进一步向前发展。

1. 先天性心脏病的外科治疗　先天性心脏病（先心病）的外科治疗在我国心血管外科中进展最快。常见的先心病如房间隔缺损、室间隔缺损、动脉导管未闭和法洛四联症等，均有数千例的大组报道。

1973年以来，中国人民解放军沈阳军区总医院在对复杂先心病的病理解剖和病理生理进行深入研究的基础上，开展了各种复杂先心病的外科治疗，其中包括法洛四联症、Ebstein心脏畸形、右室双出口、心室双入口与三尖瓣闭锁、矫正性大动脉转位合并心内畸形、完全性肺静脉异位引流、大动脉转位、室间隔完整的肺动脉闭锁等。无论是治疗效果还是病例数量，均处于国内领先地位。北京阜外医院和上海新华医院在我国首先开展婴幼儿先心病的外科治疗，并取得了很大的成绩。近十余年来先心病手术数量迅速增多，复杂病例及婴幼儿的比例增加，治疗效果也显著提高。概述如下：

(1) 体外循环和心肌保护方面：大多数单位仍采用浅中度低温体外循环并阻断循环。但有些单位对部分常规手术在心脏跳动下进行，认为心脏不停跳法是一种接近生理状态的心肌保护方法。多家医院采用了经右胸外侧或右腋下小切口进行先心病手术，减轻手术创伤，术后恢复快且美观。

(2) 姑息性心脏手术：近年来有些单位对不适于行Fontan或全腔静脉与肺动脉连接手术的

三尖瓣闭锁、心室双入口等复杂畸形，施行双向 Gleen 手术，取得了较好的效果。

(3) 法洛四联症 (TOF)：这是最常见的紫绀型先心病的手术，近年来一些大组报道 TOF 根治手术住院病死率已降至 1% ~ 2%。

(4) 完全性大动脉转位 (D - TGA)：由于国内新生儿与婴儿患者在先心病患者中所占的比例太小，而未得到手术治疗的 D - TGA 患者大多数在 1 岁以内死亡，因此 D - TGA 在整个先心病手术中所占的比例很小。年龄较大同时合并巨大室间隔缺损的 D - TGA 患者多采用 Rastelli 手术或 Mustard 与 Senning 心房内转流术。近些年来大动脉调转手术所占的比例逐渐增加，取得了较好的疗效。

(5) 三尖瓣闭锁 (TA)：TA 居紫绀型心脏畸形的第三位。沈阳、北京等单位对 TA 患者采取改良 Fontan 手术或全腔静脉与肺动脉连接手术，效果较好。对有 Fontan 高危因素的 TA 患者施行双向 Glenn 手术，其中部分患者二期进行全腔静脉与肺动脉连接术，也取得了较好的效果。

(6) 矫正性大动脉转位合并其他心内畸形：国内对此类心脏畸形的手术仍限于矫正合并的畸形如室间隔缺损、肺动脉狭窄等。但由于解剖右心室需要承担体循环动力泵的作用，远期效果仍欠理想。目前国内已有心房内和大动脉调转术即双调转术的报道。

(7) 右室双出口 (DORV)：自 20 世纪 80 年代初开展 DORV 根治手术以来，初期死亡率较高。根治手术要根据病变类型采用不同的术式，国内较多采用的是心内隧道或心内心外双管道。近年较大组的报告手术死亡率已显著降低。大动脉调转术或全腔静脉与肺动脉连接手术也已在国内施行。

(8) 房室隔缺损 (AVSD)：部分型 AVSD 手术效果满意。完全型 AVSD 手术难度较大，沈阳等地采用两块补片法修补该类心脏畸形取得了满意的疗效。

(9) 完全型肺静脉异位连接 (TAPVC)：此类畸形中心上型占多数，心内型次之。由于 TAPVC 自然预后很差，80% 死于 1 岁以内，因此手术应尽早进行。

(10) 同种带瓣管道的应用：北京、上海、沈阳等多家单位已建成了同种瓣库，同种带瓣管道大量用于临床，尤其是应用于复杂先心病，其远期效果比较满意。

(11) 围手术期处理：国内对先心病围手术期常见的并发症的防治已取得了很多成功的经验，制定了不少围手术期的处理常规，使手术安全性大大提高。

2. 心脏瓣膜病的外科治疗 心脏瓣膜病的外科治疗在我国的发展也较快。20 世纪 70 年代后期，二尖瓣狭窄闭式扩张分离术已有大组病例报告，表明如能正确掌握适应证，仍是二尖瓣狭窄简便与有效的手术方式。1976 年应用戊二醛处理的牛心包瓣置换主动脉瓣获得成功，1977 年异种猪主动脉瓣研制成功并应用于临床，推动了生物瓣膜在我国的进展。随后各种新型国产人造机械瓣膜相继问世，如上海、兰州的改良型侧倾碟瓣 (C - L 瓣)，北京钩孔型斜碟式机械瓣 (北京 G - K 瓣) 等，临床应用效果满意。1987 年北京首先应用抗生素灭菌与液氮冷藏保存同种主动脉瓣与肺动脉瓣，保留瓣叶与动脉壁的活性，用于重建心室流出道及瓣膜的功能，以及复杂先心病的矫正手术。自从人造瓣膜在我国用于治疗心脏瓣膜疾病以来，瓣膜置换术已成为治疗心脏瓣膜病变的常规手术，手术病死率不断下降，已接近国际先进水平。近年来，不断有新技术应用于临床，包括瓣膜置换采用连续缝合、保留二尖瓣后瓣或全瓣及其瓣下结构以维护左心室功能，在心脏跳动下行瓣膜置换术以避免心肌缺血与再灌注损伤，微创瓣膜置换术以减小患者创伤等。这些技术均积累了一定的成功经验。对危重、高龄、合并冠心病的心脏瓣膜手术也取得了很大的进展。

近十余年来，心脏瓣膜成形手术也总结出了不少成功的经验。瓣膜成形术的进展和成果主要在于治疗以二尖瓣关闭不全为主要病变的患者，而对主动脉瓣病变行成形术少见报道。目前仍主张若病变瓣膜质量较好，通过成形手术能恢复瓣膜功能的，尽可能保留自身瓣膜。对小儿，特别是先天性心脏瓣膜畸形，仍应积极提倡成形手术。对退行性变病例，目前也更多主张进行成形手术，成形手术死亡率低、并发症少，但因其是一种进行性病变，远期效果仍有待于长期随访来评价。慢性风湿性心脏瓣膜病在成形术后远期复发率高、再次手术率比较高。我国风心病发病率较高，手术时病变又比较严重，患者更难以承受二次换瓣手术，对这类风湿性病例，特别是多瓣膜病变，以行瓣膜置换术为好。总之，自20世纪90年代以来，瓣膜成形术发展较快、效果显著，在我国心脏外科中已占有一定的地位。

3. 冠心病的外科治疗　冠心病的外科治疗在我国心血管外科发展中是个相对薄弱的环节。1974年阜外医院首先在国内开展冠状动脉旁路移植（CABG）手术获得成功。但由于受当时社会及经济因素的影响和心血管病诊断治疗整体水平的限制，冠心病外科的发展十分缓慢。直至20世纪80年代中期以后，尤其是20世纪90年代以来，冠心病外科才得以迅速发展，以CABG为代表的冠心病的外科治疗的手术数量有了明显的增加，但全国各地的发展并不平衡，开展CABG较多的单位仍集中在北京、上海等地的几家大医院，这些医院CABG手术已近国际先进水平。近年来对动脉材料远期通畅率明显优于静脉材料已形成共识，为了提高疗效，减少移植血管梗阻而再次手术的机会，采用动脉血管作为旁路移植的血管材料有逐年增加的趋势。国内多家医院开展了全动脉化的CABG术，取得了良好的效果。1996年以来，北京等地开展了非体外循环下冠状动脉旁路移植术和微创冠状动脉旁路移植术，取得了满意的疗效。激光心肌血运重建术在多家医院也相继开展，但其远期疗效尚有待于进一步评价。

随着我国科学技术的不断发展，心血管外科队伍的不断壮大，我国的心血管外科事业必将朝着更高的目标快速发展。

心血管外科学

心脏压塞（cardiac tamponade） 心脏压塞又称心包填塞，指在心脏手术后，心包内形成凝血块不能排出而压迫心脏，妨碍心脏舒张和充盈，造成心排出量降低，可分为急性心脏压塞和延迟性心脏压塞两种。

急性心脏压塞病因为止血不彻底、凝血机制紊乱及引流管挤压不及时，或使用止血作用强的药物。表现为术后引流多，给予止血作用强的药物后出现凝血块，引流突然减少但病人症状加重，烦躁不安、面色灰黄、心率和呼吸加快、脉微弱、可出现奇脉、四肢湿冷，收缩压低于90mmHg（1mmHg=0.13kPa），脉压小于20mmHg，尿量少于0.5ml/（kg·h）；Hb和HCT降低，静脉压升高，怀疑心脏压塞时应作心包探查。明确诊断后应急诊开胸止血。

延迟性心脏压塞发生于手术7d之后，多为心脏瓣膜替换术后抗凝过量所致，心脏M型超声检查有决定性意义。此时应立即停止抗凝治疗，静滴维生素K_1。行心包穿刺引流，或行心包引流术，解除对心脏的压迫。

石头心（stone heart） 心脏是一个运动不息，不断需要高能量的脏器。其血液供应很丰富，静止时约250ml/min，相当于心输出量的4%～5%。心脏的另一特点是氧的储备很少，只够几秒钟之用，再之它的无氧代谢效率很低，而且产生的能量很少。如缺氧时间过长，则心肌细胞坏死，释放出各种酶。最先释放的是肌酸磷酸激酶，其次是谷草转氨酶及乳酸脱氧酶。这些酶的水平反映了无氧代谢及心肌细胞损伤的程度。缺氧亦可引起心肌细胞超微结构的改变。在常温下安全阻断的时限约15min；至30min时心肌细胞就有显著的超微结构改变及功能受损；至60min时心肌细胞出现不可逆转的损伤；达90～120min时则组织中糖原几乎不能染色，细胞内线粒体严重破坏，复苏时会呈现“石头心”。此由于三磷酸腺苷显著下降，使心肌中肌动蛋白和肌凝蛋白之间发生了强烈的交互作用，在钙离子的作用下使心肌呈僵硬状态，而心肌中Mg-ATP复合物浓度下降也是部分原因。因此心肌保护应慎于术前、严于术中，善于术后，直至康复。

心脏异物（foreign body of heart） 心脏异物是盲管性火器伤所致，也有少数刃器或异物沿周围静脉被血流带到心脏者。异物可位于心包腔或心腔内，也可嵌入心肌。心脏异物存留可引起心肌溃破、感染和栓塞，也常造成伤员沉重的精神负担。

临床主要表现为心包填塞、出血和休克。小的心包或心脏异物可不引起任何症状。对心脏、心包和大血管上的异物应以择期手术摘除为妥，且多主张在伤后1周左右。术中应注意以下几点：①刀或木桩类插入心腔异物，异物柄露于体外，并可随心跳而摆动时，应立即进行手术。②插入心腔异物可随时松脱，造成心包填塞和发生心脏停搏可能，要准备好一切复苏措施。③异物有游走倾向者，应在手术室摆好体位后再做床边摄片和定位。④心包腔内局部粘连和感染灶所在部位可作为寻找心脏异物的引导。

心脏肿瘤（cardiac tumor） 心脏肿瘤是一种少见的

疾病，分为原发性肿瘤和继发性肿瘤两大类。继发性较多见，常见的继发肿瘤是肺癌、乳腺癌、白血病和恶性黑色素瘤。心脏或心包转移性肿瘤已属恶性肿瘤的晚期表现，不考虑作根治性切除术，治疗的目的仅限于全身支持疗法，对症处理，减轻痛苦，延长病人的寿命。原发性心脏肿瘤中良性占多数，恶性者少见。良性肿瘤中最常见黏液瘤，约占50%，其他少见的有脂肪瘤、畸胎瘤、纤维瘤、横纹肌瘤、血管瘤等，恶性肿瘤中最常见的是肉瘤，其他有间皮瘤、恶性淋巴瘤、恶性畸胎瘤、恶性间叶瘤、内皮瘤。心脏原发性肿瘤缺乏特殊的典型症状，其临床表现极为复杂，往往被误诊为其他类型的心脏病，手术时才确诊，手术方法因肿瘤的部位与范围而异。心包肿瘤可行心包引流、心包开窗与肿瘤切除。心脏肿瘤则须应用体外循环，心脏停跳，阻断心腔血流，切开心腔，切除肿瘤。切除肿瘤时应预防肿瘤碎片引起栓塞，因此在作体外循环时，避免搬动或挤压心脏。

体外循环心脏黏液瘤切除术（excision of heart myxoma with cardiopulmonary bypass） 采用胸部正中切口，进行心脏表面探查时应注意避免搬动或挤压心脏，避免引起黏液瘤破碎发生栓塞。建立体外循环时常规作升主动脉插管；瘤体位于左房时，腔静脉插管应尽量靠近腔静脉的开口；瘤体位于右房时，应于右房邻近腔静脉入口处作上、下腔静脉插管，或经股总静脉作下腔静脉插管。肿瘤切除应沿瘤蒂周围作直径1.0～1.5cm的圆形切除。操作中，不可用力过大，过度挤压，引起瘤体破碎，仔细检查左、右心房与心室有无多发性肿瘤或破碎的瘤组织遗留。

手术中应注意：①避免瘤体碎裂：黏液瘤脆弱易碎，手术中如引起黏液瘤碎裂，可引起周围动脉系统栓塞，发生严重的并发症。②切除肿瘤蒂附着部位的周围组织：心脏黏液瘤仅切除瘤蒂，由于可能遗留肿瘤组织，局部可以复发。

心脏黏液瘤（cardiac myxomas） 心脏黏液瘤是最常见的心脏良性肿瘤。一般认为黏液瘤起源于心内膜下间叶组织，长大后向心腔内突出。黏液瘤可发生在心脏的各个房、室腔，最常见的是左心房。多数黏液瘤有蒂，瘤体可随心脏舒缩而活动。黏液瘤的临床表现可概括为阻塞、栓塞及全身表现。超声心动图是最简便可靠的诊断方法。心脏黏液瘤确诊后为改善症状和避免发生严重的并发症，应及时进行肿瘤切除术。

心脏肉瘤（cardiac sarcomas） 心脏肉瘤是最常见的心脏原发性恶性肿瘤。组织学类型主要有：①梭状细胞肉瘤。②圆细胞肉瘤。心脏肉瘤常发生在右侧心脏，尤其是右心房。肿瘤生长的方式不尽相同，有的向心腔内生长，基底宽，少数有蒂，可阻塞三尖瓣口造成血流受阻的征象，阻塞上腔或下腔静脉入口，形成腔静脉阻塞综合征；有的向心腔外生长，如侵犯心外膜，可引起血性心包积液，有的在心肌内侵润，同时向心腔内与心外突出。心脏肉瘤主要向肺脏和骨骼转移。少数小的局限性肉瘤可施行切除术，病变侵犯广泛，特别是起源于心室者，难以彻底切除，为了减轻血流梗阻，或改善瓣膜的功能，可考虑作肿瘤部分切除术。

预激综合征（preexcitation syndrome） 预激综合征是指在正常心脏房室传导系统以外，还有附加传导旁路，在心房冲动沿着正常的传导系统下传尚未达到心室肌肉之前，部分或全部由附加旁旁路激动心室，造成异常心室激动而易发生室上性心动过速的一种综合征。部分病人室上性心动过速可引起严重血流动力学的变化，甚至危及生命。根据附加旁路不同，预激综合征可分为三种类型。房室附加旁路即Kent束，房室结附加旁路即James束以及结室或束室附加旁路即Mahain束。治疗预激综合征采用预激综合征附加旁路切断术的适应症有：①年轻病人有反复发作的室上性心动过速。②阵发性房颤伴心率大于200/min。③心动过速合并心衰，④室上性心动过速伴昏厥史。⑤附加旁路正向传导有效不应期小于300ms。⑥心房扑动时，房室呈1:1传导。⑦合并先天性心脏病或后天性心脏瓣膜病。⑧射频消融术失败者。术后并发症有暂时性心脏传导阻滞，附加旁路未切断者应再次手术。

心脏破裂伤修复术（repair of cardiac rupture） 紧急开胸解除心包填塞和修补心脏裂口是抢救心脏破裂唯一有效的治疗措施。取胸部正中切口，心脏裂伤小采用指压止血缝合或交叉褥式缝线止血缝合。裂伤位于冠状动脉附近采用冠状动脉下缝合止血。心耳或房壁伤口应用无创血管钳临时钳闭伤口缝合。左室后壁裂伤或室壁大面积破裂采用体外循环和心脏停搏下修补。按心脏伤情采用相应修复方法，室壁线形裂伤，创缘两侧放置长条涤纶垫片应用3－0无创缝线经垫片和创缘全层作一排间断褥式缝合。室壁大面积破

裂，需应用涤纶补片进行修补。

心脏破裂（cardiac rupture） 外伤性心脏破裂临床上比较少见，但在闭合性心脏损伤死亡病例的尸检中高达64%。心脏破裂可在伤后立即发生，也可于1~2周内由于挫伤区软化坏死而引起延迟性或继发性破裂。伤员常出现失血性休克或急性心包填塞而死亡，左心室破裂将于数分钟内死亡，右心室破裂可在30min内死亡，心房破裂可以生存较长时间。对胸部闭合伤有大量血胸和失血性休克者，首先必须考虑心脏破裂的可能性。假如血胸伴有心包积气，这种可能性更大，需紧急开胸解除急性心包填塞和修补心脏裂口。

闭合性心脏伤（closed cardiac trauma） 心脏是一个空腔脏器，在心动周期中心肌张力处于不断变化过程中，外来暴力突然作用于伤员躯体后，可直接传至心脏，或通过心腔内液压传导，作用于心脏各部位，造成心脏不同程度损伤或撕裂，包括心包伤，心脏挫伤，心脏破裂，室间隔破裂，心脏瓣膜损伤及外伤性室壁瘤。这种间断外力强而迅速，胸壁有时可无明显损伤，而心脏则严重受损，甚至破裂。对于闭合性心脏伤要抓紧时间，及时诊断及治疗，死亡原因主要为急性心包填塞和出血性休克，病人怀疑为闭合性心脏伤，应及时手术治疗。

心脏外伤（cardiac trauma） 心脏创伤可分为闭合性损伤和穿透性损伤两大类，伤情重，发展快，战伤中多数伤员阵亡。到达医院的胸部伤中，心脏伤约占2%~3%。闭合性心脏损伤：暴力以不同方向作用于伤员躯体后，可直接传至心脏，或通过心腔内液压传导，作用到心脏不同部位，造成心脏不同程度损伤或撕裂。穿透性心脏损伤：以战时多见，致伤物以枪弹、弹片或尖刀等锐器多见。包括穿透性心包伤、心脏伤、冠状血管伤以及心内异物存留等，均可见到体表损伤。临床上有心包填塞和休克等征象。若有收缩期吹风样杂音出现，要注意室间隔或瓣膜损伤，若为连续性或双期杂音，则提示可能伴有冠状静脉瘘、冠状动脉右心室瘘。对心脏伤的治疗原则是早期作出诊断，密切观察伤情变化，并及时和果断采取手术治疗，即使伤情危重，经及时开胸抢救，有的伤员也可得到挽救。

Beck Ⅰ型手术（Beck Ⅰ procedure） 是早期治疗缺血性心脏病的一种手术。1935年，Claude Beck用带血管蒂的胸大肌包裹至心肌上以缓解心肌缺血。以后还有采用带血管蒂的网膜或肺组织包裹至心肌上。1941年提出了Beck Ⅰ型手术，包括将冠状静脉窦缩窄至3mm，摩擦心包和心外膜，应用5%三氯乙酸和石棉粉置心脏表面，并将纵隔脂肪组织和心包置于心脏表面。这是一种在冠状血管手术前治疗缺血性心肌病的方法，现已弃用。

三房心（cor triatriatum） 三房心是胚胎心脏发育障碍时左心房或右心房被纤维肌性膜分隔成二个腔的先天性心脏畸形。左心房被分割者为左型；右心房被分割者为右型。典型的三房心一般指左型而言，右型者仅占8%。左心房被分割后，形成一个远侧左房和一个近侧左房。远侧左房与二尖瓣口及左心室相连，近侧左房与两侧肺静脉相连，隔腹上一狭窄孔使两侧相通，产生与二尖瓣狭窄相似的肺静脉淤血的变化。临床上三房心一般分为A、B、C3型：A型指副房接受4个肺静脉回流，真性左房与左心室及二尖瓣口相交通。B型指4根肺静脉回流到扩大的冠状静脉窦而形成副房，通过房间隔缺损与真性左房相交通。C型副房无肺静脉回流，与真性左房及右房均有交通。约80%三房心病例伴有其他心血管畸形，除部分肺静脉异位引流，左上腔静脉引流入无冠状静脉窦外，尚有房室隔缺损，室间隔缺损和法乐四联症等。手术治疗常规行体外循环和心脏停搏下进行，对婴幼儿尚可在深低温停循环下手术，将异常纤维膜切除。

异常房室传导束切断术（interruption of anomalous atrioventricular accessary pathway） 异常房室传导束切断术是治疗预激综合征的一种手术治疗方法，取胸部正中切口，建立体外循环，作心外膜标测，根据标测结果施行左侧游离壁附加旁路切断，右侧游离壁附加旁路切断，后间隔附加旁路切断及前间隔附加旁路切断。在SLL型矫正性大动脉转位，切断后间隔异常传导束，可产生心脏传导阻滞的危险。

心内膜垫缺损（atrioventricular septa defect） 心内膜垫缺损又称房室隔缺损、房室管畸形或共同房室通道等，房室隔缺损的主要畸形为房室瓣上下间隔发育不全或缺如，是由原发孔房间隔缺损到合并巨大室间隔缺损房室弧发育异常所构成的一组复合畸形。可分

为部分和完全性两大类型。房室隔缺损的其他解剖特征有：①除极少数原发孔房间隔缺损外，均有房室瓣畸形；②主动脉瓣上升和前移；③左心室流入道缩短；④左心室流出道延长；⑤左心室在隔面长度减少。部分性和完全性房室隔缺损的心脏解剖相似，其差别在于后者具有室间隔缺损、房室瓣环不完整和房室瓣畸形严重。房室隔缺损的病理生理变化完全取决于房或室间隔缺损大小和二尖瓣关闭不全的严重程度，主要是两心室容量超负荷，而且右心室容量超负荷大于左室。手术治疗的要点为：妥善修复二尖瓣关闭不全是手术成功的关键；完全闭合房间隔缺损和（或）室间隔缺损；防止左心室和右心室流出道堵塞；防止心脏传导阻滞；尽量修复三尖瓣关闭不全；避免二、三尖瓣狭窄，常规放置心脏起搏导线。

心内膜活组织检查术（biopsy of endocardial tissue） 多用于心脏移植术后早期检查排斥反应。近年来，有不少报道采用无创的方法来监测免疫排斥反应，但右心室心内膜活检仍为公认的一种早期最可靠的排斥反应诊断方法。病人仰卧、肩下垫一枕，右颈部局部麻醉后，偏向左侧，在右胸锁关节上 4～5cm 处，作右颈内静脉穿刺，用心导管鞘导入心内膜活检钳，在X线透视下，达右室心尖部，钳取直径 1mm 左右心内膜组织。为了防止假阳性，在不同部位取 3～6 块。标本用伊红－苏木素和派若宁－甲基绿染色。病理诊断标准：①轻度排斥：血管间质轻度纤维性渗出，少量淋巴细胞浸润。②中度排斥：血管周围淋巴细胞和嗜派若宁单核细胞浸润。③重度排斥：血管内皮严重肿胀破坏，间质出血，大量淋巴细胞浸润，心肌细胞局灶和区域性坏死。术后 2 个月内，心内膜活检应每周一次，2 个月后，心内膜活检应每 2 周 1 次，6 个月后改为 1 月 1 次。术后长期生存的患者的活检标本一次应取 5～6 个为宜。心内膜取材处纤维化易与心肌坏死后纤维化相混淆。

感染性心内膜炎的瓣膜成形术（valvoplasty for infecfive endocarditis） 感染性心内膜炎发生于主动脉瓣者，由于瓣膜破坏严重，病变复杂，瓣膜成形的机会极少。二尖瓣区或三尖瓣区的心内膜炎，经内科治疗炎症静止后，遗留的瓣膜损害有时可用成形术纠正，包括二尖瓣叶局限性缺损修复术，二尖瓣前瓣叶边缘部缺损修复术、二尖瓣后交界邻近瓣叶缺损修复术及三尖瓣瓣膜缺损修复术。感染性心内膜炎为了避免感染复发，必须完全清除受累的瓣叶、腱索及瓣环，详细探查瓣膜的全部结构及其邻近的心肌。如瓣膜的大部分组织受损，则不能强行作成形术。为了避免炎症复发，以选择自体材料修补为主，首选考虑应用自体心包。术后加强抗感染治疗，抗生素应用 4～6 周。

心包损伤（injuries to the pericardium） 心包伤可分为胸膜－心包撕裂伤和膈－心包撕裂伤两类。前者可因钝器从前后方向撞击引起心包、左或右侧胸膜－心包撕裂；可同时造成心脏挫伤。膈－心包裂伤则常与膈肌破裂共存。单纯心包裂伤，若破口小，可产生血心包或急性心包填塞，若破口较大，最危急情况就是出现心脏脱位，疝入胸腔，引起严重循环障碍，又称心包嵌顿伤。

一般钝性胸部伤多合并单纯性血心包，后者常继发于心包出血或由心肌表层出血进入心包腔内引起，轻型通常不造成明显生理功能紊乱或出现临床征象。严重的心包和心脏损伤，如心包裂口大，出血均流入胸膜腔内，伤员可立即死于急性失血性休克。如心包裂口小，则引起急性心包填塞，心包穿刺不仅能改善伤员血流动力学障碍，而且可以预防缩窄性心包炎的发生。心包破裂多位于心脏基部，若暴力为垂直方向，裂口则多在膈神经前上方或后方，左侧多见。心包破裂的最大危险是发生心脏嵌顿，应该紧急开胸将心脏复位，并关闭心包腔。

剑突下心包开窗探查术（subxiphoid pericardial exploration） 心包腔积脓增长迅速或脓液黏稠，心包穿刺无效病人持续有脓毒血症或心包填塞者，均应迅速行心包切开引流术。剑突下经路是在剑突下 2cm 处的上腹部作一长约 4～5cm 之横形皮肤切口，切开腹直肌前鞘，全部摘除胸骨剑突，纯性分离与膈肌有纤维连续的腹横筋膜，显露心包，穿刺心包腔抽得脓液后，横形切开心包放出脓液，切除一块心包，并将切缘缝于皮下以利引流。心包积血时作心包穿刺术，约有 25%病例抽不出积血，此时仍有急性心包填塞症状应立即作心包开窗探查术。若发现心包腔仍在继续出血，立即作胸部正中切口，扩大心包切口，寻找出血源，缝合心脏或心包伤。术中注意经切口伸入食指推开两侧胸膜时应紧贴胸壁分离，以免撕破胸膜，在切开剑突后部分膈肌时不要切穿膈肌，防止进入腹膜腔。

剑突下心包穿刺术（subxiphoid pericardiocentesis） 用于诊断和治疗急性化脓性心包炎及急性心包填塞。术前应在X线或超声心动图检查下确定积液的量及对穿刺点定位。取半坐位，局部浸润麻醉，在胸骨剑突与肋缘间进针，选用18号针，与皮肤成45°角，进针时保持负压，并可将穿刺针与心电图胸前导联相连，行心电图监测，若针尖触及心室则ST段抬高，触及心房则PR段抬高或当心尖部位感到心脏搏动等情况均应退针少许，更换方向进针。抽得脓液后用止血钳固定针头，以免进针过深，应尽量抽净脓液，抽后注入抗生素溶液。脓液送细菌培养及作药敏试验。心包腔积液穿刺抽－吸后伤员短时间病情又迅速恶化或抽吸中不断有新出血征象，应立即开胸止血。

心包切开引流术（pericardiotomy） 心包腔积脓增长迅速或脓液黏稠，心包穿刺无效病人持续有脓毒血症或心包填塞者，均应迅速行心包切开引流术。常用的手术经路有胸骨剑突下经路及胸骨旁肋床经路。施行胸骨旁心包切开引流术时，应注意避免损伤左侧胸膜，以免感染扩散导致脓胸。术后病人应取半坐位，以利引流脓液。术后应保持引流通畅，定期冲洗脓腔，必要时在严格无菌条件下手指伸入心包腔分离粘连，以免脓性渗出物沉积，导致引流不畅或形成心包缩窄。继续支持疗法，改善全身情况，选用有效广谱抗生素控制感染。

心包切除术（pericardiectomy） 心包切除术用于治疗慢性缩窄性心包炎。常用切口为左胸前外侧切口和胸部正中切口。剥离心包顺序应先松解左心室，然后再松解右心室，沿增厚的心包纤维板与心外膜之间的间隙剥离心包，采用锐性与钝性交替使用，以锐性剥离为主，心包剥离应彻底，包括左、右心室前面，两侧面、心脏膈面，左右心房及右室流出道。左室心尖部位的粘连须充分游离。使正常心室收缩时的旋转功能得以恢复。若上下腔静脉或肺动脉起始部有环形缩窄亦应予松解。术后抗感染治疗，继续强心利尿，维持水电解质平衡。术后并发症主要有：低心排出量综合征、复发及心肌冠状血管损伤。

心包穿刺术（pericardiocentesis） 心包穿刺是有效的诊断和治疗心包填塞的措施，心包穿刺途径有剑突下心包穿刺和胸骨旁心包穿刺。剑突下心包穿刺是在胸骨剑突与肋缘间进针，胸骨旁心包穿刺是在左第5肋间心浊音区内侧1～2cm处进针。肝脏肿大者不宜行剑突下心包穿刺，施行胸骨旁心包穿刺应注意避免损伤乳房内动脉、肺、心肌和冠状血管，患慢性肺阻塞性病变者，不宜采用胸骨旁穿刺。

胸骨旁心包切开引流术（parasternal pericardiotomy） 沿胸骨左缘第5或第6肋软骨下缘作一长约6～8cm斜形切口，分离肌肉组织达骨膜，切开并分离肋软骨膜，切除一段肋软骨，双重结扎并切断乳房内动脉，推开左侧胸膜。穿刺抽得脓液后即切开软骨膜后壁及心包，进入脓腔吸引脓液，分离纤维素性粘连，抗生素溶液冲洗脓腔，放置软质硅胶管。术后病人应取半坐位。保持引流通畅，定期冲洗脓腔，加强支持疗法，改善全身情况，选用有效广谱抗生素控制感染。

心包破裂与心脏疝（pericardial rupture with cardiac hernia） 心包破裂多位于心脏基部，若暴力为垂直方向，破裂口则多在膈神经前上方或后方，左侧比右侧多见。心包破裂最大危险是心脏通过破裂口疝出至心包外而发生嵌顿，也是导致急性死亡的主要原因。心脏嵌顿后可引起静脉回流障碍，心动过速和低血压，也可出现冠状动脉受心包破裂口的压迫产生心肌供血不足征象。心脏脱出心包，有的可立即出现，也可于伤后数日发生。X线检查可见心脏轮廓外周有局部隆起阴影，心电图可出现电轴偏移和S－T改变。二维超声心动图检查能进一步协助诊断。治疗方法是紧急开胸将心脏复位，并关闭心包裂口。

心包切开综合征（pericardiotomy syndrome） 心包切开综合征是心脏手术后的一种发热表现，其发病率较高，约有20%～30%。心包切开综合征通常发生于术后2～4周（1周至3个月），表现为突然发热、胸痛，伴有心包炎（摩擦音、心包积液、心电图改变）或胸腔积液表现，白细胞可升高，偶见非典型淋巴细胞。若术后发热又查不到感染源，应怀疑此综合征存在。心包切开综合征的原因尚不清楚，有人认为与自身免疫有关。手术中清除心包内或胸腔内积血和血凝块，可能会降低发病率。

另外一种心脏手术后发热原因为灌注后综合症，通常发生于术后3～7周（1～3个月），表现为发热，疲乏，脾肿大，白细胞计数正常，以非典型淋巴细胞增多为主，有的病例肝脏肿大，少数出现溶血和黄

疸，治疗通常采用阿斯匹林口服，或用强的松口服，疗程一般为1~2周，偶见复发。

心脏手术后发热，应首先考虑术后反应性发热和感染性发热。并给予相应的治疗，其次才考虑，心包切开综合症和灌注后综合征。

法洛四联症（tetralogy of Fallot） 法洛四联症是最常见的先天性心脏畸形之一，病理解剖包括：①肺动脉狭窄或右心室流出道阻塞：四联症属于圆锥动脉干畸形，在胚胎时近侧圆锥吸收和未反向转动的远侧圆锥套入心内时，漏斗隔向前向左移位并延伸至心室壁以及漏斗部发育不全，则右心室流出道小于左侧而产生阻塞。②室间隔缺损：是由于圆锥室间隔向前向左移位，而与正常位置窦部室间隔未对拢而遗留的间隙，又称为对位异常的室间隔缺损。③主动脉骑跨：包含三种含义，主动脉瓣顺时钟转向移位，较正常位置转向右侧；主动脉右侧移位，比正常骑跨于右心室段的圆锥室间隔向左前移动，所以主动脉骑跨于室间隔之上。④右心室肥厚：是肺动脉狭窄的后果。四联症的病理变化主要取决于上述两种主要病理解剖的互相影响及后果，表现为两心室高峰收缩压相等，心内分流和肺血流减少。四联症矫正手术是修复此症的两种主要畸形，即妥善解除右心室流出道阻塞和完全闭合室间隔缺损，以及同时处理合并畸形。

法洛四联症手术方法（surgical management of tetralogy of Fallot） 法洛四联症的手术方法分为矫正手术和姑息性手术。适合于矫治手术必须具有两个条件：一是肺动脉分支和周围肺动脉发育良好，两侧肺动脉直径之和应大于膈肌平面降主动脉直径的1.5倍，周围肺动脉与两侧肺动脉要成比例。二是左室舒张末期容量指数要大于30ml/m^2。如不满足以上条件，可以先行姑息性手术。姑息性手术的目的是使肺血流增多，消除和改善紫绀等症状。

法洛四联症矫治手术方法有单纯心内修复（室间隔缺损的修复以及漏斗部切除和（或）肺动脉瓣切开）、心内修复加右室流出道补片加宽和心内修复加应用右心室到肺动脉心外管道三种术式，分别适应于右室流出道和肺动脉的不同发育状态，姑息性手术常用的术式有：锁骨下动脉与肺动脉分流术、改良的锁骨下动脉与肺动脉分流术、降主动脉与左肺动脉分流术和右室流出道补片加宽术。

法洛三联症（trilogy of Fallot） 法洛三联症是指肺动脉瓣狭窄合并房间隔缺损，并继发右心室肥厚。其发生率约占6%，肺动脉瓣狭窄的病人中约1/4合并房间隔缺损。其病理生理为：右心室射血阻力增加，右室压力升高，右房压也升高，心房水平出现右向左分流，使体动脉血氧含量降低，临床上表现为发绀。早期患儿无明显症状，部分患儿活动或哭闹后发绀，但无蹲踞现象，发绀通常也较轻，病情严重可有发绀，杵状指（趾）、呼吸困难，甚至发生心力衰竭。心脏听诊在胸骨左缘2~3肋间可闻及Ⅲ~Ⅵ级收缩期喷射性杂音，当狭窄严重且心房平面右向左分流量大时，杂音可能较轻，此由经过肺动脉瓣的血流量减少所致，P_2减弱，可能触不到震颤。若房间隔缺损小，且仅有瓣膜狭窄可行经皮球囊肺动脉瓣成形术。若房间隔缺损大，且有发绀和心脏扩大者应行手术治疗，于体外循环下解除肺动脉瓣及右室流出道狭窄，同时修补房间隔缺损，以达彻底纠正复合畸形。三联症在婴儿期即可并发右心衰而死亡，但多数可活至成年。

体外循环（extracorporeal circulation） 体外循环是在进行心血管手术等治疗时，用人工心肺机来替代或辅助病人心肺功能的一种治疗措施。人工心肺机是实施体外循环的机器，其基本设备应包括血泵及其调控仪、氧合器、各种插管及连接管道、热交换器及水箱，心内吸引器、贮血器、血液微栓过滤器、心脏停跳液灌注系统、低位液面报警器和气泡探测等监测装置，还要有应急电源等。最常用的血泵是滚动泵，借滚轴带动的滚柱推动管道内血液单向前进；另一类泵为离心泵，使血液产生环状运动的离心力而单向流动。氧合器分鼓泡式和膜式，鼓泡式使氧分散成无数小气泡将静脉血还原成氧合血；膜式氧合器以中空纤维型者为多，血液可经由毛细纤维管内或管外通过而进行气体交换。体外循环的建立一般经由主动脉、腔静脉插管完成，心内插管完成后，在心脏跳动下开始体外循环，即为部分转流。行腔静脉阻断，很快排空心内血液成为空跳和在钳闭主动脉后，即部分转流变为全部转流。

心外分流术（extracorporeal shunt） 对于少数复杂畸形的心脏疾病和在心内修复手术开展前，采用心外分流术来达到改善症状，提高生活质量。如对于肺动脉过于窄小的法洛四联症。心外分流术种类较多，目前仍在临床应用的包括：1. 锁骨下动脉与肺动脉分

流术，又称为标准 Blalock - Taussing 手术和改良的 Blalock - Taussing 手术，主张在降主动脉下行的对侧作胸部切口，用无名动脉的锁骨下动脉与肺动脉吻合，改良方法采用 5 ~ 6mm 的聚四氟乙烯管行锁骨下动脉与肺动脉吻合。2. 升主动脉与肺动脉分流术：又称 Waterston 分流术，1962 年应用于临床，经胸前外侧切口，在右肺动脉前面与升主动脉外侧偏后作吻合。改良的 Waterston 手术采用聚四氟乙烯管行升主动脉与肺动脉吻合。以外还有降主动脉与左肺动脉分流等。手术属于姑息类手术，为下一步行心内修复术作准备，或仅仅达到改善临床症状的目的。

体外循环左心转流（left heart bypass） 是一种部分性转流方式，把左心或主动脉的血部分引流出来，经储血器和泵注入降主动脉或股动脉。可以不必使心肺供血完全停止，只使手术部位的血流暂时阻断。

左心转流适用于下述部位的手术：(1) 粗大的动脉导管未闭，无其他并存的心内畸形。(2) 无心内并存畸形的主动脉弓缩窄。(3) 降主动脉瘤。(4) 急慢性降主动脉夹层动脉瘤。(5) 胸腰段动脉瘤。

应用左心转流有以下并发症：(1) 脊髓损伤：长时间的胸主动脉阻断而使脊髓缺血是脊髓损伤的根本原因。是最致命的并发症。(2) 术中肺出血：降主动脉术中或术后常有发生，是转流建立早期上半身压力突然增高等多种因素的后果。(3) 术后高血压：是由于手术后血流动力学的改变所致，对某些顽固性高血压病人术后除应用扩血管药外可联合使用人工冬眠类药物。(4) 左心转流术中意外：左心转流与常规心肺转流不同，转流期间自体心、肺、脑都处于工作状态，任何一点疏忽都可能导致意外。

右心带瓣管道（valve conduit in right heart system） 法洛四联症行右心室到肺动脉心外管道的适应证为：①合并肺动脉干闭锁；②无肺动脉瓣；③冠状动脉畸形，特别是仅有一支冠状动脉，其粗大分支横跨右心室漏斗部表面，并影响施行右心室流出道补片者。右心室到肺动脉带瓣管道一般采用同种带瓣管道，其长期效果优于人造血管内缝经戊二醛处理的猪肺动脉瓣或牛心包瓣。在无肺动脉狭窄的病例，应在新生儿时期作肺动脉带缩术，在 3 岁左右作矫正手术，横断肺动脉中部，将同种带瓣主动脉的远端与肺动脉干远心端吻合，近端后缘与圆锥隔缝合，前缘和右心室切口与其上覆盖的预凝人造血管片缝合。在肺动脉干闭锁的病例，应用同种带瓣主动脉并在近端连接一段人造血管，其远端与闭锁上方切断的肺动脉干端侧吻合，其近端与右心室切口吻合。也有在其远端与肺动脉端侧吻合的。在冠状动脉畸形中，特别是仅是一支右冠状动脉，其粗大分支横过右心室漏斗部表面或埋入浅层心肌内，也须作右心室到肺动脉的带瓣管道。

心肌损伤（myocardiac injury） 各种原因导致的心肌受损，分为闭合性和穿透性损伤。包括心肌挫伤、心脏破裂、乳头肌断裂、房间隔穿孔等。病理所见包括心外膜下或心内膜下呈片状出血性瘀块，或大块心肌出血坏死，心脏破裂，二尖瓣、三尖瓣乳头肌、腱索断裂，房间隔穿孔。临床表现为心包填塞、心律失常、休克、心力衰竭或心前区疼痛，伤情重，发展快，病死率高，需立即对不同类型损伤进行及时处理。

心肌破裂（myocardiac rupture） 心肌破裂多见于外伤，尤以闭合性心脏损伤中多见，是一个少见但十分凶险的心脏损伤。可由外伤直接导致，也可在伤后 1 ~ 2 周内由于心肌挫伤区软化坏死而引起的延迟性或继发性破裂。左心房和右房破裂机会相似。伤员常出现失血性休克或急性心包填塞而死亡。左心室破裂可在数分钟内死亡，右心房破裂在 30min 内死亡，心房破裂也可以存活较长时间。对于胸部闭合伤有大量血胸和失血性休克者，应考虑心脏破裂的可能，假如血胸伴有心包积气，这种可能性更大。紧急开胸解除急性心包填塞和修补心脏裂口是抢救心肌破裂唯一有效的治疗措施。对于心肌破裂，一般可在全麻下直接缝合，但破裂口大或左室后壁破裂，常需在体外循环和心肌停跳下进行。本病病死率高，及时抢救是关键。

左室后壁破裂（ruptnred left ventricular posterior wall） 左室后壁破裂主要多见于二尖瓣替换术，是一种较少见的致死性并发症，按发生部位分为三型，Ⅰ型破裂为房室沟后侧或其下方心室肌与瓣环相连处破裂，易发生于二尖瓣广泛钙化的老年病人，Ⅱ型破裂为乳头肌基部的左室壁穿孔，可能由于切除乳头肌过多。Ⅲ型破裂，裂口位于左室后壁中部，在二尖瓣瓣环与左室乳头肌断端之间，大致呈横行。与心内膜创伤及心室延伸性损伤有关，即使心内膜无任何损伤，在切除和切断二尖瓣装置的结构，使二尖瓣叶、腱索、乳

头肌与左室的纵行肌纤维共同构成的一个完整的二尖瓣攀受破坏，失去对心肌的悬吊和支持，在心脏负荷增加或心房内压突然升高时，心内膜裂开，发生左室破裂。一旦发现左室破裂，应在体外循环下进行修补，用间断褥式或补片修补。Ⅰ型破裂应重新切开左房，拆除人造瓣膜后进行修补。左室后壁破裂病死率很高。

动力性心肌成形术（dynamic cardiomyoplasty） 动力学心肌成形术用于治疗对药物反应不良的晚期心脏病。它是将自体的背阔肌瓣移植入胸腔，包裹、代替或修补无功能或功能低下的心肌。在起搏器的带动下，与心脏同步收缩，进行辅助循环。1985 年，Carpentier 等首先在为一病人切除心肌纤维瘤后，用背阔肌瓣修补心室壁缺损，术后用起搏器带动肌瓣与心脏同步收缩，改善了心脏功能。同年，Magovern 等也应用背阔肌瓣修复了室壁瘤切除的缺损，也取得较满意效果。主要适应证为广泛心肌梗死的冠心病，急性心肌梗死，需作部分心肌切除的心脏肿瘤病人，特发性心肌病等。

心肌穿孔（cardiac penetration） 心肌穿孔以战时多见，是一种较少见的心脏损伤，又名穿透性心脏损伤，致伤物以枪弹、弹片或尖刀等锐器多见。包括穿透性心包伤、心脏伤、冠状动脉以及心内异物存留等，均可见到体表损伤。临床上有心包填塞和休克等征象。伤员对心肌穿孔有较大的耐受性，受伤后约1/3病例能生存到医院，对此类伤员若立即行心包穿刺和开胸手术，有 80%以上伤员有抢救的机会。受伤部位以右心室最为常见，约占 47%，依次为左室、右房和左房，分别约占 31%、16%、6%。小型穿孔有时可以自行止血或愈合，特别位于右室的。较大的穿孔可以出现以下表现：(1) 心包伤口较小，不足以引流心包内积血，形成血心包或急性心包填塞；(2) 心包伤口大，大量出血至胸腔，引起严重失血和休克，导致死亡。对于心肌穿孔，应立即行心包穿刺和开胸探查术，同时积极抗休克治疗，及时补充血容量，注意有无张力性血气胸，及时进行胸腔闭式引流。本病主要死亡原因为①失血性休克；②急性心包填塞。如抢救及时，生存率可达 60% ~ 70%。

心肌修补术（myocardial substitution） 在广泛的室壁瘤或心肌肿瘤切除后，先修复心室壁缺损，而后作动力肌瓣成形术。分离背阔肌瓣后，放置电极，将其送入胸腔。胸部正中切口，显露心脏，常规建立体外循环，切除病变心肌，以自体心包修补，然后将背阔肌瓣包裹心脏，感知电极置于右室前壁，与起搏电极一起与置于左腹直肌下的起搏器相连。术后并发症主要有：①缺血性和细菌性肌瓣坏死。②肩部和上臂功能受损。③背部皮下积液和皮下坏死。④起搏器皮下囊感染。⑤心律失常。⑥心力衰竭。⑦肺外疝。⑧术后胆囊炎。

腱索断裂成形术（ruptured chordaoplasty） 腱索断裂成形术包括后叶腱索断裂，前叶腱索断裂，交界区腱索断裂以及前叶和后叶腱索均有断裂的矫正。后叶腱索断裂的矫正：将腱索断裂部位的瓣叶组织作四边形切除，用 4 - 0 无创缝线间断缝合缺损，然后加人造环作瓣环成形术，缩小后叶侧的瓣环。有时后叶有两处腱索断裂，则用类似上述的方法成形。前叶腱索断裂的矫正，把带Ⅰ级腱索的部分后叶组织转移到腱索断裂的前叶局部，用 4 - 0 聚丙烯线缝于前叶的游离缘。后叶组织的缺损可直接缝合，缺损大则加入人造环缩环和缝合修补缺损。也可从前叶本身切取带瓣叶的Ⅱ级腱索，转移并缝合固定到前叶Ⅰ级腱索断裂部位。交界区腱索断裂的矫正：把腱索断裂的交界区的瓣叶组织作四边形切除，间断缝合修补缺损，然后用人造环作缩环术。前叶和后叶的腱索均有断裂的矫正：把后叶腱索断裂部位的瓣叶组织作四边形切除，带着正常长度的Ⅱ级腱索转移到前叶，缝合固定于前叶边缘，然后直接缝合后叶的缺损。

腱索断裂（ruptured chordae） 引起腱索断裂的原因主要是感染性心内膜炎，腱索断裂后导致急性二尖瓣关闭不全，左室的高压射血返流入左房，传到肺静脉，由于左室功能大都良好，运动后心排量增加，并因此而使返流量也随之增加。左房压力因而急剧升高，病人因此有活动后呼吸困难进行性加重，病人的肺静脉压升高，肺血管阻力增高，频发肺水肿。在出现肺水肿到左心衰竭之间的一段时间是诊断和有效治疗急性二尖瓣关闭不全病人的有利时机，行腱索断裂成形术。

乳头肌功能障碍的成形术（plastic operation of papillary muscle dysfunction） 乳头肌纤维化萎缩延长，导致二尖瓣相应部位的脱垂，可通过缩短腱索矫正。

乳头肌肌腹部位断裂或部分破裂，争取缝合修补，如不牢固，应改作换瓣术。乳头肌的一个肌腹断裂可将其缝合到最邻近的同组乳头肌的另一个乳头上，用无创针带 3-0 的线，作褥式缝合，两边加垫片减张。

乳头肌断裂（rupture of papillary muscle） 乳头肌断裂多由急性心肌梗死或外伤所致，会引起二尖瓣关闭不全。乳头肌断裂是急性心肌梗死一个少见的但是致命的并发症，通常发生在急性心肌梗死后 9d 内。

急性心肌梗死病人突然出现二尖瓣关闭不全症状，多提示乳头肌断裂的存在，一般常发生于后内乳头肌。假如病人血流动力学状态尚好，可将手术治疗延长 2 周到 2 个月进行。假如病情不稳定，应考虑急症手术治疗，尽可能在严重的血流动力学障碍出现前就进行手术。手术治疗尽可能进行二尖瓣成形术和腱束再造，如无法修复时，应进行二尖瓣置换手术

单心室（univentricular heart） 单心室是一种少见的复杂先天性心脏病，在先天性心脏病中占 1.3% ~ 3.0%。由于心脏的一个心室窦部和（或）原始室间隔缺如而形成此种畸形，其特征是通过两侧房室瓣或共同房室仅达一个心室腔。此畸形的心房与心室和心室与大动脉的连接可以一致，也可以不一致；可有或无流出腔。单心室的血流动力学变化主要取决于在单心室腔内体循环和肺循环静脉血液混合的程度。以及从单心室到肺动脉和主动脉的排血阻力。在无肺动脉狭窄或肺血管阻力低的病人，两循环静脉血在单心室腔内混合少，临床上可无紫绀或轻度紫绀；在肺动脉狭窄或肺血管阻力高时，则血液在单心室内混合多，并有肺血流减少，因而紫绀重。如有主动脉狭窄或缩窄时，则在单心室腔内血液混合更多，紫绀更加严重。单心室的预后不佳，多数病人须在生后一个月内施行手术，包括分隔手术，上腔静脉与右肺动脉吻合，改良 Fontan 手术和全腔静脉与肺动脉连接手术。

单心室分 3 种类型：①左心室型，最常见，其心室为左心室形态，并有残留右心室腔；②右心室型，较少见，并有残留左心室腔；③中间型：为左、右两心室而无室间隔又称共同心室。

单心室矫正手术的禁忌证有（1）心室体积小或有严重肺动脉高压者。(2) 肺动脉发育不良，特别在一侧肺动脉缺如和对侧肺动脉发育不良或心室功能差者，不能行矫正手术。(3) 有明显心肌严重受损者。(4) 有严重肝肾功能损害者。

单心室分隔术（septation of univentricular heart） 单心室分隔术是治疗单心室的一种方法。一般采用中度低温和体外循环下进行。胸部正中切口，纵行锯开胸骨，常规建立体外循环，在上腔静脉近心段和下腔静脉插入带直角的腔静脉管，在开胸后仔细检查单心室的形态，有无体循环和肺循环静脉引流异常或房室瓣关闭不全，测量心室外径，估计心室壁厚度，裁剪适当大小的编织涤纶绒毛片，以防止补片膨向右心室影响心室功能或补片撕脱。在转流前经电生理探测心脏传导束。一般采用右心房切口，通过右侧房室瓣或主腔切口作心内探查。在分隔处缝好几针标志线，采用带垫片的 4-0 涤纶线褥式缝合。一般需作 20 ~ 30 个带垫片的褥式缝合穿过补片分隔心室。缝合卵圆孔未闭和右心房切口。术后并发症主要有低心排出量综合征，补片撕脱或残余分流、房室传导阻滞。

心室修补术（ventricular substitution） 心室修补术用于治疗室壁大面积破裂，需在体外循环下应用涤纶补片进行修补。先剪去无生机的坏死心肌，按心肌缺损程度将涤沦补片裁减相应大小，应用 3-0 无创缝线作一圈间断褥式缝合，外圈穿过一长条涤沦垫片，线结扎于涤纶补片上。

左心室双出口（double outlet left ventricle） 左心室双出口是一种特别少见的先天性心脏畸形，两大动脉完全或绝大部分起源于左心室。左心室双出口有 SDD、ILL、SLL、IPD、IDL 五种类型，其中以 SDD 型最常见。室间隔缺损大，极少数为室间隔完整。在各种类型的左心室双出口中，绝大多数为主动脉下室间隔缺损，少数为肺动脉下室间隔缺损，还有一种靠近两大动脉开口的室间隔缺损，很难与右心室双出口相鉴别，又称两心室双出口。绝大多数均合并肺动脉狭窄，可为瓣膜、瓣环和瓣下狭窄。多无主动脉和二尖瓣的纤维连续。左心室双出口的病理生理为来自体循环和肺循环的血液均在左心室腔内混合，如无肺动脉狭窄，即有肺血流量增加和生后早期产生心力衰竭；如有肺动脉狭窄，生后紫绀明显。左心室双出口合并肺动脉狭窄的心内修复术需要放心外管道，2 岁以前采用体-肺动脉分流术，5 岁左右作矫正性手术。无肺动脉狭窄而有肺充血和心衰者应先作肺动脉带缩术在生后 12 个月以内施行心内修复手术。

右心房与肺动脉连接手术（atriopulmonary connection） 此手术适用于三尖瓣闭锁Ⅱb和Ⅲa型，经右心房切口作房间隔缺损的修复，经肺动脉切口缝闭肺动脉瓣口，而后作右心房顶部切口与肺动脉切口的吻合。也可以用肺动脉干远心端后缘与右心耳切口吻合后，前面加人造血管片或聚四氟乙烯血管片覆盖作成右心房与肺动脉之间的通道，均用5-0聚丙烯线缝合。术后主要并发症有：①低心排出量综合征，②乳糜胸或胸腔积液，③心律失常，④术后低氧血症。

右心室-肺动脉的带瓣管道连接术（valved conduit connecting right ventricle and pulmonary artery） 该手术适用于右心室和三尖瓣发育较好，流出道或肺动脉环太小，以及冠状动脉的较大分支横跨流出道，而无法施行补片加宽的病例用带瓣管道或同种带瓣之动脉作右室与肺动脉的连接。术后常见并发症：①低心排出量综合征，②呼吸功能不全，③酸碱平衡紊乱，④水电解质平衡紊乱。

右心室流出道补片（right ventricular outflow tract patching） 用于治疗法洛四联症或伴有右室流出道狭窄的病人。根据肺动脉狭窄的部位和室间隔缺损的类型，选用不同方法。肺动脉下右心室流出道补片加宽多用于高位漏斗部狭窄或漏斗部管状狭窄。肺动脉瓣下室间隔缺损的病例，肺动脉瓣多为二瓣叶，作右心室纵切口到二瓣叶交界处切开直至肺动脉，肺动脉切口长2~3cm先修复室间隔缺损，而后施行跨越瓣环的右室流出道补片。肺动脉瓣发育不全，肺动脉瓣闭锁或瓣膜僵硬或钙化需作部分切除者，应作跨越瓣环带单瓣的右心室流出道补片。左侧肺动脉开口狭窄时，应延伸肺动脉切口通过狭窄至正常的左肺动脉，应用长方形心包片修复和扩大左肺动脉起始部，而后再用跨瓣环的右心室流出道补片。

右室双出口（double outlet right ventricle） 右心室双出口属于圆锥大动脉连接异常，原定义为两大动脉完全起源于右心室，室间隔缺损是左心室的惟一出口，主动脉瓣与二尖瓣之间无纤维连接，肺动脉狭窄可有可无。从外科学观点来看，法乐四联症的主动脉骑跨在90%或以上，虽有主动脉瓣与二尖瓣之间的纤维连续，因需作心内隧道，也纳入此畸形之中。右心室双出口在临床上最多见的为SDD型。绝大多数病例为大室间隔缺损，可位于主动脉下，肺动脉下以及靠近和远离两大动脉开口等4种位置。右室双出口的手术方法应按畸形的类型、室间隔缺损的位置和有无肺动脉狭窄等而决定。右心室双出口无肺动脉狭窄的病例应在婴幼儿期施行手术，大多数类型可在右心室内安放心内隧道或管道，但在肺动脉下的室间隔缺损可选用大动脉调转术和修复室间隔缺损。右心室双出口合并肺动脉狭窄应在4~5岁时施行手术，应用心内隧道或管道，以及心外管道治疗，在SDL和IDL型病例，可作改良Fontan手术或全腔静脉与肺动脉连接。

巨大左房折叠术（plication of giant left atrium） 二尖瓣狭窄或合并关闭不全的病人，通常伴有左房增大。巨大的左房可压迫左总支气管左心室及右肺中、下叶，影响心肺功能。在作二尖瓣替换手术的同时，行左房折叠术，有利于心肺功能恢复，减少低心排出量综合征，预防肺部感染及呼吸衰竭等并发症，降低手术死亡率。折叠左房的部位有3处：①折叠左房的右侧部分：沿着左房纵切口的方向，根据张力大小，梭形切除一部分左房壁。主要是减轻对右肺中、下叶的压迫。②左房上半部折叠：自左心耳根部开始，向上经过左房顶，直至左、右肺静脉开口之间，根据张力大小，作马蹄形折叠缝合，主要是减轻对左总支气管的压迫，③瓣环旁左房折叠：从左心耳的根部上缘开始至二尖瓣后交界附近作半月形的折叠，离开二尖瓣环约1cm，距肺静脉开口1.5~2cm处，主要是减轻左房后下壁对左室的压迫。

心房颤动的迷宫手术（maze operation for treatment of atrial fibrillation） 心房颤动的迷宫手术是切除两侧心耳，在保留窦房结到房室结的主要通道的同时孤立肺静脉区，并将手术造成心房内多个传导盲区。从此可完全切断能造成心房颤动持续和发展的电位折返环，控制心房异位起搏点，使窦性激动与整个心房同步，以保持心房的排血功能。此手术心脏损伤大，术后除一般常规处理外，严密观察心电图，准备随时心脏起搏。术后应用小剂量多巴胺或多巴酚酊胺和硝普钠滴液，保持心排出量和周围循环满意。术后并发症中以心脏传导阻滞和心房颤动复发出现较多，前者应行暂时心脏起搏，后者采用药物治疗。

心房异构（atrial isomerism） 在正常情况下左心房和右心房在形态学上是不同的，而且心房和胸腔脏器位置是协调的。不定位是指胸腔器官和心房腔缺乏偏

侧性特征，假如两侧心房包括心耳的内部和外部形态相似，或似右心房或似左心房，或混杂着左右心房特征，心房位的基本类型不能肯定，则称为心房异构。这种情况下腹腔脏器也缺乏偏侧性特征，常合并无脾症或多脾症。有心房异构病人常合并复杂先天性心脏畸形，手术指征是根据合并的心脏畸形而定。在无脾症和多脾症中右侧和左侧支气管长度是相同的，两侧支气管与伴行肺动脉关系及肺动脉外观是一致的。但无脾症病人常呈右侧型（右房、肺动脉异构），多脾症常是左侧型（左房、肺动脉异构），共同心房时，仅有心耳的形态存在，只能根据心耳的形态判定右房或左房异构。

房室隔缺损修补术（repair of atrioventricular septal defect） 房室隔缺损为房室瓣上下间隔发育不全或缺如，是由原发孔房间隔缺损到合并巨大室间隔缺损所构成的一组复合畸形，可分为部分和完全性两大类型。房室隔缺损修补术在全麻体外循环下施行。部分性房室间隔缺损修补术包括二尖瓣、三尖瓣成形，用补片修补原发孔房间隔缺损。完全性房室隔缺损修补术包括用补片修补室间隔缺损，将二、三尖瓣抬高1.5～2.0cm缝合于补片上，二、三尖瓣成形，再用补片修补房间隔缺损。术中注意妥善修复二尖瓣关闭不全，完全闭合房间隔缺损和（或）室间隔缺损，防止左心室和右心室流出道堵塞，防止心脏传导阻滞，尽量修复三尖瓣关闭不全，避免二三尖瓣口狭窄。术后主要并发症有完全性房室传导阻滞，残余二尖瓣关闭不全，残余房室间隔缺损。

室间隔穿孔修复术（repair of ventricular septal rupture） 室间隔穿孔多由急性心肌梗死引起。对于穿孔较小，血液动力学平稳病人，最好待2～3个月后再手术修补。如有大量的左向右分流，特别是心衰的病人，尽早手术修补，最好在发病后24h内。

修复心肌梗死后的室间隔穿孔需要遵循以下原则：①迅速建立中度低温体外循环和加强心肌保护；②在透壁性心肌梗死部位作左室切口，充分显露室间隔缺损；③切除梗死区坏死组织，包括室间隔和室壁瘤边缘，要达到有活力的心肌处，防止缝合延迟性破裂；④对左心室边缘切除要适当保守；⑤检查乳头肌，假如乳头肌完全断裂，同时替换二尖瓣；⑥闭合室间隔缺损时应无张力，绝大多数病例需应用补片修复；⑦应用织物缝合梗死区切口，应无张力，缝线必须穿过健康组织，并用垫片加固，避免脆弱的心内膜和心肌组织被割裂。

室间隔穿孔（ventricular septal perforation） 室间隔穿孔发生于心肌梗死后，发生率约占心肌梗死的1%～2%。一般心肌梗死后2周内发生，穿孔部位以室间隔前尖部多见，室间隔穿孔常与室壁瘤同时存在。室间隔穿孔后可迅速引起心力衰竭及心源性休克，应尽早急诊手术。一般认为心衰不能控制者，以早期手术为宜，心衰能控制者，可于2周后手术，等待缺损周围有疤痕形成，修复比较可靠。

室间隔破裂（rupture of ventricular septum） 室间隔破裂一般认为是在心脏舒张晚期或等容收缩期，当心脏充盈时，突然遭受强力挤压所引起，可在伤后立即发生，也可在心肌挫伤的基础上因局部间隔心肌梗死和穿破而延迟出现。破裂部位常位于近心尖的间隔上，常为单个破口，传导束也可受累。随着室间隔穿孔的出现，立即于胸骨左缘Ⅲ～Ⅳ肋间听到粗糙吹风性收缩期杂音和细震颤。小的穿孔可无症状，较大的破口可出现急性心功能不全，并迅速导致死亡。心导管、二维超声心动图和彩色多普勒检查，可明确诊断。

室间隔裂伤修补术（repair of ventricular septal rupture） 手术在体外循环心脏停搏下进行，先于心室面探查室间隔破裂部位并断定有无心肌挫伤及其程度。应用带小垫片的双针无创缝线，穿过无挫伤的室间隔缺损边缘组织作间断褥式缝合，由右室面进针，将修补室间隔缺损补片的后缘缝合固定并结扎于左室面，用带小垫片的间断褥式缝线于冠状动脉前降支右侧经右室壁缺损补片前缘，再穿过左室切口左缘，结扎后室间隔缺损和左室切口即完全闭合。术中注意检查有无合并伤存在，给予及时处理，以防漏诊。作左室切口时注意不要损伤冠状动脉，切口不宜过大，以免影响冠脉循环。

室间隔缺损心内直视修补术（open repair of ventricular septal defect） 是目前治疗室间隔缺损的基本方法。取胸骨正中切口，首先行心内探查，如有动脉导管未闭，需在体外循环前予以结扎或阻闭。然后建立体外循环。心脏切口多选用经右心房切口，降温，阻闭循环、灌注冷心停液，使心脏停搏后切开右心房，

放入拉钩，暴露三尖瓣隔瓣，寻找室缺，膜周室间隔缺损多见于三尖瓣隔瓣与前瓣交界处的下方。多采用补片修补，在缺损前上缘应防止损伤主动脉瓣叶，缺损的后缘应缝于窦部室间隔之右室面，以防止传导束的损伤。根据室间隔缺损的不同部位，还可选用经肺动脉切口，经右心室切口及经左心室切口。

单纯室间隔缺损的手术效果良好，手术病死率已接近零。患儿的年龄小，合并其他心脏畸形，以及肺循环阻力升高可增加围手术期死亡率。

室间隔缺损（ventricular septal defect） 先天性室间隔缺损是由于胚胎发育不全造成心室间隔部位的异常交通，并在心室水平出现分流的先天性心脏病。其解剖类型有：1. 膜部缺损：由于室间隔膜部发育不全而形成，可分为单纯性膜部缺损；膜周型缺损；隔瓣下型缺损。2. 漏斗部缺损：缺损位于圆锥间隔上，主要由于圆锥部间隔各部融合不全所致。又分为嵴内型；干下型。3. 肌肉部缺损：多位于心尖部和调节束后方。按室缺口径临床上大致可将其分为大、中、小三型。大型室缺口径相当于或大于主动脉开口，中型室缺口径约为主动脉口径的 1/3 ~ 2/3；小型室缺口径小于主动脉口径的 1/3。伴有大型室间隔缺损时，左向右分流大，引起肺动脉痉挛、肥厚、阻力增加，最终由动力型肺动脉高压发展成为阻力型肺动脉高压，右心室压力升高，最终可接近或超过左心室压力，甚至形成右向左的分流，临床上出现紫绀，形成艾森曼格综合征而失去手术时机。室间隔缺损的修复应在体外循环下进行，根据缺损类型选择心脏切口。

心内管道的修复（intraventricular tube repair） 应用心内管道修复治疗右室双出口，适用于远离两大动脉开口的室间隔缺损和 Taussing-Bing 综合征合并肺动脉狭窄病例。由于在上述室间隔缺损和主动脉开口之间有多根乳头肌及其腱索，无法安放心内隧道。经右室纵切口，应用直径 2.0 ~ 2.2cm，长约 3cm 的人造血管，两端剪裁成斜面，其一端与室间隔缺损吻合，另一端与主动脉瓣环四周吻合。在室间隔缺损四周缝一圈带垫片的褥式缝合，危险区缝在三尖瓣隔瓣根部和窦部室间隔右心室面，将管道短面对室间隔，将上述带垫片的褥式缝合针穿过管道四周，推下打结。修整管道另一端，在主动脉开口四周肌肉也作一圈带垫片的褥式缝合，穿过管道边缘和结扎。管道要安放适宜，形成管道式拱桥，使左心室血畅通到主动脉。

Cooley 氏手术 （Cooley procedure） 心肌梗死后并发室壁瘤和室间隔穿孔的外科治疗。1958 年，Cooley 首先在体外循环下行室壁瘤切除和经右心室切口补片修补室间隔缺损，以后，此类手术称为 Cooley 氏手术。

原发孔型房室间隔缺损修补（repair of primary atrial septal defect） 是指在全麻体外循环下补片修补原发孔型房间隔缺损，同时修复房室瓣畸形。如为完全性房室隔缺损尚需修补室间隔缺损。一般在中度低温体外循环或全身常温和温血或冷血心脏停跳液间断冠状动脉灌注下施行手术，采用大块心包片修复原发孔房间隔缺损，在危险区缝于三尖瓣右下瓣叶和二尖瓣跨越部分，应用 4 - 0 涤纶线带垫片的褥式缝合 5 ~ 6 个直达结三角，从心室面进针穿过瓣膜根部在心房面出针，穿过心包片推下结扎、应用 4 - 0 聚丙烯线连续缝合绕经冠状静脉窦口外侧，原发孔房间隔缺损的边缘直至室间隔前部上缘，闭合缺损。

房间隔缺损（atrial septal defect） 房间隔缺损是指原始房间隔在发生、吸收和融合过程中出现异常，左、右心房之间仍残留未闭的房间孔。从发生学上分为原发孔型房间隔缺损和继发孔型房间隔缺损。房间隔缺损的血流动力学改变是在心房水平存在左向右分流，分流量大小主要取决于房间隔缺损的大小和左、右房之间的压力阶差。由于肺循环可以容纳大量血流，尽管肺循环量达到体循环量的 2 倍，仍能维持正常的肺动脉压力。患儿除易感冒等呼吸道感染外，可无症状，剧烈活动亦不受限，随着分流时间延长，肺小动脉逐渐产生内膜增厚和中层肥厚，肺动脉压力渐升高，右室负荷加重。一般青年期以后出现症状，病情进展也往往加速，有些病例病变进一步发展肺小动脉发生闭塞性病理改变，肺动脉压越来越高，右心负担不断加重，最终导致心房水平经房间隔缺损右向左分流。此阶段后，病人症状明显加重，出现咯血、紫绀、右心衰竭等艾森曼格综合征表现。1 岁以上病儿自然闭合可能性很小，应行房间隔缺损修复手术。

房间隔球囊扩大术（balloon atrial atrioseptomy） 适用于室间隔完整的完全性大动脉转位、三尖瓣闭锁等复杂的先天性心脏病的姑息手术治疗。局部麻醉或全身麻醉，仰卧位或仰卧位右肩垫高，在右腹股沟经大

隐静脉插入一根5或6号双腔球囊导管，通过股静脉，下腔静脉和右心房，如有困难，则经右侧股静脉插入双腔球囊导管。在X线透视下，将导管球囊部分经卵圆孔未闭到左心房。此时必须查明球囊在左心房而不在左心室和肺静脉后，向导管内注入2ml造影剂使球囊膨胀，迅速将球囊拉过房间隔到右心房。将球囊再次送入左心房，再拉回到右心室，如此反复操作2~3次。术中要充分供氧。操作敏捷、迅速和可靠，避免病人紫绀和酸中毒加重而危及生命。房间隔球囊扩大术的主要并发症为如球囊误入肺静脉，扩张时可使肺静脉损伤，误入左、右心室，拉回球囊时可损伤瓣膜或腱索，要准确定位，操作轻柔，可以防止上述组织损伤。一旦发生应进行手术修得。术后处理与各疾病的根治性手术治疗后相同。

房室隔共同通道完全型修补法（repair of complete atrioventricular septal defect） 房室通道畸形的外科处理包括：闭合房缺、室缺；防止心脏传导束损伤；功能性房室辨的再造。正中开胸，常规建立体外循环，探查心内畸形后，首先重建二尖瓣：用5-0普乐林线将前后共同瓣叶相当二尖瓣环处予以间断缝合，该缝合点位置可通过注水到左室的办法来判定。同时，判断二尖瓣裂的情况，如返流中重度时，应用5-0普乐林线将瓣裂间断缝合。防止造成二尖瓣口狭窄。其次行室缺修补，采用带垫片褥式双头针数针，从室缺下缘右室面缝至共同瓣前后叶重建的三尖瓣环上，而后再缝合到原发孔房缺补片的下缘，逐个打结关闭了室缺也同时固定了房缺补片的下缘。房缺其余部分的缝合可采用连续法单层缝合。室缺大者可采用单片法或双片法修补。双片修补时先修补室缺，补片多为半月形，下缘与室缺下缘缝合，上缘则缝至重建的三尖瓣环上，而后将房缺以第二个补片修补。单片修补时将二尖瓣环部切开，将二尖瓣、三尖瓣叶分别固定在补片上，由此再建二、三尖瓣环。

房室环缝缩术（reconstructive operation for connection of mitral or tricuspid） 几乎所有二尖瓣关闭不全病例的瓣膜均需行人工环置入成形术。其优点在于校正扩张变形的瓣环并恢复适当的瓣口，保存了正常的瓣叶功能，预防再发性瓣环扩张与变形。通常的心脏入路可选用左房平行房间沟切口，细致地系统全面地检查及判断病变的状况。当存在腱索延长或断裂，或瓣交界融合与腱索融合增粗时，则要在置入Carpentier环的同时行瓣膜的成形修复。应用瓣大小测定器测量后选择瓣环大小。采用褥式间断缝线，距二尖瓣瓣环2mm入针，而后再缝至人工环的相应部分。瓣膜的交界部和后瓣的中点的缝合中的3个关键点，必须与人工环相配合。当人工环被下到位置后，结扎缝线前必须对瓣膜情况进行检测。可用生理盐水注入左室，观察瓣叶关闭的状况。如果瓣叶的关闭线与人工环后环形成平行线，这说明瓣叶关闭状况良好。如果瓣叶关闭线呈不对称状态，这说明瓣叶仍有不同程度的残余脱垂或瓣叶运动受限。此时应将瓣环拉出来，以便对瓣下的结构进行进一步的处理。

二尖瓣环成形术（mitral valvuloplasty） 二尖瓣环扩大是二尖瓣关闭不全的常见原因。二尖瓣环成形术可分为加用人造环成形术和用缝线环缩术两类。主要原理是缩小扩张的后叶瓣环使后叶向前叶方向靠拢，增加前，后叶的接合，矫正关闭不全。使用人造环有两种情况：单用人造环矫正因瓣环扩大所致的关闭不全，或结合对瓣叶腱索等成形使用人造环做环缩术。加人造环瓣环成形术：测量二尖瓣前叶基部的长度以选择人造环的大小。用无创针带2-0线，沿瓣环作间断“U”形缝合，人造瓣有缺口或较平直的一侧对向前叶。用缝线环缩术常用的有Reed法环缩术，交界区折叠缩环术及后叶瓣环半荷包缩环术。手术时必须注意经修复的瓣环直径达到正常大小，经左心室注入生理盐水，观察二尖瓣口确无关闭不全。

二尖瓣替换术（mitral valve replacement） 后天性二尖瓣关闭不全作二尖瓣替换术的适应征主要与病因和二类瓣装置的病变状态有关。风湿性病变，感染性心内膜炎，缺血后乳头肌断裂，手术后瓣膜关闭不全等多选择换瓣；瓣膜有明显僵硬或大片钙化，瓣下腱索广泛粘连融合缩短，瓣口呈漏斗状或瓣膜组织缺损过多无法修复者，应选择换瓣手术。手术在全麻体外循环下进行，胸部正中切口，心房切口根据左房大小分别采用经房间沟、右房-房间隔或双房切口三种径路，切除瓣膜，置入生物瓣或机械瓣缝合瓣环。术后早期注意循环呼吸支持，防治心律失常。如采用机械瓣终生需抗凝，防止血栓形成。主要并发症有①低心排出量综合征。②左心室破裂。③瓣周漏、冠状动脉回旋支损伤，主动脉瓣损伤，机械瓣阀片活动障碍，左心室流出道梗阻。④血栓栓塞、出血及溶血。⑤人造瓣膜内源性功能障碍和人造瓣膜心内膜炎。

二尖瓣、主动脉瓣与三尖瓣同期手术（surgical treatment of combined lesions of aortic mitral and tricuspid valves） 风湿性二尖瓣和主动脉瓣病变合并的三尖瓣病变，其中多数为二尖瓣病变引起的肺动脉高压，然后发生右心室肥厚劳损，因心腔扩大和瓣环扩张引起的三尖瓣功能性关闭不全。三者同时为风湿性器质性病变者少见，而且三尖瓣病变的损害程度较二尖瓣病变为轻，一般表现为瓣叶纤维性增厚，很少发生钙化，伴有1~3处交界粘连，其中以前瓣和隔瓣交界粘连较重和多见；腱索增粗，缩短，粘连等改变也不如二尖瓣狭窄严重。因此，现在一致的观点，三尖瓣无论是功能性或者器质性病变，80%病人可作成形术。只有瓣膜严重破坏，细菌性心内膜炎，或腱索断裂者，用成形术无法恢复瓣膜的功能时，才考虑作瓣膜替换术。

二尖瓣与主动脉瓣双瓣替换术（combination of mitral and aortic valve replacement） 风湿性二尖瓣与主动脉瓣病变需同期作二尖瓣与主动脉瓣替换术；细菌性心内膜炎多侵犯主动脉瓣，偶尔二尖瓣同时受累，严重者可侵犯主动脉窦或室间隔，并扩展至二尖瓣，应施行瓣膜替换术；风湿性主动脉瓣病变合并其他病因的二尖瓣病变一般需行主动脉瓣与二尖瓣双瓣替换术。手术在全麻体外循环下进行，胸部正中切口，手术程序：一般先替换二尖瓣后作主动脉瓣，切开左房探查二尖瓣后必须切开升主动脉探查主动脉瓣的病变程度和瓣环大小，设计好手术方案和人造瓣膜的匹配，再切除与缝合二尖瓣，以免二尖瓣替换过大的瓣膜而主动脉瓣不能替换相适应型号的瓣膜，增加左心负担。术后处理注意心肺功能支持，防治心律紊乱，术后主要并发症①低心排出量综合征。②严重室性心律失常。③呼吸功能衰竭。④多脏器衰竭。

前瓣后部切除与二尖瓣化成形术（resection of rear part of anterior leaflet with bicuspid-plasty） 三尖瓣前瓣后部的炎性病变切除后，把前瓣的遗留部分与后瓣的邻近边缘缝合，封闭前瓣与后瓣的交界，使三尖瓣变为二瓣化，该处的多余瓣环按上述方法作间断折叠缝合。感染性心内膜炎施行瓣膜成形术时，为了避免炎症复发，必须完全清除受累的瓣叶、腱索和瓣环，详细探查瓣膜的全部结构及其邻近的心肌。如炎症病变广泛使瓣膜的大部分组织受损，则不能强行作成形术。加固缝合用的垫片也应采用心包为宜。术后继续控制感染，应用敏感的抗生素4~6周。注意全身营养支持治疗，加强心功能的支持。

瓣环重建术（valvular annuoreconstruction） 瓣环重建术用于二尖瓣环或三尖瓣环扩大导致的二尖瓣或三尖瓣关闭不全。三尖瓣瓣环重建术包括瓣环折叠或部分折叠及瓣环固定术，前者分为前瓣环、后瓣环成形术，用2-0聚丙烯缝线带垫片作荷包缝合，环缩扩大的前瓣和后瓣环，或行二瓣化成形术，采用带垫片褥式缝合折叠后瓣环；而三尖瓣环固定术常用人工瓣环，以带垫片间断褥式缝合固定到三尖瓣环，缩小扩大的三尖瓣环。二尖瓣瓣环重建术包括瓣环成形术，采用双交界或一侧交界折叠法或后叶瓣环半荷包缩环术，主要是用带垫片缝线折叠部分扩大的二尖瓣环，以内、外侧大小瓣叶交界折叠多见，以外行二尖瓣环固定术，用人工瓣环以带垫片间断褥式缝合固定到二尖瓣环，以缩小扩大的二尖瓣环。瓣环重建术对于二、三尖瓣环扩大导致的功能性瓣膜关闭不全，通常治疗效果稳定、持久。

二尖瓣关闭不全（mitral incompetence） 二尖瓣关闭不全常见于风心病，慢性风湿性二尖瓣关闭不全几乎均合并二尖瓣狭窄，主要病理改变是部分瓣叶特别是后瓣叶增厚挛缩，表现为关闭不全。二尖瓣松弛症、乳头肌功能障碍，先天性心脏病，感染性心内膜炎及马凡综合征均可引起二尖瓣关闭不全。二尖瓣关闭不全的病理生理影响起因于左室血液返流入左房，使收缩期的左房压升高，心室舒张期返流到左房的血液又回到左室成为左室的额外负担。急性二尖瓣关闭不全表现为活动后呼吸困难进行性加重，频发肺水肿；慢性二尖瓣关闭不全，急性肺水肿不常见，主要表现为容易疲劳、软弱无力。治疗二尖瓣关闭不全的手术方式包括二尖瓣成形术和二尖瓣替换术。

二尖瓣狭窄（mitral stenosis） 后天性二尖瓣狭窄几乎都由风湿热所引起，是慢性风湿性心脏瓣膜损害中最常见的病变。其病理改变为瓣叶纤维化增厚，伴有不同程度的钙质沉着，交界区粘连融合引起瓣口的狭窄通常尚有腱索和乳头肌增粗粘连融合，即产生瓣下狭窄，形成左心室流入道漏斗状的梗阻。二尖瓣狭窄的病理生理影响首先涉及左心房。在心室舒张期，左房血液不能充分进入左室，存留于左房，因而左房的

血量增多，引起左房代偿性扩张。如狭窄较轻，左房代偿良好，血液可保持正常流通，随着狭窄程度的加重，左房不能代偿时，左房显著扩大，其压力升高，使肺静脉与肺毛细血管压上升，造成显著的慢性肺淤血、间质水肿、导致气体交换障碍，引起呼吸困难，并可出现紫绀、咯血、肺水肿。治疗二尖瓣狭窄的手术方式包括闭式二尖瓣扩张术，直视二尖瓣切开术及二尖瓣替换术。

二尖瓣术后再狭窄（restenosis after mitral valvular operation） 二尖瓣狭窄可分为先天性和后天性，后天性狭窄以风湿热所致的慢性风湿性心脏瓣膜损害最为常见，以外尚有感染性心内膜炎、瓣膜钙化症、心脏肿瘤或代谢紊乱导致的二尖瓣狭窄。二尖瓣狭窄病理改变包括瓣叶纤维化增厚，不同程度的钙化，交界或瓣下结构融合。对于年轻病人，瓣膜狭窄较轻、瓣叶纤维化、钙化较轻，狭窄以交界融合为主的，可以行瓣膜闭式扩张或直视下切开，但是由于病变的条件未改变，或风湿活动仍存在，往往在手术创伤的部位发生再次狭窄，交界区的瓣下可以形成团块，前后瓣叶及瓣下结构融合，难以再作扩张术或成形矫正。临床上表现为二尖瓣狭窄扩张术或成形术后，再次出现乏力、呼吸困难、咯血等症状，二尖瓣区闻及舒张期杂音，其他辅助检查（包括多普勒超声心动图）显示二尖瓣口狭窄，可以确诊为二尖瓣术后再狭窄。治疗上以强心、利尿、维持水电解质平衡为辅，手术治疗为主，多需行二尖瓣替换术，植换人造心脏瓣膜，术后要防治低心排发生，改善心动能。

二尖瓣瓣环钙化症（mitral annulus calcified disease） 为非风湿性二尖瓣瓣环病变，多见于50岁以上女性，主动脉狭窄、肥厚性心肌病，二尖瓣脱垂及糖尿病者易患二尖瓣瓣叶钙化症。钙化性病主要损害瓣环，瓣叶和腱索无显著解剖异常或仅有轻度局部增厚。该病的血流动力学异常是由于二尖瓣关闭不全或狭窄引起，临床上可表现为二尖瓣狭窄和（或）二尖瓣关闭不全，血液动力学受严重影响时，应作二尖瓣替换术。

创伤性二尖瓣关闭不全（injured mitral valve insufficiency） 创伤（特别是外伤）可以导致心脏瓣膜损伤，包括二尖瓣损伤。二尖瓣损伤常表现为关闭不全。二尖瓣损伤常发生在强烈暴力作用于胸部和脊柱上，致心脏突然受压，特别于舒张期主动瓣已关闭，心室内压力急骤上升，导致乳头肌腱索断裂或瓣叶撕伤。对任何一例胸部闭合伤，在胸骨左缘或心尖区出现收缩期杂音，无论是否合并充血性心力衰竭，都应考虑创伤性二尖瓣关闭不全，超声心动图可以帮助诊断。对于创伤性二尖瓣关闭不全，多表现为急性二尖瓣关闭不全，心脏代偿能力差，以手术治疗为主，在全麻和体外循环下行二尖瓣成形，如成形困难或失败，可以行二尖瓣替换术。

二尖瓣直视修补术（open mitral commissurotomy） 二尖瓣狭窄直视切开术（修补术）可以直接切开修补交界融合，剔除较大的钙化斑，恢复瓣叶的活动度，同时可以分离增粗与融合的腱索与乳头肌，去除瓣下的狭窄梗阻，彻底地解除二尖瓣狭窄。因此，凡适合闭式扩张术者都可考虑作直视二尖瓣切开术，以外，具有以下病变时，应选择直视术：(1) 二尖瓣装置局部的病变程度不很严重；(2) 房颤病史；(3) 左房血栓。手术步骤包括：胸部正中切口或右侧第4肋间切口，常规肝素化后建立体外循环，上下腔静脉和升主动脉阻断后，给予升主动脉根部冷心肌保护液灌注，心脏停跳后，切开左心房，显露二尖瓣，心内探查有无血栓，二尖瓣装置局部病变程度，切开二尖瓣狭窄，切开瓣下粘连，测试二尖瓣开闭状况，缝合左心房切口，开放升主动脉，排尽心内和主动脉根部气体，复跳和放置引流管，逐层关胸。术后处理以强心利尿和预防感染为主。手术主要并发症为二尖瓣关闭不全、出血等。由于直视手术可切开二尖瓣交界，处理瓣下结构，已广泛被采用。

二尖瓣左侧途径闭式扩张术（closed mitral commissurotomy by left side） 二尖瓣狭窄的手术方式包括闭式二尖瓣扩张术，直视二尖瓣切开及二尖瓣替换术。1925年，Suttar用手指分离交界术成功治疗二尖瓣狭窄，1954年Logan使用扩张器经左室行二尖瓣交界分离术。闭式二尖瓣扩张术适用于年轻病人，心功能较好，窦性心律，无栓塞史，瓣叶狭窄主要由交界融合引起。手术步骤包括：取左胸前外侧切口，经第四或第五肋间进入胸腔，切开心包，心脏切口可以取左心室和左心耳切口，在心尖处选择无血管或少血管区，作一荷包缝线，套入Rumel止血器备用，左心耳作一荷包线，套入Rumel止血器，切开左心耳顶伸入食指作心内探查，用扩张器经左心尖荷包中心切口插入左

室腔，在食指引导下扩张二尖瓣，一般采用分次扩张，扩张完毕后退出扩张器和食指，收紧荷包线打结、必要时再加固缝合，缝合心包膜，放置胸腔引流管，逐层关闭胸腔。术中需注意防止大出血，防止损伤腱索、乳头肌及瓣叶，防止栓塞。术后常规强心利尿及抗生素预防感染。

二尖瓣右侧途径闭式扩张术（closed mitral commissurotomy by right side） 二尖瓣右侧途径闭式扩张术的手术适应征与左侧途径闭式扩张术相同（参考二尖瓣左侧途径闭式扩张术），国内1957年石美鑫首先开展右径分离术成功。以下情况者多采用右侧途径闭式扩张术：(1) 左心耳小；(2) 慢性房颤、有栓塞史及左径扩张后再狭窄。手术步骤：取右胸前外侧切口，第四肌间进胸，在右膈神经前1～2cm平行切开心包，解剖房间沟。用无创钳提起切口前缘的右房边缘，解剖房间沟达底端，沿房间沟作荷包缝合，套入Rumel止血器，用左食指进入左房探查，然后顺食指进入扩张器，在食指引导下插入瓣孔，逐步扩张瓣口。术后结扎荷包线。术中常规放置右胸腔引流管，缝合心包，逐层缝合胸壁。给予强心利尿处理，抗生素预防感染。二尖瓣狭窄闭式扩张的效果与其选择适应证有关，术后死亡率约3%，死亡原因有心衰和严重心律失常。

三尖瓣瓣膜缺损修复术（repair of tricuspid valvular defect） 三尖瓣区心内膜炎，三尖瓣前瓣及其腱索受侵犯的机会较多。如果感染仅损害瓣叶及腱索者应争取作瓣膜成形术，成形的方法有3种：①前瓣病变切除直接缝合与瓣环成形术；②前瓣后部切除与二瓣化成形术；③前瓣补片腱索转移成形术。感染性心内膜炎施行瓣膜成形术时，为了避免感染复发，必须完全清除受累的瓣叶、腱索及瓣环。修补材料首先考虑应用自体心包，加固缝合用的垫片也应采用心包为宜。

前瓣病变切除直接缝合与瓣环成形（resection of anterior leaflet lesion with direct suture and annuoplasty） 炎性病变侵犯三尖瓣前瓣的1/2及其腱索时沿病变周围作四方形切除，用5－0聚丙烯缝线作对角切缘直接对拢缝合或应用心包片修补。折叠的瓣环用3－0聚丙烯缝线带自体心包垫片作间断或间断褥式缝合。如炎症病变广泛使瓣膜的大部分组织受损，则不能强行作成形术。

三尖瓣替换术（tricuspid replacement） 三尖瓣替换术用于治疗三尖瓣破坏严重无法成形和部分Ebstein心脏畸形。一般采用St Jude双叶瓣，其内径为27－31cm。在全麻体外循环下将三尖瓣及其腱索切除，并要保留前瓣与隔瓣移行处一部分，以防传导束的损伤，在冠状静脉窦开口的外侧，Tadaro韧带下缘以及三尖瓣环其他部分作一圈带垫片的褥式缝合，以后缝在人造瓣的缝合环上，推下结扎。三尖瓣替换术后主要并发症：①低心排出量综合征。②心力衰竭。③心包填塞症，④血栓和栓塞，⑤出血，⑥心律失常。

三尖瓣瓣环固定术（tricuspid annulopexy） 对于功能性三尖瓣环扩大的，采用硬质或软质人工瓣环来固定瓣环，常用为Carpentier环或Duran软质环。以带垫片间断褥式缝合固定，使扩大的瓣环缩小恢复瓣环的扩大程度。首先应用测瓣器测定三尖瓣环扩大程度，选择适当型号的人工瓣环，在前瓣和后瓣的瓣环处作间断褥式缝合，主要折叠后瓣的基底部和前瓣的交界处，人工瓣环的开口位于隔瓣的前上方房室结和传导束的部位。当所有缝线安置之后，打结后固定人工瓣环。这种方法效果持久，缺点是手术操作较为复杂，术后需作一定时间的抗凝治疗。

三尖瓣损伤（tricuspid valve injury） 三尖瓣损伤多发生于心脏闭合伤，是严重心脏伤一部分，单纯损伤很少见。发生在强烈暴力作用于胸前壁和脊柱上，致心脏突发受压，特别于舒张期肺动脉瓣关闭，心室内压力升高，导致三尖瓣乳头肌、腱索断裂、瓣叶撕伤。当胸部钝性损伤后出现三尖瓣关闭不全症状，应充分考虑到三尖瓣损伤。主要分为二组：(1) 乳头肌断裂。(2) 腱索断裂、瓣叶撕伤。三尖瓣关闭不全征象发生较缓和，不手术也可生存较长时间，应慎重决定手术及选择手术时机。

三尖瓣交界扩张术（tricuspid valve commissurotomy） 单纯三尖瓣交界狭窄较少见，可以采用交界扩张术来解除狭窄。可在体外循环直视下行交界扩张术。沿三尖瓣前瓣叶、后瓣叶与隔瓣叶交界处直接切开联合处或用大弯钳闭式扩张，以解除三尖瓣狭窄。

三尖瓣二瓣化术（tricuspid valve bicuspidization re-

pair） 功能性三尖瓣关闭不全以后瓣附着环发生扩大的程度最大，当右心室压力过大时可在后瓣叶与隔瓣叶间产生返流，特别是三尖瓣严重关闭不全时，由于后瓣叶附着的腱索与乳头肌的牵拉力弱，是发生关闭不全的主要部位。三尖瓣二瓣化术又称 Kay 氏二瓣化成形术，采用带垫片褥式或 8 字缝合的方式，从后瓣叶的前交界缝合后瓣叶的后交界，可以并行缝合 2～3 针，以闭合后瓣环，使后瓣叶折叠，使三尖瓣成为二瓣叶，充分利用前瓣叶的关闭功能，消除关闭不全。这种方法设计较合理，适应于瓣环显著扩大，引起严重关闭不全的病人，临床效果持久稳定。

房化心室纵行折叠术和三尖瓣修复术（longitudinal plication of atrialized ventricular chamber and repair of tricuspid valve） 三尖瓣下移畸形又名 Ebstein 畸形，表现为三尖瓣隔瓣和后瓣以及少数病例连同前瓣均有不同程度螺旋形下移至右心室，不附着于瓣环，手术目的是将三尖瓣提高至正常瓣环处，同时消除房化的右心室。房化心室纵行折叠术和三尖瓣修复术是治疗三尖瓣下移畸形的一种手术方法，采用在体外循环下，切开右心房，观察三尖瓣前瓣、隔瓣和后瓣的发育情况以及房化心室大小，在三尖瓣环上切开前瓣和邻近的后瓣以及附着心室壁上的纤维条索，保留前瓣前交界处 1/3 附着于三尖瓣环上，纵行折叠房化右心室和邻近的右心房，以重建右心室和使扩大的右心房缩小。将切开的前瓣和后瓣缝合于正常的瓣环上，在正常位置覆盖整个瓣口加用人工瓣环。

Ebstein 心脏畸形（Ebstein cardiac anomaly） Ebstein 心脏畸形亦称三尖瓣下移畸形，是一种少见的先天性心脏病。Ebstein 心脏畸形主要病理解剖为三尖瓣的隔瓣和后瓣以及少数病例连同前瓣均不附着于瓣环上，而呈螺旋形下移至右心室，其开口多位于右心室流入部和小梁部之交界处；并伴有房室间沟、瓣叶组织以及右心室结构和形态等畸形。三尖瓣下移畸形多数位于右侧，但也有极少数伴矫正性大动脉转位者位于左侧。外科治疗分为三种：①瓣膜替换术；②房化心室折叠术；③房化心室折叠术加瓣膜替换术，以纠正三尖瓣关闭不全和部分闭合房化心室。Ebstein 心脏畸形的病理生理表现为右心室功能障碍和三尖瓣畸形致使右心向前排血缓慢。右心室排血量减少，引起肺血流减少。右心房及房化心室部分不能完全排空则引起体循环静脉系统淤血。

左侧房室瓣关闭不全的处理（management of left atrioventricular valve insufficiency） 矫正型大动脉转位的外科治疗中，左侧房室瓣为三尖瓣，术中处理好左侧房室瓣关闭不全是手术的一个重要步骤，常作部分瓣环折叠术、加用人工瓣环。如不能修复，则作房室瓣替换术。术中注意事项包括：(1) 防止心脏传导束的损伤；(2) 妥善解除肺动脉流出道阻塞。

瓣膜再替换术（re-replacement of prosthetic valve） 病人先前曾施行过人造瓣膜替换术，以后因发生人造瓣膜内源性、外源性功能障碍或并发症，必须切除与更换新的人造瓣膜，才能恢复血流动力学功能，矫正所产生的并发症，称再次瓣膜替换术。再次瓣膜替换术的发生率为4%～9.5%左右，往往与先前选用的人造瓣膜类型有关。需要再次瓣膜替换术的病人，都存在不同程度的心功能损害，并进行性加重。特别是机械瓣急性功能障碍，病人往往突发心源性休克、急性肺水肿，甚至心脏骤停，须施行急症手术。此外，由于再次手术的操作困难，其术后并发症及手术死亡率，均较首次手术高。瓣膜再替换术主要用于：(1) 人造瓣膜结构衰坏；(2) 人造瓣膜外源性功能障碍；(3) 人造瓣膜有关的并发症；(4) 人造瓣膜瓣周漏；(5) 儿童换瓣出现再狭窄，(6) 其他包括抗凝不能耐受需改换生物瓣等原因。

瓣膜局部修补术（repair of localized leaflet defect） 瓣膜局部修补术是指由于感染性心内膜造成瓣叶局部缺损，如瓣叶穿孔，部分腱索断裂，而瓣膜的总体结构和功能尚正常，采用局部修补或成形的手术。主要指二尖瓣和三尖瓣局限性缺损。手术方法包括：二尖瓣瓣叶穿孔修补，二尖瓣前瓣叶边缘部缺损修补术、二尖瓣后交界邻近瓣叶缺损修补术，多用自体心包修复。以及三尖瓣叶修补。

瓣膜和乳头肌损伤（valve and papillary muscle injury） 由于外伤、缺血、炎症或手术操作等原因导致瓣膜以及瓣叶下支持腱索的乳头肌受损，可以产生急性瓣膜关闭不全。心脏瓣膜损伤常为严重心脏伤的一部分，单纯损伤少见，其发生率依次为主动脉瓣、二尖瓣和三尖瓣，多发生在受外力撞击后，胸腔压力突然升高，而心脏处于舒张期，心腔内压力升高导致乳头肌、腱索断裂和瓣膜损伤。乳头肌损伤还可见于心肌

缺血性疾病。

瓣膜钙化（valve calcification） 心脏瓣膜由于纤维化、钙质沉着、可以使瓣叶变厚、变硬，活动受限，瓣膜中钙质明显增加称为瓣膜钙化，多见于风湿性瓣膜病，能引起瓣膜狭窄或关闭不全，是联合瓣膜病变的主要发生原因。钙化严重的可以累及瓣膜周围组织，产生狭窄或合并关闭不全，需行手术治疗，对于瓣膜钙化的多需行瓣膜替换术。

病灶清除与瓣膜成形术（debridement of lession and valve valvuloplasty） 感染性心内膜炎发生于主动脉瓣者，由于瓣膜破坏严重，病变复杂，瓣膜成形的机会少。二尖瓣区或三尖瓣区的心内膜炎，经内科治疗炎症静止后，遗留的瓣膜损害有时可用成形术纠正。适用于二尖 瓣区病变局限，瓣叶穿孔或破坏，腱索断裂，三尖瓣区病变局限于瓣叶的。在全身麻醉体外循环下将病灶清除，根据病变范围、轻重可以采用二尖瓣瓣叶局限性缺损修复，二尖瓣前瓣叶边缘部缺损修补，二尖瓣后交界邻近瓣叶缺损修复，三尖瓣瓣膜缺损修复术。

病灶清除与瓣膜替换术（debridement of lession and valve replacement） 对于感染性心内膜炎，当感染累及心脏瓣膜，出现瓣叶损伤、穿孔、瓣周脓肿以及瓣叶赘生物，用内科抗生素治疗无效，就应采用手术治疗，目的是彻底清除全部感染组织、修复或替换受损的瓣膜，恢复瓣膜的启闭功能，同时矫正其他并发症。在全身麻醉和体外循环下，详细检查病变的部位与范围，以及瓣叶、瓣环和邻近组织的损伤程度，如仅为瓣叶损害，切除瓣叶及其赘生物，如有瓣环内脓肿、瓣周脓肿或主动脉根部环形脓肿，应彻底清除脓肿及周围组织，用低浓度的灭菌液彻底冲洗心腔，用带垫片褥式缝合瓣环，替换人造瓣膜，损伤的主动脉壁可用编织补片修补，对于主动脉根部的脓肿清除，必要时要进行冠状动脉移植，术后加强抗感染，用抗生素 4～6 周，加强心功能的支持，全身支持疗法，加强营养。

Reed 缝缩法（Reed annularplasty） Reed 法是用于治疗瓣环扩张的交界折叠术，在二尖瓣交界处大，小瓣瓣环部位用无损伤线缝合折叠瓣环，折叠后大瓣保留 4cm，小瓣保留 2cm，以保存大瓣功能。临床上用于治疗二尖瓣瓣环扩大导致的二尖瓣关闭不全。

瓣周漏（periprosthetic leakage） 人造瓣膜替换术后出现人造瓣膜周围异常漏道，产生异常血流束称为瓣周漏。发生瓣周漏的原因主要是由于缝合技术的失误，瓣环本身的病变，或产生人造瓣膜性心内膜炎。瓣周漏可表现为心前区异常心脏杂音，二尖瓣瓣周漏表现为心尖部全收缩期杂音，但偶尔可无明显心前区杂音。小的瓣周漏如无感染、溶血等可不需手术治疗，如瓣周漏病人出现症状有溶血、瓣周感染、心力衰竭等应予手术治疗。如人工瓣膜单处漏口可直接缝合修补，如漏口大或多处，以及感染性心内膜炎引起的瓣周漏，应折除原有人工瓣膜，重新替换人造瓣膜，采用间断加垫片褥式缝合。

瓣柱（artificial valve pillar） 人造瓣膜的基本结构包括瓣架、阀体与瓣环三部分组成。其中支持瓣叶的中央瓣架称为瓣柱，在球笼瓣、侧倾碟瓣或双叶瓣中，瓣柱的设计各不相同，都由金属组成，主要是控制瓣碟片的活动。

瓣膜替换术（valve replacement） 心脏瓣膜因为风湿性改变、先天性病变、退行性病变，细菌感染等各种原因导致狭窄、关闭不全或二者合并存在，病变范围大、程度重，用普通修补或成形方式无法修复时，则需行瓣膜替换术，临床上多见于二尖瓣、主动脉瓣。手术在全麻、体外循环下进行。二尖瓣替换可从房间沟、房间隔或左房顶部切口入手，目前提倡尽可能保留部分二尖瓣下乳头肌，腱索；主动脉瓣替换经升主动脉切口进行。可选用人工机械瓣，人工生物瓣或同种异体瓣，前二者应用广泛。瓣膜术时人工瓣膜大小选择要适宜，缝合时防止瓣周漏。人工机械瓣替换术后需终身抗凝，防止血栓形成；人工生物瓣不需终身抗凝，但存在生物瓣衰退失效的问题。瓣膜替换术常见并发症包括术后心力衰竭、心律失常、感染、出血以及人工瓣膜功能障碍等问题。目前该手术技术成熟、机械瓣、生物瓣工艺、质量过关、术后近期、远期效果明显。

联合瓣膜疾病（cardiac multiple valvular disease） 当心脏两个或两个以上的瓣膜同时受累时，即称为心脏瓣膜联合病。其发病原因绝大部分为风湿性，多以二尖瓣为主要病变，合并其他瓣膜器质性或功能性病

变。其中二尖瓣与主动脉瓣联合病变最常见；其次为二尖瓣、主动脉瓣和三尖瓣联合病变；二尖瓣合并三尖瓣病变者少见。联合瓣膜病变中三尖瓣病变分为器质性和功能性两种，前者为风湿热反复发作，三个瓣膜同时受累的结果，后者为二尖瓣病变继发肺动脉高压，引起右心室腔扩张与心肌肥厚劳损，发生三尖瓣瓣环扩大，致使瓣叶不能完全对合，产生功能性关闭不全。此外，少数联合瓣膜病为风湿性与其他病因并存，如风湿性主动脉瓣病变合并二尖瓣细菌性心内膜炎，特发性腱索断裂或缺血性乳头肌功能紊乱。有时细菌性心内膜炎也可同时侵犯主动脉瓣与二尖瓣。对于瓣膜联合病变，以外科手术治疗为主，内科强心利尿辅助治疗。

脱垂瓣膜折叠术（proplapsed leaflet plication） 瓣膜脱垂多见于二尖瓣，主要原因是腱索延长，瓣叶松弛，可有腱索断裂。脱垂瓣膜折叠术目的在于恢复瓣膜的良好关闭，解决瓣膜关闭不全。主要采用腱索延长成形术，部分瓣叶切除术。用两把神经拉钩对称地同时提起前叶和后叶边缘，确定瓣叶脱垂和腱索延长的部位，对于腱索延长的可采用缩短腱索，将延长腱索折叠。对于瓣叶脱垂或连接瓣叶的腱索断裂的，可采用部分切除脱垂的瓣叶或将与断裂键索部位的瓣叶切除，或直接缝合瓣叶缺损，或将Ⅱ级腱索再移植。

心脏瓣膜损伤（cardiac valve injury） 心脏瓣膜损伤发生率依次为主动脉瓣、二尖瓣和三尖瓣。主动脉瓣损伤多为汽车撞击伤引起，是由于胸内压突然升高而导致主动脉内压升高，当舒张早期时由于左室舒张压低，这种高压作用于闭合的主动脉瓣，便造成瓣叶的撕裂或交界止点的撕脱，临床上出现主动脉瓣关闭不全征象。二尖瓣和三尖瓣损伤常发生在强烈暴力作用于胸前壁和脊柱上，致心脏突然受压，特别于舒张期主动脉瓣已关闭，心室内压力急剧上升，导致乳头肌、腱索断裂或瓣叶撕伤，临床上出现二尖瓣或三尖瓣关闭不全征象，心脏彩超可确定诊断。对主动脉瓣损伤大多需要进行瓣膜替换术，仅对少数瓣膜交界撕裂病例可行交界成形术。二尖瓣和三尖瓣损伤应通过术中探查决定瓣膜替换或成形术。

瓣周脓肿（perivalvular absecess） 严重的心内膜炎累及心脏瓣膜或替换术后的人工瓣膜，可以产生瓣膜周围脓肿。感染性心膜炎多发生于主动脉瓣，其次为二尖瓣，人工机械瓣亦易发生心内膜炎。根据瓣周脓肿发生的位置可分为瓣环内脓肿、瓣上脓肿、瓣周局限性脓肿，人工机械瓣脓肿。除产生发热、贫血、心衰等临床表现外，瓣周脓肿可导致瓣叶穿孔、室间膈穿孔，主动脉壁破裂、传导阻滞等。单纯用抗生素治疗效果不佳，但是手术治疗亦较困难。手术要点是彻底清除瓣周脓肿，替换人工瓣膜或拆除原有人工瓣膜，重新替换人工瓣膜，纠正血液动力学异常。

升主动脉损伤修复术（repair of injury of ascending aorta） 胸部正中切口，缓慢牵开胸骨，切开心包。损伤多位于心包内，对升主动脉损伤部位出血先用手指压迫止血，前壁的破口以4-0涤沦线缝合；后壁的破口先用手指压迫止血，并立即建立体外循环，在心脏停搏下显露出破口进行修复。根据创伤的严重程度和范围决定直接缝合，补片修补或人造血管移植。此类伤员一般都有急性心包填塞，循环很不稳定，从麻醉诱导就应作好一切紧急开胸抢救和复苏准备。如出现心搏骤停应避免胸外心脏按压，立即开胸切开心包减压后进行心脏按压。主动脉弓枪弹伤，弹片可作为异物进入颈动脉、髂动脉或股动脉，要留意追踪检查。

升主动脉—头臂动脉旁路移植术（ascending aorta-brachiocephalic bypass grafting） 头臂血管狭窄或闭塞引起大脑缺血性障碍病死率很高。管腔狭窄50%以上应行手术治疗。上胸部正中切口，第4肋间横断胸骨，显露升主动脉、主动脉弓及其分支，无名动脉选10cm锁骨下或颈总动脉选用8cm人造血管，视主动脉弓分支病变可采用单支人造血管或分支人造血管移植。人造血管与升主动脉无病变区作端-侧吻合，另一端与颈部血管闭塞远端作端侧吻合。术后主要并发症有人造血管压迫，血管桥闭塞，周围神经损伤，淋巴病。

主动脉瓣环缩术（aortic valve annulorrhaphy） 主动脉瓣环缩术适应于因主动脉扩张，引起瓣环扩大而造成主动脉瓣关闭不全，病理改变大多为非风湿性病变，瓣叶的质量正常或基本正常。手术方法是从主动脉壁处进针，沿主动脉瓣纤维环和主动脉脊各缝一带垫片的褥式缝合，在主动脉壁外打结。其环缩程度，根据主动脉瓣叶对合情况，以对合良好为度。

Bentall 手术（Bentall operation） Bentall 手术是应用带瓣人造血管作升主动脉和主动脉瓣替换以及冠状动脉移植。用于治疗马凡综合征及升主动脉夹层动脉瘤。

降主动脉与左肺动脉吻合术（desending aorta to left pulmonary artery shunt） 用于治疗因肺动脉过于窄小和左室发育差的法乐四联症病人，又称 Potts 手术。患者右侧卧位，左胸后外侧切口，经第四肋间入胸，游离降主动脉内侧壁和左肺动脉，部分阻断降主动脉内侧壁，平行切开左肺动脉和降主动脉，长 4～5mm，用 5－0 聚丙烯线进行吻合。

目前在临床上应用的姑息性手术中，以标准和改良 Blalock－Taussig 分流术效果最为理想，得到广泛应用。而 Warerston 或升主动脉和肺动脉间应用膨体聚四氟乙烯管搭桥，Potts 分流术、Glenn 手术和右心室流出道补片加宽很少应用。

主动脉弓畸形治疗（therapy for deformity of aortic arch） 主动脉弓畸形可分为：①双主动脉弓；②右位主动脉弓伴左位动脉韧带或未闭动脉导管；③主动脉弓分支畸形包括迷走左、右锁骨下动脉、迷走无名动脉及左颈总动脉；④迷走左肺动脉。双主动脉弓的治疗方式有①左前弓切断缝合术，②右后弓切断缝合术。右位主动脉弓伴左位动脉韧带或未闭动脉导管采用左位未闭动脉导管或动脉韧带切断术治疗。迷走右锁骨下动脉采用右锁骨下动脉切断缝合术及右上肢血液循环重建术治疗。迷走左肺动脉采用迷走左肺动脉矫正术治疗。

手术治疗中注意辨认清楚解剖关系。在处理先天性血管环时应注意避免误伤喉返神经；在松解血管环时，须将气管周围的纤维粘连组织剥离干净；结扎切断迷走锁骨下动脉时须结扎同侧椎动脉，以免引起锁骨下动脉窃血综合征；在用无创血管钳阻闭迷走左肺动脉时，必须注意血管钳的位置，以免压迫气管。

主动脉狭窄段切除和端端吻合术（resection of aortic coarctation and end to end anastomosis） 适用于缩窄病变较局限，不超过 2.5cm 的病人。采用第 4 肋间后外切口进胸，游离缩窄段上、下端降主动脉，游离结扎并切断未闭动脉导管或动脉韧带，游离及结扎肋间动脉，缩窄段切除及端端吻合。手术中应注意：①主动脉缩窄病人常伴有丰富的侧枝循环，进胸时对胸壁切口的出血点须一一仔细结扎。②在游离主动脉时须注意有无 Abbott 动脉，防止术中误伤。③在阻断主动脉或主动脉上侧壁钳时应注意控制血压。④结扎肋间动脉数目应尽量减少，以免引起脊髓缺血的并发症。⑤术中应注意侧枝循环发育情况，若发育不良，应采用左心转流，以保护脊髓。

主动脉狭窄楔形切除术（resection of aortic coarctation） 是用于治疗主动脉缩窄的一种手术方法。如缩窄病变较局限，将缩窄段行楔形切除，断端吻合。手术适应证为：①单纯性主动脉缩窄的病儿合适的手术年龄 4～8 岁。②婴幼儿症状严重伴呼吸困难，顽固性心衰，经积极内科治疗无效者。③缩窄病变较局限，不超过 2.5cm。④合并心内外畸形的处理原则：新生儿合并大型室间隔缺损，应先解除主动脉缩窄同时行肺动脉带缩术；1 个月以上的婴儿可同期手术修补室间隔缺损及解除主动脉缩窄；合并主动脉瓣狭窄或动脉导管未闭时应同期手术矫正。

主动脉壁中层囊性坏死（aortic cystic medial necrosis）

主动脉壁中层囊性坏死为主动脉中层弹力和肌肉纤维进行性退化，而胶原纤维和粘液物质增多，临床表现为主动脉及其瓣环扩张，亦称为马凡综合征。主动脉中层囊性坏死是从主动脉根部开始，继而累及整个主动脉。首先表现在升主动脉，因为该部承受左室每搏排出冲击力最大，升主动脉较降主动脉粗，张力较大。主动脉及其瓣环扩张症在临床上表现有：①升主动脉瘤和（或）主动脉瓣关闭不全。②夹层动脉瘤。③冠状动脉供血不足。④肺动脉扩张和（或）肺动脉瓣关闭不全。⑤二尖瓣关闭不全和（或）三尖瓣关闭不全。主动脉及其瓣环扩张症的外科治疗应选用复合带瓣管道手术，是应用带人造心脏瓣膜的人造血管作升主动脉和主动脉瓣移植替换，并将两个冠状动脉开口植入人造血管侧孔，又称 Bentall 手术。

主动脉瓣脱垂（aortic valve prolapse） 主动脉瓣脱垂多由于高位膜部或漏斗部巨大室缺引起，也可由于主动脉窦瘤所致。脱垂部位最常见于主动脉瓣的右叶。主动脉瓣脱垂导致主动脉瓣关闭不全，主要的病理生理改变是左室容量负荷增加，早期出现的临床症状为活动时心悸或呼吸困难，心脏搏动强烈和颈动脉冲击感。随着病情加重，肥厚的心肌发生相对性缺血，可引起心绞痛或严重心力衰竭，甚或发生猝死。

体征表现为脉压差增大，外周血管出现水冲脉，枪击音，心尖搏动向左下移位，胸骨左缘第3肋间听到舒张期泼水音。治疗采用瓣叶折叠悬吊术。

胸主动脉瘤（thoracic aortic aneurysm） 主动脉的管壁因各种病变发生增生或炎症变化，管壁向外扩张呈瘤样扩大，即称为主动脉瘤。分为：(1) 动脉硬化性主动脉瘤：最常见于腹主动脉的远端，发生在胸部者以降主动脉多见，常形成梭形扩大，病变广泛。(2) 梅毒性主动脉瘤：病变与硬化性者相似，常累及升主动脉与主动脉弓，很少位于腹主动脉，以囊性多见。(3) 中层囊性坏死主动脉瘤：常位于主动脉瓣环与升主动脉之间，常因瓣环扩大引起主动脉瓣关闭不全。形态以梭形多见。(4) 先天性主动脉瘤：最常见发生于主动脉峡部，常合并其他心脏畸形。(5) 感染性动脉瘤：因感染性心内膜炎或主动脉外的邻近感染引起，瘤体常为局限性囊状。(6) 创伤性主动脉瘤：升主动脉主动脉瓣环上方及降主动脉左锁骨下动脉远端易发生。(7) 主动脉夹层动脉瘤：又分三型，Ⅰ型剥离自升主动脉瓣环开始至腹主动脉，Ⅱ型局限于升主动脉，Ⅲ型自左锁骨下动脉开口远端至腹主动脉。胸主动脉瘤的外科治疗包括切线切除术、动脉瘤切除补片修补以及动脉瘤切除人造血管移植术。

主动脉损伤（injury of aorta） 胸主动脉伤平时多见于闭合性损伤，战时多为穿透伤。发生率6%～10%，闭合性损伤中多发生于主动脉峡部，其次是升主动脉起始部，这两部位较为固定，因此在受到暴力或骤然减速冲击后易破裂，多为横行裂口，可全层破裂，亦可为部分破裂而形成外伤性假性主动脉瘤。由于出血严重，仅有10%～20%伤员能送到医院，大部分伤员均死于大出血。若心包内升主动脉破裂，引起急性心包填塞，则难和心脏伤区别。临床诊断主要根据外伤史、创伤性质、有胸前及后背部疼痛和出血性休克表现。胸部X线片显示纵隔阴影增宽，主动脉结模糊，气管受压和移位。对疑诊者若循环稳定，应急症作磁共振或造影检查。这类伤员到达医院时一般比较危重，循环状态很不稳定，首先必须建立心电和血流动力学监测，加强抗休克治疗。当有急性心包填塞时，立即进行心包穿刺术，若伤情允许，术前作磁共振或主动脉造影，明确主动脉破裂部位，并要注意合并伤存在，如腹腔内出血或颅内出血等，应分清缓急，决定处理程序。

升主动脉肺动脉吻合术（ascending aorta to palmonary artery shunt） 又称Waterston分流术，是指在升主动脉与右肺动脉之间进行吻合分流以达到增加肺血流量的目的。患者取左半侧位，右侧第三肋间作前外侧切口入胸，隔神经前剪开心包，推开右肺。向左牵拉升主动脉，游离右肺动脉至上腔静脉中部，右肺动脉远端阻断，向前转动升主动脉用侧壁钳部分阻断升主动脉。婴儿患者不要过多钳闭升主动脉、以免心脏骤停。一般吻合口长4－5mm，在升主动脉与右肺动脉上作平行切口，应用5－0或6－0Prolene线作连续缝合，然后松开侧壁阻断钳。手术要点是从其近端直到上腔静脉下方充分流离右肺动脉外膜，以防止出现术后牵扯或扭曲，并可防止术后可能出现的肺动脉狭窄。合适的吻合口可保证血液进入右肺动脉和左肺动脉。间断缝合心包。术中要注意调整肺动脉阻断钳以避免妨碍左肺动脉内血流。

主动脉瓣替换术（aortic valve replacement） 主动脉瓣替换术用于治疗严重的主动脉病变。升主动脉插入供血管，部位偏高些，只插一根腔房管行静脉引血管。右上肺静脉根部插入较粗的左房引流管，建立体外循环。主动脉瓣关闭不全的病例，心肌保护方法首选冠状窦口插管逆灌方法，可连续亦可间断灌注。主动脉瓣狭窄病人采用氧合冷血停跳液连续逆灌较好。常规于升主动脉根部作斜弯切口，上端均越过主、肺动脉间隔，下端直对无冠瓣中央，主动脉瓣上1～1.5cm止。将病变的瓣叶分别切除，距瓣环3～4mm切开半月瓣，切至两端交连，交连部保留2mm即可。2～0编织尼龙线双头针带垫片，由主动脉侧进针穿过主动脉瓣环，从左室侧出针，再自下而上穿过人工瓣膜缝合环，间断褥式缝合人工主动脉瓣。每个半月瓣瓣环内缝4～5针。三组缝毕拉直缝线，逐渐下瓣。先使左冠瓣环一组到位，再落右冠瓣环，最后提线，送下无冠瓣一组。逐个打结，确切无误，试探人工瓣叶活动情况。认真止血后逐层缝合。

Bentall手术（complete replacement of the ascending aorta） Bentall原术式采用人造血管远端内置到主动脉内进行吻合和人造血管外行主动脉壁的包绕方法。这一方法在应用中仍有争议，目前常采用改良Bentall技术：(1) 病变侵犯无名动脉或主动脉弓时，可在深低温停循环下先行人造血管与主动脉分支及远端主动

脉吻合。（2）顺升主动脉的纵轴作升主动脉切口。(3) 切除主动脉的瓣叶，选择适当的带瓣人造血管装置，并应先行预凝处理。(4) 主动脉瓣替换，以 2/0 带垫片涤纶线行主动脉瓣环褥式翻转缝合，而后将缝针通过瓣膜缝合环，结扎缝线将瓣膜植入。(5) 先在与左冠状动脉口相对的人造血管上用电刀造口，而后完成吻合，要注意减少吻合口张力，右冠状动脉以同样的方法予以处理。(6) 人造血管与远端主动脉吻合，应尽量切除病变的组织，当有夹层动脉瘤存在时，这一吻合需在循环停止时先完成。(7) 排除心血管内的气体；开放升主动脉前在人造血管上作小的戳口。(8) 细致检查各吻合口，原主动脉壁可切除或松松地加以缝合，一般无必要在血管外再行包扎处理。

主动脉窦瘤破裂（ruptured aneurysm of aortic sinus） 主动脉窦瘤破裂又称瓦氏窦瘤破裂，是由于主动脉窦壁缺乏正常的弹力组织和肌肉组织，在主动脉内压力影响下主动脉窦壁日渐变薄并向外扩张而形成囊袋状突起，即主动脉窦瘤。当主动脉内压力骤然升高时，可使窦瘤破入邻近的心腔，临床上可出现急性心功能不全。大多数窦瘤发生于右冠窦，且多数破入右室；其次是右房。少数窦瘤发生于无冠窦的前部，多数破入右房，其次是右室，窦瘤破裂的病理生理改变和临床表现：（1）从主动脉到心腔产生大量分流；(2) 主动脉瓣环扩大，瓣叶移位或脱垂引起关闭不全。(3) 舒张压降低、脉压增宽及冠状动脉供血不足。(4) 瘤体突入右室流出道引起排血受阻。(5) 破入心包腔引起急性心包填塞。约 1/3 病人呈急性发作产生急性心衰、胸疼和上腹疼；约半数病人呈缓慢进行性加重的心衰；持续数月或数年之久，其余病人可无症状。主动脉窦瘤破裂的预后不良，主张一经确诊，尽早手术治疗，手术原则包括切除窦瘤壁和修补窦瘤口，同时矫治合并畸形。

主动脉缩窄段切除和人造血管移植术（resection of aortic coarctation and interposition of prosthetic tube graft） 适用于缩窄范围长、主动脉壁有退行性变和术中有损伤难于缝合修补的主动脉缩窄。将缩窄段主动脉切除，将人造血管与主动脉吻合的一种手术方法。手术采用左侧后外侧第 4 肋间切口进胸。若须在左心转流下行手术，开胸后切开心包显露左心耳，同时在左侧腹股沟部作切口，显露左股动脉。左心耳及左股动脉分别插管与左心转流装置连接。插管前行全身肝素化。游离降主动脉，游离结扎并切断动脉导管或韧带，避免损伤喉返神经。必要时游离、结扎切断 1～2 对肋间动脉。切除缩窄段后，选用口径相同及长度适宜的人造血管并预凝。先将人造血管与近侧端降主动脉作端端吻合，用 4－0 聚丙烯缝线行连续外翻缝合。近端吻合毕，再缝合远端，在缝合最后一针时松解远端降主动脉的阻闭相，使血管腔充盈血流，排尽腔内积气，然后抽紧缝线结扎。手术主要并发症有：出血、假性动脉瘤样形成或瘤样扩张，术后反常高血压、主动脉再缩窄、脊髓缺血性损害，腹痛等。

主动脉瓣狭窄（aortic valvular stenosis） 成人的主动脉瓣狭窄，约 50% 是由于先天性主动脉瓣叶二叶化畸形所引起，其次约 10%～30% 为慢性风湿性心脏病造成，老年病人常由于退行性变继发钙质沉着而狭窄。常同时合并主动脉瓣关闭不全。正常主动脉瓣口面积为 2.6～3.5cm^2，当瓣口开放幅度 < 主动脉内径 53.1% 为中度狭窄，< 29.9% 为重度狭窄。主动脉瓣狭窄发展较为迟缓，病理生理改变为左心室排血受阻，左室的压力负荷增加，左室发生向心性肥厚，心室壁顺应性降低，充盈量减少，心输出量降低。临床上早期常无明显的自觉症状，首先在主动脉瓣区可闻及全收缩期杂音。随着病情的发展出现疲劳、运动后呼吸困难，头晕目眩，一旦出现运动后晕厥，心绞痛以及左心衰竭症状，表明病情恶化。治疗有两种手术方法：一是瓣膜成形术；二是瓣膜替换术。成形术一般选择在儿童和青年先天性二叶化畸形病人。后天性主动脉瓣狭窄由于瓣叶的损害与钙化，即使采用直视下精确的成形术，也不能获得满意的瓣膜启闭功能。最终还必须施行瓣膜替换术。

主动脉缩窄（coarctation of aorta） 先天性主动脉缩窄为较常见的先天性血管畸形，缩窄多位于主动脉峡部，左锁骨下动脉远端，通常可分为导管前型及导管后型，缩窄范围通常较为局限，缩窄程度不一。在病程中可形成广泛侧支循环，其发展程度与缩窄程度及生存时间成正比。锁骨下动脉及其分枝对缩窄远端的血液供应起重要作用，它与肋间动脉、乳房内动脉、腹壁上动脉等形成广泛的侧支循环。本病常合并主动脉瓣二瓣化，导管末闭、房缺、室缺、脑动脉瘤及 Abbott 动脉等心内外畸形。病人临床表现为上半身高血压、头痛、眩晕、心悸、气短及心前区疼痛。下肢软弱、疲乏，甚至间歇性跛行，足背动脉搏动明显减

弱或消失。本病预后不良，平均生存年龄为32岁。死亡原因为细菌性心内膜炎或主动脉内膜炎、主动脉破裂，左心衰竭及脑出血等。确诊后应施行手术治疗，常用的手术方法有缩窄段切除端端吻合或植入人造血管，缩窄段成形术及迂回缩窄段的旁路移植术等。

主动脉－左室隧道修复术（repair of aortic-left ventricular tunnel） 主动脉－左室隧道是一种罕见的先天性心脏畸形，发病原因尚不清楚，其病理解剖特点是主动脉瓣周处与左心室间形成异常通道，病变可随年龄增长逐渐加重，导致心力衰竭发生。整个病程表现为心脏不断扩大，左心衰逐渐加重。心力衰竭的严重程度与隧道大小有直接关系。隧道开口于主动脉根部，多数起自于右冠状动脉开口附近。Levy根据病变程度分为两类：一为小于8mm的裂隙样开口；二为直径大于10mm的壶腹样开口，并多为经过室间隔与左室流出道相通的隧道。往往产生主动脉瓣关闭不全。主动脉瓣叶常伴有增厚、卷缩、二叶瓣钙化等病理改变。有些病例合并有其他畸形：动脉导管未闭、肺动脉瓣狭窄、主动脉窦瘤，右冠状动脉缺如、主动脉闭锁等。隧道组织结构与血管完全不同，只有内皮衬里，中层缺乏平滑肌和丰富的弹力纤维层，或几乎由粘液样组织构成。Hovaguimian等根据病变的程度，将该畸形分为4类：Ⅰ类：单纯的隧道，无主动脉瓣病变；Ⅱ类：大的主动脉瘤样心外扩张的隧道，主动脉瓣环有时移位；Ⅲ类：心内室间隔瘤样隧道，右室流出道有时可发生阻塞；Ⅳ类：合并Ⅱ类、Ⅲ类病变。明确诊断即应手术治疗，采用全身麻醉、体外循环下，经升主动脉根部横切口，根据隧道走行方向和大小，可以采用直接缝合主动脉端的隧道开口，使用涤纶补片闭合隧道的主动脉端开口和用补片修补主动脉和心室内开口，旷置心外隧道、结扎3种方法。治疗效果较好，术后应注意有无主动脉瓣关闭不全。

主动脉根部环形脓肿（circular abscess of aortic sinus） 主动脉瓣心内膜炎，邻近瓣环的主动脉窦因炎性损害，产生主动脉根部局部脓肿，形成环形裂开，瓣膜与瓣环遭受严重破坏。应切除瓣膜、瓣环和受累的升主动脉，应用低温保存的同种带瓣的升主动脉作移植手术，然后移植左右冠状动脉。

单侧右肺静脉异位连接（right unilateral anomalous pulmonary venous connection） 右侧肺静脉与下腔静脉异常连接是一种极为少见的先天性心脏病。因右肺静脉干下降呈弯刀状连接至下腔静脉，故又称为弯刀综合征。其解剖特征为右肺静脉汇集成干，通过右肺门前方，少数可在其后方，平行心包右侧下降，在右心房与下腔静脉连接处呈弯刀状并向左转，汇入下腔静脉，其入口位于肝静脉汇入下腔静脉处的刚上方。房间隔可以完整，也可合并卵圆孔未闭或房间隔缺损。单纯右侧肺静脉与下腔静脉连接特别少见，多数病例合并右肺发育不全、右旋心和膈肌畸形。单侧右肺静脉异位连接的修复，主要是在全麻体外循环下进行，有右心房内隧道、右肺静脉与左心房吻合。

主动脉瓣上脓肿（supravalvular aortic abscess） 感染性心内膜炎累及主动脉瓣，在主动脉瓣上形成较大的脓肿，向主动脉壁外突出，呈瘤样改变，可以引起全身菌血症，主动脉瓣叶破损，瓣环缺损，引起主动脉瓣关闭不全，甚至可以导致主动脉壁坏死、出血。一般需手术治疗，在全身麻醉和体外循环下，将病变瓣膜与破坏的主动脉壁及其脓肿一并切除，彻底清除炎性病灶与坏死组织，缺损的主动脉壁用编织补片修补，并作原位主动脉瓣替换术，术后正规大剂量抗生素治疗4~6周。

主动脉瓣替换与二尖瓣成形术（aortic valve replacement and mitral valvuloplasty） 主动脉瓣用人造机械瓣或生物瓣替换、二尖瓣行成形术，可用于以下二种情况：风湿性联合瓣膜病，主动脉瓣病变合并单纯二尖瓣狭窄，瓣叶增厚但无明显钙化与显著卷缩，瓣下结构病变较轻，瓣膜活动尚好的病人，可以在全身麻醉和体外循环下行主动脉瓣替换术与二尖瓣狭窄直视下交界切开，狭窄解除术。此外，主动脉瓣病变合并二尖瓣关闭不全，瓣环扩大，瓣叶无明显钙化或缺损的病人，可在全身麻醉和体外循环下行主动脉瓣替换、二尖瓣环环缩术，以减轻或消除瓣环扩大引起的二尖瓣关闭不全。

心尖主动脉带瓣管道（apico-aortic valved conduit bypass） 对于部分复杂性心脏病，需要重新建立左心室到主动脉的流出道，应用带人造瓣膜的人工血管，或同种带瓣血管，从左心尖至升主动脉间建立连接的手术。通常在体外循环下，切开升主动脉，闭合原先的主动脉瓣，将带瓣血管的流出道与升主动脉切口吻

合，再在左心尖无乳头肌及腱索的游离区切开左室心肌，将带瓣血管的流入道与心室切口吻合，吻合过程中要防止带瓣管道扭曲，管道大小选择要合适，术后抗凝治疗半年以上。

心尖主动脉分流（apico－ascending dorta shunt） 心尖主动脉分流是一种应用最多、效果较好的左心辅助。当左心功能差，左心室不能有效搏出血液时，从左心尖至主动脉分流可以暂时减轻左心负荷。方法是在体外循环下先作主动脉与流出道吻合，用侧壁钳夹住大弯侧升主动脉，纵行切开后以4－0聚丙烯缝线将修整好的人造血管与主动脉侧连续缝合。左心尖插管要先分离肋下缘，切开膈心包反折，使心尖与肋下直接交通，保持心脏在正常位置时插管方向无扭曲，切开心尖肌插管，周围用荷包线缝合。血泵排气后与心尖部引流管和升主动脉流出道连接，开始小流量逐步转流，使部分左心血直接分流至主动脉，减轻左心室做功，在停止转流循环时，也需在体外循环下拔管。

胸主动脉瘤切除术（resection of thoracic aortic aneurysm） 主动脉的管壁因退行性病变、梅毒、创伤、先天性畸形 感染或中层坏死等原因发生增生或炎症变化，使血管外层的营养小血管阻塞，中层肌肉和弹力纤维变脆弱或坏死，在血管内血流持续冲击下，管壁向外扩张呈瘤样扩大，即主动脉瘤，发生在胸主动脉部位称为胸主动脉瘤。根据胸主动脉瘤的范围大小，切除术包括以下几种方法：(1) 切线切除术：用于局限性囊性动脉瘤，基底部小于该处胸主动脉的1/2，直接切除缝合胸主动脉；(2) 胸主动脉壁补片修补术：对于基部大于1/2的囊性胸主动脉瘤，给予动脉瘤切除，部分人工补片修补主动脉壁；(3) 胸主动脉瘤切除与人造血管移植术；将胸主动脉瘤段血管切除，用人造血管与主动脉远近端吻合。手术在体外循环下进行，根据血管瘤部位，分为升主动脉瘤切除、主动脉弓切除和降主动脉切除三种。对于合并主动脉瓣病变的同期行主动脉瓣替换术。手术注意事项：人造血管选择合适，术中防止出血和心律失常。

胸主动脉直接修补缝合（direct repair of thoracic aortic aneurysm） 对于胸主动脉病变范围较小的，如局限性囊性动脉瘤，其颈部小于该处主动脉直径的1/2,可以采用直接修补缝合。但是对于其他类型的胸主动脉瘤，侵犯范围超过该处主动脉内径的1/2以上，或纵径过长，切除后直接缝合可发生胸主动脉狭窄的禁忌直接缝合。手术方法包括：开胸后显露与分离动脉瘤，用无创伤主动脉钳慢慢夹住动脉瘤的颈部，缝合动脉瘤颈部，一般采用边切除边缝合方法，手术完毕后松开主动脉钳，术后放置引流管关胸。术中主要注意事项是防止出血。

胸主动脉人造血管移植术（thoracic aorta replacement with artificial vessel） 胸主动脉人造血管移植术适用于较大的胸主动脉动脉瘤，夹层动脉瘤或动脉狭窄或闭锁，病变范围广泛，只能采用胸主动脉病变段切除，用人造血管行近端、远端吻合术。人造血管最早是Voorhees于1953年用维纶材料织成的用于临床获得成功。目前人造血管包括涤纶人造血管、聚四氟乙烯人造血管、同种生物血管和异种生物血管。前二种为人工合成的，主要缺点是不具有生物活性，易栓塞。后二种为生物血管，术后通畅率较高，但因具有一定的免疫反应性，存在着钙化等生物衰退副作用。目前对于人造血管的研究以生物工程为主，如内皮细胞种植人造血管，旨在消除以上二种血管的缺点，达到具有生物活性，高通畅率及低衰败的人造血管。

锁骨下动脉近端和主动脉缩窄远端吻合术（anastomosis between the subclavian artery and the distal end of coarctation aorta） 主动脉缩窄的成形手术方式较多，主要为锁骨下动脉近端和主动脉狭窄远端的吻合术，包括锁骨下动脉垂片成形术、改良锁骨下动脉垂片成形术等。而改良锁骨下动脉垂片成形术又包括Meier保存左锁骨下动脉的垂片成形术及应用乳房内动脉重建左上肢血供的锁骨下动脉垂片成形术。锁骨下动脉垂片成形术系1966年Waldhausen及Nahrwold首先采用，并取得良好效果。其优点：(1) 采用自体血管、有潜在生长能力；(2) 减少残余缩窄；(3) 手术操作简单。缺点为：中断左上肢主要血液供应，个别病人可并发左上肢坏死；若缩窄范围长，则锁骨下动脉垂片不能提供足够的血管长度。手术步骤包括：左侧第4肋间进胸，沿降主动脉纵行切开纵隔胸膜，向上至椎动脉起始部，向下至缩窄段远端3～4cm处，同时结扎椎动脉。在左锁骨下动脉与左颈总动脉间游离主动脉弓远端及缩窄段远端的降主动脉。在椎动脉起源处结扎左锁骨下动脉，在左颈总动脉和左锁骨下动脉间以无创血管钳阻闭主动脉。在椎动脉的近端切

断左锁骨下动脉，切开主动脉狭窄段，将锁骨下动脉垂片与降主动脉切口缝合，成形术毕测量近端及远端降主动脉压差应小于 10mmHg。

右肺动脉近端狭窄的外科治疗（surgical treatment of proximal stenosis of right pulmonary stenosis） 胸部正中切口，建立体外循环，牵拉开升主动脉及上腔静脉，显露狭窄部位。如为长段狭窄或狭窄在左右肺动脉分叉处，显露有困难时可横形切断升主动脉，即可良好地显露狭窄部位，用自体心包或 Dacron 片加宽狭窄处。然后再吻合升主动脉。吻合快结束时应注意排尽升主动脉腔内积气，以免发生空气栓塞。术后并发症有：①低心排出量综合征，②残余肺动脉狭窄，③右心室壁瘤，④肺动脉瓣关闭不全。

Fontan 手术（Fontan operation） Fontan 手术用于治疗肺动脉闭锁、三尖瓣闭锁、矫正性大动脉转位、三尖瓣下移畸形等。Fontan 手术包括房室连接和右房肺动脉连接。房室连接适用于大动脉关系正常及右室流出道发育尚好而足以泵血到肺动脉内。切开右心耳，补片修补房间隔缺损和切开右室流出道修补室间隔缺损并保证肺动脉瓣环的足够大小。然后作右房与右室连接，用人工带瓣管道或同种主动脉瓣。也可采用右房右室直接吻合，前壁用心包片连接。右房右肺动脉连接适于合并大动脉转位或虽无大动脉转位但右室腔极小或流出道明显狭窄而无法泵血到肺动脉内。主肺动脉结扎或横断后缝合近端，然后用人工血管桥吻合于右房及肺动脉远端，同时闭合房间隔缺损。为了避免人工血管受胸骨压迫，也可在主动脉后方将右房与肺动脉直接吻合。

肺动脉漏斗部肥厚肌束切除术（infundibular resection） 重型或极重型肺动脉瓣狭窄常伴有右室流出道肌束肥厚及三尖瓣环扩大引起的关闭不全，行肺动脉瓣交界切开术的同时，应彻底解除右室流出道的堵塞及三尖瓣环成形术。手术采用胸部正中切口，在体外循环下，做右室流出道纵切口，显露漏斗部肥厚肌束，应用小刀成块切除肥厚的隔束、壁束及肥厚的室上嵴和漏斗部前壁。术毕应探查右室流出道狭窄区解除情况，成人右室流出道应能通过食指，儿童通过小指。若流出道仍有狭窄或复跳后右室收缩压/左室收缩压大于 0.65，右室－肺动脉压差大于 30mmHg，则需用 Dacron 或自体心包片加宽右室流出道。若肺动脉瓣环正常则补片仅局限在右室流出道，若瓣环小则补片应跨越瓣环。

全腔静脉与肺动脉连接术（total cavopulmonary connection） 全腔静脉与肺动脉连接术用于治疗单心室、二尖瓣闭锁、三尖瓣闭锁及三尖瓣下移畸形等。胸部正中切口，建立体外循环，完全游离肺动脉干和两侧肺动脉。心脏停跳后作右心房斜切口，切除部分房间隔。切断上腔静脉，切断肺动脉根部，缝合其近侧，上腔静脉远心端与右肺动脉端侧吻合。应用膨体聚四氟乙烯片与右房内光滑的静脉窦部分连接成管状并使上下腔静脉口连接相通。以后作下腔静脉近端与肺动脉吻合。术后常规应用 1 个月抗凝药物和长期服用阿斯匹林，以防止上腔静脉血栓形成。

肺动脉栓子摘除术（pulmonary artery embolectomy） 肺动脉栓子摘除术是一抢救性手术，有下列情况之一时应作手术治疗：1. 明显的循环呼吸障碍，经 1h 左右的积极处理未有好转的病例。2. 溶栓治疗未能早期收效。3. 溶栓治疗有禁忌。4. 肺动脉造影示肺动脉阻塞范围达 50% 以上。5. 因肺动脉栓塞突发心搏骤停，应急症手术。在严重休克、呼吸循环功能已难以维持重要生命器官供氧或心搏已停止者须行紧急部分体外转流以迅速改善循环和血液的氧合。然后取胸部正中切口，常规建立体外循环，在肺动脉瓣环稍上方作肺动脉前壁纵行切口约 2cm，牵开切口后以总胆管取石钳伸入双侧肺动脉取出栓子及血凝块。切开双侧胸膜腔，以手挤压肺脏以助深部栓子的排出。切开右心房、右心室检查有无存留在心腔内的栓子或附壁血栓、血块，予以取出，冲洗心腔。术后维持循环功能稳定，防治 ARDS，注意肺出血发生，脑复苏，防治急性肾衰，预防再次肺栓塞。

肺动脉损伤修复术（repair of pulmonary artery injury） 诊断或疑诊肺动脉裂伤伴有明显血流动力学改变者需进行肺动脉损伤修复术，常采用压迫止血缝合法和体外循环下修复法。一般采用胸部正中切口，切开心包探查时可先用手指压迫破口临时止血，肺动脉干前外侧损伤，显露好，可在手指压破口下应用 4－0 双针缝线修复。针对贯通伤，或破口位于肺动脉后壁或深面，在手指压迫下无法缝合止血时采用体外循环下修复法。手术中注意检查有无合并气管伤、食管伤，多发血管伤及心脏损伤。术后抗感染治疗，防治并发

症。

肺总静脉与冠状静脉窦异常连接的修复（repair of total anomalous pulmonary venous with coronary sinus） 肺总静脉与冠状静脉窦异常连接是完全性肺静脉异位连接，属于心内型，两侧肺静脉在左心房后面连接至扩大的冠状静脉窦。手术修复采用经右房斜切口显露房间隔缺损和扩大的冠状静脉窦开口，切开冠状静脉窦与左心房后壁的间隔、切除部分房间隔，缝合切除间隔的粗糙面，应用一块圆形补片覆盖房间隔缺损和冠状静脉窦开口，作连续缝合。此法的远期效果可形成吻合口狭窄。Van Praagh 等对此方法作了改进，经右心房切口，切开卵圆窝上下缘，充分显露左心房。用长血管钳伸入冠状静脉窦，以标志其顶部在左心房后壁的位置，充分切除此间隔，形成人造的无顶冠状静脉窦。应用大块椭圆形补片覆盖冠状静脉窦开口和房间隔缺损，均用连续缝合。

混合型完全性肺静脉异位连接的修复（repair of total anomalous pulmonary venous connection of mixed type） 混合型完全性肺静脉异位连接的解剖特点为两侧肺静脉连接部位不同，一侧肺静脉与体循环静脉连接，另一侧则与右心房或冠状静脉窦连接。此型的外科治疗要根据肺静脉异位连接的具体部位而定，综合应用心上型、心内型、心下型完全性肺静脉异位连接的手术修复方法，术中注意防止肺淤血和肺水肿，防止垂直静脉的撕裂，肺总静脉与左心房的吻合口要够大。切开心包勿损伤膈神经。作右房横切口时因切断后结间束，要保护其他两支结间来，防止术后心律失常。术终常规安放心外膜起搏导线，术后并发症有：急性肺水肿、肺动脉高压危象、低心排综合征。

完全性肺静脉异位连接修复（total anomalous pulmonary venous connection） 完全性肺静脉异位连接的预后极差，80%的病人死于1岁以内，其中60%～75%由于肺静脉回流阻塞，25%～40%有明显肺动脉高压而无阻塞。因此对肺静脉异位连接需在出生后尽早确定诊断，一旦发现有肺静脉回流阻塞应立即手术，如无肺静脉回流阻塞而有肺动脉高压者，需早期手术。如无肺静脉回流阻塞和肺动脉高压者，可择期在5岁以内手术。在新生儿时期有肺动脉高压和全肺阻力上升者不是手术禁忌证。对已有不可恢复的肺血管病变，全肺阻力与体循环阻力的比值>75%，禁忌手术。合并不能修复的复杂先天性心脏畸形禁忌手术。

完全性肺静脉与右心房异常连接的修复（repair of total anomalous pulmonary venous connection with right atrium） 首先切除卵圆孔或房间隔缺损与肺总静脉之间的房间隔组织，其断面用5－0聚丙烯线连续缝合，扩大房间隔缺损。应用1.8～2.0cm膨体聚四氟乙烯管裁剪成适当大小的椭圆形补片，以此补片覆盖房间隔缺损和肺总静脉开口，其边缘均用连续缝合，形成房内隧道。应用平补片长期可能产生阻塞。Kirklin主张施行肺总静脉与左房后壁作侧侧吻合，用补片修复右心房后壁的肺总静脉开口。直接缝合肺总静脉开口可造成右肺静脉回流阻塞。术后注意呼吸循环功能的支持，术后并发症主要有肺水肿、肺动脉高压危象和低心排出量综合征等。早期存活病例中绝大多数效果满意。少数病例晚期出现吻合口的阻塞，需要再次手术。

完全性肺静脉与上腔静脉异位连接的修复（repair of total anomalous pulmonary venous connection with superior vena cava） 从上腔静脉内侧作纵切口至右心房，可发现肺总静脉开口位于上腔静脉近心端的后壁，扩大房间隔缺损，将相应直径和适当长度膨体聚四氟乙烯管剪成一半，两端修成半圆形，覆盖肺总静脉开口和房间隔缺损，作连续缝合。应用心包片扩大上腔静脉和右心房切口，防止上腔静脉开口的阻塞。术后注意呼吸循环功能支持，保持呼吸道通畅和电解质平衡。术后主要并发症有急性肺水肿，肺动脉高压危象和低心排出量综合征。急性肺水肿是术后早期常见而又严重的并发症，一旦发生应用呼气末正压呼吸，严格控制入量，强心利尿以及应用东莨菪碱治疗。

心下型完全性肺静脉异位连接的修复（repair of infracardiac type total anomalous pulmonary venous connection） 心下型完全性肺静脉异位连接是肺总静脉经垂直静脉在食管前通过膈肌下降到门静脉，再从门静脉经下腔静脉至右心房，经过此途径约占此型的2/3。其余通过其他静脉经下腔静脉或其分支达右心房。心下型完全性肺静脉异位连接的修复是经后径路进行肺总静脉与左心房侧侧吻合。将心脏向左上方抬起，显露在其后方的肺总静脉和下降的垂直静脉，两

者可是“Y”字形和“T”字形关系。肺总静脉切口可向两侧延伸至左和右侧肺静脉，按肺总静脉形状切开左心房后壁的相应部分，吻合时要防止肺总静脉的扭曲和吻合口的阻塞。于膈肌平面上方分离和结扎垂直静脉。将心脏恢复原位，经右心房切口修复房间隔缺损。术后主要并发症有急性肺水肿、肺动脉高压危象、低心排出量综合征等。

体外循环肺动脉瓣膜切开术（pulmonary valve commissurotomy with cardiopulmonary bypass） 体外循环肺动脉瓣膜切开术适用于肺动脉狭窄伴：①活动后气短、心前区疼痛、右心衰及紫绀等临床表现者；②休息时右心室峰压 > 10.00kPa(75mmHg)，肺动脉右心室压差 > 50mmHg；③肺动脉瓣口面积小于 $0.5cm^2/m^2$；④无明显症状者运动后右心室终末舒张压升高，而心排血量不增加者。

手术采用胸部正中切口，常规建立体外循环。在肺动脉瓣稍上方作一长约 1.5 ~ 2.5cm 的纵形切口。沿融合瓣叶交界嵴切开，直至瓣膜基部，勿损伤肺动脉壁。肺动脉瓣切开后，应经肺动脉切口探查右室流出道，如伴漏斗部肌束肥厚及三尖瓣环扩大，应彻底解除右室流出道的堵塞及三尖瓣成形术。

手术中应注意区分单纯性肺动脉瓣狭窄和肺动脉瓣发育不良；切开瓣膜交界时勿伤及肺动脉壁；切除右室漏斗部肥厚隔束时勿损伤室间隔。

单侧右肺静脉异位连接修复（repair of right unilateral anomalous pulmonary venous connection） 右侧肺静脉与下腔静脉异常连接是一种极为少见的先天性心脏病。因右肺静脉干下降呈弯刀状连接至下腔静脉，故又称为弯刀综合征。其解剖特征为右肺静脉汇集成干，通过右肺门的前方，少数也可在其后方，平行心包右侧下降，在右心房与下腔静脉连接处呈弯刀状并向左转，汇入下腔静脉，其入口位于肝静脉汇入下腔静脉处的刚上方。房间隔可以完整，也可合并卵圆孔未闭或房间隔缺损。单纯右侧肺静脉与下腔静脉连接特别少见，多数病例合并右肺发育不全，右旋心和膈肌畸形。单侧右肺静脉异位连接的修复，主要有右心房内隧道，右肺静脉与左心房吻合。术后主要并发症有急性肺水肿、肺动脉高压危象，低心排出量综合征，少数病例晚期出现吻合口阻塞。

单侧左肺静脉异位连接（left unilateral anomalous pulmonary venous connection） 单纯左肺静脉与无名静脉异位连接甚少，往往是混合型完全性肺静脉异位连接的一部分。其解剖特点为左侧肺静脉结合成干，经垂直静脉与无名静脉相连。多数病例的房间隔是完整的，少数病例合并卵圆孔未闭或房间隔缺损。单侧左侧肺静脉异位连接可以选用闭式手术进行修复，经左胸后外侧切口，分离垂直静脉到无名静脉。充分游离左上和左下肺静脉，于膈神经后方切开心包，靠近无名静脉结扎垂直静脉，作垂直静脉与左心耳切口吻合，要防止垂直静脉扭曲和阻断左肺静脉时间过长，避免肺淤血。左肺静脉与无名静脉连接合并房间隔缺损者，需在体外循环下施行手术。在左心耳侧面向后作横切口直达左肺静脉，靠近无名静脉结扎并切断垂直静脉，在其断端作纵切口，使之形成眼镜蛇头状，以扩大吻合口，然后与扩大后的左心耳吻合。经右心房切口修复房间隔缺损。术后主要并发症有急性肺水肿，肺动脉高压危象，低心排出量综合征。

肺动脉瓣发育不良（pulmonary valve dysplasia） 先天性肺动脉瓣发育不良在肺动脉狭窄中占 10% ~ 15%，其病理解剖特征为肺动脉瓣叶增厚僵硬，瓣膜组织增生，动度不良，造成瓣孔狭窄，而瓣叶交界处则无融合。常伴有肺动脉瓣环及瓣窦发育不良以及瓣上狭窄。病人常合并 Noonan 综合征，表现为颈蹼，上睑下垂，眼距过宽，身材矮小及智力发育退缓等。心电图示电轴极度右偏，胸片无肺动脉狭窄后扩张征象。右心导管检查肺动脉—右心室有明显压力阶差。心血管造影术示在心动周期中瓣膜动度不良，瓣环窄小及瓣窦发育不良，而无瓣膜交界融合的圆顶状征象。确诊后应行手术治疗包括肺动脉瓣切除术，若瓣环窄小则需用 Dacron 或自体心包片行跨瓣环补片，以解除瓣环狭窄。

肺动脉瓣狭窄（pulmonary valve stenosis） 肺动脉瓣狭窄是右室流出道梗阻最常见的原因，占先天性心脏病的 8% ~ 10%，又称单纯性肺动脉狭窄，多数伴有漏斗部狭窄或漏斗部肌束肥厚。肺动脉瓣狭窄的病理解剖特征为三个瓣叶充分发育，瓣叶交界清楚，但互相融合形成幕状，使瓣口明显窄小。肺动脉瓣环可正常，少数伴瓣环小或发育不全。肺动脉主干呈狭窄后扩张，且常延伸到左肺动脉近端。常伴有卵圆孔未闭或房间隔缺损等心内病变。临床症状轻重与肺动脉瓣狭窄程度有密切关系。极严重狭窄者在新生儿即出现

烦躁不安，心动过速。伴卵圆孔未闭或房间隔缺损者，因心房水平有右－左分流而出现紫绀及低氧血症。肺动脉瓣区可听到喷射性收缩期杂音，常伴细震颤，肺动脉瓣区第2音减弱分裂延长。右心导管检查及心血管造影可确定诊断，确诊后有手术指征者应手术治疗，手术方式有：经皮穿刺气囊肺动脉瓣扩张术，体外循环下肺动脉瓣交界切开术。

锁骨下动脉肺动脉吻合术（left subclavicular pulmonary arterial shunt） 此种手术又称为标准 Blalock－Taussig 手术。一般主张在降主动脉下行的对侧作胸部切口。用无名动脉的锁骨下动脉与肺动脉吻合最为理想，可避免血管扭曲和成角。在左位主动脉弓的病例，应作右胸后外切口经第4肋间入胸，将肺向前下方牵引，从纵隔分离出左锁骨下动脉。分离延伸至椎动脉和乳内动脉的起始处，并将此两血管结扎。应用无创伤血管绀暂时钳闭锁骨下动脉近端以控制出血，并在远端靠近椎动脉和乳内动脉处切断。将锁骨下动脉向下与右肺动脉对拢。钳闭和绕线分别阻断右肺动脉近端和远端分支血流，在肺动脉上作一切口，作锁骨下动脉与右肺动脉的端侧吻合，后缘用6－0或7－0聚丙烯线连续缝合，前缘间断缝合。如主动脉弓在右侧，则作左胸后外侧切口，经第四肋间入胸。采用左锁骨下动脉与左肺动脉吻合。如应用5～6mm直径的聚四氟乙烯管，其上端与钳闭的锁骨下动脉吻合，下端与肺动脉吻合，则称为改良的锁骨下动脉与肺动脉分流术。

右肺动脉和上腔静脉吻合术（right pulmonary arterial to superior vena cava shunt） 对伴肺动脉狭窄的复杂性心脏病施行 Fontan 手术获得了良好的治疗效果，但婴幼儿时期施行手术并不安全，所以此时对肺血流过少的病人可施行姑息性手术。即上腔静脉与右肺动脉吻合术：又称 Glenn 手术，是将上腔静脉与右肺动脉端端吻合，从而使上腔静脉血引流至右肺，使症状改善。此手术存在两个主要问题，一为肺动脉细小而在术后产生上腔静脉综合征；二为室间隔缺损缩小等原因使左肺血流阻塞，腔静脉血从右肺上中叶转移至下叶而在肺内产生动静脉瘘，在上下腔静脉之间产生侧支循环而使右肺血流减少、以及红细胞压积上升而使肺血管阻力增加等原因，从而腔肺吻合术的吻合口大小可根据外科大夫的要求进行调节。腔肺吻合术原则上不在婴儿施行，在5岁以上施行此手术，效果满意。

左肺动脉和降主动脉吻合术（Potts 手术）（descending aorta to left pulmonary artery shunt） Potts 首先提出了在降主动脉与左肺动脉之间建立吻合分流的手术。患者右侧卧位，左侧第三或第四肋间后外侧切口入胸，推开左肺，剪开降主动脉上胸膜，游离左肺动脉，将其近端及两个分支予以套带阻断，在降主动脉后面牵拉左肺动脉近端阻断带以使左肺动脉与主动脉靠近而便于吻合。用带刻度的主动脉侧壁钳部分阻断主动脉，吻合口宜选在降主动脉的中央部分以防止吻合口扭曲。吻合口一般为4～5mm长（较大的患者或紫绀严重者可适当大一些）。吻合技术采用5－0或6－0 Prolene 线进行连续缝合。Potts 分流术的优点是它不像 Blalock－Taussig 分流术那样其吻合口大小取决于肺动脉的大小，Potts 分流术的缺点是它可能会使吻合口作得过大或者在术后吻合口随年龄增大而过度增大；另一个问题是 Potts 分流术后进行根治手术时要关闭 Potts 分流是十分困难的。

肺动脉狭窄（pulmonary arterial stenosis） 肺动脉狭窄的常见类型有肺动脉瓣狭窄；肺动脉漏斗部狭窄；肺动脉瓣上及左、右肺动脉狭窄，以及肺动脉瓣发育不良。肺动脉瓣狭窄是最常见的类型。症状轻重与肺动脉狭窄程度有密切关系，手术方法有 Brock 肺动脉瓣闭式扩张术；可在常温、低温或体外循环下行肺动脉瓣交界切开术。肺动脉漏斗部狭窄可分为原发性和继发性两种，单纯性漏斗部狭窄有症状者，经右室流出道压差大于6.67kPa（50mmHg）或右室收缩压大于10.70kPa（80mmHg）均应手术治疗。

肺动脉带缩术（pulmonary artery banding） 对于严重肺动脉高压患者，出生后给予行肺动脉带缩术，即经左前第3肋间入胸，分离主动脉和肺动脉，将束带经肺动脉后壁引出，当束带收缩到适当程度后，打结收紧。主肺动脉束窄程度参考以下指标：①将束带远侧肺动脉收缩压降低到正常范围；②根据体循环压变化来决定；③使肺动脉主干缩小到原来直径的1/3～1/2，使右心室与肺动脉压力差达到50mmHg；④使肺动脉压降至体循环压的50%。肺动脉带缩术是一种姑息手术。

肺动脉瓣上及左、右分支近端狭窄的外科治疗（sur-

gical treatment of supravalvular pulmonary stenosis and proximal stenosis of right and left branches) 肺动脉瓣上狭窄，根据 Lohr 意见可分为 4 型，Ⅰ型主肺动脉内膜样组织造成的狭窄；Ⅱ型左、右肺动脉分叉处的狭窄；Ⅲ型一侧肺动脉近端狭窄；Ⅳ型肺叶、肺段或段以下的肺动脉狭窄。狭窄范围可以很局限，也可以为长段狭窄，且伴有狭窄后扩张。外科治疗采用胸部正中切口，在体外循环下作肺动脉壁切口，切口顺延至分叉以远，切除异常的膜样组织或嵴，用自体心包或人造补片加宽肺动脉切口。如为右肺动脉近端狭窄，为显露方便，可以横形切断升主动脉，显露狭窄部位，用自体心包或人造补片加宽狭窄处，然后再吻合升主动脉。

Gleen 手术（Gleen operation） 见上腔静脉与右肺动脉吻合术。

Brock 手术（Brock procedure） 即肺动脉闭式扩张术，用扁平型瓣膜刀经右室流出道行闭式肺动脉瓣切开术，用于治疗肺动脉瓣狭窄，现已被经皮穿刺球囊扩张术代替。

肺静脉至右心房异位连接矫正手术（repair of anomalous pulmonary venous connected to right atrium） 肺静脉异位引流至右心房，分为两类：(1) 肺静脉连接至扩大的冠状静脉窦；(2) 肺静脉与右心房连接，可合并房间隔缺损。矫正手术方法见心内型肺静脉异位引流矫正术。

肺静脉至上腔静脉异位连接矫正手术（repair of anomalous pulmonary venous connected to superior vena cava） 肺静脉异位引流至上腔静脉可分为完全性肺静脉异位连接至上腔静脉和一侧肺静脉异位连接至上腔静脉，前者矫正手术参考心上型肺静脉异位引流矫正术。后者较少见，可为左侧肺静脉与无名静脉异位连接，往往是混合型完全性肺静脉异位连接的一部分。手术方式可作垂直静脉与左心耳吻合术。

肺静脉异位连接心内型矫正手术（correction of intracardiac type total anomalous pulmonary venous connection） 肺静脉异位连接心内型分为两种类型：1. 两侧肺静脉在左心房后面连接至扩大的冠状静脉窦；2. 两侧肺静脉分别或共同与右心房连接。手术方法及步骤包括：1. 肺总静脉与冠状静脉窦异常连接的修复，经右心房斜切口，显露房间隔缺损和扩大的冠状静脉窦开口，切开冠状静脉窦与左心房后壁的间隔，切除部分房间隔，应用一块圆形补片覆盖房间隔缺损和冠状静脉窦开口。2. 完全性肺静脉与右心房异常连接的修复；切除卵圆孔或房间隔缺损与肺总静脉之间的房间隔组织，扩大房间隔缺损，用人工补片覆盖房间隔和肺总静脉开口，形成房内隧道。肺静脉心内型矫正手术治疗效果较好。

肺静脉异位连接心上型矫正手术（correction of supracardiac type total anomalous pulmonary venous connection） 两侧肺静脉未连接至左房，肺总静脉与垂直静脉连接汇入无名静脉，或者肺总静脉与上腔静脉近心段连接，也有少数肺总静脉与奇静脉等连接，此类先天性心脏病称为心上型肺静脉异位连接。病人症状轻重取决于肺静脉异位连接的阻塞程度和房间隔缺损的大小。肺总静脉与左垂直静脉连接的矫正手术步骤包括建立体外循环，切开右心房，经房间隔缺损外缘到左心房后壁，直达左心耳，将肺总静脉切开，与左心房后壁切口吻合，用补片修复房间隔缺损，缝合右房壁。手术要点是保证肺静脉回流通畅。也可以采用 Ross 后径法行肺静脉心上型矫正手术。而肺总静脉与上腔静脉连接的矫正手术相对简单，在体外循环下从上腔静脉内侧作纵切口至右心房，扩大房间隔缺损，显露肺总静脉开口，将相应大小的补片覆盖肺总静脉开口和房间隔缺损，应用心包扩大上腔静脉和右心房切口。手术的效果较满意。

肺静脉异位连接心下型矫正手术（correction of infracardiac type total anomalous pulmonary venous connection） 完全性肺静脉异位连接是一种少见的先天性心脏病，两侧左、右肺静脉与右心房无直接连接，而经肺总静脉或分别连接至右心系统。心下型指肺总静脉经垂直静脉在食管前通过隔肌下降至门静脉，再从门静脉经下腔静脉至右心房。此类病人由于肝和门静脉管道逐渐纤维化和闭塞、多在生后夭亡。手术步骤包括：正中经胸骨切开心包，常规肝素化后建立体外循环，通常采用经后径路进行肺总静脉与左心房侧侧吻合，将心脏向左上方抬起，显露其后方的肺总静脉和下降的垂直静脉，切开肺总静脉，将肺总静脉与左房后壁的相应部位吻合，在隔肌平面上方分离和结扎

垂直静脉，再经右心房切口修补房间隔缺损。目前有学者认为，只要肺静脉与左心房吻合通畅，垂直静脉可不结扎，能自行闭合。此类畸形常合并复杂心脏畸形和无脾症等，手术困难，病死率高。术后主要并发症为急性肺水肿，肺动脉高压危象和低心排出量综合征。

冠状动脉重建术（reconstructicn of coronary arteries） 冠状动脉重建术用于治疗冠状动脉异常起源于肺动脉。该手术优点在于重新建立两支冠状动脉的供血系统，符合正常生理，从而避免出现冠状动脉硬化等并发症。手术可分为冠状动脉再植术，肺动脉内隧道或管道成形术、旁路手术和左或右锁骨下动脉—冠状动脉吻合术。术前心功能差的病人术后要注意维持呼吸、循环功能，术后服抗凝药。大多数病人术后恢复好，心肌供血立即得到改善，心电图仍有T波改变。

冠状动脉异常起源于肺动脉（anomalous origin of coronary artery from pulmonary artery） 冠状动脉异常起源于肺动脉是一支或一主要分支（左前降支或左旋支）或两支冠状动脉 不是起源于主动脉，而是从肺动脉发出，冠状动脉的分布和走行正常。临床上以左侧冠状动脉起源于肺动脉多见，占90%以上。右冠状动脉起源于肺动脉者少见。左冠状动脉起源于肺动脉又分为：①全部左侧冠状动脉起源于肺动脉；②左回旋支冠状动脉起源于肺动脉，③左前降支或圆锥支冠状动脉起源于肺动脉。异常的冠状动脉开口多在肺动脉左后或右后窦内。冠状动脉异常起源于肺动脉需行冠状动脉重建手术。

左冠状动脉旁路术（left coronany artery bypass grafting） 是治疗冠状动脉异常起源于肺动脉的一种手术方式，属于冠状动脉重建术，该手术优点在于重新建立两支冠状动脉的供血系统，符合正常生理，从而避免出现冠状动脉硬化等并发症。冠状动脉旁路移植术采用自体大隐静脉或左锁骨下动脉作为移植血管，将异常起源的左冠状动脉与肺动脉分离，主动脉与冠状动脉近端均用端侧吻合的方法架一血管桥，另一种方法为近端与主动脉端侧吻合，远端与冠状动脉端端吻合，冠状动脉连接的肺动脉只切下一部分，另一部分仍与肺动脉连接，缺损处用心包修补肺动脉。此方法适用于小儿冠状动脉细小的病例。

左冠状动脉结扎术（ligation of left coronary artery） 冠状动脉异常起源于肺动脉的手术方法，主要分为单纯异常冠状动脉起始部结扎和冠状动脉重建术。左冠状动脉结扎术简便，可改善心肌灌注，但晚期可产生冠状动脉硬化等并发症。所以应尽可能建立两支冠脉系统。左冠状动脉结扎术是经前正中或左前外切口进行。在肺动脉起始部游离出左冠状动脉，用双线结扎。此手术目的是阻断左向右的分流，消除冠状动脉“窃血”现象。必须指出，该手术死亡率高达50%，特别是尚未完全建立侧支循环的婴幼儿。因此，目前仅限于有丰富侧支循环或者在技术上重建两支冠状系统有困难的病人。

左冠状动脉再植术（reimplantation of left coronary artery） 在直视下将冠状动脉连同四周一圈肺动脉壁切下，将冠状动脉与升主动脉用6—0聚丙烯缝线连续缝合，肺动脉切口直接缝合或用心包片修复缺损后再进行缝合。

结三角（nadal triangle） 冠状静脉窦口，Todaro韧带和三尖瓣环之间的三角称结三角，亦称Koch三角，为重要外科解剖区，此处有房室结，其发出希氏束沿房室纤维环上方横行于房间隔右面，并于三尖瓣隔瓣下进入室间隔，在修补该处缺损时应注意避免损伤传导束。

动脉导管未闭（patent ductus arteriosus） 动脉导管未闭是最常见的先天性心脏病之一。动脉导管是胎儿期赖以生存的肺动脉与主动脉之间生理性血流通道，多数婴儿在出生后4个星期左右闭锁，退化成为动脉导管韧带。由于各种原因所造成婴儿时期动脉导管未能闭锁，即称动脉导管未闭。血流动力学上，主动脉与肺动脉之间产生左向右分流，左心系统容量负荷增加，左房、左室扩大，随着长期左向右分流，肺血管痉挛、内膜增厚，肺血管阻力增高，当肺动脉压力超过体循环压力时，肺动脉内血逆流入主动脉内，患者平静时即出现紫绀。未闭动脉导管一般位于主动脉峡部和肺总动脉分叉偏左肺动脉侧。根据未闭导管的形态通常可分为：管型、漏斗型，窗型和动脉瘤型。小的动脉导管未闭，病儿可无症状。然而，巨大动脉导管未闭则可使新生儿发生心力衰竭，甚至死亡。除部分直径较细0.3～0.8cm的动脉导管未闭病儿可行介入性治疗外，多数病人一经确诊，均应手术治疗。较

理想的手术年龄是3~7岁。

动脉导管未闭结扎术（ligation of patent ductus arteriosus） 1936年Gross首先施行动脉导管未闭结扎术获得成功。手术采用左胸切口，切开纵隔胸膜，显露动脉导管，分离导管的前壁、上下缘，套过2根10号丝线，结扎动脉导管。手术注意事项：防止导管断裂出血，避免损伤喉返神经。手术效果良好，手术死亡率低于1%。

完全性大动脉转位（complete transposition of great arteries） 完全性大动脉转位是一种严重的复杂先天性心脏病，其解剖特点为心房与心室连接一致，而心室与大动脉连接不一致；主动脉起源于右心室，肺动脉从左心室发出，结果体-肺两循环完全隔离。主要有室间隔缺损和左心室流出道阻塞两种合并畸形。完全性大动脉转位矫正手术：(1) 大动脉调转术：完全性大动脉转位而室间隔完整者，生后左心室壁厚度正常，以后肺血管阻力迅速下降，左心室心肌和收缩功能逐渐减退。因此大动脉调转术必须在生后2~3周内进行，否则术后左心功能欠佳而产生左心衰竭死亡。(2) Senning和Mastard手术：施行此两种手术的适应证为室间隔完整的完全性大动脉转位，其左心室与右心室压力比值小于0.6者。(3) Rastelli手术，适用于完全性大动脉转位合并大室间隔缺损和肺动脉狭窄的病例。大动脉调转术是完全性大动脉转位的理想手术，术后心功能状态良好，但晚期有冠状动脉供血不足和主动脉瓣功能障碍的危险。Mustard和Senning手术有右心室功能不全，三尖瓣反流和心律失常等缺点。

左上腔静脉（persistent left superior vena cava） 上腔静脉引流异常主要是永存左上腔静脉。永存左上腔静脉通常与右上腔静脉同存，根据左上腔静脉引流入心腔的位置可分为：①引流入冠状静脉窦，②引流入左房，③引流入共同心房，且常伴有冠状静脉窦缺如。永存左上腔静脉引流入冠状静脉窦最为常见，施行心内直视手术时，须常规探查左上腔静脉，其处理方式有①临时阻闭或结扎左上腔静脉，②冠状静脉窦插管引流左上腔静脉。临时阻闭或结扎仅适用于左、右腔静脉之间有足够的交通枝，以及右上腔静脉口径应大于2/3的左上腔静脉口径。否则应经冠状静脉插管引流。左上腔静脉引流入左房的发生率占腔静脉异常的10%，其开口位置常在左心房的左上角，在左心耳基部和左上肺静脉开口之间。本病常伴有房间隔缺损，右上腔若缺如，或左、右上腔静脉之间无明显足够的交通枝，则产生明显的右向左分流，临床特点为肺血流增多而伴有紫绀。出现紫绀、杵状指、趾，劳累后气短、心悸，易并发脑脓肿及神经系统栓塞，本病应手术行左上腔右心耳吻合治疗。

Rastelli手术（Rastelli operation） Rastelli手术是一种解剖上矫正手术，适用于儿童时期完全性大动脉转位合并室间隔缺损和肺动脉狭窄的病例。在右心室内作隧道或管道使左心室血流通过室间隔缺损至主动脉，右心室血流通过心外管道到肺动脉，或用同种带瓣主动脉连接。

BeckⅡ型手术（BeckⅡ procedure） BeckⅡ型手术在临床上未获得广泛应用。手术包括在降主动脉与冠状静脉窦间放置一自身血管，数周后再将冠状静脉窦缩窄。是早期治疗冠心病心绞痛的一种手术方法。

大动脉错位姑息性手术（palliative operation for complete transposition of great arteries） 主要包括房间隔球囊撑开术、闭式房间隔切除术等。闭式房间隔切除术：右胸后外侧切口，经第4肋间入胸。在右侧肺门与膈神经之间切开心包4~5cm。游离右肺动脉以及肺上和肺下静脉，分别套带或粗线。阻断右肺动脉，轻柔挤压右肺排出其中血液后，收紧肺上和肺下静脉套带，用Santisky钳闭部分左和右心房壁约2cm。将房间隔拉出，作房间隔部分切除，其大小约1.0~1.5cm^2。以后连续缝合两心房切口和排尽心房内气体后，松开Santisky钳，部分缝合心包，放置胸腔引流管。

大血管右肺动脉端侧吻合术（great artery to right pulmonary artery shunt） 在心内修复手术开展和未获得满意效果以前，对于肺血少的复杂性先天性心脏病曾应用锁骨下动脉与肺动脉吻合、降主动脉与肺动脉吻合、升主动脉与右肺动脉吻合等手术，目的是使肺血流增多，消除和改善紫绀等症状。由于心脏外科的进展，一期心内修复手术逐年增多，并取得满意的效果；而姑息性手术逐年减少。姑息性手术后经过比较平顺，除一般常规处理外，需重视面罩供氧或用短时的机械辅助通气，务必使病人呼吸和循环处于稳定状

态。分流术后不用抗凝药物，仅口服阿斯匹林。目前在临床上应用的姑息性手术中，以标准和改良 Blalock－Taussig 分流术效果最为理想，得到广泛应用。而 Waterston 或升主动脉和肺动脉间应用膨体聚四乙烯管道搭桥、Potts 分流术、Glenn 手术和右心室流出道补片加宽很少应用。标准和改良 Blalock－Taussig 分流术的手术死亡率为 2.5%～10%，2 年通畅率为 90%～96%，术后动脉血氧饱和度可增到 80%～90%，心功能改善。主要并发症有乳糜胸、紫绀症状复发，肺水肿，低心排等。

血管环畸形（congenital vascular ring） 血管弓畸形是指主动脉弓畸形及其在胸内主要分支在起源、位置及径路上的发育异常，以及迷生左肺动脉。通常可分类如下：①双主动脉弓；②右位主动脉弓伴左位动脉韧带或未闭动脉导管；③主动脉弓分支畸形包括迷生左、右锁骨下动脉、迷生无名动脉及左颈总动脉；④迷生左肺动脉。上述血管畸形可形成完全或不完全性血管环。病人可以无明显症状，多在胸部 X 线或食管造影检查时发现。亦可因压迫气管及食管而产生症状。症状出现的早晚和严重程度与病变类型有关。压迫严重者在婴儿时即出现严重呼吸困难，喘鸣、反复呼吸道感染、喂养困难和智力发育迟缓等症状。可合并动脉导管未闭、室间隔缺损、法乐四联症，主动脉缩窄等心内外畸形。食管造影可在食管不同部位显示畸形血管压迹。双主动脉弓者在后前位食管造影片示食管两侧均有压迹，大弓产生的压迹深。迷生右锁骨下动脉者，在食管造影的侧位片显示压迹。确定诊断须行逆行主动脉造影。

动脉瘤修补术（aneurysm excision and repair） 动脉管壁因退行性病变、梅毒、创伤、先天性畸形、感染及中层坏死等原因使血管外层的营养小血管阻塞，中层肌肉和弹力纤维变脆弱或坏死，在血管内血流冲击下，管壁向外扩张呈瘤样扩大，形成动脉瘤。按形态学分为梭形动脉瘤，囊形动脉瘤与夹层动脉瘤。

动脉瘤修补术多用于囊形动脉瘤，其基底过短过粗，超出所在动脉直径的 50%。采用胸部正中切口。作股总动脉与右房插管进行体外循环。沿动脉瘤的基底部与正常管壁之间切除，清除瘤囊内的血栓。按照缺损的大小，选用相同口径的人造血管剪成与缺损相似的补片，然后用 2－0 聚丙烯线作连续缝合修补。

手术后应注意：①严密监测脉搏、血压与心律。②保持呼吸道通畅，必要时应延长辅助呼吸时间。③保持纵隔或胸腔引流管通畅。

主要并发症有：①出血；②感染；③假性动脉瘤。

体－肺动脉分流术（systemic-pulmonary artery shunt） 体肺动脉分流术适用于二尖瓣闭锁合并肺动脉狭窄，法洛四联症肺动脉过于窄小和左室发育差的病人，大多采用改良锁骨下动脉与肺动脉分流术，即改良 Blalock－Taussig 手术。少数采用升主动脉与肺动脉分流术，即改良 Waterston 手术。在肺动脉闭锁病人中，为了防止动脉导管闭合后产生严重缺氧和酸中毒，在病儿生后数天之内进行体－肺动脉分流手术。过去一直延用 Blalock－Taussig 分流术，目前由于 Gore－Tex 人造血管诞生，应用其作体－肺循环间的搭桥手术日渐增多。Waterston 手术由于很难掌握吻合口的大小，目前很少应用，术后主要并发症有乳糜胸、Horner 综合征以及缺血性手痉挛，分流术后 1 或 2 年又出现紫绀等症状，需再次手术，术后出现肺水肿，吻合口处假性动脉瘤，少数出现低心排出量综合征。

Jatene 手术（Jatene operation） Jatene 手术是将两大动脉调转和冠状动脉移植，从而又称大动脉调转术。经此手术后，右心房血流经右心室到肺动脉，左心房通过左心室到主动脉。这是完全性大动脉转位的一种解剖上矫正手术。此手术并发症有：①动脉吻合口狭窄，②主动脉瓣关闭不全，③冠状动脉晚期阻塞，④肺血管阻塞性病变和左心室功能不全等。

矫正性大动脉转位合并心内畸形的矫正手术（corrective surgery of corrected transposition of great arteries associated intracardiac anomaly） 矫正性大动脉转位本身无血液动力学异常无需外科处理，手术主要是矫正其合并畸形。最常见的是室间隔缺损，约占 80%，大多数为肺动脉下或围膜部室缺，肺动脉部分起源于右室而骑跨在室缺之上。10%为主动脉下室缺。其次为肺动脉下狭窄，约占 50%，其中一半明显狭窄需施行手术。肺动脉狭窄多为瓣膜增厚融合，可为两叶瓣、单叶瓣或肺动脉瓣闭锁，瓣环狭窄以及肺动脉下狭窄。房间隔缺损占 20%，还有合并动脉导管未闭，主动脉缩窄、左侧房室瓣关闭不全、心脏传导阻滞和预激综合症。矫正性大动脉转位如产生心脏传导阻滞应安放永久性起搏器，有左侧房室瓣关闭不全应作瓣膜修复或替换术。合并室缺和肺动脉狭窄或闭锁者与

法乐四联症相同，如有右室发育不全者可选用改良Fontan手术。其他合并畸形与单纯室缺，房缺，动脉导管未闭和肺动脉狭窄等相同。

大动脉转位纠治手术（corrective surgery for complete transposition of great arteries） 完全性大动脉转位矫正手术包括①大动脉调转术；②Senning和Mustard手术；③Rastelli手术。大动脉调转术又称Jatene手术，是将两大动脉调转和冠状动脉移植，达到解剖上的矫正。Senning手术亦为心房内静脉血流的调转手术，应用房间隔组织和心房壁作成心内和心外隧道，恢复正常的血液动力学。Mastasd手术是应用心包作心房内隧道，使体循环静脉血回流至左心房而肺静脉回流至右心房的手术。Rastelli手术也是一种解剖上矫正手术，在右心室内作隧道或管道使左心室血流通过室间隔缺损到主动脉，右心室通过心外管道至肺动脉。

腔静脉损伤修复术（repair of the vena cava injury） 腔静脉损伤术前诊断困难，对疑有损伤者应及时手术探查。手术取胸部正中切口或右侧前外第4肋间开胸切口，显露腔静脉，寻找出血源，应用无创血管钳钳闭部分管腔或使用静脉导管内分流方法修复腔静脉损伤，用无创缝线修复腔静脉破裂口，多数破口可直接缝合，当断裂伤无法进行修复时，可修整伤口后作端端吻合，如缺损过长或张力过高时，则作血管补片或选用自体心包或自体静脉移植。术中注意①腔静脉血流不能直接阻断，在修复其损伤时只能应用无创血管钳部分钳夹管壁，或在内分流下进行。②缝合血管应选用细针和4-0无创缝线，以免粗针粗线缝合时引起腔静脉壁撕裂造成大出血。③人造血管作静脉移植远期栓塞率高，不宜采用。

心脏移植（heart trarsplantation） 标准的心脏移植手术步骤为：(1) 取供心，胸部正中切口，游离上腔静脉，剪开心包反折至入右心房水平以上4cm，游离下腔静脉，游离主动脉至无名动脉起始部位，游离肺动脉至左右肺动脉分叉处。静注肝素后，先夹闭腔静脉，后钳闭主动脉，在主动脉根部灌注心脏停跳液后立即剪开下腔静脉和右上肺静脉。在上腔静脉入右心房处上4cm切断上腔静脉，心包内切断下腔静脉。从下腔静脉口剪开右心房至右心耳根部，抬起心脏，从左右肺静脉开口处切下左心房，保留左房侧壁和房间隔。主动脉从无名动脉起始处横行切断，肺动脉在分叉处横行切断。切下的心脏浸入冷心脏停跳液中保存。(2) 切除受体病变心脏：胸部正中切口，常规腔静脉套带，肝素化后，升主动脉远侧插主动脉管，腔静脉入右心房处插入腔静脉管。勒紧腔静脉套带，阻断升主动脉，在右心耳根部外侧切开右房，平行房室间沟向内上延长切口至房间隔上下切口会合，尽量靠近半月瓣横断主动脉和肺动脉。最后将受体心脏推向左侧，切除左房。保留左和右房后壁和部分房间隔，(3) 心脏移植：将供心与受体心脏吻合部位适当修剪，去除供心半月瓣远端多余的组织，使两心房吻合口相等。从受体心左上肺静脉左房切口和供心左房左心耳侧开始，用3-0聚丙烯线顺时钟向连续经房间隔中部，至缝合起始处吻合左房；右房吻合从受心房间隔和供心右房切口中部开始，用3-0聚丙烯线连续缝合，用4-0聚丙烯线连续吻合主、肺动脉。排除心内气体，开放主动脉，心脏往往自动复跳或或除颤复跳。

标准原位心脏移植（standard orthotopic heart transplantation） 心脏移植是将同种异体心脏移植于受体内，治疗心脏病终末期患者。1967年Barhard首次在临床应用原位同种异体心脏移植获得成功。标准原位心脏移植指将受体病变心脏切除后，在原位植入供体心脏。主要用于各种治疗无效，心脏功能Ⅳ级的晚期心脏病人，其中90%为心肌病或晚期冠心病，以及无法矫治的复杂先天性心脏畸形，心肌广泛病变的联合瓣膜病变及无法手术切除的心脏肿瘤。

改良心脏移植方法（modified heart transplantation） 传统部分保留受心心房的移植方法术后心房内血液有形成涡流的现象，Dreyfus提出受体全心房切除的心脏移植方法称为改良心脏移植方法。手术步骤：1. 取供心，主动脉从无名动脉起始处横行切断，肺动脉在分叉处横行切断。上下腔静脉均多保留一段横行切断，使供心左右心房完整保留。供心取下后从肺静脉入左房根部剪除多余肺静脉，再切除两侧上、下肺静脉间的左心房壁组织，使左右肺静脉各形成单一开口。2. 受心摘除：主动脉插管方法与传统方法相同，在上腔静脉近心段插入上腔静脉管，靠近膈肌插入下腔静脉管。体外循环开始后钳闭升主动脉，主，肺动脉从半月瓣上水平切断。上下腔静脉在入右房水平切断。分别保留两侧上下肺静脉间的及其相邻适当宽度的左心房壁将受体病变心脏切除。3. 心脏移植：移

植吻合从右侧肺静脉开始，以后再吻合左侧肺静脉，用4-0聚丙烯线连续缝合吻合。上下腔静脉端端吻合，先吻合下腔，然后吻合上腔。最后吻合主、肺动脉。

心脏异位移植（heterotopic heart transplantation） 也称并列心脏移植，是将供心移植于受体的右侧胸膜腔内，不切除受体的心脏，术后供、受体的心脏共同承担循环之功能。

异位心脏移植有以下优点：①保留了受体肥厚的右心室，对肺动脉高压，肺血管阻力高的病人较能适应。②在紧急情况下获得的供心太小，不适于原位心肌移植时，可作异位移植。③有些心脏病的受体心脏还能部分工作，并列移植供心可减少供心术后早期或排异期间的心脏负担。④并列心脏移植可不用体外循环。但有些学者认为有如下明显的缺点：①并列心脏移植不易作心内膜活检。②受体心脏收缩功能差，心腔内易于形成大块血栓。③手术操作困难。④术后病人肺活量减少。所以目前心脏异位移植仅在少数医院开展。

婴儿心脏移植（heart transplantation in infancy） 婴儿心脏移植的适应证，多为无法矫治的复杂的先天性心脏畸形，最常见的是先天性左心室发育不全和心内膜下弹力纤维增生症。供心来源多是先天无脑儿或新生儿猝死症而心脏正常者，供受体体重相差不大于1000g。术后静滴环孢霉素A，婴儿的免疫排斥反应可根据其活动量，饮食习惯、心电图，超声检查，心肌酶谱，淋巴细胞，单核细胞活动周期综合判断。必要时也可行心内膜活检确诊。

人造心脏修补材料（prosthetic substitute for cardiovascular repair） 用于心脏血管手术的各种人造材料称为人造心脏修补材料。根据用途不同可分为缝线、补片、血管、带瓣管道、心脏瓣膜、人造瓣环等。根据来源不同，可分为人造纺织材料，异种生物材料，同种异体材料等。目前已用于心脏缺损修补，瓣膜成形，替换，心内外管道重建等所有心脏血管手术。

人造瓣膜狭窄（cardiac valve prothesis stenosis） 人造瓣膜狭窄指瓣膜替换术后由于人造瓣功能障碍导致狭窄。机械瓣膜狭窄，多见于瓣口开口角度小，替换机械瓣过小或血栓所致机械瓣口狭窄；生物瓣膜狭窄多见于生物瓣衰败，钙化引起的瓣叶卷缩狭窄。人造瓣膜狭窄轻的仅需对症处理，狭窄严重的需再次换瓣。

人造瓣膜关闭不全（cardiac valve prothesis insuffciency） 人造瓣膜关闭不全是指瓣膜替换术后由于人造瓣膜功能障碍导致关闭不全。机械瓣关闭不全多发生于机械瓣功能障碍，瓣叶关闭不良，保留瓣下组织过多影响机械瓣的闭合。生物瓣关闭不全多见于生物瓣钙化、衰败导致瓣叶受损引起关闭不全。轻的可不予处理，关闭不全严重的应重新换瓣。

人造带瓣膜管道和单瓣补片（valved conduit and single valved patch） 人造带瓣膜管道是指内装有人造机械瓣或生物瓣的人造血管；单瓣补片指人造补片上用自体心包缝合成单瓣的补片，主要用于复杂性先天性心脏病心外管道重建，以及用于升主动脉血管瘤左室流出道重建。而单瓣补片用于右心室流出道加宽术，优点是带有单瓣，能有效减轻血液返流。1963年Klinner和1964年Rastelli首先用于治疗肺动脉闭锁，1962年Templeton用带瓣膜管道进行心尖-主动脉分流术。而单瓣补片已广泛用于如法乐四联症等右室流出道狭窄加宽术。

人造机械瓣膜（artificial mechanical valve prothesis） 全部采用人造材料制成的人工瓣膜称为机械瓣，其基本结构包括瓣架、阀体与缝环3部分组成。根据过瓣血流行径的特点分为周围血流型，半中心血流型及中心血流型。机械瓣大体经历了1960年问世的笼球瓣，1969年问世的侧倾碟型瓣膜和1977年出现的双叶瓣。机械瓣的优点是耐疲劳性能好，血流动力学功能良好，但需终身抗凝。理想的机械瓣应有良好的抗疲劳性，有效瓣口大，血流动力学能耗小，相容性良好，术后并发症少。

人造生物瓣（artificial valve bioprosthesis） 生物瓣主要包括异种生物瓣和同种异体生物瓣。异种生物瓣是取自猪主动脉瓣，牛心包瓣等用戊二醛处理获得。同种生物瓣取自同种主动脉瓣和肺动脉瓣，采用化学或放射性消毒，一般用低温保存备用。生物瓣为中心血流型，具有良好的血流动力学性能，多数病人不用抗凝等优点。但存在由于戊二醛处理钙化，自体免疫反应导致的寿命短，易衰败的问题，目前异种生物瓣用于老年患者较多，同种生物瓣用于先心病右室道出道重建。

普通外科学简介

普通外科学（general surgery）是外科学中最古老和重要的学科。在外科发展史上具有举足轻重的地位。许多外科的基本概念、原理和技术都是由普通外科发展而来，成为外科界普遍遵守的原则，并在此基础上衍生出各个专科。因此，普通外科也可称之为基本外科，是需各专业外科医生了解，甚至掌握的。

正如医学从简单的医疗活动发展至今经历了漫长的岁月一样，普通外科的发展与社会、文化和哲学的发展密切相关。中国的第一部医书《黄帝内经》（公元前305～前240年）及Hippocrates（公元前460～前370年）的著作中均有普外科疾病的记载。西周时期外科在我国已成为独立的专科，外科医生称为“疡医”。而腹部外科始于东汉末年，杰出的外科学家华佗用手术治疗胃肠疾病。据《后汉书·华佗传》记载：“若疾发结于内，针药所不能及者，乃令先以酒服麻沸散，既醉无所觉，因刳破腹背，抽割积聚；若在肠胃，则断截湔洗，除去疾秽，既而缝合，敷以神膏，四五日创愈，一月之间皆平复。”证明当时华佗已能施行全身麻醉和剖腹手术治疗胃肠疾病。故可视为我国普通外科的开山鼻祖。只可惜其高超的医术未能传之后世。西方由于受中世纪时代连年战争、宗教、迷信的影响，普通外科发展缓慢，甚至停滞不前。外科医生虽属一种行业，但大多兼职，以学徒方式获得手艺，称之为理发员外科医生。直到15世纪中叶文艺复兴时代，才得以发展。1731年在巴黎成立了第一所外科学院，标志着外科学开始成为一门独立的学科。但由于当时解决不了手术时的疼痛、出血、感染等问题，外科手术是相当残忍的，这也阻碍了外科学的发展。直到1842年美国人C. W. Long成功地应用乙醚麻醉，法国化学家L. Pasteur（1822～1895年）提出细菌学理论，英国外科医生J. Lister（1827～1912年）抗菌法的创立，1847年Semmelweis奠定无菌术的基础，Landsteiner 1901年发现血型，Jansky 1907年研究成功输血术，才使外科进入了一个辉煌的发展时期。

历史上西方第一次成功的剖腹手术是1809年Mc Dowell为病人成功地切除了卵巢瘤。1881年法国外科学家Billroth（1829～1894年）首次为一位43岁的家庭主妇Heller施行胃癌切除术，行残胃与十二指肠吻合，从此发明了后来著名于世的Billroth Ⅰ式手术，标志着胃外科的诞生。通过临床实践，发现该术式的胃十二指肠吻合小弯侧容易发生裂漏，他于1885年改进了手术方式，把十二指肠和胃的残端分别闭合，然后行胃与空肠吻合，即Billroth Ⅱ式手术。后来许多外科学家对吻合方式进行了改良，形成了众多的术式，如Hoffmeister法（1888年），Braun和Jabouly法（1892年）、Roux法（1898年）、Polya法（1911年）、Balfour法（1911年）、Bancroft法（1932年）等。1897年瑞士外科学家Schlater成功地为胃癌病人施行了全胃切除，食管空肠吻合术。此后吻合方法也发展为几十种之多。正是由于胃切除手术的成功，为以后的胃癌根治、扩大根治等手术打下了基础。随着胃外科的建立，胃的生理研究也取得了进展，由于发现了迷走神经在胃液分泌中的作用，加深了对胃十二指肠溃疡发病机制的了解。1920年Bircher施行了20例膈下迷走神经切断术，1925年又描述了胃底部选择性迷走神经切断术。Latarjet于1922～1924年间发现了迷走神经干切断后导致胃排空障碍，因此增加了胃空肠吻合来纠正。后又有加

用幽门成形术。此后又逐渐出现了选择性，高选择性迷切等术式。对结直肠疾病的治疗，值得提出的是 1710 年 Litter 的结肠造口概念。1776 年 Pillore 首次施行盲肠造口术成功。1829 年 Amussat 又施行了选择性结肠造口术，1923 年 Hartmann 将直肠残端封闭，近端结肠造口，尤其是 Miles（1908 年）手术创立后，肠造口术挽救了数百万人的生命。对造口的治疗，护理也引起人们的关注。1961 年 Turnbull 首先提出了人工肛门治疗学。继之又出现了人工肛门治疗师（enterostomal therapist. ET）和人工造口器具。对肠肿瘤的治疗以 1823 年 Reybard 切除乙状结肠癌开始，1826 年 Lisfranc 又成功地切除了直肠癌。Czerny 于 1879 年提出了直肠癌腹会阴联合切除的概念，1908 年 Miles 施行成功，称之为 Miles 手术，并成了百年来治疗直肠癌的标准术式。随着对直肠癌淋巴转移规律的认识，近年来保肛手术又受到重视，出现了众多的保肛手术和肛门重建术，尤其是吻合器具的出现，使低位前切除吻合成功率明显提高，并取得了与 Miles 手术相似的效果。胃肠吻合器械的出现，打破了传统的手工一针一线的缝合方法。胃肠吻合器最初由匈牙利的 Hiiltl 及 Fischer 于 1908 年设计，但由于笨重，操作不便而未能推广。以后逐渐改进，到 1960 年前苏联设计的胃肠吻合器 EEA（End - to - End Anastomosis）和 1972 年美国生产的 GIA（Gastro - Intestinal Anastomosis）及 TA（Thoracre - Abdominal）后，吻合器才得以广泛应用，收到满意的效果。国内 1978 年由上海成功生产出 GF - 1 型吻合器。1987 年法国里昂的 Mouret 首次应用腹腔镜切除胆囊，腹腔镜技术日益成熟，使普通外科进入了微创外科的时代。1983 年 Semm 对非急性阑尾炎实行腹腔镜切除术，1987 年行急性阑尾炎切除，1990 年行乙状结肠癌切除成功。目前在腹腔镜或腹腔镜辅助下可进行腹腔的大多数手术，如直肠癌根治，胃切除，疝修补、高选迷切、脾切除、胰十二指肠切除等 40 余种手术。人类对乳腺肿瘤的认识也可追溯到公元前。公元一世纪，希腊 Leonides 医生首先进行了乳腺肿瘤的切除。直到 19 世纪随着麻醉术（1846 年）的诞生、解剖学及显微镜在病理学中的应用，使乳腺肿瘤的治疗进入一个新时代。其中最著名的 William Stewart Halsted（1852 ~ 1922 年）发明了乳腺癌根治术（1882 年）。Willy Meyer 也同时进行了类似的研究，故也称为 Halsted - Meyer 乳腺癌根治术。该手术的诞生不仅使乳腺癌的 5 年生存率大幅提高，而且更重要的是诞生了“根治术”的概念，为其他肿瘤的治疗提供了一个可借鉴的模式。该手术经历了根治术→扩大根治术→改良根治术→保留乳房手术四大历程。20 世纪 60 年代以来，Fisher 通过临床及动物实验证明，乳腺癌为一全身性疾病，早期甚至亚临床阶段即可有全身转移，于是其治疗方法也逐渐多样化，包括化疗、放疗、内分泌治疗、中药治疗等。乳腺癌的普查也广泛开展，使其疗效大有改观。对门静脉高压症早在 1883 年 Banti 在意大利首次予以描述，在 1877 年 Nicolai Eck 就进行过犬的门腔静脉分流。直到 1945 年 Whipple 才推荐用以治疗门静脉高压症。以后逐渐发展出名目繁多的各种分流术式。1976 年 Hassab 在埃及首先提出了贲门周围血管离断术，即 Hassab 手术。此术式在日本和中国得到广泛开展，取得了良好的效果。近代对门脉高压症的发病机制，血液动力学等方面研究日益深入，出现了许多新的诊断治疗方法。相信人类终会攻克这一顽症。疝外科的发展同样历史悠久，远在公元前，人类对“疝”就有了粗浅的，有的甚至是错误的认识，并进行过简单的、不适当的，甚至是极为残酷的治疗。公元 2 世纪时，Celsus 和 Celen 开始采用腹股沟管切开，阴囊切开来治疗腹股沟疝，可视为疝外科的起点。公元 7 世纪，Paul 开始行疝囊结扎治疗疝，为疝外科的重大进展。随着解剖学的发展，人类对疝的认识才逐渐正确、完善。1579 年 Pare 发表了膈疝的论文，1724 年 Heister 发现直疝，Ronsil 报告了闭孔疝，1731 年 Garengat 描述了腰疝，1770 年 Littre 发现了 2 例疝内容物 Meckel 憩室者即 Littre 疝。1799 年 Richter 记录了肠管壁疝，

即 Richter 疝。1814 年，Scarpa 记录了股疝和滑疝。在疝的解剖上做出巨大贡献的有两位科学家：Astley Cooper 和 Hesselbach。Astley Cooper 于 1804 年、1807 年发表了 2 篇有关疝解剖的论文，并发现和命名了 Cooper 韧带，为疝的手术打下了坚实的解剖学基础。Hesselbach 在疝的解剖研究中，于 1814 年发现并命名了直疝三角，即 Hesselbach 三角。对直疝和斜疝的鉴别诊断及治疗有重要的指导意义。在此基础上，发展出各种疝的手术技术。其中以 Bassini 法（1890 年）和 Halsted 法（1893 年）最有意义，被称为 Bassini - Halsted 时代，至今仍被广泛应用。1912 年 Gellie 和 Teme - Surier 首先采用股筋膜条带织补法进行疝成形术后，各种疝成形术广泛应用于巨大疝和复发疝的治疗。近年又出现了各种人工填充物用于疝成形术。

通过对普通外科几个方面的点滴历史回顾，我们看到了这门古老的学科在人类与疾病的斗争中做出的巨大贡献。

普通外科学

胃和十二指肠疾病（gastroduodenal disease） 包括的范围太广，但大体可分为：①胃十二指肠良性疾病，如炎症、溃疡及其由此而导致的并发症，例如上消化道穿孔、出血、幽门梗阻等；②恶性疾病，如各种恶性肿瘤；③自身解剖异常性疾病，如血管瘤、毛细血管扩张、憩室等；④损伤性疾病，如化学性损伤，各种外伤所致的胃、十二指肠破裂等，可参见下列各条。

先天性肥厚性幽门狭窄（congenital hypertrophic pyloric stenosis） 是指新生儿时期，原因不明的幽门肌层肥厚造成的幽门不全梗阻。系新生儿器质性呕吐最常见的原因之一，发病率约为1:3000，是最早采用手术治疗成功的小儿外科疾病。本病主要病理改变是幽门壁肌层肥厚，尤以环肌为著。由于肌层的压迫迫使幽门管延长、变细，黏膜形成很深的皱襞，填塞已狭窄的幽门管腔，使其梗阻加重。临床表现为生后1~3周开始有吃奶后呕吐，进行性加重。开始时每次喂奶后数分钟即有呕吐，呕吐胃内容物，无胆汁。随胃扩张后胃壁肥厚，呕吐渐呈喷射状，间隔延长，可几次喂奶后一次呕吐量较多，无奶瓣，味酸臭，吐后食欲仍强。上腹部可摸到硬而光滑的卵圆型肿物。幽门环肌切开手术治疗是最好的手术方法。

成人肥厚性幽门狭窄（adult hypertrophic pyloric stenosis） 为非炎症性幽门肥厚。成人的幽门肥厚狭窄，主要是内环肌肥大，可局限于肌突，也可呈弥漫性，厚达1~1.5cm，幽门管延长达2~4cm。局部充血、水肿、呈结节状。其原因不清，可能系婴儿肥厚性幽门狭窄的继续，或继发于胃窦炎、溃疡病、肿瘤及十二指肠溃疡等病变。可无临床症状，或有部分性幽门梗阻症状。X检查和胃镜检查可以确诊。如果病人有幽门梗阻，经X线或胃镜证实诊断后，应行手术治疗。术中若发现仅幽门肥厚，而没有其他病变，可选用幽门肌切开术、胃空肠吻合术、幽门成型术，或幽门切除术。

新生儿自发性胃破裂（neonatal idiopathic gastric rupture） 是指新生儿在无消化性溃疡、无外伤史、无远端消化道梗阻的情况下，常在第一次哺乳后，因胃局部肌层发育不良，哺乳后局部膨出。加上食物在消化过程中黏膜常发生炎症，因此当患儿呕吐时腹内压增加，血管反射性痉挛，膨出的胃壁局限性缺血，坏死而破裂。一般无明显前驱症状，均可有胎便排出，但随着病情的发展，可出现麻痹性肠梗阻，停止排便排气，偶可出现血便。破裂后出现腹膜炎表现，可出现中毒性休克。X线立位腹部平片有助于诊断。一旦确诊，应即刻行手术治疗，切除坏死组织，在穿孔边缘健康胃壁行两层内翻缝合修补，并加强支持疗法，纠正水、电解质、酸碱失衡，维护心肺功能等处置。

胃重复畸形（reduplication of stomach） 较罕见，约65%见于1岁内婴儿，先天性胃重复畸形可仅在胃单独发生，但常与其他发育异常如双食管、十二指肠重复、胰胸膜瘘等伴随发生。是一种先天性畸形，表现为附着于胃肠道的囊状或管状空腔结构，其特点是囊

壁和管壁有平滑肌和胃肠道黏膜。成人的胃重复多由消化道溃疡伴胃十二指肠瘘，而形成一双重管道。重复胃形成球形或圆形中空结构，与胃大弯相连，同胃共一肌层，被覆胃黏膜，但与胃腔不通。症状按重复畸形的位置、大小及发展情况而不同，确诊很困难。胃重复畸形可产生上腹部不适，类似溃疡病症状。多数存在异位胃黏膜组织，故可并发溃疡、上消化道穿孔或出血。胃重复畸形可行单纯切除或与部分胃一并切除。

先天性幽门闭锁和隔膜（congenital pyloric atresia） 是一种罕见的先天性消化道畸形。本畸形是由于消化管在发育过程中由实心期后在空化过程中发生障碍所致。若空化过程停止即形成闭锁；若空化过程不完全则形成狭窄；若在空化过程中上皮细胞铺展受障，可形成腔内蹼状物、隔膜等。临床表现主要是幽门梗阻，表现为呕吐、腹胀。病变属有孔隔腔病例，隔膜孔的直径大小不一，表现梗阻程度不同，发病迟早各异。均应及时手术治疗。

胃癌（carcinoma of stomach; gastric cancer） 是源于胃黏膜上皮的恶性肿瘤，是消化道常见的恶性肿瘤之一。胃癌的病因尚未完全清楚，但一般认为可能与环境因素、饮食因素、胃慢性病变、亚硝酸类化合物、霉菌毒素、吸烟等有关。按癌的大小、浸润程度可分为微小胃癌、早期胃癌和进展期胃癌，根据WHO分类标准，最为常见的组织学类型有腺癌、黏液腺癌、低分化癌、未分化癌、印戒细胞癌。临床病理分期按pTNM分期标准，该标准在TNM前冠以小写的“p”，以示术后组织病理学的分类，并对T.N.M的定义作了明确的规定。胃癌的临床表现没有特异性，通过X线钡餐和胃镜检查，结合临床表现诊断并不困难。治疗原则是手术加化疗，胃癌细胞对放疗不很敏感。尽管影响预后的因素较多，但与诊断时的病期早晚，治疗是否得当关系密切。参见以下各条。

癌前病变（precancerous lesion） 系指某些引起胃癌发生的危险性明显增加的临床情况或疾病。主要的癌前期病变有慢性萎缩性胃炎、胃息肉、胃溃疡和胃大部切除术后残胃等。

胃息肉（gastric polyp） 是一种根据大体形态描述的临床表现，是来源于胃黏膜上皮的良性肿瘤。常为单个，多发者较少见，有蒂或无蒂。在组织学上一般可将胃息肉分为增生性息肉及腺瘤性息肉两型。增生性息肉是在慢性胃炎基础上发生的，增生腺体与胃黏膜表面被覆上皮相同，这种息肉一般不发生恶变。腺瘤性息肉又称息肉样腺病，常伴有肠上皮化生，此型息肉较易癌变。常见的症状是上腹部不适，隐痛、嗳气、恶心或呕吐。X线或胃镜可以确诊。胃息肉有下列情况者应尽早手术切除：伴有出血及幽门梗阻者；息肉直径超过2.0cm者；胃镜活检发现息肉有癌变；无蒂基底宽阔的息肉及多发性息肉者。应用内窥镜作胃息肉摘除术，效果满意。

慢性胃炎（chronic gastritis） 系指不同的病因所引起的慢性胃黏膜炎性病变，多由急性胃炎转变而来，主要分为浅表性、萎缩性两种。好发于胃小弯和胃窦部。浅表性胃炎特点为多灶性或弥漫性，但亦可局限于一处，病变黏膜充血、水肿，有时伴有点状出血或糜烂。慢性萎缩性胃炎的原因尚不清楚，目前认为可能与急性胃炎多次发作，不良饮食习惯，长期吸烟、酗酒或滥用阿司匹林等药物，胆汁返流有关；有人认为可能系自身免疫性疾病；近年来大量研究认为幽门螺杆菌（HP）也与慢性胃炎有密切关系。慢性萎缩性胃炎常发生肠上皮化生和假性幽门腺化生。慢性胃炎病程迁延，病史和症状并不特异，部分有消化不良表现，确诊主要依赖胃镜检查和胃黏膜活检。防治措施是消除病因、内科药物治疗。慢性萎缩性胃炎伴重度不典型增生时，应考虑手术治疗，以防癌变。

恶性贫血（malignant anemia） 又称巨幼红细胞性贫血，是因胃切除术后，维生素B_{12}、叶酸缺乏引起的。恶性贫血以胃溃疡手术后多见，较十二指肠溃疡手术后约高3倍。维生素B_{12}与胃内因子结合后，才能在回肠末端被吸收。维生素B_{12}在细胞代谢中起了辅酶的作用，对正常红细胞的生成极为重要。全胃切除或胃大部切除术后发生术后胃炎，胃黏膜萎缩，均可导致内因子消失；胃切除术后慢性缺铁，缺铁对胃黏膜有不良影响，引起内因子分泌障碍，以上原因，均可影响维生素B_{12}的吸收。维生素B_{12}和叶酸代谢有相互关系，前者缺乏时可妨碍叶酸掺合入细胞，或改变叶酸通过细胞膜的途径，当二者同时缺乏时，可主要出现叶酸代谢紊乱的征象。叶酸缺乏引起恶性贫血的原因不明，可能和胃切除术后消化吸收功能不良及缺铁有关。治疗原则是，补充维生素B_{12}、叶酸和铁剂。

胃黏膜上皮不典型增生 是一种不正常黏膜，具有不典型细胞、分化不良和黏膜结构紊乱的病理表现，认为极可能是癌前病变。萎缩性胃炎时，增生的胃凹上皮和肠化上皮可发生发育异常（黏蛋白缺乏伴核极性异常，核增大，分化不良和有丝分裂象增多），形成所谓的胃黏膜上皮不典型增生。

胃黏膜上皮化生（intestinal metaplasia in gastric mucosa） 是萎缩性胃炎胃黏膜的一个重要而常见的病变，包括假幽门腺化生和肠上皮化生。在胃体和胃底部病变区，主要表现为壁细胞消失，其次是主细胞消失和黏液分泌细胞化生，称为幽门腺化生或假幽门腺化生。在幽门窦病变区，主要改变为幽门腺呈不同程度的萎缩、消失，胃黏膜表面上皮细胞生长可形成绒毛样突起，增生上皮内出现杯状细胞、吸收细胞等，其形态结构与肠黏膜相似，称之为肠上皮化生。根据化生程度分为轻、中、重三级。肠上皮化生是否属于癌前病变尚无定论。

胃大部切除术后残胃病变（gastric remnant lesion） 是指胃大部切除术后发生的碱性返流性胃炎和残胃癌。胃大部切除术后，胃处于低酸或无酸状态。有些病人在术后数月或数年出现上腹持续性疼痛或胸骨后灼痛，并有恶心呕吐、吐出物为胆汁，制酸药不能缓解，进食后更为加重。钡餐检查约 1/3 病人有食管裂孔疝。胃镜下黏膜充血、水肿，易出血，有轻度糜烂。活检结果：胃黏膜萎缩、炎性浸润和充血水肿。均为胆汁返流所致。为预防此症，有人主张采用保留幽门的胃切除术。胃黏膜对肠道返流的碱性溶液，尤其对胆汁的反应更加敏感，胆汁具有净化作用，所含的脱脂酸卵磷脂对胃黏膜的屏障具有损害作用，从而可能使致癌物质更易穿透细胞膜而致癌。其次，胆汁返流造成的返流性胃炎，持续炎症的刺激，使胃黏膜发生肠上皮化生，也可能导致发生癌变，形成残胃癌。

化学和生物致癌因素（chemical carcinogenic factor and biologic carcinogenic factor） 约 80%人类肿瘤的病因与化学因素有关。一些化学物质能激发或启动致癌过程，最终发生癌。这些化学物质称为化学致癌物。据国际癌研究机构公布的资料（1987），已肯定对人类有致癌性的化学品和工业生产过程共有 50 种，如黄曲霉毒素类、砷和砷化合物、苯、铝生产、金制造业等。生物性致癌因素中，最重要的是能使细胞转化和癌变的病毒既肿瘤病毒，有人估计，人类肿瘤中的 5%肿瘤的发生可能与病毒有关。如 DNA 肿瘤病毒中的多瘤病毒科病毒（多瘤病毒、SV_{40}病毒、BK 和 JC 病毒）、腺病毒科病毒、乳头状瘤病毒科病毒、疱疹病毒科病毒、乙肝样病毒科病毒等。RNA 肿瘤病毒中有鸡 Rous 肉瘤病毒、小鼠白血病病毒、小鼠肉瘤病毒、人类 T 细胞白血病病毒。RNA 肿瘤病毒在自然界中分布广泛，对爬行类、禽类、哺乳类和灵长类均有致癌作用，诱发的肿瘤主要有白血病、肉瘤、淋巴瘤和乳腺癌。

早期胃癌（early gastric carcinoma，EGC） 是指癌组织浸润仅限于黏膜层及黏膜下层的癌。与癌的面积大小和是否转移无关。局限于黏膜内的癌称黏膜内癌，侵至黏膜下层者称黏膜下层癌。根据日本内窥学会分型，早期胃癌又分为以下三型：隆起型、表浅型、凹陷型。参见以下各条。

息肉型（polypoid type） 严格讲应该包括在早期胃癌的隆起型内，即肉眼下肿瘤呈息肉状。

隆起型（protruded type） 属早期胃癌的一种类型。肉眼下的形态特征是病变呈不规则隆起，边界清楚可见，表面呈结节状，一般直径在 2.0cm 以上，无蒂或有蒂，隆起厚度常高于周围黏膜厚度的两倍以上，有时呈息肉状。该型约占早期胃癌的 10%左右。

平坦型（smooth type） 也称表浅型（superficial type），是早期胃癌的一种类型。肿块表面平坦，可稍有隆起或浅凹，但不明显，依其表面凹凸情况又分为三个亚型：①表浅隆起型（$Ⅱ_a$），肿块轻度隆起；②表浅平坦型（$Ⅱ_b$），肿块表面变化很轻，有时仅表现黏膜粗糙；③表浅凹陷型（$Ⅱ_c$），肿块表面发生糜烂，并略向下凹陷。

凹陷型（excavated type） 属早期胃癌的一种类型，癌的表面明显凹陷，形成溃疡样改变，所以又称溃疡型。其溃疡表面经常有出血和覆盖污秽的渗出物，常可见其边缘的黏膜中断，溃疡周围有细片癌浸润，溃疡可与良性溃疡相似。

进展期胃癌（中晚期胃癌）（advanced gastric carcino-

ma) 是指癌细胞浸润到黏膜下层以下者。常根据其生长方式和病灶形态主要分为溃疡型、蕈伞型、结节型、浸润型4种肉眼类型；也有分为肿块型、溃疡型、浸润型三种类型的，但大同小异。

Borrmann 分型将进展期胃癌分为四型，即巨块型（BorⅠ型）；溃疡型，又分为局限溃疡（BorⅡ型）和浸润溃疡（BorⅢ型），及浸润型（BorⅣ型）。以上四型是Borrmann的原型，近年来有些学者又增加了以下Borrmann两型。不能分类型（BorⅤ型）：主要包括为数较少的不能列入BorrmannⅠ～Ⅳ型中任何一型的癌瘤向胃腔内突出，而基底部却有浸润，顶部有溃疡，生物学特性与BorrmannⅢ型近似的进展期癌以及类似早期胃癌的进展期癌，胃外生长型胃癌等。黏膜型（Bor型）：包括全部早期胃癌。参见以下各条。

巨块型（massive type） 是进展期胃癌中Borrmann分型中的一种类型：本型特征是肿瘤外型呈息肉状、菜花状、蕈伞状、巨块结节状，向胃腔内隆起性生长，黏膜表面伴溃疡形成。切面肿瘤局限性，界限清楚，很少侵及周围黏膜。组织学上多为分化的乳头状腺癌或管状腺癌。淋巴转移较晚，预后较好。占进展期胃癌的5%～8%。此型也即BorrmannⅠ型。

局限溃疡型（ulcerating circumscribed type） 是进展期胃癌中Borrmann分型中的一种类型。其特征是癌瘤呈限局性生长，中央有大溃疡形成，周边隆起如火山口。切面肿瘤境界较清楚，呈膨胀性生长。组织学上多为分化腺癌，多发生淋巴转移。本型在进展期胃癌中约占45%～55%。

浸润溃疡型（ulcerating infiltrative tpye） 其特征是，癌瘤呈浸润性生长，中央形成溃疡，边缘隆起不明显。切面肿瘤境界欠清楚。组织学上多为低分化或未分化腺癌。常发生淋巴转移，预后差。本型占进展期胃癌的45%～55%。

弥漫浸润型（diffuse infiltrative type） 其特征是，癌细胞在胃壁中弥漫浸润，胃壁增厚。若累及胃之一部分，此处形成宽的环状带。若累及全胃则形成革状胃或管状胃。黏膜表面形成广泛、浅表性溃疡。切面癌侵犯的胃壁硬化、肥厚、黏膜失于伸展性、胃腔缩小。组织学上多为硬癌。本型极易向周围浸润转移，预后极差，约占进展期胃癌的5%～15%。

混合型（mixed type） 是指胃癌具有两种以上型的特征。混合型的命名是把优势的病变写在前面，中间用加号连接。以早期胃癌为例，如表面凹陷型边缘又有表面隆起型，则为$Ⅱ_c+Ⅱ_a$型。统计表明，早期胃癌中$Ⅱ_c$型最多见，其次为$Ⅱ_c+Ⅲ$型、$Ⅲ+Ⅱ_c$型，$Ⅱ_a$型，$Ⅱ_b$型最少。进展期胃癌中，把某些在肉眼分类上不能归纳于各种单一型的晚期胃癌列入此型。国内学者称此型为不分型晚期癌，或称为混合型非特殊胃癌。肿瘤通常很大，突出胃腔占据其大部分，并同时侵犯胃壁。其组织结构大多属于低分化或未分化腺癌。

胃溃疡癌变（malignant change of gastric ulcer） 是指经久不愈的慢性胃溃疡最终发展成胃癌的过程。慢性胃溃疡是否发生癌变，仍存在争议。一般认为溃疡周围的黏膜上皮在反复炎性刺激和修复过程中，再生上皮易遭致癌因素的作用而发生癌变。临床上确诊为胃溃疡的病例经严密观察随访，发生癌变者为1%～5%，溃疡癌变的发生部位以胃溃疡最好发的胃角为中心的小弯侧多见，发病高峰在40～50岁，平均年龄为50.5岁，溃疡直径大多在1～2cm间。Hauser提出了溃疡癌变的标准为：①局部黏膜层完全破坏；②溃疡边缘黏膜肌层和肌层融合；③溃疡底部胃壁高度纤维化和动脉硬化；④溃疡边缘有早期癌灶。

残胃癌（gastric remnant carcinoma） 系指因胃良性疾病行胃次全切除或胃空肠吻合等手术后，残胃端所发生的癌症。一般良性病变相隔至少5年，恶性病变相隔应在10年以上。是胃手术后远期严重并发症之一。由于癌瘤发生位置不同，使用名称也不一样，有称残胃癌、胃断端癌、残胃断端癌、吻合口癌、胃术后胃癌等。因胃癌行胃切除术后残胃发生癌应称残胃再发癌，以示区别。对确诊的病例，应早期手术，病灶小的可以手术切除为主，化疗、放疗和综合治疗为辅。

转移性胃癌（secondary gastric carcinoma） 转移性胃癌发病率很低。临床上各种恶性肿瘤的胃转移以肺癌、黑色素瘤和乳腺癌最为常见。胃转移性肿瘤可以单发，亦可以多发。血行性转移多种植在胃黏膜下层，发展成黏膜下息肉样肿块，或在黏膜下层呈环状斑块扩展，破坏黏膜层后可以形成溃疡。临床上无特

殊表现，部分病人有上腹部疼痛、呕血、黑便和贫血。位于幽门附近的转移癌可引起呕吐。X线钡餐检查及胃镜检查有助诊断，活体组织学检查对诊断极为重要。转移性胃癌一般采用化疗、放疗或内分泌激素治疗。若并发幽门梗阻、消化道大出血或胃穿孔者，可采取手术治疗，作姑息性胃切除术。

胃类癌（gastric carcinoid） 又称嗜银细胞癌，较罕见，其生物学行为常为恶性，但恶性程度低，转移少见，即使有转移预后也较好。类癌是一种产生胺肽类激素的肿瘤。它起源于胃黏膜基底部，胃窦部比体部多见。其特点是早期就倾向浸润至黏膜下，常表现为黏膜下肿块，表面覆盖的黏膜可隆起，或有溃疡形成。典型的类癌由一致的小到中等大小的癌细胞组成，胞浆界限不清，核圆而规则，呈片状，索状或簇状排列，有时可见形成菊形团和腺泡状结构倾向。免疫组化显示神经内分泌标记（如NSE、ChromograninA、Synaptophysin）阳性，并有多胺和肽类激素如5－HT，VIP、PP、ACTH等免疫反应阳性。原位杂交可检测出Chromogranin Am RNA。治疗主要为手术切除。

癌肉瘤（carcinosarcoma） 即在同一肿瘤中有癌和肉瘤两种成分。此肿瘤比较罕见，好发于子宫和乳腺。癌和肉瘤两种成分并存于同一肿瘤中，可见于三种情况：①癌与肉瘤互相浸润，其中一种瘤侵犯另一种瘤，即所谓“碰撞瘤”。②因肉瘤中的上皮组织或癌的间质成分恶变而成为癌肉瘤，有人称之为合成瘤。③癌与肉瘤共同起源于同一干细胞，分别向癌和肉瘤两方面分化，一般认为，只有这种情况才是真正的癌肉瘤。癌肉瘤中，癌和肉瘤的形态可为任何类型，两者比较有规律地互相混合。例如，子宫癌肉瘤可以有腺癌成分，又有平滑肌肉瘤或横纹肌肉瘤成分；食道癌肉瘤可以有鳞状细胞癌和纤维肉瘤成分等。

蕈伞型癌（息肉样癌）（polypoid cancer） 也叫肿块型癌，是进展期胃癌的一个类型。在大体形态上，肿瘤向胃腔内生长为主，表面高低不平，与正常胃之间有明确的分界，故X线以充盈缺损表现为主，即在充钡的胃腔内出现规则缺损区，黏膜破坏、中断，病灶边界较清楚。

肠型胃癌（intestinal type gastric carcinoma） 胃癌的组织学分型中，按组织结构、细胞性状和分化程度分为乳头状腺癌、管状腺癌、黏液腺癌、黏液印戒细胞癌、低分化腺癌、未分化癌、腺鳞癌、鳞形细胞癌、类癌。按Lauren分型，可分为肠型胃癌和胃型胃癌（弥漫型）。肠型胃癌是指肿瘤主要由类似肠道柱状细胞的腺上皮所组成，可伴有比较清楚或不太清楚的刷状缘，在许多病例中还有杯状细胞。肠化时柱状细胞有黏液分泌，肠型癌细胞亦可显示透明细胞分化。此型瘤通常边界清楚。此型分化程度较高，恶性程度较低，多见于老年人，以男性较多见，手术后预后较好。

胃型胃癌（弥漫型胃癌）（diffuse carcinoma of stomach） 是胃癌组织学Lauren分型中的一种类型。瘤细胞可呈腺管状排列，特别在肿瘤表面或浅表部分。但其主要特征为黏着力差、较小的圆形细胞广泛而弥漫地浸润胃壁，许多细胞含黏液，呈典型印戒形，但亦可有无分泌细胞。黏液类型与肠癌无差异，肿瘤边界清楚。此型胃癌分化程度较低，恶性程度较高。多见于青、壮年，预后不良。

胃乳头状腺癌（papillary adenocarcinoma） 为一种由尖或钝的具有纤维轴心的指状上皮突起所构成的腺癌。癌细胞呈柱状或立方形，并保持与表面垂直的排列方式，细胞和核可出现中度或重度的多形性，并可出现少许管状结构，但仍以乳头状结构为主。乳头状腺癌并不多见，在胃黏膜活检中约占胃癌的10%左右，一般多见于贲门部。

胃管状腺癌（tubular adenocarcinoma） 最为常见，占胃癌的30%～50%左右，胃的各个部位均可发生。为一种主要由分支的腺管所组成的腺癌，腺管嵌入纤维间质或被纤维间质包绕。横切面上大小不一，也可见囊性扩张。癌细胞呈柱状或立方形，但亦可由于扩张腺腔内黏液积聚而呈扁平形。呈腺泡结构的腺癌亦归入此型中。

胃硬癌（scirrhous carcinoma of stomach） 在胃癌手术切除标本中约占10%，其特点是癌细胞巢弥漫浸润于胃壁各层，同时伴有明显的胃壁纤维化和慢性炎性细胞浸润，胃壁因而变厚变硬，但不形成癌结节突入胃腔。病变大都先从幽门部开始，沿胃壁各层向胃底部扩展，到晚期可累及大部或全部胃壁。胃硬癌累

及胃壁范围的大小，依病期早晚而异，早期病例（即局限型胃硬癌）在胃癌手术切除标本中，较晚期病例（即弥漫型胃硬癌）远为多见。胃硬癌的淋巴结转移可高达87%，胃切除术后的5年生存率很低。

胃黏液型腺癌（gastric mucinous adenocarcinoma） 为一种由大量黏液积聚的腺癌，常肉眼即可见到黏液。具有两种形态：一种是扩张的腺管充满黏液，黏液可渗入间质中；另一种是散在的癌细胞形成链形或团状漂浮于黏液湖中。在这些病例中也可见到少量印戒细胞。胃黏液腺癌较少见，约占胃癌的5%～10%。

胃混合性腺癌（gastric mixed adenocarcinoma） 指同时具有两种以上上述特征的腺癌。

胃腺癌（gastric adenocarcinoma） 世界卫生组织（1971）将胃癌分为5大类，即腺癌、腺鳞癌、鳞状细胞癌、未分化癌、未分类癌。又根据胃癌腺体的形态及分泌黏液能力将腺癌分为乳头状腺癌、管状腺管、黏液腺癌及印戒细胞癌。腺癌是最常见的一种类型。癌细胞呈柱状或立方状，以单层或多层细胞排列成腺管请参见各条。

胃黏液癌（gastric mucous carcinoma） 即黏液细胞型腺癌，通常称为胶样癌。这是由于腺癌细胞黏液分泌过度，聚集在细胞外时可被肉眼观察到，而显示出黏液结节的腺癌，在黏液中往往混杂着脱落下来的癌细胞。

黏液细胞癌（印戒细胞癌）（signet ring cell carcinoma） 为一种含大量黏液的散在癌细胞为主要成分的腺癌。此癌有3种癌细胞：①癌细胞胞浆内囊腔中充满酸性黏液，形成典型的印戒形外观；②癌细胞胞浆中有含中性黏液的嗜伊红颗粒及细胞核轻度偏位；③癌细胞由于其分泌的酸性黏液颗粒而扩张，形似杯状细胞。三种癌细胞既可独立存在，也可混合出现，癌细胞呈弥漫性浸润，伴有大量纤维化。

胃未分化癌（gastric undifferentiated carcinoma） 为一种没有腺管结构或其他明确分化特征的恶性上皮性肿瘤。此型胃癌极少见，约占胃癌的1%～3%左右。癌细胞幼稚，细胞体积小、胞质少、核深染、异型性大，常成弥散片状排列。

胃低分化癌（gastric poorly-differentiated adenocarcinoma） 较为多见，仅次于管状腺癌，约占胃癌的30%左右。是一种形成不规则腺管或腺泡的低度分化性腺癌。癌细胞以立方形为主，呈单层或多层，亦可形成条索或团块状，细胞核常偏位，胞浆中可含有黏液颗粒。

胃癌的直接蔓延转移（direct spreading metastasis of gastric carcinoma） 胃癌向胃壁浸润时，可侵入血管、淋巴管，形成癌栓。癌组织还可侵入自然腔道，亦可沿组织间隙、脉管向周围组织浸润直接侵及邻近器官，叫直接蔓延转移。如淋巴管有癌栓形成，容易有淋巴结转移；血管有癌栓，则易引起器官转移；黏膜下层早期胃癌伴有淋巴结转移时，多数有淋巴管栓形成。在尸检中胃癌直接蔓延转移以大网膜多见（27.5%），依次为肝（20.7%）、胰（18.1%）、食管（16.7%）、横结肠（16.1%）、十二指肠（10.8%）及脾（7.1%）。直接蔓延转移部位与胃癌部位有关，贲门胃底癌以侵犯食管、肝和大网膜为主，胃体及胃窦癌均为侵犯大网膜、肝和胰为主。

胃癌的淋巴转移（lymphatic metastasis） 即胃癌细胞通过淋巴道转移至所引流淋巴结，是胃癌的主要转移途径。一般按淋巴引流顺序，即由近及远，由浅及深地发生淋巴结转移，少数情况下也可有跳跃式转移。胃癌淋巴结转移率与病期密切相关。胃的淋巴结可分为16组，根据肿瘤所在部位，将这些淋巴结按淋巴引流的顺序分为三站。据国内资料统计，早期胃癌转移率为9.9%，进展期胃癌胃周淋巴结转移率为68.4%，其中第一站为51.4%，第二站以远及远处转移占12.3%。在进展期胃癌中，胃周淋巴结转移与预后显著相关，5年生存率无淋巴结转移为41.1%，第一站转移为13.3%，第二站转移为10.1%。

淋巴结转移数（metastatic number of lymph nodes） 即在癌患者的手术过程中或在手术结束后，将清除的淋巴结全部集中送病理并逐一进行检查，镜下发现淋巴结有转移的数量。

胃癌的血行转移（hematogenous metastasis of gastric carcinoma） 指癌细胞通过血运转移至其他脏器，

以累及肝脏为最多见，其他依次为肺、胰、肾上腺、骨、卵巢、肾、脾、脑、皮肤、甲状腺、扁桃体及乳腺等多发生在晚期。

胃癌的种植转移（implantation metastasis of gastric carcinoma） 胃癌侵及浆膜后可脱落，可种植于某些脏器的浆膜面，形成多处转移性结节，此种情况多见于黏液癌。

腹膜种植性转移（peritoneal implantation metastasis） 胃癌侵及浆膜后可脱落至腹腔引起种植，转移性淋巴结破裂于腹腔内，引起播散，亦可形成癌性腹膜炎，并伴有大量血性腹水。形态学上多为黏液细胞。

胃癌的肝转移（liver metastasis of gastric carcinoma） 胃癌患者，经直接蔓延、淋巴经路、血行扩散、腹腔内癌肿移植方式，均可转移到肝脏。其中以血行扩散方式为最多见。多发生在胃癌晚期，可形成全身性的扩散。肝内常呈弥漫性转移灶，亦可有少数孤立的肝转移结节。临床表现为肝区胀疼，消瘦、乏力，肝脏肿大且呈结节状，或已出现明显的黄疸或腹水。通过常规的B超和CT检查，诊断并不困难，确诊依靠肝活检病理。肝转移为单个或局限一叶，同时又无其他部位转移者可行肝切除。肝动脉结扎也适用于多血管型的转移性肝癌，术后继之以化疗。化疗适用于原发于胃肠道和乳腺的转移性肝癌患者。

胃癌的肺转移（lung metastasis of gastric carcinoma） 胃癌的肺转移并不少见，有肺转移者约占胃死亡病例的1/4，除普通结节状转移外，还可表现为弥漫性的粟粒样病灶。大多是经血运转移，病情发展迅速，预后不佳。

胃癌的脾转移：当癌肿穿透浆膜层后即可与邻近组织粘连，而直接蔓延到横结肠、肝、胰、网膜及脾脏。由淋巴、血运转移到脾者不多见。胃癌转移到脾门淋巴结或已侵犯脾脏者，应连同脾脏一起切除，脾动脉周围有淋巴结转移或肿瘤侵及胰尾者，应将胰体尾部、脾脏与胃整块切除。

胃癌的卵巢转移（Krukenberg瘤）（ovarian metastasis of gastric carcinoma; krukenberg tumor） 胃癌一旦累及浆膜外，癌细胞就容易散落于腹膜腔中，由于癌细胞重力沉着关系，种植于卵巢，此种转移瘤又名Krukenberg瘤。卵巢转移限于一侧者很少，多累及双侧。倘若无其他腹膜种植，行原发灶切除的同时，将卵巢转移瘤切除，可延长病人的生存年限。此外，也有认为卵巢转移瘤属血运转移。

胃癌的临床病理分期（TNM分类）（clinicopathological staging of gastric cancer） 胃癌国际统一的新TNM分期（1987）

T：原发肿瘤，主要取决于癌穿透胃壁的深度。

T_0：无原发肿瘤的证据。

T_1：肿瘤浸润至黏膜或黏膜下层。

T_2：肿瘤浸润至肌层或浆膜下层。

T_3：肿瘤穿透浆膜层。

T_4：肿瘤直接浸及邻接结构或器官（腔内扩展至十二指肠或食管者仍按胃壁浸润的最大深度分类）。

N：表示局部淋巴结，主要取决于转移淋巴结距原发肿瘤的距离。

N_0：无局部或区域淋巴结转移。

N_1：距原发灶边缘3cm以内的胃周淋巴结受累。

N_2：距原发灶边缘3cm以外的胃周淋巴结受累（包括胃左动脉、肝总动脉、脾动脉和腹腔动脉周围的淋巴结）。

M：远处转移。

M_0：未发现远处转移。

M_1：有远处转移。应具体说明远处转移部位。

附注：

1. 原发性肿瘤局限于黏膜层而未累及黏膜固有膜者为原位癌，以Tis表示；当肿瘤为$TisN_0$、M_0时，也有人称为0期；

2. 有关T、N或M资料缺如或不足时，分别以T_x、N_x、M_x表示；

3. 腹主动脉旁、胰腺后、肝十二指肠及肠系膜根部等的淋巴结受累时，不作局部淋巴结转移，而作M_1论。

胃癌的外科治疗（surgical treatment of gastric cancer） 是以手术为主要治疗手段的统称。手术是目前治疗胃癌的主要方法，也是惟一有可能治愈进展期胃癌的手段。根据胃癌的不同分期和部位采用不同手术方式：根治性手术或姑息性手术。根治性手术包括：远端胃大部切除术，近端胃大部切除术，全胃切除及全胃合并脾、胰体尾切除术，Appleby手术，胃癌合并

受累脏器联合切除等手术。参见以下各条。

胃癌的根治性切除术（radical resection for carcinoma of stomach） 又名治愈性切除，即将胃癌的原发病灶，连同部分胃组织及其相应的区域淋巴结一并切除，临床上不残留任何癌组织。一般根治性胃次全切除的范围，应包括原发病灶在内的胃近侧或远侧的2/3～3/4、全部大小网膜、肝胃和胃结肠韧带及横结肠系膜前叶、十二指肠第一部分以及胃的区域淋巴结。有时胃体部癌为了清除贲门旁、脾门、脾动脉周围淋巴结，须行全胃及胰体、尾与脾脏一并切除的扩大根治术。癌肿侵及横结肠或肝左叶等邻近脏器时，也可作连同该受累脏器的根治性联合脏器切除术。

DⅠ、DⅡ、DⅢ、DⅣ：胃周淋巴结分为16组，这16组淋巴结根据胃癌原发灶的不同部位（胃窦部、胃体部和胃底部）分成一、二、三站，各以N_1、N_2、N_3表示，或更远的以N_4表示；分别清除第一、二、三站淋巴结的手术，各称DⅠ、DⅡ、DⅢ术式，合并腹主动脉周围淋巴结（16组，位于胰腺上下，腹主动脉的周围）清扫的胃癌扩大根治术称DⅣ手术。

胃癌的扩大根治术（extended radical gastrectomy） 是指能彻底清除第1、2及3站淋巴结，联合大小网膜，横结肠系膜上层，胰体尾及脾脏切除的全胃或近全胃切除术。应清扫的淋巴结是腹腔动脉旁淋巴结、胃左动脉淋巴结、脾动脉区淋巴结、肝动脉区淋巴结。

根治性全胃切除术（radical total gastrectomy） 是指将整个胃都予切除，包括贲门及幽门，以及和它连接的一段食管（约2cm）和十二指肠（至少3cm）。其适应证为：进展期胃癌（贲门部、贲门下、胃底部或胃体上部）；全胃癌，尚能根治者；浅表扩散型早期癌，从幽门窦浸润至贲门，同时伴有第三站淋巴结转移者；A区进展期胃癌，伴10、11组淋巴结转移者；残胃癌和残胃复发癌。全胃切除治疗胃恶性肿瘤，手术死亡率高，术后近远期并发症较高，所以应严格掌握适应证和禁忌证：高龄、体弱、免疫功能低下或伴有重要脏器功能不全者；有远处转移或淋巴结转移超过第三站之晚期胃癌；病灶呈广泛弥漫浸润，已与后腹壁固定者。全胃切除后消化道重建的种类繁多，各种重建的术式均各有利弊。

左上腹联合脏器切除术（upperleft abdominal evisceration） 胃癌是以局部浸润和局部转移为主的恶性肿瘤，所以只要全身情况许可，又无远方转移时，应力争将局部病变彻底切除。基于这一观点，1949年加拿大医生Appleby认为，一般施行的胃癌切除术，不符合癌瘤手术要求，强调在腹腔动脉起始部结扎并切断，胃床部软组织连同胃、胰腺体尾部、脾脏和周围淋巴结整块切除，只有这样才能做到胃及其所属①～⑪组淋巴结整块廓清，即左上腹联合脏器切除术。其手术适应症主要是胃上部、中部的Ⅲ、Ⅳ期癌。另外，胃癌转移到脾门淋巴结或已侵犯脾脏者，应连同脾脏一起切除；脾动脉周围有淋巴结转移或肿瘤侵及胰尾者，应将胰体尾部、脾脏与胃整块切除；肿瘤侵及横结肠或横结肠系膜，尤其侵及结肠中动脉者，应连同中部横结肠及其系膜一并切除，都包括在左上腹联合脏器切除术的范围内。

胃癌的胰十二指肠切除术（pancreatoduodenectomy for carcinoma of stomach） 是指当胃癌累及胰头时，合并作的胰十二指肠切除手术。对胃癌直接浸润食管下端、结肠、肝、胰等邻近脏器但无远处转移征象者，一般均主张积极将受累脏器合并切除。但合并胰头十二指肠切除者预后较差，5年生存率仅5%，且手术死亡率高达5.9%。因此，当胃癌累及胰头时，是否合并作胰十二指肠切除，应权衡利弊，慎重考虑。

根治性幽门侧胃大部切除术（radical distal subtotal gastrectomy） 又称远端胃癌R_2式胃次全切除术。是指幽门侧胃2/3以上切除范围的手术。胃下部或中段浸润型癌，肿瘤上缘距贲门5cm以上者；胃小弯上部和贲门旁淋巴结无明显转移者；限局型癌，早期癌或小胃癌，无明显转移者均为本术式的指征。瘤近侧的胃切断线至少距肿瘤6cm以上，其远端应切除十二指肠3cm以上，切除胃达80%，并连同全部大网膜及小网膜、胃周围淋巴结的①、③、④、⑤、⑥、⑦、⑧、⑨、⑫组一并切除。胃大部或次全切除后可行BillrothⅡ式胃空肠吻合术。

根治性贲门侧胃大部切除术（radical proximal subtotal gastrectomy） 又称近端胃癌R_2式胃次全切除术。典型的根治性贲门侧胃大部切除是指在贲门侧胃2/3以上切除范围的手术，并同时清除胃周围的①、②、③、④、⑦、⑧、⑨、⑩、⑪组的淋巴结及大小网

膜。在肿瘤的远侧至少距离6cm以上的部位切断胃体或幽门窦部，远残端内翻封闭。肿瘤近侧应在贲门上至少切除食管5cm，将食管与胃之幽门窦前壁作端侧吻合。其适应征为胃上部癌，肿瘤直径小于4cm者；幽门上下、胃大弯右组淋巴结无转移者。

旷置胃癌的胃空肠吻合术（gastrojejunostomy for exclusion of gastric carcinoma） 即在肿瘤的近侧距肿瘤6cm处切断胃体，远侧残端内翻缝合，近侧胃残端做胃空肠吻合术（Billroth Ⅰ式）。对幽门窦部不能切除，但无完全性幽门梗阻者，为避免单纯胃空肠吻合术的远侧胃内食物贮留或癌肿侵犯吻合口，可采用本术式；当合并完全性幽门梗阻时残胃内分泌液不能排出，影响残端的愈合，术后病人常有不适，故不宜采用。

姑息性胃大部切除术（palliative subtotal gastrectomy） 是指因局部浸润、腹膜播散、远处淋巴结转移或血运播散而失去根治性手术的时机，只能作姑息性手术切除以减少出血、穿孔、梗阻等严重并发症的发生。从姑息性切除角度，又分为绝对姑息切除和相对姑息切除。前者指肯定有癌残留的胃切除，后者则针对治愈切除而言，从定义上讲不属根治性切除，但癌肿也有可能已完全切除。但临床上胃癌姑息性胃大部切除是指所谓绝对胃姑息切除。正确的姑息性切除，可使病人减轻或消除疼痛、出血、梗阻或穿孔，改善病人生存质量，有利于综合性治疗，延长生存期。必须强调，对能行根治术的患者，决不能轻率地行姑息性切除。

胃类癌的局部广泛切除术，是指距离肿瘤边缘5cm以上做胃局部广泛的切除。胃类癌的局部广泛切除术，适应用胃病变小于2cm的病例。

胃恶性淋巴瘤（malignant lymphoma in stomach） 是指源于胃黏膜下层的淋巴滤泡组织的实体瘤，由淋巴滤泡逐渐向周围扩展而累及胃壁全层。按大体形态，可分为肿块型、溃疡型浸润型、结节型，请参见以下各型。胃恶性淋巴瘤临床表现为上腹饱胀、疼痛、恶心呕吐，黑便、胃纳减退、消瘦、乏力、贫血等非特异性症状。它可发生于胃的任何部位，但以幽门区或胃体多见。主要依据胃肠钡餐X线及内窥镜检查。治疗主要作胃次全切除术，全胃切除不提高生存率，术后行放射治疗。Ⅰ期或Ⅱ期的病例，术后放疗10年生存率为85%。胃恶性淋巴瘤按其细胞组成主要分为三型：淋巴肉瘤、网织细胞肉瘤和何杰金氏病（HD）。

淋巴肉瘤：胃淋巴肉瘤是恶性淋巴瘤的一种类型。胃淋巴肉瘤是胃恶性淋巴病中较常见的类型，可发生于胃的任何部位，但较多侵犯胃的远端。肿瘤较大，有时是多中心性的，逐渐累及整个胃壁，并可扩展到邻近的十二指肠、食管或附近的脏器，常有胃周围淋巴结转移，也可见由于反应性增生所致的区域性淋巴结肿大。肉眼下可分为浸润型、溃疡型、结节型、肿块型。但临床上以上述类型混合出现的较多见。按组织学分类可分为网织细胞（大细胞型淋巴肉瘤）和淋巴细胞肉瘤（小细胞型淋巴肉瘤）。临床表现、诊断、治疗措施与恶性淋巴瘤相同。

组织细胞肉瘤（histiocytosarcoma） 也称真性组织细胞淋巴瘤。它源于单核巨噬细胞系统，目前认为发生这类恶性肿瘤而又有末梢血像表现者为单核或组织细胞性的白血病。本病少见，30岁以上高发，20岁以下罕见，约45%发生在淋巴结外，可呈局限性单结节或多结节。临床上大体相似于非何杰金氏淋巴瘤（HNL）。

肿块型（massive type） 是胃恶性淋巴瘤大体形态中的一个类型。表现为黏膜面有显著隆起的肿块，或呈息肉状向胃腔突起，表面黏膜多无破坏。

溃疡型（ulcerative type） 是胃恶性淋巴瘤肉眼形态之一。本型最为常见，肿瘤隆起不明显，中心有不规则的溃疡，与胃癌溃疡极为相似，只是恶性淋巴瘤可能为多发性溃疡，溃疡大小不等，直径从数厘米至<1cm。

浸润型（infiltrative type） 为胃恶性淋巴瘤肉眼形态的一种类型。胃壁可表现局限性浸润，使局部胃黏膜皱襞隆起，增厚褶曲，象脑回样外观，与肥厚性胃炎相似，亦可表现为弥漫性浸润，与皮革胃相似。胃恶性淋巴瘤往往同时累及胃局部淋巴结，可引起淋巴结肿大。

结节型（nodular type） 是胃恶性淋巴瘤肉眼形态的一种类型。黏膜表面呈隆起的多发性或弥漫性结节，常伴有表浅的糜烂。

胃平滑肌肉瘤（gastric leiomyosarcoma） 发生于胃壁内的平滑肌组织，少数可由胃的良性平滑肌瘤恶变而来。大多位于胃的近侧1/2，呈球形及半球形，质地坚硬；表面呈结节状或分叶状，可以单发或多发，大小不一。根据平滑肌肉瘤与胃壁的关系，可分为三型：胃内型、胃外型、胃壁型。临床表现为上腹部疼痛、呕血和黑便最常见。X线钡餐造影及胃镜检查有助于诊断。对放疗、化疗不敏感，主要依靠手术治疗，手术切除后的5年生存率可达50%左右。

胃内型（entogastric type） 是胃平滑肌肉瘤肉眼形态的一种类型。其特点是肿瘤位于黏膜下，突向胃腔内形成肿块。此型最易引起出血。

胃外型（extragastric type） 是胃平滑肌肉瘤的一种大体类型。其特点是肿瘤位于浆膜下，向浆膜表面发展，不突入胃腔内，此型比较少见。

胃壁型（gastromural type） 是胃平滑肌肉瘤的一种大体类型。其特点是肿瘤发生于肌层，有时肿瘤部分位于黏膜下，部分位于浆膜下，中间有瘤组织相连，形成哑铃状肿块。

胃良性肿瘤（gastric benign tumor） 按其发生组织的不同，可分为两类，一类为源自胃壁黏膜上皮组织的腺瘤或息肉样腺瘤，这类肿瘤约占胃良性肿瘤的50%～60%；另一类为源自胃壁间叶组织的平滑肌瘤、纤维瘤、神经纤维瘤、脂肪瘤、血管瘤等，约占胃良性肿瘤的30%～40%左右。

胃平滑肌瘤（gastric leiomyoma） 是非上皮良性肿瘤中最常见的肿瘤，约占胃良性肿瘤的40%，以40～60岁者多见。胃平滑肌瘤多发生在幽门侧，呈结节状生长，多数呈圆形或椭圆形向胃腔中突出，和周围组织边界清楚。随着肿瘤的增大胃黏膜隆起，肿瘤顶部常常有溃疡形成，易引起出血。约2.1%的胃平滑肌瘤可以恶变。其临床表现：出血较为常见，其他症状有上腹部疼痛、饱胀不适等。有时查体可发现上腹部肿块，中等硬度，表面光滑、活动、无压痛。诊断主要依靠X线钡餐或胃镜检查。以外科手术治疗为宜，一般选择局部广泛切除术，疑有恶变者应作胃大部切除术。

胃神经纤维瘤（gastric neurofibroma） 是源自胃壁间叶组织的良性肿瘤之一。通常在胃单独发生，也可伴随皮肤和其他组织神经纤维瘤病发生。可发生在胃的任何部位，但以胃远端小弯侧多见。肿瘤呈圆形、椭圆形或结节状。主要表现为呕血或黑便，严重贫血。X线和胃镜有助于诊断。胃神经纤维瘤有恶变倾向，并可并发大出血，一旦明确诊断，即应手术治疗。

胃神经鞘瘤（gastric neurolemmoma） 又称雪旺氏细胞瘤（Schwannoma），系来源于胃壁内神经丛的良性肿瘤。肿瘤以单发为主，好发于胃小弯。临床上多数无症状，少数患者有出血、疼痛和腹部肿块等症状。

胃脂肪瘤（gastric lipoma） 是指来自胃间叶组织（黏膜下脂肪组织）的良性肿瘤。胃窦部好发。胃脂肪瘤少见。位于浆腔下或黏膜下，呈黄色分叶状，多为单发，体积通常较大，直径一般为1～5cm或更大，有蒂或无蒂。胃脂肪瘤一般无明显症状，仅在有合并症时才出现症状，约50%以上的病例可表现为出血症状，其他症状有上腹部疼痛、消化不良及幽门梗阻等。主要依靠X线及胃镜检查来发现。胃脂肪瘤很少恶变，故可行局部切除，将切除标本立即作冰冻切片，如发现为脂肪肉瘤，应作胃大部切除术。

胃血管瘤（gastric hemangioma） 是来源于胃间叶组织的良性肿瘤。胃血管瘤罕见，常为软而无蒂的暗红色或紫红色黏膜下圆形肿物，表面黏膜常有溃疡形成，其大小不一。好发于胃体和胃窦部。主要症状是呕血或黑便，上腹部疼痛亦较常见，酷似溃疡病、慢性胃炎或胃癌。主要依靠X线及胃镜检查发现。小的胃血管瘤可单纯局部切除，较大的血管瘤或有呕血的病例应作胃部分切除术。

胃异位胰腺（ectopic pancreas；aberrant pancreas） 正常解剖部位以外的胰腺组织称为异位胰腺，是一种较为常见的先天性异常，其确切病因尚不清楚。最常见的是位于十二指肠、胃、空肠、回肠等的肌层或黏膜下层。胃异位胰腺较少见，占所有胃良性肿瘤的5%～15%。多发生在幽门部，多数位于黏膜下层，肿物向胃腔突出呈半球形或乳头状，多为单发，直径一般在0.5～3.0cm之间，少数有溃疡形成。临床表

现为上腹部疼痛、出血以及食欲减退，幽门梗阻等症状。胃镜和X线透视有助于诊断。胃异位胰腺应行手术治疗。

胃纤维瘤（gastric fibroma） 多发生于胃窦部，常表现为无蒂息肉，或黏膜下圆形或卵圆形肿物，质硬可有钙化，无恶变倾向。表面黏膜可发生糜烂、溃疡及出血，从而产生类似慢性胃炎、慢性胃溃疡的症状。显微镜下，肿瘤由纤维结缔组织构成。局部手术切除后一般不复发，预后良好。

胃血管球瘤（gastric glomus tumor） 是指来自胃壁血管球的良性肿瘤。多见于50岁以上患者，以胃窦部好发，少数可发生于胃体及胃底，临床上无特殊症状。

胃假性淋巴瘤（pseudolymphomas） 又称胃反应性淋巴网织细胞增生（reactive lymphoreticular hyperplasia）、慢性淋巴性胃炎、胃淋巴样增生、胃反应性淋巴样增生等。是一种比较罕见的炎症性病变，约83%伴发溃疡病变，症状与胃溃疡相似。大体上可分为两型：①局限性肥厚型：多见于胃体、胃低腺黏膜即胃体和胃底部，病变中心有溃疡，黏膜皱襞呈脑回样肥厚；②弥漫扁平型：主要分布于幽门黏膜区，病变广泛，黏膜面呈大小不等、不规则的浅溃疡或糜烂，与Ⅱc型或Ⅱc+Ⅲ型早期胃癌相似。可采取局部手术切除治疗之。

胃憩室（gastric diverticulum） 是指由于各种原因的胃腔内压力增高，同时胃壁局部有先天性薄弱区，逐渐使胃壁薄弱区向外突出，而形成的袋状结构。胃憩室可分为三类：①真性憩室：属先天性，憩室壁包含胃壁完整的各层组织，并且无任何形成胃憩室病因的器质性病变；②获得性憩室：憩室壁虽也包含完整的胃壁各层组织，但有造成憩室病因的器质性病变，如内压性憩室、牵引性憩室；③假性憩室：胃壁肌层或黏膜下层因病变而变薄或破裂，使该处胃壁逐渐薄弱而向外形成憩室。大多数胃憩室患者无症状。X线钡餐检查及胃镜检查可确诊。无症状的单纯性胃憩室，不需治疗；症状严重经非手术疗法无效者，可考虑手术治疗——憩室切除或胃部分切除。

胃黏膜脱垂症（prolapse of gastric mucosa） 是异常松弛的胃黏膜逆行突入食管或通过幽门管垂入十二指肠球部。主要原因系胃窦部黏膜炎症、水肿、畸形等。单纯性胃黏膜脱垂的症状为腹痛、幽门梗阻、出血等。本病以内科治疗为主，当出现严重幽门梗阻、反复出血、合并胃或十二指肠溃疡、症状严重，内科治疗无效者，可考虑手术治疗。

胃下垂（ptosis of stomach） 是指由于胃的支持韧带松弛或胃壁无张力而松弛，在站立位时，胃小弯弧线下降到髂嵴连线以下，胃的下缘达盆腔内，同时有胃的排空功能障碍。轻度胃下垂病人可无症状，下垂明显时有上腹部闷胀不适，食后饱胀，食欲减退，甚至呕吐、消瘦等症状。X线钡餐检查可确定诊断。绝大多数胃下垂病人可应用内科疗法治疗。长期非手术治疗无效而症状又极为严重者，可考虑外科手术作胃固定术。

急性胃扩张（acute gastric dilatation） 是指短期内由于大量气体、液体或食物积聚，胃和十二指肠上段的高度扩张而致的一种综合征。通常为某些内外科疾病或麻醉手术的严重并发症。病情严重，病死率较高。临床表现为饱餐后持续性上腹部饱胀和隐痛，可伴有阵发性加剧，程度并不剧烈，继之出现频繁呕吐，量不多，吐后症状并不减轻，呕吐物初为混浊液体，以后可因出血而呈咖啡色。查体见上腹高度膨胀，振水音阳性，有压痛，肠鸣音弱，晚期出现腹膜炎体征。全身情况表现有不同程度的脱水、脉率加速、呼吸短促，最后出现休克和昏迷。腹部平片可见胃气泡和液平面扩大，如胃穿孔后可见膈下游离气体。应以非手术疗法为主，早期应用胃管减压，疗效较满意；晚期出现腹膜炎体征时，应采取手术治疗。

胃扭转（volvulus of stomach） 是指胃按一轴心旋转，造成胃本身及邻近器官的移位，并导致胃内容排空障碍和一系列生理改变。其发病因素主要是胃的支持韧带有先天性松弛或过长，再加上胃运动功能的异常，如过食后，胃的重量剧增而易发生扭转。按旋转轴心不同，胃扭转分为3种类型：①系膜轴型胃扭转；②器官轴型胃扭转；③混合轴型胃扭转。参见以下各型。胃扭转超过180°时称为全扭转，未超过180°则为部分扭转。

器官轴扭转（organoaxial volvulus） 是胃扭转的一

种类型。较为常见，即胃体以胃小弯中点到胃大弯的连线为轴心发生扭转。

系膜轴扭转（mesenterioaxial volvulus） 是胃扭转的一种类型。即胃体以贲门和幽门之间连线为轴心发生旋转。

混合型扭转（compound volvulus） 是胃扭转的一种类型，也比较常见。即兼有器官轴型扭转及系膜轴型扭转的特点。

胃损伤（injury of stomach） 是指在各种外在因素作用下，致使胃发生挫伤、穿孔或破裂。根据外在致病因素的性质又可分为机械性损伤、化学性损伤。机械性损伤中又分为胃开放性损伤和胃闭合性损伤。参见以下各型。

胃机械性损伤（mechanical injury of stomach） 是指因暴力所致的胃挫伤、穿孔或破裂。可分为开放性损伤、闭合性损伤、异物性损伤和医疗器械的损伤。

胃开放性损伤（open injury of stomach） 是指伴有腹壁伤口的胃损伤，按腹膜是否完整又分为穿通伤及非穿通伤。在穿通伤中，于体表可见入口及出口者又称贯通伤，只有入口而无出口者称为盲管伤。由于外力大小和方向不同，有的仅伤及胃前壁，亦有的伤及胃前后壁以及其他邻近脏器者。治疗原则应早期手术治疗。

胃闭合性损伤（closed injury of stomach） 是指外力作用于腹部，造成腹壁、胃及腹内或腹膜后组织器官的损伤，损伤的组织器官与体表无明显破孔相通者。其损伤程度常因外力作用的大小及范围不同，有的只伤及胃局部，并有同时伤及肝、胰、十二指肠等脏器，其程度有挫伤、裂伤、穿孔等。若胃的全层有穿孔性损伤，应早期手术治疗，若只限于胃的局部轻挫伤，可先行非手术治疗，密切观察。

胃异物的损伤（gastric injury caused by foreign matters） 是因食入大量的难以消化的植物纤维和某种矿物质而形成的胃内结石，或误咽锐利异物而发生的损伤。

胃医疗器械的损伤（gastric injury of medical apparatus and instruments） 指胃镜检查时，由于暴力的作用，引起胃穿孔者。除因插入时直接损伤外，也常发生于因注入空气、水溶液、或因压迫而致胃内压增加，发生穿孔。一旦发生穿孔、破裂，应尽早手术治疗。

胃化学性损伤（chemical injury of stomach） 多因误吞、精神失常或企图自杀而吞入酸碱物质（如盐酸、硝酸、烧碱）或腐蚀性药物（福尔马林）所造成的胃烧灼伤。其治疗原则是急性期除穿孔者外，主要是内科治疗。可用弱酸、弱碱，牛奶等中和腐蚀剂，亦可用生理盐水洗胃。胃的瘢痕性收缩，根据病情变化程度，采用不同的手术方式治疗，但一般须待胃壁瘢痕收缩停止后方可进行。

胃内异物（foreign body in stomach） 系误咽，或有意吞咽不能消化的物质，常以原形存留于胃内。亦有与胃内食物混合，改变其形状和容积，形成异物化（胃结石）。另外，外伤也可将异物带入胃腔。

胃外性胃内异物（extraneous matter in stomach） 即经口吞咽不能消化的物质于胃内，如误咽的硬币，贝壳、石子，钮扣、玻璃球、钉子、玩具和针等，或在进食中误咽义齿、鱼骨等。小的异物可待其自然排出，也可经胃镜检查后取出，若异物过大，量多，或长期滞留于胃内者，应施行胃切开术，取出异物。

胃内性胃内异物，胃结石（entogastric matter in stomach，bezoar） 是食物中某种物质与胃酸作用，形成不易消化之固体，滞留于胃内而形成异物。根据构成之成分分为植物胃石，毛发胃石，毛发植物胃石及其他胃石；如虫胶胃石，沥青胃石，硅胃石、钙胃石，镁胃石，树脂胃石等。

柿胃石（gastric persimmon bezoar） 属胃内性异物的一种，主要是柿果实内含有柿鞣酸，与胃酸混合后增加黏性，把柿子和果皮粘着形成结石。病人表现为恶心，呕吐，上腹部不适，钝痛，饱胀、腹泻或便秘等。X线钡餐和（或）胃镜检查有助于诊断。应与慢性胃炎、胃溃疡，胃癌等鉴别。一般主张外科手术治疗。

毛发胃石（trichobezoar） 又名毛发块，也是胃内性

胃内异物的一种类型。多发生于 10 ~ 29 岁间女性，常发生在神经官能症或精神异常的患者，或因有咀咬毛发习惯者。可出现不同的消化道各种症状，可并发幽门梗阻、贫血、胃溃疡、胃炎等，亦可并发急性出血或穿孔。应采取手术方法治疗，取出结石。若结石较大，或有出血及穿孔者，可行胃大部切除术。

胃壁损伤处进入胃内异物（entrance of foreign matters from injuried stomach wall） 比较少见。常因刺伤，损伤、爆炸伤等将异物穿入胃内，主要病变是胃的损伤，一般均需要紧急手术处理。

胃泌素瘤（Zollinger-Ellison syndrome） 亦称卓—艾氏综合征，是胰腺非 β 细胞瘤分泌大量胃泌素所致。临床表现为胃液、胃酸分泌过多，高胃泌素血症，慢性难治性消化性溃疡和腹泻的综合征候群。肿瘤往往很小，以胰头和胰尾部位较多见，生长慢，半数恶性。诊断要点是①基础胃酸分泌过度，常 > 15mmol/h，BAO/MAO > 60%；②X 线检查常提示非典型位置的溃疡，特别是多发性溃疡，伴胃内大量胃液和增粗的胃黏膜皱襞；③难治性溃疡，常规胃手术不奏效；④伴腹泻；⑤血清胃泌素 > 200pg/ml。治疗原则常须切除肿瘤或作高选择性胃迷走神经切断术，或全胃切除术。

胃肉芽肿病（gastric granulomatosis） 又称为炎性假肿瘤，是指一些原因尚未十分明了的瘤样增生病变，此病不多见，临床诊断一般较困难。通常包括胃结核、胃血吸虫病，胃嗜酸细胞肉芽肿，胃克隆病、胃梅毒、浆细胞肉芽肿等。见以下各型。

胃血吸虫病（gastric schistosomiasis） 多见于血吸虫病流行区。胃左右静脉系门静脉的分枝，肝内门静脉有阻塞发生门静脉高压病时，分枝内的血流可以发生逆流现象，成虫或虫卵逆流入左右胃静脉，引起胃血吸虫病。主要病变在胃的黏膜和黏膜下层，发生炎症或反复感染，使黏膜增生，形成息肉和溃疡等。由于虫卵沉积导致虫卵结节形成，从而刺激胃壁，导致大量肉芽组织增生。其临床表现为：上腹部不适或疼痛，呕吐，甚至可出现幽门梗阻，上消化道出血等。一旦确诊可首选抗血吸虫药物治疗。对出现幽门梗阻，消化道出血，穿孔，癌变者可行手术治疗。临床上不易与癌鉴别，常在术后病理检查时证实。

胃结核（gastric tuberculosis） 很少见，常为继发性，大多数患者同时患有肺结核或肠结核。胃部病变大都为局限性，病灶大都较小，偶尔多发，极少数累及全胃。病变处胃黏膜多有结核性溃疡形，多发生在幽门近小弯侧，溃疡边缘多不整齐，呈潜行状凹凸不平，水肿增厚，溃疡常延伸到黏膜层和黏膜下层，很少穿透肌层故穿孔罕见。少数病理改变为息肉状或较大的结节状肿块。结核溃疡或结核肉芽肿的炎性反应或纤维变可能引起幽门梗阻。临床表现很不一致，类似慢性胃炎，胃溃疡或胃癌。X 线和内窥镜检查无特殊征象。治疗措施首先是应用抗结核药物，若症状不见好转，或合并幽门梗阻、出血和怀疑胃结核与胃癌并发时，应考虑手术治疗。术后仍需抗结核治疗。

胃梅毒（gastric syphilis） 在我国极为少见。三期梅毒可引起胃病变。其病理特点为类似树胶样的肉芽肿，比较广泛地累及胃壁，多不形成明显的肿块，仅造成胃壁的肥厚坚硬，极似一种浸润型胃癌。临床表现为食后上腹部不适或疼痛，尤以食量稍多时症状更明显，呕吐也是显著的临床现象。胃梅毒无论临床表现或 X 线钡餐检查，与浸润性胃癌难以鉴别。可根据患者是三期梅毒尚未治疗，不象胃癌患者恶液质，体重减轻比较缓慢，不易摸到肿块，应考虑胃梅毒的可能。一旦确诊为胃梅毒，可先给一个疗程的驱梅治疗，如治疗无效，应即时手术。

胃嗜酸性肉芽肿（gastric eosinophilic granuloma） 又称慢性炎性纤维性息肉、炎性纤维性假肿瘤、嗜酸性粒细胞性胃肠炎。是一种原因不明的疾病。其特征为嗜酸性肉芽肿局限于胃部，在肉芽内常含有多量嗜酸性白细胞浸润。一部分病人有哮喘、食物过敏或变应性疾病的家族史。病变部位主要在胃窦部，也可发生于胃小弯或贲门部。可分为浸润型和局限息肉型。镜下主要为纤维母细胞与胶原纤维所构成。黏膜下基质水肿，基质有大量嗜酸性粒细胞和淋巴细胞浸润，有小动脉、毛细血管、淋巴管增生。临床无特异表现，主要症状为间断上腹部痉挛性疼痛，伴恶心呕吐，部分病例有呕血和黑便史。应用纤维胃镜活检，可以确诊。确诊病例可先试用皮质醇治疗，也可手术切除。预后良好。

胃潴留（gastric retention） 或称胃排空延迟（gastric

empty delay)，是指胃内容未及时排空，胃内积聚大量气体和液体，胃和十二指肠上段高度扩张而致的一种综合征。凡呕吐出4~6h以前摄入的食物，或空腹8h以上，胃内残留量>200ml者，均提示有胃潴留存在。本病可分为器质性与功能性两种。器质性包括消化性溃疡所致的幽门梗阻，以及胃窦部及其邻近器官的原发性或继发性的癌瘤压迫、阻塞所致的幽门梗阻。功能性胃潴留多由于胃张力缺乏所致。呕吐为本病的主要表现，日夜均可发生，一天1至数次。呕吐物常为宿食，一般不含胆汁。空腹时腹部有振水音，即提示有胃潴留。胃钡餐检查，钡剂在4h后仍存留50%，或6h后仍未排空，均为本病之佐证。器质性胃潴留应采用手术方法治疗，功能性者可对症处理。

巨大胃黏膜肥厚症（huge mucose hypertrophy of stomach） 是一种罕见的，原因未明的胃黏膜及腺体增殖性病变。又称M'ene'trier病、丢失蛋白胃病、胃巨皱襞病、胃黏膜巨肥症、巨大肥厚性胃炎等。其特点是胃黏膜皱襞肥厚巨大，皱襞间沟深，黏膜表面有糜烂，大量黏液。镜下壁细胞及主细胞减少，很少有炎细胞浸润。病变可局限于部分黏膜或可遍及全胃。此病多见于男性，临床表现为上腹不适，类似溃疡病的腹痛，血浆蛋白很低，常有贫血，一般无明显体征。诊断主要依赖钡餐检查，显示巨大胃黏膜皱襞，胃镜及胃黏膜活检显示细胞增生。无特效治疗方法，可对症处理。

消化性溃疡（peptic ulcer） 主要指发生在胃和十二指肠球部的慢性溃疡，亦可发生于食管下端、胃—空肠吻合口附近及Meckel憩室。溃疡的形成有遗传因素、地理环境、精神、饮食、药物、吸烟等诸多因素，但胃酸和胃蛋白酶对黏膜的消化作用是基本因素。本病的典型临床表现是长期性、周期性和节律性上腹部疼痛。常见并发症有上消化道穿孔、出血、幽门梗阻和溃疡癌变。X线钡餐和胃镜检查可明确诊断。一般采用内科治疗，当发生并发症时需外科手术治疗。内科系统治疗无效者，也应采取手术治疗。

胃溃疡（gastric ulcer） 是指临床表现为上腹部疼痛，性质轻重不一；X线钡餐、纤维胃镜检查可发现溃疡病灶的胃部病变。有急慢性之分。急性胃溃疡常呈多发，从黏膜糜烂发展而来，溃疡一般表浅，可伴发出血，容易引起胃穿孔。慢性胃溃疡的病因复杂，可单发或多发，多见于胃小弯侧或胃窦部，特别是胃角处。慢性胃溃疡还有几种特殊类型，如巨大溃疡、多发性溃疡、复合性溃疡、胼胝性溃疡等，请参见有关章节。胃溃疡常见的并发症有穿孔、出血、纤维化和幽门狭窄、癌变。胃溃疡癌变多见于胃窦部，其发生与溃疡大小并非完全成正比关系。其治疗原则是使用制酸解痉剂和组胺H_2受体阻滞剂等，内科系统治疗无效或疑有癌变者尽早手术治疗。

高位胃溃疡（proximal gastric ulcer） 系指近侧缘在小弯高位，距贲门4cm之内的良性溃疡。癌变率高（10%~20%）。X线钡餐检查可有漏诊，要结合纤维胃镜检查进行诊断。手术选择也较复杂，尽可能采用连同溃疡的胃远端一并切除的方式。为避免贲门部的狭窄，可选用Pauchet术式，即将贲门附近溃疡切除，修复小弯侧，应用成型手术原则，旋转胃壁以保持贲门通畅。其次还有Roux-en-y食管胃空肠吻合术，适用于距贲门2cm以内的溃疡，行包括小部分食道内侧壁的胃大部切除，将空肠R-Y袢吻合于远端食道和整个残胃末端（Csendes手术）。还有全胃或胃近端切除、溃疡局部切除加迷走神经干切断及幽门成型术。

幽门管溃疡（pyloric canal ulcer） 是指幽门括约肌幽门口一段长约2~4cm的管腔内发生的溃疡。好发于50~70岁间，男性多见（64%~77%）。临床特点是恶心呕吐，餐后很快出现疼痛，应用制酸剂疗效差，病情发展快。X线钡餐检查可发现幽门管伸长、狭窄和扭曲变形，胃内钡剂潴留等间接征象。纤维胃镜可清楚的看到幽门管的溃疡，便可确诊。常见的并发症有幽门梗阻、大出血、穿孔等。本病内科疗效差，需外科手术治疗。术式应按十二指肠溃疡选择。

胃窦括约肌溃疡（ulcer of gastric antrum sphincter） 胃窦括约肌是胃镜学名称，X线钡餐检查不能提示这一解剖部位。溃疡位于胃窦括约肌，溃疡多为浅小，疼痛重，进食后疼痛缓解，易反复出血。药物治疗可望愈合。

复合性溃疡（combined ulcer） 是指胃及十二指肠同时发生溃疡，或十二指肠溃疡球部变形伴有急性胃溃疡。约占消化性溃疡的5%。临床上常认为十二指肠溃疡是原发的，胃溃疡是继发的。溃疡常位于胃小

弯胃角远侧胃窦部。临床症状、治疗原则与十二指肠溃疡基本相同。

巨型溃疡（giantism ulcer; giant ulcer） 是指胃溃疡直径≥3cm，或十二指肠溃疡>2cm之溃疡。（胃巨型溃疡）多发生于胃小弯侧，约占94%，因溃疡较大、较深，常为穿透性溃疡。巨大溃疡恶变率较高，大约为20%~40%。胃部巨型溃疡除需要区分良恶性外，还应与胃嗜酸性肉芽肿、胃梅毒病相鉴别。由于恶变率高，多主张手术治疗。巨型十二指肠溃疡以后壁多见，疼痛常剧烈而顽固，向背部放射，易于出现出血、穿孔等并发症。

多发性溃疡（multiple ulcers） 是指在胃内见到2个以上的溃疡。患者多有明显的精神刺激，起病急，症状重，疼痛在进食后加剧。胃镜检查可见多个浅在溃疡面，周边红晕充血，多发生在胃窦部。X线钡餐检查对浅在溃疡往往较难以发现。经内科治疗一般可获治愈。

溃疡的活动期（active stage of ulcer） 目前采用的是由日本学者畸田隆夫倡导的分期法，在内窥镜下将溃疡分为活动期（A期）、愈合期（H期）和瘢痕期（S期），各期再分为两个亚期即A_1、A_2，H_1、H_2，S_1、S_2。活动期为溃疡病的急性阶段，溃疡边缘明显炎症、水肿，此期无组织修复发生。A期又分为A_1和A_2两个亚期。①A_1期：底部覆盖厚白苔，苔上有出血点：凝血块或污秽物；周围黏膜呈堤状隆起，明显充血、水肿、糜烂。A_1期短暂，内镜下较少发现。②A_2期：溃疡底部仍覆盖厚苔，溃疡周围黏膜炎症水肿减轻，溃疡边缘可出现红色再生上皮，黏膜皱襞开始向溃疡集中。

溃疡的愈合期（healing stage of ulcer） 此期溃疡缩小，炎症消退，上皮再生显著，皱襞向溃疡明显集中。H_1期：溃疡变浅变小，白苔周边光滑，溃疡边缘上皮呈红色栏栅样再生，黏膜皱襞集中到溃疡边缘。H_2期：溃疡明显变浅，白苔明显变薄，溃疡边缘再生上皮范围变宽。

溃疡的瘢痕期（scarring stage of ulcer） 此期溃疡完全愈合，被再生上皮覆盖。S_1期：溃疡底部白苔完全消失，代以红色再生上皮和瘢痕。S_2期：再生上皮红色消退，瘢痕色白。

十二指肠溃疡（duodenal ulcer） 是指发生在十二指肠的慢性消化性溃疡。详见消化性溃疡。

无症状溃疡（asymptomatic ulcer） 是指客观存在溃疡，但病人平时无任何症状，而以出血、穿孔并发症为首次症状者。

球后十二指肠溃疡（postbulbar duodenal ulcer） 是指发生于十二指肠球部以下部位的溃疡。一般发生于十二指肠乳头近端，常发生于后壁，少见，约占溃疡病总数的5%。症状同十二指肠溃疡，但症状严重而持续，夜间痛常见，易出血（约60%），内科疗效差。怀疑球后溃疡时，应常规作十二指肠低张造影，同时观察十二指肠降部，以免漏诊。

假性溃疡综合征，幽门十二指肠敏感症（pseudo ulcer syndrome，pyloroduodenal susceptivity） 是指有消化性溃疡的症状而无溃疡或其他器质性疾病如慢性胃炎、十二指肠炎或胆道疾病者。此症较常见，多见于年轻妇女。表现为餐后即感上腹部饱胀不适、嗳气、反酸、恶心，其表现酷似消化性溃疡，胃肠X线钡餐和胃、十二指肠内镜检查阴性。其症状服用制酸剂不缓解，但服用胃复安或多潘立酮后可获改善。患者常有神经官能症表现，诸如焦虑、失眠、神经紧张、情绪低落、忧郁等，也可伴有肠道易激综合征，表现为结肠痉挛性腹痛或无痛性腹泻。心理治疗或服用镇静、安定剂有时奏效。

应激性溃疡（stress ulcer） 又称急性胃黏膜病变、出血性胃炎、急性糜烂性胃炎。是指在机体受到严重创伤、大面积烧伤、大手术，特别是在并发严重感染、出血、休克等严重应激状态下，或肾、肝、肺等重要脏器功能严重受损时，胃黏膜的完整性受到损害，胃近端发生急性多发性胃黏膜糜烂和溃疡。它的主要临床表现是上消化道出血，可危及病人生命。纤维胃镜是最有效的诊断手段，及早的胃镜检查可使80%以上病人获得明确诊断。对存在上述情况的病人，可用抗酸剂、H_2受体拮抗剂等药物预防应激性溃疡出血。一旦发生出血，病死率高达50%左右，并可按上消化道出血治疗原则进行治疗，必要时可采

取手术治疗：胃次全切除、全胃切除，胃血管离断、迷走神经切断、幽门成形加出血点缝扎等手术。应激性溃疡包括 Curling 溃疡和 Cushing 溃疡。

柯令溃疡（curling ulcer） 是指发生在严重烧伤病人的胃黏膜病变。但 Curling 溃疡可发生在胃，也可以发生在十二指肠，而应激性溃疡发生在胃底。

库欣溃疡（cushing ulcer） 是指颅脑外伤、手术，或脑疾病引起的胃、十二指肠急性溃疡。但这种溃疡一般壁内较深，可发生穿孔，胃酸分泌及血清促胃泌素水平常高于正常，这些都不同于应激性溃疡。

难治性溃疡（refractory ulcer） 是指经一般内科治疗无效的消化性溃疡。诊断尚无统一标准，一般包括①在住院条件下，一般内科治疗无效，仍有腹痛、呕吐和体重减轻等症状；②慢性溃疡频繁发作多年，且对内科治疗的反应越来越差。难治性溃疡的产生可能与下列因素有关：①存在穿透性溃疡、幽门梗阻等并发症；②有特殊部位的溃疡；③溃疡的病因未去除；④存在引起难治性溃疡的病因，如胃泌素瘤、甲状旁腺功能亢进等。

溃疡出血（ulcer hemorrhage） 是指溃疡在穿透胃壁过程中，溃疡基底部血管受侵蚀而破裂，引起消化道出血。临床表现为大量呕吐或柏油样便，并有不同程度的贫血，严重者有休克表现。根据有消化性溃疡病史和发病前有溃疡病的症状，结合 X 线钡餐检查或胃镜检查，明确诊断并不困难。

溃疡穿孔（ulcer perforation） 系指胃、十二指肠溃疡向胃肠壁深部延伸，穿透胃肠壁全层，使胃或十二指肠内容物进入腹腔，引起急性腹膜炎。其临床表现为突发性剧烈腹痛，先出现于上腹，继之涉及全腹，腹壁呈板样僵直，有压痛和反跳痛。半数有气腹征，10%伴有严重出血，部分出现休克状态。治疗原则是闭合穿孔，消除腹腔感染，同时治疗溃疡。溃疡穿孔常需与急性胰腺炎、急性阑尾炎穿孔、肠系膜血栓形成、子宫外孕破裂、卵巢囊肿蒂扭转、心肌梗死等其他急腹症相鉴别。

穿透性溃疡（penetrating ulcer） 胃和十二指肠溃疡较深者，可累及肌层或浆肌层，有时越过浆膜引起穿孔。好发生在前壁，可引起急性腹膜炎；如在后壁则可与胰腺、肝或横结肠等相粘连，可避免胃内容物漏入腹腔，而引起腹膜炎，称穿透性溃疡。

幽门梗阻（pyloric obstruction） 往往是由于幽门管、幽门前或十二指肠慢性溃疡反复发作，使幽门管和十二指肠球的管壁增厚、僵硬、痉挛水肿，致使管腔狭小及变形等病变造成的器质性梗阻，导致食物和胃液不能通过。严重病人出现营养不良、电解质发生紊乱。除具有溃疡病的症状，常伴有上腹部蠕动波，呕吐。大量呕吐后症状可暂时减轻或缓解，呕吐物含酸酵宿食，无胆汁。如果清晨空腹检查，胃内有震水音，插胃管抽液量 > 200ml，或钡餐检查 24h 后不能完全排空者，则应考虑本病。一般病例仍以胃大部切除为佳，也可作双侧迷走神经切断加胃空肠吻合等。

胃液分析（gastric juice analysis） 是指按要求获取受检者的胃液，对胃液的外观，显微镜下内含细胞有形成分、细菌，pH 进行检查和测定，为诊断和治疗某种胃病提供良好的佐证。正常胃液，除水以外有游离盐酸、结合酸、有机酸（乳酸和醋酸）、胃蛋白酶、脂酶、氢化物、酸性磷酸盐、造红细胞内因子及少量黏液等。这些成分，可因生理和病理情况的变化而增减。胃肠病变时经常影响胃液的质和量，而胃液质量的改变又可能成为其他疾病的原因。尤以胃酸测定的应用价值最大，如十二指肠球部溃疡病人 BAO、MAO、PAO 值可明显增高；萎缩性胃炎病人的胃酸分泌功能显著下降；胃癌病人可伴发溃疡病或慢性胃炎，因此其胃酸分泌功能可因这些病的性质、程度、范围和肿物部位等因素不同而有所差异；胃泌素瘤病人血清中胃泌素含量可高于正常人 10 倍以上，壁细胞数量较正常人多 3 ~ 6 倍，因此可使胃酸分泌功能异常增高。

大便潜血反应（faecal occult blood test） 即为粪便中含有肉眼所不能查觉的微量血液，用化学方法检验而证实。常用的有联苯胺法和潜血试纸法。需注意潜血检验前 3d，病人应禁食动物血及含叶绿素丰富的食物，以免造成假阳性。经 2 ~ 4 周的内科治疗后潜血仍持续阳性者，也是诊断胃癌的有力依据，因胃溃疡的潜血经治疗后多可消失，而胃癌则不然。胃癌患者约 80%有一次或多次的潜血阳性。

钡餐检查（barium meal examination） 是指受检者的胃处于空虚状态下，按要求口服配制好的医用硫酸钡，并在X光下观察胃黏膜、胃的形态、轮廓和蠕动，以期发现某些病变的方法。

胃双重对比造影检查（double contrast study of stomach） 即气—钡双重对比造影检查。是在常规钡餐检查之后进行。常规钡餐后，即刻服用发泡剂，随即饮5~10mL水，发泡剂与水发生化学反应产生二氧化碳气体（该方法简便，但不易掌握气量）；也可经胃管注入气体，代替发泡剂，易于掌握气量，但病人有不适感。然后，在X线下按不同的体位观察，不仅能观察胃的运动，更重要的是能更好的显示黏膜象。为了更精细地显示胃黏膜的改变，需使用蠕动抑制剂和平滑肌松弛剂。常用药有山莨菪碱（654-2）10~20mg或阿托品0.5~1.0mg皮下或肌肉注射，注射后3~10min可使胃张力低下，蠕动减弱，并可抑制胃液分泌，易于钡剂更好的附着在黏膜上。

胃镜检查，光导纤维胃镜检查（gastrofiberscopy） 光导纤维胃镜是第三代内窥镜，由纤镜、光源、附件等三部分组成。可以通过内镜或电视屏幕观察，可以进行细胞学或活体组织学检查，可以照相或录相，还可以通过器械进行治疗。

三片法、四片法（three-slide smear examination four-slide smear examination） 统称为印片法，是胃细胞学检查的方法之一。即纤维胃镜直视下活检，取出胃黏膜组织后在玻片上涂片镜检。

CT检查（CT examination） CT是用高度准直的X线束围绕身体的某一部位作轴向横断扫描，通过准直器、计算机断层、检测器和电子计算机系统的联合工作，输出人体簿层组织密度值的分布情况，供医生分析判断。消化道CT检查的主要目的是①确定消化道肿瘤的性质、恶性肿瘤的分期。②发现复发的消化道肿瘤，明确其病理分期。③明确肿瘤对各种治疗的反应。④评价引起大肠移位的原因。⑤阐明钡剂检查或内镜所发现的肠壁内和外压性病变的内部结构，进一步明确其性质。⑥对钡剂检查发现的腹部肿块作出评价。⑦测定CT值，鉴别囊性或实质性病变、脂肪瘤、血管瘤等。⑧评价消化道炎症侵犯的真实范围及肠腔外的病理变化，观察病变的进展情况及其对各种治疗的反应。⑨对肠梗阻作出定位和定性诊断。⑩评价消化道外伤后的各种病理变化，腹部手术后的各种并发症，CT片大多能显示有早期诊断价值的征象。

胃黏膜染色法（gastric mucosa staining） 即利用某些染料在内镜下对胃黏膜组进行染色，从而可以更清楚地衬托出病变的本来面目。①作为早期胃癌的诊断时，胃黏膜的刚果红、美蓝、靛绿染色等，可以将微小病变、病变范围显示出来。内镜下染色对小于4mm用肉眼很难鉴别的早期胃癌有辅助诊断价值。②作为幽门螺杆菌（Hp）感染的诊断时，用色素三荣红（san-red）作为pH指示剂，配制尿素和色素的复合溶液，经胃镜喷洒在被检人的胃黏膜表面，Hp侵袭部位于2min内即可呈现出与周围粉红色正常黏膜构成鲜明对比的蓝色改变。变色区大小基本与Hp感染灶范围一致。诊断Hp感染的敏感性高达100%，特异性为93.3%。胃内染色后，还可指导定向活检，进一步提高诊断准确率。

细胞学检查（cytological examination） 即胃的脱落细胞检查，由于诊断技术的提高，诊断胃癌的阳性率已达80%~90%。对一些可疑病灶在作活检的同时，也可通过细胞刷或吸引法作细胞学检查。细胞学与组织学检查各有长处，二者配合得当，能取长补短，大大提高诊断的准确性。

四环素荧光试验（tetracycline fluorescence measurement） 是诊断胃癌的一种辅助措施。四环素试验的方法很多，但基本原理是根据四环素能与癌组织结合这一特点。如四环素进入体内后被胃癌组织所摄取，因而可以在洗胃液的沉淀中找到荧光物质。其方法是：口服四环素250mg，3/d，共5d，末次服药后36h洗胃，收集胃冲洗液，离心后的沉渣摊在滤纸上，温室干燥，暗室中用荧光灯观察，有黄色荧光者为阳性。阳性诊断率为79.5%。随着现代诊断技术的提高，此方法已基本弃用。

胃液锌离子测定（zinc assay in stomach） 是诊断胃癌的一种辅助措施。因为胃癌病人胃液中锌离子含量较高，胃癌组织内含锌量平均为11，400mg/kg，等于健康组织含锌量的2.1倍。在胃癌病人胃液中脱落的癌细胞中的锌经过胃酸和酶的作用，使其从蛋白结合状态中游离出来，呈离子状态而混入胃液中。所以胃

癌患者的胃液中锌离子含量增高。根据监测胃液中的锌含量，间接的判断有无胃癌。

胎儿硫糖蛋白抗原（fetal sulfoglycoprotein antigen, FSA） 是一种含硫的酸性蛋白。可从胃癌患者的胃液中检出，但因其非胃癌特异性，故诊断价值未定。

胃癌抗原，肿瘤相关抗原检查（gastric cancer associated antigen, GCA） 是一种肿瘤相关抗原，存在于胃癌病人的胃液中，是具有免疫活性的糖蛋白。对胃癌病人的胃液进行检测，有助于诊断。

癌胚抗原（carcino-embryonic antigen, CEA） 是一种糖蛋白，分子质量为 20 000u。最初在结肠癌和直肠癌病人血清中检出，后来发现在食管、胃、肝、胰腺等肿瘤中也存在。CEA 在 3～6 个月的胎儿血清中可检出，而正常人血清中含量极低，用一般方法不能测出。

α－L－岩藻糖苷酶（α－L-fucosidase, AFU） AFU 是水解糖蛋白或糖脂中 α－L－岩藻糖苷键的酶，存在于多种细胞的溶酶体中。正常人血清上限为 110nkat/L，是肝癌的标记物。肝癌时血清 AFU 升高的阳性率为 75%，特异性为 91%。AFP 阴性肝癌和小肝癌患者中，AFU 阳性率分别为 76.1%和 70.8%，后者的阳性率高于 AFP，因此可认为 AFU 与 AFP 不相关且有早期诊断价值。（据文献报道，转移性肝癌和良性肝脏占位 AFU 阳性率为 17.6%，可见 AFU 可作为 AFP 阴性肝癌的补充诊断指标及用于原发性、继发性肝癌的鉴别。）

碱性磷酸酶（alkaline phosphatase, AKP） AKP 存在于多种组织的细胞膜上，其同工酶可分为肝、骨、胎盘及小肠四型，按电泳迁移率分别定为 AKPⅡ、AKPⅢ、AKPⅣ、AKPⅤ。良恶性肝病、骨病及妊娠时均使 AKP 活力升高。通常情况下，血清 AKP 上升超过正常上限的 2.5 倍，又排除骨病、黄疸、妊娠情况时，即应考虑肝内占位性病变存在，尤其是肝癌，但早期或小的肝癌病人 AKP 升高不明显或不升高。AKP 的同工酶分析，如发现 AKPⅠ（又称 Kasahara 同工酶）则对肝癌的诊断有高度特异性，但其阳性率不高，约 14%～25%，且无早期诊断价值。

乳酸脱氢酶（lactic dehydrogenase, LDH） LDH 总活性在肿瘤患者血清中均升高，但无特异性，因为许多非癌性疾病与心肌梗死、恶性贫血、感染等均可见 LDH 活性增高。已知 LDH 有 8 种同工酶，临床常用 5 种，为 $LDH_{1\sim5}$，在肝癌中 LDH_4、LDH_5 浓度升高，且 $LDH_5 > LDH_4$，而在肝转移癌时则 $LDH_4 > LDH_5$。因此，LDH 同工酶的检测可用于鉴别原发、继发肝癌，并可用于病情监测。

胃蛋白酶（pepsase; pepsin） 是胃液中主要的消化酶，由主细胞分泌。胃蛋白酶在最适 pH 为 2 的酸性胃液中作用最强，能使黏蛋白鱼精蛋白、角蛋白、丝蛋白以外的所有天然蛋白质水解为膘和胨，也产生少量氨基酸。正常情况下，胃蛋白酶对胃壁本身不起消化作用，但在溃疡病发病机制中，总是涉及胃蛋白酶在一定诱因条件下导致的自溶作用。

己糖激酶（hexosemonophosphate kinase, HK） 正常人血浆中只含有一种同工酶，且活性极低，电泳迁移率相当慢。在宫颈癌患者则含有另一种同工酶，其电泳迁移率稍快。在各种癌的不同时期中，酶活力增加 15～25 倍。炎症时酶活力也稍有增加。

β－葡萄糖醛酸酶（β－glycuronidase; glucuronidase） 胃液中的 β－葡萄糖醛酸酶活力对胃癌具有一定的诊断价值。有人对 596 例胃癌患者酶活力测定结果发现，酶活力升高的阳性率（＞700U）为 64%，假阳性率为 18%，表明对早期或晚期胃癌有一定的诊断价值。

乳酸（lactic acid） 正常空腹胃液中可有少量乳酸，一般方法不能检出。病理情况下可以增多，定性试验可呈阳性反应。①当有幽门梗阻胃扩张，因食物潴留经细菌分解后产生较多乳酸时，定性试验可阳性。②胃癌病人的胃液中，乳酸量可大为增加，除因食物潴留发酵所致外，还与恶性肿瘤细胞有分解葡萄糖为乳酸的能力有关。当空腹胃液中 BAO 降低或 pH＞3.5 时有必要检查乳酸。

胃泌素（gastrin） 是由胃的 G 细胞分泌，并由 17 个氨基酸组成的多肽。分泌胃泌素的 G 细胞主要分布在胃窦和十二指肠黏膜。胃泌素的生理作用是促进胃底腺分泌 HCl；促进胰液中 HCO_3^- 的分泌，也能促

进胃液和胰液中酶的分泌；降低幽门括约肌、Oddi 括约肌、回盲部括约肌等的紧张性；加强下部食道括约肌的紧张性。（它能促进胃肠道黏膜的生长和刺激胃肠胰蛋白质、RNA、DNA 合成，称之为营养作用）胃泌素在促进胃液分泌的同时，还能防止胃内容物向食道逆流，促进它向十二指肠的排出。

肌酸激酶同工酶：肌酸激酶（creatine phosphokinase，CK） 主要分布于骨骼肌和心肌，在脑组织和平滑肌等组织中也存在少量，无机磷测定法测定时，CK 参考值为 0 ~ 200U/dl，Hughesee 色法时男性 0.55 ~ 7.5V/dl，女性 1.45 ~ 4.0U/dl。CK 的同工酶（isoenzyme），亦称同工异物酶，分析同工酶不同类型对明确血清 CK 升高时的组织来源有一定价值。根据电泳移动率不同，将血清肌酸激酶同工酶分为 3 种类型：①快速移动部分或称脑型同工酶（BB）；②中速移动部分由 M 和 B 单体结合而成，亦称混合型同工酶（BM 或 MB）；③慢速移动部分或称肌型同工酶（MM）。急性心肌梗死、进行性肌营养不良、多发性肌炎、肌肉损伤、手术后、酒精中毒、甲状腺功能减退症、肺梗塞、脑血管疾病等，血清肌酸激酶有不同程度的升高；甲状腺功能亢进症时肌酸激酶活性可降低。

胃造瘘术（gastrostomy） 是在胃前壁与腹壁之间建立一个通向体外的通道作为病人的营养供给途径或暂时的胃引流措施。适用于不能手术切除的良性或恶性食管狭窄，偶尔也用于胃贲门癌病人。最简易的方法首推 stamm 法或 Witzel 法，将胃管与胃面垂直或循其长轴包埋于胃壁内，再将造口附近胃壁固定在腹前壁上。一般于切口外侧另做戳口供胃管通过。

胃切开术（gastrotomy） 即切开胃壁全层，进行治疗或检查。如胃内异物的取出，胃内病变的肉眼检查，胃良性肿瘤的摘除，胃黏膜缝合止血等。分为横切法和纵切法。横切法即在胃前壁无血管区用两把止血钳提起胃壁，在两钳间横行切开胃壁，边缘止血。胃内手术完成后，先用 Connell 内翻缝合创缘，外加 Lambert 缝合加固。纵切法即在上述横切口的位置纵行切开胃壁，其长度可根据胃内手术大小而定。胃壁边缘止血。胃内手术完成后内翻缝合胃壁切口。

胃空肠吻合术（gastrojejunostomy） 是将近端空肠于结肠前或结肠后上提，并与胃前壁或大弯侧吻合的手术方法。主要用途是解除各种原因引起的胃潴留。胃空肠吻合应注意以下几点：①大网膜太肥厚者应适当切除，使输入空肠段不致太长；②输入空肠段的长度要适当，一般 10 ~ 15cm，既不能压迫结肠过紧，又不能留过大的间隙，以防发生内疝；③吻合口应尽量靠近大弯侧，以横行方向较好，有利排空。

胃空肠 Roux - Y 吻合（roux-en-Y type gastrojejunostomy） 即取近段空肠，在距 Trietz 韧带 10 ~ 15cm 处切断空肠，并自此处将系膜切断，但勿过多的损伤系膜血管，离断系膜根部血管弓。空肠近断端予以保护待用，远断端经结肠后肠系膜戳孔上提后与胃吻合。吻合口之大小即为空肠之直径。再将空肠近断端与远段空肠作端侧吻合，此吻合口距胃空肠吻合口约 30 ~ 35cm。吻合后注意关闭横结肠及空肠系膜裂孔。其手术适应证与其他胃空肠吻合术相同。

胃穿孔修补术（repair of gastric perforation） 是指将穿孔进行缝合，以解除穿孔后消化液及食物进入腹腔的手术。可开腹修补，也可应用腹腔镜修补。若系溃疡引起的穿孔，为治愈溃疡可行确定性手术即胃大部切除、高选迷切等。若为恶性穿孔，应行根治性胃大部切除。

胃大部切除术（partial gastrectomy） 通常是指切除胃远端的 70% ~ 75%，即所余胃残端超过原胃 1/4。这个范围切除线的标志大约相当于胃小弯侧胃左动脉第 2 胃支与胃大弯胃网膜左动脉终末支近侧第 2 枝处的连线。胃大部切除后，再行胃十二指肠吻合或胃空肠吻合，以恢复消化道的完整性。胃大部切除的适应证为：十二指肠溃疡、胃酸分泌高的胃溃疡、胃远端的肿瘤等。

胃次全切除术（subtotal gastrectomy） 系切除胃远端的 75% ~ 80%。切线是从胃小弯的胃左动脉食管升支下方至胃大弯相当于最下 1 ~ 2 支胃短动脉水平的连线。切线方向应近于水平，以避免小弯侧形成坡度过大。原则上要使输出端稍低于输入端，否则易造成输入襻逆流。胃次全切除术后多采用 Billroth I 式重建。其适应证与胃大部切除术基本相同。

全胃切除术（total gastrectomy） 即将胃全部切除，

包括贲门、幽门和全部胃体，同时还应切除少许食管下段和十二指肠球部。全胃切除后再以食管空肠吻合恢复消化道通路，部分患者还可以采用其他肠管移植代胃。其适应证为弥漫性胃癌或其他广泛性胃肿瘤；胃小弯侧癌肿或溃疡，病变范围较广，或因小弯挛缩，无法保留贲门下或幽门前胃体者；胃大部切除术后吻合口溃疡或复发性溃疡，其形成溃疡的原因确胃酸仍高有一定关系，或已证实其溃疡形成是因胃泌素瘤所致者；胃体中部较大的恶性肿瘤，肿瘤可以切除，但贲门和幽门淋巴结都有转移的可能者。但该手术死亡率高，适应证应严格掌握。

Billroth I 式吻合，是指胃部分切除后，将胃的残端直接与十二指肠残端吻合。这种重建方式维持了食物经过十二指肠的正常通路，比较接近正常的生理状态。手术后远期并发症较少，操作也比较简单，应为胃部分切除后首选的重建方式。这种术式较适合于治疗胃溃疡。十二指肠球部溃疡时，溃疡周围瘢痕较大、粘连等原因，切除后无足够的供吻合用的十二指肠。另外，为使吻合口无张力，往往切除胃的量不够，而导致术后复发吻合口溃疡等，所以十二指肠溃疡时此术式受到限制。

Billroth Ⅱ式吻合，是指胃远端部分切除后，将十二指肠残端缝合关闭，残胃与空肠吻合。它适合于十二指肠溃疡、胃溃疡、胃癌根治切除后的重建。它引起的解剖及生理变化较大，手术并发症发生率较高。此术式又有结肠前吻合与结肠后吻合；胃残端全口和半口；空肠近端对胃小弯或胃大弯等区别。其原法是将胃的残端缝合关闭，在胃前壁另开口结肠前与空肠吻合。几经改良，又出现了①Polya 法：胃残端全口与空肠于结肠后吻合，空肠近端对胃小弯；②Hofmeister 法：将胃残端小弯侧缝合关闭，胃残端大弯侧于结肠后与空肠吻合，近端空肠对小弯；③Moynihan 法：胃残端全口于结肠前与空肠吻合，空肠近端对胃大弯；④Eiselsbery 法：胃残端小弯侧缝合关闭，大弯侧于结肠前与空肠吻合，近端空肠对胃小弯。可根据患者具体情况，术者习惯选择具体术式。

幽门成形术（pyloroplasty） 是将幽门环状肌切断，消除幽门括约肌的功能，扩大幽门的出口，用以解除慢性十二指肠溃疡等良性原因所致幽门狭窄或梗阻，或用于迷走神经干切除、高选迷切时的附加手术。具体作法见下页。

Heineke－Mikulicz 法，即幽门成形术的幽门环肌纵切横缝法。具体作法是：以幽门管为中心，于幽门管前壁沿幽门纵轴方向做 3～4cm 的切口，切开幽门管全层，完全切断幽门环肌，保持黏膜完整，止血后横行缝合。第一层用不吸收线全层间断缝合，再加一层浆肌层缝合，缝合时勿内翻过多，以免妨碍通畅。

Finney 法，即倒“U”字形幽门成形术，实际上是一种胃十二指肠吻合术，将胃窦部远段幽门及十二指肠之前壁切开后，行原位胃十二指肠吻合。操作步骤是：切开十二指肠外侧腹膜，将十二指肠充分游离。于幽门中点的上缘缝一针牵引线，再于胃大弯距幽门 5.0cm 处和十二指肠距幽门 5.0cm 处用不吸收线固定一针，使幽门下方的胃大弯与十二指肠靠拢。用 0 号不吸收线作浆肌层间断缝合。沿浆肌层缝合线的两侧切开留及十二指肠并切开幽门管，使成为倒“U”字形切口。再依次缝合后壁全层、前壁全层及浆肌层。其适应证为幽门部瘢痕畸形严重或有明显的炎症水肿者。

迷走神经切断术（vagotomy） 主要用于治疗十二指肠溃疡。到目前为止，仍认为控制胃酸分泌是治疗十二指肠溃疡的主要手段，胃迷走神经切断后，既消除了神经性胃酸分泌，又消除了迷走神经兴奋所引起的促胃泌素释放，从而达到促进十二指肠溃疡愈合的目的。根据神经切断部位，胃迷走神经切断术可分为三种方式：胃迷走神经干切断术、选择性胃迷走神经切断术、高度选择性胃迷走神经切断术。参见以下各条。

迷走神经切断——胃引流术（vagotomy-gastric drainage） 是指当迷走神经干切断术以去除胃的迷走神经供应的同时，也去除了肝、胆、胰、肠等脏器的迷走神经供应，出现胃张力减低，运动减弱，胃内容排空延缓等胃潴留表现。为解除胃潴留，通常在行胃迷走神经切断术的同时，附加幽门成形术或胃空肠吻合术，统称为胃引流术。

选择性迷走神经切断——胃窦切除术（selective vagotomy-antrectomy） 迷走神经干切断术后，部分病人出现较重腹泻、易发生胆囊结石等疾病。为避免发生这些并发症，1948 年 Jackson 等提出于迷走神经前干的肝枝以下切断前主胃枝（前 Latarjet 神经），于迷走神经后干的腹腔枝以下切断后主胃枝（后 Latarjet 神经），保留了肝枝和腹腔枝，只切断了支配整个胃

的迷走神经，这种手术方式称之为选择性迷走神经切断术。由于胃窦部的迷走神经也被切断，术后会发生胃的排空障碍，因而也必须行附加手术，如幽门成形术、半胃切除术、胃窦切除术等。

高度选择迷走神经切断术（highly selective vagotomy, HSV） 胃内分泌酸和胃蛋白酶的细胞主要集中在以胃体为主的胃近侧 2/3 部分，只切除分布到这一部分的胃迷走神经支，不仅可以保留腹内其他脏器的迷走神经供应，而且也保留胃窦的迷走神经供应，使胃的排空功能接近正常，不需要附加胃引流手术，此种迷走神经切断的方式称之为 HSV。这种术式既减少了胃酸分泌，又保留了胃窦、幽门及十二指肠解剖及功能的完整性，被认为是治疗十二指肠溃疡有效和比较符合生理的手术方式。手术并发症发生率最低，但溃疡复发率较高。

胃近端大部切除术（proximal gastrectomy） 是切除胃近端及胃贲门部后，胃远端与食管吻合。可经腹、经胸或胸腹联合切口来完成。主要适应证为胃体部近端及贲门部肿瘤；胃体及贲门部溃疡；门静脉高压症胃底或食管静脉曲张破裂出血或贲门部黏膜撕裂症并上消化道大出血。

胃远端大部切除术（distal gastrectomy） 是切除胃远端及部分十二指肠后，胃残端与十二指肠断端或空肠吻合。主要是切除分泌胃泌素的胃窦部和大部分胃体的产酸部位（胃体的 70%）。胃远端大部切除术是治疗消化性溃疡最常用、最有效的术式。

剖腹探查术（exploratory laparotomy） 顾名思义，即打开腹腔，直视下进行检查并同时给予治疗。对于消化道外科疾病，尤其在腹部闭合性外伤，消化道肿瘤等疾病，尽管做了一些检查，包括 CT、B 超、X 线透视、腹部穿刺等，但病情仍没有诊断明确，在具备外科手术指征的情况下，进行剖腹探查。可以查明腹腔脏器受伤的程度、部位，并进行相应的治疗。对于癌肿患者，可以明确癌肿的部位、肿瘤大小、是否侵出浆膜、单发还是多发、与周围脏器的关系、淋巴结有无转移等，在探查明确后，根据病情并一期给予确定性手术治疗。目前，在一部分病人中，腹腔镜检查可以替代常规的开腹探查，尤其在腹部闭合性外伤时，更显示出其优越性。

胃切除术后出血（吻合口出血）（post-gastrectomy bleeding; hemorrhage of stoma） 多数是由于胃肠吻合口或残胃小弯侧关闭处止血不妥，或某一血管的结扎线脱落。胃切除术后，从鼻胃管吸出少量的血性液体是常见的，会逐渐减少最终消失。若胃肠减压管吸出的血液较多，应密切观察。如果不断地吸出多量的鲜血，说明胃内有活动性出血，应及时向胃内灌注去甲肾上腺素盐水溶液行胃冲洗，同时静脉滴注止血剂，必要时输血。经过以上处理出血大多都能逐渐停止。若术后不断从胃管吸出新鲜血液，尤其 24h 后仍继续出血者，不论血压、脉搏如何，均可确定为吻合口出血。若出血不止或出现休克状态，应及时再次手术止血。

胃排空障碍（delayed gastric emptying） 胃排空是胃的重要生理功能之一，其有赖于胃、幽门和十二指肠的协调运动。由于胃、十二指疾病或胃手术后，支配胃肠神经受到破坏，胃肠激素分泌异常，病人精神、心理和应激因素发生变化，从而发生胃肠动力学改变，最终出现胃排空障碍。从外科角度讲，胃排空障碍可分为以下几种：①手术后急性胃轻瘫，临床表现为腹部手术后几天内，出现上腹部胀满、恶心和呕吐，通过胃减压管常可引出大量胃液。②迷走神经切断后胃运动障碍：高选择性迷走神经切断术可促进半固体和液体食物的初排空。双侧迷走神经切断导致迟滞期胃内固体食物排空延长，在迟滞期后的排空速度可增加。迷走神经干切断术可导致胃排空加速。③胃大部切除术后胃排空加速与倾倒综合征。④胃底成形术后胃轻瘫：胃底成形术是治疗胃食管反流而采用的术式，术后患者可能出现餐后腹胀和早饱，这些症状的产生通常与支配近端胃的迷走神经受损有关。不论是排空延迟还是排空过速，通过保守对症治疗，大多得以缓解，对于严重的胃潴留和严重的倾倒综合征患者，可进行手术治疗。

吻合口梗阻（stomal obstruction） 是指由于吻合口太小，或吻合口缝合太紧、内翻过多，吻合口水肿、血肿等原因，使胃内容不能通过称吻合口梗阻。吻合口太小时，进食后出现上腹饱胀、间断呕吐，呕吐物为胃内容物，不含胆汁，症状呈持续性不缓解，随进食量增加而加重。后几种原因造成的吻合口梗阻，症状同上，但经胃肠减压和禁食 1～2 周可缓解。钡餐

检查见吻合口处呈漏斗状狭窄，钡剂通过受阻。对有吻合口梗阻者，应首先采取非手术治疗，包括胃肠减压、禁食、补充水电解质、静脉营养支持等，经1~2周不缓解者可手术治疗——拆除吻合口缝线，重新扩大吻合口后再吻合。

吻合口黏膜水肿（stomal mucosa edema） 是胃切除术后发生排空障碍的最主要原因，主要发生于毕氏Ⅰ式术后。其表现是在开始进食时即发生腹胀和频繁呕吐，但无明显腹痛和其他自觉症状。其原因有吻合口内翻过多，吻合口缝线周围炎症反应，吻合口止血不彻底引起的黏膜血肿及血浆总蛋量低，也有人认为细胞内低钾是吻合口水肿的主要原因。X线钡餐检查时发现，吻合口狭窄区周围轮廓向内凹陷，边缘光滑，形状略似漏斗，狭窄区较长。一般采用非手术疗法，如禁食、胃肠减压、维持水与电解质平衡、加强肠外营养支持等对症治疗，2~3周内可以缓解。

输入襻梗阻（afferent loop obstruction） Billroth Ⅱ式胃空肠吻合后可发生输入襻梗阻。常见原因有①输入襻过短，空肠与胃吻合处形成锐角；②输入襻过长扭曲、粘连；③结肠前胃空肠吻合未关闭空肠系膜与横结肠系膜裂隙；④结肠后胃空肠吻合时横结肠系膜孔下滑，压迫输入空肠段等。输入襻梗阻可分为急、慢性两类。急性梗阻表现：术后几周、数月甚至几年，突然出现上腹部剧烈疼痛，频繁呕吐，呕吐物不含胆汁，吐后症状不缓解。体检发现上腹压痛，可扪及可疑包块，有的可出现休克状态；常伴有血清淀粉酶、血胆红质增高，易误诊为胰腺炎。急性输入襻梗阻，早期发生可能引起十二指肠残端破裂。一旦诊断明确或高度可疑，应宜早手术探查。手术目的是尽快解除梗阻，预防再发。慢性输入襻梗阻为不完全性，症状轻，有自行纠正倾向。

输出襻梗阻（efferent loop obstruction） 是指由于空肠输出段粘连、扭曲、大网膜包块的压迫及横结肠系膜下滑压迫、空肠套叠等原因，致胃空肠吻合口以下输出襻空肠部分或完全梗阻。临床表现为高位肠梗阻。胃镜及钡餐检查有一定价值。应先采用非手术疗法，若症状不缓解则行手术治疗，术中针对病因作相应的处理。

胃切除术后胰腺炎（post-gastrectomy pancreatitis） 是由于在胃切除时，过度游离十二指肠壶腹部，特别是免强切除较大的十二指肠壶腹部后壁穿透性溃疡，有可能损伤胰腺，损伤开口靠近十二指肠壶腹部的副胰腺管，造成胃切除术后胰腺炎。此时，宜从溃疡边缘离断，让溃疡基底残留在胰腺上，表面电灼即可。胰腺损伤引起胰液外溢，可形成胰腺炎，亦可导致急性胰腺炎。多在术后3d左右发病，表现为腹痛、烦躁不安，发热、腹部触痛。同时白细胞计数升高，血、尿淀粉酶增高。作胰腺B超、CT检查可助于明确诊断。有时表现不典型，应引起注意。治疗措施同一般胰腺炎，不同之处在于胃切除术后胰腺炎还要排除术后的其他情况，最易误诊为十二指肠瘘和吻合口瘘。

十二指肠残端瘘（duodenal stump fistula） 是指由于十二指肠残端血运不良，瘢痕过多、缝合技术不佳、局部感染和肠腔内张力过大等原因，使十二指肠残端愈合不良，从而发生破裂。空肠输入襻狭窄或梗阻也是促成十二指肠残端破裂的主要因素。十二指肠残端瘘多发生于手术后3~8d，表现为右上腹突然性疼痛、腹胀、发热及腹膜炎表现。腹腔穿刺吸出胆汁性液体即可明确诊断。一旦发生十二指肠残端瘘，必须及时手术处理，腹腔冲洗后放置双套管行持续负压引流。并加强营养支持疗法，应用广谱抗生素等处理。可望瘘口逐渐缩小并愈合。为防止发生十二指肠残端瘘，在行Billroth Ⅱ式胃切除时应正确处理十二指肠残端。若残端处理困难或缝合不可靠，应通过残端向十二指肠内插入18号导尿管作外引流，术后两星期后将导尿管拔除。

吻合口瘘（stomal fistula） 是指由于吻合口张力过大，或吻合技术不佳、组织水肿、吻合口处血肿感染、低蛋白血症或严重贫血等原因，导致吻合口破裂。吻合口瘘多发生在术后5d左右，出现上腹部疼痛及腹膜炎体征。应针对发生瘘的原因，采取相应的预防措施。如术前改善全身情况，纠正低蛋白血症和贫血，提高手术操作技术；手术时在胃肠吻合口与胃残端缝合口交的三角区增加一荷包缝合；作Billroth Ⅰ式时为防止吻合口张力过大，应将十二指肠外侧腹膜切开，使十二指肠向中线移动等。吻合口瘘的临床表现及处理原则与十二指肠残端瘘基本相同。

倾倒综合征和低血糖综合征（dumping syndrome and

hypoglycemia syndrome） 胃大部切除后，部分病人于进食后出现腹部不适、心慌、头晕、出汗、无力、恶心、腹泻以及血管神经系统等症状称为倾倒综合征。根据进食后症状出现的早晚，又分为两种。餐后立即出现症状者称早期倾倒综合征；餐后 1～1.5h 出现症状者称为晚期倾倒综合征，又称低血糖综合征。倾倒综合征发病率为 20%～25%，多数病人症状较轻，经饮食调节，餐后平卧 20～30min 可控制。药物治疗有普鲁苯辛、阿托品、安定等。目前有试用生长抑素类药物治疗者，能有效的控制症状。症状顽固且严重者，内科保守治疗无效者，可考虑手术纠正。

迷走神经切断后腹泻（postvagotomy diarrhea） 是指迷走神经切断后，病人出现暴发性发作的腹泻，发作前无便意感，与饮食无关，严重者日腹泻 10～30 次之多。其实，任何类型的胃切除术都可能合并术后腹泻，而以迷走神经切断术后发生率较高，故称迷走神经切断术后腹泻。确切病因与机理，目前尚不完全清楚。治疗方面，可用高蛋白、中脂肪、低碳水化合物组成的干食，限制流汁及饮水的饮食方法，配合应用消胆胺、可待因、苯乙哌啶及抗生素，多数获治愈。行之有效的手术纠正方法是距蔡氏韧带以下 100cm 水平，间置一段 10～15cm 逆蠕动式空肠。

慢性输入襻梗阻（chronic afferent loop obstruction） 是 Billroth Ⅱ式胃空肠吻合术后，出现间隙性餐后呕吐大量胆汁，吐后症状缓解为特征的一组临床表现。该并发症与术者操作不当有关，如输入襻过长、迂曲粘连，输入襻近胃空肠吻合口狭窄等。预防措施是注意输襻空肠长度及勿使胃肠吻合口黏膜翻入过多。若病情持续不见好转，可行输入输出襻侧侧吻合或 Roux－en－Y 吻合。慢性输入襻梗阻有自行纠正的倾向。

小胃综合征（small gastric pouch syndrome） 指胃部分切除术后，胃容量小于 250ml，并出现进食量减少及餐后饱胀。可通过调节饮食、少食多餐，补充多种消化酶及维生素，应用抗痉挛药物，多数患者症状可获得改善。症状严重者，可采用扩大残胃容量的各种代胃手术，其中以 Hunt－Lawerence 及 Tanner Roux－19 两种代胃方式应用最广。

胆汁反流性残胃炎（bile reflux gastritis） 即胃部分切除术后，由于丧失了幽门功能，以致胆汁反流而引起的胃炎。主要临床表现是上腹部疼痛及灼心感，进食后疼痛加重，常呕吐胆汁样液体。通过胃镜可直接观察到胆汁向胃内反流及胃黏膜炎症的表现。发病机制主要是由于胆汁酸破坏胃黏膜屏障，胃液中的 H^+ 离子发生逆向弥散导致胃黏膜炎症。应首选内科治疗，症状会逐渐好转。慎重采用手术治疗方法。常用术式有：将 Billroth Ⅱ式改为Ⅰ式；将 Billroth Ⅱ式改为Ⅰ式，并且在胃与十二指肠之间置一段顺蠕动空肠；将 Billroth Ⅱ式改为 Roux－en－Y 吻合；改为 Tanner 19 等。

吻合口溃疡（stomal ulcer，marginal ulcer） 消化性溃疡行胃大部切除术后，再次发生的溃疡称为复发性消化性溃疡，其中尤以吻合口附近空肠黏膜上的复发性消化性溃疡为多见，称为吻合口溃疡或边缘性溃疡。

沙门菌感染（salmonella infection） 系指伤寒、副伤寒甲、副伤寒乙、副伤寒丙以外的沙门菌感染的总称，亦称非伤寒沙门菌感染。其临床表现复杂多样，轻者病程很短如急性胃肠炎，重者呈典型的伤寒型，败血型等。及时取血、骨髓、尿粪或脓液作细菌培养，阳性便可确诊。肥达氏反应参考意义较小。对人致病的沙门菌属多为人兽共患菌，各型沙门菌中发病率最高，最为普遍者是鼠伤寒沙门菌，占沙门菌病总数的 27.7%～80%。沙门菌属为革兰阴性杆菌，无荚膜、有动力。属需氧或兼性厌氧菌，喜湿耐寒不耐热。氟喹酮、氯霉素、复方新诺明及第三代头孢菌素有效。

空肠胃套叠（jejunogastric intussusception） 是胃切除术或胃肠吻合术的后期并发症，发病时间最早为术后 3d，最迟为 30 年，平均为术后 6 年。空肠胃套叠可分为三种类型：输出袢空肠胃套叠、输入襻空肠胃套叠和输出、输入襻空肠同时套叠。套入胃的空肠长短不一，可自数厘米到近 2m，套叠量与吻合口大小无关。本病病因不明，术前很少能确诊。急性暴发型者主要表现为高位肠梗阻症状。X 线检查有助于诊断，钡餐检查发现胃内有条纹状的充盈缺损。本病很少会自动回复，如不手术则病死率可达 100%。慢性复发型者，表现为慢性间歇性反复发作的不全梗阻症状，可先采取非手术治疗，如症状严重而发作频繁，

可改作毕罗氏Ⅰ式手术，如系胃肠吻合后发病者可改作胃切除。

胃空肠—结肠瘘（gastrojejunocolic fistula） 是继吻合口边缘溃疡而发，即当吻合口溃疡穿透横结肠时形成胃空肠—结肠瘘。临床表现为腹泻、口臭或吐粪便样物，消瘦、脂肪性大便等。凡是能引起胃大部切除术后吻合口溃疡的原因，都可能发生胃空肠—结肠瘘。一般均需手术治疗。

胃切除后营养障碍（postgastrectomy malnutrition） 胃大部切除术后，由于胃肠的解剖生理改变，从而发生消化吸收不良，表现为缺铁性贫血、消瘦、体重下降、腹泻及维生素缺乏等一系列临床表现叫营养障碍。治疗包括加强饮食调节，补充铁剂、维生素等措施。

残胃坏死、扭转（necrosis of stomach remnant） 是指胃大部切除后残胃血液供应不良而发生坏死。多发生于以下几种情况：①高位胃切除合并脾切除；②胃癌根治性大部切除；③老年伴有动脉硬化者。残胃坏死一般发生于术后3~9d。表现为剧烈腹痛、全腹腹膜炎、休克样表现。若有胃管或腹腔引流管，常可见褐色液体流出。本病发病突然，进展急骤，必须积极抢救，抗休克，须急诊手术，切除坏死组织，改行近全胃或全胃切除，Roux-en-y吻合重建消化道。

胆总管损伤（injury of common bile duct） 是指在行胃大部切除过程中，由于十二指肠壶腹低位溃疡，病史长久，溃疡较大，瘢痕收缩，致局部解剖变形，使十二指肠与胆道间的正常解剖关系不清，在免强切除溃疡，结扎胃右动脉时，从而导致的胆总管损伤。其预防措施是对于粘连较严重的十二指肠溃疡可采用旷置术。或先在十二指肠上方切开胆总管，放入导管作为引导，进行解剖、分离。术中发现胆总管部分损伤，应立即修补，并放置支撑引流胆总管；如为完全性切断伤，则行端端吻合，T形管引流，或作胆总管十二指肠吻合术。严重者，行胆总管空肠Y形吻合。胆道引流必须保持通畅，维持6~8个月，以免日后胆道狭窄。

结肠中动脉损伤（middle colic artery injury） 是指在全胃切除时，将结肠中动脉剪断或结扎，造成结肠部分坏死。下列几种情况容易损伤结肠中动脉：①胃溃疡或胃癌浸润到横结肠系膜，游离胃大弯侧网膜时；②多次重复手术中，因局部粘连较重，或脂肪过多，暴露欠佳，结构不清时；③结肠后胃空肠吻合剪开系膜裂孔时。术中一旦发现损伤，可暂时进行其他手术操作，并观察结肠血运情况，一旦出现坏死界限，可行一期切除吻合。

脾损伤（injury of spleen） 是指在行胃大部切除，特别是行胃癌根治术时，在分离左侧大网膜及脾胃韧带、胃结肠韧带过程中，如牵引过于用力或操作粗暴，可能撕裂脾包膜；在清扫脾门附近淋巴结时可能损伤脾血管，造成脾梗塞等。小的脾包膜破裂，若没有极其活跃的大出血，可用外用止血药物压迫，也可作细针缝合修补。若出血不止，脾实质损伤严重或有明显脾梗死时，应行脾切除。

胰腺损伤（injury of pancreas） 在胃或十二指肠后壁有穿透性溃疡，手术过程中过度游离十二指肠壶腹部，特别是免强切除较大的十二指肠壶腹部后壁穿透性溃疡，有可能损伤胰腺，损伤开口靠近十二指肠壶腹部的副胰管。引起胰液外溢，可形成腹膜炎，亦可导致急性胰腺炎。病人表现为术后三天左右，出现上腹部剧疼，有腹膜刺激症状，血尿淀粉酶升高，发热，白细胞计数升高。B超和腹部CT检查有助于明确诊断。处理同一般急性胰腺炎。炎症坏死严重者需手术引流。已形成假性囊肿者，5~6周后行囊肿空肠Roux-en-y手术。副胰管被结扎时，如B超或CT发现副胰管扩张较重，甚至主胰管也有重度扩张时，可将胰管与空肠行Roux-en-y吻合。

无胃性贫血（postgastrectomy anemia） 是指全胃切除或高位胃次全切除术后出现的缺铁性贫血或恶性贫血。全胃切除后，由于胃底腺全被切除，造血内因子形成障碍，影响胃肠道对维生素B_{12}的吸收，从而发生巨幼红或巨红细胞贫血，尤其患有慢性萎缩性胃炎的病人，既使做高位胃次全切除，也可因残胃黏膜不健康，影响维生素B_{12}的吸收。胃次全或全胃切除后，胃酸大为减少或缺如，肠道蠕动加速，食物不再经过十二指肠等因素，造成铁盐吸收障碍，引起缺铁性贫血。其表现和治疗与一般性贫血基本相同。预防措施是在可能的情况下，尽量少做或不做全胃切除，保留适当的胃底腺。

旷置溃疡后出血（hemorrhage after exclusion of ulcer） 是指在行溃疡旷置术后，所旷置的十二指肠慢性溃疡发生的出血。为预防旷置溃疡后出血，在采用旷置术时，应缝合遗留于溃疡基底部的出血点，遗留于胰腺者缝合后大网膜遮盖，遗留于十二指肠者，应切开十二指肠缝合溃疡基底止血，同时结扎胃十二指肠动脉。在十二指肠后壁穿透性溃疡时，溃疡的底部实际上是胰腺组织，底部的血管侵蚀后可致大量出血。在这种情况下，行溃疡旷置术不可能取得可靠的止血效果，为防止再出血，应直接处理溃疡底部并关闭十二指肠残端。常用的手术方式有残端后壁覆盖溃疡法（Grahan 法）和残端前壁覆盖溃疡法（Nissen 法）。

溃疡旷置术（Bancroft operation; exclusion of duodenal ulcer） 在胃及十二指肠溃疡行胃大部切除时，当十二指肠溃疡病变因炎症水肿、瘢痕组织形成并与周围粘连成团块时，由于界线不清，切除溃疡病灶有损伤胆总管或胰腺的可能时，不必强行切除，而将溃疡旷置于十二指肠，这种方法叫溃疡旷置术。为了能确切地关闭十二指肠残端，切断的部位应远离溃疡的瘢痕组织，一般应在幽门管以上的胃幽门部，但必须剥除胃窦部的黏膜，以防溃疡复发。

复发性溃疡（recurrent ulcer） 指胃及十二指肠溃疡病手术后，吻合口处或吻合口周围、胃十二指肠或空肠黏膜上重新出现的溃疡。但复发部位以吻合口附近居多，故又称吻合口溃疡或边缘溃疡。上腹痛为复发性溃疡常见症状，性质可与原溃疡相似。溃疡出血是吻合口溃疡的临床特点之一。纤维胃镜检查和胃肠钡餐检查可明确诊断，通过胃液分析、胃泌素等检查可明确复发性溃疡的病因。一般首选内科治疗，效果良好。外科手术适应证是①经正规药物治疗 12 周，溃疡不愈者；②用药期间已愈合的溃疡再次复发；③溃疡合并出血、穿孔或梗阻；④胃泌素瘤。

类固醇性溃疡（steroid ulcer） 即长期服用超生理量的肾上腺皮质激素，不仅胃酸及胃蛋白酶分泌增加，而且可抑制前列素的合成而降低胃黏膜的抗酸能力，因而胃黏膜屏障作用削弱，导致溃疡，称类固醇溃疡。

术后的化学药物治疗（postoperative chemotherapy） 胃癌切除术后用一些抗癌药物，如 5－氟脲嘧啶、丝裂霉素、顺铂、阿霉素等，以巩固疗效，简称为化疗。是胃癌综合治疗中主要的治疗手段之一，就化疗而言，胃癌被列入可能对化疗敏感的一种消化道癌，化疗可起一定缓解作用。但胃癌化疗单一给药收效甚微，为提高疗效多采取两种以上抗癌药物联合并用，根据给药剂量、给药途径、投给速度、给药间隔、用药时间等多种形式组合而成。

术后放射治疗（postoperative radiotherapy） 在胃癌切除术后，选择适合的病例，依据肿瘤的确切部位，决定照射位置、照射范围，选择^{60}CO 或高能 X 线，取前后对穿两野，照射野需包括胃癌及其邻近淋巴结，量 4500～7000CGY。但因胃癌属放射线低敏感性肿瘤，而周围脏器易被射线损伤，故胃癌仍以手术疗法为主，放射疗法至今仍未能广泛应用。

肿瘤的介入治疗（interventional therapy） 是指应用内镜和放射诊断学的器械、技术和导管技术，达到治疗肿瘤的目的。内窥介入包括内镜下激光治疗，内镜下微波组织凝固治疗，食管和胆道癌性梗阻的气囊扩张和置放支架治疗，内镜下局部药物治疗，内镜下黏膜切除术等。介入放射治疗包括穿刺技术、导管技术、栓塞和栓塞疗法、区域性灌注疗法、血管造影及血管成形术等，已广泛应用于各系统器官，解决了许多肿瘤诊断和治疗上的难题。

十二指肠淤滞症（duodenal stasis） 是指各种原因阻碍食糜顺利通过十二指肠而致阻塞部位以上肠段扩张和食糜滞留所引起一组症候群。早在 1752 年 Boeynerus 首先报道一例慢性十二指肠梗阻。阻塞部位常发生十二指肠降部、横部、升部。病因分六类：1 先天性，2 炎症，3 外伤，4 肿瘤，5 溃疡，6 其他。1 先天性畸形①内源性：十二指肠闭锁、狭窄；巨十二指肠症；十二指肠隔膜；十二指肠倒位；十二指肠重复畸形；十二指肠内憩室。②外源性：环状胰腺，肠旋转不良，十二指肠前门静脉；胆囊十二指肠结肠索带。2 炎症①内源性：十二指肠结核，crohn's 病。②外源性：结核性肠系膜淋巴结、炎症粘连、急性坏死性胰腺炎。3. 外伤①内源性：外伤性十二指肠壁内血肿②外源性：外伤性肠系膜及腹膜后血肿压迫。4 肿瘤①内源性：十二指肠良恶性肿瘤②外源性：巨大腹膜后肿瘤，胰腺癌，结肠癌，肝肾癌淋巴结转移。

5 溃疡：十二指肠球后溃疡。6 其他：胆石、异物、蛔虫团。婴儿出生后 24～48h 出现含有奶块混有胆汁呕吐、上腹饱满，见胃蠕动波。伴有脱水、精神萎靡、生后数周后呈间歇性呕吐，含有胆汁，见胃型及蠕动波，多为先天性畸形。成人上腹部饱胀感，进食后加重伴呕吐为隔宿食和胆汁，呕吐后减轻。少见胃型及蠕动波，振水音阳性。腹部立位平片：见双泡征（double bubble sign）婴幼儿碘水造影：十二指肠近端扩张，通过受阻，肠内无气体，多为十二指肠闭锁。十二指肠扩张显著，失去张力黏膜增厚，提示巨十二指肠症。呈风袋（Wind sock）型，并见薄的横跨肠腔透明带为十二指肠隔膜。造影剂呈顺时针方向通过十二指肠为十二指肠倒位。十二指肠腔内见梨样像（pear like）为十二指肠腔内憩室，十二指肠呈公羊角征（ram's horn sign）为十二指肠 Crohn 病。有外伤史、呈弹簧圆征（coil spring appearence sign）为十二指肠壁内血肿，十二指肠降部见外压性环形狭窄，黏膜正常考虑为环状胰腺。钡灌肠盲肠位于左上腹，提示肠旋转不良、内窥镜可观察和直接活检。CT 检查对腹膜后肿瘤，各部癌肿可提示诊断。治疗：保守治疗包括胃肠减压、TPN。外伤性壁内血肿，胰腺炎症状改善，不必手术治疗。十二指肠内憩室，膜样闭锁可行内窥镜切除有成功病例报告。开腹手术治疗：胆囊十二指肠结肠索带行索带切除；肠旋转不良行 ladd 手术，十二指肠重复畸形行重复肠管切除术或重复肠管与十二指肠间共壁开窗术；行十二指肠与十二指肠吻合术；空肠十二指肠吻合术，胃空肠吻合术。采用何种术式应根据具体病情而定。

肠系膜上动脉综合征（superior mesenteric artery syndrome，SMAS） 各种原因引起肠系膜上动脉或其分支结肠中动脉压迫十二指肠横部或升部所致十二指肠梗阻、十二指肠近端淤滞、扩张、出现上腹部胀满、腹痛、恶心、呕吐、体重减轻等临床症状称为肠系膜上动脉综合征。又称十二指肠血管压迫（vascular compression of the duodenum）、威尔基综合征（Wilke syndrome）、石膏管型综合征（body cast syndrome）1752 年 Boernerus 首先描述本病症状和尸检所见。1842 年 Rokitansky 首先指出血管压迫是引起十二指肠梗阻原因之一。1907 年 Bloodgood 阐明了发病机制，1908 年 Stavely 首例应用十二指肠空肠吻合术成功治疗本症。任何原因增加肠系膜根部紧张，使肠系膜上动脉与腹主动脉的角度小于 18 度均可引起本病。急剧体重减轻，慢性消耗性疾病长期卧床，躯干石膏固定，重度外伤、烧伤、脊柱侧弯矫正术后等，好发 30 岁左右无力体型青年人，偶见儿童。男女之比为 1:2。分急性型和慢性型。急性型餐后上腹部饱胀、呕吐、含有胆汁。呕吐后上腹部饱胀疼痛立即缓解，反复发作。慢性型：病程较长，间歇性反复发作，餐后腹部膨满感上腹部痛，餐后 2～3h 呕吐，含有胆汁胃内容物，因呕吐出现恐食症，体重减轻或显现营养不良，贫血。左侧卧位、俯卧或胸膝位症状可减轻。腹平片：见双泡征（double bubble sign）钡餐见十二指肠第三段受阻，近端十二指肠扩张，排空延迟，体位改变俯卧位钡剂通过。十二指肠横部受压出现类似笔杆压迹，称为“十二指肠横部笔杆征（horizontal part of duodenum penholder sign）受阻部可见强有力的顺向和逆向蠕动波“钟摆样运动”（to and fro peristalsis），或见到十二指肠 3 段 4 段直线断裂像（straight line cut off）选择性动脉造影与钡餐联合检查，可见肠系膜上动脉与腹主动脉夹角狭小。常合并消化性溃疡，需与十二指肠肿瘤，结核，Crohn 病，先天性巨十二指肠鉴别。先内科治疗：禁食补液、胃肠减压纠正水电失衡，TPN，改变体位，内科治疗无效适时手术治疗。术式有十二指肠空肠吻合术，Treitz 松解术，十二指肠环形引流术，胃大部切除胃空肠吻合术（Billroth Ⅱ式），十二指肠前移术。

小肠和结肠疾病（small intestinal and colonic disease）

Small bowel and colonic disease

肠梗阻（intestinal obstruction；ileus） 是指不同原因导致肠内容物不能正常运行或通过发生受阻障碍的总称。一、据基本原因分：三大类：1. 机械性肠梗阻（mechanical obstruction）2. 动力性肠梗阻（dynamic obstruction），其中又分为①麻痹性肠梗阻（paralytic obstruction）②痉挛性肠梗阻（spastic obstruction） 3. 血运性肠梗阻（blood circulatory disturbance of the obstruction）。二、按肠壁有无血运障碍分为：1. 单纯性肠梗阻（simple obstruction）2. 绞窄性肠梗阻（strangulating obstruction）。三、按梗阻部位高低分为：1 高位肠梗阻（high obstruction），2 低位肠梗阻（low obstruction）。四、按梗阻程度分：1 完全性肠梗阻（complete obstruction），2 不完全性肠梗阻（incomplete obstruction）。五、按发病的急缓分：1 急性肠梗阻（acute obstruction）2 慢性肠梗阻（chronic obstruction），六其他：闭

袢性肠梗阻（closed loop obstruction）。肠梗阻造成肠管解剖及功能变化和全身生理的紊乱。肠管扩张，肠腔积气积液，甚至肠坏死穿孔发生腹膜炎，全身中毒。体液丧失致水电解质失衡，血液浓缩，血浆蛋白丢失和血容量下降，细菌感染和毒素吸收，致循环功能衰竭出现休克。严重时重度患者可发生急性肾功能及循环、呼吸功能衰竭死亡。各种不同原因的肠梗阻，各有其特殊的临床表现，肠内容物不能顺利通过的临床表现，是各类肠梗阻的共同特征。“痛、呕、胀、闭”。可见肠型、蠕动波、肠鸣音亢进是肠梗阻典型表现。血红蛋白、红细胞压积升高、白细胞中性粒细胞比例升高，血气分析可有酸中毒表现、血清 Na^+、K^+、Cl^- 等变化，X线透视或平片见积气肠袢及多个阶梯样液平面、低位肠梗阻行钡灌肠检查。诊断过程必须辨明六个方面：1是否肠梗，2是机械性还是动力性肠梗阻，3是单纯性还是绞窄性肠梗阻，4是高位还是低位肠梗阻，5是完全性还是动力性肠梗阻，6是什么原因引起肠梗阻。值得指出的某些类型肠梗阻初步诊断后不是一成不变的必须动力密切观察。治疗原则是纠正因梗阻所引全身性病理生理紊乱和解除梗阻。具体方法要根据肠梗阻类型，部位和全身情况而定。1基本治疗：包括禁食、胃肠减压，纠正水电解质和酸碱平衡紊乱，防治感染和毒血症，对症处理镇静剂，解疼剂。2解除梗阻：总的原则是在最短的时间内，以最简单的方法解除梗阻或恢复肠腔通畅。非手术疗法。主要适用于单纯性、不完全性、粘连性肠梗阻、麻痹性或痉挛性肠梗阻、蛔虫性或粪块堵塞。手术治疗：对各种类型的绞窄性肠梗阻、肿瘤、先天性肠道畸形所致的肠梗阻，及非手术治疗无效者。1解除梗阻因素：如粘连松解术，肠套叠，肠扭转复位，肠切开异物取除术。2肠管切除吻合术：如肿瘤、坏死肠袢、炎症狭窄；3旁路手术：对既不能简单解除，又不能切除者；4肠造口或肠外置术：全身情况极差的急性结肠梗阻。

动力性肠梗阻（dynamic obstruction） 肠管本身无器质性病变，因肠壁肌肉植物神经抑制，毒素刺激，失去蠕动能力，导致肠壁肌肉运动功能紊乱，肠内容物不能正常运行和通过障碍而形成的梗阻称动力性肠梗阻。分为麻痹性和痉挛性两类。麻痹性是因肠管失去蠕动功能，痉挛性是由于肠壁肌肉过度收缩，均为肠道动力功能紊乱。

麻痹性肠梗阻（paralytic obstruction） 系肠管因其交感神经过度兴奋后出现蠕动抑制，致使肠内容物不能有效的运行而形成的梗阻现象者称为麻痹性肠梗阻。常见诱发病因1腹腔内原因：腹膜炎，尤其是弥漫性腹膜炎。腹部手术，因肠管及其系腹牵拉，蠕动功能暂时丧失。2腹膜后原因：感染、血肿、肿瘤。3神经反射性：各种原因引起绞窄痛，如胃石绞痛、精索、网膜扭转均可发生反射性肠麻痹，4脊柱、中枢神经损伤，5肠系膜病变，血管阻塞、肿瘤、扭转，6其他：长时间乙醚麻醉，过伸石膏背心固定、败血症、低血钾。上述原因使交感神经过度兴奋对肠壁肌肉产生抑制作用，招致肠蠕动消失，肠管扩张，两壁吸收功能减弱，分泌反而增强。气液体积聚，使肠管进一步扩张和蠕动消失，如此恶性循环，遂使肠麻痹发展至严重程度，而形成肠梗阻真正原因。可见全部肠道或仅一段小肠，大肠肠管程度轻重不一肠管扩张。麻痹的肠道内存积大量气体和液体，肠腔扩大壁变薄呈红色，表面可见扩张静脉、坏死穿孔罕见。腹膜管所致病因，表面有纤维素沉着。晚期肠壁可发生缺血缺氧甚至坏死，与机械性肠梗阻大致相同。因肠管渗出大增，吸收减少，导致血浆蛋白丢失。腹胀可招致心肺功能障碍。往往是累及全腹发生迅速明显腹胀为其特点，伴无粪味呕吐。无阵发性腹绞痛，仅有胀痛不适。压痛多不显著，无肠型及蠕动波，叩诊呈均匀鼓音，肝肺浊音界缩小或消失，肠鸣音消失。以腹式呼吸消失胸式呼吸为主，口渴尿量减少。X线检查立位平片全腹肠袢充气扩张，多个液平面。治疗原则：1处理发病原因，2治疗麻痹肠袢。解除发病诱因，针对病因简单有方法解决。非手术疗法是主要治疗手段，药物治疗应用副交感神经兴奋剂，促进肠蠕动中药，胃肠减压、腰部交感神经阻滞，刺激肠蠕动法、补充钾离子，和必要时考虑行肠造口减压术。

痉挛性肠梗阻（spastic obstruction） 系指因肠管壁肌肉痉挛性收缩肠腔变细小而致肠内容物运行不畅或不能运行称为痉挛性肠梗阻。本病首先由 Murphy 于1896年描述。罕见，多见神经质女性、中年居多。病因，1. 肠腔因素：肠道炎症、异物、寄生虫、肠壁溃疡、血运障碍。2. 反射性因素：腹部外伤，手术肠管内病变，通过神经反射引起肠管痉挛。3. 中枢神经因素：颅内肿瘤、脓肿、癔病、尿毒症。4. 其他：食物中毒等。多数是作为其他肠梗阻因素一种辅助相关因素存在。痉挛的肠管可发生肠道任何部位，

但以乙状结肠或回肠最多见。受累范围可自肠壁一点形成肠壁环形狭窄，也可累及一段肠管。偶尔累及肠管多处形成节段性狭窄。痉挛肠管成坚硬的条索状。呈苍白外观，肠管细小而变硬。痉挛段肠管有较明显分界线，近端肠管蠕动增强并稍有扩张，肠壁变厚。远端肠腔变细，壁变薄。表现似机械性肠梗阻。有明显腹部绞痛，伴有恶心、呕吐。低位结肠者有便秘，可见到肠型，扪到坚硬索状物，光滑活动。肠鸣音增强，甚至可闻到气过水声。一般可短时间内自行缓解，不久缓解者可见腹部胀气，应注意除外器质性病因，Ogilale综合征，恶性肿瘤转移压迫交感神经节而致肠痉挛性绞痛。X线检查对诊断有一定帮助。非手术疗法解痉、镇静、腹部热敷，胃肠减压等治疗。非手术治疗不能缓解，又不能排除机械性肠梗阻时须手术探查，手术前还可试用脊髓麻醉，麻醉后自行排便排气，梗阻随之解除，则可放弃手术治疗。手术探查认真发现肠痉挛病因，探查既未发现肠痉挛的局部因素，又无致机械性肠梗阻因素存在，须行肠系膜根部1%普鲁卡因封闭或热盐水纱垫温敷。腹胀严重者应在痉挛肠袢近端行小肠造瘘引流。反复多次发作者，再次手术时应持慎重态度，不要贸然行有害无益手术。

机械性肠梗阻（mechanical obstruction） 系因多种不同原因造成肠腔外、肠壁、肠腔内机械性压迫肠腔狭窄致肠内容物运行受阻称为机械性肠梗阻。根据肠壁有无血运障碍，分为①单纯性肠梗阻（simple obstruction）②绞窄性肠梗阻（strangulating obstruction）病因：①单纯性肠梗阻：肠腔内：蛔虫、粪块、胆石、异物梗阻；肠管壁：肿瘤、炎症、狭窄、先天性畸形，肠管外：先天性、炎症、肿瘤、粘连浸润。②绞窄性肠梗阻：索带绞窄肠管：肠系膜轴扭转、肠扭结、肠套叠、腹内外嵌顿疝、肿瘤压迫。突发上腹部持续性疼痛，阵发性加重，反复发作。呕吐低位晚，高位早、高位为胃液胆汁样物。腹胀低位梗阻显著，肛门停止排气，腹部膨隆，少见肠型蠕动波、绞窄性肠梗阻、绞窄部可触到肿块（Wahl sign），肠鸣音亢进、气过水声。脱水状态、脉快、希波吉拉底面容（Hippocratic face）甚至休克、血液浓缩、水电解失衡。腹平片见液平面，阶梯状液平，假肿瘤征等。保守治疗输液，纠正水电平衡，胃肠减压，抗生素，经保守治疗无效或有绞窄征象尽早手术治疗。

血运性肠梗阻（obstruction of blood circulatory disturbance） 是指因肠系膜血管发生急性血液循环障碍导致肠管缺血而失去蠕动功能，使肠内容物不能正常运行引起肠梗阻称为血运性肠梗阻，占各类肠梗阻3%左右。主要为肠系膜，血管闭塞肠疾病所致：如肠系膜上动脉栓塞或血栓形成，肠系膜上静脉血栓形成；也由非闭塞性急性肠缺血所致，如急性非闭塞性肠系膜血管缺血，慢性肠系膜血管闭塞。近年来发病率似有上升趋势。病因复杂，临床表现又颇具有迷惑性，多数病人难及时确诊，误诊率高，处理不及时，常常发生肠坏死、确诊时已失去治疗良好时机，死亡率颇高，对本病应引起重视，诊断与治疗具体措施。

绞窄性肠梗阻（strangulating obstruction） 肠管梗阻同时存在肠壁血运障碍而致肠管缺血坏死者，称为绞窄性肠梗阻。常见原因有腹内外嵌顿疝、肠套叠、肠扭转、粘连束压迫或环状梗阻。其临床特点：发病急剧疼痛严重持续性腹痛且阵发性加重。伴有腰背部疼痛。呕吐出现早、剧烈且频繁；病情进展迅速，早期出现休克，对抗休克治疗反应不显著；早期出现腹膜刺激征，并有发热，脉快，WBC升高。不对称性腹胀，有局限性隆起或有明显压痛肿块；呕吐物，引流液，肛门指诊，腹腔穿刺液为血性或血便；血清CPK、LDH、SGOT升高；X线立位平片："假肿瘤征"（pesudotumor sign）"咖啡豆征"（coffee bean sign），气泡串珠征（String of beads sign）。对单纯性梗阻抑或绞窄性梗阻鉴别至关重要。绞窄性肠梗阻应尽早手术。手术时机：应抢在肠管不可逆性损害之前阶段，及时急诊手术。1. 解除梗阻如肠套叠，肠扭转复位，粘连束松解术。2. 肠袢切除吻合术。肠袢坏死的判断：1. 肠壁已呈黑色；2. 肠管塌陷，已失去张力和蠕动能力，对刺激无收缩反应；3. 相应肠系膜终末小动脉无搏动，其分支广泛血栓，术后防治感染和中毒，纠正水电解质和酸碱失衡等治疗。

闭袢性肠梗阻（closed loop obstruction） 系被梗阻的段，其远端、近端均不通者称为闭袢性肠梗阻。常见原因有①肠扭转（包括小肠扭转，乙状结肠扭转，盲肠扭转），②绞窄性疝，绞窄性腹内疝，如肠系膜裂孔疝、逆行性绞窄疝（Maydl疝）绞窄性股疝，③束带压迫，④肠扭结，⑤晚期结肠癌与回盲瓣所形成闭袢性梗阻。临床特点：①在一般肠梗阻症状前：肠管迅速陷入绞窄状态，闭袢内分泌压迅速达到妨碍静脉

回流压，通常不出现肠管膨胀，所以很少有腹胀。②剧烈绞痛、频繁呕吐、固定性压痛，而腹膜刺激征不明显。③发病急骤，病情重笃快。④早期诊断困难，手术延误。腹部平片："假肿瘤征"（pseudotumor sign），"咖啡豆征"（coffee - bean sign）CT：肠管脉管放射状分布（radial distribution），肠管呈U形外形（U - shape configuration），侧面、断面像呈三角形（triangular shape），梗阻部肠管呈鸟嘴征（beak sign）。肠管呈（涡卷）旋转征（whirl sign），气液面（air - fluid level）。尽早手术，绞窄不解除有较高死亡率。

粘连性肠梗阻（adhesive intestinal obstruction; adhesive ileus） 是因肠管间或肠管与腹壁、脏器间发生粘连或粘连带而导致肠内容物运行障碍称为粘连性肠梗阻。是机械性肠梗阻最常见原因。约占各类肠梗阻20%～40%，病因：先天性：如Meckel氏憩室、肠旋转不良、胎粪性腹膜炎。后天性：腹内手术、炎症、创伤、出血、异物等引起。诱因有暴饮暴食，食物不洁，过敏饮食，剧烈运动，突然改变体位。具有特定的病理基础时才能发病，大都发生小肠。1. 肠管互相紧密粘连成团，被折叠扭曲使肠腔狭窄；2. 肠管一部分与腹壁粘连固定肠袢自身折叠成角；3. 一段肠袢与远处粘连使肠袢牵拉形成锐角；4. 肠管或其系膜与腹壁形成粘连带；或者肠管与病变脏器间形成粘连带压迫肠管；5. 粘连带两点固定形成环孔，肠袢突过环孔形成内疝；6. 肠管一处与腹壁粘连固定，肠袢以此为支点发生扭转。前三种情况所致的肠梗阻多为完全性或不完全性单纯性梗阻。后三种情况引起肠梗阻常形成绞窄性肠梗阻，粘连性肠梗阻属机械性肠梗阻、肠内容物运行受阻表现为腹痛、呕吐、腹胀、便闭。凡有腹部手术，外伤或感染病史，既往有慢性不完全性肠梗阻经常反复发作者，应考虑粘连性肠梗阻。腹部立位平片可见阶梯状扩张的气液面小肠袢，即"阶梯征"（ladder sign）。突然出现急性肠梗阻症状，腹痛逐渐加重。X线平片见到呈假肿瘤影即"假肿瘤征"（pseudotumor sign）、咖啡豆征（coffee bean sign），或马蹄形（horseshoe）肠袢，发展成闭袢性绞窄性肠梗阻。无血运障碍粘连单纯性或不完全性肠梗阻，先选用非手术治疗，非手术治疗无效，已有绞窄或有绞窄趋势者手术治疗：根据病变，术中情况，采用粘连带切断术，单纯粘连松解术，粘连松解加坏死肠段切除术，肠袢间捷经吻合短路手术，小肠折叠排列术等。注意预防粘连性肠梗复发。

肠套叠（intussusception） 是指一段肠管及其附着的肠系膜套入相连接的肠腔内套叠状而致肠梗阻称肠套叠。公元350年Praxagoras最早报告。1871年伦敦Jonathan Hutchison首先在剖腹肠套叠复位成功。1876年Hirschsprung应用灌肠法复位成功。分原发性和继发性。原发性系套叠肠段及附近无明显器质因素，占小儿肠套叠的75%～90%。成人仅为10%左右，继发性多见肿瘤，是成人肠套叠最常见原因，创伤及手术后，肠道炎症性病变。诱因饮食习惯改变、腹泻、消化不良。肿瘤、创伤、手术后肠壁水肿粘连成为引起肠套叠诱套点（leading point），肠蠕动节律失常，肠环肌发生持续局部痉挛，近端则有剧烈蠕动，将肿瘤及病变肠管推向远端并牵拉该段肠管套入远侧肠腔内引起肠套叠。分为：①小肠型（空－空，空－回，回－回），②回盲型，③回结型，④结肠，⑤复杂型或多发型。按发病缓急分为：急性、亚急性和慢性。急性多见婴幼儿、亚急性见于儿童，慢性成人多见。急性婴幼儿：腹痛、阵发性哭闹、呕吐、暗红色果酱样便，指诊手套染血，右脐旁触到腊肠肿块，回盲部空虚，即Dance sign。成人慢性肠套叠呈慢性间歇性痉挛性腹痛、腹胀不全性梗阻征象。空气灌肠见杯口状影、杯口征（cup orifice sign），钡灌肠：见蟹爪状影（nayfork sign）、弹簧状、串币征（series money sign）为慢性肠套叠常见征象。B－US：可见靶环征（target sign）、CT：见典型"汽车轮胎"（Doughamt），"靶形"（target）影像，注意与菌痢、蛔虫性肠梗阻、腹型紫癜，肠扭转鉴别。根据病情选择注气（钡）复位或手术整复，套叠肠段切除肠合术。成人肠套叠多为病理因素存在，以手术治疗为宜。

小肠扭转（volvulus of small intestine） 是指一段小肠袢沿其系膜长轴旋转而造成的闭袢性肠梗阻。约占肠梗阻15%，占小肠梗阻的5%。好发20～40岁青壮年，少见婴儿。多为顺时针方向。轻度扭转一周（360度），重者可达2～3周。扭转后肠袢两端呈机械性受压而形成闭袢性肠梗阻。肠袢血管受压，血循环障碍。闭袢肠腔内积液，内压增大，肠壁肌层分离，而致绞窄性肠梗阻，易发生肠穿孔腹膜炎。扭转多为肠袢及系膜过长、系膜根部附着处过窄或粘连挛缩靠拢；先天性肠旋转不良。先天性内疝等碍剖因素。饱餐后，肠内积存大量粪便，蛔虫团、肠管较大肿瘤、憩室或先天性巨结肠、肠袢重力加大诱发扭转、表现

为突发腹部剧烈绞痛、为持续性阵发性加重、多位于脐周、疼痛放射至腰背部。呕吐频繁，腹胀不显，严重时腹膜炎伴休克发生，中腹部膨隆、可见肠型。压痛、肠鸣音减弱，偶闻气过水声。病程较长者，有腹膜刺激征。腹平片：全小肠扭转可见小肠普遍积气并有多个液平面，称为阶梯征（ladder sign），部份小肠扭转可见一孤立扩张的肠袢，固定腹部某一部位。在脐周附近见软组织影、称“假肿瘤征”（pseudotumor sign）、环状黏膜皱襞较多空肠移位于右下腹、而少或无环状黏膜皱襞的回肠移至右上腹，称为“空回肠换位征（jejumum ileum tyasposition sign）。诊断确立后立即按肠梗阻治疗原则、行常规治疗。胃肠减压，补液，应用抗生素。病程早期可先试行颠簸疗法，推拿疗法。非手术疗法无明显奏效时，或病情较重、应及时采取手术治疗。

乙状结肠扭转（volvulus of sigmoid colon） 是指乙状结肠一段肠袢以系膜为长轴发生旋转致肠腔完全或不完全梗阻称为乙状结肠扭转。1836 年首先由 Von Rokitansky 描述乙状结肠扭转。是一种有明显地域差别疾病。中东、非州多发。我国占肠梗阻 10%。60～70 岁多发，60 岁以上占 65%，儿童少见。男性多于女性。病因是乙状结肠肠袢及其系膜发育过长自由活动度过大；系膜基部狭小粘连收缩是本病的基础病因。诱发因素：长期摄入粗纤维素等残渣饮食、便秘、肠腔内蛔虫团、肠粘连、肿瘤。神经系统疾病：如帕金森病（Parkinson 病），脊髓损伤。南美州雏虫病如恰加斯氏病（Chagas 病），硬皮病，肠气囊肿和长期服肠动力药。分急性暴发型、亚急性型。突发腹痛、不对称性腹胀，停止排便排气、进行性发烧、脱水、WBC 升高。局限性或全腹压痛，叩诊鼓音、肛门指诊直肠壶腹空虚、为急性暴发型特点。亚急性型：既往有长期便秘。高龄、腹痛、腹胀、便秘三联症为本型特点。低压灌肠液少于 500ml。腹部 X 线平片：见扩张肠管倒 U 字形肠袢，咖啡豆征（coffee bean sign），或见极度扩张“马蹄铁状”结肠袢或称 Ω 袢征（omega loop sign），轮胎征（doug hemut sign），线会聚征（lineae convergence sign）。钡灌肠；扭转部典型鸟嘴征（bird beak sign）、纸牌黑桃征（ace of spades sign）近端无钡剂流入。应与假性肠梗阻、巨结肠，结肠癌并梗阻鉴别。20 世纪 40 年代，一经诊断采用剖腹探查。1947 年 Brunsgaard 首先用乙状肠镜插肛管行本病复位。老年体弱非手术整复方法。1976 年 Ghazi 采用内窥镜复位报告。成功率低。手术方法：单纯扭转复位加固定术，系膜缩短术。乙状结肠坏死采用乙状结肠外置造口术（mikulicz 术），乙状结肠切除近端造口远端关闭（Hartmann 术）、一期切除吻合术，近年来腹腔镜乙状结肠切除吻合术报告。我国本病死亡率为 8%～12%。

盲肠扭转（volvulus of cecum） 盲肠扭转实际指盲肠、升结肠和末端回肠能够自由移动并在固定点处的扭转。1937 年 Roki－tansky 首先报告。占全部肠梗阻 1%。多见 40 岁左右青年人。男性多于女性。病因主要是胚胎时期盲肠和升结肠与腹后壁腹膜未完全融合形成系膜、使盲肠升结肠系膜过长、活动度过大，盲肠与回肠末端一起成为游离肠袢。此外腹部手术后粘连、升结肠癌或狭窄、肠旋转不良、蛔虫团等病因。多为顺时针、少为逆时针。扭转 360～720 度。分两种类型：1. 肠管轴扭转：以升结肠为纵轴，回肠环绕其扭转，又称袋形扭转。2. 系膜轴扭转：以回肠系膜为轴、移动盲肠环绕其扭转、亦称袢式扭转。临床分为急性暴发型，和亚急性型。1. 急性暴发型，多为系膜轴扭转、发病急，突发性右下腹痛，持续性绞痛阵发性加剧，短时间内出现右下腹局限性膨胀肠袢。扪到软囊性“包块”。晚期全腹胀，常有肠坏死，出现腹膜刺激征。2. 亚急性型：多为肠管轴扭转。病史长，呈慢性肠梗阻症状。右下腹局限性隆起。可扪到弹性软囊性包块。腹部平片：右下腹见单一巨大充气肠袢，立位呈宽大液面。卧位呈“咖啡豆形”或“肾形”。钡灌肠：钡剂至升结肠受阻，盲肠不能充盈。应与乙状结肠扭转鉴别。尚需与急性胃扩张鉴别。应争取早期手术治疗：原则是整复扭转，解除梗阻，处理受累肠管，防止复发。方法：手术扭转复位后行侧腹膜瓣固定术。扭转肠管坏死或穿孔，行右半结肠切除术，一期吻合术；病情不允许时行 Mikulicz 术，即回肠横结肠双腔造口术、病情稳定后闭瘘术。

肠堵塞（block of intestine） 是肠道被肠内容物所阻塞而发生的梗阻称为肠堵塞。多为单纯性梗阻或不完全性梗阻。发生梗阻的原因：肠内容物异常如体积过大。肠管本身生理解剖和病理的狭窄，肠功能和功力异常。使肠壁痉挛或蠕动紊乱，而使肠内容物通过更加困难造成梗阻。有蛔虫性堵塞，粪便堵塞，异物堵塞，结石堵塞。蛔虫性肠堵塞是蛔虫结聚成团并引起局部肠管痉挛而致肠堵塞。多见儿童、有地域城乡差

别。粪便堵塞有新生儿胎粪性肠梗，小左结肠综合征（small left colon syndrome），老年习惯性便秘、直肠病变所致狭窄。异物肠堵塞，多见于儿童、精神失常、嗜异癖、自杀者和性变态。经口摄入、肛门插入和体内形成。儿童不慎咽下各种异物，精神失常，自杀者、癔病者吞下各种奇怪大量异物，正常成人人发、羊毛、纱线、植物纤维。性变态经肛门插入各种异物。结石堵塞，分胆石性肠梗阻和肠石性肠梗阻。胆石性肠梗阻、多经胆道内瘘和自然排石、结石直经至少2.5cm以上，多为高龄女性，肠结石性梗阻；某些不消化物品，异物进入胃肠道形成特殊凝固物或硬块。肠石分3种：真性肠石、药物性肠石，混合性肠石（也称植物粪石）。真性肠石由肠道黏膜上皮，小型粪石果核为一个核心，经钙、磷、镁碱性盐类成分沉积形成结石。药物性肠石、则口服钙、镁和钡化合物沉积在外化合物形成结石如钡剂结石。混合性肠石业是一种由植物形成核心，在肠道碱性内容物沉积形成结石。在肠道有淤滞碱性溶液内形成，故常在结肠和小肠末端发生。

蛔虫性肠梗阻（intestinal obstruction due to ascaris lumbricoides） 系似蚓蛔线虫（简称蛔虫）寄生于小肠内聚集或扭结成团堵塞肠腔而致完全或不完全梗阻称蛔虫性肠梗阻。近年来已少见。多见2～10岁儿童。其肠腔狭小肠道易产生功能紊乱，肠壁薄易发生痉挛。由于内因刺激如驱虫不当、功能紊乱、蛔虫互相扭结成团。蛔虫扰动，毒素刺激肠壁反射性痉挛，互为因果。痉挛使蛔虫集结更紧，阻塞肠管，或因蛔虫团并发肠套叠和肠扭转致肠梗阻。多见回肠末端、肠膨胀静脉淤血、动脉受压肠壁缺氧，腐败细菌作用，肠壁易发生坏死穿孔。阵发性腹痛、呕吐，有便或和吐蛔虫史。腹胀。可扪到活动条索状肿块、压之变形。肠痉挛时见隆起肿块、无肠型及蠕动波、肠鸣音亢进、嗜酸性细胞升高。坏死穿孔时腹膜刺激征用。腹手片：见充气多个波平面。乱麻状条索卷曲蛔虫影。卷线征（curledricoid sign）穿孔时膈下游离气体。B－US、条索状回声。非手术治疗按梗阻常规治疗、氧气驱虫、服APC、食酯，解痉止痛按摩使虫团散开。有绞窄坏死手术、切开肠管取虫、扭转复位、坏死时行肠切除术。

异物肠堵塞（intestinal block by foreign body） 凡经口吞入或经肛门插入及体内形成的异物所致肠堵塞称为异物肠堵塞。多见6个月至3岁婴幼儿，精神失常、癔病、嗜异癖、自杀者，性变态及正常人误吞。经口吞入：常见金属异物有硬钱币、针、铁钉、铁条、螺栓、螺帽、戒指、钥匙、小剪刀、发夹、弹头，窗闩。非金属异物：钮扣、玉币环、果核、西瓜籽、骨块（鸡、鱼、鸭）、竹筷、玻璃球及片、捆扎橡皮垫。肛门插入：因肛门搔痒、排便困难异物误入肛门内，性变态自慰行为自行插入。被他人强行插入，或藏匿行为放入肛门。金属异物：手电筒梗；玻璃制品：啤酒、气水瓶、香水瓶、药瓶、电灯泡；木制品：木棒、擀面杖；蔬菜类：萝卜、茄子、黄瓜；其他类：玉米棒、乒乓球、海洛因袋。体内形成的异物：植物性：柿、黑枣和植物纤维。毛发、纱线。药物性：含镁、秘剂，钡剂。与食物积成团块。吞下的异物大部分随粪便排出、只有少数异物受阻于消化道生理性狭窄和弯曲处。如食道、贲门、幽门、回盲瓣、十二指肠、回盲部。肛门处塞入异物嵌塞排出困难，受阻于直肠壶腹部。一般认为异物横断面周长9.6cm以上，纵经长12cm以上很难通过生理性狭窄和弯曲部。临床主要表现机械性肠梗阻。异物造成肠壁损伤，穿孔致消化道出血和腹膜炎。金属异物X线检查可明确部位及形状。非金属异物行纤维内窥镜检查同时可取出。移行至空肠内窥镜取出困难，有梗阻、便血可行B－US，CT检查。合并消化道出血、局部压痛明显、穿孔、已有腹膜炎的梗阻者均应立即手术。对针、条状异物致消化道穿孔腹膜炎体征常不典型、值得警惕和重视、勿贻误治疗。手术时应注意探查是否有后壁穿孔、应反复探查取净异物，特别是游走的被包埋、或刺入邻近脏器异物，并避免损伤。修补或切除肠道穿孔部分组织，有脓肿时行引流术，冲洗腹腔放置引流，肛门处异物嵌塞可经结肠镜、肛门镜取出。有精神失常者转精神科治疗，对自杀者做好护理和防范措施。

胆石性肠梗阻（gallstone ileus） 是指一个或多个胆道结石进入肠道，嵌塞于肠腔所引起的机械性梗阻称为胆石性肠梗阻。（gallstone ileus，gallstone obstruction of intestine）1654年Bartholin首先描述了胆石性肠梗阻。1890年Courvoiser对本病作了详细叙述。欧美较多见，占机械性小肠梗阻1%～3%。在胆石症中不足1%。多见于老年女性。好发于60～80岁。男：女为1:3～16。胆囊或胆总管结石多数经胆肠内瘘管。如胆囊十二指肠瘘，胆总管十二指肠瘘、胆囊胃瘘、

胆囊结肠瘘、少数经 Oddi 括约肌进入肠道引起肠梗阻。致肠梗阻的结石直径大于 2.5cm，或肠腔狭窄时引起梗阻。梗阻部位常位于距十二指肠悬韧带 70～150cm 的空肠段（占 34%），位于距回盲部 40～60cm 回肠末端（占 53%）、也少在幽门、十二指肠（占 10%），结肠（占 3%）。胆石堵塞于十二指肠引起梗阻称为 Bon－veret 综合征。既往有多次反复胆石发作病史；在肠梗阻之前常有多次剧烈绞痛发作；肠梗阻症状呈间歇性发作、梗阻——缓解—梗阻特点称之滚动性梗阻（Tumbing obstruction），多见老年体弱女性，常伴有心血管、糖尿病病史。X 线腹部平片：典型肠梗阻征象；胆道内积气征；可见位置改变不透光结石影；B－US 提示肠内强光带体声影；肠道造影可见结石所致充盈缺损和胆肠内瘘存在。一经确诊原则上行手术治疗。其原则：取出结石；解除梗阻，关闭胆肠内瘘；切除病变胆囊，去除残留结石。术式有：切开肠壁取石术；结石嵌顿并有脓性蜂窝组织炎或肠壁坏死穿孔—并行肠段切除端端合术。病情允许可一期行胆囊切除＋修补胆肠内瘘和肠壁切开取石术，否则行切开肠壁取石后 6～8 周再行切除胆囊或胆囊切开取石，修补胆肠内瘘。尚有推挤结石至盲肠内或手法碎石、位于十二指肠和结肠内结石可行经内窥镜取石。恰当选择术式、注意伴发病处理，预防并发症、努力降低病死率。

急性肠系膜动脉闭塞（acute mesenteric arterial occlusion） 系指因来自心脏脱落栓子随血流进入肠系膜动脉，或因血栓形成造成肠系膜动脉阻塞，称为急性肠系膜动脉闭塞。形成栓子心脏病有风湿性心脏病，动脉硬化心脏病、心房纤颤、感染性心内膜炎、瓣膜置换术后。可为附壁血栓，心内膜炎赘生物、主动脉粥样硬化斑块。常见栓塞部位为血管分叉或解剖狭窄处。即肠系膜上动脉出口处，结肠中动脉出口以下，回结肠动脉，引起相应的肠管缺血乃至坏死。进而造成代谢性酸中毒、低血容量、感染性休克。男性多于女性，40～60 岁多发。发病急、突发剧烈腹痛、腹泻、便血，伴频繁恶心呕吐，腹痛剧烈但腹部体征轻微，症状与体征分离现象腹胀为早期征象，肠坏死后出现腹膜刺激征、肠鸣音消失、移动浊音存在时腹穿抽出血性腹水、腹部平片仅能见到肠管积气积液，WBC 明显升高、CO_2CP 降低，LDH. ALT. AST. AmyL 升高、选择性肠系膜上动脉造影，可见新月而闭塞影、其远侧血管不显影。对本病有一定认识和警惕性、高度怀疑时应尽早手术探查、不宜拖延。治疗：经插入肠系膜上动脉导管，以输液泵向动脉内持续输入罂粟硷 30～60mg/h，亦可经导管注入尿激酶或链激酶、溶栓治疗。与此同时补充血容量，纤正酸中毒纠正心衰与心律不齐，使用广谱抗生素控制感染。尽早手术治疗，尽早恢复肠管血运、最大限度保留可能成活肠管。方法有肠系膜上动脉取栓术；自体大隐静脉作腹主动脉或髂总动脉搭桥吻合术，肠系膜上动脉再植于主动脉术、肠坏死行肠切除术，关键判断肠管失活，可采用多谱勒、荧光素纳法；对疑有存活可能肠管暂时尽量保留，行肠吻合后，置于腹内 24h 后再剖腹或腹腔镜检查；术后行抗凝治疗。预后较差，病死率很高。

非闭塞性急性肠缺血（acute non－occlusive intestinal ischemia） 是指各种原因致肠系膜主干动静脉非器质性闭塞引起肠管缺血和坏死的疾病，称为非闭塞性急性肠缺血。Ende 于 1958 年首先报道心力衰竭引起非闭塞性急性肠缺血病，并认为是一种独立疾病。本病实为一种应激性肠道并发症。原有动脉硬化的高龄患者。常因某种疾病如充血性心力衰竭，心脏瓣膜和动脉硬化性心脏病，应用洋地黄和利尿剂。心肌梗死，心律不齐；严重创伤，烧伤、大手术后、急性坏死性胰腺炎，消化道出血，败血症和休克等造成血容量减少致持续性心排出量过低，形成一种低灌注状态。重要脏器血液重新再分配，肠系膜血管对肾素—血管紧张素高度敏感呈广泛持续性痉挛。致肠系膜血管急性循环障碍、使肠管处于低灌注溶量和低灌注压状态。因血管内流体压小于血管壁内张力时、血管呈萎缩状态。动脉压降低肠黏膜受到缺氧缺血影响。黏膜下微小动脉间短路形成，肠绒毛尖端缺血坏死。坏死脱落上皮，毒性物质释放。恶性循环发生，造成血液循环障碍进一步加重。导致肠壁全层坏死，细菌繁殖毒性大量吸收、乃至出现感染休克。黏膜、黏膜下层出血坏死伴溃疡形成。黏膜下血管红细胞沉积，浆膜面呈斑点状坏死灶。晚期并发肠穿孔。高危患者原发病治疗过程中渐感到腹部不适。几天后突然腹部绞痛，但缺乏明显体征，即呈“矛质现象”，为早期病象。其他原因又不能解释，止痛药又不能缓解时，要高度警惕本病，有条件时行选择性肠系膜上动脉造影，呈非闭塞非器质性改变，即排除急性肠系膜血管闭塞，提示本病诊断。病情加重，出现腹胀，恶心、呕吐、腹泻、便血，停止排便排气发热。腹膜刺激

征。全身状态恶化，甚至休克。红细胞压积、白细胞、ALT、AST、LDH、CPK淀粉酶升高。代谢性酸中毒。X线平片、呈麻痹性肠梗Kerckring皱襞消失。针对原发病低灌状态治疗，改善肠管血流，应用血管扩张，停用升压药的洋地黄，维持水电解质平衡，控制感染。如血管造影后，经造影管经输液泵向动脉内灌注血管扩张药如婴粟硷，苏拉托林。病情无改善，出现腹膜炎症状，应尽早手术探查，术中至关重要是判断肠管活力，借助Doppler及注射荧光素钠，肠管坏死界线清楚，行部分肠切除吻合术。如肠管坏死广泛、不宜轻易切除可疑肠管、暂保留，经12～24h，经婴粟硷治疗观察，二次再剖腹、防止短肠综合征发生。本病系致命性疾病，早期诊断困难。愈合决定发病呈诊断和开始治疗时间，及原基础病重症程度，70%～90%予后不良。如肠坏死范围广泛，全身状态重笃，病死率高达90%以上。近年来TPN的应用、短肠综合征有长期生存的可能性。

慢性肠系膜血管闭塞（chronic mesenteric vascular occlusion） 肠系膜上动脉和下动脉因动脉硬化的累及逐渐使动脉内腔变细狭窄，因其有丰富的侧支循环供血可不招至肠管缺血坏死，如动脉硬化进一步发展累及另一支或两支动脉、使缺血加重。形成慢性肠系上动脉供血不足。在肠道为维持正常消化功能需更多血液供应时即出现肠缺血症状。本病与心绞痛相似，故又称“肠绞痛”，和间歇性跛行发病机制类似又称“肠跛行”。

进食后出现弥漫性腹痛、向背部放射；轻重程度不一、有时餐后胀满不适或纯痛，时而剧烈腹绞痛伴有恶心呕吐、与地食量有关，病人拒怕进食。症状进行性加重。用肠缺血吸收不良出现慢性腹泻、粪便量增多且呈泡沫状、因营养物质丢失和进食减少，有时显消瘦和营养不良、病程历时数月或数年后，少发生急性肠系膜上动脉血栓和梗死。上腹部可闻及血管收缩期杂音。选择性肠系膜动脉造影有决定性确诊意义。侧位像可观察到腹腔动脉，肠系脉上、下动脉出口处有狭窄甚至闭塞。非手术疗法少量多次进食，血管扩张药物、静滴低分子右旋糖酐。手术疗法有：①切开动脉行内脱剥脱术，②有狭窄段用自体静脉搭桥手术，③肠系膜上动脉狭窄段切除与该动脉和腹主动脉吻合术等。

肠系膜静脉血栓形成（mesenteric venous thrombosis, MVT） 是指因凝血功能异常肠系膜静脉血栓形成致肠管血运障碍，肠管失去蠕动功能的血运性肠梗阻称为肠系膜静脉血栓形成。是肠系膜血管阻塞的一种类型。1935年Warren和Eberhard首先报告。认为肠系膜静脉炎是肠系膜静脉栓塞的原因，1950年Beerry和Bougas首先提出原发性病因的概念。多见60～70岁老年人。男:女为1.5:1。分原发性和继发性。原发性至今未明、晚近认为是先天性凝血功能障碍，缺乏抗凝血酶Ⅲ因子、C蛋白，S蛋白缺乏。多见游走性血栓性静脉炎等。自发性凝血性疾病在内脏静脉的表现。继发性肠系膜血流缓慢，血小板增加，体内凝血酶原Ⅱ因子增高。伴随疾病也是致病原因。伴随疾病有真性红细胞增多症，慢性充血性心力衰竭，门静脉高压症。肿瘤浸润或压迫静脉，腹腔内感染，脾切除，绞窄性肠梗阻术后，门静脉高压肠腔静脉分流术后、肾移植术后、糖尿病、避孕药。多累及肠系膜上静脉、少累及肠系膜下静脉。肠系膜静脉血栓形成后，进一步堵塞分支，致静脉回流障碍。肠壁淤血、水肿。广泛性肠系膜静脉血栓形成，静脉广泛堵塞、肠壁血性渗出。细菌透过肠壁至腹腔感染。静脉回流受阻招至动脉供血不足，继发肠袢坏死，引起腹膜炎，大量血性渗出。晚期并发肠穿孔。特点为渐进性进行性腹部不适、腹泻、惧怕进食。数日数周后突然剧烈腹泻、伴有呕吐，血便，低烧。腹痛与体征不符。肠坏死后出现腹膜炎体征，伴全身中毒症状。血液浓缩，血色素和红细胞压积升高，白细胞升高。腹部术片，50%～75%可见肠梗阻征象。僵硬肠袢及拇指压迹（thumb printing）CT可见门静脉内，肠系膜静脉内，肠壁门气体征intrainte－stinal wall air sign。动脉造影可见造影剂反流至肠系膜主干，肠系动脉分支痉挛变细，静脉回流显示不佳。腹穿抽出血性液体。腹腔镜见肠管壁水肿，增厚颜色呈紫红色，腹腔内血性渗液，系膜显著增厚变紫。无肠坏死征象时，先采用抗凝治疗，肝素、低分子右旋糖酐、尿激酶、口服抗凝药。一旦凝有肠坏死，手术探查、切除包括肠系膜受累失活肠管，对可凝肠坏死、判断肠管活力可采用多普勒，萤光素钠，Typaublue染色，免切除过多肠管术后继续抗凝，24～48h二次剖腹，有1/3病例，血栓复发，发生术后早期。

梗阻性缺血性结肠炎（obstructive ischemic colitis） 是指因大肠癌或非炎症性肠病（IBD）所致的肠腔狭窄或完全性梗阻疾病、致使机械性狭窄部近端扩张肠

管黏膜发生非特异性炎症性溃疡及坏死性出血病变称为梗阻性缺血性结肠炎。1945 年 Kyemen 首先报告。发病年龄 29～85 岁，平均 62.5 岁。男性多于女性，以左半结肠多见。本病特征：①溃疡性病变局限于梗阻近端；②梗阻远端肠黏膜肉眼和组织学均正常；③梗阻部位与溃疡间在组织学上有明确的正常黏膜存在。④既往无非特异性炎症性肠病；⑤梗阻部位切除后本病无复发。病因：大肠肠腔狭窄使肠管扩张，肠腔内压升高致黏膜固有层血流减少，肌层痉挛收缩加重缺血。扩张段肠管细菌繁殖招至细菌感染、半数以上病人原有动脉硬化等血管因素存在。细菌感染发生动脉炎、小血管炎、及动脉痉挛进一步加重肠缺血，诸因素互相复杂的关系，使本病发病。病理所见；肉眼所见：边界清楚较浅的多发性小溃疡，呈纵行与结肠轴平行，或呈大型地图状溃疡，周围黏膜严重水肿，有淤血和小出血点。镜下：黏膜坏死，黏膜下水肿、炎细胞浸润。中性粒细胞为主，纤维素渗出、Ⅰ－Ⅱ变浅表溃疡。临床症状：血便、便秘、腹部膨隆。腹泻、腹涌、压痛、发烧。仅临床症状困难。WBC，CRP 升高。灌肠造影检查：见壁硬、边缘不齐、肠管狭窄和上部扩张，“拇指状压迹”。内窥镜虽然可以直观病变，因梗阻狭窄难以通过、常于术中经内镜观察。B－us，CT 缺少特征性改变。最后确诊依靠病理检查。术前诊断困难。须与炎症性肠病（IBD）等病鉴别，手术切除为首选疗法，防止吻合口缘以外病变残留，避免吻合瘘，狭窄并发症。高龄及全身状况不良，分两期手术。为防止残留病变术中使用内窥镜甚为重要。

伪膜性肠炎（pseudomembranous enterocolitis） 危重或应用抗生素后肠道菌群失调、难辨梭状芽孢杆菌异常繁殖。产生毒素发生结肠及小肠急性黏膜坏死性炎症、在坏死黏膜上有伪膜形成为特征以形态学命名的急性肠道炎症。又称“假膜性肠炎”（pseudomembranous enterocolitis），易发生大手术和应用广谱抗生素后，又称“手术后肠炎”（postoperative enterocolitis），“抗生素肠炎”（antibiotic enterocolitis），亦称“抗生素相关性结肠炎”（antibiotic associated colitis）1893 年 Finney 报告胃幽门狭窄胃肠吻合术后发生血水性腹泻。尸解发现大小肠存在伪膜，是最早伪膜性肠炎报告。20 世纪 50 年代至 60 年代后半期粪涂片和细菌培养发现金黄色葡萄球菌（staphylococcus）推断为病原菌。称为金黄色葡萄球菌肠炎（staphylococcus enterocolitis）1977 年 Bartlett 证实粪便中难辨梭状芽孢杆菌（clostridium difficile）及其毒素为伪膜性肠炎病原菌。故又称为“难辨梭状芽孢杆菌性肠炎（clostridium difficile enterocolitis）。1978 年 Larson、George 动物实验研究认为本病病因为厌氧难辨梭状芽孢杆菌。1981 年 Banno、Tayloy 分离出肠素 A（enterotoxin toxin－A）、细胞毒素 B（cytotoxin toxin－B）。毒素在肠黏膜产生局部 Scgwartzmen 反应，使肠壁小血管内凝血血栓形、导致肠黏膜及黏膜下层发生变性和缺血坏死、混同坏死碎片、黏蛋白、纤维素、炎性细胞等形成伪膜。刺激黏膜上皮细胞 CAmp 系统使钠水及黏液分泌增加，引起分泌性腹泻，多发生重危、恶性肿瘤、老年体弱、慢性消耗性疾病，免疫功能低下，大手术手，抗生素治疗。腹部大手术后应用抗生素期间或停药后一个月：腹泻呈水样泻，混浊绿色、蛋花样、轻者 2～3/d，重者数十次、可达 4 000ml，伴有黏液，斑块状伪膜，或管型状伪膜、发热、下腹痛、腹胀及中毒症状。可伴有少量便血，重症中毒性黏膜扩张，肠梗阻症状、穿孔时呈现腹膜炎伴有休克。内窥镜：黏膜充血水肿，见散在孤立的黄白色隆起斑或融合成片灰绿色、棕色伪膜。腹平片：见结肠扩张、结肠袋肥大、肠腔内液体潴留、指压征。实验室检查，WBC、低蛋白血症、氮质血症、酸中毒。便培养 Cdifficile，粪滤液免疫沉淀反应试验，抗难辨芽孢杆菌毒素抗体检验，酶联免疫吸附法测定毒素 A、B。应用抗生素或病史；呈水样混浊绿色或蛋花样腹泻；查到伪膜；厌氧菌培养查到 C.difficile，可明确诊断。须与缺血性肠炎，急性出血性坏死性肠炎，溃疡性结肠炎鉴别。怀疑或已明确诊断立即停止正在使用抗生素，扶植正常菌群：乳酶生，正常人大便混浓保留灌肠；支持疗法、纠正水电平衡，病因治疗给万古毒素，灭滴灵；手术治疗：发生中毒性巨结肠，肠穿孔腹膜炎时行肠造口术。

溃疡型肠结核（intestinal tuberculosis of ulcerative type） 是结核杆菌侵犯肠道引起的慢性特异性感染。早在 1842 年 medley 和 Sassano 动物实验肠结核模型报告。常继发于肺结核。此型多数患者肺部病变是活动性或是空调及进展性。多为入侵结核杆菌数量多、毒力大、机体免疫功能低下、肠道功能紊乱局部抵抗力削弱时引起发病。此型肠结核较多见，约占 80%。病变多发生末段回肠，且常为多发性。结核杆菌经吞噬细胞进入肠壁集合淋巴结和孤立淋巴滤泡、

形成结核结节，其增大时常有干酪样坏死和伴发闭塞性动脉内膜炎、造成黏膜水肿和局灶性坏死，坏死组织脱落形成小溃疡。溃疡常围绕肠周经扩展，呈深浅不一潜行溃疡、边缘不规则。少累及周围腹膜或邻近肠系膜淋巴结。受累肠段往往与周围组织紧密粘连，急性穿孔少见。慢性穿孔则多形成腹腔脓肿或肠瘘。病变愈合可形成肠腔环形狭窄。主要表现肠炎症状即腹痛和腹泻。位于脐周及右下腹隐痛、钝痛。偶显阵发性痉挛性绞痛、进食后加重、排便后减轻。腹泻、呈糊状便、无脓血、腹泻与便秘交替出现。实验室检查，可有贫血、ESR 增快。钡餐表现受累肠段有激惹现象，不易充盈，呈所谓跳跃征象，即 Stierlin sign。双重对比造影；可见盲肠扭曲，回肠末端出现宽底三角形、底向盲肠，即 Fleischner sign。钡剂排空后，小肠有分节现象，呈雪花样分布。注意与 Crohnis 病，溃疡性结肠炎、肠变形虫病鉴别。原则上无并发症内科治，充分休息、加强营养、改善全身状况抗结核治疗，促进病灶稳定，防止并发症发生。有并发症时手术治疗。

增生型肠结核（intestinal tuberculosis of proliferative type） 此型患者免疫力强而入侵细菌毒力低、感染较轻，70%患者无活动肺部病灶，即使有胸部结核也多为稳定或愈合。病变多局限于盲肠、少数累及末端回肠和近段升结肠，较多为局限性、且多仅一处。病变特点肠黏膜下有大量结核性肉芽肿和纤维组织高度增生，使肠壁局限性增厚、病变可呈瘤样突入肠腔、常引起肠腔狭窄和梗阻。肠壁明显增厚变硬，黏膜表面有大小不等的假性息肉，受累的升结肠明显挛缩，变的短缩。尚可能存在多数小浅溃疡。梗阻近侧回肠呈扩张和肠壁肥厚。肠穿孔较罕见，梗阻严重时偶有慢性肠穿孔和右下腹或腰部粪瘘。临床表现为慢性不完全性肠梗阻及局部肿块为特点。常有右下腹阵发性逐渐加重绞痛，伴右下腹隆起肠型，随腹痛缓解，隆起肠型消失，65%病人于回盲部可触及包块，多不移动较硬、钡灌肠在回盲部，升结肠近段有增生性狭窄、畸形挛缩、充盈缺损、黏膜皱襞紊乱、肠壁僵硬、结肠袋消失。纤维肠镜活检可找到干酪样肉芽肿或查到抗酸杆菌。ESR 增快，OT 试验阳性。需与盲肠癌、阿米巴或血吸虫性肉芽肿鉴别。手术适应症：不完全性或完全性肠梗阻内科治疗无效；急性肠穿孔；慢性肠穿孔伴有脓肿或瘘管形成内科治疗不见好转者；并肠道大出血者。手术式、右半结肠切除术，病变过于固定不能游离时，将回肠末段切断，远侧切端闭合、近切端与横结肠吻合，解除梗阻、日后二期手术切除病变；如穿孔行修补术。

伤寒肠穿孔（perforative ileotyphus） 是伤寒严重的一种并发症。发生率约为 5%，20 ~ 30 岁占多数。男:女为 3:1。伤寒杆菌进入消化道、通过肠黏膜侵入小肠下段 Peyer 集结和淋巴滤泡（lymphatic nodule）经淋巴管至肠系膜淋巴结、在体内淋巴器官大量繁殖。在出现症状的第二周细菌经胆囊排入肠道，局限于集合淋巴结并侵犯孤立淋巴滤泡，集合淋巴结少见巨噬细胞浸润增生并出现组织坏死脱落和溃疡改变，深达肌层及浆膜，肠腔内积气内压增高时，在病程第 2 ~ 3 周可发生急性穿孔。80%穿孔在距回盲瓣 50cm 以内，系膜对侧缘。少数在空肠，阑尾和盲肠。多为单发，10% ~ 20%为多发。特点无纤维素反应，大网膜不包裹，腹膜炎不易局限。典型型：持续高热、表情淡漠，相对缓脉、皮肤玫瑰疹、脾肿大。突发右下腹疼痛，迅速弥散至全腹，全腹膜炎表现，肠鸣音消炎、部分病人穿孔前有腹泻或便血史。值得指出的，近年来早期不规范应用抗生素和菌苗接种的影响。“逍遥型（ambulatory type）”增加，此型仅有弛张热或不规则热，症状轻微、头痛不适、四肢酸痛、食欲不振、发生腹膜炎体征时，常误阑尾穿孔。WBC 迅速升高。血清 Widal 反应阳性，其阳性率仅为 20% ~ 30%左右。便培养查出 G^- 沙门伤寒杆菌。腹平片或透视可见膈下游离气体。确诊后应尽早剖腹手术，手术原则为穿孔修补缝合术、并应对术中发现其他肠壁菲薄接近穿孔病变处均作浆肌层缝合以防术后新的穿孔。病变严重或多发穿孔、缝合穿孔后加作病变近侧回肠插管造术。肠切除应严格限制于穿孔过多、并发肠道大出血、全身情况允许的少数病例。均应放置引流。术后继续抗伤寒治疗，全身支持疗法。

空肠回肠憩室（diverticulum of jejunum and ileum） 系指空回肠壁局部向外膨出形成圆袋状突出、为消化道少见的一种小肠畸形疾病。1807 年 Cooper 首先报告。发病率低于十二指肠憩室和 Meckel 憩室、约占 0.3% ~ 0.8%，尸检率为 1.25% ~ 4.6%，男性多于女性，男女之比 2:1 ~ 3:2。小儿罕见。40 ~ 60 岁多发。分为真性憩室（true diverticulum）和假性憩室（false diverticulum）真性憩室为一种先天性畸形。假性憩室是因腹内压力增加对肠内压，黏膜通过肌层薄弱

处向外突出而成。空肠憩室比回肠憩室多见。多在Treitz韧带70cm以内，或近回盲部。很少同时累及空回肠。单发或多发，单:多为1:3。假性憩室为多发。真性憩室常合并其他先天性畸形。多数憩室位于肠系膜侧或伸向肠系膜层内。真性憩室包括肠壁各层，而假性憩室则缺乏肌层。憩室壁薄呈半透明囊状。大小不等。从几毫米至20cm。70%空肠憩室合并异位胰。多无症状，有症状者为非特异性，如恶心、腹胀等消化不良症状。并发症：1. 出血（bleeding）为憩室常见并发症：多为小量慢性出血、也有反复发作大出血、多见高龄、突然发病、20%重笃状态。2. 憩室炎（diverticulitis）。多为异物或结石所致。重者可引起穿孔局限性脓肿，肠内瘘。3. 肠梗阻（ileus）；由于憩室粪石，炎症性脓肿、憩室粘连或扭转，肠套叠引起梗阻。可见，肠梗阻临床病象。4. 吸收不良综合征：（malabsorption syndrome）影响维生素B_{12}的吸收导致巨幼红细胞贫血。另外还可发生“肠内细菌增殖综合征（bacterial overgrowth syndrome）细菌大量过度增殖，结合胆盐减少，脂肪吸收障碍致脂肪泻，水电解质紊乱，周围神经炎、肌病，低蛋白血症。缺乏特异性症状常易误诊。X线平片可显示多个充气憩室影，低张小肠造影显示光滑球形影，合并症时禁用，小肠吸收功能检查。脂肪泻或巨幼红细胞贫血口服维生素B_{12}抗生素。有并发症者手术治疗，单发者行楔形切除，多发者肠段切除，多发存在小肠各部不宜广泛切除者，只能作各段大憩室切除。

Chilaiditi征（Chilaiditi sign） 本征系部分结肠嵌入肝和右膈肌间的状态（hepatodiaphragmatic interposition of colon）称为Chilaiditi征。又称膈肌下结肠嵌入综合征（colon interposes under diaphragm syndrome），间位结肠（colon interposition）。Chilaiditi于1910年X线检查所见详细记载，1957年Jackson对本征做了进一步描述，命名为Chilaiditi syndrome。病因尚不明。诱因有：1肝脏异常：肝下垂、肝萎缩、肝膈间支持韧带松弛或缺如。肝胃粘连，使肝脏下移。肝膈间隙增宽。2膈肌病变：膈肌神经麻痹膈肌抬高。3肠管因素：巨结肠，肠管内大量积气，结肠移动性过大。男性多于女性。老年人多于青年。成年人多无症状、仅有右上腹部不适。小儿症状明显、腹痛、呕吐、食欲不振、便秘、腹饱满。右上腹压痛、肝下移、肝肺浊音界消失。X线检查，膈肝间显示异常透亮区，即积气结肠影。钡灌肠：见位于膈肌下结肠像，可见倒V字形结肠袋。B-US、CT：结肠嵌入肝膈间。膈肌抬高。需与膈下脓肿，胃肠道穿孔、人工气腹、子宫输卵管通气，膈肌疝鉴别。无症状者不需特殊处置，多为一过性，儿童患者随年龄增长而改善。罕见因粘连嵌入结肠引起肠梗阻和扭转，需行手术治疗。

美克耳尔憩室（Meckel diverticulum） 系卵黄管肠端部分未闭残留在回肠末段肠壁上指状或袋状囊性突出物。早在1589年Hilbannus发现，误认为系小肠牵拉所致。1809年Meckel Johann Friedricm在胚胎学和临床方面作了详细描述故称之美克耳憩室。在胚胎6~7周时连结中肠和卵黄囊（vitellinus saccus或yolk sac）的肠卵黄管（vitelline duct）开始闭合而萎缩从肠壁上脱落，如靠近肠壁一段管腔闭合不全、即形成美克耳氏憩室。尸检发现占2%，占全消化道憩室第二位。一般距回盲瓣50~90cm，真性憩室基底在肠系膜的对侧缘，有独立血液供应，肠系膜上动脉一分支走行于浆膜下直达顶端。具有肠壁全层结构。长度在10cm以内。长者呈指状，酷似阑尾。短者基底宽呈袋状。极少数呈梨形或纺锤形，有一管状蒂与肠管相通。憩室顶端有与脐相连或游离索带。憩室异位组织检出率约50%。多见胃黏膜组织，次为胰腺组织，小肠结肠组织。无合并症多无症状。需手术有合并症约15%~25%。合并症有急性憩室炎，溃疡、出血、穿孔。肠套叠，肠梗阻、脐瘘，Litter疝憩室内异物。少见合并肿瘤、结石、结核、伤寒和憩室囊肿化等。本前诊断有一定困难，胃黏膜组织异位时，^{99m}TC-perechntate阳性有助于诊断。有病变的憩室均应手术治疗。方法有内翻结扎法、单纯憩室切除，有斜行或楔形切除法，Poth和Matin切除法。憩室尖累及肠袢炎症严重；憩室所致内疝，肠扭转，肠结扣肠坏死；憩室基底特别宽广和广泛异位组织时作肠段切除。病情危重无切除条件时，行肠外置或行mikulicz手术。术中发现其他畸形状态好时一并处理。

盲袢综合征（blind loop syndrome） 是指因肠管器质性或功能性原因肠内容物在肠管腔内异常停滞伴肠内细菌丛（intestinal bacterial flora）的异常增殖，表现为腹泻、消化吸收不良，贫血为特征综合征。早在1895年Whiet w. H和1897年Fabre首先报告。1959年Reillyt和Card正式命名。盲袢内菌群异常增殖密切相关，又称小肠细菌污染综合征（contaminated small bowel syndrome），肠内细菌丛异常增殖综合征（small

bowel bacteria overgrowth syndrome）或停滞肠袢综合征（stagnant loop syndrome）。病因：1 结构异常：手术后盲袢或盲袋，Billroth Ⅱ式胃切除术后输入袢（afferent loop）扩张、内容物滞留、crohn 病、小肠小肠内瘘，术后或癌性胃结肠瘘。十二指肠或空肠多发憩室。小肠狭窄（Crohn 病，肠结核、放射性肠炎），胃空肠瘘等。2 运动异常；如肠硬皮病，糖尿病性肠病，特发性假性肠梗阻。回盲瓣切除功能不全；3 对细菌防御能力减低：免疫缺陷，肝硬化，斯泼卢（sprue）病。根据盲袢形式分为盲管型（blind loop）. 盲袋型（blind pouch），又分自动充填型（self - filling type）自动排空型（self - emptying type）。根据临床表现分为基本型，慢性不完全梗阻型；盲袢穿孔型。主要表现为腹泻、营养不良和贫血。消化吸收障碍：腹泻呈脂肪便，蛋白便。腹部膨满感伴肠鸣。肾结石。营养缺乏所致体重减轻、枯瘦，小儿生长发育迟缓、佝偻病、浮肿。腹水、皮下出血，骨质疏松、骨软化。口腔炎，末稍神经炎。无月经。巨细胞性贫血，低蛋白血症。盲袢穿孔呈急腹症表现。注意既往手术史和手术式。有无 Crohn 病。行 X 线钡餐或灌肠检查。具有盲袢或肠袢扩张内瘘存在，肠运动功能低下钡剂肠内停滞，小肠扩张，Kerekring 皱襞粗大、尿蓝母（indican）试验，葡萄糖法氢气呼吸试验田 14C—本糖呼吸试验，空肠细菌数达 10^5/ml，可诊断。B - US、CT 检查亦可有阴性发现。治疗抗生素疗法，控制小肠内细菌生长；营养支持疗法，纠正贫血和低蛋白血症。TPN 要素饮食。手术治疗，恢复其生理通道，切除盲袢，狭窄或肠瘘，术式依每位视病情而定。

短肠综合征（short bowel syndrome，SBS） 是指小肠因种种原因广泛切除 70% 以上或切除 50% 小肠和回盲瓣后，营养吸收面积减少致消化吸收功能障碍，出现营养不良，体重减轻、脂肪泻、酸性腹泻等临床表现称为短肠综合征。1929 年 Dicken 首先命名。广泛小肠切除原因：肠系膜上动脉血栓形成和栓塞，肠系膜静脉血栓形成。小肠扭转，内外疝、肠粘连等所致狭窄性肠梗阻。少见原因：节段性肠炎、坏死性小肠结肠炎、小肠或系膜肿瘤，放射性肠炎等。消化吸收功能障碍取决于；切除小肠的长度和部位；剩余小肠吸收功能和有关消化器官——肝胰的功能状态；剩余小肠和机体的适应性代偿：是否保留回盲瓣（亦称 Bauhin 瓣）。临床经过分Ⅲ期：Ⅰ期：腹泻期、术后期（postoperative period）、大量水样泻、每日 10 ~ 20 次、水电解质显著失调，全身营养状况急剧恶化、低蛋白血症、免疫功能低下、易并发感染。Ⅱ期、恢复适应期（recovery and adaptation period），术后 3 个月至 1 年。开始代偿、腹泻次数与量有所减少、2 ~ 3/d，水电解质紊乱代偿、表现营养不良如贫血、低蛋白血症。低钙、维生素缺乏症。Ⅲ期：恢复期或稳定期（stabilized period）、术后 1 年以上，仍以腹泻和营养不良，维生素 B_{12} 吸收不良，少数因胃酸分泌过多、发生消化性溃疡；回盲部广泛小肠切除、胆汁酸池减少可并发胆囊结石，高草酸尿肾结石发病率增加。钡餐检查：估计剩余肠段长度和代偿功能。黏膜皱襞增厚呈“雪牛征”。吸收试验：1 粪脂测定，2 脂肪吸收率 3D - 木糖（D - xylose）吸收试验，4 维生素 B_{12} 吸收试验。治疗：非手术治疗：Ⅰ期纠正水电解质紊乱、营养支持、TPW 治疗、控制腹泻、减少胃酸分泌，Ⅱ期：纠正营养障阻给予要素饮食、补充脂溶性维生素，微量元素Ⅲ期：以高蛋白、高碳水化合物为主，无纤维素、限制脂肪摄入。补充各种维生素和微量元素，间断应用 TPN 和 EN 治疗。手术治疗：延缓和增加食糜在短肠内停留和重复循环时间，使有限残留小肠、最大限度产生吸收营养功能，1. 小肠段倒置术，2. 短肠循环式吻合术，3. 短肠间置结肠。4. 短肠套叠式瓣膜吻合术，5. 小肠移植术。

肠瘘（intestinal fistula） 是指各种原因所致的肠道管腔不正常的与其他空腔脏器，体外相通的病理性通道称为肠瘘。病因：手术后并发症、创伤、感染、肿瘤放射性、全身因素（激素应用，营养不良、糖尿病）。肠瘘：分肠外瘘、肠内瘘。肠瘘一般是指肠外瘘而言。肠外瘘按其形态、大小、数目、位置、流量、解剖部位分类如下，管状肠瘘、唇状肠瘘；肠端瘘、肠侧瘘；多重肠瘘；高位肠瘘、低位肠瘘；高流量瘘，低流量瘘；空肠瘘，回肠瘘、结肠瘘。对机体病理生理干扰变化主要有：1 消化液丢失导致水、电解质和酸碱失衡。肠瘘位置、口大小、瘘口多少，所造成电解质紊乱不同，易导致低钠低钾，低氯、代谢性碱中毒；2 营养不良，3 局部和全身性感染，4 消化液腐蚀作用致瘘口皮肤糜烂和周围组织继发感染或消化道出血，可互为因果乃至恶性循环。肠瘘各期特点：1 腹膜炎期；多在术后 3 ~ 5d 发生，突然剧烈腹痛或持续性钝痛加重，全腹或局限性腹膜体征，肠鸣音减弱，体温升高。或见有肠内室物自引流管或管溢出。2 局限性腹腔内脓肿期：漏液局限包裹形成脓

肿。腹膜炎体征减轻压为范围渐趋局限，可触到边缘不清腹部包块，此期持续 1～2 周。3 瘘管形成期：腹内腹肿经引流或自行经切口等处破溃后、肠壁瘘口与体表瘘口间形成一瘘管，主要以水电解质，酸碱失调和营养不良，需时 2～4 周。4 瘘管闭合期，其周围组织炎症消退，纤维组织增生，瘘管渐闭合。全身况状改善，瘘排出量减少。为确定肠瘘部位远行、大小及远侧肠道情况，口服活性炭、亚甲蓝、瘘管造影、稀钡餐 B－US，瘘管组织检查。治疗原则："引－堵－补"。早期：积极建立通畅引流，控制感染，纠正水电解质及酸碱平衡，营养支持、瘘口周围皮肤局部保护，中期：继续早期治疗外、采用外塞、内堵法、减少肠液外溢，促进瘘管，口的自然封闭愈合。后期治疗，积极查清不愈的原因、恰当选择手术时机手术治疗。全身状况明显改善和稳定；经 3 个月左右治疗，腹内感染已完全消退，渗出粘连已吸收松解：经过恰当封堵治疗无效；确认远端肠道通畅，或者查清远端不通畅原因需手术治疗。肠外瘘手术方式有：肠造口术、肠瘘部肠管楔形切除术；部分肠管切除吻合术，肠瘘旷置术；带蒂肠管浆肌层片贴敷修补术，肠浆膜贴敷修补术。

肠管状瘘（tubular fistula of intestine） 是肠壁瘘口和腹壁外口之间有一段长短、粗细、曲直不同瘘管。瘘管的下端可能存在脓腔。若无瘘口远侧肠管梗阻、瘘管下端有引流不畅脓腔或异物存在；抑或特异性感染或癌肿；瘘管上皮化或瘢痕化，多经非手术治疗可以愈合。

肠唇状瘘（labial fistula of intestine） 是肠黏膜外翻与皮肤愈着而形成瘘管者，其外形有如唇状而称之为唇状瘘、多系膜壁切口下肠管破裂所致或有缺损。肠管黏膜在皮肤开口部露出，肠袢暴露在外、并可直接进入腹腔、瘘发生后肠黏膜外翻、逐渐与皮肤愈着而成唇状，且易有多个瘘同时存在，经非手术治疗愈合的可能性很小，最终多需手术治疗。

闭合性肠系膜损伤（closed mesentery injury） 是腹部损伤一种类型。多见小肠系膜损伤。小肠系膜面积大分布广，相对表浅。又无骨骼保护。闭合性能性挫伤易伤及系膜。因肠系膜移动性相对小于肠管，强烈的间接暴力如高处坠落伤、突然减速运动均易使肠系过度牵扯而发生撕裂。肠系膜损伤类型及程度随暴力大小而异。常见为单一系膜挫伤和血肿形成。患者仅有腹痛和不适。若伴有血管断裂、可发生腹腔内出血，以致肠壁缺血坏死，继发肠穿孔，表现为腹膜炎。若系膜大的撕裂伤可以发生小肠内疝，表现为肠梗阻征象，极少数未经处理肠系膜血肿可形成假性囊肿，出现压迫征象如不全肠梗阻表现。肠系膜根部裂伤累及乳糜管时可形成乳糜腹。术前只能初步诊断，最终依手术探查确诊。手术要妥善止血、避免结扎尚未受累血管，仔细修复肠系膜裂孔，果断切除血运不良的肠段，防止因血运不良继发肠穿孔和纤维化所致的肠狭窄。系膜大血管损伤，如动脉尽量修复，不能修复者行血管吻合重建。避免广泛切除肠管。静脉侧支循环丰富，必要时可结扎，但结扎后术中应仔细观察相应肠段血运，如有血运障碍应行肠段切除。值得注意的是肠系膜血管损伤，因暴力致伤有时术后易发生血栓，数天或数周发生。术后可行抗凝治疗，必要时再次剖腹切开血管取栓，或行坏死肠段切除术。

大肠闭合性肠系膜单一损伤是少见的，多有合并伤。结肠系膜损伤多表现腹膜后血肿，术中必须切开探查，注意结肠后壁和泌尿系统损伤，术前或术中急查尿常规和骨盆平片。

小肠肿瘤（tumor of small intestine） 是发生小肠黏膜上皮和间叶组织的肿瘤。发病率远较消化道其他部位为低，约占胃肠道肿瘤的 1.4%～5%。以恶性肿瘤居多，约 3/4，良性肿瘤约占 1/4，男∶女为 1.64∶1。发病年龄多在 40 岁以上居多。良性肿瘤发病率依次为，平滑肌瘤、腺瘤、血管瘤、脂肪瘤。少见肿瘤尚有神经纤维瘤、错构瘤、神经鞘膜瘤、淋巴管瘤、纤维瘤等，按发生部位则依次为空肠 > 回肠 > 十二指肠。恶性肿瘤中腺癌、肉瘤、类癌。以恶性淋巴瘤多见，平滑肌肉瘤，纤维肉瘤、淋巴肉瘤，网状细胞肉瘤等，还有小肠转移性肿瘤。小肠肿瘤发病率低的原因：1. 肠液为碱性，抑制肿瘤生长，2. 胚胎发育中肠较晚，含胚胎性残留组织少，3. 肠内容物为流体，小肠蠕动快通过迅速，黏膜接触致癌物质时间短，4. 菌群较少，细菌代谢低下需要细菌参与代谢致癌物质明显减少，5. 肠内有保护性酶，使潜在的致癌物质被解毒，集合淋巴结，T 细胞产生免疫 lgA，抗肿瘤生长。较常见症状为腹泻、血便、腹部肿块、肠梗阻，也有肠穿孔，类癌综合征。可疑小肠肿瘤可行 X 线钡餐检查，选择性肠系膜上动脉造影，B－US、CT，ECT、尿 5－HIAA，纤维小肠镜可帮助诊断，国

内尚未普及。本病起较隐匿，缺乏特异性症状、早期诊断困难。临床医生要警惕和重视，小的或带蒂的良性肿瘤行局部切除。较大的或局部多发生肿瘤行部分肠切除吻合术。恶性肿瘤则应行根治性切除术、对侵犯邻近器官，应尽可能切除，肿瘤已破裂并有腹腔种植者，考虑腹腔热疗或早期腹腔化疗或放疗。

小肠平滑肌瘤（leiomyoma of small intestine） 起源于小肠固有肌层最常见的良性肿瘤。多发于空肠或回肠，十二指肠最少，常单发，呈圆形、卵圆形或分叶状、大小不等，1～10cm，质硬无包膜。可分为腔内、壁间，腔外型。腔内型较多见。有时生长体积较大，向腔内外同时生长呈哑铃型。表面光滑。腔内型突起于肠腔、呈半球形或球形，生长至一定程度可压迫肠腔或中心缺血性坏死引起糜烂、溃疡，出血或穿孔、较大肿瘤也因血供不足出现坏死和囊性变，也可恶变；约占15%。肿瘤向壁外生长致小肠扭曲或压迫肠腔引起肠梗阻，有时可引起肠套叠和肠扭转，主要症状为腹痛、便血、腹块、肠梗阻及肠套叠，胃肠钡餐，B－US等检查有助于诊，有时良恶性不易区别，注意与神经鞘瘤，纤维瘤鉴别。手术切除唯一有效措施。

小肠脂肪瘤（lipoma of small intestine） 起源于小肠脂肪组织的非上皮性良性肿瘤。发生率占手术0.01%，占尸检的0.2%～0.5%，占小肠良性肿瘤15.8%～27%。男女无差异，年龄18～83岁。回肠末端多发，按发生部位依次为回肠＞十二指肠＞空肠。常为单发。位于黏膜下层，向肠腔突出，少数位于浆膜下层、大小不等，平均4.0cm，最大径11cm。有纤细结缔组织包膜呈分叶状突入肠腔，表面可形成溃疡。良性肿瘤早期常无症状。约有55%合并肠套叠所致肠梗阻时伴有腹痛。恶心、呕吐、腹泻。溃疡形成可有间歇性血便，约占28%。肿瘤性质术前诊断困难，合并肠套叠和肠梗阻开腹手术时发现，多在肠切除后病理确诊，组织学为分化成熟脂肪细肪极少恶变。如有反复发作肠狭窄症状，小肠钡餐造影可见肠腔内占位性病变，CT选择性肠系膜动脉造影有个别病例报告，小肠纤维镜尚未普及开展，术前确诊率很低，近年来关于重复肿瘤的报告，空回肠脂肪瘤合并大肠癌的报告。治疗以手术切除惟一方法。

小肠纤维瘤（fibroma of small intestine） 起源于小肠黏膜或浆膜下结缔组织纤维细胞肿瘤。原发性颇为少见，占消化道肿瘤1%。男女无差异、多发年龄30～50岁、肿瘤的大小，部位和并发症决定临床表现。早期多为脐周隐痛不适，或为胀痛。或为间隙性痉挛性疼痛。空腹时中下腹可触到包块，有轻度贫血，食欲下降，乏力，体重减轻。亦可表现反复黑便，腹部检查有时可触到活动度较大位置不定，肿块光滑，质地较韧硬肿块。回肠末端好发。消化道钡餐可见边缘光滑充盈缺损，活动度较大，肠壁扩张良好。肿块较大时造影剂通过受阻。肿块有溃疡时可见龛影。超长小肠镜检查可直接观察到肿块，为最理想方法，国内尚未开展。CT可见肠壁肿瘤累及范围和程度，壁外压迫程度。很难与小肠其他肿瘤如脂肪瘤，平滑肌瘤、腺瘤，神经纤维瘤鉴别、最终确诊依靠病理证实。手术切除是唯一治疗方法。

小肠血管瘤（hemangioma of small intestine） 小肠以毛细血管增生为特征先天性良性肿瘤。为小肠罕见良性肿瘤，占良性肿瘤8.8%～10%。可发生任何年龄，以青壮年居多。空回肠多发部位。主要表现为反复黑便和便血。轻者便潜血阳性，大量便血可出现休克。伴发急性肠梗阻的肠套叠可出现间歇性腹痛和肠梗阻症状和体征。可合并蛋白漏出症。病理分型；多发性静脉扩张症（multiple ectasias），海锦状血管瘤（cavernous hemangioma）单纯性毛细血管瘤（simplex hemangioma）胃肠道病变伴血管瘤（angiomatosis with gastrointestinal involvement）即Rendu－Osler－Weber syndrome），最多为海绵状血管瘤，系常染色体遗传性疾病。术前诊断困难。腹部平片可发现活动性结石影，气钡双重造影：黏膜下充血的脉管系统呈乳头状扩张。选择性肠系膜血管造影，血管瘤破裂时活动性出血＞0.5/min时，可明确血管瘤部位、非活动性出血期可对血管畸形作出诊断，可见显影肿块。^{99m}TC类胶体体外标记红细胞后静脉注入用γ照像发现腹部核素增高密聚区为出血灶。彻底切除是最理想方法，对局限于一段肠管密集病变可行肠段切除，必须防止肠管切除过多。对单个或多个散在病灶行肿瘤切除或楔形切除肠管。广泛性散在病灶，基底宽或小病灶可切开肠腔进行缝扎。亦可采用注射硬化剂或激光治疗。

小肠癌（cancer of small intestine） 狭义是指由Treitz韧带至Baubin瓣系膜小肠（intestinum tenue mesenteriale）即空、回肠黏膜上皮发生的癌。广义应含十二指

肠，十二指肠癌以 Vater 乳头部为中心发生率高，在膜头十二指肠周围癌叙述。小肠为身高 4 倍占全消化道 75%，其癌发病率为全消化道 1% ~ 3%。男性多于女性。40 ~ 60 岁多发，易发生于 50 岁以上中老人。病因仍不明确，经口摄入致癌物质，小肠腺瘤癌变，小肠黏膜免疫异常。小肠癌发病率明显低于大肠癌的原因：小肠内容物为液状，稀释致癌物质；小肠蠕动快（强），潜在致癌物接触时间短；小肠液为弱碱性可抑制肿瘤生长；细菌少、代谢低、细菌所致胆汁中胆酸分解而转化致癌明显减少。小肠壁淋巴细胞、淋巴集结（peyer patches）分泌高浓度 lgA 可中和病毒及潜在致癌物质；小肠腔内含高浓度的芘羟基化酶类，使致癌物质解毒成低活性化合物。空肠癌多发生于 Treitz 韧带 30cm 以内，回肠癌大部分位于回肠下段近 Baubin 瓣处。以缩窄型最多见，病变范围短。多为脾癌（高分化，中分化，低分化腺癌），黏液癌，印戒细胞癌，来分化癌类癌。早期缺乏症状。肠管不全梗阻时，阵发性绞痛、呕吐、腹胀、消化道出血、吐血、便血、贫血、体重减轻、可触及活动性肿块。数周后至数月出现完全梗阻、或肠套叠。检查、贫血，低蛋白血症，电解质异常，便潜血阳性。小肠造影；近端扩张、扩张 kerckring 皱壁或液石像。双重气钡造影，可见充盈缺损像，管壁僵直，黏膜集中或中断。息肉型可呈菜花状或分叶状充盈缺损。完全性阻塞时，也可表现为肠套叠。小肠镜检，可见肠腔狭窄，近端扩张，癌组织脆易出血，活检可助确诊。需与 Crohn 病鉴别。以消化道出血常与胃、十二指肠溃疡鉴别，便血时需与大肠癌鉴别。可切除的小肠癌手术治疗是第一选择，空回肠部分切除术，回肠末端癌行右半结肠切除。十二指肠癌胰头十二指肠切除术。小肠癌 5 年生存率在 28% 左右，预后不良早期诊断困难，远隔和淋巴结转移，周围脏器浸润较早。转移部位为淋巴结、肝、腹膜。

结肠钝性损伤（blunt injury of colon） 是指因腹部受暴力所致的闭合性钝性结肠损伤。比结肠穿透性损伤少见，占结肠损伤的 3% ~ 5%。常见原因为交通事故占 90%，尚可见挤压伤、砸伤、辗挫伤。少见尚可见冲击波（如气浪、水浪）、高气压损伤。腹部受到暴力，外力垂直作用于腹壁、将结肠挤压在坚硬的脊椎体或骶骨岬上，引起结肠裂伤或挫伤。外力作用下，使结肠内压突然升高，因结肠特殊解剖，位置较固定，肠壁较薄，一端有回盲瓣而另一端有肛门括约肌、曲折肠袢瞬间无回旋余地，超过肠壁承受力时致易破裂。结肠内压升至 95 ~ 110mmHg（12.66 ~ 13.33kPa）。意外巨大气流靠近会阴部时，其冲击力超过肛门括约肌的收缩力、瞬间气体通过肛门进入结肠、由于回盲瓣的阻挡、气体在结肠内迅速积聚，超过肠壁承受力时，结肠发生破裂。结肠内容物较干不具强烈化学刺激性，早期反应轻，尤其腹膜后损伤。早期诊断困难，易漏诊或误诊。易造成严重腹膜后感染；结肠是含菌数量最多，污染力强，感染率高；结肠壁薄，血液循环差，术后易发生肠胀气。致吻合口愈合差。吻合口漏造成严重的腹内感染；结肠损伤常伴腹内其他脏器损伤，消化液的刺激可影响结肠裂口愈合。根据美国创伤外科学会（AAST）器官伤分类委员会（OISC）结肠损伤分级；1 级：挫伤或无血运障碍的血肿，伤及部分肠壁、未穿破；2 级：破裂肠管周经 < 50%；3 级；破裂肠管周经 > 50%，但未横断；4 级：结肠横断；5 级：结肠横断并肠段组织缺损，并血管损伤肠管失血供。钝性结肠伤在腹膜炎症状出现前早期诊断困难，必须提高警惕，严密观察，反复对比检查，仔细分析受伤经过。远端结肠损伤直肠指诊指套染有血迹，腹部 X 线检查：部分病例、可发现膈下游离气体。必要行诊断性腹腔穿刺和诊断性腹腔灌洗阳性可明确诊断，阴性也不应轻易排除结肠伤。应详尽检查防止漏诊和误诊。可疑结肠伤时，应及早剖腹探查。术中探查时应注全面细致，特别是腹膜后损伤。术中可采用注气法，自肛门插入导管注气，如发现气肿或捻发音出现或血肿增大，即应打开后腹膜探查结肠后壁，注意哨兵血块征（sentinel clot sign）即腹膜后结肠损伤，可于系膜缘、脂肪垂呈青紫色或有血块。手术方式有：1 结肠破裂修补术：适应证为：①伤后 4 ~ 6h；②粪便污染轻；③无休克，无严重肠系膜及血管伤；④合并实质脏器不超过 1 ~ 2 个；⑤年龄 < 60 岁。2 结肠切除吻合术：其适应证与一期修补术相拟，手术注意事项为严格掌握手术适应证；精细手术操作技术；吻合口无张力；吻合口结肠壁脂肪垂不能嵌入：吻合口血液循环良好；吻合前以抗生素行肠道灌洗。3 结肠切除吻合术或 Ⅰ 期修补术附加近侧结肠造口术；适用于难以外置降结肠、乙状结肠远端损伤；腹腔内污染较重，腹内合并其他脏器损伤；对吻合口愈合有疑虑时。4 原位修补外置术：适用于横结肠和乙状结肠伤、危重患者不宜手术时间过长，对本术式，尚存在争议。5 损伤肠袢外置术：适应证：①有广泛肠壁损伤结肠袢活力有疑虑

时；②休克严重时、修补困难或病情不允许手术时间过长；③合并多发伤，结肠损伤处易游离如横结肠，乙状结肠伤。6结肠造口术：适应证：①伤员病情不稳定；②腹腔污染严重；③伤后超过6h；④结肠损伤广泛；⑤肠袢血供不佳，⑥伴有多处脏器的严重损伤。

先天性巨结肠（congenital megacolon） 是一种结肠壁肌间神经丛和黏膜下神经丛内神经节细胞缺如导致小儿排便功能障碍较多见消化道发育畸形疾病。1886年丹麦儿内科医师Hirschsprung在柏林儿科学会报告2例幼儿结肠扩张肥厚和便秘的新的疾病。于1888年以先天性巨结肠（congenital megacolon）命名在学会杂志上发表。1901年Tittel发现该病系结肠壁内神经丛欠缺病态。1920年Dallevalle报告兄弟俩乙状结肠壁内神经丛缺如。1948年Whitehoue和Kernohan 11例病理研究，系结肠末端神经节细胞缺如，无髓神经束存在。同年Swenson发表部分切除直乙结肠的根治性手术。1949年Bodian、Stephens和Ward将巨结肠称为Hirschsprungs'disease. 此后又称无神经节细胞症(aganglionosis)。发病率为1/2 000～5 000，占消化道畸形第二位。男女比4:1。家族发病倾向约4%，多合并先天性愚型，心血管、泌尿系、肛门直肠畸形。病因系胚胎发育过程中消化道壁内肌间和黏膜下神经丛发育停顿，神经节细胞缺如。病变肠管持续痉挛、狭窄近端代偿扩张。病变肠段分为痉挛段，移行段和扩张段。据受累肠管范围分普通型、短段型、超短段型、长段型、全结肠型。据年龄分为新生儿、婴幼儿、儿童期、成人期巨结肠。新生儿表现胎粪排出延迟，24～48h无或少许胎粪排出，呕吐、腹胀皮肤发亮、静脉怒张，可见肠型、肠鸣音亢进。直肠壶腹空虚无粪，肛门指诊手指退出可有气体喷出，腹胀减轻。婴幼儿顽固性便秘、腹胀、营养不良、消瘦贫血。腹胀如蛙腹，四肢细瘦、可见肠型。经灌肠、栓剂、泻药好转。以后反复发作。儿童期典型病史，便秘间断性发作，腹胀、营养不良贫血。脐平或外突，腹膨隆、四肢细小、可见肠型及蠕动波，有时可扪到粪石。可伴发小肠结肠炎、穿孔或肠梗阻。立位平片呈低位梗阻征象。直肠动力学检查，肛管直肠测压，肠壁肌电图、组织化学，全层活体组织检查，有助于诊断。需与胎便性肠梗阻、先天性肠闭锁、继发性巨结肠、小左结肠综合征、肠旋转不良鉴别。治疗非手术和手术治疗。根治性手术是治愈本病根本方法。普通型、长段型选用Swenson Duhamel、改良术式，Tkeda、Grob-赖丙耀，余亚雄，张金哲、Soave。全结肠型Martio手术，短段超短段Thomas。

结肠憩室病（diverticular disease of colon） 是指大肠功能异常肠内压升高，使结肠黏膜通过肠壁薄弱点推向肠壁外，疝出多个囊袋状突出物伴有炎症、出血、梗阻、穿孔等病象的总称为结肠憩室病。早在1793年Baillie最初报告，此后1807年Sommering和1849年Cyuveilhiev相继报告。40岁以后发病，最多见50～60岁。年龄越大发病率越高。女性多见，男：女为2:3。而日本男:女为3:2。欧美发病率高，我国少见，近年来有增加趋势。其病因尚不清。必备条件有二，结肠内压升高和结肠壁局部结构薄弱点。因摄入食物含纤维素成分少，残渣及肠内容物粪便少，在结肠内停留，依靠结肠分节运动亢进排便，使肠腔压力升高。结肠营养血管穿透肠壁部位也是肠壁纵行肌与环行肌交叉薄弱部位，使肠黏膜经肠壁薄弱点推向肠壁浆膜下而形成憩室，缺少肌层称为假性憩室。欧美90%发生在乙状结肠。日本70%～75%发生右侧结肠，左侧仅15%。憩室常突出至脂肪垂内。呈蓝黑色泡状，小至数毫米、大到数厘米。多为球形，较大呈烧瓶形、颈部狭窄、肠内容物进入憩室而不易排出，炎症发生后而致憩室周围炎。亦可形成脓肿，脓肿破裂形成腹膜炎。无炎症时无症状，钡灌肠偶然发现。憩室周围炎时腹痛位于左髂窝或耻骨上区。程度与局部病变轻重有关，可轻可重，呈间歇性发作，交替性腹泻及便秘和腹胀。合并症可发生穿孔，脓肿形成，腹膜炎，瘘孔形成，出血。可有发烧和白细胞升高。钡灌肠检查是最好检查方法、早期可见局部痉挛(spasm)、激惹、肠外壁锯齿状或可见广泛成簇状憩室，乙状结肠镜检查常无发现、但对结肠癌鉴别是不可缺少检查。对出血部位可能发现，对诊断尚难作出肯定性评价。左侧需与过敏性大肠炎，Crohn病，缺血性结肠炎，溃疡性结肠炎鉴别、右侧与急性阑尾炎鉴别。保守治疗，饮食调理、抗感染、抗剂。单纯结肠憩室无需治疗。合并穿孔、脓肿、瘘孔、梗阻、大量出血、保守治疗无效时手术。方法1.一期手术，2.二期手术：①肠管切除，人工肛门造口术，②Mikujicz，③Hartmonn手术，3.三期手术脓肿引流和横结肠造口术。右侧行脓肿引流附加阑尾切除术。

结肠憩室炎（diverticulitis of colon） 是指憩室发生

微小穿孔引起肠壁或结肠周围组织局限性炎症。病理观点更正确地称为憩室周围炎。欧美报告发病率为15%，日本报告为2.5%、我国尚无确切报告。憩室从几毫米到几厘米、如长颈瓶状、颈部狭窄。众所周知本憩室为假性憩室、只有黏膜层和浆膜层、缺少肌层。憩室颈部由于肠壁环形肌收缩而受压，使憩室内的粪便和分泌物排泄不畅、引起黏膜溃疡或憩室炎症改变。由于憩室壁很薄，结肠强烈分节运动，结肠内压升高，很容易穿孔。累及结肠旁脂肪或系膜，并可形成脓肿。炎症范围扩大波及邻近憩室，使更多憩室发炎。分为急性憩室炎和慢性憩室炎。急性主要表现为左下腹或耻骨上、右下腹持续性腹痛，每当排气后腹痛减轻。如炎症波及邻近膀胱时可产生膀胱刺激症状或排尿困难。常伴有便秘、腹泻。恶心呕吐、低烧、腹胀。便潜血试验阳性。血细胞升高。慢性特征肠壁水肿、增厚、纤维化并与周围粘连、常表现不完全性梗阻，呈阵发性痉挛性腹痛、或在盆腔高位或左髂窝部炎性肿块。甚至出现结肠膀胱瘘。X线腹部平片，肠麻痹、结肠或小肠梗阻。如穿孔可见膈下游离气体。纤维结肠镜及钡灌肠在急性发作时不宜作此两项检查。盆腔肿块，可行B-us，CT检查。结肠膀胱瘘时可作膀胱造影，单纯急性憩室炎时采用内科治疗。手术治疗适应证：非手术治疗症状不消除者，憩室穿孔并发腹膜炎，肠梗阻者。包括：剖腹探查，结肠造瘘术、肠切除肠吻合术，和腹腔引流术。

阿米巴病结肠穿孔（amoebiasis colon perforation） 是指由于溶组织阿米巴原虫寄生结肠黏膜下层，其分泌的溶组织酶破坏黏膜细胞，形成黏膜下脓肿、破裂后呈烧瓶状溃疡、病变扩展至肌层和浆膜层，少数情况发生穿孔。发生率为1%～4%。溶组织内阿米巴仅能在氧分压较低条件下生长，结肠符合生长条件。穿孔多位于盲肠、阑尾及升结肠。其次为直肠乙状结肠交界处。穿孔可为单发或多发。部分病人急腹症剖腹探查时发现肠穿孔较大，肠黏膜上有灰白色坏死组织，或肠壁成片状坏死。也有的穿孔很小，或为慢性穿孔、以局限性腹腔感染和脓肿。易发生肠穿孔的肠阿米巴多为急重型。恶寒、高热、腹痛、腹泻、含大量黏液、呈红色糊状、有腥臭味。急性穿孔腹胀、腹膜刺激征、肠鸣音减弱、有腹水时移动性浊音阳性。白细胞升高、核左移。腹部平片可见肠管腔积气、扩张及液平。亦可见肠壁积气、门静脉积气（hepatic portal vein gas HpvG） 膈下游离气体，粪检时易查到阿米巴滋养体。慢性穿孔感染被局限而形成局限脓肿。急性阿米巴病肠穿孔应及早手术治疗。明显病变肠段切除、双管造瘘，不行一期吻合术。如全身情况不佳，则行穿孔处结肠外置造口术，放置腹腔引流。术后应行抗阿米巴和抗感染治疗。

结肠阿米巴肉芽肿（amoebic granuloma of colon） 是肠阿米巴病的一种并发症。1931年Gunn和Howard首先报告。多发生于慢性阿米巴结肠炎患者，发生率约占2%～6%。阿米巴所致溃疡可深入黏膜肌层。一部分溃疡愈合，又重新发生坏死溃疡形成，肉芽组织增生或瘢痕形成。因过度增生呈息肉、突入肠腔。肉芽组织过度增生形成局限性肿块，呈大块状肉芽肿。多位于盲肠，其次为乙状结肠和直肠。主要症状为局限性腹痛，间歇性腹泻，因肠腔壁纤维组织增生增厚引起肠腔狭窄出现肠梗阻症状。亦有合并结肠癌。治疗以内科治疗一般不需外科治疗。只有癌肿并存时，需手术治疗。

结肠血吸虫病（schistosomiasis of colon） 是指由日本血吸虫（Japanese schistosoma）寄生人体产生虫卵大量沉积于结肠壁所引起的结肠病变称为结肠血吸虫病。在疫区居住过的流动人口中感染率为19.5%。血吸虫卵阳性率为27.8%。尾蚴经皮肤侵入后进入静脉系统，经肺循环→体循环进入肝内门静脉系统发育成虫，逆流进入肠系膜静脉，在其细支内产卵、虫卵进入结肠壁黏膜下层。病变多在肠系膜下静脉和痔上静脉分布区。故常累及从盲肠至直肠全部大肠。以乙状结肠最为显著。临床表现为急性慢性两种，急性潜伏期1个月左右。午后畏寒高热，午夜大汗后热退、腹泻、黏液血便，常伴有腹泻及腹胀、肝大有触痛。嗜酸性粒细胞增高，粪涂片易查到虫卵，孵化阳性。慢性者表现为轻度腹痛、便秘和腹泻。可并发肠狭窄、梗阻、穿孔、癌变。左下腹可扪到条索状肿块，行乙状结肠镜或纤维结肠镜检查及活组织检查做出诊断。抗血吸虫治疗，对症治疗和支持治疗，有并发症时手术治疗。

溃疡性结肠炎（ulcerative colitis，UC） 系原因不明肠黏膜、黏膜慢性非特异炎症性及溃疡性病变，早在1875年由Wilks和Moxon在尸检中发现。1885年Allchin和1888年Hale-Whire加以描述。又称慢性非特异性溃疡性结肠炎。世界均有发生，西方国家更为

多见。发病率 5 ~ 12/10^5。女性略多男性，各年龄段均可发生。以 15 ~ 30 岁多发。有种族差异，白色人种较有色人种多发。目前认为病因可能与免疫、感染、遗传，精神因素肠壁分泌过多溶菌酶或过敏有关。诱发结肠胚胎抗原，刺激抗体产生激发抗原抗体免疫复合物反应，使结肠黏膜免疫损伤而发病。病变主要累及直肠黏膜，呈连续性累及乙状结肠黏膜，逆行向上延及左右半结肠，甚至全结肠的末端回肠。典型病理变化因细胞和多核的细胞浸润黏膜基底的 LieberKnhn 腺，形成陷窝脓肿或黏膜下微小脓肿，形成多发性粟粒状溃疡融合成大小不等形状不规则的溃疡，纵行走向。溃疡之间比较正常“黏膜桥”，呈现水肿和息肉样变。黏膜粗糙呈颗粒状、血管模糊，或附有脓血性分泌物。结肠袋因纤维化或消失。极少数暴发型和中毒性型巨结肠病例可穿透肠壁造成穿孔。起病多缓慢，少数急骤。反复发作，病程进展各异。临床表现复杂，病情轻重悬殊。既有消化道症状，又有肠外表现。既有腹部局部表现，又有全身中毒症状及消耗性表现。缓解期时间长短不一，常因精神刺激，过度疲劳，饮食不当，继发感染诱发。临床主要表现，腹痛、腹泻、黏液脓血便，里急后重。急性期部分病人有发烧、中毒消耗症状，体重减轻、贫血、低蛋白血症、脱水、低血钾。临床分型：①初发型（one attack only）；②慢性复发型（relapsing remitting type）；③慢性持续型（chronic continuous type）；④急性暴发型（acute fulminating type）。病情轻重不一。据病情分轻度、中度和重度。病程迁延，分①活动期（active stage）；②缓解期（remission stage）。既有肠道内并发症，又有肠道外合并症。肠道外合并症：①皮肤黏膜病变：结节性红斑，多形红斑，脓疱性皮炎，坏死性脓皮症（pyodelma gangrenosum）复发性口腔溃疡（aphthous ulcer）；②眼病：虹膜睫状体炎，葡萄膜炎；③骨与关节疾病：关节炎，类风湿性关节炎，强直性脊柱炎等；④肝与阴道病变：脂肪肝、肝硬变，胆管周围炎，硬化性胆管炎，胆石症；⑤泌尿系疾病：慢性肾盂肾炎，慢性间质性肾炎，肾结石；⑥心包炎、肠内并发病：①中毒性巨结肠；②大肠癌，1928 年 Bargern 首先报告。病变范围广，病程 10 年以上，发病年龄小癌变机率愈大，癌变年龄平均 42.5 岁；③结肠穿孔：多见并中毒性巨结肠患者。

中毒性巨结肠（toxic megacolon） 系急性暴发型和急性重型溃疡性结肠炎的严重并发症。1956 年 Bockus 首先报告。多见于全结肠型。发生率 2.6%，国外为 15%。由于结肠大片穿壁炎症及肌间神经丛破坏，炎症累及深达肠壁全层，平滑肌严重受损，致使其张力收缩减弱，出现急性结肠扩张形成巨结肠。患者呈现重笃中毒状态，发热，心率加快。反应迟钝，排便次数，含粪量，排气均减少，或停止排气。肠鸣音减弱或消失，腹胀明显，血压下降，病情急剧恶化，毒血症明显，脱水与电解质紊乱。常见诱因低血钾，服用鸦片，抗胆碱能药使用不当，钡灌肠。常可并发急性肠穿孔。治疗禁食，胃肠减压，抗炎治疗，大剂量皮质激素及抗休克。内科治疗无改善者，宜早期手术。资料显示，约 90% 病例须行急诊手术治疗。

克隆病（crohn disease） 是一种病因尚未明的胃肠道慢性炎性肉芽肿性疾病。它与溃疡性结肠炎同属炎症性肠疡。本病首先由 Crohn，Ginzburg 等于 1932 年报道，称为末端回肠炎（terminal ileitis）。1933 年 Harris，同年 Brown 称之为局限性肠炎（regional enteritis），以后又有节段性肠炎（segmental enteritis）肉芽肿性小肠结肠炎（granulomatous enterocolitis）但均不能完全反映本病特点，1973 年 WHO 建议命名为 Crohn 病。病变累及从口腔至肛门全胃肠道，以末端回肠与邻近结肠多见。以 15 ~ 30 岁青年居多。男女罹病近似，欧美多于我国，近年来有增多趋势。常表现为腹痛、腹泻、腹部包块，亦可有呕吐、食欲减退、腹胀、脓血便、便血、便秘、腹泻与便秘交替。有的仅表现为瘘管形成或肠梗阻及似急性阑尾炎样发病。此外可伴有发热，体重减轻或消瘦、贫血、乏力、倦怠、浮肿。此外还有胃肠外表现，骨关节损害，结节性红斑，虹膜睫状体炎，葡萄膜炎，口腔溃疡，小胆管周围炎，硬化性胆管炎慢性活动性肝炎。并发症有内外瘘，脓肿，消化道出血，穿孔，肛瘘。疡变肠段病呈节段性或区域性分布，黏膜隆起呈铺路卵石状，黏膜可出现裂隙状纵行溃疡；肠壁增厚形成环形或长管状狭窄。肠壁淋巴结可见结节样非干酪样肉芽肿。穿孔引起局部脓肿，或穿透至其他肠段器官，腹壁形成内外瘘。ESR 升高，CRP 升高，α_1 - AG、α - AT WBC 均升高。钡 ~ 气双对比造影可见：肠袢分离（separation of bowel loop）、裂沟（fissure）纵行溃疡（fissuring ulcer）、鹅卵石征（cobblestone sign）假息肉征（pseudopoly pus-sign）线样征（string sign）跳跃征（jumping sign）瘘管形与肠梗阻征象。结肠镜检查：如双气钡造影所见。WHO 诊断标准 6 项（略），需与溃疡性结肠炎，肠结

核，出血性坏死性肠炎鉴别。以内科治疗为主：SASP、5－ASA、肾上腺皮质激素免疫抑制剂、TPN。手术治疗主要治疗其并发症。急性肠穿孔，完全性肠梗阻，严重出血，慢性穿孔肠内外瘘，严重肛周病。手术方式，视个体病人情况而定，肠段切除吻合术，暂时或永久性回肠，结肠造口术。术后极易复发的特点：应切除病变近远端正常肠管至少10cm。

缺血性结肠炎（ischemic colitis，LC） 是一种因肠系膜动脉闭塞或狭窄招至结肠供血障碍所至局限性肠壁梗死或相对结肠供血不足引起急性结肠缺血性病变。1963年Boley首先报告。1966年Marston正式命名缺血性结肠炎，并提出临床分型。常见于60岁以上老年人。病因为动脉粥样硬化、高血压、胶原病、糖尿病。低血压至低血流灌注疾病，心肌梗死肺栓塞，持续性心律不齐，败血症。药物如雌激素、避孕药。真性红细胞增多症，血小板减少、动脉造影术后。缺血结肠多见左半结肠，国内乙状结肠多见。分急性暴发性和亚急性，Marston分3型：1.一过型（transient type）：结肠小范围黏膜和黏膜下层节段性病变。2.狭窄型（stricting type）病程长、黏膜下层、肌层高度纤维增生，使肠壁僵硬肠腔狭窄。3.坏疽型（gangrenous type）结肠动脉主支血运障碍结肠大面积坏死，可发生穿孔和腹膜炎。X线平片：结肠广泛扩张，大量积气，肠壁水肿增厚，肠管边缘呈“锯凿状”（saw-tooth），母指压痕像（thumb printing），管状狭窄（tubular narrowing），囊袋形成（sacculation）。纤维结肠镜：黏膜水肿，可见坏死黏膜脱落，形成糜烂溃疡，呈纵行走向附脓苔。选择性肠系膜动脉造影：显示缺血肠管充盈不佳，终末血管狭窄或不充盈，出血时可有造影剂溢出。一过型行保守治疗，应用抗生素，选择动脉插管，输液泵加压灌注，罂粟碱30～60mg静滴，纠正低血压，吸氧，扩容治疗愈后良好。狭窄型：如合并肠梗阻，行择期肠切除吻合术。坏疽型：症状重进展快，出现麻痹性肠梗阻腹膜炎，行急诊手术。坏死肠管切除、肠造瘘术。全身情况平稳后行二期闭瘘术。

结肠管状腺瘤（tubular adenoma of colon） 又称腺瘤性息肉（adenomatous poly），息肉状腺瘤（polypoid adenoma）。占成人息肉的10%。约占结直肠腺瘤25%。腺瘤外观呈球形，椭圆形或不规则圆形。表面光滑或呈分叶状。小者直径数毫米，大者数十毫米。75%病例为单发，25%病例为两个或两个以上。呈暗红色，质实。多有蒂，腺瘤越大蒂越明显。蒂为沾膜覆盖的血管纤维组织，内不含腺瘤组织。也可为广基无蒂者。多位于远侧大肠。约60%位于直肠，30%在乙状结肠，10%位于其余结肠。有时为多发性。常见症状为间歇性便血，量较少。排便习惯改变，腹泻和便秘交替。低位病变排便不畅感，并发肠套叠时呈剧烈绞痛。低位带蒂息肉可脱出肛门外。间歇性便血可引起贫血。行直肠指诊，直肠镜，纤维结肠镜及钡灌肠得以确诊。腺瘤无蒂很小可行电灼切除，带蒂腺瘤经圈套电灼切除，必要时对基底部黏膜再次电灼。广基腺瘤直径＞1.5cm，位于直肠下段可行局部切除。如已癌变尚未累及蒂部者亦可行局部切除，广基腺瘤癌变已有浸润则行根治术。

结肠绒毛状腺瘤（villous adenoma of colon） 又称绒毛状息肉（villous polypus）或乳头状腺瘤（papilloma）。本病1861年Holmes最初报告。1948年Sumderland称为绒毛状腺瘤（villous adenoma）。是一种少见的腺瘤，占大肠各类息肉的2.5%。仅为管状腺瘤的1/5。老年人多见。80%～90%发生于直肠乙状结肠。一般为单发，瘤体较管状腺瘤大，基底较广，少数有短而宽的蒂。色灰红，质软，表面有纤细绒毛或小乳头。高低不平如菜花状。常覆一层黏液。基底不规则硬结或溃疡提示恶变。其癌变率为30%～70%。便血占60%，腹泻40%，黏液排出30%。肛门不适、乏力、体重减轻。偶见肛门部肿瘤脱出。无症状者占10%～20%。腹泻严重，黏液分泌量每日3～5L。黏液中Na70～100MEQ/L、K30～40MEQ/L，Cl50～100MEQ/L。电解质与水分异常丧失引起低血钾，肌肉软弱无力，易疲劳。甚至发生肾功能和心功能障碍。Coldrm称为“电解质液体丢失综合征（electrolyte depletion syndrome）”。直肠指诊，可触及扁平状肿物、质软。注意有无硬结和溃疡及固定不动。内窥镜检查既可观察又可活检。外观特微，广蒂淡桃红色，表面呈绒毛状或细颗粒状绒毛，表面附有黏液，柔软，触之易脱落。钡灌肠呈网状或颗粒状充盈缺损。无恶变时行局部切除；直肠下段经肛门或骶尾部行局部扩大切除术；如癌变行前方切除或Miles手术。

家族性腺瘤性息肉病（familial adenomatous polyposis，FAP） 是一种少见的家族性显性遗传大肠息肉病。又称家族性结肠息肉病（FPC），家族性结肠腺瘤病

(FAC)。世界统一用语为家族性腺瘤性息肉病(FAP)。1721年Menzel首先报告，1882年Cripps对本病描述并命名。本病为常染色体显性遗传性疾病。子女遗传比为50%。无隔代遗传。有家族史，个别病例先辈无遗传史，为自发性基因突变（spantaneous mutation）结果。或变异基因携带者已故未被确诊。基因定位于5号染色体长臂上，$59^{21\sim22}$有缺失，发病率国内浙江为：1.5/10万，丹麦报告1.3/10万，在人群中发病率为1/15000。男女无差异，机率均等。重要特征大肠多发性腺瘤在100枚以上为标准。数目在100~5000枚以上，几毫米很少超过1cm。随病程延长数目增加。初发广基半球状。息肉呈弥漫性分布特征。按密度为4型：密生型：几乎见不到正常黏膜，腺瘤在1000枚以上；非密生型：为1000枚以下；散在型：为100枚左右；部分密生型。组织学为管状腺瘤，部分为混合性。不经处置100%发生癌变。临床表现为大便带血黏液，腹泻、腹部不适、乏力、消瘦、贫血。临床分期：临床前期→腺瘤期（隐匿期、症状期）→癌肿期（早期癌、进展期癌）。出生时无病变，随年龄逐渐发展，10岁前很少发病。14~25岁腺瘤萌发中位年龄16.5岁。出现肠道症状。有症状中位年龄29岁，诊断中位年龄33~36.5岁。癌肿诊断中位年龄36~39岁。放置不经治疗死亡年龄，中位年龄41.5~50岁。累及罹患率40岁癌变率为50%，60岁为90%。检查项目：大便潜血（FOBT）、钡灌肠、乙状结肠镜、组织活检、基因检查、眼底CHRPE。手术时机最好20岁前行手术治疗。手术式：有结直肠全切除，回肠永久造口术（TCR），排便功能丧失，体力下降，生活不便，患者最不受欢迎手术式②全结肠切除，回直肠吻合术（TRA），③结肠全切直肠黏膜剥（脱）除回肠袋肛管吻合术（PIAA）。回肠贮袋模式有二叠式J型，三叠式S型，四叠式W型和H型。手术复杂耗时长，需做暂时回肠造口，因回肠系膜短，拖出时因缺血坏死。并发症有吻合口瘘；盆腔感染，小肠梗阻，肛门狭窄，有5%~20%失败率。非手术FAP药物治疗有长效非甾体类抗炎药物Sulindac，可抑制直肠上皮细胞增殖，使息肉数目减少，大小缩小。值得指出的是，致病基因多效应性，可有各种肠道外病变。胃肠道部位息肉，胃　多为错构瘤，胃窦部异性上皮及腺瘤：十二指肠，回肠发生息肉。基因的外显率不同，不是所有病都有肠道病变。胃发生率为41%~78%，十二指肠为66.6%~90%，回肠为41.7%。伴随结肠外病变有：Gardner syndrome；为伴发骨瘤，软组织肿瘤，牙齿异常；Turcot Syndrome伴发中枢神经肿瘤，Zanca Syndrome，伴长管骨多发软骨疣。

结肠幼年性息肉（juvenile polyp of colon）　又称潴留(性）息肉（retention polyp)。亦称先天性息肉（congenital polyp)。1957年Horrillen首先命名。好发10岁以下儿童，也有报告20岁左右青年人并不多见。70%的息肉位于，乙状结肠镜可达到的范围内，多位于直乙交界处。70%的息肉是孤立的，30%是多发的。75%有蒂。蒂细长。息肉呈球形，结节状。表面呈细颗粒状，或表浅溃，暗红色，明显充血，糜烂出血是本息肉特征。大小直径平均1cm左右。偶有较大者。腺管散在分布，扩张成囊。囊腔内充满黏液，腺体间有丰富纤维结缔组织、炎性细胞、少量平滑肌细胞。发病机制尚未定论：1.黏膜固有层间质成分错构瘤（morson. 1990)；2.Roth认为病变首先累及腺体的颈部，后因纤维素渗出及肉芽组织阻塞腺管而致腺管扩张。故称“潴留性息肉”（retention polyp)。临床主要症状为便血，息肉肛门外脱出约占24%~65%，息肉因坏死溶解，或蒂部断息肉自然脱落，均占5%~13.2%。成人病人肛门外脱出和自然脱落少见。自然脱落，大都在青春期自行脱落。一般不会癌变。然而，1954年Schilla曾报告1例幼年息肉恶变。1978年刘彤华报告1例幼年息肉中出现印戒细胞癌。治疗：以内镜切除。但有一定复发率。

黑斑息肉综合征（Peutz-Jeghers syndrome，PJS）是一种以口唇口腔颊部黏膜及四肢末端皮肤黑色素斑和胃肠道出现错构瘤性多发性息肉为特征的常染色体显性遗传性疾病。1896年Hutchinson首先报道一对孪生女孩口唇黑色素斑。1919年其同事Weber报道其中之一于20岁时死于肠套叠。1921年Peutz报道一家族三代中7人有5人患小肠息肉和口腔颊部黏膜黑色素斑。1949年Jeghers收集文献31例加上自己10例，详细叙述了临床表现及遗传性。此后1954年Bruwer称Peutz-Jeghers Syndrome。三大特征：1.特定部位皮肤黏膜黑色素斑：口唇口腔颊部黏膜、手指掌、足趾末端散在分布，对称性色素斑。呈茶褐色—黑褐色。通常0.2~0.5cm大小，圆形椭圆形或不规则形。生后6个月或幼年出现，25岁以后逐渐变浅或消失。2.胃肠道多发性错构瘤性息肉：胃肠道均可发生，以小肠最多，次之大肠和胃，少数为直肠与阑尾。散在性

大小不等。有蒂性分叶状。可发生消化道出血约为42.3%。小肠可发生肠套叠33.9%。慢性肠梗阻，直肠脱垂6.5%。3. 家族常染色体显性遗传：为单一多系列性基因传递。40%～53%有家族史。基因外显性下降呈隔代遗传，或不规则显性遗传。PJS少见眼底视网膜上皮色素异常。多为青少年。最小年龄6岁，最高68岁。平均年龄25岁左右。男女大致相等。息肉恶变率3.4%～8.6%。息肉<1cm无恶变，1～3cm为1.6%，3cm为15%。PJS合并消化道癌，可见于大肠、十二指肠、空肠、胃、回肠。合并大肠癌多见，平均发病年龄40岁，多为黏液癌。PJS消化道外肿瘤有胰腺癌、乳腺癌、肺癌、子宫颈癌、卵巢癌、胆囊息肉癌变、精原细胞瘤。PJS每年一次定期胃十二指肠，大肠内窥镜检查。30岁以上注意早期发现胰腺癌，乳腺癌和性腺癌，每年一次，乳腺、上腹部和盆腔B－US检查。注意与Cronkhite－conada syndrome，家族性大肠息肉病，Gardner Syndrome；Turcot Syndrome鉴别。黑斑无特治疗方法。息肉无症状者观察随访。并发肠套叠，消化道急慢性出血，2cm以上息肉可能引起肠梗阻，可行开腹手术切除息肉。择期剖腹术加小肠切开纤维结肠镜经小肠切口套扎术切除息肉；剖腹术结合纤维结肠镜清除回肠，结肠息肉；经纤维结肠镜圈套摘除大肠息肉。PJS生命曲线。40岁生存率为80%，60岁约为60%，死亡因素为肠套叠，出血及癌死亡（性腺及其他部位癌）。<30岁病死率42.9%，30岁以上病死率60%。

结肠炎性息肉（inflammatory polyp of colon） 均为继发于结肠各种炎症性疾病后发生。由于炎症所致黏膜溃疡、上皮破坏、上皮再生修复时，纤维组织增生和残存岛状黏膜构成息肉，因此也称“假息肉”(pseudopolyp)。呈多发性，息肉多无蒂，体积仅数毫米大小，形态似绿豆和黄豆，少数可达几厘米，称“巨大炎性息肉”(giant inflammatory polyp)。表面苍白、质地脆，分布在受累的肠段，较散在。基础疾病常见于溃疡性结肠炎，crohn病，肠型Behcet病，肠结核，结肠血吸虫病，阿米巴痢疾。结肠黏膜多发性溃疡融合，残存黏膜上皮岛和黏膜间质肿胀和肉芽组织增生形成息肉。通常炎性息肉本身无临床症状。多呈现原疾病症状。然而巨大息肉，可有腹痛、便血，甚至肠梗阻症状。根据既往炎症性肠疾病，息肉形态，活检病理确定诊断，巨大炎性息肉，肉眼与肿瘤性疾病鉴别困难。炎症性息肉不能腺瘤化。不会癌变。应该指出的是：炎性肠道疾病与癌发生有一定关系。10年病理溃疡性结肠炎，注意癌变。结肠血吸虫病并发大肠癌，国内外均有报告。

结肠增生性息肉（hyperplastic polyp of colon） 又称化生性息肉（metaplastic polyp）。1962年Morson提倡称化生性息肉，1971年Lane认为因腺管下部增生称为增生性息肉。美国多用增生性息肉，而日本采用化生性息肉。是非常多见一种息肉，居各类息肉之首。发病率占尸检20%～60%，占临床内镜摘除和手术切除息肉仅占10%～20%。发生任何年龄，以中老年人多见。并以直肠，乙状结肠多见，约占70%。肉眼形态多呈多发，无蒂，扁平小隆起呈半球状，多数在5mm，1cm非常少见。表面光滑，色泽与周围黏膜相同。光镜下见腺管延长、管腔扩张。腺管上半部内缘呈锯齿状凹凸不平，横切面呈星芒状，上皮细胞嗜酸性，杯细胞减少，似小肠黏膜吸收细胞。杯状细胞和吸收细胞分化好。一般认为增生性息肉是非肿瘤性息肉不会癌变。Morson认为增生性息肉是一种增殖不活跃状态，没有恶变潜能。但是近几年有报道增生性息肉肠段中可伴有腺瘤，或是增生性息肉中有腺瘤组织岛存在，可发生不典型增生或癌变。多发性增生性息肉是腺瘤或癌发生高危（high risk）人群，故应予以治疗，息肉较小，经内镜用高频电摘除息肉，位于直肠远端的息肉，可经肛门切除。若息肉较大，经纤维结肠镜摘除有困难者应经腹行息肉局部切除或肠段切除。

结肠类癌（colonic carcinoid） 是发生结肠黏膜腺体的嗜银细胞（Kulchitsky细胞）较少见的低度恶性肿瘤。占消化道类癌的5%左右。右半结肠多见占66.6%～74.1%。升结肠>盲肠>乙状结肠>横结肠。最小14岁，最大89岁，以中老年多见，多在50岁以上。国内男性多见。肿瘤往往较大，中位直径在4.7～6.1cm；局部或肝转移率高，诊断时52%～71%已有转移。并发类癌综合征出现率<5%。不伴有类癌综合征时与结肠癌临床表现相似。肿瘤侧腹痛、腹泻及大便习惯改变三大主症。腹胀、恶心呕吐。唯一体征腹部包块。肝转移出现肝肿大。5%类癌综合征可有相应临床表现。伴有类癌综合征诊断较容易外，绝对多数诊断困难。术前误诊率高，气钡双重对比造影，只能作到定位诊断，表现4种类型：肿块型，息肉型，浸润型，梗阻型。B－US、CT：属于定位诊

断，CT可提示转移瘤的范围，纤维结肠镜检查经病理活检可提供确切诊断。动脉血管造影：动脉相呈现星状的动脉狭窄，静脉相肿瘤和造影剂浓染征象或不显影。潮红激发试验阳性，血、尿5－HIAA升高。血5－HT升高，尿5－HT升高。治疗：包括针对肿瘤治疗和类癌综合征症状治疗。结肠类癌均为恶性。以根治性右半或左半结肠切除术为主。如有肝转无法切除，行肝动脉栓塞。同时行化疗。放疗不敏感。症状治疗。类癌总体上预后是好的，但结肠类癌预后较差。5年生存率25%。

阑尾腺癌（adenocarcinoma of appendix） 见一种罕见疾病。1882年Berger首先报道原发阑尾腺癌。占阑尾送检标本的0.01%～0.11%。占胃肠道恶性肿瘤0.2%～0.5%。在原发阑尾恶性肿瘤中仅次于类癌居第二位。病因尚不明，可能大肠癌病因相同。发病年龄16～84岁。50～60岁多发，男略多于女。1943年Uihlein和McDonald分为3型：类癌型、囊肿型、结肠型。目前分为类癌，恶性黏液囊肿，腺癌。无特异性临床表现，50%～90%患者表现为急性阑尾炎症状和体征，6%～15%为右下腹部包块和急性肠梗阻的表现。另有部分无症状者多在查体和其他手术时偶然发现，少数表现为晚期肿瘤转移的症状和体征。对右下腹可触及肿块行钡灌肠检查：其特点为1. 阑尾不显影或阑尾近端显影良好，其内可见不规则充盈缺损或狭窄；2. 盲肠内侧壁略偏后有不规则充盈缺损或回肠末端和盲肠内侧间距增宽。3. 盲肠内侧壁有充盈缺损，基底部狭窄。B－US、CT：显示与阑尾关系密切的囊性或实质性肿块。下列征象警惕阑尾腺癌：1. 阑尾炎症状不典型，经对症治疗不见好转，近期内又复发，或表现阑尾脓肿，经治疗肿块不消失；2. 阑尾缩短、壁增厚、腔闭塞或根部有坚硬肿块者；3. 阑尾切除术后形成瘘管，长期不愈者。术前诊断困难。需与阑尾黏液囊肿、阑尾类癌、阑尾炎、阑尾周围脓肿、结肠癌、回盲部结核鉴别。治疗主要是手术治疗。早期原位黏膜癌行阑尾切除；病变已超过黏膜下层；阑尾切缘有癌组织残留；肠系膜淋巴结有转移行根治性右半结肠切除术；术前确认有肿块时更应行根治性右半结肠切除术。急性阑尾炎诊断，行阑尾切除术时，术中疑似阑尾肿瘤时应常规剖开阑尾仔细检查，如有瘤灶存在，快速冰冻病理检查，黏膜下有浸润时行右半结肠切除术。如不幸阑尾切除术后病理诊断阑尾腺癌时，Beman提倡2周后行右半结肠切除术。如肿瘤出现结肠穿孔梗阻或出血并发症时，力争行姑息性肿瘤切除。广泛腹膜转移，行腹腔内化疗、放疗不敏感。

小肠类癌（carcinoid of small intestine） 是发生在空肠和回肠Lieberkuhn腺近基底部嗜银性Kulchitsky细胞一种低度恶性肿瘤。1867年Langhans报告第一例空肠类癌。我国和日本居消化道类癌第四位，美国居第二位。占全消化道类癌11.7%～27.1%。日本为4.3%。多见中年以上，平均51岁，女性占65%。多发回肠末端。非特异性症状腹痛、便血和排便异常。腹痛是末端回肠肠套叠，出现肠梗阻症状。或因穿透浆膜后，肠腔纤维化，肠管粘连成团和肠腔狭窄。原发灶很小，一般在1～2cm之间，稍隆起子黏膜下小结节，光滑，无浸润时可活动。<1cm占75%。有10%出现类癌综合征。（见类癌综合征症状）。20%～40%里多中心型，有8%～29%同时伴胃肠道其他部位腺癌。恶性度较其他部位胃肠道类癌大。44%有淋巴结转移。转移灶不比原发灶大。肿瘤大小和转移呈正相关。<1cm转移率为2%，1～2cm为30%，2cm以上为80%～90%但较少见。多转移至肠系膜、淋巴结和肝脏。局部浸润多至肌层。浆膜甚至邻近器官。术前不易诊断，多在肠梗阻手术才被发现。多依据原发灶和转移灶病理确诊。需与发生于各种黏膜下肿瘤：平滑肌肿瘤、神经纤维瘤、恶性淋巴瘤鉴别。血5－HT和尿5－HIAA增高者应与甲状腺髓样癌等鉴别。治疗，一经发现手术治疗，距肿瘤回肠至少15cm右半结肠根治术，淋巴结廓清术，肝转移者行肝部分切除术或肝动脉栓塞术。化疗、伴有类癌综合征者行代谢抑制药物治疗。5年生存率54%～80%。

直肠类癌（rectal carcinoid） 是发生于直肠黏膜上皮内嗜银细胞的肿瘤。1912年Saltykow首例报告尸检直肠类癌。肿瘤普查开展在胃肠道类癌发病率跃居第一位。占消化道类癌44.5%～64.8%。发病率18.2/10^5。占直肠肿瘤1.3%，发病年龄25～76岁，50岁以上占74%。男多于女。系上皮性肿瘤，生长缓慢。多小黏膜下层发生，约80%早期常见症状。常在普查体检或因病就诊偶然发现。亦有少数病人终生无症状而在尸检时发现。肿瘤较大侵犯黏膜形成溃疡和合并感染时便血。出血较少。粪便表面带血丝。感染分泌物刺激直肠常伴有里急后重和大便习惯改变。位于肛门部可有肛门部疼痛，梗阻少见。绝大多数属非亲

银性类癌，不产生各种生物活性胺类物质，故很少有类癌综合征。但近年来国内已有数例类癌综合征报告。直肠指诊：可触到黏膜下活动，质硬无压痛界线清楚结节。早期多为0.3%～0.5cm呈扁圆、椭圆形。85%位于直肠前壁和侧壁。99%位于距肛缘4～13cm处，96.3%位于距肛缘8cm内，乙状结肠镜可查见广基结节样隆起，黏膜完整，呈浅黄、棕黄色，偶见肚脐样溃疡、气钡双重造影对诊断无重要意义，对多发病灶诊断有一定价值。B－US、CT有助于转移病变的诊断。有约7%～31%并发其他恶性肿瘤。本病虽生长缓慢，但15%的病例可有淋巴结、肝或其他部位转移。是一种具有潜在恶性肿瘤。病理复杂多样性分腺样型、条索型、团块型、混合型。目前尚无法从组织学上进行良恶性鉴别。可根据肿瘤大小，有无肌层侵犯，是否为多发性判断良恶性重要参考标准。一般认为<1cm恶变率为1.7%～4%；1cm～2cm恶变率为10%；2cm以上恶变率为82%。有肌层侵犯和远处转移，高达90%恶变率。多发性转移率高达46%。为求确诊：可疑时应再次活检。手术切除是唯一有效方法。<1cm行结骶尾部切口局部切除。1.0cm～2.0cm应行局部扩大切除。并注意有无肌层侵犯。2cm以上，有肌层侵犯，局部或扩大切除术后复发，或多发性应行根治术，5年生存率80%以上。

类癌综合征（carcinoid syndrome） 是指在部分消化道类癌患者中由于类癌组织释放以5－羟色胺等多种具有生物活性胺类主要介质、引起皮肤、胃肠道、呼吸系统及心脏损害等全身复杂反应，产生面颊潮红、腹泻、支气管哮喘发作和心脏瓣膜损害一组复杂临床症候群。本征于1954年Thorson阐明其临床表现并正式命名类癌综合征。1955年Page在类癌综合征患者尿中发现5－羟吲哚乙酸及5－羟色胺代谢产物。胃肠道类癌的APUD（amine precursor uptake and decarboxylation cell）细胞释放具有强烈生物活性胺类（如5－羟色胺、组织胺、儿茶酚胺、多巴胺、舒血管肠多肽、缓激肽等）经门静脉入肝，被肝内单胺氧化酶灭活，去胺变成5－羟吲哚乙酸（5－HJAA）从尿排出。如因肝脏转移肿瘤或其他原因破坏严重，不能被肝脏灭活而进入体循环中即出现一系列临床症状。1. 阵发性皮肤潮红：最早出现特征性显著症状，面颈部皮肤潮红，继之前胸和上臂呈深红充血或紫色→暗红→淡红，常伴瘙痒出汗。常因进食、运动、饮酒、情绪激动诱发。系因血管舒缓素和缓激肽使血管扩张，毛细血管通透性增加所致。2. 慢性水样腹泻，肠绞痛，系因缓激肽（5－HT）使肠分泌增加蠕动加快。3. 阵发性哮喘伴咳嗽呼吸困难，系5－HT使支气管痉挛收缩所致。4. 心瓣膜病：主要累及三尖瓣关闭不全，肺动脉瓣狭窄，心内膜纤维性变。系5－HT损害右心瓣膜、纤维组织增生→瓣膜增厚短缩→关闭不全或狭窄。5. 低血压运动性虚脱；6. 皮肤病变：周期性面部肢体水肿，皮肤糙皮病，毛细血管扩张。7. 其他肝肿大。实验室检查：尿中5－HIAA升高，血5－HT升高；皮肤潮红诱发试验⊕、^{131}I－MIBG可显像类癌灶。需与系统性肥大细胞增生症，更年期或持发性面部潮红鉴别。甲状腺髓样癌需排除。腹泻需与VIP瘤，胃泌素瘤，结直肠绒毛腺瘤鉴别。治疗手术切除原发灶，力争切除转移癌，不能切除行化疗、放疗、介入治疗。对症治疗，控制腹泻和哮喘，皮肤潮红。支持治疗，5年生存率60%～80%，死于广泛转移，心衰和极度营养不良。

结肠癌（carcinoma of colon） 为消化道常见的恶性肿瘤。发病率次于胃癌和食管癌，居第3位。41～50岁发病为高峰期，男性较女性高发。与发病有关因素：①高脂低纤维饮食；②环境因素；③遗传因素；④易感性病变：家族性结肠息肉病，慢性溃疡性结肠炎，结肠血吸虫病、腺瘤性息肉等；⑤癌基因：myc和ras基因族突变。病理：大体形态分型1. 肿块型，2. 浸润型，3. 溃疡型，4. 胶样型。组织学分类：1. 腺癌，2. 黏液腺癌及印戒细胞癌，3. 未分化癌，4. 腺棘细胞癌，5. 鳞癌，6. 类癌。临床表现特点：随其病灶大，部位及病理类型而有不同临床表现。早期可无症状，病程发展，产生一系列常见症状。左、右结肠癌临床表现也有区别。右半结肠癌：以全身症状乏力、消瘦、贫血、腹部肿块、腹痛等。左半结肠癌：便血，大便习惯改变，肠梗阻。检查：大便潜血试验，血常规常示贫血CEA，乙状结肠镜及纤维结肠镜检查可直视病变和做活组织检查。钡灌肠和气钡双重对比造影可清楚显示肿块，溃疡及狭窄。结肠癌诊断要点：凡中年以上，近期内出现排便习惯改变和持续性腹部不适，隐痛或腹胀；粪便带血，黏液脓血便；进行性贫血及体重减轻，乏力；腹部肿块者，均应警惕或疑及结肠癌可能性。治疗原则是以手术切除为主的综合疗法。结肠癌根治性手术切除范围须包括癌肿所在肠袢及其系膜和区域淋巴结。手术方法和根治范围取决于肿瘤的部位和浸润范围，分化程度及病

人全身状况等情况而定。右半结肠、左半结肠，横结肠、乙状结肠的根治性切除术见有关词条。结肠癌并发急性肠梗阻的手术原则：右半结肠癌：①一般可行根治性右半结肠切除，一期回横结肠吻合术；②若病人全身情况不允许，先行盲肠造口，待二期手术切除；③病变已不能切除行回肠末段切除，近切断与横结肠端侧吻合术，远切端作回肠断端造口。左半结肠癌：部分病例可行一期吻合；两断端双造口术；Hartmann术；二期手术重造。其他治疗、化疗免疫中医中药治疗。

癌胚抗原（carcinoembryonic antigen，CEA） 于1965年Gold-Freedmon发现起源于人的消化道上皮和它的内胚层衍化物恶性肿瘤有一种共同抗原，此抗原存在于怀孕前半年的胎儿肠道中，因此，称为癌胚抗原（CEA）。是一种酸性可溶性糖蛋白，分子量约20,000道尔顿（MW），沉降系数为7-8^{S}，等电点4.8，电泳位置在β-球蛋白区带。常用测定方法有放射免疫分析法，酶免疫试验等。对无症状结直肠癌患者，筛查指标既缺乏特异性又无足够敏感性。对中晚期结直肠癌有一定诊断价值。连续测定CEA，可作为术后监测评价治疗效果，判断有无复发和转移，评估预后的一种指标。术后持续不降至正常提示肿瘤可能有残留；术后降至正常后进行性升高，三次数值高于10μg/L，持续6周高于正常，每月持续增高超过12.6%，均提示可能有肿瘤复发或转移。指导二次探查，CEA>200μg/L提示不能切除。亦可做为化疗反应指标。值得注意的10%~30%复发病人CEA值不变。严重吸烟，梗黄肝肾功能障碍，急性胰腺炎，胃肠道炎症等可有非特异性一时性升高，既假阳性结果。

结肠钡餐检查（barium meal examination of colon） 患者吞服钡剂后在X光下观察不同充盈相状态下所显示结肠位置、形态、黏膜皱襞、蠕动、柔软性、移动性、运动等情况。1904年由Rieder、Kraus最先用于结肠检查。适用于观察结肠形态和运动功能。也适用于因肛门括约肌失禁、难以行结肠双重对比造影。年老体弱、行动不便、心脏疾病不能耐受结肠双重对比造影；腹内肿块难以判断其来源时，先行钡餐检查，或作为钡灌肠检查的补充，禁忌证为肠道梗阻和肠穿孔。肠道准备：控制饮食，给予易消化吸收流汁或半流汁饮食。造影日晨禁食水，直到检查结束。造影剂：3.5%甘露醇加医用硫酸钡100g，配制成50% W/V的硫酸钡悬液+生理盐水100ml，口服钡剂后3~6h观察全部结肠。优点：顺行检查，方法简便，无副作用。缺点：此法检查耗时，不宜检查结肠器质性疾病。

纤维结肠镜检查术（colonofiberscope） 1968年日本欧林巴斯（Olympus）公司制成了可供临床实用的纤维结肠镜，1969年应用临床。是利用光导纤维结肠镜插入全结肠及部分回肠末段进行检查技术。镜可分短60cm乙状结肠镜，中型（105~110cm）及长型（185cm以上）光导纤维结肠镜3种。适应证：大便习惯改变和不明原因的下消化道显性和隐性出血；不明原因的慢性腹泻、黏液或脓血便；疑为结肠疾病所致的中下腹痛和腹块，钡灌肠检查疑有异常需进一步明确诊断；大肠手术后及已明确诊断病变的随访观察；结肠手术需确定病变部位和范围；进行镜下治疗者。禁忌证：严重心肺功能损害；急性肠炎（放射性肠炎、肠憩室炎、暴发型溃疡性结肠炎）、肠穿孔、腹膜炎、肠梗阻、狭窄难以行肠道清洁者；急性消化道大出血、肠道积血过多妨碍检查者；近期内肠道或盆腔手术及放疗者术前尽量行X线钡灌肠检查；前晚服25%甘露醇250ml。术前10min肌注阿托品0.5mg，如伴有心血管疾病或青光眼者则用654-2 10mg肌注。精神紧张者肌注安定10mg，一般取左侧卧位，术中必要时变换体位。过脾曲可取右侧卧位，过肝区时改左侧卧位。插镜镜头进入10cm后，略注气，循腔进镜，进镜过程不断以地卡因润滑剂涂镜身表面。循腔进镜，在肠腔拐弯区如脾区、肝区采用滑进技术进镜；总之以少注气，结合不断抽气；循腔进镜结合滑进；去弯取直结合结圈法进镜；急弯变慢弯，锐角变钝角，基本原则进镜，然后退镜观察，对可疑病变行活检。最严重并发症为肠穿孔，最多见的并发症为肠道出血，术中要加强预防。

结肠脂肪瘤（lipoma of colon） 是起源于间叶组织良性肿瘤之一。1757年Baver首先描述大肠脂肪瘤。结肠脂肪瘤仅次于腺瘤是第二位结肠良性肿瘤。但实际临床上少见。发病率为0.035%~4.4%。男性高于女性。19~84岁，60岁居多。病因不明。分4型：1.腔内型：位于黏膜下层突向肠腔、占90%；2.腔外型：位于浆膜下层；3.壁间型：位于肌层；4.混合型：不局限肠壁某层而位于两层或三层。依瘤数目分

4类：1. 单发性脂肪瘤；2. 多发性脂肪瘤；3. 弥漫性脂肪瘤；4. 黏膜下脂肪组织浸润。早期多无症状，直径大于2cm时出现症状。常见为血便和黏液血便，慢性间歇性下腹痛。或大便习惯改变，少数贫血。腹痛系因息肉样病灶伴发肠套叠或/和肠梗阻所致。近端结肠高于远端结肠。本病的诊断和治疗具有重要临床意义，注意伴发消化道肿瘤和与消化道肿瘤鉴别。腹部平片少见密度减低脂肪组织透亮影。氯钡造影少见肠腔内边缘光滑圆形或卵圆形或分叶状局限充盈缺损，肠蠕动挤压少见改变形态和大小的肿块。即“挤压征”（squeeze sign）。脂肪瘤向肠腔内凸起称 tenting sign。纤维结肠镜检查：活检钳挤压呈锯齿状，放松后回复原状即“枕垫征”（cushion sign 或 pillow sign）。帐蓬效应（tenting effect）。反复活检、去除黏膜脂肪突出即“裸脂征（nakedfat sign）。症状性结肠脂肪瘤治疗行结肠镜电切开术，警惕结肠穿孔发生。或腹腔镜结肠切除术，或开腹局部或节段性肠切除术或半结肠切除术。注意检查是否为多发性和合并恶性肿瘤。

慢性阑尾炎（chronic appendicitis） 是指急性阑尾炎消退后遗留的病理改变状态。阑尾壁纤维结缔组织增生，周围组织粘连所致阑尾扭曲管腔狭窄或闭塞。或阑尾壁内偶见神经纤维呈结节性增生。或因阑尾腔内粪石、异物，寄生虫或其虫卵、阑尾壁淋巴组织增生，先天性粘连或扭结发生慢性炎症变化。占阑尾切除的1%～2%。病理表现在黏膜和浆膜层淋巴细胞、嗜酸性白细胞浸润及纤维组织增生，阑尾管腔狭窄或闭锁。临床表现：慢性右下腹间歇性或持续性隐痛或不适。间歇性腹痛，常有典型的急性阑尾炎发作病史。多次右下腹痛、发作时多无腹痛转移特点。两次发作期间有间歇期，可无症状“安静期”。可因剧烈运动，过久行走，饮食不节诱发或加重。胃肠道功能障碍症状。上腹部不适、食欲不振、腹胀、便秘或大便次数增多。右下腹局限性固定位置压痛。X线钡餐：透视下显示阑尾有明显压痛，或阑尾未显影，但在盲肠区有局限性压痛，且压痛点随盲肠位置的改变而移动；多次检查阑尾未显影或充盈不佳，钡剂在阑尾腔内排空延迟，超过48h。阑尾扭结固定不变。并排除其他回盲部病变、需与慢性结肠炎、回盲部结核，末段回肠炎，输尿管结石、慢性盆腔炎、习惯性便秘鉴别。应该指出的，本病的诊断相当困难的。诊断依据。有过典型的急性发作史；右下腹有一经常存在和位置固定不变压痛点，X线钡餐检查有重要意义发现；排除其他疾病。本病的治疗是行阑尾切除术。术前宜慎重检查、认真分析，不可轻率决定贸然手术，防止术后疗效不满意，症状不减。经详细检查诊断仍有疑虑时，应行相应非手术治疗，作为鉴别诊断一种方法。术中注意阑尾变化，不符合临床表现时应认真探查其他有关脏器，以明确诊断。

异位急性阑尾炎（acute appendicitis of ectopic positions） 所谓阑尾异位即指阑尾在腹腔内的位置出现异常。其在腹腔内位置决定盲肠的部位。发育正常时，一般盲肠位于右侧髂窝内、阑尾自然应位于右窝内且为腹腔内位。如胚胎发育过程中肠旋转异常或盲肠未固定，阑尾的位置随之而异。一旦发生急性炎症，则可产生不典型表现，在临床诊断上重要性。

1. 肝下急性阑尾炎（subhepatic acute appendicitis）；占异位阑尾的22.5%。系因胚胎中肠发育或旋转异常。常因先天性肠旋转不良盲肠及阑尾停留在右上腹。缺少转移性右下腹痛，右上腹压痛，因炎症波及胆道，可出现轻度黄疸，酷似急性胆囊炎。结肠充气试验（Rovsing征）常阳性，而 Murphy 征阴性，右肩背放射痛阴性。

2. 盲肠后腹膜外急性阑尾炎（retrocecal retroperitoneal acute appendicitis），占异位阑尾的26.9%。胚胎时盲肠右侧壁较左侧壁发育完全，前壁比后壁生长快，阑尾基底向内后方转位、后腹膜对炎症不如前腹膜敏感。转移瘤局限部位不明确。伴征不明显，腹痛与全身症状和白血球增高程度不相称，右侧肋腹及侧腰髂嵴以上部位深压痛。腹膜后神经受刺激，可引起肢部，阴囊或阴唇部牵涉痛，易穿孔形成脓肿或腹壁窦道，腰大肌试验阳性，托马征阳性（Thomas sign）。

3. 盆腔急性阑尾炎（pelvic acute appendicitis）占异位阑尾11.7%。胚胎期结肠伸展过度，升结肠过长导致盲肠位置过低或盲肠未与后腹壁固定。转移性腹痛为局限于右髂窝部，压痛在耻骨或腹股沟韧带上方，腹肌紧张不明显，可发生排尿困难，尿痛和里急后重、直肠指诊盆腔内有明显触痛，闭孔肌试验阳性。

4. 左侧急性阑尾炎（left - sided acute appendicitis），因先天性内脏转位，或盲肠移动，粘连固定左下腹。腹部压痛和肌紧张以左下腹明显。应注意全身检查如发现右位心即应想到左侧阑尾，可采用左侧剖腹探查术。

坏疽性阑尾炎（gangrenous appendicitis） 是一种重型阑尾炎。阑尾因内腔阻塞积脓腔内压力增高，及阑尾系膜内静脉受炎症波及而发生血栓性静脉炎等，引起阑尾壁血液循环障碍。以至发生阑尾壁全层坏死。坏死范围可仅限于阑尾的一部分或整个阑尾。一部分坏死常见于阑尾腔内粪石等梗阻所致。常在粪石嵌顿的远端或在嵌顿之处。阑尾呈暗红色或紫黑色。因腐败并可导致穿孔，黏膜大部分糜烂腔内充满血性脓液，阑尾周围也有脓性渗出液或大网膜包裹现象，或呈阑尾周围脓肿，弥漫性腹膜炎。

化脓性阑尾炎（suppurative appendicitis） 亦称蜂窝织炎性阑尾炎（phlegmonous appendicitis）。常由单纯性阑尾炎发展而来。阑尾肿胀更显著，浆膜高度充血，有多量纤维素和脓性渗出物，其周围常有少量脓性渗出液存在。与周围组织可能已稍有粘连，有时整个阑尾可完全被包裹在大网膜内。阑尾各层组织间皆有大量中性白细胞弥漫性浸润，并有炎性水肿及纤维素渗出，常有小脓肿形成。黏膜面溃疡坏死，阑尾腔内常充满着稀薄脓汁，浆膜面为渗出的纤维素和中性白细胞组成薄膜所覆盖，可有阑尾周围炎及局限性腹膜炎表现。此时，炎症明显地累及阑尾浆膜甚至壁层腹膜。右下腹疼痛剧烈，局限性腹膜炎体征。

阑尾周围脓肿（periappendiceal abscess） 是指因阑尾急性炎症后，在阑尾周围所形成的脓肿或/和炎性包块。其发病率为急性阑尾炎的6%左右。阑尾急性炎症后，浆液性渗出在阑尾周围形成积脓，纤维素性渗出与周围组织粘连。由于纤维素粘连及大网膜的包裹，和附近肠袢包裹。阑尾周围形成炎性肿块或局限性脓肿。典型急性阑尾炎病史，腹痛伴有弛张热，右下腹出现肿块。白细胞升高，可伴有消耗及中毒症状，右下腹可触及不甚清楚包块并有压痛及反跳痛。B-US右下腹或肝下缘有边界不规整肿块，内部低混合回声，可见液性暗区。脓肿吸收炎症消散肿块消失；也可能脓肿增大，脓腔内压增高，突破脓肿粘连，脓液流入腹腔造成弥漫性腹膜炎；穿破入肠腔或膀胱而形成肠内瘘，膀胱内瘘，或侵入腹壁形成腹壁脓肿再突破至体外，得以引流形成腹腔窦道。脓肿部分吸收后形成原壁的慢性脓肿，右下腹存留一硬肿块。需与回盲部肿瘤、盲肠结核阑尾肿瘤鉴别。发病已超过4d，中毒症状不严重，有局限性倾向，采用中西医非手术疗法。或行穿刺置管引流。出现弥漫性腹膜炎，脓肿压迫或粘连肠梗阻，反复出现或经久不消包，又诊断不清，疑有肿瘤，采用阑尾脓肿切开引流术。

血吸虫性阑尾炎（schistosomic appendicitis） 是指血吸虫卵沉积于阑尾内所致阑尾炎。在血吸虫流行区阑尾切除标本其壁内找到血吸虫卵沉积可达37.9%。血吸虫所致的改变常为慢性炎症过程。可见白细胞浸润、黏膜小溃疡；长期刺激逐渐出现纤维化，肉芽肿形成或黏膜瘢痕狭窄，血管周围病变严重时使阑尾血运障碍，诱发细菌感染并发急性阑尾炎。其症状与一般急性阑尾炎相同。血吸虫性阑尾炎特点，病程快，穿孔率高，且术后易发生残余脓肿，及肠瘘，应引起警惕。

阿米巴性阑尾炎（amebic appendicitis） 阿米巴肠病好发于盲肠，故常累及阑尾，在结肠阿米巴病尸检中，4.0%~6.2%有阿米巴阑尾炎，本病的症状和细菌性阑尾炎相似。单纯性阿米巴阑尾炎少见。多见形成阑尾脓肿或穿孔。术前多诊断细菌所致的阑尾炎。常常在术中发现。病变不仅限于阑尾，盲肠壁也表现增厚水肿。术中阑尾残端处理困难。术后易形成阑尾残端瘘。对疑为阿米巴阑尾炎者，应先行抗阿米巴药物治疗，然后再行手术。

阑尾黏液囊肿（appendiceal mucocele） 系指因黏液潴留使阑尾一部分或全部扩张状态称阑尾黏液囊肿。早检1842年Rokitansky首先报告称为“蚓实积水”（hydrops Processus Vermiformis）。占阑尾炎切除标本的0.2%~4.1%。本病的实质是潴留性囊肿。形成的条件：1. 阑尾内腔各种原因梗阻。2. 梗阻远端黏膜有持续不断分泌的能力。3. 无细菌存在，不致引起化脓性感染。阑尾内腔梗阻原因屈曲，扭转，息肉，回盲部肿瘤。阑尾腔梗阻早期，阑尾壁反应性增厚日久受压囊壁萎缩，代之纤维化或玻璃样变，无细胞增殖能力，不断扩张逐渐形成具有一定弹性和韧性积液囊肿。根据囊肿形成位置不同分为两型：1. 全阑尾型，2. 终端型。囊肿大小不等小的仅几毫米，以终端型为多。大者十几厘米常为全阑型。囊肿膨胀性生长过程中可发生多种并发症。囊肿破裂致腹膜黏液种植，腹膜假黏液瘤。也可因粘连和压迫导致肠梗阻，或引起肠套叠，肠扭转，囊内感染和继发出血。早期囊肿较小时无症状。较大时慢性阑尾炎症状相似。有继发

感染时呈现急性阑尾炎症状。囊肿较大而无自觉症状，右下腹肿块惟一主诉。或因患其他疾病查体时触及右下腹肿块。囊肿破裂后形成腹膜假性黏液瘤时，腹部胀满检查发现本病。X线钡餐和钡灌肠时见盲肠端半球形边缘清楚光滑阴影，盲肠黏膜呈涡卷状，皱襞，阑尾阴影缺如，近回肠末端外侧压迫像。B—US检查可见液性暗区。CT：见盲肠与回肠末端间有占位性病变。低的水样密度（water density）的囊肿块（cystic mass），囊壁钙化。须排除回盲部肿瘤疾病。治疗是将阑尾及其囊肿一并切除，如囊肿与小肠袢粘连，或已引起套叠，扭转并发症，将受累肠体一并切除。术中应防止囊肿破裂和黏液溢出。仅凭肉眼所见不能与阑尾黏液肿瘤鉴别，必要术中冰冻活检，行回盲部或右半结肠切除。

阑尾黏液肿瘤（mucinous tumor of appendix） 系属于上皮来源阑尾肿瘤。1842年Rokitamsky首先报告。1884年werth将囊肿破裂腹腔内种植播散命名为“腹膜假性黏液瘤”（peritoneal pseudomyxoma）。1973年Higa分为3类：①阑尾黏液囊肿：（mucocele of appendix），②阑尾黏液囊腺瘤（mucinous cystadenoma of appendix），③阑尾黏液囊腺癌（mucinous cystadenocarcinoma of appendix）。

阑尾黏液囊腺瘤：为良性肿瘤。腺上皮不典型增生或腺瘤性息肉，绒毛状息肉阻塞阑尾，黏液潴留在阑尾腔内。膨胀性生长囊性病变呈球形或椭圆形。单房性，壁紧满薄钙化稍硬。部分上皮消失，平滑肌消化。部分上皮残存少见异型性高柱状肿瘤细胞乳头样结构。18～87岁，平均50岁。比阑尾黏液囊腺癌年轻10岁。女性多见。无特异性症状。右下腹部触到肿块。不适或疼痛。术前诊断困难。合并急腹症开腹时或其他腹部手术偶然发现。近年来影像技术进步、术前可能诊断。腹部平片约6%～22%可见囊壁钙化。钡灌肠造影所见为：①阑尾不显影；②盲肠及回肠末端半球状压迹；③肿块边缘钙化像。B—US：提示囊性肿块：CT：提示密度为低于软组织高于水囊性肿块。值得注意的常合并卵巢，胰腺囊肿。手术切除阑尾。如阑尾与周围粘连重剥离困难，可行回盲部切除。合并腹膜假性黏液瘤彻底清除。术中肉眼判断困难时，冰冻活检。预后良好。2. 阑尾黏液囊腺癌：占阑尾切除标本0.023%～0.07%，为阑尾真性恶性肿瘤。呈膨胀性生长囊性占位性病变。囊内可见大量上皮细胞增殖，呈乳头状。并覆盖于具有分泌黏液功能的柱状或杯状上皮细胞。在囊壁可见肯定的腺体侵犯阑尾壁征象。为高分化型腺癌。多发50～60岁高龄，无特征性症状。右下腹疼痛或不适触及包块。术前诊断困难。常误诊其他疾病开腹手术发现。可有CEA升高。因囊内压升高及癌侵润性增殖囊壁破裂或穿孔。造成具有分泌功能的恶性瘤细胞直接腹腔内播散种植。呈“胶腹”（Jelly Belly），一般认为单纯阑尾切除，若浸润阑尾浆膜或邻近脏器侵润，行右半结肠切除，腹膜假黏液瘤处理。用3%～10%福尔马林局部固定。或用2%碘酒烧灼。再用噻替呱冲洗腹腔。预后尚好。

直肠指诊（rectal touch；digital examination of rectum） 是用手指行肛门直肠触诊的理学方法。被认为是一种经济简单易行，无痛苦不可缺少的检查方法。又称肛门直肠指诊（digital anorectal examination）。适用于凡有原因不明便血、腹泻、便秘等肛门直肠疾病症状者，有泌尿系统和生殖系统症状者；某些外科或妇科疾病，采取粪便标本。指诊要点：采用膝胸卧位（knee－chest position），截石位（lithotomy，position），俯卧位（prone position），必要取蹲位（squatting position）。肛周视诊：以双手拇指分开臀沟、观察肛周有无畸形，有无结节、溃疡、糜烂、红肿；有无血、脓、粪渣、黏液、有无外痔、肛瘘、肿物脱出等。右手戴手套或食指指套，并涂足量的润滑液。行肛周指诊，有无压痛，肿块，索状物。进指：用食指端轻柔按摩肛门，使肛门括约肌放松、嘱病人做深呼吸放松肛门，手指轻轻压入肛门。注意肛管括约肌松紧度和肛管直肠环检查。注意肛门有狭窄、僵硬。检查时按顺时针或逆时针方向对肛管直肠壁检查一周，检查黏膜有无结节、溃疡、僵硬、肿物，及触痛。肿物注意部位和肛缘距离。注意大小、质地、形态、活动度及肠腔狭窄程度。注意直肠后壁及前壁检查，即用手指向骶前及盆腔后壁按压，并移动手指从左→右，然后行直肠前壁检查，尤应注意膀胱直肠陷凹或直肠子宫陷凹。退指：退指后、检查指套有无脓血及坏死组织等，如有坏死组织做脱落细胞检查。最后以手纸为患者清拭肛门。

肛门镜检查（anoscopy；anal speculum） 是肛门、直肠疾病常用的一种简便检查法。适用于不明原因便血及腹泻；术后复查；肛管病变处活检（biopsy）。亦用于肛管直肠手术时暴露术野。禁忌证为肛门狭窄、

肛裂、妇女月经期。常用肛门镜有：斜口肛门镜（Hirschman型），圆口肛门镜（Kelly型），二叶张开式肛门镜。常采取体位（position）有：截石位（lithotomy position），胸膝卧位（knee－chest position）、席姆斯（Sims）体位※（Sims position）。应先作直肠指诊，了解肛门内情况。操作方法：肛门镜尖端先涂以润滑剂。右手持镜并用拇指顶住镜芯子。用左手拇、食指将臀部拉开显露出肛门口，用肛门镜头按摩肛缘，使肛管括约肌松弛。朝脐孔方向缓慢插入。当通过肛管后改向骶曲，进入直肠壶腹。取出芯子，注意观察芯子上有无血迹。照入灯光，观察黏膜颜色，注意有无红肿、糜烂、溃疡、结节、息肉、肿瘤及异物。如有分泌物以棉球拭净后再详细检查。将肛门镜缓慢退出，边观察边退出。在齿状线处注意查看有无内痔肛乳头，肛隐窝或肛瘘内口。若用二叶张开式肛门镜。在置入时应将二叶并拢，入肛管后再将其张开，利用叶间空隙作检查和治疗，退出时应将二叶合拢。

插入伤（insertion injury） 又称戳伤（stab wound），多指直肠肛管损伤的原因一种。多见于工农业生产和日常生活意外事故致伤。如由高处跳下或坠落时坐在直立地上木桩，铁棍、工具柄及其他棒形物体，或是生活用品啤酒瓶等刺入肛门直肠，少见于性变态、性行为异常寻求自慰将玻璃试管等物品插入肛门所致的损伤，称为插入伤。

器械伤（instrument injury） 是指使用医疗（用）器械在诊查、治疗及处置过程中不当或失误所致的损伤，其发生率为0.1%～4.5%如进行直肠窥镜检查，特别纤维结肠镜下行息肉摘除；置入扩张器，肛门体温计刺伤灌肠时置入肛管端，肠壁采取组织活检时，腹腔镜手术气腹针，套管针穿刺伤；手术时直接损伤。其损伤特点：一般多仅局限于肠壁一小部分，创缘较整齐；一般都能及时发现，腹腔污染较轻。

火器伤（firearm wound；firearm injury） 是指用火药作动力来发射的武器为火器，由火器发射投射物，如各种弹丸、弹珠、弹片所致的枪弹伤（gunshot wound）、（包括猎枪弹伤 shotgun wound）称为火器伤。是平战时最为多见损伤。常合并小肠或腹腔、全身其他器官损伤。造成伤道内形成暂时空腔。空腔回缩后，形成软组织挤压、撕裂和挫灭损伤。

腹膜内直肠伤（rectal injury of internal peritoneum） 是指因钝性暴力、刀刺、火器、异物或医源性等损伤所致，在腹膜反折以上的腹膜内直肠段损伤破裂。占大肠损伤的9.17%。其合并伤与损伤部位、致伤处、伤道等情况有关，以结肠、小肠、肾、输尿管、肝脾等。主要为急性腹膜炎临床表现，其轻重程度与穿孔时间、大小及粪便污染腹腔程度有关。肛门指诊检查指套有血迹，白细胞升高，X线平片。病情允许立位时，大都可发现膈下气腹征。如医源性损伤，由于检查前严格肠道准备，仅有腹痛、腹膜炎体征轻，但气腹症明显。应尽早手术，按损伤程度、腹腔污染情况，损伤时间选择治疗方案，受伤距手术时间6h内，粪便外溢少，单一直肠伤，可行一期缝合修补，并行骶前引流。否则行直肠损伤缝合＋乙状结肠造口术。如为乙状结肠镜穿孔、手术损伤及时发现行一期缝合，超过6h可行造口术。

腹膜外直肠伤（extraperitoneal rectal injury） 是指因钝性暴力、刀刺、火器、异物或医源性等损伤所致。在腹膜反折以下的腹膜外直肠段损伤破裂。占大肠损伤的8%。以后壁和侧壁多见。其合并伤有骨盆，泌尿系统（膀胱、尿道、前列腺）坐骨神经。单纯部位腹膜反折以下损伤，多无腹膜炎表现，多表现为严重直肠周围感染，感染较严重、易向周围扩散。若伴有血管和骶前静脉丛损伤，常有大出血和休克。合并膀胱尿道损伤，尿内有血或粪便，尿从肛门和伤口流出，排尿困难。肛门指诊：指套血迹，有时可触到破裂口，必要时行肛门镜检，可清楚见到损伤部位、范围严重程度。处理原则：粪便分流，直肠旷置。远端结肠造口，充分引流，彻底清创。可能情况下直肠修补，但一般不主张修补。修补断裂括约肌，并发症有因严重感染毒血症、败血症。还可并发直肠膀胱瘘，直肠阴道瘘，直肠外瘘。

肛管损伤（injury of anal canal） 系指耻骨直肠肌附处上缘至肛门缘即“外科的肛门管（surgical anal canal）的损伤。相当于肛管直肠环平面。而不是上自齿状线，下至肛缘的“解剖学的肛门管”（anatomical anal canal）。损伤原因很多，多由肠腔外向内致伤。插入伤、器械伤、手术损伤、火器伤，产伤（分娩时）、化学伤、异物伤。国外同性恋肛交时引起损伤等。分急性期和陈旧期。损伤的原因、部位、范围及程度、致伤物和时间等差异病情千差万别。注意听取

致伤经过，检查局部伤情污染程度，肛门括约肌是否断裂和缺损，行肛门指诊。有无合并伤，全身状态等，陈旧性者检查损伤程度，缺损部位、程度范围、有无括约肌功能障碍如肛门失禁的狭窄，有无瘘和窦道。急性期：彻底清创、止血、冲洗、引流、修复黏膜、残断括约肌应尽可能修复或作定位缝合以利功能恢复，广泛性组织缺损和坏死性损伤，行暂时人工肛门术、抗感染、全身支持疗法。陈旧性切除疤痕缺损较大行局部皮瓣（skin flap）或游离植皮（free skin graft）修复，括约肌修补术。肛门失禁者酌情用臀大肌括约肌成形术。

肛裂（anal fissure） 是指肛门内括约肌表面齿状线以下至肛管缘皮肤全层裂开形成感染性纵行梭形溃疡。多见于30～40岁中年人。男性多于女性。常因大便干硬，排便过度用力引起肛管皮肤裂开，继发感染而形成；其发生与肛管解剖学因素，损伤、慢性感染、肛管狭窄，内括约肌痉挛，肛管肛窦残留上皮异物样反应等因素密切相关。慢性肛裂是因肛管的扩张力和约束力之间平衡失调导致肛管皮肤裂伤。分急性肛裂：病程短、裂口新、底部浅、创缘软、边整齐、无瘢痕。慢性肛裂：病程长、底部深、边缘硬。裂口上缘有肛乳头肥大，下端常有“哨兵痔”（sentinel pile）为肛裂“三联症”：并存肛周脓肿，即“四联症”，或有肛瘘为“五联症”。主要临床表现排便引起周期性肛门部疼痛，常有便秘和大便少量出血。肛裂多在后正中部，少在前正中部。可继发于溃疡性结肠炎。结核性溃疡，Crohn瘤、肛管癌。注意鉴别。上述几种疾病继发肛裂，溃疡不位于中线、无肛门周期性疼痛，无肛裂溃疡三联症。非手术治疗原则：调节饮食，软化和通畅大便，减轻疼痛、消除症状，促创面愈合。有坐浴，腐蚀疗法，封闭法，烧灼法，冷冻治疗，手指扩张术（finger dilatation）。手术肛裂切除术，括约肌切断术（原位，侧位）；侧位皮下内括约肌切断术。

肛周脓肿（perianal abscess） 系肛门周围皮下间隙内发生急性化脓性感染并形成脓肿。占肛门直肠脓肿的50%左右。多由肛腺感染经外括约肌皮下部向外或直接向外扩散而成。常位于肛门后方或侧方的皮下部的一侧。肛门周围持续性剧痛，不敢直立行走或坐位，受压或咳嗽时加重，全身感染症状不显。肛旁病变处皮肤明显红肿，有硬结和压痛，有波动感。穿刺可抽出脓汁。若自行破溃，形成低位肛瘘。感染向上蔓延穿透肛周筋膜扩散至坐骨直肠窝，双侧则形成低位马蹄形脓肿。脓肿自病变肛窦穿透而形成内盲瘘。多需手术治疗。单纯性脓肿行切开排脓治疗。与肛瘘相通的脓肿，切开排脓及挂线治疗。寻找内口困难者不宜挂线治疗，如形成肛瘘，二期手术治疗。

坐骨直肠窝脓肿（ischiorectal abscess） 为肛提肌下部脓肿（infralevator abscess）较常见。由肛窦及肛腺病变感染，先于直肠后引起肌间脓肿，穿透直肠纵肌，经外括约肌向外扩散到坐骨直肠间隙形成脓肿，坐骨直肠间隙为疏松结缔组织，血供较差，感染后易形成脓肿。初发期为不明发烧、寒战，全身乏力、局部胀疼。继之排便，排尿时，坐立行走疼痛加重。有时可有排尿困难。可见肛门旁皮肤肿胀，如为单侧时两侧不对称，有硬结和明显深压痛，可有波动感。直肠指诊患侧肿胀有明显触痛，波动感，穿刺可吸出脓液，自然病程为脓肿经皮肤穿破引流形成肛瘘；经肛窦破溃而形成内瘘；脓肿经肛门后间隙或从肛门前方进入对侧坐骨直肠窝形成低位马蹄型脓肿（horseshoe abscess）或向上穿过肛提肌形成骨盆直肠窝脓肿或直肠后脓肿，症状重时在腰麻下行脓肿切开。在压痛明显处穿刺抽得脓液后，行放射状切开，左手指置入肛管内压迫硬结部位，以右手指伸入脓腔内分离纤维隔。如为两侧马蹄型脓肿可追加一横切口，放置引流管，以利引流。

骨盆直肠窝脓肿（supralevator abscess） 为肛提肌上部骨盆直肠窝发生脓肿。又称肛提肌上部脓肿（supralevator abscess）较少见。病因由肛窦、肛腺感染引起；内、外括约肌间脓肿，如坐骨直肠窝脓肿向上穿透或直肠后脓肿扩散造成；骨盆内病变如结肠憩室炎，Crohn病、溃疡性结肠炎、阑尾炎、结肠恶性肿瘤炎症波及骨盆直肠窝发生脓肿。症状特点全身感染症状较重，脓肿部位深局部症状不明显。发烧，排尿困难，直肠内坠胀，肛门部不适，排便时明显。体表无任何所见。确定诊断常常延误。直肠指诊，直肠壁可触及手面光滑隆起包块，触痛明显，有波动感。近年来，经肛门超声波检查应用，可明确诊断。自然病程：1. 脓肿穿过肛提肌进入坐骨直肠窝形成高低位复合砂时钟型脓肿（hourglass abscess），形成高位肛瘘。2. 脓肿经直肠后间隙扩散至对侧骨盆直肠窝形成高位马蹄型脓肿（horseshoe abscess）。3. 经肛窦引

流形成内瘘。4. 少见尚有脓肿经腹膜后扩散至下腹部形成盆腔脓肿。脓肿发生原因不同方法各异。坐骨直肠窝脓肿经肛周皮肤切开引流，若经直肠引流可发生难治性括约肌外瘘。来自盆腔内病变脓肿。根据病因及脓肿位置而不同：①如结肠憩室炎、子宫附件炎、阑尾炎、可经直肠或阴道切开排脓。②如系因结肠恶性肿瘤，Crohn 病继发脓肿，经腹切开排脓，必要时切除原发的疾病病灶。脓肿腔大时放置引流管。

直肠后脓肿（retrorectal abscess） 系位于肛提肌上骶前直肠后脓肿。病因为邻近间隙脓肿。如骨盆直肠窝脓肿、坐骨直肠窝脓肿，肛管后深间隙脓肿直接扩散所致；经肛窦、肛腺感染所致；骶尾部化脓性病，直肠疾病所引起。临床表现以全身感染为主，发烧肛门坠胀不适，骶尾部触痛，压迫尾骨及肛门之间有深压痛。直肠指诊，直肠后方有压痛，并可触及隆起肿块，波动感。自然病程可穿入腹腔，形成盆腔脓肿，但很少见。治疗切开排脓引流、脓腔内置胶管或烟卷或引流。

高位肌间脓肿（high intermuscular abscess） 系指位于耻骨直肠肌、提肛肌上方、内外括约肌间脓肿贮留称为高位肌间脓肿。发病隐匿、脓肿破溃后，自肛门排出脓汁，偶有钝痛，直肠指诊在肛管上端或直肠下端可触到一表面光滑卵圆形、边缘清楚有压痛稍硬、有波动性肿块，如脓肿破裂则可触到破裂口。触诊时直肠黏膜，直肠环状肌无增厚感。肛门镜检：有时可看到破口，或见有脓汁流出，黏膜正常：排脓方法：左手食指肛门内插入，触到脓肿部位，确认后，直肠内直肠纵行切开，扩大切口以手指扩张。

肛瘘（anal fistula） 肛瘘又称肛管直肠瘘（anorectal fistula）是指肛管或直肠下端因病理原因形成的与肛门周围皮肤相通的一种异常肉芽肿性后天性管道称为肛瘘。一般由内口、瘘管和外口 3 个部分组成。90% 是隐窝腺感染（crypt glandular infection）后在括约肌间形成脓肿，自行破溃或切开排脓后肛门隐窝交通形成瘘管即形成肛瘘。“肛周脓肿是肛瘘之母”。尚有中央间隙感染说：栉膜区深层上皮细胞存在，对病源菌易感性强，当该区皮肤受损后，发生中央间隙感染。免疫学认为 lgA 的降低可能为肛瘘发病一个重要因素。异常隐窝容易受细菌侵袭引发隐窝炎形成肛周脓肿。目前国际上最常用 1976 年 Parks 分类：根据瘘管与括约肌关系分 4 种类型：1. 括约肌间肛瘘（intersphincteric）；2. 经括约肌肛瘘（transsphincteric）；3. 括约肌上肛瘘（suprasphincteric）；4. 括约肛外肛瘘（extrasphincteric）。瘘口持续性或间断性流脓性液，局部疼痛及瘙痒，湿疣。约占肛管直肠病人数 1.67% ~ 3.6%，多发于 20 ~ 40 岁。男性多于女性，男女之比为 6 ~ 6:1。检查外口常为一乳头状突起或为肉芽组织隆起。挤压时有少许脓液或常血脓性分泌物排出。指诊时可触到有压为硬结，常可触到瘘管为一较硬条索状物，染色法和 X 线造影可确定内口位置。以及内口数目位置及瘘管行经途径。需与化脓性汗腺炎、藏毛窦等鉴别，肛瘘一旦形成不能自愈，诊所明确的肛瘘必须手术治疗：包括瘘管切开术，肛瘘切除术，挂线疗法。术中注意高位或复杂性肛瘘，处理好肛直肠环，以免术后大便失禁。术前必须鉴别相关疾病所致肛瘘。如结核性，crohn 合并肛瘘，一般不主张手术。肛瘘癌变切除标本应常规病理检查，避免延误诊断和治疗。

肛周尖锐湿疣（perianal condyloma acuminatum, PCA） 是一种由病毒引起的发生于肛门皮肤黏膜交界处，因上皮组织内棘细胞增生产生疣状赘生物称为肛周尖锐湿疣。又称尖圭湿疣（pointed condyloma），性病疣（venereal warts），亦名尖锐疣（verruca acuminata）。常因接触带病毒物品或性接触传染。尤其在性乱交的人群中流行。病原体是一种属于 6 型、11 型人类乳头瘤 DNA 病毒（human papillomavirus Hpv - 6, Hpv - 11）。皮肤轻微创伤病毒即能侵入，潜伏期为 3 个月左右，其传染性随皮疹的疹龄而下降。发生部主要在生殖器，男性常发生于龟头冠状沟及包皮内板。女性外阴，大小阴唇。亦可发生于肛周，肛门内，可少见于腋窝、趾间，女性乳房下方。初发为小而柔软的疣状浅红色丘疹。逐渐增大加多，有融合倾向，形成乳头状，蕈状、鸡冠状。疣基底常有蒂，疣呈灰色或红色，触之易出血。继发感染，分泌脓性分泌物，恶臭。另一种特殊类型，即 1925 年德国皮肤病专家 Buschke 和 Loewensteln 报告的，称 Buschke - Loewenstein tumor。也称巨大尖锐湿疣。（giant condyloma acuminatum）。好发男性肛门周围和阴茎部，拇指头大至 30cm 以上。表面凸凹不平，呈颗粒状，质软，呈淡红、暗红或浅灰色，质脆，触之易出血。易糜烂，渗出为脓性或混浊浆液，恶臭。外观似恶性变。临床表现与鳞状细胞癌相似，但镜下改变则是一类型的尖锐湿疠，

组织学检查为良性角化，虽有深层浸润，不伴淋巴结和远处转移。病理主要为角层灶性角化不全，棘层乳头瘤样增生，见有核分裂相较多，但基底细胞排列规则。增生上皮与真皮界线清楚。最具特征粒层与棘层浅部有明显空泡细胞。依据病史临床表现发生部位诊断较易，活检可确诊。需与扁平湿疹（condyloma lata），磷状细胞癌，肛周 Bowen 病鉴别小的分数尖锐湿疣，可用液氮冷冻、电池、电灼、激光等治疗，药物治疗：外涂 5%5－FU 霜 3%肽丁胺霜等，干扰素治疗。巨大尖锐湿疣手术切除，必要行局部推进皮瓣消灭创面。本病可自然消退，也易复发。部分尖锐湿疣可癌变。

痔（hemorrhoid） 是指齿状线两侧直肠下端黏膜下和肛管皮肤下的直肠上下静脉丛扩张迂曲而形成的团块、结节并出血、栓塞或团块脱出称为痔。20～40 岁多发，男比女多见。病因：1. 肛垫下移学说：肛管、直肠的静脉窦、结缔组织，Treitz 肌三者构成组织垫，简称“肛垫”，肛垫松弛、肥大出血或脱垂时形成痔。2. 静脉曲张学说：肛管黏膜下静脉扩张是痔的成因。3. 痔静脉泵功能下降学说：肛管黏膜下血管垫，存在“痔静脉泵”，泵驱动力下降，使痔区静脉淤血，炎症使静脉壁破坏，结缔组织脆化断裂，衬垫下形成痔。4. 肛管狭窄学说：肛管狭窄影响正常排便，压力增高静脉丛充血，最终导致内痔。按解剖部位分内痔、外痔、混合痔。内痔按病理分 3 型：①静脉曲张型；②血管肿型；③纤维化型。按病理分 3 期。外痔按病理分 4 种类型：①血栓性外痔；②结缔组织外痔；③静脉曲张性外痔；④炎性外痔。环绕肛门一周称“环状痔”、内痔脱出水肿不能回纳称“嵌顿性内痔”，有血运障碍为“经常性内痔”、混合痔又分皮赘性外痔、静脉曲张性痔。治疗方法采用肠功能调节，枯痔、扩肛、冷冻、注射、套扎、红外线凝固，激光疗法，手术方法，痔环切术，钳夹切除，结扎切除术。

外痔（external hemorrhoid） 系位于齿状线以下，表面由皮肤覆盖，由直肠下静脉丛（痔外静脉）扩张迂曲而成的痔称为外痔。常见有：痔。

1. 血栓性外痔（thrombosed external hemorrhoids）：是肛周皮下小静脉破裂、血液外渗至皮下凝结为血块，继之出现炎性水肿，疼痛较重，水肿消退后皮下少见暗紫色血块，血栓结节不易吸收。形成肛周皮下圆形或近圆形硬结。2. 结缔组织外痔（connective tissue external hemorrhoid）：是肛门缘皮肤皱褶反复发炎、或肛裂刺激结缔组织增生、致使肛缘局部皮肤纤维化、结缔组织增生形成皮赘（skin tag）。3. 静脉曲张性外痔（varicose external hemorrhoid）：由痔外静脉曲张扩张，刺激组织增生所致。或因痔内静脉丛和痔外静脉丛均曲张相互连通而成，多与内痔并存。位于肛门左右两侧。4. 炎性外痔（inflammatory external hemorrhoid）：是由肛缘皮赘或肛门皱褶、皱襞损伤或感染后炎性增生而成。充血水肿。治疗血栓性外痔，发病后 48h 内疼痛不见减轻，非手术治疗后症状不见好转，剧烈疼痛，肿块较大较硬者行血栓性外痔摘除术。结缔组织外痔常发生炎症等并发症，非手术治疗无效时行切除术。静脉曲张性外痔行剥离切除术，炎性外痔切除术。

内痔（internal hemorrhoid） 系位于齿状线以上、表面由直肠黏膜覆盖、由直肠上静脉丛扩张迂曲而成形球或半球形团块称内痔。常见于左侧方（left lateral），右前方（right anterior），右后方（right posterior），为原发性内痔（母痔）由右后，左侧相连再发的痔称为继发性内痔（子痔）。若母痔和子痔均脱出肛门外，呈梅花状者称环状痔。若内痔脱垂水肿不能还纳，称嵌顿性内痔。有血循环障碍，称绞窄性内痔。Goligher（1980）分为 4 期：Ⅰ期：排便时带血、无脱出、齿线上黏膜呈结节样隆起；Ⅱ期：排便时肛门外脱出，排便后自行还纳。Ⅲ期：排便时（或腹压增加时）内痔脱出，并需用手方能还纳。Ⅳ期痔长期在肛门脱出、不能还纳（或还纳后又立即脱出），主要临床表现：便血、痔核脱垂、疼痛、瘙痒。合并症有脱出性肛裂，肛周湿疹。据典型症状和检查，一般不难诊断。需与肛门疾病如肛门部息肉、肛门癌。直肠疾病如直肠癌、直肠息肉、直肠脱垂等鉴别。治疗包括：一般疗法：调理通便，饮食疗法局部处理；非手术疗法：注射疗法，枯痔疗法，胶圈套扎疗法，冷冻疗法，红外线照射疗法；肛管扩张疗法；手术疗法；外剥内扎法，痔环形切除法（Whitehead 法）等。手术疗法有一定并发症：出血、尿潴留、狭窄。要严格掌握适应证，只限于保守疗失败或不宜保守治疗者。

混合痔（mixed hemorrhoid） 痔位于齿状线上下为皮肤黏膜交界组织覆盖。Ⅱ期以上内痔均有部分外痔，多数为混合痔。常因内、外痔失治、误治不断加

重自然发展的结果。其临床症状取决于内痔还是外痔为主。如环绕肛门一周者，称为环状混合痔。便血、内痔脱出、疼痛、瘙痒、流黏液，治疗分非手术，栓剂、熏洗剂。手术治疗，采用外痔剥离，内痔结扎方法。外剥内扎侧切术、内外痔分离术，外剥内扎侧切术等。

哨兵痔（sentinel pile） 又称前哨痔。是因淋巴淤积皮下所致。突出肛门外袋状皮赘（skin tag）貌似“外痔”。是肛裂三联征之一。由于在检查时先看此痔而后见到裂口，对诊断有帮助，故称为哨兵痔。

直肠脱垂（rectal prolapse） 是指肛管直肠甚至乙状结肠远端肠壁部分或全层脱出于肛门外时称直肠脱垂。直肠壁全层脱出称为完全直肠脱垂（complete prolapse or procidentia）。黏膜、黏膜下层脱出称为不完全直肠脱垂（incomplete prolapse or mucosal prolapse）。脱垂部分位于肛管直肠内状态称为不显性直肠脱垂（concealed prolapse）。多见幼儿老年人，生育过多妇女。病因解剖缺陷：道戈拉氏陷凹（Douglas pouch）过低，盆腔组织软弱肛提肌和盆底筋膜薄弱无力；骶骨弯曲度过直，直肠易于向下滑动。诱因腹内压增加：习惯便泌，长期腹泻、前裂腺肥大排尿困难，多次分娩高龄妇女。腹内压增高推动已松弛直肠向外脱出。两种学说：1 滑动性疝学说（sliding hernia theory）. Moschcowitz（1912 年）Goligher（1958 年）认为腹压增高盆底组织松弛，将覆盖于腹膜部分直肠前壁内翻经肛门脱出。2 肠套叠学说（intussusception theory）：Broden 和 Snellman（1968 年），Theuerkavf（1970 年），腹内压增加，直肠骶骨岬固定点受伤，直乙交界处易发生肠套叠，套入肠管逐渐加重，致使直肠侧韧带、肛提肌受伤，套叠逐渐加重，最后经肛门脱出。早期在排便时有肿块自肛门脱出，便后自行缩回。病情加重，脱出肠壁不能自行还纳需用手托回。严重者每因咳嗽、喷嚏、用力或行走时亦可脱出，且不易回复。脱垂肠段发生水肿、甚至绞窄坏死。肛门下坠、下腹胀痛。蹲下做排便动作，即可出现脱垂、部分脱垂呈圆形黏膜为放射状皱襞，排便后自行缩回。完全脱垂呈“宝塔形”，黏膜皱襞呈轮形同心圆状。直肠指诊肛门括约肌松弛无力。须与环状痔鉴别。治疗消除诱发因素，非手术治疗注射治疗。手术治疗脱出肠管还纳、直肠周围组织固定、脱垂形态修复。手术方法 50 种以上，手术途径 4 种。手术方法：直肠悬吊固定术，脱垂肠管切除术，肛门环缩小术、直肠前壁折叠术、骨盆底成形加强术；修补会阴滑动性疝，封闭直肠膀胱，直肠陷凹等。

肛门失禁（anal incontinence） 系指因器质性或功能性各种原因引起肛门自制功能紊乱、不能随意控制排便和排气和不能识别辨认粪便物理性质、不能保持夜间控便能力、而发生污粪（fecal soiling）和流液的病象称为肛门失禁（anal incontinence），又称大便失禁（fecal incontinence）。老年人发生率达 30%。女性多于男性。常见于 1. 先天畸形：脊膜膨出，2. 医源性损伤；肛门括约肌损伤，3. 肛门直肠疾病：脱垂、严重肛瘘。溃疡性直肠炎，4. 神经源性：老年痴呆、脑溢血、脑肿瘤、脊髓肿瘤等。分为完全性失禁（complete incontinence），不完全性失禁（incomplete incontinence），感觉性失禁（sensory incontinence）。不能随意控制排便排气病史，肛门闭合不紧，有新鲜粪便污染，潮湿。肛诊：肛门松弛、收缩力减弱或消失。肛门功能检查：1 肛管直肠测压；2 肌电图描记（EMG）；3 肛管超声；4 排便造影；5 生理盐水灌肠试验；6 直肠感觉检查，可确诊。分保守治疗和手术治疗。保守疗法有控制塞，肛门括约肌训练电刺激，生物反馈疗法，药物治疗等。手术治疗。通过手术，恢复加强肛管直肠会阴感觉运动功能，恢复排便自控能力，移植肛门肛管皮肤加强排便反射，提高已降低直肠壁顺应性，恢复其贮袋功能，重建肛门直肠角，起到机械瓣膜作用；修补、重建括约肌结构恢复或替代肛门括约肌功能。常用术式有肛门括约肌修补术，括约肌成形术，肛门紧缩术，肛管成形术，股薄肌，臀大肌，会阴浅横肌移植肛门括约肌成形术。

直肠前突（rectocele） 是指直肠阴道隔薄弱松弛直肠壁经阴道后壁向阴道内突出称直肠前突。也称“直肠前膨出”或“直肠阴道隔弛缓症”。多见中老女性（罕有男性报告）。直肠前壁由直肠阴道隔支撑。在分隔组织发育缺陷，老年全身结缔组织退化，多产妇、慢性便秘腹内压升高，导致直肠阴道隔松弛。正常排便时腹压升高，盆底肌松弛、肛管直肠角变钝，盆底呈漏斗状，肛管成为最低点，粪便在排便压的驱动下排出。因骶曲的影响，粪块下行力量指向前下方，垂直分为成为排便动力、推动粪便经肛门排出，而分力则作用于直肠前壁使之向前膨出突出阴道后壁。盆底下降，支配盆底肌的阴部神经必然受到牵拉损害，神

经损害加重盆底功能失调，影响排便功能，互为因果形成恶性循环，导致直肠前突加重。分低位直肠前突（low rectocele）见妇科阴道分娩所致会阴撕裂伤，中位直肠前突（midlevel rectocele）多因产伤引起提肛肌，球海绵体肌损伤所致，高位直肠前突（high rectocele）阴道上1/3主韧带，子宫骶骨韧带损伤，病理松弛常伴有阴道后疝、阴道外翻，子宫脱垂。多见于中老年女性，排便困难，排便不畅。肛门梗阻感、残便感，盆腔压迫感，会阴骶尾部胀痛，腹胀痛、间歇性大便带血。少数病人需用手指插入阴道内或肛门协助排便。直肠指诊：直肠前壁可扪到凹陷圆形或卵圆形薄弱区，病人作用力排便动作，该凹陷区变深，突向阴道。排便造影：显示前突形态，前突深度≥30mm，排空相时前突依然存在，深度≥15mm。呈囊袋状，鹅头角状，土丘状，鹅颈征。球囊逼出试验>5min，最长达15min，肛门直肠动力学检查直肠感觉减退。治疗分非手术疗法，饮食疗法，心理治疗。手术疗法：原则是修补直肠阴道隔薄弱区：1. 经直肠术手修补：Khubchandan法，Sehapal/an法，Bkck修补法，2. 经阴道手术修补。注意同时治疗合并疾患，否则影响疗效。

直肠内套叠（internal intussusception of rectum） 指在排便时近端直肠壁全层或黏膜层折入远端肠腔或肛管内未脱出肛门，粪便排出后持续存在状态称直肠内套叠。又称直肠内脱垂（internal prolapse of rectum）隐性直肠脱垂（concealed prolapse）1905年首先由Tuttle提出。病因尚不明。乙状结肠冗长是本病发生基本条件。均有排便困难和费时用力，使盆底松弛下降。排便后盆底复位反射变慢，致肛管上方直肠前壁突入肛管形成套叠。盆底松弛使盆隔前方提肛肌间隙扩大，直肠周围松弛加重形成套叠过程。多见女性，男女比为1:6.53。50~70岁多发。主要症状排便困难，排便不尽，肛门内有阻塞感，重复排便。便条变形或变细。手法挤压协助排便。会阴和骶部疼痛不适。黏液便或大便带血。少数患者有精神症状，多为忧郁和焦虑。肛指可触到直肠下端黏膜堆积或松弛。排便造影：侧位像黏膜脱垂呈漏斗状，直肠腔扩大。直肠测压：肛管静息压，收缩压均下降。需除外肿瘤，直肠前突、盆突痉挛综合征，子宫脱垂。保守治疗多食用高纤维素，养成定时排便习惯，溶积型泻药。无效时手术治疗。直肠黏膜下层制造粘连；直肠与骶骨间及直肠角与周围组织间隙粘连；悬吊或固定直肠；闭合直肠前方腹膜腔恢复盆底；切除部分冗长乙状结肠。如行胶圈套扎术，直肠黏膜折叠硬化剂注射，改良Delorme手术，Ripstein手术等。

孤立性直肠溃疡综合征（solitary rectal ulcer syndrome SRUS） 系因直肠黏膜脱垂伴有肛门功能，排便功能异常，以血便、黏液便、排便困难及肛门坠胀疼痛为特点，固有层纤维组织增生为特征的一种非特异性慢性的良性直肠黏膜疾病。早在1832年Cruveilhier首先描述这类疾病。1937年Lloyd-Dovies称为直肠孤立性溃疡（solitary ulcer of rectum），1969年Madigan和Morson对68例详细临床病理研究，认为是一种独立疾病。1975年Rutter等提倡称为孤立性直肠溃疡(SRUS)。另外尚有深在囊性结肠炎（localizedcolitis cystica profunda CCP），直肠黏膜脱垂综合征（mucosal prolapse syndrome）。内镜形态观察、肌电图、内压测定、排便造影支持耻骨直肠肌功能障碍、直肠黏膜脱垂学说，得到广泛认同，耻骨直肠肌功能障碍、排便时耻骨直肠肌强烈收缩、排便过度用力，直肠前壁压力增加，拓至直肠黏膜脱垂。肛门括约肌呈痉挛性收缩，脱垂黏膜受压，先端部黏膜压迫性缺血坏死，脱垂致黏膜下血管伸展，破裂也可致缺血，部分病人在排便困难情况下，以手指插肛诱导排便或复位脱垂，造成黏膜损伤、发生溃疡，长期慢性刺激黏膜增生，纤维化增厚。典型组织学改变为：黏膜表面糜烂或浅溃疡形成，黏膜肌层增生肥厚，固有膜纤维组织增生，部分黏膜层及黏膜下层黏液池形成。多见成年人，无性别差异，发生部位60%~70%位于距肛门缘3~15cm直肠前壁和前侧壁，83.1%~91%有便血，68%有黏液便，51%有便秘和排便困难，40%有里急后重，直肠肛门疼痛。还有便失禁和大出血。直肠指诊于直肠下段前壁扪及增厚的黏膜溃疡。排便动作时可扪到脱垂顶端。内镜检查：距肛门3~15cm直肠前壁黏膜可见孤立性溃疡，呈圆形或类圆形。直径0.2cm~0.8cm。多为单发，也可为多发性。周围黏膜水肿隆起结节状。边界清楚、表面附有白色坏死物。直肠排便造影：可发现直肠内脱垂，直肠内套叠，直肠前突，盆底痉挛，会阴下降等改变。钡剂灌肠：单个或多个直肠溃疡，肠腔狭窄，黏膜的结节状改变。测压和肌电测定：直肠阀值，最大耐受容量和感觉容量降低，部分病人缺乏直肠肛门抑制反射，肌电显示；摒便时，开始兴奋，随即呈抑制状态。耻骨直肠肌反常活动增加。活检病理：呈非特异性慢性炎症改

变。黏膜表面糜烂，溃疡形成。表面有伪膜样结构覆盖。黏膜固有层纤维化，黏膜肌层增厚，黏膜肌层和黏膜下层的间质内，腺体细胞增生有异质性。活检可明确诊断，可以排除直肠癌，溃疡性结肠炎，Crohn病，良性上皮肿瘤等。治疗以非手术疗法为主，粗纤维食物容量性食物为主，良好排便习惯，避免过度摒便，容积性泻药。手术针对内套叠、黏膜脱垂和盆底肌痉挛手术治疗。如Ripstein术式，Delorme术，直肠腔缩小术等。

会阴下降综合征（descending perineum syndrome）

是指患者在安静状态下肛管位于较低水平，而用力排便时会阴下降低于坐骨结节水平，是一种盆底肌肉失调性疾病。1966年Parks首先提出。随着排便造影术广泛推广应用，本症报道日趋增多，确切发病率不详。女性多于男性，经产妇多见。可发生任何年龄，30岁以下罕见。因长期过度用力排便及腹内压增高，可使盆底肌肉功能减弱，肛管直肠角增大，直肠前壁传送增高的腹内压使直肠前壁黏膜脱垂至肛管上端，产生排便不畅和不尽感，而使患者更加用力排便，形成恶性循环。当盆底下降时，阴部神经及其供应肛门外括约肌的分支均受到牵拉，损伤神经并进一步影响盆底肌肉功能，使会阴下降。排便困难，或排便不尽感及不畅感。费时费力。有时黏液血便，可伴有黏膜和痔脱出。有难以定位持续性会阴部不适的疼痛。坐位时出现和加剧，晚期患者可有大便失禁，尿失禁。可伴有直肠前突，子宫阴道脱垂。排便造影蹲位肛门努挣时肛管下降超过2.0cm，或超过坐骨结节水平，并可见到其他病变，直肠指检，肛管收缩力减弱。肛门镜检，可见直肠前壁黏膜堆积。肛管测压：静息压，收缩压均降低。需与直肠脱垂相鉴别。治疗：指导患者良好定时排便习惯，避免摒便，便秘时可酌情用容积性泻药，或灌肠，多食用高纤维素食品。伴直肠前壁黏膜脱垂或内痔脱出者，可用硬化剂注射，胶圈套扎疗法或手术切除。会阴部不适或疼痛对症治疗。

盆底肌痉挛综合征（spastic pelvic floor syndrome）

是一种以盆底肌反常收缩为特征的正常盆腔肌功能失调，表现排便困难，会阴胀满等综合征。正常人在静息状态下，盆底肌呈轻度的张力收缩状态，以维持会阴正常位置和肛门自制。排粪时耻骨直肠肌和外括约肌均迅速抑制，使肛管直肠角变大，肛管松弛。若排便时上述肌肉不能松弛、甚至反常收缩，招至阻塞肠道出口，引起排便困难。病因尚不清。痉挛仅在排便时发生。目前认为是正常肌肉的功能紊乱，心理因素可能有一定作用，属于一种获得性功能紊乱。主要表现为排便困难，会阴胀满与便意，成软便时亦不易排出，排便时间延长，排便时疼痛。肌电图描记：挤压耻骨直肠肌时，肌电活动明显增强。排便造影：典型表现是摒便时肛门直肠角不增大甚至反而缩小。肛肠动力学检查：排便反射异常。结肠传导功能检查：左结肠，乙状结肠传输延迟直肠潴留。直肠指诊：患者做模拟排便动作时即指感肛管不松弛、反而收缩。测压肛压不下降反而上升，需与耻骨直肠肌综合征鉴别。其鉴别为盆底肌反常收缩，无肌纤维肥大，治疗采用生物反馈与模拟排便法训练，训练正确排便动作。消除焦虑心理。直肠内理疗，饮食疗法。一般不需手术治疗。如伴发直肠前突或直肠内套叠时，治愈后症状也获得改善。

耻骨直肠肌综合征（puborectal muscle syndrome）

是一种以耻骨直肠肌痉挛性肥大，致使盆底出口处梗阻为特征的排便障碍性疾病。早在1964年Wasserman首先报道4例痉挛型肛门直肠狭窄。3例行耻骨直肠肌切除术，经病理证实有明显肌纤维肥大，故命名耻骨直肠肌肥厚综合征（puborectais hypertrophy syndrome）。病因尚未明确。肥厚痉挛的耻骨直肠肌牵拉肛管直肠交界处使肛管直肠角变小，致肛管难以有效开放引起便秘。耻骨直肠肌过度肥厚或持续痉挛时，造成肛管直肠角过小，既使排便时肌肉也不能松弛导致肛管狭窄。致使肛管上口不能开放，粪便排出更为困难形成便秘。表现为长期进行性排便困难，排便过度用力，排便时间明显延长，每次可达1～2h。便条细小，便次增多。排便前后肛门或骶尾部疼痛。少数病人有黏液血便。直肠指诊：肛管紧张度增高，肛管延长，耻骨直肠肌明显肥大，质地变硬有触痛，边缘锐利。排便造影：肛管直肠角变小，肛管变长，搁架征（shelf sign）。造影剂不排或少排。直肠肛管测压：静息压和最大缩榨压均增高。排便反射曲线异常。气囊逼出试验：时间>5min，或不排出。结肠传输功能试验：直肠潴留；盆底肌电图检查：显示耻骨直肠肌外括约肌显著异常肌电活动。病理切片：耻骨直肠肌纤维显著肥大，肌间纤维组织增生或纤维化。需与盆底肌痉挛综合征鉴别。长期进行性加重便秘，诊断明确耻骨直肠肌肥厚并有纤维化病理改变。治疗：非手

术疗法如扩肛疗法，服用多纤维素食物，生物反馈疗法及按摩法。保守治疗无效时手术治疗，其方法有耻骨直肠肌后方部分切除术。后方部分切断术或侧方切断术。术前先行局部理疗和气囊扩肛，使瘢痕软化，术后早期行气囊扩肛，常可收到治愈的效果。

直肠癌（rectal carcinoma） 系发生在直肠的上皮组织的恶性肿瘤。在消化道恶性肿瘤中居第三位，仅次于胃癌，食管癌。且有增加趋势，男性多见，多见于40岁以上，青年人少见。确切病因仍不甚清楚。首列因素如直肠腺瘤，尤其是绒毛状腺瘤，家族性腺瘤病。慢性溃疡性结肠炎，血吸虫病发展成癌。膳食结构：脂肪肉食，低渣饮食有关。按病理形态分型：①肿块型；②溃疡型；③浸润型。按组织分型：①腺癌②黏液腺癌③未分化癌④鳞状细胞癌。恶性度分级：①低恶性②中等恶性③高恶性④未分化癌。病理分期：Dukes分期：A、B、C、D 4期（略），1978年我国改良分期）。扩散和转移：主要为淋巴转移、血行转移、直接浸润蔓延、种植转移、神经鞘传播。临床表现：早期仅限于黏膜层，无明显症状，大便习惯改变，少量便血。癌肿中心部分溃破继发感染，直肠刺激症状：腹泻，里急后重，便意不尽感，便血、黏液脓血便，便次增多。癌肿引起肠腔狭窄：腹胀，腹痛，大便困难，便条变细。晚期症状，肛门疼痛肛门失禁，浸润其他脏器及组织产生症状，和转移症状。应行下列检查：1直肠指诊，2直肠镜或乙状结肠镜检查及活组织检查，3无梗阻行钡剂灌肠检查有无多发性癌灶，4直肠内B超，盆腔CT，5胸部X线摄片，6CEA等肿瘤标记物，7SPECT有无骨转移。治疗：根治性手术切除是主要治疗方法，根据情况辅以放疗、化疗及免疫治疗。手术方法很多，分不保留和保留肛管括约肌。不保留手术式Miles，保留即保肛手术：Dixon手术，经耻骨入路直肠前切除术，经腹骶联合切除术，经腹肛切除吻合术（Parks手术），经腹肛拖出直肠癌切除术，Bacon手术、Babcock－Black手术，Maunsell－Weir手术，Turnbull－cutait手术。放射治疗、化疗、免疫治疗。预后根治性切除5年存活率50%～70%。

肿块型直肠癌（protruded type of rectal carcinoma） 肿瘤向肠腔内生长，瘤体较大，呈球状或半球状，似菜花样，四周浸润较少，因此预后较好。

溃疡型直肠癌（ulcerative type of rectal carcinoma） 较多见的一型直肠癌，占直肠癌50%以上，向肠壁深层生长并向周围浸润，早期可有溃疡，边硬不整齐，沿肠壁横向扩展，可成环状。易发生出血、感染或穿透，转移较早。

浸润型直肠癌（infiltrating type of rectal carcinoma） 直肠癌肿沿肠壁浸润，使肠腔狭窄，因浸润广，转移早，预后差。

直肠腺癌（rectal adenocarcinoma） 占直肠癌绝大多数。癌细胞排列成腺管或腺泡状。

直肠黏液腺癌（rectal mucinous adenocarcinoma） 直肠癌细胞由分泌黏液细胞组成，癌细胞位于大片黏液中似小岛状，预后较腺癌差。

直肠未分化癌（rectal undifferentiated carcinoma） 直肠癌细胞较小，呈圆形或不规则形，排列不整齐，浸润明显，易侵入小血管和淋巴管，预后最坏。

直肠鳞状细胞癌（rectal squamous carcinoma） 发生在直肠的鳞状细胞癌，为数较少，多位于直肠靠近肛门附近。

直肠低恶性癌（rectal carcinoma of low malignancy） 2/3以上的直肠癌细胞分化良好，属高分化，低恶性。

直肠中等恶性癌：（rectal carcinoma of middling malignancy） 1/2～2/3癌细胞分化良好，为中等分化，一般恶性。

直肠高恶性癌（rectal carcinoma of high malignancy） 癌细胞分化良好者不足1/4，属低分化，高恶性。

Dukes分期（Dukes classification） 这一分期系统属单纯病理分期，是源于直肠癌切除标本细致的病理研究。是改良最多，比较难以统一。最早分期系统是1926年Lockhart－Mummery，通过200例直肠癌切除标本研究，首先提出了直肠癌的分期，分为A、B、C三期。1929年伦敦圣马克（St，Mark）医院病理研究室主任Cuthbert－Dukes建立病理学分期系统。1932年

形成了现在的 Dukes 分期系统。分为 3 期。A 期：癌局限于肠壁；B 期：癌穿透至肠壁外；C 期：癌转移至附近淋巴结。1935 年 Dukes 又根据 100 例直肠癌切除标本研究。进一步将 C 期分为 C_1、C_2 两个亚期。C_1 癌附近淋巴结转移、C_2 肠系膜淋巴结广泛转移。1949 年 Kirklin 等认为 DukesA 期分得不细致、将 A 期分为 A 和 B_1。A 期为癌局限于黏膜、B_1 期癌侵犯肌层但未穿透。B_2 期癌穿透肌层、C 期伴有淋巴结转移。1955 年 Peyster 和 Gilchrist 对 Dukes 分期进行修订。A 期：癌仅限于黏膜层；B_1 期：癌尚未穿透黏膜下层、B_2 期：癌已达肌层，无局部淋巴结转移。C_1 期：癌局限于肠壁但已有局部淋巴结转移。C_2 期：病变已穿透肠壁又有局部淋巴结转移。1967 年 Turnbull 增加 D 期，系癌转移至肝肺骨。

Astler - Coller 改正分期（Astler - Coller modified staging） 1954 年 Astler 和 Coller 对 Dukes 分期中 C 期的再分期作了改良。分为 C_1 期，定义为肿瘤细胞局限于肠壁内并伴有局部淋巴结转移；C_2 期为肿瘤穿出肠壁伴淋巴结转移。即 Astler - Coller 改正分期：A 期：病变限于黏膜，B_1 期：病变侵入黏膜肌层；B_2 期：病变侵犯肠壁全层；C_1 期：病变限于肠壁内伴有局部淋巴结转移；C_2 期：病变侵犯肠壁全层伴淋巴结转移，D 期：已有远处转移或侵犯邻近脏器。

中国大肠癌分期（Chinese large intestine carcinoma staging） 1978 年在杭州国内第一次大肠癌会议上，按照国际 Dukes 分期基本原则，根据解剖，病理基础理论，参照国际上常用的 TNM 分类方法提出我国大肠癌病理分期。A 期：A_0 分期：肿瘤局限于黏膜（原位癌）；A_1 分期：肿瘤侵及黏膜下层；A_2 分期：肿瘤侵及肠壁肌层。B 期：肿瘤穿透肠壁、侵及邻近器官，但尚能切除。C 期：C_1 分期：肿瘤附近淋巴结转移。C_2 分期：肠系膜淋巴结和肠系膜根部淋巴结转移。D 期：D_1 分期：远处脏器转移（肝、肺、骨、脑等）D_2 分期：远处淋巴结转移（锁骨上淋巴结等）或肠系膜淋巴结和肠系膜血管根部淋巴结转移，无法全部切除者。D_3 分期：腹膜广泛转移无法切除者。D_4 分期：肿瘤广泛浸润邻近脏器组织，无法全部切除者。其优点分期简化，使用方便，便于对国内外各组资料进行对比。对治疗有指导意义。

肛管直肠恶性黑色素瘤（anorectal malignant melanoma） 是源于肛管直肠黑色素细胞或痣细胞恶变的一种少见高度恶性肿瘤。1857 年 Moore 首先报告本病。占肛管直肠恶性肿瘤的 0.4% ~ 1.6%，占全身恶性黑色素瘤的 0.4% ~ 2.2%，仅次于皮肤、眼、居第三位，年龄 15 ~ 90 岁，以老年人居多，女性多于男性。肛管移行区复层鳞状上皮聚集大量的黑色素细胞，是发生本病的组织细胞学基础。黑色素细胞源于外胚层神经嵴细胞，在胚胎发育过程中迁移至皮肤，眼色素膜，黏膜，脑膜，在某些因素如激素代谢紊乱，化学刺激及高能辐射损伤影响下，黑色素细胞过度增生及恶变。本病约 70% ~ 90% 发生肛管齿状线处，肛管部的黑色素细胞恶变后向上沿黏膜下淋巴管向直肠壶腹扩展与蔓延。直肠黑色素瘤实质是起源于肛管的继发病灶。临床特点：1 无特异性早期症状；肛门部坠胀不适，瘙痒，大便习惯改变，便秘与腹泻交替出现，里急后重。系突向直肠壶腹部刺激直肠壁的感受器的结果。2 最多见首发症状：便血，约占 50% ~ 71% 有鲜血便，混有黑色溢液，25% 为脓血便，味恶臭。3 肛门部黑色肿块脱出：早期肿块较小，似血栓痔或嵌顿痔，便后自行还纳，逐渐增大需用手托回，4 肛检可见隆起型肿块：一般为 3 ~ 6cm，结节状似“菜花状”，或形如蕈伞，大部呈紫黑色或褐黑色，有短而宽的蒂。因本病极少见，缺乏特异性症状，部位隐蔽，首诊医生缺乏对该病的警惕性，细胞形态变化多样，易误诊与漏诊。常误诊为脱垂性痔，血栓性外痔，息肉出血坏死，直肠癌等。病理组织学易误诊为腺癌、肉瘤、未分化癌，鳞状细胞癌。活检时应整块全瘤切除多边检查。治疗应尽早行腹会阴联合根治术，必要时行扩大根治术，已有转移行局部姑息性切除，术后辅以化疗，免疫治疗，冷冻、激光、控制生长减轻症状目的。本病恶性程度高、早期转移、各种治疗均不理想，预后服差。五年生存率 17%，平均生存期 15 个月，早期诊断，早期手术是提高手术疗效和生存期主要措施。

肛管鳞状上皮癌（squamous cell carcinoma of anal canal） 是指发生肛管源于复层鳞状上皮恶性肿瘤。发病率低于直肠癌，约占大肠癌 1% ~ 4%。占肛管肛周癌 50% ~ 75%。女性多于男性。以老年人多见。以 55 ~ 65 岁多发，平均年龄为 60 岁。其病因与直肠癌不同。是多病因如病毒：人类乳头状瘤病毒（human papilloma virus HPV），单纯疱疹病毒（herpes sim-

plex virus HSV）感染、放射线、作为肿瘤始动因子致细胞基因改变，在肿瘤促进因子的作用下导致肿瘤。宿主免疫抑制、吸烟、肛管慢性病变。另有重要危险因素：性乱所致生殖器病毒疣（genital viral warts）男性同性恋肛交和肛门尖锐湿疣。肉眼所见：50%为溃疡型。30%为斑块状或结节状，余为菜花状。数毫米至5cm。镜下所见80%肛管鳞状上发癌为非角化型低分化。本病有单独分期。国际抗癌协会（UICC）和美国癌症分期及疗效总结联合委员会（AJCC）。据临床X线，内镜分4期（不赘述）位于肛管上段临床表现与直癌相似，便血及疼痛为主要症状。初发时肿瘤很小不易被查觉。肿瘤长大后可有黏液便，肿瘤表面破溃形成溃疡可出现黏液血便和黏液脓血便。腹泻、便秘及里急后重。尚可见肿瘤环形生长致肛管狭窄所致腹胀，便条变细甚至不全肠梗阻。晚期可出现骶尾部疼痛，及远隔部位转移症象。

肛管下段初起时为生长在皮下小结节。逐渐增大溃疡形成后排便剧痛伴有血便。有便意及排便不尽感，晚期出现大便失禁，会阴部疼痛，向大腿内侧放散，腹股沟淋巴结肿大。直肠指诊于肛管内触及硬结，溃疡时可触及硬性边缘，指套带血和污秽黏液。如有狭窄指诊时常感困难，肛镜检查可直视肿瘤形态并可取活检，有远隔部位转移时可选用CT、MRI等检查。应与息肉，性病肉芽肿，基底细胞癌，一穴肛癌、恶性黑色素瘤、直肠癌鉴别。治疗：1. 手术治疗，原发瘤 < 2cm，细胞分化良好 T_1，行局部切除，切除范围应距边癌边缘2.5cm，并切除一部分肌肉，不能耐受根治性手术者，行姑息局部切除。经腹会阴联合切除术（miles术），用于肿瘤 > 2cm，肿瘤浸润肛管全层或周围组织。腹股沟淋巴结清除术：术后4~6周后实施。近10年其治疗原则发生了根本转变，多学科综合治疗已逐渐替代了有明显破坏性单一手术治疗。2. 放射治疗：妥用Papillon照射法。适用瘤体小于5cm者，无盆腔淋巴结转移者。3. 综合治疗：放疗+化疗+手术治疗。4. 免疫治疗：常用卡介苗、胸腺肽、干扰素、白细胞介素-2、肿瘤坏子因子。5年生存率50%左右。

肛门基底细胞癌（basal cell carcinoma of anal canal） 又称基底细胞上皮癌（basal cell epithelioma）侵蚀性溃疡（rodent ulcer）。系来自表皮的基底细胞或腺上皮储备细胞的恶性肿瘤，极少见，占肛门直肠肿瘤的0.2%。男性多于女性，55~65岁老年人。肛门周围皮肤出现细小丘疹、表面光滑、鳞屑、生长缓慢。在丘疹中央出现溃疡，基底较硬，凹凸不平，边缘隆起，呈火山状，即侵蚀性溃疡，之后肿瘤逐渐向周围扩展，但较少侵犯肛管和括约肌。病程长，肛门周围皮肤间断溃疡，伴有肛门瘙痒，疼痛出血，黏液分泌物、大便习惯改变。早期诊断困难，因病变小而浅，常误诊为痔，肛裂及肛周湿疹。需与鳞状细胞癌、肛周Peget病，Bawen氏病鉴别，最后确诊靠病理活检。位于肛缘少数浸入到肛管和齿状线上，以广泛局部切除为主，切除范围至少超过肿瘤周围1cm，必要时切除部分括约肌。若侵犯广泛可行Miles手术。对放射治疗极为敏感，早期放疗做为手术后辅助治疗。5年生存率为73%以上。

一穴肛原癌（cloacogenic carcinoma） 是一种具有特殊起源及特殊病理表现的恶性肿瘤。肿瘤来自肛管直肠环形交界区、是胚胎发育时期内外胚叶一穴肛结合处残余。1880年Hermann和Destasses最早描述齿状线上方肛管直肠交界处狭窄环行移行区（transitional zone）、此环行区村覆柱状上皮、鳞状上皮、移行上皮。该区相当于2个月胎龄一穴肛，由此区移行上皮发生的癌，故称为一穴肛原癌（cloacogenic carcinoma）。此区是一个结构复杂，由多种上皮组织交织重叠，其癌的组织类型亦多种多样。相当于胚胎子泄殖腔（cloaca）又称移行上皮性泄殖腔源癌（transitional cloacogenic carcinoma）基底细胞样癌（basaloid carcinoma）1956年Grinvalsky首先报告。女性多于男性。占直肠肛管恶性肿瘤1.1%~2.7%。Klotz报道位于齿状以下占44.4%，齿状线为38.9%，齿状线上13.8%。Pang报告，齿状下18%，齿状线12%，齿状线上70%，齿状线及其上、下是其好发部位。临床症状不一。便秘、腹泻、里急后重、肛门疼痛、便血、肛门内肿块，排便困难及大便变形。向腔内生长，呈蕈伞状、溃疡状、息肉状、痔核状。且直径为2~5cm或少数10cm。呈小溃疡。直肠指诊在齿状线处可触到不规则结节。不表现肠道症状者、仅为黏膜和皮肤炎症，易误诊为炎症，须与肛周部Paget病，Crohn病鉴别。故应作活检以确诊本病。病理类型分为：基底鳞状细胞型、基底样细胞型，移行细胞型，未分化小细胞型，治疗应尽早行腹会阴联合根治术。预后与分化程度，有无淋巴结转移，浸润深度有关。隆起状，分化好，浸润浅的预后好。5年生存率80%~93%。Bruco报告5年生存率，无淋巴结转移

黏膜层100%，浸润浅肌层87%，深肌层79%；肛壁外周围61%；未分化小细胞型预后最差。

肛周 Paget 病（perianal Paget disease） 属乳腺外Paget病，是一种少见的上皮内腺癌。1893年由 Darier 及 Coulilland 首先报告。肛门周围皮肤瘙痒，伴有进行性湿疹样病变，占乳房外 Paget 的5%。好发老年人，平均年龄64.2岁左右。性别无差异。临床表现不一，轻症状者，肛周刺痛，肛周瘙痒，烧灼感。继之出现皮肤潮红，类似湿疹，皮肤变厚、粗糙、苔藓化、脱屑。进而轻度糜烂，病变境界清楚分明，黏膜黄色渗液，结黄色痂。溃疡持续多，经久不愈，逐渐向周围扩散及周围皮肤炎。病损大小在0.4～14cm，平均6.0cm左右。病史在半个月至20余年。少数病人累及肛门直肠区伴直肠癌。累及尿道或宫颈，易发生尿道癌和宫颈癌。任何肛周湿疹样病变，经局部药物治疗不见好转、应尽早取活检以免误诊。组织学特征：典型 Paget 细胞较大，空泡、胞浆清楚苍白，核染色深大空泡状，核位于中或偏心印戒状，核仁往往明显，显分散或成群 Paget 细胞。虽经免疫组织化学和电镜研究，组织学起源尚未阐明。①本病 Paget 细胞由深层异汗腺癌向上皮转移而来。②Paget 细胞原发肛周表皮。③Paget 细胞由表浅上皮病向深部穿入组织。需与肛周湿疹，肛周 Brown 病，真菌感染相鉴别主要是手术切除。包括基底深筋膜；肿瘤周围皮肤>3cm 正常组织切除；病变累及更深直肠、尿道宫颈，做相应的根治术。放疗、化疗冷冻治疗需进一步观察疗效，本病发展至明显肿瘤，预后不佳。仅累及皮肤预后尚好。伴有肛门和直肠癌，常在发现转移病灶前死亡。

小肠穿孔修补术（repair of perforation of small intestine） 适用于小肠散在较小的穿孔且肠壁无血液循环障碍者。探查清楚小肠穿孔的数目，将穿孔的肠管置于腹部切口外，周围以盐水纱垫加以保护。以肠钳钳夹穿孔部位两端肠管，阻止肠液外溢。对坏死的不规则的创缘清创修剪整齐。按小肠的横轴穿孔两端各缝一针牵引线，依横轴方用细丝线行内翻二层间断缝合。指检吻合口，一般不置引流。清洗腹腔，吸净积液逐层关腹。

小肠部分切除吻合术（partial resection and anastomosis of small intestine） 是腹部外科常见的一种手术。适用于可行部分切除小肠病变。小肠良恶性肿瘤；严重小肠损伤；肠缺血致肠坏死；小肠局限性炎症或狭窄引起肠梗阻；小肠畸形闭锁或狭窄；小肠瘘。切口：根据病情而定，宜采用右旁正中，右侧或左侧腹直肌切口。若曾有手术史，经原切口、剔除原瘢痕。按顺序进行探查，确定病变范围、妥善保护肠管和切口。切除病变小肠不论何种病因，其切除范围应大于病变范围。选择适宜的切断部位，一般于病变的近、远端各应切除 健康肠管5cm左右，如肠梗阻切除范围要多一些，如为肿瘤，近、远端各距肿瘤8～10cm以上。分离肠系膜：应与病变小肠相应的肠系膜及病变肠段，肠系膜的切面呈V字形或扇形，系膜血管必须妥善结扎。如为恶性肿瘤、分离系膜应从肠系膜根部开始。切断肠管，使钳与肠横轴构成30°角，并将小肠两断端系膜侧应除去1.0cm脂肪组织，以利吻合。肠吻合术，有两种方法，端端吻合或侧侧吻合。一般采用细丝线内翻二层间断缝合，吻合之后，用手指检验吻合口大小，缝合闭锁肠系膜裂孔。污染重时冲洗腹腔，回纳肠管入腹腔，大网膜覆盖肠管逐层缝合切口，一般腹腔内不置引流。

肠粘连松解术（lysis of intestinal adhesion） 适用于反复发作影响病人生活和工作的肠粘连，有演变绞窄趋势粘连。除术前粘连部位有明确定位外，一般采用原切口。为避免伤及粘连于切口的肠袢，在超过原切口任何一端4cm的部位进入腹腔。然后边分离粘连扩大切口直到达到满意程度为止。判断梗阻部位、肠管扩张明显占满腹腔难以探查，先行减压。判明导致粘连的形式，如为束带状粘连，则切断束带两端附着点，修复粗糙的浆膜。膜性片状粘连应粘连松解，细心锐性分离，从容易剥离处开始，逐渐向粘连最紧密的部分，直至全部松解为止。特别注意折迭成锐角的肠管，是否有肠管狭窄。分离后肠管粗糙面行局部修补，也可行系膜上提覆盖。广泛性小肠粘连，粘连松解术后，或所谓个别“粘连体质”病人，行肠排列术（Nobles）术毕，腹腔用中分子右旋糖酐冲洗或置入右旋糖酐。逐层关腹。

小肠排列术（plication of small intestine） 是将部分或全部小肠按顺序折叠排列，然后采取肠外或肠内固定法，使肠袢固定在一定位置相互粘着在一个有顺序不成角的状态，变不能控制的粘连成为可控制性粘连，从而预防粘连性肠梗阻的发生附加手术称为小肠

排列术。常用排列术式有一、肠排列外固定法。其中有：1.Noble法：将折叠的肠袢的对系膜缘间断缝合外，还需将两个肠袢的系膜也予以连续缝合至系膜根部。该法虽牢固可靠，手术操作时间费时。2.Childe法：将已排列肠管，用直针、粗线按肠系膜纵轴贯穿褥式缝合、统缆排列全部肠袢，适度收紧每根缝线，不缝合肠壁。该法操作简便，不损伤肠，但固定不稳，易发生扭转。3.肠壁间断缝合法：将折叠的肠袢的对系膜的肠壁浆肌层行间断缝合，肠系膜不予缝合，尽管缩短了手术时间，易在肠蠕动恢复后造成撕裂。二、肠排列内固定法，White法：术前将Miller-Abbott管经鼻腔插入，术中再用手法将此管向下通过全部小肠至盲肠；也可经空肠上段造瘘直接插入此管。然后将肠袢有规则地做折叠排列，依靠此管的自然僵硬度的支撑定型作用，使肠管排列固定，术后两周左右逐渐慢慢将此管拔除。此法安全简便，同时行小肠减压，但肠管固定不够牢固。

手术操作需要注意以下几方面的问题：1.小肠排列时空肠起始及回肠末端均应留5cm游离肠袢，以利回旋，不宜过长以免扭转。2.每个肠袢两端转折部应留出3cm长度游离段，使转折角有一定活动度，以避免形成锐角粘连。3.排列后的肠袢应缝合固定在横结肠上，防止发生肠扭转。4.缝合肠壁时，深浅适度，以免过浅造成肠蠕动撕裂浆膜，也不因过深致肠瘘形成。5.缝合肠系膜应按系膜纵轴进行，避免损伤系膜血管。6.损伤严重的肠管及吻合口，破裂修补处，不应排置于转折角处。7.行全部小肠排列术，不要留空肠上段和回肠末段游离肠袢，以免发生肠扭转。

小肠楔形切除缝合术（wedgy resection of small intestine and suture） 是治疗肠瘘的术式之一，适用于那些肠袢组织健康，疤痕少，游离度好的病例。术中将肠瘘段肠袢分离后，将瘘口周围的边缘进行修整至正常组织，切口缘止血后以不吸收线沿肠管的横轴做全层间断缝合，再做浆肌层的间断缝合。

回肠造瘘术（fistulation of ileum） 为减轻肠内压力或防止吻合口破裂或使远端肠道得以休息，常需在小肠造瘘，瘘口位于回肠者称回肠造瘘术。

小肠外置术（exteriorization of intestine） 当小肠损破严重，病人情况差，不允许做较复杂的手术操作或是远端肠袢有病变需要旷置时常将小肠外置造口。

全胃肠外营养（total parenteral nutrition，TPN） 是指由胃肠外途径，通常由静脉供给机体足够的蛋白质(氨基酸)、脂肪、碳水化合物、维生素、微量元素、电解质和水分、以达到营养治疗的目的。使病人在不能进食或超高代谢状态下仍能维持良好营养状态、帮助度过危重病程、纠正营养不良、促进创口愈合。使机体获得正常生长，正氮平衡和体重增加，提高存活率。

肠减压（intestinal decompression） 手术中通过套管针穿刺至肠腔或切开肠壁置入特别的减压管，用负压吸引肠内的气体和肠内容物，以减低肠腔压力的方法。1903年Monks首先倡导的。1926年Moynihan使用针头1955年Wangensteen特殊吸引器，1960年Savage采用大口径套管针。当肠管扩张明显占满整个腹腔使探查发生困难，扩张的肠管妨碍腹腔内致密难以分离粘连；同时如需肠切除可减少腹腔污染，也有利于关腹。

短路手术（bypass operation） 又称捷径手术，适用于急性炎症期粘连、为避免强行分离所致肠管撕裂，或因致密纤维组织粘连不可分离时，粘连肠袢无法切除，受累肠袢也不过长，肠梗阻的原因无法消除时，将梗阻近端肠管与梗阻远端肠管吻合，使肠道再通。方法：有侧侧吻合和端侧吻合，注意吻合口相当于两侧肠管直径：吻合口靠近梗阻部，减少旷置肠袢的长度，防止盲袢综合征，梗阻近端肠管，水肿炎症严重时，为保证吻合口愈合，在吻合口的近端肠管上作肠管上做肠造口术。

右半结肠切除术（right hemicolectomy） 右半结肠切除范围包括回肠末端15cm，盲肠，升结肠、横结肠右半部。主要适用于盲肠或升结肠严重损伤；回盲部结核，右半结肠局限性Crohn病，伴有部分肠梗阻非手术疗法无效者；绞窄性盲肠扭转，不能复位回结肠型肠套叠伴有肠坏死者；盲肠，升结肠或结肠肝曲肿瘤无远处转移者；回盲部，升结肠血管畸形并发出血，非手术治疗失败者。手术途径有三种：经横结肠上，经横结肠下，经右侧结肠旁沟途径行右半结肠切除术。经右侧结肠旁沟良性病变为例：取经腹直肌或旁正中切口。游离右半结肠：显露升结肠旁沟、切开

右侧结肠旁沟腹膜，向上游离结肠肝曲，向下游离回盲部。分离结扎肝结肠韧带与胃结肠韧带。钝性分离腹膜后脂肪和淋巴组织，直达系膜根部。切断和结扎结肠上，结肠右、回结肠动，静脉和结肠中动静脉的右侧支。在距回盲部 15cm 的回肠，在横结肠右中 1/3 处切断，并切断扇形肠系膜，行回肠与结肠吻合。采用对端或端侧二层间断缝合。缝合系膜间隙，置引流管一枚，逐层关闭腹壁各层。

根治性右半结肠切除术（radical right hemicolectomy） 适用于盲肠、升结肠和结肠肝曲癌。切除范围：包括右半侧横结肠、结肠肝曲、升结肠、盲肠及末端回肠 20cm，以及上述肠管所属系膜及淋巴结。取右下腹经腹直肌或旁正中切口。探查：全面探查，检查有无腹水及腹膜转移结节、肠系膜淋巴结有无肿大转移。检查肝脏及盆腔有无转移，有无多发癌，最后检查局部病变。判断病变性质和活动度、与周围组织、器官的关系。是否合并其他疾病。隔离腹腔，显露癌肿，显露肠系膜根部和横结肠系膜基部、于横结肠右段和回肠末端分别以纱布条结扎闭锁病变肠管近远端，向结扎肠段注入 5－Fu，30mg/kg 的总量。从胃大弯切除全部大网膜。在经横结肠上途经于胰腺下缘剥离肠系膜上血管，在横结肠下解剖该血管全程。先将结肠中动脉根部结扎。后扎静脉。结肠右血管及回结肠血管于根部结扎。同时清除根部区域淋巴结。将肝结肠韧带分束结扎切断。在预定横结肠和回肠末端切断处以肠钳钳夹并切断。将右侧结肠连同系膜及腹膜后脂肪和淋巴结，自上而下，由内向外进行剥离，最后剪开升结肠外侧壁层腹膜，将右半结肠整块切除移出腹腔，重建肠道，行回横结肠端端吻合术。冲洗腹腔，结节缝合后腹膜，放置引流管，逐层关闭缝合腹壁各层。

左半结肠切除术（left hemicolectomy） 左半结肠切除范围包括乙状结肠、降结肠、横结肠脾曲、左半横结肠及其系膜。适用于结肠脾曲、降结肠、乙状结肠的肿瘤。左半结肠多发性息肉或多发性憩室，乙状结肠扭转、坏死，非手术疗法无效的溃疡性结肠炎。取左旁正中或经腹直肌切口。探查病变部位及性质，游离左半结肠：显露降结肠旁沟、在其外侧剪开侧腹膜、上至脾曲，下达乙状结肠游离系膜处，钝性分离腹膜后脂肪组织。分离结扎切断胃结肠韧带、脾结肠韧带及膈结肠韧带。再沿乙状结肠的后侧向下分束至直肠上端，最后切断附着于胰腺体尾部下缘的横结肠系膜根部，全部左半结肠游离后，按预定切除范围靠近结肠系膜缘分离切断结扎系膜及其血管，切除左半结肠，行横结肠直肠吻合。而断端血运良好无张力，无扭转，行间断全层内翻缝合，浆肌层间断内翻缝合，缝合侧腹膜及肠系膜裂隙。置引流于左侧后腹膜吻合口处。逐层缝合腹壁各层。

根治性左半结肠切除术（radical left hemicolectomy）

根治性左半结肠切除范围包括乙状结肠、降结肠、横结肠脾曲、左半横结肠及其系膜，切除肠系膜下动脉所属区、腹主动脉旁和髂动脉处的淋巴结。适用乙状结肠，降结肠及结肠脾曲的恶性肿瘤。根据病灶在降结肠或乙状结肠的位置切除范围略有不同。降结肠癌切除范围包括降结肠，结肠脾曲，乙状结肠大部及降结肠淋巴回流 1、2、3 站。乙状结肠癌切除范围包括乙状结肠，降结肠大部及乙状结肠淋巴回流 1、2、3 站。取左旁正中或经腹直肌切口，探查是否适合根治性切除。结扎切断中结肠左支血管，于根部结扎切断左结肠血管及乙状结肠动，静脉 1～2 分支。显露十二指肠空肠曲，剪开其下方后腹膜，分离肠系膜下血管，如中间淋巴结有转移在其根部切断结扎。显露腹主动脉，自上而下清除其周围淋巴结及脂肪组织一并向左侧分离。沿降结肠旁沟剪开侧腹膜、上至脾曲下至直肠、乙状结肠交界处。用纱布条在距肿瘤上下各 5～10cm 处结扎勒紧肠管。沿胃大弯切断左 1/3胃结肠韧带至脾曲，剪断脾结肠韧带。钝性分离左侧结肠及其系膜与腹膜后组织。再沿乙状结肠后侧向下分离至直肠上端，最后切断附着于胰腺体尾部下缘的横结肠系膜根部。于直肠，乙状结肠交界处上方和横结肠中，左 1/3 交界处切断、行横结肠与直肠上端二层结节内翻缝合，缝合侧腹膜和肠系膜裂隙，置引流管于左腹膜后，逐层缝合腹壁各层。

横结肠切除术（transverse colectomy） 是指整段横结肠及肝曲、脾曲的切除。在恶性疾病应将大网膜，横结肠系膜及其淋巴结一并除，行升结肠和降结肠吻合术。适用于横结肠中段恶性肿瘤或巨大及多发性良性肿瘤；横结肠扭转合并肠坏死。严重损伤或多发穿孔；邻近器官的恶性肿瘤侵犯结肠中动脉或手术时意外误伤结肠中动脉结肠有坏死危险者。以横结肠癌为例。取上腹正中切口向左绕脐。将横结肠向前上提起，将小肠推向下腹以温盐水纱布垫保护。辨认结肠

中动脉，在近根部剪开横结肠系膜后叶；向近心端解剖，继而清除肠系膜上动脉根部淋巴结。在根部结扎结肠中动静脉。将横结肠拉向下腹，将胃上提，沿胃网膜血管弓外侧分离胃结肠韧带，可由中点开始向左右延伸，也可由肝曲开始向左延伸，切除全部大网膜。结扎切断肝结肠韧带及脾结肠韧带。在横结肠系膜根部剪开其前叶，与上述后叶切口会合，切除部分胰前被膜，在十二指肠水平下缘切断 Trietz 韧带。沿左、右结肠旁沟剪开升、降结肠上段外侧腹膜，钝性分离肠管后疏松结缔组织得以充分游离。辨认肠管颜色，及肠系膜边缘动脉搏动情况，在拟定切断的结肠两端各夹 1 把 Kocher 钳，在离血管钳 4cm 健侧肠管上再各夹 1 把肠钳，分别沿两把血管钳健侧切断肠管，移去标本。用 0.1% 硫柳汞液或 75% 酒精涂擦断端。在升、降结肠对拢无张力情况下，用 0～1 号丝线做二层间断内翻（即 Lembert's suture）端端吻合。亦可用 GF－I 型 34 号管状吻合器行端侧吻合。检查两端血运。缝闭系膜孔及侧腹膜、冲洗术野、逐层关腹。术中注意：在处理结肠系膜时，勿损伤十二指与胰腺，注意保留肠管断端附近肠系膜血管；升结肠与降结肠吻合时，注意肠管轴向、防止扭转。

结肠造口术（colostomy） 是将结肠直接引出腹壁在肠壁上造口，而使肠内容物排出体外术式称为结肠造口术。1793 年 Duret 首先为一先天性肛门闭锁婴儿成功实施结肠造口术。按用途分为：1. 暂时性结肠造口术（temporary colostomy）；2. 永久性结肠造口术（permanent colostomy）也称人工肛门（artificial anus）。按术式分为：1. 单腔结肠造口术（single lumen colostomy）；2. 袢式结肠造口术（（loop colostomy）；3. 双腔结肠造口术（double lumen colostomy）。另外还有隐性肠袢结肠造口术（hidden intestinal loop colostomy）。暂时性结肠造口术：指仅作为一临时性治疗措施。使用其目的为：结直肠，肛管肛门先天性畸形、炎性狭窄，肿瘤所致的急性梗阻，急诊切除有困难和危险时，为解除梗阻缓解症状或为再次手术术前准备；结直肠肛门部广泛严重损伤，或致括约肌严重撕裂，在切除损伤肠管或修补损伤，防止伤口感染。以利于吻合口和伤口愈合；直肠阴道，膀胱瘘修补术转流粪便有利于手术成功；结直肠远段广泛溃疡或炎症，会阴部难治性炎症，转流粪便，使炎症消退或减轻，以利病灶修复。理想的暂时性结肠造口术应为：手术操作简单；容易；安全地恢复肠道的连续性；必须能全部转流粪便；必须是立即能使粪便改道：①袢式结肠造口术：是常用的暂时性结肠造口术。手术简单快速，无污染、关闭容易。适用于梗阻结肠的减压和同时需外置病变部分。达到完全能流粪便的目的。②Hartmann 结肠造口术：切除结肠病变，拖出近端结肠作端式结肠造口；远侧肠段缝合关闭并置于腹腔内，其优点切除病变，但恢复肠道连续性较困难。③双筒式结肠造口术（Mikulica 氏法），适合结肠系膜较长者，可完全转流粪便，但肠道连续性重建更为困难，手术较困难，易于污染术野。目前已很少应用。

永久性结肠造口术：是指当肛门直肠必须切除时作永久性结肠造口用于替代肛门。理想的永久性结肠造口术应为单口，能通过成形粪便，其位置便于护理舒适。最常见的是 Miles 手术同时行乙状结肠造口术。其位置左下腹直肌处、横结肠造口者适于脐上、避免瘢痕，皮肤凹陷及骨骼突起处。手术程序注意事项：以有齿血管钳夹位并起拟造口处皮肤中心点，以电刀，在皮肤切开处切开皮下组织达肌筋膜；肌筋膜作十字形切开，用文式钳夹住十字的 4 个顶角；切断部分腹直肌及腹内、横肌筋膜；腹膜再做十字切开；探查腹壁造口可通过二指为度；自腹壁切口向腹内置有齿血管钳，将结肠近端拉出腹壁外 3～4cm，勿有张力；缝合结肠与侧腹膜的间隙，以防内疝；做结肠壁与腹膜和腹直肌筋膜固定：皮肤与结肠造口端缝合。结肠造口术并发症：坏死、回缩、脱垂、狭窄、造口旁疝。

隐性肠袢结肠造口术：凡直肠癌或盆腔或其他肿瘤病灶手术无法切除，而近期排便情况尚好，估计其生存期内有发生肠梗阻的可能性时，为提高病人的生活质量（quality of life QOL），行隐性肠袢结肠造口术代替一期开放性结肠造口术。以缩短或减少心理负担，肉体痛苦，生活不便。乃至轻生念头。以横结肠为例：右上腹直肌横切口，将近端横结肠提拉至切口处，分离右半横结肠大网膜，行长约 3cm 系膜切口，经此切口缝合两侧筋膜，形成“筋膜桥”（fascia bridge）以支撑拉出肠管，于切口处皮下做一小贮袋以容纳拉出肠管，于肠管表面缝合皮肤。术后远期如远端发生梗阻，在局麻下行移位于皮下肠管表面切开完成肠造口术，不必行开腹术。

阑尾切除术（appendectomy） 1736 年 Claudius Amyand 在英国行第一例阑尾切除术。除急性阑尾炎发病已超过 72 h 或已有包块形成；阑尾周围脓肿经过

治疗无症状者不必强行阑尾切除术外。各种病理类型阑尾炎，特殊类型的急性阑尾炎；慢性阑尾炎急性发作；阑尾蛔虫症；阑尾周围脓肿切开引流术后或经非手术治疗3个月后仍有症状者均应手术。一般采用右下腹斜行切口（Mc Burney切口）。诊断不明确或估计手术困难者，采用右下腹旁正中切口或经右腹直肌切口。切开皮肤。皮下组织，剪开腹外斜肌腱膜，钝性分离腹壁各层腹肌，直达腹膜，剪开腹膜进入腹腔。保护切口。沿结肠带向盲肠端寻找阑尾，用阑尾钳夹住阑尾或用止血钳夹住阑尾末端系膜提起阑尾，用止血钳穿通阑尾根部系膜，并带过4号丝线两条，将系膜结扎。于距阑尾根部1.0cm行浆肌层荷包缝合，暂不收紧缝线，在距根部0.3cm止血钳压挫阑尾处结扎。切除阑尾。残端用碘酒、酒精或用石碳酸涂擦后，将残端埋入荷包缝合内，用荷包缝合线将阑尾系膜结扎荷包口处，清拭腹腔。酌情放置引流，逐层关腹。切口最好选择以压痛点最明显处为中心作切口。小儿其交错切口较标准切口偏向外稍高为妥。盲肠浆膜下阑尾，于盲肠壁上可触到硬索条。遇有粘连较重，行逆行切除；阑尾固定于盲肠壁，后腹膜，侧腹膜，行黏膜下阑尾切除。若阑尾根部炎症较重，甚至发生坏死穿孔时可采用阑尾全切除法。妊娠期阑尾切除采用经腹直肌切口，或选压痛点明显处作交错切口。阑尾蛔虫，应先切开阑尾取出蛔虫后切除阑尾。遇到阑尾无明显炎症改变，与术前诊断不一致时，根据术中情况进行腹腔探查。术后并发症有切口感染，腹腔残余脓肿，粘连性肠梗阻，粪瘘，术后出血，门静脉炎。

阑尾脓肿引流术（drainage of appendical abscess） 系指阑尾周围脓肿的切开引流术，阑尾脓肿一般采用非手术疗法多可治愈。当疼痛加重、边界清楚、叩诊发实。已与局部腹膜形成粘连，或感染迅速向周围扩延时，应行切开引流术。以B超定位，肿块隆起明显处或压痛最明显部位做切口，长3～5cm。逐层切开。切开腹膜时要特别注意腹膜与腹腔内脏粘连情况，脓肿壁多由侧腹壁腹膜、盲肠、小肠和升结肠围绕而成，腹膜常构成脓肿的前壁，切开腹膜即可进入脓腔。切开脓肿前，一定要行试验性穿刺，抽出脓液后沿穿刺针用弯血管钳或手指分开脓肿壁，排出并吸净脓液，再扩大切口，取出坏死组织和粪石，用温生理盐水反复冲洗脓腔并吸净。放置引流，由切口引出，腹壁切口行部分缝合，待脓肿治愈后2～3个月，再行阑尾切除术。注意若有大网膜覆盖可将其分离，结扎、切断、显露脓肿壁。如为肠管，应避开肠管，防止肠管被撕裂。

经腹会阴直肠切除术 Miles 手术（abdominoperineal resection; Miles operation） Miles腹会阴直肠癌切除术是直肠癌治疗的经典术式。1908年英国Miles创立了腹 会阴联合直肠癌切除术式。术式理论依据是基于对直肠癌淋巴引流研究，认为不管病变位于直肠哪个部位均有向上方、侧方和下方3个方向淋巴转移。提出手术要点是：必须行腹部人工肛门；切除全部盆腔内结肠；切除与左髂总动脉交叉处以下盆腔结肠系膜并清除淋巴结，会阴部应尽可能广泛地切除。本术式问世已90多年，对其改进研究也从未间断。目前Miles手术，在诸多方面有别于Miles其本人手术式，适应症中部分病例以各种保肛术式替代；腹会阴手术操作同步进行；肠系膜下血管根部结扎；会阴部腔隙一期缝合骶前负压吸引；植物神经保存的功能性扩大淋巴结廓清及腹部造口的改进等。手术程序要点：截石位，左下腹旁正中切口，探查有无转移，用纱布条阻断肿瘤近段肠腔，向远段肠腔注入5－FU。剪开乙状结肠两侧与后腹膜，游离乙状结肠及直肠，并在根部结扎肠系膜下血管。保护输尿管，向下进入盆腔，下达骶前间隙，在盆筋膜与直肠固有筋膜之间分离至尾骨尖。切断两侧直肠韧带。乙状结肠近段预切线处切断。结肠近端于左下腹部腹壁造口处托出行造瘘术。会阴部组荷包缝合肛门，纵梭形切口进入，向后切断肛尾韧带。切开Waldeyer筋膜与盆腔相通。向两侧切断肛提肌。前方沿会阴浅横肌和会阴深横肌边缘分离，切断耻骨直肠肌及直肠尿道肌。将直肠标本自会阴部创口托出，充分止血、冲洗，置双套管自左臀部戳口引出固定。腹组重建盆底腹膜关腹。会阴部组、逐层缝合会阴部创口，缝合皮肤。

直肠前切除术，Dixon 手术（anterior rectectomy; Dixon operation） 所谓前切除术是指与早年直肠多经后侧骶尾部切除相对而言。1939年Dixon创立了直肠癌经腹低前切除（low anterior resection）。主要适用距肛缘6cm以上肿瘤，远侧切端至少距肿瘤缘3cm，残端在肛提肌平面上方至少2cm。手术程序要点：腹部操作与Mile's术相同。决定切除前用直角钳夹于直肠癌的下方，以蒸馏水＋5－FU 1g，经肛门插管冲洗。近端切除范围与Mile's相同。近端结肠在盆腔内

与直肠残端吻合。注意吻合口应无张力和血供良好。缝合完毕后于盆腔内充满生理盐水，经肛门插入导管、注入空气 100～200ml，观察有无气泡。彻底止血，冲洗盆腔，置双套管引流，自切口下端另戳口引出固定，重建盆底腹膜，腹壁逐层缝合。用吻合器吻合：选用 34mmEEA 吻合器，分别在近远端距切缘 2～3mm处作荷包缝合，暂不打结，然后经肛门插入吻合器。当 EEA 前端露出直肠切端时旋转尾端螺丝，使钉抵座与钉座分开，扎紧直肠端荷包于中心杆上。再将钉抵座套入结肠端并扎紧荷包。旋紧调节螺杆，使两端靠拢压紧，击发完成吻合。退出吻合器。检查两切割的肠管是否为完整环状。检查吻合口有无渗漏。盆腔严密止血，冲洗。放置双套管引流，另戳口引出固定。重建盆底腹膜，逐层关腹。

经耻骨入路直肠低位切除术（anterior rectectomy with transpubic approach） 本术式是 1950 年 Wangensteen 首先创立，后经 1979 年 Ackerman 改良切除一段耻骨，游离膀胱和直肠、切除直肠及癌肿在肛管上方吻合。主要适用恶性程度相对较低的乳头状腺癌和管状腺癌，肿瘤距肛缘 4～8cm，占肠管周经 1/2 以下者。尤其是骨盆狭小或过于肥胖者。腹中线切口至耻骨联合。开腹游离乙状结肠和直肠与 Miles 相同。直肠远端充分游离、向后游离达尾骨尖和肛提肌水平，前方男性达前列腺尖部，女性达直肠阴道间隙上 1/2。两侧切断直肠侧韧带。显露耻骨前面扣耻骨结节外侧和两侧耻骨上支，切断阴茎悬韧带，分离耻骨后面，靠近耻骨下缘切开，以线锯从耻骨结节外侧楔形切除 5～6cm耻骨。切开膀胱左侧腹膜，切断膀胱左侧下血管和膀胱韧带，游离膀胱并牵向右侧，显露直肠充分游离直肠达肛提肌水平。直视下切除直肠和肿瘤整块切除，移去标本。行直肠结肠端端吻合。注意保证吻合口无张力及血运良好。于骶前和耻骨缺损处各置一根负压引流管，最后逐层缝合关腹。

经腹骶联合直肠切除术（abdominosacral resection） 又称后方直肠切除术（posterior resection）。早在 Miles 手术出现前，1885 年 Kraske 创用经骶部切除部分骶骨显露直肠行直肠癌切除术。此后 1897 年 Quenu 相继报告。因根治性差、局部复发率高，粪漏发生创口处感染。逐渐被 Miles 手术取代。但是作为直肠手术的一种入路被保留下来。随着保留肛门括约肌直肠癌手术的发展，1969 年 Localio 又提倡这种手术。先由腹部游离结肠和直肠、再经骶尾部切除尾骨，由此切口切除直肠及其肿瘤和乙状结肠，做端端吻合。不损伤肛管组织和神经支配。主要适用于直肠癌肿位于腹膜返折水平以下，经前切除比较困难病例，近年来由于吻合器广泛应用，经腹骶联合直肠切除术已大为减少。1. 体位：①先仰卧位行腹部手术操作后改变为右侧俯卧位行骶部操作的方法，缺点是术中需变换体位、使手术造成一定不便。②右侧倾斜侧卧位，先右侧呈 45°仰卧位，经左下腹斜切口，行腹部手术操作，然后向右 120°右侧俯卧位，避免了术中大的体位改变，但往往影响腹部手术操作。2. 腹部手术：与前切除术基本相同，行上方和侧方淋巴清扫、游离直肠达肛管直肠环水平。上方结肠充分游离达脾曲下方。将乙状结肠置于直肠后方。3. 骶尾部切口：①距骶骨左缘 2～3cm、骶尾关节上 4.5cm 处至肛缘上方 2～3cm 处斜行切口；②骶尾关节水平横切口、长 10cm。4. 切除尾骨：按上述切口，切开皮肤、皮下组织、显露臀大肌、切断附着骶尾骨的部分臀大肌纤维，剥离尾骨骨膜，仔细结扎骶正中动脉和骶外侧动脉终末支、切断肛尾韧带切除尾骨。5. 显露直肠：切开尾骨前筋膜和肌肉，即进入骶前间隙。肛提肌上方即为膜状直肠骶骨筋膜，再向上方即进入疏松直肠后间隙。将直肠，结肠经骶部切口一起牵出。6. 切除直肠：距癌肿上方 15cm 处切断乙状结肠、远端距癌肿下至少 3cm 处切断，分别以肠钳夹住，移去标本。常规消毒两端肠腔。7. 结直肠吻合：①手法端端吻合；②用吻合器吻合。8. 缝合盆底腹膜：大量盐水冲洗盆腔和骶尾切口，缝合盆底腹膜。9. 缝合切口：①逐层关腹。②缝合骶尾部切口、于骶前间隙置双套管引流自臀部引出，逐层缝合肛提肌、臀大肌、尾骨断端充填骨蜡。皮下再置橡皮条引流一枚。依次缝合皮下，皮肤、置入软肛管一根并缝合固定于肛周皮肤。

经腹肛门直肠切除术，Parks 手术（abdominoanal resection；Parks opening） 1972 年 Parks 改进 Rayner 等提出经腹肛门直肠切除术的一种新的手术方法。经腹经肛门切除直肠，经肛门结肠肛管吻合。适用于癌肿下缘距肛缘 5～7cm 的直肠癌。亦适用于距肛缘 5cm 稍下方癌肿，尚未浸润肌层且分化程度好。癌肿远端直肠切除 3cm，吻合口位于肛管上缘或齿状线上，保留肛门括约肌。此术式根治性彻底，操作不复杂，术后并发症少，肛门功能良好。

腹部操作：取下腹部正中切口，自耻骨向上经左

绕脐。与前切除术基本相同。彻底上方和侧方淋巴清扫。剥离肠系膜下动脉周围的脂肪淋巴组织。高位结扎肠系膜下动脉，必须保留结肠左动脉升支和降支与结肠中动脉左支组成边缘动脉网，为保证提出左半结肠无张力，切断结肠脾曲韧带与胃结肠部分韧带。勿损伤肠系膜上、下动脉之间的交通支。充分游离直肠前后壁和侧壁直达肛提肌水平。

肛门部操作：肛门拉钩牵开肛管，用组织钳钳开肛管两侧肛缘皮肤，肛管黏膜外翻，显出齿状线，于齿状线黏膜下注入1:100 000肾上腺素生理盐水溶液，使黏膜与肛管内括约肌分开，以电刀于齿状线上0.5cm切开肛管黏膜，以组织钳牵开黏膜切缘下缘，牵向肛外。全周黏膜向上剥离至肛门内括约肌上缘、约齿状线上2cm处，确认肛管黏膜已剥离至肛管直肠环上方，向外切断直肠浆肌层、与腹部切口会师。将直肠及乙状结肠拉出肛门外，距癌肿上缘15cm处切断乙状结肠、将标本移去。检查结肠断端血运及长度合适程度、大量盐水冲洗盆腔及肛管。将结肠端浆肌层与内括约肌和肛提肌固定。在齿状线平面切除多余结肠，将其断端与齿状线皮肤吻合。于骶前放置双套管自左下腹引出，缝合盆底腹膜，可行预防性结肠造口术、关腹。肛门内置入裹以凡士林纱布肛管。

鉴于术后患者有便意逼迫（urgency）感，其原因直肠囊腹切除，贮留功能消失，1986年开始Lazortnes、Palc提倡在结肠末端做一结肠囊袋（Colonic J-pouck），现已广泛应用。

经腹肛管拖出或切除术；Bacon手术（abdminoanal pull through operation of rectum，Bacon operation） 此类手术由Babcock于1932年首创，之后由Bacon于1945年加以改进。适用于癌肿下缘距齿状线6cm以上，病理适合进行前切除术，而吻合困难者，直肠残端距齿状距离1~2cm者。腹腔手术操作与前切除术相同，完全游离直肠周围达肛管直肠环水平，彻底清扫淋巴结，必须保留结肠左动脉升支和降支，与结肠中动脉左支组成边缘动脉网良好，保证托出结肠有良好血运。为使有足够长度肠管拉出肛门，左半结肠充分游离，必要时要完全游离结肠脾曲。充分扩肛后，于齿状线下方3mm用电刀环形切开肛管黏膜，并向深处切断黏膜肌层和内括约肌至显出肛管纵肌，然后向上沿肛管纵肌和内括约肌之间剥离。向上剥离至肛管直肠环上缘水平向外切断直肠纵肌并向外切断肛提肌，彻底清除坐骨直肠高脂肪淋巴组织。再向外近面壁处切断肛提肌，将直肠和乙状结肠从肛门托出，在癌肿上缘10cm以上处于肛门处切断结肠，移去标本，彻底止血，将乙状结肠近端拉出肛门外5~7cm，缝合固定结肠浆肌层于肛管外括约肌上，仔细检查拉出肠者的血运、冲洗，于骶前置双套管引流者一枚自尾骨前引出缝合盆底腹膜、逐层关腹。2周后在骶麻下用电刀切除齿状线外多余肠管，行肛门成形术。肛门功能正常者仅10%左右，水样大便失去控制和自主排便困难需灌肠者占半数以上。目前本手术已很少使用。

Babcock-Black手术（Babcock-Black operation） 本手术Babcock 1932年首创，1948年Black加以改进。系直肠经腹游离，经肛门拖出切除保留肛门括约肌的手术。适用于距肛缘8~12cm直肠癌或癌肿较小，且属低度恶性，距肛缘6cm也可应用此法。腹部切口，腹腔探查，癌肿近段肠管结扎，肠系膜下动脉切断结扎，乙状结肠及直肠游离均在腹腔操作同Bacon手术。为保证乙状结肠近段端拖出肛门外有足够长度，无张力血运良好，必要时须游离构解降结肠及结肠脾曲，直肠下端游离应达肛提肌水平。充分扩肛后，经腹在距癌肿下缘3~5cm处夹直角钳，并切断直肠，将直肠蒂端牵拉于肛管外。于距癌肿上缘15cm处切断乙状结肠。行直肠残端与乙状结肠近端吻合术，先间断缝合浆肌层，然后边切边缝黏膜层，结直肠吻合后，将其回纳入盆腔，重建盆腔腹膜，骶前放置引流，逐层关腹。Babcock主张在肛管后正中将肛管括约肌切断，防止因括约肌痉挛影响肠处袢血运。而Black只作充分肛管扩张效果良好，无病坏死发生。

Maunsell-Weir手术（Maunsell-Weir operation） 此术式系由Maunsell于1892年提出的直到1901年Weir才应用临床。当时用于腹膜返折以上的高位直肠癌。因当时手术根治性低，合并症多逐渐被Miles手术取代。手术步骤：腹部切口，腹腔探查、癌肿近段肠管结扎。肠系膜下动脉切断结扎，乙状结肠及直肠游离等腹腔内手术操作均与Dixon相同。在癌肿上方15cm切断乙状结肠。游离乙状结肠及其系膜，使其能无张力拖至肛门缘，且血运良好。必要时将降结肠及结肠脾曲构解游离。于癌肿下缘3~5cm处用直角钳夹住直肠，切除移出标本。在直肠断端缝合牵引线，升张肛管，伸入一长环形钳夹住牵引线拉出肛管外。再牵拉牵引线使直肠外翻至肛门外。在外翻的直

肠前壁做一横切口，距齿状线3cm左右，通过此切口再伸入一长环钳将乙状结肠近侧切断端夹住拖出，在肛门外行乙状结肠和直肠内、外浆肌层和黏膜层间断缝合。吻合后将直肠重新内翻推入盆腔，放置引流、关腹。本术式保留了正常排便反射和肛管括约肌功能，手术操作较困难容易形成吻合口漏和狭窄。

Turnbull - Cutait 手术（Turnbull - Cutait operation） 本术式称为经腹腔肛管拖出或切除吻合术。于1961年Turbull与curait对Weir于1901年提出手式和Welch于1952年改进术式。适用于癌肿下缘距齿状线4cm以上的低位直肠癌。乙状结肠系膜过短，切除癌肿后无足够长度将结肠牵出肛门外，或拖出结肠血供不良，癌肿下缘距肛缘不足3cm者，不宜做此手术。腹腔内操作如上方淋巴清扫，左半结肠，直肠游离，侧方淋巴清扫与前切除术相同。于癌肿下缘3cm处用直角钳夹住直肠，远端直肠肌管进行彻底冲洗消毒，然后于大直角钳下方切断直肠，于癌肿上方10cm以上切断结肠移去标本。于远侧直肠断端缝合数针支持线，将支持线拉出肛门外使直肠断端内翻，食指插入肛管内，沿肛门内括约肌与耻骨直肠肌及肛门外括约肌之间进行剥离达肛管下部。使远侧直肠翻出肛门外。充分扩肛，然后再切去1cm的翻出直肠。使手术切除术面正位于肛骨直肠环水平处。将近侧结肠经翻出的直肠内拉出，至翻出直肠断端距离约为6～7cm，将翻出直肠的断端全层与拉出结肠浆肌层间断缝合，冲洗腹腔，于骶前置双套管引流管一枚经腹膜后自右下腹引出，缝合盆底腹膜，逐层关腹。拉出结肠的断端作荷包，插入肛管约10cm以上，收紧荷包固定肛管。于第一期手术后10d左右行二期手术。将直肠与结肠缝合固定处稍上方切断直肠和结肠。行结肠断端和直肠断端全层结节缝合。24h左右于肛门外吻合口自然还纳回盆腔。本术式肛门功能明显地较Bacon手术为好。手术安全并发症少的优点，然而，由于吻合器技术应用于临床，目前各种拉出或直肠切除术明显被取代趋势。

肛裂切除术（excision of fissure） 适应陈旧性肛裂伴哨兵痔，肛乳头肥大或潜行瘘者。1948年Gabriel首先倡导。本术式是将慢性炎症刺激使肛裂纤维化溃疡经久不愈，结缔组织增生、肥大性肛乳头及肛窦炎，潜行肛瘘彻底切除。创面愈合根治肛裂。取截石位或侧卧位，常规消毒、局麻。自底端起于肛缘外1.5cm，顶端止于齿状线上0.3cm，底宽0.5cm呈“△”切开皮肤，向上锐性分离皮下坚硬纤维化组织、结缔组织性外痔（哨兵痔）及肥大性乳头，潜行瘘一并切除。止血，将已显落的外括约肌皮下部分和内括约肌下缘下缘切断1cm。检查无活动性出血点，包扎固定。切除创面不宜过大、避免继发肛门渗液性失禁。也不宜过浅以免遗留潜行皮下盲瘘。

内括约肌切断术（internal sphincterotomy） 多数学者认为肛裂慢性刺激使内括约肌反射性过度收缩痉挛及内括约肌末端纤维化，是肛裂疼痛和迁延不愈的主要原因。故可用内括约肌部分切断术，解除痉挛纠正肛管、狭窄治疗肛裂。部分内括约肌切断很少发生大便失禁。主要适应证二期肛裂。方法有：1951年Eisenhammer和1956年Morgan采用和倡导的后位内括约切断术（posterior internal sphincterotomy PIS）；1967年Parks提出的侧位内括肌切断术（lateral internal sphincterotomy LIS）。1969年Notaras倡导侧位皮下内括约肌切断术（lateral subcutaneous internal sphincterotomy LSIS）。

PIS术式：取截石位，铺无菌巾，局麻后扩肛4指，用双叶张开式肛门镜显露正中处肛裂，直接经肛裂处切断内括约肌下缘，自肛缘至齿状线长约1.5cm。若有前哨痔或肛乳头肥大应一并切除。电灼或压迫止血。

LIS术式：扩肛4指，在肛门左侧或右侧距肛缘1～2cm处作一长约1cm横切口，深达皮下。左手食指插入肛管内引导，右手持弯血管钳从切口沿肛管皮下分离至齿状线，然后退出血管钳至内、外括约肌肌间沟处，从内括约肌下缘外侧向齿状线方向分离，再将伸入肛管内引导的食指顶起内括约肌下部从切口排出，在直视下予以切断。此时可感觉到肛管顿时松弛，内外括约肌肌间沟消失。缝合切口。

LSIS术式：Notaras法：用双叶式肛门镜扩肛后，摸清内括约肌下缘，用血管钳向上挤压进括约肌间沟，用一窄片刀在肛门两侧，3点或9点通过肛周皮肤刺入，刀片在内括约肌与肛门皮肤之间向上平刺至齿状线，刀片锐缘转向由括约肌，向外侧切断约0.5cm内括约肌，退出刀片后扩肛。Goligher法与上法相似，刀从侧方刺入内外括约肌肌间沟，从外向内切断内括肌，用眼科白内障刀是其特点。

肛周脓肿切开引流术（incision and drainage of perianal

abscess） 肛周脓肿确诊后应早期切开排脓，是控制感染和以免脓肿向其他间隙扩展，甚至产生复杂性肛瘘。手术时原则：定位要准确；切口选择适当；引流要彻底；避免损伤括约肌；预防肛瘘形成；应行脓汁细菌培养。适合单纯脓肿切开引流术，1. 术中找不到内口者；2. 高位脓肿可能损伤外括约肌，耻骨直肠肌引起大便失禁者，3. 脓肿范围过大，过深，一次性根治损伤肛门局部结构、影响肛门功能者。要点：在脓肿最低部位作放射状切口，骨盆直肠间隙脓肿作弧形切口，长度应超过脓腔直径，用手指分开脓腔间隔，清除腐败坏死组织，但不宜破坏脓腔的自然保护壁，必要时用抗生素冲洗脓肿，放置引流管或用碘仿纱条引流。各部位脓肿要点如下：肛旁皮下脓肿：脓肿明显处作放射状切口，排脓后分离脓腔间隔，用碘仿纱条填塞。直肠黏膜下脓肿：纵行切开脓肿肛侧黏膜，分离脓腔，如有出血以碘仿纱条填塞。坐骨直肠窝脓肿：骶麻，在压痛明显处用粗针头穿刺，抽出脓汁后，作一距肛门2cm前后方向切口，切开脓腔，伸入食指分开脓腔内纤维隔。切除少许皮肤和皮下组织、以利引流。直肠内以左手食压迫脓腔，止血钳片大切口以利脓汁排出。注意脓汁引出量、如超过90ml，多提示脓肿可能已累及对侧坐骨直肠窝，呈马蹄形脓肿（horseshoe abscess），此时应于对侧切开引流，脓腔内置引流管以利引流。骨盆直肠窝脓肿：切口同坐骨直肠窝脓肿，但稍偏后外侧，左食指伸入直肠内探查脓肿位置，另一手持弯血管钳经过皮肤切口，穿过肛提肌进入脓腔，分开肛提肌纤维，扩大引流切口，冲洗脓腔后，置入引流管。直肠后脓肿；切开引流与坐骨直肠窝肿基本相同。唯其切口更偏向后方，经皮肤穿刺抽脓汁后，经皮肤切口用弯血管钳向直肠后方插入脓腔。排净脓汁，冲洗脓腔后置橡皮引流管。高位肌间脓肿，左手食指插入肛门内腔触诊确定脓肿部位，在直肠内纵行切开，防止血管损伤以手指扩张脓腔。

挂线疗法（seton therapy） 适用于距肛门3～5cm以内，有内外口的低位肛瘘，以及某些肛管直肠环未纤维化高位肛瘘；或作为复杂肛瘘手术治疗辅助方法。禁忌证为伴有肛周皮肤病，严重肺结核，身体极度虚弱者，癌并发肛瘘，伴有急性感染或积脓。挂线具有慢性勒割机械作用，通过紧线或弹力收缩，使局部组织产生压迫性缺血性坏死，瘘管慢慢被剖开，在逐渐切开过程中，括约肌分离和组织修复同时进行，使分离后的括约肌有附着点，缩小分离后距离，不致引起肛门失禁。挂线如橡皮筋为一种异物，刺激局部产生炎症反应可引起纤维化，使括约肌断端与周围组织粘连固定，同时具有良好引流作用，可减轻感染。手术要点，先于探针尾端缚一橡皮筋，将探针头自瘘管外口轻轻向内探入，在齿状线附近从内口穿出，以食指伸入肛管内引导。

肛瘘切开术（anal fistulotomy） 适用于低位肛瘘管壁纤维组织不多者，黏膜下瘘，肛管皮下瘘；或高位肛瘘瘘管位于肛管位于肛管直肠环以下部分辅助方法。

是一种简便手术方法，以手术刀将肛瘘管道切开，经过肉芽填充逐渐愈合。取截石位，将有槽探针从外口逐渐插入，由内口穿出。若管道较细，可先以圆头探查穿出内口，继以有槽探针循圆头探针插入。切开有槽探针表面上的皮肤，皮下组织及瘘管壁。以刮匙搔扒管壁肉芽及坏死组织。充分止血后，以凡士林纱布条填塞创口，敷料加压包扎。比挂线疗法痛苦少，疗效可靠，疗程较短。

肛瘘切除一期缝合术（fistulectomy with primary suture） 适用于低位直型肛瘘，切除肛瘘病灶，全层缝合伤口。1949年Starr提出此术式。从瘘管外口注入1%美蓝或龙胆紫，术者将食指插入直肠内作为引导标志，然后用可弯曲的钝头探针从外口轻轻插入，经内口穿出，切开瘘管外口周围的皮肤和皮下组织、再沿探针方向用电刀或用剪刀剪除皮下组织和染有美蓝的管壁和瘘管周围的所有瘢痕组织全部切除，伤口内用肠线间断缝合脂肪层，皮肤间断缝合，术中注意不要遗留肉芽组织和瘢痕组织。

内痔注射疗法（injection therapy of internal hemorrhoid） 该疗法于1869年由英国Morgan首先倡导，注射剂为石炭酸橄榄油（carbolic acid in olive oil）1871年mitchel使用33%石炭酸橄榄油，1888年由Swinford改进为10%，1928年Albright倡导5%。我国始于50年代。适用于Ⅰ～Ⅲ期内痔出血，年老体弱不能耐受手术者。是将硬化剂注于痔黏膜下层痔血管周围，使痔组织产生炎症反应，导致痔核结缔组织增生，组织纤维化，痔区血供减少，痔块萎缩粘连，痔垫固定，使痔脱出症状减轻或消失。坏死枯脱法：使用具有坏死作用注射剂，使痔组织产生坏死，痔核脱

落，创面重新修复而愈。注射剂不尽相同，常用有5%石炭酸植物油（甘油）、5%鱼肝油酸钠、消痔灵，291—4枯痔液、603消痔液。在肛门镜内直视下，刺入痔黏膜下层中心部，摆动针尖，无活动阻碍，抽吸无回血，边退针边缓慢注射。见痔充血，表面血管清晰。使用坏死剂，痔核呈灰白色为止。每个痔注射2~4ml，如有出血，压迫止血片刻。每隔5~7d注射一次。每次不得超过3个，2~4次为一疗程。第二次注射不超过1ml，观察30min，无出血，患者返回家。操作简便、安全、见效快、疗程短，门诊可施行。

枯痔钉疗法（haemorrhoid - desiccating nail treatment） 是祖国医学中治疗内痔的方法之一。是将枯痔钉插入痔核中心引起“异物刺激炎症反应”，使痔组织液化，坏死逐渐愈合而致纤维化。适用于二、三期无急性炎症内痔。目前采用无砒枯痔钉：（附制作：黄柏30g，枯矾10g，白芨5g，五倍子10g，糯米粉70g，研成细粉，制成药钉，干后灭菌）。方法：取侧卧位，常规消毒铺巾。用吸肛器将内痔缓慢吸出。术者以左手固定痔块，再消毒痔表面黏膜，右手捏住枯痔钉后段，插钉方向与肠管平行或斜插不超过15°，深约1cm，以不超过痔块的直径为度。将内痔黏膜外枯痔钉剪掉，钉高出黏膜0.1cm。两钉间隔约0.2~0.4cm，钉与齿状线距离约0.2cm，每个痔一次插4~6根。痔块距离至少1~1.5cm。先插小的内痔，后插大内痔。插钉毕将内痔送回肛内。术后24h内禁止大便，以防药钉脱落出血和内痔脱出。药钉插入可使痔核点状坏死，创面较小，组织修复快，疗程短。偶有肛门坠胀，排尿困难，出血等。

内痔胶圈套扎疗法（rubber band ligation） 现代套扎术1958年首先由Blaisdell提出，1963年Barron改良了套扎器。通过器械将小型胶圈套入内痔紧束痔根部，利用胶圈较强的弹性阻断内痔血运、使痔缺血坏死脱落而自愈，适用于各期有症状内痔，Ⅱ~Ⅲ期内痔最适宜。有栓塞，感染或溃疡内痔禁忌。有吸引套扎术，牵引套扎术，钳夹套扎术。为使套扎紧固、每个痔核套两个胶圈。为防止胶圈滑脱，在痔内注射硬化剂；一次套扎不超过3个痔。为减少疼痛，套扎点不宜距齿状线太近，操作不当或选择较小痔，呈锥状，胶圈过早滑脱，术后24h不宜大便。防止痔脱垂，造成痔水肿、嵌顿和出血、术后pp水坐浴。术后要注意7~15d发生继发性出血，肛周皮肤水肿，要远离齿状线、将外痔V形切开。本疗法是一种简便，经济，疗效好，易为病人接受的治疗方法。

冷冻疗法（cryotherapy） 1961年Cuoper lee开发冷冻疗法设备。1969年Lewis首先应用于临床。适用于各期内痔。严重器质疾病患者，血液病，腹泻者为禁忌证。液氮（-196℃）超低温致冷剂，使痔核局部迅速冷冻，致组织细胞内外水晶形成，细胞脱水，细胞内外电解质浓缩，细胞膜类脂蛋白复合物变性及血流瘀滞，导致痔组织坏死，脱落，创面逐渐愈合，肛镜下常规消毒，左手持肛镜，右手持枪式低温治疗器。将金属冷冻头接触痔核，出现白霜，待白霜扩散至痔核边缘即停止冷冻。再开动解冻开关，使冷冻头脱离痔核。每次仅能冷冻3~4个痔核，术后肛门填痔疮栓，用油纱条作引流、肛门纱布包扎。冷冻范围不可超过齿状线以下，否则易发生水肿疼痛。正确掌握冷冻深度和范围，冷冻深度取决于冷冻时间，按压轻重有关。为避免冷冻过深，小痔核可钳夹轻轻提起，大痔核可稍加压力，使痔核冻透，多个痔核注意痔之间保留正常黏膜，缺点：术后较长时间内持续黏液流出，疼痛时间较长，伤口愈合缓慢，复发率高。

红外线照射疗法（infrared coagulation therapy） 本疗法系1975年Leicester倡导的。1977年Neigev应用于临床是应用热效应使照射区形成表浅溃疡，黏膜下纤维化，使痔血管闭塞、达到痔萎缩和止血目的。适用于Ⅰ、Ⅱ期内痔。肛门镜显露痔块后用红外线凝结仪照射三个母痔的基部，每个痔照射4点，彼此相距90度，每点照射1~1.5s每次脉冲可产生直径3mm，深3mm的坏死。如有活动性出血，消除血液，暴露好黏膜后再照射。根据病情可照射1~4次，间隔时间7~15d。本法优点止血疗效快、方法简便。无疼痛，可连续照射，缺点复发率较高。

肛管扩张疗法（anal dilatation） 适于急性肛裂或慢性肛裂不并发息肉及前哨痔者。1829年由Recamier首先推广。扩肛使病理性纤维组织增生断裂，括约肛松弛减轻和消除痉挛，局部血运改善和增加。从而解除疼痛出血瘙痒。结合其他疗法和坐浴换药使肛裂愈合。术前排净大小便取侧卧或截石位，消毒，行局麻后，戴消毒手套，双手食、中指涂以石蜡油，先伸入右手食指以润滑肛门，然后背向伸入左手食指、两手

腕交叉。双手食指掌侧向外缓缓扩张两侧肛管。进而伸入两手中指，呈四指扩肛，也需作肛管前、后壁两个方向扩肛。维持扩张 5 ~ 10min。扩肛动作轻柔缓和，用力均匀、切忌暴力。位于肛裂处两指向下，外用力。应以见到肛裂伤口扩大，纤维组织断裂、少量渗鲜血，指感肛门松弛。本法操作简便，痛苦小，护理简单，创面恢复快。缺点可并发出血，大便污染内裤，因扩断黏膜下肌环状结构愈合，肛管又处于相对紧缩状态，一旦大便干结时，肛裂可能复发，复发率在 10% ~ 16%。

内痔环形切除术（circumferential hemorrhoidectomy） 适应于严重环形内痔或内痔超过 4 个者，内痔伴有直肠黏膜脱垂者。伴有感染时为禁忌证。1882 年 Whitehead 首先倡导环形切除方法，此后命名为 Whitehead. S 手术。鞍麻、生效后取截石位，扩肛后选一口径与扩肛后肛管相适应的特制软木塞置入肛管内，向外牵拉。距齿状线 1cm 用大头针钉在软木塞上，每 0.3cm 钉一枚，在距齿状线上约 0.3cm 处环形切开黏膜。并用剪刀锐性分离外痔静脉丛，向上推开内括约肌，剥离内痔静脉丛，保留内痔黏膜层。在痔蒂处用 10 号丝线将剥离的黏膜缚在软木塞上。在缚线上方 0.3cm 处，环形切开痔黏膜层。边切开边将近端黏膜与齿状线环形切口的远心端黏膜用 3 - 0 铬制肠线作对位间断缝合，取出软木塞。查无出血填引流纱布。黏膜外翻是常见并发症，重要并发症是肛门狭窄。鉴于易发生肛门狭窄，黏膜外翻近年来国内很少用。

Ripstein 手术（Ripstein operation） Ripstein 术于 1965 年问世。为经腹前侧直肠固定术。是用 T 形特氟纶网（Teflon mesh）将活动直肠固定于骶骨上治疗完全性直肠脱垂方法。经左旁中线切口。切开直肠两侧腹膜，将直肠后壁游离到尾骨尖，提高直肠。用宽 5cm Teflon 悬带围绕上部直肠、用细不吸收线固定于骶骨隆凸下的骶前筋膜和骨膜。将悬带边缘于直肠前壁及其侧壁、不修补盆底。最后缝合直肠两侧腹膜切口及腹壁各层。缝合 Teflon mesh 时不能损伤直肠、分离直肠后壁时防止骶前出血。优点提高盆腔陷凹，手术简单安全，对直肠脱垂提供了良好解剖修补，复发率和死亡率低，术后发生便秘和粪块堵塞，与悬吊过紧有关，但悬吊太松败复发增多。有便秘直肠脱垂，前切除优于 Ripstein 术。

Lvalon 海绵植入术（Lvalon sponge implantation） 此手术 1959 年由 Wells 首创。又称 Wells 手术。适于Ⅱ、Ⅲ度直肠脱垂。为直肠后方悬吊固定术。经腹游离直肠至肛门直肠环的后壁提肛肌水平，侧韧带部分分开，有时切断直肠侧韧带上 1/3。用不吸收线将半圆形 15cm × 10cm lvalon 海绵片缝合在骶骨凹内，将直肠向上拉，并放于 lvalon 薄片前面。将 lvalon 海绵与直肠侧壁缝合，或仅与游离的直肠缝合包绕，不与骶骨缝合，防止骶前出血，直肠前壁保持开放 2 ~ 3cm 间隙，避免肠狭窄和粪便嵌顿。最后以盆腔腹膜遮盖海绵片和直肠、放置引流管、逐层关腹。主要并发症是感染，术前要充分结肠准备，植入薄片时其内放置抗生素粉，彻底止血。术中不能损伤直肠，如不填损伤，则不宜植入，改行其他术式，术后用大剂量广谱抗生素。

直肠骶骨悬吊术（suspension of rectum onto sacrum） 1947 年 Orr 用大腿阔筋膜带两条将直肠固定在骶骨上。近年来 Loygue 用两条尼龙网袋，或用丝绸带，腹直肌前鞘代替阔筋膜，取左旁正中切口、长约 20cm 进入腹腔。将乙状结肠提起，在骶骨岬上方作一横切口，显露骶骨筋膜，向头侧牵拉直肠，将两条自大腿外侧切取的长 10cm，宽 2cm 阔筋膜带分别缝于直肠两侧，下端固定于腹膜返折处。左侧筋膜带通过乙状结肠系膜切口至骶骨上方，将两条筋膜带分别缝于骶骨岬上方筋膜。将盆底侧腹膜缝于直肠两侧、覆盖筋膜带。将直肠前方腹膜缝于直肠前壁，使加深的 Douglas 陷凹以闭合，最后逐层关腹。

直肠前壁折叠术（plication of anterior wall of rectum） 1953 年德克非提出直肠前壁折叠术。折叠直肠前壁，提高直肠膀胱陷凹及紧缩肛提肌简称直肠前壁折叠术。经腹腔游离提高直肠，将乙状结肠下段向上提起，在直肠上端和乙状结肠下端前壁自上而下或自下而上，做数层横行折叠缝合，每层用丝线间断缝合 5 ~ 6针。每折叠一层可缩短直肠前壁 2 ~ 3cm，每两层折叠相隔 2cm，折叠长度一般为脱垂两倍，一般折叠不超过 5 层。肠壁折叠的凹陷必须是向下，缝针只能穿过浆肌层，不得透过肠腔。常规缝合腹壁各层。部分病人排尿时下腹痛，腹腔脓肿及切口感染。

肛管括约肌修补术（repair of anal sphincter） 适用于外伤或手术切断所致肛管括约肌损伤，缺损范围不

超过肛管括约肌周经 1/3 者，肌纤维仍能收缩者。伤口有感染，应在感染控制后 6～12 个月内修补。以免肌肉萎缩。括约肌附近的瘢痕组织为中心，远离肛门做 V 形切口。逐层切开皮肤皮下组织，将皮瓣连同瘢痕组织向肛门侧翻开，显露括约肌，寻找其断端并切除其两端之间瘢痕组织，保留断端部分结缔组织，用止血钳夹住内外括约肌断端，交叉试拉括约肌活动度及松紧度，合适后将直径 1.5cm 肛门镜塞入肛门，再试拉括约肌。用丝线分别行端端褥式缝合。在其外层加间断缝合数针，仔细止血，缝合皮瓣。

肛门圈缩手术（anal wiring operation） 仅适用于肛门括约肌缺损范围过大，肛门收缩无力，肛门已呈松弛直肠脱垂，又年迈体弱或其他并发症不能耐受手术者，常与其他手术相辅应用。1891 年 Thiersch 首先介绍银丝方法，本手术又称 Thiersch Operation。步骤如下：用尖刀于肛门前后距肛缘 3cm 处各作一纵行小切口，长约 0.4cm。手指进入肛门作引导，用一 Doyen 持柄弯针或用弯成半圆形的长穿刺针，从后侧切口进针，通过肛门左侧括约肌外缘皮下组织、从前方切口穿出，将 20 号银丝穿过持针孔（或穿过针芯），退出弯针或穿刺针，引出银丝。按同法将银丝从前侧切口穿至后侧切口，使银丝在皮下呈环形。逐渐拉紧银丝两端，助手将食指置入肛门内，使肛门缩小至紧贴食指为度。在后侧切口处扭紧银丝。剪除多余的银丝，将银丝头端扭向尾骨处扭转，埋入皮下组织，用丝线缝合前后切口。包扎敷料固定。术后早期应用抗生素控制感染。

肛门后方盆底修补术（postanal repair of pelvic floor sphincter） 适用于原发性失禁，扩张术引起失禁，直肠固定术后仍有失禁者。距肛门 2～3cm 作肛门后方弧形或“V”形切口，向前翻转皮瓣，在内外括约肌之间向上分离。将内括约肌和肛管拉向前方，向上继续分离到耻骨直肠肌上方、显露直肠后方脂肪，髂骨尾骨肌、耻骨尾骨肌。间断缝合两侧髂骨尾骨肌，耻骨尾骨肌，间断缝合耻骨直肠肌，使其作用弓缩短，肛管直肠角前移，恢复正常角度。折叠缝合松弛的外括约肌，缝合皮肤切口。术中注意骶前筋膜不要切开，防止大出血，分离耻骨直肠肌时不能损伤直肠壁。

股薄肌移植括约肌成形术（sphincteroplasty with gracilis muscle） 适用于凡肛门失禁不能行括约肌修补，或反复修补后失败者；先天性脊髓膜膨出或会阴神经损伤所致神经性肛门失禁。长期肛管直肠脱垂和肛管极度松弛所致的失禁。此手术是将肌肉移植于肛管，代替或加强括约肌功能。1952 年 Pickrell 首先用股薄肌代替肛门括约肌治疗儿童先天性肛门失禁。故本术式称肛门括约肌成形术 Pickrell 法。手术要点：取右侧发育较好股薄肌。依次于股上部、膝上部、胫骨上方分别作 4～6cm 切口。分别切开皮肤、皮下组织及筋膜，寻及股薄肌、完全游离后，于股薄肌肌腱胫骨结节下方止点处离断，注意保护进入肌肉血管神经束。由股上部切口牵出。在肛门前后方距肛门缘 2cm 作一纵或横切口、沿肛门两侧分别做隧道，注意保留前后正中缝，并与股上部切口隧道连接。对侧耻骨结节处作一切口。做与肛门前方切口隧道。将股薄肌由股上部切口牵出，通过隧道至肛门前方绕过肛管到对侧肛管后方，再绕至肛门前方，沿对侧股薄肌深面，由对侧耻骨结节切口牵出，拉紧并固定于耻骨结节骨膜上，重建肛管口通过一食指感有张力为度。缝合各切口，置橡皮条于肛门后切口引流。

臀大肌移植括约肌成形术（sphincteroplasty with greatest gluteal muscle） 适应证同股薄肌移植括约肌成形术。1902 年 Chotwood 首先报告此术式，利用部分臀大肌重建肛门外括约肌，臀大肌位置邻近提肛肌，可具有压迫肠腔和扶持直肠功能。于骶尾关节至两侧坐骨结节处作一弧形切口，显露臀大肌内下缘，在两侧臀大肌内下缘游离带血管神经束宽 3～4cm，厚 2cm 肌瓣，于大转子附近切断肌瓣外侧端。分别于 3、9 点处，距肛门外 2cm 作一横切口，钝性分离直肠前、后方组织形成隧道。左侧臀大肌肌瓣绕直肠前方，将其断端固定对侧肌瓣起点。右侧臀大肌肌瓣环绕直肠后方，将断端缝于左侧肌瓣起点，使直肠肛管向前成角，移植后两侧 呈绞锁状，肛门旁切口置橡皮引流条，缝合皮肤各切口。

内痔外剥内扎术（dissection and ligation of internal hemorrhoid） 适用脱垂内痔须手法复位，经常脱出于肛门外内痔、经注射等非手术疗法疗效不佳者，并有息肉肥大乳头肛瘘。混合痔，伴有急性感染，溃疡、坏死、栓塞并发症，伴有门脉高压症、心衰，妊娠不宜作此手术。麻醉后钳夹住痔块部分皮肤，向外牵拉，显露内痔。在其基底部两侧皮肤用小剪（尖）

刀作“V”形切口，不要损伤静脉丛。钝性分离外痔静脉丛，沿外痔静脉丛和内括约肌之间向上分离，并切开痔块两侧黏膜少许。充分显露痔块蒂部和内括约肌下缘。以弯血管钳夹住痔块蒂部，在蒂上用7号丝线结扎一道。并贯穿缝扎一道。剪除痔块，若痔块较大，也可用2-0号铬制肠线连续缝合痔块蒂部。皮肤切口不需缝合，创面敷以凡士林纱布。两侧皮肤不宜切除过多，防止肛门狭窄。如两个母痔同时切除，须保留一条宽1cm正常黏膜和皮肤桥，防止肛门狭窄。并发症有创面出血，肛门狭窄，肛门失禁，创面感染等。

原发性腹膜后肿瘤（primary retroperitoneal tumor） 是指原发于腹膜后间隙神经血管、脂肪淋巴、筋膜肌肉、结缔组织、生殖源性、胚胎残余、异位组织发生的肿瘤总称。但不包括来源腹膜后器官肾、肾上原、胰腺等组织肿瘤。腹膜后是一潜在广泛间隙，上起隔肌，下达盆底，两侧腰方肌为外界。上始肠系膜脏侧腹膜后背侧间隙，下至骨盆腹膜后间隙或是骶前间隙。年龄分布广，组织齐全，来源繁多，病理类型复杂，发生多种肿瘤。生物学特性以膨胀性生长为主，少具浸润性，多有完整包膜。良性生长缓慢，增大时推移压迫时产生症状，肿瘤生长速度超过血供速度出现缺血坏死时出现囊性变，囊实相间。出现转移较晚，多为血源性转移，少淋巴转移，部位深在具有隐蔽性。首先就医症状多为腹块。无特异性慢性胀痛，急性腹痛为内出血。胃肠道受压症状恶心、呕吐。腹腔神经丛受累，椎旁体神经腰大肌受压腰背及下肢痛。泌尿系统受压，膀胱受压尿频、尿急，排尿困难，输尿管受压出现肾盂积水。少见症状：膈肌抬高、呼吸困难、不全截瘫。消瘦甚或恶液质。体检时均可触及肿块，界线较清楚，质地软硬不均。顶部稍推动、基底不动、活动度很小，不随体位变动，不随呼吸上下活动即“三不动”。低位盆底肿块，直肠指诊可触到下极。受压体征，压迫盆腔血管下肢回流障碍；压迫下腔静脉：腹壁静脉骶尾背部血管曲张，压迫神经其支配区时感觉和运动障碍，压迫肠道肠梗阻，压迫肝门时出现黄疸和腹水，压迫输尿管时出现肾盂积水。特殊检查：胃肠钡餐、肾盂造影，彩色B超、CT、螺旋CT，选择性血管造影，MRI·可提供准确定位。诊断包括定位和定性。90%以上可明确定位，少数困难，定性困难，最终依靠术中活检，或完全切除最后靠病理确诊。手术仍是治疗主要手段。个别病例压迫症状出现后才就医，肿瘤巨大，肿瘤占位及排挤造成解剖变化，有时面貌全非，或因肿瘤性质决定，多有侵犯邻近器官和包绕血管，手术带来困难。常无规范手术式。切除率44.1%～72%，恶性23.5%～58.8%。某些肿瘤对放疗化疗也有一定疗效，酌情应用。

腹膜后脂肪瘤（retroperitoneal lipoma） 是腹膜后间隙局限性脂肪组织增生良性肿瘤，较少见，占原发性腹膜后肿瘤3.43%，可发生任何年龄，高龄多发，常单发也可多发，大小不一，从几厘米至巨大，常无症状，瘤体生长缓慢，巨大时出现压迫症状，如腹胀，伴邻近器官压迫症状，腹部可触及包块，无压痛。腹部平片可见有透光度增加肿块阴影，消化道造影可见消化道外压性切迹和移位，静脉肾盂造影可发现腹膜后占位病变。B超，少见从腹膜后凸入腹腔的实质性肿块，但因对不同软组织缺乏有效分辨能力，不能提示诊断。CT：清楚显示腹膜后肿瘤部位范围和周围脏器关系，其密度低于水和其他软组织密度，CT值为-80Hu～-110Hu，注意与脂肪肉瘤鉴别。尽管本瘤生长缓慢，但机体发生消耗性疾病或长期饥饿时也不停止生长。因此，凡有临床症状或不排除恶性病变时均应手术切除，因沿间隙生长，有包绕特点巨大可能有切除不彻底，术后复发可能性。

腹膜后脂肪肉瘤（retroperitoneal liposarcoma） 系起源于向脂肪细胞分化原始间叶细胞的恶性肿瘤。占全部脂肪肉瘤的12%～48%。腹膜后为最常见受累部位，仅次于四肢。在原发性腹膜后肿瘤中脂肪肉瘤居第一位。可发生任何年龄，40～60岁多发，男性多于女性。瘤体通常较大，外观呈结节状或分叶状、多有假性包膜、质地较软。切面呈多彩状，呈灰白灰黄或点状出血，灶状坏死或液化。瘤体大小与分化程度有关。分化较高，病程较长，瘤体可见很大。因其部位深在，无明显症状，早期不易发现。由于病程长，逐渐引起腹部胀大，腹痛，可出现胃肠道压迫症状，食欲减退，体重下降。少数双下肢浮肿，尿频尿急。CT显示肿瘤为软组织密度肿块，密度不均匀，恶性程度低，CT值接近正常脂肪密度，恶性程度越高，CT值越接近肌肉密度，MRI显示病灶从类似脂肪信号至非脂肪软组织信号不等，手术切除是主要治疗方法，能否完全切除与就诊早晚和肿瘤大小有关。晚期因肿瘤较大，与周围粘连，特别是与重要脏器或血管粘连，

是限制切除的主要原因。不能完全切除，应尽量减量切除，解除压迫症状，复发者原则应行再次手术。手术切除后多有复发，复发瘤常出现异向化分。预后不良，10年存活率为15.3%。

腹膜后血管外皮瘤（retroperitoneal hemangiopericytoma，RHP） 是一种少见来源于血管外皮细胞间充质组织血管性肿瘤。首先由Stout和Murray于1942年描述并命名。可发生任何有血管存在部位，来源于腹膜后尤少见，占腹膜后肿瘤0.01%。任何年龄均可发生，腹膜后以40～50岁高发。性别无差异。病因未明，无明显诱发因素。无特异性表现，无明显不适，生长缓慢边界清楚肿块。肿块显著增大可有腰背部疼痛及不适。少数病人可见异位激素综合征，高血压低血糖，皮肤色素沉着，甲下纵形样征，男性化征。另外，有低血钾，低磷酸血症。X线偶可见软组织中钙化影。CT提示定位诊断无特异性影像。动脉造影：动脉相可见肿块表面有不规则曲张浓度影，静脉相造影剂积聚肿块部位，术前难以定性诊断常误漏诊。手术切除是首选方法，尽管原发病灶周围界线清楚，可完全切除。肿瘤可呈侵袭性生长，要行广泛切除局部软组织并清除淋巴结。可辅助放疗，结果难以评价。化疗有争议。预后尚好，不同病例，尽管临床和病理结果相似，但预后不同。有50%左右复发和转移率。

腹膜后淋巴管瘤（retroperitoneal lymphangioma） 是一种原始淋巴囊和淋巴管先天性发育异常错构瘤性质的疾病。具有畸形和良性肿瘤双重特性。1898年Sarway首先报告本病。迄今为止，病因尚未统一。淋巴系统起源于从静脉分离出来5个原始淋巴囊，即在胚胎8周左右，其中从肠系膜根部的静脉发出“腹膜后囊”，当原始淋巴囊部分被弧立隔离时发生淋巴管囊肿，“腹膜后囊”遗留的隔离部分而形成腹膜后淋巴管瘤。另有人认为，当某些原始淋巴腔隙或原始淋巴管缺乏与淋巴干的交通就会发展成淋巴管瘤。男女皆可发病。10岁以下，40岁左右特发，其中2岁占80%。占淋巴管瘤2.5%。早期体积小时常无症状，相当大的程度，出现相应的压迫症状。主要症状是腹部包块，次为腹胀，腰痛腹痛呕吐。5%向腹腔扩展，可触到一囊性包块有水波感，移动性浊音假阳性，常误诊腹水，女性盆腔腹膜后间隙，易误诊卵巢囊肿。术前诊断困难。以下几点有助于诊断：1．缓慢生长腹腔内囊性肿物，部位深在固定。2．B超显示肿物为囊性，后壁轮廓受脊柱骶骨限制而紧贴其上，在腹膜后分布范围，②CT：在腹膜后间隙扫描出单房或多房水样密度肿物，④胃肠钡餐，经静脉尿路造影：显示胃肠，肾输尿管受挤压移位，⑤若囊肿穿刺（一般不主张穿刺）为淋巴液可明确诊断。手术切除是理想方法。值得注意的是，本病虽属良性，此瘤不断增大，具有“浸润”性生 长的特征，易“入侵”临近组织或器官，手术时应特别注意解剖关系，防止副损伤发生。

腹膜后神经鞘瘤（retroperitoneal neurilemmoma） 是起源于神经外膜的雪旺细胞良性肿瘤，又称雪旺氏瘤（schwannoma），1910年Verocay首先记载。较少见、占良性肿瘤第 位。腹膜后神经鞘膜瘤主要来源于脊神经，常为后根。由椎间孔延伸到椎管外、呈哑铃形，造成此孔扩大与破坏。肿瘤多单发，生长缓慢，常有完整包膜、肉眼为圆形或椭圆形。与其发源神经粘连或附着在其一边，从一侧突出。女性多于男性，以成人多见。肿瘤生长缓慢，病程长。初发时一般无症状，当肿瘤生长到一定程度时压迫神经时，常以局部腰部酸胀痛伴有麻木为首发症状，多为放射性疼痛或椎管梗阻症状。其次是腹部包块为突出临床表现，才迫使患者就医，B超检查应为首选检查方法，对明确部位有参考价值，相应椎体摄片，可有椎间孔扩大或破坏。CT显示病灶呈软组织肿块，坏死液化区呈不规则低密度区。MRI显示病灶呈软组织信号肿块，T_1加权图像上呈中等信号，T_2加权图像上明显高信号，信号不均匀。术中对病变的观察可有助于明确诊断，该瘤包膜完整，基底宽，坚韧，与起源神经，及椎间韧带粘边固定，切面灰白以至灰黄色，可有黏液变性及囊性变。本病早期诊断困难，确定性诊断，最后尚需病理检查。尽早完全彻底手术切除是本病治疗有效手段，手术中最大的危险是出血。因此确实有效地控制出血是手术成功的关键。预防肿瘤复发的关键手术彻底性，否则，即使良性也容易复发。不能全部切除肿瘤，术后行放疗，术后能缓解症状，减轻疼痛。

成神经细胞瘤（neuroblastoma） 又称神经母细胞瘤。是婴幼儿最常见实体肿瘤，1910年Wright论文中最早记载。起源于原始神经嵴，凡有胚胎性交感神经节细胞的部位均可发生神经母细胞瘤。60%原发瘤位于腹膜后。病因尚不明，但80%有遗传基因变异，

和染色体异常，其中染色体 1P 和 14P 异常。在婴幼儿本病仅次于肾母细胞瘤（Wilms 瘤），居第二位。发病率 1/10 000，50%起病于 3 岁以前。成人罕见。男性略高于女性。初发症状：偶然发现腹部肿物，增大迅速，坚硬多结节。很快超越中线，全身情况恶化，苍白、消瘦，食欲不振，体重下降，易于疲倦，伴有发烧。转移症状：颅骨眼眶转移，出现瘀斑和隆起，眼球突出，转移到皮肤形成皮下结节。转移肝脑肺骨，出现相应症状。特殊症状：因肿瘤分泌血管活性肠肽（VIP），可有腹泻。儿茶酚胺代谢异常，可出现多汗，心悸，肿瘤经椎间孔侵入椎管内，有感觉异常、疼痛，下肢麻痹，尿失禁。部分病人出现高血压，尿中 VMA（Vanile mandelic acid）HVA 升高，腹部平片显示肿瘤阴影，细颗粒钙化点，IVP：可见肾脏受压移位，骨转移时做骨髓穿刺查到瘤细胞。CT：均匀低密度肿块，瘤体内小钙化影。临床分期过去采用 1971 年 Evans 现于 1991 年国际分期（INSS）分 1 期、2A 期 2B 期、3 期 4 期、△S 期（标准略）。治疗原则以综合治疗：1 期或局限型，以手术完全切除为主；2、3 期或区域型应尽力争取完整切除或大部分切除，+术后化疗和（或）放疗；4 期或扩散型用化疗，4S 期：应急诊行低量放疗 + 化疗。预后：首先值得指出的是一般规律是恶性度高，发展快，早期转移，但少数病例可自行转变生长缓慢良性神经节细胞瘤（ganglioneuroma）及自然消退（spontaneous regression），国内外均有报告。预后取决于下列因素①年龄 <1 岁患儿好②原发部位位于腹膜后差，③临床分期，早发现预后好。④病理组织分化 程度，⑤二倍体模型，染色体 11P 缺失预后不佳。远期复发采用 collins 定律：危险期 = 治疗时年龄 + 10 个月，超过此期可能不再复发或转移，预后较好。成人预后差，平均生存率 21.8%。

腹膜后恶性非嗜铬性副神经节瘤（retroperitoneal malignant nonchromaffin paraganglioma） 又称化学感受器瘤（chemodectoma），占腹膜后肿瘤 1% ~ 3%。发生于腹膜者占化学感受器瘤中 2% ~ 40%。多发中青年以上成年人。男女发病相似。腹部副神经节瘤属于嗜铬组织，胚胎发育与肾上腺髓质共同起源于神经嵴细胞。主细胞对铬盐无亲合力，无神经分泌功能，对血液酸碱度，CO_2 浓度及温度极为敏感，可分泌肾上腺激素类物质，儿茶酚胺能力。绝大多数无功能表现。瘤组织嗜铬反应阴性，VMA 虽显著升高，但临床上无头痛，高血压类似嗜铬细胞表现。因肿瘤位于深部，往往因腹部背部疼痛和腹部触及包块方引起注意为就医的原因，细胞学与临床表现不完全一致，组织学良好，生长缓慢，但临床上出现局部浸润，淋巴结，血道运处转移。CT：显示病灶内出血坏死囊性变而出现低密度区，病灶往往较大，边界不清，包绕或侵犯局部组织和器官。增强扫描显示病灶明显增强，MRI，显示 T_1 加权图像呈中等信号，T_2 加权图像呈高信号，肿瘤出血坏死囊性变其信号明显不均匀，肿瘤向邻近侵犯时较 CT 显示更清楚。肿瘤生长缓慢包膜完整，多呈圆形或卵圆形，切面呈灰棕色、灰红色，可伴有坏死出血囊性变，细胞形态差异较大，侵犯包膜及血管核分裂增多，瘤细胞异型增高，多核巨细胞和坏死灶。手术切除是唯一有效治疗方法。此肿瘤虽属低度恶性，易侵犯包膜后有转移倾向，对放疗和化疗不敏感，术后复发率在 11%左右。

腹膜后嗜铬细胞瘤（retroperitoneal pheochromocytoma） 是指发生于肾上腺髓质，主动脉旁体交感神经节或副交感神经节。或其他部位嗜铬组织的具有内分泌功能嗜铬细胞腺瘤。嗜铬细胞分泌多种生物活性胺和多肽物质。如儿茶酚胺（CA），血管紧张素 II（AII），血管加压素（AVP），儿茶酚胺，在酪氨酸经羟化酶作用下及多巴脱羧酶作用转化为多巴胺，另外产生去甲肾上腺素（NE）肾上腺素（E）1921 年 pick 首先命名嗜铬细胞病，以青壮年居多，儿童少见，男女无差异，临床特点 1. 高血压综合征：阵发性或持续性，高血压与低血压交替性，伴发症状有：发作时头痛，心悸，胸闷气喘，大汗淋漓，恶心呕吐，视物模糊等，2. 代谢紊乱综合征：高代谢，高体温，高血糖，高血脂，3. 其他系统非特异性症状：另外腹部肿块，腹痛等。极少数病人，仅为腹块，压迫或手术切除时产生突然高血压。24h 尿 CA 及代谢产物测定：CA、甲氧基肾上腺素（ME），甲氧基去甲肾上腺素（NME），CA 终末代谢产物：芳草扁桃酸（VMA）高香草基苦杏仁酸（HVA），升高。药理试验：阻滞试验：持续性或阵发性可使血压降低：有 Regitine 阻滞试验，clonidine 阻滞试验。激发试验：冷加压，组织胺，纳络酮，胰高血糖等激试验，定位诊断：B 超，CT 可提示明确定位，可达 90%，同位素定位：^{131}I - 间位碘代苄胍（^{131}I - MIBG），定位诊断特异性高。治疗以手术切除为主，有功能性肿瘤术中挤压肿瘤可使 CA 大量释放，易致高血压危象或心跳骤停，

切除肿瘤后，周围效应立即消失可导致循环衰竭。术中术后采取对应措施，防止意外情况发生。

腹膜后恶性嗜铬细胞瘤（malignant retroperitoneal pheochromocytoma） 恶性嗜铬细胞瘤少见，占嗜铬细胞瘤的6~8%。明确定性和定位诊断嗜铬细胞瘤后，发现有远处转移，并且正常情况下无嗜铬细胞组织部位发现有嗜铬细胞瘤存在。X光骨平片发现有骨转移，呈孤立性溶骨性转移灶。ECT提示骨转移灶，特别是^{131}I－MIBG检查提示骨转移灶，CA：VMA，HVA增高，病理检查有包膜浸润及肌层血管内瘤栓形成时诊断恶性嗜铬细胞瘤。

腹膜后良性囊性畸胎瘤（benign retroperitoneal cystic teratoma） 是起源于胚胎早期多极胚芽细胞、为一种含有三个胚层真性肿瘤。多见婴幼儿和儿童，成人少见。1937年Mccray首先报告成人腹膜后畸胎瘤。女性多于男性。病因一般认为胚胎早期，部分具有全能发展潜力的组织和细胞，从整体中分离或脱落下来，发育成畸胎瘤。如发生在胚胎晚期，细胞仍有发育为各种组织能力，形成具有三种胚胎组织畸胎瘤。外胚叶包括牙齿，皮肤及其腺体（汗腺，皮脂腺，毛发）或神经组织，中胚叶的结缔组织，脂肪、软骨、骨，肌肉和钙化组织，内胚叶包含消化呼吸道上皮。其外观为囊性肿块。组织学为成熟型。多位于上中腹部左或右侧，早期无任何症状，逐渐长大，腹块就诊，腹部不对称、表面光滑，位置固定，不活动，生长缓慢，腹部平片肿块内可见牙齿或骨骼影，静脉肾盂造影：可见肾及输尿管移位被推挤或压迫征象，CT，可发现有多种不同密度成分混合存在。一经发现应尽早手术，肿瘤体积小可能完整切除，并防止恶变，肿块巨大时手术无足够安全界线，术后易复发，良性预后良好。

腹膜后恶性苗勒混合性瘤（retroperitoneal malignant mullerian mixed tumor） 又称中胚叶混合瘤（mesoblastic mixed tumor）或癌肉瘤（carcinosarcoma）属于生殖源性肿瘤。临床上罕见。多见女性，偶见男性。年龄在50岁以上。本瘤来自苗勒氏管残余或体腔上皮化生的苗勒组织或腹膜间皮下层包围苗勒氏管及中肾管的体腔下间叶组织，或来自苗勒氏管源性囊肿恶变。病因不清。在成人体腔下间叶变为一层不明显扁平细胞并融合于盆腔腹膜及器官浆膜下的间质中，可形成异位的蜕膜斑和子宫内黏膜组织，继而发生本病。常见于腹膜后肾脏下方，亦可发生于骨盆间隙，还可以发生大网膜及女性生殖道各部位等处。结构极为复杂，典型结构由癌及肉瘤成分，呈不同比例混合的癌肉瘤。年龄越大，含有组织类型越多。临床上仅有腹部包块而无特殊症状及体征，肿块大时轻微脐周胀痛，压痛。术前难以诊断。术中发现包块位于腹膜后肾下方为囊性肿块，囊内含褐色黏液性液体，剖面可见大小不等的乳头状结节时，应警惕本病。最后确诊依靠病理、高度恶性。晚期广泛转移，腹膜可形成广泛转移，亦可转移至肝、脑、淋巴结。早期剖腹可行局部切除，行放射治疗，浆细胞型效果好，透明血管型不满意，皮质类固醇，对透明血管型有效。

腹膜后恶性畸胎瘤（malignant retroperitoneal teratoma） 是由三胚层组织发展而来恶性肿瘤。较少见，约占腹膜后畸胎瘤的25%。多为实性或多囊性，病理多为未分化成熟性。早期因发生部位深在不易发现，多数病人待腹部出现包块或出现压迫症状才就医，病理进展较快，全身情况恶化，B超，CT提示腹膜后实性肿块或囊实不均肿块，并可显示与毗邻脏器有浸润性粘连。恶性畸胎瘤是肝外唯一能产生AFP肿瘤，可升高有助于诊断。手术切除常因与重要脏器和毗邻大血管粘连，无足够的安全界线，切除困难，影响预后，即使较完整切除预后不良。

腹膜后内胚窦瘤（retroperitoneal endodermal sinus tumor，REST） 系多能原始生殖细胞向卵黄囊方向分化而发生的一种具有独特结构高度恶性性腺外肿瘤。1969年Teilum发现该肿瘤与大白鼠胎盘的内胚窦相似而称为内胎窦瘤（endodermal sinus tumor），内胚窦酷似人胚卵黄囊，重现分泌AFP功能而又称卵黄囊瘤（yolk sac tumor）。此瘤好发青少年，35岁以下。占性腺外EST10~17.1%。多位于身体中线或中线附近，如位于骶尾、纵膈、腹膜后松果体、垂体、骶前直肠后，耻骨后膀胱前、前列腺。病因尚未定论。①迷离学说：原发性腺外EST、是由于原始生殖细胞在胚胎发育时沿体轴从卵黄囊壁到原始性腺的移行过程中迷离所致、解释沿体轴中线分布的特点。②胚胎残留学说：生殖细胞残留物在泌尿生殖嵴而没有完成其向成人腺体正常移行。③胚胎癌分化学说：胚胎癌在很早期即可能向EST分化。④原发性EST转移学说：原发性腺外EST诊断确立必须排除性腺EST的转移，但有

时为隐性病灶。⑤体细胞异向分化学说：即原发性腺外 EST 起源于，异向分化体细胞。性腺外腹膜后 EST 为无痛性肿块，大小不等，位于腹膜后体积较大时出现压迫症状。AFP 阳性是 EST 特异性标志物。组织学特点：①星芒状腺细胞形成宽网眼或小囊腔的疏松网状结构；②立方、粒状细胞单层排列，包绕毛细血管、薄壁血管窦或小静脉样血管，形成血管套样结构，即内胚窦样结构。也称 Schillev Duval 透明小体。③肿瘤细胞、胞浆内，细胞外间质或网眼中可见 PAS 染色体，阳性抗淀粉酶透明小体。④内胚窦样向外周伸展形成乳头状结构、窦性细胞巢。病理分型：单纯型 EST：混合性性腺细胞型（MGCEST）。电镜：细胞内外有大量基膜物质存在。角蛋白、AFP、AIAT（a-l 抗胰蛋白酶）上述特点 AFP 阳性即可确诊，最后根据病理确诊。手术治疗占重要地位，为首选治疗方法。本病属高恶性肿瘤、生长快，易转移，常沿器官表面扩散或沿淋巴路，血行转移。往往诊断时已晚，又广泛粘连，不易广泛切除，术后易复发，预后差。

腹膜后原发性绒毛膜上皮癌（retroperitoneal primary choriocarcinoma） 为一种少见高度恶性原发性腺外生殖细胞肿瘤（extragonadal germcell tumor）。系由于早期胚芽全能生殖细胞由卵黄囊内胚叶向性腺原嵴移动途中残留在腹膜后癌变所致。非常少见。11～41 岁，平均 26.9 岁。男女性均可发生，以男性多见。发生部位纵膈 > 松果体 > 腹膜后。后腹膜好发中线部位。临床表现内分泌异常，和出血倾向。男性乳房肥大，突发性肿块迅速增大，可伴有腹痛腰背痛，小便妊娠试验阳性，绒毛膜促性腺激素（human chorionic gonadotropin HCG）升高。如发生多处转移时可出现脑出血，咯血、血尿，头痛等症状。发生生殖腺外其原发灶隐匿，发育速度非常迅速，就诊时约 95.2%已发生转移，常误诊为其他疾病。肺转移占 67%，淋巴结转移占 43%；肝转移占 24%，女性化乳房 58.2%。LDH100% 升高，HCG87.5% 升高，AFP37.5% 升高。原发性绒毛膜上皮癌常合并恶性畸胎瘤，胚胎癌，精原细胞癌。本病极易早期发生血行广泛转移，诊断较为困难，明确诊时多属晚期，预后不良。

腹膜后表皮样囊肿（retroperitoneal epidermoid cyst）

系先天性胚胎发育异常由胚胎残余组织演化而来的上皮样囊肿，无确切发病率，囊壁有复层鳞状上皮，可钙化，囊内含胆固醇结晶和角化物，可发生全身各部，腹膜后少见，多为单发，囊肿生长缓慢，可继发感染和钙化，肿瘤小时无不适，肿瘤增大腹部可触到肿块，CT 显示病灶呈囊性，CT 值 0～20Hu 有密度不均，时有钙化，沿间隙分布，B 超显示不规则囊性灶，MRI，T_1 加权图像呈低信号，T_2 呈高信号，术前定性诊断困难，需与腹膜后囊肿性病变鉴别，手术是惟一治疗方法。

腹膜后肠源性囊肿（retroperitoneal enterogenous cyst）

系胚胎发育过程中由神经肠管的残余组织发育形成的囊肿、又称肠性囊肿（enteric cyst），肠重复（ileum euplex），巨大憩室（giant diverticum），包涵囊肿（inclusive cyst）。发病年龄 16d 至 41 岁。男女无差异。胚胎因素是畸形成因，1952 年 Veeneklass 的脊索发生障碍说：胚胎 3 周形成脊索阶段，神经外胚层扣内胚层紧密相依，随脊索发育而分开，仅由神经一肠索带（neuro－enteric band）相牵引，神经管与消化管内腔相连，随胚胎发育索带退化，如部分神经一肠管残留发育成肠源性囊肿。可发生脊髓的腹侧，背侧，常伴有脊椎畸形，脊柱隐裂、肠旋转异常，重复肠管，食道憩室，称为分裂脊索综合征（split notochordal syndrome）。囊壁由具有纤毛结构的单层柱状上皮组织，内有立方细胞，其下为基底膜及结缔组织，可无症状。可有隐痛，腰背不适，逐渐增大时有胀痛，初诊时可触及囊性肿块。B 超显示腹后壁液性暗区肿物，CT，显示呈水样低密度区，CT 值 0～20Hu。术前诊断困难，最后诊断依靠病理确诊，手术治疗是惟一选择。

腹膜后原发骨外性骨肉瘤（retroperitoneal primary extraskeletal osteosarcoma） 腹膜后原发性骨外性骨肉瘤是罕见恶性间叶肿瘤。1941 年 Wison 首先报告，占软组织肉瘤的 1%。该肿瘤好发四肢，以下肢多见。可发生腰背，纵膈。但腹膜后很少见。年龄 33～75 岁，平均 52 岁。无性别差异。诱发因素，四肢发生多系外伤，骨化肌炎，放射线照射。然而，腹膜后原因不明。无特异性临床表现。主要表现为腹胀和腹痛。X 线照片，显示与骨骼无关的钙化像。CT 显著的高密度面积软组织像，^{99m}TC－pertechnfate 病灶区显著浓集积像。血 ALP 升高。术前诊断困难。治疗手术切除。预后不良，局部复发和肺转移，最短生存 5 个月，最长成活 6 年，平均 228 个月。

腹膜后肝癌（retroperitoneal hepatocarcinoma） 腹膜后位肝癌又称肝外肝细胞癌。cristiani 于 1891 年首次报告 1 例肝外肝癌。此后国内外相继报告。分两种类型①腹膜后异位肝肝癌，②带蒂性肝癌，多数为肝外突出腹膜后肝外肝癌。国内 5 例报告均为带蒂型肝癌。异位肝由于细胞发育不成熟，在肝硬化基础上极易癌变。起源于裸区偏后，肝脏呈膨胀性生长，向腹膜后间隙发展成为腹膜后肝癌，术前诊断困难，具有腹膜后恶性肿瘤共同表现。瘤体有完整包膜，表面血管丰富，静脉扩张，且与腹后壁紧密相连，术中极易广泛出血，紧贴下腔静脉注意意外损伤，术前充分估计病情，作好输血和思想准备。

腹膜后恶性纤维组织细胞瘤（retroperitoneal malignant fibrous histiocytoma） 是一种少见由组织细胞、纤维母细胞，巨细胞等多型细胞构成，细胞来源尚未定论的恶性肿瘤。1964 年 O'Brien 等以恶性纤维性黄色瘤（malignant fibroxanthoma）首先报告。1967 年 Stout 等命名纤维组织细胞瘤 fibrous histiocytoma)，1972 年 Kempson 称恶性纤维组织细胞瘤（malignant fibrous histiocytoma)。位于腹膜后占本病的 11.5% ~ 16%，男性多于女性，以 50 ~ 70 岁多发。病因至今尚未明确。早期临床表现为非特异性症状如：低烧，食欲不振，体重减轻，乏力。随肿块逐渐增大相继出现压迫症状，腹痛，腰痛，血尿，排尿困难，腹部深处触及无明显压痛的肿块。常有第二个肿瘤发生。脓肾。早期呈非特异性症状，肿瘤部位较深，早期诊断常常延误。B 超，CT，MRI 检查只能对肿瘤定位诊断有意义，不能确定肿瘤来源定性诊断。广泛根治性切除是外科治疗原则。能否全部切除取决于肿瘤解剖位置和累及周围组织情况。多数根治性切除常有一定困难。预后与原发性肿瘤部位，大小，深度、组织类型有密切关系。大小与恶性呈正相关，肿瘤 > 5cm 预后不佳。深部肿瘤多为恶性易复发和转移。5 年生存率位于腹膜后为 35.4% ~ 60%，局部复发率 30% ~ 73%，约有 40%发生转移。

腹膜后巨大淋巴结增生（retroperitoneal giant lymph-node hyperplasia） 本病为一种良性淋巴结肿瘤样增生病变。1956 年 Castleman 首先报告。此后相继报道，命名各异，血管滤泡淋巴结增生，淋巴结错构瘤，Castlemen 病，良性巨淋巴结增生。发生于腹膜后者少见。Keller 报告 81 例中，仅 1 例发生腹膜后。散见于文献报道，年龄 8 ~ 71 岁，男女相似。病因不明与炎症有关，错构瘤样起源。组织病理类型：①透明血管型，占 80% ~ 90%。多有包膜，淋巴滤泡间毛细血管显著增生，滤泡内有很多血管，呈透明变化，3%血液异常。②浆细胞型：占 10% ~ 20%，滤泡间有大量浆细胞，无明显血管增生。半数有全身症状及血液学异常，r 球蛋白血症，血沉加快。血清冷凝集素 Anti - VoA lgA 阳性。B - us：显示病灶呈均匀低回声。CT：显示圆形和分叶状边界清楚光滑，密度均匀软组织肿块。MRI 显示病灶 T_1 加权成像呈低信号，T_2 加权成像呈高信号。术前诊断困难。若有腹膜后肿块，全身症状及血液异常考虑为浆细胞型。腹膜后多发生于一侧上腹部肾脏附近较为常见。手术切除如肿瘤与重要血管或器官紧密粘连，伴有全身情况不良探查，切除瘤体，并行局部放疗，以防复发。

弥漫浸润型直肠癌（diffusely infiltrating rectal carcinoma） 是指癌组织沿着黏膜层，黏膜下层或肌层直肠壁呈弥漫性浸润生长，全周肠管壁硬化肥厚，无显著溃疡形成和环堤状。相当胃 Borrmann4 型癌。是一种少见类型，又称硬性化型癌（scirrhous caricinoma)、塑形胃炎型癌（linitis plastica caricinoma)。1951 年 Laufman 最早报告，至 1992 年日本报告 200 余例，近年来我国有散在病例报告，占大肠癌 0.1% ~ 1.1%，占直肠癌切除术 0.09% ~ 0.1%。比一般结肠癌发病年龄年轻，平均 47 岁。男女均可发病。性别比男性稍多为 1.3:1。症状表现，肠管狭窄伴有排便习惯的改变，便秘，腹泻，里急后重，黏液样便，下腹部疼痛。溃疡形成，少有便血，量少。末期，可出现体重减轻，腹水，下腹部肿块或腹股沟淋巴结肿大。病理组织学呈高分化型中分化型并淋巴管浸润，癌性淋巴管症。间质纤维化。直肠镜检查：管腔明显狭窄，插入困难，黏膜广泛不规则形破坏，呈弥漫性，表面有溃疡及结节性增生物，壁僵硬，气钡双重造见直肠黏膜广泛破坏，呈颗粒状或地图状，呈均匀性狭窄，管壁僵硬、B 超，直肠壁增厚，盆腔周围脏器有浸润。CT：平扫可见直肠呈环状增厚，边缘不整，显示邻近器官有浸润，淋巴结肿大。LDH、CA19 ~ 9 可升高，CEA 有半数升高，需与转移性大肠癌，溃疡性结肠炎，炎症性其他肠病鉴别。一经确诊，尽快采取根治性手术。早期诊断困难，诊断时有腹膜转移和淋巴结转移，彻底切除困难，可行姑息性切除，行化疗，局部放疗。本病恶性高，发展快，确诊时已有转移、平

均生存期8.6个月，95%患者一年内死亡，即使早期诊断手术后也易复发和转移。

肠气囊肿病（intestinal pneumatosis cystoid） 是一种少见的一段肠管黏膜下或浆膜下多发性含气性囊肿为特征良性病变。1730年DU Vernoi首先在尸解时发现并描述，1825年由mayer命名，1876年Bang首先对本病病理学改变进行描述。又称肠囊样积气症（pneumatosis cystoides intestinorum bominis）、囊性淋巴管积气症（cystic lymphopneumatosis），肠气肿症（intestinal emphysema），腹部气囊肿（abdominal gas cysts）发病机制学说甚多：新生物说（neoplastic theory）细菌说（bacterial theory）营养说（nutritional theory），化学说（chemical theory）机械说（mechanical theory），本病分为原发性（primary），继发性（secondary）继发性多见，常合并肺部，胃肠道疾病如慢性阻塞性肺病。食道狭窄、胃十二指肠溃疡，胃癌并幽门梗阻。病理特征为肠壁内出现含气囊肿。成人多位于浆膜下层，婴幼儿位于黏膜层，黏膜下层，浆膜下层肉眼观察容易，黏膜下层不易观察到，但触诊病变部弹力性海绵样感觉气囊种无急透明壁菲薄或为透明玉样水泡。呈圆形椭圆形。自数毫米至数厘米，单发或多发性，压迫气囊肿易破，有无臭味气体。囊肿破溃囊内气体进入腹腔，引起膈下积气形成气腹。有人将囊内气体行化学分析，其中含氮70%～90%，CO_2 7.62%～15%，氧2.42%～20%。镜下囊胞内壁为覆一层扁平内皮细胞扩大的淋巴管，外绕立方上皮细胞结缔组织纤维，并有嗜酸性细胞，浆细胞和淋巴细胞浸润。男：女为3:1。最小年龄为12d，30～50岁多发。本病多为继发性气肿（secondary pneumatosis）常合肺部和胃肠道疾病；气囊肿所致自觉症状难以准确阐明。无合并时，症状轻微和欠缺，多在X线检查偶然发现。有合并症时除有原因疾病症状外，有食欲不振，腹泻、腹胀满感，腹泻、恶心呕吐，吸收障碍，张力性气腹症状。新生儿则呈急性非特异性胃肠炎症状。腹部平片：有气隐时可见典型chilaiditis sign征。气钡造影可见半球状多发性阴影缺损区。呈双边肺框征。内窥镜检查：可见黏膜表面呈串球形肿块，苍白透明，透光如透明玉样，活检时氧囊肿塌陷。须与大肠息肉，深部的囊性结肠炎鉴别。原发性不需手术治疗可行高压氧治疗囊肿自然消退，有并发症和合并胃肠疾病手术治疗。

结核性阑尾炎（tubercular appendicitis） 1837年Corbin首先报告。较少见，肺结核患者阑尾切除例中占1.5%～3%。结核菌感途径有血行性感染；淋巴路感染；经肠管感染或周围脏器感染累及。经肠管感染多见。分原发性结核性阑尾炎和继发性结核性阑尾炎。原发性见有肺结核。轻微右下腹疼痛及压痛急性阑尾炎的症状和体征。术前鉴别诊断困难。有肺、肠或腹腔结核史，较长期低热，盗汗伴乏力，有慢性腹泻或营养不良，体重下降。有腹部肿块可伴有慢性间歇性腹痛。阑尾穿孔行阑尾切除术后形成窦道者，确定性诊断最后依据病理检查确诊。治疗行阑尾切除术，术后抗结核治疗。

肠扭结综合征（intestinal knot syndrome） 系指肠管不同部分两段肠袢间，或一段肠管与腹腔另一脏器间的扭转，并肠袢自身扭转互相扭结成一团、称为肠扭结综合征。也称复合扭转（compound volvulus），复杂性肠扭转（complicated volvulus）。1903年挪威学者Ekehorn首先报告本病。1906年Wilms阐述了本病的发病机制。1981年我国叶天杰以“肠扭结综合征”报告了本病。分为缠绕型（twisted type），扣结型（tied type）。系因乙状结肠解剖异常，常见固定于腹膜后长而自由活动乙状结肠系膜，回肠也有自由活动长的系膜。因肠系膜炎症系膜处狭窄致肠袢靠近。肠袢远端内容物积聚互相压迫造成不全梗阻，肠管通过障碍，蠕动增强，或出现逆蠕动。如果突然体位改变，可招至肠扭转。本病实际为机械性或绞窄性肠梗阻，临床表现为腹痛、腹胀、呕吐、停止排便排气。可见肠型、局限性压痛。可闻及气过水声。晚期如有肠坏死时，出现腹膜炎体征，肠鸣音消失，甚至发生休克。X线平片：立位显示肠腔内气液平面，扩张的乙状结肠袢，并见扩张的小肠袢。钡灌肠见直肠上端受阻，呈鸟嘴状称“鸟嘴征”（bird beak sign），矢状面呈“印戒”（signet - ring）样，标注意与乙状结肠扭转，小肠复杂性梗阻鉴别。纠正水电解质失调，尽早手术治疗。如有肠管坏死行肠切除。小肠端端吻合术；乙状结肠根据术中情况行一期吻合术，或行结肠造口术、二期闭瘘术。

腹腔动脉压迫综合征（celiac artery compression syndrome） 是因腹腔动脉干起始部被横膈中弓状韧带横跨腹腔动脉或腹腔神经丛，压迫所致外压性狭窄或血栓形成引起的反复发作的腹部绞痛慢性肠道缺血综

合征，称为腹腔动脉压迫综合征，又称“腹腔动脉干压迫综合征（celiac axig compression syndrome）。早在1917年解剖学家Lipshutz首先描述膈肌弓状韧带是压迫腹腔动脉的血管外结构，直到1963年Harjola描述一种以进食后腹痛，疼痛持续时间不定，上腹有恒定收缩期杂音为特征的临床综合征。嗣后1965年Dunbar首先报告本病。年轻女性、体形常呈瘦长型多见。主要表现上腹痛，呈钝痛或剧痛、绞痛。性质固定。腹痛与进食量，活动体位改变有关。少数病人伴有腹胀、恶心、呕吐、腹泻。近半数病人体重减轻。上腹部可听到随体位和呼吸而改变收缩期血管杂音。深吸气时杂音减弱。选择动脉造影侧位象显示腹腔动脉开口处前壁有外压性狭窄和狭窄后扩张，手术分离腹腔动脉压迫带，恢复正常血流，症状得以缓解。83%病例症状消失，长期随访有效率下降至41%。长期效果尚无满意结论。

Zanca综合征（Zanca syndrome） 是指与遗传有关结肠多发性息肉伴长管骨多发软骨疣。1965年Zanca首先报告1例。本病罕见，目前世界仅有4例报告，为遗传性疾病，病因未明。主要症状为排便次数增加，粪便中混有血液和黏液，有里急后重及排便不畅。晚期可出现贫血。全身倦怠，四肢关节疼痛活动不便。四肢长管骨可出现多发性软骨畸形。两侧膝、肘、手、足的各关节处可触及骨性突出，或见前腕短缩弯曲。长骨X线平片，不同部位骨端可见大小不等的多发性软骨疣。结肠镜检查及钡剂灌肠造影、可见多发性息肉，呈簇拥状，可发现结肠狭窄。活检为管状腺瘤，亦可发现胃底直径为0.3～0.7cm的半球形息肉。有时可见血红蛋白降低，目前尚无理想治疗方法多采用对症治疗。结肠狭窄者可行结肠局部切除、长管骨疣请骨科手术切除术。

Cronkhite-Canada综合征（Cronkhite-Canada syndrome，CCS） 又称息肉、色素沉着、脱发、爪甲营养不良综合征（polyposis pigmentation－alopecia－onycholrophia syndrome）。临床特征以腹泻为主，全消化道多发息肉，伴脱毛，爪甲萎缩，皮肤色素沉着的疾病。1955年Cronkhite和Canada首先报告2例。1966年Jarnum和Jerseh将本征命名Cronkhite－Canada综合征。至1993年世界已报道278例，日本报告212例。日本发病率最高，其次为北美洲和欧洲。发病年龄26～85岁。平均61岁，80%患者初发年龄已过50岁。日本报告男女之比为2.3:1。病因迄今未明、诱因为感染、维生素缺乏、免疫低下、消化道吸收障碍、精神与肉体刺激、长期服中药、镇痛药、大肠手术放射治疗。主要表现：1消化道症状，腹泻约占90%，水样便每日数次至十余次。伴有腹痛多为绞痛。食欲不振，全身倦怠，体重减轻。80%有味觉障碍，特别对甘辛识别困难。口渴，舌麻木感。2皮肤症状：毛发脱落。90%患者毛发脱落，如头发、睫毛、眉毛、胡须、腋毛、阴毛四肢毛发皆可脱落。头发呈非常稀疏状态或完全脱落。爪甲萎缩、脱落、变形。颜色呈甲癣样混浊或呈棕色、黄色、黑色。高低不平匙样甲。色素沉着，好发手掌、足跖、手背、足背、或面部、背部，尚可见口唇会阴等，表现为小痣样浅棕色至深棕色斑，从数毫米至10cm。COS发病分4型：Ⅰ型：腹泻为初发症状；Ⅱ型全部症状出现之前先有味觉异常；Ⅲ型：初发症状毛发脱落，爪甲萎缩，以后出现腹泻，味觉异常。Ⅳ型，先有食欲不振，全身倦怠。继之爪甲萎缩、脱毛、味觉异常，但无腹泻。消化道息肉：呈全消化道分布，无蒂圆形，0.5cm大小表面光滑粉红色黏液附着。血清总蛋白在6.0g以下，^{131}I PVP漏出试验（Gordom试验）在1.6%以上。血清K^+，Ca^{2+} P^+ Mg^+均低。息肉瘤经活检，有上皮细胞覆盖，腺体增生呈囊性扩张，细胞间质水肿并可见炎细胞浸润。典型病例不难诊断，不完型需与胃息肉与Menetrier病鉴别。采取对症治疗，营养治疗TPNED饮食，糖皮质激素，蛋白同化激素，抗纤维蛋白溶解酶。直乙状结核息肉可行电凝切除。发现癌变并发肠套叠可行结肠、直肠切除术。本病预后不良。

肛管直肠血管瘤（anorectal hemangioma） 是一种非常罕见良性血管病变。起源于黏膜下血管丛血管内皮细胞良性增生形成的肿瘤。1839年Philips首先报道至今共发现200多例。50%～70%发生直肠。男性多于女性约1.5:1。年龄1～72岁，10～20岁多见。病因尚不清楚，与先天性因素，胚胎发育异常有关，或先天性错构瘤；也可由外伤血栓形成，出血感染有关。分类尚未统一，1936年Keijssr分4类：①多发性静脉扩张（曲张），②海绵状血管瘤，③毛细血管瘤，④全身性血管瘤病。1984年Lyon和Mantia分3类：①毛细血管瘤占6%，②海绵状血管瘤（又分局限型、弥漫型，多发性静脉扩张）占75%～80%，③混合型<10%。毛细血管瘤，无症状，受外伤后发现、

便血缓慢，偶有黑便。海绵状血管瘤，反复发生无痛性便血，占60%～90%。常从婴幼儿开始，进行性加重。反复便血导致贫血，大量出血可发生失血性休克。约40%大便习惯改变，便秘、血性腹泻，便秘交替出现，和里急后重。或有肠梗阻表现，膀胱受累出现血尿。贫血貌。侵犯直肠，直肠指诊可触及柔软光滑，可压缩性边界不清结节状肿块。腹部平片：大肠弥漫性海锦状血管瘤，25%～50%发现静脉结石。分散于盆腔侧壁。钡灌肠和气钡双重造影：约80%病人钡灌肠可见柔软、边缘不规则肿块。当加压或改变肠道张力时，肿块的轮廓发生改变。部分病人可见肠腔狭窄，偶见在充盈块中可见静脉结石。气钡双重造影可见充血的黏膜下脉管系统呈乳头状扩张。血管造影：可见营养动脉、血管湖和一条引流静脉。早期静脉充盈及静脉相延长。肠镜：可见黏膜呈暗红色至深黄色，黏膜下有过度充血的血管网。肠腔壁肿胀，突向肠腔致肠腔狭窄。CT：明显增厚肠壁、狭窄的肠腔扩张的直肠旁血管。肠壁内可见明显钙化静脉结石。MRI T_2 加权扫描显示肿瘤的边缘较盆腔内脂肪的信号强度低。治疗：20世纪20年代末电烧灼治疗引起致命性大出血死亡率极高，硬化剂治疗效果欠佳目前已很少应用。手术切除是本病惟一有效方法。直肠上段海绵状血管瘤肠段切除可获得满意疗效。侵犯直肠下段和肛管弥漫性海绵性血管瘤 Miles 手术是安全有效术式，但生活质量降低，目前提倡保留肛管括约肌功能套式结肛吻合是首选术式。放射治疗有较好长期效果，但是放射性肠炎是不可避免的副作用。并有致突变作用，仍需长期和大量病例评价。

小肠恶性黑色素瘤（malignant melanoma of small intestine） 来源于黏膜上皮黑色素细胞。原发胃肠道黑色毒瘤极少见，发生于小肠更为罕见。占全部黑色素瘤0.4%～0.56%。男性多于女性。40～60岁。多向腔内生长，腔内型肿块，浸犯浆膜层呈灰黑色。早期无症状，或有上腹部轻微疼痛。瘤体增大阻塞肠腔可发生不全或完全性肠梗阻或合并肠套叠。阵发性脐周疼痛、频繁呕吐、腹胀、体检可见肠梗阻征象。亦可有上消化道出血，伴有贫血、头昏、乏力等症状。注意皮肤和皮肤黏膜黑色素瘤，可行选择性肠系膜动脉造影。超长小肠镜检查，取材病理检查。有35%为小肠转移灶，注意鉴别是原发灶或转移灶。和其他小肠良恶性肿瘤鉴别。尽可能广泛切除原发灶，切除小肠系膜和局部淋巴结。如远处广泛转移，争取广泛切除病变部位肠袢、术后行化疗、免疫治疗。发病隐蔽、一般检查不易早期发现、早期经淋巴路及血行转移至肝、肺、脑、肾、一经发现多为晚期，预后差。复发率很高，根治希望甚微，5年生存率在15%～18.7%。

Turcot综合征（Turcot syndrome） 其特征为家族性息肉病伴发中枢神经系统恶性肿瘤。1949年 Crail 首先报告结肠息肉病合并髓母细胞瘤。1959年加拿大 Turcot 报告2例兄妹俩，患大肠息肉病并中枢神经系统肿瘤（兄患髓母细胞瘤，妹患胶质细胞瘤）。并提出两者在遗传上相关的可能性。1962年遗传学家、Mckasick 收集16例，认为本病具有家族性，应命名 Turcot 综合征，也称胶质瘤息肉病综合征（glioma polyposis syndrome）。本征是一种遗传性疾病。鉴于病例少，单发病例比例大，多在婚前死亡，不能从其子孙获得有价值信息。故遗传方式目前尚未定论。本征结肠息肉为腺瘤性息肉，中枢神经系统为神经胶质瘤。可先出现结肠息肉病引起腹痛，腹泻、便血，粘浓血便。也可先见神经胶质细胞瘤所致症状、视力障碍、复视、步行运动障碍、意识障碍。两者相临数月、年出现。大肠息肉：息肉数不少于100个（FPC平均200～1000个）；全结肠散在性分布，体积较大（最大直径达3.0cm以上）；年轻时癌变率高。中枢神经系统肿瘤、多发于大脑半球，也有发生于小脑、脑干部和脊髓者。亦有合并脑垂体腺瘤，恶性淋巴瘤。伴随病变：消化道病变可并发胃、十二指肠、小肠息肉，胃癌、空肠癌。消化道外：卵巢癌、乳腺癌，皮肤多见咖啡色斑。行钡剂灌肠、钡餐造影及纤维内窥镜检查，CT，MIR 有助于发现神经系统肿瘤。治疗本征结肠腺瘤性息肉恶变率高，一经确诊行单纯息肉切除或早期结肠部分切除。中枢神经系统肿瘤手术切除，不能完全切除者行放射治疗和化疗、预后不良，多数病例在确诊后数年内死亡。其原因为多数情况不能完全消除中枢神经系统肿瘤，年轻时结肠息肉癌变。故早期诊断早期治疗是改善本症预后重要措施。

肛门皮下脓肿（anal subcutaneous abscess） 位于肛门周围皮下间隙。最常见，多位于肛门下缘。多因肛门局部损伤，肛腺感染经外括约肌皮下部向外或直接向外扩散而形成。脓肿较小，位于肛门一侧。主要临床表现肛周持续性剧痛，受压或咳嗽时加重，行走困难，坐卧不宁。偶有全身发烧，肛门旁皮肤明显红

肿，有硬结和触痛，可有波动感。自然结局。脓肿自行破溃，形成低位肛瘘。脓肿可因感染向上穿透肛周筋膜、扩散至坐骨直肠窝形成低位马蹄型脓肿（horseshoe abscess），或经病变肛窦穿透形成内盲瘘。局麻下脓肿部位放射状切开，以示指探查脓腔，分开其间隔，以凡士林纱条置入脓腔引流，便后坐浴。如脓肿与肛窦相通有瘘管存在，可切开瘘管，若瘘管通过内括约肛、亦可采用挂线疗法或二期手术治疗。

直肠黏膜下脓肿（rectal submucosal abscess） 是直肠下段黏膜下层与内括约肌间脓汁贮留。系因肛腺感染或内痔注射不当血肿感染所致高位肌间脓肿（high intermuscular abscess），为一种少见脓肿。症状常有直肠沉重坠胀感，排便时或行走时疼痛加重，加重后可有里急后重。直肠指诊可触及突向肠腔，局限性圆形或条索状硬结，有压痛及波动感，肛门镜可见直肠黏膜充血水肿，脓肿溃破可见脓液流入直肠腔，经肛门超声内镜检查、B 超、CT 可明确脓肿存在。费用较贵，我国尚未普遍应用。自然结局脓肿破溃后脓汁流入直肠腔，自行内引流，很少发展成其他间隙脓肿。治疗在腰麻下经直肠黏膜面切开排脓，注意止血。

特发性结肠穿孔（idiopathic colonic perforation） 是指大肠本身无任何病变或外伤所致突然穿孔继发弥漫性腹膜炎称特发性结肠穿孔。1827 年 Brodie 首先报告。多见中老年男性，常有长期便秘史。好发乙状结肠、直乙交界处，其次为直肠、横结肠。左半结肠较右侧肠腔狭小、直乙交界处为大肠最狭窄处，易于为干便所阻塞和压迫。结肠壁薄，血液循环差。老年组织细胞退变。肌层萎缩、弹性减低，受压后易于缺血肌纤维坏死破裂而穿孔。结肠内常充满粪便、含菌量甚高，受压肠壁极易发炎穿孔。诱因为腹腔和肠腔内压力增高，肠蠕动增强易造成肠壁缺血坏死穿孔。突然左下腹疼痛，继之出现弥漫性腹膜炎，伴有发烧、腹胀、恶心。重症出现中毒性休克。腹膜刺激征，肠鸣音减弱或消失。腹穿为脓性臭味肠内容物。X 线平片膈下游离气体，白细胞升高，术前诊断困难、确诊率仅 10%左右。诊断本病应为：1 穿孔部位肠管壁无肉眼所见病变，2 肠管内无异物存留和通过障碍，3 腹内无粘连无腹内疝和腹壁疝，4 腹部无外伤史和医源性损伤，5 病理特征为肌层断裂且断端正齐，多呈撕裂状。注意与结肠粪性穿孔、结肠憩室炎穿孔、慢性溃疡性结肠炎穿孔鉴别。尽快做好术前各项准备和围手术期处理，尽早手术治疗。术式：单纯穿孔修补术：穿孔肠段切除端口吻合术，穿孔修补加近端肠管造术，穿孔肠段切除、端口吻合加横结肠造口术，或行 Hartmann 手术。

活动盲肠综合征（hyperkinetic cecum syndrome） 系指胚胎时期升结肠系膜与后腹膜未完全融合，导致盲肠和升结肠活动范围过大形成活动盲肠，因异常性活动而发生扭转、移位至腹中部甚至过中线而达左下腹引起部分性肠梗阻产生一系列症状称为活动盲肠综合征。早在 1942 年 Lngeljinger 首先报告本病，1949 年 Donhuser 和 1972 年 Meyers 相继报告。发病率占人群 10%～20%。女性多见。主要表现右下腹疼痛、具有腹胀、恶心，呈间歇性发作、向右腰部放射、时有腹泻与便秘交替出现。合并症时症状各异，合并慢性阑尾炎时右下腹疼痛更为显著。因活动盲肠发生向上折叠，扭转导致肠梗阻。右下腹可见局限性隆起，触到充气肠袢。左侧卧位时右下腹压痛减轻，压痛点向左侧移位。钡灌肠检查：显示盲肠活动异常左侧移位、盲肠达脊柱右侧，甚至超过脊柱达左侧腹部，纤维结肠镜检查：可发现盲肠扭转或肠梗阻，治疗 1948 年 Dixon 和 meyer 倡导的使用侧腹膜施行盲场固定术（cecopexy）。

回盲瓣综合征（ileocecal valve syndrome） 系指因各种原因所致回盲瓣功能不全致使通过障碍小肠运动异常发生一系列消化功能紊乱症状称为回盲瓣综合征。1948 年 Kelby 报告黏膜下脂肪组织沉积称为回盲瓣脂肪沉积症（submucous lipomatosis of ileocecal valve）。1955 年 Lassar 和 Rigler 称为回盲瓣综合征。又称回盲瓣脱垂综合征（ileocecal valve prolapse syndrome）。病因：回盲瓣水肿损伤，黏膜下脂肪堆积、回肠黏膜脱垂，非特异性炎症。回盲部良恶性肿瘤。反复发作性右下腹疼痛、腹泻便秘、食欲不振、腹胀、右下腹偶可触及包块。钡灌肠见回盲瓣区可见典型充盈缺损。正面像：玫瑰花结（rosette），帽徽状（doughut）蕈状（mushroom），伞状（open umbrella）侧面观呈“ε”（epsilon），纤维结肠镜，可直接观回盲瓣形态。须与慢性阑尾炎鉴别，轻症者，能自行缓解。给予对症处理，如消炎镇静剂。回盲瓣严重解剖异常、症状严重、内科治疗无效，并发肠狭窄梗阻者手术治疗：回盲瓣纵行切开行回—盲结肠侧口吻合术。肿瘤行右半结肠切除，炎症和良性肿瘤做回盲部切除。

小左结肠综合征（small left-colon syndrome） 是一种新生儿胎粪性便秘。1974 年由 Davi 命名。其特点病儿母亲相当多数（约 40% ~ 50%）是糖尿病患者。病儿多为早产儿。左半结肠管腔细小，呈无力蠕动的收缩状态，可引起胎粪性便秘或肠梗阻。使左侧横结肠至盲肠呈扩张状态。病因尚不清。新生儿有低血糖症和胰高血糖素症。胰高血糖素（glucagon）可直接抑制降结肠和乙状结肠的松弛运动功能，从而可间接抑制左结肠运动。患儿血糖症、迷走神经兴奋性受到抑制，使迷走神经支配范围横结肠脾曲，左结肠呈收缩状态，而右半结肠。横结肠至脾曲可发生继发性扩张。新生儿生后 24 ~ 48h 无胎粪排出，出现肠梗阻症状，呕吐、腹胀。肛门检查正常，直肠指诊肛管和直肠张力增高，有紧缩感。或无任何阳性发现。钡灌肠见乙状结肠，降结肠明显狭窄即呈明显细小左结肠，脾区结肠为恒定分界区。从左侧横结肠开始至盲肠扩张。应与先天性巨结肠，胎粪堵塞综合征鉴别。本病直肠扩张而先天性巨结肠痉挛性狭窄。胎粪性堵塞综合征，无小左结肠特征、无液平面及脾曲移行区钡剂滞留。密切观察盲肠扩张程度，可采取胃肠减压，等渗盐水或 0.5% 双氧水洗肠清除胎粪，纠正低血糖。为防止盲肠穿孔，可施行盲肠造口术。

结肠冗长症（redundant colon） 系指乙状结肠发育过长致形态及位置异常、肠管内粪块和内容物滞留腐败发酵产生气体产生腹部胀满和便秘一组综合征。又称乙状结肠过长症（dolioho sigma），大肠过长症（dolicho colon）。因粪便中水分被过多吸收便干结，本症多见便秘。因肠黏膜炎症，可反复出现便秘和腹泻。肠管内粪便块和内容物停滞腐败发酵产生气体出现腹胀和不适。肠系膜牵引和乙状结肠移动过大引起腹痛。肠管内气体聚积腹部胀满和腹痛。多见于无力型体质。X 线检查可偶然发现无症状者。钡灌肠可见随体位改变屈曲肠袢（angulation loop）。或二重化（veduplication）结肠。即双重脾曲（double splenicflexure），亦可见三重脾曲（triple splenicflexure），可确定诊断。便潜血阳性。内窥镜检查有 2% ~ 3% 合并大肠癌。1924 年 kantur 分为四型。1 乙状结肠腹部中央型；2 双重脾曲型；3 乙状结肠盲肠部分固定型；4 混合型。也有分为 1 全结肠冗长型，2 横结肠冗长型，3 乙状结肠冗长型。注意合并肠扭转，约占 15%。与过敏性肠综合征（irritable bowel syndrome）鉴别。无腹部症状和排便异常者无需治疗。顽固性便秘予以灌肠和泻药治疗；反复便秘、腹泻者、口服肠道杀菌药，或乳酸菌药。腹泻严重者给予收敛吸附药，运动功能障碍者服胃肠道动力药。经保守治疗无效者，有肠扭转，临床及钡灌高度疑似癌变或确诊者应手术治疗。全结肠冗长，横结肠冗长型；行左半结肠切除、横结肠保留一半，纠正肝脾曲折叠锐角，结肠与直肠上端吻合术。乙状结肠型，行乙状结肠切除，切忌部分乙状结肠切除。

肛周化脓性汗腺炎（perianal suppurative hidradenitis） 是一种发生顶浆分泌腺梗阻感染所致肛门周围皮肤肥厚变硬皮下窦道和瘘管为特征慢性炎症疾病。1839 年首先由 Velppan 报告。1864 年 Verneuil 认为系顶浆分泌腺（apocrine gland）感染，并命名为肛周 Verneuil 病。顶浆分泌腺导管开口角化性梗阻，腺管扩张，细菌在梗阻的汗腺管内繁殖继发感染。汗腺破坏后其周围顶浆分泌腺受累发炎，形成脓肿。脓肿排出后纤维化，因反复顶浆分泌腺脓肿，瘘管伴纤维化增生即形成本病。激素失调、糖尿病、痤疮、肥胖易患此病。皮肤不洁、剃毛和脱毛剂应用为诱因。30 ~ 40 岁青春期男性好发。好发部位顶浆分泌腺多的部位如肛门周围、腋窝、会阴部。肛门周围不适，皮肤表面毛囊小硬结红肿化脓。自然破溃后流出糊状臭味脓性分泌物，反复发作新的病灶形成。向深部组织会阴部臀部蔓延、逐渐发展成皮下窦道或瘘管。单一窦道形成后相继多个窦道形成，融成一片，呈慢性炎症，皮肤变硬肥厚，凹凸不平，褐色外观。病理见毛囊皮脂腺炎性硬化，管腔内壁覆盖隆起上皮小体。需与复杂性肛瘘，藏毛窦，肛周 crohn 病，多发疖肿鉴别。治疗应用电刀广泛包括肌层脂肪层切除。小病灶一期缝合，广泛病灶切除后行游离植皮术或旋转推进皮瓣消灭创面，或敞开填塞法或袋形缝合二期植皮术。也有报告广泛切除感染加解流性结肠造口术。切除范围过小残留病灶是复发原因。有继发癌变者有注意必要。

藏毛窦和藏毛囊肿（pilonidal sinus and pilonidal cyst） 是骶尾部臀间裂的软组织内藏毛发形成难治性慢性窦道称藏毛窦（pilonidal sinus）又称藏毛瘘（(pilonidal fistula），形成囊肿称藏毛囊肿（pilonidal cyst）。统称藏毛疾病（pilonidal disease）1833 年 Hearbert Mayo 首先报告。病因尚不详，两种学说。1. 先天性：1854 年 Warren 倡导，发生神经轴背侧，以腰骶部多见，

常伴发脊柱裂，导致皮肤的包含物。少数其四周有异常毛发，见于婴幼儿。2. 后天性：1946 年 Patey 和 Scarff 提倡，毛根侵入说，理发师指蹼间发生本病是因摩擦（friction）毛发吸引（suction） 所致。背部脱落毛发下落，臀间裂因臀大肌活动有负压吸引作用，使脱落毛发向皮下穿透。本病白种人多毛者，士兵多见。汽车司机骶尾部皮肤常受长期颠簸，摩擦使皮脂腺组织和屑片存积囊内引起炎症。Casberg 报告第二次世界大战中 5 年间美军陆军医院共收 78920 例，此病别名又称吉普病（jeep disease）系因长途乘车所致。在藏毛窦无继发感染时在骶尾部中线皮肤处可见一小漩涡（dimple）或瘘孔内见毛发头。急性胀肿期，局部红肿热痛。自行穿破或外科引流后炎症消退。引流口可暂时愈合。此后反复发作疼痛、肿胀、排脓三大症状。或经常流脓水形成窦道或瘘管。需与疖痈、肛瘘，脓皮病鉴别。发生胀肿并蜂窝组织炎时早期切开引流，俟炎症消退后手术治疗，一期切除缝合术；切除部分缝合术；切除伤口开放。Buie 提倡袋形缝合术（marsupialization 法）创面较大时采用肌肉充填、Z 字成形术（Z－plasty）或行游离植皮术。

磁共振成像（magnetic resonance imaging，MRI） 是利用生物磁的自旋原理，收集磁共振信号而重建图像的一种成像技术。和 CT 相比具有如下优点：①除显示解剖形态外，尚可提供病理和生化的信息。②可获取任何方位的图像。因此定位和定性诊断比 CT 更准确。③血管内血液的流动效应可使血管直接显像。④无骨骼伪影的干扰。⑤无 X 线辐射性损伤和碘剂过敏反应之虑。其缺点是，成像速度慢、设备的成本和维持费用高，骨骼和钙化病变的显像不佳，可出现幽闭恐怖症状。

腹膜后充气造影（retroperitoneal pneumography） 即利用腹膜后间隙在骶骨前穿刺注入气体后拍腹平片，以显示腹膜间隙造影方法。可显示腹膜后脏器，尤其是肾和肾上腺的形态。为一种创伤性的造影方法。由于 CT，B 超等非创伤性检查方法的出现。腹膜后充气造影已基本淘汰。

门静脉高压症（portal hypertension） 门静脉的血流受到阻碍，发生瘀滞，引起门脉系统的压力增高。临床上表现为脾肿大和脾功能亢进、食管胃底静脉曲张和呕血、腹水等。具有这些症状的疾病称为“门静脉高压症”。

门静脉高压症分类（classification of portal hypertension） 门静脉高压症的发病机制复杂，不同的病因通过不同的途径产生门脉高压。因此按病因的分类方法比较繁杂。简单实用的方法是根据门静脉血流受阻的部位分为肝内、外两大类。肝外门脉高压又分为肝前型和肝后型。肝前型是指肝脏本身无病变，而肝外门静脉或其主要属支发生阻塞，如门静脉的闭塞或狭窄、门静脉海棉状变性、血栓形成、肿瘤的压迫或浸润等。肝后型是指肝脏本身无病变，但肝静脉、下腔静脉甚至右心发生梗阻时产生的门脉高压，如肝静脉阻塞综合征（Budd－chiari 综合征）。肝内型门脉高压又分为窦前壁型，如血吸虫性肝硬变。窦后型：如酒精性、肝炎性肝硬变等。另外还有特发性或原发性门静脉高压症，是指原因不明的门脉高压症。

区域性门静脉高压症（local portal hypertension） 指门静脉系统内因炎症、血栓、肿瘤压迫等原因造成的门静脉或分支的梗阻，引起的区域性门静脉压力增高，称之为区域性门静脉高压症。属于肝前型的门静脉高压症。

特发性门静脉高压症（idiopathic portal hypertension，IPH） 是一种原因不明，临床上以脾肿大、贫血及门脉高压为特征，而无肝硬变、血吸虫病及肝外门脉或肝静脉阻塞的疾病。并已排除血液病、门脉及肝静脉血栓形成，以及先天性肝纤维化。该病较少见，以地中海地区和印度的发病率较高。我国近年也有少数病例报告。诊断较困难，一般需做腹腔镜、肝活检、门脉及肝静脉造影才能确定。因该症原因不明，故有称之为非肝硬化性门脉纤维化、肝门脉硬化症、非肝硬化性门脉高压症等。

肝外型门静脉高压症（extrahepatic portal hypertension） 指门静脉血流受阻部位在肝外引起的门静脉高压症。可分为肝前和肝后型两大类其肝脏本身并无病变，而是肝外门静脉或其主要属支发生及肝静脉、下腔静脉甚至右心梗阻时产生的门静脉高压症。

肝内型门静脉高压症（intrahepatic portal hypertension） 指门静脉返流受阻的部位发生在肝内产生的门静脉高压症。一般可分为窦前型和窦后型。窦前型

多由血吸虫病引起。窦后型多由酒精性和肝炎性肝硬变引起。

窦型门静脉高压症（sinusoidal portal hypertension） 指因肝细胞的肿胀、脂肪变性等压迫肝窦所致的门脉高压症。如各种急性肝病如急性酒精性肝炎、暴发性肝炎、重症肝炎和妊娠性脂肪肝等。临床上主要表现为腹水与脾肿大，很少发生食管下端静脉曲张和破裂出血。经内科治疗后病变大多属可逆性。

窦前型门静脉高压症（pre-sinusoidal portal hypertension） 指门静脉血流受阻于肝窦前引起的门静脉高压症。如血吸虫性肝硬变，血吸虫卵在门静脉属支和汇管区中沉积引起管腔阻塞和肉芽增生导致窦前的阻滞。

窦后型门静脉高压症（post-sinusoidal portal hypertension） 指门静脉血流受阻于肝窦后引起的门静脉高压症。在西方国家主要由酒精性肝硬化引起，在我国主要由于肝炎后肝硬变引起。某些非肝硬变性肝病也能引起本症，如先天性肝纤维化。各种急慢性肝病，Wilson 病等。

前向性血流学说（forward flow theory） 认为门静脉高压时门静脉压力的增高是由于脾肿大、门静脉的脾脏来血增多的缘故。近年来随着对门静脉高压症血液动力学的进一步了解。发现慢性肝病病人可有循环系统的高动力表现，同时也证明心排出量和血容量增加。这种高动力状态尤其在腹腔血管床更加空出。动物实验和临床也证实上述现象。故称之为前向性或正流血流学说。该学说不能全面解释门脉高压症的发病机理。只是其中的各种学说之一。

后向性血流学说（backward flow theory） 在门静脉高压症时，由于肝内外门静脉返流时阻力增加引起的门静脉压力增高称为逆流或后向性返流学说。因肝硬变不能逆转，肝内阻力无法改变，只有减少门静脉血流量才能使门静脉压降低。因此，该学说也是各种分流术治疗门静脉高压症的理论基础。同样该学说也不能完全解释门脉高压的发病机制。

液递物质学说（humoral mechanism） 在肝硬变门静脉高压症时，由于肝脏的很多酶系统发生紊乱，引起一些液递物质的代谢障碍。这些液递物质作用于肝内，外血管系统的血管床或括约肌，引起门静脉系统的血流量和阻力的改变，甚至全身血液动力学的改变。液递物质的代谢失衡为导致门静脉高压的因素之一，即为所谓的液递物质学说。如肝硬变病、血中胰高糖素浓度增加，可减小血管阻力，使内脏充血，组织胺浓度增高，为造成上消化道大出血的原因之一。

门静脉系统解剖概要（anatomical outline of portal hypertension system） 门静脉系统具有三个解剖特点，一是其两端均是毛细血管网，二是门静脉系统内无静脉瓣，三是门静脉系统与体静脉系统借助四个交通支相连。正常情况下交通支血流极少，在门静脉高压症时，交通支增粗，血流增多，具有重要临床意义。门静脉由脾静脉和肠系膜上静脉在胰头或胰颈的后方汇合而成。在肝十二指肠韧带内，位于胆总管与肝动脉之间后后进入肝脏，在肝内 Gllwson 系统内分为左右支进入左右肝，再反复分支，最后和肝动脉小分支汇合于肝的窦状隙。其主要属支有肠系膜上静脉，脾静脉，胃冠状静脉和肠系膜下静脉。其肠系膜上静脉的外科干可与下腔静脉吻合行肠腔分流术，但常有变异，使手术难以施行。脾静脉上常有胃后静脉，断流术中应注意结扎此静脉。另外胃冠状静脉常有高位食管支、断流术时必须找到该支并结扎之。

侧支循环（collateral circulation） 指门静脉系和腔静脉系之间的交通支。门静脉高压时，淤滞的门脉血经交通支回流到腔静脉系。主要有如下 4 处交通支：

1. 在胃底和食道下段：胃冠状静脉—胃短静脉通过食管静脉丛与奇静脉相吻合，血流入上腔静脉。

2. 在肛管和直肠下端：直肠上静脉与直肠下静脉、肛管静脉相吻合，血流入下腔静脉。

3. 在前腹壁：脐旁静脉与腹上、下深静脉相吻合，血流入上、下腔静脉。

4. 在腹膜后：肠系膜上、下静脉分支与下腔静脉分支相吻合，称 Retzius 静脉丛。

这些交通支正常情况下都很细小，血流量很小。在门静脉高压时，交通支扩张、血流增多，尤其是食道胃交通支扩张最为明显，可发生破裂引起上消化道大出血。

外科干（surgical stem） 是回结肠静脉与 Henle 干（右结肠静脉与胃网膜右静脉的汇合支）之间的一段

肠系膜上静脉。此段静脉一般成人长 3 ~ 4cm。门静脉高压症时，有时用此段静脉行肠腔分流术，但因外科干的解剖较复杂且变异较多，常见型者约占 44%，不是每例手术均能成功。

自由门静脉压（free portal pressure，FPP） 一般指在手术中直接穿刺门静脉或其分支测定的门静脉压力。正常值在 1.27 ~ 2.35kPa（13 ~ 24cm H_2O）之间，超过 2.45kPa（25cm H_2O）即为门脉高压。由于受麻醉、开腹、输液、手术操作等影响，往往不能正确反映病人门脉压力，且不能在手术前测定，故近年来主张经皮肝穿刺肝内门静脉或经脐静脉插管测定 FPP。由于门脉压力是在门静脉未加阻断的情况下测定的。故也称为开放式自由门静脉压。该压对预测食管胃底静脉破裂出血和选择术式有一定的指导意义。

肝侧门脉闭塞压（hepatic occluded portal pressure，HOPP） 为在手术中将门静脉主干暂时予以阻断，在阻断的肝侧测得的门静脉压力，其正常值为 0.49 ~ 1.47kPa（5 ~ 15cm H_2O）。可代表肝窦前压力。

脏侧门脉闭塞压（splanchnic occluded portal pressure，SOPP） 为在手术中将门静脉主干暂时予以阻断，在阻断的内脏侧测得的门静脉压力。其正常值一般为 3.92 ~ 5.88kPa（40 ~ 60cm H_2O）。代表胃肠道的末梢静脉压力。

最大灌注压（maximum perfusion pressure，MPP） 即为脏侧门脉闭塞压减去肝侧门脉闭塞压（MPP = SOPP - HOPP）。表示迫使门静脉血流入肝的最大压力。若 MPP > 0.98kPa（10 cm H_2O）者，表示门脉血流是向肝的，MPP 近于零或呈负值者，则表示门脉血流是停滞或离肝的。故为选择术式的重要依据。如 MPP > 0.98kPa，表明门脉灌注量较大，作门腔全分流或大口径分流后对肝脏血供影响严重，易引起肝功衰竭或肝性脑病。若 MPP < 0.29kPa（3cm H_2O）或为负值，表示为离肝血流。作门腔分流时不宜取侧侧吻合，以免肝血（包括肝动脉血）流失过多，加速肝衰之进程。

肝静脉楔入压（wedge hepatic venous pressure，WHVP） 经肘静脉插管，经右心、下腔静脉达肝静脉测得 WHVP，此压实际只代表肝窦压（sinusoid pressure），其正常值一般为 0.78 ~ 1.47kPa（8 ~ 15cm H_2O）在窦前型肝硬变时其值大多正常或偏低，在窦性或窦后性肝硬变时测常明显升高。

脾髓压（splenic pulp pressure） 作脾脏穿刺直接测得的脾内压力，与术中所测的 FPP 基本相符。并可同时做脾门静脉造影来判断门静脉堵塞部位及侧支循环情况。一般测定在术前短期内进行，术中多证实腹腔有数十到数百毫升的出血。因此该方法有较大的创伤性，不宜作为术前的常规检查。

经脐静脉测压（transumbilical venous pressure） 为一种损伤性测压方法。一般术前或研究时应用，在脐部切口，找到已闭锁的脐静脉、用探子使其再通后插管、测定门静脉的压力、相当于自由门静脉压、同时还可行门静脉造影，临床上很少应用。

肝静脉压（hepatic vein pressure，HVP） 一般可代表下腔静脉压力，可经肘静脉插管，经右心、下腔静脉达肝静脉测得，还可同时测定 WHVP，正常人两者相差不多，在肝内窦后型门脉高压时，因 WHVP 明显增高，故 HVP < WHVP。因此术前测定 HVP 和 WHVP，同时测定脾内压或 FPP 可估计门静脉高压的严重程度、梗阻部位等，做为治疗时的参考。

食道曲张静脉压（esophageal varicosis vein pressure） 为在直观下压瘪静脉壁所需的最低压力。其方法是在胃镜末端装一由 10cm × 12cm 大小无伸缩性透明聚乙烯纸对折而成的气囊，气囊内压等于其外部压力，并通过与塑料导管相接的电子测压器测定及记录压力，通过食道静脉曲张压，可进一步了解曲张静脉破裂出血与压力的关系。

门脉高压症血液流动力学（hemodynamics of portal hypertension） 即为研究门脉高压症时血液在血管内流动的物理学变化。其内容包括血流量、流速压力、阻力等众多参数，来探讨或加深理解门静脉高压症的机理、指导其治疗及治疗方法的选择。由于人体血管并非为无生命的管道，血流动除心脏泵的作用外，血管本身的弹性、舒缩功能等均起重要作用，外界刺激也可导致血流动力明显改变，故血流动力学研究比较困难，也是研究的热点问题之一。

全肝血流量（hepatic blood flow，HBF） 一般通过间接法，如清除率法或同位素标记稀释法测得。一般为800～1800ml/min，占心输出量的25%～40%。其中门静脉血流量占2/3左右，肝动脉血流量占1/3左右。动静脉血流比约为0.33，肝硬变门脉高压时全肝血流量下降20%～50%，其比值升高。全肝血流量测定对门脉高压症的分期，选择术式及估计预后有一定意义。

肝动脉血流率（hepatic artery flow，HAF） 指肝动脉的每分钟血流量，一般为300～500ml/min，占全肝血流量的20%～40%。在肝硬变时，HAF可增加20%～100%，说明肝动脉有很强的代偿能力。这种代偿机制具有重要的临床意义。肝动脉的代偿能力如坏与肝硬变门脉高压手术的预后有关。

门静脉血流率（portal vein flow，PVF） 指门静脉内的每分钟血流量，正常人约为600～1200ml/min左右。门脉高压时PVF的改变尚有争议。近年来倾向于PVF增多。PVF增多的可能原因是机体的代偿，肝内分流增加和测定的部位不同有关。各种术式对PVF的影响不同。一般均可使PVF减少，尤其是分流术PVF减少更甚。PVF的测定对选择术式有一定的指导意义。

脾静脉血流率（splenic vein flow，SVF） 指脾静脉内的每分钟血流量，约200～600ml/min。占PVF的25%左右。门脉高压时SVF明显增加，可达500～1500ml/min。在脾切除后SVF可明显减少，且门静脉血流的减少量与术前脾SVF呈正相关。

超声多普勒法（Doppler ultrasonography） 本法是继超声流量计基础上发展起来的。通过B型超声确定血管直径或截面积，脉冲多普勒系统精确地回收血流速度信号，在无损伤，生理状态下同时测得各主要血管的血流量、流速、血流方向，瘀血指数和阻力系数等。本法操作简便，可在术前术后多次检查及长期随访检查，数据准确，作廉等优点。近年来已广泛应用于门脉高压的血液动力学研究。

电磁血流计法（electromagnetic rheometer method） 根据电磁感应原理，即将血流作为一种导体在磁场中切割磁力线产生电位差所产生的电流通过横穿血管安放的电极导出。电流强度与血流速度成正比。优点是可测定大小血管的血流量、流速、血流方向。缺点是：测定在非生理状态下进行，需分离血管，将探头与血管直接接触；难以精确地确定零点；只有在术中测定，难于随访复查；电极的敏感度影响测定结果。一般全肝血流量为1500～1800ml/min，门静脉血流量为1100ml/min。

BSP清除法（bromsulphalein clearance method） 为间接法测定肝血流量。用溴磺酞钠（BSP）持续滴注，同时行肝静脉插管收集肝静脉血。按Fick原理计算肝血流量，公式如下：

$$肝血流量 = \frac{染料清除率}{动脉肝静脉染料差} \times \frac{1}{红细胞压积}。$$

该方法的优点是不必开腹。但需行肝静脉插管，不能区分肝动脉和门静脉血流量，在肝细胞病变时不能反映肝血流量的真实情况。受摄取率的影响，当摄取率<10%～15%时结果不准确。

热稀释法（thermodilution method） 本法是将温差电隅植入肝内，电隅由恒电流加热，由血流来冷却，血流增加时其电隅温差增加，血流减少时电隅温差减少。结果以热导率表示，本法主要用于动物实验中，是一种有损伤的测定方法。

指示剂稀释法（indicator dilution method） 为间接性测定方法，利用放射性物质标记的胶体颗粒波肝脏的枯否氏细胞所摄取：根据胶体颗粒自周围血液内的消失率的原理测肝血流量。可由下列公式计算出肝血流量=K×血容量。K为血浆胶体滞留部分的每秒消失率常数$=0.693/t\frac{1}{2}$。本法虽不需麻醉，开腹，但只能测定全肝血流量。不能区别肝动脉和门静脉血流量。且受指示剂的肝外清除率和肝功能的影响，测定结果往往不够精确。

靛蓝花青绿廓清试验（indocyanine green） 靛青绿为色素，注入人体后在血液中与白蛋白结合被肝细胞摄取，代谢，最后经胆道排泄，测定其在血液中的滞留率，可以反映肝脏的摄取、结合和排泄功能，该实验无副作用，测定误差小，临床上应用较多。一般按病人公斤体重计算靛氰绿剂量，注射15min取血测定

血浆中不滞留量，以此来判断是否有肝细胞损害，一般分光光度法 15min 血液内滞留率为 0～10%，最大清除率（3.18±1.52）mg/kg·min^{-1}。在慢性肝炎、肝硬化、门脉高压时其滞留率明显增高，清除率下降。

门静侧支循环分流量测定（shunt volume messure of portal vein collateral circulation） 门静脉侧支循环分流量的测定有助于了解肝脏的血流灌注和肝脏的贮备能力，做为术式选择和术后效果判定的依据。一般可分为肝内分流率和肝外门体分流率。肝外分流率可用传统的放射性核素法测定，一般在 15%～85%。也可依据自由门脉压、脏侧闭塞压和平均动脉压按 Archie 公式计算。一般为 29%～94%。而肝内分流率为全肝血流量与功能性肝血流量之差。后者可通过吲哚氰绿或核素等可被肝细胞和枯否细胞摄取的物质做指示剂测得。肝内分流可使全肝血流量减少 20%～25%，对门脉高压病人来说，与肝外门体分流同样不可忽视。

食道静脉曲张分度（esophageal varicosis graduation） 在内镜下食道静脉曲张可分为 4 度：Ⅰ度：曲张静脉呈蚯蚓样或线状扩张。Ⅱ度：曲张静脉呈串珠状改变，黏膜可呈樱桃红样改变。Ⅲ度，曲张静脉呈结节状改变，类似血疱样改变。Ⅳ度，曲张静脉呈结节状，血疱样改变，表面有糜烂点。黏膜弥漫发红极易出血。

经脐静脉门静脉造影（naveloportography，NPG） 为创伤性门静脉造影方法之一。在脐部切口，找到闭锁的脐静脉后，用探子使其再通，之后插入导管，注入造影剂行门静脉造影。同时还可测定门静脉压力，临床上应用较少。

经脾门静脉造影（splenoportography，SPG） 经皮脾穿刺后，先测脾窦压。注入造影剂后显示门脉系统。正常人显示脾静脉－门静脉－肝内门静脉分支。肝硬变时，脾门静脉增宽，门体侧支间出现胃冠状静脉和胃短静脉为主的头向侧支，肝内侧支扭曲和粗细不均。

术中门静脉造影（portography during operation） 术中直接穿刺门静脉注入造影剂，使门静脉及其属支显影的方法。同时可测 FPD。估计侧枝循环的情况与血流方向，为选择术式提供依据。

经皮肝穿门静脉造影（percutaneous transhepatic portography，PTP） 经皮经肝穿刺门静脉分支后，使导管进入门静脉及属支，同时可测 FPP，造影显示门静脉及各属支及侧支循环，从而估计侧支循环的情况及血流方向，了解肝脏灌流情况，指导选择术式。

直（间）接门静脉造影（direct（indirect）portography） 直接门静脉造影指直接在门脉系统内注入造影剂，显示门静脉系统情况的方法，如经脾门静脉造影，经皮肝穿门静脉造影等方法，而间接门静脉造影指造影剂不直接注入门静脉系统内，而经动脉插管，造影剂在门脉系统内浓聚使门静脉显影的方法，可显示门脉各属支的血流方向，侧支循环情况等。

肝功能分级（grade of liver function，GLF） 门静脉高压症的预后以及手术治疗效果和肝功能有密切关系。因此判定预后和手术治疗效果。必须有统一的肝脏功能的分级标准。早在 1963 年 child 根据 5 项指标将肝功能分为 3 级。此后又有很多种肝功能分级方法。但应用较少。1981 年在全国门脉高压学术会上，提出了我国自己的肝功能分级方法。比较适合我国人的实际情况。可惜应用的尚不够广泛。目前仍以 child 分级普遍被接受。见表 1。

表 1 肝功能分级标准

检查项目	child（1963 年）			我国（1981 年）		
	A	B	C	Ⅰ	Ⅱ	Ⅲ
血清胆红质（mg%）	<2.0	2.0～3.0	>3.0	<1.2	1.2～2.0	>2.0
血清白蛋白（g%）	>3.5	3.0～3.5	<3.0	≥3.5	2.6～3.4	≤2.5
腹水	无	少量易消	多量不易消	无	少量易消	大量不易消
肝性脑病	无	轻度	重度	无	无	有
营养状态	优	良	不良	优	良	不良
凝血酶原时间（秒）	–	–	–	1～3	4～6	>6
GPT（赖代单位）	–	–	–	<40	40～80	>80

门静脉系统功能分区（function partition of portalvein system） 门静脉系统在解剖和生理上可分为2区：胃—脾区、引流胃、十二指肠、脾、胰静脉血（小内脏循环系）；门脉—肠系膜区：引流小肠的静脉血（大内脏循环系）。两区的分界线大约相当于食管—大网膜中点连线。两区在解剖上存在着屏障。即在胃脾区内门脉高压时压力较高，而非是各区压力相等，这种现象可能是胃在动脉与静脉间有无数小瘘的存在。但当门静脉压力 > 3.92kPa（40cmH_2O）时，两区间的自然屏障即被破坏，不再存在明显的静脉压差。所以在作选择性分流术时要有所考虑。目前也有学者对门静脉系统功能分区持否定的态度。

胃底食道曲张静脉出血（**gastric and esophageal variceal bleeding**） 为最能危及病人生命的上消化道大出血。由于曲张静脉周围缺少支持组织，病人肝功能差凝血机制不全，门静脉压力增高等因素使出血不易自止。病人即使不死于出血性休克，也可因诱发肝性脑病，大量腹水而危及生命。一般认为肝硬变的病人约1/2并发食管静脉曲张，其中1/2会发生破裂出血，一旦出血约1/2的病人死亡。即使存活的病人也易发生再次大出血。目前认为出血与下列因素有关：1. 门静脉压的高低，尤其是突然的升高有关。2. 与病人有无出血史有关，一旦出血发生再次出血的可能性极大。3. 与食管曲张静脉的部位，形态等有关。

经内镜硬化疗法（**endoscopic sclerotherapy**） 为在内窥镜下向食道曲张静脉脏内或周旁注入硬化剂以预防食管曲张静脉破裂出血或止血。已有40余年的历史。常用的硬化剂有5%鱼肝油酸钠、5%乙醇油酸盐、1.5%血羟基硫酸钠、无水酒精等。国内也有应用中药制剂的。该方法的即时止血率可高达90%，远较气囊压迫和药物止血率高。但也有一定的并发症率，如胸骨后痛，吞咽不适，食道溃疡等。发病率约为20～40%。该方法使门静脉高压症食道曲张静脉破裂大出血而行手术的病例日益减少。在我国各大医院已成为主要治疗手段。

经皮经肝胃冠状静脉栓塞术（**percutaneous transhepatic embolization of gastric coronary vein**） 1974年Lunderguist根据经皮经肝穿刺胆管引流（PTCD）及经皮肝门静脉造影术的原理发展而成，在超声引导下将导管插入胃冠状静脉，注入不锈钢丝圈，明胶海绵颗粒及栓塞剂。成功率约为80%。国内开展此项技术较少，因复发出血率高，并有一定的并发症率。近年很少应用。

脾栓塞术（**splenic arterial embolization**） 分为脾动脉栓塞术和脾静脉栓塞术。动脉栓塞术经股动脉插管经选择性插入脾动脉后注意栓塞剂，来治疗门脉高压的食道曲张静脉出血或脾亢，因疗效不确实，复发出血率高，应用很少。脾静脉栓塞为经颈内静脉至肝静脉内门静脉穿刺，将导管置入脾静脉或经肝门静脉插管至门静脉后注入栓塞剂，以缓解脾亢或止血。疗效也不确切，应用亦少。

三腔二囊管压迫止血（**Sengstaken－Blakemore tube**） 为传统的非手术止血疗法之一，由Westphal 1930年首创。现供压通止血用的气囊管有以下三种：1. 三腔单囊（胃囊）管：即Linton管，有胃及食管吸引孔腔。2. 三腔二囊管：即Sengstaken－Blakemore管，有胃囊及食管囊，胃吸引孔腔。由于此管不能吸出食管内容，易发生食管气囊以上食管内分泌物贮积及误吸。3. 四腔二囊管：即Minnesotal管，在三腔二囊管基础上多加一个食管吸引孔腔。应用此方法的止血率约为78%，但住院期再出血率达42%，有12.5%的病人发生误吸。也有引起食管坏死穿孔及气囊脱落阻塞上呼吸道发生窒息的可能。但仍为急诊的必备常规用品之一。

内镜下曲张静脉套扎术（**endoscopic ligation of esophageal varicose vein**） 该术式的原理与内痔的橡皮圈结扎相似，即在纤维内窥镜的前端安装二个圆筒，使其能安置小的橡皮圈以扎住食管黏膜的静脉曲张团块，以达到控制急性出血和预防再出血的目的。结扎范围一般从食管贲门交界处至以上5cm以内，并可重复多次结扎。一般急性大出血的止血成功率高达90%以上，曲张静脉闭塞率为70%～80%。但再出血率仍高达30%左右。本法的突出缺点是不适于胃底静脉曲张的治疗。

门奇断流术（**断流术**）（**devascularization of portal hypertension**） 为阻断门奇静脉之间侧枝循环的手术总称。这类手术名目繁多，包括直接结扎胃底或食管的曲张静脉；切除食管下段及贲门胃底；在贲门周围离

断所有食管下段及胃底的静脉的离断术；在食道下端成胃底作横断再吻合等，及上述各种手术的联合，其命名可参照1983年全国第一次门静脉高压症专题讨论会上统一的各种手术命名。

结扎术（ligature） 为直接结扎出血的曲张静脉的手术方法。有 Boerema（1949年），Crile（1950年），Linton（1974年）等报告的经胸切开食管结扎曲张静脉。和兰锡纯（1956年）经腹切开胃结扎胃底曲张静脉，这类手术的目的均为临时止血。争取病人好转后再作第二期手术。但实际上很少有病人获得第二次手术的机会。近年来多采用断流术而很少采用单一的结扎术。

经腹胃底曲张静脉综合结扎术（trans-abdominal cirsodesis of fundal varicose） 本术式多在病情重危不适作大手术时或为第二期分流术的急救措施，目前已较少应用。术中切开胃壁，找到曲张静脉出血点后将其缝合结扎，不但可以直接控制胃底部出血，还可阻断食管静脉的反常血流。从而也可间接地控制食管静脉出血。由于经腹切开食管止血比较困难。可将手指伸入食管内暂时压迫止血，并在贲门口黏膜下缝合结扎一周止血。一般术中可同时结扎胃冠状静脉。

冠状静脉结扎术（ligation of gastric coronary vein） 通过结扎曲张的冠状静脉以达到或降低上消化道出血机率的手术方法。因冠状静脉侧支循环丰富，对高位食管支等不能彻底阻断，止血效果不确切，很少单独应用。

贲门周围血管离断术（paraesophagastric devascularization） 由 Hasseb 于1976年在埃及首先提出。现多称为 Hasseb 手术。手术时切除脾脏，经腹将贲门胃底及食管腹腔段所有的血管离断。在阻断门奇侧支循环同时，结扎胃左动脉，切除脾也减少了门脉血流。该手术时要特别注意寻找高位食管支和胃后血管的存在，才能达到彻底的止血效果，该手术的病死率。术后脑病发生率及存活率一般均好于分流术。但术后再出血率相对较好，可达10%左右。由于 Hasseb 手术比较简单，效果良好，可在基层医院推广，目前国内开展该手术较多。

横断术（transection） 为横断食管下端或胃底以达到止血目的手术，包括食管下端和胃底横断术两种术式。其止血效果较好，但远期再出血率高及术中污染所引起的并发症等，未能广泛应用，20世纪70年代以来，由于胃肠道吻合器械的进步，简化了手术，近年又引起人们的注意。该术式国内也有开展，据报告临床效果良好。

食道下端横断术（esophageal transection） 为 Walken 1964年首先提出，将食道下端横断后，结扎曲张的静脉后再行端端吻合。以达到彻底阻断曲张静脉。由于再出血率高和腹腔污染及食道狭窄等合并症，未得到广泛应用。1974年 Van Kemmel 用苏式圆筒型肠吻合器一次完成食管的切断及吻合，简化了手术。Wexler 首先用美式筒状 EEA 肠吻合器行该术式并同时结扎胃冠状静脉取得了良好效果。故此法比较简单、安全，吻合口瘘发生很少，止血效果好，成为一种比较安全的手术。国内也已开展。

胃底横断术（stomach fundus transection） 由 Tanner 于1950年首先提出。将胃底横断，结扎曲张静脉后再予吻合。虽有一定的止血效果，但远期出血率高，术中污染引起的并发症等原因，未能推广，现很少应用。

食道下端胃底切除术（resection of lower esophagus and stomach fundus） 1947年由 phemisten 首创。Hunt 等亦主张切除食道下端与胃底。该术式为最彻底的断流手术。但对危重病人常不易耐受手术的打击，因该手术损伤大，病死率和并发症率均较高，因而未能推广。但对一些经一次或数次手术后仍有复发出血，非手术不能止血时施行该术式也不失为一种救命方法。Yamamoto 甚至主张用于预防性手术。国内钱允庆等报告52例。术后早期病死率为11.1%，并发症率为19.2%。

联合断流术（sugiura devascularization） 即在施行贲门周围血管离断术的同时，行食管下端或胃底横断术，这就是所谓的联合断流术。国内有不少学者对 Hassab 和联合断流术进行了随机对比研究。发现两者远期疗效相仿。但术后感染率较高，且可出现吻合口瘘、出血和狭窄等并发症，因而现不主张作联合断流术。

贲门周围血管离断加食道下端横断术（paraesophagastric devascularization with esophageal transection） 即相当于所谓的 Sugiura 手术。可经胸或经腹两种途径进行，亦可分二期进行。为联合断流术，经胸时要求游离食道上达肺下静脉下缘，该术式 1967 年始创以来，在日本应用广泛。因该手术较大、复杂、时间长、并发症较多。不宜在基层单位推广。可用于分流术后再出血的病例，避免腹部操作的困难。该术式又有许多的改良术式。据报告该术式手术病死率 4.9%，再出血率约为 1.4%。

贲门周围血管离断加胃底横断术（pericardial devascularization combined with stomach fundus transection） 该术式可谓之为 Sugiura 手术的改良。由钱孔教授始创。手术经腹进行，较 Sugiura 手术简便易行，操作上不困难。断流亦比较彻底。再出血率低，疗效与 Sugiura 基本相似。

春木春夫手术（Aoki operation） 为断流手术的一种，由日本 Aoki 提出，故称为春木春夫手术，原名为脾切除及黏膜保存胃离断直达手术。其主要理论依据是门脉高压时，胃左动、静脉之间小分支扩大开放，使胃左动脉血流过多地流向门静脉系统，造成胃贲门区局限性门脉高压状态。因此该术式要求切除脾和大部分小网膜组织，以消除 A－V 分流造成的局部性门脉高压状态。并结扎切断食管贲门周围血管，结扎胃底部黏膜下血管，阻断胃壁内反常血流和管壁外的门奇侧支循环。故为较彻底的门奇断流术。具报告对肝功影响小，并发症少，止血效果尚佳，5 年出血率为 4.6%。

胃冠状静脉 TH 胶栓塞术（gastric coronary vein embolism with TH glue） 1984 年由西安医科大学提出的一种新的断流方法，采用一种快速作用的液状粘胶“氰基丙烯酸正辛酯”即 TH 胶。直接注入冠状静脉，一般用量为 8ml。使贲门周围血管栓塞。该方法操作上较为简便，血流阻断也较完全。但有异位栓塞，胃壁坏死等并发症。近年又对其进行了完善、对食道下端、胃远端进行控制，防止异位栓塞发生，即所谓的限制性冠状静脉栓塞术。目前国内有多数医院开展了该手术。

分流术（portosystemic shunt） 即通过门脉血管与体静脉建立通道，将门静脉血分流到体静脉系统，以达到降低门脉压力的手术。1877 年 ECK 在犬中作了门腔静脉分流。直到 1945 年 Whipple 等才用以治疗门脉高压症。以后经过不断改进，目前术式花样较多，已成为治疗门静脉高压症的有效方法之一。该术式的优点是降低门脉压力的作用明显，对控制食管曲张静脉出血有显著疗效。但其最大的缺点是术后肝脏的门静脉血供被完全阻断或明显减少，造成肝功能恶化，肝性脑病发生率高。

选择性分流术（selective shunting operation） 研究发现门脉高压症时存在着门静脉系统功能分区现象，即胃脾区的压力较高，造成食管胃底曲张静脉出血，故选择性地降低该区的压力和血流，即可达到防止出血的目的。从而建立了选择性门体分流术的概念。典型的有以下两种术式：1. 远端脾肾分流术（Warren），保留脾脏，选择性地分流了胃脾区的门静脉血流。2. 冠腔分流术（Inokuchi），直接将冠状静脉的血引流到腔静脉。

中心性分流术（central shunting operation） 指分流量较大或完全性分流的一类术式。如端侧门腔分流，门腔侧侧大口径分流等。使术后门静脉血不再或很少入肝，且可同时伴有肝内血逆流入下腔静脉，术后门脉压力下降明显，减压较完全，但对肝功能影响较大。

外周性分流术（peripheral shunting operation） 指分流量少，即减少门脉压力又使部分门静脉血入肝的一类手术。如侧侧门脉限制性分流，脾肾分流，肠腔架桥分流术等。

门腔分流术（portacaval shunt） 即将门静脉与腔静脉吻合的手术方法。目前仍为欧美等国治疗门静脉高压症食管曲张静脉出血的主要方法之一。其中门腔端侧分流常用于治疗出血，而侧侧分流常用于腹水的治疗。其优点是降压作用明显，有效止血，术后较少有复发出血者。缺点是脑病发生率高，远期疗效与非手术组无明显提高。一般术后脑病发生率可达 30% ~ 40%。5 年生存率一般在 30% ~ 60%。该术式已不再用于择期手术及预防性手术，欧美常用于急诊止血的手术之一。

门腔限制性分流术（partial portacaval shunt） 该术式由法国学者提出。因门腔分流量大影响肝功能，术后脑病发生率高。为解决这一问题，1966 年 Bismuth 作直径为 15mm 的门脉分流，但因术后吻合口扩张逐步成为全门腔分流。故以后再次缩小吻合口，使脑病发生率下降。北京友谊医院采用 8 ~ 12mm 的吻合口取得了良好的效果，使脑病发生率下降为 14.4%。为防止术口吻合口扩张，在吻合口外放一限制环，很好地解决了术后吻合口扩张这一难题。使该术式不单用于治疗，还可作预防性手术。

门腔端侧分流术（portacaval end-to-side shunt） 即将门静脉横断，将远心端与腔静脉吻合。使门静脉血转流到腔静脉，属全门体分流。主要欧美国家施行该术式，用于治疗出血效果良好。但由于肝脏失去门静脉血供，肝功能进一步恶化，脑病发生率高，Mehigan 统计该术式 1586 例，术后脑病发生率为 33%。由于该术式虽能控制出血，但不能延长病人生命。仅用于经非手术疗法不能止血的有效止血手术之一。

门腔端侧分流加肝脏动脉化（portacaval end - to - side shunt with liver arterialization） 在门腔端侧分流后将一动脉与肝侧门静脉残端吻合的方 法，即所谓的“门静脉动脉化”。以增加肝脏的血供。1969 年由 Matzanden 首先用于临床。因例数少，疗效如何需进一步观察。

门静脉动脉化手术（arterialization of portal vein） 该手术的目的主要是为了增加门静脉的血运，改善肝功能，将腹腔的动脉分支，如胃网膜右动脉等与门静脉吻合，使门静脉动脉化。1969 年由 Matzander 首次用于临床。1978 年 Adamsons 收集文献 250 例。疗效尚难确定。

脾肾分流术（splenic renal shunt） 即将脾切除后，脾静脉与肾静脉进行吻合的手术方法。1942 年 Linton 首先用于治疗门静脉高压症。该手术的优点是手术的同时因切除脾而纠正了脾功能亢进。同时分流量适中，术后仍有足够的门脉血供。术后脑病的发生率较低。但由于吻合口小，易扭曲，故发生吻合口栓塞的机会较多，同时手术显露差，操作难度较大。国内采用该术式亦较多，积累了不少经验，认为疗效优于门腔分流术。术后再出血率约 12% ~ 18%，脑病约 4% 左右。

脾肾端侧分流术（splenic-renal end-to-side shunt） 脾切除后，将脾静脉的端与左肾静脉侧壁吻合。本术式要求脾静脉的口径 > 1.0cm，其优缺点同上条脾肾分流术。

脾肾端端分流术（splenic renal end - to - end shunt） 即将在肾静脉切断与脾静脉吻合。此术式是基于充分的解剖研究，即左肾有很多侧枝静脉。切断肾静脉后、左肾一般仅有轻微而短暂的损害。该术式需在左肾上腺静脉和精索静脉分枝的内侧切断左肾静脉，利用左肾静脉的内侧切断与脾静脉作吻合。可使脾肾分流术操作大为简化，提高了手术成功率，该术式的疗效与脾肾端端吻合基本相等。

远端脾肾分流术（distal splenorenal shunt，DSRS） 又称 Warren 手术，1967 年由 Narren 首先介绍了 DSRS，其方法是保留脾脏，结扎脾静脉近端，脾静脉远端与左肾静脉吻合，同时结扎冠状静脉，胃右及胃网膜右静脉。选择性地将胃及食管下端的静脉血通过胃短静脉一脾静脉→左肾静脉减压。同时维持门脉，肠系膜上静脉的向肝血流。由于设计合理，该术式曾被视为治疗门脉高压症的较理想术式。其手术死亡率约 6% ~ 9%，复发出血率 7%，脑病发生率 5% ~ 10%，5 年生存率为 70% ~ 80%。

胰脾离断术（splenopancreatic disconnection，SPD） 即将脾静脉与胰腺完全分离，因在 warren 术后远期观察发现肠系膜上静脉与肾脾区之间发生侧支，渐渐失去选择性，Reichle 经脐静脉插管证实，DSRS 术后一周门脉压下降，肝脏的门静脉灌注逐渐减少。使远期存活率与全门体分流无何差别，故 SPD 使门脉的肠系膜区和胃脾区因虹吸现象发生的侧支循环完全阻断，实际上为 DSRS 的进一步改进，称之为 DSRS - SPD。

肠腔分流术（mesocaval shunt） 将肠系膜上静脉与下腔静脉吻合，建立血管通道，引流门脉血流治疗门静脉高压症的手术方法。包括肠腔侧端，侧侧“H”型架桥等分流术式。一般属周围型分流。术后脑病发生率低于门腔分流术。但仍具有分流术使门脉血流减少的缺点。

肠腔端侧分流术（mesocaval end-to-side shunt） 该术式是在结肠中静脉平面以下切断肠系膜上静脉，近心端结扎，远心端吻合到下腔静脉的左前侧壁上。术后无下肢浮肿的弊端（与肠腔侧端吻合相比）。据报道近期效果尚满意。在由于肝脏失去了大部门脉血供，据未经肝脏处理的肠系膜上静脉血多直接进入体循环。对肝功影响较大。脑病的发生率亦较高，目前临床应用不多。

肠腔侧端分流术（mesocaval side-to-end shunt） 20世纪50年代由 Marion 和 Clatworehy 首先提出，方法是切断下腔静脉，将其近心端与肠系膜上静脉的侧壁作吻合。但在成年人因术后有下肢静脉回流障碍的表现，因而未能推广。

肠腔侧侧分流术（mesocaval side - to - side shunt） 将肠系膜上静脉与腔静脉侧侧吻合来引流门脉系统的血流，治疗门脉高压症的手术方法。一般需将吻合口严格控制在 0.8 ~ 12mm 以内。即限制性门腔侧侧分流。该术式的关键是游离出 4 ~ 6cm 的外科干（有时因解剖变异不易达到）。另外还需将肠系膜上静脉左后方的动脉鞘与下腔静脉内前方的结缔组织缝合数针，使两条血管靠近，利于吻合。由于该术式较 H 形搭桥简单，减少了吻合口和两个成直角的血流径路，故吻合口血栓形成的机会少，且属于外周性分流，脑病发生率低（0 ~ 1.5%）。吻合口位置低，胰血能注入肝脏，对维持肝功能有利。再出血率约为 4% ~ 25%，5 年生存率 > 80%。

肠腔“H”型架桥方流术（mesocaval H - shunt） 用自体或人造血管在肠系膜上静脉和腔静脉之间搭桥吻合，以引流门脉血流治疗门脉高的手术方法称为肠腔“H”型架桥分流术。1970 年由 Read 等首先施行该术式。并很快推广，架桥的材料很多，如 Dacron 人造血管、异体下腔静脉，自体静脉等。其优点为手术显露好，易于操作，适于断流或其他分流术后仍有出血的病人，术后脑病发生率低（0 ~ 7.7%）。缺点主要是有两个吻合口，增加了血栓形成的发生率。其再出血率约 6.1% ~ 7.4%，5 年生存率可达 85% ~ 90%。

脾腔分流术（spleno - caval shunt） 即将脾静脉与下腔静脉吻合，属外周型分流术。1961 年由麻田等首先施行。该手术对肝脏门静脉供血影响较小，且因下腔静脉易于显露，腔大，壁厚，成功率较高，术后脑病发生率及远期存活率均优于门腔分流，据文献报告，手术效果与限制性门腔分流相似。

冠腔分流术（coronary - caval shunt） 1967 年由 Inokuchi 提出，即井口洁手术，将胃左静脉与腔静脉吻合，其目的是选择性降低食管，胃底区域曲张静脉压，据文献报道效果满意。国内中国医大一院施行十余例，但手术困难，因冠状静脉壁薄，分离困难，手术不易成功，目前只有少数单位开展该手术。

脾段切除固定术（segmental resection of spleen） 属内脏固定术的一种，即切除大部分脾脏，解除脾功能亢进，切除部分左侧膈肌将剩余脾段与左肺固定，形成门腔侧枝循环和淋巴分流。达到降低门脉压力和减轻腹水的作用。目前偶有用来治疗顽固性腹水的有一定的疗效。

脾大网膜与肺固定术（spleenpulmonary anastomosis） 即将脾和大网膜与左肺固定，促使其形成侧枝以减轻腹水及降低门脉压力的手术。术中切除部分左侧横膈，将脾或脾大部切除后和大网膜一起与左肺固定。具报告减轻腹水效果较好。也有用来治疗 Budd - Chian 综合征的顽固性腹水，收到一定疗效。目前该术式开展不多。

脐腔分流术（omphalo-caval shunt） 即利用扩张再通的脐静脉与下腔静脉吻合，以降低门静脉压力的一种分流手术。一般脐静脉的扩张有限，分流量较少，疗效不确切，临床上很少应用该术式。

腹腔颈静脉分流术（peritoneo - jugular shunt） 亦称为 Leveen 化分流术（LPVS）。为治疗肝硬变门脉高压症腹水的内引流术之一，其方法是用 Leveen 装置。一端经颈静脉置入中心静脉，一端置入腹腔，其中间有一单向的压力瓣使腹水通过该装置单间流入上腔静脉。1978 年 Leveen 报道 1100 例，减轻腹水效果良好。国内参照 Leveen 分流原理，制成了国产膜状阀腹水转流装置，于 1979 年应用于临床，初步的临床效果满意。

胸导管颈内静脉吻合术（thoracic duct-jugular vein anastomosis） 20 世纪 60 年代初由 Dumount 首先报告

4例胸导管与颈内静脉吻合术。用于门脉高压症所致的顽固性腹水。以后逐渐有报告，证明对肝硬变门脉高压和下腔静脉梗阻的顽固性腹水有较好疗效，20世纪70年代末国内开展此术式，也取得了同样效果，其机理为门脉高压时淋巴流量增多，压力增高胸导管增粗，并发现胸导管与颈内静脉结合部存在着解剖学狭窄因素。该术式一般腹水消失率可达80%～90%，但复发率较高，吻合口栓塞可达30%，目前开展不多。

经颈静脉肝内门体静脉分流术（transjugular intrahepatic portosystemic shunt，TIPS） 为一种治疗门静脉高压症的新的非外科手术疗法。运用介入放射技术经颈静脉途径在肝内肝静脉与门静脉主要分支间建立通道，置入支架以实现门—体静脉分流，从而降低门静脉压力，控制或减少食管胃底静脉曲张破裂出血和腹水的产生。具有损伤小，适应症较宽，疗效较确切及可重复施行等优点。其远期效果还有待进一步观察。据报道其远期支架狭窄或闭塞率很高，可达20%～70%。

腹水转流术（drainage of ascites） 即通过各种手术方式将腹水引入皮下组织或直接导入体静脉的方法。一般指腹水的内引流术。如腹钮安置术，大网膜固定术，内脏固定术，腹腔—静脉分流术等术式。主要针对门静脉高压症腹水的治疗。其中腹腔—静脉分流术技术较成熟。1979年国内开始应用于临床，效果尚好。

腹钮安置术（peritoneal butfon） 即将钮扣状多孔的金属或玻璃管通过腹膜安置在腹壁将腹水引流到皮下组织后将腹水吸收。手术简单、安全，70%的病人可有姑息疗效，20世纪50年代较为流行。但本法效果不持久，有一定并发症，如感染，腹水外漏，皮下水肿等，现已很少应用。

肾盂腹膜吻合术（pelvis-peritoneum anastomosis） 为治疗肝硬化腹水的手术方法之一。即将一侧肾切除将肾盂与腹膜吻合引流腹水。即腹水的外引流术式之一。1948年由Ferguson首先报告5例。其中一例随诊一年情况良好。另外还有很多类似的手术，如腹腔膀胱瘘等。无论直接或间接把腹水引向体外，都不是治疗腹水的根本方法。且易引起肝肾功能衰竭，由浆蛋白减少，离子紊乱等并发症。因此，近年来已很少采用。

多种联合手术（combined operations of multiple methods） 指门脉高压症同时施行两种或两种以上的手术。如断流术加分流术，近年开始有报告，如Hassb手术加肠腔分流等。初步临床效果尚满意，尚需进一步积累资料和评价。

脾切除术（splenectomy） 脾大和脾功能亢进是门脉高压的主要临床表现之一。脾切除能解除脾亢问题。但降低门脉压力的效果较差。脾切除曾是治疗门脉高压的主要方法。如对血吸虫性门脉高压症，效果非常满意，可作为首选术式。

脾部分切除术（partial splenectomy） 20世纪80年代以来，由于对脾脏免疫功能认识的深入，出现了保脾手术。在门脉高压症时即要解决脾亢问题，又要保留脾脏的功能。故在一些单位开展了部分脾切除。近期疗效尚可。但最终评价这一术式在门脉高压症中的作用和效果，还需进一步的研究与观察。

门体分流性脑病（portosystemic shunt encephalopathy，PSE） 常称之为肝性脑病，是由于急性或慢性的肝衰竭造成的复杂的神经精神综合征，临床上表现为早期的性格改变，如欣快或抑郁。有时情绪激动，精神错乱，进而嗜睡，可出现朴翼样震颤，严重者可昏迷。该病的确切机制不清，有氨中毒，假性神经递质产生，氨基酸代谢紊乱等各种假说。

布加综合征（Budd-Chiari syndrome） 系指由任何原因引起的肝静脉或其流出道梗阻而继发的临床改变均称之BCS。梗阻的部位为肝静脉本身和或肝静脉流出口以上至右心房的腔静脉狭窄或闭塞，其临床表现的特征为肝大，顽固性大量腹水、腹痛和进行性肝功能损害。根据梗阻的部位临床上可分为4型。该病预后较差，如不治疗，多死于胃底曲张静脉破裂大出血或肝功能衰竭。该综合征由Lambrom于1846年首先描述的，但Budd和Chiari分别于1846年和1899年报道了肝静脉阻塞病人的临床资料，并因此而得名。

Banti脾（Banti spleen） 1883年Banti在意大利首次描述门脉高压症时曾认为，该症首先是以脾肿大和贫

血为特征，尔后发展为肝硬化和腹水。其病因在于脾脏病变，以后将之称为 Banti 综合征。并将此类原因不明的脾肿大称之为 Banti 脾。故 Bauti 脾现多指原因不明的脾肿大。

海蛇头（caput medusae） 为门静脉高压时脐旁静脉与腹壁上下深静脉吻合支的扩张，可引起腹壁脐周静脉曲张，称之为海蛇头。

下腔静脉阻塞综合征（inferiorvena cava obstruction syndrome） 指各种原因引起下腔静脉梗阻，导致下肢水肿、静脉曲张或伴有门静脉高症等一系列临床症状的总称。如伴有下腔静脉梗阻的布加综合征，下腔静脉血栓，下腔静脉受压等均可引起该综合征。

腹膜疾病（peritoneal disease） 指由腹膜引起的疾病。包括先天性异常腹膜的炎症，腹膜的肿瘤、囊肿等多种疾患，临床工作中也常能遇到。

腹膜（peritoneum） 为覆盖在整个腹腔表面的一层浆液膜，称为腹膜。腹膜可分为两部分：覆盖在前腹壁和盆腔内面的称壁层腹膜；覆盖在内脏表面的称脏层腹膜。二部分共同构成完整的腹膜腔。腹膜的面积很大，几乎与皮肤的面积相等。具有润滑、吸收和渗出、防御、修复的作用。

腹膜炎（peritonitis） 因感染、外伤或化学刺激等因素引起的腹膜炎症称之为腹膜炎。是一种常见的外科急腹症，根据发病机制可分为原发性和继发性两类；按病因可分为细菌性和非细菌性两类；按累及的范围，可分为弥漫性和局限性两类。它们之间的关系可以相互转化。类型也可以改变。并根据不同情况给予不同的治疗方法。

肠系膜脂肪瘤（mesenteric lipoina） 是肠系膜良性肿瘤，较少见，可不出现症状。包膜完整、由成熟的脂肪组织构成。小者直径约 1 ~ 5cm，偶有巨大肠系膜脂肪瘤的报告。

肠系膜纤维瘤（mesenteric fibroma） 多见于小肠系膜，其发生与家族性结肠息肉病和 Garder 综合征相关。在小肠系膜根部两叶系膜之间可见质硬、不规则、界不清的肿块，直径可达 15cm，切面呈漩涡状。本病常有频繁的局灶性侵袭，可引起肠梗阻、肠瘘。术后复发亦较常见。

肠系膜淋巴管肉瘤（mesenteric lymphangiosarcoma） 此瘤又称恶性淋巴管内皮瘤。病变为多发性结节，并可融合形成大的肿块。肿块结节状、分界清楚、无包膜。切面呈灰红色、质较软、蜂窝状。恶性程度高，常经淋巴途经及血行转移至胸壁、胸腔以及累及肺脏等器官死亡。

肠系膜恶性畸胎瘤（malignant mesenteric teratoma） 是根源于生殖细胞，由外、中、内三个胚层构成，主要由未成熟组织组成。瘤体多为实性，囊性少见。瘤体积常较大，多呈圆形或卵圆形，节结状、表面光滑、包膜可完整、硬度不一。常见软骨、骨或钙化灶。可见出血坏死。生长迅速，并穿破包膜向周围浸润、播散。

肠系膜脂肪肉瘤（mesenteric liposarcoma） 脂肪肉瘤多发生于腹膜后，而源发于肠系膜者较少见。肿瘤易生长成巨大性肿块，形状不规则、分叶状、境界清楚、有包膜。切面有的是灰黄色，似脂肪瘤状：有的是灰白色或棕红色，质软似鱼肉样；有的切面湿润，是胶冻样半透明状。手术切除亦复发。

肠系膜纤维肉瘤（mesenteric fibrosarcoma） 少见。肿瘤呈圆形或分叶状，大小约 3 ~ 10cm，质韧、中等硬度，切面呈灰白色、鱼肉状，可有坏死或囊性变。肿瘤生长较慢，切除易复发，晚期可发生转移。

肠系膜神经鞘瘤（mesenteric neurilemmoma） 又称雪旺瘤。是由雪旺细胞起源的良性肿瘤，多见于男性青壮年。肿块呈梭形或椭圆形，表面光滑、界清、质韧、包膜完整，切面呈灰白色，可见半透明区或漩涡状结构，有的可发生出血、囊性变。该瘤生长缓慢，病程长。多为原发，偶见多发。

肠系膜神经纤维瘤（mesenteric fibroneuroma） 该瘤呈小肠系膜弥漫增厚，但小肠肠管无明显病变。手术切除易复发，少数恶变。

肠系膜平滑肌瘤（mesenteric leiomyoma） 其组织发生来源于该处动脉或静脉壁的平滑肌，肿瘤大小不一

致，小者直径约0.5～1.0cm，大者直径可超出20cm，个别肿瘤可大到直径60cm。巨大性平滑肌瘤常伴有变性坏死和囊腔形成。切面灰白色，表面无包膜，良性，切除后治愈。无复发，极少有恶性变。

肠系膜血管瘤（mesenteric hemangioma） 多为先天性，少数发生在成人。是由血管内皮细胞形成，介于错构瘤畸形和真性肿瘤之间的一种良性血管瘤病变。肿块呈节结状或分叶状，无包膜，暗红色，切面似海绵状腔隙，内充血液。

肠系膜恶性神经鞘瘤（mesenteric alignant schwannoma） 是较少见的恶性肿瘤。此瘤多由神经纤维瘤或神经鞘瘤恶性变发生。它起源于雪旺细胞、神经束膜和神经内膜细胞。肿块是卵圆形成梭形，体积较大，生长于神经干内或神经干旁，境界清楚，有不完整的包膜。表面呈结节状或分叶状，质较软，仍面均质状、灰白色或淡紫红色，常有出血坏死及囊性变或黏液变性。切除后易复发，且生长速度快，少部分转移至局部淋巴结及血行转移至肺。

肠系膜神经纤维肉瘤（mesenteric neurofibrosarcoma） 又称恶性神经鞘瘤，见肠系膜恶性神经鞘瘤。

肠系膜平滑肌肉瘤（mesenteric leiomyosarcoma） 肿瘤可为数个肿块并粘连在一起，或为单个巨大实质性和囊性肿块。切面是肉瘤样，常伴有出血、坏死及囊性变。早期可无症状，随肿瘤长大常压迫肠管引起相应的症状。恶性度较高，手术切除后易复发常向附近脏器浸润或种植转移于腹膜。

肠系膜血管外皮肉瘤（cuticle sarcoma of mesenteric blood vessel） 较少见。以形成多数毛细血管和紧密聚集于周围的异型外皮细胞为其形态特征。切除后易复发，并常发生转移至肺及骨，预后较差。

大网膜扭转（greater omental torsion） 大网膜扭转系指大网膜沿其起纵轴发生单极或多极的转位达到引起循环障碍的程度，可由轻度的血管狭窄导致水肿直至完全绞窄导致梗死及坏疽。大网膜扭转虽很少见，但可引起明显的腹痛和胃肠道症状，剖腹探查前很少可能诊断。

特发性大网膜节段性梗塞（idiopathic greater omentum segmental infarct） 罕见，最常见于20～30岁营养良好的男性病人。原因不明，但被认为和静脉怒张、轻度创伤或腹内压增高导致血栓形成有关。通常梗阻部位为大网膜右下游离缘。病人表现为持续剧烈的右下腹痛，检查时压痛常高于阑尾炎部位并可触及肿块，有皮肤知觉过敏。梗死区域形成一个坚硬、红色或紫黑色肿块。治疗为广泛切除累及的大网膜。

大网膜囊肿（greater omental cyst） 大网膜囊肿分真性囊肿和假性囊肿两类。真性囊肿多数是由于淋巴管梗阻所致，也可以是先天的异位淋巴组织发展而来，囊肿的内容物多为浆液性，可以是单房或多房，组织学上和囊状淋巴水瘤一样。另一种真性囊肿为皮样囊肿，比较罕见。假性囊肿多为炎症反应以后发生的，内容物较混浊或含血性液。大网膜囊肿一般无症状，多为腹部手术时偶然发现。手术切除效果良好。

大网膜实体瘤（greater omental entity neoplasia） 大网膜原发肿瘤极为罕见，多为平滑肌瘤。良性者切除可治愈，恶性者需将网膜全部及邻近器官切除，预后很差。大网膜常见的肿瘤为转移癌，常原发于胃、结肠、胰或卵巢。常合并腹水，将大网膜始息切除或可控制腹水。

大网膜粘连综合征（of adhesion omentum syndrome） 大网膜粘连综合征是指大网膜由于某些原因致使其下缘与下腹部某个病灶或下腹手术切口发生紧密粘连，并将横结肠向下牵拉使横结肠发生功能性紊乱所表现的一系列症状的总和。

腹膜后间隙（retroperitoneal space） 腹膜后间隙的范围，上界为横隔，下界为盆隔：侧界相当于双侧第十二肋尖至髂嵴的垂直线。间隙的前面为壁层腹膜，右肝裸区，十二指肠、升降结肠以及直肠的腹膜后部分为间隙的前界。间隙的后面为腰大肌、腰方肌。肠系膜根部两层腹膜之间，也可看作是腹膜后间隙的延伸部分。腹膜后间隙的主要内容物有腹主动脉、下腔静脉及它们的一些重要分支、胰腺、部分十二指肠、肾上腺、肾及输尿管等。神经有交感神经干、节，以及脊椎神经。另外有淋巴结、淋巴管，异常的还有原始泌尿生殖嵴残留部分及胚胎残留的组织。由于腹膜后为疏松组织是一个潜在的大间隙，其前方为腹腔，

阻力很小，所以出血和感染很易大面积扩散，肿瘤也可长的很大。

腹膜后出血（retroperitoneal hemorrhage） 腹膜后出血多系腹部外伤后的并发症。最多的原因是骨盆骨折及腰椎骨折。腹膜后脏器如肾、胰的创伤，腹膜后大血管本身的疾病亦可导致腹膜后出血。由于腹膜后为疏松组织，出血易在腹膜后间隙广泛浸润，形成巨大血肿，并可渗至肠系膜间隙。

腹膜后感染（retroperitoneal infection） 由于腹膜后间隙的解剖特点，腹膜后的感染和化脓易于扩散，而且抵抗细菌的能力较腹膜腔为差，一旦发生就是严重的情况。感染的原因多为附近脏器炎症蔓延或损伤穿孔所致，以结肠和肾较为多见。致病的细菌以大肠杆菌为最常见，其次为葡萄球菌、链球菌、厌氧菌的感染等。

腹膜后结核（retroperitoneal tuberculosis） 常继发于腰椎或十二肋骨结核，多见于儿童和青少年。此病常因腰椎结核病变破坏锥体，结核杆菌进入筋膜后间隙而形成腹膜后结核性脓肿，又称冷性脓肿。

髂窝脓肿（iliac fossa abscess） 髂窝脓肿是指髂窝的急性化脓性感染。致病细菌以金黄色葡萄球菌为主；其次为链球菌和大肠杆菌。髂窝脓肿都是继发的，其感染途径可为血行感染和淋巴感染。脓肿略多见于右侧。炎症刺激腰大肌，不仅引起疼痛，而且发生肌肉挛缩，使患侧髋关节屈曲，不能伸直。

特发性腹膜后纤维化（idiopathic retroperitoneal fibrosis） 本病系病因未明的腹膜后纤维脂肪组织的非特异性、非化脓行炎症，引起腹膜后广泛纤维化，使腹膜后的空腹脏器受压而发生梗阻。较多的意见认为本病是周身特发行纤维化的表现的一种，病人往往有附近慢性炎性病灶。其病因和自家免疫性反应或过敏性脉管炎有关。某些药物如麦角胺等也可引起纤维化。本病白种人较多见，我国人中相当少见。并变呈扁、硬、灰白色的纤维斑，厚度不一，最多位于骶骨岬部，常可向上延伸到肾蒂甚至纵隔，向下延伸到盆腔，分界常很清楚。在累及范围内，最易受压的腹膜后空腔器官为输尿管，约占75%～80%，但不侵蚀输尿管的管壁，其他如下腔静脉亦可受压。

原发性腹膜后肿瘤（primary retroperitoneal tumor） 腹膜后肿瘤主要来自腹膜后间隙的脂肪、疏松结缔组织、筋膜肌肉、血管神经、淋巴组织以及胚胎残留组织。约80%的肿瘤是恶性的。良性的肿瘤中最常见的为纤维瘤、神经纤维瘤。囊性畸胎瘤；恶性神经鞘瘤及恶性淋巴肉瘤为多。

网膜炎（omentitis） 即非特异性大网膜炎。能导致轻度腹痛，术中仅见网膜有部分增厚卷缩，伴有水肿。这可能是由于过去曾发生过大网膜扭转所致。

肠系膜肿瘤（mesenteric neoplasm） 临床上不多见，大多为实质性肿物。可以为良性或恶性，恶性肿瘤约占实质性肿物的60%。良性肿瘤有神经纤维瘤、纤维瘤、脂肪瘤、平滑肌瘤、血管瘤等：恶性肿瘤以恶性淋巴瘤最多见，其他有纤维肉瘤、神经纤维肉瘤、平滑肌肉瘤等。多发生在小肠系膜，少数发生在结肠系膜，而恶性肿瘤发生在结肠系膜者较少见。良性肿瘤如能全部切除预后良好，恶性肿瘤就诊时往往不在病程早期，根治切除率较低，其预后甚差。

腹内疝（internal abdominal hernia） 脏器进入原有的腹腔内间隙囊内，称为腹内疝。腹内疝不能为视诊所见到，例如小网膜疝，十二指肠后隐窝疝等。

小网膜孔疝（hernia of foramen of lesser omentum） 肠管经小网膜孔疝入小网膜囊而形成的腹内疝称为小网膜孔疝。又称Winslow孔疝。

十二指肠后隐窝疝（hernia of retroduodenal recess） 正常情况下十二指肠后隐窝很浅，不致引起疝。如胚胎发育过程中肠系膜与后腹膜的融合不全形成隐窝较深，则小肠即可进入窝内形成疝。且形成的趋势一经开始，疝即可逐渐增大，以致大部小肠可进入疝内被包裹在后腹膜囊内。亦有学者认为其病因是由于胚胎发育期小肠旋转的正常过程改变的结果。（十二指肠旁疝 paraduodenal hernia）。

腹外疝（abdominal external hernia） 是由腹腔内脏器连同腹膜壁层，经腹壁薄弱区或孔隙，向体表突出所形成，类似一个腹膜憩室。

真性腹外疝（real abdominal external hernia） 真性腹外疝是指突出的腹腔内脏器必须位在有腹膜壁层所组成的囊袋内，以别于内脏脱出。

先天性腹外疝（congenital abdominal external hernia） 都是由于胎儿发育中有缺陷，如脐疝和腹股沟斜疝。其疝囊和疝内容物可能出生时都已存在，也可能出生是仅存疝囊，其内容物是出生后因腹压增高或其他因素而后进入疝囊的。

腹膜鞘状突未闭疝（hernia of processus vaginalis peritonei） 胚胎期睾丸下降，由腹膜形成的鞘状突引导入阴囊，出生后一个月内在睾丸上方完全闭销。女性亦有一鞘状突沿圆韧带而下，在胚胎期此盲囊即闭锁，若不按期闭锁或不闭锁，则腹内活动度大的内脏很易被推入鞘状突内，形成先天性斜疝。此疝不一定在出生后不久立即出现，可在若干年后发病。

腹内斜肌下缘高位疝（elevated hernia in inferior border of obligue muscle of internal abdomen） 正常休息时腹横腱膜弓（或为联合腱）向上凸出；但当腹部肌肉受到刺激、腹横肌和腹内斜肌紧张时，腹横腱膜弓可以拉平，向腹股沟韧带靠拢甚至对合，从而加强了腹股沟管区。如腹横健膜弓附着点高位，使其难与腹股沟韧带靠拢，则将便于诱发后天性斜疝。

宽大的腹股沟三角疝（magnanimous inguinal trigone hernia） 由于先天性的腹内斜肌、腹横腱膜弓在腹直肌鞘和耻骨梳韧带的止点位置偏高，肌纤维倾斜度较小，腹股沟管内侧的空隙变宽，形成宽大的腹股沟三角，易形成直疝。

脐环闭锁不全疝白线（umbilical ring insufficiency hernia） 是由于脐部发育不全，脐环没有完全闭销，形成的脐疝。

腹白线缺损疝（abdominal hernia linea alba） 由于先天性白线的组织纤维稀疏且有孔隙，造成的白线疝。

后天性腹外疝（postnatal abdominal external hernia） 其疝囊是因腹壁遭到损伤或组织渐变薄弱而逐渐形成的。同时腹压增加也是一个重要因素。

手术切口疝（operative incisional hernia） 是腹部手术后由于切口处瘢痕愈合不佳，部分腹壁缺损而造成腹内脏器脱出形成的腹外疝。是一种医源性疝。

引流口愈合不良疝（unhealinghernia of drainage mouth） 由于手术后长期放置引流物，使引流口愈合不良，腹壁缺损或薄弱造成的疝。

腹壁神经切断引起的疝（hernia caused by break of abdominal wall nerve） 腹股沟疝手术过程中，有可能损伤髂腹股沟神经，可导致腹股沟的肌肉趋于萎缩软弱，引起疝复发。

老龄肌肉退化萎缩引起的疝（hernia caused by old peoples muscle degeneration and atrophy） 老年人腹壁组织，特别是腹横筋膜逐渐退化、萎缩，屏障作用减弱，引起的疝。

胶原代谢异常、筋膜组织疏松引起的疝（hernia caused by abnormal collagen metabolism and loose fascia） 由于疝囊周围组织的胶原代谢异常（羟脯氨酸量减少），合成前胶原成分降低，以致成纤维细胞形成受抑制，腹股沟区筋膜、腱膜的强度减弱，发生的疝。

疝门（hernia ring） 是疝囊从腹腔突出的“口”，多呈环形，亦称疝环，实际相当于腹壁薄弱或缺损处。各类疝多依疝门而命名：如腹股沟疝、股疝、脐疝等。

疝囊（hernial sac） 是腹膜壁层经疝门而突出的囊袋结构，可分为囊颈、囊体。囊底三个部。

囊颈（hernial neck） 疝囊与腹腔相连接的狭窄部，位置相当于疝门。

囊体（hernial body） 是疝囊的膨大部分，形成的囊腔是疝内容物留居之处。

囊底（hernial base） 是指疝囊的最低部分。

疝内容（content of hernia） 指从腹腔疝出而进入疝囊的脏器的组织。

疝被盖（hernial covering） 至疝囊以外的腹壁各层组织，通常由筋膜、肌肉、皮下组织和皮肤组成，可因疝的部位有所增减。

易复性疝（reducible hernia） 凡疝内容很容易回入腹腔的称易复性疝。

隐匿性疝（insidious hernia） 有的腹股沟疝的疝囊位于腹股沟管内，肠内容物疝出时，视诊还不能看到，称为隐匿性疝，很易自然还纳，也属易复性疝。

难复性疝（irreducible hernia） 疝内容不能完全回入腹腔内但并不引起严重症状的，称为难复性疝。

巨型疝（colossal hernia） 老年患者腹壁肌肉及其筋膜、韧带萎缩变性，张力减退，病程亦较长，内环明显扩大，有时可有大量的腹腔内容（如小肠、结肠等）脱至疝囊内，形成巨型疝。

滑动性疝（extrasaccular hernia） 腹腔后位脏器，在疝的形成过程中，可随后腹膜壁层而下牵，也滑经疝门，遂构成疝囊的一部分，称滑动性疝。常见脏器右侧为盲肠，左侧为乙状结肠和降结肠，前位是膀胱。通常也属难复性疝。

盲肠疝（cecal hernia） 滑动性疝中如疝出的为盲肠，叫盲肠疝。

乙状结肠疝（hernia of sigmoid colon） 滑动性疝中，如疝出的为乙状结肠，叫乙状结肠疝。

降结肠疝（hernia of descending colon） 滑动性疝中如疝出的为降结肠，叫降结肠疝。

膀胱疝（hernia of bladder） 滑动性疝中如疝出的为膀胱，叫膀胱疝。

嵌顿性疝（incarcerated hernia） 疝内容物突然不能还纳，发生疼痛等一系列症状者，称为嵌顿性疝，如嵌顿的内容物为小肠，则产生急性肠梗阻症状。

弹力性嵌顿疝（elastic incarcerated hernia） 是指腹内压力突然升高，疝内容物被迫冲击经过狭小坚韧的疝门，强行将其扩大而进入疝囊，随着腹腔压力突又恢复正常，疝颈弹性回缩，卡住内容物，使其无法回纳而形成的嵌顿疝。

粪便性嵌顿疝（incarcerated hernia induced by stool） 是指含有大量粪便的肠袢突然进入疝囊内，或大量粪块突然涌入疝囊内的近端肠袢，使这些膨胀充盈的近端肠袢在疝门处将远端肠袢腔压迫阻塞引起的嵌顿疝。

肠管壁疝（Richter hernia） 如果嵌顿仅为肠壁的一部分，肠系膜并未进入疝囊，称为肠管壁疝，或称Richter疝。

Littre疝（Littre hernia） 如果嵌顿的单是或有Meckel憩室，则称为Littre疝，它也指虽未嵌顿但Meckel憩室是唯一的疝内容物时的疝。

绞窄性疝（strangulated hernia） 嵌顿性疝，如不及时解除，其系膜受压逐渐加重，先是静脉，然后是动脉，血流逐渐减少，终至完全阻断，叫做绞窄性疝。

逆行性嵌顿疝（retrograde incarcerated hernia） 嵌顿和绞窄通常多为一个肠段，但有时也可包含数个连续的肠袢，形如“W”形，称为逆行性嵌顿。不仅在疝囊内的，而且在腹腔内的嵌顿肠段均可发生坏死。

腹股沟疝（inguinal hernia） 发生在腹股沟区的腹外疝统称为腹股沟疝。其发病率在各类疝中最高。

Scarpa筋膜（Scarpa fascia） 在下腹部，浅筋膜明显分为浅、深两层，深层为富含弹性纤维组成的膜性层，称Scarpa筋膜。Scarpa筋膜内侧附着于腹白线，下方在腹股沟韧带下约1.5cm处，附着于大腿阔筋膜；在腹股沟管浅环内侧，Scarpa筋膜与阴囊肉膜，浅会阴筋膜延续。

Gimbernat韧带（Gimbernat ligament） 即陷窝韧带（Lacunar ligament）。是腹股沟韧带内侧部的一小部分纤维，继续向后、向下、向外折成的韧带，附着于耻骨梳上，边缘呈弧形。此韧带的游离内缘组成了股环的内界。

Cooper 韧带（Cooper ligament） 即耻骨梳韧带。是由陷窝韧带在耻骨梳的附丽处继续沿耻骨梳向外延伸形成，长约 1～3cm，厚约 2～3mm，少数可达 5mm，与骨膜与耻骨肌筋膜相混。沿骨盆向外逐渐变薄，至髂骨部即难与骨膜分辨。腹内筋膜附于此韧带。此韧带在修补腹股沟疝及股疝的手术中很为重要。

Hesselbach 三角（Hesselbach triangle） 即腹股沟三角。由腹壁下动脉构成外侧边，腹直肌外缘构成内侧边，腹股沟韧带构成底边。此三角区腹壁缺乏完整的腹肌覆盖，且腹横筋膜又比周围部分薄，是腹股沟区中的最薄弱区。腹股沟直疝即由此直接向体表突出，故又名直疝三角。

腹股沟斜疝（oblique inguinal hernia） 是从腹壁下动脉外侧的腹股沟内环突出，通过全腹股沟管，向内下前方斜行，在穿过腹股沟外环，形成疝块，并可下降至阴囊。

先天性腹股沟斜疝（congenital oblique inguinal hernia） 在胚胎时期，睾丸从腹膜后降入阴囊时有一部分腹膜同睾丸一起降入阴囊，形成上通腹腔的腹膜鞘状突。在正常发育是，婴儿出生后不久，这个腹膜鞘状突，除在阴囊部分外都呈萎缩、闭塞而遗留一个极细的纤维索带或消失。如这个腹膜鞘状突继续开放未闭，和腹腔仍然相通，成为一个天生的疝囊，就可以形成先天性腹股沟斜疝。如果鞘状突仅下段闭锁，而上段继续开放，同样也可以诱发先天性斜疝。

后天性腹股沟斜疝（acquired oblique inguinal hernia） 是指腹膜鞘状突闭锁以后，由于解剖结构上的缺陷及生理学上保护性机制的失效，使新的疝囊形成，经腹股沟管引起的。

隐匿性腹股沟斜疝（insidious oblique inguinal hernia） 隐匿性腹股沟斜疝的疝囊位于腹股沟管内，囊内容物可还纳。滑动性腹股沟斜疝绝大多数患者是男性，平均年龄在 40 岁以上，以右侧多见。内容物为盲肠及其相连的回肠、阑尾、升结肠等。在左侧则为乙状结肠与降结肠。疝形巨大，大多下降至阴囊。疝囊内活动的内容物一般较多如大段回肠，可加以还纳；但其滑动的腹膜后内脏如盲肠，则始终不能回复，构成难复性疝。滑动性疝发生嵌顿较少，手术前难以确诊，大半在手术中才发现。

嵌顿性腹股沟疝（incarcerated hernia） 股沟斜疝如腹股沟斜疝内容物突然不能还纳，即为嵌顿疝。多数并无明显诱因，也有却因强度劳动或使腹内压力骤增的动作时发生的。疝一旦嵌顿即出现明显疼痛，疝块紧张、坚实、变硬、有显著触痛。如嵌顿的是肠袢，即可出现典型的肠梗阻症状。一般来说，腹股沟斜疝一旦嵌顿须立即实行紧急手术，加以解除，以防止肠段坏死。少数情况下可行手法复位。

绞窄性腹股沟斜疝（strangulated oblique inguinal hernia） 如嵌顿性腹股沟斜疝不及时解除，可影响内容物的血运，至血流阻断，形成绞窄性疝。

疝带治疗（truss therapy） 适用于年老体弱或因身患其他重病不能实行手术者。使用时必须先将疝内容物完全整复，用疝带的一端软压垫对着疝环顶住，阻止疝块突出。

嵌顿性疝的手法整复法（maneuver replacement of incarcerated hernia） 应该说，腹股沟斜疝一旦嵌顿，须立即实行紧急手术，加以解除，以防止肠段坏死。仅在下列少数情况下，可以实行手法整复。如嵌顿时间较短（3～5h 以内），估计尚未形成绞窄，没有腹膜刺激症状，特别是小儿，因其疝环周围组织富于弹性，可试行复位。手法复位也适用于病史长的巨大疝，估计腹壁缺损较大而疝环松弛者。复位手法，采取头低脚高仰卧位，注射吗啡或度冷丁以镇静、止痛，松弛腹肌。医生用手托起阴囊，将突出的疝块向外上方的腹股沟管作均匀缓慢、挤压式还纳，左手还可轻轻按摩嵌顿的疝环处以协助回纳。手法复位，切忌粗暴，以免挤破肠管。回纳后，应反复密切观察 24h，注意有无腹痛、腹肌紧张以及大便带血现象，也须注意肠梗阻现象是否得到解除。手法复位成功，也仅是一种姑息性临时措施，有一定的危险性，须严格控制应用，成功后建议病人尽早进行手术治疗，以防复发。

疝囊切除（resection of hernial sac） 行疝囊高位结扎后，可随即切除疝囊。但如先天性斜疝，与睾丸、附睾粘连的疝囊远端部分并不需要切除，以免渗血；

只要将较易切除的精索侧疝囊切除，并将残留的远端疝囊边缘外翻固定即可。

高位结扎（elevated ligation of hernia） 手术时均强调高位结扎疝囊。所谓“高位”应理解为使该区域的腹腔恢复到正常状态，仅留一小孔容纳精索通过。一般认为只要结扎线切断后，残端能回缩到肌间而不再显露于手术野即可。

疝修补术（herniorrhaphy） 它是在疝囊切除、高位结扎的基础上，利用邻近的健康组织修补腹壁薄弱的缺陷，系治疗腹股沟疝最常用的方法。包括内环修补和腹股沟管修补两个重要环节。

Ferguson 法（Ferguson method） 是在切断疝囊颈作高位结扎后，不游离精索，将腹内斜肌下缘和腹横腱膜弓（或联合肌腱）在精索前面缝至腹股沟韧带上，目的是消灭上述两者间的空隙薄弱区。这是一种加强腹股沟管前壁的修补术。此法适用于腹横腱膜弓无明显缺损，腹股沟管后壁尚健全的儿童和青年人的小型斜疝。

Bassini 法（Bassini method） 是切断并高位结扎疝囊颈部后，将精索游离提起，在精索深面将腹内斜肌下缘和腹横腱膜弓（或联合肌腱）缝至腹股沟韧带上，以加强腹股沟管后壁。经此术后，精索移位，处于腹内斜肌和腹外斜肌腱膜之间。此法应用最广，适用于成年人腹股沟斜疝，腹壁一般性薄弱者。

Mcvay 法（Mcvay method） 此法也是加强腹股沟管后壁。与 Bassini 法不同在于，将腹内斜肌下缘和腹横腱膜弓（或联合肌腱）缝至耻骨梳韧带上。此术式适用于腹壁肌肉重度薄弱的成人，老年人和复发性斜疝，也可用于直疝。

Halsted 法（Halsted method） 此法也是加强腹股沟管后壁。与 Bassini 法不同在于，将精索移位于皮下，在其深面先作腹内斜肌、腹横腱膜弓（或联合肌腱）与腹股沟韧带的对合缝合，再作腹外斜肌腱膜缝合。此法适用于腹壁肌肉重度薄弱的斜疝，但由于精索移位较高，可能影响其发育，不适用于儿童和青少年患者。

Shouldice 法（Shouldice method） 是将腹横筋膜自耻骨结节处向上切开，直至内环，然后将切开的两叶予以重叠缝合，先将外下叶缝于内上叶的深面，在将内上叶的边缘缝于髂耻束上，以再造合适的内环，发挥其括约肌作用。然后将腹内斜肌缝于腹股沟韧带深面，予以加深并填满空隙。此发自 20 世纪 70 年代有广泛应用趋势，适宜于较大的成人腹股沟斜疝和直疝。

疝成形术适用于巨型斜疝、复发性疝、腹股沟管后壁严重缺损、腹横腱膜弓完全萎缩，不能用于缝合修补的病例。手术步骤按 Bassini 法进行，在精索深面用同侧腹直肌前鞘瓣，向外下方翻转缝于腹股沟韧带上。或用移植游离的自体阔筋膜以修补腹股沟管后壁，也可用各种人工制品如塑料网、不锈钢丝网、涤纶布片等。

股疝（femoral hernia） 凡腹腔内或盆腔内的脏器通过股环脱出至股管中，或者穿过股管脱出至大腿上端内侧皮下者，称为股疝多见于中年以上的经产妇女，右侧较多见。

嵌顿性股疝（incarcerated femoral hernia） 由于股管在解剖上的特性，上下股管口方向不一致，且股疝颈处在一个硬环内，故极易发生嵌顿。当股疝发生嵌顿时，即出现不同程度的肠梗阻症状。

绞窄性股疝（strangulated femoral hernia） 股疝极易嵌顿，且迅速发展为绞窄，股疝嵌顿半数以上是绞窄性疝。

腹股沟上修补术（repair over groin） 是修补股疝的方法之一。切口同腹股沟斜疝修补术在腹股沟韧带上，逐层切开腹外斜肌腱膜，显露腹股沟韧带。在腹壁下动脉内侧切开腹横筋腹，即可发现疝囊，进入股管。然后边游离，边向上提出疝囊，也可在卵圆孔处用力向上推压，直到疝囊完全游离，提出切口外，切开疝囊，回纳疝内容物，高位缝扎并切除多余疝囊壁，按照 Macvay 术式，将腹横筋膜、腹内斜肌、腹横腱膜弓（或联合肌腱）缝至耻骨梳韧带和陷窝韧带。然后，还可缝合耻骨肌筋膜和腹股沟韧带，以封闭股环。最后逐层缝合切口。

腹股沟下修补术（repair under groin） 是修补股疝

的方法之一。在卵圆窝处直切口，切开筛筋膜，直接显露疝囊。细心推开股静脉和大隐静脉，向上分离至疝囊颈部切开疝囊，回纳疝内容物，高位贯穿缝扎疝囊颈，修去多余囊壁。然后将腹股沟韧带、陷窝韧带于耻股梳韧带缝合，以关闭股环。在外侧宜注意勿损伤或压紧股静脉。

腹部切口疝（abdomen incisional hernia） 为腹部手术后由于切口处瘢痕愈合不佳，部分腹壁缺损而造成腹内脏器脱出所形成的腹外疝。是一种医源性疝。

单纯修补术（simple repair operation） 适用于中小型切口疝。是把疝囊和其附近的瘢痕组织切除，利用健康而坚实的肌肉筋膜修补缝合。

疝成形术（herniorrhaphy） 如切口疝的疝环巨大，疝环游离处的周围组织过于菲薄、萎缩，修补范围很大，无法作到无张力的对合缝合，免强拉拢会导致组织撕裂。此时，应做疝成形术，移植自体阔筋膜或人工制品如塑料、纺绸等。

脐疝（umbilical hernia） 凡内脏自脐环脱出者，统称为脐疝。临床上分为婴儿脐疝和成人脐疝两种。

婴儿脐疝是因脐部发育不全，脐环没有完全闭锁，当腹内压骤然增加时，内脏经脐环突出而形成的腹外疝。是一种先天性发育缺陷。

贴胶布疗法（cloth rubberized therapy） 先将疝内容物还纳，用一小块纱布垫住脐部，使疝环处于内陷状态，用手将两侧壁推向中线，消除脐部张力，用胶布（宽约5cm）自一侧腋中线至另侧腋中线横行紧贴腹壁，使脐环变窄，逐渐封闭。胶布每隔1~2周更换一次，一般可在半年内获愈。为了避免胶布对皮肤的刺激，也可用绷带扎紧固定。

成人脐疝（adult umbilical hernia） 多为后天获得性，腹内压增高是主要原因。是脐环关闭后，瘢痕组织在腹内压增加和腹腔脏器顶推下逐渐膨出而形成的脐疝。常见的诱因是妊娠、大网膜脂肪过多、慢性咳嗽、肝硬化腹水等。成人脐环一般较小，周围瘢痕组织较坚韧，较易嵌顿和发生绞窄。

嵌顿性脐疝（incarcerated umbilical hernia） 成人脐环一般较小，周围瘢痕组织较坚韧，较易发生嵌顿。嵌顿时应做紧急手术。婴儿脐疝不易嵌顿。

绞窄性脐疝（strangulated umbilical hernia） 脐疝嵌顿如不及时解除，将影响疝内容物的血运，终至血流完全阻断，形成绞窄性疝。

白线疝（hernia of white line） 系发生在腹壁正中白线上的疝。绝大多数在脐上，因而又叫腹上疝。白线疝一般较小，内容物多为大网膜，并和疝囊易发生粘连，成为难复性疝，但很少嵌顿。

腰疝（lumbar hernia） 内脏经腰部薄弱处向外脱出称为腰疝。可发生在 Grynfel - Lesshaft 三角和 Petit 三角。腰疝多发生于年老消瘦的妇女。腰部可见易复性疝块，有咳嗽冲击感，大多没有症状。巨大腰部疝，有牵拉不适和消化不良等。

Grynfelt - Leshaft 三角（Grynfelt - Leshaft triangle） 为上腰三角间隙，其上界是第十二助骨和后下锯肌，内界髂棘肌，外界腹内斜肌上缘，其底为腹横筋膜。是腰疝的好发部位，亦是腹膜后间隙脓肿穿破部位。

Petit 三角（Petit triangle） 为下腰三角间隙，其前界为腹外斜肌，下界髂骨嵴，后界背阔肌的前缘。该区表面无肌层覆盖，为腹后壁薄弱区。

创伤（物理性、机械性、化学性及生物性）（physical, mechanical, chemical and biological trauma） 人体受各种致伤因素的作用后，可发生各种损伤。如物理性或机械性致伤因子所造成的组织连接性破坏，即组织断裂和功能障碍，高温可造成热烧伤，低温可造成冻伤。核武器爆炸可造成核爆复合伤。强酸、强碱物质可造成机体的化学性损伤。生物性创伤则包括家禽、野兽、毒蛇等咬伤。各种原因、不同部位的创伤所产生的局部及全身反应，均有各自的特点，以下辞条将一一阐述。

闭合性损伤（closed injury） 闭合性损伤是指创伤部位的表皮和体表黏膜未发生损伤，体表屏障完整，可防止细菌侵入，不易发生感染。然而，某些闭合性损伤，如闭合性腹部伤的肠破裂，也伴有细菌沾染，

同样应重视防治感染。临床上通常将创伤分为闭合性和开放性两大类。

闭合性内部组织、器官损伤（closed internal tissue and organ injury） 主要由外界暴力传入体腔变为高压所致，有两种作用机制，一种可以脑震荡为代表，为加压—减压的作用所造成的组织损伤；另一种内脏器官的损伤可以安全带伤为代表，高速的载人交通工具在运行中突然停止，人体的惯性运动受到系于腹部前方的安全带阻挡，此时可造成内脏破裂、血管破裂、膈疝、脊柱压缩性骨折等。平日常见的闭合性胸腹部器官损伤，大多为传入的暴力冲击所造成；有的组织损伤如肠系膜或肺叶根部的损伤，与切变应力—抗切张力的作用相关。损伤的后果因受伤的组织器官而异，常伴有出血和细菌污染。

开放性损伤（open injury） 开放性损伤是指受伤部位的表皮和体表黏膜已发生损伤，体表屏障遭到破坏，伤后细菌即可侵入组织内而发生感染，开放性创伤的病人特别需要防治感染。然而，某些闭合性创伤，如闭合性腹部伤的肠破裂，也伴有细菌沾染，同样应重视防治感染。另外，开放性创伤可能还有其他含义，例如，开放性气胸是指胸腔与大气相通，不仅有细菌沾染胸腔，而且可引起严重的呼吸循环障碍。

挫伤（contusion） 是最常见的软组织创伤，为钝器或其他钝性暴力所引起。受暴力作用的体表面积较大，未使皮肤破裂，但使抗裂强度较小的皮下脂肪、小血管、肌组织等发生损伤。如果引起挫伤的暴力作用为螺旋方向，可称为捻伤，则损伤程度较重，有较多的组织细胞失活。

挤压伤（crush injury） 为巨大重力（如房屋倒塌、车辆冲撞）所造成的严重损伤。致伤物与机体接触面积很大，皮肤虽未破裂，大范围的皮下组织和肌肉组织均受挤压或捻挫。受伤部位接触挤压后，当即出现广泛的出血、血栓形成、组织坏死，以及严重的炎症反应。挤压伤的机制虽与挫伤相似，但暴力巨大，受伤范围广，有的挤压时间很长（缺血严重），更重要的是其后果远较挫伤严重。伤后出现严重的肿胀，组织内压增高可阻碍肢体血循环，分割细胞外液而使血容量减少，大量的失活细胞崩解产物（如血红蛋白、肌红蛋白等）吸收后，可引起急性肾功能衰竭（称挤压综合征）。

扭伤（torsion injury） 是肢体动力失衡的情况下发生的常见创伤。主要是关节部位的某一侧受到过大的牵张力，关节可能发生一时性半脱位，相关的韧带、肌腱或肌肉有所撕裂。肢体恢复平衡后，关节随即复位，但软组织损伤需经过一段时间始能痊愈。有的扭伤可遗留韧带或关节囊的薄弱，致使扭伤反复发生。较重的扭伤还可伴有关节软骨损伤、骨片撕脱，也能并发创伤性关节炎、关节腔出血、积液等。

擦伤（abrasion） 是表浅的开放性创伤，由致伤物与受伤部位表面发生切线运动接触所致。摩擦使表皮细胞剥脱，可有少量血液成分渗出，然后可引起轻度炎性反应。

撕裂伤（lacerated wound；tearing wound） 为人体某部被运转的车辆、机器或奔马等运动牵拉所致，暴力的作用强，故损伤较重（但也可在体内运动失衡时发生，如韧带撕裂伤，属于闭合性创伤）。撕裂伤的伤口，由斜行牵张力造成者多呈瓣状，严重者皮肤成片撕脱；由平行牵张力造成者为线形撕裂；由多方向的牵张力造成者呈星状。伤口的特点之一是出现丝状物，为抗裂强度较大的富于胶原的纤维组织。伤口的沾染往往比较严重。撕裂损伤严重可伴有组织的撕脱，即撕裂伤伴撕脱伤。

刺伤（puncture wound） 为尖锐而细长的致伤物穿入组织所致。致伤物的大小可能相差悬殊，如植物芒刺和刺刀，但尖端与体表的接触面积均较小。因此未必用很大的力量即可穿入皮肤和其他组织（除了骨组织）。对非接触的组织，一般无损伤作用。刺伤的伤口直径小，易被凝血块堵塞；伤口的深度远较其口径大，与用力大小成正比，故可能损伤多层组织或内脏器官。这种伤口条件容易并发感染，尤其是厌氧菌感染。

刺伤未损伤到重要组织器官，处理容易，预后良好。如伤及胸腹内脏器（实质与空腔器官），大血管与心脏，则处理困难、复杂，甚至当时致命。

切、割伤（cut wound，incised wound） 切伤为刃器或边缘锐利的其他物体切割所致，致伤物与组织之间的运动接触面为线形，不必一定用很大的力量即可切

入组织。伤口的长度和深度，取决于致伤物与组织的接触面，其边缘较整齐。切伤对非接触的组织一般无损伤刺激，所以切断的血管往往缺少收缩反应，出血较多。

割伤也是刃器造成的创伤。它与切伤的区别主要是刃器较重或/和用力较大，大多数接近垂直方向运动，故伤口较深，可能伤及骨。如果致伤物刃口较钝，伤口边缘就比较粗糙，非接触的组织可能有所损伤，伤后炎症反应较明显。

关节脱位、半脱位（dislocation，subdislocation of joint） 是肢体受暴力牵拉或推动、或动力失衡的情况下发生的。各个关节发生脱位的机会，与其结构稳定性相关。例如，肩关节的结构稳定性较差，易发生脱位；髋关节的稳定性较好，在较强的过度牵张力作用下始发生脱位。脱位自然伴有关节受牵，如果后者变成薄弱，复位后就容易再脱位。

半脱位，即关节面失去正常关系，但仍有一定接触。易发生在5岁以下幼儿，因其桡骨颈处的环状韧带尚在薄弱时期，于小儿前臂旋前位用力向上牵拉其手时，环状韧带容易向桡骨头前外侧的近端滑移，其薄弱附着点易被撕脱，使桡骨小头向前下方滑出，形成半脱位。

火器伤（fire-arm injury） 为子弹或弹片击中所致。这类高速的致伤物具有巨大的动能，进入组织后动能转变为压力、热力等，造成特殊的弹道，使非接触的组织受到严重损伤。生产建设中意外的爆炸和其他事故，也可产生高速的致伤物而造成创伤。这类致伤物的动能不及子弹，不至造成火器伤特有的创道，其形状颇不规则，伤口的大小、形状和深浅不一。伤口沾染多较严重，常有异物存留。

火器伤可分为盲管伤与贯通伤。后者如为枪伤常是入口小而出口大，根据投射方向，伤员体位可判断胸腹脏器受损伤的种类；前者经X线透视、摄片，可确定金属物存在部位。火器伤有的可将泥土或布片等异物带入体内，清创处理时要清除，并且在摘取子弹与弹片术前应注射抗破伤风血清（TAT 1500u），以防发生破伤风。

体表及软组织疾病（body surface and soft tissue disease） 人体除骨骼、关节及内脏以外所发生的病变，均属于体表及软组织疾病，它包括皮肤、皮下组织、肌肉以及位于软组织内的血管和神经、淋巴结等组织。所发生的疾病可包括创伤、感染、肿瘤以及少见的先天性畸形等。各种疾病将在其他辞条阐述。

感染（infection） 主要指外科感染，它包括：①一般感染，如疖、痈、蜂窝织炎、脓肿、急性阑尾炎、急性胆囊炎、急性骨髓炎等。②特异性感染，如结核病、破伤风、气性坏疽等。③发生在手术伤口、创伤或其邻近的感染，如伤口化脓、伤口蜂窝织炎等。④手术后在远离伤口部位发生的感染，如膈下脓肿、盆腔脓肿等。⑤在器械检查或插管后发生的感染（医源性感染）。⑥医院内感染，为病人在住院期间发生的感染。⑦免疫缺陷者感染，主要指继发性（获得性）免疫缺陷者感染，如由药物、肿瘤、感染、创伤等所致的免疫缺陷而发生的感染。外科感染的特点为：①大部分由几种细菌引起，一部分开始为单种细菌，但病程中常发展为几种细菌混合感染。②多有明显的局部症状。③病变常集中在某个局部，发展后引起化脓、坏死等，使组织遭到破坏，愈合后形成瘢痕组织，并影响功能或形态。

外科感染的治疗主要是消除病原；应用足量强效广谱抗生素包括抗厌氧菌药物；相应的手术处理（脓肿引流等）。

毛囊炎（folliculitis） 由金黄色葡萄球菌或表皮葡萄球菌侵入毛囊，在毛囊口形成脓疱称毛囊炎。患者属于皮肤感染，好发生于多毛发的头面部。局部轻度疼痛和瘙痒，毛囊口有白色脓头，中央有毛发穿过。一般无全身症状。治疗为剃除局部毛发，去除脓头，涂以2%碘酊或1%龙胆紫。

疖（furuncle） 疖是金黄色葡萄球菌或表皮葡萄球菌自毛囊或汗腺侵入所引起的单个毛囊及其所属皮脂腺的急性化脓性感染，炎症常扩散到皮下组织。好发生在毛囊和皮脂腺丰富或常受摩擦的部位，如颈、头、面部、背部、腋部、腹股沟部、会阴部和小腿。多个疖同时或反复发生在身体各部，称为疖病。常见于营养不良的小儿或糖尿病患者。疖多无明显的全身症状，局部出现红、肿、痛的小结节，继续增大，疼痛加剧，数日后，结节中央组织坏死变软，形成脓肿，中央出现脓头，多能自行破溃或切开引流后治愈。唇周围和鼻部疖，危险性较大，随意挤压或挑刺可使细菌或脓栓进入血液，经内眦静脉、眼静脉和翼

静脉丛传入颅内海绵窦，引起化脓性海绵状静脉窦炎。突然出现头痛、眼角压痛、寒战、高热乃至昏迷，死亡率很高。疖以局部治疗为主，有全身症状者应辅以抗生素，注意休息，增加营养。

痈（carbuncle） 痈是多个相邻的毛囊及其所属皮脂腺或汗腺的急性化脓性感染，或由多个疖融合而成。致病菌为金黄色葡萄球菌。中医称为疽，颈部痈欲称“对口疮”，背部痈俗称“搭背”。常发生于颈项、背等厚韧皮肤部。因皮肤厚，感染只能沿阻力较弱的皮下脂肪柱蔓延至皮下组织，向四周扩散，传入毛囊群而形成多个脓头。糖尿病患者易患痈。临床表现：病变局部呈一片稍隆起的紫红色浸润区，与正常组织界限不清。接着中央区皮肤坏死、溶解、塌陷，状似蜂窝，溢出脓血样分泌物，剧痛。全身症状较明显，如畏寒、发热、食欲不佳、白细胞计数增加等。应注意个人卫生，保持皮肤清洁，及时治疗疖，以防止感染扩散。全身治疗，应用抗生素，适当镇痛、加强营养。有糖尿病者，同时治疗糖尿病。局部组织坏死多，引流不畅，或全身症状严重者均应作十字、双十字或井字形切开，深达筋膜，但唇痈不宜采用。伤口用3%过氧化氢溶液或 rivanol 溶液湿敷。

丹毒（erysipelas） 丹毒是皮肤及其网状淋巴管的急性炎症，由β—溶血性链球菌从皮肤、黏膜的细小伤口处入侵所致。病变只累及皮肤，不侵皮下组织。蔓延较快，很少有组织坏死或化脓。好发部位为下肢和面部。起病急，常有头痛、畏寒、高热。局部为片状红疹，色鲜红似玫瑰，界限清；手指轻压，红色即消退，除去压力，红色又恢复。有时发生水泡，附近淋巴结常肿大、疼痛。足癣或血丝虫感染可引起下肢丹毒的反复发作，有时导致淋巴水肿乃至象皮肿。治疗：局部用50%硫酸镁或二黄散（或水调散）湿敷，患肢抬高，休息。全身应用抗生素。大量青霉素（钠盐静输，800万单位，1/12h）是最有效的疗法。

化脓性汗腺炎（pyogenic hidradenitis） 本病不常见，是腋部、肛部、肛周或腹股沟区的汗腺管阻塞而继发的慢性复发性感染。致病菌主要为金黄色葡萄球菌，变形杆菌、革兰阴性肠道杆菌和绿脓杆菌也可致病。本病发生在青春期后，汗腺分泌变得活跃以后。有痤疮者易患本病。开始为一个有压痛的红色肿块，以后软化穿破。随后可在原处或其他好发部位，每隔数周或数月反复出现同样的感染，逐渐形成多处窦道和瘢痕，最后出现特征性“桥形”瘢痕。发病早期应用抗生素治疗，尽量不切开引流，以免形成窦道。晚期已有瘢痕时，可考虑作切除术，必要时作皮瓣转移或皮肤移植，以消灭创面。

急性蜂窝织炎（acute cellulitis） 本病是皮下、筋膜下、肌间隙或深部蜂窝组织的一种急性弥漫性化脓性感染。致病菌主要是溶血性链球菌，其次为金黄色葡萄球菌，亦可为厌氧菌。表浅的急性蜂窝织炎，局部红肿、剧痛，向四周迅速扩散，与正常皮肤无明显分界。深在的急性蜂窝织炎，局部红肿不明显，有水肿和深压痛，但病情严重，全身中毒症状明显。口底、颌下和颈部的急性蜂窝织炎，可发生喉头水肿和压迫气管，引起呼吸困难，甚至窒息。厌氧菌所引起的蜂窝织炎，又称捻发音性蜂窝织炎，筋膜、皮肤进行性坏死，脓液恶息，全身中毒严重。病变早期，患部休息、热敷、中药外敷、理疗，对症退热、止痛，应用抗生素。病变范围大，形成脓肿时，应作广泛的多处切开引流。口底及颌下的急性蜂窝织炎，还应早期切开减压，以防因喉头水肿、压迫气管而窒息死亡。捻发音性蜂窝织炎，亦应及早行广泛的切开引流，切除坏死组织，伤口用3%过氧化氢溶液冲洗和湿敷。

进展性协同性坏疽（progressive synergistic gangrene） 本病少见，又称细菌性协同性坏疽或 Meleney 协同坏疽，是由微量嗜氧非溶血性链球菌和厌氧链球菌所引起的皮下组织感染，很少波及筋膜层。常发生在缝合的有污染的胸、腹部切口周围或留置引流处。病初为一小的红色硬结，以后形成灰红色炎症浸润区，中央紫色出现溃疡，有浆液性分泌物。溃疡缓慢增大的同时，周围出现皮肤坏死圈；在皮肤坏死圈外皮肤呈紫色，再外为红色晕圈，并有触痛。治疗应切除溃疡及其周围病变，全身应用抗生素，皮质激素；创面肉芽健康后可作植皮术。

脓肿（abscess） 急性感染后，在组织、器官或体腔内出现的局限性脓液积聚，四周有一完整的脓壁者，称作脓肿。致病菌多为金黄色葡萄球菌。脓肿常继发于各种化脓性感染，如急性蜂窝织炎、急性淋巴结炎、疖等，也可发生于损伤后血肿或异物存在处。此外，有脓毒血症从远处感染灶经血流转移而形成脓肿。浅部脓肿略高出体表，有红、肿、热、痛和波

动。深部脓肿局部表面常有水肿和压痛，全身中毒症状较明显。当脓肿尚未局限时，应给予局部热敷、理疗，伴有全身症状时，应用抗生素。一旦脓肿形成，应即行切开引流。切开大型脓肿时，要慎防发生休克，必要时补液、输血，加强全身支持疗法。

急性淋巴管炎（acute lymphangitis） 致病菌从损伤破裂的皮肤或黏膜侵入，或从其他感染性病灶，如疖、足癣等处侵入，经淋巴间隙进入淋巴管内，引起淋巴管壁及其周围的急性炎症，称为急性淋巴管炎。致病菌多为溶血性链球菌，好发于四肢，有一条或数条“红线”向近侧延伸，有压痛；所属淋巴结肿大、疼痛，重者伴有全身中毒症状。治疗主要是处理原发病灶，如感染伤口、疖等。使用大剂量青霉素钠盐静输，疗效佳。

急性淋巴结炎（acute lymphadenitis） 多继发于其他化脓性感染病灶，致病菌沿淋巴管侵入淋巴结引起急性淋巴结炎。常见于颈、腋窝和腹股沟部。临床表现早期为淋巴结肿大、疼痛和压痛，可推动，后期多个淋巴结粘连成硬块，不易推动。常伴有寒战、发热、头痛等全身症状。局部炎症继续发展，可形成脓肿。治疗上及时处理原发病灶，局部热敷或理疗，形成脓肿时，宜行切开引流术。有全身症状时应加用抗生素。

新生儿皮下坏疽（subcutaneous gangrene of newborn） 新生儿皮肤薄嫩，有些易受压部位，如背部、腰骶部好发生，尤其冬季上述部位皮肤易受潮，难保持清洁，细菌从受损处侵入而发病。表现为发热、哭闹、拒食，有时昏睡。患处皮肤发红、肿胀、界限不清、质地较坚硬感，数小时后皮下组织坏死液化、皮下空虚、皮肤漂浮，很少有波动。继而皮肤坏死。有的病儿，皮肤先出现多个水泡，逐渐融合，内含血性液体，最后坏死变黑。如不及时治疗，可并发败血症、支气管炎、肺脓肿等，病死率较高。故一旦确诊，即应作多处切口引流，以控制进展。如有坏死，应随时切除坏死皮肤，换药、引流通畅，必要时作植皮术。全身应用抗生素并加强全身支持疗法。

脓疱病（pustulosis; impetigo） 又称传染性脓疱疮，是由金黄色葡萄球菌或链球菌引起，或二者混合感染。常见于儿童。自觉瘙痒，局部由片状红斑变为小水疱，逐渐增大，成环状。疱内有半透明草绿色液体，后为混浊脓液。疱周围有炎性红晕。破溃后露出浅糜烂面，或为密黄色痂。脓液含大量细菌，易传染。局部淋巴结肿大、压痛，低热，重者伴高热，少数可继发肾小球肾炎。因以接触方式传染他人，有时幼儿园或小学校流行。根据有接触性传染史，好发于儿童，损害浅在，脓液沉集于疱底部，迅速结痂，渗液可找到细菌等可确诊。要注意与天疱疮、水痘、深部脓疱病等鉴别。治疗可外用四环素或红霉素软膏等，严重者宜注射抗生素。

放线菌病（actinomycosis） 本病是衣氏放线菌或牛型放线菌引起的慢性肉芽肿性疾病，特点是化脓，脓肿形成和经久不愈的脓窦，脓液中含有很多的黄色硫磺样颗粒和显微镜下染色阳性的放线状菌丝。好发生于面颈部，包括舌和下颌等区域，此外也可发生在呼吸道或消化道，引起胸、腹部放线菌病。按病情轻重分为三级：一级局部有硬块，无窦道。二级有外窦道。三级侵入邻近重要脏器，如眼眶、颅骨、胸膜、肋骨、腹膜、穿透腹壁等。治疗则尽量切除病变，无法切除时，应将病变部位充分切开引流。早期病例可每日注射青霉素，效果较佳。并可联合应用磺胺药和链霉素，以控制伴发的革兰氏阴性菌。

伤口肉毒症（wound botulism） 伤口肉毒症是伤口被 A、B 或 E 型肉毒梭状芽胞杆菌污染后，肉毒杆菌在伤口内滋长繁殖并产生外毒素而引起的严重毒血症。外毒素有两种成分，一种能引起血细胞凝集，另一种是有神经毒作用的多肽，使外周神经末稍不能释放乙酰胆碱，以致骨骼瘫痪。潜伏期一般为 7d。症状似食物中毒，表现为呕吐、腹泻、腹痛、复视、视力模糊，吞咽及发音困难，眼肌瘫痪、上睑下垂，继而发生下行性运动神经麻痹，严重者全身肌无力和呼吸困难。治疗以清除伤口中的异物和坏死组织，使细菌不再繁殖为根本措施。采用抗血清或多价 A－B－E－F 抗毒血清，以中和外毒素。三价 A－B－E 抗毒血清能降低各型肉毒杆菌症的死亡率和罹病率，副作用出现率为 26%，包括荨麻疹、皮疹和过敏反应。加强支持疗法，如呼吸支持，出现复视是需要呼吸支持的可靠前驱症状。大部分病人需作气管切开术和应用大剂量青霉素。

弧菌性坏死性软组织感染（vibrio necrotic soft tissue

infection） 是由海水弧菌通过破损的皮肤侵入引起软组织感染或经血流播散而引起软组织感染。病人常有酗酒、肝硬变、血色素沉着症、类固醇治疗、多发性骨髓瘤或白细胞减少症等慢性病史。潜伏期较短，发病开始为畏寒、高烧达40℃，恶心、呕吐、四肢出现红斑或瘀斑，继而为大小水疱、溃破形成坏死性溃疡，皮下组织、脂肪也可发生广泛坏死。中毒症状重、低血压、白细胞上升，偶尔降低，预后恶劣。血液及脓液培养有弧菌生长即可确诊。治疗为首先纠正血压，应用氯霉素、四环素、头孢菌素，彻底扩创，切除坏死组织，必要时截肢以抢救生命。原发性败血症型的死亡率高达40%以上。

厌氧菌感染（anaerobic bacterial infection） 厌氧菌分为芽胞厌氧菌和无芽胞厌氧菌两大类。芽胞厌氧菌即梭状芽胞杆菌属的破伤风杆菌、产气荚膜杆菌和肉毒杆菌，它们所产生的外科疾病不再赘述。现已明确，无芽胞厌氧菌在外科感染中的发病率和重要性远远超过芽胞厌氧菌，如手术后切口感染的1/3，腹内脓肿的2/3都由此类厌氧菌引起。无芽胞厌氧菌又分为兼性和专性厌氧菌两大类。兼性厌氧菌在无氧和有氧条件下均可生长，专性厌氧菌则仅能在完全无氧的环境中生长。实际上厌氧菌感染主要是指专性无芽胞厌氧菌引起的各种感染。有临床意义的专性无芽胞厌氧菌有类杆菌属、梭形杆菌属、消化球菌属、放线菌属、丙酸杆菌属、双叉杆菌属、乳酸杆菌属、真杆菌属和韦永球菌属等。感染的特点为内源性、多菌性、脓液恶臭和产气性以及缓发性。彻底切除广泛坏死组织和充分引流是治疗无芽胞厌氧菌感染的首要条件。局部应用过氧化氢，全身抗生素治疗及支持疗法。

破伤风（tetanus） 破伤风是由破伤风杆菌，通过皮肤或黏膜的伤口侵入人体，并在缺氧的环境下生长繁殖后而致病。破伤风杆菌所产生的外毒素，有痉挛毒素和溶血毒素，前者与神经结合，引起肌肉紧张和痉挛；后者致组织局部坏死和心肌损害。临床表现有潜伏期，长短不一，一般1~2周。前驱期表现为乏力、头痛、咀嚼无力、下颌紧张、开口不便等。一般仅1~2d即进入发作期，表现有苦笑面容，牙关紧闭及角弓反张；膈肌痉挛致呼吸困难或窒息死亡。破伤风可以预防，方法为伤口的彻底清创；主动免疫为注射破伤风类毒素，被动免疫为对未接受过主动免疫者，注射破伤风抗毒血清或注射人体破伤风免疫球蛋白。治疗包括伤口处理，应用抗毒血清，控制并解除痉挛；保持呼吸通畅，及早气管切开；应用抗生素，加强全身支持疗法及护理。

炭疽（anthrax; charbon） 炭疽是炭疽杆菌引起的急性外科感染，又称恶性脓疱病，多见于牛、马和羊等草食动物。人类的炭疽是由接触有病的家畜或污染的皮毛而致病，因此本病多见于牧民，屠宰、皮革和毛纺业的工人及兽医。炭疽杆菌是革兰阳性需氧杆菌，有荚膜，通常经过皮肤小裂伤侵入，经2~7d潜伏期，局部出现小丘疹，旋即增大，化脓和破溃，中心有棕黑色焦痂，其色加炭，故名炭疽。吸入炭疽芽胞或吃了病畜的奶和肉也可以引起肺或肠道炭疽病。治疗方法为大剂量青霉素静滴，皮肤炭疽的局部以青霉素湿敷，严禁挤压，禁作手术，以防造成败血症。加强全身支持疗法，应隔离治疗。对兽医、饲养员、畜产品加工人员应预防接种“Wright疫苗”，效果约92%，每年需强化一次。

走马疳（noma; cancrum oris; gangrenous stomatitis） 又名坏疽性口炎或走马牙疳，目前国内已多年无报道，经济落后的第三世界国家仍时有发病。好发生于极度全身衰竭的小儿，特别是急性热性传染病后或偶见于重症全身性疾病的末期。致病菌为奋森螺旋体和梭形杆菌为主，还合并产生荚膜杆菌与化脓性细菌的感染。临床表现为病初在颊黏膜、齿龈或唇内侧发生紫红色斑，迅速转为紫黑色，触之稍硬，此即所谓原始焦痂，脱落后形成溃疡，向深层贯通，穿腮露齿。坏死组织有强烈恶臭。疼痛与发热不明显，如不及早救活，可于短期内全身衰竭死亡。治疗为局部以2%双氧水清洗，再用洗必泰液拭洗，每1~2h一次，去除坏死组织。注射大剂量青霉素，链霉素肌注每日1~2g。同时口服甲硝唑或静滴，加强全身支持疗法。

坏死性筋膜炎（necrotic fascitis） 坏死性筋膜炎是一种少见的坏死性软组织感染，病变主要侵犯筋膜，无肌坏死，故名坏死性筋膜炎。致病菌多为溶血性链球菌、大肠杆菌、脆弱类杆菌、消化链球菌等混合性细菌感染。另一种是厌氧菌和兼性菌引起，很少是单独厌氧菌。起病急，开始时皮肤红肿，类似蜂窝组织炎或丹毒，继而青紫坏死。全身毒血症，迅速出现中毒性休克。神智淡漠，反应迟钝。治疗关键是早期切除坏死的筋膜，多条直切口充分引流。伤口以过氧化

氢或高锰酸钾溶液冲洗。联合应用大量抗生素或应用头孢甲氧霉素、甲硝唑治疗均可奏效。因筋膜全身坏死为进行性，有时需多次手术处理。加强全身支持疗法，有糖尿病时必须予以控制。

非梭状芽孢杆菌性肌坏死（non-clostridial myonecrosis） 肌坏死系由厌氧性链球菌或多种厌氧菌的协同作用引起，分别称为厌氧链球菌性肌坏死和协同厌氧菌性肌坏死。本病少见，诱因与梭状芽孢杆菌性肌坏死（气性坏疽）相同，但潜伏期较长，病情较轻。受伤部位逐渐肿胀、疼痛，伤口溢出浆液性脓液，可有气体，但不广泛，毒血症出现较晚。治疗为广泛扩创，静脉滴注大量青霉素 G 或头孢菌素。如脓液培养出脆弱类杆菌，则应联合应用氨基糖苷类抗生素和甲硝唑。

梭状芽孢杆菌性肌坏死（气性坏疽）（clostridial myonecrosis，gas gangrene） 气性坏疽是由梭状芽孢杆菌引起的一种严重的急性特异性感染。主要发生在有肌肉广泛损伤的病人，少数发生在腹部或会阴部手术后的伤口处。梭状芽孢杆菌为革兰氏染色阳性厌氧菌，包括产气荚膜杆菌、水肿杆菌、腐败杆菌、产芽胞杆菌和溶组织杆菌等。临床常是两种以上致病菌的混合感染。潜伏期可短至 6～8h，一般为 1～4d。始为患处沉重、包扎过紧感，随之出现“胀裂样”疼痛，一般止痛剂不能缓解。肌肉坏死，伤口周围常扪到捻发音，有稀薄、恶臭的浆液样血性分泌物流出。全身中毒症状明显，最后出现黄疸、谵语和昏迷。彻底清创是预防本病的最可靠方法，对疑有本病的伤口，可用3%过氧化氢液冲洗，并充分引流。治疗包括紧急手术处理，切除失活肌肉组织，必要时作截肢术。高压氧疗法对抑制细菌生长，保存肢体或生命起重要作用。加强抗生素及全身支持疗法。

气性坏疽（gas gangrene）

见梭状芽胞杆菌性肌坏死。

梭状芽孢杆菌性蜂窝织炎（clostridial cellulitis） 感染主要局限于皮下蜂窝组织，沿筋膜间隙迅速扩散，很少侵犯肌肉，但可发生大片皮肤、皮下组织和筋膜坏死。主要致病菌是梭状芽孢杆菌、诺氏水肿杆菌，偶尔可由产气荚膜杆菌引起。发病缓慢，潜伏期 3～5d，表现伤口疼痛、肿胀和捻发音，全身中毒症状较轻。本病与坏死性筋膜炎不同之处为，后者常为多菌性，常为链球菌和厌氧性革兰氏阴性杆菌引起，脓液培养可鉴别。治疗为根治性切开引流，伤口敞开，用氧化剂冲洗或湿敷，应用大量青霉素 G 或头孢霉素静脉滴注及全身支持疗法。

肿瘤（新生物）（neoplasm tumor） 肿瘤是机体中正常细胞在不同的始动与促进因素长期作用下，所产生的增生与异常分化所形成的新生物。新生物一旦形成后，不因病因消除而停止增生。它不受机体生理调节正常生长，而是破坏正常组织与器官。根据肿瘤对人体的影响，可分为良性与恶性，恶性者可转移到其他部位，治疗困难，常危及生命。在我国恶性肿瘤为男性第二位死因，女性为第三位主要死因。

色素痣（pigmented nevus） 正常人体表面存在不少色素痣或斑痣，有的痣是平坦的，有的高出表面；有的有显著色素；有的则无色素，有的呈点状突出，有的成大片；有的长有毛发，有的则光洁无毛。痣细胞来源有两种学说，一为来自上皮细胞，系基底细胞的一种功能性变形；另一学说则认为痣细胞来自神经组织，即在人体胚胎期中，以表皮的神经冠发展而来。色素痣大多属良性，一般不需要治疗，但有的斑痣则应给予治疗。

交界痣（junctional nevus） 交界痣的特征是在表皮真皮交界处，活跃的痣细胞巢，尚与表皮相接连。痣表面平滑，或稍高出表面，一般无毛发生长，大小约 2～5mm。颜色自淡棕、棕黑、青灰到蓝黑色。好发于足掌、手掌、生殖器及阴囊等部位。这种痣有恶变倾向，应及早进行预防性切除。

皮内痣（intradermal nevus） 是最常见的一种细胞性斑痣。表现为一种局限性颗粒，但亦可片状出现。体表大片的黑斑及上下睑之间的分裂痣多属此型。表面平坦或稍高出，常有毛发生长，颜色自正常到深黑色。有时成带蒂状、疣状、乳头状或角化增生，成片状出现在皮肤上，称疣状痣。皮内痣是一种良性痣，一般不需处理。

混合痣（mixed nevus） 是皮内痣和交界痣的混合型。痣细胞团位于表皮基底细胞层和真皮层。临床表现与交界痣及皮内痣两型比较无标准形态，但以皮内

痣居多。因其有交界痣成分，故也有恶性变的可能，以手术切除为宜。

蓝痣（blue nevus） 颇为少见，多发生在儿童期，好发于臂部、手背。呈深青到蓝黑色，界限明显，表面光滑，无毛发生长。大小在1cm以内，也有巨大的蓝痣。病理检查示色素细胞成群而不规则的集中在真皮下1/3处，位置较深。有时亦可伸展到皮下组织或向上靠近表皮，但表皮仍属正常。蓝色是由于存在色素细胞层浅面的胶原束光反射的结果。蓝痣多为良性，但偶有恶变者。

上述各型色素痣的恶变发生率非常低，故对所有色素痣作预防性切除，实无必要。但对某些好发生交界痣部位的色素痣，以及有恶变症状的色素痣，应及时切除。色素痣恶性变的征象为：①色素痣骤然增大，色泽不断加深；②边界模糊，色素呈放射状扩展；③局部有发痒作痛或毛发脱落；④表面破溃、出血或形成溃疡；⑤病变四周出现色素环、色素小点或卫星小瘤者可能已演变为黑色素瘤。各类色素痣切除后，均应作病理检查。如已属恶性变者，即应再次手术，按照色素瘤的治疗原则进行。

脂溢性角化病（seborrheic keratosis） 本病又称老年性疣，是一种良性肿瘤。其特点为伴有油脂状鳞屑的良性增殖。多发于老年，病理改变为表皮过度角化，棘细胞层不规则地肥厚及乳头瘤性增生。面、头皮、躯干、上肢好发。是圆形、卵圆形、微隆起之扁平斑片，直径0.5～3.0cm不等。表面光滑，或略呈乳头状瘤样，浅褐色至黑色，边界清，表面附有一层油脂性鳞屑痂，剥去鳞屑即露出颗粒状表面，鳞屑可再生，通常为多发，无症状。一般不需要治疗，如有瘙痒或为与其他病鉴别，则可手术治疗，小的病变可用刮除、电灼、冰冻治疗法。但如诊断尚未明确时，治疗前最好先作一活检，以免误诊。

表皮囊肿（epidermal cyst） 又名表皮样囊肿，是一种真皮内含有角质物的囊肿。多因外伤，如刺伤将表皮植入皮下而形成，故亦名植入性或外伤性表皮囊肿。好发于头皮、颈部、臂、背、手掌及足跖等处。为单发或多个，直径数毫米到数厘米不等，增长缓慢，基底可移动，与皮肤常粘连。可继发感染，有恶变可能。应注意与体表其他肿瘤相鉴别。手术切除时，宜包括表皮和囊肿周围的皮下组织，疑有恶变时，切除范围需从广。

皮样囊肿（dermoid cyst） 为先天性病变，由胚胎期上皮残留而产生，属于错构瘤，是由于偏离原位的皮肤细胞原基所形成。囊腔内有脱落的上皮细胞，皮脂等粥样的，或有毛发。为柔软、圆形或较硬固的囊性肿块，体积不大，多在儿童或青年期发现，生长缓慢。位于皮下，与皮肤不粘连，而与基底组织粘连甚紧，故不易推动。好发于眼眶周围或鼻根、枕及口底等处。如长期生长，少数可发生恶变。应注意与皮脂腺囊肿、表皮样囊肿等鉴别。治疗应完整切除病变，以防复发。

皮脂腺囊肿（sebaceous cyst） 又名粉瘤，是由于皮脂腺囊管开口闭塞或狭窄所引起的皮脂淤积而形成，并非真性肿瘤。囊内充满皮脂物逐渐分解的半流质状物质，并含有大量胆固醇结晶。好发生在头面、臂、背部，一个或多个坚实的球形肿物，大小直径在1.0～3.0cm，与皮肤粘连，基底可以移动。常在表皮的皮肤上可见一开口小孔，有时开口处塞着一个黑色粉刺样小栓，挤压时可挤出白色蜡样物质。易继发感染，化脓破溃，少数可恶变为基底细胞癌或鳞状细胞癌。治疗为手术摘除，并发感染者，待炎症消退后或伤口愈合再进行手术。

纤维瘤（fibroma） 是由纤维结缔组织组成的良性肿瘤，全身各部均可发生，大小如针头、黄豆、鸡卵乃至更大。依据其组成成分不同，分为软、硬两种。软性纤维瘤又称皮赘，常有蒂、柔软无弹性，多见于面、颈及胸背部。硬性纤维瘤较少见，因纤维组织多、细胞少，故质地较硬，女性好发，多在腹部、躯干及四肢，无移动性，浸润生长无包膜，切除后易复发，复发后容易变为恶性。纤维瘤宜早期手术切除，切除时应将与肿瘤紧密相连的周围组织作适当切除，并做病理检查，如为硬性纤维瘤，则应作广泛切除，并对缺损区作修补。

神经纤维瘤、神经纤维瘤病（neurofibroma，neurofibromatosis） 神经纤维瘤是皮肤及皮下组织的一种良性肿瘤，起源于神经鞘细胞和间叶组织的神经内及神经外衣等支持结缔组织，可在神经末端或沿神经干的任何部位发生。肿瘤可单发或多发，以多发常见。

神经纤维瘤病又称Von Recklinghausen病，是一种

具有家族倾向的先天性疾病，儿童期即发生。肿块随年龄增大，发展慢，但青春发育期或怀孕期可加速发展。本病特点是：①多发性，少则几个，多则成百上千难以计数。大小不等，小如米粒，大者可达十数公斤，松弛地悬挂于体表。②沿神经干走行生长，呈念珠或蚯蚓状结节。③皮肤有咖啡斑样色素沉着。位于皮肤或皮下等神经末稍处的神经纤维瘤，进行肿瘤单纯切除即可。神经纤维瘤病，手术切除仅限于那些引起疼痛，影响功能与外貌或疑有恶变者。

脂肪瘤（lipoma） 脂肪瘤是由脂肪组织组成的一种良性肿瘤。多位于皮下、腹膜后，也可发生于内脏。有一层薄的结缔组织包膜，成群的正常脂肪细胞被结缔组织束分成叶状。有的可含有较多的结缔组织或血管。位于皮下组织的脂肪瘤和皮肤不粘连，呈扁圆形或分叶，质软有弹性，其覆盖皮肤可出现“桔皮”状。发展慢，甚少恶变。另一种脂肪瘤常见于四肢、胸、腹、躯干部皮下，为多发性，圆形或卵圆形小的结节，数目不定，触之略硬，有压痛，故称痛性脂肪瘤或多发性脂肪瘤。一般不必处理，对多发性脂肪瘤，手术切除仅限于确诊，而不需要切除。

鼻赘（hammer-nose；potato nose） 鼻赘又称酒糟鼻。为发生于鼻部的红斑、毛细血管扩张及丘疹、脓疱、皮脂腺过度增生等。发展慢，延续数年。后期出现结缔组织增生，则鼻尖、鼻翼表现有不同程度结节状肥大，形成鼻赘。本病原因不明，可能与体内某种因素引起局部血管运动功能失调有关。刺激性饮食、局部冷热物理性刺激或情绪波动等，均可诱发或加重本病。近来证明，本病常伴有局部蠕形螨感染。本病为良性，不属于肿瘤，但偶有发展成癌变者，治疗上应忌饮酒和刺激性饮食等。严重者可手术切除，即切除肥大部分，创面由上皮再生自愈。

酒糟鼻（bottle nose；acne rosacea）

见鼻赘。

腮裂囊肿（parotid fissure cyst；branchial cyst） 属于颈侧部囊肿，有时合并瘘，为腮裂组织残留所致。表现为颈部一侧有一无痛性圆形肿块，大小约3~4cm直径，位于胸锁乳突肌中1/3前缘或后方。表面光滑、质软，与皮肤不粘连，界限清楚。大的囊肿可出现气管、食管受压症状，少数并发感染破溃成瘘。有的病例为出生时即发现小瘘口，流液，反复发炎。胸骨柄附近发现的瘘口，是第3腮裂残留的窦道孔。不论囊肿与瘘均应手术治疗。有报道腮裂残留组织有发生癌变的可能。手术在一岁以后较为安全，合并感染者炎症控制后再手术。

腱鞘囊肿（tendon sheath cyst；thecal cyst） 是手和足部的关节或腱鞘内的滑液增多后发生的囊性疝出，可为单囊或多囊。由手或足的肌腱或关节的长期过度使用引起，也可由结缔组织的黏液性变所致。好发于腕背部、腕掌侧、足背部等处。为一圆形包块，约1~1.5cm直径大小；表面光滑，不与皮肤粘连，基底固定；橡皮样硬，可有波动或如实质性肿瘤。挤破及醋酸氢化可地松注射疗法，均有复发，手术切除效果较好。本病可自消，但时间很长。

腘窝囊肿（popliteal cyst；Baker cyst） 腘窝囊肿又名Baker囊肿。位于腘窝之内侧或外侧，常与关节腔相通。表现为膝后不适，行走时腘窝发胀感。如囊肿与膝关节腔相通，在持续压迫下，可能变小。治疗方法：在穿刺吸引后，于囊内注入氢化可的松，有时有效。无效病例，应作囊肿切除术。

坐骨结节囊肿（cyst of ischial tuberosity） 又名臀大肌坐骨滑囊炎，臀大肌坐骨滑囊，位于坐骨结节与臀大肌之间。由于长期慢性刺激，滑囊增厚，坐骨部肿胀。坐位时感觉不适。因其常见于编织工人，故又称“织工臀”。治疗为在坐具上加一厚垫，症状重者，可将滑囊切除。

体表乳头状瘤（superficial papilloma） 由覆盖上皮发生的常呈乳头状，故称乳头状瘤。呈菜花绒毛状，根部狭窄成蒂与正常组织相连。由于乳头状瘤生长的部位不同，其覆盖上皮可为鳞状上皮（好发生在皮肤、外耳道、阴茎、声带等处）。在外耳道及阴茎的乳头状瘤易发生恶变为乳头状癌，故应早期手术切除。

皮肤癌（carcinoma of skini，epithelioma） 是来自表皮细胞外胚叶及其附属器官的一种恶性肿瘤。其发病与人种肤色和地域有关。皮肤癌常见的有鳞状细胞癌和基底细胞癌两种。鳞状细胞癌好发于头颈的外围部位，如颞部、耳壳、唇颊部、头皮及颈部等。四肢的

皮肤癌大部为鳞癌。早期表现为皮肤上结节样隆起或浸润性红斑，发展较快，迅即破溃形成慢性溃疡。亦可先有癌前病变逐渐转化而来，如皮肤角化症、黏膜白斑、久不愈合的疤痕溃疡等。基底细胞癌好发于头、颈及前额部。其起病缓慢，病变局限，恶性程度较鳞癌为低。开始为皮肤上出现基底较硬的斑状丘疹或疣状隆起，逐步破溃形成溃疡，边缘略隆起而不规则，底部高低不平；等以后溃疡逐渐扩大加深，进一步侵蚀骨组织，如眶骨、鼻首甚至颅内。皮肤癌较少发生淋巴结区域性转移。本病因位置表浅，易接触，治疗方法较多，如手术切除、放射、冷冻、激光及局部药物腐蚀疗法等。

黑色素瘤（melanoma） 黑色素瘤是指有恶性变化的色素斑痣，但并非所有黑色素瘤一定由斑痣恶变而来，亦可自然发生。少数的黑色素瘤可无色素出现，故色素多少与恶性程度无关。好发于足跟，头颈及四肢次之。一般小痣如出现逐渐增大、血管扩张、色素加深、四周有炎性反映、色素向四周正常皮肤侵延、出现卫星状小黑点，或发生溃疡、感染、发痒疼痛时，均表示有恶变可能。而最后还需病理确诊，要求手术前作好充分估计和准备。治疗方法最好是手术切除，包括大块切除肿瘤及区域淋巴结清扫术。在指、趾者应作截肢术。放、化疗仅为辅助疗法。

体表寄生虫（superficial parasitei epizoon） ①猪肉绦虫的囊尾蚴侵入皮下组织与肌肉所形成的囊尾蚴结节，直径约1cm，为多数性，可触及，手术切除后病理确诊。②血吸虫之童虫异位寄生在肋间静脉或其他部位皮肤静脉内，发育为成虫产卵引起的血性疱疹，暗红色或紫色、质硬，逐渐发展为脓疱、溃破。涂片可找到大量虫卵确诊。③卫氏肺吸虫病，五分之一病人有皮下肌肉内结节，直径1～6cm，切取病理，结节内可找到成虫、虫卵或囊肿样病变。④四川肺吸虫病，亦常伴有皮下结节，小者如黄豆，大者如鸡卵甚而达手拳大，切取病检可确诊。⑤丝虫病可引起淋巴结炎与淋巴管炎，常见于腹股沟、大腿、阴囊等处，最后形成阴囊象皮肿、下肢象皮肿等。

瘢痕（scar） 瘢痕是人体创伤修复过程，最后形成的纤维组织。但瘢痕生长超过一定限度，就会发生各种并发症，如外形破坏及功能障碍。瘢痕虽然常发生在皮肤上，但实际上任何深部组织及器官在创伤修复和愈合后，都会产生各种程度的瘢痕组织并可能带来的并发症。有时需要通过整形外科或手术处理，以达到恢复或改进正常生理和形态。

表浅性瘢痕（superficial scar） 是因皮肤受轻度擦伤，或浅Ⅱ度烧伤，表浅感染后形成。这种瘢痕稍异于正常皮肤，表面粗糙或有色素变化，一般不需治疗。

增殖性瘢痕（proliferative scar） Ⅱ度烧伤创面愈合后，Ⅲ度烧伤创面经邮票式植皮愈合后，一切切口经缝合后均产生增殖性瘢痕。异物、感染、生长激素分泌、皮肤张力大等因素都能产生瘢痕增殖反应，促进瘢痕形成。增殖性瘢痕的早期，局部增厚变硬、充血、红色或紫色、痒痛，经过一段时间，组织变软、变平，症状消失，这种增殖期反应的时间由6个月到2年不等。面部的增殖性瘢痕，除有痒痛及挛缩等扰人症状外，还可损坏面容；四肢、关节附近的大块增殖性瘢痕，可引起关节僵硬及畸形，功能障碍。常需要手术切除植皮，恢复形态及功能。

萎缩性瘢痕（atrophic scar） 是一种不稳定的瘢痕组织，又称不稳定瘢痕，常发生在较大面积的Ⅲ度烧伤，未经植皮，仅依靠创口四周边缘上皮细胞生长而愈合者。小腿、足底及其他部位的慢性溃疡经久而愈合者，均属于萎缩性瘢痕。这种瘢痕组织很薄，表面平坦，血运差，扪之坚硬，经不住外力摩擦，易破裂形成溃疡，经久不愈，或时愈时溃。晚期有发生癌变者。瘢痕底层含有大量胶原纤维，与肌肉、肌腱、骨骼、神经或血管粘连紧密，收缩、牵拉，造成较增殖性瘢痕更严重的挛缩性功能障碍。对较大面积的皮肤缺损，如烧伤、皮肤撕脱伤、慢性溃疡等，实行早期植皮手术，勿任其自愈。

挛缩性瘢痕（contracted scar） 疤痕组织不断收缩是其特点，这种收缩可以引起周围正常组织的继发性变形而造成挛缩及畸形。能够引起挛缩及畸形改变的瘢痕即属于挛缩性瘢痕。发生在手背、手腕、颈部以及关节部位的大块增殖性瘢痕以及与深部组织粘连紧密的萎缩性瘢痕，均属于挛缩性瘢痕。持续的痒痛、畸形、功能障碍，多需手术修复。

瘢痕疙瘩（keloid） 瘢痕疙瘩是皮肤上的一种纤维

组织肿瘤，它在真皮层有大量增生胶原纤维组织，并不断向周围正常皮肤扩张。它可以在身体各个部位同时出现。它不同于增殖性瘢痕，增殖性瘢痕有时虽然在外形上和瘢痕疙瘩相似，但它只限于皮肤受损伤的部位，而不向正常组织扩张。本病的确切原因尚不清楚。一般来说，瘢痕疙瘩常顺着皮纹方向发展，而不是越过皮纹扩张。临床上瘢痕疙瘩色红、坚硬、突出表面。有时成拳状或蟹足状增生，故又名蟹足肿；有时相连成带状。局部充血、瘙痒或疼痛。比较有效的治疗方法是手术切除、植皮，早期进行放射治疗。局部注射肾上腺皮质激素，在有些病例收效较好。

血管损伤（vascular injury） 身体各部位血管损伤中，以四肢血管损伤较多，其次为颈部、骨盆部、胸部和腹部；动脉血管损伤多于静脉，伴行的动脉和静脉合并损伤及单独的静脉损伤也多见。根据血管损伤的原因和机制不同可出现以下几种病理类型：1. 血管壁切伤、部分撕裂或血管穿孔伤。2. 血管壁完全断裂。3. 血管内膜损伤或撕裂。4. 损伤性动脉瘤及动静脉瘘。血管损伤常见的临床表现有出血、休克、血肿、震颤和杂音，组织缺血表现。通过详细询问病史及周密的体格检查，诊断血管损伤一般并不困难。动脉造影和多普勒超声有助于血管损伤的诊断。原则上血管损伤的诊断一经确立，一般都应采取手术治疗。手术方式有血管结扎术、血管侧面修补术、血管补片移植术、血管端端吻合术、血管移植术等。

锐性损伤（穿透伤）（penetrating injury） 是由尖锐武器或物体引起，如刺刀、枪弹、铁片、玻璃碎片以及日常生活中的刀剪类物件，直接伤及血管而发生血管部分破裂或完全断裂。因为这类损伤都伴有皮肤伤口及伤道，所以也称为开放性或穿透性血管损伤。锐性损伤占血管损伤的多数，这类损伤范围比较局限，不常伴有其他组织和器官的损伤，一般污染不重。

钝性损伤（blunt injury） 是由于钝性暴力的撞击，如重物挤压、高空坠跌、车辆冲击、骨折断端压迫及绷带缩窄等损伤了血管壁层，特别是血管内膜发生挫伤，形成血栓，阻塞血管。钝性损伤一般不伴有皮肤伤口，所以也称为闭合性血管损伤。由于钝性暴力的撞击面较大，所以常可合并其他组织和器官的损伤，如骨折、关节脱位或神经挫伤撕裂等。应该指出，钝性血管损伤时，血管外膜常保持完整而不表现出血征象，极易忽略诊断。

间接损伤（indirect injury） 在间接暴力损伤中，虽然血管本身未受到直接损伤，但由于钝性暴力的传导，致使附近有关的血管发生过度伸展、严重扭曲或过度牵拉而造成撕裂。

直接损伤（direct injury） 包括钝性损伤和锐性损伤两类。见钝性损伤和锐性损伤。

动脉血管损伤（arterial injury） 动脉血管损伤多于静脉，身体各部分血管损伤中，以四肢血管损伤较多，其次为颈部、骨盆部、胸部和腹部。典型的临床表现有，伤口搏动性出血，不同程度的出血性及创伤性休克，肢体远端皮色苍白、皮温低、动脉搏动消失。动脉造影检查能够明确诊断及了解手术治疗效果，超声多普勒有助于了解肢体缺血的程度和存活的可能性。通过详细询问病史及周密的体格检查、诊断并不困难。治疗包括急救止血、抗休克、预防感染、清创、血管重建术以及术后处理等方面。

损伤性动静脉瘘（traumatic arteriovenous fistula） 又称后天性动静脉瘘，大多是穿透性损伤，如枪伤、刺伤，使同一血管鞘内的动静脉一起受到损伤。

损伤性动脉瘤（traumatic aneurysm） 动脉损伤破裂后先在周围软组织形成局限性搏动性血肿，以后逐渐被增生的纤维组织所包围，血肿机化、吸收而形成假性动脉瘤，动脉内皮细胞可从裂口长入瘤体一部分，瘤体内常伴有附壁血栓形成。

周围血管疾病（peripheral vascular disease） 周围血管疾病主要有狭窄、闭塞、局限性扩张、破裂以及静脉瓣膜功能不全引起血倒流等疾病。

动脉血栓形成（arterial thrombosis） 当血管内膜挫伤时，血液中的血小板、纤维素及红细胞等可沉积在粗糙的损伤内膜上，而发生血栓形成，阻塞管腔。由于远段血管床血流减少，血流缓慢，甚至停滞，极易引起血栓蔓延或继发性血栓形成。特别是当肢体软组织受到广泛性的挤压挫伤时，血小板的黏稠性和凝固活力增加，血液呈高凝状态，更易使血栓继续蔓延而阻塞周围侧支循环的血管，加重远段组织的缺血。

动静脉瘘（arteriovenous fistula） 动静脉之间产生的异常交通。以四肢较为多见，可以由先天性和后天性原因引起，分别称先天性和后天性动静脉瘘。由于动脉血从先天性或后天性不正常孔道流入伴行的静脉内，可造成瘘的局部循环、周围循环和全身分流的血液动力学变化。

先天性动静脉瘘（congenital arteriovenous fistula） 由于血管发育第二期所出现原始的丛状结构持续存在，以后即可形成不同数目和大小的动静脉瘘。先天性动静脉瘘常位于肢体，尤以上肢多见，根据瘘口大小部位，可分为三类：1. 干状动静脉瘘。2. 瘤状动静脉瘘。3. 混合型动静脉瘘。临床表现有两种常见类型：1. 弥漫性血管滋长过甚和肢体过度发育。2. 局限性动静脉异常扩张。根据病史和体格检查，诊断并不困难。选择性动脉造影可明确病变范围和部位。治疗有手术疗法和栓塞疗法两种，先天性动静脉瘘广泛而细小，很难达到完全切除。一般认为，凡是动静脉瘘伴有明显症状或发展趋势者，伴有并发症或内脏病变有占位表现者才适合手术疗法。手术疗法有3种：动静脉瘘切除术，瘘周围主要的动静脉分支结扎术，姑息性手术。栓塞疗法即动脉栓塞法。

干状动静脉瘘（trunk arteriovenous fistula） 瘘口位于小动、静脉的主干之间。多数瘘口较大，分流较多，可酿成局部静脉压增高，出现杂音、震颤、静脉曲张和蜿蜒状动脉瘤。

瘤状动静脉瘘（tumorous arteriovenous fistula） 瘘口都在细小的动、静脉分支之间，局部伴有瘤样血管扩张，分流量较少，无杂音和震颤。

混合型动静脉瘘（mixed arteriovenous fistula） 兼有干状和瘤状的多发性动静脉瘘，瘘口小者影响不大，瘘口大者可影响心脏功能。

后天性动静脉瘘（acquired arteriovenous fistula） 损伤是最常见的原因，根据出现时间不同可分为急性动静脉瘘和慢性动静脉瘘。慢性动静脉瘘较为多见，其临床表现根据瘘口的大小、部位和存在的时间而异。发生在肢体较大的动静脉瘘，由于高压的动脉血向静脉分流，所以在瘘的部位，很早就有明显的持续性震颤，听诊有机器滚动样杂音，其杂音呈连续性。瘘远侧的动脉搏动大都减弱或消失。动脉血分流入静脉后引起静脉高压，浅静脉扩张以增加回流。瘘远侧足或手因动脉供血减少，静脉瘀血，发生营养不足性变化，甚至坏死。在全身方面，由于大量动脉血直接入静脉，引起回心血量大量增加，导致心力衰竭而产生一系列症状。检查 Branham 征阳性，即压迫瘘口阻断血流时，可使心率变慢，脉压增加。动脉造影是最可靠的检查方法。后天性动静脉瘘难以自行闭合，应积极手术治疗。过去主张等侧支循环建立，即 3～6 个月后，再进行手术。近年由于血管外科的迅速发展，一般主张在受伤后 1～2 个月即可手术。手术方法分闭合性手术、血管重建术和人造血管移植术等。

急性动静脉瘘（acute arteriovenous fistula） 动静脉瘘可在受伤后立即出现，或者在堵住动静脉裂口的血块溶解后再出现，早期出现的可称为急性动静脉瘘，在临床上较为少见。损伤局部有血肿，绝大多数有震颤和杂音，诊断明确后应早期手术。动脉可根据受伤情况不同进行瘘口修补术、对端缝合或自体大隐静脉移植术。

慢性动静脉瘘（chronic arteriovenous fistula） 慢性动静脉瘘在临床上较为多见，其临床表现根据瘘口的大小、部位和存在的时间而异。发生在肢体较大的动静脉瘘，能产生不同程度的局部和全身影响。在局部方面，由于高压的动脉血，通过瘘向低压的静脉分流，所以在瘘的部位，很早就有明显的持续性震颤，听诊有机器滚动样杂音，在心脏收缩期增强。瘘远侧的动脉搏动大都减弱或消失。动脉血分流入静脉后引起静脉高压，浅静脉扩张以增加回流。瘘远侧足或手因动脉供血减少，静脉瘀血，发生营养不足性变化，甚至坏死。在瘘近侧皮温升高，远侧降低。在全身方面，主要因大量动脉血直接入静脉，引起回心血量大量增加，导致心力衰竭而产生一系列症状。

洞口型动静脉瘘（orifice arteriovenous fistula） 即受伤的动静脉紧密粘连，通过瘘而直接交通。

管状型动静脉瘘（tubular arteriovenous fistula） 在动静脉之间形成一个管道，一般约 0.5cm 长。

囊瘤型动静脉瘘（cystomatous arteriovenous fistula）

即在瘘口部位伴有外伤性动脉瘤。

血栓闭塞性脉管炎（thromboangiitis obliterans; Buerger disease） 是一种累及血管的炎症和慢性闭塞性疾病，主要侵袭四肢，尤其是下肢的中小动静脉，以动脉为主。本病多认为是多种因素作用的结果，包括吸烟、寒冷和感染、激素影响、血管神经调节障碍等因素。受累动脉发硬而缩窄，呈非感染性全层炎症。临床表现由血管炎症产生的局部影响及动脉闭塞导致供血不足而引起，包括疼痛、发凉和感觉异常，皮肤色泽改变，液态性浅静脉炎，营养缺乏性变化，动脉搏动减弱或消失，坏疽和溃疡。根据肢体缺血的程度可分为三期：1. 局部缺血期。2. 营养障碍期。3. 坏疽期。诊断要点包括：本病好发于有吸烟嗜好的青壮年男子，肢体不同程度的缺血表现，患肢足背或（和）胫后动脉搏动减弱或消失，Buerger 试验阳性。治疗原则是防止病变进展，改善和增进下肢血液循环。一般疗法包括戒烟，防止受冷，足肢进行锻炼。药物治疗包括中医中药，血管扩张剂和抗生素治疗。高压氧可以增进供氧量。手术包括腰交感神经切除术、血栓内膜剥脱术、旁路转流术、大网膜移植术，截肢术和分期动静脉转流术等。

动脉硬化性闭塞症（arteriosclerotic occlusion） 本病发病原因和机制至今不详。主要病理表现为动脉内膜出现粥样硬化斑块，中层组织变性或钙化，腔内可继发血栓形成，最终使管腔狭窄，甚至完全闭塞。不论闭塞性病变范围如何广泛，只要病变发展缓慢，能建立有效的侧支循环，临床上可没有明显的症状；反之，就于早期出现典型的临床表现。最早出现的症状为间歇性跛行，缺血严重时可出现静息痛。早期足背动脉或胫后动脉搏动减弱或消失，病变后期出现组织营养障碍性病变。动脉造影能正确显示病变的部位、范围、程度、侧支和闭塞远侧动脉主干的情况。本病系全身性病变，必须注意全身的预防和治疗措施。非手术治疗的主要目的是降低血脂和血压，解除血液高凝状态，促使侧支循环形成等。手术疗法有：1. 动脉腔内成形术。2. 内膜剥脱术，由于易并发血栓形成，可再发生狭窄，近年来已极少采用。3. 旁路转流术，采用自体大隐静脉或人造血管，于闭塞侧的近、远侧动脉之间作搭桥转流。4. 分期动、静脉转流术。

腹主－股总动脉硬化性闭塞症（aortoiliac occlusive disease） 为动脉硬化性闭塞症最常见的类型，最早出现的症状为间歇性跛行，这是肢体运动时供血不足所致的缺氧反应，疼痛可发生于下腰、臀、髋、大腿后侧或小腿腓肠肌部位，可伴有阳痿。早期足背动脉或胫后动脉搏动减弱或消失，病变后期出现组织营养障碍性病变。动脉造影能正确显示病变的部位、范围、程度、侧支和闭塞段远侧动脉主干的情况，对手术适应证和手术方法的选择，都有重要意义。治疗同动脉硬化性闭塞症，旁路转流术可采用腹主—股总动脉旁路手术，对年龄大、全身情况不良者，可采用较为安全的解剖外旁路手术，包括腋—股动脉和左、右侧股动脉旁路手术两种。

股－腘动脉硬化性闭塞症（femoropopliteal occlusive disease） 为动脉硬化闭塞症中较常见的类型。最早出现的症状为间歇性跛行，这是肢体运动时供血不足所致的缺氧反应。疼痛可发生在小腿肌肉，早期足背动脉或胫后动脉搏动减弱或消失，后期出现组织营养障碍性病变。动脉造影具有重要意义，治疗同动脉硬化闭塞症，旁路转流术有两种：一种方法是将大隐静脉取下后倒置，然后在闭塞近、远侧搭桥转流；另一种方法用特别的器械破坏大隐静脉瓣膜，分别进行吻合。

间歇性跛行（intermittent claudication） 发病早期患肢发凉、麻木或足底紧感，当病人行走一段距离后，小腿或足部肌肉发生胀痛或抽搐，再走时疼痛更重而被迫止步，休息片刻疼痛缓解，再走同样距离后症状复现称为间歇性跛行。从开始行走到出现疼痛的一段时间，称为跛行时间，行程称为跛行距离，跛行时间和跛行距离随动脉供血程度的减少而异，可以作为估价供血不足程度的一个大体指标。

静息痛（rest pain） 肢体在静息状态产生的搏动性疼痛，常是肢体缺血严重的表现。无论动脉或静脉阻塞性病变，使肢体产生严重缺血、溃疡、坏死或产生缺血性神经炎、动脉炎、静脉炎等病变均可产生静息痛。疼痛重者剧烈而持续，尤以夜间为甚，病人常常屈膝抱足而坐并伴有动脉供血不足或静脉回流障碍表现。

急性动脉栓塞（acute arterial embolism） 是由心脏

或动脉壁脱落的血栓或斑块等，随血流向远侧流动，造成动脉堵塞，血流障碍的急性病变。患者多有心血管疾病，栓子来源于心脏病、动脉病、人造瓣膜代用材料，其中以心脏病变为主要来源。栓塞发生后除阻断主干动脉血流外，还可发生动脉痉挛，动脉壁退行性变化，新的血栓形成，栓塞对受累肢体、心脏和全身代谢的影响。动脉栓塞的临床表现包括：疼痛，皮色和温度的改变，动脉搏动减弱或消失，感觉和运动障碍。急性动脉栓塞具有显著的症状和特点，临床诊断并不困难。超声波检查可精确地作出栓塞的定位，动脉造影检查具有创伤性，不宜采用。诊断明确后，必须积极采用有效措施来控制其发展。非手术疗法作为手术的辅助疗法，能提高手术疗效，包括防止栓塞繁衍，解除动脉痉挛，建立侧支循环和溶栓疗法。手术疗法为 Fogarty 导管取栓术，不仅操作简便、安全度高，而且具有较好的疗效。

肌病－肾病－酸中毒综合征（myopathic-nephrotic-metabolic syndrome） 如果动脉栓塞发生于肢体较粗的主干动脉，受累组织相当广泛，而施行栓子摘除术的时间又较晚，尤其是在栓子摘除后，血液循环急剧恢复，大量坏死组织里的代谢产物迅速进入全身循环，就可在短时间内出现氮质血症、高钾血症、肌蛋白尿和代谢性酸中毒等代谢紊乱，最终导致肾功能衰竭。发生于栓塞后的这种病理生理变化，临床上称为肌病－肾病－酸中毒综合征。因此，在栓塞解除，肢体重新血液灌注时，应积极观察患者的全身代谢改变，及时纠正高钾血症，纠正代谢性酸中毒状态，严重缺血时间较长的患者或已出现严重高钾血症、酸中毒及少尿者，应尽早进行血液透析疗法，必要时为抢救生命可以截肢。

“5P”症状（5P symptom） 是急性动脉栓塞的临床表现，即疼痛（pain）、感觉异常（paresthesia）、麻痹（paralysis）、无脉（pulselessness）和苍白（pallor）。疼痛往往是最早出现的症状，疼痛开始发作时，都位于阻塞平面处，以后逐渐延及远侧，甚至包括整个患肢。感觉异常和麻痹是由于所有组织包括周围神经在内，遭受严重缺血的结果。栓塞发生后，通常在患肢的远侧，显示感觉异常，甚至丧失。运动功能受损的表现，包括趾、指活动困难，程度不同的足、手下垂等。动脉主干闭塞加上血管痉挛和新的血栓形成，则使栓塞平面以下的动脉搏动减弱，以至消失。肢体的血液循环受到严重障碍后，皮层乳头下静脉丛血液首先排空，皮肤呈苍白色。

周围动脉瘤（peripheral aneurysm） 发生在颈动脉、锁骨下动脉、腋动脉、肱动脉、股动脉及腘动脉等部位的动脉瘤，统称周围动脉瘤，其中以股动脉瘤和腘动脉瘤居多。临床表现为：局部出现搏动性肿块，与心脏跳动一致。超声波检查可以确诊，动脉造影可进一步了解动脉瘤详细情况。多数动脉瘤逐渐压迫邻近组织和器官，引起动脉栓塞，继发感染破裂等，必须早期治疗。较小动脉的动脉瘤，以不影响远侧血供为原则，可行动脉瘤切除和近远端结扎术。囊状动脉瘤应行动脉瘤切除及动脉修补术，最理想的手术方式是动脉瘤切除及血管重建术，必要时可用人工血管或自体静脉行血管移植术。

动脉瘤（aneurysm） 是由于动脉壁层遭到破坏或结构异常，而形成的囊样扩张性病变。主动脉及下肢动脉多见，瘤壁为动脉全层构成者称真性动脉瘤，瘤壁为动脉周围结缔组织者称假性动脉瘤。前者起因于动脉粥样硬化，后者起因于创伤，大多是锐器刺破动脉所致。临床表现为：局部出现搏动性肿块，与心脏跳动一致，可有震颤、疼痛和触痛，有的可听到杂音，也可出现压迫邻近组织而出现相应症状。超声波检查可确诊，动脉造影可进一步了解动脉瘤详细情况，有条件者可行数字减影检查。大多数肿瘤逐渐压迫邻近组织和器官，引起动脉栓塞，继发感染破裂等，必须早期治疗。较小动脉的动脉瘤，以不影响远侧血供为原则，可行动脉瘤切除和近远端结扎术。囊状动脉瘤应行动脉瘤切除及动脉修补术，最理想的手术方式是动脉瘤切除及血管重建术，必要时可用人工血管或自体静脉。

真性动脉瘤（true aneurysm） 动脉瘤壁由内膜、中层和外膜构成。起因于动脉粥样硬化，由于多量血脂质及纤维素在动脉壁层的沉积，使内膜及内膜下层组织发生退行性变化，以后有钙质沉着形成动脉粥样斑块，使动脉壁层弹力纤维遭到破坏，以致于发生真性动脉瘤，由于动脉粥样硬化是弥漫性或节段性病变，这类动脉瘤可以为多发性。

假性动脉瘤（false aneurysm） 动脉瘤壁由纤维组织构成，起因于损伤，大多是锐器刺破动脉所致，动脉

损伤破裂后，先在周围软组织形成局限性搏动性血肿，以后逐渐被增生的纤维组织所包围，血肿液化、吸收而形成假性动脉瘤。

梭形动脉瘤（fusiform aneurysm） 局部呈弥漫性扩张，形成中间部位明显膨胀，两端较窄细的动脉瘤。

囊状动脉瘤（cystic aneurysm） 侧面呈球状扩张的动脉瘤。

感染性动脉瘤（infectious aneurysm） 在心内膜炎或细菌性败血症时，耐药性的葡萄菌株或沙门氏菌株可经血循环侵袭动脉壁层，以致产生感染性动脉瘤，邻近动脉部位的严重感染或脓肿也可直接侵犯而发生动脉瘤。

梅毒性动脉瘤（syphilitic aneurysm） 梅毒螺旋体侵袭动脉壁层发生动脉炎，使肌层纤维和弹力纤维变性而产生囊状或梭形动脉瘤，主要侵犯升主动脉及主动脉弓，无名动脉及颈总动脉也可累及。

马方综合征（Marfan syndrome） 1986年法国医师Marfan首先叙述此种病症并命名为“长瘦忧郁症”，又有长肢症，软骨过度增生等别名。关于病因尚未有统一意见，但一致公认本病有遗传及家族性，其发病机制的主要学说有先天性中胚叶营养不良学说，脑下垂体内分泌功能异常学说，生化缺损学说等。临床表现有：1. 骨骼系统畸形，包括头颅畸形，耳廓畸形，牙齿狭长或双行齿，肢体细长，蜘蛛指，脊柱后弯或侧弯。2. 全身与内脏病变：包括面容瘦长忧郁，肌肉发育不良，先天性心脏血管病变。在升主动脉区常发生动脉瘤，且往往导致主动脉瓣关闭不全。3. 眼部症状：包括眼球部位及形状改变，晶状体脱位或不全脱位，视力障碍等。主症齐备者诊断不难。本病由于基因的多效性，其症状组合差别很大，因此诊断上应全面综合考虑。无特殊治疗，多因心血管病变，主动脉破裂或肺炎而死亡。

Ehlers-Danlos综合征（Ehlers-Danlos syndrome） 又称皮肤弹力过度综合征，1901年Enlers，1908年Danlos描述了本病的症状和病理改变。本病常有明显的家族史，近来有人认为本病是胶原纤维与弹力纤维代谢过程中的先天性缺损。主要改变是皮肤胶原纤维呈萎缩，水肿，断裂现象，相对显示弹力纤维增多。临床表现可分为八型：Ⅰ型即重型，症状重且典型，以显著的皮肤，关节过度伸展为特征，皮肤轻薄而易伸展，弹性差，皮肤及血管脆弱，容易受伤和形成斑痕，易出血，本病占全部病例的43%。Ⅱ型：轻型。Ⅲ型：良性过度运动型。Ⅳ型：出血型。Ⅴ型：临床表现与Ⅱ型相似，为性连锁遗传。Ⅵ型：伴性遗传眼型。Ⅶ型：先天性多发关节松弛。Ⅷ型：牙周变性型。根据临床表现，典型诊断不难。治疗无特殊疗法，可应用大剂量维生素C、E，硫酸软骨素等，注意保护皮肤，防止外伤。

颈动脉瘤（carotid aneurysm） 并不多见，但有潜在破裂大出血脑动脉栓塞的可能。病因多为动脉粥样硬化及损伤，发生部位多在颈动脉分叉处，也可在颈内及颈总动脉。临床表现为：颈部搏动性肿块，压迫颈根部肿块搏动性消失，瘤体逐渐增大压迫周围神经，可出现声音嘶哑，吞咽困难，舌无力及Horner综合症，血栓脱落可发生颈内动脉栓塞，出现一过性脑缺血症状，因无周围坚强保护，可发生破裂出血，导致呼吸道阻塞窒息死亡。超声波和颈动脉造影可明确诊断。治疗方法是切除瘤体，重建动脉血流。

Matas试验（Matas test） Matas试验是根据一侧颈动脉被阻断后，该侧大脑能否获得足够的侧支循环血液供应，来推测双侧颈动脉有无梗阻或能否结扎的一种检查方法。患者头取正位，用手指紧压一侧颈动脉至血液完全阻断，如30s以上无何不适反应，提示脑部侧支循环良好，试验阳性者可出现过侧肢力弱，麻木，言语和意识阻碍，偶可导致心搏骤停和抽搐。颈动脉瘤术前为了保证其安全性，可行Matas试验。用手指压迫颈动脉根部，每日三到四次，每次逐渐增加压迫时间，如压迫至20～30min无脑缺血症状，即可进行手术，本压迫措施旨在改善脑部的侧支循环。

腹主动脉瘤（abdominal aortic aneurysm） 腹主动脉瘤是凶险的疾病之一，发生率约2%，常见于老年男性，多由动脉粥样硬化所引起。多数病人无症状，常在体格检查或腹部手术，尤其是在B型超声波检查中被发现。腹部可出现搏动性肿物，多位于脐周或中上腹。瘤体破裂前常无先兆，但若有腹痛加剧或突发腹部剧痛，多为瘤体破裂的先兆。瘤体破裂入腹腔则有腹腔内大出血和严重休克。瘤体向上增大时可因挤

压和牵张十二指肠横部致部分性高位肠梗阻。超声波，CT和MRI检查可明确有关瘤体的边界，病变的范围，及有否夹层，内膜裂口和附壁血栓等资料。腹主动脉造影和数字减影血管造影（DSA）可明确瘤体内腔和内脏动脉、髂动脉的关系及流出道的情况，为动脉重建提供充分的依据。腹主动脉瘤破裂可以致命，故腹主动脉瘤病人如一旦有疼痛症状，趋向破裂者，或发生压迫邻近组织者，均应尽早手术或经股动脉置放腔内支架型人工血管进行治疗。手术包括动脉瘤的切除和人工血管移植两部分。

股动脉瘤（femoral aneurysm） 是国内周围动脉瘤中最多见者，约占30%，多数为创伤性。发生部位可在股总、股浅或股深动脉根部。主要的临床表现为：股三角区有光滑的膨胀性搏动性肿块，有时伴有瘤内血栓脱落，发生动脉栓塞出现急性或慢性肢体缺血现象。因为股动脉周围有肌肉及筋膜的保护，破裂出血很少见。超声波及动脉造影可明确诊断。股动脉瘤的治疗方法是手术切除动脉瘤，做动脉重建术。

腘动脉瘤（popliteal aneurysm） 约占四肢动脉瘤的22%，起因常为动脉硬化及血管损伤，腘动脉瘤因位置深在，不易察觉腘窝部有搏动性肿块，多数患者因发生动脉栓塞及肢体缺血现象而开始就医。当动脉瘤逐渐增大，压迫周围神经及静脉可出现小腿疼痛及肢体肿胀。由于膝关节不断活动可使腘动脉壁血栓松散脱落，产生胫前、胫后动脉栓塞，患者可有下肢跛行，静息痛，足趾溃疡或坏死。如远端动脉发生血栓栓塞出现肢体缺血时，要和血栓闭塞性脉管炎或动脉粥样硬化闭塞症相鉴别。超声波检查、动脉造影可明确诊断。治疗以切除动脉瘤，做动脉重建术为主。

锁骨下动脉瘤（subclavian aneurysm） 约占四肢动脉瘤的21%，瘤因主要是动脉损伤及动脉粥样硬化。锁骨下动脉瘤可位于胸内，患者可无症状，也可位于锁骨上方，则可出现搏动性肿块。如压迫周围臂丛神经可出现上肢麻木和疼痛，动脉瘤附壁血栓脱落发生上肢小动脉栓塞，患者可有指端缺血现象。超声波及动脉造影可明确诊断。手术是惟一有效的治疗方法，动脉瘤切除后作自体或人造血管移植术，如果动脉瘤与周围组织及神经粘连紧密，可作动脉瘤旷置术及动脉上下端血管旁路移植术。此外，支架型人工血管的应用可简化治疗避免手术。

雷诺现象（Raynaud phenomenon） 在寒冷和情绪激动以及其他因素影响下，发生肢体末梢动脉阵发性痉挛，呈现手足皮肤颜色从苍白－紫绀－潮红－正常的间歇性变化，这种变化称为雷诺现象，是许多疾病共有的临床表现。

雷诺综合征（Raynaud syndrome） 是肢体动脉，特别是小动脉在受冷或情绪波动后，所出现的阵发性痉挛。本病与免疫功能异常有密切关系。苍白、青紫和潮红是雷诺综合征引起典型皮色改变的3个阶段。患者大多为中青年妇女，初次发病年龄常在20岁左右。上肢比下肢多见，几乎都是双侧性。雷诺综合征发作时，起始的苍白；是由于动脉和小动脉强烈痉挛，以致毛细血管灌流停止。几分钟后，可能因为缺氧和代谢产物的积聚，使小静脉和毛细血管扩张，小动脉痉挛略为缓解，容许少量血液流入毛细血管，但尚缺氧，出现青紫。潮红是反应性充血，系因流入毛细血管的血量增多所造成。诊断的依据主要靠病史，受寒可以激发典型发作，可能找到免疫功能异常或结缔组织病的迹象，以及排除任何可能造成动脉供血障碍的病变。初期治疗可采用加强防冷保暖，对症状轻而发作并不频繁者，往往能达到治疗目的。药物治疗有普里斯科耳，利血平，胍乙啶和甲基多巴等。近年来，采用指（趾）动脉周围交感神经末梢切除术，效果较满意。

大动脉炎（Takayasu arteritis） 大动脉炎又称无脉病，主动脉弓综合征和Takayasu动脉炎等名，是一种主动脉和其主要分支慢性非特异性炎症，引起局部动脉内膜纤维化，中层变性、破裂，外膜纤维化，以致管腔缩窄，甚至闭塞的动脉疾病，多认为是一种自体免疫疾病。根据受累动脉的部位而有下列各种分型：①头臂型。②胸、腹主动脉型。③肾动脉型。④肺动脉型。⑤混合型。大动脉炎的主要病理生理为动脉远侧区缺血和近侧区高血压。大动脉炎以青少年多见，女性比男性发病率高，临床表现因受累动脉的部位而有所不同。主动脉造影对诊断有重要意义，造影能明确病变据部位、程度和范围。通过脉搏和四肢血压的改变，不难做出诊断。治疗有手术疗法和非手术疗法，非手术疗法包括激素疗法、血管扩张药物和改善血液循环等疗法。手术疗法用以纠正和改善头部和上肢的血流，特别是脑部的血液供应，以及继发性高血

压。根据病变及所在部位、程度和范围采用不同术式，手术总的方式为血管近、远端旁路手术。

周围静脉疾病（peripheral venous disease） 周围静脉疾病多发生于下肢，按血液动力学变化，下肢静脉疾病可为血液倒流和回流障碍性病变两大类。前者主要包括原发性下肢深静脉瓣膜功能不全，单纯性下肢静脉曲张，下肢深静脉血栓形成后完全再通等；后者为下肢深静脉血栓形成后完全闭塞和部分再通型，静脉畸形骨肥大综合征等。

单纯性下肢静脉曲张（varicose veins of lower limb） 单纯性下肢静脉曲张系指病变范围仅位于下肢浅静脉者，起病原因，归咎于静脉瓣膜功能不全、静脉壁薄弱和静脉内压力持久地升高。静脉瓣膜功能不全的原因，主要是静脉瓣膜缺陷。在浅静脉开始扩张的阶段，可能因为静脉外膜感受器受刺激，而有酸胀不适和疼痛感觉，站立时明显；行走或平卧时消失，所以单纯性浅静脉曲张早期常常以症状为主，后期则以静脉曲张和因而引起的并发症为主。下肢静脉曲张具有明显的形态特征，诊断并不困难。施行大隐静脉瓣膜功能试验（Trendelenburg test），能相当可靠地检测大隐静脉瓣膜的功能。治疗有穿袜压迫疗法，硬化剂注射疗法和手术疗法。手术为大隐静脉高位结扎剥脱术，合并交通静脉瓣膜功能不全需要行交通静脉结扎术。

大隐静脉瓣膜功能试验（Trendelenburg test） 病人平卧，下肢抬高，使静脉空虚，在大腿根部扎上止血带，压迫大隐静脉，然后让病人站立，10s 钟内释放止血带，如出现自上而下的静脉曲张，则提示瓣膜功能不全。应用同样原理，在腘窝部扎上止血带，可以检测小隐静脉瓣膜的功能。如在未开放止血带前，就见止血带下方的静脉在 30s 内迅速充盈，则表明有交通静脉瓣膜功能不全。

交通瓣膜功能试验（Pratt test） 专门用来检测交通静脉瓣膜功能。试验方法：病人仰卧，高举受检侧下肢，在大腿根部扎上血带，先从足趾向上至腘窝缚缠第一根弹力绷带，再自止血带处向下，扎上第二根弹力绷带；让病人站立，一边向下解开第一根弹力绷带，一边向下继续续缚缠第二根弹力绷带，如果在二根绷带之间的间隙出现任何曲张静脉，即意味该处有功能不全的交通静脉。在边拆开和边缚缠绷带的过程中，可以发现下肢任何瓣膜功能不全的交通静脉。

深静脉通畅试验（Perthes test） 在深静脉血栓形成的闭塞期，深静脉通畅试验阳性，静脉压升高，运动后日益明显。试验方法：病人站立，在大腿上 1/3 扎止血带、交替伸屈膝关节 10 余次或行走，浅静脉曲张益形明显，小腿胀痛，即为深静脉阻塞阳性。

原发性下肢深静脉瓣膜功能不全（primary deep venous insufficiency） 胚胎发育缺陷包括单瓣和发育不全甚至缺如等很可能是本病潜在的病因，血柱的重力，以至任何加重重力作用的行为，都可使瓣叶承受撑扯性应力而变薄、伸长而脱垂。深静脉瓣膜功能不全的临床表现，完全由倒流性静脉高压和淤血引起。当瓣膜功能不全影响到远侧小腿时，临床上可出现二个明显症状，久站时出现胀破性疼痛和肿胀。一旦足靴区交通静脉瓣膜破坏后，皮肤将迅速发生营养性变化。静脉造影是迄今为止最可靠的检查方法，不仅能明确诊断，而且根据倒流程度，可以估计深静脉瓣膜破坏范围和程度。明确诊断的病例，凡是属于中度或重度逆流，即下肢深静脉逆行造影中，证实逆流超过腘静脉平面者，都适合手术治疗，以控制淤血，恢复肢体功能。手术方法有：股静脉瓣膜修复手术，股静脉移位转流术，腘静脉肌袢形成术，自体带瓣膜段股浅静脉移植术等。

下肢深静脉血栓形成后遗症（sequela of deep venous thrombosis） 下肢深静脉血栓形成所引起的深静脉功能不全，是最主要而常见的后遗症。根据原来病变类型不同，可分为 3 类：1. 周围型或腹股沟韧带远段型。2. 中央型或腹股沟韧带近段型。3. 混合型或腹股沟韧带近段和远段混合型。病变演变是从闭塞过渡到再通的漫长过程，结果都是使下肢处于严重淤血状态。处理方法：周围型以非手术疗法为主，少站立，多抬高患肢，应用弹力袜。对中央型病变，最好在病变已经稳定但尚未造成踝交通静脉破坏前，作大隐静脉移植转流术。对混合型病变，深静脉完全闭塞以非手术疗法为主，深静脉部分再通，可根据闭塞部位不同选择不同的术式，深静脉已完全再通，为防止逆流，可选择自体带瓣股浅静脉移植术、股浅－股深或大隐静脉移位转流术等。无论病变类型如何，凡是足靴区出现营养障碍性变化者，都适应做大隐静脉离

位结扎、剥脱、小腿曲张静脉切除和交通静脉结扎术。

静脉畸形骨肥大综合征（Klippel-Trenaunay syndrome） 过去认为是一种罕见的先天性静脉畸形病变，但是近来发现它并不十分少见，本病可发生于体内任何部位的主干静脉，但大多累及下肢。病变的性质是该段静脉回流受阻，多数被纤维束带、异常肌肉或鞘膜压迫，少数因发育不全而高度狭窄或闭塞。它的三联征为血管痔，软组织和骨皮质增生，以及浅静脉曲张。通过静脉造影可以确诊，手术解除静脉压迫可使症状缓解。

血栓性静脉炎（thrombophlebitis） 病因为化学性、机械性和感染性等因素，使静脉壁直接受损害，出现血栓与静脉壁的紧密粘连，一般多位于浅静脉，常能在体表扪到有压痛的条索状物，无静脉回流障碍，治疗以局部对症疗法为主，极少并发肺栓塞，不留后遗症。

静脉血栓形成（venous thrombosis） 起病原因为手术、制动等引起血液高凝状态和静脉血流缓慢、淤滞。发病部位大都位于深静脉，血栓与静脉壁粘连较轻，激发炎症反应后可以较紧密粘连。局部炎症反应大都不明显，累及主干静脉时，有回流障碍。治疗以抗凝、祛聚、溶栓和取栓疗法为主。较少并发肺栓塞，常后遗深静脉功能不全。

一般血栓性浅静脉炎（general superficial thrombophlebitis） 病人常常陈述疼痛，肿胀。循沿受累静脉的整个行径，可摸到索状物，有压痛。周围皮肤呈现充血性红斑，有的可伴有水肿，但大多并不明显。局部急性炎症反应一般持续 1～2 周，而后逐渐消退，疼痛缓解，充血被色素沉着所代替，红斑转变成棕色，索状物的硬度增加，扪之类似输尿管，压痛一般要延续 2～4 周才消失。处理方法以非手术疗法为主，病人不必卧床休息，局部用热敷，可减轻疼痛不适，必要时可给用镇静剂。

化脓性血栓性浅静脉炎（suppurative thrombophlebitis） 由导管所造成的损伤，可引起一种特殊严重类型的病变，好发于大面积烧伤和重危病人而免疫功能受抑制者，患者输液导管留置的时间多超过 3d 以上。直接致病菌为革兰氏染色阴性细菌、葡萄球菌、霉菌等。临床表现具有一定特点：1. 一般在一星期内发病。2. 主症是原因不明的败血症。3. 病变虽然累及浅静脉，但多数并无血栓性浅静脉炎的典型表现。4. 极少数病人，可出现脓毒性栓塞或急性细菌性心内膜炎。导管所引起的化脓性血栓性浅静脉炎是极严重的类型，必须在选用大剂量敏感而有效的抗生素前提下，切除整个静脉受累段，而且创口要开放，待所有感染和局部组织反应消退后，才能作二期缝合。

游走性血栓性浅静脉炎（migratory thrombophlebitis） 患肢浅表静脉呈红色条索，伴疼痛或触痛，数周后红肿消退，经一段时间后又在不同或同一部位复发，称为游走性血栓性浅静脉炎，该病常见于血栓闭塞性脉管炎。

小腿肌肉静脉丛血栓形成（venous thrombosis of lower extremity muscles） 是手术后深静脉血栓形成的好发部位，原发于肌肉静脉丛的血栓形成，不至于影响血液回流，且范围较小，激发炎症反应程度又较轻，所以临床表现并不明显，至多只有小腿部疼痛、压痛以及小腿轻度肿胀。如果将足急剧背屈，可以激发炎症性疼痛，Homans 征呈阳性反应。其症状隐匿，且不典型，难以确诊。预防可从解决静脉淤滞和高凝状态二方面采取措施。前者可加强腓肠肌运动，后者可用小剂量肝素和低分子右旋糖苷。病期在 3d 以内者，可给予尿激酶的溶栓疗法，辅以祛聚治疗。病期超过 3d 以上者，只能等用抗凝、祛聚治疗，等待侧支循环建立和血栓再通。

髂股静脉血栓形成（iliofemoral venous thrombosis） 包括轻型和重型二种，轻型又分为原发性和继发性二类。1. 原发性髂股静脉血栓形成，主要表现有三个特征：疼痛和压痛，肿胀，浅静脉曲张。2. 继发性髂股静脉血栓形成的血栓起源于小腿肌肉静脉丛，顺行扩展，累及整个髂股静脉系统，有下列特点：起病隐匿；病状开始轻微，直到典型症状出现才被发现；足靴区营养性变化。3. 重型为股青肿，并不多见，当血栓发展到整个静脉系统几乎全部处于阻塞状态，同时引起动脉强烈痉挛者，即形成股青肿，起病急，剧烈疼痛，下肢广泛肿胀，动脉搏动消失。由于有典型的临床表现，诊断并不困难，同位素、超声波、静脉造影可明确病变范围。深静脉血栓形成与手术关系

密切，从解决静脉淤滞和高凝状态采取预防措施是必要的。治疗方面凡病期不超过 2d 者，可行髂股静脉取栓术，不超过 3d 者，可采用溶栓和祛聚治疗，超过 3d 者，只能采用抗凝和祛聚疗法。对于股青肿，需要积极的支持治疗、抗休克、抗痉挛和局部封闭，并结合溶检、祛聚和抗凝疗法。

淋巴水肿（lymphedema） 系由淋巴管解剖变异或功能障碍致淋巴液聚集在皮下组织，继而引起纤维增殖，脂肪硬化，筋膜增厚，皮肤粗糙，硬韧如象皮，故有象皮肿之称。根据病因不同可分为原发性淋巴性水肿和继发性淋巴水肿。肢体淋巴水肿，以单侧为多见。双侧受累时，以一侧较显著。肿胀常发生在踝关节周围，渐向上蔓延。早期皮肤正常，晚期毛发增加，皮肤增厚、粗糙。通常根据病史、体检不难作出诊断。必要时可做淋巴管造影检查，有助于区别原发性抑或继发性淋巴水肿，同时能确定阻塞的部位。非手术疗法：发病初期采用卧床休息、抬高患肢、向心按摩、弹力绷带和烘绑疗法，有一定疗效。手术疗法：促进淋巴回流手术，病变组织切除手术，显微外科手术。后者包括淋巴管静脉吻合术，淋巴管移植术，静脉代淋巴管移植术。总之，淋巴水肿的治疗方法很多，关键在于正确选择适应证，练就精湛的手术技巧，不断提高远期疗效。

原发性淋巴水肿（primary lymphedema） 淋巴管发育异常所致，根据淋巴管造影显示淋巴管发育异常存在 3 种类型：淋巴管成形不全，淋巴管发育不良，淋巴管增生。按照症状出现的早晚，原发性淋巴水肿可分为：先天性遗传性淋巴水肿（Milroy disease），早发性（青春期前发病）和迟发性（青春期后发病）。

继发性淋巴水肿（secondary lymphedema） 由正常淋巴管的后天阻塞所致，由于外伤、手术广泛切除，放射治疗后，炎症，肿瘤和寄生虫病等引起淋巴管缺损、阻塞炎症等改变，导致肢体淋巴水肿。在我国，以丝虫病性肢体淋巴水肿和复发丹毒所致链球菌感染性肢体淋巴水肿为常见。

淋巴管瘤（lymphangioma） 是由淋巴管和结缔组织组成的一种先天性良性肿瘤，主要由淋巴管内皮细胞增生或淋巴管扩张而成。多数在出生时即存在，也可到成人才发展增大。临床可分 3 种类型：毛细管型、海绵状型和囊肿型，其中以海绵状淋巴管瘤最多见。淋巴管瘤一般生长缓慢，但颈部的囊状淋巴管瘤可以在短时间内迅速生长，甚至压迫气管和食管。肿瘤通常没有主观症状，但有时也可能发生感染。淋巴管瘤的诊断一般并不困难。大部分淋巴管瘤属弥漫性，侵入范围巨大而深入，使手术治疗有一定的困难和局限性。在肿瘤急性感染时，须待感染控制以后，才可进行手术。其他疗法如注射硬化剂、电灼、放射治疗或同位素等，疗效均不满意。

毛细淋巴管瘤（capillary lymphangioma） 主要生长于皮肤组织内，由衬有内皮细胞的淋巴管扩张而成。淋巴管内充满淋巴液，在皮肤表面形成一个突起的肿块，最常见于面、颈部等部位。肿瘤表现无色、柔软，压迫时可使之缩小，常无自觉症状，治疗可手术切除。

海绵状淋巴管瘤（cavernous lymphangioma） 海绵状淋巴管瘤较多见，由扩张的淋巴管形成腔窦所组成，腔窦内充满淋巴液，常深及皮下肌肉及肌间隙，除面、颈部外，躯干、四肢均可发生，受累部位呈巨大畸形，如象皮样巨肢症、巨唇等，治疗以手术切除最好。

囊状淋巴管瘤（lymphangioma cysticum） 囊状淋巴管瘤俗称囊状水瘤，儿童常见、多发于颈部，但在腋下、胸壁、腹壁及腹股沟等处亦可发现。囊壁菲薄，衬有内皮细胞，囊腔呈多房性者较多，互不连接。内含有清澈略带淡黄色的水样液体，局部透光阳性。有时在囊肿中央扪及较硬的由纤维组织形成的硬结。治疗以手术为主，初期手术务必彻底以达到治愈。

囊状水瘤（cystic hygroma） 见囊状淋巴管瘤辞条。

颈动脉体瘤（carotid body tumor） 肿瘤生长缓慢，瘤体增大后，逐渐包绕颈动脉分叉部、颈内及颈外动脉，与动脉外膜粘连甚紧，不宜分离。本病少见，皆因发现颈部肿物而来，无其他自觉症状。肿物位于下颌角前下方，相当于颈动脉分叉处。肿物呈圆形或椭圆形，为实体性，似可被压缩，但压缩不明显，可与海绵状血管瘤区别。肿物附着颈动脉鞘，可将其向侧方推动，而不能上下移动。可压迫舌下、迷走或交感神经产生相应的症状。本病临床确诊困难，误诊率

高。高度怀疑本病是早期诊断的基础。血管造影方法可采用动脉穿刺或数字减影血管造影。动脉造影见肿物位于颈动脉分叉部位，动脉分叉角度增大。进入瘤体的血管主要来自颈外动脉。CT扫描根据肿瘤与血管的关系有助于诊断。最有效的治疗是手术切除。因病期愈长，肿瘤愈大，与动脉粘连愈紧，手术愈困难，并发症愈多，且癌变可能增加，故主张及时手术。现多主张术前压迫患侧颈总动脉建立侧支循环，即Matas试验，减少或避免术后偏瘫等脑部并发症。

甲状腺肿大分度（gradation of thyromegaly） 临床上通常将甲状腺肿大分为三度：Ⅰ度：不能看出肿大但能触及者。Ⅱ度：能看到肿大又能触及，但在胸锁乳突肌前缘以内者。Ⅲ度：超过胸锁乳突肌者。Ⅰ、Ⅱ、Ⅲ度甲状腺肿大也分别称为轻、中、重度肿大。

基础代谢率（basal metabolic rate） 简称BMR。指人体在禁食14～16h后，绝对安静卧床，保持血循环、呼吸及体温的恒定，室温控制在16～20℃时，每小时单位体表面积所产生的热量。正常范围-10%～+15%。检测方法：①利用基础代谢测定仪。②公式计算法：BMR（%）=（脉率+脉压）-111。临床意义：BMR对诊断甲状腺功能状态有一定价值，可用于判断病情的轻重，疗效的观察，且不受含碘食物和药物的影响。BMR升高常见于甲亢、垂体前叶肿瘤、嗜铬细胞瘤等。BMR降低常见于甲低和垂体前叶功能减退。

卢戈液（Lugol solution） 又称复方碘化钾溶液或复方碘溶液，其成分为碘化钾10g，碘5g，水100ml。卢戈液是甲亢手术的术前常规用药。当硫脲嘧啶等药物使甲亢症状基本控制，甲状腺功能指标接近正常，在预定的手术期之前开始服用碘剂。碘剂的作用是阻止垂体前叶产生TSH，阻止甲状腺素的合成与释放。可使滤泡细胞退化，甲状腺的血运减少，腺体缩小变硬，使手术易于进行并出血减少。卢戈液的通常服法是从5滴开始，3/d，逐日每次递增一滴，直至15滴维持至手术。一般用药时间不宜超过3周，以免腺体内的甲状腺素“脱逸”现象而使甲亢症状加重。术后从15滴每次递减1滴继续用药1～2周，如有危象发生可加大用量。

雪佛斯特征（Chvostek sign） 是一种诱发低血钙抽搐征象。方法：以手指叩击耳垂前下方的面神经分支处或颧骨下，可引起口轮匝肌、鼻翼肌和眼轮匝肌抽动。临床意义：雪佛斯特征阳性，说明病人存在甲状旁腺功能低下，甲状旁腺激素减少，血钙降低和碘中毒。

陶瑟征（Trousseau sign） 又称低钙束臂征，用血压表量血压，然后维持压力在收缩压与舒张压之间3min，如引起被测试侧手抽搐对诊断低血钙有帮助。临床意义：说明病人存在甲状旁腺功能低下，甲状旁腺激素分泌不足，血钙降低或碱中毒，神经兴奋性增高的表现。

Müller试验（Müller test） 本试验用于室上性心动过速病人。方法是嘱病人深呼一口气后，紧闭声门，再用力深吸气时，肺血容量增多，体循环量减少，则静脉压急剧下降，颈静脉塌陷，左室输出量减少，脉搏容量亦减少，于是出现奇脉，此奇脉多见于喉狭窄与支气管喘息时。若肺部透视有结节状阴影时，紧闭声门作深吸气以减低胸内压（负压），可使阴影变大，以识别食道静脉曲张及区别血管与非血管结构。此法最好与按压右侧颈动脉窦同时并用。操作时应将听诊器置于心前区，仔细听取心率及节律变化。

Valsalva试验（Valsalva manoeuver） 又称捏鼻鼓气法。用于检查咽鼓管是否通畅及治疗咽鼓管阻塞的方法。令患者自用拇指和食指将鼻翼捏紧，闭口用力鼓气，如咽鼓管通畅即感有气进入中耳，并有胀闷感，检查可见鼓膜向外膨隆。上呼吸道急性炎症时禁用。此法是吸气后闭口、捏鼻，用力鼓气，可使胸内压力增高，颈部静脉回流受阻，有助于观察颈部深浅静脉的变化以及鉴别颈部肿物，是否为血管瘤。

甲状腺超声检查（ultra-sonic examination of thyroid gland） 利用B型超声对甲状腺进行检查，很有价值，具有无创伤、无辐射、操作简短等特点。适应证：(1) 可作甲状腺大小和容积测定。(2) 检测是孤立结节或多发结节，并鉴别是囊性或实质性。(3) 有助于鉴别病灶的良、恶性。(4) 可协助寻找隐匿灶和复发灶。超声测量正常平均值：左叶前后径1.45cm，横径1.65cm，右叶前后径1.31cm，横径1.61cm，峡部前后径0.40cm，横径1.92cm。临床意义：(1) 囊性肿物，特别是直径在4cm以下者，很少为恶性。

(2) 实质性肿物，癌的可能性为25%～34%。(3) 混合性肿物的恶性率为12%～25%。总之，B超对确定甲状腺形态学及有否占位病变有很大价值，但对鉴别结节的良、恶性帮助不大。

甲状腺淋巴造影（thyroid lymphography） 方法：40%碘油1.5～2.0ml，注入一侧甲状腺内，15～30min摄正侧位或左、右斜位片，观察腺体内网状淋巴结构的形态变化，24h后周围淋巴结显影情况。

适应证：①甲状腺占位病变；②周围淋巴结转移。

临床意义：①甲状腺瘤表现为轮廓清楚的充盈缺损，缺损周围的淋巴网有受压现象。②甲状腺癌则表现为轮廓不清，包膜不全，毛糙或缺损，缺损区内呈“絮片状”或“毛玻璃样”现象。③沿颈动脉周围、气管旁淋巴结进入颈深部及上纵隔，如有癌转移淋巴结将不显影。

评价：甲状腺淋巴造影的诊断符合率可达85%～90%，但为一种侵袭性方法，具有一定的副作用，故临床上不作为常规检查。

甲状腺CT检查（computer tomography examination of thyroid gland） CT可显示甲状腺肿物的部位、质地，是否为囊性，和气管的关系，侵犯范围（有无颈部大血管受侵及淋巴结肿大）等。但因甲状腺位置表浅，多可经触诊或B超检查得到了解。单纯为了形态学的检查，CT的费用昂贵，故一般不作为甲状腺疾病的常规检查。

甲状腺组织含碘，故其CT值较高。甲状腺内有低密度的结节，易于清楚地显示。

甲状腺针吸细胞学检查，（细针穿刺针吸细胞学检查）（needle aspiration biopsy of thyroid gland; fine needle aspiration cytology，FNAC） 方法：用20ml注器器配以直径0.7～0.8mm细针，直接准确刺入甲状腺结节内，在2～3个不同方向进行抽吸，取得若干甲状腺细胞后进行细胞学检查。

临床意义：①有助于鉴别甲状腺结节的性质，如炎症、肿瘤的良恶性；②对恶性肿瘤可进一步明确病理类型；③初步决定炎症行对症治疗，良性肿瘤行切除，恶性肿瘤行根治手术。

评价：针吸细胞学检查具有操作简便、安全、病人痛苦少、合并症低的优点，正确诊断率可高达85%，但尚有10%～15%不能明确诊断或呈假阳性或假阴性，因此术中行冰冻切片以至术后行石蜡切片明确最终诊断、采取合理治疗仍然是需要的。

单纯性甲状腺肿（simple goiter） 主要是由于缺碘引起的甲状腺代偿性增生肿大，但不伴有明显的功能异常。俗称大脖子病。按其流行病学特点，可分为地方性和散发性两种。从病理学上可分为弥漫型和结节型两种。前者是发病的早期阶段，后者是发展和结果。临床表现：甲状腺弥漫性肿大、质软、表面光滑，局部无血管杂音和震颤。后期可出现结节或呈分叶状。肿块随吞咽移动，巨大肿块可压迫气管引起呼吸困难。诊断：根据流行的地区性和缓慢发展的历史，特有的局部体征，容易作出诊断。甲状腺功能检查多属正常。影像学检查可与甲状腺肿瘤性疾病鉴别。治疗原则：早期弥漫性肿大，可用碘剂和甲状腺制剂治疗，晚期呈多结节性肿大，特别巨大型有压迫症状或有碍美容宜采取手术治疗。

地方性甲状腺肿（endemic goiter） 发生在内陆山区、丘岭地带的缺碘区内的单纯甲状腺肿，称为地方性甲状腺肿。凡该地区居民的甲状腺肿患病率超过3%，或其中7～14岁儿童患病率超过20%者视为地方性甲状腺肿流行区。世界范围讲如瑞士、挪威、印度、阿根廷、非洲的刚果盆地，我国的云、贵、川、陕、甘肃和青海等省均有流行。具体症状及治疗原则，参考单纯性甲状腺肿辞条。

结节性甲状腺肿（nodular goiter） 结节性甲状腺肿是由弥漫性甲状腺肿发展演变而成，是单纯甲状腺肿的晚期表现。结节常呈多发性，大小不一，病理组织学上可表现胶质贮留，滤泡膨大，囊性变和间质增生、纤维化等特征。与甲状腺腺瘤的区别在于后者常为单发、有完整包膜和细胞学上多样化。诊治原则上参阅“单纯性甲状腺肿”辞条。

散发性甲状腺肿（sporadic goiter） 是指发生在非流行区内散在性单纯性甲状腺肿病例，与地方性甲状腺肿相对称谓，其病因病理及诊治原则是一致的。详阅单纯性甲状腺肿辞条。

高碘性甲状腺肿（periodic goiter） 该病多发生在近海地区，主要为饮用含高量碘的水和食用高碘食物所

造成的，如沿海居民进食大量海带或饮用深井水者患病率极高，深井水含碘量是浅井水的20多倍。碘摄入量过多可能抑制甲状腺内碘的有机化，使甲状腺素的合成和释放反而减少，垂体分泌TSH增加，甲状腺因之增生肿大，从而功能得以代偿。高碘性甲状腺肿的病因虽与缺碘性甲状腺肿者不同，但二者的发病机制是相似的，临床表现也大致相同，治疗原则针对病因进行处理。

胸骨后甲状腺肿（retrosternal goiter; substernal goiter） 肿大的甲状腺进入胸骨上凹的前上纵隔称为胸骨后甲状腺肿。正常的甲状腺位于颈前正中，气管两侧，左右两个侧叶上达甲状软骨中部，下抵第6气管环，峡部横跨2~4气管软骨前方。当肿大的甲状腺陷入胸骨后压迫气管，引起呼吸困难。治疗应采取手术切除，巨大者可行胸骨劈开切口。术后注意出血或气胸。

弥漫性甲状腺肿（diffuse goiter） 是单纯性甲状腺肿或地方性甲状腺肿的病理变化的早期阶段。甲状腺呈均匀性肿大，无功能性改变和毒性症状，称弥漫性甲状腺肿。参考单纯性甲状腺肿辞条。

甲状腺炎（thyroiditis） 甲状腺炎性疾病在临床上并不多见。广义的甲状腺炎从病理上可分为：急性（化脓性）甲状腺炎、亚急性甲状腺炎和慢性甲状腺炎等多种类型。尤其慢性甲状腺炎包括慢性淋巴性甲状腺炎（桥本甲状腺肿）、纤维性甲状腺炎（Riedel病或硬化性甲状腺炎）。甲状腺炎的类型繁多，病因不同，症状各异，因此，在治疗原则上也不尽一致，将分别予以叙述。

亚急性甲状腺炎（subacute thyroiditis） 又称De Quervain甲状腺炎，常继发于上呼吸道感染后，与病毒感染有关。临床表现：甲状腺肿大、质较硬、压痛，疼痛常累及患侧耳、颞枕部。常伴全身不适、发热、血沉快、白细胞不明显升高。病程可延续数周乃至2~3个月。可有暂时性功能紊乱，但愈后甲状腺功能多无减退。诊断，依据临床表现，基础代谢率略升高，甲状腺摄^{131}碘率降低这种分离现象有助于诊断。治疗，主要针对缓解全身症状及局部肿痛。强地松5~10mg，3/d口服，持续2周后减量，维持1~2月。症状严重者加用甲状腺素片或甲状腺干粉制剂，疗效更佳。抗甲亢药物和抗生素治疗均无效。本病是自限性疾病，预后良好。

De Quervain甲状腺炎（De Quervain thyroiditis） 乃亚急性甲状腺炎的又一称谓，与病毒感染有关。由瑞士外科医生De Quervain首先报道此病，故欧美文献称之为De Quervain甲状腺炎。参阅亚急性甲状腺炎辞条。

急性甲状腺炎（acute thyroiditis） 临床上较少见，它是全身感染或咽喉、口腔涎腺感染的合并症，是急性化脓性甲状腺的早期阶段。病原菌可为葡萄球菌、链球菌、肺炎双球菌等。多发于儿童期，起病急骤，常有口咽及上呼吸道感染史。发热、咽喉肿痛、吞咽困难，颈前区及甲状腺肿胀、压痛，后期可触及波动，穿刺抽出脓汁。甲状腺超声和放射性核素扫描有助于早期诊断。实验室检查，白细胞计数增高，甲状腺功能检查一般正常，偶见T_3、T_4降低，^{131}碘摄取率降下。治疗，因菌群广泛，急性期应采用包括抑制厌氧菌在内的广谱抗生素，或根据细菌培养结果选用敏感抗生素。局部肿胀明显，压迫呼吸道，穿刺抽出脓液应及时切开引流。

急性化脓性甲状腺炎（acute pyogenic thyroiditis） 临床上罕见，它可以是全身性感染，也可能是咽喉或口腔涎腺感染的合并症。病原菌多为葡萄球菌、链球菌或肺炎双球菌等。临床表现与诊断：本病多见于儿童期，常有口咽及上呼吸道感染的前驱史，发病急、发热、咽喉痛、吞咽困难、前颈部肿胀、甲状腺区触痛明显，尽管及时应用抗生素，仍有一些病例形成脓肿出现波动感，穿刺可抽出脓法。白细胞计数升高，甲状腺功能检测多属正常，超声或核素显像有助于早期诊断。治疗：全身支持治疗和广谱抗生素的早期应用仅少数病例得以控制。一旦脓肿形成，应立即切开引流。

急性放射性甲状腺炎（acute radiogenic thyroiditis） 又称放射后甲状腺纤维化，常见于应用较大剂量的同位素碘1~2周后。早期甲状腺可有水肿而弥漫性肿大，而后，由于小叶间和滤泡间纤维组织增生而呈结节状或腺瘤状外观。最后随时间推移间质纤维组织增多，甲状腺变硬和体积缩小，导致甲状腺功能减低。临床表现：颈部不适、喉痛和吞咽困难，甲状腺明显

触痛，可有心慌、手抖和发热等症状，少数出现甲状腺危象。本病常发生20岁以下的青少年或儿童，有较高的恶变率。治疗：立即使病人脱离放射源，终止同位素辐射，数天后症状即可缓解。症状严重者，可给予镇静剂、止痛剂和类固醇药物，以加速症状缓解。

慢性淋巴细胞性甲状腺炎（chronic lymphocytic thyroiditis; Hashimoto disease） 是一种自体免疫性疾病，可能与某些免疫遗传缺陷有关。在组织学上，腺组织被大量淋巴细胞浸润，形成淋巴滤泡，并有结缔组织增生。临床表现：常见于中年妇女，甲状腺弥漫性肿大、对称，表面平滑，质较硬。甲状腺功能多减退。自觉症状有颈部压迫感，重者有闷气或声嘶。诊断：根据临床表现、基础代谢率降低、甲状腺摄取^{131}碘率减少等，有诊断价值。穿刺细胞学检查有助诊断和除外恶性病变。治疗：应以甲状腺替代疗法和免疫抑制剂为主，原则上不宜手术切除。压迫症状严重者，可行峡部楔形切除术。该病是日本学者桥本首先报告，故又称为桥本病。

桥本病（Hashimoto disease） 实际上就是慢性淋巴性甲状腺炎，由于日本学者桥本1912年首先报道此病而得名桥本病。参阅慢性淋巴性甲状腺炎辞条。

硬化性甲状腺炎（sclerosing thyroiditis） 又称纤维性甲状腺炎或Riedel病，以腺体组织的萎缩和纤维组织的增生为特征，好发于30~60岁中老年，女性居多，与男性之比约为3:1。本病原因不明，一般认为是原发的，也有认为是急慢甲状腺炎的后续病变，即其先驱病变为病毒性亚急性甲状腺炎，也可为慢性淋巴性甲状腺炎迁延演变而成。病理特征为甲状腺组织明显萎缩和纤维组织大量增生，间有少量淋巴细胞或巨细胞。症状：甲状腺稍有肿大，常累及两叶，也可呈单侧不规则肿大，早期多无症状，进展缓慢，而逐渐变硬，坚如木板。后期则有压迫感，呼吸紧迫、吞咽困难，甚至声嘶或失音。可伴甲低症状。诊断一般不难，但需与甲状腺未分化癌鉴别。穿刺或切取活检有助于诊断。治疗：症状不严重者应用甲状腺制剂替代疗法，可使硬化的甲状腺逐渐好转。压迫症状明显者，可行峡部切断以解除压迫，同时切取活检。双叶大部切除常导致甲低症和黏液性水肿，应视为禁忌。

木样甲状腺炎（ligneous thyroiditis） 是硬化性甲状腺炎的又一别称。参阅“硬化性甲状腺炎”辞条。

纤维性甲状腺炎（fibrous thyroiditis） 又称浸袭性纤维性甲状腺炎或硬化性甲状腺炎、Riedel病。参阅“硬化性甲状腺炎”辞条。

Riedel病（Riedel disease） 是硬化性甲状腺炎的又一称谓。德国外科医生Riedel首先报道以木样甲状腺炎的一种疾病，后欧美文献称之为Riedel病。参阅“硬化性甲状腺炎”辞条。

甲状腺功能亢进（hyperthyroidism） 甲状腺功能亢进（简称甲亢），原因可能是一种自家免疫性疾病，与中长效甲状腺刺激素（LATS）增高，致甲状腺素分泌过度而引起的一系列全身高代谢症群。通常分为：原发性甲亢，继发性甲亢和高功腺瘤三类。临床表现：(1) 高代谢症群如消瘦、体重减轻、畏热多汗；(2) 心血管症群如心悸、脉率增加、早搏、心房纤颤；(3) 消化系症群如多食、大便次数增多；(4) 神经系症群如激动、颤抖、腱反射亢进；(5) 局部征候如甲状腺弥漫性肿大、表面光滑、有震颤及血管杂音；眼部眼球突出、睑裂增宽等征象。诊断：根据上述临床表现及各种辅助检查如：(1) 基础代谢率升高；(2) 甲状腺吸碘率升高；(3) T_3测定可明显升高4倍；(4) T_4测定可高出2.5倍。治疗：(1) 药物治疗服用抗甲亢药物；(2) 放射治疗应用同位素^{131}碘治疗；(3) 手术治疗施行甲状腺次全切除术。上述三种疗法必须依病人的具体情况，严格选择适应证进行个体化的治疗，手术疗法疗效迅速，治愈率达90%以上，应为首选。

甲亢三联症（hyperthyroidism triad） 甲状腺功能亢进症比较典型的病例，临床表现具有甲状腺肿大、突眼和心动过速三大症状，传统的教科书上称之为甲亢三联症。临床医生常据此三联症作出甲亢诊断。但一部分早期、轻症或非突眼型病人症状多不典型，还必须根据神经应激状态、高代谢症状及血清甲状腺素测定及吸碘率等进行综合判断。故晚近教科书上已不强调和很少提及此三联症。

结节性毒性甲状腺肿（nodular toxic goiter） 又称Plummer病，属继发性甲状腺功能亢进，先发生甲状

腺结节，然后逐渐出现功能亢进症状，多见于中年人，发病原因不明。由于甲状腺素分泌增加，加强了对垂体前叶的反馈抑制作用。因而临床上很少产生突眼，但心血管症状则较明显。扪诊甲状腺肿大并可触及单个或多个结节。甲状腺功能检查，亢进症状不如Graves病严重，T_3、T_4值的升高多不显著，吸^{131}碘率可稍高于正常值，核素扫描呈热结节。该病系继发性甲亢，对抗甲亢药物治疗不敏感，且伴有一定的恶变率，故应以手术治疗为首选。术式视病变范围选择患侧腺叶次全切除或全切除术，对侧无结节或增生可不予切除，以免术后低功。

Graves病（Graves disease） 是弥漫性毒性甲状腺又一常用称谓。由爱尔兰医生Graves和德国医生Basedow首先报道以突眼为特征的甲状腺肿而得名。在英美文献中称Graves病，欧洲大陆则称Basedow病。参阅“弥漫性毒性甲状腺肿”或“甲状腺功能亢进”辞条。

Plummer病（Plummer disease） 乃结节性毒性甲状腺肿的又一称谓，属继发性甲状腺功能亢进症。由美国医生Plummer首先报道该病而得名。欧美文献称之为Plummer病。参阅结节性毒性甲状腺肿辞条。

弥漫性毒性甲状腺肿（diffuse toxic goiter） 又称Graves病，是甲状腺功能亢进中最常见的一种，属原发性甲亢。病因尚不完全清楚。晚近研究发现患者血中有两种刺激甲状腺的抗体，能增强甲状腺细胞功能，分泌大量T_3、T_4，故认为原发性甲亢是一种免疫性疾病。临床特点是甲状腺弥漫性肿大、质软、表面光滑，有震颤和血管杂音；心动过速；突眼等征象。诊断和治疗原则同甲状腺功能亢进。

高功能腺瘤（hyperfunctioning thyroid adenoma） 又称自主性高功能腺瘤，是毒性甲状腺腺瘤的又一称谓。故其临床表现和诊治原则，可参阅毒性甲状腺腺瘤辞条。

毒性甲状腺腺瘤（toxic thyroid adenoma） 又称高功能腺瘤，乃甲状腺内有单个的不受脑垂体控制的自主性高功能腺瘤，其周围甲状腺组织则呈相对萎缩状态。发病机制不明，广义地说也属继发性甲亢。病理上腺瘤直径多在1cm以上，亦可大于3～5cm。组织形态上可分为滤泡型、乳头型和混合型。临床症状，甲亢的表现较轻，疾病早期甲状腺的功能检查常属正常或接近正常。然而同位素扫描可呈热结节。治疗，鉴于毒性甲状腺瘤对抗甲亢药物治疗无持久疗效，并有一定的恶变率，故应行手术治疗。甲状腺切除的范围不应太大，作包括肿瘤在内的病侧腺叶切除即可，健侧腺叶不必涉及，以免发生低功。

隐性甲亢（hidden hyperthyroidism） 又称淡漠型甲亢，多见于老年人，由于缺乏甲亢的典型表现，常易误诊或漏诊。临床特点：（1）心血管系统表现：如房颤、心绞痛、心动过速甚至心衰。（2）胃肠道症状：食欲减退、腹泻、消瘦及体重减轻。（3）神经系统：表情淡漠，偶有焦虑不安，重者神志模糊，甚至昏迷。（4）患者少有突眼，甲状腺肿大不明显但可有结节。（5）检测T_3、T_4增高，摄^{131}碘率增高。T_3抑制试验呈不抑制反应。治疗：一般采用抗甲状腺药物治疗，辅以治疗心脏病药物。症状严重者，药物控制后给予放射性^{131}碘治疗。对甲状腺有结节的患者或不能排除恶性者应首选手术治疗。

甲状腺腺瘤（thyroid adenoma） 甲状腺腺瘤是常见的良性肿瘤，占甲状腺疾病的62%，多属单发性，占97%。多见于20～40岁青壮年，女性多于男性。病理分3型：滤泡型、乳头状型和混合性，有完整包膜。也有将该瘤分成五种类型：即胚胎型、胎儿型、滤泡型、Hürthle细胞型及乳头型。临床表现一般无自觉症状，多在无意中发现颈前肿块，呈圆型，表面光滑，质韧，边界清楚，无压痛，随吞咽移动，生长缓慢。如肿瘤内出血，肿块可迅速增大；如肿瘤呈持续增大，质变硬，活动受限，要考虑恶变的可能，一般癌变率高达10%～20%。治疗原则：手术切除，以患侧腺叶切除或大部切除为宜，冰冻切片有恶变时，可按甲状腺癌处理。

甲状腺癌（thyroid carcinoma） 甲状腺癌约占甲状腺疾病中的10%，好发于40岁上下的青壮年人，女性居多。病因不明，从流行病学调查，可能与放射性损伤；碘的代谢失衡，缺碘或碘高均可引起促甲状腺激素大量分泌，促发甲状腺细胞癌变；其他甲状腺疾病如腺瘤、结甲、慢性甲状腺炎等均可发生癌变；遗传因素，5%～10%甲状腺髓样癌有家族史。病理分类：（1）乳头状癌；（2）滤泡状癌；（3）甲状腺髓样

癌；(4) 未分化癌。症状与诊断：由于不同的病理类型和生物学行为，它们的临床表现有所不同。早期多无症状，偶发现颈前结节，近期增长迅速，结节变硬，后期颈部淋巴结肿大，声嘶或气管压迫征象等。诊断上根据上述症状应疑为恶性，配合细针穿刺活检，术中冰冻或术后石蜡地片，可确定诊断。治疗：手术治疗为首选，配合放疗、化疗和激素治疗等，可根据病理类型和病人个体情况加以选择应用。

甲状腺乳头状腺癌（thyroid papillary carcinoma） 是甲状腺癌中最常见的类型之一，属分化良好型癌，约占60%。发病年龄年轻化及女性占优势较其他类型更明显。乳头状癌发生在甲状腺左、右叶的中心部并侵近被膜、病灶可单发亦可多发，肿块通常直径1～2cm，也有超过3cm以上者，乳头状癌是分化型癌，它与滤泡型并存者属混合型癌，它们的生物学行为基本相似，即生长缓慢，在相当长的时间内在甲状腺组织内生长（包膜内型），但到后期可穿破甲状腺包膜（包膜外型）侵犯周围组织。也有未穿破甲状腺被膜在腺体内转移为多发灶。早期的淋巴结转移是其另一特点。诊断：确定性诊断依靠穿刺细胞学、冰冻切片活检或常规病理检查。治疗：依据病情早晚选不同术式。Ⅰ期癌一般行患侧腺叶大部切除或全切除术。Ⅱ期行患侧叶及峡部切除及对侧叶大部切除，同侧淋巴结简化根治。Ⅲ期行患叶全切对侧叶次全切及标准淋巴廓清术，乳头状癌预后良好，10年生存率高达80%。

甲状腺滤泡性癌（thyroid follicular carcinoma） 是甲状腺癌第二种常见类型，约占20%。其发病年龄和性别与乳头状癌相同，但组织形态和生物学行为则不同。其淋巴转移率和局部复发率与乳头状癌大致相同，但它具有血行转移的特点。临床上原发灶很小，常发生肺、骨、肝、脑转移，因此其预后较乳头状癌为差。诊断和治疗原则，早期基本与乳头状癌相同。如果已有颈部淋巴结转移，可能已有远处血行转移，单纯清除淋巴结，难获满意疗效，只有切除全部甲状腺，加用放射性碘治疗，才能使转移灶得到控制。辅助应用干甲状腺片剂，通过对垂体前叶的负反馈作用，可使转移灶缩小。10年生存率达60%以上。

甲状腺髓样癌（thyroid medullary carcinoma） 较少见，约占甲状腺癌的2%～5%。此病由Hazard于1959年首先描述，发生于滤泡旁细胞（C细胞），具有分泌降钙素以及伴发嗜铬细胞瘤和甲状旁腺增生，属于Ⅱ型多发性内分泌瘤（MEHⅡ）。这些细胞能摄取5-羟色胺和多巴胺前体，并经其脱羧酶予以脱羧。故又简称之为APUD细胞，细胞排列呈巢状或束状，无乳头或滤泡结构，其间质内有淀粉样沉积。组织学上看属未分化癌，但从其生物学行为预后良好。虽有淋巴转移或血行转移的特性，但发展缓慢，10年生存率比滤泡状癌略低，可达50%。治疗原则按滤泡状癌积极采取手术治疗。

甲状腺未分化癌（undifferentiated thyroid carcinoma） 约占甲状腺癌5%，多见于50岁以上的老年人，男女发病率无多大差别。患者颈部肿块质硬而不规则、固定、生长迅速，很快弥漫累及全甲状腺及周围器官。引起声嘶和呼吸困难。显微镜下见癌组织由分化不良的上皮细胞组成，呈多形性，常见核分裂相，颈部淋巴结肿大，早期发生肺转移，预后极差，5年生存率仅为5%。治疗：仅限早期腺内型病变又无淋巴转移者，可考虑行甲状腺全切除，术后辅以外放射和化疗。晚期病例手术治疗无益，外照射仅可控制局部症状，对整个预后无多大影响。

甲状腺隐匿性癌（thyroid occult carcinoma） 隐匿性癌是指甲状腺腺体内微小癌灶，直径小于1cm，大多在0.5cm以下。临床上缺乏症状，多在偶然情况下发现，如常规体检行B型超声检查时发现或尸检中发现。直径在0.5～1.0cm称小型癌，0.5cm以下称微小癌，统称隐匿癌。临床分期属Ⅰ期（$T_{0\sim1}N_0M_0$）。多见于青少年患者，甲状腺内孤立小结节，淋巴结多不触及。病理组织学上，绝大多数微小癌是乳头状癌。预后佳，但其生物学行为同样有腺体内转移和淋巴结转移倾向，有的微小隐匿型甲状腺癌常以颈淋巴结转移为首发症状。治疗：如无淋巴结肿大的腺体内单发灶，仅需作病侧甲状腺大部切除，保留后包膜及少许甲状腺组织。即使术后石膜切片证实为癌，而无淋巴结转移者，不需再次手术和预防性淋巴结清除术。如伴有淋巴结转移者，可行病侧腺叶全切除及改良的功能性颈淋巴结清除术。

甲状腺转移癌（thyroid metastatic carcinoma） 是指由身体其他部位的恶性肿瘤经血行转移到甲状腺而言。转移率约占全部甲状腺恶性肿瘤的5%～7%。

常见的原发灶多来自肾细胞癌、肺癌，乳腺癌和恶性黑色素瘤的转移。明确的诊断需要依靠病理，若原发灶已确诊后甲状腺内新出现的结节，应高度怀疑甲状腺转移癌，行穿刺活检多能确定诊断。有时甲状腺转移灶是当甲状腺原发瘤切除，术后病理报告为转移瘤时，还需进一步查找原发灶以确定诊断。治疗上视原发灶是否能完全切除，其他重要器官是否有转移，甲状腺转移灶是否压迫气管而采取姑息性手术，或放、化疗。

甲状腺肉瘤（thyroid sarcoma） 临床上较罕见，属非上皮性恶性肿瘤，从组织学上来自中胚层、间充质、结缔组织和肌肉的恶性肿瘤统称肉瘤。发生于甲状腺的肉瘤包括浆细胞肉瘤、血管肉瘤、纤维肉瘤等。肉瘤通常好发在青少年，多发生于 50 ~ 70 岁老年人，男性略高于女性。局部症状：甲状腺肿大，呈结节状，界限不清，质硬，可伴颈淋巴结肿大。晚期可有压迫感或呼吸困难。诊断：以细针穿刺或切取活检。治疗：根据病理类型和局部侵犯范围，采取局部切除、扩大切除或放射治疗或化疗。预后：浆细胞肉瘤预后较好，局部切除加放疗 5 年生存率可达 50%；血管肉瘤视分化程度而异，低分化型预后不良；纤维肉瘤亦有高中低分化之分，高中分化型预后较好，低分化型预后不良。

甲状旁腺功能亢进（hyperparathyroidism） 临床上分为原发性和继发性两种。原发性甲旁亢是由于甲状旁腺增生、腺瘤或腺癌自主性地分泌甲状旁腺素，使血钙持续升高所致。继发性甲旁亢常因严重肾功不全、维生素 D 缺乏、骨病变、胃肠道吸收不良等原因引起低血钙所致的甲状旁腺代偿性肥大和功能亢进。本文主要介绍原发性甲旁亢。原发性甲旁亢多由单发的甲状旁腺腺瘤（90%）所引起，少数由多发腺瘤或增生，很少由于腺癌。由于甲状旁腺分泌过多，磷酸钙自骨质脱出，引起血钙增高。同时因肾小管对磷的回吸收减少，使尿磷增加，血磷降低。由于腺瘤的自主性分泌甲状旁腺素，因此血钙呈持续升高。临床表现分三型：（1）肾型（70%）：主要表现为尿路结石，（2）骨型（10%）：主要表现为骨骼的脱钙病变，骨稀疏、变形有时发生病理骨折。（3）肾骨复合型（20%）：表现既有肾结石又有骨脱钙。诊断：血钙超过 3.0mmol/L，血磷降至 0.65 ~ 0.97mmol/L，尿钙 24h 排出量超过 5mmol/L。治疗：在术中 B 超监测下切除腺瘤，如为增生则需切除三个增生的旁腺。

甲状旁腺增生（hyperplastic parathyroid） 占原发性甲旁亢的 6% ~ 7%，有时可累及 4 个旁腺，但增生程度可有所不同。有时仅一个腺体增生为主，此时不易与腺瘤区别。原发性增生在组织学上可分原发性透明细胞增生和原发性主细胞增生。透明细胞增生特点为：4 个腺体弥漫肿大，呈暗褐色，表面不平有伪足，切面呈囊性，镜下全为透明细胞。主细胞增生：4 个腺体可有差别，往往上腺体较下腺体为大，增生腺体呈结节状和红褐色，切面可见腺实质内有纤维间隔，镜下全为主细胞。症状和诊断同甲状旁腺功能亢进。治疗：手术治疗，术中仔细探查和寻找 4 个旁腺。甲状旁腺血供来自甲状腺下动脉，因此该动脉分支进入甲状腺后背膜直径约 2cm 的范围内探寻。增生病例不一定 4 个腺体都增大，可切除两个最大的，剩下两个各切除一半。4 个腺体都增大者可切除 3 个或 3 个半，保留的腺体约 0.5 ~ 1 个。

甲状旁腺腺瘤（parathyroid adenoma） 在原发性甲旁亢病例中腺瘤约占 80%。好发于中年女性，一般为单发仅累及一个腺体，两个腺体同时有腺瘤的极为罕见。临床表现同甲旁亢，均有高血钙综合征及骨骼系统泌尿系统结石症状。诊断主要根据临床表现和血钙血磷测定，肿瘤超过直径 2cm，CT、B 超检查可有助定位。治疗：手术治疗切除腺瘤所在的病变腺体。因为无论增生或腺瘤都是细胞成堆排列紧密，病理切片检查有时很难区别，腺体大于 2cm 者腺瘤可能性为大。探查先从右叶后侧开始，检查上、下两个腺体。腺瘤多呈单发，若一侧找到腺瘤，对侧叶可不必探查。若 4 个腺体都无阳性发现，可暴露气管食管沟、咽和食管后或胸骨后寻找异位旁腺。腺瘤切除后会出现短暂的低血钙情况，很快多能恢复。若术后血钙持续不降低，可能提示有增生存在。

甲状旁腺癌（adenocarcinoma of parathyroid） 甲状旁腺癌临床上极其罕见，发病年龄都在 40 ~ 50 岁。临床上常伴高血钙，约 2/3 患者伴尿路结石和骨病。腺癌体积一般较腺瘤为大，临床上常可摸到，与周围组织粘连、边界不清，质硬、呈灰褐色。镜下观察细胞形态与腺瘤近似，主要区别在于宽厚的胶原纤维带，有较多的核分裂，癌细胞较正常主细胞大，胞浆丰富透明，有嗜酸性颗粒，可侵犯包膜和周围甲状腺

组织和血管、淋巴管。上述特点是确定诊断依据。B型超声、CT检查有助于定位。治疗：手术切除是有效方法，术后3年有半数复发，血钙复升是复发信号。最后转移至肺、肝、骨等部位。

甲状旁腺功能低下（hypoparathyroidism） 是甲状腺手术后的一种严重并发症。手术时甲状旁腺被误切、挫伤或血供受累，而引起甲状旁腺功能不全。临床症状多在术后2~3d出现，症状轻重不一。轻者仅有面部或手足刺痛或麻木感，重者发生面肌及手足抽搐，最严重的病例可发生喉痉挛以及膈肌痉挛，甚至窒息死亡。化验血钙浓度下降至2.0mmol/L以下，严重者可低于1.0~1.5mmol/L。治疗：(1) 关键在预防，手术切除甲状腺时，必须保留腺体背侧包膜的完整。(2) 适当限制含磷高的肉、蛋类饮食。(3) 口服钙剂和二氢速固醇（AT_{10}）或用罗钙全。(4) 症状严重而持久者可行带血管蒂的胎儿甲状腺—甲状旁腺移植。

甲状腺舌管囊肿（thyroglossal cyst） 乃先天性甲状腺舌管退化不全，残存上皮产生分泌物，积聚而形成囊肿。胚胎至第3周，在原始咽底部形成一憩室状的甲状腺始基。该始基向咽腹侧生长，形成一盲管，沿颈部正中延伸下降，其末端即发生甲状腺。在其行径中遗留一条细长管道，穿过舌骨中间，此即甲状腺舌管。胚胎至第5周时甲状腺舌管即退化为纤维索，仅在舌根部残留一盲孔。如果在发育过程中管道内上皮细胞退化不全，则可在盲孔至胸骨切迹间正中线的任何部位形成甲状腺舌管囊肿。临床表现，多在青少年期发病。颈部前正中线、舌骨下方有一直径1~2cm的圆形肿物，边界清楚，有弹性囊状感，能随吞咽或舌伸缩而上下活动。合并感染时局部可有红肿和压痛。治疗原则，切除囊肿及部分舌骨并追踪切除全部导管直达舌根部。如有感染存在应先行抗炎治疗后再行根治切除。

甲状腺舌管瘘（thyroglossal fistula） 甲状腺舌管瘘是在甲状腺舌管囊肿的基础上发展演变而成。当甲状腺舌管囊肿继发感染自行溃破或切开引流后，形成时破时闭，经久不愈的瘘管，分泌透明、淡黄色黏液性的液体。临床诊断，可依据既往颈前正中线有囊性肿物的病史和溃破形成瘘管而经久不愈的慢性过程，可诊断为甲状腺舌管瘘。治疗原则，通畅引流，抗生素控制感染，待炎症消退后再行手术切除。术中可向瘘管中注入美兰，使瘘管全程染色，有利于瘘管彻底、完全切除。为彻底切除以防瘘复发，手术需包括舌骨的部分切除。

甲状腺部分切除术（partial thyroidectomy） 手术适应证：甲状腺腺瘤、结节性甲状腺肿和甲状腺囊肿，肿块较大或与甲状腺体粘连较重者，应包括肿块及周围腺体行甲状腺部分切除。术前准备、麻醉选择及体位同甲状腺腺瘤摘除术。手术要点：(1) 切口；(2) 显露甲状腺，此二步骤均与腺瘤摘除术相同；(3) 游离及切除部分甲状腺：显露甲状腺探查确定病灶范围后，充分游离病变侧甲状腺。在距病灶周围至少5mm正常甲状腺体上，用蚊式止血钳钳夹甲状腺背膜及背膜血管。然后楔形切除包括病变部的腺体。切除过程中可用手指由两侧向切创中心挤压，以控制实质出血。充分止血后，用00号铬制肠线连续缝合甲状腺切面，缝线应深及底部以免留死腔。甲状腺切口处置胶皮片引流，逐层缝合筋膜、皮下及皮肤切口。甲状腺部分切除指切除腺体在80%以下，超过此量属于大部或次全切除术。

甲状腺大部切除术（most partial thyroidectomy） 该手术是指切除甲状腺的腺体量在80%左右，或80%~90%的腺体切除，手术操作可参阅“甲状腺次全切除术”辞条。

甲状腺腺瘤摘除术（excision of thyroid adenoma） 手术适应证：单发性甲状腺腺瘤，孤立性结节性甲状腺肿和甲状腺囊肿。术前准备：肿块较大有压迫症状者，应备气管切开器械、麻醉选择：一般用局麻或颈丛，有明显气管压迫者可用气管内插管麻醉。体位：仰卧位，头后仰、颈抬高，肩胛部垫以软枕。手术要点：(1) 切口：胸骨切迹上方二横指，沿皮肤横纹作一弧形切口。(2) 显露甲状腺：分离皮肤及颈阔肌瓣，纵行切开颈前筋膜，牵开前肌群，即可显露甲状腺及病灶。(3) 切除腺瘤：先行缝扎或电凝腺体表面血管，切开甲状腺组织，直达腺瘤表面。然后用弯钳或手指完整剥除肿瘤，腺体创面血管予以钳夹、切断、结扎，以防出血，用丝线缝合腺体切创消灭死腔，最后逐层缝合切口，渗血不多者，一般可不放引流，术后注意呼吸道情况，次日可进流质饮食，有引流者24h后拔除，术后6d拆线。单发甲状腺实体性腺瘤因其有恶变可能做一般不主张施行肿瘤摘除（或

剥除）术，应行包括腺体部分之甲状腺部分切除，较大者行腺叶切除术。

甲状腺腺叶切除术（thyroid lobectomy） 甲状腺腺叶切除术，指一侧甲状腺腺叶全部切除。保留健侧的腺体以维持正常的生理功能。手术适应证：(1) 限于一侧叶的多发性甲状腺腺瘤。(2) 占据一侧叶的巨大腺瘤和囊肿，使正常甲状腺组织不复存在。(3) 一侧的较小孤立性结节，经病理证实为原发癌。麻醉切口甲状腺显露及术后处理同甲状腺次全切除术。手术特点是离断峡部后切除整个患侧腺叶，但要保留后背膜，以避免喉返神经和旁腺损伤。为甲状腺癌行一侧腺叶切除者必须包峡部甲状腺一并切除。

甲状腺次全切除术（subtotal thyroidectomy） 手术适应证：甲状腺功能亢进、单纯性甲状腺肿巨大而有压迫症状、巨大或多发甲状腺腺瘤或囊肿。术前准备，着重对甲亢病人的准备：①先用硫氧嘧啶类药物服用至甲亢症状基本控制后，改用复方碘剂服用两周后甲状腺缩小变硬，脉率 90min 以下，基础代谢率 +15以下，无心、肺、肝、肾严重疾病者即可手术。麻醉：气管内麻醉为首选，也可用强化局麻。手术要点：①充分显露甲状腺体：结扎、切断甲状腺上动静脉应紧贴甲状腺上极，以免损伤喉上神经。如需要结扎甲状腺下动脉，要尽量离开腺体表面，以免喉返神经损伤。②甲亢病人：需切除腺体的 90% ~ 95%，包括峡部，每侧保留腺体以成人食指头大为宜。同时必须保存两叶腺体背面部分，有利保护甲状旁腺和喉返神经。③严密止血：凡大血管均应双重结扎，创面出血点要缝扎，手术野要放橡皮片引流。术后密切注意呼吸、体温、脉搏、血压的变化，以防呼吸道梗阻和甲状腺危象发生。

全甲状腺切除术（total thyroidectomy） 全甲状腺切除术是两侧甲状腺叶及峡部全部切除，属甲状腺癌根治性切除术范畴。手术适应证：(1) 甲状腺乳头状癌：癌灶累及双侧腺叶应行全甲状腺切除或近全切除术。(2) 滤泡状癌发生远处转移：该癌灶有摄取^{131}碘的能力，全甲状腺切除后应用^{131}碘放疗可消除转移灶。(3) 髓样癌：为多中心性散发性病人或家族性病人均宜施行全甲状腺切除术。手术步骤参考甲状腺次全切除术辞条。

经颈胸骨后甲状腺肿切除术（excision of retrosternal goiter via cervix） 肿大的甲状腺延伸至胸骨后称为胸骨后甲状腺肿。多为结节性甲状腺肿，少数可为肿瘤因嵌在胸骨和气管之间，常压迫气管引起呼吸困难症状。通过 B 超、X 线摄片、同位素扫描或 CT 检查可做出诊断。治疗：甲状腺大部或次全切除或肿瘤切除。大多数胸骨后甲状腺肿病人，采用一般的甲状腺次全切除术的颈部切口多能将其切除。但由于病变位置深在，颈部切口要低些。在游离甲状腺时，可先在靠近甲状腺下级处缝一条支持线，轻轻向上牵拉，有利于下极的游离。术者用示指沿甲状腺周围间隙轻柔剥离，遇到的索状物和血管应在靠近腺体处结扎、切断，将下极游离出一部分后再缝合一条支持线，向上牵拉，继续游离。如此反复操作即可将下极游离至颈部切口按甲状腺大部切除或次全切除术的步骤将其切除。胸骨后残腔较大者应放胶皮片或乳胶管引流。逐层缝合颈部切口。

劈开胸骨行胸骨后甲状腺肿切除术（retrosternal thyroidectomy after sternotomy） 少数胸骨后甲状腺肿，其下极可延伸至主动脉弓附近，经颈部试行切除困难时，需劈开胸骨将甲状腺切除。切口选择同甲状腺弧形切口加一纵行切口成 T 字形。手术特点：(1) 自颈部弧形切口中点，沿正中线向下直至第 3 肋间水平暴露胸骨。切开胸骨切迹处的筋膜，紧贴胸骨后面，用手指轻轻向下并向两侧分离，使甲状腺与胸骨的粘连完全分开。(2) 用胸骨刀劈开胸骨后用自动开张器分开胸骨，胸骨后甲状腺即被显露。(3) 按甲状腺大部切除或次全切除的步骤将其切除。(4) 用钢丝缝合胸骨，胸骨后间隙放置皮片或乳胶管引流，逐层缝合切口。术后注意呼吸道通畅创口出血或气胸。

甲状舌管囊肿瘘管切除术（thyroglossal cyst fistulectomy） 甲状舌管囊肿（瘘）是胚胎时期的甲状腺舌管未萎缩闭合的结果。它的部位是沿甲状腺胚基发育途径上，如舌根、舌骨上、下及甲状腺峡部上、下的颈前中线上。手术适应证：甲状腺舌管囊肿或溃破成瘘管者，后者局部有急性炎症时应先控制感染后再行切除。手术原则：①以囊肿为中心沿颈部皮肤横纹切口，或以瘘管为中心作横梭形切口，游离瘘管或囊肿直达舌骨体。②切除部分舌骨，牵引并游离瘘管直达舌根盲管处，结扎切断将囊肿和瘘管完整切除。逐层缝合切口。术后处理同甲状腺瘤摘除术辞条。

甲状腺癌根治性切除术（radical thyroidectomy） 甲状腺癌根治性切除术是对甲状腺恶性肿瘤施行的广泛切除手术，传统的根治术分标准根治术和改良根治两种。手术适应证，根据病理类型、肿瘤分期和病人的年龄的不同，而采用不同术式。近年来的倾向是标准根治术的应用趋于减少，而改良根治术的应用日见增多。标准根治术的范围包括患侧甲状腺叶、锥体叶及峡部的全部，对侧甲状腺大部切除。扩清气管、喉返神经、颈内静脉周围、颈后三角、颌下三角等部位的淋巴结，同时整块切除包括胸锁乳头肌、颈内静脉及颌下腺等组织。改良根治术的甲状腺切除及淋巴结清除范围与前者大致相同，但保留了胸锁乳头肌、颈内静脉和颌下腺。治疗结果，5年及10年生存率二者无明显差异，而美容效果后者明显优于前者。对年轻女性的甲状腺癌病人多主张采用改良式根治术。

根治性颈淋巴结廓清术（radical cervical lymphonode dissection） 又称颈淋巴组织整块切除术，简称颈廓清术。手术适应证包括腮腺癌、口腔咽喉癌、颌下腺癌和甲状腺癌等并颈淋巴结转移者。手术组成分两部分即切除原发病灶和相应的颈三角区域淋巴结。手术范围，上至下颌骨、下至锁骨，外侧至斜方肌前缘，内侧至锁中线，浅面至颈阔肌以下，深面至颈筋膜深层。将此范围内的淋巴、脂肪组织和肌肉包括颈内静脉、胸锁乳突肌和副神经一并切除（该神经未受肿瘤侵袭者应保留），仅保留颈总动脉、迷走神经、喉返神经及膈神经。目前，这种标准颈廓清术已很少施行，并代之以改良性颈廓清术。请参考“甲状腺癌根治性切除术”辞条。

改良性颈淋巴结廓清术（modified cervical lymphonode dissection） 不切除胸锁乳突肌，不切除颈内静脉和副神经，通过游离牵开胸锁乳突肌（或切断该肌，向上下牵开、颈淋巴组织清除后将该肌缝合）和颈内静脉及颈总动脉，而将其与原发灶相关的颈三角区的深部淋巴结彻底廓清，请参考“甲状腺癌根治性切除术”辞条。

颈淋巴结切除术（cervical lymphonode excision） 适应证：①甲状腺癌廓清术后淋巴结复发；②颈部转移癌或不明原因的淋巴结肿大切取活检；③颈淋巴结核经抗痨治疗后仍不消退。手术要点：①切口选择：根据肿块部位，选择颌下锁骨上皮肤横切口或胸锁乳突肌后缘斜切口；②显露要充分：要分离或结扎颈外静脉，切除肿大颈浅淋巴结。对颈深淋巴结要沿胸锁乳突肌前缘或后缘，切开颈深筋膜显露深部淋巴结，注意勿损伤颈内静脉和副神经，左侧锁上区勿伤及胸导管、颌下区勿伤及舌下神经。③切口要彻底止血：加压包扎不放引流。

甲状腺移植术（transplantation of thyroid） 适应于原发性或继发性甲状腺功能减退和甲状旁腺功能减退症。有组织块移植、带血管整块移植和组织混悬液移植，使用胎、婴儿甲状腺，包括甲状旁腺组织。将整叶甲状腺、甲状旁腺移植于腹股沟部血管，即颈内静脉与大隐静脉分支吻合，颈总动脉与股深动脉分支吻合。术前检测血型同型，术中、术后使用免疫抑制剂。术后检测甲状腺功能，目前单独甲状腺移植很少应用，多与甲状旁腺移植联合施行。

甲状旁腺移植术（parathyroid gland transplantation） 甲状旁腺功能低下的患者，可采用同种异体带血管胎儿甲状腺—甲状旁腺移植术。适应证：①特发性甲状旁腺功能低下；②由于甲状腺手术误伤而造成继发性甲状旁腺功能低下。手术原则：①取下5~7个月的引产死胎一侧带血管甲状腺—甲状旁腺组织，血管蒂保留颈总动脉、颈内静脉，肉眼辨清甲状旁腺并保留甲状腺后包膜；②腺体移植于受者的腹股沟部。血管，即颈内静脉与大隐静脉分支吻合，颈总动脉与股深动脉分支端端吻合。术前检测供受体血型相同，使用免疫抑制剂，检测血钙磷变化及搐搦情况。

甲状腺组织移植术（thyroid tissue transplantation） 将甲状腺切成1mm^{3}大小的组织片埋入体表肌肉床内，或将甲状腺体作成保留细胞完整的混悬液注入皮下或体腔。术前后准备及处理同甲状腺移植。

甲状旁腺组织移植术（parathyroid tissue transplantation） 适应证同甲状旁腺移植。

1. 小片组织植入法，取下异体甲状旁腺，经过漂洗、冷冻变硬，切成1mm×2mm薄片，在无菌操作下移植于体表肌床内。

2. 腺体埋藏法：利用同血型，最好有亲缘关系的甲状旁腺组织。当供体作甲状腺次全切取时，在确认有四个甲状旁腺的情况下，切除一个甲状旁腺，经

过漂洗，去除脂肪组织后直接埋藏于受体的体表肌床内。

术后应用免疫抑制剂及监测血钙磷变化。

喉返神经损伤（injury of recurrent laryngeal nerve） 喉返神经损伤是甲状腺手术的最常见并发症。原因：多因手术中直接损伤，如切断、结扎、挤压、牵拉所致，少数可因术后血肿压迫或瘢痕挛缩牵拉引起。症状：一侧喉返神经损伤立即出现声音嘶哑；两侧喉返神经损伤可造成严重的呼吸困难，甚至窒息。处理原则：如为单侧牵拉、挤压或血肿压迫所致，术后三个月左右多能自行恢复；缝扎者应立即拆除缝线，切断者应行神经吻合。双侧损伤引起严重呼吸困难者应施行气管切开。

喉上神经损伤（injury of superior laryngeal nerve） 喉上神经损伤是甲状腺手术的常见并发症之一。原因：多为甲状腺手术时处理上极的血管离上极较远，不细加分离，连同其周围组织一起结扎，而将喉上神经误扎在内。症状：误伤喉上神经外支，引起环甲肌瘫痪，以致声带松弛，声调降低。损伤喉上神经内侧支，致喉黏膜的感觉丧失，病人喉部咳嗽反射消失，引起饮水呛咳误咽误吸，发生吸入性肺炎。治疗：一般进行局部理疗，多能自行恢复。

气管软化（tracheomalacia） 甲状腺肿大长期压迫气管软骨环发生变性萎缩，并导致气管软化是甲状腺肿的一种严重并发症，发生率高达2.67%。气管软化临床症状：除一般甲状腺肿的症状外，突出表现是呼吸道受压的症候群。呼吸困难者占71.6%，不能平卧者占16.4%，心慌、气促占半数，有吞咽困难者达21.5%。诊断气管软化必须详细询问病史，仔细进行物理检查，必要时行颈部X线拍片以作出诊断。肿大的甲状腺切除后软化的气管软骨环失去依托，吸气时软化的气管壁凹陷，通气量减少，造成严重的呼吸困难，甚者窒息死亡。防治措施是术中气管悬吊或气管切开。

霍纳综合征（Horner syndrome） 又称颈交感神经麻痹眼面综合征。1869年由Horner详细描述此征而得名。其特点为病侧瞳孔缩小、上睑下垂、眼球内陷及患侧颜面部无汗，另外可见眼压降低、眼部血管充血、虹膜变色、白内障、半侧面萎缩、舌萎、头部毛发改变等。颈交感神经干受损或胸髓上段（颈$_8$、胸$_1$）的交感神经纤维损害是其基本原因。外科颈部、甲状腺和颈动脉体瘤术后累及颈交感神经节可出现此征。

甲状旁腺损伤（injury of parathyroid gland） 甲状旁腺损伤是甲状腺手术的常见并发症。原因：术中被误切或挫伤，也可能由于甲状旁腺的血运供应受累所致。症状：多出现在术后2d、3d，轻重不一。轻者仅有面部或手足的强直感或麻木感，并伴心前区重压感；重者发生面肌及手足抽搐，每日发作数次，每次10～20min；严重病例还伴有喉和膈肌痉挛，甚至窒息或死亡。周围运动神经和肌肉的刺激的感应性增强，雪佛斯特征和陶瑟征阳性。血化验血钙降低，血磷升高等离子扰乱和酸碱失衡。治疗：对症治疗补充钙剂和进高钙低磷饮食轻症者可以控制。严重者施行甲状旁腺移植。

甲状腺危象（thyroid crisis） 乃指严重甲亢病人由于某种诱因或甲亢术后发生的严重病理生理紊乱。发生率3%～6%。原因系术前准备不足，术中大量甲状腺素被挤压释入循环所致。临床表现为：在术后12～48h内，患者出现高热、多汗、心率快、脉搏弱、烦躁不安、谵妄乃至昏迷，并常伴呕吐、水泻，如不及时抢救，往往迅速死亡。治疗：(1) 镇静、降温：给鲁米那、安定及冬眠药物等，此外加冰袋物理降温。(2) 输液、给氧：日需量输给5%～10%葡萄糖和生理盐水3000～4000ml，以补充水、电解质及热量。此外要充分吸氧。(3) 抗甲状腺药物：术后常规服用他巴唑及复方碘化钾溶液，严重时用10%碘化钠3～5ml＋10%葡萄糖500ml静滴。待病情稳定后继续口服维持。(4) 降低血压、减慢心率：应用利血平和心得安不但能有效降压和减慢心率，也有拮抗甲状腺素的作用。(5) 激素：大量的氢化考的松或地塞米松等皮质激素静脉点滴有良好的抗危象的应激反应。(6) 用广谱抗生素以防感染并发症。总之，甲亢病人充分的术前准备，术中术后及时的防治措施是抢救危象的关键。

甲状腺功能低下（hypothyroidism） 是由于甲状腺病变和损伤不能分泌足够的甲状腺素所致。尤其常见的是外科临床上作甲状腺次全切除术时，如将甲状腺切除过多，术后可出现甲状腺功能低下。临床表现为

怕冷、纳差，轻重不等的黏液性水肿，毛发脱落，身倦乏力、神情淡漠，智力迟钝，性欲减退，体温降低。甲状腺功能检测，BMR可降至－20%以下。治疗上可给予干甲状腺片或甲状腺素服用。严重病人尤其老年黏液水肿病人，应用左旋甲状腺素（L－T_4）有更好的疗效。但最好的方法莫过于预防，即避免手术时将甲状腺切除过多，尤其对非毒性甲状腺肿病例应多保留些正常甲状腺组织。

放射性碘治疗（radioactive iodine therapy） 放射性[131]碘能释放射程短于2mm的β射线，破坏甲状腺组织，而不损害周围器官，从而减少甲状腺激素的分泌，达到治疗甲亢的目的，有效率达90%以上。此方法经济、简便、疗效显著，复发率低，副作用少，已广泛用于临床。1. 适应证：（1）年龄大于25岁，病情中等的弥漫性甲亢。(2) 长期服药无效或对抗甲亢药过敏者。(3) 术后复发者。(4) 有手术禁忌证或不愿手术者。2. 禁忌证：(1) 妊娠期和哺乳期妇女。(2) 25岁以下病人。(3) 伴有严重肝、肾疾病者。3. 用药方法：一般为口服，可遵医嘱采用一次给药法。标准剂量法或多次小剂量法等。4. 注意事项：（1）在服药期停用含碘、溴的食物和药物2～4周，停用抗甲状腺药物和皮质激素1周。(2)[131]碘治疗有效率达90%，2～3个月后症状基本缓解，应检测甲状腺功能状态，以判断后续治疗。

肝胆外科学简介

肝胆外科的兴起已有百余年的历史。1882 年 Langenbuch 首先施行了胆囊切除术，1888 年又首先报告切除左肝叶肿瘤成功。实际上真正首例为原发性肝肿瘤施行右肝叶近全切除者为 1910 年的 Wendel。该手术是在肝门部结扎了右肝动脉和右肝管，病人于术后生存 9 年。尽管如此，但在 20 世纪的前半期，肝脏仍被多数人认为是手术禁区。后半期由于对肝脏、胆道的解剖、生理、病理的认识水平不断提高，相关的医学科学如先进的诊断方法、手术器材、麻醉、输血及药物等方面的飞速发展，肝胆外科也获得了突破性的发展。20 世纪中期人们对肝脏解剖有了认识上的飞跃，根据肝脏铸形标本研究，发现肝脏是以 Glisson 管状结构和主肝静脉区分肝叶，依据 Cantlie 线（中肝线）划分肝为左右两半；再据 Couinaud（1954 年）的肝段划分法，将肝脏区分为 8 个肝段，每个肝段就是一个独立功能单位。这为肝脏外科施行规则性的肝脏叶、段切除手术奠定了解剖学基础。另外从生理上也发现肝脏有较强的再生能力，1984 年 Nakamura 研究发现肝细胞生长因子（HGF），在不同程度的肝切除术后 2～3 个月，残肝体积可恢复到原来的 90%，并伴功能的恢复。1952 年 Lortat－Jacob，1953 年 Quattlebaum 都为原发性肝癌成功地完成了规则性右肝叶切除术。伴随着多学科的进展，20 世纪 60 年代以后肝胆外科突飞猛进。1991 年国内应用甲胎蛋白（AFP）检测诊断原发性肝癌，AFP 低浓度者 Purves 倡用甲胎蛋白异质体检查。AFP 试验有一定的特异性，对肝细胞癌的诊断与普查均有很大价值，发现了一些亚临床的早期小肝癌，但它只能定性而不能定位。结合影像学检查使原发性肝癌得以早期发现，从而提高了诊断率、手术切除率，降低了病死率和增加了 5 年及 10 年生存率。随着现代先进的肝胆胰疾患的诊断仪器、设备的不断出现和改进，如 B 超、彩超、CT 扫描、三维螺旋 CT、磁共振显像（MRI），选择性动脉造影（SAG）和数字减影（DSA）等的问世，各种肿瘤标记物（tumor marker）如 CEA、α_1AT、AFU、CA19－9、CA50、SF 与各种酶谱的开发应用于临床，提高了肝胆胰疾病的诊断水平，有可能在症状尚不明显时就能早期发现病变。尤其是 20 世纪 70 年代以来内镜的问世，如纤维胆道镜和纤维十二指肠镜的普及应用，不仅用于胆胰疾病的诊断，而且也用于治疗。内镜的开发和应用具有划时代的意义。既往有不少必须经手术和活检解决的梗阻性黄疸的诊断和治疗问题，目前可以通过 ERCP 和活检得以确诊，而且通过置入 ERBD 或支架管得以消除黄疸。过去需要采取手术方法才能治疗的胆囊炎、胆石症、胆囊息肉等，可通过内镜行 ERCP 后切开奥狄括约肌，插入网篮钳法取出胆管内结石，也可在气腹后施行腹腔镜下的胆囊切除术（LC），取代了传统开腹的胆囊切除手术。目前估计 80%左右的单纯胆囊切除可由 LC 完成。20 世纪 80 年代以来肝脏外科手术器材的发展很快，如肝钳，激光刀、微波刀、超声刀（CUSA）、氩气刀等的研制开发，以及各种止血材料和药品的提供，提高了手术的效率，促进了肝外科的发展。从以手术为主来展望肝脏外科的历史进展，可以看出肝脏手术是经历了初期（19 世纪），只能进行简单的肝损伤止血手术，肝脓肿引流术和带蒂肝肿瘤切除或肝边缘部的楔形切除手术。即使能施行肝脏肿瘤切除也是不规则的肝部分切除术。到了 20 世纪才开始按肝脏解剖，先处理拟切除侧的肝门部 Glisson 管道及第二肝门的肝静脉，然后行规则性肝切除术。

进入20世纪中期则采取肝门部血流间断阻断的肝叶或半肝切除术式。后期已能施行常温下或肝门血管隔离低温灌注下的全肝血流阻断法无血切肝术；较为复杂的肝三叶切除（肝极限切除）；难度大而危险的特大肝切除（肿瘤 $\phi \geq 15cm$）；中肝叶切除；肝尾状叶切除；第8肝段切除；半离体肝切除；全肝切除、同种异体原位肝移植术。后者是美国Starzl于1963年在临床上首例成功。1997年底全球移植中心统计肝移植已达62502例，目前世界各国施行的各种类型的肝移植估计可能超过8万例。我国的肝移植迄今仅有百余例，而且主要对象是中晚期肝癌不适于切除者。国外肝移植主要适应证是终末期良性肝病，移植后的五年生存率可达65%。有人将肝外科手术的发展经过归纳为4个阶段，即①非解剖学性的肝脏局部切除→②解剖学性的肝叶切除→③肝叶切除术技术改进与提高→④解剖学性的肝段切除。

肝癌的最有效治疗方法仍是手术切除肿瘤再辅以其他疗法巩固疗效，防止复发。在肝癌的手术切除方面经历了几个阶段：早期对巨块型肝癌采用规则性肝切除方法，病死率较高，以后对小肝瘤行早期切除，预后较好；对难以切除的大肝癌、采用各种非手术疗法（介入治疗为主）使肝瘤缩小后再行二期肝切除；复发性肝癌的再切除；不能切除的肝癌行肝移植术。近年来国外已发展到对伴有肝硬变的小肝癌采取肝移植方法治疗，取得满意的疗效。近年来国内对伴有肝硬变的小肝癌已不强调规则性切肝术，提倡距离瘤缘2~3cm远的局部切除，也作为根治术式，这样可多保存肝脏以防术后肝衰，在肝癌的切肝术后采用介入治疗、免疫疗法、放、化疗与物理疗法（射频）等综合疗法，可明显改善预后。由于肝脏外科的进展，肝脏的良性病变如良性肿瘤、炎性病变、寄生虫病变（肝包虫症）和肝外伤等在诊断与治疗水平上也有了很大提高，肝内胆管结石采用肝叶或肝段切除术，获得良好疗效，避免残余结石。伴随肝脏外科、内镜、超声及其他影像学技术的发展进步，胆道外科的进展也很快。除前述的经内镜的十二指肠乳头部奥狄括约肌的扩张或切开，施行胆管、胰管取石、引流，置入支架之外，采取围手术期胆道造影法有助于使胆石彻底清除率提高，残石率下降。术后应用胆道镜可经T管的瘘管反复取出残石，使病人免受再次手术取石的痛苦。20世纪80年代以后，国内兴起对胆石的溶石与碎石疗法，采用ESWL法取得了一定的疗效。对手术治疗困难的肝门部胆管癌，20世纪80年代之前其切除率<10%，而此后的切除率提高到50%以上。近年来微创外科发展迅速，外科医师除了通过切除病变，修补缺损来解除病人的痛苦外，还要考虑到如何减少创伤，减轻疼痛，争取行外观上美观的切口小、创伤轻、功能佳、恢复快的高质量的手术为患者造福。自法国的Mouret从1987年开创腹腔镜下胆囊切除术（LC）以来，该新技术是一种微创手术，很受医患双方的欢迎。我国自20世纪90年代初开展LC，迄今已超过20万例，经腹腔镜施行各种微创手术已有40余种。由于LC有发生胆管损伤并发症可能（发生率占0.32%），因而目前国内外也同时采用小切口胆囊切除术（MC）的，该术式是1982年Dubois所开发，20世纪90年代初国外只行2000例手术，目前我国已广泛开展，估计超过万例。

肝胆外科学

肝癌临床诊断标准（diagnostic criterion of liver cancer） 我国曾在1977年和1989年先后制定和修订全国的原发性肝癌诊断标准，使国内肝癌诊断有了统一的诊断标准。首选的诊断方法有血清AFP检测。当AFP≥200μg/L持续8周或AFP≥400μg/L持续4周，并能除外妊娠、活动性肝炎、生殖胚胎源性肿瘤及转移性肝癌，对肝癌有诊断价值。AFP呈持续低浓度阳性，可采用AFP异质体检测，也有利于早期诊断。而AFP阴性，采用B超、CT等影像检查发现肝内占位病变，除外肝血管瘤和转移性肝癌，同时具备以下条件之一者：（1）影像扫描有典型的肝癌影像表现；（2）无黄疸而AKP或GGT明显升高；（3）乙型肝炎标志阳性的肝硬化，结合临床症状和体征，均应作出肝癌诊断。

甲胎蛋白试验（alphafetoprotein，AFP） 过去把AFP看作球蛋白，曾称之为胎儿甲种球蛋白。因其理化性质与白蛋白相似，以后改名为甲胎蛋白。AFP是由胚胎期的肝脏和卵黄囊合成的一种血清糖蛋白。1956年首次在人体胎儿血清发现这种蛋白。1964年在原发性肝癌血清中检测到AFP。20世纪70年代初AFP开始广泛应用于临床和肝癌高危人群的普查，对肝癌的早期发现、早期诊断和早期治疗起到了重要作用。AFP成为对肝癌定性诊断特异性和准确性均较高的肿瘤标志物。AFP对肝细胞癌的诊断率为69.1%，而对胆管细胞癌的诊断率为13.5%。AFP可用于发现小肝癌、手术切除后肝癌的监测、以及肿瘤复发的动态观察。AFP检测常用的方法有扩散法、对流法、血凝法、放射免疫法和火箭电泳法等。选用针对AFP分子的主要抗原决定族的单克隆抗体可建立特异性强和敏感度高的检验方法。目前AFP检测已成为原发性肝癌临床诊断标准的主要依据。

甲胎蛋白假阴性（false negative alphafetoprotein） 甲胎蛋白假阴性指血清AFP<20μg/L的肝细胞癌，其假阴性大约占肝细胞癌中的10%～30%。其原因可能是：（1）肝细胞癌含有合成AFP的细胞株比例小。（2）肿瘤直径<3cm的小肝癌。（3）肝细胞癌大面积坏死。（4）胆管细胞癌或纤维板层性肝癌。甲胎蛋白假阴性的肝癌，应该重视采用其他肝癌标志物或血清酶的检验，以及AFP随访动态的多次检测。

甲胎蛋白假阳性（false positive alphafetoprotein） 甲胎蛋白假阳性指非技术原因在肝细胞癌中血清AFP升高（≥20μg/L）。主要包括：（1）非癌肝病：非癌肝病血清AFP浓度多在500μg/L以下，并且为一过性。除个别病人外，多在3个月左右显示下降趋势。血清AFP升高机率较高的是肝脏大量坏死、急性病毒性肝炎、肝硬化和慢性活动性肝炎。（2）胚胎癌：有人于1975年发现含有卵黄囊成分的卵巢或睾丸生殖细胞AFP升高，而不含这种成分的生殖细胞瘤如绒癌、无性细胞瘤、实性胚胎瘤等，AFP均无升高。除此之外，恶性畸胎瘤AFP也升高。（3）消化道癌：来源于内胚层的消化道恶性肿瘤，特别是胃癌为最高，尤其是伴有肝转移者，也可见于结肠癌、直肠癌等肝转移。（4）正常与异常妊娠：在正常妊娠2个月

后，孕妇血液中的胎儿 AFP 有少量通过胎盘屏障进入母体，血液的 AFP 开始升高，妊娠 6～9 个月达高峰，一般在 500μg/L 以下，某些异常妊娠 AFP 可能更高，以后逐渐下降，产后 20d 内降至正常水平。

甲胎蛋白异质体（variant of alphafetoprotein） 1970 年 Purves 采用淀粉凝胶电泳分离出肝癌血清 AFP 异质体，经研究显示，一些 AFP 与植物凝集素有亲和性，提示 AFP 在糖基部分略有差异。这些 AFP 分子结构大部分相同，但碳水化合物键有所不同，故称 AFP 异质体。常用的植物凝集素有刀豆素 A（con A）和扁豆凝集素（lCA）两种。AFP 异质体检测可将 AFP 分为 Con A 或 LCA 亲合性与不亲合性。肝癌时 AFP 异质体中结合型增高，非肝癌的其他肝病为非结合型增高。AFP 异质体的应用：（1）鉴别肝癌与肝病。以 LCA 非结合型 AFP < 75% 为界诊断肝癌，肝癌的诊断率达 87.2%。（2）鉴别肝癌与胚胎肿瘤。（3）鉴别肝癌与转移性肝癌。（4）早期发现肝癌。可发现 AFP 持续低浓度阳性的肝癌以及肿瘤小于 5cm 的早期肝癌。

r 谷氨酰转肽酶及同工酶（r-glutamyltransferase and isoenzyme, GGT－Ⅱ） GGT 存在于肾、肠、胰、肝、脾、脉络丛及胆道上皮细胞中。由于血清 GGT 总活力对肝癌诊断特异性不高，特异性同功酶受到重视。采用聚丙烯酰胺凝胶垂直电泳可将 GGT 分出 9～11 条区带，其中同功酶Ⅱ为肝癌特异性区带。肝癌的阳性率达 90%，特异性为 97.1%。特异性 GGT 同功酶与血清 AFP 无相关性。在非癌性肝病和肝外疾病假阳性率低于 5%，而在小肝癌中阳性率为 78.6%。这既有利于肝癌的早期诊断，对 AFP 阴性也有互补作用。

碱性磷酸酶同工酶Ⅰ（alkaline phosphatase isoenzyme Ⅰ, ALP-Ⅰ） 用聚丙烯酰胺凝胶电泳可将血清 ALP 分为Ⅰ～Ⅶ带。ALP－Ⅰ是癌胚蛋白之一，并由肝癌细胞产生。ALP－Ⅰ阳性具有特异性，但肝癌阳性率低，仅占 16.7%～25%。少数 AFP < 400μg/L 可出现阳性。另外各种肝病、梗阻性黄疸均可伴有 ALP－Ⅰ活力增高，对肝癌的敏感性不高，不宜常规用于肝癌的筛选，但对原发性或转移性肝癌的鉴别有价值。

5′核苷酸磷酸二酯酶（5′-nucleotide phosphodiesterase, 5′NPD-Ⅴ） 5′NPD Ⅴ系核苷酸外切酶，与 5′核苷酸酶不同。在聚丙烯酰胺电泳 5′NPD 同功酶可分为 5 或 11 条，Ⅴ带见于肝癌病人，被认为是肝癌的癌胚胎同功酶。5′NPD Ⅴ在肝癌病人中出现阳性率为 79%，而在 AFP 阴性的肝癌阳性率为 56.4%～91%，但在转移性肝癌中阳性率可高达 80%，良性肝胆胰病变的阳性率为 59%，梗阻性黄疸常呈阳性。因而提示 5′NPD Ⅴ对肝癌并非特异。

醛缩酶同功酶 A（aldolase isoenzyme A, ALD-A） 动物组织中 ALD 主要以三种同功酶形式存在。正常情况 ALD－A 主要存在于肌肉和胚胎。ALD－B 和 C 则分别存在于肝脏和成人脑。ALD 作用是催化 1，6 二磷酸果糖（fDP）与 1－磷酸果糖（fIP）的分解。ALD－A 对 FDP 催化活性比 FIP 高达 50 倍，正常时其 FDP/FIP 比值为 28，肝癌时癌组织中 ALD－A 增高并取代正常的 ALD－B，表现外周血 FDP/FIP 及 ALD－A 的异常增加，即使 AFP 阴性肝癌或小肝癌其血清 ALD－A 亦明显增高，血清 ALD－A 测定可在一定程度上补充 AFP 的不足。

M_2 型丙酮酸激酶（M_2 pyruvate kinase, PYK） PYK 是糖酵解的关键酶之一，作用是催化磷酸烯醇或丙酮和腺苷二磷酸之间的高能磷酸基因的转移，而产生丙酮酸和三磷酸腺苷。PYK 有 L、R、M 和 M_2（k）4 种同功酶。正常成人主要是 L 型，成熟红细胞主要为 R 型，肌肉组织内为 M_1 型，而胎肝及肝癌组织中主要为 M_2 型。人血浆中含有 PYK，但活力低。只有在利用高灵敏的 Fab′－EISA 才能测定正常血浆中 PYK－M_2，其值为 575.8ng/L ± 259ng/L，肝癌病人较正常值可高 5 倍，而且小肝癌时也明显增高。肝癌的阳性率可达 95.2%。通常肝癌分化越差，则 M_2PYK 增高越明显。

α_1 抗胰蛋白酶（alpha-1 antitrypsin, α_1 AT） α_1AT 或称 AAT 是一种蛋白水解酶抑制剂，肝癌的胚胎标志，主要在肝脏内合成。人肝癌细胞具有合成、分泌 α_1AT 的功能。当肿瘤合并细胞坏死和炎症时，α_1AT 可升高。肝癌时 α_1AT 异常增高，阳性率为 51%～97%，特异性为 93.6%。也有人认为其特异性不理想。α_1AT 异质体可依其与外源性凝集素之间的亲合力不同，籍此用于肝癌的鉴别。扁豆凝集素亲合性 AAT 在肝癌时比例明显增高，其变化可作为良、

恶性肝脏肿瘤的参考。

α_1 抗糜蛋白酶（α_1-antichymotrypsin，AAC） 采用糜蛋白酶饱合等抑制试验测定 AAC，正常人 AAC 含量均 < 15 × 1000U/L，肝癌时升高占 51%，而肝炎、肝硬化均降低，显示有利于肝癌与肝良性病的鉴别诊断。采用免疫过氧化酶法测定肝癌与肝良性病变，发现仅 33 例均含有 AAC，而其中仅 19 例 AAC 阳性。如将 AAC 与 α_1 AT 联合检测，阳性率可达 80%。

α-L-岩藻糖苷酶（α-L-fucosidase，AFU） AFU 是一种富含唾液糖蛋白的溶酶体水解酶，广泛存在于机体的各种组织器官及体液中，参与糖蛋白、糖脂等物质的分解代谢。肝癌血清 AFU 升高的原因，与 AFU 的降解减慢和肝癌细胞合成增加有关。AFU 对肝癌诊断的敏感性为 75%，特异性为 90%，其敏感性、可靠性与 GGT-Ⅱ相仿。对 AFP 阴性肝癌及小肝癌的阳性率分别为 76.1% 和 70.8%。也有报导 AFU 在某些转移性肝癌、慢性肝炎、消化道出血以及孕妇中也有较多假阳性病例。

异柠檬酸脱氢酶（isocitrate dehydrogenase，ICD） 此酶为三羧循环中的重要酶之一，能催化异柠檬酸氧化脱羧生成 α-酮戊二酸，并在组织中分布很广，以肝含量较多，正常血清中酶活性很少。采用比色法测定血清 ICD 均值，正常组为 7.63U/L ± 1.86U/L，肝硬化为（13.51 ± 5.65）U/L，肝癌组显著升高。肝硬化、胆石症引起梗阻性黄疸，亦有部分病人 ICD 阳性。作为肝细胞损害的标志，其作用与血清轻氨酶基本一致。

全血谷胱甘肽过氧化物酶（blood glutathione peroxidase，GSH-PX） GSH-PX 是生物体内重要的氧化酶之一，分布在肝细胞及线粒体内，具有清除自由基及衍生物、保持生物膜及细胞大分子结构的功能，GSH-PX 的抗氧化功能，可能与抗癌过程有关。GSH-PX是一种含硒酶，缺乏时可造成自由基堆积，引起细胞癌变。肝癌时 GSH-PX 活力减低，与癌变中自由基系统受损，导致该酶合成减少。因而肝癌时降低最明显，与肝良性病变、消化道癌有显著差异。在慢性肝炎、肝硬化，该酶活力呈逐渐降低趋势。因而大多数病人 GSH-PX 敏感性不高，特异性差。GSH-PX 活性测定可作为肝癌临床诊断的辅助指标。

铜氧化酶（ceruloplasmin，CP） 铜氧化酶又称铜蓝蛋白，是一种具有氧化酶活性的含铜的糖蛋白。有资料显示，肝癌时铜氧化酶明显升高，其阳性率为 81%，特异性为 95%，敏感性为 63.1%。然而肝胆急性炎症以及慢性良性肝病，该酶可升高或降低，因而影响其诊断价值。铜氧化酶可作为反映肝修复能力的肝功能指标，并有助于肝硬化与肝癌的鉴别。

异常凝血酶原（abnormal prothrombin，AP） AP 又称为 r-羧基凝血酶、r-脱羧凝血酶原前体或维生素 K 缺乏或拮抗剂Ⅱ所致的蛋白（PIVKA-Ⅱ）。正常时肝脏合成无活性凝血酶原前体经过维生素 r 羧化转化为有活性的凝血酶。当肝脏合成的凝血酶原前体，不能转化为具有凝血活性的凝血酶原入血、称为异常凝血酶原。它与正常凝血酶原的结构差异仅在分布在 N 端上的氨基酸残基未经羧基化，而不能与钙及磷脂结合而失去凝血活性。肝癌细胞丧失羧化酶基因表达使 AP 积累增加。采用放免法 AP > 300μg/L 为阳性，阳性率为 67%，在 AFP 阴性及低浓度阳性肝癌中分别为 68.8% 和 65.5%，在慢性活动性肝炎无假阳性，在良性肝病、转移性肝癌仅少数阳性。

铁蛋白和酸性同功铁蛋白（ferritin and acid isoferritin） 肝癌时血清铁蛋白升高，但良性肝病、感染、心肌梗塞时铁蛋白均见升高。铁蛋白不能区分各种铁蛋白亚单位，因此对肝癌诊断特异性不强。1971 年 Alper 等采用电泳及电聚焦法可将铁蛋白分为 3 级，分别为酸性、中性和碱性部分。肝癌、胎肝和心肌的铁蛋白含有酸性铁蛋白，又称为癌胚或酸性铁蛋白。酸性铁蛋白多系肝癌细胞所产生，对肝癌特异性高。采用放免法检测酸性铁蛋白敏感性为 69.8%，特异性为 80.6%，并可有助于肝癌的诊断。

运铁蛋白，（转铁蛋白）（transferrin，TF） 运铁蛋白是体内可以运转铁的糖蛋白，并由肝细胞及单核巨噬细胞合成。分子量为 80kd，每个分子有两个亚铁离子结合点。结合铁被运送至骨髓合成血红蛋白。肝癌时运铁蛋白含量比正常明显减低。肿瘤越大，合并肝硬化时运铁蛋白越低。运铁蛋白测定无助于肝癌早期诊断，但可作为判定预后的一项指标。运铁蛋白对中、晚期肝癌的阳性率可达 61.3%，而对肝癌与肝硬化鉴别诊断作用较敏感。

唾液酸（sialic acid） 唾液酸在体内分布极广，以血液、黏液及乳汁中含量较高，主要以糖蛋白和糖酯结合。血液中唾液酸与组织中唾液酸浓度相符合。有报告肝癌及其他恶生肿瘤血清唾液酸含量明显升高。唾液酸含量在 70mg% 以上为阳性时，正常组为 20.48%、非癌组 25.65%、肝癌组 76.67%，食道、胃、肠、肺等其他癌症 55.56% ~ 91.17%，对肝癌诊断特异性不高。但有助于肝癌预后的判断。

降钙素（calcitonin） 又称为甲状腺降钙素，是由甲状腺滤泡旁细胞，即 C 细胞生成的一种多肽激素。分子质量 3000U，有抗甲状旁腺激素。抑制骨细胞溶解骨质，并减少破骨细胞的生成增加尿钙排泄，可使由于甲状旁腺激素分泌过多的血钙降至平常水平。Kew 等采用放免法测定血清降钙素，结果显示对照组与良性肝病组 < 0.1μg/L，肝癌组 > 0.1μg/L 占 95.5%，其均值为 3.66μg/L。肝癌病情恶化时血清降钙素继续升高，手术后则降至正常。

血浆神经紧张素（plasma neurotensin） 纤维板层型肝癌是一种特殊类型肝癌，血清 AFP 很少升高。血浆神经紧张素对其是一种有特异性的标志物。Collier 报道 5 例血浆神经紧张素异常升高中 4 例为肝纤维板层型肝癌，对治疗后复发的监测是有用的方法。血浆神经紧张素含量也可反映肝癌的大小。经栓塞或手术切除的病人，血浆神经紧张素显著下降或降至正常。

血浆维生素 B_{12} 结合力（plasma vitamin B_{12} binding capacity） 在 107 例肝癌中，10 例（9.3%）病人血浆维生素 B_{12} 结合力明显升高，其中 7 例 AFP 阴性，且无潜在肝硬化，病理诊断为纤维板层型肝癌。血浆维生素 B_{12} 结合力的增加，被认为是对纤维板层型肝癌诊断有价值的标志物，并有助于预后的判定以及治疗的监测。

人绒毛膜促性腺激素（human chorionic gonadotrophin, HCG） HCG 由性腺主要通过胎盘的滋养细胞产生和肾脏排泄。正常妊妇血和尿中 HCG 在妊娠 10 周左右达最高峰，以后逐渐下降。通常用于妇科妊娠和妇产科肿瘤的诊断。太山繁和报道 48 例肝细胞癌，15 例胆管细胞癌和 11 例胆管癌，HCG 阳性率分别为 39.6%、0%、0%。由此可见 HCG 对肝细胞癌有一定的诊断价值。

多种肝癌标记联合检测（combinative determination of multiple markers of liver cancer） 虽然 AFP 检测对肝癌诊断敏感性和特异性较高，但仍有 30% ~ 40% 病人 AFP 呈阴性，另外即使 AFP 阳性的病人，也有部分为低度阳性，因而采用 AFP 以外的肝癌标记以及多种肝癌标记联合检测，可以达到互补作用，提高肝癌诊断，尤其是 AFP 阴性的肝癌诊断。除 AFP 以外大多数肝癌标记为非特异性，由于这些标记之间与 AFP 大多无相关性，多采用 AFP 与其他肝癌标记联合检测。例如，AFP、GGT - Ⅱ、ALP 联合检测肝癌，其诊断阳性率为 78%；在 AFP 阳性采用 AFP、GGT - Ⅱ、α_1AT、铁蛋白联合检测肝癌，其阳性率为 90%，而在 AFP 阴性肝癌的阳性率为 96.7%。

肝癌影像诊断（imaging diagnosis of liver cancer） 即应用各种影像学方法诊断肝癌。目前常用的方法有 B 型超声、CT、核磁共振扫描（MRI）、核素扫描、肝动脉造影等，是肝癌定位与定性诊断的重要手段。对慢性肝病尤其是肝硬化的病人定期行 B 型超声与血清甲胎蛋白（AFP）检测可以发现小肝癌。临床上肝癌影像诊断的程序一般是：当 B 型超声发现占位病变或疑有肝肿瘤时，则行 AFP 检测并进一步行 CT 和/或 MRI 检查，如疑为海绵状血管瘤，应行放射性核素检查并血池扫描。对微小肝癌还可行 CT 扫描下门静脉造影（CTAP）与 CT 扫描下肝动脉造影（CTA）或菲立磁（feridex）磁共振增强扫描。

A 型超声检查（A model ultrasonic examination） 又称“振幅调制显示”，在超声诊断仪的显示器上，以探头接收到的反射或透射脉冲信号的幅度为纵坐标，而以超声脉冲的转播时间为横坐标的一种显示方式。正常人肝在合适的灵敏度下，出现 5 个以下的微、小波，偶见 1 ~ 2 个中高波、活动迅速，闪烁而过。肝癌在 A 型超声上的主要表现有：①肝脏肿大；②衰减增大；③波形改变，显示束状波、结节波、迟钝波等；④波形活动迟缓。目前 A 型超声显像在临床上已很少应用。

超声显像检查（ultrasonography） 是将回声信号以灰度的方式显示为光点，随扫描探头的移动，曲线而成切面图像。其特点是可显示脏器或软组织各方面图

像或动态图像。目前临床上常用的是 B 型超声显像法。B 型超声显像具有无创伤、操作简便、经济、可重复的特点，是肝癌影像诊断的首选方法，也可以作为高发人群普查的工具，可发现直径 2cm 或更小的病变，诊断符合率在 85% 左右。肝癌的超声显像特征可分为四种类型：①低回声型：常见于小肝癌和转移性肝癌；②强回声型：多见有脂肪变性及部分钙化的肝细胞癌及转移性肝癌；③等回声型：可见于结节型肝癌；④混合型：可见于巨块型肝癌及大的转移性肝癌。自小肝癌到大肝癌超声显像发展规律大致为：低回声→周边低回声晕圈，内部等回声→强弱混合性回声→巨块型强回声及内部不规则暗区。晚期肝癌大多合并有门静脉癌栓，显示门静脉腔内有斑片、团块状、大小不等、形态不规则等的回声图像。

肝脏超声显像的盲区（blind area of liver ultrasonic imaging） 是指肝脏右叶上部膈肌下由于受右下肺内气体的影响，这一部位的病变在超声显像上显示不清，为超声显像的盲区。根据病人体型、肝脏形态和使用超声探头的不同，盲区的范围也不同。超声检查时应尽量减小盲区。

牛眼征（bull's eye sign） 又称“靶环征”，是部分原发性肝癌或转移性肝癌病灶的特征性声像图。在一增强光团区，周围形成有一“透声环”亦称声晕，而光团中央又因坏死液化而出现有另一回声稀少区，极似牛眼的征象。须注意的是此种征象在肝外也可见于正常胃肠道，胆囊颈部结石、肝外胆管结石等的横断面。

肝癌彩色多普勒血流显像（color doppler flow imaging of liver cancer，CDFI） 是 20 世纪 80 年代发展起来的无创伤性诊断技术。其机制是应用脉冲多普勒超声原理，在实时二维图像上，用彩色实时方向和相对速度，提供脏器血管内血流时间和空间信息的诊断技术。肝癌的 CDFI 有以下特点：①血流频谱为动脉型，动脉血流阻力指数增高；②显示肿瘤外围血流进入肿瘤内的动脉血流；③显示肿瘤外围血流；④肝固有动脉、肝右或肝左动脉增粗及血流速度增高；⑤在门静脉有癌栓病例中，显示门静脉彩色血流变细，中断或出现紊乱血流。

超声显像检查肝癌的鉴别诊断（ultrasonic imaging in differential diagnosis of liver cancer） 凡在肝脏内超声显像上出现的占位性病变均应与肝癌鉴别（参见肝癌的超声显像检查），主要病变有肝血管瘤，转移性肝癌、肝硬化、肝脓肿、肝脏手术后改变或残腔，紧贴肝脏的肝外肿瘤、肝结核、肝包虫病，及其他肝脏良性局灶性病变如肝腺瘤，肝局灶性结节状增生、肝脏炎性假瘤等鉴别。在鉴别诊断过程中除了根据病变的声像特点外，还往往需结合病史、临床表现、实验室检查及其他影像学检查方法进行综合判断。

肝癌术中超声显像检查（intraoperative ultrasonography of liver cancer） 用特制的术中超声探头，在肝癌手术中进行超声显像检查。与术前超声显像检查相比，术中超声显像不需穿透腹壁，无声波衰减；探头的频率高，图像清晰、细腻；不受体表检查时右下肺、肋骨及肠道气体等因素的影响，故能更准确，更客观地反映病灶的真实情况。肝癌的术中超声显像检查不仅能发现术前影像学检查遗漏的病变，而且能发现视、触诊难以发现的肝实质内的小肝癌，具有准确的定位价值；还有利于发现肝内转移灶和血管内癌栓，在指导肝癌术式的合理选择及癌灶的局部治疗方面也有重要价值。

超声引导经皮细针穿刺肝癌活体组织检查（ultrasound guided percutaneous fine needle aspiration biopsy of liver cancer） 在 B 型超声显像，引导及监护下经皮肤应用细针穿刺病灶，取组织进行病理组织学检查。借助特制的穿刺探头，可以准确地进行穿刺活检直径约 1cm 的小肿瘤。多用于不易明确诊断的肝小肿瘤病例，在小肝癌其阳性率可达 80% ~ 90%。常用较细的 21 ~ 22 号穿刺针，皮肤的穿刺部位应根据肿瘤大小及位置来选择。需注意有出血、肿瘤种植转移的危险。

超声造影增强技术（ultrasound contrast enhancement） 是利用人体软组织，包括血液间阻抗差别大的物质（造影剂）导入肿瘤结节内部，用以产生强反差效应技术，以提高超声诊断小肝癌或残留小肝癌的检出率。应用较多的造影剂是：CO_2 生理盐水振荡微泡剂。肝癌增强图像主要表现为 3 种类型：①高回声型：肝实质增强消散后，仍可呈增强光团；②低回声型：造影后肝肿瘤并不增强，而由于肝实质增强使肿瘤呈现低回声，边界清晰，肝实质增强消散后，则肿

瘤边界显示不清；③边缘增强型：在肝实质增强消散后，肿瘤仍呈现边缘增强，而内部保持原来回声或呈点状，线状增强。

肝癌核素扫描（radionuclide scanning of liver cancer） 将放射性核素或标记物引入体内，用闪烁描机，r照相方法或发射型计算机断层仪（ECT）显示肝脏影像以辅助肝癌诊断的一种方法。应用单光子型ECT（SPECT）显像，对肝癌诊断的敏感性，特异性和准确性均要明显高于肝扫描与r照相显像。肝脏显像的放射性核素药物基本上可以分为两大类：一类是能为肝脏的网状内皮细胞如枯否氏细胞（kupffer cell）所摄取，如胶体^{198}Au、胶体^{99m}Tc、胶体^{113m}Zn。另一类是能为肝脏的多角细胞所摄取，常用的如^{99m}Tc－HIDA（2，6－二甲基乙酰替苯胺亚氨二醋酸），^{131}I－玫瑰红等。核素扫描的优点是可以观察到整个肝脏，其结果可以反映肝脏的解剖与功能的改变。核素显像可检出肝癌的最小直径约2cm。缺点是鉴别肝外因素所致的肝脏变形和肝脏的边缘病变较为困难。在早期小肝癌的检出上还不如CT与MRI。

核素阴性显影（negative radionuclide scanning） 肝癌阴性显影的主要表现为局限性放射性缺损或稀疏区。巨块型肝癌的肿瘤部位呈大片放射性缺损或稀疏区，边缘一般比较规则和清楚，其余肝组织有时呈代偿性增大；结节型肝癌可呈相应大小不等的放射性缺损或稀疏区，边缘不规则，界限不清，往往参差不齐，缺损区内有残留放射性呈杂乱分布，肝脏失去常态，明显肿大；弥漫型肝癌，往往不易发现明确的缺损区，表现为弥漫性肝肿大，放射性分布稀疏不均。肝硬变基础上的肝癌，较小的病灶与肝硬变结节所致的稀疏区易于混淆，鉴别困难。转移性肝癌的图像主要呈单个或多个散在放射性稀疏区或缺损区。

核素阳性显像（positive radionuclide scanning） 是应用亲肝癌的显像剂，在核素阴性显像的缺损或稀疏区，可见放射性浓聚填充现象，不但能定位，还能定性。以往多用^{67}Ca－枸橼酸钠、^{111}In（或^{57}Co）—博莱霉素、^{169}Y－枸橼酸钠、^{75}Sc－蛋氨酸等特异性较差的显像剂，目前多用高度特异的单克隆抗体及非抗体性亲肿瘤显像剂如^{99m}Tc－吡哆醛甲基色氨酸（^{99}Tc－PmT）等。

核素血池显像（blood-pool radionuclide scanning） 肝脏阴性显像后显示有明确的放射性缺损或稀疏区，需进一步对病变的性质作鉴别诊断，观察病变部位的血供情况者，可以作肝血池显像。肝脏核素血池显像对诊断肝海绵状血管瘤有重要价值。常用的方法是：用体内标记法将^{99m}Tc标记在红细胞上或静脉注射其他显影剂如^{99m}Tc－人血清白蛋白、^{113m}In－输铁球蛋白等，有血流的地方即可显像，血流丰富或淤积处核素浓聚。肝海绵状血管瘤的特征性表现为缓慢的放射性过度填充现象。

电子计算机断层扫描（computed tomography，CT） 是利用高灵敏探测器测量组织对X线吸收后的衰减量，通过电子计算机处理测量的大量数据，因而可以分辨较小的组织密度，同时可观察同一断面脏器的受累情况。CT对肝肿瘤的诊断有重要价值，其诊断肝癌的准确性依赖于扫描技术与扫描仪的分辨率，大部报告其准确率在80%以上，其分辨能力约为直径2cm。在应用造影剂增强的情况下有时可发现直径1cm的肿瘤。

CT增强扫描（contrast enhancement computed tomography scan） 经静脉给予造影剂是CT增强扫描常规使用的方法，可用团注或滴注法。其中静脉滴注法对于病变的发现虽不敏感，但因方法简单，尚在广泛应用。现已确定静脉性团注造影法为肝脏强化的方法。团注后2min之内，肿瘤与组织间密度差异最大，随后几分钟差异逐渐减小。发现病变的能力是团注后立即扫描时最大。造影剂的注入以机械式注入最佳，一般约在半量造影剂注入后开始扫描。静脉性团注造影法增强扫描的准确性受多个因素的影响如：造影剂的量与注射速度、扫描的时间、扫描的层面及厚度、呼吸运动等。肝癌CT增强扫描的表现为：①从肝门引向病变的血管显示，病灶内部呈片絮状强化，比肝实质增强快；②小病变有消失期，并很快重新显示，部分无明显改变；③病灶增强表现消退较快，当腹主动脉密度恢复正常时，肝癌病灶几乎与增强前的平扫图像一致。

CT延迟扫描（delayed computed tomography scan） 是一种辅助性影像技术，可以选择使用。虽然碘油造影剂主要由肾脏排泄，仅1%～2%由有功能的肝细胞排泄，当肾功能受损时此比例增加。在血管内给予

造影剂后数小时扫描，有功能的肝细胞将比无排泄功能者（如脾脏、肌肉、血管）CT 值高。由于肝肿瘤内不含功能性肝细胞，其密度比正常肝实质低。但有一例外的是肝脏局灶性结节性增生，因其内含有部分功能性肝细胞，在 CT 延迟扫描图像上可能显示。

碘油 CT 扫描（lipiodol computed tomography scan） 是动脉内注入碘油后作 CT 扫描，用作发现和治疗肝癌。将导管插入肝动脉注入 2～10ml 碘油然后扫描。碘油常常混合少量碘造影剂和亲脂肪化疗药物（阿霉素，丝裂霉素 C）以及用作栓塞的微粒。这些抗癌药物在肝癌切除前可暂时控制肿瘤的进展或使肿块缩小，变不能切除肝癌为可切除肝癌。动脉内注入碘油后 1～4 周行 CT 扫描，此时肝癌病灶蓄积了碘油且密度高于周围肝实质。碘油 CT 能发现数毫米的肝癌，发现卫星小结节比 B 型超声、常规 CT 或动态 CT 及血管造影均敏感。对肝癌的分期碘油 CT 价值不大。此外本方法难以发现小的纤维性或坏死性肝细胞癌，因这些肿瘤碘油不能进入。但碘油 CT 对小肝癌与肝硬变增生结节的鉴别有重要价值，后者不蓄积碘油。海绵状血管瘤与转移性肝癌碘油 CT 的表现不一样，有利于鉴别诊断。碘油能选择性导向和蓄积于肝癌组织内可能与肿瘤血管与血流的异常、癌组织缺乏完整的单核巨噬系统与淋巴系统，以及碘油颗粒黏度大难以清除等有关。

肝动脉造影（hepatic arteriography） 本方法在确定肝肿瘤的类型、播散的范围、手术切除的可能性以及血管解剖变异判定等方面起着非常重要的作用。此外血管造影后栓塞和化疗药物灌注也是治疗肝癌的一种重要手段。本方法可显示小到约 4mm 的小肝癌。肝动脉造影的主要技术方法有：常规肝动脉造影、肝动脉灌注法造影、肝动脉碘油造影、数字减影血管造影。目前发展为选择性肝动脉造影或超选择性肝动脉造影。但肝动脉造影毕竟是一种侵袭性检查方法，并需要一定的设备和操作经验，此外对少血管型肝癌或位于左叶的肿瘤显示欠满意。因此肝动脉造影不能作为肝癌临床常规的检查手段。

Seldinger 法（Seldinger technique） 即 1953 年由 Seldinger 创立的经皮穿刺股动脉逆行插管法，行内脏血管造影。现多采用本方法，行各种肝动脉造影。

肿瘤染色（tumor stain） 是肝肿瘤常见的肝动脉造影征象之一，即注射造剂的后期，可见肿瘤区毛细血管内的造影剂延迟排空，染色增强，勾画出肿瘤的大小与形态。

肿瘤包绕动脉（arterial encasement） 正常肝动脉从肝门向外围分支愈分愈细，血管壁光滑。当肝动脉分支受肿瘤侵犯时，血管壁不规则，呈锯齿状，串珠状或血管失去柔韧度而呈僵硬的形态。

造影剂“池”（contrast medium pooling） 肝肿瘤常见的肝动脉造影征象之一，在肝内造影剂排空后，造影剂残留在肿瘤区内的异常血管间隙内。常见于瘤体坏死灶中，呈一团或一片无血管结构的造影剂潴留，是血管壁破坏造影剂溢出坏死所引起。

动静脉瘘（arteriovenous shunting） 主要为肝内动脉与静脉之间有瘘道沟通。早期动脉相呈现门静脉影，肿瘤区域内可见肝动脉和门静脉分支同时显示，即称“双轨征”。

经脐静脉肝造影（transumbilical vein hepatography） 为一种肝内门静脉造影方法，其特点是从腹膜外，通过成人已萎瘪的脐静脉的再通及插管而进入肝内门静脉的左主分支，将造影剂直接注入门静脉内。由于造影剂未被稀释，加上门静脉内压力比较低，因此能清晰显示肝内门静脉系统及肝实质情况。肝癌最常见的经脐静脉造影征象为：①门静脉血管相：可见血管受压移位，血管中断，血管管径不规则，及斑片状阴影；②肝实质相：肿瘤区常表现为透亮的充盈缺损区或为密度不均匀阴影。本方法的不足之处是：①肝右叶显影不如肝左叶清晰；②当肿瘤阻塞或压迫门静脉时，可造成假象；③对小肝癌或深居于肝实质内的肿瘤有时单凭造影结果诊断还存在困难。故本方法目前已较少采用。

肝静脉造影（hepatic venography） 是经股静脉，亦可经颈内静脉或颈外静脉或上肢的浅静脉插入导管通过肝上下腔静脉至肝静脉内，注入造影剂进行肝脏造影的方法。正常肝静脉造影分为两相：主干及其分支相与肝实质相。原发性或继发性肝癌常表现为肿瘤区肝静脉受压、变形和缺损，在肝实质相时可见透亮缺损区或斑纹状缺损。如果右心房有造影剂充盈而显

影，是肝实质内高压的间接征象。本方法作为肝癌的定位诊断较少采用，但对指导外科手术方面有一定的参考价值。对怀疑有 Budd - chiari 综合征时，肝静脉造影更有重要价值。

数字减影（digital subtraction angiography，DSA） 是将常规血管造影和数字减影相结合的影像技术，通过计算机将处理成相反的两贴数字化的影像信息相减，消除非欲检查结构，保留血管影像，常用的有时间减影，动态数字减影体层摄影及能量减影等方法。动脉法数字减影血管造影（iA - DSA）能够发现肝癌并予以分期，与常规动脉造影相比较，其最大改善在于肝实质的显示。本方法由于数字减影图像对比分辨率增加，能够显示直径 5mm 左右的小病灶，尤其是对肝实质相的肿瘤染色和门静脉回流显示清晰。主要优点有：使用造影剂的剂量小，极好的动脉法门静脉造影，可减去骨质重叠而改善肝左叶的观察，并减少胶片的费用。缺点是：观察视野比较局限，并且由于降低了空间分辨力，直径小于 1mm 的动脉难于评价。

CT 扫描动脉造影（CT angiography，CTA） 是经肝动脉注入造影剂，进行增强 CT 扫描的检查方法。肝实质血供主要来源于无造影剂的门静脉，肝细胞性肝癌的 90%以上血供由肝动脉提供，故呈现为一个与正常肝实质相对的明显强化的高密度包块。在诊断肝癌方面特异性高，但因肝动脉解剖变异甚多，易引起混淆，应用受限。

CT 扫描经动脉插管门静脉造影（CT arterial portography，CTAP） 是一种经门静脉系给予造影剂的肝脏影像检查方法，其图像上，以门静脉供血为主的正常肝组织被明显强化，呈高密度，而缺少门静脉供血的肝癌组织则呈低密度，二者形成鲜明对比，使肝癌病灶易于显示，敏感性高，在确定肿瘤的位置，大小，数目及其与周围血管结构的关系方面提供了更为可靠的资料。

磁共振成像（magnetic resonance imaging，MRI） 是利用人体中的氢质子在强磁场内受到脉冲发生核磁共振现象，经过空间编码技术，把以电磁波形式放出的共振信号接收转换，通过计算机最后形成图像来诊断。MRI 没有放射性损害，能从任何截面显示解剖病变。不同组织有不同的 T_1 时间（纵向驰豫时间）和 T_2 时间（横向驰豫时间）及质子密度值。通过调节 TR（脉冲周期重复时间）和 TE（回波延迟时间）以突出某个组织特征参数的图像称为加权像（weighted image，WI），把分别反映组织 T_1、T_2 和质子密度特性的图像相应称为 T_1 加权（t_1WI）、T_2 加权（t_2WI）和质子密度加权像。原发性肝癌的典型 MRI 表现为，T_1WI 上为中等低信号，T_2WI 呈稍高信号，质子密度加权像多数病例肿瘤部分与周围肝实质信号差别不大，或肿瘤部分表现为略高信号。在 T_2WI 上，瘤内常见散在分布的点状或不规则型的高低混杂信号影，代表瘤内出血、脂肪沉积、胆汁淤积、液化坏死和凝固性坏死等病理结构。

肝海绵状血管瘤（cavernous hemangioma of liver） 是最常见的肝脏良性肿瘤，女性多见。病原学不清，一般认为是先天性疾患，为血管错构瘤。病理特点为血管囊性扩张，有多种很薄的纤维分隔，血管腔内充满红细胞。临床表现随肿瘤大小、累及部位、生长速度及损害肝脏程度而不同；病人常因上腹部不适或包块就诊，有时是体检或开腹手术时偶然发现。一般无肝硬化，肝功等检查往往正常。超声、血池扫描、增强 CT、MRI 及肝动脉造影等有助于诊断，肝穿刺活检有导致出血危险，应予禁忌。若无意外损伤或分娩引起的自发破裂，一般不会威胁病人生命。对肿瘤大、症状明显、与肝癌鉴别诊断困难者多采用手术切除，如不能切除，也可采用肝动脉结扎、栓塞与硬化疗法等治疗，术后一般预后良好。

肝母细胞瘤（hepatoblastoma） 肝母细胞瘤是一种由原始肝胚基组织形成的恶性肿瘤，多发生于 3 岁以下的婴幼儿。病理组织学上可分为 4 类：未分化型、胚胎型、胎儿型与混合型。临床上以右上腹部发现肿块，增长迅速为主要特征，贫血常见，多为小细胞低色素型，AFP 常明显增高。早期手术切除率高，疗效优于成人肝癌。

肝腺瘤（hepatic adenoma） 是一种多见于女性的肝脏良性上皮肿瘤，多与口服避孕药有一定关系，偶见于儿童或婴幼儿。肝腺瘤常为单发，但亦有多发。可有或无包膜。边界清晰，表面血管丰富，质地软，大小不等，约 2/3 病例直径大于 5cm，最大者直径达 20 ~ 30cm。切面多为浅褐或黄色。光镜下肝腺瘤由成片状或索条状排列的肝细胞组成，无腺泡结构。临床表

现视瘤体大小而定，可出现肝区不适或疼痛，有时肝脏可扪及肿块，甚至发生腺瘤自发破裂出血。AFP 阴性。肝动脉造影提示肿瘤内血管增多。肝腺瘤有恶变的可能，手术切除是最好的治疗方法。

局灶性结节性增生（focal nodular hyperplasia，FNH） 是一种良性局灶性病理变化，属非肿瘤性病变。女性多见，发生原因不明，可能与局部刺激或局部血管畸形及长期口服避孕药有关。FNH 常为孤立性结节，病灶边界清晰但无包膜。典型病例，肿块切面可见星形疤痕组织，纤维间隔从中间向周围放射，将病灶分割成结节状。光镜下可见病灶内为肝细胞结节，排列紊乱，肝细胞形态正常，纤维间隔含有很多增生的胆管与小血管。FNH 一般无症状，少数有肝区疼痛、腹部肿块等症状，偶有自发破裂出血。AFP 阴性。各种影像检查均非特异，选择性肝动脉造影可显示“轮辐状”动脉。确定诊断需活检和病理切片。确诊者可手术治疗。

肝炎性假瘤（inflammatory pseudotumor of liver） 是发生在肝脏以炎性细胞浸润为主的非肿瘤性肿块。病理特点为浆细胞增多，少量卵圆形或梭形细胞，病灶周围汇管区明显炎性或纤维化反应是确诊的重要依据。临床表现有发热、上腹痛、上腹部包块，白细胞可增高。治疗宜手术切除。

肝错构瘤（hamartoma of liver） 为先天性肝脏发育障碍形成的良性瘤样增生。典型病灶由排列紊乱的原始间叶组织、胆管和肝实质组成，肝小叶结构不复存在。生长缓慢，临床上无特殊表现，确诊有赖于剖腹探查与病理检查。治疗可行肿瘤摘除术或肝叶切除术。

转移性肝癌（metastatic liver cancer） 又称继发性肝癌，系由全身各脏器的原发癌肿经血路、淋巴路转移或直接浸润至肝脏形成，其中胃癌转移最多，其次为结肠、胰腺、肺等癌瘤的转移，其病理变化与原发病变相同。早期以原发癌所引起的症状和体征为主要表现，但亦有转移性肝癌已确定，而找不到原发灶者。晚期随着转移灶的增多，可出现与原发性肝癌类似的症状和体征。转移性肝癌 AFP 多呈阴性。可手术切除者少，结肠癌肝转移单发癌灶多见，切除机会较多。其他常用的疗法有全身化疗、肝动脉结扎以及肝动脉灌注化疗等。

肝肉瘤（liver sarcoma） 比较少见，有肝血管肉瘤、肝平滑肌肉瘤、肝纤维肉瘤、肝未分化肉瘤、原发性肝淋巴瘤、肝胚胎性横纹肌肉瘤等多种。临床上男性较多见。可出现肝大、右上腹不适或疼痛、腹水、黄疸、消瘦、纳差等。影像学检查可于肝内检出占位性病变。确诊均有赖于病理组织学检查，治疗上应尽可能行手术切除。

肝癌（hepatocarcinoma） 肝癌是原发性肝癌与继发性肝癌的统称，平时习惯上所谓的肝癌，常指原发性肝癌而言，而继发性肝癌常称之为转移性肝癌。

原发性肝癌（primary hepatocarcinoma） 根据病理分类，原发性肝癌分为肝细胞癌、胆管细胞癌及混合型癌，即肝癌中既有肝细胞又有胆管上皮细胞，由两种细胞所形成。肝细胞癌占原发性肝癌的 80% ~ 90%，胆管细胞癌占 5% ~ 30%，而混合型癌仅占 1%。

肝细胞癌（hepatocellular carcinoma） 肝细胞癌为原发性肝癌中最多见者，平素习惯称之为肝癌或原发性肝癌。其发病有明显的地区性，世界上肝细胞癌的高发区为非洲及亚洲，我国亦属肝细胞癌的高发区。

肝细胞癌（简称 HCC）多发生在肝硬变的基础上。HCC 的肝硬变并发率高于 80%。HCC 的诊断主要依据肿瘤标记物（AFP 阳性）及各种影像学检查（b 超、CT 扫描、血管造影、ECT 与 MRI 等）方法，也可采用细针经皮穿刺细胞学检查或腹腔镜并针吸活检诊断。治疗上首选外科手术切除，不适手术或晚期 HCC 可行介入治疗、放疗、化疗、免疫法或中药等综合疗法。

胆管细胞癌（chloangiocellular carcinoma） 胆管细胞癌的发病率虽然远不如肝细胞癌多，但在世界上某些地区如非洲的东部及南部，其发病率相对地比其他地区为多，尤其女性较男性多见，男与女之比为 1 ~ 3.4 :1，有者为 0.8:1，而在同一地区肝细胞癌的发病率男与女之比为 3.1 ~ 9.7:1。胆管细胞癌的病因学与病理学以及临床表现均与肝细胞癌有所不同。

混合型癌（mixed carcinoma） 癌组织中既有肝细胞

又有胆管上皮细胞，由两种细胞构成，此种病理类型肝癌比较少见，其临床表现与肝细胞癌相似，治疗原则亦相同。

块状型肝癌，或巨块型肝癌（massive liver cell carcinoma） Eggel 1901 年将肝细胞癌大体所见分为巨块型肝癌、结节型肝癌及弥漫型肝癌。我国肝癌病理协作组结合肝细胞癌大体所见的多变性特点，又将其进一步详细分型（1982 年）如下：

块状型肝癌：相当于 Eggel 的巨块型肝癌，又将其分为：

单块型肝癌：边界清楚，常有一包膜，亦可无包膜，边缘有时有小卫星结节。

组合块状型肝癌：由大小不等的癌结节形成直径 > 5cm 的癌块，边缘境界不规则，癌周肝组织内常有散在的癌结节。

多块状型肝癌：由 2 个以上单块或融合块所形成，另外几块状型肝癌直径 > 10cm 者，称为巨块型肝癌。

结节型肝癌（nodular liver cell carcinoma） 我国肝癌病理协作组（1982 年）将肝细胞癌的大体所见病理类型除分为块状型肝癌外，尚有结节型肝癌及弥漫型肝癌。

结节性肝癌指直径 < 5cm 的结节状肝癌。结节型肝癌又分为以下几种：

单结节型肝癌：大体所见为单个结节，边界清楚，常有包膜、有时结节旁可同时有细小癌结节。

融合结节型肝癌：由数个癌结节融合而成，但最大直径仍不超过 5cm，结节边缘不规则，周围有散在的细小癌结节。

多结节型肝癌：由 2 个以上单结节或融合结节所形成。

弥漫型肝癌（diffuse liver cell carcinoma） 癌结节小，弥漫分布于全肝。

此种肝癌较为罕见，预后不良。治疗上只能用化疗、放疗、介入与免疫疗法，无转移者条件允许可采用肝移植手术疗法。

小癌型肝癌（small hepatocellular carcinoma） 小癌型肝癌简称为小肝癌，凡直径 < 3cm 或相邻 2 个癌结节直径之和 < 3cm 者为小癌型肝癌或小肝癌。

亚临床肝癌（subclinical hepatocarcinoma） 亚临床肝癌是指临床上无任何症状，由于健康体格检查或因患其他疾病通过超声显像或 CT 等检查所发现的早期小肝癌。由于影像学检查方法的广泛开展，近年发现的亚临床肝癌明显地增多。

Ⅰ期肝癌（the first stage of hepatocarcinoma） 根据我国通用的肝癌临床分期标准，凡无明显肝癌症状与体征的小肝癌或亚临床肝癌病人，均属于Ⅰ期肝癌，亦即所谓的早期肝癌。

Ⅱ期肝癌（the second stage of hepatocarcinoma） 肝癌的临床症状与体征介于Ⅰ期与Ⅲ期肝癌之间者为Ⅱ期肝癌，亦即中期肝癌。

Ⅲ期肝癌（the third stage of hepatocarcinoma） 凡病人有黄疸、腹水或肝外远处转移或恶液质之一者，均属Ⅲ期肝癌，亦即所谓晚期肝癌。

肝癌 TNM 分期（classification of TNM stage of hepatocarcinoma） 见表 1。

表 1 国际抗癌联盟关于肿瘤的 TNM 分期（1987 年）

	T	N	M
Ⅰ	T_1	N_0	M_0
Ⅱ	T_2	N_0	M_0
Ⅲ	T_3	N_0	M_0
ⅣA	T_4	N_0，N_1	M_0
ⅣB	$T_1 \sim T_4$	N_0，N_1	M_1

T－原发性肿瘤，适用于肝细胞癌或胆管细胞癌。T_X：原发肿瘤不明。T_0：无原发癌。T_1：孤立肿瘤，最大直径 2cm 或以下，无血管侵犯。T_2：孤立肿瘤，最大直径 2cm 以下、有血管侵犯或最大直径超过 2cm，无血管侵犯。或多发肿瘤，局限于一叶，最大的肿瘤直径在 2cm 或以下，无血管侵犯。T_3：孤立的肿瘤，最大直径超过 2cm，有血管侵犯。或多发的肿瘤，局限于一叶，最大的肿瘤直径在 2cm 或以下，有血管侵犯。或多发肿瘤，局限于一叶，最大肿瘤直径超过 2cm，有或无血管侵犯。T_4：多发肿瘤分布超过一叶，或肿瘤侵犯门静脉或肝静脉的一级分支。N－区域淋巴结，指肝十二指肠韧带淋巴结。N_X：区域

淋巴结不明。N_0：区域淋巴结无转移。N_1：区域淋巴结有转移。M－远处转移。M_X：远处转移不明。M_0：无远处转移。M_1：有远处转移。

单纯型肝癌（simple type of hepatocarcinoma） 根据全国肝癌防治研究协作会（1977年）划分肝癌临床分型的标准，将肝癌分为单纯型肝癌，硬化型肝癌及炎症性肝癌。根据临床表现、实验室检查及影像学等检查证实不伴有肝硬化的肝癌，称之为单纯型肝癌。此种临床类型肝癌病人在我国仅占肝癌病人总数的10%～20%左右。

硬化型肝癌（sclerotic type of hepatocarcinoma） 根据临床表现、实验室及影像学检查证明伴有肝硬化的肝癌病人，称之为硬化型肝癌。

炎症型肝癌（inflammatory type of hepatocarcinoma） 肝癌病情发展迅速，并伴有持续性癌性高热或血清谷丙转氨酶（sGPT）升高1倍以上。

肝癌的分化与分级（differentiation and classification of hepatocarcinoma） 肝癌细胞分化划分法为Edmondson（1956年）Ⅳ级划分法：

Ⅰ级：肝癌细胞形态与正常肝细胞相似，仅有轻度异形，胞浆丰富，呈嗜酸性颗粒性，圆而规则，核仁存在，核分裂少。细胞呈索状排列。

Ⅱ级：肝癌细胞形态接近正常肝细胞并有轻度异形，胞浆略带嗜碱性，核较大，核浆比例增大，染色深浅不一，核分裂增多，腺泡结构常见，其中可见胆汁。

Ⅲ级：肝癌细胞有明显异形，胞浆嗜碱性显著，核大而不规则，染色质粗且不均匀，染色也不一致，核仁大，核分裂多，核浆比例明显增大。巨细胞多见，胆汁较少。

Ⅳ级：癌细胞变异很大，常有较多的梭形细胞，胞浆少，核大而不规则，着色深浅不一，核仁不明显，核仁不明显，核浆比例显著增大，间质血窦消失，细胞排列紊乱，无一定结构。

以上Ⅰ级为高分化，少见。Ⅱ、Ⅲ级为中分化，多见。Ⅳ级为低分化，亦较少。结节型肝癌以高分化为多，巨块型肝癌则分化较差。

肝癌流行病学（epidemiology of hepatocarcinoma） 非洲和亚洲是肝癌的高发区，非洲以撒哈拉大沙漠以南、亚洲以东南亚为最多。莫桑比克男性黑人中原发性肝细胞癌的发病率为英美两国白人男性的500倍。我国及日本亦属肝癌高发区。肝癌在我国恶性肿瘤中的发病率：男性中占第3位，女性中占第4位，每年死于肝癌的病人约为13万人。肝癌发病在国 内的地区分布有以下特点：即沿海地带高于内地，东南、东北高于西南、西北与华北，沿海岛屿和江河海口又高于其他地区。从国内各省市肝癌的发病率来看，上海、江苏、浙江、福建、广东、广西等地最高，而云南、贵州、甘肃、新疆等地较低，肝癌多见于男性，在国内男与女之比为5.7～7.7:1，好发年龄以40～60岁最多。

肝癌的病因学（etiology of hepatocarcinoma） 肝癌的致病因素有：①肝炎病毒：乙肝病毒（HBV）与丙肝病毒（HCV）关系最为密切。亚州与非州以HBV为主，西欧、日本则以HCV为主，近年认为庚肝病毒（HGV）亦有一定关系。②饮水污染：我国沿海居民饮用的灌溉沟或死水塘水中，含有大量有机致癌物质，如六氯苯、苯并芘三氯甲烷等。③黄曲霉毒素（aflatoxin）：多因食人发霉的谷类及花生，此种毒素可直接致癌，还可与饮酒、吸烟、肝炎病毒、饮用污染水等起协同作用。④微量元素：硒有抑制肝癌细胞分裂作用，国内外均有报道肝癌病人病死率与该地区环境中硒含量呈负相关。⑤遗传因素：人的种族不同，肝癌发病率亦不同，非州黑人男性肝癌发病率高于欧美白人男性的500倍。在同一地区生活不同的民族，其肝癌发病率不同，在同一种族中肝癌的发病率亦不同，提示有遗传因素在内。⑥其他因素：食物中的亚硝胺、有机氯化物，吸烟，饮酒，口服避孕药，服用类固醇，摄入无机碘，接触二氧化钍，血清中睾丸酮增高，体内铁的超负荷，肝硬化，血吸虫，下腔静脉膜性梗阻等。

肝癌与乙型肝炎病毒感染（hepatocarcinoma with infection of hepatitis B） 20世纪60年代发现澳大利亚抗原后，HBV感染与肝癌发生之间关系，引起重视。1983年世界卫生组织明确提出HBV感染与肝癌发生有密切关系。亚州与非州肝癌高发区病人血清中HBsAg阳性率均明显高于对照组。启东地区HBsAg阳性人群肝癌发病的危险性为HBsAg阴性者的4.9～12.2倍。HBV感染引起肝癌发病的机制尚未肯定，张帆

研究证实其切除的肝癌标本均有 HBV_X 基因序列存在，并发现 HBV_X 基因与 P_{53} 基因热点突变相关。Baker 提出 HBV_X 的表达阻碍了细胞有效地对遭受损害的 DNA 的修复，导致 DNA 的突变。Feitelson 认为 HBV_X 还可限制与灭活 P_{53} 之类肿瘤阴性生长调节因子，刺激胰岛素类生长因子，从不同途径促进肝癌发生。HBV 感染与肝癌发生的关系，随着地理分布及病人年龄不同，亦不尽一致，提示其中还可能加杂其他致癌因素，亦即可能是多因素协同作用的结果。

肝癌与丙型肝炎病毒感染（hepatocarcinoma with infection of hepatitis C） 在一些发达国家如日本、意大利及其他欧美国家，其肝癌病人血清中抗 HCV 的检出率高达 70% ~ 80%，而这些国家中 HCV 感染诱发的肝癌不到 20%。抗 - HCV 阳性人群中肝癌的发病率明显高于抗 - HCV 阴性人群。HCV 感染诱发肝癌的机制尚不完全了解，目前认为可能与 HCV 感染后引起肝脏的坏死性炎症改变并导致肝硬化，以致诱发肝癌有关。

肝癌与庚型肝炎病毒感染（hepatocarcinoma with infection of hepatitis G） 关于 HGV 感染与肝癌发生的关系是近年提出的新问题。崔晓红等用逆转录聚合酶链反应法（PF - PCR）检测 67 例肝癌病人血清中 HGVRNA，结果显示 HGVRNA 的检出率为 19.4%，说明我国肝癌病人体内存在 HGV 的感染，尤其 HGV-RNA 在 HBsAg 和抗 - HCV 阴性的肝癌病人血清中，有 50%的检出率，提示 HGV 在肝癌发生中，可能起一定的作用。

肝癌与肝硬化（hepatocarcinoma with liver cirrhosis） 肝癌病人常伴肝硬化，其原因主要是由于患肝硬化后，肝细胞坏死及肝细胞增殖过程均加快，再加上慢性炎症刺激，因而在肝硬化病理改变基础之上，常诱发了肝癌。中国肝癌病理协作组尸检表明肝癌的肝硬化伴发率为 84.6%，肝硬化的肝癌伴发率为 49.9%，表明肝癌的发生与肝硬化的关系密切，但并非所有肝硬化与肝癌发生均有密切关系，这主要是与各地区肝硬化的病理类型和肝硬化的性质不同有关。通常大结节肝硬化比小结节肝硬化容易恶变。美国肝硬化中，大结节肝硬化占 58.3%，小结节型者占 41.1%，美国肝硬化的肝癌伴发率为 5%（steiner 1960），日本大结节肝硬化占 95.7%，小结节型者为 4.3%，日本肝硬化的肝癌伴发率为 40.9%（shikata 1976），可见大结节型肝硬化容易恶变。

肝癌的肝病背景（background of liver disease for hepatocarcinoma） 肝癌多数发生在肝炎病毒感染及肝硬化基础之上，这些肝脏的基础病理改变，即所谓肝癌的肝病背景。在一些发展中国家肝癌的肝病背景主要是 HBV 感染，例如根据世界肝癌高发区的亚洲及非洲 11 个国家的统计，肝癌病人血清 HBsAg 阳性率为 33.3% ~ 80.0%，与此相反，在一些发达国家如日本、意大利、西班牙以及其他一些欧美国家中肝癌的肝病背景主要是 HCV 感染，肝癌病人血清中抗 - HCV 的检出率高达 70% ~ 80%。在上述病毒感染基础之上又常伴发肝硬化，而肝硬化由于肝细胞的坏死与增殖加快，又进一步促进了肝癌的诱发，我国肝癌病理协作组的尸检证明肝硬化的肝癌伴发率为 49.9%。

肝储备功能（liver reserve function） 绝大部分肝癌病人均伴有肝硬化，因而在肝叶或更大范围肝脏切除手术前，必须评估肝脏功能耐受手术的程度，以预测手术的风险，此即所谓肝脏储备功能的检测。肝脏储备功能的检测方法最早有 Child 分期及 Pugh 分级方法，此种方法目前来看已比较粗略，不能更为准确地预测手术的风险；因此近年相继提出许多更加准确的新检测方法：①肝脏能量代谢测定：其中包括动脉血酮体比（aKBR）的测定；OGTT 试验曲线；胰高血糖素负荷试验；细胞色素 C 氧化酶活性测定。②肝脏药物代谢酶测定：其中包括咖啡因清除率测定与安替比林清除率测定以及三甲双酮负荷试验。③肝脏血流量测定：包括靛氰绿试验及肝血液动力学测定。④肝细胞膜表面无唾液酸糖蛋白受体测定。⑤血清肝细胞生长因子（hGF）测定。⑥胆汁酸的合成测定。⑦多因素回归方程分析法。

肝癌手术适应证（operative indication of hepatocarcinoma） ①全身情况较好，无明显黄疸、腹水、下肢浮肿或远隔部位转移者。②肝功能较好，血浆蛋白在 60g/L、白蛋白在 30g/L 以上，血清胆红素不超过 34μmol/L，凝血酶原时间与正常对照不超过 3s。③心、肺、肾功能无严重损害，能耐受手术者。④肝癌病变限于肝的一叶或半肝，未侵及第一、二肝门和下腔静脉者。⑤B 型超声诊断为小肝癌者。⑥手术后复

发，病变限于肝的一侧者。⑦经肝动脉栓塞化疗，或肝动脉结扎、插管化疗后，病变明显缩小，估计有可能手术切除者。

肝切除局部止血法（local hemostasis of hepatectomy） 包括：①绞锁褥式缝合法。②肝钳止血法。③肝门解剖法。④微波组织凝固止血法。⑤激光止血法。⑥氩气刀止血。⑦明胶海绵或胶原蛋白海绵填塞止血。

肝切除肝血流阻断法（occlusion of liver blood flow for hepatectomy） 包括：①常温下第一肝门血流间歇阻断法。②常温下全肝血流阻断法。

前者是用橡皮管或阻断带经温氏孔阻断肝十二指肠韧带内之肝门三联（肝动脉、门静脉及胆总管）此法又称为 Pringle 肝门血流阻断。

后者是阻断膈下的腹主动脉；第一肝门；肝下下腔静；肝上下腔静脉，改良式全肝血流阻断时不需阻断腹主动脉。另外还有单独阻断右半侧或左半侧肝门血流者。

肝钳止血法（hemostasis by hepatic forceps） 肝钳止血法是在肝切除手术中，用特制的非压榨性肝钳将肝在预定切除处的近侧端钳挟，控制肝切除的出血，在其远端进行肝切除。适用于肝组织较薄的左外叶或处于边缘的右后叶肝癌的切除。

肝门解剖法（anatomic dissection of hepatic portal） 在肝癌手术切除过程中，根据病变所在部位将其所在的肝左侧或右侧第一肝门即该侧半肝的肝动脉、肝管及门静脉主支予以解剖、切断、结扎，以控制肝切除时出血。此种止血方法主要适用于左半肝或右半肝切除，其优点为止血效果确切，缺点是费时间，而且需要对肝部解剖关系清楚了解。

微波组织凝固肝脏止血法（hemostasis of liver by microwave tissue coagulation） 用 2450MH$_Z$ 的肝脏微波止血机，在功率 100W，凝固时间为 30s 至 45s 条件下，将长 2～3cm 植入式针形电极插入肝组织内，沿预定的肝切除线，由点及线的形成宽 1.5cm、深 2～3cm 的凝固带，在此凝固带层中用手术刀切开肝被膜及肝实质，边切边钝性分离，凡口径 < 3mm 的小血管，均可被凝固止血，将其切断后不必再进行结扎等处理，而口径 > 3mm 的血管则需常规结扎或缝扎，以防止出血。如果需要再往深处切肝时，须按上述同样方法再一次进行微波组织凝固与切断、分离，如此逐层边凝固边切割，直至将预定切除的部分肝脏组织包括肝癌完全切除。

激光肝脏止血法（hemostasis of liver by laser） 用高功率 NaYAG 连续激光，术中采用激光聚焦方法进行肝面切割，同时用散焦气化方法对肝切面的渗血进行止血。凡口经 < 2mm 的血管经激光照射均可止血。

常温下第一肝门血流间歇阻断法（intermittent occlusion of blood flow of the first hepatic portal at normothermia） 用一硅胶管或乳胶管由小网膜囊孔穿过，将第一肝门入肝血流包括肝动脉及门静脉血流暂时阻断，1 次阻断 10～20min，必要时松开阻断导管暂时恢复入肝血流 5min 后，再进行第 2 次阻断。在入肝血流阻断期间，将预定切除范围的肝组织及肿瘤一并切除。此种止血方法操作简便省时，不足之处是阻断了全肝血流，对正常肝细胞功能有一定影响，尤其伴有较严重的肝硬化病人，其一次阻断时间不能超过 15min，使手术操作受有一定的时间上的限制。为减轻肝门血流阻断所致的肝功损害，近年开展了患侧半肝肝门血流阻断法。

常温下全肝血流阻断法（occlusion of whole blood flow of liver at normothermia） 全肝血流阻断包括肝动脉及门静脉的入肝血流以及肝上与肝下下腔静脉的出肝血流全部阻断，使手术在全肝无血状态下进行。此种止血方法过去在低温下进行，以增强肝细胞对乏氧的耐受性，但此种方法操作繁琐，费时费事，近年已将低温下改为常温下进行。另外，过去同时阻断腹主动脉，以致术中血压突然升高与下降，变化剧烈，近年改进的新方法已不再同时阻断腹主动脉。在阻断肝上下腔静脉的方法上，也有所改进，过去是在开胸后，在胸腔内阻断肝上下腔静脉，现已改为经腹在膈肌下阻断肝上下腔静脉。为缩短下腔静脉的阻断时间，现已改为肝上及肝下下腔静脉预置阻断带，开始只先阻断第一肝门入肝血流，当肝切除手术操作接近下腔静脉时，再临时阻断下腔静脉血流，此种肝脏止血方法称为经腹下腔静脉预置阻断带、全肝血流分步阻断法。全肝血流阻断法主要适用于肝癌肿块位于第二或第三肝门附近，术中有可能损伤下腔静脉或肝静脉者。

Couinaud 肝脏分区法（differentiation of hepatic area by Couinaud） 按 Couinaud 肝脏分区法根据肝静脉的分布与走行将肝分为左右两半肝及 4 个部分，每个部分称为扇面，每个扇面均有自己的门静脉供血，具体划分如下：①肝脏由肝中静脉走行的主门裂将肝分为左右两半。②右半肝被肝右静脉走行的右门裂分成两个扇面，每个扇面又分成 2 个段，前内侧扇面的前部为第Ⅴ段，后部为第Ⅷ段，后外侧扇面的前部为第Ⅵ段，后部为第Ⅶ段。③左半肝被肝左静脉走行的左门裂分成两个扇面，前侧扇面被脐静脉索分为第Ⅳ段（通常称之为肝方叶）和第Ⅲ段（肝左外叶的前部分），后侧扇面仅为一个段，称之为第Ⅱ段。④第Ⅰ段即通常所谓的尾状叶，为一自主肝段，它不依赖 3 个肝静脉及 4 个门静脉的血运，它是同时接受来自左右门静脉和肝动脉的分支供血，并通过肝短静脉直接引流回到下腔静脉。

肝段切除术（segmental hepatectomy） 20 世纪 80 年代初由于 B 型超声及血管造影等新的影像学检查方法的开展，可以清晰地显示肝内血管的走行，使人们进一步认识到 Couinaud 以肝静脉与门静脉进行肝脏区域划分、将肝脏分为 8 个肝段的合理性，为了保护肝功能，减少肝切除手术时不必要地切除和损伤过多的正常肝组织，提出了肝段切除术。沿着肝静脉及 Glisson 系统的走行，将所属肝段肝组织切除而避免伤及邻近肝段组织及与其有关的血管及胆管。为了术中能正确地确定要切除的肝段界限，避免误伤邻近肝段所属的肝静脉、门静脉及胆管等分支，应用术中 B 型超声进行监测及指引，则可使手术进行地更加准确、顺利。

肝部分切除术（partial hepatectomy） 适用于直径 < 3cm 的小肝癌，或直径 < 5cm 的块状型或结节型肝癌而且位于肝脏边缘者。肝部分切除术切除的范围为距肿瘤边缘 2 ~ 3cm 即可达到根治的目的。位于左侧或右侧半肝中央部的上述大小肝癌，可利用微波凝固器或激光刀等行肿瘤及部分肝组织挖除术。小肝癌局部切除术后 5 年生存率为 75% ~ 83%。

中肝叶切除术（middle lobectomy of liver） 中肝叶切除术是指将肝的左内叶及右前叶一并切除。手术要点：对肝右前叶的切除需要分离、结扎与切断右前叶的门静脉分支、胆管分支与肝动脉分支，注意右半肝的门静脉、胆管与肝动脉的主干。对左内叶的切除需要分离、结扎与切断肝左动脉的左内叶分支、左侧门静脉矢状部与角状部通往左内叶的门静脉分支与左侧肝管通往左内叶的胆管支，注意保护左半肝门静脉、胆管及肝动的主干。在切除肝中叶过程中，还要结扎与切断肝中静脉，并要保护好右肝静脉及左肝静脉。该手术适用于中肝部的较大的良、恶性肿瘤或胆囊癌已侵及中肝部位，左外叶及右后叶完好的病例。

左半肝切除术（left hemihepatectomy） 左半肝的范围为左外叶与左内叶，将此两叶切除称之为左半肝切除术。手术要点：切断与结扎肝左动脉、门静脉左侧主支及左侧肝管，同时需要结扎肝左静脉及肝中静脉分布到肝左内叶的分支，注意保护肝中静脉主干。

右半肝切除术（right hemihepatectomy） 右半肝范围为右前叶及右后叶，将此两叶切除称之为右半肝切除术。手术要点：切断与结扎肝右动脉、门静脉右侧主支及右侧肝管，同时需要结扎肝右静脉及肝中静脉分布到肝右前叶的分支，注意保护肝中静脉主干。

肝右三叶切除术（extended right hepatic lobectomy） 肝右三叶的解剖学范围指右半肝加上左内叶。当肝恶性肿瘤范围超过后半肝但仍限局于右三叶而不伴有肝硬化者，可采用肝右三叶切除术，此种手术又称右侧极量肝切除术。手术要点为切断与结扎肝右动脉、门静脉右支、右肝管、肝左内叶的门静脉分支、胆管分支及肝动脉分支。还须结扎、切断肝右及肝中静脉。注意保护肝左动脉、门静脉左侧分支及左肝管，肝左静脉亦需加以保护。

肝左三叶切除术（extended left hepatic lobectomy） 肝左三叶切除术又称左侧极量肝切除术。肝左三叶的解剖学范围为左半肝加右前叶。肝脏恶性瘤范围超过左半肝但仍未超出左三叶范围而病人又不伴肝硬化者，可以采用此种肝左三叶切除术。手术要点为结扎与切断肝左动脉、门静脉左侧主支及左侧肝管，同时结扎肝右前叶的门静脉分支、肝管分支及肝动脉分支，还需结扎、切断肝左及肝中静脉，注意保护右肝动脉主干及其右后叶分支，门静脉右侧主支及右肝管分布到肝右后叶的分支，肝右静脉亦必须保护。

半离体肝切除术（hemi-extracorporeal hepatectomy） 半离体肝切除术主要适用于切除位于肝门区域的肝癌手术。虽然此处手术可以通过全肝血流阻断方法来进行，但由于肿瘤往往包绕肝后下腔静脉，致使手术野暴露不佳，此时采用半离体肝切除术即可解决上述困难，使手术得以完成。其具体操作方法如下：先阻断全肝血流，其中包括阻断肝动脉、门静脉、肝下及肝上下腔静脉，然后切断肝脏至右心房之间的下腔静脉，将肝脏从原位向下翻至切口外，充分暴露肝脏后方，无血状态下，将肿瘤连同下腔静脉后方包绕着的肿瘤部分一并切除，再用无损伤针线修复及修补吻合肝中静脉及下腔静脉，去掉阻断带恢复全肝血流。此种手术方法与原位无血肝切除比，克服了肝原位术野暴露不良、对下腔静脉包绕性癌灶难以达到根治性切除的缺点，尤其对位于第二肝门附近的肝癌切除后需要重建血管吻合的病例，更为适用。此种手术比全离体肝切除术中全肝再移植需体外转流及长时间进行再植手术，操作简化，手术安全性提高。

二期肝切除术（hepatectomy of second stage） 二期肝切除术又称二步肝切除术。20 世纪 80 年代初，我国开展了对难以切除的大肝癌先用介入法行肝动脉化疗栓塞、在肿瘤缩小后再进行手术即二期切除的方法。在肝动脉化疗栓塞后，肿瘤的最长径能缩小达肿瘤原来的 50%时，可以进行手术。通过此种二期切除的方法，有 31.9%难以切除的大肝癌病人，可以获得手术切除癌瘤的机会。

肝移植术（liver transplantation） 见器官移植外科。

同种原位肝移植术（homogenic orthotopic liver transplantation） 见器官移植外科。

部分肝移植术（partial liver transplantation） 见器官移植外科。

亲体部分肝移植术（related living liver transplantation） 见器官移植外科。

辅助性异位肝移植术（auxiliary heterotopic liver transplantation） 见器官移植外科。

劈裂肝移植术（splitting liver transplantation） 见器官移植外科。

背驼式肝移植术（piggyback liver transplantation） 见器官移植外科。

同种异体肝移植术（homogenic liver allotransplantation） 见器官移植外科。

第一肝门（the first hepatic portal） 第一肝门包括肝脏脏面的横沟、右脐迹、脐静脉窝和静脉导管。出入肝门的血管及胆管、淋巴管、神经均通过横沟，另一部分则通过右脐迹、脐静脉窝及静脉导管入肝。出入第一肝门的血管、胆管、淋巴管、神经统称为肝蒂，它们包裹在肝十二指肠韧带内。在肝十二指肠韧带内胆总管位于右前方，肝动脉居左，门静脉在二者的后方。到达肝门时左右肝管及胆总管在前，肝左及肝右动脉在中间，门静脉及其左右两主支均在后方。三者分叉处以左右肝管的分叉点为最高，门静脉次之，肝动脉分叉点最低。上述解剖结构均能在肝门外暴露。

第二肝门（the second hepatic portal） 第二肝门位于肝膈面下腔静脉窝上端肝中、肝左及肝右静脉汇入下腔静脉处。第二肝门被冠状韧带所遮，此处还常有肝左及肝右静脉的上缘支及副肝中静脉进入下腔静脉。肝右静脉汇入下腔静脉的位置最低，肝左静脉汇入下腔静脉的位置最高，且多半和肝中静脉汇合成一总干后汇入下腔静脉。

第三肝门（the third hepatic portal） 第三肝门是指肝后的肝短静脉汇入下腔静脉处，其汇入地点多为下腔静脉的两侧。右侧肾上腺常与下腔静脉贴近，因此术中涉及此处时，需加以注意。

肝中线（Cantlie's line） 肝中线又称 Cantlie 线。1891 年 Cantlie 在观察到肝的内部结构后，认为可以把肝分为两个半肝，这个两个半肝的区域划分，可以通过肝内管道系统分布的规律来确定，研究结果证实可在肝的膈面划出左右半肝的分界线，此线的下端起自胆囊窝的中点，沿着肝脏的膈面向上后直到下腔静脉的左侧壁。这一研究已被以后许多学者研究所证实，此线符合肝中裂在肝脏膈面的走行投影，肝中裂内有肝中静脉通过，因而此线即可以作为术中从肝脏膈面来判定左半肝与右半肝界限的标准。

肝裸区（bare area of liver） 肝脏绝大部分为腹膜所遮盖，惟有在右侧冠状韧带前层（即肝的膈面移行到膈肌－称之为肝膈韧带）与后层（由肝向下方反折至右肾上腺的前面－称之为肝肾韧带）之间无腹膜遮盖，只有纤维结缔组织与后腹壁相连，这一区域即被称之为肝裸区。

肝癌冷冻疗法（cryotherapy of hepatocarcinoma） 冷冻疗法主要是根据冰冻与解冻过程中产生对组织细胞破坏能力而开展的一种肿瘤的治疗方法。冷冻疗法治疗恶性肿瘤已有150年的历史，但由于冷冻技术较差，因而长期未能发展。直到1966年Cooper创用液氮作为致冷源并制成能控制冷冻范围的液氮冷冻机以后，冷冻治疗恶性肿瘤才逐渐被开展起来。1973年上海中山医院在国内首次利用冷冻疗法治疗肝癌。冷冻机的冷冻探头有接触式及插入式两种。一般认为肿瘤内温度需要达到－20℃至－40℃时，肿瘤细胞才能坏死，为此冷冻探头的温度必需保持在－160℃以下。冷冻方法以快速冷冻、快速融冻的方法对肿瘤的破坏作用最大，多次重复冷冻比一次冷冻效果为好。一般要求1min内冷冻探头温度降至－196℃以下，冷冻持续3min后，待其自然复温，此段时间常需20min左右，如此冷冻及融冻为一周期，亦即所谓进行了一次冷冻。重复冷冻即进行如此冻融周期几次。中山医院一组87例中晚期肝癌冷冻治疗结果为1年及5年生存率分别为60.5%及20.2%。

肝癌激光疗法（laser therapy of hepatocarcinoma） 应用激光治疗肿瘤是20世纪60年代以来出现的一种新技术。激光当其强度达到400J/cm^{3}时，在其产生光效应的同时产生组织加热的热效应，通过此种加热作用，可使组织细胞凝固，当激光强度达4000J/cm^{3}时，由于高热可使组织细胞坏死，最后气化。当前激光在肝脏外科的应用，主要是利用其热能进行肝脏止血、切肝及对不能切除的肝癌癌灶进行气化。常用的激光有氩（Ar）、CO_2及Nd－YAG 3种。氩激光主要用于止血，CO_2激光用于肝脏的切割，而Nd－YAG既有止血作用又有一定的切割作用。目前将激光应用于肝脏手术的单位，在国内仍属少数，经验有待进一步积累。

肝癌局部高温疗法（hyperthermic therapy of hepatocarcinoma） 1963年Crile提出了应用局部高温疗法治疗恶性肿瘤，20世纪80年代初在国外开展并应用于临床，局部高温疗法治疗恶性肿瘤的机制主要是根据肿瘤细胞比正常组织细胞容易遭受热损伤这一病理变化规律而开展的一种恶性肿瘤治疗方法。研究表明肿瘤组织内缺乏具有正常舒缩功能的正常结构的血管，因而其散热功能远不如正常组织，极易被热损伤。实验表明肿瘤组织内温度达42℃时，肿瘤细胞的变化达到了不可逆的程度，而当温度升至45℃时，在电镜下肿瘤细胞完全坏死、溶解。局部高温不仅可使肿瘤细胞变性、破坏，还可阻止化疗、放疗所致的肿瘤细胞DNA链断裂后的再修复，增强肿瘤细胞对放疗和化疗的敏感性，因而此种疗法可与化疗或放疗联合应用，提高化疗或放疗的疗效。局部高温疗法中，包括有微波疗法、射频疗法、激光疗法以及超声加温疗法等。

肝癌微波固化疗法（microwave tissue coagulative therapy of hepatocarcinoma） 肝癌微波固化疗法也是属于肝癌的局部高温治疗方法的一种。微波是300～3000MHz的电磁波，它在体内利用人体组织内的大量水，产生不导电的热，通过磁场变化将微波能变成热能，是一种从组织内加温的方法，热不向外放散，加热效果好且不产生炭化，术后无由于组织坏死脱落导致继发性出血的可能。1979年Tabuse首次研制成功微波组织凝固装置，并将其应用于临床。我国自20世纪80年代以来，也广泛开展了此项技术。国内目前通用的微波组织凝固装置，其微波频率为2450MHz，功率为100～700W，凝固时间为20s至6.0min。微波组织凝固技术用于肝脏外科治疗肝脏恶性肿瘤可有两种用途：①用于肝切除时肝断面止血、肝内口径＜3mm的小血管经微波组织固化后，切肝时可以被凝固不出血。②对不能或不适于切除的肝癌癌灶，可以进行局部微波固化、高温疗法、延长病人的生存期。为达到微创目的，近年开展了在B型超声导向下，用细针穿刺进行肝癌微波固化疗法。

肝癌射频加温法（radiofrequency hyperthermia therapy of hepatocarcinoma） 射频（RF）亦为一种电磁波，其频率为0.1～300MHz，射频加温同属于肿瘤局部高温疗法之一，近年在国外应用较广，国内也在陆续开展。射频加温法有电感应加热法、电容性加温法、电波加热法和组织内加温法。国内有些医院分别制成高

频局部高温固化器，或采用术中间质内局部射频加温法，或设置电磁辐射圈、从体外进行肝脏局部加温法的同时与小剂量的周身化疗相并用。近年还开展了在超声导向下用细针穿刺法进行肝癌的射频加温治疗。

超声波加温法（ultrasonic hyperthermia therapy of hepatocarcinoma） 通过超声波来进行肿瘤的局部高温疗法是近年将出现不久的无创治疗方法，用一种既可超声扫描又可调节温度及聚焦等多功能的超声装置来进行肿瘤局部加温。此种加温装置从体外可对深12cm，直径15cm的体内深部巨大肿瘤进行加温。此种局部加温方法可单独使用，亦可与化疗或小剂量放疗联合应用。在国内此种疗法已开始在临床应用、开展。

肝癌直流电疗法（direct current therapy of hepatocarcinoma） 直流电疗法治疗恶性肿瘤时间较短，1978年Nordenslrom根据生物闭合电路理论，首先将此法用于临床。直流电疗法属于电化学、电生理疗法。其优点是设备简便，易于普及，但疗效仅能使肿瘤缩小，不能达到对恶性肿瘤的根治。其治疗机制：在手术中对肝脏恶性肿瘤插上若干电极，接通直流电后，在电场的作用下，使肿瘤细胞赖以生存的内环境发生改变，产生使肿瘤细胞破坏的电化学、电生理反应。其中包括产生具有杀伤瘤细胞作用的O_2、CL_2、H_2等气体；肿瘤内pH值的严重改变；细胞膜活性受抑制；蛋白质凝固、变性；阳极附近肿瘤细胞脱水、阴极附近肿瘤细胞水肿；阳极周围血管收缩、微血栓形成，阴极周围间质水肿、液体大量积聚，压迫毛细血管，出现血管阻塞，终于肿瘤血运破坏。通过上述一系列改变，促使肿瘤组织代谢紊乱，肿瘤内部及外部微环境发生改变，致使肿瘤细胞破坏。

肝癌无水酒精注射疗法（ethanol injective therapy of hepatocarcinoma，EIT） 无水酒精注射疗法是在B型超声引导下经皮、肝穿刺或在术中直视下，将99.5%无水酒精注入肝癌组织内，使肿瘤组织产生凝固性坏死，属于一种化学性疗法。日本杉浦信之于1983年首次报道在B型超声导向下，经皮、肝穿刺，将无水酒精注入瘤体内，治疗小肝癌。也有的日本外科医师将此疗法用于小肝癌的手术前两周，用以防止手术切除小肝癌后残癌复发。近年亦有的日本学者主张用此种疗法代替小肝癌的根治切除手术。国内最初多用于难以切除的大肝癌或术后复发性肝癌，近年亦有人主张用于小肝癌，代替根治性切除手术，但尚无有关的资料报道。

肝动脉阻断术（hepatic arterial occlusion，HAO） 肝动脉阻断术是20世纪60年代开展起来一种治疗中晚期肝癌的方法，病人多属不适手术或不愿手术者。其中包括肝动脉结扎术（HAL）及肝动脉栓塞术（HAE、TAE）。肝动脉阻断术治疗肝癌的机制：正常肝细胞靠肝动脉与门静脉双重血供，其中肝动脉血流量占25%，门静脉血流量占75%，而当正常肝细胞癌变成为癌细胞时，则90%的血供靠肝动脉供血，肝动脉阻断后肝癌细胞血供可减少90%～95%，而正常肝细胞血供仅能减少35%，因而肝动脉阻断后，肝癌细胞可致缺血、坏死、而正常肝细胞功能不受明显损害。

肝癌间质疗法（interstitial therapy of hepatocarcinoma） 肝癌间疗法是指手术中采用一些物理化学治疗方法，使其直接作用于肿瘤内而不影肿瘤的周围组织，实际上是一种肿瘤局部疗法。此种疗法适用于巨块型或结节性肝癌而不适用于弥漫型肝癌。用此种治疗方法可破坏肿瘤组织，防止其生长，延长病人的生命。间质疗法包括微波、激光、射频、超声加温、直流电疗法、肿瘤内无水酒精或高温蒸馏水注射疗法等，均属此种疗法。

肝动脉栓塞术（hepatoarterial embolization，HAE；transarterial embolization，TAE） 由于肝动脉结扎后，肝癌与肝内血管的侧支循环很快又重新建立，因此20世纪70年代初先后开展了术中及介入法肝动脉注入化疗药物及栓塞剂，即所谓肝动脉化疗栓塞疗法（tACE）。肝动脉栓塞的优点是阻断肝动脉血流的效果比肝动脉结扎确切、持久。尤其介入法不需开腹在手术中进行，对病人创伤打击小，并可重复进行。栓塞所用的物质常用的为40%碘化油，它可栓塞到肝窦及肝内微小血管，且可3个月至1年较长时间存在于肝血管内。除碘化油外，明胶海绵及不锈钢圈亦均为可选用的栓塞物质。明胶海绵只能阻断肝内较大血管，且阻断时间较短，约1周至2周后即可被吸收，因而单独使用效果不好，可与碘化油同时并用，其栓塞效果比单独应用碘化油要高，浙江医大二院报告二者联合应用治疗中晚期肝癌病人，其一年生存率达

68.1%。

含药微球肝动脉栓塞术（transarterial embolization by drug microsphere） 含药微球肝动脉栓塞术又称球囊阻塞疗法。此种疗法是肝动脉栓塞（HAE）及肝动脉化疗药物灌注（HAI）二者联合应用的一种新型技术。用降解淀粉白蛋白、乙基纤维素等不同基质，作成大小不同的微球，微球内含有抗癌药物，将此微球注入肝动脉后，微球既起血管栓塞作用，又起携带抗癌药物接触癌细胞的载体作用，微球可缓慢裂解释放出抗癌药物，使药物在癌细胞乏氧状态下，充分发挥有效的抗癌治疗作用。

夹心面包疗法（sandwich therapy） 此法又称夹馅疗法，具体操作方法是先用介入法将40%碘化油选择性地注入肝动脉分支远端，进行栓塞，然后再注入大剂量的抗癌药物，最后再用碘化油和明胶海绵碎块栓塞肝动脉支的近端，使药物在血管内夹在两端栓塞之间，以便延长化疗药物与肝癌组织细胞接触的时间，更加充分地发挥药效。

水门汀疗法（cement therapy） 超选插管向肝动脉小支内注入40%碘化油，注入量超过一定限度后，碘化油即由肝窦向门静脉小支内返流，起到了肝动脉及门静脉同时栓塞的作用，用此种方法治疗肝癌的效果，据报道1年生存率达86.7%。

导向治疗（imaging and targeting therapy） 导向治疗肝癌是20世纪80年代开展的新技术。为了使治疗所用的抗癌药物或核素更加集中地杀伤肝癌细胞，而尽量保护正常肝细胞不受损害，近年用模拟发放导弹的方法，应用与肝癌细胞有特殊亲合力的碘化油或抗人体肝癌铁蛋白抗体或甲胎蛋白抗体等作为载体，携带“弹头”核素如^{125}I、^{131}I、^{90}Y，或抗癌药物MMC、ADM、DDP、MYX等，将其运载至肿瘤内，使之既能最大限度地杀伤癌细胞，又能相对地减少正常肝细胞的损害。1980年美国Johns Hopkins等报告了用铁蛋白抗体标记以放射性核素进行肝癌治疗的临床试验，此后逐渐在临床上推广使用，1989年我国汤钊猷用抗人体肝癌铁蛋白作抗体，并标记以^{131}I治疗肝癌，在36例不能切除的肝癌病人中，其3年生存率达28.0%。

肝癌放射治疗（radiotherapy of hepatocarcinoma） 肝癌不属于放射敏感性肿瘤，又兼有80%以上病例合并有坏死后肝硬化，如放疗不当可使肝肾遭受放射性损伤，因而国内开展此项疗法的不多，缺乏经验。肝癌放疗的适应证：①肿瘤较局限，在10cm×10cm之内、有可能根治者。②肿瘤较大或肝内累及较广、亦有一定姑息治疗价值者。③病人无黄疸、腹水、肝硬化不重、无脾功能亢进或食管静脉曲张者。肝癌放疗的禁忌证：①全身情况较差。②肝硬化明显、肝功能严重损害者。③有黄疸、腹水及广泛转移者。④并发肝昏迷、消化道出血者。放射方法多采用肝脏局部放疗，近年多采用移动条的方法，将预定照射肝区分为2cm宽的若干条，每条照满4次，多次轮流照完，使总照射量达40Gy（4 000rad）。放射总量在30Gy（3 000rad）以下，一般不会引起肝脏的放射性损伤，但如在35Gy（3 500rad）以上即会产生肝脏损伤，肝脏迅速肿大、出现黄疸、腹水、碱磷酶升高，肝活检显示有放射性损伤改变。

肝癌的主动免疫治疗（active immunotherapy of hepatocarcinoma） 本疗法包括：

1. 特异性主动免疫治疗：即用切除的肝癌标本制成瘤苗行自体或异体的主动免疫。由于肿瘤的抗原性不大而肝癌病人往往又处于免疫功能受抑制状态，因而此种疗法效果并不显著。

2. 非特异性主动免疫治疗：①卡介苗（BCG）：是各种主动免疫治疗中效果较为肯定的一种。②短小棒状杆菌（cP）：应用此种免疫疗法可刺激B细胞增生，促进IgM、IgG的合成、增加抗原与抗体的亲合力，其对肝癌的疗效，尚有待观察。③胸腺肽：可诱导T细胞亚群成熟，改善机体的免疫状态。

肝癌的过继性免疫治疗（adoptive immunotherapy of hepatocarcinoma） 通过给病人输入具有抗肿瘤活性的免疫因子来治疗肝癌病人，此种治疗方法即所谓肝癌的过继性免疫疗法。其中包括：①转移因子（TF）：它是从淋巴细胞提取的一种核酸肽，其作用机制为使T细胞成为致敏的淋巴细胞或使原已非致敏淋巴细胞再重新成致敏的淋巴细胞。在体内起传递细胞免疫信息作用。②免疫核糖核酸（IRNA）：系从致敏的淋巴细胞提取的核糖核酸，也是通过传递免疫信息提高机体细胞的免疫功能。③淋巴因子激活的杀伤细胞（IAK细胞）：是用白细胞介素2（1L-2）激活的淋巴细胞，对肝癌细胞具有杀伤力，并对免疫功能受到抑

制的病人仍然有效。④肿瘤浸润性淋巴细胞（tIL）：此种淋巴细胞是在体外用 IL－2 激化增殖后输给患肝癌的病人，其疗效比常规诱导的 LAK 高 50～100 倍。

肝细胞凋亡（apoptosis of liver cell） 凋亡是细胞死亡的一种特殊形式。它是细胞在发育过程中，由于受了各种因素影响，为了保持内环境的稳定，由相关基因激活表达的一种细胞自主而有序的死亡。它与细胞损伤与坏死不同，是为适应环境采取的主动死亡。细胞凋亡最主要的形态学改变是凋亡小体的（apoptic body）形成。肝细胞凋亡是由于正常肝细胞受了①生物学因素：如多种细胞因子、自由基；②病毒、细菌及毒素产物；③物理因素：如肝脏缺血再灌注引起的缺血、缺氧；④化学因素：如肝毒物质 CCl_4、各种化疗药物等多种因素的诱导，而引起的肝细胞主动的死亡。肝细胞凋亡与肝细胞坏死主要的区别为：①细胞形态：凋亡为肝细胞缩小、形成凋亡小体，而坏死为肝细胞肿胀、崩解、溶解。②细胞膜：凋亡仍保持完整，而坏死细胞膜形成碎片。③细胞器在凋亡基本正常，而坏死则发生异常改变。④凋亡无炎性反应，而坏死有炎性反应。⑤凋亡不释放酶或生物活性物，而坏死则释放。⑥凋亡对机体有利，而坏死对机体有利又有害。

肝囊肿（cyst of liver；hepatic cyst） 肝囊肿是较常见的肝脏囊性肿物。它有先天性与后天性；多发性与单发性；寄生虫性与非寄生虫性；肿瘤性与非肿瘤性等区别。一般所指的肝囊肿多为潴留性或退变性囊肿，而炎症性囊肿、外伤性血肿液化性囊肿、囊性淋巴瘤、囊性腺瘤与包虫囊肿以及先天性多囊肝等都属于特殊类型的肝囊肿。

肝囊肿诊断并无困难，经 B 型超声检查即可发现。CT 扫描更易确诊与鉴别。直径 5cm 以下的肝囊肿一般不需治疗，较大者常行 B 超引导下经皮穿刺囊肿，抽液注入适量的无水乙醇或在腹腔镜下或经剖腹行囊肿开窗引流术。巨大囊肿可行囊壁部分切除大网膜囊腔填塞术，亦可行肝部分或肝叶切除术。

先天性肝脏多囊性疾病（congenital polycystic disease of liver） 肝多囊病也称为多囊肝，属于先天性，常合并多囊肾。肝脏体积增大，囊肿大小不一，数量不定。囊肿巨大者如头颅，小如粟粒。少则几十个，多达数百个。囊肿分布到肝脏一叶或全肝，遍及膈面与脏面，囊肿最大容积可超过 1 000ml。囊液清明，有出血者呈棕色，不含胆汗。囊壁由纤维组织与内衬柱状上皮构成。多囊肝常合并其他脏器之先天性多囊病，合并多囊肾者高达 50%，其次有胰腺、脾、卵巢及肺等多囊病。该病多发生于女性，虽属先天性但多在中老年期出现症状。常伴腹胀痛及巨大囊肿压迫邻接器官之相应症状。诊断并无困难，利用 B 超或 CT 检查可取得定位与定性的诊断价值。小的囊肿无需治疗，较大囊肿可按孤立性肝囊肿的手术疗法或穿刺抽液，注入无水乙醇疗法。也可采用腹腔镜下囊肿开窗术，使囊液排入腹腔，以便吸收。囊肿全肝密集，影响肝脏代谢功能者，病人条件合适也可施行全肝切除、同种异体原位肝移植术。

多囊肝（polycystic liver） 可参照先天性肝脏多囊性疾病辞条。

孤立性肝囊肿（solitary cyst of liver） 孤立性肝囊肿系由于肝内小胆管的炎性阻塞而导致液体潴留，故亦称为潴留性囊肿或单纯性囊肿。囊肿大小不等，可从直径数 mm 到 10cm 以上，内容为透明液体或淡黄色液体，少则不足 1ml，多达数升，最多达 17L。囊肿内膜由上皮细胞衬里，外壁由纤维组织构成。小的囊肿无症状，大者腹膨隆出现肿块。囊肿逐渐增大，不仅压迫肝组织，致萎缩与结构变化而且压迫邻近脏器，影响胃肠道功能，甚至出现黄疸。肝囊肿诊断并无困难，B 超及 CT 扫描等影像检查一般都可确诊，但应与肝包虫囊肿相鉴别。后者禁忌试验穿刺。小囊肿无需治疗，大囊肿可用不同方法治疗：B 超引导下穿刺抽液，注入无水乙醇；肝囊肿开窗引流术；包括肝囊肿的肝部分切除术；囊肿壁部分切除、搔刮囊肿内膜并用碘酊涂擦腐蚀后用游离或带蒂网膜填塞囊腔；既往的巨大肝囊肿一空肠内引流术因弊多利少故现已放弃。在行肝囊肿手术时囊壁组织应行冰冻切片活检，对极少见的囊肿恶变，要按肝癌行手术处理。

肝淋巴管瘤性囊肿，肝淋巴性囊肿，肝血管瘤性囊肿（lyphangiomatous cyst of liver，lymphatic cyst of liver，hemangiomatous cyst of liver） 这些囊肿和肝畸胎瘤性囊肿（teratomatous cyst of liver）都是在肝脏原有淋巴管瘤、血管瘤和畸胎瘤的基础上由于淋巴管或血管腔的扩张，畸胎瘤的退变而形成淋巴管瘤性囊肿（或称淋巴性囊肿）、囊性淋巴管瘤（cystic lymphangioma），

或囊性畸胎瘤（cystic teratoma）包括肝脏囊腺瘤（hepatic cystadenoma）以及肝血管瘤性囊肿都属于肝脏良性肿瘤性囊肿，临床上较少见。术前不易确诊，主要依病理学诊断。治疗以手术切除为首选。

潴留性肝囊肿（retention cyst of liver） 可参阅孤立性肝囊肿辞条。

血肿机化性肝囊肿，创伤性肝囊肿（hepatic cyst of organized intrahepatic hematoma） 肝脏受到损伤尤其是中心性破裂并发血肿者，数周或数月之后血肿机化，久之可形成血肿机化性肝囊肿，又称为肝脏创伤性囊肿（traumatic cyst of liver）。肝穿活检引起的血肿和肝手术造成的肝残腔积血，也可形成创伤性囊肿。此类囊肿含有陈旧性血性液体和胆汁。诊断上依据右上腹、肝区外伤史，结合影像学检查及B超引导下穿刺抽出囊液，据其性状可确诊此病。小的创伤性囊肿无明显症状者不需治疗，较大者可穿刺置管引流或手术引流。

创伤性肝囊肿（traumatic cyst of liver） 可参阅血肿机化性肝囊肿辞条。

肝脏囊腺瘤（cystadenoma of liver） 该瘤是肝脏的原发性囊性肿瘤。可发生于全部胆树。虽属良性，但可恶变成囊腺癌。大小范围：直径1～15cm。囊壁内膜衬覆立方或柱状上皮。大多数病例为女性，且常在40岁以上发病。该囊腺瘤在症状上与一般的单纯性肝囊肿无明显差别，而用B型超声检查肝囊腺瘤可发现囊腔内有分隔及壁内结节（mural nodules）或钙化的声像，而单纯性肝囊肿则罕有此所见。此点有助于同单纯性肝囊肿鉴别。肝脏囊腺瘤的治疗原则是手术切除肿瘤。即使是良性也要施行肝部分切除或肝叶切除术。如囊腺瘤已癌变则应按肝癌的切肝范围行根治性切除术。因此在切除肝囊腺瘤之后必须行冰冻切片快速活检，确定其有无恶变。

肝脏假性囊肿，肝退变性囊肿（pseudocyst of liver, degenerative cyst of liver） 肝脏假性囊肿是指肝脏肿瘤因坏死或生炎引起肿瘤中心部软化、液化而形成囊肿或由于肿瘤的退变造成囊性变所形成的假囊肿。老年人肝脏组织发生退行性改变引发的肝脏囊肿也属于此类囊肿。肝脏囊腺瘤在发病之始就呈囊性，而非肿瘤的囊性变，属于肿瘤性囊肿或囊肿性肿瘤。小的假性囊肿无需处理，较大者尤其有症状的可采用在B超引导下行囊肿穿刺抽液后注入无水乙醇的硬化疗法。由肿瘤囊性变所致的假囊肿应按肿瘤种类行相应的外科治疗。

退变性肝囊肿（degenerative cyst of liver） 可参阅肝脏假性囊肿辞条。

多囊肝、多囊肾（polycystic liver, polycystic kindey） 多囊肝是一种先天性的肝脏多发性囊肿，常合并有多囊肾或胰腺、脾脏等其他脏器的多囊性疾病。多囊肝女性多见，虽属先天性疾病但多在40～60岁出现症状。该病的诊断与治疗可参照先天性肝脏多囊病辞条。多囊肝与多囊肾并存，病情严重者可发生肝、肾功能损害、门静脉高压症食管静脉曲张、上消化道出血，肝衰、肾衰、高血压及心衰等严重并发症、彻底治疗需选择适当病例，施行肝脏及肾脏的联合器官移植术。

肝囊肿造影（hepatic cystography） 为确诊肝脏囊肿有无与胆管相通，可采用囊肿穿刺注入造影剂进行肝囊肿造影。在B型超声定位引导下穿刺囊肿，在注入50%胆影葡胺（biligrafin）或76%泛影葡胺（urografin）之前可先抽吸出部分囊液以免将造影剂稀释，影响显影效果。注入造影剂量多少应根据囊肿大小、囊液多少而定，一般用量20～60ml。囊肿造影有助于观察囊肿大小、所在部位、形态、单房或多房、是否与肝内胆管相通。此项检查一般并非必要，只在特殊情况，尤其不能除外与胆管相通，不排除Caroli病者。肝囊肿造影时除预先作碘过敏试验外还要注意预防造影剂与胆汁外溢入腹腔或膈下有并发膈下感染与胆汁性腹膜炎可能。

肝囊肿破裂（rupture of hepatic cyst） 肝囊肿不论是孤立性或多发性，巨大的囊肿壁薄，张力过大者有可能发生破裂。但肝囊肿自发性破裂者实为罕见。据报道1例17000ml之特大肝囊肿，尚未破裂。但位于肝表面、肋缘下易受损伤部位的巨大肝囊肿，在外力触击情况下可发生囊肿破裂。囊肿破裂可引起腹痛，除非囊壁有出血，一般不引起腹膜炎的急腹症现象、肝囊肿的自发性破裂相当于囊肿的自然开窗囊液向腹内引流。巨大肝囊肿破裂应行手术处理。切除囊盖，腐

蚀并搔刮破坏内膜，以游离或带蒂大网膜填塞术式治疗可获得治愈结果。

肝囊肿蒂扭转（pediculotorsion of hepatic cyst） 肝囊肿绝大多数是部分囊壁在肝脏表面，大部囊肿在肝实质内。全部囊肿均位于肝表面，而具有蒂状基底的肝囊肿是极为罕见的。此类囊肿在病人体位突然更换或剧烈运动时有可能发生囊肿的蒂部扭转而出现剧烈难以忍受的腹痛，酷似女性之卵巢囊肿蒂扭转。此际如扭转的囊肿蒂不得及早复位则腹部剧痛不能缓解。时间长之蒂扭转，因囊肿之血供障碍可致囊壁坏死。此病经B超检查容易作出诊断。一旦发生囊蒂扭转，必须紧急手术处理。带蒂的囊肿易于切除。

肝囊肿开窗术（fenestration of hepatic cyst） 采用手术剖腹或经腹腔镜下将肝脏表面的囊肿壁切开，使囊液流入腹腔，经腹膜吸收的治疗方法，此种手术处理称之为肝囊肿开窗术。此法有单纯剪破囊壁排出液体，也有切除部分囊壁组织，以防单纯切开囊壁，以后囊壁的切缘粘连又形成封闭囊腔，导致囊液潴留而不利于开窗引流。不论采取哪种方法，囊壁切开或切除的囊壁边缘必须严密止血。

肝囊肿切除术（resection of hepatic cyst; hepatic cystectomy） 单纯肝囊肿切除术只适用于囊肿大部位于肝表面或带蒂的肝囊肿，仅切除囊肿不附带肝组织。该手术既简单、又安全，但这样的肝囊肿罕见（尤其有蒂的肝囊肿更罕见），故施用囊肿切除术的机会极少。

肝囊肿部分切除、囊腔大网膜填塞术（partial resection of hepatic cyst and tamponade of cystic cavity with major omentum） 非寄生性巨大的肝囊肿，采用非手术疗法不能控制囊液的产生，缩小囊肿从而难以防止巨大囊肿压迫肝脏而致肝组织萎缩者应采取手术疗法。将肝囊肿露出肝表面部分的囊肿壁切除（亦即囊盖切除），切断面必须严密缝合止血。排空囊液后将囊肿内膜用碘酊涂擦，腐蚀破坏其分泌能力。再用游离的或带蒂的大网膜片填塞入囊腔内。将填塞的网膜组织缝合固定囊壁上，以防脱离，周围置放引流管。此法简单有效，优于囊肿内引流术，也较囊肿切除术或肝叶切除术为安全。大网膜有强大的吸收与抗感染能力，它与残余囊壁粘连后囊腔消失，无囊液产生，可获得彻底治愈的疗效。

肝囊肿外引流术（external drainage of hepatic cyst） 肝囊肿并发感染（囊肿变成脓肿）或肝脏创伤性囊肿，囊腔有积血者适应于囊肿之外引流术。该手术实施方法有二：一是剖腹手术，切开囊肿壁，（切开前必须用纱垫保护周围以免污染腹腔），排出囊液（脓汁或积血）置入引流管；二是经皮肝穿刺、囊肿腔内置入引流管，吸出囊液后经导管注入含抗生素液体冲洗囊腔以控制感染。必要时亦可注入造影剂行囊腔造影观察外引流术后囊肿腔缩小与消失情况。每日经流量逐渐减小，< 10ml 时经 B 超检查或囊肿造影显示囊腔消失可拔管。

肝囊肿胃肠道内引流术（internal drainage of hepatic cyst to gastrointestinal tract） 直径 > 15cm 的巨大肝囊肿，不适于施行囊肿壁部分切除（即囊盖切除）、大网膜囊腔内填塞术的病例，可采用囊肿 - 胃或空肠吻合之囊肿内引流术。将囊液引入胃肠道内。此术式有食物逆入囊腔内而引起囊肿感染并发症的可能，故采取肝囊肿 - 空肠 Roux - Y 式吻合术以防逆行感染。

肝囊肿介入疗法（interventional therapy of hepatic cyst） 较大的肝囊肿不论单发或多发性，不适于开窗引流术治疗的都可在 B 超引导下经皮穿刺囊肿，抽出大部囊液，据囊肿大小，注入无水乙醇 2 ~ 20ml，使囊肿粘连、硬化、缩小。因注药过程中局部有刺激性，可发生剧烈腹痛，甚至病人难以耐受，一般需行 2 ~ 4 次的介入治疗才能使囊肿消失。这种不经手术，仅借助 B 超导向、采取穿刺注药的肝囊肿治疗方法称为介入疗法。

肝脏血管瘤（hemangioma of liver） 肝脏血管瘤是肝脏多见的良性肿瘤，它有各种类型，最常见者为肝脏海绵状血管瘤，其他有肝脏毛细血管瘤；硬化性血管瘤；肝脏血管内皮瘤和血管内皮肉瘤等。它们的临床表现、诊断和治疗方法，参照每种血管瘤辞条项目。

肝脏海绵状血管瘤（cavernous hemangioma of liver） 肝脏海绵状血管瘤是肝脏最常见的良性肿瘤。它多见于中年妇女。常为单发，生长缓慢，肿瘤色紫红，有弹性感，具压缩性，瘤体内可发生血栓机化。小的

血管瘤多无症状，发展增大后常压迫邻接脏器，出现腹胀痛症状。影像学诊断价值大，B 型超声、增强 CT 扫描、核素血池扫描、MRI 对肝血管瘤常呈特征性显像，尤其选择性肝动脉造影，可显示海绵状血管瘤的影像特点，而且早显影、造影剂晚消散（“早来晚归”）。小的血管瘤无症状者无需治疗，直径 > 10cm 的巨大肝血管瘤有腹部症状，位于肝表面者一旦破裂发生大出血有致命危险。有效疗法是手术切除肿瘤。采用肝叶切除或肝血管瘤剥除术式均可根治。经股动脉插管行肝动脉栓塞或硬化疗法，也可取得肿瘤缩小的姑息疗效。皮质类固醇的激素治疗或放射疗法效果并不确切可靠。

肝脏毛细血管瘤（capillary hemangioma of liver） 肝脏毛细血管瘤是一种很少见的肝脏良性肿瘤。它是由毛细血管所构成，有的可能迅速增大发展成肝脏海绵状血管瘤。该瘤体积小，常为多发。多是在为其他外科疾病施行剖腹手术时偶然地意外发现。在肝脏表面有直径数 mm 的微小毛细血管瘤，从外观上即能同其他肝肿瘤相鉴别。有时也合并皮肤或其他部位的毛细血管瘤。几 mm 大的小肝毛细血管瘤，并无临床意义，无需处理。术中附带发现的单发肝毛细血管瘤可注射无水乙醇，微小的直径 1 ~ 2mm 毛细血管瘤可用电凝处理。

肝脏硬化性血管瘤（sclerosing hemangioma of liver） 肝血管瘤在发展过程中纤维组织不断增生，发生显著的纤维性变，即可形成硬化性血管瘤。镜下可见纤维组织细胞和毛细血管的活跃增生。偶见血管扩张，胶原纤维多少不定，可发生透明性变。大的肿瘤需行手术切除，小者不需处理。

儿童肝脏血管内皮细胞瘤（children hemangioendothelioma of liver） 肝脏的血管内皮瘤多见于婴儿与早幼儿，从生后 36h 至 45d 患该肿瘤者为多，故又称为婴儿型血管内皮瘤（infantile hemangioendothelioma）。该瘤常为先天性，更常见于女性。早期症状主要是腹部膨满、肝肿大，而晚期由于发生贫血及动静脉瘘，后者曾被血管造影证实，而可引发充血性心力衰竭。该瘤在儿童多被认定为良性，虽然组织学上呈现良性，但预后差，常因肿瘤生长迅速，肿块增大，可由于致命性的肿瘤破裂，腹内大出血而死亡。约有 1/3 的患儿除肝脏肿瘤外还累及到肝外的皮肤、肺、脾、淋巴结及骨等器官与组织。该肿瘤必须同血管肉瘤相鉴别。本病是来源于血管内皮细胞结构，有大小不等的充满血液的间隙，覆衬内皮细胞，内皮细胞增殖而发展成肝脏的血管内皮瘤。发生于成年人者被认为是恶性肿瘤。治疗方法是手术切除。婴幼儿手术相当危险，病死率很高。

肝脏婴儿型血管内皮瘤（infantile hemangioendothelioma of liver） 可参阅儿童肝脏血管内皮细胞瘤。

肝血管内皮细胞肉瘤（hemangioendotheliosarcoma of liver） 恶性肝血管内皮细胞瘤它与良性肝血管内皮细胞瘤的差别是肿瘤较大、色灰红、呈边界不清的软性肿块，常有中心部坏死、软化及出血，它的瘤细胞有明显异型性，核浓染与核分裂像可见。也有称该瘤为肝血管内皮细胞肉瘤的，该瘤还另有名称为肝苦否氏细胞肉瘤（kupffer cell sarcoma of liver）或血管肉瘤（hemangiosarcoma of liver）。该瘤的诊断完全由病理组织学确定。治疗需行手术切除，不适于手术者采用化疗或放疗，辅以免疫治疗等综合疗法。

选择性肝动脉造影（selective hepatic arteriography） 选择性动脉造影是从 20 世纪 60 年代起采用由 Seldinger 开发的动脉造影方法，用此插管技术开展的一种新的肝脏血管造影诊断技术。该造影方法是采取经股动脉或经腋动脉或肱动脉穿刺，经穿刺针插入金属导丝达腹主动脉内，除去针头。沿导丝插入不同型号的造影导管。将导丝与导管一起推进到腹主动脉的腹腔动脉开口部位（相当于 T_{12} ~ L_1 平面），在电视透视下运用导丝引导，选择性地将造影导管插入腹腔动脉内，再于导丝引导下继续深插入肝总动脉或肝固有动脉内。拔去导丝，向导管内用小量造影剂试注，确认为拟选择的造影动脉后，即用自动高压注射器，装填适量的造影剂（一般用 76% 泛影葡胺 40 ~ 60ml，或优维显 60ml），按肝动脉造影的 X 线快速血管影的技术条件（常用 DSA 设备），造影注射器与造影导管连接，按 5 ~ 8ml/s 的流速，在电视透视监控下注入造影剂。一次肝动脉造影，造影剂用量 25 ~ 40ml，如显影不满意可重复注药造影。为观察肝脏血管的全貌，最好是先行腹腔动脉造影，然后分别行总肝动脉，肝固有动脉、左或右肝动脉造影。为了观察有无变异的肝动脉甚至需行肠系膜上动脉造影（偶见变异的右肝动脉发自肠系膜上动脉）。在造影全过程中可见到动脉

期、毛细血管期（肝实质期）和静脉期的血管影像。在各期可见肝动脉的各分枝，有无发自胃左动脉之左肝动脉之变异血管，肝实质变化及门静脉之肝内外分枝、有无受压移位、变窄或门静脉内癌栓。经快速换片可获得肝血管各期的造影 X 线摄片。开展选择性肝动脉造影，早期主要用于肝肿瘤，肝血管病变、肝外伤、胆道出血以及不明原因的上消化道出血的诊断。20 世纪 80 年代以来将此技术发展运用到肝肿瘤、肝损伤出血及胆道出血等的介入治疗。仅为诊断目的，只行选择性肝动脉造影已能满足要求，而为介入治疗则需深插造影导管达肝动脉的一、二或三级分支平面进行肝动脉造影与栓塞。称为超选择性肝动脉造影。行肝动脉造影前必须作造影剂过敏试验，肝动脉分枝造影时造影剂用量要减少（20～30ml 即足）。

肝血管瘤的 B 型超声检查、CT 扫描（type B ultrasonography and CT scanning of hepatic hemangioma） 在肝脏海绵状血管瘤的影像学诊断中，最常用的方法是 B 型超声检查。它属无创性检查法，既简单、方便，又对人体无损害。用费不贵，并可重复多次检查。小及中等的肝血管留（直径≤4cm）呈强回声、肿瘤周围无弱回声晕，肝组织无硬化改变。大的肝血管瘤（直径＞4cm）呈混合回声图像（各种回声混杂存在），可为强回声、等回声或弱回声型。肿瘤形状不规整，亦可呈分叶状。多数肿瘤边界清楚，少数边界模糊。肝血管瘤声像图显示不典型者与肝癌鉴别困难。

肝血管瘤的 CT 扫描：肝脏血管瘤常用 CT 扫描进行诊断与鉴别诊断。尤其在 B 超不能肯定肝占位病变的性质时，增强 CT 扫描对诊断或除外肝血管瘤就更有价值。准确率达 90% 以上。肝海绵状血管瘤在 CT 扫描上显示圆形或椭圆形的低密度区。大小多为直径 2～3cm，也有＞10cm 者，甚至可占据 1～3 个肝叶，或弥漫到全肝。在血管瘤的中心部还可能有更低的低密度区，这是血管瘤的机化血栓形成。

肝血管瘤的增强扫描（经静脉注射泛影葡胺或优维显等造影剂）更具有影像特征。在快速注入造影剂之后立即显示在肝血管瘤的周边出现多处结节状强化区。动态观察，强化范围逐渐向肿瘤中心部扩展，最后呈一致性强化，CT 的密度值明显高于周围肝组织。强化时间一般需 3～5min。CT 平扫所显示中心部更低密度区在增强扫描时也未强化者则属于血栓机化或病变中心部之纤维化。增强扫描对鉴别肝血管瘤与肝癌很有意义，后者可能有部分强化。

肝血管瘤的核素扫描（nuclide scanning of hepatic hemangioma） 用核素进行肝血管瘤的血流扫描和动态的血池扫描有较大的诊断价值。使用 $^{99m}TcO_4^-$ 肝血流扫描，^{99m}Tc 标记 RBC 行肝血池扫描，也可用三氯化铟（^{113m}In）扫描，后者扫描效果不如前者。肝脏的血池扫描是用以了解肝脏病变的血管情况，有助于鉴别肝占位病变的性质。少血管性肝癌及肝囊肿区血池扫描不填充。肝血管瘤的部分病例的血流与血池扫描显像相匹配一致，动静脉期充盈可见，而至平衡血池像时可见填充增浓。而部分病例血流显像与血池显像有不相匹配特点，病变区动脉像不充盈、静脉像显示放射性缺损，但平衡血池像放射性却随时间延长而逐渐增浓。几乎所有肝血管瘤病例的血池扫描都呈放射性高度浓聚，病变区放射性均增强，血池相病变区明显高于周围肝组织。“缓慢灌注”、延迟扫描的显影特点成为肝血管瘤的特征。小的肝血管瘤在注射核素后 5～10min 内即显示充分的填充，而较大的肝血管瘤在 1～2h才缓慢地增浓放射性。血管瘤越大，过度填充所需的时间越长，最后达到心脏血池的放射性强度，需 1h 以上的扫描。全部血管瘤区域的血池过度填充，放射性强度高于周围肝组织，但血管瘤内有血栓机化及纤维增生者，显示扫描的中心区仍有部分放射性缺损区。

肝血管瘤的磁共振显像（MRI of hepatic hemangioma） 肝脏海绵状血管瘤经 B 超及 CT 扫描均不能确定诊断，病人情况又不适于行肝动脉造影或拒绝有创性检查者，可选用 MRI 诊断法。有的认为诊断价值优于 B 超和 CT 扫描，甚至超过动脉造影。MRI 诊断肝血管瘤的准确性达 90%。肝血管瘤在 MRI 上通常显示边界光滑的球形病变。有的不规整或呈分叶状。大多数的肝血管瘤在 T_1 加权图像上呈低信号，T_2 加权图像呈高信号。这种均匀的高信号又称灯泡征（light bulb sign）。除了肝囊肿之外肝血管瘤的 MRI 的 T_2 信号都高于其他肝肿瘤（包括肝脏转移瘤）。肝血管瘤的 MRI 动态增强扫描上增强缓慢，一般注入造影剂 2min 后达到最高增强，从肿瘤的周边开始强化，不规则地自血管瘤周围向中心部强化融合，注入造影剂 12～15min 延迟扫描，则肿瘤信号更增高，而肝细胞癌不出现延迟性增强。90% 的肝血管瘤可经 MRI 检查与肝转移癌相鉴别。

肝叶切除术（hepatic lobectomy） 肝脏区域的划分可根据 Glisson（格里森）管状结构区分成 5 个肝叶（右后叶、右前叶、左内叶、左外叶及尾状叶），按 Couinaud 分段法分为 8 个肝段。肝叶切除是按肝脏解剖划分，按肝叶范围行规则性肝切除术。它和一般的肝部分切除不同，必须按照肝脏的叶间线与中肝线标志行肝叶切除。每个肝叶都包括 1～2 肝段，如右肝后叶包括Ⅳ Ⅶ肝段，左肝外叶包括Ⅱ Ⅲ肝段，尾状叶为Ⅰ段。行肝叶切除时除中肝叶（Ⅳ Ⅴ Ⅷ肝段）外不需解剖第一、二肝门。距叶间裂（或称叶间线）1cm 远处作出切肝线标志，沿此用钝法或锐法分离肝实质，钳夹肝内的血管与胆管，切断后结扎或缝扎。肝创面渗血或漏胆汁可用缝合法处理，亦可用明胶海绵填塞法或用氩气刀止血。切肝过程中出血多时可暂时阻断第一肝门血流，有利于手术操作。肝断面的处理，膈面与脏面的二缘能缝合拉拢者应缝扰，否则可用游离或有蒂网膜缝盖以防渗血及胆瘘。膈下与肝断面及肝下区必须充分引流。

肝叶、肝段切除术（hepatic lobectomy and segmentectomy） 肝脏占位病变不论是良性或恶性，根据肿物大小、占据部位，适于施行肝切除手术者可行包括肿物在内的肝叶或肝段切除术。肝脏是按 Glisson 管状系统分成左右两半肝，又由肝静脉走行为界将左肝分为内外二叶，将右肝分成前后二叶。肝尾叶自成一叶，按门静脉分布又分成左右两半。肝叶切除适用于局限于左肝外叶及右肝后叶的肝血管瘤或肝脏其他病变。常施行的肝叶切除为左肝外叶切除或右肝后叶切除术，也有单独切除尾叶的，但肝尾叶位于第一肝门后方、三个肝门之间，单独行肝尾叶切除困难，如左肝也有需切除的病变行左半肝及尾叶合并切除则较易施术。中肝部的血管瘤或肝癌可行左内叶及右前叶的两叶联合切除称之为中肝叶切除术。

肝段的划分是按 Couinaud 的 8 个肝段的分段法：即Ⅰ段（肝尾叶）；Ⅱ段（左外叶上段）；Ⅲ段（左外叶下段）；Ⅳ段（左内叶或肝方叶）；Ⅴ段（右前叶下段）；Ⅵ段（右后叶下段）；Ⅶ段（右后叶上段）；Ⅷ段（右前叶上段）。可行一个肝段的单独切除如第Ⅵ段或第Ⅶ段切除或肝尾叶（Ⅰ段）切除，也可行尾叶之左半或右半切除。如肝血管瘤或肝癌占据两个肝段，则可行二肝段以上之联合切除术（如Ⅱ Ⅲ Ⅳ3 个肝段切除）。肝段切除时一般不需显露肝门 Glisson 管系，而于肝段分布区直接分离切除肝段组织。因肝表面并无分段的解剖标志，有人采用术中 B 超检查，据门静脉及肝静脉的分布决定肝段切除范围。此法复杂，但较精确。一般定出肝叶界限，再划分出上下段即可行肝段切除。为减少肝段切除中的出血，可用 Pringle 法阻断第一肝门血流。肝段切除困难并有危险者是第Ⅰ与第Ⅷ肝段。前者位于 3 个肝门之间，后者位于右肝静脉、中肝静脉与下腔静脉 3 条大静脉之间。肝段切除后之肝断面处理及腹腔、膈下引流同肝叶切除术。

肝血管瘤剥除术（enucleation of hepatic hemangioma） 肝血管瘤中最常见的是海绵状血管瘤。小的无症状的血管瘤一般无需治疗，较大的血管瘤尤其伴有症状者最彻底的治疗方法是手术切除。国外 Adam 以直径 4cm 以上定为肝巨大血管瘤，国内迄今尚未规定出巨大的标准。既往对大的血管瘤切除因顾虑贴近肿瘤剥离，一旦分破瘤组织可能引起严重出血，故主要采取包括肿瘤的肝部分、肝叶、半肝、甚至肝三叶切除术。此种术式切除了肝血管瘤周围的正常肝组织。不仅出血多、手术时间长而且切除了不需切除的肝脏，对病人术后恢复不利。20 世纪 70 年代以来由于肝脏外科技术的进步，认识到肝血管瘤大多有完整包膜，可以从肝实质中完整剥除，因而开展了肝血管瘤剥除术。该手术只切肿瘤，不切肝脏，能多保存肝组织，尤其适用于埋入肝实质内的血管瘤，更有利于伴有肝硬变的肝血管瘤病人的术后恢复。该术式简单、安全、出血量少，可缩短手术时间。不仅直径 10cm 以下的肝血管瘤可用此法剥除，直径 > 10cm 的血管瘤亦可应用该术式剥除。

肝动脉结扎术（ligation of hepatic artery） 肝脏血管瘤病人由于全身情况或病变本身原因不适于手术切除者可改行肝动脉结扎术。根据血管瘤所在部位、占据肝脏的范围决定选用右肝动脉、左肝动脉或肝固有动脉结扎术式。必须用丝线双重结扎。肝动脉结扎后可立即见到血管瘤体积缩小，张力减低，肿瘤变软。但此手术效果难得长期巩固，术后不久因侧枝建立，肿瘤体积又逐渐增大。近年来腹腔镜外科兴起之后也有开展腹腔镜下行肝动脉结扎新技术而无需剖腹手术的。

肝血管瘤捆扎术（bound ligation of hepatic hemangio-

ma） 直径 < 2cm 的小肝血管瘤常是多发性肝血管瘤中的体积小的血管瘤。也有单发的小血管瘤，无症状，也未见发展增大者无需治疗。如为多发性肝血管瘤中之大血管瘤行切除手术，对其他肝叶的小血管瘤，或因其他外科疾病剖腹手术偶然发现的小肝血管瘤可用粗丝线在肿瘤周围肝组织内进针经肿瘤基底部肝实质，从肿瘤旁肝组织出针行连续缝合或间断缝合或数个 8 字缝合、结扎后血管瘤体积明显变小。此术式可称为肝血管瘤捆扎术或缝扎术。该术式的疗效不亚于小肝血管瘤的硬化疗法（向瘤体内注射鱼肝油酸钠或无水酒精）。

腹腔镜下肝血管瘤切除术（laparoscopic resection of hepatic hemangioma） 肝血管瘤无论采用切除法或剥除法哪种手术治疗，都要经剖腹手术完成。但自 20 世纪 90 年代国外开发腹腔镜下胆囊切除术成功以来，腹腔镜外科发展迅速，腹腔镜下施行的手术已开展近 50 种，总例数超过 20 多万。其中包括腹腔镜下肝叶切除术治疗肝血管瘤，国内首例是 1993 年 9 月在第二军医大学东方肝胆外科研究所为一女患者的左肝外叶膈面 2cm × 3cm 大的肝血管瘤，经腹腔镜下行左肝外叶切除术，切除肝血管瘤成功，术中出血仅 200ml，手术历时 90min。

肝血管瘤自发性破裂（spontaneous rupture of hepatic hemangioma） 肝脏血管瘤的自发性破裂甚为少见。多发生于儿童或婴幼儿，甚至新生儿的肝血管瘤也有破裂的。后者是否由于产伤造成？肝血管瘤破裂与产伤未必有关，因为有人发现新生儿出生后直到 3 ~ 10d 常无明显血管瘤破裂出血的征象。有的报告新生儿肝血管瘤 6 例，其中 3 例死于血管瘤破裂出血。除因肿瘤穿刺、活检、创伤、抬举重物或妊娠末期腹压急剧增加等因素而导致肝血管瘤破裂外，无诱因之肝血管瘤自发性破裂报道很少。而且其发生率相差悬殊。国外 Shumaker 估计发生生率高达 19.7%，但 Adam 报告 106 例中仅 1 例破裂，Starzl 报告 27 例中并发自发性破裂者 2 例。国内有的报道 32 年间 280 例肝血管瘤无 1 例自发性破裂。

肝血管瘤在自发性破裂前有人观察到有 1 天至数日的腹痛症状。这提示肝血管瘤迅速增大，引起肝被膜的牵张，瘤内血管窦破裂，包膜下积血增多，腹痛加重，最后包膜破裂，腹腔内出血发生休克。肝血管瘤自发性破裂很少见于成人，因此婴幼儿被发现有肝脏巨大血管瘤者应及早手术，以防破裂。成人确诊有肝海绵状血管瘤，有迅速发展增大，腹痛加剧，疑有血管瘤自发破先兆者应即时进行影像学检查，发现有肝包膜下出血者要紧急手术治疗，以防破裂危及生命。因为肝血管瘤破裂是极其严重、危险可致命的并发症，有人报告 14 例破裂中死亡 12 例。

肝血管瘤的 Kasabach-Merritt 综合征（Kasabach-Merritt syndrome of hepatic hemangioma） 患有巨大肢体血管瘤病人伴有血小板减少、全身紫癜的症候群称为血管瘤血小板减少综合征（hemangioma thrombocytopenia syndrome）。该病多见于婴幼儿，常合并肝或脾脏巨大血管瘤，1940 年 Kasabach - Merritt 首例报告该综合征为 2 岁男孩，故又称为肝血管瘤的 Kasabach - Merritt 综合征。其病因认为是由于巨大血管瘤内的凝血机制作用加强，以致大量的红细胞与血小板被摄入血管瘤内，引起血栓形成，从而消耗许多血小板而导致出血与贫血。血小板减少所引起的出血首先表现为全身性紫癜，继而他处也可发生出血现象。该病有效疗法为手术切除血管瘤或行放射治疗。输新鲜血液也有必要，应用类固醇药物也可取得一定疗效。

瓦尔萨尔瓦试验、瓦尔萨尔瓦手法（Valsalva test, Valsalva maneuver） 这是增加胸腔压力试验。方法是在静息状态下深吸气后紧闭口、夹闭鼻孔，然后强行用力呼气，因口鼻紧闭，气体不能呼出，这一动作势必造成胸内压力猛增。患肝血管瘤或颈部血管瘤的病人，作此试验时，因在胸内压力急剧增高状态下上下腔静脉的回流受阻，可使肝血管瘤及颈部血管瘤的回流障碍，血液淤滞于血管瘤内而致瘤体增大。反之如作反 Valsalva 试验（深呼气后紧闭口、鼻作强行吸气动作）时胸腔负压增大，腔静脉回流增多，可引致肝血管瘤和颈部血管瘤缩小。

肝血管瘤放射疗法（radiotherapy of hepatic hemangioma） 肝血管瘤邻近肝门部大血管，位于中心部较大的肝血管瘤，病人一般体质情况差、副病多或肝血管瘤为多发，占据左右肝叶，手术有困难及危险，甚至难以耐受肝动脉结扎、血管瘤栓塞与硬化疗法的首先考虑采用小剂量（3000rad 相当于 30Gy）放射治疗，可使肝血管瘤缩小或停止发展。放疗能减轻病人的症状，不能根治。但也有人认为无明显临床症状的老年肝血管瘤病人，肝功无障碍者应用放疗未必是无损害

的疗法。

肝血管瘤激素疗法（hormonal therapy of hepatic hemangioma） 肝血管瘤有各种治疗方法，但首选的是手术切除肿瘤。如病人情况不适于手术，又不能采用放射学介入技术治疗，也不适用放疗者可考虑应用激素治疗。据报道肝脏海绵状血管瘤的病人，在服用外源性雌激素或受孕时肿瘤迅速增大，血管瘤切除术后可因服用雌激素而复发。故考虑肝血管瘤细胞上是否存在雌激素受体，能否应用内分泌疗法控制该瘤的发展。激素治疗肝血管瘤并无确切的疗效，迄今尚无单纯使用激素疗法获得明显疗效的报道。服用强地松或强地松龙可能控制血管瘤的发展增大，但难以使肝血管瘤明显缩小。而长期应用激素治疗，其副作用（血糖、血压、电解质与骨质的变化）及免疫功能下降对机体造成的损害，权衡利弊，甚至得不偿失，因此该疗法现已无人提倡。

肝血管瘤硬化疗法（sclerotherapy of hepatic hemangioma） 肝脏海绵状血管瘤是由肝动脉和门静脉的双重供血，在结扎肝动脉之后可见肝血管瘤体积缩小，张力下降变软。故对年纪大、体质差、不能耐受手术切除肿瘤的病人，肝动脉插管的注射硬化剂对血管瘤的硬化疗法是一创伤小、操作简单的治疗方法。一般是剖腹后确诊为肝血管瘤，根据肿瘤大小、单发或多发、所在部位、一叶或两叶来决定结扎左或右侧肝动脉，如血管瘤占据肝脏两叶应结扎肝固有动脉。在结扎的远端插入导管，深入4～6cm以上，达瘤体部，注入亚甲蓝，观察蓝染部位，如胆囊蓝染，需调整导管先端位置，要在胆囊动脉分出以上平面结扎右肝动脉。注入的硬化剂常用的为40%脲素、5%鱼肝油酸钠和无水乙醇等使蛋白凝固的药物。术中注射一次后留置导管，结扎固定导管要确实牢靠，以防脱管。每次注射量，脲素为10ml、无水乙醇为5ml，10～20次为一疗程。反复注入硬化剂导致血管内膜发生凝固性坏死，瘤体内的血管亦引起蛋白凝固、组织坏死、动脉管腔闭塞缺血，最终肝血管瘤变性坏死、萎缩变小。该硬化疗法虽有其优点，但也有发生胆管炎、胆囊炎以及胆管一动脉瘘等严重并发症者，故应用过程中要注意严密观察与预防。

肝血管瘤栓塞疗法（embolization therapy of hepatic hemangioma） 肝血管瘤的非肿瘤切除的姑息性治疗方法中常用的为采用Seldinger法经股动脉插管行肝血管瘤的栓塞疗法。这种介入疗法是先行腹腔动脉或肝动脉造影后确定肝血管瘤部位、大小、单发或多发，据此决定置管入左或右肝动脉内，依需要注入不同种类与数量的栓塞剂，将供应肝血管瘤的肝动脉栓塞。阻断血管瘤的血供，导致血管瘤缺血、坏死、纤维化、萎缩变小。使用的栓塞剂有明胶海绵碎块、40%碘化油、白芨糊剂和弹簧钢圈等。常用的为前二种。碘化油进入血管瘤内，电视透视下可见从肿瘤周围向中心填充栓塞瘤体。再行动脉造影时显示供应动脉中断、闭塞，血管瘤不再显影，该法也可在手术中应用。碘化油栓塞较之明胶海绵确实、效果好、栓塞时间长，后者吸收后血管瘤又增大。经碘化油栓塞后的肝血管瘤切除标本可见血栓机化、血管腔闭塞，间质有纤维组织增生。瘤体可缩小50%以上，该疗法简单、安全、便于推广。

肝脏良性肿瘤（benign tumor of liver） 肝脏良性肿瘤较为少见，尤其上皮组织性肿瘤就更少，而间叶组织的肝肿瘤如肝血管瘤在肝良性肿瘤中为最多。由于肝良性瘤多不伴有肝硬变，体积小，常无症状，故不易被发现。多为剖腹手术或尸检时意外发现。肝良性肿瘤可分类归纳为下列几种：1. 肝实质性肿瘤（parenchymal tumor）：其中有肝细胞腺瘤；胆管腺瘤；混合腺瘤；局灶性结节性增生；胆管囊腺瘤或乳头状瘤。2. 血管性肿瘤（vascular tumor）：其中有肝血管瘤；肝淋巴管瘤；3. 其他肿瘤更为罕见。其中有纤维瘤；脂肪瘤；平滑肌瘤；畸胎瘤；粘液瘤；肾上腺残件等。

肝腺瘤（adenoma of liver） 肝腺瘤是肝脏良性肿瘤中少见而且难以诊断的肿瘤。因其少见，临床上又无特征，虽然育龄妇女，曾用过口服避孕药物者好发本病，但男性及未服用过避孕药妇女也可患该病，故就诊时常被误诊成肝癌或其他肝占位性病变。肝腺瘤可分类为肝细胞腺瘤；胆管腺瘤和混合腺瘤。其诊断主要根据病史、影像学与手术及病理检查确定。肝腺瘤容易恶变和有自发性破裂出血而威胁生命的危险，故应及早手术治疗。首选的治疗是切除肿瘤。

肝细胞腺瘤（hepatocellular adenoma） 该瘤是肝脏少见的良性肿瘤之一。多发生在中青年女性。80%以上的患者有口服避孕药史。通常为单发，大的肿瘤直

径可达 15cm，甚至大到直径 30cm 的。也有多发性小肿瘤，境界清楚，有包膜，血管丰富。剖面呈实质性，软而易出血，呈黄褐色。肝细胞腺瘤的瘤细胞分化好，与正常肝细胞相似。瘤细胞较肝细胞大，胞浆透明，有嗜酸颗粒。细胞内含糖原（glycogen）与脂肪滴。在瘤内充满细密的细胞板（cell plates），几乎是一种相对纯粹的细胞团，无其他细胞成分，肿瘤内无胆管、汇管区、门静脉与小叶结构。该肿瘤的特点是易出血与恶变。小的瘤块经停服避孕药后可见缩小，稍大的肿瘤为防出血及恶变应尽早行根治性肿瘤切除手术。

胆管细胞腺瘤（bile duct adenoma） 该肿瘤又称为良性胆管瘤（benign cholangioma）。这是一种较罕见的先天性发育畸形而引起的错构性肿瘤（hamartoma），亦可称为胆小管腺瘤（tubular adenoma）。大多数为单发，少数为多发，常见为直径 < 1cm 的小肿瘤，也有直径 > 10cm 者。该肿瘤呈灰白色，质软、境界清楚，具被膜的实性肿瘤。位于肝包膜下方。肿瘤是由大量的单层立方上皮细胞衬覆的腺管和中等量纤维组织所构成。肿瘤具有肝小叶间细小胆管的外观。一般在腺管腔内不含胆汁，少数的腺腔内有胆汁。该瘤虽属良性，但个别病例也有恶变成胆管腺癌的。

肝混合腺瘤（mixed adenoma of liver） 肝腺瘤中最多见的是肝细胞腺瘤，少见者为胆管细胞腺瘤（简称胆管腺瘤），而二者的混合成分构成的肝脏混合腺瘤是极其罕见的。在原发性肝癌中的肝细胞癌与胆管细胞癌二者混合构成的混合型肝癌偶可见到（占 4%），而混合型腺瘤却罕有报道。过去曾将局灶性结节性增生称为肝脏混合腺瘤或错构性胆管细胞肝细胞瘤（mixed hepatic cell and bile duct adenoma）。

肝动脉栓塞（embolization of hepatic artery） 近 20 年来将选择性肝动脉造影技术发展到对肝脏的某些肿瘤、肝外伤、某些上消化道出血（如胆道出血、应激性溃疡出血等）采用肝动脉插管行肝动脉栓塞或化学栓塞（抗癌药与明胶海绵碎块或与碘化油混合栓塞末梢肝动脉及瘤体）的介入疗法。肝动脉栓塞疗法可取代剖腹的肝动脉结扎手术。其方法是按 Seldinger 法经股动脉置管，深插达腹主动脉的分枝腹腔动脉内，再选择地插入肝动脉的右或左肝动脉，再进入二级以上分枝。栓塞方法及所用栓塞物质可参照肝血管瘤栓塞疗法辞条。

肝局灶性结节性增生（focal nodular hyperplasia of liver，FNH） 该病并非肿瘤，是一种先天错构基础上产生的病变，也有称为局灶性肝硬变或肝细胞错构瘤（hepato - hamartoma）的。这是很少见的肝脏良性病变。多见于用过口服避孕药的女性。其病理变化的特点是单发的直径 5cm 以下的肿块较多见，少数为多发，境界清楚，但无包膜的实性质硬的肿块。中央部有呈星形放射状排列的瘢痕组织、纤维组织隔内有增生的小胆管和壁厚、腔窄的动脉，结节内可见增生的肝细胞、血窦与 Kupffer 细胞。该病多无症状与体征，术前难以诊出，确诊要靠病理。影像学上能提示病变中央部有瘢痕低密度区，并见动脉血流，此点可供与肝细胞腺瘤相鉴别。较小的 ENH 直径 < 1.5cm 者不必手术，停服避孕药后有退化消失可能。FNH 肿块大或肿块小、已停服避孕药，但肿块不仅未缩小、反而增大者应行手术切除，施行肝楔形切除或肝部分切除即可。

肝错构瘤（hamartoma of liver） 该瘤并非是真正的肿瘤，而是肝脏发育畸形所产生的类似肿瘤样肿物。这种肝脏良性肿物是来源于内胚叶及中胚叶。实质性的错构瘤中有以肝细胞为主体的肝实质错构瘤（parenchymal hamartoma）和以胆管与胶原纤维增生为主体的胆管错构瘤来自内胚叶，而以间叶组织增生为主体的间叶性错构瘤（mesenchymal hamartoma）是来自中胚叶。间叶性错构瘤曾被称为淋巴管瘤、错构瘤或孤立性胆管细胞纤维腺瘤（solitary bile cell fibroadenoma）以及海绵状淋巴管瘤样病变（cavernous lymphangiomatous lesion）。主要是由成熟程度上有很大差别的伴水肿的结缔组织所构成。是含有大量浆液性积液的类似囊肿的肿物，其较少的肝细胞与胆管成分都因间叶组织的增长而致漠糊不清。肝错构瘤是很少见的肝脏肿瘤，最多见于 2 岁以下之婴幼儿。在肝良性肿瘤中仅次于肝血管瘤，居第二位。它多位于肝脏边缘部，单发者为多。常无明显症状，急剧增大者可出现腹胀痛，呼吸困难与腹内脏器受压迫症状，胃肠道的畅通受影响。诊断方面，肝实质性错构瘤应与肝母细胞胞瘤仔细鉴别。而间叶性肝错构瘤在 B 超和 CT 扫描都能提示壁厚、多房性囊肿图像。B 超检查可见肿物中央部有回声增强的光带分隔，其中有大小不等的液性暗区与低回声区。确诊需经肿物的针刺活检，手术与

病理检查。

治疗上适于切除者行肝部分或肝叶切除手术。肿瘤巨大，邻近肝门行切除手术有危险的可用放疗或化疗，有取得疗效的报告。

肝脏畸胎瘤（teratoma of liver） 肝脏畸胎瘤是罕见的，该瘤是真正的先天畸形造成。它含有内、外、中胚叶的3种组织成分，可见到皮肤、脑、毛发、横纹肌、骨、软骨、甚至牙齿等肝以外的各种组织结构。该瘤在大体上呈奇形怪状的外观，常有分叶状。真性肝脏畸胎瘤伴有异常发生组织的类器官的区域，必须同肝母细胞瘤相鉴别。由于畸胎瘤的基质呈现骨及软骨形成的倾向，X线检查及其他影像学（b超及CT扫描等）都能清楚显示，故诊断不难，甚至在出生当时肿瘤大者即能发现。肝脏畸胎瘤虽属良性，但有恶变可能，故一经确诊，不论有无症状，都应手术切除（新生儿除外）。

肝纤维瘤（fibroma of liver） 该瘤是较少见的肝脏良性瘤。肿瘤较小，无临床症状者诊断困难。影像学仅有定位价值，不能定性。确诊需手术及病理检查。肿瘤呈灰白色、有包膜、境界清楚的韧硬肿块。剖腹探查经冰冻切片活检确诊或行其他腹部手术无意中发现者可行肿瘤局部切除或肝部分切除术治疗。

肝脏脂肪瘤（lipoma of liver） 该瘤是一种很少见的肝脏良性瘤。具有薄层的纤维组织包膜，肿瘤由成熟的脂肪细胞构成，被纤维束分隔，形成分叶状。该瘤无明显临床症状，也无阳性体征。多在为其他外科疾病剖腹手术时偶然发现肝脏肿物，或在健康体检中因其他疾病检查肝脏时由影像学发现肝脏占位病变。该肿瘤行B超检查可见有特征性的声像图，显示极强的光团，类似“太阳球”，光点细小、细密、边缘锐利，呈分叶状，瘤内可见血管通过，后部回声衰减，此点易与肝血管瘤鉴别。声像图上与肝癌鉴别也无困难。尤其CT扫描，肝脂肪瘤的密度呈负值（一般在-20HU左右）。该瘤要同局灶性脂肪肝相鉴别，后者B超提示中等回声强度光团，境界不如脂肪瘤规整。小的肝脂肪瘤对周围肝脏无压迫。无症状的肝脂肪瘤无需治疗。发展增大明显或诊断不肯定者应予以剖腹探查切除肿瘤。

肝平滑肌瘤（leiomyoma of liver） 肝平滑肌瘤是一种很少见的肝脏良性瘤。它来源于肝脏的血管平滑肌组织。因无临床症状，影像学也只能提示肝实质性占位病变，故术前难以诊出，也不易与其他良、恶性肝肿瘤鉴别。该瘤主要是由术中活检确诊。它虽属良性，但易于恶变成平滑肌肉瘤，故应及早切除以防后患。

肝脏炎性假瘤（inflammatory pseudotumor of liver） 肝脏占位病变中在症状与实验室检查均无特异性，不属于肝脏的良、恶性肿瘤又非结核或寄生虫性感染的肝脏局限性炎性坏死组织的肿块，近年来被称为肝脏炎性假瘤屡见报道。该病以男性为多见，可发生于任何年龄。临床表现缺乏特征。常有上腹隐痛或胀痛，肿块大小多在直径3cm左右。靠肝前缘者可扪及平滑、韧硬肿块，触痛不明显。B超显示圆形或类圆形较均质的低回声区，中央可见小的液性暗区。该肿物的以下诸特点有助与原发性肝癌鉴别：一般情况好，症状轻；无肝硬变；AFP阴性；CT显示不均匀、境界清楚低密度区；手术见肝无硬变、肿物边界整齐，质地韧实。剖面平整，质实而不脆，色灰黄。多种细胞构成炎性肉芽肿（inflammatory granuloma）。该病属于肝脏良性病变。术前较难确诊，常难同小肝癌、肝腺瘤和局灶性结节性增生鉴别。故需手术行肝部分切除以便确诊并切除病灶。病变多为单发，少数也有多发者。所在部位如不适手术，经活检诊断无疑的不必冒险强行切除。可在术后用激素治疗。该病能否恶变尚无定论。

肝脏肉瘤（sarcoma of liver） 肝脏肉瘤是来自于间叶（中胚叶），组织的很少见的肝脏恶性肿瘤。因其缺乏临床及影像学特征，故术前难以诊断，甚至术中肉眼与冰冻切片快速活检都很难确认。肝脏肉瘤中已见报道的有肝血管肉瘤（hemangiosarcoma or angiosarcoma of liver）；肝平滑肌肉瘤（leiomyosarcoma of liver）；肝纤维肉瘤（fibrosarcoma of liver）和肝脏原发性恶性淋巴瘤（primary malignant lymphoma of liver）等。

肝血管肉瘤又名肝枯否氏细胞肉瘤或肝血管母细胞肉瘤：多见于男性，其发病被认为与几种致癌物如胶质二氧化钍造影剂（thorotrast）、无机砷、氯乙烯等接触有关。肝脏血管肉瘤呈多发性，灰白色，出血性结节，与肝组织无清楚界限，切面可见实质结节，也有海绵状小囊腔及坏死、出血、囊性变与纤维化为该瘤的特点。肿瘤由内衬恶性内皮细胞的血管构成。肿

瘤细胞衬覆窦状隙或海绵状腔隙，也可形成实体块。细胞呈多形性，胞浆深染、界限不清，有时有细长的多核。实体性结节含多边形细胞，很难与肝细胞癌、其他类型的肝肉瘤相鉴别。临床症状主要是腹痛、消瘦。血管造影有助于诊断。该恶性瘤的预后不良。多在一年内因出血或广泛转移死亡。如局限单发肿瘤可行手术切除。

肝平滑肌肉瘤是很罕见的肝脏恶性肿瘤，占肝原发恶性瘤的1%。主要来源于肝血管平滑肌组织，肿瘤血供丰富、增长较快，呈膨胀性生长，质地较硬。瘤块呈灰白色实性，中心部坏死、液化，可形成小囊腔，亦可出血。肿瘤早期症状不明显，诊断困难。晚期肿块增大，出现腹部胀痛、上腹膨隆，扪及肝脏肿块，病人进行性消瘦并出现腹水、腹内及远隔转移。如能早期剖腹探查，得以确诊及切除肿瘤则能改善预后。术前及术中都要仔细检查以除外子宫或肠管或其他部位的平滑肌肉瘤肝转移。

肝纤维肉瘤：该瘤多发生于男性，中壮年患病率高。增大缓慢，切除后局部很易复发，腹内转移较晚，一般多在一年之内死亡。该瘤对放疗不敏感。化疗中抗癌锑（^{71}sb）对纤维肉瘤较为有效。可用全身化疗或用导管经肝动脉灌注。

肝原发性恶性淋巴瘤：其他器官脾及淋巴组织无有淋巴肉瘤、网织细胞肉瘤和何杰金氏病，而单独发生在肝脏的恶性淋巴瘤是极其少见的。该病多发生于男性，临床上多伴发热、贫血及肝肿块。影像学难以定性，定位价值大。诊断有赖于病理检查。经皮针吸细胞学虽有助诊断，但有出血及肿瘤扩散危险，故有争议。该肿瘤呈灰白色结节状肿块，周围可有出血。一经诊断应及早手术探查，无转移者可行肝部分或肝叶切除术。术中必须仔细检查脾脏有无肿块，肝门区、肠系膜及腹膜后有无肿大淋巴结。以便肯定肝脏的恶性淋巴瘤为原发性而非全身恶性淋巴瘤之一部分。肿瘤切除者术后也应采用化疗及免疫疗法的辅助综合治疗以防复发。

肝血管母细胞肉瘤（hemangioblastosarcoma of liver） 可参阅肝脏肉瘤辞条内肝血管肉瘤辞条。

肝脏恶性纤维组织细胞瘤（malignant fibrous histocytoma of liver） 这是肝脏很少见的恶性肿瘤。临床上及影像学上缺乏特征，必须经病理组织学检查才能确诊。该肿瘤大小不等，大者直径达10cm左右，就诊时直径多已>6cm。剖面呈灰白色，可见出血及坏死灶。主要由梭形细胞构成，还有分化不同的间叶组织成分，可能含有纤维母细胞、肌纤维母细胞以及组织细胞，偶见瘤巨细胞、吞噬细胞与淋巴细胞。具有轮状排列之特征，故称为车辐状型。治疗上对无转移局限于肝脏的肿瘤病例，可依据肿瘤大小及所在部位施行肝段、肝叶或半肝切除术。术后辅以化疗、免疫疗法等综合治疗。该病主要见于成年，预后差。

肝母细胞瘤（hepatoblastoma） 这是儿童期最常见的肝脏恶性肿瘤，一般不伴有肝硬变。该瘤多发生在2岁以下的婴幼儿，甚至在胎儿期就可发生此肿瘤，男婴为多。肿瘤多为单结节的巨块型，亦有多结节者。多发生于肝右叶。其大小不一，有的报道直径6~17cm。1/3的肿瘤质地韧硬，2/3的肿瘤质软，该瘤的中心区可发生坏死与出血。组织学上据细胞与组织成分划分为上皮型肝母细胞瘤，与成人的肝细胞癌近似；混合型肝母细胞瘤，除上皮细胞外还混有间叶组织成分。含有骨样组织、软骨、纤维、粘液、肌肉组织与钙化等。上皮型者又细分为胚胎型及胎儿型两种。该瘤的早期临床表现缺乏特异性，故很难确诊，尤其伴骨样组织者难与畸胎瘤鉴别。B超检查提示肝脏有包膜完整，略带分叶状的圆形巨块、内部呈强回声，局部可有不规则的液性暗区，有类骨组织或钙化与纤维组织者可显条索状、点状、斑片状强回声。有骨样组织及钙化者在影像学上难与畸胎瘤鉴别。实验室检查AFP可升高。5岁以下儿童，AFP阳性，结合B超及CT检查所见，可作出肝母细胞瘤的初步诊断。成人也可见到该瘤，故确诊有赖于病理检查。治疗上，早期可彻底根治性切除，获得较好预后。晚期尤其胚胎型肝母细胞瘤易发生肝外转移，受累器官多为肺、脑、腹部淋巴结及骨等。进展期肿瘤采用术前化疗可提高切除率，术后辅以综合治疗可延长无瘤生存期。

肝包虫病（hydatid disease of liver） 该病是人畜共患的寄生虫病，它是由两种棘球绦虫感染到人和畜类。由细粒棘球绦虫（granulous echinococcus）感染者发生细粒棘球蚴病；由多房棘球绦虫（multilocular echinococcus）感染者发生多房性棘球蚴病。肝包虫病主要为农牧区多发的疾病，我国多见于西北地区，甘肃、新疆、内蒙与西藏等地为该病的多发区域。该寄生虫的主要宿主或称成虫宿主为狗、狼、狐及猫等。

绦虫寄生在动物的十二指肠与小肠。幼虫宿主即中间宿主的包囊虫（棘球囊肿）寄生于人、羊、牛、猪以及其他哺乳类动物的肝、肺或其他组织内，最多见于肝脏占70%，其次为肺（占20%～30%），脑、肾、肌肉、骨骼等器官亦可累及。肝脏的包虫囊肿的感染经过是人或牛、羊等误食被犬类动物排出的棘球绦虫卵或成熟体节所污染的蔬菜、青草或人手接触沾染虫卵的动物皮毛后误入口内的虫卵在胃或十二指肠内孵化，蚴进入肠壁，经肠系膜静脉到达肝脏。幼虫发育成球状体而形成包虫囊肿，4个多月后可增大到直径1cm。包虫的结构又分为单房与多房两种。最大的包虫囊可容纳16L液体。包虫囊肿较小，无并发症时可无症状，囊肿增大可出现压迫症状，全身中毒症状，合并感染或向周围穿破等并发症发生后则有严重的临床症状与体征出现。诊断主要依据该病的流行地区；与犬、羊等接触史；肝脏有较大的囊性肿物，可伴包虫震颤；嗜酸性白细胞增多；影像学检查：X线摄片可见右膈升高，肝影增大，肝脏可见环形钙化影，B超、CT都可显示肝脏囊性肿物，有时可见囊壁钙化之强回声与高密度；卡索尼皮内试验呈明显阳性反应；补体结合试验阳性率高达80%，肝包虫除去后转阴。伴随影像学与免疫学诊断技术的发展进步，近10余年来该病诊断率已达98.8%。治疗方面常用内囊摘除并外囊引流术、囊肿切除或肝部分切除等方法。术后如辅用抗包虫药物（甲苯咪唑、吡喹酮、丙硫咪唑等）治疗，将更能提高疗效。

肝棘球蚴病（echinococcosis of liver） 该病亦称肝包虫病（hydatid disease of liver）。又可分为两种即细粒棘球蚴病（granulous echinococcosis）和多房泡状棘球蚴病（multilocular echinococcosis）或称泡状蚴病。是牧区或农牧区的农牧民因接触病狗，受虫卵污染的蔬菜、饲料及水土等误入口内，虫卵进入胃肠道，孵化成蚴，进入肝脏而发病。狗为成虫宿主，人及家畜类发生肝包虫病为中间宿主。该病的诊断与治疗方法可参照肝包虫病辞条。

肝脏泡状棘球蚴病（泡状蚴病）（alveolar echinococcosis of liver） 这种泡状棘球蚴病属于肝包虫病的一种少见类型。该病的病原体是多房棘球绦虫（multilocular echinococcus）或称泡状棘球绦虫（alveolar echinococcus）亦可称为多房性包虫。该寄生虫的生活史同形成单房性包虫囊肿的细粒棘球绦虫相似。其幼虫的宿主（中间宿主）为羊、猪、牛和人类。其成虫的宿主（终末宿主）为犬、狐及狼等。它的虫卵有耐低温能力，故此型的肝包虫病多见于寒带国家，我国西北广大牧区亦可见到。该寄生虫形成多房性泡状包虫病，主要发生于肝脏，其他器官如肺、肾、骨等偶可发病。该病的特点是这种包虫囊肿并不像典型的囊肿，它并无外层囊壁，只有生发囊的内层，生发出的芽胞到处生长，形成许多蜂窝状或泡状小房，小房与小房之间有结缔组织的间隔。小房内有胶状黏液，每个小房相当于一个子囊但内无虫头或很少见虫头。该包虫向周围肝组织浸润生长，并可沿血流向其他器官转移（常见肺及脑）。它与肝组织界限不清，表面看来是一灰白色略发实的肿块，内含少量胶状液体，肿块的中心部可能发生坏死感染液化或钙化。大体上及影像学上都不易与肝肿瘤鉴别，Casoni试验和补体结合试验很有助于诊断。根据病人及病变的情况，可选择不同的手术方法治疗，如包括病变周围肝组织的肿块根治性切除；姑息性切除；病变中心坏死、感染者的病灶清除并引流术（需用甲醛液处理）都能取得近期与远期疗效。术后辅以抗包虫药物（甲苯咪唑及吡喹酮等）治疗更能提高疗效。

肝包虫囊肿（hydatid cyst of liver） 肝包虫囊肿亦称囊性包虫病是肝包虫病的主要病变。当细粒棘球蚴形成球状囊肿在肝实质中逐渐增大，刺激周围肝组织形成致密较厚的一层结缔组织，包绕囊肿外层，即将包虫囊肿分成内囊与外囊，前者为包虫囊，后者为宿主肝组织的纤维包膜。内囊为寄生虫本身，由两层构成：外层为角质层，白色透明，软而富弹性，起保护作用；内层称为胚层或生发层，由一排细胞组成。内胚层呈细粒状，分泌澄清液体，该层形成生发囊、子囊和头节。每个囊内可长出5～30个头节。生发囊破裂后，头节进入囊液内，形成包虫囊砂（或称棘球砂）。子囊结构与母囊相同，子囊又可产生孙囊及生发囊。在一包虫囊肿内可见母囊、子囊、孙囊同时存在。包虫囊肿巨大者囊液可达数百至数千毫升，甚至超过1万ml。每毫升囊液内含有40万个头节。当囊肿破裂破入腹腔或其他脏器内时每一头节又可发育成新的包囊。包虫囊肿可分成二种类型：①单房型，由细粒棘球蚴引起；②多房型，由泡状棘球蚴引起。临床上多为单房型包虫病。

诊断和治疗方面可参照肝包虫病辞条。

细粒棘球绦虫（granulous echinococcus） 该寄生虫是肝包虫病的主要病原体。这种寄生虫的成虫寄生于狗（终末宿主），而幼虫形成之包虫囊肿主要寄生于人和羊、牛等畜类（中间宿主）。成虫寄生在狗的小肠内，以十二指肠及空肠为主，虫体小，长 2～6mm，由一个头节及三个体节组成。头节顶部有四个吸盘，顶突上排列成两环状小钩 28～50 个，一般头钩 30～36 个。借助此钩附着于小肠黏膜。3 个体节中第一节为未成熟节，含有未成熟的生殖器，第二节较第一节长约 2 倍，有发育成熟的生殖器官，第三节为成熟节（0.5～1mm），充满虫卵（多达 500 个），该体节一般长约 2mm，约占虫体总长度之半。除家犬之外狼、狐、豺等野生动物亦成为成虫的终末宿主。

多房泡状棘球绦虫（multilocular echinococcus） 该寄生虫是肝多房性棘球蚴病的病原体。成虫在形态学上与细粒棘球绦虫略有差异，它的虫体较后者稍短，1.2～3.7mm，而后者长度 2～7mm。临床与后者不同，有其特点。此种肝包虫囊肿呈多房、泡状，病灶是由多量小囊肿构成。它只侵累肝组织，引起慢性的异物性炎症反应。囊壁无有角皮层，只有生发内层，从此生发出的芽胞可以到处生长。一般的构造是无有外包膜层，囊内有许多的小房，如泡状，小房内有胶状粘液，小房与小房之间有结缔组织的间壁，每个小房等于一个子囊，但很少有虫头。多房性棘球蚴病因有浸润性发展特征，囊内无明显液体，似一实体性、灰白色较硬肿物，病灶中央部常有坏死，肝内血管可见栓塞。切面出血少，病灶向周围浸润，累及肝门胆管与血管，故易被误认为恶性肿瘤。Casoni 试验和 AFP 检查有助于鉴别诊断。

囊性包虫病（cystic hydatid disease） 肝包虫病可分为细粒棘球蚴病和多房泡状棘球蚴病二种。前者为典型的肝包虫囊肿，呈现含有包虫头节的内囊与外囊的较多囊液的巨大囊性肿物，一般可称之为包虫囊肿。而后者则不然，它并不像一囊性肿物，因其不含明显的囊液，而是仅有少许液性物质。它呈现多房性有包虫的泡状肿块，类似实体肿物，表面看来难同肝肿瘤（肝癌）鉴别。因而具有多量液体的囊肿性包虫病，即常见的包虫囊肿又可称之为囊性包虫病，亦即细粒棘球蚴病，或称为单房性包虫病。

单房性包虫病（unilocular hydatid disease） 细粒棘球蚴病为最常见的肝包虫病，它经常为单发性巨大包虫囊肿，亦即单房性包虫囊肿，故亦称为单房性包虫病。此病的肝肿物呈球形或椭圆形，囊壁较厚，大小不一，小者直径数厘米，大者如儿头。从生发内层可生长出很多幼芽胞，增大变厚，中央液化形成囊胞，有的囊胞脱离囊肿壁，进入囊肿腔内液体中，有的囊胞则仍与囊壁连接。从这些子囊内层又可生出孙囊，其腔内有时含有虫头（有吸盘与头部小钩等），此为有头包虫，人类多属此种，囊内无虫头者名为无头包虫，兽类多属此种。在单房的包虫囊肿腔内也有不含子囊者，儿童病例有 90%以上的肝包虫囊肿不含子囊，成人与动物则 90%以上含子囊。

卡索尼试验（Casoni test） 此法又称卡索尼皮内试验。是 1911 年 Casoni 用于肝包虫病的一种免疫诊断方法。采用标准的经过处理的包虫液作为抗原，注射 0.1～0.2ml 于前臂皮内，15～20min 后观察局部反应，如为感染棘球蚴的肝包虫囊肿患者将出现阳性反应，注射区皮肤呈直径 > 1.5～2.0cm 暗红丘疹，隆起于皮肤，并出现有伪足的即速反应。这样反应也可在 4～40min 出现。大约在注射后 40min 继发的红斑带达最大限度（maximum），而在 5h 后增强均一的红斑可达直径 6～10cm 并伴有水肿现象。在即速反应后 2～2.5h 逐渐变淡、消退。迟延反应是在 12～24h 出现皮下红肿与硬结。该反应可持续 1～3d，但如患者血液中抗体足量，则抗原注射后在皮内全部被中和，也可不出现迟延反应。该试验方法简单易行，特异性强，灵敏度高，阳性率高达 95%。也有报道该试验阳性率为 86%（58%～100%），也有假阳性者（肝癌、肝结核等）。在包虫囊肿切除或内囊清除后该试验可转阴。

酶联免疫吸附测定法（enzyme－linked immunosorbent assay，ELISA） 该检查法是一种肝包虫病的免疫诊断方法。它同 Casoni 皮内试验、红细胞凝集试验（hemagglutination test）、补体结合试验等都对棘球蚴病的诊断有助。该法用酶标记物与包虫病的抗体（或抗原）起反应。采用固相酶免疫测定法，将抗体或抗原吸附到固相载体上进行免疫检测，故称为酶联免疫吸附测定试验（简称为 ELISA）。

补体结合试验（complement fixation test） 肝包虫病患者施行补体结合试验时约有 80%～90%呈阳性反

应，假阳性约占5%。此法是以人的或羊的包虫囊肿液作为抗原液，以后者的含头节的包虫囊液效果更佳。当囊肿穿破或有继发感染时阳性率升高达95%以上。包虫死亡，囊液变浓稠或晚期囊肿发生退化时该试验也可呈阴性，包虫囊肿切除2~6个月该试验转阴。如在肝包虫囊肿切除12个月后该试验仍不阴转，即意谓手术未能彻底清除肝包虫或是有包虫复发。该病已彻底治愈者本试验应为阴性。

肝包虫囊肿内囊摘除术（extirpation of internal cyst of hepatic hydatid cyst） 该手术是肝包虫囊肿常用的手术治疗方法。显露出囊肿后用湿纱垫将囊肿周围严密保护，与腹腔及膈下隔离，以防囊液外溢而污染腹腔。用穿刺针抽吸囊液，证实为非胆汁性液体。囊肿减压后囊腔内注入适量10%甲醛液。5min后改用粗的套管针穿刺囊肿连接吸引器，抽净囊液。内囊瘪陷，与外囊壁可以分开。在两条支持线之间切开外囊壁，如内囊与外囊之间易于剥离，无需切开内囊，先清除包虫头节而将内囊完整地从外囊壁上剥除。外囊腔用生理盐水冲洗，也可用4%甲醛液涂擦囊壁，囊腔能缝闭者可不置引流。

包虫囊肿不甚大，无感染及其他并发症者囊壁不厚，不甚硬的情况下也可不经抽液减压，将囊肿用大纱垫妥加保护，外囊壁缝支持线，仔细地逐层十字切开外囊壁，其长度约为囊肿直径的1/3。牵开外囊将内囊壁显露后用钝法轻柔地同外囊分离，使内囊向外缓慢脱出。操作中切忌用器械锐性分离，以防损伤内囊，导致内囊破裂，囊液外流。内囊摘除后残余外囊腔可用4%甲醛液涂擦内壁后，囊腔内注入抗生素，严密缝闭囊腔，不置引流。外囊多余部分切除后可行内翻缝合。

肝包虫囊肿切开引流术（drainage of hepatic hydatid cyst） 合并感染的肝包虫囊肿除全身应用抗生素予以抗感染治疗外还要及早施行包虫囊肿切开（要保护好囊壁周围以免感染的囊液污染腹腔及膈下），清除内囊与子囊，用10%甲醛液及抗生素液灌洗残腔后置入双套管引流，行负压吸引。术后可用抗生素液冲洗。引流液量渐减少，3~4周后拔去引流管。如长期不愈合，则可行囊肿一空肠Roux-Y式吻合内引流术。

肝包虫囊肿袋形缝合术（marsupialization of hepatic hydatid cyst） 这种简单的手术是数十年前常用的治疗巨大肝包虫病合并囊肿继发感染的术式。由于该手术长期残留难愈的窦道，以后该术式已基本被淘汰，现已不再采用。但在特殊情况下做为一种简单而行之有效的手术方法也不宜完全放弃。该手术是在内囊与子囊摘除后遗留下难以消灭的残腔。虽然有人主张采用大网膜片填塞来消灭死腔，但外囊残腔过大，外囊壁钙化变硬，不能塌瘪者使用网膜组织也不能消除残腔时可采用外囊壁全层缝合于切口周围的腹膜与腹壁组织的袋形缝合术。囊腔内可用纱条或导管引流。该法术后常形成久治不愈的感染窦道，常需反复手术。故多用闭式引流法、或外囊部分切除、部分向腹内敞开，广泛外引流法、或行囊肿一空肠Roux-Y式吻合的内引流手术。

肝包虫囊肿切除术（excision of hepatic hydatid cyst） 肝包虫囊肿因其外囊壁与肝组织粘连紧密，常有钙化，囊壁硬，难以将囊肿本身包括外壁完整切除。治疗上看来并无进行这种手术的必要。因为囊肿的全部完整切除不仅操作困难，延长手术时间还有损伤血管、胆管而造成出血与胆瘘的危险，因而此手术实为得不偿失。但在特殊情况下包虫囊肿的完整切除也并非不可能，即囊肿不大，靠近肝缘或露出肝外部分多时可仅行囊肿切除而避免行肝部分切除或肝叶切除术。如在切除过程中发现外囊壁与肝实质分离确有困难时则不必勉强剥离导致副损伤，应行包括周围少许肝组织切除包虫囊肿或改行肝部分切除术。

肝包虫囊肿经皮穿刺抽液术（percutaneous needle aspiration of hepatic hydatid cyst） 由于包虫囊肿液内含有较强的抗原性与毒素，故对寄生虫性肝囊肿公认禁忌穿刺抽液以防囊液漏出，导致严重过敏性休克与中毒的危险。近年来有人采用B超引导下的肝包虫囊肿穿刺抽液，注射10%甲醛液以杀灭包虫头节的治疗方法。此法对囊肿张力大者，穿刺有囊液外漏危险，不够安全，而且疗效也不确切，故该法难以推广应用。

经腹腔镜肝包虫囊肿内囊摘除术（laparoscopic extirpation of internal cyst of hepatic hydatid cyst） 在腹腔镜下行肝包虫囊肿的手术是近年来腹腔镜外科新技术兴起后新开展的包虫囊肿治疗技术。虽然该手术创伤轻、痛苦小、操作简便、可缩短住院时间，但是必须

严格选择病例，严格遵循“无污染技术”。否则不仅无法完成手术而且可引起严重并发症。该手术是在气腹与腹腔镜条件下切开外囊、摘除内囊，敞开外囊，安放引流。该手术只适用于囊肿不过大、位于肝前部、便于操作、不合并感染的包虫囊肿。术中必须备有吸力强的吸引器，及时吸出外溢的囊液，以免污染腹腔。对巨大、肝内型、膈顶部、肝后部、合并感染的包虫囊肿不适用本法治疗，需开腹手术。我国目前采用该法治疗者仅少数病例。

肝脓肿（liver abscess） 肝脓肿是常见的肝脏感染性疾患，感染来源有几种：①邻近的感染灶（如胆囊或胃十二指肠穿孔）：直接波及肝脏；②门静脉血行感染：常见的有腹腔或肠道感染，阿米巴病所并发的肝脓肿属此类；③胆道上行感染：在肝内小胆管周围形成多个小脓肿；④脓毒血症或身体他处的化脓性感染灶经血行引起肝脓肿；⑤肝外伤血肿、肝肿瘤及寄生虫病等的继发感染。腹内感染及全身感染来源各占25%，继发于胆道感染者占15%。肝脓肿起病急骤，寒战、高热。肝区疼痛、肝肿大，少数出现黄疸及腹水。经B超或CT检查，肝穿刺抽吸脓液可确诊。若不及时有效治疗则预后很差，病死率高达90%；近年来已降至10%～30%。单发的巨大肝脓肿可穿刺置管引流，脓腔内注入抗生素及甲硝唑治疗。也可经腹膜外途径行手术切开脓肿引流。多发性小脓肿不适手术，可应用大量广谱抗生素及甲硝唑治疗，同时辅以保肝与支持疗法。

细菌性肝脓肿（bacterial liver abscess） 细菌性肝脓肿是由于化脓菌所引起的肝内化脓性病变。为了同原虫性阿米巴肝脓肿相区别也有称其为化脓性肝脓肿（pyogenic liver abscess）。它的感染来源有几种：1. 邻近肝的感染灶（如胆囊或胃十二指肠穿孔）：直接波及肝脏；2. 门静脉血行感染：常见的有腹腔或肠道感染，如坏疽性阑尾炎穿孔并发腹膜炎与血栓性门静脉炎引起肝脓肿；3. 胆道上行感染：在肝内小胆管形成多数小脓肿；4. 脓毒败血症（pyosapremia）或身体各处的化脓性感染灶经血行引起肝脓肿；5. 肝外伤血肿或异物残留肝内、肝肿瘤及寄生虫等继发感染。腹内感染及全身感染来源各占25%，继发于胆道感染者占15%。常见的致病菌为革兰氏阴性杆菌，以大肠杆菌为主。球菌中以金黄色葡萄球菌、链球菌及肠球菌为多。病原菌中厌氧菌也较多见，需氧菌及厌氧菌混合感染者约占50%。

肝脓肿起病急骤，寒战高热，肝区剧痛，肝肿大，少数出现黄疸及腹水。经B超或CT检查，肝穿刺抽出脓汁便可确诊。该病若不及时有效治疗则预后不良，死亡率高达90%，近年来肝脓肿虽病死率明显下降，但仍>10%。单发的巨大脓肿可穿刺置管引流，脓腔注入抗生素及甲硝唑治疗。也可经腹膜外途径行肝脓肿切开引流手术治疗。多发性小脓肿不适手术，可采用大量广谱抗生素治疗，同时辅以保肝及支持疗法。

阿米巴肝脓肿（amebic liver abscess） 阿米巴肝脓肿是由于人体受到阿米巴原虫感染，先引起阿米巴肠炎或阿米巴痢疾，原虫溶组织阿米巴经肠系膜静脉侵入肝脏，发生阿米巴肝炎，以后形成肝脓肿。该病多发生于中壮年男性。在肠阿米巴病患者中约10%～20%可并发肝脓钟。该病的大多数为单发，并且80%以上发生于右肝顶部，常与膈肌粘连。阿米巴肝脓肿之所以多发于右肝是因为肠阿米巴病多发在右半结肠，该部门静脉血流主要回流入右肝内。该病的经过有两型：一是急性炎症经过：病人呈持续或弛张型高热、腹痛、肝肿大，肝区压痛明显；一是隐伏缓慢经过：肝区闷胀不适，纳差，多汗、消瘦、贫血、少数巨大或多发脓肿可压迫胆道而引起黄疸。实验室检查白细胞总数及中性分叶核增多，血沉快，血红蛋白降低，肝功转氨酶，AKP上升。血细胞凝集试验阳性。患者对溶组织阿米巴血清反应阳性。粪便检查阿米巴包囊及滋养体，阳性发现甚少。典型的阿米巴肝脓肿诊断并无困难，根据病人有阿米巴痢疾病史或粪便内查到原虫；结肠镜检查发现结肠炎症或溃疡病变；临床症状及体征；胸腹X线透视可见右膈升高、动度受限，肝脏阴影增大；B超提示肝右叶有液性暗区；CT可见边界清楚的囊性占位病变；最可靠的诊断是试验性脓肿穿刺。单纯阿米巴肝脓肿可抽出巧克力色的米汤状脓汁，如有继发性细菌感染则脓汁性状改变，失去阿米巴肝脓肿特征，脓汁中很难查出原虫。该病主要与细菌性肝脓肿和膈下脓肿以及原发性肝癌合并坏死感染者相鉴别。该病的治疗主要是服用或注射抗阿米巴药物（甲硝唑、盐酸吐根碱或氯喹啉等）。甲硝唑（灭滴灵）0.4～0.8g 3/d，连续10d以上，亦可用吐根碱每日0.06g肌注，连续6～10d为一疗程（总量不>0.6g）。同时间断经皮肝穿刺抽脓，注入甲硝唑及选用的抗生素。有混合感染者应采用脓腔内置管引流

术。上述疗法不能控制感染，应及早行脓肿切开引流术。肝脓肿穿破引起膈下脓肿、腹膜炎、脓胸或心包填塞者则需施行紧急的抢救手术并加强全身支持疗法，非手术疗法病死率7.1%，伴继发感染或脓肿穿破者死亡率加倍。

血源性肝脓肿（hemogenic liver abscess） 来自血行感染的细菌性肝脓肿可称为血源性肝脓肿。肝脏有两条供血途径：一是肝动脉供血（约占1/4）；另一是门静脉供血（约占3/4）。经血行感染所发生的肝脓肿有以下几种：

1. 来源于肝动脉：（1）败血症；（2）菌血症；（3）脓毒血症。患皮肤化脓性感染如疖、痈、蜂窝组织炎、脓肿、丹毒等细菌均可经动脉血流侵入肝脏并发脓肿；

2. 来源于门静脉系统：（1）急性化脓性或坏疽性阑尾炎；（2）坏死性小肠炎；（3）痔感染或枯痔疗法及痔手术引起感染；（4）化脓性门静脉炎；（5）门静脉系统内脏的感染化脓疾患如胰腺脓肿等。

另外原因不明的所谓隐源性肝脓肿（cryptogenic liver abscess）亦不能排除在血源性之外。血源性肝脓肿来势凶猛，病人常伴寒战高热，初期肝区局部的症状与体征不甚明显。表现为菌血症或败血症症状，白细胞急剧升高，血培养可能生长细菌。全身中毒现象明显。肝脓肿灶为多发性小的脓肿，播散于左右肝内，细菌多为金黄色葡萄球菌或大肠杆菌。B超及CT扫描能确定脓肿大小及部位。必须及早使用大量广谱、高效的抗生素治疗，否则预后不良。后期小脓肿融合成大的脓腔时可行手术或肝穿置管引流。

胆源性肝脓肿（biliary hepatic abscess） 任何原因引起的胆道阻塞并胆道感染，当细菌逆行入肝后均有并发细菌性肝脓肿的可能。常见的胆道感染原因有：急性化脓性胆囊炎；急性胆管炎；Mirizzi综合征合并急性胆管炎；急性梗阻性化脓性胆管炎（AOSC或称急性重症胆管炎ACST）；胆石症（肝内外胆管结石或胆总管结石）、胆管狭窄并胆道感染；胆道蛔虫并发感染；胆管癌并胆道梗阻继发感染；乏特壶腹周围癌、胰头癌并胆道梗阻、胆道感染；肝吸虫病阻塞胆道、肝包虫病破入胆道导致胆道梗阻、继发胆道感染；胆道出血、胆管损伤引起胆道梗阻继发感染；ERCP检查并发胆管炎上行感染入肝内者；因胆石症或胆道肿瘤行胆肠内引流术后胆道上行感染。

胆源性肝脓肿多在胆绞痛、发冷发热，黄疸等典型的胆道感染之后出现肝区疼痛，常有菌血症或败血症的临床表现。据胆道病史，症状与体征结合影像学及实验室检查所见诊断上并无困难、肝穿抽得脓汁及细菌学检查（培养多生长革兰氏阴性杆菌）即完全确诊。治疗同细菌性肝脓肿，并应对原发病作相应有效处理。

急性化脓性门静脉炎（acute suppurative pylephlebitis） 这是一种严重的门静脉感染，多呈败血症类型的临床表现。发病急骤、凶险。起病多为高热、寒战、上腹剧痛、肝肿大，继而出现黄疸与腹水。门静脉压力升高，脾脏增大，可出现食管静脉曲张，伴发消化道出血。实验室检查可见白细胞总数及中性分叶核细胞明显增多；肝功改变，胆红质升高，凝血功能障碍可能出血。门静脉内感染的脓性栓子增多可并发多发性细菌性肝脓肿，病情危重。该病多由肠道的坏疽、化脓性病变、细菌及脓栓沿门静脉枝上行到门静脉主干，深入肝内。常由化脓、坏疽性阑尾炎所引起，约占20%。采超多普勒检查易于确诊，CT扫描也能发现门静脉有栓塞。由于急性阑尾炎能得到及时手术治疗，并有强效的抗生素，故此型门静脉炎罕有发生。一旦发生此病必须采用广谱、强效足量的抗生素（三代头孢菌素或泰能等）紧急抢救并加强保肝措施与支持疗法。该病死亡率很高。

脓毒血症（pyemia） 在败血症病人中以转移性化脓灶为主，在身体深浅组织或各种脏器内发生化脓性感染灶（脓肿）者称为脓毒血症。肝脓肿由血源感染者应包括本病。脓毒血症患者有伴细菌的脓栓在血循环内流动，沿肝动脉、肾动脉及脑动脉等血管进入肝、肾及脑等器官，形成肝脓肿、肾脓肿及脑脓肿等。也可发生肾周围、腹膜后及四肢肌肉内脓肿。感染的细菌多为葡萄球菌、链球菌、大肠杆菌、肺炎杆菌、绿脓杆菌及厌氧菌等。患者伴有寒战、高热，常呈弛张热型。全身中毒症状明显。查白细胞总数及中性多形核细胞显著增多，血培养可生长化脓菌。仔细查体并借助于影像学检查可发现某部位有化脓病灶。查出脓肿时穿刺抽脓细菌学检查与血培养的菌种一致。该病是化脓性、转移性、血行性的全身感染症，预后欠佳。以血培养阳性、伴有转移性脓肿，常为数处同时发生（肝、肾或肝及肌肉、皮下各处）为本病之特征。该病又可称为脓毒败血症（pyosepticemia）。治疗

上除用广谱强效的抗生素之外还要使用抗厌氧菌的药物（甲硝唑或替硝唑），同时要仔细寻找导致脓毒血症的原发病，控制感染源并加强支持疗法。对浅部液化明显的脓肿要行通畅的切开引流。如深在的肝脓肿、肾脓肿或腰大肌脓肿尚未充分液化，在应用大量抗生素（大量青霉素钠盐静滴常有显著效果）的同时应严密观察，反复地使用B超动态检查，必要时试验穿刺，一旦形成脓肿及时引流处理。

胆道上行感染、胆道蛔虫感染、肝内蛔虫感染（ascending biliary infection，infection of biliary ascaris，infection of intrahepatic ascaris） 任何原因所引起的胆道逆行性感染并发急性胆管炎都称为胆道上行感染。其原因多为胆肠吻合术后吻合口狭窄，肠内容逆入胆管，上行肝内胆管，滞留于胆管内，引起细菌感染，细菌种类多为大肠菌及厌氧菌。吻合口过大者肠内容物亦易逆入胆管，但易于返回肠道，故上行感染机会不多。其他有ERCP或EST（经内镜奥狄氏括约肌切开术），或经内镜置入镍钛形状记忆合金支撑管，置入ENBD（经内镜鼻胆引流）减黄处理亦可引起胆道上行感染。

胆道蛔虫症（biliary ascariasis） 由于蛔虫经十二指肠乳头逆行钻入胆总管上行至肝内胆管而引起肝内外胆道感染。带入细菌的蛔虫所引起的胆道蛔虫感染和肝内蛔虫感染可并发急性胆管炎或急性重症胆管炎(ACST)，甚至形成肝内胆管结石，或并发肝脓肿、胆道出血等。B超及CT检查容易确诊。一旦发现应及时进行相应的手术治疗。

急性梗阻性化脓性胆管炎（acute obstructive suppurative cholangitis，AOSC） 该病是由不同原因造成胆道梗阻继发感染所引起的急性化脓性胆管炎。这是一种严重的胆道感染，常发生败血症、肝脓肿、感染性休克、胆道出血、DIC和MOF等并发症，病死率达50%以上。该病在1983年由中华医学会胆道外科学组规定诊断名为急性重症胆管炎（简称ACST、acute cholangitis of severe type)。引起该病最常见的原因为胆石症（肝内外胆管结石)；胆道狭窄（炎性或损伤性)；胆道肿瘤；胆道寄生虫病，肝外胆管外来压迫；胆肠吻合口狭窄并逆行感染。该病发病急、重。胆管梗阻的部位可在肝外胆管、左右肝管或二级肝管。常出现Charcot三联征（腹剧痛、发冷发热、黄疸）或Reynold五联征（三联+休克+神志障碍)。ACST的黄疸并非必然出现，据千例以上的ACST统计不发生梗黄或轻微黄疸者占21.67%。1983年我国规定ACST的新诊断标准：凡胆道急性感染出现休克（收缩压<9kPa）或出现下列2项以上症状者即可确诊本病。1. 精神症状；2. 脉搏>120/min；3. 白细胞计数>20×10^9/L；4. 体温>39℃或<36℃；5. 胆汁呈脓性伴有胆管内压力明显升高；6. 血培养细菌阳性。

对ACST（或AOSC）的治疗除大力加强抗感染、抗休克措施之外，首选为尽早行手术予以胆道减压引流处理。只有解除胆道梗阻、通畅引流才能有效地控制胆道感染，抢救病人生命，以防不良后果。在解除胆道梗阻，完成胆道减压及减黄的措施中手术较PTCD（经皮经肝胆道置管引流）更为确实可靠。

急性重症胆管炎（acute cholangitis of severe type，ACST） 可参阅急性梗阻性化脓性胆管炎辞条。

肝内胆管结石（intrahepatic cholelith） 将近1/3的胆石症病人合并有肝内胆管结石，它因经常并发肝胆管主要分枝的炎性狭窄而反复发生高位化脓性胆管炎。在狭窄近端的肝内胆管堆积多量的胆色素性结石，感染发炎导致肝脏纤维化、肝萎缩、胆源性肝脓肿、胆道出血、胆汁性肝硬变和肝功损害等一系列病理变化和各种并发症。肝内胆管结石的分布有3种类型：弥漫型；散在型；区域型（肝叶或肝段的局限区域内存在结石)。该病通过各种影像学检查（包括PTC、ERCP、B超、CT等）可以确诊。由于该病的病理生理学特点，因胆管狭窄、梗阻、感染除可引起AOSC、肝脓肿、败血症、中毒性休克、肝衰、MOF等严重并发症外甚至可诱发肝胆管癌或肝癌，故必须及早治疗。治疗原则是清除结石、解除胆管狭窄与梗阻、通畅引流。同时加强抗炎与保肝疗法。结石局限于左肝外叶或左半肝者可施行左肝外叶切除或左半肝切除术。不适于切肝的病人，在清除结石、胆管狭窄部经成形处理解除梗阻后行胆管-空肠Y型吻合术。未纠正狭窄者不可在其远端行胆肠内引流术。

原发性肝癌继发感染（secondary infection of primary liver cancer） 原发性肝癌一旦出现肝区痛加重，寒战、高热症状，急检白细胞计数及中性分叶核明显升高时提示为肝癌在坏死基础上继发感染的征象。B超检查在肝占位病变内发现液性暗区（无回声图像），

CT扫描提示在肝占位病变内有明显低密度灶，则可证实肝脓肿形成。如原发性肝癌无明显临床症状，发生继发感染后，据其临床表现常被误诊成肝脓肿。而炎症型的原发性肝癌有呈发热型或肝脓肿型者也长期发热（多在39℃以下），但无寒战。影像学不提示有脓肿形成，此点应同肝癌坏死感染并发脓肿相鉴别。该病确诊后应及早手术以防肝癌破裂、腹腔感染或出血性休克。该病也可并发胆道出血、胆道感染。手术治疗是肝叶切除或填塞引流并加强抗感染、保肝与支持疗法。

肝外伤继发感染（secondary infection of hepatic injury） 肝包膜下破裂（包膜下血肿）、肝包膜及肝实质破裂以及肝中心性破裂的三种类型肝损伤都可因继发感染而并发肝脓肿。肝包膜下血肿继发感染形成脓肿者少见。真性肝破裂在缝合修补后遗留残腔，积血或漏胆汁可并发脓肿，也有因用纱布填塞止血而引起感染形成脓肿的。肝中央型破裂造成中心性血肿或渗漏胆汁并发脓肿。也有血肿机化形成创伤性肝囊肿继发感染而发生脓肿。此类肝脓肿可破入胆道引起胆道出血与胆道感染。外伤感染并发的肝脓肿可据肝外伤与手术史、临床上腹痛、高热与肝区症状及体征，结合CT、B超或血管造影、实验室检查（血像及细菌学）、肝穿刺等作出诊断、治疗上主要是手术或置管引流，局限者也可行肝部分切除术。有胆道出血者附加肝动脉结扎术。并发胆瘘者应行胆总管T形管引流术。同时加强抗感染与保肝疗法。

肝内血肿继发感染（secondary infection of intrahepatic hematoma） 肝内血肿多因肝脏损伤，真性肝破裂、肝实质表面缝合，残留下死腔，导致血肿或混有胆汁渗漏。或因肝脏中心性破裂造成的肝内血肿，或肝实质内的良性或恶性肿物采用局部切除或剥除肿物后肝内残腔未能消灭，或由于肝外伤采取纱布填塞止血法，在除去填塞物后肝实质内形成血肿。上述各种原因引起的肝内血肿在有细菌继发感染的情况下可以并发肝脓肿。此种肝脓肿通过病史的了解、影像学检查、肝穿刺抽取脓汁并作细菌学检查，诊断上并无困难。治疗方法应按急性细菌性肝脓肿处理。

肝内异物感染（infection of intrahepatic foreign bodies） 肝脏火器伤或其他物体刺入肝内（木片或布屑等）或因手术填塞止血的纱布、明胶海绵、引流物折断或残留都可引起内感染而并发细菌性肝脓肿。金属异物（子弹头、弹片、金属碎片、折针等）均可经X线摄正侧位片确诊。其他异物有的可用B超或CT扫描检查发现。肝内异物感染形成的肝脓肿也有肝区痛及发热，白细胞计数增多及肝区叩压痛的临床表现。诊断后应及时进行手术摘除异物，引流肝脓肿与抗炎治疗。

肝囊肿继发感染（secondary infection of hepatic cyst） 非寄生性肝囊肿不论单发或多发，都有继发性感染可能。但继发感染发生率很低，施行肝囊肿的穿刺抽液，操作时无菌技术不严，可引起囊肿感染。除有类似肝脓肿的临床表现外，囊肿穿刺可抽出混浊的脓性液体，进行细菌学检查，诊断不难。如抽脓液向囊腔内注入抗生素不能治愈时，可留置导管引流，反复注药治疗。这些方法仍不奏效，应行手术引流。

肝包虫囊肿继发感染（secondary infection of hydatid cyst of liver） 肝包虫囊肿即肝棘球蚴病的囊性肿物的内囊含有头节的子囊与孙囊在囊液内合并感染坏死可引起包虫囊肿不同程度的感染。与肝内小胆管连通的包虫囊肿如胆道有细菌存在则易发生囊肿感染。有感染的囊肿可使患者出现寒战、高热及毒血症症状。肝包虫囊肿继发感染的临床表现很象肝脓肿，肝区胀痛、发热、贫血。囊肿感染容易穿破，可破入胆道、膈下、腹腔或胸腔内。有时可穿破腹壁形成经久不愈的窦道。包虫囊肿继发感染轻者使用抗生素可以控制，重者应按肝脓肿行手术治疗，清除囊肿液与内囊，保护腹腔与膈下，用5%～10%甲醛液、1‰新洁尔灭液及生理盐水冲洗内、外囊腔。然后充分外引流（可用双套管负压吸引）。术后加强抗感染措施。引流量不多，7～10d可拔去引流。如引流量多，长期不能拔管者可行囊肿－空肠Y形吻合的内引流术。

坏疽性胆囊炎向肝内穿孔（gangrenous cholecystitis perforation into liver） 急性胆囊炎发展到胆囊壁坏疽称为急性坏疽性胆囊炎（acute gangrenous cholecystitis），如未能及时手术治疗常发生穿孔，并发急性胆汁性腹膜炎。胆囊最易穿孔的部位是在血供差的胆囊底部，体部与后壁穿孔较少见。后者是胆囊床部的胆囊后壁因坏死而穿孔。胆囊内容物穿入肝实质内，造成肝内感染，并发肝脓肿。病人呈急性胆囊炎与肝脓肿的临床表现。右上腹、肝区剧痛并向右肩背区放

散，发冷发热，白细胞明显增多、中性分叶核升高。右上腹及肝脏的叩压痛与腹肌防御征明显，但无弥漫性腹膜炎征象。B 超与 CT 检查均可提供影像学诊断依据。一旦诊断该病应即时手术处理，切除胆囊、引流肝脓肿并加强抗感染与支持疗法。

阿米巴滋养体（trophozoite of ameba） 阿米巴是伪足运动的原虫，主要寄生于宿主的消化道内。在人体内发现的阿米巴原虫有 7 种之多。最常见主要致病的为溶组织内阿米巴（endameba histolytica），寄生于人的结肠内。侵犯肠壁，导致阿米巴痢疾，故又称为痢疾阿米巴。它在粪便内可以 3 种形态存在：1. 滋养体期；2. 包囊前期；3. 包囊期。阿米巴滋养体是溶组织内阿米巴处于摄食活动期和增殖阶段。它近似球形，大多数 20～30μm。据滋养体的大小、运动的快慢、寄生的部位不同又分为大滋养体与小滋养体两种形态。大滋养体有致病性，称为组织型滋养体，可从阿米巴痢疾病人粪便中、阿米巴肝脓肿的内壁上查出。活体呈无色透明，形态多变。外质透明，约占虫体的 1/3，内质呈粒状，有胞核和吞入的红细胞。大滋养体 20～60μm，其伪足运动活跃，又称为变形运动或阿米巴运动。小滋养体寄生于肠腔内，不致病，称为肠腔型滋养体（或称共栖型）。虫体小（12～30μm），变形运动缓慢，不吞噬红细胞，核结构与大滋养体相同。大小滋养体可相互转变。小滋养体可形成包囊。小滋养体从肠腔侵入肠壁形成大滋养体，吞噬红细胞，破坏白细胞及肠壁黏膜组织而致病，形成肠溃疡亦即阿米巴痢疾。

阿米巴包囊（amebic cyst） 阿米巴的小滋养体分泌囊壁形成包囊。包囊呈圆球状，直径 5～20μm，碘染色显淡黄色。包囊内有核 1～4 个。未成熟包囊有 1～2 个核，成熟者有 4 个核，无糖原泡和拟染色体。它为溶组织内阿米巴的感染阶段。用苏木素行包囊染色、拟染色体染成蓝黑色，糖原泡溶解后形成空泡。包囊的核结构与滋养体相同。成为感染阶段的阿米巴原虫的四核包囊，随同食物或水被人吃入。包囊在小肠下段被碱性液消化，囊壁上出现小孔，囊内具 4 核虫体脱出包囊，分裂成 4 个小滋养体，下行至回盲部，在肠黏膜皱襞内以黏液，食物及细菌为营养物，不断分裂繁殖。这些增殖的小滋养体因环境及营养物质变化而停止活动，分泌厚层囊壁而再形成包囊。未成熟包囊内含有糖原泡和拟染色体。成熟包囊随粪便排出体外。未成熟的包囊也可在体外发育成成熟包囊。如小滋养体侵入肠壁黏膜组织则发病形成阿米巴肠炎→阿米巴痢疾→阿米巴肝脓肿。人粪便中有阿米巴包囊，不发病属于带虫者。

肝脓肿 B 超显像（B-US imaging of hepatic abscess） 肝脓肿在超声显像上可因脓肿的病理变化阶段、大小、部位、数量而有不同的显示。在肝脓肿的早期，亦即尚未形成真正的脓肿前，肝实质内有炎性浸润，B 超显示为低回声团块，声像图所提示的大片边界不清的低回声，肝的径线增大，同侧膈肌升高。如不密切结合临床表现，可被误认为实质性病灶。必要时可在 B 超引导下试行肝穿刺以防误诊。

肝脓肿形成后其典型的超声显像可见圆形或椭圆形的无回声区，其内可有大小不等的点状或线状回声。不规则的厚壁透声区之外的多数细小回声是由于脓腔内有坏死组织碎屑、脓液，渗出物中含有形成分之故。脓肿壁厚而不规整，脓肿壁及后方的回声有增强，脓腔内可显现分隔、多房状。肝脓肿的不同阶段超声显像，有时同合并坏死的肝肿瘤、合并炎症与出血的肝囊肿鉴别有困难。脓肿腔内出现气体时可产生回声，小气泡在脓肿后方不出现声影，脓肿腔内有多量气体存留时脓肿后方可形成声影。肝脓肿处于慢性阶段；壁甚厚而有钙化时形成壳状回声图像、后现声影。在肝脓肿的吸收过程中其内的无回声区域将逐渐缩小，并在脓肿周围出现因纤维组织增多而产生的线状回声。肝脓肿如显示不典型的无回声区者常与肝肿瘤组织坏死相混淆，应结合临床表现与实验室检查仔细鉴别。细菌性与阿米巴肝脓肿在 B 超检查上不易区别（根据脓肿部位、大小、单发或多发可提供鉴别上的参考）。

肝脓肿 CT 扫描（CT-scanning of hepatic abscess） 用 CT 扫描法诊断肝脓肿，显示出圆形低密度区，其密度值接近肝囊肿。单纯 CT 扫描或用造影剂的增强 CT 扫描均提示肝内有圆形囊性占位病变。增强扫描脓腔内无强化，脓肿壁可能显示有浓染强化情况。阿米巴肝脓肿常见肝右叶有圆形低密度区，有时可见脓肿内有气体存在。CT 扫描对肝脓肿的定位价值大，定性价值差，尤其在肝脓肿早期，尚未完全形成脓肿时与肝肿瘤不易鉴别。慢性厚壁肝脓肿，壁有钙化者，脓肿壁扫描 CT 的密度值明显增高。

肝脓肿试验穿刺（proof puncture of liver abscess） 对可疑肝脓肿的病例为了证实诊断或是已诊断为肝脓肿，为抽吸脓液，注入抗生素或为脓腔内置管引流脓肿及灌洗脓腔而施行肝脓肿试验穿刺。病人有腹水、凝血功能障碍，有明显出血倾向者均不适于肝脓肿穿刺。穿刺前要检查凝血指标（出凝血时间、凝血酶原时间、纤维蛋白原与血小板等），注射维生素 K_1。取仰卧位或左侧卧位。先行 B 超检查或在带电视监视器的 X 线透视下定位，穿刺点多选在腋前线 8、9 肋间，腋中线 9、10 肋间压痛明显处。皮肤消毒、铺盖无菌巾后局麻下用细长针试穿、抽出脓汁送细菌培养与药敏试验。阿米巴肝脓肿的脓汁呈巧克力色，镜检很难发现阿米巴原虫滋养体。细针抽得脓汁后改用 16～18G 粗针穿刺，尽可能多抽出脓液，注入选用的抗生素。如为阿米巴肝脓肿有继发细菌感染，脓汁呈灰黄色或黄绿色，有臭味，除注入抗生素外还要注射甲硝唑。无论是肋间穿刺或经腹穿刺，都要确认是在肋膈角下方和心包之下进针，以免针道通过胸腔或心包而并发脓胸或化脓性心包炎的危险。肝脓肿试穿后要注意观察有无出血。

肝脓肿并发症（complications of liver abscess） 肝脓肿尤其细菌性肝脓肿不仅全身中毒症状明显而且可发生下列多种并发症。这些并发症如不及时有效处理，则病人的预后不良。肝脓肿的并发症有以下诸种：败血症、反应性胸腔积液、中毒性脑病、肝脓肿穿破到腹腔，胸腔或心包各处可引起各种严重并发症，诸如膈下脓肿、弥漫性腹膜炎、盆腔脓肿、脓胸、肺脓肿、化脓性心包炎、心包填塞、支气管胆瘘、肝－支气管瘘（脓液经气管排出，肝脓肿可不治自愈）、支气管胸膜瘘、胆道出血。肝脓肿穿破至胃、结肠、甚至门静脉内或下腔静脉内因而引起胃肠道出血。肝脓肿破入门静脉及胆道形成胆血瘘，大量血液经胆道进入十二指肠导致上消化道出血。阿米巴肝脓肿也能穿破到胆总管或右侧肾盂内而引起各脏器的阿米巴病。肝脓肿一旦出现并发症则死亡率成倍上升，故必须及早进行相应处理。

反应性胸水（reactive hydrothorax） 反应性的胸腔积液并非由于胸膜炎、其他胸膜与肺部病变或低蛋白血症等原因引起，它是由于膈下积液、继发感染，肝、脾有感染生炎；膈下脓肿或肝、脾脓肿对膈肌胸膜的炎性刺激而反应性产生的胸水，也有称此为反应性胸膜炎（reactive pleurisy）者。此种胸水也常由于肝叶切除或脾切除术后对肝床或脾床部膈肌的创伤刺激而产生。反应性胸水常引起发热，诊断并无困难，X 线及 B 超检查均能确诊。少量胸水（＜200ml）能自行吸收，需用抗生素以防感染。胸水量多时需数次胸穿抽水，观察液体性状，化验胸水的白细胞总数及分类，Rivalta 反应以鉴别渗出液或漏出液（反应性胸水为前者）并行细菌培养。为防胸水继发感染，抽水后胸腔内注入适当的抗生素。如由膈下脓肿或肝脓肿所引起的胸水，应加强治疗原发病才能消除胸水。

脓胸（pleural empyema，pyothorax） 肝脓肿可依其发生的部位及单发或多发和穿破的方向不同而并发右或左侧的急性脓胸。发生在右肝顶部的巨大阿变巴肝脓肿，脓肿壁表面与膈肌发生炎性粘连，肝脓肿穿破，脓液不进膈下而直入右胸腔，引起脓胸。细菌性肝脓肿常为多发性小脓肿，散在于左、右肝叶，发展增大或融合成大的脓肿破溃时可破入右或左侧胸腔。左肝内胆管结石合并感染形成的肝脓肿可穿入左胸腔，甚至穿破心包内。脓胸的化脓菌多为革兰阳性球菌和阴性杆菌，脓液有明显臭味者多为伴有厌氧菌之混合感染。脓胸诊断并无困难，据病人的肝脓肿病史，突发胸痛、咳嗽等症状及胸部体征，结合 X 线透视、B 超或 CT 检查，定位后胸腔穿刺抽取脓汁，涂片与培养并作药敏试验等细菌学检查得以确诊。根据脓液性状及量多少决定选择适当治疗方法。脓液不多而稀薄的可仅用反复穿刺抽脓，胸腔内注入适当抗生素的方法得以治愈，而脓量多、稠厚者或伴脓气胸，脓液有较大臭味者必须及早经肋间置管行胸腔闭式引流，反复地胸内注入抗生素（兼有抗厌氧菌作用的药物）同时加强全身的抗炎疗法。肝脓肿穿破并发脓胸者在治疗脓胸同时还要行肝脓肿原发病的有效引流处理。

肝支气管瘘（hepatobronchial fistula） 肝脓肿不论是细菌性或原虫性的都有可能穿破到肺而穿入支气管内，这是肝脓肿偶可见到的并发症，患者频频咳嗽，喀出多量脓性液体（脓汁应作细菌培养与药敏试验）。支气管与肝脓肿连通，影像学检查显示肝支管瘘，肝脓肿内有气体出现。该并发症的发生，形成肝脓肿的自然引流通道。二周左右，脓腔内脓液经支气管排空，再经抗炎与支持疗法，患者体温下降，腹痛缓解，感染中毒症状消失，可获得自然痊愈的良好预

后。但经支气管排脓不畅，体位引流也不易喀出脓液、感染现象未能有效控制而且支气管感染有可能扩散到肺部时要及早行肝脓肿的通畅引流术。术后继续加强抗感染措施，严格采用半卧位，对肝脓肿的脓腔避免高压冲洗以防冲洗液经脓腔瘘道进入支气管而并发肺内感染。

胆管支气管瘘（cholangiobronchial fistula） 肝内胆管结石或蛔虫感染发生的胆管源性肝脓肿多与肝内胆管相通或其他病因引起的肝脓肿侵破肝内胆管后又穿破到支气管而并发胆管支气管瘘。病人咳嗽，喀出多量含有胆汁的脓液。胆管支气管瘘与肝脓肿支气管瘘不同，自行闭合的可能性很小。多需手术处理，阻断或切除闭合肝内胆管与支气管的瘘道并且要进行肝脓肿的手术引流附加胆总管T形管引流，必要时行包括脓肿的肝叶或肝部分切除术才能治愈该并发症。

心包积脓、心包填塞（empyema of pericardium，pericardial tamponade） 巨大肝脓肿未得到引流减压，位于左叶的肝脓肿可能穿破膈肌，脓液进入心包内，造成心包积脓并可出现心包填塞症状。病人胸前闷痛，有压塞感。呼吸困难、脉快、血压下降、烦躁不安。回心血受阻、心排出减少、颈静脉怒张。心电图上显示ST段抬高、T波倒置、QRS波电压低。听心音减弱，甚至听不清。可出现奇脉。摄X线胸片心影增宽。心包填塞是威胁生命的并发症，一经诊断要立即抢救。肝脓肿穿破心包所引起的心包积脓、心包填塞有如急性化脓性心包炎，仅靠心包穿刺抽脓，全身使用大量广谱抗生素、难以消除心包的感染与心脏填塞症状，必须紧急施行手术治疗，切开心包，排除脓液，心包引流，除去对心脏的填塞压迫，同时施行肝脓肿的引流术，加强抗感染措施，才能挽救病人生命。

膈下脓肿（subphrenic abscess） 肝脓肿如表面未与膈肌粘连，尤其位于肝顶部的脓肿，一旦破裂则脓液进入膈下间隙而并发膈下脓肿。除此外各种空腔脏器穿孔引起的弥漫性腹膜炎；肝、脾外伤，肝肿瘤等行肝及脾手术后肝脾床积血、积液未能引流排出而继发感染；胃肠道手术、胰腺手术后腹腔感染也可并发膈下脓肿。膈下脓肿依据膈下间隙的特殊位置分成肝上膈下间隙，它又被镰状韧带分隔成左右两半。肝后间隙位于冠状韧带后之腹膜外区（血源性感染的肝脓肿多发生于此部）。另有一肝下间隙及左肝后间隙（又分成前后二部分）。膈下脓肿据其所在部位不同，临床表现也有差异。常见者为右侧肝上膈下间隙脓肿，左叶肝脓肿穿破则发生左侧肝上膈下间隙脓肿。膈下脓肿发生于肝上间隙者临床症状重，寒战、高热、白细胞总数及中性粒细胞显著增多，全身中毒现象明显。这是因为膈肌腹膜吸收力强，大量毒素被吸收之故。所以有化脓性腹膜炎等腹腔感染情况时如无休克现象必须强调半卧体位，以防并发膈下脓肿。借助于现代的影像学检查法（B超及CT扫描）诊断并无困难，确诊是在B超导向下穿刺抽出脓汁。治疗上要用大量广谱抗生素（以Ⅲ代头孢菌素为首选，必要时联合应用几种抗生素）并且使用甲硝唑控制厌氧菌。最重要的疗法是经不同途径的置管引流或手术引流术。

胆道出血（hemobilia） 胆道出血的最常见原因是胆石症合并胆道感染。肝内胆管结石、蛔虫感染引起的肝脓肿、肝肿瘤坏死破入胆道以及肝外伤、胆管炎(ACST)、胆管溃疡和胆管肿瘤都能引起胆道出血。胆道出血的临床特点是阵发性胆绞痛，腹痛后出现消化道出血，小量者为便血（柏油便），迅猛的大出血主要是呕血以后便血。大出血者常呈现休克。出血呈周期性发作，间隔长短不定（多为3～7d）。常有发热与黄疸。据病史及原发病和临床表现，结合B超、CT扫描与实验室检查可以确诊。诊断困难者可以在胆道出血间歇期进行PTC或ERCP检查。对疑难病例也可在出血期间紧急施行肝动脉造影，它既有诊断价值又有介入治疗作用。肝动脉内插管选择进入左或右肝动脉内注入止血剂（垂体后叶素或血管加压素Vasopressin）及栓塞物质（明胶海绵）有的取得满意的止血效果。反复严重的胆道大出血除加强抗感染、止血药物及输血等治疗外有效措施是手术止血。处理好原发病灶如清除结石、引流脓肿，施行胆总管引流，切开肝总管及左右肝管分叉部，探查哪侧肝管出血。除引流胆道外还应施行左侧或右侧肝动脉结扎或肝固有动脉结扎术。必要时行肝叶或半肝切除术止血。

肝脓肿破裂（rupture of liver abscess） 无论何种原因引起的肝脓肿尤其单发的巨大脓肿，未经及时引流减压，脓肿继续增大，壁薄、压力高就可能发生破裂。根据脓肿居肝部位与穿破方向不同以及肝脓肿与周围器官、组织有无粘连而可引起各种不同的并发症。如肝顶部的脓肿可破入膈下形成膈下脓肿，与膈

肌粘连者可破入胸腔形成脓胸或破入心包造成心包积脓、心包填塞的严重并发症。如在肝前部膈面或右叶脏面脓肿破裂脓液进入腹腔可并发急性弥漫性腹膜炎。也有穿破到结肠或胃及十二指肠内者。左肝脏面肝脓肿可穿破入小网膜囊腔内引起小网膜囊脓肿与胰腺感染。肝后裸区部的脓肿破裂可破入腹膜后。肝脓肿破裂后可引起腹部、下胸部或腰背区剧痛，继而出现上述各种并发症的相应症状与体征。肝脓肿有破裂征象需要立即进行影像学检查或试验穿刺，一经确定为肝脓肿的急性穿破应紧急施行相应手术处理，延误诊治会导致不良后果。如肝脓肿已与周围脏器粘连，发生慢性穿破者可形成内瘘，经内镜或钡透检查可以发现及确诊。

急性弥漫性腹膜炎（acute diffuse peritonitis） 腹腔实质腔器肝、脾、胰腺的脓肿破裂，空腔脏器任何原因的穿孔或因胃肠道血管栓塞造成脏器组织坏死继发感染都能导致急性弥漫性腹膜炎发生。这是急骤的全腹腔感染。病人突发全腹剧痛，伴恶心、呕吐，继而发热。查体腹肌紧张，甚至呈板状硬度，全腹压痛、反跳痛，以原发病区为重。叩诊有移动性浊音，听肠音明显减弱或消失。据病史、症状与腹膜刺激征可以诊断为急性腹膜炎。化验白细胞总数与中性粒细胞增多。B超可能提示肝或脾内有液性暗区，腹腔积液。腹穿抽出混浊液体，细菌培养或涂片检查可能发现病原菌。一旦确诊必须尽早手术，拖延治疗，易致感染性休克而危及生命。找到原发病灶作相应处理，并行腹腔冲洗，注入庆大霉素和甲硝唑，充分引流腹腔。如查不出原发病灶，则可诊断为原发性腹膜炎，腹腔冲洗与引流后应用大量广谱抗生素治疗。

败血症（septicemia） 病人因体质弱，抵抗力差，存在某部位的化脓感染灶、细菌毒性强时常有细菌侵入循环血内，迅速繁殖并产生大量毒素造成病人恶寒、战栗、高热（多呈弛张热型）、衰竭的全身感染现象。这一种危重致命性感染，往往出现中毒性休克、DIC和MOF。病死率高达30%～50%，这就是败血症。如抢救延迟或处理不当，预后不良。致病菌多为葡萄球菌或链球菌，也常有革兰阴性杆菌如大肠杆菌和绿脓杆菌等，也有因厌氧菌或霉菌感染而发生败血症者。胆道、呼吸道、尿路感染、大面积灼伤感染并发败血症也常见。肝脓肿可由脓毒血症引起（化脓病灶的细菌栓子或感染的血栓脱落经血循环入肝形成脓肿），它又可并发败血症。据临床及血培养检出细菌结果来诊断此病。如能及早确定败血症之致病菌种（革兰阳性球菌、阴性杆菌、厌氧菌或霉菌）则能有针对性地使用抗生素，是最合理，最有效的治疗。但疑为败血症者多未能早期获得血培养阳性结果，故不能等待细菌学检查结果而要尽早用强效广谱抗生素，否则贻误治疗时机而致不良后果。开始就应使用三代先锋霉素如头孢三嗪、先锋必或复达新（对绿脓杆菌很有效）亦可用泰能，并用甲硝唑，疑有霉菌感染者应用抗真菌药物。此外还要加强局部感染灶及原发病的处理，并加强全身支持疗法，提高机体抗力。

肝脓肿切开引流（drainage of liver abscess） 肝脓肿较大，穿刺抽脓、脓腔内注入抗菌药物不能控制感染；置管引流不畅、不能有效地排出脓汁；脓腔分隔，不适用穿刺抽脓及置管引流法治疗的细菌性肝脓肿；阿米巴肝脓肿伴继发性细菌感染，全身中毒症状较重。上述非手术疗法不能确切有效地排出脓液以控制感染，改善全身情况者可采用手术方法行肝脓肿切开引流术。该法虽是增加病人的创伤、痛苦与经济负担，但较穿刺抽脓、置管引流法确实有效。尤其有分隔的肝脓肿、脓汁黏稠，脓腔内有坏死组织，单纯穿刺抽脓和置管引流法均不能通畅排出脓汁。手术途径有几种：经腹、经胸、经腹膜外切开引流去。不论何法都要置入较粗的引流管，必要时加负压吸引，要求达到引流充分与通畅。术中术后都要用抗菌药物冲洗脓腔，继续注射抗生素加强抗炎治疗。感染症状消退，引流脓液明显减少（每日仅数毫升），经B超或脓腔造影证实脓腔消失可拔除引流管。

经腹膜外肝脓肿引流术（extraperitoneal drainage of liver abscess） 这是避免脓液污染腹腔和胸腔的肝脓肿切开引流术。经腹膜外切开肝脓肿引流有前后二途径。肝脓肿在右叶前部或位于左肝外叶，脓肿已与壁层腹膜形成粘连者可取仰卧位在肋缘下行斜切口或经腹直肌切口，不切开前腹膜，推开腹膜外肌层，达肝脓肿表面，经穿刺确定脓腔位置，用纱布垫保护周围。切开粘连于脓肿壁的表面腹膜与脓肿前壁，插入吸引器抽出脓液及坏死组织、扩开脓腔、深入手指，钝行分离，剥开分隔。冲洗脓腔，注入抗生素和甲硝唑。置入带侧孔的引流管（直径不 < 1cm）1～2根。经切口或另切口引出腹外，缝合脓肿壁及腹壁各层，固定好引流管以防脱落。肝脓肿位于右肝之后上部相

当于肝裸区者取左侧卧位，右腰部垫高，沿12肋骨稍外侧斜行切开，切除该肋骨一段，肋床部穿刺证实为肝脓肿后在肋床取横切口，切开已与脓肿粘连之膈肌。在腹膜后间隙内用手指钝性分离，必要时再试验穿刺。切开肝脓肿进入脓腔，按上述方法处理，要求扩开引流口，尽可能清除脓液与坏死组织、剥开脓腔分隔，彻底冲洗，使引流通畅。

经腹（或经胸）肝脓肿引流术（transperitoneal drainage of liver abscess） 经腹腔引流肝脓肿的缺点是有污染腹腔的危险，但自应用广谱强效的Ⅲ代头孢菌素及其他新的抗生素以来经腹行肝脓肿引流已成为可行的手术方法。其主要优点是能充分显露肝脏，符合充分引流肝脓肿的原则。该法不仅能引流脓肿而且能处理其他需要治疗的病变（如对AOSC病例可同时清除胆石并施胆道引流术等）。适应于右肝及左肝的多发性脓肿；较大有分隔、多房性脓肿；胆囊后壁穿孔并发的肝脓肿，需要切除胆囊；向腹腔或胸腔穿破的肝脓肿。要依据脓肿所在部位选择适宜的切口，右肝脓肿取右肋缘下切口，左肝脓肿取上正中或经腹直肌切口，开腹后详细探查确定脓肿位置及其他病变，切勿遗漏病灶。注意用盐水纱垫妥善保护隔离脓肿四周，以防污染腹腔、膈下与创口。穿刺脓肿，抽取脓汁送细菌培养及药敏试验。先取小切口切开脓肿壁，用长血管钳探入脓腔扩大切口，手指探查脓腔大小、深度，用吸引器抽出脓液与坏死组织。多房的脓肿必须以手指分开间隔，使引流通畅。疑为阿米巴肝脓肿者从脓肿内壁刮取脓性坏死组织检查阿米巴滋养体。脓腔用含庆大霉素生理盐水及甲硝唑液彻底冲洗，置入双套管或多孔硅胶管引流达脓腔深部（脓肿大者可置2根引流管在高低二处），经切口或另戳口引出腹外。管周以带蒂大网膜围绕包盖，将引流管确实固定皮肤上以免脱落。48h后可行脓腔冲洗（压力勿高）。肝下文氏孔区也宜置一引流。术后注意观察引流液量及其性状。脓液逐渐减少，10ml左右，经B超检查或经引流管行脓腔造影显示脓腔近于消失者可拔管。经腹处理肝脓肿不仅同时可处理胆道病变，而且对多发小的肝脓肿可经脐静脉插管入门静脉内（主要对左肝脓肿），或经胃网膜右静脉插管留置，灌注广谱抗生素，其疗效优于周围静脉用药。

经胸肝脓肿切开引流术（transthoracic drainage of liver abscess） 是对右肝叶上段（第Ⅶ Ⅷ肝段）肝顶部脓肿，较大，不适于穿刺排脓或置管引流病例，在B超定位后，于肋膈角上方，在腋后线、腋中线部切除一段肋骨，胸膜在肋隔角部已与膈肌粘连闭锁者可直接切开肋床、膈肌和肝脓肿壁，不致污染胸腹腔，如壁层胸膜同膈肌胸膜尚未粘连（肋膈角部无闭锁），肋床部可用碘酒棉球涂擦，再用碘仿纱布填塞于局部，促使胸膜与膈肌粘连，闭锁肋膈角部胸膜腔。48h后切开肋床、膈肌与肝脓肿壁，排出脓液，安放引流管。如病人感染中毒症状明显或脓肿即将溃破，不容等待时，可将肋床周围交锁法缝合一周，闭塞胸腔，在其中心部切开肋床、膈肌与脓肿壁，排出脓液与坏死组织再置管引流。

肝脓肿穿刺抽脓疗法（needle puncture aspiration therapy of liver abscess） 近年来由于影像学技术的发展进步，对肝脓肿的定位观察并在B超引导下进行肝脓肿的穿刺诊断已普遍应用。而对肝脓肿单纯采用抽脓和注入抗生素和抗阿米巴药物疗法因恐用粗针反复穿刺污染腹腔或胸腔，未得推广应用。实际上在技术操作上多注意，肝顶部的脓肿，膈肌已明显升高，由于炎性刺激右肋膈角已闭锁，在带电视X线透视下，经低位肋间，在压痛点明显处先用细针试穿定位，并无污染胸腹腔的危险。抽得脓汁沿针道改用粗针刺入脓腔。尽可能多抽出脓汁，再注入广谱抗生素及甲硝唑以控制需氧菌及厌氧菌。如为阿米巴肝脓肿要在抽脓后注入抗阿米巴药物（甲硝唑0.6～0.8g或吐根硷30～60mg）。在穿刺抽脓前后都要肌注或静注维生素K_1。脓液多，脓腔大者需间隔2～3d后反复穿刺排脓与注药。阿米巴肝脓肿单纯药物治疗无效者适应此法。以下情况不适合穿刺抽脓治疗，应选择置管或手术引流。①脓肿大，脓液量多，难以抽净；②脓液粘稠，脓腔内有许多坏死组织；③多发性脓肿；④伴有细菌继发感染，中毒症状严重，不迅速排出脓液将危及生命的阿米巴肝脓肿；⑤已穿破的肝脓肿。

肝脓肿经皮经肝穿刺置管引流术（percutaneous transhepatic intubation drainage of liver abscess） 在肝脓肿的引流方法中对病人创伤小，而又较为有效引流脓液者是，近20余年来开展的经皮经肝穿刺置管引流肝脓肿的新方法。该法是在B超定位引导之下采用局麻、经低位的肋间穿刺成功后根据脓肿大小、部位、脓汁性状来决定选用某种置管方法。在B超导向下一种是用带穿刺针的塑料套管，经肋间皮肤的小戳

孔穿入肝脓肿腔内，抽出脓汁，导管进入深度合适，抽出针头，留置导管，妥善固定后连接引流袋，这是一步到位的方法；另一种是按 Seldinger 法置管：拟置管部皮肤戳小孔 2mm 长，用直蚊式钳向深部扩张，细针试穿成功后改换粗针抽出脓汁，插入金属导丝进脓腔内，拔除针头，沿导丝插入粗的 PTCD 导管，将导管牢固地缝合固定于穿刺皮肤处，导管连接引流袋；前二种方法的主要缺点是导管细，黏稠脓液不易引出，必须经常冲洗。第三种方法采用不同型号的套管针（可用胸腔闭式引流用的穿刺套管针）：局麻下在拟置管部位（压痛明显处）试穿成功，皮肤切开近 1cm 小切口，用直止血钳向深部扩开，用套管针刺入肝脓肿内，退出针芯，经侧臂有脓液流出，连接吸引器抽净脓液，沿套管针的侧臂插入带侧孔的硅胶管或导尿管，深入脓腔内，拔去套管针，妥善固定导管，连接引流袋或引流瓶。因导管较粗，引流通畅，如脓液较稠，引流不畅，可用 0.02% 呋喃西林液或含庆大霉素及甲硝唑的生理盐水冲洗脓腔。引流 10d 左右，脓液减少，脓腔 < 1cm 或消失，最好是经过 B 超或脓腔造影证实后拔管。上述几种引流方法不需手术，简单、方便、安全、有效。经导管可注药，可造影观察脓腔大小，多年来早已推广。尤其适用于全身情况差、年纪大、副病多，麻醉手术都可能有危险的病人。此法已占肝脓肿引流的半数以上。

有的将本法与手术切开脓肿引流法相对比，认为后者病死率高，用费多。前者有不少优点，但尚不能取代手术。

肝脓肿腔内大网膜填塞术（tamponade of liver abscess cavity with major omentum） 过去经腹肝脓肿切开引流都要安放引流管。近 10 余年来有的改变了术式，采取肋缘下切口，切开脓肿，吸净脓液。以手指剥开脓腔间隔，清除坏死组织，用含庆大霉素的生理盐水彻底冲洗脓腔，再以干纱布将脓肿内壁反复擦拭干净后用带蒂大网膜填塞入脓腔内，将网膜与脓肿壁缝合固定数针，脓腔内外均不置引流的手术方法。10 余例术后均无并发症，取得满意的疗效。该法是利用大网膜具有丰富的血管结构，血流旺盛，吸收力强，抗感染能力大的优点，将其填入经彻底清除脓液与坏死组织的脓腔内发挥网膜抗炎与吸收功能，使炎症消退，脓腔迅速缩小，肝脏再生，不需继续引流或冲洗脓腔而早期治愈。该法较常规的肝脓肿切开引流手术有恢复快，疗程短和治疗彻底等优点。近年来肝脓肿的疗效虽有不断提高，但病死率仍不低于 10%。采用本术式，术后继用抗生素消炎并加强支持疗法，可争取获得术后无死亡的良好效果。故该法有其应用价值。

肝脓肿壁切除术（excision of the wall of liver abscess） 迁延较长时间的慢性肝脓肿，壁厚、脓腔内脓汁稠厚发实，类似肿瘤者，如病人情况及肝脓肿的解剖部位不适于行肝叶或肝段切除者也可行脓肿壁切除。清除内容物，仔细止血后用明胶海绵或网膜填塞。或如同肝囊肿之囊壁切除，开窗引流术。切除部分脓肿壁、清除干涸脓块，彻底止血与冲洗后，敞开之脓腔内注入抗生素，安放带侧孔引流管 1 ~ 2 根，向腹外引流。此法很少应用。

肝结核（tuberculosis of liver） 肝结核多为全身结核病的一部分。只存在于肝脏的原发性肝结核很少见，仅占肺外其他器官结核的 1%。这是由于肝脏血运丰富，网状内皮系统和 Kupffer 细胞有强大吞噬功能，故结核菌在肝内不易形成感染；一旦免疫功能低下则可发病。肝结核多与其他器官结核并存，粟粒性肺结核几乎 100% 伴发肝结核；肝脾结核并存例也较多。结核菌的入侵途径有 4 方面：①经肝动脉播散，任何部位的结核菌皆可经血循环侵入肝内；②腹内器官结核可经门静脉侵袭肝脏，形成结核结节或脓肿，胎儿的肝结核是经胎盘沿脐静脉进入门静脉而发病的；③内脏结核经淋巴系统可逆行地感染肝脏；④肝邻接器官的结核病灶可直接侵及肝脏。因此，肝结核多为继发性，只有查不出肝外结核灶者才能确定为原发性肝结核。

病理变化有如下几种类型：粟粒型、结核瘤型、脓肿型、胆管型（肝结核累及胆道系统并发结核性胆管炎）。肝结核多无特异性临床表现。常见有不规则发热、消瘦、乏力、盗汗、贫血、食欲差、肝肿大、肝区痛，可能扪及肝肿块。肿大淋巴结压迫肝外胆管，肝内小胆管受阻，结核性肉芽肿破坏肝实质以及肝细胞的中毒性损害都可引起黄疸。肝结核诊断有一定困难，但据结核病史，临床表现，结合影像学和实验室检查（血沉快、贫血、肝功改变），结核菌素试验及在 B 超引导下行肝脏结节的穿刺活检，多能确诊。必要时行腹腔镜检查与活检，对诊断有帮助。该病要同肝肿瘤、肝脓肿、胆道疾患相鉴别。治疗首选是抗结核疗法，用足量的异烟肼与链霉素，必要时增

用利福平、对氨水杨酸钠（PAS）能获得良好疗效。有的肝结核经药物治疗及支持疗法可完全治愈。抗结核治疗无效者需改手术治疗。手术指征如下：较大的孤立性结核瘤；结核性肉芽肿继发细菌感染，数个结节融合成一个大的结核性肝脓肿；肝结核累及胆管与胆囊，出现急性胆囊炎与梗阻性黄疸；肝结核并发门静脉高压症，出现消化道出血与脾功亢进等。

肝结核性肉芽肿、肝结核结节（tuberculous granuloma of liver，tuberculous nodules of liver） 肝结核除粟粒型结核在全肝布满粟粒状结节外常见为单发结节或为散在分布的多发结节。结节大小不等，直径 > 2mm 或 > 2cm，质硬，色白或灰白。结节型的肝结核并不多见，约占肝结核的 12%，这些由围绕干酪坏死的类上皮细胞、郎罕氏巨细胞和淋巴细胞等构成的结核结节可见于肝小叶内、汇管区以及靠近肝被膜处。后者见于肝表面。较大的结核结节多凸出于肝表面，有时难同肝肿瘤鉴别，需经病理确诊。肝结核性肉芽肿是由类上皮细胞和郎罕氏巨细胞构成。位于肝小叶中心，呈滤泡状并有融合趋势，伴有干酪坏死，可能发现结核杆菌。在肉芽肿周围所伴发的炎症反应有淋巴细胞浸润、Kupffer 细胞增殖、肝脂肪性变及纤维化等。该肉芽肿是由结核菌感染引起的特异性炎性肉芽肿，它与其他肉芽肿性疾病如结节病、霍奇金氏肉芽肿、梅毒性肉芽肿不同，它必须具有结核性肉芽肿的特征，应有干酪性肉芽组织，在郎罕氏巨细胞周围还有淋巴细胞与浆细胞浸润，而且可能发现有耐酸性结核杆菌。

肝粟粒性结核结节、急性粟粒性肝结核（miliary tuberculous tubercles of liver，acute miliary tuberculosis of liver） 肺结核或肺外结核灶经血行传播到肝脏，发生急性粟粒性肝结核。该病约占肝结核的 80%。查不出肝以外结核病变者才能确定为原发性肝粟粒性结核。该病发病急骤，表现有高热、寒战、全身乏力、上腹及肝区疼痛、肝肿大和肝触痛的全身与局部症状。肝脏小的粟粒状结核结节直径 0.6 ~ 2mm 大，遍布全肝。病理组织学上可有小灶状干酪坏死，在肝细胞与 Kupffer 细胞坏死的周围有郎罕氏巨细胞、淋巴样细胞与组织细胞。据既往结核病史、临床表现、实验室检查、结核菌素皮试、肝穿刺活检或腹腔镜检查取肝组织活检可作出诊断。该病肝穿活检在 61% 病例中能发现结核杆菌，而非此型的肝结核中只有 13% 能查出结核菌。该病采取以加强抗结核治疗为主的全身综合疗法多能获得满意的疗效。

肝结核瘤、肝融合性结核结节（tuberculoma of liver，coalescent tuberculous nodules of liver） 肝脏较大的结核性肉芽肿，一般都有干酪组织形成（干酪样变）。有的成为单发的较大范围的肉芽肿，有的是数个小的肉芽肿融合成大的结核性肉芽肿，亦即肝融合性结核结节。此种肝脏肉芽肿也被称为肝结核瘤。它同肺部的结核瘤相似，大多为单发病灶，也有多发者。肝结核瘤呈边界清楚的球形结核性干酪灶。一般直径约为 1 ~ 5cm 大。肝结核瘤较少见，尤其肝外无结核灶的原发性肝结核瘤更罕见。原发结核灶常为肺、肠结核或肠系膜淋巴结核。肝结核瘤的干酪组织干燥实变，发生钙化者可长期保持稳定，甚至无临床症状，而难与肝肿瘤区别。一旦结核瘤中央部干酪组织坏死、溶解软化形成脓液或其他细菌继发感染，则可呈肝脓肿的临床表现。肝结核瘤较大者不论有无临床症状，都应手术切除，杜绝后患。

肝结核钙化灶（calcified focus of hepatic tuberculosis） 肝脏结核性肉芽肿结节内有干酪性组织及纤维化，久之钙质沉着，在肉芽肿内形成伴有钙化的肝结核可为单发、也有多发者。多无明显的临床症状。肝结核钙化灶用影像学检查容易发现，X 线腹部平片、B 超及 CT 检查都能确定病变部位、范围，但难于定性。而结核性钙化灶与肝脏囊性肿物的钙化灶有区别，后者钙化斑多在囊壁上，形成环层钙化影，前者则不然，钙化斑散在中心部、分布不均。肝结核伴钙化灶者据病史、临床表现、结合实验室与影像学检查所见可作出诊断。必要时在 B 超引导下行肝脏穿刺活检多能确诊。小的硬化的结核钙化灶不需处理。

肝结核性脓肿（tuberculous abscess of liver） 肝脏结核性肉芽肿在其中心部出现干酪状坏死液化，可形成单房或多房如蜂窝状的结核性脓肿。脓液涂片用抗酸染色法可能发现结核杆菌。脓液内含有干酪物质，培养脓液有可能生长结核菌。一般结核性肝脓肿的全身情况与中毒症状不如细菌性肝脓肿严重，如有化脓菌的继发感染后则感染中毒现象加重。诊断主要靠病史、影像学（B 超或 CT）检查、肝穿及化验检查。结核性肝脓肿较小的经药物治疗无效，逐渐增大，小而多发的结核性肝脓肿融合成大的脓肿；肝结核脓肿

伴继发感染，脓肿向外穿破到周围胆管形成结核性胆管炎，肝周围脓肿，穿破到腹腔并发急性弥漫性腹膜炎；穿破到胸腔并发急性脓胸者都需紧急施行相应的手术治疗。

肝结核混合感染（mixed infection of liver tuberculosis） 混合感染是指病人的感染是由两种以上的致病菌或两种以上的病原体所引起。例如肝结核病灶内不仅查出有结核杆菌而且培养出革兰阳性球菌或阴性杆菌和（或）厌氧菌。肺结核病人痰中同时查出有结核菌与链球菌也属于混合感染。有混合感染的肝结核病人全身症状及局部体征都较无混合感染者为重。

肝结核继发感染（secondary infection of liver tuberculosis） 继发性感染是指在某种病原菌所引起的感染基础上由于患者的机体抗力下降，又有另外一种细菌侵入原病灶内加重了感染。肝脏结核性肉芽肿，由于其他需氧菌或厌氧菌侵入形成继发性感染。肝结核性脓肿（结核性肉芽肿中央部干酪坏死液化成脓液）常为稀薄灰白色脓汁，出现其他化脓菌的继发感染后不仅全身中毒症状明显，局部体征也加重，穿刺抽出的脓汁呈稠厚灰黄色。细菌学检查可能查到结核杆菌与其他菌种（如葡萄球菌或链球菌或大肠杆菌）。肝结核继发感染可经病史、临床、实验室检查（主要是细菌学）、影像学检查确诊。肝结核继发感染用药物（抗结核药及抗生素类）不能控制感染时，需及时行手术治疗。

门静脉播散性肝结核（disseminated tuberculosis of liver via portal vein） 血行播散性肝结核的播散途径有二：一是经肝动脉，另一是经门静脉。后者主要是腹腔内属门静脉系统的结核病变如肠结核、肠系膜淋巴结核和脾结核等在机体免疫功能低下，全身抗力减弱时结核灶内结核菌可侵入血循环，沿门静脉进入肝内，并发血行播散性肝结核。可以形成粟粒性肝结核或在门静脉内形成结核性脓栓结节。前者播散到全肝，后者形成多发性结核性脓肿，引起严重的全身症状，呈弛张型或持续高热、寒战、盗汗、消耗衰竭。肝脾肿大、腹痛、黄疸。治疗不及时或不当，数周或数月死亡。

肝活检（liver biopsy; hepatobiopsy） 肝脏活体组织检查是采取不同方法，从肝脏组织或肝脏肿物上取出大小不等的组织块，以便进行组织学检查，从而得以确诊并有助于鉴别诊断且可制定治疗方案。肝活检方法有：在B超引导下的经皮肝穿活检法；腹腔镜下肝活检法；剖腹探查肝活检法。经皮穿刺活检法是由B超导向经肋间、背部或季肋区、肋缘下不同的部位进行穿刺。使用特制的穿刺针能抽吸出或切取小的肝脏或肿瘤组织。活检用的穿刺针有几种：Vim Silverman Mengini针、True Cut针，也有千叶（chiba）针。

经皮穿刺法简单、时间短、侵袭小，但属盲目性取材。有可能发生出血、渗漏胆汁等并发症。Chiba针细长，损伤轻，发生并发症机会少，但其取材微小，作印片与细胞学检查足用，活检切片则显不足，而穿刺活检法可重复检查，是其优于手术活检之点。腹腔镜下活检或手术活检可在直视下从需要的任何部位取材足够，但方法复杂，费时、创伤重、增加病人的经济负担。活检标本可供光镜、电镜、免疫组化及荧光抗体等检查。肝活检前要作好准备（肌注维生素K_1 20mg），应严格选择适应证。有凝血功能障碍、出血倾向、肝血管瘤、显著肝淤血、AOSC等都列为肝穿活检的禁忌。肝结核不除外肝癌者适于肝穿活检诊断。

结核菌PCR检出法（detection of tubercle bacillus by PCR method） 自20世纪90年代以来多聚酶链反应（polymerase Chian Reaction PCR）法研究体外扩增结核杆菌DNA的技术已用于结核病的诊断。该技术除用于痰及体液（胸水、腹水、脓液等）中结核杆菌的DNA检测外也可用于检测肝结核活检标本中的结核杆菌DNA。该法的特点是快速，具有敏感性与特异性强的优点。目前PCR技术能检测出10～100fg（毫微微克）的纯化结核菌染色体DNA。有的用PCR法检测结核病患者的骨髓抽吸物，阳性率达42%。我国对结核菌DNA扩增研究工作已用于临床，可以相信PCR的结核菌检测法对肝结核的活检能获得满意的结果，它很有助于肝结核诊断水平的提高。

肝结核病灶清除术（elimination of tuberculous focus of liver） 肝脏结核性肉芽肿结节融合，但干酪组织尚未完全坏死液化形成脓肿，病人情况及肉芽肿的部位不适于施行肝叶或肝段或肝部分切除者可行肝结核病灶局部清除术。在病灶周边部切开，进入病灶内，钝法分离。用刮匙搔刮肉芽肿内干酪组织，用电凝或氩气刀仔细严密止血。也可用明胶海绵填塞止血。争取

将坏死的肉芽组织及干酪物质彻底搔刮干净。病灶清除、残腔冲洗后、肝脏残腔内置入链霉素或卡那霉素1～2g，残腔较大者缝合肝缘后可能残留死腔者应用游离或有蒂大网膜组织填入再缝肝缘。膈下及肝下安放引流。术中注意保护好切口与腹腔以免结核病灶清除过程中污染周围，术后继用抗结核药物及抗生素治疗。

肝结核性脓肿切开引流术（incision and drainage of tuberculous abscess of liver） 肝脏结核形成脓肿之后全身抗结核治疗及脓肿穿刺排脓并注入抗结核药治疗无效或结核性脓肿继发其他细菌性感染时应行手术切开脓肿引流。根据结核性脓肿所在部位选择手术引流途径：经胸（肋骨切除），经腹（肋缘下），经腹膜外（切除12肋骨前部）引流。脓肿周围要妥善保护以防污染腹腔、膈下与切口各处。切开脓肿，排除脓液并清除干酪坏死组织，争取刮除彻底。用含链霉素或卡那霉素与庆大霉素的生理盐水冲洗脓腔，如有厌氧菌继发感染者增用甲硝唑液冲洗。吸出冲洗液后脓腔内置入链霉素粉剂1g，脓腔与脓肿周围及膈下，肝下各处充分引流。术后要继续加强抗结核与抗炎治疗及支持疗法，术后3～5d可拔除脓肿周围引流管，据脓腔缩小与引流量减少情况1～2周拔去脓腔引流。脓肿引流前必须准确定位，试验穿刺，抽出脓汁检查结核菌与化脓菌。

肝结核性脓肿穿刺排脓术（elimination of pus of hepatic tuberculous abscess by needle puncture aspiration） 肝结核性脓肿不伴混合感染或继发感染者，全身情况不能耐受手术引流者或结核性脓肿较小、多发、其中稍大者均适于B超引导下经皮穿刺抽脓疗法。该法必须选择经腹、经腹膜外的途径穿刺。要在低位肋间，位于肋膈角下方的肋间选择穿刺点。左肝脓肿需在肋缘下或剑突之左旁经腹壁进针。抽出脓汁后标本送细菌学检查（涂片抗酸染色、结核菌PCR法检测、化脓菌培养）。抽脓后脓肿腔内注入抗结核药物（链霉素或卡那霉素，用量1g）。穿刺排脓后用B超监测脓腔缩小程度。可反复穿刺排脓。治疗过程中继续全身抗结核及抗炎疗法。

Calot三角（Calot triangle） 1891年，Calot将胆囊管、肝总管及胆囊动脉三者形成的三角称为胆囊三角，又称Calot三角。后人将其意义延伸为肝下缘、胆囊及肝总管所形成的三角称为胆囊三角，即现在习称的Calot三角。其内有发自肝右动脉的胆囊动脉、副肝管等重要结构。此三角不仅是解剖区域，也是手术辨认和寻找胆囊动脉、胆囊管的重要标志，是胆囊切除术的关键部位。

Admirand－Small三角（Admirand-Small triangle） 胆汁中胆固醇是一种嫌水物质，溶解于由胆汁酸和非磷脂所组成的微胶粒中。1968年Admirand和Small用一等边三角坐标表示这三种成分的浓度（三坐标分别为胆固醇、胆汁酸及卵磷脂的体积百分数），三者的任何比例浓度比例的混合都位于此三角坐标范围内。测得的胆固醇溶解于微胶粒的最大相对克分子浓度而制得一胆固醇饱和曲线。若胆汁中三种成分组成位于饱和曲线之内，则胆固醇呈溶解状态，不易析出；若三种成分组成位于饱和曲线之外，则胆固醇易于结晶沉淀，称为过饱和胆汁。这一三角坐标后人称为Admirand－Small三角。单纯过饱和胆汁并不足以形成胆固醇结晶，正常人存在的某种抗成核因素阻碍了“饱”的凝集及延长成核时间。

Murphy征（墨菲征）（Murphy's sign） 因1903年John B.Murphy首先描述而得名。医生将手放于右肋缘下方嘱患者深吸气，如在深吸气过程中因疼痛而突然停止，称Murphy征阳性。表明胆囊区有急性炎症。

经皮经肝穿刺胆道造影（percutaneous transhepatic cholangiography，PTC） 1937年，Huard及Do－Xuan－Hop首先使用。是指用穿刺针在体外向肝内胆道穿刺造影技术。适用于：①梗阻性黄疸：了解梗阻部位、病变性质与范围；②肝内胆管结石或内瘘、胆道扩张者；③先天性胆道畸形：④胆道梗阻，ERCP失败者。禁忌证：①碘过敏阳性者；②有明显出血倾向：凝血酶原时间延长或血小板计数低于40×10^9/L者；③肝肾功能衰竭或大量腹水；④病情危重：PTC有可能加重病情者。

Charcot三联症（Charcot triad） 因胆结石阻塞胆总管，造成胆汁排泌受阻，并继发胆管炎时，发生的胆绞痛、寒战发热及黄疸，称为Charcot三联症。1877年因Charcot首先描述得名。

经T管胆道造影（trans-T-tube cholangiography） 指

胆道探查术后进行T管胆总管引流者，术后常规经T管行胆道造影，目的是了解有无残余胆道结石，胆管下端是否通畅，判断是否拔除胆道引流或需进一步处理。通常手术后7~10d或2周后进行胆道造影。用15%~25%泛影葡胺20ml，患者取仰卧位右侧稍高，吸出胆道及T管内气泡及胆汁后，于透视下用负压弥散法或稍加压缓慢注入造影剂，满意后摄片。注意：①应于术后一周后进行，无胆道严重感染，夹闭导管1至2天，病人无腹痛，发热、黄疸等不适情况下进行；②造影剂浓度不宜过高，以免掩盖病变；③注入造影剂时压力不能过大过快，以免发生急性胆道感染及胰腺炎；④造影剂内不得含气泡；⑤造影后尽量将造影剂抽出，并观察病人情况，出现并发症时及时处理。

经皮经肝胆道镜检查术（percutaneous transhepatic choledochoscopy） 是近年来开展的一种内镜胆道检查方法，并可于检查后行胆道镜取石术。适应于：①肝外胆管结石；②左右肝管狭窄伴近端胆管残余结石；③原发性肝内胆管结石。先行PTC及PTCD术，术后2周用14~16F导管沿PTCD瘘管先行扩张，第3周后继用18~20F导管扩张，直至将瘘管扩至5mm直径，而后用3mm胆管镜经瘘管插入行胆道镜检查，明确有无残石、胆道狭窄等，并可取石，然后再插入导管。本法可造成胆道出血、胆瘘，导管脱落，且有大于5mm结石不易取出等缺点，临床应用受到限制。

胆囊结石（stone of gallbladder） 是胆石病的一种，指胆石位于胆囊内。按我国第一次胆石病调查资料，占胆石症的63.8%，其中69%为胆固醇结石，19%为胆色素结石。多发于女性，20~59岁年龄组。成石原因尚不十分清楚，目前认为胆固醇结石的形成必备三个条件：①胆汁胆固醇过饱和；②胆汁中胆固醇的成核过程异常；③胆囊功能异常。而胆囊色素结石中棕色胆色素结石与细菌感染有关，黑色色素结石则与肝硬化及慢性酒精中毒有关。胆囊结石病可并发急性胆囊炎、梗阻性黄疸、急性胰腺炎、胆囊癌、胆绞痛等症状，发生机会以每年0.1%~3.2%递增。据其有无临床表现可分为无症状胆囊结石及有症状胆囊结石病。对于前者无必要一律施行预防性胆囊切除，对有具体情况可考虑手术治疗：①预防急性症状发作，如合并糖尿病，合并需开腹手术的其他疾病等；②预防胆囊癌的发生，如结石直径超过3cm，B超见胆囊壁有不规则增厚，或伴有息肉样病变，胆囊壁钙化或瓷性胆囊等。而有症状的结石病则应予手术治疗。

胆固醇结石（cholesterol gallstone） 胆结石的一种，约占各种成分结石的50%以上，约占80%以上的胆囊结石。其成分胆固醇含量可达90%以上。外观呈大而苍白或灰黄色，表面较光滑。原因多为以胆汁内的粘液块、细菌、脱落上皮、炎性渗出物、异物等为核心，过饱和胆固醇沉淀析出，以单结晶形式聚合，形成结石，胆汁流动力学障碍、其他因素造成胆汁黏度增加，胆道感染、免疫因素、炎症介质、氧自由基及性激素等都与成石有关，口服鹅去氧胆酸可通过抑制肝细胞HMG-CoA还原酶的活性溶石。

混合性结石（mixed gallstone） 是胆石一种，约50%以上由胆固醇构成，还包括有胆红素、钙盐等。约占各种胆石的6%左右，其中60%的混合石发生于胆囊内，40%发生于胆管内，因所含各种物质的多少而呈现不同的颜色及性状。

胆管结石（biliary duct stone） 指原发于肝内外胆管系统或继发于胆囊结石脱入胆管造成的胆管内结石。一般均指原发性胆管结石。它是我国一种常见胆道疾病，可发生于胆道各段。其诱因包括胆道感染、胆道梗阻、胆道异物、食物成分组成等。当胆汁中胆色素钙过饱和、胆汁中其他钙盐过多，以及胆汁中糖蛋白含量增多时，可形成胆色素结石。胆管结石除引起胆管的急、慢性炎症、胆管狭窄与扩张外，还可引发肝脓肿、肝硬化、胆汁性肝硬化等，尚可有约2%~9%并发胆管癌。常见的临床表现是急性胆管炎发作。诊断根据临床症状、B超、PTC及ERCP多可确诊。应与急性结石性胆囊炎、胆囊蒂扭转、胆囊穿孔、胆囊癌、胰管蛔虫症、胆管蛔虫症、先天性胆总管囊性扩张症、膈下脓肿、肝癌、胰头癌、Mirizzi综合征、胃痉挛、急性胃炎、溃疡病穿孔、结肠肝曲综合征等病鉴别。中西医结合非手术疗法有一定疗效。但若胆管狭窄、梗阻等产生结石的原因不能解除，则胆石不能排净且胆石可复发，原发性胆管结石即为手术治疗指征。手术原则：①彻底清除结石；②去除感染病灶；③通畅引流胆汁。具体术式应在手术探查过程中根据具体病变选择最佳方案。现亦可采取内镜取石。行EST后，用网篮取石，不能取出可用碎石器、微波、激光等碎石后再取石。一次不成功，可置ENBD

后反复取石。

胆色素结石（pigment stone） 胆结石的一种。主要成分为非结合胆红素。在我国占各种胆石的37%～40%，约占75%的胆管结石。外观呈棕黑色或红棕色。西方国家人群多见棕黑色石，好发于肝硬化、慢性酒精中毒及有溶血病史人群中，很小、易碎，主要由钙盐非结合胆红素、碳酸盐及磷酸盐组成。东方人多见红棕色石，成石与细菌感染有关，一般由非结合胆红素单体、胆固醇及脂肪酸的钙盐组成，碳酸盐及磷酸盐很少。

急性胆囊炎（acute cholecystitis） 指由胆囊结石或其它因素造成的胆囊急性炎症过程，是一种常见的急腹症，女性居多。病因以绝大多数与胆囊结石有关，少数（5%～15%）由胆囊壁局部供血不足（休克、创伤、手术、充血性心衰、动脉粥样硬化等），胆囊管受阻及化学物质刺激，感染或某些全身疾病（糖尿病、胶原病、恶性贫血等）有关。临床表现以上腹疼痛为主，伴有发热、胃肠道症状及黄疸等。B超是诊断最常用方法，需与肝脓肿、消化道溃疡、阑尾炎、心脏疾患及结肠肝曲等疾病相鉴别，可并发肝脓肿、败血症、穿孔、弥漫性腹膜炎及各种内瘘。如病程短、初次发作、无明显胆道及全身梗阻症状，可暂行保守治疗、严密观察；若内科治疗后病情未见缓解，如腹膜炎症状及体征加重，全身症状恶化，需手术治疗，可行胆囊切除、胆囊大部切除、胆囊造瘘及各种并发症的处理。

慢性胆囊炎（chronic cholecystitis） 指胆囊由于长期或间歇地受到多种因素的刺激，在局部或整个胆囊及周围组织产生明显的慢性炎症而出现临床症状的一种多发病。常见原因为慢性长期结石的机械刺激、胆囊排空受阻、细菌或寄生虫感染、代谢紊乱及增生性改变（如胆囊胆固醇沉积症、腺肌增生病、胆囊神经瘤病）等。病理多见胆囊黏膜及肌层增生，有时见黏膜萎缩、溃疡，个别见局部肉芽肿、胆囊积水及内瘘。临床上发作间歇期，见不典型消化不良症状，急性发作期间急性胆囊炎，可出现各种并发症，如Mirizzi综合征、胆囊胆管瘘、胆囊十二指肠瘘及胆囊结肠瘘等。诊断需与消化溃疡、心血管疾病、高位阑尾炎、肠梗阻、泌尿系结石、右下肺炎等鉴别。非结石性慢性胆囊炎，若无明显临床症状或症状较轻者，一般不作为手术治疗的指征，合并有胆囊结石者，治疗同胆囊结石症。

胆囊扭转（torsion of gallbladder） 胆囊属于腹膜间位器官，一般无系膜而紧贴于肝脏面。如有系膜，造成胆囊部分或全部自身旋转而产生临床症状，称胆囊扭转。胆囊系膜系指胆囊周围腹膜聚于肝下及胆囊之间的系膜样结构，尸检发现率约4%～5%。系膜越大，扭转机会越多，而扭转后由于胆囊壁部分血供受阻，发生坏死及穿孔，造成胆汁性腹膜炎，常多见于老年消瘦妇女。病人可出现右上腹剧痛伴恶心呕吐，甚至虚脱。右下腹可扪及肿块及腹膜刺激征。治疗宜手术探查，不论是否坏死、穿孔均应手术切除。胆汁性腹膜炎应对症处理，引流腹腔。

胆道蛔虫症（biliary ascariasis） 指蛔虫进入胆囊及肝内外胆管系统引起的病症，称为胆道蛔虫症，是肠道蛔虫并发症之一，是我国及东南亚地区常见急腹症。蛔虫主要寄居小肠，当体温升高、饥饿、胃肠功能紊乱、驱虫不当、胃酸偏低等情况时，蛔虫可有机会进入胆道。常见蛔虫进入胆总管、左肝管，亦可达肝内三级胆管或穿破肝包膜，并发胆汁性腹膜炎、胆管炎、胆囊炎、胆道出血、胰腺炎、肝脓肿，甚至穿破膈肌、肺及支气管等，但一般不出现黄疸。临床症状特点是剑突下突发剧烈绞痛，病人辗转不安，缓解也突然，安静如息。另一特别即绞痛剧烈，体征甚少。诊断多不困难，B超发现“双轨征”即可参考。治疗以解痉止痛、取虫为主点。取虫可行十二指肠镜、腹腔镜胆道取虫等。非手术治疗无效、多条蛔虫或有感染及合并症时，应行剖腹，行胆总管切开探查取虫、胆总管引流等。

胆道出血（hematobilia；hemobilia） 由于感染或损伤等原因造成肝内外血管（肝动脉、门静脉、肝静脉）与胆管间形成内瘘，造成上消化道出血，称为胆道出血，约占消化道出血的第3位或第4位。出血原因在西方多见于创伤后，而东方多源于胆道感染。其他病因可为肝肿瘤、胰腺疾病等。Sandblom提出胆道出血三联征：消化道出血，右上腹胆绞痛、黄疸，常周期性发作，间歇期为5～14d。诊断较困难时可行选择性腹腔动脉和肠系膜上动脉造影。有人提出术中肝动脉造影。当①出血量不多，或多次出血，每次出血量渐少，出血间歇期延长；②无重症胆管炎表现；③

不能耐受手术者，可行保守治疗。当①反复大量出血超过两个周期；②有重症胆管炎表现；③伴有休克不易纠正；④经保守治疗无出血停止倾向；⑤出血病灶明确，手术可望成功者，宜选择出血活动期手术治疗。常用手术方法为结扎肝固有动脉或出血侧肝叶动脉或行肝动脉栓塞术。若出血复发则考虑为肝动脉异常吻合支或门静脉支出血。若肝脏局部病变明显，如有肝叶萎缩，肝内胆管结石，肿瘤、脓肿等，可行肝叶切除术。

梗阻性黄疸（obstructive jaundice） 梗阻性黄疸是指由于机械性梗阻因素造成正常排泌的胆汁不能进入肠道，引起以黄疸为主要表现的一组临床症状。按梗阻部位可分为肝内胆汁瘀积和肝外胆汁瘀积。前者可由病毒性、药物毒性、酒精性肝炎，坏死后肝硬化，妊娠性胆汁瘀积症，原发性胆汁性肝硬化，良性复发性胆汁瘀积症，Dubin - Johnson 综合征，Roter 综合征等引起；而后者多为结石、肿瘤、硬化性胆管炎、异物及寄生虫等引起。临床表现以全身黄染为主要表现，实验室以总胆红素及结合胆红素升高为主。影像学检查可发现梗阻部位及原因。B 超为首选，CT、ERCP、PTC 及 MRC 对诊断极有帮助。治疗多以手术为主，根据不同病因采取相应的术式。

急性重症胆管炎（acute cholangitis of severe type, ACST)） 指临床病情较重的一种化脓性胆管炎，一般又习称为急性梗阻性化脓性胆管炎。诊断标准未完全统一，国内多据 1983 年我国制订的标准：认为有胆道梗阻，出现休克或者以下情况两项者，即可诊断 ACST：①精神症状；②脉搏 > $120 \cdot min^{-1}$；③体温 > 39℃或 < 36℃；④白细胞总数 > 20×10^9/L；⑤胆汁呈脓性伴有胆道压力明显增高；⑥血培养阳性。常见继发于胆总管结石，胆道蛔虫，胆管炎性狭窄及胆道肿瘤，医源性损伤，胆肠内引流术后吻合口狭窄。先天性胆管扩张症，硬化性胆管炎等是少见原因。胆道梗阻，管内压增高及胆汁细菌感染是发病基础，致病菌多为肠道菌种，以需氧革兰阴性菌最多，厌氧菌亦起重要作用。胆管内压增高，细菌及内毒素返流入肝、入血，造成胆源性肝脓肿及全身严重脓毒败血症。局部症状和体征可有较大差异，可分为肝外胆管梗阻型和肝内胆管梗阻型。前者以上腹剧痛及黄疸为主要表现，后者腹痛甚微。显著的全身感染症侯为本病基本临床表现。现多参考华西分级标准：Ⅰ级：单纯 AOSC；Ⅱ级：AOSC 伴感染性休克；Ⅲ级：AOSC 伴胆源性肝脓肿；Ⅳ级：AOSC 伴多器官衰竭。治疗主要是适时迅速而有效地进行胆道减压，为提高手术的耐受性，可行必要的准备：纠正水电解质失衡，抗休克等。手术力求简单有效，引流管必须置于狭窄以上的胆管内，胆囊造口减压效果不一定满意，PTCD 及 ERCP 下行 ENBD 亦可。

胆囊积液（hydrocholecystis） 是慢性胆囊炎的一种并发症。当胆囊受到结石或感染等刺激，胆囊颈部或胆囊管因炎症破坏或结石嵌顿造成胆囊管完全堵塞后，在没有严重感染的情况下，胆囊内的胆汁由于胆红素被吸收而胆囊粘膜不断分泌粘液而造成粘稠透明的白胆汁，胆囊也因而变化，被称为胆囊积水。

胆囊十二指肠瘘（cholecystoduodenal fistula） 指各种原因造成胆囊与十二指肠之间发生的内瘘，是最常见的一种胆道内瘘。病因以胆囊炎和胆囊结石最常见，少数继发于胆囊癌和十二指肠球溃疡。大多位于胆囊底部或壶腹部与十二指肠球之间。临床上多表现为胆道感染症状和气胆症，若有胆石性肠梗阻应认为有此瘘存在。手术指征为胆石症及胆囊炎造成的十二指肠瘘。明确继发于胆囊癌者多属病情晚期，一般不适于手术治疗。继发于十二指肠球溃疡者可先抗溃疡治疗，多能治愈，若无效，则再考虑手术治疗。

胆固醇黏着症或胆固醇息肉（cholesterol polyp） 亦称胆囊胆固醇沉积症，草莓样胆囊，是一种胆固醇代谢紊乱的内部表现，一种非结石性慢性胆囊炎，与血中胆固醇浓度没有明显关系。在西方国家较多见，病因尚不清楚。可发生于胆囊任何部位。最初，类脂沉积于黏膜皱褶，然后扩展至黏膜沟回，再多即可形成带蒂绒毛状物，形同息肉，突入胆囊腔内，易脱落形成结石核心。常为多个，为黄白色小斑块，与慢性炎症黏膜相衬，呈成熟草莓外观。胆囊造影见多个不规则形充盈缺损。B 超可见高回声团，无声影，不随体位移动。无特殊症状。不易与其他胆囊息肉样病变相鉴别。彻底有效的治疗是胆囊切除术。

Mirizzi 综合征（Mirizzi syndrome） Mirizzi 综合征是指因胆囊颈部结石嵌顿致肝总管部分或全部狭窄、梗阻，并发胆道感染及梗阻性黄疸的一组临床综合征。因 1948 年 Mirizzi 首次报导命名。其病变原因主要是

胆囊管的解剖变异：①胆囊管过长、开口低或平行于肝总管；②先天性两管壁间隔缺如或过薄；③共同包绕于一鞘内。Csends将其分为4型：Ⅰ型：胆囊管或颈部结石嵌顿压迫肝总管；Ⅱ型：形成胆囊胆总管瘘，瘘口小于胆管周径1/3；Ⅲ型：瘘口超过胆管周径2/3；Ⅳ型：内瘘完全破坏胆管壁。影像学诊断B超为首选，PTC、ERCP很有价值，MRC、RCT有助于鉴别诊断。治疗要求切除胆囊、取净胆石、解除梗阻、修补胆管缺损及通畅引流胆汁，可选择单纯胆囊切除、直接修补缝合、补片修补及胆肠吻合术。

先天性胆道闭锁（congenital biliary atresia） CBA是新生儿期一种少见的严重黄疸性疾病，西方国家发病率约为两万分之一，亚洲地区较之高一倍，病因尚不清楚，多以为是胚胎第4~10周胆管系统发育停止或紊乱所致。可分为：肝内型（较少见）及肝外型。后者又可分为：Ⅰ型：胆总管闭锁；ⅠA型：胆总管下端闭锁；ⅠB型：胆总管高位闭锁。Ⅱ型：肝管闭锁；ⅡA：胆囊至十二指肠间的胆管开放，肝管完全缺损或呈条索状；ⅡB：肝外胆管完全闭锁；ⅡC：肝管闭锁，胆总管缺如。Ⅲ型：肝门区闭锁；ⅢA：肝管扩张型；ⅢB：微细肝管型；ⅢC：胆湖状肝管型；ⅢD：索状肝管型；ⅢE：块状结缔组织肝管型；ⅢF：肝管缺如型。主要症状是渐进性黄疸、陶土便、浓茶样尿和肝脾肿大。晚期出现胆汁性肝硬化，个别患儿可有紫绀及杵状指，需与新生儿溶血、新生儿哺乳性黄疸及先天性胆总管囊肿鉴别。与新生儿肝炎鉴别最难，B超及肝脏活检，尤其PTC为诊断提供帮助。治疗只有手术重建胆道，最好在生后6~8周进行，而超过2~3月即可能形成瘀胆性肝硬化而手术效果不佳。术式可选择各种胆肠吻合及肝移植术。

先天性胆总管囊肿（congenital biliary cyst；congenital choledochal cyst） 亦称先天性胆管囊状扩张。是一种先天性发生于除胆囊外肝内、外胆管任何部位的囊性扩张，并伴有胆汁瘀积的胆道疾病。多发于亚洲地区，欧美少见，好发于女性。病因有3种学说：①胆管上皮异常增殖学说；②胰胆管汇合异常学说；③胆管神经发育异常学说。近来有人认为胆管上皮病毒感染，亦可引起。临床上可分为4型（arthur分型）：Ⅰ型：胆总管囊性扩张；Ⅱ型：胆总管憩室；Ⅲ型：胆总管末端囊肿；Ⅳ型：胆总管囊肿并肝内胆管扩张。病理上胆总管下端狭窄梗阻，梗阻段肌层增厚，囊肿壁呈慢性炎症，可合并结石及癌变。小儿发病多见，3大症状为腹痛、黄疸及腹部包块。B超、CT、PTC及ERCP均可诊断。可并发胆结石、胆管梗阻、囊肿穿孔、癌变、肝硬化、肝性佝偻病及感染。过去曾行囊肿肠道内引流术，因易发生逆行感染及癌变而放弃此术式，现多行囊肿切除、胆道重建术式或行肝叶切除术。

Caroli病（Caroli disease） 是一种先天性肝内胆管扩张症，由1958年Caroli第一次提出是一种独立疾病得名。病变可限于局部，亦可于肝内胆管广泛扩张。可分为两型：单纯型（Ⅰ型），临床上表现为反复发作的胆道感染；合并门静脉周围肝纤维化型（Ⅱ型），以肝脾肿大及门脉高压为表现。PTC及ERCP能直接显示胆道扩张影像，提供诊断依据。国外Ⅱ型较多见，而我国则以Ⅰ型多见。有人认为Caroli病、先天性肝纤维化及先天胆管囊肿为同一种疾病的不同表面。对无胆道梗阻及胆管炎症状者，可随访观察，一旦出现症状，应外科手术治疗。胆肠吻合术已被废弃，切除病灶胆道重建越来越被重视。

胆囊畸形（malformation of gallbladder） 胆囊生发于肝憩室的尾部，其先天畸形较少见，可分为位置、数目和形态的变异。位置变异常见①肝内胆囊：即胆囊全部或部分位于肝内；②系膜胆囊：多见于女性，胆囊借系膜附于肝下；③横位胆囊：即位于肝门横沟内；④左位胆囊：即位于肝左外叶下。其数目变异偶见双胆囊，胆囊缺如，三胆囊更为少见。形态变异最多见中隔胆囊，即囊腔被完全或部分分成两腔。其次为憩室胆囊，即于Hartmann囊及胆囊底部上有一憩室，一般无症状，偶可发生憩室炎、结石或穿孔等。

胆囊结肠瘘（cholecystocolonic fistula） 指发生在胆囊与结肠之间的一种内瘘。多继发于胆囊炎和胆囊结石，少数可由胆囊癌及结肠癌侵犯穿透造成。多发生于胆囊与横结肠肝曲之间。临床上除见胆道感染症状外，尚有腹泻、气胆症等。钡灌肠检查一般不能见到钡剂倒流入胆囊。胆囊结肠瘘均应手术治疗。术式取胆囊切除及结肠瘘缝合修补术。若有胆总管探查指征时应先行胆道探查T管引流，后行胆囊切除及肠瘘修补。术中注意术区不被粪便污染。

胆道畸形（malformation of bile duct） 系先天性发

育异常所致。胆囊畸形见前述。胆管畸形较多见，且常引起症状：①胆囊管畸形：汇入胆总管部位或高或低，并可与胆总管伴行，或从前方或后方绕行肝总管于胆总管左侧汇入；②肝管畸形：常见为左右肝管汇合点变异，或高或低，胆囊管有时汇入右肝管；③肝胆囊管：指肝脏与胆囊之间异常的迷走胆管；④副肝管：可引流肝脏某一区域，并汇合至任何一处肝外胆管，多见于右侧；⑤胆总管畸形：胆总管汇入十二指肠部位异常；⑥先天性胆管囊肿；⑦先天性胆道闭锁。

胆道支气管瘘（biliary-bronchial fistula） 多为肝胆管由于某种病理因素与支气管形成一种病理性通道。其原因为：①先天性；②损伤性；③炎症性：如阿米巴肝脓肿、肝包虫病、肝结核、肝梅毒、霍奇金病等；④胆道梗阻并发胆管炎：如胰头癌或壶腹癌、胆道蛔虫症、肉芽肿、胆石症及医源性胆管狭窄。其中以肝胆管结石最常见。如穿入支气管即为胆管支气管瘘，穿入胸膜又穿入支气管者，形成胆管支气管胸膜瘘，此外还可发生心包瘘等。临床多见三个阶段：反复化脓性胆管炎，膈下脓肿及呼吸道症状（咯胆汁样痰、呼吸困难、支气管炎、肺水肿、肺脓肿等）。诊断以胸内发现胆汁最有力。瘘管造影及支气管造影多不易显示窦道。均需手术治疗，原则为：解除胆道梗阻，引流膈下脓肿，去除窦道，修补膈肌。

胆总管十二指肠乳头旁瘘（cholangio-paraduodenal fistula） 极少被发现，随 ERCP 广泛应用，报道见多。诊断多为 ERCP 或手术探查发现。病因多由结石嵌顿于十二指肠乳头或十二指肠壁内段处造成压迫坏死。临床上胆道感染及胆绞痛见一过性缓解，但仍可复发。Ikeda 将本病分为两型：Ⅰ型瘘口位于近乳头处；Ⅱ型瘘口位于胆总管下段进入十二指肠壁段。手术指征为胆总管结石术后仍有类似症状，ERCP 证实乳头旁瘘的存在。

胆囊良性肿瘤（benign tumor of gallbladder） 胆囊良性肿瘤原属少见病，命名较混乱，以往曾称为乳头状瘤、息肉、胆囊隆起样病变，近年来国内称为胆囊息肉样病变。广义上，包括胆囊良性肿瘤及肿瘤样变。无特殊临床表现及明显体征，主要依靠影像学诊断方法。超声为首选方法，其次为 CT 和胆囊造影。近来有人应用超声内镜、选择性胆囊动脉造影，超声引导下胆囊双重造影及经皮经肝胆囊镜检查及活检等方法，但确诊和鉴别良恶性仍较困难。对小于 10mm 病变，无明显临床症状者，无论单发或多发均可定期随诊。若病变大于 10mm，疑为肿瘤，病变侵及肌层，短期病变增长较快，病变位于胆囊管影响胆囊排空，有明显临床症状及合并结石成急慢性胆囊炎，均应手术治疗。

胆管良性肿瘤（benign tumor of bile duct） 肝外胆管的良性肿瘤指包括左、右肝管至乏特壶腹部的胆管良性肿瘤和假瘤。病理未见系统分类。在良性肿瘤中，以乳头状瘤和腺瘤最多见，其他还有颗粒细胞瘤、脂肪瘤、纤维瘤、神经鞘瘤、平滑肌瘤和黑色素瘤等。胆管假瘤包括息肉、腺肌瘤和组织异位症等，其中乳头瘤及腺瘤有恶变倾向，应积极治疗。乳头瘤多见间歇性梗阻性黄疸，可行肿瘤单纯切除、十二指肠乳头局部切除术，若有恶变或局部切除术后复发者，可行胰十二指肠切除术。胆管腺瘤可有上腹不适、黄疸、隐匿性上消化道出血，多见于壶腹部，恶变率高，应积极手术治疗，可行内镜或激光局部切除，十二指肠乳头局部切除。肿瘤伴有浅表溃疡，疑有恶变，或者活检证实有恶变者，应行根治术。

胆囊癌（cholecyst carcinoma） 指原发于胆囊壁的恶性肿瘤。在我国消化道恶性肿瘤中排第 6～7 位。其病因尚不完全清楚，普遍认为胆囊结石是一重要致病因素、慢性胆囊炎合并胆囊壁钙化，即瓷胆囊恶变率较高，胆囊腺瘤、胆胰管共同通道异常、溃疡性结肠炎、接触某些致癌物、先天胆总管扩张症，女性激素、胆固醇代谢失常等均有关。病理可分为肿块型及浸润型，多位于底部，其次为壶腹及颈部。组织学以腺癌多见，占 80%～90%，未分化癌、鳞癌、腺鳞癌、类癌、间皮细胞癌、表皮样癌等极少见。临床分期意见不一，Nevin 将其分为Ⅴ期：Ⅰ期：原位癌；Ⅱ期：病变局限于肌层以下；Ⅲ期：病变侵犯全层；Ⅳ期：病变侵犯全层伴胆囊管淋巴结转移；Ⅴ期：侵犯肝脏及其他脏器。转移方式以局部浸润及淋巴为主，血行较少见。临床上可有慢性胆囊炎、急性胆囊炎、梗阻性黄疸、肿块等症状。诊断主要靠影像学检查：B 超为首选，口服胆囊造影、薄层 CT、内镜超声、经皮经肝胆囊内镜、磁共振胰胆管成像等亦有帮助。治疗以手术治疗为主，但预后极差。病变限局于胆囊周围肝脏、淋巴转移未超过第二站，认为可根

治，可分别行单纯胆囊切除、区域淋巴结清扫、加肝楔形切除、加肝右叶切除及肝Ⅳ、Ⅴ段切除，其他邻近脏器部分切除等术式，姑息手术可行姑息胆囊切除、胆管引流等，术中可配合放疗。

胆管癌（cholangiocarcinoma） 系指主要来源于主要肝管和肝外胆管的恶性肿瘤，通常不包括胆管细胞性肝癌、来源于肝内的小胆管及壶腹和乳头部的恶性肿瘤。随影像学技术发展，近来检出率有增加。临床上常用较简便的 Longmire 分类法，将胆管分为上、中、下段癌，习用肝门部胆管癌（klatskin 瘤）和胆总管癌。我国多发生于肝总管及左右肝管，约占 58.4%。病因尚未明确，与以下因素有关：胆石病、胆管囊性扩张症、原发硬化性胆管炎、华支睾吸虫感染及胆管乳头状瘤及腺瘤等。病理多为高分化腺癌，其他如平滑肌肉瘤、腺棘皮瘤等均甚少见。腺癌可分为乳头状、髓样、粘液及硬化性腺癌。临床症状常见为梗阻性黄疸，一般为持续性，有时为波动性。一侧肝胆管癌早期可无黄疸。可合并胆管炎及肝脓肿。PTC、MRCP 可明确肿瘤部位及梗阻程度，ERCP 可示梗阻部位以下胆管。PTC 和 ERCP 结合可定病变范围。治疗以手术为主。根治性手术为惟一治愈方法。不能根治切除者，可行胆肠吻合或内置管引流术。

胆囊切除术（cholecystectomy） 自 1882 年 Langenbuch 首次成功切除胆囊以来，手术方法不断改善，剖腹胆囊切除术现仍是常用的基本术式。其适应证为：①化脓性、坏疽性、出血性、穿孔性胆囊炎；②慢性胆囊炎反复发作、非手术治疗无效；③无功能性胆囊；④行使 Oddi 括约肌失去功能的手术同时；⑤胆囊系膜过长；⑥胆囊息肉样病变或良恶性肿瘤；⑦胆囊外伤性破裂；⑧胆囊结石需行胆囊切除者。若胆囊颈部解剖不清，术中出血较多且患者不能耐受过长时间手术者，可行胆囊大部切除术；若胆囊周围粘连较重，仅囊底可显露者，可行浆膜下胆囊切除术。术中注意：①良好照明、满意的腹肌松驰及充分术野显露；②熟知肝外胆道变异；③无牵引下处理胆囊管；④有副肝管时，要在其远端切除胆囊管。另外也可行小切口胆囊切除术。近来腹腔镜胆囊切除开展较普及，其指征与开腹指征类似，其禁忌证为：①合并胆囊坏疽或穿孔的急性胆囊炎；②胆囊结石合并胰腺炎；③合并黄疸；④胆囊管过短及局部粘连平重；④胆囊癌或疑为胆囊癌；⑤合并严重肝硬化或出血性疾病；⑥妊娠；⑦膈疝；⑧不能耐受麻醉和手术。术后并发症为胆管损伤，术后胆漏、术后出血等。

胆道探查术（exploration of biliary tract） 是胆道外科一个基本术式，既可做为一个单独术式，又可与胆囊切除、胆肠吻合等术式联合应用。其手术指征为：①既往或现病史中有黄疸史；②B 超、CT、PTC、ERCP 等影像学检查，发现有结石、肿瘤、蛔虫、囊肿、胆道狭窄等；③术中胆管内扪及肿瘤、结石、异物等，或发现胆总管扩张，直径达 1.5cm 以上；④胆管穿刺抽出脓性、血性胆汁或有泥沙样胆色素颗粒；⑤胰头部肿大，或胰腺管区可扪及结石；⑥胆囊内多个结石，胆囊管扩张；⑦术中胆道造影示胆管内有占位或狭窄等；⑧多次胆道手术，再次手术，粘连较重，需剖开胆管辨认解剖关系时。多行十二指肠上胆管切开探查。当结石嵌顿于壶腹部而经十二指肠上部切开无法取出时，可行经十二指肠胆管切开或十二指肠后切开。取右上腹旁正中或经腹直肌切口，确认文氏孔，试行穿刺确认胆总管后于胆管前壁置两支持线，切开前壁；如为胆管下端病变，可取 Kocher 切口探查胆总管第三段及第二段。

胆总管切开引流术（choledochotomy and drainage） 实际上为胆总管探查的后继手术。当胆总管切开探查后，如果探查结果阴性，胆管又无明显炎症，胆总管下端通畅，可以考虑一期缝合，但我国目前胆石多为泥沙样胆色素结石，胆管多合并炎症感染、括约肌常狭窄痉挛，T 管引流较可靠。因其可减压胆道，防止和减少胆漏，手术后可了解有无残石及胆管狭窄，并可通过 T 管窦道行胆道镜取石及超声碎石等。T 管引流时，应注意：①选用质地软、弹性好的橡皮管，直径按病人胆管粗细而定；②胆管切口不宜贴近十二指肠；③T 管横壁下端尽量不进入十二指肠内；④不能置入 T 管时，也可置入导尿管；⑤注意固定要牢靠。若病情轻微，可于术后二周拔管；若患者营养状态差，病情较复杂，可拖延拔管时间。其拔管指征为：①无发热及腹痛发作；②黄疸消退；③胆汁澄清，无絮状物、胆石沉渣等；④试验关闭 T 管 24h 以上，无发热，腹痛发作及黄疸等症状；⑤拔管前 T 管造影示胆总管内无结石、蛔虫或胆管下端狭窄；⑥拟经 T 管瘘道行胆道镜取石等。

胆囊造口术（cholecystostomy） 指切开胆囊置管减

压引流手术。由 Bobbs 于 1867 年首创。原多用于高危病人急救权宜之计，现其适应证有所变化：1. 危急重症，急性结石或非结石性胆囊炎，情况危急，伴有冠心病、高血压或严重肺疾患；2. 胆囊穿孔，周围粘连严重，已被大网膜包裹，难以切除胆囊时；3. 急性重症胆管炎，胆囊肿大，仅允许做简单胆道引流；4. 急性胰腺炎伴梗黄，病情危重；5. 壶腹周围肿瘤，无其他减黄条件，拟于 10 日内行二期根治手术者；6. 肝脏、胆囊损伤，不宜行胆囊切除者；7. 需经皮胆囊碎石术者；8. 需行胆囊硬化术者。手术方法可行常规剖腹，经皮腹腔镜胆囊造瘘。

肝外胆管空肠吻合术（extrahepatic cholangiojejunostomy） 泛指各种将肝外胆管与空肠相吻合的各种手术。其指征同胆总管十二指肠吻合及胰十二指肠切除术。评价术式的优劣应结合具体病人及具体病情来分析。其具体术式有经典的胆总管或肝门部胆管空肠 Roux－Y 吻合术及在其基础上发展而来的各种术式，如皮下盲襻式 Roux－Y 胆肠吻合，或加空肠套叠式瓣膜、或加空肠矩形瓣成形术、或加空肠套袖式吻合等抗胆肠返流措施。Roux－Y 式因 1893 年 Roux 首先报道而得名。Y 吻后胆肠通道的特点是单向运动，但仍可发生胆肠返流及胆道感染。手术要注意：①若胆管管径不够大，可行胆管成形或侧侧吻合；②为防逆流，多要求 Y 吻空肠袢要 40cm 及空肠近端断端与远端空肠系膜以 Y 袢并拢；③于 Treiz 韧带下 15～25cm 切断即可，以提高抗酸性溃疡能力。但也未能完全避免胆肠逆流并发症，遂有人进行了上述的术式改进。

胆总管十二指肠（或胃）瘘手术（choledochoduodenal fistula operation） 针对引起胆总管十二指肠（或胃）瘘的原因不同而采取不同方法。其手术适应证为：①溃疡病引起的、经内科治疗无效；②由胆石或长期置 T 管引起的。据不同病因而采取不同术式。由消化性溃疡病引起的可行高选择性迷走神经切断术加胃空肠吻合术或行胃大部切除术。由胆石症引起的行胆囊切除、胆总管切开取石、T 管引流术。手术注意确定瘘管远端不存在狭窄因素后才能修补。

间置空肠肝外胆管十二指肠吻合术（interposed jejunal extrahepatic cholangioduodenostomy） 又称胆管空肠十二指肠成形术、肝管十二指肠间带蒂空肠移植术。指在肝外胆管及十二指肠间移植一段带蒂空肠袢的一种胆肠内引流术式。最初由 1969 年 Grassi 所创。其优点有三：一是将胆肠吻合口间无功能肠袢加长至 50～60cm，以避免胆肠逆流及胆道感染；二是未改变正常胆汁通道，保持正常的胃肠消化吸收功能；三是胆汁、胰液及十二指肠液很快可与酸性胃液中和，防止发生术后溃疡。原则上适用于任何胆肠内引流疾患，但一般不用于恶性肿瘤的姑息治疗。即既有胆汁不改道及改道术式的优点，又避免了二者缺点。手术注意：①间置空肠的长度要保证 50cm 左右，其血供要好，最好能保留两支动脉，构成一血管弓；②间置空肠要顺蠕动，可先断小肠，完成胆肠吻合后再断下面空肠即可；③空肠盲端断端切勿直接置于皮下；④空肠十二指肠需行端侧吻合，以免发生空肠盲袢综合征或瘘。

术中胆管造影（intra operative cholangiography） 1931 年 Mirizzi 首先提出，是指在手术过程中向胆道注入造影剂进行胆道 X 线拍片的一种检查方法。其指征为：①既往及现在有黄疸及胰腺炎；②术前有间歇寒战及发热病史；③术前 X 线显示胆管结石；④怀疑有肝胆管结石；⑤胆总管扩张；⑥胆囊多发小结石；⑦术中扪到胆总管结石；⑧胆道再次手术。患者卧于木质床或有 X 线装置手术台，造影途径有：①经胆囊管造影；②经胆总管穿刺或置管造影；③经肝穿刺胆管造影；④接触法胆管末端造影。术中注意造影剂浓度不宜过高，防止带入气泡，造影剂温度不能过凉，病人不能活动，不向有急性化脓性胆管炎患者加压注射。外科医生及放射科医生共同阅片。术中胆道造影对指导选择合理的手术方式、降低胆道术后残石率、减少手术并发症及胆总管阴性探查起重要作用。

胆囊胆管瘘手术（cholecystocholedochal fistula operation） 胆囊胆管瘘一般术前很难确诊，多于术中发现。若为 Mirizzi 综合征的一种表现，有可能于术前引起注意。瘘口较小者（小于胆总管壁的 1/3），可于切除胆囊后，于瘘口置入 T 管；瘘口较大者，可行带蒂胆囊壁修补或胆肠吻合术。术中注意弄清胆管解剖及瘘管位置，以免损伤胆总管或大缺损。

经皮经肝胆道穿刺引流术（percutaneous transhepatic cholangiodrainage） 是基于 PTC 基础上发展而来的

一种胆道引流技术，作为引流胆汁、控制胆道感染及黄疸造成的全身损害的治疗手段。适用于：①恶性疾病引起的胆道完全梗阻，血清胆红素超过 342μmol/L (20mg/dl)，作为术前准备；②良恶性疾病引起的急性梗阻性化脓性胆管炎，病情危重，急诊手术有禁忌者；③胆道良性狭窄较严重，作为术前准备及术中寻找胆管及狭窄部位者；④恶性肿瘤晚期无法手术切除，需行减黄者；⑤有胆外瘘，长期保守治疗无效者。禁忌与 PTC 相同，且有：①胆管数个扩张段，导管无法充分引流；②导管难以插入及引流者。可于 B 超或 X 线透视定位下经右腋中线 8～10 肋间穿刺或行右肋缘下或剑突下穿刺，多用前者。右腋中线进针指向第 11 胸椎及剑突，有突破感即注药，若无则进针到脊柱右侧 2cm 边退针边注药，如肝门部梗阻需刺左肝管，进针宜深。一般 3～5 次刺不中即应放弃，以免过多损伤肝组织。扩张肝内胆管易中，成功率可达 95%～100%，无明显扩张胆管成功率在 70%～80%。并发症发生率为 7%～23%，常见为出血、感染、胆瘘、气胸、脱管及胰腺炎。

胆结石溶石疗法（litholytic therapy of biliary stone） 指通过口服或内部灌注某些药物或化学制剂使胆结石溶解变小甚至消失的方法。口服溶石机制是通过降低或消除胆固醇过饱和状态来溶胆固醇结石的，可以用降低肝脏胆固醇合成及增加胆汁酸池来实验。临床及实验证明后者更可行。常用药物为鹅脱氧胆酸（cDCA）和熊脱氧胆酸（uDCA）。CDCA 日总量 15mg·kg^{-1}，可产生水样腹泻，一过性转氨酶升高，升高血清胆固醇等副作用。UDCA 日总量 8～10mg·kg^{-1}，而无以上副作用，故更常用。疗程 1～2 年，若 9 月后未见明显溶石效果，不宜继续服药。应每 3 月复查一次 B 超。灌注溶石药物现主要有甲基叔丁醚（mTBE）、辛酸甘油单酯（mO）、胆汁酸盐及复方溶剂，主要指征为胆固醇结石及棕色色素石。MTBE 溶石暂行指征为：①有症状的胆囊结石；②胆囊舒缩功能良好；③胆石透 X 线，CT 值≤50Hu；④无先天胆囊畸形；⑤无明显心、肝、肾脏功能障碍；⑥非妊娠期。灌注途径可经皮经肝穿刺胆囊或 ERCP 下置入胆囊管。先抽净胆汁，注入生理盐水测量容积，取其 1/3～2/3为 MTBE 最大注入量，每次溶石 2～4h。彻底溶石标准为：①B 超及造影示结石消失；②MTBE 回收液无胆固醇。初溶时若 MTBE 回收液中无胆固醇，说明此法溶石无效。

肝内胆管病变的肝切除术（hepatectomy of intrahepatic biliary disease） 肝切除是胆道外科常用的手术方法之一，尤其在原发性肝胆管结石多发地区。其适应证为：1. 肝内胆管结石：①难以取净的肝左叶或左外叶结石；②局限于肝－叶、一段或一侧的结石并肝叶萎缩、纤维化或肝内胆管狭窄，难以取净者；③结石合并慢性或多发肝脓肿；④一侧肝管结石并发胆管外瘘者；⑤一侧胆管结石并发肝内胆道出血，其他方法不能止血者；2. Caroli 病；3. 胆囊癌；4. 肝管癌；5. 胆道出血。创伤性胆道出血并肝动脉胆管瘘、胆管炎性或恶性溃疡伴行肝动脉支或门静脉支出血；6. 切除部分肝方叶或右前叶以增加肝门部胆管的显露。术式可为各种肝切除术，以肝左外叶切除及肝左叶切除多见。

经皮经肝胆囊超声碎石术（percutaneous transhepatic lithotrity of gallbladder） 是经皮碎石的一种方法，最初在 1984 年 Daurd 报道。原理是当超声波传导至两种声阻抗不同介质界面时，形成“声穴”，局部可形成巨大冲击力，可高达 $5.1\times10^8 N/M^2$，在固定频率下，1 毫秒内形成压力，对结石造成压缩及膨胀使结石碎裂而软组织和胆囊粘膜则对超声波不敏感，意外接触胆囊壁上引起毛细血管出血，不致有严重损伤。碎石路径可经皮经肝穿刺或腹腔镜下经皮胆道镜碎石。前者应于口服碘番酸后，于 X 线操作台上，行全麻或硬膜外麻醉，B 超或 X 线定位，经皮经肝穿刺胆囊，然后将穿刺道渐扩张到 24～28F，伸入超声头将结石粉碎后吸出，若不能一次排尽结石，可暂保留一根 24F 胆囊造瘘引流管，5～7d 后再行取石。取净结石后，置引流管 10d，拔管前再次造影。

胆总管十二指肠吻合术（choledochoduodenostomy） 是通过吻合胆总管及十二指肠行胆道内引流的一种胆肠吻合方式。由 Riedel 1888 年首创，后经多人改进，现仍为重建胆肠引流时的首选术式，其适应证为：①胆胰结合部病变，如壶腹和 oddi 括约肌炎性狭窄，壶腹及其周围肿瘤需作旁路引流时，发育异常致胆汁流出障碍（先天性胆道闭锁和扩张症），复杂外伤需作旁路引流；②肝外胆管长度缺失过多，不能行对端吻合，如胆管狭窄多次修复，胆管癌或其他癌侵及胆管致整段切除，肝外胆管长段硬化性胆管炎；③肝内胆管病变，切除断面上胆管口需作内引流；④肝门、肝

外胆管切开后原位缝合困难；⑤肝内残留狭窄或结石。方式可分为十二指肠内吻合术及十二指肠外吻合术。前者包括各种经十二指肠括约肌切开术（见435）。后者包括胆总管十二指肠前吻合术，胆总管十二指肠后吻合术，胆总管末端十二指肠吻合瓣成形术、胆总管十二指肠吻合舌样瓣术，间置空肠胆管十二指肠吻合术，皮下盲段空肠间置二十指肠吻合术，人工乳头式间置空肠十二指肠吻合术等。其主要术后并发症为：①吻合口狭窄：吻合口应做成圆形或卵圆形，直径在1.5～3.0cm，②胆总管下段“盲袋”综合征：很多人主张将胆总管切断，行端侧吻合，但也不能完全避免。③胆肠逆流感染：在此术式此矛盾比较突出。

胆道支气管瘘手术（operation of broncho-biliary fistula） 患肝胆管支气管瘘较少见。临床以咯出胆汁最显著。胸腔穿刺抽出胆汁样胸水即可确诊。胆管支气管瘘有时可自行愈合，但一旦有继发感染，即有强烈手术指征。术前宜行ERCP以了解胆道情况及瘘管部位。治疗目的为解除胆道梗阻、引流膈下脓肿、修补膈肌和切除瘘管。其中解除胆道梗阻是预防关键。若解除梗阻及引流肝脓肿和膈下脓肿后，瘘口当自愈，亦有行经胸治疗切除含支气管胆瘘的肺叶或切除瘘管、引流膈下脓肿的报道。

经十二指肠括约肌切断术（transduodenal sphincterotomy） 经内镜乳头括约肌切开术是在ERCP及经内镜消化道息肉电切术基础上发展而来的一种技术。其适应证为胆总管各种结石、胆囊结石合并胆管、胰腺疾病，Oddi括约肌狭窄伴胆道梗阻、Oddi括约肌痉挛、急性梗阻性化脓性胆管炎、急性胆源性胰腺炎、壶腹周围肿瘤致胆道梗阻、有症状的胆管十二指肠瘘、术后胆外瘘等。禁忌证为：①估计不能耐受内镜或不能合作者；②上消化道狭窄内镜通过困难者；③严重凝血机制障碍者；④经ERCP诊断其狭窄范围超出胆总管十二指肠壁内段者。可用退刀切开法、推进切开法、乳头开窗法及导管旁进刀切开法，用高频电刀切开乳头开口11～12点处，长度以胆总管十二指肠壁段隆起为限。术后可发生出血、十二指肠及胆囊穿孔、结石嵌顿及急性胆管炎、急性胰腺炎及再狭窄等并发症，术后应密切观察。切开时注意：①采用中切开（切开胆管肠腔内隆起的4/5）；②减少反复切开次数；③切开后可用网篮及药物排石；④先用拉式电刀及高频电刀，然后考虑针形刀。

先天性胆总管囊肿十二指肠吻合术（congenital choledochocystoduodenostomy） 最初由Bakes于1907年首先应用于临床，属于先天性胆管囊状扩张症内引流术的一种。适用于诊断明确、症状明显而又体弱病危的病人，尤其当囊肿位于十二指肠后壁时。但其弊端为：①胆肠逆流感染；②易引发囊肿恶变，在各种内引流术式中以此术式恶变率最高，可能与频繁的胆肠逆流有关。故现已基本放弃此术式。

先天性胆管囊肿外引流式（external drainage of congenital choledochocyst） 先天性胆总管囊肿，又称先天性胆管囊状扩张症。其手术方式有外引流术，内引流术及囊肿切除、胆管重建术。外引流术只适用于全身状况极差，不能耐受复杂手术时的急救，如严重胆道感染，重症黄疸，囊肿破裂并发弥漫性腹膜炎，伴有中毒性休克及身体重要器官病变等。术式有囊肿外引流和经胆囊外引流术式。但长期胆汁大量丢失体外，可造成水电解质酸碱平衡紊乱、食物消化吸收障碍等，故于应急手术后，全身状态得到改善尚需施行二期手术。而二次术前应通过胆道外引流管行胆道逆行造影，了解病变范围、肝内外胆管及与十二指肠交通等情况。

先天性胆总管囊肿切除空肠间置十二指肠吻合术（resection of congenital choledochocyst and interposed jejunal－duodenostomy） 指将先天性胆总管囊肿切除后，上端胆道与肠道间行间置空肠胆管十二指肠吻合术。此术式自20世纪80年代开展以来，被认为是一种较合理、术后效果较好的一种术式。在此基础上尚可再加各种抗返流术式，如加矩形瓣手术等。其优点在于不仅切除了囊肿，而且未改变胆汁引流途径。

先天性胆总管囊肿空肠Roux－Y吻合术（congenital choledochocystojejunostomy） 首先于1948年keeley应用于临床。术后囊肿可缩小，胆肠逆流感染的机会亦比囊肿十二指肠吻合术少，故是20世纪80年代前国内最流行的一种内引流术式。手术应注意：①吻合口应位于囊肿最低位；②吻合口应足够大；③Y形无功能空肠袢应长于40cm。尽管如此，手术效果仍不理想，主要问题在于：①引流不畅：主要原因为吻合口狭窄；②胆肠逆流：这是任何现有破坏Oddi括约

肌的胆肠内引流术式所不可避免的；③囊肿恶变。故现亦趋于废弃。

先天性胆总管囊肿切除肝总管空肠吻合术（resection of congenital choledochocyst and common hepatic duct - jejunostomy） 为治疗先天性胆总管囊肿效果较满意的术式。其最大优点在于切除了易感染及恶变的囊肿。但亦不能完全避免 Roux - Y 胆肠吻合术的各种弊端。见前 Roux - Y 胆管空肠吻合术。

胆囊十二指肠瘘手术（operation of cholecystoduodenal fistula） 胆囊十二指肠瘘是一种最常见的胆内瘘。多继发于胆囊炎和胆囊结石，少数见于胆囊癌。现认为继发于胆囊炎及胆囊结石的胆囊十二指肠瘘需手术治疗，而继发于胆囊癌因多属于晚期故可不行手术。手术应视具体情况而定术式。若合并胆石性肠梗阻，若病人一般情况差，胆囊内无结石时，可行分期二次手术；胆囊内有结石时，可暂行胆囊造瘘术。胆囊十二指肠瘘手术应包括胆囊切除、窦道切除及十二指肠修补术，必要时可行胆总管切开探查术。术中注意：①解剖关系不清时，应做术中胆道造影，避免损伤胆总管；②十二指肠壁缺损较大时，其瘘口应行“纵口横缝”，以免狭窄；③术中将胃肠减压管置入十二指肠内，以促瘘口愈合及防治十二指肠瘘。

胆总管十二指肠旁瘘手术（cholangio-paraduodenal fistula operation） 胆总管十二指肠旁瘘是胆总管结石并发内瘘之一，若有症状应考虑手术治疗。Ikeda 将本病分为两型。术式取 Oddi 括约肌成形术。对Ⅰ型，切开乳头开口至瘘口一段，再向上直至将括约肌完全切断；对Ⅱ型，将乳头开口至瘘口一段组织切开，即可能达到要求。若同时伴有较多较大胆管结石，应行胆总管切开取石、胆管空肠 Roux - en - Y 吻合术，或 ERCP 下 EST。

双侧肝内胆管空肠吻合术（bilateral intrahepatic biliary jejunostomy） 亦称中央型肝内胆管空肠吻合术。据其显露肝门部胆管方法，可分为：肝叶间胆管空肠吻合术及方叶或中肝部分切除后胆管空肠吻合术。前者适用于高位胆道良性狭窄伴有左右肝管开口的狭窄，或再次胆道手术、肝门部被粘连组织封闭，或高位胆管损伤后狭窄或阻塞，胆管近端缩于肝内，均可用本术或经肝叶间切开肝实质，深达肝内胆管及其肝门汇合处，据横结肠系膜的长短及空肠系膜长短，采用结肠后侧侧 Roux - Y 式或结肠前 Ω（欧米伽）式胆肠吻合，若吻合口小于 1.5cm 应置内撑管。后者术式适用于肝门处严重粘连手术分离，肝胆管阻塞及肝硬化致肝方叶肿大肝门深处显露困难者。对可切除高位胆管癌、胆囊癌累及肝管或部分肝组织者亦可采取本术式。切开肝实质时，其内侧切除线在距镰状韧带外 1cm 处，外侧至胆囊窝内侧或外侧做方型或三角形切除，术中注意勿伤门静脉及肝动脉。

左肝内胆管空肠吻合术（left intrahepatic biliary jejunostomy） 为一种周围型左肝内胆管空肠吻合术，首先由 Longmire 于 1948 年描述，故又称 Longmire 手术。其手术适应证为：①术前影像学检查或术中探查见各种原因造成的肝总管狭窄或阻塞，而肝门区胆管显露有困难者；②各种原因造成的左肝管狭窄或阻塞者；③左肝管狭窄伴胆总管下端阻塞者，可另加空肠胆总管侧侧吻合术。其空肠吻合袢为 Roux - Y 空肠袢，肝管与肠管行黏膜对黏膜端侧吻合，吻合口可置内衬管，经空肠袢引出。其缺点为：①肝内胆管引流虽可减压，但胆汁易停滞造成感染与结石；②只能用于左右肝管汇合部以下梗阻的解决；③若肝门处有胆瘘，术后仍继续存在；④不适于肝内胆管狭窄；⑤需切除肝左外叶，手术较复杂。在良性胆管狭窄病人，术后远期效果多不满意，可于术后 1 ~ 2 年发生吻合口狭窄。

经皮经肝胆管引流（percutaneous transhepatic biliary drainage，PTBD） 胆道外穿刺引流技术的一种，1952 年 Leger 首先应用于临床。凡因胆管梗阻而暂不宜手术治疗，或不能行手术治疗者均可行 PTBD，以达术前胆道减压、改善机体状况、提高手术耐受性或对失去手术机会者、减轻症状及延长生命之目的。禁忌同 PTCD。术前准备同 PTCD。先行 PTC，证实诊断，明确梗阻部位，将扩张引流导管沿钢丝置入胆管，拔除导丝，再次造影证实位置后，固定导管。永久性置管者，每 3 ~ 6 月需更换引流导管一次。

经十二指肠乳头胆道内支撑管放置术（transduodenal-papilla biliary stent） 随着治疗性胆道内镜术的发展而发展的一种非手术性治疗方法。其适应证为：①无法取净结石的老年人或高危手术患者；②Ⅱ级以下胆管损伤并发胆瘘或狭窄；③合并慢性胰腺炎的胆管狭

窄；④原发性硬化性胆管炎；⑤无法手术切除的恶性病变致胆道狭窄及梗阻或可切除的恶性病变致胆道梗阻二期手术前减黄用。其内撑管置入材料可为塑料和金属材料，其并发症可为：①导管脱出：为防脱出可制成猪尾管型；②管腔堵塞：其原因为塑料管易吸附细菌及霉菌及其他物质沉积，故需按期更换，金属支架有时肿瘤可长入堵塞管腔；③其他并发症：如胆道出血，胆瘘等。

经皮胆囊造口术（percutaneous cholecystostomy） 由Bobbs于1867年首创，是一种在危急情况下紧急切开胆囊置管减压引流胆道的急救手术，不仅可使病人渡过危险期，并可行胆道逆行造影，协助诊断治疗。其适应证为：①急性胆囊炎：胆囊区穿孔包裹形成周围脓肿或病情严重、解剖关系不清、无技术力量行胆囊切除或胆道探查，或高龄病人一般状况差伴有其他器官疾病；②胆总管结石并发重症胆管炎：胆囊管通畅而胆道探查有困难或不允许时；③急性胰腺炎并梗阻性黄疸：病情危重仅允许做简单引流者；④胆道下段癌伴严重梗黄：拟于10日后行二期根治手术者；⑤某些情况下的胆囊损伤。术中注意：①胆囊造口不宜近肝边缘；②穿刺切开胆囊前需保护腹腔免受污染；③造瘘口应与腹膜固定；④要确定三管汇合部以上胆管无梗阻，⑤造瘘口导管应牢牢固定。

胆道再次手术（reoperation of biliary tract） 胆道再次手术是我国胆道外科的重点问题，再手术率在某些医疗中心可达胆道手术的19.4%～74.5%，远远高于国外。主要原因为胆道狭窄及胆道感染。其原因可能为：①术前及术中未能完全清除肝内病灶：因而遗漏；②急症情况下行胆道引流：术中对肝内病变难作满意处理；③手术方式不当：肝内尚存在梗阻因素时于梗阻远端行胆肠内引流术，加剧逆行感染；④有计划的分期手术；⑤胆管解剖变异致病变遗漏；⑥术后慢性胆管炎发展致继发结石和胆管狭窄；⑦手术本身的并发症。其手术指征为：①急性化脓性胆管炎；②梗阻性黄疸；③手术并发症（如胆瘘、膈下脓肿等）。再次手术时机视病理而定。胆石感染的急诊手术，争取在急性发作间歇期，以求彻底；急性重症胆管必经保守治疗不缓解，应急诊或早期处理；梗黄应尽早定性、定位，早日探查；门脉高压症应分期处理等。肝外胆管显露是重要步骤，可试用胆总管试验穿刺、胆管造影、肝方叶楔形切除等方法显露胆道。为防止术后胆管再狭窄及胆瘘，应适当选择引流及内撑管。

中段胆管癌切除术（medial-segment bile duct carcinoma resection） 按Longmire的划分法：从胆囊管开口以下至胰腺上缘的胆总管称为中段阻管。其恶性肿瘤多为腺癌。约占胆管癌的22.6%。根治性手术方式可据肿瘤侵犯范围、局部转移情况而定。若对于早期、较局限、高分化的胆管癌，特别是向管腔生长的乳头状腺癌，可行胆管局部切除、肝胆管空肠Roux－Y型吻合术。否则应行胰十二指肠切除术，切除范围包括胆囊、肝十二指肠韧带上的淋巴、纤维、脂肪、神经组织及胰头及十二指肠，其5年生存率可达20%。

肝门部胆管癌切除术（resection of bile duct carcinoma at porta hepatis） 肝门部胆管癌可分为肝管硬化性癌及肝管分叉部癌（即klatskin瘤），以局部浸润生长为主，可见淋巴转移及神经侵犯。故若能根治切除，效果较好。其根治切除适应证：①肝门部胆管癌：局限于肝管分叉部及左、右肝管一级分支；②可耐受较大手术。禁忌证为：①不能耐受重大手术；②12组以外淋巴结转移；③双侧肝转移或侵犯二级肝管；③腹膜或远隔转移，或双侧肝动脉和/或肝固有动脉受侵犯，或双侧门静脉系或门静脉主干受累。术式可行：①单纯切除加胆肠吻合术；②肝移植术；③胆管癌切除加术中放射治疗。附加肝叶切除的指征为：①有肿瘤侵犯时，切除肝组织，有利于扩大手术显露，方便手术操作；②肿瘤来源于一侧肝管；③肿瘤在一侧，侵犯二级肝管；④肝管分叉部癌不伴肝硬化，可切除肝右三叶，保留左外叶；⑤一侧肝动脉或门静脉受侵；⑥肝切除有利于胆管或血管的重建。

肝动脉结扎及栓塞术（ligation and embolism of hepatic artery） 肝脏为一双血源供应脏器，每min血流量占心搏出量的20%～25%，其中1/3为肝动脉血流，供肝需氧量的50%。正常情况下，断绝肝动脉血供不致使肝脏坏死。其适应证为：①胆道出血：如活动性胆道出血，肝胆管感染造成溃疡出血，出血部位不定，恶性肿瘤致胆道出血而原发灶无法切除；②肝外伤；③不能切除的原发或转移性肝癌：但有术前严重的肝功障碍、有严重门脉高压而门脉压高于40cmH_2O（1cmH_2O＝0.098kPa），肝肿瘤体积超过全肝3/4，或肝门显露有困难时不宜行扎术式；④巨大或多发肝血管瘤不适于肝切除者；⑤肝动脉瘤或肝动脉－门静脉

瘘不能切除或修复者。

胆道术后并发症（complication of biliary operation）
胆道术后可出现各种并发症，与多种因素有关，术后早期并发症多与手术技巧和本身病变程度有关。1. 术后胆道出血：原因可能为胆囊床渗血、血管结扎不牢、松脱，肝切面渗血、不正确的血管插管、原有的胆道出血等。在非手术疗法无效时，可行肝动脉造影栓塞术，若仍无效应及时手术探查。2. 胆汁性腹膜炎与胆瘘：多因胆囊床迷走胆管渗漏，胆肠吻合口瘘、术中误伤胆管、副肝管而未发现，胆囊造瘘管或T管缝合不严或脱落，胆囊管残端结扎不牢等造成。若瘘管远端胆道通畅而胆汁性腹膜炎限局，局部引流即可；若胆瘘远端胆管不通畅，则常需再次手术。3. 十二指肠瘘：多为Oddi括约肌切开或成形术所致。多为缝合不严、局部血运障碍或张力过大所致。在加强全身营养支持、局部通畅引流、胃肠持续减压下严密观察。患者能耐受情况下，可行修补加十二指肠造瘘及引流术，或行胃大部切除及胃空肠吻合术。4. 术后黄疸：分为溶血性、肝性及梗阻性黄疸，以梗黄需注意。多为胆总管损伤、胆道残石、术后急性胰腺炎、胆瘘或十二指肠瘘、遗漏的肝门部肿瘤等。根据病因，采用不同方法。其余常见并发症可有术后急性胰腺炎、多器官功能不全综合征、膈下脓肿、切口裂开、T管堵塞、应激性溃疡等。

胆囊切除术后综合征（postcholecystectomy syndrome）
指行胆囊切除术后部分患者仍有右上腹绞痛、恶心呕吐、饱胀不适等症状，据统计可高达26%～40%。实际上多数病人症状与手术无关，这一称谓并不确切。其原因可为：一是胆囊原属正常：术前症状系由其他器官疾病引起，如消化性溃疡、慢性胰腺炎、肝脏疾患、结肠激素综合征等症，其症状与胆囊疾病相似；二是胆囊以外胆道疾患，术中未能发现：如肝内外胆管残石、Oddi括约肌狭窄，术后仍遗有症状。故真正的PCS应指在切除了有功能的胆囊后，引起高张力Oddi括约肌功能障碍而产生的症候群，这种功能性病变现多称为胆囊切除术后胆道功能障碍。反复发作的上腹痛绞痛为其特点，症状严重者不足3%，诊断多靠患者主诉、手术所见及病史。B超多为正常。ERCP及乳头内插管测压有意义。治疗方式由症状的严重程度及病因决定。病因难于确定的轻型患者多行药物治疗及食物调整。症状重、病因明确者应行手术。术式可行十二指肠乳头成形术、经壶腹中隔切除术，或行ERCP下EST术。

胆囊管综合征（cholecyst duct syndrome，CDS）
CDS系指由于胆囊管部分非结石性机械梗阻，产生的胆囊收缩性绞痛。曾有人称为：胆囊管部分阻塞症，原发性慢性胆囊管炎等。病理多见胆囊管轻度到中度炎症改变，管壁增厚或是增生性改变。梗阻原因多为管外狭窄带、周围炎性粘连、胆囊管过长扭曲及胆囊管－漏斗部连接成角、限局性狭窄等。突出症状为胆绞痛。有典型疼痛、胆囊造影胆囊无结石且胆囊充盈好、脂餐后胆汁不能充分排空者应怀疑有CDS。连续胆囊造影、胆囊收缩素胆囊造影对诊断有帮助。需与胆石症、慢性胆囊炎、Oddi括约肌狭窄、胆囊增生症、肠易激惹综合征等鉴别。胆囊切除是惟一治愈手段。某些患者经硝酸甘油及抗胆碱能药物治疗可获短暂缓解。

医源性胆道损伤（iatrogenic bile duct injury） 医源性胆道损伤是胆道外科最难处理的问题之一，近年来有上升趋势。其危险因素有3方面：（1）危险的技术：①误认为胆囊切除是小手术，过分自信。Maingot指出胆囊切除术可能是最复杂，最困难的腹部手术之一，任何谨慎都不过分；②基础知识不足：缺乏技术训练；③术野显露不满意。（2）胆道解剖变异多：①右肝管汇合部位异常；②胆囊管汇合部位异常，胆囊三角区内血管变异。（3）危险的疾病：①急性化脓或坏疽性胆囊炎和慢性萎缩性胆囊炎；②胆内瘘；③穿孔性或胼胝性十二指肠球溃疡。胆管损伤后的首次正确治疗非常重要。（1）手术当时发现损伤：①胆管非横断伤行整形术；②横断伤或整段缺损长度不超过胆管直径二倍者，行对端吻合；③肝门区胆管损伤多主张行胆肠吻合。（2）术中忽略的损伤，形成胆瘘时应先行腹腔外引流再二期手术，否则一般主张手术后8～10d再次手术。

胆总管十二指肠瘘（choledochoduodenal fistula） 指由于各种原因造成胆总管与十二指肠间通过壶腹以外交通的胆内瘘，很少见，占胆内瘘的4%左右。其病因80%由消化性溃疡病造成，20%由胆石症引起，极少见于T管压迫肠壁造成。临床上多见溃疡病症状，少见胆道感染。钡剂可返流入胆道。据其引发病因不同而采用不同治疗方案。溃疡病引起的内瘘多可经药

物治疗治愈。若瘘管远端胆道有梗阻或药物治疗无效时，应手术治疗。因胆石症引起的胆内瘘均需手术治疗。

脾脏疾病的检查（examination of splenic disease） 包括临床检查、实验室检查、影像学检查。临床检查指一般性的体格检查和特殊检查、如诊断性腹腔穿刺和诊断性腹腔灌洗等；实验室检查包括血常规、一般临床化验血液学检查、凝血机制检查和免疫学检查等；影像学检查包括腹部平片、胃肠钡餐双重对比 B 超、核素扫描、CT、MRI 和各种血管造影术等；近年来腹腔镜检查也得到了应用。

选择性腹腔动脉造影（selective celiac arteriography） 是使脾脏显影的最好方法。适应证：1. 左上腹肿瘤；2. 原因不明的脾肿大（肿瘤、囊肿、脾静脉血栓形成等）；3. 脾外伤；4. 副脾和脾移植。一般腹腔动脉造影足以使脾良好显影，必要时可行超选择性脾动脉造影。脾实质显影均匀、浓密。正常长度为 8～14cm，宽 3～7cm。外形通常平整，光滑，偶尔可见不平。

同位素扫描（radioisotope scan） 脾脏的网状内皮系统具有吞噬放射性胶体和放射性核素的功能。静脉注射放射性核素后，用放射性核素计算机断层摄影（ECT）进行脾脏显像，可显示脾脏的位置、大小、形态和放散性分布的功能图像。适应证：1. 观察脾脏的位置、大小、形态；2. 左上腹肿物的鉴别诊断；3. 脾内占位性病变和浸润病变的诊断；4. 副脾和多脾的诊断；5. 观察有无外伤和脾梗塞；6. 放疗定位和脾穿刺定位；7. 有关疗效的观察。

脾核磁共振显像（magnetic resonance imaging of spleen） 适应证：1. 原因不明的脾肿大；2. 脾肿痛；3. 观察有无外伤和脾梗塞。脾脏的 T1、T2 弛豫时间长于肝、胰，和肾相似，信号均匀，易于辨认。对于肝硬变、急慢性感染及各种血液病引起的脾肿大，MRI 可显示脾肿大，信号的强度和均匀度无变化。MRI 对脾肿痛定性比较困难，如使用顺磁性造影剂 AMI－25，对恶性肿痛的显示强于超声和 CT、外伤引起的脾血肿随时间变化其显像也有不同特点。

腹腔穿刺吸液检查（celiac paracentesis and puncture fluid examination） 对于临床上怀疑有脾破裂，但症状和体征轻微者，可行此检查，方法是用 9 号空芯针在相当于左兰点穿刺，方向朝向左髂窝，抽得不凝固血为阳性，如穿刺阴性，常需选择不同部位，间隔一定时间，改变体位，重复穿刺，可提高阳性率。

脾穿刺检查（splenopuncture） 目的是为了获取组织学标本确定其病理学性质如脾良、恶性肿痛的区别等。患者有出血体质或昏迷状态禁行脾穿刺。患者取仰卧位穿刺，进针点一般在左第九或第十肋间隙，腋前线和腋后线之间。局部麻醉，针刺至腹膜时有特殊痛感。此时嘱病人作浅快呼吸，针尾有摆动感然后换上特制的细脾穿刺针，内径 0.7mm，长径 10cm，刺入深度为 1～2cm，巨脾可稍深，但不可超过 7cm。嘱病人深吸气后屏气，迅速抽吸出脾组织，作涂片检查。进针与出针必须迅速，且要在患者屏气时进行。穿刺后患者需卧床休息 6～8h，仔细观察腹部情况，慎防出血。

脾脏腹腔镜检查（splenic laparoscopy） 适应证：1. 原因不明的脾肿大及左上脾肿物；2 怀疑脾脏转移癌：CT、B 超、MRI 不能确诊；3. 怀疑有脾破裂：但不能明确诊断等。禁忌证 1. 心肺功能不全、纵隔肿瘤、内疝；2. 严重肝功能不全或处于肝昏迷前期；3. 有出血倾向；4. 腹腔内广泛粘连。方法：按剖腹探察术进行准备，采用全麻，先穿刺腹腔充气，（cO_2）行气腹后一般在脐周距中线 2cm 插进腹腔镜，结果可通过电视录像显示。

闭合性脾破裂（closed rupture of spleen） 是外伤性脾破裂的一种，多由于左季肋部或左上腹受暴力或挤压伤，也可因间接的暴力作用而引起。闭合性脾破裂多为真性脾破裂，其临床主要特征是全身进行性的失血表现和腹腔内积血引起的症状。包括由左上腹逐渐扩散至全腹的剧烈疼痛，以及相伴随的休克表现和腹膜炎症状。诊断主要依据外伤史和内出血的临床表现，结合化验检查，腹腔穿刺或冲洗，超声波或 X 线检查等综合分析，并不困难，治疗上应输血输液，在纠正休克的同时进行手术，手术方法为脾切除术，或部分脾切除术。对于被膜小的撕裂或脾实质较浅裂伤，可行局部缝合。如全身情况稳定，估计损伤小，出血少，可行保守治疗，必须在严密监测和随时施行手术的条件下进行。

开放性脾破裂（open rupture of spleen） 是外伤性脾破裂的一种。多有左胸或左上腹的伤口，如为贯通伤，则伤口可在其他部位。因此，开放性脾破裂常合并有其它胸、腹脏器特别是临近脏器的损伤，除有脾破裂的表现外，还可能有血气胸等，病情多较严重。故在诊断和治疗时需注意多脏器联合损伤。

延迟性脾破裂（delayed rupture of spleen） 有的闭合性脾破裂的病人受伤后有48h以上或一段较长时间的间歇期，可以没有任何症状或仅有左上腹胀痛感，这种情况多为脾被膜下破裂，形成张力性血肿；或脾被膜裂口不大，由于血液凝固或被大网膜包盖而暂时不出血，当张力血肿继续增大冲破脾被膜或血凝块脱落则引起腹腔内大出血，这种情况多在受伤后2周内出现。其诊断和治疗见闭合性脾破裂。

自发性脾破裂（spontaneous rupture of spleen） 指没有明显外伤史的脾破裂，常发生在有病理性脾肿大的病人，如患肝炎，血吸虫病，疟疾，伤寒，传染性单核细胞增多症，急性白血病以及淋巴瘤等。引起脾破裂的原因可能是极轻微的外伤，甚至是由于打喷嚏，呕吐，用力排便等腹压骤增的动作或猛烈跳跃等；也有少数病人连上述原因也难以找到。因此其诊断比较困难。早期由于内出血症状不明显，仅表现为上腹或左上腹胀痛或疼痛，容易被误诊为急性胃肠炎，肠痉挛等；病情加重后被误诊为胃肠道穿孔或出血。其诊断和治疗见闭合性脾破裂。

感染性脾肿大（infectious splenomegaly） 是由于感染因素所引起的脾肿大。临床上分为急性感染和慢性感染，前者以急性发热为主，脾肿大一般为轻度，质软，常伴有轻度压痛，可引起急性感染的有病毒、立克次体，细菌、螺旋体，寄生虫；后者的发生原因是网状内皮系统增生，脾肿大一般无压痛，质硬，能引起慢性感染性脾肿大的疾病有慢性病毒性肝炎、慢性血吸虫病、慢性疟疾、黑热病、梅毒等。

脾脓肿（splenic abscess） 极罕见，多来自血行感染。为全身感染疾病的并发症。脾脏中央破裂、脾梗塞、脾动脉结扎或脾动脉栓塞术后，均可继发感染，形成脓肿。常见的致病菌为葡萄球菌或链球菌。临床表现为寒战、高热、左上腹疼痛，并有左上腹触痛和腹肌紧张，白细胞计数升高。X线腹部透视可见左膈升高，运动受限，脾脏阴影扩大。超声波检查可见脾内液性平面，对确定诊断有重要意义。治疗上除应用抗生素外，应施行脾切除术，如脾周围粘连严重难以切除时，则可行脓肿切开引流。

脾梅毒（splenic syphilis） 是全身梅毒的一部分。由苍白螺旋体引起，临床上可有轻度脾肿大，伴有全身皮肤、黏膜及其它器官的病变，病理上脾表现为白髓增生和白细胞浸润，诊断需从病史，体征，梅毒血清试验，组织体液中查螺旋体综合得出，治疗尚需全身治疗。

脾结核（splenic tuberculosis） 常为全身性播散型结核的一部分。临床上分为原发性和继发性，病理变化和其它脏器结核无甚差别，包括干酪纤维结节型、粟粒型、出血坏死型和纤维硬化型。其症状初期不明显或有不规则低热，易疲劳，精神倦怠等，以后随脾脏增大可出现左季肋部沉重感或自发性疼痛，其特殊类型可伴有脾亢或胃底食道下段静脉曲张破裂出血。其诊断较困难，可行血液，骨髓检查，B超、CT等影像学检查亦有帮助，常为手术切除或死亡后病理证实。治疗上行全身抗结核治疗，如形成巨脾或脓肿，可行脾切除后抗结核治疗，在处于活动期，则需先抗结核治疗稳定后行手术。

脾血吸虫病（splenic schistosomiasis） 是由于重度感染血吸虫后，大量虫卵肉芽肿引起门静脉周围纤维化，使门脉压升高，引起充血性脾肿大，临床上以脾肿大，脾功能亢进的表现为主，可根据流行病学，临床表现，粪便检查及血清学检查明确诊断，治疗尚需行全身治疗和对症治疗，如有Ⅲ度脾肿大或Ⅱ度脾肿大伴有严重门脉高压者可行脾切除及分流手术。

非感染性脾肿大（noninfectious splenomegaly） 是由非感染性因素引起的脾肿大。包括1. 脾淤血，见于Banti氏综合征，肝硬化，慢性右心衰竭，缩窄性心包尖，门脉血栓形成；2. 血液病：如白血病、恶性淋巴瘤，恶性网状细胞瘤等；3. 结缔组织病；4. 网状内皮细胞增多症；5. 脾肿瘤和脾囊肿。

班替综合征（Banti syndrome） 其主要临床表现为门脉高压症，高度脾肿大，脾功能亢进。此综合征多

发于30岁以下成年人，男性尤多见。病者多因贫血症状，腹部包块或不适感，或急性上消化道出血而就诊，脾大程度与病程长短不一定有明显关系，由于纤维组织增生，病程愈长皮质愈硬。目前认为本病是由于慢性门脉阻塞或肝硬化所引起，而非独立疾病，故主张放弃这一名称。

脾梗塞（splenic infarction） 脾梗塞可发生在慢性心瓣膜病合并心房纤颤的病人，或者亚急性细菌性心内膜炎的病人及动脉硬化的病人。主要临床表现为突然发生的左上腹痛，剧烈刺痛，深呼吸或转动体位时疼痛加剧，急性脾肿大，脾区有摩擦音。脾梗塞较罕见。一旦确诊应急诊手术做脾切除。如脾梗塞较重，可导致脾坏死，甚至形成脾脓肿。脾动脉分支梗塞，可致部分脾缺血，进而纤维化及与膈肌粘连。

门静脉血栓形成（portal thrombosis） 门静脉血栓形成在临床上并不罕见。可分为急性和慢性两型。急性型常继发于脾切除术，门静脉手术，门静脉感染或刺伤之后。慢性型比较罕见，其中最多继发于肝硬化，其次为肝癌或肿瘤压迫侵蚀门静脉所致。急性门静脉血栓形成的主要临床表现为急性腹痛，腹胀，呕吐，呕血与便血，但腹水不常见。慢性型门静脉血栓形成的主要临床表现以门静脉高压症状为主：腹水，脾大、脾功能亢进，静脉侧枝循环形成，上消化道出血等。急性或慢性型门静脉血栓形成，肝脏均很少肿大，而脾脏肿大明显，可与肝静脉阻塞相区别。彩色超声多普勒可诊断此病。脾门静脉造影可提供更客观的诊断依据，属介入性手段。门静脉血栓形成的早期可用溶栓治疗。慢性型门静脉血栓形成主要治疗的并发症，同门静脉高压症。

脾功能亢进（hypersplenism） 脾功能亢进是指血液成分的过度破坏造成血循环中的红细胞，白细胞或血小板的减少，脾亢可表现为全血细胞减少或单纯白细胞和/或血小板减少。脾功能亢进分为原发性脾功能亢进和继发性脾功能亢进两种。

原发性脾功能亢进（primary hypersplenism） 原发性脾功能亢进包括一组疾病：先天性溶血性贫血，遗传性球形红细胞增多症，遗传性椭圆形红细胞增多症，先天丙酮酸激酶缺乏症，血红蛋白病（镰形红细胞贫血），地中海贫血，后天性溶血性贫血，特发性血小板减少性紫癜，血栓形成性血小板减少性紫癜，原发性脾源性中性白细胞减少症，原发性脾源性全血细胞减少症。在上述疾病中，脾增大，使异常的细胞或血小板被有效的清除而引起细胞减少。

先天性（遗传性）溶血性贫血（congenital/hereditary hemolytic anemia） 由于红细胞的先天性缺陷，使其生存期缩短，破坏速度增快，超过了骨髓造血补偿的能力而引起的贫血。有下列几种类型：1. 遗传性球形细胞增多症：呈常染色体显性遗传，由于红细胞内在的缺陷，使其形态和功能异常，导致红细胞过早地在脾脏内破坏。临床表现是贫血，黄疸和脾肿大，脾切除是治疗本病最有效的方法；2. 遗传性椭圆形细胞增多症：家族性常染色体显性遗传，血液中有大量异形红细胞，以椭圆形细胞为主，少数病人有溶血性贫血和黄疸，可施行脾切除；3. 丙酮酸激酶缺乏：是由于红细胞内缺乏丙酮酸激酶，使红细胞生存期缩短，一般在新生儿期就出现症状，黄疸和贫血都较重，脾切除不能纠正贫血，有助于减少输血量；4. 镰形细胞性贫血；5. 地中海性贫血；6. 红细胞生成性血卟啉病。

自体免疫性溶血性贫血（autogenous immunohemolytic anemia） 是因为免疫功能紊乱产生某种抗体吸附于红细胞表面的抗原上或激活补体促使红细胞过早地破坏而发生的溶血性贫血。本病按病因可分为原发性和继发性。按血清学特点又可分温抗体型和冷抗体型。临床上除溶血的一般特征外，表现多样，有急性型和慢性型两种，大部分病人有慢性贫血及脾肿大，抗人球蛋白试验直接反应阳性；贫血较重者多有轻至中度黄疸。急性型多见于小儿，有突发寒战、头痛、腹痛，腰背疼痛、呕吐、黄疸，血红蛋白尿等，治疗以输血，应用糖皮质激素和免疫抑制剂为主，约80%病人可获缓解，继发型者尚需去除病因，脾切除对温抗体型有效。

原发性脾源性中性粒细胞减少症和全血细胞减少症（primary splenic granulocytopenia and panhemocytopenia） 原因不明，是一个综合征。或称“原发性脾功能亢进”，主要表现为单纯性半性粒细胞减少或全血细胞减少，骨髓正常或增生。临床上大多为慢性病程，除苍白、乏力外、可有发热、反复感染：出血性紫癜和左上腹痛等。脾脏多数都增大。脾切除有时有

良好疗效。

继发性脾功能亢进（secondary hypersplenism） 在继发性脾功能亢进疾病中，增大的脾脏导致对正常的或异常的血细胞或血小板破坏增加，造成红细胞、白细胞和血小板的减少，继发性脾功能亢进可被原发性脾功能亢进、炎症、脾充血，大分子腹体的摄入，或者由正常或异常的细胞浸润而引起。

炎症性脾功能亢进（inflammatory hypersplenism） 是由于感染性疾病引起的脾功能亢进。包括：1. 急性感染：如败血症、伤寒、传染性单核细胞增多症，恶急性细菌性心内膜炎，可引起脾肿大和脾功能亢进，但当急性感染控制后，继发性脾功能亢进都可获得解除。除非因发生自发性脾破裂、脾脓肿等以外，无需施行脾切除。2. 慢性感染：如反复发病的疟疾、黑热病、结核病等，可伴有单核巨嗜系统增生，脾肿大和脾功能亢进等，如有明显的脾功能亢进现象，可施行脾切除。3. 人类免疫缺陷病毒（hIV）感染：可伴有血小板减少，它属于人类免疫缺陷病毒的一种并发症，原因不明、对皮质激素持续治疗无效或因长期服用引起副作用者，有主张行脾切除。多数病人术后血小板迅速上升，临床出血症状消失。然而脾切除术有影响免疫功能可能增加获得性免疫缺陷综合征（aIDS）的发生，但尚未定论。

充血性脾功能亢进（congestive hypersplenism） 充血性脾肿大和脾功能亢进都是由于门静脉高压引起，国内多见为肝炎后肝硬变和血吸虫肝硬变所致，可施行脾切除或降低门静脉压力的各种分流手术进行治疗。脾切除既解决了脾肿大，又可纠正脾功能亢进。

摄入性脾功能亢进（intake hypersplenism） 是一类遗传性代谢疾病，都是脂类代谢障碍。与外科有关的疾病是脑甙脂网状内皮细胞病（gaucher），由于在单核巨嗜细胞系统积蓄大量大分子的脑甙脂和神经磷脂，引起脾肿大和脾功能亢进明显者，可行脾切除，对症状改善有帮助，对儿童患者国内外均有报道行部分脾切除治疗。

侵入性脾功能亢进（invasive hypersplenism） 是指一些胶原疾病，其中有两种与脾切除有关：1. 类风湿关节炎病程在数年以上：如伴有脾肿大和中性粒细胞减少，即 Felty 综合征。如果用糖皮质激素治疗不能持久时，脾切除不但能纠正严重的白细胞减少，也可改善关节炎。2. 系统性红斑狼疮：可伴有自身免疫溶血性贫血和血细胞减少，当用皮质激素治疗效果不好时，有主张可行脾切除术。术后白细胞上升，贫血得到纠正。

脾肿瘤（splenic neoplasm） 原发性脾肿瘤非常罕见。良性脾肿瘤包括错构瘤（hamartomas）、血管瘤、和内皮瘤（endothelioma）。原发恶性肿瘤均为肉瘤，脾肉瘤生长快，早期转移。脾切除偶可治愈，但能获缓解。脾转移瘤也非常罕见，但是晚期肺癌和乳腺癌脾转移也是常见的。原发癌大多都位于消化道。

脾良性肿瘤（benign tumor of spleen） 少见，包括血管瘤、淋巴管瘤、错构瘤、纤维瘤、脂肪瘤等，多为单个。小的肿瘤可无症状体征，偶尔在切除的脾脏标本中或尸检时发现。巨型者表现为脾肿大及左上腹不适、疼痛，或因胃肠等临近器官被牵拉受压而引起恶心、嗳气、腹胀、便秘等症状。X 线钡餐检查可见胃、结肠等被推压的征象。核素扫描、CT、选择性动脉照影有助于诊断。由于脾良、恶性肿瘤临床鉴别较困难，故主张发现后即行脾切除术，对于肯定良性者亦可行脾节段切除或全脾切除术后行脾自体异位移值，尽可能保留脾脏功能。也有人认为可以不行治疗，但需密切随访，严密观察。预后一般良好，但极少数病例可恶变。

脾囊肿（splenic cyst） 脾囊肿很罕见。其中分为寄生虫性和非寄生虫性囊肿。在寄生虫脾囊肿中，棘球绦虫（echinnococcus），是惟一被报告引起脾囊肿，占棘球绦虫感染病人到 2%。在非寄生虫脾囊肿中，包括有上皮的真性囊肿和假性囊肿。假性囊肿多由于陈旧性脾血肿或脾梗塞造成。真性囊肿极罕见，曾见报告先天性脾囊肿，囊肿壁有鳞状上皮覆盖。脾囊肿经 B 超或 CT 扫描诊断不难。脾囊肿可行脾切除。

真性脾囊肿（genuine splenic cyst） 包括寄生性脾囊肿和非寄生性脾囊肿，后者又称原发性脾囊肿。其内壁具有衬里细胞，即有内皮或上皮覆盖，如皮样囊肿、表皮样囊肿、淋巴管囊肿及单纯性囊肿。这样囊肿，尤其是淋巴管囊肿及单纯性囊肿可为单个或多个。另外还有先天性多囊肝，多囊肾可偶尔同时存在

多囊脾。寄生虫性囊肿最常见的为脾包虫病。小的囊肿不引起临床症状，大型脾囊肿表现为脾肿大或因牵拉压迫临近内脏而引起的如左上腹不适，消化不良等相应症状。腹部检查可在左上腹扪及随呼吸上下移动的圆形肿块。超声波检查可见脾区有液性囊性改变，核素脾脏扫描，CT 及选择性动脉照影可显示脾内周界清晰的占位病变。小的非寄生性脾囊肿不需治疗，大的脾囊肿可根据具体情况行囊肿摘除术，脾节段切除术或脾切除术。

假性脾囊肿（splenic pseudocyst） 亦称假性继发性脾囊肿。其内壁无衬里细胞，多为损伤后脾脏陈旧性血肿液化或脾梗塞灶液化后形成。囊肿壁钙化时，X 线平片上可显示环形钙化影，其临床表现和治疗方法见真性脾囊肿。

脾动脉瘤（splenic aneurysm） 脾动脉瘤十分罕见。但是，由于其偶可破裂而具有临床的重要性。女性发病多于男性。临床上多无症状，脾部平片可见一钙化的边缘，彩色超声，CT 及 MRI 对诊断均有帮助，选择性腹腔动脉造影或脾动脉造影有确诊价值。一旦确诊均应手术连同脾切除术。

脾血管瘤（splenic hemangioma） 是脾良性肿瘤中较多见的一种，多为海绵状血管瘤。据尸检统计其发生率约为 0.14% ~ 0.16%，可呈结节或弥漫型；巨大的弥漫型血管瘤可侵犯整个脾脏。血管瘤也可发生梗塞、感染、纤维化、钙化等继发性改变；合并有血液学异常改变者甚少见。如与肝脏血管瘤同时存在，则为血管瘤病的组成部分。严重的并发症是脾破裂出血，故怀疑为脾血管瘤时严禁做诊断性脾脏穿刺术。治疗方法为脾切除术。效果良好。

脾淋巴管瘤（splenic lymphangioma） 为脾良性肿瘤，由囊状扩张的淋巴管构成，又称脾海绵状淋巴管瘤或囊性淋巴管瘤，其发生基础是先天局部发育异常、阻塞淋巴管腔不断扩张。常位于包膜下，有时累及脾的大部分，多发于儿童，有时伴有其它器官的淋巴管瘤，为单发性或多发性结节，其内含浅黄澄清液体，其临床表现，诊断及治疗见脾良性肿瘤辞条。

脾错构瘤（splenic hamartoma） 极少见，又称脾瘤、脾腺瘤、脾内副脾、脾结节性增生。是由于脾脏胚基的发育异常，使脾正常构成成分的组成比例失衡或结构异常。常表现为孤立结节，少数多发，常为尸检或脾切除时偶然发现，很少发展到脾可触及的程度，确诊需要依靠病理检查。治疗见脾良性肿瘤辞条。

脾纤维瘤（splenic fibroma） 是脾良性肿瘤的一种，少见。是指脾内胶原纤维局限性瘤样增生伴有散在成纤维细胞的病变，常有不明显的包膜，质较硬，切面呈灰白色，可见纤维束纵横排列，其临床表现，诊断和治疗见脾良性肿瘤辞条。

脾脂肪瘤（splenic lipoma） 少见，是由成熟的脂肪细胞组成的良性肿瘤，多单发，少数多发，质地较软，切面呈淡黄色，生长较为缓慢，常为分叶状，需与错构瘤相鉴别，错构瘤除脂肪成分外，还有其它成分，如软骨，平滑肌等。其临床症状，诊断及治疗见脾良性肿瘤辞条。

副脾（accessory spleen） 最常见于脾门，或者邻近脾血管和胰尾，也见于脾结肠韧带中或大网膜内，罕见于肠系膜，骶前区或附件区，偶见睾丸周围。术中发现副脾应予切除，尤其在血液病的病人。针对淋巴瘤的系统治疗，在脾门区用金属夹标记，以便术后放疗。

游走脾（wandering spleen） 很少见。由于脾蒂过长致使脾脏成为可移动的肿块。临床上可能将其误认为腹腔内肿瘤或囊肿，如卵巢囊肿。由于脾蒂过长可造成扭曲，脾蒂扭转需急诊施脾切除术。

脾包虫病（splenic hydatidosis） 是由于感染细粒棘球绦虫的幼虫所致疾病。人因误食虫卵可成为中间宿主，发生包虫病。可于脾脏形成包虫囊，并逐渐增大，引起器官受压等症状，如上腹或左上腹隐痛、消化道症状等。血常规检查可见嗜酸性粒细胞增多；特异性血清实验阳性；X 线检查可见囊壁钙化；超声波检查有诊断价值。治疗上可手术行内囊摘除，大的脾包虫囊肿应行脾切除治疗。但需注意是否同时存在其它器官的包虫病。

脾恶性肿瘤（malignant tumor of spleen） 分为原发性和转移性两种，原发性脾恶性肿瘤尤其少见，均为肉瘤，如淋巴肉瘤、网状组织肉瘤、纤维肉瘤，血管

肉瘤又称血管内皮细胞瘤等。脾肉瘤在临床上主要表现为：1. 脾脏自身症状：脾脏迅速肿大，表面有时呈硬节状，可有压痛；2. 肿块所产生的局部压迫症状：左上腹闷胀不适或疼痛，胃肠等临近内脏受压而引起恶心、呕吐、腹胀、消化不良等症状；3. 恶性肿瘤毒性表现：体重减轻、消瘦、贫血、恶病质，发热及轻度黄疸亦属常见。诊断可由病史、体检、实验室检查，影像学检查和淋巴结活检综合做出。治疗是脾切除合并化疗或放疗，但由于病情发展快、转移早，预后恶劣。

脾淋巴肉瘤（splenic lymphosarcoma） 指原发于脾脏淋巴组织的恶性肿瘤，主要包括脾原发性何杰金病和脾原发性非何杰金病，占脾恶性肿瘤的2/3，临床上分3期：Ⅰ期，肿瘤完全限于脾内者；Ⅱ期，累及脾门淋巴结者；Ⅲ期，累及肝或淋巴结者。其临床表现、诊断及治疗见脾恶性肿瘤辞条。

脾纤维肉瘤（splenic fibrosarcoma） 少见，可见于任何年龄，以20～50岁男性多见，肿瘤来源于未分化间叶细胞，多呈圆形或椭圆形结节状，常有假包膜，边界清楚，分化高者切面呈灰白色，质坚硬；分化低者呈鱼肉状，质软，灰红色，常有出血，囊性变或坏死。其临床表现，诊断及治疗见脾恶性肿瘤辞条。

脾血管肉瘤（splenic hemangiosarcoma） 起源于窦内皮细胞，绝大多数见于成人。临床表现主要为脾迅速增大，伴有上腹痛，贫血，肝肿大。诊断方面B超可示有无肿物，但不易区分良恶性。CT及MRI检查可示脾脏本身疾病，并可显示和周围脏器关系，以及有无淋巴结和肝脏的转移。在患此病的患者中发生自发性脾破裂的约为25%，治疗包括手术、化疗、放疗等，但因其血行转移早，故就诊时多失去手术机会。约80%患者死于诊断后6个月。

脾转移性肿瘤（metastatic tumor of spleen） 少见，发生率约为所有脾恶性肿瘤的2%～4%。以广泛转移及未分化型癌肿为多见。原发灶多为肺、胃，胰腺、结肠，其次为绒毛膜上皮癌及乳癌等。除血行转移外，亦可由临近脏器癌肿直接侵入或淋巴逆行转移。由于临床上转移性恶性肿瘤很少发展到脾肿大足以扪及的程度，故多系尸检所发现。不论是恶性肿瘤直接侵入或血行转移到脾脏，均说明已属晚期，不适应外科治疗。

脾手术（splenic surgery） 是因脾脏疾病而行的外科手术治疗，主要包括脾切除术、保留性脾手术、同种异体脾移植术等，其中保留性脾手术包括：脾破裂粘合凝固止血术、脾破裂缝合修补术、部分脾切除术、自体脾块移植术、带血管的自体脾脏移植术、脾动脉结扎术、脾栓塞术等。

脾切除术（splenectomy） 适应证包括：1. 脾本身的疾病：如脾破裂、脾良恶性肿瘤、某些脾感染性疾病、有症状的游走脾或已并发脾扭转者等；2. 与脾功能亢进有关的血液病；3. 充血性脾肿大：是门脉高压症重要的临床表现之一，常伴有继发性脾功能亢进；4. 根治肿瘤的需要；5. 与脾脏有关的其它疾病：如黑热病、疟疾等。术中主要危险是大出血，因此要备好充足的血源和通畅的输液途径，并要注意胰腺和胃壁的副损伤。

脾部分切除术（splenic ablation） 包括规则性部分脾切除和非规则性部分脾切除两种。前者是依照脾内血管分布规律施行的脾段切除、脾叶切除和半脾切除，临床上不甚适用，后者更为实际。适应证：局部深而大的裂口，星形损伤或破碎无法缝合修补保留，可切除损伤部分，保留其余部分；局限在脾脏某一部分的良性脾囊肿；局限性脾内血肿；脾门处的某一叶、段血管损伤无法修补，脾脏出现明显的部分脾脏供血障碍，要切除这部分脾脏；术中如发现有空腔脏器损伤，不可行此术式，术后需严密观察血压、脉搏，常规使用止血药。

半脾切除术（half splenectomy；hemisplenectomy） 是规则性部分脾切除术的一种。是指按照脾脏内血管分布而施行的约一半的脾脏切除术。适应证及术中术后需注意的问题参见部分脾切除术辞条。

脾修补术（splenic repair） 适应证：胃、结肠等手术操作中不慎将脾撕拉成裂口，这一裂口往往小而浅；外伤性脾破裂时，脾脏小而浅的切口，一般深度不超过1.5cm，约有把握修补成功。在进行部分脾切除时，残留的部分有较小的裂口。脾被膜下血肿，被膜切开后，脾实质浅而小的裂口。术中要全面探查腹

腔，在有空腔脏器损伤的情况下，脾破裂缝合为禁忌证，手术以安全为第一位，术后要常规放置引流。术后要严密观察血压、脉搏，并使用止血药物。

脾动脉结扎术（splenic artery ligation） 脾动脉是腹腔动脉最大的一支，其主要侧支为胃短动脉和胃网膜左动脉，并与脾肾韧带，脾膈韧带和脾结肠韧带内的小血管均有吻合，形成一个致密的侧支循环网。脾动脉结扎后，由于脾脏血管床的血流减少和压力降低而促进侧支循环，因而不致引起脾脏缺血。主要应用于：1. 外伤后脾出血；2. 脾功能亢进；3. 其它疾患，如脾脏的良性肿瘤、脾囊肿和脾动脉瘤等。

脾栓塞术（splenic embolism） 应用栓塞剂有脾动脉或其分支注入，造成脾脏部分区域的缺血、坏死，达到消灭栓塞区脾的功能，称为脾栓塞术。适应证：1. 脾功能亢进；2. 各种血液病；3. 外伤后脾破裂；4. 肾移植术后：用于提高肾移植病人对免疫抑制剂的耐受变力。通常采用经皮穿刺股动脉插入导管，X线引导下，经腹腔动脉进入脾动脉的相应部位，然后注入栓塞剂。脾部分栓塞后，常有一过性发热（38℃左右），左上腹疼痛，血清淀粉酶升高，腹水暂时加重，多数能于2~5d后自行消退。重要并发症有脾脓肿和脾外栓塞。

自体脾块移植术（autoplastic transplantation of splenic mass） 脾切除术后，将自体脾组织片移植在大网膜内或其它部位，以弥补脾脏功能，称为自体脾块移植。适应证：严重的脾破裂；多处深面大的脾破裂，无法进行脾缝合、修补或部分脾切除者；脾门撕裂，脾蒂血管断裂，发生紧急大出血者；脾蒂血管损伤合并上部损伤者；外伤性迟发型脾破裂，但部分脾组织尚有活力者；闭合性腹部外伤，无空腔脏器损伤者。一般移植脾脏的量为原脾的1/3为佳，脾组织片不宜太厚，大约在2~3cm×2cm×0.4cm左右，移植部位以大网膜两层间为首选。

同种异体脾移植术（allograft of spleen） 将同种的脾细胞、组织或带血管全脾移植给另一个体，以获取脾的功能来治疗相应的疾病，称为同种异体脾移植。分为3个类型：带血管脾移植、脾细胞灌输脾移植和脾片移植。共同适应证是严重血友病，早、晚期癌肿，首先是极晚期肝癌以及少数先天性免疫缺陷性疾病，如高雪病。

脾切除术后并发症（postoperative complication of splenectomy） 术后近期并发症主要有：1. 大出血：包括腹腔内出血和上消化道出血，腹腔内出血主要是因为术中止血不彻底，上消化道出血是因为脾切除的同时也破坏了门体静脉间的侧支循环，加重了胃底和食管下段曲张静脉的充盈，造成术后短期内食管静脉破裂出血。2. 邻近脏器损伤：脾脏与胃大弯、胰尾、横结肠脾曲紧邻，手术时如处理不当，有可能损伤上述诸脏器。3. 感染：包括肺部感染，伤口感染及裂开，膈下脓肿，菌血症和尿路感染，胰尾损伤后腹膜后脓肿。4. 门静脉血栓形成和栓塞。5. 胰腺炎或胰腺瘘、胃肠张力驰缓。6. 脾热。7. 肝功能衰竭。8 腹水。9. 术后肠梗阻。远期并发症主要有脾切除术后凶险性感染（OPSI）。

脾窝出血（splenic bed bleeding） 是指脾床处创面出血，由于疾疾本身的原因，脾脏有时和周围组织有广泛的粘连，加之肝硬变，脾功能亢进的病人多有出血倾向，所以在手术剥离过程中常有出血，术中即使经严格止血，但术后仍易渗血，解决办法是术中彻底止血，术后在脾窝处常规放置引流管，应用止血药物。如术后发现从引流管有大量新鲜血液引出，并且同时伴有血压降低、脉率增快等征象，需迅速补充血容量并再次剖腹探查。

膈下脓肿（subphrenic abscess） 脾切除术后1~2周内，病人常有低热，一般不超过38.5℃，但如术后高热不退，或在手术1周后，体温降而复升，不能简单视为“脾切除热”，实际上，所谓“脾切除热”也多与膈下积血或感染有关。仔细注意体征，如左季肋部叩击痛等；必要时进行超声波、X线检查，常能明确诊断。X线检查的主要表现是左膈抬高和活动受限，或左膈下可见液平阴影。超声检查不但能确定脓肿部位和大小，且能测出脓肿距皮肤的深度，有助于指导做脓肿穿刺和切开引流。脾切除术中严格止血，处理脾蒂时避免挫伤胰尾，以及术后在膈下常规地放置引流，及时引流尽脾窝的积血，都是预防膈下脓肿的有效措施。

血小板增多症和血栓形成——栓塞性并发症（thrombocytosis and thrombosis—embolismic complication）

脾切除术后约有75%的病人在术后24h内出现血小板增高，术后10~14d达到高峰，一般在一个月内恢复正常。有人认为血小板计数与血栓形成有正相关关系，但多数人认为不存在这种相关性，可能的原因有脾切除术后血液成分发生改变，门静脉血流缓慢，术中损伤血管内膜及局部炎症等。一般在术后第二周出现症状，包括弥散性上腹痛、恶心，呕吐，血性腹泻、体温及白细胞上升，以及血沉增快。然而，这一并发症也可几乎无临床表现。脾切除术后可以使用药物预防血栓形成。

左膈下感染（left subphrenic infection） 是指脾切除术后由于左膈下积液、积脓所引起的感染，原因主要为脾切除后机体免疫力降低和脾窝处渗血所致。临床上表现为伴有发热的不确定左上腹痛，血沉及白细胞增加，肺和腹部摄片显示左膈抬高，左侧反应性胸腔积液或左下肺叶肺不张，膈肌活动受限，偶可见膈下液平。如形成脓肿超声可明确诊断。治疗上可应用敏感抗生素，如形成脓肿需穿刺引流。

脾切除术后发热（postoperative fever of splenectomy） 原因主要有以下几点：1. 感染：包括膈下感染、肺部感染、伤口感染、尿路感染等，除药物抗炎治疗外，对形成脓肿的需穿刺引流。2. 门静脉血栓形成引起发热。3. 脾热。4. 脾切除术后凶险性感染等。

脾热，脾切除热（splenic fever） 所有的脾切除后的发热并非都是感染所至，脾热无明显的临床原因，体温可达39℃，持续仅数天，很少达1个月，无需治疗即可消退。脾热的机制上尚不清楚。有人认为与手术时间长、创伤大、体温升高幅度大、和发热长等有关，其它的研究并未证实这一似乎有理的解释。后来有人推测为免疫因素，但尚无定论。如果发生发热，首先应排除感染因素，排除所有原因后诊断才能成立。无需治疗，发热可自行消失。

脾切除术后凶险性感染（overwhelming postsplenectomy infection，OPSI） 是1952年King和Schumaleer首先描述的脾切除后发生的严重败血症。特有临床表现：隐匿性发病，可能有轻度流感样症状，接着骤起高热、头痛、呕吐、神志模糊甚至昏迷，皮肤出血点，鼻衄，发绀，呼吸窘迫并有肺实变征，尿少，低血压，DIC形成，这是一组综合征。早期血培养细菌阳性。严重者在几小时或十几小时内死亡。OPSI可发生于脾切除术后2个月至25年不等。多在3年内发生，以儿童和血液病患者中更高，致病菌可为肺炎双球菌，脑膜炎双球菌，金黄色葡萄球菌。病人因为脾切除后机体免疫功能和抗感染能力锐减，对某些细菌易感性增加，预防是尽量避免脾切除术，对OPSI者应用大剂量抗生素、输血、输液，纠正水和电解质紊乱。

胰腺癌肿瘤标记物（tumor marker of pancreatic carcinoma） 用于检查诊断胰腺癌但缺乏特异性，包括：CA_{19-9}、CA_{50}、CA_{125}、CA_{19-5}、CEA、POA、Dupan-2、BFP、TPA等。

癌胚抗原（carcinoembryonic antigen，CEA） 1965年由Gold等自大肠癌组织中提纯抗原，亦存在于胎儿消化道上皮组织中，故命名癌胚抗原，为分子质量20万u，含70%糖的大分子蛋白，正常值<2.5μg/L（rIA法），在胰腺癌病例可增至20μg/L以上，但缺乏特异性。在原发性或转移性大肠癌和其他非消化系肿瘤也见增加，并有一定的假阳性率。但CEA水平与肿瘤大小扩散和转移有一定的相关性，癌肿复发时可见CEA增高，可用作随访监测用。

胰胎瘤抗原（pancreatic oncofetal antigen，POA） 系从人胎胰组织提取的一种糖蛋白抗原，属于IgM。正常人血清值为（4.0±1.4）u/ml，>7.0μ/ml为阳性。胰腺癌患者阳性率为48%~97%，且随胰腺癌的进展而增加，故对诊断胰腺癌有意义。但部分胰腺炎患者可呈假阳性，需注意鉴别。

糖链抗原（CA19-9） 1981年Koprowski从大肠癌细胞株免疫小鼠获得，属涎酸神经节苷脂，在血清中以粘蛋白形式存在。正常值上限为37μ/ml。胰腺癌、胆管癌阳性达70%~80%，大肠癌、胃癌阳性率在40%~50%。血清中CA19-9在100μ/ml绝大部分为胰腺癌，600μ/ml以上几乎100%可诊断为胰腺癌。

B型超声（type B ultrasonic imaging） 超声显像的一种。系用辉度调制法，将密度不同的光点反映到荧光屏上，来显示超声束在人体内扫查过的那个断面上的组织状态，垂直方向上的亮度分布表示不同涂度的回波强度，而水平方向则表示声束在人体的扫查位置。

CT扫描（CT-scan） CT对胰腺疾患可以提供更多依据，结合其它检查提高诊断率。但CT对小胰腺癌的诊断仍有一定困难，因肿瘤限局在胰腺内，其密度与胰腺组织不易区分。如肿瘤达到一定大小，而使胰腺外形有改变；同时由于出血、坏死、囊肿形成时，可以呈现低密度区。胰腺癌的间接所见，CT可以发现胆管、胰管扩张，同时可以发现胰腺周围脂肪层因肿瘤浸润而消失，如有局部淋巴结转移，CT也可以协助发现。

选择性动脉造影（selective arteriography） 经股动脉穿刺、用seldinger技术将不同导管插入腹主动脉，至胸12、腰1椎体之间，将导管头端旋转向前，在腹主动脉前壁寻找腹腔动脉开口，随后注射少量稀释造影剂，在透视下确定导管在腹腔动脉后，确定投照区域，用高压注射器经导管注入未经稀释的造影剂尽量使包绕胰腺上部的腹腔动脉系统显影清晰，然后将导管插至肠系膜上动脉造影、以显示由胰十二指肠下动脉供血的另一部胰腺组织，造影图像要连续采集，一般每秒钟2~3张，以连续观察动脉实质期、特别是静脉期，分别可见脾静脉及肠系膜上静脉汇入门静脉的情况、以观察胰腺组织周围是否有静脉受压移位或受侵犯的情况，有时为了观察胰腺癌有无附近器官转移或侵犯，可做腹主动脉造影。

经皮肝穿刺胆管造影（percutaneous transhepatic cholangiography，PTC） 是将造影剂由经皮肝穿刺导管注入胆管内使全部肝管和胆总管显影的X线检查法。穿刺途径有侧胸壁穿刺法，前胸壁肋间穿刺法，腹部穿刺法，腹膜外穿刺法及B超导向穿刺法等。主要用于梗阻性黄疸的病人，对明确梗阻的原因，指导治疗有重要价值。

内镜逆行胰胆管造影（endoscopic retrograde pancreatic cholangiography，ERPC） 是利用纤维十二指肠内镜将造影剂由胰胆管在十二指肠开口逆行注入，使胰管肝胆管及胆囊显影。由麦氏（McCune）1968年首先应用，主要用于梗阻性黄疸中胆管梗阻原因的鉴别，可以诊断胆石症、胆道蛔虫症、胆道肿瘤、肝管炎、胰腺炎和胰腺肿瘤。但易合并胃肠道出血、胆系感染和胰腺炎，不宜作为胆系常规检查法。年老体弱和心肺功能不全、冠心病、严重高血压、食管静脉曲张、贲门痉挛、幽门梗阻、急性肝炎及急性胰腺炎等用。

胃肠钡餐造影（gastroenterography） 是吞入一定量钡剂，使胃肠道显影的X线检查方法，主要用于观察食管、胃、十二指肠、小肠和结肠的形态、位置及功能上的变化。观察一个人的整个消化管道一般需要24h，临床上常根据具体病人选择性分段检查，主要分食道造影，上消化道（包括食管、胃和十二指肠）造影，小肠（包括空回肠和回盲部）造影和全消化道造影。

低张力十二指肠造影（hypotonic duodenography） 是十二指肠钡剂造影时，配合使用低张药物以使其显影更佳的X线诊断方法，有口服法和导管法两种，主要用于观察胰头癌、十二指肠乳头癌、胆总管下端癌和慢性十二指肠炎在十二指肠曲上引起的间接征象。

B超或CT引导下经皮穿刺胰腺细胞学检查（percutaneous punctural panceatocytic examination under B-type ultrasound or CT guide） 在B超或CT引导下细针经皮穿刺肿物吸取组织。这是一种有效的鉴别诊断方法，吸取的标本可作细胞学检查，其正确率在80%左右，无假阳性。

影像检查（imaging studies） 影像检查是运用现代科学技术，凭藉图像观察人体内部形态和功能的变化，借以对疾病做出诊断的学科。电子计算机的迅速发展，大规模集成电路的问世，信息收集、传送、贮存记录以及显示成像技术的改进和提高，使计算机和医疗仪器的结合发生了重大的变化。如计算机体层扫描（CT）及核磁共振（MRI）相继问世。影像诊断包括X线成像技术、超声成像技术、红外线成像技术、放射性核素成像技术和核磁共振成像技术。

腹液淀粉酶测定（amylase determination of ascites） 胰腺疾病伴腹腔及胸腔渗液时，渗液内淀粉酶明显升高。可达750~14200 somogyi单位称胰源性胸腹水。因此测定其活性，有助于胰腺疾病或胰外伤诊断。其测定方法与尿液相同。若渗液混浊，可先过滤再测定。

胰腺癌（cancer of pancreas） 系发生于胰腺的一种

恶性肿瘤，占人体所有癌的1%～2%，有原发与继发两种，原发多见。病变有80%发生在胰头，病人表现有脐周围或右上腹的绞痛，或阵发痛并进行性加重；黄疸较缓慢出现，日渐加深；恶心、呕吐、腹胀、腹泻、便秘；体重逐渐减轻、贫血、恶病质等；B超、X线检查有助于诊断；病理学检查方可确诊。治疗：及早手术切除并配合其他治疗，预后多不佳。

胰腺癌分期（Ⅰ、Ⅱ、Ⅲ、Ⅳ期）（staging of pancreatic carcinoma） 胰腺癌的肉眼分期对于术式选择及疗效判定十分重要。Hermreck将胰腺癌的肉眼所见分为四期，由于简练、明确、实用，已被人们接受与广泛应用。Ⅰ期为限局性病变；Ⅱ期为病变侵入周围组织（十二指肠、门静脉、肠系膜血管）；Ⅲ期为局部淋巴结转移；Ⅳ期为癌扩散。1987年国际抗癌协会制定的TNM分期见表1：

表1 胰腺癌分期

分期	癌瘤大小	淋巴结转移	远处转移
Ⅰ	T_1T_2	N_0	M_0
Ⅱ	T_3	N_0	M_0
Ⅲ	T（任何）	N_1	M_1
Ⅳ	T（任何）	N（任何）	M_1

注：T_1 原发肿瘤限局在胰腺内；T_2 原发肿瘤直接浸润十二指肠、胆管、胰周脂肪组织其中之一；T_3 原发肿瘤直接浸润胃、脾、附近大血管其中之一；N_0 局部淋巴结无转移；N_1 局部淋巴结有转移；M_0 远处无转移；M_1 远处转移

胰腺头癌（cancer of pancreatic head） 胰头位于第二腰椎的右侧，是胰最宽大的部分、胰头的上、右、下三面被十二指肠上部，降部及水平部形成的“C”形凹槽所环绕，紧贴于十二指肠壁上，发生于胰头部的癌肿称胰腺头癌，临床表现以腹痛、黄疸、上腹饱胀不适为最多见，通过B超或CT检查做出诊断、对可疑者进一步行ERCP、CT检查或选择性腹腔动脉造影。胰头癌需行胰十二指肠切除术治疗。

胰体癌（cancer of pancreatic body） 胰体占胰的中份大部，约位于第1腰椎体平面，前面膈网膜囊与胃后壁为邻、胰体后面由右向左横过下腔静脉、胸导管起始部、腹主动脉、左肾上腺及左肾前方，发生于胰体部的癌肿称胰体癌。临床表现以腹痛，上腹饱胀不适，上腹部肿块，腰背痛为最多见。通过B超或CT检查、对可疑者进一步行ERCP或选择性腹腔动脉造影。胰体癌需行胰体尾切除术治疗。

胰体尾癌（cancer of pancreatic body and tail） 胰体占胰的中份大部，约位于第1腰椎体平面，前面膈网膜囊与胃后壁相邻。胰体部后面由右向左横过下腔静脉、胸导管起始部、腹主动脉、左肾上腺及左肾前方。胰尾是胰左端狭细的部分，其末端钝尖伸向左上，抵达脾门后下方。发生于胰体尾部的癌肿，称胰体尾癌。临床表现以腹痛，上腹饱胀不适、上腹部肿块、腰背痛为最多见，通过B超或CT检查，对可疑者进一步行ERCP或选择性腹腔动脉造影，其需行胰体尾切除术治疗。

胰尾癌（cancer of pancreatic tail） 胰尾是胰左端狭细的部分，其末端钝尖伸向左上，抵达脾门后下方。发生于胰尾部的癌肿称胰尾癌。临床表现以腹痛，上腹饱胀不适、上腹部肿块，腰背痛为最多见，通过B超或CT检查、对可疑者进一步行MRI或选择性腹腔动脉造影。其需行胰体尾切除术治疗。

全胰癌（cancer of total pancreas） 胰腺癌发生多中心病灶，胰管内浸润，癌广泛在胰内浸润时称为全胰癌。临床表现以腹痛，上腹饱胀不适和黄疸为最多见。通过B超CT检查、对可疑者可进一步行ERCP或选择性腹腔动脉造影，全胰癌需行全胰切除术治疗。

胰腺腺泡癌（acinic cell cancer of pancreas） 由胰腺腺泡细胞发生的癌为胰腺腺泡癌。腺泡细胞癌较少，占10%～20%，外观上比较柔软其剖面呈不规则的黄色或带红色坏死和出血的髓样外观。偶可见到明胶样的黏液性变，在这些组织学所见中可看到颇似胰腺的实质细胞的有序排列和包绕小叶腺腔的多形体细胞、偶可看到向扁平上皮化生的所见。

胰腺导管细胞癌（ductal cell cancer of pancreas） 由胰管上皮细胞发生的癌，胰腺导管细胞癌最多见、约占80%～90%。其在胰腺实质中有坚硬结节、表面缺乏胰腺固有小叶结构而呈平滑状，其剖面呈结缔组织外观，胰头部癌其体尾部胰管扩张，有时形成潴留性囊肿。其组织学所见几乎皆为由单柱上皮形成的胰

癌。

胰岛细胞癌（islet cell carcinoma of pancreas） 胰岛细胞包括：B细胞、A细胞、D细胞、G细胞、D_1细胞等。发生于胰岛细胞的肿瘤可以是单发的或多发的。除胰岛素瘤外多数肿瘤为恶性，可发生胰周淋巴结转移及肝转移，称为胰岛细胞癌。

梗阻性黄疸（obstructive jaundice） 排泻胆汁的通路受阻使胆汁郁积致使血液中总胆红素浓度增高而引起的黄疸叫梗阻性黄疸。为黄疸中常见的一种。可分为肝外性和肝内性两大类：肝外胆道梗阻常见于胆结石、蛔虫、胆管炎、胆管癌、手术后胆管狭窄、胰头癌、肝癌、肝门或总胆管淋巴结肿大等；肝内梗阻见于病毒性肝炎、药物过量或过敏、原发性胆汁性肝硬化、妊娠黄疸等。此种黄疸特征有：结合胆红素，胆盐及其他胆汁成分反流到体循环；胆红素定性试验呈直接阳性；尿中出现多量胆红素与胆盐；粪便中与尿中尿胆原减少或缺如；血清胆固醇及碱性磷酸酶明显增多。此种黄疸需与其他黄疸相鉴别。

远隔转移（distant metastasis） 胰腺癌晚期可转移至腹膜后、肝、胆、胃和肺等。胰体、尾部癌除向腹膜后浸润外，易累及脾静脉，继而发生肺、胸腔淋巴结等各处转移。

胰十二指肠切除术（pancreato - duodenectomy） 胰十二指肠切除术是将胆总管下端、壶腹部、胰头部、十二指肠、空肠上段和胃幽门区及这些脏器附近的淋巴结一并切除，然后将胰腺、胆管、胃和空肠之间重建通道。消化道重建分为胰肠、胆肠、胃肠吻合顺序的 child 法，胆肠、胰肠和胃肠吻合顺序的 whipple 法，胃肠、胰肠、胆肠吻合顺序的 cattle 法，另有胰管用医用胶栓塞的方法。这些方以 child 较为理想。用于治疗胰头癌、胆总管末端癌、壶腹癌及十二指肠乳头部癌等。该手术术后并发症主要为胰瘘、腹腔内出血、腹腔内感染、胆瘘等。

胰头侧断端缝合修补胰体尾侧断端空肠 Y 形吻合术（suture repair of the head of the pancreas with roux-en-Y anatomosis of the distal pancreas and the jejunum） 对于广泛的胰体部严重损伤已涉及胰尾部包括累及大部胰体尾组织的挫裂伤、胰体尾的多处断裂伤等目前国内外文献都推荐选用胰头侧断端缝合修补、胰体尾侧断端空肠 Roux - Y 吻合术。应用此术式处理胰颈体部断裂伤为 Letton 和 Wilson 于 1959 年首次报告。其后本术式被广泛应用。胰体尾与空肠 Roux - Y 吻合术是胰腺外科的一种基本术式。应用此术式处理胰颈体部断裂伤时需注意下述几个问题：①胰头侧断端的胰腺组织可能有较严重的挫伤：部分组织已失去生机，需认真清创，最好将主胰管寻找出来予以单独结扎，胰腺断面用丝线间断褥式缝合；②为防止胰腺空肠吻合处发生胰瘘：可在胰体尾侧断面上将主胰管游离出来插入硅胶管经空肠肠腔内穿出肠壁和腹壁引出体外；③胰腺空肠吻合口的下方和后面应放置 1 ~ 2 枚硅胶引流管：经左侧腹壁相当于腋前线引出。

脂肪坏死（adiponecrosis） 系一种比较特殊的凝固性坏死。常见于胰腺炎，坏死呈不透明的灰白色斑块（皂化斑）或结节。发生原因是当胰腺受破坏时，胰腺中的脂肪酶、胰蛋白酶等从胰腺中逸出，并被激活，使胰周围及腹腔中的脂肪发生坏死。

化学性腹膜炎（chemical peritonitis） 由化学性物质直接刺激腹膜引起的炎性改变，见于急性胃穿孔初期由胃酸刺激引起的腹膜炎，另指腹膜透析时的一种并发症，由于腹膜透析液 pH 值或成分不当，致腹膜非化脓性炎症，临床表现酷似细菌性腹膜炎，流出的透析液混浊，但无细菌及脓细胞，改用标准腹膜透析液后腹膜炎症状可消失。

腹腔脓肿（abdominal abscess; abscess of abdominal cavity） 腹膜腔内某一处或多处积腔，脓肿多位于原发病灶处，也可发生于腹腔任何部位。常见者为盆腔脓肿、肠间腔肿和膈下脓肿，多继发于胃肠或胆囊穿孔急性腹膜炎、实质性脏器脓肿破溃、腹腔内异物存留、坏死组织或小的吻合口漏。腹腔试验穿刺抽得脓汁即可确诊。一经诊断需及早采用抗炎措施，大量广谱抗生素与甲硝唑注射，腹部热敷或理疗。脓肿不能缩小、消失者应及时行脓肿引流手术（亦可穿刺置管引流）。

胰腺假性囊肿（pancreatic pseudocyst） 多为急性胰腺炎或胰腺损伤的并发症。其主要症状是上腹逐渐膨隆和胀感，上腹可触及有囊性感的肿块。B 型超声 CT 扫描、ERCP、血糖及淀粉酶测定和钡餐检查有助

于诊断。假性囊肿早期用消炎疗法、生长抑素治疗与理疗，较小囊肿有消失可能，病期3个月以上的较大囊肿可行囊肿外引流或内引流术。

术后并发胰瘘（pancreatic fistula of postoperation） 胰瘘不是一种独立的疾病，而是胰腺疾病或手术后常见的并发症、多见于胰头十二指肠切除、胰岛素瘤摘除、急性坏死性胰腺炎引流胰腺外伤、假性胰腺囊肿引流及胰腺活检术后。胰瘘可经引流液的淀粉酶测定与瘘道造影确诊。经用生长抑素与营养支持疗法（tPN或EN）多能愈合，否则需行手术治疗。

胰性腹水（pancreatogenic ascites） 系由于胰腺疾病而引起的腹水。主要见于假性胰腺囊肿慢性漏出。亦可见于胰管破裂而致，临床表现：腹水为淡黄色或红色，内含大量胰液，胰淀粉酶显著增高，无明显腹痛与腹膜炎表现，病人消瘦明显，超声、内窥镜、胰胆管逆行X线造影等有助于诊断。治疗上可应用抑制胰腺分泌药物，放射治疗。胰性腹水量过多可行腹穿排液，保守疗法无效可行手术。

胰腺脓肿（pancreatic abscess） 原发性胰腺脓肿很少见，多继发于急怀坏死性胰腺炎或囊肿感染，亦可由外伤手术引起。多发生于胰体和胰尾部，表现为寒战、发热、上腹膨隆、压痛、有时可触及肿块，化验白细胞总数与中性分叶核增多。B超及CT扫描提示胰腺肿大，有液性暗区及低密度灶，一经诊断应及时行手术引流。

失血性休克（hemorrhagic shock） 失血、失液后血容量减少所引起的休克。因血容量减少超过了机体代偿功能，引起全身平均血压降低，静脉回流和心搏量均减少，组织灌流不足，细胞缺氧和代谢障碍等一系列综合病征。失血性休克的发生发展与患者的失血量、年龄、健康状态，代偿功能有关。根据失血量休克持续时间，血液动力学指征和临床表现等一般将休克分为轻度、中度和重度。失血性休克的治疗效果取决于休克的严重程度、复苏时间和扩充血容量（扩容）的方法及消除休克的原因、早期、快速、足量扩容，失血多者应以补充全血为主，疗效显著，而治疗时间愈晚，并发症愈多，必将增加休克死亡率。

弥漫性腹膜炎（diffuse peritonitis） 腹腔空腔脏器穿孔或实质脏器感染引起整个腹腔弥漫性炎症变化。常因机体抵抗力低、细菌毒力强，病变不能局限。临床表现，全腹压痛、反跳痛、腹肌紧张、肠鸣音减弱或消失全身可有严重的中毒反应甚至发生中毒性休克。治疗除全身加强抗感染、使用广谱强效抗生素及支持疗法外同时需积极外科手术，去除病灶冲洗腹腔充分引流。

腹腔试验穿刺（abdominocentesis） 适用于诊断不明的闭合性腹部损伤或急腹症以及慢性腹部疾患，腹腔内有出血或积液。穿刺点一般选择在脐与髂前上棘联线中、外1/3交界处或水平线与腋前线交叉处。抽出液除肉眼检查外，应常规做实验室检查包括镜检、血液细胞分类、淀粉酶测定、肿瘤脱落细胞检查与细菌培养。

腹腔灌洗术（peritoneal lavage） 对腹部闭合性损伤，必要时可进行腹腔穿刺置管灌洗以协助诊断。灌洗液内 WBC > 500/mm^3、或 RBC > 10^4/mm^3 或淀粉酶高均为剖腹探查指标。弥漫性腹膜炎术后行持续腹腔灌洗可使腹膜腔内细菌数量减少，从而减轻病人中毒症状和防止残余脓肿的发生，灌洗可在术中原发病灶处理后进行，吸净腹腔内渗出物，去除肠道表面的脓苔，反复用生理盐水冲洗，直至冲洗液澄清为止。腹腔内渗液难以完全清除或有渗液继续渗出时，可在手术结束前安放两条引流管，术后用含抗生素的生理盐水持续灌洗，出水管可接负压吸引。

急性胰腺炎（acute pancreatitis） 胰腺消化酶对胰组织本身引起的化学性炎症。多与胆石症、胆道疾病或先天异常、酗酒、暴饮暴食、感染、高血脂等原因有关。可分水肿型和出血坏死型。水肿型病情较轻，有上腹痛、呕吐、发热、上腹部压痛等。出血坏死型可影响全身出现休克、皮下出血、腹膜血性或炎性渗出、呼吸窘迫综合征、胰性脑病、假性胰腺囊肿、猝死等。可根据临床表现及血、尿、腹水淀粉酶测定、血脂肪酶或淀粉酶、肌酐清除率测定，B超及CT检查等确诊。治疗为禁食、止痛、抑制腺分泌和抗生素，必要时手术治疗。

急性水肿型胰腺炎（acute edematous pancreatitis） 胰腺炎轻型，占90%以上。胰腺肿大，主要为间质水肿及细胞浸润。腹痛及上腹正中，偏左压痛是主要

症状和体征。实验室检查常有血、尿淀粉酶升高。B超及CT检查有利于明确诊断。治疗以内科治疗为主：包括禁食，持续胃肠减压，应用抗生素及抑制胰腺分泌药物，营养支持对症治疗。但胆源性胰腺炎需积极手术解除梗阻。

急性出血性胰腺炎（acute hemorrhagic pancreatitis） 是急性水肿型胰腺炎病变继续发展的结果。胰腺实质坏死、脂肪组织液化、出血等病变，病变常广泛波及整个胰腺，可形成腹膜后血肿，消化道内瘘，胰腺脓肿等并发症。临床上有典型的急腹症症状，腹痛剧烈，甚至于休克。腹腔穿刺为血性腹腔积液，淀粉酶值增高。但血、尿淀粉酶值可不高，本病死亡率较高。

急性坏死性胰腺炎（acute necrotic pancreatitis） 较少见，病死率高。病情严重，以胰腺实质凝固坏死为主，伴有间质坏死，细胞浸润及出血。大的坏死灶软化形成假性胰腺泡，如继发感染，可引起急性化脓性胰腺炎。临床症状及体征较水肿型胰腺炎重。脐周及腰部皮下出现暗红色或褐色斑时，表示预后不良。如有腹水，是病情危笃的表现。此外，有休克、速脉、低血压、冷汗、紫绀、无尿、意识不清，成人呼吸窘迫症等。治疗：在ICU监护下内科保守治疗为主，如为胆源性或证实有感染者可手术治疗。

复发性胰腺炎（relapsing pancreatitis） 多见于胆管疾病所致的胰腺炎。有急性胰腺炎的体征和临床表现，但较轻，反复发作，缓解后不遗留胰腺功能或组织学上的改变。少数可变成慢性复发性胰腺炎。慢性复发性胰腺炎是指慢性胰腺炎反复、多次急性发作，胰腺逐步纤维化，胰腺内外分泌功能发生障碍。临床上既往有多次上腹痛、胰腺钙化、糖尿病、脂肪泻。腹痛反复发作，急性期类似急性胰腺炎，经药物治疗可以暂时缓解，但残留上腹痛等腹部症状。病理学所见，胰岛萎缩、胰腺细胞破坏、胰腺纤维化进行性发展，最终出现胰管阻塞或扩张，形成假性胰腺囊肿，胰腺钙化。

重症胰腺炎（serious pancreatitis） 病理过程为急性出血坏死型胰腺炎。病情重，死亡率高。休克、速脉、低血压、冷汗、紫绀、尿少、腹水、意识不清、ARDS出现较早。血钙明显减低，常 < 1.75mmol/L，血白细胞常 > 20000，重症胰腺炎患者需ICU监护治疗，手术死亡率更高。

酒精性胰腺炎（alcoholic pancreatitis） 饮酒的病人因酒精可增加胰液中蛋白的浓度，在小胰导管中造成蛋白沉积，亦可造成胰腺腺泡的损害，导致慢性胰腺炎发生。多数病人临床症状为慢性胰腺炎症状，少数不嗜酒的病人，如一旦饮酒过多，常发生急性胰腺炎症状，绝大多数酒精性胰腺炎为水肿型，可经内科治疗而迅速治愈。

胆源性胰腺炎（biliary pancreatitis） 并发于胆结石病的胰腺炎。其临床表现以胆道症状突出，有腹痛、发热和黄疸，同时有血淀粉酶升高，胆结石性胰腺炎常呈急性经过有可能发展为重症胰腺炎。但在病情好转后，其组织学改变一般可恢复正常，只有少数存在严重并发症者，才遗留组织学改变，可转为慢性胰腺炎。内镜胰胆管造影有助于诊断胆管和胰腺同时存在的病变。诊断确立后，宜早期处理胆结石病，以防胰腺炎复发。

手术后胰腺炎（pancreatitis of postoperation） 占急性胰腺炎发病原因的10%。上腹部的胆道、胃和脾等手术可以直接损伤胰腺组织。BillrothⅡ胃大部切除术后输入肠袢梗阻，肠袢内容物可在高压下逆流经壶腹进入胰管，Oddi括约肌切开也同样因括约肌功能丧失而致十二指肠液返流；胆总管切开后放置T管，如远侧短臂过长影响了括约肌功能或干扰了胰管引流。上述这些情况都可导致胰腺炎。此外，大手术过程中如有低血压或血浓缩，也可影响胰腺的微循环，促使胰腺炎发生。临床症状类似急性胰腺炎，以水肿型多见，内科保守治疗多可治愈（生长抑素的疗效较好）。

药物性胰腺炎（drug-induced pancreatitis） 诊断或治疗时，因药物本身或药物间相互作用所致胰腺组织功能性或器质性损害。是药物全身副作用的一部分。已发现硫唑嘌呤及6-巯基嘌呤、氯噻嗪和双氢克尿塞，雌激素类药物，速尿及利尿酸、磺胺药、四环素、左旋天冬酰胺酶及阿糖胞苷，医源性高血钙、氯噻酮、类固醇激素、苯乙双胍、普鲁卡因酰胺、β-肾上腺素能受体阻滞剂、有机磷、苯异丙胺、甲氰咪胍、吗啡等药物可引起胰腺炎。激发和再激发试验阳性是诊断最有力佐证。一旦怀疑药物性胰腺炎，立即

停用该药，轻者能自行缓解，较重者应支持疗法，促药物排泄及用药物拮抗剂。

内窥镜胰胆管逆行造影术后胰腺炎（pancreatitis after ERPC） 在经内窥镜逆行性胰管造影之后，经常出现一过性无症状的血淀粉酶升高，这种现象显然与注射造影剂时胰管内压增高有关。根据大组病例报告，在ERCP之后并发急性胰腺炎者在0.5%～1.3%之间，此种胰腺炎称之为注射性胰腺炎。典型症状为上腹痛，亦可伴有恶心、呕吐，实验室检查可见血、尿淀粉酶升高。大多数病人属于轻症胰腺炎，且多能自愈，但也有极少数病人发展为出血坏死性胰腺炎，甚至导致死亡。

甲旁亢性胰腺炎（hyperarathyroidism induced pancreatitis） 甲状旁腺功能亢进时因胰腺实质可发生钙化成胰管结石，使胰管引流不畅，而且钙离子又能成为胰酶前体的激活因素，均可诱发胰腺炎。临床上除具有胰腺炎的表现外，甲旁亢引起的周身症状及体征也同时存在，如高血钙、骨质疏松、身材矮小、肾功不良、肾结石等。治疗应积极治疗甲状旁腺亢进，手术切除甲状旁腺病变，内科保守治疗胰腺炎，如有明显的胰石形成，也可手术治疗。

遗传性胰腺炎（hereditary pancreatitis） 又称家族性胰腺炎，指家属中有二名或更多人发生慢性胰腺炎。多在儿童期发病，少数也可在成年期发病。属常染色体显性遗传，表达率为40%～80%。在胰腺的解剖上多无明显异常。本病可与其他疾病合并出现，如指骨畸形，眼向外斜视、隐性脊柱裂、智力障碍和精神分裂症，少数病人可出现甲旁亢。此类病人有9%～20%胰腺癌发生的潜在危险性，应施行较广泛的切除术，如有明确胰癌家族史者，应考虑全胰切除。

胰瘘（fistula of pancreas） 是致瘘因素所致胰管内胰液从非正常途径引流至体外、腹腔、肠道的病理表现。是胰腺外伤、手术的一种常见并发症。易发生在胰腺外伤后，胰腺假性囊肿外引流术后，胰十二指肠切除术后胰腺空肠吻合口瘘，急性出血坏死性胰腺炎手术后，胰腺活检或胰岛素瘤切除术后。胰淀粉酶测定增高，血浆蛋白低、血钾、钠低。胰瘘通过支持疗法多可自愈，包括维持水电解质平衡，保护皮肤，抑制胰液分泌、抗感染，必要时可采用放射治疗。小型瘘长期不愈；大中型瘘经支持治疗仍不能维持生理平衡时，应手术治疗。手术方式有：瘘管切除、胰腺空肠Y型吻合；胰瘘加远端胰腺切除术；瘘管置入空肠内引流术等。

胆瘘（biliary leakage；biliary fistula） 是肝胆手术后的并发症，胆汁自胆道通过非正常途径漏出体外、腹腔、肠道等处。如单纯胆囊切除术后一周内引流口仍有胆汁溢出，其他原因如肝胆外伤、胆道梗阻、胆道感染、胆道穿刺造影、胆道手术时胆管缝合不紧密、术后引流管拔除过早等。胆瘘重在预防，一旦发生应使引流通畅，防止胆汁性腹膜炎发生。较重者可手术治疗。

胆道上行感染（retrograde infection of biliary tract） 正常胆道由于有胆总管下端括约肌的收缩与开放功能，能防止肠内容物逆行进入胆道。胆道蛔虫时，蛔虫可携带细菌进入胆道，引起胆道梗阻及感染。胆道手术特别是胆肠内引流术后由于括约肌失去其作用，胃肠内容物可自吻合口进入胆管而引起胆道感染。胆道上行感染的发生，并不在于胃肠内容物的返流而在于返流后是否在胆道内滞留。因此吻合口是否宽大、肝内外胆管是否狭窄等是胆道上行感染的重要因素。吻合口在2cm以上，肝内外胆管无梗阻一般不致发生上行感染。上行感染的细菌来自肠道，以大肠杆菌多见。防止胆道上行感染可选用空肠“Y”型吻合术，吻合手术时注意防止吻合口狭窄，加强肠道蛔虫防治。

腹腔出血（coeliac hemorrhage） 为外伤、腹腔脏器破裂，出血性疾病引起。患者可有腹痛、腹胀、头晕、休克、恶心、呕吐，肠麻痹，腹部可触及肿块。X线、超声波及CT检查可助诊断，腹腔穿刺抽出不凝血有助诊断。可采用非手术或手术治疗。

腹膜炎（peritonitis） 系发生于腹膜的炎性疾病。腹膜炎较常见、为腹腔重要感染性疾病之一，有急慢性之分。常见原因有：腹腔脏器穿孔或破裂；腹腔化脓性病变播散；血行感染；腹外伤，枪弹伤等感染；某些特殊感染。临床表现：与病因，病理改变，程度，机体反应有关，可有消化道症状和腹膜刺激症状。X线检查、腹腔穿刺、超声检查等有助于诊断。治疗：查清原因，以原因治疗为主，如由外伤或内脏穿孔引

起，应手术治疗，清洁引流；如仅由感染引起，应用抗生素、对症、禁食，胃肠减压等。

消化道出血（hemorrhage of digestive tract） 分为上消化道出血和下消化道出血。上消化道出血系指食管、胃、十二指肠及空肠上段出血而言，为临床常见的急症之一。常见于上消化道炎症、溃疡、糜烂、憩室、肿瘤、损伤等；门静脉梗阻及高压；上消化道毗邻脏器疾病；急性传染病、血液系统疾病；尿毒症、严重缺氧、药物过敏与中毒等。临床表现有呕血、黑便、贫血，氮质血症等。上消化道出血为急重症，需立即止血，抢救休克，治疗原发病。下消化道出血：包括空肠、回肠、结肠，直肠及肛门等病出血。主要有炎症、溃疡、肿瘤，肠系膜动静脉栓塞、肠梗阻、出血性疾病等。临床表现：主要为便血，颜色与病变部分有关，出血量与病情及损害程度有关，慢性出血可有贫血表现，急性大出血可发生休克；尚有原发病症状。治疗：抢救休克、控制出血；查找原因，对因治疗；加强护理，对症处理。

糖尿病（diabetes） 系因胰岛素分泌不足导致血糖过高的一种代谢障碍性疾病。可有原发性与继发性两种。原发性病因尚未清楚；继发性见于慢性胰腺炎、癌症、血色病及胰大部分手术切除等，脑垂体前叶功能亢进、促肾上腺皮质功能亢进、肾上腺嗜铬细胞瘤，胰岛α细胞瘤，妊娠糖尿病及医源性原因等。病人早期症状不明显，继之有烦渴、多尿、易饿多食、疲乏消瘦，皮肤瘙痒等，空腹血糖为6.66mmol/L（120mg/dl）以上，尿糖阳性，酮尿阳性等。本病应尽量查找病因，此病因治疗为主。有的需适当给予胰岛素，绝大多数通过饮食调节可控制。

多器官功能衰竭（multiple organ failure，MOF） 系指多器官衰竭。两个或两个以上不同系统的脏器不能维持正常活动，而需依靠药物或机械辅助来维持其功能。其原因主要为严重感染、创伤、休克、大手术、大量输血及免疫功能低下等。受害较多的是肺、肝、肾，次为心、脑、胃肠及代谢、凝血、免疫系统等。发病可几个脏器同时或相继出现。一旦发生，病死率很高，应注意预防。需在监护下及早进行综合防治，积极处理休克、感染，彻底引流感染灶，改善和纠正衰竭器官功能，加强营养支持，增加患者的抵抗力。

胰体尾切除术（resection of pancreatic body and tail） 适用于局限在胰体尾部的良性或恶性肿瘤、囊肿、慢性胰腺炎、结石、胰瘘和损伤。在一般情况下应保留脾脏。但胰体尾部恶性肿瘤必须施行包括脾脏的胰体尾部切除术。术后要防治胰脾残腔积液、感染与胰瘘等并发症。

胰腺次全切除术（subtotal pancreatectomy） 保留胃、十二指肠及胆囊管，尽可能多地切除胰腺，仅保留胰腺头部十二指肠侧附着缘1～2cm，估计切除胰腺80%～90%，残留约10%～20%的胰腺。适应于：①胰体尾部癌，病人周身状态差，难以支持全胰切除者。②以胰体尾部为主的多发的胰岛素瘤，胰岛过度增生。③以胰体、尾部为主的胰腺囊腺瘤或囊腺癌病人。该手术的指征为胰腺癌患者要连同脾脏一并切除。切除胰腺过多，术后易发生内外分泌功能障碍，要采取适当的监测与治疗措施。

全胰切除术（total pancreatectomy） 全胰腺切除，必要时连同脾脏，胃远端及十二指肠一并切除。主要用于广范围的胰腺癌乏特壶腹周围恶性肿瘤，极少数良性肿瘤：如多发性胰岛细胞瘤；肿瘤遍及整个胰腺；急性出血坏死性胰腺炎；慢性胰腺炎无胰管扩张但疼痛严重者。本手术术后有严重的代谢紊乱，主要是抗胰岛素激素增高，如促肾上腺皮质激素、糖皮质激素、儿茶酚胺，胰高血糖素分泌均增加和胰岛素敏感性降低，因而产生糖代谢障碍如高血糖、糖尿病及酮血症。术后需终身应用胰岛素或用人工“β-细胞”调节。胰酶缺乏要长期补充。

胰十二指肠切除术（pancreato-duodenectomy） 切除胰头部、胃窦部、十二指肠全部、空肠上段、胆总管下段和附近淋巴结，将胆总管、胰管和胃分别与空肠吻合。用于治疗胰头癌、胆总管末端癌、壶腹部癌及十二指肠乳头部癌等。

Whipple术式（Wipple operation） 胰头十二指肠切除、重建消化道的一种方法，以胆肠胰肠、胃肠吻合的排列顺序。该术式特点是胰腺与空肠行端侧吻合、胰管与空肠黏膜确实吻合。优点是不易发生上行感染和胃肠吻合口的溃疡，但一旦形成胰瘘，则胆汁与胰液同时流入腹腔，胰液在腹腔内被胆汁活性化，常发生腐蚀性大出血而危及生命。

child 术式（child operation） 胰头十二指肠切除，重建消化道的一种方法，以胰肠、胆肠、胃肠吻合的排列顺序，该术式是将胰腺断端套入空肠端内，胰管内置入短或长的硅胶管，短管另端置入空肠腔内，长管则经空肠腔走行一段后引出腹外，行胰腺外引流，对防止胰瘘发生很有作用。此法较常用，优点是不易发生上行感染和胃肠吻合口的溃疡，此法一旦发生胰瘘则仅有胰液漏出，只要引流通畅尚有治愈机会。

Cattel 术式（Cattel operation） 行胰头十二指肠切除术的切除范围。胆总管下端、胰头、胃幽门区，十二指肠和空肠上段，以及将这些脏器附近的淋巴结一并切除。然后在胰腺、胆管、胃和空肠之间进行吻合，重建消化管通道，以胃肠、胰肠、胆肠的排列顺序的重建方式，称 Cattel 术式。

Traverso 术式（保留幽门 PD）（Traverso operation; pylorus-preservating pancreatoduodenectomy, PPPD） 保留幽门的胰头十二指肠切除术的切除范围是保留全胃、幽门及十二指肠球部，在幽门下 2～4cm 切断十二指肠。该术式要求保留胃右动脉保证胃幽门、十二指肠第一段的血供，其他操作与一般胰十二指肠切除术相同。切除胆囊。胆管的切断线与胰腺的切除范围应根据病变部位、性质与通常的胰头十二指肠切除术相同。其适应证为：1. 胰头及其周围的良性病变为主要的适应证如肿块型胰腺炎、胰胆管合流异常等。2. 壶腹癌、胆管中下段癌。3. 恶性程度较低的胰头部肿瘤。4. 胰头癌、癌肿尚未浸润幽门及十二指肠。胃周围第⑤⑥组淋巴结无转移。5. 胰头癌已不能作根治性切除，从减量外科角度考虑可代替姑息性转流术。该手术的主要缺点是术后常并发胃排空延迟，需长时间留置胃管，胃潴留不能进食，给病人造成痛苦及营养障碍。另外该术式也影响到对恶性肿瘤的根治性（淋巴廓清不彻底）。

包括血管切除、PV 或 SMV 血流再建、胰十二指肠切除术（PD including resection and reconstruction of PV or SMV） 临床确诊的胰腺癌多为进行期，其中部分病例癌肿已浸润周围血管，如门静脉、肠系膜上静脉、肝动脉、肠系膜上动脉等，如肠系膜上静脉主要分支未受到癌浸润，虽然门静脉主干受浸润，但距门静脉左、右分叉部有 1cm 以上距离，切除部分血管后，于主干部可行血管吻合者可行血管切除，SMV 受累者亦可行部分切除，对端吻合或血管移植的血流再建 PD。

胰腺癌姑息手术（palliative surgery of pancreatic carcinoma） 是对已不能切除的或年老体衰伴有合并症而不能耐受根治术的晚期胰腺癌病人，进行创伤小又能缓解胆道梗阻，或十二指肠梗阻或严重疼痛，或放置永久性化疗泵（dDS）的手术。

胆囊空肠吻合术（cholecystojejunostomy） 目的是解除胆道梗阻，适用于先天性胆总管闭锁或狭窄、胆总管远端损伤难以修复、慢性胰腺炎引起胆道梗阻和壶腹周围癌不能切除者。吻合方法有两种：①肠袢或吻合法，即距屈氏韧带约 40cm 处行胆囊空肠端侧吻合，再于近端空肠的最低部，行空肠近、远段侧侧吻合②Roux－y 式吻合法，即在屈式韧带下 15～20cm 处切断空肠，以其远侧断端与胆囊吻合；然后在距吻合口约 30cm 处，以近侧断端与远侧空肠做端侧吻合。

经内镜逆行胆管内置支架管内引流术（endoscopic intracholedochal stent drainage） 此项技术于 1979 年首次描述，为缓解梗阻性黄疸的一种方法。首次进行诊断性 ERCP 来确定梗阻水平。括约肌小切口有助于导丝和引导导管插入胆管并通过梗阻处，取出导丝，吸出胆汁进行培养，通过导管注射造影剂确定狭窄尺度，选择支架以使近端的侧钩位于梗阻上 1cm，支架尺度可根据测量 X 光片上梗阻近端至乳头水平的尺度而定。在插入支架管前应先对狭窄段进行扩张，然后退出扩张器，将长度合适的支架套在导管和引导导丝上，在推进管的帮助下定位，当支架到位后，退出导管和引导导丝，留下支架引流胆汁到十二指肠，最后退出推进管。

PTCD 胆道外引流术（external drainage of bile duct through PTCD） 在经皮肝穿刺造影的基础上，将导管沿穿刺通道插入胆管进行引流，可以达到一系列治疗目的，主要适应于：①对于不能切除的恶性肿瘤所造成的高位胆道梗阻，肝穿引流可作为一种有效的姑息性治疗，消除或减轻黄疸，缓解症状。②作为重度黄疸病人择期手术的术前准备。③作为急性梗阻性化脓性胆管炎的紧急非手术治疗，通过胆道减压迅速控制感染，缓解症状。④作为胆瘘病人的旁路分流，减

少漏出，促进愈合。⑤为治疗胆道残余结石提供一个通道。

胆总管T管外引流术（T-tube drainage of the common bile duct） 胆总管T管外引流术可作为慢性胰腺炎合并急性胆管炎的救急手术。除少数病人外，尚不能长期解决胰内胆管纤维化狭窄和胰头纤维化所致的胆管梗阻，行T管引流术者多数需再次行手术治疗。

胃空肠吻合术（gastrojejunostomy） 胃与空肠之间造一吻合口的手术。多用于胃大部切除后消化道连续重建。及胃远端、幽门、十二指肠球部梗阻，而不宜作胃大部切除病例借以解除梗阻。

化学疗法（chemotherapy） 胰腺癌与其他消化道癌一样，手术切除被认为是根治的惟一有效方法，但从远期随访情况来看，既使是根治性扩大切除，长期生存的病例仍有67%复发，宫畸等报告肉眼治愈性切除胰头癌45例，临床上证实远期有30例癌复发在尸检的病例中80%发生局部复发，66%肝转移，47%于腹主动脉周围转移，为此，人们期望着化疗能降低切除术后癌复发与转移的发生率，化疗更是不能手术切除的胰腺癌综合治疗中的重要组成部分，胰腺癌的细胞培养化疗药物敏感性试验结果表明，1周内化疗药物只能起到抑制癌细胞的增殖作用，2~3周方可起到杀死癌细胞的作用。

免疫疗法（immunotherapy） 目前研究已经证明，肿瘤在增殖、转移、复发以及手术侵袭时，机体免疫功能低下。为预防由于免疫功能低下而促进癌转移或残留癌细胞的增殖作用，在胰腺癌的综合治疗中，应用非特异性免疫制剂已受到学者们的重视，目前，经常应用的非特异性免疫制剂有溶链菌（picibanil，OK-432），白细胞介素Ⅱ（iL-Ⅱ）干扰素（IFN）以及淋巴因子活化性杀伤细胞（LAK细胞），有研究证明，在恶性肿瘤病人，白细胞在刺激下合成干扰素的能力发生障碍，而干扰素可使自然杀伤细胞（NK细胞）活性增高LAK细胞在胰腺癌中的治疗作用，虽然有争论但在欧美国家应用较普遍，总之，免疫疗法作为胰腺癌综合治疗的方法之一，人们期待着有较大发展。

温热疗法（thermotherapy） 治疗肿瘤的依据是，肿瘤细胞在pH值低的环境中对热的敏感性较高，肿瘤内由于厌氧代谢，呈现酸性倾向，胰腺癌属于对放疗和化疗药物敏感性低的低氧性肿瘤，但对热敏感性高，另外温热可以阻止放射线和化疗药物对细胞的损害，因此，一般温热疗法需与化疗及放疗合并应用，过去，温热疗法只限于表浅部位肿瘤的治疗，由于胰腺癌部位深在，不利于应用温热疗法，但近年来，由于加温方法的改进，使温热疗法已成为胰腺癌综合治疗中的一环，松野等报告以温热疗法并用转流术，术中放疗治疗不能切除的胰腺癌8例，止痛效果显著，但没有明显延长病人的生存期，仲田等认为，44℃以上的温度对于胰腺癌细胞有很强的抑制作用，西村等报告1例不能切除的胰腺癌，并用放疗与温热疗法后生存5年，如果对加温与测温方法再加以改进，温热疗法有可能成为胰腺癌综合疗法中的重要治疗方法之一。

介入治疗（interventional treatment） 是放射学的一个新兴领域。其特点是在X线电视或其他影像学导向监护下采用经皮穿刺途径将特殊导管和器械插入体内病变区域，进行各种特殊治疗。用带囊导管作血管成形术，肠道及胆管狭窄扩张术；经导管注入抗癌药物、止血药物、溶血栓药物，肝肾肿瘤栓塞；尿路梗阻、阻塞性黄疸、腹腔脓肿减压与引流等；穿刺、活检等。介入治疗通过血管途径治疗尚有很大发展前途；肿瘤栓塞疗法也有重大实际意义；但有些将被某些新技术所取代。

特发性胰腺炎（idiopathic pancreatitis） 大约10%的病人最终找不到明确的发病原因，被列入特发性一类。有时并非完全没有原因，只是难以察觉。例如胰管发育畸形，引流不畅，另外有5%~23%的人有壶腹旁十二指肠小憩室，也可以影响胆汁和胰液的引流，在这种情况下很易发生胰腺炎。

假性胰腺囊肿（pancreatic pseudocyst） 假性胰腺囊肿大多继发于急性胰腺炎或闭合性腹部损伤，囊壁本身无上皮细胞。主要症状是上腹部逐渐膨隆和胀感。体征是上腹部肿块，在上腹中间近似半球形，表面光滑无移动性，囊肿破裂后常出现腹水，腹膜炎或腹泻。B超检查能显示囊肿的大小和部位。血、尿、腹水淀粉酶均可有变化。早期较小的假性囊肿采用非手

术疗法（包括生长抑素、抗炎与理疗）可使囊肿缩小，甚至消失。病期长的大囊肿只能采取手术治疗：囊肿外引流术适用于再发感染的囊肿，囊肿内引流术适用于囊壁较厚者（3个月以上）。

胰腺脓肿（pancreatic abscess） 系胰腺局限性积脓。多为急性化脓性胰腺炎的局限，或因胰腺囊肿、血肿继发化脓菌感染所致。脓肿可单发亦可多发，大小不一。临床表现：上腹痛，肌紧张、局部可隆起、压痛；有的伴有寒战、发热、腹泻、白细胞增多等症状；B超检查有液性囊性变。治疗：应及时切开引流，应用大量、广谱抗生素。

胰腺被膜切开减压术（incision of pancreatic capsule for diminution of pressure） 适应证：①非手术治疗过程中出现弥漫性腹膜炎，胰周腹腔脓肿；②胆源性胰腺炎。方法：沿胰腺纵轴切开胰腺被膜，松动胰腺，使之引流通畅，减张后改善血液循环，引流脓肿，清除坏死组织。

坏死胰组织清除术（debridement of devitalized pancreatic tissues） 急性胰腺炎有坏死感染，急性坏死胰腺炎，手术后胰腺坏死继续发展，均可施行该手术。可用刮匙、刀柄或手指仔细而耐心地作钝性清除；若坏死灶还未达到坏疽程度、则用钝、锐相结合的方法切除坏死组织。

重症胰腺炎的三造口术（three digestive fistulations of serious pancreatitis） 重症胰腺炎手术原则是清除坏死组织及加强引流。胆道、空肠和胃造口即所谓“三造口”可以采用，但不宜作为常规、也不一定三个造口都做，可根据情况施行。如为胆源性胰腺炎胆道造口—胆总管T管引流应定为常规手术。胃造口可以胃管留置行胃肠减压来取代。空肠营养瘘可改用TPN。

重症胰腺炎腹腔灌洗（peritoneal lavage of serious pancreatitis） 简易可行。可以移除胰腺渗出和所释放的有毒物质，如在实施中保证灌注及引流出入通畅，对改善一般情况，防止并发症是有益的。发病后越早开始灌洗效果越好，如已发展为严重的出血坏死型胰腺炎则难以奏效。连续灌注的缺点是灌洗造成腹胀，影响呼吸，灌入液体吸收后加重心脏负荷，所以应保持灌入液量低于流出量。

胰腺脓肿引流术（drainage of pancreatic abscess） 急性坏死性胰腺炎重度感染伴有结肠区脓肿及左胰肾间隙残余脓肿者，需施行该术式。手术关键在于术前准确定位；不损伤腹膜及输尿管；脓腔内可置入三腔灌洗引流管。并需置入多枚乳胶管以保持引流通畅。

胰瘘切除或胰瘘管肠管内植入术（resection of pancreatic fistula and fistulo-jejunostomy） 经半年以上非手术治疗仍未愈合的胰瘘，如瘘口细小，无十二指肠端胰管梗阻者，可行胰瘘切除。选择与瘘管自然靠近的空肠袢，将瘘管置入肠腔内并缝合固定，往往需加行空肠输入，输出段侧侧吻合。

重症胰腺炎的营养支持疗法（TPN of serious pancreatitis） 对此法的应用也有不同意见。主张使用者认为可以抑制胰液分泌，不主张使用者认为不能降低胰液分泌中的酶活性，甚至可刺激胰液分泌。一般认为TPN对急性水肿型胰腺炎亦非十分必要。而对急性重症胰腺炎手术后恢复十分有益，对非手术病人的康复也起十分重要的作用。

胃泌素测定（gastrin determination） 胃泌素是胃窦部和小肠上部G细胞分泌的一种重要的胃肠激素，正常人空腹血清值为15～105ng/L，用放射免疫分析法检测血中胃泌素值对诊断胃泌素瘤，有特别价值，患者血清胃泌素可高达1000～3000ng/L，A型慢性萎缩性胃炎，胃窦残留综合征和胃窦细胞的增生症等，可见血中胃泌素轻度增高。

尿中5—HIAA（5—羟基吲哚醋酸）测定（urine 5－hydroxyindol acetic acid determination） 用于类癌综合征的诊断，患类癌综合征时此项检查值增高，因99%的5—羟色胺（5－HT）在体内转变成5－HIAA，经尿排出，故测定24h尿内5－HIAA增高者有诊断价值，此类病人多数尿中5－HIAA超过30mg/d，超过50mg/d，则有确诊价值。

尿内5－HT或5－HTP测定（urine 5－hydroxytryptamine determination） 用于类癌综合征的诊断，如发现尿中5－HIAA排泄低，应进一步采用纸上层析法测定有否5－HT或5－HTP增高。

类癌肿瘤组织中 5－HT 测定（5－hydroxytryptamine determination in tissue of carcinoid） 肿瘤组织中 5－HT 明显增高，此法比尿中 5－HT 测定更为敏感。

嗜银细胞瘤（argentaffinoma） 现一般指类癌，又称 APUD 瘤，即胺前体摄入脱羧瘤，起源于分散各处神经内分泌细胞，如甲状腺、胃、肠、阑尾及支气管等，其胞浆内含神经内分泌颗粒，可分泌 5－羟色胺、胃泌素、胰高血糖素或生长抑素等类激素，因而产生不同症状，有时产生类癌综合征，发作时面部潮红、血压降低等，镜下显示由大小一致排列成巢或成片的瘤细胞构成，细胞嗜银染色阳性，肿瘤低度恶性，局部侵袭，偶有转移。

多发内分泌腺瘤综合征（multiple endocrine adenomatosis） 分为Ⅰ、Ⅱ、Ⅲ型。Ⅰ型又称沃曼综合征：主要以甲状旁腺（主细胞增生，偶见腺瘤）、胰岛（d 细胞为主，B 细胞次之，A 细胞少见）、垂体前叶（嗜酸、嗜碱、嫌色性）和肾上腺皮质（双侧弥漫性增生）病变引起的多发性内分泌功能亢进症群，少数为胰岛、肠壁、肺部的类癌，临床上多以顽固性消化溃疡，甲状旁腺功能亢进较常见，垂体瘤、慢性腹泻、低血糖症、肢端肥大症和库欣综合征少见、甲状腺功能亢进症极罕见。Ⅱ型又称赛普尔综合征：患有甲状腺髓样癌、双侧肾上腺髓质嗜铬细胞瘤和甲状旁腺腺瘤或增生的病征、甲状腺髓样癌分泌降钙素、促肾上腺皮质激素（ACTH）黑色素细胞刺激素、血管活性肠肽、5－羟色胺嗜铬细胞瘤主要分泌肾上腺素，临床上有甲状腺肿块、异位 ACTH 综合征、消化性溃疡、腹泻高血压、高血钙、肠蠕动增加等症群。Ⅲ型又称黏膜多发性神经瘤、甲状腺髓样癌和嗜铬细胞瘤分泌降钙素、儿茶酶胺引起的症群：临床表现有口唇粗厚，眼睑、结膜、角膜增厚、神经瘤、便秘、腹泻、类马凡体型。

胰腺内分泌肿瘤（pancreatic endocrine tumor） 系指发生于胰腺内分泌细胞肿瘤的总称。分为功能性胰腺内分泌肿瘤及非功能性胰腺内分泌肿瘤。前者指肿瘤内分泌细胞分泌不同的肽类激素引起相应的临床症候群。

胰岛素瘤（insulinoma） 胰腺 B 细胞肿瘤，分泌过多的胰岛素，出现低血糖。是胰腺内分泌肿瘤中最多见的一种，约占 70%～80%。80%～90% 为单发，90% 为良性。多发者占 10% 左右。临床表现：因肿瘤分泌过多的胰岛素以低血糖症状为主。也有发生精神神经症状者。症状多发生于空腹时，患者为防止空腹时发生低血糖，导致过度饮食，引起肥胖。主要症状有三：①空腹时发生低血糖；②发作时血糖可在 2.8mmol/L（50mg%）以下；③给予葡萄糖，症状迅速缓解。由于放射免疫法的发现，可测定血中胰岛素含量，进一步明确诊断。治疗：外科切除肿瘤。肿瘤为多发者或为恶性时，可用化疗 5Fu。

胰高血糖素瘤（glucagonoma） 本病少见，功能性胰腺内分泌肿瘤一种，临床表现：①皮肤损害：多在躯干，四肢，下腹部，腹股沟，会阴部等。皮疹为红斑样隆起，可发展为疱疹，病期为 1～2 周，可反复发作。②糖尿病见于 2/3 以上患者。③萎缩性口舌炎。诊断：有上述症状者，查血中胰高血糖素。治疗：手术治疗。本病多为恶性，如已有转移，手术效果不佳，可试用链脲菌素。

生长抑素瘤（somatostatinoma） 又称生长抑素综合征。功能性胰腺内分泌肿瘤一种。多为恶性，极少见。能分泌大量生长抑素。生长抑素是起局部作用的旁分泌激素，能抑制生长激素、胰岛素、胆囊生长素，胃泌素等多种胃肠道激素的释放和抑制脑垂体，胰腺及胃酸分泌和胆囊运动功能。临床以腹泻，体重下降，消化不良，贫血，胆石症，糖尿病等症状为主。常有肝转移，但生长缓慢，病程可达数年。血清生长抑素显著增高可帮助确定诊断。早期手术切除能根治。晚期可用链脲菌素等治疗。

胃泌素瘤（gastrinoma） 又称卓—艾氏综合征。是一种功能性内分泌肿瘤。常发生于胰腺，以 30～50 岁男性为多见。临床表现为：大量分泌胃酸；发生顽固性，难治性溃疡、反复发作，高胃泌素血症；如不治疗，可并发出血，穿孔而致死亡。治疗以手术为本。

卓—艾综合征（Zollinger-Ellison syndrome） 卓—艾综合征见胃泌素瘤。

无功能胰岛细胞瘤（nonfunctioning islet cell tumor） 现称非功能性胰腺内分泌肿瘤。占胰腺内分泌肿瘤的

15%～25%。肿瘤由胰腺内分泌细胞组成而临床上无内泌功能紊乱的症状。近年发现，该肿瘤含有多种内分泌细胞。可能由于某种机制临床上未表现出内分泌紊乱症状，也有人认为该肿瘤属胰多肽瘤。

舒血管肠肽瘤（VIPoma; Verner - Morrison syndrome） 又称水泻低血钾无胃酸 WDHA 综合征。属功能性胰腺内分泌细胞肿瘤的一种、胰霍乱等。①病因：多来自胰岛非 B 细胞瘤或增生分泌的血管活性肠肽所致之肿瘤。VIP 为消化道激素，有抑制胃酸分泌，促进肠液分泌作用，因而发生无酸水泻和低钾。②临床表现：水泻可高达每天 5000ml。每天从大便中丢失钾达 300ml（正常每天失钾 6～12mg），发生低钾血症，无酸。③诊断：依据临床表现，用放射免疫法测定血中浓度，可达 200pg/ml（正常 < 100pg/ml）。④治疗：链脲菌素。外科手术。

水样腹泻低血钾、无胃酸综合征（water diarrhea hypokalemia achlorhydria syndrome） 详见词条：舒血管肠肽瘤。

Whipple 三联症（Whipples triad） Whipple 于 1935 年首先提出。表现为：①阵发性低血糖或昏迷；②急剧发作时血糖低于 2.8mmol/L（50mg%）；③口服或静脉注射葡萄糖后，症状立即消失。

胃泌素瘤切除术（resection of gastrinoma） 手术治疗是胃泌素瘤最有效的方法，一旦诊断明确，无论其定位是否肯定，只要无手术禁忌证，均应积极进行手术探查，胰腺内分泌肿瘤具有生长缓慢的特点，即使有肝转移，如能将原发病灶切除，病人也可能长期生存，胰头部的肿瘤可以考虑行胰头十二指肠切除术，手术中如发现肿瘤已广泛浸润，无法切除或已伴有远隔转移时，应施行全胃切除术，胃泌素瘤在与甲状旁腺腺瘤和高钙血症并存时，应先切除甲状旁腺腺瘤。

全胃切除术（total gastrectomy） 切除全胃的手术，全胃切除后，食管与十二指肠残端或空肠吻合重建消化道解剖连续性，手术可经腹径路，经胸径路或经胸腹径路进行，用于治疗胃癌，胰源性溃疡等，全胃切除术创伤大，技术复杂，并发症和病死率较高，患者术后常有营养不良。

胰岛素瘤切除术（resection of insulinoma） 患者有典型的三联征或实验室检查确诊为胰岛素瘤者。无论术前定位明确与否均应手术治疗。探查胰腺、寻找肿瘤是手术操作的关键步骤。术式有单纯摘除术、局部切除术，远侧胰切除或左半胰切除术等。

恶性胰岛素瘤扩大切除术（enlarged resection of malignant insulinoma） 如为恶性胰岛素瘤，应根据术中情况，考虑行胰头十二指肠切除术或全胰切除术。

胰腺部分切除术（partial resection of pancreas） 全胰切除术以外的胰腺手术术式均属于胰腺部分切除术。

类癌切除手术（resection of carcinoid） 早期诊断早期手术切除肿瘤是类癌最有效的治疗方法，即使发生转移，将功能性原发类癌切除也能减轻和消除症状，但胰腺炎癌在确诊时往往已呈多中心性和转移、不能作根治性切除可作姑息性的肝叶切除或转移灶切除。

H_2 受体阻断剂（H_2 receptor blocking drug） 本类药物对组胺受体有选择性阻断作用，是竞争性对抗药。H_2 受体阻断药主要用于预防和治疗消化性溃疡、抑制胃酸分泌，促进溃疡愈合。目前临床应用的 H_2 受体阻断药有西咪替丁、雷尼替丁、法莫替丁。

交感神经切除术（sympathectomy） 通过手术将交感神经节或其纤维切断，阻断交感神经通路，使受支配的组织和器官丧失交感神经控制而达到治疗目的的手术。它包括动脉周围交感神经切除术，交感神经节切除术，交通支切断术等。多用于治疗一些神经血管功能性疾病和周围血管闭塞性疾病。

迷走神经切除术（vagotomy） 在腹段食管的左前、右后切断结扎腹腔迷走神经前干支和后干支。用于治疗十二指肠溃疡。缺点是由于肝支和腹腔支的切断，可引起胆囊舒缩功能减低，胆石形成；肠吸收，蠕动失常引起腹泻；以及胃张力，蠕动减低引起胃潴留等，必须同时加作幽门成形，胃空肠吻合，胃窦切除，或半胃切除术，以解除胃潴留和术后腹胀。

胆囊切除胆总管 T 形管引流术（cholecystectomy choledochotomy drainage） 胆总管常因胆石、蛔虫、畸

形（狭窄或扩张）和肿瘤等引起梗阻，发生感染、黄疸、高热和腹痛。临床上需要做胆总管切开，T形管引流术。根据病情需要，常需并行胆囊切除。

化疗（chemotherapy） 系指应用化学药物治疗疾病的一种方法，是医疗中重要的方法之一，临床上常应用化学合成药物治疗恶性肿瘤。

对症治疗（heteropathy） 以解除病人症状为主的一种治疗方法，如感冒时用的阿司匹林缓解头痛、发热等症状。

泌尿外科学简介

泌尿外科学是研究泌尿系统（肾脏、输尿管、膀胱、尿道）及男性生殖系（前列腺、精囊、阴茎、阴囊及其内容物等）器官因肿瘤、先天畸形、感染、损伤、结石及功能不全或功能亢进等所致的各种病症的诊断和治疗的一门临床学科，属外科学的一个重要分支。肾上腺是内分泌器官，因肾上腺位于肾脏内上方，解剖上与肾脏关系密切，故肾上腺肿瘤、肾上腺皮髓质功能亢进亦属泌尿外科范畴。泌尿外科学在治疗方法上以手术治疗为主，药物、放射治疗、物理等治疗为辅。

泌尿系统疾病按其病因分类可分为泌尿及男性生殖系（包括肾上腺）肿瘤、泌尿及男性生殖系先天畸形，泌尿及男性生殖系感染、泌尿及男性生殖系损伤、泌尿系结石、急性及慢性肾功能不全、男子性功能障碍、阴茎异常勃起及男性不育等。

泌尿外科自古以来在临床医学中占有重要地位，是最早从外科学中独立出来的学科之一。通过长期的临床实践与研究，对泌尿外科疾病的病因、病理、临床特点、诊断及治疗形成了独立的理论体系及诊疗规范。泌尿外科手术种类繁多，因泌尿及男性生殖系疾病的病因、病理、病变程度、范围及病人的身体状况等的不同而采用不同的手术治疗方法，以达到理想的治疗效果。随着现代诊疗技术的发展，泌尿外科形成了相应的泌尿外科分支学科，如腔内泌尿外科、男科学及肾脏移植学等。

腔内泌尿外科是专门研究在泌尿系统腔道内用特殊器械进行诊断和治疗的技术。广义的腔内泌尿外科还包括在泌尿及男性生殖系统的血管腔内用特殊器械进行诊断和治疗的技术。泌尿系统是与外界相通的器官，因而内腔镜技术在泌尿外科得到了广泛的应用，并形成了泌尿外科的分支—腔内泌尿外科学。泌尿系统内腔镜在泌尿及男性生殖系统疾病的诊断和治疗中应用已有百年以上的历史，随着现代工业技术的进步，泌尿系统内腔镜技术的应用日益普及及提高，应用范围逐渐扩大。从早期的膀胱尿道镜发展到经尿道切除镜、尿道切开镜、各种输尿管镜及经皮肾镜等。功能上由单纯的用于诊断发展到诊断结合治疗，如经尿道前列腺切除、经内腔镜气压弹道碎石及激光碎石、尿道内切开、经尿道泌尿系肿瘤切 除等。内腔镜技术用于泌尿系统疾病的诊断，其诊断的正确率高，内腔镜技术治疗泌尿及男性生殖系疾病可明显减轻患者的痛苦，治疗后病人恢复快，有常规开放手术无法替代的治疗效果。腔内泌尿外科是泌尿外科学发展的重要方向之一。

男科学是专门研究男性生殖系统结构与功能、基础与临床相结合的一门多种学科互相渗透的医学和生殖生物学的分支，研究涉及生殖医学中男性生育、不育、节育、性功能及男性生殖系统疾病、性功能障碍和性传播疾病的诊断、治疗及预防。泌尿外科主要研究男性性功能异常、男性不育等。

肾脏移植是器官移植学及泌尿外科学的一个重要分支。肾脏移植组织配型、供体器官的切取、保存、移植的手术技术、肾脏移植手术后病人的处理、抗排异治疗及术后病人管理等形成了体系和规范;在所有大器官移植术中肾脏移植手术数量最多、技术最为成熟、成功率最高、效果最为理想,为终末期肾病病人提供了较为理想的治疗方法,提高了病人的存活率及生活质量。

泌尿外科学

排尿异常（abnormal micturition） 排尿异常是泌尿外科病人常见的临床表现，表现有尿频、尿急、尿痛，排尿困难、尿贮留及尿失禁。这些症状是分析泌尿系病变的重要依据。中枢及脊神经病变或肿物的压迫，均可引起排尿异常，应注意鉴别。

尿频（frequent micturition） 排尿次数增多称为尿频。正常时每天排尿次数因人、气候、饮水量及习惯等因素而异。一般日间4~6次，夜间0~1次。成人每次尿量300~500ml，儿童因年龄不同差异较大。

尿频多伴有每次尿量减少，最常见于泌尿系炎症，特别是急性膀胱炎。急性膀胱炎除尿频外，常伴有尿急、尿痛。此三症状常被称为膀胱刺激症状。输尿管下端结石、小儿包皮龟头炎、外阴炎也能引起尿频，但常不伴有尿痛。膀胱附近器官的病变如阑尾炎、盆腔脓肿的刺激，妊娠时增大的子宫、子宫肌瘤、卵巢囊肿、子宫脱垂的压迫，使膀胱不能充分扩张，也能引起尿频。精神因素引起的尿频常限于白昼，多由于精神紧张之故。结核性膀胱挛缩，膀胱内大结石或巨大肿瘤使膀胱容量减小而引起尿频。膀胱颈以下梗阻如前列腺增生症、尿道狭窄、后尿道瓣膜等引起膀胱内残余尿量过多等，致使膀胱的有效容量相对缩小而尿频。夜间排尿次数明显增多称夜尿症，见于肾功能不全，肾血管硬化引起的肾小管浓缩能力减退，原发性醛固酮增多症，前列腺增生症等。尿频而每次尿量正常，说明总尿量增多，常见于糖尿病、尿崩症、慢性肾炎晚期、急性肾功能衰竭多尿期、肾小管性酸中毒等。

尿急（urgency of micturition） 有尿意时不能等待须立即排尿。常见于急性膀胱炎、前列腺增生症、挛缩膀胱、神经原性膀胱等。少数患者尿急可由精神因素引起。

尿痛（urodynia） 排尿时或排尿后尿道内痛。常见于急性尿道炎，急性膀胱炎、急性和慢性前列腺炎等。此外，尿路结石（如膀胱结石、尿道结石、输尿管下端结石）、膀胱及尿道内异物、尿路梗阻（如尿道狭窄、前列腺增生、尿道口狭窄等）、肿瘤（如前列腺、膀胱及尿道肿瘤）和尿路周围疾病引起膀胱及尿道反射性痉挛。

排尿困难（dysuria） 指排尿费力。多见于膀胱颈以下机械性梗阻性病变，如前列腺增生症、膀胱颈挛缩、尿道狭窄、尿道结石。膀胱内病变如结石、肿瘤、输尿管口膨出等。脊髓损伤、肿瘤、隐性脊柱裂等神经性疾患引起膀胱功能障碍也可致排尿困难。子宫肌瘤、子宫脱垂、盆腔肿瘤压缩可引起排尿困难。排尿困难的程度往往逐渐加重，起初时排尿需站立片刻方能排出称排尿等待或排尿延迟，继而尿线变细、尿线无力、射程缩短、尿不成线、尿末滴沥不尽。严重时需闭口鼓起，头顶墙壁或手压下腹部才能排出，每次排尿需分数次才能排尽。

尿潴留（urinary retention） 膀胱内充满尿液而不能排出。原因与排尿困难相同。此外腰椎麻醉及肛门手

术后常可发生尿潴留。尿潴留分急性和慢性两种。急性尿潴留突然发生，下腹尿胀难忍，可触及或叩出肿大的膀胱。慢性尿潴留起病缓慢，多为膀胱颈部以下梗阻病变引起，也可触及膨胀的膀胱，但患者无明显的膨胀感，尚能自行排出少量尿液，尿频明显，每次尿量甚少，尿后胀大的膀胱可稍缩小，日久导致输尿管和肾积水，肾功能减退，进而出现尿毒症。

少尿（oliguria） 临床上24h尿量少于400ml称少尿。肾的主要功能是分泌尿液，排出代谢废物。一个成年人每日约产生1000m·msm/L以上的代谢废物须从尿内排出，因此尿量每日少于400ml是不能维持1000m·msm/L的溶质平衡的，必然出现氮质血症。

少尿是急性肾功能衰竭的主要临床表现。急性肾功能衰竭的原因分肾前性、肾性和肾后性（梗阻性）三类（详见急性肾功能衰竭）。

无尿（anuria） 临床上24h尿量少于100ml称无尿。是急性肾功能衰竭的主要临床表现之一，其意义和少尿相同，是一种严重的临床情况，应积极防治。

多尿（polyuria） 24h尿量>4 000ml。正常人每日尿量1 500～2 500ml，可随年龄、饮水量、出汗、环境因素等而有多少差异，但>4 000ml/d，多为病理性因素引起，其原因有尿崩症、肾原性多尿（包括肾性尿崩症、慢性肾炎、肾盂肾炎和肾小管钙质沉着症等）、癔病性多尿、代谢性多尿（如糖尿病、血钙过高和尿钙过多症、血钾过低症）等。此外急性肾功能衰竭恢复时的多尿期、肾移植早期亦有多尿。文献记载最多尿量达48 000ml/d，多尿应根据不同病因进行治疗，注意水和电解质平衡的纠正。

尿失禁（urinary incontinence） 尿不自主地由尿道流出谓之尿失禁。真性尿失禁指尿道外括约肌损伤（如经尿道前列腺电切术、根治性前列腺切除术、前列腺摘除术等），先天性或后天性脑神经疾病致神经原性膀胱使尿道外括约肌丧失控制尿的能力。假性尿失禁由于梗阻引起膀胱过渡充盈迫使尿液流出，也称充溢性尿失禁。妇女因分娩或绝经后尿道膀胱间筋膜松弛，尿道后角变平，膀胱颈松驰，在腹压骤增时，如咳嗽、喷嚏、大笑、跑步等情况下出现尿失禁，称压力性尿失禁。急性膀胱炎或上运动神经原疾病疾患（如无抑制性膀胱），由于尿急而不能控制排尿，称为急迫性尿失禁。尿失禁应根据不同病因进行处理。

遗尿（enuresis） 遗尿是指3岁以上儿童，没有器质性病变，白天能控制排尿，夜间入睡后，无意识地排尿。偶尔白天入睡后也有遗尿。遗尿原因有功能性和器质性，功能性多由神经系统发育不全，熟睡后大脑皮层抑制，脊髓神经反射弧亢进，在膀胱充盈压力刺激下引起无意识排尿。大多数儿童遗尿属于功能性的，随年龄增大，神经系统发育完善可自愈。器质性遗尿由神经系统疾病（如前列腺增生症、后尿道瓣膜、包茎、泌尿系感染等）引起。此外肠道寄生虫等偶可引起遗尿。

漏尿（leakage of urine） 尿液不从尿道口而从泌尿系瘘口流出称漏尿。原因有3类，一是手术损伤，如输尿管阴道瘘、膀胱尿道阴道瘘、膀胱和尿道直肠瘘等。二是先天性疾病，如先天性输尿管异位开口、脐尿管瘘、膀胱外翻等。三是肿瘤，直肠癌、膀胱癌晚期造成膀胱直肠瘘等。

病人经阴道漏尿往往误认为尿失禁，检查时应注意区别。

尿的异常（urinary abnormality） 尿的异常包括血尿、脓尿、细菌尿、乳糜尿、血红蛋白尿、气尿等。是泌尿外科病人常见的临床表现，有时是迫使病人就诊的唯一症状，应查明原因加以处理。

血尿（hematuria） 尿中有血谓之血尿。正常尿中无红细胞或者偶尔每高倍视野有1～2个红细胞。如尿中红细胞每高倍视野持续在3个以上，属不正常。或收集3尿作尿沉渣细胞计数，男性每小时红细胞数>3万，女性>4万，视作血尿。

血尿按程度不同分为肉眼血尿和显微镜下血尿。肉眼血尿尿液肉眼观察呈血红色或洗肉水样，有时甚至有血块。显微镜下血尿是肉眼观察尿色正常，仅在显微镜下看到有较多红细胞。

根据排尿过程中出现的时间先后不同，可把血尿分为：

（1）初始血尿：血尿出现在排尿开始，提示病变在尿道。

（2）全程血尿：排尿全程均有血尿，提示病变在膀胱颈以上部位。

（3）终末血尿：排尿终末时有血尿，提示病变在

膀胱出口或后尿道。

血尿与疼痛：无痛性血尿，小儿以肾炎多见，成人以肿瘤多见，血尿伴有肾绞痛以尿石症最可能。

剧烈运动后可出现血尿，检查无泌尿系结石、肾下垂等疾病，称为运动性血尿。

尿呈红色可由药物（如利福平等）、血红蛋白或肌红蛋白引起，应注意区别。

血尿原因甚为复杂，有内科疾病、外科疾病。外科疾病又可分为结石、炎症、肿瘤、先天性畸形、外伤等。应根据病史、检查、化验尽可能查明病因，允许随访观察，定期复查。

脓尿（pyuria） 尿液中白细胞和脓球增多，不沉淀尿 > 5 个/高倍视野或 > 10 个/mm^3，称为脓尿。

脓尿的原因很多，主要有（1）炎症：肾盂肾炎、肾脓肿、肾积脓、坏死性肾乳头炎、膀胱炎、急性前列腺炎、尿道炎、尿道旁腺炎或脓肿等。（2）结核：肾结核、膀胱结核。（3）结石：肾、输尿管及膀胱结石。（4）异物：膀胱和尿道异物。（5）尿路梗阻：包茎、后尿道瓣膜、前列腺增生症、尿道狭窄等引起尿路感染。（6）泌尿系统邻近器官病变：盆腔炎及脓肿、阑尾脓肿、卵巢炎和脓肿。

细菌尿（bacteruria） 尿中存在细菌称细菌尿。正常尿液是无菌的，尿中出现细菌，说明泌尿系有感染。由于正常人远端尿道有细菌存在，故临床上要求清洗会阴，消毒尿道口后，留取中段尿检查。感染尿液，中段尿培养每毫升细菌数在 10 万以上；污染尿液，每毫升细菌数在 1 000 以下。细菌数每毫升在 1 000 ~ 10 万之间，应重做培养并结合临床综合考虑。细菌培养费时较长，有时尿涂片染色检查是一较快捷的方法。未经离心的尿涂片，每高倍视野若能找到一个细菌，则每毫升尿内细菌约在 10 万以上。涂片染色可区分细菌为革兰阴性抑或阳性，并能确定是球菌或杆菌，对指导治疗有帮助。

泌尿系最常见的细菌感染是大肠杆菌、变形杆菌、葡萄球菌。

少数病人有感染和脓尿，但细菌培养阴性称无菌性脓尿，应除外泌尿系结核可能。若检查后无结核证据，应考虑到 L 型细菌感染和厌氧菌感染。

少数有细菌尿而无症状者，称无症状性细菌尿，在女性约占 5%，以青年妇女及产妇发病率较高，可能预示有潜在肾盂肾炎存在，有利于预防治疗。

结晶尿（crystalluria） 正常成年人每天约 2 271kPa 的代谢废物从尿中排出，这些物质溶解的某些因素改变而发生沉淀、结晶，形成结晶尿。结晶尿有时外观呈石灰样而促使患者就医。尿内常见的结晶有尿酸、尿酸盐、磷酸盐、草酸盐等。尿酸盐结晶在温度降低时出现，加温后即溶解。磷酸盐在碱性尿中易沉淀析出，加酸后尿混浊即消失。草酸结晶所致尿混浊，需加硝酸始能消除。结晶尿与结石的关系为人们所重视。

气尿（pneumaturia） 排尿时尿中出现气体成为气尿。泌尿系产气细菌感染或患气性肾盂肾炎时可发生气尿，多为糖尿病患者。临床上最常见为泌尿系与肠道之间形成瘘道所引起。除创伤引起瘘道外，也可由肿瘤、结核、局限性回肠炎、憩室炎所致。

直肠指检（digital rectal examination，DRE） 直肠指检亦称肛门指检，是诊断前列腺及精囊疾患的重要检查之一。其方法：患者采取胸膝位或直立弯腰位，年迈体弱者可采取侧卧位或仰卧位。检查者带手套，涂上润滑剂以食指轻轻滑入肛门内，检查前患者排空尿液。检查时应了解肛门括约肌张力，除外括约肌松弛的疾患；直肠内有无肿块，除外占位性病变。直肠窝有无触痛，除外盆脓脓肿。了解前列腺大小、形态、质地、有无结节及活动度。正常前列腺大小如栗子，硬度如鼻尖，表面光滑，在中央有一浅沟，略能推动。前列腺癌腺体增大、质硬如石，结节状，表面高低不同，腺体固定不能推动。急性前列腺炎时腺体肿大，触痛明显，一般急性炎症时忌做前列腺按摩。前列腺增生症大小分为 3 度：Ⅰ度似鸽蛋大小，Ⅱ度似鸡蛋大小，Ⅲ度似鹅蛋大小。中央沟变浅或消失。正常精囊的硬度与周围组织相同，所以不能触知。当有肿瘤或炎症时，可触知精囊，应注意其大小、形态、硬度和有无触痛。

前列腺按摩（massage of prostate） 其方法在摸清前列腺后，用食指指腹由上外向下内，由两侧向中间按压，自上而下每侧各按 3 次，然后在中央沟从上向下挤压一次。有时需从后方向前挤压尿道方能得到前列腺液。获得的前列腺液可作细菌培养及常规检查。

前列腺按摩动作应轻柔，时间不宜过长，有时挤不出前列腺液，不能强求。肛门周围及前列腺有急性

炎症时忌作按摩。

导尿术（urethral catheterization） 是指在无菌条件下将特制的导尿管经尿道插入至膀胱并引流尿液的方法。主要用于治疗急性或慢性尿潴留，危重病人或其它泌尿系统病变需要准确记录和监测尿量，特殊检查如尿动力学检查、测定膀胱容量等。操作时注意无菌，一般选择合适大小的双腔或3腔气囊导尿管，动作要轻柔，必要时应用抗生素预防感染。

尿道扩张术（dilatation of urethra） 尿道扩张术是治疗各种原因导致的尿道狭窄的一种方法，将特制的尿道扩张器（金属或丝状探条尿道扩张器）经尿道外口沿尿道通过尿道狭窄部位进入膀胱，扩张狭窄部位尿道。尿道扩张适用于（1）探查尿道有无狭窄，或确定狭窄部位和程度。(2) 探查尿道或膀胱内有无结石。(3) 作为各种原因导致的尿道狭窄的治疗措施。一般在表麻下进行，局部消毒后尿道内注入润滑剂，选择合适大小的尿道扩张器，沿尿道走行方向缓慢插入膀胱，动作要轻柔，忌用暴力，防止形成假道。尿道扩张后应用抗生素预防感染。

尿三杯检查（three - glass test of urine） 将一次排尿过程中的开始、中间和结束3个部分的尿液分别置于3个容器内，分别行尿常规检查，根据红细胞或白细胞在尿中出现的时间不同，有助于判断泌尿系统病变的部位见表1。

表1 尿三杯试验结果与病变部位的关系

	第一杯	第二杯	第三杯	病变部位
红、白细胞	多	少	少	前尿道
红、白细胞	少	少	多	前列腺、膀胱三角区
红、白细胞	多	多	多	膀胱、输尿管、肾

中段尿培养（midstream urine culture） 中段尿培养是指尿道口消毒后留取排尿中段小便进行细菌培养、菌落计数及药敏试验。通过中段尿培养可确定何种细菌引起的尿路感染。如细菌培养后细菌数 $> 10^5$/ml 者为尿路感染，$10^3 \sim 10^5$/ml 者为可疑，10^3/ml 以下者，90%以上是由于污染所致。若培养阳性，应作药敏试验，为临床选择抗生素提供参考。

尿脱落细胞检查（urinary exfoliative cytology） 是泌尿系统上皮肿瘤细胞学检查的重要方法，对肾盏、输尿管、膀胱及尿道上皮肿瘤的诊断具有重要意义。留取早晨第二次新鲜清洁尿液30ml以上，离心后立即涂片用苏木素伊红染色后找肿瘤细胞，阳性率约60%。必要时可用导尿管尿、膀胱冲洗液及输尿管插管留取肾盂尿进行细胞学检查。

前列腺液常规（routine examination of prostatic fluid） 是男性前列腺液检查的常用检查方法，用于诊断和治疗慢性前列腺炎的参考。方法是在肛指检查前列腺时，按摩前列腺，使前列腺液由尿道口滴于洁净玻璃片上，立即送实验室检查其颜色、红细胞、白细胞、卵磷脂等。正常参考值：淡乳白色，稀，红细胞偶见，白细胞 < 10个/高倍视野，卵磷脂小体量多，老年男性可见淀粉样体。慢性前列腺炎时前列腺液中白细胞增多、卵磷脂小体减少。

精液常规（routine examination of seminal fluid） 是男性精液的常用的实验室检查方法。检查项目包括精液的颜色、透明度、量、黏稠度、液化时间，精子的活动率、活动力检验、精子的形态及计数。正常值：一次射精量为2.5～3.5ml，灰白或乳白色，30min完全液化，pH7.2～7.8，白细胞和红细胞均 < 5/HP，精子总数 $> 20 \times 10^9$/L，活动精子 > 70%，畸形精子 < 20%。

腹部平片（abdominal plain film） 是不用任何造影对比剂的X线摄片，范围包括肾、输尿管及膀胱部位，故临床上常简写成K、U、B平片。腹部平片可显示肾脏的位置、轮廓大小和形态，观察泌尿系有无结石、钙化阴影、腰部软组织、脊柱、骨盆等情况，并在泌尿系造影检查前作为对比资料。检查前晚口服泄药或检查当日灌肠并禁食，排空大便。

静脉尿路造影（intravenous urography） 静脉尿路造影亦称排泄性或顺行尿路造影，临床上常简写成IVU或IVP。将医用造影剂（如泛影葡胺等）经静脉注入人体内后，由肾小管排泄到肾盏、肾盂、输尿管及膀胱时，在适当的时间进行摄片，以显示泌尿系统形态及功能，有助于泌尿系统肿瘤、结石、结核及泌尿系统先天畸形等疾病的诊断，并可了解分肾功能。必要时可用双倍或更大剂量造影剂进行尿路造影，以能更

清楚显示泌尿系统形态和功能。含碘造影剂检查前必须行碘过敏试验。检查前需要作肠道准备，肾功能不良及碘过敏者不宜作此检查。

逆行性尿路造影（retrograde urography） 逆行性尿路造影或称上行性尿路造影是指在膀胱镜直视下将输尿管导管沿输尿管口插入至肾盂，经此导管将造影剂直接注入肾盂、肾盏内，显示肾盂、输尿管后并摄片的造影方法。此方法适用于经静脉尿路造影检查未能明确肾、输尿管病变范围、部位和性质者。该检查是在膀胱镜下进行，有膀胱镜检查禁忌证者不能作此检查。

肾盂穿刺造影（paracentetic pyelography） 是经腰部皮肤将穿刺针或穿刺导管直接刺入肾盂或肾盏内注射造影剂，使肾盏、肾盏及输尿管显影的方法。因其显影顺序与静脉尿路造影相同，故又称顺行性肾盂造影。对肾积水经排泄性尿路造影、逆行尿路造影未成功或泌尿系统磁共振水成像等检查未能明确诊断者，可应用此方法来获得明确诊断。一般在局麻下进行，B超或X线定位，确定穿刺点，穿刺成功后注入造影剂并摄片。

膀胱造影（cystography） 将造影剂或空气经尿道注入膀胱或在排泄性尿路造影时造影剂排入膀胱，使膀胱内充满造影剂后摄片（正位、侧位或斜位），以观察膀胱形态、大小及其与邻近器官的关系，用以诊断膀胱及其邻近器官的疾病。该方法适用于（1）膀胱疾病如膀胱损伤、憩室、结石、挛缩、瘘道。(2) 膀胱功能性病变如神经原性膀胱、尿失禁、膀胱输尿管返流。(3) 膀胱邻近器官病变如盆腔肿瘤、脐尿管未闭或肿瘤、输尿管口囊肿等的诊断。

尿道造影（urethrography） 将造影剂由尿道口注入尿道或将造影剂由膀胱排出使尿道充盈造影，以显示尿道形态及与周围器官的关系。该检查适用于尿道狭窄、肿瘤、憩室、瘘管、畸形、后尿道瓣膜、前列腺增生等。目前多采用经尿道口注入造影剂使尿道显影，并摄正位及斜位X线片。因后尿道不易显示，有必要结合尿道口注入造影剂和膀胱排尿造影，显示尿道全程，提高诊断的准确性。

精道造影（contrast examination of spermiduct） 经阴囊由输精管注入造影剂，使输精管、精囊、射精管显影后并摄X线片的造影方法称为精道造影。适用于精道疾病、不育症、输精管结扎术后再孕、前列腺肿瘤及盆腔肿瘤等疾病的辅助诊断。一般在局麻下进行，于阴囊两侧各作一小切口，解剖出输精管并固定后，用7号针头向输精管远睾侧刺入，注入造影剂使精道显影后摄X片。

肾动脉造影（renal arteriography） 采用Seldinger法，经皮直接穿刺股动脉，将导管沿髂外动脉、髂总动脉、腹主动脉送至患侧肾动脉，然后注入造影剂，连续摄片，使肾血管显影的造影方法称为肾动脉造影。该检查方法在局麻下进行，适用于（1）非侵入性影像学检查方法无法明确肾脏肿块性质时，该检查可清晰肿块的血管情况，有助于鉴别诊断。(2) 怀疑肾移植后动脉吻合口狭窄，肾动脉造影可显示吻合口情况。(3) 经各种检查无法明确血尿的出现部位者，本法可显示有无肾血管异常。(4) 怀疑有肾动脉瘤、动静脉瘘等肾血管病变者。

放射性核素肾图（radionucleorenogram） 系静脉注射某种放射性示踪剂，该示踪剂随血流进入肾脏，通过泌尿系排出过程中，肾图仪记录示踪剂的排泄情况，以观察肾脏形态及功能的检查方法。该方法具有简单、安全迅速、易重复、痛苦少的优点。可初略判断有无泌尿系梗阻、梗阻程度及肾脏功能情况，但不能对病因作出诊断。

前列腺特异抗原（prostatic-specific antigen） 前列腺特异抗原是一种仅由前列腺上皮细胞合成并分泌的糖蛋白，具有器官和细胞类型定位特异性，当正常的前列腺结构遭到破坏时，PSA在血清中的含量增加，因而PSA检测是筛选和诊断前列腺癌及监测前列腺癌术后疗效和复发的最重要指标。1979年Wang等用免疫沉淀法从人前列腺组织中提纯了PSA，其分子质量为33KU，其作用是液化精液凝块。在血清中，PSA以游离态（f-PSA）和结合态存在，结合态是PSA分子与α1-抗糜蛋白酶、α2-巨球蛋白等形成复合物。目前的PSA值是用免疫测定法测出的各种状态PSA值的总和。正常值为<4ng/ml。PSA>10ng/ml，应高度怀疑前列腺癌，应进一步检查确诊。PSA<20ng/ml，前列腺癌发生转移的可能性少，而PSA>20ng/ml多数已发生转移。4.0~10ng/ml为灰区，测

定 f-PSA 有助于鉴别前列腺增生和前列腺癌，若 f-PSA/总 PSA < 0.15，前列腺癌的可能性大。影响血清 PSA 的因素很多，应多次复查。

前列腺穿刺活检（prostatic aspiration biopsy） 是指经会阴或直肠将穿刺针刺入前列腺病变组织获取活组织标本，送病理检查以明确诊断的方法。前列腺穿刺活检是诊断前列腺癌的重要方法。该方法适用于直肠指检或 B 超发现前列腺结节或肿块；血清前列腺特异性抗原增高，怀疑前列腺癌者需行此检查，以明确诊断。经直肠前列腺穿刺活检术前 1d 应用抗生素，可在局麻或骶麻下进行，在手指引导下经肛门将穿刺针刺入病变部位获取组织。经会阴前列腺活检采用局麻，在手指引导下，经会阴将穿刺针刺向病变的前列腺组织，获取组织送病理检查。必要时可多点穿刺，以提高诊断的正确率。

膀胱尿道镜检查（cystourethroscopy） 膀胱镜检查是泌尿外科最常用的诊疗技术。病人取膀胱截石位，在表麻或腰麻下将膀胱尿道镜自尿道外口沿尿道插入膀胱后，对膀胱黏膜、输尿管口及尿道进行细致的观察，必要时可进行诊疗性操作如取活组织检查、输尿管插管、膀胱黏膜下注射、取异物等。膀胱尿道镜分为硬性膀胱尿道镜和软性膀胱尿道镜，硬性膀胱尿道镜主要由观察镜、镜鞘、闭孔器、操作部件及附件、光源及光导纤维等组成。软性膀胱尿道镜由软性镜、及其附件和光源、光导纤维组成。膀胱尿道镜适用于：(1) 经一般检查及 B 超等影像学检查仍不能明确诊断的膀胱、尿道及上尿路疾病。(2) 了解泌尿系以外疾病对泌尿系的影响。(3) 需要进行输尿管插管或收集肾盂尿。(4) 需经尿道镜进行治疗，如取异物、活检、膀胱碎石、肾盂内灌药等。但下列情况属膀胱尿道镜检查的禁忌证：泌尿系统急性炎症、尿道狭窄等膀胱尿道镜无法插入、膀胱容量 < 50ml 及全身或骨关节疾病不宜作此检查者。膀胱尿道镜操作前熟悉病情，注意无菌操作，检查时轻柔、细致而全面。检查后应用抗生素预防感染，鼓励病人多饮水。

电切镜（resectoscope） 腔内泌尿外科的主要器械，是经尿道膀胱肿瘤电切术及经尿道前列腺电切术的必备器械。设备主要包括镜鞘、闭孔器、电切操作部件及其附件、窥镜（0 度、12 度、30 度）、光源及光导纤维、高频发生器及其附件，电切环等。

尿道内切开术（internal urethrotomy） 是指在窥镜下用尿道手术刀（冷刀）切开尿道狭窄处瘢痕组织，以形成口径足够大的尿流通道的一种手术方法。1972 年 Sachse 首先描述了这种尿道手术刀和手术方法，是一种安全、简单而有效的治疗尿道狭窄的手术方法。该手术方法主要适用于尿道狭窄，尿道扩张失败或疗效不佳者。一般在腰麻下进行，手术器械包括尿道镜鞘、闭孔器、0 度窥镜、操作手柄、尿道手术刀、纤维光缆、冷光源、F4 导丝及冲洗液等。一般在 12 度位和 6 度位切开尿道狭窄环，也可作多点切开，原则上以切开瘢痕后能产生直接通道，切开足够深度和长度。手术后留置导尿管 2 周，并用抗生素预防感染。

经尿道膀胱碎石术（transurethral vesical lithotreity） 是指在窥镜直视下通过碎石钳或液电、超声、激光碎石装置将膀胱结石粉碎，并将结石冲出体外的治疗方法的总称。一般在腰麻或硬膜外麻醉下进行，碎石钳碎石适用于 < 2cm 之膀胱及尿道结石，经尿道插入碎石钳后，在直视下张开碎石钳，在膀胱充盈情况下，轻轻咬住结石，确认膀胱壁未被钳住后，旋转碎石柄，然后将钳嘴闭合，粉碎结石。一次多不能将结石完全粉碎，需多次重复上述操作。该方法注意避免碎石钳咬住膀胱壁，造成膀胱损伤。液电、超声及激光碎石是通过特殊的碎石仪产生的力能、声能、热能等作用将结石击碎。

输尿管镜检查（ureteroscopy） 输尿管镜检查是泌尿腔内镜技术上的重要发展，使输尿管病变能在直视下进行检查，并通过泌尿腔内镜技术对肾、输尿管病变进行治疗。输尿管镜分为硬镜和软镜两类，光源均通过光导纤维传入。输尿管镜的主要设备：输尿管镜、光源及光导纤维、金属导丝、活检钳等。输尿管镜检查一般在腰麻加硬膜外麻或全麻下进行，病人采用膀胱截石位，将输尿管镜沿尿道插入膀胱，然后将金属导丝插入病变侧输尿管，在导丝的引导下将输尿管镜进入输尿管并进行检查和治疗。输尿管镜检查主要适用于：尿路 X 线检查怀疑占位性病变，不明原因的输尿管狭窄或梗阻、输尿管口喷血，上尿路上皮肿瘤局部切除后的随访；上尿路结石的碎石、乳头状瘤、息肉的治疗，肾盂、输尿管异物的取出等。输尿管镜在进入输尿管时必须在导丝的引导下、直视下缓慢插入，防止输尿管穿孔。输尿管镜检查后输尿管内需留

置双J管，应用抗生素预防感染。

经皮肾镜检查（percutaneous pyeloscopy） 经皮肾镜检查术是应用腔内镜经过扩张后形成的皮肤至肾集合系统通道，进入上泌尿道施行检查、诊断和治疗的一种技术。肾镜、光源及光导纤维是经皮肾镜检查术的必备器械，除此之外，还需经皮肾穿刺及扩张通道的物品、碎石或其它治疗设备等。一般采用硬膜外麻或全麻，在超声或CT等影像学设备的引导下，用特制的穿刺针准确的刺入选定的肾集合系统，然后沿此通道扩张至所需大小，保留扩张器的鞘管，将经皮肾镜插入至肾盂并进行检查和治疗。该检查主要适用于肾、输尿管上段结石的治疗，肾内异物的取出，肾上皮肿瘤的检查、活检或治疗等。有全身出血性疾病及泌尿系急性感染不宜行此检查。检查后需保留肾造口管2~3周，应用抗生素防止感染。

多囊肾（polycystic kidney） 多囊肾系常染色体显性遗传性疾病，有家族史。临床表现为肾实质中弥漫性进行性形成囊肿，并可同时伴有肝、肺等脏器内囊肿。病情严重时，病人出现高血压和肾功能损害，最终发展成为尿毒症。

多囊肾的囊肿的形成是先天性的，可能是由闭合的集合管和远曲小管扩大而来。病变的肾脏内充满大小不等的囊肿，使肾脏体积增大，肿大的囊肿压迫肾单位，引起肾功能损害。

多囊肾的临床表现为腰背部隐痛或胀痛，近半数病人可能出现血尿和肾实质或肾囊肿内感染，病人可出现体温升高，腹部疼痛加剧及尿路刺激症状；大部分病人可扪及腹部肿块；晚期肾功能严重损害，病人出现尿毒症的一系列临床表现。高血压可为首发症状，在肾功能不全发生前已经出现，并可引起心脏功能受损。

B超能清晰显示双肾为数众多、大小不等的囊腔，IVU显示肾盂肾盏受压变形，CT及MRI更能明确囊肿的大小及形态。实验室检查提示肾功能不全及贫血。

多囊肾的治疗原则主要是保护双肾功能，防止或延缓并发症的出现。治疗措施包括：对症治疗如控制血压，合并感染控制感染。多囊肾囊肿大，肾功能处于代偿期时，可施行肾囊肿去顶减压术。晚期病人出现慢性肾功能衰竭，需进行透析（血透或腹透）或移植。高血压及尿毒症是影响病人生存的主要因素。病人症状出现越晚，预后愈好。

马蹄肾（horseshoe kidney） 马蹄肾，又称蹄铁形肾，是先天性肾脏融合畸形的一种，两肾（90%为肾下极）在主动脉和下腔静脉之前互相融合，形成马蹄形肾脏畸形。两肾融合部为峡部，其中85%为肾实质，而15%为纤维组织。马蹄肾可同时伴有肾脏位置异常和旋转不良；约1/3以上病例合并肾盂输尿管连接部梗阻、膀胱输尿管返流、输尿管重复畸形、隐睾及Turner综合征等先天畸形。

患者可全无症状，有误诊为腹部肿瘤。因输尿管开口位置高、输尿管旋转不良或合并膀胱输尿管返流，80%的病例可发生肾积水。病人可出现腰部或腹部疼痛。部分病人可出现腹胀、便秘等消化道症状。影像学检查有助于诊断。B超、CT可发现畸形的马蹄形肾脏。静脉肾盂造影了解有无肾积水，肾核素扫描可了解峡部有无肾实质组织。

无症状无并发症者，无需治疗，有尿路梗阻伴严重疼痛，影响工作和学习者，可考虑作马蹄肾峡部切除术，术中纠正其他合并泌尿系统先天畸形。

肾动静脉瘘（renal arteriovenous fistula） 肾动静脉瘘罕见，是指在肾动、静脉主干或主段间有很多交通支，像静脉曲张。多见于女性及右侧。一般到30~40岁时才出现症状。获得性肾动静脉瘘可继发于外伤、动脉硬化、肿瘤及肾活体检查。

根据肾静脉瘘的大小可有局部及全身表现。腹部可有杂音，常见血尿。可引起肾素性高血压，瘘大时增加静脉回血，降低外周阻力，导致高输出量心力衰竭。

50%病例静脉尿路造影正常，诊断主要靠肾动脉造影。

小动静脉瘘用保守治疗，外伤性者多可自愈，中等度瘘可行肾动脉栓塞治疗，而大的动静脉瘘常需做部分肾切除或全肾切除。

肾动脉瘤（renal aneurysm） 肾动脉瘤并不罕见，可能与近年较常采用腹主动脉造影及选择性肾动脉造影进行诊断有关。肾动脉瘤约占所有动脉瘤的19%，80%是单侧性，17%为肾内型，30%呈多发性。年龄介于1月与82岁间，约50%于50岁左右被诊断。

肾动脉瘤分为真性与假性。假性动脉瘤多为外伤性，而真性者其壁必含正常动脉壁成分。可为先天性

或获得性，根据形态分为囊形、梭形及夹层动脉瘤。

绝大多数小动脉瘤尤其在小儿无症状。由于血流动力学改变，动脉瘤可以增大及钙化。典型症状是疼痛、血尿及高血压。高血压与肾素有关。同时可有腹部杂音。

直径 < 1.5cm 的无症状动脉瘤及完全钙化者不易破裂，可保守观察。如动脉瘤直径 > 2.5cm，不完全钙化或伴有不能控制的高血压时，应考虑手术治疗。手术方法包括肾内动脉栓塞、肾部分切除及患肾切除术。

肾动脉狭窄（renal arteriostenosis） 肾动脉狭窄是指由各种病因所致的肾动脉缩窄，常见病因有多发性大动脉炎、肾动脉肌纤维增生和肾动脉粥样硬化，另外，肾动脉先天性异常、肾动脉瘤、肾动静脉瘘、肾动脉被外物压迫、肾动脉血栓和栓塞，以及肾血管手术后均可引起肾动脉狭窄。

由肾动脉狭窄引起的高血压称为肾血管性高血压，其发病机理尚不清楚。临床主要表现为高血压、腰痛、血管杂音，部分病人出现血尿、蛋白尿，肾梗阻时可出现腰痛、发热、周围血像白细胞增多及肾盂肾炎表现。

治疗以手术治疗为主，手术的具体方法取决于肾血管狭窄的部位、程度以及对肾脏功能造成的影响。手术方法包括肾切除与肾部分切除、经皮动脉腔内扩张术、血管内支架、自体肾移植术及肾血管成形术等。肾切除应慎重，只有在患肾小于对侧 1/2 且无功能者、有严重肾实质性病变、肾动脉分支过多无法吻合者、肾动脉闭塞段、过长者血管手术失败者、体弱多病且对侧肾功能正常者才考虑肾切除。近年来，对于肾血管性高血压的外科治疗大多采取自体肾移植术。内科治疗仅适用于不宜或不能耐受手术病例，以及术前准备。

肾柱肥大（renal column hypertrophy） 肾柱肥大是肾内结构的一种正常变异，是指肾中部的肾柱粗大突入肾窦内，在静脉肾盂造影时将肾盏推开，易误诊为占位病变，CT 平扫及增强扫描均与肾皮质等密度，肾皮质与肾髓质界限清楚。诊断明确的无症状患者，无需治疗；对诊断尚存疑问者，应密切随访观察。

急性肾盂肾炎（acute pyelonephritis） 急性肾盂肾炎是细菌侵犯肾盂氏和肾间质引起的急性感染性疾病。主要致病菌是革兰阴性菌，约占 70% 以上，其中大肠杆菌和变形杆菌最常见。

临床表现为寒战、中重度发热、持续腰痛和尿频尿急尿痛，还伴有全身不适、虚脱、恶心、呕吐、甚至腹泻。腹部平片因肾周组织水肿而使肾周轮廓显示不清。

急性肾盂肾炎的治疗以抗生素治疗和全身支持为主。有效的治疗应在 48 ~ 72h 后使症状明显改善，抗菌药物的使用，应维持到体温正常，全身症状消失，细菌培养阴性后 2 周。急性肾盂肾炎虽然发病较急，病情严重，若处理及时，选用适当的抗菌药物，彻底地治疗，预后良好。

慢性肾盂肾炎（chronic pyelonephritis） 慢性肾盂肾炎是由于急性感染期间治疗不当或者不彻底而转入慢性阶段。有时因为重新感染而引起轻度炎症。慢性肾盂肾炎的特征是有肾实质瘢痕形成。

慢性肾盂肾炎的临床表现根据肾实质损坏和肾功能减弱的程度而有所不同，当炎症在静止期，症状不明显，但有持续细菌尿，常有肾区轻微不适感，或伴有轻度膀胱刺激症状。当出现反复发作的急性感染时，可伴有局部肾区疼痛、畏寒、发热和膀胱刺激症状。如果侵犯双侧肾脏，可表现为慢性肾功能衰竭，患者可出现高血压、颜面部水肿、恶心、呕吐和贫血等尿毒症症状。腹部平片可显示一侧或双侧肾脏萎缩，静脉尿路造影可见肾盏扩张，肾实质变薄有时显影较差，输尿管扩张。

慢性肾盂肾炎的治疗，应采用综合治疗措施，包括控制感染、去除病因和提高机体抵抗力 3 个重要环节，其中去除诱因对慢性肾盂肾炎的治疗十分重要，只有将诱因根治后药物治疗才有效，且可防止复发。慢性肾盂肾炎如能及时发现和给予恰当的处理，可使其病变静止，不致于发展为肾衰。活动性肾盂肾炎引起的尿毒症经抗菌治疗后，患者肾功能亦可好转，甚至可恢复至代偿期，这点和其他慢性肾病所致的尿毒症有显著不同。

肾乳头坏死（necrosis of renal papillae） 肾乳头坏死又称为坏死性乳头炎，病变只局限于肾乳头处髓质内层，不包括整个髓质。肾乳头坏死在肾脏感染中为不常见的类型，常发生于其他疾病病程内部，直接或间接侵害肾脏。

急性型肾乳头坏死有高热、休克和肾区叩痛。慢

性型症状较少，若急性发作体温可升高，肾区有叩痛。病史中有糖尿病、镰状细胞色素疾病、尿路梗阻和长期使用镇痛剂者，有助于本病的诊断。

治疗应加强抗生素的使用，根据尿细菌培养和对抗生素敏感试验结果，选用合适的抗生素。少数急性暴发型肾乳头坏死病人，病情发展迅速，可引起死亡。多数慢性肾乳头坏死病人，虽然患肾功能有所降低，经长期适当治疗后，预后尚好。

肾皮质脓肿（renocortical abscess） 肾皮质脓肿又称化脓性肾盂炎，为葡萄球菌经血运进入肾脏皮质引起的严重感染，最常见的致病菌是金黄色葡萄球菌。本病一般为突然发作，伴有寒战、高热、食欲不振和菌血症症状，犹似急性肾盂肾炎。患病初期无泌尿系刺激症状，可有患侧腰痛及压痛，患侧腰部可触及肿大的肾脏，肌肉紧张，肾区皮肤水肿，脊肋角有明显叩痛。腹部平片显示患侧肾脏增大，肾影模糊，腰大肌阴影不清楚或消失。CT肾扫描显示肾皮质腔内有脓液，CT值介于囊肿和肿瘤之间，但难于和肿瘤内坏死相区别。B超可见不规则脓肿轮廓，肾窦回声偏移，稍向肾边缘凸出，脓肿为低回声区，超声诊断也难以与肿瘤内坏死相区别。放射性核素肾扫描可显示占位病变，肾缺损区与肾囊肿相似，用^{67}Ga可提示感染组织。

肾皮质脓肿一旦确诊为金黄色葡萄球菌引起，应立即应用耐青霉素及对乙内酰胺酶有抵抗力的抗生素治疗。例如羧苄青霉素或先锋霉素等，早期常能治愈。药物治疗无效时，可行脓肿切开引流。本病预后良好，一般病程为1~2周。个别病例因严重脓毒症偶可死亡。

肾周围炎和肾周脓肿（perinephritis and perinephric abscess） 肾周围炎是指位于肾包膜和肾周围筋膜之间的脂肪组织中发生的炎症。如果感染未能及时控制，则可发展成为脓肿，称为肾周脓肿。

病原菌可来源于肾脏的感染灶，也可有由血行或淋巴播散而来，常见病原菌为葡萄球菌和大肠杆菌。肾周围炎进行缓慢，有腰部钝痛和肾区叩痛。脓肿形成时有寒战高热，患侧腰部和腹部明显叩痛和压痛，腰大肌试验阳性。腹部平片显示肾外形不清，肾区密度增加，腰椎凹向患侧，腰大肌阴影模糊。B超和CT对肾周脓肿有定位诊断价值。

早期肾周围炎，在未形成脓肿之前，若能及时应用合适的抗生素结合局部理疗，炎症可以吸收。一旦脓肿形成，应行切开引流术。

本病及时治疗预后良好。若延误诊断和治疗，可向上穿破形成膈下脓肿和支气管胸膜瘘，向下可沿腰大肌表面蔓延，破入髂腰间隙、腹腔或肠道。

特发性肾积水（special hydronephrosis） 特发性肾积水是指由于肾盂输尿管连接部的梗阻引起的肾积水。

特发性肾积水与先天发育有关，儿童多见。常见原因有：连接部肌肉结构异常，中断了正常蠕动的传送；异位血管或纤维索带压迫；管腔内膜性粘连；高位肾盂输尿管开口；连接部狭窄。

特发性肾积水本身症状并不明显，大多直到出现腹部肿块或体检时发现。多无疼痛症状，但在急性发作时可出现肾绞痛。积水肾过度膨胀时，可有腹部钝痛。诊断时除询问病史、全面体检外，首选B超检查。静脉造影常不显影，故需行逆行肾盂造影以明确诊断。

诊断明确后，对成年人应早期手术，合理地应用整形手术，纠正肾盂输尿管连接部异常或解除输尿管外异位血管或纤维条索压迫，争取肾功能恢复。肾积水严重，肾皮质菲薄，ECT检查提示患肾无功能，而对侧功能正常者，可行患肾切除。小儿手术时机选择很重要。目前一般认为肾盂输尿管连接部的功能于生后3~6月才趋于成熟，故这主张3~6月后再进行手术治疗，2岁以上手术的患儿肾功能很难完全恢复。

髓质海绵肾（medullary sponge kidney） 髓质海绵肾是先天性、可能有遗传倾向的良性肾髓质囊性病变。临床上不常见，常于40岁以后被发现。常误诊为肾结石和尿路感染。该病虽为散发，但有家族发病倾向的报道。

病变局限、轻微者可不产生临床症状，常见症状为反复发作的肉眼或镜下血尿、尿路感染症状、腰痛、肾绞痛及排石史，个别表现为无痛性肉眼血尿。临床症状系因扩张小囊中尿液滞留继发感染、出血或结石所致。吸收性高尿钙症是海绵肾最常见的异常，发生率为59%。腹部平片显示，钙化或结石位于肾小盏的锥体部，呈簇状、放射状或多数性栗粒状。静脉尿路造影显示肾盂肾盏正常或肾盏增宽，杯口扩大突出，于其外侧见到造影剂在扩大的肾小管内呈扇形、花束状、葡萄串状和镶嵌状阴影。囊腔间不相通。

髓质海绵肾预后一般良好。治疗主要针对并发症进行治疗，双侧髓质海绵肾无特殊临床症状，无并发症时不需特殊治疗，可定期随访。

肾结核（renal tuberculosis） 肾结核是肾脏的特异性感染，结核杆菌侵入肾脏，首先在双肾皮质毛细血管丛形成。病灶，但并不产生临床症状，多数病灶由于机体抵抗力的增强而痊愈，此时称为病理性肾结核。如侵入肾脏的结核杆菌数量多，毒力强，机体抵抗力低下，病变进一步侵入肾小管，抵达肾髓质继而肾乳头，到达肾盏肾盂，产生临床症状，此时称为临床肾结核。

结核菌属于分支杆菌属，对人致病者主要为人型及牛型杆菌。肾结核是成年人的疾病，多发生于20～40岁的青壮年，早期往往无任何临床症状，其发病过程一般较为缓慢。典型症状是病人有顽固性尿频，同时伴有尿痛、尿急及血尿。尿常规检查尿液呈酸性，含少量蛋白，可见红细胞和白细胞。尿普通培养为阴性。连续3次留24h尿或晨尿，尿沉渣涂片抗酸染色找抗酸杆菌，方法简单，结果迅速，阳性率可达50%～70%。尿结核杆菌培养阳性率可达90%以上，但费时较长，需8周才有结果。尿路X线平片可显示肾结核的片状、云絮状或斑块状钙化影。静脉尿路造影可以了解分肾功能、病变程度和范围。可见到肾钙化、肾盏杯口边缘不整、杯口消失或肾实质内有空洞；输尿管僵直、变形及狭窄等；严重者整个肾盂肾盏不显影或部分肾盏不显影。

对于确诊为肾结核的病人，无论其病变程度如何，无论是否需要外科手术，抗结核药物必须按一定方案服用。在治疗时必须坚持早期、联合、足期和规律用药原则。治疗时同时还应注意营养、休息，避免劳累。

肾积脓（脓肾）（pyonephrosis） 肾积脓是指肾脏发生严重化脓性感染，导致肾实质严重破坏，形成一个充满脓液的肾囊。肾积脓的发生，以上尿路结石继发感染最为常见；其次是肾和输尿管畸形引起感染性肾积水；也可以继发于肾盂肾炎。

临床表现有两大类型，一类为急性发作型，以寒战、高热、全身无力呕吐和腰部疼痛为主。另一类为慢性病程型，病人常有长期尿路感染病史，或有上尿路结石病史，反复发作腰痛，腰部可扪及肿块，血液中白细胞升高，病人均有不同程度的贫血，如尿路有不完全性梗阻，尿液常规有大量脓细胞，尿液培养阳性。若尿路已完全梗阻，尿液常规检查变化不显著，尿液培养可为阴性。IVP、B超及CT有助于诊断。

如对侧肾功能良好，应行患肾切除术，术中密切注意脓肾与周围重要脏器和大血管之间粘连情况，必要时可行肾包膜内切除术。有时因脓肾与周围粘连较紧，肾体积过大，估计肾切除有困难，可先行肾造瘘引流，以后再施肾切除术。

肾自截（autonephrectomy） 在纤维钙化型肾结核中，肾脏受结核病变破坏，引起广泛的纤维组织增生和钙盐沉着，这种改变可以局限在肾脏的一部分或弥漫全肾。有的病例表现为全肾钙化，输尿管常完全闭塞，膀胱的继发结核可逐渐好转愈合，膀胱炎症消失，这种改变在临床上称之为“肾自截”。但肾结核钙化，并不表明病变完全愈合，钙化多发生在脓肿的表面，干酪样物质内仍有活的结核菌。因此，患者即使没有任何临床症状，也应积极地手术切除患肾和抗结核治疗。

乳糜尿（chyluria） 乳糜或淋巴液混入尿液中使尿液呈乳白色米汤样称为乳糜尿。若乳糜尿同时有多少不等的红细胞，甚至肉眼血尿时，则称为乳糜血尿。中国古代称膏淋。

绝大多数乳糜尿由丝虫病所致。非丝虫病性乳糜尿较为罕见，可由结核、恶性肿瘤等慢性进展性病变，广泛地侵犯腹膜后淋巴管淋巴结，造成破坏或阻塞所致。

乳糜尿可发生于任何年龄，中年人最多，儿童极少，几乎全部为肾源性。多在劳累、受凉、感冒及高脂肪餐后发病。发病时可有腰腹痛，畏寒发热等前驱症状，有的突然排出白色尿液，有的发病缓慢，在不知不觉中被发现。

目前对乳糜尿的治疗均非病因治疗，但对在血和或尿中查出微丝蚴者，可给予海群生治疗。轻度乳糜尿者经卧床休息、禁脂类饮食后，症状可消失。中等程度乳糜尿，除休息和禁脂类饮食外，可行患侧输尿管逆行插管，并向患侧肾盂注入1%硝酸银溶液7～10ml，3～5min后再以生理盐水冲洗肾盂。

肾盂黄色肉芽肿（xanthogranulomatous pyelonephritis） 肾盂黄色肉芽肿又称黄色肉芽肿性肾盂肾炎，是慢性细菌性肾盂肾炎的一种类型，其特征是肾实质破

坏，出现肉芽肿，脓肿和泡沫细胞（含脂质和巨噬细胞）。本病不常见，但近年来有增多趋势。可发生于任何年龄，常见于 50～70 岁，女多于男（2:1）。本病仅仅累及一侧肾脏，极少双侧肾同时累及。病因尚不清楚，可能是由于肾脏细菌感染所致。

绝大多数患者表现为肾区疼痛、反复发作尿路感染、发热、乏力、厌食、体重下降和便秘。在确诊本病之前，多经过了数月至数年的治疗。

本病与肾癌、肾积水、肾脓肿或肾结核不易鉴别，故多数病肾是在手术切除后才得以确诊的。近期研究显示根据临床表现和放射学特征可以使 40% 的患者得出诊断。肾病变为局灶性或手术高危病人，可用有效抗生素治疗。

肾包虫病（echinococcus disease of kidney） 包虫病又称棘球蚴病或包虫囊肿，是人感染细粒棘球绦虫的幼虫所致的慢性寄生虫病。若包虫寄生在肾脏，则称之为肾包虫病。

包虫病呈占位扩张性生长，早期无明显症状，合并感染后在肾脏可形成肾脓肿，但炎症仅限于包虫囊内，全身症状较轻。但当外囊破裂时，可因进入的腔隙不同而出现不同的症状，如破入泌尿道，可引起急性肾绞痛、尿急、尿频、尿痛等膀胱刺激症状。触诊是主要的诊断方法，包虫囊肿的典型体征是表面光滑，边缘整齐，界限清楚的无痛性肿块。

肾包虫病的治疗以手术为主，早期发现早期手术，在脏器尚未萎缩时可施半肾切除或完整内囊摘除，而避免全肾切除，以保留有功能的脏器组织。手术原则是摘除包虫，防止囊液外溢污染腹腔，预防术后感染。手术方法包括：全囊切除术、包虫完整摘除术和包虫穿刺摘除术。

肾盂输尿管交界狭窄（stricture of pyeloureteric junction） 各种因素所引起的肾盂输尿管交界处变窄、成角，影响肾盂尿向输尿管输送并引起肾积水的病变均称为肾盂输尿管交界狭窄。引起肾盂输尿管交界狭窄的原因包括：肾盂输尿管交界处发育异常；肾下极的异位血管或纤维条索压迫；输尿管在肾盂高位处开口并有肾盂输尿管，粘连和成角；输尿管腔内胎儿皱壁不消失而引起梗阻。但这些不一定是原发因素，只是加重梗阻的因素，因此手术时必须考虑输尿管肾盂连接部内部存在的发育异常。临床上所说的肾盂输尿管交界狭窄，大多是指肾盂输尿管交界处发育异常所致的狭窄。

肾盂输尿管交界狭窄是小儿及青少年期肾积水常见的原因。约 25% 于 1 岁内得到诊断，50% 于 5 岁内得到诊断。多见于左侧。临床表现因年龄而异，儿童多表现为疼痛感、血尿或感染；婴儿则以腹部肿物为主。腹痛颇似胃肠道疾患，尤其是间歇性疼痛并有呕吐者。血尿多见于外伤后。大量饮水后可出现腰痛，说明肾盂因利尿被突然扩张。B 超、IVU 有助于该病的诊断。若 IVU 不显影，则需行膀胱镜检及逆行肾盂造影以明确梗阻部位及程度。

对有轻度肾盂肾盏扩张的病例，可随诊观察；对有不能用药物控制合并感染的肾积水，应先做经皮肾穿刺造口引流；绝大多数梗阻的肾保存 1/3 以上的功能，应做离断性肾盂成形术，手术成功率可达 97% 以上。

双肾盂双输尿管畸形（duplication of the kidney and the ureter） 双肾盂双输尿管畸形又称肾及输尿管重复畸形，是指结合成一体，有一共同被膜，表面有一浅沟，但肾盂输尿管及血管都各自分开的一种肾脏先天性疾患。发病率约为 2%～3%，女性多见。多为单侧，以右侧多见。

患者一般无明显症状，若重复肾合结石、感染时可有腰痛、不适、血尿等症状。若重复输尿管开口位于膀胱内可无症状，若开口位于外阴前庭、阴道外，患者从小就有遗尿史。膀胱镜、IUP + KUB、B 超及核素扫描有助于诊断。

对无并发症、无症状者无需手术治疗。对有症状者可根据情况作输尿管侧侧吻合、输尿管膀胱再植或病肾切除术。

肾细胞癌（renal cell carcinoma） 肾细胞癌简称肾癌，为发生在肾脏实质的恶性肿瘤，约占所有成年恶性肿瘤的 3%。肾癌与吸烟、咖啡饮用有关，多发生于 40～60 岁，男女发生比例约 2:1。

肾细胞癌起源于近曲小管（透明细胞癌和颗粒细胞癌）、远曲小管（颗粒细胞癌）及集合管（集合管癌），常为单发，双侧肾癌（同时或异时发生）者占 2%。肿瘤外观呈不规则结节状或球形块，多数情况下肿瘤具有假包膜。肿瘤组织质地较硬，切面呈实质性，可有出血、坏死组织。肿瘤细胞类型有透明细胞癌、颗粒细胞癌、混合细胞癌及未发化癌，其中以透明细胞癌最为多见。

肾癌早期可无任何症状，晚期典型症状为血尿、腰痛及肾区肿块，肾癌还可引起发热、贫血，在男性患者，肿瘤侵入肾门压迫精索血管可引起精索静脉曲张，多见于右侧。肾癌的早期诊断有赖于影像学检查，B超、CT检查可了解肿瘤大小、部位、范围以及淋巴结转移情况，静脉尿路造影及放射性核素检查可了解集合系统形态及双侧肾脏功能，MRI检查对判断肿瘤侵犯范围、静脉癌栓形成的有重要意义，肾动脉造影除可了解血管变异外，还可结合栓塞术以减少术中出血。

根治性肾脏切除术是有效的治疗手段，晚期不适合手术治疗患者可采取放疗、化疗，但一般疗效不佳，免疫治疗对肿瘤发展以及术后预防转移、复发具有一定疗效。

肾癌 Robson 分期（Robson system for staging of RCC） Robson分期是广泛应用于临床的肾癌分期系统，由Robson等人在1968年提出。Robson分期将肾癌分为四期：Ⅰ期为肿瘤局限于肾包膜内；Ⅱ期为肿瘤穿透包膜侵犯至肾周脂肪，但仍局限肾筋膜内，并且无淋巴结转移；Ⅲ期为肿瘤转移至局部淋巴结，可有或没有肾静脉、腔静脉癌栓形成；Ⅳ期为肿瘤侵犯邻近器官或有远处转移。Robson分期的局限性在于通过临床观察发现，部分Ⅱ期患者与Ⅲ期患者手术治疗后预后无明显差别，且对淋巴结侵犯的不同程度没有加以考虑。

肾癌 TNM 分期（TNM system for staging of RCC） TNM（原发肿瘤、淋巴结、转移）分期系统由国际抗癌联盟在1978年提出，由于其将淋巴结转移与静脉癌栓视为两个独立的预后因素，并且分别进行量化分析，因此近年来越来越受到重视。1990年，Hermanek等对肾癌的TNM分期进行再次修订，使得其与患者5年生存率具有更好的相关性。

原发肿瘤分为T_X（原发肿瘤无法评价），T_0（无原发肿瘤证据），T_1（肿瘤≤2.5cm，局限于肾脏内），T_2（肿瘤>2.5cm，局限于肾脏内），T_3（肿瘤侵犯静脉、肾上腺或Gerota筋膜内的肾周组织），T_4（肿瘤侵犯出Gerota筋膜）。根据淋巴结转移情况分为N_X（淋巴结转移无法评价）、N_0（无淋巴结转移）、N_1（单个淋巴结转移，≤2cm）、N_2（单个淋巴结转移，>2cm且<5cm，或多个淋巴结转移，均<5cm）、N_3（术中明确淋巴结已固定）、N_4（淋巴结转移>5cm）。根据有无远处转移分为M_X（远处转移无法评价）、M_0（无远处转移）、M_1（有远处转移）。

肾母细胞瘤（nephroblastoma） 肾母细胞瘤是原发于肾脏的最常见的儿童泌尿系统恶性肿瘤，约占儿童实体性肿瘤的8%，国外报道患病率为新生儿$1/10^5$。由Rance在1814年首次报道，因Max Wilms于1899年详细描述该疾病，因此又称为Wilms肿瘤。

肾母细胞瘤发生原因为后肾胚细胞增生、分化异常，肿瘤外观呈巨大肿块，外被包膜，切面棕黄色，膨出呈鱼肉状，常有坏死组织，可侵犯肾静脉，局部常有淋巴结肿大，但病理检查常提示为假阳性结果。镜下表现多样，可为不同形态的后肾及中胚层结构。最常见的表现为无明显泌尿系统症状的腹部巨大肿块，表面光滑，无明显压痛。1/3患儿有腹痛表现，少数患儿表现为急性腹痛，提示肿瘤向腹膜内破裂。诊断需要结合体检及超声、CT、MRI及静脉尿路造影等影像学检查。

放疗及化疗对肾母细胞瘤有一定效果，手术治疗具有明确治疗意义，手术中应避免肿瘤破裂，局部肿大淋巴结切除与否仍存在争论，但切除淋巴结病理检查阳性是预后的重要因素。对难以切除的肿瘤，可在术前行化疗或放疗，以缩小肿瘤，争取手术指征，防止术中肿瘤破裂。

肾母细胞瘤分期（staging of nephroblastoma） 国际Wilms瘤分期系统（National wilm' Tumor Staging System）是最为常用的肾母细胞瘤分期系统，其将肾母细胞瘤分为Ⅴ期。Ⅰ期：肿瘤局限在肾脏内并被完整切除，肾脏包膜未受侵犯，切除及取出过程中肿瘤没有破裂，切缘周围无明显肿瘤残留；Ⅱ期：肿瘤侵犯至肾外但被完整切除，切缘周围无明显肿瘤残留；Ⅲ期：非血源性转移肿瘤的残留；Ⅳ期：血源性转移肿瘤的残留；Ⅴ期：确诊时已有双侧肾脏病变（双侧病变应分别进行分期）。

肾盂癌（renal pelvis carcinoma） 肾盂癌是由肾盂黏膜发生的恶性肿瘤，可单发、多发，有多中心发病特性，病理类型包括移行细胞癌、鳞状细胞癌、腺癌以及内翻性乳头状瘤。其中肾盂移行细胞癌占90%以上，肿瘤呈乳头状或菜花状，镜下见：肿瘤以纤细的纤维血管束为核心，呈分支状排列，外被未分化的多

形性移行上皮。

临床多表现为间歇性、无痛性、全程肉眼血尿，血块堵塞输尿管可导致肾绞痛，合并肾积水或肿瘤体积较大时可扪及肿块。静脉尿路造影及逆行肾盂造影可发现肾盂充盈缺损，CT、超声等影像学检查可考察肿瘤侵犯范围及周围淋巴结肿大情况，尿液细胞学检查可发现肿瘤细胞。

手术切除是肾盂癌的主要治疗方法，标准手术方式为肾盂癌根治术，切除范围包括肾脏、肾周脂肪囊、同侧肾上腺、输尿管全长及患侧输尿管开口处膀胱袖套状切除。手术治疗后按膀胱肿瘤治疗原则定期膀胱内灌注化疗及定期行膀胱镜检查，以预防及尽早发现膀胱癌再发。同时应定期检查胸部 X 线片、腹部 B 超等，排除肿瘤转移等。

肾盂癌分期（classification of renal pelvis carcinoma） 肾盂癌分期一般采用类似膀胱癌的 TMN 分期，Tis：原位癌；Ta：肿瘤局限于上皮内，常呈乳头状；T_1：肿瘤穿透基底膜；T_2：肿瘤侵犯肌层；T_3：肿瘤侵犯肾盂、输尿管周围组织或者侵犯肾脏实质；T_4：肿瘤侵犯周围器官。N_1：周围单个淋巴结转移，直径小于 2cm；N_2：单个淋巴结转移，2～5cm，或多个淋巴结转移，最大者 < 5cm；N_3：转移淋巴结 > 5cm。M_0：无远处转移，M_1：血行转移或远处淋巴结转移。

肾嗜酸性细胞瘤（renal oncocytoma） 肾嗜酸性细胞瘤是原发于肾脏的良性肿瘤，多为单发，直径多为 6cm 左右。巨大的嗜酸性细胞以及颗粒状胞浆为其典型的镜下表现。由于部分肾癌类型同样具有嗜酸性细胞，因此需加以鉴别。肿瘤大体呈圆形，外被覆包膜，界限清楚，切面呈棕黄色或浅褐色，肿瘤中央常有纤维带，很少出血、坏死。因常难排除恶性可能，故根治性肾脏切除是可靠的治疗方法。对诊断较为明确，且不适合切除肾脏的患者可行肾脏部分切除术。

肾血管平滑肌脂肪瘤（renal angiomyolipoma） 肾血管平滑肌脂肪瘤又称错构瘤（hamartoma），是常见的肾脏良性肿瘤，可双侧发病，肿瘤呈圆形、边缘光滑，切面呈黄色或灰色。显微镜下肿瘤主要由血管、平滑肌及脂肪细胞构成，因此而得名。一般无明显临床症状，肿瘤增大，可引起局部不适，部分患者突发疼痛及低血压，提示肿瘤内破裂出血。影像学检查具有重要意义，尤其是 CT 检查发现脂肪组织是诊断肾血管平滑肌脂肪瘤的重要依据。对于 < 4cm 的肿瘤可以随访观察，较大肿瘤、多发肿瘤可手术治疗，在排除恶性可能后，可行肾脏部分切除术等，肿瘤出血等可采用选择性肾动脉栓塞治疗。

肾球旁细胞瘤（renal juxtaglomerular tumor） 为起源于肾小球球旁细胞的良性肿瘤，也称为肾素瘤（reninoma），肿瘤较为罕见，最早由 Robertson 在 1967 年报道。肾球旁细胞瘤多发生于青年，具有分泌功能的肿瘤患者表现为高血压，血浆肾素、醛固酮水平升高。肿瘤一般较小，直径 2～3cm，肿瘤切面呈灰黄色，有局部出血。具有症状的患者可行保留肾脏单位的肿瘤切除术。

肾结石（kidney calculus） 肾结石指发生于肾盂、肾盏及肾盂输尿管连接部的结石。肾石病好发于青壮年，男性为多。结石多位于肾盂内，其次是肾下盏及肾盂输尿管连接部。90%的肾结石发生在单侧肾脏，左右侧发生率相近。

肾结石多为草酸钙、磷酸钙结石，构成结石的其它成分还有碳酸钙、尿酸、胱氨酸及黄嘌呤等，多数结石内含有 2 种或更多种成分。含钙结石可以在 X 线照片上显影。

高血钙、甲状旁腺机能亢进等多种全身或局部因素有利于肾结石形成。肾结石主要表现为同侧腰部钝痛或隐痛（偶可发生对侧疼痛），肾绞痛伴有恶心、呕吐等胃肠道反应，疼痛可持续数分钟至几小时不等，其程度和性质不一定与结石体积成正比，结石导致梗阻可并发尿路感染。95%的肾结石可在 X 线平片上显影，静脉尿路造影、逆行肾盂造影可明确肾结石位置及双肾功能。

根据结石体积、肾功能损害情况以及有无并发症等可采取保守治疗及体外震波碎石、内镜下碎石以及手术治疗等以去除结石。

肾钙乳（renal milk of calcium） 肾引流系统内（多为肾盏憩室、囊肿或肾盂积水内）含有钙质的混悬液存留称为肾钙乳。其病因尚不十分清楚，一般认为肾盏内先天性憩室、囊肿，或者肾盏颈部肌肉功能发生紊乱引起痉挛缺血而发生纤维化狭窄所形成的憩室或囊肿，均为肾钙乳的存留创造了条件。

本病的术前诊断主要依靠 X 线腹部平片检查，

对于肾区出现边缘光滑的圆形或椭圆形致密影，均应考虑到本病的可能。腹部平片检查可显示肾区有半月状或盘状密度增高影，上界为钙液平面影，钙液平面可随体位的不同而变动。静脉肾盂造影检查示造影剂均不进入钙乳腔内。超声检查示钙乳腔内有泥砂样结石存在，有强回声和明显声影，超声影像可随患者体位变化而改变。

对无症状、病灶 < 2.5cm 者，可随访观察。较大的肾钙乳可采用肾钙乳病灶切除术。

梨状腹综合征（Eagle-Barrett syndrome） 一种罕见的先天性畸形，一般发生于男性患儿，表现包括腹部肌肉缺失或发育不全，膀胱张力下降，双侧输尿管扭曲扩张以及双侧隐睾。病因不明，胚胎期后尿道梗阻及胎儿腹水可能是原因之一。

具有各项表现的患儿往往因早期出现上尿路感染、肾功能衰竭而预后不佳，治疗包括膀胱输尿管抗反流，改善膀胱排空功能等，预防感染、肾衰等并发症，腹壁肌肉根据具体情况加以修补。

肾血管性高血压（renovascular hypertension） 由肾脏血管病变引起的高血压，是继发性高血压的常见原因。导致肾血管性高血压的常见疾病有肾动脉粥样硬化、动脉内膜纤维化、动脉中膜纤维化等。并非所有的肾脏血管疾病都能够引起肾血管性高血压，但如患者无高血压家族史、血压升高出现过早或突然出现、具有恶性高血压表现时，临床应怀疑肾血管性高血压，进行静脉尿路造影、血管造影、肾脏彩色超声等检查加以确诊。治疗包括药物治疗、血管栓塞以及肾脏血管重建术等。

肾损伤（renal injury） 肾脏位置较深，受到腹肌、椎体、肋骨以及腹腔脏器保护，不易受到损伤。但肾脏实质脆弱、包膜薄，在暴力打击后会发生破裂。肾脏损伤包括开放和闭合性损伤，后者又分为挫伤和裂伤。肾脏损伤表现为肾区疼痛、肾绞痛、血尿，严重的肾脏实质损伤，常合并其他脏器损伤，表现为创伤性或失血性休克等。B 超及 CT 检查可了解肾实质损伤情况，动脉造影对怀疑肾蒂损伤者有诊断及治疗意义。肾挫伤及轻度肾裂伤可保守治疗，开放伤、合并伤、出血多、损伤严重、并发感染等需要手术治疗。

肾囊肿（simple renal cyst） 肾囊肿，也称肾脏单纯性囊肿可见于儿童和成人，囊肿可能来源于远侧的肾曲小管或集合管的囊性扩张，呈圆形或椭圆形，囊肿内壁覆盖有单层扁平或立方上皮，偶有钙化。B 超、CT 或 MRI 检查可见明确薄壁囊性占位。患者多无症状，较大的囊肿可有腰部不适、血压升高甚至血尿，影响肾脏功能。4cm 以下的囊肿，无并发症可不治疗，较大囊肿，或导致高血压、影响肾脏功能等可根据具体情况相肾囊肿穿刺注入硬化剂、腹腔镜或开放手术治疗。

肾下垂（nephroptosis） 在正常情况下，肾脏在改变体位及呼吸运动时上下活动距离不超过一个腰椎椎体。活动程度超过此范围称为肾下垂。患者常表现为腰酸、腰痛、血尿和尿路感染，部分患者腰酸、腰痛等症状直立位加重，平卧后缓解或减轻，肾下垂多发生于 20 ~ 40 岁青壮年，儿童、老年人罕见，女性多发，男女比例为 1:3，右侧多发。卧位、立位 B 超或静脉尿路造影检查肾脏活动度可明确诊断。临床症状严重，或因肾下垂导致肾脏积水影响肾脏功能者需手术治疗，治疗方式包括肾周注射固定剂以及各种肾脏固定手术。

Dietl 危象（Dietl crisis） 肾下垂患者由于肾脏位置突然下降，使肾蒂扭曲，或导致输尿管急性梗阻，从而引发植物神经反射，表现为急性肾绞痛合并恶心、呕吐、虚脱、血尿，平卧时症状逐渐自行减轻。发作时可有神经官能症表现。Dietl 危险是肾下垂严重并发症之一，发作时需要立即将患者变换为平卧体位，并给予对症、支持治疗。如反复出现，往往需要施行肾脏固定术。

肾切除术（nephrectomy） 肾切除术是因外伤、梗阻、感染、结核、肾动脉严重狭窄等，导致单侧肾脏功能丧失，而对侧肾脏功能良好，可行患侧肾脏切除术。手术一般在全麻或硬膜外麻醉下进行，除肾外伤需剖腹探查，采用经腹切口外，多采用腰部经第 12 肋切口。游离肾脏并离断输尿管后，处理肾蒂血管，肾蒂需双重结扎加缝扎，将患肾完整切除。术中并发症包括：出血、损伤十二指肠或周围器官，腹膜、胸膜损伤等。术后应用抗生素防治感染。对侧肾脏功能应在术前给以检查，防止术后发生肾功能衰竭。

肾部分切除术（partial nephrectomy） 肾部分切除术

也称保留肾组织的肾脏切除术，在泌尿外科中应用越来越多，最佳适应证为孤立肾伴局限性恶性肿瘤或有肾功能不全的局限性恶性肿瘤。此外，双侧肾脏肿瘤或局限在一个或两个肾盏的单侧肾结石也可通过肾部分切除术治疗。术中应在暂时阻断肾脏血供情况下，切除拟切肾段，操作过程中注意阻断血管时间不得超过30min，术后注意观察及处理漏尿、出血、肾脏功能不全等并发症。

体外肾切开取石术（extracorporeal nephrolithotomy） 体外肾切开取石术又称工作台手术（bench Surgery），1974年由Milsten等首次应用。体外肾切开取石术是无萎缩性肾脏切开取石术和自体肾脏移植术的结合，适用于原位肾脏手术无法取尽之多发性鹿角形结石，巨大鹿角形结石合并肾盏漏斗部狭窄、肾盂输尿管交界部狭窄等患者。手术主要包括肾脏切除术、肾脏切开取石术以及自体肾脏移植术等3个步骤。本手术优点在于：肾脏显露好，取石完全，取石过程在无血情况下完成，应用冷缺血技术可适当延长手术时间等。但本手术要求有较高的血管吻合技术，操作较为复杂，自体移植手术有一定失败率，故临床应用存在一定局限性。

体外冲击波碎石术（extracorporeal shock wave lithotripsy） 体外冲击波碎石术是利用体外冲击波聚焦后击碎体内的结石，碎石随尿液排出体外，1980年首先由德国的Chaussy等应用于临床，目前已广泛应用于治疗尿路结石，尤其对上尿路结石，效果相当满意。目前其适应证为：肾、输尿管内单个、多个结石，孤立肾肾结石，感染性结石以及鹿角形结石等。有严重出血性疾病、心血管疾病、尿路感染者，妊娠妇女、极度肥胖以及结石远端存在梗阻者是其禁忌证。

经皮肾镜取石术（percutaneous nephrolithotomy） 经皮肾镜取石术是指通过经皮肾脏穿刺造瘘术所创设的通道，在X线荧光透视监视或肾镜直视下，借助取石或碎石器械达到去除结石、解除梗阻的一种手术方法手术适用于体健、身瘦，直径1cm以下的单枚肾盂或肾盏结石（伴有肾积水）；较大的肾盂或鹿角状结石等。穿刺通道的设立对手术的成功率具有较大影响，一般应寻找直行的最短通道，尽量使多枚结石共用一条通道，必要时可设立两条甚至更多通道。

肾脓肿切开引流术（drainage of the renal abscess） 肾实质化脓性感染经抗生素治疗后形成局限性脓肿时应行肾脓肿切开引流术。显露脓肿后盐水纱布保护切口，长针头穿刺，抽得脓液后，沿针头切开脓肿壁，吸去脓液，手指探查脓腔，若为多房性脓肿，应将纤维粘连分开，沟通脓腔，清除脓液及坏死组织，必要时可用抗生素生理盐水冲洗脓腔，于最低位放置橡皮引流管，关闭切口。若脓腔较小，厌氧菌感染则切口不缝合，开放引流，纱布疏松填塞，脓液作细菌培养和药敏试验，指导术后用药。

肾造口术（nephrostomy） 肾造口术是一种高位尿流改道方法，适用于以下情况：孤立肾梗阻尿闭；严重肾积水，肾功能不良，不能耐受复杂手术；严重肾积脓；上尿路手术暂时性转向；双侧输尿管下端或膀胱发生梗阻无法根治时；某些肾铸型结石经皮肾造口碎石和ESWL联合治疗时。手术方式可分为经皮肾穿刺造口术，原位肾造口术及游离肾造口术。经皮肾造口常在B超定位下进行，多采用Seldinger经皮插管技术，刺破皮肤，穿刺针刺入肾盂，拔出针芯，证实位置无误，置入导丝，拔出穿刺针，逐次扩张穿刺口，沿导丝置入造口管，并妥善固定。后两种术式皆先显露肾脏，原位法直接于肾实质最薄处穿刺置入造口管至肾盂，于肾包膜下荷包缝合固定造口管；游离法在肾盂上作一纵形小切口，以长弯止血钳探入，在肾实质最薄且不成角处穿出肾皮质，将造口管拖入肾盂，位置调整合适后妥当固定造瘘管，闭合肾盂切口，术后防止造口管堵塞、成角。

肾动脉栓塞术（renal artery embolization） 该手术作为肾脏疾患的根治手术或术前准备性治疗或姑息性治疗。其适应证包括肾实质癌、肾错构瘤、肾外伤或肾实质术后出血、肾内动静脉瘘、肾性高血压。根据不同病情需要可行主干栓塞或超选择性栓塞。术前行选择性肾动脉造影，以明确病变的病理性质、部位及范围，确立栓塞目的及栓塞剂种类。手术多采用Seldinger法，经Seldinger套管针穿刺股动脉成功后经此针插入导丝至腹主动脉下段，沿导丝插入扩张管至动脉腔扩张穿刺孔，然后沿导丝将动脉导管插入欲栓塞的肾动脉内，拔出导丝，注入选定的栓塞剂。术后可能出现患侧腰痛、发热、胃肠功能紊乱及误栓其他血管引起的各种并发症，应及时处理。

肾肿瘤剜除术（enucleation of renal tumor） 该手术主要施用于肾癌及肾错构瘤。由于此类肿瘤在膨胀性生长过程中，其周围的正常组织形成完整的假性包膜，与肿瘤之间存在间隙。适应证如下：孤立肾，肿瘤限于肾的一极或肿瘤直径 < 3cm；双肾肿瘤一侧浸润广泛需根治，另一侧 CT 示界限清楚；一肾或双肾较小的良性肿瘤或术前证实为低分期低级别的恶性肿瘤或对侧肾有潜在影响肾功的病变。暴露肿瘤，于表面切开肾包膜及表层肾实质，用刀柄在正常与肿瘤交界处作环状钝性分离，用手指解剖剥离，剜出完整的肿瘤，创面血管及暴露的肾盂缝扎，以肾周脂肪填入缝合肾创面消除残腔。

肾癌根治术（radical nephrectomy） 恶性肾肿瘤无论是否发生远处转移，病人身体状况允许时，对侧肾功能良好都应行肾癌根治术。手术包括早期结扎肾蒂，完整切除筋膜、肾脏、肾周脂肪、肾上腺及局部转移的淋巴结。根据肿瘤位置及转移情况选择合适切口暴露肾脏游离肾周至肾蒂，细心分离肾血管，结扎缝扎肾动静脉，切断肾蒂，并于最低位切断结扎输尿管。对于肾脏上极肿瘤，应行同侧肾上腺切除。探查肾门、腹主动脉及腔静脉周围的淋巴结群，视情况予以剥离，合并腔静脉内癌栓者，应行癌栓摘除术。

肾盂切开取石术（pyelolithotomy） 该手术是摘除肾结石最常用的方法之一。适用于肾盂结石或肾盂结石直径小于肾盏颈的宽度，尤其是肾外型肾盂可经肾门外肾盂切开取出者。手术暴露肾盂外膜，沿纵轴切开肾盂，用取石钳将直视范围内结石取尽；对于肾内型肾盂，取石钳探触到结石后再准确钳夹取出；若肾盏内结石，可用小指触清松动结石后，按结石部位选用不同弯度的取石钳，轻柔取出。取石困难时可配以其他方法，取石后反复冲洗肾盂，并探查全程输尿管有无梗阻，术后使用抗生素防治感染。

肾实质切开取石术（nephrolithotomy） 对于较为复杂的嵌顿于肾盂、肾盏的鹿角形结石、肾内型肾盂结石或因结石分支嵌顿于肾盏内，无法经肾窦内肾盂肾盏切口取出或肾盏内多发性结石难以经肾盂切口通过狭窄的肾盂漏斗部钳取，又不适宜作肾部分切除术者，可施行肾实质切开取石术。术前控制感染，游离肾脏及肾动静脉主干，暂时阻断肾脏血流，取石不能在 15min 内完成者，应行肾脏局部降温。根据术前定位片，以穿刺针在相当于结石部位的肾实质表面穿刺探查，定位后，沿穿刺针切开肾实质至结石表面，将结石取出。对于鹿角形结石，可沿相对无血管平面纵行切开肾实质，轻柔取出结石。肾实质切面血管予以缝扎，探查全程输尿管无梗阻后，闭合肾盂肾盏，缝合肾实质及包膜，开放肾血流，术后抗感染止血治疗。

肾盂灌注法（pelvis perfusion） 对乳糜尿患者，先行膀胱镜检查定位乳糜尿来自哪一侧肾脏，患侧插入输尿管导管至肾盂，用 20% 碘化钠或 1% ~ 2% 硝酸银溶液作患侧肾盂灌注，每次约 6ml，反复冲洗数次，常有迅速停止乳糜尿的效益，严重者可每周灌注 2 ~ 3 次，直至尿液澄清，但易复发。

胸导管与半奇静脉吻合术（anastomosis of thoracic duct and hemiazygos vein） 经腔切口，游离并切断胸导管与半奇静脉，然后以胸导管的上端与半奇静脉的下端套接吻合，其余两断端予以结扎。由于对发病机制误解，不能寻出阻塞的所在，且吻合不易保持长期通畅，尽管操作繁难而手术效果不佳。

腰干淋巴与精索内（卵巢）静脉吻合术（anastomosis of internal spermatic（ovary）vein and lumbar lymphatic trunk） 该手术适用于顽固性重症乳糜尿者或经淋巴管造影证实腰干淋巴管有显著扩张，或在肾蒂结扎术时发现腰干淋巴管显著扩张者。显露肾蒂后，于肾下极腹膜后找到扩张纡曲的腰干淋巴管及精索（卵巢）血管，切断淋巴管，近端有乳糜液或血性乳糜液流出，远端结扎，游离精索（卵巢）静脉，距其根部下腔静脉（右）或肾静脉（左）6 ~ 8cm 处斜 45° 切断，远端结扎。在手术显微镜下将近端于淋巴管以间断外翻作对端吻合或端侧吻合。完成后将肾脏适当固定。目前多数认为在行本手术同时行肾蒂淋巴管结扎效果更佳，术后乳糜尿消失较快。

大隐静脉腹股沟淋巴结吻合术（anastomosis of great saphenous vein and inguinal lymphnodes） 该手术使得淋巴液不经胸导管即进入血循环，降低了乳糜池胸导管内的压力，减少或停止了淋巴液向肾内的返流达到治疗乳糜尿的目的。乳糜尿反复发作，病史长，保守治疗无效；反复发生乳糜血尿堵塞尿路致肾绞痛或尿

潴留者，可行此手术。病情较轻行一侧手术即可，较重者可双侧同时手术。于腹股沟处触及淋巴结后游离出一侧，近淋巴结处游离出一支大隐静脉的分支，远心端切断结扎，近心端剪成一斜面，视淋巴结大小剪开管壁约0.5cm，与淋巴结一侧间断吻合，依同法吻合2~3个淋巴结，术后卧床1~2周，适当取头低脚高位，以利于血液回流。

肾蒂淋巴管剥脱（结扎）术（renal hilar lymphatic stripping） 乳糜尿病史长，症状严重影响生活及劳动或引起营养不良、贫血甚至休克者；经限制脂肪饮食或经肾盂药物灌注无效时应考虑行本手术。本手术阻断了淋巴间肾内逆流，不会引起整个淋巴系统压力上升而导致对侧肾内发生淋巴逆流或使对侧肾内原有逆流加重。双侧病变者先行症状重的一侧手术。充分显露肾蒂后，将肾蒂、肾盂、输尿管上段周围的淋巴管及疏松组织彻底分离，钳夹后切断、结扎，尤其注重肾动静脉间的淋巴管切断结扎，动脉外膜予以剥离，动静脉间彻底清理，不留任何纤维组织。一般要求清理肾蒂动静脉主干周围结缔组织达2cm范围，输尿管上段2cm内的粘连也一并剥离。术中见腰干淋巴管显著扩张者应加作腰干淋巴管与精索（卵巢）静脉吻合术，完成后在肾下极下缘将后腹膜缝于腰大肌以固定肾脏。

肾包虫完整摘除术（complete excision of echinococcus hydatid cyst） 在突出于脏器表面的外囊壁上，缓慢轻巧地切割，逐渐达到外囊壁的最内层，借助包虫自身的张力，将剩余的一薄层外囊壁胀裂，此时包虫即由裂口处自行膨出，需以指堵压裂口，阻止包虫突出以防爆裂。由于包虫囊壁极为脆弱，忌用锐器触动，迅速剪开外囊切口达包虫直径的1/3，并作十字形剪开扩大切口，提起敞开的外囊，注水及手指分离内外囊间的纤维粘连，包虫即可由外囊内缓慢脱出。

肾包虫穿刺摘除术（aspiration and removal of echinococcus hydatid cyst） 显露囊肿后，保护切口，先行穿刺抽出囊液，由原针头注入等量10%甲醛溶液，10min后抽尽囊内液体，剪开外囊壁，钝性分离内囊，内囊摘除后，外囊残腔用双氧水或甲醛溶液杀死头节，再用生理盐水冲洗，将残腔内壁由深及浅对边缝合拉拢，内翻缝闭外囊，以消灭残腔，或以带蒂脂肪瓣充填囊残腔，预防感染。

肾盂癌根治术（radical resection for renal pelvic carcinoma） 本手术适用于多发性肾盂乳头状瘤，有或无同侧输尿管及膀胱肿瘤者、一切肾盂癌或上尿路多源性肿瘤。先以侧卧位行肾、输尿管上部手术：显露肾脏，充分向下游离输尿管，切断后近端结扎，以防种植。远端插入输尿管导管至膀胱，并与导管末端结扎固定，待下一步处理。其余同肾癌根治术。关闭切口后改仰卧位，行输尿管下段及膀胱手术：游离输尿管下段及与膀胱连接部的周围组织，切开膀胱前壁，将输尿管导管缓慢拉出，使输尿管残端全部内翻入膀胱，环绕输尿管切除膀胱壁瓣2~3cm，闭合膀胱。术后须按膀胱癌化疗或免疫治疗，定期复查膀胱镜。

肾动脉内膜剥除术（renal artery endoarterectomy） 适用于肾动脉开口或其近端1/3的动脉粥样硬化斑块或内膜纤维肌肉增生病变。显露肾动脉和腹主动脉后检查动脉血管壁有无增厚、弹性等。尤其在肾-腹主动脉交界处有无硬化的斑块，以无损伤性血管钳钳夹部分腹主动脉阻断患肾动脉血源后纵形切开肾动脉，分离剥除腔内所有动脉粥样硬化斑块或增生内膜后以4℃冷却肝素生理盐水冲洗血管腔内，闭合切口。开放肾血流后，观察肾脏色泽和实质15~20min，无异常可关闭切口。

脾肾动脉吻合术（spleno-renal artery anastomosis） 适用于左肾动脉近端狭窄性纤维肌肉增生病变，或腹主-左肾动脉交界处有广泛性硬化阻塞病变，而不宜施行动脉内膜剥脱术者。脾动脉应有足够的大小，可从术前主动脉造影或手术时查明，同时在术中暴露左肾动脉和脾动脉后分别测定动脉压力，若脾动脉压力低于肾动脉压时则不宜施行此术。脾脏可以保留，但若影响手术操作时，则以切除为宜。在肾动脉狭窄部之远端切断肾动脉，将脾动脉近端与肾动脉远端作对端吻合，均需避免张力过紧或呈弯曲现象，术毕患肾色泽红润，肾远端动脉压较术前升高。

肾动脉再植术（renal-artery replacement） 适用于肾动脉开口异常，或在肾动脉开口水平的腹主动脉内有斑块纤维硬化病变，引起肾动脉梗阻肾缺血，可以切断肾动脉狭窄的远端，将此远端动脉再植于腹主动脉壁上，该动脉壁应为正常水平。不应离原来肾动脉的开口处太远，可以分离患肾周围，肾脏游离后可以下

移 3～4cm 而不能超过 5cm，必须防止肾动脉过多地向上成角。如缺损过多，必要时可用人工血管或自体血管移植，此种手术效果较好，但仅适用于病变局限在肾动脉与腹主动脉交界处，而肾动脉、腹主动脉其他的部位的血管壁均属正常。

肝肾动脉吻合术（hepato-renal artery anastomosis） 肝动脉供血占肝脏总供血的 20%。肝动脉为非终端动脉，有丰富的侧支循环，且其血流量灌注区均满足肾脏血循环的生理需要。1976 年 Libertino 首先成功施行 3 例肝、肾动脉吻合术治疗右肾动脉狭窄。其适应证为：右肾动脉狭窄、主干的远端正常，肝动脉经腹主动脉－腹腔干造影显影正常，狭窄的肾动脉病变不能用其他更有效的方法治愈者可选用本手术；如系小儿的右肾动脉狭窄则成功率高，效果好。手术分别清楚暴露肝动脉及分支，探查右肾病变。根据动脉解剖，可选用下列几种术式：1. 在胃十二指肠动脉的远侧切断肝总动脉，远端结扎，近端与肾动脉远端作端端吻合术。2. 切断胃十二指肠动脉，近端与肾动脉远端吻合。3. 在肝总动脉与肾动脉间作自体大隐静脉移植搭桥。采用 2、3 两术式重建的肾动脉仍可出现低灌注，多不实用于临床。

肠系膜上动脉肾动脉旁路移植术（superior mesentero-renal artery bypass graft） 肠系膜上动脉有极为丰富的侧支循环，与肠系膜下动脉间借 Riolar 血管弓与髂内动脉、痔动脉直至下肢动脉间形成广泛的交通支。腹主动脉中下段完全闭锁时肠系膜上动脉可明显扩张。此类病人常可伴发肾动脉狭窄，且无法施行主－肾动脉架桥术。髂内动脉、脾动脉、肝动脉也无法用于肾动脉重建手术时可采用此方法。1976 年 Hertaer 首次实施成功，肠道未发生任何术后缺血症状。经腹显露肠系膜上动脉及狭窄的肾动脉，先切取自体大隐静脉一段与肠系膜上动脉作端侧吻合，再将移植的大隐静脉远端与肾动脉行端或端侧吻合。术后特别注意和保护下肢血循环，观察肠道症状。

经皮肾动脉腔内囊状导管扩张术（percutaneous transluminal angioplasty，PTA） 该手术适用于单侧病变、真性肾动脉纤维肌肉发育不良或非骨化性非闭合性的粥样硬化性肾动脉狭窄，一般先将 Seldinger 技术用直侧管作血管造影和数字减影技术明确肾动脉和腹主动脉的狭窄部位、程度和范围后，更换 Cobra 管或直角导管选择性插入狭窄侧动脉，先以软头导丝送过狭窄段，再更换气囊管在电视监视下缓缓插入直达动脉，用装 30%泛影葡胺 20ml 手推或压力注射器慢慢扩开气囊，压力控制在 5kg/cm^3，每次 30s，间隔 3～5min，连续 3 次。狭窄环消失后必要时可再扩一次。术后绝对卧床 24h，肝素抗凝治疗。

自体肾移植术（auto renal transplantation） 适用于大动脉炎引起的腹主－肾动脉开口处狭窄，腹主动脉有病变不适应进行上述原位（体内）肾血管重建术者。尤其适应于肾动脉近腹主动脉部 1/3 处的狭窄或梗阻。禁忌证为肾动脉全程狭窄、肾脏萎缩或发育不全。打开肾脂肪囊显露肾脏，分离肾脏输尿管，避免损伤肾盂输尿管动脉，探查肾蒂部，于狭窄的远端结扎切断肾动脉，而后切断静脉游离肾脏置于 4℃冷盐水中，以 4℃灌洗液灌洗至灰白色，再阻断髂内动脉和部分阻断髂总静脉。先将肾静脉与髂总静脉或髂外静脉作端侧吻合，再将肾动脉与髂内动脉作对端吻合。吻合完成后先开放静脉后开放动脉。在肾脏外侧面切开肾包膜以防术后肾肿胀引起肾组织受压坏死，并观察输尿管有无成角，蠕动是否正常。

肾修补术（repair of renal laceration） 适用于肾脏损伤，手术探查肾裂伤的范围较局限、裂口浅小时可行肾修补术。显露肾周筋膜，清除血肿，游离肾脏，阻断肾蒂血流，剥离损伤部包膜，缝合肾盂或肾盏断端以及断面血管，并贯穿肾实质缝扎裂口，开放肾蒂，缝合肾包膜覆盖肾创面。在肾脏下方将肾周筋膜前后两层缝合，以固定肾脏。切口内放置烟卷引流及胶管各一条，逐层缝合切口。

肾囊肿去顶术（surgical decompression of cystic kidneys） 适用于单纯性肾囊肿、肾实质受压影响肾功能者；孤立性多房性肾囊肿；肾盂周围囊肿、肾周围假性囊肿合并感染、造成尿路梗阻者；多囊肾病之较大囊肿压迫肾实质引起梗阻者。显露囊肿后，抽吸囊内液体，沿肾实质平面切除囊肿顶部囊壁，探查囊腔有无异常，以无水乙醇棉球填塞残留囊壁，滞留 5～10min 后取出，囊肿边缘彻底止血，以肠线连续锁边缝合，囊腔以带蒂肾周脂肪填塞，关闭切口。

肾囊肿切除术（resection of renal cysts） 本手术适用于孤立性多房性肾囊肿肾功能受损者；肾盂周围囊

肿、肾周假性囊肿引起尿路梗阻者；巨大肾盏囊肿或囊肿合并感染、出血、结石者；肾包虫病囊肿。显露囊肿后，切开囊包膜，将其向上下方向剥离牵开，用组织钳提起囊壁，在囊壁与肾实质间剥离囊肿并完整切除之。用肠线缝扎创面出血点及肾盏，术毕肾周置烟卷引流。

肾固定术（nephropexy） 对于肾下垂症状严重影响工作而平卧后症状明显缓解、经非手术疗法症状仍无减轻者；肾下垂伴有肾积水、明显血尿、结石、长期尿路感染等并发症、非手术疗法不能奏效者及严重肾下垂、引起肾血管蒂和输尿管扭曲、出现绞痛症状者，可采用肾固定术的手术疗法。其目的是松解肾盂和输尿管上段，矫治引起尿路梗阻的病变，将肾脏固定于正常解剖位置，保持尿流通畅。手术须将肾脏及输尿管上段游离，而后固定肾脏。术式有多种。

肾包膜、腰肌缝合固定术（Kelly nephropexy） 此手术最早由 Howard A Kelly 设计。用肠线在肾脏背面的包膜上近肾外侧缘作两个圆形缝合，分别位于上中1/3交界处及近下极处，缝线于肾包膜与肾实质之间，不宜过深。上部缝线于第 12 肋上方穿过，固定于腰部肌肉上，下部缝线于上部缝线穿过第 12 肋处之下方稍外侧缝合于腰方肌边缘上，与上部缝线距离适当。将肾脏复位后，轻拉缝线，放低腰桥，检查复位情况，证实复位良好、输尿管无扭曲、无成角、肾脏引流良好后，将两缝线分别拉紧、打结、固定肾脏。肾周筋膜脂肪于肾下方缝合在腰肌上，加强固定。

肾周筋膜、腰肌缝合固定术（Deming nephropexy） 游离肾脏时保持肾周筋膜的完整，待肾脏及上段输尿管游离后，将肾脏纳回至正常位置，在肾下极将肾周筋膜与腰肌作横行褥式缝合将肾脏托起，第 1 针将肾周筋膜缝合到输尿管外侧 1cm 的腰方肌上，位置尽可能高，然后根据情况在第 1 针之外侧将肾周筋膜与腰肌作 4～7 针间断褥式缝合，证实肾脏复位满意、输尿管不成角、扭曲受压后从内向外依次打结，固定肾脏。

切开肾包膜粘连固定术（Young nephropexy） 肾脏游离后，肾脏前旋，暴露背面，在背后与外侧缘之间的肾包膜作一小切口，将肾实质与肾包膜间向上下极分离，剪开肾包膜，内侧包膜与腰大肌缝合固定，外侧包膜与腰方肌缝合固定，使肾实质裸露面紧贴于腰部肌肉，产生粘连固定肾脏，亦可将肾脏背面肾包膜作一长方形切除或将切开之肾包膜向肾门方向折成一卷，依同法将肾实质裸面与腰肌产生粘连达到固定肾脏的目的。

Lowsley 肾固定术（Lowsley nephropexy） 此手术是用带状肠线或大腿阔筋膜等材料来固定肾脏。游离肾脏和输尿管上段，在肾脏背面近外侧缘处，纵形切开肾包膜，稍加游离，在此切口两旁，肾脏上下极的背腹侧面，分别作两处长 1～1.5cm 的纵形小切口，分离其间的肾包膜，用两条带状肠线，分别于肾上下极穿过肾包膜隧道，分别结扎，不宜过紧，防止压迫肾脏。上下极带状肠线的 1 根结扎在一起，防止固定带移位。上极的另 1 根固定带穿过第 12 肋上方的肌肉，尽量靠近后方，下极的另 1 根固定带穿过腰方肌并固定。若用大腿阔筋膜作固定材料，则在大腿上作一切口，取 1 条大腿阔筋膜，剪成条状，宽度与肾包膜小切口相当，再按上述方法固定肾脏。该术式方法较复杂，有损伤肾实质的可能。

Edebohl 肾固定术（Edebohl nephropexy） 游离肾脏后于肾外侧缘作一小切口，切开肾外侧缘包膜全长，肾包膜剥离、每侧达肾外侧缘与肾门中点。用肠线于剥离之肾包膜返折处作 4 个悬吊缝合，不要穿过肾实质，缝线的位置为每侧上中 1/3 及中下 1/3 交界处。按肾脏正常位置，将肾上极 2 根缝线缝于切口的后上角，下极两缝线缝于上极缝针之下方，与上极缝针距离适当。缝线均穿过肌肉。然后缝合腰部切口至肌层，将缝线轻轻拉紧，使肾实质裸面紧贴于腰方肌上，日后产生粘连，固定肾脏。该手术有损伤肾实质的可能，术中不能检查复位情况及输尿管是否有扭曲、成角等情况，影响手术效果。

经皮肾盂穿刺测压法（Whitaker test） 1973 年 Whitaker 介绍了这一方法，具体步骤是在 X 线透视（需无经静脉注入造影剂）或超声引导下经皮肤穿刺将一导管插至肾盂。因肾盂压力与膀胱压力有一定关系，故需同时经尿道向膀胱内插入一导尿管检测膀胱内压力。在向肾盂灌注前，首先记录导管阻力所产生的压力，然后以 10ml/min 的流量向肾盂内灌注生理盐水，直至达到平衡状态或压力显著升高为止，所测压力减去肾盂内灌注时的导管内压及膀胱内压，即为灌注时

肾盂内的相对压力。此压力低于 1.18kPa（12cmH_2O）可除外上尿路梗阻，压力越高梗阻越严重。

经皮肾囊肿穿刺术（percutaneous puncture of renal cysts） 体积较大、直径超过 4cm、对实质造成压迫的单纯性肾囊肿，多发性囊肿中体积较大的囊肿，出血性及多房性肾囊肿，在排除肿瘤存在情况时，如位置合适、静脉尿路造影或逆行造影囊肿不显影者可行经皮肾囊肿穿刺术。

在超声引导下，选择合适进针位置，确定穿刺深度、角度，将穿刺针针尖插入囊肿的中央，拔出针芯，抽吸囊液，向囊内注入硬化剂（如无水酒精），量为抽出量的 1/4，可反复注入冲洗囊腔，视囊肿体积大小，最后向囊内注入 5～10ml 无水酒精并保留，拔除穿刺针。

肾结核病灶清除术（cavernostomy of renal tuberculosis） 本手术适用于靠近于肾脏表面较大的闭合性结核性脓肿、肾盂颈部已闭合、肾其他部分无肉眼可见的结核病灶、或轻度病变有药物治愈可能者，以及孤立肾或双侧肾局灶性结核性脓肿者。全肾多处脓肿且全身播散者及脓肿破溃穿透入肾盏肾盂、输尿管及膀胱病变显著，对侧肾功正常者为禁忌。显露病变区域后，周围纱布保护，注射器穿刺抽出脓液，沿正常肾实质的边缘将脓肿顶部剪除，敞开脓腔，除去所有干酪样物质，脓腔创缘用肠线连续锁边或间断褥式缝合，将链霉素粉 1g 撒入病灶内，并以带血管的肾周脂肪组织填塞残腔，缝合固定，术后正规抗痨、营养支持。

包膜下肾切除术（subcapsular nephrectomy） 肾脏因长期感染和炎症反应，如结核性脓肾，肾积脓累及肾周筋膜和肾周脂肪，引起广泛紧密粘连，锐性分离或强行剥离可能造成严重损伤，采用肾包膜下肾切除术较为安全。从肾周围粘连最轻的部位开始分离，显露肾外凸缘，从上极至下极纵形切开炎症粘连的肾包膜。自肾包膜与肾皮质的间隙中作患肾前后、上下钝性分离至肾蒂，环绕肾蒂边分离边切开包膜，分出并切断输尿管，集束钳夹、切断、结扎肾蒂血管，切下肾脏。肾结核患者若输尿管亦有结核病变，则应全长切除。

肾盂成形术（pyeloplasty） 肾盂、输尿管连接部梗阻若除外由异常血管纤维束带引起，则常需成形手术重建肾盂管新的开口，使肾盂获得好的正常引流，其要点是利用宽大的肾盂壁瓣修补，以增大狭窄部的管腔直径，并同时达到使减缩的肾盂腔在其最低部与输尿管相通连，务使肾盂管口成漏斗形。

手术技术大体上采用切断肾盂与输尿管连接部，经修整后重新吻合或不切断连接，只用各种蒂行肾盂壁瓣移位增补狭窄段的部分管壁，术式有多种，如肾盂输尿管边侧吻合术（Von Lichtenberg operation）V－Y 肾盂成形术（V－Y pyeloplasty）、舌状肾盂壁瓣肾盂成形术（tongueshaped flap type of pyeloplasty）、螺旋形肾盂壁瓣肾盂成形术（spiral long tongue－shaped flap type of pyeloplasty）。

肾盏输尿管吻合术（ureterocalyceal anastomosis） 肾盂成形手术失败、肾盂周围有广泛粘连纤维化、输尿管肾盂连接部梗阻、同时伴有肾内型小肾盂或肾转位不良如蹄铁肾、近侧输尿管有一段狭窄等情况可行肾盂输尿管吻合术。显露肾脏后游离出肾门以下的半个肾脏，剥离肾下极肾包膜，按肾部分切除方法，在肾下极肾盏部位将最薄的一块肾组织切除露出肾下盏，肾实质创面丝线缝扎止血，节除肾门至正常段间狭窄而纤维变性的输尿管，肾盂切口缝合关闭。将输尿管上端切口纵形切开成瓣状以扩大吻合口径，附着于肾实质而外露的肾下盏口与瓣状输尿管近端行黏膜对黏膜式吻合，后壁吻合完成后置入双“J”管，然后以外翻缝合法间断缝合前壁，放置引流，关闭切口。

肾盂部分、肾盂连接部切除成形术（Anderson－Hynes dismembered pyeloplasty） 这一手术于 1949 年由 Anderson 及 Hynes 首创，又称 Anderson－Hynes 成形术，适用于肾盂输尿管连接部严重狭窄、该部神经肌肉组织发育不良、肾盂扩张明显、输尿管狭窄段不过长者。手术须将肾盂前后壁完全游离，清楚显露肾盂输尿管连接部及输尿管上段，相距肾门外约 2～3cm 处将肾盂环形完全切断，全部切除狭窄及发育不良的肾盂输尿管连接部，并包括相邻的输尿管狭窄部，再将正常输尿管的切端纵形劈成袖口状，将肾盂上部切口以 4－0 肠线按 2 层缝合关闭，所留下部椭圆形窗口与输尿管近端已经扩大的袖状口作吻合，置入输尿管支架管引流，吻合肾盂输尿管之前壁，术毕肾周置放引流。

马蹄肾峡部切除术（resection of the isthmus of horseshoe kidney） 该手术是处理马蹄肾最常用的手术方法，适用于马蹄肾峡部引起明显的腹膜后压迫症状、疼痛严重、影响工作和生活者及由于输尿管梗阻引起肾积水、感染、结石等并发症需手术处理者。手术显露肾脏，将肾脏及上段输尿管适当游离，显露峡部并游离过中线，较粗血管应予以保留。检查峡部，若为纤维索带，则钳夹切断结扎即可，若为肾实质组织，可以联合部凹陷沟作为切断部位，若无此沟可根据术前检查资料选择适当部位切断，切面若有肾盏或大血管暴露则须以3-0可吸收线缝合。

输尿管重复畸形（duplication of ureter） 多见于重复肾畸形，偶有分流附加肾者。双输尿管是输尿管畸形中最常见的，约25人中有1例，单侧较双侧者多6倍。双输尿管可分为：完全性与不完全性。前者输尿管开口于膀胱，尿道或其他部位。输尿管口的位置，下输尿管口靠头侧及外侧（相当于正常输尿管口的位置略外上）。上输尿管口靠内，靠下。双输尿管畸形多被偶然发现，并不引起临床症状，常在尿路造影时见上肾盂，肾盏呈棒槌样。在尿路感染中被检出的重复输尿管要比想象的多，在临床上引起症状的主要是上输尿管的异位输尿管口及异位输尿管膨出。上半肾易有梗阻，下半肾易有返流。重复输尿管畸形也常伴发其他尿路畸形及尿路感染，仅有尿路感染而无解剖上的异常（肾积水，输尿管口异位）时，宜用药物控制感染而不必手术。此外也有3根，四根输尿管畸形，可能源于胚胎发育时中肾管出现3个输尿管芽，或其中一个输尿管芽最初就分为2个，可形成完全性或不完全性输尿管重复畸形。

Prune belly 综合征（Prune belly syndrome） 是一个罕见的不明病因的综合征，仅见于男孩。症状包括腹壁肌肉缺乏，输尿管明显扩张，双侧睾丸位于腹内，肾脏通常发育不良，易于发生输尿管感染。但有50%肾功能长期良好。此综合征的婴儿现在已很少见，因为怀孕15周时即能诊断，此时母亲可选择终止妊娠。

巨输尿管症（megaureter） 指输尿管扩张到不能发生有效的蠕动。可以为原发的，或继发于膀胱排出梗阻。原发者可以有梗阻或没有梗阻，返流或无返流，双侧或单侧，梗阻原因是输尿管下端狭窄。

输尿管闭锁（ureteral atresia） 是一种先天性严重的输尿管发育异常。见于双肾不发育，多房性肾囊性变的新生儿，如系双侧病变则患儿不能存活，如在胚胎中有尿分泌之后才出现输尿管远端闭锁，则其近端输尿管将极度扩张迂曲，形成囊状或管状肿块，称为巨大输尿管积水，并伴有发育异常的小肾。

腔静脉后输尿管（retrocaval ureter） 系腔静脉发育异常。输尿管上1/3位于腔静脉后，在腔静脉与主动脉之间绕到腔静脉之前，然后按正常通路进入膀胱。因腔静脉位于右侧，故右肾及右输尿管上1/3积水时应考虑本症，患者也可因尿路感染或结石而就诊，静脉尿路造影或逆行肾盂造影可显示上段输尿管呈“S”形扩张。治疗为切断上端输尿管，移位到腔静脉之前进行端端吻合。也有人主张切断下腔静脉再吻合，可避免游离输尿管而影响其血运，亦可避免术后输尿管吻合口狭窄。

髂血管后输尿管（retroiliac ureter） 输尿管应位于髂血管之前，如位于髂血管之后则输尿管受压造成肾，输尿管积水。极罕见，复位后行输尿管膀胱再吻合。

输尿管膀胱交界部狭窄（stricture of ureterovesical orifice） 此症也是先天性肾积水的一个原因。患者膀胱功能正常，临床表现为腹部肿块或反复尿路感染，静脉尿路造影患侧不显影或显示肾及输尿管积水，可经逆行肾盂，输尿管造影或肾核素扫描证实。如系输尿管口细小，可经膀胱镜切开输尿管口或根据肾功能情况行患侧肾切除或输管膀胱再吻合术。

输尿管癌（carcinoma of ureter） 原发性输尿管肿瘤以恶性为主，其中90%为上皮型的移行细胞癌，其他如鳞状细胞癌，腺癌，末分化癌少见。多发生于20~50岁，男性多见，发病部位多在输尿管下段，主要症状为血尿，少数以疼痛或腹块就诊。因输尿管壁较薄，且淋巴引流丰富，肿瘤易于局部浸润和转移。

输尿管癌分期（classification of ureteral carcinoma）

国际抗癌协会	Jewett	深　度
Tis	0	原位癌
Ta	0	黏膜乳头状癌

T_1	A	浸润固有层
T_2	B_1	浸润浅肌层
T_{3a}	B_2	浸润深肌层
T_{3b}	C	浸润肌层外脂肪
T_4	D	浸润附近器官

输尿管结石（ureterolithiasis） 输尿管结石90%以上是在肾内形成而进入输尿管的，二侧发病数相等，双侧结石约占5%，其成分与肾结石一样，但其外形多呈枣核或椭圆形。由于输尿管下端及跨越髂血管处的生理狭窄，约70%输尿管结石在输尿管下1/3段，其次是中1/3段，因为输尿管蠕动和尿流速度较快，直径小于0.4cm的结石容易自动降入膀胱而随尿排出。

输尿管膨出（ureterocele） 输尿管膨出亦称输尿管囊肿，系先天性畸形。可为单侧或双侧性，有时发生在肾，输尿管完全重复畸形的上肾输尿管口，膀胱壁段输尿管呈囊性扩张，使逼尿肌裂孔增宽，三角区浅肌薄弱，由于出口狭小，常致输尿管甚至肾积水，其膨出部分可继发结石。过去多行膨出部切除手术，但术后发生输尿管反流者甚多，现改用经尿道膨出部切开，由于保留了膨出部组织片，可能有防止反流的作用。

输尿管口囊肿（ureterocele） 输尿管口囊肿亦称输尿管口膨出。见输尿管口膨出。

输尿管异位开口（ectopic ureteral orifice） 是指输尿管口开口于正常位置的尾侧，系胚胎发生期输尿管芽从中肾管分离延迟所致。常并发于输尿管疝和重复输尿管，也可单独发生，约10%为双侧性。临床症状根据病人的性别及输尿管口的位置有不同表现，其管口部位与肾发育异常的程度有关。男性异位输尿管口总在外括约肌之上，女性异位输尿管口约2/3位于膀胱颈与括约肌的远侧，故常合并尿失禁。

腹膜后纤维化（retroperitoneal fibrosis） 1905年法国Albarran首先报道，称之为输尿管周围炎。1948年Ormond对该症作了详细描述后报告逐渐增多，1979年Lepor及Walsh复习了70例，而后统称为腹膜后纤维化。大多原因不明，称为“原发性或特发性腹膜后纤维化，通过病史或手术探查而发现病因者，称为继发性腹膜后纤维化。

输尿管损伤（injury of ureter） 输尿管损伤无论在平时和战时均少见，占腹部损伤2.3%，泌尿系创伤4%左右。平时多见于骨盆手术或泌尿外科输尿管导管插入及输尿管结石摘除，输尿管镜操作等。战时多为贯通或爆炸性损伤，各段输尿管均可累及，这类伤员几乎均伴有合并伤，闭合性输尿管伤罕见，减速性损伤可引起撕脱，放射治疗可使照射区输尿管出现不同程度水肿，常在治疗后3周左右发生，虽多数病例可恢复，如并有感染或器械检查则可产生狭窄。

输尿管癌根治术（radical resection of ureter carcinoma） 绝大多数输尿管肿瘤是恶性肿瘤，即使是良性乳头状瘤，也有较多恶变的机会，所以对侧肾功能良好者，主张根治性手术切除，范围包括患侧肾脏，全部输尿管及输尿管开口周围膀胱壁袖口状切除。

输尿管切开取石术（ureterolithotomy） 根据输尿管结石的部位，采取经腰，经腹或经耻骨上切口，暴露输尿管切开后取出结石，优点是手术小，可将结石完整取出，术后即解除梗阻。

输尿管镜取石术（ureteroscopic lithotripsy） 输尿管镜的主要应用范围是诊断与治疗输尿管结石，经内腔镜治疗输尿管结石正在取代许多过去靠开放性手术取石方法，尤其是输尿管中，下段结石，输尿管镜取石有很高的成功率。输尿管镜取石方法包括钳夹法，套石法，超声，液电或气压弹道碎石以及近年来逐渐得到广泛应用的激光碎石等。

气压弹道碎石术（pneumatic lithotripsy） 气压弹道式腔内碎石装置是20世纪90年代的新技术，它是以作用力与反作用力的理论为基础，将压缩气体产生的声波作用于碎石装置手柄内的“撞杆”，使之高速运动，撞击手柄上的治疗探针，从而使结石破碎。这个过程基本无热，对周围组织无明显损伤，碎石效率高。由于其作用主要是机械力，无任何波传出，故对人体无害。弹道碎石适用于膀胱结石，输尿管结石及肾结石，可经腔内镜完成，也可在开放手术中应用。

输尿管松解术（ureterolysis） 是指去除狭窄输尿管的束带，粘连或扭结而解除梗阻的术式。其适应证主要有输尿管肾盂连结部狭窄所致的先天性肾积水者，

各种原因引起的腹膜后纤维化，腹膜后或盆腔手术所致的输尿管狭窄，卵巢静脉纵合征的病例。可根据情况行单纯输尿管松解术或松解后行其他手术。

输尿管吻合术（ureteroanastomosis） 输尿管损伤，术中输尿管切断，或部份的切除一段输尿管时，两个断端可进行吻合。其成功的因素是吻合部位的管壁良好，有足够的血液循环，吻合口宽大而无张力。

输尿管造瘘术（ureterostomy） 暂时性尿流改道的手术方法之一。在输尿管梗阻或手术部位上方较高处作一小切口，插入 8 ~ 12F 导尿管至肾盂，作持续引流。达到治疗目的后拔除造瘘管，恢复从原来通道排尿。

输尿管皮肤造口术（ureterocutaneostomy） 多用于晚期肿瘤压迫输尿管下段引起尿毒症的病人，亦适用于儿童患下尿路梗阻或功能性疾患所致上尿路严重迂曲扩张，尤其合并感染和尿毒症时，待原发病矫治后再恢复输尿管的完整性。其主要术式有：1. 输尿管襻皮肤造口术，2. Y 型输尿管皮肤造口术，3. 输尿管末端皮肤造口术。

输尿管扩张术（ureteral dilatation） 1891 年 Pawlick 首先应用输尿管探条经过膀胱镜扩张结核性输尿管口狭窄 1910 年 Marion 应用输尿管导管扩张输尿管并留置 24 ~ 48h 促使结石排出。1931 年 Buerger 应用 F12 ~ F20 橄榄头状探子扩张输尿管，1915 年后采用与现代相类似的金属圆锥探子及刻有标度的 Teflon 扩张器。1907 年 Nitze 设计了带有可充气气囊输尿管扩张器。1923 年 Bugbee 应用多种输尿管导管同时给局麻药，润滑剂及解痉药物等引导结石排出。1925 年 Dourmashkin 采用气囊导管扩张输尿管至 F20，使 68% 的结石能够自行排出。近年来输尿管镜广泛应用于临床，输尿管扩张的器械与扩张方法得以不断改进与完善。

输尿管膀胱吻合术（ureterocystostomy） 输尿管膀胱吻合术通常用于治疗膀胱输尿管返流，输尿管膨出，先天性巨输尿管，输尿管下端损伤，狭窄，输尿管阴道瘘等疾患。常用的手术方法有输尿管前移术，输尿管跨三角区前移术，Politano - Leadbetter 法，Lich 法，输尿管膀胱角吻合术，膀胱瓣输尿管成形术等。

回肠代输尿管术（ileal replacement of ureter） 是指取一段带系膜的游离回肠替代输尿管的术式。适用于输尿管缺损，狭窄和病变部位过长而无法做膀胱瓣或肾盂瓣输尿管吻合的肾功能良好者。禁忌证为泌尿系肿瘤，尿路感染未控制者，下尿路病变所致排尿困难者。本手术的最大优点是避免了尿流改道，提高了病人的生活质量，对单侧或双侧输尿管的全程或者下段均可利用回肠袢替代，但不能用于仅替代中上段输尿管，因术后肠腔内粘液会堵塞正常输尿管致手术失败。

输尿管口囊肿切除术（resection of ureterocele） 是输尿管口囊肿的手术治疗方法，方法是将输尿管口囊肿切除后输尿管口予以成型。一般在腰麻或硬膜外麻醉下进行，经膀胱将输尿管口囊肿分离后，完整切除，输尿管壁切口用 5 - 0 可吸收缝合。膀胱内留置导尿管，术后应用抗生素防止感染。目前这一手术方法逐步被经尿道输尿管口囊肿切除术取代。

经尿道输尿管口囊肿切除术（transurethral resection of ureterocele） 是通过尿道膀胱电切镜进行手术，将输尿管口囊肿在顶部纵行切开。该方法创伤小，病人无痛苦，术后恢复快，在有条件的医院已取代输尿管口囊肿切除术。

输尿管末端抗逆流手术（anti-flux operation for vesico - ureter reflux） 抗返流的输尿管膀胱吻合术是将输尿管通过新造的逼尿肌裂孔和黏膜下隧道，在隧道远侧造口，成功的关键是吻口无张力，有坚固的逼尿肌支持隧道内输尿管，黏膜下隧道长度应为输尿管直径的 4 ~ 5 倍。

Politano - Leadbetter 法输尿管膀胱吻合术（Politano - Leadbetter ureteroneocystostomy） 经膀胱内，外途径进行，适用于输尿管长度不太充分或扩张较明显，需要形成较长的黏膜下隧道，以及再次手术的患者。经膀胱内游离输尿管下段，在膀胱外继续向上游离足够长度，于膀胱内分离黏膜下隧道，在隧道起始处切开膀胱壁，将输尿管带进隧道，于远侧造口，需要时可将输尿管前移以延长隧道。

大网膜输尿管成形术（ureteroplasty with pedicled omentum） 适用于中段输尿管狭窄，长度在 3.5cm

内，难以用输尿管端端吻合者。儿童及育龄妇女禁忌，其基本术式是纵行切开输尿管狭窄段，插入双J管，将带蒂大网膜包裹或覆盖输尿管缺损区，术后3周至6个月输尿管黏膜及平滑肌组织新生，输尿管通畅。

重复膀胱（duplication of bladder） 重复膀胱是先天性膀胱畸形的一种，有各种类型，如完全性重复膀胱、不完全性重复膀胱，又可分为左右、前后或上下两个膀胱。膀胱中隔狭窄则形成葫芦形膀胱，此外尚有多房性膀胱。重复膀胱多合并尿路或其他器官严重畸形，如膀胱外翻、消化道重复畸形、也有重复膀胱因无症状而被偶然发现，或因和并其他尿路畸形继发感染、结石，经尿路造影或膀胱镜检查而获诊断。手术治疗包括切除膀胱中隔，解除梗阻。

膀胱憩室（diverticulum of bladder） 先天性膀胱壁肌层局限性薄弱而膨出或继发于下尿路梗阻的膀胱壁自分离的逼尿肌之间突出而形成憩室。且多见于男性，多为单发性，位于输尿管口附近最常见。憩室增大时，输尿管口即移位，憩室内而发生返流，可并发尿路感染及结石，并有鳞状上皮化生及恶变的威胁。膀胱憩室壁肌纤维很少，有逐渐增大的趋势，当扩张的膀胱憩室位于膀胱颈后，则可致膀胱出口梗阻。静脉尿路造影可显示憩室，但侧位及斜位的排尿性膀胱尿道造影更为清晰，确诊时须行膀胱镜检查以了解憩室与输尿管口的关系并除外膀胱出口梗阻，治疗主要是解除下尿路梗阻，控制感染，如憩室小不必行憩室切除，如憩室巨大，输尿管口靠近憩室或在憩室内开口，则须做憩室切除，并将输尿管移植至膀胱其他部位。

膀胱癌（carcimoma of bladder） 膀胱癌是膀胱黏膜细胞的癌变，大致可分为移行细胞癌、鳞状细胞癌、腺癌及未分化癌等几类，其中移行细胞癌占90%以上。血尿特别是间歇性无痛肉眼血尿为膀胱癌最常见的症状，80%病人就诊时有血尿，其中17%血尿严重。血尿出现的时间与肿瘤细胞分化、分期、大小、数目、形态并不一致。膀胱癌起始症状可以为尿频、尿急、尿痛，亦可以因下腹肿块、尿潴流、肾功能不全就医，甚至出现严重贫血、恶液质。鳞状细胞癌、腺癌和未分化癌为浸润性癌，病程短、恶性程度大、愈后不良。任何40岁以上无痛肉眼血尿患者都应想到膀胱癌的可能。膀胱镜检查及活检组织病理检查是确诊的主要方法。膀胱癌生物学特性差异很大，治疗的方法也很多，但基本方法仍为手术治疗，放射治疗、化疗和免疫治疗等居辅助地位。

膀胱癌分期（staging of bladder carcinoma） 膀胱癌的分期有多种，目前较常用的是1974年国际联合抗癌协会UICC年会上提出的TNM分期，TNM分期的原则为：

①肿瘤本身浸润程度（T）；②浸骨盆及腹部淋巴结（N）；③其他器官转移情况（M）。T_0：标本中未见明确的肿瘤；Tis：原位癌；Ta：乳头状肿瘤无浸润；T_1：浸犯黏膜固有层；T_2：浸犯浅肌层；T_3：浸犯深肌层全层或超过肌层到周围脂肪组织，但尚无转移；T_4：浸犯膀胱全层及局部器官如前列腺、子宫、阴道等。N_1：同侧区域淋巴结转移；N_2：对侧或同侧或多发区域淋巴结转移；N_3：区域淋巴结转移、固定；N_4：区域外相邻淋巴结转移。M_1：转移局限于盆腔器官；M_2：转移超出盆腔范围，如肺、肝骨骼等。

脐尿管癌（urachus carcinoma） 本病罕见，是原发于脐尿管的恶性肿瘤。男性多见，多发病于50～70岁，是脐尿管残存黏膜化生为柱状上皮或鳞状上皮癌变。多数为腺癌，少数为肉瘤，同膀胱肿瘤有相似的组织学表现。

一般表现有下腹肿块和血尿，B超及CT可提示腹壁膀胱顶部占位，膀胱镜有时可窥见膀胱顶部憩室内肿瘤。Wheeler等对脐尿管起源的恶性肿瘤诊断标准为：1. 肿瘤局限在膀胱顶部或前壁。2. 大多数定位在肌层内。3. 肿瘤浸犯膀胱壁并继续扩散，经Retuis间隙到前腹壁。4. 肿瘤位于残端脐尿管。5. 在肿瘤和膀胱顶部黏膜间有明显分界。6. 在膀胱顶部黏膜无腺体或息肉样增生。

肿瘤容易复发，晚期常转移到肺及腹部脏器。

治疗以手术切除为主，辅助以化疗，手术范围不仅应切除脐尿管，同时应切除脐、脐中韧带及其两侧腹膜、部分腹直肌及部分膀胱壁，需全膀胱切除时应同时清扫盆腔淋巴结。

膀胱横纹肌肉瘤（rhabdomyosarcoma of bladder） 膀胱横纹肌肉瘤在膀胱恶性非上皮肿瘤中发生率最高

(35%)。该病好发于男性，多发生于幼儿，50%发生在5岁以内。横纹肌肉瘤多数发于膀胱颈部和三角区，临床表现有血尿、排尿困难、尿痛、尿频及下腹部肿块等，结合膀胱镜、CT及B超活检等检查可确诊。根据肿瘤的位置、大小以及浸润范围可以行肿瘤局部切除、膀胱部分切除或膀胱全切，术后辅以放疗或化疗。

膀胱炎（cystitis） 各种致病菌感染膀胱所引起的膀胱炎症改变称为膀胱炎。膀胱炎常伴有尿道炎，统称为下尿路感染。膀胱炎有多种因素引起：(1) 膀胱内在因素，如膀胱内有结石、异物、肿瘤和留置尿管等，破坏了膀胱黏膜防御能力，有利于细菌的侵犯。(2) 膀胱颈部以下的尿路梗阻，引起排尿障碍，残余尿则成为细菌生长的良好培养基。(3) 神经系统损害，如系统性疾病或盆腔手术后，损伤支配膀胱的神经，造成排尿困难而引起感染。膀胱炎分为急性和慢性两类。膀胱炎的主要症状是尿频、尿急和尿痛，尿常规检查和中段尿培养是确诊的主要方法，根据致病菌属，选用合适的抗菌药物是治疗的主要措施，同时可辅以相应的解痉、止痛治疗。

间质性膀胱炎（interstitial cystitis） 间质性膀胱炎并称为膀胱黏膜下纤维化或Hunner溃疡，于1915年由Hunner首先报道，多见于中年以上妇女。特点是膀胱肌层纤维化，表现为膀胱容量减少、尿频、夜尿增多，耻骨上疼痛等症状。

腺性膀胱炎（glandular cystitis） 腺性膀胱炎是一种病因不甚清楚的黏膜腺性增生性病变，可能由于某些因素（如梗阻、感染、结石）慢性刺激所致。正常膀胱黏膜无腺体存在，但在慢性刺激下，膀胱黏膜上可形成上皮芽，伴有上皮芽的移行细胞向黏膜固有层增殖形成Von Brunn细胞巢，Von Brunn巢中心可退化并有柱形上皮形成，从而发展为腺性膀胱炎。多数学者认为腺性膀胱炎为癌前病变，故应充分重视。

尿路软斑症（urethra malacoplakia） 软斑症（malacoplakia）是一种罕见的炎症疾病，1902年Michacils和Gutmann首先报导，1903年Uon Hansemann用希腊文Malaco（柔软）和Plakia（斑块）命名此病为软斑症。软斑症可发生在身体各部位，最好发部位在泌尿系统，依次为膀胱、肾实质、肾盂、输尿管。本症的病因较复杂，常发生在中年妇女，伴有营养不良和其他疾病，免疫功能缺陷、吞噬细胞吞噬细菌的功能异常是可能发病的原因之一。肾软斑症常伴有发热、腰痛和腰部肿块。膀胱软斑症可有尿痛、尿频、血尿和排尿困难等。确诊主要根据尿液显微镜检查发现典型的Machaclis－Gutmann小体组织细胞，尿路软斑症属于炎症性病变，需要长期应用抗生素治疗，能改善症状，但易于复发。膀胱软斑症患者还可以经尿道将膀胱内病变进行电灼治疗，对于单侧肾病变患者，有的学者认为应做患侧肾切除术。

膀胱结石（bladder stone） 膀胱结石的发病率有明显的地区、种族和年龄差异。营养不良，尤其是缺乏动物蛋白的摄入，成为发生膀胱结石的主要原因。膀胱结石的成分受尿pH值及其饱和度的影响。一般而言，非感染结石以尿酸、尿酸盐和草酸钙为主，感染结石则以磷酸镁铵、磷酸钙和碳酸鳞石为主，膀胱结石的诊断主要是根据病史、体检、B超及X线检查，必要时做膀胱镜检查。治疗包括体外冲击波碎石、手术治疗等，在取出结石的同时，应纠正形成结石的原因和因素。

神经性膀胱（neurogenic bladder） 神经性膀胱应理解为神经病性膀胱尿道功能障碍，是指由于神经疾病所致的膀胱尿道功能失调。根据原发病的解剖部位及发病机理为原则分类如下：1. 脊髓上损害所致膀胱尿道功能障碍。2. 脊髓损害所致膀胱尿道功能障碍。3. 周围神经损害所致膀胱尿道功能障碍。4. 多发性硬化症所致膀胱尿道功能障碍。5. 原发性自律性功能不全所致膀胱尿道功能障碍。尿流动力学检查在诊断中占有极重要的位置，X线、CT、同位素、超声波及化验检查不论对神经系统的原发性疾病或膀胱尿道功能障碍；以及上尿路并发症的诊断，均有重要价值。治疗原则时：1. 保护逼尿肌功能，解除尿路梗阻。2. 预防和治疗上尿路并发症，如肾、输尿管、膀胱尿道返流，尿路感染及尿路结石等。3. 维持正常的个人生活和社会生活，减轻痛苦，治疗尿失禁。

膀胱输尿管返流（vesicoureteric reflux） 膀胱输尿管返流可分为原发性与继发性，前者是由于膀胱输尿管连接部活瓣作用不全，后者是继发于尿路及神经性膀胱功能障碍。婴幼儿常表现为尿路感染与返流的非特异性症状，包括发热、乏力、嗜睡、厌食、恶心、

呕吐及生长发育迟滞，也可有肾绞痛及肾区压痛，大儿童尤以肾瘢痕者，可并发高血压。诊断需根据临床表现、X线检查，必要时行膀胱镜及尿流动力学检查综合分析。治疗包括非手术治疗和手术治疗。非手术疗法的目的是用药物控制尿路感染，防止肾盂肾炎对肾脏的损害。手术治疗的目的是延长输尿管膀胱黏膜下隧道，以取得抗返流的效果。

膀胱异物（foreign body in bladder） 膀胱存留异物，一般异物经由尿道放入，其目的有自慰、好奇、无知和他人所为。也可见开放性膀胱损伤将异物带入，手术器械检查引入或遗留，少见周围脏器损伤贯通或内瘘。

常表现为尿频、尿痛及血尿等症状。有的以反复发作的慢性膀胱炎就诊。异物长期存在可合并感染、结石及下尿路梗阻。以膀胱镜和X线检查为确诊手段。

治疗多数可在窥镜下经尿道钳夹取出，如异物较大，质硬，应行膀胱切开取出。

膀胱损伤（injury of bladder） 是指各种原因导致的膀胱黏膜和/或肌肉的机械性损伤，膀胱壁发生挫伤、裂伤或膀胱穿孔。致伤因素包括：1. 多见于膀胱充盈时受外界暴力作用使膀胱内压急剧升高或骨折片、利器刺破造成破裂。2. 医原性的器械操作、放射及手术等。按膀胱损伤的程度可分为膀胱挫伤、裂伤及膀胱穿孔。根据膀胱破裂的部位可分为腹膜外型膀胱破裂和腹膜内型膀胱破裂及混合型膀胱破裂。

临床表现：血尿、下腹部隐痛，一般的膀胱挫伤短期可自愈；损伤重、破裂可因创伤、出血或尿液外渗刺激导致广泛腹痛、休克。排尿障碍试插导尿管向膀胱内注入定量生理盐水，入多于出，提示膀胱破裂，膀胱造影可见造影剂外溢。腹膜内型破裂应尽早手术探查行修补+引流。膀胱挫伤可休息、多饮水、留置尿管及抗感染等处理。

膀胱外翻（extrophy of bladder） 膀胱外翻是少见的先天泌尿系畸形，约3~4万出生儿中有一例，男女比约为4:1，常合并有尿道上裂等其他泌尿系脏器或其他系统畸形。

膀胱外翻的主要临床表现包括：下腹壁部分缺损，膀胱黏膜外翻呈鲜红色，易出血；两侧输尿管口外露，可见阵发喷尿，周围皮肤常有炎症、糜烂，尿臊味；在男性常伴尿道上裂，女性常伴阴蒂分离、小阴唇远离；由于耻骨联合分离，股骨外翻，患儿常步态摇摆。

诊断本病较直观，但常伴其他脏器畸形，应详细检查。

治疗目的是保护肾功能、控制排尿、修复腹壁及外生殖器。除少数腹壁缺损小，黏膜翻出少可行局部修补外，一般需要分期手术重建膀胱及尿道：①髂骨截骨术将耻骨联合靠拢。②重建膀胱及尿道。③重建膀胱颈、控制排尿。④矫正输尿管返流。⑤尿道成形，修补尿道上裂。第一期手术最好出生后48h或一周内进行。不宜重建膀胱尿道者可考虑行尿流改道术。

膀胱破裂修补术（repair of ruptured bladder） 手术适用于：①下腹部受伤或骨盆骨折后出现尿外渗症状。②膀胱造影显示造影剂外渗，膀胱破裂者。③下腹部开放性损伤，伤口流尿者，一般作下腹部正中切口，切开腹膜，探查有无腹膜内的膀胱损伤，若有损伤，腹膜、膀胱应分离后分别缝合，注意探查腹腔脏器有无损伤。不论有无腹腔内膀胱破裂，均需切开膀胱顶部，探查膀胱，检查出破口，应予以缝合，膀胱缝合口旁放置引流。按具体情况作耻骨上膀胱造瘘或留置导尿管。术后常以使用抗生素防治感染，术后2~3d拔除引流，保持导尿管或造瘘管通畅，术后8~10d拔除耻骨上膀胱造瘘或导尿管。

经尿道超声碎石术（transurethral ultrasonic lithotripsy） 所谓超声波是指频率范围在20kHz至10Hz间的机械振动波。在超声转换器内产生机械振动能，通过一个金属管即超声电极传递到位于电极远端的振动探头即碎石头上。这种探头从超声振动中获能，虽这种振动能较小，但足以产生击碎结石的作用。超声碎石仪包括超声发生器及核能装置、碎石头及负压泵。手术时，经尿道将专用侧视式膀胱镜插入膀胱，发现结石后通过操作通道将超声碎石头将结石压向膀胱壁进行碎石，碎石可由结石中间或边缘开始，逐渐击碎，术中注意连续灌注冲洗液，始终保持负压冲洗泵处于运转状态。术后应用抗生素，定期复查KUB或膀胱镜。

经尿道液电碎石术（transurethral lithotripsy） 液电的碎作用是通过放置入水中的碎石电极瞬间放高压电

流，形成强大的水冲力而产生的。Urat－Ⅰ型液电碎石器包括一个产生高压电流的发生器系统和一个碎石电极。液电碎石主要适于直径在4cm以下的膀胱结石。手术时，插入尿道膀胱镜仔细观察膀胱结石大小、形态、数目及部位。膀胱内常充无菌蒸馏水50～150ml，不宜将膀胱完全充满，将结石尽可能压至膀胱后壁，以防碎石时滑动，电极头应对准结石，但需与结石保持1～2mm距离，踩动开关放电将结石击碎。如无膀胱出血或损伤，通常无需留置导尿管。术后应用抗生素。

膀胱造瘘术（cystostomy） 常用的方法有开放性耻骨上造瘘术和耻骨上穿刺造瘘术，用以暂时性或永久性尿流改道。耻骨上膀胱穿刺造瘘耗时少、创伤小、并发症少、操作简便，可在诊断室或一般条件下施行，对麻醉要求不高，病员恢复快。开放性耻骨上膀胱造瘘术可同时了解膀胱内的情况，缝合止血较好，出血、漏尿和尿外渗发生率相对较少。

膀胱皮肤造口术（cystocutaneostomy） 由于外科重建技术的不断发展，膀胱造口术现已少用。但在处理儿童脑脊髓脊膜膨出、后尿道瓣膜、先天性或后天性下尿路畸形等伴有膀胱输尿管返流、反复感染引起肾功能进行性恶化时，该手术仍有一定价值。取下腹部横切口，将膀胱顶部牵拉出切口外，在距离预定造口位置2cm处，用4号丝线将膀胱壁浆肌层与腹直肌前鞘间断缝合数针以固定膀胱。切开膀胱顶作一造口，用1号丝线将膀胱黏膜与皮肤作对应间断缝合，然后再间断缝合造口两侧的皮肤。

回肠膀胱成形术（ileocystoplasty） 为一种膀胱扩大术。手术原理为切取一段末端回肠并缝制成杯状结构与膀胱吻合以扩大膀胱容量，维持正常的排尿途径。

适应证：1. 结核性膀胱挛缩，即膀胱结核瘢痕化者。

2. 间质性膀胱炎、放射性膀胱炎所至膀胱容量严重缩小者。

3. 输尿管结肠吻合术后出现不良反应，但其膀胱和尿道病变已恢复正常。

4. 膀胱肿瘤施行膀胱部分切除术后容量过小，但膀胱三角区正常，并经长期观察未见肿瘤复发者。

禁忌证：1. 小儿结核性膀胱挛缩。

2. 尿道狭窄或膀胱颈梗阻尚未治愈或无法治愈。

3. 尿道括约肌功能不全者。

4. 肠道存在结核、炎症、憩室、息肉或其他疾病者。

5. 全身或泌尿生殖系结核病灶尚未稳定者。

6. 膀胱肿瘤术后观察时间过短者。

7. 肾功能受损，估计术后肾脏难以负担废物排泄和维持水电解质平衡者。

具体方法是切取一段长约20～25cm的末端回肠，并注意保护肠系膜血管，切取的肠袢必须能达到膀胱吻合口前壁。缝合回肠两断端以恢复肠道的连续性。冲洗干净肠袢后，在系膜对侧剪开肠袢，将回肠片对折，缝合相邻肠袢边缘。再次对折片状肠袢并缝合两侧形成杯状结构。在矢状面切开膀胱，尽可能向后延伸，将膀胱壁与肠袢缘缝合。

乙状结肠膀胱成形术，Mitchell术（sigmoid cystoplasty） 为一种膀胱扩大术。手术原理为利用乙状结肠与膀胱吻合藉以扩大膀胱的容量和维持正常的排尿途径。

手术适应证 1. 结核性膀胱挛缩，即膀胱结核瘢痕化者。

2. 间质性膀胱炎、放射性膀胱炎所致膀胱容量严重缩小者。

3. 输尿管结肠吻合术后出现不良反应，但其膀胱和尿道病变已恢复正常。

4. 膀胱肿瘤施行膀胱部分切除术后容量过小，但膀胱三角区正常，并经长期观察未见肿瘤复发者。

禁忌证：1. 小儿结核性膀胱挛缩。

2. 尿道狭窄或膀胱颈梗阻尚未治愈或无法治愈。

3. 尿道括约肌功能不全者。

4. 肠道存在结核、炎症、憩室、息肉或其他疾病者。

5. 全身或泌尿生殖系结核病灶尚未稳定者。

6. 膀胱肿瘤术后观察时间过短者。

7. 肾功能受损，估计术后肾脏难以负担废物排泄和维持水电解质平衡者。

具体方法是观察乙状结肠血管分布情况，切取一段长约20cm的肠袢，端端吻合两结肠断端以恢复肠道的连续性。将肠袢两端缝合。在对系膜缘切开肠壁，切口两端距肠端1cm。显露膀胱前后面，在矢状面上切开膀胱，前至膀胱颈后至膀胱三角区。缝合膀胱与肠袢。

直肠膀胱、结肠腹壁造口术（rectal bladder with permanent abdominal sigmoid） 是一种用直肠替代膀胱，乙状结肠腹壁造口的膀胱替代术。本手术的优点是操作比较简单；术后病人可自行控制肛门排尿；肛门排尿时，直肠腔内压力较低，不易发生输尿管返流；尿粪分流和术后排尿通畅，则术后尿路逆行感染的发生较低。

适应证：1. 神经性膀胱功能障碍，伴有膀胱输尿管反流、上行性肾积水、反复感染及肾功能受损。

2. 膀胱、尿道或女性内生殖器的恶性肿瘤而施行膀胱全切除术或全盆腔清除术。

3. 膀胱及邻近器官的晚期恶性肿瘤、膀胱广泛受损，膀胱容量缩小、反复出血，压迫输尿管下段至尿道梗阻者。

具体方法是进腹后游离双侧输尿管下段，于近膀胱处切断，结扎远端，近端插入输尿管导管引流尿液。游离乙状结肠系膜，在直肠与乙状结肠交界处切断，关闭直肠断端，将两侧输尿管直接种植于直肠（尿液经肛门排出）。在左下腹壁作一圆形切口，将结肠近端经此切口拉出作造口术（人工肛门）。

直肠膀胱术（Lowskey Johnson operation） 直肠膀胱术是利用直肠代膀胱，乙状结肠会阴造口的膀胱替代术，术后小便通过肛门、大便通过造口解出。本手术的优点是尿粪分流，术后尿路逆行感染的机会减少；可随意控制大小便的排出，不需佩带尿袋和粪袋；术后电解质紊乱的发生率较低。但缺点是操作比较困难；可能发生的大小便失禁难以处理；若出现乙状结肠末端坏死、乙状结肠造口回缩或狭窄，有可能因尿粪合流发生尿路逆行感染、肛门狭窄。

适应证 1. 神经性膀胱功能障碍，伴有膀胱输尿管回流、上行性肾积水、反复感染及肾功能受损；

2. 膀胱、尿道或女性内生殖器的恶性肿瘤而施行膀胱全切除术或全盆腔清除术；

3. 膀胱及临近器官的晚期恶性肿瘤、膀胱广泛受损，膀胱容量缩小、反复出血，压迫输尿管下段至尿道梗阻者。

具体方法是进腹后游离双侧输尿管下段，于近膀胱处切断，远端结扎，近端插入输尿管导管引流尿液。在直肠乙状结肠交界处切断结肠，两侧输尿管直接移植于直肠内，各自缝合直肠及乙状结肠的断端，并注意肠壁血液供应。在会阴部肛门前作弧形切口，在直肠前壁与肛门括约肌之间分离。注意勿损伤直肠壁与肛门括约肌，将乙状结肠近端从已分离的间隙拉下造瘘。

回肠膀胱术（Bricker operation） 回肠膀胱术即输尿管回肠皮肤造口术，自 1950 年由 Bricker 报道以来，至今仍为成人永久性尿流改道的常用术式。方法是距回盲瓣 10～15cm 处截取一段 15～20cm 长的回肠段，将输尿管和近端闭锁了的回肠襻作端侧吻合，或将二条输尿管末端并腔后与回肠近端作端端吻合，远端则与脐右腹直肌旁作腹壁造口，成为一排尿通道，患者术后佩带集尿袋。这是一种比较简单和安全的尿流改道方法。

适应证：1. 神经性膀胱功能障碍，伴有膀胱输尿管反流、上行性肾积水、反复感染及肾功能受损。

2. 膀胱、尿道或女性内生殖器的恶性肿瘤而施行膀胱全切除术或全盆腔清除术。

3. 膀胱及邻近器官的晚期恶性肿瘤、膀胱广泛受损，膀胱容量缩小、反复出血，压迫输尿管下段至尿道梗阻者。

具体方法是游离双侧输尿管下段，于近膀胱处切断，远端结扎，近端插入输尿管导管引流尿液。在回肠末段切除一 15～20cm 的带有动脉血管的游离肠袢，将切断的回肠近、远端作端端吻合以恢复肠道的连续性。关闭肠袢近端，分别将两侧输尿管种植在肠袢系膜对侧缘。在右下腹壁造口，将近端肠袢通过造口引致腹壁外并造瘘。进而将尿流改道。

膀胱神经剥脱术（denervation of bladder） 手术原理：上运动神经原损伤时，由于上运动神经原对下运动神经原的抑制作用消失至逼尿肌反射亢进，膀胱出现无抑制收缩，切断下运动神经原对膀胱的支配，则症状消失。

适应证：1. 由于运动神经元病变引起的尿频－尿急综合症经药物治疗及骶神经阻滞无效。

2. 原因不明的急迫性排尿综合症，经非手术疗法无效者。

禁忌证：由膀胱及局部因素引起的尿频－尿急综合症及下尿路梗阻。

作下腹部正中切口，显露膀胱后将腹膜上推，游离膀胱顶后部。再游离膀胱后壁至膀胱颈部，将两侧输尿管分出并游离，沿膀胱壁两侧切断侧后韧带，其中包括膀胱上动脉及其分支，继续游离输尿管至进入膀胱处。

耻骨上膀胱颈楔形切除术（suprapubic plasty of vesical neck） 主要用于膀胱颈挛缩并发膀胱结石憩室或膀胱输尿管返流，在处理病变的同时作膀胱颈楔形切除术。是在下腹部正中作一切口直达膀胱腔，在膀胱颈后唇将黏膜作弧形切开，于黏膜下潜行分离，露出肥厚的肌层，于6点钟处作契形切除。中部应达膀胱颈肌层全层，直至显露精囊前方的精膜，再用肠线将膀胱颈部后唇黏膜缝合。

膀胱憩室切除术（excision of bladder diverticulum） 分膀胱内憩室切除术和膀胱外憩室切除术。

膀胱内憩室切除术：适用于憩室小，与周围组织粘连不多的憩室。作耻骨上膀胱切开，用直血管钳从憩室开口插入，钳住憩室底部黏膜，将憩室翻入膀胱内，环绕憩室颈部切开膀胱黏膜及黏膜下层，将憩室的黏膜及黏膜下层剥离并切除，缝合膀胱壁。

膀胱外憩室切除术：适用于憩室大，与周围组织粘连，不能将其内翻。作耻骨上膀胱切开，朝憩室部位把膀胱与周围组织分离，将膀胱壁切口延长至憩室口，并切开憩室前外侧壁，环绕憩室口切开膀胱，切除憩室，缝合膀胱壁切口。

膀胱横断术（transection of bladder） 适用于严重尿频、尿急、急迫性尿失禁经保守治疗无效；麻醉后膀胱容量可达正常范围者及成年人严重的遗尿症。作下腹部正中切口显露膀胱后，在距膀胱颈2cm处横行切开膀胱前壁，并向两侧延伸，在距输尿管嵴上2cm处横断膀胱后壁，并在此切缘向上下方游离后壁1cm左右，以完全切断传入神经纤维。再连续缝合膀胱后壁侧壁及前壁。

可控性回肠膀胱术（kock pouch） 可控性回肠膀胱术的设计原理是利用自身肠管建成高容量低内压的贮尿囊起膀胱作用，用回肠套叠形成乳头起抗返流，用末端回肠套叠的反向乳头防止尿失禁进而达到可控性目的。

适应证：因泌尿系或肠道恶性肿瘤而施行盆腔脏器切除术的患者；不能矫正的膀胱先天性畸形；膀胱尿道阴道瘘；神经性膀胱功能障碍以及过去曾施行回肠或结肠膀胱腹壁造口的患者均可行可控性回肠膀胱术，患者需具备以下条件：

1. 预期寿命较长，一般情况较好，能耐受复杂手术。

2. 双侧肾功能良好，可代偿电解质及废物排泄者。

3. 无上尿路感染者。

4. 肠道未发现病变。

5. 能培养良好的卫生习惯，可掌握自我导尿技术者。

具体方法是进腹后游离双侧输尿管下段，于近膀胱处切断输尿管，远端结扎，近端用输尿管导管插入引流尿液，离回盲瓣15cm处取近侧一段长约75cm的回肠，其近侧16cm及远侧12cm留作输出道及抗返流之用。将回肠近端及远端吻合以恢复肠道的连续性。将这两段之间的肠袢对折，于近系膜缘用丝线将对折的肠袢间断互相缝合，并切开肠管，缝合后壁。再将输出段及抗返流段近贮尿囊侧的肠系膜与肠管分离5cm，并分别向贮尿囊侧内翻，形成两乳头。切开乳头与其相对位置的贮尿囊黏膜，并缝合以免脱落。将两输尿管作并腔缝合与抗返流的回肠作端端吻合。贮尿囊的肠壁输出道则折叠内翻缝合，再缝合贮尿囊前壁，将输出道造口至腹壁外。

可控性盲肠膀胱术（continent caeci reservior） 又称回盲肠膀胱术，是利用盲肠作为贮尿囊，回盲瓣和末段回肠的逆向蠕动来控制尿液的溢出，故术后可控性排尿的效果并不理想。

适应证：因泌尿系或肠道恶性肿瘤而施行盆腔脏器切除术的患者；不能矫正的膀胱先天性畸形；膀胱尿道阴道瘘；神经性膀胱机能障碍以及过去曾施行回肠或结肠膀胱腹壁造口的患者均可行可控性盲肠膀胱术。患者需具备以下条件：

1. 预期寿命较长，一般情况较好，能耐受复杂手术。

2. 双侧肾功能良好，可代偿电解质及废物排泄者。

3. 无上尿路感染者。

4. 肠道未发现病变。

5. 能培养良好的卫生习惯，可掌握自我导尿技术者。

具体方法是进腹后游离双侧输尿管下段，于近膀胱处切断输尿管，远端结扎，近端用输尿管导管插入引流尿液，游离盲升结肠，于离盲肠约20～25cm处切断升结肠，于离回盲瓣8～10cm切断回肠，将回肠近端与结肠远端作端端吻合以恢复肠道的连续性。切

断结肠带与结肠袋的每个交界处，使肠腔增长增宽。用黏膜下隧道法做双侧输尿管结肠吻合。关闭结肠断端，形成贮尿囊，切开阑尾末端，插入导尿管至贮尿囊，将阑尾固定于前腹壁，并于脐部造口，确认阑尾血供良好，切除末段回肠，闭锁回肠断端。若阑尾血供不足，则用末段回肠作输出道。

经尿道膀胱颈电切术（transurethral resection of vesical neck） 分切沟与膀胱颈口狭窄组织电切术。

切沟法：用沟状电刀于膀胱颈部12点或5、7点作沟形切割，使切割处呈“V”形敞开，切割深度至颈部环行肌纤维全部切断达浆膜脂肪组织。从而解除膀胱颈口梗阻，降低膀胱内压。

膀胱颈口狭窄组织电切术：可先用沟状电极切沟，再用环状电切攀切除突起的组织，也可用环状电切攀直接作半环行切割，电切部位再膀胱颈口6点处或膀胱颈下半圈3～9点处。切除的深度亦应达到颈部浆膜脂肪组织。

膀胱颈“Y－V”成形术（Y-V plasty of vesical neck） 作下腹部正中切口，剥离耻骨后间隙及显露膀胱，于膀胱颈远侧1cm处的前列腺（男性）或尿道（女性）处作一倒“Y”形切口，切口的交角位于膀胱颈上方，用肠线将“V”形膀胱瓣于切口远侧创缘间断缝合。

膀胱阴道瘘修补术（repair of vesicovaginal fistula） 阴道瘘修补术是利用人体自身组织将存在于膀胱阴道间的异常的通道修复，进而达到原来的解剖及功能。手术原则应尽可能将瘘孔修补，而达到解剖和功能上的整复。

按照具体情况选择经阴道、经腹部或经腹阴道联合的手术途径。手术成功的关键是：1. 充分的术前准备。2. 恰当的术式选择。3. 足够的瘘孔周围组织分离。4. 适当的创缘瘢痕修剪。5. 良好的组织血液供应。6. 准确而无张力的创缘缝合。7. 牢靠的创口覆盖“屏障”。8. 通畅的尿液引流。

经阴道途径：适用于膀胱阴道瘘能经阴道显露分离缝合者。经阴道显露瘘口，于尿道口的近膀胱侧沿中线切开阴道前壁，达瘘孔边缘，切口深达阴道壁全层。于瘘孔边缘0.1cm处切开膀胱黏膜，切口沿阴道前壁中线向子宫颈方向延长。于阴道壁于尿道膀胱壁之间的平面进行分离，沿瘘孔切开，找到阴道前壁与膀胱壁之间的分离平面达瘘孔周围2cm。将瘘孔两旁膀胱和阴道的瘢痕组织彻底切除，用肠线缝合膀胱瘘孔和阴道瘘孔。

经膀胱途径：适用于高位膀胱阴道瘘，瘘孔较小，位于膀胱三角区或膀胱底部。下腹部正中切口显露膀胱并切开，找到瘘孔，沿瘘孔边缘切开膀胱壁，找到膀胱和阴道的分离平面，作潜行分离，达瘘孔周围1.5cm～2.0cm，剪去瘘孔创缘的瘢痕组织，肠线纵形缝合阴道壁和横行缝合膀胱壁。

经耻骨上途径：适用于高位膀胱阴道瘘，瘘孔较大，位于膀胱三角区或膀胱底部或由于阴道狭窄难以经阴道修补者。下腹部正中切口将腹膜返折部向上推开，分离膀胱顶部及底部达瘘孔边缘。于靠近瘘孔处的中线切开膀胱底部，将切口延长至瘘孔部位。从膀胱切口沿分离平面将膀胱与阴道分离，范围达瘘孔周围2cm处，肠线缝合阴道瘘孔及膀胱壁。

前列腺痛（prostatodynia） 为前列腺炎综合征的一类，病因认为是盆底肌肉习惯性痉挛和挛缩；亦有认为是盆腔交感系统原发异常造成的膀胱颈松弛和外括约肌部尿道功能性狭窄。

临床表现：主要是与排尿无关的“盆腔”痛，如会阴、阴茎、耻骨上、阴囊或尿道，泌尿生殖系检查，前列腺触诊无异常，前列腺液细菌培养阴性，前列腺液镜检正常。

治疗：由于前列腺痛是非感染性疾病，故不主张用抗生素，主要是对症处理。

急性前列腺炎（acute prostatitis） 急性前列腺炎是由细菌感染引起部分或整个前列腺的急性化脓性炎症。常见致病菌为大肠杆菌、链球菌、金葡菌，可通过直接蔓延、血行播散及淋巴感染等途径引起。可导致部分或整个前列腺的明显炎症。疲劳、感冒、过度饮酒、性欲过度、会阴外伤及痔内注射药物等均能诱发急性前列腺炎。

临床表现：突然发热、寒战、会阴痛，伴有尿频、尿急、尿道灼痛及排尿困难。夜尿多，全身不适并有关节和肌肉痛。直肠指诊：前列腺肿胀，触痛明显，腺体坚韧不规则。前列腺液有大量白细胞或脓细胞及含脂肪的巨噬细胞，培养有大量细菌生长。但急性期不应作按摩，以免引起菌血症。此外急性前列腺炎常伴有不同程度膀胱炎。作尿培养可了解致病菌及药敏。

治疗：由于血—前列腺屏障的存在，正常情况下药物弥散到前列腺组织中浓度较少，但急性炎症时，血—前列腺屏障减弱，药物在前列腺组织中浓度升高，以SMZ浓度最高，故可首选。在用药之前最好做中段尿细菌培养+药敏。若体温较高，以静脉给药为佳。应在症状消失后持续用药一段时间，以防迁延转成慢性和反复发作。同时应予全身支持疗法，补液利尿，退热止痛。

慢性前列腺炎（chronic prostatitis） 多发生于青壮年男性，可由急性病变迁延而来，但大多数无急性发作病史，致病菌大多为大肠杆菌，金葡菌、链球菌及厌氧菌，常有球菌和杆菌的混合感染。感染途径以尿路感染的直接蔓延及身体其他部位的感染灶血行播散为主。

临床表现：慢性前列腺炎的临床表现变异较大，大多数有不同程度的排尿刺激症状：尿频、尿急、尿痛、夜尿多，有些病人尿末流出白色黏液；会阴、下腹部、腹股沟、阴囊、大腿内侧、睾丸、肛周有不适感或疼痛，偶有射精后疼痛、血精、早泄、阳痿。膀胱镜检查及泌尿系造影无异常发现。

治疗：1. 非手术治疗：包括抗菌药物治疗、抗菌药物的选择应易渗透至前列腺组织中，必要时联合用药，疗程足，同时忌酒及辛辣食物。中药治疗及热水坐浴，定期前列腺按摩，前列腺区抗生素离子导入、微波照射有一定疗效。

2. 手术：应慎用，仅适用于非手术治疗不能治愈、难以控制及伴有感染的前列腺结石的慢性细菌性前列腺炎。以经尿道前列腺电切术为主，应切至包膜，以彻底切除病灶。

非细菌性前列腺炎（non－bacteral prostatitis） 病因不明，有研究认为可能为衣原体或支原体感染所致，但目前不能肯定。

临床表现：各不相同，主要有：尿频、尿急、尿痛、夜尿增多，骨盆区耻骨上或会阴生殖区疼痛不适。

治疗：由于非细菌性前列腺炎病因不清，很难达到肯定有效的治疗：

1. 一般治疗：包括限制辛辣食物及含有酒精的饮料，前列腺按摩。

2. 抗菌药物：考虑支原体或衣原体感染时可用红霉素、强力霉素2~4周。

3. 前列腺热疗：通过经尿道或经直肠的前列腺热疗对于缓解患者症状有一定疗效。

前列腺憩室：（prostatic diverticulum） 由于副中肾管退化不全，在正中线融合的于膀胱下形成一个很深的憩室，开口于前列腺尿道的后方。可并发感染或结石，也可因憩室充满液体压迫尿道导致排尿困难和性紊乱。排尿性膀胱尿道造影可确诊，超声及CT可明确其位置。治疗以手术切除。无症状时不必做预防性切除。

前列腺癌（carcinoma of prostate） 前列腺癌是男性泌尿生殖系肿瘤中最为重要的一种，是人类特有的疾病，其他哺乳动物自发倾向极为少见。在美国其发病率仅次于肺癌，占男性癌症死因的第二位。它的发病率与年龄呈正相关，年龄越大，发病率越高。它的病因虽不完全清楚，但显然与内分泌异常有关。前列腺癌多起源于前列腺后叶，少数可见于前列腺增生组织内。前列腺癌转移主要是沿神经周围间隙浸润，扩散至膀胱后方、骶部及髂内外淋巴结，继而远处转移，常见的转移部位有骨盆、腰椎及股骨头。就生物特性而言，可以分为内分泌依赖型和内分泌非依赖型，这两型对内分泌治疗的反应也不同。部分前列腺癌患者无临床症状，5%的患者因转移症状而就诊，约75%的患者的临床表现与前列腺增生相似，即以排尿困难为主要症状。当侵犯膀胱或尿道时可出现血尿，当引起梗阻时可出现尿路感染的症状。诊断依靠直肠指诊，典型表现为前列腺质地变硬，表面可触及坚硬结节；超声和CT、MRI可以显示前列腺内出现可疑结节，并可判断局部的侵犯情况；肿瘤标记物—前列腺特异抗原（PSA），对前列腺组织有特异性，对前列腺癌无特异性，一般以PSA > 4.0μg/L作为前列腺癌的筛选界值。前列腺癌的治疗因人而已，方法有：等待性观察治疗，内分泌治疗、手术治疗、化疗和放疗。

前列腺癌分期（classification for carcinoma of prostate）

前列腺癌的临床分期，现行的分期系统有多个，目前临床应用较为广泛的是美国的分期体系，共分为4期；A期（偶发的，临床上不能检出）：A_1—局限，分化好，A_2—弥漫或分化差；B期（限制性的，即肿瘤局限在前列腺包膜内）；B_1—肿瘤小于1.5cm，侵犯一叶，B_2—肿瘤大于1.5cm或侵犯不止一叶；C期（局部性的，即肿瘤有包膜外的侵犯）：C_1—肿瘤体积

小于70g，C_2—肿瘤体积大于70g或侵犯膀胱颈、三角区或精囊；D期（晚期，肿瘤有扩散或者广泛的播散）：D_1—侵犯膀胱、输尿管、直肠或髂总以下淋巴结，D_2—侵犯髂总或其上淋巴结或远处转移。

前列腺癌 Whitemore - Jewett 分期（Whitemore - Jewett classification for prostate carcinoma） Whitemore - Jewett 分期

A 期：不能触及肿物，因手术筛选发现

A_1 局灶癌

A_2 弥漫癌

B 期：直肠指诊触及肿瘤

B_1 结节 < 1.5cm

B_2 结节 > 1.5cm

C 期：肿瘤穿过前列腺包膜

C_1 包膜外小肿瘤

C_2 肿瘤侵犯膀胱颈精囊

D 期：肿瘤有转移

D_1 骨盆淋巴结转移

D_2 骨、远处淋巴结、器官、软组织转移

D_3 内分泌治疗无反应

Gleason 分级（Gleason classification for prostate carcinoma） 以腺体分化程度与涉及腺体基质的肿瘤生长方式为依据。将主要原发病变区分为1~5级，将继发病变区也分为1~5级，两者级数相加就是组织学所得评分，应为2~10分，再将临床分期也评为A期1分，B期2分，C期3~4分，D期5分。最后组织学分级评为与临床分期评分相加应为3~15分。Gleason分级的特点是不考虑细胞学特性，也不过分注意分化差的区域，易掌握，易重复，有一定预后意义。

经尿道前列腺电切术（transurethral resection of prostate，TURP） 与开放手术相比，TURP具有痛苦小，恢复快的特点，其适应证与开放手术基本相同，对于前列腺重量在60g以上者，仍以开放手术为好。手术取截石位，麻醉采用腰麻或硬膜外麻醉，置入电切镜后，一般先切除前列腺中叶，再切除前列腺侧叶，最后切除精阜周围组织的前列腺尖端组织。手术中随时应注意3个界限：上界膀胱三角区，下界精阜，外界前列腺包膜，术后留置三腔气囊导尿管进行冲洗、引流，并应用抗生素防治感染，一般于术后第3d拔除导尿管。

异位前列腺（ectopic prostate） 在前列腺正常部位以外发生的前列腺组织称为异位前列腺。Butterick（1971年）对68例后尿道息肉行光镜、电镜及组化检查，证明其上皮细胞与前列腺上皮细胞相同。异位前列腺可发生于不同年龄，亦可在老年时出现症状。有排尿困难，但多以血尿为主诉。血尿为间歇性或仅为镜下血尿。亦可有血精。异位前列腺多位于精阜部或膀胱内，呈息肉状，亦可位于膀胱三角区与直肠之间。经膀胱镜确诊后可经尿道电切或手术切除。无恶变倾向但可复发。

苗勒氏管囊肿（Mullerian cyst） 在胚胎发育过程中，睾丸分泌的抗苗勒氏管因子使苗勒氏管头端退化，尾端与尿生殖窦后壁以实索相连，称为小囊板，以后实索内形成管腔与前列腺尿道相通。当小囊板未形成管腔，来自小囊板的前列腺管的分泌物受阻，使前列腺小囊部扩张，即为苗勒氏管囊肿。不伴有其他生殖器畸形，临床发现较晚。可出现尿频、尿线细而无力，大的囊肿可将膀胱底部及尿道推向前方引起急性尿潴留，直肠指诊在前列腺底部正中扪及囊肿，易与位于一侧的精囊囊肿鉴别。超声波检查、CT及MRI均能显示囊肿特征。

前列腺脓肿（abscess of prostate） 前列腺脓肿多发于成年人，糖尿病患者更易发生。致病菌与急性细菌性前列腺炎基本相同，发生机理可能继发于细菌性前列腺炎。排尿梗阻症状明显，常发生急性尿潴留，有时从尿道流出脓性分泌物。其主要特征是肛门指诊可触及前列腺有波动感。偶有脓肿破入尿道、直肠、会阴或膀胱周围间隙，引起结缔组织炎。诊断主要依据膀胱刺激、排尿梗阻、全身毒血症及肛指检查。一旦诊断明确，首先应行外科引流，如会阴切开引流或经尿道前列腺切割引流。治疗及时得当，预后良好。

前列腺肉瘤（sarcoma of prostate） 前列腺肉瘤较少见，任何年龄都可发病，但好发于年轻人，病因迄今尚未明确。前列腺肉瘤早期无症状，而当症状出现时肿瘤多已相当大。临床症状常见的有：尿频尿急尿痛，排尿困难，便秘，盆腔会阴部的放射性疼痛，腹部肿块等。直肠指诊前列腺明显增大，质地软，可有

囊性波动感；B 超和 CT 检查都有诊断价值。前列腺肉瘤病程发展极快，预后不良。当肉瘤局限于前列腺包膜内尚无浸润时，宜行前列腺全切术；当肿瘤已有扩散时，宜行放疗或化疗，但效果不佳。

前列腺增生症（benign prostatic hyperplasia） 前列腺增生症又称前列腺良性肥大，是以排尿困难为主要临床症状的老年男性常见疾病。它的病因有许多学说，与雄激素的关系是肯定的，但具体环节仍不清楚。前列腺增生一般在 40～50 岁开始，出现临床症状多在 55～60 岁以后。按病情的严重程度可分为 3 个阶段：1. 早期：有排尿功能障碍，但无残余尿；2. 中期：有明显残余尿（60ml 以上），但无肾功能损害；3. 晚期：肾功能损害。临床症状主要有：尿频、排尿困难、急性尿潴留、血尿、尿路感染及膀胱结石等。无症状者不需要治疗，轻度排尿困难者应随诊观察和保守治疗。排尿困难严重、尿流率小于 10ml/s、反复的血尿和尿路感染、伴有膀胱结石以及肾功能损害的，都应及早手术治疗。保守药物治疗临床上目前常用的有两类：以哈乐位代表的 α1 受体阻滞剂和保列治位代表的 5α 还原酶抑制剂。手术治疗包括：经尿道前列腺切除术，耻骨上经膀胱前列腺切除术，耻骨后前列腺切除术和经会阴前列腺切除术。

前列腺结石（calculus of prostate） 前列腺结石是指在前列腺组织或腺泡中形成的结石。嵌于前列腺尿道的结石或尿道囊性扩张中的结石，则不属于前列腺结石的范畴。前列腺结石是由淀粉样体钙化而成，主要成分是磷酸钙，感染可以促进某些结石的形成。前列腺结石数目不定，少则一个，多则数百，常为多发。多数患者无特异症状，常表现为前列腺增生、尿道狭窄或者慢性前列腺炎症状；有时可以出现腰骶会阴部疼痛、性功能紊乱等。静止无症状的前列腺结石，无需治疗。有感染和梗阻的，应该控制感染，解除梗阻。手术治疗常用的有 3 种方法：1. 经尿道切除前列腺及结石；2. 耻骨上前列腺及结石摘除术；3. 经会阴全前列腺摘除术。

前列腺穿刺活检术（prostatic biopsy） 前列腺癌的绝对诊断依赖于组织的显微镜检查，穿刺活检可以早期诊断前列腺癌。一般认为，凡是超过 40 岁的男性，当 PSA > 4ug/L，或直肠指诊及超声检查有结节时均应进行穿刺活检。按照穿刺途径，可以分为：经尿道、经会阴和经直肠。目前常用的是经会阴和经直肠途径。按照有无引导可以分为经超声引导穿刺和经手指引导盲穿。临床上常用的是超声引导下经直肠穿刺活检和超声引导下经会阴穿刺活检。即实时超声现像显示怀疑的病变区域，在超声引导下，用活检穿刺枪或活检穿刺针进行活检取材，每次可进行 6～11 个或更多部位穿刺。该方法具有穿刺安全，取材部位准确、组织块完整的优点。

经尿道前列腺气化术（transurethral vaporization of prostate） 经尿道前列腺气化术是经尿道前列腺电切除术的改进术式，将原使用的襻状电极端改装成一个或两个滚轮电机，治疗时在直视下将滚轮在增生的腺体上前后滚动，由于所用功率高达 300W 左右，组织当即被气化而达到治疗目的。与电切比较它具有不出血，无组织碎片，视影清楚，冲洗液进入血液循环少，“经尿道切除综合征”发生率低等优质。缺点是无法得到组织无法做病理检查，且切除范围的掌握尚有一定的困难，需要不断积累经验。其对身体的影响也有待于进一步的观察。目前为了缩短操作时间，有将电极改制成较厚的襻状形，可以边切除边气化，适用于较大的前列腺增生患者。

根治性前列腺切除术（radical prostatectomy） 根治性前列腺切除术适用于 A2 和 B1 期前列腺癌患者。根据径路可以分为经会阴根治性前列腺切除术和经耻骨后根治性前列腺切除术，目前国内外常用术式为经耻骨后根治性前列腺切除术。手术范围要求整块切除前列腺、精囊和输精管壶腹部，并要求常规探查、清扫盆腔淋巴结，特别是两侧髂血管周围淋巴结。术中的并发症有：出血、直肠损伤、输尿管损伤和神经损伤等；术后早期并发症有：血栓栓塞性疾病、出血、尿潴留、心肌梗死等；术后远期并发症有：阳痿、尿失禁和膀胱颈部挛缩等。近年采用的保留性神经根治性前列腺切除术可使术后尿失禁及性功能丧失发生率大大降低。

耻骨上经膀胱前列腺切除术（suprapubic transvesical prostatectomy） 该手术方式是治疗前列腺增生症的一种常用方式，手术方法较为简单，易为泌尿外科医生掌握。该手术方式一般采用下腹部正中切口，切开膀胱，然后用手指于尿道内钝性撕裂前联合的粘膜，自远而近剥离腺瘤，保留精阜远侧的尿道后壁，避免

外扩约肌受损伤；若无法从尿道内剥离，则于凸入膀胱内的腺体表面切开粘膜，找到分离平面，然后顺行剥离腺瘤，在分离腺体远侧部分时，宜紧贴腺瘤捏断或剪断尿道。该方法可以同时处理膀胱内病变，但有时腺窝止血较困难。对于一般情况较好，无严重心血管疾病或前列腺较大者，这种手术较为简单而安全。

耻骨后前列腺切除术（retropubic prostatectomy） 该手术方式也是治疗前列腺增生症的一种常用方法。一般也采用下腹部正中部切口，不进入膀胱，直接切开前列腺包膜，摘除增生组织，然后在直视下处理腺窝出血点及膀胱颈部。如前列腺有癌变可转为前列腺全切术。如膀胱内同时有病变时，可以将切口向上延伸，切开膀胱进行处理。这种手术方法已经逐步被经尿道前列腺切除术所取代。

经会阴前列腺切除术（perineal prostatectomy） 该手术方式是用于位置较低的前列腺或长期膀胱造瘘的病人。如发现前列腺癌亦可转为前列腺全切术。但会阴部解剖较复杂，手术野暴露及操作均较困难，膀胱内病变不能同时处理；最大的缺点是术后影响性功能的机会较其他手术高，尤其不宜在较年轻的病人中采用此术式。目前这种手术未被广泛采用。

前列腺热疗（prostatic thermotherapy） 前列腺的热疗，就是利用电磁波所引发的不同形式的热效应，达到热疗（加温理疗）、热凝固、坏死、切割气化的治疗目的，从而来治疗前列腺疾病。按照对人体组织产生的影响程度，一般分成3个不同的温度段：①43～60℃，此温度段内组织一般只发生可逆性变化，组织结构产生一系列非破坏性变化，从而达到消炎、止痛和改善受热组织周围的血液循环；②60～100℃，此温度段内蛋白质开始出现变形、凝固、坏死等不可逆性变化，继而出现组织脱落，使该部位腔隙增大，可以使前列腺尿道增宽；③100℃以上，组织发生巨大变化，随着温度不同而表现为炭化结痂及气化。目前临床上常用的热疗方法有：腔内微波治疗前列腺增生症、射频消融治疗前列腺增生症、滚轮式电极气化治疗前列腺增生症、激光治疗前列腺增生症、高能聚焦超声治疗前列腺增生症、腔内微波治疗前列腺癌、腔内射频治疗前列腺癌及高能聚焦超声治疗前列腺癌等。

精囊结石（calculus of seminal vesicle） 发生在精囊内的结石称为精囊结石。临床上极为罕见。多由精囊的慢性炎症，射精管堵塞，精囊液潴留，代谢紊乱等原因引起的无机盐结晶沉积在脱落的上皮细胞和炎性渗出物上形成。结石常为多发，直径1～2mm。病人常无症状，可有腹股沟及会阴部疼痛或不适或血精。直肠指检前列腺外上缘可触及多个质地坚硬的结节，有结石磨擦感。X线摄片可见精囊部位结石影。一般无需治疗，可给予对症处理。

先天性尿道闭锁（congenital atresia of urethra） 先天性尿道闭锁常合并其他严重畸形，由于尿道闭锁，在宫内排出的尿液使膀胱膨胀，压迫脐动脉，引起胎儿循环障碍，故多为死产。但也有因合并膀胱外翻、脐尿管瘘或直肠膀胱瘘，尿能排出而生存者。尿道闭锁的预后决定于尿道闭锁的部位。后尿道闭锁，多于胎儿期或出生后不久死亡。前尿道闭锁尤以靠近尿道外口者，上尿路受回压影响较轻，可行尿道造瘘术，日后再考虑尿道成型术。

尿道口旁囊肿（cyst of paraurethra） 尿道口旁囊肿系含有清液，被覆立方上皮的薄壁囊肿，如绿豆大小恰位于尿道外口旁。需要与包皮的皮样囊肿或皮脂腺囊肿区别。因不影响排尿，可以不予处理。必要时可尿道口旁囊肿去盖或切除术。

尿道息肉（polyp of urethra） 是从精阜上生长的带蒂的纤维上皮组织息肉。主要导致排尿困难或尿流中断，也可伴有血尿或并发尿路感染。通过静脉尿路造影检查可以显示息肉，排尿性膀胱尿道造影更为清晰，膀胱尿道镜检查多可明确。治疗主要通过内窥镜切除。

尿道憩室（urethral diverticulum） 尿道周围的囊性组织与尿道相通成为尿道憩室。多发生在30～40岁者，有先天性和后天性两种。先天性多为中肾管未闭与尿道穿通造成发育缺陷；后天性主要因为尿道腺体感染、扩张，与尿道连通形成。尿道憩室多位于尿道后方，位于前方者最少；憩室内常继发结石及炎症，是慢性肾盂肾炎的原因之一。

少数患者无症状，50%有尿路刺激症状、脓尿及滴脓等尿路感染表现，常反复发作。严重者可有急性尿潴留。女性患者可在尿后站立时滴尿、尿不尽，并

可有阴道下坠感、性交困难及性交痛等症状。体检可在尿道下方触及囊性波动性肿块，有的可触及结石，按摩肿块可见脓汁溢出。采用改良双腔双球导尿管尿道造影可显示憩室，如有充盈缺损注意癌变可能；尿道镜检查可见憩室口及脓汁外溢；炎症反应时需在控制炎症后再用器械检查。

治疗主要为手术切除憩室，注意分离憩室颈，缝合关闭憩室口。

巨尿道（megalourethra） 男性尿道先天性畸形之一，是因缺乏尿道海绵体所致的尿道显著扩张，可并发于梨状腹综合征或假性梨状腹综合征。查体平时阴茎外观正常，排尿时阴茎腹侧呈普遍性隆起。排尿性膀胱尿道造影及膀胱尿道镜检查可显示巨尿道畸形，静脉尿路造影主要用于了解有无其他畸形。少数病人需要手术治疗，裁剪多余的尿道壁恢复正常的尿道口径。

尿道黏膜脱垂（prolapse of urethra） 女性尿道黏膜及黏膜下组织从尿道外口脱出，称为尿道黏膜脱垂，亦称尿道黏膜外翻。发病较少，仅见于女性，以5~10岁儿童多见，主要是由于尿道发育薄弱；少数见于绝经期妇女，是因绝经后雌激素降低、尿道周围组织萎缩松弛所致。剧烈腹压增加、尿道结石或肿瘤的直接压迫为常见的诱发原因。

主要表现为尿道外口肿块伴局部灼痛或压痛，可有排尿困难和伴发尿路感染，严重时可有尿潴留；检查可见尿道口位于环形肿块中心，脱出黏膜充血、水肿，触之易出血，有时因静脉回流障碍，脱垂黏膜嵌顿呈紫色，甚至发生绞窄坏死和感染。

治疗以手术效果最佳，将脱垂黏膜环形切除，缝合两端正常的黏膜，术后留置导尿3~5d；对于行经前女性，宜先采用保守治疗，应用抗生素，局部涂以求偶素油膏及热水坐浴，保守治疗无效时再行手术治疗。

尿道结核（tuberculosis of urethra） 尿道对结核菌具有很强的抵抗力，故尿道结核较为罕见。主要发生在男性，多继发于严重的泌尿生殖系统结核，多为前列腺及精囊结核直接蔓延到后尿道，或因泌尿系结核引起尿道感染，或阴茎结核侵及尿道。

感染初期尿道黏膜上形成结核结节和溃疡，主要表现为尿道分泌物、尿路刺激症状、尿道流血或血尿；后期肉芽组织纤维化引起狭窄和梗阻，则出现排尿困难、尿线变细、无力等症状。查体可于会阴部扪及粗、硬呈条索状的尿道，多无触痛；尿道狭窄后可引起尿道周围炎、尿道周围脓肿或继发感染，破溃后形成尿道瘘，偶有发生尿道直肠瘘。同时尿道结核的患者多有严重泌尿生殖系统结核的临床症状。可行尿道造影、尿道镜检查协助诊断，必要时经尿道镜行活检可明确。

尿道结核治疗比较困难，应首先治疗伴发的泌尿生殖系统结核；尿道结核所引起的狭窄，注意避免盲目尿道扩张引起菌血症，结核播散，应先采用药物治疗，结核痊愈后可定期行尿道扩张，但效果并不理想；不宜行尿道扩张或扩张后效果不好的患者可行膀胱造瘘，但形成膀胱挛缩的机会较大。如狭窄局限可行手术治疗，将狭窄瘢痕切除对端吻合或行尿道内切开术，较长的狭窄可采用阴囊皮瓣法进行修补；狭窄治疗困难者，有时需作尿流改道；如膀胱病变严重，对侧肾积水，应先作肾造口引流，待尿道结核治愈后进行处理。

淋菌性尿道炎（gonococcal urethritis） 最常见的性传播疾病之一，淋病奈瑟氏菌引起的特异性尿路感染，常合并有衣原体感染。前尿道黏膜是最容易被侵犯的部位，并引起尿道腺的感染形成小脓肿，感染严重时可侵及尿道海绵体和阴茎海绵体产生尿道周围炎及腹股沟淋巴结炎。

潜伏期一般为2~8d，多在感染后4d发病，典型症状为尿道口红肿发痒伴有疼痛，尿道分泌物初为粘液性，1~2d后转为黄色脓液，伴尿急、尿痛。10%患者无明显症状。急性期约1周，症状逐渐减轻，4~8周后症状可完全消失，但成为重要的传染源，约1%的患者发生前列腺炎、附睾炎等合并症，极少数有败血症、脑膜炎、心内膜炎等。查体常可见内裤脓痂，尿道口红肿，轻轻挤压尿道可见脓液外溢，同时注意检查整个阴部。尿道分泌物直接涂片染色是诊断男性有症状淋菌性尿道炎最可靠的方法，查及革兰氏阴性细胞内双球菌即可诊断，涂片阳性者无需再行淋菌培养；男性无症状性尿道炎主要通过培养明确诊断。

急性淋病应注意休息，大量饮水，禁忌酒及刺激性食物，禁止性生活，药物治疗以头孢三嗪 为一线首选药物，常用剂量为单剂250mg肌肉注射即可治愈，壮观霉素（淋必治）为二线药物多用于青霉素及

头孢菌素过敏者，有霉素及喹诺酮类药物因耐药较多不宜单独使用。治愈4~7d后不论症状已否消失应再次检查培养。

非淋菌性尿道炎（non-goncoccal urethritis） 由淋菌以外的其它病原引起的尿道感染，多为性传播疾病。引起非淋菌性尿道炎的病原主要为衣原体和支原体，20%的非淋菌性尿道炎尿道内既无支原体也无衣原体，这类患者较前两者更易复发。

临床潜伏期平均为2周，个别可长达5周，主要表现为晨间起床或挤压尿道时少量尿道分泌物，为白色或清亮黏液，伴有轻度尿痛。衣原体感染尚可引起附睾炎及肛管炎，并能诱发Reiter综合征。诊断的关键在于确定尿道炎，并排除淋菌感染和其它易于混淆的疾病，可以尿道拭子取晨尿前分泌物涂片检查，衣原体感染可采用细胞培养以明确诊断。

四环素类和大环内酯类抗生素是非淋菌性尿道炎治疗的首选药物，疗程为1周，复发及顽固性尿道炎可予3~6周或更长时间；喹诺酮类药物对衣原体有一定疗效。

尖锐湿疣（condyloma acuminatum） 又名尖圭湿疣、生殖器疣或性病疣，为一种常见性传播疾病，是由人类乳头瘤病毒（HPV）感染引起的发生于肛门、生殖器部位的局限性表皮乳头瘤样增生病变。多发生于年轻人，以16~25岁居多，主要传播途径包括：性接触、母婴传播、家庭内密切的非性接触。

潜伏期自2周至8个月，通常无自觉症状，病变为乳头状、菜花状和鸡冠状增生物、疣体表面粗糙，可并发破溃、出血和继发感染，偶有癌变。男性主要见于系带、冠状沟及包皮内侧面，亦可侵及男性尿道，导致出血及排尿困难，男性巨大尖锐湿疣组织学为良性，但可呈恶性生长，破坏大部分生殖器；女性好发于大小阴唇、阴蒂、肛周、宫颈、阴道及会阴部，偶有性交困难或性交后出血。凭借典型病损多可诊断，必要时可行组织病理检查，少数不典型病变诊断需借助免疫组化、核酸杂交及PCR技术。

治疗原则上注意有无并发其他性传播疾病，除外恶变，不宜采用毒性大的药物和遗留瘢痕的治疗方法。可采用外用药物、冷冻、激光、电灼及手术切除等方法去除病损，但易复发，也有认为全身使用干扰素等辅助治疗可减少复发。

尿道癌（carcinoma of urethra） 为起源于尿道黏膜的上皮性恶性肿瘤，男女均少见，约半数左右继发于膀胱、输尿管、肾盂移行细胞癌，原发性尿道癌罕见，主要发生于女性。多数为鳞状细胞癌，约占80%，其余为移行细胞癌或腺癌，偶见基底细胞癌。男性多起自尿道球部、膜部，少见于阴茎部尿道；女性半数起始于尿道远段的1/3和尿道口，其余半数为全尿道癌。转移主要为淋巴转移，常转移至腹股沟淋巴结、盆腔、髂内髂外及腹主动脉旁淋巴结。

主要表现为初始血尿、尿道流血和排尿困难，后期可见尿道肿块，女性可出现尿道阴道瘘，男性可因海绵体浸润导致阴茎异常勃起。尿道造影对诊断有重要意义，尿道膀胱镜可做活检病理明确诊断。

以手术治疗为主，女性发生于尿道前1/3的瘤肿可行尿道部分切除，发生于后2/3的瘤肿须行根治性膀胱全切除；男性前尿道癌可行尿道部分切除，如侵犯阴茎海绵体需行阴茎部分或全切除，后尿道癌需行阴茎及尿道膀胱切除术。腹股沟淋巴结不做常规清扫，仅在明确有转移时考虑清扫。放疗可作为姑息治疗或用于术前照射，化疗有一定疗效。

尿道癌分期（classification for urethral carcinoma） 女性尿道癌分期应用较广泛的是Grabstald分期：

O期：原位癌（局限于黏膜层）。

A期：黏膜下（不超过黏膜固有层）。

B期：肌肉（浸润尿道周围肌肉）。

C期：尿道外：①浸润阴道壁肌层。
②浸润阴道壁肌层及其黏膜。
③浸润邻近脏器如膀胱、阴唇、阴蒂。

D期：转移：①腹股沟淋巴结。
②腹主动脉分叉以下盆腔淋巴结。
③腹主动脉分叉以上淋巴结。
④远处转移。

男性尿道癌分期常采用Levine分期：

O期：原位癌（局限于黏膜）。

A期：黏膜下（不超过黏膜固有层）。

B期：侵及海绵体或前列腺但未穿透。

C期：直接侵及海绵体外组织（阴茎海绵体、肌肉、脂肪、筋膜、皮肤、骨骼、前列腺包膜外）

D期：转移：①腹股沟淋巴结。
②腹主动脉分叉以下盆腔淋巴结。
③腹主动脉分叉以上淋巴结。

④远处转移。

尿道结石（calculus of urethra） 大部分尿道结石是肾、膀胱结石排经尿道或嵌于尿道所致。原发性尿道结石少见，多继发于尿道狭窄、尿道异物或开口于尿道的憩室中的结石。男性尿道结石占泌尿系统结石的0.9%，女性占0.4%，好发部位为前列腺部尿道、球部尿道、舟状窝及尿道外口。

主要症状为排尿困难，排尿时伴明显的疼痛，放射至阴茎头部，后尿道结石可有会阴和阴囊部疼痛，有时出现尿流中断，甚至急性尿潴留；尿道憩室结石主要表现为尿路感染症状，但无明显排尿梗阻症状。查体有时可及肿物，X线片可显示结石影，金属探条有特殊的感觉和声响，尿道镜可直接观察结石。

小的前尿道结石可自行排出或以器械取出，需注意操作轻柔，避免严重损伤尿道；大或嵌顿的结石可经尿道镜碎石并取石或行手术切开取石，需注意阴茎部尿道避免切开取石，以免形成尿瘘；后尿道结石可推回膀胱处理；尿道憩室结石，必须同时切除憩室。

尿道上裂（epispadia） 是罕见的先天性畸形，男性尿道上裂表现为阴茎体短、上翘、阴茎头扁平，自尿道口至阴茎头有一被覆黏膜的浅沟，包皮悬垂于阴茎腹侧，分为阴茎头型、阴茎体型及完全性尿道上裂，后者尿道口即在膀胱颈呈漏斗状，有尿失禁，常伴有某些程度的膀胱外翻和耻骨联合分离。女性尿道上裂可分为完全型和部分型，多见近端尿道上裂伴有尿失禁。90%患者有肾输尿管返流。

手术目的是重建尿道，控制排尿。可一期或分期完成尿道伸直和尿道成形。

尿道下裂：（hypospadia） 是男性下尿路及外生殖器常见的先天性畸形，属常染色体显性遗传。解剖学特征为尿道外口异位，阴茎下弯，系带缺如及阴茎背侧包皮过长。主要因妊娠期胎儿睾酮缺乏或作用不足，尿道演化停顿，尿道周围海绵体发生纤维化导致阴茎下弯。患儿常不能站立排尿，伴有痛性勃起，成年后不能生育。按尿道口位置可将尿道下裂分为冠状沟型、阴茎型、阴囊型和会阴型。

手术治疗应矫正阴茎下弯，使尿道口移至正常位置，手术宜在学龄前完成，可分期或一期完成阴茎下弯矫正术和尿道成型术。

尿道瓣膜症（urethral valve） 是一种男性先天性尿道畸形，又分为后尿道瓣膜和前尿道瓣膜。

后尿道瓣膜较为少见，是男性患儿下尿路梗阻中最常见的原因，临床分为3种类型，Ⅰ型：瓣膜从精阜向膜部尿道扩张，仅留一孔隙；Ⅱ型：瓣膜从精阜向膀胱颈扩展，一般不造成梗阻；Ⅲ型：前列腺尿道于精阜远侧盘状隔膜，中央有小孔。其临床表现各异，年龄较小的患儿可有严重的尿路梗阻，首发症状常为尿潴留，可有严重的肾积水、肾发育不良，新生儿可有尿液性腹水或腹膜后尿液囊肿，甚至出现氮质血症、酸中毒等；在较大患儿可仅有尿频、尿急或无症状，常无尿流变细，亦无梗阻以上扩张，检查常无残余尿及膀胱肥厚或小梁，但尿流动力学检查可显示排尿压增高及尿流率降低。

先天性前尿道瓣膜位于阴茎阴囊交界处尿道的腹侧，可伴发或不伴发憩室，严重梗阻时与后尿道瓣膜造成的损害相同。表现为排尿困难、尿滴沥，大量残余尿，可伴发尿路感染，严重者可有败血症和电解质系乱，伴有憩室者可有相应症状。

B超检查可见梗阻以上明显扩张，静脉尿路造影可发现肾浓缩功能差及肾输尿管积水，核素扫描可了解分肾功能，确诊靠清晰的排尿性膀胱尿道造影或尿道镜检查。

对有严重尿路梗阻者首先要纠正水、电解质失衡，控制感染及行膀胱造口引流尿液，局部治疗可经尿道或膀胱造口置入内窥镜行瓣膜电灼，亦可手术切开膀胱或尿道，直视下切除或电灼瓣膜。上尿路有严重返流或发育不良可行相应处理。

遗尿症：（enuresis） 是指不自主的排尿，可分为夜间遗尿及白天遗尿。到5岁时约有15%的小儿仍有夜间遗尿，15岁时99%小儿夜间遗尿消失，夜间遗尿的男孩较女孩多50%。80%的遗尿发生于夜间，夜间床铺从未干过称原发性遗尿，约25%的小儿夜间已不遗尿，至12岁时又复有夜间遗尿，平均持续2.5年，称继发性遗尿。其病因可有多种因素，包括尿流动力学因素、发育延缓、遗传因素、器质性尿路病变、精神因素等。

了解病史应注意排尿情况、排尿训练及遗尿情况，体检除泌尿系统外应注意神经系统检查，多数遗尿症小儿无器质性病变，如体检正常，无明显神经病变，尿检阴性则不必作静脉尿路造影及排尿性膀胱尿道造影检查。必要时行无创的B超检查。

治疗包括药物治疗和改变生活习惯。遗尿症自愈率很高，应首选改变生活习惯，包括傍晚限制液体入量、夜间唤醒小儿排尿、训练膀胱及条件发射治疗等，最后才考虑用药物协助治疗，主要为抗胆碱能药物。针灸对遗尿症有一定疗效。

尿道肉阜（urethral caruncle） 是女性常见的尿道疾病，为女性尿道口出现的肿瘤样组织，又名尿道肉芽肿或血管性息肉。多见于绝经期女性，据认为其发生与雌激素严重降低有关。组织学可见不同程度的炎细胞浸润、纤维化及静脉曲张，很少癌变，可分为三种类型，即乳头状瘤型、血管瘤型及肉芽肿型。

临床表现为尿道口小肿块，局部疼痛、出血和排尿时有烧灼感，查体可见肉阜多位于6点钟处，一般0.5～1.0cm大，带蒂或广基，呈淡红或深红色，触之柔软疼痛，易出血，少数较大者可呈环状环绕尿道口。根据临床表现即可诊断。

无症状者不需治疗，多数采用雌激素软膏外用效果良好；长期不愈者，可采用电灼、冷冻、激光或手术切除。

尿瘘（urinary fistula） 泌尿系统和其他系统或部位之间有异常通道，主要为泌尿生殖瘘，其他尚有尿路皮肤瘘、尿路直肠瘘等。主要因分娩损伤、手术损伤、骨盆骨折及外阴骑跨伤等外伤、长期留置导尿压迫尿道、晚期膀胱结核、癌肿晚期及放疗等原因导致。一般按解剖位置分为尿道阴道瘘、膀胱阴道瘘、输尿管阴道瘘、尿道膀胱直肠瘘、尿道皮肤瘘等，按瘘口解剖部位、大小、有否合并症、是否曾手术治疗又分为简单尿瘘、复杂尿瘘和最复杂尿瘘。

最主要的表现为漏尿，常见的尿路阴道瘘为尿液不断经阴道流出，可以为持续漏尿，或站立时无漏尿而平卧时漏尿，或在膀胱充盈时漏尿，或在未婚或无阴道分娩史者尿液暂时潴留在扩张的阴道内形成“阴道膀胱症”；在尿路直肠瘘中，出现间断肛门排尿，尿道皮肤瘘出现皮肤瘘口持续漏尿等；尚可有外阴、大腿内侧、甚至肛门及臀部皮肤尿湿疹，反复尿路感染，精神抑郁等其他症状。详细的询问有无外伤、手术等病史及仔细的局部体格检查是必要的，亚甲蓝试验可以鉴别膀胱瘘或输尿管瘘，靛胭脂试验可以区别先天性输尿管口异位或输尿管瘘，静脉尿路造影及同位素肾图可以了解上尿路情况，膀胱镜检查可以了解尿道、膀胱内的情况，必要时可以借助膀胱镜了解输尿管情况。

尿瘘一般需采用经阴道、经会阴或经耻骨上的瘘修补手术治疗，少数情况如早期发现的分娩和手术损伤可试用留置导尿或输尿管导管的非手术治疗，不宜手术治疗的患者可采用适宜的尿收集器减轻患者痛苦。

尿道断裂（rupture of urethra） 尿道损伤中程度最严重的一种类型，为伤处完全断离，尿连续性丧失。尿道断裂后损伤部位可形成血肿，尿液及血液经破损的尿道渗至周围组织内，形成尿外渗，容易继发感染。

尿道断裂常见部位为球部尿道断裂和后尿道断裂，后者伤情常较严重，多合并骨盆骨折和其他内脏损伤。常见症状为尿道出血、疼痛、排尿困难及尿潴留，查体可见血肿、淤斑和尿外渗，合并其他严重外伤时常发生休克。逆行尿道造影可提示诊断，如伤情允许亦可行静脉尿路造影，对疑及尿道断裂者不宜行诊断性导尿，以免加重损伤。

球部尿道断裂应首选尿道修补端端吻合术，以恢复尿道连续性并减少狭窄发生，有尿外渗者应广泛切开引流；后尿道断裂如伤情允许，骨盆环稳定，具备技术条件应行尿道修补端端吻合术，如不具备上述条件，宜行耻骨上膀胱造瘘，尿道会师牵引术亦是后尿道断裂早期处理的较好方法。

女性尿道断裂少见，主要见于骨盆骨折，常发生于近端尿道近膀胱颈处，主要症状为尿失禁或排尿困难，出血常较严重，易发生休克，治疗强调早期行一期修补吻合术，常见后遗症为尿道缺损、尿道缩短、尿道阴道瘘及尿失禁或尿道狭窄、闭塞。

尿道狭窄（stricture of urethra） 尿道狭窄依原因可分为：粘膜横膈或尿道瓣膜、精阜增生、尿道外口狭窄引起先天性尿道狭窄；尿道结核、淋病、包茎继发感染或长期留置导尿导致炎症性尿道狭窄；骨贫骨折、骑跨伤等引起外伤性尿道狭窄；尿道扩张、膀胱镜检查、尿道下裂修补术、前列腺摘除术、TURP术、压力性尿失禁悬吊术等医源性尿道狭窄。亦分为单纯性尿道狭窄（无并发症，狭窄长度球部尿道在3cm以内，后尿道在2cm以内）及复杂性尿道狭窄两类。

患者多有尿道损伤、炎症或手术史。主要表现有排尿不畅、尿流变细、尿线分叉、排尿困难、尿路刺激症状、尿不尽等，严重时出现尿潴留、充盈性尿失

禁甚至输尿管返流、肾功能受损，可并发尿道周围、上尿路、生殖系感染及泌尿系结石，长期排尿困难易引起腹股沟疝、肛门直肠脱垂等。尿道触诊可及尿道狭窄部呈硬条索状，尿道探子检查及尿道探子会师可确定狭窄的部位、程度和长度，尿道造影能更明确的显示狭窄情况和并发症，B超、尿道镜及静脉尿路造影亦可协助诊断。

轻度尿道狭窄不发展者可观察随访；一般尿道狭窄定期行尿道扩张；严重者视狭窄情况可行尿道口成形术、尿道内切开术、狭窄段切除尿道吻合术、尿道套入术等；各种方法无效，肾功能受损者考虑永久性耻骨上膀胱造口或回肠膀胱术。

尿道异物（foreign body in urethra） 尿道异物种类繁多，如塑料线或塑料管、电线、发夹、体温计、折断的导尿管、丝状探子等。异物可通过尿道外口插入、膀胱排入、手术或开放性损伤带入三种途径进入，以第一种途径最为多见，插入的动机有好奇，手淫、寻找快感、企图流产、精神异常等。

早期症状为疼痛及排尿障碍；如有损伤，可见尿道出血；如异物已引起膀胱炎、尿道炎，则出现尿频、尿急、尿痛及终末血尿；亦可发生急性尿潴留；如并发尿道周围炎或尿道周围脓肿，则有全身和局部感染症状。若患者能忠实提供病史，则能明确诊断；尿道触诊及直肠指诊多可触到异物；尿道平片及造影检查能判断异物大小及形态；亦可借助尿道镜直接窥视异物。

位于前尿道内表面光滑的异物，可用手捏紧尿道外口，在用力排尿时突然放松，将异物冲出，或用血管钳、镊子将其取出；粗糙的或带钩的或已嵌入尿道壁内的异物，则应选择尿道适当部位切开取出。后尿道异物可经尿道镜取出，或将异物推入膀胱内经膀胱镜钳取；以上方法失败或不适用者，则应切开膀胱或经会阴切开尿道取出。

尿道处女膜融合症（confluence of urethra and hymen） 尿道处女膜融合症，是指尿道口与阴道口相互靠近，尿道口融合于处女膜前端。由于缺乏阴道前庭，尿道易受细菌感染，性交时尿道口易受刺激，引起尿频尿急综合征。一些成年患者处女膜未充分破裂，尤其更年期后局部黏膜弹性低，阴道口较狭窄，处女膜炎性增厚，使阴道口与尿道口相连接，性交期间尿道口反复被推入阴道内，使下尿路受到感染。另一些患者尿道口向后退缩，隐藏在外阴的较深部位，更易发生感染。

对反复发作下尿路感染或尿道综合征的女性患者，须检查尿道口及处女膜，通常会发现上述解剖异常。临床所见症状可发生于儿童期；较多发生在新婚过性生活的时期，即所谓新婚期膀胱炎；绝经期妇女由于雌激素水平低，阴道和尿道黏膜只有底层和外底层细胞，尿道表面缺乏分泌物，易发生尿路感染。

对上述畸形引起反复性尿路感染或尿道综合征的患者，药物治疗难以奏效时，需施行尿道口整形手术。手术基本要求是将尿道末段从阴道前壁松解分离，重建阴道前庭，使处女膜环移至前庭后方。若存在尿道远端纤维环狭窄或过厚，应沿中线将其切开。尿道后位开口的患者需作尿道末段广泛游离，于前方重建造口。

尿道综合征（urethral syndrome） 尿道综合征，又称无菌性尿频－排尿不适综合征，是指女性仅有尿频、尿急及尿痛的症状，而中段尿细菌定量培养阴性者。本症以已婚中年妇女多见。病因有不稳定膀胱、尿道压增高、老年性尿道退行性改变、精神因素、尿道肌肉痉挛、尿道梗阻及感染。

患者主要表现有尿频、尿急、尿痛及排尿困难等下尿路刺激症状，尿道、下腹部及耻骨上区疼痛、腰痛或性交疼痛，症状常突然发生、周期性发作。可无任何体征，有的阴道前壁触诊显示尿道及膀胱颈部触痛，部分患者可发现尿道口及处女膜形态和位置变异。尿常规多正常，中段尿培养皆阴性，尿动力学检查提示不稳定膀胱、逼尿肌高张、逼尿肌无力、膀胱颈高压等，必要时须进行膀胱尿道镜检查及妇科检查，如有排尿困难者，应行尿道探子检查及排尿性膀胱尿道造影，以明确有无机械性梗阻。

一般治疗包括休息、利尿、坐浴、下腹热敷、物理治疗及针刺治疗等，同时服用解痉剂和镇静剂；急性发作时，适当选用抗菌药物治疗；由于精神因素与尿道综合征的发病及症状轻重有一定关联，应采取心理治疗及生物反馈治疗；部分患者尚需行尿道扩张术、尿道松解或尿道外成行术、尿道切开术及尿道口处女膜变异整形手术；老年性阴道炎及尿道炎者，可应用雌激素治疗。

尿道切开取石术（urethrolithotomy） 此手术适用于位于膜部尿道之前、阴茎阴囊交接处之后的尿道结

石，已有嵌顿或用其他方法未能取出者，或结石位于该处之憩室内及结石前方有尿道狭窄者。

尿道有炎症性分泌物者，术前应加强抗感染治疗。椎管内麻醉下，截石位，会阴部正中纵行切口，逐层切开皮肤、皮下组织、会阴深筋膜、尿道球海绵体肌、球部尿道，取出结石后应检查有无尿道狭窄或憩室，有此病变者应同时予以切除或修补，置气囊导尿管，2-0肠线间断全层缝合尿道切口，置皮片引流后关闭切口。术后服用雌激素、安眠镇静药物，予以抗感染治疗，24～48h后拔除皮片引流，10d拔除导尿管。

尿道瓣膜切除术（urethral valvectomy） 此手术适用于尿道瓣膜导致上尿路损害但无感染者、上尿路显著损害并发感染行双侧肾造瘘3周或1年后。手术途径有经耻骨联合、经会阴、经尿道3种。经尿道手术操作简单而安全，是最佳治疗方法。

对于梗阻较轻者不需特殊准备；并发尿毒症、酸中毒和失水，需留置导尿3d，同时输液纠正水电解质紊乱；并发感染者在留置导尿的同时使用对肾损害轻的广谱抗生素；因上尿路扩张、张力低而排空障碍者，导尿仍难以控制感染，需作肾盂造瘘；需长期引流者，可行尿流改道手术；已行尿流改道的病人，不宜过早施行尿道瓣膜切除术，以免切除后的残余尿道瓣膜相互粘连，发生尿道狭窄；术前生理盐水灌肠。

置入膀胱镜，新生儿若尿道口径太小，可作尿道球部切开，由此通道进镜，冲洗液置于1m高的水平，膀胱镜检查可发现小梁，多数病例有继发性膀胱颈梗阻。用3号或4号无侧孔的输尿管导管插入钢丝，仅突出2mm，作成电灼电极，3～5，7～9，11～1点钟处由瓣膜远侧自下而上电灼瓣膜，避免损伤括约肌和精阜。术后不需插导尿管，会阴部尿道球部切开插置膀胱镜者，则需经尿道口或会阴尿道切口放置导尿管48～72h。

阴茎伸直术（penile straightening） 阴茎伸直术是所有尿道下裂修复术的基础。适用于伴有或不伴尿道下裂的阴茎下曲畸形者。

丝线贯穿阴茎头作牵引。尿道口两侧作直切口，深达阴茎筋膜，切口绕过尿道外口。阴茎头腹侧距冠状沟0.2cm作横行切口，向两侧各切开1～2cm。在阴茎筋膜与白膜之间向阴茎根部及两侧分离，将尿道沟的索状纤维带及附近发育不良的阴茎筋膜和皮肤一并切除。插入尿管，剪断尿道口两侧的阴茎筋膜，游离尿道口，使其尽量向阴囊方向回缩，阴茎即可伸直。行人工阴茎勃起，判断伸直是否充分，若仍有弯曲，准确定位后作进一步处理。如阴茎海绵体腹侧与背侧白膜发育不对称，应采用阴茎海绵体背侧白膜折叠进行纠正。缝合切口时，阴茎皮肤松弛者，可作皮肤切口间断褥式原位缝合；如张力较大，可作阴茎背侧皮肤减张切口；如果背侧包皮丰富，而阴茎腹侧皮肤不足，可用改良的Nesbit氏法覆盖创面，或将背侧包皮外层沿中线剖至冠状沟，将两叶包皮片转移至腹侧缝合，封闭创面。术后留置导尿管一周左右，切口愈合后拔除，应用女性激素防止勃起。

Denis Browne尿道成形术（Denis Browne urethroplasty） 此术式采用阴茎或阴囊皮条埋入形成尿道，皮瓣不需缝合呈管状，因而节约皮源，适用于各种类型的尿道下裂。一般在阴茎伸直术3个月后行此手术。方法简单，但尿瘘发生率较高。

丝线行阴茎头牵引，阴茎腹侧尿道口两旁对称标出2条平行线，儿童为1～1.5cm，成人为1.5cm，两线在到达冠状沟各向外侧横伸1cm左右，于尿道口的近侧端会合，注意标记时皮肤处于自然位置。沿标记线作切口，在阴茎筋膜与阴茎海绵体白膜之间潜行分离皮条两侧皮肤，游离以向中央拉拢可松松缝合为度。插入气囊导尿管，肠线连续或水平褥式缝合阴茎筋膜，以包绕导尿道，敷料包扎并向上固定于腹壁；行耻骨上膀胱造瘘。

术后抗感染治疗，7岁以上需用镇静剂及已烯雌酚控制阴茎勃起。观察阴茎头，若发绀肿胀，松解敷料，重新包扎。术后第2d始向尿道远端挤压排出尿道分泌物。若发生膀胱痉挛，应检查造瘘管是否太深或太浅，且需药物治疗；术后10～12d拆线并拔除导尿管，排尿通畅1～2d后拔除膀胱造瘘管；术后1～2月内限制剧烈活动，防止便秘和咳嗽，如伤口有红肿热痛时，应从尿道的侧方或侧后方切开引流，可避免形成尿瘘。

Thiersch尿道成形术（Thiersch urethroplasty） 该术后适用于阴茎伸直术后，尿道开口于阴茎近1/3段的尿道下裂，且阴茎皮肤丰富，阴茎背侧提起皮肤能达1cm以上，对于一期手术进行了阴茎腹侧皮肤储存之病例特别适宜，一般在一期手术后6个月实施。

在阴茎腹侧绕尿道口作一“U”形切口，一侧在

尿道沟的边缘，距中线仅数毫米，另一侧距中线较远，皮瓣宽度 5～10 岁约 1.2～1.5cm，10～14 岁 1.5cm，14 岁以上 2cm 左右；在阴茎筋膜与阴茎海绵体白膜之间分离距中线较远侧之皮瓣，将此皮瓣翻转，放置尿道探子或导尿管作支撑，肠线于另一侧作间断或连续缝合，形成皮管尿道，丝线加固，尿道口位于冠状沟处；切口两侧之阴茎皮肤充分游离，丝线间断缝合阴茎筋膜、皮下及皮肤；如有张力可行背侧纵切横缝，由于皮条偏向一侧，尿道缝合口与阴茎皮肤切口错开有利于防止尿瘘的形成，尿道口部皮肤稍下翻，可防止尿道口狭窄；行耻骨上膀胱造瘘。术后处理同 Denis Browne 法。

阴囊纵隔皮瓣尿道成形术（scrotal septal vascular pedicle flap urethroplasty） 由于阴囊皮源丰富，血循良好，带蒂皮瓣易成活，皮瓣长度足以行正位尿道口术，阴茎伸直与尿道成形可以一期完成，所以此术应用广泛。适用于阴茎阴囊交界处尿道下裂，阴囊发育良好者。禁忌证为阴茎部尿道下裂、阴囊皮肤难以利用者，阴囊及会阴部尿道下裂，阴囊发育差、无充裕皮肤形成足够长度皮瓣者。

阴茎腹侧中央切开，远端达冠状沟，并沿冠状沟向两侧横切开约 2cm，近端直到尿道口上方，切除纤维素；绕尿道向阴囊作 2 条纵平行切口，长等于尿道口至阴茎头尖端之距离，宽度约 1.5～2.0cm，切至会阴浅筋膜深面，游离皮瓣至能翻转到阴茎腹侧，皮瓣尖到达阴茎头尖无张力；插入气囊导尿管，皮瓣包绕导尿管，肠线间断全层缝合成管状，丝线作皮内缝合加固并将皮管固定于阴茎海绵体白膜；在冠状沟腹侧阴茎头白膜与阴茎海绵体白膜分离间隙，阴茎打孔器打孔，将新尿道随同支架管自隧道内拉出，修剪后将阴茎头皮肤与新尿道边缘间断缝合；缝合阴囊皮肤，如有张力可作阴茎背侧切开，如有皮肤大片缺损，可考虑背侧包皮转移；行耻骨上膀胱造瘘。术后处理同 Denis Browne 法。

尿道成形术（Cecil urethroplasty） 此手术是用阴茎皮肤形成尿道后，将尿道埋藏在阴囊内。由于血运良好，无张力，因而成功机会大，但需行 3 次手术，周期较长。适用于阴茎伸直术后，尿道口位于阴囊阴茎交界或交界近端，且阴茎皮肤缺乏，阴囊发育良好者，禁用于阴囊型及会阴型尿道下裂，阴囊发育差、阴囊皮肤缺乏者。

在阴茎腹侧作“U”形切口，远端抵达冠状沟，近端绕过尿道外口，皮瓣宽度为 2cm，每一侧切口尖端切除一小块三角形阴茎头组织；在阴茎筋膜与阴茎海绵体白膜之间分离皮瓣之外缘，使皮瓣足以翻转，而血供不受影响，放置气囊导尿管，肠线将皮瓣包绕尿管作对边连续或间断褥式内翻缝合形成新尿道；在阴囊正中作纵行切口，与阴茎腹侧切口等长，将阴茎翻向阴囊，使重建的尿道贴近阴囊创面，阴茎侧面的阴茎筋膜与阴囊内膜缝合，接近尿道开口处，用肠线将阴茎头创面与阴囊皮下组织缝合，以防新尿道口回缩，阴茎与阴囊皮肤间断缝合；3 个月后，距阴茎 1.5cm 处切开阴囊皮肤，将阴茎与阴囊皮肤分离，阴茎充分伸直；关闭阴茎及阴囊创面。阴茎包埋于阴囊后 7d 拆线，尿管 10d 拔除；阴茎伸直后，不必留置导尿管，每次排尿后，将尿液擦干。

Hodgson 一期尿道成形术（Hodgson one stage urethroplasty） 该手术适用于尿道口位于阴茎中段，且背侧包皮丰富者。

沿冠状沟作环形切口，并向阴茎腹侧尿道口延伸，尿道口周围应保留一圈皮肤；切除尿道沟的纤维索，充分伸直阴茎；在包皮背侧适当部位作一钮扣状切口（可用光照法看清包皮血管走向，尽量避免损伤血管），将阴茎头由此切口穿过，使包皮转移至阴茎腹侧；在钮扣状切口的远端包皮内层上作两条平行切口，使形成一皮瓣，稍与皮下组织分离，肠线连续缝合皮瓣使成管状，皮管腔内放置气囊导尿管，自尿道外口进入膀胱，肠线将皮管的远端与尿道外口行斜行对端吻合，结扎在腔内；包皮与冠状沟边缘缝合，连续缝合皮下及皮肤。术后处理同 Denis Browne 法。

横行包皮岛状皮瓣尿道成形术（transverse preputial island flap urethroplasty） 本术式是采用背侧包皮皮瓣转移到腹侧行成尿道的一期手术方法，由于皮瓣带蒂，故成活率较高，且有许多改良术式。适用于尿道口位于阴茎干的中或近段，背侧包皮较丰富者。

距冠状沟 0.5cm 作包皮内板的环行切口，直达阴茎海绵体白膜；游离尿道口，将尿道口周围及阴茎腹侧纤维索条切除，尿道口回缩，阴茎充分伸直；将背侧包皮 4 个角各缝合一针牵引形成一矩形，其宽度以新尿道所需长度为准，长度以包绕容纳 F14～18 导尿管为准，以冠状沟切口为矩形的一长边，将包皮内板切开，形成带蒂矩形皮瓣；以包皮外层皮肤和阴茎背

侧海绵体白膜为界，充分游离与包皮内层皮瓣相连的血管及结缔组织，达到皮瓣旋转90度无明显张力；包皮内板皮瓣绕导尿管，肠线间断缝合形成皮管，旋转90度与阴茎干平行，移至阴茎干腹侧中线新尿道形成部位，使其无明显张力且血运良好；肠线间断缝合皮管近端与尿道口，阴茎头打孔，形成正位尿道；背侧包皮纵行剪开至冠状沟，减少阴茎腹侧皮肤缝合的张力，阴茎腹侧皮肤缝合完毕，将多余的背侧包皮剪除，与冠状沟缝合；行耻骨上膀胱造瘘。术后处理同 Denis Browne 法。

膀胱黏膜一期尿道成形术（one stage urethroplasty using bladder mucosa） 理论上推测膀胱黏膜是最理想的尿道替代物，膀胱黏膜尿道成形术对严重尿道下裂和多次手术失败患者具有特殊价值，但其并发症亦较多，不作为尿道下裂修复术的首选方法。该术式适用于尿道下裂修复术后发生严重并发症，如憩室、狭窄、瘘形成、阴茎严重弯曲、再次尿道成形术取材困难者；严重的近端尿道下裂，需长段尿道成形而其他成形材料来源缺乏时；膀胱容量及膀胱黏膜正常者。禁用于膀胱黏膜严重病变及阴茎腹侧广泛瘢痕者。

矫正阴茎畸形；从导尿管向膀胱内注入等渗盐水150～200ml，下腹正中切口，切开膀胱后，在切口周围仔细剥离膀胱黏膜，依尿道缺损长度取材，取出的黏膜应尽快作尿道成形；切取黏膜后，将膀胱的黏膜边缘用5－0肠线间断缝合于肌肉创缘附近，行膀胱造口，缝合膀胱切口；裁剪膀胱黏膜，剔除黏膜下肌肉组织，将黏膜面向内包绕导尿管，肠线连续缝合边缘，黏膜下层用丝线间断内翻缝合；将缝合好的新尿道缝合面与阴茎海绵体白膜固定数针，与尿道口端端吻合；正位尿道口成形后覆盖创面。术后处理同 Denis Browne 法。

尿道口前移、阴茎头成形术（meatus advancement and glansoplasty，MAGPI） 本术式适用于远端尿道下裂病人，其优点为阴茎头整形效果好，并发症少，不需尿流改道，手术方法简单。其适应证为尿道开口于阴茎头，冠状沟或沟下，尿道口不宽阔，周围阴茎海绵体组织发育良好且皮肤弹性好者；阴茎头扁平，腹侧之尿道沟明显，无阴茎弯曲者。其禁忌证：尿道口宽大呈鱼口状；尿道口顺应性低，纤维化或无弹性；发育不全的尿道口，周围仅有菲薄的皮肤或分叶状交叉的阴茎海绵体组织。

沿尿道口下方包皮或阴茎皮肤作环行切口，长约占阴茎周径的2/3；沿切口方向切至阴茎海绵体白膜，并沿白膜表面稍向近端游离，在尿道口远侧之尿道沟处纵行剪开或切开，切口近端达尿道口边缘；横缝尿道沟纵行切口；沿尿道沟将远端尿道游离至尿道口，同时沿阴茎海绵体白膜表面向远端游离尿道；将游离出来的尿道尽量向阴茎头尖端牵引，然后将两侧阴茎头海绵体组织向腹侧中线靠拢，行垂直褥式缝合，阴茎头因此可由扁平变为尖圆形，尿道口前移，缝合阴茎皮肤。术后不必放尿道内支架管，也不必尿流转向，排尿后用消毒纱布将伤口擦干，2周拆线。

尿道口基底带蒂皮瓣尿道成形术（vascularized meatus-based flap urethroplasty） 该术式适用于冠状沟或沟下尿道下裂，有轻度阴茎弯曲，阴茎伸直后尿道口仍位于阴茎干中段远侧者；冠状沟或沟下尿道下裂，尿道口结构异常，如开口宽大呈鱼嘴状，顺应性差，周围海绵体发育不良者，不适合行 MAGPI 者。禁用于尿道口位于阴茎中段或近段者。

在尿道口近端取腹侧阴茎皮肤瓣，长度等于尿道口至阴茎头尖，宽约1.0cm，皮瓣包括阴茎筋膜，沿冠状沟环行切开包皮内板，松解切除尿道口附近的纤维索，行阴茎人工勃起；于阴茎头尿道沟的两则切开皮肤，远端达阴茎头尖端，近端与阴茎皮瓣相连，宽约1.0cm，此阴茎头皮瓣留作新尿道的后壁，于阴茎头切口两旁阴茎头白膜和阴茎海绵体白膜之间仔细分离，直至能将阴茎头海绵体向两侧呈翼状展开，将阴茎皮瓣翻转与阴茎头皮瓣对合，其间置入气囊导尿管作为支架，丝线间断缝合皮管，只缝真皮层，并使皮缘内翻，皮下层丝线间断缝合加固；将阴茎头两侧游离的海绵体组织向腹侧中线靠拢，丝线间断缝合，覆盖新尿道；将背侧包皮环行剖开至冠状沟处，剖开之包皮转移至阴茎腹侧缝合关闭创面。术后10d左右拆线，1～2周拔管自行排尿。

Young－Dees 手术（Young－Dees operation） 此术式较简单，适用于尿道上裂有尿失禁者；或不完全性尿失禁经锻炼盆底肌肉和训练排尿后无效者。

术前应控制尿路感染，其他准备同尿道下裂术前准备。下腹正中切口，显露膀胱前壁；在耻骨后间隙内充分游离膀胱颈、后尿道的前壁及侧壁，直达尿生殖膈；纵行切开膀胱前壁，向下方切开至相当于输尿管口平面稍下，再分别向两侧膀胱壁横行剪开，经膀

胱侧壁至三角区的外侧缘切除膀胱颈、后尿道的前壁及侧壁的一部分，则膀胱颈及后尿道的后壁成为一平滑肌条；平滑肌条围绕导尿管，肠线连续或间断缝合使其成为肌管，丝线间断缝合肌层加强；耻骨上膀胱造口后关闭切口。术后保持耻骨上膀胱造口管通畅；应用抗生素预防感染；尿道支架管于术后第 10d 拔除，排尿通畅后拔除膀胱造口管。

Leadbeter 手术（Leadbeter operation） 适应证与 Young～Dees 手术相同，此术式较复杂，但形成的膀胱颈及后尿道比 Young～Dees 手术强而有力。

切口以及膀胱颈后尿道的游离同 Young～Dees 手术；膀胱前壁纵行切开，按常规方法将双输尿管口移植于膀胱三角区上方；沿膀胱前壁纵行切开尿道前壁，尽量游离后尿道，然后在两侧向上作 2 个纵行切口，自后尿道的侧壁，经膀胱颈的侧壁，止于原输尿管口处，则三角区、膀胱颈及后尿道的后壁形成一平滑肌条；平滑肌条包绕导尿管，先用肠线将肌条的黏膜间断缝合，然后用丝线将肌层交错重叠缝合，形成一前壁加强的肌管；耻骨上膀胱造口，逐层关闭切口。术后处理同 Young－Dees 手术。

膀胱后尿道重建术（bladder and post urethra reconstruction） 膀胱颈及后尿道重建术是治疗尿失禁的主要手段，一般应在 3 岁之后施行。因 3 岁前多有自然遗尿现象，很难确定尿失禁的程度，膀胱颈重建后难以观察疗效。3 岁以后仅有不完全性尿失禁者，应先行盆底肌肉锻炼及排尿训练，效果不明显者，方考虑行此手术。尿失禁者膀胱镜检查可见膀胱颈后尿道十分宽大，膀胱颈不能关闭，可据此选择手术方式。

尿道上裂伴有尿失禁时，往往需要重建其宽大而松弛的后尿道和膀胱颈，以恢复其括约功能。1922 年 Young 采用切除无括约作用的后尿道和膀胱颈多余组织，重建缩紧缝合内外括约肌，增加尿道闭锁张力来治疗尿失禁，获得良好效果。1949 年 Dees 改良 Young 手术，利用膀胱三角后壁延长后尿道，增加尿流阻力，使尿失禁疗效进一步提高，此后 Young－Dees 手术成为抗尿失禁常用的技术。1964 年 Leadbeter 进一步改良 Young～Dees 手术，将双侧输尿管口于膀胱后壁高位移植，更多的利用膀胱三角区延长后尿道，以达到控制排尿。1969 年 Tanagho 等采用膀胱前壁作后尿道延长手术，治疗男性尿道上裂伴有尿失禁者，获得良好效果。

间歇性导尿法（intermissive urethral catheterization）

间歇性导尿的目的是预防膀胱内压的升高和适当的充胀，以保证黏膜充足的血流量减少感染。最理想的病人为去感觉、无反射和膀胱失代偿者；对运动瘫痪性膀胱功能异常也比较满意；骶髓、马尾或盆神经损害亦可作为间歇性导尿法的指征；骶上病变的病人可有逼尿肌反射，但逼尿肌与尿道括约肌协同失调，如其反射性逼尿肌活动可被控制时，亦可采用间歇性导尿法；大约 20%～30% 去髓鞘性病变或脊髓损伤的病人，逼尿肌虽无无抑制性收缩，但可有无抑制性外括约肌活动，间歇性导尿也很适用。

间歇性导尿的时间必须根据每个病人情况而订，原则上是能够保持病人不失禁，膀胱不过度充盈，同时又不太影响社会活动。院外病人导尿管应清洁，定期煮沸或浸于消毒液内，用饮水洗净备用，并不一定要无菌操作。应定期行尿培养，根据情况应用抗生素。对自行导尿者应先进行指导及训练，女病人要用肥皂洗手，两腿分开，用小镜照看尿道口，导尿管充分润滑后自尿道口插入膀胱，男病人选择站立位与坐位均可，尿管必须充分润滑。

Crede 手法排尿（Crede maneuver miction） 骶部神经病变病人，无收缩性膀胱，尿道括约肌又关闭不良者可以用增加腹压和手压法帮助排尿，Crede 手法可以产生 5.0～8.0kPa 的压力足以排出尿液。但在骶上病变手法加压和腹肌收缩可引起盆底肌和括约肌的收缩，增加外括约肌部位的阻力，不但不利于尿液排出，同时造成膀胱高压和出口阻力增加，加重尿路梗阻，对已有输尿管回流的病人更加危险。为了增加逼尿肌的收缩压或减少尿道阻力，曾经有人采用药物与 Crede 手法联合使用的方法，观察到使用副交感神经兴奋剂乌拉胆碱有造成尿道功能协同失调的现象，而 a～受体阻滞仅在不完全性病变者有作用。所以手压法排尿仅在极少数病人中有效，而且很可能有害，应慎重采用，用前应作膀胱造影了解有无输尿管返流。

尿道括约肌切开术（urethral sphincteretomy） 尿道括约肌切开为治疗外括约肌功能失调的一个方法，因为目前尚无能作用于外括约肌的药物。其手术指征：骶上病变，有外括约肌协同失调造成膀胱出口梗阻者；骶部病变，通过尿动力学检查，膀胱造影及内窥镜检查，说明有此手术指征者。外括约肌切开并非对

各种膀胱括约肌协同失调都有作用，只有那些当膀胱收缩时有外括约肌过度收缩者才有益处，手术有两种类型：一种是使病人完全失禁，主要用于卧床或坐轮椅的男性病人，已经使用外盛尿器，但由于高残余尿量、反复发作尿路感染和上尿路损伤者，可切开外括约肌和膀胱颈造成完全性尿失禁，使上述情况好转。另一种是外括约肌功能异常造成梗阻而膀胱颈正常者，这些病人必须保留其控制尿液的功能，因此只作外括约肌部位的切开以期达到改进排空膀胱的功能，手术前进行阴部神经阻滞试验，在阻滞前后分别测定尿道压力、尿流率及膀胱造影检查，有助于预测外括约肌切开后膀胱出口是否能有改进及是否会发生尿失禁。手术后进行尿道测压对衡量手术效果亦有意义。

人工尿道括约肌（artificial urethral sphincter） 人工尿道括约肌的基本结构一般由4部分组成：套袖式人工括约肌、贮液囊、增压球囊、减压球囊。其工作原理：挤压置于左半阴囊内的的增压球囊时（在女性则置于阴唇内），贮液囊（置于腹壁后膀胱一侧）内的液体流入套袖式括约肌（围绕球尿道或膀胱颈），充盈该套袖，以所设计的既定压力压迫尿道，阻止漏尿。排尿时，挤压放置在右半阴囊内的减压球囊，套袖内液体流回贮液囊，套袖内压降低，病人排尿。尿毕，再次挤压增压球囊，套袖充盈增压，关闭尿道。手术适应证：前列腺切除术后尿失禁；压力性尿失禁其他手术失败者；严重的神经原性尿失禁；创伤或手术创伤后尿失禁。禁忌证：伴有严重逼尿肌反射亢进尿失禁；合并原发性膀胱挛缩尿失禁；严重膀胱输尿管返流尿失禁；尿道内梗阻。手术对无菌条件要求较高，选择大小合适的套袖是手术成功的关键。术后常见的并发症有：感染坏死，一般发生在术后3个月内；装置功能障碍；逼尿肌反射亢进，可先试行药物治疗，待膀胱容量逐渐增加适应性，症状可能消失。

尿流改道术（urinary diversion） 尿流改道是指因患尿路疾病或施行尿路手术而暂时或永久性改变尿流排出的通道。包括暂时性和永久性尿流改道。

暂时性尿流改道指在原发病变或手术部位的近侧作尿路造瘘，达到治疗目的后拔除造瘘管，恢复从原来通道排尿。其适应证：尿路急、慢性梗阻所致肾功能衰竭或尿路严重梗阻合并急性感染，不能经尿道插管至梗阻上方者；尿路慢性梗阻合并梗阻以上严重扩张及肾功能损害，不宜一期施行原发病手术者；施行某种尿路手术如成形、吻合、病变切除及缝合者。具体术式有：肾造瘘术，肾盂造瘘术，输尿管造瘘术，膀胱造瘘术，尿道造瘘术。

永久性尿流改道指泌尿道某一器官发生严重不可复性病变，不能用尿路成形方法恢复从尿道排尿，可将尿路直接或间接开口于腹壁或结肠，取新的途径排尿。分为不可控性和可控性两类；不可控性尿流改道是将输尿管直接或通过一段肠管开口于皮肤；可控性尿流改道是将输尿管造口于乙状结肠或直肠，利用肛门括约肌管制排尿，或利用一段肠管造成可控膀胱并形成抗失禁的输出道，开口于腹壁，患者自行间歇排尿。有下列几类；尿路造口手术；回肠膀胱术；尿粪合流手术；尿粪分流手术；可控膀胱术。

骶前选择性去神经术（selective anterior sacrum denervation） 该手术可部分或全部中断骶部脊髓反射弧以阻断脊髓中枢传至膀胱的异常神经冲动，适用于选择性骶神经阻滞有明显疗效但不能持久的患者。术前术后应测定记录排尿间歇时间、每次尿量、膀胱、压、残余尿、尿流率以及其他尿流动力学指标。切断骶神经的途径有3：行椎板切除术后打开硬膜行骶神经根切断术，甚至可切断脊髓圆锥；经盆腔切断从骶前孔出来的骶神经；经骶部切口，扩大骶后孔，选择性的切断骶神经前根、后根。最后一种方法创伤较小，选择性高。先用腰穿针头穿刺及摄片定位以证实所需手术之骶孔位置。患者俯卧位，行骶部正中或横切口，显露腰背筋膜；沿骶骨棘突两侧切开腰背筋膜，再沿骨膜下剥离骶棘肌至骶后孔处；找到穿刺入骶后孔之定位针头，显露并用咬骨钳扩大骶后孔，找到神经纤维；用神经钩钩起神经纤维，局部注射1%普鲁卡因1ml后，上下两端用银夹固定后切断，同法切断其他需切断之神经纤维。如切断骶神经后根，可影响骶部感觉，切断前根尤其骶1、2可影响下肢肌力，故在不完全性神经损害患者慎重选用，并尽可能保留骶1、2。

耻骨后膀胱尿道悬吊术（retropubic vesico-urethral suspension） 亦名Marshall－Marchetti手术，其机理是提高膀胱颈及尿道的位置，增大膀胱尿道后角，伸长尿道，增强尿道阻力，达到治疗目的。适用于压力性尿失禁有下列情况者：未婚女性；无明显膀胱膨出和子宫脱垂者；腹压增加时，膀胱颈低于正常位置者；膀胱尿道后角消失者；需伸长尿道者；外阴湿疹

经久治不愈者；经尿道手术失败需再次手术者。

术前加强盆底肌锻炼，有膀胱尿道感染、慢性咳嗽、会阴部皮炎、湿疹、糜烂者，应积极治疗。截石位，插入带刻度的气囊导尿管，作下腹正中直切口或横切口，显露膀胱前壁；紧贴耻骨联合的后面，分离膀胱颈及尿道的前面，轻牵导尿管，食指插入阴道，确定膀胱颈及尿道的位置后，进一步钝性分离其两侧壁，直至接近尿道口；将尿道旁的阴道壁肌层及筋膜组织缝合于相对部位耻骨骨膜上，左右对称、由远及近各缝3~4针，拉紧后逐一打结，形成对尿道的悬吊；轻牵导尿管，测量尿道长度，若4cm左右，即达到手术目的，若尚不足4cm，应行膀胱颈整形以伸长尿道；将膀胱颈及膀胱前壁缝合于腹直肌上，每侧2~3针，膀胱尿道后角即获得整复，置耻骨后引流，关闭切口。术后5~7d拔除导尿管；保持大便通畅；行抗感染治疗；卧床休息1周，如有咳嗽应予治疗，2~3个月后方可行重体力劳动。

膀胱镜下膀胱悬吊术（cystoscopic bladder neck suspension） 此术式具有手术简单、损伤少、悬吊确实可靠的优点，其手术指征、术前准备、麻醉等均同耻骨后膀胱尿道悬吊术。

耻骨联合上2横指腹中线两旁3cm处，分别作长1cm横切口，逐层切至腹直肌前鞘。插入气囊导尿管，尿道口下方作“T”形切口，切开阴道黏膜并向两侧游离直到能清楚触及气囊。用尖端有豁口的直针，经腹部一侧的横切口沿耻骨后及膀胱颈外侧向阴道方向穿刺，轻牵气囊导尿管，使针尖于膀胱颈稍外侧穿出阴道前壁。拔除导尿管，行膀胱镜检查，左右摆动穿刺针，如膀胱颈随针移动，表明穿刺针位于膀胱颈水平，同时判断穿刺针确未进入膀胱尿道腔内。7号丝线挂于穿刺针豁口上，拔出穿刺针，丝线带出腹部切口外，再沿同侧腹部切口平行第1针穿刺第2针，阴道内出针点位于第1针出针点上方1cm，将同一根7号丝线挂于第2针豁口后拔针，另一线尾即带出腹部切口外。同法进行对侧穿刺挂线，行尿道镜检查，上提两侧切口之悬吊线，镜下见尿道内口上下唇相接触并可通过F24镜鞘为悬吊适度，手指在阴道内固定膀胱颈于悬吊位置，保持拉紧悬吊线并打结，缝合切口。留置导尿，术后5d拔除。

阴道前壁修补术（repair of anterior vaginal wall） 阴道前壁修补术又名尿道折迭术，是通过阴道前壁的修补和紧缩以增强膀胱颈及尿道后壁的力量，达到治疗压力性尿失禁的目的。适用于伴有阴道前壁脱垂、子宫脱垂的压力性尿失禁病人。

除按耻骨后膀胱尿道悬吊术进行准备外，术前清洁大腿内侧及阴道，并用新洁尔灭冲洗阴道消毒。小阴唇用丝线固定于大阴唇上，置气囊导尿管，作阴道前壁正中纵行切口，起自尿道口下方约1cm，向上沿至膀胱颈部位，长约4cm。切开阴道前壁深约0.3~0.5cm，恰至露出膀胱颈及尿道后壁肌层为止，沿此平面向两侧剥离阴道壁。用丝线于尿道后壁两旁作横行折迭缝合4针，近侧的缝线应位于膀胱颈，逐一打结，以收紧其后壁。剪去多余的阴道壁，肠线间断缝合，阴道内填塞纱布。

术后12h取出阴道内的纱布，5~7d拔除导尿管；保持大便通畅；行抗感染治疗；卧床休息1周，如有咳嗽应予治疗，2~3个月后方可行重体力劳动。

泰弗隆注射疗法（Teflon injection therapy） 泰弗隆（Teflon）注射疗法，主要应用于女性压力性尿失禁，局部注射Teflon膏经会阴注射至后部尿道周围，1977年Heer通过内窥镜注射。方法是：在腰麻下放入24F膀胱镜，插入自制16号针头，1.5cm带针细塑料导管，由尿道邻近膀胱颈部内口的12、3、6、或9点处，穿刺其中2~3个点，将泰弗隆（teflon）膏分别注射到黏膜下和肌层，总量4.5~5ml。注射完毕后，尿道留置Foley氏尿管48h。应用抗生素数天，2~3d后出院。Teflon膏为高分子化合物，组织反应轻微，有异物肉芽肿形成而无炎症改变，可长期压缩尿道而不会引起局部纤维化和狭窄。

尿道吻合术（urethrel anastomosis） 尿道吻合术是治疗各种原因所致尿道狭窄的常用手术方法，目的是切除病变尿道，恢复尿道的连续性。适用于炎症及外伤引起的前尿道狭窄或后尿道狭窄，经尿道扩张治疗失败或无明显效果者；后尿道闭锁或疑有假道者。炎症性尿道狭窄者，局部应无明显炎症者；外伤性尿道狭窄应在伤后3月后进行手术治疗。尿道狭窄并急性或亚急性尿道炎，或有瘘道者，待炎症及尿瘘治愈后3月后再行尿道手术。一般采用腰麻或硬脊膜外麻醉。

手术方式包括：（1）经会阴球部尿道吻合术。（2）经腹会阴后尿道吻合术。（3）经耻骨后后尿道吻合术。（4）后尿道狭窄段切除尿道拖入术。手术彻底

切除病变尿道和瘢痕组织使尿道无张力吻合，恢复尿道的连续性。术后应用抗生素防止感染，服用女性激素及镇静药物抑制阴茎勃起，2～4周拔除导尿管，必要时定期尿道扩张。

尿道外口切开术（meatotomy） 适应证：先天性或后天性尿道外口狭窄。应用阴茎根部阻滞麻醉，平卧位。手术步骤：(1) 尿道外口剪开法：用眼科剪刀的一翼插入狭窄的尿道外口内，于尿道腹侧将狭窄的尿道纵行剪开至正常尿道0.5cm～1cm。用4/0肠线或丝线间断缝合。(2) 尿道外口切开术：消毒麻醉后，用一有槽探针插入狭窄的尿道内，用尖刀自尿道外口沿尿道腹侧切开尿道，至正常尿道0.5cm～1cm，用4/0肠线或丝线间断缝合。术后处理：术后可不置尿管，暴露切口保持干燥；术后3d用高猛酸钾浸泡2次，每次10min，5d后切口拆线；如有尿道口狭窄，应定期行尿道扩张术。

尿道内切开术（intraurethral incision for urechral stricture） 其优点是手术创伤小，较易操作，可反复实行。尿道狭窄长度<2.5cm的狭窄和闭塞<1cm者应首选腔内切开术。狭窄长度>3.0cm和闭锁>2.0cm或尿道轴变异严重，或合并憩室，假道，尿瘘者。应首先考虑开放手术。单纯尿道狭窄<1cm，选用尿道表面麻醉或骶管麻醉。若狭窄长度>1.0cm以硬脊膜外腔麻醉为宜。

手术步骤：(1) 尿道狭窄的直视内切开术：带冷刀操作器的尿道镜插入至狭窄部，插入输尿道导管，或金属导丝，在直视下将其穿过狭窄区置入膀胱引出尿液。沿输尿管导管插入冷刀依次用冷刀截石位12、5、7点切开。边切边进镜向前推进。如果受阻改用金属探子由F16扩至F24，撑开已切开切口。因冷切开之尿道瘢痕可以再复原；必须将不规则之瘢痕组织用激光，电灼，电切或液电处理消除。术后留置F20导尿管。(2) 尿道闭塞的内切开术：将尿道探子经耻骨上膀胱造瘘口插入后尿道，冷切镜插入尿道闭塞之远侧，斜侧插孔置入输尿管导管引流冲洗液；术者左手食指置入患者直肠内，摆动尿道探子以确定闭塞段近端及方向，将冷切镜纵轴与探子纵轴摆在同一水平线上，有条件者应在X线荧光屏监视下确定位置；依次用齿刀于12、10、2点戳穿切开闭锁，继以大切刀切开扩大狭窄环，并随之将冷切镜逐渐推进通过闭锁段入膀胱；退镜后，相继以F22～F26金属探子行尿道扩张；闭塞段<0.5cm，用激光、液电或电灼处理冷切开狭窄环边缘不规则之瘢痕，闭塞段>0.5cm，且硬，用电切将9～3点瘢痕切除。留置F22导尿管。

术中注意事项：由于尿道各部位瘢痕厚度不一、外伤后尿道变形，因此操作不慎，易切透正常组织，使冲洗液外渗、出血、穿孔、感染。前尿道易切透，灌注液外渗出现阴茎、阴囊水肿。发现后应留置导尿管，保持尿管引流通畅。应用抗生素控制感染。术中保护好尿道外扩约肌。

术后处理：(1) 留置导尿管2～3周。

(2) 抗感染治疗。

(3) 定期随访或行尿道扩张术。以防再度发生狭窄。

尿道成形术（urethroplasty） 先天性尿道下裂，尿道狭窄范围广泛，不能用尿道扩张术进行治疗，或由于狭窄段较长，或多次手术切除尿道致使尿道严重缺损不能再进行尿道吻合术者，可采用尿道成形术。尿道成形术可一期完成，亦可分期完成。分期进行者，先行尿道切开术，使狭窄或闭锁的尿道敞开，或作成人工尿道下裂，3～6月瘢痕组织软化后，再做尿道成形术。尿道成形手术方法众多，有前尿道成形术、后尿道成形术及各种先天性尿道下裂成形术。

尿道会师术（urethral realignment） 适应证：尿道会师牵引术操作简单，出血较少，但尿道断端未进行吻合，靠牵引力使断裂尿道复位对和，预后发生尿道狭窄的可能性较尿道吻合术大。适用于伤势严重，或有其他脏器合并伤，一般情况较差，不能耐受较复杂手术的患者，或医疗条件不具备施行后尿道吻合术者。选用硬膜外腔阻滞麻醉或全身麻醉，平卧位或截石位。尿道会师术步骤如下：取下腹部正中切口，显露膀胱前壁及耻骨后间隙，清除血肿及外渗尿液，止血，切开膀胱，吸净尿液；经尿道外口及膀胱颈各插入一尿道探子或金属导尿管，使探子尖端会师于尿道损伤部，如有困难亦可用食指插入后尿道引导经尿道外口尿道探子插入膀胱；在膀胱内的尿道探子上，套入普通导尿管，退出尿道探子，使导尿管进入尿道内，再在此导尿管尾端缝接一气囊尿管，并带入膀胱；用无菌盐水20～30ml冲胀气囊，沿尿道方向并牵引气囊导尿管，使尿道两断端对和；耻骨后放置烟卷引流，关闭切口。尿道牵引重量为1磅，术后3d逐渐减重，至1周时，解除牵引，再留置尿管2～3

周；术后定期行尿道扩张术；术后应用抗生素，控制感染。

尿道肉阜烧灼术（cauterization of urethral caruncle） 患者取截石位，暴露尿道外口，1%利多卡因局部麻醉后，用电灼器，烧灼肉阜蒂部或基底部，电灼至正常组织，仔细止血创面，如止血困难，可用3-0肠线间断缝合尿道黏膜。保持局部干燥，术后继续应用雌激素软膏贴敷治疗。

包茎（phimosis） 是指包皮不能翻转而显露阴茎头。可分为先天性和后天性两类。先天性包茎分为萎缩型和肥大型。后天性包茎系炎症、外伤等使包皮口粘连狭窄所致。包皮口狭小者，排尿时包皮隆起；更严重者有排尿困难；包茎常导致包皮垢形成，包皮垢堆积于阴茎头冠状沟部，常被家长误认为是肿瘤而急于求治。

包皮嵌顿（paraphimosis） 由于包茎包皮口狭窄，强行翻转包皮时狭窄的包皮口在冠状沟处形成紧束的狭窄环，未能及时复位，使阴茎头血循环障碍，形成远端包皮及阴茎头水肿。因狭窄不能翻回原位，成为包皮嵌顿。随着时间的延长，可致排尿困难及包皮阴茎头缺血坏死，需及时处理。嵌顿包茎的整复方法包括手法复位，若手法复位失败，则采用手术复位，将包皮狭窄环于阴茎背侧纵行切开，复位后切口横行缝合。

隐匿性阴茎（concealed penis） 隐匿阴茎是指耻骨部脂肪过多，而附着于阴茎体的阴茎皮肤不足，以至阴茎隐匿于耻骨部的皮肤中。触诊时阴茎海锦体正常，如以手向后推阴茎周围的皮肤，即可显露阴茎，包皮可以正常或呈包茎样。须注意可能同时合并阴茎头型尿道上裂，此时隔着阴茎皮肤可触及阴茎沟背侧的尿道沟。隐匿阴茎可随着年龄的增长而好转，尤以减肥后更为明显。如需手术，要点是切开狭窄环，将腹侧过多的皮肤转移至背侧，使能遮盖全阴茎。

蹼状阴茎（webbed penis） 蹼状阴茎即从阴囊有一条薄的皮肤延续到阴茎腹侧。一般没有症状，如从外观考虑，可做V—Y成型术。

阴茎阴囊转位（penile - scrotal transposition） 阴茎阴囊转位又称阴茎前阴囊。可能源于生殖结节与生殖突位置关系缺陷。完全性阴茎阴囊转位不多见，因多并发其他严重的畸形，不能存活。部分阴茎阴囊转位常伴发于尿道下裂畸形，行尿道下裂成形术时可同时或分期矫正阴茎阴囊转位。

阴茎扭转（distortion of penis） 阴茎扭转是指阴茎因先天性发育畸形或外伤，造成阴茎从中线小于90度的扭转，不影响排尿功能，故不必手术治疗。需要时可在冠状沟后环行切开阴茎皮肤。剥离脱套样将皮肤退至阴茎根部，矫正扭转的阴茎，以中线为准，重新缝合皮肤。

重复阴茎（duplication of penis） 重复阴茎可有3种情况，即分叉形阴茎、完全性重复阴茎及另有一异位阴茎。分叉形阴茎是有一纵隙把阴茎分为两半，重复阴茎可仅限于阴茎头或包括全阴茎体。每一半阴茎内各有一海绵体，而尿道口则位于裂隙深部。这种畸形可能源于生殖结节未融合。手术治疗是将两海绵体缝合在一起，把尿道翻转至海绵体之下。

小阴茎（micropenis） 小阴茎指阴茎正常但小，一般新生儿阴茎长3.75cm，而小阴茎仅长1cm。常并发双侧隐睾、睾丸发育不良、垂体功能减退及肥胖等。也可见于染色体缺陷如Klinefelter综合征或真两性畸形或正常XY核型的男性有特发性小阴茎。需行系统的内分泌检查及染色体核型检查。特发性小阴茎可试用内分泌治疗，若治疗失败，需考虑是否重新定性别问题。

阴茎结核（tuberculosis of pensis） 阴茎结核是很罕见的疾病，Fornier（1893）报告第一例阴茎结核。在泌尿系结核中，阴茎结核的发病率尚不足1%。主要通过阴茎与结核杆菌直接接触发生感染。血行感染可直接侵犯阴茎海绵体，引起结核性海绵体炎。另一种传染方式为严重的结核性尿道炎侵及阴茎海绵体及阴茎头。好发生于阴茎头、阴茎系带、尿道口，最初为结核结节，以后形成溃疡，一般无疼痛，边界清楚，周边硬，基底部有干酪样坏死或肉芽组织，经久不愈。海绵体结核多表现为结节样增生，纤维组织可使阴茎变形弯曲，有时形成瘘管。确诊主要依靠活检或直接涂片查结核杆菌及结核菌培养。单用抗结核药物

治疗即可能治愈。

阴茎乳头状瘤（papilloma of penils） 阴茎乳头状瘤表面呈毛状或乳头状，长约1—4mm的灰白色或淡红色纤毛状物。多为多发性，不规则地排列在阴茎冠状沟部位。青壮年颇为多见，儿童及老年人少见。肿瘤乳头状组织内充满毛细血管网，伴有致密的结缔组织和轻度炎性浸润，基底细胞无色素，也无神经末梢。本病靠病理确诊，需与阴茎锐湿疣鉴别，阴茎乳头状瘤需行肿瘤电切及包皮环切术治疗。

阴茎硬结症（induration of penis） 阴茎硬结症亦称阴茎海绵体炎、海绵体纤维化、Peyronie病，是阴茎海绵体白膜的纤维化病变。病因不清，阴茎损伤或炎症可能是诱因，内分泌紊乱，维生素缺乏或肾上腺损伤，尤其是球状带功能紊乱可能导致胶体病变和结缔组织增生。病变局限于阴茎海绵体白膜，好发于阴茎背侧。显微镜下显示胶原纤维玻璃样变，纤维细胞增殖，并可发生钙化甚至骨化。本病多数为中年人。常因阴茎背侧无痛性结节或勃起时疼痛或弯曲畸形而就诊。阴茎背侧可触及硬结或索状斑块，无压痛，单个或多个。阴茎勃起时疼痛、弯曲变形或斑块远端勃起不坚，常影响性生活，甚至引起阳萎。治疗分为手术治疗和非手术治疗，非手术治疗包括药物包括维生素E、丹参散结汤、X线照射、电疗、短波透射、组织胺或糖皮质激素离子透入及局部药物注射。手术治疗切除斑块，缺损处填补真皮、静脉壁或涤纶片等，主要目的使阴茎变直。

阴茎头包皮炎（balanoposthitis） 阴茎头包皮炎常发生于包茎或包皮过长者。主要由于局部不洁继发感染所致。急性感染时阴茎头和包皮充血水肿，发展为糜烂、溃疡。

局部灼热感、痒、痛，创面有臭味脓性分泌物。包皮炎性水肿使包皮口紧缩嵌顿阴茎头，加重阴茎头和包皮水肿，严重者发生缺血坏死。可造成尿道口狭窄。治疗包括：包皮上翻清洗包皮囊内渗出及脓液，并保持干燥。如不能上翻，可行包皮背侧切开，有利引流和清洗。应用抗生素。待炎症消退后行包皮环切术。尿道口狭窄者作尿道外口成形术。

阴茎癌（carcinoma of penis） 阴茎鳞状上皮癌是常见的阴茎肿瘤，发病与包茎和包皮过长有密切的关系。包皮垢淤积于包皮腔内，常伴有慢性感染，长期刺激使局部发生癌变。阴茎癌常发生于阴茎头、包皮内板、冠状沟、为乳头状或浸润型，乳头状癌初起丘疹或疣状，晚期呈菜花状，常有继发感染。浸润型初起为红色光滑隆起的硬块，向深部生长，阴茎深筋膜被浸润后发展很快。阴茎癌主要经局部淋巴结转移。主要临床表现为阴茎头部丘疹、溃疡、疣或菜花样肿瘤，继而糜烂，边缘硬、不规则、有出血、分泌物恶臭。扪及有肿块或结节感，局部有压痛，晚期肿瘤可从包皮口或皮肤外穿出呈菜花样。肿瘤可出现远处转移，可出现转移部位的相应症状和全身症状，如消瘦、贫血、食欲不振等。治疗以手术为主，亦可行放疗和化疗。手术包括阴茎部分切除，阴茎全切尿道会阴移植术；有淋巴结转移的，可行双侧腹股沟区淋巴结清扫术。晚期有远处转移地病人，主张采用放疗或化疗。

阴茎癌分期（classification for carcinoma of penis）

Ⅰ期：肿瘤局限于阴茎头或/和包皮，无明显淋巴结转移；Ⅱ期：肿瘤浸润阴茎体或海绵体；Ⅲ期：肿瘤局限于阴茎，有可切除的腹股沟淋巴结转移；Ⅳ期：肿瘤侵犯周围器官；有无法切除的腹股沟淋巴结转移或身体远处转移。

阴茎癌TNM分期（TNM classification for penile carcinoma） T—原发肿瘤

Tx：无法对原发肿瘤作出估计；T_0：未发现原发肿瘤；Tis：原位癌；Ta：非侵袭性疣状癌；T_1：肿瘤侵犯上皮下结缔组织；T_2：肿瘤侵犯海绵体；T_3：肿瘤侵犯尿道或前列腺；T_4：肿瘤侵犯其他邻近组织。

N—区域淋巴结

Nx：无法对区域淋巴结作出估计；N_0：未发现区域淋巴结转移；N_1：单个浅表腹股沟淋巴结转移；N_2：多个或双侧浅表腹股沟淋巴结转移；N_3：单侧或双侧深部腹股沟或骨盆淋巴结（一个或多个）转移。

M—远处转移

Mx：不能确定有无远处转移；M_0：无远处转移；M_1：有远处转移。

凯腊增殖性红斑（Queyrat erythroplasia） 凯腊氏增殖性红斑较为少见，属阴茎良性肿瘤之一。患者以青壮年为主。病变多发生于阴茎头、尿道口及包皮等部

位，进展缓慢。可为一个或多个硬结、溃疡，这种溃疡被光亮圆形隆起的周围组织包绕，因瘙痒可引起皮炎性瘢痕区。诊断主要靠病理检查，镜下可见棘层明显增生，上皮钉增长伸入真皮中及细胞有丝分裂为原位癌病变。

考的松软膏外涂可减轻症状。近年来有报道用1%～5%氟脲嘧啶软膏外涂可以治愈。这种疾病是原位癌，多数主张应用电凝或放射疗法，晚期可行局部切除手术。

Buschke－Lowenestem 瘤（Buschke－Lowenestem neoplasia） Buschke－Lowenestem 瘤又称巨大尖锐湿疣或癌样乳头状瘤，属阴茎良性肿瘤之一。患者以青壮年为主。多有尖锐湿疣病史。病变常首发于包皮系带、冠状沟及包皮的内侧面。表面粗糙呈白色、红色或污灰色，易糜烂、触之有出血。疣状物病变较大，常侵入阴茎头、阴茎体和邻近组织，并发溃疡、感染，局部有压痛。病损极似恶性肿瘤。组织学所见疣状物尚属良性，但病变周围组织移位或受压，因此本症是否存在转移尚有不同看法。病因尚不清楚，可能与尖锐湿疣治疗不彻底有关。治疗需将病灶彻底切除，并应定期随访，防止复发。

阴茎角（penial keratosis） 阴茎角是一种原因不明的阴茎良性肿瘤。它属于阴茎癌的前期病变。病变呈局限性异常增殖，进行性角化的慢性过程。其临床表现一般有不同程度的包茎及包皮龟头炎的症状，如局部瘙痒、隐痛、排尿后灼痛，严重时包皮腔内积有结石或脓性分泌物。阴茎角多发生于阴茎龟头处或冠状沟附近，开始呈米粒大小，以后逐渐增大，明显突出于包皮处，外形如角，质地坚硬，有的尖端很锐，有的呈羊角状。因缺乏血运，角化增生，逐渐可自行脱落。可出现阴茎弯曲，勃起疼痛和性交障碍。如发生在尿道口附近，可引起排尿障碍，压迫尿道，出现下尿路梗阻。病因尚不清楚，但本病与阴茎及包皮龟头炎有密切关系。治疗应根据病损部位和程度，及早行包皮环切或阴茎部分切除术。

阴茎折断（penial fracture） 阴茎折断属阴茎闭合性损伤的一种，非常罕见。它是指阴茎在勃起情况下，其白膜变薄，失去弹性，受到直接的外力作用，造成白膜及阴茎海绵体破裂并出血，形成血肿。常在性交或手淫时发生。一般仅一侧海绵体损伤。最常见损伤部位为远端1/3。受伤时有响声，伴剧痛，随即阴茎勃起消退而松软。阴茎皮肤呈青紫色，局部肿胀，可血肿一般局限于阴茎，但若 Buck 筋膜破裂，出血沿阴囊和会阴延伸。排尿一般无异常。阴茎变形偏向健侧。大多数阴茎折断可根据临床表现作出诊断，少数表现不明显者需通过海绵体造影或超声检查确诊。约20%患者伴尿道损伤。目前主张早期手术治疗，以免血肿扩大、继发感染，形成纤维瘢痕，导致疼痛和阴茎成角畸形而影响性生活。手术治疗包括清除血肿，彻底止血及缝合破裂的白膜。

阴茎部分切除术（partial phallectomy） 阴茎部分切除术主要应用于局限于阴茎头或冠状沟的早期阴茎癌；也可应用于阴茎切割或枪弹伤，使远端阴茎完全离体或基本离体，无条件或无法施行阴茎再植术者。如果阴茎癌侵犯较广，肿瘤近端正常阴茎不足3cm者则不宜施行该手术。

手术方法是在肿瘤近端2cm处横断阴茎海绵体，于此切口远端1cm处横断尿道，缝合阴茎海绵体白膜和皮肤，并作尿道口整形。术前及术后均应使用抗生素预防感染。术后宜应用雌激素防止阴茎勃起。术后并发症主要有出血、感染、阴茎阴囊皮炎及尿道外口狭窄等。

阴茎全切术（total phallectomy） 阴茎全切术主要应用于较晚期的阴茎癌，即阴茎海绵体内已有侵润，或癌肿浸润已达阴茎一半以上，残留阴茎不足3cm者。也可应用于阴茎近端切断伤或枪弹伤，致使整个阴茎完全离体，无条件施行或无法施行阴茎再植术的患者；如果髂腹股沟淋巴结转移已压迫该处血管而发生下肢水肿，或已有血行转移者则不宜施行该术式。对于无法行根治术者的晚期阴茎癌，为消除恶臭、疼痛、出血及排尿困难等症状，也可施行姑息性阴茎全切术。

一般在腰麻或硬膜外麻下进行。手术方法是阴茎海绵体于阴茎脚处切断，尿道游离后，将阴茎完整切除，于会阴部重建尿道外口。当癌肿浸润至阴茎根部近阴囊，可将两侧睾丸及阴囊一并切除。如确诊腹股沟淋巴结有转移者，可同期或分期施行髂腹股沟淋巴结清扫术。术后的主要并发症有出血、感染、尿道外口狭窄等。

髂腹股沟淋巴结清扫术（inguinal and iliac radical

lymphadenectomy） 髂腹股沟淋巴结清扫术是晚期阴茎癌根治性手术。一般认为，阴茎癌恶性程度低，腹股沟淋巴结肿大，大多系炎症所致，仅 1/3 为癌肿转移。因此，主张行阴茎原发肿瘤切除时，应有选择地施行髂腹股沟淋巴结清除术，淋巴结清扫术和阴茎全切除术。可同期施行，也可以将淋巴结清除术在阴茎全切术后 2～3 周施行。有腹股沟淋巴结肿大者，在行阴茎切除前，先行淋巴结活体组织检查。若为恶性，则根据患者全身情况行一期或分期髂淋巴结清除术。腹股沟淋巴结肿大、质硬、固定，伴有癌肿转移到其他部位征象者，即使行淋巴结活体组织检查结果为阴性，也应该行髂腹股沟淋巴结清扫术。如果腹股沟淋巴结转移压迫血管发生下肢水肿，或已有血行转移，全身情况较差，不能耐受手术者，则禁忌施行该术式。

一般在硬膜外麻醉下进行，手术清除淋巴结应包括双侧腹股沟浅淋巴结、腹股沟深淋巴结、髂外淋巴结及髂总淋巴结。术中应注意仔细剥离与血管粘连较紧的转移淋巴结，慎防损伤血管引起大出血。如患者合并下肢静脉曲张，且有深静脉阻塞，术中禁忌行大隐静脉结扎。术后应用抗生素，防止皮肤坏死及下肢、阴囊水肿等并发症发生。

Y—V 阴茎矫直术（Y-V shaped penile correction） Y—V 阴茎矫直术是治疗阴茎弯曲常用手术方法之一，其适应证为尿道上裂阴茎上曲且阴茎充分发育者，如有尿失禁，已行膀胱颈后尿道成形术成功者。矫正阴茎畸形包括伸长阴茎和纠正阴茎弯曲。一般主张待青春期阴茎完全发育后再施行手术。如果阴茎发育不良，先应用男性激素，待其发育后再施行手术。

本术式因取沿尿道沟两侧黏膜与皮肤交界处作“V”形切口，待阴茎伸长后再“Y”形缝合而得名。术中以伸长阴茎背翘为原则，除游离尿道沟黏膜外，可行纤维索切除，切断阴茎悬韧带，游离阴茎海绵体脚，阴茎海绵体白膜背侧横切纵缝等方法，尽量延长阴茎，纠正上曲。游离尿道沟黏膜时，要注意正确平面，应在阴茎海绵体白膜表面进行，否则出血较多。术后应注意保持耻骨上膀胱造口管通畅，忌经尿道排尿及应用雌激素防止阴茎勃起等问题。

Z 型阴茎矫直术（Z shaped penile correction） Z 型阴茎矫直术是治疗阴茎弯曲常用手术方法之一，其适应证为尿道上裂阴茎上曲且阴茎充分发育者，对阴茎弯曲较轻不需阴茎悬韧带切断者更为适宜。

手术沿尿道沟两侧黏膜与皮肤交界处作切口。上方达尿道外口上方，下端止于阴茎头。将阴茎皮肤向两侧分离，在尿道沟黏膜上作“Z”形切口。在阴茎海绵体白膜表面游离“Z”形切口的上下两片黏膜，切除阴茎海绵体白膜上纤维索，使阴茎伸直。5—0 肠线将两片黏膜对端缝合。然后将阴茎皮肤与黏膜缝合。如张力较大，可作阴茎腹侧纵行减张切口。

本术式要点是“Z”形切口的长短依据需伸长的程度而定。一般应尽量长一些，以免伸直后黏膜短缩，如阴茎伸直后发现所取两片黏膜片过长，可适当剪短后对端缝合。术后应注意保持耻骨上膀胱造口管通畅，忌经尿道排尿及应用雌激素防止阴茎勃起等问题。

包皮环切术（circumcision） 包皮环切术是治疗包茎、包皮过长及防治其并发症的有效治疗方法。主要应用于包茎、包皮过长伴反复包皮阴茎头炎、嵌顿包茎经整复术后及包皮良性肿瘤患者，但应注意有急性包皮阴茎头炎者应控制感染、炎症水肿消退后方可施行手术。包皮环切术方法甚多，最常用者包皮内外板一次环切法，其次为内外板分别切除法。

术中应将包皮阴茎头粘连部仔细剥开，若粘连分离不彻底，术后仍可发生包皮阴茎头炎。包皮切除的长度要适当，一般以留下包皮内板 0.5～0.8cm 为宜。切除过多（尤其是系带处），则阴茎勃起时可能产生局部疼痛，但切除过少，则达不到治疗目的。强调术中彻底止血，特别应注意阴茎背侧的浅静脉及包皮系带处。另外，切口缝合后所用的油纱条应包扎固定成环状，此环必须宽敞，以免因包扎过紧使阴茎头循环障碍。术后应用女性激素和镇静剂，以防阴茎勃起导致出血和疼痛。

嵌顿包皮整复术（reduction of paraphimosis） 嵌顿包茎的整复方法有两种：一是手法复位，二是手术复位。原则上先行手法复位，若未能成功再行手术复位。对于早期的嵌顿包茎，手法复位多能成功；对于嵌顿时间较长、水肿明显、手法不能复位者则改用手术复位。

手法复位一般不用麻醉，也可用阴茎根部阻滞麻醉。复位前在包皮和阴茎头处涂无菌润滑剂，然后轻柔地按摩嵌顿环远侧水肿的包皮，并逐渐施加压力，使嵌顿包皮肿胀减轻，便于手法复位。若仍不能复

位，可将局部皮肤消毒后，用注射针头向肿胀的包皮针刺数点，用手轻轻挤压，让组织液逐渐渗出，2~3min后再行手法复位。注意若狭窄环嵌顿甚紧，强行用力复位，可使肿胀的包皮多处裂伤，应该行手术复位。

手术复位是在背侧正中嵌顿环处作约2cm纵行切口，切开嵌顿环之皮肤和深筋膜，离断狭窄环，使嵌顿的包皮复位，再将切口拉成菱形后缝合。若包皮有明显炎症，可不作缝合，更不可轻易行包皮环切术。

阴茎再植术（replantation of penis） 阴茎再植术是应用于阴茎完全离断，伤后6~12h之内，创面污染不严重者及不完全离断，虽超过12h，但血供尚好，无明显坏死倾向者的手术方法。若伤后阴茎离体超过12h，或创面污染严重，离断部分已有坏死者则不宜施行阴茎再植术。

阴茎不完全或完全性离断，若仅清创后缝合残端，不但影响美观，还可引起排尿不便和妨碍性交，给患者带来痛苦和精神创伤。阴茎再植术，尤其应用纤维外科技术再植，不仅可以吻合阴茎背动脉、静脉和神经，使之迅速恢复血液循环，而且还能使尿道连续性得以恢复，保持了正常的排尿功能、性功能亦有可能恢复正常。术中应注意阴茎的离体段和留体端创面均应彻底清创，用等渗盐水反复冲洗，挤出海绵体内淤血，清除坏死组织。阴茎血管神经均较细，吻合较困难，因此操作最好能应用纤维外科技术。阴茎海绵体内的深动脉亦可不予缝合，而予结扎，只将两侧海绵体断端面作间断缝合。阴茎背动脉和背神经也可仅选作一侧缝合。术后应严密观察再植阴茎的色泽，局部温度和肿胀情况，同时应用活血、化瘀、抗凝及雌激素等。再植术后的主要并发症有再植阴茎坏死、再植阴茎皮肤感觉障碍及尿道狭窄等。

阴茎折断修复术（repair of penial fracture） 阴茎折断修复术适用于阴茎勃起状态下受外伤或性交过于急躁所致的阴茎折断。对于阴茎折断目前主张早期手术治疗，以免血肿扩大、继发感染，形成纤维瘢痕，导致疼痛和阴茎成角畸形而影响性生活。手术治疗包括清除血肿，彻底止血及缝合破裂的白膜。

手术要点是距冠状沟0.5cm作环行切口，将阴茎皮肤向近侧推，暴露出损伤部位，分离筋膜，清除血肿，阴茎白膜破裂以细线间断缝合。阴茎海绵体破裂则以肠线缝合。术中应严密止血，将阴茎皮肤复位并间断缝合。最后留置导尿管，阴茎加压包扎。术后使用抗生素预防感染及应用雌激素防止阴茎勃起。一般留置导尿1周，术后7~9d拆线。

附睾囊肿（cyst of epididymis） 附睾囊肿是附睾良性肿瘤之一。本症多见于青壮年。发病原因尚不十分明了，可能与性欲刺激、附睾慢性感染或输送精子的管道梗阻有关。附睾囊肿虽然在小儿不常见，但近年注意到易发生在母亲妊娠期用过乙烯雌酚的小儿。根据报告，正常男性中，有5%的人有附睾囊肿，而曾暴露于乙烯雌酚的男性中，附睾囊肿发生率可达21%。

病变多位于附睾头部，可扪及边缘光滑的圆形肿块，质软而带有波动感。常多见为精液性囊肿。一般无症状，有时可出现阴囊部疼痛及下坠感，罕有破溃、出血引起急性阴囊病变者。本症是否影响生育尚无定论。附睾囊肿经触诊、透光试验及超声可以确诊。除非囊肿增大，一般不必手术。

鞘膜积液（hydrocele of tunica vaginalis） 鞘膜积液是男性泌尿生殖系较常见的疾病。胎儿时随着睾丸下降至阴囊，腹膜鞘状突全部或部分未闭锁而形成的囊腔或正常睾丸鞘膜囊内，有多量液体积聚时，就形成鞘膜积液。本症除先天性因素外，还可由睾丸、附睾的感染、外伤、肿瘤或寄生虫病等引起。临床常分为交通性鞘膜积液（也有称先天性鞘膜积液）、精索鞘膜水囊肿及睾丸鞘膜积液，其中以睾丸鞘膜积液最常见。

临床表现为阴囊内逐渐增大的肿块，伴阴囊下坠感，较大时可影响行走。交通性鞘膜积液于平卧时，有时肿块可消失。检查阴囊肿块呈圆形或梨形，表面光滑有波动感。交通性者呈卧隐立现特征。精索鞘膜积液常于精索上方扪及囊肿样肿块，牵拉睾丸或精索，肿块随之下移。阴囊部肿块透光试验阳性，穿刺可抽得液体。

轻度鞘膜积液无需处理。婴儿交通性鞘膜积液有自愈可能，可随访观察至1岁以后。目前一般不主张穿刺抽液或药物注射疗法。手术治疗是作鞘膜囊高位结扎及鞘膜翻转术，如合并腹股沟疝者一并修补。一般睾丸鞘膜积液作鞘膜翻转术。精索鞘膜积液则作囊肿切除术。

精囊炎（seminal vesiculitis） 精囊炎可分为急性精囊

炎和慢性精囊炎。精囊炎常同时伴有前列腺炎或后尿道炎。但应注意的是，精囊炎和前列腺炎既不能相提并论，也不是前列腺炎必有精囊炎。精囊炎途径可来自尿道逆行感染，前列腺感染蔓延、输精管、血行或淋巴感染。病原菌多为葡萄球菌、链球菌、大肠杆菌或类白喉杆菌。精囊黏膜充血、水肿，可形成局部脓肿，甚至破溃到精囊周围。

本症临床特征为痛性射精或血精。急性精囊炎常有发热与寒颤等全身脓毒症状。下腹部疼痛，并可延及腹股沟和会阴。后尿道亦常同时受累，出现尿急、尿频、尿痛、排尿困难、血尿及尿道分泌物等症状。局部检查有下腹部疼痛，直肠指诊前列腺旁触痛。精液检查时镜下多数红细胞，有时可见脓细胞及死精子或无精子。慢性精囊炎症状类似慢性前列腺炎。尿道镜及精囊造影可协助诊断。

急性精囊炎可根据感染菌用药，禁忌局部按摩。热水坐浴，禁忌房事，可服雌激素抑制兴奋。脓肿形成需经会阴穿刺抽吸减压，引流不畅时需切开引流。慢性精囊炎可作前列腺精囊按摩，治疗方法基本同慢性前列腺炎。

睾丸炎（orchitis） 睾丸炎分为急性非特异性睾丸炎和急性腮腺炎睾丸炎。

急性非特异性睾丸炎多发生在尿道炎、膀胱炎、前列腺炎及长期留置导尿者。以单侧多见。感染经淋巴管或输精管扩散至附睾引起附睾睾丸炎，常见致病菌为大肠杆菌、变形杆菌、葡萄球菌、肠球菌及绿脓杆菌。细菌也可经血运播散至睾丸，引起单纯睾丸炎。患者有高热、寒战、恶心、呕吐及白细胞升高等全身症状。阴囊皮肤发红、水肿、睾丸肿大、睾丸疼痛并向腹股沟放射。若已形成脓肿则触之有波动感。治疗包括早期足量广谱抗生素，支持对症等。已形成睾丸脓肿者应切开引流，睾丸有严重破坏时行睾丸切除术。

急性腮腺炎睾丸炎，多见于青春后期的男性。由腮腺炎病毒经血行侵入睾丸，约20%流行性腮腺炎患者并发睾丸炎，但也可无腮腺炎病史。一般在腮腺炎发生后3~4d出现一侧或双侧睾丸增大并有高度压痛。触诊时可区别睾丸与附睾，阴囊皮肤呈红色伴水肿，如有急性鞘膜积液时透光试验阳性。实验室检查可见血白细胞增高。尿液分析一般正常，有时有蛋白或镜下血尿。急性期可在尿液中发现致病病毒。约有30%患者的精子发生不可逆的破坏。受累睾丸高度萎缩。如为双侧睾丸炎，导致男子不育症，但雄激素功能一般是正常的。活的减弱的流行性腮腺炎病毒疫苗，对易感儿童进行接种，可预防本病；也可用流行性腮腺炎超免疫球蛋白20ml，在疾病潜伏期注射，可减轻疾病的发展。应用雌激素或肾上腺糖皮质激素可对流行性腮腺炎患儿有预防睾丸炎作用。抗菌药物治疗对这种睾丸炎无效。可用1%利多卡因20ml作低位精索封闭注射，有改善睾丸血流，保护生精功能的作用。支持对症治疗是需要的。

附睾炎（epididymitis） 附睾炎分为急性附睾炎和慢性附睾炎。

急性附睾炎临床比较多见，多是尿道炎、前列腺炎、精囊炎的并发症。感染途径以逆行感染为主，其它原因有因尿道内检查或手术、前列腺手术、或局部外伤等原因造成感染机会所致。其主要致病菌为大肠杆菌、葡萄球菌、链球菌等，多经输精管逆行侵入附睾，所以病变常从尾部开始。少数病例经血行感染，病变多位于附睾头部。本症发病急，患侧附睾急骤肿大，疼痛，可放射至腹股沟区及下腹部。全身症状也较明显，出现恶寒、高热、全身关节酸痛、头昏及头痛。触诊可及附睾明显增大，但与睾丸界限清楚，有明显触痛。炎症严重时可累及阴囊，出现阴囊红肿。病变也可蔓延至睾丸。严重者也可形成附睾脓肿。治疗上需应用抗生素及镇痛药，可用1%利多卡因20ml作精索封闭，有脓肿形成时应切开引流。注意应去除留置尿管，以利感染消退。

慢性附睾炎多数是由急性炎症转变而来，也有缓慢起病，开始即为慢性。部分患者有慢性前列腺炎病史。临床表现为阴囊内坠胀感、隐痛，疼痛可放射至下腹部及大腿根部。附睾尾部或头部可触及硬结，有轻度压痛，患者输精管粗硬。双侧慢性炎症者，造成附睾管腔狭窄，对生育有一定影响，可造成男性不育。治疗可托起阴囊，局部热敷，合理应用抗生素治疗。反复发作者可作患侧附睾切除术。

附睾郁积症（epididymis stasis） 附睾郁积症是指输精管绝育术后近期内，由于精子、睾网液及附睾液不能排出而滞留于附睾内，引起阴囊胀痛、附睾肿大并有压痛症状。它是一种较为常见的并发症，可分为下述2种情况：①患者自觉轻度阴囊疼痛，于劳累、久立、行走或房事后症状加重。双侧附睾呈均匀性肿大，有一定弹性，表面光滑，与周围组织无粘连，压

痛较轻，近附睾端的输精管扩张、质软，与精索无粘连，此种情况属于单纯性附睾郁积症。②在单纯性附睾郁积症的基础上伴发感染。患者自觉疼痛加重，检查时发现附睾肿大、硬，弹性感消失，表面光滑或高低不平，并可与周围组织发生粘连，压痛明显，附睾端的输精管增粗、质硬、可与精索粘连，此为附睾炎伴发郁积。单纯性附睾郁积症的治疗包括：①使用阴囊托支持阴囊，有助于改善局部的血液循环，增强附睾的吸收功能，促进积液的消退，从而减轻疼痛与下坠感。②局部理疗、微波、超短波或红外线均可应用。理疗除可改善局部的血液循环，减轻症状外，还可抑制精子的产生。③个别症状顽固、治疗无效者需行输精管再通术。

精液囊肿（spermatocele） 精液囊肿是睾丸或附睾的囊性肿瘤。常见于青壮年。病因可能与输尿管道部分梗阻，性的刺激，睾丸、附睾的慢性炎症，淋病，损伤等有关。一般无症状，偶尔感觉阴囊轻度下坠感。睾丸或附睾部可触及圆形肿物，质软，有波动感。透光试验阳性，囊肿穿刺液有不活动的精子。诊断应与阴囊乳糜囊肿，睾丸附件囊肿，旁睾囊肿等鉴别，要点是以上囊肿液内无精子存在。

较小囊肿不需治疗，可定期随访观察。有应用穿刺抽液注入硬化剂治疗者，但此疗法有可能损伤睾丸功能，操作时应慎重。症状明显或囊肿较大者可考虑行囊肿切除术。

男性生殖系软斑病（malacopathia of male genital system） 男性生殖系统软斑病是发生于男性生殖器官的一种非特异性肉芽肿性疾病。其表现为黄褐色圆形或椭圆形肿块，病理特征为 von Hansemann 细胞和软斑小体（Michaelis Gutmann 体）。软斑病罕见，主要见于泌尿生殖系，以膀胱软斑病最多见。男性生殖系软斑病主要见于睾丸和前列腺。可能与感染、免疫缺陷等有关。

软斑病的临床表现取决于其发生部位。睾丸软斑病急性发作时阴囊肿胀、充血、局部压痛。睾丸增大，透光试验阴性，可触及结节，与睾丸肿瘤难以区别。前列腺软斑病表现为尿频、尿急、尿痛、夜尿增多，可出现尿潴留。肛门指诊检查前列腺增大并有结节。附睾软斑病常因附睾切除标本病理检查而发现。实验室检查尿、前列腺液中白细胞增多，培养有革兰氏阴性杆菌生长，特别是大肠杆菌。腔内 B 超前列腺有低密度结节。临床上不易诊断，需活检或病理检查才能确诊。

因前列腺软斑病及睾丸软斑病难以与相应肿瘤鉴别，常需外科手术治疗。前列腺软斑病可经尿道或开放前列腺摘除术，睾丸软斑病行睾丸切除术。药物治疗是针对慢性细菌感染，在术前及术后应用磺胺药、利福平、甲氧苄氨嘧啶（TMP）及四环素等抗菌药，疗程应长。其他药物如维生素 C 及胆碱能制剂如氨基甲酰甲基胆碱等，可刺激巨噬细胞的杀菌能力。

附睾结核（tuberculosis of epididymis） 附睾结核是结核杆菌所引起的特异性感染，细菌多数是通过逆向感染，由前列腺，精囊部病变经输精管蔓延至附睾所致，少数经血行途径感染。附睾结核多是泌尿系结核的并发症。

本症发病缓慢，无疼痛。少部分患者发病突然，局部疼痛明显，阴囊皮肤红肿，常合并鞘膜积液或尾部溃疡，急性症状消退后转为慢性。早期病变位于附睾尾部，逐渐波及整个附睾。触诊附睾尾部增大、质硬、不规则或局限性附睾结节。结核病变累及输精管时可触及串珠样改变。附睾干酪性病变及脓肿可累及周围组织，与阴囊皮肤粘连，破溃后形成窦道，经久不愈。常规应作静脉尿路造影，尿结核菌检查等以了解是否同时患肾结核。

治疗主要应用抗结核药物治疗，如利福平、异烟肼、吡嗪酰胺等。附睾结核病变较重，局部干酪样坏死或有脓疡窦道者，可作附睾切除术。术中同时切除窦道等受累组织。术前两周应用抗结核药物。术后继续用药 6 个月至 1 年。

流行性精索炎（epidemic spermatitis） 又称急性精索炎。多见于青壮年，属阴囊内丝虫病的早期病变之一。病原体多为斑氏丝虫。系丝虫成虫寄生或死亡于精索、睾丸及其邻近淋巴管内所致。精索呈弥漫性增厚，或可触及一个或多个结节性肿块，发作时压痛，并可引起局部剧痛，放射至下腹部及腰部。有的病例仅有轻微钝痛，牵拉感。炎症消退后肿块变小变硬，可重复发作伴发丝虫热，遗留精索结节，剖视可见死亡成虫残体，与淋巴、嗜酸性粒细胞浸润。常并发附睾炎，可触及附睾肿大及结节。偶有睾丸炎，睾丸内硬结则罕见。一般采用退热、止痛、抗丝虫药物等保守治疗，皆可消退。

阴囊橡皮肿（elephantiasic scroti） 阴囊橡皮肿是由丝虫侵犯阴囊、阴茎等周围淋巴管，引起淋巴管及周围组织反复发炎所致。早期阴囊皮肤增厚，表面粗糙，质地尚松软，表现为阴囊淋巴水肿，以后多数患者阴囊肿大，而阴茎不肿大并被阴囊皮肤遮盖，同时阴囊皮肤极度肥厚，变硬，表面有高低不平的结节，易继发感染，影响行走和劳动。局部组织由于反复炎症，造成慢性水肿和纤维性变，使阴囊、阴茎炎症，表皮肥厚与增生，因而形成阴囊阴茎橡皮肿，尤以阴囊为明显。临床诊断根据丝虫病或流行区域居住，以及阴囊部反复发作蜂窝织炎或淋巴管炎病史。静脉血检查发现微丝蚴则可确定诊断。应与反复发作的链球菌感染所致的假性橡皮肿相鉴别。

治疗包括非手术治疗及手术治疗。非手术治疗主要有保持阴囊部清洁，减少感染机会，应用阴囊托以利于淋巴回流。血液中查见丝虫者，给予抗丝虫药治疗，如继发感染，应给予抗生素治疗。手术治疗应用于已形成的橡皮肿者。方法是广泛切除增厚的淋巴肿和阴囊，阴茎皮肤，并利用正常皮肤覆盖阴茎或阴囊行外科成形术，必要时可作皮瓣移植，此种手术应在完全治愈丝虫病之后进行，否则仍可复发。

精索淋巴管曲张（spermatic lymphangiectasis） 精索淋巴管曲张常见于反复发作的丝虫性精索炎之后。

患者多有丝虫性精索炎病史。阴囊肿胀下坠感，精索增粗、迂曲扩张，平卧后减轻。由于淋巴管扩张，可形成卵圆形囊肿伴阴囊鞘膜积液或乳糜肿，早期淡黄色，透光试验阳性；晚期呈乳白色，鞘膜增厚钙化、透光试验阴性。根据反复发作精索炎病史及阴囊内精索淋巴管扩张的体征可作出诊断。注意须与精索静脉曲张，精液囊肿相鉴别。

治疗主要是口服海群生或卡巴砷或二联用药，以杀灭成虫或微丝蚴及休息、低脂饮食等。如果淋巴管迂曲扩张严重或已形成囊肿的患者，需行鞘膜切除翻转术。

睾丸肿瘤（tumor of testis） 睾丸肿瘤绝大多数为原发性，继发性罕见。原发性睾丸肿瘤分为生殖细胞肿瘤和非生殖细胞肿瘤两大类。生殖细胞肿瘤发生于曲细精管的生殖上皮，约占睾丸肿瘤的90%～95%；非生殖细胞肿瘤发生于睾丸间质细胞，约占5%～10%。其多发生在生殖功能最旺盛的青壮年，具有多向性分化的特点。主要经淋巴结或血路转移。异位睾丸或隐睾容易发生肿瘤，由于其症状隐蔽，成年隐睾应作隐睾切除术。

早期症状不明显，仅有轻度坠胀感。触诊睾丸有无痛性肿块，睾丸质地坚实沉重感，无弹性，不易触及附睾，有时伴发阴囊血肿或鞘膜积液。肿瘤内出血坏死可出现急性疼痛，类似睾丸急性感染症状。辅助检查胸部X线了解有无肺部转移，全身骨扫描了解有无骨转移。血HCG、AFP测定有助于鉴别精原细胞瘤与非精原生殖细胞瘤。睾丸肿瘤禁忌穿刺活检，避免肿瘤转移。

睾丸肿瘤一般采用手术、放疗和化疗的综合疗法，有效率可达90%以上。手术治疗包括根治性睾丸切除、腹膜后淋巴结清除术（RPLND）及肺部转移灶切除术等，一般无论何种类型的睾丸肿瘤，首先应行根治性睾丸切除。精原细胞瘤对放射线极为敏感，其化疗结果也较好。

睾丸肿瘤的分期（stage of testis tumor） 睾丸肿瘤的分期方法主要有二大类，一是TNM分类法，即按肿瘤、淋巴结与转移分类（表1），另一种睾丸癌的临床分期，是根据病人在就诊、治疗或随访期中检查所见划分，一般分三期：Ⅰ期病变局限在睾丸；Ⅱ期肿瘤转移至腹膜后；Ⅲ期有远处转移。

表1 睾丸肿瘤TNM分期（按国际抗癌联盟）

T原发肿瘤	N区域性或隔站淋巴结	M远处转移
T_x 未作睾丸切除	N_x 未作LAG或IVU	M_x 未作胸片或生化检查未确定
T_0 未见原发肿瘤	N_0 无区域性淋巴结受侵	M_0 无远处转移
T_1 肿瘤局限于睾丸体部	N_1 同侧单个淋巴结受侵	M_1 有远处转移
T_2 肿瘤扩展超过鞘膜	N_2 对侧双侧或多区域淋巴结受侵	M_{1a}潜在转移
T_3 肿瘤侵及睾丸网或附睾	N_3 腹部可触及肿块	M_{1b}某一器官单个转移
T_4 肿瘤侵及精索	N_4 隔一站的淋巴结受侵	M_{1c}某一器官多个转移
T_{4a}侵及精索		M_{1d}多个器官转移
T_{4b}侵及阴囊壁		

睾丸肿瘤的分类（classification of testis tumor） 睾丸肿瘤的分类多年来一直在补充和修改中。1986 年 Morse 等将各种常用的分类法，总结归纳（表 2）。根据这个分类，睾丸肿瘤可分为原发和继发性两大类。原发性肿瘤中，又可分为生殖细胞瘤和非生殖细胞瘤，并特别将生殖细胞瘤中最常见的精原细胞瘤单独列出，而将其他生殖细胞瘤归为非精原细胞瘤。这对指导治疗和阐明预后有独到之处。

表 2 睾丸肿瘤的分类

原发性肿瘤	继发性肿瘤
1. 生殖细胞瘤	1. 网状内皮组织肿瘤
(1) 精原细胞瘤	2. 转移性肿瘤
典型精原细胞瘤	睾丸旁肿瘤
间质型精原细胞瘤	1. 腺瘤样肿瘤
精母细胞瘤性精原细胞瘤	2. 附睾囊腺瘤
(2) 胚胎瘤	3. 间质性肿瘤
(3) 畸胎瘤（有无恶变）	4. 间皮瘤
成熟型	5. 转移瘤
未成熟型	
(4) 绒毛膜上皮癌	
(5) 卵黄囊肿瘤（内胚窦、胚胎性腺癌）	
2. 非生殖细胞肿瘤	
(1) 性腺基质肿瘤	
间质（leydig）细胞瘤	
支持（sertoli）细胞瘤	
(2) 性腺胚细胞瘤	
(3) 其他类型肿瘤	
睾丸网腺癌	
间质性肿瘤	
类癌	
肾上腺残留肿瘤	

精原细胞癌（seminoma） 精原细胞瘤在睾丸生殖细胞中最常见，约占 40%。发病年龄多数在 30～49 岁之间，较其他生殖细胞的年龄稍大。根据期病理组织特点可分为 3 个亚型：典型精原细胞瘤、间变型精原细胞瘤、精母细胞性精原细胞瘤。

症状比较隐蔽，不易引起患者注意，常只有无痛性睾丸肿块，伴有下坠感，只在走路或劳动时较明显，但也有少数表现为突然疼痛、红肿，多数是因无意中损伤或肿瘤坏死出血所致。本病诊断，病史和体检仍是基础，可见弥漫性睾丸肿大，睾丸表面光滑，质硬。B 超显示均匀的低回声波。一般不主张睾丸穿刺，以免种植转移。瘤标对精原细胞瘤有一定意义。AFP 应为阴性，HCG 可在 5%～10%精原细胞瘤中出现，但含量不应超过 1ug/L。LDH 在晚期精原细胞瘤中 80%患者升高，故以此可监视晚期肿瘤。

精原细胞瘤的治疗效果好，积极的综合治疗，90%的可以完全缓解，甚至达到根治性效果。Ⅰ期肿瘤病人应进行根治性睾丸切除。精原细胞瘤对放射线极度敏感，化疗的效果亦良好，特别适应晚期ⅡC—Ⅳ其病例。

非精原细胞瘤（non-seminoma） 睾丸非精原细胞瘤，又称非精原细胞瘤性生殖细胞肿瘤（NSGCTT）。主要包括胚胎癌、畸胎瘤、绒毛膜上皮癌和卵黄囊肿瘤。胚胎癌占睾丸生殖细胞肿瘤的 15%～20%，多数发生在 20～30 岁，是一种高度恶性肿瘤。畸胎瘤为胚胎性全能细胞向胚层组织分化形成的肿瘤。由内、中、外 3 种胚层成分构成，根据分化程度可分为成熟型，未成型和恶性畸胎瘤 3 个亚型。绒毛膜上皮癌少见，常发生于 10～29 岁，偶见于老年人，极度恶性。卵黄囊肿瘤又称内胚窦瘤或胚胎性腺癌。好发于青年，年龄常为 1～35 岁。该病的 AFP 及 β～HCG 均高，特别是前者，约 94%的病人超过正常值。

非精原细胞瘤的治疗，应根据肿瘤的病理组织类型及就诊时的临床分期而定，由于肿瘤的恶性度较高，常需要更积极的综合治疗。手术治疗适于Ⅰ期及Ⅱ期病人。非精原细胞瘤对放疗敏感度低或不敏感，所以放疗不能作为主要的治疗方法。化疗主要适应

于：①预后不良的Ⅰ期非精原细胞瘤，已侵及精索或睾丸，切除后瘤标仍持续升高者。②ⅡA～Ⅳ的非精原细胞瘤。③晚期难治的肿瘤复发或用药无效，采用挽救性化疗方案。

睾丸间质细胞瘤（Leydig cell tumor） 睾丸间质细胞瘤较罕见，约占睾丸肿瘤的2%～3%，可发生于任何年龄，但以学龄前儿童及青壮年多见，此病多数良性，约10%左右可发生恶变，但多数是成人。

症状主要表现为阴囊内无痛性肿块，体积较大，时有坠胀或疼痛。发生于儿童，常引起第二性征发育；在成人则有乳腺增大，性欲下降、阳痿等。Davis提出睾丸间质细胞瘤诊断标准：①瘤细胞有明显多型性；②有巨大病理性有丝分裂相；③瘤细胞浆内可见褐色脂褐素；④淋巴管内有瘤栓。

睾丸间质细胞瘤恶性度较高，宜尽早手术切除，并辅以化疗。长期随访观察此瘤预后较差，文献报道术后平均存活约4年。

睾丸支持细胞瘤（Sertoli cell tumor） 睾丸支持细胞瘤，又称男性母细胞瘤，比较少见，约占睾丸肿瘤的1%，可发生于任何年龄，但以成人多见。好发于隐睾丸假两性畸形病人的睾丸。

临床主要表现为睾丸肿块，呈圆形或卵圆形，质地韧，部分病人有疼痛和触痛，肿块生长缓慢，多单发。约10%～38%患者有男性乳房肿大，青春期前病人偶有性早熟，尿雄性激素、雌性激素、促性腺激素升高，但也可正常。

治疗方法是先行根治性睾丸切除，良性肿瘤切除，男性肿大的乳腺可很快消失。应定期随访。如果有转移，则按睾丸生殖细胞肿瘤处理，选用放疗、化疗或腹膜后淋巴结清扫术。

性腺胚细胞瘤（gonadoblastoma） 性腺胚细胞瘤又称性腺发育不全性肿瘤、混合性生殖细胞瘤或性腺细胞瘤，是一种比较罕见的肿瘤，与性腺发育不全有关。在睾丸肿瘤中仅占0.5%。见于各年龄组，自婴幼至70岁以上者均可发生，但以30岁以下多见。

临床主要有三种不同表现：①性腺发育不全，外阴及性腺有畸形；②生殖细胞常有恶变；③肿瘤性腺间质具有内分泌功能，产生胸性激素，1/4病人表现为女性型者则有停经、下腹部肿块，3/4病人表现为男性型则有隐睾、尿道下裂等。

治疗首先应进行根治性睾丸切除。性腺胚细胞瘤混合有生殖细胞者，预后良好。如混合精原细胞瘤或其他生殖细胞瘤，即应按生殖细胞瘤的类型和临床分期进行治疗。

睾丸网腺瘤（adenoma of rete testis） 睾丸网腺癌是一种少见、高度恶性的肿瘤，主要发生在成人。临床表现为一无痛性阴囊肿块，伴有鞘膜积液。病理学检查可见多发性囊性乳头状腺癌组织，含有小方形细胞，核呈扁形，病灶发生在睾丸纵隔的睾丸网。治疗应做根治性睾丸切除术，如出现腹股沟、腹膜后淋巴结转移时再行清除术，并配合化疗和放疗。有报道可采用氨甲喋呤、5～氟脲嘧啶、放线菌素D或环磷酰胺联合用药，但效果未定，预后很差，病人常在1年内死亡。

白血病性睾丸肿瘤（leukemic testis tumor） 白血病性睾丸肿瘤常继发于急性白血病的儿童患者，Stoffel（1975）报道其发病率可达8%，比较恶性，一旦睾丸受累，平均9个月左右死亡。白血病主要侵犯睾丸间质，白细胞侵润破坏曲细精管，双侧睾丸受累占50%，除出现睾丸肿大外，还有阴囊皮肤变色。诊断多数靠活检，睾丸切除不是主要治疗方法，应首先行双侧放疗，照射20Gy（2000rad），分10次照射完毕，必要时还可辅以化疗。

精索静脉曲张（varicocele） 精索静脉曲张系精索的静脉回流受阻或瓣膜失效血液反流引起血液淤滞，导致蔓状静脉丛迂曲扩张。多见于青壮年，在男性不育人群中占15%～20%。

患者主要症状为阴囊胀大，有沉重及坠胀感，可向下腹部、腹股沟或腰部放射，行走劳动时加重，平卧休息后减轻。静脉曲张程度与症状可不一致，有时有精神衰弱症状。临床将精索静脉曲张程度分为3级。轻度：触诊不明显，病人屏气增加腹压（Valsalva）时方可触摸到曲张静脉；中度：触诊即可摸到曲张静脉但外观正常；重度：曲张静脉如成团蚯蚓，触诊及视诊时均极明显。一般精索静脉曲张在平卧时可完全消失，如不消失应考虑为症状性精索静脉曲张。精索静脉造影是一种可靠的诊断方法，并有助于减少高位结扎手术的失败率和分析手术失败的原因。

精索静脉曲张伴有不育或精液异常者不论症状轻重均为手术指征。常见的手术方法为精索内静脉高位

结扎术。精索内静脉栓塞术可在精索内造影证实有逆流后进行。如肾静脉有解剖变异，精索内静脉有多个分支或侧枝时，不宜行栓塞术。

血精（hemospermia） 血精是指精液中含有血液。根据病变性性质不同、含血量的多少可表现为肉眼血精或仅显微镜下有红细胞。血精是精囊疾病的特征性症状之一。

发生血精的原因有很多，在临床上遇有血精病人时，常难以确定其具体病因。最常见的原因为精囊炎，其他如精囊结核、结石、囊肿、肿瘤等都可导致血精，因此在诊断时要详细询问血精的特征及其伴随症状，如血精发生的时间、精液是鲜红色或暗红色、是否带有血丝或陈旧性血块、精液量是否减少、有无射精痛、是否放射到它处等。此外，血精发生后是否伴有尿路刺激症状、性功能有无改变、有无不育症等均应仔细询问。根据了解的血精全部表现，结合直肠指诊、精液化验、精囊区X线平片或精囊造影检查、经直肠超声断层显像等可获得较明确的诊断。

多睾症（polyorchidism） 多睾症是罕见的畸形，可能由于胚胎早期性腺嵴的分裂造成。可有两个睾丸共一输精管。Plender等（1978年）分析53例多睾症中，15%的同侧睾丸有一个是隐睾。在决大多数病例中附加睾丸均已下降，呈一无症状肿块位于阴囊中。手术目的是核实诊断，因为有附加睾丸扭转或恶变的报道。

隐睾（cryptorchidism） 睾丸下降不正常总称为隐睾，包括睾丸缺如、下降不全及睾丸异位。隐睾2/3为单侧，1/3为双侧。右侧隐睾占70%，左侧占30%。按位置分腹内睾丸占8%、腹股沟管内占72%、阴囊上方占20%，睾丸不发育或无睾占2.6%。隐睾的并发症有不育、外伤、恶变。

隐睾患儿的阴囊一侧或双侧较小，触诊阴囊内无睾丸，在腹股沟管内常可触摸到小睾丸；少数位于腹膜后可完全触不到，隐睾常伴有腹股沟斜疝。6个月以上患儿宜取屈腿坐位、立位检查，以便确定睾丸未降及其分型，并须鉴别回缩睾丸。影像学检查有助于诊断。B超、CT检查有助于腹股沟管或腹膜内睾丸的定位。对于临床摸不到的隐睾定位，可行选择性的精索内动脉或静脉造影。放射性核素检查，是一种最新的睾丸定位法。

无论单侧或双侧隐睾都应早期治疗，对不伴斜疝者首选内分泌治疗。内分泌治疗包括绒毛膜促性腺激素（HCG）疗法、黄体生成素释放激素（LHRH）疗法、LHRH + HCG疗法、Buserelin疗法。内分泌治疗未下降者，最好于2周岁前手术。手术方法有：睾丸固定术、睾丸切除术（适于已成年的隐睾，且对侧睾丸正常的情况下）、睾丸自体移植。

睾丸扭转（torsion of testis） 睾丸扭转多发生在青少年，由精索扭转引起，造成睾丸急性缺血，是需迫切处理的急症。根据不同部位，睾丸扭转可分为鞘膜内型和鞘膜外型两类。鞘膜内型常见，好发于青春期。鞘膜外型少见，但却常见于围产期。

鞘膜内型典型症状为突然发生一侧阴囊内睾丸疼痛，呈持续性，可加剧并放射到腹股沟及下腹部，伴恶性、呕吐。阴囊红肿，或在外伤后皮肤有出血点，局部有压痛，开始时可触及睾丸和位置异常的附睾，但几小时后即不能区分阴囊内结构。患者平卧后由于睾丸向上提起而致局部疼痛加重，此体征可作为诊断的佐征。鞘膜外型睾丸扭转是鞘膜及内容物全部扭转。临床表现主要是患儿哭闹，半侧阴囊红肿，阴囊内肿块可比正常睾丸大数倍，不透光，不能触及正常睾丸。在新生儿，表现为阴囊肿硬、疼痛和压痛。

疑有睾丸扭转时应尽早行手术探查、复位固定。一般扭转在10h以内复位者，睾丸可以存活，无严重不良后果；24h内复位者约半数可恢复睾丸功能；超过24h多不能避免发生睾丸坏死和萎缩。由于解剖学异常或睾丸扭转的诱发因素多为双侧性，故在手术时应同时进行对侧睾丸固定术。

睾丸附件扭转（torsion of testicular appendage） 睾丸附件扭转好发于儿童时期。睾丸附件是附着于睾丸白膜上的卵圆形小体，为副中肾管的残余体，含有胶质物或结缔组织，有少量上皮覆盖的小管。

其症状主要表现为阴囊局部疼痛，与睾丸扭转相似，但程度轻，远不及睾丸扭转时严重。阴囊皮肤轻度红肿，可伴低热。睾丸位置不上移，上极触及小肿块。但有时伴鞘膜积液不易诊断，可穿刺抽液后复查。

一般不需手术治疗。若不能与睾丸扭转鉴别则应尽早手术探查。术中证实睾丸血供正常，睾丸附件扭转则切除睾丸附件，并作鞘膜折叠或翻转术。

睾丸损伤（injury of testis） 由于阴囊的保护作用及睾丸活动度大，睾丸损伤的发生率低于阴囊皮肤损伤。常见的原因多是直接暴力。按病因可分为3类：开放性损伤、闭合性损伤、医原性损伤。常见的临床类型有：挫伤、开放性损伤、睾丸破裂、睾丸脱位、睾丸扭转。

有局部直接暴力外伤史。局部剧痛，可放射至下腹、腰部或上腹部。伴恶心、呕吐，甚至疼痛性休克。检查阴囊内肿胀、触痛，常伴有鞘膜积液、鞘膜积血或阴囊血肿。

治疗原则首先是镇痛，纠正疼痛性休克，减少睾丸张力和控制出血；清创时尽可能保留睾丸组织，只有当精索动脉断裂或睾丸破裂严重，估计无法保留时方可切除。

睾丸脱位（dislocation of testis） 外伤性睾丸脱位是指睾丸被挤压到阴囊以外的部位，常由于会阴部钝性外力挤压所致。睾丸脱位所在位置取决于暴力大小、方向、性质及局部解剖薄弱环节等情况。内脱位可以到腹股沟、股管、会阴部等处的皮下。临床表现为外伤后会阴部剧痛，检查发现阴囊空虚，而在脱位睾丸处有触痛，并扪及睾丸状的肿块。手法复位简单，但效果不满意。早期手术复位，作睾丸固定术。

特发性阴囊坏疽（Fournier gangrene） 特发性阴囊坏疽，又称Fournier坏疽。为一种极严重、少见的感染，病死率较高。现代临床研究证实其“特发性”的概念是不正确的，病因仍与细菌感染有关。

起病急骤，临床特点为健康人突然出现阴囊疼痛、皮肤红肿发亮，继而出现潮湿、并变为紫黑色及坏死。病变组织内气体积聚，触及有捻发音。多有全身中毒症状。起病1~2d坏死可累及皮肤全层，亦可深达鞘膜，裸露睾丸和精索。诊断特发性阴囊坏疽首先应除外可能存在的诱因，如尿外渗、糖尿病等。

全身治疗包括：加强支持治疗，纠正休克；静脉点滴大剂量广谱抗生素，后可根据细菌培养选择有效抗生素；可少量应用皮质激素。局部治疗，不论是否有明显坏死，应立即多处切开阴囊皮肤进行引流，并用1/5000高锰酸钾或3%双氧水冲洗、湿敷。在坏疽出现前可用高压氧治疗。有坏死时需行清创。由于阴囊皮肤修复能力强，一般无须植皮。

急性精索炎（acute funiculitis） 精索炎主要是指精索血管或其他主要结构之一（如淋巴管、周围结缔组织）而不包括输精管的炎症，多数继发于前列腺炎、输精管炎、附睾炎、睾丸炎等感染，细菌经血管或淋巴管到达精索。在丝虫病流行区，由于丝虫感染，引起淋巴管阻塞，管壁及周围组织发炎也是精索炎的常见病因之一。泌尿生殖器淋病亦可引起精索炎。

主要症状为发热、畏寒、头痛不适，阴囊剧痛并放射到同侧腹股沟区及下腹部，严重者阴囊皮肤红肿、精索增粗、压痛明显。根据急性感染的全身症状及精索增粗伴压痛可作出诊断。

以抗炎治疗为主，应用大剂量抗生素及非特异性抗炎药物，如消炎痛等。

阴囊鳞状细胞癌（squamous cell carcinoma of scrotum） 阴囊鳞状细胞癌（简称阴囊癌）是阴囊最常见的恶性肿瘤，病因尚不清楚，可能与长期接触烟煤及石油、化工等化学物质有关，所以此病的发生与职业因素有密切的关系。阴囊癌的发病年限可以很长，潜伏期可长达10~20年，因此大部分病例年龄都在50~70岁。

症状初期表现为阴囊皮肤出现无痛性疣状或丘疹状隆起，逐渐增大，质地变硬，突出于阴囊表面，中央可凹陷形成溃疡伴出血、坏死及脓性分泌物，有臭味，局部疼痛。约有1/2~1/3的患者就诊时有腹股沟淋巴结肿大。全身症状不明显。诊断一般不难，但应注意有的病人出现皮诊前可有数月至数年的局限性瘙痒或烧灼感。局部活检能明确诊断。虽然阴囊侵及腹膜后淋巴结少见，但术前仍应行相应的检查，以除外这种可能性。

治疗以手术切除为主，但一般保留阴囊内容物，两侧腹股沟淋巴结及大腿淋巴结应完全切除，但淋巴结切除可在原发肿瘤切除后2~6周进行。若确定有淋巴结转移，或手术切除不彻底时，可采用深部X线照射，必要时行化学治疗但敏感性较差，效果不理想。

阴囊基底细胞癌（basal cell carcinoma of scrotum） 阴囊基底细胞癌罕见，多发生于老年。有几种临床类型：最常见的是结节溃疡型，往往局部先形成一个丘诊，不断扩大成结节，以后可溃破形成侵蚀性溃疡；色素性基底细胞癌有黑色素，有时被人误诊为恶性黑色素瘤；硬化性基底细胞癌如纽扣状或硬斑病的斑块；浅型基底细胞癌发生于表皮内或紧贴表皮，犹如

扁平瘢痕一样，可以是多发性。基底细胞癌一般不发生远处转移。

治疗以手术切除和局部放疗为主。切除范围应超过所见到的肿瘤边缘，因为，肿瘤侵润的范围较肉眼所见的要大。放射线对基底细胞癌尤其是硬化类型有满意的疗效，X线的剂量需根据肿瘤的深度和大小而定。

精索肿瘤（tumor of spermatic cord） 精索肿瘤少见。良性肿瘤占52%～66%，其中以脂肪瘤及纤维瘤较常见。原发性精索恶性肿瘤多为横纹肌肉瘤，常见于儿童。

症状为阴囊内无痛性肿块，有时肿块可静止多年而突然增大。治疗为高位睾丸切除，已累及阴囊者应行病变整块切除。放射治疗适合于不能切除的肿瘤，有时可使原来不能切除的肿瘤转为可以切除。照射范围应包括后腹膜、同侧盆腔及腹股沟。联合化疗有助于提高存活率。长春花碱、放线菌素D、环磷酰胺联合使用效果较好。

精索脂肪肉瘤、平滑肌肉瘤、纤维肉瘤等恶性程度较低，主要发生于成年及青年，病程较长，一般为局部侵润，少数有淋巴或血路转移，单纯手术切除预后良好。

精索转移癌多来自胃，亦有来自胰腺癌、乙状结肠癌、肾癌及膀胱癌者。

精囊肿瘤（tumor of seminal vesicle） 精囊肿瘤罕见，包括实质性肿瘤和囊肿。原发性实质性肿瘤可来自上皮组织或间质组织，其发病年龄较轻。也可有临近器官肿瘤如前列腺癌蔓延至精囊。精囊囊肿发生来源为精囊本身或胚胎期副中肾管残端。

早期无明显症状。晚期表现消瘦，乏力，直肠受压迫引起排便困难，膀胱壁或输尿管受侵引起尿路梗阻。直肠指诊有时触及精囊不规则硬结，逐渐增大。膀胱镜检查可见膀胱颈部、底部隆起。输精管精囊造影显示同侧输精管移位。较大精囊囊肿有腹部疼痛及排尿障碍，可有血精或尿道无痛性血性分泌物。双合诊可能触及囊肿，输精管精囊造影可显示囊腔。B超可显示盆腔内囊性或实质性肿块。

发现精囊实质性肿物时应手术探查。如为恶性应作包括前列腺、膀胱的广泛切除。如为前列腺癌侵及精囊，可切除双侧睾丸，按前列腺癌治疗。较小精囊囊肿可观察随诊。较大者手术切除囊肿。

特发性精索血肿（idiopathetic hematoma of spermatic cord） 特发性精索血肿很少见，自Vernon（1949）首例报道以来，国内外仅有零星报道。本病以轻壮年多见，年龄16～62岁不等，左右发病率之比为5:3。

症状主要表现为突发性腹股沟及阴囊部的撕裂性或拍击性疼痛，少数诉有阴毛疼痛感。发病前通常有剧烈运动史。临床上易被误诊为睾丸扭转、精索肿瘤或嵌顿性腹股沟斜疝。肿瘤穿刺B超及放射性同位素扫描等有助诊断。

治疗应予平卧休息，局部压迫，防止其发展。当血肿范围较大或进行性增大时，可考虑手术治疗。手术中要彻底清除血肿，结扎出血点，避免伤及精索动脉或输精管。

Klinefelter综合征（Klinefelter syndrome） Klinefelter综合征，又称先天性睾丸发育不良症。本征是由于染色体数目异常所致。染色体数为47，较正常多一个，其中以XXY型为多见，约占80%，一般认为是由于母亲生殖细胞在减数分裂时未分离所致。亦可表现为XXXY，XXXXY，XXYY及XY/XXY相嵌型，系受精卵在初期卵裂时性染色体发生不分离或遗传所致。

Klinefelter综合征其个体表现为男性，在幼年及少年时期体征不明显，而到青春发育时期逐渐出现乳房增大，胡须、阴毛及腋毛稀少，肩窄、臀宽等女性体态。少部分患者有女子性情。外生殖器仍具备男性特点，但睾丸小而软，性功能低下，精液无精子，睾丸活检可见间质增生，曲细精管玻璃样变。部分病人出现智力发育障碍，而且X染色体越多智力发育障碍越明显。

睾丸女性化综合征（testicular feminization syndrome） 睾丸女性化综合症患者有睾丸，性染色体组型为XY，性染色质为阴性。睾丸虽然分泌雄性激素，但由于体细胞不能形成雄激素受体从而不能使生殖器官男性化。根据外阴部有无男性化表现又分为完全性及不完全性两类。

完全性睾丸女性化：其特点是性腺为睾丸，外阴女性化。患者的外阴部完全和正常女性相同，但阴道呈盲端且较浅。睾丸位于腹股沟及大阴唇内。青春期乳房发育，阴毛及腋毛稀少。

不完全性睾丸女性化：指生殖管、性腺、血浆性激素和促进腺激素、染色体组型、遗传方式和完全型

相同，但外阴部有不同程度的男性化，伴阴毛及腋毛生长。这是男性激素受体的量或质低于正常水平的缘故。根据乳房发育与否又可分为Ⅰ型和Ⅱ型，其两型临床表现极为相似，惟Ⅰ型者青春期后又乳房发育，Ⅱ型者有不同程度的男性化表现，乳房不发育。

睾丸鞘膜积液（hydrocele of testis） 是指睾丸鞘膜囊内积聚过量液体，是一常见病。睾丸鞘膜积液分为原发性和继发性。病人可有阴囊 及其内容物感染病史，睾丸鞘膜积液较多时阴囊明显肿大，局部坠胀感。体检可发现阴囊内囊性肿块，表面光滑，有波动感，透光试验阳性，睾丸附睾不能触及，精索不增粗。婴幼儿睾丸鞘膜积液可观察，积液往往可以自行吸收。较大的睾丸鞘膜积液，需手术治疗，手术方法主要有睾丸鞘膜切除术和睾丸鞘膜翻转术。

精索鞘膜积液（funicular hydrocele） 精索鞘膜积液是在睾丸下降过程中，随同其一起治腹股沟管下降的腹膜，在内环以下形成的精索鞘状突部分未闭合而形成的囊性积液，有时可能与慢性创伤及炎症有关，病人常有阴囊坠胀感或疼痛。体检发现阴囊上方或腹股沟管内可触及沿精索走行的卵圆形或柱形的囊性肿块。睾丸及附睾触诊正常。较小的精索鞘膜积液可自行吸收，无需手术，较大及症状明显的精索鞘膜积液常需手术治疗手术方法为精索鞘膜切除术。

交通性睾丸鞘膜积液（communicating hydrocele of testis） 交通性睾丸鞘膜积液是指腹膜鞘状突未闭锁，鞘膜囊与腹腔相通，鞘膜内积液即是腹腔液，其积液量可随体位改变而变化。病人的临床症状同睾丸鞘膜积液或精索鞘膜积液，平卧或休息后阴囊肿块缩小或消失，站立或活动后阴囊明显增大。儿童在起床前阴囊肿块明显小于睡觉前。病人可伴有腹股沟斜疝。因交通性睾丸鞘膜积液不能自行消失，多需手 术治疗，手术方法应于内环处作鞘状突高位结扎，切除精索部鞘膜，同时作睾丸鞘膜翻转术。合并腹股沟斜疝者，应同时修补。

根治性睾丸切除术（radical orchectomy） 该手术适用于睾丸恶性肿瘤。一般采用腰麻或硬膜外麻醉，睾丸种瘤采用腹股沟切口，其他可采用经阴囊切口。手术将精索切断，近侧的精索动静脉及输精管需双重结扎，将睾丸切除，阴囊内可不放置橡皮片引流，缝合切口。术后切口用砂袋压迫止血，抬高阴囊，应用抗生素预防感染。根据睾丸肿瘤的类型采取放疗、化疗或/和腹膜后淋巴结清扫术等。

睾丸切除术（orchectomy） 该手术适用于附睾结核病变波及睾丸者，睾丸外伤或扭转引起睾丸坏死者以及前列腺癌的雄激素阻断治疗等。一般采用腰麻或硬膜外麻醉，多可采用经阴囊切口，双侧睾丸切除术可采用耻骨联合表面切口，分侧切除睾丸。手术中将精索切断，近侧的精索动静脉及输精管需双重结扎，睾丸切除后，阴囊内放置橡皮片引流，缝合切口。术后阴囊抬高，应用抗生素预防感染。

睾丸活检（testis biopsy） 睾丸活检是通过检查睾丸组织，了解睾丸的生精能力、合成激素的能力等。对男性不育症的诊断和治疗有重要意义。该方法适用于男性不育症的无精子或少精子症者及精道堵塞的无精子者。可在局麻下进行，阴囊作一小切口，在睾丸白膜上作一“L”切口，挤出少量睾丸组织于切口外，用剪刀剪下突出部分的睾丸组织，送病理检查。睾丸白膜用细丝线或可吸收线缝合。术后应用抗生素预防感染。

睾丸固定术（orchidopexy） 睾丸固定术适用于治疗各种隐睾异位睾丸及外伤性睾丸脱位等。手术方法很多，要点是将异位的睾丸无张力得纳入到阴囊内，并予以固定。目前主要有 Torek 法和肉膜囊固定较为常用。腰麻或硬膜外麻醉下进行，取腹股沟斜切口，大多数在腹股沟管内能找到睾丸，将精索及睾丸鞘膜游离出来，松解精索，使精索在无张力的情况下能牵至耻骨联合以下。关闭腹膜鞘状突，扩大阴囊建造放置睾丸的囊腔，用中号丝线贯穿睾丸下极的白膜或系带，在阴囊的底部和同侧大腿根部的相应部位各作1.5cm 的切口，将睾丸固定在大腿的阔筋膜上，以固定和牵引睾丸（Torek 法）。或将睾丸固定于阴囊肉膜囊内。术中特别注意保护精索血管和输精管，避免损伤。术后手术侧大腿伸直，应用抗生素预防感染采用 Torek 法在术后 3 个月将大腿与阴囊皮肤固定分离。

阴囊重建术（reconstruction of scrotum） 阴囊重建术是在阴囊外伤导致阴囊皮肤缺损过大，清创缝合后无法形成能容纳睾丸及精索的阴囊时，用大腿内侧的带蒂皮瓣重新构建阴囊。适用于阴囊皮肤完全撕脱

伤，且创伤不超过 24h。在硬膜外麻醉下进行。手术方法是：清创后换阴囊皮肤缺损面积在大腿内侧分别作阴囊内容物的“U”形皮瓣皮肤切口，游离皮瓣，将大腿内侧皮瓣向阴囊中部靠拢对齐，形成新的阴囊腔，术中注意保护带皮瓣蒂的血供及睾丸和精索。术后应用抗生素控制感染，注意伤口清洁。4～8 周切断皮瓣蒂部。

阴囊成形术（scrotoplasty） 阴囊成形术是将病变的阴囊组织切除，将残存的正常阴囊缝合，以容纳睾丸和精索。该术式适用于各种原因导致的阴囊橡皮肿。一般在腰麻或硬膜外麻醉下进行，根据阴囊橡皮肿的大小、范围设计手术切口原则上切除病变的阴囊后，保留足够的阴囊组织能在无张力的条件下形成新的阴囊，容纳睾丸和精索。术中注意不要损伤精索。术后伤口放置引流，应用抗生素防止感染，术后 3 个月托起阴囊，以防阴囊下垂水肿。

睾丸鞘膜翻转术（inversion tunica vaginalis） 是治疗各种睾丸及精索鞘膜积液的常用手术方法，将睾丸鞘膜切开，切除多余的睾丸鞘膜，并将睾丸鞘膜翻转。手术可在局麻及腰麻或硬膜外麻醉下进行。采用阴囊切口，将睾丸挤出切口外，在积液的睾丸鞘膜壁切开，在距睾丸 2～3cm 处剪除多余的睾丸鞘膜，止血后将睾丸鞘膜囊壁向后翻转并缝合。术中在精索无张力的情况下，仔细检查有无出血，阴囊内放置引流条。若阴囊巨大，可行阴囊成形。术后应用抗生素预防感染。

腹膜后淋巴结清扫术（retroperitoneal radical lymphadenectomy） 腹膜后淋巴结清扫术适用于治疗非精原细胞睾丸肿瘤。病人在持续硬膜外麻醉或全麻下进行，腹部正中切口，上起剑突下方，下至耻骨联合上缘。进腹后探查腹腔内有无转移病灶。切开后腹膜。淋巴结清扫范围：上界双侧肾蒂上 2cm 及肾蒂，主动脉和下腔静脉周围至髂血管分叉和病变侧髂血管的上 1/3 部分，侧界为双侧输尿管和精索。结扎切断病变侧精索血管，钝性剥离并整块切除同侧肾蒂、下腔静脉、主动脉，下至两侧髂总血管的周围脂肪及淋巴组织。创面彻底止血，必要时腹腔内放置引流管。术中注意保护周围器官和大血管；手术后持续胃肠减压，应用抗生素预防感染。术后病理证实有淋巴结转移者，给予抗癌的综合治疗。

经腹股沟精索内静脉结扎术（inguinal ligation of internal spermatic vein） 采用经腹股沟途径，将病变侧（多为左侧）的精索内静脉结扎用以治疗精索静脉曲张。手术适应证主要为精索静脉曲张，尤其病人临床症状严重，经非手术治疗无效；伴有睾丸生精功能障碍、睾丸萎缩，引起不育；同时伴有腹股沟斜疝或鞘膜积液者。可在局麻或腰麻下进行。采用腹股沟斜切口，分离精索，精索静脉于内环口处多数已经汇合成 1～2 根精索内静脉，将其切断结扎。术中保护精索血管，精索内静脉要全部分离出来予以结扎，不要遗漏未结扎的精索内静脉，防止复发。术后应用抗生素预防感染。

腹膜后精索内静脉结扎术（retroperitoneal ligation of internal spermatic vein） 腹膜后精索内静脉结扎术的手术适应证同经腹股沟精索内静脉结扎术。一般在腰麻或硬膜外麻醉下进行。手术切口以内环口作起点向上切口，显露髂窝及精索动、静脉及输精管，于高位分离出精索内静脉，然后予以切断结扎。该手术切口更高，精索内静脉绝大多数已汇成一支，不会遗漏未结扎的精索内静脉，但此时精索内静脉位置较深，暴露不满意。

睾丸复位固定术（testicular detorsion and fixation） 该术式适用于确诊或疑诊为睾丸扭转者。一般在腰麻或硬膜外麻醉下进行，小儿用全麻。取阴囊上方切口，切开睾丸鞘膜，探查睾丸扭转情况。发现睾丸扭转立即将其复位并观察其血运情况，必要时局部用热盐水纱布热敷数分钟。如睾丸色泽正常，用细丝线将精索睾丸白膜固定在邻近鞘膜内。术后阴囊内放置引流条，抬高阴囊，用抗生素防治感染。若术中睾丸复位后，睾丸呈黑色，质地软，睾丸已坏死，应将睾丸切除。

附睾切除术（epididymectomy） 该术式适用于附睾良性肿瘤，附睾结核经抗结核治疗无效者，慢性附睾炎，经内科治疗效果不明显或症状加重者。未育男性不宜行此手术。一般在腰麻或硬膜外麻醉下进行。阴囊前外侧切口，暴露睾丸和附睾后，将附睾从睾丸上游离出来，高位结扎输精管，完整切除附睾。创面严格止血，阴囊内放置引流条，应用抗生素防治感染。若为结核性附睾炎，需继续抗结核治疗。

皮质醇增多症（hypercortisolism） 皮质醇症即库兴综合征（Cushing Syndrome）是由于肾上腺皮质分泌过量糖皮质激素引起。各种原因引起的皮质醇增多都能导致体内脂肪、蛋白质和糖代谢的紊乱，因而产生一系列特征性临床表现。此病多见于女性，男女之比1:5。病因有多种，包括肾上腺皮质自主分泌皮质醇的肿瘤，称为柯兴综合征。垂体或其他脏器分泌过量ACTH使双侧肾上腺皮质增生，从而分泌过量皮质醇，称为柯兴病。典型临床表现为向心性肥胖（满月脸、水牛背腹部膨隆、四肢纤细等），多血质和紫纹，高血压，毛发增多或脱发和痤疮，月经紊乱和性功能减退，病人有糖耐量障碍及尿糖阳性。血皮质醇明显增高，且节律消失。血浆ACTH测定对病因鉴别十分重要，肾上腺腺瘤或腺癌ACTH显著降低。B超、CT、MRI等影像学检查对该病的病因诊断及定位诊断有重要意义。皮质醇增多症的理想治疗效果是消除症状，切除有功能的肿瘤，保留正常垂体和肾上腺的功能，且治疗后不复发，不用替代治疗。垂体过量分泌ACTH所引起的柯兴病显微外科手术是首选的治疗方法，其他包括放射治疗及阻滞皮质醇合成的药物如氨基导眠能、甲吡酮治疗。肾上腺腺瘤手术切除肿瘤后效果良好，肾上腺腺癌尽早手术根治，并辅以化疗。肾上腺增生所致的柯兴综合征多采用肾上腺次全切除术。术后特别注意有无肾上腺皮质功能不全，应注意适量补充。

异位ACTH综合征（heterotopic adrenocorticotropic hormone syndrome） 垂体以外的肿瘤组织分泌大量的ACTH（促肾上腺皮质激素），使双侧肾上腺皮质增生和分泌过量的皮质醇，并引起一系列临床症状者，称为异位ACTH综合征。能分泌ACTH的肿瘤有多种，最常见的是小细胞性肺癌，约占50%；其他常见的肿瘤为胸腺瘤、胰岛细胞肿瘤、支气管类癌、甲状腺髓样癌、神经节细胞瘤、神经母细胞瘤等。

原发性醛固酮增多症（primary aldosteronism） 原发性醛固酮增多症（简称原醛）是指肾上腺或异位组织自主或部分自主分泌过多的醛固酮，抑制肾素分泌，产生以高血压、低血钾为特征的综合征。原醛又称低肾素性醛固酮增多症。Conn于1954年首先报道，故又称Conn综合征。肾上腺腺瘤是其最常见的原因，以左侧常见，90%为单个肿瘤，良性，直径多小于3cm。双侧肾上腺增生约占5%～9%，腺癌罕见。因醛固酮的主要生理作用为潴钠排钾，因此病人的主要临床表现为高血压、低血钾和低钾性碱中毒。高血压是病人主要和最早的临床表现，低血钾病人可出现软弱、麻木、间歇性麻痹。实验室检查以低血钾为特征（1.4～3.2mmol/L），血浆醛固酮明显升高，而肾素活性降低。B超及肾上腺CT检查可发现直径1.0cm以上的肿瘤或增大的肾上腺腺体。该病多采用手术治疗，切除肾上腺腺瘤或增生的肾上腺，预后良好。术前准备包括限钠补钾，应用潴钾利尿剂安体舒通。不能手术者，可加用抑制醛固酮合成的药物如氨基导眠能。

肾上腺性腺异常症（adrenogenital syndrome） 是由于肾上腺皮质醇系缺陷，导致皮质雄激素分泌过多所致的性征异常的综合征。本征又称肾上腺性变态综合征。该征可分为先天性和后天性肾上腺性征异常。肾上腺性征异常征属于常染色体遗体病，由于合成皮质激素的酶缺陷，导致皮质醇缺乏，而雄激素合成过多。而后天性肾上腺性征异常多由肾上腺肿瘤所致。女性表现为假两性畸形，男性表现为假性性早熟。尿17－酮类固醇显著增高，而17－羟皮质类固醇可低于正常。B超、CT等影像学检查有助于定位诊断。治疗上区别对待，由肾上腺皮质增生引起者，用肾上腺皮质激素抑制治疗；肾上腺肿瘤引起的性征异常，宜手术治疗。女性外生殖器的异常发育待成年后作成形手术。

肾上腺髓质增生（adrenal medullary hyperplasia） 是指肾上腺髓质细胞增大，并出现于肾上腺的尾部和两翼，髓质与皮质的体积比率增大、重量增加等。病因不明，最主要临床表现为高血压，无明显代谢改变。病人在持续高血压的基础上突然出现阵发性加剧，与嗜铬细胞瘤发作类似，出现剧烈头疼、心悸、呼吸急促、恶心呕吐、视觉模糊等。实验室检查可见尿中儿茶酚胺或其代谢产物增高。CT及间位^{131}碘苯甲胍肾上腺髓质扫描可与嗜铬细胞瘤鉴别。α肾上腺素受体阻滞剂用于术前准备及控制高血压发作。一般采用手术治疗，单侧病变采用患侧肾上腺全切，双侧病变采用部分切除术。

肾上腺骨髓脂肪瘤（adrenomedullary lipoma） 发生于肾上腺无功能性良性肿瘤，肿瘤内含有造血组织和

脂肪成分。肿瘤通常较小（直径<5cm），病人无明显临床症状。由于B超、CT和MRI等影像学检查方法的普及，肾上腺骨髓脂肪瘤的发现率上升。该病的发病原因不明，可能是由于骨髓样脂肪组织异位所致。肿瘤组织很少有钙化及分泌激素。病人最常见的临床表现是疼痛，肾上腺皮髓质激素水平不升高。CT等影像学检查的特征性表现为肿瘤内可见脂肪组织密度。诊断明确可长期随访；若肿瘤较大，症状较重或怀疑合并存在肾上腺皮质癌者，可考虑行肿瘤切除术。

肾上腺囊肿（adrenal cyst） 肾上腺囊肿多数是偶然发现的肾上腺囊性病变。内皮性或淋管性囊肿多见（约45%），囊肿直径多小于1.5cm。肾上腺出血的残留物导致的假性囊肿约占39%，因其挤压周围组织可引起临床症状。其他包括寄生虫性囊肿等。肾上腺囊肿较小、无临床症状者，予以临床观察；囊肿较大或增大速度快，临床症状明显，或怀疑囊肿内出血、感染及恶变者，应手术切除肾上腺囊肿。

肾上腺皮质癌（adrenocortical carcinoma） 是发生于肾上腺的恶性肿瘤，临床少见。80%以上为功能性肿瘤。原发性肾上腺皮质癌可发生于任何年龄，在少儿的柯兴综合征中，癌为常见病因。肾上腺皮质癌生长快，病程短，瘤体多较大。肿瘤所产生的皮质激素类物质（皮质醇、皮质酮、醛固酮、肾上腺雄激素、孕酮等），引起一系列临床症状，主要表现为高血压、脂肪代谢异常、电解质异常、性早熟及男性女性化等。对出现上述临床表现者，需进行肾上腺皮质激素测定，判断肿瘤是否有功能。B超、CT及MRI等影像学检查可明确肿瘤的大小、部位、与周围器官的关系，对治疗有指导意义。治疗上尽可能性肾上腺皮质癌切除术。

儿茶酚胺症（catecholamine syndrome） 儿茶酚胺症是嗜铬细胞瘤与肾上腺髓质增生的总称，其共同特点是肿瘤或肾上腺髓质的嗜铬细胞分泌大量的儿茶酚胺，引起以高血压、高代谢、高血糖为主要表现的疾病。这两种疾病多单独存在，少数为多发性内分泌肿瘤病Ⅱ型中的一项病理改变，可兼有甲状腺髓样癌，甲状旁腺功能亢进（腺瘤或增生），伴有ACTH过多的Cushing综合征等。

肾上腺髓质增生的病因尚不清楚，表现为双侧肾上腺增大，可不对称。本病极为少见。嗜铬细胞瘤是发生于嗜铬细胞的肿瘤，病变主要位于肾上腺髓质，但是交感神经系统的其他部位亦可发生，如颈动脉体、主动脉旁的交感神经节、嗜铬体等，嗜铬细胞瘤也可发生在膀胱。75%发生在肾上腺，约25%在肾上腺外。约有10%的嗜铬细胞瘤为多发性，表现为双侧肾上腺均有肿瘤，或一侧肾上腺有肿瘤，同时身体其他部位也有肿瘤。嗜铬细胞瘤中约5%为恶性，组织学检查常不能作为恶性嗜铬细胞瘤的确诊依据，有复发或转移的证据才是真正的恶变，预后极差。

肾上腺嗜铬细胞瘤（pheochromocytoma of adrenal medulla） 嗜铬细胞瘤是发生于嗜铬细胞的肿瘤，病变绝大多数（90%）位于肾上腺髓质，其余发生在肾上腺外嗜铬组织中，如颈动脉体、主动脉旁的交感神经节、嗜铬体等，嗜铬细胞瘤也可发生在膀胱。瘤细胞能分泌大量的儿茶酚胺（去甲肾上腺素、肾上腺素及多巴胺），导致以阵发性或持续性高血压和代谢紊乱为特征的临床症状群。约有10%的嗜铬细胞瘤为多发性，表现为双侧肾上腺均有肿瘤，或一侧肾上腺有肿瘤，同时身体其他部位也有肿瘤。嗜铬细胞瘤中约5%为恶性，组织学检查常不能作为恶性嗜铬细胞瘤的确诊依据，有复发或转移的证据才是真正的恶变，预后极差。嗜铬细胞瘤病人临床表现以头痛、心悸、出汗三联症状及高血压、高代谢、高血糖三高征为特征。高血压可为阵发性或持续性。尿儿茶酚胺测定可见24h尿含量明显增加。对诊断困难者可行胰高血糖素试验诱发其发作。B超、CT、MRI嗜铬细胞瘤的定位诊断有重要价值，可明确肿瘤的大小、部位及与周围组织及血管的关系。临床表现及尿儿茶酚胺检查提示嗜铬细胞瘤可能，而肾上腺未发现肿瘤，应考虑肾上腺外嗜铬细胞瘤，可行^{131}碘间碘苯甲胍（^{131}I－MIBG）作嗜铬组织闪烁扫描，对嗜铬细胞瘤有无转移及肾上腺外嗜铬细胞瘤的诊断有价值。嗜铬细胞瘤主要采用手术治疗，完整切除肿瘤。手术前必须进行术前准备2～3周，苯苄胺20～60mg，分3次口服；心率过快加服β受体拮抗剂。术中密切注意血压及心脏变化，备有苄胺唑啉、去甲肾上腺素及抗心律失常药；术后应持续进行血压及心肺功能监测，必要时静脉持续补充少量去甲肾上腺素以维持血压稳定。应用抗生素预防感染。

节细胞神经瘤（ganglioneuroma） 节细胞神经瘤是

罕见的良性肿瘤，由交感神经纤维组成，发生于成人。多存在于肾上腺髓质，或在胸腹部交感神经节发生。主要症状是腹部肿块、腹胀、慢性腹泻、体重减轻；常伴有高血压。一般认为节细胞瘤是非功能性肿瘤、偶可分泌儿茶酚胺。手术切除节细胞瘤是惟一有效的治疗方法。

神经母细胞瘤（neuroblastoma） 神经母细胞瘤亦称成神经细胞瘤，半数以上发生在肾上腺髓质。其他常见部位为颈部、纵隔后、腹膜后节感神经节，是恶性程度很高的肿瘤，多发生于婴儿及儿童。肿瘤常为多发性，极易侵犯周围组织。早期有淋巴和血行转移，常见部位为颅骨眼眶部及其他骨胳，血行转移至肝。该肿瘤可分泌儿茶酚胺化合物，但一般不引起内分泌方面的临床症状。尿儿茶酚胺类物质增高，儿茶酚胺前躯物质和儿茶酚胺丙氨酸、儿茶酚胺乙胺亦增高，可与嗜铬细胞瘤鉴别。骨髓检查常可明确诊断。B超、CT等影像学检查可明确肿瘤部位，肿瘤的分期及指导治疗。神经母细胞瘤的治疗主要是手术切除肿瘤。术前可给予放疗。术后化疗，预防复发。

神经母细胞瘤分期（classification for neuroblastoma）

Ⅰ期：肿瘤局限于原发组织或器官。

Ⅱ期：有区域性扩散，但不超越中线。

Ⅲ期：肿瘤超越中线。

Ⅳ期：远距离转移。

Ⅳ~S期或称特殊Ⅳ期：患儿多在6月龄以内，有小的原发瘤，其转移限于肝下、皮肤或骨髓，但无放射线所见的骨转移。

肾上腺偶发瘤（adrenal incidentaloma） 是指体检时偶然发现的肾上腺肿瘤，以无功能性肾上腺皮质腺瘤为多。病人无任何临床表现，肾上腺皮质、髓质功能检查无阳性发现。一般认为肿瘤小于4cm，可予以密切随访观察。肿瘤>4cm，或肿瘤增大较快、出现肾上腺皮髓质功能异常表现者，应积极采取手术切除肿瘤。

肾上腺肿瘤切除术（resection of adrenal tumor） 肾上腺肿瘤切除术是治疗肾上腺肿瘤最主要的手术方法。一般采用全麻或硬膜外麻醉，根据肿瘤的大小、肿瘤的类型等采用腰部切口或经腹切口。定位明确的单侧小肿瘤，多采用腰部切口；定位诊断不明确、双侧肾上腺结节性增生及巨大肿瘤者，可选用上腹部弓形横切口，以便手术探查、切除双侧病变或将肿瘤与周围脏器、血管分离开来。单个肾上腺肿瘤多有完整的包膜，沿肿瘤包膜外分离，完整切除肿瘤，创面严格止血。双侧微腺瘤，需行一侧肾上腺全切，另一侧次全切除。术中注意避免伤及周围器官，右侧巨大肾上腺肿瘤尤其注意保护下腔静脉及肝静脉。原发性醛固酮增多症一般术后不出现肾上腺皮质功能不全。柯兴综合征手术后可能出现肾上腺皮质功能不全，术后3~5d须给予氢化考的松50mg，4/d，以后逐渐减量。若术后出现皮质危象，可静脉快速滴入氢化考的松100mg。肾上腺嗜铬细胞瘤除补充血容量外，必要时给予去甲肾上腺素持续静脉滴注，维持血压。应用抗生素预防感染。

尿动力学（urodynamics） 尿动力学是现代泌尿外科领域的一个重要组成部分，尿动力学是体现现代电子及影像技术、传感技术的成熟而发展起来的，根据流体力学原理，用电生理方法来研究贮尿和排尿生理功能及其功能障碍的一门新兴学科。其研究范围包括排尿生理学、泌尿系统梗阻性疾病、神经原性膀胱、尿失禁、遗尿症等，涉及的专科有泌尿外科、骨科、神经科、小儿科、妇产科、内分泌、老年病科及康复科等。根据检查方法分为上尿路及下尿路动力学。检查内容包括贮尿期、排尿期逼尿肌的功能状态（压力、生物电、影像学等）及其相互协调关系、综合效应、探讨功能障碍主要环节及其处理方法。

尿流率测定（uroflowmetry） 尿流率测定是评估膀胱及尿道疾病患者排尿功能的一项重要指标，尿流率即单位时间内经尿道排出的尿量，以ml/s表示评价，是一种非侵入性的尿动力学检查方法，可以客观地排尿过程。尿流率的结果是排尿期神经系统、膀胱及尿道肌肉综合作用的反映。重要的参数为最大尿流率、平均尿流率、排尿时间及尿量。正常人排尿曲线呈抛物线形，曲线平滑，不间断，在尿量充足的前提下，最大尿流率通常在15ml/s以上。前列腺增生、尿道狭窄、尿道功能性梗阻或神经性梗阻病人均出现尿流率曲线异常。此项测定是下尿路梗阻性疾病的筛选性检查手段，但常受多种因素的影响。

膀胱压力容积测定术（cystometry） 膀胱容积压力测定术即在膀胱的充盈过程中记录压力与容积之间的

关系以反映膀胱功能的方法，用以评价膀胱在充盈过程中的顺行性、中枢神经系统对逼尿肌反射的控制和膀胱的感觉功能，又称充盈期膀胱测压术。检查时同步监测腹腔压、膀胱压、逼尿肌压（逼尿肌压 = 膀胱压 ~ 腹腔压）、肛门或尿道外括约肌肌电图、尿道压等生理参数。膀胱充盈介质通常为生理盐水或二氧化碳气体，膀胱充盈速度为 10 ~ 100ml/min，可选择经尿道或耻骨上途径。充盈过程中记录病人的初尿感、强烈排尿感、急迫排尿感及最大膀胱容量，随之停止灌注。充盈中嘱病人咳嗽、大笑以诱发无抑制性收缩。分析检查结果，可获膀胱残余尿量、感觉功能、副尿肌顺行性、稳定性、收缩力等参数。

尿道压力分布测定术（urethral pressure profilometry） 尿道压力分布测定术是记录在膀胱无收缩及不排尿情况下，沿尿道全长各点压力变化图像的一种方法，又称静态尿道压力分布测定术。在女性测定全尿道压力，男性测定后尿道压力。检查时以恒定速度将放入膀胱内的双腔测压导管拉出尿道，同步记录在尿道压、膀胱压及尿道关闭压（尿道关闭压 = 尿道压 ~ 膀胱压），正常女性图形呈抛物线圆形，男性尿道前半段尚出现一平台样改变，可得出功能性尿道长度、最大尿道闭合压、前列腺长度、排尿控制带等参数。尿道压由内、外括约肌及尿道外组织如弹性纤维等组成。交感神经功能亢进导致内括约肌痉挛，压力增高，如用苄胺唑啉（0.1mg/Kg）静注，3min 后尿道压力降低 30%以上，尿流率增高，残余尿减少，此为改良苄胺唑啉试验阳性，显示内括约肌功能性梗阻；如压力增高为外括约肌痉挛所致，则该试验阴性。

排尿性尿道压力分布测定术（micturition urethral pressure profilomety） 在排尿状态下记录尿道全长各点压力图像的一种方法。属动态尿道压力分布测定术，需配合尿道压力分布测定术进行，事先标定膀胱颈、膜部等部位。此检查对膀胱出口梗阻有定性及定位的双重意义。排尿时尿道压力是流体势能的反映，尿液流经狭窄处流速加快，动量增加，根据能量守恒原理，势能减少，压力降低。正常人后尿道膜部与膀胱内压一致，约 50 ~ 55cmH_2O（1cmH_2O = 0.098kPa），膜部后降低 20 ~ 30cmH_2O，前尿道仅 20 ~ 30cmH_2O。前列腺中叶增升明显者，在膀胱颈部压力即降低，而增生前列腺向尖部突出明显者在尿道膜部压力才降低。前尿道狭窄者除膜部外，在狭窄远端又出现一次降压。此检查尤其适用于低压低流率病人，对卧床不起、老年痴呆、脑卒中、脊髓外伤病人亦适用。

压力流率测定术（pressure-flow study） 压力流率测定术即同步膀胱压力及尿流率测定，然后以计算机绘图描记压力流率对应关系，称为 P—Q 图，显示排尿起始、结束及最大尿流率时逼尿肌压力。排尿时膀胱逼尿肌压力反映所克服之膀胱出口阻力，排出定量尿液之逼尿肌压力及流率成反比，膀胱出口阻力小者流率高，反之则流率低。正常人排尿起始逼尿肌压小于 20cmH_2O（1cmH_2O = 0.098kPa），最大尿流率时在 50 ~ 80cmH_2O，前者的逐步增高显示梗阻程度的加重，后者反映逼尿肌收缩力强弱。根据压力流率测定的结果衍生出直线被动尿道阻力线（直线 PVRR）、Abrams Griffiths 图及 Abrams Griffiths 数、Schafer 列线图等，用以对膀胱出口梗阻定性及定量，并判断逼尿肌力量，以指导下尿路功能障碍患者的治疗。

逼尿肌无反射（detrusor areflexia，dA） 逼尿肌无反射指由于神经性原因引起的逼尿肌无收缩力。在膀胱压力容积测定时膀胱的容量充盈得相当大时（如大于 500ml），逼尿肌仍无反射，不能主动收缩排尿。做这一检查时，相当多的正常人的膀胱也无反射。由于神经系统疾病引起者称为逼尿肌无反射，由于膀胱出口梗阻、老年性改变或继发性原因引起者称为逼尿肌无力。前者对乌拉坦硷或新斯的明敏感，可在用药后诱发出逼尿肌反射，称为试验阳性，后者及正常人对拟胆碱能药物无反应。逼尿肌无反射又分为低顺应性及高顺应性两种，后者对膀胱充盈始终无压力反应，前者则随灌注液量增加膀胱逼尿肌压力稳步增加，此压力可造成膀胱输尿管返流，超过尿道阻力即发生尿失禁（溢出性尿失禁）。逼尿肌无力分为原发性及继发性两种，前者如糖尿病性逼尿肌无力，后者如膀胱出口梗阻失代偿。

最大尿流率（maximum flow rate，mFR） 最大尿流率即尿流率测定过程中的最大值，或峰值，是区别正常人与排尿异常患者最灵敏、最有意义的参数。最大尿流率受到年龄与尿量的影响，正常男性 50 岁以后，年龄每增长 10 岁，最大尿流率下降 2ml/s，最大尿流率随尿量增加而增加，尿量到达150 ~ 200ml，最大尿流率相对恒定。当尿量在 150 ~ 400ml 之间时，男性最大尿流率最低值 15ml/s，女性 20ml/s，在儿童，计

算最大尿流率的粗略公式为 Qmax = 尿量（ml）。最大尿流率降低通常与膀胱出口梗阻有关，但亦可出现在膀胱逼尿肌无力的患者，压力流率测定可对其加以鉴别：逼尿肌代偿性增强的膀胱出口梗阻患者亦可出现最大尿流率正常的结果。

最大尿道闭合压（maximum urethral closure pressure） 最大尿道闭合压是静态尿道压力分布测定术的一个重要参数，表示尿道阻挡膀胱逼尿肌收缩后尿液漏出的力量，计算单位 cmH_2O（$1cmH_2O = 0.098kPa$），男性正常值 50～80cmH_2O，女性（绝经前）正常值 40～80cmH_2O，一般而言，最大尿道闭合压点位于尿道外括约肌即膜部。但在某些前列腺增生病，此点移至尿道前列腺部。在男性，膀胱颈至最大尿道闭合压之间的距离反映尿道前列腺部之长度。在女性，受年龄与绝经与否的影响，测定值有较大个体差异，导致尿失禁与非尿失禁之间产生部分重迭。出现假阳性和假阴性。在内括约肌水平尿道功能性梗阻患者，静注苄胺唑啉后增高之最大尿道闭合压下降 30% 以上，而在外括约肌痉挛症，用药后最大尿道闭合压不变。

动态尿动力学监测（ambulatory urodynamic monitoring，aM） 动态尿动力学监测是在 24h 内以精密换能传感器导管直接测定膀胱、直肠或尿道的压力，以会阴粘贴电极记录外括约肌肌电图，导管及电极与患者腹部的 Holter 相连，患者携带上述仪器后正常活动不受影响。检查结束后将 Holter 记录之结果输入电脑，得出压力监测、膀胱稳定性即外括约肌功能监测之结果。动态尿动力学监测较好地反映自然生理状态下膀胱贮尿和排尿的生理活动，可作为常规尿动力学检查未能明确诊断病列的进一步检查方法。动态尿动力学监测在评价逼尿肌稳定性及尿失禁原因中有重要意义，但由于耗时长，设备复杂等不足之处，尚不能完全取代常规尿动力学检查。

肌电图测定术（electromyography） 尿流动力学检查中肌电图测定术是尿道外括约肌电流图测定术之简称。此测定术常与膀胱压力容积测定及压力流率测定同时进行，反映膀胱贮尿期及排尿期外括约肌的神经支配和功能状况。正常情况下，贮尿期肌电流逐步增强，排尿期肌电流消失，括约肌松弛。肌电流是体神经传出支冲动传导到骨骼肌细胞膜引起去极化时产生的生物电，尿道外括约肌及肛门外括约肌均受骶髓 $S_{2\sim4}$ 的神经支配，因此肛门外括约肌电流图即代表尿道外括约肌电流图。在有明确神经系统疾病病例中，应测定尿道外括约肌电流图。肌电图测定的电极分为表面电极和针形电极两种，前者又包括皮肤粘贴电极、肛管电极及导尿管电极 3 种；后者是将针形电极于肛门一侧经皮肤垂直刺入肛门浅部外括约肌，深度为 0.5～1.0cm。常见的肌电图异常有逼尿肌外括约肌协同失调、外括约肌痉挛、外括约肌去神经及无抑制性外括约肌松弛。

逼尿肌外括约肌协同失调（vesico-external sphincter dyssynergia，VSD） 逼尿肌外括约肌协同失调是指压力流率及肌电图同步测定时所见的一种异常，逼尿肌收缩而外括约肌不能相应松弛，继续保持收缩状态，尿液不能排出。影像尿动力学特征是逼尿肌收缩时膀胱颈开放，而膜部尿道关闭或开放不全，无或仅少量对比剂进入前尿道，尿流率曲线呈波浪形或无尿液排出。多见于骶髓与桥脑间的骶上神经损害，如多发性硬化、脊髓损伤等。桥脑内有负责逼尿肌外括约肌协调收缩的神经中枢。如逼尿肌不收缩，而外括约肌较贮尿期更强烈地收缩，则称为外括约肌痉挛。两者皆造成膀胱出口外括约肌水平的功能性梗阻。除了神经性原因外，非神经性的协同失调或外括约肌痉挛亦是存在的，多称之为假性协同失调（pseudodyssynergia），常与下尿路局部的炎性刺激相关。本症的治疗是服用安定类骨骼肌松弛剂、阴部神经封闭或切断术、外括约肌切开术，假性协同失调则主要依赖生物反馈治疗。

逼尿肌不稳定（detrusor instability，DI） 逼尿肌不稳定又称不稳定膀胱，指非神经性的原因引起的逼尿肌过度活动，在膀胱压力容积测定膀胱充盈时出现无抑制性逼尿肌收缩，幅度 > 1.4Kpa（15cmH_2O），或导致尿流排出（急迫性尿失禁）。逼尿肌不稳定可发生在膀胱出口梗阻、膀胱炎症、前列腺炎、尿道综合征等病人，亦可出现于无膀胱出口梗阻的健康人。症状为尿频、尿急、尿痛或急迫性尿失禁等贮尿期症状，或完全无症状，在检查中偶然发现。逼尿肌不稳定的发生与逼尿肌神经病变有关，慢性去神经状态时逼尿肌对有关神经介质敏感性增加，亦有人认为与肠活性多肽或肾上腺素能受体功能改变有关。普鲁本辛试验可鉴别逼尿肌无抑制性收缩来源于局部刺激还是上运动神经元病变，局部原因引起者对普鲁本辛无反应。

治疗可采用津源灵、膀胱灵、尿多灵、detrusitol 或钙通道阻滞剂，严重者用辣根碱膀胱灌注，或行膀胱黏膜剥脱术、膀胱横断术。

逼尿肌反射亢进（detrusor hyperreflexia） 逼尿肌反射亢进的含义是神经性原因引起的逼尿肌收缩活动亢进；在膀胱压力容积测定膀胱充盈时出现无抑制性逼尿肌收缩，幅度 > 1.4Kpa（15cmH_2O），或导致尿液排出（急迫性尿失禁）。大多发生在上运动神经元病变神经性膀胱，由于对骶髓排尿中枢抑制丧失或减弱所致，下运动神经元病变较轻者亦可出现逼尿肌反射亢进。其发病原理、症状及诊断治疗见逼尿肌不稳定。

性欲亢进（hypersexuality） 指性欲过度，性欲一直保持特别旺盛，超过一般的性交欲望，表现为性兴奋过多、过快、过剧，不分场合及时间均有性交要求，否则即感到不够满足。男性往往多于女性。

病因主要为内分泌失调或精神心理失调。

无器质性病变患者接受心理治疗及加强伦理教育。有器质性病变患者应去除原发病（治疗精神病、内分泌失调等）。

阴茎异常勃起（priapism） 指与性刺激或性欲无关的一种阴茎持续性痛性阴茎海绵体勃起。病后常出现阳痿。以青壮年多见。60%原因不明，40%与阴茎或外阴损伤、盆腔肿瘤、感染、白血病、镰状细胞贫血、脊髓损伤、阴茎背静脉栓塞及应用药物有关。半数以上可致阳痿。发病突然，常在夜间发作，持续数小时至数日，伴阴茎及骨盆部疼痛，阴茎海绵体坚硬、充血、压痛，而阴茎头和尿道海绵体柔软，可伴排尿困难或排便困难。分缺血性（低流量）和非缺血性（高流量）两类。

传统保守疗法如止痛、镇静局部、冷敷多数效果不确切。海绵体抽吸注药适用于高流量型阴茎异常勃起。严重的低流量型异常勃起或上述处理失败可选择分流手术和阴部内动脉栓塞术。

阳痿（impotence） 在性兴奋期间，虽然存在适当环境与场所并有足够的刺激，但阴茎不能勃起或勃起硬度与时间不足已达到完成正常性交的能力，其病程持续半年以上者，称阳痿。

由于精神心理因素导致的阳痿，称心理性阳痿。全身代谢或局部病变引起的阳痿称为器质性阳痿。器质性阳痿往往继发于内分泌、血管与神经功能障碍。性生活从未获得满意勃起和正常性交者称为原发性阳痿。有过正常性生活，以后发生的阳痿称为继发性阳痿。在任何情况下，均不能勃起者为完全性阳痿。在某些场合可勃起，而在另外环境下不能勃起者称为境遇性阳痿。

缺乏性教育或错误的性教育、各种心理创伤、夫妻间关系或社会上人际关系不协调及性生活场所不适当等原因导致心理性阳痿。生殖器官病变（尿道上、下裂开，阴茎淋巴水肿等）、内分泌疾病（性腺功能减退、糖尿病）、神经精神病变（多发性硬化、抑郁症）、血管病变（动脉粥样硬化、动脉炎）创伤与手术（盆腔、尿道手术）、高血压、药物性因素及吸烟饮酒等可引起器质性阳痿。

阳痿的发病情况、夜间阴茎勃起情况以及有无上述引起阳痿的器质性病变基本上可鉴别功能性或器质性阳痿。夜间阴茎勃起试验可鉴别功能性或器质性阳痿。阴茎海绵体造影可诊断静脉漏性阳痿。罂粟碱试验可区分是否由于血管病变导致阳痿。激素（包括睾酮、黄体激素、卵泡刺激素、催乳素）的测定可诊断内分泌性阳痿。诊断明确基础上，如为心理性阳痿，加强精神及心理治疗。下丘脑及垂体疾病、原发性性腺功能不全可用激素治疗，肾上腺皮质及甲状腺功能减退者可用肾上腺皮质激素及甲状腺激素，垂体肿瘤应手术切除。罂粟碱、酚妥拉明等局部海绵体注射可引起勃起，但有阴茎异常勃起的危险。阴部内动脉狭窄可行血管再通手术。对于各种治疗无效阳痿病人，可考虑阴茎假体支撑物植入。

血管性阳痿（vasculogenic impotence） 由于阴茎血管疾病，如动脉硬化、血管损伤引起阴茎供血不足，阴茎静脉瓣膜功能不全或缺如，静脉扩张、变性，静脉回流受阻，动静脉瘘等而引起的器质性阳痿。通过阴茎血流检查可诊断。严重的静脉漏可考虑手术，如阴茎背深静脉结扎与切除术、阴茎脚折叠术等。阴茎动脉病变或梗阻者可考虑阴茎动脉血管重建。

神经性阳痿（neurogenic impotence） 由神经性疾病引起的器质性阴茎勃起障碍，称神经性阳痿，往往继发于外周神经系统和马尾、脊髓和中枢神经系统疾病包括头部肿瘤、多发性硬化、酒精中毒导致的外周神经病变及椎间盘疾病等。有的患者有明确的神经病史，通过神经检查、诱发电位试验、背神经传导速度

测定、球海绵体肌反射潜伏时间等检查可诊断。治疗：1治疗原发病，2阴茎海绵体内注射罂粟碱和（或）酚妥拉明等血管活性药物。

心理性阳痿（psychogenic impotence） 由精神心理因素导致阴茎勃起性障碍，称心理性阳痿。常见的因素有：早泄、缺乏性教育或错误的性教育、各种心理创伤、夫妻间关系或社会上人际关系不协调及性生活场所不适当等。正确的诊断是治疗成功的关键，病史、有无夜间阴茎勃起以及海绵体内注射血管活性物质的反应可作出诊断。消除或解除与勃起功能障碍有关的心理因素，改善夫妻感情，夫妻双方共同参加，运用行为疗法，可取得良好效果。

内分泌性阳痿（endocrinogenic impotence） 由于内分泌疾病引起的器质性阴茎勃起障碍，称内分泌性阳痿。往往继发内分泌疾病如原发性或继发性性腺功能减退、甲状腺疾病、柯兴综合征及雄激素合成减少或作用不全的病人。激素（包括睾酮、黄体激素卵泡刺激素、催乳素）的测定可诊断内分泌性阳痿。下丘脑及垂体疾病、原发性性腺功能不全可用激素治疗，肾上腺皮质及甲状腺功能减退者可用肾上腺皮质激素及甲状腺激素治疗，下丘脑垂体肿瘤、皮质醇增多症或甲亢患者可手术治疗。糖尿病酮症、代谢性疾病应纠正代谢紊乱。

特发性促性腺激素低下型性功能减退症（idiopathic hypogonadotropic hypogonadism） 无其他先天性异常的促性腺激素分泌功能减退的内分泌疾病。可能为下丘脑GnRH分泌功能减退引起FSH和/或LH分泌障碍。分两类：1完全性促黄体激素释放激素—促性腺激素缺乏，FSH和LH均无分泌，表现为无睾征，精液中无精子，血FSH、LH及睾酮明显减低，对LRH和HCG反应差。2部分性促黄体激素释放激素—促性腺激素缺乏，又分选择性LH缺乏及选择性FSH缺乏。选择性LH缺乏表现为具有部分无睾综合症体征，男性化不足，乳房增生，睾丸发育正常，精液中有少量精子，血FSH正常，LH及睾酮低于正常，对HCG有反应。选择性FSH缺乏：具有正常的男性特征，睾丸大小正常，LH及睾酮正常，但FSH水平低，对GnRH无反应，精液为少精子或无精子。使用睾酮或绒毛膜促性腺激素行内分泌治疗。

动态阴茎海绵体造影（dynamic cavernosography） 于阴茎海绵体中段，向海绵体内每侧注入36%泛影葡胺15～20ml，立即摄正侧位片。主要适用于：1阴茎海绵体肿瘤，了解尿道肿瘤对阴茎海绵体有无侵润；2了解性质不明的阴茎海绵体硬块。

阴茎海绵体造影（penile carernosography） 在阴茎海绵体注入罂粟碱30～60mg，诱发阴茎勃起后注入30%泛影葡胺30～60ml，在X线电视监视下，通过交换X线球管及阴茎位置，于阴茎正侧及左右斜位动态观察并摄片。能清楚显示阴茎海绵体在勃起状态下静脉瘘的部位及流向，是检查静脉漏性阳痿的一种确切方法。适用于罂粟碱试验不能充分勃起、阴茎动脉供血良好，考虑静脉回流过快而导致的静脉漏性患者。正常阴茎勃起后不出现静脉回流，白膜外无造影剂。出现阴茎回流静脉显影、阴茎头和尿道海绵体显影，均可诊断为静脉漏性阳痿。

盆腔窃血试验（pelvic steal test） 先测静息时的阴茎肱动脉血压指数（PBI）。然后在立位或仰卧位要求病人用膝关节及髋过伸对抗地板或墙体作伸屈髋膝关节动作，持续不超过3min，直至病人感到肢体疼痛或极度疲劳为止，再测PBI。如PBI降低0.1以上为阳性，表示运动后阴茎动脉血流明显减少，即有盆腔窃血综合征。主一髂动脉阻塞引起阳痿病人，盆腔窃血试验可为阳性。

夜间阴茎勃起试验（nocturnal penile tumescence test） 正常男性成年人睡眠期间，阴茎每夜勃起3～4次，每次持续25～35min，并伴有眼球快速运动。利用人在睡眠状态中阴茎可发生正常勃起的生理现象，监测患者夜间睡眠时阴茎勃起功能以鉴别心理与器质性阳痿的试验。这种试验通过检测阴茎的夜间变化，可排除心理因素的干扰，可较客观的分析发病原因。器质性阳痿100%缺乏夜间阴茎勃起，心理性阳痿86%有勃起。常用有邮票试验、断裂式监测带及硬度监测仪器。硬度监测仪器可同时监测阴茎勃起硬度、胀大程度、持续时间及勃起次数。正常男性成年人睡眠期间，阴茎每夜勃起3～6次，维持15min，阴茎根部胀大3cm以上，阴茎头部为2cm以上，硬度>70%为正常，小于40%考虑为器质性阳痿。邮票试验可靠性差，断裂式监测带可于与他方法联合应用成为阳痿病因诊断的筛选方法之一。

阴茎肱动脉血压指数测量（penile brachial index, PBI） 应用 Doppler8～10MHZ 超声听诊器，分别测阴茎根部动脉及肱动脉收缩压，阴茎动脉收缩压与肱动脉收缩压之比值为阴茎肱动脉血压指数（pBI）。阴茎动脉与肱动脉收缩压有关，PBI > 0.75 提示阴茎动脉供血良好，PBI < 0.6 提示阴茎动脉供血不足。40 岁以上正常人 PBI 往往在 0.6～0.75 之间。用于鉴别血管性阳痿与非血管性阳痿。

罂粟碱试验（papaverine test） 阴茎海绵体内注射罂粟碱和/或酚妥拉明等血管活性药物诱发阴茎勃起以观察阴茎动脉供血及静脉回流情况。罂粟碱是非特异性平滑肌松弛剂，酚妥拉明为 α－肾上腺素能受体阻滞剂。两种药单独或联合使用，注射海绵体内可使正常人产生勃起。正常者和心理性或神经性阳痿在海绵体内注射罂粟碱 30～60mg 和/或酚妥拉明 1mg，4～5min 后勃起。勃起角度 > 90°，从阴茎侧方或同轴方向加压，阴茎不能发生弯曲正常。注射药物勃起时间推迟或勃起角度小于 60°，提示有动脉病变。注射后迅速勃起但不能维持 30min 或勃起角度小于 60°，意味有静脉瘘可能。勃起满意可除外血管病变，效果不佳者需重复注射或综合运用其他方法。

早泄（premature ejaculation） 为男子常见性功能障碍。目前尚无满意确切定义。一般认为：阴茎进入阴道之前、正在进入或刚进入不久就发生射精称为早泄。病因多为功能性，以往的性交经历、心理因素和习惯有一定影响。由于对性生活不满意而产生焦虑，可形成条件反射性快速射精反应。脊髓射精中枢过度兴奋及阴茎头过敏常导致早泄，前列腺及精阜炎症是否引起早泄尚有争论。治疗的目的是延长射精时间，推迟情欲高潮。

治疗：可使用药物降低龟头敏感度。心理治疗需要使妻子理解，夫妻双方协作，消除患者焦虑心理，建立信心。行为治疗如改变性交体位、Semans 法、Master 及 Johnson 手控阴茎法，成功率较高。

逆行射精（retrograde ejaculation） 射精时，虽然有性高潮感觉，但精液不从尿道外口排出，而从后尿道逆流进入膀胱，性交后尿液中出现精子和果糖。主要是由于膀胱颈不能关闭或膜部尿道阻力过大导致。动力性因素是由于神经损伤或先天性膀胱内括约肌收缩功能失调。服用 α－肾上腺素能受体阻滞剂利血平等药物常使平滑肌收缩无力而出现逆行射精。机械性因素是由于梗阻使精液排出阻力增加，从而逆流入膀胱。

治疗主要为使用药物或手术的方法恢复膀胱颈的关闭功能。如仅仅为了生育，可选择人工受精。

遗精（seminal emission） 在没有性交活动时的射精，称遗精。为未婚男子常见的生理现象。在有规律的性生活时经常出现遗精、遗精过于频繁或在非性活动时的思维就出现遗精则属病理现象。

控制射精训练法（maneuver of control ejaculation） 治疗早泄的行为方法之一。通过教育病人注意体验高潮前的感觉，在感到不能控制之前，降低或停止阴茎抽动或者停止对阴茎刺激，而使性感减退后再重新刺激，以使射精时间延长的训练方法。Semans 法：女方用手刺激阴茎到高潮前停止刺激，待消退后重新刺激，反复多次。也可女上位性交，采用抽动—停止—再抽动形式，反复几次后再射精，反复训练逐渐提高射精阈。也可采用达到高潮前向下牵拉阴囊和睾丸，或用手指挤压阴茎头冠状沟背腹面均可使兴奋性降低。改变性交体位也可使射精时间延长。

阴茎生物感觉测定（penile biothesiometry） 是测定阴茎皮肤震荡觉阈的一种感觉评估。方法是将振荡器置于阴茎干及阴茎头，当振幅逐渐增加时，让患者告知第一次感到震动，当振幅逐渐减低时，振动何时消失，将所得结果与正常曲线图相比，鉴别是否有阴茎神经受损。

勃起障碍的神经损害，可因海绵体自主神经受损，最终导致平滑肌松弛功能受到障碍。可通过间接试验或直接试验予以测定。

间接试验如 NPT 试验阴性，血流动力学检查如血管活性药物海绵体内注射阳性，间接反应海绵体神经功能受损，膀胱无放射伴有膀胱、直肠排便功能障碍者提示海绵体自主传出神经受损。

直接试验应用海绵体内肌电图针或阴茎表面电极记录海绵体平滑肌的肌电活动。此试验可以确定自主神经元—海绵体平滑肌接头处的神经异常。异常者可以认为自主神经勃起障碍。

阴茎生物震感阈测量试验

是一种有效而简单的筛选性试验，检查从阴茎传

向骶髓的神经对震动的感觉阈

背神经传导速度测定

在阴茎根部和阴茎头安放刺激电极，海绵体部安放记录电极。测定两动作电位潜伏期差值及两刺激电极间距。求得阴茎背神经传导速度。正常成年男子为21.4～29.1M/S。异常提示周围神经病变。

球海绵体肌反射潜伏时间

球海绵体肌反射潜伏时间是检查阴茎感觉传入神经至骶髓中枢再通过运动传出神经到球海绵体肌的传导速度。刺激电极置于阴茎，接受电极置于球海绵体，刺激阴茎头后可引起球海绵体肌、坐骨海绵体肌，尿道周围随意肌、会阴浅横肌及肛门括约肌等机肌群同时收缩，称为球海绵体反射。从施加刺激到出现反应时间称为潜伏时间。正常值为35MS，超过50MS以上，提示末梢神经传导障碍。糖尿病所致的自主神经变性和下神经元病变者，潜伏期延长。

男性不育症（male infertility） 世界卫生组织推荐，夫妇婚后同居一年以上，未采取任何避孕措施，由于男性方面的原因造成女方不怀孕，称男性不育症。任何疾病或因素干扰了男性生殖的一个或几个环节，如男性生殖系统的神经内分泌调节、睾丸的精子发生、精子在附睾中成熟、精子排出过程中与精囊和前列腺分泌的精浆混合而成精液、精子从男性生殖道排出外并输入到女性生殖道内、精子在女性输卵道内与卵子受精等环节，都可发生男性生育障碍。男性不育症根据临床表现，可分为绝对不育和相对不育两种。前者指完全没有生育能力，后者指有一定生育能力，但生育能力低于怀孕所需的临界值。根据男性不育症的发病过程，又可分为原发不育和继发不育，前者指夫妇双方从未受孕者，后者是指夫妇有过生育史，或女方曾有怀孕或流产史，但以后由于疾病或因素干扰了生殖的某些环节而致连续3年以上未用避孕措施而不孕者。

详细的病史和系统的体格检查是男性不育症的的诊断基础，而实验室检查是诊断的重要参考。治疗男性不育症的方法很多，包括改善生精功能；提高精液质量；解除输精管道的梗阻；消除抗精子免疫性等。但原发性睾丸功能衰竭和重度选择性生精上皮发育不全两类患者是无法用药物或手术方法治愈的，只有通过供者精子人工受精（AID）使配偶怀孕。

Young综合征（Young syndrome） 由于反复发作的鼻窦和呼吸道感染引起变态反应使附睾分泌物浓缩、潴留，附睾头增大或成囊性扩张，附睾管渐进性梗阻致梗阻性无精子症，伴有鼻窦和肺部感染。约占男性梗阻性不育的50%。有学者认为此综合征不同于Kartagener综合征，存在精子尾部轴丝运动系统受损，并发现此综合征患者只要精子能被射出，都具备正常功能。

死精子症（necrospermia） 一般认为对正常精子活力的评价应包括以下几点：排精后30min至1h，存活精子率应在65%以上；精子存活时间6h，活动精子率应为20%；前向运动分级应3级以上。临床上将不活动精子增多称为死精子症。已证实光镜下为梨形、楔形的“死精子”，其顶体下间隙和体部线粒体存在超微结构的异常。Katagener综合征中见到的死精子，其尾部鞭毛轴缺乏动力臂。此外还发现“死精子”运动障碍与其尾部蛋白质—羧基甲基化酶缺陷有关。精浆还存在抑制精子运动的精浆因子。根据代谢研究发现有时不动的精子并非死精子，而是因为这些精子尾部的微管中缺乏动力臂，其实这些精子还能进行新陈代谢，因此称见不到活动的精子为死精子症的提法不甚妥当，而称为精子无力症更为合适。

精液不液化症（undissolued liquefaction of sperm） 精液液化一般出现在射精后的3～5min，亦可发生在20min，如30min液化则为精液不液化症。精液的液化主要由前列腺分泌的精液蛋白酶所致。精液不液化症常见于前列腺和精囊疾病的患者。为男性不育症的原因之一。

不射精症（non-ejaculation; failure of ejaculation） 不射精症指阴茎能够坚硬勃起进入阴道内，并有正常的抽送动作，但是由于不能射精而造成性交时间过度延长，以致难于达到性高潮，甚至没有性高潮，常导致男性不育症。不射精症多数是由于器质性原因引起，如有脊髓疾患或脊柱损伤、交感神经节损伤、糖尿病及其他神经性疾病、慢性酒精中毒或服用过量镇静安定药物或α肾上腺素阻断剂等，不射精症的治疗除了针对原发病的治疗外，可利用阴茎震动器震动刺激诱导射精。对严重射精障碍而造成不孕的患者，可用电刺激诱导射精来取得精液，进行人工受精。

海绵体注射法（intracarvernous injection） 海绵体注

射法即向阴茎海绵体注射血管活性药物，诱发阴茎勃起。临床上此法用于血管性阴茎勃起功能障碍的诊断以及一些非血管性阴茎勃起功能障碍患者的治疗。

用于诊断时测量注射后站立位阴茎与大腿的夹角(勃起角)，如勃起角大于90度，收缩盆底肌肉有阴茎运动者，说明硬度好，无血管病变；60度以下提示血管性勃起功能障碍；60度～90度为可疑血管病变，需作其他检查。

目前常用的药物有：罂粟碱、酚妥拉明、前列腺素 E_1 及血管活性肠肽等，不同药物的作用机制不同，但最终均导致阴茎海绵体动脉及海绵窦平滑肌松弛，血流阻力减低，使海绵体动脉灌注增加，海绵窦膨大，压迫回流静脉，使海绵体静脉回流降低，导致勃起。

阴茎假体植入术（implantation of penile prostheses） 阴茎假体植入术指将阴茎假体植入阴茎海绵体内以增加阴茎硬度。用于治疗现代技术治疗无效的器质性阴茎勃起功能障碍及顽固性心理性阴茎勃起功能障碍。阴茎假体不会影响性欲，只是一种机械性方法帮助完成性交。手术后阴茎长度看起来可能变短，术后几周可能会出现射精困难或延迟。

手术径路有3种：冠状沟下路径、阴茎阴囊路径、耻骨下路径。手术并发症主要有：手术中出现穿孔、放置不合适、感染、机械性故障等。再手术率2%～10%，但假体种类和病人病情不同而比率可有不同。目前报告的手术后满意率一般在90%左右。

阴茎背深静脉结扎术（ligation of penile deep dorsal vein） 阴茎背深静脉结扎术是治疗血管性阴茎勃起功能障碍的手术方法之一，适用于严重的静脉漏性所致的阴茎勃起功能障碍。手术的目的是增加血液回流的阻力。

方法：于阴茎根部切开，结扎背浅静脉，切开Buck筋膜，找到粗大的背深静脉，游离，切断并结扎。将亚甲基注入海绵体远端，辨认漏扎的侧支静脉及浅深交通支。行动力性勃起试验，观察所需诱导勃起的液体量及维持勃起的流量是否正常。若均在正常范围可诱导及维持勃起，则关闭切口。

本手术的远期疗效不十分理想，如明确诊断是单纯静脉性原因者手术效果会好一些。

海绵体松解术（spongiolysis） 海绵体松解术是治疗血管性阴茎勃起功能障碍的手术方法之一，适用于尿道海绵体与阴茎海绵体之间的静脉漏所致的阴茎勃起功能障碍。

方法：于冠状沟后行环型切口，将阴茎皮肤翻至阴茎基底部，完全游离远端1/2尿道海绵体，使双侧阴茎海绵体与尿道海绵体完全分离，即切断二者之间的静脉漏，止血后复位固定。

该手术的远期效果不理想。

腹壁下动脉阴茎背动脉吻合术（anastomosis of inferior epigastic artery and dorsal artery） 腹壁下动脉阴茎背动脉吻合术适用于阴部内动脉水平及其近端血管有明显阻塞性病变的动脉源性阴茎勃起功能障碍。方法：行腹直肌旁切口，于腹直肌外缘解剖腹壁下动脉16～20cm，仔细结扎其分支及伴行静脉，切开腹壁下动脉远端，通过皮下隧道将腹壁下动脉引至阴茎背部，与阴茎背动脉行端端或端侧吻合。

腹壁下动脉阴茎背深静脉吻合术（anastomosis of inferior epigastric artery and deep dorsal vein） 腹壁下动脉阴茎背深静脉吻合术适用于阴茎动脉硬化或动脉炎及背深静脉漏所致的阴茎勃起功能障碍。方法：于腹直肌旁切口游离腹壁下动脉，通过皮下隧道将腹壁下动脉在无张力下于阴茎根部处与阴茎背深静脉远侧端行吻合，将阴茎固定于轻度背伸状态。该手术使静脉动脉化。

阴茎头－阴茎海绵体分流术（shunt of glans and cavernous body of penis） 阴茎头－阴茎海绵体分流术是治疗阴茎异常勃起的一种手术方法。手术的基本原理是将阴茎海绵体内的郁血经阴茎头尿道海绵体及背深静脉回流至体循环。方法：于阴茎冠状沟远侧正中，以手术尖刀垂直戳切入阴茎头，并将刀刃向一侧海绵体，戳切白膜，深约4～5cm，待阻力突减并流出黑色半胶状血液后，再持刀刃旋转90度，再次割切白膜使之呈“卜”“+”形，以达到充分分流，挤压阴茎排出积血，并冲洗阴茎海绵体。

阴茎海绵体—尿道海绵体分流术（shunt of corpus cavernosum penis and corpus cavernosum urethrae） 阴茎海绵体—尿道海绵体分流术是治疗阴茎异常勃起的一种手术方法。适用于保守治疗无效的阴茎异常勃起，将郁积在阴茎海绵体的血液引入通畅的尿道海绵体。方法：经会阴部阴囊交界正中纵切口或阴茎侧切

口，暴露阴茎海绵体及尿道海绵体，自尿道海绵体一侧分离海绵体正中线汇合处，切除阴茎海绵体1~1.5cm椭圆形白膜，排出淤血，在相应尿道海绵体上做近似切口，并将阴茎海绵体切口于尿道海绵体做吻合。

阴茎背静脉—阴茎海绵体分流术（shunt of penile dorsal vein and corpus cavernosum penis） 阴茎背静脉—阴茎海绵体分流术是治疗阻茎异常勃起的一种手术方法。手术的基本原理是将郁积于阴茎海绵体的血液通过阻茎背静脉引流入髂内静脉。方法：于阻茎根部背侧正中做切口，游离一条较粗的阴茎背浅或背深静脉，其近心端与剪去0.5cm白膜的阴茎海绵体作吻合。

大隐静脉—阴茎海绵体分流术（shunt of great saphenous vein and corpora cavernosa） 大隐静脉—阴茎海绵体分流术是治疗阴茎异常勃起的一种手术方法。手术的基本原理是在阴茎海绵体近端建立一个直接流入大隐静脉的回路。方法：在卵圆窝处游离大隐静脉10cm，经皮下隧道于精索前方将游离的大隐静脉引至阴茎根部，在相应部位，阴茎海绵体切除直径约1cm的椭圆形白膜，挤出黏稠积血，肝素生理盐水反复冲洗海绵体至流出新鲜血液，然后将大隐静脉端剪成斜面与阴茎海绵体切口作吻合。

阴部内动脉栓塞术（embolization of internal pudendal artery） 阴部内动脉栓塞术是通过减少阴茎动脉供血，来治疗阴茎异常勃起的方法之一。经皮动脉穿刺置管，将导管超选择置入阴部内动脉。动脉造影证实后，将栓塞物推入阴部内动脉内栓塞该动脉，阻断其血供。该方法易发生动脉供血不足的阴茎勃起功能障碍。

输精管结扎术（vasectomy；vasoligation） 输精管结扎术是男子绝育方法之一，通过切断结扎双侧输精管而阻断精子通过的手术。常用的方法有：直视钳穿法、钳穿法、针头固定小切口法、针挑法、穿线法。

输精管结扎术也可适用于一侧附睾结核和前列腺、精囊结核，为预防或减少健侧附睾感染机会，行健侧输精管结扎术或前列腺切除术，为防止术后发生附睾炎，行双侧输精管结扎术。

输精管粘堵术（obstructive procedure of vas deferens） 输精管粘堵术是向输精管腔内注射一定的粘堵物，造成管腔机械性梗阻或引起化学性炎症反应，使管腔闭塞，阻止精子通过的一种男子绝育方法。

本手术不作皮肤切口，不游离、切断、结扎输精管，不仅减少了因组织损伤所致的某些并发症，而且也减少了精神因素所致的并发症。术后并发症比输精管结扎术稍低，但术后如需行输精管吻合者，其难度较结扎术大。

输精管吻合术（vasovasostomy，anastomosis of vas deferens） 输精管吻合术指输精管阻塞或损伤后，为恢复输精管的连续性和通畅性，而将输精管吻合的手术方法。可分为传统的输精管吻合术和显微外科输精管吻合术。前者方法简单，对组织损伤小，且易于掌握，但手术成功率较低。而后者吻合输精管时可使黏膜对合整齐，吻合口通畅，复通率高，优于传统的手术方法。

输精管附睾吻合术（vasoepididymostomy；anastomosis of vas deferens and epididymis） 输精管附睾吻合术适用于不育患者，已证实睾丸实质正常，输精管触诊未发现异常，认为精路阻塞位于附睾尾部者，而施行输精管附睾吻合的手术方法。可分为传统的输精管附睾吻合术和显微外科输精管附睾吻合术。前者方法简单，对组织损伤小，且易于掌握，但手术成功率较低。而后者吻合输精管附睾时可使黏膜对合整齐，吻合口通畅，复通率高，优于传统的手术方法。

骨科学简介

骨科学又称矫形外科学，1741年法国医生Nicolas Andry用Orthopaedy作为他的书名。Orthopaedy的原意是小儿畸形获得纠正，我国译为矫形外科学。

矫形外科学是一门综合性的学科。它是内、外学科共有的一个分支，是维持或恢复四肢、脊柱和相关的神经、血管、肌肉等系统功能的一个学科，运动系统的疾病所发生的局部改变，都包括在矫形外科学的范畴之内。

我国在三千多年以前即有骨伤科。公元前13世纪左右商朝的甲骨文记载有22种疾病，如手病、臂病、关节病、足病、瘤病以及跌伤均包括在正骨科范围之内。公元前11世纪的《周礼·天官篇》中就列有疡医科的记载。《黄帝内经》十八卷是我国现存最早的一部重要医学文献，记载了有关解剖、生理、病因、病机、诊断和治疗等内容，从而奠定了祖国医学的理论基础。该书还对某些骨病，如瘘疽、腰痛等立专篇进行论述。元代危亦林《世医得效方》中创用了悬吊复位法整复脊柱骨折。清代《医宗金鉴·正骨心法要旨》系统地总结了正骨的方法，介绍了支具及接骨药物，概括了骨折诊断、复位、固定、功能锻炼及药物疗法等。

西方医学在20世纪初，由于X线摄影、麻醉和无菌外科的发展，提高了骨关节伤病的诊断和治疗水平。我国的骨科始建于20世纪20年代，上海圣约翰大学医学院牛惠生和胡兰生二位骨科教授最先组建骨科，这是我国骨科正式成为一门独立的学科而存在。1937年抗日战争前夕，中华医学会在上海总会成立骨科小组。新中国成立后骨科事业得到了迅速的发展，1980年5月中华骨科学会在天津成立。此后各省、市也相继成立骨科分会，这对开展骨科的工作起到极大的推动作用。

在中西医结合的方针指导下，中、西医伤骨科医生积极采用中西医结合的方法治疗骨折，即骨折整复后，用小夹板固定，按动静结合的原理，创立了一整套骨折固定期间的操练方法，避免了长期石膏固定或切开复位内固定所产生并发症的严重后果。近数年来采用经皮穿骨的外固定支架治疗骨折，治疗的病种也正在不断扩大。由于多发性骨折及复合性骨折的日见增多，损伤所致的全身病理、生理反应，如损伤对内分泌的影响、挤压综合征、脂肪栓塞、成人呼吸窘迫综合征、多种原因导致的休克以及弥漫性血管内凝血、全身器官功能衰竭等都有较深入的研究，治疗上取得了良好的疗效。在骨折与骨关节疾病的治疗方面，我国生物力学的研究和发展、人工关节假体的置换均取得了可喜的成就。骨质疏松症等骨科疾病的中西医结合治疗已取得了初步成功，断肢再植是我国在世界上取得的首例成功。通过显微外科技术吻合小血管和神经，又成功地完成了足趾移植再造拇指。除大城市医院可完成外，在我国中、小城市医院也多有成功的报道。对臂丛神经损伤的治疗，我国已达到国际领先水平。由于CT、MRI等影像技术的应用，脊柱外科近年来已取得了突破性进展。对顽固性颈椎病，除开展前路手术切除病变的椎间盘及骨赘和作椎体间植骨融合术外，对累及病变范围较广的，开展了后路单开门或双开门椎板扩大成形术。对脊柱创伤、脊髓损伤的手术治疗，我国已接近发达国家水平。

我国虽然在骨科基础研究领域起步较晚，但通过近二十年的努力，还是在骨科疾病动物模

型的建立、蛋白提纯、生物材料的研制、基因工程等方面取得了很大成就，逐渐缩短了与发达国家间的距离。

随着分子生物学研究的深入，人类基因谱将得到完整绘制。届时，骨科疾病的相关基因结构逐渐明了，骨科遗传性疾病，先天性疾病将最终得到预防。基因工程技术将成功地应用于类风湿性关节炎等多种骨科疾病。恶性骨肿瘤的基因治疗在20世纪末已初现端倪，今后的二三十年可望获得最后成功，放疗、化疗、保肢手术等名词将成为历史。在创伤领域，随着全球信息化的发展，创伤的预防、院前急救将得到多学科、多部门的全方位网络化管理。严重创伤后的神经、内分泌和免疫三大调节系统改变，将在基因水平得到阐明，多器官功能障碍综合征将得到有效预防及治疗，创伤病死率将逐渐下降。目前，在骨折愈合方面，已发现骨形态发生蛋白等几种生长因子对骨折愈合具有促进作用，并已初步用于临床。随着对损伤后组织修复机制的逐步认识，骨折愈合的平均时间缩短至2~3周有望成为现实。随着组织工程学的发展制造、保存或重建已丧失的器官和功能，将成为新的热点。通过克隆的方式体外修复骨骼、肌肉、神经等组织器官将不再是奢望。因此，显微外科、微创外科将成为未来的发展方向。脊髓损伤的治疗可能是本世纪骨科领域乃至整个临床医学领域最难攻克的堡垒之一。随着脊髓神经细胞发育、成熟、衰亡和损伤的基因调控机制以及损伤后脊髓微环境调控机制的逐步明了，脊髓横断伤病人功能完全恢复将成为可能。

骨 科 学

生物力学（biomechanics） 从力学角度将生命、运动和力统一起来，研究与生物体运动、生理和病理有关的力学内容来了解人的整体和各器官的功能，解释某些生物现象，并根据其变化来解释其生理和病理意义，应用力学基本理论和分析方法提高对生命系统的认识，从而用来作为改进诊断、治疗和康复的手段，进而达到改善及完善伤病的方法。

沃尔夫定律（Wolff law） 即骨骼在受力情况下，在需要生长处生长，不需处则被吸收，如骨折，在力的作用下以愈合的骨痂可重新塑形，使骨愈合得更好，也即骨骼在生长发育等所形成的结构最适宜拮抗作用于其上的外力，此即为沃尔夫定律。

功能位（functional position） 骨关节损伤或患病后，为了避免可能发生强直或不能完全恢复动度，影响功能，必须将关节固定在能发挥最大功能的位置，称为功能位。功能位因职业、年龄及不同肢体部位而有所不同。肩关节功能位为外展 45～60 度、前屈 35～55 度，肘在体前垂直面、内于 15 度，肘关节功能位为屈 90 度。腕关节功能位为背屈 30 度的中立位。指功能位为掌指、近侧指间关节屈曲 45 度，远侧指间关节屈 25 度，拇指中度外展对掌。脊柱功能位为正常弧度。髋关节的功能位为外展 10～15 度、外旋 5 度、屈曲 15～20 度。膝关节功能位为屈曲 5～10 度。踝关节为屈 90 度的中立位。跗及距关节的功能位为维持足弓的中立位。

步态（gait） 系指行走时身体所持的方式和姿态。正常人因年龄、健康状态和受训练的影响可有不同的表现。老年人小步慢行，青壮年矫健快速，儿童则常跳跃小跑，以上皆属正常步态。疾病可使步态出现异常、如蹒跚步态、慌张步态、跨越步态、共济失调步态，剪刀式步态等。

步相（position） 步态显示一个步行周期，可分为负重期和摆动期即步态分析期，由 31 个位置即步相组成，连成一系列活动相。单腿负重期共 11 个步相，包括足触地，跟部触地及足趾离地等主要步相。通过仪器可以测定正常关节的活动范围、荷载、速度及作用力等有关数据，进而对出现病态的步相作出确切的力学病理分析，用此病理分析结果，可作为对关节疾患订出合理的治疗和康复计划。

步态分析（gait analysis） 指的是分析正常人行走时人体的各种姿态。步态是人体结构与功能、运动调节系统、行为及心理活动在行走时的外在表现。与病人患有神经系统疾患，躯干和下肢的骨关节病或某些全身性疾病等都能影响到步态。正常人步行时可分为两个阶段，即站立相（约占 3/5），举步相（约占2/5）。站立相为平衡阶段，是足接触地面，体重由双下肢负担，使身体处于平衡状态；举步相为推进期，一侧足离开地面，体重由另一侧下肢负担，使身体处于失平衡状态。通过对步态分析，可判断肢体疼痛，关节稳定性及肌无力的部位和程度，为下肢功能康复提供依据。常见异常步态有：关节僵直步态、臀大肌步态、

臀中肌步态、剪刀步态、短腿步态、酩酊步态和前冲步态。

步态分析系统（gait analysis system） 是由传感器、高速摄像机和微型计算机等组成的装置，它能够综合地对人体行走功能状态进行对比分析的系统。此系统能在定量的水平上，反映出被试者行走的功能状态，并可用两侧肢体和治疗前后对比的方法，对诊断、治疗方案、疗效评价及残疾程度的鉴定等提供测试分析手段。

臀大肌步（gluteus maximus gait） 此步态为病人在臀大肌瘫痪或无力时发生，即病人不能主动伸髋而表现出的步态。即病人行走足跟着地时，上部身体向后仰，使重力线通过髋关节后后方以维持被动伸髋，并控制躯干的惯性向前方运动；当病人快速行走时，步幅必缩短，且不能上楼梯。

臀中肌步（gluteus medius gait） 此步态为病人在臀中肌瘫痪或无力时所呈现的步态。臀中肌为髋外展肌。当病人行走时患侧肢体不能维持髋的侧向稳定，而向内前方摆动，患侧骨盆抬起，上半身向健侧摆；如两侧臀中肌受损害时，步行时则身体向左右摇摆，称为“鸭步”。此步态见于双侧先天性髋脱位。

间隙性跛行（intermittent claudication） 这是由于下肢的血液循环供血不足时，患者可以在行走时出现的怠倦、压迫感、钝痛、锐痛甚至出现痉挛，此种临床表现可逐渐加剧，直至被迫停止行走。患者在休息后以上临床表现即可得到缓解。间隙性跛行常是血栓性闭塞性脉管炎、下肢动脉粥样硬化闭塞等慢性动脉功能不全等疾病的典型临床表现。

跛行时间（claudication time） 下肢肌肉动脉血液供应的一种简单检查方法。患者以每分钟大约120步的速度行走，患肢产生疼痛且逐渐加剧，直到患者被迫停止行走的一段时间。跛行时间越短，其下肢供血不足程度越重。反之，说明其动脉供血较好，对动脉闭塞病变的诊断和闭塞程度判断有价值。

跛行距离（claudication distance） 患者高速行走，直至患肢疼痛剧烈，迫使患者停止行走时所走过的一段距离。它对动脉阻塞程度的判断很有帮助。

步行试验（walking test） 动态的平衡功能检查方法之一。根据受检者在闭目前进或进退步行中发生的偏移，以判断双侧前庭功能的对称性。小脑病变及前庭功能减退者闭目步行时偏患侧。闭目进退各5步时，前庭功能不正常者前进时偏向患侧，后退时偏向另一侧。反复进退各5次后测量偏斜的角度，正常人自转角不超过90°，若超过90°，表明两侧前庭功能相差显著。

步行负荷试验（gait loading test） 步行一定的时间或距离后出现下肢乏力、发沉、束带感或无力以致下肢不能行走，休息一定的时间后症状消失。此时查体可出现锥体束征（步行前无锥体束征者）或锥体束征更明显及出现新的锥体束征，此为步行负荷试验阳性。此症状可能为步行时支配受压部位脊髓对血液循环量需求增加，导致脊髓相对缺血而出现步行负荷试验阳性。

骨传导试验（bone conduction test） 这是利用骨可以传导声音的特点用来判断有无骨折或脱位的一种辅助检查方法。骨折或脱位时骨传导音将会减弱。检查者可将听诊器置于耻骨联合或胸骨柄处，此时用手指叩击下肢或上肢相对骨突起部，比较其传导音，患侧常低沉。此法有助于四肢长骨骨折或脱位的诊断。

神经干叩击试验（nerve percussion test） 又称蒂纳尔征（tiNELsign），这是检查神经再生的一种方法。当神经轴突再生尚未形成髓鞘之前，对外界的叩击，可出现疼痛、放射痛和过电感的过敏现象。沿修复的神经干叩击，到达神经轴突再生的前缘为止，叩击患者有上述感觉，给病人定期重复检查，可有助于了解神经再生的进度。

止血带试验（tourniquet test） 为防止出血，上止血带时压力为不出血为度，一般常用气束止血带上肢压力为300mmHg，下肢为600mmHg。上止血带后要有记录，一小时左右需松止血带一次，多应用于四肢手术。

dimple征（dimple sign） 当用于向下牵引上肢时，肩关节前方呈现出一横形凹陷，此即为dimple征阳性，可有助于诊断肩袖间隙分裂症（rotatorcuff interval lesion）。

外展肩试验（shoulder abduction test） 当患者发生肩袖不全损伤或完全破裂时，患肩即不能自动外展，愈用力时肩愈高耸，但在肩胛外旋时，可使肩外展约30°左右。

搭肩试验（hand to shoulder test） 为肩关节脱位的常用而可靠的检查方法。正常情况下将手搭在对侧肩部，其肘部可以贴于胸壁称为搭肩试验阴性。脱位时将患侧肘部紧贴胸壁时，手掌搭不到健侧肩部，称搭肩试验阳性。

斯皮德试验（Speed test） 肱二头肌长头腱鞘炎时，伸肘及前臂旋后对抗阻力向前屈肩，可引起局部疼痛，此为试验阳性。

直尺试验（ruler test） 又称汉密尔顿征。检查正常人时，直尺不能同时触及肩峰及肱骨外上髁，因有突出的肱骨结节。如能同时触及，则可能存在肩关节脱位或肩胛骨颈部骨折。或置一尺于小指及肱骨外髁一侧，正常时，尺骨基底不能接触此尺，桡骨远端骨折时，由于桡骨短缩畸形，尺骨茎突即与直尺紧相接触。

汉密尔顿征（Hamilton sign; ruler test） 又称直尺试验。

肘关节屈曲试验（flexion test of the elbow-joint） 肘关节中立位为前臂伸直，屈曲活动度135～150度，过度伸直为10度为正常范围，如超过此范围为阳性。

轴段试验（pivot-shift test） 正常上肢在肘关节完全伸直和旋后位时，有一向桡侧偏10～15度的携物角，下肢在膝部有一向外侧侧斜8度左右的膝外翻，因此测量肢体是否歪斜，以其本身的轴线为准。

艾伦试验（Allen test） 是检查尺动脉通畅程度的试验。压迫阻断桡动脉血流后观察手指及手掌的皮肤色泽改变，以判断尺动脉通畅程度。桡动脉血流被压阻断后，如尺动脉通畅，血流经掌浅弓与掌深弓达手掌及手指，其皮肤色泽仍保持正常潮红；反之，尺动脉已阻断或尺动脉与掌弓动脉解剖异常，则手掌与手指的皮肤色泽持续呈苍白，解除桡动脉压迫后恢复正常。

芬克尔斯坦试验（Finkelstein test; ulnar deviation test） 又称尺偏试验。拇指取内收握拳位，检查者用力将手腕偏向尺侧。患桡骨茎突狭窄性腱鞘炎时，此动作引起急性疼痛。

费伦试验（Phalen test; extreme wrist flexion test） 又称极度屈腕试验。腕管综合征时，极度屈腕或用力握拳，可引起手部正中神经分布区的感觉障碍，发麻加重。其他检查还有止血带试验及神经传导时间测定。

极度屈腕试验（extreme wrist flexion losteophytosis） 见费伦试验。

芬斯蒂尔征（Finsterer sign） 腕月骨严重骨软骨炎的体征。患者在紧握拳时，由于病变的月骨纵轴缩短，第三掌骨头正常隆起消失，局部压痛。

拇指捏物试验（thumb pinch test） 捏物动作是通过拇指、示指协调共同完成的，因为创伤、疾病或神经源性等原因致正中神经损伤或功能低下，使该神经支配的肌肉活动功能丧失，从而拇指、示指不能屈曲，拇指不能外展、对掌。在临床上，通过捏物动作检查拇指、示指功能完成程度来反证正中神经有无损伤，此法为拇指捏物试验。

夹纸试验（thumb pinch test; picking-up paper test） 又称拇指捏物试验。尺神经损伤时，因内收拇指肌失去功能，拇、示指夹紧纸片需屈曲拇指关节。

阿迪生试验（Addison test） 患者坐位，患肢外展15度，检查者扪及腕部脉搏，令患者头颈过伸，并逐渐转向患侧，在颈过伸式转动过程中，出现脉搏减弱或消失为阳性。

椎间孔压缩试验（intervertebral foramen compression test） 又名压头试验，是检查神经根型颈椎病常用的一个试验。做法：患者端坐，头后仰并偏向患侧。检查者用手掌在其头顶加压，以出现颈部疼痛并向患侧上肢及手放射痛为阳性。说明臂丛神经受压迫。

斯普林试验（Spurling test） 又称椎间孔压缩试验（颈椎病的检查方法）。取坐位，头后仰偏向患侧，叩

击头顶，压挤椎间孔，有病的椎间隙神经根受刺激，出现患肢放射性疼痛。反之，头微俯，向上轻提，可以减轻疼痛。

莱尔米特征（Lhermitte sign） 脊髓后索的一种刺激征。被检查者被动和自动屈颈时引起背部电击感，并可沿脊柱放射，达骶尾部或腿部。也可在叩击颈椎棘突后产生。见于多发性硬化、颈椎外伤、颈部脊髓蛛网膜炎和肿瘤等。

超外展试验（hyperabduction test） 这是一种有助于诊断胸廓出口综合征的物理试验，具体操作方法是将患者上肢超外展活动时检查锁骨下动脉是否为喙突及胸小肌压迫，桡动脉搏动有无减弱或消失，如桡动脉搏动减弱或消失，则为阳性。

赖特征（Wright sign） 用于诊断和鉴别胸廓出口综合征的一种检查方法。患者取坐位，双上肢下垂，检查者将其双上肢外展上举过头，如桡动脉搏动减弱或消失，则为阳性。在颈肋及前斜角肌综合征时常呈阳性，但颈椎病时为阴性。

挺胸试验（expansion chest test） 这是诊断前斜角肌综合征、颈肋的一种辅助检查试验。病人取立正位或坐位挺胸，两臂后伸，如桡动脉搏动变弱或消失，手发麻则为阳性。即表明锁骨下动脉，在肋骨与锁骨间受压，摄颈椎正位片，即可证实有无颈肋存在。

加兰特反射（Galant reflex; incurvation reflex of trunk） 又称躯干侧弯反射，新生儿的一种生理反射。检查者水平悬空托起婴儿胸部，不支撑其头和下肢，用细钝针沿脊椎旁皮肤划线，观察躯干侧弯动作。正常躯干凹侧在刺激侧。有助于脊髓病变的定位。若3个月后持续存在，提示弥漫性神经损害。

拾物试验（picking up test） 又称硬币试验，这是检查脊柱病变的一种试验，对儿童意义较大。健康人脊柱前弯、后伸自如，如脊柱有病变时，由于弯腰不便，因而在拾物时会呈现出一种特殊姿势，即患者屈膝、直腰状下蹲拾物，即为阳性。

托马斯征（Thomas sign） 正常人在仰卧时，如将一侧髋关节屈曲，使大腿前面与腹壁接触，对侧髋关节仍可自然伸直。髋关节结核患者如髋关节有屈曲畸形时，仰卧时下肢虽似伸直，实际上腰部表现有代偿性过度前凸畸形。为了明确髋关节有无屈曲畸形，可将健侧大腿屈曲，使腰前凸消失，如对侧髋关节有屈曲畸形时，则不能伸直而呈现托马斯征阳性。床面与患侧大腿所成角度即髋关节屈曲畸形的角度。此征也可见于陈旧性损伤性髋关节脱位，髂窝脓肿，脊髓灰质炎后遗症，脑性瘫痪及股部烧伤或损伤。

屈髋挛缩试验（hip - flexion contracture test） 见托马斯征。

屈髋挛缩征（hip flexion contracture sign） 又称托马斯征。

直腿抬高试验（straight leg raising test） 实际上就是坐骨神经牵拉试验，是诊断腰椎间盘突出症很有意义的一个体征。做法：患者仰卧，检查者一手握住患者的踝部，另一手置于其膝关节前方，使膝关节伸直。将下肢抬高到一定角度，患者感到疼痛或出现抵抗为阳性，记录抬高的角度。抬高的角度越小，意义越大，但需与对侧对照。一般以60°为分界线，小于60°者为异常。绝大多数腰椎间盘突出症患者（80%～90%）该试验阳性。

拉塞格征（Lasegue sign） 腰骶神经根和坐骨神经干受到牵拉时引起疼痛的一种体征。受检查者伸腿仰卧，将其一侧下肢逐渐抬离床面，当于床面的交角不足70°或<对侧下肢抬高幅度时，即引起该下肢后外侧疼痛者为阳性。见于坐骨神经痛，腰骶神经根炎等。

交叉性拉赛格征（crossed Lasegue sign） 腰腿痛检查中常用方法。直腿高举可牵扯后部软组织包括肌肉、韧带和神经，便出现症状，从而可以区分患者患病部位和性质，有助于诊断。提起伸直的健腿，由于健侧神经、神经根和神经鞘膜的紧张性传至患侧神经，引起患侧腰、臀及整个下肢痛，此征与牵扯关系的疼痛有所区别。

牵引痛（dragging pain） 病变神经或神经根遭受牵拉时所引起的一种疼痛。如坐骨神经痛时的拉塞格征，克尼格征等。

柏瑞格德征(Bragard sign) 腰腿痛检查中的一种方法。伸直健侧下肢,一手压髌骨处维持直位,另手将伸直的下肢抬高,如从腰部出现疼痛并放射至臀部及坐骨神经分布区,直达跟部,表明抬高后张力加于神经,为坐骨神经痛。此时将足用力背屈,如疼痛增加,更证明为坐骨神经痛,对其他肌肉韧带病变则无影响。

法加斯坦试验(Fajersztain test) 一种屈髋试验。当坐骨神经痛时,屈小腿后仍可屈髋,但不能伸直小腿。屈健侧大腿(小腿伸直)亦可引起患侧痛。

西卡尔征(Sicard sign) 患者仰卧平伸下肢,被动背屈其蹲趾而引起坐骨神经痛加重的一种体征。见于干性坐骨神经痛。

伊利试验(Ely test) 患者俯卧,小腿徐屈,足跟接触臀部,使股神经与股四头肌紧张。正常时骨盆前倾、腰椎弧度增大,骨盆不离床面;如骨盆自床上抬起则为阳性。腰椎动度受限,骶髂病变及股前肌极度收缩时,均为阳性。

骨盆回旋试验(pelvic rotation test) 检查者将患者强力屈髋屈膝,迫使腰骶关节在屈曲时,左右旋转骨盆,如腰骶部感疼痛和肌肉有阻力,则为阳性。病变在腰骶部。

盘腿试验(cross-legged test) 又称帕特里克试验、"4"字试验。患者仰卧,疼痛一侧之足跟置于对侧髌骨上,则疼侧膝部移动下压时疼痛,或病侧下肢在屈曲外展外旋时,髋或骶髂关节疼痛。表示有髋或骶髂关节病变,腰骶病变无此征,可资鉴别。

帕特里克试验(Patrick test) 见盘腿试验。

邦内征(Bonnet sign) 检查坐骨神经痛的一种体征。尽量屈曲仰卧受检者的膝髋关节,当髋关节仅向内旋时引起臀部疼痛者为阳性,系腰骶神经根受到牵拉所致;各个方向活动均引起髋关节附近疼痛者,为髋关节病变;内旋、外旋引起骶部疼痛者为骶髂关节病变。

屈氏试验(Trendelenburg test) 又称单足独站试验或单腿站立试验。检查时被检查者用一足站立时,在正常情况下,因臀中、小肌拉紧,则对侧骨盆抬起,以保持身体的平衡;若站侧患有先天性髋关节脱位,因臀中、小肌松弛,对侧骨盆不但不能抬起,反而下沉,则为阳性。除小儿先天性髋脱位外,髋内翻、臀中肌麻痹以及股骨颈骨折的患者也为阳性。

单腿站立试验(single leg standing test) 见屈氏试验。

抗推倒试验(resistance to overthrow) 见盆带肌试验。前庭功能的静平衡检查方法之一,测试盆带肌的张力。受检者闭目直立,检查者用手压其左右肩部,后推胸部和背部使前倾、后仰。正常人盆带肌向加压侧移位以保持平衡,小脑蚓部或其他脑部病变而影响锥体束时,表现抗推倒试验无力或减退。

髋膝屈曲试验(hip and knee flexion test) 极度屈髋屈膝,使臀部离床,腰部被动前屈。下腰部软组织劳损或腰骶有病变时则感疼痛,是为阳性。腰椎间盘突出者,此试验常阴性。

骨盆挤压分离试验(pelvic compression and separation test) 检查骨连续性或骶髂关节是否有病,有骨盆外伤时常用。病人仰卧位,压两侧髂前上棘,向下、向后及向内挤压或向外分离,有骨折或骶髂关节有病时产生疼痛。

阿利斯征(Allis sign) ①患者取仰卧位,屈髋屈膝、两腿并拢,两足跟对齐,两足平放床面,在先天性髋脱位时,患侧膝低于健侧,患侧大粗隆亦较健侧突出。②股骨颈骨折时,髂嵴与股骨大粗隆间筋膜松弛,抬腿无力。

巴洛试验(Barlow test) 先天性髋脱位时,如髋臼缘过低,外展不易引出股骨头滑过感,可采用向前推压法。患婴仰卧,屈髋90°,屈膝,检查者双手握住患婴两膝前方,中指置双侧大粗隆,拇指置股内侧上端小粗隆处,将两股移至半外展位,先以一手固定股骨头及骨盆,另手中指向前推压大粗隆,若股骨头向前滑入髋臼,表明该关节系脱位。

奥托兰尼征(Ortolani sign) 新生儿先天性髋脱位的外展整复法,且有助于诊断。患婴仰卧位,屈髋至

90度，外展髋到一定程度时，脱位的股骨头进入关节内，引起从手指滑过的感觉，即为阳性。当内收时，又可感到脱出。

奥托兰尼试验（Ortolani test） 先天性髋关节脱位的体征。患者平卧、支持膝部，屈髋外展下肢，正常两髋夹角可达160度以上，如<120°，即内收肌紧张，患肢不能完全外展，即为阳性，有利于该病的早期诊断。

望远镜试验（telescope test） 患者仰卧，助手按住骨盆，检查者两手握住患者小腿，伸直髋、膝关节，然后上下推拉患肢，若患肢能上下移动2~3cm即为阳性。另一种方法是患者仰卧，检查者一手固定骨盆、另一手抱住患肢大腿或环抱患肢膝下，使髋、膝关节稍屈曲，将大腿上推下拉，反复数次，如有股骨上下过度移动之感即为阳性。说明髋关节不稳定或有脱位等。

杜普伊特伦试验（Dupuytren test；telescope test） 见望远镜试验。

布莱恩特三角（Bryant triangle） 又名髂股三角。患者仰卧，下肢平卧，从髂前上棘向地平面画一垂直线，作为三角形基底，再自髂前上棘与股骨大粗隆顶端间作一连线。最后自大粗隆顶端向基底作一垂直线，形成三角形水平边，比较两侧水平边长度。此法用以检查股骨头或颈的病变，较内拉通线准确。

胡佛征（Hoover sign） 是一种检查下肢是否为真性瘫痪的体征。检查者以双手掌分别置于伸腿仰卧的被检者双侧足跟下，正常时当被检者上抬一侧下肢时引起另侧腿肌同时收缩并压向床面。器质性偏瘫时，被检者上抬健肢时，患肢下压力量减弱或消失；癔病性或诈病性偏瘫则患肢胡佛征仍存在。反之，当被检者试抬患肢时，器质性偏瘫的健肢胡佛征加强，而癔病性者健肢可不出现胡佛征。

奥伯征（Ober sign） 又名髂胫束紧张试验。患者侧卧，健侧在下并屈髋屈膝以消除腰椎前凸。一手握患肢踝部，屈膝90°，另手固定骨盆，然后外展患侧大腿，同时伸直，使之与躯干处于同一直线。正常时迅速去除支持，则因阔筋膜张肌收缩，肢体下落。髂胫束挛缩时，患肢可被动地维持于外展位不落下，并在髂嵴与大粗隆间摸得挛缩的髂胫束。

菲尔普斯试验（Phelps test） 令患者俯卧位，膝关节屈曲，大腿尽量外展，检查者握住踝部逐渐将膝关节伸直，若股薄肌有挛缩时，在伸膝过程中大腿发生内收即为阳性。

足跟至臀试验（heel to buttock test） 病人俯卧，两下肢伸直，足露出检查台边，使肌肉放松。检查者握住其一足，使足跟接触到臀部。如腰椎或腰骶关节疾患，则引起腰痛，而且骨盆甚至腰部也随之抬起。

跟膝试验（heel to knee test） 这是检查下肢共济失调的方法之一。患者取仰卧位，双下肢伸直，抬起一侧下肢将其足后跟置于另一侧膝盖上，然后将足后跟沿胫骨前嵴向下滑动，如患者有共济失调时则动作笨拙，且晃动和欠准稳。

浮髌试验（floating patella test） 这是指膝关节内有液体积聚时，使病人伸直膝关节同时放松股四头肌，检查者一手压住髌骨上方，促使关节液进入关节腔，检查者另一手手指轻压髌骨，在放松压力时，即可察觉髌骨浮起。但如关节内液体过多，浮起的髌骨不易与股骨相触，过少时髌骨也不易浮起，检查时应考虑是否存在假阴性。

研磨试验（grinding test） 病人取俯卧位，膝关节屈曲至90度位，检查者用力将小腿下压，并且作内旋和外旋运动，目的是使股骨与胫骨关节面之间发生磨擦。若外旋发生疼痛，则提示外侧半月板损伤，如内旋疼则为内侧半月板损伤。

旋转挤压试验（rotation compression test） 详见研磨试验。

膝关节旋转提拉试验（rotate－crush test of knee joint） 详见研磨试验。

阿普利氏试验（Apley test） 详见研磨试验。

抽屉试验（drawer test） 是检查前后十字韧带断裂或松弛的方法之一。①病人仰卧，患膝屈曲90度，

检查者双手握住膝下方，向前拉或向后推，若出现小腿的前后移动，即为阳性。②病人仰卧，患膝屈曲90度，脚平放于检查床上，检查者一手握住其患侧踝部固定脚不使移动，另一手放在小腿上端，先从后侧向前拉，若小腿向前移动，则表示前十字韧带断裂或松弛；若向后移位，则表示后十字韧带断裂或松弛；若前后均有移位则表示前后十字韧带均有断裂或松弛。

推拉试验（push and pull test） 即抽屈试验。

前后运动试验（anterior - posterior movement test） 见抽屈试验。

麦克玛瑞征（Mcmurray sign） 又称旋转挤压试验，研磨试验。患者仰卧，一手按患者膝部，另手握持足部。尽量屈小腿至与臀部接触，然后用按膝的手将膝向内推动，握足之手将小腿外旋并推向外。维持此位置缓慢伸膝，在伸直过程中，如关节内有响声或明显疼痛，即表示内侧半月板后角损伤。用相反手法，小腿内旋，膝外推，再伸小腿，出现响声或疼痛，则为外侧半月板后角损伤。

膝回旋挤压试验（rotatory crush test of knee joint） 检查膝部半月板损伤常用方法：医生一手握患者足踝部，另一手扶膝上，使小腿外展内旋，将膝由极度屈曲缓慢伸直，如关节间隙处有响声和疼痛，提示内侧半月板损伤。也可反方向进行，外侧痛响，即外侧半月板损伤。

半月板摇摆试验（oscillating test of meniscus） 半月板损伤后，检查者一手握住小腿，另一手拇指按住伤侧关节间隙，左右摇摆小腿，可触到半月板松弛进出或伴有疼痛。弹响，是半月板松动的表现。

领悟试验（apprehension test） 辅助诊断髌骨脱位的方法。习惯性或复发性髌骨脱位在不发作时无症状，不易查出。如试图向外侧推移髌骨，由于股四头肌相应收缩，检查者手感能领悟到股四头肌的主动对抗作用，使髌骨维持位置，不致脱位。

膝侧扳试验（lateral plate test of knee joint） 平卧，患肢置于床缘，腘绳肌放松，在伸直位或屈曲30度向内或向外侧扳动，出现明显松弛感者为阳性。提示有侧副韧带的损伤。

赫尔宾征（Helbing sign） 正常站立时，跟腱长轴与下肢长轴平行。在外翻足或平足时，跟腱长轴外偏。

西蒙兹试验（Simmonds test） 检查跟腱有无损伤的一种方法。患者俯卧，挤压其小腿，如足跖屈则表示跟腱完好，如无反应则表明跟腱损伤。

截瘫指数（paraplegic index） 脊髓的功能包括运动、感觉和括约肌的功能，“0”表示正常，“1”表示功能部分丧失，“2”表示功能完全丧失，三种数字的总和即为截瘫指数。如患者完全截瘫时，运动功能完全丧失为“2”，感觉完全丧失为“2”，括约肌功能完全丧失为“2”，其截瘫指数为“6”。临床上用来表明患者截瘫的程度与严重性，也可用来作为治疗后的恢复指标。

半横贯型感觉障碍（hemisection type of sensory disturbance） 多见神经束型感觉障碍和脊髓半切综合征。

半身型感觉障碍（hemianesthesia） 主要见于一侧脑桥以上至内囊的各种病变。其临床表现是病灶的对侧半身和颜面各种感觉的减退或消失。

神经干型感觉障碍（nerve trunk type of sensory distorbance） 这是在周围神经受到损害时所呈现出的一种片状感觉障碍，如在尺神经受到损害时，手背及手掌尺侧一个半手指区域内痛触觉消失，并同时伴有该区的麻木疼痛。

洛维特肌力检查法（Lovett test） 在1916年由Lovett提出的，对患者的肌肉施加不同程度的阻力，从而可按照患者克服该阻力的能力对肌力进行评定、分级评定如下。正常：运动范围完整，能充分抵抗阻力。良：能对抗重力抬高患肢，且能抵抗较轻的阻力。好：能对抗重力抬高患肢。差：在无重力的情况下运动范围完整。微缩：可见到轻微肌肉收缩，但不能产生运动。零：无肌肉收缩迹象。但在检查测定时，需排除肌肉痉挛或因挛缩使肢体活动范围受限的因素。

肌力测量（dynamometry） 目的是测定肌肉瘫痪的

程度。方法是嘱患者主动收缩指定的肌肉或肌组而放松其他肌肉，测其对抗引力和不同阻力的能力。一般采用五级法测定肌力：

“0”肌力消失，无收缩表现。

“1”肌肉可见到收缩，但不能使关节活动。

“2”可顺地心引力方向活动关节，但不能对抗重力。

“3”能抗重力活动，但不能抗阻力。

“4”能抗阻力运动，但力量稍弱。

“5”正常。

肌张力（muscular tension） 这是指肌肉完全处于放松状态下的紧张度，这种紧张度的存在是通过神经反射来维持的。患者可因神经反射弧上病变部位和病理过程的不同，临床表现也可各不相同，临床表现常有肌张力增高或肌张力降低。

肌张力降低（muscular hypotonus） 一般指的是肌肉紧张度下降，临床表现是肌肉松弛。被动运动时的阻力减少或消失，关节的运动范围扩大。这是由于神经反射弧功能遭受破坏或抑制所致，多见于周围神经损伤、后索和小脑病变，上运动神经源性瘫痪休克期以及全身衰竭、休克和深昏迷等。

肌张力增高（muscular hypertonus） 是指肌肉紧张度的增高。可分为：(1) 痉挛性（折刀式）肌张力增高。上肢屈肌、下肢伸肌张力增高。如扳动在屈肘状态时的前臂，初期阻力较大，持续扳动到一定程度后阻力会突然消失，如折刀状，多见于上运动神经原性瘫痪和浅昏迷。此肌张力增加是由于脊髓反射功能失去了上层结构的抑制所致。(2) 强直性（齿轮状、铅管状）肌张力增高。肢体的伸屈肌张力均增高。如屈伸肘部时，有类似扳动齿轮顿挫感或弯曲铅管样感。多见于锥体外路系统疾病，可能因脊髓反射弧功能失去了其抑制之故。(3) 去大脑强直，以伸肌为著的全身肌张力增高，躯干和四肢挺直，甚或呈角弓反张，多见于脑干上段病损，因前庭伸张反射功能失去了抑制之故。(4) 大脑皮质强直，上肢屈肌、下肢伸肌张力增高，双上肢屈曲，双下肢伸直，见于大脑广泛病变，因肌张力脊髓反射弧功能失去大脑皮质的抑制所致。

肌萎缩（muscular atrophy） 主要见于下运动神经源性和肌病性瘫痪，但在病程较长的上运动神经源性、骨关节性癔病性瘫痪的肢体，也可因废用而出现萎缩，称废用性萎缩。其临床表现是萎缩的横纹肌纤维减少或消失，局部肌肉体积缩小。

肌强直（myotonia） 此为骨骼肌在随意动作停止后仍不能迅速松弛的一种肌病的临床表现。发生机制尚不明确，可能与肌细胞膜的结构和功能异常有关，常见于遗传性肌病，代谢性肌病以及机械性叩击或电刺激后。其肌电图改变是，当针电极插入肌肉或在肌内挪动时，可出现高频放电现象。

肌阵挛（myoclonus） 临床表现为某些肌肉、肌群的持续性、节律性的收缩，如见于腭、咽、喉、膈等肌，呈现出持续不间断的，每秒约 1 ~ 3 次的节律性收缩。此乃橄榄体—齿状核—红核三角区受损所引起，多见于脑血管病、外伤、肿瘤、延髓空洞症等。如临床呈现出四肢某一肌肉或肌群一过性闪电样收缩，无节律地连续发生数次，亦可限于身体一处或多处，往往由于各种刺激诱发，且仅发生于动作之后，称为“动作性肌阵挛”。此外亦可见于肌阵挛性癫痫，多因脑部广泛性病变引起，如缺氧中毒性脑病、脑炎等。

肌痉挛（spasticity） 又称痉挛性肌张力增高，多见于上运动神经元性瘫痪的后期或慢性期。此为锥体束损害而引起的肢体肌张力增高。其临床表现为上肢屈肌张力增高；下肢伸肌张力增高。检查上肢等开始时阻力较大，持续一段时间后阻力明显减少，肢体呈折刀样改变。

肌纤维震颤（fibrillation） 见于脊髓前角和前根不全性慢性进行性变性疾患，常与肌肉萎缩、无力和变性表现并存。偶而亦见于甲状腺功能亢进，周围神经的急性炎症和压迫性病变。其临床表现是肌纤维自发性放电引起的一种细小、快速和蠕动样收缩，但不能引起关节活动。寒冷、机械刺激、疲劳时增多，睡眠中不消失。

肌束震颤（fasciculation） 多见于脊神经前根不完全性损害。此系一个运动单位支配的若干肌纤维自发性的放电表现。检查者经皮肤即可见到患者小的局部肌肉自发性收缩。

脊髓总体反射（spinal autonomic reflex） 又称脊髓自主反射，是脊髓本身的防御反射。脊髓屈曲防御反射，系指刺激脊髓横贯性损害水平以下的下肢时，引起膝髋屈曲、脚和足趾背屈，不自主排便，并伴有脊髓病变以下肢体出汗和血管运动改变等一种脊髓反应。此种反射多见于严重的横贯性脊髓损伤。

脊髓自主反射（spinal autonomic reflex） 见脊髓总体反射。

脊髓防御反射（spinal defense reflex） 见脊髓总体反射。

交叉伸腿反射（crossed - extensor reflex） 新生儿的一种生理反射。当仰卧位时，检查者握住一侧腿使其伸直并刺激足底，可引起对侧下肢屈曲，然后伸直内收并向受刺激的足交叉地伸直，足趾呈扇形散开，即反射阳性。正常2个月以后消失，若提前消失或持续存在，提示有脊髓病变。

病理反射（pathologic reflex） 这是由于大脑皮质抑制功能解除所出现的一种原始型反射。主要是锥体束以及连同来自运动前区的锥体外系纤维受损所致。

巴彬斯基征（Babinski sign） 检查者可用一钝性尖物从病人足跟沿足底外缘划向小趾根部后再划向足底内侧，如出现蹠趾背屈，其余四趾呈扇状展开并跖屈，为阳性。此为锥体束受累时产生的一种病理反射。但在幼儿开始走路之前，巴彬斯基征阳性为正常，如行走以后为阳性则属异常。

戈登征（Gordon sign） 锥体束损害病理反射的一种。用手挤压腓肠肌引起，和巴彬斯基征相同反应者为阳性。见于脑、脊髓的各种病变。

霍夫曼征（Hoffmann sign） 又称弹指征。锥体束受损或腱反射、肌张力增高时上肢出现的一种异常反射。检查者以中、食指夹住受检者中指末节并使其中指背伸，用拇指向下弹受检者中指指甲，引起以食指、拇指为主的各掌屈者为阳性。双侧阳性可见于15%正常人。

霍曼斯征（Homans sign） 患者仰卧略抬高患肢，膝关节伸直，用力将足部向背侧过度伸拉而使腓肠肌受牵拉，患者觉小腿部疼痛即为阳性。这是由于腓肠肌深部静脉丛已有血栓及静脉炎，使周围组织水肿变硬，腓肠肌受牵拉，压迫局部产生疼痛所致。故此征阳性时提示有小腿腓肠肌内静脉血栓形成，但必须与腓肠肌附近组织有炎症相鉴别。

蒂纳尔征（Tinel sign） 又称神经叩击试验。检查周围神经损伤的一种体征。叩击或用疼痛刺激断离神经远心段或吻合处，引起其支配部位的发麻或闪电样感觉者为阳性，提示神经系不完全性损伤或已再生。

楚拉也夫征（Chyraev sign） 病理反射的一种。检查者以指尖或手掌自后向前急速擦过被检者的足底皮肤，引起各趾跖屈反应者为阳性。见于锥体束受损时。

查多克征（Chaddock sign） 椎体束损害出现的病理反射之一。用钝物自后向前轻划足背外侧缘，引起蹠趾背屈和（或）余四指呈扇形放散开及跖屈者为阳性。

髌阵挛（patellar clonus） 检查者以拇指、食指按压住髌骨，此时患者下肢呈伸直位，突然将髌骨向上用力推，如引起髌骨有节律性的上下运动，此为髌阵挛阳性。属病理性改变。

巴彬斯基－讷热奥特综合征（Babinski-Nageotte syndrome） 又名延髓半侧综合征，延髓被盖麻痹。多见于血管病，主要为椎动脉在接近小脑后下动脉与脊髓前动脉分支处发生栓塞；其次是炎症，延髓空洞症和多发性硬化症等所致，因一侧疑核、孤束核、三叉神经背束核、前庭外侧核、镰状体和交感神经纤维受损，出现眼球震颤，病灶侧软腭、咽、喉肌麻痹，舌后1/3味觉丧失，头面部痛、温觉丧失，霍纳征和肢体共济失调。治疗仅能对症处理。

奥本海姆征（Oppenheim sign） 又称“椎胫试验”。病人取仰卧位，检查者用拇示指的掌侧面沿病人胫骨前缘用力向下推移，直至踝关节，如出现蹠趾背伸，同时其余四趾呈扇形展开，为阳性。此为锥体束受损时发生的一种病理反射。

骨龄（bone age） 在骨的发育过程中，每一个骨骼的骺软骨内二次骨化中心出现时的年龄和骺与干骺端完全结合，即骺线完全消失时的年龄，就是骨龄。骨龄是判断骨骼发育的参考之一。根据正常男女人体各骨骨化中心的出现和骺与干骺端结合时期的差别范围，可制定一个正常骨龄标准，用这个方法估计骨的发育情况即骨龄判断。

骨放射密度测定（measurement of bone radiodensity） 骨密度可用仪器或放射测定，以检测骨质是否异常。密度减低常见于骨质疏松、软化、破坏及缺损；增高则见于增生或硬化、压缩和钙化。

男性骨盆（android pelvis） 正常男性的骨盆，其入口平面呈三角形，前后径与横径相近，侧壁内聚，呈漏斗型。坐骨棘突出，骶骨长而前倾，骨盆出口狭窄，耻骨联合 > 6cm，耻骨弓狭小，骨质粗重，盆腔较深。如女性的骨盆具有男性骨盆的形态时，可发生难产。

女性骨盆（gynecoid pelvis） 正常女性的骨盆，其入口平面呈圆形或横椭圆形，横径较前后径稍长，骶岬不太向前突，骨盆壁直下，坐骨棘不突出，骶骨横凹，有适当弧度，耻骨联合高约 6cm，耻骨弓角度大于 90 度，出口宽，盆腔较浅。有利于胎儿娩出。

扁平骨盆（flat pelvis） 系骨盆的变形畸形。其骨盆各平面的前后径都较正常有缩短，尤其骨盆入口平面的前后径小于横径更为显著。耻骨弓角度大于 90 度，盆腔较浅。多因童年患佝偻病有关，成年女性分娩时会引起难产。

类人猿型骨盆（anthropoid pelvis） 又称猿型骨盆。骨盆入口平面呈长椭圆形的骨盆，其前后径大于横径，侧壁内聚或直立，骶骨上段直立，下段前倾，耻骨弓狭小，出口横径狭窄，盆腔较深。

猿型骨盆（anthropoid pelvis） 也称类人猿型骨盆。骨盆入口平面呈长椭圆形，前后径大于横径，侧壁内聚，耻骨弓狭小，出口横径狭窄，盆腔较深，与扁平骨盆变形相反。

骨骺线（epiphyseal line） 儿童期的长骨干骺端和骨骺的骨化核间的软骨，在 X 线片上表现为一透亮线称骨骺线。此外的软骨细胞具有持续增殖能力。按照软骨内化骨的方式不断形成新骨，使长骨骨干逐渐加长。随着年龄增长，骨骺与干骺端进行骨性联接形成骨端，骨骺线随之消失，该骨停止生长。

弗兰克尔线（Frankel line） 坏血病由维生素 C 缺乏所致，其特点为普遍性出血倾向。干骺端出血可妨碍钙化软骨的骨化，因而钙化软骨在干骺端大量堆积。堆积的钙化软骨在 X 线片上形成一条白线，即弗兰克尔线。

后椎体线（posterior vertebral body line） 是确诊性的 X 线征象，在 X 线脊椎侧位片中，椎体后缘联成一条或两条平行的致密细线。在椎体爆裂骨折时，此线则中断或移位。

胸椎旁线（thoracic paraspinal line） 在 X 线胸椎正位片上，第四胸椎以下脊椎两侧所见与椎体外缘大致平行，整齐光滑，这是纵隔胸膜的矢状面投影，因解剖结构不同，左侧较右侧多见，出现率分别为76% ~ 84.5%和 25.5%。左侧呈上宽下窄者居多，以第5 ~ 第 7 胸椎平面最宽。右侧宽约 2 ~ 11mm，以第 9 ~ 第 11 胸椎椎旁软组影最宽。当椎旁软组织、胸膜和肺的病变等，均可使该线增宽移位。

沈通线（Shenton line） 此为在 X 线片上利用画线的方法作为一种诊断的手段。在正常骨盆 X 线片上沿闭孔内上缘与股骨颈内下缘可划一光滑的弧形连线。如髋关节发生脱位、半脱位或股骨颈骨折移位时，此线中断或变形，故可用来诊断髋关节脱位、半脱位或股骨颈骨折移位。

双皮质线（double cortical line） 常见于截瘫或四肢瘫患者的广泛性骨质疏松的一种 X 线征象。在 X 线片上可见到髋臼顶有致密的两层皮质线，此征象也可发生在其他严重废用性骨质疏松的骨骼。

内拉通线（Nelaton line） 又称髂坐线。患者侧卧位，髋关节半屈位，从髂前上棘至坐骨结节画一条连线。正常时，此线经股骨大粗隆顶端。如患者发生髋脱位、股骨颈骨折或髋内翻等下肢短缩畸形时，则大粗隆高出于此线。

斯金纳线（Skinner line） 在髋关节X线片上，从股骨大粗隆顶点所作通过股骨头圆韧带窝或其下方与股骨干中纵轴线垂直的一条水平线，股骨颈或大粗隆处骨折以及股骨头骨骺滑脱时，此线移向头端超越股骨头圆韧带窝。

掌骨征（metacarpal sign） 正常人第四、五掌骨头切线的延长线不与第三掌骨头相切。若相切为掌骨征阳性，表现为第四掌骨发育短小，常见于卵巢发育不全等疾病。

棘突间距增宽征（widened interspinous distance sign） 一种表现颈椎前脱位的X线征象。颈椎前脱位时，病情较重不宜多搬动，可采取在仰卧正位片中，测量棘突间距的方法。若发现某一棘突间距超过邻近棘突间距的1.5倍时，就可诊断该平面颈椎有前脱位。

颈椎裂隙征（slitting sign of cervical spine） 又称颈椎假骨折线。在X线颈椎侧位片上有一条水平方向走行、类似骨折线的透亮裂隙影，有硬化边，贯穿椎体下部。是颈椎退行性变时，钩突肥大性变和椎体侧面骨质增生的复合影。

骨内侧影征（silhouette sign in bone） 一种X线征象。在硬化性骨转移灶内，组织学检查可见在原有骨小梁上及小梁间隙内形成花边样的新骨，X线检查则见患处的骨小梁增粗，小梁轮廓模糊（即侧影征）和均匀的骨破坏。

干骺端杯口征和毛刷征（cupping and brushing sign of metaphysis） 活动佝偻病的一种X线征象。佝偻病患者的长骨干骺端骺盘内的软骨化骨作用照常进行，但由于缺乏维生素D，所形成的类骨组织不能充分钙化或不钙化，质软，受持重的作用而变形加宽，中间凹陷呈杯口状，且类骨组织中有血管穿入，在杯口内可见许多血管间细条状钙化的类骨组织如毛刷状。

双线征（double line sign） 是一种磁共振成像征。在股骨头缺血时常见其前上部产生一坏死区，磁共振成像检查时可见坏死区的周边为窄低信号带，其内缘为高信号带，称双线征。

布雷斯福德征（Braisford sign） 又名新月征。脊椎明显滑脱时，正位X线片显示滑脱椎体下缘模糊不清，局部密度增高，可呈现新月状波影，并与两侧横突阴影相连，形成一弓状影。

股骨轨道征（femoral track sign） 一种正常X线变异。在股骨X线正位片上可见二条细的轴向平行致密线，似火车的轨道，为股骨粗线的内、外唇投影所致。无病理意义。

双狗眼征（two-eyed scot dog sign） 在X线腰椎侧位片中，椎体后部可见两个狗眼样的致密形前后并列，前下方椭圆形是横突断面，后上方椭圆形为上关节突后缘（又名乳头状突）。

坠块征（fallen fragment sign） 一种X线征象。单腔骨囊肿内含液体，发生病理性骨折时，外有骨膜阻挡，致使骨折碎片坠入囊内。此病多见于青少年，病灶附近可见未闭合的骺线。

指骨优势（phalangeal predominant） 又称指骨征。X线照片上，正常人第四掌骨的长度等于环指近、远节指骨长度之和或者相差不超过2.0mm；超过3.0mm时，为指骨征阳性，表明第四掌骨发育短小，多见于卵巢发育不全患者。

新月征（crescent sign） 是一种X线征象。①股骨头骨软骨炎的某种原因引起的缺血所导致坏死，骨小梁及骨关节面不断地被吸收，其支撑作用逐渐被削弱，产生微细骨折碎裂，双塌陷，在X线片上表现为关节面平行的窄低密度带如新月状。②脊椎明显滑脱时，正位X线片显示滑脱椎体下缘模糊不清，局部密度增高，可呈现新月状浓影，并与两侧横突阴影相连，形成一弓形状，又称布雷斯福德征（brailsford sign）。

腓肠豆骨征（fabella sign） 滑膜积液或腘窝肿块可使小豆骨即腓肠小骨移位，称为小豆骨移位征。正常小豆骨和股骨距离的上限，在屈曲膝130度时为10mm（靶片距为92cm）。如两侧小豆骨和股骨距的差异超过3mm，可能为积液或滑膜内肿块所致。

科索征（sagging rope sign） 严重扁平髋者X线片上骨征。患者在X线检查时，可见股骨头颈部有遗留

的索状线，可用来帮助诊断扁平髋。

乌尔曼征（Ullman sign） 见于腰骶部。正常腰骶椎侧位X线片显示第一骶椎前缘向前上延伸时位于第五腰椎椎体前方。在脊椎滑脱时，此延线经过滑脱的第五腰椎。可根据其经过滑脱椎体的位置测定滑脱程度。

肱骨颈干角（collodiaphyseal angle of humerus） 在正位肱骨X线片上，肱骨干中纵轴线与肱骨颈中轴线交叉所形成的角称肱骨颈干角。正常值为130～140°，该角增大称肩外翻，该角减小称肩内翻。

Q角（Q angle） 股四头肌的轴心线和髌韧带中线相交而成。临床上用髂前上棘至髌骨中心连线与髌骨中心至胫骨结节中心连线相交的夹角表示。男8～10度，女（15±5）度，大于此角易发生髌骨脱位。

贝乐角（Boelher angle） 又名跟距间角，为跟骨结节与跟距关节间所形成的角度，正常约为25～45度。跟骨骨折、畸形或平足等，此角度变小。

股骨颈干角（collodiaphyseal angle of femur） 在正位股骨X线片中，股骨颈中轴线与股骨干中纵轴线相交所形成的角，称股骨颈干角。在成人约为125～129度；儿童约为（151.70±0.41）度。该角如增大则为髋外翻，如减小则为髋内翻。

髋臼角（acetabulum angle） 是一种判断髋臼发育情况的X线测量法。先由髋臼中心引一水平线，再由中心与髋臼外上缘作一连线，两线相交形成髋臼角。该角正常值因年龄不同而异，新生儿约25～30度，3岁左右为20度，成年为10度。髋臼角增大提示髋臼变浅及发育不良。

髋臼指数（acetabulum index） 从X线片上测定髋臼窝的深度与长度，髋臼指数即为深度与长度的比值数。新生儿为4:10，成人6:10，如指数<0.5，则表明髋臼窝浅，有助于先天性髋脱位的诊断。

驼背角（kyphotic angle） 在胸椎X线侧位片上，切过第2与第11胸椎间隙前像的两线交叉所形成的上角，提示胸椎后凸畸形的程度。驼背角越大，胸椎后凸畸形越严重。

骨膜下垫（Codman triangle; subperiostealpad; periosteal cuffing sign） 又称科德曼三角，骨膜袖口征。一种X线征象。肿瘤在骨膜下生长，一方面刺激骨膜增生，一方面将骨膜抬起呈纺缍形。受肿瘤的侵犯和破坏，纺缍中点易突破，肿瘤由此突入软组织，两侧残留增厚的骨膜，平片上呈三角形。常见于原发性骨恶性肿瘤，尤其是成骨肉瘤。

科德曼三角（Codman triangle） 又称骨膜下垫、骨膜袖口征。是骨肉瘤的肿瘤骨在骨膜下增生，刺激骨膜增生且被掀起，而又被肿瘤侵袭破坏形成三角状。在X线片显示在骨溶解破坏的上、下缘呈三角形阴影。多发生在原发性骨恶性肿瘤，尤其是骨肉瘤。

骨膜反应（periosteal reaction） 又称骨膜增生（periosteal proliferation），是因骨膜受到刺激，骨膜内层成骨细胞活动增加所引起的骨质增生，通常表示有病变存在。组织学上，可见到骨膜内层成骨细胞增多，有新生的骨小梁。

脊髓造影（myelography） 此法可用来诊断椎管内病变，具体方法是经腰穿向脊髓蛛网膜下腔注入氧气或造影剂，通过X线荧光屏或电视屏幕直视下观察及X线摄片。气脊髓造影，气体可以吸收，无后遗症，但检查复杂，费时，影响对比差，已少采用。目前多采用碘苯酯或碘水作为造影剂。脊髓造影是诊断椎管内梗阻、椎管肿物、脊髓蛛网膜下腔粘连、脊髓血管畸形以及椎间盘脱出等的一项重要手段，对急性蛛网膜下腔出血穿刺、有急性感染和碘过敏者忌用。碘剂对神经有刺激作用，可对症处理，如以碘苯酯为造影剂，在造影后或手术时应尽量将其抽吸净，以免发生蛛网膜粘连。

椎管造影（myelography） 见脊髓造影。

颈椎侧方穿刺术（lateral cervical puncture） 经过颈1～2椎体间的侧方穿刺颈段蛛网膜下腔，以吸取脑脊液进行检查或注入造影剂进行脊髓造影的一种操作技术。患者取仰卧位，保持头部正位、颈部伸直。以乳突尖下1cm再向后1cm处作为进针点，进针方位应与床面平行，与颈部垂直，一般成人穿刺深度约为

4.5cm，如已达此深度仍无脑脊液流出时，应每前进1~2mm即拔出针芯观看一次，最深不得超过7cm。应注意掌握适应证，禁忌证和避免并发症。

椎间盘造影术（discography） 这是一种用对比剂使椎间盘显影的方法。当椎间盘有病变或脊椎已施行融合术者，为进一步确诊，可采用椎间盘造影。具体操作方法是在电视透视下，经后斜位穿针，引导进入椎间盘，先注入盐水，观察是否可诱发症状，进而注入造影剂（碘制剂），摄片观察。可协助诊断有无间盘病变。

关节造影术（arthrography） 常用于肩关节、腕关节、膝关节以及髋关节。具体方法是将造影剂注入关节腔内，摄X线片，利用对比的方法观察关节软骨、关节内软组织及关节囊病变。造影剂有气体（空气、氧及二氧化碳）和有机碘制剂。

股动脉造影（femoral arteriography） 这是一种X线的造影技术。可用来对下肢动脉狭窄或下肢动脉闭塞、动静脉瘘、血栓、外伤性动脉瘤、骨及软组织恶性肿瘤等的诊断。其具体方法有两种：(1) 直接穿刺股动脉，快速注入76%泛影葡胺40ml，立即压住进针上方股动脉，在注入20ml时开始摄片，每秒一张，共摄6张。必要时可将球管下移，显示腘动脉，胫、腓及足背动脉。(2) 经皮穿刺健侧股动脉，并插管，逆行经髂总动脉，横跨主动脉分叉，将导管端置于患侧髂外动脉。以392.3kPa（4kg/cm^2）压力注入76%泛影葡胺40ml，0.3s开始摄片，每秒1张，共6张。

脊髓动脉造影（spinal arteriography） 当脊髓有血管病变或脊髓占位性病变时，可应用此种技术协助诊断。具体操作方法是行股动脉插管，将导管插入相应的动脉支，注入造影剂显示脊髓的动、静脉，并可用数字减影法摄影。

肌腱造影（tenography） 是将造影剂直接注入腱鞘，使之密度增加而显影的一种X线检查方法。可用以诊断肌腱及腱鞘的病变，如腱鞘撕裂、韧带撕裂、肌腱断裂、慢性狭窄性肌腱滑膜炎及肌腱外压性病变。

滑液囊造影（bursography） 是将造影剂直接注入滑液囊，使滑液囊密度增加显影的一种X线检查方法。用以诊断滑液囊病变，如滑液囊炎、筋膜炎及肩关节撞击综合征。

腰椎骶化（lumbarization） 本病为一种先天性疾病。是指第5腰椎与骶骨相连在一起。临床上可见一侧或两侧第5腰椎横突增大，与骶骨形成假关节或完全连结在一起，有的第5腰椎完全与骶骨合并。发生在两侧或完全融合时一般症状不明显，如发生在一侧，因运动不对称引起腰背疼痛。应避免剧烈运动或重体力劳动。

骶椎腰化（lumbarization of sacrum; sacralization） 这是由于脊柱节段分化异常，致骶椎横突及椎体与其下位骶椎部分地或完全分开，称为部分或完全骶椎腰化。此时腰椎数目增加一个，成为6个。腰椎数目增加，腰椎活动的范围与杠杆作用也必然增加，因而原有的骶髂关节的联系部也随之发生改变。由于这种杠杆作用的改变，加重了腰部韧带肌肉的负担，易引起劳损，增加了急性扭伤的概率，发生腰痛，经休息后可自愈或减轻。临床检查可存在有姿势不良，X线检查可见腰椎数目增多，无其他异常。

椎板间隙（laminar space） 一种X线征象。为颈椎侧位X线片，棘板线和各关节突后缘联线间的距离。正常情况下，两线呈上、下方向并行。如某椎板间隙与相邻平面比较显示突显，说明该平面椎弓关节脱位。

骨骺积气（intraepiphyseal gas） 一种X线征象。股骨头缺血性坏死时常发生骨折，骨折块之间有裂隙，在“蛙式位”摄片过程中，骨块间间隙突然扩展使其内压力降低，逐将间隙周围组织内气体（包括氧、氮、二氧化碳以及水气）吸入该区。X线检查示受累股骨头骨骺内及关节软骨下呈线状，密度明显低于骨块间空隙的低密度影。

椎弓关节真空现象（vacum facet phenomenon） CT检查时，腰椎弓关节内呈现的双凸形低密度影。是由于退行性脊椎滑脱，相对的关节面牵拉所产生的空腔被气体充填的结果。

卢瑟带（Looser zone） 骨质软化症的一种X线征象，表现为宽约1~2mm的透光带，部分或全部贯通

该骨，与骨皮质垂直。好发于某些特定部位，如耻骨、坐骨、肋骨、肩胛骨外缘、股骨及胫骨上1/3内缘及跖骨，并非骨折，故又名假骨折。

泪滴及泪滴距（tear drop and tear drop distance） 一种X线征象。在髋关节前后位片上，髋关节间隙内缘有一纵行椭圆型，酷似一滴泪水而得名。它的外缘为髋的凹底骨皮质，内缘为骨盆侧壁。股骨头内缘最突点至泪滴外缘对应点间距离称泪滴距。一侧泪滴距较对侧大1mm时，有髋关节积液的可能。

平足指数（flat foot index） 足的高度与长度的比值，即为平足指数。正常为29～31，<29为平足，>31为高弓足。

掌骨指数（metacarpal index） 即第2～5掌骨的平均长度与该骨干中部平均宽度的比值，正常为5.4～7.4，儿童明显低于成人。比值>8时表明掌骨发育异常，常见于Marfan综合征。

肌电图（electromyogram） 这是一种电生理的检查方法，是通过肌电仪将人体肌肉生物电活动加以记录和分析。常规肌电图检查通常采用单极同芯针电极为引导电极，分析受检肌肉松弛时，有无自发电位，轻微收缩时，单个运动单位电位的各项参数以及用力收缩时运动单位电位募集的状态，对区分神经原性和肌原性损害有重要协助诊断价值。

异性电位（athic potential） 以运动单位电位显示时限短，波幅低以及多相（短棘波多相电位）成分增多为特征的一种肌电异常电位。正常功能肌纤维数量的减少，是引起异性电位的主要原因。可为肌病的诊断提供佐证，对判断肌病的治疗效果有一定帮助。

单纤维肌电图（single fiber electromyogram） 从肌肉的单一肌纤维中所记录到的肌肉电位。将一种特制的针电极插入肌肉，当肌肉收缩时，即可记录到电极周围300μm范围内个别或少量的肌纤维电活动。主要用于检测肌纤维密度及神经——肌肉的传递功能。

F波（F wave） 给周围神经以超强刺激时，在肌肉动作电位（M波）之后出现的一个低波幅动作电位，当刺激位置向近心端移动时，其潜伏期缩短，称F波。这种电位多见于手、足部小肌肉，为运动神经元被刺激的逆向冲动激活后，发出离心冲动激发肌肉所出现的一种动作电位。F波潜伏期延长，提示周围神经近端受损。

骨形态发生蛋白（bone morphogenetic protein） 是骨骼所含有的基质成分，它具有诱导成骨的作用，可加速骨愈合。目前已可提纯，使用于促进骨折的愈合以及配合羟基磷灰石制成人造骨。

骨钙蛋白（osteocalcin） 又称骨r羟基谷氨酸蛋白，主要存在于骨骼和牙齿中，是骨中最多的非胶原骨蛋白之一。在骨中由成骨细胞合成，在骨中的数量约同前胶原或羟磷灰石数量相当。它是羟磷灰石结晶的强抑制剂，以保持骨的正常矿化，以及抑制软骨矿化加速。大部分血浆骨钙蛋白经小球滤过排出，血浆中骨钙蛋白来源于骨，因而血浆中骨钙蛋白的含量可作为骨病患者骨代谢变化的特异性生化检验指标，在骨转化率增高的代谢性骨病时，血浆中的骨钙蛋白升高。

骨r-羟基谷氨酸蛋白（bgP） 见骨钙蛋白。

钙调蛋白（calmodulin） 又称钙调素，是细胞内能与钙结合的一种蛋白质，是由148个氨基组成。

肌凝蛋白（myosin） 又称肌球蛋白，是构成肌原纤维中粗肌丝的物质，肌原纤维由许多粗肌丝组成，粗肌丝几乎完全由肌凝蛋白的分子构成。

肌球蛋白（myoglobulin） 见肌凝蛋白。

肌纤维蛋白（actin） 又称肌动蛋白，是构成肌原纤维中细胞丝的主要物质，分子单位呈球状，多个单位聚合成链，两条链互相缠绕成双螺旋结构，成为细胞丝的主干。在肌纤蛋白上存在着能与肌凝蛋白的横桥相结合的部位，这些部位与横桥间相互作用，而产生肌肉的收缩与松弛。

肌动蛋白（actomysin） 见肌纤维蛋白。

肌红蛋白尿（myohemoglobinuria） 这是诊断挤压综合征的重要标准。尿中出现肌红蛋白尿，常见于肌肉中磷酸化酶的缺乏，对敏感的患者在进行长时间剧烈

活动或受到严重挤压伤后，肌肉缺血坏死，可释放出肌红蛋白由尿中排出，并可在肾小球中沉积。

本斯－琼斯蛋白尿（Bence－Jones proteinuria） 本斯－琼斯蛋白于1848年由二位发现故有此名。此种蛋白主要存在于骨髓及白血球内，因而在多发性骨髓瘤患者，约有60%～80%（尤以晚期）在其尿液、血液以及渗出液中可以出现此种蛋白。此外亦可在骨肉瘤、白血病、甲状旁腺功能亢进症、骨软化症及癌瘤骨转移患者的尿中出现。此蛋白仅在温度为45～70℃，pH为5的情况下始行凝固，如继续加温至100℃时，则又行溶解。

脱蛋白骨（deproteinized bone） 是异种骨经化学方法处理后，将骨内蛋白质和脂肪等有机成分去除，将无排斥和异物反应，无机成分组成的基质结构留下，作植骨时用。

脱钙骨基质（demineralized bone matrix） 骨骼的主要成分骨基质，由胶原纤维和钙盐组成，也是除骨细胞以外的物质，经化学方法处理，脱除钙质，留下纤维结构为脱钙骨基质。可配合红骨髓，骨形态发生蛋白用于复合植骨材料。

碱性磷酸酶（alkaline phosphatase） 由骨骼系统产生，AKP从肝脏排泄，肝功能正常时血清碱性磷酸酶值一般与骨内所产生相平行。如肝功能不良或阻塞时，碱性磷酶将有所增高。骨肉瘤或成骨性胆道转移性骨肿瘤如前列腺癌转移时，由于大量新生骨形成，碱性磷酶也可增高。

碱性磷酸酶－抗碱性磷酸酶法（alkaline phosphatase－anti－alkaline phosphatase（APAAP）method） 这是一种高度敏感的免疫细胞化学方法，原理与过氧化酶抗过氧化物酶（PAP）法相似，但敏感性和简便性高于PAP法。此法是要制备抗碱性磷酸酶抗体（多克隆或单克隆），按一定比例与碱性磷酸酶结合，制成APAAP，利用桥抗体将APAAP与结合在抗原上的抗体连接，再加酶底物反应呈色。反复利用该抗体连接APAAP会更加提高敏感性。

骨矿化结合素（osteonectin） 一种骨中的非胶原蛋白质，分子量为32000，其作用为促进骨质蛋白中的Ⅱ型胶原矿化，即将游离的磷灰石和钙离子与Ⅱ型胶原结合。

骨髓针刺活检（needle biopsy of bone marrow） 应用骨髓活检针抽取骨髓组织作病理检查的方法，以代替骨髓开放活检。此法与通常的骨髓穿刺涂片过程相同，也可同时作骨髓涂片，所不同的是穿刺针的结构，它可以在拔出时取出骨髓内的有形成分。此活检术用于诊断骨髓增生疾病、瘤样病变、转移癌等。

关节闪烁显像（joint scintigraphy） 一种诊断关节炎的显像方法。由于关节炎病灶处的血流量增加、血管通透性增强，加上关节渗出液中蛋白质的结合作用，造成患部放射性显像剂（如$^{99m}TcO_4$）的浓聚影像，用于对活动性关节炎的位置、属单发或多发等作出诊断。其中对滑膜炎的诊断特异性较好，若关节不显像可排除活动性炎症。

骨三相闪烁显像（bone threephase scintigraphy） 显示局部骨骼动脉血流、血池和骨代谢情况的方法。通过静脉“弹丸”式注射^{99m}Tc－MDP等骨显像剂后，立即用r相机对拟诊病变及其对称部位，进行动态连续摄像（1帧/2S），在一分钟内摄得的骨区动脉血流灌注图像，称为“血流相”，可观察局部大血管的位置、形态和充盈时相有无改变。1～4min摄得的骨区血流静态图像为“血池相”。3h后摄得的静态图像为“延迟相”，其显示与骨静态显像同。将上述“三相”显像结合起来进行分析，可为骨、关节疾患的鉴别诊断，疗效判断等提供有意义的信息。

骨闪烁图检查（bone scintigraphy） 见骨闪烁显像。

静态骨显像（static bone scintigraphy） 见骨闪烁显像，是早期诊断骨肿瘤、骨骺疾患的方法。由于骨骺病变部位多有局部血流量增加、无机盐代谢旺盛及成骨细胞活跃等变化，通过化学吸附或离子交换等机制，病变骨组织可较正常骨聚集更多的趋骨性放射性药物，如^{99}m－亚甲基二膦酸盐(^{99}mTC－MDP)，使骨闪烁图上出现异常的放射性浓集区，以确诊骨病变的部位和范围，用于早期诊断骨转移癌灶。若骨病变部位的血流量减少（如股骨头缺血性坏死）或有骨质熔化时，骨显像剂聚集量减少而形成放射性稀疏区。

骨密度计（bone densicometer） 一种对活体骨矿物质含量进行无创测定的核仪器。其原理是以测量骨组织对放射性核素释放的 r－射线的吸收程度，来测算骨质密度。此仪器有双光子型和单光子型两类，均采用低能长寿放射源，前者采用^{241}镅（^{241}Am）和^{133}钡（^{133}Ba）两种核素，性能先进；后者仅用^{241}Am一种核素。主要用以评价各类骨质疏松症的严重程度、监测其变化和进行治疗随访等，并可用于骨代谢的基础理论研究。

创伤性休克（traumatic shock） 多并发于骨折、挤压伤、严重多发伤或大手术等情况。出血、剧烈的疼痛、创伤组织破坏、大量体液渗出或体内转移、分解产物的吸收等，均是使其发病的原因。创伤性休克的病理生理变化比较复杂，各种创伤因丢失体液、疼痛引起反射性小动脉收缩，接着是损伤组织分解产物引起毛细血管扩张和管壁通透性增强，不断使有效循环血量减少。结果是微循环血液障碍，使脑、心、肾、肝细胞缺氧、代谢障碍，最后导致细胞变性坏死和功能衰竭。临床表现：早期烦躁不安，晚期转为淡漠、意识模糊甚至昏迷、皮肤苍白、紫绀、四肢冷湿、脉搏细速、血压下降、脉压差＜2.6kPa（20mmHg）尿量减少。处理要给予镇痛剂、骨折或受伤部位包扎、固定和止血，补充血容量，纠正酸中毒；休克初步纠正后及时进行相应手术。

复合伤（combined injury） 指两种或两种以上性质不同的致伤因子所引起的损伤。这些致伤因子主要包括机械因素、热力因素、电、化学、冲击波、核辐射等。例如地震时，机械砸伤同时发生火灾烧伤。复合伤的特点是致伤因素多，损伤范围广，伤情重，常合并多脏器功能损害，死亡率高。治疗：尽早去除致伤因素，抢救生命，分别处理各损伤器官及组织。

脂肪栓塞综合征（fat embolism syndrome） 血液中的脂肪滴，阻塞微小动脉和毛细血管引起的栓塞。见于：①长骨骨折、多发骨折、软组织手术，或脂肪组织挫伤，脂肪细胞破裂，创伤局部压力增高，脂滴进入破裂的静脉；②严重肝脂肪变性，肝细胞受外力而破裂，脂滴进入肝窦；③血浆理化状态改变，血脂游离，聚合成滴。脂肪栓塞主要发生在肺，少量脂滴可被吞噬或分解，大量脂滴可使肺血管发生广泛性阻塞和痉挛，肺内血循环量大为减少，可引起急性右心衰竭而死亡。脂滴损伤血管壁，造成通透性增高，出现肺水肿和点状出血。脂滴有弹性，直径小于 10～20μm，可通过肺毛细血管进入动脉系统，栓塞脑、肾、皮肤，出现昏迷、少尿、皮下出血点等症状，血氧分压降低。治疗：限制摄入的液体量，给予低分子右旋糖酐，注意纠正水电解质平衡。短期使用大剂量肾上腺皮质类固醇，并用呼气末正压（PEEP）进行机械通气。

破伤风（tetanus） 破伤风杆菌是一种革兰氏阴性厌氧芽胞杆菌，广泛存在于泥土粪便中。破伤风杆菌及其毒素一般由人体伤口侵入，在伤口局部生长繁殖，产生外毒素，由血液、淋巴循环系统到达脊髓前角灰质或脑干的运动神经核，结合在灰质中突触小体膜的神经节甙酯上，使其不能释放抑制性递质，以致运动神经系统失去正常的抑制作用，引发全身横纹肌紧张性阵发性痉挛。平均潜伏期 6～10d，病人先有乏力、头晕、头痛症状、接着嚼肌、颈面肌、四肢肌强烈收缩，牙关紧闭，苦笑面容，角弓反张，膈肌、肋间肌受累可造成呼吸困难，病程一般为 3～4 周。

Wissler 综合征（Wissler syndrome） 为过敏性亚败血症。表现为间歇性弛张热，发热期间有易变性复发性多形红斑，且与体温成正变，一过性关节痛和反复发作的皮疹。有败血症样间歇热、皮疹、关节痛、淋巴结肿大，休止期情况良好。辅检：白细胞增多，血沉快，血培养阴性。肾上腺皮质激素治疗有效。

冰冻骨盆（frozen pelvis） 盆腔器官及宫旁结缔组织因急性炎症或晚期恶性肿瘤浸润而相互粘连，组织增厚水肿，直达盆壁，成为一坚硬的团块，充满整个盆腔。

冰山现象（iceberg phenomenon） 在流行病学中，临床医生中露出的仅是感染谱中很少一部分的显性感染，犹如海洋中露出的冰山山峰；而疾病的亚临床类型，就像海洋中冰山的绝大部分被海水淹没而不能被发现一样。这种现象在某些传染病尤为典型，如脊髓，灰质髓感染后大多数无临床症状。冰山现象说明了临床就诊病例作为反映疾病全貌的局限性。

气性坏疽（gas gangrene） 致病菌为梭形芽孢杆菌，为革兰氏阳性厌氧杆菌，病原菌主要停留在伤口内生

长，产生多种外毒素，引起溶血，血压下降，大量组织坏死，心肾功能衰竭。潜伏期1～4d，病人常感伤处胀裂样疼痛，一般止痛剂不缓解；伤口内肌肉坏死，呈暗红或土灰色，无弹性，不收缩；伤口周围能触及捻发音；分泌物呈浆液样，稀薄、恶臭。X线检查，肌间有气体。分泌物涂片有大量革兰氏阳性杆菌。厌氧菌培养也可确定诊断。一经诊断，需紧急手术清除坏死组织，辅以高压氧，大剂量青霉素可控制感染。

褥疮（bed sore） 长时间卧床，持续压迫骨突起部位的皮肤，使其血运受阻，皮肤坏死脱落而发生的压迫性溃疡，称之为褥疮。常见于骶尾部、髂嵴、足跟、踝部等骨突起部。溃疡一般呈圆形，边缘硬，可深达骨骼和肌肉。预防主要在于做好护理，避免局部长时间受压。治疗应保持创面清洁，引流通畅，及时换药，促进溃疡愈合。对面积较大，久治不愈者，可行清创及皮瓣转移术。

挤压综合征（crush syndrome） 四肢及躯干受外力挤压或体位较长时间固定的自压，造成肌肉缺血坏死，出现肢体明显肿胀、肌红蛋白尿及高血钾等为特征的急性肾功能衰竭，称为挤压综合征。多见于房屋倒塌、土石陷落、车挤压、上止血带时间过长及高位断肢再植术后。局部肿胀、发硬，周围起水泡，尿呈茶色或红棕色，尿少或无尿。尿肌红蛋白的出现，是诊断本征的重要依据。治疗原则：补充血容量，保护与改善肾功能，纠正高血钾、酸中毒、氮质血症、水中毒、低血钠，防治感染，及时行深筋膜切开减压。

挤压伤（crush injury） 巨大重力或动力作用于大面积体表，皮肤虽未破裂，但肌肉及其他组织发生损伤。多为建筑物倒塌或车辆、重物等挤压引起。严重者解除挤压后，受伤组织可出现广泛出血、血栓、组织坏死及炎症反应，肿胀明显，皮肤温度降低，尿量减少，血压下降。治疗应首先纠正血容量不足，伤肢制动，应用抗生素预防感染，积极支持和保护肾脏功能，防止急性肾功能衰竭。四肢肌肉、血管与神经，居于骨胳与筋膜组成的密闭间隙中，当受挤压伤后，筋膜间隙内压力升高，使其中组织循环与功能受损害，而出现筋膜间隙综合征，主要表现为局部明显肿胀、发硬、剧痛、肌力差，感觉减退或消失，被动伸展时剧痛，最终可致组织缺血坏死。一旦筋膜间隙综合征确立，应早期急诊，切开筋膜减压。

筋膜间隙综合征（compartment syndrome） 密闭的筋膜间隙内压力不断增加，影响血运导致间隙内肌肉中血管梗塞，肌肉坏死，继而出现感觉和运动功能障碍的病征。因多种原因特别是外伤后引起，多在小腿筋膜间隙发生，上臂及前臂间隙也可发生。临床表现：首先出现感觉障碍，肢体肿、剧痛，止痛剂无效。被动活动引起疼痛，肌无力，晚期则瘫痪。筋膜间隙内压力正常为0，伤后可升高到4.0～5.3kPa（30～40mmHg）。治疗：迅速减压，去除固定物，及时切开筋膜，充分减压，有骨折时固定骨折。

慢性小腿间隙综合征（chronic interstitial syndrome of leg） 由于小腿肌肉过度剧烈活动或创伤引起小腿筋膜间隙的容量与肌肉体积的容量不相称所致。又称胫前间隙综合征。主要症状为小腿疼痛，主动背伸足活动困难。胫前间隙测压对确诊有价值。治疗：选择性筋膜间隙切开手术可解除症状。术后适当固定，包扎不宜太紧。

胫前间隙和小腿外侧间隙综合征（anterior tibal compartment syndrome） 因小腿肌肉微循环障碍，导致肌肉变性坏死，最终可引起本病。分型：依病理特点可分为：（Ⅰ）运动型，（Ⅱ）外伤型，（Ⅲ）血管疾患型，（Ⅳ）小腿外侧间隙综合征。典型症状为小腿前外侧疼痛，呈进行性加重；然后出现足下垂。治疗：急性型应行紧急间隙切开减压；慢性型可采用理疗、按摩等康复手段。

沃尔克曼综合征（Volkmann syndrome） 又称创伤后肌挛缩综合征。四肢的肌肉和血管神经都处在由骨骼及筋膜形成的间隔区之中，这是一个完全密闭的骨筋膜间隔，当各种原因引起间隔区内部压力增高时，形成所谓筋膜间隔区综合征。肢体的大血管损伤，出血性疾病，剧烈运动、静脉阻塞、肢体压迫，夹板、绷带、石膏使用不当造成的压迫等，均可引起筋膜间隔区内压力增高。临床表现为缺血性挛缩；根据病变部位的不同，可分为上肢和下肢两类。上肢主要为前臂的缺血性挛缩，前臂肌肉的缩短造成典型的畸形，即掌指关节的直伸或过度直伸挛缩及指骨间关节的屈曲挛缩。下肢主要为小腿间隔区综合征，表现为腓总神经受损症状，踝关节不能背屈，第一趾蹼知觉迟钝

或丧失。同时还伴有胫前区疼痛，皮温降低，足背动脉搏动消失，另外还有腓肠肌活动无力，屈趾肌和胫后肌无力，被动伸趾时疼痛加重。早期可采用小剂量散焦激光照射治疗，还可行挛缩肌肉起点下移，但效果不甚理想，所以，本症的关键在于预防。

福尔克曼缺血性挛缩（Volkmann ischemic contracture） 肢体由于严重缺血，造成肌肉坏死或挛缩；因神经缺血和瘢痕压迫，常有神经部分瘫痪，使肢体严重残废。多发生于上肢肱骨髁上骨折或尺桡骨骨折后。造成肌肉缺血的原因为：小夹板或石膏过紧，影响静脉回流和动脉血供给，或因肱动脉受压、血管痉挛、血管破裂或血栓形成。症状：缺血后 1～24h 出现患肢苍白、疼痛、瘫痪和桡动脉搏动减弱或消失，疼痛剧烈，特别是活动时，手指麻木，最后丧失全部随意运动。2d 后肿胀逐渐消失，肌肉变硬、纤维化和有抵抗力。随着纤维化加重，畸形日益明显，最后成固定畸形：腕屈曲，掌指关节伸直，而指间关节屈曲，前臂常旋前，肘屈曲。治疗：如系小夹板或石膏过紧，应立即松解；如动脉损伤或断裂，应探查修复血管；晚期病例可使用弹簧夹板纠正畸形，必要时手术探查神经，延长屈指肌腱等。

胫骨前综合征（anteriotibial syndrome） 本征系指位于胫骨前筋膜腔内的胫前肌群（包括胫骨前肌，趾长伸肌，蹈长伸肌）及从其中通过的腓深神经，因缺血性坏死而引起的一组症状群。好发男性青年。表现为：常于下肢剧烈活动后诱发起病。初时为小腿胫前肌肉剧痛、肿胀及潮红，经适当休息，局部按摩后减轻症状。反复发作可造成腓深神经受到缺血性损害，导致趾短伸肌和蹈长伸肌的神经轻度瘫痪，足下垂，足背挛缩等症。根据胫前剧痛、肿胀、潮红等反复发作，可以作出诊断。非手术治疗，休息按摩无效者，可行筋膜切开减压术。

前臂掌侧骨间神经综合征（anterior interosseous nerve syndrome） 又称克洛—奈温综合征。正中神经掌侧枝受屈指浅肌、旋前圆肌附着腱、变异的屈腕肌腱或移位桡动脉的压迫后出现的病征。临床表现为前臂远侧痛，活动加重，休息后消失，示指屈指深肌、屈拇长肌及旋前方肌肌力弱，捏物不便，无感觉障碍。治疗：理疗及少活动肢体；无效时及时手术松解减压神经。

闭孔神经痛（obturator neuralgi） 髋关节内侧、大腿内侧面或膝关节内侧面闭孔神经分布区的一种疼痛。可伴大腿内收肌肌力减弱和大腿内侧面感觉障碍，过度外展大腿牵拉闭孔神经时，可使疼痛加重或激发。可因该神经走行附近的骶髂关节、盆腔和闭孔处的病变引起。病因明确者应予病因治疗，辅以卡马西平、苯妥英钠等药物治疗。

减压性骨坏死（dysbaric osteonecrosis） 又叫沉箱骨病、潜水病、压力性骨关节疼痛，气压损伤性骨关节病等。1972 年英国国家职业安全与健康研究所主办的座谈会上定为减压性骨坏死。是由于在高气压环境中，氮气大量溶解在血液和组织中，在减压过程中肺泡中的氮分压迅速下降，而血液和组织中的氮分压暂时还比较高。如减压过程控制很好，血液或组织中过饱合的氮可通过肺泡壁顺利排出体外。如减压太快，则血液和组织中的过饱合氮不能及时排出而形成气泡，造成各器官或组织的梗塞，这种可能因气泡急性堵塞骨的营养动脉或使骨髓压力升高而造成进行性骨缺血坏死。

骨折（fracture） 骨或骨小梁的连续性发生完全或部分中断，称为骨折。骨折发生的原因为：①直接暴力：骨折发生在暴力直接作用的部位；②间接暴力：暴力通过传导、杠杆或旋转作用，使着力点这侧发生骨折；③肌肉拉力：肌肉突然猛烈收缩，拉断肌肉附着处所致骨折；④积累劳损：轻微的直接或间接致伤力，长期反复地集中作用于骨骼的某一点而产生骨折；⑤骨骼疾病：有病变的骨骼（骨髓炎、骨肿瘤等）遭受轻微外力即断裂，称为病理骨折。骨折分类：①根据骨折是否与外界相通，可分为闭合骨折与开放骨折；②根据骨折的程度和形态可分为：不完全骨折（如裂缝骨折、青枝骨折）和完全骨折（如横骨折、斜骨折、螺旋骨折、粉碎骨折、嵌插骨折、凹陷骨折、压缩骨折及骨骺分离等）；③根据骨折稳定程度可分为：稳定骨折及不稳定骨折；④依据骨折后的时间可分为：新鲜骨折和陈旧骨折。

骨折脱位（fracture dislocation） 暴力作用使关节脱位之同时合并骨折。如肩关节脱位常合并肱骨大结节骨折，亦可发生肱骨外科颈骨折伴有腋神经损伤，又如髋关节脱位可合并髋臼骨折。临床症状及体征与单纯脱位相似，X 线可以确诊。治疗须同时处理脱位与

骨折，可用手法复位或牵引复位，必要时可手术处理。如髋关节脱位合并髋臼上缘大块骨折，须手术复位并作内固定。

微骨裂（microfissure of bone） 骨骼本身是一种具有强度固定和可致疲劳的物质，重复进行运动的机械负荷，可使骨骼产生累积性的微结构损伤，称为微骨折或微骨裂。

青枝骨折（greenstick facture） 骨骼部分断裂，骨膜及部分骨质未断的一种骨折类型。多发生于儿童，因儿童骨质柔韧，不易完全断裂。骨折处可有成角，弯曲畸形，与青嫩的树枝被折相似，故名。

单纯骨折（simple fracture; closed fracture） 又称闭合性骨折，骨折处不与外界相通，无细菌污染，平时的骨折多属此类。

应力性骨折（stress fracture） 因长期跋涉或长时间的强行军可致第二，第三跖骨骨折，产生应力性骨折，在无其他外力作用下产生。早期 X 线常常不能发现骨折线，2～3 周后因骨端骨质吸收，骨折线明显。症状不重时，无需特殊治疗，可休息 3～4 周；如症状明显，可用石膏托固定 3～4 周。

疲劳骨折（fatigue fracture） 慢性损伤累积引起骨的连续性中断。多发生于跖骨或胫腓骨等处。临床上无明显的伤史，逐渐出现局部疼痛、活动受限。X 线片可见骨折影像。

病理性骨折（pathologic fracture） 病变的骨骼遭受轻微外力即断裂。常见于脆骨病、佝偻病、骨软化症、甲状旁腺功能亢进、骨髓炎、骨囊肿、骨巨细胞瘤、骨肉瘤和骨转移癌等。当病变发展到一定程度，骨质遭到严重破坏，即使轻微外伤亦可导致骨折。这种骨折需要明确原发病，治疗因病而异。

粉碎骨折（comminuted fracture） 高能量损伤多为直接暴力所致，有两条以上骨折线。骨折线不定型，可为“T”形、“Y”形、蝶形或星形等。常伴有严重软组织损伤，骨折愈合时间较单纯线状骨折为长。

行军骨折（march fracture; march foot; fatigue fracture） 又称行军足疲劳骨折。一种应力骨折，常见于第二跖骨。主要原因为前足发育异常，如跖骨内翻或先天性第一跖骨短缩，导致第一跖骨的力学缺陷，此时较长的第二跖骨起第一跖骨的作用，在起步时作为支点。以此种薄弱的结构，受到长途行军的损伤，或需站立长时间，遂产生“应力”或“疲劳”骨折。临床表现：足部肿胀、疼痛。早期 X 线无变化，但如反复检查，可见一或数个跖骨颈或邻近骨干部骨膜下有梭形新骨形成。治疗：同步行石膏靴固定可减轻急性期疼痛，促进愈合，固定 4～6 周。用海绵足垫支持纵弓，有助于荷载均匀分布。晚期仅有轻度症状者，可使用跖骨纵垫维持上述足的位置，并开始足部锻炼。愈合后疼痛消失，因跖骨变粗而能承受更大的负重变形。

骑跨骨折（straddle fracture） 骨盆坐、耻骨上、下支骨折，但有时发生同侧耻骨支骨折合并耻骨联合分离。骑跨骨折是最常见的不稳定骨盆骨折，由侧向挤压伤引起，因后骶髂韧带亦可发生断裂，致使骨折不稳定。前方外力引起骑跨骨折，后骨盆环可保持完整。约 1/3 病例发生膀胱和尿道撕裂。骨折块通常向上和向后移位。治疗：无移位者卧床休息 4～6 周，有移位者应尽快复位，应用患侧股骨下端骨牵引 6～8 周。如有膀胱尿道伤应及时修复。

压缩骨折（compression fracture） 骨组织因受力而发生压缩变形。多发生于松质骨，如椎体及跟骨骨折。

延迟连接（delayed union） 骨折在预期愈合的时间内尚未愈合。骨折复位对位不佳、严重的开放骨折、多段性或严重粉碎骨折，以及切开复位时剥离软组织太多而影响局部血循环，均为造成延迟连接的原因。预防延迟连接最重要的是做好骨折初期治疗；已形成延迟连接者，根据不同原因进行处理，如给予有效而充分的固定，延长固定时间，或施用电刺激或口服 L-多巴等以加速骨愈合。

骨痂改建（callus reconstruction） 连接骨折断端的骨性骨痂。初期排列零乱，结构疏松，并封闭骨髓腔；在承受应力的影响下，破骨细胞和骨母细胞协调作用，应力最大的部位有更多新骨沉积，机械性功能不太需要的部位多余骨痂被吸收；骨皮质得以重新对

线，该处骨质致密，哈弗（Havers）系统适应力学方向，骨髓腔重新沟通，完成骨折愈合全过程。改建过程需时数月，甚至1～2年。

骨不连（nonunion） 骨折断端有缺损或因骨感染引起骨质破坏、吸收或形成死骨，骨折端不能相互接触，特别是骨折端经常移动时，骨痂为结缔组织替代，不能再转化为骨质，或骨折端有软组织嵌入形成不连接，最终形成假关节。骨不连分为二型：肥大型不连接，X线见多量骨痂，但骨折线仍清晰可见，甚至加宽；萎缩性不连接，骨断端缺血，骨痂形成量少或无，骨髓腔为硬化骨质所封闭。预防骨不连首先应强调有效的骨折初期治疗。已形成骨不连者，需手术植骨。

对线指数（alignment index） 肢体关节或骨折移位及整复后的对位情况，常可根据关节上下肢体或骨折上下断端轴线的对线来测定，一般以0/0评定对线指数。

加压包扎（pressure bandage） 给予适当压力进行包扎的方法。可用于静脉或小动脉出血的救治、淋巴水肿急性期的治疗、表浅部位血肿、囊肿、脓肿抽吸后局部压迫及缓解下肢静脉曲张的症状等。目前，为防止术后出血，四肢手术术后经常采用加压包扎。

萨姆韦锚式止血带（Samway tourniquet） 用于肢体止血的一种用具。是由一端带有锚形金属扣的胶皮带构成。胶皮带缚紧肢体后，将其游离端叩压在锚叩上固定，松紧可用叩下不同部位调节，使用方便。每次阻断血流，一般不应超过1h，如需要延长时间，应每隔1h放松止血带数分钟以暂时恢复血运。

止血带（tourniquet） 又称压脉器。控制血液循环的用具，式样较多，通常所称的止血带是套在肢体上间接压迫血管以阻止远侧伤口出血。多用于战伤急救。常用的为胶皮管，必要时也可用三角巾、绷带或其它种类布类织物代替。部分止血带可在手术中直接套在动、静脉上以控制血流。止血带是制止肢体大出血的简捷有效方法，但因上止血带后完全阻断了肢体远侧的血循环，可增加组织坏死和继发感染的危险；在放松止血带后，又可由于多量血液流入该肢体扩张的血管床，使全身有效循环量锐减，甚至出现休克，因此，要严格掌握适应证，并于使用时明显地标明起始时间。阻断血流一般不宜超过1h，需延长时间者每隔1h要放松止血带数分钟，以暂时恢复血运。

绷扎术（bandaging） 固定药物，敷料或限制病变部位活动的一种治疗方法。可达到加压止血，减少局部渗出液形成，减轻充血等作用。常用的绷扎物有绷带、三角巾、丁字带、四头带、多头带等。绷带包扎法有环行、蛇形、螺旋形、“8”字形及回反等绷法。多头带常用有胸带、腹带，用于手术（胸腹部）后固定敷料。各种绷扎均需要注意患者位置舒适，局部有物扶托，绷扎的压力要均匀，松紧适度，绷扎四肢时应由远端向近端。

石膏（plaster of paris） 含水硫酸钙（生石膏，$CaSO_4 \cdot 2H_2O$）加热失去大部分水分即为无水硫酸钙（煅石膏）。如重新加水，发生再结晶，成型硬化，不再变形或紧缩。利用此特性作为医用，主要用于：四肢骨折、关节脱位，骨关节结核或炎症，矫形和整形外科术后的外固定，畸形矫治及预防，战伤处理，也可用于制作模型以装配义肢及支具。

人字石膏（spica cast） 人字石膏即人字形石膏固定。当固定骨盆、髋及肩等大关节时，由于以关节为中心的上下部大小相差较大，均需作人字形缠绕髋及肩部，方能获得良好固定。

热塑夹板（thermoplastic splint） 是由一种可随意塑形与剪裁的医用塑料构成。在70度下变软，可于40度时塑制成维持肢体功能或预防挛缩的支架。

管型石膏（plaster cast） 用石膏绷带缠绕固定肢体，成型后即成石膏管型。一般先用棉花或棉衬垫于骨隆起处，再缠绕石膏绷带。各层要紧密粘附，适合体型，松紧适度。管型石膏多在患肢肿胀消退后，必要时可更换使用。

可塑性夹板（plasticity splint） 见热塑夹板。

石膏背心（plaster jacket） 将石膏绷带缠绕包扎成背心式样以固定脊椎。一般用于固定胸腰椎，前上方自胸骨柄，下方达耻骨联合及髂前上棘上1～2cm处；后上方至肩胛骨下角，后下方到骶尾部；侧旁上方距

腋窝一掌宽，侧旁下方到股骨大粗隆，塑形完好以免石膏背心移动。上腹部处应开窗以利呼吸及进食。如固定下腰椎，须包括一或二侧大腿；固定上胸椎，则需包括头颈部。

牵引（traction） 又称牵引术。利用牵引力和反牵引力对肢体或躯干进行牵引，使骨折复位，关节脱位得到纠正和固定，使关节挛缩畸形得到矫正。可分为颈椎牵引，腰椎牵引，四肢及关节的牵引。依据作用与反作用原理，在骨关节病损中应用牵引，可以解痉、止痛，纠正畸形，固定肢体，改善静脉回流，减少局部刺激。常用皮肤、骨骼及头带牵引。牵引要求简便、有效、易调整。

牵引术（traction） 见牵引。

皮牵引（skin traction） 利用胶布条或泡沫塑料条粘贴于伤肢皮肤，并予以绷带包扎的一种牵引，其牵引力直接作用于皮肤，以牵开紧张的肌肉，使骨折移位得到复位。皮肤牵引只能承受较轻的牵引力，最多不超过 5kg，过重则造成胶布或泡沫塑料条的撕脱。皮牵引多用于小儿股骨骨折，移位小的不稳定型下肢骨折或接近纤维愈合而须维持其位置的骨折。

头环牵引（halo traction） 将头环固定于钉入颅骨四周外板的四枚特制螺钉上，再用钢架将头环连结于石膏背心上，凭借撑开力量进行牵引、固定和矫形。可用于维持严重颈肌瘫痪病人的头颈位置和纠正高位脊柱侧凸等。同理，也可将头环固定于骨盆或股骨，对不同部位予以固定并牵引。

固定牵引（fixed traction） 用夹板支托固定肢体，然后安装牵引装置或在固定下变动关节角度牵引，因关节不能自行活动，故称固定牵引。这种牵引适用于股骨骨折复位后保持对位对线，而不能获得牵引复位的作用。掌骨骨折石膏固定中加用钢丝夹板屈位牵引，开放截肢后石膏支具下加牵引以便于下床活动，以及用 Boehler - Brazor 夹板治疗下肢骨折也属于固定牵引。

平衡牵引（balanced traction） 应用夹板支托肢体并悬挂夹板进行牵引，便于肢体活动而不影响牵引作用的方法。胫骨上端骨牵引或用固定牵引，再将托马斯架通过滑车及重量悬吊于巴尔干架上，使整个托马斯架能随病人及伤肢自由起落，便于护理而不影响骨折的位置，上肢则用类似结构的夹板。此方法常用于四肢骨折及矫正肢体挛缩畸形。

骨牵引（skeletal traction） 利用钢针穿过骨骼进行的牵引，它能承受较大的牵引重量。可迅速纠正骨折移位，关节脱位或关节挛缩畸形，尤其适用于肿胀明显或皮肤有水泡的骨折，既能迅速消肿，又便于护理。可配合小夹板固定，加强功能锻炼，防止关节僵硬和肌肉挛缩，促进骨折愈合。常用的骨牵引有：股骨髁上牵引，胫骨结节牵引，跟骨牵引，尺骨鹰嘴牵引，颅骨牵引等。

内固定术（internal fixation） 通过手术显露骨折，直视下整复，用内固定物固定骨折，以达到良好对位和牢固固定的方法。内固定物一般用钢丝、钢板、髓内针和螺丝钉，还有加压钢板及专用于股骨颈的三棱钉或加压螺丝钉等。关节固定术中也可加用内固定术以加强固定效果。

髓内固定（intramedullary fixation） 治疗骨折的一种内固定方法。采用金属髓内针顺行或逆行打入骨髓腔内以固定长骨骨折。此法无需外固定，有利于早期活动锻炼。髓内针有 V 形、三角形、圆形、方形、梅花形和轮辐形等不同形状，可根据其力学性能及骨折部位选择应用。

张力带（tension band） 机械力学上，保持张力的构件用以压缩结构（拉线）的其他部分，将此机械原理应用于骨折内固定。因钢丝或钢板可吸收张力，使每个偏心位承重的骨都承受曲应力，折块间有轴心动力加压作用，骨折固定稳固，骨块不分离，能促进骨愈合。常用于治疗髌骨，尺骨和股骨大粗隆骨折。

功能位（functional position） 骨关节损伤或疾患后，为了避免可能发生强直或不能完全恢复功能，应选择一个能保证有最大程度行使功能的位置予以固定。即功能位。功能位因不同职业、年龄及不同肢体部位的功能要求而不同。

功能复位（functional reduction） 骨折整复后未能达到解剖复位，但愈合后对肢体功能无明显影响者，称

为功能复位。功能复位强调骨折端的轴线对位，避免旋转、成角、分离、重叠畸形。对上肢骨折因部位不同，要求亦不同，肱骨干稍有畸形，对功能影响不大；前臂双骨折就要求对位、对线都好，否则将影响前臂旋转功能。成人下肢骨折缩短移位不超过 1cm，向前或向后成角不超过 10 度，与关节活动方向一致，日后可在骨痂塑形期自行矫正；向侧方成角与关节活动方向垂直，日后不能自行矫正，必须完全复位。长骨干横骨折，复位如能端端对接，对位至少达 1/3 左右；干骺端骨折侧方移位经复位后，至少应对位达 3/4 左右。儿童骨塑形能力很强，即使是股骨干骨折，虽有 2cm 以内短缩，前后成角不超过 15 度，只要轴线对位良好即可，因其日后可自行恢复，不致影响功能。

骨骺分离（epiphysiolysis） 骨骺与干骺端完全分离，但移位不多，称为骨骺分离。因软骨细胞生长区未与骨骺分离，骨骺及干骺端均无骨折，周围骨膜多未受损伤，易于修复，预后良好。因承受压力发生骨骺分离者，如股骨上端骨骺滑脱；亦可因承受拉力而发生骨骺分离，乃因附着其上的肌肉突然猛烈收缩而撕脱所致，称为骨骺撕脱，如胫骨结节骨骺撕脱。

骨骺板损伤（injuries of epiphyseal plate） 骨骺板系儿童期骨骺与干骺端间的软骨组织，有骨骼生长的功能。因其结构的力学强度较弱，易于受伤。骨骺板损伤在儿童发病率高，好发部位依次为桡骨远端、肱骨内上髁、肱骨外髁、肱骨上端、桡骨头、胫骨远端、肱骨远端全骺。除外伤后局部疼痛、肿胀外，X 线片观察骨骺的继发骨骺中心出现及愈合时间，与干骺端的相对关系及干骺端有无三角形骨片。骨骺板损伤的治疗可行手法复位，在牵引下进行，应轻柔，整复后固定 3 周；切开复位内固定时，最好通过干骺端而不通过骨骺板，如必须通过时，也应以克氏针这样损伤小的内固定物垂直穿入骺板为宜。骨骺板损伤后有时可出现肢体短缩及成角畸形。

肱骨上端骨骺分离（epiphyseal separation of the proximal humerus） 肱骨上端骨骺由三部分组成，即肱骨头，肱骨大结节与肱骨小结节。肱骨上端骨骺分离占全身骨骺分离的 5.5%。受伤机制多为间接暴力所致。X 线片除明确肱骨上端骨骺分离之诊断，尚要确定骨折系内收型或外展型，以及骨折的稳定程度，为治疗方法的选择提供依据。对无移位或移位轻的肱骨上端骨骺分离患者无须整复，以三角巾或颈腕吊带固定即可。有移位的稳定型骨骺分离者，可行闭合复位，小夹板或带肩“U”形石膏固定。对错位大的不稳定型的损伤、闭合复位外固定失败者，或可能有骨膜等软组织或肱二头肌长头腱嵌入骨折端的患者，应考虑行切开复位内固定治疗。

肱骨内髁骨骺分离（epiphyseal separation of medial condyle of humerus） 此种骨骺分离以 7～11 岁期间发生为多。肱骨内髁骨骺分离的发生率占全身骨骺损伤发生率的 1.5%。临床表现除局部肿痛外，X 线片显示正常滑车部位的继发骨位中心消失，旋转移位至肱骨远端之前内侧。对无移位的肱骨内髁骨骺分离，行石膏托固定即可；对翻转移位的及陈旧骨折，手法整复很困难，多需切开复位内固定。

肱骨外髁骨骺分离（epiphyseal separation of lateral condyle of humerus） 肱骨外髁骨骺损伤的发生率占全身骨骺分离的 18.6%。该处损伤如处理不当会造成不愈合、肘外翻及迟发性尺神经麻痹等问题。依据外伤史，局部疼痛及 X 线片上干骺端的骨折线来确立诊断。对无移位型，可采用屈肘 90 度，前臂旋后位石膏托固定；侧方移位者应手法复位外固定；对复位效果不佳或旋转移位者，应行切开复位内固定。

桡骨头骨骺分离（epiphyseal separation of head of the radius） 桡骨头骨骺分离占全身骨骺分离的 15%。桡骨头骨骺均为关节软骨所覆盖，滋养血管由骨骺板的边缘进入骨骺，在发生骨骺分离时可能被损伤，影响发育。伤后肘外侧肿胀，肱桡关节后方饱满，桡骨头处压痛，前臂旋转明显受限，被动旋转时局部疼痛。X 线片示桡骨头关节面倾斜或骨折线经过骨骺及干骺端。手法复位后用后上臂石膏托固定 3 周。复位后有再移位倾向者，施行切开复位。

尺骨鹰嘴骨骺分离（epiphyseal separation of olecranon of ulna） 尺骨鹰嘴骨骺分离占全身骨骺损伤的 1.6%。尺骨鹰嘴骨骺既受到来自肱骨滑车的关节内压力，又受到肱三头肌肌腱的牵拉，系混合性骨骺。如骨骺发育障碍，会影响尺骨上端的发育。伤后肘关节后方、尺骨鹰嘴处肿胀，局部压痛。在骨骺分离的断端可能到凹陷处及骨折断端。如分离远者，肱三头

肌腱膜多被撕裂，因此主动伸肘功能完全丧失。X线片可进一步明确损伤的类型，骨骺分离的程度及有无其他合并损伤。治疗时对移位较小的尺骨鹰嘴骨骺分离，或尺骨鹰嘴骨骺骨折，肱三头肌腱膜为不完全损伤，可采用非手术治疗。移位较大的尺骨鹰嘴骨骺分离，一般肱三头肌腱膜已完全损伤，如伸肘复位不满意，或复位后不稳定，可行软组织综合治疗，术后辅以外固定3周。

桡骨远端骨骺分离（epiphyseal separation of distal end of the radius） 为全身骨骺分离中最常见的部位，占全身骨骺分离的30%。通常发生在大于10岁的儿童。根据外伤后腕部疼痛、畸形及X线片（侧位）桡骨远端骨骺向背侧移位，或无移位而发现桡骨远端骨骺端背侧三角型骨片，则表示有骨骺分离的存在。对无移位型损伤，可用夹板或石膏托固定3周。对背侧移位的可行手法复位（大多能复位）后再固定对手法复位效果不佳或开放性损伤，可行手术切开复位，内固定。

坐骨结节骨骺分离（ischial apophysiolysis） 因多发于竞走运动员，故又称Hurdler Injury。坐骨结节附着的腘绳肌、内收肌，在运动员用力收缩或被动牵拉时可使其撕脱。竞走、体操、芭蕾舞演员易患此病。病理多为骨骺钙化层断裂。致伤时即感觉疼痛，运动障碍，局部压痛。X线片见骨骺块分离。治疗：休息，进行伤处不受应力的活动或复位内固定。

股骨头骨骺分离（slipped capital femoral epiphysis） 通常发生年龄为10~17岁，股骨头骨骺分离亦称骨骺滑脱。由于该骨骺为关节内骨骺，滋养血管在骨骺分离时易被损伤，而圆韧带血管不足以供应整个股骨头骨骺，会有股骨头缺血坏死发生的可能性。急性股骨头滑脱有明显的外伤史，多为间接暴力。伤后髋部疼痛，局部压痛，患肢呈屈曲、内收、外展和短缩畸形，髋关节功能丧失。慢性股骨头骨骺滑脱无明显外伤史，仅有轻微外伤史，逐渐发生髋关节疼痛、活动不便、髋关节伸直受限，甚至有跛行。X线片显示，股骨头与股骨上端关系失常，股骨上移、外移、外旋；患侧股骨头的骨骺线变宽、不规则；髋关节的关节囊密度增大，增宽。治疗上，在股骨头骨骺滑脱早期，轻度移位的可行保守治疗；股骨头滑脱移位明显或患肢不负重后位置继续变化，则考虑行牵引治疗。牵引采用Russell皮肤牵引，并附加内旋牵引装置。对急性股骨头滑脱患者，移位严重的或经保守治疗继续移位的可行手术治疗。

胫骨结节及胫骨上端骨骺分离（epiphyseal separation of tibial tuberosity and upper end of tibia） 胫骨上端骨骺包括胫骨平台骨骺及胫骨结节骨骺。此骨骺损伤10岁左右发生率最高。当临床可疑有膝关节脱位时，需拍摄膝关节X线片，可确定骨骺分离的部位及移位方向和程度，为治疗提供依据。治疗时对胫骨上端全骨骺损伤，无论是向后移位或向内、外移位，多数可采用闭合复位石膏托功能位固定。胫骨结节撕脱骨折，如伸膝位能复位，则伸膝位大腿石膏托固定4周即可。如伸膝关节时，胫骨结节仍有较大移位，可行切开复位内固定，术后辅以大腿石膏托外固定3周。无特殊反应，内固定可于术后1/2~1年后去除。

股骨远端骨骺分离（epiphyseal separation of distal end of femur） 股骨远端骨骺分离发生年龄多为10~17岁运动量大的男性青少年。多系严重的间接暴力所致。多有关节内积血、肿胀、局部疼痛、活动障碍、依其骨折类型不同有各种畸形，并需检查有无腘部的神经血管损伤。X线片能确定骨折的类型及治疗方案。对股骨远端骨骺分离及无明显移位的内外髁单髁的骨骺分离，采取闭合复位，石膏托膝屈曲90度位固定。对单髁骨骺分离，移位明显而复位困难者，可行切开复位内固定术。

胫骨远端骨骺分离（epiphyseal separation of distal end of tibia） 胫骨远端骨骺分离占全身骨骺分离的5%。其中以10~14岁发生率最高。伤后踝部有不同程度的肿胀、畸形、疼痛、压痛，并有明显的功能受限。根据其受伤机制分为：内翻型、外翻型、外翻外旋型，垂直挤压型。治疗可采用手法复位，小腿“U”形石膏托固定3周。对手法复位失败，予以切开复位、克氏针固定。损伤时间超过10d的陈旧性病例，仅以外固定适当保护；如晚期残留明显畸形，再行手术矫形。

脱位（dislocation） 关节面的相对关系因外力或病理性破坏而超过正常范围之外。关节脱位均伴有关节囊撕裂或撕脱。按其产生的原因可分为：①正常的关节遭受暴力而发生的外伤性脱位；②因胚胎发育异常

而发生的先天性脱位；③关节结构因病变破坏出现的病理性脱位；④关节外伤后治疗不当，关节松弛而发生的习惯性脱位。临床表现为局部疼痛、畸形、活动障碍。X线片可显示脱位的方向和程度。治疗的一般原则是及时施行手法复位，在适当的位置固定2～4周。手法不能复位时，应考虑有撕脱骨折，游离骨片或软组织嵌插于关节面之间，宜行切开复位。陈旧脱位如用牵引、按摩、手法复位有困难，亦考虑手术复位或关节重建。

瘫痪性关节脱位（paralytic dislocation） 肌力不平衡导致关节脱位。见于髋臼发育不良或脊髓灰质炎。在髋关节，因外展肌瘫痪，术时松解内收肌，复位后将髂腰肌向后外移位；有髋臼发育不良，作髋骨截骨术；继发创伤性关节炎，作关节融合术。在肩关节，作关节融合术。

不完全脱位（incomplete dislocation） 关节面的相对关系因外力或病理破坏而超出正常范围，脱位后两关节面部分地失去对合关系，称为不完全脱位。

完全脱位（complete dislocation） 关节面的相对关系，因外力或病理性破坏而超出正常范围，关节脱位后两关节面完全丧失正常对合关系。

复发性脱位（recurrent dislocation） 又称习惯性脱位，关节脱位经复位后，屡次复发。与创伤及发育因素有关。主要是第一次脱位后治疗不当，以致关节囊松弛，受轻微外伤即可发生脱位。因此治疗上应在复位后妥善固定，手法复位无效时须手术修复关节囊，以使关节稳定。

习惯性脱位（habitual dislocation） 见复发性脱位。

病理性脱位（pathologic dislocation） 因关节内病变如关节感染，关节内肿瘤等原因造成的破坏，关节在轻微外力作用下导致关节面失去正常的对合关系引起的脱位，称之为病理性脱位。

扭伤（sprain） 关节在外力作用下呈暂时性脱位或半脱位，由于韧带的弹性作用立即恢复原位者叫扭伤。多伴有关节囊及部分韧带的损伤，伤后局部疼痛、压痛明显，肿胀、皮下出血。治疗以制动休息为主，辅以理疗、中药活血化淤。

捩伤（sprain） 又名扭伤。关节活动范围超过正常生理限度，该关节有关的肌腱、肌肉及关节本身韧带或关节囊，因承受过大的张力所致的损伤。有时可有附近小块骨撕脱。临床特点：局部疼痛、压痛明显、肿胀、皮下出血等。治疗以制动休息为主，辅以理疗，中药活血化瘀。

关节鼠（joint mice） 又称游离体。关节腔内的不正常的游动物体。任何关节均可发生，常见于膝、肘等关节。在骨性关节炎，干脆性骨软骨炎，大骨节病、骨软骨瘤病及骨软骨骨折等疾患中常有发生。软骨脱落即成游离体，引起症状。X线照片可显示病变，但有些游离体是不显影的。由于关节鼠长期存在，还可并发创伤性关节炎改变。治疗可行关节探查，并将关节鼠摘除。

肘关节内游离体（corpus liberum in elbow joint） 肘关节游离物，可随关节液及关节面滑动，一般无固定位置，一般不产生临床症状。游离体可由剥脱性骨软骨炎引起，脱落骨刺及关节面骨折后脱落的小骨片。一般不需特殊处理，如症状加重，可行手术治疗。

关节积血（hemarthrosis） 又称血关节病。关节积血最常见的原因是创伤，其次关节手术后，其他尚有血友病、坏血病、绒毛结节性滑膜炎和恶性肿瘤等。以膝关节积血最为常见。关节内积血因有纤维蛋白酶的作用，很少凝固、机化，多保持液体状态。关节内遗留积血如未吸收，可因含铁血黄素沉着而导致关节软骨组织纤维化，致强直畸形，从而影响功能。临床表现为关节肿胀、局部疼痛、皮温稍高。穿刺可确诊。治疗：除血友病及其他病变引起关节积血须根据病情处理外，外伤或手术后的积血，均须及时穿刺抽吸，加压包扎，及时活动。

血关节病（hemarthrosis） 见关节积血。

滑囊炎（bursitis） 在骨突与肌肉、肌腱及皮肤之间，肌肉与肌肉之间，肌肉与肌腱之间的滑囊，由于过度磨擦而引起的炎性表现。滑囊分为恒定性和不定位式附加滑囊两种。一般无明显外伤史，在好发部位出现一疼痛包块，圆形或椭圆形，内为清亮滑液，如

继发感染为脓性。以非手术治疗为主，局部封闭。骨畸形引起的须矫正骨骼，继发感染先引流后切除滑囊。

关节僵硬（ankylosis） 外伤（手术损伤）或疾病所致关节丧失动度。长期固定而不注意功能锻炼时，使静脉血和淋巴液回流不畅，伤肢组织间隙中浆液纤维性渗出物和纤维蛋白沉积，关节内、外组织发生纤维粘连。关节囊及其周围的韧带、肌腱和肌肉挛缩，亦使关节活动范围发生不同程度的障碍。因此在固定肢体时，对未固定的关节和肌肉应尽可能进行功能锻炼。折除外固定后，如已发生关节僵硬，应积极主动锻炼，辅以理疗，但禁止暴力被动牵伸治疗，因可引起创伤性骨化等并发症，在肘部尤其多见，后果不佳。

骨性强直（bony ankylosis） 关节因手术或疾病失去关节软骨面，骨质相互接触使关节融为一体，完全无动度。早期关节的骨骼之间是由纤维组织相连，承重时，关节畸形加重，为非坚实强直。经过一段时间的固定，纤维短缩后，关节间隙变窄，承重时畸形不再加重，为坚实强直。最后纤维骨化，关节骨骼融合，称为骨性强直。治疗根据关节强直情况，如髋关节强直在功能位不作处理，否则纠正畸形将关节融合在功能位，或作全髋关节置换术；肘关节僵直可作肘关节成形术，在功能位可不处理；其他如肩、膝、踝等关节，僵直在非功能位时，视患者职业作关节置换术或关节融合术。

肌肉装置损伤（injury of muscular system） 多见于投掷、体操、举重等项目，包括关节囊尺侧副韧带，肱骨内上髁部屈肌或其附着点损伤，肱骨内上髁炎，运动中任何使肘关节被动外翻、过伸或前臂屈肌旋前圆肌突然主动收缩，可能造成肌肉或尺侧副韧带的损伤。治疗上减少活动，局部封闭，理疗。

过度使用综合征（overuse syndrome） 多见于运动员及重体力劳动者，肌肉及肌腱因过度使用受损，形成创伤性炎症。表现为疼痛逐渐发生，肌肉酸痛感。治疗上以预防为主。发生后限制活动，理疗，给止痛剂，症状不减轻者行肌筋膜切开减压术。

挫伤（bruise） 在外力作用于面积较大的体表，皮肤无裂口，但皮下组织及脏器发生损伤。一般是钝器或钝性暴力而引起，局部可以肿胀，可见淤血斑。治疗可以制动、理疗，防止感染可以用抗生素，如有脏器损伤，则需手术治疗。

戳伤（stab wound） 也称刺伤，是尖锐的器械刺入人体所致的伤。刺伤的口可不大，但深浅不一，深者可伤及重要的组织或一些脏器。临床特点创口不大，一般未伤及重要组织及脏器，除局部出血、疼痛外，没有什么症状，但要注意除外深部损伤。

贯通伤（penetrating wound） 造成的损伤有入口也有出口，是因武器或投射物贯通人体而造成。贯通伤伤道的出入口不是绝对在一条直线上，因伤后体位改变，在体内遇到阻力后都可以改变方向。治疗：清创、清除异物，如有脏器损伤应手术。

撕裂伤（laceration） 皮肤或其他组织受钝器打击，或受强大牵引力作用所致的损伤。伤口形状不规则，与暴力作用的方向有关。由斜形牵引力造成者多呈瓣状；平行牵引力造成者为线状或弧状；多方向牵引力造成者为星状。闭合性损伤时也可有实质器官的撕裂伤。造成撕裂伤的暴力一般较强，损伤较重，伤口污染也较明显。

皮肤撕脱伤（avulsion injury of skin） 一种皮肤损伤性疾病。暴力、旋转的皮带或车轮碾压的碾挫撕拉，可将皮肤、皮下组织从深筋膜平面撕脱。以手、下肢及头皮撕脱伤多见，阴囊、阴茎、躯干者少见。常合并皮肤的挫伤，肌肉、肌腱的撕脱或骨折，潜行皮肤撕脱而无创口者易于漏诊。应先抗休克，诊治合并伤。撕脱皮瓣活力的判断往往不准确，可将无挫伤的撕脱皮肤切成筛状中等厚皮片，回植。

创伤性骨化性肌炎（traumatic myositis ossificans） 常因关节脱位，关节邻近部位骨折，严重关节扭伤及肌肉碾压伤后，由于骨膜剥离，骨膜下血肿与软组织血肿相连而引起。若处理不当，在关节邻近组织内的血肿发生机化、钙化和骨化，逐渐出现一压痛且坚实的硬块，随着骨形成而变硬，关节疼痛，活动受限。X线片可见关节周围有云雾状阴影或羽毛状钙化影。一旦诊断明确，应立即休息，停止被动性牵伸，避免再受伤。已静止者可考虑手术切除。

骨化性肌炎（myositis ossificans） 是肘部损伤后严重的后遗症之一，多数由治疗不当引起，预后差。分为两种：创伤性和进行性。病因可能由于创伤后血肿形成，骨膜剥离、破裂及结缔组织演变成骨有关。

异位骨化（ectopic ossification） 非骨性组织中形成的新骨。范围局限。非由外伤引起，是与创伤性骨化肌炎不同之点。脊柱脊髓损伤性四肢瘫痪后的髋、膝、肩、肘等关节附近软组织中，可见到异位骨化现象。多在伤后 2~6 月出现。一般无症状，影响功能时需手术去除。

神经营养性萎缩（neurotrophic atrophy） 神经对组织，局部器官有调节作用。失去神经调节，出现营养障碍，引起相关组织萎缩。如脊髓前角灰质炎时，脊髓前角运动细胞变性坏死，他所支配的肌肉麻痹、萎缩，肢体变细。

神经失明（nervapraxia） 神经失去传导能力，出现不完全和暂时性功能麻痹，结构无改变，如神经受压和挫伤而神经轴突，鞘膜完整。神经失明是生理性的神经传导中断，大部份是运动系统功能丧失，无肌萎缩，但主观的感觉异常，一般 6~8 周内恢复。如骨折压迫神经，需手术治疗解决压迫。

废用性肌萎缩（disuse muscular atrophy） 久不活动所引起的一种肌肉萎缩。病肌呈普遍性萎缩，肌张力和腱反射多不受影响，电生理检查无失神经性电位及肌原性电位。常见于上运动神经元性瘫痪和关节病等。

废用性萎缩（disuse atrophy） 肢体、器管、组织长期不活动，功能减退引起的萎缩。如骨折后肢体长期固定，局部组织的血液供应和物质代谢降低，加之肌肉不活动，使神经感受器失去正常刺激，向心性或离心性冲动减少或消失，发生肌肉萎缩及骨质疏松。

肌原性肌萎缩（myogenic muscular atrophy） 这是由于肌病所引起的一种肌肉萎缩。由于肌营养不良引起的肌肉萎缩常呈对称性。如为肌炎引起的则常有压痛、肌张力降低、腱反射减弱或消失。电生理检查可见肌病性异常，但无肌纤维或肌束的震颤。

肌源性瘫痪（myogenic paralysis） 这是由于肌肉本身的病变或代谢障碍引起的肌肉收缩无力或者是不能收缩，称肌源性瘫痪。常见于肌炎、皮肌炎、肌营养不良症、周期性麻痹、重症肌无力、甲状腺功能亢进性肌病、棉酚中毒以及癌性肌病等。其临床表现是瘫痪的肢体张力低下，生理反射减弱或消失，无病理反射，并具有各种病因所引起肌病的相应临床特点。

正骨手法（bone - setting manipulation） 中国传统康复的一种用手操作的方法。用于治疗骨关节软组织损伤（皮下组织、筋膜、肌肉、肌腱、椎间软骨及关节软骨盘等），即所谓“筋出槽，骨错缝”。常用手法有：双拇指触诊法、旋转复位法、单拇指触诊法、分筋手法等。可放松肌肉、分离粘连、舒筋活血、消肿止痛、扶正关节，从而使受伤的骨关节软组织在形态与功能上恢复正常。

旋转手法（rotatory manipulation） 又称脊柱旋转复位法。常用来治疗腰椎椎小关节紊乱及腰椎椎间盘突出。具体操作方法是将病人坐于方凳上，术者用一手拇指顶住偏歪的棘突，向对侧推；另一手使脊柱向棘突偏歪侧顺时针或逆时针方向旋转，两手协同动作将错位的关节扶正。紊乱的椎小关节复位后，腰疼立即缓解，各方向活动也即恢复。

加压治疗（recompression therapy） 是减压病的最有效治疗方法。一旦确诊为减压病，尽快将患者送入加压舱内，升高舱内压力使患者重新处于适当的高气压环境下，从而达到治疗的目的。

加压性关节痛（hyperbaric arthralgia） 当人进入高气压环境时，由于加压而引起的正常骨关节的疼痛。主要表现为关节痛、关节内僵硬感、用力活动时关节内发生响声。在潜水时可发生。减慢加压速度，停止一段时间后再逐渐加压可预防之。

捏脊疗法（chiropractic） 系利用手的动作治疗疾病的一种中医疗法。以双手拇、食指或拇、食、中三指沿脊柱两旁，由尾骶部开始捏起皮肤，边捏边提，边向前推进，向上直到枕项部，以皮肤潮红及病人感到舒适为度。常用于治疗小儿疳积、营养不良、神经衰弱等。

本体促进法（proprioceptive neurromuscular facilitation） 利用刺激本体感受器配合其他感受器来促进软弱肌群的收缩和痉挛肌群放松，从而使肢体功能康复。方法有：对动作施加阻力；利用牵张反射，姿势反射和病理反射；采用多肌群，多关节的综合动作进行练习；配合应用外感受器的刺激；利用拮抗肌的交互抑制和相继诱导作用等。常用于瘫痪康复阶段的早期，也可用于骨关节和软组织损伤的康复期，以增强肌力和扩大关节活动范围。

后遗畸形（sequel deformity；secondary deformity） 继发性异常体征或残缺。创伤、烧伤、手术，某些感染性疾病，传染病或并发症等，经治愈、缓解或康复后，可出现畸形，影响功能和（或）外形。许多后遗畸形是可以预防的。已形成者大多数可整复。

等动练习（isokinetic exercise） 利用特制的等动练习器进行练习。当肌肉处于收缩状态，其长度变短或延伸时，运动速度始终保持恒定。因此有等张练习和等长练习的双重优点，能使肌肉获得更高的锻炼效果，并可避免运动幅度过大或肌肉用力过猛导致关节肌肉损伤。

动力作业（dynamic work） 又称动态作业。通过肌肉收缩但肌张力不变，即等张性收缩，及运用关节的活动来进行的作业，与静力作用相反。

动力性练习（dynamic exercise） 又称等张练习，即肌肉张力基本不变而肌肉收缩时长度变短或延伸，有明显关节活动。因此又分等张缩短（向心性短缩）和等张延伸（离心性收缩）。这两种类型常用于提高整体肌肉力量，改善关节活动功能及增强神经调节功能。

等张练习（isotonic exercise；dynamic exercise） 见动力性练习。

静力作业（static work） 又称静态作业，靠肌肉的等长性收缩来维持一定的体位，使躯干和四肢关节保持不动时进行的作业。其特征是能量消耗水平不高，但却很容易疲劳。

静力性练习（static exercise） 见等长练习。

等长练习（isometric exercise；static exercise） 又称静力性练习。肌肉收缩时长度不变，无明显关节活动，可有效地增强肌肉力量。常用于创伤肢体被固定时的早期康复锻炼。

矫正练习（corrective exercise） 矫正身体某部位姿势（体位）异常或对线不良的体疗方法。通过牵引、悬吊、姿势治疗及增强肌力等多种体疗方法，以调节骨关节力平衡，牵引挛缩组织，来达到矫正畸形的目的。通常用于矫治脊柱和胸廓的畸形，“O形腿”、“X”形腿，足内外翻、足下垂、平足和创伤引起的各种类型的畸形等。

粉板练习（powder boards exercise） 用于肢体康复阶段的早期功能锻炼，一般肌力小于Ⅲ级时使用。方法是患者在光滑的平板上（撒少量滑石粉）进行主动运动练习。此项练习目前已较少使用。

被动运动（passive movement） 这是指患者依靠医护人员或患者本人健侧肢体的帮助或利用专门器械进行的运动，通常用于创伤后或瘫痪引起的肢体功能障碍。可有效地放松紧张、痉挛的肌肉，牵伸挛缩、粘连组织，以达到维持或改善关节活动功能，运动时，需逐步扩大活动范围，切忌暴力。

抗阻运动（resistance exercise） 是指肌肉在用力克服一定阻力的条件下完成的肌肉练习。阻力可来自他人，患者肢体或借助特别的器械。其中渐进抗阻练习对发展肌力较快，已广泛应用于创伤后肌肉萎缩及不全瘫痪的康复期。

助力运动（assistive exercise） 又称主动被动运动。患者是在医务人员以及患者本人健侧肢体的帮助下或利用棍棒、滑轮等器械带动患侧肢体进行运动。这种运动往往用于患者在创伤后或不全瘫痪的肌肉及关节功能障碍的康复期。

步行运动（walking exercise） 一种耐力性有氧练习。坚持步行运动能有效地增强心，肺、胃、肠及肌肉骨关节系统的功能，健康者的步行速度力求达到每分钟100～120步，每次步行量1000步以上，每天步行总量为6000～10000步。慢性病患者须根据病情制定步行运动处方，包括步行距离、速度、坡度、时间及中

间休息次数和时间。

步程计（pedometer） 又名记步计。记录步行时脚步数目的仪器。步行者将其佩带在腰部，随着走路的动作，仪器自动显示累计的步数，以监测自身的运动量。

步行车（walker） 训练站立和步行的手扶车，一般有轮子便于滑行，或者有腋垫支持供瘫痪程度较重者使用。

步行双杠（walking parallel bars） 训练站立和步行用的高度和宽度可调节的双杠，患者站立或行走在双杠之间，训练平衡和正确步态，或在穿戴假肢后站立行走。

过头步行滑车（overhead ambulation trolley） 安装在天花板上可移动的滑车，用悬带吊住患者两腋部，患者双手可握住悬带，在减轻体重状态下作行走训练。

助行器（walking device） 辅助稳定站立和行走的工具和设备。对于截瘫、偏瘫或其他下肢肌肉功能障碍的患者以及肌力衰弱的老年人，为了能自由地站立和行走，助行器是不可缺少的康复设备。根据不同的工作原理和功能，可分为三大类：无动力式助行器、功能性电刺激助行器和动力式助行器。各有其相应的适应证和禁忌证，应在康复医师的指导下选用。

平行杠（parallel bar） 它是一种步行练习的器具。主要是由高度与宽度可调节的两根横杠和四个支柱所组成。横杠可为圆形也可为方形。中心线地面上可设有木制隔板，以达到阻挡一侧下肢越过对侧，从而便于形成正常步态的条件反射以及矫正不良步态。此器具可用于小儿脑性麻痹后遗症以及偏瘫的患者作为矫正剪式步态的训练。平行杠可附有小儿及成人用的两组横杠，可替换使用，木制隔板可宽为 400mm、高 300mm，长度可分 2m、3m、4m 三种。

体操垫（exercise mat） 医疗体育室的常备用具。由维尼龙革套及海绵组成，具有充分的缓冲作用。通常用于康复后期的功能训练，患者在体操垫上完成各种运动练习，以扩大关节活动度及增强肌力，既完全又舒适。

步位体操（foot placement exercise） 训练步态和落足点的体操。在地板上或橡皮布上划好脚印，要求患者双脚落点准确。如适应不同程度步态异常的患者训练，应有各种不同步幅、两脚横距的脚印。

科德曼体操（Codman exercise） 一种治疗肩关节周围炎的体操。练习时，躯干前倾，使健侧手扶椅背或桌缘，患侧手握 1～2kg 重物，挥臂向前、后、左、右及作环转活动。通过练习可增大肩关节活动范围。

伯勒体操（Bohler exercise） 胸腰椎压缩性骨折患者在固定期间所进行的一套医疗体育，主要锻炼腰背肌，预防腰背肌萎缩和脊柱僵硬。

抗平衡滑车（counter balanced pulleys） 用于肌力软弱患者进行主动运动的装置。当病损肌肉（群）的肌力小于Ⅲ级，可沿该肌（群）的作用方向，通过滑车装置悬挂重量，以减轻肢体重力。这对自身充分完成主动运动练习，具有助力作用，通常用于肢体康复阶段的早期。

指腕关节屈伸练习器（wrist－finger joints roll exerciser） 用于改善手指和腕关节屈伸活动度及增加肌肉力量的练习器。附有阻力及高度调节装置，握棒直径为 65、55、44、33mm 四种，可根据手的屈伸功能状态加以选用。练习时，手握棒向前或向后方转动，有似卷轴一样，进行平指及腕关节的屈伸活动。

肩关节回转练习器（shoulder－wheel exerciser） 改善肩关节活动度及增强肌力的训练器具。附有阻力调节及升降装置，可单人或双人同时进行练习。通常用于软组织损伤引起的肩关节功能障碍或肩部创伤及手术后康复期，也可作为中老年人预防肩痛的保健工具。练习时，取立位或坐位，将旋转中心调至肩的高度。旋转节奏缓慢均匀。每天 1～2 次，每次 15～20min，以不出现疼痛为宜。

膝踝足矫形器（knee－ankle－foot orthosis） 是一种固定范围从大腿上段至足底的矫形器。一般由双侧金属支条、膝关节铰链和铰链锁、蹬板、矫形鞋或足套、皮上鞘和附件等组成。膝关节铰链是矫形器上允

许膝关节屈伸运动的部分，常用的有过伸限制式和带锁式。过伸限制式膝铰链允许膝关节屈曲，伸展活动受限于180度。膝踝足矫形器适用于膝关节伸肌不全性麻痹和步行支撑期无力维持膝关节伸直的患者。

胸腰椎伸展支架（anterior hyperextension brace） 一种胸腰椎矫形器，用金属条板外衬皮件或塑料材料制成，使维持脊柱伸展位。适用于胸腰段脊柱压缩骨折，青年性脊柱后凸及老年驼背等，以缓解症状和防止畸形发展。

肩关节外展梯（shoulder - abduction ladder） 一种装在墙上或肋木架上的肩关节运动装置，分为弯曲和直线两种类型，有阶梯计数标记。操作时，先将手指尖端放在阶梯上，然后沿着阶梯做外展上举练习，能防止肩关节软组织挛缩及粘连，扩大肩关节活动范围。

髋关节回旋练习器（hip circumductor exerciser） 医疗体育室的常备用具。在踏板回旋盘上附有阻力调节装置，能有效地改善髋关节旋转功能及增强大腿肌力。为了防滑，在健肢踏板上贴有凹凸橡皮膜，也可以利用肋木架进行训练。回旋盘半径为50、80、115、150mm四种，脚板移动范围为60mm。

磁刺激器（magnetic stimulator） 一种能产生短时限、高强度脉冲磁场，用于测定中枢及周围运动通路传导速度的装置。其原理是高强度脉冲磁场作用于机体时，可在机体内产生流动的涡电流并刺激神经组织、兴奋皮质运动细胞或周围神经，用肌电图技术收集诱发的肌肉动作电位，即可测定运动通路的传导速度。可用于神经电生理的研究及运动通路有关结构疾病的诊断。它与电刺激器比较，有不接触皮肤，不产生疼痛，更加方便、迅速和容易的优点。

超刺激电疗法（ultrastimulating current therapy） 利用超过一般电流强度的一种低频脉冲电疗法。采用频率为5～143Hz（通常用143Hz）、波宽2ms，电流密度达0.3mA/cm^{2}的方波电流。有明显的止痛作用和一定的促进血液循环作用。治疗时电板置痛点，衬热宜较厚，并浸以保护液，以防灼伤。临床上主要用于治疗腰痛、肋间神经痛、颈椎病等。也可治疗风湿性关节炎，退行性关节病、强直性脊柱炎和肩关节周围炎等。

脊髓电刺激术（current stimulation therapy of spinal cord） 电刺激脊髓背索。因脊索中的神经纤维属于粗纤维，故能抑制疼痛。手术用一硬膜外穿刺针，将电极导入硬膜外间隙达到硬脊膜，导线经皮下隧道连接放置在腋中线皮下肋骨上的接受器。术后第二天即可开始治疗。此方法主要用于治疗脊髓源性疼痛或者经脊髓传导的慢性疼痛如腰背痛、下肢痛、幻肢痛。

Gamma钉（Gamma nail） 这是用于治疗股骨转子间及转子下骨折的一种内固定器材，对股骨颈基底骨折合并转子间或转子下骨折，转子间骨折合并转子下骨折的情况也十分有效。Gamma钉近侧包括一个可以提供骨折加压的滑动螺钉及防止螺钉旋转的装置，其远端的三叶形状可以起到一定的抗扭转作用，远端的内锁钉装置可提供更大的抗扭转力并维持股骨的长度。

鲁凯节段脊柱器械（Luque segmental spine instrumentation） Luque（1974）倡用节段性器械纠正脊柱侧凸，整套器械包括金属杆和钢丝，钢丝分节段穿过椎板，绑扎于两侧椎旁杆，发挥矫形作用。有坚强内固定作用，植骨融合快，无需外固定。

动力性加压接骨板（dynamic compression plate） 也可称加压钢板，是特制钢板及螺钉。螺钉帽下斜面与接骨板钉洞的错配关系而设计的接骨板，上螺钉后自动加压固定，促进骨折愈合。

哈林顿棒（Harrington rod） 哈林顿所研制，包括金属棒和钩的一套器械与方法。可以撑开和加压，用于脊柱侧凸，以矫正畸形，固定并融合脊柱，也用于脊柱骨折脱位的整复固定与融合及结核病灶清除和椎体肿瘤切除后的支撑。

清创术（debridement） 对污染伤口的手术处理方法。其步骤为反复冲洗伤口，周围皮肤消毒，彻底止血，清除异物及失活组织，切除伤口边缘组织，缝合伤口，使污染伤口转变为清洁伤口，缝合后能一期愈合。但污染严重的火器伤，清创后一般宜开放引流。

扩创术（epluchage） 先行麻醉，剪去毛发，去除污

垢和油腻。用无菌盐水冲洗伤口，取出血块、异物、失活的组织，挫伤的创缘组织进行切除。可扩大伤口或切开深筋膜，处理好深部伤口，使见到血循环较好的组织。

清洁伤口（clean wound） 又称无菌性伤口，未被细菌玷污的伤口，主要见于无菌手术切口。这种伤口缝合后可在5~7d初步愈合，12~14d达到正常张力强度，称为一期愈合。

开放伤（open injury） 表皮或黏膜失去完整性的机械性损伤，局部均有伤口、创面或表皮伤痕。体腔的开放伤是指伤后体腔与大气相通。开放伤可分为擦伤、割伤、砍伤、裂伤、刺伤、穿透伤、贯通伤等多种。一般均有程度不同的伤口出血、污染或感染，常有异物存留或组织缺损。刺伤或穿透伤，伤口虽狭小、但常深入体内，可伤及大血管、脏器或神经干，应仔细检查，并行必要的辅助检查，以明确诊断。各种伤口均应手术处理，清除伤口内异物、失活组织和血凝块，止血，修复伤口。根据伤口污染程度，可行一期或延期缝合。胸、腹腔的穿透伤，一般均应手术探查脏器有无损伤。

闭合伤（closed injury; closed wound） 表皮和体表黏膜尚保持完整性的损伤，如挫伤、扭伤、关节脱位、闭合性骨折、冲击伤、震伤、挤压伤等。闭合伤体表虽无伤口，伤情可能严重。如大量的内出血或广泛的组织水肿，引起低血容量性休克。也可因内脏破裂而发生腹膜炎、血气胸等。治疗除局部制动、复位或手术处理外，还要注意防治休克和感染，改善器官功能。

窦道（sinus） 机体深部组织病变所形成的腔隙通向体表的盲管称窦道。其内壁为炎性肉芽组织或上皮细胞，周围为纤维组织。多为深部组织的非特异性和特异性感染、伤口深部异物存留或先天性病变感染破溃形成。一般仅有一开口于皮面，有少量分泌物排出，可扪及较硬索条与开口相通。窦道造影可显示其行径、分支情况、残腔和异物。治疗主要是扩大创口，剔除窦道内肉芽组织，清除异物，通畅引流。经久不愈者宜行窦道切除。特异性原因形成的窦道应行针对性治疗。

打包包扎法（bolus dressing） 皮片移植术常用的包扎方法。受皮区皮片上先盖以油纱布，创面平坦者用5~6层盐水纱布剪成的创面模子，或不平坦用盐水纱布逐步填塞；再盖以松散干纱布及整块纱布等，把缝合创缘时预留的长线相对打结，成包堆状防止皮片移动；后用纱布绷带、弹性绷带加压包扎，压力达3.33~4.0kPa（25~30mmHg），使皮片紧贴创面，有利于血管重建。

一期愈合（primary healing） 伤口经缝合后顺利愈合，组织层次对合良好，伤缘上皮迅速再生连接，愈合时间一般一周左右，瘢痕组织很少，功能良好者，称一期愈合。

三期愈合（tertiary healing） 因伤面感染或其他原因，不能早期缝合伤口以缩短愈合时间，等待急性感染已被控制，无大量的渗出物或脓液，伤面肉芽组织新鲜，伤口周围无明显感染现象，视肉芽组织及瘢痕组织形成情况，作必要的处理后，再缝合伤口以促进愈合。多见于战伤处理。

延期缝合（delayed suture） 清创后不立即缝合伤口，而延长4~7d再将伤口缝合。适用于污染较重及战伤伤口清创后，以避免感染，缩短愈合时间，同样可能得到一期愈合。

截骨术（osteotomy） 是将全部或部分截断骨骼的手术。一般适用改变肢体的轴线，方位或纠正畸形及负重线。术式有髂骨、转子下，旋转、外展截骨等。临床经常采用。

沙特手术（Salter operation） 又称髂骨截骨术。用于4~8岁的先天性髋脱位患者。在坐骨切迹至髂前下棘之间锯断髂骨，撑开并将髋臼向前下外旋转，在间隙内植骨固定的手术方法。可纠正或恢复髋臼角，使之覆盖股骨头。

骨盆内移截骨术（medially displaced pelvic osteotomy） 也可称恰阿里截骨术，是将髋骨下端向内，向外移。扩大股骨头的覆盖面积。用于患先天髋脱位的患儿。

脊柱截骨术（osteotomy of spine） 也可称腰椎截骨

术、在单个腰椎或多个脊椎外截骨。适用于脊柱侧凸、强直性脊柱炎。手术后改变外观和功能。

髂骨截骨术（iliac osteotomy） 又称沙特手术，在髂骨下棘与坐骨切迹之间锯断髂骨，然后将髋臼向前、向下、向外旋转，在截骨间隙内放一骨块固定。增加股骨头的覆盖面积。应用于先天髋脱位，下肢需延长。

向兹截骨术（Schanz osteotomy） 又称转子下外展截骨术，用于髋关节骨性关节炎。主要是切断股骨上端，外展适当角度固定纠正内收、屈曲、外展畸形，改正负重线。自髋关节的人造关节技术应用后，此手术范围减少。

洛伦茨截骨术（Lorenz osteotomy） 又称转子下分叉截骨术，适用成人先天髋脱位截骨后向上，向外移呈分叉状接骨固定。因效果差，目前已很少采用。

髋臼旋转截骨术（rotation alacetabular osteotomy, RAO） 此手术是将髋臼呈球形完全离断，使带着半月状软骨面的髋臼，能自由移动到和股骨头合适的匹配位置上。从解剖构造上矫正了髋臼发育不良，消除了髋关节负重软骨变性的因素，防止髋关节骨关节炎的发生。手术方法是患者取90度健侧卧位，手术切口起自髂嵴最高点下2cm，然后向下经过髂前上棘与大转子连线的中点，直至大转子下5cm处，切开皮肤，皮下保留70%皮下脂肪的皮瓣，向后剥离至Moore切口范围，向前剥离至Smift－Petersen（SP）切口范围。自髂嵴骨膜下将阔筋膜张肌和臀中小肌剥离至髋臼上缘，向后剥离至坐骨大切迹，再将股直肌从髂前下棘处切断，并向下翻转，充分暴露髋臼前缘和耻骨上支。然后按Moore切口暴露臼后缘和坐骨结节上缘，在髋臼缘上1.5cm做一拟切骨线，用切骨刀沿切骨线向下倾斜30度切骨，髋臼后缘向后倾斜45度切骨，此时髋臼为完全离断的球形骨块，髋关节仍为闭合的关节腔。从髂嵴结节取两块长2.5cm，宽1.5cm髂骨外板。将离断的髋臼向下、向外、向前旋转，移动到和股骨头匹配的位置上，将两块重叠植入髋骨切骨处与髋臼之间，用直径2mm钢针固定。术后摄髋关节X线正位像，确定髋臼旋转的角度是否合适。术后穿矫正鞋，5周后拔除钢针，术后2个月后逐渐下地行走。

关节囊周围截骨术（pericapsular osteotomy） 截骨部位不侵入关节而在关节囊外，适用于矫正关节畸形，愈合较快。例如髂骨截骨术即属此型截骨，手术截断髂骨全层，有利于旋转以减少髋臼角，加强稳定性，用于治疗先天性髋脱位。

椎板截骨术（osteotomy of lumbar vertebara） 用于椎管内肿瘤、椎间盘脱出、椎管狭窄、脊髓损伤椎板减压等。切开皮肤，皮下组织及筋膜，切除棘突、棘上、棘间韧带，咬除椎板，显露椎管。

肢体缩短术（limb shortening） 用于下肢长度不等的成年病人，是在健侧肢体长骨截断缩短或截去一段骨干，后用螺钉或鹅头钉固定。该手术后病人由高变矮，病人需有充分思想准备。

Chevron手术（Chevron operation） 此为治疗踇外翻畸形的一种手术。手术方法是自近节踇趾骨中部开始，做背侧切口，至内侧增生骨赘的近侧2cm处，轻微掀起皮瓣，保留感觉神经，纵向切开关节囊，远侧切至近节趾骨，近侧切至跖骨干。可用微型摆动锯在踇趾跖骨头的矢状旁沟背内侧截除增生骨赘，接着在骨赘截除面，做夹角为60度“V”形冠状截骨，截骨方向应从内向外。完成截骨后，将截骨远段外移4.5～5.5mm，同时向跖侧和外侧轻度加压嵌插截骨面。缝合覆盖伤口，将踇趾固定于中立位，术后2～3月摄片证实骨愈合后，逐步恢复正常行走。

骨骺固定术（epiphysiodesis） 一种处理双下肢不等长的术式，将丌型骑缝钉钉入健侧股骨下端或胫腓骨上端骨骺处，阻止骨骺生长发育，使肢体暂不生长。常用于脊髓灰质炎后遗症，外伤及病患后下肢不等长的患者。此法阻止发育是暂时性的，发育至肢体等长时，可取出骑缝钉而使健肢继续生长发育，故只适用于处于长骨发育期的8岁以上患儿，在骨骺上下处骨的厚度用钉钉牢。

改良魏斯曼手术（modified Weissmen operation） 此为矫正严重骨盆倾斜，一次矫正多种畸形的一种手术。具体操作方法是，于外侧股骨大转子向下做前约10cm纵形切口，在大转子上方将挛缩的髂胫束及股外侧肌间隔横形切断。切开股外侧肌附着处，剥离骨膜、显露股骨上端。在小转下做底向内的楔形切骨，

注意使楔形骨块角度等于骨盆倾斜角度。如对侧短肢超过5cm，则改做外窄内宽约2～3cm骨环切除。然后用予弯的钢板螺丝钉固定，逐层缝合切口。于对侧做髂骨延长。将取下的股骨块或骨环植于撑开的髂骨髂骨间隙深部近坐骨大切迹一侧，另取同侧游离髂骨块做撑开间隙植骨。根据稳定程度决定做钢板或克氏针固定。必要时也可做二期内收侧膝足部手术。

迪瓦尔钢缆内固定（Dywer steel cable internal fixation） 治疗脊柱侧凸的一种手术方法。在侧凸凸侧切除多个椎间盘及上下软骨板，每个椎体上下用马蹄形金属钩套住，使其紧贴椎体，金属钩均用带孔螺钉固定，再经上下螺孔穿过多股金属编成的无张力的金属缆绳，收紧后，各椎体即互相靠拢，曲度变直，以加强固定。凹面各椎间植入骨片。术后石膏固定以促进愈合。此法适用于胸腰段及腰段脊柱侧凸畸形，因负重由各个椎体分担，融合率高。

骨接合术（osteosynthesis） 是指骨折端以髓内针、钉、板、圆针、环方法固定治疗。

碟形手术（saucerization） 作为治疗慢性骨髓炎，消灭死腔的一种手术，即在清除病灶后再用骨刀将骨髓边缘削去一部份，使之成为平坦的碟状，以容周围软组织贴近而消灭死腔。适用于死腔不大、削去骨量不多的病例。

奥尔－特鲁塔手术（Orr－Trueta operation） 又名蝶形手术。治疗慢性骨髓炎的一种手术。其内容包括彻底清除病灶，蝶形修整骨腔，用油纱布填塞和石膏固定，定期更换石膏，直至伤面愈合或植皮。此法引流通畅，有肉芽充填，可促进愈合。但也存在缺点，如臭味大，较长期固定可能影响关节活动度和瘢痕大等。

肋骨横突切除术（costotransversectomy） 经后路进入胸段椎体及侧前方以清除病灶或探查时，可切除患椎横突及其相邻的一小段肋骨，进行显露。必要时，可同时切除患椎上或下一肋骨横突，以扩大显露。常用于胸椎结核的病灶切除或探查。

经皮脊椎成形术（percutaneous vertebroplasty） 加固椎体的一种介入治疗方法。用椎间盘治疗针、经皮从后外侧穿入椎体，先作椎体静脉造影后注入2～4ml甲基丙烯酸酯。主要用于严重的骨质疏松、椎体转移瘤或血管瘤、预防椎体压缩和治疗骨病产生的疼痛。

肢体延长术（limb lengthening） 克服两侧肢体长度不平衡的一种手术方法，肢体的延长是指骨、肌肉、神经、血管。后者有弹性，通过牵引可逐渐延长，如果一次延长超过一定限度，可产生不可避免的损害。骨骼可用截骨术或牵引持续延长。

伊丽沙洛夫术（Ilizarov operation） 用于下肢骨骺尚未闭合的生长期儿童。一般在骺线自然封闭前1～2年施用。即采用多平面式外固定器，连接于在干骺端与骨干处经皮穿过的钢针上，牵伸分离骨骺，逐渐延长，直至临床所需的长度要求为止。与其他方法相比，操作简单，无需植固或内固定。

软骨分离（chondrodiastasia） 一种牵拉骨骺延长肢体的方法。此时骨骺仍保持完整，不发生早闭或骨折，并发症亦少。适用于脊髓灰质炎后遗症肢体短缩畸形的矫治。

脊柱后外侧经路融合术（postero-lateral route spinal fusion） 是治疗脊柱疾病常用的一种方法。如脊柱骨折脱位，椎板切除后，在两侧横突间植骨融合，另外一类是用双钢板固定棘突术。

脊柱前路融合术（spinal fusion through anterior approach） 也称椎体间融合术，是经前路的一种脊椎融合办法，是椎体间取髂骨植骨融合，解除该段脊柱的不稳定，从而稳定脊柱。用于腰椎滑脱、颈椎病、结核等。

植骨术（bone grafting） 是将自体骨、骨库同种异体骨移植到患者体内、骨缺损和需加强固定处的一种手术。方法有松质碎骨、嵌入、上盖、带肌蒂骨块等，适用于骨折不愈合、骨缺损、融合术。

骨移植（bone graft） 取髂骨、肋骨、胫骨、腓骨，来修复骨缺损、骨折不愈合、关节融合。带血管蒂的骨移植成活率高，带骨膜移植利于新骨再生并减少吸收。

关节切除成形术（excision arthroplasty） 切除关节，借助软组织衬垫以保留关节功能，即为关节切除成形术。肘关节结核施行的全肘关节切除术即属此类手术。

带蒂移植（vascular pedicle graft） 此移植多为自体移植，移植组织与供体组织大部切断，保留主要血管的蒂，使之保持有效的血运，如带蒂转移皮瓣。

软骨移植（carrtilage graft） 是取自体肋骨、耳软骨，鼻中隔软骨游离移植，是修补、塑形、支架的良好材料，异体易被吸收。

贴附植骨（apposition bone grafting） 也称上盖植骨，一般用于长骨骨折不愈合，取骨块植于骨面上，后用螺钉固定，可加松质骨碎片，加速愈合。

带肌蒂骨块移植（muscle-pedicle bone grafting） 在肌肉附着处，不剥离肌肉，取骨块，连同骨块游离适当长度肌肉，为带肌蒂并有血运的骨块。经常用带股方肌、缝匠肌骨块，治疗股骨颈骨折不愈合。

滑移植骨（sliding graft） 取自体长骨伤病处上、下长短不一的骨块，调换位置来连接需植骨处，加速愈合。另外一种方法作大块滑移，是将长骨纵行剖开，取一半滑移，然后用螺钉固定。适用于骨不连假关节胫骨等。

骨库（bone bank） 骨库是储藏骨骼供随时需用骨移植的设备，新鲜尸体进行无菌处理或者是手术所获得适于植入的骨骼，储藏备用。供骨者需身体健康，无恶性肿瘤，无传染病，无遗传性疾病。骨库的骨骼可用保存液处理后储存在 2～5℃冰箱，也可冷藏在 -12～-15℃的冰箱内。优点可随取随用。

关节囊切开术（capsulotomy） 关节因神经、肌肉病变或脊髓灰质炎处理不当，长时间处于非功能位而发生畸形、挛缩时，可用关节囊切开术矫正。常用于踝关节跖屈和膝关节屈曲挛缩畸形。对掌指关节挛缩也可将其两侧副韧带及关节囊切开以进行矫正。术后加强锻炼以恢复关节活动度。

关节囊紧缩术（contraction of articular capsule） 作为紧缩关节囊以改善麻痹手指功能的一种手术。例如，手内肌麻痹时将掌指关节掌面关节囊重叠缝合紧缩，或将掌骨颈掌侧造成粗糙面而使关节囊粘连，以便将掌指关节控制在轻度屈曲位而不能背屈，则伸直时，指总伸肌力量可传到指间而能主动伸指间关节，功能得以改善。拇掌指关节囊紧缩后，捏物也获得改善。

加压关节固定术（compression arthrodesis） 关节固定术是一种导致关节骨性融合的手术。为了提高关节融合的成功率，可在施行关节固定术一般手术步骤后，加用关节上下端骨骼穿针，按装加压外固定夹具，收紧夹具用以加压。主要适用于膝，踝等关节固定术。

关节融合术（articular fusion; arthrodesis） 关节融合术又称关节固定术，是将严重影响和失去功能的关节施行手术造成骨性连接，达到关节永久固定解除疼痛，最大限度地改善或恢复肢体功能。关节融合术分为关节内和关节外融合；或两者结合应用。关节内法系进入关节内，去除病灶及关节面软骨，融合于所需位置；关节外固定则不进入关节，如脊柱后路融合术；关节内外固定则合并应用上述两种术式。尽管人工关节置换成形术有了很大进展，此手术目前仍应用于关节严重创伤、炎症、关节畸形、先天性异常及骨肿瘤等疾病。

鸟嘴式关节融合术（beak type arthrodesis） 也称为巴瑞咯第式三关节融合术。一般畸形是常采用三关节融合，但在较重足下垂时，此法不理想，需用改良的鸟嘴式手术方法。即在患足极度跖屈时，距骨后突可抵在胫骨后缘，起骨阻挡作用，再使距骨前缘纳入舟骨槽内，即可防止足下垂。此种手术适用于脊髓损伤及脊髓灰质炎的足下垂。

成形术（plastic operation） 体内各种组织和器官因伤病遭致破坏，丧失功能，采用不同方法包括修补、修复、改建、替换或移植等，使其恢复原状或原有功能的手术。例如关节切除成形、股四头肌成形或人工假体置换，均在成形范畴。

肩峰成形术（acromioplasty） 切除肩峰前外侧部分的手术。如肩锁关节有创伤性改变且有症状，或锁骨

外侧肥大压挤肩胛下肌时，则切除肩锁关节。本法主要用于肩关节撞击综合征等疾病。

半关节移植术（hemi-joint transplantation） 采用人工假体置换病变的骨骼，可取得良好的疗效，由于只涉及关节一个骨端而不是全部，故称半关节置换或成形术，取用自体骨端以重建关节。如腓骨头替换桡骨远端，均属半关节移植术范畴。

半关节成形术（hemiathroplasty） 关节成形术是使畸形、破坏、僵硬或强直的关节恢复无痛、有功能的一种手术。此种手术具有重建或假体置换的功效。关节全部置换术为全关节置换或成形术，置换材料可采用高分子生物材料、金属或自身组织。

关节囊成形术（capsuloplasty） 关节囊因病变或破损而引起脱位，需要进行修补，即称为关节囊成形术。一般可给予直接缝合或利用周围肌肉、肌腱、筋膜及骑缝钉等予以修补加强，例如，在习惯性肩关节脱位及先天性髋脱位时，即可使用此类手术。

髋臼成形术（acetabuloplasty） 先天性髋脱位患者的髋臼角大，整复后不稳定。将髋臼向前外下方向旋转以减小髋臼角，以加强整复后稳定性的成形术，也叫沙特髋骨截骨术。骨盆内移截骨术及在髋臼外上缘植骨以增大髋臼缘的侧、后及前面的加盖手术，亦属此类。

软骨成形术（chondroplasty） 也称为软骨修补术。关节软骨有损害或缺损时，可用自体软骨、骨软骨、骨膜、软骨膜或滑膜带蒂或游离覆盖缺失或经修整的损害处进行修复。异体骨软骨片移植修复也在试用。

假滑液囊（pseudobursa） 关节成形术后的关节造影中见到的一些与术后假关节相通的、形状不规格的空腔。有滑膜增生、积液通过不规则的细颈与假关节囊相通。多见于髋全关节形成术后。

关节松解术（arthrolysis） 关节因病变，或伤后长期固定，缺乏功能锻炼，可出现关节内粘连及僵硬，需行关节松解术。麻醉后手法或手术分离粘连，并松解或分离周围软组织，以改善及恢复功能。

假体（prosthesis） 也称为赝复体，用生物相容性良好和具有适当机械性能的生物材料，设计研制的人工制成品置换因伤病失去功能或无法挽救的组织或器官，以恢复和改善功能，此制品即为假体。常用的有人工关节、骨、血管、心脏瓣膜、眼球、义齿等。

表面置换（surface replacement） 人工关节手术的一种方法，即置换部分或全部关节表面，可保留大部分骨质。置换的表面器件，一般用高分子聚合物生物材料或金属预制，待表层病变清除后用粘合剂固定。此类型手术适用于表浅病变时的表面置换，供其恢复功能，并保留再次手术行全关节置换的机会

杵臼假体（ball and socket prosthesis） 杵与臼形器件组成的人工关节假体，常用以置换髋关节，多采用超高分子聚乙烯髋臼及金属股骨头配伍，骨水泥固定，现已开始改用多孔金属材料代替骨水泥，以获得更牢固的内锁型生物固定。

人工关节假体置换（artificial joint prosthetic replacement） 应用人工关节假体置换被伤病破坏的关节的一种成形术，达到清除病灶、消除疼痛、恢复功能的目的。人工关节仅置换关节端及软骨，不包括软组织。材料与设计均需符合要求，目前应用最多的是人工股骨头、髋关节、膝关节。

换配件医学（spare-parts medicine） 人体的某些器官及其配件因伤病侵袭破坏，已丧失功能或危及生命，设法用人工器官或假体置换，以恢复或改善功能，即构成换配件医学的内容。广义而言，生物体的器官移植也属此范畴。临床上已应用人工关节、人工晶体、人工心脏瓣膜、人工喉、起搏器、人造血管、人造血等，替代原有器官及配件，可永久性植入体内。器官移植如肾、角膜、骨髓以及心、肺、肝移植亦已广为应用。

部件医学（substitute medicine） 研究器官、组织人工化为目的的新分支学科，它是汇合现代生物学、医学和工程学的一门综合科学。目前，除大脑以外几乎所有器官的人工化均在研制中，如人工心肺机、全人工心脏、人工肾、人工关节、人造血管等。这些制品多可用于人体以代替人体器官的部分主要功能。

活合金（vitallium alloy; Co - Cr - Mo alloy） 即钴一铬一钼合金，可锻造或铸造。其生物相容性、耐蚀性、机械性能和理化性能均较优越，已列入国际标准的植入生物材料。锻钴合金含钴40%、铬20%、镍15%、钼7%、锰2%、铁16%、碳0.15%和铍0.04%。铸钴合金含钴30%，加入5%～7%钼可提高其耐蚀性，比不锈钢高40倍。如用钨（14%～16%）代钼，并加入镍（9%～11%）或钛（4%～10%），性能更好。常用于人工关节，心瓣支架和内固定矫形物等。

生物材料（biomaterial） 在某些特殊情况下，为了延长患者生命或治疗某些伤病，用于人工器官和矫形物进行修复或替换的材料。因为是在复杂的生物环境下工作，该材料必须有良好的生物相容性，适当的机械性能和理化惰性，其设计符合力学要求，并易于制作和抗凝血等。目前常用的生物材料有金属（不锈钢、钴基合金、钛合金等）、高分子聚合物（硅橡胶、超高分子聚乙烯、聚四氟乙烯、聚甲基丙烯酸甲酯，和无机材料（陶瓷、碳素材料），生物体基质、组织及器官，从广义上讲也属此范畴。在临床常用于人工关节，内固定器件，心脏瓣膜支架粘剂，膜状衬垫和添塞剂等。

生物降解材料（biodegradable material） 可植入体内的生物材料，可为生物体分解吸收材料，也可自身发生降解，临床上可用作吸收性缝合线、粘合剂、修复材料、深层及药物释放载体。此材料在需要时可发挥相应的效益，然后被生物体分解、吸收和排除。其优点是短期存留体内，避免可能发生的排斥和应力保护作用，不需要手术取出。

羟基磷灰石（hydroxyapatite） 为骨骼及牙齿的主要成分，其分子式为 $Ca_{10}(PO_4)_6(OH)_2$，常用于人工骨植入以修复骨缺损，治疗骨不连等。如与骨形态发生蛋白及生物活性玻璃联合应用，成骨效果更佳。

生物陶瓷（bioceramics） 高密度纯陶瓷，纯氧化铝加热至1000℃所形成的多晶体为氧化铝陶瓷，单晶体为钻石。高密度纯陶瓷有良好的电学和力学性能，硬度高、弹性模最高、抗压强度大、磨损少、惰性好、耐酸碱、耐腐蚀、无吸水性、组织反应小，适于植入人体，故称生物陶瓷。但也有缺点，如：抗张力及抗弯曲差、质脆、无塑性。可用于人工关节，人工骨和义齿的制作。

陶瓷骨（osteoceramics） 用生物陶瓷制成的关节、人工骨及义齿。

超高分子聚乙烯（high density polyethylene, HDPE） 石腊的衍生物，由含两个碳的碳氢化合物乙烯聚合而成，韧性小而致密坚硬，具有良好的耐磨擦性、耐久性和理化惰性，是优越的高分子生物材料。常用于人工关节，如髋臼部件、人工髌骨等，尤其是与金属配伍，可减少磨损，符合临床要求。

明胶海绵（gelfoam） 临床上应用最多的一种中效栓塞剂，优点是安全、无毒性、取材方便、价廉，缺点是在血管内能形成栓塞，但不稳定，通常在7～21d后被吸收，阻塞的血管可再通。外科用以局部止血。

肌腱移植（tendon graft） 主要用于足部运动功能重建，包括创伤后肌腱缺损或不可恢复的神经瘫痪等，常利用掌长肌腱，2～4趾伸肌腱为供区。移植的最终效果取决于运动功能，故术后48h开始逐渐进行被动、主动屈伸足趾功能。屈肌腱移植后瘢痕较多者，可先埋硅胶条3～6个月，形成假性滑鞘后，再作肌腱移植。

肌腱移位术（transference of tendon） 在脊髓灰质炎后遗症，及神经损伤产生畸形，或肌力不平衡时，转移肌腱以矫正的手术。特别适用于儿童患者，因其骨骼发育尚未停止，不适合作骨部手术，以避免影响生长，但又迫切需要改善功能、纠正畸形，使获得新的肌力平衡，防止畸形进一步发展。转移部分主要是肌腱，有时长度不够，可取用阔筋膜延长肌腱后移位，亦可用碳纤维。

肌腱吻合术（tendon anastomosis） 肌腱断裂、移植或移位进行修复时，均需吻合肌腱，缝合材料以不锈钢丝为好，也可用丝线及合成纤维。吻合方法有“∞”字、双十字、拉出钢丝等，手外科、整形外科及创伤外科常用。

滑膜切除术（synovectomy） 滑膜部分或大部切除的手术，用于治疗色素绒毛结节性滑膜炎、骨膜血管瘤和滑膜瘤等，扁平髋患者也可切除滑膜配合骨骼开窗

减压和血管植入，使症状得到缓解。

腱鞘成形术（tenosynovoplastic operation of vicula of tendon） 当手部屈肌腱受伤后，切除后而植入生物材料于受伤的肌腱，2～3月后可形成假鞘。二期用如掌长肌腱替换生物材料，修复屈肌腱，避免粘连。但治疗时间长，而且需作二次手术。

腱纽（环）成形术（plastic operation of vicula of tendon） 屈肌腱的腱鞘在掌指关节附近处增厚形成腱环，其功能在于抑制肌腱的异常活动，如指屈肌腱损伤，或伤及腱环，使屈肌腱功能丧失，可用自身筋膜或生物材料重建修复。

肌肉移位术（transposition of muscle） 是采用肌肉移位的方法，来治疗由于肌力不平衡、畸形的影响。将肌肉大部或起止部，包括神经、血管一同游离，移到所需的部位。如背阔肌代替肱二头肌等等。

肌肉移植（muscle transplantation） 骨骼肌游离法尚未应用于临床。经常用的是带血管、神经蒂的肌肉移植和转移肌瓣，来替代肌肉缺损或覆盖重要组织。

股四头肌成形术（quadricepsplasty） 由于股骨干骨折，尤其中下段骨折内固定术或较长时间外固定；股四头肌的损伤；膝内膝上的炎症等出现的并发症。以上诸原因引起的股中间肌、关节内粘连导致膝关节屈伸活动受限。行手术治疗切除粘连瘢痕化的股中间肌，关节内、外充分松解，术后加强关节活动功能锻炼来恢复膝关节的屈伸活动功能。此手术名称为股四头肌成形术。

鹅足移位术（pes anserinus transplantation） 是一种加强膝关节内侧稳定性手术方法。适用于膝关节内侧副韧带断裂、合并前十字韧带损伤、存在前抽屉试验阳性的病人，这些病人膝关节剧烈活动时，易出现膝关节摇摆不稳或发生软腿现象。其手术方法的要点是：将鹅足（股薄肌、缝匠肌和半腱肌的联合止点）的远端止点的2/3剥下，向上翻转，缝合在髌腱内缘和胫骨内髁的下方，使其变为水平走行，以加强其内旋作用。或单独将缝匠肌远端游离，与股四头肌扩张髌腱缝合，再将剩余之鹅足自止点切下，仍按上述方法，翻转缝合固定在髌腱内侧缘和胫骨内髁下方。

神经移植（nerve graft） 当身体受伤后，利用自身神经修复神经缺损。经常用神经移植的是皮神经、腓肠神经、隐神经、前臂内侧皮神经。分离后，可单股或多股一并加粗，对端吻合。面神经缺损可用股外侧皮神经分离后移植，臂丛神经损伤可用肋间神经修复，从而恢复一定功能。

神经根切断术（rhizotomy） 系指手术切断由脊髓发出的脊神经的前根或后根。前者试图来治疗减轻原发性高血压等；后者治疗因恶生肿瘤所致的顽固性疼痛，是姑息性的措施。

倾注冷冻法（pouring freezing） 冷冻疗法是利用深度低温使病变组织冷凝坏死，治疗某些疾病的一种方法。其原理是在某些致冷剂的作用下，病变组织的细胞内外结冰，产生变性、坏死。临床常用的致冷剂有液氮、二氧化碳雪等。倾注冷冻法是将液氮倾注到病变部位（如瘤腔），而使局部组织产生坏死的一种疗法。在使用冷冻疗法时，要注意保护周围的健康组织。

刺入冷冻法（penetrating freezing） 将尖长的探针或冷冻探头刺入病变组织中，利用针的长度形成广泛的冷冻坏死；以探头为中心的深部冷冻，也可以朝不同方向刺入，增加冷冻的范围和效果。适用于体积较大的瘤组织冷冻，亦可对深部组织内神经冷冻，达到解除疼痛的作用。

超根治术（super-radical operation） 整块切除恶性肿瘤及发生该肿瘤的器官或组织和该肿瘤的引流区域淋巴结的基础上，再扩大手术切除范围至根治术切除的区域淋巴结范围以外，为超根治术。

手部创伤与感染（trauma and infection of hand） 手部外伤指因外界致伤因子所致手的皮肤、皮下组织、肌肉、肌腱、神经、血管、骨骼等的破坏。手部感染指因致病的细菌所引起组成手的任何组织的病损。

瘢痕挛缩（scar contracture） 大的开放创面未及早植皮，关节屈侧或皮肤松动部位创面与皮纹垂直的切口等，在瘢痕形成过程中，肌成纤维细胞及纤维细胞的收缩，使周围组织及器官出现变形、移位与屈曲挛缩畸形，这一过程即为瘢痕挛缩。

手部瘢痕挛缩（contracture of scar of hand） 因创伤、感染等病因所致组成手的皮肤、皮下组织、肌肉、肌腱等的破坏，经或未经治疗愈合形成的瘢痕化。从而失去应用舒缩功能，呈挛缩状态。

拇指缺损功能重建（functional reconstruction of thumb） 当拇指无论何因其功能缺损时，为恢复和重建拇指功能，在拇指缺如情况下临床上采取了指趾移植再造拇指的手段。当拇指再造成功后而无功能时，行肌腱移位或在1、2掌骨对掌功能位固定后肌腱移位再造其功能。

拇指外展对掌功能重建术（opponensplasty of thumb） 正中神经损伤不能修复而桡神经及尺神经正常者，由于拇长屈肌、拇短屈肌、拇对掌肌及第1、2蚓状肌瘫痪而引起拇外展对掌功能丧失而行功能重建术。常用肌腱移位术，方法有：环指指浅屈肌移位，在拇掌指关节桡侧，拇外展屈腕位，将肌腱移在拇短屈肌外及拇长伸肌腱上；也可用掌长肌、尺侧腕伸肌、小指屈肌、尺侧腕屈肌移位。其中以小指屈肌移位效果最佳。

拇指化（pollicization） 手指中拇指功能非常重要，因其手部功能占整体之50%。如有手指外伤或其他病损致使拇指缺如或残疾，为恢复拇指功能则行移植方法，应用手、足指趾再造拇指。

截肢术（amputation） 指肢体因疾病或创伤造成肢体缺血失去生机而又无法保留，通过手术方法将肢体离断的治疗方法。不同年龄的人导致截肢的病因不同。老年人因血管疾病或糖尿病；青壮年多因创伤或创伤并发症；儿童多因先天性因素，后天多因创伤或肢体恶性肿瘤。

斩断截肢术（guillatine amputation） 是一种快速的肢体离断方法。见于战伤时，多为开放性损伤，因条件所限，为尽快离断肢体以挽救生命。即在相应的截肢平面，应用锋利器械斩截肢体。

幻肢痛（phantom limb pain） 几乎每一个截肢病人，术后又对切除的部分肢体存在着一种虚幻感觉。肢体缺如后因中枢神经系统中存在的印迹信号仍发挥其作用，致使反射弧反应反馈而引起的幻觉痛。

关节离断术（disarticulation） 指从关节部位进行解脱的一种手术方式。病因多为关节本身或其远端的疾病或创伤。只有通过此术式方能解决或符合疾病临床治疗要求而采取的一种手术方式。关节离断后能造成一个较好的承残端。

半骨盆截除术（hemipelvectomy） 又称髂腹间截除术，后1/4截肢术。通过前切口会阴切口，后切口将该侧肢体自耻骨联合至骶髂关节间解脱。常用术式有King－Steelguist，Saronelo－Ferre，Gorden－Taylor。

临时假肢（temporary prosthesis） 假肢是用于替代残缺肢体的人工制品。截肢后根据不同时间、不同目的而使用的假肢，可分为临时性假肢和永久性假肢。临时性假肢可在手术后不久即开始装配使用，待残端定型后再装配永久性假肢。临时性假肢不但可减轻病人失去肢体的心理创伤，而且也可促进伤口愈合减轻疼痛，尽快消除水肿，为早期装配永久性假肢提供有利条件。

单轴假脚（single-axis foot） 以屈伸为轴向运动的假脚，适于平面直线行走，但对转向及不平路面行走不利。

肌电假肢（myoelectric artificial limb） 这种假肢是利用残肢的伸、屈肌肉活动而进行操纵的。如前臂假肢在装配前，应先在残肢上臂的伸、屈肌群的肌腹中造一条皮管通道，然后把假肢中活动手指的机械与皮管连接。当皮管内的肌纤维收缩时，可牵动机械手指进行伸、屈活动。

部分假肢（partial hand prosthesis） 适用拇指全缺或某个手指全缺，包括部分手掌缺损的假手。分装饰性和功能性两种。装饰性缺失手指用塑料假手来弥补；功能性缺失手主要放置代替拇指或其他四指的对掌杆，以提供对掌功能，使假手能持取物件。

对线（alignment） 对假肢接受腔安装的位置和人造假肢关节、假脚等部件的相对位置进行调整，以使假肢达到最好的功能。分为静态对线和动态对线两类。静态对线指假肢装配时在工作台上的对线调整；动态对线是截肢患者试装假肢后，在站立和步行中的对线调整。

大腿假肢膝关节（knee joint for above - knee prosthesis） 安装在大腿假肢上的膝关节。其作用是步行支撑保持膝部稳定，在摆动期使小腿能部分自然摆动。有数种形式。

髋关节离断假肢（hip disarticulation prosthesis） 适用于病残范围较广，涉及髋和肢的病人。例如臀部和髋部病变，行髋关节离断手术。主要利用骨盆或脊柱作支架，用腰部的悬吊或固定装置来配带支具。

大腿假肢（artificial thigh） 适用于从坐骨结节下10cm至膝关节间隙上5cm范围内的截肢患者的假肢，由假脚、踝关节、小腿、膝关节、接受腔和悬吊装置等部件组成。

下肢假肢（artificial leg） 下肢的主要功能是负重和行走，支具的目的是支撑体重，减除或减少患处的负重，防止疼痛、畸形的发生，限制不随意活动，保持关节稳定，同时还能帮助进行较好的步态。

赛姆假肢（Syme prosthesis） 为施行踝关节截肢（Syme 切断术）的患者所设计的假肢。特点为前开口的皮革或树脂复合材料制作的接受腔，两侧用金属固定。假肢合适良好者能以较正常的方式承重，不需要其他悬吊装置。

髌韧带承重小腿假肢（PTB prosthesis） 与传统型小腿假肢区别在于取消了膝铰链及上鞲，完全由残肢承重，靠髌上环带悬吊。

传统型小腿假肢（traditional below knee prosthesis） 由假脚、踝关节、接受腔、膝铰链和上鞲等构成。踝关节与假脚可分三类：①固定踝部，假脚后跟带软垫；②带有前后缓冲器的踝关节；③适于不平路面行走的踝关节。接受腔承重主要为残肢软组织，膝铰链及上鞲束缚大腿，可引起肌肉萎缩。

矫形器（orthotic device） 是用于人体某些部位以预防、矫正畸形和治疗骨骼、关节、神经、肌肉疾病及补偿其功能的器械。包括支架、夹板等。

矫形鞋（orthopedic shoe） 为用于治疗下肢和足部疾病的特制皮鞋和皮靴。足部病变时产生的内、外翻时，为使足行走时着地力点正常而用特制鞋以保持平衡。

补缺鞋（shoe for foot stump） 一种用于弥补足部缺损的特制皮鞋。根据足部截肢或关节离断作相应的制作补配，使足行走时更加稳定。

补高鞋（elevation shoe） 用于补偿下肢短缩矫形鞋。一侧下肢短缩超2.0cm时鞋跟底垫高，短缩7～14cm者用内外补高鞋，超过14cm需使用补高假脚。

锁骨骨折（fracture of clavicle or fractured clavicle） 锁骨的完整性或连续性中断。治疗方法以非手术治疗为主，如合并血管、神经损伤或非手术治疗失败者，手术治疗。也有的学者认为，锁骨骨折手法整复后采取“8”字形绷带固定后，患者因固定姿势很不舒适，而手术内固定对患者既没大的损害又不复杂，故主张早期手术治疗。

胸锁关节脱位（dislocation of sterno-clavicular joint） 组成胸锁关节之骨的关节面失去正常对合关系。其治疗以非手术治疗为主，如因脱位影响其功能或产生副损伤，非手术治疗失败而又出现关节功能障碍者，应手术治疗。

肩锁关节脱位（dislocation of acromio-clavicular joint） 组成肩锁关节之骨的关节面失去正常对合关系称脱位。治疗以非手术治疗为主。但此类脱位采取加压固定有时难以凑效，有者非手术治疗后再脱位，故对外伤性、年轻体力劳动者应以手术复位固定及韧带修补。

肩锁关节扭伤、脱位、半脱位（sprain，dislocation of acromioclavicular joint） 由直接或间接暴力导致肩锁关节囊、肩锁及喙锁韧带的不全或完全断裂产生扭伤、半脱位或脱位。一般伤后疼痛逐渐加重，上肢不能下垂、外展，上举时疼痛，肩锁关节部压痛明显。X线透视两侧对比可助诊断。治疗上扭伤可用三角巾悬吊，脱位可用弹力带固定或手术修补韧带。

肩关节骨折脱位（fracture - dislocation of shoulder joint） 肩关节基于其局部解剖结构特点是最易脱位的关节之一。由于创伤或疾病在脱位同时合并骨折多

于骨折合并脱位。脱位同时合并大关节撕脱伤最为常见，尚有合并肩胛颈、锁骨肩峰端等少见骨折。合并腋神经损伤，三角肌相应处痛觉消失。肩关节脱位第一次治疗应正确，彻底痊愈，以防发生习惯性脱位。

陈旧性肩关节前脱位（late unreduced anterior dislocation of shoulder joint） 肩关节前脱位时间在三周以上称其陈旧性脱位。陈旧性脱位治疗如在三周左右时，可在充分麻醉下试行手法整复，如不成功或合并神经损伤等可手术切开复位。

陈旧性肩关节后脱位（late unreduced posterior dislocation of shoulder joint） 肩关节后脱位时间在三周以上称其陈旧性脱位。其治疗视其脱位程度及有无合并损伤采取相应方法。如无合并损伤且脱位后时间在三周左右可在充分麻醉下采取手法整复，如不成功或合并其他副损伤则应手术切开复位。

复发性肩关节脱位（recurrent dislocation of shoulder） 肩关节脱位后经治疗未能彻底修复而造成再次脱位。原因为肩关节活动范围大而缺乏骨性支持，依靠关节囊、韧带固定，脱位后没能得到确实治疗造成破裂之关节囊松弛，而且脱位后肱骨头的后方受挫，特别是患侧的外旋角度过大易造成再脱位。

肩关节前脱位（anterior dislocation of shoulder joint） 组成肩关节之骨的关节面因致伤因素作用使其肱骨头失去正常对合关系而脱向关节盂之前方，如向锁骨下、喙突下等。治疗以非手术治疗为主。如非手术治疗失败或合并血管、神经等副损伤时手术治疗。

肩关节后脱位（posterior dislocation of shoulder joint） 组成肩关节之骨的关节面因致伤因素作用，使其肱骨头失去正常对合关系而脱向关节盂之后方称其后脱位。此类型脱位少见。常见致伤因素来自肩部前方冲撞力大，尤其患侧上肢呈屈曲位时。易合并神经、血管等副损伤。治疗视其脱位情况，尤其是否合并其他副损伤，一般以非手术治疗。

肩关节向前半脱位及肩关节松弛症（anterior semiluxation and relaxation symptom of shoulder joint） 肱骨头在肩胛盂的盂缘上前后滑动产生疼痛，此种关节不稳的发生可能是肩关节前脱位又自然复位所致。典型症状为肩有脱位感，不敢作肩的外展外旋动作。检查时肩的前方有固定压痛点。肩关节造影检查可见造影剂溢入肩峰下滑囊。治疗上可手术缝合关节囊裂口或原位缝合撕脱的关节盂缘。

习惯性肩关节脱位（recurrent dislocation of shoulder joint） 肩关节局部解剖特点，再加其活动范围大而缺乏骨性支持，靠关节囊、韧带固定；外伤脱位后没有得到确实治疗，致使破裂的关节囊松弛和肱骨头后方往往受挫伤，特别是患肢外旋角度过大，易造成习惯性脱位。

班卡特损伤（Pankert lesion） 下肩肱韧带连同关节囊及盂唇软骨撕脱伤后，形成肩关节不稳的病征。见于肩关节前脱臼，易形成习惯性脱臼。治疗应将肩关节盂唇重建，并修复关节囊，同时将肩胛下肌切断后向外侧做重叠缝合。

肩胛骨骨折（fracture of scapula; fractured scapula） 肩胛骨是上肢与躯干间骨性连接的惟一方式。由体部、关节盂、肩峰、喙突等组成。其结构中任何一部分由于创伤或疾病造成其完整性或连续性中断，谓之为肩胛骨骨折。其治疗以手术治疗为主。如关节盂骨折，因其为组成肩关节之骨端，需解剖复位，可相应采取治疗方法。肩峰骨折如影响肩关节稳定性，可采取手术治疗。喙突部骨折，因其为喙肱肌、肱二头肌短头、胸小肌之止点，骨折后需复位后坚实固定。

冈上肌钙化（calcification of supraspinatus tendon） 一般认为是在冈上肌腱退变的基础上，由于局部异常钙盐代谢，发生钙盐沉积，形成钙盐性肌腱炎，多发生于40~60岁患者。临床表现可分为慢性、亚急性、急性三种类型。主要表现为肩部疼痛，向上臂放散，肌肉痉挛，肩关节活动受限，压痛明显，组织有炎性反应。X线检查在肱骨大结节附近可见不同类型的钙化阴影。治疗：非手术治疗包括局部制动、理疗及止痛药物，也可以行局部封闭。手术治疗适用于非手术治疗无效，疾病严重，反复发作者，主要是将冈上肌腱内的钙化块切除或刮除。

冈上肌腱炎（tendinitis of supraspinatus tendon; supraspinatus syndrome） 又名冈上肌腱综合征。轻微外伤或劳损引起的肌腱退行性变，好发于中年以上的

体力劳动者、家庭妇女和青年运动员。症状：肩外侧面和三角肌止点处疼痛，肩峰下结节有明显压痛，肩外展60～120度时痛加重，而当外展小于60度或大于120度时则痛不明显，称为疼痛弧综合征。肩部X线检查阴性。早期可使用三角吊带，给予抗炎药如阿司匹林，注射强的松龙于压痛部位。急性期过后可以开始做轻度钟摆运动，逐渐加强活动锻炼。如痛已消失而肩关节仍僵硬，可在全麻下十分谨慎地手法松动，注意防止骨折。

肱二头肌长头肌腱鞘炎（tenosynovitis of long head of brachial biceps） 肩关节受突然的牵扯或超常范围的活动，使肱二头肌长头在结节间沟中横行，纵行反复磨擦使关节活动受限制，产生三角肌或肱二头肌长头压痛，如不及时治疗，多经久不愈或时愈时犯。

肱二头肌长头肌腱脱位（dislocation of long head of brachial biceps） 多于肩外展、外旋时，肱骨突然内旋时发生，造成结节间沟横韧带断裂，使肌腱向前脱出。主要表现为肩前痛，时有弹响，重者习有交锁。

肱二头肌断裂（rupture of brachial biceps） 断裂部位可发生于下端附着点肌肉、肌腱移行外，肌腹、肌腱上端的长短头或长头附着点，其中以长头肌腱断裂最多，伤部在结节间沟。多因肌腱慢性的反复磨损，封闭引起肌腱变性所致。

希尔一萨克损伤（Hill－Sach lesion） 肱骨头后外侧发生的压缩性骨折，见于复发性肩关节脱臼。CT检查可明确诊断，60～70度肩内旋位X线摄影可见肱骨头骨质缺陷。复发性肩关节脱臼应手术治疗。

肱骨大结节骨折（fracture of greater tuberosity of humerus） 该部位骨折多发生在肩关节脱位时，抵止点大结节之岗上肌牵拉所致。骨折后明显移位应手术内固定。

肱骨外科颈骨折（fracture of surgical neck of humerus） 肱骨外科颈位于解剖颈以下2～3cm，相当于大、小结节下缘与肱骨干之交界处，为松、坚质骨相邻之部，常易发生骨折。紧靠肱骨外科颈内侧有腋神经向后进入三角肌内，还有臂丛和腋动静脉经过，骨折时有可能发生血管、神经损伤。骨折分为无移位骨折；外展型骨折；内收型骨折。除了移位均可经手法整复外固定而治愈。如合并血管、神经损伤或开放性不稳定型骨折，需手术治疗。

肱骨骨折（fracture humerus） 肱骨是上肢骨径中最粗大者，上端肱骨头组成肩关节，下端髁部参与肘关节的构成。因外伤或疾病致该管状骨的连续性或完整性中断谓之骨折。该管状骨之骨折分大结节骨折、肱骨外科颈骨折、肱骨干骨折、肱骨髁上骨折、肱骨髁间骨折等。

肱骨干骨折（fracture of shaft of humerus） 肱骨干上起肱骨外科颈下1cm处，下达肱骨髁上2.0cm处。肱骨干中、下1/3段交界处后外侧有一桡神经沟，沟内有桡神经紧贴，若此处发生骨折可伤及桡神经。因创伤或疾病所致骨折后经复位稳定，又无合并桡神经损伤之闭合性骨折，均行非手术治疗。如合并桡神经损伤（非牵拉所致）及开放性不稳定骨折，需手术治疗。

肱骨髁上骨折（supracondylar fracture of humerus） 肱骨下端扁而宽，前有冠状窝、后有鹰嘴窝，两窝之间仅有一层薄的骨质，易发生骨折。该部位骨折因肘窝前部有肱二头肌腱膜横行其上，因此有肱动静脉及正中神经，易被骨折端刺伤或挤压在腱膜与骨折端之间，引起前臂缺血性肌挛缩或正中神经损伤。桡神经与肱骨外髁较接近，尺神经经过肱骨内上髁的后方，当骨折严重移位时亦可被挫伤。骨折分伸直型、屈曲型。多数通过手法整复、外固定或牵引等非手术治疗。如手法整复失败或合并血管、神经损伤的闭合性骨折，以及开放性骨折均应手术治疗。该部位骨折应注意其并发症，如缺血性肌挛缩，肘内、外翻等发生。

肱骨髁间骨折（intercondylar fracture of the humerus） 髁部分内、外髁及髁间。髁间前有冠状窝，后有鹰嘴窝，两窝之间仅有一层薄的骨质。骨折后难以固定，主要对内、外髁的处理。对髁间骨折注意其前方肱二头肌腱膜下肱动静脉、正中神经有无合并损伤。因其为关节内的骨折，治疗要求解剖复位，除裂纹骨折或无移位的骨折外，需切开复位内固定。

肘关节骨折脱位（fracture－dislocation of elbow joint） 肘关节上端为肱骨下端（内、外髁，髁间窝），下

端为尺骨鹰嘴、冠状突连接而成。外伤或疾病引起脱位，或脱位同时合并有骨折，如尺骨鹰嘴、冠状突、内、外髁骨折，髁间窝骨折等。单纯脱位的治疗容易成功，合并骨折的脱位治疗既要恢复和稳定脱位，又要整复固定骨折，而且合并的骨折为关节内骨折，要求解剖复位。

肘关节前脱位（anterior dislocation of elbow joint） 肘关节呈过伸位，力作用下肱骨髁滑车向后脱出，常合并尺骨鹰嘴骨折。治疗肘关节前脱位的同时要根据尺骨鹰嘴具体骨折类型、程度，采取相应治疗方法。

肘关节前脱位合并尺骨鹰嘴骨折（anterior dislocation of elbow joint） 外力作用于肘关节后方，在脱位的同时尺骨鹰嘴被击伤骨折。在脱位的治疗同时，尺骨鹰嘴骨折除外不完全性骨折或无移位的完全性骨折，均应采取整复加固定，而且为关节内骨折，要求解剖复位。

肘关节后脱位（posterior dislocation of elbow joint） 肘关节的基本活动为前后屈伸运动。侧副韧带比前后关节囊的支持性弱，抵抗前后方向力比尺骨冠状突弱，故造成肘关节后脱位占90%以上。后脱位指组成肘关节的尺骨面向肱骨髁滑车后方脱出。新鲜的肘关节后脱位，手法复位。陈旧性脱位或手法复位失败，或合并神经损伤则切开复位。

肘关节后脱位合并肱骨外髁背侧骨折（posterior dislocation） 少见骨折。肘关节后脱位又有外侧方脱位时合并肱骨外髁骨折。骨折块受伸腕肌牵拉向背侧移位，因而产生此类型骨折。整复脱位的同时治疗骨折，而且要求解剖复位。

肘关节后脱位合并尺骨冠状突骨折（posterior dislocation of elbow joint） 由于垂直前臂力作用下肘关节呈未屈位时易造成冠状突骨折。脱位整复后冠状突骨折可复位，如不能复位游至关节腔内，则手术治疗。

肘关节后脱位合并桡骨头骨折（posterior dislocation of elbow joint with fracture of head of radius） 少见的骨折。当前臂外翻状态时受力，易发生此类型改变。桡骨小头颈部是桡神经经过部位，骨折时易合并桡神经受累。脱位整复后对桡骨头骨折根据其类型及有无桡神经受累而定，其治疗以手法整复为主。如桡骨小头无移位的骨折则采取外固定；如移位或不稳定的骨折愈合影响小头功能，需手术治疗；如合并桡神经损伤，属牵拉伤可观察，否则手术。

肘关节内侧脱位（medial dislocation of elbow joint） 肘关节因创伤或疾病所致组成肘关节的骨端失去正常对合关系而向侧方脱出。向内侧者为肘关节内侧脱位。新鲜的脱位手法整复加外固定，陈旧性或手法整复失败者切开复位。

肘关节外侧脱位（lateral dislocation of elbow joint） 肘关节因创伤或疾病所致组成肘关节的骨端失去正常对合关系而向侧方脱出。向外侧者为肘关节外侧脱位。新鲜的脱位，手法整复加外固定；陈旧性或手法整复失败者切开复位。

陈旧性肘关节脱位（old dislocation of elbow joint） 肘关节脱位时间在3周以上称其陈旧性脱位。其治疗根据其脱位程度及是否有合并损伤采取相应治疗。如脱位时间三周左右又不并发副损伤时以手法整复；如手法整复失败或合并副损伤时则手术切开复位。

习惯性肘关节脱位（recurrent dislocation of elbow joint） 肘关节脱位没有得到彻底治疗，关节囊及周围韧带因脱位后修复不良、松弛而影响关节稳定性，造成轻微外力即反复脱位，3次以上即称习惯性脱位。因该类型脱位关节稳定性破坏，而且易产生创伤性关节炎，为稳定关节及恢复其功能而施以手术治疗。

肘滑车关节骨软骨骨折（fracture of osteo-chondro-art trochlearis） 急性损伤时引起肘滑车关节发生骨软骨或软骨骨折，临床上多为骨软骨炎表现。有时术中见滑车及冠状突的关节软骨均有软骨剥离骨床，关节内脱落的骨及软骨片。可行石膏固定3~4周，局部理疗。

肘关节创伤性滑膜炎（tramatic synovitis of elbow joint） 多见投掷手榴弹、举重运动员，为关节滑膜被挤压成慢性劳损所致。多见鹰嘴窝滑膜，鹰嘴内缘与滑车间滑膜，滑膜充血、变红、水肿。一般保守治疗，理疗可有疗效。

桡骨头骨折（fracture of head of radius） 桡骨头参与肘关节组成，它与尺骨形成上尺桡关节。桡骨头（即桡骨小头）被附着在尺骨桡切迹前后缘的环状韧带所约束。桡骨头骨折少见，可因创伤或疾病所致其连续性或完整性中断。骨折除不完全性或无移位的完全性骨折外，如为不稳定性，影响关节活动或功能则考虑手术。

牵拉肘（牵引肘桡骨头半脱位）（malgaigne dislocation） 多见于5岁以下小儿。不满5岁的小儿其桡骨头未发育好，桡骨颈部的环状韧带只是一片薄弱的纤维膜。一旦小儿的前臂被提拉，桡骨头即向远端滑移；恢复原位时环状韧带的上半部不退缩卡压在肱桡关节内，称桡骨头半脱位。因牵拉肘部而引发，故称牵引肘桡骨头半脱位。手法复位：整复者一手牵引并旋转患肢前臂，另一手拇指挤桡骨小头，其他四指握持肘部即可复位。

科雷斯骨折（Colles fracture） 骨折发生在桡骨下端3cm范围内称桡骨下端骨折。骨折后移位方向如为向桡背侧者，称科雷斯骨折。治疗采取手法复位。

史密斯骨折（Smith fracture） 骨折发生在桡骨下端3cm范围内。骨折后移位方向如为向掌尺侧者，称史密斯骨折。治疗采取手法复位。

巴尔通骨折（Barton fracture） 通过桡骨远端部分关节面的边缘骨折。常发生腕关节伴随楔形骨折块向掌侧或背侧产生脱位或半脱位，分别称掌侧或背侧Berton骨折脱位。

尺滑鹰嘴骨折（olecranal fracture） 尺骨近端后方位于皮下的突起为鹰嘴。和前方的尺骨冠突构成半月切迹。此切迹和肱骨滑车形成肱尺关节。尺骨鹰嘴骨折大都波及到关节内。精确的复位是防止关节不稳，预防骨性关节炎及其他并发症的有效措施。

尺骨鹰嘴撕脱骨折（avuision fracture of olecranon） 多在接近肱二头肌腱止点外发生，骨折块较小，折线多呈横行，骨折不进入关节，因骨折片小常被忽略，影响伸肘功能的发挥。

前臂骨折（fracture of forearm） 前臂骨骼由尺骨和桡骨组成。且尺骨上端构成肘关节的重要组成部分，桡骨下端为构成腕关节的主要组成部分。两骨由上、下尺桡关节及骨间膜紧密相连。因创伤或疾病致其尺骨、桡骨完整性或连续性中断，谓之前臂骨折。

孟特吉亚骨折（Monteggia fracture） 因创伤或疾病以致尺骨上1/3骨折合并桡骨头脱位，称孟特吉亚骨折，也称尺骨上1/3骨折合并桡骨头脱位。

盖莱阿齐骨折（Galeazzi fracture; Dupuytren fracture） 又称杜普伊特伦骨折，为桡骨干中下1/3骨折合并桡尺下关节脱位。根据骨折的稳定程度及移位方向分为3型：①稳定型：桡骨横断骨折；②不稳定型：桡骨骨折呈斜形或螺旋形，偶而为粉碎型；③特殊型：桡骨尺骨双骨折。以上三型均伴有桡尺下关节脱位。临床症状：前臂及腕部肿胀、疼痛，移位多者畸形明显，前臂旋转活动受限。X线检查可进一步明确类型。治疗：手法复位；石膏或夹板固定；复位后位置不稳定者，常需手术复位。

桡骨下端骨折合并尺骨脱位（Galeazzi fracture） 可由直接或间接暴力引起，直接暴力作用于前臂桡背侧为常见原因。一般认为前臂过度旋前、腕关节背伸位时、手部桡侧着地摔伤为常见原因。骨折可分为：①桡骨远端青枝骨折合并尺骨小头骨骺分离，此型均为儿童，损伤轻，易于整复。②桡骨远1/3骨折、下尺桡关节脱位明显，此型损伤较重，下尺桡关节掌背侧韧带、三角纤维软骨盘多已断裂。③桡骨远1/3骨折、下尺桡关节脱位，并合并尺骨干骨折或尺骨干之外伤性弯曲，多为机器绞扎伤所致。损伤重，在X线片上表现前后位桡骨短缩，远侧尺桡骨间距减少，桡骨向尺骨靠拢；侧位片桡骨通常向掌侧成角，尺骨头向背侧突出。治疗上，①型只要纠正成角畸形，无需放置骨垫，即可保持稳定，疗效好。②、③型均需切开复位，加压钢板内固定，术后石膏托固定4～6周。

桡骨中下1/3骨折合并下尺桡关节脱位（Galeazzi fracture） 因创伤或疾病致使桡骨中下1/3骨折。由于作用力方向是由桡骨向尺侧冲击，超过尺腕关节及其周围韧带张力，致使下尺桡关节分离，失去正常对合关系。

创伤后腕关节不稳（post - traumatic unstability of wrist） 腕关节损伤后，早期或晚期发生腕骨间正常位置的改变。月骨及其周围脱位等损伤后不易复位，复位后也不易保持位置。

经舟月骨周围脱位（trans-scapho-perilunar dislocation of carpus） 多由腕背屈时，手掌撑地所致，常伴有舟状骨骨折，远半部分舟骨和其他腕骨的背侧脱位，近半部分舟骨和月骨及桡骨关系仍正常。一般行手法复位，石膏固定3周。陈旧性脱位，在3周内者，可试行闭合复位，不成功时可行切开复位，并将舟状骨近侧半切除。

月骨－三角骨脱位（dislocation of lunate - triangular bone） 月骨呈锥形，掌侧宽，背侧尖，月骨和三角骨保持正常关系，而且骨周围腕骨因受暴力方向不同发生月骨－三角骨脱位分离，X线多见月骨－三角骨间隙加大。多可行手法复位，石膏外固定3周。

月骨脱位（dislocation of lunate bone） 月骨形锥体状，其远端一凹面，近端为凸面，分别与头状骨及桡骨形成关节。在腕过度背屈时，手掌撑地后致关节面位移，引起月骨的解剖位置的变移。治疗可手法复位，适于新鲜脱位，X线证实复位后，在轻度掌屈位石膏托固定3周。闭合复位失败或伤后3周，难以手法复位，应采用手术切开复位。陈旧性月骨脱位有屈肌腱或正中神经压迫症状者，应行月骨切除以解除压迫。

月骨周围脱位（dislocation of perilunate bone） 月骨和桡骨保持正常关系，而其他腕骨向后脱位，多为腕背屈损伤所致。新鲜损伤行闭合复位，复位后固定3周。对伤后时间过久，即使切开复位也很难成功，如有明显功能障碍，可考虑行腕关节融合术。

桡骨远端骨折伴脱位（Barton's fracture） 又名桡骨远端前缘骨折伴脱位，巴通骨折。可分为：(1) 背缘骨折：常见于跌倒时腕背伸而前臂旋前，腕骨冲击桡骨远端关节面之背侧缘，造成骨折。X线片示骨折位于桡骨远端背侧缘，楔形包括关节面的1/3，多向背侧及近侧移位，呈腕关节半脱位状。(2) 掌侧缘骨折：摔倒时手背着地，应力沿腕骨冲击桡骨远端的掌侧缘造成骨折，X线片示骨折块连同关节面向近侧及掌侧移位，腕骨随之半脱位。治疗：(1) 可牵引下将移位的骨折块向掌侧及远侧推挤，易复位，石膏托固定手腕关节中立位。(2) 牵引下将移位骨折块向背侧及远侧推挤，石膏托固定于轻度腕背伸位、前臂中立位。如复位后再错位，可考虑切开复位，钢板内固定。

第一掌骨基底部关节内骨折（Bennett's fracture） 主要由间接外力所致，如拇指外展过伸着地，或拳击时拇指尖端先接触目标，使外力沿拇指长轴向上传导，作用于第一掌骨基底部所致。骨折位于第一掌骨基底部，由内侧缘斜行向上进入关节，使一块三角形带关节面软骨的小骨块脱落，多数骨折块包括约1/3的关节面，减弱了它与大多角骨马鞍状关节面相对稳定性，第一掌指被拇长展肌腱牵拉，连同拇指脱向桡侧及背侧。治疗上：手法复位容易，但不稳定。可在复位石膏固定下，做拇指持续牵引，6周后拆除石膏及牵引，骨折愈合后做功能锻炼。陈旧性骨折应在臂丛麻醉下行楔形截骨术，或做掌腕关节融合术或成形术。

掌指关节韧带损伤与脱位（injury and dislocation of lig. art. metacarpo - phalange） 掌指关节为髁状关节，有屈、伸、收、展及一定程度回旋动作，关节的稳定靠侧韧带及关节囊掌侧板维持，外力作用手指侧方，使掌指关节过度侧偏致侧副韧带损伤，如掌指关节受过伸外力，可致掌指关节背侧脱位，关节囊掌侧板近侧端从掌骨颈部撕裂，使近节指骨基底脱向掌骨头背侧。新鲜损伤首先行闭合复位，外固定3周；当用手法整复牵引手指时，掌骨头四周软组织更加紧张而难以复位，此时应行手术切开复位。

近节指骨指间关节损伤（articularinjury of interphalangus proxijualis） 手指侧方偏曲或过伸性扭伤至韧带损伤，关节囊撕裂引起本病。指间关节一侧韧带撕裂，常有关节脱位，关节部位肿块明显。常可自行矫正畸形，有时合并撕脱骨折。治疗上单纯关节扭挫伤可用粘膏支持带保护固定，关节侧方活动异常明显或有撕脱骨片嵌入关节时，可手术治疗。

指骨间关节脱位（dislocation of articulations interphalanges） 手指多有过伸暴力损伤史，造成远侧指骨可向背侧或侧方脱位，经手法牵拉可复位。一般手法

复位不难，行石膏外固定4周。

指骨间关节半脱位（semidislocation of articulations interphalanges）　手指多有过伸暴力损伤史，远节指骨可向背侧或侧方部分脱位。一般牵拉挤推可复位，症状不重时，可不给予特殊治疗。

指骨间关节侧副韧带损伤（injury of lig collaterale art. intermetarsale）　多为手指受侧方外力所致，桡侧多见，侧副韧带走行方向与指骨纵轴接近平行，掌侧有副韧带止于掌侧板。临床多出现指间关节背侧伸腱中央束、侧副韧带及掌侧板的局限压痛。一般外固定4周，配合局部理疗。

指骨间关节韧带损伤与脱位（injury and dislocation of lig. art. interphalanges）　常见有侧副韧带损伤，掌侧板损伤、脱位。侧副韧带损伤多由手指受侧方外力所致，桡侧多于尺侧，指间关节背侧伸腱中央束、侧副韧带及掌侧板局限压痛。过伸损伤、掌侧板损伤，指间关节发生背侧脱位，指间关节掌侧脱位较少见，可有旋转脱位。一般行手法复位，外固定3周。

远节指骨间关节损伤（injury of articulations interphalanx distalis）　多由于过伸暴力致手指损伤，远节指骨可向背侧或侧方脱位畸形，局部肿胀。一般经牵拉推挤可复位。

腕骨骨折（fracture of carpal bones）　腕骨包括舟骨、月骨、三角骨、大小多角骨、头状骨及钩骨，其中舟骨及月骨最易发生骨折及脱位，占腕骨损伤的十分之九。单纯腕骨骨折治疗方法类似，复位后以短臂石膏管形制动6周即可。骨折脱位复位后不稳定者，可用克氏针经皮穿入做内固定。大多角骨粉碎骨折影响拇指腕掌关节、钩骨钩或豌豆骨骨折脱位影响尺神经功能时，可手术切除骨折块。

舟骨骨折（fracture of scaphoid）　多发生于青年，跌倒时手臂前伸着地，腕桡侧背伸位，手接触物的反作用力通过舟骨向近心端传导，舟骨的桡背侧被桡骨茎突及背侧关节缘阻挡，掌侧有紧张的桡腕韧带压迫，易造成骨折。骨折分为：(1) 结节骨折。(2) 远端骨折。两者血运较好，可愈合。(3) 腰部骨折，约30%不愈合。(4) 近端骨折，多不愈合或发生坏死。临床上新鲜骨折有腕痛、活动受限、鼻咽壶部肿胀、局部压痛明显。骨折伴有明显脱位者，在桡骨茎突远端可触及移位骨块。治疗上，新鲜骨折多采取非手术外固定法治疗，若复位后不稳定，可用克氏针经皮内固定。如骨折不愈合，可用克氏针或螺丝钉内固定、植骨或二者同时应用，以及腕关节融合术和关节成形术。

舟－头骨折综合征（naviculo-capitate fracture syndrome）　在较大的间接暴力作用下，发生舟骨及头状骨骨折。手握力减弱，局部肿胀、压痛。根据局部症状、体征及X线可确诊。治疗：手法复位石膏固定，将腕固定于掌屈微尺偏位；如复位不理想，手术内固定。

月骨骨折（fracture of lunate）　不多见，有时单发脱位，或骨折脱位同时发生。局部肿胀压痛，第3掌骨头纵向叩痛（+），X线片可确诊。单纯脱位可以手法复位屈腕固定4周，无移位骨折石膏固定6周，移位较大或陈旧性脱位多需手术切开复位。

月骨－三角骨关节破裂（rupture of articulation lunate－triangular bone）　外力自掌骨头和手指向上作用，使月骨一三角骨正常关节面破坏，X线显示关节面不整，局部出现裂隙。早期治疗，可行闭合性关节复位，经适当的功能锻炼后关节功能恢复良好。

掌骨骨折（fracture of metacarpals）　多由直接暴力引起，第1掌骨常有移位，而2～5掌骨移位不大。第1掌骨骨折，治疗上应充分考虑拇指对掌和外展功能。第1掌骨中1/3骨折时，要注意外展；而基部骨折时，基部多向近端与桡侧移位，复位时应充分外展。如果手法复位不理想，可手术切开复位，用克氏针固定。

Bennett骨折（Bennett fracture）　第一掌骨基底尺侧结节撕脱骨折，近端不动，远端骨折块被拇长展肌腱牵拉，脱向桡背侧，再由拇收肌的牵拉，使第一掌骨基底进一步突向桡背侧。治疗多需切开复位，钢板内固定。

Rolando骨折（Rolando fracture）　是第一掌骨基底关节内的“T”或“Y”形骨折，也可认为是粉碎型

的 Bennett 骨折，较少见。保守治疗不满意，多需切开复位，钢针内固定。

指骨疲劳骨折（fatigue fracture of phalanges） 多指患者有手部长期接受压力的病史（运动员），正常状态下负重较小的指骨，超过骨皮质及骨小梁的负荷能力的负重增加情况下，逐渐发生指骨骨折。一经确诊，石膏固定 6～8 周。

鹅颈样畸形（swan neck deformity） 长期患类风湿，造成手指关节肿胀畸形。其病理改变是，远侧指关节屈曲，近指关节过伸，由于肌肉萎缩变短所致。

指伸肌腱损伤（injury of tendon of extensor digitorum） 指伸肌腱均位于皮下，一般情况下，肌腱滑动范围较小，外伤或局部锐器伤时，可使肌腱损伤。断裂肌腱在缝合后即使有些粘连，对功能影响不显著。一般手术治疗，早期缝合，术后伸直位固定 3 周。

锤状指（mallet finger） 暴力作用下，手指末节强烈屈曲，或局部切割伤，造成伸肌腱在末节基部断裂或撕脱骨折。手指保持在 45 度位，呈锤状畸形。伤后 1 周内行远侧指骨过伸位固定，时间 4～5 周，超过 2 周再固定则效果不佳。若非手术效果不佳或有撕脱骨折，可以手术治疗。

脊柱分离骨折（Chance's fracture） 又名脊柱水平劈裂骨折，屈曲型脊柱骨折。Chance 于 1948 年首先报道。行车过程中，当突然刹车时，腰部系安全带者可发生此类骨折。当急刹车时，腰部被限制位，整个脊柱受到分离张力，出现包括脊柱骨折在内的纵向分离。青年人多，有外伤史，局部血肿，棘突间隙增宽，神经受累少见。X 线见有脊柱裂缝，椎体有压缩，侧位可见通过椎弓由棘突直达椎体的水平劈裂。治疗多行 H 形固定术，或行脊柱融合术。

脊柱骨折和脊髓损伤（fracture of spine and spinal cord injury） 脊柱骨折常伴有脊髓损伤。脊柱骨折首先应查明是稳定骨折还是非稳定骨折，以及硬膜和神经受压情况，以便决定是否进行手术或非手术治疗。如果骨折重，压迫脊髓或马尾神经，伴有脊髓或马尾损伤，应尽早手术。脊髓后方受压可行椎板减压，椎弓根钉固定，侧前方压迫应考虑侧前方减压术。

脊髓损伤（spinal cord injury） 大多数由椎体骨折引起，伤后可立即出现脊髓休克表现，即伤平面以下感觉、运动及反射完全消失。由于骨块移位、间盘脱出、出血等可压迫脊髓造成功能障碍，长时间受压后脊髓将缺血坏死，另外脊髓可直接受到挫伤。病人可全瘫或不全瘫，及植物神经紊乱现象。诊断靠症状、体征、X 线片、CT 及 MRI。治疗：脱水、抗炎、对症，如果脊髓受压应尽早手术。

脊柱脱位性骨盆（Rokitansky's pelvis） 又名脊柱滑出性骨盆，Spondy lolistheic。是罕见病，由 Kilian 于 1883 年首先命名。由于外伤、举重及搬运重物所致，第 5 腰椎脱位向前突出，由于此椎体各关节间部份骨折或发育不全所致。腰 5 椎体与其上关节突向前方滑脱，而下关节突与骶保持正常关系。严重者几乎整个椎体都向前下方突出，脊柱向盆腔坠入。病人脊柱前凸明显，两侧肋下移，腹壁松，跟行步。腰痛，下肢痛、麻木。根据体征及 X 线可确诊。治疗上根据情况行椎体固定、植骨，或椎体切除。

齿状突骨折（odontoid process fracture） 由于头部外力造成的颈椎齿状突骨折，颈1、2可有脱位。分 3 型：Ⅰ型为齿状突尖撕脱，极少见；Ⅱ型为齿状突与颈$_2$ 椎体接合部骨折；Ⅲ型为通过枢椎椎体之骨折。病人可有脊髓受压症状，治疗：牵引，有的需要手术。

第二颈椎肥大症（fat C_2 sign of fracture） 颈椎骨折 X 线征。颈部侧弯及旋转伤可引起第二颈椎体上关节面以下斜骨折，因而在 X 线前后位及侧位照片中不易显示。由于 骨片移位，与第三颈椎相比，第二颈椎显得肥大，所以称为第二颈椎肥大症。

第二颈椎椎弓根骨折（fracture through pedicles of C_2） 又称绞刑骨折，Hangman fracture。头部受到牵拉所致，一般神经无损害。根据骨折轻重及移位程度，行颈圈、牵引、石膏固定，或行手术。

充气式颈托（pheumatic cervical orthosis） 橡胶垫圈穿戴后打气，将头向上托起，起到牵引作用，并有一定固定作用。对神经根型颈椎病有一定疗效，脊髓型颈椎病勿用。

颈椎不完全损伤综合征（cervical imcomplete injury

syndrome） 颈椎不同部位受损引起相应临床表现，主要分为：脊髓前侧综合征：表现为四肢活动受限，浅感觉障碍，深感觉存在；脊髓后部综合征：以感觉障碍及神经根刺激症状为主；脊髓中央综合征：表现为上下肢瘫痪，上肢重于下肢；Brown－Sequard 综合征（脊髓半切综合征）；神经根损伤综合征。

颈椎棘突疲劳性骨折（fatigue fracture of cervical spinal process） 由于斜方肌，颈椎旁肌肉交替收缩致棘突交替弯曲应力作用，引起棘突中部疲劳骨折。多发生于颈 7，胸 1 棘突。表现为颈部不适、酸痛，突发颈后中央持续性疼痛。多数骨折经保守治疗可愈合。

Hangman 骨折（Hangman fracture） 多见于交通事故中，为颈椎过伸损伤所致。一般在外伤后出现椎—基底动脉供血障碍症状，表现为昏迷、恶心、呕吐及视物模糊等神经症状，改变头颈位置可使上述症状加重。根据病史、症状、体征及 X 线检查即可诊断。无移位的骨折用颈托固定 6～12 周即可。对有明显移位的骨折，一般主张在行颈骨牵引术后仍不稳定者，宜采用颈椎前方固定术。

泪滴骨折（teardrop fracture） 发生于颈椎的骨折，分为屈曲型和伸展型。屈曲型：椎体前方有一大三角形骨块，称为“泪滴”，可有棘间距增宽，表明后方韧带损伤，常有严重神经症状。亦可发生单独的椎体前下角骨折，但更常见的是合并椎体矢状骨折等。伸展型：指椎体前下角（多为颈 2）前纵韧带附丽处撕脱，前方三角形骨折块呈泪滴状，预后比屈曲型好。

腰椎椎体后缘离断症（posterior bony edges separation of lumbar vertebrae） 此症很可能是青少年时期椎体后缘环状骨骺变异或陈旧性损伤及其继发改变的结果。主要症状为腰腿疼与间隙性跛行，少数可发生马尾压迫综合征。病变主要见于 $L_{4\sim5}$ 及 S_1 椎体后上缘或下缘。腰椎正、侧位 X 线片显示椎体后缘的骨壁似被掀起并伸向椎管内，但与椎体相连，相对的椎体后角呈现骨缺损改变，边缘清晰硬化。也可见到椎体后上或后下缘与椎体分离并突向椎管，游离的骨块呈三角形或不规则形态，相对之椎体后角处有骨缺损。CT 检查病变的椎体后缘与椎体分离或与椎体相连，分离的椎体也可位于椎体后缘中央部，导致椎管管径变小。经非手术治疗无效，或有明显的肌力损害者，应考虑手术治疗。

峡部不连（discontinuation of isthmus） 此病指下上脊椎关节突间的椎板不连，可能为先天畸形或外伤引起。X 线可在脊椎斜位片椎板连续性中断。峡部不连的影像学分为裂隙型与假关节型。治疗上：减轻腰部负担。对于滑脱逐渐加重，有神经症状者，或Ⅱ级滑脱以上者手术治疗。

椎弓崩裂（breakdown of vertebral arch） 多见于体操、举重、杂技运动，剧烈脊椎外伤造成上下关节突间的椎弓不连接。发生腰$_4$、腰$_5$ 椎体多见，斜位 X 线显示清楚。第三腰椎以上椎弓损伤，因多较稳定，可行功能治疗；如骨折不愈引起腰痛，可考虑行脊柱融合术；对第三腰椎以下的椎弓崩裂，可行石膏固定或手术融合。

椎体缘离断症（dislocation of vertebral－fringe） 多见舞蹈杂技演员，为下部胸腰椎体缘的破坏及离断性改变，是引起腰痛的重要原因之一。一般平卧床休息。

鞭索综合征（whiplash injury syndrome） 又名挥鞭样损伤，颈椎过伸性损伤。本征由 Crowe 于 1928 年命名。由于神经根或脊髓损伤所致，多在外力作用下，颈部过屈或过伸时造成。日本土屋将此征根据临床表现分五型：①颈椎捻挫型（74.7%）；②脊髓症状型；③根型；④Barre 症状型；⑤根型—Barre 混合型。捻挫型及根型常见，受伤后立即有痛觉过敏，以远端为重，上肢不敢活动，有时有一过性晕厥或脑振荡，可能与脑干网状结构上行激活系统受累有关。检查无异常，有的有颈椎增生。脑电图及头 CT 扫描无异常。根据病史及症状诊断。治疗是脱水、抗炎、改善循环，可用甲强龙、甘露醇、能量合剂等。

脊髓牵引综合征（cord traction syndrome） 又名脊髓栓系综合征，脊髓终丝综合征。发育异常所致，可有脊柱隐性裂、腰骶椎发育不全、脊髓终丝异常发育、牵拉脊髓圆锥所出现的病征。下肢和括约肌功能受累，下肢感觉运动差，有腰背及腿痛，小便费力。MRI 及造影可确诊，治疗手术切断终丝。

脊髓休克（spinal shock） 也叫脊髓震荡，神经细胞及神经纤维未受损伤。脊髓产生暂时性功能抑制、传导障碍。损伤部位以下运动、感觉和内脏麻痹，但不完全。伤后数小时即有恢复表现，一般数日至2～3周后即全部或大部恢复，损伤重则持续时间长。

脊髓栓系综合征（tethered cord syndrome，TCS） 由于各种先天性和后天性原因牵拉脊髓或圆锥，使圆锥下降并产生一系列神经功能障碍和畸形的症候群称为脊髓栓系综合征。分为5型：（1）终丝粗大型；（2）脂肪瘤型；（3）术后瘢痕粘连型；（4）椎管内肿瘤致脊髓栓系；（5）混合型。多数成年人患者发病占有明显诱因，包括坠落伤、长时间下蹲、下蹲负重、车祸、截石位性生活等。其临床表现主要为疼痛，且疼痛部位较广泛，多在肛门直肠深部、臀中部、尾部、会阴区、腰背部和下肢。可有下肢运动障碍，且表现为进行性下肢无力和步行困难，主诉多为单侧，但神经检查时以双侧多见。感觉障碍，表现为鞍区麻木及感觉减退。泌尿系也可有压力性尿失禁、尿频、残余尿增多。肢体发育畸形可有单侧或双侧高弓足畸形，或轻度足内翻。腰底部可见皮肤异常，多毛、皮肤凹陷、色素沉着及皮肤血管瘤。X线检查可见骶管发育不良，椎管扩大，脊柱裂（隐性）。CT及MRI检查可显示隐性脊膜膨出或脊髓脊膜膨出或椎脊内肿瘤。MRI均显示脊髓圆锥低于L_2椎体下缘，并可清晰显示增粗的终丝。幼儿多有显性脊柱裂外，往往有明显的下肢发育畸形及功能障碍，甚至不能行走，尿失禁。治疗为行后路全椎板切除、椎管内探查、圆锥栓系松解术。

脊髓诱发电位（spinal evoked potential） 是脊髓节段电位活动，在刺激外周神经时产生。常用电刺激上肢正中神经或下肢胫神经，记录电极置于相应脊髓节段的脊柱皮肤表面；也可将刺激电极置于相应脊髓节段的两侧椎旁皮肤。电位变化经计算机处理，研究脊髓神经系统的正常生理功能，作为脊柱疾病的辅助诊断方法及脊髓手术中的监护手段。

脊髓压迫症（spinal cord compression） 又名压迫性脊髓病，compressed myelopathy。 是脊髓横贯性损害与椎管梗阻为主要表现，由各种原因引起，肿瘤、结核、外伤、畸形、脓肿、寄生虫及感染等都可引起，椎间盘脱出、椎体滑脱、骨质增生、韧带肥厚钙化也都可引起。病程快慢不一，表现为上位神经元损害症状，神经根性疼痛及感觉障碍，以及小便费力，大便缓慢干燥。造影可发现椎管梗阻，CT及MRI有利于进一步确诊。治疗应去除原发病灶，同时对症治疗。

家族性痉挛性截瘫（familial spastic paraplegia） 退行性脊髓小脑病变的一种。主要表现为双下肢渐进性瘫痪，痉挛性瘫痪的一种遗传性疾病。多呈常染色体显性遗传，通常常染色体隐性遗传要比常染色体显性遗传病情进展迅速。病理改变发生于脊髓中长的上升或下降束、主要为束。童年至中年均可发病，其特征为进展较慢的肌肉软弱无力、下肢痉挛性麻痹，严重者卧床不起。可引起足部畸形如弓形足，进行性脊柱侧凸畸形、视神经萎缩、眼球震颤、视网膜色素变性等。骨科医师主要是矫正高弓足、高弓内翻足，以及伴有可能发生的爪形趾。此病目前尚无特殊治疗。

瘫痪（paralysis） 由于肌力减弱或完全丧失，前者称不全瘫，后者称完全性瘫。分为中枢性（上运动神经元），周围性（下运动神经元）。按肌张力高低，分痉挛性（硬）和弛缓性（软）瘫。按瘫痪范围大小，分单瘫（单一肢体）、截瘫（双下肢同时瘫）、四肢瘫（四肢同时瘫）和偏瘫（一侧上下肢中枢性和同侧中枢性面、舌瘫）等。瘫痪程度分五级。

压迫性萎缩（pressure atrophy） 由于受到机械压迫，组织或器官发生萎缩。因肿瘤、结石等压迫，局部组织器官功能受到抑制，组织缺血，逐渐萎缩变薄。

过度伸展综合征（hyperextension syndrome） 由颈椎过伸性损伤而产生的一组症候群。损伤机制：头部受前方外力而使头颈部向后过度仰伸，脊髓受到椎管前后壁的对冲挤压，同时颈间盘脱出也可对脊髓构成压迫，从而造成脊髓挫伤，其中以脊髓中央管处损伤为多见。临床表现：颈部疼痛，活动受限。神经根牵拉后造成的双上肢剧痛及痛觉过敏。脊髓受损症状多表现为上肢瘫痪症状重于下肢，深浅感觉分离。根据病史，查体及X线平片即可诊断，MRI检查可以直接观察损伤后软组织，特别是脊髓的变化。治疗以非手术治疗为主，主要包括颈部制动与固定，维持呼吸道通畅、脊髓脱水疗法、预防并发症及肢体功能锻炼。如果椎管造影、CT或MRI显示脊髓明显受压，可行颈

椎管前路或后路减压、颈椎固定手术。此类病人多数可获得相当的恢复，残留症状主要在手的精细运动功能上。

脊髓半切综合征（Brown - Sequard syndrome） 又名脊髓半侧损伤综合征，也叫布朗—塞卡尔综合征。半侧脊髓损伤，由于脊髓外伤、出血、肿瘤、结核等所致。表现为同侧深感觉、运动及触觉丧失，损伤对侧痛觉及温度觉消失。治疗应脱水、抗炎、神经营养药等，并尽快手术去除病灶。

脊髓出血（hematomyelia） 由于肿瘤、外伤、畸形、动脉硬化、感染、中毒等，所致的脊髓实质内的血管破裂出血。以胸及颈胸段为常见，表现为相应部位神经根性疼痛，以后迅速出现脊髓横贯性损害，或脊髓休克症状。可有脊髓梗阻现象，当蛛网膜下腔破裂时，脑脊液呈血性。穿刺、造影、CT 及 MRI 可帮助诊断。治疗应治本，可手术清除血肿。

马尾神经损伤（injury of cauda equina） 下位腰椎（L_{2-5}）损伤等，导致马尾神经损伤，出现感觉、运动及大小便障碍。治疗应积极手术，必要时行断裂的马尾神经吻合。

马尾性间歇跛行综合征（Verbiest syndrome） 又名腰椎狭窄征，下腰部椎管侧隐窝狭窄，马尾性间歇跛行，马尾性神经根炎，马尾性神经根病，马尾神经压迫综合征。马尾性间歇跛行（intermittent claudication of the cauda eguina），1955 年由 Verbiest 提出。由于马尾神经受到压迫产生缺血，或脑脊液压力增高产生淤滞性缺氧而出现症状是常见原因。病情进行性加重，一侧或两侧下肢走路时出现麻木、发胀、轻痛，休息后好转，有时完全缓解。与腰间盘脱出不同的是咳嗽或打喷嚏时下肢痛不加重。体征轻不明显，但病人症状重。X 线、CT 及 MRI 可帮助确诊。症状重或非手术疗法无效时手术。

神经肌肉电刺激疗法（neuromuscular electrical stimulation therapy） 又称电体操疗法（electrical gymnastics）。用低中频电流刺激神经或肌肉，引起肌肉收缩活动来治疗疾病的方法。此法适于中枢性或周围性瘫痪、萎缩等。

骨盆骨折（fracture of pelvis） 组成骨盆的诸骨：骶尾骨、髂骨、耻骨、坐骨等发生骨折，可分为骨盆环完整、一处断裂、二处以上断裂及髋臼骨折四型。可合并大出血，尿道、膀胱、直肠损伤。

骨盆骨折及骨折脱位（fracture and fracture-dislocation of pelvis） 多由直接暴力引起，可同时合并大出血、内脏损伤、休克、甚至危及生命。分类：①未损伤骨盆完整性的骨折。②骨盆环一处损伤。③骨盆环两处骨折。④髋臼骨折。发现骨盆骨折后必须检查有无下列并发症：尿道损伤、膀胱破裂、直肠损伤、大出血及阴道损伤等。根据大的暴力病史、骨盆挤压分离试验、X 线可确诊。治疗用帆布兜或骨盆悬吊牵引，同时注意并发症治疗。

髋部骨折（fracture of hip） 包括股骨颈骨折（fracture of the femoral neck），股骨粗隆间骨折（intertrochanteric fracture），股骨大粗隆骨折（trochanteric fracture），单独小粗隆撕脱骨折（isolated avulison fracture of the lesser trochanter），股骨头骨折（fracture of the femoral head）。其中股骨颈骨折易并发骨头缺血性坏死，越靠近头部骨折对头血运影响越大。老人多，伤后足外旋畸形，但嵌插型或裂缝骨折，症状不明显，甚至能走路。治疗可牵引或手术。粗隆间骨折因血运佳愈合较好，稳定型可穿矫正鞋或牵引，不稳定型手术。大粗隆骨折移位大时手术。股骨头单一骨折可用螺丝钉固定，粉碎性骨折可行人工关节。

髋关节内陷（intrapelvic protrusion of acetabulum） 又称奥托骨盆，髋臼前突，髋臼顶部突入骨盆腔内的现象。暴力使股骨头压迫髋臼进入盆腔，或原因不明的发育异常髋臼内陷入盆腔，后者在女性儿童期或青春期出现。外伤性者髋关节功能丧失，局部肿痛，用骨牵引法治疗。原因不明型，髋关节僵、痛、跛行、臀部突出，肛指检查可扪及股骨头。早期不负重，牵引。有进行性骨关节炎时，根据患肢功能障碍情况可作粗隆间外展截骨术，关节置换术或关节融合术。

髋臼前突（acetabulum protrusion） 又称髋关节内陷。

开卷式损伤（open-book injury） 髂前上棘受到由前向后挤压外力作用时，耻骨联合发生明显分离，两侧

骶髂关节亦在前方分离。如骶髂关节后方未破坏，则为稳定型。偶可合并髂骨骨折。如后方韧带亦破坏，则为不稳定骨折。如耻骨联合分离 2.5cm 以上，则必有一或两侧骶髂关节明显分离。治疗：应行复位，骨盆悬吊，有时骨牵引须与骨盆悬吊同时进行。

耻骨联合旁功能不全性骨折（parasymphyseal insufficiency fracture） 耻骨支紧邻并平行耻骨联合处骨折，比通常所见的骨折距中线更近。多见绝经后的妇女，或类风湿性关节炎患者，多有骨质疏松，无外伤。诊断时注意病史及全身状况，X 线片也不典型。注意除外恶性肿瘤。

莫尔盖尼骨折（Malgaigne fracture） 骨盆骨折的一种，骨盆在垂直剪力作用下，骨盆环前后弓垂直骨折或脱位。常由耻骨或耻骨联合骨折，合并后方骶骨、骶髂关节或髂骨骨折组成，是不稳定骨折。病人出血多，易发生休克，有时合并膀胱等内脏损伤。治疗行股骨髁上牵引，同时注意并发症治疗。

髋关节脱位及骨折脱位（dislocation and fracture-dislocation of hip joint） 髋关节稳定并且肌肉韧带保护都很强大，但在一定体位下，由于暴力的作用，也可发生脱位，有时合并骨折。

髋关节前脱位（anterior dislocation of hip joint） 当髋关节外展时，在暴力作用下发生。髋部疼痛，患肢外展、外旋变长。X 线片可确诊，治疗手法复位加皮牵引。

髋关节后脱位（posterior dislocation of hip joint） 前方暴力作用于膝部，当髋关节屈曲或屈曲内收时易发生。髋部疼痛，活动受限，患肢屈曲、内收、内旋变短。X 线片可确诊，治疗局麻下手法复位，或硬膜外麻醉下手法复位，术后皮牵引 3～4 周。

髋关节后脱位合并髋臼后缘骨折（posterior dislocation of hip joint with fracture of acetabular rim） 髋关节后脱位时，由于股骨头撞击髋臼后缘而引起骨折，特别是在大腿内收较小时易发生。X 线片可确诊，治疗如关节复位后骨折片复位不满意，可切开复位螺纹钉内固定。

髋关节后脱位合并股骨头骨折（posterior dislocation of hip joint with fracture of femoral head） 因股骨头撞到髋臼上造成，骨折片常是股骨头前内下部分。X 光片可确诊，治疗上闭合复位失败可行切开复位，如骨折片小于头周径 1/4 可以切除。

髋关节后脱位合并股骨颈骨折（posterior dislocation of hip joint with fracture of femoral neck） 此型骨折脱位严重而少见，由于股骨头血运破坏严重，股骨头不愈合及缺血坏死率高。在充分麻醉不复位牵引或复位后三根螺丝钉内固定，也可根据情况行人工股骨头置换术。

髋关节后脱位合并股骨干骨折（posterior dislocation of hip joint with fracture of shaft of femur） 这种损伤临床常见，但 1/2 病例骨折被漏诊。检查时注意大粗隆移位情况或骨折近段呈内收位。脱位在硬膜外麻醉下复位，股骨干骨折可牵引或手术。

中心性髋脱位（central dislocation of hip joint） 暴力沿股骨干至股骨头部，再作用于髋臼，发生髋臼骨折，有时股骨头可突入臼内。髋部疼痛，主被动活动均受限，患肢短缩或内、外旋畸形。X 线片可确诊，治疗多行牵引，如无效时手术切开复位，术后牵引。

髋关节半脱位（semiluxation of hip joint） 髋关节囊受牵拉外展将股骨头自髋臼拉出，同时有关节内侧关节囊嵌入关节间隙引起关节脱位。表现为患侧髋部疼痛，沿股内侧放散，患肢处于外展、外旋半屈曲位，跛行步态，托马氏征（+）。X 线骨质无变化。治疗上手法整复解除嵌入关节间隙的关节囊。

陈旧性髋脱位或骨折脱位（reduced dislocation or fracture - dislocation of hip joint） 陈旧性髋脱位、骨折治疗时，依据不同情况采取不同方法。脱位时间短可闭合复位，时间在 6 个月内可切开复位。如瘢痕挛缩重，应先松解，术后牵引；也可根据情况行关节固定术或粗隆下截骨术或人工关节。

股骨颈骨折（fracture of femoral neck or fractured neck of femur） 老年人多，常发生骨折不愈合和股骨头缺血坏死。临床上常见分型方法是：按骨折部位分：头下型、经颈型和基底型；按骨折端之间的关系分：

外展型和内收型。骨折越靠近基底部血运越佳。髋部疼痛，活动受限，内收、轻度屈曲，下肢外旋、短缩，大粗隆上移，纵向叩痛（+）。X线片可确诊。外展型骨折可牵引治疗，有移位的骨折用三根螺绞钉或加压螺丝钉固定，也可根据情况行人工关节置换术。

股骨关节囊内骨折（Pauwels' fracture of femoral neck） 根据股骨颈骨折部位，可分为股骨颈囊内骨折与囊外骨折。Pauwels根据骨折线与地平线之角度又将它分为三型：PauwelsⅠ型（外展型），PauwelsⅡ型和Ⅲ型（内收型）。骨折线越垂直剪力越大，易发生移位，反之不易发生移位，愈合快。Linton角即骨折线倾斜角，小于45度不易移位，大于70度易移位。越靠近股骨颈基部，并且移位小者，血运破坏小愈合佳，反之血运破坏大，易发生股骨头缺血性坏死。

股骨粗隆骨折（trochanteric fracture） 由直接或间接暴力引起（臀中肌牵拉），单独骨折少见。如骨折移位不大，则卧床3~4周；如移位大，则切开行螺丝钉固定。

股骨粗隆间骨折（intertrochanteric fracture） 老年人多见，由于粗隆间血运丰富，少有不愈合。分稳定型和不稳定型两种。对移位不大的稳定性骨折，可牵引治疗，重量3~5kg，时间6~8周。骨折不稳定，年龄大不能长期牵引者，常切开复位，鹅头钉内固定。

单独小粗隆撕脱骨折（isolated avulsion fracture of lesser trochanter） 青年运动爱好者多，由于髂腰肌牵拉所致。移位<2cm，则卧床休息；移位大时，切开复位，螺丝钉固定。

股骨干骨折（fracture of shaft of femur or fractured shaft of femur） 股骨干骨折包括股骨小粗隆以下和股骨髁以上的部分。常有较重外伤史，并合并其他损伤。股骨干骨折应注意脂肪栓塞并发症的发生，下1/3骨折时，注意股部血管神经损伤的可能。急救处理中应注意合并损伤的急救与休克的防治。治疗以非手术为主，可根据年龄、骨折部位、骨折程度用夹板、石膏或牵引治疗。手术切开复位应严格掌握手术指征，选择恰当的固定器材，如髓内针、加压钢板等。无论手术或非手术疗法，都应在尽可能的情况下早期行关节屈伸活动，避免伸膝装置粘连的发生。

股骨髁间骨折（fracture of femoral condyles） 股骨髁间骨折为关节内骨折，伤后关节肿胀、疼痛、活动障碍，关节积血，并可合并神经血管损伤。股骨髁骨折时可合并关节韧带或半月板损伤。治疗上无移位、轻微移位或单髁骨折，可在吸出关节积血后行牵引或石膏固定3~6周，如果骨折和移位重则需手术，并且骨折愈合后才可负重。

股骨髁部骨折（Wagstaffe's fracture） 又名内髁分离或单纯内髁骨折。多由压缩性间接暴力引起，若同时有内翻暴力则可发生。远侧骨折片向近侧移位，是关节内骨折，有关节积液、肿胀，出血多时浮髌试验（+）。X线片可确诊。治疗手法复位，石膏固定；无效时手术切开，螺丝钉内固定。

股骨内髁骨折（Stieda's fracture） 多因直接外力作用大腿下端、过度内翻造成。内髁骨折一般移位不明显。治疗应手法复位石膏固定，不稳定骨折切开复位螺丝钉内固定或骨栓固定。

胫骨髁骨折（fracture of tibial condyles） 胫骨髁骨折应注意关节韧带、半月板或神经血管损伤的可能。治疗上对无移位或关节面错位<0.5cm的骨折，或经手法复位达到上述要求，可用石膏托固定4~6周。对严重粉碎性骨折，手术难以复位和固定的病例，可用牵引治疗。其他病例若无手术禁忌，均应手术治疗。

髌骨骨折（fracture of patella） 髌骨骨折后有关节积液，侧位及外旋斜位片可显示骨折，并注意与副髌骨相鉴别。治疗上对无移位或横行骨折分离移位未超过1cm的骨折，可抽尽关节内积血，于膝伸直位加压包扎固定，4~6周后考虑屈伸锻炼。其他情况则需手术切开固定，手术注意髌骨后缘的完整光滑性。少数粉碎性骨折可行髌骨切除或部分切除，但要慎重。

浮髌骨折（floating knee fracture） 多由直接暴力引起，同侧股骨下端及胫骨上端同时骨折，骨折重，常为粉碎性，有时伴有血管神经损伤，膝部髌骨呈浮动状，需手术治疗。

髌骨疲劳骨折（fatigue fracture of patella） 受伤史多不明显，反复多次逐渐发生，表现为膝痛，打软腿，多为边骨折边愈合。X线表现为横折。休息后可自愈。

漂浮膝（floating knee） 同侧股骨和胫骨骨折为"漂浮膝"。分两种类型：Ⅰ型为股骨干和胫骨干骨折，膝关节完整，不受侵犯，这是真正的漂浮膝。Ⅱ型指骨折涉及关节，称为变异的漂浮膝，又可分为两个亚型：ⅡA，只涉及膝关节，ⅡB，则涉及髋、踝关节。Ⅱ型有很多变异因素，不能包括在真正的漂浮膝之中，只有当膝关节保持部分或全部完整时，才能使用漂浮膝这个名称。

膝关节脱位（dislocation of knee joint） 包括：膝关节前脱位（anteior dislocation of the knee joint），膝关节后脱位（posteior dislocation of the knee joint），及内侧和外侧脱位。多由直接暴力引起，旋转暴力可引起后外侧脱位。此时股骨内髁可嵌顿于关节囊内侧的裂孔或穿入股内侧肌。根据伤后关节畸形及X线片可确诊，脱位自行复位者可做抽屉试验及侧方应力试验鉴别。治疗：闭合复位石膏固定6~8周，切开复位适于后外侧旋转脱位闭合复位失败，早期行十字韧带修补及有合并损伤的处理。

膝关节外伤性脱位（traumatic luxation of knee joint） 因直接或间接暴力冲击胫骨上端或膝关节受伸直性、旋转性损伤致使膝关节产生胫骨向前、向后，向内或外侧方脱位。外侧脱位常见。X线有助诊断。治疗上：新鲜脱位一般采用手法复位石膏固定。手法复位失败或有血管神经损伤的应手术治疗。

髌骨脱位（dislocation of patella） 髌骨脱位多发生在先天性异常基础上，如股骨外髁发育不良，髌骨形状异常，胫骨过度外旋等，高位髌骨及膝外翻也是易患因素之一，创伤则往往是诱因。髌骨可向上、内或外侧脱位，而以外脱位最多见。患者有股四头肌萎缩，屈膝时外脱位，伸膝时又回复原位。X线片可发现股骨外髁小，髌骨切线位片可发现股骨外髁及髌骨关节面扁平。治疗上对髌骨外侧脱位的方案较成熟，其他类型的脱位要根据具体情况而定。外侧脱位可采取截骨术、胫骨结节移位术、髌腱外侧半内移术、内侧关节囊紧缩术等。非手术疗法适于年龄大而又非体力劳动者，主要以对症治疗。

习惯性髌骨脱位（recurrent dislocation of patella） 又称髌骨复发性脱位，脱位经复位后屡发再脱位。多发生在先天性异常基础上，创伤可能是诱因。第1次脱位治疗不彻底，以致关节囊松弛，用力屈曲或轻微外伤即可复发。治疗，非手术疗法无效时手术。

高位髌骨（high patella） 是髌骨反复性脱位不稳定的原因之一。易患髌软骨软化症和髌骨软化，反复脱位，应手术治疗。

髌腱断裂（patellar ligament rupture） 单纯髌腱断裂很少见。主要由于股四头肌突然强力收缩所致，髌腱本身的退行性病变、钙化也是易发因素。表现为伸膝无力，不能完全伸直；髌骨上移，活动范围加大；髌腱轮廓消失、断裂、触痛。X线大多无异常表现，屈膝30°侧位片髌骨上移，髌腱阴影失去连续性。一般都应急诊手术缝合，注意髌腱长度，防止伸膝无力。

游泳膝（swimming like knee） 系指膝内、外侧副韧带上下的滑囊、软组织及腘肌腱损伤而言，是一种慢性创伤。特别对游泳运动员出现膝的双侧剧痛，重者出现跛行。治疗一般局部理疗，减少活动。

膝交叉韧带损伤（cruciate ligament injury） 膝交叉韧带损伤往往是复合损伤的一部分，很少为单一韧带损伤。前交叉韧带以胫骨起点部位的撕脱骨折或断裂多见，常伴有内侧副韧带和内侧半月板损伤。后交叉韧带损伤，膝关节有后脱位倾向，腘窝血肿明显。对于前交叉韧带Sisk等人的经验是，早期修补效果好，后期修补疗效差，而且不可靠。后交叉韧带损伤常合并有内侧或外侧间隔的破裂，特别是后者。修补后交叉韧带时，必须同时修补合并存在的内侧或外侧间隔破裂。前交叉韧带术后膝关节固定在10度位6周，后交叉韧带术后管形石膏于膝关节屈15度位固定6周。

膝关节前交叉韧带损伤（anterior cruciate ligament injury of knee joint） 前十字韧带主要功能是防止胫骨向前错位，但同时又有防止膝过伸、过屈及防止膝内、外翻的作用。损伤机制：①膝内翻或外翻扭伤：膝于近伸直位内旋内收时（膝内翻）可损伤前十字韧

带的后外束，膝于90度位外展外旋（外翻）时，可损伤前内束，为部分断裂。如果暴力过大则两束同时断裂，即为全断裂。②膝关节过伸损伤：可单独损伤前十字韧带，但多数是先撕裂膝的后关节囊、后十字韧带，再撕断前十字韧带。足球运动时“踢漏脚”，或膝前被撞引起膝关节突然过伸，是最常见的受伤动作。③膝关节屈曲位支撑（90度左右）：大腿前面被撞，股骨髁向后错位，或胫骨后被撞向前错位，都可使前十字韧带单独损伤，经常见于足球的训练或比赛。单纯前十字韧带断裂都有急性膝损伤史，并可根据受伤动作初步判断。检查前十字韧带断裂最好的方法是：抽屉试验。治疗：①前十字韧带部分断裂，一般仅以石膏托固定即可。②前十字韧带完全断裂，宜手术缝合。③陈旧性前十字韧带断裂，目前尚无理想重建手术方法，重建的韧带不能使韧带原来的功能完全复原等。不同技术各有利弊。

膝关节侧副韧带损伤（collateral ligaments injury of knee joint） 膝关节损伤时，内侧副韧带的损伤机会较外侧多，往往合并关节内交叉韧带及半月板的损伤。延误治疗或治疗不妥都会遗留膝关节不稳定并导致晚期的骨关节病。内侧副韧带损伤为膝外翻损伤引起，有两种姿势：一是膝屈曲于30～50度位，小腿突然外展外旋，或是与小腿固定于地面而大腿突然内收和内旋；另一姿势是膝外侧受到直接暴力。使膝外翻，撕裂内侧副韧带。膝外翻损伤的机会较内翻多。外侧副韧带损伤，单纯损伤很少见，主要由膝关节内翻伤所致，在意外情况下或膝内侧直接受到暴力打击时发生。由于有强大的髂胫束保护，多不易单独受伤，一旦损伤多较严重，髂胫束也将断裂或伴有腓总神经损伤。诊断主要依靠病史，局部疼痛或肿胀，侧副韧带部位压痛，侧板试验阳性。内侧副韧带损伤或部分断裂可予保守治疗，内侧副韧带全断裂者应立即进行手术修补，同时探查半月板、交叉韧带及关节腔；外侧副韧带断裂，无论是单纯损伤或是合并其他组织创伤的联合损伤，都应进行手术探查，酌情处理。

膝关节不稳定（lability of knee joint） 分为单向不稳、膝旋转不稳和混合旋转不稳。单向不稳指膝内外侧韧带及交叉韧带断裂造成膝侧向或前后不稳；膝旋转不稳指膝的组成部分，胫骨超常范围的旋转。根据损伤程度及部位，应用不同治疗方案。

膝关节纤维性强直（fibrous tetany of knee joint） 因膝关节长期制动或膝部手术早期处理不当引起膝关节粘连，纤维性强直。表现为关节屈伸运动受限。X线见软组织钙化、骨质疏松。治疗上：3个月内粘连不重者可体疗功能锻炼。保守治疗无效者手术行粘连松解或股四头肌成形术。

膝关节滑膜皱襞损害（synovial fold injury of knee joint） 膝关节半屈状态时，膝内侧滑膜皱襞夹在股骨内侧髁和髌骨内侧关节面之间，此时易损伤滑膜皱襞，伤后膝关节肿胀、疼痛，上下楼时加重。关节镜检查可明确诊断。治疗上减少膝活动、辅助药物及局部理疗。

膝关节韧带损伤（ligament injury of knee joint） 外力作用引起膝关节韧带过度牵扯致韧带不全或完全断裂、撕裂。有的伴韧带上、下两端附着点的撕脱骨折。常发生半月板及交叉韧带损伤。诊断时结合病史、体征及影像学检查综合分析。针对不同部位及不同程度损伤，治疗方案不尽相同。

翼状韧带损伤（alar ligaments injury） 为慢性无菌性炎症。主要发生在髌韧带后面的脂肪组织及横于胫股关节间隙前面的翼状韧带，因组织变硬常影响伸膝。病因多由于该处脂肪组织受到一次或数次损伤引起。临床表现为突然伸膝时即发生疼痛。治疗：早期保守治疗，避免过度伸膝的动作。晚期可手术切除硬化脂肪垫。

股骨髁间前交叉韧带撞击症（mechanical block to extension following augmentation of anterior cruciate ligament） 股骨髁间前交叉韧带撞击症是指在膝关节屈伸活动的正常范围内发生的股骨髁间窝与前交叉韧带撞击、磨损，产生前交叉韧带损伤。其典型临床表现为膝关节前交叉韧带重建手术后，膝康复训练受阻，膝前部钝痛。查体见伸膝活动受限，膝关节反复肿胀、积液。后期可发生膝关节挛缩或膝关节不稳定。辅助检查包括X线片发现股骨髁间窝骨赘增生，胫骨髁间前嵴骨赘形成。股骨髁间窝按照X线片发现髁间窝发育狭窄和前交叉韧带重建术后侧位X线片发现胫骨平台韧带止点钻孔范围偏前，超过股骨髁间窝顶线的下缘。CT断层股骨髁间窝狭窄。MRI检查发现重建韧带中、下部（T_1 图像）出现信号增强。

膝关节镜检查发现前交叉韧带和股骨髁间窝发生撞击现象是诊断的重要标准。治疗主要通过股骨髁间窝扩大成形手术，在膝关节骨关节病合并髁间撞击症者，要清理股骨髁间的纤维瘢痕。

膝关节交锁（locking of knee joint） 破损的半月板、关节内肿瘤、骨软骨性游离体游离于关节间隙中，妨碍了关节活动叫膝关节交锁，尤其是伸直受阻。多见于半月板纵裂，特别是桶柄状撕裂，肌肉松弛，改变体位牵拉等。自主或被动旋转伸展多可解锁。

髌腱周围炎（peritedonitis of patella） 指引起髌骨下极髌腱附着点及髌腱、腱周围部疼痛的创伤性病变。多见于跳跃、篮、排球运动员，又称“跳高膝”或“篮球膝”。跳跃时，髌骨、髌腱承受很大牵拉力，反复牵拉髌腱及其髌骨附着处，引起反应性增生变性，滑囊肥厚。表现为跳痛、半蹲痛、打软腿、走路痛。可见股四头肌萎缩，髌腱变粗。X线表现往往与症状不一致。一般局部采用激素加局麻药封闭，理疗及按摩有效。经久不愈，应手术切除变性增生组织。

膝过伸展损伤（hyper-extension injury of knee joint） 因膝关节过度伸展造成膝前交叉韧带损伤、膝关节滑膜或半月板损伤。临床表现为膝痛、关节不稳、囊内积液、股四头肌萎缩。治疗上，新鲜性前交叉韧带损伤可手术探查修复。怀疑半月板损伤可做膝关节镜检查。

鹅足弹响症（snapping of pes anserinus） 鹅足是由缝匠肌、股薄肌、半腱肌的腱膜组成，其于膝伸屈时发生弹响并产生症状称为鹅足弹响症，可以由腱脱位，胫骨内髁下缘外生骨疣或膝内侧关节处骨性隆起或半月板破裂后突出引起。伸膝时，内侧肌腱弹动或弹响可确诊，去除病因可治愈。

膝关节不稳（knee instability） 由膝关节内外侧副韧带和前后交叉韧带损伤断裂引起的膝关节不稳。根据损伤部位和程度分为单方向不稳、旋转不稳、混合型不稳。治疗：轻度损伤早期制动、冷敷；部分韧带断裂，石膏固定；完全断裂手术治疗。

膝反曲（genu recurvatum） 又叫膝过伸，因先天性膝部发育不良，膝后十字韧带损伤，脊髓灰质炎后遗症，股四头肌、腘绳肌、小腿三头肌麻痹等原因引起。表现为站立时膝呈过伸位，步行时明显，缺乏弹性感，屈曲正常。X线：胫骨平台向前倾斜，关节面与胫骨长轴间角小于90度，膝关节轻度半脱位，胫骨上1/3向后呈弓状。治疗：先天性可自愈，重者可行胫骨平台截骨术。

股骨髁剥脱性骨软骨炎（osteochondritis dissecans of condyle of femur） 易发生在股骨内髁，尤以后交叉韧带附着处最多。一般由小创伤引起，也与骨骺骨化、异常体质及遗传因素有关。早期为软骨下骨坏死剥离，逐渐发展完全分离。症状轻重不一。X线检查应照正侧位加髁间窝位及膝内外旋斜位片以防漏诊。疾病早期应充分制动，无效者应手术，切除小块非负重区的骨软骨块。

鹅足滑囊炎（pes anserinus bursitis） 鹅足与内侧副韧带之间有一个滑囊，即鹅足滑囊，位于胫骨结节内侧下面，直接损伤或膝伸屈扭转过多，引发炎症。膝屈曲用力，外展外旋产生疼痛，局部肿胀，压痛阳性，时有波动感。局部封闭治疗有效。

膝关节半月板损伤（meniscus injury of knee joint） 膝关节半月板损伤是最常见的膝关节损伤之一。主要由间接暴力致伤。最常见的是半月板矛盾运动的结果，即当膝关节运动时，半月板与其上的股骨髁和其下的胫骨平台有两种不同方向的活动：屈伸时，股骨内外髁在半月板上面作前后活动；当旋转时，半月板则固定于股骨髁下面，其转动发生于半月板与胫骨平台之间，故半月板破裂往往发生于膝的伸屈过程中同时又有膝的扭转、挤压或内外翻动作时。损伤类型可根据半月板撕裂形态而分，常见的有：（1）边缘分离；（2）纵裂；（3）前角损伤；（4）后角损伤；（5）模型损伤；（6）水平劈裂；（7）内缘不规则破裂；（8）半月板松弛。破裂的半月板有时卡入胫股关节间，造成关节某一方向活动障碍，形成关节交锁。可逆其损伤机制，张大关节间隙进行“解锁”。半月板损伤依靠病史及临床检查多可作出较正确的诊断，但仍存在约5%左右的误诊率，因此仍需一些特殊检查来完善诊断。常见如下辅助检查：（1）常规X线检查；（2）关节造影；（3）磁共振成象（MRI）；（4）关节镜使用；（5）超声波检查。

膝关节半月软骨损伤（injury of semilunar cartilages） 膝关节半月软骨呈楔状嵌于胫骨平台和股骨内外髁之间，周边附着于关节囊的内面，内缘较薄游离于关节腔内。当膝关节屈伸旋转时，易发生半月软骨的损伤。表现为外伤后关节肿胀，关节交锁，股四头肌萎缩，关节滑落感，麦氏征阳性，关节压痛，膝关节旋转提拉试验或旋转挤压试验阳性。治疗一般为手术，但在半月板的周围血管区发生急性撕裂，是非手术治疗的指征。在血管供应区内一个小的无移位或不完全撕裂，适当处理是可以愈合的，撕伤在无血管区必需手术治疗。

股骨髁软骨病（osteochondritis of condyle of femur） 晚期半月板损伤患者，合并有股骨髁软骨病。股骨髁半月板区的软骨损伤、软化、半月板破裂，失去了正常弹性，起不到减震、缓冲作用，反而对关节软骨有剪切、磨损作用，使关节面软骨软化、龟裂、剥脱、缺损。

关节内游离体（free body of joint） 关节内游离体又名关节鼠，最常见于膝关节。大多数游离会有软骨及骨质，少数由滑膜组成。临床特点为反复出现关节交锁现象。可伴有剧痛。经手法活动可自行解除交锁。游离体表浅的，能触及移动性骨块。主要病因有剥脱性骨软骨炎、骨关节炎、滑膜软骨瘤病、半月板损伤后的软骨碎片，关节面的骨折碎片。一般 X 线上均显影，如经常出现关节交锁，应手术摘除。

髌骨下脂肪垫综合征（affections of infrapatellar fat pad） 又名膝关节滑膜组织挤压综合征，膝关节创伤性脂肪组织增生症，髌下脂肪垫和滑膜皱襞损伤，髌骨下脂肪垫肥大综合征，Hoffa - Kasker 综合征。1904 年由德国医生首先报道，并指出膝部症状与脂肪组织有关。脂肪垫过大或股四头肌张力不足时，当膝关节伸直时，脂肪垫和滑膜皱壁被夹于胫骨和股骨之间，反复损伤引起脂肪垫出血、增生和纤维化。骨关节炎等所致的滑膜绒毛肥大，也可夹到关节间隙引起症状。临床表现关节僵硬无力，逐渐发展，有时突然产生刺痛，关节暂时无功能可突然摔倒。膝部用力时感到髌腱后疼痛。关节疼痛、肿胀、积液，活动时加重。诊断首先应排除其他关节疾患，如半月板损伤、结核、髌骨软化症等。治疗应练习股四头肌，垫高鞋跟，多用非手术疗法。必要时手术切除病变组织。

髌股关节滑膜嵌入综合征（synovial insertion syndrome of patello-femur joint） 又称滑膜皱襞综合征。病因以直接外伤、损伤后的炎症反应或滑膜的反应性修复为主，也与先天性因素有关，可分为髌内侧，髌上囊及髌下三型。病理检查常显示滑膜增生、充血。多数病人需手术治疗，切除滑膜。

膝关节创伤性滑膜损伤（traumatic synovial injury of knee joint） 膝的韧带半月板损伤及骨折脱臼等都可损伤血管或骨髓，引起关节积血。关节内出血一般发展较速，伤后 1h 左右，膝已肿胀明显，如属骨折或骨软骨切线骨折则出血更快。关节内出血应及时抽出，否则易机化产生粘连，也可使滑膜及软骨细胞内的溶酶体膜破坏，释放各种水解酶，结果引起软骨自溶软化变性。单纯急性创伤性滑膜损伤，其治疗及止痛比较容易。行关节穿刺，将积血抽出，疼痛多即刻大部消除。抽液后可同时注入强的松龙 1ml，以抗溶酶体的溶软骨作用。此症往往是急性损伤性滑膜炎的残余反应，但在运动员中更多的膝关节劳损和一些急慢性损伤的合并症，如半月板的损伤，髌骨股骨软骨病等。治疗包括：(1) 注意训练安排改进；(2) 关节内或局部痛点强的松龙注射或封闭；(3) 理疗，以超短波及微波治疗较好；(4) 中药治疗。

膝关节滑膜损伤（synovial injury of knee joint） 羽毛球运动员的弓步、跳跃扣杀，以及快速屈膝等动作，会造成膝关节滑膜损伤。典型的主诉是膝关节突然屈曲时膝部出现疼痛和响声，上下楼明显受限，严重时行走困难，起立行走时疼痛较剧，主要症状是膝部疼痛，活动不便，交锁感觉和弹响。髌内上滑膜损伤可在髌骨内上或外上方出现压痛，膝活动度可受到限制。膝关节造影，侧位观察有髌下脂肪垫的带状阴影改变。膝关节镜既可作诊断，也可作治疗用。早期偶然出现膝痛时，采用镇痛为主的保守治疗。局部制动或用绷带包扎，暂停运动，温热理疗。如果需极早恢复训练，可作关节内非甾体类药物局封。膝痛持续 3~6 个月保守治疗无效，可考虑手术切除滑膜。

髌软骨软化症（chondromalacia of patella） 又名髌软骨自发骨折。是髌软骨退行性病变、软化、碎裂、脱落，引起膝前部疼痛，伴有摩擦声响的病症。青年

人多，有症状者少，病变从髌内侧到关节面下部开始，小范围软骨成结节状肿胀，以后裂成碎片，成为关节游离体。早期无明显症状，发病慢，间歇性出现膝前部疼痛，上下楼时重，局部有压痛；逐渐发展为经常性，并有关节“挂住”感觉，但不是卡住现象，即假性绞锁现象，有时关节有积液。早期X线无异常，晚期髌软骨关节面不平，磨擦髌骨时痛，有叩击痛。早期用理疗等治疗，后期以手术为主。

髌股关节病（patello－femoral osteoarthrosis） 是退行性病变，由于各种原因引起的髌骨与股骨关节面软骨反复损伤而脱落，骨质裸露，形成骨性关节炎。可有关节肿胀，有时有积液、关节痛、压痛、变形、骨质增生、关节间隙变窄。早期理疗、按摩，适当运动；晚期可手术切除增生骨质，去除游离体，刮除软化破坏的软骨。

髌骨软骨病（chondromalacia patellae） 又称髌骨软骨软化症。

Larsen-Johansson综合征（Larsen-Johansson syndrome） 又名髌骨下缘副骨化中心形成，Larsen病，髌骨骨骺骨软骨炎，髌骨骨软骨病，髌骨软化症，髌骨软骨炎，Sinding Larsen综合征，髌骨副骨化中心骨软骨炎综合征。1921年Sinding Larsen及Seven Johanson（1922年）首先描写此病，病因不清，多数认为与外伤有关。髌骨的原发骨化中心出现在3岁，次发骨化中心出现在10～14岁，两者在15岁左右融合，但次发骨化中心较少见。有人报道本病发生于原发骨化中心，有人报道在次发骨化中心。髌骨的血运来自膝关节血管网，但骨骺部分的血液供应与原发骨化中心之血液供应于骺板处并无联系，因而当髌韧带附着点（即次发中心）的血液供应发生障碍时，骨骺即可产生骨软骨炎样变化。病因有多种学说：①直接外伤学说：髌骨下缘及胫骨结节是髌韧带两端的附着点，承受拉力易产生骨软骨炎。②年龄因素：本病多同时侵犯两膝，且随年龄增加而增加，认为与内分泌老年性动脉硬化有关。③营养障碍学说：正常髌软骨的弹力及软骨不断被挤压而产生泵作用，是软骨获得营养的重要机制，如果软骨上的压力持续时间过长或不超过软骨张力的压力反复施加于软骨上，即能破坏软骨弹性，影响营养的吸收而发生软骨变性。④软骨溶解学说：滑膜受伤后渗透压改变，血中的血浆酶可更多地进入滑液，活性增高，从而溶解软骨，使软骨中的硫酸软骨素含量降低，软骨变性失去弹性。⑤局部外伤与劳损：软骨细胞被挤压死亡，失去正常功能，不能产生硫酸软骨素。表现：多有外伤史，多见于男孩，主要表现为膝痛、压痛假交锁、跛行，系髌骨软骨表面不光滑所致，轻微活动时，髌骨下即出现清脆响声，易误认为半月板交锁，尚有过伸痛、半蹲痛。X线，早期无大变化，典型表现为侧位片髌骨边缘粗糙不平及骨唇现象或有碎裂现象。根据年龄，临床表现及X线检查三者结合可诊断。应与半月板损伤、类风湿性关节炎、脂肪垫损伤、伸膝筋膜纤维炎鉴别。治疗：尽量不走路，锻炼股四头肌功能，可用睾丸酮治疗，理疗离子透入等效果较佳。

髋臼唇撕裂（laceration of acetabular lip） 因髋关节过度扭转致使髋臼唇裂开。表现为伤后大腿前部剧痛，急性期过后持续性髋部酸痛无力，髋关节被动过伸内收内旋时弹响音或弹响感阳性。治疗上关节内注射麻醉药物，不愈者可切除撕脱的唇缘。

胫骨疲劳性骨折（fatigue fracture of tibia） 由于身体重力与地心反作用力及小腿后群肌肉反复收缩所致。可分为三型：Ⅰ型发生在胫骨上1/3疏松骨部分；Ⅱ型为胫骨纵轴螺旋形骨折；Ⅲ型为胫骨中下1/3鸟嘴形疲劳骨折。治疗上Ⅰ型与Ⅱ型可自愈，Ⅲ型应用长腿石膏托固定。

腓骨疲劳骨折（peroneal fatigue fracture） 跑跳时足向后蹬，跖屈肌及踇长屈肌不断收缩，作用于腓骨上所致。病人疼痛发生缓慢，局部肿胀。X线不易发现骨折线，伤后2～3周才可见骨折。该病诊断很重要，需与骨膜炎相区别。以绷带自足至小腿裹扎可减轻疼痛，一般6周痊愈。

蹦床骨折（trampoline fracture） 两个不同体重小孩作蹦床运动时，较重的小孩跳起的一瞬间，弹簧向上反弹的冲击力，引起另一小孩胫骨近侧干骺端的骨折。

胫后肌腱外伤性脱位（traumatic dislocation of posterior tibialtendon） 由于踝关节突然背伸，引起踝内侧分裂韧带在内踝止点部撕断所致。主要表现：内踝部肿胀、疼痛，压痛阳性，并可触到脱位的胫后肌腱。

多数情况下脱位的肌腱可自行复位，但足内收内翻时肌腱可弹出。治疗上急性期可应用石膏靴固定3～4周；反复脱位者可行骨瓣转移阻挡手术。

踝部骨折（fracture of ankle） 踝关节由胫、腓骨下端的内外踝和距骨组成，踝部骨折均为关节内骨折，需要完全复位。根据受伤时足部所处的位置，外力作用的方向以及不同的创伤病理改变，分为不同类型的骨折，无论哪种类型骨折均要求胫骨下端与距骨体关节面吻合一致，且要求内外踝恢复正常生理斜度，以适应距骨后上窄，前下宽的形态。

双踝骨折（bimalleolar fracture） 踝关节骨折的一种，胫骨、腓骨下端形成内外踝，由于各种暴力造成内外踝骨折者称为双踝骨折。

三踝骨折（trimalleolar fracture） 胫骨下端后缘稍向后突出称为后踝，与内外踝共同称为三踝，此三部分同时发生骨折称为三踝骨折。

踝部垂直压缩骨折（vertical compression fracture of ankle） 由垂直暴力所造成的踝部骨折，可造成前踝、后踝、胫骨下端等部位骨折。可试行手法复位，如复位困难或复位后骨折压缩空隙较大，应切开复位，植入松质骨做内固定。

踝部内收型骨折（adduction fracture of ankle） 踝部骨折的一种类型，此乃足部强力内翻所致，根据暴力大小不同，可造成内踝、外踝、后踝等处骨折。

踝部外展型骨折（abduction fracture of ankle） 踝部骨折的一种类型，受伤机制为足部受外力骤然外翻所致。外力先作用于内侧韧带，因三角韧带不易断裂而发生内踝骨折，根据暴力的大小可造成内踝骨折、外踝骨折、后踝骨折、腓骨骨折、三角韧带断裂等。

腓骨长短肌腱断裂（rupture of peroneal tendon） 踝内翻所致。临床表现为扭伤后外踝肿痛，外侧不稳。CT、MRI有助于明确诊断。手术效果好。

腓骨肌肌腱滑脱（slipping of musculus fibularis tendon） 自外踝后方的前唇至跟骨侧面有一腱鞘纤维骨管，管的内侧壁为后距腓韧带，跟腓韧带、前壁为外踝前唇及前唇支持带；后壁为跟腓韧带及支持带，腓骨肌腱走行在这个纤维骨管内。由于解剖变异，如骨性浅沟缺如，先天性支持带缺如或急慢性损伤，使腓骨肌腱冲破上支持带束缚，当足背伸、外翻时肌腱滑向外踝前方。急性损伤可将踝及足置于跖屈内翻位固定4～6周，习惯性脱位应手术修复，加深后沟，重建支持带，增加骨性阻挡。

跟腱断裂（rupture of archilles tendon） 多数为踝在过伸位突然用力受伤所致，踝关节背伸范围加大，不能站立。检查发现跟腱紧张时腱的外形消失，可触及凹陷及断端，压痛敏锐。一般手术治疗为宜，术中准确掌握好缝合松紧度。

跟骨骨折（fracture of calcaneus） 多见于高处跌下，足跟着地，垂直暴力自距骨传至跟骨。按骨折是否波及距下关节面分为不波及距下关节骨折和波及距下关节骨折。表现为后跟疼痛、肿胀，足底扁平、增宽、外翻畸形。X线片对分型很重要，跟骨轴位片能显示距下关节。复杂骨折应行CT检查。保守治疗，方法简单，对关节内骨折应手术撬拨复位，钢针内固定。

距骨骨折（fracture of talus） 距骨位于踝穴中，较稳定，是全身骨骼中惟一无肌肉起止附着的骨骼，约3/5的表面积被关节软骨覆盖，外翻后，其血供易被损伤，发生缺血性坏死。背伸外翻暴力可引起距骨颈骨折。距骨颈骨折合并下关节脱位，或距骨颈骨折合并距骨体后脱位，构成距骨周围脱位。跖屈内翻暴力易致距骨后唇骨折，距骨周围脱位或距骨全脱位。距骨颈骨折要把足放跖屈位，短腿石膏固定8个月。

距骨全脱位（total dislocation of the talus） 在距骨周围脱位的基础上，外力继续作用，还可波及踝外侧副韧带，使距骨脱出踝穴。此时距骨脱至皮下，皮肤张力大，治疗很困难。新鲜损伤应尽可能保存距骨。应行手术切开复位尽可能少剥离软组织，尽量保存距骨血运，减少缺血坏死的可能。术后3个月可负重。

距骨颈疲劳性骨折（fatigue fracture of neck of talus） 系身体重力与足跟触地所产生的反作用力，挤压距骨，经反复过度作用导致距骨颈部骨小梁断裂。X光照像可见距骨颈部不规则骨折线，易被误诊为踝周软组织损伤。治疗：急性期可石膏固定；陈旧损伤选择

手术治疗。

距骨外突骨折（fracture of lateral process of talus） 踝内翻扭伤导致距骨外突部位骨折。可分为三种类型：（Ⅰ）单纯骨折；（Ⅱ）通关节骨折；（Ⅲ）外突下关节面骨软骨骨折。表现为：踝前外侧相当于距腓韧带中段有压痛、无关节松弛现象。治疗上：小骨折片可切除；大骨折片复位内固定；骨软骨骨折应石膏固定。

距后三角骨损伤（iujury of postalus triangular bone） 由距骨后方外结节发育成距后三角骨，因运动中踝关节旋后、跖屈扭伤所致。除三角骨损伤外，还有附着韧带，踝部滑膜，踇长屈肌腱腱鞘炎引起疼痛。表现为踝部跖屈痛，活动受限，距骨后压痛，还可触及硬块。X线摄片可见距后三角形或圆形游离骨块。治疗上采取局部封闭及弹力绷带固定等保守治疗及手术切除三角骨。

距骨周围脱位（peritalar dislocation of foot） 是在强力跖屈及内翻外力作用下导致距跟韧带断裂，距骨与其他跗骨分离，当跗骨及足趾移向一侧时，即发生移位。诊断并不困难，有明显的内外翻畸形。摄X线片能确诊。闭合复位成功机会多。伤后及时复位，功能可能恢复接近正常。发生距骨缺血坏死者很少。

跖跗关节脱位（dislocation of articulations tarsometatarsale） 较少见，多为运动损伤中足外旋扭伤所致，造成足外翻、外展畸形，特别第一，二跖骨脱位有时可损伤足背动脉，引起前足坏死；扭转暴力也会使胫后动脉扭转，引起该动脉痉挛，血栓。治疗可行闭合复位，石膏固定；如伤后未能及时复位，而足部又明显肿胀，可待肿胀消退后行切开复位，交叉钢针固定。

舟跖关节创伤性关节病（tramatic-arthrosis of art. navicular metatarsale） 过多跑跳产生足跖底部肌腱松弛，足弓塌陷，使舟跖关节下部被牵拉分开，上部不断挤压导致。引起关节软骨退行性变，出现骨唇，刺激滑膜产生局部压痛。治疗上多休息，局部封闭或理疗。

跖腱膜断裂（fragmentation of aponeurosis metatarsale） 多发生剧烈前脚踏跳瞬间，足心剧痛，有时有响音，跖腱膜松弛，跟骨前方压痛，跖腱膜失去正常紧张度，足弓松。多行手术治疗，石膏固定3周。

跖筋膜损伤（injury of fascia metatarsale） 跖腱膜的深处发出两个筋膜隔，外侧止于第V跖骨及腓骨长肌腱鞘，内侧止于跟骨、舟骨、第一跖骨。在跑跳运动中，跖趾关节背伸，跖筋膜拉紧，足弓上提，受力大，可致急性跖筋膜断裂，足心疼痛剧烈。多可休息3~4周，配合局部理疗。

足跗间关节扭伤（intertarsal joint sprain） 1. 舟距关节扭伤：常为足外展时受损，关节囊韧带，关节软骨均可受损，关节内损伤可经久不愈影响跑跳运动。症状可见局部疼痛肿胀，前足不能用力支撑。查体：关节间隙挤压痛可阳性。治疗可用强的松加普鲁卡因封闭，如无效可手术探查，切除嵌入的滑膜或软骨碎片。2. 跟骰关节扭伤：足旋后扭转可造成此伤。关节与韧带均可累及。症状：肿胀、疼痛。查体：局部压痛，被动旋后疼。治疗可固定、休息或局部封闭。3. 跖骰关节扭伤：症状见局部胀疼，足外侧持重痛。体征：足旋后疼，腓骨短肌抗阻试验阴性。注意与第五跖骨底骨折鉴别。治疗同上。

跗骨间关节脱位（dislocation of mid-tarsal joint） 跗骨间关节脱位包括跟骰关节及距舟关节脱位，又称为Choait关节脱位。单纯跗骨间关节脱位而不合并骨折者极为少见。严重的内收或外展扭转伤都可导致跗骨间关节脱位。可以全脱位也可半脱位。舟骨和骰骨向内侧移位，左跗间关节水平的前方跗骨向上移位。跗间关节脱位在麻醉下立即复位不难。若被忽略形成陈旧性脱位，则要切开复位，小钢针内固定术治疗。极少数关节软骨损伤，有骨性关节炎者，要进行关节融合术。

足舟骨骨折（fracture of tarsal navicular） 该骨折很少见。一般均有足部严重外伤。损伤机制不很明确。确诊须拍X线正侧位片。骨折脱位后，手法复位很难成功，即使复位成功，也难维持稳定。多数病人仍需切开复位，内固定维持稳定，术后制动8~10周，负重锻炼。

跖跗关节脱位（dislocation of tarso - metatarsal joint）

又称 Lisfranc 关节脱位，多因急剧暴力引起，五个跖骨可以连成一体，向外、上或下方脱位。也可第一跖骨向内侧脱位，余四个跖骨向外侧脱位。跖跗关节脱位时，足背动脉易受伤。临床表现为局部肿胀，尤以前足剧烈，足弓塌陷，足变宽畸形，X 线片可显示移位方向及骨折。新鲜脱位应于严重的反应性水肿尚未发生前在麻醉下手法复位，这样复位容易，也防止血循环障碍；复位后，石膏固定 6～8 周。陈旧性脱位要切开复位，小钢针内固定治疗。若软骨面已破坏，合并创伤性关节炎，行走时疼痛剧烈，应做跖跗关节融合术。

足舟骨疲劳骨折（os naviculare fatigue fracture） 较少见。长跑运动员长时间反复剧烈活动，肌肉的牵拉力量与重力使舟骨产生有节奏的弯曲，外力超过一定限度使舟骨出现裂纹，积累过多即产生应力骨折。症状：足背肿痛，不能跑跳。体征：局部压痛，第 1、2 跖骨轴向叩痛阳性。X 线可见骨折线。治疗：早期可石膏固定，晚期应暂停训练，骨关节炎重者可行关节融合术。

跖骨骨折（fracture of metatarsals） 多因直接暴力引起，以第二、三、四跖骨多见。可几个跖骨同时骨折。第五跖骨基底骨折常单独存在，由腓骨短肌强力牵拉所致。骨折线斜形有重迭移位。跖骨颈骨折、跖骨头倒向足底，应复位，可手法复位，也可做髓内针固定，4 周后功能锻炼。

第 5 跖骨近 1/3 骨干骨折（fracture of 1/3 proximalis metatarslis quinti） 多由重物砸伤或轧伤引起，为直接暴力，间接扭转暴力也可造成骨折。结合足正斜位 X 线片可明确。治疗上对无移位的骨折，可用小腿石膏托保护 4～6 周；移位的骨折，可试行手法复位，小腿石膏固定 4～6 周。手法复位失败，移位明显的，可行手术治疗，钢针内固定。

第 5 跖骨结节骨折（fracture of cuber metatarslis quinti (V)） 多因足内翻，腓骨短肌牵拉造成，足斜位 X 线片可以显示骨折。对无移位的第 5 跖骨结节骨折，只需包扎固定 2～3 周，对移位的可行手法复位，石膏固定 4～6 周。

跖骨疲劳骨折（fatigue fracture of os metatarsale） 一般无明显外伤史，多见于长途行军的战士。长途步行的患者，发生于第二或第三跖骨干与颈相接部位，主诉前足疼痛，1～2 周后疼痛加重。早期 X 线不能发现，2～3 周后因骨端骨质吸收，骨折线明显。症状不重，无特殊治疗，可休息 3～4 周；如症状明显，可用石膏托固定 3～4 周。

跖骨骨膜炎、疲劳性骨膜炎及骨折（periostitis fatigue，periostitis and fracture of metatarsale） 多发生于行军战士，主要是跖骨（Ⅱ，Ⅲ跖骨）及周围软组织，实质是包括两种病，跖骨的疲劳性骨膜炎及疲劳性骨折，前者由于跑跳过多，致使骨间肌将骨膜牵扯或部分剥离所致；后者是在前者基础上，由于脱钙及疲劳失去周围组织的保护性支持，再加外力所致。治疗上减少活动，配合适当理疗。

趾骨骨折（fracture of phalanges） 多由直接外力致伤，传导外力也可引起骨折。闭合骨折手法纠正畸形，固定在相邻的足趾即可。开放骨折，如清创后，甲床损伤严重无法闭合伤口时，可行末节截除。

神经痛性肌萎缩（neuralgic myotrophy） 又称帕塞纳齐—特纳综合征，斯匹琏综合征。麻痹性臂丛神经炎。病因不清，常突然发病，出现一侧肩带疼痛，继而出现肩胛带肌麻痹，肩关节功能受限。偶而可有同侧膈肌麻痹。脑脊液正常，肩臂外侧痛觉减退。治疗可用肾上腺皮质激素，理疗，臂丛神经阻滞等。

腋神经麻痹（paralysis of axillary nerve） 腋部外伤或肩关节脱位牵拉致腋神经损伤。临床表现为肩外展障碍，肩外侧有小片感觉缺失区，三角肌逐渐萎缩。治疗：若腋神经损伤为挫伤或牵拉伤，可自行恢复。神经被切断可手术探查，直接吻合。

克隆普克麻痹（Klumpke paralysis） 见全臂丛神经麻痹，整个臂丛神经损伤所致的一种综合征。可由刺伤、切伤、枪伤、牵引伤、压伤和骨折等引起。病灶侧整个上肢肌肉瘫痪、萎缩，除上臂内侧感觉保留外，整个上肢感觉丧失，常伴有霍纳征。

放射性臂丛神经麻痹（radiation paralysis of brachial plexus） 是肿瘤放射治疗后的一种臂丛神经并发症。对腋及锁骨区淋巴转移瘤大剂量放射治疗后，晚期出

现臂丛神经周围组织纤维化，压迫神经引起上肢运动和感觉障碍。目前尚无理想的治疗方法。晚期上肢功能丧失并导致肌肉萎缩，大小鱼际肌尤为明显。转移性肿瘤亦可压迫臂丛神经引起压迫症状，应谨慎鉴别，及时处理。

杜兴－厄尔布综合征（Duchenne－Erb syndrome; upper brachial plexus paralysis） 又称上臂丛神经麻痹。由外伤等原因引起的臂丛神经损伤所致的一种症候群。出现病灶侧肩和上肢桡侧肌群的瘫痪和萎缩，感觉障碍于三角肌区和前臂桡侧，且较轻。检查时，可发现肩部和上臂肌肉萎缩，特别是三角肌、肱二头肌更为显著。

翼状肩胛症（winged scapula symptom） 此病为胸长神经损伤后遗症或先天畸形。因前锯肌麻痹，肩胛骨不能固定于胸壁，肩胛因重力向侧方翘起即产生此症。治疗上以防止胸长神经损伤为主。

软骨发育不全性侏儒（Silverskold syndrome） 为先天性软骨疾病，是常染色体异常的遗传病。主要为软骨发育不全，骨骼加厚增粗，长骨变短，头部及躯干发育正常。四肢发育不良，短小并畸形，手指近于等长，全身皮肤变厚，关节上出现皱襞。X线示长骨短粗，皮质过度骨化，可进入髓腔。诊断不困难，无特殊疗法。

颅面骨发育不全症（crouzon syndrome） 本病发病原因不明。为常染色体可变性显性遗传、无性环连遗传。由于颅面骨缝早期闭合，出生时即可出现症状。多见于男性。病人表现冠状缝、人字缝骨性愈合，额骨前突，上颌骨发育不全，钩状鹦鹉鼻，高腭弓。X线骨缝消失、融合、颅骨变薄、蝶鞍增宽。应早期手术治疗，再造颅骨缝，降低颅内压。

变形性骨 （Paget disease of bone） 又名骨佩吉特病。原因不明逐渐出现骨骼畸形的骨发育障碍。少见。男女均可发病，临床表现为肢体僵直，骨畸形。可有骨折，有时痛，夜间加重。多骨受累时有头痛、耳聋，有时出现心衰。易并发骨肉瘤。X线片显示骨皮质厚，骨干弯曲。无症状者不需处理，有病理骨折处理骨折，有神经压迫需处理相应骨质，如椎管狭窄时行椎板减压术。可给予降钙素及二磷酸盐。

全身性骨皮质肥厚综合征（van Buchem syndrome） 病因未明。为常染色体隐性遗传。男性多见，青年期发病。可长期无症状。X线检查：全身性骨皮质增厚，尤以颅骨、肋骨、长骨、骨盆等。无特殊治疗。当神经压迫明显时，可进行减压术。

蜡烛骨（monomelic flowing hyperostosis） 特殊类型的局限性骨质增生症，少见的先天性骨发育畸形。在儿童期发病，多为单肢，下肢比上肢多见。肢体短，有畸形、疼痛、活动受限、肿胀、肢体凉而多汗。可有关节挛缩、足内、外翻、马蹄足及硬皮症。X线片显示骨干一侧有不规则的骨质增生条块，状如烛溶向下流注。有关节挛缩者可行矫形治疗。

婴儿骨皮质增殖症（infantile cortical hyperostosis） 又称卡菲病。特点是长骨骨干及下颌骨骨膜下骨质增厚，伴有患肢肿痛，多可自愈。原因不明，可能是病毒感染，也有家族性罹患的报道，无特殊治疗。

马凡综合征（Marfan syndrome） 病因尚未统一，有许多不同学说，但一致公认本征有遗传与家族性。骨骼系统畸形主要表现为肢体细长，臂长过膝，掌骨指骨均长而纤细，形如蜘蛛指，距骨与趾骨亦细长，跨趾特大，足趾挛缩，外三趾多向内弯；脊柱后弯或侧弯，肩胛骨向后凸起呈翼状，亦可有隐性脊椎裂；韧带松弛，以致关节过度伸屈，易于脱位或挛缩，尤以肘及膝关节为显著。除此而外还合并全身与内脏病变及眼部症状。目前无特殊治疗。

骨皮质密度异常（Melnick-Needles syndrome） 病因是一种少见的遗传性疾病，属常染色体显性遗传，病因不明。临床表现前额突出，脊柱后侧突，膝外翻，前臂呈弓形和指端缩短。X线：肋骨、长骨呈不规则条状缩窄，严重的髋外翻和骨盆畸形，无特殊治疗。

骨性狮面综合征（Pyle syndrome） 系染色体功能紊乱所致。表现为膝部干骺端肥大，不对称，可有轻度足弓及膝内翻。神经孔处骨质过度增生时则有神经根压迫症状。治疗：有神经根症状时作神经减压术。

遗传性甲膝肘骨发育不全综合征（hereditary osteo－

onychodysplsia syndrome） 目前病因未明，系不完全的常染色体显性遗传。骨骼的改变为：肘不能伸直、旋前、旋后运动，也不能屈曲，内上髁凸出，桡骨端脱位；髌骨极小或缺如、脱位，股骨内髁凸出，外髁变小；骨盆两侧髂窝中央区有骨刺，肩胛异常，腰背脊柱后凸，手指弯曲。诊断主要依据指（趾）甲及骨骼的特殊改变，结合X线检查即可诊断。无特殊治疗，关节活动障碍者可矫形手术。

先天性多发性关节挛缩症（congenital mutiple arthrogryposis） 表现为全身多关节僵硬，固定于屈曲位或过伸位，自动或被动活动均受限。肌肉萎缩，常合并髋、膝关节脱位，肩关节内旋，前臂旋前，腕和手指屈曲和拇指内收畸形。病理上分为神经型和肌肉型，症状轻者可用石膏矫正。保守治疗失败，考虑手术治疗，但效果不理想。

半身肥大（hemihypertrophy） 身体一侧比对侧明显肥大的现象。发病原因不明。病人表现为患侧骨骼及肌肉肥大，肢体增长快，毛发增多。但无神经系统病征。下肢生长快时，可做胫骨上端或胫骨下端骨骺阻滞术。

阔拇指巨趾综合征（Rubingslein-Tabyi syndrome） 病因未明，先天性代谢缺陷和染色体紊乱可能是发病因素。本征最基本、最主要的特点是拇指宽阔、巨趾，呈刮勺形或短棒形。面容特殊，睑下垂、突眼，可有外斜视、不能注目、视神经萎缩、不同程度高眉弓、鼻梁宽、上颌发育不全。身材短小发育迟缓、智力不全。X线检查有多趾、并趾、骨变形、缺损、骨化异常。诊断：拇指（趾）粗短与特异面容并存，可考虑诊断，本病无特殊治疗。

短肢畸形（phocomelia） 又称海豹畸形。为先天性发育异常。一个或多个肢体近侧部缺如。手或足借助于小而形状不规则的单一骨与躯干连接。肢体近侧段缺如，远侧段扩展成“海豹鳍”状。见于孕妇妊娠早期服用镇静药“反应停”引起的胎儿先天畸形。

血管扩张性肢体肥大（Klippel - Trenaunary - Weber syndrome） 一种在胚胎发育过程中坐骨静脉系统残留而形成的先天性病变。临床表现为分布于臀部及下肢外侧皮肤的葡萄酒色斑、浅静脉曲张及患肢增长、骨骼增粗三联征。病因研究发现股静脉和腘静脉有纤维束带、异常肌肉或静脉周围鞘膜组织压迫，使静脉回流受阻。手术解除压迫后可使症状缓解。

先天性锁骨缺如（congenital absence of clavicle） 一种常与颅骨、骨盆缺陷同时存在的成骨缺陷或成骨不全的畸形。表现为头大面小，肩下垂胸狭窄。可为一侧缺如，也可为双侧缺如，或仅有胸骨端或肩峰端。肩胛骨小，呈翼状。一般症状不严重，无需治疗。

股骨 - 腓骨 - 尺骨综合征（femur-fibula-ulna syndrome） 是股骨短缩，腓骨系列缺损或发育不全伴尺骨系列缺损三大特异性组合的先天性畸形，病因不明。表现为肱骨与桡骨的骨性融合，尺骨及尺侧指骨缺损或仅留残迹，股骨缺损或缺如，腓骨缺损等。诊断较容易，症状严重者可考虑安装假肢。

先天性肢体环状狭窄（congenital annular constriction bands） 肢体上有索状横形凹陷，犹如扎带压痕，有时可深达筋膜和骨膜。有人认为是胚质缺陷，也有人认为系受孕后第5~6周子宫过度收缩所致。环状狭窄可能很浅，仅累及皮肤、皮下组织；也可累及肌肉、筋膜和骨组织，影响静脉和淋巴回流，引起肢端水肿、肥大。浅环状狭窄无需治疗；深时可作狭窄皮肤切除，皮瓣成形。

肢端肥大症（acromegaly） 发病在青春期生长终止后，骨骺已融合时。垂体生长激素分泌细胞增生或腺瘤所致生长激素分泌过多所引起的疾病。本病也可由异位生长激素、异位生长激素释放，因手所引起。特征为骨骼、内脏、软组织增生肥大和内分泌代谢紊乱症群。临床表现为肢端肥大，面貌粗陋，内脏增大等。诊断依据血浆生长激素GH浓度增高，抑制GH阳性。X线、CT、MRI可见蝶鞍扩大，骨质破坏或疏松，以及肿瘤大小和发展方向。治疗为垂体放疗或垂体瘤摘除术。

肌病（myopathy） 原发性骨骼肌肌纤维或（和）肌肉间质组织病的总称。可由先天遗传因素、病原体感染、自身免疫异常、内分泌代谢缺陷等因素引起。肌肉病变可为变性、炎症，发育不良等。肌病的常见症状为肌萎缩、肌无力、肌疼痛、肌强直、肌肥大等。症状广泛时可波及全身骨骼肌，但四肢多受累早，症

状明显，尤以肢体近端肌症状重为特点；也可选择地波及某些肌肉。如肌病为全身性疾患的部分表现，则尚伴有躯体其他部位症状。血清有关酶可增高或正常，肌电图通常呈肌原性异常，肌活检可发现肌肉变性、炎症、或具有特异性诊断意义的结构异常以及生化缺陷等异常。根据临床症状和体征及有关实验室检查结果，可予诊断。应注意与下运动神经无损害引起的肌损害及废用性肌萎缩等相区别。根据不同性质的肌病可予相应的治疗。

肌病－肾病－酸中毒综合征（myopathic－nephrotic－metabolic syndrome） 肢体主干动脉发生外伤或急性栓塞后，因受累组织广泛，大面积组织变性坏死，当缝合动脉或栓子摘除后，骤然恢复血循环，大量坏死组织的代谢产物进入循环，短期内就可出现氮质血症、高钾血症、肌蛋白尿及代谢性酸中毒等严重代谢紊乱，最终可导致肾功能衰竭。因此，在动脉栓塞解除肢体重新血液灌注时，应积极观察患者的全身性代谢改变，及时纠正高钾血症和氮质血症，纠正代谢性酸中毒状态。严重缺血的患者或已出现严重高钾血症、酸中毒及少尿的患者，应尽早进行血液透析治疗。必要时，为挽救患者生命，可行截肢。

先天性肌缺损（congenital absence of muscles） 是由于胎儿本身发育异常或因宫内机械性阻碍所致。通常只限于一侧或一块肌肉，身体任何肌肉均可缺少。但以胸大肌、胸小肌、斜方肌、股四头肌、前锯肌、半腰肌、背阔肌、三角肌、胸锁乳突肌以及各种腹肌缺少较多见，其中尤以胸肌缺少最多见。单块肌肉缺少，运动功能常由其他肌替代，故不引起运动障碍。

肢带型肌营养不良（limb－girdle muscular dystrophy） 进行性肌营养不良的一种类型。男女皆可发病。一般多在10～30岁之间，疾病进展缓慢，主要累及盆带肌和肩带肌。表现为肌萎缩、肌无力，早期血清检查肌酶含量升高，肌电图呈肌原性改变。肌活检与其他类型肌营养不良相同，目前尚无有效疗法。

奥伊伦布格综合征（Eulenberg syndrome） 又名遗传性周期肌无力综合征、先天性副肌强直征。是一种在寒冷时出现以肌强直和肌无力为特征的单个染色体显性遗传病，多在幼年起病，青春期加重，以后持续稳定不进展。临床表现为肌强直及肌无力，无肌萎缩，一般不发生肌肥大。发作时血清钾、尿钾均上升。心电图示高血钾改变。治疗尚无有效疗法，注意保暖，应用钙剂可使肌强直缓解。

变形性肌张力不全（dystonia musculorum deformans） 又名扭转痉挛，变形性肌张力障碍，原发性肌紧张力异常。一般认为是由多种原因引起的，以肢体及躯干出现特殊的扭转运动为特征的综合征。其主要病变为基底节的壳核、尾核及视丘等处的神经细胞变性和胶质增生，分原发性和继发性两种。前者与遗传有关，后者可继发于感染、中毒、血管病等。临床多在5～15岁缓慢起病，最初症状大多是一侧下肢轻度运动障碍，足呈内翻跖屈，行走时足跟不能着地；逐渐发展为颈部、躯干和四肢近端肌肉呈间隙性的螺旋样扭转动作，扭转时肌张力增高，扭转结束后肌张力恢复，扭转可随病情进展成为持续性。可予安定等药物或脑主体定向手术治疗。

萎缩性肌强直（amyotrophic myotonia） 为一种遗传性多系统疾病，呈常染色体显性遗传，基因缺失在19号染色体。多数在青春期起病，慢性病程。以骨骼肌萎缩、无力及肌强直为主要临床表现，可累及全身骨骼肌。肌电图呈现强直电位。

先天性肌强直（myotonia congenita） 是一种常染色体显性遗传性疾病。于儿童或婴儿期起病，表现为肌强直或肌肥大，全身骨骼肌均可出现症状，尤以下肢明显，肌肉发育良好且肥大。肌电图检查呈现强直电位，肌肉组织活检可见Ⅱ型肌纤维缺失。目前尚无有效治疗方法，一般患者经普鲁卡因酰胺及肾上腺皮质激素治疗可减轻症状。

先天性肌张力缺失症（amyotonia congenita） 本病发病原因尚不清楚，病人在婴儿期开始表现以全身性肌张力低下为特征的症候群。下肢症状明显，近端肌肉较远端肌肉明显，感觉系统无障碍。部分患者由大脑病变，脊肌萎缩症或已知的先天性肌病引起。有部分病儿临床各项均无异常表现。

先天性痉挛性双侧瘫痪（congenital spastic diplegia） 是一种非进行性中枢性运动障碍。疾病的发生可能与胎儿期母体感染、中毒性疾病或患儿出生前后的脑缺氧、脑出血和外伤等有关。脑组织发育不全，瘢痕

形成，萎缩或软化；皮质神经细胞减少，胶质细胞增生和锥体束变性等。临床表现为双下肢肌张力增高，腱反射亢进，锥体束征阳性，剪刀步态，容易诊断。治疗原则为矫正畸形，平衡肌力。

进行性多发性骨化性纤维发育不良（fibrodysplasia ossificans multiplex progressiva） 又称进行性骨化性肌炎。肌肉及韧带等结缔组织有不断局部钙化现象，影响这些组织的正常发育。为遗传性中胚层发育紊乱，罕见，原因不明。横纹肌、肌腱、韧带及筋膜有进行性钙化，先从肩部开始、渐波及上肢、躯干、骨盆及下肢。临床表现：症状在10岁以下出现头、颈、躯干压痛及肿胀感，有斜颈，胸锁乳突肌内有硬块，躯干可有异位骨化，拇短，关节挛缩、僵直、活动受限。X线片显示软骨组织内可见异位骨化。用二磷酸盐和磷酸二氢钠治疗有效。

进行性骨化性肌炎（myositis ossificans progressiva） 是一种少见的先天性疾患。其特点是指小畸形筋膜、肌腱、韧带、肌膜及骨骼肌间隙中的结缔组织进行性骨化，病因尚未完全了解。是结缔组织某些成分遗传方面的缺陷引起的继发性钙化与骨化，属显性遗传。早期为间质水肿与结缔组织浸润，肌肉纤维处于继发性萎缩和退行性变；后期受累组织发生钙化、骨化。典型病变先出现于颈部、躯干背侧与肩部，最后是肢体的近侧端。早期局部呈软泥样肿胀、疼痛、触痛，局部发热。肿物常紧贴深筋膜，肿胀消退后，留有坚实结节，2~8个月后形成骨组织。病变广泛者，脊柱常僵直，病程缓慢，迁延多年，可反复发作，无特殊有效治疗方法。

勒特韦克综合征（Lutwak syndrome） 见耳聋、进行骨化性肌炎综合征。是感音性或传导性聋，伴进行性骨化肌炎的隐性遗传性疾病。

软骨-外胚层发育不全（Ellis-Creveld syndrome） 为常染色体隐性遗传。表现为明显的离心性四肢缩短型侏儒，轴后性手指及指甲、毛发、牙齿等外胚层发育不良。病人特征为软骨发育不全、身材矮小、四肢远端缩短、躯干发育正常、手指短粗，可有并指或多指畸形。X线表现四肢管状骨短缩、离心性，骨化中心偏位。诊断容易，无特殊治疗方法。

软骨外胚层发育异常（chondroectodermal dysplasia） 常有心功能障碍、多指畸形，指甲及牙齿发育不良，侏儒体型，肢体远端骨骺成骨差等多种临床病症。

先天性钙化性软骨营养不良征（Conradi syndrome） 病因尚不明确。为一种侵犯骨和外胚层结构的常染色体遗传病。一般出生后或生后一周出现症状。表现为面部畸形，近一半有双侧完全性先天性白内障等病。也可合并先天性心脏病。一半以上患儿有四肢缩短，不对称。重者气管软骨生长受影响，有不同程度呼吸困难。X线显示全身性、多发性点状钙化，钙化斑可几毫米，也可融合成大块。根据临床表现和X线表现，诊断不困难。治疗为对症处理。

先天性颈蹼（congenital webbed neck） 颈的双侧或一侧自乳突至肩峰形成蹼状皱襞，皮下组织有纤维组织蒂，颈后发际低或向蹼区延伸，多见于女性。需排除生殖腺发育不全的Turnen综合征。

先天性椎体缺如（congenital absence of vertebral body） 一种较少见的椎体先天性疾病。常发生在脊椎下段，可以是胸以下椎体完全或部分缺如，也可以是骶骨发育不全或缺如。如果缺失范围广，则患儿不能存活。

环枕畸形（malformation of cranio-cervical junction） 颅颈交界处畸形，包括环枕融合或不连接所致。枕骨椎化少见，单纯的病变多无临床症状。环椎枕化表现为环椎与枕骨融合，此情况较多，表现为环椎和枢椎齿突的位置同时上升，但并非颅底陷入，一般也不产生症状。如与颅底陷入同时存在或并发环枢脱位时，则可发生延髓及脊髓受压症状。可采用手术治疗，并同时解决环枕、枢环椎的稳定性。

半椎体畸形（hemivertebra） 是胚胎期间第6周体节发育不良所致，可以累及一个或数个椎体。胸椎的半椎体畸形常伴有肋骨的发育畸形，少数病人还合并一侧肺发育不全。X线正位片可确诊。可引发脊柱侧弯，畸形附近的椎体偶有异常变化。腰椎半椎体并发严重脊柱侧弯，可行半椎体切除，并矫正畸形。胸椎半椎体手术易并发截瘫。

先天性脊柱后凸（congental kyphosis） 先天性脊柱后凸可以是局部畸形，也可是全身性骨化紊乱的一部分，原因为椎体缺如一个或邻近2个小椎体。椎体前角缺如及楔形椎体，多见于女孩，畸形可在婴儿期出现，随着脊柱的生长，后凸逐渐加大，成年后易出现骨性关节病。症状轻者可用支架保护，重者应手术纠正畸形。

锁骨颅骨发育不全（Marie - Saniton syndrome） 病因不明。表现为头颅畸形、横径较大、前额圆突。单侧或双侧锁骨发育不全或呈二分畸形，二分锁骨之外端骨块发育较小，肩峰变尖，肩锁关节失去正常关系，弛缓过度，肩锁关节间隙增宽约1cm。脊柱后侧凸。靠临床表现即可诊断。无特殊治疗。

施普伦格畸形（Sprengel deformity） 又称先天性肩胛骨高耸症。指肩胛骨保留于原基位，不能下降至正常水平，常为单侧。临床表现为耸肩和短颈，肩关节外展受限，上肢不能高举至水平位置。可伴有脊柱侧凸、先天性颈椎融合、肋骨融合和斜颈等。治疗：轻症可作肩部活动，肩胛骨下压内收及引体向上等运动；重者需手术治疗，将肌层下拽，使肩胛骨降至正常水平。

先天性高位肩胛骨（congenital high scapula） 详见施普伦格畸形。

巴特 - 盖罗尔特综合征（Baller - Gerold syndrome） 以颅缝早闭和桡骨发育不全为特征的综合征，常染色体隐性遗传。表现为尖头，无桡骨，有的可伴有轻度尺骨短而弯曲，身材矮小，脊柱及骨盆畸形；有的智能低下，心血管及生殖系统畸形。

马德隆畸形（Medelung deformity） 又称先天性腕半脱位。桡骨远端骨骺发育缺陷，尺侧部比桡侧短，为常染色体显性遗传。多见于女性，多为双侧。根据X线片在2~3岁时发现，但1岁前畸形常不明显。常合并脊柱侧弯、颈肋、肱骨缺损及下肢畸形。临床表现：腕部宽大、腕背屈、旋后受限，桡骨下端向前弯曲、尺骨小头过长向后半脱位、下压可复位。X线片见桡骨变短并向外后弯曲畸形，其远端关节面倾斜度加大，而与尺骨远侧关节面成锐角，使腕骨失去正常排列顺序和弧度，尺桡远侧关节半脱位。腕部在侧位片上形成一刺刀样弯曲畸形。治疗：骨骺闭合前，切除桡骨远端骨骺之中央单侧囊带部。撬起骺板，嵌入硅胶，将关节面抬高至正常位置。骨骺闭合后，行桡骨截骨术。可切除尺骨小头。

先天性腕半脱位（congenital subluxation of wrist） 见“马德隆畸形”辞条。

先天性腕关节脱位（congenital dislocation of wrist） 本病原因不明。40%的病例有遗传或家族史。发病机制多数人认为，系桡骨远端内侧1/3的生长软骨发育障碍，由于内1/3骨骺发育障碍使内侧干骺早期联合，而外侧2/3的骨骺仍在继续增长，尺骨远端及腕骨也在继续增长，造成桡骨屈曲尺骨头脱位，腕部组成骨排列紊乱。临床表现一般在10~15岁出现症状，女多于男约为4~5:1，表现为腕部活动时疼痛及肌痉挛，直到畸形形成后方止。X线所见有如下特征：1. 桡骨关节面极度倾斜，可达150°角（正常为110°角）。2. 腕骨呈锥形排列。3. 桡骨远端的距突形成，此为本病的特征。4. 桡骨弯曲及手部变形。诊断依据不明原因双侧腕部疼痛、痉挛甚至畸形，结合X线特征诊断。治疗：年龄小者可用皮支架固定，年龄大者，可行尺骨缩短术或尺骨远端切除术。

阿佩尔特综合征（Apert syndrome） 病因未明。可能为常染色体显性遗传。临床表现主要特征有二：1. 尖头畸形；2. 并指（趾）：可有皮肤性并指（趾）和骨性并指（趾），足部则多为2~4趾皮肤性并趾；并指（趾）呈对称性，为本征之一特点。诊断根据临床表现及X线检查所见可以诊断。本征无特殊疗法。

尖头 - 并指（趾）综合征Ⅰ型（Apert syndrome） 见阿佩尔特综合征。

尖头并指畸形（acrocephalosyndactyly） 病因未明。临床表现为尖头畸形，眶距过远；四肢畸形为各种类型并指（趾），手指短小，多髋外翻、膝内翻和足内翻等。还合并有性腺发育不全，先天性心脏畸形等。根据临床特征，颅骨X线片可以确诊。治疗如有明显颅内压增高者，可及早手术治疗。

尖头 - 并指（趾）畸形综合征（Carpenter syndrome） 见尖头并指畸形。

尖头并指多指畸形Ⅱ型（acrocephalosyndactyly type Ⅱ） 见尖头并指畸形。

卡彭特综合征（Carpenter syndrome） 又称尖头多指（趾）并指（趾）形Ⅱ型。常染色体隐性遗传，表现为尖头（颅骨缝早闭）、特殊面容、眼距宽、短指、多指（趾）、并指（趾），较大儿童可有肥胖、智能低下、性腺功能减退等。

波兰德综合征（Poland syndrome） 又名并指畸形—胸大肌缺乏综合征，胸大肌缺损—短指—并指综合征。病因不明，系先天疾患。1972 年 Mace 认为，本病系由胚胎发育缺陷所致。临床上男性为女性 3 倍，出生后不易发现，随年龄增长而发现一侧胸大肌、胸小肌缺如，胸廓凹陷，肋间隙明显或部分肋骨缺如致局部胸壁随呼吸运动而起伏。同侧上肢异常或发育不全，并指畸形最常见，畸形多累及第 3～5 指，拇指一般正常，其余为缺指骨及掌骨；前臂发育不良，多合并有脊柱侧弯，半椎体，耳廓畸形，先天性心脏病，右位心，腹股沟斜疝，易发生白血病及肺癌等。无特殊治疗，必要时可手术矫治手指畸形。

并指（趾）畸形（syndactyly） 手指的侧面皮肤部分或全部相连而指蹼消失。远指节皮肤、指甲、指骨相连者少见。常为先天性，需手术分开手指，手术中用皮瓣修复指蹼，所余创面不能缝合时，取皮片移植。

巨指症（macrodactyly） 巨指（趾）症又称指（趾）肥大。罕见之先天畸形，病因不明，生后即可发现。整个肢体均肥大、皮肤粗糙、骨骺也肥大，可早期出现骨关节退变。部分患者伴有智力缺陷和其他畸形。后天性者可继发于血管瘤、淋巴—血管瘤及神经纤维瘤，与局部血液供应丰实、过度营养有关。如妨碍功能，可整体切除。

多指畸形（polydactyly） 手部先天性畸形中最常见的一种。有遗传因素。胚胎发育期当肢芽受刺激时，即出现重复畸形。多余的手指可很小，甚至象线状的蒂与手相连；也可与正常手指相似，难以区分。通常多一个手指，也有 4～5 个手指而形成“双重手”者，有时还伴有手部的其他畸形。须手术矫正畸形。

多指（趾）畸形（polydactyly） 见多指畸形。

第五指综合征（the fifth digit syndrome） 又称科芬—西里斯综合征。为常染色体隐性遗传。表现为智能低下、身材矮小、鼻宽、上唇薄而长、手足小，指端及指甲发育不良，多见于第五指。

短指畸形（brachydactilia） 胚胎发育受到干扰，引起一个或多个指短缩。掌指骨虽短缩，但其形态正常，功能也大多正常。可同时发生并指或多指畸形。因畸形指功能多为正常，所以很少需要治疗。

龙虾爪手（Lobster claw hand） 手的一种畸形。特点为手的全部和部分中尖指侧缺如，在缺如部位指蹼加深，偶有临近各指之并指。畸形常为双侧，为常染色体显性遗传。治疗：须根据存在各指与拇指之间是否有满意的捏夹功能，而选择不同的手术方法。如有捏夹功能，可闭合此过深之指蹼以改善外观。

先天性髋关节脱位（congenital dislocation of hip） 是一种较常见的先天性畸形。女：男约 6∶1。左侧比右侧多一倍。病因有人认为主要是髋臼和股骨头先天性发育不良或异常，此外胎儿在子宫内位置不正常，髋关节过度屈曲，也是形成髋关节脱位的病因之一。病理表现在髋臼、股骨头、颈和关节囊四部分，随年龄增长髋部肌、韧带、神经、血管、骨盆和脊柱等可因长时间的脱位，而引起继发性病理改变。临床表现在站立前期，患肢可表现为患儿会阴部增宽、患侧股内收肌挛缩、患侧髋关节活动受限、肢体缩短，臀部、大腿内侧的皮肤皱折加多、加深，与健侧不对称，牵动患侧下肢时，有弹响声或弹响感。脱位期由于站立负重后，表现为患儿开始行走较正常儿童晚，单侧脱位者，步态跛行；双侧脱位者，站立时骨盆前倾，臀部后耸，腰部前凸特别明显，推拉患侧股骨时，股骨头如“打气筒”样可以上下移动。患侧股内收肌紧张，髋关节外展受限。治疗越早效果越好，1 岁内治疗原则是将两髋长期保持外展位，保证股骨头复位；1～3 岁大多数可采用手法复位和石膏固定达到治愈目的；4 岁以上，可采用沙特（Salter）骨盆截骨术治疗；成年男性也可作查理（Chiari）骨盆内移截骨术。

Quervain 骨折（Quervain fracture） 主要因间接外力所致。临床表现在拇长伸肌腱与拇长展肌腱间的陷

凹处（鼻咽窝）有肿胀及明显压痛点，腕关节向各方向活动均受限，尤以背伸更为明显。根据病史及 X 线表现可以诊断。治疗上首先整复腕骨脱位，然后做骨折复位。

勃劳特病（Blount disease） 又名胫骨变形性骨软骨病、胫骨内翻症。为胫骨上端骨骺内侧骺板发育异常，骨骺无骨化形成的胫骨内翻畸形。表现为弓状腿，步态蹒跚胫骨内侧平台突出。X 线片显示幼儿型骨化中心呈楔形状。儿童（6～10 岁）型胫骨上端骺板内侧不规则。治疗：幼儿可用石膏撑开器纠正，年龄大畸形严重者作胫骨上端截骨术。

先天性疼痛性髌骨分裂（congenital painful division of petella） 因先天髌骨骨化核未愈合所致。可为单、双侧发病。早期表现为膝半蹲位髌后酸痛，副髌骨部位突出，可有压痛。髌骨斜位或髌骨轴位 X 光检查可助诊断。治疗上：理疗，局部封闭，减少膝半蹲位发力。

马蹄内翻足（talipes equinovarus） 足部的畸形。表现足跖屈内翻；足跟部内翻，前足呈内收。与马蹄外翻足足相反改变。其原因同马蹄外翻足，临床较为多见，可行手术治疗矫正畸形。对先天性应早期行手法及外固定矫正，生后 3 个月酌情可早期手术治疗。

马蹄外翻足（talipes equinovalgus） 足部的畸形。表现踝关节及足跖部跖屈，即足下垂状，足前部和足跟部呈外翻状。原因多为脊髓灰质炎后遗症、先天性畸形、外伤性或神经损伤等所致胫前肌力减弱或完全麻痹，小腿三头肌、腓骨长短肌力相对强及挛缩引起。可行手术矫正。

内翻足（metatarsus varus） 表现前足部呈内收、内翻、足跟部亦内翻，但足无跖屈。站立走路时足的外缘着地，严重者足背外侧着地。原因为脊髓前角灰质炎后遗症，先天畸形所致。可根据年龄、病情酌情应用支具或手术治疗。

贝克尔型肌营养不良（Becker muscular dystrophy） 又名良性假肥大肌营养不良。晚发型 Ducherne 综合征，是一种病因未明伴隐性遗传疾病。患者一般为男性，多在 5～25 岁之间发病，进展缓慢，首先影响骨盆带肌，而后累及肩胛带肌，发生肌肉萎缩和无力，并有肌肉假性肥大，起病后 15～20 年后才不能行走，少数到晚期可发生肢体挛缩和畸型；心脏较少受累，故对寿命影响不大；可合并隐睾，生殖腺功能低下，智力不全及红绿色盲等。该病血清 cpk 增高、肌电图及肌肉活检，呈肌原性损害。治疗尚无特殊疗法。目前常用三磷酸腺苷、赤毒素、加兰他敏、维生素 E、胰岛素葡萄糖、甘氨酸或阿胶等综合治疗。

耳聋、蓝巩膜、脆骨综合征（van der Hoeve syndrome） 又称范德霍夫综合征。目前已公认是中胚叶组织的先天性遗传性疾病，是常染色体显性遗传，于出生后即有症状。典型症状有三：①进展迅速的传导性聋或混合性聋、耳鸣、威利斯误听、盖莱试验阴性；②蓝色巩膜、远视；③脆骨病为原发性骨形成不全症，极易骨折、脱臼。耳聋可行镫骨手术治疗。

海豹畸形（phocomelia） 又称短肢畸形。先天性发育异常。一个或多个肢体近侧部缺如，手或足借助于小而形状不规则的单一骨与躯干相连。与半肢畸形相反，短肢畸形为肢体近侧段缺如，而远侧段扩展成海豹鳍状。见于孕妇在妊娠早期服用镇静药“反应停”，引起的胎儿先天性畸形。治疗应行重建或截肢手术。利用假肢，弥补部分功能。

霍尔特－奥拉姆综合征（Holt－Oram syndrome） 一组心脏和手或上肢的先天畸形。常染色体显性遗传。有桡骨和大拇指畸形，腕部向桡侧偏斜，心血管畸形以心间隔缺损为多见，也可有大血管转位或传导阻滞。

腓骨肌萎缩症（peroneal muscular atrophy; progressive neural muscular atrophy; Charcot-Marie-Tooth syndrome） 腓骨肌萎缩症又称进行性神经肌萎缩症，夏科—马里—图斯综合征。是一种缓慢进展的周围神经和肌肉的遗传性疾病。以首先出现腓骨肌萎缩，继以四肢远端肌萎缩为其临床特征伴有感觉障碍及植物神经功能紊乱等。多呈常染色体显性遗传，常在青春期隐袭起病，逐渐进展。肌萎缩的发展及分布甚为特殊，疾病开始首先侵犯腓骨肌、伸蹈肌和胫前肌群。在相当长的一段时间内，这可能是惟一受到侵犯的肌群。继之，足的骨间肌以及小腿屈肌群受累最后侵及股下 1/3 伸肌，而股后的屈肌常不受累，下肢

上粗下细，形似鹤腿。经过数月或数年，上肢肌肉也可出现萎缩。根据其特有临床表现结合肌电、活组织检查及家族史可予诊断。本病目前尚无有效治疗。体疗、理疗及矫形外科治疗对延缓病程有所帮助。

摇椅底（rocker-bottom flat foot） 又称先天性垂直距骨症、畸形性距舟关节脱位、先天性足底突出性外翻足。先天性僵硬扁平足。是一种少见且具有独特临床和X线征象的畸形。表现为生后即出现特殊的僵硬外翻足畸形。足底突出，前脚和后足翘起呈摇椅状似仰趾外翻足，足内侧可触及距骨头，背侧可触及挛缩的跨长伴肌腱、趾长伴肌腱、胫前肌腱和腓骨短肌。肌腱的挛缩使足的内翻蹠足严重受限。强力不能纠正。以极度僵硬为特征。足背外侧邻近踝关节处可见一深的凹陷为另一特征。是一种原因不明的畸胎性异常，常伴发中枢神经系统或肌肉骨骼系统的畸形。X线表现：距骨垂直与胫骨纵轴平行。跟骨呈马蹄位前脚背伸、足底的软组织轮廓表现隆凸，在照像时脚保持在极度的蹠屈位，若舟状骨脱位于距骨颈背部即可诊断。治疗：早期诊断早期治疗生后即手法复位有获得成功的可能，超过3个月需手术治疗，超过5~6岁效果不佳。

弓形足（pes arcuatus） 又叫高弓足、爪状足。这种畸形是足的纵弓（前后径弧形）过高，足前部跖屈。可继发于脊髓前角灰质炎后遗症或隐性脊椎裂，另者原因不清。临床症状除见有足弓过高畸形外，患肢前足底处有胼胝，走路时疼痛，足的跖趾关节过伸位。手术治疗有效。

跟舟联合（calcaneonavicular coalition） 一种先天性畸形，跟骨与舟骨之间由骨桥部分或完全连接。可分骨性联合、软骨联合与纤维联合。骨桥由跟骨前突向背侧及内侧走行至舟骨背侧外面之关节表面，通常长1~2cm。此骨桥虽出生时即存在，但至8~12岁才骨化。在此以前，由于距骨周围复合体诸骨化中心软骨的顺应性，很少有明显症状。待软骨骨化后足后部逐渐出现僵硬，对剧烈活动承受能力降低。症状：足背外侧疼痛，集中于跗骨窦部位，走不平的路有困难，易疲劳，偶有跛行。检查可见距下关节活动度减少。跗骨窦和沿骨桥有压痛。可行跟舟骨桥切除。

脆性骨炎（osteitis fragilitans） 又称成骨不全。先天性骨发育缺陷，为常染色体显性遗传。出生后即有四肢多处骨折，有的到儿童期或稍后始出现骨折，青春期骨折即减少；骨痂过多时似骨肉瘤。临床表现：肢体短，轻微外力即可发生骨折。可有成角、重叠等畸形，巩膜发蓝，听力差，前额宽大，脊柱侧弯，关节囊松弛。治疗：青枝型骨折行石膏固定，畸形严重者作骨矫形手术。

成骨不全综合征（osteogenesis imperfecta） 又称Lobstein病；脆骨病，为先天性遗传性疾病。由于骨骼中从早期的网状纤维转变成成人的胶原纤维的过程受抑制，骨痂形成过量致畸形。临床表现为骨折与畸形，且有蓝巩膜，耳硬化及其他内分泌代谢障碍表现。X线表现为骨皮质变薄，发育不全，松质稀少，局部节段性硬化。诊断时应鉴别于坏血症，佝偻病。治疗主要为对症治疗，做好产前诊断。

罗伯斯坦病（Lobstein disease） 见成骨不全又称脆骨症、马罗里克病、先天性骨发育缺陷，为常染色体显性遗传。出生后即有四肢多处骨折，有的到儿童期或稍后出现骨折，青春期骨折即减少。临床表现：肢体短，轻微外力即可发生骨折。可有成角、坐叠等畸形、巩膜发蓝、听力差、前额宽大、脊柱侧弯、关节囊松弛。治疗：行石膏固定，畸形严重者作骨矫形手术。

骨发育不全（dysostosis） 因骨发育过程中的缺陷致骨发生畸形，原因不明。见于单一骨或多个骨，如颅骨缝早融合，手部骨骼出现并指等。治疗：可作并指分离手术；如颅骨缝早融合出现症状，需手术形成骨缝以达减压目的。

骨化过早（度）（pleonosteosis; leripleonosteosis） 又称累里过早骨化症。为少见的常染色体显性遗传性疾病，未达到骨化期即出现骨化。见于儿童。表现为手指及足趾挛缩，拇指大，手、足痛，活动受限。给予止痛剂、功能锻炼，纠正畸形等疗法。

骨-甲发育不良（osteoonychodysplasia） 为常染色体显性遗传病。有家族史。指甲发育差，髌骨小或缺如，桡骨小头侧方移位，髂骨外板有新形成的骨块。

骨生骨瘤（enostiosis; bone spot; bone island） 又称

骨斑、骨岛。松质骨内的骨发育异常呈鸟巢状骨岛，有骨小梁，一般无症状，不需治疗。

Jansen综合征（Jansen syndrome） 又称干骺端成骨不全综合征。一般为常染色体显性遗传。以四肢短缩型侏儒，短棒状指，干骺部异常为特征。病变累及干骺端，骺端增宽，外观为海绵样和花岗石样改变。临床上出现弱智和侏儒等表现。晚期伴髋、膝部疼痛。X线见骨骺骨化中心出现延迟，斑状，分段等表现。无特殊治疗。

斯帕尔韦综合征（Spurway syndrome） 为以骨发育不全之脆骨—蓝巩膜—传导性耳聋之特征之综合征。大多数认为是中胚叶组织的先天性遗传性发育障碍，于出生后即有症状。典型症状有三：①进展迅速的传导性聋或混合性聋、耳鸣；②蓝色巩膜、远视；③脆骨病为原发性骨形成不全症，极易骨折，脱臼。耳聋可行镫骨手术治疗。

颅－干骺端发育不良（cranio－metaphyseal sysplasia） 见派尔综合征软骨或骨发育障碍。系染色体功能紊乱所致。表现为膝部干骺端肥大、不对称、可有轻度高足弓及膝内翻。神经孔处骨质过度增生时则有神经根压迫症状。治疗：有神经根压迫症状时作神经减压术。

骨肥厚（hyperostosis; cortical deformans） 又称骨皮质变形。骨骼骨化时骨质过度肥厚的异常表现。原因不明。出生6月后，X线可见长骨干骨膜下成骨明显。男女之比为3:1。肱骨及胫骨受累多，偶见于颅骨及面骨。广泛骨骼皮质增厚时称Von－Buchem综合征。表现为局部肿、热、压痛活动受限。X线片显示骨皮质厚，骨干粗。有症状时，限制活动，理疗。至儿童期自行消失骨形正常。

骨骺半侧发育不良（dysplasia epiphysealis hemimelica） 长骨骨骺生长过盛性紊乱。发生于儿童期骨骺向后及旁侧突出，易误认为骨骺软骨瘤，多见于距骨，股骨远侧及胫骨近侧骨骺。多无症状。有功能障碍时，可去除过多突出的骨骺，改善关节功能。

骨骺成骨不全（epiphysealis dysostosis） 为遗传性疾病。在儿童早期出现，由于骨骺中结缔组织形成障碍，影响骨化，关节骨形状不整齐。髋、膝、踝及腕关节的骨骺易受累，临床表现为跛行，因关节屈曲受限，上楼困难时有髋内翻或膝内、外翻畸形，智力正常。治疗：髋、膝关节内外翻畸形严重影响下肢功能时，可作股骨粗隆下或股骨髁上楔形或杵臼形截骨术。

摩顿神经瘤（Morton neuroma） 又称摩顿跖痛、趾间神经瘤。第三、四趾间神经肥大呈神经瘤状，好发于中年妇女。主要症状为第三跖趾关节处疼痛，行走时加重，向三、四趾放散。检查可见三、四跖趾关节处有压痛。治疗：局部可行理疗、注射赛罗卡因（Xylocaine）或强的松等药物，忌穿尖头及高跟鞋。保守治疗无效可行手术切除神经瘤。

趾间神经瘤（interdigital neuroma） 又名摩顿神经瘤，摩顿跖痛。第三、四趾间神经肥大，呈神经瘤状。病因不清，表现为第三、四趾蹼处疼痛，行走时加重，向三、四趾放散，三、四跖关节跖侧明显压痛，挤压足前部时出现疼痛，穿尖头鞋时疼痛加重。治疗：穿宽松鞋，局部封闭，必要时手术切除。

指骨骨折（fracture of phalanges） 近节指骨骨折：因骨间肌，蚓状肌作用，骨折后多向掌侧成角。行手法复位或钢针内固定。中节指骨骨折：由于指浅屈肌腱附丽点的关系及骨折部位的差异，骨折后可有向掌侧及背侧成角。掌侧成角时屈曲固定。背侧成角伸直固定，末节指骨骨折：多直接暴力，如骨折移位大，可在麻醉下按压复位。可行手法复位，石膏固定6周，骨片较大者用细钢针固定。

克汀病（Cretinism） 又称呆小病。一种生后出现的甲状腺功能减退症。病因为先天性甲状腺发育不全，先天性甲状腺激素合成障碍，先天性缺碘，以及母体妊娠期服用致甲状腺肿的药物或食物。临床特征为体温低、脉率慢、皮肤干燥、增厚、唇厚、舌大、常外伸、张口流涎、鼻短上翘、鼻梁塌陷、前额皱纹、身材短小、四肢粗短、手呈铲形、脐疝，智力低下。血清T_3、T_4水平低，TSH水平高、治疗用甲状腺制剂。

骨骺发育异常（epiphysial dysplasia） 因骨代谢功能紊乱致骨骺中骨化中心不能骨化。软骨支撑力不足至成年脊柱等骨关节病。表现为关节活动受限，局部酸

胀疼痛。X线见脊柱椎体不规则，后侧增宽，椎间隙狭窄，长骨骨化中心破裂。治疗：对症理疗，减少活动。

派尔综合征（Pyle syndrome） 又称颅—干骺端发育不良。常染色体隐性遗传。软骨成骨发育障碍。表现为膝部干骺端肥大，婴儿可有头痛，耳聋，面瘫，但智力发育正常。神经孔处骨质过度增生时则有神经根压迫症状。治疗：有神经根压迫症状时作神经减压术。

塞佛病（Sever disease） 即跟骨骺骨软骨病。见于儿童。跟骨后下方或跟腱附着处压痛，跛行。拍片可见后骺变扁，破裂，蚕蚀影或不规则硬化。避免作剧烈活动少走路，理疗可愈；疼痛重影响穿鞋时，手术切除跟骨过分突出部分。

瓦尔登斯特伦征（Waldenstrom sign） 早期股骨头骨软骨炎（即骨骺炎或扁平髋）患者，X线片可显示髋关节滑膜肿胀，股骨头向外侧移2～5mm，股骨头与髋臼极距增宽。有助于及早诊断。

威尔逊征（Wilson sign） 脆性骨软骨炎体征。本病多发生于膝关节内髁。当屈膝90°，内旋并逐渐伸直时，可感疼痛，但外旋时疼痛减轻或消失。

胫骨内翻症（tibia vara） 见勃劳特病又称胫骨变形性骨软骨病、胫骨内翻症。为胫骨上端骨骺内侧骺板发育异常，骨骺无骨化形成的胫骨内翻畸形，表现为弓状腿，步态蹒跚，胫骨内侧平台突出，X线片显示幼儿型骨化中心呈楔状、儿童（6～10岁）型胫骨上端骺板内侧不规则。治疗：幼儿可用石膏撑压器法纠正。年龄大畸形严重者作股骨上端截骨术。

康拉迪综合征（Conradi syndrome） 又称先天性钙化性软骨发育不良，点状骨骺。骨骺中有不规则点状钙化为特点的骨骺病变，是骨营养不良的一个类别。罕见，分常染色体隐性及显性遗传两个类型，男女均可发生。出生后在骨骺中可见点状透明区，骨骺软骨有退行性改变。临床表现：常染色体隐性遗传型，四肢有关节挛缩畸形，寿命短；常染色体显性遗传型，智力好，寿命不长，体矮，肢体近侧部分如大腿及上臂短，可有髋、膝等关节屈曲畸形及脊柱畸形，关节痛、无力感。X线片显示四肢骨骺发育差，以股骨、肱骨为著，其中有大小不一，数目不等的钙化点，可有骨化中心，骺线不规则，骨端呈“八字”形，骨皮质厚。

点状骨骺（osteochondrodystrophy） 详见康拉迪综合征。

帕伦蒂—布拉卡罗综合征（Parenti-Fraccaro syndrome） 系常染色体隐性遗传的软骨生成障碍。表现为头颅大，颅骨软，膜样颅盖，颈短，四肢短粗，胸廓小筒状，椎体无骨化，肋骨细弱易骨折。患儿成纤维细胞可见巨大细胞内脂肪包涵体。无特殊治疗。做好产前诊断。

软骨发育不全（achondroplasia） 又称胎儿型软骨营养障碍。因软骨内骨化缺陷致先天性发育异常，为常染色体显性遗传，影响长骨，膜内化骨正常。表现为身材矮小，头大，胸椎后凸，腰椎前凸，指短粗，下肢弓形，滚动步态，智力正常。无特殊治疗。

软骨发育不全侏儒（achondroplastic dwarfism） 见软骨发育不全。

软骨发育低下综合征（hypochondroplasia syndrome） 为常染色体显性遗传疾病。生后无症状，至学龄前才渐出现症状。表现为矮小，四肢均称变短、躯干相对长，弓形腿，智力发育迟缓。可渐好转或消失。X线显示管状骨对称性短缩，腰椎畸形，后凸或前突。无需特殊治疗，一般病例随年龄增长症状减轻或消失。

软骨骨生成障碍（dyschondrostosis） 为遗传性病症，女性多见。肢体短，可合并Madelung畸形，手足的长骨较短，踝穴可不正常，有髋外翻。功能障碍时可作股骨粗隆下截骨术。

Schmid综合征（Schmid syndrome） 又称Schmid型干骺端软骨发育不良，是常染色体显性遗传病。临床上男、女均可发病，幼儿期无特殊表现，生长缓慢，弓形腿，骨干短，颜面、头颅无改变。骨骺端较少受累。成年时骨骺病变可痊愈，但有骨短缩，髋内翻畸形。诊断时需鉴别于Jansen综合征，无特殊治疗。

艾伯一尚佝格病（Albert-Schonberg disease） 又名广泛性脆性骨硬化病；石骨病；骨髓硬化症；先天性骨硬化；骨质石化病。是一种少见的家族遗传性疾病，属于常染色体隐性遗传。近来认为基本病因是破骨细胞功能缺陷，使钙化的软骨基质及原始骨小梁重吸收变慢，从而造成骨骼石化。病理改变为全身骨皮质增厚，密度增加，骨质灰白色，骨髓腔无脂肪可见，骨小梁异常致密。临床表现为骨密度高，多在股骨，桡骨下端，胫骨上端发生，不影响活动。易骨折，骨折后能完全愈合。髓腔可完全消失，影响造血功能。治疗：低钙饮食及增加磷酸纤维素。可能延缓骨硬化的进展。骨折时，行骨骼牵引或手法复位石膏外固定。

广泛性脆性骨硬化症（Albert-Schonberg syndrome） 详见艾伯一尚佝格病。

播散性致密骨病（osteopathia condensans disseminata） 又名点状骨，脆弱性骨硬化，骨硬化过程中的一种障碍，原因不明，见于骨生长期，受累骨不对称，多见于腕骨及跗骨，偶见于颅骨、肋骨、脊柱、髋臼及肩关节盂。临床表现为无骨关节症状。在少数患者其表面皮肤可有播散性豆状皮肤纤维瘤及硬皮症。X线显示骨骺及干骺端有大小不等之圆形或卵圆形密度高的骨斑点，因无骨关节症状，无需治疗。

脆弱性骨硬化症（Buschke-Ollendorff syndrome） 是一种少见的家族遗传性疾病，属于常染色体隐性遗传。病理表现为全身骨皮质增厚，密度增加。由于缺乏破骨细胞，钙化的软骨基质不能正常地吸收，因而累积起来呈骨样增生，骨质呈灰白色，骨小梁异常致密，间有骨结节，男女均可发病，发病年龄早晚不一，临床上分为良性与恶性两型。X线特征：全身对称性骨质硬化，以软骨化骨者为显著，长骨骺端呈深浅交替的横形条纹，髂骨翼，肩胛骨可看到弧形带状纹，椎体发育缓慢，常呈婴儿特点，椎体中心有密度减低区，似“夹心面包”状外观，无特殊疗法。

致密性骨发育障碍综合征（Maroteaux-Lamy Ⅱ syndrome） 为病因不明之罕见综合征，系常染色体隐性遗传。主要病理表现为脆性骨质硬化。男女均可发病，幼儿期得病。表现为鹦鹉鼻，蓝色角膜，肢体均匀性侏儒。成人身高不超过1.50m易发生骨折，指（趾）发育不全，枕骨圆凸，囟门持续不闭。下颌骨发育不全，下颌角消失而变平直，手指变短，指甲反翘呈匙状。少数有智力不全，无特殊治疗方法。

兰格一萨尔迪诺综合征（Langer-Saldino syndrome） 软骨发育障碍性疾病。常染色体隐性遗传，表现为严重肢体短，头大，颈短，腹膨大，轻度颅骨钙化不全。肋骨短，粗细正常。X线片显示椎体多无钙化，长骨很短，有干骺端外翻，呈杯状改变。

软骨发育不良综合征（achondroplasia syndrome） 在骨生长方面存在小块的增生软骨，生长方向异常或软骨肿瘤的形成引起如多发性内生软骨瘤病，多发性外生骨疣等疾病，是一种先天性遗传性疾病。临床表现为骨骼发育障碍，形成四肢长骨短缩弯曲畸形，甚至压迫血管、神经。X线见骨内或干骺端典型病变。治疗上可手术切除，必要时植骨，纠正畸形。

软骨营养障碍性侏儒（chondrodystropic dwarfism） 又称Grudzinski综合征。因遗传性常染色体异常造成的先天性软骨疾病。主要由于软骨内骨化作用紊乱引起间质细胞的增生和生长迟缓，停止。临床表现为头部大小与躯干四肢发育不相称。X线见长骨粗短，骨端空阔，骨膜骨化可能侵入骨髓腔。临床分为发育不全型、增生型、软化型。白细胞培养后染色体分析可助诊断。

幼年变形性骨软骨炎（osteochondritis deformans juvenilis） 又称扁平髋，髋关节骨软骨炎。是股骨头骨骺缺血性坏死引起髋关节功能障碍。主要病因为关节腔内压过高。多见于儿童。表现为跛行、髋、股部内侧或膝痛，活动时加重。髋关节僵硬感，各方活动受限。X线见骺线宽，股骨颈骨质疏松，股骨头和髋臼距离增宽，股骨头密度高，头被压变扁，可有骨增生及髋半脱位。治疗：早期用支架固定髋外展位，不负重。晚期可作股骨粗隆下内收截骨或人体假体置换术。

手足软骨增殖症（acrochondrohyperplasia） 又称马方综合征。本病属于结缔组织遗传性疾病，为常染色体显性遗传。病变主要累积中胚叶的骨骼，心脏、肌肉、韧带和结缔组织，骨骼畸形最常见，全身管状骨细长，指（趾）细长，呈蜘蛛脚样。预后较差，多死于心血管并发症，目前尚无满意治疗，可对症处理。

Treror 病（Treror disease） 又名跗骨骨骺连续症。是少见的先天性软骨发育异常疾病。病变局限于单肢的骨骺或其部分，表现为膝关节和踝关节内外侧面肿胀、坚硬。邻近软组织无改变，步态蹒跚，并发膝内翻、平底足等。X 线见局限性单肢的一侧骨骺向外膨大，呈不规则骨化，可见游离骨块，密度不均，可能有骨疣存在，治疗上可矫正膝内翻畸形。

马富齐综合征（Maffucci syndrome） 多处软骨发育不良，肢短体矮的疾病。软组织中有海绵状血管瘤及静脉炎。可行血管瘤凝固注射或手术切除治疗血管瘤；理疗，限制活动等方法治疗静脉炎。

软骨发育异常伴多发性海绵状血管瘤综合征（Maffucci syndrome） 确切病因不明，主要病变在骨及皮肤。多见于男性。血管瘤为海绵型，常累及皮下组织、黏膜、肠系膜、滑膜。患者出生时常见骨骼改变，随生长发育渐出现症状。呈侏儒状态。畸形为软骨发育不全。为无痛性坚硬结节，不对称。常因外伤发生病理性骨折。X 线见干骺端增宽骨小梁粗糙紊乱，软骨骨化障碍。依据临床表现及 X 线可诊断。畸形者行矫形手术。

高尔斯症（Gowers sign） ①进行性肌营养不良患者，由仰卧起立时的一种特殊姿势。患者因腹肌、髂腰肌、骨盆带肌肉及髋、膝关节的伸肌萎缩、无力，从仰卧起立时必须先翻身俯卧，然后以双手支撑两膝逐渐将躯干伸直而站起。②坐骨神经痛牵拉征的一种。背屈患者足部引起腰腿部疼痛加重时为阳性。见于坐骨神经干病变时。③瞳孔对光反射呈突然自歇震颤，见于早期脊髓病者。

骨干硬化症（diaphyseal sclerosis） 见进行性骨干发育不全。

进行性骨干发育不全（Engelmann syndrome） 病因不明，为儿童期出现的长骨骨干呈梭形变宽及硬化的病变。股骨、胫骨及桡骨对称性受累，偶见于颅骨。一般无症状，如有症状则为患肢痛、无力、步态不稳。可扪到肥厚的骨干 X 线片显示骨干粗、骨皮质厚、骨骼正常、髓腔变窄。用激素类药物如强地松、氢化可地松及去炎松等治疗可缓解疼痛。

进行性骨干肥厚（progressive diaphyseal hyperostosis） 又称进行性骨干发育不全、卡英拉提—恩格尔曼病。原因不明，为儿童期出现的长骨骨干呈梭形变宽及硬化的病症。股骨、胫骨及桡骨对称性受累，偶见于颅骨。一般无症状，如有症状则为患肢痛、无力、步态不稳。可扪到肥厚的骨干。X 线片显示骨干粗、骨皮质厚、骨骺正常、髓腔变窄。用激素类药物和强地松、氢化可地松及去炎松等治疗可缓解疼痛。

乌罗里克病（Vrolik disease） 先天性骨发育缺陷，为常染色体显性遗传病。表现为全身普遍骨疏松。出生后即有四肢多处骨折，有的到儿童期或稍后始出现骨折，青春期骨折即减少；骨痂过多时似骨肉瘤。巩膜可发蓝，听力较差。治疗：青枝型骨折行石膏固定，畸形严重者作骨矫形手术。

大理石骨（osteopetrosis; marble bone） 又称石骨症或全身脆弱性骨硬化症。本症病因不明，可能与遗传因素有关。临床表现为弥漫性骨密度高，多在股骨、胫骨上端发生。不影响关节活动，轻微外伤能引起病理性骨折，骨折后能正常愈合。贫血程度与 X 线表现常不一致。骨折时，行骨骼牵引或手法复位石膏外固定。

骨化性肌炎（myositis ossificans） 与遗传因素可能有关的，在肌肉和结缔组织内有进行性骨性结构沉积或骨化的一种肌病。起病于儿童或青年期。临床表现为肌肉肿胀、疼痛、触痛、肌硬变及功能丧失。如病变累及呼吸肌，可致呼吸功能衰竭。根据临床表现，X 线检查所见以及肌肉活检可确诊。给予预防骨折和皮肤破溃等对症治疗。

卡姆拉提－恩格尔曼病（Camurati－Engelmann disease） 见骨干硬化症。

卡菲病（Caffey disease） 见婴儿骨皮质增厚症。特点是长骨骨干及下颌骨骨膜下骨质增厚，伴有患肢肿痛。多可自愈。原因不明，可能是病毒感染，也有家族性罹患的报导。

婴儿骨皮质增厚症（infantile cortical hyperstosis） 又称卡菲病。其特点为长骨及下颌骨明显肿胀及有大量骨膜新骨形成，伴有患肢肿痛。病因不明，可能为

病毒感染所致。本病无特效治疗。预后多属良好。

斑伯格－马里病（Bamberger－Marie disease） 又名肺性肥大性骨关节病；增殖性骨关节病；paget 病性骨病；末端指（趾）肥大症等，本病继发于肺及胸膜慢性炎症、肠腔内肿瘤、心脏疾患、消化系统疾病等几类疾病，其中以支气管肺癌并发本病最为多见，本病与迷走神经反射性作用，肿瘤组织分泌生长激素或雌激素有关。临床上成人多见，男女相等，多在原发病症状明显后出现。表现为三种类型：①类风湿样关节炎型：主要表现为关节肿胀疼痛，运动受障碍，可能伴有低热而误诊为风湿性或类风湿性关节炎，此型较多见；②肢端肥大症型：其表现类似肢端肥大症，但无内分泌障碍及蝶鞍之变化，且下颌肥大者罕见；③杆状指型：可为本症早期表现，经相当长时间后出现骨关节症状。X线表现：早期仅见杵状指而无骨骼改变，以后渐见指骨末端膨大、指骨干有骨膜形成、髓腔多无变化，晚期有股性骨膜增生改变，多从骨骺部开始，逐渐累及全部骨干及关节。原发病治愈后骨膜增生可逐渐消退。治疗应对原发病早发现、早治疗。对骨关节病无特殊治疗。

蜡烛骨症（melorheostosis） 又称肢体纹状肥大。是少见的先天性骨发育畸形。为特殊类型的局限性骨质增生症。在儿童期发病，多为单肢，下肢比上肢多见。肢体短、畸形、活动受限、疼痛、肿胀、肢体凉而多汗。可有关节挛缩、足内、外翻、马蹄足及硬皮症。X线片示骨干一侧有不规则的骨质增生条块，状如烛溶向下流注故名。有关节挛缩者可行矫形手术。

弥漫性特发性骨肥厚（diffuse idiopathic skeletal hyperostosis） 又称佛利斯特病。老年女性多见，常发生于脊柱。系广泛性韧带及肌腱附着处钙化。表现为背痛、僵硬、肌腱炎。X线片示椎体间有不对称骨赘。作理疗，给止痛剂，适当锻炼腰背肌可减轻症状。

皮肤肥厚肢端肥大综合征（Touraine-Soltente-Gole syndrome） 病因不明。临床表现为：多见于少年或青春期发病，多先有杵状指出现，甚至是先天性的。继而关节及四肢疼痛，关节可有红肿及压痛，甚至有积液。有些病例可伴发头面部皮肤增厚四肢远端皮肤变硬。X线表现：管状骨先有骨膜增生，以后有骨膜下新骨形成。致使皮质增厚，呈分层状，外缘常不规则，呈波纹状，原来的皮质可变得稀疏，骨髓腔不狭窄。多呈对称性分布。血及尿化验无特殊发现。本病发展到一定阶段可自行停止。无特殊疗法，对症处理。

先天性指甲肥厚（congenital pachyonychia） 属常染色体显性遗传。表现为指甲肥厚，弯曲掌、跖、膝、肘皮肤角化过度，口腔有黏膜白斑病，常有手、足多汗，有的出生时有牙。

指（趾）肥大（hypertrophy of digit） 又称巨指（趾）症。为罕见的先天畸形。病因不明生后即可发现。整个肢体均肥大，皮肤粗糙，骨骼也肥大，可早期出现骨关节退变。部分患者伴有智力缺陷和其他畸形。如妨碍功能，可整体切除。

肢骨纹状增生症（Leri syndrome） 病因不明。主要病理改变为骨外膜及骨内膜骨质增生，骨板排列密集紊乱，骨髓腔多为纤维组织所代替。症状出现多在5～20岁之间缓慢起病呈中度钝痛，夜间休息或压迫患处或患肢过度用力时疼痛加剧，但也有缓解期。到后期患肢肌肉可发生萎缩及纤维组织增生，掌和跖腱膜均有明显增厚和广泛纤维化。软组织纤维化随着年龄增大亦继续发展，产生严重的挛缩和畸形。可有神经合并症。X线表现常显示单侧长骨皮质增生，表面可凹凸不平或弯曲，偶可出现囊样变性，骨髓腔变窄，骨横径增加，骨质增生常呈线形分布，在骨及关节周围的软组织有骨化及钙化。目前无特殊治疗，对症处理。不影响日常生活，无恶性变或病理性骨折等。

累里病（Leri disease） 见肱骨纹状肥大，又称蜡烛骨。特殊类型的局限性骨质增生症，少见的先天性骨发育畸形。在儿童期发病，多为单肢、下肢比上肢多见。肢体短，有畸形，疼痛，活动受限，肿胀，肢体凉面多汗，可有关节挛缩，足内外翻，马蹄足及硬皮症。X线片显示骨干一侧有不规则的骨质增生条块，状如烛溶向下流注。有关节挛缩者可行矫形手术。

累里病过早骨化症（Leri pleonosteosis） 见骨化过早。为少见的常染色体显性遗传性疾病，未达到骨化期即出现骨化。见于儿童。表现为手指及足趾挛缩、拇（踇）粗大、手足痛、活动受限。给予止痛剂，功

能锻炼，纠正畸形等疗法。

纹状骨（stripped bone） 遗传性骨发育异常病。长骨干上有平行的高密度纹理，在骨盆者呈扇状。因无症状不需治疗，可与点状骨或肢骨纹状肥大等同时存在。

乌尔赫夫病（Voorhseve disease） 又称纹状骨病。病因不明，可能为遗传性骨发育异常病。其特征为骨骼上有平行或条纹状的高密度纹理，在骨盆者呈扇状。可与点状骨或肢骨纹状肥大等同时存在。诊断靠X线片。无特殊治疗。

纹状骨病（osteopathia striata） 见纹状骨。

骨质疏松症（osteoporosis） 各种原因引起骨矿质密度减低，即单位体积内骨矿质含量减低，但骨质中钙盐和骨基质比例正常的代谢性骨病。临床分为原发性骨质疏松症与继发性骨质疏松症两大类。诊断依据：骨矿质密度减低，骨计量学的方法，X线光密度计测量法，单光子或双光子吸收法以及定量CT测量法等。X线片示骨皮质变薄，骨小梁的量和厚度减少，骨髓腔增大。治疗以补充维生素D、钙剂、降钙素，增加饮食中的钙量。多晒太阳。绝经期妇女严重骨质疏松症可采用雌激素或孕激素治疗，但长期应用有可能使子宫内膜癌、乳腺癌的发生率增加，以及需合用孕激素而带来的撤药性出血等副作用。因此采用降钙素治疗，降钙素具有镇痛和抑制骨量丢失的双重作用，可改善活动功能，改善钙的平衡及减少骨折的发生。

家族性脉管综合征（familial wrist tunnel syndrome） 多见于女性，男∶女＝1∶15，家族性发病年龄无一定规律，非家族性发病多在20岁以后；家族性以双侧同时受累多见，非家族性多为单侧，腕横韧带一般无异常，具有腕管综合征的症状。此病病因不清，部分病例与妊娠、绝经分娩有关，周期性变化与月经一致。

原发性骨质疏松症（primary osteoporosis） 骨质代谢紊乱造成的骨质疏松症。为最常见的一种骨质疏松症，可分为高转化型和低转化型两类。①高转化型分为特发性骨质疏松症，多为8～15岁青少年，以生长停止和骨痛为特征；成年人骨质疏松症多数在45岁以下；女性绝经后骨质疏松症。此等患者脊柱骨骨矿密度平均减少40%左右，桡骨中远端骨矿密度平均减少35%左右。临床表现为下肢无力、骨痛、身高降低、易骨折等。②低转化型，主要发生在老年人，为变化缓慢的骨质疏松症。

继发性骨质疏松症（secondary osteoporosis） 由各种疾病引起的骨质疏松症。约占全部骨质疏松症的5%。由以下疾病所引起：①内分泌疾病；②消化疾病；③恶性肿瘤；④肾脏病；⑤医源性疾病；⑥其他：如慢性酒精中毒、风湿病、类风湿病、炎症、外伤等。

骨质减少（osteopenia） 骨质密度低于正常，可为局部或全身性。局部骨质稀少，见于肢体的废用、骨折固定后、骨感染、骨肿瘤及骨塑形期；全身性者见于骨质软化症、骨质疏松及成骨不全。根据病因给予治疗。

脊椎压缩性骨质疏松（Kummell syndrome） 主要病因是外伤，椎体受外界暴力作用后脊椎发生血液供应障碍，亦有认为系椎体营养血管损伤，继而椎体本身软化萎缩，以致形成脊椎后弯畸形。受伤后数月或数年后始发腰部疼痛，脊柱亦显示驼背畸形，受累椎体有疼痛及叩击痛，如神经系统受压，可有下肢瘫痪及括约肌功能障碍，X线正位片示椎体有塌陷，骨小梁排列紊乱。侧位片显示压缩的椎体呈楔形改变。无特殊治疗。主要根据临床表现，若无神经受累的可采用保守疗法；有神经症状应及早采取手术治疗。

外伤后腕舟状骨疏松及萎缩（Preiser syndrome） 腕舟状骨骨质疏松伴有无菌性坏死的疾病。有人认为是舟状骨骨折的愈合期。发生率仅次于月状骨无菌性坏死。临床表现：腕关节肿痛、活动受限、被动伸拇、食指时引起腕部痛。X线片显示舟骨密度增加，也可为阴性。治疗：早期外固定腕关节，防止形成骨性关节炎。如症状持续，骨性关节炎严重，慎重考虑腕骨关节融合或腕关节融合术。

一过性骨质疏松（transient osteoporosis） 一种原因不明的自限性疾病。常累及髋部，多见于青、中年男性。患者有自发性髋部疼痛，无感染或外伤史。一侧或两侧髋部均可受累。X线表现为股骨头、颈骨质疏

松。临床及X线表现于6~12个月自行消退，无后遗症。发作时活检可见有坏死及炎症。

游走性局部骨质疏松症（migrating regional osteoprosis） 原因不明，好发于足、胫骨下部、膝、髋及骨盆等部位，表现为局部肿胀、负重时痛，X线片显示局部骨质稀疏。6~9个月后消失。愈后2年可再度发生。

制动性骨质疏松（immobilization osteoporosis） 肢体因长期制动或瘫痪后，使骨生长的外在刺激因素减弱或消失，骨质吸收快于再生，出现局部骨质疏松现象。表现为肢体酸感，X线片显示骨质密度减低。治疗：去除外固定进行肢体功能锻炼后，骨结构即渐恢复正常；瘫痪性引起的骨质疏松症需定时被动活动肢体。

佝偻病（rachitis） 小儿时期因维生素D缺乏或活化障碍，或因效应细胞异常引起的以骨骼改变为主的全身钙、磷代谢紊乱。有维生素D缺少性佝偻病，维生素D依赖性佝偻病，低血磷性抗维生素D佝偻病等。

佝偻性骨盆（Litzmann） 佝偻病患者不但骨骼变软，髂骨与骶骨均呈发育不全，佝偻性骨盆入口变为扁平。临床表现有佝偻病的特征，主要在头部、脊柱及下肢。因骶骨岬下降并向前突出，Michaelis菱形已逐渐变宽而缩短或呈三角形、底部向上。

肾性骨软化症（renal osteomalacia） 见肾性佝偻病。

肾性佝偻病（renal rickets） 尿毒症时由于活性维生素D_3合成障碍致钙离子吸收障碍、钙盐在骨质沉积减少而致的骨软化。表现有骨痛、骨畸形、假性骨折等。骨活检及X线检查可确诊。治疗主要纠正酸中毒，给予双羟D_3和钙剂。

肾性骨病（renal osteopathy） 见肾性佝偻病。

低血磷性抗维生素D佝偻病（hypophosphatemic D-resistant rickets） 由于原发性肾小管上皮细胞刷状缘及肠道对磷的转运障碍，致尿磷增加，血磷降低引起的佝偻病。常在周岁后出现佝偻病症候，2~3岁后仍有活动性佝偻病表现。对常规治疗剂量维生素D无反应。若用大剂量维生素D或1.25 $(OH)_2D_3$和磷酸盐联合治疗可改善。

髌骨软化症（chondromalacia of patella） 髌软骨因多种原因退变、软化、碎裂、脱落，引起膝前部疼痛伴有摩擦响声的病症。如发于青年人，也常见于成年人。随年龄增长，可发展成为骨性关节炎。临床表现：膝前部压痛、上下楼加重、久坐后站起困难；偶有关节积液。压摩髌骨时痛，有叩击痛。早期X线片不易发现髌软骨磨损现象，晚期可见髌骨关节面不平整。治疗：发病早期，可作理疗。症状重者可行局部软骨切削；或作髌骨成形术、骨膜移植术或髌骨切除术。

骨软化病（osteomalacia） 本病特征是骨基质矿化障碍，如发生于儿童称之为佝偻病，发生于骨骺已闭合的成人称为骨软化症。表现为脊柱胸段后凸，腰段前凸，身高缩短，肋骨软化，胸骨前凸呈鸡胸，呼吸困难，病人常合并有其他营养不良。本病治疗比较困难，但部分病例可以治愈，大剂量维生素D可缓解骨软化症。

骨营养不良（osteodystrophy） 因骨生长过程中的代谢紊乱，出现骨质疏松及软化。有肾性、外伤性、甲状旁腺性及反射性交感神经性骨营养不良，以慢性肾病引起的骨营养不良多见。表现为高血磷、低血钙。X线片表现与甲状旁腺功能亢进相似，椎体下端可见骨硬化。根据不同病因进行治疗。

骨营养不良综合征（Melnick-Needles syndrome） 本病是一种罕见的遗传疾病，限于女性发病，为母女传递，我国未见报道，病因不明。表现为小下颌，胸廓变形，双侧马蹄内翻足畸形，下肢不对称。X线：干骺端膨大，长骨成弓形，颅底硬化，骨盆变形。无特殊治疗，可对症处理。

肾性骨营养不良（renal osteodystrophy） 慢性肾功衰竭引起的骨骼病变。以纤维性骨炎及骨质软化为多见。发生于儿童时，发育迟缓、肢体畸形、无力、跛行。X线显示骨骺宽，不规则或有移位，骨质脱钙。治疗：肾衰不可逆时可作透析或肾移植，如有骨骼滑脱可作内固定术。

甲状旁腺功能亢进性骨病（hyperparathyroidism osteonosus） 详见纤维囊性骨炎。

局限性胫骨前方黏液性水肿（localized pretibial myxedema） 一种甲状腺功能亢进症的皮肤特征性病变。可单独发生或同时并有浸润型突眼症。多见于胫骨前下方，可延伸至足背和膝部。皮肤呈紫红色，粗厚而硬，有片状或结节性隆起，久之皮肤呈树皮样，下肢粗大如象皮腿。少数兼有指端粗厚。治疗用糖皮质激素局部皮内多点，多次注射。

雷克林霍森骨病（von Recklinghausen disease of bone） 见甲状旁腺性骨营养不良。

假性甲状旁腺功能减退伴纤维囊性骨炎（pseudohypoparathyroidism with osteitis fibrosa cystica） 假性甲状旁腺功能减退的一种类型。肾对甲状旁腺激素不敏感而骨敏感，可见侏儒、圆脸、指、趾骨或第Ⅲ、Ⅳ、Ⅴ掌骨短小畸形，血甲状旁腺激素水平高、血钙过低、血磷过低、血碱性磷酸酶活性升高。滴注外源性甲状旁腺激素并同时滴钙制剂后，尿磷不增多。治疗同甲状旁腺功能减退症。

奥尔布赖特骨营养不良症（Albright osteodystrophy） 又名假性甲状旁腺功能低下综合症；Albright 骨营养不良；短掌骨侏儒症。该病可能是由于肾脏对甲状旁腺敏感性不足所致，血清钙和磷正常或接近正常。临床表现为身材矫小，圆脸，斜视，短指（趾）掌骨短小畸形，智力低下。实验室检查：血清钙和磷正常或接近正常。本病仅有体态改变而无生化异常，无需特殊治疗。

全身性纤维性骨炎综合征（von Recklinghausen Ⅱ syndrome） 因甲状旁腺肿瘤而发生的周身性纤维性骨炎。血钙升高至 6mmol/L 以上，血磷降低而尿钙排泄增加。X 线检查可见骨膜下骨质吸收，颅骨呈斑状脱钙，骨板界限消失，脊柱因受压而变扁，骨质变松并可见囊肿。常发生病理性骨折而长期不愈。治疗需切除甲状旁腺瘤。

纤维囊性骨炎（fibrocystic osteitis） 因甲状旁腺功能亢进，甲状腺腺瘤而发生的周身性纤维囊性骨炎。血钙升高至 6mmol/L 以上血磷降低而尿钙排泄增加。X 线检查可见骨膜下骨质吸收，颅骨呈斑状脱钙，骨板界限消失脊柱因受压而变扁，骨质变松并可见囊肿。常发生病理性骨折而长期不愈。治疗需切除甲状旁腺瘤。

纤维性骨营养不良症（osteodystrophia fibrosa） 病因不明。以纤维性骨炎，皮肤色素沉着和性早熟为特点。好发于儿童与青年。纤维性骨炎多见于骨盆与下肢，常为一侧多发性，可引起局部骨软化、畸形或病理骨折。X 线检查可见骨皮质变薄、膨胀、骨小梁粗糙模糊，长骨弯曲畸形及病理性骨折。血清碱性磷酸酶升高，血钙、磷正常。无特效治疗，青春后期有自行缓解倾向。

坏血病（scurvy） 长期维生素 C 摄入不足所致。有胶原组织形成不良，毛细血管壁不健全，脆性增加，长骨骨骺发育障碍病理改变。临床表现：出血倾向、溃疡、常伴有营养不良、贫血、创伤愈合缓慢。治疗：口服或静脉注射维生素 C，本病应注意预防。

骨佩吉特病（osteitis deformans; Paget disease of bone） 又称变形性骨炎。原因不明逐渐出现骨骼畸形的骨发育障碍。少见，男女均可发生。临床表现：肢体僵直、骨畸形、可有骨折、有时痛、夜间加重。多骨受累时可有头痛、耳聋，有时出现心衰。易并发骨肉瘤。X 线片显示骨皮质厚，骨干弯曲。无症状者不需处理，有骨折处理骨折，有神经压迫症状如椎管狭窄时，需作椎板减压术。可给予降钙素及二磷酸盐。

多发性骨纤维化（Albright syndrome） 见青年性纤维性骨炎。

青年性纤维性骨炎（osteitis fibrosa juvenilis） 以纤维性骨炎，皮肤色素沉着和性早熟为特点，病因不明。好发于儿童与青年。纤维性骨炎多见于骨盆与下肢，常为一侧多发性，可引起局部骨软化，畸形或病理骨折，X 线检查可见骨皮质变薄、膨胀、骨小梁粗糙模糊、长骨弯曲畸形及病理性骨折。无特效治疗，青春期后有自行缓解倾向。

Paget 病（Paget disease） 见畸形性骨炎。

畸形性骨炎（osteoitis deformans） 原因不明。逐渐出现骨骼畸形的骨发育障碍，少见，男女均可发病。表现为肢体僵直，骨畸形，可有骨折，有时痛，夜间加重。多骨受累时可有头痛、耳聋，有时出现心衰，易并发骨肉瘤。X线显示骨皮质厚，骨干弯曲。无症状者不需处理，有骨折处理骨折。有神经压迫症状如椎管狭窄时需作椎板减压术。可给予降钙素及二磷酸盐。

后颈交感综合征（posterior cervical sympathetic syndrome） 又称颈性偏头痛，巴利—刘综合征。颈椎病变引起伴有偏头痛样发作的一种综合征。在偏头痛发作的同时，出现椎—基底动脉痉挛引起的眩晕、黑朦、复视等脑干缺血症状，以及一侧颈胸神经根的刺激症状，如上肢的麻木，疼痛和无力等。头痛恢复后两者症状也随之消失。头痛也可呈持续性伴阵发性加重。见于颈椎病和颈椎外伤，因椎动脉上交感神经和颈胸神经根受刺激所诱发。诊断依据临床表现和颈椎放射线检查。须与椎基底动脉型偏头痛鉴别。颈椎牵引和使用血管扩张剂有效。

先天性钙化性软骨营养不良症（Conradi syndrome） 病因尚不清楚。临床表现轻重不一，一般在出生后或一周后有明显症状，表现为脸面扁平眼距过宽，塌鼻等颜面部畸形。50%以上患儿生后头几天即表现四肢短、不对称，严重者关节屈曲畸形，活动受限，甚至合并环椎脱位，脊髓受压而死亡，重者在小儿生长期，气管支气管的软骨生长受到影响，而有程度不等的呼吸困难。部分病例可有程度不等的智力低下。X线表现：全身性、多发性点状钙化，常见于跗骨与管状骨骼、骨盆、脊柱等处。其钙化斑是散在的，大小从几毫米至大块融合。根据临床表现及X线所见，诊断并不困难。治疗主要是对症处理。骨骼改变可作矫形手术。

氟骨症（osteofluorosis） 慢性氟中毒引起骨质致密硬化、骨髓腔狭窄的病症。多发生于脊柱及骨盆，其次为胸廓颅骨及四肢骨骼。临床表现：乏力、食欲差，贫血、氟斑牙、骨痛及腰痛，肢体麻木，有时发生截瘫。X线片显示骨结构紊乱、骨质密度高，可有骨赘。尿中氟化物高。治疗：预防为主，改善水源，服钙片及氢氧化铝。如有截瘫需作椎板减压术。

米尔克曼假骨折（Milkman pseudofracture） 又称米尔克曼综合征。见于氟骨病。由于骨质疏松，轻微外伤即可发生多处骨折。X线片显示有似骨折的骨组织带，常发生于长管状骨及耻、坐骨枝等处。积极治疗氟骨症，有骨折时按骨折处理。

米尔克曼综合征（Milkman syndrome） 见米尔克曼假骨折。

铅中毒（lead poinsoning） 铅与蛋白质结合，抑制含巯基的酶类，引起神经、造血及消化系统等损害。急性中毒时，神经系统症状有头痛、眩晕、狂燥、惊厥甚至昏迷。消化系统症状：恶心、呕吐、腰酸痛、冷汗、肠麻痹、肝功能损害等。慢性中毒时，以末梢神经炎及周围神经麻痹症状较明显，可有垂腕(足)、瘫痪以及缺铁性贫血等表现，依据病史，症状及尿铅含量增多及驱铅试验阳性可诊断。依地酸钠驱治疗铅。

骨自溶症（osteolysis） 骨或其邻近骨进行性骨质丧失致骨的形状消失。原因不明，常在轻度外伤后发生。骨自溶可自行停止。肩、骨盆及胸廓部骨骼较常见。起病缓慢，无痛或轻微痛，无力，活动受限。X线片显示骨质稀疏或消失，无骨膜反应，如出现畸形应手术纠正。

戈勒姆病（osteolysis Gorham disease） 详见骨自溶症。

原发性骨质溶解症（Gorhan syndrome） 见骨自溶症。

肢端性骨溶解症（Morvan syndrome） 病因不十分清楚。病理表现为肢端溃烂，软组织及指（趾）骨坏死脱落，局部营养不良性改变，肌萎缩等。临床表现：起病隐袭，多于11～30岁发病。以感觉丧失，骨质变化和皮肤营养障碍为特征。病变多从四肢的末端开始，逐渐向近心端蔓延，可从踇趾到第五趾依次发炎溃烂。反复发作的慢性骨髓炎，趾、跖、跗骨的破坏和脱落。发作时有轻度疼痛或无痛，双肢对称性感觉减弱或丧失，无节段性感觉分离，无肌痉挛。治疗：深部X线照射可能阻滞病变进展，交感神经切断术对一些病例有效。

骨骺增生（epiphyseal hyperplasia; dysplasia epiphysealis hemimelica） 又称骨骺半侧发育不良。长骨骨骺生长过盛性紊乱。发生于儿童期骨骺向后及旁侧突出，易误认为骨骺软骨瘤，多见于距骨、股骨远侧及胫骨近侧骨骼。多无症状，有功能障碍时，可去除过多突出的骨骺改善关节功能。

骨软骨炎（osteochondritis） 是由慢性损伤或不明病因引起的骨骺缺血性坏死。大多发生在骨骺生长活跃期。主要病理变化为骨化中心缺血坏死或软骨下坏死，由此产生一系列变化。缺血期：临床症状不明显、易被忽视。血供重建期：血管从周围组织长入坏死的骨化中心，有骨质吸收及新骨形成，此期治疗恰当可避免发生畸形。愈合期：本病为自限性，一定时间后自动停止骨吸收，但形成的新骨软而可塑，畸形将继续加重。畸形残存期：畸形已不能恢复，易并发骨性关节炎。

骨软骨病（osteochondrosis） 见骨软骨炎。

骨骺炎（epiphysitis） 见骨软骨炎。

骨骺无菌坏死（aseptic necrosis of epiphysis） 见骨软骨炎。

关节滑膜软骨瘤病（Henderson-Jones syndrome） 又称滑膜软骨化生。系原因不明的关节滑膜增生形成较多的软骨结节，脱落后在关节腔内骨化形成游离体，多达数百个。多发病于青壮年，膝关节最多见，多单发关节。关节疼痛、肿胀，活动可有绞锁现象。X线片见有关节腔内钙化、骨化游离体影。病程久时可致骨关节炎。治疗以手术切除病变滑膜及游离体。

裂脱性骨软骨病（osteochondritis dissecans） 多与外伤有关，好发于肘、膝关节。游离体起源于滑膜，也有人认为是骨关节软骨面的一部分连同软骨下松质骨经坏死脱落后形成的游离体。表现为关节乏力，酸痛为主，渐加重，活动障碍。可有关节交锁症状.X线早期可见局限性病灶。晚期可见多数骨化性游离体或原关节面凹陷阴影。诊断依据临床及X线表现。治疗早期制动，保守。后期手术取出游离体。

骨骺骨软骨炎（osteochondritis of epiphysis） 骨骺因血供障碍发生无菌坏死的现象。表现为关节活动受限，疼痛及压痛。X线片显示骨骺密度高，碎裂变形或被压缩。根据发生部位及情况采用不同治疗方法，如限制活动、石膏固定、骨骺融合术等。

胫骨变形性骨软骨病（osteochondritis deformans tibialis） 为胫骨上端骨骺内侧骺板发育异常，骨骺无骨化形成的胫骨内翻畸形。表现为弓状腿，步态蹒跚，胫骨内侧平台突出。X线片显示幼儿型骨化中心呈楔形，儿童（6～10岁）型胫骨上端骺板内侧不规则。治疗：幼儿可用石膏撑开器法纠正，年龄大畸形严重者作胫骨上端截骨术。

胫骨粗隆骨软骨病（apophysitis tibialis adolescentium） 由于骨软骨无菌性炎症或胫骨粗隆骨折，或髌韧带损伤后骨化引起胫骨粗隆增大。临床多见于男性，一半患者有外伤史。伤后膝下疼痛、肿胀、活动受限。X线见胫骨粗隆增大，表面破碎不平，前上方软组织有碎骨存在。治疗上急性期卧床休息，局部理疗；手术切除游离骨片。

胫骨结节骨软骨炎（osteochondritis of tibialis adolescentium） 又称 Osgood－Schlatter 病，青少年好发。特点是胫骨结节部肿胀、疼痛。主要由于髌腱受外伤性牵扯与局部缺血改变所致。早期X线可见髌韧带附着处软组织肿胀；晚期可见髌韧带钙化，化骨核密度不均。治疗上局部制动封闭，必要时手术治疗。

胫骨远端骨软骨炎（osteochondritis of distal tibia） 临床罕见，为自限性疾病。1950年由 Liffert 和 Arkin 首先报道，多于幼儿期发病，跛行，无骨痛。X线见胫骨远端骨骺缩小，密度增高，邻近部无骨质疏松，关节间隙无改变。多能自行恢复。临床易与结核相混。

指、趾骨多发性骨软骨病（Thiemann disease） 病因未明。主要表现为位于手和足部指、趾骨骨骺骨化中心的局限性坏死病变，好发部位是双手中指的端指骨，但其他各指骨亦可出现不同形态的改变，双手病变常不对称。目前无特殊治疗，对症处理。

跟骨骨骺骨软骨病（osteochondritis of calcaneal epiphysis） 为小腿三头肌对跟骺牵拉性损伤，有微型骨折及无菌性坏死。多在男性儿童发生，青少年为双侧。过度跑跳或走远路后出现症状。痛、跛行、跟腱附着处压痛，穿平底鞋或用足尖站立痛加重，不愿穿高帮鞋。避免作剧烈运动，少走路，理疗可愈。严重者可上屈膝，跖屈长石膏4周；疼痛重影响穿鞋时，手术切除跟骨过分突出部分。

跟骨骨骺炎（calcaneo-apophysitis） 见跟骨骨骺骨软骨病。

费莱伯格不全骨折（Freiberg infraction） 又称跖骨头骨软骨炎，科勒2号病。为第Ⅱ跖骨头的挤压性骨软骨病，也可在第Ⅲ跖骨头骺发生。跖骨头变大。系反复外伤，负重引起，多见于阔跖足。可见于青少年。临床表现为步行或站立时第二趾关节处疼痛，肿胀且有压痛。疼痛可自行消失，剧烈运动或长时间步行后症状又出现。X线片显示：第二跖骨头变宽，扁，密度高，有碎裂纹，关节间隙增宽。治疗：多数非手术法可奏效，急性期少步行。应用足纵弓垫以减少第二、三跖骨头负重，理疗。慢性期有功能障碍作跖趾关节手术，清理游离体及修正跖骨头。也可在跖骨颈近侧缩短跖骨干4mm后内固定法治疗。

脊柱骨骺炎或青年驼背（Scheuermann disease） 青春期青年下胸椎逐渐发生的驼背畸形。临床表现为剧烈活动后下背部钝痛，向腹股沟放散，休息后缓解。痛消失后渐出现驼背。不能伸直有压痛，代偿性腰椎前突，直腿抬高受限。X线片侧位像显示胸6~10椎体图像不规则、密度高、呈楔形、有的碎裂。治疗：症状重者卧过伸位石膏床锻炼背肌。驼背严重者作脊柱截骨术，同时用哈氏棒稳定脊柱并植骨。

脊柱骨骺骨软骨炎（osteochondritis of epiphysis of spine） 见脊柱骨骺炎或青年驼背。

椎体骨软骨病（Calve disease） 病因不明。多见于2~15岁儿童，常发生于下胸椎，初发病时多无自觉症状，或有轻微外伤史。其临床表现颇似脊柱结核。有患处疼痛限局性驼背及肌紧张等。X线多只见侵犯一个椎体，椎体显著变扁，前后径增加，椎体骨质度增高。根据临床表现及X线表现可以诊断。无特殊治疗，本病为自限性疾病。

急性化脓性骨髓炎（acute suppurative osteomyelitis） 多见于儿童长骨干骺端。常见致病菌为金黄色葡萄球菌和链球菌。起病急，有驰张性高热等败血症现象。追溯病史，有的有感染灶。早期血培养阳性率较高，白细胞明显增加。X线检查2周内无明显异常。以后可见斑片状骨质破坏及骨膜反应。骨扫描可早期发现病变。应及早给予足量有效的抗菌药物，须及时行开窗引流术，注意水电解质平衡，全身支持疗法局部固定防止骨折。

急性血源性骨髓炎（acute hematogenous osteomyelitis） 身体其他部位的化脓病灶中的细菌经血液循环播散致骨骼，称为急性血源性骨髓炎。骨髓炎是一个沿用名称，它涉及骨膜，骨密质，骨松质与骨髓组织。本病儿童多见，以胫骨上段和股骨下段最为常见，其次为肱骨与髂骨等骨骼。急性血源性骨髓炎起病急骤、寒战、高热、脉快，有明显的菌血症症状。发病早期，炎症局限于骨内，在骨端部有肿胀、疼痛及压痛，3~4d后，骨膜下脓肿形成，肿胀及疼痛加重，邻近关节出现反应性积液。骨膜下脓肿破入软组织后，疼痛减轻，但压痛及肿胀更重，皮肤红、热，可有波动。脓肿穿破皮肤后，肿胀及疼痛减轻，但伤口经久不愈。X线检查早期无骨质改变，2周后出现干骺端模糊、轻度骨膜反应等。3周后出现骨膜增厚，以后出现骨破坏、死骨和新生骨。全身治疗可应用大剂量广谱抗菌素及支持、对征疗法，局部可手术引流。

脊柱化脓性骨髓炎（pyogenic osteomyelitis of vertebra） 脊椎由于病菌的侵入而引起椎体的化脓性感染，又称为椎体化脓性骨髓炎或化脓性脊椎炎。本病多见于成人，以腰椎最为常见，其次为胸椎、颈椎最少见。本病初起急骤，有持续高热、神志模糊等严重中毒症状。患部剧痛、椎旁肌肉痉挛、脊柱活动受限、局部叩击痛明显。椎管内发生脓肿时，可压迫脊髓或神经根，也可引起脊髓炎、脑脊膜炎或脊椎周围脓肿。此外，尚可出现病理性骨折或脱位。治疗可给予大量广谱抗菌素，用药时间至少一个月。加强支持疗法（营养、输液、输血等）。有脓肿形成及时切开引流，有脊髓受压症状时，应尽早做减压手术。

髂骨骨髓炎（osteomyelitis of ilium） 髂骨被致病菌侵入而形成的髂骨化脓性感染。一般起病比较急剧，臀部或髂部有明显的压痛区，在臀部或髂窝可触及包块，髋关节活动轻度受限。大约3~4周后大多转为慢性骨髓炎，可有脓肿或瘘孔伴随出现。X线片可见骨质疏松和虫蚀样破坏，晚期可见空腔、死骨和骨硬化。治疗早期同急性血源性骨髓炎，晚期可行病灶清除术。

沙门菌性骨髓炎（salmonella osteomyelitis） 又称为伤寒杆菌性骨髓炎，为肠伤寒患者的一种较少见的并发症，多发于肠伤寒的后期或恢复期。致病菌为沙门菌。沙门菌性骨髓炎好发于肋骨以及胫骨、盆骨、胸骨、锁骨、脊椎骨等，所形成的死骨较薄而细。治疗：可治疗原发病，局部有脓肿形成的应行切开引流术或病灶清除术。

外伤性化脓性骨髓炎（traumatic suppurative osteomyelitis） 外伤后，由于开放性骨折或手术后感染而出现的骨髓炎称为外伤性化脓性骨髓炎。急性期的感染以髓腔内感染最为严重，与急性血源性骨髓炎相似。慢性期多出现骨折附近的皮肤、肌肉坏死、感染，失去血供的骨折段暴露于空气中干燥坏死，往往伴有感染性骨不连或骨缺损。

环形死骨（ring sequestrum） 当骨针行内固定时，骨针通道发生感染后所产生的环形死骨。X线片示针道密度低，周围密度高，是针道化脓性骨髓炎的特异性征象。

加利骨髓炎（Garre osteomyelitis） 又称硬化性骨髓炎。由低毒性细菌引起，以骨质硬化为主要特征的慢性骨髓炎。病灶中一般不能培养出细菌，患者因病骨酸胀疼痛而就诊，系骨质增生引起骨内张力增高所致。局部可有压痛，常无全身症状，但往往有反复发作史。常见于较大儿童或成人。本病发生于长骨骨干，胫骨、腓骨和尺骨较多受累。X线可见局限或广泛骨质增生硬化，骨皮质增厚，骨髓腔狭窄甚至消失、病骨密度增高、常呈梭形，软组织多无肿胀。治疗：在骨皮质上开窗，排出骨髓腔内产生张力的渗出液，疼痛即解除。同时给予抗生素。如骨质硬化区内发现小透光区，其中常有少量肉芽组织或脓液，将该病灶刮除后，疼痛即渐解除，骨增生停止，同时给予抗生素。

慢性骨髓炎（chronic osteomyelitis） 为急性骨髓炎治疗不当或不及时而发展的结果，可出现反复发病和长期不愈合的窦道。窦道长期流脓、有时流出小块死骨。患肢变得粗大、畸形，患部可有较多而质硬的瘢痕组织。因肌肉的纤维化可产生关节挛缩。儿童往往因骨骺破坏而影响骨骼生长发育，使肢体出现短缩畸形。偶有发生病理性骨折的。治疗以手术治疗为主，原则是清除死骨、炎性肉芽组织和消灭死腔，被称为病灶清除术。同时应用广谱抗菌素。

慢性化脓性骨髓炎（chronic suppurative osteomyelitis） 见“慢性骨髓炎”条。

布罗迪脓肿（Brodie abscess） 见“慢性骨脓肿”条。

局限性骨脓肿（localized bone abscess） 见“慢性骨脓肿”条。

慢性骨脓肿（chronic abscess of bone; Brodie's abscess） 又称布罗迪骨脓肿，通常发生于长骨的干骺端，多见于胫骨、股骨与肱骨。主要原因是细菌的毒力不大和患者的抵抗力较高。脓肿的内容，初期为脓液或炎性液体，中期为炎性肉芽组织，后期则为感染性瘢痕组织。治疗可行病灶清除术，同时应用抗菌素。

慢性局限性骨髓炎（Brodie abscess） 见“慢性骨脓肿”条。

放射性脊髓炎（radiation myelopathy） 是由放射线引起的脊髓损伤。发病与照射范围、时间、剂量以及使用辐射增敏剂有关。一般可分三型：①一过性放射脊髓病：低头时双下肢有触电感，或伴有颈及肩疼痛，发生在放射治疗后1~4个月，症状持续1~4个月自愈。②慢性放射性脊髓病：发病缓慢，最初有下肢异常感，随后无力甚至瘫痪，大小便失禁，症状可逐渐向上扩展。③急性放射性脊髓病：症状与慢性类似，但发病迅速并迅速向上扩展，累及的脊髓可很快死亡。放射性脊髓病目前尚无可靠治疗方法，主要是预防发生。

硬化性骨髓炎（sclerosing osteomyelitis） 又称为Garre硬化型骨髓炎，或弥蔓性硬化性骨髓炎。病因尚未完全确定，一般认为是骨组织低毒性感染，有强烈的成骨反应。也有认为系骨组织内有多个小脓肿。本病多发生在长管状骨骨干，以胫骨为好发部位。该病起病时为慢性过程，局部常疼痛和皮温高。治疗使用抗菌素可以缓解急性发作所致的疼痛。部分病例可行髓腔扩大，清创及冲洗术。

败血症性关节炎（septic arthritis） 在周身败血症的同时发生的化脓性关节炎，为细菌经血循环至关节腔所引起，除具有败血症的特点外，还有化脓性关节炎的特点和表现。治疗同化脓性关节炎。

传染性关节炎（infective arthritis） 在一些急性传染病，如肺炎、肠伤寒、猩红热、痢疾、麻疹、脑膜炎等病的发病期中或恢复期中，偶尔可以并发关节炎。症状一般较轻，关节积液多为浆液性，有时也可为脓性，也有的只感关节疼痛而无积液。治疗应同时治疗原发病，关节腔可行穿刺抽液及冲洗。

化脓性关节炎（suppurative arthritis） 关节的化脓性感染的通称，常见于儿童。最常发生于髋关节和膝关节。感染的途径常为身体其他部位的细菌或化脓灶经血液循环传播至关节腔。有时为关节附近的化脓性骨髓炎直接蔓延所致。偶而可为直接外伤，细菌经伤口进入关节腔感染。受累的关节剧痛，并出现红、肿、热、压痛。浅表关节可出现波动感。由于肌肉痉挛、关节多处于屈曲畸形位，久之可发生关节挛缩，甚至半脱位或脱位。髋关节部位较深，肿胀不易被发现，常需与对侧进行比较。治疗在全身方面同化脓性骨髓炎，局部可行关节穿刺及冲洗，关节液已为稠厚的脓液时，应切开引流，同时置管冲洗。

急性化脓性关节炎（acute suppurative arthritis） 化脓性关节炎初起，有寒战、高热等症状，体温可达39℃以上，甚至出现澹妄与昏迷。病变关节迅速红肿，出现明显的疼痛与功能障碍。浅表的关节，如膝、肘、踝等，炎症表现更为明显。治疗同化脓性关节炎。

结节病性关节炎（sarcoid arthritis） 结节病为病因不明的全身性非干酪性类上皮细胞肉芽组织性疾病，可侵及全身各种组织器官，累及骨关节时，可有急性多发性关节炎和慢性多发性关节炎改变。急性多发性关节炎常累及四肢中、小关节，伴有软组织肿胀、关节疼痛，活动受限和僵直。病程继续进展，则转为慢性多发性关节炎。临床上把结节病引起急、慢性多发性关节炎统称为结节性关节炎。

淋球菌性关节炎（gonococcal arthritis） 是关节感染淋球菌的一种关节炎，多见于年轻人。淋球菌感染后3~17d开始出现关节炎。表现为关节和关节周围软组织红、肿、热、痛，大多关节腔内有渗液，可伴体温升高。90%可找到淋球菌抗体。治疗可用青霉毒等抗生素。

青年性驼背（juvenile kyphosis） 由于脊椎间盘组织的压迫，椎体骨骺无菌坏死，或垂体前叶生长激素的影响，造成多节椎体楔形变的一种疾病。在青年表现为圆形驼背畸形。又称为青年性圆背。治疗常用体育疗法，睡眠时可采用硬板床，如为严重驼背畸形，甚至产生脊髓受压症状时，可行脊椎截骨、椎管减压手术。

掌中间隙感染（infection of midpalmar space） 又称为手掌深部间隙感染。多为中指和环指的化脓性腱鞘炎蔓延而引起，也可因直接刺伤而发生感染。致病菌多为金黄色葡萄球菌。临床表现为手部肿胀、扪痛、疼以夜间为重，多为跳痛。治疗可全身应用抗菌素，局部脓肿明显可切开引流。

脓性指头炎（felon） 手指末节掌面的皮下组织化脓性感染，多由刺伤引起，致病菌多为金黄色葡萄球菌。发生感染时，脓液不易向四周扩散，故脓肿并不显著，但形成压力很高的脓腔，不仅可以引起非常剧烈的疼痛，还能压迫末节指骨的滋养血管，引起指骨缺血、坏死。治疗可行手指切开引流，并用抗菌素。

指甲周围炎（paronychia） 又称为甲沟炎，为甲沟或其周围软组织的感染，多为微小刺伤、挫伤、倒刺或剪指甲过深等损伤而伤起，致病菌多为金黄色葡萄球菌。早期可用抗菌素、局部可理疗，如有明显化脓则需切开引流。

硬性水肿（hard edema） 手部创伤或烧伤创面愈合后期由于手背曾直接损伤或手指残留深创面感染的扩散，出现肌腱周围组织纤维化，手背非凹陷性硬化性肿胀和关节屈曲运动障碍。应积极消灭残余感染创面。坚持手部康复医疗。其软化与功能恢复较慢。

结核变态反应性关节炎综合征（tuberculous rheumatism） 反应性关节炎是指各种病原菌侵入人体后，由于免疫反应的异常而发生的一组关节病变。因为关节病变并非病原体直接侵犯，故多呈无菌性改变。由肺和肺外结核杆菌引起的风湿样结核，即属于反应性关节炎。患者有全身的结核中毒症状和局部的关节炎症状，一般无关节和骨质破坏，不留后遗症。这又称为结核变态反应性关节炎综合征。

结核性风湿病（poncet syndrome） 本病究竟是不是一个独立疾病，尚有争论。有人认为它是一种风湿性或类风湿关节炎，同时有内脏结核病；有人认为它是一个独立的病，是由结核菌毒素的刺激作用所引起的。其诊断标准是：①无心内膜炎。②X线片无骨质破坏，也无脓肿或瘘道形成。③有内脏结核病（肺结核多见）。④结核菌素试验阳性。⑤抗风湿治疗疗效不显著。⑥抗结核治疗后关节症状迅速好转。

脊柱结核（tuberculosis of spine） 在全身的骨与关节结核中，脊柱结核的发病率最高，其中又以椎体结核占绝大多数。在整个脊柱中，腰椎发病率最高、胸椎次之，胸腰段占第三位，腰骶段占第四位，颈椎和骶尾段发病最少。一般发病缓慢，常有低热、脉快、食欲不振、消瘦、盗汗、乏力等结核中毒症状。局部可有叩、压痛。治疗需全身抗结核治疗，如有脓肿和死骨的，并引起截瘫症状的，需行手术治疗。

颈椎结核（tuberculosis of cervical spine） 发生在颈椎上的结核病，较少见。早期表现为颈部疼痛、僵直、肌肉痉挛、活动受限、姿势异常。随着疾病的进展，症状逐渐加重，甚至出现神经根刺激症和脊髓压迫症。有些患者可形成咽后壁脓肿、颈部脓肿或锁骨上窝脓肿。早期可周身抗结核治疗，带颈托或用头颈胸石膏固定。出现脊髓压迫症状或脓肿的可手术治疗。

胸椎结核（tuberculosis of thoracic spine） 发生在胸椎上的结核病，比较常见。容易引起背部角状后突和驼背畸形。病椎的棘突常有压痛或叩击痛。个别患者可有肋间神经痛。有的患者合并不完全或完全截瘫。所形成的脓肿大多为椎旁脓肿。治疗采用全身抗结核治疗，形成椎旁脓肿并出现截瘫者，宜行病灶清除，椎管侧前方减压等手术治疗。

腰椎结核（tuberculosis of lumber spine） 发生在腰椎的结核病，好发于青壮年。主要表现为下腰痛、腰椎僵直、腰椎活动受限、棘突压痛、叩击痛。拾物试验阳性。少数病例可引起腰、骶神经根刺激症。所形成的脓肿常为腰大肌脓肿或髂窝脓肿。X线片常见到椎体边缘或中心有不同程度的密度不均、边缘不整、有空洞、死骨等。椎体可压缩变形，椎间隙狭窄或消失。腰大肌阴影增宽。椎弓结核呈溶骨改变。活动期的结核一般需卧床休息、增加营养、增强体质，同时应用抗结核药物及辅以维生素、钙剂及抗贫血药物。脓肿及死骨明显的或引起截瘫者，可行手术治疗。

椎体间融合（intervertebral fusion） 脊椎结核常为相邻的椎体间发生结核性感染，椎体破坏的同时还会出现间盘的感染、坏死。待椎体间的感染经治痊愈后，可使相邻两个椎体间发生骨性愈合，称为椎体间融合。

骶髂关节结核（tuberculosis of sacro－iliac joint） 比较少见的一种发生在骶髂关节的全关节结核。多数由髂骨或骶骨的病灶发展而来。多见于女性和青壮年，发展缓慢、病程长。患侧的臀部或腰骶部疼痛、肿胀、骶髂关节后方有压痛或叩击痛。治疗同腰椎结核。

骨与关节结核（tuberculosis of bones and joints） 结核病是人型或牛型结核杆菌对人体的感染引起的全身性疾病。骨与关节结核是一种骨骼或关节上的结核继发病灶。因此，在治疗局部病变时不应忽视全身治疗。骨与关节结核的治疗包括休息、制动、营养和抗结核药物，如有混合感染或畸形需要配合手术治疗。

肩关节结核（tuberculosis of shoulder joint） 好发于成年人的肩部全关节结核，由于脓肿比较少见，又称为干性骨疡。肩关节活动可受限、外展外旋受限更为明显。关节前，后方或肱骨头处压痛，三角肌萎缩。

X线片可见骨质疏松，关节间隙增宽或狭窄、边缘不整。骨破坏多在肱骨头，肩关节盂或大结节等处。治疗可抗结核。对于单纯性滑膜结核，肩的局部可行穿刺，每次注入异烟肼100~200mg，每周1次。骨结核及早期全关节结核可行病灶清除术。晚期全关节结核病灶清除的同时可行关节融合术或人工肩关节置换术。

肘关节结核（tuberculosis of elbow） 好发于青年及少年的一种肘关节结核病，以全关节结核多见，多数由尺骨鹰嘴结核发展而来，起病缓慢。局部可出现肿、痛，不同阶段可出现脓肿、窦道、畸形和功能障碍。治疗可抗结核，局部用药及手术同肩关节结核。

腕关节结核（tuberculosis of wrist） 腕关节结核好发于桡骨远端、头状骨和钩骨，多为全关节结核。由于腕关节表浅，易形成瘘道，也易波及腱鞘，引起屈指肌腱腱鞘结核。全身治疗及药物治疗同其他结核。局部治疗：单纯性滑膜结核、早期骨结核行非手术治疗、腕部用石膏托固定于功能位。非手术治疗无效或全关节结核，应行滑膜切除术或病灶清除术。

指（趾）骨结核（tuberculosis dactylitis） 手指与足趾骨为短管状骨，所患结核多为骨干结核，常见于小儿。患部肿胀如腰鼓状（气膨胀样改变），可同时发生于数个掌、跖或指、趾骨。治疗一般都可采用非手术疗法，局部可每次注射异烟肼100mg，儿童减半，每周一次，同时局部石膏托间断固定。非手术疗法无效或病灶有明显死骨形成的，可行病灶清除术。

髋关节结核（tuberculosis of hip joint） 髋关节结核多数为全关节结核，好发于10岁以下儿童。初起病灶多位于髋臼或股骨头，逐渐进展可引起髋臼和股骨头的破坏而形成病理性脱臼。儿童由于骺板受损往往出现患肢畸形及短缩，出现髋关节功能障碍。X线片表现为骨质破坏、死骨、空洞、骨质疏松，关节间隙增宽或狭窄，关节囊肿胀。晚期可能有骨增生等修复现象。全身治疗同其他骨结核。单纯滑膜结核可试行非手术疗法，全关节结核应行病灶清除术。

膝关节结核（tuberculosis of knee joint） 膝关节为骨关节结核的好发部位，多在儿童时期发病。早期膝关节疼痛，活动后加重，可出现跛行，甚至不能持重，严重者可出现关节僵硬或强直。由于股四头肌萎缩，关节积液使膝关节呈梭形肿胀，浮髌试验阳性，关节部位压痛。X线可见病灶区的骨破坏、死骨、空洞形成、关节面破坏、关节间隙狭窄、骨质疏松等。膝关节结核可分为单纯性滑膜结核、单纯性骨结核和全关节结核。治疗除全身支持疗法和抗结核治疗外，单纯性滑膜结核可行膝关节穿刺，并注入异烟肼200mg，每周一次，骨结核及全关节结核可行病灶清除术。

踝关节结核（tuberculosis of ankle joint） 踝关节结核好发于青壮年，局部疼痛、肿胀及跛行为本病的主要症状。跛行出现比较早，并且随病变的进展而加重，踝关节背伸与跖屈受限。有的可出现踝关节前方或外侧瘘道。X线片可见关节囊肿胀，骨质疏松或软骨下骨板的破坏，中心型骨结核多有明显死骨或空洞。混合感染存在时，骨质有硬化表现。治疗可用抗结核治疗，局部固定和滑膜切除或病灶清除术。

足结核（tuberculosis of foot） 在足结核中，跟骨结核最多见，跖骨次之，舟骨居第三位。足关节结核中，以踝关节为最多，跟距关节次之。跗骨间关节滑膜较少，故在临床上以单纯骨结核及全关节结核为常见。儿童多为单纯性骨结核或局限于单一关节，但成人多为广泛性。治疗同指（趾）骨结核。

骨干结核（tuberculosis of shaft of bones） 骨干结核是指股骨、胫骨、腓骨和肱骨、尺骨、桡骨以及掌、跖、趾骨骨干的结核。由于这些骨不同于松质骨，所患结核也不同于松质骨结核。而骨干中的长骨和短骨的结核大同小异，病灶多位于骨髓腔、骨质破坏的同时可有骨膜反应，很少形成死骨和脓肿。治疗可抗结核，一般都可治愈。少数死骨明显者，可采取病灶清除术治疗。

骨关节梅毒（syphilitic disease of bone and joint） 人类梅毒病为梅毒螺旋体感染所引起的全身性疾病。骨与关节梅毒是不同病期的一种局部表现。骨梅毒好发于胫骨与颅骨，以梅毒性骨膜炎为常见。骨炎、骨髓炎其次。病变处疼痛、压痛或触痛。扁平骨的病灶区局部肿胀，硬韧。胫骨可呈梭形肿胀，或马刀状胫。关节梅毒较少见，好发于四肢大关节。以婴幼儿为多见，主要表现为骨软骨炎，偶出现骨骺滑脱。血清康-

华氏反应阳性。治疗可采用青霉素及驱梅疗法。

肠病性关节炎（enteropathic arthritis） 由肠原性细菌引起的关节炎。常见的有肠伤寒关节炎和痢疾性关节炎。肠伤寒关节炎为多关节性，但一般只有一个关节化脓，多见于下肢关节。有浆液性关节积液者多有剧痛。痢疾性关节炎也为多关节性，膝关节最易受累，趾、肩、肘、指关节常被侵犯，所谓“菌痢性风湿病”，多发生在急性肠症状消失后3~4周。全身症状一般较轻，关节疼亦轻，关节积液量不等。

布鲁菌关节炎（brucellar arthritis） 布鲁杆菌病是一种引起家畜流产或死胎的传染性疾病，人由于与病畜接触或进食被污染的食物如乳、肉而致病。布氏杆菌侵入人体后呈现一种慢性全身脓毒型表现，其中骨关节受累者高达50%~90%，表现为关节的慢性感染并逐渐破坏关节。在肌腱、滑囊、韧带附着处骨骼可呈局限性小囊状表浅性骨质破坏，其边缘有骨质硬化，一般无脓肿和死骨形成。治疗以抗生素为主，常用的有链霉素、强力霉素、氯霉素或磺胺类药物，关节有积液时，应抽吸液体后注入链霉素。

骨放射菌病（actinomycosis of bone） 为一种深部霉菌病，较少见。好发于头颅、下颌骨、胸腔、回盲部。病程缓慢，产生多处窦道的肉芽肿性病变。亦可侵犯骨骼，骨质病变大多为继发性。也有原发性放射菌脊柱炎的报告。骨的病变先自骨膜开始，进而侵犯骨皮质，最后进入骨髓腔。所产生的瘘道分泌物为脓性杂有黄色颗粒，俗称“硫磺颗粒”，在这种颗粒中可查到放射细菌，即向四周呈放射性排列的菌丝体。治疗可采用磺胺嘧啶治疗。

足菌肿（mycetoma） 为多种真菌或放线菌引起的足部霉菌性病变，累及皮肤，形成局限性结节，然后化脓，形成瘘道，最终产生象皮肿，筛孔样多处窦道和骨质破坏。本病发生于热带和亚热带地区，病人多为20~40岁从事农作物栽培的农民和园艺工人。治疗可采用磺胺嘧啶和二性霉素B。对白霉菌性感染，可引流、切除病灶，有时需要截肢。

椎间盘感染（pyogenic infection of intervertebral disc） 是椎间隙细菌感染，致病菌多为金黄色葡萄球菌，以腰椎发病为多。多发生于腰椎穿刺或腰椎术后，也可继发于菌血症，可累及一个以上的椎间隙。发病较急，有明显全身中毒症状。病人疼痛剧烈，局部有明显压痛，少数病人可出现截瘫。也有部分病人发病缓慢。X线检查在早期常无明显改变。1~2个月后可出现椎间隙变窄，椎体有虫蚀样破坏。后期则有骨桥形成和椎体间融合。治疗：早期使用大量抗生素及全身支持疗法。如椎旁穿刺抽出脓汁，可切开引流。发生截瘫者，应行椎板切除减压术。

真菌性骨关节病（fungal osteoarthropathy） 又称霉菌性骨关节病，是霉菌的深部感染侵及骨与关节。致病菌有皮炎芽生菌、球孢子菌、荚膜组织胞浆菌、隐球菌、孢子丝菌等。患者开始时有呼吸道的感染表现，数周之后，患者产生过敏反应，发热、关节及肌肉疼痛，并产生骨与关节的炎症性病变，部分病人炎症局部破溃，产生不易愈合的瘘管。骨骼系统受累包括腕骨、桡骨、尺骨、股骨、跖骨、跗骨和肋骨。治疗可采用二性霉素B，非甾体抗炎药物。所形成的瘘管可切除。

骨包囊虫病（hydatid disease of bone） 又称为骨包虫病。它是由细粒棘球绦虫的棘球蚴寄生引起。棘球蚴经血流到达骨内后，多停留在松质骨内，然后发展成包虫囊肿，进而繁殖，向周围扩展，并沿髓腔蔓延，造成严重的骨破坏。此病多见于来自牧区的成人。治疗以手术为主，可采用囊内注入福尔马林，使之固定，再行刮除植骨术，如病变位于腓骨、肋骨、肩胛骨等处，也可行切除术。

莱姆关节炎（Lyme arthritis） 见莱姆病。由博雷利亚一包柔螺旋体引起的自然疫源性疾病。牛、羊、犬等家畜及许多野生动物为其宿主。经蜱传染。临床特点为发热、头痛、关节肌肉痛。蜱咬处出现特殊红斑，可发生关节炎及神经血管损害等。应用免疫荧光或免疫酶试验可诊断，或用凯尔（Kyll）培养基分离病原体，四环素、青霉素有疗效。

福特伯莱热（Fortbragg fever） 又称胫前热。为钩端螺旋体病一种临床病型。常由秋季热型钩端螺旋体引起。患者发热双胫前出现结节性红斑样皮疹，肾上腺皮质激素治疗有效。

病毒性关节炎（viral arthritis） 病毒性关节炎是急

性发作的对称性多发性关节炎，通常在3～10d内缓解，一般滑膜炎表现较明显。较常见的致关节炎病毒有乙型肝炎病毒、风疹病毒和细小病毒；不常见的病毒包括Alpha病毒族中一组热带虫媒携带病毒，如引起登革热样疾病的屈曲病毒等。

反应性关节炎（Rosenbach） 反应性关节炎是指各种病原菌侵入人体后，由于免疫反应的异常而发生的一组关节病变。由于关节病变并非病原体直接侵犯所致，故多呈无菌性改变，症状也不一定与原发病平行。如痢疾杆菌，沙门氏菌等感染引起的肠道感染后关节炎；肺和肺外结核杆菌引起的风湿样结核等，均属于反应性关节炎。治疗可应用相应的抗菌素，同时辅以非甾体抗炎药物。

慢性关节滑膜风湿病（Besnier disease） 又称结节病，病因可能与结缔组织病，变态反应、网状内皮细胞增生反应有关。常见20～30岁女性，主要为呼吸系症状，如咳嗽、胸痛等，约10%有骨受累，并有较轻的关节炎症状。治疗可采用激素疗法

风湿性多肌痛（polymyalgia rheumatica） 老年肌肉疼痛性疾病。约80%并有颞动脉炎。临床特征：均为60岁以上的老年人，女略多于男。肢体近侧带（颈肩胛带、臀部）肌肉疼痛，软弱无力，伴晨僵，低热，体重减轻和滑膜炎。化验：贫血，血沉增快（>50mm/h）及IgA升高。肌电图及肌肉活检正常。治疗：不伴有颞动脉炎者，用小剂量强的松10～15mg/d，即可使病情显著改善。

原发性风湿样纤维组织炎（Jaccoud） 本病为一种严重之慢性进行性纤维组织炎。表现为：风湿热式SLE长期反复发作，突然或缓慢在腱、肌肉、关节等处出现肿胀、压痛。有因关节周围筋膜和腱的纤维化所致的特征性畸形，主要累及两手小关节（及趾关节），呈掌指关节屈曲，伴关节周围组织肿胀，手指向尺侧偏斜，尤以第4、5指明显，近端指间关节过伸。多无症状和滑膜炎征象。

复发性风湿综合征（Hench-Rosenberg） 为发作性关节红肿疼痛，皮肤潮红变色，偶有皮下结节，发作停止后可自行消退的疾病，为风湿样关节炎的类型之一。其主要特点为多次无热性急性关节炎与关节周围韧带疼痛、肿胀、发红，一个或数个关节之功能丧失。发作突然，发展迅速，经过数小时达最高峰，一天内任何时间均可发病，但以午后或傍晚发作最多见，持续数小时或1～2d，最长一周，然后较轻或症状完全消失。下颌、颞、胸锁、肘、腕、肩、膝、踝等关节均可受累，但颈椎关节极少受累。除外类风湿关节炎外即可诊断。可用金制剂及类固醇激素治疗。

慢性风湿热后关节病（chronic post-rheumatic fever arthropathy） 又称风湿热关节炎，或称Jaccoud关节炎。其特点是疾病后期有严重的关节畸形，但无骨质侵蚀。风湿热关节炎可与类风湿关节炎同时存在。类风湿关节炎病人也可有所谓类风湿关节炎心脏病，在关节滑膜和心肌中有典型的类风湿结节。治疗可采用青霉素及非甾体抗炎药物。

杰库德关节炎（Jaccoud arthritis） 又称雅库氏综合征（jaccoud's syndrome），是风湿热非常罕见的一种后遗症。其特征为掌指关节的尺侧偏斜，认为是由于关节周围纤维增生所致。大多数见于小指，呈现掌指关节屈曲和近端指关节过度伸展。关节功能一般良好，无关节触痛和肿胀，无活动性关节炎。

幼年型类风湿关节炎（juvenile rheumatoid arthritis） 是一种原因不明的以慢性滑膜炎为主要特征，并伴有全身多系统损害的全身结缔组织病。本病好发于16岁以下儿童，女略多于男。是与成人类风湿关节炎不同的一种全身性多系统疾病，可以发生关节畸形、残废、心脏疾病、淀粉样变性和失明。患儿除具有成人类风湿关节炎的一般特点外，还常有典型的类风湿关节炎的皮疹、淋巴结、肝、脾肿大，还可能并发虹膜睫状体炎。治疗可采用综合疗法，适当休息，加强营养，鼓励患儿参加适当活动，配合理疗及体疗，防止肌肉萎缩，关节功能障碍和强直，禁忌长期卧床和石膏固定。药物治疗可采用阿斯匹林，非甾体抗炎药物以及金制剂。对顽固性关节挛缩患儿，经理疗、间断性使用夹板固定无效情况下，可行软组织松解术。

尿道炎－结膜炎－关节炎综合征（Reiter syndrome） 本病是指非特异性尿道炎、关节炎和结膜炎的三联综合征。其特征是非化脓性多关节炎的经常复发，主要是下肢关节和骶髂关节。此外，可有尿道炎，前列

腺炎和膀胱炎，环状龟头炎是本征的特征，患者可出现结膜炎的症状。治疗：急性期休息，应用非甾体抗炎药物，同时对发病的关节理疗。严重病例用非甾体抗炎药无效时，可用硫唑嘌呤、环磷酰胺、氨甲喋呤、6－硫基嘌呤和柳氮磺胺吡啶。

纤维织炎综合征（fibrositis syndrome） 又名原发纤维织炎；真性纤维织炎。主要因为肌膜、肌腱、韧带、皮下组织、神经鞘、关节囊等组织的纤维组织发生非化脓性炎症反应所致。起病可急可缓，病程进展可快可慢，时好时患，累及腰肌多见，有腰背疼痛，僵硬，弯腰困难等表现。侵犯颈部者，常有晨起时一侧颈痛，头转动困难，俗称“落枕”，还可侵及肩、肋等处，可见局部肌肉僵硬，有压痛，但无肌萎缩，神经反射正常。男女均可患病，多见于中年人，非甾体止痛剂均可应用。理疗、按摩有助于恢复。

奥托骨盆（Otto pelvis） 又名髋关节内陷；髋臼前突，多与一些慢性病和脆脱钙病合并发生，如类风湿性关节炎，佝偻病，甲状旁腺功能亢进。多为双侧。单侧性多为一侧髋的局部疾患所引起，如外伤暴力，临床表现为髋关节突起，髋臼内陷，髋臼顶变薄，髋臼腔由于腔壁变薄和腔壁塑形变得较深。女性患者分娩时可造成难产。治疗早期不负重、牵引、有进行性骨关节炎时，根据患肢功能障碍情况可做粗隆间外展截骨术、关节置换术或髋关节融合术；外伤引起者可行骨牵引法治疗。

类风湿性关节炎－脾大综合征（Felty syndrome） 主要表现为类风湿关节炎、脾增大和中性白细胞减少，甚至有体重减轻，全身淋巴结增大，皮肤色素沉着和小腿溃疡。有人认为此系类风湿性关节炎的晚期表现或其并发症。关节变化同类风湿关节炎。90%病人类风湿因子强阳性。治疗主要采用非甾体抗炎药物和激素，继发感染时可用抗菌素。

类风湿性关节炎（rheumatoid arthritis） 类风湿关节炎是血清反应阳性的全身性慢性炎症。其特点是关节滑膜、关节周围组织、肌肉和神经鞘膜有破坏性和增生性改变，导致关节破坏、强直和畸形。患病部位多在近侧指间关节及趾关节，以后可向膝、腕等处扩展，偶可延及脊椎。治疗方法可采用中药熏洗、理疗、服用非甾体抗炎药。关节破坏或出现强直畸形，可行人工关节置换手术。

少年类风湿关节炎伴发葡萄膜炎（juvenile rheumatoid arthritis with uveitis） 具有少年类风湿关节炎的症状和体征，同时并发虹膜睫状体炎。详见幼年型类风湿关节炎（Still 综合征）。

斯蒂尔综合征（Still syndrome） 见“幼年型类风湿关节炎”条。

斯蒂尔病（Still disease） 又称威斯勒—范可尼综合征。为幼儿类风湿性关节炎的一种。多发生于2～10岁儿童，男孩较多。临床特点：起病多急骤；间歇性高热、皮疹、对称性关节痛，活动受限，全身淋巴结肿大，肝、脾肿大，白细胞增多及贫血。一般为自限性，延续数月。类风湿因子及抗核抗体常为阴性。治疗基本同类风湿性关节炎。

血清阴性关节炎（serum negative arthritis） 按照病人血清中是否存在类风湿因子（RF），慢性关节炎可分为两大类型：一是血清阳性多发性关节炎，其中主要包括类风湿性关节炎；另一是血清阴性多发性关节炎，它与其他疾病有关，如牛皮癣性关节炎、溃疡性结肠炎关节炎、克隆病（Crohn）关节炎、Reiter 病（关节炎、结膜炎和尿道炎综合征）、强直性脊椎炎等。治疗可参考相当的疾病条。

强直性脊椎炎（ankylosing spondylitis） 是一种脊椎的慢性进行性炎症，常同时侵及骶髂关节、关节突、附近韧带和近躯干的大关节，导致纤维性或骨性强直和畸形。多见于年龄较大的青年或成年男性，可有发热感和疼痛，以夜间为重。腰痛为最常见症状，脊柱活动受限，以腰椎最为明显，后期可波及颈椎。患者大多携带 HLA－B_{27} 抗原，一般类风湿因子呈阴性。本病过去又称类风湿脊柱炎，畸形性脊柱炎，中心型类风湿，现都统称为强直性脊柱炎。其病因目前尚未完全阐明，大多认为与遗传、感染、免疫、环境因素等有关。治疗可采用体育疗法、理疗等。药物有非甾体类抗炎药物、柳氮磺胺吡啶、氨甲喋呤、肾上腺皮质激素、雷公藤多甙等。严重脊柱畸形可行脊柱截骨术，髋关节屈曲畸形或强直可行全髋关节置换术或髋关节成形术。

脊椎强直综合征（rigid spine syndrome） 见“强直性脊椎炎”条。

韧带骨化性脊柱炎（spondylitis ossification ligamenta） 韧带骨化是韧带、肌腱附着于骨的纤维软骨增生，经过软骨内成骨形成。如强直性脊椎炎、几乎脊柱的所有韧带，包括前后纵韧带、椎间小关节韧带、棘间和棘上韧带以及骶髂韧带可完全钙化或骨化，使脊柱融合，形成骨性强直。脊椎韧带骨化系从韧带增生肥厚开始，待数年后，上下骨刺连接成骨桥时，出现竹节样改变，经过塑形改建、骨桥变薄。治疗以非甾体抗炎药物为主。其他参考“强直性脊柱炎”辞条。

牛皮癣性关节炎（psoriatic arthritis） 又称银屑病关节炎。牛皮癣又称银屑病，是一种较常见的皮肤病，其中有2.2%～8%并发关节炎。其主要特征是关节症状随皮肤病损的变化而变化。皮疹恶化时，关节的症状如肿胀、疼痛，活动受限程度也加重。病变关节滑膜水肿、关节腔积液，以后滑膜增厚。严重者关节软骨破坏、骨端吸收，关节发生半脱位或脱位，甚至强直。治疗应积极治疗牛皮癣，同时可采用非甾体抗炎药物或激素。一部分病人对于对氨基水扬酸钠的治疗反应较好。

银屑病关节炎（psoriatic arthritis，PA） 或 Alibert－bazin 综合征见牛皮癣性关节炎。

施尔格利尼—斯泰达综合征（Pelligrini-Stieda syndrome） 又称钙化性关节周围炎。病因尚未明确。本病以肩关节最多见，髋关节次之。钙盐多沉着于肌腱，可累及其他关节周围结构。表现为局部肿、痛、压痛及运动障碍等。根据局部肿、痛、运动障碍，结合X线检查可诊断。本病有自发吸收倾向，故应避免手术切除治疗。一般早期除应用镇痛剂等对症处理外，及早行物理疗法，可促进钙盐吸收。

肘关节退行性关节炎（degenerative osteoarthritis of elbow joint） 多见运动员上肢动作较多，造成肘关节的软骨有变性，骨有骨唇、骨疣、滑膜慢性炎症，关节纤维束肥厚，出现关节鼠和关节内积液，临床出现肘关节活动受限，伸屈时痛。治疗上减少活动，局部理疗，抗炎治疗。

肘关节增生性关节炎（hyperplastic arthritis of elbow joint） 肘关节的软骨有变性，骨有骨唇、骨疣、滑膜有慢性炎症，关节纤维束有肥厚，增生。出现关节鼠和关节内积液，多由于肘关节超常范围的不合槽运动引起的。治疗局部超短波理疗，封闭治疗，效果满意。

布夏尔结节（Bouchard node） 原发性骨性关节炎的一种体征。近端指关节处小而硬的结节。常为双侧性，多发性。多见于更年期妇女，可能与遗传因素有关，临床表现为两侧手指关节（近端指间）背侧有骨精形成，后者逐渐增大即成明显骨结节，并伴有指节骨关节炎。治疗常用：①非甾类药、关节腔内注射皮质激素。②理疗：如热疗，按摩或透入疗法。③外科治疗：骨赘切除术，关节修整术，成形术或人工假体置换术等。

肺性肥大性骨关节病（hypertrophic pulmonary osteoarthropathy） 是一种临床综合征。主要表现为四肢管状骨对称性，弥漫性骨膜增生。杵状指、四肢关节疼痛，因不少病人并未伴发肺部病变，称本病为肥大性骨关节病更为合适。本病发病原因尚未完全清楚，多数病人继发于肺部慢性疾患。骨骼病理改变主要表现为管状骨骨干周围慢性增生性骨膜下新骨形成，关节骨膜炎。软骨破坏可发生关节僵硬，病儿有杵状指、关节肿大、积液、疼痛、四肢远端水肿。X线是本病主要诊断依据，可与风湿性或类风湿性关节炎相鉴别。

骨关节病（osteoarthropathy） 见“退行性骨关节炎”条。

抗阻运动（resistance exercise） 指肌肉在用力克服一定阻力的条件下完成的肌力练习。阻力可来自他人，患者肢体或借助特制的器械。其中渐进抗阻练习对发展肌力较快，已广泛应用于创伤后肌肉萎缩及不全瘫痪的康复期。此法是让患者用一组肌群先完成重复10次的最大负荷量，以此作为重量基数。然后分三个组完成抗阻练习：第一组取1/2量，重复10次；第二组取3/4量，重复10次；第三组取全量，重复10次，组间休息一分钟。每日或隔日练习一次。每周测定一次重复10次的最大负荷量，以调整重量基数。

骨性关节炎（osteoarthritis） 又称骨性关节病。即关节的软骨发生原发性或继发性退行性变。特征是在关节缘有新骨形成，退行性变的速度超过修复和再生速度。现代认为这种缺损是软骨代谢异常所致。病理改变是以软骨的变性和软化及软骨下骨质改变为主，目前多称为骨性关节病。

骨质象牙化（ebernation） 骨关节炎软骨下骨的病理学改变。关节软骨长期受相当大的力量摩压变薄或消失，骨小梁被压缩，髓腔消失，骨质变硬犹如象牙。多见于膝、髋、踝等关节。症状不显著，X线摄影时可发现象牙样骨质。减轻负重及减少关节活动度可防止其发展进程，缓解症状。

继发性骨性关节炎（secondary osteoarthritis） 某种已知原因导致关节软骨破坏或关节结构改变，使关节面摩擦或压力不平衡等因素，而造成退行性改变者称为继发性骨关节病或继发性骨性关节炎。治疗可用止痛剂或非甾体抗炎药物及中药，同时做理疗。关节患处可带相应的保护垫，如护膝、护踝、护肘等。

家族性特发性骨关节病（family idiopathic osteoarthropathy） 骨关节病又称骨关节炎，其特征是能动关节的关节软骨发生退行性变，退行性变的速度超过修复和再生的速度。原发性骨关节病又称为特发性骨关节病。因其无明显致病原因，如手的Heberder结是一种手的骨关节病，由单一常染色体基因传递，女性呈显性，男性呈隐性，有明显的家族性，又称为家族性特发性骨关节病。治疗同退行性关节炎。

假性肥大性骨关节病（pseudohypertrophic osteoarthropathy） 又称骨膜增生厚皮病、厚皮性骨膜炎。以槌状指（趾），肢体远侧关节痛、肿大、骨膜炎及面部，手部及手足皮肤肥厚为特点的疾病。多见于中年男性的腕、踝及肘关节。表现为突然发生、关节肿、痛有积液、骨端压痛明显，活动受限，槌状指（趾）、面部、头部及手足皮肤粗厚。X线片显示有骨膜炎或骨质疏松。治疗：给止痛剂，抗炎及激素类药物可有效。

软骨膜移植（perichondrial graft） 目前软骨膜移植主要有2种：一、软骨膜移植修复关节面：

1. 临床应用：广泛用于关节面修复。

2. 供体来源：①肋软骨膜：用肋骨软骨膜重建指关节或修复颞颌关节僵直。②耳软骨膜。

3. 组织学表现：由移植软骨膜而再生的软骨的厚度，不受软骨膜方向影响。

4. 存在的问题：在关节内安置软骨膜的最佳位置尚未建立，已有人发现恢复关节面软骨缺损的软骨膜移植的最佳方式。

二、软骨膜皮肤复合移植：将耳软骨膜和皮肤连同一体作为软骨膜皮肤复合移植物。

1. 应用：①提供部分耳缺损修复的被盖和支架。②重建外耳道。③眼睑再造和严重睑外翻的修复。

2. 供区：耳廓前外侧耳区，在包括三角窝时，可获面积2.5cm×4.0cm。

突眼－黏液性水肿－骨关节病综合征（exophthalmos-myxedema-osteoarthopathy syndrome） 甲状腺功能亢进（甲亢）可产生一系列临床症状，表现为多食、消瘦、腹泻、心悸 激动、多汗、畏热、眼球突出、甲状腺肿等。并可引起钙、磷和骨代谢紊乱。临床上表现为骨骼疼痛、骨折（多见椎体及股骨），脊柱侧弯和腿弯畸形等。并可出现甲状腺杵状指，胫骨前粘液性水肿。常伴有手、足的骨膜增生反应，好发部位是一、五掌骨和第一跖骨。骨膜反应为不规则状、针状、花边状或泡沫状。为非对称性分布。把以上综合征称为突眼—黏液性水肿—骨关节病综合征。治疗以治疗甲亢为主，同时辅以止痛剂及非甾体抗炎药物。

退行性关节炎（degenerative osteoarthritis） 退行性关节炎又称退化性关节炎、骨关节炎、骨关节病，肥大性关节炎等，病人多见于45岁以上的中年或老年病人。通常为多关节发病，也有单关节者，以膝关节发病最为常见。早期有关节酸痛，活动不灵活，发僵。在数月或数年后，因关节面的摩损，关节软骨面和软骨下骨变得粗糙不平，滑膜和骨质增生，受累关节肿胀，关节活动时有摩擦感和听到摩擦音。通常骨关节炎进展缓慢，只有极少数病人有关节破坏和关节残废、畸形。治疗可应用非甾体抗炎药物、中药及离子透入等理疗办法。当关节功能严重障碍影响正常工作和生活时，可考虑手术行关节内清理术或人工关节置换术。

原发性骨性关节炎（primary osteoarthritis） 骨关节病的一种、又称为特发性骨性关节病。即正常的关节

无明显原因而逐渐发生退行性变，所谓“关节衰竭”或“关节老化”。治疗同退行性关节炎。

大骨关节病（Kashin-Beck disease） 见地方性大骨节病。

地方性大骨节病（osteoarthrosis deformans' endemica） 也叫大骨节病，多流行于中国北方的一些地区，是中国北方地方病之一，故称地方性大骨节病。在中国西北地区又叫柳拐子病。病因不完全清楚，可能与长期摄入真菌食物有关。

病理改变主要为骺板过早骨化，骨骺与干骺端过早融合消失，骨的生长过早停止。该病可发生在任何年龄，但以 20～30 岁较多，男性较多。踝部、手指关节、膝、肘、腕、足趾和髋关节变得肿大变形，活动功能受限，疼痛。手指短小粗大，足扁平，膝部可出现内翻或外翻畸形。

保守治疗以避免过剧烈活动和负重，局部理疗及对症治疗。如果畸形较重、严重的功能障碍和剧疼则酌情手术取游离体；截骨矫形术或关节置换术等。

骨膜增生厚皮病（pachydermoperiostosis; pseudohypertrophic osteoarthropathy） 见“肺性肥大性骨关节病”条。

卡辛－贝克病（Kashin-Beck disease） 见地方性大骨节症。慢性地方性软骨骨关节病。关节增粗变形，状似“骨节”。发生于儿童及青少年。食含碘量低的粮食和水，被尖孢或头孢镰刀菌侵染的粮食或饮用为植酸等有机物污染的水源所致。临床表现：身材短小、短指、关节粗大畸形、鸭步跛行。X 线片显示骨骺早期愈合、骨端宽大变形，关节间隙变窄。可有游离体。治疗：补碘，改换粮食及饮用水。服维生素 C 及镁制剂等。理疗影响功能时，作关节清理术，去除骨赘及修平关节软骨面。关节面破坏严重，可作关节融合或成形术。

夏科关节（Charcot joint） 又称神经性关节病、神经病理性关节炎。常见引起夏科关节的神经性疾病有脊髓痨、脊髓空洞症、麻风、糖尿病、周围神经炎等。由于支配关节的深浅感觉障碍，失去保护性反射。关节软骨机械损害加速加重，很快产生退行性变。多见于膝、踝、髋、肩、肘关节。多为单发的关节肿胀、畸形、无力感不稳定，半脱位或完全脱位，关节积液。一般无疼痛发热。

治疗以神经系统原发病。对病变关节可应用支具保护关节，防止畸形。少数病例可行关节融合术或截肢，但有可能出现不愈合。

红斑性肢痛（erythromelalgia） 以肢端特别是双足的阵发性非感染性的红肿、热痛为主要临床表现的一种植物神经功能异常性疾病。多见于青年男性，起病可急可缓，重症者可波及整个下肢。上肢较少受累。患肢灼痛难忍，皮肤潮红和温度升高，动脉搏动增强。一次发作持续数小时或数日，昼轻夜重，受热站立和抚摸可促使发作和疼痛加剧。发作与寒冷有关，系因脊髓内网状结构和相应交感神经节同时受损，患肢中，小动脉扩张血流增加，微动脉和毛细血管内的血流缓慢，血流瘀滞、血管扩张、压迫和刺激其附近的神经末稍所致。根据病史和临床特点不难诊断。骶管内神经阻滞有较好疗效，且止痛效果最佳。

羟磷灰石痛风（hydroxyapatite gout） 又称羟磷灰石关节病，是羟磷灰石晶体沿着在关节滑膜和关节周围软组织而引起关节炎。临床表现与假性痛风相似，诊断依据关节液有羟磷灰石晶体，治疗同假性痛风。

色素沉着绒毛结节性滑膜炎（pigmented villonodular synovitis） 又称黄色瘤、Jaffe 综合征。多发生膝、踝关节的滑膜呈绒毛增生肥厚有色素沉着。它可分为绒毛型和结节型，前者似炎症易出血，滑膜似绒毛改变；后者由大量滑膜细胞增生构成似滑膜瘤样结节，但临床多为二者混合型。临床表现主要为关节肿胀、钝痛、可间歇性发作。关节液或关节镜检查有诊断意义，组织细胞内有含铁血黄素色涵体，常呈褐色。治疗多需手术彻底切除病变滑膜，但术后易复发。放射治疗对绒毛型效果较好。

痛风（gout） 有尿酸盐沉积于滑膜、软骨下骨质及关节旁组织的关节炎。多在首次急性痛风性关节炎发作后平均 11 年左右出现。痛风石形成与高尿酸血症持续时间和程度直接相关。痛风石呈不规则的非对称性分布，好发于耳廓、跖趾、指间和掌指关节等处。受累关节呈进行性僵硬和持续性疼痛。痛风石经皮肤溃破排出，为白色尿酸盐结晶，可伴有继发性感染，形成瘘管不易愈合，最终导致关节破坏及致残。X 线

片示关节面边缘呈典型穿凿状骨质缺损。治疗：应抗高尿酸血症和控制尿酸盐沉积。

膝色素沉着绒毛结节性滑膜炎（pigmented villonodular synovitis of knee joint） 由于外伤导致膝关节滑膜皱壁的反复微细损伤引起关节积水，自身长久刺激发生此病。临床上青壮年多发，表现为关节肿胀，滑膜增厚，血性关节液。有时有关节骨关节炎表现。病理可见滑膜增厚，绒毛或结节增生，有色素沉着，治疗上可手术切除或放射治疗。

急性痛风性关节炎（acute gouty arthritis） 为代谢紊乱性疾病。发作急，可因暴饮暴食、酗酒等为诱因，多在夜间或晨起突然发作。好发于跗趾、第一跖趾关节红肿、热痛及功能障碍，伴发烧等周身症状。多数患者有再次发作，首次发作3～14d或半年至二年可再次发作。血沉快，血尿酸增高，一般大于416.5mmol/L，关节液有双折光尿酸钠结晶为确诊依据。治疗应用秋水仙碱、消炎痛、强的松等。

慢性痛风性关节炎（chronic gouty arthritis） 系急性痛风转变为慢性。主要表现多关节受累，红肿、疼痛较重，发作频，持续时间久，可引起畸形及关节活动受限。X线片显示骨皮质下囊性变或关节面呈穿凿样改变。治疗应用丙磺舒、苯磺唑酮或别嘌呤醇。

假痛风综合征（pseudogout syndrome） 又称焦磷酸盐关节病、软骨钙质沉着病。可继发于代谢性，内分泌性疾病。例如甲状旁腺功能亢进、糖尿病，部分患者有家族史。分为急性、慢性假痛风，以膝关节，趾关节肿胀，疼痛为主要症状，有家族史者发病年龄较小，多为单关节炎。X线片可见受累关节软骨钙化。关节滑液可查有焦磷酸钙结晶。治疗：在急性期应用非甾体抗炎镇痛药。单一关节发病可关节内注射强的松龙类药物。

羟磷灰石关节病（hydroxyapatite arthropathy） 羟磷灰石是骨骼（包括牙齿）的主要矿盐。它在骨骼，牙齿外组织沉积，即为异位钙化。异位钙化可发生在关节及关节周围组织，可无任何症状，也可发生急性炎症和慢性关节炎。把这种由于异物钙化引起的关节周围炎、滑膜炎、骨关节炎、破坏性关节病等统称为羟磷灰石关节病。治疗可用非甾体抗炎药物，理疗及体疗。关节严重畸形或僵硬可采用手术。

剥脱性骨软骨炎（osteochondritis dissecans） 又叫干脆性骨软骨炎，分裂性骨软骨炎。多见膝关节的股骨内髁面，也可见距骨内侧角，肱骨小头。表现为关节软骨面碎裂，连同软骨下骨质碎裂脱离。局部有肿痛、关节积液或关节内游离体引起的关节绞锁症状。X线片显示病损处密度高，但界限清或小缺损，或见有游离体影。治疗对碎裂尚未脱离病例应限制关节活动，不负重，儿童患者二年可自愈。关节内有游离体影响功能者应手术摘除游离体。

分裂性骨软骨炎（splitting osteochondritis） 详见剥脱性骨软骨炎。

距骨剥脱性骨软骨炎（osteochondritis dissecans of talus） 是由于血管的损伤、阻塞使距骨嵴坏死，后因足踝的内外翻等外力损伤导致骨片分离。患者多有踝痛；可在距骨关节面内外侧嵴找到压痛点；早期X线正常，一个月后可见距骨嵴有缺损及骨质硬化。治疗：手术切除分离的骨软骨片，搔扒骨床，术后踝部短期固定。

血友病性关节炎（hemophilic arthritis） 系血液病的血友病患者于关节腔内反复出血所引起的无菌性关节退行性改变。血友病患者轻微的关节外伤或无明显损伤，关节即出现肿胀应想到此病。好发于15岁以下少年，病程久则关节僵直、肌萎缩、疼痛、活动受限。X线片见关节间隙变窄，骨皮质变薄，软骨下骨质有散在小的脱钙区。治疗：以治疗血友病为主，关节制动，加压包扎。一般是禁忌手术。

脊髓前角灰质炎后遗症（sequelae of poliomyelitis） 系脊髓前角灰质炎病毒经过粪便、咽部分泌物的传染引起的脊髓前角运动神经元的损害。多发病在儿童，急性期表现上感症状和肢体疼痛，部分患儿出现肢体迟缓性瘫痪及遗留畸形等后遗症。此病应以预防为主，恢复期加强功能锻炼、理疗等。后遗症可酌情手术矫正畸形。

连枷足（flail foot） 多为脊髓前角灰质炎后遗症、低位截瘫等原因引起踝关节的各组肌肉麻痹，失去控制出现踝部松软无力，可行各方向被动活动，走路时

踝关节极不稳定。可手术治疗。

脑性瘫痪（cerebral palsy; spastic paralysis; Little disease） 运动神经元，在出生前后未发育成熟前发生病变失去控制脊神经的能力，引起病儿的非进行性脑功能障碍。症状包括运动损害，感觉意识障碍。

李特病（Little disease） 又称先天性痉挛性双侧瘫痪或脑性痉挛性瘫痪，是儿童围生期疾病所致的一种非进行性中枢性运动障碍，可能与胎儿时期母体感染、中毒性疾病或患儿出生前后的脑缺氧、脑出血和外伤等有关。病理改变为脑发育不全、脑瘢痕形成、萎缩、软化、皮质神经细胞减少、胶质细胞增生和锥体囊变性等。临床表现有双下肢肌张力增高，腱反射亢进、阳性锥体束征，学步迟缓和剪刀步态。一般上肢症状轻或不明显、感觉系统及膀胱、直肠扩约肌无损害。根据病史、临床表现和非进行性病程等特点可以诊断，对症和运动康复治疗。

股四头肌挛缩症（Hnerkovsky） 又名股中间肌进行性挛缩。病因不清，1961 年 Hnerkovsky 首次报道，有人认为是先天性肌结构不良或肌肉内注射抗生素所致。多见于 1～7 岁儿童，男女均可发病，以膝关节屈曲障碍为特征。应与小儿麻痹后遗症相鉴别。治疗可行股直肌延长术。

奥斯古德—施莱特病（Osgood-Schlater disease） 好发于 12～14 岁好动的男孩，多发单侧。股四头肌之牵拉力通过髌骨，髌韧带使尚未骨化的胫骨结节骨骺产生不同程度撕裂。胫骨结节处逐渐出现疼痛，肿块，与活动有明显关系。X 线显示胫骨结节骨骺增大，致密或碎裂，周围软组织肿胀。18 岁后本病可自愈，但局部隆起不会改变。18 岁前，减少局部剧烈活动症状自会缓解。疼痛明显，可辅以理疗或膝关节短期制动。

骨肿瘤（bone tumor） 指发生在骨组织的肿瘤的统称。即不论为良性或恶性；原发性或继发性。后者指由其他处肿瘤转移至骨或放射性损伤所致的骨肿瘤。

良性骨肿瘤（benign tumor of bone） 指骨肿瘤的性质为良性。特点是骨的肿瘤病变生长非常缓慢，肿瘤病变界限清楚且不向周围组织侵袭，对周身状态无影响，不发生转移。往往可对周围组织器官产生压迫症状或者出现病理骨折，也可能不产生任何症状。治疗以手术局部刮除或切除，酌情行植骨，予后良好。

恶性骨肿瘤（malignant tumor of bone） 指骨肿瘤的性质是恶性。它可以是原发性的，也可是继发性的，即由其他部位或器官的恶性瘤转移至骨骼。其特点是生长速度快，可影响全身出现消瘦衰竭，肿瘤能够浸润到周围组织，又可出现全身其他部位转移。放射治疗，化学药物治疗及手术治疗可酌情应用。以综合治疗即几种疗法联合应用为佳，但均易复发。一般来看予后欠佳。

椎管内肿瘤（intraspinal tumor） 椎管内肿瘤大部分为良性，多发生于胸椎，约占半数，颈椎次之，占 1/4，其余 1/4 分布于腰骶椎。好发于 20～50 岁之间。除脊膜瘤以女性为多外，其它肿瘤均以男性为多。根据肿瘤与脊膜、脊髓的关系，可分为三类：①硬脊膜外肿瘤：约占椎管内肿瘤的 25%，如神经鞘瘤、血管瘤、脊膜瘤、肉瘤及转移瘤等。②硬脊膜下脊髓外肿瘤：约占椎管内肿瘤的 65%～70%，常见的有神经鞘瘤及脊膜瘤，均属良性。③脊髓内肿瘤：约占 5%～10%，多数为恶性，有室管膜瘤、血管母细胞瘤、星状细胞瘤及胶质母细胞瘤等。脊髓压迫症（病变节段以下的肢体运动、感觉丧失及括约肌功能障碍，生理反射亢进，病理反射阳性）是临床上疑有椎管内肿瘤的主要依据。对这种病人应做进一步检查，如腰椎穿刺、脊椎的 X 线片、CT 和核磁共振等。椎管内肿瘤一旦定位确定，应尽早手术切除。手术效果多数良好。对髓内肿瘤，除高位颈椎部因易导致呼吸功能障碍，手术应慎重外，一般均可手术治疗。

瘤样病变（tumor-like lesion） 由于慢性刺激或长期炎症引起的病理增生，其增生形态与肿瘤较相似，但分化好又不是持续性的，本质并非肿瘤，有时二者较难鉴别。瘤样病变见于骨囊肿、骨纤维异样增殖症、动脉瘤样骨囊肿、错构瘤等。

区域性灌注（regional perfusion） 通过血管内插管，对身体的某一部位或器官进行灌注药物或营养液，从而达到对该区域或器官的药物集中高浓度的治疗或组织器官的高营养。例如肢体的恶性肿瘤通过对该区域灌注化学药物以达到高效治疗目的。它是一种处理及

治疗的一种方法。

动脉内化疗（intra-arterial therapy） 应用导管插管技术插入肿瘤部位的主要营养动脉，灌注抗肿瘤药物，使肿瘤部位的药物浓度提高，更有效的治疗肿瘤，相对周身的副作用较小些。

骨孤立性肉芽肿（solitary granuloma of bone） 又称骨嗜伊红肉芽肿、骨嗜酸性肉芽肿、黄脂瘤病及莱特尔—西韦病（letterer－Siwe disease）。属网状内皮细胞增生，具有炎症与肿瘤双重性。病因不清，早期为良性病变。一般为单骨发生，但也可多骨或内脏发病，多见于儿童及青少年。腕踝以上的任何骨骼均可发病。表现局部疼痛、压痛，轻度炎症征象。X线片显示骨骼透光破坏、累及骨皮质时可出现骨膜反应。治疗以手术刮除植骨，放疗也有疗效。

骨嗜酸性肉芽肿（eosinophilic granuloma of bone） 骨嗜酸性肉芽肿一般是指局限于骨的组织细胞增殖症，多见于儿童和年轻成人。病损内有组织细胞和嗜酸性细胞聚积。主要症状为疼痛。位于脊椎者可出现脊柱后凸或侧凸畸形，合并骨折者可产生脊髓压迫症状。位于下肢者可引起跛行。血中嗜酸性细胞计数增多。X线显示受累椎体呈扁平椎体，椎间隙正常。发生于长骨的病变于骨干或干骺端髓腔中有溶骨性病灶，可偏于一侧而引起骨膜反应。需与骨髓炎和一些恶性骨肿瘤相鉴别，故应做活检，以明确诊断。本病可以自愈。对有症状的病损，可做局部刮除和植骨。病理性骨折者按骨折治疗原则处理。对不便于手术的部位，如脊柱，颌面部等，或术后复发者，可行放疗。

肉芽肿性钙沉着症（Profichet syndrome） 又叫大关节旁皮下结石伴溃疡形成；肿瘤性钙质沉着；脂性钙质沉着性肉芽肿。病因不清，多数患者有外伤史，我国少见，也可能与代谢紊乱有关。本病多发生在10～20岁女性，好发于髋、肘关节，手足亦可发病。发病较急，多发性，数周数月可增长成明显肿块。一般无痛，关节活动时可疼痛，肿块处皮肤破裂流出内容物。X线显示受累关节周围有结节状团块钙化影，其间有透明间隔。本病需与普遍性钙质沉着症，局限性钙质沉着症、甲状旁腺功能亢进症鉴别。治疗以手术彻底切除。

多发性肉样肿瘤囊样骨炎（Jungling disease） 又称多发性结核性囊肿性骨炎。曾报导为肉样肿瘤骨的病理改变而误认为梅毒所致。1902年Jungling由X线的骨骼表现提出为多发性结核性囊肿性骨炎。1952年Komins建议幼年时期的病损称之为多发性假囊状骨，并将Jungling病及肉样瘤病称为多发性肉样肿瘤囊样骨炎。病因不清，多发生在20～30岁。病损多见在手足的骨骼，发病缓慢，局部微痛不适，皮肤可见有肉样瘤块。X线片显示手足短管状骨出现卵圆形及蜂窝状透光，骨质疏松区，无膨胀骨膜反应及死骨，亦无硬化钙化。手术刮除病灶无典型结核病理改变，往往周身未发现结核灶。治疗以手术病灶刮除，术后抗结核药物治疗，预后良好。

骨赘（osteophyte; bony outgrowth） 骨骺软骨向外侧生长，钙化及局部骨膜成骨后的骨性突起。一般无症状，影响功能时应手术去除。

骨瘤（osteoma） 它是由纤维化骨而形成的肿瘤，仅见于膜样化骨的骨骼。好发于颅骨、面骨，骨发育成熟后就停止生长。无症状者不需处理，否则手术切除，预后良好。

外伤性关节旁骨瘤（post-traumatic paraarticular osteoma） 又称佩尔格利尼—斯泰达综合征（pelligrini－Stieda syndrome）。为外伤后致关节侧副韧带钙化。膝关节多见，踝、肘关节次之。临床表现关节肿胀、积液，活动受限，局部压痛。X线片显示关节侧副韧带有钙化影。治疗在急性期患肢制动，急性期过后进行患肢肌肉收缩功能锻炼。严禁强力按摩活动。

骨生骨瘤（enostosis） 又叫骨岛、骨斑，是松质骨内的骨发育异常。在松质骨内可见界限清晰的骨化增浓影，一般没有症状，也不需治疗。

骨样骨瘤（osteoid osteoma） 发生在骨皮质内小而孤立呈巢穴状良性肿瘤。除颅骨外，其他骨骼均可发生，但以股骨，胫骨最多，约占50%。青少年多见，临床特点为夜间局部疼痛明显，休息不缓解，阿斯匹林止痛有效。局部有压痛、跛行。X线片显示骨皮质内呈直径1cm左右鸟巢状透光区，周边骨密度高。治疗手术彻底切除病变。

奥利埃病（Ollier disease） 又名多发性内生软骨瘤病；软骨营养不良症；内生软骨病等。是一种病因未明的先天性遗传性疾病，软骨瘤大多数从骨髓腔内发源，极少数从骨面发生。临床好发于5～25岁，多见于手足短骨，一般以双上肢、下肢的单侧受累多见，往往从干骺端发源，最后可侵犯骨干的大部，甚至骨髓，多为单发，有时肿瘤分布极为广泛，以致引起骨骼发育障碍，形成四肢长骨短缩或弯曲畸形，临床常无症状，偶见病理性骨折，多可自愈。约5%～50%可恶变。X线检查：受累骨内有大小不等的囊性透光区，可有点片状或环状钙化，骨纹理不规则，短管状骨皮质膨胀可致畸形，长管状骨以干骺端受累多见。可呈喇叭口状，病变沿髓腔发展，一般不侵犯骨骺。治疗主张指、掌、趾、跖的软骨瘤不须截肢。只彻底刮除并植入碎骨片即可。长骨干内生软骨瘤需彻底根治。

骨母细胞瘤（良性骨母细胞瘤）（osteoblastoma） 曾又称为成骨纤维瘤、巨型骨样骨瘤。因不能阐明该瘤特征，又易与其他骨肿瘤名称混淆故现多用该名。详见成骨纤维瘤。

成骨纤维瘤（osteogenic fibroma） 又称骨化性纤维瘤、成骨细胞瘤、巨骨样骨瘤。多发生在椎骨、四肢长管，孤立的较多，成骨细胞和类骨组织的良性瘤。男性多见，发病部位疼痛渐加重，有局部压痛。X线显示骨组织中透光区，区内可见骨化、钙化影，透光区的周边呈硬化带，无骨膜反应。治疗以手术彻底刮除或酌情刮除植骨。

成骨细胞瘤（osteoblastoma） 见成骨纤维瘤。

巨骨样骨瘤（giant osteoid osteoma） 见成骨纤维瘤。

良性骨母细胞瘤（benign osteoblastoma） 又称骨化性纤维瘤。瘤组织为骨母细胞及其间质组织，含血管丰富的纤维组织和骨样组织，与锥板层性骨组织，好发于脊柱及手足短骨，偶见于长骨。起病缓慢，有轻度钝痛。根据肿瘤的钙化或骨化程度，形成不同的X线透明或密度增深阴影。生长快，有进行性发展趋势。可予刮除及植骨治疗，但可复发。

骨肉瘤（osteosarcoma） 又称骨生肉瘤，发生于未分化的成骨组织，为恶性骨肿瘤。多发生在15～25岁长骨的干骺端。以膝关节周围最多见。临床表现病变处疼痛，肿胀，局部皮温高、微红、皮肤表面静脉曲张。病程久时出现周身消瘦、衰竭或肺、脑及其他处骨骼转移。X线片显示病变处骨骼呈溶骨性或成骨性破坏，界限不清，出现似日光样放射状骨增生；或破坏骨上、下缘出现骨膜下新生骨呈三角形阴影，叫科德曼（Codman）三角。对骨肉瘤的诊断需临床表现、影像学及病理检查来确定。治疗以早期截肢为主。目前结合患者的要求、可行瘤段切除灭活再植或行骨移植，辅以化疗、放疗之综合治疗。预后欠佳。

骨生肉瘤（osteogenic sarcoma） 见骨肉瘤。

成骨肉瘤（osteogenic sarcoma） 该词广义的是指一切起源于骨组织的肉瘤。包括有骨肉瘤（来源于骨组织）；软骨肉瘤（来源于软骨组织）；纤维肉瘤（来源于骨纤维组织）均属恶性。但以骨肉瘤最恶，预后不佳。

骨旁骨瘤（parosteal osteoma） 又叫骨旁肉瘤，发生在长骨干骨皮质表面的恶性肿瘤。女性多见，好发生在25岁以上，股骨、胫腓骨、肱骨及尺、桡骨干骺端为好发部位。发病较缓慢、局部疼痛、压痛、肿胀、包块。X线片显示病变部位骨皮质旁似燃烧烛流下的烛油凝固在骨皮质旁增浓影。治疗以骨段截除植骨或截肢。

骨旁肉瘤（parosteal sarcoma） 见骨旁骨瘤。

骨软骨瘤（osteochondroma） 又称骨疣、外生软骨瘤、软骨帽外生骨疣、海绵状骨瘤。骨肿瘤中最为多见，约占50%。好发生在儿童，青少年的股骨下端，胫骨上端。在骨的长度增长时，骨的干骺端过多骨质不能吸收塑形而形成骨疣。一般在骨骼停止增长后就不再增大，肿块对周围组织可产生压迫刺激症状。无症状者可不处理，如果出现神经、血管及软组织压迫刺激症状，或影响肢体功能时，可手术切除肿瘤。

多发性外生骨疣（Ollier syndrome） 又称遗传性多发性外生骨疣；干骺端续连症；骨干续连症；常有家族性染色体显性遗传病。在骨的长度增长时干骺端过多骨质不能正常塑形吸收而形成有软骨帽的骨疣。多

发生在股骨下端、胫骨上端和尺桡骨下端。骨疣与骨干相连，生长缓慢，多成年后停止生长。较少数成年后增长迅速则有恶变可能。肿瘤有压迫症状或影响功能时，可手术切除肿瘤，预后良好。

骨疣（exostosis） 见外生软骨瘤。

软骨帽外生骨疣（cartilage exostosis） 见外生软骨瘤。

海绵状骨瘤（cancellous osteoma） 见外生软骨瘤。

内生骨疣（enostosis） 又称内生软骨瘤。软骨内化骨生长的肿瘤。有单发及多发两种。单发者多见于手足诸短骨，不侵及骨骺。X线显示骨内透明区，可膨起。刮除后植骨可治愈。多发者侵及骨骼，其分布常偏重于单一肢体。骨膨胀发展缓慢，很少疼痛，手足部畸形，偶有恶变。治疗以手术为主，但因系多发，不易全部切除。

滑膜软骨化生（synovial chondrometaplsia） 又称滑膜性骨软骨瘤病。为原因不明的良性关节病，较少见。关节滑膜增生而形成许多软骨结节，这些软骨结节可呈带蒂型，与滑膜相连，亦可脱落于关节腔，钙化或骨化后成为关节游离体。此病见于青少年及成年人，男性多于女性。好发于膝关节，也见于肩、肘及踝关节，多为单发。临床表现为关节肿痛及压痛，活动时有响声且受限，有绞锁现象。X线显示关节腔内有散在钙化或骨化阴影，早期关节无变化，晚期可有骨性关节炎表现。治疗可采用手术摘除游离体及切除病变滑膜。

软骨瘤（chondroma） 又称近骨皮质软骨瘤、骨膜软骨瘤。发生在骨膜下皮质的良性肿瘤，多见于手足的短管状骨，长管状骨也可发生。病变处可钝痛、触痛及质硬的肿块突起，亦可出现病理性骨折。X线显示骨皮质呈杯口或碟样突出影像，直径约2～4cm，周边呈密度增高的钙化影像。治疗以手术彻底刮除，酌情植骨。

内生软骨瘤（enchondroma） 又叫内生骨疣。有单发及多发。前者多发生在手足短管状骨，局部轻度肿胀，常出现病理骨折。X线显示骨内呈圆形或椭圆形透光区，其内可见有钙化影。治疗以手术刮除及酌情植骨。多发的又叫内生软骨瘤病、Ollier's病。常为单一肢体或单侧肢体发病，受累的骨骼呈膨胀改变，引起手足肢体变形，肿块增长缓慢。治疗：对多发不能行全部肿块切除，一般以畸形较重，影响肢体功能的肿瘤切除。

骨软骨瘤病（synovial osteochondromatosis; synovial chondrometaplasia） 又称滑膜软骨化生。为原因不明的良性关节痛，少见。滑膜增生形成众多软骨结节，脱落于关节腔，钙化或骨化后成为关节游离体。见于青少年及成年人，男性多于女性。好发于膝关节，也见于肩、肘及踝关节，多为单发。临床表现：可有关节积液，关节肿痛及压痛，活动时有响声且受限，有绞锁现象。X线片显示关节腔内有散在钙化或骨化阴影，早期关节无变化，晚期可有骨性关节炎表现。治疗：手术摘除游离体及切除病变滑膜。

成软骨细胞瘤（chondroblastoma） 又称良性成软骨细胞瘤，多见青少年，男多于女。在骨骺未成熟的软骨细胞增长形成的良性瘤，较少见。病变处钝痛，关节有僵硬和活动受限。X线显示在骨骺端呈偏心性圆形或椭圆形透光区，周边有硬化带，病变区内有棉絮状、点状钙化影。治疗以刮除植骨为佳，放射治疗也有效。

良性软骨母细胞瘤（Codman syndrome） 又叫良性成软骨细胞瘤；软骨母细胞瘤；钙化性巨细胞瘤；骨骺软骨瘤性巨细胞瘤。见成软骨细胞瘤。

软骨黏液纤维瘤（chondromyxoid fibroma） 也称软骨黏液样纤维瘤，发生于形成软骨的结缔组织的良性瘤，其中有软骨样和黏液样成分。好发生于下肢骨骼，生长缓慢，症状轻微的不适感或微痛。可手术切刮清除。

软骨母细胞瘤（chondroblastoma） 大多数软骨母细胞瘤为良性肿瘤。多发病在青少年。无特殊临床症状及体征，肿瘤常发生在长管状骨的骨骺部位或骺突起部位。X线呈现骨骺或骨突处一位于中心或偏心的溶骨性病变，界限清楚，呈圆形或卵圆形。治疗以手术为主刮除病灶并植骨。少数术后可有肺转移，这种情况，切除肺部病变，病人仍可长期存活。

软骨肉瘤（chondrosarcoma） 起源于软骨细胞的恶性肿瘤，凡软骨内化骨的骨骼均可发生。分为中心型：系发生髓腔内，含有分化良好的透明软骨成分，部分分化或较多粘液性间质性或类软骨性，故表现不同病变。周围型：发生在骨骼的表面，骨皮质范围以外。又称皮质旁软骨肉瘤（parosteal Condrosarcoma）。它又分为原发性和继发性，前者发病即为恶性。肿物增长快，可转移，预后差。后者继发于骨软骨瘤、软骨瘤。治疗以手术病变骨大块切除、骨段切除或截肢。

皮质旁软骨肉瘤（parosteal chondrosarcoma） 见软骨肉瘤的周围型。

间质软骨肉瘤（mesenchymal chondrosarcoma） 肿瘤是由软骨肉瘤和未分化间质为主构成的恶性肿瘤。青壮年男性多见，好发生在肋骨、脊椎、骨盆、肩胛骨等扁平骨，也可发生在足的跖、趾骨及颅骨。发病缓慢，病程长，病变处钝痛不适。X线显示骨质广泛溶解破坏呈蚕蚀样改变，其间有钙化影像。治疗手术彻底截除或截肢，局部切除术后易复发。晚期可出现其他部位或器官转移。

非骨化性纤维瘤（nonosteogenic fibroma） 来源于骨纤维组织的良性肿瘤，较少见。多见于青少年，男性稍多于女性。好发于股骨，胫骨等，其次为肱骨、尺骨等。主要症状是局部轻微疼痛，有时局部肿胀、变形，可合并病理骨折。X线显示长骨干骺端偏干一侧偏心性轻度膨胀的密度减低区。周围有骨质硬化反应。不典型者需与单发性骨纤维异样增殖症和骨巨细胞瘤鉴别。肿瘤较小者，可行刮除植骨术。肿瘤较大，刮除术难以根除者可行瘤段截除术。

骨膜硬纤维瘤（periosteal desmoid） 发生于横纹肌或骨膜上，常见于8～12岁的男性股骨下端，导致较小的皮质缺损。需经病理检查确诊。可经刮除治愈。

纤维肉瘤（fibrosarcoma） 起源于纤维组织的恶性肿瘤，恶性度稍低，分为3种类型即分化好、分化差、未分化型，其恶性度逐渐加大。病变局部早期呈结节，逐渐增大，肿块质地弹力性硬。肿物有假包膜，治疗以手术扩大切除为主。

骨纤维肉瘤（osteo fibrosarcoma） 指骨组织产生的纤维肉瘤，分为骨中心性纤维肉瘤及骨膜纤维肉瘤。前者系发生在骨内髓腔；后者产生在骨膜软组织为主而侵袭破坏相近骨质。该肿瘤多为原发性，少数为继发由纤维异样增殖症、畸形性骨炎、骨巨细胞瘤恶变而来。发病多在11～50岁间，男性多于女性，四肢长骨占2/3。临床表现为患肢局部疼痛，渐肿胀，渐出现肿物，表面皮肤静脉曲张充盈，也常因病理骨折来就诊。X线显示多发生在干骺端或骨端呈溶骨性透光区、界限不清，病损区内可见不规则骨纹理，系肿瘤内残存骨质，无骨膜反应。由骨外膜生长的纤维肉瘤，表现病变依附骨皮质呈显较大的软组织肿块，骨质破坏多见骨的一侧表面呈不规则缺损。治疗以手术为主，酌情行局部大块切除、骨段截除或截肢。

骨巨细胞瘤（giant-cell tumor of bone） 为潜在恶性骨肿瘤，它可以开始发病即为恶性，或者开始发病为良性，但以后转变为恶性；另外局部手术也易复发。发病年龄多在20～40岁长骨骨端。局部肿胀疼痛，有时出现病理骨折。X线显示在骨端较偏心性呈膨胀性，肥皂泡样透光区，骨皮质变薄，无骨膜反应。发病部位以膝关节即股骨下端、胫骨上端最为多见。组织学表现为以单核细胞集聚而成似破骨细胞，病理分为三级：1级属良性；3级属恶性；2级属良恶性间。治疗结合病理分级行局部较彻底切刮，辅以残腔灭活处理、酌情植骨；性质较恶者可根据病情行病骨段截除或截肢。放射治疗有一定效果。

尤文肉瘤（Ewing sarcoma） 属骨髓或非间充质结缔组织恶性骨肿瘤，即未分化网状细胞肉瘤。多发生于10～25岁男性。以股骨、腓骨、胫骨、肱骨、尺骨等四肢长管状骨的骨干或干骺端常见。主要症状为局部肿胀、疼痛及体温升高。肿瘤生长迅速，早期便可穿破骨皮质，可经血行转移至肺、肝、肾等内脏，故预后差，病死率高。X线所见有的在干骺端产生骨质破坏，并见放射状骨膜反应，近骨干侧形成同心圆状洋葱皮状骨膜反应。此系肿瘤穿破骨皮质后引起的骨膜反应性骨质增生，故常表明肿瘤已广泛侵袭骨干。此为尤文肉瘤的特征性表现。治疗以放射治疗疗效好。放疗范围包括肿瘤及所在骨与周围软组织。如果放、化疗结合疗效更好。

骨原发性网状细胞肉瘤（primary reticulum cell sarco-

ma of bone） 是起源于骨髓组织的恶性肿瘤，比较少见。男性多于女性，好发于20～50岁。以股骨、胫骨、肩胛骨、髂骨、脊椎等部位多见。临床症状为局部肿胀和疼痛。但较一般的恶性骨肿瘤轻，故病程较长，约一年左右。X线表现是于骨内产生溶骨性破坏，扩张性改变不明显。肿瘤的范围比较广泛，不仅破坏干骺端，而且可以波及骨干。一般不产生骨膜反应。治疗：放疗效果较好，可与化疗并用。可在手术以后，局部放疗。

多发性骨髓瘤（multiple myeloma） 是起源于骨髓组织的恶性肿瘤，细胞以浆细胞为主，又名浆细胞肉瘤。多为多发性，故又名多发性骨髓瘤。多发生于40～60岁男性，好发于脊椎、骨盆、颅骨、锁骨等。在长骨中，以股骨和肱骨近端为多见。主要症状为疼痛，合并病理骨折后疼痛明显。脊椎的骨髓瘤可产生脊髓压迫症状。X线表现为广泛骨质疏松和骨质破坏，呈虫蚀状或囊状。骨髓穿刺涂片对诊断有重要价值，可见非典型的浆细胞。化疗有效，可同时配合激素及放射性同位素治疗。位于四肢长骨的单发性骨髓瘤可行截除术或截肢术。位于脊椎，引起脊髓压迫症状者，可行椎板切除减压术。术后仍需化疗。

硬纤维瘤（desmoplastic fibroma） 是致密纤维组织结构的良性骨肿瘤。临床很少见，性别无差别，好发于青年。见于肱骨，胫骨和股骨。病程缓慢，主要症状为疼痛或肿块。X线表现分中心型和外周型两种。中心型为病变区有溶骨阴影，皮质变薄，无骨膜反应。外周型者，仅显示限局性骨皮质压迹和软组织阴影。彻底刮除和大块切除是主要治疗手段，骨缺损区可行植骨。

骨血管瘤（hemangioma of bone） 是骨附属组织的一种良性肿瘤，好发于10～30岁，男女发病率无明显差别。脊椎为好发部位，尤以胸椎下段及腰椎上段为最多见，其次为颈椎、骶椎及四肢骨。主要症状为局部疼痛。位于脊椎的骨血管瘤，除局部疼痛外，尚可有脊椎僵硬、活动受限。因肿瘤的压迫，可产生脊髓或神经的压迫症状，甚至出现截瘫。有个别病例，无临床症状，拍X线片时偶然发现。X线片显示受累骨质呈栅栏状或泡沫状改变。位于脊椎部位的血管瘤，如无脊髓和神经压迫症状，可行放疗。如有压迫症状，可行椎板切除减压术，术后放疗。位于四肢部位的骨血管瘤，可行截除术。

骨血管内皮瘤（hemangio-endothelioma of bone） 又称骨的血管肉瘤，极少见，多发生于30岁左右男性。可发生于脊柱，骨盆及股骨、胫骨、肱骨等。主要症状为疼痛，有时伴有肿胀。位于脊椎者可产生脊髓压迫症状。X线表现为广泛骨质破坏，无骨膜反应及新生骨。但靠临床及X线表现难以诊断，需做病理检查方能确诊。治疗：适于手术部位可行截除术，术后补加放疗。不适于手术的部位可行放疗。

血管球瘤（glomangioma） 发生于四肢皮肤血管球的一种良性肿瘤。好发于手部，尤以指甲下为多见，多见于20～40岁女性。主要症状是疼痛。大部分病例可在甲下或皮下组织中看到有小的紫色区域。大头针试验（用大头针按压局部有明显压痛）阳性。如长在皮下，则可触及疼痛的皮下结节。如侵袭指骨，X线检查可见指骨有小透光区或压迹。治疗方法为手术切除。

骨血管球瘤（glomus tumor of bone） 自骨内的血管球产生的良性肿瘤，极少见。多发于中年男性，好发于拇指及小指末节指骨。主要症状为局部疼痛。X线表现为限局性骨质破坏，边界清楚。其病理表现与软组织血管球瘤相似。治疗可行刮除植骨术。

单发性骨神经纤维瘤（neurofibroma of bone） 是起源于骨内神经组织的一种良性肿瘤，较罕见。好发于脊柱，多为成年人。症状不重，进展较慢。主要症状为疼痛，偶有神经根或脊髓压迫症状。X线片表现为限局性骨质破坏，边界清楚。CT能较清楚地显示肿瘤的范围及与脊髓或神经根的关系。治疗方法为局部刮除或截除术。

骨神经鞘瘤（neurilemmoma of bone） 又名雪旺瘤（schwan noma），是发自骨内神经鞘细胞的良性肿瘤，极少见。多发生于脊柱及肱骨、尺骨等。好发于20～50岁成人。主要症状为局部疼痛，位于骶椎的肿瘤可压迫膀胱、直肠及坐骨神经产生相应的症状。X线表现为限局性囊状骨质破坏，边界清楚，广泛者呈多房性。治疗可依肿瘤大小行刮除术或截除术。

骨脂肪瘤（lipoma of bone） 是骨内脂肪组织来源的

良性肿瘤，极少见。好发于成人，多发生于胫骨、腓骨、股骨等。局部有轻度疼痛和隆起。X线片表现为均匀一致的溶骨性改变，无骨膜反应。偶与血管瘤同时存在。治疗可行刮除植骨术。

脊索瘤（chordoma） 是起源于残留脊索的一种恶性肿瘤，好发于骶尾椎和颅底蝶枕部。多为男性，年龄多在40~60岁。肿瘤生长缓慢，疼痛一般不重。若压迫神经或其他器官，如膀胱、直肠，将产生神经麻痹和括约肌功能障碍。X线片显示病变部位为溶骨性破坏，呈膨胀性改变，无骨膜反应。治疗：根据不同部位，可进行不同治疗，如截除术或刮除术。一般很难做到彻底切除，故在术后可再进行放疗。复发率较高，转移较晚。

骨转移性肿瘤（metastatic tumor of bone） 占骨恶性肿瘤的很大比率。原发灶主要为乳腺癌、前列腺癌、肺癌、肾癌、甲状腺癌等。大多为溶骨性，前列腺癌为成骨性。主要为剧烈疼痛，溶骨性血清钙升高。一般以姑息疗法为主。对极难耐受的疼痛应姑息性截肢。

骨囊肿（bone cyst） 是骨的一种瘤样病损。多见于儿童和青少年，好发部位为肱骨上端，股骨上端和胫骨上端等。囊腔内含有浆液或浆液素性液性。骨囊肿生长缓慢，一般无痛，很多病例是由于出现病理骨折才就诊。本病可以自愈。特别是病理骨折后，囊腔可被新生骨填塞。目前有人主张向囊腔内注入甲基强的松龙，取得一定效果。对病理骨折，按骨折治疗原则治疗。若囊肿仍存在，可行刮除植骨术。刮除应彻底，以免复发。

动脉瘤样骨囊肿（aneurysmal bone cyst） 是一种孤立性血管异常引起的骨瘤样病损。多见于青少年，好发于脊柱和长骨的干骺端，如肱骨上端，股骨上端等。由于囊肿内不完全是液体，故不是真正的囊肿。疼痛和局部肿胀是主要症状。X线片显示较大的膨胀性溶骨病损，呈吹气球样，其中可有骨性间隔。刮除植骨是主要的治疗方法。对于深部的动脉瘤样骨囊肿，由于出血较难控制，可先做放疗，然后再行手术。对个别部位，如肱骨头或股骨颈部的动脉瘤样骨囊肿，骨质破坏较明显，缺损严重者，可考虑行假体置换术。

骨化性骨膜下血肿（ossifying subperiosteal hematoma） 见动脉瘤样骨囊肿。

骨纤维异样增殖症（fibrous dysplasia） 又称骨纤维结构不良，也是骨的一种瘤样病损，多见于青少年和中年，好发于长骨的干骺端，其次是髂骨，脊椎等，可为单发，也可为多发。病程缓慢，主要症状是病变骨的膨胀变形，疼痛不重。位于下肢者，常因负重产生各种弯曲畸形，如髋内翻，膝内，外翻等。少数病人发生病理性骨折。X线表现病变骨呈磨砂玻璃样疏松病损。骨质有不同程度的扩张，骨皮质变薄，无骨膜反应。对某些特殊部位，如腓骨、肋骨的骨纤维异样增殖症，可做节段性切除，对多数病灶，可行刮除植骨术。病理骨折者，按骨折处理原则治疗。

奥尔布赖特综合征（Albright syndrome） 是骨纤维异样增殖症的一种类型。1937年由Albright最先报告而得名。有以下几方面特征：1. 多骨受侵袭。2. 皮肤有色素沉着，为棕色的皮肤斑点，边缘不整齐，不隆起。3. 内分泌紊乱、合并性早熟，多见于女性。文献报告有6岁月经来潮，8岁出现第二性征。治疗原则同骨纤维异样增殖症。

麦丘恩－奥尔布赖特综合征（Mccune－Albright syndrome） 见多发性骨＋异样增生伴性早熟。见奥尔布赖特病。

纤维瘤（fibroma） 起源于纤维结缔组织的良性肿瘤。由梭形纤维母细胞及纤维构成，富于胶原纤维。多发生于皮肤，偶发于内脏。分两种类型：硬纤维瘤：由纤维细胞和胶原纤维构成。软纤维瘤：由纤维母细胞构成，胶原纤维少。此肿瘤生长缓慢，质硬韧，有包膜。可行手术切除。

纤维瘤病（fibromatosis） 是一种纤维组织的良性肿瘤，由胶原纤维和成熟纤维细胞构成。肿瘤生长可压迫附近脏器，或影响该器官功能而产生临床症状。纤维瘤病因其发病部位不同而名称各异，如肠系膜纤维瘤病，指、趾纤维瘤病，掌和跖纤维瘤病等。治疗方法可行手术切除，但易于复发。

结节性筋膜炎（fascitis nodosa） 见纤维瘤病。又称

瘤样纤维组织增生。纤维组织增生并形成瘤样病变的一组疾病。增生的组织多较成熟，似纤维瘤但无包膜、呈浸润性生长，有时生长活跃，细胞丰实，核大具有异型性，故与纤维瘤有所不同。此瘤易复发，不发生转移。

神经纤维瘤病（neurofibromatosis） 是来源于神经组织的良性肿瘤，男性多见。临床表现为皮肤棕色色素沉着，多发性皮肤或皮下神经瘤。部分病人有骨骼异常，表现为脊柱侧凸或后凸、椎体发育异常、肢体弯曲及胫骨假关节形成等。治疗：对皮肤或皮下神经纤维瘤应争取切除。对骨骼的异常主要是保护功能，防止畸形的发展及各种对症治疗。因畸形而影响功能者，如脊柱侧凸、胫骨假关节等，可手术治疗。

雷克林霍森病（von Recklinghausen disease） 见神经纤维瘤病。

弹力纤维瘤（elastofibroma） 是一种富有弹力纤维组织的良性肿瘤。好发于肩胛下角附近的软组织内，多见于老年女性。肿瘤多为扁平形，贴在胸廓上，质较硬，边界不清，生长缓慢，局部有麻木或酸胀感。治疗可行手术切除。

跖趾神经瘤（跖间“神经瘤”）（Morton disease） 是足跖神经的损害，最多见侵犯足跖外侧及内侧神经的吻合支系跖骨头挤压，趾伸展时神经牵拉，神经供血不足所致。早期跖骨头部有烧灼感，向足趾放射，趾感觉异常。一般治疗可手术切除神经瘤。

滑膜瘤（synovioma） 是起源于滑膜组织的良性肿瘤。可发生于膝、踝等关节。受累关节轻度肿胀、疼痛，可有关节交锁症状。治疗可行切除术。

滑膜肉瘤（synovial sarcoma） 是滑膜组织的恶性肿瘤。好发于青壮年，多发于膝、踝关节，其次为腕、肘、肩等关节。如单个关节疼痛，并在其周围出现肿块，应考虑本病的可能性。X线和CT检查有助于明确病变范围及有无骨质破坏。治疗以手术切除为主，再辅以放疗和化疗。术中应同时做局部淋巴结清除术。

滑膜软骨瘤病（synovial chondromatosis） 为一少见良性关节病变，系关节滑膜增生变态，形成许多软骨结节所致。软骨结节可与滑膜相连，也可脱落进入关节腔中，成为关节游离体。本病好发于青壮年，男性多于女性。多发生于膝、髋、肩、肘等大关节，小关节少见。受累关节肿胀、疼痛、活动受限。X线表现为关节肿胀，有游离体。治疗以滑膜切除术为主，如滑膜切除彻底，复发率较低。

非外伤性寰枢椎半脱位（nontraumatic atlantoaxial subluxation） 又名Grisel综合征，是寰枢椎之间的一种病理性脱位。多发生于咽部感染、急性化脓性扁桃体炎之后，故也称自发性寰枢椎脱位，多见于儿童及青少年。患者感颈部疼痛，活动障碍及出现斜颈畸形。X线检查，寰枢椎开口像，可见齿状突与寰椎两侧块之间隙不对称。颈椎侧位像可见寰椎向前脱位，前弓与齿状突之间的间隙增宽，大于3mm。治疗应除去病因，抗感染治疗，复位越早越好。复位方法有两种：①手法复位：石膏围领固定，手法应轻柔。②颌枕吊带牵引：在自觉症状消失，床边X线片显示已复位时，可用石膏围领或头颈胸石膏固定10～12周。对反复脱位或晚期未复位的病例或头颈部呈旋转位固定畸形或合并脊髓损伤者，可根据病情采用寰枢椎融合术或寰椎后弓切除减压及颈枕融合术，减压时或需扩大枕骨大孔。

颈部综合征（Rust syndrome） 又名颈神经根压迫综合征、结核性颈椎炎、颈臂综合征等。是由于外伤、肿瘤、炎症、结核等使颈神经根在椎间孔或椎管内受压迫或受刺激所致。临床表现：颈、肩、臂、手放射性疼痛和（或）感觉、运动改变。颈部活动受限，出现Rust征，即患者由坐位改为卧位，或由卧位改为坐位时，出现耳鸣、恶心、呕吐、心动过速等症状。自觉失去平衡，需用手扶持头部。X线检查对本病有较大价值。为颈椎生理弯曲的改变、退行性变、骨质破坏、椎间隙变窄等。治疗：主要应去除病因。一般治疗有牵引、颈托固定及药物治疗。有手术适应证者应行手术治疗。

颈后交感神经综合征（Barre－Lieou syndrome） 又名Bartschi－Rochain综合征，椎动脉压迫综合征，颈性眩晕等。颈椎后方突出物或颈部外伤刺激颈交感神经系统，使其兴奋性增高；另外颈椎突出物亦可以直接刺激椎动脉，引起椎动脉的痉挛，导致颈性眩晕。

临床表现为头晕、头痛、耳鸣、眩晕、猝倒等症状。特别是在转动颈部时，可引起发作。治疗：可行理疗；血管扩张剂加镇静药，或低分子右旋糖酐静滴；亦可行穴位封闭及中药治疗。

颈－舌综合征（neck－tongue syndrome） 是在高位颈椎稳定性差的情况下，引起枕部和颈部剧痛，且舌传入神经受累，因而导致同侧一半舌麻木。环枕之间和环枢椎之间的损伤是本病的主要发病因素。多见于青少年。常发生于猛烈转动头部时，枕部和颈部出现剧痛。同时一半舌麻木、发凉或“跳动感”。X线片可见环枢椎半脱位。治疗：可行颌枕吊带牵引，保护颈部。还可行理疗和药物治疗。

颈椎病（cervical spondylosis） 是由于颈间盘变性，颈椎骨质增生而致脊髓、神经根、血管等损害而出现相应症状和体征。多发于中老年人，男性略多于女性。可分为：神经根型、脊髓型、椎动脉型、交感型及混合型五种。神经根型：发病率最高，约占60%。由于颈椎后外方突出物包括颈间盘及骨刺，刺激或压迫神经根所致。主要症状是颈肩痛放射到上肢。脊髓型：约占15%，由于上述等突出物压迫脊髓所致。临床表现为不同程度的四肢痉挛性瘫痪。MRI可了解脊髓的确切受压部位和程度。椎动脉型：约占10%～15%，是颈椎后方的突出物直接刺激或压迫椎动脉；或由于交感神经受到突出物刺激而发生反射性椎动脉痉挛，导致椎动脉供血不足。一般症状为发作性眩晕、恶心、呕吐等。交感型：约占10%。为颈椎附近的交感神经受到突出物刺激所致，症状有视物模糊、心律失常、肢体发凉或排汗障碍等。需与冠心病、神经官能症等相鉴别。治疗：除四肢瘫痪外，均应先采用非手术治疗，如理疗、颌枕吊带牵引及药物治疗。对保守治疗无效，症状反复发作及疼痛严重和瘫痪的病例，可行手术治疗。手术方法有后路椎板成形或切除术，前路椎间盘摘除、椎间植骨术。

颈肋综合征（cervico rib syndrome） 是由于第七颈椎先天畸形，形成颈肋，其起自第七颈椎横突，止于第一肋骨斜角肌结节侧后方压迫臂丛神经和锁骨下动脉产生一组症候群，属于胸廓出口综合征之一。表现：患肢疼痛、麻木的程度不一，常起自锁骨下部扩散至上肢和手、转颈、患肢提重物时加重，仰卧位加重，健侧卧位缓解。病程长，可出现肌肉萎缩，以及神经支配肌明显，正中神经，桡神经轻。若累及胸长神经，可出现前锯肌萎缩，X线检查可发现颈肋，重症患者可手术切除颈肋或前斜角肌等。

颈椎部椎管狭窄综合征（cervical canal stricture syndrome） 本病是由于颈椎管狭窄，容积变小，压迫脊髓面引起的综合征。致病因素有韧带肥厚、椎板肥厚、骨赘增生及损伤引起的软组织水肿等。临床表现为脊髓压迫症、为步态不稳、精细动作障碍、生理反射亢进，病理反射出现等。X线片可见颈椎管前后径<13mm（正常人14～15mm），CT扫描能确切诊断。治疗：一般可行理疗、颈部牵引及药物治疗。如保守治疗无效，可行椎板切除减压术或椎管扩大成形术。

颈椎后纵韧带骨化（ossification of cervical posterior longitudinal ligament） 本病（opll）是由于颈椎后纵韧带骨化，引起颈椎管狭窄，导致脊髓受压的一种疾病。好发于中年以上的男性，其临床表现与颈椎管狭窄综合征相似。X线检查可见沿颈椎椎体后缘有条索状或间断片状骨化影。治疗：症状轻者可用理疗、神经营养药、血管扩张药等。若有明显脊髓受压的体征，可行椎板切除减压或椎管扩大成形术。

颈椎融合畸形（Klippel－Feil syndrome） 又名ostrum－Furst综合征、短颈畸形—耳聋综合征、短颈综合征、颈椎先天性融合综合征等。男女均可发病，生后因颈椎骨质融合而形成短颈畸形，呈蹼状颈。颈椎活动受限。该病可合并延髓或脊髓空洞症、动眼神经、外展神经和面神经麻痹、前庭障碍、感音性聋等，X线片显颈椎融合畸形。本病一般不需特殊治疗。适当功能锻炼，增加颈部活动范围。畸形严重者，可行矫形术。

颈椎椎间盘破裂髓核脱出症（herniation of nucleus pulposus of cervical disc） 由于颈部急性损伤引起颈间盘纤维环破裂，髓核脱出，压迫脊髓与神经根，产生颈肩及四肢神经受压的症状。主要分型：神经根型、脊髓型、交感神经型、椎动脉型及混合型。颈部X线及CT、MRI检查有助于诊断。治疗上根据不同分型可选择药物治疗，理疗及手术治疗。

颈椎综合征（cervical syndrome） 见颈椎病，又称颈椎综合征。颈椎病是颈椎间盘变化、颈椎骨质增生

引起的综合征，包括一组症状，是颈神经（N）根、颈髓、椎动脉（A）、交感N受到刺激或压迫的结果。本病多发常见，主要症状为颈肩痛、放射至头枕部或上肢、少数有眩晕、猝倒，或有一则面部发热和出汗异常，严重者出现双下肢痉挛、行走困难，以至四肢瘫痪、总称为颈椎病。多发生于中老年、发病率随年龄而增加，颈椎病的临床表现依病变部位，受压迫轻重而异。分为N根型、脊髓型、椎动脉型及交感N型，可为单纯某一型，也常见各型症状和体征彼此掺杂的混合型。治疗：除四肢严重瘫痪者外，均以首先采用非手术治疗，如颈部微屈位部兜牵引，围颈保护、理疗和醋酸离子透入等。保守治疗无效，症状反复发作及严重疼痛或瘫痪病例，应根据病情采用不同手术治疗。

经皮穿刺内窥镜椎间盘切除术（percutaneous endoscopic vertebral disc removal） 是近年来开展治疗腰间盘突出症的新技术。它是经皮穿刺，由后外侧插入内窥镜，在镜内将突出的髓核摘除。其优点是创伤小，对脊柱稳定性的影响甚小。其最佳适应证为单纯性腰椎间盘突出症，而不适于伴有椎间盘嵌顿、钙化、腰椎管狭窄和已做过椎间盘手术者。

腰椎间盘突出症（prolapsed lumbar intervertebral disc） 是由于腰椎间盘变性，纤维环破裂，髓核突出刺激、压迫神经根或马尾神经表现出的一种综合征。是腰腿痛最常见的原因之一。以腰4~5和腰5~骶1间盘突出最常见，占90%以上。其症状主要是腰痛伴患侧下肢沿坐骨神经走行方向的疼痛。体征：腰椎侧突、活动受限、直腿抬高试验阳性，蹲趾背伸力减弱，踝反射减弱或消失，小腿感觉异常等。少数间盘向后正中方向突出，压迫马尾神经者可引起二便功能障碍，鞍区感觉异常等。治疗：大多数病人经非手术治疗可获得缓解或治愈。具体做法有卧床休息、牵引、理疗、按摩、药物治疗等。如经严格非手术治疗无效，或马尾神经受压者，可行髓核摘除术，效果满意。近年来采用显微外科技术或用特殊器械行“经皮髓核摘除术”使手术损伤减小，取得良好效果。

化学溶核术（percutaneous intervertebral disc decompression） 也就是髓核化学溶解疗法，自Smith开展，目前已广泛应用。Ford认为，用木瓜凝乳蛋白酶作髓核溶解。适应证为：①腰椎间盘突出症的病史不少于2个月。其他非手术治疗无效。②病人有手术指征，经保守治疗无效。③经手术治疗效果不佳者。人体应用木瓜凝乳蛋白酶的剂量2~12mg，平均每个椎体4mg。也有人（Sussman及Mann）提出应用胶原蛋白酶进行椎间盘溶解。通过针穿刺过纤维环达髓核内，后注入上述药物达到溶解髓核治疗目的。

多次手术腰背痛综合征（multiple operated back syndrome） 由于椎管内手术多少可使神经根与周围组织发生粘连，多次手术，粘连增多。手术失败原因：①术前定位错误。②极外侧型椎间盘突出的遗漏。③双隙椎间盘突出或其他部位再突出。④同一间隙的间盘再突出。⑤腰椎管狭窄。⑥神经根周围瘢痕形成。症状极其多样化，有的以椎间盘突出，坐骨神经痛为主要症状或为马尾神经受压症状，亦有以蛛网膜炎为主症。有脑部手术病史，以腰部疼痛为特征即可诊断。非手术治疗无效后，可考虑手术。

脊椎关节突综合征（spinal facet syndrome） 脊椎小关节脱位或滑膜嵌顿刺激神经引起的反射痛，由于劳损退行性病变和炎症等使腰椎小关节变得不对称所致。腰背痛呈片状，常有局部腰椎旁压痛和肌痉挛，脊椎过伸时疼痛明显，运动受限。可出现护痛性侧凸，但无神经损害或神经根牵拉症，直腿抬高时，整个骨盆感到疼痛。急性期用牵引和手法松开关节突；使半脱位或嵌顿之滑膜复位，常可迅速奏效。卧床休息。热敷等也能缓解症状。急性期后须加强背肌锻炼和恢复腹肌弹力，以增加腰部稳定力。如无效，可行关节周围松解术。

姿势性腰痛（positional lumbago） 腰背部肌肉筋膜炎。病因尚未完全明确，通常认为急性腰扭伤后治疗不彻底即开始训练，慢性劳损引起循环障碍，出现纤维素性粘连或瘢痕形成压迫神经所致。自觉症状为局部酸痛，站立行走可加重症状。查体：脊柱常于某一角度范围内活动时出现腰痛，患处有压痛，直腿抬高试验可阳性。治疗上可采取理疗，按摩，口服非甾体抗炎药，局部可封闭。顽固病例可尝试局部切开松解或切除粘连的筋膜或神经支。

Bertolotti综合征（Bertolotti syndrome） 又名腰椎骶化——背椎侧弯——坐骨神经痛综合征。为先天性疾患。一侧或双侧腰椎横突增大、加宽、变厚，犹如骶

骨。由于该部位负重和活动不平衡，易使韧带、肌肉、关节等发生劳损。单侧腰椎骶化者痛较双侧剧烈，疼痛可在同侧也可对侧。脊柱侧弯仅在疼痛时存在。主要表现沿坐骨神经走行部位，发生麻木，过敏、疼痛、背下部痛、僵直，也可有脊柱侧弯。X线显示第5腰椎骶化。治疗多采用非手术治疗，服非甾体止痛剂、针灸、按摩等。

梨状肌综合征（piriformis syndrome） 又名臀区综合征，1928年Voeman提出坐骨神经可能与梨状肌有关，1930年Freiberg首次切断梨状肌治疗坐骨神经痛取得疗效。该病主要是梨状肌受到刺激发生痉挛肥大而压迫神经所致。表现为相当于梨状肌投影部位疼痛，向股外后侧小腿外侧放散，间歇跛行，小腿外侧麻木。臀及股部肌肉轻度萎缩，梨状肌压痛，梨状肌紧张试验阳性。治疗：理疗封闭、按摩、保守无效可手术。

梨状肌损伤综合征（piriform muscle injury syndrome） 由下肢外展蹲起、盆腔炎、骶髋关节炎引起梨状肌损伤，同时波及臀上、下神经及坐骨神经引起相应症状。表现为腰臀部疼痛，向大腿内侧放散，患肢呈屈曲位，跛行步态。髋后上棘与尾椎尖部连线的中点按压痛阳性。梨状肌试验阳性。治疗：继发性病变应积极治疗原发病，原发性病变可按摩、封闭治疗。

隐神经痛综合征（saphene neuralgia syndrome） 隐神经为单纯感觉神经，是肌神经分支。多为腰椎间盘病变引起在股骨上段为股神经炎外伤等引发。表现为：1.股下段隐神经损伤：表现为股下段及小腿内侧弥散性持续性疼痛。常于疲劳、站立及步行后加重。2.小腿的隐神经损害：疼痛性质与股下段隐神经损害的表现相似，腓肠肌压痛明显，压迫胫骨内缘可激发疼痛。根据临床疼痛特点可诊断。非手术治疗无效者可手术治疗，作内收肌管筋膜切开及神经游离术。

坐骨神经痛（sciatica） 又名Cotugno综合征。是一种综合征群可因坐骨神经或累及其神经根的疾病所致，使坐骨神经通路产生疼痛。可分为两大类：(1)原发性坐骨神经痛；(2)继发性坐骨神经痛：①根性坐骨神经痛。②干性坐骨神经痛。本病常以单侧多见，异性多见。坐骨神经是人体中最大的周围神经，且含有大量的植物神经纤维，由腰5和骶1～2神经前支组成，腰4、骶5神经前支亦有部分参加，沿坐骨神经通路及分布区有自发性疼痛。根据症状，体征诊断不难，但需分析病因及部位，治疗应按原发病处理。

坐骨神经炎（sciatic neuritis） 发病前有呼吸道感染及其他病毒或细菌感染病史。多损害一侧干神经，早期以疼痛为主，并伴有发热等全身症状，继而出现下肢坐骨神经麻痹症状，X线检查无明显异常。诊断确立后可行理疗，服非甾体止痛剂及神经营养药物。

纤维织炎（fibositis） 纤维织炎又称为肌筋膜炎，是一种临床综合征。是指组织的一种非特异性炎症性变化。在髂嵴后部附近有时可摸到所谓“纤维炎性结节”，但实质是一个局限性的脂肪结节。肌筋膜可在背部两侧有压痛，强力的肌肉收缩造成肌肉与筋膜之间的分离，使夹于其间的末梢感觉神经受到挤压或扭曲，引起神经的纤维粘连和增粗。较常见的压痛部位有髂后棘、岗上肌区，斜方肌和骶棘肌旁。有时骶髂关节处的脂肪团块纤维化，刺激丰富的末梢神经，引起顽固性腰痛岗上肌筋膜炎可反射至肩关节；斜方肌者可反射至颈部；骶棘肌者可造成腰部僵硬，限制颈、肩、腰部的运动。治疗可服非甾体止痛剂，同时配合按摩、理疗。

急性腰扭伤（acute sprain of loin） 由于腰部用力不当，姿势不妥或突然扭转伸腰时，引起腰部筋膜、肌肉、关节囊、韧带等软组织的撕裂、损伤、小关节滑膜嵌顿以及保护性肌痉挛。多发生在腰骶部。病人表现为腰部不敢活动，椎旁肌压痛、痉挛。X线片见软组织影增浓。一般卧硬板床休息，加理疗，外敷中药可治愈。

筋膜性腰痛症（fascial lumbago symptom） 又称腰背肌筋膜炎。系由于损伤、寒冷、潮湿、感染等原因，导致的纤维结缔组织局部水肿或无菌性炎症。主要表现为局部酸痛，定位疼痛部位较难，具有引发区和反射区。治疗上可采取休息，适当运动，理疗封闭疗法及手术松解嵌压皮神经。

慢性腰扭伤（chronic strain of lumber muscle） 多由长期积累的小损伤，姿势不正，局部受凉后软组织代

谢紊乱、变性所致。也可由急性腰扭伤治疗不及时，反复损伤转变为慢性。体格检查，X线多无改变，症状重，体征轻，活动后重，一般采用非手术治疗。

慢性下腰劳损（chronic low back strain） 劳损系指无明显外伤，腰部慢慢出现疼痛，多由于积累的小损伤，长期姿势不良，既往外伤形成的瘢痕粘连、腰部受凉受潮造成的局部软组织代谢紊乱，变性等变化，或由于急性腰扭伤治疗不及时，不得当，故产生慢性腰疼。脊柱功能多无改变，有一定的疼痛区，多在腰骶部，无明显压痛点，椎旁肌痉挛，腰椎前凸消失。腰部酸痛或胀痛，休息时减轻，劳累时加重，适当活动和经常改变姿势能缓解腰痛，半弯腰更易加重腰痛。

腰背肌肉筋膜炎（myofascitis of back） 又称腰背肌肉劳损，腰背部纤维炎等。主要病因为腰背肌肌纤维脂肪变性或痉挛影响神经末梢，又因筋膜裂隙部形成瘢痕压迫神经引起疼痛。主要表现为腰背部自发性疼痛，站立或走路多时加重。治疗：腰部理疗、按摩、应用保护带，加强背肌的练习。对顽固病例可手术治疗。

腰骶部劳损（lumbosacral strain） 腰骶部在第5腰椎和第一骶椎之间，形成120°角，上面是活动度最大的腰椎，下面是固定的骶骨，因此腰骶部承受较大的应力。从结构来看它容易发生劳损。腰骶部劳损与其解剖学结构有关系，过多的脊椎前凸将增加应力。从侧位X线片看如果第三腰椎的中心垂线落在骶椎面的前方，则腰骶关节和前面韧带将遭受更大的应力。本病在急性期可卧硬板床休息。

腰椎小关节损伤（small joint injury of lumbar vertebrae） 外力造成腰椎关节突错位或滑膜嵌入，引起腰部疼痛，肌肉痉挛，关节突局部明显压痛，脊柱僵硬，活动受限。治疗：应用背法或斜板法手法使关节突间隙敞开，滑膜解锁。

第三腰椎横突综合征（third lumbar processus transversus syndrome） 又名第三腰椎横突过长综合征。第三腰椎位于腰椎中间，横突最长，后伸弯度最大，是腰椎活动时的支点。腰椎横突又是腰部深层肌肉、筋膜、韧带附着点。腰部活动超出正常范围，则引起横突附着处的损伤，发生无菌性反应，出现局部痛。表现为：一侧或双侧腰痛常向臀部及肢后放射，腹压增加时并不加重疼痛。腰活动受限，尤以后伸时疼痛明显加重。第三腰椎横突局限性压痛，有时可摸到过长的第三腰椎横突。可根据腰疼及局部征象，X线显示第三腰椎横突过长作为诊断依据。非手术治疗无效时，可行横突部分切除或横突周围软组织剥离术。

关节突综合征（locked back syndrome） 关节突综合征是腰部劳损的原因之一。关节突呈半脱位状，通过外力，可引起：①关节内产生真空：关节滑膜被吸入关节腔内，造成滑膜嵌顿；②因半脱位而造成部分韧带和关节囊紧缩：刺激窦一椎神经，引起反射痛；③关节面的持久交锁：形成关节突粘连。腰背痛呈片状区，棘突旁有痉挛和压痛，运动受限，甚至出现护痛性脊柱侧凸。此征又名腰椎椎管侧隐窝综合征。

腰椎间小关节综合征（inter－lumbar vertebra small joint syndrome） 腰椎小关节周围包绕着薄而紧的关节，属微动关节。由于腰部负重和活动度大，易致损伤。慢性腰部劳损或反复扭伤，可致关节突发性损伤性炎症，产生下腰痛并向下肢放射痛。或当腰部虽然“闪”、“扭”伤后，造成腰椎后部小关节错位（绞锁）或其间滑膜嵌顿，引起难以忍受的剧烈腰痛，称为腰椎间小关节综合征。治疗可行旋转推拿，理疗，按摩等。

脊柱峡部裂（spondyloschiasis） 是在椎弓最薄弱的峡部有缺陷，骨被纤维组织所替代。过去认为本病属先天性疾病，目前认为是一种应力性骨折，多见于下腰部。大多数病例没有明显症状，经过损伤或劳损，缺陷处的纤维组织被牵拉，引起疼痛。如果两侧均有峡部裂，事实上脊椎将分成两个部分：一是椎体，椎弓根和上关节突；另一是椎板，下关节突和棘突。如此，上椎体可在下椎体上向前滑动，造成脊柱滑脱，但也可始终是裂隙而不滑脱。

增生性脊柱炎（hyperplastic inflammation of spine） 起病缓慢，多表现为不明原因的腰痛及腰部僵硬感，前纵韧带及后纵韧带均钙化、增生、形成骨刺，相邻椎体间相互连接形成增生表现，临床上多呈现不明原因的腰痛及腰部僵硬感，目前尚无特效疗法来阻止本病的发展，症状明显时可应用水杨酸制剂及理疗。

脊柱滑脱（spondylolisthesis） 是指上面的一个椎体及其整个节段向前滑动。有三种类型：①先天性脊柱滑脱；②崩裂性脊柱滑脱：由峡部裂，上椎体向前滑脱表现慢性下腰痛，反复发作，疼痛向两侧大腿后方放射，至膝部或膝下，并有典型的坐骨神经痛；③退行性脊柱滑脱：多见老年人，好发部位为腰 4～5 之间，因腰 4 下关节突骨质增生，使它在腰 5 上关节突上研磨，并向前滑动而加上关节周围的增厚和骨赘形成，卡压腰 5 神经根，因此病程较长，出现感觉障碍，和肌肉无力，由于半脱位和肥大性改变，椎管出现狭窄，以致压迫马尾，产生典型的椎管狭窄症。症状严重者可手术治疗。

腰椎椎弓峡部裂及脊椎滑脱症（spondylolisis and spondylolisthesis） 椎弓峡部骨质连续性中断称峡部不连式峡部裂。双侧峡部不连称椎弓崩裂。多由于先天性发育畸形，少数由于外伤造成下位腰椎双侧峡部裂，引起相邻腰椎间慢性脱位称腰椎滑脱。表现：下腰痛，长期反复发作，站久或弯腰时疼痛加重。卧床减轻。部分病人有坐骨神经痛，少数有马尾神经压迫症或间歇性跛行。腰后伸受限，腰前凸增大，腰部变短。X 线片腰椎双斜位片显示椎弓峡部裂。站立位腰椎侧位片是作脊柱滑脱症的诊断的主要依据。

脊柱裂（lumina bifida） 系椎管背侧先天性闭合不全性疾病。有隐性与显性之分。多发生在腰骶段，常与脊神经、脊髓发育异常或其他畸形并发。大多数病例脊神经或脊髓末端与囊壁粘连，造成脊髓栓系综合征。引起感觉、运动、膀胱功能障碍等神经症状，严重者引起尿失禁与截瘫。X 线平片与 MRI 检查可明确诊断。治疗：轻者主要加强护理，不需特殊治疗。

青年性脊椎骨软骨炎（Scheuermann disease） 病因尚未明确。本病初起时并不引起疼痛，往往在劳累后感到疼痛，若不加以治疗，病情可随人体的生长发育继续发展。一般在 22 岁左右停止发展，疼痛消失。脊柱后凸主要影响胸椎中下段，受累各椎体都呈轻度楔状畸形，往往为了代偿这种畸形，腰椎呈前凸畸形。X 线检查：除了受累椎体呈轻度楔形外，各椎体上下骨骺的边缘往往参差不齐，有时似破裂核，有时甚至在椎体的前缘有深而不规则的凹迹或椎间隙消失，椎体上出现 schmorl 状。治疗主要在于防止或减轻畸形，设法减轻椎体前部的压力，晚期病例可考虑脊椎截骨术来矫形。

先天性脊柱裂（spinal bifida） 系先天性神经管闭合不全而发生的一种畸形性疾病。脊柱裂可为广泛的、完全的神经管融合不能叫做完全性脊柱裂（或脊柱全裂），亦可以为部分性脊柱裂。完全性脊柱裂常伴有先天性骨裂，胎儿多在产前死亡。部分性脊柱裂可有多种情况，如隐性脊柱裂、脊膜膨出，脊膜脊髓膨出，脂肪脊髓膨出等。

先天性隐性脊柱裂（spina bifida occulta） 系一种最常见的先天性畸形性神经系统疾病，为脊柱裂中发病最多一种。多见于腰骶部有一至数个椎骨的椎板未全闭合，椎管内容物无膨出，病人局部可无任何异常表现，亦可有脐型凹陷，生有长毛，色素沉着等，有的可影响脊髓向上移位或椎管内有脂肪瘤生长，产生脊髓或神经根压迫症状。

移行椎（transitional vertebra） 是指脊柱节段分化上的异常，最常见于腰骶交界处。在脊柱正位 X 线片上显示腰 5 的一侧（或）和两侧横突及其椎体下端与骶骨形成完全或部分融合。前者为完全腰椎骶化，后者为部分腰椎骶化。反之若骶 1 横突和椎体与其下位的骶椎部分或完全分开，称为部分或完全骶椎腰化。一般骶椎腰化较腰椎骶化为常见。如腰椎仅有二侧横突肥大，与骶骨和髂骨形成骨性融合，而对侧横突未与髂骨和骶骨融合，这种腰椎骶化易发生腰部劳损和疼痛。可行理疗或按摩，锻炼腰背肌力等。

佛利斯特病（Forestier disease; diffuse idiopathic hyperostosis; spondylosis deformans vertebralosteophytosis; spondylitis ossification ligamenta; senile ankylosing hyperostosis spine） 又称弥漫性特发性骨肥厚、僵硬性骨肥厚畸形椎关节强硬椎体骨赘病、韧带骨化性脊椎炎、老年性脊椎强直性骨质增生症。系广泛性韧带及肌腱附着处钙化。多见于老年女性，常发生于脊柱，表现为背病，僵硬、大关节痛，有肌腱炎。X 线片显示椎体间有不对称骨赘，以前侧及右侧为明显，胸腰椎可连在一起，作理疗，给止痛剂，适当锻炼腰背肌。

脊髓源性间隙性跛行（intermittent claudication of spinal cord） 间隙性跛行的原因有神经源性及血管源

性，在神经源性间歇性跛行中有由于腰椎窄狭管所致的马尾源性间隙性跛行。而另一种较少见的，是由脊髓压迫所致的脊髓源性间隙性跛行。Dejerine 于 1906 年首次报导脊髓源性间隙性跛行。1996 年菊地臣一等报导由于退变性疾病导致颈或胸脊髓压迫所致的脊髓源性间隙性跛行。提出该病是由压迫产生下述三个原因导致对脊髓血液循环的影响：(1) 脊髓的动脉循环血量减少，导致脊髓缺血。(2) 脊髓静脉循环障碍导致静脉瘀滞或静脉充血所致脊髓缺血。(3) 上述两因素共同作用的结果。步行负荷试验阳性则有助于诊断，病因明确后，可选择性手术治疗。

腰椎椎管侧隐窝综合征（lateral recess syndrome of lumbar vertebral canal） 又名侧隐窝综合征。是椎管狭窄的一型，也叫腰椎椎管狭窄。侧隐窝是椎管两侧的延伸部，其顶部（即背侧）由黄韧带外侧部，上关节突的前面及相应椎板上缘组成，其底部（即腹侧）为椎间盘和椎体后缘，外侧为椎弓根内侧壁，内侧为硬膜囊及硬膜外结缔组织。先天性侧隐窝狭窄为发病提供解剖学基础。外伤是后天重要因素，表现为腰痛和坐骨神经痛，临床表现如有剧烈的放射性坐骨神经痛。并与体位变化关系密切。拉西格（Laseque）征的性。X 线腰椎呈退行性改变，椎体滑脱等有助于诊断。有条件也可行 CT 扫描以及 MRI 更有利於明确诊断。治疗应手术行侧隐窝减压。

腰椎椎管狭窄症（lumber spinal stenosis） 又名 Verblest 综合征（马尾性间歇跛行综合征）。以腰椎间盘突出，黄韧带肥厚及脊椎骨质增生等为常见。表现：病情多进行性加重，在早、中期，于活动后出现症状，休息后完全缓解。主要症状是两侧或一侧下肢行走后出现发麻，发胀和针刺样的感觉，疼痛一般不重。出现症状后如继续勉强行走，则两腿发麻，走路蹒跚，无力欲倒，常须扶住东西才能站住。麻胀呈上行性或下行性发展。X 线片及 CT 扫描可有助诊断。一旦诊断明确则可行手术治疗。

刀背畸形征（bolster sign） 由于胸椎与肋骨相互形成关节，所以当脊柱有侧凸和旋转畸形时，必然造成肋骨与胸廓畸形。通常，凸侧的肋骨随脊柱转向后方，方向垂直呈扇状散开，相互分离，肋骨角的角度也增加，可大于 90 度，使后胸壁形成一条嵴状隆起，有如老式剃须刀，故称“剃刀背”畸形。病人前屈时更为明显。凹侧的肋骨随脊椎转向前方，方向水平位，互相挤在一起，使该侧胸壁向前凸出。

脊柱侧凸畸形（scoliosis） 是脊柱的侧向弯曲畸形，伴有脊椎的旋转在一个主要曲线上下有反方向的代尝曲线，使躯干发生 S 形畸形。亦有无代尝曲线呈 C 形畸形，严重者可压迫和干扰内脏功能。畸形的描述是根据凸侧的部位而定。脊柱侧凸有姿势性和结构性两种，前者呈 C 形。结构性侧凸多有骨骼改变，可分为特发性、先天性和麻痹性。可采用功能锻炼、支具、石膏、牵引、电刺激或手术治疗。

脊柱后凸（kyphosis） 由各种原因引起的脊柱向后异常凸出，使脊柱本身及其附属组织解剖形态改变的一种疾患。发病率不低、造成的伤残很显著，可分为弓状、角状后凸，病人身材矮小，外观消瘦，应做神经系统检查，必要时应行手术治疗。

瘫痪性脊柱侧凸（paralytic scoliosis） 是由于神经的病变引起肌力不平衡所至之侧凸。这种侧凸呈长 C 形，比特发性脊柱侧凸有较大的屈曲性。畸形程度和严重性取决于瘫痪的范围。在长生年令，畸形将迅速增加。脊柱侧凸的发生有下列因素：①不对称的肌无力。②对称的软组织紧张或挛缩。③麻痹性脊柱侧凸往往被忽视，有不少特发性脊柱侧凸是短的脊椎旋转肌瘫痪，是一种隐匿性的脊髓前角灰质炎。

僵直性脊椎炎葡萄膜炎（ankylosing spondylitis uveitis） 出现在僵直性脊椎炎病人中渗出性葡萄膜炎。多见于 25 岁以上男性，占前部葡萄膜炎的 12%。脊椎炎病史可长达 15 年，X 线片上脊柱显示增生融合现象，90%的患者为人类白细胞抗原 B_{27}（HLA－B_{27}）阳性。眼部有轻度眼前节渗出性葡萄膜炎症状。眼部扩瞳，皮质类固醇液滴眼，全身作关节炎治疗。

僵硬性骨肥厚（ankylosing hyperostosis） 畸形椎关节强硬椎体骨赘病、韧带骨化性脊椎炎，老年性脊椎强直性骨质增生症。多见于老年女性，常发生于脊柱。表现 为背痛、僵硬、大关节痛、有肌腱炎。X 线片显示椎体间有不对称骨赘，以前侧及右侧为明显。作理疗给止痛剂，适当锻炼腰背肌。

瑞西征（Risser sign） 预测脊柱侧凸发展趋势的一

种征象。脊柱侧凸患者发病年龄越小，畸形发展越迅速，预后亦越差。在青春期，畸形也迅速加重。但骨盆X线正位片如显示髂嵴骨骺内侧部分已向下长出并与髂骨融合，即表示生长发育已停止，侧凸将不再加重，此即阳性征，对预测脊柱侧凸之发展趋势有益。

尾骨痛（coccygodynia） 又名Thiele综合征（骶尾部痛综合征）。原因很复杂，通常是由于尾骨或骶骨下端挫伤以后久坐所引起的尾骨慢性小创伤，也有在产程过长或会阴部手术后发生，部分系由于骶尾关节病及盆腔炎症所致。多见女性，表现为尾骨放射至两侧大腿、臀部或骨盆软组织的慢性疼痛。端坐、站立、步行或排便均可使疼痛加剧，尾骨部按压或直肠指诊，均有明显压痛。根据疼痛特点即可诊断。治疗可用局部封闭，严重者也可行双尾骶4、5神经根切断术。

骶髂关节扭伤和半脱位（sacroiliac sprain and semidislocation） 骶髂关节扭伤（sacroiliac sprain）是由于该关节周围韧带被牵拉而引起的损伤。容易发生骶髂关节韧带扭伤的因素是：妊娠可使韧带松弛和伸长；长期弯腰工作或举重物可引起骶髂关节退行性变，容易扭伤韧带；骨盆向前下倾斜角度和腰椎前凸增大等可属潜在诱因。伤侧的疼痛范围大而明显，肌肉痉挛可引起腰部僵硬。病人因怕痛不愿活动伤侧关节和下肢，故在坐和站立时，常用健侧承重，压痛面广，“4”字试验于伤侧为阳性，无神经根性放射痛。骶髂关节半脱位（sacroiliac semidislocation）是因其韧带被牵拉，使髂骨滑离与它相对应的骶骨关节面。它与髂骶关节扭伤不同是疼痛更剧烈，但X光往往不能显示半脱位。

第五腰神经后内侧支挤压综合征（entrapment syndrome of posteromedial branch of the fifth lumbar nerve） 根据解剖研究，第五腰神经后内侧支只有在下列情况下能受压：1. 只有当骶骨上关节突两侧的外侧沟末端紧接关节面下缘，或骶骨上关节突两侧外侧间末端与关节面下缘一侧呈缘下型，而另一侧为二者平行或远离时。2. 腰由半屈曲位突然变直立位时。3. 骶骨上关节突下缘平面与骶骨相一致时，表现为：突然发病，患者呈板状腰，但腰部可作前后适度活动。腰骶正中压痛，一侧或双侧髂后嵴区有酸胀或轻压痛，疼痛放散至腿部的较少见。根据临床特点可以诊断。治疗可运用俯卧位牵引、推拿后休息3~4小时。

副骶髂关节（accessory sacroiliac joint） 髂后上棘内侧面与骶椎背面合成的关节。为一种正常变异。骶椎背侧的关节面在第二骶孔的外侧，髂骨的关节面为髂骨粗隆的小骨性突起。双侧副骶髂关节很少见。有些关节是真正的不动关节。多数是由负重造成的获得性纤维软骨性关节。

臀上皮神经综合征（superior cutaneus gluteus nerve syndrome） 由胸12腰1~4脊神经后支的外侧支配，跨越髂骨后称为臀上皮神经。走行于臀部皮下脂肪中，支配臀部皮肤感觉。腰骶部受到旋转力损伤时，常使髂嵴下的臀上皮神经移位，偏离后神经及周围组织可有充血、肿胀、因而产生疼痛。这种疼痛又可通过脊神经后支传入中枢造成放射性下肢痛。表现常为侧腰臀部痛，呈针刺样痛或酸痛、少数为不能忍受的撕裂样痛，疼痛可向大腿后方放散，但常不过膝。弯腰起坐困难，髂后上棘外下方可触及一条索状物，可左右活动，按压时有胀痛，或麻木感，并向同侧股后放散，弯腰加重。临床检查直腿抬高试验阴性，如理疗、按摩、休息后症状不能缓解则可行手术治疗。

致密性髂骨炎（osteitis condensans ilii） 是髂骨的耳状关节部分的骨质密度增高。多为单侧，也有双侧者，关节内无改变。原因不明，可能与妊娠、感染、劳损有关。因髂骨上的韧带被拉紧，影响髂骨的血液供应，局部髂骨缺血而产生骨质致密。本病好发于育龄女性（20~35岁），呈持续性下腰痛，并向下肢放散。一般体征少，局部压痛，无炎症表现。

Van Neck综合征（耻骨炎综合征）（Van Neck syndrome） 又名耻骨骨膜炎是指妊娠末期和分娩后或男性泌尿道手术后，耻骨联合处剧痛的一种良性非化脓性的骨关节炎。病因尚不明确。主要表现为：耻骨部（单侧或双侧）剧痛，高度压痛和不同程度的下肢活动困难等三种主要症状。X线表现可分四期：1. 早期：往往在出现症状1~8d后有异常表现。2. 糜烂期：耻骨联合失去明确的边缘，呈“骨昧擦伤”，耻骨联合间隙呈不同程度的增宽。有时可出现小囊状稀疏区。3. 进行期：骨及软骨破坏呈“虫蚀样”或“鼠咬样”表现。4. 痊愈期：耻骨联合变窄。耻骨联

合两个骨端之间骨痂形成，边缘骨质硬化。临床如有外伤、妊娠末期或产后等病史。结合X线征象可诊断。本病可以自愈，卧床休息，骨盆处相对制动有利于愈合。

耻骨炎（pubic osteitis） 是原因不明的非化脓性病变，常发于耻骨联合处，其发病可能与劳损有关。女性多于男性，也可发生于妊娠或分娩时。本病的临床表现为耻骨联合处疼痛，并沿两侧股内收肌放散。股内收肌起处有压痛，局部无红肿，热痛等现象。病情严重者，可持续数年，并有局部隆起，但最终症状仍能自行消退。

坐骨结节骨骼炎（ischial apophysitis） 慢性劳损为常见病因，如少年体操运动员的劈腿动作使胭绳肌牵拉坐骨结节的骨骼，病理为慢性劳损导致骨骺缺血性改变及变形。查体：胭绳肌抗阻痛阳性，患侧坐骨结节较对侧肥大、压痛阳性。X线可见骺线不规则呈波浪线状，骺板增厚。晚期可见骨骺碎裂。治疗：减少致伤动作、理疗、预后较好。

胸廓出口综合征（thoracic outlet syndrome） 又名臂丛神经血管受压症。病因很多：①骨性畸形：包括颈肋，第七颈椎横突过长，第一肋骨畸形，锁骨畸形。②软组织异常：斜角肌先天性束带、挛缩等。表现为：①臂丛下干受压型。②全臂丛受压型。③臂丛上干受压型。④非典型病例：a. 假性心绞痛型。b. 颈椎脉受压型。c. 交感神经刺激型。d. 锁骨下动脉受压型。临床检查 Adson 试验阳性。Wright 试验阳性 Moslege 试验阳性，心电图检查以尺神经运动传导速度在锁骨部减慢。手术可根据病因不同可行斜角肌切断术。颈肋切除术。第一肋骨切除术或颈肋及第一肋骨切除术。

前斜角肌综合征（Addison cervica rib syndrome） 常因颈肋、前斜角肌纤维炎等因素，使臂丛、锁骨下动脉、静脉受压产生症状。表现为：①神经症状：臂丛下干受压者较多见，中干受压较少，常有上肢麻木、疼痛及感觉异常。主要在前臂手部尺侧相当于颈8胸1神经支配区，并可能有手部肌肉萎缩。②血管症状：较上述症状少见，患者上肢血压偏低，脉搏减弱或消失。患者外展和上举时更为明显，深吸气时症状加重。③其他：颈感神经受刺激同侧眼裂增大、瞳孔扩大、对光调节存在。多见于女性，症状显著者可手术。

肋锁综合征（Faiconer - Weddell syndrome） 下列因素可导致本病：①因携带重背包：使肩部向后和下移位，使第一肋骨与锁骨间隙变窄，导致臂丛及锁骨下动脉受压。②第一肋骨发育不全。③骨软骨瘤。④锁骨或第一肋骨折后形成骨痂。表现为：①颈肩向臂和手放射疼痛，上肢伸展，外展可使疼痛加剧。②后期出现手肌或正中神经支配肌群的肌力减弱及肌肉萎缩。③手及前臂尺侧麻木，针刺感。④部分患者颈交感神经受压可出现 Horner 综合征。⑤锁骨下动脉受压：上肢缺血表现。⑥撑肩实验阴性，Adsons 实验阳性。对症处理，有畸形者可手术治疗。

第一肋骨缩短综合征（Freund syndrome） 本症乃是构成胸腔上口综合征的原因之一。由于第一肋骨缩短造成胸腔上口狭窄，影响肺尖膨胀，亦可压迫臂丛神经和锁骨下动脉，而产生上肢的感觉运动和血行障碍，应与肺尖癌、颈肋等鉴别。

锁骨胸骨端的无菌坏死（Friedrich syndrome） 本病是锁骨胸骨端的限局性无菌坏死，多为对称性。临床表现为局部疼痛和肿胀。X线片显示锁骨胸骨端骨质硬化，也可出现骨密度减低和密度增浓并存的征象。治疗：一般可行理疗和对症治疗，若无效可行局部切除术。

肌腱炎（tendinitis） 肌腱反复进行同一活动而引起的劳损，称之为肌腱炎。肌健本身血运较差，血管通过腱膜到达肌腱，在肌腱本身出现症状之前，腱抵止部和骨突处即有疼痛和炎症。肌腱炎是肌腱纤维微小撕裂之愈合反应。处理为休息、理疗或腱鞘内注射强的松龙。

慢性腱炎（chronic tendinitis） 又名痛弧综合征。见于肩部的过度使用、外伤、慢性岗上肌腱炎等伤病，在肩外展中出现症状。多为中年患者。在肩外展60~120度，岗上肌腱受肱骨头与肩峰嵌压而出现疼痛，局部压痛，肩下垂外旋时疼痛减轻。可行理疗或局部注射强的松龙。

复发性多软骨炎（relapsing polychondritis） 一种原

因未明以软骨的复发性炎症和进行性破坏为特点的慢性疾病，常伴有全身性血管炎。多见 20～60 岁，男女发病率相等。临床特征：①复发性耳软骨炎。②眼组织发炎：结膜炎、角膜炎、巩膜炎及眼色素层炎。③耳蜗和（或）前庭功能障碍：有神经性耳聋、耳鸣和眩晕。④喉和（或）气管软骨炎。其他：有非侵蚀性血清阴性关节炎。心血管受累，由主动脉瓣关闭不全。常与各种结缔组织病并存；约 40%可合并甲状腺疾病。诊断标准：上述 4 条标准具备 3 条，并经软骨活检示软骨炎病理变化即可确诊。治疗：轻症可用非甾类抗炎药；重症可用大剂量强的松，必要时可加用环磷酰胺 6－巯基嘌呤、氨苯砜等。

肩腱袖病（shoulder rotator cuff syndrome） 由于附着在肱骨解剖颈部的岗上肌、岗下肌、小圆肌和肩胛下肌的腱膜组成肩腱袖，尤以岗上肌腱附着在肱骨大结节上的特殊意义。肩腱袖病是以中年以上者的常见病，主要症状是肩部疼痛，活动时加重，肩关节功能明显受限。本病包括岗上肌腱炎，岗上肌腱钙化，和肩袖完全断裂。

肩袖间隙分裂症（rotator cuff interval lesion） 在运动员中，尤其是与投掷动作有关的运动员占有一定的比例。棒球队员的投掷动作包括上肢极度外展、外旋，再经过上举前屈内收的过程。此过程肩部肌肉要协调作出一系列方向及扭力的改变，前方旋转肌群受力最大，因而易使肩袖间隙分裂和损伤。患者主诉有外伤史，患有肩痛，外展上举不受限，外旋时疼痛明显，患者有肩不稳定感，包括有滑动和前后不稳定。也可表现有冻结肩，肩袖前方压痛。dimple 征阳性。X 线肩关节造影可助於诊断。一旦确诊需手术治疗。术中可用不吸收的缝合线，将岗上肌与肩胛下肌紧密缝合，使间隙消失。

肩袖创伤性肌腱炎（traumatic tendonitis of rotator cuff） 又称肩撞击综合征。由于肩袖（肱骨大结节）反复超常范围急剧转动劳损，牵扯，并与肩峰和肩喙韧带不断磨擦所致。病理特点属滑囊型末端病。临床症状主要是肩痛，肩活动受限，肌肉痉挛和肌肉萎缩。治疗上依病情轻重，可用固定、封闭、理疗或手术治疗。

肩撞击综合征（impingement syndrome of shoulder） 肩袖病变时，肩外展时出现的病症。多在 40～60 岁发生。临床表现为三角肌及肩峰处压痛，夜间加重，穿衣及肩外展 60～120 度时痛加重，患者肩下垂，肌力减弱。X 线片显示肱骨大结节处有钙化，可给止痛剂。理疗、局部注射强的松龙。如反复发作，手术去除病变组织。

四边孔综合征（quadrilateral space syndrome） 本征临床较为少见。是指腋神经在肩四边孔处被嵌压所引起的一组症状和体征。本征起病缓慢，多有外伤史。早期表现为肩部不适或困乏无力，往往不足以引起患者的重视。随着病程进展，肩部症状逐渐加重，肩关节外展上举功能障碍，三角肌萎缩，肩外侧皮肤麻木感消失。诊断依据是：①三角肌（或伴有肱三头肌）肌力减弱或麻痹；②肩外侧皮肤感觉障碍；③四边孔处有压疼点；④肌电图检查提示腋神经损伤。早期轻症患者可用保守治疗；理疗；局部封闭；针刺。无效者可手术治疗。

游泳肩（swimminglike shoulder） 多见於游泳运动员，由于肩部超常范围急剧外展转动，使肱骨大结节亦反复超常范围活动，劳损或牵扯并与肩峰和肩喙韧带不断摩擦，产生肩峰下滑囊炎，肩袖肌腱炎，使肩痛，活动受限，治疗一般减少运动，局部理疗。超短波及离子导入等。

道巴恩征（Dawbarn sign） 岗上肌腱炎时，岗上肌在中度外展（70～120 度）恰好被肩峰挤压，故在 30～70 度无痛，接近 70 度时疼痛出现，外展 > 120 度又消失。岗上肌不全撕裂或钙化，肩峰下滑囊炎及肱骨大结节折裂亦可引起类似症状。

岗上肌腱钙化（calcific tendinitis of suprasponatus） 是在岗上肌腱变性基础上，发生钙盐沉着，形成钙化性肌腱炎。钙化发生在腱的深部可无症状。但在肩部扭伤或过度使用后，钙化块软化，使腱内压力加大，可引起肩部剧痛。疼痛都在肩部外侧，可放射到三角肌止点，甚至达到手指。剧痛影响睡眠。局部肌肉痉挛，患部温度增高，有红肿及压痛，压痛点在肱骨大结节处最明显。肩关节外展运动受到严重限制。一般疼痛在数周后减轻或消失，但肩部肌肉痉挛，运动受限却仍明显。需继续练习肩部活动，直到完全恢复，但症状可以复发。

岗上肌腱炎（supraspinatus tendinitis） 又名岗上肌腱综合征。是指劳损和轻微外伤后逐渐引起的肌腱退行性改变。好发于中年以上体力劳动者，家庭妇女和青年运动员。本病的临床表现为慢性起病，肩外侧及三角肌止点疼痛，岗上肌腱止点有明显压痛，肩外展时出现明显疼痛弧，肩关节其它活动不受限，肩部肌肉萎缩，经休息或减少使用症状可好转，但往往因过分用力或肩关节受到牵拉，又会重新出现症状。

岗上肌综合征（supraspinatus syndrome） 肩部内层肌肉为岗下肌、岗上肌、小圆肌和肩胛下肌等4个肌腱组成肩轴，其附着于肱骨大结节和解剖缘，其内侧面与关节囊相连，外侧为三角肌下滑囊。肩轴将肱骨头纳入关节盂内，稳定关节并协助关节外展，且有旋转肩关节的功能。肩轴随年龄增长可发生退行变，发生破裂。临床多见于40岁以上的男性。完全破裂时肱骨大结节处有明显压痛，且向三角肌止点部有放射疼，外展受限，且可闻及弹响。岗上肌或岗下肌萎缩。X线肩关节内充气或碘液造影，可见关节腔与三角肌下滑囊阴影互相通连、根据临床表现即可诊断。如X线阳性则可确诊。非手术治疗用于不完全破裂者，将肩外展、前屈、外旋、用肩人字石膏固定6~8周后肩关节练习功能活动。手术则适用于完全破裂者，术后石膏固定6~8周，然后行功能锻炼。

肩过度外展综合征（Wright syndrome; hyperabduction syndrome of shoulder） 当上肢外展时，神经血管将出现以喙突为轴的角度改变，同时在通过锁骨深面处逐渐贴近和增大压力，因此锁骨和喙突这两个骨性结构就有可能对上肢神经血管产生压迫和摩擦，因而出现相应的症状和体症。表现为：早期症状是屈肘关节时感到疼痛无力，少数出现臂外侧皮肤感觉异常，以后可能出现前臂浅层屈肌的功能障碍，旋前运动功能减弱，极少数可出现前胸外侧部发紧感，甚至发作性局部抽搐，疼痛部位在锁骨中线内侧第3~5肌水平，可沿肌肉和肩关节放散，有时沿臂尺侧向手腕放散并出现烧灼样感觉和手无力肿胀。肩外展试验阳性。治疗时可行肩关节区按摩推拿。

肩腱袖损伤（injury of the rotator cuff） 肩腱袖是覆着于肩关节前、上、后方之肩胛下肌、岗上肌、小圆肌等肌腱组织总称。在跌倒时手外展着地，或手持重物肩关节外展上举或扭伤而引起肩腱袖断裂。外力愈大，肩袖撕裂愈严重。但也有无外伤史者。一般认为肩腱袖完全断裂在青年是由严重外伤引起；40岁以上者病因是岗上肌腱退行性变或已有部分肩袖部分断裂。多为40岁以上男性，伤前肩部无症状，摔伤后肩部疼痛，隔日加重，不能自动使用肩关节，只能通过肩胸关节活动作轻度外展。急性外伤后在肩峰下有凹陷，肩部压痛，可见大结节隆起，可有软组织弹响。晚期肩关节活动无限制，被动外展90度不加外力臂即坠下。

肩袖断裂（rupture of rotator cuff） 由肩胛下肌、岗上肌、岗下肌、小圆肌肌腱组成的肩袖，在退行性变后因扭伤可引起断裂。表现为受伤时剧痛，肱骨大结节处广泛压痛，有时在剧痛处可触及裂隙，上臂主动外展无力。关节内造影检查有助诊断。治疗：可行肩袖撕裂修补术。

肱二头肌腱鞘炎（bicipital tendinitis） 是由于鞘内发生粘连，肌腱滑动发生障碍所至。肱二头肌腱长头一部分在关节囊内，其腱鞘与关节相通。肱二头肌长头肌腱在肱骨的结节间沟内，沟嵴上有横韧带将肌腱限至在沟内，任何慢性炎症，都可以引起此肌腱鞘充血、水肿，组织浸润，甚至纤维化，腱鞘增厚，粘连形成，使二头肌腱滑动功能障碍，甚至不滑动。本病可因外伤或劳损后急性发病，急性期诊治及时，恢复较快。反之，可变成慢性。主要表现是肱骨结节间沟部疼痛与肩关节活动受限，当抗阻力屈肘及前臂旋后时在肱二头肌长头处出现剧烈的疼痛，一般称为Yergason征阳性。

耶加森征（Yergason sign） 为肱二头肌长头腱鞘炎的体征。患者屈肘90度，用力旋转前臂，抗阻力旋后，即有肱骨结节间沟处疼痛。

钙化性关节周围炎（Pellegrini - Stieda syndrome） 病因尚未明确，主要表现可发生于肩、髋、肘、腕、膝、指等关节周围，但以肩关节为最多见，髋关节次之。钙盐沉着于肌腱，但亦可累及其他关节周围结构，如肌束、腱鞘、韧带、关节囊及疏松结缔组织。主要症状为肩部肿、痛、压痛及运动障碍等。本病可分为急性型及慢性型，亦有所谓潜伏型。钙化常为偶然发现，但以后多有急性发作。钙盐沉积可自发地或

经治疗后减轻及至完全吸收。此时临床症状都有相应地减轻或消失。

肩关节后部的软组织损伤（posterior soft tissue injury of shoulder） 由于上臂过度使用引起关节后部关节囊、小圆肌及肱三头肌长头肌腱反复被牵扯所致。伤后在肩胛盂下唇及肱三头肌长头在肩胛盂下缘附着点部位发生钙质沉着，形成骨唇。治疗上可手术切除沉着的钙质及骨唇。

肩关节松动综合征（shoulder loose syndrome） 是指肩关节诸骨及其附着的肌腱，韧带等均无明显解剖学上的异常，而肩关节的生理功能却表现有异常不稳定的现象，且为对称性发病。病因不清楚。表现：以青年女性多见。由于不影响正常生活，因此就诊者少。主要症状上举位运动时，易疲劳无力和疼痛感。检查方法：病人取坐位，放松肩部，检查者将上肢前臂用力向下牵引，另一手摸肩峰下部，可触及异常凹陷，再令患者活动，即可发现肩关节松动，向各方向活动时，活动异常。诊断时可行 X 线负重检查。检查时患者可行站立位，上肢持重 3～5kg，摄肩关节平面与负重前所摄片相比，如负重后肱骨头向下异常移位。则为阳性。目前对此征尚无特殊疗法，锻炼外旋和外展活动，可改善症状。

肩关节周围炎（Duplay syndrome） 又名冻肩综合征。可因直接或外伤所致，但多不是单独病因，而是继发于肩关节附近各组织的损害。表现可分急性和慢性两种。其主要症状为疼痛、运动受限和压痛。多为逐步发展，疼痛点在肩部的肩峰下略向肩的前面，且常引起向三角肌止端，疼痛逐渐加重，尤以外展外旋时最为剧烈。有时疼痛可放射至颈部、肩胛部、前臂和手指。X 线长期无阳性发现，慢性阶段可能脱钙表现。根据临床即可诊断，治疗上局部可理疗、针刺，按摩以及关节功能锻炼。

肩胛上神经窘迫综合征（supra－scapula nerve syndrome） 本症为肩胛上神经于肩胛上切迹及其远侧部位受压，引起选择性的岗上肌或岗下肌麻痹萎缩，伴有肩周疼痛，和运动受限的症状群。肩胛下神经系混合神经，起源于颈 4～6 神经根所形成的臂丛上干。肩胛上切迹是一个天然孔道，因切迹的解剖异常，通常为肩胛上神经受压迫部位。表现为：青年多见，同外伤有关，病程长短不一。早期肩关节活动范围接近正常，前屈和外旋时疼痛加剧。部分病例运动逐渐受限，抬举重物时尤著。病程长者出现岗上肌、岗下肌萎缩，个别病例肩胛部可触及肿块。应用止痛剂症状可得到缓解，必要时也可行手术减压术。

肩胛上神经卡压综合征（compression syndrome of suprascapular nerve） 详见肩胛上神经窘迫综合征。

肩四边孔综合征（shoulder tetragon pore syndrome） 四边孔是由骨、关节、肌肉所围成的一个四边形间隙，其间隙可容纳一拇指，间隙内为腋神经，桡神经分支、血管等。病因多由于肩胛部受重物撞击或向后跌倒，腋后与锐物相撞者，这种来自后方的暴力，使腋神经和桡神经、三头肌肌支同时被挤压在肩肱关节后面下方损伤。四边孔小静脉甚多，伤后血肿形成瘢痕，进一步压迫神经。表现：局部腋压区外伤后出现三角肌、肱三头肌麻痹，不伴其他肌肉麻痹。早期非手术治疗。如三个月后无神经恢复迹象可行手术探查，行神经松解或缝合术。

肩周炎（frozen shoulder） 是由于肩周围软组织病变而引起肩关节疼痛和活动的障碍，故又称冻肩。好发 40 岁以上，慢性病程需数月，有时可长达 1～2 年，属自限性疾病可自愈，肩痛可放散到手，但无感觉改变。晚间疼痛加重，影响睡眠，急性期不敢侧卧于病侧身。肩部肌肉痉挛，随之出现肌肉萎缩，肩部前后肩峰下及三角肌止点处有压痛。肩关节各个方向的活动均受限，但以外展及内外旋更为严重。检查时病人背后固定肩胛骨，则早期可有少许肩内外旋受限，当疼痛增加，活动更少，疼痛自然消失，一般要 7～12 个月，肩活动范围也逐渐恢复正常。

滑囊炎（bursitis） 位于人体摩擦或压力较大处，常出现滑囊，内有少量滑液，由于长期反复压迫、摩擦使滑膜水肿、充血增厚或一次较大损伤，使滑囊内出血表现为骨或关节突出处形成类圆形包块，有波动，时有红、热。

肩峰下滑囊炎（subacromial bursitis） 肩峰下滑囊分为肩峰下和三角肌下两部分，又叫三角肌下滑囊，将肱骨大结节与三角肌，肩峰隔开，减少肱骨大结节与肩峰的摩擦，多数继发于肩周组织损伤和退行性变，

主要表现为肩部疼痛，运动受限，局部压迫，早期保守及封闭治疗有效，后期手术应切除滑囊或肩峰。

弹响肩胛（snapping scapula） 是肩胛骨在活动时可发出摩擦音式弹响声，以在肩关节者为多。弹响肩胛的病因很多，可分为骨源性，肌源性和滑膜源性。弹响肩胛发病缓慢，多无明显诱因，少数可有外伤史。姿势不良和肩胛下垂与发病有一定关系。弹响都发生在主动运动时，而在被动运动时往往不出现。弹响肩胛虽然可使患者颇为烦恼，但很少引起任何不良后患，所以应解除顾虑。

肩峰下撞击综合征（subacriomial impingement syndrome） 又名疼痛弧综合征。是肩关节外展活动时，肩峰下间隙内结构与喙肩穹长期磨损与撞击的结果。是肩峰下有一宽约 1～1.5cm 前窄后宽间隙。其间有肩轴和肱二头肌、长头腱通过。在病理状态下可使间隙内组织遭受磨损，造成间隙内压力增高，使受累组织与喙肩穹之间摩擦与撞击加剧，产生本征。表现：①疼痛以夜间重，患侧卧位时，重部位主要在肩峰下至肱骨大结节区域。②肩关节主动外展活动时有 60～120 度的疼痛弧超越 120 度，疼痛消失。③被动活动肩关节可闻及明显碎裂声或称捻发音。④病程长者肩关节可有不同程度活动受限。主要为外展、外旋和后伸受限。⑤撞击试验阳性。早期可行非手术治疗，如理疗，针刺以及功能锻炼，如非手术治疗无效，且症状逐渐加重，则需手术治疗。

肩胛带综合征（shoulder－girdle syndrome） 又名神经痛性肌萎缩症。病因不清，可能与病毒感染和变态反应有关，一般首先症状为局部疼痛。（肩背部，颈部上臂），疼痛性质和程度各异，可为胀痛，酸痛甚至如刀割痛，持续时间由几周到一年，一般经 2～3 月，疼痛能逐渐减轻。麻痹及萎缩多为单侧上臂，1/4为双侧麻痹。受累肌肉包括岗上肌、岗下肌，前锯肌及三角肌，亦可合并肱二、三头肌，斜方肌和前臂肌萎缩。受累神经包括肩胛上神经、肩胛背神经、腋神经、胸长神经、肌皮神经、桡神经等。一般无感觉障碍，少数有皮肤痛觉过敏，并有肱二、三头肌反射减弱。肌电图为神经原性损伤。无特殊治疗，可对症处理，愈后良好。

肩胛肋骨综合征（scapulo－costal syndrome） 肩胛骨与胸壁构成的肩胸关节，是肩关节活动中的组成部分，不能单独活动。肩或上臂外伤后，肩胛骨脊柱缘附丽处肌肉为稳定肩胛骨而出现痉挛以限制肩部活动，同时使肩胸关节内压力增加，引起肩及上臂钝痛，向颈部及枕部放散。可伴有明显头痛，可有手麻木及刺痛点，压触痛点症状加重，有时上臂及胸部有放散痛。肩关节做任意活动时，在肩胛骨脊柱缘有压痛点。治疗：理疗、压痛点处可局部注射强地松龙，用三角巾支撑患侧上肢。

胸肋锁骨肥厚综合征（sternocostoclavicular hyperostosis syndrome） 发病机制不清，可能与结缔组织变性有关。表现为：以 30～50 岁为多见，男多于女。症状为上胸部对称性疼痛、肿胀、局部发热，潮湿寒冷时加重。因骨质增厚，压迫锁骨下静脉可导致闭塞，出现上肢静脉充盈性水肿。足跖和手掌常有明显脓疱疮，进展慢，病期长，血沉快 X 线显示胸骨上部、两侧锁骨内侧端和上部肋骨前端可呈对称性骨质增生和骨性联合。对顽固性患者可手术广泛切除。

腰大肌下滑囊炎（bursitis of inferior greater psoas muscle） 腰大肌下滑囊又称髂耻滑囊。此囊慢性炎症，囊壁肥厚，形成慢性顽固性肿块。表现为患髂部屈曲外旋畸形，疼痛向大腿前放散，相当于髂前下棘的内侧腰大肌腱沟部压痛，并有饱满感。治疗：对经治不愈的顽固病例可行手术将滑囊切除。

肱骨髁上骨突压迫综合征（compression syndrome of supracondylar ostitis of humerus） 是先天性肱骨髁上骨突压迫正中，尺神经或肱动脉后出现的神经或动脉受压的症状。骨突位于肱骨髁上前内侧，有遗传性。表现为正中、尺神经受压，而出现的各自感觉运动功能障碍，动脉受压有间歇性缺血痛，前臂外旋抗阻力时神经或动脉受压症状加重，可触及骨突，治疗：手术切除。

肘内侧肌肉过度使用综合征（syndrome of overusing medial muscle elbow） 肘内侧肌肉主要指肱骨内上髁屈肌及其附着点多见于体操举重运动员，经过过度牵拉可使肌肉部分撕裂，周围呈炎性反应，肌肉附着处可有增生钙化或骨化，引起肱骨内上髁炎或屈肌附着点损伤时的压痛及屈腕或前臂旋前抗阻痛，一般采取理疗，封闭疗法。

肱骨外上髁炎（external humeral epicondylitis） 详见网球肘。

网球肘（tennis elbow） 又名肱骨外上髁炎。其特点是肘及肱骨外上髁疼。多见于网球运动员，乒乓球及击剑也是易发项目。开始是运动中出现肘关节外侧疼痛，做某一动作时出现。症状发展疼痛加重，逐渐变为持续性疼痛，有时疼痛向肘上、肘下放射。重者可出现患肢突然失力现象，体征：外上髁或腱止点，桡骨小头、肱桡关节间隙处压痛，肱骨外上髁前下联合腱外压痛。Mill 试验即肘屈曲、手握拳，然后前臂旋前，同时伸肘。此过程中肘外侧出现疼痛即为阳性。抗阻伸腕试验，抗阻时肱骨外上髁出现疼痛即属阳性。早期可局部停止训练或固定休息，压痛点中心封闭，也可做推拿手法、按摩治疗。对保守治疗无效，严重影响训练及生活者，可采用手术治疗：(1) 伸肌总腱的横断或剥离。(2) 环状韧带部分切除。(3) 嵌入滑膜切除。(4) 切除伸肌总腱的神经分枝。(5) 总腱处切除腱下间隙的肉芽组织。

网球肘综合征（tennis elbow syndrome） 详见网球肘。

鹰嘴窝增生（hyperplasia of olecranon fossa） 肘关节的前后韧带组成关节囊部分，上起自肱骨软骨及鹰嘴窝上缘，下止于尺桡关节软骨，在关节软骨的边缘部分，特别是鹰嘴，因营养供给较佳，增殖力大，结果大量形成赘生物，如骨唇，骨刺，由于鹰嘴等的顶撞及炎性反应有丘状骨疣增生，有时将窝填平甚至高过窝面由于骨质的异常增生，肘即不能全屈或全伸。疼痛严重者可口服解热镇痛剂，也可行理疗，离子导入，超短波，如关节缘骨刺较大，关节内有游离体影响功能者，可行关节扩创术。

旋后肌卡压综合征（supinator crush syndrome） 又称后骨间神经卡压症。前臂反复过度旋转，旋后肌弓增生卡压桡神经引起该病。主要表现为上臂外上髁部附近疼痛，有压痛，肌电图检查桡侧腕短伸肌以下出现失神经电位。治疗：早期解除机械性压迫，切断旋后肌弓。

旋后肌腱弓综合征（tendinous arch of supinator syndrome） 旋后肌分深浅两层，旋后肌浅层近侧，为腱性组织，称为旋后肌腿弓。该弓的厚度及容纳神经的间隙差别很大。桡神经深支，即骨间背侧神经在此处有很少活动余地，容易受压麻痹，旋后肌腱弓肥厚，直接压迫骨间背侧神经，称旋后肌腱弓综合征。表现：伸指伸拇肌力弱，或不能，无感觉障碍。

旋后肌综合征（supinator syndrome） 系桡神经深支即骨间背侧神经受压后所产生的肌力减弱及麻痹等症状。桡神经深支，即背侧骨间神经，进入旋后肌深、浅两层之间，旋后肌腱可压迫桡神经，此外此处脂肪瘤、血管瘤、腱鞘囊肿等占位病变亦可造成骨间背侧神经功能障碍。肘关节外伤，病变及局部软组织形成瘢痕粘连式压迫，都可引起骨间背侧神经麻痹。由于桡侧腕长、短伸肌功能障碍，临床无伸腕障碍，而骨间背侧神经支配的旋后肌、指伸肌、小指伸肌、尺侧腕伸肌、拇长伸肌、拇长展肌、拇短伸肌及食指伸肌肌力减弱或麻痹，出现伸指、伸拇不能。根据临床即可做出诊断。非手术治疗无效时，可手术治疗。

肘内侧副韧带断裂（rupture of medial lig. collaterale of elbow） 主要为尺侧副韧带，肘关节被动外翻或过伸及前臂屈肌或旋前园肌突然猛烈收缩所致，局部肿痛明显，前臂桡侧翻时疼痛明显，外翻角度加大，并有松弛开口感。治疗上可行手术修补后石膏外固定于 3～4 周。

旋前圆肌综合征（pronator teres syndrome） 正中神经被旋前圆肌压迫引起的综合征。一般认为前臂能压迫正中神经的腱性结构主要有联合腱板、由腱束构成的尺骨头及梢浅屈肌的纤维弓或腱板。其出现率较高且腱性组织远比肌组织为坚韧，一旦压迫正中神经及分支，就会引起相应症状和体征。表现：早期前臂活动后产生疼痛，不适感，休息后症状消失。久之手握力减弱，食指、拇指麻木，劳动后疼痛加重。主要体征为旋前圆肌近侧部有压痛，并向前臂手掌部放射。当对抗前臂旋前屈肘，屈指时，均可使旋前圆肌压痛加重。对非手术治疗无效者，可行手术松解术。

迟发性尺神经麻痹（tardy ulnar palsy） 又称创伤性尺神经炎、肘管综合征。在肘部，尺神经在肘管底部尺神经沟内走行，位置较固定而不易移动，肘关节病变时受压迫。摩擦，引起尺神经炎。肱骨髁部骨折复

位不良或骨骺发育异常引起肘外翻，创伤性肘关节炎时骨质增生使尺神经沟变得粗糙不平，或因屈肘时尺神经滑过内上髁向前方反复脱位，以上种种原因可使尺神经受到慢性牵拉损伤而引起尺神经炎。本病起病缓慢，开始尺神经分布区麻木，疼痛；症状较重者，尺神经支配的手内肌萎缩，出现爪形手畸形。尺神经可变粗变硬，局部叩击有过敏感。做神经外松解术并将尺神经自尺神经沟内移至肘前皮下或切除肱骨内髁以减压。

肘部创伤性尺神经炎（traumatic ulnar neuritis at the elbow） 又名尺神经管综合征，创伤性尺神经炎。肘管综合征，尺神经在尺神经沟处，由于肘关节的异常变化而受压，引起的创伤性神经炎。常见原因：①肘关节陈旧性骨折：肘外翻畸形，内上髁骨折复位不良，局部不光滑，神经长期摩擦。②创伤性关节炎、骨质增生、囊状突出。③尺神经脱位：反复滑脱；④肿物压迫：如腱鞘囊肿，脂肪瘤等。症状体症，发病缓慢，尺神经分布区麻木不适。疼痛，精细动作不灵便，尺神经支配的内在肌明显萎缩，尺侧腕屈肌。屈指深肌的尺侧半力弱或麻痹，尺神经分布区的皮肤感觉障碍。治疗：主要是消除持续刺激尺神经的因素。病程长者内在肌肉，恢复常不满意，治疗的方法是尺神经前移。

肘尺侧副韧带附着部骨刺（spur of lig. collaterale attachment） 肘关节创伤后引起肘周围软组织钙化和骨化，肘尺侧副韧带钙化，增生骨化，导致肘关节伸屈障碍、强直。治疗上休息，超短波局部理疗、封闭。

肘关节外侧部损伤（injury of lateral portion of elbow joint） 因肘急性内翻暴力造成肘外侧前臂屈肌和侧副韧带断裂所致，常导致外侧不稳，习惯性内翻脱位。体操、摔跤运动员多见。一般肘部置功能位固定3周，其后再主动练习肘关节屈伸活动，约2～3个月可恢复正常。

肘管综合征（cubital tunnel syndrome） 肱骨内上髁和肘内侧韧带所组成一个狭窄纤维骨性管道，肘关节屈伸变化，管内容积减小引起尺神经受压，出现尺神经有恒定的感觉减退异常。少数有疼痛，手无力及活动不灵活。一般采取理疗，封闭疗法，无效者可手术减压。

前骨间肌神经损害综合征（Kilon－Nevin Ⅱ syndrome） 特发性或与前臂骨折创伤有关。表现：特发者无诱因，突然起病；继发者在前臂创伤后起病，屈拇长肌和屈拇深肌麻痹，无感觉障碍，或可合并部分正中神经轻瘫。一般都能自愈，如为外伤骨折所致，则可切开变位解除压迫症状。

华吞伯格综合征（Wharteberg syndrome; cheirolgia paresthetica） 又称腕部桡神经压迫症。桡神经浅支因外伤等因素受压形成神经炎。表现为桡神经浅枝分布区，前臂远侧1/3有持续疼痛，并向手背及拇、示及中指背侧放射。桡骨茎突近侧数厘米处有压痛，肱桡肌边缘有过敏及麻木感。行理疗、石膏托固定前臂及腕部，无效时做神经松解减压术。

腕部桡神经压迫症（Wharteberg syndrome） 详见毕吞伯格综合征。

鹰嘴滑囊炎（bursitis of olecranon） 由于肘后鹰嘴部外伤使皮下滑囊受伤发炎或积血肿胀，或由于肱三头肌反复暴发或收缩发生腱止点的末端病，产生慢性滑囊炎。X线照像辅助诊断，治疗：急性期压迫包扎防滑囊积血，三角巾固定悬吊两周；慢性期可手术切除滑囊。

克隆一奈温综合征（Kilon－Nevin syndrome） 见前臂骨间掌侧神经综合征。正中神经掌侧支受屈指浅肌旋前缘肌附丽腱变异的屈腕肌腱或移位桡动脉压迫后出现的病征。临床表现为前臂远侧痛，活动加重，休息后消失，手指屈指深肌，屈拇长肌及旋前方肌力弱，捏物不便，感觉障碍。治疗：理疗及少活动肌肉，无效时及时手术松解减压神经。

桡管综合征（cubital tunnel syndrome） 又称骨间背侧神经嵌压症，旋后肌综合征，骨间背侧神经麻痹。是桡神经深支即骨间背伸神经受压而产生的伸拇、伸指功能障碍。桡神经从穿出臂外侧肌间隔处开始，至进入旋后肌段为止均称桡管，桡骨小头下缘至进入旋后肌的一段为最易受压区。病因：旋后肌弓。桡骨小头的纤维带，桡返血管的分支，桡侧腕伸肌腱缘等的压迫；桡骨近端附近的占位性病变；桡骨小头脱位；

肘关节的类风湿性关节炎。症状体征，骨间背侧神经主要为运动神经纤维受压后伸拇、伸指功能障碍或完全丧失，但无皮肤感觉异常，半数病人前臂近端疼痛，尤其是前臂肘下方伸肌群处，前臂反复活动后或旋前屈腕、伸臂对抗后的动作中引起疼痛或加重。体征有四大特点：①压痛点最明显的部位是在桡骨颈处；②中指试验阳性，即在伸肘位对抗中指伸直时，会使前臂肘外下方伸肌群处出现疼痛；③前臂伸直在对抗旋后过程中亦可产生上述疼痛症；④当前臂极度旋前或旋后时可使临床症状加重。治疗：诊断明确后保守治疗观察 6～8 周，无好转应尽早手术，行骨间背侧神经松解术。

腕管（wrist tunnel） 位于腕掌侧由屈肌支持带（腕横韧带）和腕骨沟围成。管内有指浅、深屈肌腱，拇长屈肌腱和正中神经通过。

腕管综合征（wrist tunnel syndrome） 任何原因引起的腕管内的压力增高，均使正中神经受压于腕横韧带的近侧缘，而产生正中神经功能障碍，称为腕管综合征。大多数原因不明，可能与内分泌有关，如常发生在停经期，哺乳期，妊娠期的妇女，另外，腕管内腱鞘囊肿，脂肪瘤等的压迫，屈指浅肌肌腹过低或蚓状肌肌腹过高进入腕管；腕部骨折、脱位等都可引起病状。症状体征：拇指，示指及中指疼痛麻木，正中神经分布区的皮肤感觉迟纯。外展拇短肌力弱、萎缩、麻痹，屈腕试验（+），治疗：强的松龙 0.25ml 加 1%普鲁卡因 1.5ml，腕管内封闭，每周一次。三次为一疗程。手术切除腕横韧带，只切开腕横韧带，症状往往得不到缓解，同时探查腕管内有无新生物，神经束间松解。

迟发性正中神经麻痹（tardy median nerve palsy） 详见腕管综合征。

舟状－月状骨软骨炎（osteochondritis of os scaphoideum－os lunatum） 体操运动员中多见，经常用腕支撑所致，由腕骨的血液供后受损引起，表现腕伸展限制。治疗可减少活动，局部理疗。

桡骨茎突狭窄性腱鞘炎（stenosing tendovaginitis of radial styloid） 又称拇长展肌和拇短伸肌腱鞘炎，由于拇指及腕活动过度时，外展拇长肌及伸拇短肌的肌腱出桡骨茎突部的纤维骨性鞘管处，肌腱与管壁的摩擦增加，而发生肌腱滑膜炎，肌腱局部变粗，管壁变厚，逐渐产生症状。常见于手工操作者，桡骨茎突部疼痛，放射至手或肩臂部活动腕及拇指时疼痛加重，拇指伸直受限。桡骨茎突有结节，压痛，握拳尺偏试验（Finkelsten 试验）阳性。治疗：早期症状轻，保守治疗，减少局部活动、热敷、醋酸氢化可的松 0.5ml 局部注射，每周一次，共 3～4 次，无效或屡发者，可手术切除纤维鞘管松解肌腱。

创伤性腱鞘炎（traumatic tendosynovitis） 因某部位肌腱过度运动引起腱鞘肥厚，包压肌腱产生慢性炎症改变。多发生在肱二头肌肌腱长头，拇长屈肌腱，伸指伸腕肌腱处。临床上表现为炎症处压痛敏锐，关节活动受限。急性症状或发病不超过一月者应局部固定、封闭、理疗等保守治疗。手术原则为将狭窄腱鞘处切开或部分切除，使肌腱滑动无阻。

De Quervain 综合征（De Quervain syndrome） 又名拇长屈肌腱腱鞘炎；Quervain 病；特发性腱鞘炎；狭窄性腱鞘炎；痛性腱鞘炎；狭窄性纤维性腱鞘炎；桡骨茎突部狭窄性腱鞘炎，详细内容见桡骨茎突狭窄性腱鞘炎。

扳机指（trigger finger） 又称屈指肌腱狭窄性腱鞘炎。由于屈指肌腱及纤维鞘管的反复损伤造成，常见于中、无名指及拇指。病变在掌骨头相对应的屈指肌腱纤维鞘管的起始处，纤维鞘管增厚环状狭窄，肌腱梭形膨大，屈指时产生扳机样动作及弹响，局部隆起触之有结节样肿物，压痛阳性。治疗：早期保守治疗，鞘内注射类固醇药物，反复发作者切除鞘管上的狭窄环。

骨间掌侧神经受压综合征（anterior interosseus nerve compression syndrome） 各种原因累及骨间掌侧神经、致使其所支配的肌肉产生不同程度的麻痹。本症与正中神经肘前嵌压症或旋前圆肌综合征有所不同。旋前圆肌综合征系旋前圆肌压迫正中神经主干所引起的。此症为一单纯的正中神经运动支——骨间掌侧神经受压，特点为只有运动障碍无感觉异常。发病原因机制：受压部位主要是指浅屈肌腱性结构处。联合腱板坚厚、指浅屈肌纤维弓坚厚或前臂骨折牵拉损伤该神经；骨折血肿、骨痂形成而导致骨间掌侧神经麻

痹。症状体征：主要表现为逐渐或突发性的拇指、食指屈曲无力。拇指指间关节与食指远侧指间关节屈曲受限，旋前方肌肌力减弱，显著体征：可对掌，但与食指捏合时，拇指指间关节、食指远侧指间关节均过伸——捏——握（pinch - grip）征为此征所特有。屈腕阻抗持续 1 ~ 2min 时，拇指食指屈曲功能障碍。治疗：①保守治疗。②骨间掌侧神经减压松解术。

腕背隆突综合征（carpal dorsal torus syndrome） 原因不十分清楚，主要表现为腕背部隆起疼痛，腕无力，特别是用手腕强劳动时疼痛加重，腕背第二或第三掌骨基底背侧局限性骨性隆起压痛（+），腕关节活动不受限，X 线：腕掌关节背侧切线位相：第二、三掌骨的腕掌关节处有唇样骨质增生，关节间隙狭窄，不平整，局限性骨质硬化，有人认为与腕部慢性劳损，先天性茎突骨折有关。治疗：症状轻微、疼痛不重、骨隆起不大，病程较短可用非手术疗法，局部注射氢化可的松、理疗等。病程长骨隆起渐大疼痛明显，对工作有妨碍，保守治疗无效可手术治疗，将增生的骨质切平，刮除病变的关节面，关节缝隙中植入碎骨片、石膏固定 4 周。

腕头状骨无菌坏死（aseptic necrosis of carpitate） 较少见，多见于男性，腕背屈位严重外伤或长期使用高频振动器，舟一头综合征，舟头间韧带断裂血运受损而致头状骨近端无菌坏死。表现为腕伸屈受限，疼痛及压痛。治疗：行理疗，局部制动，植骨术、假体移植，腕骨融合术等。

波利塞病（Preiser disease） 又名外伤后腕舟状骨疏松及萎缩；腕舟骨骨折后续症。本病多见于青壮年，因前扑跌倒，手掌触地，手腕向桡侧强力偏向背伸，地面冲力由舟状骨结节向上传导，被桡骨关节面背侧缘或茎突缘切断而产生骨折，可有舟状骨腰部、近端及远端三种骨折。由于舟状骨血液供应之关系，可产生不同的后果，腕舟骨的血供来自尺、桡动脉的分支，自附着于舟状骨结节与腰部的韧带进入，其近侧 1/3 均被关节软骨所包绕而没有血管，故不同部位的舟状骨骨折愈合过程不同，临床表现为各方向活动腕关节均有障碍，尤以背伸时更为明显。常见后果：①结节骨折：一般不坏死。②腰部骨折：可能大部坏死，愈合缓慢。③近端骨折：可多发生坏死。治疗：①近端骨片无菌性坏死，将坏死骨片切除。②骨折线处有囊肿样症（吸收型病变）延长石膏固定时间。③做关节形成：应予手术治疗。有人认为本症对腕关节功能影响不大，若不疼痛可不必治疗。

金伯克病（Kienbock disease） 见腕月骨缺血性坏死、腕月骨无菌性坏死。因外伤、血管栓塞等原因，致使月骨发生缺血、坏死、变形等一系列改变，部分患者尺骨短于桡骨时亦可发生。临床表现为腕部疼痛，腕背部稍肿，腕关节伸屈受限，尤以背伸为著，月骨处有明显压痛。X 线表现为早期月骨密度增高或囊性变；中期可见月骨变形、碎裂；晚期有腕关节创伤性关节炎。治疗：早期病例采取腕部石膏夹板固定。中期手术摘除月骨。尺骨短者，可作尺骨延长或桡骨缩短术，选择大小合适的人工月骨植入。已形成创伤性关节炎者，须根据病变范围，严重程度选择部分腕关节或全腕关节融合术。

月骨无菌性坏死（aseptic necrosis of lunate bone） 详见金伯克病。

月骨、三角骨周围性腕骨轴向崩解症（perilunato-triquetral axial burst dislocation of carpal bones） 月骨、三角骨周围性腕骨轴向崩解症，即除月骨、三角骨以外的腕骨发生结构性紊乱，且呈规律性的纵向裂解，故称“轴向崩解症”。本病的致伤暴力较为强大，且以纵向撞击为主要伤因，伤后腕部肿胀严重，压痛广泛，畸形明显，有功能受限等。X 线摄片可明确诊断。对新鲜尺偏型患者进行闭合复位是较易获的成功。而对于桡偏型，由于舟骨近极旋转移位于桡骨茎突之外上方，并与之交锁，加之伸拇及外展拇长肌腱的干扰，常给闭合复位带来困难。如果外柱不能复原，则其余两柱的复位更难以实现，故应及时切开复位。

腕月骨缺血性坏死（avascular necrosis of carpal lunate） 原因不清腕部疼痛逐渐加重，屈伸受限，月骨部位明显局限性压痛，X 线月骨不均匀的致密阴影，严重时压缩变形、变扁而宽，碎裂。常见于重体力劳动者常需腕关节强度背伸并以手掌向腕部冲击的工作。个别是由于月骨脱位后发生坏死。治疗：症状轻微，X 线仅有密度增高无轮廓改变可保守治疗，制动定期观察。月骨塌陷变形，需手术摘除月骨，如伴有腕关节创伤性关节炎时，根据关节炎病变的范围，

选择作桡腕关节融合或全腕关节融合。

腕尺管综合征（ulnar tunnel syndrome） 又称 Guyon 管综合征；腕横韧带在内外两侧分为两层形成腕桡侧管、腕尺侧管，后者位于豌豆骨附近连接前臂的尺侧沟，内有尺神经及尺动脉、静脉。各种原因引起尺管内各种结构的体积增大或尺管容积减小的病变压迫尺神经引起相应的神经症状叫尺管综合征。病因：尺管内占位性病变，腱鞘囊肿、血管瘤、脂肪瘤、尺管壁增厚；变异的肌肉和变异动脉压迫尺神经、豌豆骨损伤或钩骨突骨折、脱位压迫尺神经、尺神经管内水肿。症状体征分三型：①混合损伤型：豌豆骨处受压尺神经，深浅支均受累小指、环指麻痛，尺侧一个半指感觉减弱消失小鱼际肌萎缩，爪形手。②运动障碍型：钩状骨钩突处受压仅累及深支，只有手内肌运动功能障碍，无感觉异常。③感觉障碍型：尺神经浅支在尺管远端受压，尺侧一个半手指的皮肤感觉障碍。治疗以手术治疗为宜，切开尺管、松解神经、消除病变。

腕骨征（carpal sign） 在 X 线上以月骨为中心，经月、舟骨小月骨三角骨的近端关节面各划一条切线，两线的夹角叫腕骨角。正常为（131.5 ± 72）度。当腕骨角小于 117 度时，叫腕骨征，见于美地龙畸形、莫尔基奥综合征、软骨骨生成障碍、胡尔勒综合征、性功能发育障碍延迟。腕骨角加大见于关节弯曲病，骨骼发育障碍及成人吐舌痴呆症。

掌腱膜挛缩症（contracture of aponeurosis metacarpea; dupuytrens contracture） 是掌腱膜部分或全部呈瘢痕组织增殖而增厚，短缩，导致手部畸形的疾患。有遗传性，男性多见，55 ~ 75 岁。发病部位环指最高，示指次之，中指，拇指较少，多双侧。早期，于第四掌骨头水平的掌腱膜处出现小结节，皮肤厚，皮下纵行挛缩带，病变发展首先影响掌指关节的伸直，继之，近侧指间关节或邻近的手指受累而发生屈曲挛缩，远侧指间关节却因屈指肌腱松弛，伸指肌腱松弛，伸指肌腱张力增加而呈过伸现象。

掌和跖纤维瘤病（palmar and plantar fibromatosis） 又称掌跖腱膜挛缩症。

指拐垫（knuckle pad） 为手指近侧指间关节背侧出现的肉垫，显示关节肿胀，压痛。关节活动正常。常见于掌筋膜挛缩症。

加罗德脂肪垫（Garrod fatty pad; knuckle pad） 又称指拐垫。

第一掌指指关节不稳（instability of the first metacarpophalangeal joint） 拇指过度内收或外展，侧副韧带扭伤，导致第一掌指关节不稳。和掌指关节侧副韧带断裂造成该关节半脱位，以后发生退行性变，活动时掌指关节疼痛，轻者戴轻型塑料夹板即可控制。但体力劳动者往往疼痛加剧而需作关节融合术。

杵状指（clubbing fingers） 指末端软组织无痛性肿胀、隆起呈杵状肥大或呈鼓槌样。组织学改变为结缔组织增生，发病原因可能与组织缺氧、营养神经变化、肺与肝脏破坏还原型铁蛋白的作用减低，使其在体内积存等有关。常见于慢性肺脓肿、支气管扩张症、隐原性致纤维性肺泡炎、紫绀型先天性心脏病、亚急性感染性心内膜炎、肝硬化、炎症性肠病等。

手部内在肌挛缩（contracture of the intrinsic muscles of hand） 由于手内在肌缺血损伤而致大鱼际肌，小鱼际肌及骨间肌和蚓状肌发生瘢痕挛缩，常见于局部石膏管形或绷带包扎过紧，血管损伤等引起。另外掌骨多发骨折或内在肌损伤，表现为掌指关节屈曲、指间关节过伸畸形，掌横弓变大，拇指掌指关节屈曲畸形。挛缩的肌肉处触及瘢痕硬结，索条或整个肌肉瘢痕化的团块。治疗：早期，争取时间改善患肢血运，消除外在压迫因素，如不能改善应行减压或探查术。晚期：需手术治疗，根据探查情况行瘢痕切除，肌腱切断，肌腱延长或肌肉前移等手术。

手内在肌阳性征（intrinsic - plus sign） 当骨间肌和蚓状肌挛缩时，则表现为他们的作用过强的姿势，即掌指关节屈曲，近侧指间关节过伸，末节屈曲叫手内肌阳性征。

手内在肌阴性征（intrinsic - minus sign） 骨间肌和蚓状肌麻痹后功能丧失，掌指关节过伸，指间关节屈曲，呈现与它功能作用完全相反的畸形位。即爪形指畸形。叫手内在肌阴性征。

Kirner 畸形（Kirner deformity） 病因不明。青春期

前后发病，两侧小指末节同时发病，无疼痛及其他不适。X线表现为末节指骨密度增高，变细，向掌侧桡侧弯曲，可合并其他畸形。根据独特症状和X线表现，易诊断。不需治疗，可自愈。

指端粗厚征（acropachy） 指端软组织肿胀，指或趾甲的游离边缘和甲床分离，掌指骨骨膜下新骨形成，见于弥漫性甲状腺肿伴甲亢。

股骨头无血（菌）坏死（avascular necrosis of femoral head） 因外伤或长期服用激素类药物，使股骨头血运障碍，发生不同程度的坏死现象。X线表现为髋关节间隙变窄，股骨头有坏死症及囊性变。治疗：股骨头未被压缩变形前，少活动，不负重，也可用带血管蒂腓骨游离移植于股骨头颈外。已有严重创伤性关节炎，应做全髋关节置换术或髋关节融合术。

扁平髋（Legg-Calve-Perthes disease） 股骨头骨骺缺血性坏死引起的髋关节功能障碍。关节腔内压高可能是发病的主要原因。病程长，可自愈，见于儿童。骨骺部分或全部无菌坏死。临床表现：跛行、髋、股部内侧或膝部痛、活动时加重、休息缓解。髋关节僵硬感。各方向活动可受限，以外展外旋为明显。中年后常出现骨性关节炎症状。X线片显示：骺线宽，股骨颈部骨质疏松，股骨头和髋臼距离增宽，股骨头密度高，呈碎块或颗粒状，头被压扁，股骨颈粗而短，中年以上有骨增生。可有半脱位。治疗：早期用支架或髋外展石膏固定。不负重，股骨头可恢复原状。晚期，可作股骨粗隆下内收截骨或人工假体置换术。

髋关节骨软骨炎（osteochondritis of hip joint） 见扁平髋。

假性关节痛（pseudocoxalgia） 见扁平髋。又称Legg－calve－perthes病，髋关节骨软骨炎、幼年变形性骨软骨炎。关节腔内压高可能是发病的主要原因，病程长、可治愈，见于儿童。临床表现：跛行，髋、股部内侧或腰部痛，活动时加重，休息缓解，髋关节有僵硬感，各项活动可受限，以外展外旋为明显。中年后常出现骨性关节炎症状。X线片显示：骺线宽，股骨颈部骨质疏松、股骨头和髋臼距离增宽、股骨头密度高，呈碎块或颗粒状，头被压扁，股骨颈粗而短，中年以上有骨增生。可有半脱位。治疗：早期用支架或髋外展石膏固定，不负重。亦可行股骨颈钻孔植骨术但不可穿透骺板。晚期，股骨头多数变宽呈蘑菇状，有半脱位。可作股骨粗隆下内收截骨或人工假体置换术。

莱格－卡尔－珀思病（Legg-Calve-Perthes disease） 见扁平髋、髋关节骨软骨炎。

股骨头骨骺滑移症（slipped femoral epiphysis） 是骨骺从骺板肥大层与钙化层之间向后下滑脱引起髋关节功能障碍的病征。多见于10～17岁，男性多于女性，表现为跛行，内收肌挛缩，髋及膝痛，剧烈活动后疼痛加重，下肢呈内收外旋位，X线骨骺向一侧滑脱，超过2/3者为严重滑脱。治疗：牵引及手术内固定，晚期行隆突下外翻截骨术。

坐骨结节滑囊炎（ischial bursitis） 坐骨结节滑囊炎位于臀大肌与坐骨结节之间，长期坐位工作的妇女易患此病，主要表现局部疼痛，肿块，滑囊易出血，滑液常为血性，一般情况可穿刺封闭，但较大滑囊应手术切除。

大粗隆滑囊炎（trochanteric bursitis） 大粗隆滑囊位于臀大肌与股骨大粗隆之间，大粗隆滑囊可由于臀大肌与大粗隆之间的摩擦而发生，局部疼痛、肿胀，大粗隆后方出现生理凹陷消失，大腿内旋疼痛加重。

弹响髋（snapping hip） 髋关节屈曲内收、内旋时增厚的髂胫束的后缘与臀大肌腱性附着部的前缘自大转子的突出部滑过时发出弹响叫弹响髋。

髋关节弹响（snapping hip） 又名弹响髋，见弹响髋。

感觉异常性股痛（meralgia paresthesia；lateral femoral cutaneous neuritis；Roth disease） 又称股外侧皮神经炎、罗特病。为股外侧皮神经病变所致大腿外侧的麻木刺疼，烧灼感或蚁行感的一种病症。行走或久站后加重，多为单侧。股外侧皮肤可有感觉过敏或减退。常由股外侧皮神经在腹股沟韧带下方或穿过大腿阔筋膜时受压所致。过于肥胖、妊娠、局部外伤、受压和久站等，可能为其致病因素。可按神经炎治疗或在腹股沟韧带处行神经松解术。

梨状肌综合征（musculi piriformis syndrome） 主要由于梨状肌受到刺激发生痉挛，肥大而压迫坐骨神经所致。也有人认为神经根周围有瘢痕或蛛网膜炎时，使椎间孔到臀部的一段坐骨神经发生粘连，致坐骨神经张力过大，移动范围小，易被梨状肌所压迫，致间歇性跛行。表现为：在臀中部相当于梨状肌投影部位疼痛，并向股外侧、后侧、小腿外侧放射。75%人有间歇跛行。40%人有小腿外侧麻木感觉减弱或过敏，90%可触及梨状肌痉挛性索条。如梨状肌存在有压痛、梨状肌紧张试验阳性可诊断，非手术治疗无效果，可行手术治疗。

股骨转子综合征（femur trochanter syndrome） 是一种软组织综合征，发病机制与 Duplay 综合征相同，表现为在大转子区发生疼痛与触痛，向下放散至大腿后外侧，疼痛往往突然发作。X线可见在髋关节外侧软组织钙化。如排除大转子器质性疾患可确诊。治疗适当休息、理疗、热敷、局部封闭。

髂胫束摩擦综合征（friction syndrome of iliotibial band） 指膝外侧副韧带上、下的滑囊，软组织及肌腱长期慢性损伤。表现为膝外侧疼痛、跛行。治疗上：用局麻药物封闭治疗并适当固定与休息。局部有小结节的病例应手术切除。

胫内翻综合征（Blount-Barber syndrome） 又名胫骨内髁无菌性坏死，胫内翻，非佝偻病性弓形腿，胫肌畸形性骨软骨病。1922 年 Erlacher 首先报道，1937 年 Blount 详细描述并命名。病因不清，可能与先天性遗传因素有关，分两型：婴儿型：1～2 岁发病，常为超重儿，不明原因弓形腿，且逐渐加重，常为双侧膝或足部劳损引起疼痛。青春型：6～12 岁出现症状，常为单侧，患肢短 1～2cm 弓形成角，跛行，内 X 环形肿大，胫内旋。X线：①胫骨近端内翻成角，并向外呈半脱位；②胫骨和踝关节明显内旋，股骨髁的位置有轻度代尝性改变；③胫骨干无弯曲，其内侧骨皮明显增宽；④胫骨近端，干骺端内侧显示特有的不规则硬化和半透明改变，常有破碎和下沉，呈鸟嘴样突起，胫骨内髁关节面低。治疗：婴儿型可保守，青春型手术治疗。

膝内翻（genu varus） 下肢轴线远侧点落在第一趾蹼外侧，膝部呈内翻状叫膝内翻，双侧叫“O”形腿，常见于软骨病。成人见于膝外伤或骨性关节炎。表现为步履慢，摇摆状，下肢伸直内踝接触时，两膝不能接触。治疗：6 岁内佝偻病患者用长腿石膏加螺旋撑开器逐渐纠正，纠正后固定 4 周，同时治疗佝偻病。成人作胫骨上端截骨术。

膝外翻（knock-knee） 两膝部接触，双足内踝间距离增大，膝部及小腿呈外翻状。见于儿童佝偻病，股骨下端滑骺外侧因感染或外伤后早期闭合，成年人骨性膝关节炎。临床表现为步履慢，膝部易相互撞击。X线示软骨病者股骨下端及胫骨上端，骨骺线变宽呈毛刷状，因感染或外伤者股骨下端骨骺线外侧融合成呈线状，内侧正常。骨性关节炎者膝关节外侧间隙狭窄，骨质密度增加。6 岁以内患者可经保守治疗及外固定矫形，年龄大者或其他原因引起者，可经手术治疗。

膝综合征（housemaid syndrome） 又名髌前滑囊炎，煤矿工膝，使女膝，撞击膝；地毯切割样膝综合征。是髌骨前方局部慢性或急性创伤，使滑囊壁增厚，如继发感染滑囊体积增大，局部摩擦或压力增大时出现疼痛，使关节屈曲受限，有时出现轻度跛行，表现为进行性持续性疼痛，时轻、时重，屈膝时加重，蹲下和盘腿困难，髌前区皮肤轻度隆起，压痛较硬，呈颗粒状。X线提示髌前软组织增厚，无骨质破坏，病程长者在滑囊内可见不透明的小体。

膝外侧疼痛综合征（painful syndrome of lateral knee joint） 膝关节长久伸展运动，髂胫束沿股骨外髁边缘前后滑动，引起两者间软组织的创伤性炎症。表现为膝外侧疼痛、肿块、活动时加重。有时可检查到膝外侧硬结。治疗上减少活动，局部理疗。

Hoffa 综合征（Hoffa syndrome） 又名髌骨后脂肪垫综合征、膝关节滑膜组织挤压综合征、膝关节创伤性脂肪组织增生症，髌下脂肪垫和滑膜皱襞损伤；髌骨下脂肪垫肥大综合征，1904 年德国医生 Hoffa 首先报道，明确指出膝关节部位的症状与脂肪组织有关。正常髌下脂肪垫位于髌骨韧带之后，当股四头肌收缩膝关节伸直将髌骨拉向上时，脂肪垫也随之向上，防止被夹在胫骨和股骨之间。若脂肪垫过大或拉力不足，脂肪垫和滑膜皱襞就有夹住可能。反复多次夹伤，垫

内出血、增生、纤维化、脂肪垫变大变硬，增生的滑膜绒毛可能挤夹于各关节间隙，产生一系列症状，表现为脂肪垫从髌韧带内侧向外突出，关节发僵无力，偶尔突发刺痛，剧痛，突然屈膝时跌倒。关节轻度肿胀，少量积液，髌骨深压痛，关节被动伸直时疼痛加重。根据挤压部位不同分三型：①脂肪垫滑膜增生，绒毛增生，挤夹于髌股关节内疼痛剧烈，较多见；②髌周滑膜增生，挤夹于髌股关节内，少见；③半月板周围滑膜绒毛增生，挤压于半月板与股骨髁或胫骨髁之间最少见。

无痛性膝关节积水（Clutton syndrome） 又名 Clutton 综合征。梅毒性膝关节滑膜炎、梅毒性腱鞘炎、对称性膝关节滑膜炎、VonCies 关节炎。1886 年英国外科医生 Clutton 首先详细描述此病，为先天性梅毒所致的关节滑膜病变。病理分三类：①膝关节慢性对称性滑膜炎；②反应性滑膜炎；③树胶肿性滑膜炎，常在学龄前至少在少年期发病。特征为：①发病缓慢；②慢性病程；③对称分布；④无痛，被动活动不受限；⑤与其他种梅毒症状合并出现；⑥易于治疗等。部分病例可有急性发病，似急性炎症，红、肿、热、痛俱全，有功能障碍及全身症状，如发热等，双膝对称性肿胀，局部无炎症现象。少数病例累及踝、腕、肘、指等关节，则病情较为顽固。若无渗出称之为 VonGies 关节炎，通常数关节俱有变化，关节面软骨及骨端有破坏性损害，若不治疗则发生关节强硬，类似畸形性关节炎。X 线：关节间隙增宽，关节面软骨、骨端可有破坏性损害，无骨质破坏。诊断应与风湿性关节炎、关节结核，或骨肉瘤区别。治疗：对症处理，保守治，疗预后良好，可痊愈。抗生素无效，不必手术治疗。

膝关节盘状软骨损伤（discoid cartilage injury of knee joint） 膝关节外侧半月板呈圆环形，中央薄周边厚似盘状，当膝关节半屈曲旋转时易造成半月板损伤，外侧压痛阳性。治疗同半月板损伤。

半月板囊肿（meniscus cyst） 大多发生于外侧半月板周边部，常与外伤后退行性变有关，病变为囊性。多在半月板不完全断裂后继发。囊肿有反应性纤维组织壁，内含透明黏液样物，症状为膝外侧疼痛肿胀，肿物不大。光滑有波动，半屈曲位明显、治疗为囊肿连同半月板一起切除。

腘窝囊肿（Backer cyst） 又称贝克囊肿、膝关节囊后疝，是腘窝深部滑囊肿大或膝关节滑膜向后膨出的总称，常来自腓肠肌内侧滑囊或半膜肌滑囊，多见于男性，好发于中年以上。位于腘窝局部内侧，逐渐肿大，伸膝时腘窝部紧张，张力大，囊肿不明显，触诊早期无压痛，有波动感，与皮肤不粘连，治疗：无症状，囊肿小者可随访；过大，伸膝明显可手术切除。

腘窝翼状赘皮综合征（popliteal pterygium syndrome） 病因不明，可能为常染色体隐性遗传病。主要症状为腘窝中央有翼状赘皮，可扪及皮下有较硬的索状物，即坐骨神经。可伴唇裂等其他畸形。患者智力发育多为正常。根据特征性临床表现，诊断不难。治疗主要为矫形手术。

膝关节滑膜皱襞综合征（synocialis plica of knee syndrome） 又名滑膜皱襞综合征。是胚胎期的滑膜隔末正常退化而残留的。残留率为 20% ~ 98%，而 45%易引起症状。皱襞分为髌上、髌下、髌内侧皱襞三组。当膝关节挫伤或扭伤时，可直接引起髌下皱襞损伤，也可继发于关节游离体、剥脱性骨软骨炎和半月板损伤，当膝关节活动量增大时或剧烈活动时导致皱襞发生炎症。表现为外伤后膝关节上方间歇性钝痛或肿胀，活动后加重，剧烈活动时有劈劈啪啪的响声，髌骨彼瞬间嵌顿或久坐时引起皱襞疼痛，关节屈曲时可有滑动摩擦感或捻发音，诊断：主要依据病史，体征，X 线有助于诊断。治疗早期保守、休息、抗炎、热疗、腘绳肌锻炼。无效者可手术治疗。

胫骨疲劳性骨膜炎（fatigue periostitis of tibia） 因小腿肌肉反复多次收缩，刺激和牵拉肌肉附着部位或重力作用及胫骨负荷不当导致胫骨骨膜充血、肿胀、松弛、骨膜下出血等变化。主要表现为小腿疼痛，活动后疼痛加剧，检查时小腿有固定的压痛点。休息及封闭治疗有助于症状缓解。

胫腓骨疲劳性骨膜炎（fatigue periostitis of tibia and fibula） 由于小腿肌肉对胫腓骨骨膜反复牵扯使骨膜松弛、骨膜淤血、水肿所致。主要症状为胫骨疼痛，局部凹陷性水肿，固定压痛点。晚期 X 线可见骨膜改变。治疗上早期可用弹力绷带裹扎小腿，晚期采取局部封闭治疗。

腓骨肌腱弹响（snapping of peroneal tendon） 足外翻、外展时，外踝后方的腓骨长短肌腱上下错动，出现弹响。病因未明，可能与外伤，先天畸形及肌腱鞘炎有关。一般应手术治疗，修复肌腱支持带。加深外踝的骨沟，阻挡肌腱。

足跟腱鞘炎（calcaneus tendosynovitis） 运动员训练不当所致。病理：腱鞘肥厚，无弹力，紧压肌腱，甚至有轻度粘连。①足踇长屈肌狭窄性腱鞘炎：受伤部位常见内踝转折点处、舟状骨下方及跖趾关节处。症状：患处疼痛，跑跳加重。轻者准备活动后疼痛消失，运动后又出现。体征：足尖蹬地痛，局部压痛，重者屈踇长肌阻力痛阳性。治疗：急性期石膏固定，局部封闭，理疗，无效者可手术切开狭窄腱鞘或部分切除，使肌腱活动灵活。②胫前肌、趾长伸肌、第三腓骨肌腱在足内收外展、背侧伸趾时十字韧带摩擦而引起腱鞘炎。症状：重复上述动作时出现疼痛。体征：压痛，胫前肌抗阻痛。治疗同上。③胫后肌与腓骨长短肌腱鞘炎：该组肌肉使足外翻，踝跖屈，跑跳时不断与踝及支持带摩擦致伤。症状：踝外侧痛，跑跳时加重。体征：局部压痛，足尖蹬地痛，治疗同前。

足踝部滑囊炎（ankle bursitis） 滑囊分布于皮下与筋膜之间及筋膜与肌腱或骨组织之间。过度使用或直接打击均可引起滑囊炎，如双踝并足撞击或鞋号小，压迫足趾部关节，表现为疼痛肿胀，弹响与运动障碍。足踝部滑囊炎为常见的运动损伤，多见的有内外踝滑囊炎，跖趾关节滑囊炎，跟骨下及第一跖骨头内侧滑囊炎。治疗可采用强的松加普鲁卡因局部封闭。

跟腱滑囊炎（bursitis achilles posterior） 跟骨后有两个滑囊可因穿鞋过紧，压迫摩擦，跟骨结节过于后突等原因有关，表现为行走疼痛加重，局部压痛，一般非手术治疗有效。

外伤性跟腱炎（Schanz calcaneus tendinitis） 又名跟腱外伤性肌腱滑膜炎。是由于跟腱过度的活动摩擦而引起腱外膜，腱周围组织炎症反应，多为运动伤。多发于20~40岁男性，患处肿胀、疼痛及压痛，当踝关节活动时，可在跟腱表面触及捻发感。治疗：卧床休息，对症处理，局部封闭，或注射氟美松以促进炎症吸收。

黑格隆德病（Haglund disease；achillobursitis） 又称跟腱黏液囊炎。跟腱及其附近之滑囊因过劳、外伤、感染或骨刺的刺激而引起炎症。可分为外伤性、感染性和钙化性三种。外伤性因劳损、外伤等长期刺激、而引起跟腱及滑囊充血、水肿、浆液性渗出、纤维性增生、粘连和囊壁增厚等现象。感染性是由急、慢性炎症所引起。钙化性与跟腱退行性变有关。本症可发生于各种年龄。男多于女。治疗以预防为主，运动训练时防止突然增大运动量。平时穿带跟鞋、以减轻对跟腱的牵拉与摩擦、适当休息，局部热浴及理疗或醋酸氢化可的松局部注射。有感染者，控制炎症。顽固的跟腱滑囊炎可手术切除。

跟腱黏液囊炎（achillobursitis） 又称黑格隆德病。

腱鞘囊肿（thecal cyst） 本病为发生在关节或腱鞘附近的囊肿，常见于腕部，足部，膝部。囊肿常是单房性，有时为多房性，房中液体为胶冻状。本病可能是关节或腱鞘邻近的致密结缔组织发生黏液样变性所致。主要症状为局部肿块，与皮肤无粘连，表面光滑，对关节运动影响轻微，有时有轻度酸胀感。无症状又不影响关节活动者可不用手术。手术必须彻底切除囊壁，否则易复发。

表皮样囊肿（epidermoid cyst） 是由于明显或不明显的外伤所致表皮进入皮下生长而形成的囊肿。囊肿壁由表皮所形成，囊内为角化鳞屑。多见于易受外伤或摩损部位，如臀部，肘部，间或发生于注射部位。可行手术切除治疗。

外翻足（talipes valgus） 是跟骨及足前部外翻的足部畸形。常见于小儿麻痹，胫前肌瘫痪所致。表现为足外翻，扁平足，距骨呈垂直状。治疗：儿童行软组织手术，腱移位术，年龄大的行三关节融合术。

阔跖足（spray foot） 跖骨不能靠拢，使足前部分开似鸭趾向两侧伸展，各跖骨互相分离形成阔足。由足内肌瘫痪所致。主要畸形是第一跖骨内翻，第五跖骨从第四跖骨分开，可见于脊髓灰质炎后遗症。常有踇外翻，足横弓消失，跖骨头处有胼胝影响步行。可用阔筋膜作跖骨穿洞缝扎术，石膏固定4周，手术纠正

第一跖骨内翻及小趾内翻。

龙虾足（lobster foot） 见裂足，为先天性足发育障碍，趾蹼处有裂缝并向近侧伸展到跖部的足部畸形。可以步行，足前部分裂，或数趾连同其相关的部分跖骨缺如，踇趾与小趾相接触如虾足状，需手术缝合裂隙，纠正踇趾畸形。

湿冷病（clammines disease） 又称战壕足。非冻结性冷伤的一种表现，系长期在低温潮湿环境中站立不动，血液循环障碍而发生的足与小腿损伤。表现为初期双脚有寒冷感，继而足部皮肤苍白，麻木至无知觉等。复温后足部由苍白转为发红、由冷感、麻木转为发热、刺痛，可出现水肿，水泡或浅层组织坏死及继发感染，以后对冷敏感。治疗：休息、保暖、防止感染、局部保持清洁和干燥。

浸足（immersion foot） 足长时间浸渍在冰点以上的冷水中引起的冷伤。开始足部苍白、冷感、麻木、后转为发红，热感、疼痛、水肿、水泡、重者可发生浅层组织坏死。治疗应快速复温，改善局部循环，预防感染、局部可涂以冻伤药膏，用松软而温暖的敷料包扎。

战壕足（trench foot） 是足部长时间站立或身体蜷屈在0~10°C潮湿的地方而又不活动或少活动的情况下，鞋袜也潮湿、足部出现血管及神经功能障碍、皮肤苍白、麻木、无知觉，复温后皮肤苍白变为发红，由冷感、麻木转为发热、刺痛、水肿、水泡或浅表组织坏死，以后对冷敏感。治疗以预防为主，防寒防潮、肢体活动、全身保暖、复温。

平底足（pes planus） 见扁平足。

跟痛症（painful heel） 跟骨骨突与跟腱及其相关组织有病变后的表现。常见于跟骨骨突炎、跟腱滑囊炎、跟腱周围炎及脂肪垫筋膜炎。表现为局部肿痛、压痛明显，影响步行。治疗：儿童跟骨骨突炎，禁做剧烈活动，穿后跟较高的鞋。青年人可去除高起的跟骨突。跟后滑囊炎，穿低跟鞋，局部注射强的松龙，亦可切除滑囊。运动员的跟腱周围炎，休息、冷敷。跟部脂肪垫筋膜炎，理疗、局部注射强的松龙。

跟骨骺炎（Sever disease） 又名跟骨骨突炎。乃是“牵拉性”骨软骨炎之一，其病变发生于连接肌腱的骨骺。多见于10岁左右的儿童，主要症状为跟骨后部疼痛和跟腱附着点压痛，X线片见跟骨骺硬化和不规则现象。治疗上采取保守疗法、理疗等无效才考虑手术治疗。

跟骨距骨桥（calcaneotalal bridge） 跟骨载距突和距骨内结节增大，在跟距关节内侧形成关节。它可有纤维，软骨或骨性连接。临床上多无症状，偶有活动受限和疼痛。踝部X线片上可见跟骨载距突与距骨内结节呈骨性连接，正位片示骨块突向内侧，侧位片示骨块呈长舌状，边缘较致密。

足跟挫伤（calcaneus contusion） 跳高，体操运动员剧烈运动中足跟突然撞击，引起跟部脂肪垫出血水肿，跟骨下滑囊发炎及跟骨骨膜炎。亚急性损伤，骨承受的压力引起骨外膜内层的成骨细胞分裂增生，导致局部反应性炎症。症状：局部肿痛，跟骨不敢着地。体征：压痛敏锐。X线片示骨膜反应性增生。治疗：减少活动，局部强的松龙封闭，理疗。

足副舟骨损伤（paranaviculare injury） 副舟骨是发生在舟状骨结节第2化骨中心的先天变异。与舟状骨有接触面的一般不产生症状，反之则易受伤，引起症状。病因可为劳损及外伤，运动员一般以外伤为主。足内翻，副舟骨与内踝相互挤压，使副舟骨或其旁的韧带损伤。症状：多于急性踝扭伤后，局部肿胀、压痛，足内收对抗阻力痛。治疗：停止致伤动作，理疗，封闭，无效者可手术剥除副舟骨。

足底跖筋膜炎（ossa metatarsi fasciitis） 奔跑时足掌摩擦力过大，使跖骨下脂肪垫移位，刺激筋膜滑囊引起炎症。症状体征：局部压痛，前足着地时足掌痛；关节僵硬；足横弓下可见胼胝；可有肌痉挛。治疗可休息，理疗，必要时可手术治疗。

足舟骨骨软骨炎（osteochondritis of tarsal navicula） 又称科勒病。系足舟状骨无菌坏死。多见于儿童，男性多发。表现为局部炎性症状：足痛，跛行，局部肿胀，压痛，皮温高。X线见舟状骨密度高，呈被挤压状。治疗：限制活动，石膏鞋固定。症状重者作舟距及跟骰关节融合术。

跖痛症（metatarasalgia） 是在跖骨干或跖骨头下面出现的疼痛。各种原因致跖横韧带松弛，使2.3.4跖骨头足底部呈间歇性严重疼痛，局部有压痛，放散至足趾。常见于外伤、长期步行或穿高跟鞋后。类风湿性跖趾关节炎及痛风亦可引起跖痛症。表现为在急性期跖骨头下方有灼样疼痛及压痛挤压足前部疼痛缓解，足背可有肿胀。慢性期足变宽，足底跖骨头处可有胼胝，骨间肌萎缩。治疗：理疗、按摩，穿矫正鞋，或手术切除跖骨头。

第一跖骨近端骨软骨炎（Wagner disease） 病因不明。表现为第一跖趾关节处有轻微疼痛无外伤史。X线检查：第一跖骨近端呈嗽叭口样扩大，关节面硬化，并有小游离体，第二跖骨干内侧有骨皮质增厚。根据症状及X线特点可以诊断。无特殊治疗。

跖骨头无菌坏死（aseptic necrosis of caput os mettarsale） 在创伤，内分泌紊乱，感染等因素造成跖骨骺板与骨干间血液供给受到障碍，可造成跖骨头缺血性坏死，治疗上轻者可少负重，局部封闭治疗，重者可行手术切除。

科勒病（Kohler disease） 又称足舟骨骨软骨炎，是足舟状骨无菌坏死病。多见于4~10岁男孩。表现为足痛、跛行、局部肿、热感、压痛。X线片显示舟状骨密度高，呈被挤压状。治疗：儿童限制活动或上石膏鞋数周，成年症状重者作舟距及跟骰关节融合术。

科勒二号病（Kohler second disease） 见费莱伯格不全骨折，又称跖骨头骨软骨炎、科勒2号病。为第二跖骨头的挤压性骨软骨病，也可在第三跖骨头骺发生。跖骨头变大。受反复外伤，负重所引起，多见于阔跖足。可见于青少年。临床表现为步行或站立时，第二跖趾关节处疼痛，肿胀且有压痛，疼痛可自行消失，剧烈运动或长时间步行后症状又出现。X线片显示：第二跖骨头变宽、扁、密度高、有碎裂状，关节间隙增宽。治疗：多数非手术可奏效，急性期少步行。应用足纵弓垫以减少第二、三跖骨头负重。理疗。慢性期有功能障碍时做跖趾关节手术、清理游离体及修正跖骨头。也可在跖骨颈近侧缩短跖骨干4mm后内固定法治疗。

内翻跖（metatarsus varus） 又称内翻足。常见于脊髓灰质炎后遗症。因腓骨长、短肌弱或瘫痪引起足跟内翻、足前部内收的足部畸形。临床表现为足内翻，足外侧负重行走；如未治疗，呈明显内“8”字步态。手术将胫前肌转移到外侧楔状骨，同时带足部矫形支架。年龄大、畸形重者需做距下关节融合术。

短第一跖骨综合征（Morton（D）syndrome） 又名短第一跖骨内翻足；短第一跖骨三联征。其病因先天性第一跖骨畸形，急性症状由于第二及第三跖关节及正中楔骨的滑膜炎所致，慢性症状多由继发性肥大性关节炎引起。表现一般为双侧性，脚板多疲劳，第二及第三跖骨头跖趾关节下面灼痛，足纵弓疼痛，并向腓肠肌，后踝及足背肌肉放射，典型的疼痛在走路或久站之后发作，休息后缓解，足外观大致正常，仔细检查可发现第一跖骨可能稍向上及向中间移位，活动度增加，表面皮肤软滑，第二及第三跖骨头突出，在其下方有坚硬的胼胝。X线检查可见第一跖骨缩短及其他继发性改变。治疗：穿用合适的皮鞋内底，跖骨垫或加横木垫补偿，经治疗后75%病例在一周内恢复，13%可遗留有轻微的功能障碍，10%左右须考虑矫形手术。

踇外翻（hallux valgus） 是足部第一趾线的复合畸形。正常情况下踇外翻角，即第一跖趾关节平面踇趾向外侧偏斜角度最大为10~15度，超过此角度为踇外翻。其病理改变有：①在跖趾关节平面，踇趾外翻畸形，有时发生近节趾骨基底部向外侧半脱位；②第1跖骨头内侧隆起形成踇囊炎；③第1跖骨内翻。当踇外翻角超过30~35度时，踇趾旋前，踇展肌向跖侧方滑移；踇短屈肌及内侧籽骨向外侧移位，腓侧籽骨可进入第1~2跖骨间隙内。最终使第一跖趾关节内侧负重能力减弱重心向外侧转移。2、3跖骨头负重增加。穿着不合适的鞋是发生踇外翻畸形的重要因素，某些解剖和结构异常也起一定的作用。手术治疗主要是为了解除疼痛。术前应摄足站立位、非负重时的正侧位像及籽骨切线位像，测量踇外翻角，第1~2跖骨间角。手术有软组织手术，骨性手术或软组织合并骨性手术。

踇内翻症（hallux varus） 是足踇趾向内侧倾斜畸形。可见于先天性畸形，也可见于后天畸形，如外翻手术矫枉过正踇收肌瘫，踇展肌力大于踇收肌，踇趾

关节感染或踇趾关节骨折畸形愈合等。

踇屈曲畸形（hallux flexus） 一种静力性畸形。发生于脊髓灰质炎、垂直距骨症等。踇趾近节趾骨明显跖屈，第一跖骨稍背屈，正常纵弓消失，常有距骨韧带断裂。临床表现：除屈曲畸形外，因踇囊炎疼痛及足前部内翻，步行困难。需行手术矫正畸形。

踇囊炎（bunion） 踇趾第一蹠骨头内侧因骨质突出、踇外翻经长期的摩擦引起创伤性滑囊炎。

锤状趾（hammer toe） 足趾的一种畸形，包括近节趾骨的过伸、中节趾骨屈曲，趾末节伸直，足尖向地之畸形常见于第二趾。近节趾骨头部与鞋面摩擦处常有鸡眼，趾间关节处形成一滑囊，常发炎、趾端被压向鞋底，也出现鸡眼，使步行困难，本病常为先天性和双侧性，也可因穿不合适鞋引起，发生踇趾外翻，将第二趾挤压使呈屈曲位治疗：在幼儿可行手法矫正，胶布固定。因韧带收缩使复位困难者，须行手术切除。

爪形趾畸形（claw toe deformity） 是跖趾关节过伸和趾间关节屈曲的畸形。主要由于踝背屈肌力减弱，在跨步时须用趾长伸肌代替踝背屈时，逐渐形成爪形趾。当跟腱收缩时加重，但站立时无畸形。治疗可做肌腱移位术，合并有足弓畸形的可做软组织手术或骨性手术，矫正弓形足后，爪形趾也可自愈。

仰趾外翻（talipes calcaneo－valgus） 是产后常见的畸形之一，特点是足呈背伸外翻，踇屈有时受限，足跟处于外翻位。X线诸骨排列正常。

胼胝（tylosis） 俗称老蚕。在手掌足底易受压迫。摩擦的部位发生蜡黄色扁平斑块或丘状隆起，质硬、无压痛。主要由机械性的摩擦、压迫或跖骨骨质增生，畸形而引起的限局性角质增生，应与鸡眼鉴别。除去发病原因，外用角质剥落剂。

腓总神经压迫综合征（compression of peroneal nerve syndrome） 腓总神经穿过腓骨长肌两头之间，因腓骨头肥大、囊肿、骨瘤等原因受压后出现的病症表现为小腿有放散痛，伸肌力弱，Tinel 征阳性。治疗：采用理疗及限制活动，无效时行手术松解减压。

腓神经嵌压综合征（sural nerve impaction syndrome） 又名 Lenkr 麻痹，腓总神经麻痹。常见于长时间蹲位劳动，因膝关节较长时间过度屈曲，腓神经受牵引和压迫所致，或于腓骨长肌入口处形成半月形绞勒样嵌压腓神经。也可见于其他外伤、感染或糖尿病性神经炎。表现为常在损伤后产生足下垂，并转向内侧，不能背屈。因足下垂，行走时需用力抬高下肢呈现跨越步态，中趾不能活动。感觉障碍在小腿仅限于足背。如损害在外侧皮神经分支以下，感觉障碍仅限于足背，膝腱反射存在，足背动脉搏动正常。治疗去除原因，预后较好。症状严重者，亦可手术松解嵌压腓总神经的腱膜弓。一般可用维生素 B_1 和 B_{12} 治疗，多于数周至数月完全恢复，针刺治疗可促进恢复（主穴：环跳、风市、委中委阳、足三里、阳陵泉、腓经穴。配穴：丰隆悬钟、解溪、内庭、八风等）。

腓浅神经卡压综合征（superficial peroneal nerve entrapment syndrome） 腓浅神经卡压综合征是周围神经卡压综合征中少见的一种。腓浅神经自腓总神经发出后穿行于腓骨长、短肌之间，后下行于腓骨长肌和趾长伸肌之间。腓浅神经约33.3%越腓骨下端骨前嵴浅出，其中约16.7%在越过骨前嵴时受深筋膜或伸肌上支持带的卡压。“站立性”小腿、足背及踝前疼痛是本综合征的主要特征，疼痛与站立有关，停止站立抬高患肢疼痛可减轻或缓解。“站立性”小腿、足背及踝前区疼痛；小腿外侧下端固定压痛点；可能出现的腓浅神经支配区的感觉减退是本征的诊断依据。手术治疗是切开挤压神经的深筋膜或伸肌上支持带，将腓浅神经远离腓骨前嵴，固定于皮下。

跗骨窦综合征（sinus tarsi syndrome） 系踝部内翻扭伤的伴随损害。病因未明。可能是骨间距跟韧带或前距跟韧带损伤愈合后的瘢痕和韧带过度紧张所致。还可能是由于跗骨窦内脂肪垫增厚或滑膜嵌顿所致；或可能由于受内翻外力损伤的窦内组织发生无菌性炎症变性或挛缩所引起的小腿或足部的感觉异常。也有可能是由于软组织病变引起的植物神经功能紊乱所致。本病的特点为踝部内翻扭伤后继发跗骨窦处疼痛及压痛，并常有小腿感觉异常，和小腿发凉、发紧、发沉、乏力等。偶有明显跛行，疼痛向中趾放射及小腿不自主地发抖等。治疗：可先采用普鲁卡因或氟美松跗骨窦封闭疗法。保守治疗无效或反复发作者，可行跗骨窦软组织切除术。

跗前综合征（anterior tarsal syndrome） 又名前侧跗管综合征。腓深神经于小腿前下支持带深面受压，引起一系列的症状，称为跗前综合征。常见原因有水肿、骨折、半脱位踝关节扭伤、穿高统靴或鞋带系得过紧。表现为本病不分年龄性别均可发病，踝部及足背侧疼痛。向第一、二趾放散，夜间加重，常于睡眠中痛醒。第一趾间隙及其邻近区域有感觉异常，多表现为感觉迟钝甚至麻木。患足静止或持续某种位置后症状尤剧，站立或行走时反而减轻。运动障碍不甚明显。肌电图显示腓神经于腓骨头到踝关节部传导速度正常，踝部以下潜伏期延长。治疗：去除病因，可用醋酸氢化可的松局部封闭。经保守治疗无效时，可行前侧跗管减压或腓深神经探查术。

跖管综合征（metatarsale tunnel syndrome） 踝关节内侧纤维骨性隧道，其管内有胫后肌，屈趾长肌腱，胫后血管，胫后神经及屈拇长肌腱。由于足活动使肌腱受摩擦，产生腱鞘炎，肌腱充血，增厚，甚至距骨结节部发生肥大性关节炎，使肌腱的血管受压产生症状，多可行理疗或局部封闭治疗。

跖后侧综合征（posterior tarsal syndrome） 又名跖管综合征，多因外伤后跗管变窄，胫后神经在内踝后下受压的病征。表现为足前部及足趾痛，夜间重，足部活动后缓解。治疗：理疗、局部封闭，神经松解。

甲分离症（onycholysis） 一个或数个甲板自游离缘开始逐渐与甲板床分离，分离的甲板表面光滑，常呈白色。多见于女性，为自发性、可能与局部受理化刺激有关。

匙形甲（spoon nail） 甲呈匙形凹陷。以手指甲多见。主要原因是缺失性贫血，此外胃切除后，维生素缺乏，末梢血液循环障碍，高原地区氧分压低，局部酸、碱刺激亦可引起。除去原因可恢复。

艾萨克综合征（Isaac syndrome） 又名神经性肌强直；持续性肌兴奋综合征；持续性肌纤维兴奋综合征；假性肌强直；肌纤维颤动。病因不明，临床表现为手足小肌肉运动肘肌肉坚硬如板不能松弛。伴有剧痛，肌肉收缩，睡眠后不恢复，躯干肌少受累。患者手足笨拙，步行困难，可有咽喉肌强直，呼吸及吞咽困难，进行性平足畸形，75%有肌纤维震颤，50%多汗，25%四肢末端肌萎缩。肌电图为持续性肌电活动不易消失，甚至在麻醉状态下仍然存在，治疗可用苯妥英钠或卡马西平，痛痉宁治疗。有逐渐自行缓解倾向。

宾－尼尔综合征（Bing-Neel syndrome） 又名神经精神病巨球蛋白血症综合征，原因不明，可能为病毒性感染，由于淋巴－浆细胞样细胞增生、产生大量IgM，使血液黏度明显增加，致使中枢神经血循环障碍，神经系统产生弥漫性病变，临床表现为厌食，严重者体重减轻，体温轻度升高，视力模糊或严重视力障碍、头痛、眩晕、呕吐、一时性全身瘫、指端感觉丧失、眼球震颤、精神障碍、甚至昏迷、全身脂肪组织减少、貌老、淋巴结肿大。实验室检查：贫血，血涂片上出现淋巴－浆细胞型的细胞，白细胞计数正常，淋巴细胞占多数。血沉增快，血清免疫电泳示LgM增高。治疗可用血浆去除术或血浆置换疗法，亦要用烷化剂治疗，但多预后不佳，多于神经症状出现后6～12月死亡。

冰岛病（iceland disease） 又名流行性神经肌无力，流行性肌痛性脑脊髓炎。一种良性肌痛性脑脊髓炎。病因未明，常在夏季和人员较集中的学校，工厂和医院内小流行，多见于青少年和女性。隐袭起病，出现头痛、低热、恶心、呕吐、咳嗽、颈项强直和淋巴结肿大，全身肌肉疼痛和压痛最为突出，伴有肢体轻瘫和轻微感觉障碍。脑脊液常规检查正常。治疗以对症处理和支持疗法为主，一般预后良好，多在1～2月内恢复，亦可多次复发和迁延数月不愈。

刺激综合征（irritation syndrome） 详见反射性交感神经营养不良综合征。

猝倒症（cataplexy） 在大笑、发怒、惊讶等强烈刺激下，突然发生的肌张力降低而跌倒。常表现为垂头、屈膝、握拳不紧、垂睑、复视，重者全身肌肉松弛倒地，但意识清楚，不伴有黑朦、苍白和出汗等。持续数秒钟至数分钟后可自然缓解。常与发作性睡病伴发，亦可见于椎基底动脉供血不足。治疗视病因不同而异，与发作性睡病伴发者可按发作性睡病治疗。

短肋多指综合征（Majewski syndrome） 病因不明、

可能为常染色体隐性遗传。表现：以胸部狭窄，腹部膨隆，骨盆正常，颜面畸形及多发性内脏畸形为特点，前额突出，耳朵低置残缺，可见唇裂和腭裂，舌残缺，小颌胸部短而狭窄，肺发育不全，腹部膨隆，小肠缩短，盲肠移动至腹腔中部，回肠从右侧进入胰腺，质地变硬，肾上腺发育不全，肾脏某些区域为管型所代替，躯干缩短，特别是远端管状骨进行性缩短，尤以胫骨为最显著，颈椎椎体变偏，多指（趾），并指（趾），指甲发育不全，牙例不规则，皮肤干燥，角化过度或不完全。根据临床多可作出诊断，但无特殊疗法。预后多死亡。

多动腿综合征（restless leg syndrome） 又称不宁腿综合征。周围植物神经损害所致双腿在安静状态下出现异常不适的一种症候群。多由中毒，贫血和代谢障碍等引起。静息时，尤以夜间就寝时，双小腿深部出现不同程度的虫爬样或瘙痒等异常不适感，按摩和不停地活动小腿可使缓解。根据临床表现，并排除了其他疾病后可予诊断。病因治疗，辅加冬眠灵等交感神经节阻滞剂。

范可尼综合征（Fanconi syndrome） 多为家族性或散发性，部分病例有家族史，多数为散发而缺乏遗传依据。临床表现：①肾病症状：如浮肿、乏力、贫血、腰酸、视力减退及尿路感染症候群；②肾小管中毒症状；③骨病症状：如多发性、自发性假骨折，佝偻病表现，骨软化、骨质疏松、骨畸形及病理骨折，还可继发甲状旁腺功能亢进，骨痛明显，严重时卧床，生活不能自理；④实验室检查可发现胱氨酸尿、糖尿、蛋白尿、尿 Ca^{2+}、P、pH、尿酸排出增高，尿比重为 1.010 左右，血 Cl^-、NPN、uN 均增高，血 K^+、Na^+、Ca^{2+}、P、尿酸、CO_2、CP 及 pH 均降低，继发甲状旁腺功能亢进时，TRP 及活性维生素 D 减少。治疗目的是延缓生命，控制佝偻病，预防骨骼畸形，促其生活自理。主要措施：①纠正酸中毒，给以碱性药物；②纠正电解质紊乱；③补充大量维生素 D 控制骨病；④禁用磺胺类药物，免用四环素，以防重金属中毒；⑤积极防治尿路感染。

反射性交感神经营养不良综合征（reflex sympathetic dystrophy syndrome; irritation syndrome） 又称刺激综合征。继外伤、手术、局部或全身性疾病引起交感神经功能紊乱的症状。病程可持续数年。表现为手或足有持续灼痛，情绪激动或活动时加重，感觉过敏，先局部，后波及整个肢体。关节肿、压痛、渐僵直，可有畸形。皮肤先发红、发绀、渐苍白；初无汗，以后则少汗或多汗；手指末端变尖，皮肤萎缩 X 线片显示骨骼明显脱钙。治疗：给止痛剂，冷敷；自动活动等疗法；可作交感神经节阻滞术。

反射性躯体神经病（reflex somatoneuropathy; physiopathy） 又称躯体神经病。手足轻微外伤后，由神经反射机制引起肢体严重神经功能障碍的一种疾病。多由肘膝以下肢体刺伤、割伤、药物注射或针刺等反射性地引起相应或其邻近脊髓节段的病理优势灶形成所致。表现为受累肢体反射性瘫痪、痉挛或挛缩，及严重的植物神经功能障碍（严重肿胀、肤色发红或发紫或呈大理石纹状等）。症状多见于病灶同侧，且常超出受伤神经支配区，严重程度与轻微外伤不成比例。诊断中应与红斑性肢痛症、变态反应性皮炎、蜂窝织炎等鉴别。可作同侧交感神经干或神经丛的神经阻滞，伤部碘或钙离子导入等治疗。

滑动性肋骨综合征（Cyriax syndrome） 一般为第十肋骨发病。该肋骨尖以纤维带连接上位肋软骨，系一种常见的解剖变异，而患肋间端很细，有一段富有弹性的软骨，软骨尖略向上弯曲与其他假肋形状相似并与上一肋软骨重叠，而 8～9 肋骨则很粗大，连接牢固不能移位，若压迫第 10 肋骨尖部即使其滑入上位肋软骨后面并可发出弹响。表现：均为成年人，均为单侧发病，为肋骨下缘发作性疼痛，可沿肋间神经放射，疼痛与呼吸运动及变换体位有关。压迫受累肋骨可使症状出现，触诊时可感觉有弹响。非手术治疗无效等可手术治疗。

甲－髌综合征（nail－patella syndrome） 又名遗传性骨－指（趾）甲发育不良综合征，是一种少见的常染色体显性遗传病。有家族史。指甲营养障碍，以拇指最显著，小指最轻。髌骨缺如或发育不良。肘关节畸形，桡骨小头侧方移位。髂骨畸形，存在“髂骨角”，外张状的髂嵴。无特殊疗法。对髌骨脱位可作股四头肌成形术。

加德纳综合征（Gardner syndrome） 同时有骨与软组织肿瘤和肠息肉的常染色体显性遗传性疾病。常先有骨和软组织肿瘤，然后全结肠与直肠出现多发性腺

瘤性息肉。癌变率在95%以上。有阳性家族史者应进行结肠镜检查，早期发现，早期手术。

肩胛舌骨肌综合征（masculi omohyoideus syndrome） 病因尚不清楚。多见于青壮年，男性多于女性，单侧多见。开始颈部稍饱满，可无自觉症状，偶尔吞咽时感到颈部不适，逐渐出现颈部肿块，其特点为吞咽时肿块明显，吞咽完毕变小或消失，形成蛙颈。肿块位于肩胛舌骨肌的上下肌腹处，无明显压痛。肌电图检查：肩胛舌骨肌收缩功能和它的支配神经均无明显异常。根据临床特点并除外食道憩室及其他肿物即可诊断。本病无特殊严重性。部分病例经保守治疗可缓解，但易复发；病人求治心切或吞咽不适明显者，可行切断肩胛舌骨肌即可消除症状。

肩手综合征（shoulder-hand syndrome） 胸颈部病变反射地引起肩、手部疼痛，肌肉萎缩和植物神经等症状的一种症候群。常见于心肌梗死患者。可能与心脏或其它部位病变刺激了脊髓侧角，反射地引起上肢交感神经功能亢进有关，多在心肌梗死后10d至数月起病。先出现肩痛和运动受限，手和指的肿胀，关节强直和皮肤变色（第一期）；3~6月后上述症状消失，关节强直和指屈畸形加剧，手部肌肉萎缩（第二期）；再3~6月后手部肌肉挛缩和关节半脱位（第三期）。血管舒缩和汗泌功能障碍可见于全病程。大部患者于6~12月后恢复。根据病史及临床表现可予诊断。以理疗、体疗为主，星状神经节阻滞术对早期病例有效。

剑突综合征（xiphoid process syndrome） 又名剑突疼痛综合征，过敏性剑突炎。前胸壁受压综合征。表现为：多于饱餐后或触碰上腹部，即引起严重的恶心、呕吐、弯腰、直腰、走路、跑步时亦可诱发。疼痛多在前胸部及剑突下明显，偶有放散，每次发作几分钟，长的可达几天，间歇期可数周。数月甚至可间隔数年。诊断主要依据是扪压剑突即可引起疼痛发作，对症处理，无效时可行剑突切除。

僵人综合征（stiff-man syndrome） 以躯干和四肢肌肉僵硬伴痛性痉挛发作为特征的一种症候群。发病机制至今不明，患者多为成年男性，起病及病程大多较缓慢，肌肉僵硬为其突出症状，可伴有痛性痉挛发作。运动时僵硬加重，睡眠后缓解。肌电图呈持续性、强直性放电。根据临床表现和肌电图检查可予诊断。安定治疗有效。

巨人症（gigantism） 发病在青春期前，骨骺尚未融合时，垂体生长激素（GH）分泌过多，身体或任一部分明显超过正常人大小的生长状态。特征为青少年过度生长发育，超过同龄儿童，至10岁时可达成人身高与体重，肌肉发达，性欲亢进，糖耐量减低。晚期表现无力、肌肉松弛、毛发脱落、性欲减退、驼背。颅骨X线片或CT扫描示蝶鞍扩大，骨质破坏，双鞍影等。治疗可行垂体放射治疗，垂体瘤手术摘除。

紧束综合征（entrapment syndrome） 本综合征是指肢体的周围神经干在穿过某些质地较硬的组织结构或骨管、筋膜管道处反复受到压迫所引起的损伤过程。常见的有腕管综合征，踝管综合征，缓进性尺神经麻痹，急性桡神经麻痹，感觉异常性股痛，胸出口综合征等。

静脉畸形骨骼肥大征（Klippel-Trenaunary syndrome） 见克利波子—特托奥纳里综合征，是一种在胚胎发育过程中坐骨静脉系统残留而形成的先天性病变。临床表现为分布于臀部及下肢外侧皮肤的葡萄酒色斑、浅静脉曲张及患肢增长，骨骺增粗三联征。病因研究发现股静脉和胭静脉有纤维素带、异常肌肉或静脉周围鞘膜组织压迫，使静脉回流受阻。手术解除压迫后可使症状缓解。

茎突过长症（elongation of styloid process） 又称依格尔综合征，茎突过长症、茎突神经痛。因茎突过长或方位形成异常压迫邻近的血管、神经所致，可有咽部异物感、痛、头颈痛等症状，X线照片有助诊断，可行茎突部分切短术。

克利波尔－费尔综合征（Klippel-Feil syndrome） 又称先天性聋、颈椎畸形综合征，先天性短颈畸形综合征。一种常染色体显性或隐性遗传畸形，先天性颈椎融合及双侧肩胛骨下降不全，并有先天性感音神经性聋或中耳畸形的传导性和混合性聋、下颌骨发育不良。临床表现：颈短、侧屈及旋转明显受限，可因脊髓受压出现截瘫和上肢肌萎缩、镜像运动。X线检查可见多数颈椎互相融合或呈节段性融合，椎间隙完全

或部分消失，颈椎的数目正常或减少，可伴有颈椎和棘突异常。治疗：有脊髓受压时，作颈部牵引。无效时作椎板切除减压，同时去除颈肋及1～3肋骨，纠正短颈，以胸椎代偿颈部活动。

克利波尔－特诺内综合征（Klippel-Trenaunary syndrome） 下肢肥大畸形伴有皮肤血管瘤及皮肤静脉曲张的疾病，血管瘤附近的骨骺及肌肉发育异常，可出现部分肢体巨大征。

克利波尔－韦伯综合征（Klippel-Weber syndrome） 详见血管—骨肥大综合征。

拉尔森综合征（Larsen syndrome） 多关节脱位及有特殊面容的先天异常。常染色体隐性或显性遗传。表现为关节特别是髋、膝、肘关节的过度松弛和脱位，不成比例的矮小，面部扁平，前额突出，鼻梁低平，眼距宽及其他畸形。原因不明，最近认为是由于胶原成熟障碍所致。

莱特尔综合征（Reiter syndrome） 以非特异性尿道炎、关节炎及结膜炎为特征的疾病。多见于儿童，踝、膝关节易受累。可自愈，也可复发，发病期易与强直性脊柱炎及类风湿性关节炎混淆。治疗：休息，固定肢体，给止痛剂，有时需作滑膜切除术治疗慢性滑膜炎，足部关节有破折时可考虑关节融合术。

肋髂撞击综合征（costo-iliac impingement syndrome） 由于第12肋卡压髂翼引起的一种背部、腰部痛症状群。可由脊柱侧弯。脊柱骨质疏松。脊柱结核后胸椎体多节段破坏塌陷，胸廓变形成至。由于重心关系胸廓下陷致12肋顶住髂翼，机械性刺激引起疼痛。表现：身高降低，久站可引起两肋、腰疼痛，特别在久坐或坐低凳时，扭动躯干、行走后症状加剧。检查两侧肋髂间无间隙，第12肋卡压髂翼甚深，拾物症阳性。非手术治疗无效者，可行手术切除第12肋。

肋软骨接合处综合征（Tietze syndrome） 1921年Tietze描述4例原因不明之肋软骨隆肿，表现为起隐袭、自发性，病程较长，无全身性紊乱，后人称为Tietze综合征。表现：男女均可发病，起病一般较急，初为胸痛，而后局部肿胀，肿痛可持续数月甚至数年，于咳嗽、深呼吸或活动时加剧，疼痛可延肋间放散至肋部或背部，以2～3肋软骨多见。多半累积一肋骨，少数可累积2个以上。单侧多，个别为双侧。受累之肋软骨肿胀，轮廓不清，向前隆突，坚实表面光滑，病变均限于肋骨与肋软骨交界处而限于软骨部，有压痛，表面皮肤、皮下组织正常。诊断时左侧多见，病变一般侵犯2～4肋软骨，可自愈。对顽固性剧痛者可行肋软骨切除。

科芬－西里斯综合征（Coffin－Siris syndrome） 又称第五指综合征。常染色体隐性遗传。表现为智能低下、身体矮小、鼻宽、上唇薄而长，手足小，指端及指甲发育不良，多见于第五指。

马方生活力缺乏（Marfan abiotrophy） 又称马方综合征、手足软骨增殖症、蜘蛛脚样指（趾）综合征、细长指（趾）综合征。本病属结缔组织遗传性疾病，为常染色体显性遗传，病变主要累及中胫叶的骨骼、心脏、肌肉、韧带和结缔组织，骨骼畸形最常见，全身管状骨细长，指趾细长呈蜘蛛脚样。可有胸闷、心悸、心绞痛、心肌增大、二尖瓣关闭不全或脱垂，主动脉瓣关闭不全，重者心力衰竭。眼可有双侧晶体半脱位，视网膜剥离等，预后较差，目前尚无满意疗法。可对症处理。

Maranon综合征（Maranon syndrome） 常染色体显性遗传病。多见于女性，患者自幼即有异常平底足，椎体侧弯及卵巢发育不全。根据临床表现可拟诊。治疗：用激素替代治疗。于青春期后使用雌性激素可促进性发育，若有畸形可矫正。

马里体征群（Marie group sign） 一种四肢骨骼发育障碍的疾病。可伴有慢性胸腔内疾病，如肺部肿瘤、心脏瓣膜病等。骨骼对称性变大，间歇性关节痛、压痛，症状先自腕、跗骨及尺桡骨、胫腓骨开始，渐累及整个肢体骨，活动受限。有槌状指。

帕皮隆－雷赉综合征（Papillon-Lefevre syndrome） 又称掌跖角化过度牙周病综合征。一种临床上罕见的掌跖角化过度，合并有过早的牙周组织破坏和乳、恒牙脱落的疾病。病因不明，与遗传有关。表现为掌跖皮肤角化、裂纹，境界分明，夏轻冬重。乳牙、恒牙萌出时均出现牙龈肿胀、化脓、牙齿脱落而后炎症消退。可伴有硬脑膜钙化。尚无有效治疗方法。皮肤

可采用软化角化组织的软膏。应保持口腔卫生，定期洁治。松牙固定。配合抗生素治疗，口服维生素 A 等。

破骨细胞刺激因子综合征（osteoblast stimulating factor syndrome） 由多发性骨髓瘤和伯基特淋巴瘤分泌破骨细胞刺激因子引起的高钙血症。血清甲状旁腺激素水平正常。而血钙浓度升高，治疗原发病和高钙血症。

锐肋综合征（sharp rib syndrome） 当发生原因不明的自发性气胸，并能排除引起气胸的有关因素，考虑与锐肋损伤有关者称为锐肋综合征。Stephenson 认为可能由于边缘尖锐的第一、二肋骨损伤了紧贴肺尖的脏层胸膜而发病。与一般自发性气胸相同，有胸痛、憋气、胸闷，呼吸困难，甚至青紫。治疗原则以自发性气胸相同。

手足口病（hang - foot - mouth disease） 见手足口综合征。

手足口综合征（hand - foot - mouth syndrome） 又称手足口病。是柯萨奇病毒 A 组引起的一种自限性疾病。主要病变为口腔、手、足发生疱疹与溃疡。表现为发热、疲乏、咽痛，口腔粘膜疱疹及溃疡，手足有斑丘疹及疱疹，有时四肢及臀部皮肤有一过性红斑。疱疹一般于 1 周内吸收。治疗：主要为对症治疗，还要保持口腔卫生和防止继发感染。

苏德克萎缩（Sudeck atrophy） 又称苏德克萎缩。为外伤后交感神经性营养障碍引起骨骼肌萎缩及骨疏松。见于手、腕部及前臂损伤。表现为手指及手腕部肿胀疼痛及关节活动障碍等。病侧静脉血氧分压较健侧高，其差别与病程有关，病程短者差别大，测定氧分压有助于早期诊断。治疗：以理疗，自动及被动活动为主；慎用激素类药物，亦可作交感神经节阻滞术。

苏德克病（Sudeck disease） 见苏德克萎缩。

Sudeck 综合征（Sudeck syndrome） 病因不明，发病机制可能与中枢或周围神经组织损伤有关。50 岁以上妇女易患本病。此病有自限性。表现为自发性疼痛剧烈，呈轻微或间断性水肿。主要特征为间断的灼痛，皮肤温度下降及痛觉过敏。常自远端向近端扩展。根据外伤史，临床症状和体征，结合 X 线所见可以诊断。治疗上应鼓励病人做自动操练。可试用封闭疗法，亦可采用节前交感神经切除术。

维尔德范克综合征（Wildervanck syndrome） 常染色体遗传畸形。临床表现为颈短，侧屈及旋转明显受限，发际低，可因脊髓受压出现截瘫和上肢肌萎缩，镜像运动。X 线检查可见多数颈椎相互融合或呈节段性融合，椎间隙完全或部分消失，颈椎的数目正常或减少，可伴有椎板和棘突异常。治疗：有脊髓压迫时，作颈部牵引，无效时作椎板切除减压，同时去除颈肋及 1 ~ 3 肋骨，纠正短颈，以胸椎代偿颈部活动。

魏尔—马尔谢尚尼综合征（Weil-Marchesani syndrome） 病因不明，可能是先天性遗传性疾病。特征是双侧晶体半脱位，身材矮小，四肢短，手指足趾短，肌肉发达。可能与胚胎期睫状体发育不良及胚胎裂闭合障碍有关。

细长指（趾）综合征（dolichostenomelia syndrome） 见马方综合征。

夏克—马里—图斯综合征（Charcot - Marie - Tooth syndrome） 有家族性或遗传性，为进行性神经性腓骨肌萎缩。常在青春期隐袭起病，进展缓慢。以下肢为重，双侧足部和小腿肌肉萎缩，呈“鹤腿”外观足下垂，迈步时，下肢过度抬高，呈典型“跨越步态”，也可波及双侧手部及前臂肌，但萎缩程度较下肢轻。早期即有下肢袜套式浅感觉障碍，腱反射消失。根据临床表现、肌电、神经活检检查及家族史可予诊断。尚无有效疗法，必要时可作矫形手术。

胸前神经损伤综合征（anterior thoracic nerve injury syndrome） 特点为胸大肌锁骨部正常，而胸骨部和胸小肌萎缩，先天其他畸形。多为肩关节过度外展外旋、投掷、托抬重物、牵拉引起。胸大肌锁骨部全部由胸前神经外侧支的第一分支支配，该支行径短，直径粗，且周围无重要血管和其它结构造成压迫。胸大肌胸骨部及胸小肌由胸前神经外侧支的其余分支或和内侧支配，并且外侧常自肩峰动脉及胸小肌上缘，内侧支经腋动脉和腋静脉间发出，此神经易受压迫和牵

拉。男性发病多见，治疗困难，如有胸部明显畸形影响呼吸功能时可考虑手术。

胸小肌综合征（pectoralis minor syndrome）　又称上肢静脉间歇跛行症。病因多为外伤、心衰、肿瘤压迫等。表现为运动时因静脉高压引起上肢痉挛性疼痛无力。临床上应与肋鞘综合征相区别。尚无有效治疗。

血管骨肥大综合征（Klippel - Trenaunary - Weber syndrome）　病因不明，可能是由于间质组织血管壁异常所致。发生于一侧肢体，包括：①皮肤鲜红斑痣或海绵状血管瘤；②先天性静脉曲张或静脉瘤；③骨肥大。患侧肢体还可出现其他继发病变。

指（趾）骨小孔综合征（microgeodic syndrome）　病因未明。多发于冬季，有人认为可能与冻伤后血液循环障碍有关，X线可见骨缺血性坏死，骨活检可见骨膜纤维结缔组织增生，骨膜下新骨形成。临床表现：平均发病年龄6岁半。以中节指骨为多见。患指肿胀，可有发热，初起局部有红、热、痛等炎症表现，1~2周后急性症状和肿胀消退进入慢性阶段。X线可见患指有多数1mm大小的小孔状或斑点状透明区。诊断依据冬季发病，临床表现和X线的特征可以诊断。本病预后良好，可有自愈过程，主要为对症处理。

侏儒症（dwarfism）　指与同地区、同种族、同年龄、同性别儿童平均身高比较，少于3个标准差（SD）或低于同年龄标准身高的30%以上的矮小状态。本应分为垂体性侏儒症、甲状腺功能减低性侏儒症、体质性侏儒症、社会心理性侏儒症及糖尿病性假性侏儒症。

创伤外科学简介

创伤外科学是研究创伤的外科防治和相关理论及技术的一门学科。它原是外科学的一个分支，现在已逐渐扩展为一门独立的综合性学科，即创伤学（traumatology）。

现代社会中，随着社会的进步和医学的发展，不少疾病（如某些传染病）已得到有效的控制，但创伤却有增无减，并被称为“发达社会疾病”。目前，全球每年死于创伤的人数在百万以上，伤数千万以上；在我国，每年死于创伤的人数至少有十几万人，伤数百万人。创伤已成为我国城市人口中的第五位死因，农村中的第四位死因。

正是基于以上原因，全世界对于创伤的研究十分重视。

1. 创伤流行病学

它是研究创伤发生、影响因素、流行规律和预防措施的一门分支学科。目前对交通事故伤的流行病学研究较多，如人—车—路—环境间的平衡状态，各个环节在造成车祸中的作用等。在车祸的原因中，约95%是人为的因素，如司机过劳、驾车时精力不集中、开车前饮酒或服用兴奋剂、超速开车、行人不遵守交通规则等，共同的特点是安全意识淡薄。另一项事故倾向性研究表明，驾驶员中约有3%~5%具有事故倾向性，常表现为注意力不易集中，情绪不稳定，应变能力差，对距离的判断力不准确等等。查出有事故倾向性的人不发给驾驶执照，可消除引起车祸的部分隐患。用潜在寿命损失年数（即平均寿命与死亡时年龄之差）分析显示，车祸的潜在寿命损失年数高于其他任何疾病，为癌症和心脏病寿命损失年数之和，说明车祸对社会劳动力的影响很大。

2. 创伤急救

严重创伤致死的人员中，约2/3死于入院前。因此，如能加强现场和运送途中的抢救，必然会减少院前和院内的死亡。自20世纪60年代起，许多国家先后建立了全国性的急救网，从各急救中心向四周辐射（高速公路则以地段划分），配备有受过训练的医疗急救人员，通讯设备，急救车或直升飞机及急救器材。在瑞典，自1956年起，任何人在全国任何地方，只要拨90 000电话号码，就会自动连接SOS寻呼台，并能获得及时的援救。在巴西，高速公路上建有专门的医疗急救系统，自救护车开出、现场及途中救治至返院时间总计仅14~31分钟。在美国，共有304个急救医疗服务系统相互连接成网，每个医院都有自己的救治后送计划，其组织形式与军队的阶梯治疗系统相似。俄、法等国建立的“流动医疗救护队”，机动性大，对现场急救有很大作用。在我国，创伤院前急救工作发展还很不平衡。在北京、上海等大城市，已经有较为完善的急救组织，通讯、车辆、技术力量、指挥系统等基本上可适应创伤急救的要求，但全国大多数地区，急救网络尚不完善，院前急救未形成规范化。大规模的事故创伤，常临时通知就近的医院派人到现场抢救；少量的创伤伤员，多半是送到医院后才开始救治，入院时间常在1~2小时后，甚至更晚，因而贻误了最佳救治时机。

在不少大医院，平时就设有创伤急救组，病人送到急诊室前后，抢救人员多已到位。抢救时能做到预检分诊，确保重危病人能得到及时而合理的救治。国外应用的“CRASH PLAN”检

查方法，在国内许多医院中也得到推广。其检查内容为：C = circulation（心脏及循环功能）；R = respiration（胸部伤及呼吸功能）；A = abdomen（腹部脏器伤）；S = spine（脊柱、脊髓伤）；H = head（颅脑伤）；P = pelvis（骨盆伤）；L = limbs（四肢伤）；A = artery（周围动脉）；N = nerve（周围神经）。此法可有效地防止漏诊。此外，国内一些医院开展了急诊室内抢救生命的手术，对挽救危重伤员的生命起到了很好的作用。监护病房（ICU）内对危重创伤病人进行生命重要脏器的功能监测和相应的救治，可明显降低其病死率。英国 Helginkin 大学创伤中心建立 ICU 后，车祸病死率由 1977 年的 22%降至 1981 年的 4.8%。

3. 创伤评分

常用的方法为 AIS—ISS 评分法。AIS 即简明损伤标准，它只给单个脏器损伤评分；ISS 即创伤严重度评分，它把伤员三个 AIS 最高值的平方相加，其上限为 $3 \times 5^2 = 75$，< 16 者为轻伤，$\geqslant 16$ 为重伤，$\geqslant 25$ 为极重度伤。

TRISS 法是以创伤计分（TS）、ISS 和年龄三项指标计算出伤员的生存概率 Ps。$Ps > 0.5$ 的伤员一般不会致死，$P < 0.5$ 一般不会存活。

监护病房内常采用 APACHE Ⅱ法，即急性生理与既往健康状况评估系统－Ⅱ，主要采用病房内常用的 12 个指标，并结合年龄和病人以往健康状况进行记分，可用于监测救治工作的进展。1991 年后，调整其参数为 17 个，推出 APACHE－Ⅲ，使其对危重病人的伤情和预后预测更为准确。

4. 组织修复和创伤愈合

近年来，学者们力图在分子水平上阐明创伤后组织修复的机制，探讨各种生长因子在组织修复中的作用，验证各种生长材料在促进创伤愈合中的效果、血小板源性生长因子（PDGF）、转化生长因子β（TGF－β）、碱性成纤维细胞生长因子（bFGF）、上皮细胞生长因子（EGF）等，有的对成纤维细胞和单核/巨噬细胞具有趋化作用，促使成纤维细胞有丝分裂，刺激成纤维细胞胶原合成和胶原酶分泌；有的具有上皮细胞或内皮细胞化学趋化作用，促使其有丝分裂。其他如胰岛素样生长因子（IGF）、肿瘤坏死因子（TNF）、白细胞介素（IL）、神经生长因子（NGF）等，也都参与组织的修复过程。

5. 全身炎症反应综合征（SIRS）和多脏器功能不全（MODS）

在严重创伤、休克、感染等情况下，机体各种免疫细胞及其多种体液介质也参与了早期的炎症反应。免疫细胞被激活后处于一种激发状态，并不断释放介质，这些介质作用于靶细胞后，还可导致多级的新的炎性介质产生，形成瀑布样反应和全身性炎症反应综合征，进一步发展可导致多脏器功能不全综合征。

全身炎症反应综合征具有以下两项或更多项的表现：（1）体温超过 38℃或低于 36℃；（2）心率 > 90/min；（3）呼吸率 > 20/min 或 $PaCO_2 < 4.3kPa$（32mmHg）；（4）白细胞数 $> 12 \times 10^9/L$ 或 $< 4.0 \times 10^9/L$，或出现 0.10 以上的不成熟的中性粒细胞。全身炎症反应综合征既可以有感染（脓毒症），又可以没有感染存在。

MODS 是病死率极高的创伤并发症。国内对严重烧伤病人采取早期切痂（由伤后 4～7 天提前至 48 小时以内），减少了外源性感染；同时，合理使用抗生素，给予营养支持和保护心肺功能，由此使 MODS 的发生率由 20 世纪 80 年代前的 33.6%降至 8.3%，病死率由原先的 88.4%降至 47%。

6. 颅脑伤

脑活素（Cerebrolysin）可使细胞内钙离子失衡的情况得到改善，因而有治疗作用。大剂量地塞米松（5mg/kg静脉推注，6h重复一次，再隔6h按1mg/kg静脉推注，每6h一次，连续6次）治疗重症颅脑伤伤员有很好的疗效。与常规应用（每日静滴20mg，连用5d）相比，存活率由43.8%提高至80.4%，而且颅内压下降较早，脑水肿较轻，软化灶较少。此外，早期亚低温（30~35℃）治疗重度颅脑创伤，能显著降低其病死率。

7. 胸部、腹部伤

在严重胸部创伤中，闭合性心脏病损伤并不少见，但诊断常有一定困难。最近的研究显示，测定心肌钙蛋白Ⅰ（CTnI）能敏感特异地反映心肌挫伤；经食管超声心动图技术，可提高心肌挫伤的检出率，其敏感性和特异性均优于心电图检查。对于刃器所致穿透伤，到达急诊室尚有生命体征，高度怀疑有心脏压塞者，在急诊室作剖胸手术证明有较好效果。

近来有报道，使用表面活性剂Exosurf 50mg/kg，配合分侧正压通气治疗单侧肺完全不张取得良好效果，电视胸镜用于胸部伤的诊治已成效显著。

对腹部闭合伤，采用腹腔镜作诊断和微创手术，效果很好。即使对一些开放伤如刺伤、切线伤等，也可通过腹腔镜检查确定其伤道是否已穿透腹膜，从而可避免不必要的剖腹手术。对于不很严重（Ⅲ级以内）肝外伤，趋于酌情采用保守治疗。美国对闭合性肝外伤采取保守治疗者已占20%~70%。

8. 开放性骨关节损伤

治疗原则仍是要充分复位，及时修复缺损，牢靠固定，彻底清创。清创时要防止为达到一期闭合而扩大清创范围，也要避免为争取直接缝合而保留已损伤的皮肤。对于开放性骨折，不必过多强调骨折的坚强固定，只要能控制骨折的移位，达到相对稳定的有效固定即可。治疗多发性粉碎性骨折时，外固定效果可靠。轻型开放性骨折常用简单的内固定（如拉力螺钉固定）辅以外固定。清创后作延迟一期闭合或多次清创后二期闭合为妥。已感染的开放性骨折，在清创后利用药物灌注持续冲洗或作负压引流。开放性关节损伤仍应早期清创，充分显露关节，彻底冲洗，修复关节面，适当选用内固定，对重度关节开放伤可行延迟一期闭合关节囊和创口，行一期关节融合术。

9. 冲击伤和撞击伤

新近的研究证明，冲击波负压也可造成不同程度的损伤，伤情随冲击波负压峰值的增大和持续时间的延长而加重，降压倍数比压力峰值能更好地反映冲击波强度与动物伤情间的关系。在复合波作用下（如室内或坦克内），胸壁运动速度与损伤严重指数（包括肺、上呼吸道、胃肠道和腹部实质脏器）间有一良好的线性关系。最大运动速度为4m/s时为阈损伤，8m/s时为LD_1（即1%的病死率），12m/s时为LD_{50}（50%的病死率）。因此，胸壁运动速度可作为该环境下非听器冲击伤的预测指标。

撞击伤是交通事故最常见的伤类。胸部撞击伤的研究表明，撞击物理参数（撞击速度、能量、撞击力）与胸部动力学响应参数（变形量、变形速度、黏性响应）间存在正相关指数或对数函数关系。在各种参数中，胸部的黏性标准与胸部伤情间的相关性最好，变形量较小而撞击速度较高时呈“冲击型”损伤，反之呈“挤压型”损伤。撞击速度较低时，肺门区损伤程度重于肺泡区；撞击速度较高时，肺泡区损伤程度重于肺门区。心肺损伤程度与撞击速度和压缩标准的乘积有关。

10. 基础研究

已证实肿瘤坏死因子（TNF）和白介素（IL）等细胞因子可复制出类似脓毒性休克的各种症象，给予上述细胞因子的拮抗剂也可减轻或消除脓毒性休克的症象。休克时磷脂酶 A_2（PLA—2）变化显著，其活性增加可能是破坏细胞膜主要成分磷脂质的原因。严重烧伤或创伤时，肠道细菌或内毒素移位在内源性感染中具有重要作用。严重创伤后，有时可分离出分子量约为9 000的异常蛋白，它对淋巴细胞的功能产生明显的抑制作用，表明很可能是一种免疫抑制物。黄芪、芸芝、白芍、金银花等中药均有免疫调理作用，可提高机体的免疫力。

创伤外科学

创伤（trauma） 创伤的含义可分为广义和狭义两种。广义而言，创伤是指人体受到外界某些物理性（如强碱及糜烂性毒剂等）或生物性（如虫、蛇、狂犬的咬螫等）致伤因素作用后所引起的组织结构的破坏。狭义而言，创伤是指机械能量传经人体后所造成的机体结构完整性的破坏。

现代社会中，创伤有日益增多的趋势，全世界每年因创伤致死的人数在百万以上，因创伤而致死的人多较年轻。因此，给社会造成的劳动力损失远较心脏病、癌症和脑血管疾病为大。此外，残废率也较高，因而大大增加了社会和家庭的负担。

创伤既是一个医学问题，又是一个社会问题。随着社会文明程度的不断提高，交通运输和工业生产的安全法规不断完善，人的安全意识不断加强，即使社会经济和交通持续发展，减少创伤的发生仍然是可能的。

创伤学（traumatology） 长期以来，创伤仅仅是外科学的一部分，它的主要内容就是创伤的诊断和救治。随着科学的发展和学科的不断细分，创伤医学已形成一门独立的学科，即创伤学。创伤学既包括各部位创伤及其并发症的诊断、治疗和防护，也包括创伤的基础理论，如创伤感染学、创伤免疫学、创伤病理生理学、创伤病理解剖学、创伤分子生物学、创伤生物化学和创伤营养代谢学等。此外，创伤的救护组织和急救器材、创伤流行病学、创伤分类和严重度评分、创伤急救、创伤麻醉、创伤生物力学、创伤康复和创伤弹道学等，也都是创伤学的重要内容。因此可以说，创伤学是临床与基础相结合，并与其他学科相交叉的一门综合性学科。

还需指出，用当今大卫生观点和现代生物—心理—社会—医学模式来看，创伤学与社会医学还有着密切的关系。例如，加强交通安全教育，提高交通安全意识，可使交通创伤大为减少；加强劳动纪律，遵守安全操作规程，也可使工业创伤明显减少。

分子创伤学（molecular traumatology） 近30年来，迅速发展起来一门新兴的学科，即分子生物学（molecular biology），它的理论和技术不断向医学各个领域渗透，推动着许多传统学科（如病毒学、药理学、生物化学和免疫学等）向更深、更高的层次发展。应用分子生物学的理论和技术研究创伤，就形成了一门新的分支学科，即分子创伤学。

分子创伤学是从分子水平研究创伤发生、发展过程及其机制的一门学科，或者说，是研究与创伤发生有关的生物大分子结构、功能及其变化的学科。

分子创伤学的主要研究内容有以下几方面：(1) 创伤耐受性差异的分子基础；(2) 创伤发生的分子机制；(3) 创伤并发症的分子机制；(4) 创伤的基因药物和基因的治疗；(5) 创伤愈合和组织修复的分子机制，以及白介素、细胞生长因子等在创伤愈合中的作用。

到目前为止，分子创伤学尚处于学科形成的初级阶段，它还很不完善。同时，它的研究内容与其他学科有明显的交叉，如细胞因子治疗与药理学重叠，创伤后细胞因子的变化也是生理学和免疫学的研究课

题。

灾害医学（medicine for disasters） 世界卫生组织（WHO）关于灾害的定义是：任何给灾区造成重大破坏和经济损失，给人类生命造成大量伤亡，并在一定程度上损害健康和破坏卫生设施的事件。灾害的重要特征是突发性、群体性和破坏性。

灾害医学或灾难医学（disaster medicine），是研究各种自然灾害（如地震、洪水、台风、雪崩、泥石流、火山爆发和虫害等）和人为灾害（如交通事故、化学中毒、放射性污染、环境剧变、流行病和武装冲突等）条件下实施紧急医疗救助、疾病防治和卫生保障的一门学科。灾害医学的内容涉及急救医学、创伤外科学、危重病医学、传染病学、临床各科医学、卫生学、流行病学、军事医学和预防医学等多种医学学科。就灾害的原因所涉及的学科而言，除医学外，还有地震、气象、水利、地质、矿山、化工、能源、航空、航海、农业、森林、军事、交通和战争等。此外，灾害医学是一门与急救医学紧密相关，并有多学科渗透的综合性医学分支学科。

与急救医学不同，灾害医学的内容侧重于救灾、防灾中的组织指挥和行政管理工作。它要求政府部门与有关机构密切配合，统一指挥，协同作战，从而使医疗救助的技术力量能得到最充分的发挥。

我国是一个多种灾害频发的国家，又是一个抗灾能力不很强的国家。因此，一方面要加强抗灾的经济和技术实力，另一方面要加强宣传教育，提高全民的抗灾防灾意识。

1987年第42届联合国大会通过决议，将20世纪最后10年定名为“国际减灾十年”（international decade for natural disaster reduction）。我国于1989年也正式成立了“中国国际减灾十年委员会”的减灾机构。

创伤流行病学（epidemiology on trauma） 创伤流行病学是研究创伤发生发展规律、流行因素和预防措施的一门分支学科。

现代医学的研究表明，创伤象某些传染病那样，常好发于特定的人群，如一定的年龄、性别、职业、个人生理心理特征等。查明易于诱发创伤的各种危险因素，采取相应的预防措施，可显著降低创伤的发生率。

以道路交通事故伤为例，人、车、路和时间等因素均与致伤有密切关系。人的因素中有：事故倾向性（accident proneness）（约6%～8%的驾驶员有事故倾向性）、年龄（15～25岁为事故好发人群）、驾驶经历（驾驶经历在6年以上者，车祸所占比例随驾驶年龄增加而减少）、个体素质（智力低下）、知觉不良、信息处理功能不足、心理不稳定等均易发生事故）、不良行为（过劳、饮酒、服用镇静剂或兴奋剂、睡眠少等易诱发车祸）、违章驾驶（违章超车、超速、超载、逆向行驶等最易导致车祸）等；车的因素中有：车辆类型和大小（体积小和重量轻者碰撞后易于损坏，人员伤亡多）、车内部件（车体内衬以软质材料可减轻碰撞时出现的损伤）、车速（速度愈快，车祸后致死的危险性愈大）等；路的因素中有：路面宽度和分界（宽阔的路面，中间有分界者，发生车祸的机会将大为减少）、路的弯曲和坡度（弯曲和坡度较大时易发生翻车或撞车）、路面（路面过于光滑或结冰时易发生车祸）、路旁物体（公路旁的树林、电线杆、木桩等，如距公路不足12.2m，常会妨碍司机的视力，并易被车碰撞）等；时间因素有：一年中不同月份（我国二、三月份车祸较少），一天中不同时间（上午10～12时、下午2～5时，车祸较多），车祸发生频数均有差别。

工业创伤流行病学因行业、工种、劳动强度、劳动纪律、劳动持续时间、个人体质和安全防护条件等因素的差异而有所不同。如印刷厂、面粉厂、造纸厂等厂房内装有大型滚筒、连动皮带和大型切刀，易引起挤压、辗轧和切割伤；高空作业（如建筑业）易引起跌落伤等。

战伤流行病学（epidemiology on war wound） 战争就是创伤的大流行（Ни пцороВ语）。战伤流行病学是指战争中人员伤亡的发生规律和影响因素，主要包括参战人员、战争本身、环境和时间、救护等方面。

参战人员因素：（1）参战人数与暴露体表面积。战斗伤亡数与人员总暴露体表面积成正比。此外，暴露时间越久，被击中的机会越多。（2）体表和防护情况。仅露出头颈部时，暴露体表面积为12%，佩戴钢盔后可减少一半；卧倒时仅暴露50%或更少，弯腰前进时可减少30%。伤亡数与防护程度呈反比，黑夜也是一种防护因素。（3）人员战术素养（指挥、队形和战术动作、利用地形地物的能力等）。通常，战术素养愈高，伤亡愈少。

战争本身因素：（1）战斗性质。进攻时的伤亡较防御时更多，主攻方向的伤亡常多于侧攻方向，攻坚

战时的伤亡常多于运动战时，游击战时伤亡最少。(2) 战斗阶段。进攻战时以接近敌阵时伤亡最多，防御战时以近战时伤亡最多。(3) 战斗激烈程度。炮火越猛烈，近战次数越多，则战斗越激烈，伤亡亦越多。

环境和时间因素：(1) 环境因素。平原开阔地作战较隐蔽地形伤亡多。不同的医疗阶梯，伤亡分布亦不同。(2) 时间因素。战斗时间越长，伤亡越多；白天战斗时伤亡较夜间战斗时更多。

救护因素：(1) 火线抢救。火线抢救做得好，可大大降低阵亡率和伤死率。(2) 后送速度。如伤后6~12h内得到手术处理，则疗效好，否则疗效差。(3) 救治情况。优良而及时的救治可挽救部分伤员生命，降低伤死率。

交通伤（traffic injury） 是指因交通事故所致的人员伤亡。近几十年来，随着全球性城市化过程的加速和现代交通工具的高速发展，交通事故已成为严重的威胁人类生命安全的“世界第一公害”。据世界卫生组织近期统计，每年因各类事故致死者约350万人，致伤者数千万人，其中交通事故致死者约70万人，致伤者约1 500万人，发达国家约占1/3，发展中国家约占2/3。交通事故每年造成的伤亡远远超过了地震、洪水、风暴等自然灾害造成伤亡人数的总和。从全球范围看，特别是发展中国家，车辆增加的数量常远远超过道路新修建的数量，因而矛盾更加突出。据世界卫生组织1993年报告，在过去10年中，在18个发展中国家，交通事故病死率增加了13%。但是在同一时期中，13个发达国家的交通事故病死率却下降了18%。这说明，尽管交通事故与经济发展、车辆增多和城市人口增加等密切相关，但前者与后者诸因素间并无必然的联系。如果在发展经济、增加车辆的同时，也增加对道路建设的投人，加强现代化管理，制订全面的交通法规并严格执行，特别是加强教育，提高全民的交通安全意识，交通事故和交通伤是可以不断减少的。我国1997年因车祸致死人数约73 000余人，伤19万余人，直接经济损失18.5亿元，说明我国交通情况不容乐观，交通事故急待综合治理。

交通伤中还包括铁路、航空和水运交通伤。因海难全世界平均年溺水伤亡人数约14万人；空难死亡人数每年平均约1 000人，事故生还者很少；铁路行车事故伤亡人数每年平均数千至万余人。

交通伤流行病学（epidemiology of traffic injury） 交通伤流行病学是应用流行病学的原理与方法，从人群的角度来研究交通伤的分布及其决定因素的一门交叉学科，它可通过对交通事故和交通伤发生特点、危害程度和危险因素的分析，提出合理的防范对策与措施，为减少交通事故及其所致的伤亡提供指导。

交通伤包括道（公）路、铁路、水运、航运中各种意外事故中所造成的伤亡，在交通伤流行病学中研究最多的是道路伤流行病学。它的主要内容有以下几方面：(1) 车祸类型：可分为冲击型（指机动车与行人、自行车或非机动车冲撞而造成人畜伤亡）和碰撞型（指机动车之间的相互碰撞，或机动车翻车、坠落等自身事故，造成车内人员伤亡）两大类；(2) 成因：道路、车辆、人与环境，核心是人与机动车这一对关系，即“人机驾驶系统”；(3) 流行病学特征：车祸频率的测量及其指标（如万车病死率、10万人口死亡率、每亿公里病死率等）；长期趋势（动态观察和分析逐年10万人口死亡率、万车病死率、每千人车辆拥有数等变化，以掌握其变化趋势）；人群分布（不同性别、年龄、职业，使用道路时的“角色”，如司机、乘员和行人等）；时间分布（每年不同月份，每月不同日期，每周不同星期数，每日不同小时，车祸在上述不同时间的分布情况）；交通方式（机动车、自行车和行人等）；(4) 危险因素：如事故倾向性、年龄、驾驶经历、个体素质、不良行为（疲劳、饮酒、吸烟、药物和未用安全带等）以及环境危险因素（如恶劣天气、道路质量差、交通秩序差和照明差等）；(5) 对人口质量的影响：按疾病监测所用的潜在寿命损失年数（years of potential life lost，YPLL）来评价交通伤对人口资源和质量的影响，并与其他疾病作比较。

交通伤流行病学：人的因素（epidemiology of traffic injury：human factor） 据统计，70%或90%以上的车祸是人的因素造成的。人的因素中以下几点有引发车祸的危险：(1) 事故倾向性：指较其他驾驶员更易发生车祸的驾驶人员的素质特征。国外报告，3/4的意外事故发生于1/4的人群中；国内研究表明，约6%~8%的驾驶员有事故倾向性，他们造成的车祸占总车祸数的30%~40%。(2) 年龄：15~25岁是车祸的高危人群，其中16岁的车祸发生数是不同年龄平均数的7.2倍；65岁以上，因视力、反应能力和全身

健康情况等，发生车祸的的机率也有所增高，约为不同年龄平均数的 1.2～1.7 倍。（3）驾驶经历：一般地说，驾驶经历较长者，发生车祸的机率较低，但也有的研究显示，两者间无明显的相关性。（4）个人素质：智力低下，知觉不良，反应力差，心理稳定性差或有酗酒、过量吸烟、服用兴奋剂或抑制剂、疲劳驾车等均易发生车祸。（5）个人防护：用头盔（摩托车手）或用安全带（汽车司机和乘员），其死亡机率可降低 28%～46%。（6）安全意识：因缺乏安全意识而不遵守交通规则，司机、骑摩托车或自行车人、行人等均会因此而增加伤亡的机会。

交通伤流行病学：车辆因素（epidemiology of traffic injury：vehicle factor） 早年发生车祸，常由于机动车的车轮、刹车等部件失灵而引起。现在，车的质量已大为提高，因车辆因素而致车祸者不到总车祸数的 4%。车辆中的危险因素如下：（1）车内部件：就致伤中的作用而言，依次为车内突出部＞驾驶盘＞挡风玻璃＞仪表盘；（2）车体：体积大、质量重者较安全，反之较危险，发生车祸时伤亡更重；（3）车形：车的头部与另一车或坚硬物体相撞的机率较其他部位为高（约占 80%），因此，车的头部如较长，驾驶员及乘员在发生车祸时的伤情可减轻；（4）车速：致伤人数与车速平方成比例，死亡人数与速度 4 次方成比例。造成 50% 伤亡的撞击速度为 34km/h，造成 50% 死亡的撞车速度为 47km/h。个别情况下，撞击速度低于 10km/h 也可使被撞击的行人致死，而 40～48km/h 撞击速度条件下只造成轻伤。

交通伤流行病学：环境因素（epidemiology of traffic injury：environmental factor） 环境因素主要指道路条件，我国 1996 年全国道路交通事故共 287 685 起，死 73 655 人，伤 174 470 人，因道路因素而致车祸和伤亡者仅各占 0.1%（事故 370 起，死 108 人，伤 198 人）。国外报告，环境因素可占事故总数的 12%～19%。其影响因素如下：（1）路面宽度和分界：宽阔而中间有分界的路面，其车祸发生率约为狭窄而无分界路面的 3 倍；（2）路的弯曲和坡度：下转弯和陡峭的路段常是车祸的好发地；（3）路面光滑度：过于光滑的路面，或是雷雨天气、路面结冰时，车轮易打滑而致车祸；（4）照明度：光线昏暗或反射光强烈，均影响司机正常驾驶，甚至引发车祸；（5）路旁物体：公路旁的树、电线杆、木桩、桥拱、岩石等，如距离公路太近，常会妨碍司机的视力，并易被车碰撞，造成人员伤亡。

交通伤流行病学：时间因素（epidemiology of traffic injury：time factor） 不同时间，其车祸发生率有所不同。现以 1996 年全国的统计资料为例作一说明。（1）年：死亡人数以 8～12 月居多，特别是 11～12 月，分别占事故发生总数的 8.9% 和 9.2%；2、3 月最少，分别占 7.0% 和 7.4%，前者与运输量增大有关，后者与春运期间管理严格有关；（2）月：低于 3% 的有 23、24、25、30、31 号 5d，其余日均＞3%；1995 年的资料也与此相同，原因不清；（3）周：星期六、日最少，这显然与出车较少有关，但死亡人数与其他日差别不大，表明严重车祸的比例较高；（4）日：1 日中，事故的高峰出现在 10～12 点，14～17 点，夜间 0～1 点也较高，上下班时间常发生塞车现象，车速减低，因而车祸及伤亡反而较少。

交通伤伤情特点（characteristics of traffic injury） 公路、铁路、航空和水运交通伤的伤情特点各不相同。就公（道）路交通伤而言，因车祸类型、碰撞方式和道路使用者身份（如司机、行人等）不同而可发生不同的损伤，如摔伤、碾压伤、撕脱伤、擦伤、爆炸伤和烧伤等，最为多见的是撞击性损伤。铁路交通伤中，以碾压伤和撞击伤居多，有时可发生爆炸伤和烧伤。航空交通伤中，一般为严重的高空坠落伤，表现多部位严重创伤、肢体离断和躯体离散，有时可发生烧伤。水运交通伤则以溺水为主，也可发生因火灾、爆炸所引起的烧伤、冲击伤、撞击伤和窒息。

交通伤车内人员伤情特点（characteristics of the wounded inside the vehicle in traffic accidents） 无防护的车内人员，在车辆行驶中因受阻（碰撞到另一行驶的车辆或物体）而突然停止前进时，会被抛向上和向前，直至碰到内壁为止。如被抛向车外，则可甩出一定距离，在与地面或其他物体接触时才突然停止运动。如司机被抛向前，其胸部与驾驶盘、操纵杆接触，人体向前的动量会受阻而反作用于胸壁，传入胸腔内可造成严重损伤。头部碰撞到挡风玻璃，小腿或膝部撞到仪表板上，由此而致伤。通常，司机头面部伤和胸部伤最为多见，其次为腹部伤和脊柱骨盆伤，前臂及股骨骨折也相当常见。车内乘员，锁骨和肱骨骨折、颅面部伤等更为多见，足踝部伤极少见（而司

机中多见)。

佩有安全带后，抛掷性损伤大为减少，与驾驶盘、挡风玻璃等碰撞性损伤也明显减轻，但某些情况下可发生安全带伤（如肠壁挫伤、破裂和血肿等）。

交通伤摩托车驾驶员伤情特点（characteristics of motorcyclist injury in traffic accidents） 摩托车发生车祸的机率较一般机动车高得多，每万辆机动车中，摩托车伤亡人数约为其他机动车的6~12倍。

摩托车驾驶员在驾车行驶时，上半身基本上没有受到保护，故易受伤。少数在骑座上被撞伤，多数被抛至一定距离后致伤。摩托车手和后鞍乘员典型的致命性损伤为颅骨骨折和严重颅脑伤，多在头部着地时发生。戴上安全头盔后可减轻头部着地时的摩擦、缓和急剧的减速，其病死率约为未戴头盔者的50%，但发生高速撞击时，头盔的防护效果已不明显。戴有安全头盔者常见的致死性损伤为颅底环形骨折。摩托车手和后座乘员常发生颞顶部骨折，伴有颅脑对冲伤，也可发生横贯基底部骨折和垂体凹骨折。在致死者中，约80%有颅脑伤，其次为胸部伤（肺、肋骨、主动脉损伤），下肢伤和肝脾破裂也较为多见。二次碰撞时可发生颈椎骨折。

交通伤骑自行车人伤情特点（characteristics of cyclist injury in traffic accidents） 我国拥有自行车4.4亿辆，约占全球自行车拥有量的三分之一。在许多城市中，人们交通出行中约有50%是利用自行车。尤其在上下班的高峰期，自行车如潮，拥挤不堪，有的与机动车抢道，因此最易发生事故。

不同撞击方式，其致伤部位不尽相同：自行车—机动车相撞时，伤情最重，颅脑伤发生率高，约在90%以上，其次为下肢伤和上肢伤，损伤类型主要为冲撞伤、碾压伤和摔伤；自行车—自行车相撞时，伤情多较轻，以上肢损伤多见，约占67%，其次为下肢伤、胸部伤和头部伤，损伤类型以摔伤为主。

自行车载儿童行驶时，可使儿童踝部被轧在自行车前轮或后轮中而致伤。

我国自行车致伤的发生率相当高，以致成为我国道路交通伤的一大特色。据我国5城市（北京、上海、常州、重庆和沈阳）1 000例道路交通伤伤员统计，骑自行车人竟为351人，占35.1%，为全世界所罕见。

交通伤行人伤情特点（characteristics of foot passenger injury in traffic accidents） 据我国1995年统计资料，行人受伤者占整个道路交通事故伤的14.3%，占死亡人数的25.3%。行人受机动车撞击后，伤情多较严重，约8名明显损伤的行人中就有1人死亡。好发年龄为0~19岁、40~49岁和60岁以上，男女之比约为1.5:1。绝大多数（92%）的伤亡行人是因整个车辆撞击所致。

行人遭汽车撞击后，常再撞击到地面上，因此易造成多发伤，平均每位受伤行人有2.7处伤，在重伤和致死行人中，平均有3.6处伤。随着车速的提高，损伤部位也会增多。车速在0~16km/h条件下，每受伤行人平均有1.6处伤，在82~96.5km/h条件下，平均有2.4处伤。

机动车造成行人损伤可分为撞击伤和碾压伤两类：撞击伤多由车体前头的突出部件（如保险杆、散热器、车前盖等）撞击致伤；碾压伤系汽车轮胎碾压人体所致，可出现轮胎印痕，与皮肤纹线方向一致的浅表而平行的裂口（多见于胸腹部被碾压时），皮肤与皮下组织分离，发生广泛皮下出血或血肿，甚至可形成皮肤环状撕脱，其宽度与轮胎接触面一致。

自行车造成行人损伤时，可发生冲撞伤，碾压伤和摔伤。

在损伤部位中，颅脑伤最多见，约占50%~80%；胸部伤约占3%~22%，重伤及致死者中占38%~64%；腹部伤约占1.5%~27.4%，重伤及致死者中占14%~42%。

交通伤致伤机制（wounding mechanisms of traffic injury） 未防护的汽车内前排乘员，先是身体下半部向前抛掷，膝部可能会碰到仪表板的下缘，然后身体向上抛，头撞击挡风玻璃上，腹部可撞击到驾驶盘下缘或操纵杆。头部弹回后，胸部又与驾驶盘相接触，继而头再次撞击挡风玻璃上。司机旁的乘员，因其前方无驾驶盘或操纵杆，故常被抛向挡风玻璃。未防护的后排乘员，可出现以下情况：①向前抛，其头、面、胸撞击到前座的后面或前排乘员的背部；②继续向前，撞击至车体前部的部件而受伤，此种情况在小儿更为多见；③被抛至车外。

通常，车祸时可发生多次撞击：第一次出现于车辆撞击到另一辆车或其他物体时；第二次出现于人体撞击到车体内部而减速至零时；第三次出现于力作用于肺、心、脑等脆弱的内脏组织时。在第一、二次碰

撞时发生的肋骨骨折可导致肺、肝或脾的破裂。作用于脑的减速力和旋转力可引起对冲性或剪切性损伤，表现为不同程度的组织撕裂和出血，即脑挫伤。停驶或慢驶的汽车被后面快速行驶的车辆碰撞后，车内人员的躯体跟着前进，而无依托的头部因惯性而后仰，由此造成鞭梢伤（whiplash injuries）。鞭梢伤是颈部过度伸展和过度屈曲（特别是过度伸展）的结果。

摩托车驾驶员多被抛掷后致伤，少数在骑座上受撞伤。骑自行车人多因与另一自行车或机动车相撞而致伤，后一种情况下，常被抛至一定距离。行人则主要被机动车撞伤。第一次碰撞时，常把行人弹到车辆的机器罩上，并撞到挡风玻璃上，由此发生严重的头部伤或是碎玻片所致裂伤；另一种是被碾压致伤。第二次碰撞是与地面接触，如撞向前方，易造成两膝、两手、面部或其他部位伤；如被抛向上空，触地后常发生颅骨骨折、软组织挫伤和体表擦伤。

交通伤死亡原因（causes of death in traffic accidents） 尽管道路使用者（road users，含司机、机动车乘员、摩托车驾驶员、骑自行车人、行人等）致伤致死的方式和机制有所不同，但死亡原因大体相似，最常见的死亡原因是严重多发伤，致死人员中，约62%～75%有两个以上部位的严重损伤。早期死亡原因主要是颅脑伤和大出血，主要致死性损伤是严重的颅脑伤和胸部伤。死亡人员中，约2/3有严重颅脑伤，这在摩托车驾驶员和汽车乘员中更为多见；约1/3有严重的胸部损伤，这在汽车驾驶员和乘员中较常见；约1/4为头部伤合并胸部伤。

颅脑伤中，一种是脑干或第三脑室生命中枢直接受撞击而产生的致命性脑挫伤，此类损伤在伤后1h内死亡的人员中占60%，在2～24h死亡的人员中占1/3。另一种中脑幕疝，属继发性损伤，系硬膜下出血、额叶和颞叶脑挫伤引发的颅压增高，表现为深度昏迷，并由此而致死，此类损伤在伤后1～24h死亡的人员中约占50%，在24～48h死亡的人员中约占60%见表1。

严重胸部损伤在致死人员中约占25%，主要表现为心脏大血管伤，多发性肋骨骨折致压缩性损伤、胸椎骨折等。腹部伤和骨盆伤也较为多见。

另据250例交通事故致死人员统计，头、胸、腹部伤各占70%、45%和19%（见表1），其中重伤占63%、36%和12%。

表1 不同致死人员中各部位损伤的发生率（%）

人员情况	头部	胸部	腹部	脊柱		骨折		
				颈	胸	骨盆	下肢	上肢
行人	63	38	14	10	7	36	48	14
摩托车手	80	49	24	2	7	0	22	17
骑自行车人	83	39	6	11	11	22	22	16
汽车司机	63	67	37	13	0	13	23	17
汽车乘员	81	50	31	0	8	12	16	8
公共汽车乘员	83	33	0	0	0	17	17	17
总计（%）	70	45	19	8	6	23	34	14

工业创伤流行病学：急性损伤（epidemiology of industrial injury：acute injury） 全球每天约发生1亿5千万次职业事故，其中相当一部分属于工业创伤。由于行业、工种、劳动强度、劳动纪律、劳动持续时间、个人体质和安全防护条件等因素的差异，工业创伤的流行病学亦各不相同。工业急性创伤的流行病学和发生情况如下：(1) 软组织伤：可因挤压、辗轧、绞拉和切割等引起，常见于有大型滚筒、连动皮带和大型切刀的作业环境，如印刷厂、面粉厂和造纸厂等；(2) 骨折与脱位：多见于空中作业（如建筑房屋）时跌落或被吊车等撞击而引起；(3) 头部创伤：多见于高空作业或移动的吊车撞击时；(4) 胸部创伤：吊车移动、货车倒车和起重机撞击等均可引起；(5) 腹部创伤：多见于坠跌、撞击、挤压和利器刺入时，常因高空作业坠落，吊车、货车碰撞等引起。

工业创伤流行病学：慢性损伤（epidemiology of industrial injury：chronic injury） 体力劳动常要求重复做某些动作或在相当长时间内维持一种姿势。如这种体力活动超过组织的适应与修复能力，则能引起一系列慢性损伤，其流行病学和发生情况如下：(1) 颈椎病：多见于40岁以上，长期从事办公室工作的人，是颈椎长期维持一定姿势造成慢性劳损的结果。(2) 滑囊炎：跪着工作易发生髌前滑囊炎；工作中过多屈伸肩关节可产生肩峰下滑囊炎；长期坐着工作或年老体弱者也可产生滑囊炎。(3) 狭窄性腱鞘炎：多见于手指与腕部，是手工业操作者的常见病。肌腱屈伸时在腱鞘内滑动，长期、频繁的磨擦可产生肌腱水肿、环状韧带增厚和变硬等损伤性改变。(4) 腱鞘囊肿：好发于腕背、手指关节的屈面、足背部及腕掌部。通常因长期过度活动使关节或腱鞘内滑液增多所致。手

工业操作者多见。(5) 肱骨外上髁炎：俗称“网球肘”，大多发生在从事反复伸腕及旋转前臂的作业人员。(6) 腕管综合征：是正中神经在腕管内被压引起的一组症状和体征，如出现患侧拇、示、中指有刺痛或麻木感，劳动后或深夜更重，经活动手部或甩手后可减轻。多见于手工操作的人员，中年女性较多。(7) 月骨无菌性坏死：亦称月骨软骨病或金宝克(Kienbock) 病，多见于男性青年，常因长期使用电钻、风镐、震动月骨而导致月骨缺血性坏死。(8) 膝关节半月软骨损伤：亦称半月板损伤，多见于矿工、搬运工，男性为多，常有明确的膝关节扭伤史。

空难（aeroplane crash） 空难是指飞机失事所引起的灾害，过去人们认为空难属于“全或无”（all or none）事件，即机上人员或全部生存，或全部牺牲。现已证明，事实并非如此。据 25 次空难统计，机上人员全部遇难者 18 次；仅有少数存活者 5 次；大多数存活者 2 次。

按事故类型可分为以下 3 种：(1) 高空事故：高空飞行中因爆炸等原因造成空难，机上人员常全部遇难，尸体常离散，且难以辨认；(2) 低空事故：刚起飞 150～600m 发生的事故，可能有部分人员生还，致死人员尸体也多较完整，主要为多发伤；(3) 着陆事故：未达到或越过跑道时着陆，机上人员生存机会较大，除发生创伤外，常出现大量烧伤，并成为主要死因。

空难创伤中，脊柱骨折的发生率可高达 78%，胸椎骨折是一种特征性损伤，常见胸椎上半段损伤，伴有胸骨损伤，此种称为屈曲型（flexion type）损伤。头部撞击伤发生率占 72%，并常是主要死因。此外，还常见下肢伤、胸腹腔脏器（含心脏大血管）伤。

在某些空难中，烧伤可成为主要死因，有的死者皮肤烧成焦炭状。如火势不重，可发生轻度烧伤，或因烟雾吸入而引起吸入性损伤。

海难（perils of the sea） 由于自然因素和人为因素使海上活动的船只和飞机发生破坏或覆没而引起人员伤亡者称为海难。据统计，全球每年因海难损失的船只约数百艘，发生溺水伤亡者约 14 万人。发生海难的因素很多：在平时，可因舰船发生碰撞、触礁、搁浅、火灾和爆炸等事故而致破损沉没，人员落水；在战时，飞机舰船可能被击沉，人员发生落水更为常见。导致上述因素出现的原因有：①船舶、航道、环境的不安全状态；②海员的不安全行为；③企业与港监管理有缺陷；④战争。从平时事故的性质来看，约 75% 是人的错误或过失造成的。

海难发生后，大约有 1%～4% 的海员立即死亡，90% 的受伤者可望痊愈，7% 的伤者留有终身残疾。引起死亡的主要原因是淹溺（占 56%），其次是骨折，特别是颅骨骨折（占 17%），两者占死亡事故的 73%。海员致命性事故的病死率是码头工人的 5～10 倍。

对海难中舰船上的幸存者和落水人员，必须快速营救，否则生存会受到严重威胁。对落水人员，可灵活应用下列原则进行救捞：先发现先救，后发现后救；先救单人，后救集体；先救无救生器材者，后救有救生器材者；先近后远，主次兼顾；先救伤员，后救健康者。总之，要给最需要者以优先援救。

创伤按体表结构完整性分类（classification of trauma according to structural integrity of body surface）

1. 开放性创伤：体表完整性受到破坏的创伤。它主要包括：(1) 擦伤：皮肤与粗糙物磨擦而产生的浅表损伤。(2) 撕裂伤：钝性暴力作用于体表致皮肤和皮下组织撕裂性损伤。(3) 切伤和砍伤：锐利物体切开体表所致损伤。(4) 刺伤：尖细物体猛力插入软组织所致损伤。

2. 闭合性创伤：体表完整性未受破坏的创伤。主要包括：(1) 挫伤：由钝性暴力或重物打击所致皮下软组织损伤。(2) 挤压伤：肌肉丰富的部位在受重物挤压一段时间后造成的筋膜腔内肌肉缺血、变性和坏死。(3) 扭伤：关节部位一侧受到过大的牵张力，相关韧带超过其正常活动范围而造成的损伤。(4) 震荡伤：头部受钝力打击所致的暂时性意识丧失，无明显或仅有很轻微脑组织形态学变化。(5) 关节脱位和半脱位：暴力作用后，组成关节各骨的关节面失去正常的对合关系，并引起关节功能障碍。(6) 闭合性骨折：强暴力作用于骨组织所致的骨断裂。(7) 闭合性内脏伤：强暴力传入体内后所造成的内脏损伤。

创伤部位分类（classification of trauma according to region of injury） 1. 颅脑伤：指自眉间，经眶上缘、颧骨上缘、颞颌关节、外耳道、乳突根部，至枕外粗隆连线以上部分的创伤。

2. 颌面颈部伤：上界与颅脑部连接，下于胸骨上切迹、锁骨上缘内 1/3、斜方肌上缘和第 5 颈椎棘

突连线区域内的创伤。

3. 胸部伤：上以胸骨上切迹、锁骨中外1/3和腋部连线为界，下以胸骨剑突、肋下沿第八肋间、第11肋中点、第12胸椎下缘连线区域内的创伤。

4. 腹部伤：上接胸部，下以耻骨联合上缘、耻骨棘、腹股沟韧带、髂前上棘、髂嵴和髂骨上缘连线范围内的创伤。

5. 骨盆（阴臀）部伤：上接腹部，下至耻骨联合下缘、股骨大粗隆、臀下皱襞连线间的创伤。

6. 脊柱脊髓伤：上起于枕外粗隆，下达骶骨上缘，两侧到横突尖部区域内的创伤。

7. 上肢伤：上与颈部和胸部连接，下至手指末端部分的创伤。

8. 下肢伤：骨盆以下至脚趾部分的创伤。

创伤致伤因素分类（classification of trauma according to wounding factors） （1）冷武（兵）器伤：指不用火药发射，而以利刃或尖端锐利武器所致的损伤。

（2）火器伤：指火药作动力发射弹丸、弹片、弹珠等投射物所致的损伤。

（3）烧伤：指因热力作用而引起的损伤。

（4）冻伤：指因寒冷环境而造成的全身性或局部性损伤。依据性质还可将其分为冻结性损伤和非冻结性损伤，前者包括局部冻伤、冻僵和冻亡，后者包括一般性冻疮、战壕足和浸泡足。

（5）冲击伤：指因冲击波作用于人体所产生的损伤。

（6）化学伤：指因人员受化学战剂染毒而致的损伤。

（7）放射损伤：指人员全身或局部受到放射线作用所致的损伤。全身照射可致急性放射损伤和慢性放射损伤。局部照射可致皮肤烧伤。

创伤伤情分类（classification of trauma according to severity of injury） 伤情判断主要依据：伤口情况、失去生活和工作能力的程度、治愈时间和预后等，一般分为3类：

（1）轻伤：局部软组织伤或范围不大的Ⅱ度烧伤，无明显全身症状的毒剂伤或放射性复合伤，1～4周内治愈，愈后不影响生活和工作能力，无残疾。

（2）中度伤：广泛软组织伤、上肢开放性骨折、一般性腹腔脏器伤或中等面积Ⅱ度烧伤，中度毒剂伤或放射性复合伤，损伤较重，无直接生命危险，但工作和生活能力丧失，治愈时间约2周至2个月，愈后可能留有功能障碍和轻度残疾。

（3）重伤：重要脏器和部位的严重损伤、严重挤压伤、大面积烧伤、重度毒剂伤或放射性复合伤，有直接生命危险或严重并发症，工作生活能力完全丧失，治愈时间在2个月以上，治愈后难免形成残疾或各种后遗症。

伤员分类（classification of the wounded） 伤员分类是指救护人员根据伤员病情需要与医疗后送条件，将伤病员区分为不同处置类型的过程。特别在战时和自然灾害时，伤员数量大，病种复杂，伤情轻重不同，而救治机构力量有限，救治时间紧迫，因此必须区分轻重缓急，确保每个伤员都得到及时合理的救治和后送。伤员分类分3种：

（1）收容分类：为分类的第一步，其目的在于使成批伤员尽快进入收容分类室。

（2）救治分类：为伤员到分类室后，分类医师进行详细全面的检查，查明伤情的轻重缓急，确定治疗性质和次序、后送的先后和去向。

（3）后送分类：对无生命危险、以及不能在本级医疗机构治疗的伤员，确定其后送的次序、地点、交通工具及采取的体位等。

这3种分类并非完全独立的，它们是紧密联系，互相渗透，有时是合并进行的。对以上各分类的基本要求是：及时、准确。分类结果须用分类标志加以标示。

伤员的医学分类（medical classification of the wounded） 为了准确反映伤员的情况，通常采用伤情、伤部、伤型和伤因四方面结合的方法对伤员进行分类，这样既能做到诊断明确，也可以表示出损伤的严重程度。损伤严重程度可用国际通用的AIS和ISS记分表示。伤部指受伤的部位。伤情则依据伤口情况、失去生活能力程度、治愈时间长短和预后可分为轻伤、中度伤和重伤。伤型，依伤后体表完整性分为开放伤和闭合伤；依火器伤伤道形态可分为贯通伤、盲管伤、切线伤和反跳伤；依体腔是否被穿透，可分为穿透伤和非穿透伤。伤因通常可分为冷兵器伤、火器伤、烧伤、冻伤、冲击伤、化学伤及放射伤等。例如："左侧胸部贯通性火器伤合并开放性气胸"，"头面部6%Ⅲ度凝固汽油烧伤合并呼吸道烧伤"。

战伤伤员分类标志（classification markers of the wounded in war） 战时伤员常处于流动状态，因此必须使用各种分类标志以显示其分类的结果。分类标志可分为救治机构内部自用的伤员分类牌和部队通用的伤标两种。中国人民解放军现行使用的伤标分五种，以特定颜色的布条或塑料条制做，规格为 15cm ×3.5cm，红色表示重伤（用止血带者用文字注明）；白色表示骨折；黑色表示传染病；蓝色表示放射性损伤；黄色表示毒剂中毒。伤标从火线抢救组开始使用，挂于伤病员左上衣兜位置随伤病员后送，直至最终治疗机构。各级治疗机构可根据伤情变化作及时的补挂、更换或取消，但不能无故去掉。

自救互救和卫救（self aid, mutual aid and medical personnel aid） 伤员对自己实施止血、包扎等急救称为自救；由战友帮助实施止血、包扎、固定、注射抗毒剂等急救称互救；由卫生人员对火线负伤人员的救护称为卫救。近代战争表明，随着武器的发展及部队配置的分散，卫救率有减少趋势，自救互救伤员数常超过卫救伤员数，而且自救互救还挽救了大量生命，特别是肢体大出血时通过自己或战友的压迫包扎常能达到有效止血的目的。因此平时对人员进行简单的急救、包扎和固定的训练是非常必要的。

大批创伤伤员（mass wounded） 平时大批伤员主要见于多种灾害和事故。常见的灾害主要有地震、滑坡、泥石流、山崩、雪崩、火山爆发、洪水、海啸、台风等，灾害中受伤人数及严重程度主要取决于灾害的强度、范畴、人口密度、地形地貌、建筑状况等因素，一次严重自然灾害中的伤亡人数可超过一次大的战役以至战争。事故主要是各种爆炸事故、交通事故及火灾事故。战时无论前方直接参战人员，还是后方的人员中均可发生大批伤员，战时伤员的数量和类型主要取决于战争的规模、使用的武器、人员分布、防护状况等因素。大批伤员在发生原因、创伤对象、救治条件等方面均有其各自的偶然性、突然性及特殊性，因而对伤员及时有效地救治造成了极大的困难。由此对大批创伤伤员的救治，必须建立在平时良好的工作基础上，充分发挥各级医疗网、医疗机构的作用，并得到全社会的支持。

大批创伤伤员救治特点（characteristic of emergency treatment for the mass wounded） （1）直接损伤、继发损伤及次生伤害并存。致伤原因常具有突然性和复杂性，不少致伤因素除直接造成人员伤害外，还引起继发和次生伤害。如地震还可次生出水灾、火灾、滑坡、疾病流行及精神创伤等。

（2）伤类繁多、伤情复杂。救治伤类中既有单一伤、多发伤，又有复合伤。伤员年龄不同，伤情复杂。

（3）大批伤员与救治条件的矛盾。由于突然、短时发生伤类复杂、伤情严重的大批伤员，同时战争和严重灾害时当地医疗力量、交通、通讯、水电等常遭破坏，另外有时发生在热带、寒区、高原、自然疫源地等特殊环境，大批伤员的救治和转运均十分困难，需要投入大量人力、物力。

（4）分级救治。在有效的卫生勤务组织下，在现场抢救的基础上实施分级救治。一般分三级救治：现场抢救、靠近现场的早期救治机构的救治和医院（包括后方医院）的救治。

大批创伤伤员现场抢救（first aid of the mass wounded on the spot） 现场抢救主要通过自救互救实现。

自救互救的最基本要求是最大限度地尽快消除致伤因素的继续作用。根据不同情况主要进行以下工作：挖掘被掩埋的伤员、灭火和使伤员脱离火灾区，简易止血包扎、简易固定骨折、清理呼吸道防止窒息，对有害气体及毒剂染毒和放射性沾染者应尽快简易除去染毒或沾染、尽快撤离现场。

医疗抢救通常是由卫生人员、担架队、民工和民兵等组成的医疗抢救队实施，其重点是搜集、挖掘、捞救、搬运伤员，使其尽快脱离险境，优先抢救危及生命的各种损伤。因条件和时间限制，不可能就地进行详尽检查，必须抓住各种危重损伤最主要的外部表现或直观症象，进行相应处理；纠正自救互救中的明显错误及填写伤票。医疗急救后必须尽快后送，组织轻伤员自行撤出。

大批创伤伤员早期救治（early treatment of mass wounded） 早期救治机构设置应尽量前伸以利于伤员的接送和救治。根据发生伤员实际情况，可设分类组、手术组、抗休克组及其他医疗组、医疗保障组和后送组等。早期救治机构的主要工作包括：

（1）伤员检伤分类：分类组应判断伤情，确定优先急需救治的伤员和去向，确定留治、留待继续观察还是直接后送，并对轻伤员进行简单医疗处理。

(2) 针对不同伤情进行早期救治：如对有外伤者行破伤风被动免疫、抗休克治疗、开放性创伤的清创、对疑有内脏伤者行剖腹探查、严重颅脑伤者的开颅清除血块等。

(3) 特殊情况的处理：做好有精神失常、传染病及有毒剂或放射性沾染伤员的处理。

(4) 伤员后送：掌握好后送指征和禁忌证，做好医疗文件和情况交接工作，充分利用各种交通工具，统筹安排，实现迅速高效后送。

创伤应激反应（traumatic stress） 创伤应激反应指机体对创伤造成的损伤、出血、疼痛、饥饿、寒冷、感染及恐惧等各种有害刺激所作出的旨在保护自己的一系列综合反应。其特点为肾上腺素能活力增加、能量需要量加大、体内产能底物趋向由储存转向利用，以适应机体对能量和维护机体自身内稳态的需要，从而起到保护及防御的作用。创伤应激反应的范围和程度与创伤程度呈正相关。同时应激反应还受年龄、性别、体质、营养状态及合并存在疾病的影响。多发性损伤所致的反应有叠加现象，但一般不会超过正常反应的2倍。

创伤应激中的神经内分泌反应（neuro-endocrine reaction in traumatic stress） 创伤可通过多种因素，如局部损伤、出血、疼痛、感染、焦虑及恐惧等，作用于以下丘脑—垂体—肾上腺为核心的神经内分泌系统，产生一系列反应。表现为下丘脑促肾上腺皮质激素（ACTH）分泌增加。交感神经兴奋通过去甲基肾上腺素、肾上腺素、多巴胺、5—羟色胺等神经递质将信号传至下丘脑，继而使垂体产生释放大量有关的激素；交感神经作用于胰岛组织可影响胰岛素和胰高血糖素的分泌；儿茶酚胺还直接作用于某些组织细胞，调节控制其代谢和功能。皮质醇、生长素、胰高血糖素、促甲状腺激素释放激素（TRH）、促甲状腺激素（TSH）、T4等增加和胰岛素分泌的抑制，对机体组织糖、蛋白质等的代谢具有调节作用。ACTH、肾素—血管紧张素、高血钾、高血浆渗透压、低血容量等因素可促进醛固酮和抗利尿激素（ADH）的分泌，对水电解质平衡产生影响。

创伤应激反应中的代谢（metabolic reaction in traumatic stress） 创伤后儿茶酚胺分泌增多，使机体保持生命所需的内稳态。在应激反应中，机体处于高代谢状态，蛋白分解加速、负氮平衡及糖代谢异常。蛋白质分解和氮排出增加程度与创伤严重程度有关。糖代谢异常包括血糖增高、内生性葡萄糖增多、胰岛素相对减少及胰岛素抵抗现象。这种高代谢状态与创伤后机体的肾上腺素、皮质激素、高血糖素及胰岛素等多种激素的变化有着密切相关。

创伤后代谢（metabolism after trauma） 创伤后代谢是指机体受到创伤后，代谢系统（包括能量、蛋白质、脂肪和糖类等代谢）逐渐产生的一系列具有特征性的变化。一般分成3个阶段：①休克或“退潮”期（ebb phase），它在创伤后即出现，可持续数小时甚至48h，其特点表现为体温降低，交感神经系统兴奋，组织血流灌注不良，机体代谢率下降、能量消耗正常或减少及血糖水平升高等。②分解或“涨潮”期（flow phase），出现于“退潮”期后，其特点表现为代谢亢进、负氮平衡及高血糖等，可持续几天到几周。此期能量消耗明显增加，其增高幅度与创伤性质和严重程度相关。③合成或“康复”期，此期机体由过度分解状态转为合成反应。此外，创伤代谢还涉及多种激素和细胞因子。

创伤后糖代谢（carbohydrate metabolism after trauma） 创伤后糖代谢主要指创伤应激状态下葡萄糖的代谢，包括糖的氧化供能、糖元的合成与分解、糖异生作用及胰岛素在糖代谢中的作用等。血浆葡萄糖水平在一定程度上反映了糖代谢的状况。创伤后早期（休克期）糖代谢的主要特点为高血糖症、葡萄糖氧化受抑、糖异生作用增强，并可出现胰岛素对葡萄糖的摄取或利用的刺激作用能力降低即“创伤后胰岛素抵抗现象（insulin resistance after trauma）”，亦称“创伤性糖尿病（traumatic diabetes）”。患者出现高血糖和高胰岛素血症，但此时的高血糖水平却不能抑制糖异生作用，亦不能促进葡萄糖在骨骼肌和脂肪组织中的氧化作用。进入高代谢期后，血糖水平逐渐下降，表现为中轻度增高或降至正常范围；虽然此时组织对葡萄糖摄取增多，但其完全氧化的比例下降，总的葡萄糖氧化能力下降；此期糖异生作用仍明显增强，“胰岛素抵抗现象”亦可存在。

创伤后脂肪代谢（fat metabolism after trauma） 创伤后脂肪代谢主要包括创伤应激状态下体内脂肪动员、脂肪酸的氧化和再酯化作用（底物循环）和肝内

脂肪酸的利用（酮体的代谢）等的变化情况。创伤早期，机体脂肪动员明显增强，血浆游离脂肪酸（FFA）与甘油水平增高，脂肪酸的氧化增强（但在严重创伤休克期血浆 FFA 氧化利用是下降的），脂肪酸再酯化率明显升高，肝酮体生成受抑。进入高代谢期后，脂肪动员仍处于增强状态，脂肪酸的利用与氧化明显增强，成为能量消耗的主要来源。另外，酮体生成增加，其代谢率与浓度成正比。

创伤后蛋白质和氨基酸代谢（protein and amino-acid metabolism after trauma） 创伤后蛋白质和氨基酸代谢主要指创伤应激状态下机体对蛋白质的摄入与排出、体内蛋白质的合成与分解以及血浆游离氨基酸含量变化和在内脏器官的利用情况。创伤后蛋白质代谢主要表现为蛋白质丢失，尿素氮排出增多，机体处于负氮平衡状态，其负氮程度和创伤严重度有关。从蛋白质代谢动力学看，负氮平衡的出现分为两类，一类是轻度创伤时，蛋白质合成速率下降，而分解速率不变或下降，使合成速率小于分解速率，出现负氮平衡；另一类是中、重度创伤时合成和分解速率均明显加快，但分解速率增加的更多，从而产生负氮平衡。骨骼肌是机体氮丢失的主要来源，其蛋白质分解时释放大量游离氨基酸入血，由于内脏器官对血浆游离氨基酸摄取量增加，使得血浆游离氨基酸的总体水平有所下降，但不同的氨基酸含量变化是不同的。一般认为生糖氨基酸如甘氨酸、脯氨酸、苏氨酸、丝氨酸、谷氨酰胺与丙氨酸含量是下降的，苯丙氨酸、谷氨酸含量是增加的。

创伤后代谢调节（metabolic regulation after trauma） 创伤后激素水平的变化是引起代谢变化的重要调节因素，其代谢调节的过程从创伤引起神经内分泌反应开始，首先是垂体激素（促肾上腺皮质激素、生长激素、催乳素和加压素等）分泌增多，同时激活交感—肾上腺系统使血浆儿茶酚胺水平增高，引起脂肪动员、加强肝糖原分解与肌肉糖原酵解、抑制胰岛素分泌，导致血中游离脂肪酸、葡萄糖和乳酸的含量增高。促肾上腺皮质激素使血浆皮质醇分泌增多，进而加速糖异生脂肪和蛋白质分解，促进糖异生，抑制周围组织对葡萄糖的利用，使血糖水平升高。创伤早期胰高血糖素的增多，同样刺激脂肪动员，肝糖原分解与糖异生增加，导致高血糖。上述儿茶酚胺、皮质醇、胰高血糖素是主要的代谢调节激素，在创伤早期明显增高，而进入高代谢期后，其含量已降至正常。

细胞因子也是创伤后代谢变化的重要调节因素之一。其中肿瘤坏死因子（tumor necrosis factor，TNF）与白介素—1（interleukin－1，IL－1）的作用特别明显。在糖代谢方面，TNF 可以刺激葡萄糖的摄取、乳酸形成及糖原分解。大剂量 TNF 可造成创伤后典型的代谢改变—高血糖与高乳酸血症；而注射 IL－1 可导致低糖血症。在脂肪代谢方面，TNF 或 IL－1 可抑制脂肪组织脂蛋白脂肪酶活性下降，增加血浆甘油三酯水平。对蛋白质代谢，TNF 或 TNF 与 IL－1 协同，可促进骨骼肌蛋白质的分解；另外，两者可分别调节激素水平，使血中胰高血糖素和皮质醇浓度增高，进而刺激肝细胞对氨基酸的摄取，同时血浆氨基酸浓度下降。

创伤后急性期反应蛋白（acute phase reaction proteins after trauma） 机体在受创伤后的头几天，创伤局部及全身会出现急剧病理生理改变，这一时期的变化称为创伤后的急性期反应。急性期有些血浆蛋白质发生明显含量改变，这些蛋白质被称为急性期反应蛋白。他们大多是由肝脏合成分泌入血。虽然在急性期反应时几乎所有的血浆蛋白的合成与分解速率均有变化，但一般只把那些血浆浓度增加大于 25% 左右的称为急性期反应蛋白。根据其增加幅度可分为 3 组：①浓度增加 50% 者有铜蓝蛋白和补体 C_3。②浓度增加 2～4 倍者有 α_1－酸性糖蛋白、α_1－抗胰蛋白酶、α_2－抗糜蛋白酶、纤维蛋白原和结合珠蛋白。③增加数百倍至千倍以上者有 C－反应蛋白及血清淀粉样 A 蛋白。急性期反应蛋白在创伤后明显增多，其功能或作用是什么？有待进一步研究。

创伤免疫学（traumatic immunology） 这是一门新的学科分支，在 1988 年召开的首届国际创伤、休克和脓毒症的免疫后果—机制及其治疗方法（Immune Consequence of Trauma，Shock，and Sepsis—Mechanisms and Therapeutic Approaches）学术会议论文集序言中首次提出，对创伤后免疫学功能的研究已成为一门新的充满希望的学科分支。创伤免疫学一词，最早见于“创伤后的免疫反应”一文（《中华创伤杂志》1995，11（5）：299）。

创伤免疫学是在现代创伤学与现代免疫学研究基础上建立起来的一门交叉学科，是研究各种创伤情况下机体免疫功能的变化规律及其发生机制，探讨如何

采用适当的免疫措施和手段，调理免疫紊乱状态，增强机体免疫防御功能，减轻过度炎症反应，从而达到有效地防治创伤感染及脓毒症，提高创伤治愈率的一门新的分支学科。

创伤后免疫紊乱（immune disorder after trauma） 创伤后机体免疫功能处于双相性的紊乱状态，一方面机体抗感染的免疫防御机能减弱，包括吞噬细胞趋化、吞噬和杀菌能力减弱，抗原递呈能力下降、淋巴细胞分泌白细胞介素 2（interleukin - 2，IL - 2）水平减少、CD4/CD8 细胞比例降低等表现，使机体易于并发感染；另一方面，创伤后机体又可分泌大量的炎症介质，包括白细胞介素 1（interleukin - 1，IL - 1）、白细胞介素 6（interleukin - 6，IL - 6）、白细胞介素 8（interleukin - 8，IL - 8）及肿瘤坏死因子（tumor necrosis factor，TNF）等细胞因子，诱发全身性炎症反应综合征（systemic inflammatory response syndrome，SIRS），呈现过度的炎症反应状态，对机体造成损害。这种双相性的功能紊乱即称之为创伤后的免疫功能紊乱。

原（前）炎症因子（pro-inflammatory factors/pre-inflammatory factors） 该名词是伴随全身性炎症反应综合征（systemic inflammatory response syndrome，SIRS）（见该辞条）概念的提出而出现的。创伤后早期机体血清中即可出现大量的炎症反应介质，主要包括白细胞介素 1（interleukin - 1，IL - 1）、白细胞介素 6（interleukin - 6，IL - 6）、白细胞介素 8（interleukin - 8，IL - 8）及肿瘤坏死因子（tumor necrosis factor，TNF），这几种炎症介质的大量产生又可刺激其他炎症介质，包括自身的大量合成和释放，从而导致机体发生过度全身性炎症反应，因而通常将上述四种细胞因子称为原/前炎症介质或因子。

全身炎症反应综合征（systemic inflammatory response syndrome，SIRS） SIRS 的概念是由美国胸科医生学会（ACCP）和危重病医学协会（SCCM），在深入研究和分析了临床脓毒症（sepsis）的表现和发病机制的基础上，为更为准确地描述一类在临床表现上与脓毒症类似，但无明显的感染证据的临床症状，于 1991 年提出的概念。SIRS 的本质为机体对外来刺激，包括创伤、感染等产生的一种炎症反应状态，其强调的是一种病理生理反应，而不是一种疾病。其发生发展过程，大致可分为 3 个阶段：创伤后各种应激激素刺激机体产生前炎症介质为第一阶段；炎症介质的大量释放为第二阶段；大量释放的炎症介质进一步刺激机体释放其他炎症介质，诱发过度的全身性炎症反应为 SIRS 的第三阶段。满足以下 4 项中的 2 项以上就可诊断为 SIRS，这 4 项标准为：①体温 > 38℃或 < 36℃；②脉搏 > 90/min；③呼吸 > 20/min，或 $PaCO_2$ < 4.3kPa；④血象：白细胞 > 12×10^{12}/L，或 < 4×10^{12}/L，或未成熟的中性粒细胞（杆状细胞）> 10%。

创伤免疫抑制（traumatic immunosuppression） 指机体在遭受各种较严重创伤刺激后，免疫功能发生抑制的现象。通常，创伤越重抑制越为明显，而较轻程度的损伤免疫功能状态变化不大，甚至有所增强。在创伤免疫抑制中细胞免疫功能受抑制较体液免疫功能受抑制更为严重。近年来认为创伤后免疫抑制仅是免疫功能改变中一个方面，以创伤免疫抑制描述创伤后的免疫状态是不恰当的（详见创伤后免疫功能紊乱辞条）。一般认为，创伤免疫抑制机制主要与免疫抑制因子、细胞免疫抑制及神经内分泌免疫网络紊乱等有关。

细胞免疫抑制（cell-mediated immunosuppression） 按传统的免疫学分类，特异性免疫反应分为细胞免疫和体液免疫。创伤后细胞免疫受抑的现象包括：淋巴细胞减少及增殖母细胞化能力受抑、CD4/CD8 比例下降、白细胞介素 2（interleukin - 2，IL - 2）及其受体基因表达和蛋白合成降低，Th1 向 Th2 亚群转化、Nk（nature killer）细胞活性减弱等。

体液免疫抑制（humoral immunosuppression） 创伤后体液免疫功能的降低不如细胞免疫受抑显著。体液免疫抑制现象包括：巨噬细胞 HLA - DR 抗原表达下降、抗原递呈功能减低　B 淋巴细胞合成抗体水平下降，补体活性表现为先升高再降低的耗竭现象，其中以替代途径的受抑最为明显。此外，具有免疫抑制作用的物质在创伤后的含量也明显增高，如前列腺素 E2（prostaglandin E2，PGE2）等。

免疫抑制因子（immunosuppressive factor） 创伤后机体血清中具有免疫抑制作用的物质较多，至少可分 10 类、15 种，包括医源性因素、创伤及创伤后感染所产生的各种物质。但免疫抑制因子则是特指在创伤后机体血清中出现的一种与创伤直接相关，而与医源

性因素或感染无关的一种低分子量蛋白类物质。最早由 Hakim 报道在烧伤血清中可出现这种物质，随后 Ozkan、Ninnemann 等将其命名为抑制活性肽（suppressor active peptide，SAP），并证实该物质分子量低于 10000，为蛋白、脂类及多糖的复合物，对热稳定，对胰蛋白酶、DNA 酶及 RNA 酶耐受和无细胞毒性，其作用与 PGE2 有一定关系，但有关其来源和进一步的作用机制尚不清楚。最近有资料报道单纯的机械创伤血清中出现一分子量约 9 000 的异常蛋白，该物质除具有强烈的免疫抑制作用外，还可刺激巨噬细胞释放前炎症介质。

免疫抑制性细胞（immunosuppressive cells） 正常体内存在着活化免疫反应和抑制免疫反应的细胞亚群，以维持机体免疫功能的动态平衡。如 CD4 与 CD8，Th1 与 Th2 亚群等。创伤后往往可见到抑制性亚群数量和功能活性相对增高，而活化性亚群数量和功能相对降低的现象，如 CD4/CD8 比例增高，Th1 向 Th2 亚群转化。因此有作者认为抑制性免疫细胞亚群数量和功能的增加是导致创伤后机体免疫功能抑制的原因之一。

神经内分泌免疫网络紊乱（disturbance of neuro-endocrine-immune net） 神经、内分泌和免疫 3 个系统在生物学基础上相互关联、相互影响。应激是机体创伤后最本质也是最基础的反应，机体随后的变化都与之有关。创伤后大量分泌的应激激素，如促肾上腺皮质激素、β-内啡肽等对免疫功能具有较强的抑制作用，而炎症介质也对神经、内分泌系统的分泌功能产生影响，因而神经-内分泌-免疫之间相互调节和制约作用有可能导致创伤的免疫功能紊乱。但目前对神经内分泌免疫网络紊乱导致创伤后机体免疫功能异常的机制尚处于现象上的描述和理论上的推测。

创伤后免疫调理（immune modification after trauma） 创伤后免疫调理的基本含义是通过某些药物和生物制剂，调整创伤后的免疫紊乱状态，降低感染脓毒症罹患率和改善过度的炎症刺激，提高创伤治愈率。其基本原则是抑制过度的炎症反应，增强受抑的抗感染免疫功能，对创伤感染进行免疫治疗，如加入炎症介质的单抗或受体拮抗剂，抑制血清免疫抑制物或抑制性细胞的活性；加入白细胞介素 2（interleukin-2，IL-2）、干扰素（interferon γ，INF-γ），以及针对感染菌或其毒性产物的免疫制剂如细菌抗血清、脂多糖（lipopolysacchride，LPS）单抗、CD14 单抗、杀菌性通透性增强蛋白（bactericidal permeability increasing protein，BPI）等。

中药免疫调理（modification with Chinese herbs） 利用中草药的某些有效成分调整和改善创伤后机体的免疫功能紊乱状态。常用的中药成分有黄芪多糖、人参皂甙。此外，金银花、白芍、三七等对机体的免疫功能也具有一定的调理作用。一般认为，中药具有 3 个方面的作用：（1）可增强机体的抗感染免疫功能；（2）某些成分具有抑制过度炎症反应功能；（3）某些成分对感染菌具有直接的杀伤或抑制作用。

创伤愈合（healing of trauma） 指在创伤造成组织损伤和缺损后，机体通过细胞再生和重建等过程，使损伤组织得以修复、伤口和创面得以愈合、破坏了的组织连续性得以恢复的过程。现代广义的创伤愈合还应包括创伤所致的精神和心理创伤的愈合过程。

创伤愈合中组织修复的基本过程大致可分为 3 个阶段：（1）炎症反应，溶解、清除坏死组织和渗出物；（2）结缔组织细胞和血管内皮细胞移行、增殖，形成肉芽；（3）新生结缔组织基质沉积和新生组织改造和改建。这 3 个阶段往往是相互重叠进行的。

组织修复有两种基本方式：（1）完全性修复（再生）：损伤组织由结构与功能相同的组织再生来完成，修复后与原来组织相同或基本相同；（2）不完全修复（再生）：损伤组织由不同于原来组织结构与功能的肉芽组织而后转变为瘢痕组织的方式来修复。创伤愈合过程中，二种方式均可发生，但以不完全修复多见。

伤口愈合（wound healing） 创伤常形成开放性伤口，手术切口也是一种伤口。由于创伤范围、有无感染及医疗处理是否恰当等不同条件，伤口愈合的形式也有所不同。伤口愈合一般分为一期愈合、二期愈合及痂下愈合。

一期愈合（healing by first intention） 伤口经缝合后能顺利生长愈合的过程称为一期愈合。多见于组织缺损较少、创缘较整齐、无感染、炎症反应轻，经缝合或粘合能严密对合的伤口。通常经 24～48h，炎症反应趋向消退，为细胞增生所接替。在一期愈合过程中，最初跨越伤口的往往是表皮，再生表皮细胞于

24～48h内就将伤口覆盖。肉芽组织于2d后从伤口边缘长出，很快把伤口间隙填满。同时，胶原组织亦开始参与伤缘的连接，局部张力强度随胶原积累而增强。一期愈合的时间短，形成瘢痕小。外科手术切口的愈合是典型的一期愈合，如创伤伤口较小，没有感染，数量不大的坏死组织被清除、切除，获得很好闭合的缝合，伤口也基本按一期愈合方式修复。

二期愈合（healing by second intention） 又称为间接愈合，主要指开放性伤口在经过伤口收缩和肉芽组织增生等阶段而达到修复的过程。见于组织缺损大，边缘不整齐、无法对合而呈开放性的伤口，或伴有感染的伤口。由于伤口内坏死组织多、炎症反应重而持续时间长，或由于感染引起局部组织变性坏死，致修复延迟。只有在清除坏死组织和控制感染后，再生才能开始，伤口底部及边缘长出的大量肉芽组织逐渐将伤口填平。上皮细胞的活动包括细胞的移行、分裂和分化3个过程。小伤口的上皮形成主要依靠细胞移行；0.1cm以上的伤口不仅依靠上皮移行，还要进行有丝分裂。在二期愈合过程中，表皮再生一般在肉芽组织填平伤口后才进行。二期愈合的时间长，形成瘢痕大。

痂下愈合（healing under scab） 当伤口或创面覆盖着凝固而干燥的渗出物、血液和坏死组织时，其表面结成一层膜，称之为痂皮。在没有感染的情况下，表皮细胞在痂下从伤口边缘逐渐长入，附着、覆盖在充填组织缺损的新生肉芽瘢痕组织上，或覆盖在存留的真皮组织上，当组织缺损处覆盖上新生表皮时，痂皮便脱落，此愈合过程被称为痂下愈合。在小面积的深Ⅱ度烧伤创面，如处理适当，可通过此方式得以修复。

创伤愈合影响因素（factors effecting wound healing） 创伤愈合过程受创伤局部和全身的许多因素的影响，主要有：(1) 感染　伤口及创面感染将进一步造成局部循环障碍和组织破坏。(2) 缺氧和低灌流　局部缺氧和低灌流通常与组织水肿、血栓形成、坏死组织及医疗处理失当等有关；全身低灌流主要是由于低血容量、全身感染及心功能不全等所致。(3) 营养因素缺乏　蛋白质、维生素A、以及锌、铜、铁、锰等微量元素的缺乏，均将严重影响创伤的愈合。(4) 细胞功能和协同　中性和酸性粒细胞、巨噬细胞、淋巴细胞、血小板、肥大细胞、成纤维细胞、内皮细胞等的功能及它们间的协同作用对伤口和创面的清洁及愈合，有着非常密切的关系。(5) 化学介质和细胞因子　神经生长因子、血小板源性生长因子、表皮生长因子、转化生长因子、成纤维细胞生长因子、血管内皮细胞生长因子、胰岛素生长因子、生长调节素、白介素-1、白介素-2、肿瘤坏死因子等，能通过趋化、调节细胞生长分裂、核酸蛋白合成等作用影响创伤愈合。

骨折愈合（fracture healing） 骨组织有很强的再生力，骨折后组织发生一系列损伤和修复反应，最终可使骨折愈合，恢复正常结构和功能，甚至可达到完全再生愈合。骨折愈合可分为以下几个过程：(1) 初期反应：主要包括局部出血和血肿形成，炎性反应和骨组织的退变坏死。(2) 骨痂形成和钙化骨：死骨带的坏死骨组织可被溶解吸收，骨折处纤维性骨痂形成，随后成骨性肉芽组织逐渐演变为交织骨和软骨，逐渐钙化后形成骨性骨痂。(3) 愈合骨的改建和再塑：通过骨的改建和再塑，使愈合骨在质和量上逐渐接近正常骨组织。

纤维性骨痂（fibroid callus） 骨折后，骨折部位形成的血肿于伤后6～8h开始凝结成含有网状纤维素的血凝块，随着红细胞的破坏、纤维蛋白的渗出、毛细血管的增生和成纤维细胞和巨噬细胞等的侵入，血肿逐渐机化，肉芽组织渐渐变成纤维结缔组织，使骨折断端初步连接在一起，这些连接骨折断端的组织即为纤维性骨痂。此时骨折断端仍存在一定弹性成角活动，X线检查可见少量膜内骨化影，但无软骨内骨化现象。

愈合骨的改建和再塑（rebuilding and reshaping of healed bone） 骨折愈合过程中形成的内骨痂和外骨痂在质和量上均与正常骨组织不同。骨折愈合过程中，受骨折部应力作用的影响和破骨细胞及骨细胞的共同作用，在应力最大的部位形成更多的新骨沉积；而承力不大、机械功能不太需要的骨质被吸收。这种外骨痂和内骨痂逐渐被吸收，骨髓腔再通，应力部位的骨质结构逐渐排列规则和致密，并恢复正常组织结构和功能的过程称为愈合骨的改建和再塑。此过程在成人一般需2～4年，在儿童2年内能完成。

华勒变性（Wallerian degeneration） 传统上指的是周围神经损伤后，其远侧段轴突发生的顺行性变性（或溃变）。由于1850年Waller首先对这种变性进行了完整的组织学描述，因而称之为华勒变性（Waller变性），又称轴突变性。被离断神经纤维的远端脱离胞体，轴突和髓鞘完全解体，最后消失。神经终末也被累及。此变性发生在损伤之后，而且出现于非直接损伤的部位，所以习惯上称为次生（继发）变性。这是相对于细胞或轴突受损部位直接发生的变性——原生（原发）变性而言的。现一般将其分为周围神经华勒变性和中枢神经纤维华勒变性。后者轴突和髓鞘的变性过程较长，由于中枢神经内的神经纤维无雪旺细胞鞘，髓鞘由少突胶质细胞形成，华勒变性时，少突胶质不发生明显的变化。

逆行性变性（retrograde degeneration） 神经纤维离断后，其轴突近侧段和胞体所发生退行性变，叫做逆行性变性。前者称为逆行性神经纤维变性，其范围较小，一般只限于1~3个结间段内。变性部分的轴突呈球形或棒状膨大，形成所谓的生长圆锥。此部可出现线粒体的聚集、神经微丝的增加；氧化酶及酸性磷酸酶活性增高；还可出现髓鞘崩溃，雪旺细胞肥大。后者称为逆行性神经细胞变性，即轴突切断后，神经细胞发生细胞体肿胀、核偏位和尼氏体消失（染色质溶解）等变化。胞体的肿胀可使其体积增加2倍以上，细胞核朝对向轴丘的方向偏移而靠近胞体的周边，甚至可呈现为向表面突出的状态。尼氏体溶解由核周开始向胞体周边部进行，在Nissl法标本上细胞的中心部不甚着色。轴突受损神经元的转归主要决定于轴突损伤部位离胞体的距离和受损处轴突直径的大小。

跨神经元变性（transneuronal degeneration） 在中枢神经的某些部分发生华勒变性后，与变性结构形成突触的神经元也可随之发生某些变性，由于这种变性跨越突触而累及下一个神经元，故称之为跨神经元变性或跨突触变性（transsynaptic degeneration）。它包括与受损神经元胞体或树突有突触联系的神经元所发生的逆行性变性（retrograde degeneration）和与受损神经元轴突形成终末的神经元所发生的顺行性变性（anterograde degeneration）。好发跨神经元变性的典型部位为视觉系统。跨神经元变性的结构变化系由于中止传入冲动所致，它代表了一种神经细胞改变的功能状态，而不是严格意义上的细胞死亡，即使如此某些情况下这也会以细胞死亡告终。一般而言，去传入纤维愈完全，跨神经元变性的表现也愈严重。跨神经元变性的确切机制仍不十分清楚。

中枢神经系统的可塑性（plasticity of central nervous system） 广义上，凡是有异于神经系统正常活动模式的情况都可以列入“可塑性”的范围。比较传统的定义建立在下列认识基础上，即在正常情况下，神经连接形式均按一定规律或模式建立，因而具有一定的特异性。一切有异于正常模式或特异性的，都可以说是具有可塑性的。但可塑性的程度，因条件不同而有所差异。为了调节各种适应性反应，神经系统回路在整个一生中都是可修饰或是可塑的。“可塑性”实质上是指神经系统或行为的任何形式改变。可塑性与神经系统的发育及中枢神经系统的高级功能如学习与记忆、损伤后的修复和轴突再生等密切相关。主要表现为某些损伤神经元的自然恢复、侧枝发芽、突触新生、神经网络和功能性联系的重建等现象。

神经营养因子（neurotrophic factors） 20世纪50年代初，首先由Levi-Montalcini等发现神经生长因子。其后的大量实验结果证实神经营养因子或神经细胞营养因子（neuronotrophic factors，NTFs）是一类具有维持和促进神经元正常的生存、生长、分化；在生理生化上激活酶活性和执行生理功能；在损伤情况下促进再生的特异多肽或蛋白质。它们通过突触后（靶）成分、突触前成分、相关卫星（胶质）细胞和血流到达特定神经细胞，与特定受体相结合而发挥其生物学效应。NTFs是一个庞大的家簇，由于它们是神经元生长、发育的化学调控因子，通过研究它们，不仅能更深入地了解神经生长和发育的图式，也能够寻找到促进神经损伤后的再生和修复的理想方法。迄今已经鉴定的NTFs有：神经生长因子、睫状节神经营养因子、脑源性神经营养因子、神经营养素、视网膜神经节细胞营养因子等。

侧枝发芽（collateral sprouting） 20世纪40年代Weddell等发现周围神经皮支损伤后可由邻近的正常神经纤维发出侧芽代偿其功能。其后Liu和Chamber在猫脊髓保留背根研究中、Cotman等在大鼠海马系统的研究中发现类似的情况。这种神经元的轴突可在一定条件下发生侧芽，借以代替邻近已溃变的轴突终

末，重新形成新的突触的现象，统称为侧枝发芽。即它指的是那些作为对邻近轴突末端变性作出反应的完整轴突生长。它是可塑性的一种重要形式，为中枢神经环路网可塑性研究提供了线索，有利于中枢神经损伤后的功能恢复或代偿。

迟发性神经元坏死（delayed neuronal death，DND） 1982年，Kirino在沙土鼠脑缺血的研究中，首次发现海马CA1区出现慢性广泛性神经元丧失。同年Pulsinelli在大白鼠脑缺血模型的研究中也得到了类似结果，缺血5～10min的大鼠脑供血恢复后第1天，CA1锥体细胞光镜下无明显改变，到了第4天，几乎所有的CA1锥体细胞都被摧毁。这种在缺血后一个时期内光镜下看不出细胞形态异常，而其后突然发生溶解、从神经毡中消失的神经元坏死现象，称之为迟发性神经元坏死（DND）。到目前为止，DND发生的确切机制尚不完全清楚，有关的因素有：脑血流和能量代谢，兴奋毒性作用，细胞内的钙超载，毒性自由基的产生及脂质过氧化反应，酸中毒，花生四稀酸的产生，单胺类神经介质代谢失衡等。

脑水肿（brain edema；wet brain） 脑内液体含量增多，以致脑容积增大、重量增加，称为脑水肿。脑水肿是脑外伤、脑卒中、脑瘤损害产生的一种组织病理学反应，严重时可出现脑疝。以往把脑细胞外液体增多称“脑水肿”，而把脑细胞内液体增多称“脑肿胀”，现已不加区分，统称为脑水肿。1967年Klatzo建议将脑水肿分为“血管源性脑细胞外水肿与细胞毒性脑细胞内水肿”，各家视为经典。近年来，由于医学技术的进步，电镜的应用，神经化学和分子生物学等领域的飞速发展，对脑水肿的分类和发病机制提出了新的概念。目前一般把脑水肿分为血管源性脑细胞外水肿、细胞毒性脑细胞内水肿。脑室积水（间质性脑细胞外水肿）及渗压性脑细胞内水肿。临床上，血脑屏障破坏所致血管源性脑水肿常发生于严重脑外伤之后，实验模型常以脑冷冻伤脑水肿为典型代表，细胞毒性脑水肿则见于脑缺血、缺氧之后。上述分类系指病程早期而言，发展至后期，细胞内、外脑水肿往往同时并存。

神经生长锥（nerve growth cone） 正在生长的轴突或树突的末端膨大部分称为神经生长锥。其形状极不规则，长宽各数微米，有缘膜状褶边并伸出丝状足。这些附足的数目和形状经常改变，并因此改变生长锥的全貌。生长锥形状和运动很大程度上受它所附着基质性质的影响。特别在质膜下，生长锥含有大量微丝和具群集特性的大而清亮的小泡。在生长锥内也有很多光面膜池、大的致密小泡、线粒体和溶酶体，但没有核糖体。生长锥充满微丝的片层和丝状足很像在可运动的细胞中所见到的褶边。生长锥可以从趋化因子的梯度，从在其环境中的细胞表面，以及从细胞外基质获得线索，以找到到达靶区的路径。因为它既不在分裂的细胞也不在成熟的神经元中存在，而是过渡的受发育调节结构。所以，它含有丰富的受发育调节的分子。生长锥质膜常因突起的伸展和回缩，受体介导的细胞内吞饮作用，特别是细胞表面的扩展而发生动态变化。

受损中枢神经系统的轴突再生（regeneration of axons from the injured central nervous system） Cajal（1928年）、Liu和Chambers（1958年）、Raisman（1978年）等神经学家认为，成年哺乳动物的中枢神经系统（包括视网膜），在受伤后只有轴突出芽的再生反应，而无有效的再生能力，并认为这是成年哺乳动物中枢神经系统的基本特征。1980年Richardson等首次用自身坐骨神经段植入成体SD大鼠脊髓，2～4个月后，在移植物尾侧灰质的神经元轴突，穿过坐骨神经段向头侧生长进入HRP注入区，取得了突破性进展。其后有不少学者得到相似的实验结果，并证明视网膜神经节细胞也能够再生。特别是近十多年来的研究工作使人确信，当给损伤的中枢神经提供适当条件后哺乳动物的中枢神经系统是能够再生的。一般认为神经纤维的再生与神经营养因子促进再生和防止神经元因损伤而引起死亡的生物效应有直接关系。把促进轴突生长的方法用于修复神经损伤和恢复有用的神经功能的可能性，还有待于阐明轴突再生能够导致成年哺乳类动物中枢神经系统内细胞之间的突触联系的恢复。

创伤计分系统（trauma scoring system） 在创伤救治机构不断完善的情况下，不同伤情的创伤伤员应后送到不同水平的医疗单位进行救治。如何才能正确地判断伤情，人们就提出了各自的评估方法。创伤计分系统（又称创伤评分）是一种用科学的量化标准以评定伤员损伤严重程度的方法。医生可根据伤员所得的量化分值来判断其损伤的严重程度，并预测其结局；决定其后送到哪一级医疗单位；以使其得到合理治疗。

并可对各救治单位的医疗水平进行评估和比较。理想的创伤计分系统应该成为资源分配的主要决定因素之一。创伤计分系统大体可分为两大类：第一类为创伤分拣系统（trauma triage systems），又称院前计分（或评分）系统；另一类为结局/比较评分系统（definitive or outcome/comparative scoring systems），又称院内计分（或评分）系统。

创伤分拣系统（院前评分系统）（trauma triage system; prehospital scoring system） 是指从受伤现场到医院确定性诊断以前这段时间内，医护人员对伤员的伤情进行定量评估的系统。它是通过观察伤员的不同生理指标而后加以计分，各分值相加即得总分。院前评分系统方法多种多样，有的伤情愈重分值愈高，有的伤情愈重分值愈低。本系统包括院前指数（prehospital index，PHI）、创伤指数（trauma index，TI）、病伤严重度指数（illness injury severity index，IISI）、CRAMS评分（CRAMS scale）、创伤记分（trauma score，TS）、修正的创伤记分（revised trauma score，RTS）和分类核查表（triage checklist）等。

院前评分系统主要用于现场对伤员的分拣，目的是使伤员能尽快后送到合理的医疗单位。因此，它应该是简便易行，且有一定的敏感性和特异性。目前院前评分系统的各种记分方法基本以生理指标为依据。

CRAMS评分法（CRAMS scale） CRAMS评分是一种院前评分法，以循环（circulation）、呼吸（respiration）、腹部（abdomen，包括胸部）、运动（motor）、及言语（speech）5个英文单词的第一个字母组成它的命名。上述五项指标的计分相加即得CRAMS总分（见表1） 分值≥9定为轻伤；≤8定为重伤。

表1 CRAMS评分

项目	测定结果	分值
循环	毛细血管充盈正常 收缩压 > 13.3kPa（100mmHg）	2
	毛细血管充盈缓慢 收缩压 11.3 ~ 13.2kPa（85 ~ 99mmHg）	1
	无毛细血管充盈或收缩压 < 11.3kPa（85mmHg）	0
呼吸	正常	2
	不正常（费力、浅表或呼吸次数 > 35）	1
	无自主呼吸	0
胸腹部	胸腹部无压痛	2
	胸或腹部有压痛	1
	腹肌紧张、链枷胸、胸或腹深部穿透伤	0
运动	正常	2
	对疼痛刺激有反应	1
	无反应或去脑强直	0
言语	正常	2
	含混	1
	言语不可理解	0

创伤记分（trauma score，TS） 是一种院前评分法，它用5项生理指标的计分相加，总分为1 ~ 16（见表2）。分值愈低损伤愈重，分值小于12定为重伤。由于其灵敏度较低，易遗漏严重病人，特别对头伤病人的严重性往往估计不足，因此提出了修正的创伤记分，以弥补其不足。

表2 创伤记分

项目	测定结果	分值
呼吸	10～24	4
	25～35	3
	>35	2
	<10	1
	0	0
呼吸运动	正常	1
	浅或困难	0
收缩压（kPa）	>12（90mmHg）	4
	9.3～12（70～90mmHg）	3
	6.7～9.2（50～69mmHg）	2
	<6.7（<50mmHg）	1
	0	0
毛细血管充盈	正常（前额、口唇及甲床再充盈时间<2秒）	2
	延迟（前额、口唇及甲床再充盈时间>2秒）	1
	无毛细血管再充盈	0
格拉斯哥昏迷记分*（GCS*）	14～15	5
	11～13	4
	8～10	3
	5～7	2
	3～4	1

* GCS（Glasgow coma scale）：下述三项分值相加即为GCS总分

1. 睁眼：自动睁眼4分、呼唤睁眼3分、刺痛睁眼2分、不睁眼1分。

2. 语言反应：回答准确5分、回答含混4分、用词不当3分、答非所问2分、不能言语1分。

3. 运动反应：按吩咐动作6分、刺痛能定位5分、刺痛能躲避4分、刺痛后肢体能屈曲3分、刺痛后肢体能过度伸展2分、无运动反应1分。

修正的创伤记分（revised trauma score，RTS） 是创伤记分（TS）的改进和简化，它取消了毛细血管充盈和呼吸幅度变化的两项指标，并加重了格拉斯哥昏迷计分（GCS）的份量。

RTS有两种版本：一种为T－RTS（triage－RTS），它是一种院前分拣法，总分为0～12间，是3项指标计分相加之和（见表3），通常把总分小于12的病人送到创伤中心；第二种版本的RTS是作结局预测用，总分为0～7.84。其计算公式为：RTS＝0.9368×GCS分值＋0.7326×收缩压分值＋0.2908×呼吸频率分值。分值愈小病死率愈高。RTS较TS能更准确地反应出严重头伤的重要性。

表3 修正的创伤记分

项目	测定结果	分值
GCS	13～15	4
	9～12	3
	6～8	2
	4～5	1
	3	0
收缩压（kPa）	>11.9（>89mmHg）	4
	10.1～11.9（76～89mmHg）	3
	6.7～10.0（50～75mmHg）	2
	0.1～6.6（1～49mmHg）	1
	0	0
呼吸（次/分）	10～29	4
	>29	3
	6～9	2
	1～5	1
	0	0

院前指数（prehospital index，PHI） 是一种院前评分法，以病人的收缩压、脉搏、呼吸和意识四项生理指标的变化为依据。最高总分为20分，伤情愈重分值愈高（见表4）。总分0~3分定为轻伤；4~20分定为重伤。伤员合并有胸部或腹部穿透伤时总分加4分。

表4 院 前 指 数

项 目	病 人 的 测 定 值	记 分
血压（kPa）	>13.3（100mmHg）	0
	11.5~13.3（86~100mmHg）	1
	10.0~11.4（75~85mmHg）	2
	0.0~9.9（0~74mmHg）	5
脉搏	>120	3
	50~119	0
	<50	5
呼吸	正常	0
	费力/浅	3
	<10次/分/需插管	5
意识	正常	0
	模糊/烦躁	3
	所述语言不能被人理解	5

创伤结局/比较评分系统（院内评分系统）（trauma outcome/comparative scoring system; hospital scoring system） 是病人到达医院后，根据其损伤类型和严重程度对伤员进行定量计分的院内评分方法。此类方法可从量化的角度对伤员的预后进行预测；又可对各医疗单位间的救治水平进行比较。此系统有以解剖指标为依据的简明损伤定级（abbreviated injury scale AIS）及其派生的损伤严重度计分（injury severity score ISS）、TRISS（a combination of RTS and ISS）、ASCOT（a severity characterization of trauma）法；也有以生理指标为主要依据，ICU常用的APACHE（acute physiology and chronic health evaluation）评分系统，计有APACHE Ⅰ、APACHE Ⅱ和APACHE Ⅲ三种版本。

简明损伤定级标准（abbreviated injury scale，AIS） 是一种以解剖损伤为依据的划分损伤类型和严重程度的评估方法。美国于1971年制定了AIS。1976年出版了AIS手册，计有500多损伤条目。1980年出版了AIS-80，对脑损伤的编码进行了重大改进，上述版本主要是为了对撞击伤进行评估。1985年出版了AIS-85，它扩大了损伤类型和严重度的编码范围，并对穿透伤进行了编码，共计1 400多损伤条目。由于内容增加，AIS-90将AIS-85的六位数编码改为AIS-90的7位数；并有2000多条损伤条目；对实质性脏器损伤也进行了调整；颅脑伤的条目由原来的82条增至240条；对失血量的作用也给予应有的重视。

最近美国机动车医学发展协会（AAAM）又推出了98修订本，主要改进有：①对AIS-90的一些条目提出更具体的编码规则；②对体表损伤在ISS计算中的应用特别给以明确规定；③将美国创伤外科学会提出的器官损伤定级（Organ Injary Scale，OIS）结合到AIS条目中（主要在胸、腹部）。

简明损伤定级标准-90（abbreviated injury scale-90，AIS-90） 是一种以解剖损伤为主要依据的创伤评分法。AAAM该手册于1990年由AAAM会出版。

AIS-90给每个损伤条目以特定的六位数编码，并加一个AIS严重度评分（共七位数）。首位数表示身体区域；第二位数表示解剖结构的类别；第三、四位数表示具体的解剖结构或在体表损伤时表示具体的损伤性质；第五、六位数表示具体部位和解剖结构的损伤程度；小数点后的第7位数是AIS评分。AIS评分是按损伤严重程度分为6个等级，即AIS_1定为轻度伤、AIS_2为中度伤、AIS_3为较重伤、AIS_4为严重伤、AIS_5为危重伤和AIS_6为极重伤。通常只需知道病人的损伤部位和解剖结构等，查找AIS-90手册即

可获得病人的 AIS 评分。

损伤严重度计分（injury severity score，ISS） AIS 法不能评价多发伤的综合影响。由此，于 1974 年提出了在 AIS 基础上的 ISS 法。此法仍以解剖损伤为基础，更适合于评价多发伤的严重程度和存活机率之间的关系。

ISS 法把人体分为六个区域：头和颈、面、胸、腹和盆腔、四肢和骨盆、体表。总分的计算是取身体 3 个最严重损伤区域中的最高 AIS（MAIS）分值的平方和。ISS 的最高分值为 75。总分为 75 可见于下述两种情况：其一是 3 种损伤的 AIS 值均为 5 分；其次是只要有一个损伤的 AIS 值为 6 分，就认定为 75 分。通常把 ISS > 16 分定为重度伤。ISS 法的不足之处是：当同一区域有两个以上损伤时，只能取一个最严重损伤的分值，就可能忽略了其他损伤的影响；此外，ISS 法未能反映伤员的生理变化、年龄和伤前健康状况对伤情的影响。尽管如此，该法仍是多发伤严重度评定最常用的方法。

TRISS 法（a combination of revising trauma score and injury severity score，TRISS） 创伤病人的结局评估是创伤研究的重要课题。病人的结局在一定程度上可反映伤情的严重程度，也可反映医院的救治水平。TRISS 是一种生理变化和解剖损伤相结合以预测病人存活概率（probability of survivor Ps）的方法，并考虑到年龄因素的影响。TRISS 的计算公式为：Ps（TRISS）$= 1/(1+e^{-b})$

式中 e 为常数，其值为 2.718282

$b = b_0 + b_1(RTS) + b_2(ISS) + b_3(A)$

b_0 为常数；$b_1 \sim b_3$ 为不同伤类不同参数的权重值（见表 1）；A 为年龄的分值，> 55 岁 A = 1，< 55 岁 A = 0。

表 1 TRISS 的权重值

损伤类型	b_0	b_1	b_2	b_3
钝器伤	-1.2470	0.9544	-0.0769	-1.9052
穿透伤	-0.6029	1.1430	-0.1516	-2.6676

得知了权重值、年龄，计算出了 RTS 和 ISS 分值，代入公式即可得到 TRISS 的 Ps 值。Ps > 0.5 说明伤员存活机率较大，如果出现死亡，应查明原因；Ps < 0.5 表明存活机率较小，如果救治成功，就应总结经验。

TRISS 虽广为应用，但也有一定的不足之处：如公式中应用 ISS 计分，ISS 固有的缺陷也会反映在 TRISS 上；年龄分段较粗，只有两个分段；对坠落伤病人存活机率的预测不满意。

ASCOT 法（a severity characterization of trauma，ASCOT） 由于 TRISS 法在存活机率（Ps）的预测方面存在一些弊病。1990 年 Champion 提出了 ASCOT 法，试图对 TRISS 法作进一步改进。本法也以生理变化和解剖损伤相结合，以 AIS（简明损伤定级标准）的分值为依据，来评估伤员的 Ps。它用逻辑函数和回归权重以进一步确认头伤和昏迷对预测结局的重要性。由于本法提出时间较晚，对其长处尚需作进一步观察。

为克服创伤严重度计分(ISS)的不足，改用 AP(anatomic profile)分区法，给病人的全部严重损伤(AIS 在 3 分以上的损伤)以较多的权重。它把身体分为 A，B，C，D 四个区：A 区包括头、脑和脊髓；B 区有颈前和胸；C 区为所有其它部位的严重损伤；D 区为所有非严重损伤，因为它对预后的影响不大，计算时予以忽略。为减少过重或过轻伤情对结局预测的影响，提高计算的准确性，要剔除下述 4 种病人：AIS_6，RTS = 0；MAIS(最大 AIS) < 6，RTS = 0；AIS_6，RTS > 0；MAIS = 1 或 2，RTS > 0。

ASCOT 的计算公式为：$Ps_{(ASCOT)} = 1/(1+e^{-k})$

公式中的 e 为常数，其值为 2.718282

$k = k_1 + k_2G + k_3S + k_4R + k_5A + k_6B + k_7C + k_8Age$

式中 G，S，R 分别为格拉斯哥计分(GCS)、收缩压和呼吸频率的编码值；A、B、C 为各区内所有严重损伤 AIS 分值平方和的平方根；Age 为伤员的年龄，本法把年龄分为 5 段：0 ~ 54、55 ~ 64、65 ~ 74、75 ~ 84、≥85，分别计 1、2、3、4、5 分。$k_1 \sim k_8$ 为不同伤类病人 $Ps_{(ASCOT)}$ 的权重值。得到各项分值和不同伤类的权重值后，代入公式即可得到伤员的 Ps 值。Ps 值 > 0.5 表明存活机率大；Ps 值 < 0.5 表明存活机率小见表 1。

表 1 不同伤类病人 $Ps_{(ASCOT)}$ 的权重值

系数	钝器伤	穿透伤
k_1	-1.1570	-1.1350
k_2	0.7705	1.0626
k_3	0.6583	0.3638
k_4	0.2810	0.3332
k_5	-0.3002	-0.3702
k_6	-0.1961	-0.2053
k_7	-0.2086	-0.3188
k_8	-0.6355	-0.8365

重症监护病房评分系统（intensive care unit（ICU）scoring system） ICU常用的疾病严重程度评分系统主要有3类：第一类为急性生理与既往健康状况评估系统（简称APACHE系统或AP系统）。AP系统有3个版本：AP-Ⅰ于1981年提出；1985年修订后称为AP-Ⅱ；1991年又制定了AP-Ⅲ。修订的目的无非是使该系统使用更简单、合理和可靠。有人认为AP系统较为复杂，于1984年提出了简化的急性生理学计分（simplified acute physiology score SAPS）系统，这一系统在法国和英国使用较多。1991年提出了SAPS改进型-SAPSⅡ。最后一类是1982年提出了死亡概率模型（mortality probability model简称MPM），它是根据logistic回归方程选择最有影响的参数以评估ICU病人的死亡概率；经多年的努力，又提出了新版本MPM-Ⅱ。上述三种评分系统中APACHE系统更为常用。

急性生理与既往健康状况评估系统-Ⅱ（简称APACHE-Ⅱ）（acute physiology and chronic health evaluation system-Ⅱ，APACHE-Ⅱ） 1985年提出了APACHE-Ⅱ计分法，它是APACHE-Ⅰ的改进型。12项急性生理计分（APS）、年龄计分和慢性既往健康状态计分之和构成了APACHE-Ⅱ的总分（共71分）。它是一种以生理指标为主要依据的ICU评分方法。APACHE-Ⅱ提供了一种对疾病严重度的全身性测量；并可对病人的预后进行分析；也可比较治疗效果、评估医院资源利用和各个ICU的作用。本法记录病人入ICU 24h内最差的APS或刚入ICU时的APS。APS共有12项指标：肛温、平均动脉压、心率、呼吸频率、氧合作用〔$FiO_2 \geqslant 0.5$用A-aDO_2值；$FiO_2 \leqslant 0.5$用PO_2值（无血气时可用HCO_3^-参数计分）〕、动脉pH、血清钠、血清钾、血清肌酐（有急性肾衰时分值加倍）、红细胞压积、白细胞计数和格拉斯哥昏迷计分。年龄分5个档次，记0、2、3、5和6分。既往健康状况计分：有严重器官和系统功能不全或免疫受损的病人按下述标准计分：1. 对非手术或急诊手术病人记5分；2. 择期手术后病人和手术后病人计2分。各项计分的具体标准可参阅有关文献。

APACHE-Ⅱ也提供了病人死亡危险性（R）的预测公式：$\ln[R/(1-R)] = -3.1517 + \text{APACHE-Ⅱ分值} \times 0.146 + 0.603$（仅在紧急外科手术后用）+诊断目录权重（可参阅有关文献）。

急性生理与既往健康状况评估系统-Ⅲ（简称APACHE-Ⅲ）（acute physiology and chronic health evaluation system-Ⅲ，APACHE-Ⅲ） 为更准确预测成年危重病人的伤情和预后，Knaus于1991年研究了美国40个ICU的17440例病人的材料后，提出了APACHE-Ⅲ评估法。它和APACHE-Ⅱ一样由急性生理评分（APS）、年龄和既往健康状况评分3部分构成。APS收集了除血清钾和HCO_3^-以外的所有APACHE-Ⅱ评估法所用的参数，并增加了5项，共计有17项参数：脉搏、平均动脉压、体温、呼吸频率、PaO_2或A-aDO_2、红细胞压积、白细胞数、肌酐、排尿量、胆红素、尿素氮、血清钠、白蛋白、葡萄糖，pH和PCO_2在APACHE-Ⅲ评估系统中不单独计分，两者共同决定分值；对神经系统的反应不用格拉斯哥昏迷计分，而用对疼痛和语言刺激能否睁眼来评定。APACHE-Ⅲ的年龄分段更细，共分为7段。既往健康状况分类也更具体。APACHE-Ⅲ总分为0~299。APACHE-Ⅲ的数据库大于APACHE-Ⅱ，特别是收集了大量的外科和创伤病人的数据，因此它更适合于外科和创伤病人的伤情判断和预后预测。详细的计分标准和计算必需参阅有关文献才能完成。

创伤早期局部治疗（early local treatment after trauma） 是指创伤后早期对受伤部位进行合理处理的过程，是创伤治疗中的重要环节，包括：创口清创、止血、骨折固定、局部引流等。对于平时创伤的清洁伤口，如某些切割伤可在无菌条件下直接缝合；对颅脑伤须减压者施减压术；对颈部伤有指征者施气管切开术；胸内伤必要时行闭式引流术；腹部伤行剖腹术并作相应处理，结肠伤要行造瘘术，术后要留治观察四五天；对有截肢指征者行截肢术；对软组织伤行清创术；对已感染的伤口，清创后充分引流，争取作延期或二期缝合。

创伤早期全身治疗（early systemic treatment after trauma） 包括：(1) 抗生素治疗：对污染较重、失活组织和凝血块较多的开放创伤，或颌面、胃肠道和会阴部损伤，或组织缺氧较长者或有免疫抑制或缺陷者可预防应用抗生素进行抗感染治疗。(2) 维持水、电解质和酸碱平衡：严重创伤病人大都伴有低血容量性休克，应及时输血输液以补充血容量，其原则是“需什么补什么，要多少补多少”。液体优先选用平衡盐液或乳酸林格氏液，少用葡萄糖溶液。创伤病人既

可出现呼吸性碱中毒或酸中毒，也可出现代谢性碱中毒或酸中毒，有时还出现呼吸性和代谢性的多种失衡。因此需仔细观察病情和分析检测数据，以确定诊断和进行针对性治疗。(3) 代谢支持：根据创伤时的代谢特点，应降低非蛋白热卡，提高氨基酸用量，使热/氮比值在 100 以下。氮源中，应提高支链氨基酸、减少芳香族氨基酸的含量。给予脂肪制剂可减少非蛋白热卡中糖的用量，减少 CO_2 的产生。给创伤伤员补充营养原则上应争取尽早口服。

创伤性休克（traumatic shock） 休克是 1731 年由法国学者 Henri Francois Le Dran 首次提出，法文为 Secouse。随后，英国学者 Gohn Sparrow 将其译休克，原意为震荡或打击，即把机体因剧烈震荡或打击时产生的病理过程称为休克。以后这一术语被沿用于各种原因引起的休克。关于休克定义，目前比较一致的认识，是指由各种致病因素引起的全身组织器官血流灌注急剧减少，微循环障碍，细胞受损，最终导致细胞功能障碍，代谢失常和细胞死亡，重要器官功能丧失的临床综合征。创伤性休克则是指机体遭到严重创伤后所表现出的休克征候群，主要是因为创伤后大失血、血浆或细胞间液大量丢失（烧伤、挤压伤）、神经功能紊乱及组织损伤后释放毒素等所致。休克的诊断主要根据临床症状和血液动力学改变，对于创伤性休克还要了解病人受伤经过，包括伤因，受伤时间、部位、严重度，失血量等。根据临床表现、血压、脉率和尿量等可将休克严重度分为轻、中、重 3 级。其基本治疗方法包括：及时去除致休克的因素、容量复苏、应用血管活性药物、细胞保护剂、纠正酸碱平衡紊乱以及改善重要器官功能状态等。

创伤性休克中的细胞损伤（cellular injury in traumatic shock） 细胞损伤是各种休克发生发展和死亡的共同通路。创伤性休克时，细胞损伤主要表现在以下几方面：(1) 细胞膜损害：细胞膜是休克时最早发生损害的部位，表现为细胞膜跨膜电位下降、膜流动性降低、膜上离子泵功能受损等，其结果是细胞内外离子交换异常、细胞水肿。休克时氧难以进入细胞内很大程度上也与细胞膜功能障碍有关。(2) 细胞能量代谢障碍：细胞内对缺氧最敏感的细胞器是线粒体，此外，休克时线粒体损伤还与线粒体内 Mg^{++} 下降、胞内酸中毒和膜离子转运功能障碍有关。线粒体是主要的能源基地，线粒体受损，使能量合成不足。(3) 溶酶体膜破裂或通透性增加，使溶酶体酶释放。上述改变在休克的发生发展中起着极其重要的作用。创伤性休克时细胞受损的机制主要是组织灌流不足。因不同组织细胞耐受缺血、缺氧的能力差异很大，故创伤性休克后各器官功能损害在时间顺序和严重程度上均有一定差异。

创伤性休克中的代谢反应（metabolic response in traumatic shock） 代谢反应既是创伤性休克时的主要变化，也是促使创伤性休克发生发展的重要机制之一。创伤性休克的代谢特点是高代谢、供能途径异常、细胞能量耗竭和代谢性酸中毒等。高代谢表现为分解代谢增强，代谢率增高，负氮平衡。供能途径异常是指创伤后糖利用障碍，自身组织蛋白成为创伤后高代谢的重要能源。这些代谢改变主要与创伤性休克时某些体液介质作用有关，重要的介质有：胰岛素、儿茶酚胺、胰高血糖素、肾上腺皮质激素、ACTH 和某些细胞因子（如肿瘤坏死因子、白介素、血小板激活因子等）。

创伤性休克中的介质（mediators in traumatic shock） 20 世纪 70 年代后期以来，对休克发病机制的研究主要集中在体液介质的作用。现已发现，参与休克发病的介质种类繁多，其中明确报道与休克发病机制有关的介质有：(1) 儿茶酚胺：主要为去甲肾上腺素和肾上腺素，经 α 和 β 受体发生作用，使微血管收缩，动－静脉吻合支开放，导致微循环灌注急剧减少。(2) 肾素－血管紧张素系统：与休克最为密切的为血管紧张素Ⅱ，可使全身血管收缩。(3) 组织胺：休克过程中组织胺的作用可能通过不同的受体引起不同的效应，H1 受体使微静脉收缩，微循环淤滞，导致休克发生。H2 受体使微血管扩张，加强心肌收缩力，具有抗休克作用。(4) 肽类休克因子：它们是在溶酶体酶分解组织蛋白过程中产生的活性多肽，如心肌抑制因子、网状内皮系统抑制因子，肠因子等，其中与休克最密切的是心肌抑制因子，抑制心肌收缩和使腹腔内脏小血管收缩。(5) 前列腺环素（PGI_2）/血栓素（TXA_2）系统：PGI_2 主要由血管内皮生成，具有强烈的扩血管和抑制血小板聚集的作用。TXA_2 主要由血小板生成，则具有强烈的缩血管和诱导血小板聚集的作用。(6) 内源性鸦片样物质：主要为内啡肽，可使动脉血压降低、心率减慢。(7) 氧自由基：休克时氧自由基增多主要来源于黄嘌呤氧化酶生成系统、

中性粒细胞和线粒体。休克时间愈长，复苏时产生自由基也愈多。⑧内皮素：是迄今所知最强的缩血管物质。⑨内皮舒张因子或一氧化氮，主要作用有：扩血管、抑制血小板聚集、抑制多形核白细胞与血管内皮粘附、激活白细胞。⑩血小板激活因子：是迄今所发现的最强的诱导血小板聚集的因子，此外可抑制心肌收缩力、收缩冠脉和外周小血管，增加血管通透性等。⑪细胞因子：目前发现的细胞因子已达数十种，但与休克最为密切的细胞因子主要有肿瘤坏死因子、白介素1、6、8。它们在休克时细胞损伤、微循环障碍、诱导其它介质释放等方面起重要作用。此外白细胞－内皮细胞黏附分子、激肽、补体、纤维连接蛋白、多种凝血和抗凝血因子等均可在休克发病中起一定作用。

创伤性休克中的微循环（microcirculation in traumatic shock） 微循环是指毛细血管部分的血液循环，即循环系统中进行物质交换的部位。血液在这里向组织细胞供给氧和其他营养物质，并带走细胞代谢所产生的 CO_2 和其它废物。同时由于毛细血管内静水压和血液渗透压的作用，可以调节组织及毛细血管内的含水量。

休克与微循环有着十分密切的关系。休克时，首先微循环痉挛、动－静脉短路开放，使毛细血管内血灌注量急剧减少；随后由于组织酸中毒，毛细血管前括约肌松弛，毛细血管开放，而静脉端对酸性环境的耐受性较强，仍处于收缩状态，使大量血液积聚在扩张的毛细血管内，血流速度减慢；同时因静水压升高，水和小分子血浆蛋白渗出血管外，血液浓缩，使血细胞聚集，发生 DIC；DIC 发生后，因凝血因子被耗尽而激活纤溶系统，继而发生出血。目前认为，休克的本质是重要器官内微循环灌流量急剧减少所引起的代谢障碍与细胞受损的病理过程，因此，微循环障碍是休克发病的关键环节之一。

创伤性休克诊断（diagnosis of traumatic shock） 创伤性休克的诊断主要依据以下几个方面：（1）外伤史：包括伤因、受伤时间、受伤部位、伤情和出血量等；（2）临床表现：包括意识与表情、皮肤、黏膜及甲床颜色、肢端温度、毛细血管充盈时间、表浅静脉萎陷情况、呼吸与脉搏率、血压和尿量等；（3）辅助检查：包括血液动力学和心电检测、实验室检查（如乳酸、血球压积、血气）。通常可将休克分为轻、中、重三级（见下表1）。这对于准确评估休克预后、指导休克治疗具有重要意义。

表1 创伤性休克分级

指标	分级		
	轻度	中度	重度
皮肤温度	发凉	发凉	湿冷
肤色	苍白	苍白	苍白到紫绀
神志	淡漠	明显淡漠	昏迷
收缩压(kPa)	12～13.3	8～12	<8
脉搏	100～120	>120	难触及或大于120
尿量(ml/h)	20～30	10～20	0
血球压积	0.38	0.34	<0.3
中心静脉压	降低	明显降低	0
休克指数	0.99±0.17	1.11±0.12	1.38±0.16

注：休克指数＝脉率（次/分）/收缩压（mmHg），正常值为0.54±0.021

创伤性休克治疗（treatment of traumatic shock） 创伤性休克是严重创伤早期死亡的直接原因之一，因此，其早期迅速救治将直接关系到伤者的预后。创伤性休克的治疗原则包括三个方面：（1）查明并纠正导致休克的原因；（2）纠正血液动力学及细胞代谢功能紊乱；（3）维持和稳定重要脏器功能。

容量复苏是休克治疗的关键措施之一，其目的是恢复血容量、细胞外液和心输出量，使血红蛋白、晶体和胶体渗透压逆转至正常水平，保证充分的气体交换，从而使机体代谢恢复至正常水平。选择液体的原则是“需什么补什么”。常用的液体种类有：（1）胶体液，包括全血、血浆、血清白蛋白、聚烯比酮、羟乙基淀粉和右旋醣酐等；（2）等渗电解质溶液，如生理盐水和乳酸林格液等；（3）高渗盐水，现使用最多的是7.5%氯化钠和7.5%氯化钠/6%右酐70，输入量为4ml/kg。因其用量小，输注时间短及便于运输等优点，很适合于现场急救。因为休克时，血糖明显升高，机体对糖利用率明显降低，故葡萄糖溶液不宜使用。输液量应根据临床症状进行调整，以满足维持良好的组织灌流为目标。

除体液治疗外，药物治疗也具有重要意义。药物治疗包括：（1）血管活性药物：主要用于因大量失血而血压甚低又无法及时进行容量复苏时，为了维持心、脑血液灌注可适当使用，目前使用较多的是多巴胺；（2）改善心血管功能的药物：主要在严重创伤性

休克时，为改善心功能而选用一些强心药物以增强心肌收缩力，常用洋地黄毒甙、西地兰和地高辛等；(3) 鸦片类拮抗剂：如纳洛酮、TRH；(4) 代谢药物：如 ATP - $MgCl_2$、1，6 二磷酸果糖、葡萄糖 - 胰岛素 - 钾的混合溶液（GIK）等；(5) 抗生素：选用抗生素时，除针对创面细菌外，早期尤要顾及肠道细菌，开始可选用广谱抗生素，随后应根据药敏情况，选用针对性强的抗生素；(6) 利尿剂：主要在大量补液后仍无尿者，为减轻肾脏负担，可静注甘露醇；(7) 其他药物：如皮质激素、抗自由基药物等。

创伤感染（traumatic infection） 感染是指病原体侵入体内，并在体内定植和产生炎症反应的过程。病原体由致伤源、投射物及随之经衣物、泥土和其他污物带入，是病原体的主要入侵途径，此类感染称为外源性感染。外源性感染也包括使用新设备、新技术如呼吸装置、弹性敷料、各种动静脉导管、传感器等引起的感染。另一来源是分布在人体胃肠道、呼吸道、泌尿生殖道等处的常驻菌，生理条件下，体内存在的正常菌群并不致病，而是与人体构成一种共生互利的生态平衡。当这些腔道破损、黏膜防御屏障功能降低时，细菌也可穿过黏膜进入深部组织造成感染；此类感染称内源性感染。细菌或其他微生物由外源或内源入侵后，多侵入淋巴管和血管，或沿自然孔道造成特定部位乃至全身性感染。轻微损伤、不太严重的单纯外伤或烧伤，多只发生或主要发生外源性感染；而在严重创伤、烧伤等情况下，既可发生外源性感染，又可发生内源性感染特别是肠源性感染。

创伤感染的病原菌（pathogen of traumatic infection） 数十年来，创伤感染的主要病原菌经历了明显的变化。20 世纪 30 年代创伤感染的病原菌以链球菌为主；40 年代则主要是对青霉素敏感的葡萄球菌；50 年代出现大量对青霉素耐药的葡萄球菌；大约从 60 年代、70 年代开始，以大肠杆菌、绿脓杆菌为代表的革兰阴性（G^-）杆菌逐渐取代以链球菌、金葡菌为代表的革兰阳性（G^+）球菌，成为创伤感染的主要病原菌。70 ~ 80年代创伤感染中无芽胞厌氧菌（如脆弱类杆菌）明显增多，一些新的机会致病菌和过去认为的“非致病菌”不断出现，如各种霉菌、粘质沙雷菌、克雷伯菌、产气杆菌、阴沟杆菌和不动杆菌等。并已注意到有厌氧菌参与的混合感染和真菌（如白色念珠菌、曲菌、毛霉菌等）感染日渐增多。在这个总的趋势下，下列情况值得注意：沉寂多年的耐甲氧西林金黄色葡萄球菌（MRSA）感染已构成临床威胁，令人瞩目；表皮葡萄球菌感染的发生率也在增加。总之，创伤感染的主要病原菌处在不断的变化之中。在不同的地区，其演变过程可能不尽一致。

创伤后厌氧菌感染（post-traumatic anaerobic bacterium infection） 厌氧菌广泛存在于自然界及人体各部位，占人体正常菌群的 99% ~ 99.9%。严重创伤后机体免疫功能下降、皮肤与黏膜屏障结构的破坏以及创伤局部组织的水肿、凝血块、坏死组织、异物的存在，为厌氧菌提供了繁殖的场所，致使厌氧菌感染易于发生。创伤感染最常见的厌氧菌为脆弱类杆菌。主要临床特点为：常伴需氧菌感染之后而发生，属缓发性的混合感染；除极少数带芽孢的梭状菌为外源性感染外，绝大多数厌氧菌感染属内源性感染；感染局部易产生气体，出现胀痛或明显压痛；分泌物带血或呈黑色，并有粪臭味。其诊断的主要依据是细菌培养。应用免疫荧光法、免疫酶标组化法、全自动微生物诊检系统、气相色谱法可对感染的厌氧菌作出快速诊断。对厌氧菌感染最根本的防治措施是彻底清除深部坏死组织及污物，改善局部缺血、缺氧环境，并加以厌氧菌敏感的抗生素（甲硝哒唑等）、抗毒血清、高压氧及外用过氧化氢等措施。

创伤后真菌感染（post-traumatic fungus infection） 严重创伤后皮肤、黏膜屏障结构的破损以及机体免疫功能的下降，为真菌的入侵和繁殖提供了条件，加之创伤后全身性大剂量使用抗生素致使菌群失调以及静脉导管的广泛使用导入真菌等，均可引起真菌感染。现已成为创伤（特别是烧伤）后常见并发症之一。真菌感染多继发于其他细菌感染之后，属微生态失衡后的二重感染，而且常与原有细菌混合存在。常见的致病真菌有念珠菌、隐球菌、毛霉菌、曲霉菌、藻菌。这些真菌均属于条件致病菌。诊断的主要依据是真菌培养、荧光抗体染色法、酶标抗体法以及聚合酶链反应（PCR）法。治疗真菌感染的主要措施包括：拔除静脉导管以消除感染源，停止或调整抗生素使用以消除微生态失衡，全身或局部使用二性霉素—B 和氟康唑等抗霉菌药物治疗等。

创伤后脓毒症（post-traumatic sepsis） 继发于创伤感染之后，同时出现以下两个或两个以上症状或体

征，则称为创伤后脓毒症。（1）体温 > 38℃ 或 < 36℃；（2）心率 > 90/min；（3）呼吸急促，频率 > 20/min，或过度换气，$PaCO_2$ < 4.3kPa（32mmHg）；（4）外周血白细胞计数 > 12×10^9/L 或 < 4×10^9/L，或未成熟白细胞总数 > 10%。其主要致病过程为：机体在接受创伤打击（第一次打击）时，中性粒细胞、单核—巨噬细胞等免疫细胞以及内皮细胞被激活而处于一种“激发状态”。当继发感染（第二次打击）后，使处于激发状态下的免疫细胞及内皮细胞出现超强反应，超量释放体液介质并激活靶细胞，使之产生“二级”、“三级”乃至更多级的次级产物。这些介质可引起“高排低阻”的高动力型循环状态、心肌抑制、内皮损伤及血管通透性增加、血液高凝及微血栓形成、强制性和“自噬”性高代谢，并最终导致多器官功能的损害。其防治措施主要包括：防治缺氧性损害；避免或减少感染的发生和发展；积极有效地处理创面和感染灶；合理使用抗生素和抗内毒素治疗；必要时作持续血液滤过等。

创伤后内毒素血症（post-traumatic endotoxemia） 创伤后由感染病灶 G^- 杆菌释放内毒素或肠道内毒素易位，致使大量内毒素进入血液循环，并引起剧烈的全身反应称为内毒素血症。临床症状和体征有发热、白细胞数变化、出血倾向、心力衰竭、呼吸衰竭、肾功能减退、肝脏损伤、神经症状以及休克等。通常用鲎试验检测血中内毒素的含量以确诊。主要治疗措施包括：早期清创，消除感染源；合理、足量、早期应用针对 G^- 杆菌抗生素；减少肠源性感染的发生和发展；对症和支持治疗；抗内毒素及抗细胞因子治疗等。

创伤后肠源性感染（post-traumatic gut-derived infection） 肠道被认为是人体中最大的储菌库。严重创伤后由于肠黏膜屏障损害、肠道通透性增加、肠道菌群微生态平衡紊乱、全身与局部免疫功能受抑，肠道的微生物可“乘机”越过肠黏膜进入正常而无菌的肠壁组织、肠系膜淋巴结、门静脉及其他远隔脏器，并在新的栖居地定植、繁殖，进而引起局部及全身的炎症反应，这一过程称为创伤后肠源性感染。常见致病菌除大肠杆菌外，还有肺炎克雷伯杆菌、肺炎球菌、绿脓杆菌、黏质沙雷菌、变形杆菌、肠杆菌、肠球菌、不动杆菌、阴沟杆菌等肠道常驻菌，且多为两种以上细菌的混合感染。主要防治措施包括：抗休克治疗；早期肠道营养；选择性消化道去污染；维护肠道微生态平衡；保护肠黏膜结构和功能的完整性；增强机体的免疫功能；抗生素的应用以及高氧治疗等。

细菌和毒素易位（bacterial and toxic translocation） 1966 年 Wolocchow 等首先把肠道内细菌通过黏膜迁移过程定义为“细菌易位”。目前公认的概念是：在没有感染的情况下，寄生于肠道的微生物及其毒素越过肠黏膜进入正常而无菌的肠壁组织、肠系膜淋巴结、门静脉及其他远隔脏器或系统的过程称为细菌和毒素易位。其发生机制可归纳为 3 个方面：(1) 肠道菌群微生态平衡紊乱。(2) 肠黏膜屏障受损。(3) 全身或局部免疫功能受抑。严重创伤、感染、烧伤、出血性休克、炎性肠道疾病、肠梗阻、放疗等病人以及服用对黏膜有损害的药物时，易发生细菌和毒素易位。当机体防御功能受到严重破坏时，细菌和毒素易位可进一步发展为肠源性感染。

细菌和毒素易位的防治（prevention and treatment of bacterial and toxic translocation） 主要防治措施包括：(1) 早期实施抗休克治疗。(2) 早期肠道营养：有利于刺激肠道的生理功能，营养液中所含的谷氨酰胺、鱼油、蛙皮素、表皮生长因子、营养性胃肠激素等，均能改善肠黏膜结构和功能。(3) 选择性消化道去污染：给重危病人口服不吸收的窄谱抗生素，可选择性抑制肠道 G^- 杆菌和念珠菌，并不影响厌氧菌的生物活性，从而保护肠道厌氧菌群，提高机体抗定植能力。(4) 维护肠道微生态平衡：补充肠道中生理性厌氧细菌，如口服双歧杆菌制剂等。(5) 保护肠黏膜结构和功能的完整性：应用钙通道阻滞剂、前列腺素 E 类、氧自由基清除剂等。(6) 增强机体的免疫功能：如去除或封闭免疫抑制因子、阻断抑制性 T 细胞的作用、应用免疫增强剂及细胞因子等。(7) 抗生素的应用：针对常见的肠道移位菌（如大肠杆菌、沙雷氏菌、绿脓杆菌、变形杆菌等），短期全身性应用。(8) 高氧治疗：可保护肠道屏障，减少细菌移位，改善预后。

创伤感染治疗（treatment of traumatic infection） 感染是创伤后最常见的并发症，而且是休克期后引起创伤病人死亡的主要原因。基本治疗原则如下：(1) 早期清创，去除污物和环死组织；对已感染的伤口，应及时切开和引流。(2) 抗生素应用：应根据创伤感染

类型、严重程度、病人全身状况、致病菌种类、细菌药敏、药物在组织中的渗透性及有效浓度、维持时间和副作用等全面综合考虑治疗性给药。(3) 对症和支持治疗：防止缺氧性损害；减少肠源性感染的发生和发展；代谢支持及免疫调节疗法。(4) 注意特殊感染的处理：如破伤风、气性坏疽、真菌感染的治疗。(5) 探索性治疗方法的应用：如抗内毒素治疗及抗细胞因子疗法等。

创伤感染治疗：抗生素（treatment of traumatic infection: antibiotic） 抗生素是创伤感染防治的重要手段之一，但也带来了不少副作用，因此必须注意合理用药。其原则如下：(1) 精心选择抗生素：当尚未得到培养和药敏结果时，可根据感染部位、感染类型、常见的感染菌及药敏，经验性用药。当病原菌已明确时，应使用敏感抗生素，并注意其在感染部位能否达到足够的杀菌或抑菌浓度。(2) 凡需用药者应尽早用药。(3) 合理设定剂量：应设定在无效浓度和毒性浓度之间。(4) 掌握好联合用药：适应证是病原菌未明或一种抗生素不能控制的严重感染，或多种细菌混合感染。常用配伍有：①繁殖期杀菌剂与静止期杀菌剂；②静止期杀菌剂与快速抑菌剂；③β—内酰胺类与β—内酰胺酶抑制剂；④磺胺增效剂与磺胺或喹诺酮类；⑤也可与内毒素拮抗物和抗细胞因子抗体配伍用。(5) 不滥用广谱抗生素，尽量使用窄谱抗生素。(6) 避免频繁更换抗生素，一种用药方案实施后应于72h判断疗效。(7) 感染较重时应静脉给药。

创伤感染治疗：局部用药（treatment of traumatic infection: local administration） 感染创面（伤口）局部用药已成为创伤感染治疗的有效措施之一。局部使用抗生素的优点是高浓度、高效、副作用小，可选择的抗生素也很多，常用药物有磺胺、磺胺嘧啶银(锌)、磺 胺乙酸盐、庆大霉素、杆菌肽、多粘菌素、聚乙烯吡咯烷酮—碘等。这些药物常被制成粉剂、水剂和霜（膏）剂三种形式。局部投药的主要方法有：(1) 直接投用：将药物直接投用于伤口。(2) 闭式灌注系统：结合滴注和抽吸引流，使富含抗生素的液体沿伤口贯穿流过。(3) 缓释系统：主要有 PMMA－庆大霉素串珠和庆大霉素胶原海绵。近来报道，含聚氧乙烯、丙烯表面活化剂 F68（Pluronic F）的凝胶抗菌载体已作为感染创口清洁剂用于临床；在磺胺嘧啶银中加入制霉菌素可减少创面上白色念珠菌的生长。此外，应用醋酸（0.5%～5%）及抗金葡菌素可分别治疗创面绿脓假单胞菌属感染及金葡菌感染。SKN 碳吸附剂具有选择性吸附细菌的能力，适用于脓性分泌物的伤口，纤维片状吸附剂适用于有感染的肉芽创面。

气性坏疽（gas gangrene） 气性坏疽又称梭状芽胞杆菌性肌炎或肌坏死。病原菌是一组 G^+ 梭状芽胞杆菌，主要为产气荚膜梭状芽胞杆菌、败血梭状芽胞杆菌、恶性水肿梭状芽胞杆菌、产芽胞梭状芽胞杆菌和溶组织梭状芽胞杆菌等，但以产气荚膜梭状芽胞杆菌最常见和最重要，其生物特性是易在缺氧、失活的组织中生长繁殖。这类细菌广泛存在于泥土和人、畜粪便中，极易污染较深的伤口（如开放性骨折、臀部或大腿部肌肉广泛性挫裂伤、压榨伤）和（或）存有死腔、异物、伴有血管损伤的血供不良的伤口，偶尔也可发生于择期性手术，尤其是截肢、结肠和胆囊手术及髋关节再建手术后。在适宜的条件下，可在局部生长繁殖并产生多种外毒素和酶损害人体，其中 α 毒素是一致命的坏死性溶血毒素。各种毒素和酶的协同作用，可使感染迅速扩散，造成组织毁损、液化与分解，进而危及生命。不经治疗，病死率可达 100%；治疗后的病人，死亡率为 20%～40%。由于本症的病程发展迅速，故强调早期诊断和及时治疗。

气性坏疽诊断（diagnosis of gas gangrene） 由于病变进展非常迅速，耽误诊断 24h 就足以致命，故早期诊断极为重要。诊断的三项主要依据是：伤口周围有捻发音、伤口渗出液涂片可见 G^+ 短粗杆菌和 X 平片检查发现肌群内有积气阴影。也可采用间接免疫荧光法进行早期诊断。临床上组织间积气并不限于梭状芽胞杆菌感染，应予区别。厌氧性链球菌和脆弱类杆菌在感染组织内也可产生气体，体检也可出现皮下气肿和捻发音，甚至筋膜坏死，但病情发展较慢，疼痛和全身中毒症状较轻，预后也较好，伤口渗出液涂片检查可发现链球菌和 G^- 杆菌。

气性坏疽治疗（treatment of gas gangrene） 1. 诊断一经确立，立即做急诊手术。即使病人处于濒死状态，也应在抢救休克的同时立即进行手术，彻底地清创引流、最大限度地切除坏死组织和切开筋膜减压。

2. 术后继续应用大剂量青霉素和灭滴灵。

3. 为提高组织间含氧量，造成不适合细菌生长繁殖的环境，有条件时应积极应用高压氧疗法。患者

在高压氧仓内吸入3个大气压的纯氧，能使血液和组织中的氧含量较正常高15倍，组织内的氧张力大于12kPa（90mmHg），起到抑制梭状芽胞杆菌的生长繁殖和产生毒素的作用，甚至可能有杀菌的作用。

4. 根据贫血情况，多次少量输血；维持水、电解质和酸碱平衡；给予三高（高热量、高蛋白、高维生素）饮食；保护心、肺、肝、肾功能，每日尿量需>1500mL，以有利于毒素排出。

气性坏疽预防（prevention of gas gangrene） 本症的发生有一些规律性，对容易发生此类感染的创伤应特别注意。气性坏疽预防的关键是尽早彻底清创：包括清除失活、缺血的组织；尽可能彻底去除异物特别是非金属性异物；对深而不规则的伤口应充分敞开引流，避免死腔的存在；筋膜下压力增加者，应早期进行筋膜切开减压；对伴有软组织广泛损伤的开放性骨折，清创后不宜早期缝合。此外，由于受挫伤和压榨的软组织在早期较难判定其活力，多在24~36h后，界限才趋明显，在这段时间内，要密切观察。国外学者发现，全身性预防性使用青霉素可降低气性坏疽的发生率。

破伤风：病因和诊断（tetanus: cause and diagnosis） 是破伤风杆菌侵入人体开放伤口内增殖并分泌毒素，导致以横纹肌痉挛及阵发性抽搐为特征的中枢神经系统中毒性疾病。破伤风杆菌是一种G^+厌氧性梭状芽胞杆菌，主要存在于人和动物的肠道，随粪便排出体外，污染泥土。创伤时，破伤风杆菌可污染深部组织（如盲管伤、深部刺伤等），如果伤口外口较小，伤口内有大块坏死组织、血块，或机械性填塞过紧、局部缺血等，就形成了一个适合该菌生长繁殖的缺氧环境；如果同时还存在其他需氧菌的混合感染，后者将进一步消耗伤口内的残留氧气，使本症更易发生。破伤风症状较典型，诊断一般并无困难，主要根据临床表现。若有外伤史并出现伤后肌肉紧张、牙关紧闭、颈项强直、阵发性全身肌肉痉挛发作等，应考虑此病的可能。早期仅有一些前驱症状时诊断较困难，应密切注意病情变化。诊断时应注意与脑膜炎、低钙性抽搐、狂犬病、癔病和精神病、士的宁中毒和吩噻嗪、灭吐灵等引起的张力障碍性反应等鉴别。

破伤风治疗（treatment of tetanus） 1. 控制并解除肌肉痉挛：是治疗的中心环节。病人应隔离在安静的避光室内，减少声、光的刺激。根据病情可使用镇静、解痉药物，以减少和控制痉挛的发生。

2. 保持呼吸道通畅，防止窒息：严重破伤风患者应尽早给予气管切开术，同时并注意吸出分泌物，清洁导管，吸入雾化气体和定期滴入抗生素溶液。痉挛发作期应防止舌咬伤出血而引起窒息。

3. 中和游离毒素：破伤风抗毒素（TAT）在原则上应是小剂量，一般总量5万~10万IU即可达到治疗目的。有条件者可用人体破伤风免疫球蛋白（TIG）。

4. 全身支持治疗：注意营养（高热量、高蛋白、高维生素）补充及水、电解质平衡。同时要加强护理，防止意外，定时翻身、拍背，以利排痰并预防褥疮；严格无菌技术，防止交叉感染。

破伤风预防（prevention of tetanus）

1. 伤口处理：战伤、污染严重的伤口必须彻底清创，可用3%过氧化氢及甲硝哒唑溶液反复冲洗，清除一切坏死和无活力的组织，摘除异物，敞开伤口。小而深的伤口，应给予充分扩创、引流。

2. 主动免疫：是预防破伤风的有效方法。注射破伤风疫苗可产生较稳定的免疫力。具体方法：前后共注射3次，每次0.5ml。第一次皮下注射间隔4~8周，再注射第二次即可获得“基础免疫力”。在半年至1年后进行第三次注射就可获得较稳定的免疫力。这种免疫力可保持10年以上，若随后5年追加注射一次（0.5ml），便能保持足够的免疫力。

3. 被动免疫：对伤前未接受主动免疫者，尽早皮下注射破伤风抗毒素（TAT）1500~3000IU。由于破伤风潜伏期长，因此对深部创伤、污染严重者可在一周后重复注射一次。破伤风抗毒素是马血清制剂，易发生过敏反应，注射前必须常规作皮内敏感试验。若阳性，应用脱敏法进行注射。

创伤后低渗性脱水（hypotonic dehydration after trauma） 指伴有细胞外液减少的低钠血症。特征为失钠多于失水，血清钠<130mmol/L，血浆晶体渗透压<280mmol/L。它通常与治疗措施不当有关，如大量消化液丧失或大汗后只补水未补盐，大创面慢性渗液、高渗或低渗失水时有效血容量减少而激发抗利尿激素分泌过多。细胞外呈低渗，无口渴症状。轻度时表现为头晕、无尿或尿稍多但比重低；中度时出现眼窝凹陷、皮肤弹性差、静脉萎陷等组织脱水现象，尿

少，血清钠 < 130mmol/L；到重度脱水时，可进一步出现表情淡漠、昏迷和休克等，此时血清钠 < 120mmol/L。实验检查见尿 Na^+ 明显降低，尿比重常低于 1.010，血浆晶体渗透压 < 280mmol/L，血中非蛋白氮、尿素氮增高。治疗中应积极处理原发病，纠正休克和补钠。轻度可经口补充；对中、重度的可按下式补钠：补钠量（mmol）=（140 - 测得血钠浓度）×0.6×体重（kg），总量于 24h 内分 2 ~ 3 次从静脉输入。如有神经系统症状时应尽快使用脱水剂。

创伤后高渗性脱水（hypertonic dehydration after trauma） 指伴有细胞外液减少的高钠血症。特征为失水多于失钠，血清钠 > 150mmol/L，血浆晶体渗透压 > 320mmol/L。通常因大量创面体液渗出、大量消化液丢失、创伤后高热、过度使用渗透性利尿剂、及水摄入不足而造成。轻度脱水时仅有口渴、尿少；当缺水量为体重的 4% ~ 6% 时出现严重口渴、口干、尿少、尿比重高、乏力和皮肤弹性下降；重度脱水时，缺水量 > 体重的 6%，可出现神志改变、体温升高、血压下降或休克。化验检查可见：尿比重、血红蛋白、红细胞计数、红细胞压积均增高。治疗上首先应去除病因，补充水分。一般口服就能达到目的，必要时可静脉内输入。先补 5% 葡萄糖溶液，待脱水基本纠正后给予 0.45% 低渗盐水，以防转为低渗性脱水。通常轻度失水补 1000 ~ 1500ml（20 ~ 30ml/kg），中度失水补 1500 ~ 2000ml（40 ~ 60ml/kg），重度失水补 4000 ~ 8000ml（70 ~ 140ml/kg）。

水过多/水中毒（water excess; water intoxication） 指机体进水总量超过排水总量，体内水分潴留过多，细胞外液量增加，稀释性低血钠。若过多的水从细胞外进入细胞内，使细胞肿胀，造成细胞内的低渗状态，即为水中毒。主要原因有：水摄入过多，创伤、感染、休克、疼痛等刺激抗利尿激素（ADH）分泌过多，肾损伤，急性肾功能衰竭，肾上腺皮质损伤等。急性水过多发病急，突出表现为低渗状态所致精神神经症状：轻者出现头痛、视力模糊、意识障碍、凝视、失语、精神错乱、定向力失常、嗜睡、躁动谵语和惊厥；重者出现脑疝而致呼吸心跳骤停。而慢性水过多起病缓慢，多被原发病的症状所掩盖，患者仅感软弱无力，出现恶心、呕吐和嗜睡等症状，体重明显增加，皮肤苍白而湿润，甚至出现严重的水肿、昏迷，有时还伴有唾液、泪液分泌过多。化验检查见血浆渗透压与血钠明显降低；尿钠正常或偏低；血清钾、氯及血浆白蛋白、血红蛋白、平均红细胞血红蛋白浓度（MCHC）、红细胞压积等均降低；平均红细胞体积（MCV）增大。

水过多/水中毒治疗（treatment of water excess; treatment of water intoxication） 对水过多应重在预防，在严重创伤、大手术、感染、肾损伤、急性肾功能衰竭及肾上腺皮质损伤等情况时，应注意控制输入水量。治疗上应积极治疗原发病。轻度者在停止补水后可自行恢复。重度者应禁止摄入水分；对有明显神经系统症状者，可采用 5% 高渗盐水静脉滴入，使细胞内水分外移，迅速改善体液的低渗状态和减轻脑细胞肿胀、恢复细胞正常功能。补钠量可按下式计算：补 3% 氯化钠（ml）=（140 - 血钠浓度）×体重（kg）；使用速尿或利尿酸进行利尿；也可口服 20% 甘露醇或 25% 山梨醇 250ml、或中药大承气汤内服使患者腹泻排出水分，但体质虚弱者禁用；上述措施疗效欠佳，可采用透析法；有脑水肿时加用地塞米松；惊厥者给予安定、水合氯醛等；同时注意纠正低钾、酸中毒等。

创伤后低钾血症（hypokalemia after trauma） 当血清钾 < 3.5mmol/L 时称低钾血症。常见于术后禁食、频繁呕吐、腹泻、长期胃肠道减压、肠胆胰瘘、大面积皮肤体液渗出、长期用排钾利尿剂、急性肾衰多尿期等情况。其症状与失钾的速度、程度及机体内环境的变化有关。临床上可出现软弱无力、软瘫、肌腱反射迟钝或消失、精神抑郁、嗜睡、表情淡漠、谵妄和昏迷等；胃肠蠕动减弱，出现腹胀、恶心、呕吐；严重时可致肠麻痹；窦性心动过速、房性或室性早搏；重度时可致室上性心动过速、室颤等严重心律失常；长期低钾可引起尿浓缩功能减退，表现为多尿、夜尿增多。心电图呈 ST 段下降，T 波平坦、双相或倒置，出现 U 波、U 波大于 T 波或 TU 相呈驼峰样。积极治疗原发病，补钾治疗：血钾在 3.0 ~ 3.5mmol/L 为轻度，可补钾 100mmol；血钾在 2.5 ~ 3.0mmol/L 为中度，需补钾约 300mmol；血钾在 2.0 ~ 2.5mmol/L 为重度，补钾约 500mmol。

创伤后高钾血症（hyperkalemia after trauma） 当血清钾 > 5.5mmol/L 时称高钾血症。常见病因有急性肾功能衰竭少尿与无尿期、盐皮质激素分泌减少、大量

输入库存血、输注大剂量青霉素钾盐、挤压综合征、大面积皮肤肌肉挫伤、烧伤、溶血、上消化道出血、休克后酸中毒、组织缺氧等。早期高钾血症的症状易被原发病掩盖，因此对少尿、尿闭及应用保钾利尿剂的病人尤应注意。临床上主要表现为神经肌肉传导障碍：四肢乏力、麻木、软瘫，甚至呼吸困难；心率缓慢、心律失常或传导阻滞，心脏可扩大。心电图：早期T波高尖，Q-T间期延长，较后可出现QRS波群增宽、P-R间期延长。应以预防为主，治疗病因，通过治疗酸中毒、注射葡萄糖胰岛素等促进钾向细胞内转移、利用排钾利尿剂、透析等方法加速钾的排泄，注射钙剂以对抗高血钾的心肌毒性作用。

创伤后低钙血症（hypocalcemia after trauma） 血清钙<2.2mmol/L时称低钙血症。常见病因主要有：甲状旁腺损伤、低蛋白血症、碱中毒、急性胰腺炎、大量快速输入含枸橼酸钠的血液等。其主要症状为手足抽搐、肌痉挛或惊厥。慢性、中等程度的低血钙可无症状。早期可有感觉异常，肌肉痛、口角抽动、口周和四肢麻木。心电图出现Q-T间期和ST段延长、T波平坦或倒置。治疗上应积极治疗病因；控制抽搐：10%葡萄糖酸钙10~20mL或10%氯化钙5~10mL，缓慢静脉注射（<2ml/min），如未缓解，半小时后可重复一次；应用钙剂后对抽搐治疗不明显时应测血镁；补充钙：口服葡萄糖酸钙或乳酸钙2~3g，3/d；对用钙剂仍未能纠正者可给予维生素D1500~5000u；另外，每输入1000ml全血后应静注10%葡萄糖酸钙10ml；纠正酸中毒后应及时补钙，以预防低血钙发生。

创伤后高钙血症（hypercalcemia after trauma） 血清钙>2.75mmol/L时称为高钙血症。如血清钙>3.75mmol/L，可发生高血钙危象。常见于：甲状旁腺功能亢进、骨骼肿瘤、肾上腺损伤或切除后、维生素D中毒、噻嗪类利尿剂应用及长期卧床等。轻度高血钙时表现为乏力、倦怠、软弱、淡漠。中度时（血钙3.0~4.0mmol/L）可出现头痛、肌无力、行走不稳、语言视觉及听力障碍、定向力减弱等神经精神症状，同时还可有腹痛、便秘、麻痹性肠梗阻、消化性溃疡、胰腺炎、肾结石、转移性钙化等。高血钙危象表现为：类似糖尿病酸中毒、急性肾功能衰竭、厌食、呕吐、进行性失水、多尿、剧烈腹痛、便秘、高热、神经肌肉麻痹、昏迷、心律失常甚至心跳骤停。心电图表现为QRS波群和T波间期缩短。治疗以治疗病因为主；大量输液，静滴1000~2000ml生理盐水后给予40~80mg速尿，以增加钠、钙的排泄，必要时可重复使用；同时也可用络合剂依地酸二钠50mg/kg加入液体静滴、给予肾上腺皮质激素、或用透析法降低血钙。

创伤后低镁血症（hypomagnesemia after trauma） 血清镁低于0.8mmol/L时称为低镁血症。常见病因有长期肠瘘、胆瘘或慢性腹泻、长期营养不良、各种原因致肾脏排镁过多、透析失镁、低蛋白血症、甲状腺功能亢进等。低镁血症主要表现为神经肌肉系统和心肌应激性增强所致的症群，以肌肉震颤、手足搐搦、反射亢进最常见，上肢尤为明显。对视听觉有过敏反应，严重时出现精神症状；心血管系统以心动过速及心律不齐最为常见，心电图改变类似低钾血症的变化，对抗心律失常药物治疗不敏感；24h尿镁<1.5mmol/L。治疗引起低镁的原因。轻度低镁时给予氧化镁200~500mg口服，3/d；或25%~50%硫酸镁2~4ml肌注，3/d，连用3~4d，好转后减量。重者可用硫酸镁2~3g，加入5%葡萄糖液或生理盐水500ml中静滴，症状好转后改为肌注。

创伤后高镁血症（hypermagnesemia after trauma） 血清镁>2.5mmol/L时称为高镁血症。常见病因有：急、慢性肾功能衰竭、严重脱水或少尿、甲状腺功能或肾上腺皮质功能减退时肾排镁减少，创伤性休克血容量不足和酸中毒，服镁剂过多。其主要表现为中枢神经系统受抑制，嗜睡乃至昏迷；疲乏、乏力、反射减弱，乃至软瘫等周围神经症状；心血管系统出现类似高血钾的心率减慢、传导阻滞、血压下降等；当血镁>7.5mmol/L时，可呈全身麻痹、呼吸麻痹；当血镁>12.5mmol/L时心脏停搏于舒张期。心电图示PR间期延长、T波高耸、QRS波增宽等。治疗病因的同时，静脉内注射10%葡萄糖酸钙10~20ml或10%氯化钙5~10ml，以拮抗镁的毒性作用；透析治疗；改善肾功能，限制入镁量及纠正失水，利尿排镁；对呼吸肌麻痹者应用人工呼吸，对心脏功能及时给予保护性治疗。

创伤后低磷血症（hypophosphorusemia after trauma） 血磷浓度低于0.8mmol/L称为低磷血症。常见病因有：长期静脉或胃肠补充不含磷食物、脂肪泻、慢性

腹泻及维生素 D 缺乏等。维生素 D 缺乏、肾小管性酸中毒、醛固酮分泌增多及利尿剂等均可使肾排泄磷增加，糖尿病应用胰岛素治疗时或呼吸性碱中毒时磷向细胞内转移。急性低血磷症状一般不明显。慢性低血磷常出现厌食、乏力、眩晕、肌无力、四肢麻木、抽搐、木僵，甚至昏迷。积极治疗病因。口服磷酸盐：每日 2～5g 磷酸盐，分次服入。症状明显者，首剂可增加 25%～50%。

创伤后代谢性酸中毒（metabolic acidosis after trauma） 代谢性酸中毒是指体内固定酸的堆积和碳酸氢盐原发性降低。常见病因有：创伤后高热、感染、休克、抽搐、缺氧、急、慢性肾功能衰竭、肠瘘、胆瘘或胰瘘、严重腹泻、含氯物质输入过多、静脉长期输入高营养液、高钾血症或摄入高钾饮食。临床最突出症状是呼吸深而快，酮症酸中毒时呼出气体中带有酮味。严重时表现为疲乏、眩晕、嗜睡，有时有感觉迟钝或烦躁不安。病人容易发生心律不齐、急性肾功能不全和休克。诊断时在了解病史的基础上，主要依据血气检查，CO_2 结合力测定低于 13.5mmol/L，血清 pH、HCO_3^-、和 PCO_2 均有一定程度降低，剩余碱负值增大；失代偿时，血浆 pH 和 HCO_3^- 也明显下降。在消除病因后轻度酸中毒可自行纠正，对血浆 HCO_3^- 低于 10mmol/L 病人，应尽早应用液体和碱剂进行治疗。对有明显脱水的酸中毒者可用 1.25%碳酸氢钠，急用时可采用 5%碳酸氢钠，按 2～4ml/kg 体重计算，30min 左右滴入。

创伤后代谢性碱中毒（metabolic alkalosis after trauma） 各种原因引起的体液 H^+ 丢失或 HCO_3^- 增多所致的综合征，称为代谢性碱中毒。常见病因有：持续呕吐、长期胃肠减压、大量碱性药物治疗后、大量输注库存血、长期应用速尿和利尿酸、低血钾等。病人常无明显症状，有时出现呼吸浅慢，严重时可出现烦躁不安、谵妄、精神错乱，甚至出现昏迷。血气分析：在代偿期，血液 pH 值、HCO_3^- 和 PCO_2 均有一定程度增高；失代偿时，血液 pH 值和 HCO_3^- 明显升高、PCO_2 正常，血 Cl^- 减少、CO_2 结合力升高，尿显碱性。治疗上应积极治疗原发病，补充血容量。纠正碱中毒不宜过于迅速，一般也不要求完全纠正。轻症只需补充生理盐水；严重碱中毒时（血清 HCO_3^- 45～50mmol/L、pH＞7.65）可口服氯化铵 1～2g，每日 2～3 次，或用 1% 氯化铵 600～800ml 静滴。伴有血清 Cl^- 下降者，可用 0.1mol/L 的盐酸溶液于中心静脉缓慢滴注。

创伤后呼吸性酸中毒（respiratory acidosis after trauma） 呼吸性酸中毒系指肺泡通气功能减弱，不能充分排出体内生成的 CO_2，以致血液的 PCO_2 增高而引起高碳酸血症。常见病因有：颅脑损伤等致呼吸中枢抑制、气道损伤阻塞、肺不张、肺水肿、肋骨骨折、气胸血胸、呼吸肌麻痹、呼吸机使用不当、ARDS、全麻过深等。临床上早期主要表现为呼吸困难，换气不足和全身乏力；有时有气促、紫绀、头痛、胸闷；严重时可致心律失常，血压下降、谵妄或昏迷。血气分析：急性呼吸性酸中毒，血 pH 明显下降，PCO_2 升高，实际碱（AB）＞标准碳酸氢盐（SB），HCO_3^- 正常。慢性呼吸性酸中毒时，血 pH 值下降不明显，PCO_2 增高，HCO_3^- 增加。治疗应尽快治疗病因，纠正缺氧，排出过多 CO_2，必要时应用呼吸机支持。对呼吸抑制病人，可给呼吸中枢兴奋剂。严重呼吸性酸中毒经治疗无明显效果，血 pH＜7.2 或伴有代谢性酸中毒、高钾血症时，可酌量补碱，但不宜过多或长期应用。

创伤后呼吸性碱中毒（respiratory alkalosis after trauma） 呼吸性碱中毒系指通气过度所引起 CO_2 排出过多，以致 PCO_2 降低而引起的低碳酸血症。常见病因有：休克、高热、革兰阴性菌感染、脑部损伤或炎症、创伤后刺激呼吸中枢、人工呼吸机和/或全麻期间呼吸管理不当等致换气过度。临床表现：呼吸浅快短促，可出现叹息样呼吸，头晕、胸闷；因血浆游离钙降低，可出现四肢及口唇发麻，肌肉震颤，手足抽搐。严重者可出现眩晕、意识障碍，肌肉强直及四肢抽搐。血气分析：血 pH 增高，PCO_2 和 HCO_3^- 下降。治疗上应积极治疗原发疾病，用纸袋罩住病人口鼻，增加呼吸道死腔，减少 CO_2 的呼出和丧失，提高血液 PCO_2。也可给病人吸入含 5% CO_2 的氧气。适当应用镇静剂，对抽搐者可静注 10%葡萄糖酸钙。

创伤后混合型酸碱失衡（mixed acid－base disorder after trauma） 混合型酸碱失衡指临床上同时存在两种或两种以上原发性酸碱平衡紊乱。主要有：

代谢性酸中毒合并呼吸性酸中毒：其特点为反映

代谢成分的剩余碱负值增大，反映呼吸成分的 PCO_2 升高。血浆 H^+ 浓度升高甚至超过 100mmol/L，pH < 7.0。

呼吸性碱中毒合并代谢性碱中毒：其特点为反映代谢成分的剩余碱正值增大，反映呼吸成分的 PCO_2 降低，以致 HCO_3^- 升高，pH 明显升高。

代谢性碱中毒合并呼吸性酸中毒：其特点为反映呼吸成分的 PCO_2 升高，反映代谢成分的剩余碱正值增大，pH 正常。

代谢性酸中毒合并呼吸性碱中毒：其特点为血 pH 正常，PCO_2 明显降低、剩余碱负值增大。

代谢性酸中毒合并代谢性碱中毒：其特点为反映酸碱平衡的 pH、PCO_2、剩余碱等因互相抵消或部分抵消而变化不大。

三重酸碱失衡：系指呼吸性酸碱失衡（呼吸性酸中毒或呼吸性碱中毒）、代谢性碱中毒及代谢性酸中毒同时存在于同一伤员。呼吸性酸中毒 + 代谢性碱中毒 + 代谢性酸中毒者的特点通常为：pH 和 Cl^- 降低，$PaCO_2$、HCO_3^- 和 AG 升高，实测 HCO_3^- + AG 上升值（AG 上限为 16mmol/L）> 正常 HCO_3^- + 2.85 × $PaCO_2$ 上升值（kPa）+ 3.78；呼吸性碱中毒 + 代谢性碱中毒 + 代谢性酸中毒的特点通常为：pH 和 AG 升高，Cl^-、$PaCO_2$ 和 HCO_3^- 降低，实测 HCO_3^- + AG 上升值 > 正常 HCO_3^- + 3.675 × $PaCO_2$ 上升值（kPa）+ 1.72。

创伤后输血（blood transfusion after trauma） 创伤后输血的主要目的为恢复或维持机体血容量及血液的携氧能力。创伤失血量达总血量的 30% 时就可能危及生命，因此在输液的同时应及时补充血液，一般应保持血细胞比积在 25% 以上，以保证组织氧合作用。血液的来源一般有两个：一是患者自身血的回输，其优点为可节约库存血、无需交叉配血、节约时间，但此血大量回输易致凝血障碍，同时其游离血红蛋白较高；另一血液来源为库存血，它又分为 24h 内采集的新鲜全血和一般库存血，前者的血小板含量较高。输血时速度以不超过正常的心输出量为宜，同时应参考患者的血压、心率、末稍循环、尿量及休克症状的变化而定。当需要大量输血时，还应监测患者的凝血功能，及时补充凝血因子。

创伤后成分输血（blood component transfusion after trauma） 成分输血就是用物理或化学方法将血液内的细胞成分、血浆及血浆蛋白成分加以分离、浓缩和提纯，并根据患者的需要，有针对性地补充所需要的血液成分的输血方法。成分输血具有：纯度高、安全、疗效好、副作用小、便于保存运输、价格便宜等优点。成分输血主要包括以下几类制品：(1) 红细胞制品：包括少血浆全血、少白细胞的红细胞、浓缩红细胞、洗涤红细胞、冰冻红细胞、红细胞悬液、年轻红细胞（网织红细胞数量多）等；(2) 白细胞制品：包括浓缩白细胞、转移因子、人 α - 干扰素等；(3) 血小板制品：包括富血小板血浆及浓缩血小板悬液等；(4) 凝血因子制品：包括冷沉淀物等；(5) 血浆及血浆制品：包括新鲜血浆、新鲜冰冻血浆、冻干血浆、白蛋白制剂、丙种球蛋白等。

血液代用品（blood substitute） 血液代用品是指具有携氧和进行气体交换，且具有一定扩充血容量能力、随时可供输注的液体。特别适用于平时和战时严重创伤急救复苏，以维持循环系统稳定和重要生命脏器的需氧量。目前血液代用品的研究主要有以下四个方面：①人工血红蛋白和其类似物：目前此类合成物化学性质不稳定，携氧能力较低，尚难满足机体的需要；②微囊化血红蛋白：即将游离血红蛋白用化学方法包裹于化学物质构成的微囊内，形成所谓人工红细胞；③全氟碳化合物乳剂：它是通过物理性溶解方式携带氧，便于保存和运输，但有少量发生过敏的现象，而且可能导致网状内皮系统功能障碍；④血红蛋白溶液：主要包括无基质血红蛋白溶液、交联血红蛋白溶液，主要问题是在循环内存留时间过短，对肝肾功能有一定的损害作用。

创伤后输液（fluid transfusion after trauma） 创伤后因大量失血或体液渗出，患者往往存在严重的低血容量、电解质紊乱及酸碱失衡等。早期输液旨在迅速恢复机体内环境稳定，利于预防和控制休克、感染，加速创伤愈合，减少并发症。输液治疗的基本原则是缺什么、补什么，失水补水、失盐补盐。创伤早期输液的目的在于扩充血容量、疏通微循环、改善生命器官和外周组织的氧供等。输入液体分为电解质溶液和胶体溶液两类，其中电解质溶液主要有：等渗盐水、各种平衡盐液及高渗盐溶液；胶体液主要包括：血液制品、中分子右旋糖酐、羟乙基淀粉及其他一些代血浆。在输液治疗过程中，必须经常监测生命体征（血压、脉搏、呼吸、神志等）、血流动力学、电解质、

血气、血液流变学及血浆渗透压等变化，以便及时发现问题，及时纠正。

高渗盐液复苏（hypertonic saline solution resuscitation） 高渗盐液复苏是指用含晶体渗透压高于310mmol/L的盐溶液进行复苏的方法。

严重创伤及休克复苏过程中使用高渗盐液具有用量少、见效快等特点，特别适用于现场及急诊室使用，但不能完全代替其他复苏液体及血液制品。目前常采用的高渗盐液主要有单纯高渗盐溶液和高渗盐葡萄糖溶液两类。给液方式主要有持续或间歇缓慢静脉滴注法、骨髓给液法、一次性给液法。其中7.5%氯化钠/6%右旋葡萄糖70（4ml/kg体重）一次性静脉输入，具有迅速恢复心循环功能、改善血液动力学和组织供氧、减轻组织水肿、提高存活率、易于储存和携带等优点。高渗盐液治疗作用机制主要与高渗促使细胞内液转移至细胞外间隙、调节血液重分布、增强心肌功能、以及神经调节机制等有关。

创伤麻醉（trauma anesthesia） 创伤麻醉是指针对创伤（尤其是严重创伤）病人的病理生理变化与临床特征进行的急救、复苏和镇痛措施。创伤麻醉是麻醉与复苏学范畴的一个重要组成部分，涉及创伤病人的整个救治过程，即术前急救、术中麻醉处理与监测、术后复苏或ICU。

麻醉前处理（preanesthetic management） 创伤后机体所产生的应激反应以及创伤后并发症对机体承受外界刺激和调控内环境变化的能力有明显影响。各种麻醉药物或麻醉方法、手术操作、手术创伤及其失血等因素，都将不同程度地加重机体这种承受能力的负担。如何减轻这些负担以提高手术和麻醉的安全性，在手术和麻醉前对病人的伤情、全身状况和重要脏器功能作出较正确的判断，并尽可能加以维持和纠正，是创伤麻醉工作的一个重要环节。麻醉前处理包括四个方面，即麻醉前访视和检查、伤情评估与分类、术前救治与处理、麻醉前准备。

局部麻醉（local anesthesia） 局部麻醉是指麻醉药物局限于机体一定部位，并使部分神经传导功能暂时被阻断而产生特定范围的麻痹状态。局部麻醉对全身干扰轻微，适用于创伤程度轻、受伤范围局限、浅表创伤及便于手术处理等情况。局部麻醉的概念从广义上讲包括表面麻醉、局部浸润麻醉、区域阻滞、神经传导阻滞等四类。临床上所称“局麻”常是一种狭义的概念，一般不包括传导阻滞麻醉方法。

将渗透性能强的局麻药与局部黏膜接触所产生的无痛状态称为表面麻醉。用注射法将药液分层注入手术区域，使组织中的神经末梢受阻滞而产生的局部麻木称为局部浸润麻醉。将药液注射至神经干（丛）旁，使神经传导功能暂时被阻断，达到局部麻木的方法称为神经传导阻滞。神经传导阻滞又可分为神经干阻滞、神经丛阻滞和椎管内阻滞。局部麻醉常用的药物为0.5%～1%普鲁卡因、1%～2%利多卡因、0.3%地卡因和0.5%～0.75%布比卡因。

区域阻滞麻醉（regional block anesthesia） 围绕手术区四周及底部注射局麻药，以阻滞进入手术区的神经干或神经末梢的麻醉方法，称为区域阻滞麻醉。操作要点与局部浸润麻醉法相同，重要特点在于避免穿刺病理组织，以免因麻醉药的浸润造成组织肿胀而使病变组织辨别困难。区域阻滞麻醉适用于小肿瘤切除等手术。

椎管内麻醉（intraspinal anesthesia） 椎管内麻醉包括蛛网膜下腔阻滞麻醉（subarachnoid anesthesia）和硬膜外腔阻滞麻醉（extradural anesthesia）两种方法。前者是将局部麻醉药物注入蛛网膜下腔，使脊神经根受到阻滞，通常也称为脊麻或腰麻。后者是将局麻药物注入硬膜外间隙使一定范围内脊神经暂时丧失传导功能。椎管内麻醉的阻滞方法必须在熟悉椎骨的骨性标志、解剖层次和神经分布等情况下，通过盲探性穿刺操作而实施。由于其对血流动力学的影响和操作上的要求，不适用于伴有低血容量、脊柱损伤、病情紧急等情况的创伤病人。在创伤病人的救治过程中，主要用于下肢和全身情况尚可的腹部、会阴部创伤，具体操作参见麻醉学分册。

全身麻醉（general anesthesia） 简称“全麻”，是通过药物或其他方式可逆性地抑制中枢神经系统的某些作用，使机体对外来的强烈刺激或干扰不产生反应和记忆的麻醉方法，它以意识和感觉消失为主要特征。根据药物进入体内的途径可将全身麻醉分为吸入麻醉和非吸入麻醉两大类。全身麻醉对机体生理状况影响的大小及其调控很大程度上取决于麻醉医师的操作技术、临床经验及理论知识。

全身麻醉常用于严重创伤或多发伤、多处伤、复合伤、以及不便采用其他麻醉方法或对呼吸、循环功能管理较困难的病人的手术治疗。具体方法参见麻醉学分册。

创伤病人的营养支持（nutritional support in traumatic patients） 创伤病人营养支持的目的是改善创伤病人高代谢反应造成的负氮平衡，减少因高血糖带来的诸多问题。在创伤或创伤感染的分解期和合成期给予良好的营养支持，对维持机体的免疫功能，防止伤情恶化和发生感染，促进机体康复有重要的作用。因“退潮”期组织血流灌注不良，营养素不能运至细胞，用于细胞代谢，所以在此阶段补充营养素是不适宜的。补充营养素的最适宜的时机是：(1) 水、电解质和酸碱平衡正常；(2) 组织内血供和氧供充足；(3) 重要器官功能稳定。与单纯饥饿相比，创伤和饥饿并存时，组织丢失更明显。创伤病人是否需要营养支持与多种因素有关：(1) 创伤前是否有营养不良；(2) 是否能耐受现存的和预期的进食；(3) 是否需要频繁的出入手术室。

营养支持的方法可分为肠道内与肠外两大类。营养成分主要包括氨基酸制剂、葡萄糖溶液、脂肪乳剂、维生素和微量元素等。

营养支持选择依据有：(1) 患者病情是否允许经胃肠进食，当有胃肠道损伤和腹腔感染时，禁食本身也是治疗方法之一；(2) 胃肠道的供给量是否可以满足患者的需要；(3) 患者有无肠外营养支持的禁忌，如心衰和肾功能障碍等。选择营养支持的原则：(1) 肠外与肠内营养两者之间应优先选择肠内营养；(2) 周围静脉营养与中心静脉营养应优先选择用周围静脉营养；(3) 肠内营养不足时，可用肠外营养加强；(4) 营养需要量较高或期望短期内改善营养状况时可用肠外营养；(5) 营养支持时间较长应设法应用肠内营养；(6) 从肠外营养过渡到肠内营养必须逐渐进行，否则势必加重肠道负担而不利于恢复。

肠外营养（parenteral nutrition） 肠外营养就是静脉营养，指营养素经肠道外静脉途径补充。若病人所需要的全部营养素均从胃肠外供给，则称为完全肠外营养（total parenteral nutrition，TPN），肠外营养可通过中心静脉和周围静脉两种途径给予。输注方法有持续输注法与循环输注法。在选择以哪种途径进行肠外营养时，必须考虑以下因素：(1) 营养需求；(2) 病人的考虑；(3) 预计疗程的长短；(4) 危险因素和安全性；(5) 治疗的环境。一般来讲，对静脉营养支持时间不很长，中心静脉插管有困难或不能实施者，选择周围静脉营养支持是适宜的。周围静脉营养支持疗程一般不超过 15d。需要长时间进行肠外营养支持的创伤危重病人，应选用中心静脉营养。

营养成分主要包括氨基酸制剂、葡萄糖溶液、脂肪乳剂及维生素和微量元素等。目前的氨基酸制剂多用含必需氨基酸与非必需氨基酸的平衡型复方氨基酸配方（如 7%几命）。脂肪乳剂有长链脂肪乳剂（如 intralipid）和中长链脂肪乳剂（如 lipofundin）等。

肠内营养（enteral nutrition） 肠内营养指营养素经肠内途径补充，其优点包括：(1) 简单、价廉、安全；(2) 有助于维持肠道的机械、生物、免疫屏障功能，防止细菌易位，减少感染发生率；(3) 摄入营养素后刺激消化液分泌，胃肠激素分泌，促进胆囊收缩，胃肠蠕动及增加内脏血流，使代谢更符合生理过程，减少了肝、胆并发症的发生率。

输入途径有口服及管饲。管饲包括胃造口、鼻胃插管、空肠造口等，鼻胃插管和空肠造口是临床上应用最多的两种管饲途径。肠内营养的投给方式有 3 种：(1) 一次性给入；(2) 间歇重力滴注；(3) 连续经泵滴注。虽然一次性给入法更接近正常进食状态，但并非理想方法，副作用较多，如腹胀气和腹泻。因而连续输入应是首选的方法。

肠内营养配方的选择需考虑以下几个因素：(1) 创伤病人的年龄；(2) 营养素的需要量；(3) 伤情及严重度；(4) 胃肠道功能；(5) 供给途径；(6) 营养配方的物理性（如渗透压）等。具体地讲，如果胃肠道功能完整，婴儿可采用母乳或接近人乳的牛奶配方，儿童可采用匀浆膳或等渗膳（如 nutrison paediatric），成人可采用以整蛋白或分离蛋白为氮源的膳食（如 ensure）；对于肠道功能低下并行管饲的病人，应采用等渗膳或要素膳（如 nutrison paediatric 或 peptison 等）；对于严重创伤后高代谢病人，应采用高热量密度膳（如 trauma - cal 或 Pepti - 2 000 等）。

应激性溃疡（stress ulcer after trauma） 是指机体在严重创伤应激情况下，尤其是并发休克、感染或肝、肺、肾等脏器功能严重受损时，胃肠黏膜所表现的急性病变。突然的无痛性的上消化道出血是其主要的临床表现。创伤造成胃肠道的黏膜缺血、黏膜屏障功能

受损、氢离子逆向弥散及胆汁返流等是引起发病的主要因素。病变最多见的部位是胃底和胃体黏膜。其病理改变呈多样性，可为单个或多个局限性溃疡，或表现为多数小溃疡和广泛的黏膜糜烂或出血性胃炎，甚至广泛的黏膜下出血及黏膜坏死脱落。应激性溃疡主要并发症为上消化道大出血和溃疡急性穿孔。前者约占病例总数的20%～80%，急性大出血可导致低血容量性休克甚至死亡；后者虽然发生率较低，但一旦发生，如不及时处理死亡率甚高。

纤维内窥镜检查是目前较好而安全的诊断方法。凡属伤情危重的病人，在伤后几天突然发生脉快、血压低及皮肤湿冷等低血容量休克的症状，就应注意并加强观察是否有应激性溃疡出血的可能。一旦发生呕血或柏油样便，诊断基本确定。

治疗上一般首先采用保守疗法，具体措施为：(1) 消除导致应激性溃疡的原因；(2) 积极抗休克，输血时尽量应用新鲜血液；(3) 持续胃肠减压，每2～4h注入抗酸制剂氢氧化铝凝胶10ml，使胃液pH值维持在3.5以上；(4) 应用H_2－受体阻断剂如甲氰咪胍等抑制胃酸分泌；(5) 有较明显出血者，可应用止血药，或经鼻胃管注入加有去甲肾上腺素8mg的冷等渗盐水100ml；(6) 急症纤维内窥镜检查明确诊断后，可通过胃镜行电凝止血。

但出现以下情况应采用手术治疗，如：(1) 突然发生大呕血1500ml左右，经积极非手术治疗6～8h仍无效；(2) 呕新鲜血800～1000ml，经非手术治疗2～3d无效；(3) 呕血或便血出现失血性休克，24h内输血达1000ml以上血压仍不稳定；(4) 溃疡穿孔。手术应选择能有效控制出血、再出血率低、死亡率低的方式。如胃外血管结扎、胃大部切除术、选择性迷走神经切断加胃部分切除术等。

创伤后脂肪栓塞综合征（post-traumatic fat embolism syndrome，PTFES） 创伤后脂肪栓塞综合征（PTFES）是创伤后的一种严重并发症，它以肺损伤为基础、肺功能不全为中心，可有神经系统和皮肤瘀斑或出血点为主要变化的病征。1862年人们首次认识到该征可导致病人死亡。引起PTFES最为常见的原因是长骨和骨盆骨折。脂肪栓塞综合征（FES）也可见于关节置换、脂肪抽吸、骨髓移植、心外心脏按摩等。在各类骨折中PTFES的平均发生率约为7%；总发生率约为6.8%～8%。开放性骨折后并发PTFES的发生率远比闭合性骨折为低。近来有人报告在人工关节置换中，由于骨髓腔内压力突然升高，可致脂肪颗粒进入静脉。粘合剂聚合时所用的单体可溶解脂肪，也可使脂肪进入静脉。PTFES的主要死亡原因是进行性呼吸衰竭。轻者死亡率约为0～5.5%；股骨干骨折并其他部位的多发性骨折或合并休克者，死亡率可达50%～60%；各类骨折合并PTFES者总死亡率约为16%。

创伤后脂肪栓塞综合征：病理生理（post-traumatic fat embolism syndrome，PTFES：pathophysiology） PTFES的病理生理是复杂而未被阐明的问题。一切症状和体征的出现都与脂肪进入血液循环并引起不同部位的栓塞和损伤有密切关系。其主要的病理生理变化大体有以下几方面：1. 长骨干骨折特别是并发多发性骨折后髓内静脉可能受到撕裂性损伤，骨髓内脂肪因静脉的负压吸引而入血，并栓塞在肺动脉。脂肪栓子由聚集的乳糜微粒和低密度脂蛋白构成，创伤后可在血管内融合，形成大的脂肪球。2. 严重的长骨和骨盆骨折后，由于复位或用髓内针固定等处理，可致髓内压升高，当有静脉受损时，它将促进脂肪进入髓内静脉。3. 大量脂肪球进入肺循环阻塞肺微血管，进而导致肺动脉高压和肺血管阻力增加，并使通气和血流匹配失调，致低血氧症；严重和长时间的肺血管阻力升高可引起右心室扩张，三尖瓣闭锁不全和右心衰竭。4. 阻塞后的脂肪栓子受脂肪酶的作用可分解为脂肪酸，进而破坏毛细血管基底膜或损伤肺泡Ⅱ型细胞，使表面活性物质分泌减少，致肺泡萎陷和动静脉分流增加。此外，脂肪栓子的周围有血小板聚集，溶解后可释放五羟色胺等介质致血管和支气管痉挛，更加重了肺损伤。5. 脂肪栓子进入体循环是引起皮肤和神经系统等损伤的主要原因。栓子是如何进入体循环的，目前有两种说法：肺动脉压升高使前毛细血管右→左短路开放增加；也有因肺动脉压升高而致卵圆孔开放，致使大量脂肪球进入左房的报告。

创伤后脂肪栓塞综合征：诊断标准（post-traumatic fat embolism syndrome，PTFES：criteria of diagnosis） PTFES常发生在伤后72h左右，根据Gurd的诊断标准，它包括三大主征：(1) 低氧血征（$FiO_2 > 0.4$，$PaO_2 < 8.0kPa$ 60mmHg）。75%病人在损伤后2～3d可出现呼吸功能不全，吸气时有细湿罗音；早期X线无明显改变，逐渐可出现双侧蝴蝶样阴影；10%的病人可能出现呼吸衰竭。(2) 中枢神经系统受抑。病人

出现脑病样表现，有意识不清也可伴有神经系统的其他表现，如偏瘫、失语、运动不能和瞳孔不均等。(3) 皮肤出现瘀斑或出血点。常见于口腔黏膜、结合膜和上半身的皮肤皱褶处，60%的病人可有这种表现。此外尚可有以下副征：心率 > 120/min；体温 > 39℃；血小板 < 150×10^9/L；尿或痰中有脂滴；视网膜栓塞，可见渗出、水肿、出血和脂肪小滴；不能用失血或过量输液解释的血球压积降低。

长骨骨折病人具有 1 项主征和 3 项副征，或 2 项主征和 2 项副征，即可诊断为 PTFES。

创伤后脂肪栓塞综合征：治疗（post-traumatic fat embolism syndrome，PTFES：treatment） 处理原则以支持疗法为主：1. 骨折移位会增加 PTFES 发生率，因此，提倡尽早作骨折固定。2. 低血容量休克时对 PTFES 的敏感性增加，因此，需尽早而适当地行液体复苏。3. 用血和胶体特别是白蛋白以维持胶体渗透压，将有助于吸附血中的脂肪酸；给相应的止痛药可消除交感反应引起的脂肪酸增多。4. 呼吸功能的维持是最为重要的治疗，可通过鼻管和气管插管给氧，或用呼气末正压通气（PEEP）等辅助措施以改善呼吸功能。5. 激素治疗可减轻此征的各种表象，其作用可能与激素稳定细胞膜、抑制游离脂肪酸的释放和补体产生有关。通常可反复多次应用药理剂量的地塞米松或甲基泼尼松。6. 肝素是一种脂酶兴奋剂可用以减少血中的脂肪，同时也可造成游离脂肪酸增多而增加肺损伤。因此，在使用前要权衡其利弊。7. 对神经系统和不同部位出现的各种征象，采取专科对症治疗。

创伤后急性肾功能衰竭（acute renal failure after trauma） 是指创伤后多种原因引起的肾功能急剧降低，导致水潴留、氮质血症、电解质及酸碱平衡紊乱等急性尿毒症的临床综合征。创伤后急性肾功能衰竭从病因上可分为 3 类：

1. 肾前性：其主要病变不在肾脏，肾的损害是继发于其他组织和系统的损伤和疾患。其主要原因有：(1) 低血容量　如创伤后大量失血、血浆渗出、过度出汗、消化液的大量丢失、以及继发感染致循环血容量不足等；(2) 心血管系统损伤　因创伤后急性心肌损伤、严重心律紊乱、急性肺栓塞、心包压塞、以及肾动脉栓塞和血栓形成等，导致肾血流量急剧减少；(3) 急性溶血　创伤后输血血型不合、挤压伤或烧伤溶血时血红蛋白和肌红蛋白致肾小管堵塞等。

2. 肾性：常见于创伤后肾脏长时间缺血缺氧、血管内溶血及药物或毒素致急性肾小管上皮细胞坏死等。

3. 肾后性：尿路的损伤或梗阻、以及手术误伤尿路等可导致肾后性急性肾功能衰竭。

创伤后急性肾功能衰竭临床表现（clinical manifestation of acute renal failure after trauma） 创伤后急性肾功能衰竭一般可分为 3 个阶段：

1. 少尿或无尿期：此时最主要的表现为少尿，甚至无尿，尿比重降低，尿钠高于 40mmol/L。出现钠水潴留，高钾、高镁、高磷和低钙血症，代谢性酸中毒和氮质血症等症状和体征，并可出现出血倾向等。一般持续 1 ~ 2 周，此期的死亡原因主要为高钾血症、急性肺水肿、脑水肿和感染。

2. 多尿期：尿量增多，早期因肾小管尚处于修复阶段，血中尿素氮和血钾等仍很高，随着尿量的增加，水肿逐渐消退，血压、血尿素氮、肌酐和血钾等渐渐趋于正常，但可发生脱水、低钾血症和低钠血症等。一般持续 1 ~ 3 周。

3. 恢复期：病人尿量和血非蛋白氮含量、水电解质、酸碱平衡和肾功能等都逐渐改善和恢复。但有部分病人可能转化为慢性肾功能不全。此期持续时间较长。

创伤后急性肾功能衰竭诊断（diagnosis of acute renal failure after trauma） 对急性肾功能衰竭应尽早诊断，弄清其原因，少尿或无尿期应注意与脱水的鉴别诊断。

1. 病史：对严重创伤病人应注意了解有无挤压伤、休克、输血、使用对肾脏有损害药物及既往肾病史。

2. 尿量：尿量 ≤ 400ml/d 或 17ml/h，即为少尿，若尿量 ≤ 100ml/d 则为无尿，如经过纠正仍无效，往往作为诊断标准；尿渗血渗比 ≤ 1.4∶1；急性肾衰时尿钠排出分数（FENa）和肾衰指数（RFI）均 > 1%。但要注意非少尿型急性肾功能衰竭，其尿量正常或稍多，但尿比重降低到 1.010 左右。

3. 实验室检查：尿中出现蛋白、红细胞和上皮管型，尿钠 ≥ 400mmol/L，尿比重固定在 1.010 左右；血肌酐和尿素氮明显升高，分别每日可升高 88.4 ~ 176μmol/L 和 3.6 ~ 8.9mmol/L；血钾升高，血钙降低，

出现代谢性酸中毒。

4. 肾功能：内生肌酐清除率 < 5ml/min，1h 酚红排泄试验 < 5%，补液实验尿量不增加。

创伤后急性肾功能衰竭的预防和治疗（prevention and treatment of acute renal failure after trauma） 对急性肾功能衰竭应重在预防，创伤后首先要及时有效地防治休克，维持肾血流量；给予伤口以良好的处理，尽早清除坏死组织，减少毒素吸收；有效控制感染；有血（肌）红蛋白尿者，给予大量补液、碱化尿液和使用溶质性利尿剂；避免应用可能损害肾脏的药物等。

治疗上应采取综合措施，保持内环境的稳定和平衡，保证有足够时间以恢复肾功能。

在少尿或无尿期，主要的治疗有：(1) 维持体液平衡：应限制饮食，防止水中毒。少尿期可按以下公式补充水分：每日补水量 = 不可见失水 + 可见失水量 - 内生水。其中每天成人不可见失水约为 12 ~ 15ml/kg，体温每升高 1℃，增加失水量约 10%；可见失水量为尿液、呕吐物、创面分泌物、胃肠及胆道引流液等；内生水约为 400ml。成人体重以每日减少 0.5 ~ 1kg，血钠维持在 135 ~ 145mmol/L 为宜。(2) 防治高钾血症：严格限制摄入，清除坏死组织，及时纠正酸中毒，必要时可采用 50% 葡萄糖 100 ~ 200ml 加胰岛素 20 ~ 40U 静脉滴入，以降低血钾浓度。(3) 防治高镁血症：处理方法同高钾血症。(4) 治疗酸中毒：当 HCO_3^- < 15mmol/L 时，可用碳酸氢钠予以纠正。补碱时要注意防止低钙血症。(5) 透析疗法：目的在于排除毒性代谢产物和过多的水、纠正酸中毒、降低血钾和血镁等。其适应证为：①少尿 2d 以上；②血尿素氮 > 28.6mmol/L，血肌酐 > 707.2μmol/L (8mg/dl) 以上；③血清钾 6mmol/L；④碱储 < 15mmol/L。可根据具体情况选用肠道透析、腹膜透析和血液透析治疗。(6) 营养支持：尽可能采用肠道营养补充要素饮食，每天可给予蛋白质 0.5g/kg、碳水化合物不少于 100g 和多种维生素。(7) 防治感染：应选用对肾功能没有损害或损害小、针对性强的抗生素，参照其半衰期，调整给药剂量和时间间隔。

在多尿期，注意维持水电解质平衡，当尿量 > 1500ml 时应补充钾盐，当尿量 > 2000ml 时应补充钠盐。同时要注意防治感染和其他脏器功能障碍，并加强营养支持。

创伤后心功能障碍（cardiac dysfunction after trauma） 心脏直接损伤、低血容量休克、严重全身感染、水电解质平衡紊乱、凝血功能的改变、心肌细胞缺氧、心肌抑制因子、氧自由基及一些细胞因子等因素的作用，常导致创伤后心功能障碍。通常表现为创伤后心力衰竭、创伤后急性心肌缺血或心肌梗死、以及心律失常等。常见症状有胸痛、心悸、呼吸困难、端坐呼吸、劳作性疲劳、头晕和昏厥等。

创伤后心力衰竭（heart failure after trauma） 创伤后心力衰竭是创伤后由于心脏不能排出足够血液以满足组织代谢需要的临床综合征。发病原因包括：创伤对心肌的直接损伤、应激、低血容量、水电解质紊乱、心肌抑制因子、心肌细胞缺氧、氧自由基等。创伤后常因血容量不足而致前负荷和左室舒张末容量不足，外周血管阻力的明显升高致左心室后负荷升高，均显著降低心输出量；ARDS、急性肺梗死、严重急性腹膨胀、张力性气胸等引起右室后负荷增加，致右室功能不全，进而可引起左室前负荷、心输出量及血压降低、创伤后心肌收缩力降低、心室舒张顺应性下降、以及心室扩张受限等均导致心输出量下降，出现心力衰竭；同时如治疗过程中短时间内输注过多的液体或急性肾功能衰竭少尿期，因前负荷过大致使心功能受损，心输出量反而降低；而创伤后机械通气治疗时，因其减少了回心血量、增加了右心室后负荷，因而会显著影响心脏排血功能，同样可导致心力衰竭的发生。

创伤后心力衰竭的诊断（diagnosis of heart failure after trauma） 有胸部钝性及锐性创伤、以及治疗过程中体重逐渐增加或持续的液体正平衡都可能引起心力衰竭。伤员可出现胸痛、心悸、呼吸困难、端坐呼吸、劳作性疲劳、头晕和昏厥等症状。心电图变化缺乏特异性，最常见者为 T 波倒置、束支阻滞和心房颤动；X 线检查时最常见的是心脏扩大；超声心动图对诊断有重要意义，可反映心室收缩和扩张情况变化；通过中心静脉压（CVP）可反映右室的前负荷情况。在危重病人，应用 Swan - Ganz 导管更能准确反映心功能情况，通过右房压可反映右心的前负荷；通过肺动脉压可了解右心室后负荷；肺动脉楔压可反映左心的前负荷，并与左房压、左室舒张末压及左室舒张末容量有着较好的相关性；通过心排量反映心做功情况；通过运氧量和耗氧量可了解组织灌流和组织的氧利用情况。

创伤后心力衰竭的治疗（treatment of heart failure after trauma） 在积极治疗原发病的同时应：（1）在尽可能短的时间内补足血容量，对疑难病例可在Swan－Ganz导管监测下进行输液，当肺动脉楔压低于2.4kPa（18mmHg）时可大胆输液，输液速度以肺动脉楔压上升幅度＜0.7kPa为度；（2）如血容量充足，血压稳定，但仍不能满足机体氧需者，可谨慎地应用血管扩张剂，如硝普钠可降低心脏后负荷、增加心输出、改善左心室顺应性、降低左室舒张末压、降低心肌耗氧量而舒张末容量不变；（3）当血压不稳定而难以应用血管扩张剂时，可用正性肌力药，如多巴胺及多巴酚丁胺，增强心肌收缩力，增加心每搏输出量；（4）当发生心源性肺水肿时，可用吗啡等镇静剂抑制病人紧张情绪，减轻交感神经兴奋对心脏的作用，适当应用利尿剂可迅速缓解肺水肿，心肌顺应性改善后应酌情补液；（5）纠正严重酸中毒、低血钾、低血钙等酸碱电解质失衡；（6）危重创伤病人可发生亚临床肾上腺功能低下，可予以适量肾上腺皮质激素。

创伤后心肌梗死（myocardial infarction after trauma） 由于冠状动脉损伤、直接心肌损伤、气栓或血栓等原因，可能导致急性心肌梗死（AMI），另外严重的创伤应激、长时间的休克等可使原有冠状动脉粥样硬化的病人诱发AMI。创伤后的AMI可无胸痛，或被创伤疼痛或麻醉所掩盖，通常表现为休克、紫绀、呼吸停止、心动过速、心律失常及充血性心力衰竭等，因此为及时诊断带来困难。T波高尖、S－T段抬高或下降，病理性Q波为AMI心电图特征性改变，是确诊的主要依据。其中S－T段和T波的改变具有易变性和可逆性，病理性Q波通常在24h内出现，并长期存在。但应注意老年伤员有时仅因休克和低氧血症即会有心电图S－T段、T波的变化。另外谷草转氨酶同功酶（GOT）的变化，特别是对其的动态连续观察也具有重要意义。

创伤后心肌梗死的治疗（treatment of myocardial infarction after trauma） 创伤后心肌梗死发生后，治疗目的是避免坏死心肌组织的进一步发展、避免危及生命的心律失常及心力衰竭发生。（1）镇静止痛：可用罂粟碱、杜冷丁或吗啡彻底止痛，以减轻应激反应，减少肾上腺素等分泌和心肌氧耗，缓解梗死区及其边缘的缺血缺氧。（2）减轻心脏负担：绝对卧床一周、积极治疗创伤、吸氧、使用通便剂、避免饱餐。（3）扩张冠状动脉：可静脉用硝酸甘油，同时使用低分子右旋糖酐、706代血浆、复方丹参等具有改善微循环作用的药物。（4）预防并发症：前壁的梗死易发生室颤，而室性早博往往是其预兆，因此对室性早搏应积极处理，药物首选利多卡因；下壁梗死易发生传导阻滞，若发生应及时施行电除颤；如发生急性左心衰及心源性休克，应给予正性肌力药物或缩血管药物。

创伤后心律失常（arrhythmia after trauma） 创伤后由于心脏直接损伤或水电解质、酸碱失衡等原因可引发各种类型的心律失常。心肌挫伤后最常见的为窦性心动过速，房性早搏和室性早搏次之，早搏中又以单源性室性早搏最多见。围手术期心律失常也十分常见，且可能与心肌缺血或心肌梗死有关。窦性心动过缓多与迷走神经张力增高有关；窦性心动过速多继发于应激状态或复苏不全；房颤或房扑常提示心肌缺血、肺栓塞或充血性心力衰竭的存在；阵发性房性心动过速多因房室结传导异常，而由房性早搏所诱发；频发、多源性或R－on－T室性期前收缩是危及生命的室性心动过速和室颤的预兆；缺氧、低氧血症、电解质紊乱及儿茶酚胺水平过高可引起自发性室性心动过速；折返性室性心律失常与局部传导不均和传导阻滞有关。

创伤后心律失常治疗（treatment of arrhythmia after trauma） 除积极治疗创伤、解除病因及诱因外，创伤后心律失常的药物治疗与其他原因所致的心律失常相同。对房性早搏和心房扑动常用地高辛来控制心室率，有时通过心功能改善可恢复窦性心律；利多卡因可用于室上性和室性心律失常；普鲁卡因酰胺的作用与利多卡因和奎尼丁相同；心得安可用于房性早搏、室性早搏和由于异位或折返所致的室上性和室性心动过速；溴苄胺同利多卡因一样可控制室颤。

创伤后呼吸功能不全（respiratory insufficiency after trauma） 呼吸功能不全是创伤后最常见的并发症之一。创伤后引起呼吸功能不全的主要原因有：严重休克、大量输血输液、脂肪栓塞或血栓、严重感染、误吸、严重胸腹部创伤、呼吸肌麻痹、中枢抑制、长时间昏迷、严重烧伤等。这些因素一方面可通过中枢抑制、高位截瘫、呼吸肌麻痹、肋骨骨折及血气胸等致

通气动力减弱，或气道内异物、误吸、分泌物阻塞等致气道通气不畅，肺血管通透性增加、肺水肿、肺顺应性下降、以及腹部创伤和严重腹胀等对呼吸功能的限制等，造成肺通气功能障碍；同时也造成动静脉血液分流及换气功能损害，最终导致呼吸功能不全。创伤后呼吸功能不全主要表现为低氧血症和不同程度的高碳酸血症。

创伤后呼吸功能不全的临床表现（clinical manifestation of respiratory insufficiency after trauma） 呼吸功能不全的最主要临床表现是低氧血症。因机体的代偿作用，$PaCO_2$ 往往低于正常，如出现呼吸功能衰竭、肺纤维化或有气道梗阻时会出现高碳酸血症。常表现为：明显的呼吸急促，呼吸频率常在 30/min 以上，而潮气量常低于 300ml；如有中枢性抑制时呼吸频率则降低；通气量增加，一般在 10L/min 以上；肺顺应性往往降到 50ml/cmH_2O（510ml/kPa）以下，甚至低达 20～30ml/cmH_2O（204～306ml/kPa）；气道压力升高；呼吸末 CO_2 浓度应与 $PaCO_2$ 十分接近，但如死腔通气增加超过通气代偿能力或 CO_2 排出障碍时，呼吸末 CO_2 浓度下降、$PaCO_2$ 升高。

创伤后呼吸功能不全的诊断（diagnosis of respiratory insufficiency after trauma） 呼吸功能不全诊断的最主要依据是低氧血症。但在吸氧状态下，单独用 PaO_2 不能对呼吸功能做出正确评价，在低氧分数（FiO_2）时，如 PaO_2/FiO_2 低于 300 则提示有呼吸功能不全存在；在吸纯氧时，可通过肺泡－动脉氧分压差（A－aDO_2）对其原因进行鉴别；当 PaO_2 > 66.7kPa（500mmHg）时，如 A－aDO_2 正常，一般为低大气压或低通气；如 A－aDO_2 升高则多为弥散障碍或通气/血流比失衡；当 PaO_2 < 66.7kPa（500mmHg）时，A－aDO_2 升高则多为分流增加。肺内分流率（$\dot{Q}s/\dot{Q}t$）测量是评估呼吸功能不全中换气功能损害所占比重的最精确方法，正常不超过 3%～5%，$\dot{Q}s/\dot{Q}t$ 的升高表明肺内分流增加。临床可通过下面公式进行计算：

$$\dot{Q}s/\dot{Q}t = 0.003 \times (A - aDO_2)/CO$$

其中 CO 为心排出量。

创伤后呼吸功能不全的治疗（treatment of respiratory insufficiency after trauma） 1. 消除病因：首先应消除导致呼吸功能不全的病因，如对休克进行快速有效的复苏；对骨折及时固定；对感染者清除或引流病灶，并给予敏感的抗生素等。

2. 纠正低氧血症：氧疗可迅速纠正缺氧。PaO_2 应维持在 8～8.7kPa（60～65mmHg）的较低安全水平，以防止氧中毒；若吸入高浓度氧后，PaO_2 < 6.6kPa（49mmHg），说明有大量的静动脉分流，应使用机械通气。间歇正压呼吸（IPPB）适用于肺顺应性无明显改变的伤员；持续正压呼吸（CPPB）适于肺泡表面张力增加、肺泡萎陷压超过肺泡内呼气末压的呼吸困难综合征者；呼气末正压通气（PEEP）主要适用于 IPPB 治疗无效，PaO_2 不能维持在 9.3kPa（70mmHg），功能残气量和肺顺应性持续降低者。

3. 其他治疗：注意防治肺水肿、维持酸碱及电解质平衡、对症处理、加强肺部护理等。

成人呼吸窘迫综合征（adult respiratory distress syndrome, ARDS） 创伤后成人呼吸窘迫综合征（ARDS）的临床主要表现为：以呼吸频数、进行性呼吸窘迫、难治性低氧血症、肺顺应性降低、两肺弥漫性肺泡浸润、而肺毛细血管楔压正常为特征的急性进行性呼吸衰竭。早期肺部 X 线可基本正常或表现为肺纹理增粗、边缘模糊；中后期出现斑片甚至融合成片的团状阴影，直至两肺广泛实变，在大片实变中可见支气管相。在通气换气功能方面表现为肺活量明显降低、功能残气量和肺泡通气减少、肺顺应性降低、肺泡弥散功能障碍、肺内分流率（$\dot{Q}s/\dot{Q}t$）>7%。动脉血氧分压进行性下降，提高吸入氧浓度其改善也不明显；早期二氧化碳分压因过度通气而降低或正常，但晚期因气体弥散障碍而升高；肺泡－动脉血氧分压差明显升高。其治疗请参见呼吸功能不全条目。

创伤后肝功能不全（hepatic insufficiency after trauma） 由于肝功能不全缺乏早期特异性临床症状和灵敏、可靠的化验指标，加之临床情况复杂，创伤及大手术后出现黄疸、肝功能异常等常被归于麻醉、输血、创伤或手术前隐匿性肝病，易于被漏诊。创伤后很多因素可导致肝功能不全，如：（1）缺血与缺氧：休克时肝脏血液灌注明显减少，肝静脉血的氧饱合度可降至正常的 12%～20%，加之血管活性物质的作用造成肝静脉、门静脉阻力增加，造成肝组织细胞缺血缺氧；（2）感染与毒素：创伤后肠道细菌和内毒素易位进入

循环后直接或间接地作用于肝，造成肝组织细胞的损伤；（3）自由基：氧自由基通过脂质过氧化以及对 Ca^{2+} - ATP 酶等的巯基作用，造成肝细胞的损伤；（4）心肺功能不全：各种原因引起的右心衰竭、血气胸、张力性气胸等均可增高肝静脉系统压力，极易导致肝组织细胞水肿和损伤。肝组织细胞的损伤最终表现为肝脏的蛋白质和尿素合成、胆红素结合、乳酸代谢、血糖维持及网状内皮系统功能等的损害。

创伤后肝功能不全的诊断（diagnosis of hepatic insufficiency after trauma） 创伤后肝细胞形态学方面的改变虽然出现得早，但肝功能不全的临床症状多不明显，早期确诊较难。临床上有厌油、食欲不振、腹胀及黄疸等病状，但黄疸出现较迟，一般伤后 2 周左右才达高峰；化验检查可观察到谷丙转氨酶（GPT）、乳酸脱氢酶（LDH）、酸性磷酸酶等升高，可出现明显的低蛋白血症、高乳酸血症、凝血酶原时间延长及出血倾向；网状内皮系统受到损害使伤员极易受到感染；晚期可出现肝昏迷。目前采用的肝功能不全的诊断标准为：血清胆红素高于 20mg/L，GPT 和 LDH 在正常值的 2 倍以上。在诊断过程中应与麻醉剂和某些药物的副作用、肝外胆管阻塞、潜在的肝病和肝炎、胆色素负荷增多等情况进行鉴别。

创伤后肝功能不全的防治（prevention and treatment of hepatic insufficiency after trauma） 主要应注意以下几方面：（1）积极防治休克，保证组织器官充足的血液灌流和氧供，尽早使用维生素 C、E 等抗氧化剂；（2）尽可能消除或避免一切可能增加中心静脉压的因素，如恢复和保持正常心肺功能，积极治疗张力性气胸、心包填塞，尽可能避免使用 PEEP 等严重影响下腔静脉回流的治疗方法；（3）积极治疗感染，减少毒素的产生，应用抗蛋白酶肽和类固醇等减少网状内皮系统抑制物的产生，对危重病人给予富含调理素、补体的新鲜冻干血浆或纤维接合蛋白有利于网状内皮系统的功能恢复；（4）加强营养及代谢支持，给予保肝药物、谷氨酸和精氨酸等必需氨基酸，尽早恢复胃肠道营养可保护肠黏膜屏障功能、减少细菌和内毒素移位；（5）避免使用对肝功能或肝细胞有毒害作用的药物。

创伤后凝血功能障碍（coagulation disorder after trauma） 创伤和医源性因素均可导致机体凝血和抗凝血系统平衡的破坏，表现为凝血物质的损耗、抗凝系统活跃及出血倾向。创伤可直接或间接引发凝血过程，导致凝血过程活跃而消耗凝血物质，并使纤溶作用增强；治疗中如输入大量库存血或大量输血输液，因凝血物质稀释或低体温致凝血酶活性降低等也可导致凝血功能障碍；另外创伤后营养不良、肝功能受损都会促使创伤后止、凝血功能障碍发生。当出血时间（BT）延长，血小板减少，而凝血时间（PT）和部分凝血活酶时间（PTT）正常时，为稀释性血小板减少症的特征，主要见于输注大量库存全血后；当 PTT 与 PT 异常时，提示有关的凝血因子已降至正常的 20%～30%以下；当发生弥散性血管内凝血（DIC）时，临床表现为微循环障碍、出血倾向、血栓形成、脏器功能衰竭和溶血性贫血等，实验室检查中除血小板计数下降，BT、PTT、PT 延长外，其主要特征是纤维蛋白原含量下降和纤维蛋白降解产物（FDP）增加。

创伤后凝血功能障碍的治疗（treatment of coagulation disorder after trauma） 由于创伤伤员的止、凝血障碍通常与伤员凝血物质的消耗和大量输液后的稀释有关，因此在创伤休克治疗时应采用新鲜全血和电解质溶液相结合。治疗原则是在消除病因的基础上，补充缺乏的止、凝血物质。对于血小板减少和出血时间（BT）延长者，如不会出现有威胁性的出血，可予以密切观察，而不必急于治疗；对于有出血表现者则给予血小板制剂。当出现凝血障碍及凝血时间（PT）≥1min，部分凝血活酶时间（PTT）≥50s 时，应补充凝血因子及维生素 K。新鲜血浆是最好的补充凝血因子的制剂，它含有全部正常水平的凝血因子；维生素 K 的作用要在 12～24h 后才能发挥作用。如有 DIC，除补充血小板和凝血因子外，应及早、足量地使用肝素，治疗一般持续 3～5d，直至临床和实验室指标改善。在 DIC 治疗期间，应经常检测 PTT 和 PT，以 PTT < 50s < 正常对照 2 倍为宜。如肝素过量可用等量鱼精蛋白对抗。

创伤后多系统器官衰竭（multiple system organ failure（MSOF）after trauma） 创伤后多系统器官功能衰竭（MSOF）是指创伤，尤其是合并感染后，同时或序贯发生二个或二个以上系统或器官功能衰竭的综合征。以往由于创伤复苏质量不高，大量严重伤员往往在伤后很快死于休克、肾功能衰竭、呼吸功能衰竭或心功能衰竭等，因而主要表现为单一器官的衰竭。随着复

苏水平的提高，循环、呼吸、代谢等支持手段的完善和加强医疗病房（ICU）的建立，使相当一部分伤员的生命得以延长，因而有较多的机会表现出 MSOF，并使之成为当前创伤外科临床中一个日益突出的问题。

多系统器官衰竭的临床特征（clinical characteristic of multiple system organ failure） 创伤后多系统器官功能衰竭（MSOF）虽然因涉及器官不同而各有特点，但它的发生发展有着一些共同特征：（1）MSOF 可以涉及远隔的原本健康的器官，来势凶猛、发展迅速，一旦发生难于遏制，病死率极高。但其病理学上仅是受累器官的水肿、炎细胞浸润及湿重增加等急性炎症变化。一旦恢复，大多在临床上不留任何后遗症。（2）MSOF 与休克和感染关系密切。在创伤后 MSOF 中，90%以上的是由感染所致，而原发于创伤和创伤休克的不足 10%。感染源可来自开放的创面，也可是呼吸、胃肠、泌尿道和各种人工管道，其中肠道被认为是最重要的内源性感染源。（3）持续的高代谢和异常耗能途径，糖利用受限，蛋白分解增加，对外源性能源基质的反应差，自身消耗难以抑制。（4）MSOF 伤员几乎普遍存在“高排低阻”型的高血流动力学改变，一般认为，低阻是原发的，高排是继发的。

多系统器官衰竭的诊断（diagnosis of multiple system organ failure） 目前临床上所普遍采用的是 Fry、山本保博等提出的多系统器官功能衰竭（MSOF）诊断标准见表 1。

表 1 MSOF 诊断标准

衰竭器官	诊断标准
肺	低氧血症，需连续使用呼吸机 5d 以上
循环	低血压须用升压药支持 48h 以上
肾	无论尿量多少，血肌酐 > 20mg/L
肝	血清胆红素 > 20mg/L，GPT 和 LDH > 正常 2 倍
胃肠	严重腹胀，应激性溃疡后 24h 内需输血 1000ml 以上

此标准的优点是简单扼要，将器官功能变化与所须支持水平相结合。但是它没有反映出 MSOF 的特点，几乎能用于任何原因所致的器官衰竭诊断，从而导致概念和诊断的混淆。盛志勇等提出应采用脓毒症 + 器官功能不全为标准，这样既可区别于其他原因所致的器官损害，又分清了炎症发展的不同方向，为可能发生的器官衰竭提供了早期诊断和干预的依据。最近美国胸科医师学会和危重症医学会也联合提出 MSOF 的命名不足以反映这个病症的动态变化，并提议改名为“多器官功能不全综合征（MODS）”。

多系统器官衰竭的预防（prevention of multiple system organ failure） 多系统器官功能衰竭（MSOF）的预防主要应从加强复苏和控制感染两方面入手。（1）复苏：应尽早恢复对外周组织足够的氧输送量、保持有效的组织氧利用，同时注意维护良好的心肺功能、适当的血红蛋白浓度和较充足的容量负荷，在复苏前或复苏时给予抗氧化剂以减轻缺血 - 再灌流损伤。（2）控制感染：加强对伤口等感染源的处理，对开放伤口要给予及时良好的清创，脓肿和污染严重的组织要充分引流，对破裂的空腔器官必须及时修补或切除；注意对潜在感染源的管理，做好胃肠道、呼吸道、泌尿道等的管理，促进其功能早日恢复；加强对有创监测及治疗管道的管理；对严重创伤，特别是开放伤或合并空腔器官损伤伤员，应预防性使用抗生素。

多系统器官衰竭的治疗（treatment of multiple system organ failure） 主要治疗措施是对受损的器官和系统给予支持和保护，为控制病因赢得时间。①加强对病因的治疗：及时合理地治疗原发伤、积极有效地复苏、加强对感染的控制。②代谢支持：应尽早进行代谢支持，且尽可能采用胃肠道摄食，提高蛋白含量，降低非蛋白能源。③循环支持：从复苏阶段即开始，主要内容包括满足高动力循环的需要、保证充足的有效容量和足够的氧输送量、使外周氧耗量脱离对氧输送量的依赖并不使乳酸增加、保护心泵和纠正低血压。④呼吸支持：应尽可能保留伤员自主呼吸的通气方式，但如在呼吸室内空气条件下 $PaO_2 < 8.0kPa$（60mmHg），或有呼吸过速和中枢麻痹等，应采用控制呼吸。潮气量应在 10 ~ 15ml/kg，给氧浓度一般不应超过 50%。⑤炎性介质的阻断治疗。

多系统器官衰竭的代谢支持（metabolic support of multiple system organ failure） 创伤后多系统器官功能衰竭的代谢支持宜早不宜晚，而且尽可能采用胃肠道营养，同时要充分认识伤员高代谢特点，对总能量和成分进行合理调整。对总能量评估可用 Harris Bene-

dict公式计算：总能耗（kJ/d）＝基础能耗×活动因数×应激因数×4.1868。其中活动因数在卧床伤员为1.2，转运中伤员为1.3；应激因数在轻度高代谢时为1.2，在中度高代谢时为1.5，在严重高代谢时为1.8～2.5。营养成分中应提高蛋白的含量，降低非蛋白成分，特别是应限制糖的摄入，糖一般占总能量的40%～50%。在特别严重的高代谢时，蛋白质、糖和脂肪的比例可以各占1/3。在氮源中应提高支链氨基酸含量，减少芳香族氨基酸的含量；如有肝损害则宜给予支链氨基酸；如有肾损害则只宜使用必需氨基酸。在代谢支持过程中，应经常监测和计算各项代谢生化指标，以准确掌握机体代谢情况，调节代谢支持治疗。

挤压伤和挤压综合征（crush injury and crush syndrome） 挤压伤，又称筋膜间隙综合征，是指人体肌肉丰富部位，在受重物挤压一段时间后，筋膜间隔内的肌肉缺血、变性、坏死，组织间隙出血、水肿，筋膜腔内压力升高，临床表现为受压部位肿胀、感觉迟钝，运动障碍，以及肌红蛋白血症和一过性肌红蛋白尿。

挤压综合征是指挤压伤伤员在受压部位解除挤压后，出现全身微循环障碍，肾小球滤过率降低，肾小管阻塞、变性、坏死，出现肌红蛋白尿和急性肾功能衰竭为主要特征的临床征候群。

挤压伤和挤压综合征病因（etiology of crush injury and crush syndrome） （1）肢体受重压：多发生于工矿、交通事故、自然灾害等，肢体被重物压砸、掩埋或挤压。(2) 肢体创伤：暴力作用引起的肢体闭合性骨折、肌肉碾挫伤、肌腱撕脱伤等，此类伤员急诊处理时易被疏漏。(3) 肢体血管损伤后缺血。(4) 烧伤后焦痂缩小并限制筋膜间隙的容积，深度烧伤引起的组织严重水肿、或并发有肌肉骨骼损伤，造成局部组织压力明显升高。(5) 身体自压：主要见于昏迷、一氧化碳中毒、药物或酒精中毒等意识丧失，以及较长时间的手术等情况下。(6) 医源性损伤；如加压包扎过紧、时间过长、使用止血带不当，骨折固定及肌肉内注射高渗液等处理不当等情况下均可发生挤压伤和挤压综合征。

挤压伤发病机制（pathogenesis of crush injury） 当肢体受到外部挤压或血供阻断时，肌肉、软组织的血液循环障碍，血管内皮细胞及组织细胞受到不同程度的损害。当局部血液供应恢复时，由于组织缺血和细胞破坏，释放大量血管活性物质，如组织胺产物等，使血管扩张；同时缺血组织再灌流时自由基的脂质过氧化作用等，造成组织细胞损伤。这些作用的结果，使血管通透性增加，大量血浆样液体渗到血管外组织间隙，组织水肿。由于受坚韧而缺乏弹性的筋膜限制，筋膜间隙内压力迅速升高，当骨肌筋膜压力达到一定高度时，首先使小静脉回流受阻，而毛细血管压增高，加速血管内液体的渗出，筋膜间隙的压力进一步升高，使小动脉血流阻断。形成缺血－渗出－水肿－血流阻断－缺血的恶性循环，最终造成肢体组织缺血、挛缩、坏死。在此过程中，肌肉缺血时间对病程发展有很大的影响。肌肉缺血2～4h，可发生功能障碍；6h肌细胞出现坏死；4～8h可出现明显肌红蛋白尿；12h以上神经肌肉发生不可逆性损伤。

挤压综合征发病机制（pathogenesis of crush syndrome） 挤压伤后如未能及早处理，损伤会进一步加重，坏死组织继续释放大量肌红蛋白、肌酸、肌酐、酸性代谢产物、血管活性物质和组织毒素。肌红蛋白被肾小球滤过后在肾小管中凝集、沉淀，阻塞肾小管，同时肌红蛋白在酸性条件下将转化为高铁血红素，对肾血管和网状内皮系统产生毒性作用。释放的代谢有害物质、血管活性物质及神经源性作用，引起肾血管痉挛，肾血流灌注不足，肾血管缺血、坏死，肾小管内原尿大量外漏并重新进入血液。由于肾小管失去浓缩能力，尿比重固定，钠重吸收减少，远曲小管钠离子浓度升高，肾素释放增加，入球动脉收缩，肾滤过率降低。挤压伤后血浆纤维蛋白、血小板显著升高、凝血时间缩短、血液黏度增大，血液呈高凝状态，同时受肾毒性物质的作用肾小球毛细血管内皮细胞损伤，毛细血管管腔狭窄、闭塞，易发生肾毛细血管内凝血，加重肾脏损伤，进而出现肾功能衰竭。

挤压综合征病理生理变化（pathophysiologic changes of crush syndrome） （1）代谢性酸中毒：组织破坏、循环障碍及代谢紊乱导致大量乳酸、磷酸和其他有机阴离子的产生和释放；而肾功能障碍致酸性代谢物排出受阻，在体内堆积，致高血磷；高血磷抑制1，25－$(OH)_2D_3$生成，并增加甲状旁腺分泌，促使钙进入细胞，造成细胞损伤。(2) 细胞代谢障碍：细胞膜的钠泵功能障碍，致使细胞内钠、氯离子增加，钾

离子从细胞内漏出，细胞功能发生障碍。(3) 能量代谢障碍：代谢性酸中毒引起肌红蛋白降解，其产物通过糖皮质激素相关机制促使蛋白质分解；严重酸中毒时组织出现抗胰岛素性，表现为虽升高血中胰岛素浓度，可肝糖原产生不完全性抑制，组织器官对葡萄糖的摄取利用减少，出现高血糖症。(4) 高血钾：其缘于坏死组织大量的释放、代谢性酸中毒时细胞内 K^+ 的外逸、及肾排钾功能障碍。(5) 氮质血症：组织破坏及创伤后高分解代谢产生的氮不能由肾脏正常排泄所致。

挤压伤临床表现和诊断（clinical characteristic and diagnosis of crush injury） (1) 伤员有肢体、躯干受重物挤压，或其他可能导致肢体缺血因素的病史。(2) 有挤压伤局部症状和体征，受压部位常有压痕及皮肤擦伤；肢体呈渐进性肿胀，皮肤发亮、张力显著增加，可出现片状红斑、皮下瘀血和水疱，皮肤发白，皮温降低，触诊较硬，压痛明显；肢体运动障碍，肌肉收缩无力，牵拉肌肉时患肢剧烈疼痛；肢体远端感觉减退，可出现片状麻木区；动脉搏动可触及，严重者减弱或消失；挤压范围广泛时可出现休克症状；有一过性肌红蛋白尿，尿色为深褐色或红棕色，尿液呈酸性 (3) 筋膜腔内组织压 > 4kPa (30mmHg)，或比舒张压低 2.67 ~ 6.00kPa (20 ~ 45mmHg)。临床症状符合时，可诊断挤压伤。

筋膜腔内压力测量（measurement of fascial space tension） 筋膜腔内压力的高低是挤压伤临床诊断、治疗及判断预后的重要指标。较常用的测量方法有：(1) 穿刺测压法：穿刺针通过塑料管与压力传感器相连，针头插入筋膜腔内即可测得组织内压力。此法操作简单，仪器设备要求不高，但受影响因素较多，且不能连续测压。(2) 连续输注测压法：方法似穿刺测压法，但测压时需要向导管内注入液体，维持导管通畅，此法误差较小，且能连续测压。(3) 灯芯纤维导管测压法和裂隙导管测压法：灯芯纤维导管经连接器与压力传感器和记录仪连接，导管内注满肝素盐水，将穿刺针插入肌肉进行测压。裂隙导管法是在其导管末端有 5 个对称的裂隙，操作同灯芯导管法。此两种方法不需要向组织内注入液体，测量准确性较高，且能连续测压，但设备较复杂、价格昂贵。

挤压综合征临床表现和诊断（clinical characteristic and diagnosis of crush syndrome） (1) 有挤压伤病史。(2) 可出现全身无力、紧张、食欲下降、恶心呕吐、腹胀、腹痛等中毒症状；全身代谢紊乱；可突然出现血压下降、脉率细速、体温偏低等休克症状和体征；并随病情发展而加重。(3) 严重肌红蛋白尿、少尿或尿闭：早期出现深褐色或红棕色肌红蛋白尿，持续约 12 ~ 24h，部分伤员伴有肾区胀痛；早期出现少尿或无尿，尿比重升高，呈酸性，如无严重合并症，约一周后进入多尿期，尿比重下降，最后固定在 1.010左右。(4) 出现代谢性酸中毒：血 pH < 7.35，BE、SB 下降，$PaCO_2$ 正常或稍低。(5) 高血钾、高血磷、低血钙、氮质血症等急性肾功能衰竭以及全身中毒的临床表现。(6) 有的伤员可合并消化道出血、ARDS，甚至 MSOF。(7) 其他辅助检查：如肾脏同位素检查、B 型超声检查等。

若病史及临床症状、体征符合诊断，而化验检查不支持时，应严密观察病情变化，连续监测筋膜腔内压，积极处理局部损伤 。

挤压伤局部处理（local treatment of crush injury） 伤情较轻，挤压部位肿胀不明显，远端肢体无明显血运障碍和功能影响时，可对伤肢制动，密切观察。如挤压部位迅速肿胀，远端肢体血循环发生障碍，应早期切开筋膜腔充分减压。早期切开筋膜腔减压的指征是：(1) 肢体进行性肿胀、局部皮肤张力显著增加，出现明显神经、肌肉功能障碍；(2) 肌红蛋白尿；(3) 肢体远端循环障碍（主要以末梢循环和静脉回流情况判断）；(4) 筋膜腔内组织压 > 4kPa (30mmHg)，或比舒张压低 2.67 ~ 6.00kPa (20 ~ 45mmHg)。筋膜腔切开减压的处理原则为：(1) 纠正血容量不足；(2) 切口位于肌肉丰富的部位，沿肢体纵轴切开，避开主要神经、血管；(3) 受累筋膜腔都要切开，清除坏死肌肉，充分引流，不暴露肌腱，不误伤肢体主要神经、血管，切口延期或二期缝合。截肢指征为：(1) 伤肢无血运或有严重血运障碍，肢体广泛坏死者；(2) 伤口感染和/或合并特殊感染不能控制，致全身严重感染，危及生命者；(3) 有严重合并伤而危及生命者。

挤压综合征治疗（treatment of crush syndrome） 处理原则为：(1) 及时妥善处理局部挤压伤；(2) 有效地防治休克、纠正缺氧、调节好水电解质平衡；补充血容量，不输或少输库存血；出现缺氧症状时可连续

或间断给氧；积极治疗高钾血症和酸中毒；(3) 保护肾脏功能：碱化尿液可减少肌红蛋白在肾小管内的沉积、纠正酸中毒、降低血清钾；出现明显肌红蛋白尿和少尿症状时，应加用利尿剂；使用解除肾血管痉挛的药物，如 654－2 或罂粟碱等；当血尿素氮 > 28.56mmol/L (800mg/L)、血钾 > 6.5mmol/L、肌酐 ≥ 530μmol/L (60mg/L)、血 pH < 7.2，或以上生化指标未达上述指标，但临床症状明显，有神志改变、水中毒，尤其伴有充血性心衰、肺水肿或脑水肿时应给予透析治疗。

早期及时良好的治疗可完全恢复肢体功能；肢体缺血 6h 以上者将出现挛缩，影响肢体功能。肾功能完全恢复一般需要一年以上，部分伤员遗留有肾功能损害，肌酐清除率低于正常，或遗留慢性肾盂肾炎。

创伤弹道学 (wound ballistics) 创伤弹道学是介于创伤学与弹道学之间的一门边缘学科。主要研究弹头、破片等投射物击中人体的过程中，在体内的运动规律、致伤效应和作用机制。创伤弹道学是终点弹道学 (terminal ballistics) 的一个组成部分，又是野战外科学的重要内容之一。它既为指导火器伤的救治提供理论基础，又为评定武器杀伤威力、改进武器设计提供可靠判据，同时也对法医鉴定火器伤案情具有指导作用。

瑞典创伤模型 (Sweden traumatic model) 是瑞典学者 Rybeck 等人于 1974 年提出的一种枪弹致伤模型。他采用直径 6mm 和 9.5mm (质量为 0.88g 和 3.55g) 两种钢球，用滑膛枪发射，射距 0.6m，最大枪口速度可达 1500m/s。将麻醉后的狗或猪悬吊在致伤架上，致伤部位为后肢肌肉丰满处。测量投射物的撞击和剩余速度，由速度来计算撞击动能和传给组织的能量。通过调整发射药量或调整钢球重量来控制撞击速度和能量传递的多寡。这一模型的优点是：(1) 可在实验室进行致伤实验；(2) 弹道特性稳定，有较好的可重复性：钢球横截面积在致伤过程中保持一致，不存在章动和翻滚的现象，形成的伤道比较一致；(3) 采用不同质量、密度和撞击速度的球形破片，可有控制地对单一因素的致伤作用进行研究；(4) 高速致伤时，创腔内亦可产生类似于爆炸效应的压力作用。其不足之处在于：(1) 动物的种属不同，会导致实验结果的差异；(2) 由于能量传递规律及致伤特点与弹头或其他投射物不完全一致。因此，应用上有一定的局限性。

非生物模拟介质 (non-biological simulated medium) 在创伤弹道学研究中，常采用一些在反映投射物与组织间的能量传递及伤道特征方面具有直观、易测等优点的材料，即非生物模拟介质 (如：水、肥皂、明胶和橡皮泥等) 来进行一些必需的辅助实验。通常采用 20% 的明胶来模拟肌肉组织，用于测量不同厚度上投射物的能量传递，可在射击后观测永久伤道的形态，并根据永久伤道周围星形放射的裂缝长度推算瞬时空腔的周长和直径，亦可将明胶脱色后利用高速摄影机观测投射物命中时在其中的运行特点及瞬时空腔脉动的动态变化过程。

瞬时空腔理论 (temporary cavity theory) 早在 1898 年，Woodruff 就提出了高速投射物穿过组织后可能形成空腔的预见，但直到 1941 年，Black 等才第一次用高速摄影方法证实了瞬时空腔的存在，并于 1944 年用百万分之一秒的高强度脉冲 X 光机获得了第一张瞬时空腔照片。此后，各国学者对瞬时空腔进行了大量研究，从而形成了高速投射物致伤的瞬时空腔理论。该理论认为，高速投射物穿入组织时，以很大的压力压缩弹道周围的组织，使其迅速位移，从而形成比原发伤道或投射物直径大几倍，甚至几十倍的空腔。就活体组织而言，由于周围组织的强度阻止了空腔的继续膨胀，继之在组织弹性作用下空腔收缩，空腔收缩后腔内的压力又增大，使之再次膨胀。膨胀与收缩在数十毫秒内重复 7～8 次，使伤道周围的组织受到牵拉、撕裂与震荡，从而造成广泛的组织损伤，大大增加了空腔初始膨胀的致伤效应。

瞬时空腔效应 (temporary cavity effects) 是指投射物击中机体的过程中，瞬时空腔对伤道周围组织器官的致伤效应。瞬时空腔的大小以及波及范围，主要取决于：(1) 投射物传递给组织的能量：一般而言，投射物的速度越快，在组织内的稳定性越差，穿透的介质越厚，其传递组织的能量就越多，那么瞬时空腔的容积就越大，持续的时间就越长，脉动的次数就越多，对组织的损伤作用就越重；(2) 组织本身的结构和生物力学特性：肌肉组织的密度较大，且均匀富于弹性，所以容易吸收能量形成较大的瞬时空腔；脑组织由于有颅骨的封闭，限制了瞬时空腔的充分膨胀，但当压力足够大时可使颅骨破裂；肺为含气器官，平

均密度低，吸收能量少，因而肺组织内的瞬时空腔不明显，即使有其边缘也不清晰；高速投射物穿过腹部时可形成明显的瞬时空腔，能够造成胃、肠等空腔器官的破裂，以及肝、肾、脾等实质脏器的撕裂；肝脏的弹性小，强度低，因此当投射物击中肝脏时，即使整个肝脏破碎解体，也不会发生大的瞬时空腔。

投射物致伤判据（criteria of projectile lethality） 致伤判据有时也称杀伤标准，是用以评定和比较各种不同投射物杀伤能力的依据。对于主要靠投射物起杀伤作用的武器而言，致伤判据又是评价整个武器杀伤威力大小的基础。在创伤弹道学领域内，致伤判据主要是研究各种投射物对人员的杀伤标准，因而是创伤弹道学的重要内容之一。目前，致伤判据有两类：一类是以动能为标准的致伤判据；二是以杀伤概率为标准的致伤判据。前者认为，投射物只要具有足够的动能，就能对人员有效地杀伤，多数国家包括美国在内，都采用78J（焦耳）为标准。后者是用图像或函数形式表示的随机命中人体条件下的杀伤概率与投射物参数之间的关系，它比以动能为标准的判据更接近实际情况。

冲击振动效应（shock and vibration effect theory） 高速投射物传递给机体的动能使组织产生急剧的加速运动，从而产生剧烈的冲击振动效应。由于不同组织器官的密度不一，其冲击振动响应也不同。在相同的致伤条件下，股骨的加速度响应最大，具有高频结构；头颅骨的响应次之；腹部的加速度响应最小，属低频结构。高速投射物由脊柱附近穿过时可引起的脊髓出血坏死及间接骨折等间接性损伤，冲击振动效应可能是原因之一。颅脑切线伤或面颊部骨组织伤时，头颅产生巨大的冲击加速度（295.5 ~ 2077.6m/s^2），由于颅骨的固有频率较脑组织高，当颅骨由静止状态突然变为运动状态时，脑组织与颅骨发生急剧撞击的同时也会在后颅窝内形成负压的空穴，从而对脑干和小脑等产生损伤作用，主要表现为脑干和小脑等部位的出血。冲击振动所引起的损伤一般只限于对骨骼组织或与骨组织相联的组织。关节液对冲击振动的衰减很大，因而骨传导的传播方式和途径很有限。

远达效应（remote effect） 投射物击中机体后，导致与伤道没有直接解剖学联系的远隔部位脏器发生损伤，称之为远达效应。远达效应的主要病变为心、肺、脑等器官表面的点片状出血，镜下可见这些器官发生不同程度的结构改变。如心肌闰盘分离、肌丝排列紊乱，间质毛细血管内皮细胞水肿，内皮细胞膜向管腔突起、撕脱等。

远达效应的发生机制有冲击波作用、冲击震动、神经体液和血流扰动等几种学说。血流扰动学说认为，致伤瞬间的冲击波压力使血流产生剧烈扰动，这种扰动波沿循环系统向远方传播，从而造成远离伤道的组织器官损伤。其主要实验证据是：（1）用高速摄影技术可观察到体外模拟血管变形与扩张；（2）将培养的血管内皮细胞置于模拟循环管路内，致伤时可见内皮细胞呈剥脱性损伤等病变；（3）致伤瞬间可在主动脉、颈总动脉、颈静脉等血管内直接测到较伤前高10 ~ 30倍的压力波，瞬时血流量也比伤前增加了8倍；（4）结扎股动脉或颈总动脉后，血管内的压力波消失，心、肺也不出现病理改变。

远达效应的发生率和发生条件与投射物的弹道特性及致伤部位有关。有实验证明，以1.03g钢珠7.62mm和5.56mm弹头，分别射击犬的双后肢、下腹和头颅三个部位，武器所致远达效应发生率为：5.56mm弹头 > 7.62mm弹头 > 1.03g钢珠；致伤部位远达效应的发生率为：头颅 > 腹部 > 四肢。据测量，心、肺远达效应发生的能量边界值为367.6焦耳。

动能（kinetic energy） 动能是衡量投射物致伤能力的重要参数。投射物之所以能致伤机体，主要是因为其本身具有动能（质量和速度）。一般来讲，投射物的动能越大，致伤能力越强。而投射物的动能（E）与其质量（m）和速度（v）的平方成正比，即 $E = mv^2/2$，故投射物的质量和速度是影响其致伤力的关键因素，其中速度对致伤力的影响更大。

初速（initial velocity） 初速是指弹头（枪弹、炮弹）离开枪（炮）口瞬间的速度。就破片而言，初速是指炮弹（包括航弹、手榴弹、地雷等）爆炸后，爆炸能量赋予破片的最大速度。实际上，枪弹和炮弹的真正初速是很难测量的。一般将离枪（炮）口几米远处的速度称为初速。其与真正的初速相差并不大。

一般情况下，枪弹的初速范围约200 ~ 1000m/s。手枪和冲锋枪弹头的初速多在200 ~ 450m/s之间。步枪弹头的初速在600 ~ 1000m/s之间。地雷和炮弹破片的初速在1000 ~ 2500m/s之间。航弹破片的初速可超过2500m/s。影响初速大小的主要因素是火药或炸药

的性能、装药结构以及投射物本身的质量。初速不仅是弹药设计中的主要参数，由于它是决定投射物致伤能力的关键因素，因而也是火器伤研究中极受关注的参数之一。

碰击速度（impact velocity） 碰击速度是投射物碰击目标瞬间的速度。碰击速度不仅决定伤情特征，也常常决定受害者的命运。

碰击速度很低时，往往对人体伤害不大。当碰击速度低于70m/s，创伤并不多见。创伤都是由碰击速度大于200m/s的投射物而致。初速是影响碰击速度的关键因素之一。初速高，碰击速度就高，造成的伤情就越严重。从钢球侵彻狗双后肢产生的伤腔容积和失活组织清除量可以看出，碰击速度越高，产生的伤腔容积越大，失活组织清除量也就越多。

剩余速度（residual velocity） 剩余速度是指投射物穿过机体时的瞬间速度。当碰击速度和剩余速度确定后，就可以计算出投射物在机体内的能量消耗，当投射物未能穿透机体时，表明投射物的能量全部消耗在机体内。剩余速度为零的创伤一般是只有入口而无出口的盲管伤。由于投射物的碰击速度不同，盲管伤的伤情也是有区别的。一些速度很低的投射物，由于本身能量低，在机体内消耗一部分能量以后，没有足够的能量穿出体外，这种盲管伤的伤情一般较轻；速度较高的多棱角破片侵入机体时，在机体组织的阻力下，破片的速度迅速衰减而骤然释放能量，因而穿行机体一定距离后，没有足够的能量穿出体外而造成盲管伤。这种盲管伤的伤情就比较严重，死亡率和残废率也比较高。

传递能量（transfering energy） 传递能量是指投射物在侵彻机体时，传递给机体的能量。在碰击能量相同的情况下，机体的损伤程度与传递能量成正比。传递能量多，机体吸收的能量就多，单位面积组织上承受的载荷更大，压力波传播得更远，损伤也就更加严重和广泛。

在影响传递能量的因素中，除机体本身的结构特性以外，投射物本身的结构和飞行稳定性也产生重要影响。投射物的飞行稳定性差，在侵彻过程中就容易翻滚，投射物的飞行阻力面积增大，传递能量因阻力面积增大而增加。如果投射物在侵彻过程中破碎，若碎片没有飞出体外，则投射物的能量全部消耗于机体之中；若部分碎片飞出体外，则带走部分能量，其余能量则传给了机体。

减速率（deceleration rate） 投射物在侵彻过程中，由于受到很大的介质阻力，短时间内速度迅速降低，这种速度的变化与发生这个变化所需的时间之比，称减速率，又称负加速度。投射物对生物机体的致伤能力不仅取决于传递能量的多少，更取决于该能量的传递速率。减速率与速度的平方、介质的密度和投射物的章动角成正比。以介质密度为例，因肌肉的密度比空气大800多倍，弹头在肌肉中飞行时的减速率就比空气中相应增大800多倍。可以理解，当减速率很大时，介质中的质点在短时间内因压力波的作用而获得足够的速度，迅速移向四周，从而形成很大的瞬时空腔。瞬时空腔的膨胀和收缩可造成组织的严重损伤。

火器伤伤道分类（track classification of firearm wound） 投射物击中机体，穿过人体组织或脏器的通道称为伤道。根据伤道入口和出口形态，可将其分为四类：

1. 贯通伤：既有入口又有出口者称为贯通伤。贯通伤有三种情况：①入口与出口同大 多见于稳定而高速的枪弹正位击穿机体较薄的部位，又未破坏组织回缩力时；②出口大于入口 较多见，投射物穿透组织时，如伤道较长，则易失去其稳定性而发生翻滚和变形，因而增加了投射物与组织的接触面积，致使较多能量传递给组织；③入口大于出口 在近距离射击时，冲击力很大，从而破坏了入口处的皮肤回缩力，如伤道不很长，枪弹穿出时接近正位，未引起出口处皮肤撕裂，故出口反较入口为小；另外，高速小质量破片进入机体后，因其截面密度（投影面积与重量之比）较大，故能量易于传给周围组织，接近出口时，能量所剩无几，因而形成小出口。

2. 盲管伤：仅有入口没有出口者称为盲管伤。当投射物撞击动能很低，或枪弹斜位射入机体，遇到阻力大的情况下，弹头均可能留在体内，并将其动能全部传递给周围组织，从而形成盲管伤。

3. 切线伤：投射物沿体表切线方向通过，使伤道呈沟槽状，此种称为切线伤。投射物以切线方向“擦”过体表时，其部分能量传给下位组织，可造成不同程度的损伤。

4. 反跳伤：动能已经耗尽的投射物击中机体某一坚硬部位（如颅骨或肋骨）时，已经无力穿入深层

组织，而是从原入口处反跳弹出，形成集入口和出口于一点的损伤，称为反跳伤。

火器伤伤道的病理分区（pathological zones of firearm wound track） 与一般的切割伤或刺伤不同，投射物不仅在其径路上造成组织缺失，也使伤道周围组织出现不同程度的损伤，这是火器伤区别与其他创伤最重要的病理特点。通常可将火器伤伤道由内向外分为3个区域，即原发伤道区、挫伤区和震荡区。

原发伤道：是投射物直接击穿或切割其径路上的组织而形成的伤腔，故又称为永久性空腔或永久性伤道。其最大伤道直径与投射物种类及传给组织的能量有关。伤道内组织的正常结构完全消失，常有多少不一的破碎组织，凝血块及泥沙、毛发、衣服碎片等异物。

挫伤区：是紧靠原发伤道，由投射物能量侧向传导和瞬时空腔的挤压、牵拉作用而形成的组织失活区，其范围大小与组织接受能量多少及其组织特性有关。

震荡区：是挫伤区以外的区域，该区主要改变为组织变性和血循环障碍，如充血、水肿、血栓形成和出血等。其范围与投射物传递给组织的能量多少有关。

火器伤伤道形态（firearm wound track morphology） 为使伤道典型化，人们常用密度与肌肉相似、质地均匀的肥皂块来制造“伤道”。在肥皂块的纵剖面上，火器伤伤道可分为入口部、中间（扩大）部和出口部。入口部是伤道的起始部，其直径略大于弹头直径。入口部的长短与枪弹的类型、撞击动能、介质的性态和密度等有关。5.56mmM193弹所致的伤道入口长约6~8cm；56式7.62mm枪弹所致的伤道入口部长约15~20cm。伤道中部急剧扩大，其直径为入口部的数倍甚至数十倍，且与伤道入口部基本保持在同一轴线上。伤道出口部较中间部明显缩小（7.62mm枪弹），其延伸的长度也较入口部为短，因该处接近自由表面，所承受的压力较小，即所谓边界效应，故变形较大，出口处常形成嵴状。上述变化只是瞬时存在。在生物体内，这些形态是看不到的，留下的仅仅是永久性伤道。用枪弹射击狗的双后肢时，5.56mm弹所致的伤道，呈典型的喇叭或葫芦状；7.62mm弹所致的伤道，一般为圆锥型，从纵剖面上，入口部均较窄，中间部可见不规则的洞性缺损，周围组织中常有散在的大小不等的出血及血肿，尤以肌膜及肌膜下为明显。另外，5.56mm弹造成的组织破坏更重，其永久伤道的平均最大周径也远较7.62mm弹为大，这与5.56mm弹传给组织的能量较7.62mm弹多有关。伤道的形态也与伤道周围组织的多少有关。

火器伤特点（characteristics of firearm wound） 用火药和炸药作为动力来发射投射物的武器，统称火器。由火器发射的投射物（如弹头、钢球、弹片）所致的损伤，称为火器伤。它是战争中最为多见的伤类。火器伤的基本特点是：①损伤的广泛性：现代弹头、破片的初速快、质量轻、所致瞬时空腔内压力很大，不仅伤道周围组织损伤严重，而且还可波及远离伤道的组织和器官；②损伤的复杂性：小口径枪弹和小质量破片损伤范围广泛，可同时伤及多种组织和器官，其解剖结构多被破坏；特别是钢球为一光滑球体，其质量较轻，当在速度较慢时射入体内，遇到阻力极易改变弹道的方向，可造成迂回曲折的复杂伤道；③损伤的多发性：现代步枪、机枪及各种榴弹的杀伤密度和杀伤面积都明显增大，多处伤和多发伤显著增多，同时高速投射物致伤出现的远达效应也可引起远离伤道部位器官和组织的多发性损伤；④感染的严重性：火器伤致伤时的瞬时空腔负压促进周围环境的细菌更深、更多地向伤腔内侵入，加之伤道组织损伤严重而广泛，伤道内又常有较多的坏死组织、凝血块、以及衣服碎屑和泥土等污物积存，局部血液供应又减少，给细菌的滋生和感染的蔓延创造了良好的条件。

伤道的生理生化改变（physiological and biochemical changes of wound track） （1）伤道周围血流量：伤后有短暂而显著的增加，投射物速度越快，这种变化越明显，这与组织损伤后释放某些血管活性物质以及交感神经的直接活动有关。组织变色区内肌肉呈深褐色或黑色，毛细血管血流量减少或为零。色泽正常区，血流量正常或有所增加。

（2）伤道周围组织代谢：挫伤区内，ATP于伤后1h减少一半，伤后10h几乎耗竭；ADP和AMP无改变；肌酸于伤后1h增高，然后回到正常；乳酸盐浓度于伤后可增加6~8倍，并维持在高水平上；丙酮酸盐正常，糖原含量逐渐减低。而在震荡区，上述指标无明显变化。

（3）伤道周围细胞膜电位：挫伤区的琥珀酸脱氢酶（SDH）活性持续下降，该处跨膜电位也持续降

低。震荡区的 SDH 活性维持在低水平，而该处跨膜电位变化不明显。失活组织区附近的诱发电位振幅明显下降，距离伤道愈远，变化愈轻，随着时间的延长，距伤道 1.5cm 处有明显的恢复，而 0.5cm 处则未见恢复的趋势。

入口的“反溅”和出口的“喷发”（splashing of entrance and erupting of exit） 当投射物击中靶标或即将穿出靶标时，由于空腔形成以及空腔压力的作用，致使入口和出口处靶组织外翻，即形成所谓的入口的“反溅”和出口的“喷发”。这一现象在肥皂靶上尤为典型，生物靶上的“反溅”和“喷发”现象也被高速摄影所证实，但具有下列特点：(1) 入口和出口的皮肤断裂，皮下组织分离和脱离；(2) 皮下组织包括皮下脂肪、肌筋膜或肌肉碎片，溅出伤口之外，入口处和出口处均有此现象；(3) 入口出口处还可找到碎骨片和肌肉碎片等；(4) 入口处和出口处周围均可观察到伤缘皮肤有缺血苍白的晕圈，其晕圈的大小与撞击的动能呈正相关；(5) 只出现“反溅”或只出现“喷发”，这取决于瞬时空腔在靶内的位置；(6) 长方形的投射物高速击中靶体时，“喷发”现象及伤情均较严重；(7) 圆形投射物（钢珠）击中靶体时，骨折块仍以中、高速向前推进，造成更为严重的损伤，“喷发”较“反溅”更为明显，伤情更为严重。

晕圈现象（halo phenomenon） 生物靶被投射物击中后，入口和出口周围，皮肤首先呈苍白色，继之转为潮红，与正常皮肤之间有明显的界线，此即“晕圈”现象。

晕圈形状与伤口形状相同或类似，多数呈圆形。“晕圈”现象有以下特点：(1) 投射物的速度越高，“晕圈”现象越明显；(2)“晕圈”大小与撞击动能和空腔效应呈正相关；(3) 不同的射击速度所引起的“晕圈”现象，其发生机率有所不同，根据“晕圈”现象，可推测致伤时空腔效应的大小和空腔位置，以判断投射物致伤的物理条件。

伤员流（wounded patient flow） 任何较大规模战争都有大量伤员从火线以不同形式和速度，有组织地经过医疗后送站向后方医院流动，这种群体运动的宏观现象称为“伤员流”。其主要要素有：(1) 流向：伤员流基本方向是从前线流向后方，称后向流或正向流。当攻战城市战争成功或部队进行追击战时，部分伤员可逆向或前向流动到城市或前进中医院治疗；(2) 流态：是指伤员流的分阶段流动。伤员总人数因重伤死亡和部分轻伤员留下医治而减少，轻伤员流动得远些，重伤员流动得近些；(3) 流序：是指伤员流的分阶段流动顺序，以往的作法是伤员经过连→营→团→师救护所（机动外科医院）→一线和二线野战医院→后方医院，体现分级治疗体系的布置。现在已有可能由火线越级直送师救护所或一线医院；(4) 流量：即伤员数，因为除了极少数的轻微伤以外，都要参加流动，它和战斗性质（进攻和防御）、参战人数与战斗时间有关；(5) 流时：是指一次战斗从第一名伤员流动起到最后一名伤员到达最终医院的时日，流时晚于战斗时日，战斗结束后仍持续一段时间；(6) 流障：伤员后送过程中遇到的种种障碍，如恶劣天气、敌人破坏、交通工具缺乏或调动不良等；(7) 流距：自火线到各救治机构的距离。这和地理情况有关，但也有合理部署问题；(8) 流型：由连到师呈倒三角形，即伤员由连营、团向师集中，自师以后可呈：①扇形，即将伤员分送到终点医院；②索结型，由师起沿途设站将伤员迅速后送后方，各站只做应急治疗；③葫芦型，由师后送至前线野战医院救治，再送至基地医院；④向心型，海岛和防御作战时用之。掌握伤员流规律，有助于卫勤工作。“伤员流”为我军著名的军事医学专家吴之理教授于 1986 年首先提出。

分级治疗（echelon treatment） 战时各级救治机构分级分工救治伤病员的一种体制，又称为阶梯治疗。战时伤员量骤增，迫切需要得到及时完善的救治，但战时条件局限，设备完善的救治机构又不便于靠近前线，因此把一个伤员的完整救治过程，从时间、空间上分开，由纵深梯次配置的救治机构分工完成，有助于伤员得到及时和合理的救治。中国人民解放军的分级救治，一般分为连抢救组和营救护所急救、团救护所紧急救治、师救护所和集团军医院早期治疗、战区基地医院和战略后方医院专科治疗。

连、营急救（first aid at company and battalion） 指连抢救组和营救护所组织实施的紧急救治。连抢救组的急救包括：加压包扎和止血，如包扎止血无效，可用止血带，但要加以标记并注明时间；对呼吸、心跳骤停的伤员应当立即清理上呼吸道，做人工呼吸和体外心脏按压。包扎伤口，对肠脱出、脑膨出行保护性

包扎，对开放性气胸做封闭包扎，对长骨和大关节伤、肢体挤压伤和大块软组织伤用夹板固定；对张力性气胸伤员，应立即用带有单向引流穿刺针排气；给予止痛药防治休克；口服抗菌药物防治感染；用急救敷料保护创面；对放射性污染伤口，行初步除沾染；对化学毒剂中毒伤员，注射解毒药物和对染毒伤口洗消、包扎；积极寻找和搬运伤员。

营救护所的救治任务是：对上呼吸道阻塞的伤员做环甲膜切除或气管造口术；补充与纠正包扎、止血、通气、固定等急救措施；给予止痛药，有条件和需要时行静脉补液；给予广谱抗菌药防治感染；对化学毒剂伤和有放射性污染伤口做补充急救、伤部洗消和包扎。

团、师救护所救治（emergency treatment at regiment and division） 团紧救护所的紧急救治主要包括：纠正包扎、固定；对危重伤员实施紧急外科处理，采取输血、输液等综合性措施，积极防治休克；对出血伤员，行钳夹或结扎血管止血；对烧伤创面清洁处理后包扎，及早后送；继续口服或肌注广谱抗菌药物，补注破伤风抗毒血清和类毒素；对核、化、生武器伤进行急救。

师救护所早期救治的主要任务是：实施紧急手术。对大血管损伤行修补、吻合或结扎；对呼吸道阻塞行紧急气管切开术；对开放性气胸行封闭缝合，张力性气胸行闭式引流；实施胸、腹腔探查止血；对损伤组织行缝合、切除、修补、吻合等手术；对有颅内压增高的伤员行开颅减压术，清除血肿；进行较完善的清创手术，采取综合措施，积极抗休克；对核、化、生武器伤员进行全身洗消和早期治疗；继续抗感染治疗，补注破伤风抗血清和类毒素。

炮弹伤（artillery shell wound） 炮弹爆炸以随机或预制弹片、冲击波以及高温对人员的杀伤，统称为炮弹伤。炮弹的类型、受伤人员距弹着点的距离及位置是决定炮弹伤伤情的主要因素。如反步兵炮弹主要以弹片杀伤，在近弹着部位的伤员可复合烧伤和冲击伤；摧毁装置炮弹，如穿甲弹、破甲弹等在摧毁装甲、工事等时，主要以继发投射物和冲击波、金属射流等致伤。炮弹伤的伤情特点主要表现为：多处伤、多发伤多见，休克的发生率高。此外，弹片伤复合冲击伤和烧伤伤员的伤情较严重。在救治上，应积极抗休克，保持呼吸道以及循环血量的稳定；尽早（伤后6～8h内）实施清创，对浅而小，直径在6mm以内的软组织伤口，可消毒后包扎；对肢体，尤其是下肢的多处弹片伤，如筋膜间隙内压力增高，应切开筋膜减压；对怀疑有闭合性内脏损伤时，要仔细检查，及早诊断，并及时采取相应措施。

地雷伤（mine wound） 指由地雷爆炸造成人员的直接和间接杀伤。近年战争，如越南战争和中东战争，地雷伤占卫勤减员数的12%～14%；阿富汗战争中，前苏联军队卫勤减员的25%～30%为地雷伤。

地雷爆炸主要通过冲击波、弹片和高温等因素致伤。此外，反坦克地雷造成高温、高速的气体流和融化的地雷金属碎片、继发投射物、明火均是造成人员杀伤的重要因素。

地雷伤伤情表现为受伤肢体局部严重毁损、伤口广泛污染、多发伤和多处伤多见、休克发生率高等特点。多脏器损伤常见于地雷伤伤员，对地雷伤伤员的救治除同一般火器伤以外，应考虑爆炸冲击波所致的重要脏器损伤。对地雷伤的截肢应慎重。早期截肢的指征为：(1) 肢体毁损难以保留；(2) 肢体血循环完全断绝，用手术的方法不能重建；(3) 威胁生命的感染。晚期截肢的主要指征为：(1) 肢体严重感染引起的无法控制的全身脓毒症；(2) 大血管结扎止血后引起的肢体坏死；(3) 主要血管栓塞引起的肢体坏死。防雷鞋能有效防护地雷的爆炸所致的损伤，如气垫式、软垫式防雷鞋能通过减少局部压强而避免地雷起爆；硬垫式防雷鞋，如我军研制的FLX－Ⅰ型防雷鞋等，通过削减爆炸冲击波达到避免触雷造成的下肢毁伤。

投射物伤（projectile wound） 以机械或化学能抛掷的物体击中机体所造成的损伤称为投射物伤。投射物的致伤效应，取决于投射物释放能量的大小和释放能量的速率。影响能量释放的因素包括：投射物速度、质量、形状、结构特点、飞行稳定性、投射物的变形和破碎情况、致伤部位组织器官的解剖特点、组织密度和含水量等。

投射物致伤机制有：(1) 撕裂：投射物依其动能击穿组织并向前运动，在此过程中释放能量造成组织撕裂；(2) 瞬时空腔作用：高速投射物在体内运动时，部分能量以压力波形式释放，形成一个直径远大于投射物外径的瞬时空腔，空腔的反复胀缩运动造成伤道周围组织的广泛挫伤和震荡；(3) 冲击波作用：

高速投射物击中机体时，体内粒子运动达到或超过组织中声速时产生强冲击波，可引起远隔伤道组织的损伤。

爆炸伤（explosive wound） 爆炸是指能量在较短时间和较小空间内，从一种形式向另一种（或多种）形式转化并伴有强烈的机械效应的过程。爆炸有化学、核、电、粒子束、高速碰撞等多种形式，由此对机体造成的损伤称为爆炸伤。现代常规战争中爆炸伤主要是由炮弹、地雷、导弹、枪榴弹和手榴弹等爆炸性武器致伤。

常规的爆炸性武器分为：反步兵爆炸弹药（anti-personnel exploding munition）和摧毁装置弹药（antimateria munition）。前者主要以随机或预制破片、冲击波、高温对人员杀伤。后者主要致伤因素为冲击波、摧毁装甲后形成的金属射流、高温以及继发投射物和燃烧等。

爆炸伤具有损伤严重和广泛、休克发生率高、多发伤和复合伤多见的特点。对爆炸伤的初期救治处理应按照先重后轻的原则，积极止血、抗休克和保证呼吸道通畅。一般要在伤情稳定后再作清创，后期治疗按各专科要求进行。

防弹衣（bullet-proof clothing） 防弹衣的种类和式样很多，其基本结构有3部分组成：加强板、柔性纤维织物及减震垫。加强板能够抵御高速高能投射物的打击，通常为高强金属板、陶瓷板或纤维板；柔性纤维织物层是防弹衣的主体，由几块防弹纤维织物片缝接而成，织物片为尼龙或凯夫拉纤维织物多层（12～30）重叠而成；减震垫起缓冲作用，吸收能量，消除投射物的能量形成的冲击波对人体造成的损害。防弹衣分为军用和民用两种，其式样由外套式、贴身式、雨衣式和短大衣式等。评价防弹衣的优劣有四个标准：防弹性能、重量、穿着舒适性及价格，其中最重要的是防弹性能。

防雷鞋（mine-proof shoes） 防雷鞋的防护原理可分为两类：(1) 减少踏雷时对地雷的压强，使踩雷的压力小于地雷起爆压力值，使地雷不起爆，从而达到防雷作用。减压式防雷鞋作用机制即在于此。但由于该种防雷鞋需要足够大的底面积才能分散压力，减小压强，故穿用者行走活动极不方便。(2) 通过材料组合和结构力学设计达到衰减、反射和吸收爆炸冲击波的目的，从而达到防护效果。这类防雷鞋穿着后，虽能踏爆地雷，但可大幅度减轻伤情，避免肢体断离。我国自行研制的FLX－I防雷鞋即属此类。其优点为穿着舒适，行走方便，适于山岳丛林行走。

火器伤清创术（debridement of firearm wound） 临床和实验研究证明，几乎所有火器伤的伤口都是感染的，因此必须采取积极的措施的消除感染，而最常用的方法就是清创术。火器伤清创术是指在火器伤后，在细菌感染尚未形成和侵袭人体之前，充分清除坏死或失活组织、血块和异物等有害物质，控制伤口出血，解除伤部炎症组织造成的压力，尽可能地将已被感染的伤口变为清洁伤口，争取为伤口愈合创造良好环境。

准确判定火器伤的失活组织界限是正确实施清创术的前提。临床上常采用宏观检查辅以病理以及物理、生物化学检查。如判定肌肉失活组织常用“4C”法（color，consistency，contractility，circulation），即色泽暗红，触之软泥，夹之不收缩，切开不出血，符合此标准即为应切除失活组织，同时也可参考病理、呼吸酶活力、细胞膜电位、肌电图等检测。

火器伤处理原则（principle of firearm wound management） 由于战时的特殊环境和火器伤常批量发生，因此战时火器伤的主要处理原则为：①分级救治：伤员经连、营急救，团救护所的紧急处置，师或一线医院的初期外科处理，二线医院的中期处理及专科治疗，后方医院的晚期修复和康复治疗等，分阶段完成火器伤的治疗过程；②火线抢救：以卫生员抢救和自救互救为主，开展止血、包扎、固定、通气、搬运等救护措施；③积极防治休克：对失血性休克伤员，应在团、师救护所积极进行容量复苏；④早期清创：争取在6～8h内清创，除头皮、面部、手和会阴等特殊部位外，清创不做初期缝合，争取在4～7d做延期缝合。

平时火器伤零散发生，同时由于伤员常可就近获得较完善的医疗救治，因此对平时火器伤伤员救治一般不采取阶梯治疗的形式，在急救后常直接送至能获得确定性治疗的医院，进行抗休克、抗感染、外科清创以及专科治疗。

燃料空气炸弹伤（injury caused by fuel air explosive bomb） 燃料空气炸弹又称云爆弹、窒息弹和窒息

性吸氧炸弹，简称 FAE。所致损伤称为燃料空气炸弹伤。杀伤因素主要是冲击波，其次是耗氧引起的窒息、热力和弹片作用。燃料空气炸弹外形一般呈圆柱状，主要装配燃料为环氧乙烷、环氧丙烷等。其通过发射装置或飞机空投在目标上方，在离地面一定高度时引发第一次爆炸，将弹内燃料液体抛散到空气中，生成燃料空气炸药云雾（或气溶胶），再用云雾引信第二次引爆形成爆轰波。可致人员冲击伤，甚至现场死亡。燃料空气炸药能够独特地利用空气中的氧气，所以在同等重量装药条件下，其爆炸威力是 TNT 炸弹的 2.7～5 倍。正在研制中的第三代燃料空气炸弹，为同等重量 TNT 炸弹的 10 倍左右。FAE 炸弹密集投掷时，因大量耗氧，可使爆心空气中氧含量降至 8%～10%，同时产生一氧化碳，浓度可达 1.9%～5.5%，造成人员窒息，甚至死亡。爆炸瞬间产生的高温还可引起人员烧伤，爆炸破片引起人员弹片伤。工事和大型兵器（如坦克）有良好的防护效果，处于开阔地域的人员，应立即就地卧倒或利用周围的地形地物，以减少伤亡。凡疑有因缺氧引起窒息时，应尽可能撤离爆区。对有严重呼吸困难或窒息者，应及时作气管切开术，以保持呼吸道通畅。对休克伤员，应迅速采取抗休克措施。内脏冲击伤、烧伤和弹片伤按一般原则处理。

激光武器伤（injury caused by laser weapon） 由激光武器造成的损伤称为激光武器伤。目前正在研制中的激光武器有激光枪、激光致盲武器、激光弹、激光炮等。激光武器的损伤机制为光化学、热和机械的共同作用。人眼对激光武器致伤最为敏感，可引起角膜、色素上皮、脉络膜和视网膜的损伤。激光引起眼损伤的程度与组织吸收激光的能量、波长和辐射通量密度有关。轻者仅表现为眩目、闪光盲，引起暂时性失明或视力下降；重者可引起视网膜烧伤，甚至视网膜穿孔，造成永久性失明。例如使用波长 0.4～1.4μm、功率为毫瓦级激光，可使人员发生暂时性失明；当脉冲功率 100MJ 的激光，2km 处可烧坏视网膜。在热效应方面，激光量达 12W/cm^2，可致Ⅰ度烧伤；达 24W/cm^{2}时，可致Ⅱ度烧伤；超过 34W/cm^2，可致Ⅲ度烧伤。对激光武器伤的防护主要是配戴激光防护眼镜。发生眼损伤后应避免受强光刺激，给予抑制炎症和促进水肿吸收的药物，如皮质激素和血管扩张剂等。

微波武器伤（injury caused by microwave weapon） 微波武器是以辐射频率 1～30 万 MHz 的电磁波能量对目标进行杀伤和破坏的定向能武器，因此有人称这种武器为“射频武器”。研制中的微波武器有微波炸弹、高功率微波弹头等。由微波武器造成的损伤称为微波武器伤，微波武器通过“非热效应”和“热效应”使人致伤。“非热效应”是由较弱的微波能量照射引起的，主要扰乱人的中枢神经系统，表现为疲劳、头痛、嗜睡、烦躁不安、焦虑多疑、神经功能紊乱、记忆力减退，甚至丧失工作能力。有的研究资料表明，微波束在 1km 可杀死山羊，2km 以外可使山羊神经功能紊乱或失能；3～13mW/cm^2 的微波能量可引起飞行员心理损伤。“热效应”是强微波能量照射人体引起的。微波能量达 20～80W/cm^2，作用 1～2s 可引起致命烧伤；20W/cm^2 作用 1～2s 可引起Ⅲ度烧伤；0.5w/cm^2 作用 1～2s 可引起轻度烧伤。微波照射人眼还可引起“微波白内障”。对微波武器伤的防护主要是穿微波防护服和戴微波防护眼镜。

次声武器伤（injury caused by infrasonic weapon） 是一种把频率低于 16Hz 的大功率次声波定向辐射作用于人体，使人体器官及其功能受到损伤或破坏的次声武器造成的人体损伤。目前研制中的次声武器以作用方式分有炸弹型和频率差拍型。前者利用爆炸来产生高强度次声波，后者以两个不同的声频（频差为数 Hz）同时定向作用于人体。次声武器主要通过引起人体或某些器官产生共振，导致组织器官的损伤。次声波对人可产生精神的和机械的损伤。主要临床表现有：全身不适、无力、头晕目眩、恶心呕吐、眼球震颤，严重者可发生神态失常、癫狂不止、腹部疼痛，甚至内脏破裂。实验证明 10Hz 135dB 的次声波，可使小鼠的内脏濒临坏死状态；0.5Hz 170dB 左右的次声波，可使狗的呼吸困难，甚至呼吸停止。因次声传播远、衰减小、穿透力强，通常的隔声吸声材料难以阻挡次声的作用，所以防护十分困难。医学防护主要是增强机体的抵抗力，减轻次声对机体的不良作用，同时应加强包括药物和技术的综合性防护措施研究。

粒子束武器伤（injury caused by particle beam weapon） 粒子束武器是一种尚在研究中的武器。其工作原理是：用高能强流加速器，将粒子源产生的电子、质子或离子加速到接近光速，并用磁场聚集成密集的粒子束流，射向目标，靠粒子束流的多种效应来摧毁目标

或使之失效。其主要特点是：粒子束流能量高度集中，穿透力强，脉冲发射率高，能快速改变发射方向。粒子束摧毁目标或使之失效的机制是机械力、热力和电磁力的复合作用。此外，它还能与目标材料发生反应，产生次级X线和γ线，由此使人员发生电离辐射损伤，严重者可以致死。

冲击伤（blast injury） 机体受冲击波直接或间接作用而发生的损伤，称为冲击伤。冲击波的致伤机制目前尚不完全清楚，主要学说认为与冲击波超压和负压产生的内爆效应、碎裂效应、血流动力变化、惯性效应、压力差效应、肺泡扩张效应及动压引起的抛掷与撞击作用有关。冲击伤的严重程度主要取决于冲击波的压力峰值（峰值愈高，损伤愈重）、压力上升时间（上升时间愈短，损伤愈重）和正压作用时间（作用时间愈长，损伤愈重）。冲击波超压和负压主要引起含气器官损伤，如鼓膜破裂，肺和胃肠道出血、水肿、甚至破裂。动压的抛掷和撞击作用可引起肝脾破裂、肢体骨折和颅脑损伤。诊断主要依据受伤史、临床表现和有关的实验室检查。创伤救治的基本原则对严重冲击伤也同样适用，如保持呼吸道通畅、紧急抗休克、防止肺水肿、保护心功能、预防继发感染等。内脏冲击伤的处理，具体可参见各部位冲击伤的治疗。

气体冲击伤（air blast injury） 由空气冲击波引起的损伤，称为气体冲击伤。一般所说的冲击伤及其临床病理特点即是指此种冲击伤。空气冲击波的形成与冲击波的波长有关。如冲击波的波长较短，呈高频的爆裂音，则单位时间内通过身体的波较多，因而造成内脏破裂或其他内脏损伤的可能性较大。如冲击波的波长较长，呈低频轰鸣音，则单位时间内传入人体的冲击波仅为单个波，造成内脏损伤的可能性大为减少。

水下冲击伤（underwater blast injury） 由水雷、深水炸弹等水下爆炸时冲击波引起的损伤称为水下冲击伤。水下冲击伤的发生机制与气体冲击伤基本相同。但由于水的密度约为空气的800倍，可压缩性仅为其万分之一，所以与空气冲击波相比，水下冲击波具有传播速度快（约为气体冲击波的3~4倍）、传播距离远和无典型的压缩区和稀疏区等特点。表现在临床病理特点上，也与气体冲击伤有所不同。主要临床病理特点有：极少发生体表外伤和骨折；含气脏器（肺、胃肠道）损伤重，含液脏器（胆囊、膀胱）损伤轻；头部损伤少见，且较轻微；死亡率较高，在40%~70%之间，有的报告甚至达80%，而气体冲击伤时多在20%以内。

固体冲击伤（solid blast injury） 经固体传导的冲击波叫固体冲击波，由固体冲击波作用而产生的损伤称为固体冲击伤。固体冲击波在性质上与空气冲击波和水下冲击波有所不同：其振幅较小、作用时间短（常在数毫秒以内）、加速度很大。经舰艇甲板传播的冲击波大多由水雷、深水炸弹爆炸所引起，坦克上经底部传播的冲击波大多为地雷爆炸所致。冲击波及随后的一些继发波，作用于附近的舰艇壁、甲板或坦克的装甲时，会以曲波的形式通过，并产生两种形式的运动：其一是瞬间发生的轻微位移和加速度；其二是继之出现的弯曲、振动等明显的宏观运动。前者可引起人员接触部位为主的损伤，常见的是下肢伤，特别是踝部损伤，此种损伤称为原发损伤，即平时所说的固体冲击伤；后者可使人员被抛至空中、水内或碰撞到舱壁、装甲等坚硬的物体上而发生损伤，称之为继发损伤。固体冲击伤的伤情特点为：以下肢损伤为主，踝骨骨折较为多见；损伤多偏于一侧；常伴有软组织挫伤和下肢血管伤；脑震荡等颅脑损伤较为多见。

冲击伤的临床特点（clinical characteristic of blast injury） 与一般创伤相比，冲击伤（主要指空气冲击伤）具有以下一些临床特点。(1) 伤情复杂：冲击波可以因动压和超压作用致伤，也可以因直接或间接作用而致伤，因而伤类和伤情复杂，表现为中度以上的冲击伤常多处受伤，既有直接损伤，又有间接损伤，既有外伤，又有内伤。中度冲击伤时，常同时有心、肺和鼓膜的损伤；重度冲击伤时常同时有肝脾破裂、骨折和软组织撕裂伤；极重度冲击伤时，常同时有颅脑损伤、多个脏器破裂、肢体离散等严重损伤。(2) 外轻内重：单纯超压引起的损伤，往往限于内脏，而体表却完好无损。如动压和物体间接致伤作用较轻，则常表现为体表外伤轻而内脏损伤重的“外轻内重现象。”(3) 发展迅速：重度以上的冲击伤，伤后短时间内可能出现一个相对稳定的代偿期。不久以后，伤情发展非常迅速，全身状况急剧恶化，尤其是有严重颅脑损伤，两肺广泛出血、水肿或内脏破裂的伤员，伤情发展更快，甚至于伤后数小时或1~2d内死亡。

冲击伤救治（medical aid of blast injury） 冲击伤救治的基本原则包括：①现场急救时，对凡无明显外伤而处于休克状态的伤员，均应想到有可能发生内脏冲击伤。②对严重呼吸困难或较长时间昏迷的伤员：应及时作气管切开术，清除气管内的分泌物，以保持呼吸道通畅。③采取有效的措施止血、止痛，以预防休克：对因失血而发生休克的伤员，可输注液体、低分子右旋糖酐或血浆，但应密切观察体征，以免输液过快或过量而加重肺损伤。④怀疑有闭合性内脏损伤时：要仔细检查，及时诊断，并及时采取相应的措施；对疑有腹腔脏器损伤的伤员及时剖腹探查，按腹部伤救治原则处理；如有严重的颅脑伤、胸腹联合伤、开放性骨折和大血管伤，可按各专科要求施行紧急手术。⑤防治脑水肿和肺水肿：持续给氧，输入高渗葡萄糖、甘露醇，减轻肺水肿，降低颅内压。血压稳定后用速尿或利尿酸钠利尿，静注氨茶碱防治支气管痉挛。⑥鼓膜穿孔、鼓室积血时：清除外耳道分泌物，保持干燥，禁止冲洗和滴药。⑦给予广谱抗生素，防治感染。

冲击伤防护（protection of blast injury） 工事是基本的防护手段。地下的各种永备工事和人防工事，可以有效地屏蔽冲击波动压和超压的作用，从而避免发生冲击伤或使伤情大为减轻。各种露天工事，如堑壕、掩体和崖孔等，基本上可以屏蔽动压的致伤作用，超压的致伤作用也大为削弱，因此也有不同程度的防护作用。大型兵器（装甲车、坦克等）因空间较密闭，可使冲击波超压上升时间明显延长，有一定防护作用。一些特殊防护器材，都有一定的防护效果，如各种耳塞或耳罩，可防鼓膜破裂；体型防护盔甲或加垫的衣服，可以保护躯干；防冲击头盔可防止或减轻头部损伤；防震鞋可减轻舰艇固体冲击伤。处在地面的暴露人员可利用地形、地物，冲击波未达到前进入涵洞、凹地、山后等处迅速卧倒，也可减轻伤情或免于损伤。掩耳或吞咽，可以减少鼓膜破裂的机会。水下作业人员尽可能浮至水面，呈水平仰卧位，以减轻水下冲击伤。

冲击波对人员作用的安全标准（safety criterion of blast waves for human body） 目前国内冲击波对人员作用的安全标准主要有两项。一是国家军用标准GJB2A－96提出的冲击波对人员听器作用的安全标准，该标准提出重武器发射时的噪声和冲击波对人员听器非垂直入射时的安全限值可用下式表示：

$$Ps\ \ dB = 177 - 61gTN \begin{cases} 1.5ms \leqslant T \leqslant 100ms \\ 1.5ms \leqslant TN \leqslant 10\ 000ms \end{cases}$$

式中 Ps dB—人员听器安全限值（分贝）；T—脉宽；N—发数。

二是国家军用标准GJB1158－91提出的炮口冲击波对非听器损伤（内脏损伤）的安全限值，用公式表示为：

$$Ps = \begin{cases} 37 - 3Ln\dfrac{Tc \cdot N}{4} & Tc \cdot N \leqslant 1000 \\ 20.4 & Tc \cdot N > 1000 \end{cases}$$

式中 Ps—安全压力峰值，kPa；Tc—有效C持续时间，ms；N—发数。

上述两个安全标准对人员的保护概率不小于90%

冷伤（cold injury） 冷伤以往称为“冻伤”，是在一定条件下寒冷作用于人体，引起局部乃至全身的损伤。按受冷组织是否发生冻结可分为冻结性冷伤和非冻结性冷伤；按冷冻范围可分为全身性和局 部性冷伤。冷伤的发病机制是一复杂综合病理变化过程。一方面寒冷低温对组织细胞的直接损伤和细胞代谢的改变；另一方面是寒冷低温对血管损伤所引起的循环障碍造成的结果。两者又互相影响，加剧和加速冷伤的病理过程。临床表现可分为反应前期、反应期和反应后期。反应前期主要表现为局部寒冷感，继而搔痒、隐痛或针刺样痛，皮肤微红，而后由于血管收缩，变为苍白。此时受冻部变麻木或丧失知觉，触之发凉。如继续受冻，则变成僵硬，并完全失去知觉。反应期主要表现为反应性充血及炎症反应。反应后期表现为冷冻局部发凉、感觉减退或敏感。局部冷伤按其损伤组织的深度可分为Ⅰ度、Ⅱ度和Ⅲ度冷伤，其深度划分原则与烧伤基本相同。冷伤急救治疗原则包括：(1) 迅速脱离寒冷环境和实施保温措施；(2) 快速融化复温：将肢体立即浸泡在40～42℃的温水中，一般浸泡20～30min左右；(3) 迅速进行抗休克抗感染治疗；(4) 改善局部微循环；(5) 局部涂敷冻伤膏；(6) 补充热量；(7) Ⅱ度或Ⅲ度冻伤未能辨别清楚者，按Ⅲ度处理；(8) 手术处理应最大限度地保留尚有存活能力的组织，尽可能减少伤残。预防冷伤的一个主要措施是加强耐寒锻炼。

冻疮（chilblain; pernio） 冻疮是长时间或间断地暴露在寒冷（0～10℃）兼有潮湿的环境下发生的局部组织非冻结性冷伤，好发于初冬或早春季节。冻疮好发于身体暴露部位和末梢处，如耳廓、鼻、面颊、手背、足趾和足跟等，以手、足尤为多见。初发时皮肤发红、发绀、发凉、肿胀，并出现大小不等结节，感觉异常，灼热，灼痒，局部温暖时尤甚。有时出现水疱，水疱破裂后形成浅表溃疡，并可继发感染。治疗的关键是使患者尽可能摆脱潮湿寒冷的环境，保持冻疮局部温暖干燥。可用40～42℃温水浸泡患处，每次20min，用毛巾拭干。局部涂敷冻伤膏，如2%新霉素霜剂；如有糜烂或溃疡，应先用生理盐水清洗溃疡面，尔后涂敷呋喃西林霜或新霉素霜，并用无菌纱布包扎。也可应用温经散寒通络、活血化瘀中药，水煎内服，以改善微循环。

战壕足（trench foot） 在冰点以上的低温（0～10℃）潮湿或蒸气环境中（如战壕或防空洞）长时间停留，肢体下垂，体位不变以及鞋靴紧窄而发生的主要累及小腿和脚的非冻结性冷伤称为战壕足。因陆军战壕中易发生故得此名。其病理为因受冷而致局部缺血，引起深部组织的血管—神经性病变和无菌性炎症。早期表现为血管明显充血，其内有红细胞聚集和凝血性血栓，有明显渗出和水肿。血栓机化，可致闭塞性血管内膜炎，肌肉变性、坏死或蜂窝组织炎。晚期出现组织坏死、溃烂甚至露出肌腱，偶可出现肢体的干性坏死。战壕足的治疗方法可参照冻疮和冻伤的疗法，其原则为早期治疗、预防感染及对症治疗。

浸泡足（immersion foot） 下肢（主要是脚）在10℃以下的冷水中长时间浸泡而又缺乏运动时发生的非冻结性冷伤称为浸泡足。平时多发生于船员水手，战时多见于海军战士。其损伤的病因、病理生理变化和病程与战壕足基本相同，大体上经历缺血期、充血期、充血后期和后遗症期。缺血期足背发凉、肿胀，有沉重和麻木感，动脉搏动微弱或消失；充血期有时有水疱，重者伴有肌无力和肌萎缩；充血后期肿胀和炎症反应逐渐减轻，皮温下降，严重的浸泡足可形成组织坏死和脱落；后遗症期表现为患部对寒冷和负重较敏感、疼痛，多汗等症状可持续数年。治疗的原则同战壕足。

冻僵（general hypothermia; frozen stiffness） 机体暴露于冷环境中而引起全身性体温降低，当中心体温低于35℃以下时称之为体温过低，即冻僵。冻僵之初为冷应激期，机体动员保持内环境稳定机制，表现为神经兴奋、代谢增加、心跳加快、血压升高、呼吸次数增加、外周血管收缩、寒战等。随着体温的不断下降，神经系统、呼吸系统和心血管系统等功能逐渐变为抑制，表现为反射迟钝以至消失，神志模糊或昏迷；呼吸慢而浅，严重者呼吸微弱，以至停止；心率过缓，心律不齐，血压下降或测不到，可出现心房和心室纤颤，严重者甚至心跳停止。一般说，中心体温在28～30℃以上时，尚有复苏的可能性，25℃以下则有死亡的危险，即“冻亡”。对冻僵病人的急救最重要的是复温，复温方法归纳有以下三种：①自然复温：将病人移至温暖的房间里，盖上棉被、毛毯等，靠机体自身产热，特别是寒战产热自发升高体温；②体表复温：用42℃热水浴、电热毯、湿热毛巾对驱干、腹股沟、腋下等体表部位加温；③体中心复温：用吸入热空气或热氧气、体外循环以及腹膜透析、静脉输注暖液、灌肠胃、开胸直接温水灌淋心包膜、直接对心脏加温等。在急救治疗同时，要密切注意和防治心功能不全、心室纤颤、急性肾衰、代谢性酸中毒和脑、肺水肿等并发症。

咬伤与螫（刺）伤（bite and sting） 在旷野、森林和水中作业的人员，咬伤与螫伤并非少见。咬伤与螫伤的致伤方式有二：直接的和间接的。直接的损害包括机械性创伤和毒液作用。前者是由于动物的利牙、毒刺、咬嚼等造成的穿刺、撕裂甚至毁损伤；后者是动物在致伤的同时，向人体内注入毒液，造成局部或全身性损害，严重者可以迅速致死。间接或继发性损伤主要是继发性感染，常见的是厌氧性感染，如破伤风和气性坏疽等。另一重要间接损害是某些疾病的传染，如狂犬病、鼠咬热、鼠疫等。急救原则包括：详细询问病史，尽可能将致伤动物打死或活捉，以确定是何种动物咬伤或螫伤；在无法确定致伤动物种类时，应进行相应处理，如尽早进行彻底清创，摘除皮内的尾针，根据情况用弱碱或弱酸中和毒液，常规应用有效抗生素和注射破伤风抗毒血清；在未否定疯狗或毒蛇咬伤以前，一律按疯狗或毒蛇咬伤处理；伤情严重者应及时后送救治。

蜂螫伤（bee sting） 蜂包括蜜蜂、黄蜂和大黄蜂等。蜂毒主要成分为神经毒、蚁酸和组织胺。黄蜂蜂毒还

含有缓激肽、5－羟色胺和胆碱脂酶。临床表现为局部刺痛，继之出现触痛、痒感和红肿。全身可出现荨麻疹、剧痒。高度敏感的人可有发热、头痛、头晕、恶心、呕吐、哮喘、精神错乱、休克、昏迷、甚至死亡。有的还可发生血红蛋白尿、急性肾功能衰竭。蜜蜂螫伤，局部可用弱碱性溶液（如3%氨水、2%～3%碳酸氢钠溶液等）外敷，以中和酸性毒素。黄蜂螫伤则用酸性溶液（如醋、0.1%稀盐酸）中和。全身治疗包括静脉注射10%葡萄糖酸钙，必要时口服蛇药片。有过敏反应者，迅速注射肾上腺素或抗组织胺类药物。支气管痉挛者，可静脉注射氨茶碱。发生血红蛋白尿者，除应用碱性药物碱化尿液外，可适当加大输液量，静脉注射20%甘露醇利尿。如已发生少尿或无尿，则按急性肾功能衰竭处理。对休克和低血压者，可静脉点滴麻黄碱。有感染可能者，选用适当抗菌药物。

毒蜘蛛咬伤（poisonous spider bite） 毒蜘蛛用一对毒牙咬人，释放的毒液大多为神经蛋白毒。轻者可无自觉症状。重者有短暂剧刺痛，局部红肿或苍白，并可出现轻度水肿、荨麻疹、组织坏死。全身症状以儿童和黑寡妇毒蜘蛛螫伤为甚。伤后30min内可出现大汗淋漓、流涎、腹部剧痛、腹肌痉挛，颇似急腹症，并伴有头痛、面色苍白、烦躁不安、软弱无力、胸闷、视力模糊和心动过速等神经毒表现。严重者可因溶血出现急性肾功能衰竭。确知为毒蜘蛛咬伤，应立即在伤口近心端绑扎，以减少毒素吸收。用冰袋冷敷减轻疼痛，或切开伤口用1：5 000过锰酸钾溶液冲洗，或用火罐拔毒。口服蛇药片，注射肾上腺皮质激素。静脉注射10%葡萄糖酸钙，也可用新斯的明或箭毒，以减轻或解除肌肉痉挛。如有急性肾功能衰竭，应早做透析治疗。局部坏死或感染时，可全身应用抗生素。高压氧治疗对皮肤坏死也有效。

蝎螫伤（scorpion sting） 毒蝎螫伤多见于热带及亚热带的干旱地区。蝎毒是一种酸性蛋白，主要成分是神经毒素、溶血毒素、出血毒素、凝血素及酶等。被螫处局部有烧灼样或剧烈疼痛、红肿，继之出现麻木或感觉过敏。全身症状有寒战、高热、恶心、呕吐、头痛和头晕。严重者可出现血压升高、心动过速、烦躁不安、腹痛、腹泻、抽搐、肌肉痉挛、吞咽困难、多汗、语言不清等。有的可发生胃肠道出血、肺出血和肺水肿。局部处理包括：伤口周围用0.25%普鲁卡因封闭或注射依米丁30mg止痛。局部冷敷，以阻止毒素吸收。切开伤处皮肤，吸出毒液，并用3%氨水、肥皂水等弱碱性溶液洗涤。全身处理包括：静脉注射10%葡萄糖酸钙，以缓解肌肉痉挛和抽搐。心动过速、高血压者可使用心得安。口服蛇药片或注射肾上腺皮质素。有中枢神经系统或心血管体征时，应用抗蝎毒血清。对有局部组织坏死或感染者，可选用适宜的抗生素类药物。

蜈蚣咬伤（centipede bite） 蜈蚣有一对中空的螯，咬（刺）人体后，毒液经此注入皮下。毒液的主要成分为组胺样物质和溶血蛋白质。临床表现主要为局部充血、红肿、剧 痛。大型蜈蚣咬伤后可致局部组织坏死，并出现淋巴管炎和淋巴结炎。严重者可出现全身症状，如头痛、头晕、发热、恶心、呕吐，甚至谵妄、抽搐、昏迷等。治疗措施包括立即用3%氨水等弱碱性溶液洗涤伤口或冷敷，以中和酸性毒素。疼痛较剧者，可肌肉注射杜冷丁、吗啡等止痛，或用0.25%～0.5%普鲁卡因伤口周围封闭。口服蛇药片或用蒲公英、鱼腥草等中草药捣烂外敷。有过敏反应者，口服抗组胺类药物，必要时可静脉注射考的松类激素。局部有坏死、感染和淋巴管炎者，应加用抗生素类药物。

毒蛇咬伤（snake bite） 毒蛇咬伤是热带和亚热带地区常见的伤害。蛇毒按性质来分，主要有以下三种：神经毒、血循毒和混合毒。神经毒临床表现为咬伤局部疼痛、红肿较轻，少有出血或不出血。全身症状有头晕、四肢无力、流涎、视力模糊、复视、眼睑下垂、语言不清、吞咽困难、步态不稳等。严重者有肢体肌肉弛缓性瘫痪、呼吸困难，如抢救不及时，可因呼吸麻痹和循环衰竭而死亡。血循毒局部症状明显，疼痛剧烈，出血不止，局部肿胀严重，皮肤发绀，有大片皮下出血与瘀斑、较大的水疱和血疱。严重者伤处软组织迅速坏死。全身症状有畏寒、发热、恶心、呕吐、心悸、胸闷、气促、视力模糊。全身有出血倾向。严重者可发生急性肾功能衰竭和心力衰竭，甚至死亡。混合毒兼有神经毒和血循毒两者的临床表现。局部处理包括：早期绑扎，以阻止毒液吸收；扩创排毒及冲洗伤口；0.5%普鲁卡因（加入胰蛋白酶2000U）局部封闭，以止痛和直接破坏蛇毒的作用；局部用1:5000呋喃西林湿敷或用新鲜半枝莲、鱼腥草等捣碎外敷，也可用蛇药调成糊状外敷于伤口周

围，以利毒液排出和肿胀消退。全身治疗包括：注射速尿、利尿酸钠或甘露醇等利尿排毒；注射单价或多价抗蛇毒血清，注射前应作过敏试验；服用上海蛇药、南通蛇药等。如出现休克、呼吸麻痹、心力衰竭、急性肾功能衰竭和 DIC 等并发症时，则按相应的救治原则处理。

狗咬伤（dog bite） 狗咬伤，关键在于判断是否为狂犬咬伤。对疑为疯狗或已咬人的狗应及时捕捉，隔离两周观察是否发生狂犬病。对发病后死亡的狗应进行病理和实验室检查，观察病理切片中有无特殊的包涵体，动物接种和免疫反应试验等，以确定是否为狂犬。临床上主要根据狗是否发病及其表现的临床症状进行判断。急救时，伤口可用大量等渗盐水冲洗，以利排毒。伤后应尽早进行初期外科处理，清创后一般不作一期缝合。有条件时，应在伤口周围注射狂犬病免疫血清。常规进行破伤风抗毒血清注射，并选用适宜抗生素预防感染。如伤人的狗确为狂犬或疑为狂犬，受伤者均应立即进行狂犬疫苗注射。如疑为狂犬、经观察 5 ~ 10d 后狗未死亡，则可排除狂犬病，并终止注射。

毒鱼螫伤（poisonous fish sting） 某些毒鱼螫伤人体，释放毒液，可引起中毒。在我国的海域和淡水中，主要的毒鱼有赤魟（又叫鳐鱼）、宽纹虎鲨、黑线银鲛和日本鬼鲉等。毒理作用不甚清楚。临床表现：局部有剧痛、肿胀、触痛、水疱形成、皮肤坏死、急性淋巴管炎和淋巴炎。全身有恶心、呕吐、发热、关节疼痛、呼吸加快、谵妄、肌肉震颤、血压下降等。严重者出现意识障碍，呼吸窘迫、心力衰竭甚至死亡。治疗措施包括：局部绑扎，以阻止毒素的吸收；清创冲洗，伤口周围用 1% 利多卡因封闭，以直接对抗毒素和止痛；用 45℃温水浸泡伤部 60 ~ 90min，使毒素蛋白变性失效；切开水疱，排除毒素；有过敏反应者静注地塞米松 10 ~ 20mg；大的伤口应清创缝合，并预防性给予破伤风抗毒素和抗生素。严重患者，应立即入院观察，根据伤情作相应处理。

鲨鱼咬伤（shark bite） 鲨鱼虽无毒，但由于体形大，口腔大，加上多排锋利的牙齿和强大的嚼肌，以及对捕食对象（包括人）非常敏感的感觉受纳器等，所以对海中作业和游泳者具有很大的威胁。鲨鱼咬伤，多为大块软组织损伤，受伤者常因恐惧、疼痛、失血过多而死亡。有效的治疗为立即进行就地抢救，控制出血，减轻伤口污染，预防休克。并快速送往医院，在抗休克的同时进行清创，按一般创伤外科原则处理，并进行破伤风预防注射和其他抗感染措施。

海蜇（水母）螫伤（jellyfish sting） 海蜇的刺丝囊内含有毒液。毒液的主要成分为多肽，有类似组胺的作用。被螫局部皮肤及皮下组织红肿、疼痛、奇痒，严重者可迅速发展成为瘀斑甚至皮肤坏死。全身可有恶心、呕吐、腹绞痛、背痛以及儿茶酚胺释放症状，如心动过速、流泪、汗毛竖立、收缩压升高等。儿童螫伤后尤为危险，常可出现急性肺水肿、心律失常、低血压或休克等。治疗措施包括局部用冰袋冷敷，以减轻疼痛和延缓毒素的吸收；用食醋冲洗被螫部位，以减少毒素的释放，再用碳酸氢钠用海水调成糊状，涂敷伤处，可使毒素失活；注射 10% 葡萄糖酸钙缓解腹部疼痛；应用酚妥拉明 1 ~ 2mg 稀释后静脉内缓慢注射，可解除儿茶酚胺释放症状；有休克、肺水肿、心律失常等并发症时，则迅速给予相应的处理；预防性应用破伤风抗毒素和抗生素。

海胆及海星刺伤（echinus and asterid sting） 海胆或海星体表有针样刺，刺为中空，内有紫色液体，在繁殖季节具有毒性。当人们下海作业或游泳时不慎触及造成机械性刺伤，针样刺折断在皮内，可引起局 部剧痛、红肿。繁殖季节针样刺毒性明显增强，可引起严重中毒，特别是喇叭毒棘海胆中毒，可出现四肢运动神经麻痹或（和）心律失常。其毒素为类固醇配醣体。海星皂甙 A 具有高溶血性。急救处理要点包括：迅速取出毒刺后，局部挤压，将毒素挤出体外；刺入较深者，经局部温水浸泡疼痛消失后，手术取出毒刺；45℃温水浸泡刺伤局部，可使毒素变性，减轻疼痛；疼痛剧烈者，可使用止痛剂治疗；预防性应用破伤风抗毒素和抗生素；有心律失常者适时应用抗心律失常药物。

蚂蟥咬伤（leech bite） 蚂蟥致伤是以吸盘吸附在人的皮肤上，并逐渐深入皮内，吸食血液。蚂蟥的咽部分泌的液体，具有抗凝血作用。临床表现为局部发生水肿性丘疹，中心有一瘀点，多不痛，伤口流血较多。处理时，可在蚂蟥吸附的周围轻拍，或用醋、酒、盐水、烟水、清凉油等涂抹，蚂蟥即自然脱出。不要强行拉扯，否则蚂蟥吸盘将断入皮内，引起感

染。伤处可涂碘酒或九一丹，以预防感染。严重病例应行破伤风预防注射。对于进入鼻腔、上呼吸道、尿道等处的蚂蟥，可在局麻下，用浓盐水冲洗，小心取出。

矿井下创伤特点（characteristics of trauma in mine） 矿井下作业是指地表下各种矿藏的开采工作。由于井下作业的特点，经常会面临一些致伤和危险因素，如井岩坍塌、机械设备冲撞或绞轧、坠落、爆炸、烧伤、电击和崩水等，由此使井下创伤具有相应的一些特点，主要有：(1) 煤石砸伤、重物冲撞、煤车撞挤是主要的损伤机制。(2) 受伤部位和伤类复杂。骨关节伤发生率最高；眼外伤中以雷管爆炸致伤者居多；胸外伤的特点之一是瓦斯或煤尘爆炸引起的胸部爆震伤和重物撞挤胸部造成的创伤性窒息；腹部伤几乎为闭合性损伤，其中以小肠破裂最为常见；脊柱损伤常合并有截瘫；颅脑伤发生率较低，但一旦发生，伤势可能很重。(3) 多发伤和复合伤发生率较高。(4) 井下冒顶等事故引起的压埋，除引起直接致伤外，还可造成创伤性窒息和挤压综合征。

井下意外事故伤员的特点（characteristics of the wounded caused by mine accident） 矿井下意外事故包括：瓦斯或煤尘爆炸、崩水、大面积井岩坍塌、冲击地压和有害气体中毒等。由意外事故造成的伤员特点是：致伤外力能量巨大，常有多种伤害因素作用；伤情重，多部位伤或多发伤较常见，可出现复合伤，亦可伴有其他因素造成的人体损害；伤残、病死率高。此外，在发生井下意外事故时，现场和附近人员均会出现不同程度的精神、心理反应，其中反应强烈者的表现要与具体创伤和损害加以鉴别。

井下伤员院前急救特点（characteristics of prehospital emergency treatment for mine wounded） 由于井下作业的特殊性，致使矿井下伤员的院前急救工作具有以下特点：(1) 反应时间长：这与井下掘进工作面不固定，且离运输巷道有一定距离，距井口则距离更远；另外，井下照明不佳，路面坎坷不平，又无快速运输工具有关。(2) 现场急救不便：一方面井下空间狭小，环境不佳；另方面需排除继续存在的致伤危险因素，抢险与急救并举，给实施急救带来诸多不便。(3) 转送困难：井下除主要运输巷道外，其他通道空间狭小，且道路迂徊起伏，凹凸不平，湿滑泥泞，又无运送伤员的专用车辆。因此，伤员转运困难。(4) 院前时间长：由于反应时间、现场时间和转送时间均较长，因此井下伤员的院前时间长。(5) 井下意外事故常为群伤：井下意外事故常为多因素伤害，导致多人受伤，要求有组织地做好院前急救、检伤分类和伤员转送等工作。

井下创伤的防护（protection of mine trauma） 减少和避免井下意外事故的根本出路在于井下生产的机械化和自动化。就当前而言，预防和减少井下创伤的途径有二：一是认真贯彻井下生产的各项要求，严格执行安全技术操作规程，保持井下工作场所的良好环境和各项预警系统正常运转，加强新工人下井前的技术培训和安全生产知识教育等，以防止因工作疏漏所致的伤亡；二是加强矿工个人的防护，在合理安排矿工生活起居保持充沛的体力和精力的基础上，研制具有坚固、耐用、轻便、实用和经济的矿工个人防护用具，以达到防伤的目的。此外，提高矿井创伤救治水平，健全院前急救体系和建立以治疗创伤为主的ICU，亦可防止部分严重伤员死亡。

运动创伤（sport injury） 运动创伤学是由骨科学、创伤学和运动学等发展起来的一门新的学科。其主要服务对象是运动员和演员。运动创伤可归纳为两类，即非运动技术伤和运动技术伤。前者属意外创伤；后者类似职业外伤，都与从事运动项目的技术动作要求密切有关，多数属慢性伤，即“过劳伤”。过劳伤可波及各种组织，如肌肉、肌腱、关节软骨、骨、骨骺、脑与周围神经、血管损伤。运动创伤的发生是由两个潜在的因素决定的：即某一部位的解剖弱点及某一运动项目的特殊要求。发生的直接原因有运动员训练水平不够，不遵循训练原则和缺乏医务监督等。预防原则包括：定期体格检查，加强科学训练，遵循训练原则，加强保护与帮助，加强自我监督与普及运动医学知识。总的治疗原则是不能停训，治疗与康复同时进行，包括：安排与修改训练内容，广泛应用各种护具和支持带，手术和非手术治疗及改善全身状况的整体治疗。

军事训练伤（military training related injury） 军队（包括现役和预备役）、民兵武装以及其他接受军事训练的人员因训练直接导致肌肉骨骼系统的损伤，称为军事训练伤，简称为训练伤。训练伤致伤因素与训练

中作用于伤部的外力（训练强度）、机体个体对损伤的“易感性”和训练的环境因素等有关。临床主要表现为肌内、骨关节疼痛、肿胀和炎症，甚至发生骨折。根据训练伤的发生机制和特点，可将训练伤分为4大类：即骨关节损伤、软组织损伤、下腰部损伤和炎症。诊断主要依据临床表现，X线、膝关节镜和核素骨扫描等也有重要诊断价值。预防措施包括：广泛宣传教育，提高自我防伤意识和技术；制订科学合理的训练计划；重视训练场地和实施的安全；加强安全防护和卫生监督及训练中的心理咨询活动；保证充足的睡眠和营养等。对已发生的训练伤，采取相应的措施治疗，以减轻疼痛，限制肿胀和过度炎症。一旦发生骨折，与常规骨折处理原则相同。

复合伤（combined injuries） 人员同时或相继受到不同性质的两种以上（含两种）致伤因素的作用而发生的损伤称为复合伤。致伤因素战时可以由一种武器产生，如核武器爆炸产生的核辐射、冲击波和光辐射同时杀伤造成复合伤；也可由不同种类武器同时或相继使用而产生，如兼受火器伤和化学毒剂伤害而造成复合伤。平时复合伤主要见于地震、矿井瓦斯爆炸、交通事故等严重自然灾害和事故。复合伤的分类方法，一般按主要损伤的特殊性，区分为放射复合伤、化学复合伤和烧伤复合伤等主要类型；有时按是否复合有放射损伤而区分为放射复合伤和非放射复合伤；按主要和次要损伤为序分别称为放烧冲复合伤、烧放冲复合伤和烧冲复合伤等。复合伤不同于单一伤的一个基本特点是产生“相互加重效应”，也称“复合效应”，既不同于单一伤，也不等于两个、多个单一伤的简单相加。复合伤常在短时间内大量发生，伤情复杂而严重，有些伤情易被掩盖，诊断治疗困难，因此已成为战创伤中的一个突出问题。

放射复合伤（combined injuries of radiation） 人员同时或相继遭受放射损伤和一种或几种非放射损伤（如烧伤、冲击伤等），称为放射复合伤。放射复合伤是核爆炸和严重核事故中发生的特殊伤类。临床病理特点为：病程进展快，放射损伤所表现的假愈期缩短或没有该期的表现，极期提前而延长；造血障碍和出血有所加重；休克、感染出现早，程度重；烧伤、创伤创面感染、出血、水肿加重，愈合延缓；病死率增高等。诊断可依据受伤史、对所受剂量的物理学测定和生物学测定以及血液学等实验室检查。治疗原则包括：早期救治有害气体中毒、急性肺水肿和休克；及早应用抗放药物；积极防治感染和出血；力争及早消灭创面、伤口，有放射性沾染的伤口、创面，在优先进行紧急救命措施的基础上，应尽早进行除沾染等。

烧冲复合伤（burn-blast combined injuries） 是指人员同时或相继受到热能和冲击波的直接或间接作用而发生烧伤合并冲击伤的损伤。烧冲复合伤按伤情程度可分为轻度、中度、重度和极重度4级，重度和极重度伤情多经历休克期、感染期，治疗后可进入恢复期。烧冲复合伤时，心、肺、肾、肾上腺、骨髓造血组织等可发生明显的病理变化。一般既具有烧伤和冲击伤的基本特点，又因两种损伤相互影响使伤情更为复杂和严重。如休克发生率高、感染较严重、心肺功能障碍更明显和病死率较高等。诊断的重点是查明有无合并内脏损伤，可依据受伤史、体表烧伤情况、临床表现及有关的实验室检查。治疗方面，应充分吸取治疗烧伤、冲击伤和其他创伤的原则、措施和经验。早期救治中应特别注意严重肺出血、肺水肿的防治，大力防治休克。抗休克补液时，原则上补液要比烧伤更多些，晶胶比例以1:1为宜，但输液不要过量、过速，以免发生或加重肺水肿。及早妥善处理创面，切实防治感染，保护内脏功能，防治内脏损害。

化学战剂复合伤（combined injuries caused by chemical warfare agents） 系指毒剂中毒合并各种创伤或创伤伤口被毒剂污染造成的损伤称为化学复合伤。化学复合伤可分为伤口直接染毒和创伤复合其他部位染毒或全身中毒两种类型。染毒伤口的表现可因毒剂特性和剂量而不同。芥子气染毒伤口时，炎症坏死性病变具有迟发和加重的特点，易并发感染，伤口愈合缓慢，瘢痕增生显著；路易氏气染毒伤口时，可立即感到灼痛，局部炎症坏死病变发展迅速剧烈，伤口易出血，愈合缓慢；神经性毒剂染毒伤口时，局部最重要的特征是伤口及周围有肌肉纤维颤动。毒剂中毒同时有创伤时，伤口虽未直接染毒，但因中毒与创伤两种因素相互影响而使伤情加重、病程加快、恢复缓慢，其特点表现为：休克发生率高，出血加重，愈合延迟、恢复较慢及预后不良。诊断主要依据中毒史、临床特点、毒剂鉴定及实验室检查。救治要点包括：尽早使用抗毒剂，阻止毒剂继续吸收；尽快将伤员撤离毒区和后送，对危及伤员生命的大出血、窒息和休克等应优先或与中毒急救同时救治。

颅脑损伤（craniocerebral injury） 是指各种暴力作用于头部，引起的颅部和脑部损伤的总称。根据暴力作用的方式分为直接暴力伤和间接暴力伤。根据创伤后头皮、颅骨、硬脑膜和脑是否向外界开放可分为：(1) 开放性颅脑损伤：只有在脑膜破损，使颅腔与外界相通时，方称之为开放性脑损伤，一般可分为锐器或钝器所造成的非火器性颅脑开放伤和枪弹或弹片造成的火器性颅脑损伤。开放性颅脑损伤均应进行早期清创处理，变开放性损伤为闭合性损伤，然后按闭合伤处理原则处理。伴有脑脊液漏的颅底骨折，亦属开放性损伤，虽不需早期清创，但应注意预防颅内感染。(2) 闭合性颅脑损伤：是指头皮、颅骨和脑膜发生损伤，但其中有一层保持完整，从颅内到颅外互不连通，颅内脑脊液不能循伤道流出颅外，颅外的细菌和污染的液体也不能进入颅内的损伤。它又分为头皮伤、颅骨骨折、脑损伤和颅内血肿。

加速性颅脑损伤（acceleration craniocerebral injury） 头部静止时，突然遭到外力的打击，头部由静止状态转变为快速运动状态所造成的脑损伤。脑损伤主要发生在暴力打击点下面，即冲击点伤；而暴力作用的对侧也可发生损伤，即对冲伤。当头部处于静止状态受击时，由于头部连接颈部和躯干，使暴力方向运动的范围受到一定的限制，暴力不能借助头部运动而得到相应的衰减，这样，受击部位承受的力量较大，造成颅骨变形以致发生骨折者比较常见。故冲击点发生的脑损伤多较严重，除脑皮质挫伤外，脑白质亦常被累及。而对冲部位则由于头部受颈和躯干的固定和由于颅骨变形或骨折暴力受到衰减，故对冲侧的脑部在颅腔内运动范围也受到限制，桥静脉撕裂的机会较少，脑表面与颅骨粗糙面或骨嵴摩擦和撞击的范围也较小，故对冲部位脑损伤较轻。

减速性颅脑损伤（deceleration craniocerebral injury） 运动着的头颅突然碰撞在外物上，迫使其瞬间由动态转为静态，这种方式所造成的脑损伤，称为减速性脑损伤。脑损伤的分布，既可发生于着力部位，即冲击点伤；也可发生于着力点对侧部位，即对冲伤。冲击点伤和对冲伤常同时发生，但对冲部位损伤常较严重。

挤压性颅脑损伤（crush brain injury） 两个相对方向的暴力同时作用于头部而致伤，见于头部在物体中间受挤压。例如，头在两扇门或拉门与门框之间受挤压，婴儿头被产钳或工人头被机械钳所夹挤等。另外，倒地时头部被车轮轧过亦属此类损伤性质。当暴力从两个方向向颅腔中心集中时，除两着力部位由于颅骨变形或骨折造成脑损伤外，脑的中线结构损伤亦较严重。脑干受到两侧暴力作用的挤压向下移位，中脑嵌于小脑幕裂孔和延髓嵌于枕大孔而致伤。此外，当两颞部受挤压时，暴力可以从两颞向颅底中部集中，继而又沿蝶鞍和斜坡两侧的裂隙和骨孔呈弓状分散，造成颅底多发性骨折，可以产生多条颅神经、交感神经和颈内动脉等结构损伤。临床症状表现为一侧或两侧多发性颅底骨折、多对颅神经（Ⅱ～Ⅻ）损伤、出现 Horner 征、偏瘫或四肢瘫痪等。

旋转性颅脑损伤（rotation brain injury） 暴力作用的方向不通过头部的轴线，常使头部产生前屈、后伸、向左或向右倾斜的旋转运动，除包括脑表面与颅骨内面因运动启动的先后不同产生摩擦致伤外，由于颅内结构的质量差异及固定程度的差异，脑组织深层与浅层之间运动速度快慢不同，大脑半球的上部与下部、前部与后部以及左侧与右侧的运动方向不同，致使脑内部结构产生扭曲（Distortion）和剪力（shear strain）性损伤。

脑冲击点伤（brain coup injury） 发生在暴力打击点下面的局部脑损伤，主要是由于颅骨着力后，瞬时发生的内弯变形或骨折，冲击其下方的脑组织所造成的损伤。如暴力大小相同，物体与头部接触面积小的较接触面积大的容易产生冲击点的脑挫裂伤。当头部受击时，头部处于固定状态者较头部能移动者其冲击点的脑损伤严重。着力部位颅骨有无骨折与冲击点脑损伤的轻重也有一定的关系，一般认为，冲击处有骨折者较无骨折者脑损伤严重。有线形骨折者，不仅在冲击点发生脑挫裂伤，而且在线形骨折的延伸部位也可见到脑损伤。颅骨发生凹陷骨折时，陷入的骨折片常刺破硬脑膜进入脑组织内，造成局限性脑挫裂伤。

脑中间冲击伤（intermediate brain coup injury） 发生于着力部位与对冲部位的中间区域的脑组织挫裂等损伤，称为脑中间冲击伤，这是由于头部着力后所产生的直线或旋转运动中，在其中间区域深部脑组织与大脑镰、小脑幕游离缘及脑表面与颅骨不平的内板相

摩擦和冲撞的结果。

对冲性脑损伤（brain contre - coup injury） 为暴力作用的对冲部位的脑损伤。枕部着力时，产生对冲性脑损伤最为多见，此时，对冲部位脑向冲击点方向移动，脑在颅前窝底和颅中窝底凹凸不平的骨面上滑动，同时由于瞬时负压的牵拉，脑底面常产生严重的挫裂伤，额叶底面常见到失活的脑组织；在头侧方着力时，对冲侧的额叶在颅前窝底，颞叶在颅中窝底和蝶骨嵴处滑动和冲撞而致伤；而在前额部着力的减速伤中，对冲伤很少见，因枕叶下面在光滑的小脑幕上滑动，加之小脑幕对负压的缓冲，故不易产生损伤。

挥鞭样脑损伤（whiplash brain injury） 行车中突然急停、或行路时突然有一快速运行的物体冲撞人体，伤员头部呈过度屈伸，头颈部类似挥鞭样运动，造成脑干和颈髓交界处的损伤。此类损伤，常造成颅腔内面与脑皮质表面互相摩擦，枕骨大孔与延髓交界处的摩擦，产生不同程度的脑损伤，有时颅内桥静脉由于颅骨与脑运行的启动先后差异而被撕裂，发生硬膜下血肿。颈部还可造成颈椎骨折和脱位、颈椎间盘突出、颈部肌肉和韧带撕裂、以及高位颈髓和颈神经根损伤。损伤严重时，可发生呼吸和循环衰竭，病人迅速死亡；损伤较轻者，也可遗留一侧或两侧锥体束损伤和后组颅神经损伤的症状，致残率较高。

爆震性脑损伤（blast injury of the brain） 是核爆炸、巨型炸弹爆炸或坑道哑炮爆炸时形成的高压气浪即冲击波所致的脑损伤。其中原发性冲击效应所致的脑损伤有其自身特点，即主要的病理改变是脑血管损伤。致伤机制可能是通过以下两种途径而实现：一是体腔内的血液通过椎管内静脉和颈内静脉涌向脑部血管，使颅内静脉压突然猛烈增加而致伤；另一种是肺组织破裂致使空气入血管形成气栓，堵塞脑血管而致伤。

脑水肿（brain edema） 脑水肿是由于不同因素影响脑组织，引起脑组织内水分异常增多，使脑体积增大，重量增加的一种病理状态。水分聚积于脑间质内称为细胞外水肿，聚积于细胞内称为细胞内水肿，二者常同时存在。脑水肿可分为四类：(1) 血管源性脑水肿：主要是由于血脑屏障受损破坏，导致毛细血管通透性增加，水分渗出增多，并积存于血管周围及细胞外间隙所致。外伤性脑水肿早期主要为此类水肿。(2) 细胞性脑水肿：主要由于脑细胞内、外环境改变，脑组织缺氧，代谢障碍，细胞膜上的钠 - 钾离子泵功能障碍所致。水肿主要在灰质的细胞内，细胞外间隙并不扩大。(3) 渗压性脑水肿：是由于细胞内、外液及血液中的电解质与渗透压改变引起细胞内水肿，如脑损伤影响视丘下部—垂体功能，ACTH 分泌减少，ADH 释放增多，引起血浆渗透压降低，出现渗压性脑水肿。(4) 脑积水性脑水肿：是由于脑积水，脑室内 - 脑组织内产生压力梯度，使脑室内液体透过脑室室管膜到脑室周围组织中，形成脑室周围的白质脑水肿。脑水肿的诊断主要依靠临床表现、颅内压监护，头部 CT 或 MRI 扫描是直接提示脑水肿最可靠的诊断方法。治疗原则是解除病因、脱水与改善脑循环和代谢。其中及时解除病因是治疗的根本，如脑积水性脑水肿可行脑室持续外引流，脑细胞损害者可用激素、自由基清除剂等，血浆渗透压降低者可用浓缩血清白蛋白，改善微循环、降低血脑屏障通透性可用钙离子拮抗剂（尼莫地平等），脱水治疗常用的是 20% 甘露醇及速尿。在进行脱水治疗时应适当限制液体入量。

格拉斯哥昏迷记分（Glasgow coma scale，GCS） 系 1974 年由英国 Teasdale 和 Jennett 提出，并于 1976 年再次修订的昏迷分级法，它是根据伤者的睁眼、言语、运动 3 种反应的积分来判断昏迷的程度见表 1。

表 1 格拉斯哥昏迷记分

睁眼反应	计分	言语反应	计分	运动反应	计分
自动睁眼	4	回答正确	5	按吩咐动作	6
呼唤睁眼	3	回答错误	4	刺痛能定位	5
刺痛睁眼	2	乱说乱讲	3	刺痛能躲避	4
不能睁眼	1	只能发音	2	刺痛肢体屈曲	3
		不能发音	1	刺痛肢体过伸	2
				不能运动	1

每个颅脑伤病人的检查结果，最低是 3 分，最高是 15 分。以计分的多少来判定伤情，计分愈少伤情愈严重。具体计分的多少与伤情轻重的关系如下：(1) 轻型：13 ~ 15 分，伤后昏迷在 20min 以内；(2) 中型：9 ~ 12 分，伤后昏迷时间为 20min ~ 6h；(3) 重型：3 ~ 8 分，伤后昏迷在 6h 以上，或在伤后 24h 内意识情况恶化再次昏迷 6h 以上者。

有些神经外科单位将 3～5 分由重型中分出，列为最重型或特重型。

格拉斯哥结局记分（Glasgow outcome scale，GOS） 为了统一颅脑损伤伤员治疗结果的标准，Jennett 和 Bond 1975 年提出将治疗结果分为 5 级：

Ⅰ级：死亡。

Ⅱ级：植物生存，长期昏迷，呈去皮质或去脑强直状态。

Ⅲ级：重残，需他人照顾。

Ⅳ级：中残，生活能自理。

Ⅴ级：良好，成人能工作，学生能就学。

通常不是在伤员出院时评定结局，而是以伤后半年伤员恢复的情况为标准（出院病人须随访）。

头皮创伤（scalp trauma） 头皮创伤按损伤严重程度主要可分为 4 种：

1. 头皮擦伤：即头皮表面受外力摩擦，发生的皮肤表浅损伤，有少量出血或血浆渗出。只须清创处理及保持局部清洁或涂以龙胆紫即可自愈。

2. 头皮挫伤：头皮受钝器打击，或碰撞物体，皆可发生头皮挫伤。这种头皮伤组织完整连贯。表现为头皮组织肿胀，疼痛，皮下可有瘀血和血清肿或血肿。头皮进行清洁处理及消毒后，保持创面清洁，可以自愈。在观察伤情时，如出现意识障碍和神经系统症状时，须考虑颅脑损伤而行进一步检查。

3. 头皮撕裂伤：大多为斜向或切线方向的暴力作用在头皮所致，撕裂的头皮往往是舌状或瓣状，有一蒂部与头皮相连。头皮撕裂伤一般不伴有颅骨和脑损伤，但偶而也有颅骨骨折和颅内出血。这类病人失血较多，但较少达到休克的程度。治疗上应行彻底清创，除小心保护残蒂外，用帽状腱膜下层分离，松解裂口周围头皮，然后予以分层缝合。若张力过大，应首先保证皮瓣基部的缝合，而将皮瓣前端部分另做减张切口或转移皮瓣加以修补。

4. 头皮撕脱伤：是一种严重的头皮损伤，几乎都是因为留有发辫的女工不慎将头发卷入转动的机轮而致。在强力牵扯下，将头皮自帽状腱膜下间隙全层撕脱，有时连同部分骨膜，使颅骨裸露。头皮撕脱的范围与受到牵扯的发根面积有关，严重时可达整个帽状腱膜的覆盖区，前至上眼睑和鼻根，后至发际，两侧累及耳廓甚至面颊部。病人大量失血，常伴有休克。治疗上应根据病人就诊时间的迟早，撕脱头皮的存活条件，颅骨是否裸露以及有无感染迹象而采取不同的处理方法，如血管吻合、撕脱头皮原位缝合，撕脱头皮切成中厚皮片植于颅骨外骨膜上，大网膜移植后游离植皮，颅骨钻孔待长出肉芽后植皮。

头皮下血肿（hematoma of the subscalp） 头皮的皮肤、皮下组织与帽状腱膜三层紧密相连。皮下组织的网状层有纵形纤维隔，将皮肤与帽状腱膜连接在一起。此层血管破裂时，血管受纵形纤维隔的限制，出血常限于一定的范围内，其周围可发生水肿，显得坚硬。表现为体积小、张力高，疼痛十分显著，扪诊时皮下血肿中心部发软而有波动，周围则较硬，常误为凹陷骨折，采用 X 线切线位摄片的方法，或在血肿缘加压排开组织内血液和水肿后，即可辨明有无凹陷骨折。皮下血肿无需特殊治疗，早期给予冷敷以减少出血与疼痛，24～48h 之后改为热敷以促其吸收。

帽状腱膜下血肿（subgaleal aponeurosis hematoma） 帽状腱膜下层是一疏松的蜂窝组织层，其间有连接头皮静脉和颅骨板障静脉以及颅内静脉窦的导血管。当头部遭受斜向暴力或抓扯头发时，头皮发生剧烈的滑动或帽状腱膜层撕开，引起层间的导血管撕裂，出血较易扩散，常致巨大血肿。故其临床特点是：血肿范围宽广，严重时血肿边界与帽状腱膜附着缘一致，前至眉弓，后至枕外粗隆与上项线，两侧达颧弓部，恰似一顶帽子顶在病人头上。血肿张力低，波动明显，疼痛较轻，有贫血外貌。婴幼儿巨大帽状腱膜外血肿，可引起休克。治疗上，对较小的血肿亦可采用早期冷敷、加压包扎，24～48h 后改为热敷，待其自行吸收。若血肿巨大，则应在严格皮肤准备和消毒下，分次穿刺抽吸后加压包扎，尤其对婴幼儿病人，须间隔 5～7d 穿刺一次，并根据情况给予抗生素，必要时尚需补充血容量不足。

颅骨骨膜下血肿（subpericranial hematoma） 颅骨骨膜下血肿，除婴儿因产伤或胎头吸引助产所致外，一般都伴有颅骨线形骨折。出血来源多为板障出血或因骨膜剥离而致血液集积在骨膜与颅骨表面之间，临床特征是：血肿周界止于骨缝，这是因为颅骨在发育过程中，将骨膜夹嵌在骨缝之内，故鲜有骨膜下血肿超过骨缝者，除非骨折线跨越两块颅骨时，但血肿仍将止于另一块颅骨的骨缝。治疗上早期以冷敷为宜，但忌强力加压包扎，以防止血液经骨折缝流向颅内，引

起硬膜外血肿，应在严格备皮和消毒的情况下施行穿刺，抽吸积血1~2次即可恢复。若反复积血则应及时行CT扫描或其他辅助检查。对较小的骨膜下血肿，亦可采用先冷敷后热敷待其自行吸收的方法。

颅盖骨骨折（fracture of skull） 发生于颅盖部位的各种类型的骨折的总称，包括线形骨折、凹陷性骨折、粉碎性骨折以及颅缝分离。骨折可发生于颅骨任何部位，以额骨、顶骨最易受到外力打击。发生率以顶骨最多，额骨次之，颞骨和枕骨又次之。颅盖骨骨折延伸到颅底者占20%，以颞骨合并颅中窝骨折者多见。颅盖骨骨折一般皆可由X线平片得出确诊。线形骨折本身不需要特殊治疗，但应注意其伴发的颅内血肿，特别是硬膜外血肿；凹陷性骨折如无脑受压或深度未达到0.5cm者可不手术；粉碎性骨折多伴有脑挫伤或颅内血肿，需手术治疗。

前颅底骨折（anterior basiocranial fracture） 前颅底即眼眶顶板，十分薄弱，易破，两侧眶顶的中间是筛板。其上有许多小孔，嗅神经纤维和筛前动脉从此通过。当其骨折时，血液可浸入眼眶致球结膜下淤血，眼睑青肿，俗称“熊猫眼”。可出现视神经、嗅神经损伤及鼻腔流血性脑脊液，同时也可有额极底部的脑损伤。前颅底骨折本身无需特殊处理；治疗主要是针对骨折引起的伴发症和后遗症。早期以预防感染为主，多数脑脊液漏1周内自行停止，若漏液超过4周者，则应行修补手术。

中颅底骨折（middle basiocranial fracture） 中颅底前方为蝶骨翼，后份是岩骨上缘和鞍背，侧面是颞骨鳞部，中央是蝶鞍。中颅底骨折时表现为颞肌下瘀血，压痛，可伴发面、听神经损伤；若骨折累及海绵窦则可致动眼、滑车、三叉或外展神经损伤，并可有颈内动脉假性动脉瘤或颈内动脉海绵窦瘘。颞骨岩部和乳突骨折并发生鼓膜穿孔时，外耳道可见出血和脑脊液耳漏。若骨折累及蝶鞍，可造成蝶窦破裂，血液和脑脊液可经窦腔至鼻咽部，引起鼻漏和咽后壁瘀血、肿胀。少数可因视丘下部和垂体柄损伤致尿崩症。同时可伴有颞底及颞尖部脑挫伤。治疗原则与前颅底骨折相同。个别病人伤后立即出现严重大量鼻衄，可因休克和窒息而致死，故应采取相应的紧急处理。

后颅底骨折（posterior basiocranial fracture） 后颅窝前部为岩锥的后面，两侧为枕骨鳞部，底部中央为枕大孔。其骨折时表现为乳突下及胸锁乳突肌处淤血，可有面、听及后组颅神经损伤，但临床上并不多见。可伴有小脑和脑干损伤，并有额极和颞尖的对冲伤。枕后部接近颈椎，如颅后窝骨折伴有颈椎骨折时，可发生四肢瘫、呼吸困难、颈部强直不能前屈，重者可致死亡。后颅窝骨折的治疗，急性期主要是针对枕骨大孔区及高位颈椎的骨折和脱位，若有呼吸功能紊乱和/或颈髓受压时，应及早行气管切开，颅骨牵引，必要时作辅助呼吸，施行后颅窝及颈椎椎板减压术。

脑损伤（brain injury） 脑损伤可分为原发性和继发性两类。原发性颅脑损伤系指受伤当时立即发生的脑损伤，主要有脑震荡、脑挫裂伤和弥漫性轴索损伤、脑干伤、下丘脑损伤等。这种细胞的直接机械性破坏常常是不可逆的，其严重程度取决于暴力的大小，其症状和体征在受伤当时即出现。继发性颅脑损伤系指在原发性脑损伤后一定时间由于出血和低氧血症、血管痉挛、神经递质及其受体异常、自由基、钙超载及酸中毒等所导致的脑损伤，主要包括脑水肿、脑肿胀和颅内血肿等。继发性脑损伤将导致颅内压增高，若不能及时确诊予以有效的处理，可因脑疝而致死。

脑震荡（concussion of the brain） 属轻型脑损伤，特点是伤后短暂脑功能障碍而无确定的器质改变，经过较短的时间后可以自行恢复，是颅脑损伤中最轻的一种。发病机制尚不很清楚，通常认为与脑干网状结构受损、脑干机械性牵拉扭转、外伤时脑脊液在脑室内震动、颅内压力的改变及血管功能紊乱等有关。临床表现包括：(1) 短暂的意识障碍一般不超过30min；(2) 逆行性遗忘；(3) 清醒后可有头痛、心悸及怕强音等症状；(4) 神经系统检查无阳性体征；(5) 脑脊液检查正常。若伤后一直无意识障碍，对受伤当时情况记忆清楚者，一般不能诊断为脑震荡。治疗原则：(1) 伤后密切观察，必要时进行头颅CT检查；(2) 急性期要安静休息，最好卧床休息7~14d；(3) 对症处理，做好解释工作，让患者消除顾虑。

脑挫裂伤（contusion and laceration of the brain） 是脑的器质性损伤，一般发生在着力或对冲部位，伴有不同程度的脑水肿。损伤严重或治疗不当者可引起脑疝，后果严重。主要临床表现为：(1) 意识障碍的程

度和持续时间均较脑震荡为甚；（2）生命体征改变：轻中度患者生命体征平稳，重度患者可发生明显改变，急性颅内压增高患者可出现典型的心率慢、呼吸慢和血压高的“两慢一高”表现；（3）神经定位症状：伤灶位于脑功能区会出现偏瘫、失语和局限性癫痫等；（4）脑膜刺激征：由于蛛网膜下腔出血所致，表现为颈项强直、克氏征阳性，腰穿为血性脑脊液。CT扫描对脑挫裂伤的诊断有重大价值，可见挫裂伤区呈现点状，片状高密度区，常伴有脑水肿或脑肿胀、脑池和脑室受压、变形和移位等。处理：伤后应严密观察病情变化，给以脱水、激素和抗癫痫等非手术治疗，若伤后再昏迷或昏迷逐渐加深者须及时CT复查或行开颅探查术，及时发现继发性损伤并作相应处理。

弥漫性轴索损伤（diffuse axonal injury） 1956年，strich首先提出了大脑白质弥漫性变性的概念。20世纪60年代，将这类轴索损伤病变称之为剪应力损伤、脑白质损伤、弥漫性白质剪应力伤、大脑内外伤等，直至80年代才正式命名为现名，并得到公认。这种损伤最常见的部位为胼胝体、脑干背外侧、大脑皮质下白质和小脑上下脚。镜下可见轴索断裂、轴浆渗出和轴索球。其发病机制可能与脑外伤瞬时产生剪应力和渗透性改变致轴索内钙离子浓度过高有关。这种损伤后通常处于昏迷状态，无“中间清醒期”，预后差，目前认为它可能是导致颅脑损伤后植物生存或严重神经功能障碍的最主要原因。临床迄今尚无治疗弥漫性轴索损伤的有效药物和措施，应用皮质激素有利于减轻病变损害。神经营养素-3及脑源性神经生长因子对防止轴索损伤的神经萎缩和刺激轴索再生有作用。另外，通过灭活中枢神经系统内神经轴索生长抑制物NI-35和NI-250，可望为今后临床治疗弥漫性轴索损伤患者提供新的措施。

脑干伤（brain stem injury） 分为原发性和继发性两种，前者为损伤直接造成，后者为损伤的继发病变如血肿和脑水肿等，使颅内压增高，引起脑疝压迫脑干所致。

原发性脑干损伤，临床表现为：（1）多呈持续性昏迷；（2）瞳孔时大时小，变化多样；（3）常出现眼球分离，两眼同向偏视，或同向运动障碍；（4）强直性发作或去大脑强直较常见；（5）锥体束征阳性；（6）生命体征改变；（7）颅神经损害。若上述表现于伤后出现，即可诊断。CT扫描可确诊并与颅内血肿相鉴别。本病急性期应注意排除颅内血肿，必要时开颅探查，治疗基本同脑挫裂伤。对昏迷时间久者，应尽早行气管切开和冬眠低温疗法；有吞咽困难者可行鼻饲；恢复期加强功能锻炼促进康复。

下丘脑损伤（hypothalamus injury） 外伤致下丘脑损伤多见于有广泛颅底骨折的病例，其病理改变为挫伤和出血等。主要症状为昏迷、高热或低温、循环和呼吸障碍、睡眠异常和泌汗障碍等。如伤者尚能生存，则还可出现尿崩症、厌食或贪食、肥胖或消瘦、糖尿、性腺萎缩、色素分布异常、性格和行为异常、膀胱及直肠功能障碍、消化道出血及溃疡形成、水与盐代谢障碍及间脑发作等下丘脑症状。外伤致下丘脑损伤目前尚无特殊治疗，以妥善护理，支持和对症治疗为主。

创伤性脑肿胀（traumatic brain swelling） 颅脑外伤后可发生弥漫性脑肿胀，多见于小儿和青年头部外伤，重型颅脑损伤发生率最高，一般在伤后24h内发生，个别伤后20~30min即可出现。其特点是两侧大脑半球广泛肿胀、脑血管普遍扩张充血、脑血流量明显增加、脑体积增大、脑室和脑池缩小。临床上表现为病人在原发性昏迷清醒之后，再次发生昏迷，出现中间清醒或中间好转期，应考虑脑肿胀的可能，但应与颅内血肿相鉴别，CT的主要特点是全脑密度普遍性增高，此外，脑室缩小，脑池消失，严重者可显示脑疝。脑肿胀轻者，经治疗后恢复良好；严重者，治疗多难奏效病情迅速恶化，发生脑疝死亡。部分病人恢复缓慢，且常遗有残疾。

颅脑外伤伴视神经损伤（craniocerebral trauma with optic nerve injury） 多为暴力直接作用于前额部，合并有颅前窝骨折，累及视神经。视神经损伤多为原发性，亦可为继发性，损伤的原因有：（1）视神经管损伤引起视神经直接损伤；（2）视神经受骨折片的压迫；（3）视神经管内出血引起视神经受压；（4）视神经水肿受到骨管的限制和压迫；（5）视神经供应血管的损伤；（6）晚期的蛛网膜粘连或视神经管骨质增生。临床表现为：多见单侧损伤，伤后即可出现视力减退或失明，亦有于数小时或数日后发生者，诊断时应再通过视力、视野、眼底和视觉诱发电位等检查来确定。治疗有非手术疗法和视神经减压术两种，若视

神经损伤系继发因素所致，行视神经减压术可有一定帮助；若病人全身状况不能耐受手术或手术意义不大，亦应给予血管扩张剂和神经营养药物，同时应辅以高压氧及针刺疗法。

颅脑损伤分型（typing of craniocerebral injury） 我国1960年制定了急性颅脑损伤的分类法，1978年又进行了修订，现将其分为轻、中、重和特重型颅脑损伤四型，其诊断标准分别为：

1. 轻型颅脑损伤（单纯脑震荡、无或有颅骨骨折）：（1）昏迷时间在0.5h以内；（2）只有轻度头痛、头晕等症状；（3）神经系统和脑脊液检查无明显改变。

2. 中型颅脑损伤（轻度脑挫裂伤，有或无颅骨骨折及蛛网膜下腔出血，无脑受压）：①昏迷时间不超过12h；（2）神经系统体征弱阳性；（3）体温、脉搏、呼吸和血压有轻度改变。

3. 重型颅脑损伤（广泛颅骨骨折、严重脑挫裂伤、脑干损伤或颅内血肿）：（1）深昏迷，昏迷在12h以上，或清醒后出现再昏迷；（2）有明显神经系统阳性体征；（3）体温、脉搏、呼吸和血压有明显改变。

4. 特重型颅脑损伤：（1）脑原发伤严重、伤后深昏迷、出现去大脑强直或伴有其他脏器损伤、有明显休克等；（2）已有晚期脑疝，包括双瞳散大、生命体征严重紊乱或呼吸已近停止。国际上多按GCS计分来分型。目前国内多采用二长相结合的分类方法具体标准如下：

1. 轻型：GCS为13～15分，伤后昏迷在20min以内。2. 中型：GCS 9～12分，伤后昏迷时间为20min～6h。3. 重型：GCS为6～8分，伤后昏迷在6h以上，或在伤后24h内意识恶化再次昏迷6h以上者。4. 特重型：GCS3～5分者。

急性创伤性颅内血肿（acute traumatic intracranial hematoma） 急性创伤性颅内血肿可分为两类：

1. 急性颅内血肿：颅脑损伤后3h～3d颅内出血聚集达到一定体积，出现脑受压或脑疝症状者。幕上血肿量在20ml以上，幕下血肿量10ml以上，即可引起急性脑受压症状，受压程度主要与血肿量，出血速度以及出血部位有关。临床表现以意识障碍、颅内压增高及局灶症状为主。CT扫描是诊断的首选措施，根据血肿的类型，可表现为不同的征象，CT扫描尚需注意观察脑室受压变形、中线结构移位及脑池变窄、缩小或消失等脑受压征。若非手术治疗无效，且有明显临床症状及体征，CT提示明显脑受压，血肿量大以及患者意识障碍进行性加重或出现再昏迷时，应紧急行手术治疗。

2. 特急性颅内血肿：颅脑损伤后3h内，由于颅内血肿出现脑受压或脑疝症状者。此种颅内血肿是我国神经外科临床学家于1978年确定的。

迟发性创伤性颅内血肿（delayed traumatic intracranial hematoma） 急性颅脑损伤病人首次CT检查未发现血肿，但经过一段时间再次复查CT却出现了血肿；或是手术清除血肿后不久又在颅内其他部位发现血肿者称为迟发性颅内血肿。它包括硬膜外、硬膜下和脑内血肿，发生率约占颅内血肿的2%。出血的原因可能与脑挫裂伤、低血氧、低血压所致的脑血管损害、脱水及手术减压等有关。为防止此类血肿的漏诊，头部外伤病人必要时应行头颅CT动态观察。治疗：迅速清除血肿并予合理的术后处理。

慢性创伤性颅内血肿（chronic traumatic intracranial hematoma） 系指损伤后3周以上形成的颅内血肿。临床上主要表现为慢性颅内压增高、神经功能障碍及精神症状。其中以慢性硬膜下血肿最常见。老年人的慢性硬膜下血肿则以痴呆、精神异常、锥体束征阳性为多，易与颅内肿瘤、正常颅压性脑积水或脑血栓等相混淆；而小儿的慢性硬膜下血肿则常有嗜睡、头颅增大、囟门凸出和抽搐等。CT扫描或MRI诊断价值较大，治疗上可行钻孔引流术或行开颅清除血肿。

硬膜外血肿（extradural hematoma） 血肿位于硬膜外腔内，约占闭合性颅脑损伤的2%～3%，占全部颅内血肿的25%～30%，仅次于硬膜下血肿，其中以急性者最多见，约占85%。出血来源：（1）最常见为脑膜中动脉损伤；（2）静脉窦损伤；（3）板障静脉或导血管；（4）脑膜前动脉损伤。血肿的位置一般多位于着力点及其邻近部位，幕上硬膜外血肿以颞部为最多，额顶部和额部次之，颞顶部和矢状窦旁者少见。临床表现除有颅内血肿的一般表现外，尚有：（1）由于脑损伤多较轻，故出现中间清醒期或中间好转期者较多，原发性昏迷的时间较短；（2）颅内压增高症状和生命体征变化多较明显；（3）局灶症状多。CT扫描主要表现为颅骨下方梭形高密度影，常伴有颅骨骨折或颅内积气。治疗主要是手术清除血肿，以解除脑

受压。血肿清除后，如硬脑膜呈深蓝色，张力大而无搏动，则应切开硬脑膜探查。

硬膜下血肿（subdural hematoma） 发生在硬膜下腔，是颅内血肿中最常见者。根据症状出现时间可分为急性、亚急性和慢性3型。急性者为伤后3d内出现脑受压症状，出血来源多为大脑皮质挫裂伤灶中的血管和脑表面的桥静脉，此类损伤多是重型颅脑损伤，常合并脑挫裂伤。临床特征：（1）意识障碍严重，原发性昏迷一般比较重，昏迷程度呈进行性加深，但单纯硬膜下血肿则多有中间清醒期；（2）颅内压增高症状明显，喷射性呕吐和躁动比较多见，生命体征变化明显，多有心率慢、呼吸慢和血压高的“两慢一高”表现；（3）神经损害体征多见；（4）脑疝症状出现较快。CT扫描应作为诊断首选，可发现脑表面新月形高密度影，内缘可不整齐，其相对的皮质内有点片状出血灶，脑水肿区较明显，同侧脑室受压变形向对侧移位。急性硬膜下血肿病情发展很快，必须尽快手术治疗。血肿清除后颅内压仍高或脑挫裂伤区脑水肿较重者，在排除多发性血肿后，行一侧或两侧颞肌下减压术常收到满意效果，也可采用大骨瓣减压。

脑内血肿（intracerebral hematoma） 约占闭合性颅脑损伤的0.5%～1%，占颅内血肿的5%左右，出血来源多数为脑挫裂伤深部的小血管。常见部位为：（1）颅骨凹陷骨折处；（2）额叶底面由于脑与眶顶骨嵴相挫引起；（3）颞极部由于脑与蝶骨嵴相撞引起。脑内血肿常与硬膜下血肿伴发，偶与硬膜外血肿伴发。脑内血肿病人伤后昏迷多呈持续性或昏迷逐渐加深，颅内压增高症状多较明显。脑局灶症状则与血肿的部位有关。额叶底部和颞叶前部的血肿多无明显局灶症状；近运动区的脑内血肿，多有偏瘫和失语，可见局限性癫痫；顶叶血肿可有偏侧感觉障碍，同向偏盲和失用等。CT扫描可确定血肿的部位和大小等。治疗应手术清除血肿。若术前无CT确诊，则应结合损伤机制进行探查，用脑针试行穿刺，找到血肿后予以清除，有的血肿穿入脑室内，亦应予以清除，并行脑室外引流。

后颅窝血肿（hematoma of posterior fossa） 多发生于枕部着力者，主要系枕骨骨折损伤横窦、窦汇和乙状窦所致，以硬膜外血肿最多。多位于一侧，亦可延伸到对侧，或幕上下骑跨性硬膜外血肿，少数小脑半球挫伤可伴发脑内血肿。临床表现：（1）枕部着力点头皮挫伤，枕下部或乳突后有皮下淤斑；（2）急性病人，伤后意识障碍时间长并呈进行性加重，少数病人有中间清醒期；（3）颅内压增高症状明显；（4）早期可出现小脑体征；（5）有颈项强直或强迫头位，但克氏征阴性；（6）双瞳孔不等大，对光反射消失；（7）脑干症状明显。CT扫描为首选检查项目，可早期确诊，并能显示血肿范围及有无合并脑积水。出血量超过10ml或有进行性颅内高压征的后颅窝血肿应尽早开颅清除血肿；合并脑积水者，可同时行脑室外引流。此外，由于后颅窝血肿常伴有对冲部位的血肿，故应根据病情做相应处理。

创伤性脑室内出血（traumatic intraventricular hemorrhage） 约占颅脑损伤的1.5%～5.7%，在重型颅脑损伤中较多见，很少单发，大多伴有脑挫裂伤，并常伴有各种类型的脑内血肿。其出血来源多为：（1）脑室附近的脑内血肿穿破脑室壁进入脑室内；（2）创伤发生的瞬间脑室扩张，导致室管膜下静脉撕裂出血，出血大多分布于一侧或两侧脑室内，有的出血也进入第三或第四脑室，出血多充盈部分脑室，整个脑室充满者少见。临床表现：（1）伤后大多数病人意识丧失，昏迷程度重，持续时间长；（2）瞳孔变化多样，两侧缩小，一侧散大或两侧散大，对光反射迟钝或消失；（3）局灶体征较少；（4）脑膜刺激征明显，并常发生呕吐。CT检查可确诊，并可以明确出血在各脑室内分布的情况，主要的治疗措施是脑室持续外引流，必要时也可注入尿激酶溶解血凝块，引出脑室内积存的血液。

多发性颅内血肿（multiple intracranial hematoma） 颅脑损伤后颅内形成两个以上的血肿者称为多发性血肿。可分为三种情况：（1）同一部位不同类型的多发血肿；（2）不同部位同一类型的多发血肿；（3）不同部位不同类型的多发血肿。临床表现：（1）较单发性颅内血肿的症状严重，伤后持续昏迷或意识障碍进行性加重者较多见，很少有中间清醒期；（2）伤情变化快，脑疝出现早，而且一侧瞳孔散大后不久对侧瞳孔亦散大；（3）颅内压增高，生命体征变化和脑膜刺激症状等都比较明显。头颅CT扫描可以迅速明确诊断。治疗以手术治疗为主，根据具体情况作骨窗或骨瓣开颅。依次清除血肿，脑肿胀较重时，应考虑行一侧或

两侧充分减压。术中应注意勿遗漏血肿。

静脉窦损伤（injury of venous sinus） 静脉窦的损伤多见于火器伤，在闭合性颅脑损伤中多因凹陷骨折的骨片刺伤，亦可见于线形骨折的撕裂伤，裂伤的程度可轻可重，裂孔的开口为线形或不规则的瓣状，少数也可为横向断裂。

最常见的静脉窦损伤是上矢状窦，其次为横窦，其他静脉窦损伤极为少见，损伤后由于窦壁坚韧不易回缩，易致汹涌的致死性大出血，且常伴有硬脑膜外或硬脑膜下血肿，故多需手术治疗。术前应注意两方面：(1) 术中失血过多易产生休克，故备血应充足；(2) 预防空气栓塞。上矢状窦前 1/3、非主侧的横窦和乙状窦、下矢状窦和岩上窦等的损伤将之结扎即可，不会产生不良后果。而矢状窦后 2/3 则应尽可能争取修复，其方法应根据静脉窦损伤的不同情况选择相应的措施，包括：肌片或筋膜片覆盖缝合术、移植片修补术和大隐静脉移植术等。只有在不得已的情况下才结扎。

颅脑复合伤（craniocerebral combined injury） 核武器的杀伤作用有 4 种，即冲击波、光辐射、早期核辐射和放射性落下灰。前 3 种称为瞬时杀伤作用，是导致颅脑复合伤的主要原因。后一种则有长时间的杀伤作用。冲击波可直接损伤脑组织，同时冲击波的抛掷作用，可引起神经系统的间接损伤。放射损伤可则导致脑型急性放射病。上述损伤机制共同作用，引起颅脑及其他部位的机械性和放射性损伤就称为颅脑复合伤。颅脑伤与急性放射病有相互加重作用，使病情、病程进一步恶化。治疗上除普通颅脑外伤救治原则外，应特别注意：(1) 严密观测病情和积极对症处理；(2) 强化抗感染；(3) 积极防治出血和保护骨髓造血功能；(4) 及早手术，以利在放射病极期到来之前愈合伤口；(5) 防治休克、水、电解质及酸碱平衡紊乱。

火器性颅脑伤（firearm craniocerebral injury） 颅脑火器伤是战时和平时常见的一类严重颅脑损伤，伤亡及伤残率较高。据美国近年统计，45 岁以下人口中颅脑火器伤的发生率为 23.4 人/10 万人，占整个颅脑外伤的 30% ~ 40%。近代颅脑火器伤有如下临床特点：(1) 伤情复杂：现代战争中所遇到的是一些高速度、高能量、低质量的投射物，进入机体造成巨大瞬时空腔，遇阻力容易转向、翻滚。因而，颅内伤道复杂，且脑损伤广泛而严重；(2) 出血性休克多见，发生率 8% ~ 18%；(3) 颅内血肿发生率高，为 40% ~ 50%，以脑伤道内及其周围的脑内血肿最常见；(4) 颅内感染率高，发生率 20% ~ 46%，主要原因是伤口污染、颅内异物及骨碎片存留；(5) 伤残率高。颅脑火器伤有以下病理特点：脑伤灶中心为永久性伤道，由内向外依次为脑组织坏死区、脑挫伤区及脑震荡区。因此，要根据其特点进行手术处理。

颅脑火器伤手术原则（operative principle of craniocerebral firearm injury） 1. 了解火器类型、伤道方向、途径、范围、血肿及异物情况。

2. 清创时由浅入深，逐层进行。

3. 彻底止血、清除坏死脑组织和血肿。

4. 彻底清除颅骨碎片和非金属异物。

5. 在不增加脑伤的情况下尽量清除金属异物。直径小于 1cm 或位置深在的金属异物可暂不取出。

6. 争取缝合或修补硬脑膜。

脑外伤的亚低温治疗（mild hypothermia treatment of brain injury） 指对严重颅脑外伤伤员通过药物或/和物理方法使其脑组织温度维持在 28 ~ 35℃，从而减轻继发性脑损害和促进神经功能恢复的治疗方法。其主要机制包括：(1) 降低脑氧耗量，维持正常脑血流和脑细胞能量代谢；(2) 抑制兴奋性氨基酸释放和白三烯 B4 及其他内源性损害因子的产生；(3) 明显减轻创伤性脑损伤导致血脑屏障通透性增加。

脑外伤后迁延性昏迷（delayed coma after brain injury） 严重颅脑外伤后病人处于长期昏迷状态，丧失思维、对外界反应和自我生存能力，而生命体征稳定，临床上出现去皮层状态或去大脑状态，称为迁延性昏迷类似名称还有植物生存状态，或睁眼昏迷、醒状昏迷、不动性缄默症。但大多数学者认为持续昏迷超过 3 月称为迁延性昏迷，而同时出现去皮层状态或去大脑状态，则称为植物生存状态。主要临床表现：(1) 意识和思维能力丧失，对外界刺激反应消失；(2) 病人呈昏迷状态，但有自动睁眼及眼球转动，或偶有无意识的动作；(3) 有正常人样的睡眠和睁眼周期，咳嗽、吞咽、瞳孔等反射恢复。迁延性昏迷的发生与下列因素有关：(1) 原发脑干伤；(2) 继发性脑干伤；(3) 严重脑挫裂伤或弥漫性轴束损伤；(4) 伤

后并发症，如癫痫、高热等。处理原则：(1) 早期给予改善脑组织代谢及恢复脑功能的药物；(2) 全身支持及护理，防治并发症。

创伤性脑脊液漏（traumatic cerebrospinal fluid leakage） 指由于外伤或手术原因导致脑脊液与颅外相通并漏出的现象。根据脑脊液漏出的部位分为脑脊液鼻漏、脑脊液耳漏及脑脊液皮肤漏。脑脊液鼻漏常继发于前颅底和中颅底（鼓膜未破）骨折及额骨骨折，脑脊液经破损的硬脑膜、副鼻窦及鼻腔漏出。脑脊液耳漏见于中颅底骨折累及岩骨并伴有鼓膜破裂，脑脊液经中耳、外耳道漏出形成耳漏，80%脑脊液耳漏和鼻漏在一周内自行停止。脑脊液皮肤漏见于开放性颅脑外伤和脑外科手术后，脑脊液经头皮创口漏出，常见原因有颅内压增高、创口感染和伤口延迟愈合等。治疗原则：(1) 不堵塞、不冲洗、不作腰穿；(2) 头高位休息；(3) 避免用力咳嗽和擤鼻涕；(4) 积极抗感染；(5) 手术修补漏口；脑脊液漏一月以上不停时应考虑手术。对脑脊液皮肤漏应先处理原发病因，然后考虑修补漏口。

创伤性低颅压（traumatic intracranial hypotention） 颅脑外伤后出现腰穿压力低于 6.86kPa（70mmH_2O），头昏、头痛、恶心和呕吐等症状称为创伤性低颅压综合征。其发病原因常见为：(1) 外伤后脑脊液大量丧失；(2) 反射性脉络丛分泌减少；(3) 全身性脱水或衰竭状态。根据腰穿压力低于 6.86kPa（70mmH_2O）和头高位症状加重，头低位症状减轻的临床特点可作出诊断。治疗措施包括：(1) 头低位休息；(2) 大量补充液体；(3) 刺激脉络丛分泌（如腰穿注射无菌空气或氧气）；(4) 1%普鲁卡因颈部交感神经节封闭；(5) 修补脑脊液漏口。

创伤性脑膨出（traumatic encephalocele） 脑组织因颅内压增高经硬脑膜及颅骨缺损处突出，如颅外伴有感染，称为脑突出；如颅外无感染或头皮伤口已愈合就称为脑膨出。颅骨及硬脑膜缺损，或硬脑膜未缝合是脑膨出的病理基础；而颅内压增高则是脑膨出根本原因。脑膨出不仅引起局部脑组织嵌顿、脑缺血坏死和脑功能障碍；而且，由于脑移位，使远隔部位脑血管受到牵拉、脑血管痉挛，甚至脑疝形成，引起广泛脑损害和脑功能障碍，甚至危及生命。根据颅脑外伤史、局部表现和头部 CT 等检查可明确诊断。处理原则：(1) 积极抗感染；(2) 针对病因纠正颅内压增高；(3) 局部清创及解除脑嵌顿；(4) 纠正颅内压增高后适时修补硬脑膜和颅骨缺损。

创伤性颈内动脉血栓形成（traumatic carotid thrombosis） 指由于头颈部外伤累及颈内动脉而导致颈内动脉进行性血栓形成的现象。常见于颈部外伤、颅底骨折和头颈部剧烈过伸及偏向一侧运动。主要机制是颈内动脉管壁和内皮的损伤导致局部血栓形成，血栓往往进行性发展，甚至完全闭塞颈内动脉。闭塞部位常见于颈内动脉起始部 1～2cm 处，可向远端延伸至脑底动脉环，引起脑缺血；同时，血栓栓子的脱落还可造成脑栓塞。症状多在伤后数小时或 24h 出现，常表现为程度不等的偏瘫、失语、癫痫及意识障碍，昏迷严重者预后不良。CT 和 MRI 可有脑缺血、脑栓塞表现。脑血管造影可明确诊断。治疗包括抗凝、溶栓、血管扩张和手术切除栓子或颅外－颅内动脉吻合。

创伤性颈内动脉海绵窦瘘（traumatic carotid cavernous sinus fistula） 由于外伤原因，如颅底骨折、眼眶部刺戳伤及颅脑火器伤等，导致颈内动脉海绵窦段或其分支破裂，大量动脉血涌入海绵窦，造成海绵窦内压力增高，静脉血回流障碍而出现一系列症状和体征，主要包括颅内动脉性杂音、搏动性突眼、球结膜充血水肿、眼球运动障碍、视力下降、鼻出血及颅内出血等。治疗上以微导管球囊或微弹簧圈栓塞效果最好。

创伤性颅内动脉瘤（traumatic intracranial aneurysm） 是指继发于颅脑外伤的颅内动脉瘤，故又称为假性动脉瘤，是平战时颅脑外伤致命性并发症之一。常见发生机制：(1) 脑血管附近骨折伤及脑血管；(2) 颅脑外伤时脑血管与颅骨、大脑镰发生撞击；(3) 颅脑外伤时脑血管分支与主干间形成剪力。临床表现：颅脑外伤后 10d 左右，病人病情突然加重，出现颅内出血的症状和体征，CT 或 MRI 检查发现相应部位脑内血肿或蛛网膜下腔出血。治疗原则：(1) 神经介入放射技术栓塞动脉瘤；(2) 手术夹闭动脉瘤。

创伤性气颅（traumatic pneumocephalus） 颅脑外伤时外界空气进入颅内的现象称为创伤性气颅或积气。其发病机制有：(1) 开放性颅脑外伤；(2) 颅底骨折伴脑脊液漏；(3) 开颅手术。临床症状常见的有：头

痛、恶心、呕吐等，咳嗽或喷嚏时症状加重。头颅X线摄片或头颅CT可明确诊断。治疗上以对症和抗感染为主；如硬膜裂口呈活瓣状，形成张力性气颅时，应及时行手术治疗。

创伤性脑脂肪栓塞综合征（traumatic cerebral fat embolism syndrome） 严重外伤后，伤员血管内脂肪滴栓塞脑、肺等组织血管，导致一系列病理生理表现，称为创伤性脑脂肪栓塞综合征。发生机制：(1) 机械学说：四肢骨折或大片软组织挫伤，损伤局部组织的脂肪细胞破坏，脂肪颗粒受挤压进入血循环形成脂肪栓子，引起脑、肺等组织血管栓塞；(2) 生物化学学说：外伤改变了血浆中脂肪的正常乳化状态，使乳糜微粒聚合成为大的脂肪滴，造成栓塞。临床表现：(1) 出现原发脑伤不能解释的神经功能障碍，症状多在伤后数小时或数日内出现，主要表现为头痛、躁动不安、谵妄、昏迷、癫痫、偏瘫、失语等，同时伴有肺栓塞的表现和皮下出血点；(2) 辅助检查发现眼底出血斑或脂肪栓子，血红蛋白突然下降，尿、痰及脑脊液发现脂肪球、血脂肪酶活性增加；(3) 肺部X线摄片、CT和MRI检查有肺和脑栓塞的表现；(4) 皮肤出血点活检发现脂肪滴。治疗原则：(1) 及时行骨折固定或软组织损伤清创术；(2) 大量激素；(3) 抗凝和改善微循环；(4) 对症处理。

颅内异物存留（intracranial foreign body） 开放性颅脑外伤，尤其是颅脑火器伤，常导致异物存留于颅内即为颅内异物存留。颅内异物分为非金属和金属两类。非金属异物，常见有衣物碎片、毛发、颅骨碎片等。金属异物主要是各种投射物及其碎片。颅内异物是导致颅内感染、癫痫、神经功能障碍等并发症的重要原因，应及早清创。处理原则：(1) 积极抗感染；(2) 异物摘除。非金属异物容易引起感染，清创时力求彻底摘除。金属异物的摘除指征：直径大于1cm和引起感染者。直径小于1cm或位置深在的金属异物可暂不取出。

创伤性硬膜下积液（traumatic subdural effusion） 颅脑外伤时，侧裂池、脑底池或脑表面的蛛网膜被撕裂，形成一单向活瓣，使脑脊液进入硬脑膜下腔而不能回流，导致硬脑膜下腔张力性液体滞留，并引起颅内压增高，称为创伤性硬膜下积液。颅脑外伤后数小时或数日内形成的硬膜下积液称为急性硬膜下积液。慢性型多在伤后数月或数年内逐渐形成，脑脊液被包裹形成囊肿样，出现占位效应，因此，临床上曾称其硬膜下水瘤。治疗以局部颅骨钻孔引流为主。

创伤性脑穿通畸形（traumatic porencephaly） 脑损伤后（脑挫裂伤或脑手术）由于局部脑组织缺血坏死、软化及伴有脑室内压力增高，或由于脑疤痕形成过程中的牵拉作用，使脑室向软化处膨出扩大，称为创伤性脑室穿通畸形。处理原则：无颅内压增高时无需处理；伴有脑室扩大、脑积水时，可行脑脊液分流术。

创伤性脑积水（traumatic hydrocephalus） 颅脑外伤晚期，部分病人出现脑室内脑脊液增多、脑室扩大、颅内压正常或增高的现象，CT和MRI见脑室扩大即可诊断为创伤性脑积水。发病机制不完全清楚，一般认为颅脑外伤时蛛网膜下腔出血，由于红细胞及其碎片阻塞蛛网膜粒，使脑脊液吸收障碍；同时，出血引起的无菌性蛛网膜炎，或血块机化造成蛛网膜下腔粘连，使脑脊液循环障碍，导致脑积水。处理原则：(1) 止血、抗炎、手术中注意清除蛛网膜下腔积血，术后腰穿放出血性脑脊液；(2) 减少脑脊液分泌，如口服醋氮酰胺；(3) 脑脊液分流术。

创伤性脑蛛网膜炎（traumatic cerebro-arachnoiditis） 闭合性颅脑外伤后，由于蛛网膜下腔出血、颅内积气等刺激因素的影响导致脑蛛网膜发生无菌性炎症反应，称为创伤性脑蛛网膜炎。分型：(1) 脑膜刺激症型：脑膜刺激征阳性，但脑脊液理化及细胞学检查基本正常，培养无细菌生长；(2) 浆液性脑膜炎型：脑脊液无色或稍浑浊、压力增高，淋巴细胞数及蛋白含量增加，培养无细菌生长；(3) 化脓性脑膜炎型：脑脊液压力增高，细胞数及蛋白含量增加、糖及氯化物含量降低，培养无细菌生长。创伤性脑蛛网膜炎临床表现多种多样：(1) 急性弥散型与急性脑膜炎相似；(2) 亚急性弥散型发展较缓，病程较长；(3) 局灶型：炎症反应较局限，常有囊肿形成，并有相应症状、体征。治疗原则：(1) 早期药物止血和腰穿放出血性脑脊液；(2) 抑制炎症反应和防止粘连：可给予激素及蛋白酶治疗；(3) 占位效应明显时手术切除囊肿。

创伤性颅骨缺损（traumatic skull defect） 开放性颅

脑外伤，尤其是颅脑火器伤清创术后，或严重闭合性颅脑外伤行去骨瓣减压术后，以及粉碎性颅骨骨折去除骨碎片术后，常在局部形成颅骨缺损。颅骨缺损直径小于3cm时，由于缺损周围新生骨和局部疤痕组织形成，伤员常不表现症状；缺损直径大于3cm时，除颞部有颞肌保护外，常有头部软弱区，伤员常出现颅骨缺损综合征，主要包括：头昏、头痛、骨缺损边缘压痛、怕震动，以及不安全感。另外，由于局部不断的塌陷和膨出可造成脑组织摆动，脑血管受牵拉导致脑组织缺血，引起脑功能障碍及癫痫发生。修补颅骨的适应证：（1）骨缺损直径大于3cm；（2）局部无感染；（3）无颅内压增高。

创伤性颅骨骨髓炎（traumatic osteomyelitis of skull） 头皮外伤、开放性颅骨骨折、开颅术后感染或全身性感染所致的颅骨感染。临床表现及诊断：急性期时病人可有头痛、发热、局部红肿热痛和皮下脓肿。慢性期局部脓肿破溃，或形成反复发作的窦道，有时有死骨排出。X线摄片可见颅骨有虫蚀样破坏，病灶边缘不规则，中心可有死骨。慢性期可见局部颅骨增生与死骨并存。处理：（1）积极抗感染，及时切开引流；（2）切除窦道、瘢痕、肉芽组织，清除死骨。

颅脑损伤后综合征（syndrome after cranio-cerebral injury） 指颅脑外伤病人伤后出现的一系列不适症状。典型的颅脑外伤后综合征包括身体的、心理的和精神的症状和不适，最多见为头痛、头昏和记忆障碍。颅脑外伤综合征的产生有器质性原因，也有精神及心理的原因，早期以器质性原因为主，晚期以精神和心理原因为主。颅脑外伤综合征存在的时间长短不一，最长的一组报告是颅脑外伤后11年。颅脑外伤综合征有自愈倾向，药物和心理治疗有效。

创伤性癫痫（traumatic seizure） 指颅脑外伤引起的癫痫发作。早期创伤后癫痫是指颅脑外伤后一周内发生的癫痫。超过一周发生的癫痫为创伤后期癫痫，大多数后期癫痫发生于颅脑外伤3个月以后。据统计，颅脑外伤后4年内，创伤性癫痫的发生率超过25%。颅脑外伤后癫痫发生因素主要有穿透性火器伤、颅内血肿、凹陷性骨折、颅内感染、脑穿通畸形和脑疤痕形成等。早期癫痫是增加后期癫痫发生率的重要因素，因此，积极预防和治疗颅脑外伤后早期癫痫有重要意义。颞叶损伤很少发生早期癫痫，但常常引起后期癫痫。正规药物抗癫痫治疗是治疗外伤癫痫的首选方法，如无效果可考虑手术治疗。

创伤性蛛网膜下腔出血（traumatic subarachnoid hemorrhage） 颅脑外伤时常导致血液积聚于蛛网膜下腔称为蛛网膜下腔出血。病人有头痛、呕吐、发热及颈项强直等表现。其出血来源包括：（1）颅骨骨折刺破硬膜及蛛网膜，使骨折引起的出血进入蛛网膜下腔；（2）脑挫裂伤时脑组织出血进入蛛网膜下腔；（3）脑内血肿向外破入蛛网膜下腔或向内破入脑室。蛛网膜下腔出血的后果：（1）脑血管痉挛；（2）交通性脑积水。处理原则：（1）防治脑血管痉挛；（2）术中清除脑池、脑室中的积血；（3）间断腰穿放出血性脑脊液；（4）脑积水严重者行脑室分流术。

颅内血肿清除术（evacuation of intracranial hematoma） 适应证：（1）意识障碍进行性加深；（2）颅内压持续大于2.7kPa；（3）有局灶体征；（4）CT示幕上血肿大于40ml，幕下血肿大于10ml，或脑中线结构移位大于1cm，或脑室，脑池受压明显；（5）出现脑疝。手术要点：（1）对硬膜外血肿，骨瓣应大于血肿范围；止血困难时可用小棉球填塞棘孔止血；清除血肿后如脑组织未膨起，或无脑搏动应剪开硬膜及去骨瓣减压；（2）硬膜下血肿及脑内血肿常伴有脑挫裂伤和脑水肿，清除血肿后，如脑压较高，或脑搏动不好，或术前已有脑疝应不缝合硬膜及去骨瓣减压。

脑清创术（debridement of brain） 开放性颅脑外伤，包括颅脑火器伤应及时行脑清创术。其基本原则如下：（1）早期（伤后72h以内），无感染：彻底清除颅内血肿、坏死脑组织（成浆状的脑组织）和所有的骨碎片，以及带入颅内的衣物、毛发及头皮碎片；（2）在不增加脑伤的情况下尽量清除金属异物，直径小于1cm或位置深在的金属异物可暂不取出；（3）紧密缝合、修补硬脑膜（不漏水）；（4）无张力解剖学缝合帽状腱膜和头皮。

凹陷性颅骨骨折（depressed skull fracture） 是指颅盖骨折时，颅骨全层或仅内板向颅内凹陷低于颅骨内板水平。根据骨折附近有无硬脑膜撕裂，临床上将其分为闭合性凹陷性骨折和复杂性凹陷性骨折。不管闭合性或复杂性凹陷性骨折，由于受伤时颅骨的压缩和变形，其下的硬脑膜和脑组织都可能受到打击、撕裂

或挫伤，引起脑功能障碍、血肿和癫痫。累及副鼻窦的闭合性凹陷性骨折应视为复杂性凹陷性骨折。

凹陷性颅骨骨折整复术（taxis of depressed skull fracture） 当颅骨凹陷损伤至一定程度需行凹陷性颅骨骨折整复术。适应证包括：（1）骨折凹陷深度大于1cm者；（2）凹陷骨折压迫引起脑功能障碍和局限性癫痫者；（3）骨折片刺破硬脑膜，造成颅内出血或脑损伤者；（4）凹陷骨折位于额部影响外观者；（5）大片颅骨凹陷或骨折压迫静脉窦引起颅内压增高者。手术方式包括：（1）游离骨瓣整复：在凹陷骨折四周钻孔，线锯锯开并完整取下骨瓣，复位后将其放回骨窗；（2）撬起凹陷骨折整复：于近骨折边缘钻孔，伸入器械于凹陷骨折下方，撬起骨折片复位；（3）对于分离的骨碎片取下后，可用钢丝穿在一起，固定于骨窗四周或生物胶粘合后植回原处，尽量避免去除骨碎片而遗留骨缺损。

钻孔探查术（exploratory trephination） 在没有CT检查条件的医院，或对病情危急的颅脑损伤病人来不及行CT检查时，应及时作颅骨钻孔探查术。适应证：（1）病史中有明显中间清醒期；（2）伤后伤员意识障碍逐渐加深；（3）枕部着力，或有骨折线经过脑膜血管和静脉窦，伤后伤员意识障碍；（4）瞳孔散大，有明显脑疝；（5）有明显颅内压增高，且新出现神经系统体征。颅骨钻孔的部位选择：（1）头部着力的部位和对冲伤部位；（2）伤后瞳孔散大的顺序；（3）骨折部位和骨折线走行方向；（4）钻孔探查的部位最好位于设计的首瓣开颅切口线上。全层切开头皮、牵开后，颅骨上钻孔，必要时稍扩大骨孔，即可见硬膜外有无血肿及硬膜的颜色，若硬膜发蓝则应切开硬膜减压并探查有无硬膜下血肿，也可行穿刺探查有无脑内血肿。

颌面部创伤特点（characteristics of maxillofacial trauma） 颌面部是身体的暴露部位，平时或战时都易受到损伤，在现代战争中致伤率有逐年上升趋势。了解颌面部创伤特点，对于该类伤员救治极为重要。血供丰富是颌面部的首要特点，伤后可形成大出血并引起失血性休克，而丰富的血供又使颌面部抗感染与再生修复力较其他部位强，初期清创缝合时间可适当延长；口腔颌面部是呼吸道的入口，创伤后的咽喉部肿胀、舌后坠、异物堵塞可妨碍呼吸道通畅造成窒息；颌面部腔窦众多并含有多种细菌，与创面相通后会增加感染机会；颌骨及牙齿受到外力打击后，其碎片可形成“二次弹片”深入周围组织加重损伤；口腔颌面部受伤后会妨碍正常进食，不合理的进食方式更会加重口内感染；颌面部创伤常合并颅脑损伤，在处理面部伤口时必须严密注意有无颅脑损伤存在；颌面伤后多有不同程度的容貌毁坏和缺损，需进一步整形修复。

颌面部创伤麻醉（anesthesia of maxillofacial trauma） 颌面外伤手术前，应充分了解伤员的全身和局部状况，评估麻醉对合并损伤的颅脑及心肺功能的影响，作好麻醉前准备工作。颌面部损伤常因颌骨骨折所致升颌肌群移位、口鼻腔堵塞、喉头水肿等造成插管困难；严重的挫裂伤及软组织缺损使面罩不能密闭，人工呼吸困难；麻醉医师与手术者集中在头部，手术操作与麻醉插管互相干扰。一般的软组织裂伤可按颌面部常规行局部浸润或神经阻滞麻醉，术中须随时观察患者的呼吸及意识等，以防不测；较大的清创、骨折复位手术应行气管内插管全麻，插管时注意呼吸道损伤况状；对口鼻腔及咽喉部损伤较重、操作困难者，不可蛮力盲插，应视情况改行气管切开，这也便于术后呼吸道管理；拔管前后都要注意患者呼吸状况，只有在生命征平稳，自主呼吸通畅后才能拔管及后送。

颌面部创伤急救（first aid of maxillofacial trauma） 颌面部因其解剖特点，除一般的软组织损伤和骨折外，还会出现大出血、休克、窒息等严重并发症，切不可忽视颌面部伤员的早期救治。在出现危及生命的情况时，首先应处理窒息：去除口鼻腔呼吸道异物，清除颈部血肿，将后移的下颌骨骨折段及舌根向前牵拉；紧急情况下应立即行环甲膜穿刺及气管切开。颌面伤后出血严重，应根据损伤部位、出血性质及现场条件采取紧急措施：小范围出血采用包扎压迫止血，局部包扎无效时压迫出血动脉干近心端，再用其他方法进一步处理；在有手术条件下采用钳夹止血，并辅以止血粉、明胶海绵填塞；全身应用止血药物。严重的创伤与大出血均可造成休克，应立即判断休克类型，及时止血、补液、药物维持循环，恢复血容量并保护心肾功能。在处理以上急症时不可忽视颅脑和心肺的损伤情况。

颌面部创伤感染（infection of maxillofacial trauma）

丰富的血供使颌面部抗感染能力较其他部位强，但严重创伤后的创面常被弹片、尘土、异物等污染，如腔窦穿通则更增加感染机会。颌面部创伤性感染的病原菌多为化脓性细菌，如葡萄球菌、链球菌、绿脓杆菌等；大肠杆菌、变形杆菌等条件致病菌在人体抵抗力低下时也可成为主要致病菌。广泛的创面感染导致危及生命的毒血症及脓毒血症等；近20余年来绿脓杆菌感染成为创伤救治的难题。治疗包括伤口局部处理和提高全身防御力。伤后常规注射破伤风抗毒素；在局部伤口处理中应注意无菌技术，尽早彻底清创，作好无菌包扎；尽早应用抗菌药物，加强支持疗法，补充血容量，改善全身情况；化脓性伤口可用浸有高渗盐水、抗生素溶液的敷料湿敷，以后再用凡士林纱布覆盖创面，待脓液减少、肉芽组织健康后行二期缝合或游离植皮消灭创面。

颌面部创伤出血（haemorrhage of maxillofacial trauma） 颌面部血运丰富，伤后出血一般较多，如损伤大血管可致失血性休克；颈部及颌下区血肿还会压迫气管阻塞呼吸道。毛细血管损伤出血多为鲜红，从伤口缓慢渗出；静脉损伤则血色暗红，呈持续涌出；如动脉破裂则为喷射状鲜血。一般软组织裂伤后的渗血先用填塞压迫止血，再行清创缝合；出血较多的紧急情况下，可根据血管解剖走行压迫出血动脉近心端暂时止血，然后再进一步处理，注意不可同时压迫双侧颈总动脉；清创手术中首先钳夹出血点，再行血管结扎或缝扎止血；颈部大血管损伤后必须扩大切口，充分显露血管损伤部分，再根据伤情进行结扎或修补术；严重的软组织挫裂伤，局部止血难以奏效时，还可在甲状腺上动脉分支以上结扎颈外动脉；颈部或颌下区血肿引起呼吸困难时，应立即打开创口，仔细寻找并结扎出血动脉。

颌面部创伤包扎（bandaging of maxillofacial trauma） 颌面创伤救治工作中，正确使用包扎技术能起到保护伤部预防感染、止血、减轻骨折错位等作用。颌面部伤口的包扎，应根据伤部的解剖特点、伤情和手术要求综合考虑，力求严密、稳定、舒适，压力均匀，松紧适度，既不易松脱又不致限制呼吸并利于引流，消灭死腔，且达到止血的目的。包绕颌下区和颈部应避免压迫喉头及气管，保持呼吸通畅；腮腺区的包扎，一定要压迫到位且不能松脱，防止发生涎瘘；整形术后包扎不可过紧，以免影响皮瓣血运；骨折复位后的包扎，要符合促进骨愈合的应力学原理，防止再错位。常用的包扎材料有无菌纱布、弹性绷带和石膏绷带等，战时还可用三角巾、四头带和毛巾代替。常用的包扎方法有环绕法、斜绕法、回反缠法、单眼包扎法和颅颌固定法等。包扎后要经常检查，及时予以加固或更换。

颌面部软组织创伤（trauma of maxillofacial soft tissue） 软组织创伤是颌面部最常见的受伤类型，根据致伤原因可分为切割伤、刺伤、咬伤、火器伤等；根据伤情可分为擦伤、挫伤、裂伤、剁碎伤、撕脱伤等类型。颌面部血供丰富，组织修复能力强，因此在初期清创缝合时间和软组织取舍上较身体其部位的要求宽。清创的基本原则是：彻底冲洗伤口，尽量保留软组织，去除血块、金属块、碎骨片和脱位的牙体等异物，尽可能将已污染的伤口变为较清洁的伤口，争取早期缝合；还要关闭口鼻腔黏膜伤口，及时修复小的软组织缺损创面，对于颌面部大型软组织洞穿性缺损不应勉强拉拢缝合，可用金属丝定向减张缝合减少缺损范围，再作后期处理。埋藏在软组织深处的金属异物，可在X线透视下定位取出，但对于操作困难且不影响功能的异物不宜反复多次钳取，以免加重软组织及神经血管的损伤。

颌面部软组织缺损（defect of maxillofacial soft tissue） 颌面部严重创伤可造成不同程度的软组织缺损，在早期清创时应尽可能保留组织，缝合关闭创面以避免缺损，但对于较大的缺损，勉强拉拢会引起周围组织的解剖移位，增加瘢痕畸形，反而对后期整复带来困难，所以应留待后期处理。颌面部软组织缺损包括舌、面颊、唇部、额面，还有眼睑、外鼻、耳廓等器官。初期清创时应尽量少去除组织，仔细对位缝合，减少张力，无法拉拢的创面采用金属丝减张固定以缩小缺损面；在后期处理中根据缺损状况选择游离植皮、邻近或远位皮瓣修复。治疗上不仅要达到消除感染、覆盖创面和修复缺损，还要做到美观、减少瘢痕和恢复外貌；对眼睑、耳廓、翼鼻等器官的缺损要设法取自体组织进行再造。

舌创伤（trauma of tongue） 舌的血运非常丰富，伤及舌动脉及其分支会造成致命性大出血；延迟缝合易造成错位愈合，使舌体与口底、牙槽创缘粘连，限制舌的活动，影响吞咽与发音。舌创伤后组织反应重，

水肿剧烈，甚至堵塞呼吸道。因此伤后应及时进行缝合止血，必要时作预防性气管切开。舌组织较脆，缝合时应用大圆针粗线，边距稍宽，并要多带上一些肌组织，且尽量不要与肌纤维平行，以免撕脱。此外尚需辅以2~3针褥式缝合，减少张力，防止伤口裂开。缝合舌组织时，应尽量保持舌的长度作纵向缝合，不要横向或折叠式缝合，这样会缩短舌长度，影响其功能。因舌组织血供非常丰富，完全离断的舌体部分组织及时对位缝合亦能成活。术后可进流质饮食，给与激素及镇痛药物，拆线时间应适当延长。

颊部穿通伤（penetrating injury of buccal tissue） 颌面软组织损伤中，颊部穿通伤并非少见，由于该类损伤造成颌面部皮肤、肌层、黏膜全层裂开，内外相通，易发生感染和涎液外流，对伤者的进食和容貌影响较大，手术复杂，因此在颌面部软组织创伤救治中占有重要地位。颊部无明显组织缺损者，可先缝合口腔黏膜，冲洗伤口后再分层缝合肌肉及皮肤。皮肤黏膜有少量缺损时，可将创缘潜行分离后拉拢缝合，还可作附加切口减张。组织缺损较多的贯通伤，则应将口腔黏膜与皮肤相对缝合，消除创面，遗留的洞穿性缺损后期整形修复。颊部清创手术中要注意有无面神经分支和腮腺损伤，采取相应的处理措施。洞穿性缺损的后期整形，要求修复衬里的黏膜和颊部皮肤，以前常采用皮管方法，现在基本上改用一期手术完成的带蒂皮瓣或吻合血管的游离皮瓣联合修复。

腮腺损伤（injury of parotid） 腮腺是面部涎腺中最大的一对，腮腺损伤后可致涎液外溢，造成感染和涎瘘，使伤口长期不愈。在处理面颊部挫裂伤时，应仔细检查腮腺的损伤情况，缝扎损伤或暴露的腮腺残端，逐层严密缝合，局部加压包扎，再加用抑制唾液分泌的药物。如伤后已出现涎瘘，则应将瘘道切除，在腺体破裂处周围作荷苞缝合，而后再分层缝合加压包扎，或加作对偶三角瓣交叉术使皮肤瓣与腺体切口重叠覆盖瘘口。对于腮腺损伤严重者，应结扎导管，将整个腮腺浅叶摘除，并缝扎腮腺深叶残端。术后包扎至关重要，力求稳妥、严密，加压到位且不易松脱，应持续至拆线后数天，其间需随时检查及更换敷料。无论何种腮腺处理方式，自始至终都要注意保护面神经及其分支，根据具体情况进行适当处理，不可加重其损伤。

腮腺导管损伤（injury of parotid duct） 腮腺导管损伤多与腺体损伤并发，在处理腮腺损伤时，应仔细检查导管情况。如发现破裂离断的导管，近心残端流出清亮的唾液，可先解剖出一小段近心端导管，然后从口腔内的腮腺导管口中，置入一条通畅的空心细硅胶管作为支架，穿出于创面中的断端口，并插入近心端的导管内，使二者接通，再用无损伤缝合线作对端缝合数针，并将周围软组织拉拢覆盖吻合口；口腔内的硅胶管末端应缝合固定在口腔黏膜上以免滑脱，并留置硅胶管约2~3周；术后可用促进唾液分泌的饮料或药物，以保持导管引流通畅。如导管缺损，即使充分游离亦无法拉拢时，应将近心端后移缝接至口腔黏膜，重建开口。如导管近心端很短或受损严重，无法重建时，可将其结扎，术后加压包扎促使腮腺萎缩。

面神经损伤（injury of facial nerve） 面神经呈放射状分布于面部浅肌层并支配其运动，其主干或分支遭受损伤时会造成不同程度的面瘫，包括额纹消失、眼睑不能闭合和口角歪斜等临床症状。在清创过程中如发现断离的面神经主干或主要分支干，应尽量将两端的神经残端分离，用无损伤丝线作神经外膜端端吻合；末梢的面神经残端则应将其缝合固定在原部位的软组织中，以利生长恢复。有神经段缺损，可取一段副神经或腓神经作游离移植。术后可使用促进神经恢复药物。火器造成的面神经损伤多有广泛组织损害，早期对面神经损伤的范围不易确定，如切除不够，修复后常有神经内瘢痕形成，影响效果，同时伤口污染相对较重，感染的机会也较多，因此在火器伤早期不宜作一期吻合或移植术，应将断端保持在原位，并作好标记，待伤后1~3月内作二期修复吻合。

火器性颌骨骨折的初期处理（primary treatment of firearm jawbone fracture） 是指火器性颌骨骨折在伤后两日内的处理，它包括伤口清洗、止血、除去异物及坏死组织和游离碎骨片、冲洗并考虑关闭伤口。在保证骨断端正常位置愈合和不产生畸形的条件下，一些与软组织粘连的碎骨片可除去。骨组织破坏较多，植骨不可避免时，应将与软组织粘连碎骨片也及早除去，以促进伤口愈合。某些病例在伤后24h内，碎骨片经处理后植回原处，可能成活。尽早严密关闭口腔内伤口，若缝合有张力或缺损时，可从邻近部位转移黏膜瓣修复缺损部位。关闭口外伤口时，所有骨创面都必须有软组织覆盖，伤口一般不作严密缝合。

少数线型骨折，初期处理比较彻底，口内伤口完全关闭，放置低位引流后，口外伤口也可严密关闭。

火器性颌骨骨折的中期处理（treatment of firearm jawbone fracture in middle period） 经初期处理后伤口，出现下列情况都属中期处理范畴：（1）伤后5~10d内，伤口与口腔隔绝，软组织无化脓、坏死现象，外观清洁，肉芽组织健康，骨组织无感染，此类伤口可作疏松缝合，并低位放置引流。（2）创面化脓，但渐趋好转，伤口内无死骨形成，经反复更换敷料，伤口可逐渐愈合。（3）伤口化脓感染重，内有死骨，需再度手术清创，除去死骨、坏死组织和感染肉芽组织。手术时间宜在受伤25d后，此时更易分辨出碎骨是否有活力，无活力碎骨片应在手术中除去。

火器性颌骨骨折的晚期处理（treatment of firearm jawbone frature in later period） 亦称火器性骨髓炎阶段的骨折处理。多数火器性下颌骨骨折伤口或上颌骨骨折伤口都会发生程度不同的化脓过程。在化脓、清洁和再生各不同阶段，如处理正确，伤口可较快愈合；如处理不及时或不彻底时，可致骨组织感染、长期化脓，成为火器性骨髓炎。火器性骨髓炎的主要病变是在死骨和异物周围形成化脓灶。因为引流通畅，故无急性期，而是形成半年或一年以上久不愈合的瘘管。早、中期正确处理与固定是防治火器性骨髓炎的有效方法。发生了火器性骨髓炎，则应在受伤6周以后，手术清除化脓灶。在局部处理同时，需进行必要的全身治疗。

上颌骨骨折分类（classification of maxilla fracture） 20世纪初，Lefort经尸体头颅用木棍打击研究，发现骨折线易经过骨质薄弱部位或骨缝处，根据这一规律，按骨折的好发部位，提出了上颌骨骨折的三种类型，即Lefort分类，至今仍为国内外临床上作为上颌骨骨折分类的基础。Ⅰ型骨折：骨折线横行经过齿槽骨与颧骨体之间；Ⅱ型骨折：骨折线虽也在齿槽骨与颧骨体之间，但其前部向上绕经鼻根；Ⅲ型骨折：骨折线在双侧颧骨之上，横行经过鼻根。该三型是典型骨折，也有两侧上颌骨骨折线不属于同一类型的非典型骨折。为了方便治疗，人们把仅有一侧上颌骨骨折称为非全横骨折，而左右上颌骨均有横行骨折者，称作全横骨折。另外还有矢状骨折，这多是由于来自侧前方的暴力打击，产生上颌骨的矢状面骨折，使腭中缝裂开所致。

火器性上颌骨骨折（firearm maxilla fracture） 上颌骨火器伤伤情决定于投射物的性质、距离、方向及致伤部位，临床上无骨折的典型分类。临床特点与诊断：多为开放性粉碎性骨折，致伤物可滞留上颌窦、鼻腔或穿出体外。合并上颌窦损伤时，如不及时清除窦腔内游离骨片和异物，则可成为火器性上颌骨骨髓炎，长期头晕头痛、还可发生眶周眼镜状淤血或眼球移位所致复视等功能障碍。X线摄片可明确伤情。治疗：伤口处理参见火器性颌骨骨折伤口的早、中、晚期处理。当有上颌窦损伤时，清创途径除经原伤口，还需经口腔前庭进入上颌窦清创处理骨折壁，去除游离的及与软组织粘连、可能坏死的碎骨片，在保持面部外形的前提下，争取一次清创成功，经上颌骨内侧壁开窗进下鼻道，从鼻腔引流。清创时应保持前庭沟深度，为后期托牙固位创造条件。因大多数火器性上颌骨骨折系非全横骨折，固定方法可用带钩牙弓夹板颌间固定，硬质牙弓夹板单颌固定。

非火器性上颌骨骨折（non-firearm maxilla fracture） 上颌骨结构薄弱，内有上颌窦，受损伤后易发生骨折。因其位于面中部，上、下、左、右都有突出骨骼保护，故上颌骨骨折发生率远较下颌骨低，仅占颌面骨折的18%左右。临床特点与诊断：骨折线易经过骨质薄弱或骨缝处；上颌骨骨折块随打击力量的方向移位或因重力而向下移位，出现咬合关系紊乱；常伴有眼睑和结合膜组织内出血，形成圆形瘀斑，称“眼镜症状”，眶底移位时可出现复视；发生言语、咀嚼、吞咽和唾液外流等功能障碍。治疗：应及早进行复位固定，否则两周左右即可错位愈合。复位主要靠手法复位，固定3周左右。非全横骨折可采用颌间固定，全横骨折则需用颅颌固定，也可采用微型接骨板内固定。

火器性下颌骨骨折（firearm mandible fracture） 下颌骨火器伤以粉碎性骨折为主。因为火器性致伤物外形多不规则，且速度快、破坏力大，打碎的骨片和牙齿易形成“继发性弹片”进一步破坏组织。因此临床特点表现为组织损伤重，破坏范围大；多为开放性粉碎骨折，甚至有骨缺损。骨移位、咬合关系错乱和功能障碍较显著。最常用的治疗方法是带钩牙弓夹板颌间固定。少数线型骨折可选用骨间结扎的单颌固定或

现代内固定技术，诸如各种接骨板等。有骨缺损时，可考虑后期植骨。要注意全身情况的处理，如抗感染、抗休克、支持治疗等等。

非火器性下颌骨骨折（non-firearm mandible fracture） 下颌骨是面部惟一能活动的骨骼，位置突出，无论平时或战时，在面部诸骨中其骨折的发生率最高，约60%左右。下颌骨非火器伤约80%为线型骨折，好发部位依次为颏部、颏孔部、下颌角部和髁状突颈部。临床特点及诊断：下颌骨骨折因咀嚼肌的牵拉而有明显移位，导致咬合关系错乱；发生咀嚼、言语、吞咽和唾液外流等功能障碍；骨折端活动和牙龈撕裂出血；X线照片可见骨折线与骨折移位情况。治疗：(1) 复位：包括手法、弹性牵引及切开复位；(2) 固定：主要采用单颌固定与颌间固定。近年来颌骨内固定技术得到长足进步，接骨板的材料与构造有了更多改进，如加压的、单层皮质的、柔质的、可记忆的和可吸收的等接骨板，为颌骨创伤治疗，提供了较多选择。

颧骨和颧弓骨折（fractures of the zygomatic bone and arch） 颧骨与颧弓是面部明显突起的骨性支架，以颧骨为主体。颧弓由颧骨的颞突和颞骨的颧突连接而成，较颧骨薄弱，故非火器伤时发生骨折的机会比颧骨多。颧骨骨折常伴颧弓骨折，而颧弓骨折可以单独发生。临床特点与诊断：局部肿痛、瘀血或凹陷，张口受限，复视及可能伴有眶下神经与面神经损伤等；X线照片可见骨折线与骨折移位情况。治疗：影响面容、张口受限与复视等必须手术。可用口内法或口外法手术复位。术后需防压，一般毋需固定。复位后不稳定的骨折，可采用不锈钢丝骨间钻孔内缝合或微型接骨板内固定。

火器性牙和牙槽突损伤（firearm injury of teeth and alveolar process） 火器性致伤物可形成单纯牙齿损伤或牙槽突损伤。牙槽突损伤时常伴有牙齿损伤，主要是颌骨损伤的骨折线通过牙槽突所造成的牙槽突与牙齿的损伤。若骨折线不经过牙槽部，也常有牙损伤，故该类火器伤时牙齿损伤的机会很多。诊断与治疗可参见非火器性牙和牙槽突损伤。

非火器性牙和牙槽突损伤（non-firearm injury of teeth and alveolar process） 包括牙齿脱位、牙挫伤、牙折及牙槽突骨折等。根据病史，牙齿局部情况，X线照片不难诊断。治疗：牙齿部分脱位，可利用牙弓夹板固定，全脱位在24h内可作牙髓治疗后再植入；牙挫伤可降殆；对冠折者可修复；牙颈部折断，作根管治疗后，桩冠修复；根折一般应拔除；若折断在根尖1/3，牙不松动，可不处理，松动者可作单颌牙弓夹板固定；线型牙槽突骨折，将牙槽突和牙齿复位后，作牙弓夹板固定；粉碎性骨折则将牙齿拔除，除去游离碎骨片，拉拢伤口，待痊愈后装假牙。

颌骨骨折线上牙齿的处理（treatment of teeth on line of jawbone fracture） 关于颌骨骨折线上牙齿的处理，以往认为应将其拔除，以预防骨折感染。对可能导致骨折感染的折断牙齿也予拔除，愈后再用义齿修复。近年来有尽量保留骨折线旁牙齿的倾向，其经验是：对不甚松动的完整牙齿，尽可能保留，并一般都能成功。有些牙齿位于骨折线旁，松动、牙折、甚至牙髓暴露，不能永久保留，但可供作骨折固定的，可暂时保存，待骨折愈合后再拔除。保留折裂牙与残根，可预防牙槽突退缩。将牙根管治疗后保留，再作根上覆盖义齿修复，可明显改善托牙的支承力与固位力。牙槽突火器伤以往是将断裂牙槽突去除，目前倾向于尽量保留与软组织粘连碎骨，争取愈合，为以后的托牙固位创造条件。

颌面部核武器伤（nuclear weapon wound of maxillofacial region） 核武器爆炸后可发生光辐射烧伤、冲击伤、急性放射病及复合伤。光辐射是核爆炸时发射出来的强光，可直接和间接引起颌面部烧伤，其临床表现与一般灼伤相同。颌面部是光辐射烧伤的多发部位，常采用暴露治疗。冲击伤不仅可损伤暴露的颌面部，也常并发全身其他部位靶器官的严重损伤，应注意系统救治。颌面部冲击伤的处理同一般损伤治疗原则。急性放射病应按初期、假愈期、极期与恢复期，分期对症处理。合并颌面创伤时，应力争在极期前，处理好伤口，使之能基本愈合。颌面部复合伤伤情复杂，损伤较重，应采取积极的针对治疗措施。

颌面部异物（foreign object in maxillofacial region） 进入颌面部的异物可以是各式各样的，大体分为金属与非金属两类，主要存留于软组织或骨组织内，可能引起感染与功能障碍。异物取出时机：急救时可摘除危及生命或非常表浅的异物；清创时可摘取伤道内和

伤道边缘的异物；后期在伤口未闭前，经伤口探取，若异物较深也可另作切口。伤愈7周后，可有计划地对异物施行手术摘除。一般的异物都应摘除，尤其是在血管和重要神经旁及对功能有影响的异物。伤口有急性炎症，定位不准确及在重要部位而又未作好准备者暂不考虑手术。术前异物定位除扪诊或探查外，可用X线照片、电子计算机断层扫描与磁共振定位。手术时应尽量考虑切口的隐蔽或争取口内切口。手术进路既要便捷，又要避免损伤大血管与重要神经。摘取有困难可借取X线透视引导。

颌面部创伤的晚期整复（later repair of maxillofacial trauma） 口腔颌面部遭受损伤后，由于伤情不同，损伤程度不同，许多伤员在伤后需作进一步的畸形整复治疗，以改善外形和恢复功能。当前整复外科进展较快，除自身各类组织用作移植外，还可利用同种异体组织及生物医学工程的代用品作植入物。除应用邻近局部皮瓣旋转修复缺损外，尚可应用区域性带知名动脉的大块皮瓣即时修复。除应用血管吻合作皮瓣游离移植外，也可同时应用带肌肉、神经和骨骼的复合皮瓣作血管吻合快速修复。这些措施都显著地缩短了疗程，提高了疗效。手术应全面规划，精确设计，选择在伤员健康情况良好和适宜气候时进行，要爱护和珍惜组织，严格无菌操作。

颌间固定（intermaxillary fixation） 颌间固定是颌骨骨折常用的方法，特别是下颌骨骨折，可利用稳固的上颌骨作为固定支架，固定折断的下颌骨。通常将上、下颌骨结扎固定在正常咬合关系的位置上，以保证骨折愈合后，恢复咀嚼功能。该方法的缺点是在固定期间不能张口活动，对进食和口腔卫生有一定影响。但对于各种上、下颌骨骨折的治疗，不仅方法简便，而且疗效确切。其具体方法包括：牙弓夹板颌间固定法，小环颌间结扎法，钢丝颌间结扎法，连续多环结扎法。

颅颌固定（cranio-maxillary fixation） 颅颌固定分为吊丝颅颌固定和口外须颅颌固定两种，是利用头颅部固定上颌骨，适用于双侧上颌骨横行骨折或颅颌分离的骨折。吊丝固定操作方法是在头部制作石膏帽，并在石膏帽的两侧安置预先弯制的粗铅丝架，以便作牵引固定。在上颌部可利用牙齿安置牙弓夹板，在两侧相当于第一前磨牙处的牙弓夹板上，各拴扎一根直径约0.5mm的不锈钢丝，并自前庭沟顶部穿出至皮肤外。上颌骨复位状态下，将两侧不锈钢丝悬吊在石膏帽的铅丝支架上进行固定。为获得良好咬合关系，还可在上、下颌之间，利用牙弓夹板作颌间固定。与吊丝不同，口外须颅颌固定是在上颌夹板的两侧尖牙部位，各焊接一金属横杠，将横杠从口角弯出口外，即成口外须。用金属丝使口外须与石膏帽支架发生联系，也可成就颅颌固定。

眼创伤（ocular trauma） 机械性、物理性和化学性等因素直接作用于眼球及其附属器官，引起眼的结构和功能损害，称为眼创伤。1996年国际上针对眼球机械性创伤进行了重新定义和分类，将之分为：(1) 闭合性眼损伤：是指眼球内组织的挫伤，眼球壁没有产生全层的伤口或仅有部分板层的裂伤，它包括眼挫伤和眼板层裂伤。(2) 开放性眼损伤：是指角膜和巩膜壁上有全层的伤口。根据产生的原因和损伤的特征开放性眼损伤又分：①眼破裂伤 指钝性物体打击眼球使眼内压力突然增加所致的眼球壁从内向外的全层破裂；②眼裂伤 是指尖锐物体从外向内致眼球壁全层机械性的损伤。眼裂伤中，引起眼球壁上单个的伤口称眼穿通伤；有进口又有出口的裂伤称眼贯通伤。眼穿通伤常伴有异物在眼内存留，因为眼内异物有较多的并发症，有不同的临床特征和处理方法，故又将合并有眼内异物的穿通伤特分类为眼内异物伤。

闭合性的眼损伤对眼内组织产生冲击震荡易引起眼内出血，晶体脱位，视网膜震荡，脉络膜，视网膜破裂等一系列损伤。治疗根据具体情况给予皮质类固醇药物，止血药，能量合剂及多种维生素。开放性眼损伤对眼组织的破坏性大，并发症多，容易引起眼内感染，治疗应根据具体情况及时闭合伤口取出异物。严重的破裂伤眼内容流失和眼球破碎需要及时行眼球摘除。术后要积极地给予抗生素、皮质激素、止血药等药物治疗并严密观察健眼情况，预防交感性眼炎发生。

眼睑创伤（eyelid injury） 眼睑创伤包括眼睑的挫伤和裂伤。眼睑裂伤包括切裂伤和撕裂伤。由锐器（刀、玻璃）划切所造成的眼睑组织离断称为眼睑切裂伤（incision of eyelid）；由钝挫打击或爆炸致眼睑皮肤和深层组织破碎撕裂，称眼睑撕裂伤（avulsion of eyelid）。外力挤压和冲撞眼睑但未造成皮肤组织破裂的损伤称眼睑挫伤，常引起眼睑明显的水肿及皮下血

肿。眼睑裂伤位于内外眦部常造成内外眦韧带的离断，愈合后形成眼裂移位畸形。内侧眼睑损伤易伤及泪小管及泪囊引起流泪和创伤性泪囊炎裂伤位于眶上缘者可伤及眉部和额肌，造成眉毛部分缺损或移位畸形，严重的撕裂伤伤及提上睑肌造成外伤性上睑下垂。眼睑挫伤通过局部处理或加压包扎，水肿和出血能很快消退。眼睑的裂伤及时给予清创缝合，伤及泪小管需要仔细寻找断端给予缝合。外伤性上睑下垂在伤后6个月可行经结膜或经皮肤的提上睑肌手术及其他矫正手术。

泪器创伤（injury of lacrimal apparatus） 泪器外伤指由于钝器打击或锐器切割造成分泌泪液的泪腺和导流泪液的泪道的损伤。平时或战时均比较常见，但以泪道外伤为最多见。泪小管断裂伤常伴于眼睑内眦部的裂伤；泪囊及鼻泪管外伤少见，常伴发于严重挫伤后鼻眶区域的创伤及骨折，可因鼻泪管阻塞后感染而致泪囊炎。泪道外伤的显著症状是溢泪，伤后处理应及时正确，采用显微手术恢复泪道的排泪功能。而单纯的泪腺的外伤较少见，主要的症状是无泪及干眼症。通常当眶泪腺外伤时，邻近重要组织如颅脑、眼球常伴有更严重的损伤，故应在处理颅脑或眼球外伤的同时处理泪腺，除非皮肤有破口，一般泪腺不需作手术处理。

眼外肌创伤（injury of ocular muscles） 又称为创伤性眼外肌麻痹或外伤性麻痹性斜视，此类斜视是由于眼部或头部创伤，引起眼外肌及其支配神经损伤而发生的眼球运动障碍和眼位偏斜。常见于眶部或颅脑部震荡伤以及眶部穿通伤，其发生率约占此类外伤的17%，而眼外肌麻痹中15%由外伤引起。外伤性眼外肌麻痹的病因复杂，主要有：(1) 眼外肌的直接损伤：如眼外肌出血、水肿、断裂、嵌顿和粘连等；(2) 支配眼外肌的运动神经损伤：临床主要表现为复视、眩晕、投射失误、眼位偏斜、眼球运动受限及代偿性头位。诊断时应检查眼位、斜视角、眼球运动、复像检查及牵拉试验等。外伤早期应用抗生素、皮质类固醇、止血剂等治疗；恢复期，应用神经营养剂及维生素类药物，可辅以针灸电疗。肉毒杆菌毒素A注射于麻痹肌的拮抗肌内，有助于防止其拮抗肌的继发性挛缩并可改善双眼视功能。对轻度斜视，可配戴一定度数的三棱镜以消除复视和视觉疲劳症状。手术的目的是平衡双眼眼外肌力量，使患者在正前方或前下方注射野内获得双眼单视，消除复视和代偿头位。手术主要是行断裂眼外肌的修复、麻痹肌加强手术或拮抗肌减弱术等。

眼眶创伤（trauma of orbit） 眼眶创伤是指钝器打击、锐器或飞溅的异物通过眼球和眶壁间损伤眶内组织，通常合并有眼球、鼻、鼻窦及颅脑损伤的发生，异物伤则易合并感染、金属异物的化学性损伤及异物性反应。穿孔伤道在颧骨以上者为眶颅穿通伤，以下者为眶面穿通伤。眼眶损伤可发生眶内出血，严重时可发生休克及颅脑伤症状。因感染发生眶内蜂窝织炎时，可向颅腔扩散成脑膜炎。眶骨骨折多发生在头面部遭受较强的直接或间接暴力时，常见为交通事故伤、拳击与踢伤、严重的挤压伤、爆炸伤和枪弹伤等，常与眼球及眼附属器创伤同时存在。表现为眼球运动受限、眼球内陷、眼睑及眶骨畸形、血管神经损害等，可引起视神经损伤、眶上裂综合征、眶尖综合征等。伤及滑车或眼外肌时，可发生麻痹性斜视和复视；眶内动静脉损伤时，可出现搏动性眼球突出。处理原则是优先抢救生命，抗休克和抗感染，待全身情况好转后，始考虑手术治疗。双侧视神经管伤有致盲危险，应尽快与颅脑专科协同施行减压术。眶骨骨折亦须待伤员全身情况好转后，尽早行复位或修补手术。眼球位置改变者，可在晚期整形。

眼眶爆裂性骨折（blowout fracture of orbital cavity） 外力作用于眼眶致眶内压突然升高，借液压传导作用于眶底使眶壁发生凹陷性或粉碎性骨折。单纯爆裂性眶底骨折表现为眶下缘周围疼痛及压痛，眶下神经受损可有支配区感觉减退；眼球凹陷下沉，常伴有假性上睑下垂、睑板上沟加深和睑裂缩短；下斜肌与下直肌嵌顿可导致复视；眼球下垂内陷运动障碍有复视。经X线片、CT片检查眶底骨折并有软组织嵌顿者可行手术治疗。

结膜创伤（conjunctival trauma） 结膜是眼球最前面的防御组织，直接与外界接触，最容易受到损伤。临床上常见的有以下几种损伤：(1) 结膜异物伤：是最常见的眼外伤，异物多为飞扬的煤灰砂石、谷壳、金属碎粒等。多存在上睑结膜的睑板下沟处和穹窿部，常因磨擦角膜而引起强烈的刺激症状。可用湿棉签擦去异物，对嵌入结膜下组织的细小异物，如不引起刺激症状，可不必摘除；如异物众多且有刺激症状时，

可连同球结膜一并切除。（2）创伤所致的结膜下出血：常由钝器击伤及揉搓等引起，造成结膜下血管破裂，血液淤积在结膜下，量小者仅见于局部，量大者可弥散到整个球结膜下，眼眶骨折和颅底骨折时所形成的大量积血也常见向球结膜下蔓延。对单纯性结膜下出血不需处理，可自行吸收。（3）结膜撕裂伤：结膜撕裂伤可由表浅的异物、锐器及玻璃眼镜刺伤引起，可查见结膜破口，有时可见到球筋膜组织或眶脂肪脱出。若眼球无穿孔伤，小的结膜撕裂伤不需要手术缝合，大于10mm的撕裂伤要进行手术缝合。

角膜创伤（trauma of cornea）

1. 角膜擦伤：多由侧方来的致伤物直接或间接擦伤角膜上皮，严重者角膜基质也可被擦伤而缺失。常见的致伤物有指甲、植物的枝叶、硬纸片、角膜接触镜、动物抓伤等。常有明显的眼痛、畏光、流泪、眼睑痉挛等刺激症状，异物感明显，瞬目或眼球转动时加剧。检查可见角膜上皮呈斜行的条纹状水肿或缺损。如无异物存在，可局部涂抗生素眼膏，敷纱布轻加压包扎。24h后复查有无感染，并观察愈合情况，一般2~3d角膜上皮即可愈合。

2. 角膜异物：是指存留于角膜表层或嵌入角膜的异物。常为飞溅的金属碎屑、煤粒、玻璃屑、谷壳等。常有明显的异物感、畏光流泪、疼痛、眼睑痉挛等刺激症状。可在滴表面麻醉剂后，用湿棉签擦去或用细针头、异物针将其剔除；对位于角膜深层异物，可切开角膜瓣取出。异物除去后，涂抗生素眼膏，单眼覆盖无菌纱布，深层异物摘出后应加压包扎。

3. 创伤性感染性角膜溃疡：往往继发于角膜上皮的外伤，多为细菌性或真菌性。常表现为疼痛、畏光、流泪、视力下降，睫状或混合充血，角膜上皮缺损，基质浸润甚至坏死引起后弹力层膨出和角膜穿孔。重者合并有葡萄膜反应而出现角膜后沉着物、前房闪光、前房积脓和虹膜后粘连。治疗上针对敏感菌选择有效的抗生素，局部和全身给药，必要时重复球结膜下注射抗生素。对药物治疗无效，即将穿孔或已穿孔的病例应行穿透性角膜移植术。

虹膜创伤（trauma of iris） 当眼球受到挫伤的瞬间，眼前节的压力通过房水传导使虹膜向后压向晶状体组织，同时前房内的压力向前房角或抵抗力最小的部位扩散，从而造成虹膜根部断离、晶状体脱位、房角后退、睫状体脱离、睫状肌撕裂和小梁网损伤等。锐器穿过角膜、前房，可同时损伤虹膜及晶状体前囊，此时由于房水流出前房变浅或消失，虹膜嵌顿于伤口或脱出，晶状体混浊。眼球挫伤还可引起虹膜睫状体血管痉挛和扩张反应，引起挫伤性虹膜炎，伤眼视力减退，畏光，前房闪辉，有角膜后灰色点状沉降物，有纤维素及浮游细胞，眼压还会出现波动。当眼球前部受挫伤时，房水向后的压力，使虹膜向后房压陷，因而虹膜根部容易发生断离。断离的范围一般很小，在裂隙灯下可见到虹膜周边有一个新月形黑色裂缝，通过断离处能看到晶状体周边部或睫状突，甚至有玻璃体疝。断离侧的瞳孔缘变直，故瞳孔呈“D”形。由于供应虹膜的血管受伤，前房内常伴有出血。虹膜损伤处理的原则是：早期尽可能保留虹膜组织及其结构，对嵌顿超过24h，有污秽、坏死表现的虹膜应切除。虹膜炎的治疗可用阿托品散瞳及结膜下注射皮质类固醇，局部滴消炎痛或双氯灭痛眼液，以抑制前列腺素释放。开放性损伤须加同抗生素以预防细菌感染。眼压升高时可口服醋氮酰胺。待炎症反应消退后，作二期处理，好虹膜撕裂伤缝合术、虹膜根部断离复位术、虹膜成形术等。

睫状体创伤（trauma of ciliary body） 当眼球挫伤时，外力将房水压向前房角，使睫状体撕裂，因而虹膜和内侧睫状体向后移位而房角加宽变形，导致前房角后退。房角后退是由于睫状体环形肌与斜行肌同纵行肌的分离，而睫状体脱离则为整个睫状体在巩膜突处分离，往往同时向后移位，临床表现为近视、散光、调节力下降，眼压降低，前房变浅，虹膜睫状体反应性炎症。前房角镜检查可见睫状体向中心及向后脱离退缩，露出白色的巩膜内面附有色素沉着。当眼球穿孔伤时，可合并睫状体撕裂或睫状体脱出，往往伴有前房或玻璃体出血。为此，对于脱出的睫状体应尽可能复位，不可轻易剪除，以免引起大出血；对睫状体脱离可手术复位。房角撕裂伤凡超过180°范围者，有可能发生外伤性青光眼，因而每年应随访测量眼压和视野。

创伤性前房积血（traumatic hyphema） 是指由于眼球挫伤、穿孔伤或破裂伤致虹膜括约肌或虹膜基质损伤、虹膜根部断离、睫状体损伤及睫状体分离等造成前房出血。少数前房出血来源于虹膜新生血管、玻璃体积血等。前房出血一般可以在1~5d内吸收完毕：如果出现血凝块，则吸收时间将推迟到10d。前房出

血最重要合并症是继发性青光眼，其次是角膜血染。患者卧床休息时应将头部抬高30度，使血液下沉；使用睫状肌麻痹剂和皮质类固醇可以减轻并发性外伤性虹膜炎患者的不适感。可据病情选择止血药物如氨基已酸、止血芳酸等。对眼压超过6.67kPa（50mmHg）持续5d或超过4.67kPa（35mmHg）持续7d、角膜血染、及凝血块持续存在超过10d者，应考虑手术治疗。常用术式是前房穿刺术、前房冲洗术和前房注吸术。

外伤性青光眼（traumatic glaucoma） 是指由于眼创伤引起的青光眼，是继发性青光眼之一，可由眼穿孔伤、挫伤和化学伤等引起。眼损伤后可发生一系列眼组织病变，包括角膜损伤、水肿、前房出血、虹膜根部断离、瞳孔括约肌断裂、房角小梁裂伤、睫状体分离、晶状体脱位、玻璃体出血、视网膜损伤等，以及损伤后炎症反应、前房植入性囊肿及虹膜新生血管等，都可能影响眼内压而发生继发性青光眼。该类青光眼的临床表现复杂，除眼创伤的表现外，还具有继发性青光眼的特点，可有混合性充血、角膜水肿和眼压高等表现。治疗上除针对眼外伤进行治疗外，其余同继发性青光眼的治疗。

巩膜创伤（trauma of sclera） 外界物体伤及眼球致巩膜穿孔者，称为巩膜裂伤。多为锐器、异物及暴力所致外伤等引起。以角巩膜穿孔伤多见。伤及眼球角膜及角膜缘附近巩膜称为角巩膜穿孔伤，多数有受伤当时一过性疼痛，伤及角膜的穿孔伤可有持续性疼痛，异物感，伴有畏光、流泪、眼睑痉挛等刺激症状。小的巩膜伤口常见于睫状体平坦部，可伴有玻璃体脱出，常无或仅有少量眼内出血。大多数巩膜破裂发生在眼球赤道部或赤道前，10%～20%发生在赤道部后，常累及脉络膜和视网膜，导致严重眼内出血。均可出现严重的视力下降，严重低眼压，前房变浅或积血，瞳孔变形或移位；可伴有虹膜损伤，晶状体损伤、玻璃体积血及视网膜损伤，重者可有眼内容物脱出。常伴有球内异物及眼内感染的可能。治疗上应急诊行角膜和巩膜破裂伤修复术。当怀疑有后部巩膜破裂伤时应仔细全面检查，必要时行手术探查。对眼内容物流失过多，眼球外形恢复无望，无光感眼，为防止交感性眼炎的发生，可考虑摘除伤眼眼球。

晶状体创伤（trauma of lens） 眼球受到钝性物体、高压气体或液体的打击后，房水和玻璃体受挤压，眼球赤道部迅速膨胀，外力除去后，由于反弹力，晶状体前后震荡，晶状体悬韧带可被拉断，使晶状体脱离原来的位置，造成晶状体脱位。可分为：(1) 晶状体半脱位　即晶状体向侧方或上下方移位。表现为虹膜震颤及复视，多有视力障碍，常伴有晶状体挫伤性混浊，并可引起虹膜睫状体炎及继发性青光眼。(2) 晶状体全脱位　即晶状体完全脱位，向前进入前房，短时间内可引起眼压升高，发生急性青光眼；或向后脱入玻璃体腔内，使视力明显下降。少数情况晶状体通过角巩缘伤口进入结膜下晶状体表面破裂而吸收水分，使晶状体混浊形成外伤性白内障，这是眼外伤的主要并发症，占36%～52.9%。由于晶状体急速膨胀，引起前房角狭窄或关闭，可形成继发性青光眼；晶状体蛋白的分解产物亦可引起眼内的炎症反应。治疗上主要是手术摘除白内障或脱位晶状体；应用皮质类固醇、消炎痛及降眼压药物，以减轻炎症反应及降低眼压。

创伤性玻璃体积血和玻璃体脱出（traumatic vitreous hematocele and prolapse） 是指由于眼球穿孔伤或挫伤所致视网膜、葡萄膜或巩膜血管破裂血液流入玻璃体内。眼外伤是玻璃体积血的主要原因之一，有时伴有低眼压及视网膜脱离。少量积血表现为玻璃体混浊、出现飞蚊症、闪光感和视力下降；新鲜大量积血呈鲜红色，眼底红光反射可消失。玻璃体积血可使玻璃体浓缩、凝聚、液化和后脱离，玻璃体内的红细胞可产生变性，发展成血影细胞进入前房，阻塞小梁网而形成血影细胞青光眼。另外，血红蛋白和白细胞均有刺激纤维增生的作用可形成不同程度的玻璃体膜，可导致视网膜脱离。新鲜小量的玻璃体积血可采用卧床休息和药物治疗，对吸收不良的玻璃体出血者，可在伤后3～6月行玻璃体切除术。

创伤性玻璃体脱出常见于眼球穿孔伤。小量的玻璃体脱出可见呈圆形黑珠样突起，大量玻璃体脱出可使眼球塌陷，玻璃体脱出嵌入伤口可造成伤口愈合延缓，瞳孔上移和角膜水肿。玻璃体机化条索收缩牵引可引起视网膜撕裂视网膜脱离。有视网膜脱离需行手术治疗。

脉络膜创伤（choroid injury） 脉络膜损伤常产生脉络膜破裂和脉络膜出血。脉络膜破裂常发生在眼球挫伤后，脉络膜韧性较差破裂后覆盖在上面的视网膜可

延续无缺。若破裂仅累及视网膜色素上皮层或 Bruch 膜则不伴有出血；若破裂达深层损伤脉络膜血管往往合并脉络膜出血。脉络膜破裂多呈弧形或新月形，与视盘呈同心圆，凹面对视盘，亦有少数破裂呈“V”形、“Y”形、点状、斜形、菱形及不规则形。早期可呈棕黄色条纹，有时被出血水肿的视网膜覆盖边界不清，待出血吸收后可见黑白相间的条纹，通过黄斑部尤其是黄斑中心凹的破裂严重影响视力。眼球挫伤常造成脉络膜血管的破裂出血。脉络膜毛细血管出血，通过 Bruch 膜破口流入视网膜色素上皮下形成出血性色素上皮层脱离，若 Bruch 膜和色素上皮层受到损伤出血可渗到视网膜下和视网膜内形成视网膜出血。脉络膜破裂不需特殊治疗，合并视网膜出血水肿，可酌情应用皮质类固醇，止血药和多种维生素，晚期可应用血管扩张剂及碘剂。

视网膜创伤（retina injury） 当眼球受到钝力打击压力通过眼内容传导到眼球后极部视网膜上，产生后极部视网膜挫伤。轻度挫伤性视网膜水肿称 Berlin 水肿，数周可自行消退，眼底检查无明显形态学改变，大多数视力可恢复正常。重度挫伤性视网膜水肿可产生挫伤后视网膜坏死和视网膜色素病变，产生视力永久性损害。

如眼球受到强力挫伤产生形变可对眼组织尤其是玻璃体基底部产生牵引，形成锯齿缘视网膜断离或玻璃体基底部后缘周边部视网膜撕裂。因颞下方眼球暴露较多缺乏保护而受伤机会较多，另外颞下象限视网膜常发生囊样变性，故锯齿缘断离多发生在颞下方。脱离可发生在伤后立即或间隔数月或数年。视网膜脱离必须采取手术治疗，对巨大的锯齿缘撕裂，必须行玻璃体切除视网膜复位术。

黄斑部位于眼球后极部，眼球挫伤后，后极部血管舒缩功能紊乱产生浆液性渗出，渗出液可积存于外丛状层及内颗粒层的组织间隙内，产生囊样黄斑水肿。以后囊腔内壁相互融合扩大，形成黄斑囊肿。若视网膜外层发生萎缩变性可形成黄斑全层裂孔。另外黄斑受到钝力冲击，玻璃体对黄斑部视网膜牵拉也可形成黄斑裂孔。外伤所致的黄斑裂孔，因玻璃体很少发生退行性变性，继发视网膜脱离的可能性较小，应观察慎用激光治疗。如患者为无晶体眼、高度近视并有玻璃体液化和浓缩，可考虑激光封闭裂孔，若黄斑部裂孔合并视网膜脱离，需进行视网膜脱离复位术或视网膜玻璃体联合手术。

创伤性化脓性眼内炎及全眼球炎（traumatic suppurative endophthalmitis and panophthalmitis） 由于眼球穿通伤，破裂伤或球内异物将化脓性细菌通过伤口直接带入或经由脱出的眼内组织侵入眼内，炎症迅速波及全葡萄膜视网膜和玻璃体。患者突然感眼痛流泪及视力下降，瞳孔区呈黄色反光，前房及玻璃体积脓称化脓性眼内炎。患者眼睑球结膜高度水肿，因眼外肌未受累眼球运动不受限。如炎症不能及时控制可发生全眼球炎和急性化脓性眼眶蜂窝组织炎，有的可波及脑部危害生命。常见的细菌有链球菌、肺炎双球菌、绿脓杆菌、金黄色葡萄球菌、大肠杆菌及各种真菌等。治疗必须全身大剂量使用抗生素，化脓性眼内炎早期行玻璃体切除术及眼内注射抗生素可获治愈。有全眼球炎征象者必须及时施行眼内容剜出术。

交感性眼炎（sympathetic ophthalmia） 是指一眼发生眼球穿孔伤或内眼手术后引起的双眼非化脓性肉芽肿性葡萄膜炎。这种炎症先出现在受伤眼或内眼手术眼的不同时期，经过一定的潜伏期后另一眼发生同样性质的炎症，双眼变化在病理学上相同。交感性眼炎的病因目前尚不清楚，大多数学者认为是一种自身免疫反应。常在穿孔伤后 4～8 周发病，2 周内发病者少见，少数病例可在伤后数年后发病。临床按照交感性眼炎始发部位分为前段型、后段型和全葡萄膜炎型。发病初期，健眼出现畏光、流泪和视物模糊等症状。检查时发现有角膜周围睫状体充血，角膜后产生沉淀物，瞳孔缩小，玻璃体混浊等。双眼变化基本一致，发展缓慢，如不及时治疗，最终导致失明。按葡萄膜炎的治疗原则处理，以散瞳和控制炎症为主。应用皮质类固醇激素和免疫抑制药可有效地改善本病的愈后。

外伤性增殖性玻璃体视网膜病变（traumatic proliferative vitroretinopathy） 由于眼球外伤后玻璃体内细胞增生纤维化和收缩引起牵拉性视网膜脱离，称为外伤性增殖性玻璃体视网膜病变也称外伤性 PVR。外伤性 PVR 是伤后入侵的细胞沿着玻璃体网状支架或血凝块迁移，最后附着于视网膜表面，并增殖形成膜。增殖膜收缩形成牵拉性视网膜脱离。外伤性 PVR 是眼后段穿孔伤严重的并发症。为防止外伤性 PVR 发生，建议对严重眼后段穿孔伤玻璃体积血病人，在伤后两周至一月实行玻璃体切除术。

远达性视网膜病变（remoted retinopathy） 是指身体其他部位外伤后视网膜发生以渗出和出血为主的病变，又称为 Putscher 视网膜病变。可发生在严重脑外伤、躯干挤压伤和长骨骨折等之后；也可发生于急性胰腺炎、慢性肾炎、红斑狼疮、皮肌炎、空气栓塞、硬皮病和羊水栓塞等疾病。多发生在伤后 2～4d，也可伤后立即发生，视力受到严重影响。典型改变为广泛视网膜及黄斑部水肿，周围视网膜可见大量片状乳白色棉絮状渗出斑，后极部及视盘周围网膜大量深层及浅层出血。一月左右渗出吸收，黄斑部可遗留硬性渗出和色素不均，晚期视网膜血管变细及视神经萎缩。该病的发病机制尚不清楚，目前有淋巴淤滞学说、静脉内流体压力增加学说、栓塞学说、及微循环障碍学说等。治疗可用皮质类固醇，血管扩张剂。为促进视网膜渗出吸收，可使用碘剂。

视神经和视路创伤（injury of optic nerve and visual pathway） 视神经损伤有直接和间接两类原因。直接损伤如锐器直接刺入眼眶伤及视神经、眼球严重挤压伤使视神经撕脱扭转或视神经管骨折碎骨片直接伤及视神经，偶见颅内手术、眶内手术误伤视神经。视神经损伤后视力立即丧失，早期眼底可见视神经乳头及其血管正常。晚期视神经乳头颜色苍白，血管细。间接损伤见于开放性或闭合性颅脑损伤，视神经受到传递的冲击波作用引起挫伤及出血水肿。眼眶部挫伤可引起视神经血液循环障碍视神经萎缩。眼球钝力挫伤后引起的视神经炎，眼底可见视乳头充血或水肿，常常代表血管反应性变化，一般能自行消退不需处理。

视路外伤临床各具特点。视交叉外伤又由闭合性或开放性颅脑外伤引起，眼部典型表现为双眼颞侧视野缺损，即双颞侧视野偏盲和单纯性视神经萎缩。视交叉以后的视路为中枢视路，中枢视路外伤时除引起一定的视野改变外常伴有一定的脑部症状。

颅脑损伤的眼部表现（ocular manifestation of cranio-cerebral injury） 颅脑损伤可出现眼部症状，如没有得到正确的诊断，会贻误颅脑伤的及时治疗。颅脑伤的眼部反应：(1) 自动睁眼：有自动睁眼反应可能是客观意识恢复的开始；(2) 瞳孔：瞳孔大小、对光反应、双侧是否对称等；(3) 眼球偏视：额中回后部是头和眼转向对侧的中枢，受刺激或损害可产生双眼同向偏视；(4) 眼球集合麻痹：中脑损害，枕部损伤时可发生；(5) 眼球分开麻痹：在脑出血及颅内压增高的情况下可见；(6) 眼球震颤：小脑损伤、颅后窝血肿和脑干损伤时常见；(7) 视乳头水肿及视神经萎缩：水肿主要是颅压增高所致，晚期可继发视神经萎缩；(8) 偏盲和视野缺损：随损伤部位而异；(9) 幻觉和错觉；(10) 眼球运动神经和感觉神经障碍。

眼热烧伤（ocular burn） 系热力通过直接传导或辐射引起的眼组织损伤。主要分为两类：即火焰灼伤和接触灼伤。轻度火焰灼伤多见于日常生活，严重者可见于火灾事故和战争武器致伤，如火焰喷射器和凝固汽油弹烧伤，一般皮肤暴露部位较重。角膜和眼结膜因有眼睑瞬目反射保护，直接烧伤较少。接触灼伤见于沸水、沸油、热炉渣、熔融的铁、铝、玻璃等溅入眼内，除眼睑灼伤外，眼球也有不同程度的损伤，轻者引起睑球粘连和角膜新生血管，重者角膜穿孔、眼内容物脱出。重度烧伤要注意全身情况。热烧伤往往伴有全身尤其是面、颈、胸和四肢烧伤，所以要注意全身情况。结膜角膜烧伤，可用表面麻醉剂滴眼以减轻疼痛，为防止感染和并发虹膜睫状体炎，用抗生素和阿托品眼液，结膜、巩膜严重烧伤要切除坏死组织，早期行结膜移植，以防睑球粘连。重度角膜烧伤，需预防角膜穿孔，必要时可戴软性接触镜或行板层角膜带巩膜移植术。

眼化学烧伤（ocular chemical burn） 因腐蚀性化学物质与眼部接触所造成的眼组织损伤。根据化学致伤物的病因及致伤作用可分为：(1) 腐蚀性致伤物：①酸性致伤物，如各种无机酸、有机酸、甲醛、酚和丙酮等；②碱性致伤物，如各种碱金属化合物、氨及铵盐等；③一些非金属腐蚀剂，各种磷化合物、氧化剂等。(2) 细胞毒类物质：如芥子气、氮芥糜烂剂及多种有机溶剂。眼化学烧伤的程度可由轻度、中度到重度乃至破坏整个眼球，烧伤程度主要与化学物质接触时间、面积及化学物质浓度有关，另外也决定于化学致伤物的种类、理化性质、组织穿透力以及伤后是否及时的接受了合理的急救。抢救的关键是立即冲洗，冲洗液不必具备中和性质，冲洗后结膜下可注射维生素 C 或 2%碳酸氢钠，也可注射自体血。前房有明显渗出反应的可行前房穿刺冲洗。局部给予扩瞳，点抗生素眼液预防感染，全身可给予皮质激素，严重者需要针对并发症进行相应处理。化学眼外伤多在违反操

作规程中发生，广泛做好宣传教育可防范于未然。

眼部枪弹伤（gunshot wound of eye） 指高速飞行的枪弹或炸弹碎片所致的眼部损伤。投射物直接击伤眼球者伤势严重，很大部分患者不得不摘除眼球。眼眶及附近部位的枪弹伤除造成局部骨折及其他损伤外，在投射物侧冲力的作用下，视网膜脉络膜血管撕裂挫伤，引起以坏死变化为主的脉络膜视网膜病变。轻者眼底呈乳白色混浊有细小的出血，重者后极部视网膜大片出血，血管变细。晚期脉络膜视网膜因缺血坏死和神经胶质增生形成局限性瘢痕机化，称为弹伤性脉络膜视网膜病变。这主要是冲击波造成眼球局部缺血，脉络膜动脉栓塞断裂所致。弹伤性视网膜炎，可给予皮质激素、多种维生素及扩张血管药，也可进行高压氧治疗。视网膜及脉络膜破裂，玻璃体出血，病情稳定后，可行玻璃体切割术。

眼部挤压伤（crush injury of eye） 眼部挤压伤多发生于地震、房屋倒塌等意外事故时。因眼球受挤压及持续负重，产生缺血而引起特有的眼底改变。无眼球破裂，但眶内组织明显水肿，早期伴有动眼、滑车、外展及视神经损伤，多伴有颅脑外伤和颌面骨折。眼底表现轻者视盘色淡，视网膜小血管痉挛、随后扩张，视网膜水肿。重者视盘苍白、动脉变细后闭塞、视网膜混浊和有点状出血，随后见视网膜色污秽萎缩，晚期可出现低眼压及眼球萎缩。首先处理全身情况，在全身情况允许时，全身给予皮质类固醇，维生素 B_{12}，山莨菪硷等扩张血管药物。

眼部冲击伤（blast injury of eye） 冲击波直接作用眼部可造成眼组织出血和视网膜水肿等病变；冲击波的动压和超压可造成眼内压增高，造成眼球挫伤和挤压伤等；冲击波还可通过房屋或工事等建筑物的倒塌引起挤压伤；通过玻片、砖石等二次投射异物致角膜及结膜穿通伤、以及眼内异物伤等。单纯冲击波造成的眼损伤因虹膜血管破裂造成前房出血，视网膜可发生渗出、水肿和出血，治疗可根据情况给予皮质类固醇、多种维生素及止血药物，后期可给予改善微循环药物，促进视网膜功能恢复。

视网膜光损伤（light injury of retina） 视网膜光感受细胞易受环境和人造光源的损伤，这种损伤主要是光化学损伤，而不是热效应损伤。光的传导过程是从光感受细胞的感光部分开始，少量的光子能立刻转化为视觉冲动，剩余的光子在该处被视网膜色素上皮细胞（RPE）中的黑色素颗粒吸收而分散到周围的组织中去。细胞浆中的光敏物质如视紫红质、核黄素和维生素 A 醇也能吸收多余的光子能，引起原发性光动力学反应，产生自由基攻击视网膜组织，使光感受细胞和 RPE 细胞复合体损伤。黄斑部光损伤后早期无肉眼可见的变化，6 ~ 24h 视网膜轻度水肿，荧光血管造影可见 RPE 细胞有弥散性渗漏改变。一月后，视网膜水肿消退，黄斑区视网膜色素聚集。损伤后 2 月至 5 年，黄斑区见黄色隆起的脱色素瘢痕。光损伤与多种视网膜疾病有关，手术显微镜、检眼镜和眼底照相机都能造成眼的光损伤，适当的防护可减少光损伤的发生。

闪光盲（flash blindness） 系指爆炸闪光和火球的强光引起的暂时性视力下降。强光使视网膜上的视紫红质被“漂白”，造成暂时性视觉功能障碍，常伴有眼发黑、眼花、胀痛、刺痛和视物模糊等症状，严重者伴有色觉功能紊乱，甚至出现头晕、头痛、恶心和呕吐等自主神经功能紊乱的症状。上述症状持续时间较短，严重者暂时失明可持续 2 ~ 3h。闪光盲不需要治疗，经过一段时间后可自行恢复。

眼部紫外线损伤（ultraviolet injury of eye） 紫外线波长范围 10 ~ 400nm。角膜能吸收波长 290nm 以下的紫外线，295nm 以上的紫外线可通过角膜被晶体吸收，极少量 315nm 以上的紫外线达到视网膜。在高原、冰川、雪地、海面或沙漠中旅游或作业，因阳光中紫外线含量高，可引起“日光性眼炎”、“雪盲”。紫外线还可引起晶体蛋白变性和凝固产生紫外线性白内障。长期紫外线照射可引起视网膜感光细胞的不可逆损害，促使老年性黄斑变性的发生。戴紫外线防护镜可有效的防止紫外线对眼部的损伤。紫外线损伤角膜如电光性眼炎，患者疼痛明显，可对症给予表面麻醉药止痛，点抗生素眼液预防感染，口服维生素 C，复合维生素 B，维生素 A，一般 24 ~ 36h 症状缓解角膜上皮恢复。

眼部红外线损伤（infrared ray injury of eye） 红外线主要通过热效应致眼部损伤。远红外线（波长 30 ~ 1000μm）只能进入组织 0.5cm 左右，几乎完全被角膜及房水吸收；近红外线（波长 0.78 ~ 3μm）可透入

组织3~8cm，可穿透角膜被房水、晶状体和玻璃体吸收，一部分到达视网膜，产生视网膜损伤，但有时难以与可见光辐射相区别。长期暴露于小剂量照射的环境下，如高炉工和玻璃工，可产生慢性充血性睑缘炎、结膜炎和红外线白内障。红外线所致的睑缘炎和结膜炎，离开伤源后病情可自然缓解。红外线所致白内障，视力受到严重影响者可手术治疗。

眼部电离辐射损伤（radiation injury of eye） 一定剂量的X线、γ射线以及中子线等照射后可引起眼部辐射性损伤。因为射线作用于人体组织后，使体内元素的原子失去电子，而呈离子化状态，在组织中产生离子化自由基如H_2O^+、$\cdot H_2O^-$、$\cdot H^+$和$\cdot OH^-$等导致组织损伤。眼部受一定剂量一定时间射线照射后造成的损伤只是量而不是质的差别。晶状体是全身对电离辐射最敏感组织之一，受电离辐射照射后可致电离辐射性白内障，也称放射性白内障。除此之外，电离辐射还可致眼睑、结膜、虹膜、睫状体及视网膜损伤。放射性白内障初期可用白内停、卡他林等治疗白内障的药物，如白内障严重影响视力，可手术摘除白内障植入人工晶体。

眼部激光损伤（laser injury of eye） 人眼是人体器官最易受到激光损害的部位。这是由于视网膜等组织对多种波长的激光都能有效地吸收，同时眼球本身又有良好的聚光系统，使激光进入瞳孔到达视网膜的光能密度增大，因此激光对眼组织的损伤阈值远比其他器官要低，黄斑部更为敏感。波长在400~800nm的可见光激光以及800~900nm的近红外激光绝大部分都能通过眼的屈光间质到达眼底，并被色素细胞吸收。激光损伤大都由于意外事故，在工作场所不戴防护眼镜者多见。轻者视网膜出现灰白色水肿；重者视网膜发生裂孔和出血。如果病变累及黄斑，视力可降至0.4~0.7以下，视野内出现盲点。慢性激光损伤是眼部反复受到激光照射所致，受害者无明显主诉，只感觉视力逐渐下降。此外激光还可以引起角膜的凝固性灼伤、晶体混浊和玻璃体混浊等病变。激光工作人员必须戴防护镜，激光工作室必须有明显标记，以防其他人意外损伤。视网膜损伤，可全身使用皮质激素，多种维生素，扩张血管药物等。

眼部超声波损伤（ultrasonic injury of eye） 超声震动所产生的生物效应尚不完全清楚，已知有发热、机械震动、化学和“空穴”等作用。不同的频率能量密度和接触时间对组织产生不同的作用。在动物实验中发现中等以上强度的超声束（$2W/cm^2$）可引起角膜水肿、前房渗出和晶体混浊。高强度的聚集超声束（$100W/cm^2$）可使视网膜发生裂孔，并脱离。眼科领域内用以检查眼球内肿瘤、视网膜脱离的超声波强度对眼组织无损伤。此类损伤较少，可根据具体情况给予相应的处理。

眼部军用毒剂伤（ocular injury caused by military toxic agent） 凡能够损伤身体其他器官的军用毒剂也可同样造成眼部伤害，尤其是刺激性毒剂、糜烂性毒剂和窒息性毒剂。芥子气、催泪毒剂以及氯气、光气等窒息性毒剂，可引起结合膜刺激，如结合膜充血、水肿、流泪、眼睑痉挛、角膜上皮缺损和角膜炎，情况较重者还出现虹膜睫状体炎。神经性毒剂如沙林、索曼、塔崩等有机磷毒剂中毒可出现瞳孔缩小、睫状体痉挛、远视模糊和眼睑肌肉阵挛颤动。窒息性毒剂吸收后，可造成视网膜视神经的损伤。执行特殊任务进入毒区时，必须穿戴防护衣，防护罩，随身携带解毒药品。糜烂性毒剂和刺激性毒剂进入眼内，立即用清水冲洗或2%碳酸氢钠，0.2%~0.5%氯胺溶液冲洗，随后用皮质类固醇和抗生素眼药水滴眼。神经毒剂和失能性毒剂引起的中毒，经全身解毒治疗眼部症状可自行缓解。

眼部动物毒物损伤（ocular injury caused by animal toxin） 造成中毒效应损害为主的动物，通过叮咬、蛰伤眼部同时注入毒剂，引起眼睑、结膜、角膜的急性中毒损害。通常蜂类、蜘蛛、蝎、蜈蚣、斑蝥等的叮蛰，蛇毒液、蟾蜍毒液、松毛虫毒液、鱼胆汁和血液等溅入眼内，均可引起眼部中毒损害；毛虫毛、昆虫类肢体、毒刺、鱼鳞滞留于眼球表面或眼内，可造成不同类型、不同程度的生物组织反应。所造成的眼部损害包括眼组织充血、水肿和渗出，如蜂蛰伤后眼睑头面部肿胀、球结膜水肿、角膜以蛰伤部位为中心呈现局限性弥漫样雾样混浊，同时可有葡萄膜反应、睫状体压痛和房水闪辉，严重者可有头痛、恶心、视神经炎、皮质盲和中毒性脑病等。一些动物毒液所造成的眼部损伤性质类似于生物化学性损害及异性蛋白过敏。治疗给予及时清除毒物、抗生素和皮质激素以预防感染和消炎。另外根据局部其他情况给予相应处理。

低温性眼部损伤（hypothermal injury of eye） 眼球由于有眼睑保护，眼睑血液循环丰富，可以防寒，同时由于自体瞬目运动亦可预防寒冷，故眼球较其他器官冻伤少。眼部受冻时眨眼反射减弱，眼睑闭合不全可造成角膜暴露，角膜表层糜烂混浊。轻的可以完全治愈，稍留或不留瘢痕。严重冻伤可使角膜甚至整个眼睑、眼球和眶内容均坏死脱落。不谨慎的冷冻治疗也可导致组织损伤，如 CO_2 干冰使角膜冷冻几秒钟即可致角膜全层混浊。角膜表层冻伤糜烂，局部给予抗生素及含营养成分的眼膏，遮盖双眼，口服多种维生素。

眼部电击伤（electric injury of eye） 电流通过头部常致眼部损伤，头发、眉毛、睫毛烧焦，眼睑水肿，角膜基质层混浊或发生坏死性溃疡，虹膜睫状体可产生炎症。电击后晶体混浊产生电击性白内障。电击时，电弧光中的紫外线可致眼底视网膜水肿出血及视网膜脉络膜炎，还可引起视网膜炎及视神经萎缩，电击伤还可致眼外肌损害致麻痹性斜视。治疗根据损伤部位进行相应的处理，电击伤主要在于预防。加强安全用电知识教育，不可用湿手和汗手触摸带电物体，如开关，电灯等。雷电时不要在高大建筑物或树下避雨。高压电线断落地面，在断端周围 8 ~ 10m 半径为危险区，万一发生触电立即切断电源。眼部电击伤的治疗应在全身情况好转以后，根据眼部损伤情况进行相应处理。

应激性眼外伤（stress injury of eye） 应激性眼外伤是指由于外界环境的物理性因素改变所引起的眼部损伤和视觉功能障碍。主要由下列因素所致：低气压和气压突然改变、氧中毒、加速度、失重、空虚视野（empty visual field）等。

眼部对大气压的应激反应是指眼部组织在大气压过高过低或骤然变化的情况下所引起的一系列病理生理改变。急性高空病如飞行员在没有密闭仓时飞行在 7 500m 以上可以出现眼前发黑窒息和高空晕厥，给氧后症状消失。慢性高原缺氧多发生在海拔 3 000m 以上地区，眼部表现为视力模糊暗适应能力减退，眼底表现为视网膜动脉痉挛硬化，静脉扩张迂曲，视网膜出血水肿和渗出。减压病为突然的减压所致，如潜水员麻痹症，飞行员空气栓塞病，眼部可见结膜下出血，视网膜脉络膜出血，视网膜中央动脉气泡栓塞致视网膜弥漫性水肿和黄斑部樱桃红色，可出现偏盲或完全性黑朦。

由于现代化的航行速度可达到超音速或亚音素的级别，在突然加速时可引起加速应激反应。加速的力量作用如与身体的长轴一致其方向从头到足者称正重力（+G）；从足到头者称负重力（-G）。呈正重力加速时临床表现为面色苍白、心跳加快、腿部血管扩张、上睑下垂。当加速度为 4 ~ 5G 作用 3 秒钟以上，首先感觉视物发灰随即发黑，即一时性黑朦。有时发生双眼同向偏斜，继则意识丧失，出现惊厥。这种一过性黑朦通常不会遗留后遗症。负重力（-G）加速由于头部血液突然增加，面部发红眼球像要从眼眶突出，有时出现红雾症，但无意识丧失，结膜和视网膜可发生出血。

耳创伤（trauma of ear） 外耳、中耳和内耳创伤的通称。三者可单独发生，也可同时出现。外耳创伤包括耳廓和外耳道创伤。耳廓创伤应注意修复缺损，预防和控制感染，防止发生化脓性耳廓软骨膜炎。耳廓缺损较小、创面无明显污染者，可在清创后将创缘两端拉拢缝合；缺损较大难以拉拢缝合者，可留待以后进行手术整复。外耳道创伤应彻底止血和预防感染，防止发生外耳道狭窄。中耳创伤指鼓室、鼓窦、咽鼓管和乳突的创伤，根据致伤原因可分为机械性外伤、气压性损伤、冲击伤等。鼓室创伤以鼓膜破裂最为常见，听骨可发生骨折或脱位，以听力损失为主要表现，应尽量保存或恢复听力；乳突创伤常与外耳道伤或鼓室伤同时存在，咽鼓管创伤少见。中耳创伤后应注意控制感染，预防并发症发生，伤情较重者需手术治疗。内耳创伤一般指内耳的机械性创伤、声创伤和迷路震荡，主要采用保守疗法。

耳廓创伤（trauma of auricle） 根据致伤原因和损伤程度可分为耳廓挫伤、切割伤、撕裂伤、枪弹伤和弹片伤等。耳廓轻度挫伤时可仅有表皮擦伤及皮下瘀斑，伤情较重者因皮下及软骨膜的小血管破裂而引起耳廓血肿形成。轻度挫伤可予以清洁消毒、预防感染、防止出血。形成血肿后，局部表现为丘状隆起，皮肤表面呈紫红色，触之柔软且有液波感，应在严密消毒后穿刺抽吸，抽出物为血液。小血肿可不经抽吸而完全自行吸收，但血肿较大者应在严密消毒后穿刺抽或局部切开后清除凝血块和积血。耳廓撕裂伤和切割伤者，清创时应彻底清除泥沙等异物和凝血块，尽

可能保留皮肤和软骨，但确无活力的软组织应予以切除，以防止感染波及更多的耳廓软骨膜而引起化脓性软骨膜炎。选用细针细线间断缝合皮肤和皮下组织，将外露的软骨完全覆盖；缝线不可穿过软骨，以免增加感染机会。严密观察创口情况，如有感染，应提前拆线以利引流。

断耳再植术（replantation of amputated ear） 耳廓断离性创伤，多为锐器的切割所致，可部分断离，也可发生全耳廓断离。伤后要及时将离体耳廓找回，以争取断耳再植术的成功。首先将断耳清创后以生理盐水冲洗干净，将残缺不齐的软骨加以修整，置于复方氯化钠乳酸盐溶液中备用。再植创面彻底清创，以生理盐水洗净；可用利多卡因局麻，但麻药中不可加入肾上腺素，以免影响血液供应。然后把断耳和再植床软骨对合整齐，分别将软骨膜和皮肤间断缝合，缝线宜松宜细。术后应用血管扩张药和抗生素，以促进血液循环、预防和控制感染。术后 1～2d 再植耳可能出现皮肤水肿、充血或瘀血，严重者可作数个皮肤小切口引流。术后 10d 左右拆线。

外耳道创伤（trauma of external auditory canal） 外耳道外段创伤常与耳廓创伤同时存在，而内段较为隐蔽，单独发生创伤者少见。战时以枪弹或弹片形成的盲管伤较多见，且常同时伤及中耳和内耳，甚至累及脑膜。平时严重的外耳道伤常合并有颞骨骨折等中耳创伤或内耳创伤。检查时可见外耳道皮肤破损、渗血或外耳道积血，骨性外耳道可有骨折，有时移位的骨折片可将外耳道堵塞。并发感染后常表现为严重的外耳道炎。如果伤后没能得到及时处理或处理不当，可致外耳道狭窄甚至完全闭锁。伤后早期处理以预防感染为主，应彻底止血，清除积血和污物以及错位的碎骨片，切忌外耳道冲洗，应以碘酒或硫柳汞酊消毒，外耳道撕脱的皮肤予以复位，然后再用碘仿纱条填塞外耳道起扩张作用。因感染生长的肉芽组织要及时彻底清除，酌情填塞碘仿纱条或硅胶扩张管，防止外耳道狭窄。若已形成外耳道狭窄或闭锁，可行外耳道整形术。

颞骨骨折（temporal bone fracture） 一般根据骨折线的走行方向将颞骨骨折分为纵行骨折、横行骨折和混合型骨折三类。纵行骨折发生率较高，约占 70%～80%，骨折线和颞骨岩部长轴大致平行，常将外耳道皮肤和鼓膜撕裂，并造成鼓膜张肌和听骨链等鼓室内结构的损坏，可伴有面神经管及骨迷路损伤。横形骨折约占 20%，骨折线走向大致与颞骨岩部长轴垂直，骨迷路常受到破坏，可波及前庭和耳蜗外侧壁，从而发生卵圆窗和圆窗破裂、镫骨脱位或骨折，也可面神经和位听神经。诊断主要根据外伤史、耳科检查、神经系统检查、X 线摄片和 CT 扫描等。颞骨骨折常是颅脑创伤的一部分，伤势严重，在救治中应首先注意保持呼吸道通畅，控制出血和预防休克以抢救生命。全身应用抗生素，预防颅内和耳部感染。耳颞部开放性伤口可予以清创缝合，外耳道内积血或污物应在无菌操作下清除。全身情况好转后，及时治疗合并的鼓膜穿孔、外耳道狭窄、听骨创伤、脑脊液漏、眩晕或面神经损伤等。

创伤性鼓膜破裂（traumatic rupture of tympanic membrane） 细小而尖锐的物体刺入外耳道、冲击波暴露、挖耳、取异物、耳部掌击伤或跳水时头部一侧先接触水面等，均可致鼓膜破裂性穿孔。颞骨纵行骨折、腐蚀剂、高热液体或金属熔粒等误入耳道内，也可致伤。单纯鼓膜破裂者，表现为听力减退及耳鸣，合并听骨链创伤时则有较重的传导性耳聋，严重者伴有眩晕。检查可见鼓膜破裂多位于紧张部，呈裂隙状、梭形或不规则形状，大小不一，穿孔边缘和外耳道有少许鲜血或血痂。并发感染后残存鼓膜严重充血及鼓室积脓。伤后早期应保持外耳道干燥和清洁，切忌向外耳道内滴药和冲洗。较小的裂孔多可自愈，穿孔较大者可先采用贴敷法治疗，以 3%酚甘油棉片或香烟纸片等贴补材料贴于鼓膜上，促其愈合。2～3 周未愈合者，可用 50%三氯醋酸烧灼穿孔边缘后继续贴敷。4～6 周仍未愈合的较大穿孔，可行鼓膜修补术。若已发生化脓性感染，按化脓性中耳炎治疗。

听骨创伤（trauma of ossicle） 包括听骨骨折及脱位。常并发于颅脑创伤、颞骨骨折、手术创伤和冲击伤。锤骨、砧骨和镫骨可同时受伤，也可单独受累。常见锤骨柄骨折、砧骨骨折、砧镫关节脱位及镫骨弓骨折，以单侧多见。主要表现为听力减退，有时可伴发眩晕及眼震。检查可见外耳道创伤、鼓膜创伤或颞骨骨折，纯音测听多为传导性聋，听力曲线呈平坦型；伴有内耳损伤者也可为混合性聋。声导抗测试亦有助于诊断，当鼓膜裂伤已愈而仍有听骨脱位分离时，声顺值可明显升高。断层 X 线摄片、CT 扫描有

助于诊断，高分辨 CT 可提高正确诊断率。伤后早期采取一般性保守治疗。3 个月后听力仍无明显提高者，应行鼓室探查术，并根据不同情况进行听骨链重建。但对外伤后早期即有眩晕和眼震、疑有镫骨内陷性骨折者，手术探查应及早进行。

乳突创伤（trauma of mastoid） 平时多因撞击或石块等击伤所致，战时以枪弹和弹片伤多见，常为盲管伤，造成乳突内异物存留。轻者仅限于乳突部，重者可累及外耳道、鼓室和面神经等处。乳突 X 线摄片和 CT 扫描有助于了解创伤范围及有无异物。对单纯乳突创伤，应彻底清创，清除污物、异物、坏死组织和乳突气房等，伤口可不缝合，放置引流条后以碘仿纱条填塞。术后全身应用抗生素控制感染，如果伴有面神经和横窦等邻近部位伤，亦应同时处理。

咽鼓管创伤（trauma of eustachian tube） 咽鼓管深藏于颅底，单独受伤的机会不多，而常在颅底骨折或穿通伤时发生创伤。但在这些情况下，因其他部位伤情严重，咽鼓管创伤常被忽视。鼻咽、颅底及耳部手术或放射治疗也可损伤咽鼓管。伤后主要表现为咽鼓管阻塞症状，以鼓膜内陷和听力减退最为常见，严重时可发生鼓室积液或粘连。早期以控制感染为主，可采用捏鼻鼓气或导管吹张等方法促进咽鼓管开放，无效者可考虑鼓膜切开置入术治疗。

创伤性面瘫（traumatic facial paralysis） 多因颞骨骨折或手术中损伤内听道至茎乳孔之间面神经骨管内的面神经所致，表现为周围性面瘫。应及时进行定位诊断和定性诊断。面瘫症状可在外伤或手术后立即出现，也可数小时或数日后出现。伤后立即发生面瘫者，常为面神经出现断裂等严重创伤，应立即手术探查，根据伤情分别行面神经减压术或将断裂处予以修复。若为轻瘫，可在严密观察下进行药物等保守治疗。延期出现的面瘫，可能为面神经骨管骨折或术腔填塞过紧引起神经水肿所致，应去除压迫原因，给予药物等保守治疗，无效时应及时进行面神经减压。颞骨骨折后立即发生面瘫者，应尽早手术探查，清除碎骨片和积血，解除对面神经的压迫，发现面神经被切断时应作神经改道端端吻合术或神经移植术。迟发性面瘫者，4~6 个月内面神经纤维未能再生或再生不良者，也可采用手术治疗。

耳气压性创伤（otic barotrauma） 外界大气压力急剧变化引起鼓室内外压力相差较为悬殊所致的中耳创伤，又称为气压创伤性中耳炎。飞行过程中发生者称航空性中耳炎，潜水、沉箱作业等引起者称潜水性中耳炎。初期鼓室血管扩张，血清渗出，黏膜肿胀。若鼓室压力继续下降则可使鼓室黏膜血管破裂出血。少数可发生鼓膜突然破裂。轻者仅觉耳内不适、闭塞感及轻微疼痛，听力稍有减退；重者突感耳闷，耳内刺痛，耳聋加重，有时出现眩晕、耳鸣，鼓膜可发生破裂。检查可见轻者鼓膜内陷、鼓室积液或积血，有时鼓膜表面有血疱、瘀斑或有裂隙状穿孔。治疗时首先应积极采取恢复鼓室内外气压平衡的措施，如进行吞咽等动作，1%麻黄素滴鼻。鼓室积液或积血者，可在无菌操作下行鼓膜穿刺抽吸术或鼓膜切开术，吸净液体或积血。鼓膜破裂的治疗见“创伤性鼓膜破裂”。

内耳创伤（trauma of inner ear） 内耳又称为迷路，其创伤可分为直接性创伤和间接性创伤两大类。内耳直接性创伤主要包括鼓室内异物性创伤和手术中的医源性创伤，伤后立即出现严重听力减退、眩晕及眼球震颤，并发化脓性迷路炎后则可致患侧永久性的听觉及平衡功能严重破坏或丧失。内耳间接性创伤可因冲击波作用于耳部所致，也可发生于颞骨骨折或颅脑震荡伤。内耳间接性创伤常称为迷路震荡，可与脑震荡同时存在。内耳创伤的治疗应采用保守疗法，如卧床休息，防治感染和对症治疗；同时给予神经营养类药物注射或内服，以促进听功能的恢复。

声创伤（acoustic trauma） 外界较高强度声波所造成的听觉器官创伤均属于声创伤范畴，包括噪声性聋和爆震性聋。噪声性聋指反复暴露于中、高强度噪声环境中所缓慢发生的听觉损伤；主要损伤部位在内耳，表现为耳蜗螺旋器和螺旋神经节的退行性变；损伤程度与暴露的时间、噪声的性质与强度、年龄及个体差异等因素有关；临床上主要表现为渐进性听力减退和耳鸣，听力曲线呈现出特征性的“V”形或“U”形下陷，晚期听力减退加重，听力曲线呈高频下降斜坡型。爆震性聋指空气冲击波暴露所造成的听器损伤，中耳和内耳均可受损，损伤程度与冲击波压力峰值和持续时间有密切关系。伤后主要表现为不同程度的听力减退、耳鸣、眩晕、耳内疼痛及头痛。检查可见鼓膜破裂、中耳黏膜损伤或听骨链损伤，听力减退多为轻度至中度感音性聋或混合性聋。中耳伤的早期

治疗关键是防治感染，促进鼓膜穿孔愈合，晚期则可行鼓膜修补术。治疗主要是休息、药物治疗和高压氧治疗等，以促进内耳听功能和前庭功能恢复。

听力防护（hearing protection） 为避免听力遭受冲击波或噪声损伤而采取的防护措施。对冲击波的防护包括个人防护和工事防护。个人防护时，预计要进入爆震发生地区或参加战斗者，应采取必要的防护措施，如应用耳塞、耳罩、耳帽、消声头盔和无线电通话耳机等防声器，最简单的防护方法是用棉花球塞于外耳道内。如果缺乏防护材料而预知即将遇到爆震时，可用两手手指分别塞入两侧外耳道口内，同时卧倒，背向爆震源。爆震发生时张口呼吸，也可减少中耳损伤。工事防护对核武器、炮弹、炸弹爆炸时对预防爆震性耳聋的发生很有效。处在工事内的人员，很大程度上可避免或减轻爆震波对听器的损伤。对噪声的防护，首先应降低环境噪声强度。在此基础上，配戴防噪声耳塞等个人防护器材，缩短噪声暴露时间及工间休息等。

鼻创伤（trauma of nose） 鼻突出于面部中央，无论平时或战时均容易受到创伤。平时以工伤和交通事故伤多见，战时则以火器伤多见。外鼻创伤以鼻骨骨折较多见，也可发生单纯性鼻部软组织伤。伤情较重者可伤及鼻中隔及鼻窦，并常伴有较严重的创伤性鼻出血。上颌窦和额窦位置表浅，发生骨折的机会较多；蝶窦及筛窦位置较深，骨折较为少见且多与颅底骨折同时发生；伴有颅底骨板和脑膜缺损者，可发生创伤性脑脊液性鼻漏。鼻部创伤的早期救治重点是止血和保持呼吸道通畅，同时密切注意有无颅脑创伤和创伤性休克，待全身情况稳定后再根据不同的伤情进行局部处理。

外鼻创伤（trauma of external nose） 可分为闭合性伤和开放性伤两大类。闭合性伤包括擦伤、挫伤和血肿。血肿可发生于软组织下、骨膜下或鼻中隔软骨膜下。开放性伤可为切割伤、撕裂伤、火器伤、动物或人咬伤，累及皮肤、皮下组织甚至鼻腔黏膜，开放的伤口内可有泥土等异物，并可伴有鼻骨骨折和鼻窦骨折。闭合性伤的早期冷敷可减少血肿发生，24h 后改为热敷以促进血肿吸收。同时应用抗生素控制感染。由于外鼻软组织血运丰富，开放性创伤后 48h 内只要没有发生严重感染，伤口均应进行清创缝合，并注意尽量保留软组织及软骨，修整后对位间断缝合。前鼻孔创伤缝合后应前在鼻孔内放置硅胶管以免前鼻孔发生瘢痕性狭窄。

创伤性鼻骨骨折（traumatic fracture of nasal bone） 鼻骨骨折的类型和程度主要取决于致伤外力的性质，作用方向和强度。当暴力直接作用于鼻根部时，鼻骨可发生横断骨折，与额骨鼻突分离；骨折片刺破皮肤时，即成为开放性骨折。诊断主要依据受伤史和临床检查，触诊时局部压痛，可有骨擦感，移位性骨折者常有鼻梁塌陷或偏斜，X 线摄片结果可作为诊断参考。对于未发生移位的单纯性鼻骨骨折，不必进行鼻骨复位；但移位性骨折者应行整复治疗，以恢复正常鼻部外形及鼻腔通气等功能。复位时机应在伤后 2 周内发生肿胀以前或肿胀消退后及早进行。成人采用黏膜表面麻醉，小儿全身麻醉。麻醉后以鼻骨复位钳或长止血钳（裹以凡士林油纱）经伤侧前鼻孔伸入鼻腔直至鼻骨下面，轻轻向上抬起鼻骨复位。复杂的粉碎性骨折应采用开放式复位及细钢丝内固定。复位后行鼻腔油纱填塞止血并对复位后的鼻骨起支撑作用，48h 后取出。

鼻中隔创伤（trauma of nasal septum） 包括鼻中隔血肿、鼻中隔软骨脱位、鼻中隔软骨骨折和创伤性鼻中隔穿孔。鼻中隔血肿的主要临床表现为局部半圆形隆起，触之柔软有弹性，用注射器穿刺抽吸可吸出血液，可采用穿刺抽吸法或局部切开后以吸收管引出积血、凝血块及碎骨片，然后两侧鼻腔凡士林纱条填塞压迫，24h 后取出。创伤性鼻中隔软骨脱位检查可见鼻中隔前下缘偏离中线，并在鼻前庭处突入一侧鼻腔，严重者伴有外鼻畸形。鼻中隔脱位较轻不影响容貌及鼻通气功能者，可不必治疗。伤情较重者，可通过整复手术将鼻中隔软骨复位。鼻中隔软骨发生骨折后，两断端因发生交错重叠而使鼻中隔增厚或外鼻变短小。可通过整复手术将软骨复位或切除。创伤性鼻中隔穿孔鼻镜检查时容易发现穿孔，但应注意与梅毒、结核、麻风及白喉等疾病引起的鼻中隔穿孔相鉴别。较小的创伤性鼻中隔穿孔，可在清创缝合时予以修补，穿孔较大者宜二期整复。化学毒物引起的穿孔，首先应进行病因治疗，必要时手术修补穿孔。

创伤性鼻出血（traumatic epistaxis） 鼻部外伤后常因黏膜血管破裂、鼻甲海绵组织等软组织撕裂伤或蝶

腭动脉、筛前动脉、筛后动脉或海绵窦内的颈内动脉创伤性假性动脉瘤破裂引起鼻出血，有时可因急性失血性休克而致命。治疗时首先应保持呼吸道通畅，解除呼吸道梗阻，注意病人体位，尤其是昏迷伤员，要避免血液误吸入呼吸道发生窒息。对剧烈鼻出血者，应采取有效的止血措施。常用的局部止血方法有：收敛性药物局部应用止血法，适合于出血轻微或鼻黏膜渗血者；出血部位局限者，也可采用电灼或药物烧灼止血；前鼻孔填塞法适合于出血较剧、出血部位不明确或药物棉片止血无效者采用；后鼻孔填塞法适用于前鼻孔填塞止血无效或鼻腔后部出血者。经上述方法不能止血者，可考虑行上颌动脉等动脉结扎或栓塞术，但颈总及颈内动脉结扎术的危险性很大，不可轻易采用。创伤性颈内动脉假性动脉瘤的治疗，可在数字减影血管造影仪（DSA）监视下，行假性动脉瘤可脱性球囊或弹性钢丝圈栓塞术。

创伤性鼻窦骨折（traumatic fracture of paranasal sinus） 在交通事故、钝器击伤和跌伤时，上颌窦、筛窦、额窦和蝶窦骨壁均可发生骨折，统称为创伤性鼻窦骨折。按发生频率统计，额窦和上颌窦骨折多见，而筛窦和蝶窦较少发生骨折。上述各鼻窦可单独发生或多个同时发生骨折，严重者可伴有上颌骨或颅底骨折及颅脑创伤。因此，在治疗鼻窦骨折时，耳鼻咽喉科应与神经外科、颌面外科等有关科室密切协作，首先救治颅脑创伤等致命伤，保持呼吸道通畅。然后根据各鼻窦的伤情特点，采用不同的方法进行治疗。

创伤性上颌窦骨折（traumatic fracture of maxillary sinus） 上颌窦位置较表浅，发生骨折机会较多，且常伴有外鼻及颌面创伤。伤后可出现面颊部瘀血、疼痛和肿胀，可见开放性创口或血肿，眼睑肿胀及瘀血，鼻出血一般较多。X线摄片或CT扫描检查可明确骨折的部位和类型。前壁骨折可为单纯性线状骨折或塌陷性骨折；底壁（牙槽突）骨折可致咬合错位和颜面畸形；外壁骨折常伴有颧骨骨折，可见伤侧面部扁平；顶壁骨折一般表现为眶底爆折。各壁骨折均应争取在伤后24h内早期整复。若已超过24h，出现血肿、水肿或感染，则应在伤后1～2周再予整复。前壁单纯性线状骨折无变形者，无需整复，可用1%麻黄素液滴鼻；前壁塌陷性骨折，窦内有碎骨片或活动性出血者，可经上颌窦根治术入路手术复位；外壁骨折颧骨内陷进入上颌窦腔内，可用剥离器经颞窝伸入挑起颧骨复位，或凿开上颌窦前壁从窦内向外托起颧骨复位。下壁骨折复位后应进行牙间固定。

创伤性额窦骨折（traumatic fracture of frontal sinus） 因额窦位置表浅，故骨折发生率较高。主要表现为局部肿胀、鼻出血和眼睑皮下瘀血。诊断主要依靠侧位体层X线摄片或CT扫描，必要时应行MRI检查。前壁单纯性线状骨折时，若无开放性创口，无需特殊处理。软组织开放伤应进行常规清创缝合。前壁塌陷性骨折局部不伴有开放性创口者，可经眉弓切口伸入剥离器使骨折片复位。前壁塌陷性骨折者，额窦前壁变形或陷入窦腔内，有时可触及骨面凹陷或活动的骨片，严重者伴有底壁骨折。有开放创口时可有异物存留，此时宜先清除游离的碎骨片或异物，然后经伤口详细检查窦腔，尤其是后壁有无骨折。若后壁无创伤，窦内黏膜尚完好，可在清洗窦腔后撒以消炎药粉，整复内陷的前壁。但如果窦内黏膜病变明显或缺损较多，应将其全部刮除，并开放筛窦，扩大鼻额管以利引流或用加有抗生素的脂肪组织块完全填满窦腔使之封闭。后壁骨折常与前壁骨折同时存在，可伴有硬脑膜撕裂伤及脑脊液鼻漏，必须进行手术探查。

创伤性筛窦骨折（traumatic fracture of ethmoidal sinus） 筛窦位置较深，发生骨折机会不太多，有时可伴发于面中部骨折或前颅底骨折，单发者少见。因筛板和硬脑膜黏附较紧，故易并发脑膜撕裂伤和脑脊液鼻漏，脑脊液鼻漏可在伤后2～3d出现。伤后可表现为嗅觉减退或丧失、头痛及鼻出血，眼球、泪骨和泪囊窝压痛。体层X线摄片或CT扫描可显示筛窦气房模糊及前颅窝积气。筛窦骨折常并发颅脑创伤，治疗时不应急于局部处理，而应与神经外科协同处理，以免延误颅脑伤的救治时机。如有脑脊液鼻漏，不宜行鼻腔填塞，以防增加发生颅内感染机会，观察2周仍不见脑脊液漏出减少或消失者，应考虑手术以筋膜修补硬脑膜裂口。伴有视神经孔骨折并出现视力严重减退者，宜在伤后1个月内进行手术，开放视神经孔，减轻对视神经的压迫。

创伤性蝶窦骨折（traumatic fracture of sphenoid sinus） 蝶窦位置深在，不易发生骨折，一般与颅底骨折同时存在，以颅内症状为主，且多数与后组筛窦骨折同时存在，也可发生脑脊液鼻漏、脑震荡及颅内出血。

伤及蝶鞍及脑垂体者可致创伤性尿崩症。诊断主要依据X线摄片或CT扫描。治疗时不应急于局部处理，而应与神经外科协同处理，以免延误颅脑伤的救治时机。

鼻窦气压性创伤（barotrauma of nasal sinus） 指鼻窦内气压不能跟随外界气压的剧变而改变时，窦内黏膜损伤，又称为“气压创伤性鼻窦炎”（barotraumatic sinusitis）。多见于飞行和潜水人员，前者发生于飞行过程中或降落后，称为“航空性鼻窦炎”。发育良好的额窦最易受损，其次为上颌窦，其他鼻窦伤少见。主要症状是前额或颊部胀痛、上列牙根疼痛，偶有鼻出血、眼痛、流泪及视力模糊等。鼻镜检查可见黏膜充血，表面附有浆液性或血性分泌物，窦口附近黏膜肿胀或息肉等。放射影像学检查可显示鼻窦黏膜增厚或有液平面，有血肿者可见半圆形阴影。治疗的目的是尽快排除窦口堵塞原因，恢复其通气引流功能。黏膜充血肿胀者宜用血管收缩剂、局部热敷和理疗。全身应用抗生素及抗过敏药物。如果发生在上颌窦，可行上颌窦穿刺并向窦内注入空气以缓解症状。病情严重难以立即消除堵塞原因者，可将病人置于低压舱内缓慢减压，以恢复窦内外气压的平衡。窦腔黏膜下尤其是在窦口附近的血肿短期不消退者，应行手术治疗。

咽创伤（trauma of pharynx） 可分为咽外部伤和咽内部伤两大类。咽外部伤系由外力作用于颈部所致，常伴有周围结构的创伤；咽内部伤则主要由鱼刺和骨片等异物或内窥镜检查致伤，伤情较轻。咽外部伤主要有挫伤、切割伤和刺伤。咽挫伤常发生于下咽部，并伴有颈部软组织挫伤和喉部挫伤，以保守治疗为主，必要时行气管切开术。咽切割伤伤口一般呈横行，深达肌层并进入喉咽部，易因舌后坠而引起呼吸道阻塞，可累及会厌。治疗时注意止血、解除窒息和防治休克，清创缝合时应将咽壁黏膜拉拢缝合或以黏膜、筋膜等材料修复。咽刺伤多见于口咽部和下咽部，可为盲管伤或贯通伤，前者累及大血管时常有大出血，常因血液误吸而窒息死亡；后者皮下及纵隔气肿常见，严重者可导致呼吸循环衰竭。合并感染后，可发生颈深部脓肿。盲管伤早期应彻底止血、清除异物及开放引流，忌用探针探查伤道，以免伤及大血管导致大出血。与咽腔贯通者，应尽早清创后分层缝合。术后鼻饲，全身应用抗生素控制感染。

舌骨骨折（fracture of hyoid bone） 舌骨由于受到前上方的下颌骨保护，单独骨折者不多见，而是常与喉软骨骨折同时存在，常见致伤原因有车祸、颈部扼伤、拳击伤或工伤事故等。骨折可发生于舌骨的任何部位，但最常发生于舌骨中部。临床表现为颈前肿胀，局部疼痛且吞咽时加重。舌骨触诊时可有骨擦感，X线摄片有助于明确诊断。骨折端无明显移位者，可采用保守治疗。如果骨折片错位，可经手法复位，必要时可行切开复位后以不锈钢丝固定。出现呼吸困难者应作气管切开术。骨折不愈合而引起吞咽疼痛和呼吸困难等症状时，可行舌骨部分切除术。

咽化学性灼伤（chemical corrosive burn of pharynx） 误吞强碱、强酸、重金属盐、碘酊或来苏等毒性化学物质造成的咽部损伤。吸入氨水、硝酸等强烈刺激性化学气体也可致伤。常同时伴有口腔、喉和食管的损伤，严重者可有食管及胃穿孔。按伤情轻重可分为3度：1度仅伤及黏膜表层，呈现弥漫性充血、水肿；2度累及黏膜和肌层，黏膜水肿严重，表面覆有灰白色假膜或痂皮；3度最为严重，黏膜坏死，遗留咽部畸形及咽腔狭窄。伤后即有口腔及咽喉部疼痛，继而出现高热、流涎、咳嗽和呼吸困难等症状。呼吸困难一般伤后4～10h最为严重。治疗中首先要密切观察呼吸及解除中毒症状，必要时及早行气管切开术。强酸或强碱致伤者，伤后3～4h内应尽早分别给予氢氧化铝凝胶等弱碱性中和剂或稀醋酸等弱酸性中和剂。应用抗生素预防和控制感染。类固醇激素可减轻水肿及炎症反应，并抑制瘢痕形成。

喉创伤（trauma of larynx） 各种致伤因素作用于喉外或喉内造成的喉部创伤。致伤原因主要有交通事故、工伤事故、刎颈自杀、医源性因素等，战时则可发生喉部爆炸伤、枪弹伤和刺切伤等。根据致伤原因和伤情，喉创伤可分为喉外部伤和喉内部伤，喉外部伤又可分为闭合性伤和开放性伤。闭合性喉创伤包括挫伤、挤压伤和扼伤，可发生喉软骨脱位和骨折。开放性喉创伤包括弹片伤、切割伤和刺伤等。喉内部伤包括异物性创伤及医源性创伤。喉创伤后可表现为出血、声嘶、咳嗽、呼吸梗阻和吞咽困难等。治疗中首先要预防和解除呼吸道梗阻，保持呼吸道通畅，止血，抗休克，然后再进行伤口和异物的处理，并给予抗生素控制感染。伤情严重者应给予鼻饲饮食。

开放性喉创伤（open trauma of larynx） 颈前正中线及其附近的开放性创伤，都有可能伴有开放性喉创伤，其中以切割伤、刺伤或撞击伤最为常见。甲状舌骨膜区域切割伤常将会厌切断，从创口下缘可窥及喉内结构，切口成为临时气道，甲状软骨切伤时常将其部分切断。环甲膜切伤时，呼吸困难严重，环状软骨若被切断，常有严重喉阻塞。刺伤或撞击致伤时常有气泡从伤口逸出，声音嘶哑或失音、呼吸困难，并有皮下气肿和喉软骨骨折移位表现。有时可从颈部伤口查明喉气管受伤情况。颈部放射学检查有助于诊断。救治时首先应采取紧急措施保持呼吸道通畅、制止出血及防止休克。情况危急时，可将气管导管或橡皮管由切伤创口插入气管通气，条件许可时及早行低位气管切开术，然后彻底清创，喉软骨黏膜尽量对位缝合，给予良好固定；喉软骨应尽量予以保留。

闭合性喉创伤（closed trauma of larynx） 钝性外力撞击或挤压造成的颈前皮肤软组织没有创口的喉部损伤，包括挫伤、挤压伤和扼伤等。常伴有颈部瘀斑和肿胀。喉内黏膜、黏膜下软组织受损后，易发生肿胀、出血，导致呼吸道梗阻。喉黏膜撕裂后，可很快发生咯血和皮下气肿。老年人易发生喉软骨骨折和脱位。常见的症状有声音嘶哑或失音，咳嗽及咯血，喉部和颈部疼痛，颈部肿胀，吸入性喉喘鸣、呼吸困难及吞咽困难。严重者可发生皮下气肿，可波及全颈、面部和胸腹部。如无皮下气肿，严重的喉软骨骨折在伤后短时间内可扪及。间接喉镜或纤维喉镜检查可见喉黏膜红肿、黏膜下血肿，黏膜及其下的软组织撕裂、离断的软骨暴露，声门变形，声带固定等。仅挫伤喉黏膜而无软骨骨折者，可采取保守疗法，禁声休息，减少喉部活动及雾化吸入。水肿明显者，应给予抗生素和类固醇激素。有喉软骨骨折和脱位者，给予相应处理，避免发生喉狭窄。密切观察呼吸，及时行低位气管切开术，伤后1周内应给予鼻饲饮食。

喉软骨骨折（fracture of laryngeal cartilage） 包括甲状软骨骨折和环状软骨骨折。老年人因软骨骨化，比青年人易发生骨折。骨折后除具有喉挫伤一般性表现外，可完全失音，呼吸困难较严重，尤其是环状软骨骨折后，呼吸道梗阻症状更加严重。喉部触诊可发现软骨标志不清或畸形，X线断层摄片或CT扫描有助于明确骨折情况。救治时首先要解除呼吸道梗阻，及早行低位气管切开术，然后行甲状软骨或环状软骨开放复位固定术，尽量保持软骨的完整性，仔细缝合黏膜及软骨膜。环状软骨粉碎性骨折复位困难者，可将严重破坏失活的环状软骨切除，然后将甲状软骨与气管吻合，或采用自体舌骨、肋骨修复缺损。喉腔内不可暴露不能吸收的丝线或尼龙线。喉腔黏膜缺损者，可将皮片或黏膜移植于创面上。应在喉腔内置放喉扩张模或扩张管2~4个月以上，以防发生喉狭窄。

喉关节脱位（dislocation of laryngeal joint） 包括环甲关节脱位和环杓关节脱位。环甲关节脱位常因颈前部受到较强撞击所致，甲状软骨向后移位，可发生于单侧或双侧；有时轻微外伤也可发生脱位。可伴有同侧喉返神经压迫性损伤。伤后主要表现为患侧颈部疼痛及声音嘶哑，检查可见患侧声带松弛、弯曲或固定。喉软骨钙化明显者，X线摄片和CT扫描可显示甲状软骨下角骨折或环甲关节脱位。应先予以保守治疗，观察3~6周，无效后可采用手术治疗。环杓关节脱位可发生于喉内部伤或喉外部伤，主要表现为声嘶、吞咽困难和呼吸困难。喉镜检查见杓区和杓会厌皱襞肿胀，声带常被遮挡而无法窥视。消肿后可见杓状软骨向前、内方向移位，声带松弛，发声时声门不能完全关闭。在喉镜下行环杓关节拨动试验，脱位者活动度减弱，拨动后活动度可好转。急性期采取保守治疗，促进消肿，保持呼吸道通畅。消肿后及早行环杓关节拨动复位术。

环气管分离（cricotracheal separation） 突然的钝性外力作用于环状软骨，将其推向后上方，使其与气管分离，常与环状软骨骨折同时存在。伤后常有严重的颈部皮下气肿及极度呼吸困难，如果气管与环状软骨完全分离而向下卷曲，伤员可立即窒息死亡。早期诊断不易。疑有此种损伤时，应立即手术探查，确诊后即刻将向下卷缩的气管游离并向上牵拉，低位切开后行气管与环状软骨或甲状软骨吻合术。

创伤性喉阻塞（traumatic laryngostasis） 创伤引起的呼吸道阻塞，可发生于严重的鼻部创伤、咽喉创伤、颈段气管伤，尤其是伴有严重颅脑或胸部创伤者更易出现。引起呼吸道梗阻的直接原因是呼吸道内存在大量分泌物、误吸的血液、凝血块、呕吐物、断裂牙根或泥沙等异物，喉气管软骨骨折移位、黏膜撕脱或水肿堵塞呼吸道，颈前血肿、皮下气肿压迫气道，

双侧喉返神经损伤使声带固定于中线位不能外展等。昏迷伤员除易发生呕吐物、血液、分泌物等阻塞呼吸道外，还可因舌肌松弛后坠，堵塞咽喉部。治疗时首先应根据不同原因及治疗条件，立即进行现场急救解除呼吸道阻塞，同时积极处理颅脑等部位的原发创伤。现场急救措施主要有：清除口腔、咽部及气管内分泌物、血液及异物；口对口或口对鼻人工呼吸；经口腔或鼻腔插入通气导管，向前牵引下颌，防止舌后坠；气管内插管；环甲膜切开术或气管切开术。

喉神经损伤（injury of laryngeal nerve） 包括喉上神经损伤和喉返神经损伤，多因颈部外伤、甲状腺或喉部手术所致。喉上神经单侧损伤后，发音音调过高且声音频率范围缩小，检查可见伤侧声带边缘不整齐且呈弓形，声门偏斜；双侧损伤者亦不能发高音，发出的声音更加单调而低沉，检查可见声带表面皱纹。单纯喉上神经损伤后，一般不致出现呼吸困难，除进行发声训练外，无需特殊治疗。发声困难或明显声音低沉者，可通过手术使环甲间隙缩小。喉返神经单侧损伤后，可仅表现为声嘶及发音无力，检查可见损伤侧声带处于旁中线位，深吸气时健侧外展正常而伤侧声带固定不动不能外展；双侧损伤后可先有短暂声嘶，而后出现咳嗽无力，呼吸困难，检查见双侧声带均处于旁中线位，声带边缘松弛，深吸气及发音时，双声带仍固定于旁中线位，而在呼气时稍有外展。单侧喉返神经损伤，应先采取保守疗法，无效后应行神经松解吻合术。双侧损伤出现呼吸困难者，须行气管切开术，或行声带外展术扩大声门裂。

胸部创伤（chest trauma） 不论在平时或战时都很常见。它包括最简单的胸壁挫伤或肋骨骨折，以及最危急的心血管损伤，可单独或合并存在。可分为闭合伤和开放伤两类。闭合伤多见于工矿、交通、建筑事故中的挤压、冲撞、车祸、坠落以及爆炸的气浪冲击等。开放伤在战时多为火器伤、爆炸伤；平时以刀、锥等锐器刺伤较为常见。伤情轻者多主要表现为胸痛，治疗应止痛并限制活动；伤情重者，可致呼吸循环紊乱，并可于短期内死亡，处理上要及时、准确、果断、有效。创伤早期的关键在于纠正呼吸和循环功能紊乱；中期以防治感染为主的并发症；后期的主要问题是处理并发症和后遗症。

胸部挤压伤（crush injury of chest） 指富有肌肉的胸部受巨大重力或动力作用，皮肤虽未破裂，但胸壁软组织发生的损伤，常伴有骨折和胸腔脏器损伤。多为建筑物倒塌或车辆、重物等挤压引起。严重者解除挤压伤后，受伤组织可出现广泛出血、血栓、组织坏死及炎症反应，肿胀明显，肤温降低，尿量减少，血压下降。治疗重点是防治休克，控制感染和处理肾功能衰竭，同时应处理骨折和胸腔脏器伤。

胸部交通伤（traffic injury of chest） 是交通事故时暴力撞击或挤压以及锐器刺穿胸部组织或脏器而发生的损伤。胸部交通伤甚为常见，是平时创伤的主要原因。大多为闭合伤，但胸部撞击于尖锐物体或飞行碎片击中胸部等也可引起开放伤。严重的胸部交通伤常可引起呼吸、循环功能障碍，伤员有胸痛、咯血、呼吸困难，甚至休克，伤情进展迅速，常很快导致死亡。早期应迅速根据受伤史，初步检查判明损伤性质和严重程度，及时、有效、优先处理危及伤员生命的损伤，有手术指征者，则应果断施行，必要时可在急诊室紧急剖胸以缓解险情，挽救生命。紧急剖胸手术指征有：(1) 持续胸腔内出血；(2) 心脏破裂及急性心脏压塞；(3) 主动脉或主动脉弓上分支破裂；(4) 气管及支气管破裂；(5) 严重肺裂伤；(6) 膈肌破裂；(7) 食管破裂。

闭合性胸部创伤（closed chest trauma） 系胸壁无创口、胸腔或纵隔与外界不相通的胸部创伤。多由钝性物体或暴力牵拉造成，包括挤压伤、碰伤、钝器伤、挫伤以及冲击伤等。轻者只有软组织挫伤或单纯肋骨骨折，重者可伴有血、气胸及胸腔脏器损伤。病史询问应注意伤因、受伤时姿势，伤后出现的症状及演变过程，查体应观察生命体征以及意识、面容、气管有无移位、胸廓呼吸动度等，必要时行胸腔穿刺和 X 线检查。对已明确的损伤应做相应处理，连枷胸包扎固定，血气胸放置胸腔闭式引流。一时难以确诊的损伤，应于对症处理过程中密切观察，争取尽早诊断。

开放性胸部创伤（open chest trauma） 系胸部皮肤有破口、胸膜腔或纵隔与外界相通的胸部创伤。多由火器或刃器造成。伤员有严重呼吸困难、循环功能障碍，甚至有创伤性或失血性休克。应立即用厚纱布垫封闭伤口，抗休克，并在气管插管下麻醉，行清创、修补胸壁缺损和处理胸腔损伤脏器，并放置闭式引流管，术后应抗感染及注射破伤风抗毒素。

穿透性胸部创伤（penetrating chest trauma） 指枪弹弹片或锐器穿透胸壁进入胸膜腔或纵隔的损伤，亦称胸腔伤。通常发生气胸、血胸以及胸腔脏器的严重损伤。诊断中应了解致伤武器的性能，受伤部位和受伤姿势，并对伤口和伤道进行仔细检查。

非穿透性胸部创伤（non-penetrating chest trauma） 指仅伤及胸壁而未穿透至胸膜或纵隔的损伤。多无内脏损伤，但由火器造成时，少数伤员由于弹道损伤的冲击效应亦可并发内脏损伤。

胸部贯通伤（perforating wound of chest） 指投射物穿入胸壁或胸膜腔后又从对侧皮肤穿出的损伤。有入口和出口，通过伤道，可大致判定可能损伤的脏器。

胸部盲管伤（blind wound of chest） 指投射物穿入胸壁或胸膜腔后滞留于组织中。只有入口而无出口，由于异物存留，易继发感染。

创伤性肋骨骨折（traumatic fracture of rib） 是指暴力引起的肋骨完整性破坏。骨折多发生在第3~10肋骨。一根或数根肋软骨单处骨折后，一般情况对呼吸、功能影响不大；但双处骨折，特别是相邻数肋双处骨折，可使胸壁软化，形成反常呼吸运动，严重影响呼吸循环功能。骨折端如穿破胸膜，则可引起气胸和血胸。主要表现为局部疼痛，深呼吸或咳嗽时加剧，有明显的压痛点或骨擦感，并常有不同程度的皮下气肿。X线检查不仅可证实诊断，而且可查明有无气胸和血胸。但骨折若发生在肋骨与肋软骨交界处或切线位，X线检查可能看不到骨折线，但在伤后3~6周再次胸部X线照片，可看到骨折骨痂形成阴影。对单独或多根单处骨折，主要是解除疼痛，使伤员能有效地呼吸和咳嗽；对多根双处骨折、形成反常呼吸运动者，还须消除反常呼吸运动，以改善呼吸循环功能；对于开放性骨折，应彻底清创，缝合伤口，并应用抗生素治疗及注射破伤风抗毒素。

创伤性肋软骨分离（traumatic detachment of rib cartilage） 是指肋软骨与肋骨交界处局部受直接暴力作用而产生的骨折，也称肋软骨脱位。多发生在第2~5肋。骨折局部压痛，可有异常活动，X线检查常不能发现。一般不需特殊治疗，可自行愈合。疼痛严重者可行普鲁卡因封闭治疗。双侧相邻多根肋软骨分离或合并胸骨骨折，可使胸壁软化，形成反常呼吸运动。

创伤性胸骨骨折（traumatic fracture of sternum） 系指暴力引起的胸骨横断骨折，常伴有前后错位。多发生于胸骨体或胸骨体与胸骨柄交界处。由交通事故所致者，常与驾驶盘损伤有关。可伤及内乳动脉、合并肋骨骨折和心肌挫伤。主要表现有局部肿痛，咳嗽和呼吸时加重，局部有压痛，可触及骨折断端。斜位及侧位X线胸片可明确诊断。一般采用卧床、止痛等保守治疗。密切观察有无心肌挫伤及其他严重损伤，若骨折有移位，可行闭式复位或行悬吊牵引固定；若伴有连枷胸或牵引固定无效或剧痛影响呼吸功能，可行切开复位内固定术。

连枷胸（flail chest） 亦称浮动胸壁（floating thoracic wall），系相邻数肋双骨折或多发性肋骨骨折合并胸骨骨折所形成的胸廓软化。表现为该部胸壁吸气时内陷，呼气时外突反常呼吸运动，常伴有肺挫伤，可导致严重的呼吸、循环功能紊乱。急救时可用厚敷料加压包扎固定或沙袋压迫。对于浮动胸壁范围较大者，须行胸壁外牵引固定或手术复位固定。对于伴有呼吸窘迫、$PaO_2 < 8kPa$（60mmHg）、$PaCO_2 > 6.5kPa$（50mmHg）、肺分流≥25%的伤员应采用正压辅助呼吸治疗。

纵隔摆动（mediastinal flutter） 亦称纵隔扑动，系在呼吸时纵隔发生左、右移动。多由开放性气胸引起。因胸壁缺损，使胸膜腔与外界相通，破坏了胸膜腔与外界大气之间的压力差。吸气时健侧胸腔负压增高，而伤侧胸膜腔由于胸壁伤口自由进入空气，两侧胸膜腔压力处于不平衡状态，致伤侧肺受压，纵隔向健侧移位；呼气时伤侧胸膜腔的部分气体又经胸壁伤口溢出，两侧胸膜腔压力差较吸气时小，使纵隔又移向伤侧。纵隔来回摆动，可引起严重呼吸循环功能障碍，应立即处理开放的胸壁伤口。

胸壁内固定（internal fixation of chest wall） 是指采用骨折内固定手术，固定骨折之肋骨或胸骨以纠正反常呼吸运动，促使病人早期活动，骨折及早愈合。适用于：(1) 浮动胸壁有明显呼吸循环功能障碍或有剧烈胸背痛，卧床困难；(2) 肋骨骨折有明显错位，将来有可能发生胸廓畸形或胸骨骨折伴明显移位，有可能形成假关节者；(3) 对剖胸手术的病人，于胸内手

术完成后，可同时行肋骨或胸骨固定。肋骨骨折的内固定手术，应以创伤小为原则，手术方法有钢丝缠绕固定、钢板固定、肋骨髓腔内穿克氏针骨折固定、Judet 固定架肋骨固定等，一般选择性固定 2～3 根骨折之肋骨即可纠正反常呼吸，稳定胸壁。胸骨骨折的内固定可在上、下骨折端钻孔用不锈钢丝对端拉拢固定。术后卧床位 2 周左右后，待骨折纤维连接形成，疼痛减轻后可下床活动。

胸壁牵引固定（tractive fixation of chest wall） 系用牵引法固定肋骨或胸骨骨折以消除反常呼吸运动。肋骨的牵引固定方法有胸壁牵引架牵引固定、巾钳重力牵引固定或工形架牵引固定以及多孔有机玻璃或塑料板等牵引固定。胸骨牵引固定适用于胸骨横断骨折和明显移位伴有反常呼吸运动者，即用不锈钢丝或牵引钩从一侧胸骨旁小切口进入，紧贴胸骨后由另一侧肋骨间穿出。牵引用 4～5kg 重量，牵引时间约 2～3 周。术中须注意勿伤及血管和肺。术后及时观察牵引情况，调整牵引钩的松紧度及牵引重量。

肋间神经阻滞术（intercostal nervous block） 是注射药物于肋间神经周围以阻滞止痛的方法。因肋间神经与其上、下肋间神经有分枝重叠，故须同时阻滞其上、下的肋间神经。注射部位可在脊椎旁（肋骨角）、腋后线、腋前线或胸骨旁等处。椎旁肋骨角位于脊椎旁 5cm 处，此处肋间神经部位恒定，体表标志清楚，阻滞止痛效果满意。选定注射部位后，消毒铺单，用细针做皮丘麻醉后，自皮肤垂直刺向肋骨，再退针转向刺入肋骨下缘，回抽无血后，即可注射药物。常用 0.5%或 1%普鲁卡因，每处注射 5ml 左右，必要时可加入适量强地松龙，并可重复注射。适用于胸壁创伤、肋间神经痛等。

创伤性闭合性气胸（traumatic closed pneumatothorax） 系指胸部小的穿透伤，空气进入胸腔，伤道已闭合，胸腔内空气不再增多或肋骨骨折端刺破肺表面而漏气，空气进入胸膜腔后随着肺脏被压缩，裂口自动闭合的气胸。气急、胸痛症状较轻，叩诊呈鼓音，呼吸音减弱，气管无明显移位。根据受伤史、体征和 X 线检查可以确诊。胸膜腔内积气逐渐被胸腔内血管和淋巴管所吸收而肺脏复张。肺压缩 30%以上、症状明显者，可行胸腔穿刺抽气。

开放性气胸（open pneumatothorax） 系由于创伤造成胸壁缺损，胸膜腔经胸壁伤口与外界相通，空气随呼吸运动自由进出胸膜腔，形成伤侧肺萎陷和纵隔摆动。可致严重缺氧和休克，常伴有胸腔脏器的严重损伤，病死率高。处理应立即用不透气敷料密封伤口，在气管插管正压控制呼吸下彻底清创，修补胸腔脏器伤，冲洗胸腔，放置闭式引流。在战时或创口污染较严重，仅缝合肌层，皮肤和皮下敞开，行二期缝合。如胸壁缺损甚大，可行肌瓣转移，肺填塞或人工材料等方法修补。术后应用破伤风抗毒素及大剂量抗生素预防感染。

创伤性张力性气胸（traumatic tension pneumatothorax） 系胸部创伤后，胸壁或肺的创口形成活瓣状，空气只进入胸腔而难以排出，胸膜腔的气体逐渐增多，压力不断升高，不仅使伤侧肺萎陷，纵隔向对侧移位，对侧肺也因纵隔移位而受压萎缩，心脏移位及上下腔静脉受压使血液回流受阻，心排出量下降等，导致严重的呼吸循环功能障碍，如不及时排气减压，可迅速引起病人死亡。其病因常系肺裂伤、胸壁活瓣开放伤以及气管、支气管或食管裂伤。主要表现为严重呼吸困难、大汗、紫绀、皮下气肿、休克。伤侧胸壁隆起，肋间隙饱满，叩诊呈鼓音，呼吸音消失，气管移向健侧，胸腔测压高于大气压，穿刺抽气后胸腔内压力降低，症状可减轻，不久后胸腔内压力又复增高，症状加重。急救应立即用粗针穿刺或放置活瓣针，确定性处理是在锁骨中线第二肋间放置胸腔闭式引流，术后密切观察漏气情况。

创伤性皮下气肿（traumatic subcutaneous emphysema） 即气体积聚于皮下组织引起的肿胀，是肺、气管、支气管或食管裂伤的表现。轻度皮下气肿，仅造成轻度不适感；重度气肿可见气肿部位皮肤肿胀，扪之有捻发音（感）。X 线胸片可见胸骨后及胸壁肌肉等处顺肌纤维放射状不规则的空气影像。轻者不需处理，气肿多可自行吸收。对不断扩展的严重皮下气肿，可在气肿最明显部位做多处小切口排气。但应明确导致皮下气肿的原因并进行相应的处理。

创伤性纵隔气肿（traumatic mediastinal emphysema） 即气体逸入纵隔疏松的结缔组织内，多由气管、支气管、食管破裂或创伤性气胸伴有纵隔胸膜破裂引起。气体量少者，无明显症状体征；量多者，可形成

张力性纵隔气肿，引起呼吸困难、紫绀及面、颈、胸、背等处皮下气肿，可出现 Hamman 征（前纵隔积气听诊闻及的粗糙爆裂音，可随心跳同时出现），心浊音界缩小或消失。X 线胸片可显示纵隔和颈深筋膜间隙积气。心电图可有 T 波倒置、低电压及 ST 段改变。治疗须解决原发损伤，少量纵隔气肿，无需特殊处理，一周左右气体自行吸收；积气量多，特别是张力性纵隔气肿引起呼吸循环功能紊乱者，应及时行胸骨上切迹切开排气。手术方法是在胸骨上凹一横指处做一横切口，分离至气管前筋膜深面进入纵隔使气体逸出而减压，并留置一较粗且不易压瘪的末端多侧孔胶管以利继续引流。若胸膜已破并有气胸者，可放置胸腔闭式引流管排气。

创伤性血胸（traumatic hemothorax） 系由创伤导致的肺组织裂伤、胸壁血管破裂、纵隔心脏及大血管损伤等使血液积存于胸膜腔内。小量血胸（500ml 左右）可无症状，不需特殊处理；中量血胸（1500ml 以内）和大量血胸（1500ml 以上）因大量失血及血胸压迫伤侧肺并使纵隔移位，可表现为胸闷、气促，严重者有脉细速、面色苍白、血压下降和休克，气管向健侧移位。X 线检查可显示胸膜腔积液量。血液在胸膜腔内由于心、肺及膈肌活动的去纤维蛋白作用，可失去其凝固性。宜及时行胸腔穿刺，抽出血液即可确诊。中量以上的血胸应行胸腔闭式引流，排除积血，促使肺及时复张，以防感染或形成凝固性血胸。活动性出血或疑有胸腔脏器损伤者，应予输血，立即开胸手术处理。形成凝固性血胸或纤维胸者，应行凝固性血胸清除或胸膜剥脱术。

创伤性凝固性血胸（traumatic clotted hemothorax） 系由于创伤性血胸发生时间较久，积血刺激胸膜渗出的纤维蛋白敷布于胸膜上使肺的呼吸活动减弱；随着去纤维蛋白作用的消失或短时间内出血速度快、出血量大，形成凝固性血胸。胸腔积血一旦出现凝血块，胸腔穿刺或闭式引流均难以排出，并易继发感染，须尽早手术清除凝血块及肺表面的凝固性纤维蛋白膜。

纤维胸（fibrothorax） 指很厚的一层纤维组织附着于胸膜表面，使胸膜间隙完全为纤维组织所填塞。常继发于血胸、脓胸、结核病等。临床表现可有不同程度的气短，患侧胸廓缩小，其胸壁运动及呼吸功能严重受限。肺功能检查提示限制性通气功能障碍。X 线检查可见肺脏被致密厚壳所包绕，可有钙化。对肺实质无明显病变或由创伤性血胸演变而致者，应行胸膜剥脱术，去除纤维板，使肺复张，改善呼吸功能。

创伤性脓胸（traumatic empyema） 系因胸部创伤后化脓性细菌引起的胸膜腔感染和积脓。多由胸部开放伤、胸腔异物、血气胸、气管及食管损伤处理不善造成。其急性期表现有发热、气急、胸痛、白细胞增多。X 线胸片显示胸腔积液。胸腔穿刺抽出的陈旧性积血，可作蒸馏水试验，即用试管盛 5ml 蒸馏水和 1ml 积血，充分混匀，3min 后观察，若无感染则呈清澈红色液，否则呈现不同程度混浊。亦可做胸腔积血涂片观察红细胞与白细胞之比例，无感染时为500:1，如达到 100:1，则提示有感染存在。若胸腔穿刺抽出脓液即可明确诊断。脓液应做细菌培养及药敏试验。进入慢性期，常出现消瘦、贫血，患侧肋间隙变窄等。急性脓胸应用大量抗生素和胸腔穿刺抽脓或行闭式引流；如脓液过于黏稠不易抽出或已形成多房，应开胸手术将脓液清除，剥除肺表面的纤维蛋白包膜，使肺尽早膨胀，以消灭脓腔。慢性脓胸应考虑行胸膜剥脱术或胸廓成形术。

创伤性胸导管瘘（traumatic fistula of thoracic duct） 系由于胸部创伤造成胸导管破裂而引起乳糜胸。钝性损伤时多由脊柱过度后伸、高处坠落或胸腔过度挤压所致；刃器或火器伤发生乳糜胸者少见。病理生理变化主要是大量乳糜液丢失造成的营养障碍及水电解质失调、以及胸腔积聚乳糜液压迫心肺。主要表现是突发气短、紫绀、胸闷，甚至出现休克。胸部 X 线检查可见大量胸腔积液和纵隔移位。如未及时诊断治疗，伤员在短期内出现衰竭和其他合并症而死亡。胸腔穿刺或引流液如有乳糜特性，乳糜试验阳性，涂片苏丹红染色显微镜下观察，可见大量脂肪球即可明确诊断。若因禁食，乳糜脂肪含量少或与血液混合，易误为一般胸腔积液。伤员应进无脂肪、高蛋白、高热量饮食或行静脉高价营养，加强支持治疗，维持水、电解质平衡，同时及时经胸腔闭式引流排出胸内乳糜液，使肺膨胀。一般 3～4 周的保守疗法可获治愈。如每天引流乳糜超过 1500ml，连续 5d，或经 2～3 周保守疗法仍继续丢失乳糜，应经积液侧进胸寻找胸导管破口，结扎胸导管。若为双侧乳糜胸，则选择右侧进胸于膈上方奇静脉和降主动脉之间寻找胸导管，予以结扎。

创伤性胆道胸膜支气管瘘（traumatic fistula of bili-pleurobronchus） 多由右下胸穿透伤同时损伤膈肌和肝脏引起，是一种少见的复杂性胆瘘。伤员常有胆道、胸膜和肺部感染症状，并咳胆汁色痰。在瘘发生之前，可能先出现膈下脓肿、胆汁胸或脓胸。根据胆汁色痰、胆道造影、支气管造影和胸腹部CT检查有助于诊断。治疗关键在于明确瘘道关系和并发病变，采用胸腹及胆管引流，并应用大量抗生素控制感染和支持治疗，必要时行手术治疗。

胸腔穿刺（thoracentesis） 系一种用针穿入胸腔抽吸胸腔内液体或气体的诊断和治疗方法。常用坐位或斜坡卧位，也可采用仰卧位或侧卧位穿刺。抽气时取锁骨中线第2肋间，抽液时常取腋后线第7肋间或腋中线第6肋间。穿刺方法：于选定部位消毒、铺单及局部麻醉后，胸腔穿刺针（用16～18号针头连接约12cm长的橡胶管制成）连接50ml注射器或用血管钳夹住橡胶管，不连注射器，沿肋骨上缘刺入，针头进入胸腔时有阻力突然消失感，此时，连接注射器者即可抽吸；夹有血管钳者，接上注射器，松开血管钳，然后抽吸。排出注射器内容物时，先以血管钳夹住橡胶管。穿刺过程中，伤员应平静呼吸，不宜咳嗽。抽出胸液可送化验以帮助诊断。胸腔积气或积液抽出后有利于肺复张，改善呼吸功能。胸腔穿刺虽然是临床上常用而简单的诊疗手段，但在操作中应随时询问病人的主诉及观察脉搏的变化。

胸腔闭式引流（closed drainage of thoracic cavity） 系经胸壁切口将导管置入胸膜腔，另一端连接于水封瓶内，使胸膜腔内的液体或气体只能经引流管单向排出，外界空气为瓶内水平面所阻隔，不能进入胸膜腔的处理方法。适用于血胸、气胸、早期脓胸及胸腔手术后，以排除胸腔积液或积气，使肺复张。常用方法有肋间套管法、肋间切开插管法和肋骨切除插管法。引流体位可采取坐位或斜坡位。合并有支气管胸膜瘘者，勿向健侧卧，以免脓液流入健侧支气管引起窒息。引流位置气胸以胸腔上部为宜，血胸一般在腋中线或腋后线，脓胸须取积脓的低垂部位。如系包裹性脓胸，置管前可经胸透或超声定位，先行诊断性穿刺。应注意引流物性状，记录引流量。

胸腔开放引流（open drainage of thoracic cavity） 系通过手术切除小段约5cm长肋骨、切开胸膜腔、插入内径约2cm的引流管或将皮肤与壁层胸膜缝合，使引流开口与外界直接相通以排出胸腔积脓。适应证为：(1) 急性脓胸经胸腔闭式引流后脓液变稠，引流不畅，纵隔也已固定；(2) 慢性脓胸合并支气管胸膜瘘。术前须行胸部正侧位X线摄片或造影检查，了解脓腔位置和大小。如未合并支气管胸膜瘘，患者取半卧位，侧向健侧，否则只取正坐位。局部麻醉后，消毒铺单，沿拟定切除的肋骨做5cm长的切口，顺肌纤维方向分开胸壁各层肌肉，显露肋骨，骨膜下切除肋骨4～5cm，经肋床穿刺吸脓定位后，切开肋床和增厚的胸膜进入胸腔，吸净脓腔内脓液，手指伸入脓腔，如有分隔，应予以分开，并探查引流位置是否适当，放置内径约2cm的引流管，外加别针固定，皮肤切口间断缝合；亦可在确定引流位置合适后，直接将皮肤与壁层胸膜缝合，外盖厚层敷料。术后应用力咳嗽，深呼吸或吹气球，并下床活动，促进肺脏复张。如无支气管胸膜瘘，术后应行脓腔冲洗和定期测量脓腔容积，保持引流通畅，待脓腔容积小于10ml时，拔除引流管或切除皮胸瘘管，改用油纱条换药，使瘘道愈合。

剖胸止血手术（thoracotomy for hemostasis） 创伤性血胸剖胸止血指征为：(1) 进行性血胸，伴有休克或经闭式引流观察2～3h，每小时引流量超过200ml；(2) 伴有心脏、大血管、气管、支气管、食管损伤或膈肌破裂；(3) 大量凝固性血胸；(4) 伴有胸腔内异物存留。手术切口视伤口或伤道部位选择前外侧切开（自胸骨缘沿肋骨走行至腋中线）、后外侧切开（自脊椎旁沿肋骨走行至锁骨中线）、胸骨正中切开、横切口双侧前胸切开（横断胸骨）。手术必须在气管插管麻醉下施行，进胸后仔细检查、止血、修补或切除损伤脏器。术毕冲洗胸腔，安放闭式引流管，注意抗感染，保持引流通畅，并行输血、输液，加强支持治疗。

凝固性血胸清除术（operative scavenging of clotted hemothorax） 小量凝固性血胸可自行吸收，但中等量以上的凝固性血胸，凝血块机化可影响伤员肺功能，若继发感染则形成脓胸，应尽早手术清除凝血块及附着于肺表面的纤维蛋白膜。术前注意：(1) 手术时机最好在伤后2周左右，病情基本稳定时施行；(2) 切口可在凝固性血胸中部、不宜过大；(3) 如有条件可

在电视胸腔镜下施行。术后须注意保持胸腔引流管通畅，给予抗生素防治感染，鼓励咳嗽或吹气球，以利肺复张。

肺纤维板剥除术（decortication of pulmonary fibrous plate） 凝固性血胸机化后即成为纤维胸，需行肺纤维板剥除术。一般选用后外侧切口，先在纤维板上切一小口，找到纤维板与肺表面的间隙后，采用钝、锐性方法由此向四周分离剥除纤维板。如膈肌面纤维板剥离困难，可不予剥除，但脊柱旁沟及前胸壁等处纤维板必须剥除，以利肺复张。对较大肺漏气应行褥式缝合并彻底止血，冲洗胸腔。术后应用抗生素，胸腔闭式引流可用负压吸引，促进肺复张。须待X线检查证实肺已完全膨胀，才拔除引流管。

胸部创伤的电视胸腔镜手术（videothoracoscopic surgery of chest trauma） 电视胸腔镜手术是20世纪90年代初兴起的一种新的手术方法。其和开胸手术比较，具有创伤小、恢复快、并发症少及术后生活质量高等特点；但镜下解剖、分离、结扎、止血困难，手术时间相对延长。胸部创伤后，电视胸腔镜手术适用于：(1) 胸腔脏器损伤的诊断；(2) 胸壁出血的电凝止血，清除胸腔内凝血块及异物；(3) 修补表浅肺裂伤；(4) 创伤性乳糜胸结扎胸导管。随着临床经验的积累和手术器械的改造，手术适应证会进一步扩大。术前应注意伤员已具备开胸探查指征或胸膜腔原已有广泛粘连，则不宜做电视胸腔镜手术。

肺挫伤（contusion of lung） 是由于胸壁遭受强大暴力引起的高压波直接作用于肺脏或胸部，胸廓受压后又弹回致胸腔内压力急剧变化所引起的肺实质出血及水肿，常伴有胸壁软组织严重挫伤和肋骨骨折。在钝性胸部伤中甚为常见。穿透性胸部伤亦可引起创道周围肺实质的挫伤。挫伤严重程度取决于暴力的大小，暴力作用偶尔也可使对侧肺发生对冲性挫伤。轻者仅感胸痛，常易为胸壁合并伤所掩盖。重者气急、紫绀、咯血、心动过速，动脉氧分压降低。听诊伤侧有罗音和呼吸音减低。X线胸片显示肺有斑片状边缘模糊阴影或沿支气管走行的线状不规则浸润影。依据创伤史、症状、体征和X线表现可明确诊断。肺挫伤可在2~3d后开始吸收，轻者一般不需特殊治疗。严重肺挫伤应吸氧、限制输液量，鼓励咳嗽，应用抗生素，可短期、大量应用肾上腺皮质激素。有严重低氧血症者，气管内插管或行气管切开，辅助机械呼吸，监测血氧变化，并及时处理合并伤。

肺撕裂伤（laceration of lung） 系由胸腔受挤压或撞击，胸内压突然升高，两肺被严重牵拉撕裂，如同时有声门紧闭，则似密封充气的纸袋突然加压后引起破裂，或肋骨骨折端直接刺破肺组织。引起裂口大小不等，小者仅伤及浅层肺组织，大者可连同血管、支气管同时撕裂。主要表现呼吸困难、咯血、紫绀、皮下气肿，甚至休克。X线胸片显示有血胸、气胸，肺内有边缘锐利的团块状阴影。撕裂伤小者经胸腔穿刺或闭式引流后，裂口可自行愈合；大者需行肺修补术。

肺撕裂伤修补术（repair of lung laceration） 适用于：(1) 肺撕裂伤合并大量血胸，首次引流量 > 1000ml，并有活动性出血；(2) 合并大量气胸，胸腔闭式引流证实有重度漏气者；(3) 合并肺内血管、支气管损伤。根据裂伤部位、大小，选用适当切口。手术将肺伤口边缘修齐，剪去无活力的肺组织，对漏气较多的小支气管或仍在出血的小血管，应先于结扎，再缝合裂口深面，以便消灭残腔，然后缝合其浅面。如有明显漏气，可加针补缝。若肺撕裂严重，不宜修复时，则做肺切除术。

创伤性肺内血肿（traumatic intrapulmonary hematoma） 胸部穿透伤或非穿透伤均可引起肺内血肿。非穿透伤所致者，可能与胸部受挤压、撞击时胸腔内压瞬间改变，肺组织被骤然牵拉致肺实质破裂而脏层胸膜完整或肺内小血管受强力牵拉而发生破裂，血液贮积于肺裂伤处，由于肺的弹性回缩而形成圆球形肺内血肿。伤员可有咯血或血痰。伤后数日X线胸片可见孤立、边缘光滑的圆形阴影，有时因血液外渗，也难与肺挫伤鉴别。治疗主要在于防止肺部并发症和促进血肿吸收。伤后早期应鼓励咳嗽、排痰，止血和应用抗生素。血肿一般在2周至3月内被吸收。若血肿吸收不完全可形成创伤性肺假性囊肿。血肿感染则可形成肺脓肿，应考虑手术治疗。

创伤性肺假性囊肿（traumatic pulmonary pseudocyst） 系一种少见的肺损伤，胸部穿透性或非穿透性伤均可引起。可能是肺实质或小支气管破裂而形成的肺内局限性积气，由于缺乏组成囊壁的上皮层，故称为肺假性囊肿，亦谓之肺气囊肿。可有咯血，一般无明显

体征。伤后早期X线胸片可见大小不等的含气空腔，腔内可有液平。一般无需特殊治疗。囊内空气可在2周至5月内被吸收，假性囊肿自行消失。若囊肿与支气管相通，容易导致感染。出现咳脓痰者或囊腔持续存在并有咯血者，可考虑手术切除。

肺爆震伤（blast injury of lung） 亦称肺冲击伤，是由于炸弹、炮弹或水雷等爆炸性武器爆炸时产生的强大冲击波，作用于胸壁和呼吸道，使小支气管、肺泡及血管破裂，导致肺组织出现广泛出血、水肿、渗出和肺气肿，甚至肺破裂。常合并有心脏损伤。伤员外观可无受损痕迹，但外轻内重，伤情发展快，可出现胸痛、胸闷、咳嗽、气急、咯血或血性泡沫痰、紫绀、烦躁不安，甚至休克。肺部听诊有啰音。X线胸片可见肺纹理增加，肺野内有斑片状边缘模糊阴影。应取斜坡位卧床休息，镇静、吸氧、止血，保持呼吸道通畅，避免过量输血、输液，应用抗生素，有呼吸功能障碍者应行呼吸机辅助呼吸。

创伤性湿肺（traumatic wet lung） 系指胸部创伤后病人出现胸痛、呼吸困难、紫绀、喘息样呼吸、咳嗽、痰多不易咳出；缺氧，严重者，烦躁不安。双肺可闻及湿罗音或哮鸣音。X线胸片示肺内有斑点状或融合成片状的阴影及大片肺不张，可伴有血胸、气胸。目前认为这些临床表现是由肺挫伤所致，因而，临床多不主张用创伤性湿肺这一病名。治疗按肺挫伤处理。

创伤性窒息（traumatic asphyxia） 系胸部受塌方、房屋倒塌或车辆等挤压而出现的一种综合征。其发生机制一般认为在胸部或上腹部受挤压的瞬间声门紧闭，气管及肺内空气不能排出，使胸内压骤然增高，迫使右心血液经由上腔静脉逆流入无静脉瓣的头和颈静脉，引起微血管扩张并发生毛细血管点状出血。病人头面部、颈部和上胸部皮肤呈紫色，并有多处瘀血点，眼睑皮肤发紫，有瘀血斑，眼球结膜下出血。严重病例可出现意识障碍，甚至呼吸困难，并可合并胸内脏器的损伤。治疗主要是卧床休息，对症处理，吸氧至呼吸平稳，及时发现及处理合并伤。无合并伤者，皮肤黏膜的出血点或瘀血斑可在1~2周内自行消退。

肺内异物（intrapulmonary foreign body） 胸部开放伤可有弹片、子弹、金属碎片或碎石片、骨碎片、衣屑和泥土等异物存留于肺内。伤员可有咳嗽、咯血、胸痛、血胸及气胸表现。常引起肺部感染，若未及时和正确处理，炎症可反复发作，形成肺脓肿和支气管扩张。诊断主要依据胸部穿透伤史和X线胸片。晚期咯血者应行支气管造影，以判断是否继发支气管扩张及其累及的范围。异物需早期手术摘除者较少，如其位于肺表面或在伤口附近，于早期清创或开胸处理其他损伤时顺便取出。当急性炎症消退后，可在2周至3月内对如下情况之异物施行手术摘除：(1) 并发出血或感染；(2) 异物形状不规则，直径大于1.5cm；(3) 异物靠近肺门，对大血管、气管、支气管有危害可能；(4) 明显胸痛或对异物有严重顾虑者。所有伤员均应在术前注射破伤风抗毒素血清。若异物靠近肺表层无感染时，可切开肺组织取出异物或行肺楔形切除；若异物合并感染时，应将异物连同部分肺组织一并切除；异物靠近肺门或并发支气管扩张或肺脓肿者，应行肺叶切除。

开放性气管支气管损伤（open injury of trachea-bronchus） 系由刃器刺伤、子弹和弹片直接穿透造成的气管、支气管裂伤或完全断裂。此类损伤伤情严重。颈部开放性气管损伤常合并血管、食管、神经或喉损伤，伤员往往因严重失血呈休克状态，表现为严重呼吸困难、紫绀，甚至窒息死亡。颈部伤口有气体出入，并从伤口喷出血痰者即可诊断。若外部伤口较小，空气不能排出则形成皮下气肿并蔓延形成纵隔气肿，合并血管损伤时则形成颈部血肿，压迫气管。若伴有大静脉损伤，空气可随呼吸运动进入血流，造成致命性空气栓塞。应迅速进行压迫止血或用纱布填塞止血，经损伤下方作紧急气管切开或经气管破口快速行气管插管，解除呼吸道梗阻，纠正缺氧，同时快速补充血容量，在全麻下妥善行伤口清创和损伤器官修补手术。胸部开放性气管支气管损伤甚为少见，多因合并心脏、大血管及食管损伤或开放性气胸而在现场死亡。幸免死亡者，表现为休克，严重呼吸困难、紫绀、咯血、皮下及纵隔气肿。由于伤情危重，不宜做过多辅助检查，应迅速将开放性气胸变为闭合性气胸，并立即置胸腔闭式引流防止张力性气胸。疑有气管支气管损伤者，应于清醒下气管插管控制呼吸，纠正缺氧和休克，紧急开胸探查裂伤部位、形态及合并伤类型，缝合损伤的气管或支气管。对叶支气管破裂或因合并有心脏、血管损伤而循环不稳定者，可迅速

切除伤肺，以免因支气管重建而影响心脏、大血管伤的修补甚至导致伤员死亡。

闭合性气管及支气管损伤（closed injury of trachea-bronchus） 系由严重挤压伤，如砸伤、辗压、撞击、坠落等钝性暴力或骤然猛烈减速造成的气管支气管裂伤或完全断裂。其发生机制尚不完全清楚。可能与以下因素有关：(1) 胸部突然遭受强力挤压时，胸廓前后径变小，横径增大，使两肺向左右分离，致隆突产生过度牵拉，支气管发生破裂；(2) 胸部受压瞬间，同时有声门关闭，气管被挤压于胸骨与脊椎之间，气管内压力骤然增高，超过组织耐受限度而发生破裂；(3) 环状软骨和气管隆突固定，而两肺悬垂于两侧，胸部前后受压时因肺被挤压向侧后，对隆突附近的两侧支气管产生剪切力，将内压很高的支气管折断。闭合性气管支气管损伤常合并肋骨骨折，较少合并心脏、血管或食管损伤。80%左右的破裂在距隆突2.5cm以内，裂口常发生于分叉部或气管膜部与软骨结合部。其临床表现与破裂部位、裂口大小及胸膜损伤情况有关。伤员有呼吸困难、紫绀、咯血、张力性气胸、纵隔及皮下气肿和昏迷。体检有气管向健侧移位，伤侧叩诊呈鼓音，呼吸音消失。X线检查可见气胸、纵隔气肿和“悬肺征”。凡张力性气胸或血胸，经充分胸腔闭式引流及负压吸引仍不能控制气胸，应考虑气管或支气管损伤之可能。纤维支气管镜检查可明确诊断。裂口<1cm者可自行愈合；裂口较大或断裂者，应急诊手术修补。部分未及时诊治伤员可于伤后若干年、月，因气管支气管狭窄、肺不张就诊发现，应手术切除狭窄部分，行对端吻合；如支气管断端远侧肺不张、合并感染或已纤维化丧失功能，则须做肺切除术。

气管支气管破裂修补术（repair of tracheobronchial rupture） 除小于1cm的裂口可保守治疗外，其他情况的气管支气管破裂一经诊断，应立即开胸手术修补。于气管内麻醉前应先置胸腔闭式引流，最好采用双腔管或单腔管支气管内插管。预防胸腔内积血经损伤的支气管流入对侧和便于修补缺损。切口视损伤部位而定。胸内气管损伤，可采用胸骨正中劈开切口；主支气管破裂，可采用伤侧后外侧切口，经第5或第6肋床进胸。若气管膜部或支气管破口不大，剪齐边缘后，用3~0可缓吸收的缝线间断缝合；若破口大而边缘不齐或完全断裂，应修剪断端，做对端吻合。术中注意：(1) 缝合前，适当游离断裂支气管两端，充分游离肺组织及切断下肺韧带，以减少吻合部位张力；(2) 缝合前用导管吸净支气管腔内分泌物及血液；(3) 修补或吻合时应注意口径大小一致，断端黏膜要对合整齐，先缝软骨部，后缝膜部，也可先缝4点固定，缝合间距不应小于1.5mm，线结打在腔外；(4) 缝合毕确认无漏气后，用胸膜片或其他组织覆盖吻合口，冲洗胸腔，放置上、下胸腔引流管。术后须保持引流管通畅，可行气管切开，有助于清除气道分泌物，降低气管内压，减少吻合口空气外逸。

创伤性剥脱性食管炎（traumatic exfoliative esophagitis） 是一种少见的食管黏膜创伤，表现为食管黏膜上皮剥脱，呕吐出完整的管状食管黏膜，亦称为食管黏膜管型剥脱症或表层脱落性食管炎。多为进食时食管创伤，黏膜下出血，形成血肿，血肿扩大后借重力使黏膜与肌层分离，引起恶心、呕吐，黏膜上皮即成管状被吐出。剥脱之管状物由磷状上皮细胞构成，无明显炎症及坏死。可有上腹不适、胸骨后疼痛、吞咽困难、呕血或便血。X线钡餐可见“双腔食管”，治疗可于口底将管状物切除，暂时禁食，静脉输液补充营养，并口服抗生素和收敛剂促进愈合，出血多者，可输血及应用止血药物。黏膜可完全再生，无瘢痕形成。

食管异物（foreign body in esophagus） 指肉团、骨刺、义齿及小玩具等异物嵌塞于食管腔内，常滞留于食管生理性狭窄部位，主要表现为咽下困难、胸骨后闷胀不适及疼痛。食管X线检查可见异物大小、形态及停留部位，但不显影的异物X线检查需加用造影剂，根据情况吞服稀钡或吞咽钡剂棉球，对疑有穿孔者则禁用钡剂而用碘油或水溶性对比剂造影。异物导致食管穿孔者，可发生纵隔感染或液气胸。发生食管主动脉瘘者，可有信号性出血，即小量呕血或黑便，不久常因大出血致死。食管异物的治疗是及时行食管镜检查并取出异物，有食管损伤者，应禁食并予大量抗生素治疗。难以用食管镜取出的异物及合并穿孔等并发症者，应及时采取手术治疗。

食管腐蚀伤（caustic injury of esophagus） 系指吞服强酸或强碱所造成的食管灼伤。其严重程度取决于腐蚀剂的性质、浓度、剂量以及食管本身的情况。常伴有口咽及胃的灼伤。强碱可使组织蛋白溶解，脂肪皂

化，水分吸收而致组织脱水。强酸则导致组织蛋白凝固坏死。食管灼伤的病理过程和损伤程度可分为：1度为卡他性食管炎；2度为灼伤累及肌层；3度为食管全层凝固坏死。伤员可出现口、咽及胸骨后灼痛、咽下困难、唾液多及呕吐，有食管穿孔者，可发生纵隔炎或食管支气管瘘等。轻者数日后急性症状消失；较重者由于瘢痕形成可在伤后一月左右出现食管狭窄，再度出现吞咽困难，并逐渐加重。早期X线胸片和造影检查有助于了解食管穿孔情况。伤后一周食管镜检查可确定黏膜上皮受损情况，但不能诊断食管全层性损伤程度。急救时应细心置管行温和的胃灌洗，禁食，静脉补充液体及营养，禁忌催吐和饮用中和剂以免进一步造成损伤，应用激素和抗生素有利于水肿和炎症减轻。一周后可逐渐进流食，伤后十天可进行食管间歇扩张预防或减轻食管狭窄。亦有报告采用食管腔内置管取得较好的预防效果者。扩张治疗效果不佳，已形成严重狭窄，可在伤后半年，根据狭窄段长短采用食管成形或用胃或结肠等重建食管。

开放性食管损伤（open injury of esophagus） 系因火器、刃器或飞溅碎片（金属、石块等）直接穿透食管引起的裂伤或穿孔。常合并周围器官的损伤。单纯开放性食管损伤甚为少见。开放性颈段食管裂伤见唾液及食物从创口流出，即可确诊。胸段开放性食管裂伤常因合并心脏、血管及气管损伤而死于现场，幸免于死亡者，多在开胸探查时发现。单纯胸段开放性食管损伤可有剧烈胸背痛、纵隔气肿、一侧或双侧液气胸、严重呼吸困难，甚至休克，应迅速封闭胸壁伤口，置胸腔闭式引流。口服美蓝，胸腔引流液呈蓝色，可明确诊断。吞服造影剂可证实裂口部位。治疗包括禁食、抗感染及全身支持治疗。如在伤后24h内，应争取一期缝合修补；对晚期病例，采用以胸腔闭式引流为主的保守治疗，亦有行全食管切除、颈段食管外置及Abbot手术等，但病死率均甚高。

闭合性食管损伤（closed injury of esophagus） 系指由钝器、冲击波及高压气体所引起的食管裂伤或穿孔。可伴有周围器官的损伤。食管裂伤与纵隔或胸膜腔相通，含菌唾液、食物及返流的消化液外溢可引起严重的纵隔感染、纵隔气肿、张力性气胸或腐败性脓胸。伤员脉速、体温及白细胞升高，甚至休克死亡。X线检查可见颈筋膜层或纵隔有游离气体和致密阴影或纵隔增宽，有时呈现局限性气液面。穿入胸腔者则可见液气胸，口服造影剂可显示外溢部位。闭合性颈段食管裂伤可有颈部肿痛、皮下气肿和吞咽困难，多可经禁食、支持疗法、抗感染及切开引流等治愈，裂口较大或完全横断时，须及时手术修补或行对端吻合。闭合性胸段食管裂伤可有剧烈胸痛、呼吸困难、紫绀；下段食管裂伤常有上腹疼痛、上腹壁肌紧张。胸腔穿刺可抽出气体及有臭味之脓液或抽出液类似胃液，口服美蓝后穿刺液呈蓝色，吞服造影剂可证实裂口部位、大小。应争取在24h内开胸修复，术前放置胃管和禁食。若已有纵隔脓肿或脓气胸或食管壁炎性水肿明显，则行纵隔引流或胸腔闭式引流，应用大剂量抗生素、禁食，胃或空肠造瘘饲食，待感染控制、全身情况好转后，施行食管瘘根治术。对裂伤或穿孔发现较晚，症状轻微，全身状况较好，裂伤有自然愈合可能者，也可采用非手术治疗。

创伤性食管穿孔与破裂手术治疗（operative treatment of traumatic esophageal perforation and rupture） 创伤性食管穿孔或破裂发生24h以内，应及时手术修复。术前应注意：(1) 经鼻插入胃管，以便术中探查损伤的食管及术后胃肠减压；(2) 液气胸造成呼吸困难者，应先置放胸腔闭式引流；(3) 应用抗生素防止感染；(4) 积极抗休克，做好输血准备。手术入路及处理视裂伤部位、大小及穿孔后确诊时间而定。颈段食管损伤经左胸锁乳突肌前缘纵切口，找到穿孔部位，修剪、清洗裂口，用缓吸收缝线间断缝合，并用附近肌瓣覆盖加固，切口下方置烟卷或橡皮片引流。如已出现颈部和上纵隔感染积脓，根据颈部压痛和肿块部位，可经颈部切开引流。胸段食管损伤经受累侧后外侧切口开胸，裂口位于上中段者，经第5肋间隙或肋床进胸，位于下段者经第6肋间或肋床进胸，游离食管后，全层间断缝合，并用邻近胸膜片或肋间肌瓣或膈肌瓣缝盖裂口；对于裂伤太大不能修补的食管，应做食管切除和颈部食管胃或结肠吻合，以确保吻合口愈合良好，防止并发胸内吻合口瘘。术毕放置胸腔闭式引流。腹段食管损伤采用上腹部正中或旁正中切口，切断胃膈腹膜返折及结扎切断上部几支胃短动脉后游离胃底，间断缝合裂口，胃底浆肌层缝盖，术毕在术野附近置软胶管或烟卷引流。术后应禁食、抗感染、静脉输液、持续鼻胃管减压和胸腔引流，待吞服造影剂，确定修补处愈合后渐进流质饮食，再根据引流多寡拔除引流管。已有食管壁间水肿，直接缝合已不可能者，用合适的补片或胃底闭合缺损；亦可

行食管颈部造口、胃造瘘或食管腔内置管，待感染控制、全身情况改善后，再行食管瘘管根治。若穿孔超过24h，纵隔感染积脓尚未穿入胸腔，可自背部切口切除1~2根肋骨的后段，将胸膜推开暴露后纵隔，作后纵隔切开引流。

创伤性食管气管瘘（traumatic esophagotracheal fistula） 是一种十分罕见的食管与气管相通的损伤。可发生于火器、刃器或飞速碎片同时穿透食管和气管壁或受损时食管未破裂，数日后坏死食管前壁穿入气管膜部形成；也可由胸部突然遭受强力挤压、撞击，使食管和气管内压瞬间骤增而致破裂。穿透伤合并食管气管瘘时，常合并心血管损伤，多于现场死亡。典型表现为进食下咽时立即呛咳，常并发肺部感染。颈部食管气管瘘与纵隔相通者，可有皮下气肿，颈部疼痛或经创口溢出大量气体和唾液及食物，由此即可确诊。胸段食管气管瘘可有纵隔及皮下气肿、胸骨后疼痛、咯血或呕血、及张力性气液胸等症状。食管或气管造影可显瘘口部位和大小；颈、胸部斜位或侧位摄片可明确嵌顿之异物。根据典型症状和食管或气管造影检查不难诊断。创伤性食管气管瘘一经明确，应及时清创，取出滞留异物，修补食管和气管缺损，及时行气管造口，并予适当引流，加强抗感染治疗。

创伤性食管气管瘘修补术（repair of traumatic esophagotracheal fistula） 术前应：（1）经鼻插入胃管，以便术中探查和术后胃肠减压；（2）有液气胸者，安放闭式引流；（3）应用抗生素；（4）气管切开或清醒插管，清除呼吸道血液和分泌物。颈段食管气管瘘可经左胸锁乳突肌前缘切口游离气管和食管，找到瘘口后，分别间断缝闭瘘口，并用邻近肌瓣覆盖，切口下方置橡皮片引流。胸段食管气管瘘未与胸腔相通者，可行胸骨正中劈开切口；若已与胸腔相通，一般经右侧后外侧切口，第5肋床进胸，将肺牵向前下方，剪开食管上段部位纵隔胸膜，显露瘘口，分别间断缝合食管和气管瘘口，用邻近胸膜片或肋间肌瓣分别覆盖于食管和气管瘘口，并缝合固定，术毕放置闭式引流。可行气管切开以预防支气管瘘复发。若食管瘘口关闭不满意，可行颈部食管造口转流和胃或空肠造瘘术，待病情好转再行食管修补或重建。术后应保持各种引流通畅和持续胃肠减压，禁食，抗感染，鼓励咳嗽，保持呼吸道通畅。待吞服造影剂，确定食管瘘口已愈合后再渐进食流质，并视引流量酌情拔除引流管。

创伤性膈疝（traumatic diaphragmatic hernia） 系指穿透伤或非穿透伤时合并膈肌破裂，腹腔脏器通过破裂膈肌进入胸腔。闭合性创伤性膈疝左侧多于右侧，进入胸腔的脏器以胃最常见，依次为脾、大网膜、小肠及肝等。闭合性膈肌破裂，膈肌裂口较大，由于胸内压低，腹腔脏器大多很快疝入胸腔，发生梗阻或绞窄；但裂口较小者，可在伤后数月或数年腹腔脏器才疝入胸腔。其症状与疝入脏器多少、有无梗阻或绞窄有关。较大的膈疝可因压迫心和肺而引起呼吸循环功能紊乱，出现呼吸困难和紫绀，甚至休克，最严重的并发症是疝入脏器发生嵌顿或绞窄，出现剧烈胸腹痛和呕吐等。X线检查在胸腔内可见实质性肿块或空腔脏器阴影以及纵隔移位。对可疑病例，可插入胃管或注入造影剂，证实胃在胸腔内即可明确诊断。诊断确立后，应立即手术，还纳腹腔脏器，修补膈肌。关于手术径路，于急性期多主张经腹，慢性期多主张经胸切口。

胸腹联合伤（thoraco-abdominal injury） 系指同一种致伤因子，造成胸部内脏和腹部内脏以及膈肌同时受到损伤。分为开放性胸腹联合伤和闭合性胸腹联合伤两大类。开放伤是致伤因素直接穿透胸内脏器、膈肌和腹内脏器，在伤道经过的全程，造成多种脏器同时损伤。闭合伤是下胸部或上腹部突然受强力挤压或撞击，使胸、腹腔压力骤升，造成胸、腹腔脏器损伤及/或膈肌破裂。受伤脏器越多，伤情越严重，病死率越高。伤员多有胸腹损伤的双重表现，可有胸痛、呼吸困难、紫绀、腹痛、腹肌紧张、压痛、反跳痛及休克等。腹腔脏器经膈肌进入胸腔后可加重呼吸困难。若单纯胸伤出现难以用胸伤解释的休克，或胸部损伤出现腹部症状，或腹部损伤出现胸部症状，或任何第4肋间以下的穿透伤，均应考虑胸腹联合伤。若从胸部创口或胸腔闭式引流中见到胆汁或胃肠内容物，或从创口看到破裂的膈肌或腹内脏器，即可确诊。X线检查可确定血胸、气胸、纵隔气肿、膈下游离气体等。腹腔穿刺对诊断有帮助，腹腔灌洗更有诊断意义。治疗应先抗休克，封闭胸壁开放伤口，优先处理危及生命的损伤，立即行胸腔闭式引流。如无胸腔大出血或心脏压塞，多数胸伤经闭式引流即可达到治疗目的，但如有剖胸手术适应证，应立即剖胸。腹腔脏器损伤均需剖腹手术。如胸、腹部均需手术，多

不主张胸腹联合切口，应根据伤情先开胸或先开腹或两组同时手术，可分别做胸、腹部切口。

创伤性膈疝修补术（repair of traumatic diaphragmatic hernia） 无论穿透性或非穿透性膈肌破裂，一旦确诊，应及时手术治疗。术前注意：(1) 先纠正休克；(2) 详细了解伤情，确定有无胸腔和腹腔脏器合并伤；(3) 放置胃管行胃肠减压；(4) 腹伤重者，可先行胸腔闭式引流然后开腹探查，必要时再开胸探查；(5) 慢性创伤性膈疝发生梗阻、绞窄者，需按肠梗阻、肠绞窄行术前准备；(6) 无论经胸或经腹均采用气管内插管麻醉。经胸采用后外侧切口、第7肋间进胸，经腹采用上腹正中或旁正中切口。显露膈肌裂口后，先检查疝入脏器确无损伤再还纳入腹腔。如有损伤，需妥善处理，方能还纳。经胸修补疑有膈下腹腔脏器损伤者，可切开扩大膈肌裂口或另做腹部切口进腹探查。若疝入胃有胀气，可经胃管吸引后再行还纳。膈肌裂口止血后，用7号丝线作“8”字全层缝合，若裂口大不能直接缝合修补，可采用心包、筋膜等自体组织或人工材料修补缺损。术后须继续抗休克、吸氧和持续胃肠减压，保持胸腔引流和其他引流通畅，并用抗生素防治感染。

创伤性胸壁疝（traumatic hernia of chest wall） 系指肺自肋间软组织裂口疝出，亦可发生于多发性肋骨骨折和反复胸腔穿刺。由于肋间隙邻近胸骨处缺乏肋间外肌和邻近脊椎缺乏肋间内肌，为肋间解剖薄弱区，大多数胸壁疝好发于该部位。可有干咳和呼吸时胸痛。查体可见胸壁出现包块，其大小随呼吸而改变。深吸气后闭气或做深呼气动作可见包块增大。呼气相切线位X线胸片可见胸壁含气阴影。自行愈合的机会很小。手术治疗可将附近软组织、上下肋骨或其骨膜拉拢即可修复。如系肋骨骨折错位所致，须行骨折肋骨内固定。

创伤性动脉空气栓塞（traumatic arterial air embolism） 系创伤后空气进入破损的静脉，随血流到达右心室，经血流冲击形成泡沫，严重阻碍右心及肺动脉血流，形成肺动脉空气栓塞，病人出现紫绀、呼吸困难，甚至死亡。少量气泡可通过肺内动静脉吻合支或毛细血管进入体循环。胸部创伤后空气可由破损的肺静脉进入体循环，到达心、脑、肾等全身器官而发生小动脉栓塞，如冠状动脉、脑动脉、视网膜血管和肾动脉等，引起组织缺血、坏死，出现肌肉和关节疼痛、昏迷、抽搐、呼吸困难和心肌损害等。空气栓塞可发生于胸部穿透伤、肺爆震伤和呼吸机正压通气治疗的伤员，是肺损伤的严重并发症。明确诊断后，高压氧治疗可有一定效果。

胸部创伤的护理（nursing care of chest trauma） 胸部创伤包括胸壁、胸膜、肺、气管、支气管、食管、胸导管、膈肌、心脏和大血管的损伤。伤后可有胸痛、咯血、咳嗽、咳痰、呼吸困难、呕吐、呕血、吞咽困难等，易发生呼吸和循环功能障碍，严重时引起窒息、休克甚至死亡，必须及时抢救。护理上应注意询问受伤史，解脱伤员上衣，并察看伤处改变，观察血压、脉搏、心率和呼吸。根据伤情取适宜卧位休养，限制活动。有呼吸困难、缺氧和休克等症状者，应立即给予高流量吸氧，保持呼吸道通畅，鼓励病人咳嗽、排痰，协助翻身、拍背，雾化吸入及呼吸机的管理。必要时用鼻导管气管内吸痰或纤维支气管镜下吸引，严重者需行气管切开，呼吸机辅助呼吸，做好气管切开护理。保持各种引流通畅，防止脱落，注意记录引流量和引流物性状等。输血、输液应注意保持通畅和适当控制滴速。饮食宜用流质或半流质。需要镇痛时应控制药物剂量。严重胸部创伤伤员，应由专人护理，备好急救药品与物品，以备使用。

心脏创伤（cardiac trauma） 随着工矿和交通事业的迅速发展，心脏创伤的发病率日益增高，它是一种情况严重、病死率极高的创伤，有62%～84%伤员未抵医院即已死亡。心脏创伤可分为穿透性创伤、闭合性创伤和医源性创伤。穿透性心脏创伤通常由刃器、火器、爆炸等因素所致，少数可因胸骨或肋骨骨折断端猛烈向内移位刺穿心脏引起，常引起致命性大出血、急性心脏压塞或心脏异物存留等；闭合性创伤主要见于车祸、砸伤、挤压伤和冲击伤等，常引起心肌挫伤、心脏破裂或心内结构损伤；医源性创伤主要由心外科手术、侵入性导管检查或造影以及心肺复苏等引起，常引起大出血、急性心脏压塞或心脏异物存留。心脏创伤常伴有严重的多发伤，最常见的是脑、肺、肝、脾、胃、肾、肋骨或胸骨骨折等。对心脏创伤的处理，主要依靠早期正确的诊断和迅速有效的救治。

心脏穿透伤（penetrating cardiac injury） 穿透性心

脏创伤是由枪弹、弹片或刃器等引起，包括穿透性心包伤、心脏伤及心内异物存留等。这类创伤可伤及心脏的任何部位及临近的大血管，引起心壁、心内结构、冠状动脉和传导系统损伤，以及后期的室壁瘤形成等，病死率极高。常见损伤部位依次为右心室、左心室、右心房、左心房。有4种不同的病理生理改变和临床表现：(1) 心包裂口较大，心脏出血能畅通地外溢流入胸腔或腹腔内者，导致严重失血性休克；(2) 心包裂口较小或有血凝块堵塞者，则引起血心包或急性心脏压塞；(3) 心包创口部分敞开或心包创口较小而心脏创口较大，致心脏出血量多于心包外溢量者，造成失血性休克并缓慢发展成心脏压塞；若出血凶猛，则引起急性心脏压塞；(4) 心脏创口很小者，可自行闭合或因血凝块堵塞而停止出血，病情趋于稳定；但亦可于伤后数小时或数周血栓脱落而致延迟性心脏出血或心脏压塞。

心脏穿透伤的诊断（diagnosis of penetrating cardiac injury） 任何胸壁心脏危险区的穿透伤，以及颈根部、上腹部、腋部、后胸壁或纵隔的穿透伤，都应高度警惕有心脏损伤的可能。致伤物类别、受伤部位、致伤力大小、方向等，对诊断均有很大帮助。对有明显心脏压塞和内外出血症状者，较易做出临床诊断。若外出血不严重，中心静脉压不高，而又有休克者，常提示有血胸或腹腔积血。X线检查对诊断帮助不大，但能显示有无异物、气胸或血胸等。心电图无特异性改变，二维超声心动图对心脏压塞、心脏异物的诊断帮助较大。心包穿刺对急性心脏压塞的诊断和治疗均有价值，但若心包积血已凝固，可出现假阴性。对诊断明确的胸内大出血，怀疑心脏创伤者，应紧急剖胸探查。

心脏穿透伤的救治（treatment of penetrating cardiac injury） 手术适应证：(1) 有胸部穿透伤，伤后几分钟或1h内即呈现严重休克或大量血胸，考虑有心脏大血管创伤，应及时开胸探查；(2) 有心脏压塞体征，心包穿刺发现有大量血液积存，或穿刺后症状稍有改善，随即又恶化者，应立即手术；(3) 伤情重，心脏濒于停搏者，可在急诊室或监护室进行抢救手术。

急救方法：(1) 抗休克：快速建立静脉通道，可采取大隐静脉或踝静脉切开插管，快速补充液体；(2) 解除心脏压塞：若有严重急性心脏压塞引起循环衰竭，应行心包穿刺或剑突下心包开窗引流术；(3) 有血胸或气胸时：行胸腔闭式引流；(4) 呼吸道欠通畅或神志昏迷：应迅速行气管插管；(5) 病情危急者：在急诊室或手术室行紧急剖胸术，并做好体外循环转流准备；(6) 切开心包前必须显露好手术野；准备好吸引器、清洗液和充足的血源，找出心脏创口，用手指压迫或用无创伤钳钳夹暂时止血，待循环稳定后再处理心脏创口；(7) 手术切口的选择：多采用伤侧前外侧开胸，必要时横断胸骨。如心脏伤情需要建立体外循环，可经右室流出道或主肺动脉插静脉引流管，经降主动脉插动脉管。当术前已决定需建立体外循环者，行胸骨正中切口较为方便。如为胸腹联合伤，则应先做胸骨正中切口，修复心脏伤后，再向下延长切口开腹，处理腹腔内合并伤，亦可分别行剖胸和剖腹切口。

心脏闭合伤（closed cardiac injury） 闭合性胸部创伤可引起心脏创伤。致伤原因多为交通事故、高处坠落、挤压、爆炸所致高压冲击波或体育运动伤。主要致伤机制包括：(1) 直接作用：一定强度的单向性力量（如拳击、司机前胸撞于方向盘）直接作用于心前区造成损伤；(2) 间接作用：腹部或下肢突然遭受挤压，使大量血液骤然涌入心脏和大血管，腔内压力剧增，引起心脏创伤或破裂；(3) 减压作用：快速运动的人体突然减速时（如坠落，急刹车）；(4) 挤压作用：心脏被挤压于坚硬的胸骨和脊柱之间；(5) 气浪作用：爆炸时高压气浪正面冲击心脏区而损伤心脏。闭合性心脏创伤可造成心脏的多种损伤，最常见的是心肌挫伤、心脏破裂、心包损伤、冠状血管损伤以及传导系统功能障碍等。

医源性心脏创伤（iatrogenic cardiac injury） 医源性心脏创伤主要是指在对心脏疾患进行诊断、治疗过程中引起的心脏创伤。主要包括：心导管检查时导管穿透心壁；选择性心腔造影高压注入造影剂时穿透心壁或注入心肌；心脏手术后安放心包腔内引流管过硬、过尖刺伤心脏；闭式二尖瓣扩张术中撕裂左心耳或左房；主动脉瓣、二尖瓣换瓣时传导系区域缝针过深，损伤传导束；术中操作损伤上、下腔静脉、主动脉及其分支；心脏复苏时，胸外挤压用力过猛；二尖瓣换瓣术后左室后壁破裂出血；放射治疗引起冠状动脉和心肌损伤等。临床主要表现为大出血和（或）心脏压塞。治疗应根据不同病因进行相应处理，缝合破裂

口，必要时在体外循环转流下进行修补。

急性心脏压塞（acute cardiac tamponade） 急性心脏压塞是心包出血、心脏破裂或心肌损伤所致心包腔内积血急剧增多，或由于心包腔内快速积气压力过高而导致心脏受压的结果。病理生理改变主要为心脏（特别是心房）和心包内大静脉受压，静脉血不易回流入心脏，因而回心血量减少，心脏搏出量减少，收缩压下降，脉压差变小，冠状动脉血流量减少。由此可引起一系列临床症状和体征，表现为周身冷汗、面唇紫绀、呼吸急促、颈部浅静脉怒张、血压下降、心音遥远、脉搏细速、尿少、心浊音界扩大及奇脉等。部分病人可见典型的 Beck 三联征，即静脉压升高、心音遥远和动脉压下降。若血容量不足，上述三联征的表现可不明显。病情的缓急与心脏压塞的程度、失血量和速度有关。心包穿刺对明确诊断、缓解心包腔内压力，为平稳麻醉和手术创造条件。剑突下心包开窗术可避免心包穿刺假阳性和假阴性。治疗主要是急诊剖胸，清除心包内积血，缝合心壁破口，对濒于死亡的病人紧急手术亦可望获救。

急性心脏压塞治疗：心包穿刺术（treatment of acute cardiac tamponade：pericardial puncture）

（1）适应证：①高度怀疑有血心包或急性心脏压塞者；②伤后数周内，X 线显示心影逐渐增大，二维多普勒超声心动图提示心包积液量逐渐增多，临床出现血液动力学障碍体征。

（2）方法：①严格遵守无菌操作要求：用 1%普鲁卡因局麻；②取半坐位或仰卧位；③将一消毒的心电图导联连接在穿刺针头上，当针头接触到心肌表面，QRS 综合波立即呈负向，根据心电图的变化可确定进针深度；④穿刺部位及方法：a. 剑突下心包穿刺：在剑突和左第 7 肋软骨交角处，穿刺针与腹前壁成 45°角，针尖向上向后进入心包腔底部，边进针边抽吸；b. 心前区心包穿刺：胸骨左缘第 5 肋间，心浊音界内侧约 2cm 至胸骨左缘外侧约 2cm 之间，用 18 号或 20 号穿刺针向内向后朝脊柱方向；c. 胸骨左缘第 4 肋间穿刺；⑤结果判断：a. 穿刺抽出血液，证明有血心包；抽出空气，说明有气心包；b. 若心包腔内压力等于或高于中心静脉压，则可确诊为急性心脏压塞；c. 心包穿刺有 25%假阴性。

急性心脏压塞治疗：剑突下心包开窗术（treatment of acute cardiac tamponade：pericardial fenestration under xiphoid process） （1）体位：仰卧位，或上半身略垫高；（2）切口：局麻下沿胸骨下段，剑突至上腹壁的正中线切开皮肤，皮下组织，切除剑突，自剑突下分离胸骨后间隙，推开两侧胸膜，部分分离开膈肌，暴露出心包，切开心包进行探查；（3）若无活动性出血，则清除积血和血块；（4）若有活动性出血，可沿胸骨正中线向上切开作胸骨正中劈开切口或左前外侧切口，扩大术野，检查出血性质。如为动脉血，先探查左心、冠状动脉及肺静脉；如为静脉血，则先探查右心、腔静脉及肺动脉，寻找出血源，缝合心脏或心包裂口；（5）探查完毕，将心包边缘外翻固定于胸壁软组织上，放置闭式引流管于心包腔内，缝合伤口。

创伤后心包炎（post-traumatic pericarditis） 胸部创伤累及心包、心脏，可引起创伤后心包炎，多在伤后数天内发生。病理改变早期多为急性纤维蛋白性心包炎，随着病情发展，渗出液可为浆液蛋白渗液或浆液血性。若积液量大，在某些病例可出现亚急性或慢性心脏压塞。若有感染，则成为化脓性心包炎。少数病例可发展为缩窄性心包炎。临床主要症状为心前区疼痛、发烧，偶有干咳、吞咽困难、乏力、肌肉酸痛及关节疼痛等，化验检查可有白细胞增多，血沉增快，部分病人可听到心包摩擦音，心电图可有窦性心动过速、QRS 波群低电压以及 ST－T 改变，二维超声心动图可见心包腔有液性暗区。一般给予对症处理，少数病例数周或数年后发展为缩窄性心包炎，则应行心包剥离术。

心包创伤（injury of pericardium） 孤立性心包创伤很少见，一般都合并有心脏其它部位的损伤，可发生于膈心包或胸膜心包，以后者多见。胸膜心包撕裂多伴胸膜破裂，常合并其他心脏伤，若撕裂口较大可造成心脏疝。膈心包撕裂常伴膈肌破裂，不会发生心脏疝，但可引起腹腔内脏器疝入心包腔和/或胸腔内。临床表现与心包裂伤伤口大小、部位和合并症有关。若为单纯心包裂伤，破口小，可产生血心包或急性心脏压塞；如破口较大，最危急情况就是心脏突入胸腔形成心脏疝，引起严重循环障碍；或腹腔脏器疝入心包腔或胸腔引起腹内脏器嵌顿。临床检查少有其他阳性体征。处理应及早手术探查，防止或治疗心脏嵌顿或腹内脏器嵌顿或绞窄。以剖胸较好，回纳疝入之心脏，修补心包撕裂口。必要时做胸腹联合切口，回纳

疝入的腹内脏器，修补膈心包及膈肌撕裂口。

气心包（pneumopericardium） 心包腔内积气，叫气心包。气管、支气管及肺损伤同时合并心包损伤，则呼吸道的气体进入心包腔形成气心包。一般情况下气心包不影响心脏功能，无明显临床症状。但若心包裂口小，形成活瓣，气体只能进不能出，气体量不断增加，心包腔内压力不断上升，可导致心脏压塞。临床检查心浊音界不扩大，心音正常，X线提示心影两外侧缘各有一线状弧形阴影，心影外缘与该线状影之间有一透亮气带，透视下心脏搏动减弱。治疗无特殊。若出现心脏压塞症状，可行心包穿刺术，抽出心包内积气，但穿刺点应稍高，在胸骨左缘第4、5肋间，同时查找气体来源，处理合并伤。

血心包（hemopericardium） 心包伤、心脏伤或心包内大血管伤均可引起出血，血液流入心包腔，心包腔内积存的血量不多，无明显压迫症状者叫血心包。闭合性和穿透性胸部创伤均可引起血心包，但以前者为多见。一般情况下血心包对心功能无明显影响，亦无明显临床症状和体征。但若短时间内较大量血液流入心包，则可引起心脏压塞。X线检查有时显示心影略增大，二维多普勒超声心动图显示心包内有液平段或液性暗区，心电图在早期各导联可显示ST段升高，T波高耸，后期则呈低电压，T波倒置或平坦。一般无需特殊处理。若心包内有凝血块，引起浆液性心包积液出现心脏压塞，则应行心包穿刺抽液减压或剑突下心包开窗引流。

心脏疝（cardiac hernia） 在胸膜心包撕裂口较大的情况下，心脏可部分或全部自心包创口脱出，导致心脏疝。心脏自心包创口脱出后，可被心包创口束缚，限制心脏舒缩，使心脏活动和功能受影响，有时还压迫冠状动脉或引起心脏扭转，使心搏出量减少，可导致猝死。心脏疝多发生在伤后数天。其诊断要点有：(1) 临床症状：主诉胸骨后疼痛、呼吸困难、心悸，以后可突发急性心衰，但亦可无症状；(2) 物理检查：脉搏增快、血压降低、静脉淤血体征、心音减弱而模糊不清；(3) X线检查提示心影增大，向左偏移，左心缘凸出；(4) 心电图显示电轴左偏，缺血性ST-T改变及束支传导阻滞。在处理时应注意，由于心脏疝随时可发生心脏绞窄，因此只要病情许可，应作剖胸探查，将疝出之心脏复位，修补心包创口，如心包创口不能直接缝合，可用涤纶片或阔筋膜修补。

心肌挫伤（myocardial contusion） 所有因钝性暴力所致的心脏创伤，如果无原发性心脏破裂或心内结构损伤，称为心肌挫伤。挫伤部位最易发生于心脏前、侧壁远端和心尖部。常见的致伤原因是心前区受暴力的直接撞击，使胸部受来自前后方对向暴力的挤压；胸部受减速力的作用或急剧的高压气浪或水浪的冲击等。其病理解剖学表现差异较大，包括心外膜或心内膜下淤斑、血肿、心外膜或心内膜撕裂、心肌壁全层挫伤等。早期病理改变常与缺血性心肌梗死相似，外观为暗红色出血区，出血吸收，可形成疤痕，甚至形成室壁瘤。心肌挫伤后易发生心律失常、心排出量下降、血栓形成、充血性心力衰竭等。心律失常与挫伤灶部位、数目和大小有一定关系，常见的是窦性心动过速、室性早搏、房性心律失常、传导异常以及非特异性ST-T改变。由于心肌功能受损，心肌储备力下降，可导致心排出量下降。

心肌挫伤的诊断（diagnosis of myocardial contusion）

(1) 临床表现：轻度心肌挫伤可无任何临床症状，或仅有窦性心动过速，房性早搏；中度心肌挫伤可有心悸、气短或一过性心绞痛；重度心肌挫伤可有不同的临床表现，如迟发性室壁瘤形成、心内间隔穿孔、房室瓣损伤、延迟性心脏破裂、心力衰竭等，且多合并其他心脏伤。

(2) 心电图：早期可正常，重者可出现窦性心动过速、房性或室性早搏、束支传导阻滞或房室传导阻滞等。

(3) 血清酶学测定：肌酸磷酸激酶心肌型同工酶（CPK-MB）和肌酸磷酸激酶（CPK）的比值≥5%或CPK-MB≥200U/L应怀疑心肌挫伤；心脏肌钙蛋白T≥0.5μg/L（正常<0.1ug/L）应高度怀疑心肌挫伤。

(4) 二维多普勒超声心动图：可显示心脏在解剖和功能上的改变。

(5) 核素心脏显像技术：包括心血池显像和心肌显像。

心肌挫伤的治疗（treatment of myocardial contusion）

主要为非手术疗法：

(1) 卧床休息2~4周，严密监测，入院24h内进行系列的ECG检查和血清酶学测定；若血液动力学和心电无异常，24h后停止监测；若原有冠心病

史，持续监测直到血清酶学测定排除心肌梗死。

(2) 若血液动力学不平稳或可疑心肌挫伤并发症，应进一步行超声心动图和/或核素心脏显像检查。

(3) 早期纠正低血容量，给予吸氧，适量使用镇痛剂，必要时使用洋地黄类药物及心肌正性肌力药物，以及抗心律失常药物。极少数严重低心排出量和室性心律失常病人可使用主动脉内球囊反搏泵治疗。部分合并血栓形成和栓塞者若无禁忌证可给予适量抗凝治疗。若合并室壁瘤形成应行外科手术治疗。

外伤性心脏破裂（traumatic cardiac rupture） 严重闭合性胸部创伤可引起心脏破裂，主要包括心房和心室破裂，可发生于心脏创伤后即刻或1~2周后由于挫伤区域坏死软化而引起延迟性或继发性破裂。左、右心室和右心房破裂的发生率无明显差异，左心房破裂少见。心脏破裂的愈后很差，左心室破裂在几分钟内即死亡，右心室破裂存活时间稍长，但亦不超过30min即死亡，心房破裂则可有较多的伤员能存活到医院。临床主要表现为急性心脏压塞和（或）失血性休克。对胸部创伤有大量血胸和失血性休克，首先必须考虑心脏破裂可能，如伴有心包积气，则这种可能性更大。紧急剖胸解除急性心脏压塞和修补心脏裂口是抢救心脏破裂唯一有效的治疗措施。在选择切口时，若为右心室破裂或伤口在前胸壁，可作胸骨正中劈开或右前外侧切口；若为左心室破裂或伤口在左胸侧壁，则宜作左前外侧切口；同时应做好体外循环转流准备，必要时可在急诊室进行紧急剖胸术。

外伤性心室间隔缺损（traumatic defect of ventricular septum） 闭合性和穿透性心脏创伤均可并发室间隔缺损，同时多合并其他心脏伤。在闭合性心脏创伤时，可在伤后立即发生，也可在心肌挫伤的基础上，因局部间隔心肌梗死和穿破而延迟出现。缺损多为单个破口，常位于近心尖的肌隔上。在穿透性心脏创伤则是致伤物直接穿破心脏及室间隔引起。临床表现与缺损大小和分流量多少有关，缺损小，分流量少，可无临床症状或仅有轻度呼吸困难；缺损大，分流量多，可引起进行性心脏失代偿，明显肺充血和心脏扩大，在早期以左心衰竭为主，晚期则可有右心衰竭。主要体征是伤后新出现的胸骨左缘3~4肋间粗糙的收缩期杂音，并可触及细震颤。诊断除临床体征外，主要依靠二维多普勒超声心动图，可显示室间隔有回声中断，若尚不明确，可行右心导管检查或左心室造影。

外伤性心室间隔缺损的治疗（treatment of traumatic defect of ventricular septum） 外伤性室间隔缺损的处理多可择期手术治疗。手术治疗适应证主要取决于分流量的大小和临床征象，若分流量小，临床征象不明显，用药物能控制者，可观察3~6个月，若室间隔缺损仍不闭合则应手术治疗；若在用药期间伤员仍呈现充血性心力衰竭或进行性心力衰竭，则必须及早手术。手术的最好时机是在伤后2~3个月。术前必须全面检查有无心肌挫伤和其程度、以及有无合并损伤存在。早期出现急性或进行性心力衰竭者，要加强强心利尿治疗；有低心排出量或心源性休克者，术前应静脉滴注正性肌力药物，以维持血压和冠状动脉灌流。手术应在体外循环下进行，彻底缝闭缺损，但应注意由右室面进针时，应穿过无挫伤的室间隔缺损边缘组织，将补片的后缘缝合固定并结扎于左室面，同时注意作左室切口时切口不宜过大，不要伤及冠状动脉。

外伤性心脏瓣膜损伤（injury of cardiac valve） 闭合性和穿透性胸部创伤均可造成心脏瓣膜损伤，以闭合性多见。单独损伤者少见，常合并其他严重心脏伤。各瓣膜损伤发生率高低依次为主动脉瓣、二尖瓣和三尖瓣，极少引起肺动脉瓣损伤。主动脉瓣损伤主要是瓣膜本身损伤和瓣环的撕脱，而房室瓣损伤则以乳头肌和腱索断裂多见。临床主要是损伤瓣膜关闭不全的表现，不会引起瓣膜狭窄。诊断主要依靠二维多普勒超声心动图和心血管造影检查。治疗应首先积极处理和改善心功能状态，手术时机则取决于损伤瓣膜关闭不全的严重程度和临床表现。手术方式应通过术中的探查结果而定，可给予瓣膜成形术或瓣膜置换术。

外伤性主动脉瓣损伤（injury of aortic valve） 外伤性主动脉瓣损伤多为汽车撞击引起，导致主动脉瓣叶的撕裂或主动脉瓣叶根部的撕脱，引起主动脉瓣关闭不全。伤员在伤后即时感胸痛及呼吸困难，亦可延期出现，并可即时或延期出现急性左心衰竭症状。体征为在主动脉瓣区及沿胸骨左缘可闻及舒张期吹风样杂音，股动脉区可闻及枪击音并可触及水冲脉，脉压差增大。X线检查显示主动脉搏动增强，左心室增大；二维多普勒超声心动图可显示左室内径增大，主动脉瓣闭合不良，左室流出道可测及舒张期返流频谱；逆

行主动脉造影可见造影剂返流入左心室。治疗上多数需行瓣膜替换术，仅少数瓣膜交界撕脱病例可行交界成形术。

外伤性二尖瓣损伤（injury of mitral valve） 二尖瓣损伤常发生在强烈暴力作用于胸前壁和脊柱上，致心脏突然受压，心室内压力急剧上升，特别于舒张期左心室流出道和主动脉瓣已关闭，导致二尖瓣乳头肌、腱索断裂或瓣叶损伤。临床上早期可有低血压、呼吸困难、胸痛、心悸等，严重者伤后很快便出现急性心功能不全。听诊在心尖部及胸骨左缘可闻及高调的全收缩期杂音。X线显示左心房、左心室均增大，有左心衰竭时，则出现肺部淤血征象。二维多普勒超声心动图可显示左心房内有收缩期血液返流频谱并可测及返流量大小，必要时行左心室造影可见造影剂返流入左心房。治疗时应首先积极治疗和改善心功能状态，在病情允许的情况下进行积极的术前准备。手术方式应根据术中对二尖瓣损伤的探查结果而定，如有行瓣膜成形术的可能，则应行瓣膜成形术，否则应行瓣膜替换术。

外伤性三尖瓣损伤（injury of tricuspid valve） 三尖瓣损伤机制和二尖瓣损伤机制相同，损伤也可累及三尖瓣的瓣叶、乳头肌和腱索，出现三尖瓣关闭不全。临床症状与瓣膜关闭不全程度及返流量大小有密切关系，当为乳头肌断裂时，临床征象出现早而重，若为腱索断裂或/和瓣叶撕裂，则临床征象较缓和。可表现为疲倦、呼吸困难、腹水及末梢水肿等。查体可见右心衰竭体征，听诊沿胸骨左缘可闻及收缩期杂音，吸气时增强，X线检查可见心脏阴影增大，心电图显示右束支传导阻滞，二维多普勒超声心动图显示右心房有收缩期血液返流频谱，必要时作右心室造影可见造影剂返流入右心房。治疗上部分伤员病情较轻，症状不明显，可暂不手术，但应注意观察病情变化。对病情较重需手术者，应以手术修复损伤瓣膜为主，必要时才行瓣膜替换术。

外伤性室壁瘤（traumatic ventricular aneurysm） 闭合性或穿透性胸部创伤均可引起外伤性室壁瘤。根据室壁瘤的形成机制和瘤壁结构可分为真性室壁瘤和假性室壁瘤。穿透性心脏创伤多引起假性室壁瘤，闭合性心脏创伤多引起真性室壁瘤。发生部位以左心室多见，也可见于右心室和心房，甚至两心室同时发生。临床无特殊症状。部分病人可有心律失常、动脉栓塞和心功能不全。X线和CT检查显示心脏阴影有一个异常膨出部分，透视下可见该处搏动减弱或有反向搏动。二维多普勒超声心动图可显示心室局部室壁变薄、运动减弱、矛盾运动或有附壁血栓回声信号。选择性左心室造影可显示室壁瘤的部位、大小和瘤内有无血栓形成，必要时可行MRI或核素血池扫描确诊。室壁瘤对左室收缩功能影响较大，左室壁10%受累可致射血分数下降，15%受累可致左室舒张终末压和容量升高，25%受累可出现充血性左心衰竭，40%受累则可导致心源性休克。主要并发症包括瘤壁破裂、充血性心力衰竭、血栓形成及心律紊乱等。

外伤性室壁瘤的治疗（treatment of traumatic ventricular aneurysm） （1）无症状室壁瘤不需手术；当出现下述征兆时应及早进行手术治疗：①心绞痛：是一个最常见指征；②充血性心力衰竭：切除无收缩的室壁瘤可降低心腔容积和舒张终末压，改善心脏作功；③反复发作的室性心律失常；④体循环栓塞：有附壁血栓形成，特别是附壁血栓发生了感染性心内膜炎时；⑤假性室壁瘤：破裂机会大，必须考虑尽早手术切除。

（2）有以下情况者，不宜手术治疗：①室壁瘤占据左室游离壁50%以上，切除后剩下有收缩力的心肌太少；②慢性室壁瘤伴有广泛心肌病变，心脏明显扩大者；③功能性或无运动性室壁瘤。

（3）手术治疗方式有：①室壁瘤切除缝合术；②室壁瘤切除并应用补片作室壁重建术；③室壁瘤切除并心室内补片成形术。

外伤性真性室壁瘤（traumatic true ventricular aneurysm） 外伤性真性室壁瘤是外伤性室壁瘤的一种类型，多见于闭合性心脏创伤。其形成机制主要是继心肌挫伤后引起的心肌坏死、心室壁的不全破裂及少见情况下的冠状血管损伤所致的心肌梗死，或冠状动脉损伤后损伤区心肌部分坏死变薄，并缺少弹性，最后为纤维结缔组织所取代，造成在心脏收缩期和舒张期都向外膨出的真性室壁瘤。构成瘤壁的除纤维组织外，部分尚有残余心肌组织。多发生于左室前尖部。临床症状缺乏特异性，50%病人有血栓形成。

外伤性假性室壁瘤（traumatic false ventricular aneurysm） 外伤性假性室壁瘤是外伤性室壁瘤的另一种

类型，多见于穿透性心脏创伤，以左室为多见。其形成机制是心脏创伤后引起心肌撕裂，血液流出心外，被心包或周围纵隔组织所包绕，使心腔与心外血肿相交通，从而形成假性室壁瘤。这类室壁瘤瘤壁仅含心包及心包外组织，无心肌纤维，30%可有机化血栓形成。如无并发症，临床上可无特殊症状。由于瘤腔直接与左室或右室相交通，因而假性室壁瘤发生破裂的可能性较大。确诊后应积极进行手术治疗。

心脏异物（foreign body in the heart） 穿透性心脏创伤的致伤物因动能消失而停留于心脏内，或少数刃器或异物沿周围静脉被血流带到心脏而形成心脏异物，以右心室多见。异物可位于心包腔或心腔内，也可嵌入心肌。心腔内异物可随血流游走，如右心异物可游走至肺，左心异物可游走至头、腹及四肢动脉内。心肌内异物可长期存留而无不良后果，但也可引起血栓、急性细菌性心内膜炎、心包炎、心肌破溃、感染、冠状动脉损伤、栓塞、动－静脉瘘、心律紊乱及心内结构损伤等并发症。如为小的心包或心脏异物可不引起任何症状，仅于胸部X线摄片或透视下偶然发现；如为新鲜异物，也可无任何症状，但也可与心脏穿透伤一样，出现心脏压塞、出血和休克等；如为陈旧性异物，一般无症状和体征，若有发热、心前区疼痛和心包摩擦音，则常提示异物在心包并引起心包炎。X线检查可见异物阴影，随心脏搏动而搏动，二维多普勒超声心动图可准确显示异物在心脏的位置。

心脏异物的治疗（treatment of foreign body in the heart） 异物很小，无明显症状或感染迹象者，可保守治疗，定期随访；对心脏、心包和大血管上的异物应以择期手术摘除为妥。手术时机多在伤后1周左右，多用胸骨正中切口。视异物所在部位和情况不同而选用不同手术方法：(1) 嵌于心壁或部分进入心腔的异物，可直接摘除并彻底止血；(2) 心腔内异物，如位于心房，可经心耳取出异物；如位于心室或异物较大，可将食指探入异物心腔，将异物顶至心壁，在该处心壁作2针宽垫片止血牵引线或荷包缝线，再切开该处心壁，取出异物，收紧缝线止血；(3) 对心室内深部异物，则宜在体外循环转流下切开心脏取出异物。

冠状动脉损伤（coronary artery injury） 闭合性胸部创伤造成冠状动脉单独损伤很少见，多合并其他心脏及大血管损伤，包括冠状动脉分支损伤、冠状动脉－静脉瘘或冠状动脉心腔瘘等。以裂伤多见，常发生在左冠状动脉前降支。若为穿透伤引起，则以断裂多见。临床表现与心脏破裂相同，主要是心脏压塞和(或) 失血性休克。如心包完整或心包裂口小，则自冠状动脉破裂处流出的血液积存于心包腔内，形成心脏压塞；如心包裂口较大，则大量血液自心包裂口流出至心包外引起失血性休克。心电图显示心肌梗死图形，ST段升高并异常Q波及倒置的T波。处理应给予手术治疗，远侧细小分支损伤，可予以结扎；冠状动脉主干损伤，可试用6－0无创聚丙烯缝线试行修复，如已断裂，则应进行冠状动脉旁路移植术。

冠状动脉－静脉瘘（coronary artery-vein fistula） 冠状动脉－静脉瘘是冠状动脉损伤的一种类型，在闭合性胸部创伤中非常少见，多合并其他心脏创伤。以右冠状动脉－右心房瘘多见，其次为右冠状动脉－右心室瘘和冠状动脉与并行的冠状静脉瘘。此时冠状动脉的动脉血通过瘘口直接流入静脉系统，造成左向右分流。若分流量大，一方面增加心脏负荷，另一方面使瘘远侧的局部心肌供血不足，引起充血性心力衰竭、心绞痛及心内膜炎等并发症。临床主要体征是伤后于心前区出现新的连续性杂音，并可触及细震颤。右心导管检查、冠状动脉造影及二维多普勒超声心动图检查可明确诊断。处理应给予手术治疗。若病情允许，手术时机最好延迟到创伤反应过后进行。手术方式包括直接结扎瘘支冠状动脉，冠状动脉下切线缝合瘘口，体外循环下直接修复瘘孔等。术后主要并发症有心肌缺血、心肌梗死及残余瘘等。

胸内大血管创伤（trauma of great vessels in thoracic cavity） 胸内大血管包括主动脉、腔静脉、肺动脉及肺静脉。因其部位关系，胸内各大血管创伤都有可能同时合并气管和食管创伤，所以有较高感染率和后遗症。这类大血管闭合性创伤常为挤压伤、加速或减速伤引起，以主动脉狭部破裂多见。穿透性创伤则可发生在胸内各大血管任何部位，包括主动脉弓分支损伤。腔静脉伤亦多发生在穿透性创伤中，肺门血管创伤因无特征性，术前往往诊断为血心包或血胸，经开胸探查方能证实。临床表现主要为失血性休克和/或急性心脏压塞。这类伤员病情危重，应免除不必要检查，抓紧时间进行抢救，必要时可在急诊室进行紧急剖胸探查。

外伤性主动脉破裂（traumatic aortic rupture） 闭合性和穿透性胸部创伤均可能引起主动脉破裂。穿透伤可直接造成穿透部位的主动脉破裂，闭合伤所引起的主动脉破裂常发生在左锁骨下动脉起点远端的主动脉狭部降段，其次是升主动脉根部、升主动脉和胸主动脉。破裂程度轻重不一，多为横行裂口。心包外主动脉破裂以急性大出血为主，心包内主动脉破裂则以急性心脏压塞为主。其诊断依据主要有：

（1）胸部外伤史；

（2）临床表现：主要是急性心脏压塞和（或）大出血。此外可有胸前及后背部疼痛，部分伤员在心前区及锁骨上方可听到收缩期杂音；

（3）X线检查：显示纵隔阴影增宽，主动脉结模糊，气管受压和移位，左侧血胸等；

（4）二维多普勒超声心动图：特别是经食道超声检查对诊断有帮助；

（5）磁共振成像检查（MRI）或数字减影血管造影（DSA）：这是确诊主动脉破裂的最有价值的方法。

外伤性主动脉破裂的治疗（treatment of traumatic aortic rupture） 1. 急救措施包括：加强抗休克治疗。当有急性心脏压塞时，立即进行心包穿刺术，以缓解心包积血对心脏的压迫。若伤情允许，术前抓紧时机作磁共振或主动脉造影以明确主动脉破裂部位，并要注意合并伤存在，分清急缓，决定处理程序。

2. 有下述情况时应紧急剖胸探查：（1）伤后早期大量血胸，怀疑来自主动脉破裂，或伤后数天至数周内突然大量血胸，拟诊为主动脉损伤延期破裂者；（2）有假性主动脉瘤引起的“急性主动脉狭窄综合征”（即上肢血压高，下肢和脊髓缺血）合并血胸和纵隔血肿，在伤后短时间内血胸或纵隔血肿发展迅速；（3）怀疑主动脉破裂，虽大量输血，血压仍不能维持者；（4）大量失血甚至心停跳的疑有主动脉破裂伤员，即刻剖胸探查仍有挽救的一线希望。

升主动脉损伤修复术（repair of injury of ascending aorta） 升主动脉损伤常合并有严重心脏伤，或由于大血管撕裂位于心包内，造成急性心脏压塞，病情危重，多数伤员即刻死亡。手术治疗时要求麻醉平稳，不用或少用对循环系统有抑制的药物。对垂危伤员最好先在局麻下作右股动脉及股静脉插管，建立体外循环，部分迂回心肺灌注后再进行麻醉诱导和气管插管。采用何种修复方式应根据创伤的严重程度和范围决定直接缝合、补片修补或人造血管移植。取胸部正中切口，切开心包后对破裂口先指压止血，探查清楚后，对升主动脉前壁的破口采用4-0涤纶线直接缝合；后壁裂口先指压止血，并立即建立体外循环，在心脏停搏下显露出破口进行修复；若升主动脉已断裂，难以吻合，则用同种升主动脉或人造血管移植。注意在抢救过程中若出现心搏骤停，避免直接胸外心脏按压，应立即开胸，切开心包减压后进行心脏按压，复苏后再继续手术处理。

降主动脉损伤修复术（repair of rupture of descending aorta） 降主动脉破裂多位于主动脉狭部，临床上出现两上肢高血压，两侧股动脉搏动消失。手术一般在低温、控制性低血压和静脉复合麻醉下进行。多采用右侧卧位，标准左后外侧切口经第4肋间或肋床进胸，检查出血口，暂时指压止血。修复方法可采用：（1）直接阻断血流缝合法：适用于裂口小、能直接修复、阻断时间在30min适应以内者。将破裂口血肿段上下之主动脉游离，各绕一阻闭带及各上一无创动脉钳，临时阻闭降主动脉血流，然后切开血肿，用4-0无创缝线缝合主动脉破裂口；（2）插管外转流下修复法：适用于降主动脉完全离断或需移植人造血管者。在降主动脉破口上下端做一导管旁路，阻闭血流，切开血肿，清创和修剪裂口后用4-0无创缝线行端端吻合或行人造血管移植术，术毕拔除外分流管。

外伤性主动脉假性动脉瘤（traumatic aortic false aneurysm） 外伤时主动脉内膜和中层肌肉与弹力纤维破裂，血液外溢，血管外纤维组织或近旁器官包围形成局限性血肿，伴有搏动，称为假性动脉瘤。多见于升主动脉根部或降主动脉狭部，常呈横向撕裂。其危险之处在于随时可突然破裂致伤员出血死亡。临床主要表现为胸背部疼痛，上下肢血压差异，即上肢血压增高而下肢血压降低，上肢脉压差增大而下肢脉压差缩小。此外，可出现一系列压迫体征，如压迫食管引起吞咽困难，压迫气管引起呼吸困难，压迫左喉返神经引起声音嘶哑，压迫左总支气管引起咳嗽、左肺不张、咯血、气管移位，压迫上腔静脉引起上腔静脉阻塞综合征等。检查时部分伤员在心前区及锁骨上方可听到收缩期杂音，X线和CT检查可见纵隔阴影增宽，主动脉结边缘模糊不清，左胸腔顶出现帽状阴影，左

侧血胸，气管及食管右移。逆行主动脉造影、MRI 或 DSA 成像可见主动脉破裂处出现一个局部膨大、边缘清楚的影像。

外伤性主动脉假性动脉瘤的治疗（treatment of traumatic aortic false aneurysm） 一旦疑诊为主动脉假性动脉瘤，应尽快进行手术探查，切除瘤壁，修复主动脉壁缺损。手术应注意：(1) 手术应在体外循环或左心转流下进行；(2) 体位应根据主动脉破裂的部位而定，常采取右侧卧位；(3) 游离动脉瘤近端，多钳夹在左颈总动脉和左锁骨下动脉之间，或贴近左锁骨下动脉起源处；(4) 纵行切开血肿，切除假性动脉瘤前壁和侧壁，保留连有肋间动脉的后壁；(5) 若主动脉破口小，可直接缝合，若主动脉已断裂，则应进行人造血管移植；(7) 手术主要危险是解剖纵隔血肿处，故解剖近端血管时应首先游离左颈总动脉，近侧主动脉弓，于左颈总动脉和左锁骨下动脉之间沿主动脉弓绕控制出血的阻闭带，分离出左迷走神经，游离左锁骨下动脉并绕阻闭带，再在血肿下方解剖分离。

外伤性主动脉夹层动脉瘤（traumatic aortic dissecting aneurysm） 主动脉夹层动脉瘤既不是真性动脉瘤，也不是假性动脉瘤，而是因各种原因引起动脉内膜与中层损伤，导致中层囊性坏死，血液沿撕裂的内膜，在中层内形成血肿，并将主动脉壁剥离为两层，在血流的冲击下，剥离部分逐渐向主动脉近端及远端延伸扩张，形成不同范围的中层分离性膨胀，称为主动脉夹层动脉瘤。根据病变累及的范围不同，将其分为 3 种类型：(1) Ⅰ型累及胸及腹主动脉全层；(2) Ⅱ型仅限于升主动脉；(3) Ⅲa 型为横膈以上降主动脉；Ⅲb 型为胸部降主动脉直达腹主动脉及髂动脉。临床表现主要是胸、背或腹部疼痛，以及瘤体压迫邻近器官所产生的一系列压迫症状。X 线检查提示纵隔影增宽，升主动脉及弓部扩大、变形，有时可见双管形阴影，外层钙化影与主动脉正常位置阴影距离较远，弓部畸形可呈局限性驼峰状，有时可伴有胸腔积液，经食道超声心动图检查有帮助，逆行主动脉造影或 DSA 成像及 MRI 成像检查可以明确诊断。

外伤性主动脉夹层动脉瘤的治疗（treatment of traumatic aortic dissecting aneurysm） 应选安静环境，使用镇痛、镇静剂，卧床休息，防止血压过高或过低，减轻心脏收缩力，定期在同体位同条件下连续摄片以观察瘤体变化，如主动脉阴影明显增大，发生致命的重要器官供血不足，有破裂趋势或内出血等，应进行紧急动脉造影，明确诊断及病变范围，找到破口位置，确定夹层远端无出孔者而后采取手术治疗。手术不仅需切除瘤体，应用人造血管移植，还必须闭合内膜裂口与分离的夹层。手术方式有常温、低温、体外循环 3 种，多采用体外循环手术。手术方法包括：(1) Ⅱ型病变，在体外循环下阻断动脉瘤近、远端，切除瘤组织，在两端夹层的壁内外各加一环形毡片，连续贴紧缝合夹层组织，然后应用相应口径与适当长度的人造血管吻合移植；(2) Ⅰ、Ⅱ型尚可用外科胶粘贴治疗；(3) Ⅲ型病变应在低温降压或左心转流下进行手术，将主动脉的剥离段切除，两端切口用涤纶或毡片加固缝合，再行人造血管移植，也可用带环人造血管套扎法进行主动脉瘤的移植。。

无名动脉损伤（innominate artery injury） 无名动脉是主动脉的第一大分支，无名动脉创伤多发生于车祸或穿透性胸部创伤，或在挤压伤时因颈椎过度后伸使无名动脉自主动脉弓撕脱。伤后可立即出现严重内出血，急性心脏压塞或气管受压等征象。如其外膜尚完整，则可形成假性动脉瘤。胸部 X 线摄片可见同侧上纵隔阴影增宽，同侧桡动脉和/或颈动脉搏动消失或减弱或正常。确诊主要靠逆行主动脉造影或手术探查。处理以手术治疗为主，修复受创无名动脉。采用胸部正中切口，向伤侧颈部延长，切开心包，在心包内游离无名动脉根部，在心包远端分别游离右锁骨下动脉和右颈总动脉。单纯无名动脉破裂，可在升主动脉和远端颈动脉之间架一临时人工血管桥进行分流，阻闭无名动脉受创部位近、远端，切开并清理受伤区血肿，清创并修复无名动脉创口。如血管组织无缺损，尽可能应用自体大隐静脉或人造血管进行修复，同时处理合并伤。术后主要并发症为脑缺血合并肢体瘫痪。

锁骨下动脉损伤（subclavian artery injury） 闭合性和穿透性胸部创伤均可导致锁骨下动脉创伤，在闭合性胸部创伤时多数由减速伤引起，亦可由肋骨或锁骨骨折断端刺伤造成。其发生率较无名动脉创伤高。临床主要表现为伤侧桡动脉搏动消失或减弱，远侧肢体有缺血征象。X 线检查可见纵隔影增宽，确诊需经动脉造影检查。手术修复是惟一治疗方法，切口依创伤部位不同而异，左锁骨下动脉创伤多选择左前外第 3

或第4肋间进胸，对远端血管另加颈部切口以助显露；右锁骨下动脉创伤则以胸部正中切口为宜。游离动脉破裂口近、远端，绕以阻闭带，阻闭血流，切开局部血肿，清创处理破裂口，可采用自体大隐静脉修复或人造血管移植，不宜采用单纯结扎术。注意保护膈神经及喉返神经。

腔静脉损伤（vena cava injury） 腔静脉创伤多为穿透伤引起，单独腔静脉创伤少见，常合并其他动脉创伤。上腔静脉或下腔静脉在心包内发生创伤时，都无例外形成急性心脏压塞，若发生在心包外则形成急性大出血。根据创伤类型、部位和裂口大小不同，出血量和速度有较大差异，术前诊断非常困难。因此，凡疑及腔静脉创伤时应及时手术探查。采用胸部正中切口或右前外第4肋间开胸切口，显露腔静脉，寻找裂口，指压止血，用无创血管钳钳闭腔静脉部分管腔或使用静脉导管内分流方法，用4-0无创缝线修复腔静脉破裂口。多数破口可作单纯缝合，如无法修复，可修整伤口后作端-端吻合，如缺损过长或张力过高，则做血管补片或选用自体心包或自体静脉移植，不宜采用人造血管移植。

肺动脉损伤（pulmonary artery injury） 肺动脉创伤主要为穿透伤造成。由于肺动脉干基本位于心包腔内，如创伤后出血积存于心包腔往往导致急性心脏压塞，若心包撕裂口较大，可引起失血性休克。诊断很困难，难与心脏创伤鉴别。如拟诊为肺动脉创伤，应积极给予手术治疗。一般采用胸骨正中切口，切开心包探查时可先用手指压迫裂口临时止血。裂口修复方法有二：(1) 压迫止血缝合法：用于肺动脉干前外侧创伤时，此切口显露好，可用4-0无创缝线修复；(2) 体外循环下修复法：主要用于肺动脉干贯通伤，或裂口位于肺动脉后壁或深面，难以指压止血直接缝合者。

外伤性主动脉-腔静脉瘘（traumatic aorto-vena caval fistula） 穿透性胸部创伤偶可引起升主动脉弓与上腔静脉交通而导致主动脉-腔静脉瘘。其病理生理改变主要是大量左向右分流，使上腔静脉压急剧增高，心排血量也显著增加，继之中心静脉压升高，颈静脉怒张，因而临床表现以进行性心功能不全为主。听诊可在瘘口分流部位听到连续性杂音，二维多普勒超声心动图及逆行主动脉造影可以确定分流部位和明确诊断。确定诊断后应积极进行手术修复。胸部正中切口，经股动脉插供血管，在完全迂回心肺转流和心脏停搏下，探查瘘口，应用自体心包片或涤纶补片分别修复动、静脉瘘口。若为陈旧性瘘口，可纵行切开升主动脉前壁，从主动脉腔内显露瘘口，应用补片进行修复。

紧急剖胸探查术（emergency exploratory thoracotomy）

1. 适应证：(1) 大量而持续的胸内出血：多来自胸廓内动脉、肋间动脉、胸内大血管以及心脏等；(2) 急性心包填塞：多为心脏破裂、心包内主动脉或腔静脉破裂、心脏表面或心包出血等；(3) 疑有主动脉破裂时；(4) 闭式引流管大量漏气，肺受压萎缩不能再膨胀起来或出现广泛的纵隔和/或皮下气肿；(5) 反复大量咯血，有引起窒息危险时；(6) 疑有食管破裂或波及后纵隔穿透伤时；(7) 高度怀疑膈肌破裂者。

2. 探查方法：前外侧切口适用于心脏伤、气管伤、血胸、腔静脉或肺门大血管伤、支气管破裂等；后外侧切口适用于主动脉狭部破裂、严重肺挫裂伤、胸内食管破裂、膈肌破裂等；胸骨正中切口适用于心脏及主动脉伤、胸内气管疑有损伤而又不能行右侧剖胸探查时。探查顺序首先是寻找出血点予以止血，寻找气管或支气管破裂处予以修补，检查纵隔器官、肺门及肺组织、膈肌及心脏异物等。

腹部创伤（abdominal injury） 腹部创伤包括腹壁创伤和腹内脏器损伤，腹壁创伤一般较轻，腹内脏器损伤多为严重创伤。腹内脏器损伤分为空腔脏器伤、实质脏器和血管伤。空腔脏器伤其内容物流入腹腔，引起腹膜炎；实质脏器和血管伤引起腹腔和腹膜后出血，严重者导致失血性休克。

平时腹部创伤多见于交通事故、工伤、斗殴和自然灾害等，其发生率目前报道并不一致，腹部创伤也是战时多见而严重的一种创伤。腹部战伤的病死率明显高于平时腹部创伤的死亡率。中越边境自卫反击战部分阵亡烈士统计资料表明，腹部伤占伤亡伤员的10.9%；在分级救治中，腹部战伤的伤死数占各部位战伤伤死总数的5.3%。

腹部创伤的死亡率与下列因素有关：(1) 伤后救治时间；(2) 受伤的原因：战时比平时的交通事故伤死亡率高；(3) 有无腹内脏器伤；(4) 腹内脏器损伤的部位，数目；(5) 全身合并伤；(6) 急救和救治技

术。

开放性腹部创伤（open abdominal injury） 腹部创伤分为开放性腹部创伤和闭合性腹部创伤。开放性腹部创伤是指皮肤的完整性受到破坏，深部损伤组织或器官直接与外界相通。按腹膜是否被穿透又分为穿透伤和非穿透伤：

1. 穿透伤：致伤物穿透腹膜，称为穿透伤。其中有入口和出口者称为贯通伤；只有入口没有出口者称为盲管伤。入口和出口亦可能在身体的其他部位。穿透伤约90%～95%有腹内脏器损伤。火器性腹部穿透伤的特点是休克发生率高、腹腔污染重、常有多个脏器或同一脏器多处伤存在。另外，腹膜穿破后，腹内小肠和大网膜常从伤口脱出，加重伤员休克和/或腹腔污染。亦给伤员的转运带来困难。

2. 非穿透伤：致伤物虽穿入腹壁，而未穿透腹膜。非穿透伤绝大多数无腹腔内脏伤，也有5%～10%的病人可引起腹腔内脏器损伤，因此必须对腹部创伤的病人作认真而全面的检查，仔细观察病人的变化。

闭合性腹部创伤（closed abdominal injury） 闭合性腹部创伤是指皮肤保持完整的腹部深部组织伤，常因钝性暴力所致，故亦称钝性伤。闭合性腹部创伤常见的病因有撞击、打击、挤压和冲击。如汽车撞伤、压伤、房屋和工事倒塌、拳击、足踢、棍击和高处坠落等。其主要机制有：(1) 直接暴力：如钝器或冲击波（气浪和水波）直接作用于前腹壁，将内脏器官向脊柱挤压，或致伤力直接作用内脏，导致挫伤、穿孔、破裂，肠系膜撕裂，脏器疝入胸腔等。若直接暴力致肋骨或骨盆骨折，可导致上腹部或骨盆内脏器伤。(2) 间接暴力：如高速行驶车辆急刹车而突然减速，腹腔内移动性较大的脏器受惯性作用继续运动而使其固定部位发生撕裂伤，也可见于对冲伤。

闭合性腹部创伤按有无内脏损伤分为两种类型：(1) 单纯腹壁伤：仅累及腹壁各层组织，无腹腔内脏伤。(2) 腹腔内脏伤：大多数闭合性腹部创伤均有内脏伤，可根据致伤力作用的部位、腹痛或压痛的部位及全身变化初步判断受损伤的器官。

腹部创伤临床表现（clinical features of abdominal injury） 腹部创伤临床表现不尽相同，差异较大，主要决定于有无腹腔内脏伤。

腹部创伤的症状：(1) 腹痛：是腹部创伤的主要症状。空腔脏器破裂、穿孔、断裂时，内容物流入腹腔；实质脏器和血管损伤时，血液流入腹腔；均会刺激腹膜引起腹痛。最先疼痛的部位，常是损伤脏器的部位。随着内容物的腹内播散，腹痛范围扩大，腹痛呈持续性。腹痛的程度因刺激物不同而有轻重之别。(2) 脉搏增快：腹部创伤早期，即使无腹腔内脏伤，脉搏亦增快。

腹部创伤的体征：(1) 腹膜刺激征：腹部压痛、反跳痛和腹肌紧张是腹内脏器伤的重要体征。胃肠道穿孔时腹肌紧张腹壁如板状强直。(2) 肠鸣音减弱或消失：消化道破裂后，消化液流入腹腔，时间较长可导致肠鸣音减弱或消失。(3) 移动性浊音：消化道破裂后，气体和液体流入腹腔后，叩诊肝浊音消失。腹腔有较多的液体时，可有移动性浊音。(4) 休克：无论空腔脏器或实质脏器严重损伤，都可能导致休克。实质脏器损伤出血大于1 500ml时，大血管破裂出血者，伤后早期即有休克。肠破裂引起休克一般在伤12h以后。

腹部创伤诊断（diagnosis of abdominal injury） 腹部开放伤的诊断较闭合伤容易。由于伤口的存在需要清创，易被重视。若肠道、大网膜、消化道内容物或血液自切口流出，一般不难作出腹腔内脏损伤的诊断。对于腹部开放伤的病人，询问病史时应有重点，包括暴力性质、受伤时间、伤后病情的变化和意识情况。体格检查时首先判断有无威胁病人生命的合并伤，如：(1) 有无开放性气胸、张力性气胸、气道阻塞和窒息；(2) 有无休克；(3) 有无进行性意识障碍和昏迷等。诊断时，应明确是单纯性腹壁损伤或者伴有内脏损伤，有那几个内脏损伤，在诊治时应注意以下几点：(1) 腹部贯通伤，伤道不一定是直线，胃肠道可能有多个入口；(2) 即使贯通伤的伤口不在腹部，也要想到穿透腹腔损伤内脏的可能；(3) 开放伤尤其穿透伤，虽然伤口较小，均要详细检查、清创和探查，以免遗漏腹腔内脏损伤。

腹部闭合性损伤要尽量早诊断，及时治疗。因为胃肠道破裂、肠液外溢6h后即出现化脓性腹膜炎、脓毒血症、脓毒性休克。腹腔大出血和低血容量休克可导致多器官功能衰竭或者病人的死亡。因此早期诊断非常重要。

腹部创伤治疗（treatment of abdominal injury） 腹部

穿透伤或盲管伤的伤道已入腹腔者，闭合性腹部伤有内脏伤者，争取 6 ~ 12h 内剖腹探查。经各种检查不能明确诊断仍怀疑有腹腔内脏伤者，应剖腹探查，明确诊断并作出相应的处理。剖腹探查的适应证：①腹膜刺激征明显，有腹膜炎的表现；②有明确的腹腔内出血，或者有血红蛋白和红细胞进行性下降；③上消化道或者下消化道出血；④创伤早期出现休克，腹部以外脏器伤不能解释上述症状；⑤腹部 X 线片发现膈下有游离气体，肾周围和/或腰大肌周围有积气，腹腔内有金属异物伴有内脏伤的表现，腹腔内脏器疝入胸腔；⑥诊断性腹腔穿刺术和腹腔灌洗术阳性，或者腹腔穿刺阴性，但是腹部和全身表现恶化。

腹壁创伤（abdominal wall injury） 腹壁分为前腹壁和后腹壁，前腹壁为胸廓下部的腹壁软组织和骨盆前部，后腹壁有脊柱及丰富的腰背肌肉。临床上以前腹壁损伤较多，前腹壁损伤时要注意有无腹内脏器伤和肋骨、骨盆前环骨折。后腹壁损伤时必须注意有无脊柱骨折、脊髓伤、骶骨骨折和腹膜后脏器伤。

胃创伤（stomach injury） 由于胃的活动性大，可在腹腔内一定范围内移动，胃腔多处于排空状态，内含气体具有可压缩性，且有肋弓保护，故受伤机会不多，一旦发生，多伴有邻近脏器创伤，病情复杂且严重。根据致伤原因的不同胃创伤可分为：(1) 胃暴力性创伤，分为闭合伤和穿透伤；(2) 胃内化学伤；(3) 医源性创伤。根据损伤程度的不同，胃创伤又可分为胃壁挫伤、血肿、胃黏膜撕裂伤、胃破裂或断裂伤等。胃壁血运丰富，损伤后出血量常较大，易发生失血性休克；胃内容物有很强的化学刺激作用，溢入腹腔后可引起弥漫性腹膜炎。临床上主要表现为腹膜刺激征、内出血和休克。

胃创伤的诊断（diagnosis of stomach injury） 胃创伤的诊断主要依靠病史、临床表现、物理检查。这类病人有上腹部钝性打击或锐性刺入外伤史。单纯的胃挫伤，可表现为上腹部轻微疼痛不适；胃破裂后，胃内容物尤其是胃酸溢入腹腔，剧烈的腹痛由上腹部蔓延至全腹，腹胀，呼吸困难。如为穿透伤，腹部伤口可涌出食物、胆汁、气体，偶可见破裂的胃。80%严重的胃创伤早期有休克表现，查体见腹式呼吸减弱消失，板状腹，插入胃管、腹穿及腹腔灌洗可抽出血性液、食物残渣。70% ~ 90%的胃破裂伤有膈下游离气体，但小的穿孔可无气体出现，必要时可经胃管注入 30ml 空气，左侧卧位数分钟后透视，胃破裂者可见游离气体。

胃创伤的治疗（treatment of stomach injury） 包括：(1) 保守治疗：适用于仅有胃壁挫伤，且排除了其他脏器合并伤者，方法有取半卧位、禁食、胃肠减压、输液、输血和抗休克治疗；(2) 手术治疗：凡有休克、弥漫性腹膜刺激体征、消化道出血、X 线有膈下游离气体、伤口溢出胃内容物及气体，胃腔直接暴露以及并发有其他脏器伤者，均应立即采取手术治疗，同时应积极抗休克。手术原则为处理损伤部位、止血和减少腹腔污染。

手术方式：(1) 单纯胃壁血肿，采用清除血肿和失活组织，彻底止血，作胃壁全层和浆肌层缝合。(2) 胃黏膜撕裂所致出血，如出血量大或出现休克，可切开胃壁止血。(3) 胃部分切除术适用于多发性全层胃破损或广泛性严重毁损性撕裂。

十二指肠创伤（duodenal injury） 十二指肠由于大部分位于腹膜后，受右侧肋弓及腹腔其他脏器的遮盖，受伤机会少，约占腹部外伤的 3% ~ 5%。十二指肠创伤后有以下特点：(1) 易发生漏诊、误诊：由于十二指肠大部分位于腹膜后，创伤后不易发现；(2) 易发生肠瘘：供给十二指肠的血管均为分支细小的边缘动脉，血循环差，创伤后愈合不良，易导致十二指肠瘘，缝合后易产生狭窄；(3) 易合并脏器伤：邻近胰腺、门静脉、肠系膜上静脉同时受伤的机会较多；(4) 伤情严重病死率高。

根据受伤机制可分为：(1) 开放性创伤：多见于战时，可由枪伤、弹片伤、刺伤所致；(2) 闭合性创伤：多为上腹部遭受强烈暴力挤压或辗压（如汽车方向盘）所致，80%发生在第二、三段，合并胰腺伤的机会较多。十二指肠创伤易误诊、漏诊，必须做到诊断及时，手术果断，处理得当。

十二指肠创伤诊断（diagnosis of duodenal injury） 十二指肠腹腔内段破裂，临床表现与胃十二指肠穿孔相似，诊断较易。但其腹膜后段创伤，早期临床症状多不典型，漏诊率可达 25% ~ 30%，病人表现为上腹部外伤一段时间（间期）后，出现右上腹剧烈疼痛，向右腰部或髂凹、会阴、肩部、睾丸等处放射，可伴呕吐、脉细速、烦躁、休克等表现。可引起腰部及腰

大肌内侧缘显著压痛，直肠指诊在骶前有压痛及捻发感。X线片有两个特征：(1) 右肾及腰大肌旁积气；(2) 右肾及腰大肌阴影消失，同时脊柱有侧弯。右侧卧位经胃管注入水溶性造影剂，可见从破口溢出。另外，血淀粉酶增高，CT示腹膜后积气。总之，凡有上腹部创伤，经数小时症状缓解后，又出现上腹部疼痛，或早期症状不典型，而后渐出现腹膜炎表现，有以上症状者均应考虑十二指肠创伤的可能，其中十二指肠壁内血肿临床上表现为高位肠梗阻、右上腹包块等。

十二指肠创伤治疗（treatment of duodenal injury） 十二指肠创伤病情多较重，可能伴休克及多脏器伤，故应积极处理对生命有威胁的损伤和并发症，如诊断不能明确而又有怀疑时，应积极施行剖腹探查术，应采取适当的术前准备，合理的手术方式。手术方式有：(1) 肠壁血肿清除术；(2) 穿孔修补术：适用于破口不大，创缘整齐，血运良好，缝合无张力；(3) 损伤肠段切除、吻合术：主要适用于十二指肠第3、4段大块撕裂、毁损、无法修补，或修补后易发生瘘或狭窄；(4) 十二指肠憩化术：适用于十二指严重损伤或合并胰头严重损伤而无主胰管损伤，或胰腺损伤较轻，但手术时间超过伤后24h，手术方法是修补十二指肠损伤，切除胃窦行胃空肠吻合术；(5) 改良十二指肠憩室化手术，方法是：修补十二指肠后，切开胃窦，用可吸收缝合线将幽门前后壁关闭，经胃窦切口行胃空肠吻合术；(6) 补片术：用带系膜血管的空肠或回肠修补十二指肠破口；(7) 胰十二指肠切除术：适用于十二指肠、胰腺严重损伤。

十二指肠创伤并发症（complication of duodenal injury） 由于十二指肠解剖上的特点，胰液、胆汁的腐蚀性强，创伤后常合并多器官伤，创伤及手术后并发症较多，创伤后可能出现急性弥漫性腹膜炎、麻痹性肠梗阻、创伤性和/或脓毒性休克、水电解质及酸碱平衡紊乱。常见的术后近期并发症有缝合后水肿性狭窄、十二指肠瘘、腹膜后蜂窝组织炎、胰腺炎、腹膜后及膈下脓肿等，有必要采取有效的措施预防其发生，如胃十二指肠减压、腹膜后及腹腔内放置引流，加强营养，如果开展全静脉高价营养条件不具备。可考虑空肠造瘘给予要素饮食，针对性选择抗生素，维持水电解质平衡。

小肠及肠系膜创伤（small bowel and mesentery injury） 小肠在腹腔内所占面积最广，腹前、侧壁均为软组织，不能充分保护小肠，受伤机会较多，约占腹腔脏器伤的30%～35%，受伤原因有开放性、闭合性、吞服异物、医源性等，按伤情不同分为：肠壁挫伤、血肿、肠壁不完全性撕裂、单一或多发穿孔、大部断裂，完全断裂、多处断裂、多同时合并小肠系膜创伤，如小肠系膜断裂、系膜血肿、系膜血管断裂大出血等。

小肠及肠系膜创伤诊断（diagnosis of small bowel and mesentery injury） 首先有相应的腹部外伤史，临床表现与受伤程度、并发伤的情况、伤后病理改变及就诊时间有关，小的血肿及较轻而且面积较小的挫裂伤症状较轻，可很快自愈。一旦出现穿孔或破裂，患者即表现为急性腹膜炎的症状和体征，腹痛由伤部向全腹蔓延，伴恶心、呕吐、休克；查体有腹膜刺激征表现，腹穿抽出混浊渗液或血液，可能混有食物残渣；X线发现膈下游离气体。临床上须注意以下几种较难早期诊断的小肠创伤：(1) <1cm的穿孔，由于破口被黏膜、血块、食物堵塞，受伤后小肠蠕动受抑制或破口两端肠管痉挛，肠内容物可暂不外溢，在伤后有数小时至12h以上的无症状间歇期，其症状和体症与腹壁软组织挫伤不易鉴别，切忌轻易否定，须反复多次检查；(2) 延迟性小肠穿孔，较重的肠壁挫伤，血肿或不全撕裂，较大的系膜血管分离，部分病人可在24h或数日后发生延迟性穿孔。

小肠及肠系膜创伤治疗（treatment of small bowel and mesentery injury） 一旦小肠及肠系膜创伤诊断明确，不论是开放性还是闭合性，都应尽快采取手术治疗，争取在腹膜炎不严重时处理肠管，术前应积极抗休克、纠正水及电解质紊乱，另须应用破伤风抗毒素，术中要仔细探查腹腔各脏器，根据创伤程度和局部情况决定手术方式：较小的挫伤和不全性小肠破裂，可作浆肌层缝合，有以下情况者需行小肠部分切除：(1) 缝合后易狭窄；(2) 伤口大、不规则、污染重；(3) 一段肠袢有多处穿孔；(4) 广泛性挫伤，血循不良；(5) 肠管伤合并系膜伤；(6) 肠系膜边缘大血肿；(7) 肠壁大血肿；(8) 肠系膜撕脱；(9) 大范围肠系膜横向断裂；(10) 沿肠轴方向大的纵裂伤。

结肠创伤（colon injury） 结肠创伤在腹部创伤中占有重要位置，和平时期结肠创伤占腹部创伤的10%～22%，战争时期占11%～38%。单纯结肠创病伤病死率4%～10%。结肠创伤中开放性损伤最常见，占36%～85%，如火器伤、刺伤等；其次是闭合性损伤，占3%～40%，以交通事故伤最常见；值得注意的是医源性损伤，占0.1%～4.5%，见于内镜检查和治疗时、钡灌肠、手术中、器官移植及误用灌肠剂时等。结肠创伤具有以下特点：（1）结肠中充满粪便，细菌含量高，每克干粪中含大肠杆菌10^{6-8}，厌氧菌10^{11-12}，结肠创伤后易发生严重感染；（2）结肠壁薄，血液供应较小肠差，伤口愈合能力较差；（3）升降结肠后壁位于腹膜后，损伤后早期症状不明显，易漏诊，而致严重腹膜后感染；（4）结肠损伤合并伤多、开放伤多。

结肠创伤分类（classification of colon injury） 按发生机制结肠创伤分为直接创伤和间接创伤，直接创伤又分为穿透伤、挤压伤及撕裂伤。穿透伤均为开放伤，包括结肠贯通伤、结肠切线伤及浆肌层损伤；挤压伤的作用力常垂直作用于腹壁，撕裂伤的暴力则按切线方向作用于腹壁。间接创伤致伤物并未直接作用于腹部，而是由于空气或水的冲击致伤。

结肠创伤按部位分右半结肠创伤和左半结肠创伤，最常见的部位是横结肠，其次是右半结肠。根据结肠创伤同时有无其他脏器创伤分为单纯结肠创伤和复合性结肠创伤。

结肠创伤诊断（diagnosis of colon injury） 所有结肠创伤的确诊均在剖腹探查术中做出，开放性结肠创伤诊断不难。闭合性创伤者，由于结肠内容物对腹膜无剧烈化学刺激，且流动性小，扩散慢，故早期症状局限而隐蔽，早期诊断困难；到腹腔或严重腹膜后感染出现时，诊断则较容易，但已丧失早期治疗的机会。应仔细询问病史；查体时注意有无腹膜刺激征、肝浊音界改变等，直肠指诊指套有血迹提示结肠直肠损伤；腹部平片部分可见膈下游离气体，但禁忌行钡灌肠检查；腹腔穿刺、腹腔灌洗和腹腔镜检查有助于诊断。战争条件下结肠创伤的漏诊率高达54%～58%，以结肠腹膜外部分多见，主要由于多发伤掩盖结肠伤、早期无明显表现、开放伤伤口在腹部以外等。但值得注意的是经剖腹探查术后仍存在相当的漏诊率，应强调全面、有序地探查全结肠，尤其注意肝曲、脾曲和结肠的腹膜后部分，若这些部位有血肿，应切开后腹膜探查。

结肠创伤严重程度判断（evaluation of severity of colon injury） 量化结肠创伤的严重程度有助于判断伤情及预后，合理选择手术方法等，按Moore制定的专用于评价腹部创伤严重程度的创伤危险系数和严重程度评分（penetrating abdominal trauma index，PATI），结肠创伤的危险系数为4（由轻到重，膀胱、骨、小血管为1，小肠、胃、输尿管为2，脾、肾、肝外胆道为3，肝、大肠、大血管为4，胰、十二指肠为5）。其中结肠创伤又分为5级：Ⅰ级—仅有浆膜损伤，Ⅱ级—单处肠壁损伤，Ⅲ级—肠壁损伤<周径25%，Ⅳ级—肠壁损伤大于周径25%，Ⅴ级—肠壁损伤伴血供障碍。

Flint将结肠创伤程度分为3级：Ⅰ级—创伤局限于结肠，无休克，轻度腹腔污染，治疗及时；Ⅱ级—结肠贯通伤或撕裂伤，中度腹腔污染；Ⅲ级—有严重组织缺损，血供障碍，重度腹腔污染，重度休克，治疗延迟。

结肠创伤治疗（treatment of colon injury） 结肠创伤的主要危害是粪便污染，治疗的关键是早期确定性手术，故对疑有结肠损伤者，应及时剖腹探查，控制污染，简单缝合或夹闭结肠创伤处，并全面、仔细探查，避免术中漏诊。手术前应积极抗休克、应用广谱抗生素等。结肠创伤的手术方法有以下4类：

1. 结肠造口术：用于一般情况差，创伤后8h以上行手术治疗者，腹腔内出血超过1 000ml以上，有2个以上腹腔内脏器损伤，有大块腹壁缺损者等。应用方式有4种：一期切除吻合或修补后近侧结肠去功能性造口（保护性）损伤肠管外置造口，切除损伤肠段后双腔造口，一期切除后远端缝闭近端造口（Hartmann手术）。结肠造口有4种术式：单腔造口；标准式襻式造口；远端肠道关闭法襻式造口；双腔造口。

2. 一期缝合修补或切除吻合术：适用于大多数结肠创伤，包括左半结肠创伤，但上述结肠造口适应证者不能做一期手术。锐器刺伤、非贯通伤等结肠创伤可清创后修补缝合；火器伤、贯通伤、有肠壁缺损、邻近的多处损伤应行肠段切除吻合术。

3. 一期修补外置术：适用于游离肠襻（如横结肠、乙状结肠）、修补后可能发生瘘的创伤，以及本应造口者，即使修补失败，也不会造成腹腔内感染，

可使60%以上的患者避免造口。外置7~14d后若创伤处愈合则还纳入腹腔，裂开则改为造口。

4. 创伤肠襻外置术：适用于上述需结肠造口或修补外置者，现极少应用，外置肠襻在2~3月后还纳。

结肠创伤并发症（complication of colon injury） 结肠创伤并发症与确定性手术治疗时间的早晚、选择手术方式的适当与否和合并伤的严重程度等相关。

1. 感染：包括切口感染、腹腔内感染和腹膜后感染，发生率5.3%~52.7%。预防方法包括及时应用抗生素，不经原伤口而经中线切口探查，术中应仔细探查、恰当处理腹膜后结肠创伤，充分冲洗腹腔及切口，充分引流，术后高半卧位，必要时切口应延期缝合、术后持续灌洗腹腔等。

2. 吻合口瘘或修补处瘘：发生率2.5%~4%，主要见于一期修补或吻合者。应强调合理选择手术方式，对污染严重、生机可疑的结肠应果断切除，结肠多发伤应行近侧保护性造口。

3. 造口并发症：严重者有造口肠襻回缩、坏死等，其他有造口脱出、狭窄、造口旁疝、出血及造口周围皮肤损害等。造口为不得已的救命措施，结肠创伤手术造口有时是永久性的，给患者术后生活带来不同程度的不便，术中操作应仔细，尽量避免各种造口并发症。

肛管直肠创伤（anorectal injury） 由于有骨盆保护，直肠创伤较少见，占腹部创伤的1.8%。闭合伤以骨盆骨折继发直肠创伤多见；开放伤有锐性物刺伤、火器伤、异物从肛门刺入及同性恋经直肠性交损伤等；医源性损伤包括内镜损伤、手术中损伤、灌肠不当损伤等。肛管直肠创伤可分为三类：(1) 腹膜内直肠创伤：直肠上1/3段即腹膜内段创伤；(2) 腹膜外直肠创伤：直肠中、下2/3段即腹膜外段创伤；(3) 肛管直肠开放性创伤：常合并会阴部撕裂伤、阴道创伤等。直肠创伤特点有：(1) 直肠内细菌含量多，损伤后污染严重；(2) 直肠周围为疏松结缔组织，易发生严重感染并发症；(3) 直肠创伤常伴其他脏器损伤，如骨盆骨折、后尿道断裂等；(4) 直肠创伤发生率低，易误诊、漏诊。如果诊断和治疗不及时或不恰当，可能发生严重的感染并发症（发生率达28.6%~75%），病死率达5.7%~16.7%。直肠损伤的治疗原则包括：转流性结肠造口、骶前引流、远侧直肠灌洗及直肠伤口修补以及加强围手术期监护、抗生素应用等。

肛管直肠创伤诊断（diagnosis of anorectal injury） 腹膜内直肠损伤诊断与结肠损伤相同。

腹膜外直肠损伤的诊断有时并不容易，凡下腹部、骶尾部及会阴部有外伤史，出现便血、腹痛、肛门坠胀、发热等症状，均应考虑直肠损伤的可能。应常规进行肛管直肠指诊，如指套上有血迹可诊断直肠或结肠损伤；损伤部位较低时可扪及破裂口，则可确诊；疑有直肠损伤，指诊检查即使阴性，亦应行直肠乙状结肠镜检查，可据伤情决定在检查室或手术室进行。内镜检查指征：①便血或指诊有血；②臀部、肛门周围、会阴部损伤；③剖腹术中直肠周围、腹膜外血肿形成；④血尿；⑤弹头轨迹在骨盆缘以下或大腿上部并跨过中线者。

肛管直肠开放性创伤应判断是仅为肛管皮肤撕裂伤，还是合并括约肌损伤。

肛管直肠创伤治疗（treatment of anorectal injury） 除浅表的肛管皮肤撕裂伤可行保守治疗外，肛管直肠创伤均应手术治疗，目的是避免或控制严重感染，应根据损伤原因、部位、伤情、就诊时间等综合选择手术方式。术前疑有直肠损伤者，手术应取截石位，便于术中行直肠乙状结肠镜检查，以及远侧直肠灌洗、骶前引流等。手术方式包括去功能性结肠造口、直肠伤口修补、骶前引流和远侧直肠灌洗等，可单用或合用上述几种方法。近年来有应用结肠造口早期还纳者，即伤后15d还纳，其适应证为：(1) 初次手术无严重并发症，术后恢复好，全身情况较好者；(2) 无腹壁切口感染，无开放的会阴部伤口存在；(3) 钡灌肠等证实直肠远侧伤口已愈合。

1. 腹膜内直肠创伤：伤口较小时可双层修补，然后近侧结肠去功能性造口；肠段损伤重如毁损伤等应切除损伤段，远端关闭，近端提出腹壁造口，即Hartmann手术。仅在伤后时间短、直肠空虚、损伤肠壁无明显炎症改变时可行一期修补。

2. 腹膜外直肠创伤：去功能性结肠造口是其治疗的基本方法，可根据具体情况选择标准式襻式造口、远端肠道关闭法襻式造口、双腔造口或远端关闭近端单腔造口手术。由于腹膜外段损伤显露困难，需游离大部分直肠，并可能增加感染并发症，直肠伤口修补仅在下列情况应用：(1) 高位容易显露的损伤；

（2）在暴露探查周围脏器如膀胱、髂内血管、阴道时发现的损伤；（3）伴泌尿生殖系统损伤。远侧直肠灌洗因易造成直肠周围感染，在腹膜外直肠创伤时多不主张应用。骶前引流用于直肠腹膜外伤口行经腹修补者和已形成肛提肌上方的直肠周围感染或脓肿，多不需切除尾骨。

3. 肛管直肠开放性创伤：肛管、肛门括约肌、腹膜外直肠严重毁损伤时，行经腹会阴直肠切除、乙状结肠造口术。可保存的括约肌损伤应分期手术，即先去功能性乙状结肠造口、肛管及括约肌损伤处清创后修补，或在感染控制后（1～2月后）修补，并肛管成形。之后2～3月还纳造口。

肛管直肠创伤并发症（complication of anorectal injury） 分早期及后期并发症。早期并发症主要为直肠肛管周围脓肿、出血、直肠臀部瘘、直肠阴道瘘、直肠尿道瘘等；后期并发症包括肛管直肠狭窄及肛门失禁。

直肠肛管周围脓肿占早期并发症的46%，分肛提肌上的骨盆直肠间隙脓肿、直肠后间隙脓肿、直肠壁内脓肿以及肛提肌下的坐骨直肠窝脓肿和肛周脓肿等。脓肿的发生与确定性手术的时间、手术方式正确与否、引流是否充分等有关。直肠肛管周围脓肿一旦形成应及时引流；若形成直肠周围瘘，应治愈后才还纳造口。

肛管直肠狭窄在腹膜外直肠火器伤时发生率高达32%，主要为直肠壁毁损伤、继发严重感染、纤维组织增生及去功能性造口后无粪便通过等所致。狭窄长度少于2.5cm的为环形狭窄，超过2.5cm为管状狭窄。对可能发生的低位直肠及肛管狭窄，应在感染控制后定期扩张，保持能通过术者食指，持续半年。严重狭窄者应在创伤愈合后3～6月行手术治疗，肛管狭窄可行放射切口瘢痕松解术、V—Y皮瓣肛门成形术、纵切横缝术等；直肠环形狭窄可行经肛管瘢痕切开缝合术、经尾骨直肠后纵切横缝术；直肠管状狭窄必要时可行狭窄段切除，直肠端端吻合术，或近侧肠道经肛管拖出术等；若直肠肛管狭窄形成完全梗阻，不能用以上方法治疗时，则结肠造口为永久性。

外伤性肛门失禁主要为括约肌断裂、毁损所致。括约肌断裂者可在感染控制3～6月后行括约肌修补术和会阴修补术等；括约肌毁损而无直肠缺损者可行肛门括约肌重建术，包括股薄肌移植、臀大肌移植、掌长肌移植等。括约肌移植、肛管成形术愈合后方能行结肠造口还纳。

创伤性肠瘘（traumatic intestinal fistula） 创伤性肠瘘是肠损伤的并发症，病理生理改变较多，临床处理较困难，预后较差。创伤性肠瘘发生的病因：（1）创伤：战时火器伤、刺伤等开放性贯通伤，未能及时处理或者初期处理不当肠管破裂与其他脏器或腹壁创口相通，形成肠瘘。（2）手术：是形成肠瘘的主要原因。根据内容物是否流出体外，肠瘘分为：（1）肠内瘘：肠管与肠管或者肠管与其他脏器相通；（2）肠外瘘：肠管溃破经过或穿过腹壁切口与外界相通，肠内容物流出体外。肠外瘘又可分为：①完全肠外瘘：指肠管完全断裂，肠内容物外溢；②唇状肠外瘘：指约1/2肠管破开呈唇状，黏膜外翻，肠管与腹壁切口粘连，肠液几乎全部外溢，或者少部分流入远断肠腔；③管状肠外瘘：肠道瘘口与腹壁外口间有一管道。根据解剖位置肠外瘘又可分为：①高位肠外瘘，包括胃瘘、十二指肠瘘、空肠（近端1m之内）瘘；②低位肠外瘘：空肠1m以下的肠外瘘。

创伤性肠外瘘的临床表现（clinical feature of traumatic intestinal fistula） 创伤性肠外瘘的临床表现分为两个阶段。第一阶段表现为弥漫性或局限性腹膜炎，主要是由于肠内容物溢入腹腔所致。第二阶段的临床表现主要是肠内容物外溢所致，主要表现为：（1）瘘口局部的症状：肠内容物溢出，肠液中的消化酶可腐蚀肠外的组织，使腹壁瘘口周围的组织糜烂，剧烈疼痛。尤高位肠外瘘更加明显。（2）感染：创伤性肠外瘘发生后如未得到及时的引流，可发生弥漫性或局限性腹膜炎；腹腔内残余脓肿；重者发生脓毒血症或多脏器功能衰竭。（3）水电解质紊乱：大量水电解质丢失，可出现低钾血症、低钠血症；代谢性酸碱紊乱。（4）营养缺乏。（5）多脏器功能衰竭。

创伤性肠外瘘的诊断（diagnosis of traumatic intestinal fistula） 腹部创伤后有肠液从引流物或创口流出，肠瘘的诊断即可确定。为了明确诊断，可进行一些特殊的检查。（1）口服染料或炭末检查：这是以往较常用的方法。由于窦道行径曲折和狭小，以及炭末易吸附于肠黏膜的原因，口服染料或炭末检查也难以诊断肠外瘘。（2）瘘道造影：腹壁瘘口造影可较完整地了解窦道的情况，但有时窦道行径曲折和狭小，不能完整显示瘘道。（3）胃肠道钡餐：了解胃肠道情况，判

断瘘的位置，帮助确定治疗方案。

创伤性肠外瘘的治疗（treatment of traumatic intestinal fistula） 肠瘘的治疗原则是充分引流；妥善处理瘘口；严格控制感染；加强水、电解质与营养的补充；合理地选择手术时期和方式，防止并发症的发生。

瘘口的局部处理可分为3个阶段：第一阶段是充分引流，管状瘘可自行愈合。第二阶段是感染基本控制后，可根据瘘口的类型和不同条件采用不同的机械方法将瘘口堵塞。如水压、管堵、黏合胶堵和硅胶片内堵等。第三阶段是存在妨碍愈合的因素，或者内外堵均不满意时，可进行手术治疗。手术时机的选择决定于腹腔感染的控制与营养状况的改善。手术方式有以下几种：(1) 肠瘘局部切除吻合术。(2) 肠管部分切除吻合术。(3) 肠袢浆膜覆盖修补术。(4) 带蒂肠浆肌层覆盖修补术。(5) 肠瘘外置造口术。(6) 肠旷置术。大多数作者认为肠管部分切除端端吻合术与带蒂肠浆肌层覆盖修补术是应用最多、效果最满意的手术。

肝损伤（liver injury） 由于交通事故、腹部战创伤等因素导致肝脏形态及功能的异常改变。平时肝损伤的原因，除刃器伤、火器伤之外，交通事故伤占很大比例。战时肝损伤绝大多数是火器伤。

肝损伤通常可分为：(1) 开放性损伤：由锐性外力如刀和枪弹等所致。(2) 闭合性损伤：由钝性外力，如打击、挤压、车祸、爆震和高处跌伤等原因使肝脏直接遭到冲击或间接受到对冲力量而破裂，胸腹壁无伤口。闭合性肝损伤又可分为：a. 肝包膜下血肿：肝实质表面破裂，但包膜完整，血液积聚于包膜下，使之与肝包膜分离，可形成肝包膜下巨大血肿。b. 肝破裂伴肝包膜撕裂（真性肝破裂）：血液和胆汁流入腹腔，按损伤程度又可再分为肝实质挫裂伤、肝实质离断伤和肝实质毁损伤。c. 肝中央破裂：肝中央实质受损破裂，常伴有肝动脉、门静脉、肝静脉或肝内胆管损伤，发生出血、渗胆，继而形成血肿，常可造成更广泛的肝组织坏死；也可造成胆道出血。有时肝中央挫裂伤可以很严重，而肝表面的裂伤却很小或包膜完整。

根据损伤的复杂程度可分为：(1) 单纯性肝损伤：仅有较轻的肝损伤，也不伴有肝脏大血管及肝外胆道损伤，也不伴有肝外器官损伤；(2) 复杂性肝损伤：除肝脏有严重的损伤外，伴有肝脏大血管、肝外胆道和（或）肝外器官损伤。

肝实质挫裂伤（laceration of liver） 可分为单纯性肝裂伤、多发性肝裂伤或星型肝裂伤。

(1) 单纯性肝裂伤：发生于肝脏的较表浅的裂伤，一般裂伤深度在2.5cm以内，不伴有主要的肝脏血管及胆管的损伤。

(2) 多发性肝裂伤或星型肝裂伤：肝脏多处发生较浅表的裂伤或从一处发生的星型裂伤，一般不伴有肝脏的重要血管或胆管的损伤。

肝实质毁损伤（destructive wound of liver） 严重的肝损伤，肝脏实质大部分碎裂，失去血液循环，进而变性、坏死。常发生于高速、高爆炸性火器伤或腹部严重的挤压伤。是临床工作中难处理的肝损伤，局限性的严重毁损伤，如在肝右前部或肝左叶，可实施肝切除。全肝的毁损伤，则依靠肝移植处理。

肝损伤分度（gradation of liver injury） 肝损伤可分为轻、中、重3度，轻者为表浅裂伤；中度为较深度的裂伤，需行缝合处理；重度则为较严重的损伤或有严重的合并伤，如肝旁静脉伤、肝门处血管伤、胆管伤等。

美国创伤外科学会则为6级分类法：(1) 包膜下血肿，不增大，<10%的表面面积；包膜撕裂，无出血，涉及肝实质深度<1cm。(2) 包膜下血肿不增大，涉及10%~50%表面面积；实质内血肿不增大，<2cm直径，包膜撕裂，活动性出血，涉及实质深度1~3cm，长度<10cm。(3) 包膜下血肿>50%表面面积，增大，血肿破裂伴活动性出血，实质血肿>2cm或不断增大。(4) 实质内血肿破裂伴活动性出血，实质破裂，<50%肝叶。(5) 实质破裂，>50%的肝叶；近肝静脉（肝后腔静脉或主肝静脉）损伤。(6) 肝撕脱。

肝损伤诊断（diagnosis of liver injury） 开放性肝损伤较易做出诊断。闭合性肝损伤伴有严重的腹腔内出血及腹膜刺激征，诊断一般也不难。程度较轻的闭合性肝损伤临床诊断非常困难。应注意有损伤史，有时损伤史可达数周或数月，特别是肝脏损伤以血性胆汁表现时；有的病人则表现为伤后反复性少量出血，或在伤后数天诉腹痛，疼痛在深呼吸时加剧，并可放射至一侧或两侧肩部，也可能局限于上腹部，或扩大至

腹部其他部位。体检发现包括：（1）失血引起的体征；（2）肝区周围有诸如挫伤、裂伤或肋骨骨折等局部损伤，应特别注意臀部或上胸部枪击伤时有时可能合并肝损伤；（3）通常有腹部压痛；（4）可有红细胞及血色素下降，白细胞计数升高；（5）肝脏超声扫描、腹部X线平片、腹腔穿刺、腹腔灌洗，CT扫描，肝脏放射性同位素扫描，磁共振扫描等可能有助于诊断。

肝损伤的治疗（treatment of liver injury）

（1）肝损伤非手术治疗：在密切观察下，用于症状不明显的肝包膜下小血肿和出血量较少的浅表裂伤。（2）肝损伤手术治疗：多数肝外伤患者需要手术治疗。手术的目的在于止血、清除失去活力的肝组织、阻止胆汁外溢、引流腹腔和处理合并伤等。根据肝损伤情况，可选择不同的手术式：（1）整齐的切伤或浅表裂伤，如伤面出血已停止，可用单纯引流，如仍有活动性出血，应将出血处缝合结扎。（2）不整齐的深层裂伤，如裂伤处出血已停止，应进行清创切除、大网膜填塞、充分引流。如仍有活动性出血，应根据伤情，进行清创切除、肝动脉结扎或肝部分切除、或填塞引流。如发现肝实质离断、毁损，应将失去活力的肝组织块切除或作肝叶切除。（3）对贯穿伤重要的是探明伤道及伤道周围肝组织坏死范围，如出血已停止，一期做引流即可，出现胆瘘等并发症时，二期处理。遇活动性出血时，应将肝动脉结扎，如出血仍不可控制，在条件许可时，可做肝叶切除。（4）肝包膜下血肿，可将血肿顶部的包膜切开，清除腔内的血块及坏死组织，结扎出血点并引流。（5）肝中央破裂，如出血已停止可采取切开引流。如仍有活动性出血，且位于肝的一叶，可做肝叶切除。（6）肝静脉、肝后下腔静脉破裂，应在控制出血前提下，修补裂口。合并有肝脏大血管及胆道损伤的患者，手术治疗则更复杂。在手术治疗的同时应注意对病人全身的综合治疗。

肝脏伤单纯缝合术（simple suture of liver wound） 肝脏的浅表裂伤、伤缘整齐的浅刺伤、切割伤等在实施手术处理时可采用单纯的缝合术。应用此法时，最好采用间断褥式缝合，选择较粗的可吸收缝线，并且在缝合深面的肝组织中不残留死腔。可在结扎缝线前用大网膜或明胶海绵、氧化纤维等填入伤口以促进止血，并可避免结扎线拉裂肝组织。

肝脏伤清创切除术（debridement and resection of liver wound） 适用于各种不整齐的肝断裂伤或粉碎性肝挫裂伤。清除损伤造成的失去活力的肝组织碎片及部分肝叶、肝段，用丝线直接结扎或缝扎肝创面上破裂的胆管或血管。检查无出血或胆汁外漏，用大网膜覆盖创面或用纤维蛋白胶封闭创面，放置引流。

肝周填塞止血法（perihepatic packing） 在下列情况下，可采用纱布填塞压迫的方法来控制肝损伤出血，以挽救患者生命：（1）肝损伤严重，出血多而患者情况差，不能耐受复杂手术；（2）出血部位难以显露，用其他方法不能止血；（3）较深部裂伤，虽经缝扎止血，但创面仍渗血不止；（4）战况紧急，客观条件不允许做其他更复杂的手术；（5）血源和技术条件不允许时；（6）患者原有凝血因子缺陷或因伤后大量输血而发生凝血机制障碍时。但本方法容易造成肝组织压迫性坏死、感染、胆瘘，妨碍创面引流。

肝动脉结扎止血法（ligation of hepatic artery） 对复杂的肝裂伤、肝贯通伤、肝中央破裂、大的肝包膜下血肿，经清创切除及创面缝合结扎血管后，出血仍不能控制或填塞纱布后仍有活动性肝动脉支出血时，可结扎肝总动脉或肝固有动脉，或肝左动脉、肝右动脉，以达到止血目的。

肝脏大血管损伤处理（management of injury of hepatic major vessels） 肝脏大血管损伤主要是指门静脉、肝固有动脉、肝静脉和肝后下腔静脉的损伤。门静脉主干损伤后，应做缝合修补，或门静脉吻合术。若缺损过多，亦可做血管移植。倘若修复门静脉困难很大，在肝动脉供血无疑问时，可以结扎门静脉主干，但最好是做门腔静脉吻合术。肝动脉损伤后，应尽量争取进行血管修补、吻合或血管移植。若肝动脉损伤严重，保留肝动脉供血有困难时，也可将肝动脉结扎。肝静脉或（和）肝后下腔静脉伤，是肝创伤最危险和最难处理的合并伤，应在控制出血前提下，修补裂口。

肝损伤并发症（complication of liver injury） 主要有以下几种：

（1）出血：有持续性出血、延迟性出血、肝内出

血、血性胆汁和出血倾向伴凝血障碍；

(2) 缺血性肝坏死或肝组织破裂：通常与肝碎片残留、肝组织分离和肺的肝组织栓塞有关；

(3) 感染：有全身感染、创口感染和脓肿形成。如：膈下脓肿、肝内脓肿、和其他腹腔脓肿；

(4) 胆汁漏：可引起胆汁性腹膜炎、胆汁性胸膜炎、胆道外瘘和肝内胆汁性囊肿；

(5) 其他并发症：如休克、脑血管意外、呼吸衰竭、心功能衰竭、肝功能衰竭、急性肾小管坏死、肝肾综合征和伤口裂开等。

上述并发症大多需要外科处理。

肝损伤后胆瘘（biliary fistula after liver injury） 胆瘘是肝损伤后常见的并发症之一，是指肝损伤后经放置引流的窦道持续有胆汁向体外泄漏。发生的主要原因为肝脏创面上遗漏较大的胆管分支未予结扎；清创不彻底，失活的肝组织液化或感染导致创面上较大胆管支破裂，胆汁外溢。胆汁流出量较少者，经非手术治疗往往可以逐渐愈合；如流出量较多时，常形成经久不愈的胆瘘，需采取手术治疗。对于严重的肝损伤，术中加作胆总管T管引流，可减少胆瘘的发生。术前经瘘管或T管造影，可了解肝内外胆管情况，如损伤的胆管局限于肝的一叶或一段，可行肝部分切除或肝叶切除术，并作胆总管引流，术后膈下及肝下放置引流。

胆道损伤及创伤性胆管狭窄（biliary duct injury and traumatic biliary duct stricture） 造成胆道损伤的主要原因有：(1) 医源性损伤 占总数95%以上，多见于胆囊切除术，胃大部切除术；(2) 创伤 外来暴力作用于下胸部、上腹部及季肋部；(3) 胆道结石 胆流不畅，且长期刺激和压迫胆道，引起水肿、溃疡、或狭窄等；(4) 胆道蛔虫、化学损伤、肿瘤和囊肿等。胆道损伤最为常见的后果是胆管狭窄。肝总管损伤是胆管狭窄最常发生的部位。根据损伤部位及其对手术修复的影响可将胆管狭窄分为5类：(1) 低位狭窄 狭窄上方肝外胆管残留长度 > 2cm；(2) 胆管中部狭窄 残端长度 < 2cm；(3) 高位狭窄 左、右肝管汇合处尚保存；(4) 肝门部狭窄 左、右肝管汇合处已狭窄；(5) 副肝管狭窄。

创伤性胆管狭窄诊断（diagnosis of traumatic biliary duct stricture） 损伤性胆管狭窄一般都有明确的外伤或手术损伤史，其常见的临床表现为：

1. 右上腹痛。

2. 黄疸：为常见的症状。最早在术后1天，但多在3~4天出现。在部分性狭窄病人，损伤后数月才会出现，有时为间歇性。胆道完全阻塞，则很快出现黄疸。

3. 消化道症状：恶心、呕吐、食欲减退或不进食，胆汁完全不进入胆道，粪便呈陶土色。

4. 合并胆道感染时可出现寒战、发热。

5. B超检查可以提供肝胆管扩张的程度、范围和有否结石征象。有些病例由于胆管反复的炎症过程，管壁增厚，管腔可能并不扩张。

6. 经T形管逆行胆道造影或经腹壁瘘管的置管造影有助于诊断。

7. 经纤维内窥镜逆行胰胆管造影（ERCP）可明确胆管狭窄的部位。

8. 经皮肝穿刺胆道造影（PTC）是损伤性胆管狭窄的常用的放射学诊断手段。由于PTC检查可能引起出血、漏胆汁和诱发急性胆管炎等并发症，不宜用于胆管炎急性发作者。

创伤性胆管狭窄早期处理（early management of traumatic biliary duct stricture） 发现胆管损伤，应及时妥善处理。胆外胆管被缝扎，应予拆除；如结扎时间不长，胆管无胆汁外渗，作短时观察，无异常现象者，不必作进一步处理；如胆汁有渗漏，管壁局部血运不良，宜切开胆管探查，轻者置T形管支撑引流，术后冲洗，服用利胆剂以减少胆汁沉渣阻塞；重者有管壁缺血，甚易纤维化和狭窄，应予适当分离后作局部切除，行对端吻合，胆总管内放置T形管支撑引流。对端吻合时，应尽量避免吻合口处有张力。如果不容许作一期修复时，亦可先作胆管的外引流，待择期手术修复。

创伤性胆管狭窄后期处理（delayed management of traumatic biliary duct stricture） 损伤性胆管狭窄后期，因长时间的梗阻性黄疸，反复的胆道感染，最终造成肝功能的严重损害和胆汁性肝硬变等，病人多不能耐受胆道修复手术。因此，应慎重研究，术前做好充分准备，选择最佳的手术方式或手术时机。

手术治疗原则：(1) 具备条件时应尽早进行手术；(2) 手术时胆管狭窄处的瘢痕组织必须充分切除，吻合必须在正常的胆管上进行，以避免术后再度

形成狭窄；（3）必须十分珍惜肝外胆管残留的长度，1cm之差将会严重影响手术的效果和增加其难度；（4）胆管与胆管或胆管与肠管的吻合应做到黏膜对黏膜；（5）吻合口要够大并且没有张力；（6）吻合组织必须血供良好；（7）必要的吻合口支撑与引流；（8）引流肝下区，避免可能的胆汁渗漏和感染。

手术时机和方法的选择：（1）全身和局部条件利于修复并重建者，应仔细完成，否则行近端胆管的直接引流；（2）对损伤发现较晚，局部炎症反应严重或修复失败病例，一般应在全身情况良好，局部炎症得到控制时，择期进行确定性手术处理，外科治疗不能一期完成，可行分期手术；（3）通过内窥镜或介入放射学手段对狭窄部胆管进行气囊导管扩张或内、外支撑引流，这是治疗手段上的新发展。

胆管通路重建（reconstruction of biliary duct） 其方式主要有3种：（1）胆管与胆管的对端吻合术：最符合生理要求，但其效果并不优于胆肠吻合术，成功率为57%～71%。仅适用于手术中或术后早期发现的胆管损伤或肝外胆管的环状狭窄。（2）胆管十二指肠吻合术：手术方法较简便，对中段的胆管狭窄较易完成。但存在若干缺点：新近发生的胆管损伤，胆管与十二指肠吻合后甚易狭窄。肝总管或肝门部胆管的损伤或狭窄，利用十二指肠重建时，距离远，发生吻合口漏的机会多。（3）胆管空肠吻合术胆管空肠Roux－en－y吻合术以及间位空肠段胆管十二指肠吻合术是最为常用且效果肯定的手术。其优点为：空肠袢（段）长度足够可供与肝门部胆管或肝内胆管吻合；血运良好，无张力，极少发生渗漏；由于旷置肠袢长度可达50～60cm，不像胆管十二指肠吻合术易发生返流。

胆管修复（repair of biliary duct injury） 对不完全梗阻的狭窄段胆管切开后用自身组织补片对胆管缺损进行修复，可恢复胆道解剖生理的完整性。

胆管狭窄修复目的是保存胆汁的自然通路和oddi括约肌的功能。可采用多种修复措施：（1）将狭窄部切开，用Roux－en－y空肠袢跨越狭窄段胆管修复狭窄。（2）用病人自体组织为材料，完成对狭窄胆管的切开后修复。例如：利用正常的自体胆囊完成胆肠吻合术；利用自体胆囊完成胆管—胆囊—空肠吻合术；利用带蒂的空肠片作胆管狭窄切开后的修复；用带蒂的胃大弯补片修复狭窄；用带蒂的胃小弯补片修复狭窄；用保留血运的胆囊壶腹补片修复切开的胆管狭窄。

胰腺损伤（pancreatic injury） 胰腺位置深在，很少受到损伤，一旦受伤则说明暴力很大。其发病率占腹部外伤的1%～3%，病死率平均约20%，合并腹膜后十二指肠破裂者可高达40%～50%。弹片、锐器等引起的穿透损伤较少见，但可伤及胰腺任何部位，常伴有上腹部内脏及大血管损伤，伤员获得救治机会很少。常见原因为飞轮、车把等重物突然由下向上撞击剑突部所引起的胰腺钝挫伤或断裂。胰腺体部是最易发生断裂的部位。严重病例可致胰头十二指肠毁损；上腹部手术，如胃、十二指肠溃疡手术，十二指肠憩室手术，肝切除手术等医源性损伤亦为胰腺损伤的重要原因。

胰腺损伤分类（classification of pancreatic injury） 目前国内外尚无统一的标准，通常按其损伤，性质和程度将之分为4类：

（1）轻度伤　胰腺的轻度挫伤，胰腺表面小裂伤，无胰管损伤或胰包膜下血肿。

（2）严重挫裂伤胰腺挫伤严重，或胰裂伤大而深，或伴胰管损伤。

（3）胰腺离断毁损伤　胰腺体尾部或胰头部的横断和碎裂伤。

（4）严重胰头、十二指肠合并伤　胰腺头部及十二指肠同时破裂，伤情严重。

胰腺损伤诊断（diagnosis of pancreatic injury） 诊断依据为：（1）上腹部受伤史。（2）无腹内器官合并伤时，临床表现多延迟出现，轻者仅上腹有压痛，损伤重者可很快出现休克症状。（3）穿透性损伤常伴内脏和血管损伤，可能有胆汁或胰液从伤口漏出。（4）闭合性损伤后常有剧烈腹痛、恶心和呕吐。网膜囊内有胰液积聚时，可出现上腹部明显压痛和腹肌紧张。胰液刺激膈肌可出现呃逆和局部牵涉痛；如流入腹腔可表现为全腹压痛、腹肌紧张和肠鸣音消失，合并有脏器伤时腹膜刺激症状更为明显。（5）腹腔穿刺液或灌洗液和血清淀粉酶含量升高。（6）腹腔镜检查腹腔内可能有散在脂肪坏死灶。（7）CT可见胰腺肿大、腺体密度不均及包膜增厚等；超声及十二指肠镜胰管造影有助于主胰管损伤和断裂的诊断。（8）腹部X线检查见到腹膜后、右肾及腰大肌旁气体阴影，有助于

胰头损伤合并有腹膜后十二指肠穿孔的诊断。(9) 选择性腹腔动脉及肠系膜上动脉造影可用于诊断困难的胰腺损伤晚期病例。

胰腺损伤治疗及并发症（treatment and complication of pancreatic injury）

1. 轻微的包膜撕伤，用丝线进行修补；胰腺组织有切断伤，但主胰管完整者，可用丝线行褥式缝合。

2. 胰腺体尾部严重损伤者，可将其远端切除，近端修齐后用丝线仔细缝合；对胰头严重损伤者，一般先缝合胰头两断端，再切除部分胰尾，并将胰尾端与空肠作“Y”形吻合，使胰液直接流入肠腔内。

3. 对较大的断裂胰管，应设法将断端吻合，同时将溢出的胰液引出体外使成胰瘘，以后胰瘘如不能自行愈合，可行二次手术内引流至肠道。

4. 所有胰腺损伤都应引流网膜囊，即使单纯挫伤和血肿也要引流。术后最好作持续负压吸引，同时放置多个烟卷引流物，以免术后因胰液及血液积聚和死腔残留而形成感染。

术后最常见的并发症是胰瘘，一般在6周左右可自行愈合，少数则延至几个月。其他的并发症有假性胰腺囊肿、胰腺脓肿、胰腺炎、腹腔感染、肠瘘和出血等。

脾损伤（splenic injury） 脾脏位于左季肋部且为肋骨所掩盖，但由于脾脏为一高度血管化器官，组织较脆，稍受外力即易破裂，故脾脏是腹腔内最易因外伤而发生破裂的脏器。开放性脾损伤多由划刺、子弹贯通和爆炸等所致；闭合性脾损伤以交通事故和工伤为主，常见于汽车撞伤、腹部受钝器打击，高处跌下腹部碰到硬物后；偶见自发性破裂者，多发生在有病理性脾脏肿大的病人，可有或无轻微的外伤。

脾损伤分类（classification of splenic injury） 按是否与外界相通，外伤性脾破裂可分为：(1) 开放性脾破裂：多由刀伤、枪弹伤等所致，多有左胸或左上腹的伤口与脾破裂部位相通，常合并有其他脏器特别是邻近脏器的损伤，病情多较严重；(2) 闭合性脾破裂：由打击、挤压、爆震和高处坠落等原因使脾脏直接或间接遭到冲击而破裂，并无体表伤口与其沟通。

按损伤部位可分为：(1) 脾中央破裂 脾实质的深部破裂，表浅实质及脾包膜完好，在脾髓内形成血肿，它可能进一步发展为完全性脾破裂、继发感染，但也可血肿逐渐吸收或机化而痊愈；(2) 脾包膜下破裂：脾包膜下脾实质周边部分破裂，包膜仍完整，致血液积聚于包膜下；(3) 脾真性破裂：脾包膜和实质同时破裂，发生腹腔内大出血，为最常见的一种类型，出血量多少一般与破裂程度成正比，大的撕裂或粉碎性破裂，或伤及脾门及脾蒂血管者可发生大出血致病人于短期内死亡。在脾包膜下破裂和中央破裂时，起初包膜尚完整，而受伤48h后如突然破裂，出现腹腔内出血的症状和体征，称之为延迟性脾破裂。

脾破裂诊断（diagnosis of splenic rupture） 主要依据外伤史或内出血的临床表现，结合化验检查、腹腔穿刺或冲洗、超声波或X线检查等进行综合分析，诊断并不困难。一个左季肋部或左上腹部暴力或挤压伤的病人，伴有内出血的表现，首先应考虑脾破裂。需要指出的是，在临床上对于多数脾破裂病人，往往根据外伤史和内出血的表现以及腹部体征，就可以做出诊断，对于诊断较困难的自发性脾破裂或脾包膜下血肿，常需借助辅助检查。

脾破裂治疗（treatment of splenic rupture） 脾破裂的诊断一经确立，或有高度怀疑时，通常应行剖腹手术，同时应积极进行输液、输血，对于处于休克的病人，更应快速输液，纠正休克。当大量快速输液、输血后，休克仍未明显好转，应在积极准备血源同时，尽快施行手术。

对儿童脾破裂而全身状况稳定，或估计为伤情不重的脾包膜下血肿或轻度的腹实质撕裂伤，腹腔内无出血或出血较少者，可行保守治疗，但必须在有经验的外科医师严密观察（症状、体征、血压、脉搏、血红蛋白、红细胞压积，中心静脉压、尿量等）下和做好随时施行手术准备的条件下进行。

脾破裂手术（operative management of splenic rupture）

脾破裂一经确诊，通常即有剖腹手术的指征。目前，已改变了脾破裂只有行全脾切除治疗的观点，现一致认为儿童和不到60岁的成人脾损伤应尽量行保脾手术。目前保脾手术的方法很多，如脾破裂后修补术、脾动脉结扎术、脾部分切除术和脾外伤后移植等。在具体处理上，Schackford在1981年将脾破裂分为5级，Feliciano于1985年又将之加以改良，并提出各种分级手术适应证：1级 包膜撕裂或轻度的脾实

质裂伤，行缝合修补；2级　包膜撕脱，行缝合修补或局部应用止血剂；3级　严重脾实质破裂或穿透性弹伤或刺伤，行缝合修补或脾切除；4级　严重的实质星状破裂、横断或脾门损伤，行部分脾切除或全脾切除；5级　脾粉碎性或多发性损伤，行脾切除。

脾破裂的手术方式（operative manner of splenic rupture）　1. 全脾切除术：是常用的脾损伤手术方法，主要适应于：(1) 脾破裂严重或脾动、静脉损伤，脾脏失去活力不能保留者；(2) 合并严重的多发伤或复合伤，必须迅速结束手术者；(3) 合并腹内脏器损伤而腹腔明显污染者；(4) 病理性脾脏破裂；(5) 老年病人。

2. 脾段切除术：适用于深而大的横形撕裂伤、脾脏横断、部分破裂或缺损，或脾动静脉分支损伤而致相应的脾组织失活者。以保留血供正常的部分脾块。

3. 脾脏的原位手术：指脾损伤时不做脾切除而采用多种方法进行缝合修补，以保留脾脏的手术，也称为保脾手术。保脾手术适应证：(1) 脾脏有相当部分的脾块保持完整，且血运良好，可以保留；(2) 脾脏本身无病理改变；(3) 没有严重的腹腔内、外多脏器损伤，没有明显的腹腔污染；(4) 全身情况较好，生命体征稳定，尤其是婴幼儿和青壮年。手术方式有：(1) 脾裂伤缝合术　对于脾被膜的小撕裂和脾实质较浅裂伤，可行深达裂口底部的褥式或间断缝合；如裂口过宽过深，可以带蒂大网膜填塞后，再予缝合。(2) 脾动脉结扎术　仅适用于需游离脾脏而进行脾裂伤处理的病例，当脾动脉结扎后，必须观察脾脏有无缺血表现，对可疑无生活力者，应立即做脾切除术。(3) 生物膜修补法　用大网膜或腹膜覆盖创面后再缝合固定，此法可用于仅为脾包膜撕裂伤或表浅小裂伤，最适用于儿童。

4. 自体脾组织移植术：对必须施行全脾切除者，为保留脾脏功能，把自体脾组织植入腹腔的方法。该法现已被公认是全脾切除后弥补脾脏功能的简易而有效的方法。

脾切除术后并发症（complication after splenectomy）　脾切除术后的主要并发症有：

1. 腹腔内大出血：一般在术后 24 ~ 48h 内发生。多起因于止血不彻底或结扎线脱落。如术后 12h 内发生有大出血征象，应立即行手术探查。

2. 感染：脾切除后机体抵抗力降低，易发生各种感染性并发症，包括肺炎、切口感染、膈下脓肿以及全身脓毒症等。另外特别需要指出的是脾切除术后凶险性感染，可发生于术后数周至数年，其临床特点是隐匿性发病，开始可能有轻度流感样症状，继而骤起高热、头痛、呕吐、精神错乱，乃至昏迷、休克，常可在几小时至十几小时内死亡。

3. 血栓性栓塞：此并发症不多见，但一旦发生于重要部位血管，如视网膜动脉、肠系膜静脉、门静脉主干等，常会造成严重后果。其发生与脾切除后循环血小板急骤增多有关。用抗凝剂可防治本并发症。

4. 胰腺损伤：脾切除后可出现急性胰腺炎、胰瘘，多由术中损伤胰腺所引起。

5. 胃肠功能紊乱：脾切除后常见胃肠蠕动恢复缓慢，此与结肠向左上移位引起小肠扭曲，及改变了门静脉血流的动力学，小肠发生暂时性淤血有关。

6. 脾热：脾切除后常见有不明原因的发热，体温升高达 39℃，并持续数天之久，不经治疗亦会逐渐下降。对脾热患者应首先排除腹腔感染，然后给消炎痛治疗，可使发热得到暂时缓解。

7. 其他并发症：脾切除后尚可出现不明原因的白细胞增多症，不经治疗，可与血小板同时下降至正常范围。

肠系膜血管创伤（mesenteric vessel injury）　肠系膜上血管损伤并不多见，如果将其分支包含在内，肠系膜上血管损伤在腹部血管损伤中，它是第一位。由于肠系膜上血管位于腹部较深部位，常伴有其他脏器损伤，术前诊断较困难。病人表现为低血容量休克、腹膜炎。肠系膜血管分支的破裂，首先止血，如有相应的肠管血循环障碍，应将其切除。肠系膜血管主干损伤应细致的修补、吻合，保证良好的血液循环；必要时行自体静脉或人造血管移植。肠系膜上静脉损伤时，可行肠系膜上静脉与下腔静脉吻合。肠系膜上血管损伤术后应预防血管内血栓形成，如病人的病情允许，术后 24h 可再次剖腹探查，检查血管是否再通及肠管的活力，可减少并发症，降低病死率。

腹主动脉创伤（abdominal aortic injury）　腹主动脉创伤的发生率较低，一旦发生，病人多数在未得到救治前即已死亡。腹主动脉钝挫伤可分为内膜撕脱、动脉壁裂伤、中层断裂及全层裂伤。腹主动脉创伤的处理：内膜撕裂可行切除吻合；有血栓时可取除血栓，

切除损伤的血管壁修复血管；损伤的范围较大不能修复时，可用人造血管修复。

下腔静脉创伤（inferior vena cava injury） 下腔静脉损伤多于腹主动脉损伤，由于腔静脉位于腹部的深处，下腔静脉损伤多合并有脏器伤。因此，术前往往诊断为腹内出血或失血性休克等。下腔静脉损伤分为肝后段下腔静脉损伤和肝下下腔静脉损伤，肝后段下腔静脉损伤是肝外伤最严重的一种。肝后段下腔静脉损伤处理：简单的裂伤，游离肝右叶，在压迫止血的情况下，缝合静脉裂口。较复杂的裂伤，需要选择以下方法：(1) 下腔静脉内插管分流：分离出心包内下腔静脉和肾静脉开口以上的下腔静脉，从右心房插入分流导管至下腔静脉内，阻断入肝血流，在无血的情况下修复下腔静脉。(2) 肝血循环隔离：在隔下方阻断腹主动脉，在心包内和肾静脉开口以上游离肝上下方的下腔静脉，阻断下腔静脉与入肝血流，修复下腔静脉。肝下方下腔静脉损伤，游离伤处上下方的下腔静脉，阻断血流，修复下腔静脉。

髂血管创伤（iliac vessel injury） 髂血管损伤多伴有骨盆骨折和盆腔脏器伤，多发生动静脉同时伤。由于髂血管位于下腹部的深处，并且多伴有骨盆骨折和盆腔脏器伤，故术前难以明确诊断。下肢出现血液循环障碍，股动脉搏动明显减弱或不可触及，腹股沟部皮下瘀血等，可能提示髂血管损伤。髂血管损伤的处理：髂总动脉损伤可用缝合修补的方法；髂外动脉损伤多采用切断端端吻合，因髂外动脉较细，缝合修补后易发生狭窄；髂外静脉损伤需要缝合修补；髂内血管损伤可采用结扎的方法。髂总和髂外静脉结扎后，将有一部分病人发生下肢水肿和溃疡。因此，髂血管损伤时，除髂内血管外，应尽量避免采用血管结扎的方法。

腹膜后血肿（retroperitoneal hematoma） 腹膜后的脏器、血管损伤、骨盆和脊柱骨折均可发生腹膜后血肿。根据损伤的部位腹膜后血肿可分为4类：(1) 盆腔型：血液或血块不超过盆腔，限于盆腔。(2) 肋腹型：血液或血块限于腰肌前面，髂嵴上方和横膈下方。(3) 中央型：血肿主要在中线部，上方至横膈，下方至盆腔上缘，侧面至腰肌内缘。(4) 混合型：包括上述两种以上类型。腹膜后血肿是否剖腹探查，以下情况可供参考：(1) 扩展性或搏动性腹膜后血肿，应在技术和血量有准备的条件下切开后腹膜探查。(2) 胰、十二指肠、结肠周围的腹膜后血肿，应切开探查。(3) 泌尿系周围的血肿，根据泌尿系的损伤是否需要剖腹探查而定。(4) 有明确的骨盆或脊柱骨折，又无其他腹膜后脏器伤，非扩展性或搏动性腹膜后血肿，可不剖腹探查。

腹部多脏器伤（abdominal multiple organ injury） 无论腹部闭合性损伤或穿透性损伤，都可导致腹部多脏器伤。腹部多脏器伤是较难处理的创伤，又加上病人耐受手术的条件差，更增加了治疗的难度。腹部多脏器伤处理时，有以下注意事项：(1) 迅速判明病人的全身情况，生命器官的功能状态，休克的程度。(2) 检查病人时应考虑有无腹部多脏器伤，尽量较全面的检查各个脏器。(3) 做各种检查时，不应耽误治疗。(4) 剖腹探查时，首先检查有无大出血，并迅速控制活动性出血。(5) 全面探查腹部各脏器损伤的情况，切忌见到一处损伤就处理一处。(6) 对各脏器的损伤应采取既合理又不复杂的手术方法。

腹腔穿刺术（celiocentesis） 对于腹部创伤诊断，腹腔穿刺术为一种简单、安全、可靠的诊断方法，其准确率可达到80%～90%。穿刺点在腹部左上、左下、右上和右下四个象限内，一般穿刺点在右或左下腹直肌外缘处。腹腔穿刺前令病人先侧卧片刻，穿刺针头稍粗，进针时可用5%普鲁卡因5～10ml局部麻醉，而后边抽边注入液体，进入腹腔后避免误入肠管。为提高腹腔穿刺术的阳性率可多次多部位反复穿刺。如抽出不凝固的血液，可能是空腔脏器或血管损伤；如抽出浑浊渗液，则为实质脏器损伤。以下情况可出现假阳性：(1) 腹膜后脏器破裂，如十二指肠、胰腺、肾脏和直肠破裂。(2) 空腔脏器破裂为浆膜下破裂或穿孔较小被外翻的黏膜、大网膜堵塞。(3) 脾破裂出血局限脾周围和/或左膈下；肝脏破裂局限右膈下。

腹腔灌洗术（celiac perfusion） 腹腔灌洗术是提高腹穿阳性率的一种方法，尤其对穿孔小，漏出液少的空腔脏器破裂有意义。灌洗方法：排空膀胱，取平卧位，消毒后局麻，于脐下2～3cm处切一小切口，或直接用套管针穿刺，放一硅胶管20～30cm，远端到膀胱直肠陷窝。如抽出不凝固的血液或浑浊渗液，则为阳性。如抽不出液体，可输入无菌生理盐水1 000ml或10～20ml/kg体重，然后将盐水瓶置于地下，使灌洗液反流入盐水瓶中。阳性结果是：①肉眼观察

有血液，胆汁和肠内容物。②红细胞计数超过 0.1×10^{12}/L（10万/mm^3）；白细胞计数超过 0.5×10^{9}/L（500/mm^3）。③淀粉酶超过100索氏单位。④冲洗液中发现细菌。此方法也可出现假阳性或假阴性。

创伤性骨折（traumatic fracture） 创伤性骨折发生率很高，是创伤治疗学中重要组成部分之一。现代创伤性骨折不仅包括闭合性骨折与开放性骨折，同时也包括部分的肌肉、血管、神经、皮肤等软组织伤。创伤性骨折与先天性骨折、病理性骨折（炎症、肿瘤、骨的病变如骨纤维结构不良、骨囊肿、脆骨病、骨质疏松症等）所致的骨折，在病因上根本不同，治疗原则与方法也不尽相同。创伤性骨折常与年龄、性别、职业、环境有紧密联系；多见于交通事故、工矿、建筑、灾害等意外，以及日常生活和战争中，有时还是成批的发生。

创伤性骨折的分类（classification of traumatic fracture） 1. 按有无伤口分为：（1）开放性骨折，指骨折处直接或间接与伤口相通的骨折；（2）闭合性骨折（无伤口），也称单纯或无创骨折。

2. 按受伤后时间分为：（1）新鲜骨折 指受伤两周以内的骨折；（2）陈旧性骨折 指超过两周的骨折。

3. 按解剖部位可分为：如股骨骨折、胫骨骨折等；在关节部位的骨折可分为囊内骨折和囊外骨折。

4. 按骨折发生的数目分为：单骨骨折、双骨骨折、多节段骨折（一骨断为数段）和多发性骨折（多部位同时发生骨折）。

5. 按骨折线是否完全分为：（1）不完全骨折 指骨膜未断裂，仅有部分骨皮质断裂的骨折，儿童又称青枝或柳枝骨折；（2）完全性骨折指骨膜与骨皮质均被折断的骨折。

6. 按骨折线的放射影象特点可分为：横断、斜形、螺旋、粉碎、蝶形、洞型、凹陷、撕脱、压缩、嵌入、星状、“T”形和“Y”形骨折等。

创伤性骨折的特型骨折（special types of traumatic fracture） 在上肢的特型骨折有：（1）Colles骨折，为伸腕掌着地跌倒发生桡骨下端距关节面约1寸处的骨折，远骨段向背桡侧移位，伤腕畸形似餐叉故称“银叉骨折”或枪刺骨折；（2）Smith骨折或反Colles骨折，跌倒时腕背着地，造成与Colles骨折相反的畸形；（3）Barton骨折是桡骨远端的骨折，骨折线进入腕关节内；（4）Skilles骨折，为桡骨下1/3处完全骨折伴尺骨下1/3青支骨折；（5）Galeazzi骨折又称Duputren骨折，是发生在腕部以上的桡骨骨折伴有尺桡下关节的脱位；（6）Montaggia骨折，为尺骨中上1/3处骨折伴桡骨小头脱位；（7）Quervain骨折，为腕舟骨折伴月骨掌侧脱位。在下肢的特型骨折有：（1）Pillion骨折，骑摩托车后座人膝被撞以致股骨下端呈“T”形骨折线，股骨髁移至股骨干之后的畸形；（2）Pott骨折，为胫腓骨下端严重粉碎骨折伴内侧韧带断裂移位畸形；（3）Shephord骨折为距骨骨折向外移位；（4）Stieda骨折为股骨内髁的骨折；（5）Sprinter骨折，即髂前上或髂前下嵴撕脱骨折。

火器骨折（firearm fracture） 火器骨折多为粉碎型，常合并有肢体大血管或神经损伤，感染率较高，多为混合感染。诊断时应注意有无休克、大血管及神经的损伤。尽早施行初期外科处理，伤口不作一期缝合，肢体给予石膏夹板或牵引固定。待感染控制后，行骨折复位外固定，二期缝合或植皮。切开复位内固定必须严格掌握指征，明显坏死的肢体行开放性截肢。

四肢开放性骨折的现场急救（first aid of open fracture of extremities） 四肢开放骨折和脱位、多发骨折与多发伤的许多早期和晚期并发症、后遗症与早期处理是否恰当有密切关系。现场抢救中在争分夺秒的同时必须做好两项工作：（1）伤口包扎：要及时，可就近取材采用清洁毛巾和衣服等包扎伤口；肢体适当摆正，外露骨质不要拉入伤口，局部包扎要适当加压止血，防止骨髓腔或断裂血管出血不止，严重出血可造成严重休克而死亡。一般包扎即可止血，无须使用止血带，使用止血带不当常可造成恶果；（2）伤肢固定：是现场抢救极为重要的措施，20世纪初大腿火器骨折，未固定即快速后送，因休克死亡达80%以上；而采用固定后转运，休克死亡率降至15%以下。可用临时器材固定；材料缺乏时，上肢可与躯干固定；下肢可利用健肢支持固定。病人宜平卧，平稳快速转运，途中伤肢抬高有利于减少渗血和肿胀。

四肢开放性骨折的早期清创术（early debridement of wound in open fracture of extremities） 我国华佗（147～207年）、巢元方（581～618年）都曾对创伤施行清创术。遭受高能量作用的开放骨折的特点是：软

组织与骨破坏广泛、出血多、污染重和伤口感染率极高，清创是必不可少的。要在最初数小时内，感染尚未形成之前，用外科手段清除一切异物和失活组织，使伤口达到较为清洁，有充沛供血的新创面。具体方法为：(1) 清创术要在伤者全身情况相对稳定、适当麻醉和肢体酌情扎止血带的条件下进行；(2) 冲洗创口前先作创面细菌培养及药敏，然后用大量等渗消毒盐液、0.1%新洁尔灭或3%双氧水等先自外而内反复冲洗创周皮肤、创内组织与骨折处。检查有无重要神经、血管等并发伤；(3) 切除碎裂的皮缘、碾挫的肌肉和肌膜，取出堵塞骨断端的血凝块、异物和游离的小碎骨片；(4) 反复再冲洗数遍后作第二次创内培养及药敏检查，酌情选用内或外固定；(5) 放松止血带，处理出血后，伤口中可选用有效抗生素，并要充分引流；(6) 大多数Ⅰ度伤口可一期缝合，Ⅱ度伤口酌情一期或延迟3~5d缝合，Ⅲ度伤口应按战伤处理原则行延期（伤后3~7d）或二期缝合；(7) 术后每2~3d检视伤口，必要时需多次清创，延期缝合、植皮（游离或皮瓣）和植骨等修复闭合伤口。

四肢开放性骨折的固定（open fracture fixation） 对污染较轻、骨折端移位不大、伤后时间不长，清创较彻底的Ⅰ、Ⅱ度骨折，常可采用骨牵引或石膏夹板固定，但对不够稳定的骨折宜采用合适的内固定。Ⅲ度伤软组织污染碾挫严重、骨粉碎度大，即使清创较为彻底，施行内固定也必须非常谨慎，以选用外固定器为宜。行内固定的原则是：(1) 有彻底清创的基础和骨折端周围有血供丰富的软组织覆盖；(2) 选用的内固定器品种、型号、质量要合格；(3) 安置内固定器应尽量少剥离骨膜与周围软组织，保持充沛血供，且便于尔后的拔除；(4) 管状骨干骨折多以髓内固定为宜，单螺钉钢丝固定常不够牢固，若用钢板螺钉内固定，钢板要够长，螺钉应距骨折面1cm以上。骨外固定器用以骨折固定日见增多，其特点是：可牵张也可加压，并便于观察伤口和早期下床活动。

开放性骨折的创口闭合与感染防治（wound closure and prevention of infection in open fracture） 争取伤口尽早愈合无疑是防止伤口感染最好的措施。为促进伤口尽早愈合，需注意以下几点：(1) 清创不彻底者再行二次清创，清除深部坏死组织、异物、游离小碎骨片，并保持创口引流，决不能姑息等待；(2) 了解感染的菌种及其敏感的药物，可全身或局部同时采用滴注、灌注或抗生素串珠留置伤口内，注意引流通畅；(3) 伤口内骨质或内固定外露，应及时作局部肌瓣或皮瓣转移覆盖；(4) 内固定不稳失效，应重新更换或拔除或换骨外固定器，以加强不稳骨折；(5) 伤口分泌物少的小伤口也可考虑在石膏型上开窗换药；(6) 体质太差者宜加强营养（维生素、蛋白质、输血）；(7) 对肢体严重损毁、大面积软组织丢失、骨粉碎范围广、感染严重和功能恢复无望者，应及时截肢，使早日康复装义肢。

多发骨折和脱位（multi-fractures and dislocation） 在交通、工矿、灾害等意外事故中，此种损伤很常见，多伴有头、胸、腹、脊柱和骨盆等脏器伤；严重休克及其他合并症发生率、伤残率与死亡率均很高(20%以上)。在四肢范围中，同肢多骨与一骨多折，上下肢及对侧多骨骨折也不鲜见。初检时，必须全面细致，切勿漏诊。治疗原则：(1) 本着“生命第一”的原则，在初诊中积极进行复苏、抗休克，优先手术对生命威胁最大的颅脑、胸、腹、骨盆等部脏器伤，待全身状况基本稳定后，即可进行重要部位的多发骨折或开放骨折的手术；(2) 对不稳定的四肢多发骨折、脱位与关节内骨折应尽早及时施行手术内固定或骨外固定。资料证明，这些病例如处理得当，术后合并症（成人呼吸窘迫综合征、脂肪栓塞综合征等）明显减少，住院日缩短，早期手术困难少，容易恢复解剖对位，愈合快而功能恢复好。

骨折诊断（diagnosis of fracture） 及时准确的诊断骨折是正确处理的基础。牢记：“生命第一，骨折第二”的格言，随时警惕及时发现早期病情凶险的多发伤与合并伤，防止漏误诊断。骨折的诊断：(1) 要详问病史，用视、触与测量等基本方法，诊出可疑的骨折。病人主诉的疼痛部位要与单纯软组织挫伤鉴别，肢体骨折多为环形压痛，部位深在，有传递性叩痛或骨擦音，肢体变短和功能障碍（如负重等）更为显著。局部肿胀严重者可出现水泡，肢体畸形，挤压痛显著。伤后8~24h肢体肿胀达到高峰阶段，要特别警惕缺血性挛缩和筋膜间隔综合征的出现；(2) X线检查，可准确判断骨折的部位、形态与类型，有时需作双侧对比或定时复查；CT、MRI检查对大关节、脊柱、骨盆或较隐蔽部位的骨折很有帮助。

骨折复位（reduction of fracture） 20世纪初 Böhler

曾提出治疗骨折四项基本原则：止痛、复位、固定与功能锻炼；祖国医学《清代医学金鉴》中，整骨8法（摸、接、端、提、按、摩、推、拿）均说明复位是骨折治疗中非常重要的一环。有移位的骨折如果愈合后影响功能者都需要整复，但不是每例骨折都需要达到解剖复原。能达到功能恢复基本要求的骨折复位，称为“功能复位”。追求解剖复位而反复操作或切开复位，既增加了病人痛苦而又不利于功能恢复。除特殊情况外，复位的时间越早越好。

骨折复位的方法（methods of fracture reduction） 手法复位是在充分麻醉下用手法纠正骨折。其优点是：技术上较易掌握，比切开复位损伤软组织少，骨折愈合快，无特殊设备条件下也可进行，且更为经济。不足之处是：经验不足或特殊性骨折不能保证每例都获成功。复位方法主要有以下3类：

1. 手法复位：在充分麻醉下用手法纠正骨折的移位、重叠、成角和旋转等畸型。

2. 持续牵引复位：对手法复位难以用外固定维持满意对位、骨折部有伤口、皮肤擦伤、烧伤、严重肿胀等情况时，较好的办法是选用持续牵引治疗。其优点是：不仅能矫正重叠、成角、旋转畸形，也能克服肌肉痉挛和解除疼痛，并有一定的固定作用。常用方法有以下两种：（1）皮肤牵引：伤肢皮肤贴胶布，跨过扩张板，连上牵引绳和滑车等装置构成牵引系统，根据需要选择牵引重量。缺点是：胶布粘贴时间有限，重量在5kg以内，皮肤肿胀时易起水泡。（2）骨牵引：用不锈钢针穿过股骨髁上、胫骨上或下端、跟骨或尺骨鹰咀等部位，接连牵引弓、绳和滑车进行牵引，牵引时间长，重量大，便于伤口处理。只要认真加强护理，可免合并症。

3. 切开复位内固定：手术切开复位可以达到更高的解剖复位目的，但有增加感染和意外损伤的可能，所以必须严格掌握手术的适应证：（1）肌肉收缩，手法复位难于成功者，如髌骨、尺骨鹰咀骨折分离；（2）骨折端有软组织嵌入；（3）关节内骨折移位显著；（4）合并有神经或血管损伤；（5）经多次手法复位仍达不到功能复位的标准；（6）骨不连需植骨或骨折畸形连接，影响功能者；（7）清创彻底，感染机会较少的开放骨折。

骨折内固定器械（device for fractural internal fixation） 据记载，我国约一千年前已知用银丝缝合骨折。19世纪末Nicolaysen（1897）曾用钢针固定股骨颈骨折；Hey-Grove（1916）用钢针对肱骨、股骨骨折作髓内固定，但因电解腐蚀，大多失败。20世纪30年代不锈钢研制问世后，Smith Peterson用钒钢制作的三翼钉固定股骨颈骨折成功。此后，各种不锈钢制的接骨钢板、螺丝钉、钢丝方兴未艾，广泛用于临床。二战初期Küntscher创用V形髓内钉治疗长骨骨折并用于1942年芬兰战伤骨折中，从此得到广泛的应用。虽然有不少新问题不断出现，但内固定的应用仍长盛不衰。近30年来，新的不锈钢材料性能不断改进提高，生物相容性更佳，符合生物力学要求，工艺日益完善。目前制造的全身躯干、脊柱、骨盆和四肢骨折内固定的新器材，品种和型号繁多，基本能满足各种骨折内固定的需求，而且可以长期滞留体内无不良反应。

骨折外固定器械（device for fractural external fixation） 有些情况下用小夹板或石膏作骨折外固定难于满足要求，需使用骨折外固定器。早在1840年Malgaigne曾在胫骨骨折的上、下段各穿一钉联接在金属棒上，并用皮带扎起来以控制骨端的移位。此后，Parkhill（1894），Lambotte（1934）相继设计了小腿骨折的骨外固定器，二次大战期间曾用于骨折与战伤骨折。1954年有人介绍全环式多方向穿钢针小腿骨外固定器。20世纪70年代骨外固定器再度掀起使用高潮，种类繁多。80年代国内推出的骨外固定器不下十余种，且日趋完善。经皮穿骨创伤小、固定确实，便于观察伤口，已公认是骨折治疗中较为定型的方法。有单边型、双边式、四边式、半环、全环和三角式6种，目前已有微型用于手及前臂。应用的主要适应证有：小腿开放骨折、四肢火器性骨折、四肢烧伤伴骨折、多发伤的四肢骨折、骨盆骨折移位及肢体延长、骨与关节矫形等。

骨折并发症（complication of fracture） 越是严重的创伤性骨折并发症越多。较为常见局部并发症有：（1）骨髓炎和骨不连；（2）骨折并发神经或血管的损伤，也可于整复骨折过程中发生。例如，膝关节骨折脱位的腘窝内血管、神经损伤；（3）缺血性挛缩与筋膜间隔综合征，常因骨折移位及出血，肢体急剧肿胀所致。例如肘部骨折移位导致前臂缺血性挛缩（Volkmann's contracture），小腿骨折出现的筋膜间隔综合征；（4）外伤性假性动脉瘤或动静脉瘘；（5）褥

疮；(6) 肢体血栓性静脉炎等。创伤性骨折常见的全身性并发症，多发生于重伤、多处伤、多发骨折以及老年患者，常见的是：(1) 休克；(2) 肺水肿、坠积性肺炎和 ARDS；(3) 脂肪栓塞综合征，尤以大的长骨骨折，多发骨折，重度休克之后的伤者发生机会多；(4) DIC；(5) 急性肾功能衰竭或挤压综合征；(6) 多器官衰竭（MOF）；(7) 急性脑缺氧综合征以及创伤性精神病等；(8) 破伤风或气性坏疽。以上这些合并症往往是伤者早期致死的主要原因。

骨折晚期后遗症（late sequelae of fracture） 骨折后晚期后遗症常见有：(1) 骨折畸形愈合、延迟愈合与不愈合 其发生的原因可能与复位与固定不良、局部伤口感染或软组织损伤严重血供受到破坏、或手术、内固定选择不当和长期过度牵引等有关；(2) 慢性骨髓炎或慢性溃疡 主要与感染有关，有的多次清创骨质摘除过多形成骨缺损，最后不得已而截肢；(3) 关节僵硬或强直 有的肢体血循不良长期肿胀，肌肉萎缩；(4) 创伤性关节炎 多因关节软骨损伤或骨折对位不良，关节活动时慢性疼痛，功能障碍；(5) 缺血性挛缩 上肢有儿童肘部损伤后挛缩形成及成人小腿骨折后遗肌挛缩、足下垂和足趾挛缩畸形；(6) 泌尿系结石 多由长期卧床、全身骨骼废用性脱钙、伴尿路感染和排尿不畅等所致；(7) 全身性骨质疏松或伤肢局部骨质疏松；(8) 褥疮 多见于重伤者及老年人，部位以骶部、大粗隆、足跟等受压部位。

肩锁关节损伤（injury of acromioclavicular joint） 肩锁关节是一个滑囊关节，其滑囊和韧带相对薄弱，喙锁韧带较强。锁骨悬挂于肩胛骨的上方和侧方。通常把肩锁关节损伤分为 3 度：Ⅰ度（肩锁扭伤）是肩锁韧带的不完全性损伤，因而未造成半脱位；Ⅱ度肩锁关节扭伤较重，有关节囊撕裂或部分关节分离与半脱位，但喙锁韧带保持完好；Ⅲ度损伤为关节的分开，是肩锁关节完全性脱位，关节囊撕裂，喙锁韧带也断裂。其诊断依据为：(1) Ⅰ、Ⅱ度损伤的病人可指出疼痛在肩锁关节处而非喙锁韧带处，其外表的畸形与肿胀轻微；X 线照片Ⅰ度损伤是正常影像；Ⅱ度损伤肩锁关节有半脱位，特别是站立位双手提拉 2～5kg 重物时，双肩对比的影像更明显，锁骨远端软骨间隙增宽，锁骨显示向上移位（不超过 2cm），喙突与锁骨间的距离无改变。(2) Ⅲ度损伤时，可发现锁骨外端跷起，新鲜脱位可将肘仔细抬起同时下压锁骨即可复位；X 线双肩对比照片，可看到锁骨外端跷起畸形，如双手再提 2～5kg 重物，喙锁间距显著加大。

肩锁关节损伤的治疗（treatment of injury of acromioclavicular joint）

1. Ⅰ、Ⅱ度损伤一般都不必手术，可用颈腕吊带托起休息 2～3 周，然后开始功能锻炼。个别病例效果不满意，持续有症状，可将锁骨外端切除。

2. Ⅲ度损伤如为新鲜脱位，应切开复位内固定，不必分离肩锁关节面，以减少晚期退行性关节改变。有五种手术可供选择：(1) 切开复位用两根克氏针穿过肩锁关节面固定，虽拔出较易，但容易退出移位，故外端宜折弯 90°埋于皮下。也可在克氏针内固定的基础上加上软组织（韧带）修复重建，8 周后拔除钢针；(2) 可用一螺钉将锁骨远端固定到喙突上，或用特制的螺纹针将锁骨与肩峰固定，或从肩锁关节后侧进针通过肩锁关节穿入锁骨到中份，此法固定更稳妥；(3) 钢丝环扎内固定喙突和锁骨，术后不拆钢丝，90%以上病人疗效好；(4) 肩锁关节内固定，用粗的不吸收线缝合，在关节两边钻孔，不穿过关节面，复位后拉紧缝线，即编织成肩锁韧带，重建功能；(5) 切除锁骨外端关节成形术，适应于伤后超过 3 周，功能减退已有关节退行性变者。锁骨外端切除成形结合软组织修复，如用掌长肌腱或不吸收粗线作肩锁“∞”字形环绕固定；(6) 改良 Dewan 手术，将止于喙突上的肱二头肌短头与喙肱肌的联合腱带于喙突前 1/3 切开，然后连骨块用螺钉固定于已钻好孔的锁骨上，借肌肉的牵拉而使锁骨自动复位。

胸锁关节损伤（injury of sterno-clavicular joint） 胸锁关节损伤或脱位并不太少见，男女比例相似，常系跌倒时用手撑地，锁骨向胸骨冲撞或锁骨遭受直接打击造成。根据锁骨移位程度分为：(1) Ⅰ度—移位轻微伴有少部分胸锁和肋锁韧带纤维的撕裂，无或微有移位。(2) Ⅱ度—有明显的锁骨内端的半脱位，有胸锁韧带的完全断裂和部分肋锁韧带裂伤。(3) Ⅲ度—扭伤和骨折（全脱位），胸锁和肋锁韧带完全断裂。(4) Ⅳ度—锁骨内端向前脱位和骨折，重叠于第一肋骨上，有时也可向后脱位（胸骨后脱位）。

该损伤由于位置表浅，诊断不难。局部有肿胀和明显的畸形，有骨擦音，能触出锁骨内端位置异常。放射学检查帮助大，特别是采取两个不同方向（90 度）的斜位照片或 CT 检查更能清楚显示脱位情况。

要注意检查有无严重脱位和纵隔内重要器官压迫（大血管、气管、食道、胸导管）。

胸锁关节损伤的治疗（treatment of injury of sterno-clavicular joint）

1. 前移位时，一般均采用非手术治疗。局麻后，取仰卧，在两肩胛骨之间垫一沙袋，使呈挺胸姿式，主治者于伤者的两肩锁部稍用力向后推压，同时由助手将锁骨脱位的内端用拇指按压复位，有时也可用巾钳夹持锁骨内端压回原位。并将病人缚扎“∞”字绷带呈挺胸姿式固定 4～6 周，即可恢复稳定的关节。但此法治疗的部分病人胸锁关节韧带愈合不够完善，在用力活动或劳动时，局部可能出现不适感或骨擦音。

2. 后脱位时，如锁骨内端造成了纵膈重要器官，如大血管、气管、食道、胸导管等的压迫，就应作为紧急情况来处理。先按上法用局麻手法复位，如重复施行仍不能成功，或已 2～3 个月仍疗效不佳，影响病人生活和活动较多，则应施行手术治疗，修复重建该关节，这要视该关节囊、软骨盘及关节周围韧带损伤不稳定程度而定。

3. 对陈旧性胸锁关节脱位症状显著者，必要时也可采取较简单的手术，切除锁骨内端约一寸，令其形成假关节，也可解除症状。

4. 对反复发作的胸锁关节脱位，修复关节囊和韧带不便者，也可采用稳定关节囊的手术，即取髂胫束条（如筷子那样粗），穿过锁骨内端钻的骨隧道和第一肋骨来固定比较牢固。

锁骨骨折（fracture of clavicle） 是肩部最常见的创伤，可发生于各年龄组，约占全身各种骨折的 6%。间接的传导应力或直接应力均可引起锁骨骨折，且以前者更为多见。间接应力引起的骨折多为斜形或短斜形。直接应力的骨折常为横形、短斜形或粉碎性。锁骨表浅，骨折体征明显，结合 X 线片诊断极为容易。临床常用 Allman 分型将其分为 3 型：锁骨中 1/3 骨折、锁骨内 1/3 骨折及锁骨外 1/3 骨折。治疗以非手术治疗，“8”字绷带固定为主。当伴随有血管神经损伤、喙锁韧带损伤、骨折移位明显及其他特殊需要时，可考虑手术内固定治疗。

肩胛骨骨折（fracture of scapula） 常由强大暴力引起，在肩部创伤中约占 1%～2%。依损伤解剖部位不同分为：肩胛体部骨折、肩胛颈骨折、肩胛盂骨折和喙突骨折。因周围肌肉附着多，一般移位不大。肩胛骨骨折临床特征以局部肿胀、主被动活动疼痛为主。正位、切线位及侧位 X 线片可给予确切诊断。治疗以颈及前臂用三角巾托支上肢重量的局部制动和功能锻炼为主。当肩胛盂骨折导致关节不平整，可能引起创伤性关节炎或肩关节不稳时，应行手术切开复位内固定；喙突骨折移位明显，合并有肩关节脱位者，应行手术治疗。

创伤性肩关节脱位（traumatic dislocation of shoulder joint） 为常见创伤，其发生率仅次于肘关节脱位，约占全身关节脱位的 40%。按其脱位方向及有无骨折分为以下 3 种类型：

1. 创伤性肩关节前脱位：表现为肩部固定在轻度外展前屈位，呈弹性固定。方肩畸形，Duga 征阳性，正侧位 X 线片可明确脱位的程度、类型及是否合并骨折。以麻醉下手法复位为主。常用Hippocrate 法、Kocher 法和悬吊牵引复位法。

2. 创伤性肩关节后脱位：较为少见。临床体征不明显，易于漏诊。伤肩前侧变平，后侧饱满膨隆，喙突较为突出。伤肢处于中立位或固定于内收内旋位，不能作外展活动。X 光正位、45 度肩斜位、腋位和穿胸位片对诊断有非常明确的帮助。主要采用闭合手法复位。

3. 肩关节骨折脱位：并不少见。多分为三种形式，即肩关节前脱位合并骨折、肩关节后脱位合并骨折、肩关节脱位合并肱骨头关节面骨折。肩关节骨折脱位，仅为大小结节撕脱骨折时，以闭合复位为主；当肱骨头劈颈裂或肱骨颈部发生骨折，如闭合复位失败，可考虑行切开复位内固定或人工肱骨头置换术。

肱骨上端骨折（fracture of proximal part of humerus）

肱骨上端主要包括肱骨头、大结节、小结节及肱骨干上端。可由直接暴力和间接暴力引起，Neer 将肱骨上端骨折分为 6 种类型：（1）轻度移位骨折，肱骨上端为一处或多处骨折，仅发生轻度移位；（2）关节段移位骨折，可出现肱骨头缺血坏死；（3）骨干移位骨折，即肱骨外髁颈骨折；（4）大结节骨折；（5）小结节移位骨折；（6）肱骨上端骨折脱位，可造成肱骨头缺血坏死。临床表现为肩部疼痛、肿胀，肩部和上臂皮下血肿及瘀斑。根据肩部正侧位 X 线片可确定诊断。在骨折移位大时，要特别警惕排除腋窝内大的神

经或血管的并发伤。肱骨上端骨折多以保守治疗为主，当骨折块移位而阻碍关节活动时，才考虑切开复位和内固定。当肱骨头发生缺血坏死或肩关节功能严重受损时，可采用人工关节置换。

肱骨干骨折（fracture of shaft of humerus） 其发生率约占全身各种骨折的1%～2%，在长骨干骨折中居第4位。可由直接暴力和间接暴力引起。Müller将其分为3类：A类—肱骨干简单骨折；B类—肱骨干楔型骨折；C类—肱骨干复杂骨折。临床表现以上臂疼痛、肿胀、畸型及假关节形成为主。肱骨的正侧位X线片可明确诊断。A类和B类骨折多采用“U”形石膏和小夹板固定等保守治疗方法。C类骨折或合并有桡神经及血管损伤时，应手术复位、内固定及神经血管探查。

肱骨远端骨折（fracture of distal part of humerus） 肱骨远端包括肱骨的内外上髁、内外髁及髁上部，均为骨折的好发部位，特别是在儿童及少年时期。肱骨远端骨折约占全身骨折的15%。Müller将其分为3类：A类—关节外骨折；B类—部分关节面骨折；C类—完全性关节面骨折（髁间骨折）。该骨折的临床表现为肘部疼痛、肿胀、活动受限。肘部的正侧X线片可确定诊断及分型。对A类骨折，大多可采用手法复位，石膏固定的方法治疗。B类骨折，为保持关节面的平整，多需切开复位、内固定。C类骨折，由于严重关节面的损伤而预后不良，坚强的内固定和早期的功能锻炼是获取良好疗效的主要方法。

肘关节脱位（dislocation of elbow joint） 肘关节脱位占全身4大关节脱位的50%左右，居首位。以后脱位为主，也可发生侧方脱位、前脱位及爆裂型脱位。肘关节脱位后肘关节将出现肿胀、疼痛及畸形，活动明显受限，呈弹性固定。肘后骨3点关系异常。同时应注意血管、神经损伤的体征。X线片可确定脱位的类型及伴随的骨折。各种肘关节脱位均可闭合复位，石膏固定3周，经功能锻炼可取得满意疗效。

尺桡骨近端骨折（fracture of proximal part of radius and ulna） 尺桡骨近端包括桡骨头、桡骨颈及尺骨鹰嘴部，其骨折约占全身骨折的2%。根据Müller分类，将其分为3类：A类—尺桡骨近端关节外骨折；B类—单骨的经关节骨折；C类—双骨经关节骨折。尺桡骨近端骨折以局部肿胀不明显、深压痛及肘关节功能部分受限为特点，其正侧位X线片可明确诊断。关节外骨折多采用手法复位、石膏固定。关节内骨折也可采用手法复位、石膏固定，必要时撬拔复位或切开复位内固定，甚至采取部分骨块切除，可获得满意疗效。

尺桡骨干骨折（fracture of shaft of radius and ulna） 尺桡骨干骨折约占各种骨折的11.2%，以青壮年为多。直接或间接外力均可导致骨折，间接暴力以传导和撞击暴力为多。Müller将其分为3类：A类—简单骨折；B类—楔形骨折；C类—复杂骨折。尺桡骨干骨折后前臂肿胀、疼痛及活动受限，并可出现成角重叠畸形。骨折有移位时可触及骨折端，并可感知骨的异常活动和骨擦音。根据以上临床体征及前臂X线正侧位片可给予明确诊断。X线片应包括肘关节及腕关节，这既可避免遗漏上、下尺桡关节的合并损伤，又便于判断桡骨近折端的旋转方向。对于简单骨折或部分楔形骨折，大多可采用闭合复位、石膏或小夹板固定等保守治疗方法。对闭合复合失败或大多数复杂的尺桡骨干骨折，应采取切开复位、内固定的方法治疗。对尺骨骨折，克氏针髓内固定可取得较为满意的疗效。桡骨骨折用AO螺钉钢板的坚强固定可达良好疗效。

孟氏骨折（Monteggia fracture） 孟氏骨折系指尺骨近1/3骨折，合并桡头脱位。其发生机制多数学者认为是一狭窄损伤所致，即前臂过度旋转向前；或前臂受反作用力过度外展、内旋。伤后前臂肿胀、疼痛，活动受限，并出现畸形。可于肘部触及脱出的桡骨头。注意检查桡神经深支有无损伤，以免遗漏。肘关节的正侧位X线片可给予明确诊断。孟氏骨折的治疗原则是：凡闭合复位不能达到要求时，即应手术切开复位内固定，有时还需同时切除桡骨头。

盖氏骨折（Galeazzi fracture） 为桡骨中下1/3骨折，合并下尺桡关节脱位。发生率较孟氏骨折高6倍左右，是较为常见的骨折之一。伤后疼痛及肿胀、前臂及腕活动受限、出现畸形、下尺桡关节压痛，尺骨头突出，桡骨骨折处也有相应压痛及异常活动。X线片应包括腕关节，以免遗漏。由于闭合复位常常失败，因而切开复位内固定术是常选的方法。有时需同时切除并发脱位的尺骨下端（小头）。内固定物以钢板为

宜，术后短臂石膏前后夹中立位固定4周即可。

尺桡骨远端骨折（fracture of distal part of radius and ulna） 尺桡骨远端骨折是较为常见的损伤。Müller将其分为3种类型，A类—关节外骨折；B类—部分关节骨折；C类—完全性关节骨折。伤后腕部疼痛、肿胀、活动受限，出现相应的畸形。尺桡骨远端明显压痛，尺桡骨茎突关系异常。X线片可帮助诊断和分型。对A类骨折，可采取闭合复位、石膏固定。B类骨折，如闭合复位固定不满意时，可切开复位内固定。为最大限度地保留关节功能，对闭合复位失败的C类骨折病例，均给予切开复位内固定。

下尺桡关节脱位（dislocation of distal radius and ulna joint） 单纯下尺桡关节脱位并不少见，但常被忽视而失治。临床表现以尺骨向背侧脱位较常见，此时可见前臂旋前时尺骨头向背侧突出，旋后时自动回位。局部可见肿胀，并有压痛。被动活动关节，可感知较正常侧松弛，并伴疼痛。有时可感知弹响。治疗应予旋后位石膏托固定4周。

手部皮肤缺损（skin defect of hand） 创伤后如手掌或手背皮肤大面积缺损，神经、肌腱和筋膜裸露，不仅招致创面继发感染，而且组织将继发坏死，必须及时用组织覆盖，促使早日愈合。手掌皮肤全层大块撕脱，可用顺行皮瓣原位缝合，但必须仔细检查确保血供充沛才能采用。手掌皮肤缺失，初期修复采用中厚游离植皮时，要注意将第1、第5掌骨充分外展，皮片要足够大而完整，周边要缝合固定；皮片上适当扎多个小孔，防止皮片下残腔；包扎时注意在掌中和指蹼等部位适当均匀加压，用外固定妥善制动。术后如无多量渗液，3~5d内不必更换敷料。拆线后应及早开始功能练习，防止皮瓣进一步挛缩。

手掌采用胸、腹或腿部全厚带蒂植皮对防止粘连比游离植皮好，所取皮片不要太厚。

手背的大块皮肤缺损修复原则相同，因肌腱表浅易粘连，通常以带蒂皮瓣为好。

手脱套伤（degloved injury of the hand） 是手的一种严重伤，多系机器绞压撕扯造成。手与腕的皮肤如脱手套样翻转，常伴有掌指骨折，肌腱断裂抽出等。翻转的皮肤貌似完好，而实际经碾压后大都失去血供。原位缝合常不能避免坏死感染，甚至截肢。故在初期清创时必须准确判断皮肤、肌肉和骨关节血供情况。在尽力保存手功能的原则下彻底切除无活力的组织。①手指皮肤完整而手背手掌全层皮肤套式撕脱碾挫较轻者，可切下剔成中厚皮片覆盖；如血循可疑，以切除另取中厚游离皮覆盖创面为妥；②手掌、背和手指皮肤均完全撕脱者，妥善的办法是清创后将手暂时埋于腹部皮下，待5~6周后，手已长满新生肉芽取出，植大块游离皮，手指要分开，因末指节供血不足易坏死，故以切除为妥。前臂与腕部皮肤撕脱缺损如绞压较重，也不宜原位缝合，可切下剔成中厚皮片或另取中厚皮片植于创面上。前臂下1/3暴露的肌腱则以腹部皮瓣覆盖为妥。

腕舟骨骨折（fracture of carpal navicular bone） 8个腕骨中以舟骨骨折较多，约占全身骨折的1%。受伤机制绝大多数由跌倒时伸掌支地，体重与地面的反作用力交错冲击造成。舟骨形长圆而腰稍细似舟形，与桡、月、大多角、小多角、头状五骨构成关节相邻。舟骨无骨膜，惟有内生骨痂，骨折才能连接。如中部骨折营养血管受损，近段将发生50%以上的缺血性骨坏死。当病人主诉有外伤史和腕部鼻烟壶处有疼痛时，即应考虑到舟骨骨折。检查局部有压痛或微肿。初期X线照片对无移位骨折，骨折线常不明显，而易误诊为腕扭伤。可疑病例待10d后骨折处吸收，再照片多可确诊。在早期应用核素扫描断层、CT、MRI检查可提高确诊率。

腕舟骨骨折的治疗（treatment of carpal navicular fracture）

1. 骨折无移位：可用从肘到拇掌关节的无衬石膏管型固定10周，90%可连接；如仍未连接可换石膏再固定6~8周，愈合率达95%。

2. 移位（1mm以上）性骨折：畸形愈合占43%，骨不连比无移位者高10~20倍，大多伴有供应血管的损伤。复位不良，即使采用牢固石膏固定最终仍有50%~75%以上的骨不连与无菌性骨坏死。对骨不连有人主张坚持固定至1年，少数又获连接，腕强直极少见。手术治疗有以下方式：(1) 切开复位用双克氏针或螺钉固定，Gassen连接率95%，Aiho及Herbert均为100%，延期手术复位固定也达85%愈合；(2) 内固定加植骨，Diego用加压螺钉并植骨治疗骨不连，假关节形成20例，95%连接。Quemberteau用带尺动脉蒂骨瓣植骨全部愈合；(3) 骨钻孔法，于近段舟骨

用克氏针多向钻孔，有利于新生血管长入，促进愈合；(4) 舟骨近段部分切除或全切除，一般效果不佳；(5) 舟骨假体植入仍不满意；(6) 严重腕创伤性关节炎病人宜行腕关节融合术。

月骨脱位与月骨周围脱位（lunate dislocation and perilunate dislocation） 月骨居近排腕骨中线、与桡、尺、舟、钩、三角五骨相邻，月骨骨折很少见，脱位则相对稍多见。脱位发生的机制多为伸掌跌倒时手掌过伸所致，月骨前移，身体冲击力使后韧带断裂，月骨被挤脱出于桡骨与头状骨之间。如月骨近端未脱出，只远侧脱离头状骨，桡侧与舟骨和三角骨脱离，月骨滑向头状骨掌侧，则称为月骨围周脱位。因而前面的腕管受压，表现正中神经与屈指肌腱受压症状和功能障碍。

诊断 (1) 体征：腕部疼痛、压痛，腕活动受限，正中神经受压等体征与症状明显。(2) X线检查：前后位片，正常为四方形的月骨变成三角形，且月骨与三角骨间的空隙增宽。侧位影见月骨移向大多角骨的前方（掌侧），月骨与头状骨的月形凹面转向掌侧；舟月角（舟骨长轴线与月骨侧位轴线）平均为47度（30~60度），伤后大于70度，表明月骨不稳，向背脱位。

月骨脱位与月骨周围脱位的治疗（treatment of lunate and perilunate bone dislocation） 因月骨的营养血管来自背侧，即使将脱位及时复位，远期仍有40%发生骨坏死（Kienbock病）。如伤后已超过10d，手法复位几乎不可能成功。可采用全麻或臂丛麻醉，使肌肉充分松弛，用力持续牵拉伤手，使桡腕间隙增宽，然后顺势将月骨压回其原位，复位后立即屈腕保持稳定。从手背至前臂用石膏夹板屈腕固定4~6周。对手法复位失败或伤后已超过10d，可施行切开复位，一般作腕掌侧切口，经桡侧腕屈肌与指屈肌，正中神经间隙入腕关节，复位不难成功。由于手术对血循也有一定破坏，使月骨坏死增高。如脱位已超过3个月，多主张施行月骨切除术，术后80%腕功能良好。个别术后遗有腕关节炎病人，需行腕关节融合术。

第一掌骨近端内髁骨折脱位（proximal internal condylar fracture and dislocation of the first metacarpal bone） 是关节内骨折线与关节面垂直方向的骨折。正常情况下第一掌骨近端关节跨骑在马鞍状的大多角骨上，活动度大而移动，但在第一掌骨近端内髁骨折后，由于拇长展肌和拇长、短屈肌的牵拉而脱位。其特点是复位后极不稳定而再脱位。复位可在局麻下进行，术者一手紧握拇指（可先贴胶布防滑）向远侧牵拉并外展，另一手握病人腕部并同时从拇指按压脱位处使之复位。此时助手迅速包一贴体的从拇掌关节到肘的石膏管型，在石膏未硬结定型前，始终要保持第一掌骨尽量外展，在脱位处适当加压以塑型石膏，直到管型石膏变硬定型为止。4~5d消肿后，应X线照片复查，如又有脱位应再复位固定，或行第一掌骨外展牵引复位，极少病例需行切开复位内固定。良好复位和经皮穿钢针固定对防止晚期骨关节炎很有必要。因第一掌骨和大多角骨关节的尺侧韧带撕断，手术较难直接缝合，可用桡侧屈腕肌的一半穿过掌骨钻孔折回缝合修复。

第一掌骨骨干骨折（shaft fracture of the first metacarpal bone） 第一掌骨较粗短，该处骨折多系直接暴力所致，以横断与粉碎型常见。骨折在骨干近1/3或中1/3时，远段受拇内收肌、拇长屈肌、大鱼际肌牵拉，近段由拇长展肌作用而拉向背侧及外侧，骨折部形成桡背侧成角畸形。局部可见隆起畸形，如不矫正，愈合后拇外展受限。早期复位方法是将拇指向远侧牵拉并外展，同时按压断端。复位后，自肘至拇近节以无衬或少衬石膏固定3~4周。如肿胀较剧，4~5d后应照片复查，如又有移位，则需重新整复。对极不稳定的骨折，可用拇指骨牵引，用橡皮筋牵拉在前臂掌拇管型石膏上固定的铁丝弓上3~5周。如骨折错位畸形已2~3周以上，可切开复位并用克氏针髓内固定。对已畸形连接而功能严重障碍者，可酌情施行截骨矫正。

第2、3、4、5掌骨颈部骨折（neck fracture of 2nd~5th metacarpal bones） 掌骨颈的骨折多见于第2或第4、5掌骨，后两者系以拳击物时，4、5掌骨均为力量的集中接触点，受被击物的反作用力所致骨折，故多为横断骨折。在骨间肌、蚓状肌的牵拉作用下，掌骨头向前移位成角，或移至前方并轻度旋转；掌指关节受指伸肌腱牵拉而呈90°过伸并回缩的畸形。如处理不善，关节囊与侧韧带挛缩，手指不能屈曲与伸直，手指越伸直畸形越明显，且握物疼痛。诊断不难。复位可在局麻后牵拉断指的远段，逐渐将掌指关节屈到90度，同时在骨折处背侧适当加压即可复位。

此时掌指关节的两侧韧带与指伸肌腱都被绷紧，对位较稳定。在指背侧用铝条或胶布条固定于屈90度位2~4周。如骨折已7d以上，手法复位比较困难，则需切开复位，用克氏针内固定6~8周，或横穿在相邻的掌骨上固定4~5周。如为陈旧性掌骨骨折，有功能障碍及局部疼痛，可切开复位，必要时切除掌骨头。

第2、3、4、5掌骨骨干骨折（shaft fracture of 2nd ~ 5th metacarpal bones） 此种损伤大多系直接暴力造成，骨折为横断或粉碎型，间接暴力致伤常成螺旋或斜形骨折，移位不太大时，固定4周，功能多可恢复。但部分病例受手内在肌和指屈肌的作用或骨折线不稳，多发骨折、断端有软组织嵌入、骨折旋转成角等，均可使复位增加困难，手指屈伸活动发生障碍、慢性肿胀与僵硬。治疗上可采用：(1)指骨牵引3~4周，对多发掌骨干骨折，可选1~2根主要的掌骨行骨牵引；(2)用克氏针横穿掌骨，借正常掌骨为稳定支柱，3~4周后拔除；(3)用克氏针作髓内固定；(4)对第二掌骨干骨折移位，可取胫骨条作髓内栓式固定。

拇掌关节脱位的诊断（diagnosis of dislocation of trapeziometacarpal joint） 正常拇掌关节有桡、尺侧韧带及掌板相连，保持关节稳定而有力。种子骨将掌板分为远侧与近侧两部分，拇展肌腱止于桡侧种子骨上，拇短屈肌腱止于尺侧种子骨上。此外，拇短收肌和拇短展肌腱混合形成的腱袋纤维与拇长伸肌腱相混合，增强了拇掌关节的强度。但暴力，尤其是从掌向背的冲力，可造成拇掌关节过伸性撕破而向背侧脱位。正常拇掌关节背伸范围变异较大，可达20~80度，故诊断时应结合受伤史，局部体征，被动活动范围与健侧比较。拇掌关节脱位后，拇食指对捏时产生疼痛或动作困难。局麻下，拇指被动过伸位X线照片显示拇掌关节间隙增宽；种子骨随拇指过伸超过正常限度，表明掌板近侧部的断裂；种子骨完全不受拇指被动过伸的影响，则多为掌板远侧部在止端附近的断裂；拇指有向桡侧或尺侧的异常活动，表明有桡侧或尺侧韧带断裂；拇指不能内收，则可能为该腱止端断裂。

拇掌关节脱位的治疗（treatment of dislocation of trapeziometacarpal joint） 单纯拇掌关节侧韧带断裂，经固定3周可痊愈。掌板的断裂，因软骨不能自愈，应积极手术修复。掌板、肌腱和韧带的断裂，均应以钢丝缝合抽出法修复。种子骨骨折移位大时，也应缝合至原位，术后固定3周，加强功能练习。对陈旧性脱位，应酌情施行掌骨头切除及关节融合术。

第2、3、4、5腕掌关节脱位不常见，其中以第4、5掌关节脱位机会稍多。伤后畸形肿胀较明显，扪诊大多可确诊。手法易复位，但因尺侧韧带断裂、小指展肌和掌短肌牵拉，复位后有时不稳、须石膏塑型，或用克氏钢针经皮穿入第5掌骨基部到钩骨，或穿在第3、4掌骨基部固定。复位不良者，局部有骨纤维组织隆突，疼痛可持续数年。

掌指关节脱位（dislocation of metacarp-phalangeal joint） 以第2和第5指过伸性背侧脱位最常见，系暴力造成指关节囊破裂所致。如近指节呈旋转或侧偏，或重叠到掌骨头上，都表明至少有一侧的固有侧韧带断裂。治疗：用手法牵引掌指关节并屈曲45~60°，固定4周。对关节囊、掌板、侧韧带、骨间肌腱、蚓状肌腱断裂，均须手术修复，否则功能恢复差。

指骨骨折（phalangeal fracture） 大多为直接暴力致伤，常见为横断或粉碎骨折。因手指皮下组织少，即使暴力不大也易造成开放骨折与软组织的严重损伤。又因指伸肌腱、骨间肌、蚓状肌的作用力不平衡，近指节与中指节骨折都是不稳定骨折。近指节骨折造成两断端向掌侧成角或完全错开，短缩而又重叠畸形。手法整复较易矫正，在牵拉手指的同时将第一指节掌屈60~90度固定；如为粉碎或斜形骨折常常不稳定，则需作伤指持续指甲或骨牵引。中指节骨折在指浅屈肌止点近侧时，常向背侧成角，如在中段则因指浅屈肌的牵拉而向掌侧成角。近指节的骨膜为屈指腱纤维骨鞘的背侧壁，骨折端较易刺入鞘内伤及肌腱和滑膜，故伤指应固定在屈位，以免粘连，宜及早功能锻炼，中指节骨折因血循差，愈合较慢。如切开复位克氏针内固定，应避免损伤关节面，以交叉固定为佳。近年也选用微型钢板内固定或外固定，效果尚佳，固定时间6~8周。

指间关节扭伤与脱位（sprain and dislocation of interphalangeal joint） 在日常生活与运动中，这种损伤很常见。正常第一指间关节因受掌板和指浅屈肌腱限制，过伸不超过10°，如暴力冲击致第一指关节过伸或向桡、尺侧偏斜，可致掌板或桡、尺侧韧带损伤、

断裂或脱位。掌板的破裂或断裂多在中指节基底部附着处，或近指节颈部。侧韧带可为部分或全部断裂，或撕脱止端小片骨质。完全脱位时，无论向背、掌、侧方，其关节囊、韧带、掌板的撕裂都较广泛，但这种闭合伤很少引起屈或伸肌腱的撕裂，只向掌侧脱位、偶尔伴发指伸肌腱中央腱条的断裂。

可根据伤史，病人自行复位，临床局部肿胀，活动障碍确诊，必要时局麻下检查有无指间关节过伸、侧方歪斜等异常现象，并进行X线照片。

对指间关节扭伤，不管有无撕脱骨折，一般只需稍屈指固定2~3周，功能多半有较好的恢复。新鲜侧韧带断裂，特别是食、中、环指桡侧韧带，因承受更多的应力，应及时手术缝合修复。向背侧脱位所致掌板撕脱和断裂，也应及时手术缝合。如掌板在中指节止端撕脱骨折，可用细软不锈钢丝通过中指节止端钻孔拉出，拴在手背的扣子上。如掌板在近侧附着处撕裂，则宜直接缝合，将指间关节曲20~25度固定4周左右，拔除钢丝开始功能锻炼。对陈旧性指关节扭伤或脱位，由于关节囊与韧带断裂后吸收、瘢痕组织形成和软骨面萎缩，手术难以奏效。但手工劳动者，如伤指疼痛，可考虑施行关节融合术。目前人工指关节尚不理想，仅个别非手工劳动者试用。

手部肌腱创伤（tendon injury of hand） 手与脑是人类智慧和改造世界的最重要的器官，目前，我国仍是人口众多的发展中国家，许多日常生活与生产还完全依赖手工劳动。每年发生手部闭合与开放性损伤估计不下数千万人次，而专科训练有素的手外科医生即使在大城市中也只寥寥无几。基层医院的外科医生对手部骨折即使稍有了解和处理的能力，但对手部肌腱创伤的处理效果仍极不理想，原因在于缺乏专科训练和手外科的基本器械。手部肌腱创伤伴有骨折者伤残率更高。手部肌腱伤的处理应及时，医生除要有丰富的清创经验外，还应非常熟悉手部解剖和掌握手部骨折、肌腱修复的基本技术。要求有手外科使用的微型手术器械，包括最起码要求的专用针线、刀剪。总之，人才培养、技术训练，显微操作是关键。

手部肌腱创伤：指屈肌腱Ⅰ、Ⅱ区损伤修复（tendon injury of hand：repair in section Ⅰ and Ⅱ of flexor tendon of hand） Ⅰ区：从中指节远侧半到末指节基部（称绿区（green zone），此区只一条深肌腱，滑移度不大，肌腱断裂原则上都应施行一期缝合，效果也较好。如系从止点撕脱，可切除远段止点，将近断端拉至原止点的骨瓣缝合或钻孔用Bunnel抽出钢丝缝合法，并屈指固定4周，预后良好。

Ⅱ区：从掌横纹到中指节近侧半节，称红区（red zone）。屈指浅、深肌腱居于此纤维管鞘内。终点是浅屈指肌腱止点，区内两腱滑动幅度较大，任何一腱受伤均相互粘连，无论初期还是二期修复，效果均不够理想。因此，在只有浅屈肌腱断裂时，常常放弃修复，仍能保持较好屈指功能；如系单指深屈肌腱断裂则应修复；如两腱均断裂，一般只缝合深屈指肌腱，并争取同时修复吻合段的鞘管，这样即可减少粘连。当然，如有手外科专科医生，采用显微外科技术手术，效果更有保证。

手部肌腱创伤：指屈肌腱Ⅲ~Ⅴ区损伤修复（tendon injury of hand：repair in section Ⅲ~Ⅴ of flexor tendon of hand） Ⅲ区：从掌横纹到腕管的远侧，称为黄区（yellow zone）。肌腱断裂处理原则与Ⅱ区同，且此区内肌腱周围软组织更丰富，血供也好，粘连机会较为少见。

Ⅳ区：即腕管，在狭窄的腕管内共有9条肌腱。因此，在此区内肌腱损伤经常累及多根，如都吻合缝接，则腕管不能容纳，且粘连重，只能选择有重要功能的肌腱来修复（如深屈指肌腱）。

Ⅴ区：是肌腹与肌腱交接段，如有断裂要求一律初期修复，血供好，功能恢复较满意。如因故放弃一期修复，要争取伤口尽快愈合；否则伤口近断端的回缩，长腱纽撕裂松弛，鞘管萎陷长期废用而肌萎缩，肌腱变粗变硬，时间超过两个月就很难再施行端端吻合，而不得不采用肌腱移植来弥补。

手部肌腱创伤：指伸肌腱断裂的修复（tendon injury of hand：repair of extensor tendon disrupture of finger） 指伸肌腱断裂同样可发生于各平面，但以在指节区段多见，此段位置较表浅而腱扁平向两侧扩展，伤后多无回缩，缝合后也有粘连，相对而言对伸指功能的影响不如屈指功能大。总的原则是手背、腕背、前臂的伸指肌腱断裂部都应争取一期修复。

手部肌腱创伤：拇伸、屈肌腱断裂的修复（tendon injury of hand：repair of extensor and flexor tendon disrupture of thumb） 拇长伸肌腱断裂后其近断端回缩，甚至可到腕背横韧带以上，故应先从腕前上切口

探查找出近断端，然后经皮下拉过与远断端吻合。如伤已数月，肌挛缩而直接缝合困难时，可将食指伸肌腱于末指节止端处切断，切除短缩约 2cm，并移位代替拇长伸肌，末止端的缝法与锤状指手术相同。

拇长屈肌腱断裂后其近断端可回缩至鱼际或腕部，探查时要注意切勿伤及邻近的拇指桡伸固有神经和正中神经分至鱼际肌的返支，故应先在腕部找出近断端，然后自远侧伤口用探条通向腕部切口，用导线将近断端拉至远端作端端吻合。

拇指末节指腹或皮肤剥脱缺损（belly or degloved skin loss of terminal segment of thumb） 当拇指遭受意外创伤而发生末指节指腹缺损或完全脱套状皮肤缺损时，除可酌情选用邻指带蒂皮瓣、鱼际皮瓣等覆盖创面外，还可采用对侧胸前、腋前皮瓣或皮管套入，以消除创面；也可施行显微手外科技术，采用中指尺侧带神经血管的皮岛，经皮下隧道牵至拇指的创面覆盖，该法技术上较为复杂，但因具有神经供应，具有灵敏的感觉，对拇指而言，效果更佳，具有特别重要的意义。

末指关节损伤：锤状指（terminal joint injury of finger：mallet finger deformity） 受伤的机制是当末指节正用力伸直时，突受暴力强迫末指节屈曲，引起长伸指肌腱从在末节的止点撕脱（带一小骨块）或断裂，此种损伤在兰、排球、棒球运动中示指或中指损伤较多见。因末节指骨伤后立即丧失伸直的张力而呈约 60°的屈曲畸形，形状似锤，故称锤状指或棒球指（又称 baseball fracture），局部对疼痛极为敏感。治疗：(1) 伤后甚至已 3～4 周，如能坚持用胶布、石膏和微夹板保持末指节背伸位 6～8 周，可望不手术而功能恢复；(2) 于末和中指节背侧各穿入一克氏针入骨内，然后在皮外约 2～3cm 处剪断，用细橡皮筋捆扎两克氏针保持末指节背伸约 30 度 4～5 周可愈；(3) 对撕脱骨片较大者应尽早手术，钢丝牵拉抽出，缝合固定 4～6 周；(4) 对陈旧性损伤长期疼痛者，手术修复重建长指伸腱止点，有困难或效果不满意时，作末指关节融合。

指端损伤（defective injury of finger tip） 指端常见损伤有：

1. 单纯皮肤割裂伤，由于局部血供丰富，伤后延至 10～12h 仍可清创缝合。

2. 局部皮肤缺损而无骨缺损或外露，可根据缺损程度选用前臂或手掌尺侧全厚或断层皮游离植皮，皮片必须贴紧，以使其生长良好。

3. 皮肤缺损同时有骨缺损，应立即清创，切除游离碎骨片，修饰咬齐骨面平圆，用全厚皮覆盖骨面。可根据具体情况 选用以下方式：(1)作伤指背的带蒂皮瓣牵向前端(约旋转 90 度)覆盖残端，遗留的创面用游离皮覆盖；(2)邻指带蒂皮瓣、鱼际皮瓣、胸部皮瓣覆盖；(3)Kutler 松解指端双侧三角皮瓣(V—Y 皮瓣)推进法和 Kleinert 掌侧皮瓣推进法覆盖。

截指（finger amputation） 严重损伤的手指在无法保留时必须截除，其原则是：(1) 拇指因功能特殊，原则上应尽量保留修复或尽少截短，用各种植皮或皮管消除创面；(2) 示、中指损伤需截指时要尽量保存末、中节的长度，因丧失末、中节，抓、握功能将大受损伤；(3) 手指广泛损伤掌骨亦面临切除时应注意保存第 2、5 掌骨基部 1/4 的长度及第 3、4 掌骨，因这是掌部血液供给不可逆转的区域；(4) 一个手指的五种组织（皮肤、肌腱、神经、骨和关节）中已有三种组织遭受严重损伤而无法重建时，固然可以考虑截指，但要全面考虑其他手指情况，如果后期全手的修复尚可利用的皮肤，肌腱甚至骨组织也宜保留下来供后期利用；(5) 截指的残端应有血供丰富的全厚皮覆盖，瘢痕应避开触摸感觉丰富的残端部位，神经切断应在骨断面 1cm 以上，以免神经瘤在残端持久疼痛；(6) 争取伤口尽早愈合，加强功能锻炼，早日恢复手部功能。

骨盆创伤（pelvic trauma） 发生率为 20～37/10 万人口，在总骨折数中约占 0.3%～6%。伤因：交通事故占 59.7%，高坠伤约 1/4；其中多发创伤占 20%～61.7%。单纯稳定性骨盆骨折，一般伤情较简单，但高能量致骨盆创伤、不稳定性骨盆骨折、合并多器官伤、全身多处骨折和广泛软组织伤者，则失血量大，一般需输血 2000～4000ml，甚至 8000～10000ml。重危伤情者经抢救后的死亡率仍达 8.6%～18%，或更高(30%～50%)，其中 0～20%因为腹腔内出血，但出血最多还是因骨盆骨折移位或伴有血管损伤。诊断与治疗：腹腔内出血应尽早穿刺或脐上、下插管灌洗，95%可确诊；B 超、腹 X 线平片和 CT 检查时，结果不够稳定，如病情急而可疑，宜早剖腹探查。开放性骨盆创伤、骨折端可刺穿阴道、直肠等。广泛污染的

软组织，要及时彻底清创；直肠会阴伤常遭致广泛感染，经验证明，改变粪便排出方向，结肠造瘘，直肠修补、骶前引流等常是减少感染和死亡的最关键措施。尿道、膀胱、输尿管损伤均应及时修补与引流。严重广泛的开放性骨盆碾压伤，可能面临截肢或半骨盆切除挽救生命的问题。

骨盆骨折（pelvic fracture） 骨盆骨折约占全部外科住院病人的0.1%，占骨科住院病人的3%，是车祸伤死亡的第三位原因（仅次于颅脑、胸伤）。伤因多系高能暴力撞击或碾压，暴力可来自前、侧方、旋转，或高坠垂直剪力。按Tile或AO/ASIF分类法，骨盆骨折可分为：（1）A型：后骨盆环完整而稳定；（2）B型：后骨盆环保持部分稳定；（3）C型：后骨盆环完全失去稳定而移位显著。上述3型又各分几种亚型。伤后对有大出血的不稳定性骨折或多发伤，要抓紧在“黄金时间”（1h内）积极进行强有力的复苏措施，使伤员的呼吸和血液动力学稳定成功，尽快查清出血等威胁生命的原因。近30年来先后采取填塞、结扎髂内动脉（单或双侧），抗休克裤（MAST）、动脉栓塞术、复位与骨盆内，外固定器（前或后环抗休克骨盆钳），甚至短时阻断下段腹主动脉（肾动脉分出后）等止血法，抢救了不少大出血危重病人，但这些方法都是有利有弊的。

骨盆环完整的孤立性骨折（solitary fracture with perfect pelvic ring） 骨盆由髂、耻、坐骨构成，髋臼是盆环的侧壁，耻、坐骨组成前环，有坚强韧带联结成骨联合，后环由骶尾骨居中和耳状关节面和坚强韧带连接骶髂骨而关节活动极微。解剖上形成盆状，保护与支托盆腔和腹腔的各种脏器。腰骶关节支撑脊柱与躯干的重量，通过髋臼、股骨头、颈干、将全身重量传至双足。骨盆还是躯干与下肢重要强大肌肉的起或止点，在生物力学上起到非常关键的作用。如所受外力不是过大，只造成了单纯髂骨翼或耻、坐、骶、尾的骨折而移位不大时，或者股骨头中心性脱臼，髋臼中心性或单后缘骨折，均属骨盆环完整的孤立性骨折，对骨盆主要功能无大的破坏，其出血量较骨盆不稳定性骨折为小，治疗上要简单容易得多，并发症也较少。不过，临床上还是要非常重视排除非骨折所致的多发伤、局部血管、神经伤、以及内脏并发伤。

骨盆边缘撕脱性骨折（avulsion fracture of pelvis margin） 骨盆边缘撕脱性骨折，发生于髂前上嵴的缝匠肌止点或髂前下嵴股直肌止点为多见，发生于骶棘肌或髂肌止点者次之。致伤机制为该肌突然强力收缩的间接暴力所致，如运动员踢球、起跑、跳高和跳远时；在未成年人可能为单纯的骨骺撕脱。诊断：从病史、局部疼痛、压痛、局部皮下瘀血、肿胀与被动、主动屈伸、外旋髋的运动障碍等体征不难确诊。X线照片有很大帮助，CT、MRI检查确诊价值大。治疗：如撕脱骨片小、移位少，一般限制活动或卧床休息3~4周，再辅以理疗可治愈。对撕脱骨片较大（1.5cm×2.5cm以上）者应尽早施行切开复位缝合术，效果满意。否则愈合不良或不愈合，将遗留局部慢性疼痛与功能障碍。髂后嵴与尾骨尖的撕脱骨折相对更为少见、治疗原则基本相同。

骨盆环单处骨折（single fracture of pelvic ring） 骨盆环单骨折发生于耻骨上下枝，坐骨体及上下枝。耻骨联合分离比发生于侧方的髂骨翼或后环的骶骨、尾骨为多，可由直接或间接暴力（侧方挤压）等造成。这类骨折对骨盆环稳定性无影响，按Tile或AO/ASIF均分类属A型骨盆骨折，但Pennal曾指出这只是放射形态学观点的分类，要按病理机制分类临床上才具有重要意义。按致伤机制骨折是否造成了血液动力学的损害，是否合并内脏损伤才是关键，才能真正代表骨盆骨折实际的严重性。前骨盆骨折易合并内脏损伤，膀胱刺破与尿道断裂伤；后骨盆骶尾骨折，常并发腹膜后大出血或血管伤，应警惕及时复苏和抢救致命的伤情和紧急手术。无并发伤的单处骨盆骨折，一般伤情轻者对症保守治疗，尾骨折移位大者可指肛复位；骶骨骨折经骶孔合并神经伤者，只有个别需行减压术；骶、耻、坐骨移位大，需手术复位内固定者，实际中也很少。

骨盆环联合骨折（combined fractures of pelvic ring） 这是遭受强大暴力骨盆环稳定严重破坏的一类骨折，Tile和AO/ASIF分类都将其定为C型。Pohlemann报告的这类骨折中，89%在他处最少还有另一种伤。骨折联合的方式较多，如骨盆前环双侧均有骨折，同侧前后环骨折，耻骨联合分离与骶髂关节骨折脱位，一侧前环骨折与对侧骶髂关节骨折脱位，或伴有髂骨翼粉碎垂直性骨折联合等。无论闭合或开放性骨盆联合骨折，96%可有腹膜后或盆腔内出血或大血肿，出血量经常达4 000~10 000ml以上。前后挤压型常合并

腹、盆腔内脏器损伤（肝、脾、肾、膀胱、子宫、直肠等破裂），高坠垂直剪力型以颅脑、胸、脊柱及四肢伤多；前后挤压型及侧压型伴胸伤多。伤后初期要尽早施行抢救、复苏、骨折复位与内或外固定稳定骨盆、用各种措施彻底止血（包括填塞、结扎、血管内栓塞等），紧急有序的正确的处理头、胸、腹、四肢合并伤是挽救伤者生命的关键，同时防止早、中期各种合并症的发生也至关重要。

髋臼骨折（fracture of acetabulum） 髋臼骨折一般为高能量的暴力直接作用于股骨大转子所引起，亦可由骨盆挤压伤所致，此时髋臼骨折常为粉碎型。髋臼骨折除合并有股骨头脱位外，往往没有明显畸形。主要表现为髋关节局部疼痛及活动受限。合并股骨头后脱位者，髋关节呈屈曲、内收畸形及患肢缩短；合并前脱位者，髋关节呈伸直、外展、外旋畸形，患肢变长。为确切显示髋臼骨折情况，应进行四个方位的X线摄片，即：(1) 全骨盆前后位片，可了解全骨盆及双侧髋臼；(2) 受累髋臼前后位片，可以显示髂耻线，髂坐线，Kocher泪点，髋臼前后缘及髋臼顶部情况；(3) 骨盆向健侧旋转45°前后位片，可了解细长的髂耻隆起或前柱；(4) 骨盆向患侧旋转45度摄片，可以了解髋臼粗大加厚的背侧和后柱。髋臼的CT扫描可进一步明确髋臼的骨折移位情况。髋臼骨折可分为五种基本类型：(1) 后壁骨折；(2) 后柱骨折；(3) 前壁骨折；(4) 前柱骨折；(5) 横行骨折。进一步还可分为T型骨折、后柱与后壁骨折、横行与后柱骨折、前柱与半横行骨折、后柱骨折和双柱骨折。髋臼骨折的治疗大多通过闭合整复，牵引固定可达到良好的整复效果。当整复效果不佳、骨折移位仍明显、特别是髋臼负重面未能平整时，可考虑切开复位、内固定治疗。内固定方式有拉力螺丝钉、月牙型钢板螺丝钉等。手术1周后开始活动髋关节，3周可负重下地活动，2~3月才能开始逐渐负重行走。

髋关节脱位（dislocation of hip joint） 髋关节为杵臼关节，非常稳定。只有在间接暴力作用下，才会通过韧带之间的薄弱区脱位，髋关节脱位多为青壮年。股骨头脱出位于Nelaton线之后为后脱位，之前为前脱位。股骨头撞击髋臼底部，向骨盆内脱出则属于中心脱位。临床表现为局部疼痛、活动受限，大粗隆位置改变，髋关节弹性固定，下肢短缩、内收、内旋或下肢延长，外展及外旋等畸形。髋关节正侧位片可明确诊断及分型。为进一步明确髋关节脱位是否伴有髋臼骨折，可进行谢氏位或斜位摄片及CT扫描。前脱位较易手法整复。单纯后脱位一般也可手法复位，常用手法如Allis法、Stimson法，旋转“?”号法等。脱位超过4周者，手法复位失败率高，可手术切开复位。对新鲜脱位合并有髋臼大块骨折者，多主张早期切开复位内固定。髋关节复位后，应牵引保持功能位6~8周，晚期负重。

股骨颈骨折（fracture of neck of femur） 股骨颈骨折系指自股骨头以下至股骨颈基部之间的骨折，除基部者以外，全属关节囊内骨折。因此，可将基部者列入转子部骨折。股骨颈骨折相当常见，易发生断端不愈合和股骨头缺血坏死。股骨颈骨折多发生于老年人，主要是由于扭转应力造成；青壮年往往需很大暴力才能造成骨折。Linton根据断端移位程度，将其分为外展型、中间型及内收型。Garden将其分为四型，即Ⅰ型—不完全骨折；Ⅱ型—完全骨折而无错位；Ⅲ型—骨折部分错位，股骨头外展，股骨颈段轻度外旋及上移；Ⅳ型—完全错位，股骨颈段明显外旋及上移。

除外展型或骨折无移位者可保守治疗外，其他均应手术治疗。手术方式的选择取决于骨折不愈合及发生股骨头缺血坏死的可能性有多大。如果这二者发生的机率很高，则应以人工股骨头置换为首选。内固定常见方式有：(1) 三刃钉固定，现已基本被淘汰；(2) 多根针固定，特点为固定作用强于三刃钉，对头颈破坏小，操作简单易行，对青年病人更合适；(3) AO拉力螺钉加压固定，使其断端维持紧密接触；(4) 套筒式Richard螺丝钉及侧板内固定，借助周围肌肉的收缩，使套接在侧板顶端滑槽内拉力螺丝钉在套筒内活动，以形成加压；(5) 空心加压螺钉固定。

股骨粗隆部骨折（intertrochanteric fracture of femur） 股骨粗隆部骨折包括股骨颈基部至小粗隆水平之间的骨折。其中以粗隆间骨折最为常见，多为老年患者。由于骨质疏松，轻微暴力就能造成骨折，同时粗隆部受到内翻及向前成角的复合应力，故骨折常为粉碎型。临床表现为局部肿胀、触痛，下肢外旋及短缩畸形。X线正侧位片可明确诊断及分型。采用4~6周的股骨下端牵引的保守疗法，要注意重量合宜、外展和防止下肢外旋，也有较好疗效。但如为高龄体弱病人，则卧床综合征及髋内翻畸形的发生均较多见。

为预防并发症及防止髋内翻，一些学者认为早期坚强内固定是对此类病人治疗选择的必然趋势。非手术治疗主要包括联合外展牵引及外固定架。内固定治疗主要为角钢板及髓内针两大类。角钢板常用类型为鹅头钉、髁钢板及 Richard 套筒钉板。鹅头钉、髁钢板多用于较稳定的骨折。髓内针以 Ender 弹性髓内针为代表已取得良好疗效，但操作复杂，不易控制旋转，因而应用有限。

股骨干骨折（fracture of shaft of femur） 股骨干骨折是青壮年较为常见的骨折。骨折容易合并血管损伤，出血量往往达 1000ml 以上。严重股骨干骨折有发生脂肪栓塞的危险，抢救中应高度警惕。直接暴力多造成横型、粉碎性骨折；间接暴力常引起斜形或螺旋型骨折。骨折后伤肢疼痛、畸形及功能障碍。正侧位 X 线片较易做出正确诊断。股骨干骨折的治疗以手术为主，内固定器材种类很多，常用的有接骨板固定和髓内针固定。股骨中下段短斜形、横形骨折可用 AO 的加压钢板固定；如为长斜、蝶形、粉碎型可用平衡钢板。股骨中段、中上段骨折多用髓内针固定。髓内针常有梅花型、加压髓内针、末端散式髓内针及交锁髓内针等。

股骨髁上骨折（supra-condylar fracture of femur） 股骨髁上骨折有伸展型与屈曲型之分。由于腓肠肌附着于股骨内、外髁的后方，骨折后可使下骨折段后倾，不易复位及维持。治疗以股骨髁单向牵引效果最佳。当腘窝部神经和血管需检查或牵引复位不良时，可采用切开复位，“人”形角钢板内固定。

股骨髁部骨折（condylar fracture of femur） 股骨髁部骨折为关节内骨折，都不稳定。因而均需切开复位内固定。单髁骨折或后部的冠状面骨折应行骨折块间的加压固定，松质骨加压螺钉的螺纹必须完全通过骨折线；对髁间骨折需兼顾两髁之间和髁与骨干之间的关系，“人”形角钢板附加松质骨螺钉的固定较为可靠。

髌骨骨折（fracture of patella） 髌骨骨折为关节内骨折。根据受伤机制可分为四种类型：横型或斜型、粉碎型、纵型及下极骨折。诊断以病史、局部体征及 X 线片为依据，除常规的正侧位片外，摄外斜位片可防止遗漏纵型骨折，同时注意有无股四头肌附着处的撕裂。治疗以改良的 AO 张力带或记忆合金聚髌器固定为佳。下极粉碎骨折可行部分切除，用钢丝将髌韧带与上半髌骨直接缝合。早期功能锻炼可使膝关节功能获得良好的恢复。

半月板创伤（trauma of meniscus） 半月板创伤十分常见，且以青年居多。诊断主要依靠临床病史与体征。病史中以膝部疼痛、打软腿及关节交锁最有意义。体征主要表现为：(1) 股四头肌萎缩，其股内侧头最明显；(2) 关节间隙压痛，压痛点固定而局限；(3) 过伸或过屈疼痛；(4) 旋转挤压试验阳性。辅以 X 线关节造影，B 超及 MRI 检查可确定诊断，必要时行关节镜检查。过去半月板损伤的治疗往往行全切手术。现多主张根据不同损伤状况，行边缘缝合、部分切除或全切除术。

膝关节韧带创伤（trauma of ligament of knee） 膝关节韧带的创伤极为复杂。按照结构和功能作用，将组成关节的骨骼结构、半月板、韧带及关节囊等称为静力稳定结构，将膝关节周围的肌肉系统称为动力稳定结构。膝关节韧带结构是最为重要的稳定装置。膝关节韧带损伤的诊断主要依靠临床体征，包括：侧方应力试验、抽屉试验、轴移试验及旋转试验，应力 X 线片检查及关节镜检查，必要时可行手术探查。膝关节韧带的损伤应给予积极的治疗。早期的修复包括：(1) 原位修复；(2) 断端缝合；(3) 移位修复。晚期韧带损伤的修复较为复杂，需根据具体情况而定。手术修复的方式有两大类：静力修复与动力修复。静力修复是以膝关节附近的其他组织代替损伤韧带，或紧缩损伤韧带，以恢复其张力。动力修复是通过肌腱移位，利用该肌肉形成的动力作用控制关节的稳定。膝关节损伤常常是复合的，因此往往需要复合性的修复才能达到目的。

膝关节脱位（dislocation of knee joint） 膝关节脱位相当少见。常由强大暴力引起，往往伴有严重的合并症，如腘窝部血管和神经的损伤，以及小腿骨筋膜间隙综合征。闭合复位多可成功，必要时手术切开复位。膝关节脱位必然有两组以上复合韧带的损伤，近年来多主张按照膝关节韧带损伤的治疗原则，早期彻底修复。

胫腓骨折（fracture of tibia and fibula） 胫腓骨骨折

发生率极高，占各部位骨折之首。以开放骨折多，合并症多及胫腓骨双骨折多为其特点，多为直接暴力所致。由于多为开放性粉碎性骨折，皮肤挫伤污染严重，因此常常容易发生感染、骨不连和骨髓炎等并发症，甚至有的需截肢。根据症状、体征及X线片，诊断并无困难。对闭合性胫腓骨骨折，多采用手法整复、石膏或夹板固定；当复位不良时，可采用切开复位内固定，必要时辅以适当的外固定。对开放性胫腓骨骨折，需根据伤情特点与程度采取适宜的清创、固定。清创务必彻底，有条件时可一期闭合。对软组织挫伤严重的胫腓骨开放性骨折，应行二期皮瓣转位移植。胫腓骨骨折的早期合并症如骨筋膜间隙综合征和血管损伤等应即时、果断地给予处理，减少伤残的发生。

踝关节骨折脱位（fracture-dislocation of ankle） 踝关节骨折脱位损伤机制较为复杂，分类繁琐。Lauge-Hansen分类法可较好地反映损伤机理与伤情特点，即分为：旋后－内收、旋前－外展、旋后－外旋、旋前－外旋及垂直压缩等5型。详细的临床检查和X线片是诊断或鉴别诊断的主要依据。治疗应遵循以下原则：(1) 闭合复位成功后，在损伤机制相反或中立位给予固定；(2) 撕脱骨折或韧带撕裂者，以手术修复为佳；(3) 下胫腓关节分离者，将内外踝两侧结构充分复位与固定后，下胫腓关节可自行愈合；(4) 内踝以拉力螺钉固定、胫腓或外踝以接骨板或拉力螺钉固定为宜，并注意保持其外倾角；(5) 对后踝的小片撕脱骨折，闭合复位可获得成功；超过胫骨面1/4以上的后踝骨折则用拉力螺钉固定。

跖骨骨折（fracture of metatarsus） 多数由压砸、碾压等直接暴力引起。跖骨干骨折因相邻趾骨的支撑，常常移位不明显。跖骨颈骨折后，跖骨头易跖屈并向跖侧移位，在此畸形位愈合，将影响足的负重功能，应整复固定。第五跖骨基底部骨折是由于突然内翻，腓骨短肌猛烈收缩撕脱造成，很少移位。但仍需要与该部未闭合的骨骺相鉴别。第五跖骨基底部骨折的治疗，需将足置于外翻位固定3周，逐渐负重。

跖跗关节脱位（dislocation of tarsometatarsal joint） 跖跗关节脱位常伴有邻近诸骨的骨折。多数由直接压砸引起，前足强力扭转等间接暴力也可导致其损伤。直接暴力所致的骨折移位多不规律而复杂，常因软组织条件极差而影响治疗。间接暴力多造成第2～5跖骨向外侧和背侧移位，也常合并第2跖骨基部骨折。第1、2跖骨反向分离脱位时，易将足背动脉在穿经此处部位撕裂。因此，无论是局部软组织损伤、严重肿胀，还是直接损伤血管，都有可能严重影响前足血液供应，在处理前后均应密切注意。跖跗关节脱位极不稳定，需经跗骨行穿针固定，控制两侧的跖骨。

儿童创伤性骨折分类（classification of traumatic fracture in children） 儿童生长发育阶段，骨骼有特殊的生长特性。儿童创伤性骨折的分类，除与成人骨折分类一样，按其是否与外界相通，分为闭合性和开放性骨折；按其骨折端的稳定程度，分为稳定和不稳定骨折；按其骨折线的形状，分为斜形、螺旋形、横形及粉碎形骨折等以外。儿童骨折还有其独特的3种分类：(1) 青枝骨折：最常见，为成角应力引起，受张力侧皮质骨首先断裂，受压力侧皮质保持连续性，仅有弯曲变形。(2) 创伤性骨弯曲：由纵向压力所致的长骨塑性变形，骨呈弓状弯曲，肉眼看不到骨折线，但骨干内发生广泛的骨小梁不全骨折。好发于尺骨和腓骨，但需结合临床体征进行鉴别。(3) 隆突骨折：发生于骨干与干骺端交接部位。受纵向压力作用，皮质容易出现环形向外突起的不完全骨折。桡骨下端为好发部位。

儿童创伤性骨折特点（characteristics of traumatic fracture in children） (1) 诊断较成人复杂　幼儿期骨骼的生长机构多未骨化，通过骺板和软骨骺的损伤不能从X线片直接看到；儿童组织富于弹性，某些骨骺分离可在外力清除后自动恢复到原来的解剖位置而不易察觉，或仅表现为骺线增宽，单凭X线片所见容易漏诊；在儿童整个生长阶段，多姿态的钙化骨核和先天性变异有时也给临床诊断带来困难；(2) 骨折愈合力强、速度快　儿童骨膜肥厚而且血循丰富，内含细胞丰富，成骨机能旺盛，伤后2～6周便有桥梁骨痂与内外骨痂融合；(3) 具有高度塑形能力　骺板生长功能是塑形的基础，塑形能力大小与邻近骺板保留的生长潜力成正比，骺板闭合后便完全失去真正的塑形能力；(4) 局部过度生长创伤后引起的骺板充血使骨过度生长骨创伤反应愈大，这种反应愈明显；(5) 可能出现进行性畸形　这主要是由于骺板生长区细胞坏死变性，生长功能遏制或丧失所致，同时也可能与骨桥形成，使局部骺板融合有关。

儿童创伤性骨折处理原则（treatment principle of children's traumatic fracture） 儿童骨骼损伤的严重后果虽然主要取决于损伤本身，但也不能忽视治疗因素。对骨折线仅横贯整个骺板或折向干骺端，骨骺带有干骺端三角形骨块的损伤基本采取手法复位治疗，由于儿童骨塑形能力强，不必强求解剖复位。个别不稳定骨折偶需手术治疗。对关节内骨折，骨折线部分横贯骨骺板及部分经过骨骺、或对骨折线经过骨骺纵贯或横贯骺板及折向干骺端的损伤，治疗主要恢复骺板对位和关节面平整，多宜切开复位内固定。对骺板软骨本身压缩骨折，生发层受损等可能致畸的骨骺损伤，早期无特殊处理，唯一措施是延期负重，以利骺板软骨的修复。

儿童骨关节损伤并发症（complication of children's bone and joint injuries） 儿童骨关节损伤除有成人骨关节损伤的相同并发症外，更重要的是骺板损伤可能导致的骨生长功能紊乱。伤后由于充血反应，骺板可有短暂的生长加速，肢体长度最多可增加 0.5 ~ 2cm 左右，此临床意义不大。骨生长功能紊乱影响较大的是生长功能被遏制。生长遏制可为暂时性或永久性，涉及的可以是部分骺板或整个骺板，其预后与受伤年龄和受累骺板的潜力有关。受伤年龄小和受累骺板生长潜力大者，日后产生的畸形严重。骺板生长遏制有两种原因：(1) 骺板本身创伤或缺血性坏死，导致骺板部分或全部提前闭合；(2) 骨骺局部骨桥形成，遏制纵向生长。整个骺板生长遏制可致进行性肢短畸形，部分骺板提前闭合主要引起关节成角畸形。

老年骨关节创伤特点（characteristics of bone and joint injuries in old persons） 由于老年人各生理系统的老化，应激能力和储备能力降低，特别是骨量随年龄增加而丢失，使老年人的骨关节创伤具有以下特点：(1) 日常生活伤是老年骨关节创伤最常见的原因；(2) 由于老年人行动缓慢，反应迟钝，交通事故伤发生率较高；(3) 由于老年叙述的不清及伴随症状的影响，病史常常不清，易造成漏诊；(4) 由于年老，常有多系统的疾病同时存在；(5) 伴严重伤或多发伤时，易出现多系统功能衰竭；(6) 恢复期长，易于留有功能障碍；(7) 容易出现各种并发症。

老年骨关节创伤并发症（complication of bone and joint injuries in old persons） 由于老年患者身体机能的降低，骨关节创伤也会引起各种并发症，常见并发症可归纳如下：(1) 血栓 - 栓子综合征 常发生于下肢，特别是下肢有创伤者。老年患者循环功能大多不全，血液粘稠度高，且机体缺少活动或局部肿胀，血液回流缓慢；创伤使组织释放血管活性物质和凝血因子等因素的作用，将形成深静脉血栓。由于体位改变或活动使栓子脱落，引起血栓 - 栓子综合征。(2) 肺部感染 老年的免疫功能低，创伤使其抗感染能力更为降低，同时医院的交叉感染更易诱发肺部感染。老年肺部感染，病死率甚高。因而应积极预防为主，鼓励深呼吸及咳痰。(3) 压迫性溃疡：老年皮肤循环不良，不耐久压，皮肤容易引起压迫性坏死，形成溃疡。防止压迫性溃疡的主要措施是良好的护理，如骨突部垫软衬或气垫，定时翻身并按摩受压部位，防止尿液及渗出液浸渍皮肤。

创伤性截肢（traumatic amputation） 创伤性截肢往往与严重创伤密切相关，有时是挽救生命的必需措施，但必须严格掌握适应证。创伤截肢适应证是：(1) 各种伤因造成的肢体严重毁损，或组织毁损广泛无法进行合理肢体功能重建；(2) 发展迅速、经外科治疗无法控制的广泛肢体坏疽；(3) 肢体广泛化脓感染，有脓毒症，经外科和抗生素治疗后仍危及生命时；(4) 血管损伤致肢体循环完全断绝，超过吻合时限，或血管吻合失败，组织坏死不能修复血管；(5) 肢体严重创伤继发血管破裂，致难以控制的大出血，且威胁病人生命；(6) 无功能的残肢伴血供不足、神经障碍或严重畸形，为解除病人由此造成的痛苦和负担时。截肢时不仅要考虑截肢的方式、平面等外科问题，同时也要为今后的功能锻炼、装配义肢以及训练义肢等进行周密的计划，以便恢复肢体的最大功能。

创伤性截肢并发症（complication of traumatic amputation） 常见并发症有：(1) 出血及血肿 常由止血不彻底、血栓或结扎线脱落以及引流不畅等所致。通常可行加压包扎及穿刺抽液引流，严重者立即绑扎止血带，重新止血并清除血肿。(2) 感染及皮肤坏死 对感染，可全身应用大剂量抗生素及折线引流。急性炎症控制后，行病灶清除及植皮或皮瓣转位术。创伤性截肢由于组织损伤重，为保留肢体长度，切除可能不彻底，可出现皮缘坏死，轻者可行保守治疗，严重者应于残端上方行再截肢。(3) 关节挛缩 残端血

肿、感染及坏死是其发生的常见原因。早期应将残肢放在恰当位置，通过功能锻炼及外固定来纠正。晚期的严重畸形可采取矫形石膏及关节松解术矫正。(4)残端痛和幻肢痛　神经瘤的形成是残端痛的常见原因。残端痛的主要表现为压迫或扣击病灶部位时出现疼痛及放射痛。神经瘤性疼痛可改变压迫体位及避免病变部位牵拉，必要时局封及高位切断神经摘除神经瘤。局部的瘢痕形成、骨断过长及皮肤粘连亦可造成残端痛，必要时行手术修正。幻肢痛与残端痛不同，前者常持续存在，夜间尤甚，程度较重。幻肢痛的疼痛性质为烧灼、针刺、刀割、虫咬样疼痛，其发病机制不清楚，故缺乏有效治疗方法，疗效难以确定。治疗方法有：①理疗；②电刺击；③局部封闭、交感神经切除；④残端修整成形；⑤心理治疗。

儿童创伤截肢（traumatic amputation of children）　儿童截肢的75%是由于创伤引起的。由于儿童的生理特点，应尽量行关节离断术而不行经长骨干的截肢术。只有这样才可能使患儿在生长发育停止后，获得较为满意的残肢，安装正规的义肢。因此，如果软组织损伤较重，也可选用中厚皮移植术，以保全肢体的一段长骨，争取肢体的长度。儿童截肢后一般无幻肢痛，神经瘤性疼痛程度也较轻。

枕骨髁骨折（fracture of occipitocondyle）　这是一种颅底基底部特殊类型的骨折，常合并寰椎椎弓骨折。以单侧枕骨髁部骨折多见。通常分为两型：Ⅰ型　由附着于枕骨髁部的翼状韧带牵拉所引起的撕脱骨折；Ⅱ型　承受纵轴暴力所致的压缩形骨折。急性损伤通常采用颅骨牵引复位和头颈胸石膏或支具固定，陈旧性损伤导致寰枕关节不稳伴神经症状者，需行枕颈融合术。

枕寰关节脱位（dislocation of occipito-atlas joint）　枕寰关节脱位是一种极为罕见的临床征象，损伤后常立即死亡。高速行驶的车辆肇事和高处坠落伤是枕寰脱位的主要致伤原因。以枕寰前脱位多见。伤者绝大多数立即死亡，而幸存者也都有极为严重的高位颈髓损伤征象。四肢瘫痪和呼吸困难是其主要临床表现。依据临床典型表现和颈椎X摄片常能做出诊断。通常主张以颅骨牵引复位固定治疗为主。经非手术治疗后仍表现明显不稳时，可考虑枕颈融合术。

寰椎骨折（fracture of atlas）　根据骨折部位和移位状况分为3种类型。Ⅰ型　寰椎后弓骨折，多由过伸和纵轴暴力作用于枕骨髁与枢椎棘突间，形成相互挤压所致；Ⅱ型　寰椎侧块骨折，多发生于一侧，骨折线通过寰椎关节面前后部，有时波及椎动脉孔；Ⅲ型　寰椎前后弓双骨折，即侧块前和后部都发生骨折，寰椎前后弓骨折形成四块骨折段，并呈离心分布是其基本特点，这种损伤称为Jefferson骨折，又称寰椎爆裂骨折。

直接传递暴力是造成寰椎骨折的主要原因。伤后颈部僵硬和枕下区域疼痛，是寰椎椎弓骨折的主要特征性临床表现。由于该部位椎管矢状径大，骨折呈离心性移位，因此脊髓或神经根受压非常少见。根据损伤史，上颈椎前后位、开口位X线摄片和CT扫描能做出诊断。关键是对损伤后的稳定性需做出准确判断。其稳定程度主要取决于寰椎横韧带和翼状韧带是否完整。当成人寰齿间距超过3mm，儿童超过4mm；两侧块分离移位间距之和大于6～9mm时，即为寰横韧带断裂，属不稳定型骨折。新鲜骨折首先采取颅骨牵引，然后行寰枢椎融合术或枕颈融合术。

寰椎横韧带损伤（transverse ligament injury of atlas）　寰横韧带附着于寰椎两侧块的前内侧面，并与前弓共同构成骨纤维环结构，具有限制和稳定齿状突过度活动，保持寰枢椎稳定的作用。寰椎横韧带损伤常伴严重颈髓高位损伤，病死率极高。头颈部过度屈曲暴力和垂直暴力造成寰椎爆裂骨折（Jefferson骨折）是导致寰椎横韧带撕裂的主要原因。伤后局部主要表现为枕颈部疼痛和活动功能受限，严重时可导致四肢瘫痪、大小便失禁及呼吸功能障碍。根据受伤史和寰齿间距（ADI）可做出准确诊断。通常成人和儿童寰齿间距分别为3mm和4mm。如成人寰齿间距为3～5mm，提示寰椎横韧带撕裂；如为5～10mm提示寰椎横韧带以及其他辅助韧带撕裂；如为10～12mm则提示寰椎所有韧带全部断裂。无论寰横韧带撕裂还是断裂，均提示寰枢椎有脱位。寰横韧带部分撕裂，采用颅骨牵引，4～6周复片见复位后，包头颈胸石膏或支架固定。寰椎韧带完全断裂，先行颅骨牵引，3～4周复位后，在颅骨牵引下行寰枢椎融合术。

寰－枢椎半脱位（subluxations of atlantoaxial spine）　寰枢椎半脱位多见儿童。交通事故伤和体育运动伤是最常见致伤原因。但有时轻度旋转暴力即可造成寰

枢椎半脱位。头颈部倾斜、疼痛和僵直是其典型临床表现。明确外伤史和X线摄片可以确诊。开口位X线摄片主要表现为枢椎齿状突与寰椎两侧块间距不对称，侧位X线摄片显示寰齿间距增宽。寰枢椎半脱位通常采用头带牵引复位和头颈胸石膏或支架固定。对于顽固性半脱位及陈旧性半脱位，牵引复位后，可行寰枢椎融合术。

齿状突骨折（odontoid process fracture） 齿状突是寰枢椎的骨性中轴，长约14～16mm，通过寰椎横韧带和翼状韧带与寰椎前弓构成寰齿关节。齿状突在寰枢椎稳定中起非常重要的作用，齿状突骨折将严重影响寰枢椎间的稳定性。齿状突骨折通常分为3型：Ⅰ型齿状突尖端翼状韧带附着部骨折；Ⅱ型 齿状突基底部骨折，最为常见；Ⅲ型 枢椎体部骨折。枕部和颈后部疼痛，以及枕大神经分布区域的放射性痛伴颈部僵硬是其常见临床症状。上颈椎X线正侧位和开口位摄片，并结合CT扫描可做出准确诊断。新鲜骨折首先采用持续性颅骨牵引复位。Ⅰ型齿状突骨折稳定性较好，Ⅲ型骨折的骨愈合率较高，因此牵引复位后用头颈胸石膏固定。而Ⅱ型骨折由于伤后颈椎极不稳定，同时骨不连发生率较高，因此常需手术治疗。常用的手术方式是加压螺丝钉固定。

枢椎侧块骨折（lateral mass fracture of axis） 枢椎侧块是齿状突两侧骨膨大部，其表面为关节面与寰椎下关节面构成寰枢关节。后外方为椎间孔，有椎动脉通过。枢椎侧块骨折临床极少见。垂直压缩和侧方屈曲暴力是主要致伤因素。枕颈部疼痛伴活动受限为其主要临床表现。极少发生颈髓损伤。通常轻度压缩骨折而无移位者，仅用颈围固定；当侧块骨折严重移位时，先用颅骨牵引复位，再用Halo支具固定。也可考虑采用寰枢椎融合术。

枢椎椎弓骨折（hangman fracture） 枢椎椎弓骨折，骨折段常发生分离，从而造成枢椎体向前移位。由于该骨折最早见于被施绞刑者，故称hangman骨折。上颈椎过度伸展是导致枢椎椎弓骨折的基本致伤暴力。外伤后枕颈部疼痛伴活动受限是其主要临床表现，颈髓损伤的发生率非常低，偶有神经根受损表现。X线的典型表现是枢椎椎弓部骨折伴枢椎椎体向前移位。对无移位或轻度移位者采用牵引复位，头颈胸石膏或支架固定。严重骨折伴椎体向前脱位时，牵引复位后可考虑手术植骨融合及内固定术。

创伤性寰－枢椎不稳（traumatic instability of atlanto-axial vertebra） 创伤性寰枢椎不稳是指该部骨和韧带结构遭受暴力损伤后，丧失正常功能和稳定作用，导致寰枢椎脱位或半脱位，并引起程度不同的神经压迫症状的特殊损伤。齿状突骨折和寰椎横韧带断裂是寰－枢椎不稳的主要因素。此外，寰椎和枢椎椎弓根骨折伴移位，也是创伤性寰枢椎不稳的主要原因。颈枕部疼痛僵硬伴程度不同的神经损害体征是其主要临床表现。治疗基本目的是恢复寰枢椎的稳定性和解除颈髓受压。

颈椎双侧关节突脱位（bilateral articular process dislocation of cervical vertebra） 颈椎双侧关节突脱位是典型屈曲暴力性损伤，可发生在颈2至胸1的任何节段，但以颈4椎以下节段最易发生。在剧烈的屈曲暴力作用下，造成颈椎上下双侧关节突相互依托，形成顶对顶，即为“栖息”状态；如果上位椎体的双侧下关节突，超过了下位椎体的上关节突，形成小关节突背靠背的形态，即所谓“交锁”状态。颈椎双侧关节突脱位将导致椎管容积减小，脊髓受到挤压或剪切等机械性损伤，严重时可致颈髓完全横断性损伤。伤后主要表现为颈部疼痛，颈肌痉挛，颈部呈强迫性固定并有略向前倾畸形。大多数伤者发生程度不同脊髓损伤。X摄片显示前脱位椎体的前移距离常超过颈椎体前后径的2/5或1/2，上位颈椎的下关节突位于下位颈椎上关节突的前方，两棘突间距明显增大，但伤椎之间的旋转畸形不明显。治疗先采用颅骨牵引复位，牵引时颈椎取屈曲位，过伸位牵引无效。待脱位或交锁关节复位后，改为略过伸位牵引。也可在颅骨牵引、电视X线监护下行手法闭合复位。4～6周后用头颈胸石膏固定3～4月。也可于复位后2～3周行颈椎前路植骨融合及内固定术。如牵引不能复位，应行后路手术复位，并同时行椎板间植骨融合术，术后用头颈胸石膏固定3个月。

颈椎单侧关节突脱位（dislocation of lateral articular process of cervical vertebra） 颈椎在屈曲和旋转暴力作用下，以受伤颈椎间盘偏后中央为移位轴心，一侧的上位颈椎下关节突向后旋转，而另一侧下关节突向前方滑动，并跨越下位颈椎的上关节突，形成“单侧交锁”状。有时可伴关节突骨折。单侧关节突脱位是

最常见的颈椎脱位。通常单侧关节突脱位仅表现为颈部疼痛，颈部伸屈和旋转功能明显受限和强迫性头颈倾斜畸形；合并脊髓和神经根损伤时，可造成全瘫或不完全性瘫痪，同时产生损伤节段神经根分布区的痛觉过敏或痛觉减退。X线典型征为：脱位椎前移距离仅为椎体前后径1/3，同时伴颈椎旋转和侧偏畸形。伤后首先采用颅骨牵引复位，开始采用轻度屈曲位(20°)牵引复位，在严格监控下逐渐加大牵引重量，牵开脱位关节突后，调整牵引方向使之复位，并随即逐渐减少牵引重量。也可在X线监护下行手法闭合复位，再维持牵引4~6周，改用头颈胸石膏或支架固定3个月，直至愈合。由于伤椎尚不稳定，牵引复位后可行颈前路植骨融合术。当牵引难以复位或伴脊髓神经损伤时，可行颈椎后路复位，植骨融合和内固定术。

颈椎向前半脱位（anterior subluxation of cervical vertebra） 当头颈部遭受屈曲外力作用时，以相邻两伤椎椎间盘中央偏后为轴心，椎体前部为支点，椎体后部骨韧带复合结构受到牵张性损伤。外力持续作用造成上位颈椎的两侧下关节突向前滑动并分离移位，但未形成绞锁，从而导致颈椎运动状态下小关节松弛和失稳，并可能继发为“迟发性颈椎不稳定”。该损伤多发生在成年人，偶尔也见于小儿。这种损伤多半比较隐匿，容易被漏诊或误诊。通常颈椎向前半脱位的症状比较轻，主要表现颈部疼痛，头颈伸屈和旋转功能受限，颈部肌肉痉挛伴僵硬。后期可出现“迟发性颈椎损害”征。普通X线摄片常无异常表现，在颈椎伸、屈位动态摄片时，可显示损伤节段的不稳定征象。新鲜损伤用枕颌带牵引复位，头颈胸石膏或支架固定，拆除外固定后辅以功能锻炼。如后期仍然存在伤椎不稳，或伴有迟发性脊髓或神经根受损症状时，可考虑行前路开窗，植骨融合及内固定术。

颈椎后脱位（posterior dislocation of cervical vertebra） 头面部受直接暴力或高处坠落伤是常见损伤原因。在过伸暴力作用下，使上位颈椎产生一个向后的水平剪切力，致上位颈椎向后、下位颈椎相对向前移位，称为颈椎后脱位。颈椎后脱位可伴有颈椎骨折，韧带撕裂和颈椎间盘破裂，并且破裂的颈椎间盘组织可突入椎管内压迫脊髓。颈椎后脱位多见于中老年人，多发生于颈4，5和颈5，6椎。该损伤不但使颈椎极不稳定，同时常伴脊髓损伤。临床主要表现为颈部疼痛伴活动障碍，如颈髓损伤则出现四肢全瘫或部分瘫痪。普通X线摄片可以无明显后脱位征象，但在伸屈位动态性侧位片上，损伤椎显示明显不稳，尤其是向后伸展时脱位椎明显后移。损伤早期以非手术治疗为主，取中立位，行颅骨牵引，3~4周后改用头颈胸石膏或支架固定2~3月。当颈椎后脱位伴有脊髓损伤或严重失稳时，需行颈椎前路减压、植骨融合加内固定术。

颈椎半脱位（subluxation of cervical vertebra） 创伤后颈椎关节突未发生交锁重叠，但邻位椎体却排列异常，前后移位不超过椎体前后径1/4者，称为颈椎半脱位。多发生于低位颈椎，主要由屈曲暴力所导致。因此，颈椎向后伸展可自行复位，但前屈时又出现上位颈椎前移。挥鞭样损伤，或头颈部积累性损伤也可发生颈椎半脱位。颈椎半脱位时，虽然关节突未发生明显错位和骨折，但关节囊和纤维环均有不同程度撕裂和出血，同时棘间韧带和颈部肌肉也有不同程度撕裂伤。因此临床主要表现为颈部疼痛，活动受限并呈前倾样僵硬。X线摄片显示上位颈椎前移约1/4，并向前倾斜，棘突间隙增大，关节突间隙不平。尤其在屈曲位侧位X线片上表现更为明显。采用颈颌带牵引4~6周，颈托或石膏颈围固定2~3个月。严重不稳者也可考虑行颈椎前路植骨融术。

颈椎压缩骨折（compression fracture of cervical vertebra） 当颈椎遭受屈曲暴力伴垂直压缩外力作用时，可导致受力节段的上下椎体相互挤压致受累椎体前部骨质变扁压缩呈楔形骨折，同时伤椎椎后韧带复合结构也常发生撕裂和骨折。当骨折仅发生在颈椎体前部时，极少损伤颈髓。如合并椎间盘向后突出，可致脊髓受压。临床主要表现为颈部疼痛伴活动受限，并呈前倾僵直状态。如有颈髓受压，则出现程度不同的颈髓损伤征象。轻度颈椎压缩骨折，可直接采用头颈胸石膏或支架固定。中、重度压缩骨折先采用头颅后伸位牵引，4周后改用头颈胸石膏或支架固定。如伴有脊髓受压者，应行颈椎前路手术减压、植骨融合或加内固定术。

颈椎爆裂骨折（burst fracture of cervical vertebra） 颈椎椎体爆裂骨折是一种严重的损伤。颈椎处于中立时，突然遭受垂直暴力的打击，当暴力传递至寰椎时，即造成Jefferson骨折；传递至下颈椎时，即造成

下颈椎椎体爆裂骨折。强大的暴力使周围韧带结构严重破坏，骨碎块向四周爆裂分离，可压迫脊髓和神经根，引起严重脊髓和神经根损伤，且脊髓损伤发生率较高。临床主要表现为颈部疼痛和损伤平面以下完全或不完全的运动神经元损害。脊髓完全性损伤时，损伤平面以下感觉，运动和括约肌功能完全丧失，也可能出现脊髓前部损伤综合征这一特殊临床表现。CT扫描可清楚显示爆裂椎体的形态特征和分离移位方向及估计脊髓受压程度。MRI则可显示脊髓受压程度和有无脊髓内出血水肿。治疗首先采取头颅牵引以纠正成角畸形，并恢复颈椎正常排列。然后采用颈椎前路减压，植骨融合加内固定术。术后持续头颅牵引或头颈胸石膏固定3月直至骨折愈合。

颈椎椎板骨折（lamina fracture of cervical vertebra） 颈椎椎板骨折比较少见，颈椎在遭受过伸暴力作用时，颈椎椎板之间相互猛烈撞击而导致颈椎椎板骨折。骨折多呈斜形。单纯椎板骨折仅表现为局部疼痛和颈椎活动受限。X线摄片一般不易发现颈椎椎板骨折，但CT扫描能明确做出诊断。单侧颈椎椎板骨折一般对颈椎稳定性无显著影响，采用枕颌带牵引，3～4周后用颈围或支架固定即可。如因颈椎椎板骨折压迫脊髓，需行颈后路椎板切除减压，或另行植骨及内固定术。

颈椎棘突骨折（spinous process fracture of cervical vertebra） 剧烈屈曲暴力致颈椎猛烈屈曲时，颈椎旁肌猛烈收缩，并和颈椎棘突发生强烈对抗性牵拉，从而造成棘突撕脱性骨折。单纯颈椎棘突骨折比较少见，常常伴有椎体或其他附件骨折。临床上以颈6，7和胸1棘突骨折最多见。主要表现为局部疼痛，肿胀和颈椎活动受限。X线摄片能清楚显示棘突骨折。受伤初期一般采用枕颌带颈椎略伸展位牵引，2～3周后改用颈托固定。

颈椎关节突骨折（articular process fracture of cervical vertebra） 颈椎在遭受急剧的过伸旋转暴力作用时，可致一侧或双侧关节突骨折。骨折多呈粉碎形并伴有关节囊的撕裂和出血。由于颈椎关节突比较短，关节呈近于水平状排列。因此临床上单纯颈椎关节突骨折非常少见。常合并有关节突全脱位或半脱位。伤后颈部疼痛伴活动明显受限，由于颈神经根位于关节囊侧前方，骨折块移位或局部出血纤维疤痕挛缩均可刺激或压迫脊神经根，从而出现上肢相应节段的放射性疼痛、麻木和感觉运动障碍。应用颈椎45度斜位X线摄片或CT扫描可确诊。早期一般行颅骨牵引4～6周，再改用围领或头颈胸石膏固定3个月。如脊神经根刺激症状明显且不缓解，可行后路椎间孔扩大神经根松解术。

颈椎钩突骨折（hamate process fracture of cervical vertebra） 颈椎的钩椎关节在颈椎的稳定中有着重要的作用。各颈椎遭受侧方屈曲或垂直暴力作用时，一侧钩椎关节受到牵张力而分离。另一侧受到旋转及压缩力而发生钩突骨折，严重时伴椎体骨折。颈椎钩椎关节骨折临床较多见，单侧钩椎关节骨折极少合并脊髓损伤，但骨折块突入椎间孔时可致神经根损伤。因此当损伤后出现急性神经根性疼痛时应注意有无钩突骨折。普通X线摄片有时难以显示骨折线。但CT扫描能准确显示钩突骨折。单侧钩突骨折可用枕颌带牵引复位或颈托固定，如伴有神经根压迫损伤时，应行前路减压，切除骨折的钩突，并行椎体间植骨融合术。

颈椎过伸性损伤（hyperextension injury of cervical vertebra） 颈椎过伸性损伤多发生于高处坠落伤及交通事故伤。受伤时头面部直接遭受暴力撞击而发生颈椎过伸性损伤。临床多见于中老年人。颈椎在遭受过度伸展暴力作用时，其颈椎后柱结构作为暴力支点而发生压缩骨折，而颈椎前柱结构受到张应力作用，而发生前纵韧带撕裂或椎体前下缘撕脱形骨折。此外，在颈椎向后猛烈伸展时，由于强烈剪切力作用而发生上位椎体向后脱位，而下位椎体相对向前移位。临床上颈椎过度伸展性损伤常伴有脊髓损伤，主要表现为脊髓中央管综合征或半脊髓损伤综合征（非典型Brown-Sepuard氏综合征）。部分伤者也可表现为脊髓前部损伤综合征。早期采用颅骨牵引，颈椎略呈屈曲（15～20度）位，持续牵引3～4周后改用头颈胸石膏或支架固定2～3月。当CT扫描或MRI显示脊髓有明显受压时，应采用颈椎前路减压、植骨融合术。

无脊髓损伤的颈椎骨折脱位（fracture and dislocation of cervical vertebra without spinal cord injury） 这是一种特殊类型的颈椎损伤，严重的颈椎骨折脱位却不伴或仅有轻微的脊髓或神经根损伤。其主要原因是颈椎遭受屈曲性暴力作用时，受力的椎体之间形成支点，后柱结构因张应力而导致棘突、椎板间张开，黄

韧带撕裂，同时伴有椎弓骨折，颈椎管前后结构分离，形成足够缓冲空间，脊髓向后退让呈屈曲状而免遭压迫。这种类型的颈椎骨折脱位常有两种类型：一种合并椎弓骨折，椎体向前脱位，而伤椎椎弓、椎板和棘突与下位颈椎保持正常排列；另一种无椎弓骨折，其椎弓等后柱结构与上位颈椎的后柱结构保持正常连接序列，脱位的椎弓、椎板和棘突呈上下方分离张开。骨折脱位节段的脊髓并不与脱位椎同步成角，而是向后移位，以避开椎管前壁的骨性压迫。伤后仅表现为颈部的疼痛伴活动受限，同时颈部呈前屈畸形或呈僵硬状。早期采用颅骨牵引，复位后 3～4 周改用头颈胸石膏固定 3 个月。在颈椎牵引复位的基础上，也可采用经前路颈椎减压、植骨融合术。

外伤性颈椎间盘突出症（traumatic protrusion of cervical intervertebral disc） 是一种在颈椎间盘退行性变的基础上，由于颈部突然的过度活动所引起颈椎间盘突出而致脊髓和神经根受压，所引发的一组临床症状。颈椎过伸时，使上位颈椎向后活动；而颈椎过度屈曲时，可造成双侧小关节脱位或半脱位，椎间盘后方张应力明显增加，造成纤维环和后纵韧带破裂，髓核突出而致颈髓或神经根受压。临床一般分为 3 型：(1) 侧方型：以神经根性疼痛为主要临床表现，表现为颈部疼痛伴活动受限，同时伤侧上肢出现放射性疼痛和麻木。牵拉患侧上肢时疼痛加剧；(2) 中央型：以颈髓受压为主要表现，多为四肢不全性瘫痪，肌张力增高，腱反射亢进，出现病理反射，感觉减退，严重者有大小便障碍；(3) 混合型：同时表现为神经根和脊髓受压症状和体征。依据临床表现和 MRI 检查可做出明确诊断。先采用非手术疗法，一旦出现脊髓压迫症状时，应尽早行颈前路减压，摘除突出椎间盘并行椎体间植骨融合术。

颈脊髓损伤疼痛综合征（cervical spinal cord injury and pain syndrome） 颈髓损伤后，损伤平面的神经根和脊髓因遭受不同程度损伤而发生神经行为异常，从而出现剧烈神经根性疼痛，其疼痛性质可表现为针刺样痛，灼性神经痛和幻觉性神经痛。疼痛可突然发生，阵发性加剧。也可呈持续性疼痛。其确切原因目前尚不完全清楚，可能与：损伤的颈椎间盘压迫或刺激神经根、创伤后颈椎的不稳、神经根局部疤痕粘连和挛缩等原因相关。通常轻度疼痛通过消炎，镇痛等药物治疗可获得良好效果。剧烈疼痛，频繁发作，而药物治疗无效时，可考虑手术治疗。

脊椎骨折（spinal fracture） 系指构成脊椎的椎体或/和附件发生骨折。重者合并脊髓或马尾神经损伤。骨折常与脱位并存。大多数由高处坠伤或车祸伤引起。根据损伤部位可分为：(1) 颈椎骨折与脱位；(2) 胸腰椎骨折与脱位；(3) 附件骨折等。

胸腰椎屈曲压缩骨折（bending and compressing fracture of thoracolumbar vertebrae） 系指胸腰椎受到屈曲或侧屈暴力所引起的骨折。其表现为伤椎椎体前缘高度减小，X 线侧位片呈楔形。如有侧方压缩，正位片可见椎体一侧高，一侧低。按程度分为 3 度：(1) Ⅰ度胸腰椎屈曲压缩骨折：仅损伤前柱，即椎体前 1/2 受损，高度的丧失 < 1/2。该型无脊髓或马尾损伤，损伤的脊椎也稳定。一般用非手术治疗。急性期卧床休息，疼痛减轻后做腰背肌锻炼。(2) Ⅱ度胸腰椎屈曲压缩骨折：其椎体前缘高度减少 > 1/2，因此出现椎后棘上和棘间韧带损伤。临床上可扪及伤区棘突间距增宽。X 线片除可见椎体楔形变外，尚可见棘突间距离加宽。虽未脱位，但仍属不稳定型骨折。(3) Ⅲ度胸腰椎屈曲压缩骨折：不仅受到屈曲暴力，还有一定的旋转暴力，致伤椎前缘压缩，压缩程度可以 > 1/2，也可 < 1/2，但伤椎后上缘有一三角形骨块旋转进入椎管。该型骨折如在胸椎可以有脊髓损伤的症状，如在腰椎，可能出现根性刺激症状。

胸腰椎屈曲牵张骨折（座带或安全带骨折）（Chance fracture; seat belt fracture） Chance 于 1948 年首先描述此骨折，为一种屈曲牵伸骨折。典型的损伤机制是，人坐于汽车上，腰部横束安全带，当高速行驶的汽车急刹车时，安全带以上的躯干向前屈曲，由于椎体前方受到屈曲暴力的作用而引起压缩骨折，而脊椎后部则同时受到向前拉伸的力量，造成由后向前的张开。此损伤的骨折线横贯椎体、椎弓根和椎板；也可通过后部韧带至椎间盘。X 线片上可见椎体压缩，后部张开。常合并脊髓或马尾神经损伤。

胸腰椎旋转骨折脱位（spinning fracture and dislocation of thoracolumbar vertebrae） 是指因旋转暴力作用于活动度较大的胸腰段，造成胸腰椎旋转骨折脱位。X 线片显示伤椎椎体的上份，有一薄层骨片，随着上位椎体旋转向前移位。有的伴椎弓根或椎板骨折，三柱

均遭受破坏，极不稳定。多有脊髓或马尾神经损伤。

胸腰椎水平骨折脱位（transverse fracture and dislocation of thoracolumbar vertebrae） 多因水平剪切暴力作用于胸腰椎造成椎体间的骨折脱位，骨折多发生于椎板。视暴力的方向，上位椎骨向前或向后脱位，此时脊椎三柱均受破坏，极度不稳，常合并脊髓或马尾神经损伤。如暴力适当仅可造成骨质的水平断裂而无移位，也无脊髓或马尾神经损害。但仍属不稳定骨折。

胸腰椎爆裂骨折（burst fracture of thoracolumbar vertebrae） 在轴向暴力或同时伴屈曲暴力作用下，造成椎体粉碎并裂开。其特点是脊椎前中柱受累，椎体后缘骨折片常连同椎间盘组织突入椎管，引起椎管狭窄，损伤脊髓或马尾神经。影像学特点为：在普通正侧位X线片上可见椎体前后径及左右径均增宽，高度有不同程度减小，椎间盘高度可能减少或不变，椎弓根间距增宽，有的可有椎板纵行骨折；CT扫描可见整个椎体向四周爆裂。按受伤姿势和骨性终板损伤部位，可分为以下5型：(1) A型胸腰椎爆裂骨折 是指在严重的纵向垂直暴力作用下造成的椎体上下终板均遭受破裂的一种骨折。碎骨片突向椎管，一般不引起后凸畸形，或畸形甚小。多见于下腰椎，常合并马尾神经损伤。(2) B型胸腰椎爆裂骨折 为不完全纵向垂直暴力，或在受伤时脊柱处于轻度屈曲位所致的椎体上终板和椎体上份损伤。仅椎体上份碎骨片突向椎管，造成对神经的损害。外观仅有轻度后突畸形，此型最常见。(3) C型胸腰椎爆裂骨折 为椎体下终板和椎体下份的损伤，也是一种不完全纵向垂直暴力所致。椎体下份的骨碎块突向椎管，可造成对脊髓或马尾神经的损伤。较少见。(4) D型胸腰椎爆裂骨折 是轴向暴力伴旋转暴力所致，多见于腰椎。该型极不稳定，可造成严重粉碎骨折和旋转脱位，椎体多为粉碎骨折，椎弓根间距增宽，椎体后壁可突入椎管，椎板可有纵向骨折。(5) E型胸腰椎爆裂骨折 为轴向暴力伴侧向屈曲暴力所致。该型除椎弓根间距增宽外，椎体一侧被压缩。椎体后缘骨块进入椎管，压缩侧的碎骨块亦可挤入椎管，造成对神经的损伤，该型从正位X线片上看，椎体一侧高一侧低。

胸腰椎伸展骨折（extension fracture of thoracolumbar vertebrae） 为脊椎在过伸位受伤所致。多为高处坠落伤，由于椎体前部受到过伸牵张，可造成椎体前缘撕脱骨折，椎体后部及附件受到挤压，可发生关节突或椎板骨折。此型骨折一般较稳定，且少见。

胸腰椎棘突骨折（processus spinosus fracture of thoracolumbar vertebrae） 多由直接暴力作用于腰背部而发生棘突骨折，也可因过度屈曲受伤韧带将棘突拉伤致撕脱骨折，棘突骨折分为3型：(1) 横断型 自棘突根部或中央薄弱部断裂；(2) 横向剪切，棘突横行劈为上下两半；(3) 粉碎形骨折。

胸腰椎横突骨折（processus transversus fracture of thoracolumbar vertebrae） 胸椎横突短而坚，与肋骨颈构成肋横关节，一般不易骨折。腰椎横突较长而扁薄，易骨折。多为直接暴力作用于单侧或双侧腰部造成横突骨折，也可因腰方肌、腰大肌的急剧收缩引起撕脱骨折。多为单侧，常伴有深部肌肉或筋膜撕裂，严重者可形成腹膜后血肿。

胸腰椎关节突骨折（processus articularis fracture of thoracolumbar vertebrae） 多因脊柱的过伸、旋转或剪切力作用于上下关节突而造成骨折。多为单侧，也可以是双侧。合并脊柱骨折、脱位，一般需摄胸腰椎斜位X线片，如见“狗耳”断裂，即是上关节突骨折，“前后腿”断裂即为下关节突骨折。

胸腰椎椎弓根骨折（fracture of pediculus arcus of thoracolumbar vertebrae） 多因屈曲位分离牵拉、过伸或旋转暴力所致。常合并脊椎骨折、脱位，依骨折方向不同，可分为 (1) 纵形骨折，即椎弓峡部骨折；(2) 横断骨折，在正位X线片上可清楚地看到左右两个长圆形的椎弓根影有横行裂隙及不同程度的移位。

胸腰椎椎板骨折（laminal fracture of thoracolumbar vertebrae） 常因直接暴力作用于棘突或椎板上而造成椎板粉碎形、凹陷形骨折。间接暴力多由于脊柱极度过伸、旋转造成椎板横行、纵行或粉碎形骨折，严重者可合并脊髓损伤。

腰椎峡部骨折（gorge fracture of lumbar vertebrae） 是指腰部受到猛烈的屈曲、旋转暴力，或过伸剪力暴力作用于椎弓的峡部，造成一侧或双侧峡部骨折。有时可因慢性损伤而致峡部骨折。通常需摄腰椎左右斜

位X线片才能确诊，在斜位片上可见“狗颈”处有一密度减低的影像，酷似狗颈子戴了一项圈。

棘上韧带损伤（injury of supraspinal ligament） 连结于棘突尖端的坚强而纵长的条索状结缔组织称作棘上韧带。脊柱突然过度前屈或后方暴力直接冲击局部，或反复持续的屈曲牵拉，均可引起棘上韧带损伤。依损伤的程度可以分为完全断裂、不完全断裂、急性扭伤、慢性劳损四种类型。棘上韧带完全断裂是一种由强大暴力所致的急性损伤，多合并椎体严重骨折或脱位，棘间韧带常常也随之发生断裂。临床检查可见局部后凸、肿胀、压痛，X线侧位片显示棘突后侧软组织阴影增厚。棘上韧带部分断裂或扭伤是一种常见的运动损伤。运动使脊柱突然或反复地屈伸，可将棘上韧带拉伤以致部分纤维断裂或者造成棘突尖部的纤维软骨细微骨折或撕脱性骨折。局部有充血水肿和压痛。X线片检查常无异常发现，主要靠反复检查时有定位明确的固定且局限性棘突尖压痛来诊断。棘上韧带劳损多系急性损伤未得到及时治疗而形成慢性创伤性炎症，棘突纤维软骨可有退行性变。开始时仅感腰背部酸痛、发沉，于颈部时甚至有颈项僵硬感。临床体征与急性损伤基本相同，但比急性期为轻，病程长短也不同。棘上韧带断裂的治疗与脊椎骨折脱位相同。急性扭伤、慢性劳损可以理疗、局部封闭，多可缓解症状或治愈。

棘间韧带损伤（injury of interspinal ligament） 在棘突的毗邻缘之间有一薄弱的结缔组织相连称为棘间韧带。其作用是保持棘突之间的位置相对稳定。脊柱突然过度前屈或后方暴力直接冲击局部，或反复持续的屈曲牵拉，均可引起棘间韧带损伤，其损伤机制与棘上韧带损伤相同，且常与棘上韧带损伤同时发生。鉴别要点是压痛略有不同。在棘突之间若有固定的局限性压痛，即可以诊断为棘间韧带损伤。若损伤平面棘突之间的距离明显增大，说明棘上韧带、棘间韧带均完全断裂。依受伤的性质和程度可以分为完全断裂、扭伤和劳损。3者的病理变化同棘上韧带损伤。治疗的原则与方法亦相同。

腰骶关节脱位（dislocation of lumbosacral joint） 又称腰5椎滑脱。正常的腰椎具有完整的椎弓根和两侧的关节突相互对合，以保持腰椎椎体间不滑动。若腰5椎的双侧椎弓峡部均有不连，将造成腰5椎向前移位，即称为腰骶关节脱位。表现为反复的腰痛，弯腰或提重物困难，外观可见腰前凸增大，臀部后凸。可伴有坐骨神经痛，沿两侧大腿后外侧放射至双侧小腿外侧下端。X线片可以明确诊断。X线照片应包括正位、侧位，及左、右斜位。在双侧斜位片上可以清楚地显示峡部裂。通常分为四度。将骶1椎体作4等分，腰5椎体向前滑脱1/4为Ⅰ度，余此类推。轻度脱位可以采取卧床休息、牵引及使用支具等非手术治疗。保守治疗无效时，应争取复位植骨融合，以及内固定。常用的途径是前路椎体间融合，后路器械复位后也可作椎体间融合。如有神经损害的症状，应同时行椎管减压术。

外伤性腰椎滑脱（traumatic spondylolisthesis of lumbar vertebra） 正常的腰椎具有完整的椎弓和两侧的关节突相互对合，以保持腰椎椎体间不滑动。当外伤引起椎弓根、椎弓、关节突骨折（不包关节突间的急性骨折）或脱位时，造成上位腰椎或整个腰椎节段向前滑动，称为外伤性腰椎滑脱。临床表现为局部疼痛、畸形，可同时伴有马尾或神经根损害的症状。X线侧位片可以清楚地显示滑脱的程度。治疗时应争取对滑脱的椎体进行整复、植骨融合并同时做内固定。

骶骨骨折（fracture of sacrum） 多为直接暴力打击或跌坐于硬物上造成骶骨骨折。远位骨折块通常向前移位。表现为局部的疼痛和压痛。X线片可以明确诊断。无移位的骨折，只需卧床休息2~3周，必要时做局部封闭。对有移位的骨折，可按肛门指检的方法，用示指将远位骨折块向后推压，使骨折块复位。手法复位失败者，仍行保守治疗，一般不需手术，如高位骶骨骨折有骶神经损伤者，可行切开复位和内固定。

尾骨骨折（fracture of coccyx） 跌坐于硬物上或局部踢伤致尾骨受到直接打击，可以造成尾骨骨折。表现为局部疼痛和压痛，解大便时有疼痛。侧位X线片可以确诊。通常只需要休息、止痛剂、局部封闭等治疗。虽可经肛门作指压复位，但由于肛提肌的牵拉作用而难免复发，也不能做外固定。故可以不做复位。软组织愈合后疼痛将消失，一般不留后遗症。如仍有疼痛者，可用醋酸强的松龙做局部封闭治疗。

腰椎间盘突出症（lumbar intervertebral disc hernia-

tion） 又称腰椎纤维环破裂症、腰椎髓核脱出症，是腰椎间盘髓核突出压迫神经根引起的腰腿痛综合征。随着年龄的增长或因劳损，椎间盘发生变性，在此基础上受到不平衡外力作用，使纤维环在薄弱处破裂，髓核由破裂处突出，髓核的突出部分和碎裂的纤维环突入椎管，压迫腰神经根或马尾神经，引起坐骨神经痛。症状：腰痛伴单侧坐骨神经痛，中央型突出者为双侧。咳嗽、打喷嚏时加剧，症状反复发作，严重者有鞍区麻木，大小便困难和足麻木等。X线片可以排除其他骨质破坏性病变。CT扫描可明确定位。治疗：一般先采用非手术疗法如卧床休息、牵引、按摩、理疗等。可同时采用脱水剂和抗炎药物。症状严重、脱出型或游离型或合并腰椎管狭窄者，或长期反复发作及有神经根粘连的病例，需行手术治疗。症状轻又是突出型，经非手术治疗无效也可先考虑做经皮穿刺髓核切吸术，但操作要仔细。

骶髂关节损伤（injury of sacroiliac joint） 在活动或体力劳动中，骶部或臀部遭到由后向前或由前向后并有旋转的暴力，均可产生单侧骶髂关节韧带损伤、半脱位或脱位。伤后即感局部疼痛，特别是站立、行走、腰部过伸、或骨盆扭转时加重。行走时患足不敢着力，下蹲与弯腰受限。坐位时以健侧臀部负重，平卧困难。在急性病人中，其疼痛不仅限于下腰部，且向足跟和腹股沟放射。X线检查：骶髂关节半脱位者，两侧骶髂关节正位片对比无明显差别，斜位片即显示患侧两关节面高低不平，排列紊乱，关节间隙比健侧拉宽。慢性病人常有关节炎改变，即骨质密度增大，关节间隙模糊或骨质增生等。骶髂关节损伤后，如有关节错位，急性时应以手术复位为主，复位后卧床休息6~8周，并加强腰背肌锻炼，辅以物理治疗促进愈合。后期出现创伤性关节炎者宜做骶髂关节融合术。

急性腰扭伤（acute lumbar muscle sprain） 在工作中外力作用超过软组织的生理负荷或由于任何原因使腰部肌肉等软组织功能失去控制时，均可造成不同程度的软组织损伤，如出血、肿胀、纤维韧带断裂等。出现非常难忍的腰部急性疼痛，甚至在当时感到腰部闪电样疼痛或组织撕裂感。因为不敢活动，呈僵直状态，稍微活动腰部时即出现疼痛，而且向一侧或两侧的臀部及大腿部放射。这种情况即为急性腰扭伤。治疗以卧床休息为主，3d后可行理疗、局部封闭。后期可做推拿按摩。也可以应用药物缓解疼痛。急性期缓解后应做腰背肌锻炼。

慢性腰劳损（chronic lumber strain） 又名腰背部肌肉损伤综合征、腰背部纤维组织炎。部分病人有急性腰扭伤未彻底治愈的病史，有些病人则有腰部活动过多，强度过大或长期弯腰作业或遭受风寒的病史。表现为腰骶部一侧或两侧酸胀，疼痛、软弱无力，怕做弯腰动作。疼痛时轻时重，准备活动后疼痛减轻，运动后疼痛又加重，经休息又减轻。并与天气变化有一定关系，遇寒冷和潮湿，腰部酸胀明显。久站久坐腰部发胀，常需变换体位或用拳叩击腰部即感舒适。有的病人可以牵涉到臀部大腿后部酸痛，但多不超过膝关节。可采用按摩，针灸或局部封闭，并加强腰背肌功能锻炼。

硬脊膜外血肿（epidural hematoma） 多种原因均可以导致硬脊膜外的小血管破裂出血，例如针伤—硬脊膜外腔麻醉等。如出血量少，对椎管内神经组织尚无明显影响。出血量增多时，使椎管内压力增高而压迫脊髓，临床上出现不同程度的脊髓受压的损害症状。若血肿吸收，其感觉、运动功能可能有一定程度的恢复；如果继续出血，血肿向上蔓延，则脊髓受压的范围逐渐增大，神经症状逐渐恶化，截瘫平面逐渐升高。宜尽早确诊和治疗。

脊髓休克（spinal cord shock） 脊椎完全或部分损伤后，在其早期损伤平面以下脊髓功能完全丧失，包括一切反射，并呈弛缓性瘫痪，此谓脊髓休克。其机制是脊髓损伤后，其功能处于暂时性抑制状态。这种抑制状态经数日或数周后开始逐渐恢复。恢复的象征是低位反射的出现。如骶髓无损伤，最早出现的是肛门反射，一般可在伤后3~6周完全恢复，才能显出完全或不完全脊髓损伤。

脊髓受压（compression of spinal cord） 脊椎骨折脱位时，由于椎体、椎板等碎骨片或椎间盘组织突向椎管内，或血肿直接压迫硬脊膜和脊髓引起症状者，称为脊髓受压。单纯的脊髓受压，脊髓无实质性损害，但很少见。在受压的同时可伴脊髓内出血。出血和水肿致脊髓增粗使软脊膜内压力增高，造成内在压迫。如不及时解除压迫可使损伤的脊髓组织进一步缺血、缺氧，乃至坏死液化，引起脊髓不同程度的持久性损

害。

脊髓挫裂伤（contusion and laceration of spinal cord） 通常由于脊椎骨折脱位或碎骨片的撞击造成脊髓实质损害，这种损害可以是部分的也可以是完全的，脊髓休克过后出现不完全或完全瘫痪，称为脊髓挫裂伤。脊髓挫裂伤一般损伤范围较广，神经缺失或截瘫平面常高于损伤平面。根据损伤程度可分为脊髓挫伤、脊髓的不完全性或完全性断裂。表现为损伤平面以下的感觉、运动和反射、以及植物神经功能部分或完全丧失。

脊髓前侧综合征（anterior spinal cord syndrome） 由于椎体爆裂骨折，椎体后缘的碎骨块或受损的椎间盘组织向后移位，直接压迫脊髓前方，使脊髓前角、侧角、前束及侧束，甚至部分后束受压，引起一系列症状者，称为脊髓前侧综合征。多见于颈髓。临床特征是损伤平面以下的运动，痛、温觉，以及大小便功能全部或部分障碍。而后束功能大部分或完全保留。

脊髓后侧综合征（posterior spinal cord syndrome） 脊柱过伸性损伤或来自椎管后方的压迫，例如过伸时黄韧带皱摺突入椎管造成脊髓后部结构的损害。常累及脊髓后角及脊神经后根。出现浅感觉障碍。有的亦可出现神经根受刺激的症状，如痛觉过敏或烧灼感，称为脊髓后侧综合征。亦多见于颈椎。

脊髓中央综合征（central spinal cord syndrome） 脊椎爆裂骨折，或急性外伤性颈椎间盘突出，由前向后撞击脊髓中央部，引起脊髓中央管周围的灰质出血、充血及水肿。如果进一步波及邻近的白质纤维，出现一系列症状者，称为脊髓中央（管）综合征，多见于颈髓。其典型的临床表现是，运动损害重于感觉损害，上肢运动损害重于下肢。这是因为皮质脊髓束的排列由中央向周边依次为支配颈、胸、腰、骶的纤维。紧靠中央管周围灰质的纤维是颈（丛）一支配上肢的，故损害重。支配下肢的腰丛以及痛、温觉，浅感觉纤维均较远，故损害轻。

脊髓半侧综合征（Brown－Sequard syndrome） 又称Brown－sequard综合征，多发生于颈髓或上部胸髓。其病因多系刃器直接损伤半侧脊髓，也可因急性外伤性颈椎间盘突出（外侧型）引起。典型的临床表现是，损伤平面以下伤侧运动和浅感觉完全丧失，而对侧痛、温觉丧失，称为半髓综合征。

脊髓前中央动脉综合征（anterior central artery syndrome of spinal cord） 可因过伸性损伤、骨赘或颈椎间盘突出直接压迫脊髓前中央动脉，也可因血管本身的疾患，或肿瘤压迫脊髓前中央动脉，造成脊髓前中央动脉供血部分或完全受阻，而产生一系列脊髓损害的症状。主要表现为损伤平面以下运动瘫痪，一般为下肢重于上肢，痛、温觉障碍，反射异常。病变以下浅反射消失，深反射亢进，并出现病理反射。

无X线异常的脊髓损伤（spinal cord injury without radiography abnormality，SCIWORA） 系指外伤后出现不同程度的脊髓损伤的临床表现，但X线摄片未发现骨折、脱位者。可发生于任何年龄，但以8岁以下儿童及50岁以上中老年人多见，且多见于颈髓。其原因可能是急性颈椎间盘突出，脊髓内血管损害，或一过性脊髓损伤。由于CT和MRI的应用，此种损伤X线平片未见骨折，而CT/MRI可显示有椎体的裂隙骨折。

脊髓出血（hematomyelia of spinal cord） 脊髓骨折、脊髓挫伤，或颈椎间盘急性突出，冲击硬脊膜和脊髓，引起脊髓内微血管损伤，造成脊髓内出血。视出血多少而出现不同程度的脊髓损害的表现。

脊髓横断性损伤（transverse injury of spinal cord） 系指严重骨折脱位、锐器伤或火器伤，致伤物将脊髓横断，造成永久性、完全性脊髓损害，出现完全性瘫痪。

脊神经根损伤（spinal nerve root injury） 由于椎间盘突出、椎弓根或神经根管周围发生骨折、移位使脊神经根受压或挫伤，出现单一或多脊神经根受损的表现。最常见的原因是腰椎间盘突出症。

脊髓圆锥损伤（injury of conus medullaris） 脊柱胸12腰1平面的椎管内含有5节腰髓和5节骶髓，形似圆锥状称为脊髓圆锥。单纯的脊髓圆锥损伤表现为腰4或腰5神经支配区以下的下运动神元损害，足底与鞍区感觉丧失或减退，大小便障碍，阴茎不能勃起，臀肌萎缩，肛门反射消失，但患者仍可行走。脊髓圆

锥的挫裂伤不能恢复。若为受压，则在减压后可望有好转。但单纯的脊髓圆锥损伤较少见，常常合并同一平面的腰神经根损伤或合并部分神经根损伤。脊髓圆锥完全损伤合并同一平面神经根损伤，表现为胸12或腰1平面以下的完全性软瘫。神经根损伤像周围神经损伤一样，只要不是完全断裂，挫伤者可以再生，受压者减压后常能恢复。不少患者在伤后1~2年常能恢复行走，只残留有脊髓圆锥损伤的表现。脊髓圆锥损伤合并部分神经根损伤时，除脊髓圆锥损伤的表现外，由于神经根损伤的数量和程度不同而表现出下肢不同区域的麻木和肌肉瘫痪。这种瘫痪和麻木随着时间延长有可能进一步恢复。

马尾神经损伤（cauda equina injury） 腰椎2~5骨折脱位、或开放性损伤，伤及马尾神经导致挫伤、或断裂。硬脊膜囊常一同受损。除受伤平面以下的感觉障碍和运动功能丧失外，还有大小便及性功能障碍。治疗可手术探查，椎板切除减压或整复骨折脱位。如果马尾神经断裂，可做吻合修复，可望有一定的恢复。

枕颈融合术（fusion of occipital bone; cervical vertebra） 是采用手术植骨的方法使枕骨与颈椎1，2，3融合。其方法是：全麻插管，俯卧位。常规消毒铺无菌巾。颈后正中切口，骨膜下剥离。显露枕骨基底部和颈椎2，3，4，5棘突。牵引复位，如有脊髓压迫，需行寰椎后弓切除减压。用钻孔器在中线旁侧2.5cm的枕骨髁部分别钻一个孔。然后分别在寰椎后结节或颈2，3，4棘突上打孔，用18~20医用不锈钢丝穿过上述诸孔。取自体髂骨块移植于枕骨到颈3两侧椎板，并将枕骨的钢丝穿过移植骨块，缚紧钢丝固定植骨块。也可将钢丝穿过棘突旁侧的椎板下，并穿过植骨块，缚紧钢丝固定。冲洗创口，放置负压引流，逐层缝合伤口。术后头颈胸石膏固定3个月。

齿状突骨折前路螺丝钉内固定术（internal fixation of odontoid process fracture by anterior screwing） 该术式的方法是：全麻插管或颈丛加局麻，仰卧位，颈轻度后伸。取右颈上部颌下横切口，显露喉上神经及血管束并将其牵开，显露颈3椎体及颈2椎体下缘。在其两侧各用一个Hohmann牵开器，以便更好地显露颈2下缘及颈3椎体。在影像增强X线监护下，用2.5mm长钻头进入齿状突中部后半部，冠状面钻头应向中线倾斜12度。另一钻头以同样方式进入。再用3.5mm皮质骨加压螺丝钉旋入。同样方法旋入另一枚螺钉。术后放引流，制动6~8周。

Gallie寰枢椎融合术（Gallie fusion of atlantoaxial spine） 全麻插管俯卧位。颈后正中切口起自枕骨向下延伸到颈4或颈5棘突。显露棘突及椎板。骨膜下剥离暴露寰椎后弓和颈2椎板。注意寰椎后弓的两侧暴露范围，成人不超过1.5cm，儿童不超过1cm，以免伤及椎动脉。采用18~20号钢丝自下而上穿过寰椎后弓深面，钢丝环形扣住寰椎后弓。取自体髂骨片，并植于寰椎后弓与枢椎椎板之间。钢丝末端绕过枢椎棘突并将植骨块固定在钢丝深面。冲洗并逐层缝合伤口，持续负压引流。术后持续颅骨牵引2~4周，再换用头颈胸石膏固定2~3个月。

Brooks-Jenkins寰枢椎融合术（Brooks-Jenkins fusion of atlantoaxial spine） 全麻插管，俯卧位，常规消毒铺无菌巾。颈后正中切口起自枕骨并延伸至颈4、5。显露棘突及椎板，骨膜下剥离暴露寰椎后弓。清除骨面上的所有软组织，仔细保护寰枢膜的前纤维，防止骨片向前移位。经寰椎后弓中线两边和经枢椎椎板下穿入18~20号医用不锈钢钢丝。取自体髂骨片，修整后植于寰椎与枢椎之间，缚紧钢丝，冲洗伤口，分层缝合，放置负压引流。术后头颈胸石膏固定2~3个月。

Robinson-Smith颈椎融合术（Robinson - Smith fusion of cervical vertebrae） 全麻插管或颈丛麻醉加局麻，仰卧位。颈部置于中立位或稍后伸。持续颅骨牵引。经右侧入路，锁骨上两指横切口，从颈动脉鞘内侧进入椎前间隙，显露伤椎及其上下椎体前面，术中X线准确定位。于拟融合椎间隙开一矩形窗口，宽约1.5cm。清除椎间盘组织和软骨板，保留骨性终板。深达纤维环后部和后纵韧带。清除间隙上下缘后方的骨刺，以达到椎后减压。取三面有皮质的自体髂骨块，其高度比间隙高2~3mm。将骨块嵌入椎间隙内。固定牢固后放松颅骨牵引。冲洗创口并放置负压引流，分层缝合切口。折线后石膏颈围或支架固定3个月，直至骨性融合。

Bailey - Budgley颈椎融合术（Bailey - Budgley fusion of cervical vertebrae） 颅骨牵引下仰卧，颈轻度后

伸，全麻插管或局麻加颈丛麻醉。取颈前右侧入路，显露椎体前面。术中X线定位确认融合节段后，切除融合间隙上下部分椎体，包括软骨板和骨性终板，构成一矩形骨槽，将三面有皮质骨的髂骨块牢固嵌入骨槽中。植骨块应比骨槽高2~3mm。缝合椎前筋膜，冲洗并放置负压引流，分层缝合切口。术后持续牵引2~4周，改用头颈胸石膏固定3~4月，直至植骨块完全融合。

Cloward颈椎融合术（Cloward fusion of cervical vertebrae） 此术式最早由Cloward创用，病人仰卧，颈稍后伸，全麻或颈丛麻醉，右颈锁骨上两横指横切口，经颈动脉鞘内侧进入椎前间隙，X线摄片定位后，于预定减压间隙用环锯（Cloward原始方法是用环钻）取出骨芯，扩大椎后减压范围。用大于骨窗2~3mm的环锯取自体髂骨。该柱状植骨块比骨窗短4~5mm。在头颅牵引下将骨块植于骨窗内，术后放置引流物，并固定3个月。

颈椎后融合术（posterior fusion of cervical vertebrae） 是在颈椎某节段通过后侧入路进行植骨，造成骨性连接，消除该段颈椎的活动，以矫正畸形，稳定颈椎，减轻症状。后融合术包括棘突间融合（Albee法），椎板及椎间小关节融合（Hibbs法）及大块“H”形植骨融合法等。

钢板固定枕颈融合术（occipitocervical fusion by fixing with plate） 采用两块适当长度的AO钢板，按枕颈联合的角度预弯后，在电视X线监视下分别用螺钉将钢板固定在枕骨结节与寰椎侧块，用钢丝捆扎于颈3椎板上，并同时后路植骨，称为钢板固定枕颈融合手术，这是枕颈融合的方法之一，适用于环枢椎不稳或脱位、环椎后弓切除者。

经关节颈1、2螺丝钉固定术（transarticular screw fixation of C_1，C_2） 手术方法主要是在（侧位）增强X线监视下，经后路显露颈1椎弓、颈2、3棘突、椎板与下关节突，按完全矢状面的方向，于颈2下关节面的下缘进入峡部，然后再进入环椎侧块。用3.5mm皮质骨丝锥攻丝后拧入螺丝钉，将颈1、2固定。称为经关节颈1、2螺丝钉固定术。适用于急性或慢性环枢椎不稳定，环枢椎牵引复位后的病人。此法环椎后弓未被切除，稳定性更好。

颈椎滑脱的加压螺丝钉固定术（compression osteosynthesis of spondylosis of cervical vertebrae） 颈椎滑脱多发生于颈1、2之间，即颈1向前滑脱。常见原因为先天性和外伤性（慢性），可用此法治疗。方法是经颈后路显露上颈椎后部结构，将滑脱的颈1复位后，在影像增强器的监视下，用加压螺钉从颈2关节面的下缘进入颈1、2小关节面，并固定在颈1两侧侧块上，达到稳定颈1、2之目的。

颈椎前路Ⅰ型钢板固定术（anterior fixation of cervical vertebrae with type I plate） 当颈椎椎体明显楔形压缩或爆裂骨折而使椎体高度明显减低时，采用前方入路，骨折椎体部分切除开槽，以达到脊髓减压，骨槽应包括伤（病）椎上下正常椎体的下/上缘。然后取髂骨块移植，用Ⅰ形钢板置于植骨区，用自锁松质骨螺丝钉固定在相应椎体上。可达到固定植骨块和稳定颈椎的目的。Ⅰ形钢板系标准AO钢板，如固定三个节段，钢板为“王”字形。

颈椎前路Caspar钢板固定术（anterior fixation of cervical vertebrae with Caspar plate） Caspar钢板为德国学者Caspar创用，该钢板有两个弧度，长24~90mm，宽16~19mm不等，厚均为1.5mm，其上有许多圆形及长圆形孔。备螺丝钉拧入，螺钉长10~28mm，直径3.5mm无尖的松质骨螺丝钉。颈椎前路减压，髂骨块移植后，将钢板置于植骨区，再用螺钉固定，要求其穿过颈椎椎体后缘皮质骨一个螺纹。

颈椎前路旋转植骨忆扩钉内固定术（anterior rotated grafting and fixation of cervical vertebrae with Ni－Ti shape memory expansion clamp） 该术式由梅芳瑞教授设计并使用。忆扩钉是镍钛形状记忆扩张钉的简称。该钉由一水平臂和两斜臂构成，特点是在常温下两斜臂张开，在0~5℃冰水中可被夹闭，至37℃时恢复原状，利用恢复时的扩张力固定植骨块。方法是用环锯在颈椎前方预定减压间隙开窗，取出骨芯，将椎后骨赘清除，将骨芯中央的部分椎间盘切除，并修短骨芯4~5mm，插入夹闭的忆扩钉。将骨芯旋转90度，植回骨窗内，热盐水加温使忆扩钉张开，固定植骨块。该术式的优点是简化手术操作；不需另取髂骨，从而减少供骨区可能出现的并发症；固定牢靠，不需外固定等。

颈椎后侧钢板固定术（posterior plate fixation of cervical vertebrae） 将钢板塑形后，分别从后路用螺丝钉从峡部斜向前外侧达到上方关节面的软骨下将钢板固定，固定范围为1~4个运动节段不等。适用于单一节段或多节段椎体骨折伴后部韧带复合结构损伤。其固定原理是：在后侧钢板的固定后，当颈椎屈曲时可形成稳固的张力带，当旋转时可增加稳定性，当伸展时有支持作用。

颈椎后侧钩状钢板固定术（posterior hook plate fixation of cervical vertebrae） 系指用钩形钢板将1~2个以上颈椎节段行后侧固定与融合。适用于颈2~7椎半脱位或脱位引起的椎间盘、韧带松弛或不稳定和前侧假关节形成的治疗。其方法大体与上述相似，由于此钢板一端有两只钩，将钩挂于上位颈椎椎板上，下位椎板用螺丝钉固定。

颈椎棘突间融合术（interspinous fusion of cervical vertebrae） 系颈椎后融合术之一。该方法是指颈椎后路用游离骨块，通常采用“H”形植骨块，或Albee法植于所需融合颈椎节段上下棘突之间，再用钢丝加以捆绑固定。此法不仅可用于颈椎，亦同样适用于胸、腰椎的后融合。骨块多取自体髂骨。

颈椎后外侧关节融合术（posterolateral facet fusion of cervical vertebrae） 适用于多节段广泛椎板切除减压术后引起的颈椎不稳。其方法为颈后路显露融合区。即椎板缺损上下各一节段及颈椎后关节，刮除关节软骨面后，在下关节突钻孔，进入下位椎骨的上关节突内。将取得的自体游离髂骨条植入孔内，再用钢丝捆扎以增强固定。

颈椎椎板单侧开门成形术（hemiexpansive laminaplasty of cervical vertebrae） 此手术最早由日本人平林和中野报道，其方法是通过外科手术，将椎板一侧切开，另一侧将椎板外侧缘的皮质骨磨除或咬除，保留松质骨和内层皮质，形成一楔状缺损。然后将椎板连同棘突翻向一侧，对侧像绞链样，形成椎板开门状态，达到扩大颈椎椎管容量的目的，称之为颈椎单开门成形术。适用于颈椎椎管狭窄症和多节段颈椎椎体后缘骨质增生，压迫脊髓者（脊髓型颈椎病）。

颈椎椎板双侧开门成形术（bilateral expansive laminaplasty of cervical vertebrae） 将颈椎椎板两侧均做成绞链式，再自棘突中央向根部劈开，翻向两侧达到扩大椎管的目的，称为双开门成形术。该术式需取自体髂骨或剪下的大部棘突植于劈开的棘突间隙内，然后用钢丝固定。其适应证与单开门成形术相同，但手术比单开门复杂。

颈椎椎板“Z”形成形术（“Z”-shaped lamina plasty of cervical vertebrae） 采用后入路，在拟减压处的上位椎板一侧的外侧与下关节突内侧交界处，用微型电锯或磨钻锯开，切除该椎板的棘突，切断其下黄韧带。于下位椎板相对应处做相同的锯开，形成一“Z”形。如需多段椎板减压，可连续作“Z”字成形。将椎管内增厚的黄韧带和增生的骨质刮除后，使椎板倾向一侧，以扩大椎管容积（椎板锯开处分离距约0.6-0.8cm）。分别在两侧切开处的两侧钻孔，用7号丝线或钢丝固定。亦可一侧完全锯开，另一侧只磨去外层皮质骨，造成一楔形缺损。像单开门术式样扩大椎管，此术式称为“Z”形成形术。多节段减压也可采用一个大“Z”形椎板成形术。

腰椎椎板开窗术（decompression of lumbar canal through interlamina space） 脊髓或马尾后路手术时，只切除上下椎板间的部分骨质及其下的黄韧带，以达到减压和摘除髓核、扩大侧隐窝的目的，称为腰椎椎板开窗术。适用于腰椎间盘突出症，椎管内血肿、脓肿的清除等。

胸腰椎半椎板切除减压术（decompressive semilaminectomy of thoracolumbar vertebra） 通过切除腰椎半侧椎板的方式达到减压。适用于（1）某些腰椎间盘突出症；（2）胸椎或腰椎骨折或骨折脱位、半椎板或关节突陷入椎管和骨折复位后椎管内探查；（3）某些胸腰椎椎管狭窄症。

胸腰椎椎板切除减压术（decompressive laminectomy of thoracolumbar vertebra） 通过切除胸腰椎一定范围内的全椎板方式，达到解除致压物对脊髓、马尾神经或神经根压迫的目的，该手术方式即称为胸腰椎椎板切除减压术。适用于（1）胸椎和腰椎骨折或骨折脱位，椎板或关节突骨折片陷入椎管者；（2）后纵韧带钙化合并脊髓压迫的氟骨症等；（3）脊髓的开放性损

伤，有脑脊液外漏需要急诊手术清创并修补硬脊膜；(4) 胸腰椎椎管狭窄；(5) 中央型腰椎间盘突出症。

胸腰椎后路内固定术（posterior fixation of thoracolumbar vertebra） 使用内固定器械从胸、腰椎后方固定脊柱的手术称为胸腰椎后路内固定术。它包括棘突间钢丝牵引术，Harrington 器械内固定术。Leque 内固定术，椎弓根螺丝钉器械内固定术。其中椎弓根螺丝钉固定器又可分为：(1) 钢板螺丝钉类，以 Steffee 系统及 Roy - Camille 系统为代表；(2) 螺纹钢棒加螺丝钉，以 Dick 系统为代表；(3) 螺丝钉加钢丝系统，如 Leque 系统；(4) RF 固定器等。

胸腰椎 H 形植骨融合术（H - shaped bone grafting and arthrodesis of thoracolumbar vertebra） H 形植骨系取自体髂骨或胫骨的骨板，在其上下端的中间部位各造一个凹口以接纳融合区域两端的棘突。在放置植骨块时，首先屈曲脊柱使融合区的棘突分开，在脊柱屈曲状态下将骨板放到上下位棘突之间，使在植骨块的下端凹口嵌在棘突上。脊柱伸直后，植骨块被上下棘突嵌夹，使之牢固可靠。采用这一手术方法融合胸腰段脊柱称为胸腰椎 H 形植骨融合术。适用于：(1) 腰椎结核不需行结核病灶清除术，或病灶清除术后存在病变节段不稳定；(2) 下腰椎退变性不稳，腰椎椎管狭窄合并腰椎不稳，椎板切除减压术后，可采用该术式融合；(3) 腰椎间盘手术后失败，合并下腰椎不稳定再次手术时，可采用该术式融合。

胸腰椎横突间植骨融合术（intertransverse process bone grafting for thoracolumbar vertebra） 是将植骨块横跨于胸/腰椎的横突之间，使上下椎的横突完全融合，达到稳定脊柱的目的，这种植骨融合方法称为横突间植骨融合术。由于横突的位置深在，显露过程可能出血过多。有的横突可能较纤细，术前应对 X 线片所显示的影像做充分的估计。在剥离时不要用力过猛，以免造成横突骨折。植骨条应有足够的长度，至少跨上下两个横突，植骨量必须充分，应将需融合的横突用植骨块覆盖。它适用于：(1) 下腰椎不稳，腰椎退变性滑脱或峡部不连所致的滑脱；(2) 椎板切除术后，出现腰椎不稳或可能发生不稳者；(3) 腰椎融合术后，假关节形成者。

胸腰椎哈灵顿器械复位及内固定术（fixation of Harrington instrumentation for thoracolumbar vertebra） 哈灵顿器械分为撑开器和压缩器两种。撑开器由上、下钩及撑开棒组成，棒直径约 6.7mm，钩部安全受力为 40kg。压缩器由数个钩及螺纹棒组成，棒的直径为 2.3mm。原设计是用于矫正脊柱侧凸时联合应用。但经过长期的临床应用，哈灵顿器械的适应证已超出了原设计范围，撑开器与压缩器既被联合应用，也被分别使用，或与其他固定器配合使用。随着哈灵顿器械手术适应证的渐趋扩大，出现了许多改进的椎板钩。与其他各类内固定器械相比，该器械的手术难度小，能保留较多的植骨床，应用范围广，具备有效的轴向撑开和压缩力，合理应用对矫正脊柱畸形和稳定脊柱均有利。但是，哈灵顿器械也存在一定的缺点：(1) 哈灵顿器械的矫正力在上下钩上，着力点集中，增加了脱钩的可能性；(2) 哈灵顿器械固定节段长，适合矫正畸形的需要。若是 1 ~ 2 个椎骨的损伤或疾患时，则脊柱丧失了过多应保留的活动节段；(3) 缺乏横向矫形的能力；(4) 用于腰椎时，常造成腰椎生理性前凸消失；(5) 不能有效地控制脊柱旋转；(6) 固定到骶骨时易发生下钩横向移位或棒的脱出。在临床应用中，也可能出现脱钩、断棒、神经损伤及假关节形成等并发症。主要用于治疗特发性脊柱侧凸症，胸腰椎骨折脱位等。

胸腰椎鲁格器械复位及内固定术（fixation of thoracolumbar vertebra with Luque instrumentation） 鲁格器械是脊柱后路复位及内固定器械，由 L 形钢棒及钢丝组成。L 形钢棒有直径 4.8mm 及 6.4mm 两种。使用时需用钢棒折弯器将钢棒预先成型，即把钢棒弯出生理性胸椎后凸或腰椎前凸状。矫正畸形时还应估计可能到达的矫正程度，在钢棒上预留一定残留畸形形状。钢丝有 18 号（直径 1mm）及 6 号（1.2mm）两种。一般将钢丝对折成双股使用，将 L 形钢棒分别置于胸、腰椎的椎板上，用钢丝经椎板下穿过固定 L 棒。胸、腰椎鲁格器械复位及内固定术的优点：(1) 具有横向矫形能力；(2) 多节段固定，应力分散；(3) 可以做出正常胸椎后凸形状；(4) 若手术需要，固定节段可以向上下延伸，固定均牢固可靠；(5) 常可免除术后外固定，便于术后康复。此法的局限性：(1) 无纵向撑开作用，矫正严重畸形时手术困难，在爆裂骨折或椎体破坏者，它不能恢复椎体高度，不能防止椎体塌陷；(2) 术中畸形矫正到钢棒的预制定形后，不能再增加矫正度；(3) 双侧椎板均被钢棒占位后，植骨区

减少；(4) 术后仍有不愈合可能，假关节形成者仍可能发生断棒或钢丝断裂；(5) 可能发生脊髓损伤等严重并发症。常用于先天性脊柱畸形矫正术内固定。由于它缺乏支撑力，极少单独应用于脊柱骨折的治疗，仅可以用于治疗垂直于脊柱纵轴的暴力所致的水平骨折脱位，最常用的是胸腰段 Chance 骨折。

鲁哈系统复位及内固定术（reduction and fixation with Harrington and Luque system） Harrington 撑开棒矫正脊柱侧凸的原理是将脊柱的屈侧做纵行撑开，着力点在棒的两端钩上，矫正的角度增大，其撑开力越小。一般认为，矫正的角度 < 50 度时，其撑开的力量就很弱。而 Luque 棒的矫正原理是通过预弯的 Luque 棒和拧紧椎板下钢丝的侧方牵引而产生对脊柱侧方的作用力。其特点是对侧凸和后凸畸形均有较强的矫正力量，固定牢固，能有效地控制椎体间的旋转。将 Harrington - Luque 手术联合起来应用矫正脊柱侧弯畸形，称之为鲁哈系统复位及内固定术。主要应用于脊柱畸形的手术治疗。

胸腰椎棒套筒复位及内固定术（reduction and fixation of thoracolumbar vertebra with rod-sleeve） 是 Edwards 改良的 Harrington 复位及内固定器械，它是由 Harrington 撑开棒、上、下钩和套筒 3 部分组成。它的作用原理是将一对聚乙烯套筒套在 Harrington 器械的撑开棒上，套筒高 3cm，直径有 12、14、16mm3 种。复位及内固定时 Harrington 撑开棒通过套筒作用于椎板，产生向前的推力，能更好地纠正脊柱后凸畸形，同时增加了 Harrington 的着力点，使固定更牢固，可同时矫正轴向挤压、成角畸形、水平及旋转移位，并起到动力性维持脊柱稳定的作用。近年来有人将套筒的中心孔改制成偏心孔。经改良的套筒体积缩小约 1/2，其作用不变。减少了套筒所占据的空间，从而减少了死腔。常用于胸腰椎不稳定骨折的手术治疗，称之为胸腰椎棒套筒复位及内固定术，或称 Edwards 器械。

胸腰椎椎弓根螺丝钉固定器（reduction and fixation of thoracolumbar vertebra with transpedicular screws） 胸腰椎椎弓根螺丝钉固定器是以椎弓根螺丝钉为固定支点的一组内固定或外固定器械。它包括以下几种：(1) 钢板螺丝钉，以 Steffee 系统及 Roy - camille 系统为代表；(2) 螺纹钢棒加椎弓根螺丝钉，以 Dick 系统为代表；(3) 螺丝钉加钢丝固定，如 Luque 系统；(4) 用椎弓螺纹针的外固定系统，如 Magerl 系统。此外 RF 固定器由于其钉尾与棒的连接部分设计独特，手术操作更为容易。胸腰椎椎弓根螺丝钉固定器的优点是：(1) 为短节段固定，只包括必须固定的节段，避免长节段脊柱融合；(2) 螺丝钉固定到脊柱的前、中、后柱，固定了椎间盘及两侧后关节 3 个活动部分；(3) 用于脊柱损伤的早期，通常可以矫正脊柱的前后移位，并有利于矫正椎体压缩骨折所致的后突畸形；(4) 可在术中同时处理固定节段内的病变，做一节椎板切除椎管探查后，仍只需固定到上下各一个正常脊椎；(5) 操作适当时，器械不侵入椎管，不干扰脊髓和神经。局限性及并发症：(1) 该系统最宜于短节段固定，尚不能完全取代其他长节段固定器；(2) 使用椎弓根螺丝钉的技术要求较高，需要具备精确的应用解剖学知识，术中需要照片或 C 形臂 X 线监测导针及螺丝钉位置；(3) 若操作不当，螺丝钉穿到椎弓根内侧，可导致神经根、硬脊膜和脊髓损伤；若螺丝钉穿通椎体前缘骨皮质，可能造成大血管、腹膜后结构及胸膜损伤；(4) 在椎体有破坏的情况下，螺丝钉前端所承受压力极大，加之固定点在后方，力点到支点之间的杠杆臂较长，使力距增大，因此仍有螺丝钉松动、弯曲或断裂等情况发生而导致固定失败。常用于治疗脊柱畸形、早期不稳定性胸腰椎骨折或骨折脱位，下腰痛的腰骶关节融合，胸腰椎肿瘤切除术后脊柱的固定。

Dick 器械复位及内固定术（reduction and fixation with Dick device） Dick 系统为短节段后路椎弓根螺丝钉固定系统，具有固定牢固，多方向调整椎体，使椎体满意复位等特点。它由椎弓根螺丝钉、Dick 固定短棒以及复位板手组成。适用于：(1) 早期不稳定胸腰椎骨折或骨折脱位；(2) 晚期胸腰椎外伤性畸形和不稳定；(3) 脊柱退行性变和椎板切除减压术后产生的脊柱不稳定。

Steffee 器械复位及固定术（reduction and fixation with Steffee instrumentation） Steffee 器械是脊柱后路复位及内固定器械。它由椎弓根螺丝钉、Steffee 钢板以及螺帽组成。其中 Steffee 钢板为开槽式钢板，对于不同的椎弓根间距有良好的适应性。用它对脊柱进行复位及固定称为 Steffee 器械复位及固定术。适用于：(1) 症状顽固经非手术治疗无效的峡部不连和腰椎滑脱；

（2）脊椎骨折脱位，或小关节突绞锁。

Roy - Camille 器械复位及固定术（reduction and fixation with Roy-Camille instrumentation） Roy - Camille 器械是脊柱后路复位及内固定器械，它由椎弓根螺丝钉和 Roy - Camille 钢板组，它与 Steffee 器械组成相似，但它的钢板与 Steffee 钢板不同。Roy - Camille 钢板的宽度为 1cm，长度为 4.9 ~ 27cm，孔距 1.3cm，每个孔都有一凸起的领圈加固。用 Roy - camille 器械对脊柱进行复位及固定称为 Roy - camille 器械复位及固定术。适应证与 Steffee 器械相同。

CD 器械复位及内固定术（reduction and fixation with Cotrel - Dubousset instrumentation） C - D 系统是法国医生 Cotrel 及工程师 Dubousset 于 1987 年研制成功的，该系统由两根具有宝石粗糙面的金属棒，用多个钩子固定于两侧椎板上并用两个横向牵拉装置组成一个长方形的强有力的固定装置。本手术利用凹侧撑开，凸侧加压，横向牵拉及支点旋转力作用于侧弯弧度的顶部，产生联合矫正力而获得矫形，除用于特发性脊柱侧弯矫形外，还可用于脊柱骨折，腰椎滑脱等病症。

RF 器械复位及内固定术（reduction and fixation with RF instrumentation） RF 器械是由 Dick 改良而成。有两种，一是用于治疗胸腰椎骨折或骨折脱位的，其特点是椎弓根螺丝钉上部为一 U 形，与钉连成一 Y 形，且有一倾斜分别为 5 度和 10 度的角度，螺丝棒嵌于其上，分别用前、后两枚螺母将棒与上下钉固定，两根螺纹棒亦可用横杆连成一矩形结构。使用范围与 Dick 器械相似。另一种是用于治疗腰椎滑脱的专门器械，一枚螺丝钉与 Dick 相同，螺纹棒一端为可自由旋转的带孔板状结构，另一端可插入螺钉孔内；而另一枚椎弓根螺丝钉尾部有螺纹且较长，拧入椎弓根后，其尾端穿至螺纹棒一端板状结构的孔内，该钉拧入滑脱的椎弓根后，用螺母继续旋转，即可将滑脱椎向后牵拉复位。

AF 器械复位及内固定术（reduction and fixation with AF instrumentation） AF 器械是由 RF 改良而成。最主要改进是螺纹棒由正反向螺杆与连接杆组成，连接杆有阴螺纹，其外为六面形，便于使用扳手。旋转连接杆可使正、反向螺杆缩短或延长，从而便于撑开复位。

胸腰椎侧前方减压术（anterior lateral decompression of thoracolumbar spine） 是指经胸膜后或腹膜后入路，显露病损的胸、腰椎椎体，切除凸向椎管的致压物，使受压的脊髓、马尾神经或神经根彻底减压，称之为胸腰椎侧前方减压术。但经后侧入路，切除伤（病）胸、腰椎椎板或半椎板、一侧关节突或其内侧的 2/3 以及同侧大部分或全部椎弓根，显露出伤椎椎体的后缘及椎间盘组织。切除凸向椎管内的致压物后即达到对脊髓、马尾神经彻底减压的目的。有人将这种手术方法称为胸腰椎后入路侧前方减压术。这两种方法都适用于胸腰椎骨折脱位、压缩骨折、爆裂骨折合并截瘫，陈旧性胸腰椎骨折合并不全瘫痪的手术治疗。但最适于对陈旧性胸腰椎骨折合并不全瘫痪的手术治疗。

胸腰椎前路内固定术（anterior fixation of thoracolumbar vertebra） 胸腰椎前路内固定术是指使用脊柱前路内固定器对胸腰椎病损椎体实施固定，达到消除该节段脊柱活动，稳定脊柱，矫正畸形，促进骨折愈合，改善功能的手术方式。目前胸腰椎前路内固定器有多种，根据其主要作用，可将它们分为 3 类：（1）压缩型固定器，以 Dwyrt 和 Zielke 器械为代表，对脊柱侧弯做长节段固定，并从凸侧加压来矫正畸形；（2）支撑型固定器，用于 1 ~ 2 个脊柱骨的破坏性病变，做短节段固定，并施加支撑力以恢复椎体的高度。多数设计是以螺丝钉固定到病椎上下位的椎体，用螺纹棒或钢板连接上下螺丝钉。这类内固定器以 Dunn、Kaneda、Armstrong 等内固定器为代表；另外，双叶钢板（椎体间钉），如 Eplate 钢板也属于此范畴；（3）取代型固定器，如各种人工椎体，它是为了椎体肿瘤切除术后重建椎体负重功能而设计的。基本结构为圆桶形或金属框架，能按要求伸长，上下端可以插入到上下位椎体做内固定，其内外侧均可植骨。

胸腰椎 Dunn 固定器内固定术（fixation of thoracolumbar vertebra with Dunn instrumentation） 是为固定胸腰段脊柱而设计的一种前路内固定器。Dunn 装置系支撑型前路短节段固定器分别有Ⅰ、Ⅱ、Ⅲ型。原理是用螺丝钉拧入上、下位正常椎体内，钉尾衔接螺纹棒，以螺帽将棒撑开并固定于螺钉上。（1）Dunn Ⅰ型装置：目前较少采用，有时与后路器械联合应用，分

单螺纹棒和双螺纹棒两种。(2) Dunn Ⅱ型：早期主要应用于广泛椎板切除后的病例，跨越病椎上、下两个正常椎体。目前多用于胸椎中段以下椎体骨折伴不全瘫痪、前路减压术后内固定。(3) Dunn Ⅲ型：是广泛应用的一型，由两个椎体桥、两根连在桥上纵形的螺纹棒及两枚椎体螺丝钉组成。第一根螺纹棒上有一枚大螺帽，第二根螺纹棒上有两枚螺帽，此外尚有"U"形钉等。适用于：(1) 胸腰椎爆裂型骨折伴不完全瘫痪；(2) 腰椎 2～5 的不稳定骨折；(3) 椎体肿瘤切除术后。

胸腰椎椎体间钉内固定术（fixation of thoracolumbar vertebra with IVBF dual－blade plate） 椎体间钉的整体结构类似骑缝钉形状，由饶书诚教授发明。由垂直的柄连接上下两个水平的叶片构成。两叶片用来插入上下位的正常椎体内做短节段固定，而垂直的柄起支撑负荷作用。垂直柄有不同长度，用以固定 2～4 个椎体，是胸腰椎支撑型内固定器械。用椎体间钉固定胸腰椎病损椎体的手术称为胸腰椎椎体间钉内固定术。适应证同胸腰椎 Dunn 固定器内固定术。

胸腰椎 Kaneda 固定器内固定术（anterior fixation of thoracolumbar vertebra with Kaneda instrumentation） Kaneda 装置系胸腰椎脊柱支撑型前路短节段固定器，它由椎体板、椎体螺钉、螺纹棒、螺母、以及横向连接器组成。椎体板有两个，呈椭圆形，上有供椎体螺钉钻入的孔，板上还有 4 个叶片，用于插入椎体骨质中。椎体螺钉的头部有供螺纹棒穿入的孔，有各种不同的长度以适应椎体的大小。螺纹棒用于连接椎体螺钉。螺母用于固定连接后的螺纹棒。螺纹棒横向连接器是两根螺纹棒连接的装置。单个椎体板与螺钉用于多节段椎体病变的固定。其原理与 Dunn 装置相同。适用于胸腰椎不稳定骨折伴神经损伤，椎体肿瘤切除后、退行性脊柱不稳定等。

胸腰椎 Armstrong 钢板螺丝钉内固定术（fixation of thoracolumbar vertebra with Armstrong instrumentation） Armstrong 装置系支撑型前路短节段固定器，它由多孔钢板和松质骨螺丝钉组成。该手术从胸腰椎前方固定椎体。适用于 (1) 胸 4～腰 5 的新鲜爆裂型骨折伴不完全瘫痪或 CT 等证明硬脊膜前方有压迫存在；(2) 胸腰椎陈旧性爆裂型骨折伴驼背、疼痛或迟发性神经受压、需行前路减压或融合者；(3) 椎体肿瘤切除后；(4) 先天性脊柱畸形前路截骨矫形术后需做内固定者；(5) 严重腰椎间盘退变所致的假性滑脱、或不稳定者。

胸腰椎前路植骨融合术（thoracolumbar vertebra fusion through anterior approach） 系胸腰椎融合的一种方法。该方法是显露椎体侧前方后，在伤（病）椎减压（病灶清除）后于上下正常椎体开一骨槽，植以自体髂骨，行椎体间植骨融合，以消除该节段脊柱活动，稳定脊柱，矫正畸形，改善功能，消除症状。适用于胸腰椎不稳定骨折伴有神经损伤、脊椎滑脱、腰部持续疼痛、或伴有腰骶神经根受压或受刺激，或合并腰椎间盘突出及椎管狭窄症状者，脊柱结核等。后者在清除病灶后可同时行植骨融合术。

骶髂关节融合术（arthrodesis of sacroiliac joint） 骶髂关节接触面积大，活动小，前后有坚强的韧带保护，稳定性好，很少有损伤。但严重的骨盆骨折，骨盆环的完整遭到破坏，骶髂关节也可脱位。没有疼痛症状时无需处理。当疼痛症状明显影响负重功能时，可以通过手术植骨的方法造成骶髂关节骨性连接，达到骶髂关节永久固定，解除疼痛，最大限度地改善或恢复下肢的负重功能。这种手术方法称为骶髂关节融合术。平时多用于骶髂关节结核病灶清除后同时做融合术。外伤性脱位或陈旧性脱位有疼痛症状者亦可施行此种融合术。

腰椎滑脱后路器械复位及内固定术（reduction and fixation with instrumentation for lumbar spondylolisthesis） 腰椎滑脱在Ⅰ度以上并有慢性持续性腰痛及神经根或马尾神经受压表现者，可行后路器械复位及内固定术。包括：(1) 棘突钢丝牵引术：当脊柱滑脱伴僵硬畸形者，可在后路融合的同时，做腰 2、3、4 棘突钢丝牵引术。术后 1 周包复位石膏，开窗，并施加向后的横向牵引力，术后卧床 4 个月；(2) 哈灵顿撑开器固定：目前常采用的方法是利用哈灵顿的后方撑开力量使脊柱纵向撑开，同时使用椎弓根螺丝钉将向前滑脱的椎体向后牵拉，使滑脱椎体复位，同时行后路植骨融合；(3) 椎弓根螺丝钉和钢板固定：包括 Roy－camille 器械复位及内固定术、Steffee 器械复位及固定术、RF 器械复位及内固定术等，此方法固定牢固，能获得较好的复位，具有较多的优点，目前在临床上应用较多；(4) Luque－Galveston 手术：Luque 的

椎板下钢丝和钢棒的固定方法加上延伸到髂骨翼的固定构成 Luque - Galveston 手术，可使用于脊柱胸腰段畸形伴有腰椎滑脱症状者。

脊髓减压术（decompression of spinal cord） 采用手术方法，经后路切除椎板、黄韧带等组织，清除硬脊膜外凝血块及疤痕组织，或采用椎板单/双开门成形术，使椎管扩大；或经前路切除凸向椎管前方骨块、椎间盘等，使受压的脊髓解除压迫，都称为脊髓减压术。

周围神经损伤（peripheral nerve injury） 周围神经易遭受外界因素而损伤。如切割、牵拉、缺血和挤压等伤害，均可使其功能部分或完全丧失。在周围神经损伤中以上肢神经损伤多于下肢神经损伤。周围神经损伤后的病理变化，视损伤的性质不同而异。完全断裂引起典型的华勒氏（Waller）变性，即损伤平面的远侧段和损伤平面近侧段的一个神经节范围内轴突和髓鞘肿胀、变性和分解，逐渐碎裂以致消失。整个过程需要 3 ~ 4 周。神经变性后即开始再生，在伤后 3 ~ 5d 近端神经轴突开始再生，到达损伤部位，一般要停留 1 ~ 2 周，如两端较近或经手术吻合则能较好往前生长，如两端较远或为疤痕所阻隔，则不能往前生长，而在周围组织内与结缔组织卷曲成团，形成创伤性神经瘤。一般来说神经以每日 1 ~ 2mm 的速度再生。神经损伤后应及时诊断和正确治疗。

周围神经损伤的原因（cause of peripheral nerve injury） 根据致伤因素的性质可将周围神经损伤分为：(1) 机械性损伤：①切割伤，可分完全断裂或部分断裂，断面较整齐，需做神经吻合；②挤压伤　神经损伤程度随压迫的强度和时间而异，轻者引起神经麻痹，重者神经可发生变性；③牵拉伤　暴力牵拉可引起神经内部不同程度的损伤甚至撕裂，其修复困难预后欠佳；④骨折脱位引起的神经损伤。a. 神经挤压伤引起神经传导功能丧失而连续性完整。b. 神经挫伤。c 晚期骨痂可逐渐压迫神经引起迟发性损伤。d. 骨折畸形愈合摩擦神经干所致神经慢性擦伤；⑤火器伤　其特点是致伤因素速度快，可直接使神经断裂，也可形成震荡伤；⑥产伤　多为难产牵拉所致。(2) 冻伤：轻者造成神经内水肿，重者神经硬化。(3) 电灼伤：损伤程度随电击强度、时间而异。(4) 缺血性损伤：一般认为急性缺血超过 8h，发生器质性改变。(5) 其他特殊致伤原因：如放射线、超声波、紫外线和离子辐射等。

周围神经损伤的分类（classification of peripheral nerve injury） 周围神经损伤后，根据结构和功能的损伤程度，目前常用两种分类法：(1) Seddon（1943 年）分类法：①神经震荡（neurapraxia）神经受伤轻微，肿胀但无明显的组织结构改变，不发生变性，仅暂时失去传导功能，常以运动麻痹为主，在数日内可恢复；②轴索中断（axonotmesis）神经受较重的钝性损伤，神经轴索中断或严重破坏，损伤远段 Waller's 变性，但其周围的支持结构保持完整，因此近端再生轴索能够长到终末器官，神经功能自然恢复；③神经断裂（neurotmesis）神经受伤严重，神经束甚至整个神经干完全断裂，需手术才能使再生轴索长入远段。(2) Sunderland（1951 年）5 度分类法：1 度：神经传导功能丧失，神经轴索保持完整；2 度：神经轴索中断损伤远段发生 Waller's 变性，但神经内膜管仍完整，功能恢复较好；3 度：神经束内纤维中断，束膜仍保持连续；4 度：部分神经束中断，神经外膜仍完整，外膜内出血机化形成束间瘢痕；5 度：神经完全离断，瘢痕形成。

周围神经损伤的诊断（diagnosis of peripheral nerve injury） 周围神经损伤后，临床上主要表现为不同程度的感觉运动障碍，同时也可有肢体营养障碍和植物神经功能紊乱等表现。运动障碍表现为受损伤神经所支配的肌群肌力减弱或丧失。感觉障碍表现为损伤神经所支配的区域感觉减退或丧失。经详细体格检查可以初步判断神经损伤的部位和程度。为进一步确定神经受损的性质可进行肌电图和体感诱发电位检查。在诊断周围神经损伤时应注意有无代偿存在，出现“假动作”和感觉区双重神经支配。

周围神经损伤的治疗（treatment of peripheral nerve injury） 周围神经损伤后原则上应及早修复。早期修复有利于肢体功能早日恢复，延迟修复则由于神经的退变、肌肉的萎缩和关节的僵硬，不仅神经生长可能受到妨碍，而且运动器官的功能恢复也受到影响。(1) 闭合性损伤的修复时机：闭合性损伤多为钝性挫伤，易造成神经震荡或轴索中断，大多数可自行恢复。若超过了预期时间（一般来说为 3 个月），距最近的肌肉仍未恢复，宜手术探查。(2) 开放性损伤的

修复时机：视损伤的性质，伤口是否整齐，创面有无污染，有无复合损伤和医疗技术而决定一期修复、延迟一期修复或二期修复。①一期修复：一般伤后数小时内，伤口清洁，切面整齐，宜一期修复，功能恢复大多较好。②延迟一期修复：伤后 2～4 周内修复，急诊时因伤口污染或复合性损伤，可留待伤口愈合后择期手术。③二期修复：伤后 1～3 月内修复，神经残端多已形成神经瘤，应给予切除，有神经缺损时需做神经移植，如果周围组织条件好，用显微外科技术修复，预后较满意。

臂丛神经损伤（brachial plexus injury） 臂丛神经由颈5～胸 1 神经根组成，致伤原因有直接外伤如刺伤、挫伤及锁骨和第一肋骨骨折；间接外伤如强力牵拉上肢或头部、重物打击肩部及产伤等。随着肢体位置、暴力方向、持续时间的不同会造成不同部位的神经撕脱、断裂或挫压伤。臂丛神经损伤的诊断主要依靠病史、体征、X 线片及电生理检查。不同的损伤类型具有不同的临床表现及相应的治疗措施。损伤类型：(1) 臂丛神经根损伤：分为上臂丛损伤（颈 5～7）和下臂丛损伤（颈 8 胸 1）；(2) 臂丛神经干损伤：分为上干损伤（颈 5，6）、中干损伤（颈 7）和下干损伤（颈 8，胸 1）；(3) 臂丛神经束损伤：分为外侧束损伤、内侧束损伤和后束损伤；(4) 全臂丛损伤。臂丛神经损伤治疗原则为：节后损伤与一般周围神经损伤相同，可行神经松解、端端吻合、神经移植等手术。节前损伤常采用神经移位，如膈神经、副神经、颈丛运动支、胸背和肋间神经等移位。

上臂丛神经损伤（Erb－Duchenne brachial plexus injury） 上臂丛神经由颈 5～7 神经根组成，其损伤时有腋神经、肌皮神经、肩胛上神经、肩胛下神经以及肩胛背神经发生麻痹，桡神经与正中神经发生部分麻痹。因此，下列肌肉出现瘫痪或部分瘫痪：三角肌、肱二头肌、肱肌、肩胛下肌、大圆肌、冈上下肌、肩胛提肌、大小菱形肌、桡侧腕屈肌、旋前圆肌、肱桡肌、旋后肌等。在临床上主要表现为肩关节不能外展与上举，肘关节不能屈曲而能伸直，腕关节虽能屈伸但肌力减弱；上肢伸面感觉大部分丧失，拇指感觉有减退，2～5 手指手部及前臂内侧感觉完全正常。检查时可发现肩部肌肉萎缩以三角肌为主，上臂肌肉萎缩以肱二头肌为主。另外，前臂旋转亦有障碍，手指活动尚属正常。

下臂丛神经损伤（Klumpke brachial plexus injury） 下臂丛由颈 8、胸 1 神经根组成，受伤后有尺神经、前臂及臂内侧皮神经，正中神经内侧头的麻痹，正中神经外侧头与桡神经出现部分麻痹。因此，下述肌肉如尺侧腕屈肌、1～5 指指屈肌、大小鱼际肌群、全部蚓状肌与骨间肌出现麻痹，而肱三头肌与指伸肌出现部分麻痹现象。临床主要表现为手的功能丧失或发生严重障碍，肩、肘、腕关节活动尚好，患侧常出现 Horner 征。检查时可发现手内部肌全部萎缩，其中以骨间肌为著，有爪形手为扁平手畸形，手指不能屈伸，或有严重障碍，但掌指关节存在伸直动作，拇指不能外展；前臂及手部尺侧皮肤感觉缺失，臂内侧皮肤感觉亦可能缺失。

全臂丛神经损伤（complete brachial plexus injury） 全臂丛神经损伤的早期整个上肢呈弛缓性麻痹，各关节不能主动运动，但被动运动正常。由于斜方肌功能存在，耸肩运动依然存在。上肢感觉除臂内侧尚有部分区域存在外，其余区域感觉丧失。上臂内侧皮肤感觉由臂内侧皮神经与肋间臂神经共同分布，后者来自第二肋间神经，故在全臂丛神经损伤时臂内侧皮肤感觉依然存在。上肢腱反射全部消失，温度略低，肢体远端肿胀，并出现 Horner 征。在晚期，上肢肌肉显著萎缩，各关节常因关节囊挛缩而致被动运动受限，尤以肩关节与指关节严重。

副神经损伤（eleventh nerve injury） 副神经是第十一对脑神经，由延髓根和脊髓根汇合后形成，该神经从胸锁乳突肌中上 1/3 交界处穿入，然后在该肌的中点穿出，进入颈后三角区位于颈浅筋膜层下面，位置较浅。斜方肌的上 1/3 肌纤维大部分由副神经支配。副神经损伤大多由于在颈后三角区行淋巴结活检或切开引流时误伤。少数患者系跌倒时患肩着地，使副神经受牵拉性损伤。临床上表现为患肩下沉、无力、不能外展上举超过 90 度、锁骨上窝明显加深，外展患侧上肢时，收缩的提肩胛肌明显突起，形成翼状。诊断：(1) 有颈后三角区手术史；(2) 有典型的外观畸形，斜方肌萎缩；(3) 外展患肢时，不能超过 90 度，并有提肩胛肌隆起畸形；(4) 双侧肩胛骨正位片见患侧肩胛骨向外方移位，并有外旋畸形；(5) 斜方肌肌电图检查呈失神经表现。治疗上应早期行神经探查及吻合术，副神经为纯运动神经，吻合后效果良好，故

晚期探查也可直接吻合。

腋神经损伤（axillary nerve injury） 腋神经为臂丛后束的分支，与旋肱后动脉伴行，一起通过肩四边孔。分为皮支及肌支，支配小圆肌、三角肌。损伤原因：肩关节的骨折脱位，尤其是肩关节后脱位和肱骨上端骨折；肩后部的撞伤或打击伤；手术误伤及使用拐杖不当。损伤后主要表现为：（1）三角肌麻痹萎缩，失去肩部丰满外形；（2）肩部外展受限；（3）在三角肌表面皮肤中央部位常有2.0cm左右的感觉减退区。诊断：（1）肩部外伤史；（2）有典型的征状及体征；（3）肩四边孔综合征，表现为三角肌与肱三头肌同时麻痹而桡神经干却不受损；（4）三角肌肌电图检查呈失神经支配。治疗：牵拉伤或撞击等闭合性腋神经损伤可先行保守治疗并观察，一般可以自行恢复。如相应时间内不见恢复，则应手术探查行神经松解或断端吻合术。晚期腋神经损伤可行斜方肌移位术。

肌皮神经损伤（musculocutaneous nerve injury） 肌皮神经由第5至第7颈神经纤维构成，它是外侧束的终末端。其起点位于胸小肌下缘，分出肌支支配喙肱肌，斜经肱二头肌及肱肌间到达上臂外侧，经肘部到过前臂外侧皮下成为前臂外侧皮神经。在上臂中下1/3交接处分出肌支支配肱二头肌及肱肌。单独的肌皮神经损伤很少见，偶见手术损伤；肩腋部的切割伤或肩部撕裂伤可损伤肌皮神经，常同时伴有肱动静脉及上臂其他神经损伤，应引起注意。肌皮神经损伤临床表现为肱二头肌、肱肌等屈肘肌肉麻痹，病人丧失屈肘功能，并有前臂外侧皮肤麻木。诊断：肱二头肌麻痹后屈肘功能丧失，并可行肌电图证实。治疗：在肱二头肌及肱肌分支点以上的肌皮神经损伤，有修复价值；远端的损伤可不作手术修复。肌皮神经起始部损伤，在无法修复的情况下首选背阔肌移位重建屈肘功能。另可利用胸大肌移位、前臂屈肌群上移或选用肱三头肌移位。

正中神经损伤（median nerve injury） 正中神经是由臂丛内、外束的内、外侧头组成，来自颈6~8及胸1神经纤维。肘部正中神经第一分支支配旋前圆肌，以下支配桡侧腕屈肌、指浅屈肌、掌长肌等。旋前圆肌下缘分出骨间掌侧神经，支配拇长屈肌和指深屈肌桡侧半、旋前方肌。正中神经腕部表浅易受锐器伤、肱骨髁上骨折及月骨脱位易致挫伤或挤压伤、肩关节脱位易致牵拉伤，腕部骨质增生、腕横韧带肥厚或旋前圆肌的肥大易出现正中神经慢性压迫症状。腕部以上损伤后，不能对掌，大鱼际肌萎缩而呈猿手畸形。闭合损伤可能会自行恢复，一般3月后未恢复则行手术探查修复；完全断裂早期缝合效果较好，但手内在肌恢复较差，可行肌腱转位或对掌功能重建来弥补。

桡神经损伤（radial nerve injury） 桡神经起自臂丛神经后束，由颈5~8及胸1神经根的部分纤维组成。在大圆肌平面下分出四条重要肌支支配肱三头肌长头、内侧头、外侧头及肘肌。在肱骨上中1/3交界处向外斜行进入肱骨桡神经沟，于肘关节上方发出分支到肱桡肌及桡侧腕长伸肌、肱肌。在肱骨外髁平面分出深支与浅支，深支（骨间背侧神经）为运动支，行于伸侧肌群深浅两层之间，在前臂先后发出肌支到桡侧伸腕短肌、旋后肌、伸指肌、小指伸肌、尺侧伸腕肌、拇长展肌、拇长短伸肌、示指伸肌；浅支分布到腕背及手背外侧面及桡侧一个半或二个半手指背侧皮肤。损伤后在手背桡侧、臂下桡侧后部及前臂后部感觉减退或消失，尤其是虎口区感觉消失较典型。桡神经在臂部损伤后伸肌广泛麻痹，出现腕下垂畸形。若桡神经深支损伤，感觉及肱三头肌、肘肌、桡侧腕长伸肌不受影响。治疗上应根据不同的损伤，行探查松解或吻合术。晚期可采用屈肌转位代伸肌手术。

尺神经损伤（ulnar nerve injury） 尺神经主要由颈8和胸1的神经纤维组成，来至臂丛的内侧束，起于大圆肌上缘，位于腋动脉内侧，以后沿肱动脉下行，在肱骨内上髁的后侧进入尺神经沟内，在前臂分支支配尺侧腕屈肌和环小指深屈肌。在豌豆骨和钩骨之间尺神经分为深浅两支，浅支支配掌短肌及尺侧一个半手指，深支与尺动脉深支伴行，支配小鱼际3块肌肉、全部骨间肌及第三四蚓状肌、拇收肌及拇短屈肌。尺神经多在肱骨内上髁骨折时并发损伤，在前臂常为切割伤，尺神经沟内畸形或骨质增生易形成创伤性尺神经炎。尺神经支配手内在肌，故损伤后对手精细动作有很大影响。陈旧性损伤多因小鱼际肌萎缩形成爪形手畸形。感觉障碍多为尺侧一个半手指感觉消失。根据病人局部外伤史及临床表现一般可明确诊断，必要时可做诱发电位，肌电图等辅助诊断。尺神经切割伤应行神经吻合，但手内在肌麻痹的恢复常不理想。创伤性尺神经炎可行神经松解术。

骶丛神经损伤（sacral nerve injury） 骶丛神经由腰骶干（$L_{4,5}$）、骶神经（$S_{1\sim5}$）、尾神经的前支组成。骶丛位于骶骨及梨状肌前面，髂内动脉的后方。骶丛分布于盆壁、臀部、会阴、股后部、小腿和足的肌肉和皮肤，骶丛除发出许多短小的肌支支配梨状肌、闭孔内肌、股方肌等外，还发出以下分支：臀上神经、臀下神经、阴部神经、股后皮神经、坐骨神经。骶丛神经损伤临床并不多见。可能因局部骨折神经挤压伤、牵拉伤、手术误伤、火器伤、放射性损伤后瘢痕压迫、刀刺伤等而受损伤。根据病史及临床表现可做出正确诊断。不同的损伤类型，采用不同的手术方式。可行探查松解或移植替代术。

闭孔神经损伤（obturatory nerve injury） 闭孔神经来自腰2、3、4神经根，位于腰大肌后侧，经腰大肌内侧穿出，位于蜂窝组织中，沿骨盆侧壁前进，与闭孔动脉伴行，穿闭膜管出小骨盆分前后两支，前支位于短收肌之前，支配长收肌及股薄肌，有时分支到耻骨肌。后支经短收肌后侧下降，支配短收肌及大收肌。闭孔神经损伤较少，可见于手术误伤及局部骨折挤挫伤。闭孔神经损伤后所支配内收肌群麻痹，下肢内收功能障碍。诊断较容易，治疗原则与周围神经损伤一样，可行松解或吻合术。

股神经损伤（femoral nerve injury） 股神经由腰2、3、4神经根前支、后股组成，在髂窝内分出髂肌支和腰大肌支。在腹股沟韧带下3～4cm处的股动脉外侧分成前后二股，前股分支有缝匠肌支、股中间皮神经、股内侧皮神经，后股分支有隐神经支、股内侧肌支、股直肌支、股外侧肌支、股中间肌支、膝关节肌支。股神经损伤少见。腹后壁形成的血肿及腰大肌脓肿可压迫股神经，髂窝的肿瘤也可压迫股神经，耻骨上支骨折、疝修补术、腹部火器贯通伤亦可伤及股神经，大隐静脉的手术可损伤隐神经。股神经损伤后股四头肌萎缩、髂腰肌及股四头肌麻痹，并出现股前及小腿内侧感觉障碍。股神经损伤一般要行探查手术解除压迫，若为断裂伤可行吻合术。

坐骨神经损伤（sciatic nerve injury） 坐骨神经是人体最大的周围神经，为骶丛神经的主要分支，由腰4、5和骶1、2、3神经根组成。坐骨神经形成后，经坐骨大孔下缘出盆腔，进入臀部，在股骨粗隆与坐骨结节之间达股部，垂直而下，至股骨下1/3分成胫神经和腓总神经两大分支。坐骨神经损伤多由股部或臀部火器伤引起，有时可由骨盆骨折、髋关节后脱位而损伤。坐骨神经完全性损伤，可表现为腘绳肌及小腿全部肌群瘫痪，除隐神经支配的小腿内侧、内踝区外，感觉消失，足底营养性溃疡形成；不完全性损伤，表现出坐骨神经的不同功能障碍。如诊断坐骨神经断裂，宜早期手术修复。

胫神经损伤（tibial nerve injury） 胫神经在股部下段自坐骨神经分出后，垂直下行，沿腘窝中线行至腘肌下缘，进入比目鱼肌的深面，延续为胫后神经，支配小腿后侧屈肌群和足底内在肌群，主辖小腿后外侧、足底外侧缘、足跟及各趾的跖侧和背侧的感觉。胫神经部位深，受伤机会较少。可因直接暴力、膝关节脱位等致伤。胫神经损伤后，出现所支配的肌肉麻痹和相应部位的感觉障碍，表现为足不能跖屈和内翻、弓状足及爪形趾畸形、足底麻木溃疡。SEP及肌电图可辅助诊断。根据伤情，作神经松解减压或神经缝合术。

腓总神经损伤（peroneal common nerve injury） 腓总神经在股部下段从坐骨神经分出，在股二头肌腱深面走向腓骨颈，分为腓深神经和腓浅神经。腓深神经支配胫前肌、趾长短伸肌和（姆）长短伸肌。腓浅神经支配腓骨长短肌和第三腓骨肌。腓总神经支配的皮肤感觉为小腿外侧和足背外侧。腓总神经较表浅，可因火器伤、直接创伤、骨折移位、夹板和石膏等压迫而损伤，甚至长久连续蹲踞位工作也可导致腓总神经损伤。腓总神经损伤后出现足下垂、足及小腿外侧感觉障碍、呈跨跃步态。闭合性挫伤可观察3月后再决定行神经探查松解术或神经修复术，而锐器性损伤则应早期探查与修复。后期可作弥补性功能重建手术，如肌腱转位、踝关节阻滞、或踝关节融合等。

晚期周围神经损伤（late period peripheral nerve injury） 周围神经损伤后，宜作早期修复，如超过3个月才修复，效果常受到影响。以前认为，伤后12个月为周围神经损伤修复的极限。损伤一年后，神经的运动终板和感觉小体消失，不能再生，功能不能恢复。而现在研究发现，即使是损伤一年以后的晚期周围神经的修复也有价值。修复后神经轴突仍可再生，并长至靶器官，再塑造新的运动终板和感觉小体，从

而恢复一部分神经功能。

神经卡压综合征（nerve compression syndrome） 是指周围神经在其走行路径中，由于解剖特点和外在因素的影响，可在由骨、肌肉、韧带和筋膜等形成的管道及间隙中受卡压，出现相应的神经损伤症候群。受卡压部位周围神经充血、水肿和疤痕变性，一般神经外观仍连续。临床表现多为部分损伤，少数可为完全损伤。不同神经可出现不同的感觉或运动功能障碍，或兼而有之。常见卡压部位有：正中神经通过肱二头肌腱腱膜下或腕管内；骨间前神经在旋前圆肌两头之间；尺神经在肘管或腕尺管内；桡神经深支在旋后肌中间；臂丛神经于斜角肌间隙；肩胛上神经在冈上切迹处；腋神经于四边孔内；腓总神经经腓骨小头处；胫后神经在踝管内；臀上皮神经跨越髂嵴处等等，均容易受压。保龄球选手因经常掷球，拇指神经也易在掌指关节处卡压。

灼性神经痛（causalgia） 灼性神经痛是周围神经损伤后的一种严重的、自发性、持续烧灼样疼痛。外伤因素通常为火器伤及高能交通伤。疼痛范围一般超过受损神经的支配区域。多见于臂丛神经、正中神经、尺神经、坐骨神经和胫后神经损伤，以不完全损伤多见，完全损伤者少，可于伤后即刻或2月内出现症状。可因强光或强声刺激、情绪波动、皮肤的触摸而诱发疼痛。病人喜独居暗室，或以被蒙头，或用冷水保持手足的湿润，精神十分紧张，食欲不佳，消瘦而疲惫，全身状况差。罹患肢体可出现植物神经功能紊乱、拒动、肌肉萎缩、关节僵硬。灼性神经痛的发病机制尚无定论，有短路学说、瘢痕学说和神经束内高压学说等。受损神经的病理改变为神经内外瘢痕组织形成，轴突的脱髓鞘变。治疗：轻者考虑服镇痛镇静药物，交感神经节封闭。保守治疗无效，需手术处理，包括动脉周围交感神经纤维切除术、交感神经节切除术和神经束间松解术，其中以神经束间松解术较为有效。

周围神经火器损伤（firearm injury of peripheral nerve） 据第二次世界大战统计，四肢周围神经火器伤约占受伤总数的10%，以发生在上肢居多。可由弹片、子弹或碎骨片直接致伤，也可因爆炸冲击波致伤。受损神经可完全断裂，也可外观仍连续。火器伤多为开放性伤口，污染重，损伤范围广；不易判断神经受伤范围，并且损伤后继发反应持续较长。早期清创时，即使神经断裂，也不宜扩大创口作神经修复以免感染扩散。可将神经标记，留待二期修复。

血管创伤性损伤（traumatic vascular injury） 平时血管损伤多为锐性伤、骨折及脱位造成血管断裂、压迫或痉挛。战时，血管损伤较常见，多为弹片及爆炸冲击波致伤。主动脉和腔静脉的损伤，往往来不及抢救，死亡率很高；即使四肢血管损伤也常有大出血，危及生命。肢体的主要动脉损伤，即使能控制出血，肢体远端会因缺血发生肌肉坏死，功能障碍。晚期肢体缺血功能明显受限。血管创伤性损伤，需及早作出诊断，及时处理。

血管创伤性损伤分类（classification of vascular injury） 血管损伤可根据有无伤口分为开放性和闭合性损伤。开放性损伤较多见，有切伤、刺伤、枪伤和炸伤等。闭合性损伤可有钝性伤、爆震伤和骨折断端刺伤。根据血管损伤的程度可分为：(1) 血管断裂：又分完全和部分断裂。前者因血管壁平滑肌和弹力组织的作用，血管断端回缩，血栓形成，出血可减少或自行停止。(2) 血管痉挛：因损伤、外来因素的刺激，引起血管痉挛。痉挛主要发生在动脉，因动脉外膜中交感神经纤维的过度兴奋和平滑肌持续收缩所致。长时间的动脉痉挛，常导致血管栓塞，血流中断，甚至肢体坏死。其后果与动脉完全断裂相同。(3) 血管挫伤：血管挫伤后，外膜仍连续，但内膜和中层断裂分离，血管组织内有出血，易发生血管顽固性痉挛和血栓形成。由于伤后可无外出血现象，故容易漏诊，而且晚期可发生创伤性动脉瘤。(4) 血管受压：在膝肘部，血管易受骨折端移位及石膏等压迫。长时间受压，血管壁损伤，引起血栓，远端肢体缺血坏死。

血管创伤性损伤的诊断（diagnosis of traumatic vascular injury） 血管创伤性损伤的诊断，主要根据受伤史和临床检查。应做到诊断及时准确，防止漏诊，以早期处理。(1) 受伤史：熟悉血管解剖学，对血管路径的外伤，应高度警惕血管损伤。特别要注意火器伤伤道邻近的主要血管。(2) 临床表现：①出血，主要血管的断裂或破裂，均有较大量的出血。开放性动脉损伤有鲜红色喷射性搏动性出血。伤口深而小或无伤口伤者应注意观察。②低血压及休克。③肢体远端有血供障碍的表现：a. 肢体远端动脉搏动消失或减弱，

有细弱搏动者也不能完全除外动脉损伤；b. 肢体远端皮肤苍白或发绀，皮温低，毛细血管充盈时间延长，针刺无活动出血；c. 疼痛、感觉和运动障碍；④局部搏动性血肿。(3) 辅助检查及手术探查：多谱勒、放射性核素、MRI、数字减影、动脉造影等，对血管损伤均可很好诊断。必要时可行手术探查，进行诊断和治疗。

血管创伤性损伤的急救（first aid of traumatic vascular injury） 血管损伤是急症，常伴有较严重失血，需要紧急处理。初期急救的目的是积极止血，同时注意处理颅脑及胸腹部合并伤；妥善固定伤肢，防止神经血管的进一步损伤；快速补液，纠正休克，挽救病员的生命。常用急救止血的方法：(1) 加压包扎法：四肢血管损伤大多可用此法。用较多无菌敷料或洁净布类覆盖伤口，或填塞创口，外用绷带加压包扎。松紧以能止血为度。(2) 指压法：用手指或手掌压迫血管的近心端，将其抵在深部的骨骼以止血。(3) 止血带法：止血带绑在上臂或大腿近中 1/3，宜用衬垫保持皮肤，选用较宽气囊式止血带，压力以能止血为好。(4) 钳夹止血法：在伤口内用止血钳钳夹住大的血管断端，迅速后送处理。(5) 血管结扎法：无条件修复血管，可做简单清创，结扎血管断端，缝合皮肤，迅速后送。

血管创伤性损伤的修复（repair of traumatic vascular injury） 血管的创伤性损伤，经历初期的急救处理后，应及时进行修复。损伤到修复之间时间的长短，极大地影响着最终的效果。一般认为，肢体完全缺血 4～6h 为安全期，缺血 8～12h，重建的疗效锐减。故应当力争尽早修复血管，丧失修复时机，只能截肢。如不是肢体的主要血管损伤可以结扎，虽然不一定会引起肢体的坏死，但可能会影响肢体的营养，故有条件者应尽量修复损伤的血管。手术时，根据血管损伤的具体情况，采取血管直接修复或血管移植。肢体缺血时间过长时，重建血管后，肢体严重肿胀，可预防性切开深筋膜，防止筋膜间隙综合征的发生。

创伤性假性动脉瘤（traumatic pseudoaneurysm） 创伤性假性动脉瘤是外伤后在软组织内形成的一种搏动性包块。外伤造成动脉壁部分或全层损伤，血液外溢，在周围软组织内形成血肿。创伤因素可为钝性挫伤，或开放性损伤，甚至可因动脉穿刺操作而引起。如血肿与动脉破口相通，可形成波动性血肿。经过 4 周左右，血肿逐渐机化，形成瘤体外壁，内衬血管内皮细胞，即称假性动脉瘤。其临床表现有：局部搏动性包块，听诊有杂音，可触及震颤，压迫动脉近心端，肿块缩小、张力变小、搏动减弱或停止、杂音及震颤消失。血管造影可明确假性动脉瘤的部位和范围。诊断明确，宜作手术处理，以防瘤体破溃大出血和血栓脱落。根据具体情况，选择相应方案进行治疗，如行肢体次要动脉结扎、动脉直接修复或静脉移植修复动脉术等。

创伤性动静脉瘘（traumatic arteriovenous fistula） 创伤性动静脉瘘是外伤后动静脉之间形成的一种异常通道。常见外伤有枪伤、弹片伤、锐器伤、骨折端刺伤以及医源性损伤等。动静脉损伤后，先在局部形成血肿，随着动脉血波动性压力冲击，血流通过破口注入静脉内，形成假道，称作动静脉瘘，一般于伤后 1 月左右形成。如动静脉在同一血管鞘内同时损伤，动脉血在伤后立即注入静脉内形成假道，称急性动静脉瘘，发生率较低。假性动静脉瘘的临床表现因瘘口大小、距离心脏远近和形成时间长短等不同而异。一般有如下表现：(1) 肢体远端供血不足，浅表静脉怒张；(2) 瘘口大且距心脏近时，有心功能衰竭征象；(3) 局部可触及连续震颤，听到杂音；(4) 肢体远端静脉压力高，静脉血含氧量明显升高；(5) 动脉造影可显示瘘道。诊断明确后宜作手术治疗，可在伤后 2～3d内或伤后 1～2 月行瘘道结扎或修复血管。

肢体离断的分类（classification of amputated extremity） 肢体离断平时主要是机械损伤引起，战时主要由火器爆炸伤引起。根据创伤的性质分为：(1) 整齐性断肢：主要是锐器如铡刀、切纸机、电锯、剪板机和铣床等造成的损伤，其特点是创缘较整齐，没有严重的组织碾挫和缺损，再植成功率高。(2) 不整齐性断肢：钝器的挤压或高速转动机器的缠绕所致，如汽车、火车轮和石块的碾轧，搅拌机、冲压机和传送带的缠绕等。此类断肢断面参差不齐，污染重，有时可致多段离断，再植难度大。根据离断的程度可分为：(1) 完全性断肢：肢体与机体的联系完全中断，或者仅有少许软组织相连，而且已失活，清创时必须切除。(2) 不完全性断肢：肢体主要血管断裂或栓塞，相连组织少于该断面软组织截面积的 1/4，肢体远端部分无血液循环或严重缺血，不缝合血管将引起肢体

坏死。

断肢再植术（replantation of amputated extremity） 自1963年，陈中伟为一前臂离断患者成功再植后，显微外科技术迅速普及。肢体离断后再植指征：（1）全身无主要脏器合并伤、休克纠正、病人能耐受手术。如暂不能再植，应将离断肢体冷藏，以缩短温缺血时间。（2）离断肢体必须有一定的完整性。清创后有可供修复的神经、血管、肌肉肌腱，预计再植后有一定功能。下肢短缩一般不超过10cm。（3）再植的时限　肢体各种组织对缺血耐受性不同。肌肉神经组织最敏感。常温下缺血超过4～6h，损伤将不可逆。组织无氧代射和分解产物增加，一旦恢复血循环，大量“毒性物质”涌入体内，危及生命。环境温度越高，离断平面越高，肌肉越丰富，再植时限越短。应争取在6～8h内重建血循环。手术顺序是先清创再修复。先重建骨支架，修复深层组织后浅表组织。肢体血运的再通是肢体成活的关键，应尽可能多的修复血管，动静脉最佳比例为1:2。而骨支架和神经肌肉肌腱的修复是良好功能恢复的保证。术后需抗感染、抗凝和抗痉挛治疗。

断掌再植术（replantation of amputated palma） 断掌是指在掌骨范围内的手掌离断。此处血管神经分支多，肌腱排列复杂，给断掌再植带来困难，其再植的成功率低于断肢和断指。断掌后对功能影响极大，应积极努力再植。无论那型断掌，再植时均要高质量修复屈伸肌腱、所有感觉和运动神经。不同平面断掌，动脉修复有所不同。掌近侧型，与断腕相近似，尺、桡动脉都应修复。掌中部离断者，掌深弓和掌浅弓均可损伤，修复时可根据情况，灵活搭配。粗略地讲，修复桡动脉恢复掌深弓－拇食指血供；修复尺动脉恢复掌浅弓－中环小指血供。掌远端离断者，应重建各个指掌侧总动脉。术后处理同断指再植。

断指再植术（replatation of amputated digit） 断指再植自20世纪60年代中期获得成功以来，在世界各地迅猛发展。由于显微镜和显微器材不断改进，显微外科技术逐步提高，许多复杂断指再植不断成功，旋转撕脱性断指、一指多段离断、小儿断指、指尖部离断等均获得成功。1986年1月，第四军医大学葛竟等成功完成一例十指完全离断的再植，创造出再植外科最高纪录。目前，断指再植成功率已由初期的33%提高到90%左右。但断指再植仍需把握严格的手术适应证，再植指能恢复一定的功能。再植的顺序有两种。（1）顺行法：指骨固定－伸屈肌腱－指背静脉－指背皮肤－指固有动脉、神经－掌侧皮肤。（2）逆行法：掌侧皮肤－指固有动脉、神经－屈肌腱－指骨固定－伸肌腱－指背静脉－指背皮肤。断指再植手术后，应严格禁烟，卧床；维持环境温度在25℃左右；并采用抗感染、抗凝和抗痉挛等治疗。

阴茎离断再植术（replantation of amputated penis） 阴茎离断多因外伤和意外事故引起，无论部分或完全离断，均应及时行显微外科修复。清创时标记阴茎背动脉静脉和神经，尿管插入尿道，作为临时性支架，用可吸收线缝合尿道、海绵体、白膜，显微镜下修复阴茎背动脉、静脉及神经。顺序为先动脉再静脉。有条件时，海绵体内的阴茎深动脉也要修复。术后除抗凝和解痉治疗外，还应每晚口服已烯雌酚。

血管吻合术（anastomosis of vessels） 是血管断裂后采用外科缝合修复并使其重新恢复血流通畅的手术。常用的血管吻合方法有3种：端端吻合，端侧吻合及侧侧吻合。其中以端端吻合最为常用。血管吻合术是一项科学性要求高、干扰因素多、技术操作难度大的手术。在手术中，由于血管损伤后清创不彻底、手术创伤、血管吻合欠佳、血管床血供不良、术后局部血肿形成、血管痉挛、制动欠妥以及感染等因素，均可造成吻合血管狭窄或血栓形成，致使手术失败。根据血管直径的大小，又将直径2.5mm以下，供助手术放大镜或显微镜操作的微小血管的吻合称为显微血管吻合术。显微血管吻合术的要求更高，需要进行专门的显微外科技术训练后方可进行，以保证手术的成功。

显微淋巴－静脉吻合术（microlymphaticovenous anastomosis） 是利用显微外科技术重建淋巴回流至静脉通道的手术，引流潴留的淋巴液，以缓解以至治愈淋巴水肿。手术分淋巴结静脉吻合术和淋巴管静脉吻合术二种。淋巴结静脉吻合术是将淋巴结横剖开与静脉吻合重建新的淋巴回流通道。临床上常选用腹股沟浅淋巴结与大隐静脉及属支作端侧或端端吻合，治疗早中期肢体淋巴水肿及乳糜尿。1965年Nielubowicz首先报道，操作较简单，但吻合口不能肯定保持永久性通畅，临床应用较少。淋巴管静脉吻合术是将淋巴通道

阻塞部位的深或浅集合淋巴管与附近静脉吻合，将潴留的淋巴液直接引入血循环。如淋巴管多处阻塞，可以分多个节段进行。1974 年 O'Brien 在临床应用成功，1979 年朱家恺在国内首先开展。其创伤小，设计接近生理状态以及近期疗效好等优点，但术后远期复发率仍较高。

血管移植术（vascular transplantation） 血管移植术是由于创伤或各类器管移植术中血管缺损过多，手术中不能直接行血管吻合的情况下，须用人造血管及其他次要静脉或动脉来修复动脉或静脉缺损的手术。血管移植术最为常见的是用自体静脉移植修复动脉或静脉缺损，也可利用废置的动脉移植修复静脉或动脉缺损。目前人造血管运用于直径大于 5mm 的血管修复已获得良好的结果，但对于 5mm 以下，尤其是 2.5mm 以下的显微血管缺损的修复，无论是临床上还是实验室均未取得较为肯定的结果，其远期栓塞率较高。

皮瓣移植术（transplantation of skin flap） 皮瓣移植术是包括表皮、真皮和皮下组织构成的皮瓣组织块与其相连的血管和/或神经蒂经手术解剖后，利用蒂的转位以完成对临近或远隔部位裸露骨、肌腱及主要血管神经等组织创面的修复手术。皮瓣与血管蒂切取后外观类似岛状，故又称之为岛状皮瓣移植术。1972 年，Harii 首先成功的应用吻合血管的颞部皮瓣移植修复因烧伤所致的瘢痕性秃发，开辟了显微吻合血管皮瓣移植术的新领域，对骨科、整形外科等方面的重建与修复带来了巨大的革新。目前在临床上常用皮瓣有颞顶部皮瓣、耳后皮瓣、胸三角皮瓣、锁骨上皮瓣、上臂外/内侧皮瓣、前臂皮瓣、指腹部神经血管皮瓣、髂腹部皮瓣、臀部皮瓣、大腿皮瓣、隐动脉皮瓣、小趾皮瓣、足背皮瓣、跖底皮瓣、（拇）甲皮瓣等 50 余种。

肌皮瓣移植术（transplantation of musculocutaneous flap） 是包括肌肉及其表面的深筋膜、浅筋膜及皮肤组成的肌皮瓣，与含血管和/或神经的某块肌肉或肌肉的一部分作为蒂一同切取，利用该蒂进行转位修复邻近或远隔部位裸露骨、关节、肌腱及主要血管及神经等创面的手术。肌皮瓣具备皮瓣和肌瓣的优点，可修复较大面积和较深度的创面，抗感染能力强。但对供区损伤大、切取时应慎重。1973 年，O'Brien 首先应用吻合血管的肌薄肌肌皮瓣游离移植成功，使吻合血管的肌皮瓣移植也得到广泛开展。目前，临床上常用的肌皮瓣有：前额肌皮瓣、胸锁乳突肌肌皮瓣、股直肌肌皮瓣、臀大肌肌皮瓣、腹直肌肌皮瓣、股薄肌肌皮瓣、腓肠肌肌皮瓣及比目鱼肌肌皮瓣等 20 余种。

静脉皮瓣移植术（transplantation of venous skin flap） 是用静脉代替传统皮瓣中的动脉，以建立局部循环的一种较新皮瓣移植术。目前报告的方法有：(1) 动脉化静脉皮瓣，即将受区的动脉与皮瓣的静脉相吻合，不需牺牲供区的动脉。(2) 静脉血营养皮瓣，即将受区的一条静脉与皮瓣动脉相吻合，用静脉血营养皮瓣，不需牺牲受区的动脉。(3) 静脉血营养纯静脉皮瓣；将皮瓣与受区两条或两条以上静脉相吻合而不做动脉吻合，受区及供区的动脉均不需牺牲。静脉皮瓣移植术虽然扩大了皮瓣移植的范围，但其循环和存活还有待进一步认识和研究，临床上仅仅用于修复较小范围的皮肤缺损，腕踝关节以远部位应用较多。

肌肉瓣移植术（transplantation of muscle flap） 肌肉瓣移植术是利用某块肌肉或其部分进行局部或远隔部位的修复手术。主要用于（1）重建重要肌肉的功能；(2) 充填空腔，覆盖创面并在肌瓣上移植游离皮片。根据肌肉的血供特点，又将肌肉瓣分为 3 种：(1) 单蒂肌肉瓣；(2) 广蒂肌肉瓣；(3) 岛状肌肉瓣。肌肉瓣具有抗感染能力强，血供丰富有利于受区愈合等优点。但是肌肉瓣移植后，该肌肉原有功能丧失，故应选择功能次要的肌肉。

吻合血管的骨移植术（bone transplantation with anastomosed blood vessels） 是经过精确解剖手术切取含血管的骨块后，通过显微血管吻合使供骨块有良好的血液循环，骨细胞保持成活的一期移植修复骨缺损和/或软组织缺损的手术方法。1973 年 Mc Cullough 首先在实验室中应用，Taylor 1974 年临床应用成功。此后，国内外学者已先后报道了较多的吻合血管的骨移植方法。目前临床最常用的方法有：吻合血管的腓骨、髂骨、肋骨和肩胛骨移植术。手术后移植骨血供丰富，不产生骨坏死和替代过程，缩短了移植骨的愈合时间，成功率高；另外，它还有较大的组织量和远距离移植的优点。但是，手术造成供骨区骨缺损，手术时间长，技术操作要求高，手术难度大，仍有一定

的失败率，因此必须严格掌握手术指征。

吻合血管的骨膜移植术（periosteal transplantation with anastomosed blood vessels） 是通过精确解剖后，将含血管蒂的骨外膜取下，按要求移植到供区并与其动静脉分别吻合的手术方法。吻合血管的骨膜移植试验由 Finley 在 1978 年首先报告成功，由于骨膜移植所产生的新骨可以通过人为的方法塑造成各种所需的外形，经临床应用证实，修复骨缺损具有其独特的优点。而且骨膜移植后，对供区骨组织外形无改变，病人也乐于接受。目前临床常用的有桡骨下端、髂骨、肋骨、腓骨及胫骨等处的骨膜移植。由于该手术成败的关键之一取决于骨膜中新生层细胞的数量多少，故主要适于青少年患者，老年人不宜采用。手术难度较大，因此必须严格掌握手术适应征。

吻合血管的大网膜移植术（great omentum transplantation with anastomosed blood vessels） 是将大网膜切取后移植至供区，重新吻合血管建立大网膜血供的手术。该手术 1972 年由 Mclean 等首先报告用吻合血管大网膜移植加游离皮片修复头皮巨大缺损获成功。由于其血供十分丰富，故目前已较广泛的应用在消灭各种组织缺损、脊髓损伤创面覆盖及血栓闭塞性脉管炎等疾病中。但是该手术的缺点是：(1) 切开腹腔对腹腔有一定的干扰；(2) 切除大网膜后腹腔内防御功能下降；(3) 有腹腔手术史或腹膜炎等疾病的患者大网膜常常有粘连，不宜作此手术；(4) 大网膜血管壁较肢体血管壁薄，尤其在小儿患者中，静脉十分细小，操作有困难，行此手术应慎重。

吻合血管的关节移植术（joint transplantation with anastomosed blood vessels） 是切取含血管蒂的关节，通过与受区血管吻合移植重建关节功能的手术。由于缺乏良好的大关节供区，目前自体关节移植主要是取跖趾关节及趾间关节来移植修复掌指关节、指间关节。1963 年 Erdelyi 报告不带血管的游离关节移植，结果关节软骨很快破坏，功能欠佳。1967 年 Buncke 利用带血管小关节移植获得满意结果。吻合血管的跖趾关节手术由 Wary 在 1981 年首先报告成功。吻合血管的关节移植术虽然功能较好，但手术复杂难度较大，技术要求高，选择时要慎重。

吻合血管的神经移植术（nerve transplantation with anastomosed blood vessels） 是手术切取含血管的次要神经段，通过与受区血管吻合移植修复神经缺损的手术。该手术为移植的神经提供了良好的血供，从而提高了神经移植的疗效。吻合血管的神经移植术由 Taylor 在 1976 年首先采用，他将带桡动脉蒂的桡神经浅支移植修复前臂正中神经缺损 22cm，获得感觉恢复。1980 年顾玉东设计小隐静脉动脉化的腓肠神经移植，经临床及实验研究证实疗效肯定。由于术后供区神经功能丧失，供区神经来源受限，手术难度大，因此仅适用于神经缺损大于 10cm，或神经干缺血所致的灼性神经痛患者。

吻合血管足趾移植术（toe transplantation with anastomosed blood vessels） 吻合血管的足趾移植术是指通过手术解剖（踇）趾、或第二足趾、或其他足趾，经游离后移植修复手指缺损并吻合血管、神经和肌腱以获得再造手指的手术。最早是 Buncke（1966 年）对猴子进行吻合血管的（踇）趾移植重建拇指成功，Cotter 于 1969 年报告右（踇）趾移植到左拇指缺损的临床应用成功。杨东岳则于 1966 年临床上首创第二足趾游离移植再造拇指成功。该手术成功后，再造手指有一定活动度和良好的感觉，尤其是具有实体感觉和捏挟握功能，使多数病人可恢复工作。目前，吻合血管的足趾移植术在国内外已广泛开展。（踇）趾移植后与拇指大小相似，但对足的功能影响较大。而第二趾移植后对足的功能影响小、功能优良、外观类似正常，因而备受我国学者的亲睐。然而，吻合血管的足趾移植手术难度较大，文献报告其成功率为 83.3% ~ 94%。移植足趾外形有一定锤状突起，关节活动幅度不如手指大的缺陷。

真皮及脂肪移植术（transplantation of dermis and fat） 是切取真皮及脂肪组织移植矫正身体上的凹陷畸形或用于组织缺损的充填手术。根据手术方法的不同分为游离移植、吻合血管或带血管移植两类。游离真皮及脂肪移植后抗感染力低，移植块小而薄，移植后易被吸收液化和纤维化变硬等缺点。吻合血管或带血管的真皮及脂肪移植后可排除上述缺点，故临床应用越来越多，但手术难度大。医用硅胶假体曾一度在临床上广泛应用，在很大程度上替代了真皮及脂肪组织移植。但是随着近年来对医用硅胶晚期严重缺点的发现，真皮及脂肪移植尤其是吻合血管或带血管蒂的真皮及脂肪移植已较充分体现了其优势。

筋膜皮瓣移植术（transplantation of fascia and skin flap） 是指在皮瓣移植中，切除含有轴型血管或无轴型血管的深筋膜蒂的移植术。由于深筋膜层含丰富的血管网，即使在无轴型血管的深筋膜蒂中，皮瓣与深筋膜蒂带之间长宽比例从1～3:1，提高到3～5:1。筋膜皮瓣带蒂移植有两种形式：岛状筋膜皮瓣移植和带蒂筋膜皮瓣移植。前者筋膜蒂内存有轴型血管，可作吻合血管的远部位移植；后者可存有血管，也可无血管。虽然Dunham早在1983年就应用带血管的颞部筋膜皮瓣修复面部缺损，但真正推广应用和较科学地认识是在20世纪80年代。随着研究的不断深入，已发展了筋膜瓣移植加植皮构成的薄型游离皮瓣，筋膜瓣携带肌瓣、骨瓣、骨膜瓣等复合组织瓣。常用的筋膜瓣有：颞部筋膜瓣、肩胛筋膜瓣、胸部筋膜瓣、腹部筋膜瓣、前臂筋膜瓣及小腿筋膜瓣等10余种。

显微腰椎间盘摘除术（microexcision of lumbar disc） 是通过术前准确定位，在手术显微镜和显微外科器械下进行的腰椎间盘摘除的手术。1975年Willam首先临床应用，它是一种较精确性的手术，适合于所有传统需腰椎间盘摘除术者。其优点是：切口小、创伤少、视野清晰，神经根和椎间盘解剖关系分明，有利操作，不易损伤神经，手术时肌肉和骨关节损伤较小，术后可早期进行功能锻炼及下床活动。操作简单，疗效可靠。但需要一些特制的显微外科器械和一定的显微外科基础。

肾损伤（renal injury） 指直接或间接暴力下肾实质、收集系统或肾蒂所发生的损伤。肾脏位于腹膜后，位置较深，受到腰肌、椎体、肋骨和前面脏器的保护，不易损伤。但肾实质质脆、包膜薄，受暴力打击时容易发生破裂。肾损伤多发生于20～40岁青年，男性多于女性，双侧肾脏发生率无明显差别。根据发生机制及病理改变，肾损伤可分为开放性损伤和闭合性损伤；按损伤病理可分为肾挫伤、肾裂伤、肾粉碎伤、肾蒂伤。肾区疼痛、血尿、休克及腰腹部包块为肾损伤的主要临床表现。肾损伤治疗目的是最大限度地保存具有功能的肾组织。肾损伤因病理不同而治疗原则不同，可参见各种类型的肾损伤。

闭合性肾损伤（closed renal injury） 损伤肾脏与体表不相沟通称之为闭合性肾损伤。损伤机制可分为直接暴力和间接暴力两种。直接暴力撞击或挤压机体，使肾脏受到打击，挤压到肋缘，可发生损伤；肋骨或横突发生骨折时，骨折断端或骨折片可刺伤肾脏；高处跌落，足跟或臀部着地时，肾脏受到牵拉；可能发生间接暴力伤，最常见的为肾蒂伤。闭合性肾损伤首选保守治疗，主要措施包括绝对卧床休息10～14d、止血和治防感染。治疗期间要密切观察血尿程度、腰腹部肿块大小及生命体征，如腰腹部肿块逐渐增大，生命体征不平稳，或疑有内脏合并伤，应及时手术探查。

肾挫伤（renal contusion） 肾损伤中最轻的一种。肾实质在暴力作用下受到轻微钝性损伤。可有肾实质毛细血管破裂及组织挫伤，肾被膜及盂盏系统完整，可发生包膜下局部瘀血或小血肿，一般不产生肾脏以外的血肿和尿外渗。主要临床表现为腰部疼痛，部分患者可有镜下血尿。肾挫伤的诊断主要依赖病史和影像学检查，B超和CT可见低密度区，静脉肾盂造影无异常发现。治疗原则为保守疗法，不需手术。

肾包膜下血肿（subcapsular hematoma of kidney） 表层肾实质损伤后，血管破裂，在包膜下形成血肿，可发生于肾挫伤或轻微肾裂伤。临床表现与肾挫伤相似，但血肿较大时肾包膜张力较大，腰痛明显。B超或CT检查可明确诊断，尿路平片检查可见肾脏外形不规则、轮廓不清，静脉肾盂造影多无异常。治疗采用保守疗法，加强止血措施，后期血肿可吸收或局部机化。

不完全性肾裂伤（incomplete laceration of kidney） 肾脏裂伤可发生于肾实质或收集系统。肾实质裂伤发生在肾表面，可深可浅，但收集系统未破裂。轻者肾包膜可不破裂，仅表现为包膜下血肿，重者肾包膜破裂，则形成肾周血肿，一般无严重肉眼血尿。如为收集系统破裂则出现严重肉眼血尿。急诊静脉肾盂造影对肾裂伤的诊断具有重要的参考价值，可见造影剂外漏；B超检查可发现裂伤的部位、数量和程度。治疗原则：在严密观察下保守治疗，如发现血压不稳，腰腹部包块增大、血尿加重，则应手术探查，酌情行肾修补、肾部分切除或肾切除。

完全性肾裂伤（complete laceration of kidney） 肾实质及收集系统同时破裂，形成肾脏全层裂伤，为完全性肾裂伤。由于严重出血及尿外渗可形成明显的腰腹

部肿块和肉眼血尿，如出血多，血块堵塞输尿管则可无肉眼血尿。急诊静脉肾盂造影可见尿外溢或肾脏不显影。此种损伤常因暴力较大，可伴有后腹膜损伤，此时出现腹膜刺激症状，腹腔穿刺可抽出血性液体或血尿混合液体。常合并有失血性休克，需紧急抗休克并严密观察病情变化，必要时及时手术治疗。根据情况可行肾修补、肾部分切除或肾切除，肾修补时尤需彻底缝合收集系统，以免日后形成尿瘘。

肾脏粉碎（碎裂）伤（fragmentation of kidney） 是指严重的多处完全性肾裂伤，常见于巨大暴力伤，使肾脏形成多个碎块。常伴有严重的出血和尿外渗；临床症状严重，病人多处于休克状态，腰腹部有明显的肿块，但因肾脏碎裂，尿液全部外渗而不汇入输尿管，或因肾脏功能严重损伤而无尿液形成，病人可无血尿。静脉肾盂造影肾脏可呈片状模糊影或不显影，B超、CT检查可见肾脏的完整结构消失。此类病人病情危重，常伴有其他脏器损伤，需及时手术探查，多需行肾切除。如对侧肾脏功能受损，不宜行肾切除术，可用尼龙网或大网膜包裹行肾修补，但日后可发生尿瘘、动静脉瘘、肾脏瘢痕组织萎缩、肾缺血而出现肾性高血压。

肾蒂损伤（renal pedicle injury） 人体从高处跌落，足跟或臀部着地时，发生突然加速或减速，肾脏急剧移位，肾蒂受到剧烈的向上或向下牵拉，轻者仅发生血管内膜损伤，重者则可发生血管全层的破裂或断裂；少数可见于刀刺伤或火器伤直接伤及肾蒂。肾蒂伤轻者可发生为肾血管挫伤，重者则可发生肾蒂断裂伤。肾血管造影是主要诊断手段。诊断和治疗详见肾动脉挫伤、肾蒂破裂伤和肾蒂断裂伤。

肾动脉挫伤（contusion of renal artery） 肾脏发生剧烈运动，肾动脉受到牵拉，因血管外膜及肌层具有弹性而被动伸张，无弹性的血管内膜则可发生挫伤；或腹部遭受暴力时，肾动脉被挤压而发生挫伤。轻微的外膜、肌层挫伤可无明确的临床表现，但可因肾动脉强烈收缩而肾功能暂时抑制。血管内膜损伤时，内膜下出血，管腔狭窄，血小板吸附于挫伤内膜处激活凝血反应，可形成血栓，重者影响肾功能。内膜挫伤时血管造影可见局部不光滑，如有血栓形成则可发现局部充盈缺损。一旦确诊则保守治疗，防止血栓形成；已有血栓形成者则应手术取出血栓并切除损伤的血管段重新吻合，以防再次血栓形成。肾动脉挫伤的远期并发症是管壁挛缩或血栓机化所形成的动脉狭窄，表现为肾血管性高血压，可行肾血管气囊扩张或手术治疗。

肾蒂破裂伤（rupture of renal pedicle） 指肾动脉和静脉主干或大分支血管的撕裂、破裂。闭合性肾损伤时可因肾脏剧烈运动牵拉血管或暴力挤压，也可见于开放性肾损伤时的刀、锐器刺伤或弹片伤。受伤后可表现为迅速的大量出血，病人很快进入休克状态，肾脏缺血而泌尿减少或停止泌尿。不合并肾实质损伤时，可没有血尿。血管造影可确诊。一经确诊立即手术，争取吻合或修补破裂的血管；如无法修补或条件受限时，立即行肾切除。彻底止血是抢救病人生命的有力措施。

肾蒂断裂伤（fracture of renal pedicle） 指肾动脉、静脉的完全离断。致伤因素同肾蒂破裂伤，只是肾蒂完全断裂出血更凶猛，病情更危急，常不及抢救而死亡。疑及此类损伤时，立即手术探查，控制出血，以抢救患者生命。对伤肾可进行低温灌洗处理，如血管及技术条件许可则可行血管吻合或自体肾移植，如无条件，则行肾切除。

肾静脉栓塞（thrombosis of renal vein） 指静脉受到挫伤或牵拉，内膜损伤，血小板吸附、血细胞聚集，形成血栓。因肾静脉血流缓慢，血栓更易于发生；又因静脉壁薄、腔大，较小血栓常对肾脏无明显影响。血栓较大时肾血流缓慢、肾功能受损。肾血管造影见静脉相明显，消失延迟。肾静脉栓塞应行血栓清除，以免血栓脱落栓塞重要脏器，甚至危及生命；同时应行血管整形，防止血栓再次形成。肾功能已严重受损者可行肾切除。

开放性肾损伤（open renal injury） 指受伤肾脏通过伤道与体表相沟通。多见于战时枪弹、弹片、刺刀伤及平时的刀刃伤。肾脏损伤可为刺伤、切割伤或横断伤；伤及肾实质可表现为出血，也可穿透肾实质及肾盂而表现为出血伴尿外渗，或伤及肾蒂而表现为肾蒂破裂或断裂伤。80%以上的开放性肾损伤合并有胸腹其他脏器损伤，其中以结肠、肝、脾、胰尾的合并伤最为多见。临床除有肾损伤表现外常伴有合并伤的相应表现。需注意伤口部位、深度、有无尿液流出及伤

道方向以分析可能有哪些器官的合并伤。开放性肾损伤的治疗原则是立即手术探查，根据伤情行肾修补、肾部分切除或肾切除术，同时要认真探查合并脏器损伤并处理。

肾脏火器伤（firearm wound of kidney） 开放性肾损伤的特殊类型，主要指弹片、地雷等爆炸性武器所致的肾损伤，特点为伤道多、污染重，应及时清创、处理伤口，探查并处理损伤肾脏和合并的其他器官伤。

医源性肾损伤（iatrogenic injury of kidney） 指施行手术或腔道器械诊治时，使肾脏受到不应有的损伤，如意外的穿刺、切伤。肾镜、输尿管镜手术时都有可能造成肾脏不应有的损伤，可伤及肾实质或肾盂，一旦发现应及时修补；伤及大血管而无法止血时则需行肾切除。

输尿管损伤（injury of ureter） 输尿管细长、位于腹膜后不易发生闭合性损伤。输尿管损伤较常见于贯穿性腹部损伤，如刀伤、火器伤和医源性损伤。输尿管损伤的临床表现取决于伤后的发现时间、一侧还是双侧损伤、是否存在感染以及尿瘘发生的时间和部位。主要表现为（1）尿瘘和尿外渗，可在损伤时即发现漏尿或在伤后数天甚至数周出现伤口漏尿、腹腔积尿或形成输尿管阴道瘘；如漏尿不能流出体表则局部形成包块，称之为尿性囊肿（urinoma）；（2）感染症状；（3）无尿，偶见于双侧输尿管损伤，需与创伤后肾衰所致无尿相鉴别；（4）血尿可有可无，无血尿也不能排除输尿管损伤；（5）梗阻症状，静脉肾盂造影和逆行肾盂造影是输尿管损伤的主要诊断手段，可明确损伤部位。诊断及时与否对治疗及预后极为重要，及时诊断可一期行输尿管修补吻合；如未及时诊断则需二期手术治疗，甚至导致肾切除。

闭合性输尿管损伤（closed injury of ureter） 临床较为少见，主要发生于车祸、高处坠落。受此暴力时腰椎过度弯曲，肾脏有一定活动度而上移，相对固定的输尿管被强烈牵拉可造成盂管交界部撕裂或撕断；偶可见剧烈暴力直接作用于腹部，使输尿管受挤压于腰椎而发生损伤的。临床表现参见“输尿管损伤”词条。盂管交界处撕裂如未及时发现并处理，易形成尿性囊肿。闭合性输尿管损伤不易发现，可疑时需行X光造影检查，一旦确诊应及时修补。如伤后已超过两周，局部会发生明显的水肿、炎症，不宜修补输尿管，可先行肾造瘘，二期酌情手术。

输尿管火器伤（firearm wound of ureter） 枪弹、弹片造成的输尿管损伤，属开放性损伤，除直接造成输尿管的锐性损伤外，因枪弹、弹片的高速运动与热力，还可造成灼热伤而间接影响输尿管，即输尿管周围的小血管内膜损伤，形成血栓或缺血，最终输尿管坏死。输尿管火器伤可根据受伤部位、伤道方向初步判断；可经静脉肾盂造影或静脉注射美蓝，局部有蓝色尿液流出而确诊。火器伤本身及其易发生合并伤均需手术探查，清理伤道，找出输尿管断端。如受伤时间短，伤道无污染，输尿管可无张力吻合，则行输尿管吻合，否则先行肾造瘘术，二期修复输尿管。合并伤根据受伤部位酌情处理。

输尿管切割伤（incised injury of ureter） 刀或锐器损伤时可造成输尿管切割伤，多表现为输尿管断离、漏尿。多数属开放性损伤并易合并其他脏器伤，需手术探查。此类损伤输尿管切口整齐、损伤范围小，多可行输尿管一期吻合并处理合并伤。

医源性输尿管损伤（iatrogenic injury of ureter） 指医疗操作过程中所引起的输尿管损伤，常见的原因为（1）手术损伤最为常见，尤其是下腹部或盆腔手术，如子宫全切术、结肠或直肠肿瘤根治术等。损伤类型有输尿管误扎、切开、切断、撕裂、钳夹或部分切除及血供破坏所致的输尿管坏死；（2）输尿管内器械损伤，输尿管插管、套石或输尿管镜检查时可引起输尿管穿孔、黏膜撕脱或输尿管拉断；（3）放射性损伤，膀胱、宫颈、直肠等部位肿瘤进行放射治疗时，可引起输尿管放射性损伤。病理特点是输尿管及其周围组织充血水肿及炎症反应，最终输尿管及其周围组织纤维化狭窄、梗阻。手术所致的损伤如当时即发现可进行输尿管吻合、修补。长段输尿管被切除时，则需用回肠、静脉血管等替代材料进行输尿管修复；器械操作所致的穿孔、黏膜撕脱，当时输尿管内放置支架管留置两周即可。如发生输尿管撕断，则需改为开放性手术行输尿管吻合。如术中损伤未及时发现，以及放射性损伤可发生尿瘘、输尿管梗阻、肾积水、肾功能受损。

闭合性膀胱损伤（closed injury of bladder） 膀胱为盆腔内器官，空虚状态下不易发生损伤，膀胱充盈时，下腹部受到外力作用，膀胱内压急剧升高可致膀胱破裂，也可因骨盆骨折时，骨折断端或游离骨片刺破膀胱。根据伤后病理变化及其与腹膜的关系，膀胱损伤可分为（1）腹膜内型，多发生在膀胱顶部，尿液进入腹腔形成尿性腹膜炎，因尿内尿素氮经腹膜大量吸收，血尿素氮急剧升高；（2）腹膜外型，多见于骨盆骨折时，骨折断端或骨片刺穿膀胱，外流尿液积存于盆腔；（3）混合型，同时有腹膜内和腹膜外膀胱破裂。膀胱破裂的诊断可在无菌条件下导尿行膀胱充盈试验，即膀胱内注水 300ml，5min 后，如仅能抽出少量液体则表明膀胱破裂。腹膜内型及严重的腹膜外型膀胱破裂需及时行膀胱修补，轻微的腹膜外型膀胱破裂可留置尿管持续引流。对合并伤及感染应及时处理。

开放性膀胱损伤（open injury of bladder） 指火器伤或锐器伤及开放性骨折所致的膀胱损伤，和体表相通，多有合并伤，需及时手术探查，清理伤口，修补膀胱损伤并处理合并伤。开放性损伤及其尿外渗易引起伤口感染，应积极使用有效抗生素预防感染发生。

医源性膀胱损伤（iatrogenic injury of bladder） 医疗操作（器械操作、放射治疗、局部注入腐蚀剂、硬化剂等）所致的膀胱损伤称医源性膀胱损伤。如膀胱镜检查或经尿道膀胱病变电灼、电切或局部注入腐蚀剂、硬化剂所致的膀胱穿孔；疝修补、盆腔手术损伤膀胱，或直肠周围注射治疗肛肠疾病，以及盆腔肿瘤内照射等。同样可分为腹膜内型和腹膜外型。急性损伤的治疗同闭合性膀胱损伤；注射硬化剂或放射治疗引起的慢性损伤，局部常有疤痕及炎性反应，需停止引起膀胱损伤的治疗，暂行膀胱引流，待局部炎症消退、瘢痕软化后可行膀胱修补。

尿道损伤（urethral injury） 是泌尿系统最常见的损伤，因男性尿道较长，故尿道损伤多见于男性青壮年，女性尿道损伤仅占 3%左右。根据病因，尿道损伤可分为尿道内暴力伤、尿道外暴力闭合性伤、尿道外暴力开放性伤和非暴力性尿道伤。尿道内暴力伤多为医源性损伤，非暴力性尿道伤可见于化学药物烧伤，较为少见。男性尿道损伤根据受伤部位又可分为前尿道损伤和后尿道损伤；根据损伤程度可分为尿道挫伤、尿道破裂和尿道断裂。尿道损伤的治疗原则为保持尿道的连续性和通畅，最大限度地保存性功能，具体内容详见下列各条目。

前尿道损伤（injury of anterior urethra） 尿生殖隔以下的尿道损伤为前尿道损伤，包括球部尿道和悬垂部尿道。常见原因为骑跨伤，球部尿道挤压于耻骨联合与骑跨的硬物之间而损伤。悬垂部尿道损伤偶见于火器伤、刀割伤、动物咬伤等，常合并有阴茎海绵体损伤。前尿道损伤的主要临床表现为疼痛、尿道流血、血尿或尿潴留。根据尿道损伤的程度不同可有尿外渗。前尿道表浅，治疗原则为首先行留置尿管，如不能成功即应手术行尿道修补或吻合。尿管留置 10～14d即可。

后尿道损伤（injury of posterior urethra） 尿生殖隔以上的尿道损伤为后尿道损伤，包括前列腺部尿道和膜部尿道。膜部尿道固定于尿生殖隔，各种致伤暴力使骨盆变形，牵拉尿道可引起膜部尿道断裂；坐骨支和耻骨支骨折时，骨折断端可刺伤前列腺部尿道。损伤类型多为尿道断裂伤。临床表现为尿道流血、急性尿潴留、尿外渗聚积于前列腺和膀胱周围，尿生殖隔完整性破坏，则外渗尿液可进入阴囊浅袋。伤情重者可合并创伤性及失血性休克。指肛检查前列腺高吊，留置尿管常不能成功。后尿道损伤的治疗原则为积极抗休克治疗，如受伤时间短、病人情况好、手术条件允许，可行尿道吻合术或尿道会师术。如骨盆不稳定性骨折，则先行耻骨上膀胱造瘘，3 个月后行尿道狭窄瘢痕切除，尿道断端吻合。术后常见并发症为性功能障碍、尿道狭窄或尿失禁。

尿道挫伤（contusion of urethra） 尿道黏膜或尿道海绵体发生轻微损伤，尿道完整性未受到破坏。多发生于前尿道，见于骑跨伤、踢伤等，临床表现为尿道滴血、尿痛或因疼痛而发生尿潴留，无尿外渗。尿道造影见尿道完整，放置尿管可成功，一般留置尿管两周，使损伤的尿道黏膜及海绵体组织修复，其间需进行止血、抗感染，同时应给予女性激素，以免勃起时出血加重，延迟愈合。

尿道破裂伤（rupture of urethra） 指部分尿道壁全层破裂，尚有部分尿道壁完整而保持尿道的连续性。多见于前尿道的损伤，偶可见于后尿道的刺伤。由于

尿道完整性破坏，伤后即有尿外渗，前尿道损伤尿液聚集于会阴浅袋内，阴囊肿胀，进一步沿会阴浅筋膜蔓延引起会阴、阴茎肿胀，还可沿腹壁浅筋膜深层向上蔓延至腹壁，后尿道损伤则主要聚积于盆腔。病人表现有尿道流血、疼痛、尿潴留。如放置尿管成功则保留尿管，引流外渗尿液、止血、抗感染，两周后拔除尿管；如放置尿管不能成功则及时手术修补尿道。

尿道断裂伤（complete rupture of urethra） 指尿道伤处完全断离，尿道连续性丧失。其临床表现、诊治原则请见后尿道损伤。也可见于球部断裂，主要表现为尿道流血、疼痛、尿潴留、尿外渗，外渗范围见尿道破裂伤条目。尿道造影可明确诊断。留置尿管常不能成功。前尿道断裂手术难度小，可行一期尿道吻合术，术后放置尿管两周，其间予止血、抗感染。术后初期防止阴茎勃起。术后一般不发生性功能障碍及尿失禁。

医源性尿道损伤（iatrogenic injury of urethra） 指尿道内操作不当所引起的尿道损伤，属尿道内暴力损伤。常见原因有尿道扩张、膀胱镜检查、内窥镜下切除（电刀、液电、激光等）瘢痕，甚至放置尿管等。损伤多发生于后尿道，损伤类型为挫伤、破裂或断裂，甚至器械可穿出尿道而进入盆腔或直肠。操作中病人出现巨痛、流血，此时应停止操作。指肛检查器械突出尿道。可留置尿管引流尿液 10～14d，损伤可愈合；如放置尿管不成功则需切开膀胱，会师术下放置尿管，可能情况下可同时处理尿道、膀胱颈病变；如损伤直肠，则需行修补或乙状结肠造瘘。

外伤性尿道狭窄（traumatic stricture of urethra） 尿道外伤后初期处理不当或处理不及时，使尿道损伤局部出血、尿外渗、炎症反应，后期形成疤痕组织而致尿道狭窄，甚至完全闭塞。如尿道外伤严重，尿道断端移位，两尿道断端距离较远，临床表现为排尿困难或小便完全不能排出而已行膀胱造瘘。并发感染时可有局部和全身感染症状。根据病史及临床表现诊断不难，但需进行尿道探子及尿道造影检查以明确狭窄的程度和部位，确定治疗方案。尿道为部分狭窄者可行尿道扩张。尿道不完全闭锁，断端无明显错位，可行腔内手术，包括内窥镜下尿道内切开、疤痕组织电切或激光、液电治疗；如尿道已完全闭锁、断端错位，则行尿道瘢痕切除对端吻合术。后尿道狭窄不易吻合者可行尿道套入术，复杂性或长段尿道狭窄可行尿道成形术。

外伤性尿瘘（traumatic urethral fistula） 尿道外伤后由于感染等因素，可在尿道与会阴皮肤、直肠等部位形成经久不愈的瘘道，称外伤性尿瘘。根据尿瘘开口位置可分别称为尿道会阴瘘、尿道直肠瘘等。临床表现为久治不愈的瘘道，时好时坏，可表现为少许脓性分泌物或排尿时有尿液流出。有时可形成多条瘘管。根据病史，诊断不难，可行瘘管造影，了解其走向。彻底消炎后行瘘道切除，术前向瘘管内注入美蓝，术中沿染色部位跟踪切除直至尿道，切除瘘管，修补尿道。

男性外生殖器创伤（trauma of male external genitalia） 是指直接或间接暴力如脚踢、拳击、骑跨、挤压或锐器、火器等作用于阴茎、阴囊、睾丸等部位所造成的损伤。分为开放性损伤和闭合性损伤两大类，其诊断主要靠病史、体征及 B 超等检查。常见的男性外生殖器创伤有阴茎皮肤撕脱、阴茎挫伤、断裂、脱位、缺损；阴囊皮肤撕脱、挫伤、血肿、刺伤；睾丸挫伤、裂伤、扭转、脱位；精索血肿、精索切割伤等，具体可参见各条目。

阴茎皮肤撕脱伤（avulsion of penis skin） 指暴力作用于阴茎皮肤，使之与阴茎剥离。由于阴茎皮下组织松弛，活动度大，阴茎突出，使阴茎皮肤易于撕脱，撕脱范围可上达耻骨联合下缘，前至冠状沟，深度在阴茎浅筋膜与白膜之间，多不累及阴茎海绵体、尿道海绵体、龟头等，常可与阴囊皮肤同时撕脱。依据病史、体征一般易于诊断，治疗宜尽量清创缝合，严重损伤不能存活的皮肤则应切除。阴茎皮肤缺损严重者，可用阴囊皮肤作隧道将阴茎包埋，待日后二期成形，也可用附近皮肤作中厚皮瓣或转移带蒂皮瓣覆盖阴茎。

阴茎挫伤（contusion of penis） 指外界暴力所致的阴茎软组织轻度损伤，阴茎白膜未发生破裂，主要表现为阴茎肿胀、皮下出血、血肿及局部疼痛等。鉴于阴茎血液循环丰富、愈合能力强，故阴茎挫伤多能自行愈合。治疗上主要可采取休息、抗感染、理疗等；另外可服用女性激素防止阴茎勃起；少数情况下，有较大血肿时，可行穿刺或切开引流。

阴茎断裂（rupture of penis） 指在阴茎勃起状态下受到外界直接暴力，造成白膜及阴茎海绵体破裂，常在性交或手淫时发生，另外战时可由于爆炸伤、枪弹伤引起，平时也可由于刀割伤、刺伤或自伤引起。根据损伤程度可分为不完全断裂和完全断裂（阴茎断离）。阴茎血液循环丰富，在勃起状态下，白膜变薄，失去弹性，易于折断，受伤时有响声，伴剧痛，随即出现阴茎松软、局部肿胀、血肿形成，阴茎变形偏向健侧，血肿一般局限于阴茎，但若有 Buck 氏筋膜破裂出血可向阴囊和会阴蔓延。一般阴茎折断多伤及一侧海绵体。爆炸伤和枪弹伤时往往引起阴茎远端缺如，大多数阴茎断裂可根据受伤性质及临床表现作出诊断，少数表现不典型者需行海绵体造影或超声多谱勒检查确诊。偶伴有尿道损伤。治疗上，对于阴茎不完全断裂者，主张早期清除血肿，彻底止血及严密缝合破裂白膜，对阴茎断离者，若断离远端尚完整，缺血时间短，组织有生机，应立即行清创后阴茎再植术，再植的关键在于吻合好阴茎背深动脉及阴茎背浅、深两根静脉，如离断不能再植时，则只能行残端清创缝合，注意尽可能保留残端海绵体组织，以有利于日后行整形或阴茎再造术。合并尿道损伤者需同时行尿道修补术。

阴茎脱位（dislocation of penis） 指阴茎受到严重外力作用，造成阴茎、耻骨韧带以及支持组织撕裂，使阴茎脱位至会阴或腹部。如伴有尿道损伤亦可出现排尿困难和尿外渗。治疗上应尽可能设法使阴茎复位并留置导尿。必要时可行耻骨上膀胱造瘘。如阴茎复位困难或支持组织撕裂严重时，可进行手术复位并缝合支持韧带。

阴茎绞窄（strangulation of penis） 指由于性欲异常、精神失常或恶作剧等原因而将金属环、螺帽、橡皮圈等环状物套入阴茎，导致阴茎远端部分血液循环障碍，组织水肿、瘀血，甚至发生阴茎远端坏死。治疗原则是去除异物而不额外增加阴茎损伤，尽快恢复阴茎血液循环，清除血凝块。具体方法因不同种类异物而异，如金属环可选用钢丝剪、锯子或砂轮等器械将其切断而解除绞窄，若金属环嵌入肿胀组织中不易应用器械切断时，可用手指压迫远端阴茎或多次穿刺水肿或血肿，挤压远端，使异物逐步脱出。阴茎远端瘀血、肿胀严重时，可采用 20 号针头行阴茎海绵体穿刺，肝素盐水冲洗，清除血凝块，重者更可采用白膜切开，清除瘀血后缝合，术后可给予扩血管、溶栓等改善微循环药物治疗。

创伤性阴茎缺损（traumatic defect of penis） 由于刀割、刺伤、枪弹伤、爆炸伤、卷入机器、牲畜咬伤及其他意外损伤所引起的阴茎部分缺如。该类损伤往往由于远端已经缺失，因而无法用以修复阴茎，治疗上，主要为缺损部位清创、止血并缝合，若有较大皮肤缺损，无法缝合创面时，则需清创后植皮修复创面。必要时可行Ⅱ期手术阴茎再造。

阴囊挫伤（contusion of scrotum） 由于脚踢、骑跨、挤压等暴力作用于阴囊所造成的钝性软组织损伤，轻者表现为阴囊皮肤斑片状瘀血、水肿；重者可在阴囊皮肤、肉膜及阴囊内形成大小不等的血肿。诊断主要需鉴别有无伴发阴囊内容物的损伤及明显阴囊血肿形成等。治疗上轻者卧床休息，抬高阴囊，局部冷敷、止痛、止血治疗即可，若合并较小阴囊血肿可局部压迫，伤后 48～72h 后可行理疗、热敷等以促进血肿吸收。并发阴囊内容物损伤者则须同时治疗。

阴囊血肿（hematoma of scrotum） 由不同致伤因素所引起的阴囊壁或鞘膜腔内积血。闭合性损伤如脚踢、骑跨、挤压等和开放性损伤如切割、刀刺、撕裂、枪弹、爆炸及阴囊手术后等情况下均可发生。诊断时依据外伤史、阴囊肿胀、压痛等体征，结合阴囊穿刺抽出血液可得到明确诊断，同时借助 B 超等可鉴别是否存在阴囊内容物如睾丸、精索等的损伤及睾丸扭转等，并据此决定治疗。若闭合性损伤时单纯较小阴囊血肿形成，一般可行局部压迫止血和抗感染等非手术治疗，适时理疗、热敷等可促进血肿吸收；若巨大血肿，血肿进行性增大，或开放性损伤并发感染等时，则应立即手术清创止血、减压、引流，若有睾丸破裂所形成血肿，可压迫睾丸导致萎缩，故应手术探查，尽可能修补、保留睾丸，清除血肿并彻底止血，若睾丸碎裂严重，可切除睾丸止血。后期如有慢性炎性反应，鞘膜增厚、硬化，应行鞘膜切除术，较大血肿机化后亦可压迫睾丸致其萎缩且易发肿瘤，可考虑手术切除睾丸。

阴囊刺伤（stab wound of scrotum） 指刺刀、匕首、树枝、牛角等锐器所造成的阴囊直接损伤。根据损伤

的程度和部位分为阴囊皮肤刺伤、睾丸刺伤、精索刺伤等，由于锐器所造成的损伤往往伤口小，但程度深，故有时伤情判断较复杂，伤及睾丸、精索时多伴有明显血肿形成，根据阴囊受伤史、局部体征，结合B超等检查可明确诊断。治疗上如仅伤及阴囊皮肤，则可行单纯清创缝合，如伤及睾丸，需手术修补睾丸白膜，清除血肿。引起精索损伤，视损伤类型作不同处理。输精管断裂、精索血管断裂时，宜用显微外科技术修复。

阴囊皮肤撕脱伤（avulsion of scrotum skin） 因机械撕扯、严重交通事故或兽类咬伤所引起的阴囊皮肤部分或全部撕脱、缺失。常伴有阴囊内容物损伤。依据外伤史及体征，一般均易作出诊断，但应注意明确有无阴囊内容物的损伤及损伤程度、阴囊内是否有异物残留等。治疗上，对能够修复之撕脱伤，首先彻底清创，清除异物，去除失活组织，然后还纳睾丸后修补阴囊，恢复其完整性。若阴囊皮肤完全撕脱而又不能修复时，为保持睾丸的低温环境，不宜简单地将睾丸埋入皮下组织，而应行阴囊重建。重建阴囊可以利用撕脱但尚有活力的阴囊皮肤或游离全层皮瓣行植皮术，也可以利用腹部、股部或会阴部的中厚转移皮瓣。如果伴有睾丸损伤且其活力可疑，则将睾丸转移到大腿内侧皮下，以便日后重建阴囊。

睾丸创伤（trauma of testis） 指由各种暴力因素作用于睾丸所引起的损伤，根据其病因不同分为3类：1. 开放性损伤：包括刀伤、刺伤、枪弹伤、爆炸伤等，2. 闭合性损伤：多由于挤压、骑跨、脚踢、车祸等引起，3. 医源性损伤：如行睾丸活检穿刺、阴囊内手术等时可直接导致睾丸创伤。根据损伤的程度可分为：睾丸挫伤、睾丸裂伤（睾丸破裂）、睾丸脱位、睾丸扭转等。睾丸创伤的治疗原则为镇痛，纠正疼痛性休克，减轻睾丸张力、控制出血、清创时尽可能保留睾丸组织。有脱位及扭转时宜尽快复位并固定。其具体诊断及治疗可参见各型。

睾丸挫伤（contusion of testis） 指由于挤压、骑跨或脚踢等暴力造成睾丸间质毛细血管出血，曲细精管破裂及睾丸肿胀并出现阴囊瘀血斑。诊断要点为：外伤后阴囊处剧痛，向腹部或股部放射，常伴恶心、呕吐等，查体显示阴囊瘀血、肿胀，但睾丸轮廓完整，B超见睾丸内低密度回声区，睾丸白膜完整，可进一步确诊。治疗上主要是镇痛、预防疼痛性休克、止血、防治感染。睾丸应用托带固定，局部冷敷，以减轻张力和出血，若睾丸张力过高，可考虑切开白膜减压，以免日后引起睾丸萎缩。

睾丸裂伤（rupture of testis） 包括开放性损伤和闭合性损伤两类。开放性损伤系锐器、子弹、弹片等直接作用导致睾丸破裂、睾丸组织外露或造成缺损，严重者伤及睾丸主要动脉，造成活动性出血或巨大血肿，日后可发生睾丸萎缩或坏死。闭合性损伤系钝性暴力导致睾丸破裂，因睾丸位于活动度较大的阴囊内而较少发生，但下降不全的睾丸则易受损伤。主要临床表现是局部外伤后剧痛，甚至昏厥、呕吐，阴囊瘀血、肿胀、触痛明显，睾丸轮廓不清，B超检查可发现睾丸白膜连续性中断，形态不规则，正常轮廓消失等。治疗：对开放性损伤需彻底清创，清除坏死组织和异物，缝合睾丸破裂处，尽可能保留正常睾丸组织、正位还纳睾丸，留置有效引流，缝合阴囊皮肤，对合并精索动脉损伤者，如睾丸损伤轻，且局部污染不重，可用显微外科技术修复血管，否则，需切除睾丸，但应尽量保留一部分睾丸白膜。对闭合性损伤，若为睾丸部分破裂，可清除坏死组织、止血、缝合白膜。若为粉碎性破裂，可行睾丸切除。

睾丸内血肿（hematoma of testis） 睾丸挫伤时，其内小血管出血可形成睾丸内血肿。临床表现与睾丸挫伤相似，行B超检查见睾丸内液性暗区，可明确诊断。治疗：对于大部分睾丸内血肿，由于一般体积较小，多可通过保守治疗后自行吸收，治疗措施包括卧床休息、止血、抗感染。少数血肿较大以及睾丸张力过大者，可行白膜切开减压及血肿清除。

外伤性睾丸炎（traumatic orchitis） 睾丸创伤后睾丸间质发生无菌性慢性炎症或曲细精管破裂，血睾屏障破坏，产生抗精子抗体而引起睾丸间质的自身免疫性炎症反应。主要表现为睾丸轻微肿大、胀痛、压痛，久者睾丸质硬或萎缩，重者可影响生育。治疗措施主要有改善血液循环、止痛、皮质激素药物应用。

创伤性睾丸扭转（traumatic torsion of testis） 各种外界暴力如撞伤、踢伤、牵扯等使睾丸精索沿精索纵轴转位。扭转可沿顺时针或逆时针方向而行。睾丸扭转造成扭转以下部分首先出现充血及出血性梗塞，鞘

膜囊中出现浆液或血性渗出，提睾肌痉挛紧张导致睾丸被牵拉回缩，如扭转严重，时间过长，则动脉闭锁，血循停止，最后导致睾丸坏死。临床表现为伤后睾丸疼痛，初为隐痛，继之加剧，伴恶心、呕吐，阴囊红肿、局部压痛，睾丸上移或呈横位，诊断时依据症状、体征及 Doppler 超声检查多可明确诊断。本病需与绞窄性腹股沟疝、附睾炎、睾丸炎等鉴别。治疗应尽早手术复位，并固定睾丸于阴囊底部，以防再次扭转。若睾丸已完全坏死，应切除之。因解剖学异常多为双侧性，故术中应同时行对侧睾丸固定术。

睾丸脱位（dislocation of testis） 外伤性睾丸脱位是指睾丸因会阴部钝性外力作用而被挤压到阴囊外的部位。包括内脱位和外脱位两类。内脱位指睾丸被挤压到腹股沟管、股管、会阴部等处皮下。临床表现为外伤后会阴部剧痛，检查发现阴囊空虚，而在上述阴囊附近区域可扪及有明显触痛之睾丸状肿物。外脱位指开放性损伤所致睾丸脱出阴囊，暴露于体表。治疗：尽快施行开放手术复位，注意睾丸血液循环和精索位置，复位后同时行睾丸固定。

精索血肿（hematoma of spermatic cord） 指外界暴力引起精索损伤时，精索内血管破裂出血在精索部位形成血肿，临床表现为：外伤后精索区域肿胀、疼痛、精索增粗，B 超检查可明确血肿存在与否。治疗：对无其他合并症之较小精索血肿，可予止血、早期冷敷，2～3d 后热敷等措施保守治疗，促进其吸收。若合并下腹部、会阴部、阴囊损伤，精索血肿进行性增大，则需及时手术探查，彻底止血，清除血肿，若为精索动脉损伤所致，应采用显微外科技术修复血管，以防日后睾丸萎缩。

精索切割伤（incised injury of spermatic cord） 指刺刀、匕首等锐器引起的精索开放性损伤，可造成精索部分或完全断裂。临床表现主要为精索走行区域锐器刺伤后局部明显肿胀，伴活动性出血或局部血肿进行性增大等。治疗：尽快切开探查，并明确精索损伤的严重程度，若仅有精索内静脉损伤，行彻底清创、结扎止血。若伴有精索动脉、输精管断裂，则需应用显微外科技术吻合精索动脉及输精管。无法修复者可行睾丸切除。血供不佳者日后可发生睾丸萎缩。

女性外生殖器创伤（trauma of female external genitalia） 直接或间接暴力如粗暴性交、不当分娩、骑跨、锐器、异物等作用于女性会阴部造成大阴唇、小阴唇、外阴皮肤及阴道等处的损伤。常见的女性外生殖器创伤包括：（1）大阴唇挫伤：大阴唇皮肤未破裂，但皮下组织受损，局部组织水肿、淤血或血肿形成，外观呈青紫色，治疗宜制动、镇痛、理疗、预防感染。若伴有较大皮下血肿，可行血肿清除术；（2）小阴唇挫伤：主要表现为小阴唇局部水肿和淤血，应镇痛、理疗、局部包扎和预防感染治疗；（3）会阴撕裂伤等：外伤或分娩所致会阴部撕裂，可分 3 度：Ⅰ度裂伤仅有会阴皮肤及黏膜撕裂，Ⅱ度裂伤除皮肤黏膜撕裂外并有肌层断裂，Ⅲ度裂伤除皮肤、黏膜及肌层撕裂外，肛门括约肌部分或完全撕裂引起大便失禁，所有撕裂伤均应行手术修补。

女性尿道伤（trauma of female urethra） 女性尿道短而直，故损伤较少，主要见于直接或间接暴力所致骨盆骨折，尿道断裂或撕裂。包括车祸、骑跨、锐器直接刺入等，医源性损伤较少见。伤后大都有尿道流血和排尿障碍，根据其损伤严重程度及部位，可出现一定范围的尿外渗。尿道镜及尿道造影检查可以确诊。伤后易出现尿道缺损、尿道阴道瘘及尿失禁等后遗症。治疗原则是早期一期吻合，恢复尿道的连续性、引流外渗尿、预防感染和尿道狭窄。

创伤性尿道阴道瘘（traumatic urethro-vaginal fistula） 创伤引起尿道与阴道间的异常通道，多由于分娩及手术损伤所致。车祸及锐器直接刺伤亦可引起。表现为排尿过程中阴道漏尿，检查可见阴道瘘孔与尿道相通，或呈现尿道横断、尿道完全缺失或尿道断裂。膀胱尿道镜检查可以明确瘘孔的大小、部位、严重程度，膀胱造影及排尿造影亦有利于明确诊断。治疗需行手术修补。

创伤性膀胱阴道瘘（traumatic vesicovaginal fistula） 创伤引起膀胱与阴道间的异常通道。多由于分娩或手术损伤引起，偶有因锐器直接刺伤或严重车祸等情况下引起。表现为阴道随时漏尿，手术所致者立即发生漏尿，因分娩时组织受压坏死而形成者多于产后 7～14d 漏尿，检查阴道时可见前壁有瘘孔，尿液自孔内流出，瘘孔小时可于阴道内塞入纱布，将美蓝注入膀胱，如纱布染蓝即可确诊。膀胱镜检查可进一步明确瘘孔的大小、数目、位置及与输尿管开口的关系，并

可排除膀胱内其他病变。车祸、外伤、手术损伤引起者应立即修补，分娩引起者待产后3~6月后再行修补术。手术方式根据瘘孔部位、发生原因和手术的难易而确定经阴道、经腹或联合入路进行。

子宫创伤（trauma of the uterus） 多由于手术操作如行宫腔操作或机械性梗阻性分娩、刮宫或安、取宫内节育器时造成子宫的意外损伤，甚至子宫穿孔。另外，少数情况下严重车祸或锐器直接刺入和医源性损伤可造成子宫裂伤或穿孔。若子宫损伤轻、穿孔小，临床一般症状轻微或仅有局部压痛，结合病史易于作出诊断。可采用卧床休息，密切观察3~5d、抗感染治疗等处理。若子宫穿孔大、或伤及周围重要脏器可引起剧烈下腹痛，内出血可导致休克等；伤及膀胱可出现血尿；伤及肠管可造成弥漫性腹膜炎，对此宜借助B超等明确诊断，并立即剖腹探查，进行止血、修补。车祸、锐器等引起的子宫创伤多伴周围脏器损伤，需尽快手术探查、修补子宫，处理合并伤。

子宫附件创伤（trauma of uterine adnexa） 手术、严重车祸或锐器直接刺入所造成的输卵管、卵巢的意外损伤，较为少见。手术误伤术中一般易于发现，可立即进行修补，外界暴力所致附件损伤多伴有其他脏器的损伤，且部位深在，难于发现。B超可为诊断提供帮助，疑有附件损伤，需立即手术探查。严重损伤无法修复者需行附件切除。

多发伤（multiple injuries） 目前国内外对多发伤尚无明确统一标准。大多数学者认为多发伤是指同一伤因打击下，人体同时或相继有两个或两个以上的解剖部位或脏器的严重损伤。不能将多发伤理解为各种创伤的简单相加，它是一种对全身状态影响较大、病理生理变化较严重、并危及生命的损伤，多因严重休克、大出血、呼吸循环障碍等而死亡。后期可能发生心肺功能不全、急性呼吸窘迫综合征、再灌注损伤综合征、重症感染和脓毒症休克和多脏器功能不全综合征等严重的合并征。因此有人建议将多发伤看作为一个独立的临床综合征。战时多发伤的发生与使用武器和战术等有密切关系，发生率约为4.8%~18%，甚至高达70%以上；平时多发生于交通事故伤、爆炸伤、高处坠落伤等。

多发伤的诊断（diagnosis of multiple injuries） 凡具备下列伤情两条以上者可确定为多发伤：(1) 头颅伤：颅骨骨折，伴有昏迷、伴昏迷的颅内血肿、脑挫伤、颌面部骨折；(2) 颈部：颈部外伤伴有大血管损伤、血肿、颈椎损伤；(3) 胸部外伤：多发性肋骨骨折、血气胸、肺挫伤，纵隔、心血管和气管损伤，膈肌破裂；(4) 腹部损伤：腹内出血、内脏伤、腹膜后大血肿；(5) 泌尿生殖系统损伤：肾破裂、膀胱破裂、子宫破裂、尿道断裂、阴道破裂；(6) 骨盆骨折伴有休克；(7) 脊椎骨折伴有神经系统损伤；(8) 上肢、肩胛骨、长骨干骨折；(9) 下肢长骨干骨折；(10) 四肢广泛撕脱伤。

初期往往对多发伤的损伤范围和伤情严重程度的评估不够全面，故应对其伤情进行密切的动态观察，以发现初期体征不明显的深而隐蔽的损伤和继发性损伤，如迟发性血胸、十二指肠、胰腺损伤、腹膜后结肠破裂、腹膜后隐性大出血等。

多发伤的临床特点（clinic characteristics of multiple injuries） 1. 生理紊乱重、伤情变化快、死亡率高：严重多发伤都伴有一系列与创伤严重程度、受伤性质、部位、伤员年龄、既往健康状况等密切相关的严重全身反应，伤后常发生严重的生理紊乱及病理生理变化，机体代偿能力很小，伤情变化快。

2. 伤情重、休克发生率高：多发伤损伤范围广、失血量大、休克发生率高。休克总的发生率为50%，且低血容量性休克与心源性休克可能同时存在。

3. 低氧血症严重：多发伤早期低氧血症发生率可高达90%，尤其是颅脑外伤、胸部外伤伴有休克或昏迷时。临床特点可分两型：(1) 呼吸困难型：缺氧表现明显；(2) 隐蔽型：缺氧体征不明显，表现为烦躁不安，如不注意低氧血症，而给与止痛剂，伤员可发生呼吸停止，须高度重视。

4. 易漏诊和误诊：闭合性与开放性、明显与隐蔽、多部位多系统的创伤同时存在，大多数伤员不能自诉伤情，易发生误诊及漏诊的部位常为胸、腹、腹膜后及肠道。

5. 处理顺序上的矛盾：多个部位的创伤均很严重时，处理顺序上就会发生矛盾，应优先处理威胁生命的创伤。

6. 感染和器官功能不全发生率高：伤后机体防御功能降低、伤口或体腔污染重、监测及治疗使用导管多等因素，使伤后重症感染及脓毒症等并发症发生率增高，并易发生心功能不全、急性呼吸窘迫综合

征、急性肾功能不全、DIC 及 MODS 等严重并发症。

多发伤中的颅脑伤（brain injury in multiple injuries） 在多发伤伤员中，半数以上有颅脑伤，有颅脑伤者其休克发生率高达 26% ~ 68%，低氧血症发生率高而严重，死亡率高。临床上要注意观察伤员的意识水平、瞳孔反射及肢体运动情况；注意伤情间的相互关系及影响，如颅脑伤后可使血压升高，而胸、腹腔及腹膜后出血可导致血压降低，病人可表现为血压正常；应注意眼外伤、眶内血肿、颈交感神经损伤等引起的瞳孔散大与颅内高压脑疝的瞳孔散大的鉴别，以及严重的胸部外伤、低氧血症、休克、酒精中毒等所致昏迷与颅脑伤的昏迷的鉴别，避免盲目开颅。颅脑外伤、颌面外伤时还应注意有无颈椎骨折或脱位，以免因搬动及其他操作加重损伤，甚至造成高位截瘫的严重后果。以颅脑伤为主的多发伤，尤其是有昏迷的伤员，应常规检查胸部、脊柱、腹部有无损伤，以防漏诊。

多发伤中的颈部伤（neck injury in multiple injuries） 在颈部伤为主的多发伤中，伤后主要的危险是出血、呼吸道梗阻和感染。拳击或其他钝性伤致颈部闭合性损伤，除引起软组织和大血管外伤，颈部血肿增大，压迫气管发生呼吸困难外，可同时致喉和气管受伤，引起喉头水肿。刀割伤、刺伤、火器伤引起颈部开放伤时，因颈部器官易于移动，常致伤道变位，外出血少甚至无外出血，而在颈深部形成大血肿，压迫气管。大的颈静脉破裂，应注意空气栓塞。食管和气管破裂、血液吸入气管不仅可致窒息，并可引起严重的肺部感染。应常规准备气管切开包等以保证气道通畅。治疗颈部软组织伤的同时应高度重视颈椎损伤，伤情允许时拍全颈椎片及 CT 检查。同时应考虑有臂丛神经、副神经及胸导管损伤的可能。

多发伤中的胸部伤（chest injury in multiple injuries） 在多发伤中，胸部伤的发生率约占 52.3%，仅次于四肢和头颅。其特点是体征明显、易于发现。早期诊断主要依靠物理学检查。注意有无反常呼吸运动及胸壁塌陷、开放伤的部位和大小；触诊可了解局部肋骨骨折情况，注意有无皮下气肿，特别是颈部皮下有无捻发音，颈部皮下气肿，常提示食管、气管或支气管损伤；叩诊及听诊可以发现有无肺不张、血气胸等。X 线检查对肋骨骨折、血气胸、肺萎缩或不张、气管、纵膈移位或气肿、膈肌破裂等有诊断价值。胸穿对血气胸诊断具有迅速、简单和可靠的特点，可作为疑有血气胸者的常规检查。对张力性气胸或大量的血胸应进行紧急处理，绝不可因等待胸部 X 线检查而延误抢救时机。抢救中应随时想到胸部外伤可能致心脏挫伤和心包填塞症，一旦出现可疑的表现，应立即行进一步检查，明确诊断，积极处理。

多发伤中的腹部伤（abdominal injury in multiple injuries） 多发伤中的腹部外伤发生率约占 29% ~ 63.9%。腹部脏器损伤诊断较困难，有颅脑损伤昏迷，或有休克、烦躁不安的伤员，诊断更为困难。外伤史及腹部体征是判断伤情的基础，腹部外伤诊断的重点在于决定是否需要剖腹探查，而不是确定哪个脏器损伤。腹腔穿刺与腹腔灌洗相结合能提高腹部外伤尤其是闭合性腹部外伤诊断的准确性，且方法简便，易于掌握。对多发伤伤员，尤其是下胸部肋骨骨折、下胸部或腰背部刀刺伤或钝挫伤，均应行常规腹部检查，必要时行腹穿或腹腔灌洗；直肠指诊不可忽略，以除外直肠、尿道、腰椎或马尾神经的损伤。B 超、腹部平片或胸腹联合透视、CT 等检查，均有助于腹部外伤的诊断，如伤员病情允许可选择性的进行检查。一旦诊断明确，须尽快进行剖腹探查，切忌做不必要的检查和搬动，而延误手术时机。没有腹部体征或腹部体征不明显的多发伤伤员，应动态观察病情变化，以防漏诊。

多发伤中的脊柱伤（spinal injury in multiple injuries） 多发伤中的脊柱、脊髓损伤，根据外伤史、局部疼痛、压痛和畸形、以及功能障碍诊断不难。在救治时，对疑有脊柱、脊髓伤的多发伤伤员，在抢救过程中搬动一律按脊柱骨折处理，以防加重脊髓的损伤；优先处理颅脑、胸、腹腔或其他威胁生命的合并伤。对脊柱伤，通过 X 线片、CT、核磁共振（MRI）等检查，确定骨折部位和脊髓损伤情况，弄清损伤平面和损伤程度，是完全还是不完全瘫痪。颈椎上部和下部的创伤应仔细检查，脊髓损伤引起瘫痪可能掩盖腹腔脏器伤所致的腹膜刺激征，以致腹腔内脏伤漏诊。

多发伤中的四肢伤（limb injury in multiple injuries） 多发伤中四肢伤最多见，约占 60% ~ 70%。四肢骨折大多有明显的临床症状及体征，如伤肢压痛、畸形、异常活动及骨擦音、功能障碍等，结合 X 线片

即可明确诊断。四肢伤的救治首先要服从于救命为主的原则。目前大多数学者认为多发伤中的四肢骨折，只要伤情允许，尽早行骨折内固定术，骨折内固定后有利于多发伤的救治。在处理四肢伤时，应考虑到四肢功能，尽可能保证功能，减少肢体残废率；注意检查有无血管损伤，尤其是近膝关节附近的骨折更应常规检查肢体血管搏动、缺血体征，大血管损伤应急诊作血管重建术，防肢体坏死；要注意防治筋膜间隙综合征，当出现局部肢体疼痛、肿胀、苍白和无脉等筋膜间隙综合征症状时，应尽早切开减压，以防肢体肌肉、血管、神经损伤和坏死。

多发伤检诊程序（examination and diagnosis procedure for multiple injuries） 多发伤涉及机体组织部位多，检诊及治疗复杂。在不耽误抢救前提下，应一边抢救一边检诊。接诊时首先注意伤员的意识、面色以及生命征（呼吸、脉搏、血压），重点检查致命性损伤。再按 Freeland 等提出的“CRASHPLAN”进行检查，具体即是：C = cardiac（心脏）、R = respiration（呼吸）、A = abdomen（腹部）、S = spinal cord（脊髓）、H = head（头颅）、P = pelvis（骨盆）、L = limb（四肢）、A = arteries（动脉）、N = nerves（神经）的顺序进行检查。紧急情况下，在几分钟内，对呼吸、循环、消化、泌尿、脑、脊髓及四肢骨骼各系统伤情进行评估，按伤情决定抢救先后顺序。

多发伤 VIPC 救治程序（VIPC resuscitation procedure for multiple injuries） 要提高严重多发伤的抢救成功率，就应有一套抢救规范和程序，使抢救措施迅速、准确、有效。VIPC 即是一套多发伤的抢救程序，具体为：V = Ventilation，保持呼吸道通畅及充分通气供氧；I = Infusion，输液、输血扩充血容量及细胞外液；P = Pulsation，对心脏功能的监测，除低血容量休克外，还应考虑到有胸部外伤时心肌挫伤、心包填塞、心肌梗塞或冠状动脉气栓等造成的心源性休克的可能，或两者并存；C = Control bleeding，抢救中紧急控制明显或隐蔽性的出血。

多发伤的急救复苏（resuscitation of multiple injuries） 严重多发伤伤员到达时，如出现心搏骤停，除正确的进行胸外按压行心肺复苏外，还应注意：A 气道控制（airway control）；B 呼吸支持（breathing support）；C 循环支持（circulation support）；D 静脉通路给药及各种液体（drugs and fluids）；E 心电监测（electrocardiography，ECG）；F 除颤（defibrillation treatment）等。大出血引起的心搏停止，在心脏按压的同时应注意恢复有效血容量，方能有效复苏。注意观察和判断伤员的休克症状和程度，动态观察脉搏和血压的变化，及时判明休克的发展趋向，并及时处理。低血容量性休克的伤员应早期迅速补充足量液体、血液及血浆增量剂，原则为需多少补多少。同时应注意渗透压的变化，防止高渗和低渗引起的组织器管损害。在复苏过程中应注意，多发伤损伤部位多、范围广、失血量大、休克重、伤情复杂，加之伤员不能自诉受伤史及伤情，故要随时仔细观察病情变化发展，以指导复苏治疗。

多发伤手术处理原则（operative principle of multiple injuries） 在多发伤抢救手术处理中，凡影响循环、呼吸功能的损伤，必须及早优先处理；有进行性出血的创伤也需立即处理；对濒死伤员应一边积极抢救，一边做好手术准备，一旦伤情相对平稳，立即手术处理；在有两个以上伤部需手术处理时，严重者优先，如均危及生命，应争分夺秒地同时进行手术抢救。颅脑伤与合并伤均很重，如合并腹腔实质器官出血、进行性血胸，应在积极抗休克的基础上，分组同时进行紧急手术；颅脑伤重，合并伤轻，应及时处理颅脑伤；合并伤重于颅脑伤，如腹腔、胸腔的内出血，而无明显的颅内高压征象，应先处理腹、胸腔的出血。腹腔空腔脏器伤，可置于其他危及生命的创伤处理之后。合并有四肢长骨骨折者，应争取尽早施行骨折复位及内固定。手术以简单、救命为主，尽量缩短手术时间。在实施紧急手术的同时，要大量、快速、及时输入液体、全血，维持血压在 10.7kPa（80mmHg）以上，以保证各重要脏器的灌注，维持器官功能。

多发伤的监护（monitoring of multiple injuries） 严重多发伤因伤情复杂，生理紊乱重，病情呈进行性发展，应将伤伤员送入加强医疗病房（ICU），以及时、准确了解和判断主要脏器功能状况，及时采取预防措施维持主要脏器功能，这对降低伤员的并发症、提高生存率和生存质量有重要意义。主要应进行以下几方面的监护：(1) 循环系统监测：血压、心率、经皮氧张力（PtCO2），中心静脉压（CVP）、肺动脉压（PAP）、肺动脉楔压（PAWP）、和心排量（CO）等；(2) 呼吸监测：肺通气、动力学、氧合作用等；(3)

肾功能监测：尿量、尿比重、尿镜检、尿生化等；(4) 胃肠道监测：胃液质和量、胃液 pH、胃内压等；(5) 颅内压；(6) 凝血功能监测：出凝血时间、血小板、部分凝血活酶时间（PTT）和纤维蛋白降解产物（FDP）等；(7) 免疫功能监测：T 细胞、B 细胞及吞噬细胞功能等；(8) 营养监测和肝功能监测等。

多发伤的并发症（complication of multiple injuries） 随着急救技术、措施的提高及 ICU 的治疗，严重多发伤病人早期存活率大大提高，但死于后期严重并发症者不断增加，应引起高度重视。主要并发症有：(1) 感染：多发伤伤员的感染常为混合性，且不仅限于局部，常形成多种细菌性的脓毒症，同时易并发厌氧菌感染，如气性坏疽、厌氧性蜂窝组织炎等；还可出现细菌和真菌混合感染。治疗时抗生素使用原则为：时间要早、剂量要大、疗程要短、宜静脉给药；(2) 肺部并发症：多发伤患者，尤其是多发性骨折、骨盆骨折伤员，伤后长期卧床易并发肺炎、肺不张、肺水肿、肺栓塞等。患者除外伤表现外，还有低氧血症、高碳酸血症、低血压和呼吸困难，以及由感染引起的全身中毒症状；(3) 急性呼吸窘迫综合征（ARDS）；(4) 急性肾功能衰竭；(5) 脂肪栓塞综合征；(6) 多脏器功能不全综合征（MODS）等。

多发伤的后期处理（later management of multiple injuries） 由于严重多发伤初期抢救过程中是以“救命为主”为原则，常遗留了些问题需要在后期进一步处理，以提高伤员的生存质量。主要有：

1. 保存肢体功能：早期急救过程中不允许花过多时间处理骨折，尤其是近关节的骨折，应将肢体固定于功能位或能最大限度保存功能的位置，以利后期的进一步处理和功能恢复。

2. 语言障碍的治疗：多发伤尤其是合并有脑外伤者，有长期昏迷或带气管套管伤员，对语言理解力差，吞咽障碍及发音困难等，需经专门训练的语言治疗专业人员，作出正确诊断，并制定出治疗方案。

3. 心理治疗：严重多发伤、脑外伤、脊髓损伤者常出现心理和精神障碍，不能正视伤后的现状，对生活失去信心。因此绝不能岐视他们，使他们感到在社会中与别人平等，树立信心，以正常心态面对伤后的社会、家庭生活，最大限度地恢复残余功能，培养独立生活与工作的能力。

止血法：指压法（hemostasis: hemostasia by digital pressure） 适用于较大动脉出血的急救，用手指、掌或拳把出血血管的近心端用力压向骨骼，阻断血流以达到暂时止血的目的。常用的方法有：

1. 颈部出血：压迫胸锁乳突肌内缘，将颈总动脉压向第六颈椎横突。禁止同时压迫双侧颈总动脉。

2. 颜面部出血：在下颌角前 1.5cm 处压迫面动脉。

3. 头皮出血：前半部出血，在耳前对着下颌关节压迫颞动脉；后半部出血，在耳后乳突与枕后粗隆间压迫枕动脉。

4. 肩部出血：在锁骨上窝，将锁骨下动脉压向第一肋骨。

5. 前臂与上臂出血：在上臂内侧中点（在肱二头肌内侧沟），将肱动脉压向肱骨。

6. 手掌及手指出血：手掌的出血用两手拇指分别压在腕部的尺、桡动脉上；手指出血可压迫指根部两侧的指动脉。

7. 下肢出血：在腹股沟中点压迫股动脉、或在腘窝处压迫腘动脉。

8. 足部出血：用两手拇指分别压迫于足背动脉和内踝后的胫后动脉。

止血法：加压包扎法（hemostasis: hemostasia by pressure bandage）

是急救时最常用的临时止血方法。适用于体表及四肢中、小动脉和静脉出血。用消毒纱布垫或将干净毛巾、布料折成比伤口稍大的垫子盖住伤口，再用绷带或三角巾缠绕包扎，松紧以能达到止血目的为佳，注意范围应较大，且应抬高伤肢。

止血法：屈曲肢体加垫法（hemostasis: limb hemostasia by hyperflexion with a pad）

适用于前臂或小腿的出血。方法是在肘窝或腘窝处放上纱布垫、毛巾、衣服、棉花和敷料等，然后使关节屈曲，再用绷带、三角巾或布带将屈曲肢体紧紧地缠扎起来。有骨折或可疑骨折时，不能采用此法，以免引起骨折错位或剧烈疼痛。

止血法：橡皮止血带（hemostasis: hemostasia with rubber tourniquet）

是套缚于肢体上间接压迫血管以阻止远端伤口出血的一种止血方式。常用的是 Samway 止血带，为一

橡皮管，其一端有锚扣，止血带缚紧肢体后将其另一游离端扣压在锚扣上便于固定，也可用普通的、强韧的胶皮管代替止血带，胶皮管不应直接与皮肤接触，可用衣服、三角巾或毛巾等包绕衬垫局部，拉平皱褶，再上止血带；止血带的松紧要合适，过紧可损伤皮肤和神经，过松只压住静脉，而动脉血仍能通过，达不到止血目的，反而出血更多；止血带要有醒目标志，记录使用时间；缠止血带时间不宜超过 1～2h，寒冷季节不应超过半小时，松带时间为 1～2min。

止血法：充气止血带（hemostasis: hemostasia by pneumatic tourniquet）

适用于肢体大动脉出血，是一种暂时急救止血措施，又称气囊止血带止血法，气囊止血带为一窄长的胶皮囊，宽为 10～15cm。使用时将气囊置于已包扎的伤口上或靠近伤口近侧主要血管处，局部加压，上肢止血压力为收缩压 + 6.67kPa（50mmHg），下肢为收缩压 + 10.67kPa（80mmHg）。使用气囊止血带要严格掌握适应证，限于其他止血方法不适宜或无效时使用，并注意以下几点：(1) 要有醒目标志，记录使用时间，扎止血带时间一般不应超过 2h，若后送时间长，应每隔 1h 松带一次，松带时抬高伤肢或用手及敷料压迫出血部位；(2) 止血带应扎于伤口近侧，不强调标准部位；(3) 松带时应有止血钳随时备用；(4) 有条件时先输血、输液，补充血容量；(5) 上带过久，肢体远端已有坏死迹象时，不应松带，应立即行截肢术；(6) 防止松带时，可能出现休克和再灌注损伤。

止血法：填塞法（hemostasis: hemostasia with tampon）

适用于大腿根部、肩部、腋窝和颈部等处，由于部位深不能用加压包扎法止血者。方法是：用急救包的棉垫、消毒纱布块或可吸收的明胶海绵等填塞在伤口内，再加敷料进行加压包扎，把伤口血管挤压闭合，起到止血目的。缺点是止血不够彻底，并增加感染机会。故仅在不得已时使用。

止血法：结扎法（hemostasis: hemostasia by ligation）

最为常用，一般先以止血钳夹住出血点再用线结扎；也可先以止血钳等分离血管，再用线套缚结扎。为避免结扎线脱落，可用双重结扎法或缝合结扎法。但对各部位主要血管不宜采用此法，因这样可能引起远端局部循环障碍。

止血法：栓塞法（hemostasis: hemostasia by embolization）

经选择性血管插管，注入栓塞剂如明胶海绵等，或利用带气囊导管，使血管栓塞，达到脏器局部暂时或永久止血的方法。又如痔出血等用硬化剂等注射使之栓塞止血。栓塞止血法具有高选择性，且有诊断性价值，适用于未采取手术或难以手术的部位的止血。缺点是有创和可能有过敏反应等。

三角布包扎法—头部（triangular head bandaging）

三角布包扎法在创伤急救中最常用，优点是应用方便、易掌握、速度快、效果可靠和应用范围广，适用于身体各部。一般三角布是用一块长宽各 80cm 的白布，对角剪开就成两条三角布，其底边长 130cm 左右，顶角至底边的中点是 65cm 左右。头部三角布包扎法要点为：把三角布底边折叠成二指宽，顶角向后盖头上，底边齐眉向后拉，两底角在枕部左右交叉压住顶角。顶角平叠在右手底角内，两底角再经双耳上缘绕到前额打结。

三角布包扎法—单侧面部（triangular unilateral-face bandaging）

将三角布的底边中央至顶角叠成一小三角布或剪开，将底斜盖于伤侧面部，用一底角与顶角在健侧颞部打结，然后拉紧另一底角，包绕下颌，在健侧耳前上方打结。

三角布包扎法—面具式（triangular mask-shaped bandaging）

将三角布顶角打一结套住下颌，罩住头面，拉紧两底角交叉绕至前额打结，包好后根据伤情，可在眼、口、鼻处将布提起，小心各剪一小洞口，露出两眼和口鼻。适用于面部烧伤或有较广泛的软组织伤急救包扎。

三角布包扎法—胸背部（triangular thoracodorsal bandage）

1. 一般包扎法：三角布底边横放在胸部，顶角绕过伤侧肩部到背后部，三角布的中部盖在胸部的伤处，两底角拉到背部打结，再与顶角打结。背部包扎则与胸部相反，即两底角及顶角在胸前打结。

2. 燕尾巾胸背部包扎法：把三角巾的两个底角斜对折在一边形成燕子尾巴样即成燕尾巾。方法是将燕尾巾放在胸前，夹角对准胸骨上窝，燕尾底角系带围胸在背后打结，然后一燕尾顶角系带，过肩到后背绕横带后上提，与另一燕尾角打结。背部包扎时将燕尾巾调换到背部即可。

3. 燕尾巾侧胸包扎法：燕尾巾放于伤侧胸部，一燕尾角在胸前，另一燕尾角在背后，两底边角结带在对侧季肋部打结，然后拉紧，两燕尾角在健侧肩部打结。

4. 双燕尾巾胸背部包扎法：先将双燕尾巾的连结处放在一侧腋下的腰部，把另外两个底角分别经胸背拉到对侧打结，再把胸背燕尾角上提到肩上打结。

三角布包扎法—腹臀部（triangular abdomen-buttock bandaging）

将三角布折成燕尾巾，底边系带围腰部打结，燕尾夹角对准大腿外侧中线，前角大于后角并压住后角，前角经两腿间向后拉，并与后角在臀下打结。

三角布包扎法—上肢（triangular upper-limb bandaging）

把三角布一底角打结后套在伤手上，另一底角经伤肢后侧绕过伤侧肩背部拉到对侧肩上，顶角系带并包绕伤肢，前臂屈曲至胸前，两底角相遇打结。

三角布包扎法—肩部（triangular shoulder bandaging）

分单肩和双肩包扎法。

1. 单肩：三角布折成燕尾巾状，夹角朝上，放在伤侧肩上，向后的一角压住向前的一角，并稍大于向前的一角。燕尾底边绕上臂上 1/3 打结，拉紧两燕尾角、分别经胸背于对侧腋下打结。

2. 双肩：两燕尾角等大，夹角朝上对准颈后正中，燕尾披在双肩上，两燕尾角过肩由前往后包肩到腋下与燕尾底边相遇打结。

三角布包扎法—残肢（triangular stump bandaging）

分别将三角布底边中间和顶角打结成风帽状，然后将残肢伤端套入风帽内，再拉紧两底角，于近心端互相反口打结。

四头带包扎法（four-tailed bandaging）

用一长方形布一块，其大小按需要而定，用于眼部者可小到80cm × 8cm；用于躯干部可大至 140cm × 40cm。包扎时将长的两端剪开后两边头带平行打结或交叉打结。适用于鼻部，头、枕部及胸、腹部伤的急救包扎。密封效果好，不易滑脱。

绷带包扎法—头部单一绷带（unilateral head bandaging）

先在伤处盖上无菌敷料，绷带一头留取较长，由助手或伤员自己拉住，第一道绷带由额部缠向后头部，并在头后部转折，绕头部缠 1 ~ 2 圈，并把第一道绷带固定住，再绕过留出的绷带头转向头后部，由头后部再越过头顶回到起头的地方，这样反复来回直到将毛发部完全盖住为止。头后的几个转折，绕回压住，绷带最后的和开始的头结扎在一起。

绷带包扎法—头部双绷带（bilateral head bandaging）

先在伤处盖上无菌敷料，将两个绷带连接在一起，打结处放在头后部，分别经耳上向前于额部中央交叉，将第一个绷带经头顶到枕部，第二个绷带则绕头部，并在枕部将第一个绷带复盖；第一个绷带再由枕部经头顶到额部，第二个绷带则又从枕部绕到额部将第一个绷带复盖，如此反复缠绕将整个头部复盖，最后将第二个绷带绕头部数周，于头后打结。此方法不需助手，包扎紧而牢靠。

绷带包扎法—眼部（ophthalmic bandaging）

1. 双眼绷带包扎法：绷带一头置于枕外粗隆，从右到左，经耳上绕向前盖住双眼，再经耳上绕到后部，反复多圈后，枕后打结。

2. 单眼绷带包扎法（右眼为例）：先将绷带在额部缠两圈作固定用，然后把绷带由头后部经右耳下方向前绕，斜过右眼和前额再围头绕一圈，以便更为固定，再由右耳下斜过右眼和前额，然后再回头绕一圈以固定，直到把整个眼全部复盖为止。

绷带包扎法—肩部人字形法（shoulder-bandaging with "∧" shape）

在伤侧的上臂靠近腋下，环绕二圈固定，再经胸前穿过对侧腋下（垫衬垫）经背后回到伤侧的上臂，用"8"字形绷扎法缠绕 1 圈，再绕躯干。如此重复，在伤侧肩部逐渐上行，每圈压盖前圈 1/2 ~ 1/3，直至将伤肩完全包没为止，包妥后呈"人"字形。

绷带包扎法—肩部贴胸缠法（shoulder-chest bandaging）

先在伤侧的上臂近腋下处环绕二圈固定，经胸前穿过对侧腋下（双腋下垫衬垫）经背后回伤侧上臂，将上臂紧贴侧胸臂，前臂屈肘约小于90°，贴于胸前；用绷扎缠绕使上臂、前臂、肩部与胸背部固定在一起。前臂也可用一三角巾悬吊于颈后打结。此法适用于肩及上臂外伤后暂时性急救包扎。

绷带包扎法—肘部8字形法（elbow bandaging with "8" shape）

肘关节屈曲90度，绷带环绕二圈固定，关节上下作8字绷扎法缠绕，在肘窝交叉，每圈复盖前圈1/2～1/3，然后在上臂环行二圈固定即可。此法适用于肘部外伤后急救包扎。

绷带包扎法—足部（feet bandaging）

绕足跟及足背缠绕二圈固定，自跟腱斜过足跖，压盖跟部1/3。自足底经足背与前圈交叉，绕到跟腱，压盖前圈1/2，连续作8字形绷带包扎，渐向踝部与足部移行，各圈在足背交叉，包没足跟及踝部，最后环绕二圈固定。

绷带包扎法—残端（stump bandaging）

在残端近侧绕2～3圈固定后，从前到后又从后到前压住残端，用左手拇指、食指按住绷带反折处，再于近侧缠绕2圈压紧反折处。如此重复数次，渐向两侧移行，直至完全复盖残端为止。

固定法—上肢三角巾法（fixation: triangular bandaging of upper limb） 将一块三角巾摊放在躯干前面，上端经伤侧肩部搭在颈后；将伤肢的肘关节屈曲，略小于90度角，横放在胸前；再将三角巾下端提起搭过健侧肩部，在颈后将两端结扎，将伤肢悬吊在胸前。第二条三角巾迭成宽带，将伤肢臂部固定在侧胸壁。这种方法所需器材少，方法简单，适于现场急救。但由于胸壁还有一定活动，固定不够确实。

固定法—普通夹板（fixation: splint）

夹板可采用具有塑、韧、弹三种特性的材料制作，以木质为宜，制成适用于各部位的夹板起固定作用。这种夹板通常又称为小夹板，一般不超过骨折上、下关节，并用横带和多种固定垫保持整复后的位置。小夹板固定能有效地防止骨折端发生移位，并能在骨折固定期内及时进行关节活动锻炼，不妨碍肌肉收缩，利于骨折愈合；肌肉收缩时该处周径增大，相对地使小夹板、横带和固定垫的压力暂时增加，骨折端残余的侧方或成角移位进一步矫正。某些邻近关节部位的骨折或关节内骨折，闭合复位后用小夹板固定时，为防止骨折再移位，须将关节暂时固定于特定的位置，可应用超过关节的夹板作固定。小夹板固定具有固定确实，骨折愈合快，功能恢复好等优点。但必须正确掌握应用，太松或固定垫使用不当会造成固定不牢；绑扎太紧可产生压迫性溃疡、缺血性肌挛缩，甚至肢体坏疽等不良后果。

固定法：铁丝夹板（fixation: steel-wire splint）

铁丝夹板或称梯形夹板，由铁丝制成，用粗铁丝做边，细铁丝编织结成梯形或S形。如所取铁丝较细，则可卷成轴状备用，长度不够时，可以连接加长。铁丝夹板可弯曲折转，易适合体形，各部位均便于应用。使用前，应先加衬垫，包扎妥当，防止压迫皮肤。缺点是略有弹性，固定不够确实；可配合使用小夹板固定克服它的弱点。

肩关节或肱骨伤的固定：上端从健侧肩峰开始，绕过背上部、伤侧肩部和肘部的外侧到掌横纹。肩关节放在内收位，上臂贴附于胸侧壁，肘关节屈曲，略小于直角。夹板两端用绷带或绳索连接，防止弹力张开，外用绷带或三角巾将伤肢固定于胸壁。

肘关节、前臂或腕关节伤固定：从伤侧肩关节开始向下固定，下端到掌横纹，并将腕关节略向背侧托起。先将上、前臂固定于夹板上，再将上肢固定于胸前壁。

膝关节、小腿、踝关节和足部固定：可用长腿（从臀下皱襞向下）或短腿（从膝关节向下）的铁丝夹板进行后侧固定或箱形固定，下端长过趾，外侧加用夹板。大腿及髋关节固定从腋部开始，将髋、膝关节都固定在内，用前侧和背侧夹板使外侧夹板加强。

固定法—充气夹板（fixation: aerated splint）

由可展开的塑料皮囊组成，使用时将夹板包裹伤部后，用尼龙搭扣对合。通过充气阀门充气至囊内压为6.67～9.33kPa（50～70mmHg）即可。它具有携带方便、固定牢靠、防震、牵引和止血等作用，且不影响X线检查。充气夹板有股骨髋人字夹板、上肢及小腿通用夹板、肘及踝关节夹板3类。

固定法—自体固定（fixation：auto-fixation）

是利用躯干或健侧肢体将伤肢（指）固定的方法、为一种简单、有效的急救外固定形式。

1. 自体躯干固定法：前臂骨折，在无固定器材时、可将伤肢用三角巾或绷带将上臂固定于胸前，于颈后打结，然后环绕伤肢将上臂包扎固定于胸侧。

2. 下肢自体固定法：于双踝、双膝间垫以毛巾等软物，用绷带或三角巾将双下肢捆扎在一起。

条件允许时，应及时换用其它固定方法再继续后送。

固定法—胸肱石膏法（fixation：chest-humerus plaster bandaging）

需频繁后送而不宜采用外展石膏时，可暂时使用贴胸的胸肱石膏法。即先在伤肢与胸壁间用厚棉垫隔开，屈肘 90 度，将前臂贴于胸前壁上，掌心向内或向上；然后用石膏带从肩上部经肱骨外侧包到肘关节，再用数条石膏绷带将上臂和前臂固定于胸壁，露出手指。这种固定虽不能将上肢固定在最佳功能位，但便于运输，后送时占地位少，便于冬季穿衣。条件许可时，再改用外展石膏固定。

固定法—托马氏夹板（fixation：Thoma splint）

先将伤部包扎好，用手握住踝部向下牵引，同时将下肢举高，放入托马氏夹板。要点是使夹上的环部（或半环部）抵在坐骨结节上，然后在踝部上好牵引带，在夹的远端略加牵引固定即可。由于夹只有两根铁柱，可用三角巾或绷带将夹和腿固定起来，在腿的后部将它托起，与夹保持平行，但不要加压过多，以免腿后部组织很快变为扁平。为防足跟受压，夹下端还可加用足部支架，使踝关节能保持直角，并将伤肢略为抬高。还可在托马氏夹外面加用环形石膏，在石膏未干时塑出腿型，增加固定的牢固程度。

固定法：颈、胸石膏（fixation：neck-chest plaster bandaging） 适用于颈椎骨折及脱位。如病人取卧位，最好置于石膏床上，支持头和躯干；如无石膏床，可卧于床上，上背部悬空，头由助手挟持。枕下、下颌骨骨突部加衬垫。后正中可加用石膏条板加固，石膏卷缠绕头顶，胸背部。范围：背部上起于头顶，下达腰 2、3 椎棘突；前部上起下颌，下至肋缘下；双肩及颜面部、五官、头顶部外露。为防止石膏上妥后影响张嘴及石膏泥浆进入眼内，可在头部套上袜套后鼻孔处剪一小孔以利呼吸，上石膏时维持张口位；额部可加用头带使固定更完善。

固定法—石膏背心（fixation：plaster vest）

只适用于胸椎损伤或腰椎第一、二损伤，尤其是稳定的椎体压缩骨折伤员。先使脊柱处于过伸位，随即用石膏固定。患者站立或坐位，两手扶吊环，腹壁与衬垫间置薄枕，石膏卷缠绕躯干部，前方自胸骨柄至耻骨联合，两侧逐渐下降到腋部；后方自胸腰椎中部至骶骨中部，胸腰椎后伸，两侧及后侧以石膏板加固，前侧可开窗。亦可先预制前后石膏壳，再用石膏卷连接。

固定法—石膏床（fixation：plaster bed）

适用于脊柱不稳定性骨折，尤其是截瘫伤员。有仰卧式及俯卧式两种，方法是：保持脊柱生理弯曲，两髋微屈并外旋，微屈膝，肛门会阴部开窗；胸腰椎损伤，上起于颈根部，下达膝上部即可；颈椎损伤，应将头颈部包括在内。石膏床最好用大片纱布，10～16 层，将石膏调水使成糊状，边铺纱布，边抹石膏，使石膏床完全符合体型。

固定法—前臂石膏（fixation：forearm plaster）

适用于前臂尺、桡骨损伤。

1. 前壁石膏夹：自前臂上 1/3 至掌横纹或指尖，拇指正常者应露出大鱼际肌，使其能充分活动。前臂旋前位或中立位，腕背伸 30 度，拇指对掌，掌指关节功能位，石膏夹一般置于掌侧包绕前臂 2/3。

2. 前臂石膏管型：固定范围、肢体位置同前臂石膏夹，先用石膏卷将前臂及手掌缠绕 2～3 层，再于掌侧及背侧置石膏板，最后缠绕 1～2 层即可。

固定法—上臂石膏夹和长臂管型石膏（fixation：upper-limb plaster splint and long-limb pipe-shaped plaster）

适用于肱骨中、下段损伤。

1. 上臂石膏夹：为上肢临时固定用的石膏夹，预制的石膏条置于伸侧或屈侧，伸侧范围自肩峰至掌指关节；屈侧自腋下至掌横纹；屈肘 90 度，前臂中立或旋后位，腕背伸 30 度，上好石膏夹后须用布绷带缠绕。

2. 长臂管型石膏：固定范围、肢体位置同上臂

石膏夹，需以石膏板加固伸、屈侧，再用石膏绷带缠绕2~3卷即可。

固定法—肩人字形石膏（fixation: shoulder plaster with "∧" shape）

立体或卧位，患者肩外展75度，前屈30度，屈肘90度，前臂旋后并与身体横断面成25度角，腕背伸30°。固定范围：包括大部份上肢（到腕关节以上）和肩部。方法：预制前、后、侧、斜带，以及胸围及腰围后，先上后带，延至肩及上臂后面，达胸前，然后上前带延至背部，再上胸围及腰围，最后侧带自上臂经胁至骨盆，前面用木棍一根外缠石膏卷带，自肘至骨盆，以为支持。适用于肱骨颈、干骨折或肩关节附近骨折。

固定法：上肢外展（飞机）架（fixation: upper-limb abduction splint）

是在肩人字形石膏基础上改进的一种类似飞机形状的固定方式，保留了肩人字形石膏的外展功能。适用于肱骨颈、干骨折或肩关节附近骨折。金属外展支架主要由可调节的铝合金板加尼龙带扣制成，使用时把上肢置于外展架上，系紧尼龙带扣即可，据个体差异调节支撑杆高度及上臂、前臂金属夹的长度。石膏外展架即保留了肩人字形石膏的侧带及支撑杆，上妥后用布绷带包扎，胸围及腰围亦可用布绷带代替。

固定法：肩肱人字形石膏（fixation: shoulder-humerus plaster with "∧" shape）

适应证同肩人字形石膏。操作前预制前、后、侧、斜带、胸及腰围，长度依躯干大小而定，使用时安放次序同肩人字形石膏固定法。固定后再用石膏绷带缠绕上肢、肩部及胸腹部数圈即可。固定范围包括大部份上肢（到腕关节以上）和肩部、胸部、腹部在内，下端要求包括两侧髂骨翼。在肘部石膏和胸腹部石膏之间撑一短木棍或铁丝夹板，再用石膏缠绕固定。在肩关节部，肘关节部加强。治疗固定用的肩肱人字形石膏，肩关节外展45度、前屈30度、内旋15度。在战时为了输送方便，肩肱人字形石膏不宜外展而只保持前屈30度。

固定法—下肢短石膏夹板及短腿管型石膏（fixation: lower-limb short plaster and short pipe-shaped plaster）

适用于小腿中下1/3、踝关节周围骨折。

固定范围：自小腿上1/3至足尖远侧1cm，踝关节中立位，趾伸直。

1. 下肢短石膏夹板：为下肢临时性固定用，通常将石膏片（12~14层）放在肢体后面，包绕周径的2/3，外用绷带包扎。

2. 短腿管型石膏：用石膏条片置于小腿前、后侧，再用石膏绷带缠绕2~4圈即可。注意需露出足趾背侧，足弓要注意塑形，足底要平，防止踝内翻和外翻。

固定法—下肢长石膏夹板及长腿管型石膏（fixation: lower-limb plaster splint and long pipe-shaped plaster）

适用于胫腓骨骨折等外固定。固定范围：自大腿上1/3至足尖远侧1cm，膝略屈曲10~15度，踝关节中立位，趾伸直。

1. 下肢长石膏夹板：通常将预制好的石膏片（12~14层）置于后侧，再用布绷带包扎即可。

2. 长腿管型石膏：将预制好的前、后侧石膏片置好后，再用石膏绷带缠绕2~4圈即可。需注意足弓塑形，露出足趾背侧，防止踝内、外翻。

固定法—髋人字形石膏（fixation: hip plaster with "∧" shape） 髋人字形石膏可以是双侧的，适用于髋关节伤和股骨骨折；也可以是单侧的，适用于股骨下1/3骨折或膝关节伤。双侧髋人字形石膏的范围在伤侧上起腋部，下面超过趾端，对侧上起肋缘上方，下面到膝关节以上。单侧髋人字形石膏上起双侧肋缘稍上方，伤侧下端超过趾端，健侧在髋关节以上。固定方法：仰卧于石膏床，头及上背接触床面，腰部悬空，骶部曲骶托支持，维持髋关节外展15~20度，屈曲15~20度，膝微屈10~15度位。石膏卷缠绕腰骶部，充分暴露会阴部，腹壁与衬垫间置薄枕，腿与长腿石膏管型相同，髋关节前后及侧方应以石膏条片加固。

固定法：短裤石膏（fixation: shorts plaster）

适用于骨盆骨折及脱位的外固定治疗。固定范围：前方由肋缘至耻骨联合，后方由第一腰椎至骶骨下部，充分暴露会阴部，腿部为膝上5cm。固定时腰骶部及臀部悬空，保持髋关节外展15~20度，屈曲15~20度，双下肢轻度内旋。在髋关节前后及侧后以石膏条片加固，石膏卷缠绕腰骶部，自上而下，充分暴露会阴部，腹壁与衬垫间置薄枕，上妥后形如短

裤。

复苏术（resuscitation） 复苏术从完整意义上讲即为心肺脑复苏，是指对各种原因所引起的呼吸、循环停止的病人所采取的恢复循环、呼吸系统功能的一系列急救措施，从而避免或减轻中枢神经系统的缺氧损害，挽救病人的生命。它可分为三期：基础生命支持、进一步生命支持及延续生命支持，包括 A～Ⅰ九个步骤。从更广义的角度上讲，是对所有危重病人各重要器官功能的支持治疗。

心肺复苏（cardiopulmonary resuscitation，CPR） 是指当呼吸和循环停止时所采取的抢救措施，即以人工呼吸代替自主呼吸，心脏按压形成暂时的人工循环并诱发心脏的自主搏动，从而防止重要脏器尤其是脑的缺血缺氧性损害。建立人工呼吸和胸外心脏按压是心肺复苏初期的最主要措施，是狭义的心肺复苏。广义的心肺复苏则除了初期复苏内容外，还包括后期复苏和复苏后处理等内容。现更常用心肺脑复苏一词代替。

脑复苏（cerebral resuscitation） 脑复苏是复苏成功的关键，是复苏后期为了保护脑组织所采取的措施。其目的是降低脑细胞代谢，减轻脑细胞的水肿、坏死，降低颅内压，促进脑细胞功能的恢复。常采用的措施包括：（1）降低体温，减少脑细胞对氧的需求；（2）利用脱水治疗减少全身的体液负荷；（3）用较大剂量的皮质激素以缓解水肿的发展；（4）全身支持治疗，为脑复苏提供良好的治疗基础。

口对口人工呼吸法（mouth-to-mouth artificial ventilation） 是对医院前和医院中未作气管插管的病人进行人工呼吸的最迅速、简便和有效的方法。其机制为救护者呼出气的氧浓度为 16%～18%，CO_2 浓度为 2%～4%。在保持病人呼吸道通畅的情况下，救护者吹入的气体可使病人有足够的潮气量，并使病人的 PaO_2 达到 10.0～11.3kPa（75～85mmHg），而 $PaCO_2$ 接近正常。操作时，救护者将病人仰卧，使头部极度后仰，必要时托起下颌，保持呼吸道通畅，用按前额的手捏住病人的鼻孔以防吹入气体经鼻腔逸出。深吸一口气，以口唇包紧病人的口部（儿童则应包住口和鼻）吹入气体，直至见到病人的胸廓抬高，则可停止吹气，放松口鼻，任胸廓自然回缩呼气，如此反复进行，12～20/min。与胸外心脏按压相配合，组成可供普及的第一手急救措施。

胸外心脏挤压术（extrathoracic cardiac compression，ECC） 是循环骤停后一种简易、迅速而有效的抢救方法。主要是通过挤压胸骨下 1/3，使胸内压增高，各心腔和胸腔内血管压力增高，与胸外动静脉之间形成压力差，从而建立人工循环，此即“胸泵机制”，但目前尚不能完全代替传统的“心泵机制”。操作时，使病人平卧于硬板上或地面上，将手掌根部置于病人胸骨下 1/2 段，另一手平行按在该手手背上，手指伸直并相互交叉，两臂伸直与胸壁成 90°角，上身前倾，利用身体重力和上肢力量，垂直而有节奏地下压，每次按压应有冲击性，胸骨下陷深度，成人为 3.8～5.0cm，小儿为 2～3cm；按压频率，成人 80～100/min，小儿 100～120/min。在人工呼吸的配合下，ECC 时的操作以触摸到颈动脉或股动脉等周围大动脉的搏动，肤色由苍白转为红润，或瞳孔由散大趋向缩小为有效。若 ECC 超过 10min 以上心脏仍未复跳，或有严重的胸外伤，心包填塞、张力性气胸等，宜尽早施行胸内心脏按压。

胸内心脏挤压术（open chest cardiac massage；intrathoracic cardiac compression） 凡心脏骤停时间较长或胸外心脏挤压术（ECC）效果不佳，持续 10min 以上，或有严重的胸部外伤、张力性气胸、心包填塞等，或胸廓、脊柱畸形伴心脏移位者，或在手术中发生的心跳停止，尤其是已开胸者，应立即准备施行胸内心脏按压术。将病人平卧，尽快消毒后，沿左胸第 4 肋间自胸骨左缘 2～2.5cm 至腋中线作一弧形切口。术者将右手伸入胸腔，拇指及大鱼际肌在前，余 4 指在后，在心包外按压左、右心室，大心脏也可采用双手法按压，必要时也切开心包。按压频率为 60～80/min。根据情况，可作电除颤。待心跳恢复，心率和血压稳定后，可关胸并作胸腔闭式引流。

单人体外心脏按压术与人工呼吸（single ECC and artificial respiration） 单人胸外心脏挤压术（ECC）与人工呼吸配合时，每按压 15 次，俯下作口对口（鼻）人工呼吸 2 次（15:2）。如此每隔 2～3min 对病人作一次判断，触摸颈动脉（不超过 5s）和观察有无自主呼吸动作（3～5s）（若心跳、呼吸未恢复，则继续行心肺复苏）。若心跳、呼吸已恢复，仍需严密观察和仔

细处理。否则，继续进行心肺复苏。

双人体外心脏按压术与人工呼吸（double ECC and artificial respiration） 双人进行胸外心脏挤压术（ECC）与人工呼吸配合时，一人作 ECC，另一人在头侧维持呼吸道通畅，作口对口（鼻）人工呼吸，同时监测颈动脉搏动。每 5 次 ECC，停顿 1.0～1.5s 作人工呼吸 1 次（5:2）。疲劳时两人可互换位置。如已作气管插管，因吹气流速加快和无胃内容物反流之虞，ECC 间断停顿时间可缩短或不停顿，保持人工呼吸频率 12～15/min

电除颤：胸外法（electrical defibrillation: extrathoracic method） 如果 ECG 监测显示突发心室纤颤，应立即行胸外电除颤。一般认为直流电除颤器释放电能较强，放电时间短，肌肉收缩较弱，体内产热少，安全，且便于携带，并可同时作 ECG 监测。先充电至所需电能数，一般为 3J/kg，接通电极板（其直径成人为 10cm，儿童为 8cm，婴儿为 4～5cm），再将电极板涂满导电胶或用湿盐水纱布垫好，右手持阴电极紧压在右胸第二肋间隙靠近胸骨右缘或左肩胛下，左手持阳电极紧压在左乳头下侧胸壁，让所有工作人员与病员脱离接触，于人工呼吸的呼气末放电除颤。若一次电除颤无效，应继续作心脏按压和人工呼吸，反复除颤和用药。重复除颤仍未成功，可将除颤电能加大至 360～400J，必要时配合以溴苄胺静脉注射。

电除颤：胸内法（electrical defibrillation: intrathoracic method） 在开胸手术或开胸心脏按压病人中，可作胸内直流电除颤。切开心包，暴露心脏，作人工呼吸和心脏按压至少 2min，必要时可先心内注射肾上腺素 0.5～1mg，使心肌转为红润，张力增强，细纤颤转为粗纤颤，此时除颤效果佳，将电极板用湿盐水纱布包好后，分别放置于心脏前后壁，并夹紧，以降低电阻抗。心脏表面应洒满水，以免灼伤心肌。应尽可能应用小量电能除颤，成人可自 2.5～3.5J 开始，视心脏反应逐步提高至 20J 左右，小儿自 1.0J 开始，一般不大于 10J。若除颤一次无效，不宜无限制增加电能，可继续作心脏按压和人工呼吸及反复用药，并进一步纠正不利于除颤的因素（如心肌缺血、血钾过低、温度低于 30℃、严重酸血症等）后，再行电除颤。

心包穿刺术（pericardiocentesis） 心包穿刺术适用于大量积液有心包填塞者或心包炎伴积液需抽液检查确定病因者。术前宜行超声检查，以确定穿刺部位和积液程度，积液量少者可不穿刺，如有明显咳嗽可予适量镇静剂。穿刺时可采用心前区穿刺法，即于左侧第 5 或第 6 肋间隙心浊音界内侧进行，自下向上刺入心包腔，边进针边回抽，直至抽出液体；也可行胸骨下穿刺，于剑突与左侧第 7 肋软骨交界处之下作穿刺点，方向与腹前壁成 45 度，针刺向上后中而入心包腔底部。术中应密切观察患者情况，抽液速度宜慢，且防止空气进入心包腔。首次抽液量以 100ml 左右为佳，以后每次 300～500ml，若为血性液则应停止抽吸，术毕嘱患者静卧，每半小时测血压、脉搏 1 次，测 4 次后改为每 4h 1 次。

开放气道三步法（three-step-technique for opening an airway） 据观察，约 20%的昏迷病人单靠头后仰难以充分地开放气道，需辅以下颌前移；若病人口已紧闭，仅用上两种手法，仍有 1/3 的病人在呼气期有鼻咽部阻塞，因此，口需保持微张，若张口过大，则前颈结构松弛，随之导致咽下部部份或完全阻塞，此时可将下颌适当前移恢复前颈伸展程度，牵引喉肌。据上所述，形成开放气道 3 步法，即头后仰，张口，托下颌。此法有利于保持喉上气道通畅。

开口法（opening mouth technique） 心肺复苏初期，首先应保持呼吸道通畅。若已将患者头后仰，开口并托下颌，而行人工通气时仍遇阻塞时，则应考虑呼吸道存在异物，需用力使患者口张开以便清除异物。强迫开口有以下几种手法：

双指交叉法：用于中度松弛的下颌。术者立在病人头侧，食指由口角伸入抵住上牙，拇指与食指交叉抵住下牙，迫使其张口，以便增大空间采用器械。注意术者手指应探入病人口角的远处。

齿后插入法：用于下颌紧闭者。术者将食指插入病人齿颊间，以手指尖探入最后的臼齿后方。

舌—下颌上提法：用于下颌完全松弛者。术者将拇指探入口腔、咽喉，以拇指尖提举舌根，其它手指在颏部抓紧下颌骨并向前提起。

拍背清理气道法（back blow in clearing airway） 如果采用口对口人工通气不能吹进气体，怀疑有异物阻塞气道时，可将病人侧转，用手掌根部迅速、猛力和

连续多次（3～5次）拍击病人两肩胛间脊柱部位，以诱发呼气气流驱出气道内异物。如有可能应利用重力维持头部低于胸部。

腹部推压清理气道法（abdominal thrust in clearing airway） 1974年Heimlick氏首先提出了腹部推压法。腹部推压时，抢救者的一只手置于病人上腹部（或从背部双手抱住病人上腹部），向膈肌方向迅速猛烈连续推压，使肺组织受压，通气增加，气道压力增高，于呼气期推出异物。有人测试，采用此法气道压力可由2.4kPa（18mmHg）增至5.3kPa（40mmHg），平均气体流量约2.5L/min。坐位、立位、仰卧位均可采用此法。此法常见的并发症为肋骨骨折和胃破裂。对晚期妊娠和高度肥胖者，以推压下胸部为宜。

鼻咽通气法（nasopharyngeal ventilation） 当病人出现舌后坠时，可用鼻咽导管通气以保持呼吸道通畅。也可利用鼻咽腔作为氧的储备腔，用鼻咽导管以行氧疗。鼻咽导管为橡胶制导管，将导管尖端经鼻腔插入，以在软腭下刚刚可以见到为度，每4～6h更换导管一次，改从另一鼻孔放入。氧疗时，吸入气的氧浓度，据鼻咽腔的大小和病人可耐受氧流量不同而异。而鼻咽通气时通常氧流量为4～8L/min，氧浓度可达25%～45%。

口咽通气法（oropharyngeal ventilation） 全麻诱导期间，部分病人因下颌骨和舌肌松弛，在重力作用下，舌体后坠向咽部，引起上呼吸道阻塞。另外非全麻病人使用安定镇静药和麻醉性镇痛药后及部分昏迷病人也可出现舌后坠。此时，需托起下颌以保持呼吸道通畅。但是长时间托下颌很易引起疲劳，因此可放置口咽通气道。操作时，用纱布包住舌体向外拉，或先用压舌板压舌将口咽通气道沿舌表面放入舌根与咽后壁之间即可。必要时可将氧气管插入口咽通气道，以改善低氧血症。

阻塞食管通气法（esophago-obturated ventilation） 阻塞食管通气道的粗细约同气管导管，尖端为一圆钝盲端，并有一可在食管内充气的套囊，在咽下部平面有许多小孔，气体可经此进入喉和气管。阻塞食管通气道主要用于防止间歇正压通气时胃充气和胃返流，并无确切的保护和控制气道的功能，因而不能替代气管插管。操作时，使病人开口，一手持舌体并使下颌前移，将病人头颈微屈，经口插入阻塞食管通气道，确定位置正确后，将套囊充气，在通气道近端接上面罩，并紧贴面部，即可通气。通气时应使头后仰。食管阻塞通气道仅用于深昏迷病人。16岁以下儿童及有食管病史或有吞咽腐蚀剂史者禁用。若病人处于深昏迷状态，应行气管插管后，再拔阻塞食管通气道，并备好吸引器；若病人反射已恢复，应待病人清醒并有自主呼吸后，再拔通气道，以防返流和误吸。阻塞食管通气法的并发症有：食管破裂，意外插入气管而致窒息，诱发喉痉挛、呕吐及误吸等。

喉罩通气法（laryngeal mask ventilation） 喉罩由通气罩和通气导管组成，通气导管类似气管导管；通气罩呈椭圆形隆起罩，由软胶制成周边包绕气囊，经注气充气后可膨胀，罩的凹面面向喉侧，其中有数条纵行裂条，背面与通气导管相通。放置喉罩前，将引导管放入通气导管内，并使之弯曲，远端放在喉罩凹陷处。待病人充分麻醉后，一手将病人头后仰，一手将喉罩置入口内，沿中颚向前推进直到有阻力时，将引导器退出，使会厌自动上提，再将气囊充气并用听诊器听颈前部及双肺呼吸音，以确定通气情况，如有阻塞应立即拔出，用引导器协助重新探插。

此法的优点为：（1）使用迅速、简便、易学；（2）可作为一般病人麻醉时的通气道使用，不需托下颌，且可行间断正压通气；对血液动力学影响较气管插管小；（3）可引导气管插管，并可代替气管插管维持通气。

在饱胃、喉部肿瘤或脓肿和气管受压或软化、及张口困难或需单肺通气病人禁用。使用时应注意防止发生喉痉挛和气道部分阻塞。

环甲膜穿刺术（thyrocricocentesis） 适用于：（1）喉头水肿及颈面部外伤所致气道阻塞需立即急救者；（2）各种原因，引起的上呼吸道完全或不完全阻塞者；（3）牙关紧闭经鼻插管失败者。3岁以下小儿不宜作环甲膜切开者。操作时，患者取仰卧位，尽可能使颈部后仰，用左手食指摸清甲状软骨与环状软骨间的环甲膜，右手将16号粗针头在环甲膜上垂直下刺，有落空感时则挤压胸廓，有气体自针头逸出或用空针抽吸易抽出气体时，即表明已进入喉腔。将T形管的上臂端与针头紧密连接，下臂接氧；也可用左手固定穿刺针，右手食指间断阻塞T形管另一端开口处而行人工呼吸。但环甲膜穿刺仅是呼吸复苏的一种急救措

施，待初期复苏成功后应改作常规气管切开或立即消除病因（如摘除异物等）。

环甲膜切开术（thyrocricotomy；cricothyrotomy） 适用于紧急抢救：(1) 因异物、颌面和喉外伤、喉痉挛或肿瘤、急性会厌炎等各种原因引起的喉阻塞及昏迷病人因咳嗽反射消失而致，呼吸道分泌物阻塞；(2) 牙关紧闭经鼻插管失败者；(3) 心脏直视手术需作胸骨正中切开为避免因气管切开而引起交叉感染者。3岁以下小儿禁用环甲膜切开术。操作时，患者仰卧位，充分暴露颈部，术者站在患者的左侧，用左手固定喉部，并扪及环甲膜凹陷部，绷紧皮肤，刀刃向术者，经皮直接刺破皮肤及环甲膜，将气管导管经切口插入气管并固定。置管时间不宜超过24～48h，需转作常规气管切开术。个别情况可延长，但应注意局部护理。环甲膜切开术可能出现的并发症有皮下气肿、出血、局部感染继发无名动脉大出血，应紧急作出相应处理。

气管切开术（tracheotomy） 是抢救重危病人生命的一种急症手术，主要用于解除喉阻塞及各种原因引起的呼吸困难，使病人能迅速吸入气体，解除窒息，挽救病人生命。此外，有些头颈部大手术，为保证呼吸道通畅，需作预防性气管切开术。术前除常规器械消毒外，应备好氧气、麻醉插管用物、支气管镜及抢救药品等，并选择合适的气管导管。病人取仰卧位，头后仰，常规消毒铺巾后，自甲状软骨下缘至胸骨上窝处，沿颈正中线作一纵行切口，分离颈前肌层和气管前筋膜，充分暴露气管前壁，切开第2～4气管环，插入气管导管，确认进入气管后固定，仔细检查伤口，止血并缝合气管导管以上切口。术后应注意保持内导管和下呼吸道通畅，并防止导管阻塞或脱出，防止感染。待喉阻塞或下呼吸道阻塞症状消除后可考虑拔管。拔管1～2d内应严密观察。

气管插管（tracheal intubation） 在病人清醒、昏迷或麻醉状态下，由口腔或鼻孔经喉将特制的气管导管插入气管内，进行辅助、改善或控制呼吸，用以急救复苏或满足手术要求的方法称为气管插管。气管导管有单腔和双腔之分。据插入途径可分为经鼻法和经口法；据病人意识情况可分为：清醒法和快速诱导法；据声门显露与否可分为：盲探法和明视法。插管困难时可用逆行引导法和纤维引导器法等。

气管插管：经口法（orotracheal intubation） 经口法气管插管是经口腔入路将气管导管插入气管内，亦有明视法及盲探法之分，而明视法则是最确切、迅速而普遍应用的方法。

经口明视插管需使经口、咽及喉三轴线接近重叠，即自切牙至声门经路近乎直线。可将病人头部略垫高，插管者右手推病人前额使寰枕关节处于极度后伸，左手持喉镜自病人右侧口角置入，轻柔地将舌体挡向左侧，再把喉镜片移至正中，先见到悬雍垂，而后沿舌背弧度将喉镜正中置入咽部，即可见到会厌，而后上提喉镜或直接挑起会厌而显露声门，切忌以上切牙为支点，利用“撬”的手法而损伤门齿。显露声门后，右手以握笔状持导管从右侧弧形插口中将导管前端对准声门轻柔插入，使套囊全进入声门或尖端位于声门与隆突间中点。置牙垫于磨牙间，退出喉镜，接呼吸器，将套囊充气确认导管在气管里后，固定导管以免脱出。

气管插管：经鼻法（nasotracheal intubation） 经鼻孔将气管导管插入气管内亦有明视法及盲探法之分。明视经鼻法与明视经口法基本相同，不同之处为：(1) 插管前先滴液体石蜡入鼻腔，导管涂抹滑润剂，清醒者还需作表面喷雾麻醉；(2) 须将导管与面部作垂直方向插入鼻孔，沿鼻底部出鼻后孔至咽腔；(3) 左手持喉镜显露声门，右手继续推进导管入声门，也可用插管钳夹持导管前端送入声门；(4) 导管应选坚韧而有弹性，又不易折屈或压瘪者。

盲探法与明视法基本相同，不同点在于：(1) 宜在浅全麻或清醒下插管，须保留较大的自主呼吸；(2) 需依靠管内的呼吸气流声的强弱或有无来判断导管口与声门之间的位置和距离，当听到气流声响最强时缓缓推进导管插入声门；(3) 如导管遇阻挡或气流中断，稍退出调整头位再插，总之，管内应保持不断的呼吸气流声。

气管插管：清醒法（tracheal intubation in a conscious state） 适用于估计插管困难者或特殊病例如气道不全梗阻、消化道梗阻、饱食急症和不能耐受深麻醉病人等，使病人处于神志清晰并充分配合下施行，具体方法如下：(1) 对病人做适当解释说明配合事项：如放松全身肌肉，保持深慢呼吸，不屏气和恶心等；(2) 手法应尽可能轻巧，缓慢和正确；(3) 适当运用

麻醉前用药如氟哌啶、阿托品等，可使病人镇静、咽喉反射减弱和分泌物减少；(4) 全面完善的咽喉气管黏膜表面麻醉是保证清醒插管成功的关键；(5) 黏膜表面麻醉完成 1～2min，即可按气管插管方法施行。

气管插管：盲探法（blind tracheal intubation） 是在不暴露声门的情况下将导管插入气管内，有经口及经鼻两种途径。经鼻法详见前，经口盲探法有两种：

1. 鱼钩状导管盲探插管法：利用导管芯将气管导管弯成鱼钩状，经口腔插入，利用呼吸气流声作引导进行插管，方法与盲探鼻插法基本相同，关键在于良好的表面麻醉和恰如其分的导管弯度；

2. 手指探触引导经口插管法：用导管芯将气管导管弯成鱼钩状，施行口咽、喉头及气管黏膜表麻，病人取仰卧自然头位；术者站于病人右侧，嘱病人张口，牵出舌体，作深慢呼吸，术者以左手示指沿右口角伸入口腔达舌根，探触会厌上缘，尽可能将会厌拨向舌侧或轻柔按压舌根，右手持导管插入口腔，在左示指引导下对准声门，于深吸气末插入声门。

气管插管：逆行引导法（retrograde endotracheal intubation） 在咽喉气管表面麻醉下，利用硬膜外穿刺针作环甲膜穿刺，然后将硬膜外导管经穿刺针向头侧插入气管，嘱病人咳嗽，使硬膜外导管逆行通过声门抵达口或鼻腔，再用小钩将它从口或鼻孔牵连出。此后将气管导管套于硬膜外导管外，借此作引导，顺沿而经过声门入气管。本法操作复杂，创伤较大，病人较痛苦，因此只宜在其它插管方法均告失败后才予采用。

基础生命支持（basic life support，BLS） 是心肺复苏的第一阶段。其目的是徒手或应用取之即得的设备，用简单易行的措施建立人工呼吸和循环支持，适用灾难事故现场急救或医院中对心脏骤停病人施行紧急处理，是各级医护人员和围医人员必须掌握的基本功，也应在非医务人员中培训和普及。它包括 A、B、C3 步，其中 A 为 airway，即气道控制：清理呼吸道异物，保持呼吸道通畅；B 为 breath，即呼吸支持：口对口（鼻）人工呼吸或应用现有设备控制呼吸；C 为 Circulation，即循环支持：控制出血，触摸动脉搏动，有条件时使用充气式抗休克裤，同时对心脏停搏者立即行胸外心脏按压。BLS 可为后期复苏奠定良好的基础。

进一步生命支持（advanced life support，ALS） 是在基础生命支持基础上的更有效的呼吸和循环支持，采取 D、E、F3 步。D 为 drug，即建立静脉通道、应用各类药物如肾上腺素等，并输注 $NaHCO_3$ 和血浆代用品等；E 为 ECG 监测，并积极处理心律失常；F 为 fibrillation，即处理心室纤颤。通过以上 3 步，以争取心脏复跳、恢复自主循环和稳定血压，从而使自主呼吸随之恢复，为脑复苏提供良好的前提和基础。心肺脑复苏（CPCR）时，ALS 与 BLS 并无明显界限，可分组同时进行。

延续生命支持（prolonged life support，PLS） 包括 G、H、I3 步。G 为 guage，即判断：H 为 human mentation，表示恢复精神活动，即脑复苏（head）；近年来部分学者提出 H 代表 hypothermia，即强调降温疗法；I 为 intensive care，即加强治疗。也就是在心肺复苏（CPR）成功的基础上，查明和治疗原发病因，并判断有无完全复苏的可能。若有，则应以脑复苏为中心，采取针对脑和其它脏器缺氧损害的防治措施，以达到完全复苏。

抗休克裤（antishock trousers） 抗休克裤系一种新型急救装备，用于休克的现场或院内急救、腹部及下肢活动性出血的止血及包裹部位骨折的固定。多年来院前急救多以现场输液和快速后送为主，而伤员院前输液量通常少于 500ml。如现场穿着抗休克裤，由于自身血液再分配而达到自身输血量可达 750～1000ml，可以满足重要脏器的灌流、迅速稳定伤员生命体征、改善血流动力学。

我国自行设计的抗休克裤以 1.7m 身高为对象，其结构包括：绵丝绸刮胶布制成的中空气囊，外覆尼龙绸罩衣，结合部以强力尼龙搭扣对合，并设有充气阀及气压表，会阴部则留出空位以便导尿和安排其他处理。常用两种型号为：80 型单囊结构，即腹部和双下肢为一相通的囊；81 型 3 囊结构，即腹部和双下肢分隔为 3 个囊，按需要分别充气加压。

使用抗休克裤时先将其完全展开，从患者侧面垫入身后，将腹部片及双下肢片分别包裹腹部及双下肢。其上缘必须达到剑突水平，以便充分压迫腹部而发挥作用；下方可达踝部，然后充气加压。一般囊内压达 5.33kPa（40mmHg）即可显示明显的效果。国外亦有报道气压可达 13.3kPa（100mmHg）。

抗休克裤主要用于止血，抗休克，骨折固定。适应证：（1）收缩压 < 10.7kPa（80mmHg）的低血容量性休克、神经源性休克和过敏性休克的急救；（2）感染和中毒性休克的急救；（3）腹部或腹部以下的活动性出血需直接加压止血者；（4）骨盆及双下肢骨折的急救固定；（5）脑外科手术过程中用于防止低血压。禁忌证：（1）心源性休克；（2）明显的脑水肿或脑疝；（3）横膈以上的活动性出血灶尚未止血时慎用。

静脉切开术（venesection） 用于急需输血、输液进行抢救，而静脉穿刺困难或失败，或急性失血表浅静脉萎陷者。常以大隐静脉和股静脉为切开对象。操作步骤为：（1）操作者洗手、戴口罩、开静脉切开包，消毒切开部位皮肤、戴无菌手套，铺无菌孔巾；（2）切开部位皮肤以2%普鲁卡因浸润麻醉后，平行或垂直于血管作1～1.5cm的切口，切开皮肤及皮下组织以弯钳游离静脉，在静脉后方引过二段丝线；（3）结扎静脉远心端，近心端打一松开单结，牵引远端丝线，将静脉前壁剪开“V”形小口，约为静脉管径的1/3，经此小口将相应塑料管插入约10～15cm，小儿约3～5cm，将近心端丝线结扎固定；（4）缝合皮肤，并将导管结扎固定于皮肤缝线上，以防导管脱出，外接输液器，包扎创面。该管留置时间以3～4d为宜，最多不超过一周，创面应经常检查及换药。

中心静脉穿刺置管术（puncture and catheterization of central vein） 中心静脉压（CVP）是测定位于胸腔内的上、下腔静脉或右心房内的压力，是衡量右心排出、回心血量能力的指标。经皮穿刺中心静脉，主要经颈内静脉或锁骨下静脉，将导管插入至上腔静脉，也可经股静脉用较长导管插入至下腔静脉。现以颈内静脉由中路插管为首选，下面以这一方式为例加以说明：颈内静脉从颅底穿出后，与颈动脉、迷走神经包裹在颈动脉鞘内，静脉先位于颈内动脉后侧，然后在颈内与颈总动脉的后外侧下行，进入颈动脉三角时，颈静脉位于颈总动脉的外侧稍偏前方，胸锁乳头肌锁骨头下方稍内侧。具体操作步骤如下：（1）病人取头低15～20度屈氏位，特殊病人亦可保持水平卧位，肩背部略垫高，头转向对侧，使颈伸展，经锁骨上穿刺者还需挺露锁骨上窝；（2）戴消毒手套，消毒皮肤、铺巾；（3）触摸胸锁乳突肌与锁骨所形成的三角，确认三角形的顶部作穿刺点，清醒病人如按摸不清，可嘱其抬头并深吸气常可显露；（4）于穿刺点作皮下浸润麻醉，通常先用细针头接注射器保持持续负压试探颈内静脉。针干与皮肤呈30～45度角，针尖对向同侧乳头方向穿刺。待定位无误后改用14～18G针或穿刺专用针按既定位置和方向穿刺，此时仍接注射器保持适当负压，穿入静脉时常有突破感，回抽血液畅通；（5）确定进入静脉后置入引导钢丝，再将专用导管沿钢丝插入颈内静脉，而后取出钢丝，将导管与测压装置或输液器连接；（6）通常将导管置入15cm左右即可，最后固定导管，减少进出滑动机会。

清创术（debridement） 应用处理污染伤口的原则以治疗新鲜软组织损伤的方法称为清创术。最彻底的清创术是将伤口内暴露的组织予以充分切除和清洁。一般在创伤后6～8h内的软组织伤口都应按清创术处理；但这一时限并非绝对，如受伤时污染程度很小，伤后及时的清洁包扎，受伤部位血运丰富，以及有可能应用有效的抗菌药物，时限可延长至12h或更长。具体步骤如下：（1）清洁伤口周围皮肤：用无菌纱布覆盖伤口，伤口周围有毛发须先剃除，用肥皂和水将伤口周围的皮肤洗净、擦干；（2）初步清洗伤口：取除伤口上纱布，检查伤口，如有明显大异物先取出，如有大出血点可用无菌止血钳夹住，用大量生理盐水冲洗伤口，然后再用无菌纱布轻填入伤口内；（3）彻底检查并清洁伤口：在麻醉及无菌手术条件下，取去伤口内纱布和器械。周围皮肤按手术常规消毒（消毒剂不能进入伤口内）；（4）切除坏死组织，彻底止血：切除挫伤的不整齐的伤口皮缘，伤口内已坏死或无生存希望的组织应切除，无法清洁的组织也可以切除，切除时应分别对待不同的组织，不要损伤神经大血管和肌腱，应尽可能多保留皮肤，肌肉、筋膜和皮下组织则可以切除彻底一些，另还应将潜行部位切开检查；同时彻底止血，而后用温盐水冲洗伤口重铺手术巾，换手套及器械。（5）缝合伤口：新鲜伤口经满意清创后可作一期缝合，如皮肤有缺损而不能对合，可植皮；伤口污染较重、处理较晚、清创术不够满意、或有发生感染的可能者，可采取延期缝合，有时甚至需二期缝合。

初期缝合（primary suture） 也叫一期缝合，是在开放性创伤经初步清创处理后对伤口立即进行缝合的方法。新鲜伤口经满意的清创后，将各层组织准确对合分别缝合，避免留死腔，缝线不宜过密过紧，必要时放置胶皮片引流条，24～48h取出。在适宜情况下可

用金属（如不锈钢）丝将伤口作一层缝合。如适于一期缝合而皮肤缺损不能对合者，可植皮。

延期缝合（retardation suture） 当伤口污染较重、处理较晚、清创术不够满意，且避免感染发生的把握不大时所采取的缝合方式。即将各层组织松松缝合，皮肤和皮下组织放置缝线后不予结扎，伤口内填以无菌纱布，3～4d后在手术室无菌条件下检查伤口，如没有感染发生的现象，即可将皮肤缝线结扎闭合伤口。此时伤口仍可达到一期愈合，如检查发现感染，则去除缝线，按感染伤口处理。

二期缝合（secondary suture） 因感染或后送而错过了延期缝合时机的伤口，在初期处理后8～14d所施行的缝合方法。这时伤面已有不同程度的肉芽组织增生。若肉芽面健康、血供尚好，伤面对合时无张力，可以用延期缝合的方法将伤面缝合，此法称为早二期缝合。如肉芽已老化，颜色苍白或灰黄，表明血供不良，或肉芽底部硬结显著，使伤面不易对合时，应将肉芽连同底部硬结一并切除或刮除，并将皮缘游离更新，而后缝合创面，叫做晚二期缝合，但常因组织缺损较多而需做减张切口。

搬运法（transportation） 当外界因素造成人体某部位受损伤时，在及时止血，包扎和固定后，以伤者不致再发生继发性损伤为原则，据人体解剖特点及受伤部位情况，采取不同的科学方法将伤员后送至救治地点的方法称为搬运法。

搬运法：颅脑伤（transportation of craniocerebral injury） 颅脑伤的现场急救主要有气管切开或气管插管以改善通气不足等，因而搬运途中，应保持呼吸道通畅。对已切开气管或气管插管者须保证导管不能脱出，并保持管内通畅。对未作呼吸道处理者应取侧卧或俯卧位，对有频繁呕吐者应及时清理口腔，运送途中应固定头部以防震动。

搬运法：颈部伤（transportation of neck injury） 颈部伤的伤员应在确定无颈椎骨折或脱位后方可移动伤员头颈部。如存在颈椎骨折或脱位可参见脊柱脊髓伤的搬运法。颈部伤最易发生呼吸道梗阻，在现场急救完毕后送途中对已作气管切开的伤员，必须注意不使套管脱出，并保持内管通畅。当气管、食管伤时，为防止分泌物等误吸而致窒息，在搬运及后达时应取俯卧位，必要时注射阿托品。

搬运法：开放性气胸（transportation of open pneumothorax） 开放性气胸在封闭包扎后常取半坐位，用单人抱扶或坐椅式双人搬运。胸腔开放后，肺完全受压萎陷；纵隔摆动而影响回心血流及心输出量，且严重缺氧。一旦明确诊断则应毫不犹豫地用消毒敷料、凡士林纱布封闭伤口，使之变为闭合性气胸，并及时行胸腔闭式引流，然后再后送。

搬运法：脊柱脊髓伤（transportation of spine and spinal cord injury） 脊柱脊髓伤在现场急救完毕后，应将伤员搬至平板或质地较硬的担架上后送，以木板担架为最好。搬动伤者时要求3～4人，统一动作，平抬平放，如只有1～2人，则可采取“滚动”方式移动伤者。胸腰段受伤者于搬动时须保持脊柱平直，绝不可使躯干扭曲和弯曲；颈段伤者在搬动时须有一人将伤员头颈部固定并略加牵引。抬上担架后取仰卧位，伤部垫小枕保持脊柱前屈过伸位。颈椎伤应充分固定头颈部，以防止左右摆动。

搬运法：腹部伤（transportation of abdominal injury） 腹部伤时通常采用仰卧或下肢屈曲位搬运。由于腹部伤时常有内脏脱出，因而对脱出内脏的处理尤为重要。肠管脱出后可用大块敷料覆盖，外加饭碗或宽皮带做成圆圈保护肠管，进行包扎，而不宜将其送回腹腔。如腹壁伤口过小，脱出肠管发生嵌顿或绞窄，或腹壁伤口过大，大量肠管脱出不易保护时，也可将有的肠管送回腹腔，然后作保护性包扎。

搬运法：骨盆伤（transportation of pelvis injury） 骨盆骨折时，骨盆部可用三角巾或其他物品固定。合并软组织损伤者，用消毒敷料或洁净布类包扎伤口，将伤者抬上担架仰卧，髋关节可稍屈曲以减轻疼痛，而后后送。用抗休克裤固定骨盆骨折常收到良好效果。

搬运法：四肢伤（transportation of limb injury） 四肢伤通常伴有骨折，此时在搬运前应作可靠的临时性固定。必要时在固定前可行简单的手法复位。对开放性损伤则应作初步处理或经清洁布类或消毒敷料包盖保护。下肢伤常需背、抱或双人抬运，股骨骨折固定后应用硬质担架或门板后送。

高压氧疗法（hyperbaric oxygen therapy） 将病人置于一个密闭的加压舱内，在超过一个大气压的环境下吸入纯氧或高浓度氧进行治疗的方法称为高压氧（HBO）疗法。其基本原理包括：提高氧的弥散；增加血氧和组织氧含量及储氧量；对细菌有不同程度的毒性或抑制作用；促使组织内气泡消失；增强化疗、放疗对恶性肿瘤的作用。高压氧舱一般分为单人氧舱和多人氧舱两种。治疗方法大体分3个步骤：（1）加压：将压缩空气或氧气注入加压舱内以提高舱内气压，加压速度不受特别限制；（2）稳压吸氧：当舱内气压升高至规定值后维持不变，病人在舱内接受吸氧或手术治疗，稳压时间及吸氧时间据病情而定，治疗的压力范围一般为203～304kPa（2～3ATA）；（3）减压：治疗完毕后将舱内压逐渐降低至常压，方法有匀速减压和阶段减压两种。

高压氧治疗的适应证包括：（1）减压病及气体栓塞症；（2）一氧化碳中毒；（3）气性坏疽；（4）挤压伤及区隔综合征；（5）有病变的移植皮片及皮瓣；（6）软组织的各种感染；（7）烧伤；（8）烟雾吸入伤；（9）放射性骨坏死；（10）放射性软组织坏死；（11）慢性顽固性骨髓炎；（12）失血性贫血的特殊病例；（13）放线菌病。

禁忌证为：（1）未经处理的气胸；（2）早产儿。相对禁忌证：（1）有凝血机制异常或出血倾向者；（2）有自发气胸和胸部手术史，任何肺部疾病如肺大疱和肺炎等；（3）卡他性或化脓性中耳炎，鼻窦炎；（4）青光眼和视网膜剥离；（5）高热；（6）精神失常；（7）孕妇或月经期；（8）氧过敏试验阳性者；（9）血压在21/13kPa（158/98mmHg）以上；（10）全身极度衰竭与疲劳者等。

并发症主要有：氧中毒、减压病及气压伤。发生氧中毒时应立即中断吸氧，改吸空气，必要时减压出舱。而减压病及气压伤的唯一有效方法则是再加压治疗并作对症处理。

循环功能监测（monitoring of circulatory function） 循环功能监测分为无创和有创两类。无创监测是应用对机体组织无机械损害的方法，经皮肤或黏膜等途径间接取得有关心血管功能的各项参数，其特点是安全、无或很少并发症。有创监测是指经体表插入各种导管或监测探头到心脏或血管腔内，利用监测装置直接测定各项生理参数，其特点是有可能产生严重并发症。其监测指标主要有：

1. 动脉压监测：（1）血压间接测量法，包括袖套测压法、自动化间断测压法、电子血压计和自动化连续测压法；（2）动脉穿刺插管直接测压。

2. 中心静脉穿刺测压（CVP）。

3. 将特制漂浮导管插至肺小动脉可测得中心静脉压（CVP）、右房压（RAP）、右室压（RVP）、肺动脉压（PAP）及肺动脉楔压（PAWP）。

4. 心排血量（CO）测定。

5. 食管超声心动图（TEE）。

6. 周围循环监测（1）毛细血管充盈时间；（2）体温；（3）尿量。

7. 其它，如ECG等。

循环功能监测：心输出量（monitoring of circulatory function: cardiac output, CO） 通过心输出量的测定，可判断心脏功能，诊断心衰及低排综合征，估计病人预后，亦可指导临床输血、补液和心血管药物治疗，其测定方法有：

1. 温度稀释法：肺小动脉插管后，通过插管注射0～4℃生理盐水，据温度变化情况计算出心输出量。

2. 心阻抗血流图：（1）四电极法：Kubicek据欧姆定律创建。即于颈根部、胸部剑突水平各置一对银带状电极引入50～100kHz电流，导出随血流容积改变的阻抗变化，从而计算出心输出量；（2）无创伤连续心输出量监测：系Sramek等对四电极法的改良，提出胸腔呈锥台型（Kubicek认为是圆形），将4对盘状电极置于双侧颈部和剑突水平，改良计算式，并连接特定仪器，能自动显示和记录心输出量等参数。

3. 多普勒心排出量监测：（1）胸骨上多普勒法：将多普勒超声探头置于胸骨上凹，相当于主动脉瓣的水平测量心输出量；（2）经食管多普勒法：将探头置于标准的食管听诊器的尖端，通过测定降主动脉的血流速度对心输出量进行监测。（3）经气管多普勒法：将探头安装于特制的气管导管远端，使探头发射的光束到升主动脉而连续测定升主动脉的血流。

循环功能监测：压力（monitoring of circulatory function: blood pressure） 1. 动脉压监测：正常值为12.0～16.0/8.0～10.6kPa（90～120/60～80mmHg）。监测方法主要有：（1）袖套测压法：据设备不同及具体情况相异可分搏动显示、听诊和触诊三种方法；（2）

自动化间断测压法：采用振荡技术，于上臂缚上袖套，由测压仪充气泵充入气，经换能器及微机处理而定时显示血压值；(3) 电子血压计：通过将柯氏音放大或转换成可听觉阈频率，即可显示血压数值；(4) 自动化连续测压法；此法可避免直接穿刺动脉，目前主要有3种方法：Penaz技术、动脉张力测量法和动脉波推迟检出法；(5) 动脉穿刺插管直接测压法：常经桡动脉、股动脉或足背动脉穿刺置管接换能器测血压，此法所测得值较为直观、准确，但并发症也多。

2. 中心静脉穿刺插管和测压：经皮穿刺颈内静脉、锁骨下静脉或股静脉，将导管插至上、下腔静脉可测得中心静脉或股静脉压，中心静脉压主要反映右心室前负荷，其高低与血容量、静脉张力和右心功能有关。正常值：0.49～1.0kPa（5～10cmH_2O）。

3. 肺小动脉插管和测压：将特制漂浮导管经静脉（如右颈内静脉或股静脉）插入上腔或下腔静脉，又通过右房、右室、肺动脉干和左或右肺动脉分支，直至肺小动脉称为肺小动脉插管（PAC），可测得中心静脉压（CVP）、右房压（RAP）、右室压（RVP）、肺动脉收缩压（PASP）、肺动脉舒张压（PADP）、肺动脉平均压（PAP）和肺动脉楔压（PAWP）。正常值：RAP 0.13～1.33kPa（1～10mmHg），RVP2.0～4.0/0～1.1kPa（15～30/0～8mmHg），PASP 2.0～4.0kPA（15～30mmHg），PADP 0.67～1.33kPa（5～10mmHg），PAP 1.33～2.67kPa（10～20mmHg），PAWP 0.67～2.0kPa（5～15mmHg）。其中：PAWP > LAP 0.13～0.26kPa（1～2mmHg），LAP > LVEDP 0.26～0.79kPa（2～6mmHg）。

循环功能监测：血管阻力（monitoring of circulatory function: vascular resistance） 血液在血管中流动时所遇到的阻力称为流阻，来源于血液成分及血液和血管壁之间的摩擦力，前者决定于血液黏滞性，后者决定于血管管径及长度。而由血管自身因素引起的流阻则称血管阻力。体循环血管阻力（SVR）是反映后负荷的指标，取决于主动脉阻抗和周围血管的阻力。其变化分低阻力及高阻力两大类。

SVR下降有助于减少心肌氧耗，使心输出量（CO）增加，但常致血压过低而发生心血管虚脱。其原因主要有：(1) 使用α受体及多巴胺受体阻断药、降压药、扩血管药、吸入和静脉全麻药；(2) 输血和过敏反应；(3) 脓毒性休克病人。

SVR升高可增加心肌作功及心肌氧耗，使CO下降，其原因主要有：(1) 心功能不全或高血压病人；(2) 各种引起儿茶酚胺释放增多的原因，如疼痛和寒战等；(3) 静脉全麻药物，如氯胺酮；(4) 心血管手术后心源性休克和低排综合征等。

呼吸功能监测（monitoring of respiratory function） 是通过简易的呼吸功能观察和使用肺量计等仪器设备对围术期、重症和复苏病人的呼吸功能实施监测的手段。其监测方法和主要指标有：

1. 肺容量测定：包括潮气量（VT）、补吸气量（IRV）、深吸气量（IC）、补呼气量（ERV）、肺活量（VC）、残气量（RV）、功能残气量（FRC）、肺总量（TLC）、闭合气量（CV）和闭合容量（CC）。

2. 肺通气功能测定：每分钟通气量（V，VE）、每分钟肺泡通气量（VA）、最大通气量（MVV）、通气储备百分比、时间肺活量（TVC）、最大呼气中期流量（MMEF）、最大呼气中期流量时间（MMEFT）和最大呼气流量—容积曲线。

3. 肺换气功能测定：重复呼吸试验、氧吸收量（VO_2）、一氧化碳弥散量（DLco）、通气血流比（V_A/Q_C）、肺泡动脉氧差（$AaDO_2$ 或 $P_{(A-a)}O_2$）、肺动静脉分流量（Qs）和分流率（Qs/Qt）。

4. 呼吸运动的观测：呼吸频率、呼吸运动幅度、节律和呼吸周期比率、胸腹式呼吸活动的观察。

5. 呼吸动力功能监测：最大吸气压（MIP）、最大呼气压（MEP）、最大跨膈肌压（P_{dimax}）、气道阻力（AR）和肺顺应性（CL）。

6. 其它：如呼吸音的监听、黏膜和皮肤颜色的观察、呼吸气体测定、脉搏血氧饱和度（SpO_2）测定、呼末CO_2分压及CO_2曲线图、血气分析、插入或经皮血氧和二氧化碳测定。

应急体外循环（emergency extracorporeal circulation） 又称心肺转流，是指利用一种特殊的装置来暂时代替人的心脏和肺脏进行血液循环和气体交换的方法。该装置称为人工心肺机或体外循环机。在某些急症时，如在心脏穿破伤、心脏破裂、钝性心脏伤引起冠状动脉前降主干损伤等情况下，需立即使用体外循环装置以达到救治生命的目的，这就要求该装置和有关技术人员处于常备状态。

自体输血（autotransfusion） 自体输血是指采集病人自身的血液或经保存，以便在围手术期输用。应用自

体输血技术可大量节约库血用量；减少或避免疾病传播，亦不会发生血型不合或过敏等输血反应。采集自体血后，以晶体液或配合部分胶体液维持正常血容量，可降低血液粘滞度，改善微循环灌流，减少弥散性血管内凝血（DIC）发生的机会。自体血的采集方法主要有以下几种：

1. 术前多次采集自体血：此法多用于择期大型手术，在术前每隔5～7d采集1次病人自体血，可连续采集3～5次，每次300～500ml，可在第二次采血后将上次采集的血返输，第二次采血量可相当于两次采血的总量。如此，术前三周开始采自体血可达1 000～1 500ml。

2. 手术当日采集自体血：于术前采集自体血500～1 000ml，同时以与采血相适应的速率输入平衡液和胶体液维持血容量。术中继续以晶体液和胶体液补充失血量，若术中失血较多，且红细胞压积<0.30，血红蛋白<90g/L可将自体血输入，对失血量少于1 000ml者，只要能保持有效血容量，可以不输库血。

3. 术中自体血采集：如体外循环病人，可于转流前自腔静脉插管放血300～500ml于贮血瓶并置于冰箱保存。此时自动脉泵入预充液维持容量平衡。于体外循环后期再放入人工心肺机内，或于停机后从静脉输入。

4. 自体失血回收：最初主要用于脾破裂、宫外孕等急性失血。近年来为节约用血，也通过回收血液装置尽可能回收术中失血，经处理后回输给病员。

5. 自体输血适用于病人罕见血型、红细胞增多症、严重内出血休克等病人。对有Hb<100g/L、红细胞压积在0.30以下的贫血者不宜采自体血，心血管功能障碍、低蛋白血症、肝肾功能不全或肺功能不全者亦不宜施行，老年人及小儿应加倍慎用。

烧伤学简介

在我国，烧伤外科是在建国初期经济建设形势和工业发展需求之中发展起来的新学科。历经初建，成熟和发展阶段，迄今它已不惑之年。不论临床救治水平，还是科研成果，都已跻身于国际专业学术先进行列，具有一定的国际学术影响。

早在50多年前，以著名烧伤外科专家史济湘教授为首的上海第二医科大学瑞金医院（当年的广慈医院）医护人员，在抢救严重烧伤伤员邱财康中取得首战告捷的辉煌成绩。国内称赞，举世闻名，他们的工作业绩受到国务院的嘉奖。该专业队伍进而对大面积深度烧伤切痂后创面，改进了自体和异体皮混合移植的方法，创建了大张异体皮打洞嵌植自体小皮片的移植方法，为我国救治大面积深度烧伤解决了一个植皮和手术技术难关，再次创立辉煌成绩。该院的业绩为我国烧伤外科事业的建立和发展奠定了基础。

此间，第二军医大学第一附属医院成功救治了重危高压电烧伤朱根福，北京医科大学附属医院成功救治了烧伤面积100%的王世芬。到20世纪70年代，上海的瑞金医院，第二军医大学第一附属医院和昆明军区总医院，先后成功救治了Ⅲ度超过90%的重危伤员杨光明、李辉、赵德军。从而使Ⅲ度烧伤超过70%特重烧伤的救治水平推到新的高度。随后，北京积水潭医院又创立了微粒皮移植法，为大面积Ⅲ度烧伤供皮区严重短缺的伤员提供了手术和救治的机会，该项工作荣获国家甲级发明奖。中国烧伤临床救治水平的不断提高为中国现代临床医学的发展做出了贡献。

为支持烧伤外科临床工作的发展，我国烧伤学在初创时就开展了科学研究。第二，三军医大学相继开展了临床与基础相结合的临床和实验研究，获得了理论联系实际的成果，从而推动了临床治疗水平的逐步提高。以工程院士黎鳌教授为首的二、三、四军医大学，解放军三〇四医院和一五九医院的临床和研究成果，共获国家科技进步一等奖。随后军内很多单位又有一系列的研究，如休克复苏，吸入性损伤，内脏功能，肠道细菌移位和表皮细胞培养等课题和临床救治等；上海瑞金医院，天津第四医院等单位，也在冬眠疗法、免疫、代谢、营养和创面修复等课题，取得成果，获得奖励。

自国家实行开放政策以来，在高层次的学术交流方面，我国已与国外开展了中美，中欧和中日等烧伤和组织修复学术交流。通过学术交流，扩大了影响，史济湘教授和黎鳌院士先后荣获国际烧伤学会颁发的伊文思奖，为我国烧伤外科赢得荣誉。在国际学术组织中资深的史济湘教授是国际烧伤学会的中国代表，工程院士黎鳌教授为灾祸烧伤委员会委员，葛绳德教授为烧伤治疗委员会委员，工程院士盛志勇教授为烧伤科研委员会委员。

随着我国烧伤外科临床治疗水平的提高和科学研究工作的发展，已创建了现代医学领域中的烧伤外科专科，建立了一批学术基地和一批老中青相结合的专业队伍。早年的烧伤病房现多建成了烧伤科，一些领先单位还建成了烧伤中心或烧伤研究所。国家培养了一批博士生和硕士生导师，带教出一批博士和硕士。此外还重视向国外输送中青年技术骨干进行重点培养，当前烧伤外科留学生的足迹已遍及欧美和日本。新的一代学术力量将成为跨世纪的学术骨干，为进

一步发展我国现代医学中的烧伤外科作出更多的贡献。

在新的21世纪，我国烧伤外科依然要保持艰苦创业的精神，克服困难，谋求发展，多创成果，以优异的业绩展现于国际学术论坛，为人民造福，为祖国增光。

烧 伤 学

烧伤（burn; burns） 狭义指热力引起的皮肤和黏膜，以及其它组织的损害。广义则指某些化学物质、电流、放射线以及微波和激光等引起的皮肤等组织的损害，其病理和临床过程与热力烧伤有相似之处，因此临床均统称为烧伤。

烫伤（scald） 是指由热水或热液以及热的半流体如热粥等引起的损伤。

烧伤灾难（burn disaster） 指的是有很多人或成批人被烧伤的灾难。一般把25或50名以上的伤员视为灾难。烧伤灾难是平时或战时的突然事件，短时间内或一刹那间发生众多烧伤伤员，超越医院救治承受能力，需要组织社会力量支援和参与抢救。烧伤灾难不仅有人员伤亡，还可致市政建筑、交通等破坏，造成重大物质损失。轻档火灾、市政损失较小，组织工作正常，支援抢救不受干扰；中档，市政有一定破坏，组织工作受影响，支援抢救受干扰；重档，市政严重破坏，组织工作瘫痪，支援抢救十分困难，面对突然发生的烧伤灾难问题，需要建立组织严密的救灾体系，成立烧伤救治专业队伍，形成疏散和分流网络，构成协作和支援梯次结构。因而，烧伤灾难被视为社会医疗问题。

成批烧伤（burn casualty） 指有成批人员被烧伤。可按烧伤人员的多少分为：小批25～100名；中批100～250名；大批超过250名。国内医疗技术力量和条件所限，小批以10名起计。成批烧伤多属烧伤灾难。救治工作超越医院承受能力，属于社会医疗问题。救治工作需组织社会力量支援。

社会医疗问题（social medical problem） 烧伤灾难面临成批伤员，抢救工作超越医院所能承受的能力，需组织社会人力物力支援或参与。民防系由各级政府官方人员领导的民间组织，包括消防、警、军、民兵、医疗卫生、物质供应、民政、交通运输、通讯和工程技术等部门。其职能为动员社会力量组织支援战争或救灾，支援和参与有成批烧伤的救灾工作是其职能的一部分。这种需要社会支援和参与的医疗救护及其相关工作，统称之为社会医疗问题。为此，民防及其下属卫生系统应制订烧伤灾难的救援方案。卫生系统应组织专业梯队，培训人员，组织力量对突然发生的烧伤灾难中的众多或成批伤员实施应急救援和开展医疗救护。

现场急救（immediate care） 指在火灾或事故现场，对伤员及时展开就地急救工作。对烧伤来说是中止烧伤，脱离险区，并用备用敷料或就地取材的办法保护创面。对重危和中毒的伤员实施必要的人工呼吸和心脏按压等复苏抢救工作。有关工作属医院前急救的范畴，应遵循救治方案和规范操作要求。因此，需要专门培训专职或兼职急救人员，以应紧急救援的需要。由于现场急救刻不容缓，多数情况是伤员开展自救和互救，或由现场和及时赶到人员实施急救。为此在社会基层，组织各类人员进行医疗救护常识培训和急救操作训练等很有必要。

烧伤病房（burn program; burn ward） 指医院中设置的开展烧伤临床诊疗而非专科建制的病房。按医院中烧伤外科建制，即烧伤中心，烧伤科和烧伤病房，三级梯次中的基层专科病房，在烧伤外科专业发展初建阶段多经过烧伤病房，在加强专业化建设中，逐步提高和进一步完善，发展成烧伤科或烧伤中心。在医院实行等级建设以来，多不经烧伤病房而直接建成烧伤科。然而，至今仍有很多基层医疗单位保留烧伤病房的建制，其职能专司中、小面积烧伤的诊疗工作。

烧伤监护病区（burn intensive care unit，BICU） 指在烧伤科中，特别是烧伤中心内，专辟收治和抢救危重烧伤伤员，并配备有现代化监护系统和诊疗设备的隔离病区。多为单间病房，床位设置一般为 10～20 张不等。所配监护系统为病室内的床旁机和护理站的中心台。条件优越的医院，可与全院监护联网。监护仪配有插件，能满足生命体征监护的需要，有关治疗设备，如人工呼吸机，功能齐全的可提供呼吸功能和血气分析有关指标的监测；气垫床可便于监测体重，另外还对各系统诸多器官的功能、水电酸碱平衡、营养代谢和免疫功能进行较为全面的监测。除已提到的以外，还拥有各种诊疗仪器设备。从而改进了重危烧伤伤员救治条件，使训练有素的专科医师和护士，和有关专家合作，用现代化的诊疗设备，得以发挥更好的医术和施以更为全面的护理。使更多伤员得到良好的救治，使烧伤治愈率得到进一步提高。国际在 20 世纪 70 年代建立，国内到 20 世纪 80 年代建成。

无创监护（non-invasive monitoring） 指非损伤性的监护技术，即通过电极或探头获得有关信息，必要者经换能处理，加以放大，能以数字或曲线在屏幕上定量显示并做记录。监护系统的仪器设备，多数采用无创技术，能满足大部分临床监护的需要，由于对伤病员无损伤，操作较为简单，临床广为采用。

有创监护（invasive monitoring） 指有损伤性的监护技术，通过热敏电阻探头或经采样，获得有关信息，经换能和放大等处理，能在屏幕上用数字或曲线显示有关指标定量结果，并能记录结果。由于有创监护所获信息较之无创信息更为全面和准确，临床上仍在采用。但由于需更多设备，操作复杂，对病人不仅有创伤，而且还可能引起新的并发症，为此限定较严，难以普及。如用 Swan-Ganz 漂浮导管作中心静脉、右心房、右心室和肺动脉测压包括肺动脉楔压，借以监护左、右心房和循环功能。对心肺功能不良，复苏难度较大的伤员有监护指征，临床不作常规监护。

隔离病区（isolation ward） 指对整个病房实行全方位的隔离制度。烧伤及其伴有的吸入性损伤，使体表皮肤和呼吸道黏膜屏障受损，加之全身和局部免疫功能受损，难以抵挡外界致病菌和机会致病菌造成的感染和入侵，特别是医院内耐药菌株的入侵，威胁伤员生命安全。实行消毒隔离制度具有预防意义。隔离病区的医护人员有较强的隔离意识，重视防止耐药菌株的传播，并谢绝探视，以保持隔离条件不受影响。值得强调的是反向隔离，即防止容易有常驻耐药菌株的病房向医院其它临床部门，特别是手术室、产房、婴儿室和重危监护病区散播和传播耐药菌株，并重视向社区传播。既往曾有耐药菌株流行的严重教训，应予以重视。

层流（laminar flow） 指空气净化装置的工作效应，也是该装置的通称。其设计原理为利用鼓风机的送风系统，使空气流经玻璃纤维滤过屏滤掉空气中悬浮的微小颗粒，气溶胶和微生物，使空气净化。医用 100 级的层流可以滤掉空气中 99.8% 的细菌，可以根据要求设计成水平式或垂直式。主要用于严重烧伤，血液病，肿瘤放疗化疗后白细胞明显减少等免疫功能低下的伤病员，并装备器官移植手术室等。由于设备价格高昂，很少装备病区，一般用于层流室，有时也以层流帐用于单个病床。然而，狭小范围内治疗烧伤，易促使伤病员心理障碍和精神异常，加上狭小范围治疗烧伤难以展开，因而，使用受限。

超级烧伤中心（burn super-center） 指烧伤专业医护骨干为医术高明的专家学者，拥有先进高精尖医护设备和高超技术力量的医护班子所形成的超级烧伤中心的烧伤专科医疗救护中心。其职能为重点收治特大面积危重烧伤，旨在提高危重伤员的治愈率，谋求烧伤专业治疗水平进一步提高。

烧伤专业队伍（burn team） 指从事烧伤外科临床治疗，科学研究和人员培养的专业人员所组成的技术班子。由于烧伤外科属于边缘学科，组织完备的专业队伍应包括临床医学和基础医学各有关专科人员与辅

助人员组成。有关专业包括烧伤外科、整形外科、普通外科、麻醉科、呼吸内科、消化内科、心血管内科、肾内科、小儿科、老年科、眼科、五官科、精神神经科等医护人员，心理治疗专家，院前救治专家，医院感染专家，康复医学专家，流行病学专家，社会工作人员等；病理、病理生理、微生物、免疫、生化、药理等基础研究人员。各类专业人员组成据情而定。烧伤专业队伍的组建是创建和发展烧伤外科专业的基础。烧伤外科创建半个世纪的业绩充分显示烧伤专业队伍的重大贡献。

烧伤面积估计（assessment of burn area） 烧伤面积是表示烧伤严重程度的客观指标之一。常用的方法是以皮肤烧伤区域占全身体表面积的百分数表示。

新九分法（modified rule of nine） 新九分法是在九分法基础上，根据东方人体型进行修正而得出的，各区域以9或9的倍数计算：头颈面积9%；双上肢为2×9%；前后躯干各为13%，包括外阴1%面积共计为3×9%；双下肢各为20.5%，包括臀部5%面积共计为46%（5×9%+1%）。

九分法（rule of nine） 以体表解剖区域按全身体表面积的9%或9%的倍数来表示。头颈面积9%，上肢面积占2×9%，下肢各为2×9%，前、后躯干（包括臀部）各为2×9%，外阴部面积为1%。

十分法（rule of ten） 根据东方人体型将体表解剖区域按全身体表面积的10%或10%的倍数来表示，头面颈10%，上肢各为10%，躯干（包括会阴和臀部）为30%；下肢各为20%。

手掌法（rule of palm） 以病人自身手掌侧面积估计烧伤面积。手5指并拢时，自腕横纹至指端的掌侧范围大小为全身体表面积的1%。适用于小面积散在烧伤创面的估计。特大面积烧伤时，可用来表示未损伤的正常皮肤。

Lund Brower 法（Lund Brower method） 儿童头部和下肢面积比例和成人不同，年龄越小，头部比例越大，而下肢比例越小。随着年龄增长，其比例逐步接近成人。Lund Brower 法是根据不同年龄对身体各部分面积百分比的影响，所制定的适合于儿童及成人烧伤面积估计的计算方法，分区较细，较为精确。但用于临床则较为繁琐。部分年龄组头和下肢体表面积百分比如下表1。

表1 部分年龄组头及下肢体表面积百分比

	~1岁	~4岁	~9岁	~14岁	15岁	成人
头 部	19	17	13	11	9	7
双大腿	11	13	16	17	18	19
双小腿	10	10	11	12	13	14

Berkow 法（Berkow method） 以体表解剖区域占体表面积的百分比表示。成人头、躯干、双上肢和双下肢的体表面积分别为6%、38%、18%和38%。根据小儿头部和下肢的体表面积随年龄增长而变化的规律，在成人体表面积判断标准的基础上，加上或减去相应的差数作为12岁以下小儿体表面积的估计方法，差数为12－年龄（岁）。即小儿头部面积为成人该区面积＋（12－年龄）；双下肢为成人该区面积－（12－年龄）。

烧伤创面深度估计（assessment of burn depth） 烧伤深度是用于表示局部烧伤的严重程度。一般采用三度四分法，即Ⅰ度、Ⅱ度和Ⅲ度，其中把Ⅱ度进一步分为浅Ⅱ度和深Ⅱ度。Ⅰ度和浅Ⅱ度属于浅度烧伤，而深Ⅱ度和Ⅲ度则属于深度烧伤。

Ⅰ度烧伤（the first degree burn） 损伤至表皮浅层。真皮乳头层血管网充血，外观潮红，质地正常或轻度水肿，疼痛明显。一般3～5d自愈，愈合后仅留有色素沉着，无瘢痕形成。

浅Ⅱ度烧伤（the superficial second degree burn） 损伤可达表皮全层和真皮乳头层。外观色红，肿胀明显，有大小不等的水泡，表皮游离后基底粉红，渗液较多，痛觉敏感。一般7～14d愈合，愈合后会有色素沉着，无瘢痕形成。

深Ⅱ度烧伤（the deep second degree burn） 损伤可达真皮深层。外观略白，肿胀，表皮多松动可有少量积液。表皮游离后基底红白相间或苍白，表面潮湿。局部干燥后可见细网状有血栓形成的血管，感觉迟钝，毛发不易拔出。若无感染等继发性损害，一般3周左右愈合。但可伴有不同程度的瘢痕增生，甚至影

响功能。

Ⅲ度烧伤（the third degree burn） 损伤皮肤全层，甚至深达皮下脂肪、肌肉及骨骼。外观可呈苍白、深红、棕黄或炭黑，局部干燥后形成皮革样焦痂，并可见粗网状和树枝状有血栓形成的血管。无触痛，毛发易拔出。不能自行愈合，需自体皮移植封闭创面。

混合度烧伤（mixed degree burn） 混合度烧伤是指Ⅲ度烧伤和深Ⅱ度烧伤相互间隔的创面。或皮肤基本结构已破坏，仅残留部分皮肤附件，溶痂后所形成的肉芽组织中显示不同程度的上皮岛，故有浅Ⅲ度之称。一般难以自愈，需植皮方可愈合。

伤情分类（medical sorting） 伤情分类是根据烧伤面积、深度和合并伤等情况对伤情进行分类。目前尚无统一标准。国内将烧伤分为轻、中、重度烧伤。轻度烧伤的总面积在10%以下的Ⅱ度烧伤。中度烧伤总面积在11%~30%或Ⅲ度面积在10%以下的烧伤。重度烧伤总面积在31%~50%或Ⅲ度面积11%~20%；或总面积不足31%，但有下列情况之一者：全身情况严重或有休克者；有复合伤或合并伤（如严重创伤、化学中毒等）；中、重度吸入性损伤。特重烧伤总面积在51%以上或Ⅲ度烧伤面积在21%以上。临床上多用“小、中、大和特大面积”表示烧伤严重程度。小面积为小于10%体表面积的烧伤，中面积为10%~20%，大面积指烧伤面积大于20%，而特大面积为总面积70%以上的烧伤。国际上尚有Benain分类，将烧伤深度分为A型（浅）AB（中间）和B（全层皮肤烧伤），每型按烧伤面积再分为4组表1。表示烧伤严重程度。

表1 Benain分类

烧伤深度	轻度	中度	重度	极重度
A型	0~10%	10%~30%	30%~60%	60%以上
AB型	0~5%	5%~15%	15%~45%	45%以上
B型	0~1%	1%~5%	5%~20%	20%以上

伤员分类（medical sorting of the wounded） 在处理成批伤员时，由于伤员数量大，伤情复杂，时间紧迫，必需对伤员进行分类处理。一般采用以伤因、伤部、伤型和伤情四者结合的诊断方法进行分类，即可明确诊断，也能表明损伤的严重程度。如：“面部及双手火焰烧伤合并吸入性损伤”等，以利于有关伤情的集中处理，使有限的人力物力发挥更大的救治效果。

急救转运中心（emergency care transportation center） 指隶属于医药卫生系统，配合医疗急救中心和各级医院在开展院前急救和实施医院救治中心以急救转运为工作职能的中心组织机构。主要转运工具为救护车、火车、飞机、直升飞机和卫生艇与舰船。目前，已从供用的车、机、船，发展到拥有急救药品、器材、监护、复苏仪器设备和麻醉、手术条件的卫生救护专用运载工具。除配属驾驶和经专业培训的医疗辅助人员外，尚有随行专职医护人员。该中心组织严密，技术精良，机动性强，可适应平素和战争条件下急救转运之需。为紧缩组织，节省开支，有关组织可采取军民协作形式，以利工作和有助发展。

烧伤休克（burn shock） 指烧伤的热力，神经反射，化学递质，细胞因子，内皮素和自由基等引起毛细血管通透性增强，致使体液渗出、水肿，血液浓缩和血容量减低所致的低容量性休克。血流动力学的改变，微循环灌注不良和细胞代谢障碍，促使机体内环境紊乱，免疫功能降低和细胞功能损害。烧伤早期休克的复杂病生改变，本身可以致死。而且也与病程中主要致死原因感染和多器官功能衰竭关系密切。烧伤休克发生在伤后早期，但其影响却是深远的。为此，休克复苏的作用和意义超越治疗休克本身，而带有全程性。

清创术（清创）（debridement） 指对烧伤创面按外科清创原则进行的处理和处理操作的名称。清创有两个含意，其一为在伤后早期，争取在6h内对创面周围皮肤进行肥皂清洗，剃除毛发和清水冲洗，进而对创面用灭菌软肥皂液，0.1%新洁尔灭或0.05%洗必泰进行清洗，去除游离表皮、泥、沙、炭黑、衣服碎片等。深Ⅱ度和Ⅲ度附着较紧的表皮应尽量去除。浅Ⅱ度创面完整的水泡，可按进一步处理的要求对水泡给予适当保留，中、小水泡用注射器抽吸或低位引流。化学性烧伤则不予保留，化学毒剂应谨慎处理，易使水泡液所含毒剂扩大污染和损伤。宜先抽吸水泡液，继而彻底清除泡皮。另一为深度创面未予或未及时手术清除者，坏死组织会在自溶中成为细菌滋生增殖的培养基和感染的温床，以及致病菌入侵的门户。

对此，应积极进行清创手术，以便清除坏死组织，以利控制感染，防止入侵，促进愈合或为晚期植皮手术进行受皮准备。

包扎疗法（occlusive method） 指利用适当厚度的消毒敷料包扎烧伤创面的治疗方法。它保护创面使之不受致病菌的入侵，并得到充分的引流；防止创面因干燥及细胞脱水而加深创面；有利于肢体制动和固定，保暖。内层敷料多用含油质或有效外用药的网眼或普通纱布，外层敷料厚度 3～5cm，并超出创缘 5cm。根据创面情况，定期更换敷料。本法适用于清洁创面、Ⅱ度创面、切削痂和植皮后创面以及需转运烧伤病人的创面。

暴露疗法（exposure method） 是在干燥、保温和消毒的特定环境中，将创面充分暴露于空气中的治疗方法。使创面迅速干燥而不利于细菌生长，达到控制创面感染的目的。但可使创面损害而加深创面。适用于Ⅲ度烧伤创面、不便于包扎的创面以及无条件应用包扎疗法的病人或不适合包扎治疗的季节。

半暴露疗法（semi-exposure method） 指创面覆盖单层抗菌湿纱布或生物敷料、人工薄膜，再暴露于空气中的治疗方法。也可在包扎疗法后 96h 左右去除外层敷料再行暴露。适用于不便于包扎的创面，渗出期过后的浅Ⅱ度创面，供皮区创面，坏死组织已脱落正在上皮化的深Ⅱ度创面。

敷料（dressing） 是一些用于覆盖创面的医疗用品，起到保护创面，防止感染，促进愈合的作用。可分为一般性敷料，合成敷料和生物敷料。一般性敷料即临床常用的无菌纱布、棉垫等；合成敷料如 Biobrane，duoderm 等；生物敷料又可分为有生机和无生机性生物敷料，前者如异体皮、新鲜猪皮，后者有戊二醛猪皮、辐照猪皮等。

不粘敷料（non-adhesive dressing） 是指一类特殊纱布敷料。覆盖创面后不与创面黏附，从而减轻交换敷料所造成创面继发性损伤和疼痛。

换药（交换敷料）（dressing change） 指对开放创面进行定期或不定期的处理，旨在保证引流，清洁创面，重新施药，更换敷料，以期达到防治感染和促进愈合的目的。对深度创面，还需清除自溶的坏死组织，为必要实施的植皮手术，准备受皮创面。临床根据病情需要掌握换药间隔时间。集中换药的场所，即换药室，应遵循外科无菌原则和规范操作。国内至今尚未见安装层流设备的换药室，一般多在病床进行，大病室中的重伤员，应到手术室去换药，避免换药带来的耐药菌株的交叉感染。单人监护病房或抢救室的伤员可就地换药。有关换药和交换敷料的名称都是整个操作中的组成部分，因而都表达得不够全面，然而却都用于临床表达一个共同概念和表示同一处理。由于换药两字简捷，多用于口头，而交换敷料字数多，一般用于书写。

带菌者（carrier of bacteria） 指在感染流行中，携带致病菌而不发病却能传播致病菌的危险人员。由于没有表现，而不被重视。为此，在感染流行中，应进行一定范围的普查，以便发现带菌者，给予必要的治疗，以消除隐患。如 MRSA 的广泛传播，曾发生过流行，调查带菌者并予以治疗，对控制流行起到积极作用。MRSA 的皮肤带菌者，用莫匹罗星，即百多邦进行防治，认为效果良好。

机会致病菌（opportunistic pathogen） 又称条件致病菌。指致病力较弱，在机体免疫功能正常情况下不易引起感染；而当机体免疫功能降低时，则会引起感染的细菌。严重烧伤伤员的全身与局部免疫功能都降低，加以全身应用抗生素和局部外用抗菌药物，可以筛选出机会致病菌，使之得以增殖，引起感染，甚至可以入侵发生全身性感染。肠道中的条件致病菌，则可以在肠道屏障受损和免疫功能下降时，经抗生素筛选发生肠道细菌易位，进而发展成肠源性感染。在伴有吸入性损伤时，机会致病菌在同等情况下，会引起肺部感染，也会自肺部入侵。烧伤后感染性并发症，也可以在同样情况下由机会致病菌引起，并入侵。临床上凡发生由机会致病菌引起的感染，表明病情严重，治疗难度大，并示有可能预后不良。长期以来，对免疫功能低下的伤病员，机会致病菌和致病菌在引起感染的重要性上已无明显区别，加以耐药的机会致病菌在医院感染中的地位，因而深受重视。

外用抗菌药物（topical antimicrobial agent） 指不适合作为全身用药，只能用于局部创面的抗菌药物。即凡全身应用易致毒副作用的抗菌药物，应用做外用治

疗；而可以用于全身的抗菌药物，原则上不宜外用，以避免由于外用而过早过多地筛选出耐药菌株，从而影响其全身抗菌疗效。即原则上限制全身性抗生素用于创面。

磺胺嘧啶银（silver sulfadiazine） 为20世纪60年代由Chales L，FOX，Jr.首创的外用抗菌药物，具有抗菌谱广，抗菌力强的特点。由于其溶解度低，而以1%的霜剂外用，防治烧伤创面感染，疗效显著，全球广为采用。施用后，释出银离子，与细菌的DNA结合，抑制细菌繁殖，但不易与人细胞的DNA结合。约有10%的磺胺嘧啶自创面吸收，偶有磺胺结晶尿和皮疹，用药初期可有暂时的粒细胞减少。因对深度烧伤焦痂的穿透力较差，而强调应在烧伤早期，在清创后及时施用。以每日施药两次的效果较为理想。由于长期外用，耐药问题已渐趋明显。

磺胺米隆（sulfamylon） 为20世纪60年代中期由John A. Moncrief首先倡导以10%的霜剂用于烧伤创面。国内尚采用5%～10%的溶液，对绿脓杆菌等G^-细菌和梭状芽胞杆菌属有较强的抗菌作用。对焦痂有较好的穿透作用，因而对防治创面脓毒症有较好的疗效。外用可致局部刺痛，具有抑制碳酸酐酶的作用，局部外用吸收过多，可致代谢性酸中毒。一般使用面积不宜超过5%，考虑扩大使用面积时，小儿慎重。偶可致变性血红蛋白血症。

磺胺嘧啶铈（cerium sulfadiazine） 为磺胺嘧啶的铈盐。作为烧伤创面防治感染，其抗菌作用不及磺胺嘧啶银强。20世纪80年代有研究认为铈盐有增强免疫功能的作用，90年代认为铈盐有中和烧伤创面产生的毒素的作用。

磺胺嘧啶锌（zinc sulfadiazine） 为磺胺嘧啶的锌盐。作为烧伤外用抗菌药，其抗菌作用不如磺胺嘧啶银强。大面积烧伤易致锌缺乏，既会影响细胞代谢，又能延缓创面愈合。若以预防感染为主的外用抗菌药物治疗，应用磺胺嘧啶锌，不仅可以自创面吸收补锌，还可促进创面愈合。

碘伏（povidone iodine） 为外用广谱抗菌药物，杀菌力强。多用于皮肤和黏膜的消毒剂。可以1%的溶液或霜剂外用于烧伤创面。但不能穿透焦痂，故宜早用，预防感染。用于大面积烧伤，缓慢吸收会致高碘血症，也可发生代谢性酸中毒。

洗必泰（chlorhexidine） 即双氯苯双胍乙烷，为广谱抗菌消毒剂。在临床上，特别在外科领域广为应用。常与其他外用抗菌剂混合应用，或以其衍生物用于感染的局部防治，外用为0.05%的溶液。

吡哌酸银（silver pipemediate） 即喹诺酮类药物第二代产品吡哌酸的银盐。具有超越磺胺嘧啶银的外用抗菌作用，抗菌谱广，对绿脓杆菌有效，抗菌力强。葛绳德（1982年）首先用于烧伤感染防治的研究，防治创面脓毒症有效。

氟哌酸银（silver norfloxacin） 即喹诺酮类药物第三代产品氟哌酸的银盐。由Charles L. Fox，Jr和葛绳德于20世纪80年代中期同时用于烧伤创面脓毒症的防治研究，并先后报道。为迄今外用抗菌作用最强，对绿脓杆菌有突出疗效的外用抗菌药。对焦痂的穿透力强，防治创面脓毒症有效，其抗菌作用为抑制细菌DNA的螺旋酶，影响拓朴异构酶。持续外用治疗大面积烧伤，尚应慎重。

鞣酸（tannic acid） 为收敛成痂药物，用于浅Ⅱ度烧伤创面，可以减少渗出，加速结痂；用于深Ⅱ度烧伤创面，易于结痂和防止感染，可获痂下愈合。由于外用治疗大面积烧伤易吸收，引起肝脏中毒性损害而被淘汰。国内现实情况，很多基层医院和农村医疗单位，广泛应用中草药收敛剂治疗中、小面积烧伤，代表性中药有四季青、地榆、虎杖等，其主要收敛功能来自所含鞣酸。现经常所用中药含毒性较弱的水解型鞣酸，而中药五倍子，虽有较强收敛作用，但因含有毒性较强的缩合型鞣酸，已被废弃不用。

皮肤代用品（skin substitute） 指由合成高分子材料，生物聚合物或二者结合制备成的人工薄膜和人工皮，用于烧伤临床覆盖创面起代替皮肤的作用。理想的人工皮应具有以下特点：黏附性、透气性、防护性、弹性、伸展性、随形性、韧性、无毒性和贮存与使用方便，以及价格便宜。单层结构：如聚氨酯薄膜，作为代表皮覆盖浅度创面；双层结构：如Biobrane，以微密的尼龙网为内层，以硅膜为外层的人工薄膜或人工皮；两层以上的结构：如Tegaderm，为牛

胶原多孔支架代真皮，以硅膜代表皮，并用6－硫酸软骨素代基底膜的人工皮肤，植于创面可以有成纤维细胞和毛细血管长入，待建立良好循环，可撕去硅膜改植自体皮片，人工胶原在溶解吸收中逐步被自体胶原取代。尚有异体真皮与自体皮片或培养的自体表皮细胞片形成的复合皮，有望改进技术，提高质量，以适应临床需要。

人工薄膜（synthetic membrane） 为薄膜状的人工皮，可以是单层或双层结构。代表性产品有单层结构：聚氨酯薄膜，结构简单，功能较差；双层结构：Biobrane，其内层为微密的尼龙网，外层为硅膜，形成皮肤基本代表皮和真皮结构，功能较单层薄膜有增进，但距理想人工皮条件尚显不足。

破伤风类毒素（tetanus toxoid） 为获得主动免疫，应行预防性破伤风类毒素注射，以期产生保护性抗体。若伤前5年内曾行加强注射，则伤后无需再注射；若伤前5～10年曾行加强注射，则只需对中高度易感者行类毒素注射，以便获得保护性抗体的浓度；若加强注射超过10年，则伤后应行类毒素注射。若曾行类毒素注射，而剂量不足或不能肯定是否已行主动免疫，则应注射类毒素并对中高度易感者还应注射人破伤风免疫球蛋白。若无人破伤风免疫球蛋白时，则应注射破伤风抗毒素。

破伤风抗毒素（tetanus anti-toxin） 对未经正规或未经用破伤风类毒素行主动免疫者，伤后若无人破伤风免疫球蛋白时应注射破伤风抗毒素，即破伤风抗血清（马血清）行被动免疫。对已诊断为破伤风者，若无人破伤风免疫球蛋白用于治疗时，应注射破伤风抗毒素进行被动免疫治疗，副作用为马血清带来的血清病。

翻身床（stryker frame） 为适应重危伤病员，特别是烧伤伤员和中毒性表皮坏死的病人，因伤情、病情治疗和翻身护理的需要而专用的轴心、框架、分解组合式的翻身床，曾广泛应用于烧伤临床。目前多被气垫床取代，而在国内依然是大面积深度烧伤伤员的主要治疗用床。优点为保证翻身，有宜于防治肺部坠积性肺感染和持续压迫形成褥疮。然而，不足处为卧位姿式多限平、俯两位。

气垫床（airfluidized bed） 由电脑控制压缩吹送暖风，使气枕气垫充气。平卧气垫床，尤如悬于空气中。由于气垫气枕扩大与体表接触面积，使重力受压部位压力分散均衡且压力低于毛细血管最低灌注压，持久卧床，不致影响受压部位浸渍缺血坏死，有利于防止褥疮，已发生褥疮得以治愈。床体可以调整，气枕、气垫可控压控温。烧伤伤员睡卧气垫床可防止发生压迫疮和创面加深，方便医疗和护理工作。国外多采用气垫床治疗烧伤，国内已在烧伤中心广为使用，现已进入烧伤科。然而，短期内尚难达到普及。

早期休克（early shock） 中、大面积烧伤后，由于热力及其它致伤因素和炎症介质以及细胞因子的作用，使烧伤局部甚至远隔部位的微血管通透性增加，造成大量的血浆样液体向创面和组织间隙渗出，造成以低血容量为主的休克。一般认为，伤后2～3h渗出速度最快，24h左右累积渗出量达到峰值。成人烧伤面积超过15%TBSA、小儿超过10%TBSA就有可能发生烧伤休克，其发生的程度和时间跨度依烧伤的严重程度和伤后治疗的情况而异。

早期复苏（early resuscitation） 严重烧伤病人在伤后早期接受以液体补充为主线的防治休克措施，并在血流动力学、氧动力学和抗氧化治疗以及细胞保护等方面进行综合治疗，争取平稳度过休克期，为后续治疗奠定良好的基础。

延迟复苏（delayed resuscitation） 严重烧伤病人，伤后未能及时接受复苏治疗或复苏补液不当而发生休克。机体在液体复苏之前已遭受了缺血、缺氧的损害，复苏开始后又受到再灌注损伤，因而易发生多内脏功能不全综合征。为此对延迟复苏的患者应特别注意加强液体复苏和综合复苏措施，特别要注意使用自由基清除剂和抗氧化治疗，防止或减轻再灌注损伤对机体的影响。

电解质溶液（electrolyte solution） 为含电解质水溶液的统称。在烧伤复苏中主要指以钠为主要阳离子成分的溶液。在水分子的两条氢键之间存在103.5度的夹角，是一个弱极性分子，能在钠离子周围形成一水化层，所以钠离子能很好地保持细胞外液的容量，在早期休克复苏中起着重要作用。临床上常用的有：生理盐水、平衡盐溶液、高张电解质溶液等。生理盐水

在组成上不能正确反映体液成分，大量输注易发生高氯性酸中毒，故不宜大量输用。

胶体溶液（colloid solution） 以高分子胶体颗粒为主要成分的溶液，输入体内可维持或提高胶体渗透压，包括血液、血液制剂和血浆代用品。临床上常用的有：全血、血浆、人体白蛋白、代血浆、中分子右旋糖苷（6%右旋糖苷 70）、低分子右旋糖苷（6%右旋糖苷 40）、6%羟乙基淀粉等。在早期复苏中以输用血浆为宜。

Evans 公式（Evans formula） 是由 Evans 在 1952 年首先提出的以病人烧伤面积、深度和体重为依据计算胶、晶体补液量的公式。公式主要内容如下：烧伤后第一个 24h 的计划补液量为：每 1%Ⅱ度和Ⅲ度烧伤面积每公斤体重补充胶体液和电解质溶液各 1ml，另外尚需补充基础水分量，成人为 2 000ml。具体要求为：(1) 伤后第一个 8h 输入计划总量的 1/2，后两个 8h 各输入计划总量的 1/4；(2) Ⅱ度和Ⅲ度烧伤面积超过 50%者，补液量仍按照 50%的面积计算；(3) 伤后第一个 24h 内，输液总量不宜超过 10 000ml，尿量要求每小时 50ml；伤后第二个 24h 所需的补充的胶体液和电解质溶液为第一个 24h 的 1/2，仍需补充基础水分 2 000ml。在严重烧伤病人的救治中曾发挥过重要作用，但在大量的临床实践中发现，该公式对烧伤面积小于 50%的病人预计补液量偏大，而对烧伤面积大于 50%的病人预计补液量偏小。要求的每小时尿量，一般难以达到。

Brooke 公式（Brooke formula） 是由美国陆军 Brooke 医学中心外科研究所 1953 年对 Evans 公式进行改良的基础上形成的补液公式，与 Evans 公式的不同点在于：每 1%Ⅱ度和Ⅲ度烧伤面积每公斤体重补充胶体液 0.5ml，电解质溶液 1.5ml。尿量要求每小时 30～50ml。补液量不受烧伤面积的限制，烧伤面积超过 50%者，以实际面积计算。其它与 Evans 公式相同。这一公式节约了胶体液用量，增加了电解质溶液的用量，曾取代 Evans 公式而被广泛采用，在烧伤休克复苏的治疗上起过相当重要的作用。

修正 Brooke 公式（modified Brooke formula） 1976 年，在 Brooke 公式临床应用 20 余年之后概念又有了更新，即是：(1) 在烧伤最初几个小时内，红细胞的立即丢失很少超过 10%；(2) 烧伤后微血管的完整性受到破坏，胶体渗透压难以维持在正常状态，故输入胶体并不比输入晶体液更为有利；(3) 微血管通透性约在 18～24h 即可恢复，而非以往认为的 48h；(4) 体液的丢失在烧伤早期丢失速度最快，所以早期补液量应较多。在头 24h 内，含钠溶液能较好地保留有效循环血量，在第二个 24h，随着微血管通透性的改善，胶体的输入可更有效地维持有效循环血量，并减轻组织水肿。在上述概念的基础上对 Brooke 公式进行了修正，调整了输液的成分和时间的安排：在第一个 24h 每 1%Ⅱ度和Ⅲ度烧伤面积每公斤体重补充乳酸钠林格氏液 3ml，维持尿量在每小时 50ml；第二个 24h 补充血浆及血浆代用品另加适量的水分，尿量的要求同第一个 24h。

Parkland 公式（Parkland formula） 由 Baxter1979 年提出，该公式要求烧伤后第一个 24h 的计划补液量为，每 1%Ⅱ度和Ⅲ度烧伤面积每公斤体重补充乳酸林格氏液 4ml，伤后第一个 8h 输入计划总量的 1/2，后两个 8h 各输入计划总量的 1/4；第二个 24h 每 1%烧伤面积每公斤体重补给血浆 0.3～0.5ml，并适量补给等渗葡萄糖溶液，尿量要求每小时 50ml 以上，补液量不受烧伤面积的限制。该公式体现了对钠离子在复苏中重要性的认识，适用于血浆供应困难的地区，也适用于大批成年烧伤病人的抢救，但复苏后水肿较为明显，对小儿和老年人使用时要慎重。

修正 Parkland 公式（modified Parkland formula） 该公式将每 1%Ⅱ度和Ⅲ度烧伤面积每公斤体重补充乳酸林格氏液 4ml 改为 3ml，并将血浆补给时间提早到伤后第三个 8h。

Monafo 公式（Monafo formula） 又称为高张电解质溶液疗法。即在抗休克时只输入高张电解质溶液，人为地造成细胞外液高张，调动细胞内水分，起到扩张细胞外液容量的作用。所以此种补液方法较用等张电解质溶液和低张电解质溶液要节省 1/4～1/3。由于补液量少，液体负荷轻，适用于心肺功能负担较重的病人，如有吸入性损伤或老年烧伤病人。但对于 2 岁以下的婴幼儿，因其肾脏的钠处理能力低，应避免使用。目前高张溶液主要使用 250mmol/L 的复方乳酸钠或醋酸钠溶液。伤后 48h 内可以按每 1%Ⅱ度和Ⅲ度烧伤面积每公斤体重补给 3ml，结合尿量和生命体征

掌握静脉补液速度。总液量的 2/3 在伤后第一个 24h 补给，前 8h 应补给含钠 250mmol/L 的溶液，补液速度亦应较快，此后液体的钠离子浓度递减为 200mmol/L、150mmol/L。总液量的 1/3 在伤后第二个 24h 补给。在使用高张电解质溶液复苏时，必须严密监测血清钠和血渗，前者不应超过 165mmol/L，后者不应超过每公斤体重水分子 330mmol/L，否则应降低输入钠的浓度或改变输液计划。高张电解质溶液复苏，输液量少、水肿轻，胃肠道功能多能允许饮水，因而治疗少有风险。

Tompkine，Burke 公式（Tompkine，Burke formula） 由 Tompkine 和 Burke 于 1977 年提出。复苏溶液包括胶体液 0.5ml/kg（%）TBSA，乳酸林格氏液 1.5ml/kg（%）TBSA，并维持乳酸林格氏液 1ml/kg（h）。伤后第一个 8h 输入的胶体和乳酸林格氏液为 24h 计划总量的 1/2，并加用维持的乳酸林格氏液 1ml/kg（h），伤后 4h 开始补给胶体溶液；其余胶体溶液和乳酸林格氏液在伤后 16h 内输注，另加维持的乳酸林格氏液 1ml/kg（h）。

中国通用公式（Chinese generalized formula） 为 1970 年全国烧伤学术会议推荐的在 Evans 公式和 Brooke 公式基础上形成的胶晶体液复苏公式，即是Ⅱ、Ⅲ度烧伤面积（%）×1.5（ml）+2 000（ml）=烧伤后第一个 24h 的计划补液总量（ml）。胶体液和晶体液之比一般为 1:1，Ⅲ度烧伤面积较为广泛的可以按 2:1 掌握，补液量不受烧伤面积的限制，烧伤面积超过 50%者，以实际面积计算。伤后第一个 8h 输入计划总量的 1/2，后两个 8h 各输入计划总量的 1/4；尿量要求每小时每公斤体重 0.5～1.0ml。伤后第二个 24h 所需补充的胶体液和电解质溶液为第一个 24h 实际输入量的 1/2，仍需补充基础水分 2 000ml。

血浆交换疗法（plasma exchange therapy） 是 20 世纪 70 年代发展起来的一种休克期治疗方法，即是在去掉病人血液中的血浆以后，补充冷冻新鲜血浆。此法可以去掉血清因子，达到治疗目的。治疗时用血细胞连续分离器或血细胞连续加工器，在去除病人血浆的同时，等量换入同型的冷冻新鲜血浆。容量计算为全身血容量的 1.5 倍。用于复苏休克和治疗血红蛋白尿和肌红蛋白尿，一般只需一次治疗。5 岁以下的小儿以换同型全血为宜。治疗指征为：①经 12h 以上液体复苏不能奏效；②严重电烧伤后持续性重度游离血红蛋白尿和肌红蛋白尿，常规复苏无效；③代谢性消耗征；④脓毒症者血培养阳性，创面活检细菌培养计数超过 10^5/g 等侵袭性感染。

冲击疗法（bolus therapy） 严重烧伤后经液体复苏后血流动力学指标无明显改善（如心率增快、血压低下、尿量不足等）时首先应查明原因。在能基本排除肾后性和肾性因素的前提下，如不能排除肾前性因素时可考虑给予冲击疗法。即在 30min 内快速滴入电解质溶液或胶体溶液 500ml，以观察血流动力学指标改善的情况，如证实有效，可继续行液体复苏治疗；如效果不佳，可以再重复一次。应查明原因，避免盲目增加补液量。

再灌注损伤（reperfusion injury） 烧伤休克产生的低灌流状态造成组织缺氧，同时也使机体的抗氧化系统受损，给氧自由基的产生创造了条件。机体组织在局部缺血（缺氧）状态下黄嘌呤脱氢酶可以转变为黄嘌呤氧化酶，三磷酸腺苷可以降解为次黄嘌呤，从而为·OH 的产生创造了条件，同时机体清除自由基的体系减弱；当血流恢复灌注时，氧分子进入缺血组织，会发生形成·OH 的反应，随之发生自由基链式反应，对组织和器官造成损伤。

呼吸爆发（respiratory burst） 当白细胞吞噬细菌时，其耗氧量显著增加，且持续 10～20min，称之为呼吸爆发。其机制主要与 NADH 氧化酶和 NADPH 氧化酶的活性增强有关，其结果除增加耗氧量外，主要是产生 H_2O_2，具有明显的杀菌作用。

休克细胞（shock cell） 是休克时最早出现的细胞膜功能障碍，包括胞浆 Ca^{2+} 升高，Na^+ 增加，K^+ 减少，静息膜电位降低；线粒体氧化代谢障碍，是最先发生变化的细胞器。由于溶酶体膜通透性升高、完整性受到破坏，溶酶释放，最终导致细胞自溶破坏。

水肿液回吸收（absorption of edematous fluid） 严重烧伤后微血管通透性增加，大量的血浆样液体通过内皮细胞间隙进入正常组织，造成组织水肿，称之为水肿液。伤后 17～24h，微血管通透性开始恢复，积蓄在组织中的水肿液通过淋巴路回流进入血循环，称之为水肿液回吸收。微血管通透性恢复的程度和微血管

内外胶体渗透压差是影响水肿液回吸收效果的关键所在。所以有主张早期复苏时应尽量推迟胶体的使用时间，以避免大量胶体进入组织间隙增加回吸收的困难；微血管通透性恢复后应增加胶体的用量，使回吸收顺利地进行。

内脏血流再分布（redistribution of blood flow of internal organ） 在正常情况下，心输出量是按一定比例把血流量分配给全身各器官组织。严重烧伤、创伤、失血等会有心输出量下降，使内脏血流重新分配。因而心、脑供血可得到重点维护，其他内脏器官血流量明显减少。特别是肾和由于皮肤血管收缩，其血流量更为减少，节流血液，以维护其他器官供血。为尽量维护重要器官组织供血，从而避免尿和体表水分丢失，使体液尽量得到保留。不同脏器微血管的调节类型因神经分布、体液调节、受体和肌源性因素等不同而异。

肾小管重吸收功能（reabsorption of renal tubule） 两肾每天形成的原尿约有 180～200L，但仅有 1～2L 终尿排出。而终尿所含物质的浓度与原尿中者大不相同。表明原尿中的水和某些成分被肾小管重吸收。肾小管重吸收有被动的和主动的两种。被动吸收是指原尿中的某些物质顺着浓度梯度或电位梯度从肾小管腔经过小管上皮向间质内弥散的过程，不需肾小管上皮细胞直接提供能量，如尿素的重吸收。主动吸收是利用肾小管上皮细胞在代谢中所提供的能量将原尿中的某些物质从肾小管管腔转移至间质内的过程，如全部葡萄糖和大部分 Na^+、K^+ 的重吸收。而肾小球滤液中的水分，约有 80%在肾近曲小管处伴随着 Na^+、K^+、葡萄糖、氨基酸等溶质被重吸收称为必须重吸收；而 19%在远曲小管和集合管处在神经内分泌调节下被重吸收，称为随意性重收吸。所剩余的 1%作为终尿排出体外。

1，6-二磷酸果糖（1,6-diphosphofructose） 1,6-二磷酸果糖（FDP）是糖代谢的中间产物，用它作为供能物质可以减少 ATP 的消耗，缩短糖代谢过程。它可刺激糖酵解中的限速酶、磷酸果糖激酶和丙酮酸激酶，以提高糖酵解的速率。Markov 等（1981 年）应用 FDP 使糖酵解增强，红细胞内的 2，3-DPG 含量增加，Hb 对氧的亲和力下降，有利于提高组织的 PO_2。夏照帆对烫伤面积为 30%大鼠给予 FDP（350mg/kg）使心肌细胞内高能磷酸化合物明显提高，细胞内 pH 升高。已证实 FDP 对不可逆性心源性休克、创伤性休克、致死性内毒素休克等有治疗作用。

黏附分子（adhesive molecule） 白细胞和内皮细胞胞膜上的黏附分子是介导细胞间黏附的主要因素，多数属于糖蛋白（glycoprotein），如整合蛋白（integrin）、选择蛋白（selectin）等。参与休克和炎症过程的发生和发展。

内皮细胞和白细胞黏附（adhesion of endothelial cells and leukocytes） 指白细胞在病理生理情况下对血管内皮细胞的黏附。在生理情况下，白细胞随血流在血管中央流动，白细胞不和内皮细胞接触。在炎症、休克情况下，血流缓慢，白细胞偏离血流中心，其部分沿内皮细胞滚动（rolling）、贴壁（sticking）、黏附（adhesion）和向炎症部位迁移（migration）而定位。白细胞表面的黏附分子和内皮细胞表面的黏附分子参与了黏附。黏附分子多数为糖蛋白。在一些体液因素和细胞因子如 TNF、IL-1、IFN、GM-CSF、LTB_4 以及 LPS 等作用下，细胞膜上黏附分子的表达增加，白细胞与内皮细胞的黏附力增强。白细胞膜上的黏附分子多为整合蛋白（integrin），如 CD11/CD18，它有 CD11a/CD18、CD11b/CD18 和 CD11c/CD18 三个亚单位，其中 CD11b/CD18 分子的表达水平在白细胞和内皮细胞黏附中起决定性作用。在微血管内皮细胞表面表达的黏附分子，属于选择蛋白（selectin），如 LFA-1、Mac-1、p1560、ICAM-1、VCAM-1、ELAM-1、E-selectin 等，其中以 ICAM-1 的作用最为重要。内皮细胞膜上的 ICAM-1 是白细胞膜上受体 CD11a/CD18、CD11b/CD18 的配基。白细胞与内皮细胞的黏附过程是白细胞膜上黏附分子（受体）和内皮细胞表面的黏附分子（配基）相互作用的结果。目前已获相应的单抗。

钙超载（calcium overload） Ca^{2+} 与 cAMP 同为第二信使。创伤和脓毒症以及缺血再灌注损伤均可诱导细胞内 Ca^{2+} 浓度增加，形成钙超载。细胞内 Ca^{2+} 浓度与细胞受损程度呈正相关。有关机制为：（1）O_2^- 作用于质膜和 ER/SR 膜双层富含不饱和脂肪酸的磷酸，破坏膜的完整性，在脂质双层的 CH 键之间形成通道，增加 Ca^{2+} 跨膜转运，使 Ca^{2+} 从细胞外和 ER/SR 进入胞浆；O_2^- 还作用于质膜上的 Ca^{2+}-Mg^{2+}-ATPase、Na^+-Ca^{2+} 交换体及 ER/SR 膜上的 Ca^{2+}-ATPase，使胞

浆内 Ca^{2+} 不能及时被排出或进入 ER/SR，致使〔Ca^{2+}〕升高；（2）许多介质作为外来信号，通过钙池耗竭依赖性钙通道（SDDCC），促使 Ca^{2+} 向细胞内流动；（3）创伤、烧伤及脓毒症时，ATP 降解，ATP 合成障碍，细胞膜上 Ca^{2+}-Mg^{2+}-ATPase 或 ER/SR 膜上 Ca^{2+}-ATPase 不能把细胞内过高的 Ca^{2+} 泵到细胞外或泵进胞内钙贮库，从而不能有效地控制〔Ca^{2+}〕升高。

细胞因子拮抗剂（cytokine antagonist） 细胞因子拮抗剂是细胞因子生物效应的对抗物质，即抗细胞因子的单克隆抗体；可溶性细胞因子受体，在细胞周围游动，起缓冲系统的作用，如 sIL-1RⅠ、sIL-1RⅡ，sTNF-RⅠ、sTNF-RⅡ，sIL-2Rα、sIL-2Rβ 等；sTNF-R-hIg 融合蛋白；sIL-1BP 等。

内皮素（endothelin） 内皮素是 Yanagisawa 等（1988 年）从猪的主动脉内皮细胞中分离纯化出的一种由 21 个氨基酸组成的血管活性多肽。主要分布于肾、肺、肝、心、脑、主动脉和静脉等血管内皮细胞中，其中以肾脏的含量最高。ET 有三个异型肽，即 ET-1、ET-2、ET-3（大鼠内皮素）和 VIC（小鼠内皮素）。ET-1 有强而持久的缩血管作用；对心肌虽有正性肌力作用，但心输出量下降；作为神经递质参与血压的调节；可增加肾血管阻力，降低肾血流量和肾小球滤过率等；还可刺激内皮细胞产生 NO 活性因子，使血管松弛，快速增加细胞内 cAMP 和 cGMP 含量，增加血管通透性，但具有组织特异性。ET 与其受体结合产生生物效应。ET 受体有 ETA 和 ETB 亚型，前者主要分布于血管平滑肌细胞，介导 ET 缩血管作用；后者主要分布于血管内皮细胞，介导 ET 释放 NO，导致血管通透性增加。烧伤后血浆 ET-1 浓度升高，与 LPS、TNF、IL-1、TXA_2、和 PAF 等活性因子有相互作用。内皮素正被用于治疗应激性溃疡合并大出血。

纤维连接蛋白（fibronectin，Fn） Morrison 等（1984 年）发现血浆中有一种低温沉淀的高分子量蛋白质，命名为“冷不溶性球蛋白”（Clg），后统称为 Fn。以其存在部位而分为细胞型和血浆型。细胞型 Fn 主要见于成纤维细胞、血管内皮细胞、巨噬细胞、平滑肌细胞、星形神经胶质细胞、许旺细胞、软骨细胞、某些上皮细胞等。存在于细胞浆的内质网和高尔基体中，也可存在于细胞外的基质中。细胞型 Fn 是血浆 Fn 的前身。血浆 Fn 正常含量约为（300±100）μg/ml，是一种分子质量 450ku 左右的糖蛋白，由两个亚基以二硫键连接。Fn 的主要生物学功能有：参与细胞与细胞间的粘附、锚链和铺展、调节细胞移动（locomotion），参与纤维蛋白（原）或胶原对巨噬细胞的附着，参与纤维蛋白凝块回缩。Fn 是不同于 IgG 和 C3 的第三种免疫调理素。烧伤面积大于 30% 者在伤后 1 周内，甚至在第 1d，血浆 Fn 含量显著降低；伤后 1 周回升再下降或不回升，提示有并发症存在；在全身严重感染前 1～2d，血浆 Fn 含量下降。病情越重，Fn 水平越低。进行性组织损伤、伴有血管内凝血、内皮细胞广泛损伤及胶原大面积暴露，或者血内水解酶浓度升高的情况下，血浆 Fn 水平也下降。

微循环流态（flow status of microcirculation） 微循环要维持正常的血液灌流，必须具备正常的流态。影响流态的因素很多，但以微血管功能、微血管壁、血浆及各种血液有形成分的形态、功能与流态的关系最为密切。血液流变学（hemorheology）是微循环血液流态的一个重要组成部分。微循环流态包括：（1）血小板流态：正常微血管内皮细胞具有抗血小板黏聚的功能。血小板不能在微血管壁上发生黏附和聚集。当微血管内皮细胞受损伤时，由于Ⅰ型胶原的羧基端和Ⅲ型胶原α链中心部位的多肽是血小板粘附的主要部位；血小板膜上有很多糖蛋白，其中 GPIb 是血小板黏附于内皮下层的特异部位；血小板受凝血酶刺激而释放 TXA_2，加重内皮损伤，使 PGI_2 的减少，而使血小板易在损伤局部发生黏聚。（2）红细胞流态，正常情况下红细胞必须变形才能通过管径比它小的管道。红细胞变形分为对称性和非对称性两种。变形红细胞的有效体积和浓度均降低，血黏度减小，外周阻力降低，有利于维持组织器官血液灌流。但在缺氧、酸中毒等情况下，红细胞变得僵硬，使变形能力降低，严重影响微循环流态。（3）白细胞流态：外周血中的白细胞数量少，变形能力差，因而白细胞在经过内皮细胞肿胀时容易发生阻塞；白细胞和微血管内皮细胞膜上的黏附分子，相互作用，由滚动而黏附，加大了毛细血管后阻力，促成毛细血管内淤血。（4）血浆流态：当红细胞通过直径比它小得多的毛细血管时，在红细胞与血管壁之间仍有空隙，有血浆流动，有利于物质交换。悬浮于血浆中的红细胞单通过微血管时的血流称为“丸流”（bolus flow）；在相邻的两个红细胞间有一小段血浆流动，称这为“环形运动”（circus

motion)，这有利于微血流向前进。当烧伤后微循环发生障碍时，“丸流”破坏，血流阻力加大，流速明显变慢。

自由基（free radical） 自由基或称游离基，它是具有未配对价电子，即外层轨道中具有单数电子的原子，原子团或分子。最常见如超氧阴离子（O_2^-）、单线氧（$'O_2$）、羟自由基（·OH）、过氧化氢（H_2O_2）等。自由基具有的特点是：①绝大多数自由基的活性都强，极不稳定，是常见的化学反应的中间产物；②在生物体内浓度极低（约 10^{-4} ~ 10^{-9}mol/L），存在时间短，平均寿命仅 10^{-3}s，因而只能在局部或附近部位发挥作用；③自由基具有磁距，因此可用电子自旋共振或核磁共振的方法检测；④自由基反应的最大特点是连续反应。

自由基清除剂（free radical scavenger） 活性氧在体内随氧化代谢活动而不断产生，同时又不断被清除，以维持机体内环境的稳定。体内活性氧的清除系统包括：①O_2^- 可自然歧化产生为 H_2O_2，但速度缓慢；在超氧化物歧化酶（SOD）下反应速度可增加 10^9 倍。O_2^- 的毒性是 O_2^-、H_2O_2 相互作用后产生的·OH，SOD 清除 O_2^- 也就抑制了·OH 的生成；②胞浆内及线粒体内的还原型谷胱甘肽氧化酶（GSH－PX），过氧化体内的触酶（Cat，catalase）都能清除 H_2O_2，防止 H_2O_2 的破坏作用；③·OH 可被甘露醇、二甲基亚砜（DMSO）、苯甲酸盐、硫脲灰色酸等清除，防止脂质过氧化；④维生素 E、C、胡萝卜素，还原型谷胱甘肽（GSH）以及微量元素硒等对脂自由基及脂质过氧化自由基等有较强的清除作用；⑤皮质激素可促进 SOD 的清除 H_2O_2 作用，而抑制黄嘌呤氧化酶的活性，减少 O_2^- 的产生；⑥中药丹参素能降低自由基含量，发挥抗氧化效应。

G-蛋白（G-protein） G 蛋白是细胞信息传递的偶联因子，作为连接受体与细胞内效应器例如 cAMP、PLC 等之间的桥梁，在介质的跨膜信息传导中发挥重要作用。在休克、急性损伤、MODS 的发病机制中，绝大多数细胞因子要通过膜受体进而通过 G 蛋白，将信息传到细胞内效应器。已确认与 G 蛋白偶联的受体有 150 余种，而相应的 G 蛋白却仅有 18 种，G 蛋白与活性物质的关系常是 1 对 10 或 100 的关系，在数量上则是级联效应的前后关系。用反义 RNA 封闭 Gi2 会抑制相应的信息传导，产生一系列生物效应。PAF、TXA_2 及 ET-1 的受体偶联于共同的 G 蛋白亚型 Gq。

血和肌红蛋白尿（hemoglobinurea；myoglobinurea） 各种原因引起的红细胞破溃、横纹肌溶解，血和肌红蛋白释放进入血液循环，并经肾脏排除呈现在尿中，使尿液呈棕色，称血和肌红蛋白尿。出现血/肌红蛋白尿时，其血浆浓度至少在 3000mg/dl。血/肌红蛋白可以在肾小管内形成管形，直接或间接损害肾脏，促使急性肾功能不全的发生。

代谢抑制状态（inhibitory status of metabolism） 在长期禁食、某些慢性疾病、内分泌失调等情况下，机体在神经、内分泌调节下，分解和合成代谢受抑制，出现代谢减慢、代谢率明显降低的代谢改变。与代谢增强状态一样，代谢抑制状态也可以引起机体营养物质的消耗，导致营养不良的发生。

代谢增强状态（intensified status of metabolism） 由于神经、内分泌的反应性变化，交感神经或分解性激素功能增强，引起机体代谢率增加，分解代谢高于合成代谢，糖分解加强，利用率减低；脂肪动员，血酮体升高；蛋白质分解加强，呈现负氮平衡等机体代谢变化。常见于外科应激状态、内分泌失调性疾病等。

乳酸血症（lactic acidemia） 乳酸是机体在葡萄糖无氧酵解时，在乳酸脱氢酶作用下由丙酮酸转化而成。乳酸主要由肝、肾经糖异生转化利用。正常人体细胞外液中乳酸浓度经常维持在 1mmol/L。当乳酸生成量超过利用能力，血浆内乳酸浓度升高，其浓度在 2～5mmol/L 时，称为乳酸血症。

乳酸性酸中毒（lactic acidosis） 各种原因引起的乳酸在体内积蓄，当其在血浆中的浓度超过 5mmol/L，伴动脉血 pH 值 < 7.30 时，称为乳酸性酸中毒。常见于休克时组织低灌注状态、高代谢性疾病和某些化学物质、药物中毒等。血浆乳酸浓度是判断抗休克疗效及重症预后的重要参考指标。

脂质递质（lipid mediator） 由细胞膜磷脂经磷脂酶作用后生成的二十碳烯酸类衍生物，包括前列腺素、白三烯、脂氧素和血小板激活因子等，其主要生理作

用与炎症反应的发生有关。这类物质都具有明显的血管活性作用，可影响血管通透性；其中前列腺素与发热和疼痛的产生有关，白三烯和血小板激活因子都对白细胞有趋化和激活作用。

脂质过氧化物（lipid peroxide） 细胞膜磷脂中的多聚不饱和脂肪酸在氧自由基和活性氧生成过多，超过机体清除能力之后，特别是在过渡元素（如铁）等参与下，其中的不饱和双键被氧化，发生脂质过氧化反应，引起自由基的连锁增殖反应，形成一系列的脂质自由基及其降解产物丙二醛。这些物质的产生引起膜的流动性降低、通透性增高、线粒体肿胀、溶酶体破坏和溶酶体酶释放。

心泵功能（mechanism of cardiac pump） 心脏通过心肌的节律性舒缩和瓣膜的规律性开闭，推动血液在血管中沿单一方向流动。这种与水泵相似的活动形式称为心脏的泵功能。评价心泵功能的指标主要有心输出量、射血分数和心脏做功量等。健康成年男性心输出量约为5L/min，心脏自身可根据机体的需要通过改变收缩力和心率来调节心泵功能。正常人在剧烈活动时心泵功能可达到静息时的5~6倍。

钠泵功能（mechanism of sodium pump） 正常情况下，细胞内外的钠、钾离子分布不均衡。钠主要分布于细胞外液，钾主要存在于细胞内液。其物质基础是各种细胞的细胞膜上普遍存在的一种分子质量在25×10^4u左右的被称为Na^+－K^+依赖式ATP酶的蛋白质，此能够在消耗能量的前提下逆浓度差将钠离子泵出细胞外，同时将钾离子泵入细胞内。这种Na^+－K^+泵（简称钠泵）的正常运转维持了细胞内外的离子差，是维持细胞结构和功能完整的必要条件。

微血管通透性（micro-vascular permeability） 主要是指毛细血管和微静脉壁的通过性能。这是由单层血管内皮细胞、细胞间紧密连接和一层很薄的基膜构成的屏障。正常情况下它只允许水份和小分子物质通过。血浆胶体渗透压、毛细血管血压、组织胶体渗透压和组织静水压之间的相互作用使血浆和组织液之间的物质交换保持着相对平衡。某些因素如炎症介质的存在可引起细胞间紧密连接开放或内皮细胞受损，从而引起微血管通透性增强，出现组织水肿等症状。

神经内分泌反应（neurocrine response） 指机体对外界刺激或内环境变化在神经内分泌方面的反应。即由特殊分化的神经细胞合成激素或激素的前身物质并进行分泌的过程。通过神经内分泌反应使机体内环境保持稳定，在不断变化的过程中能维持内环境的平衡，有益于机体生存。

神经肽（neural peptide） 是下丘脑及其他中枢神经细胞合成的肽类颗粒物质，经轴突传递分泌或经突触传递神经冲动，又称肽类能递质系统。目前已知主要有下丘脑神经肽、脑内垂体肽、阿片样肽、脑内的胃肠肽等。

一氧化碳（carbon monoxide） 凡含碳物质燃烧不完全均可产生一氧化碳（CO）气体，CO与血红蛋白有很强的结合力，比氧与血红蛋白的结合力大250倍，并且妨碍已与血红蛋白结合的O_2解离。因此，发生CO中毒时即妨碍O_2与血红蛋白的结合又妨碍O_2的解离，致使组织细胞严重缺氧，危害极大。

非功能性细胞外液（nonfunctional extracellular fluid） 指仅有缓慢地交换和取得平衡的能力的一小部分细胞外液，包括结缔组织水和所谓经细胞水的心包液、胸腔液、腹腔液、脑脊液、关节液、滑膜液及前房水等，虽有着各自的生理功能，但在维持体内水和电解质的平衡上所起的作用甚微。一般仅占组织间液的10%左右，即体重的1%~2%。

氧债（oxygen debt） 在剧烈运动过程中，肌肉组织动用肌糖元进行氧化磷酸化反应以提供必需的能量。如果肌肉必须消耗的氧来不及通过吸入来补偿，肌肉运动的一部分能量就不得不通过糖酵解来补充。此时，糖酵解的产物乳酸在体内会大量蓄积，在运动后的一段时间内仍需要通过加强呼吸来偿还所欠的氧气以使乳酸等中间产物得以清除。这种拖欠的和需要偿还的氧气谓之氧债。

缺氧（anoxia） 因外界气压降低或换气功能障碍导致组织缺乏氧的供应，动脉血氧分压低于60mmHg时，即为低氧血症。临床呈现明显的缺氧症状。缺氧对外周化学感受器有刺激作用而兴奋呼吸中枢，缺氧对中枢有直接压抑作用，直接损害中枢神经元的代谢过程，如兴奋过程不能克服低O_2对中枢的压抑作用，

则出现呼吸障碍。

氧利用（oxygen utilization） 是氧在组织内微循环中被利用。脑对氧的利用率比较恒定，肌肉的氧利用率在运动时可达 100%。动脉血中的氧为饱和状态时，氧利用率的增加可通过增加血流量来实现，肌红蛋白中的结合氧较易解离而易于被利用。

正性变力性药物（positive inotropic drugs） 指一类对心肌具有正性肌力作用的药物。其作用能增强心肌收缩力，增加心搏出量。常用于治疗各种原因引起的心功能不全及心力衰竭。主要药物包括强心甙类、β受体激动剂类以及其它类，如氨吡酮、胰高血糖素等。

蛋白酶抑制剂（protease inhibitors） 指血浆中能灭活各种蛋白酶的物质。能控制结缔组织转换、凝血、纤溶、补体激活及炎症反应等过程的关键步骤。在血浆中除白蛋白与免疫球蛋白外，这类物质的含量占第三位，约占总蛋白的 10%，其中重要的有：α_1 - 蛋白酶抑制剂、抗凝血酶Ⅲ、α_2 - 巨球蛋白等。

应激（stress） 是机体在受到各种强烈的或有害的内外环境因素刺激后出现的，以交感神经 - 肾上腺髓质和下丘脑 - 垂体 - 肾上腺皮质反应为主的非特异性防御反应，使机体产生急性期反应，并在细胞水平转录翻译生成新的应激蛋白，是机体为了生存和发展整个适应和保护机制的重要组成部分。

应激蛋白（stress proteins，SP） 也称热休克蛋白（heat-shock proteins，HSP）。指应激时，除了神经内分泌反应外，在细胞的转录水平上发生非特异性变化，即打开一些基因表达的“开关”，转录生成新的、正常时没有或很少有的 mRNA，从而进一步翻译成为一组新蛋白质，分子质量 15ku 至 110ku 不等。其在病理生理变化中的意义，目前正在受到广泛的关注和进行深入研究。

超乳（excess lactate，XL） 是指与丙酮酸（P）不成比例增高的乳酸（L），正常时 XL 为 0，如果病人 L 增加而 P 不变或降低，表示 NADH/NAD 增加，大多提示细胞缺氧。因而，这些指标可作为细胞缺氧的监护指标。

血管活性胺（vaso-active amine） 指对血管具有显著生物活性的胺类，主要包括组胺和 5 - 羟色胺。组胺在人体内分布广泛，至少有三种组胺受体分别介导促炎、抗炎和反馈抑制机制。它的生理作用包括舒张微血管、增高微血管通透性、促进胃酸分泌及收缩支气管平滑肌、促进组织生长和修复。5 - 羟色胺又称血清素，主要存在于哺乳动物胃肠道嗜铬细胞内，它有很强的致痛作用，并引起微血管强烈收缩。

全身炎症反应综合征（systemic inflammatory reaction syndrome） 是指在严重创伤或感染状态下，涉及全身炎症过程的病理生理学变化所形成的综合病征。该名称自 1991 年起由美国胸科医生学院和重症治疗医学协会推荐。根据目前已有资料，全身炎症反应综合征的临床诊断至少有下述状况的两项以上：（1）体温 >38℃或 < 36℃；（2）心率 > 90/min；（3）呼吸频率 > 20/min 或 $PaCO_2$ < 32mmHg；（4）白细胞计数 > 12 000/μL 或 < 4 000/μL 或 > 10% 非成熟型细胞。必须指出，上述指标必须是在原基础状况下的急性改变，并且没有诸如化疗等原因可供解释。全身炎症反应综合征的发生发展机制尚有待深入阐明，其中心环节为持续的低氧血症以及细胞损害并导致脏器功能不全乃至衰竭。

烧伤创面感染（burn wound infection） 烧伤创面的表面受到致病菌的污染，可以进一步在创面的表面和创面内坏死与存活组织的界面定植，在此基础上向有活力组织侵袭和扩散。当有活力组织的菌量，即焦痂下组织细菌计数超过 10^2 时，局部呈现炎症反应，是为创面感染。如创面感染加重，焦痂下组织细菌计数不及 10^5，病理切片不易发现细菌或仅有少量细菌。

史华斯曼反应（Shwartzman reaction） 为革兰阴性杆菌在感染中，释出的内毒素被吸收入血产生的反应。内毒素在释放后，作为准备剂量作用于局部，当后续内毒素入血时，便作为激发剂量在局部导致出血坏死，皮肤上可见有出血性的坏死病变。这种病变被称为局部性史华斯曼反应。而当有非致死量内毒素入血，经一昼夜，又有小剂量的内毒素入血，可产生广泛的充血、血栓和出血坏死，可呈现黏膜剥脱性小肠炎，出血坏死性胰腺炎，和急性肾炎，甚至发生双侧肾皮质坏死，可致死亡。这类全身性病变与变化被称

为全身性史华斯曼反应。

烧伤创面脓毒症（burn wound sepsis） 烧伤创面焦痂下组织细菌计数 > 10^5，并有全身严重脓毒症，谓之烧伤创面脓毒症，是为全身性侵袭性感染。烧伤创面感染中，全身和局部免疫功能不足以把致病菌限制在局部，致病菌增多，进而向深部和周围正常组织入侵。组织中细菌量多，易在病理切片中发现，细菌可聚集于小血管周围，可呈套式分布。有可能发现细菌向血管内入侵。每克焦痂下组织细菌计数超过 10^5，增殖迅速。全身可呈严重脓毒症，血培养多为阴性，也可为阳性。感染可迅速扩散，威胁伤员生命安全。

早期爆发性脓毒症（early fulminating sepsis） 脓毒症发生在烧伤后 3d 内，起病急、来势凶、进展快，故称为早期爆发性脓毒症。以革兰阴性杆菌为主，血培养阳性率低，预后差。早期爆发性脓毒症相关的危险因素是伤后长途转运，延迟复苏，休克病情不稳定，创面严重污染等。早期爆发性脓毒症的感染来源为外源性或肠源性。

烧伤创面侵袭性感染（invasive infection of burn wound） 致病菌在局部组织中的数量明显增多，达每克组织菌量大于 10^5，并向创面深部和周围正常组织扩散入侵，甚至聚集到血管周围，向血管内入侵。这类由烧伤局部感染发展成全身性感染的扩散入侵性感染，谓之烧伤创面侵袭性感染。已形成的烧伤创面侵袭性感染即烧伤创面脓毒症。

脓毒症（sepsis） 是由病原菌引起的全身炎症性反应。1991 年 8 月美国胸科医师学院与重危医学会召开的协议会，认为败血症一词概念不清，建议取消。建议把全身性感染的毒血症症状称为脓毒症，为细菌毒素所致，由细菌毒素激活巨噬细胞、单核巨噬细胞等释放肿瘤坏死因子等炎症介质而产生的临床表现。故提出凡有以下两项或两项以上体征者即可诊断为脓毒症：（1）体温 > 38℃或 < 36℃；（2）心率 > 90/min；（3）呼吸 > 20/min 或 $PaCO_2$ < 4.3kPa；（4）白细胞数 > 12 000/mm^3 或 < 4 000/mm^3 或幼稚细胞 > 10%。这样有助于对疾病作出早期诊断和治疗。

脓毒性休克（septic shock） 又称脓毒性休克综合征。目前认为脓毒症休克的发生发展取决于肿瘤坏死因子的时相性释放。肿瘤坏死因子又称恶病质因子，它可引起毛细血管通透性增高，大量血浆外渗，有效循环血量下降，回心血量减少；它还可促进凝血和促进白细胞粘附到血管内皮细胞表面，以致影响微循环的功能，最终发生休克。当出现创面侵袭性感染时，立即引起神经体液反应，产生多种因子，其中以肿瘤坏死因子最为关键。肿瘤坏死因子一旦释放，激起的连锁反应不再受原发病因影响，以致心血管功能障碍，有效循环血流下降，组织缺血缺氧，重要器官损害乃至衰竭，此即脓毒症休克过程的病理生理和内涵。

败血症（septicemia） 当致病菌侵入血液，在其中生长繁殖，释放毒素，引起全身中毒症状，并血培养连续 3 次阳性者谓之败血症。然而，临床上常因全身中毒症状典型而血培养阴性的情况，被诊为“临床败血症”，这就给诊断上造成混乱。为此，美国胸科医师学院与重危医学会于 1991 年召开会议，认为败血症一词概念不清，建议取消使用。因为，全身感染的毒血症状多为细菌毒素所致，是由毒素促使肿瘤坏死因子等炎症介质产生全身的临床表现，实为急性炎症反应综合征。而血培养阳性结果应诊为菌血症。

核心类脂 A 单克隆抗体（nuclear lipid A monoclonal antibody） 革兰阴性杆菌由光滑性变为粗糙性，0－特异性侧链甚至一部分核心多糖丢失，暴露的核心多糖核类脂 A 在革兰阴性杆菌基本相同，刺激宿主所产生的抗体是有广泛的交叉反应。核心类脂 A 单克隆抗体是以大肠杆菌 J_5 突变株作为免疫原，应用杂交瘤技术制备的单克隆抗体。在动物实验中显示对革兰阴性杆菌攻击具有广谱的保护作用。目前有 E_5 和 HA－1A 两种核心类脂 A 单克隆抗体。E_5 是来源于小白鼠脾脏的 IgM 类脂 A 单克隆抗体，HA－1A 是人抗类脂 A 的 IgM 型单克隆抗体。

铜绿假单胞免疫血浆（pseudomonas aeruginosa immuno-plasma） 含有脂多糖成分的多价菌苗或多价内毒素蛋白作为免疫原免疫健康志愿者，待血中抗体效价达到 1∶128～1∶256 时，采取被免疫者全血，分离血浆，冷冻或冻干保存。铜绿假单胞免疫血浆内含有抗铜绿假单胞杆菌脂多糖抗体或内毒素蛋白抗体，对铜绿假单胞菌感染具有一定保护作用，可作为一种辅助性治疗措施。铜绿假单胞菌可分为 21 个血清型，脂

多糖作为免疫原，型特异性强；内毒素蛋白为铜绿假单胞菌共同抗原，型特异性差。

焦痂下细菌计数（subeschar bacterial count） 焦痂下细菌计数是将焦痂和痂下组织一并取材，去除焦痂后，将标本制备成匀浆进行细菌定量培养。根据培养18~24h的菌落数，计算每克痂下组织的细菌数量。焦痂下细菌计数的单位以每克焦痂下组织中的细菌数量表示，这是烧伤创面感染程度有关致病菌数量指标量化的一种方法，也是诊断烧伤创面脓毒症的指标之一。

念珠菌属（candida sp） 属不全菌纲，假酵母目，念珠菌科。常见的念珠菌包括白念珠菌（C. albicans）、热带念珠菌（C. tropicalis）、假热带念珠菌（C. pseudotropicalis）、克柔念珠菌（C. krusei）、副克柔念珠菌（C. parakrusei）、类星状念珠菌（C. stellatoidea）、近平滑念珠菌（C. parapsilosis）、高里念珠菌（C. guilliarmondii）以及涎沫念珠菌（C. zeylanoides）等，其中白念珠菌被公认为致病菌（在正常人体内也可不致病，即带菌者），其它都是条件致病菌。烧伤创面可以发生念珠菌感染；也可在口腔、阴道、支气管或肺部等发生感染性并发症；还可经血循环引起播散性念珠菌病、心内膜炎或脑膜炎。由于侵犯部位不同，临床表现不一。在大量应用广谱抗生素或激素后最易诱发感染。创面、黏膜、尿液标本用氢氧化钾封固液涂片可见成群卵圆形的单壁芽孢及分隔菌丝，芽孢往往成群集中在菌丝分隔处。见到大量菌丝，表明念珠菌呈致病状态，对确诊念珠菌病有重要意义。尿液检查对诊断血行播散性念珠菌病很有价值，而血培养阳性率却非常低。

曲菌属（aspergillus） 属不全菌纲，丛梗孢目，丛梗孢科，曲菌属，共分18个群，132个种和18个变种，是一种常见的条件致病菌。常见的有黄曲菌（As. flavus）、烟曲菌（As. fumigatus）、黑曲菌（As. niger）、构巢曲菌（As. nidulans）、杂色曲菌（As. versicolor）和土曲菌（As. terreus）。曲菌产生的代谢产物，即黄贡霉素（aflatoxin），具有较强的毒性和致癌作用。曲菌可以侵犯皮肤、指甲、黏膜、创面组织、五官及内脏各器官。曲菌病（aspergillosis）在临床上可表现为过敏性、寄生性和感染性曲菌病。感染性曲菌病有局部感染，如烧伤创面、阴道、支气管、五官等曲菌感染；尚有播散性曲菌感染，曲菌可以侵犯体内各器官，如肺、肠道、脑、心、肾及肝等，且可侵犯血管，菌丝可穿入血管壁，使血管内有血栓形成，并在血管壁与血栓中可见到菌丝。氢氧化钾封固液涂片镜检可见粗细长短不一的分离菌丝，分生孢子柄大部分隔不分支，顶端肥大成顶囊，上有一或二排小梗，其上产生成串的小分生孢子分别形成棍棒形、椭圆形、直柱形、半球形或球形的可孕性顶囊。有些菌种有子囊果，内有子囊和子囊孢子。有些菌种有壳细胞。

5-氟胞嘧啶（5-fluorocytosine，5-FC） 是胞嘧啶的竞争抑制剂，口服后吸收良好。药物在体内不代谢，80%以上从尿中排出。对隐球菌、念珠菌和曲菌的某些菌珠有效。药物的毒性很低，很少有副作用。偶见腹泻和中性粒细胞数减少，停药数天后中性粒细胞数逐渐恢复。

二性霉素B（amphotericin B） 是治疗全身性真菌感染的首选药物。在试管内，0.03~1.0μg/ml时，可抑制并杀死荚膜组织胞浆菌、皮炎牙生菌、新生隐球菌、申克孢子丝菌、念珠菌、毛霉菌和曲菌等。作用机制是和敏感菌细胞膜上的甾醇部分结合，改变膜的通透性，使真菌菌体内的K^+及其他成分渗漏出膜外。因该药经肠道吸收少，而采用静滴给药，初剂量为1mg+5%葡萄糖液20ml静注，10~20min。继以0.11mg/kg+5%葡萄糖液500ml静滴持续6h，每1~2d一次，每次递增5~10mg，至1mg/kg/d，疗程2~4周。高峰血浓度可达0.5~3.5μg/ml，维持6~8h，半减期为24h左右。该药尿中排出非常慢，甚至停药后几周尿中仍有该药。可能是在体内二性霉素B与脂蛋白或一些组织结合后，缓慢游离，再经尿排出。不易透过血脑屏障，静脉给药后脑脊液浓度为血浓度的1/4。毒性高，副反应多，有寒战、发热、头痛、全身痛，也可引起过敏、抽搐、食欲不振、贫血、血小板减少，对心、肝、肾都有损害以及低血钾、视听损害等，可引起静脉炎。中枢神经系统真菌感染需行鞘内注射，每周2~3次，每次0.5mg，总剂量15mg。有人主张用较小剂量和较长的注射间隔，对局部念珠菌感染最有效，对侵犯性真菌感染仍需较大的剂量和较短的间隔。

伊曲康唑（itraconazole） 属于抗真菌药吡洛类

(azole) 的第三代广谱抗真菌药。具有高度脂溶性，与食物同服可增加吸收，对氟康唑耐药的克柔念珠菌、曲菌、隐球菌、组织浆胞子菌、芽生菌及副球孢子菌都有较好的抗菌作用。有报道用于治疗 AIDS 的隐球菌感染，并可用于中性粒细胞减少症患者预防真菌感染。对肝功能的损害较其它吡洛类抗真菌药的毒性损害要轻。成人治疗剂量为 200～400mg/d，分 1～2 次口服。

氟康唑（fluconazole） 属于第三代吡洛类抗真菌药。抗菌谱和伊曲康唑类似。吸收迅速而完全，单次口服 50mg 后，血浓度为 1mg/L。每日口服 200mg 和 400mg，14d 后达稳态的浓度，血峰值浓度分别为 10.1mg/L 和 18.9mg/L。静滴 100mg/d，连续 10d 后，达稳态时的血浓度 6.3mg/L。可透过血脑屏障，脑脊液药物浓度可达血浓度的 50%～60%，炎症时的浓度可更高。其半减期为 27h 左右，主要经尿排出。副反应比较轻。用于治疗 AIDS 的口咽部念珠菌感染获良好疗效。用于治疗念珠菌所致的肺部感染、腹腔感染、肝脓肿、肾盂肾炎和脓毒血症获得肯定疗效。治疗皮肤粘膜念珠菌感染，成人 50～100mg/L 疗效 7～14d；治疗严重深部真菌感染，成人首剂量 400mg，以后 200～400mg/d，疗程随病情而定。对曲菌属的抗菌作用较差。

酮康唑（ketoconazole） 属于第二代吡洛类抗真菌药。抗菌谱与氟康唑类似。口服吸收完全，单次口服 200mg 和 400mg 后血峰值浓度分别为 3.61±1.65mg/L 和（6.5±1.44）mg/L。半减期为 6.5～9h，主要由胆汁排泄，由肾排出仅占给药量的 13%。透过血脑屏障的量甚少。成人常用量为 200～400mg/d，顿服或分 2 次服，疗程一般在 2 周以上。可引起肝损害，血清转氨酶升高，偶可发生严重肝毒性反应。

制霉菌素（nystatin） 主要针对白念珠菌、隐球菌、球孢子菌等真菌。因口服后胃肠道吸收少，血浓度非常低，所服药量的绝大部分从粪便内排出。口服后可出现恶心、呕吐、腹泻等胃肠道反应。主要用于治疗消化道和皮肤、黏膜念珠菌感染。在严重创伤和烧伤病人早期已列为 SDD 疗法的组分之一，也是预防肠道内细菌与毒素易位（translocation）措施之一。

大蒜素（allitridin） 大蒜素对念珠菌、隐球菌、曲菌、青霉菌等有抑制作用。成人每日用 40～100ml（每 ml 等于去皮大蒜 1g）加入 5%葡萄糖液 500ml 内，静脉滴注。

直接光镜真菌检测法（direct fungi examination） 取标本置于玻片上加一滴封固液，盖上盖玻片，压紧并驱除气泡，镜检观察菌丝及孢子形态，加以鉴别霉菌和酵母样菌。镜检阴性不能完全排除真菌感染，因培养可能阳性。

直接免疫荧光真菌检测法（direct immunofluorescence fungi test） 在临床上应用免疫荧光菌团法（immunofluorescence fungi lump method）（李秀凯等，1980）鉴定和早期诊断白念珠菌。检测只要 30min，而培养法则需要 2d 以上，而且阳性率比培养法要高。

免疫组织化学（immuno-histo-chemistry） 为现代生物学和医学中一门重要的方法学。是用标记的特异性抗体（或抗原）对组织内抗原（或抗体）的分布进行定位的方法学。在组织原位显示抗原（或抗体），如各种蛋白质、多肽、磷脂和多糖等成分。抗原、抗体反应并结合必须借助可见组织化学手段显示其部位。随着抗原提纯和抗体标记技术的改进，如辣根过氧化氢酶—抗过氧化物酶（PAP）技术，抗生物素—生物素（ABC）法，铁蛋白标记抗体技术和胶体金标记抗体等，已使免疫组织化学成为医学基础研究和临床疾病诊断的重要工具。目前，免疫组织化学正从定性向定量化发展，并已被分子生物学用于同原位杂交相结合检测特定基因或转录 mRNA 指导下合成的蛋白质。

肠源性感染（gut origin infection） 在机体抵抗力下降和肠黏膜屏障受损时，肠道正常微生物及其毒素，特别在肠道微生物群失调的情况下，通过肠黏膜屏障侵入门脉血循环或淋巴以及体循环和脏器，并形成感染，属内源性感染的重要组成部分。

肠道微生态环境（intestinal micro-ecological environment） 是指肠道正常微生物群生长、繁殖和活动的场所。由于解剖部位不同，肠道微生态环境受酸碱度、氧化还原电位、消化液、酶系统及肠蠕动等生物化学及生物物理学特点的影响，致使微生物的种类和数量有很大的变化。在人体微生态中，肠道正常微生物群是一组庞大的生态组织，不仅层次复杂，相互交错，很难划清。正常肠道微生物群（包括细菌、真菌

和原生物）与宿主和环境必须保持动态的生态平衡才有益于健康，否则将会导致疾病。

肠道生物屏障（intestinal biological barrier） 指肠道正常微生物群为了抵御外来微生物的入侵所构成的生物屏障。它有以下作用：①占位性保护作用，黏附在肠黏膜上皮细胞上，构成微生物膜（膜菌群主要由双岐杆菌和乳酸杆菌组成），对宿主起到占位性保护作用。②微生物与宿主免疫配合发挥防御作用。③有机酸的作用，正常微生物的代谢产物有机酸，挥发性脂肪酸及乳酸等，特别是双岐杆菌能产生乳酸与醋酸，可降低其生态环境的氧化还原电位和 pH，抑制外袭菌的定植。④过氧化氢的作用，在微生物防线中，某些固有菌通过过氧化氢的作用来拮抗外袭菌。⑤争夺营养，这是微生物与微生物之间相互制约的一个重要措施。⑥细菌素的作用，细菌素在细胞种间、种内都具有拮抗作用。

肠道免疫屏障（intestinal immune barrier） 宿主与肠道正常微生物保持平衡的一个重要因素，就是宿主的免疫作用。

1. 非特异性免疫（免疫赋活作用）：免疫赋活作用（immunopatentiation）是间接促进免疫反应的一种作用。主要是细菌或内毒素刺激宿主免疫细胞，使之激活，产生促分裂因子，促进巨噬细胞吞噬活动或作为佐剂而发挥作用。

2. 特异性免疫：正常微生物群，特别是其中的兼性需氧菌的 G^- 杆菌及肠球菌，有肠道内生长、繁殖、死亡、溶解的过程，不断有毒素释放出来。这些细菌和毒素可作为抗原，刺激免疫系统，产生抗体和抗毒素。在正常情况下，这些源源不断产生的毒素一部分在肝内解毒，一部分进入循环被灭活，不会危害宿主。

3. 分泌性免疫球蛋白：SIgA 在肠黏膜上皮细胞组织中的淋巴细胞或浆细胞合成后，便被上皮细胞运送到黏膜表面并与原籍菌混在一起，保护原籍菌不受侵犯。SIgA 分子落入肠腔组成粪抗体（coproantibodies），对外籍菌和肠道致病菌（伤寒、痢疾及霍乱）产生抑制作用。SIgA 与另外肽链（分泌片）相结合可以保持 SIgA 在肠腔内的稳定性。

肠道细菌易位（intestinal bacterial translocation） 肠道中正常微生物群，在机体抵抗力下降时通过受损的肠黏膜屏障，侵入肠系膜淋巴结、血流和器官的过程称之为肠道细菌易位。也称为定位转移，例如大肠杆菌在下消化道是正常菌群，但如果转移到上消化道或呼吸道就会致病。抗生素的诱导是转移的重要原因，也即在抗生素的应用中消灭了原籍菌，为外籍菌提供了定植条件。

肠道机械屏障（intestinal mechanical barrier） 指肠黏膜结构和功能性的完整，还包括正常的肠蠕动，黏液分泌，肠上皮细胞的不断更新等以防止肠源性感染的发生。

肠道防御屏障（intestinal defense barrier） 肠道是微生物和内毒素含量最高的器官，随着长期的进化，宿主具有多种防御功能，抵御肠道内微生物和内毒素进入全身组织。肠道防御屏障包括：①机械屏障：肠粘膜解剖与功能的完整性，肠蠕动，分泌黏液，肠上皮的更新等作用；②生物屏障：细菌之间的相互拮抗和平衡，抵抗病原菌定植；③免疫屏障：a. 分泌型抗体（SIgA），b. 特异免疫，c. 免疫赋活，肠道相关淋巴样组织（GALT）系统。

肠黏膜通透性（intestinal mucosal permeability） 健康人的肠黏膜对大于 0.4nm 的水溶性分子能有效地阻止其通过。严重创伤或感染时，肠黏膜上皮细胞膜的亲水孔增大，细胞间的紧密连接受损，肠黏膜通透性增强，从而导致肠道内的细菌和内毒素突破肠黏膜屏障进入到体循环。

膜菌群（membranous bacterial flora） 在肠黏膜表面的双岐杆菌和乳酸杆菌与肠黏膜上皮细胞相互作用，密切配合，与其它厌氧菌一起共同占据肠黏膜表面，形成生物学屏障，构成肠道的定植抗力，阻止致病菌、条件致病菌的定植和入侵。这些紧贴肠黏膜表面的正常菌群称之为膜菌群。

腔菌群（lumen bacterial flora） 在肠腔内面可移动的细菌，如大肠杆菌、肠球菌等称之为腔菌群。这些菌群存在于健康人的肠道。

选择性消化道去污染（selective digestive decontamination） 由于某些严重感染来源于肠道，所以人们给危重患者口服不吸收的窄谱抗生素，有选择地去除需

氧的或兼性的细菌和真菌，以减少全身性感染的发生率。这一措施称为选择性消化道去污染。例如用多粘菌素B去除革兰阴性菌，用制霉菌素去除真菌，从而达到保护肠道厌氧菌群，维护肠道生态平衡，提高机体抗定植能力的目的。

双相预激（bi-phase priming） “双相预激”这一术语是由我国学者提出，是对国外“两次打击”（twohits）理论的概括和发展。“双相预激”是用于解释多器官功能障碍综合征（MODS）发病机制的一种假说。该假说认为MODS患者在发病过程中常经历两次打击或应激过程，从首次打击到再次打击导致器官功能障碍，时间上常有几天至数周的间隔，表现出所谓“双相迟发”的临床特征。各种原发损伤的作用可视为第一次打击，此时，体内各种免疫细胞及其多种炎性介质虽然也参与了早期的炎症反应，但其参与的程度是有限的，在此阶段最重要的是炎症细胞被激活，而处于一种“激发状态”（primed state）。患者表现为中轻度的炎症反应。此后，如果病情平稳，则炎症反应逐渐消退，损伤的组织得以修复。但如果再次出现致伤因素，则构成第二次打击，使原来处于激发状态的炎症细胞出现更为剧烈的反应，从而超量地释放细胞和体液介质，使炎症反应放大，形成瀑布样效应（cascade），直至损伤自身组织细胞，导致MODS。在双相迟发MODS患者，首次打击虽然不直接引起MODS，但为二次打击导致炎症失控和MODS起了预激作用。双相预激假说的意义在于：首先为了防止炎症失控，应尽可能地避免第二次打击；第二，阐明MODS的预激机制，在首次打击后早期诊断和及时干预，有助于防止炎症失控和MODS发生。

胶原（collagen） 是细胞外基质中的一个纤维蛋白家族，是动物体内含量最多的蛋白质，由三条肽链缠绕而成。主要有Ⅰ、Ⅱ、Ⅲ、Ⅳ四种类型，由粗面内质网合成的分泌蛋白，是细胞外的骨架结构。

细胞因子（cytokine） 机体的免疫细胞和非免疫细胞合成和分泌小分子的多肽类物质，能参与复杂的细胞—细胞调节网络或产生细胞的生理功能，此类物质可统称为细胞因子。根据其生物学效应命名的方法，可概括为白细胞介素、肿瘤坏死因子、干扰素、集落刺激因子、转化生长因子等几大类。细胞因子的结构特性主要包括低分子质量的糖蛋白（<80ku），氨基酸序列无明显同源性，但生物活性具有交叉性，基因结构组成相似，多以单体形式存在，多具糖基结构等。细胞因子作为机体不同细胞产生、释放的生物活性物质，具有多种功能和生物学效应：（1）多效性：细胞因子均有多种功能，而每种功能可由不同细胞因子介导，不同细胞因子间构成复杂的细胞—细胞调节网络；（2）多源性：每种细胞因子可由不同类型细胞产生；（3）高效性：细胞因子的生物学效应具有微量、高效的特点，其作用方式有内分泌、旁分泌及自分泌等形式；（4）快速反应性：对激发因素可迅速产生反应，从而快速发挥作用。细胞因子的生理效应主要表现为调节免疫应答反应，抗肿瘤、抗病毒作用，促进造血细胞增殖、分化等。大量研究证明，细胞因子还参与了机体一系列病理生理过程，如炎症反应、免疫机制紊乱、组织损害等。

器官功能障碍评分（scoring of organ dysfunction） 是按照器官功能的异常度进行评分的系统，主要用于多器官功能障碍综合征（MODS）的诊断和病情严重性的评估。在过去使用多器官衰竭（MOF）的称谓时，对其诊断主要使用“器官衰竭”的标准。但这种标准存在几个突出的问题：不能反映出该综合征的器官损害是个连续和渐进的过程，也不利于早期诊断；仅能反映受损器官数目，而不能反映受损器官的损害程度对预后的影响；对衰竭的指标存在不同的认识。因此，陆续有学者提出过一些器官衰竭评分系统，以弥补MOF诊断的不足。在把MOF改称为MODS后，对器官衰竭评分的需求更加迫切，使用也更加频繁。目前，对MODS的诊断普遍已采用SIRS/脓毒症（sepsis）+器官衰竭评分的方法。

目前虽然已经存在许多这样的评分系统，但均有不同程度的不足。其中，1995年由Marshall和Sibbald等人提出的“多器官功能障碍评分”是较新的一个。该系统基于692例外科ICU病人的资料分析，以六个器官（心、肺、肝、肾、脑、血液）为评估对象，据称基本能够满足以下要求：1. 使用临床最通常使用的指标；2. 能够显示与死亡率有密切关系，并与受累器官数及其受累程度有关；3. 能够从病人住院首日及住院后的变化预测其预后；4. 能够对病人的耗资进行评估。

低血容量休克（hypovolemic shock） 烧伤后由于热力直接作用，使烧伤区的毛细血管扩张和通透性增

强，毛细血管丧失了半透膜功能，血管内液体大量地从创面渗出。同时严重烧伤后，补体途径、凝血途径和花生四烯酸途径被激活，产生大量介质类物质，包括组胺和缓激肽补体等，引起远隔部位微血管通透性增加。严重烧伤尚能激活中性粒细胞，使 PMN 与血管壁黏附贴壁，并释放蛋白酶、氧自由基及细胞因子，进一步引起微血管通透性增强，使血管内液体向第三间隙转移。再者组织细胞在缺血缺氧情况下，细胞膜钠钾泵功能紊乱，钠离子进入细胞内，使钾离子逸出细胞外，而钠离子的进入又可从细胞外液中吸取水分，又加重了细胞外液的丢失。严重烧伤后由于多种因素的综合作用，造成血管内液体大量丢失，导致形成低血容量休克。

缺血－再灌注损伤（ischemia-reperfusion injury） 缺血再灌注损伤是指组织微循环缺血后血流重建流动时所造成的损伤。再灌注损伤是否出现及其严重程度，关键在于缺血时间的长短，侧支循环的形成情况及对氧的需求程度。一般来讲，组织缺血后的再灌注损伤较单纯缺血损伤严重。缺血再灌注损伤与心肌梗死、脑血栓、周围血管疾病、器官移植、休克及严重创伤等疾病密切相关。目前认为，缺血再灌注损伤的机制主要包括以下几个方面：即无复流现象（no-reflow phenomenon）、细胞内钙超载、白细胞浸润、高能磷酸化合物的缺乏、自由基损伤等。其中自由基引发的脂质过氧化作用可导致细胞功能和结构的障碍，是缺血再灌注损伤的重要发病基础。近年来研究表明，在多脏器缺血再灌注损伤中，黏附分子起着重要作用，它有调节中性粒细胞与内皮细胞之间的黏附，促进中性粒细胞渗出、游走及浸润等。目前，值得临床上参考的防治措施有：(1) 尽早恢复血流，尽量缩短缺血时间；(2) 注意再灌注时的低流、低压、低温；(3) 改善缺血组织的代谢；(4) 早期应用氧自由基清除剂；(5) 合理使用黏附分子抗体。

化学烧伤（chemical burn） 指化学性致伤因子对人体皮肤和深部组织器官的损害。化学烧伤不同于热力烧伤，化学物质往往能较长的时间停留在皮肤表面，经皮肤深入到组织中可持续发挥其作用，造成进行性的损害。有些化学物质可从创面、黏膜、呼吸道和消化道等吸收，引起全身中毒和内脏继发性损害，甚至导致死亡。组织损伤的程度与范围，与化学物质的性质、剂量、浓度、穿透组织的能力、接触时间的长短与面积大小、是否有吸收中毒以及急救措施是否及时有效等有密切关系。除液态或固态的化学物质可以引起烧伤以外，气态和烟雾的化学物质也可直接刺激呼吸道引起吸入性损伤。化学烧伤不像闪光或热力可使眼睑产生极为敏捷的反射而闭合，因此眼球烧伤较为常见。急救处理应迅速终止化学物质对机体的继续损害，还应重视防治中毒。

酸烧伤（acid burn） 能造成烧伤的酸，主要是强酸，如硫酸、硝酸、盐酸等无机酸；以及腐蚀性强的石炭酸、冰醋酸、氢氟酸等。强酸在液态时可引起皮肤、黏膜烧伤；气态时吸入可造成吸入性损伤，在同样浓度下，液态的硫酸作用最强，气态的硝酸作用最强。酸与皮肤、黏膜接触后，引起细胞脱水和蛋白凝固，形成色泽各异的焦痂，酸烧伤后创面干燥，边缘清楚，肿胀较轻，很少水泡。急救时应大量流动水冲洗创面，如水量太少，酸遇水产热反可加重烧伤。冲洗后，用 2% ~ 5% 的碳酸氢钠或肥皂水中和残留在创面上的氢离子。吞服强酸后，禁用洗胃和催吐剂，以防胃穿孔，忌用碳酸氢钠，以防产气胃胀穿孔。在烟雾下发生的头面部酸烧伤时，应密切观察呼吸道的变化。

氟氢酸烧伤（hydrofluoric acid burn） 氟氢酸是一种强烈的腐蚀剂，对组织有脱水、腐蚀作用，还有溶解脂肪和脱钙作用。氟离子具有强大的渗透力，氟氢酸可穿透组织、溶解细胞膜，造成真皮、皮下组织乃至肌肉、骨骼液化坏死。氟氢酸烧伤有一定潜伏期，潜伏期长短与氟氢酸浓度及接触时间长短有关。症状逐渐明显，疼痛剧烈，创面损伤进行性加深。急救应大量清水冲洗创面，然后采用钙盐或镁盐与氟离子结合成不可溶性盐类而沉淀，以阻止氟离子向深层组织渗透侵害。钙盐导入组织方式有：局部注射封闭，离子导入或霜剂外用等。

酚（石炭酸）烧伤（phenol burn） 酚是原生质毒，属高毒性，具有水溶性、亲脂性和腐蚀性，低浓度能使蛋白质变性，高浓度可使蛋白质沉淀，对人体各种细胞都有直接损害作用。酚对人体的致死量约 2 ~ 15g。酚对感觉神经末梢有麻醉作用，疼痛不明显，掩盖了它的腐蚀性质。酚与蛋白结合后，又易从已破坏的蛋白质中分离，进而透入深部组织，引起全身中毒。抑制呼吸中枢和血管舒张中枢，直接损伤心肌及

小血管。不论结合酚或游离酚，均经肾脏排出，可导致广泛的肾小管坏死和不同程度的肾功能损害。急救处理应立即大量清水冲洗创面，少量水仅能稀释或扩散有毒物质。适当增加补液量和碱性药物，采用溶质性利尿剂，使酚迅速从尿中排泄，以防急性肾功能衰竭。

碱烧伤（alkaline burn） 常见碱性致伤因子有腐蚀性最强的苛性碱（氢氧化钠、氢氧化钾）和腐蚀性较弱的氧化钙（生石灰）、氨水等。碱的吸水作用使细胞脱水坏死，皂化脂肪组织，皂化时产生的热，使深层组织继续损伤，碱离子与组织蛋白结合生成碱性蛋白复合物，它易于溶解，能使碱离子进一步穿透至深层组织，致使损害向纵深发展。因此碱烧伤是穿透性损伤。具腐蚀力、穿透力和弥散力。急救处理，大量流动清水长时间持续冲洗创面，若采用中和剂，可用0.5%～5%醋酸，2%硼酸溶液湿敷。早期切削痂手术，可避免创面进行性加深。眼球碱烧伤，球结膜剪开后冲洗和前房穿刺。误吞苛性碱后不应洗胃或催吐，可服用少量5%醋酸或食用醋，也可口服牛奶、蛋清或植物油等。

氨烧伤（ammonia burn） 氨是一种刺激性气体，溶于水后成氢氧化铵（NH_4OH），碱性，通常称作氨水，农用氨水浓度为18%～30%。氨水属弱碱性与皮肤、黏膜接触可造成碱烧伤。氨水极易挥发释出氨，氨是刺激性强具有穿透性的气体。液态氨泄漏挥发，遇呼吸道黏膜表面水分可成NH_4OH。吸入高浓度氨后可产生喉上水肿，喉痉挛而窒息。氨经呼吸道可下达肺泡，引起下呼吸道损伤。坏死黏膜组织脱落，可堵塞呼吸道造成窒息。急救措施，急速脱离现场，脱去衣袜，创面用流动清水持续冲洗。眼部用2%硼酸水冲洗。保持呼吸道通畅，维持呼吸功能，防止窒息。必要时及早气管切开。及时有效清除分泌物和脱落的坏死组织，静滴地塞米松5～20mg，有助于减轻呼吸道黏膜水肿及减少分泌物。

石灰烧伤（lime burn） 生石灰即氧化钙，遇水生成氢氧化钙并放出大量的反应热。石灰属碱性，可刺激及腐蚀皮肤，引起皮肤的碱烧伤和热烧伤。烧伤创面较干燥，呈褐色，有痛感。急救时首先应将创面上残留的生石灰用软毛刷或纱布擦拭干净，再用大量流动清水冲洗，以免石灰遇水生热加重烧伤。

钡化合物烧伤（barium compound burn） 钡为银白色金属，原子量137.34，溶点704℃，沸点1640℃，可自燃，须存于油中。钡的化合物如硫酸钡不溶于水，无毒；又如氯化钡、硝酸钡、氢氧化钡溶于水，有毒，可致成皮肤烧伤。钡经创面、消化道、呼吸道吸收可致全身中毒，为肌肉毒，对骨骼肌、平滑肌、心肌均先兴奋后抑制。表现为抽搐，进行性麻痹，呈臂肌—颈肌—膈肌—呼吸肌依次麻痹，致呼吸停止。心动过速、心室纤颤、心肌麻痹，致心跳停止。最初血压可暂升高。中枢神经系统表现为先兴奋后抑制等。治疗：用2%～5%硫酸钡冲洗创面或洗胃，或1%硫酸钠静脉注射，形成无毒硫酸钡。其余治疗则根据病情处理，如呼吸麻痹则给于机械通气。烧伤创面按一般烧伤处理。

锰及其化合物烧伤（burn of manganese and its compound） 锰是银灰色金属，原子量54.94，溶点1245℃，沸点2097℃。常见的锰化物有二氧化锰（MnO_2）、四氧化锰（Mn_3O_4）、氯化锰（$MnCl_2$）、〔$Mn_2(SO_4)_3$〕等，而最常见则是高锰酸钾。高浓度高锰酸钾有强腐蚀作用，可致烧伤。4%～5%高锰酸钾溶液可致消化道黏膜糜烂，引起呕吐、腹疼、便血等，腐蚀性致死量为5～19g。吸入锰蒸气或烟雾，可导致吸入性损伤，并可致金属烟雾热，出现咳嗽、气喘、头晕、头疼、恶心、高热等。症状可持续数小时至一天。皮肤损伤可用大量水冲洗。有锰中毒时可用依地酸二钠钙（$CaNa_2$-EDTA）或促排灵（$CaNa_2$-DTPA），增加锰的排出。口服应作为服毒，予以洗胃。

氯烧伤（chlorine burn） 为绿黄色，刺激性较强的气体，密度为空气的1.5倍。可溶于水，形成盐酸或次氯酸，可以引起皮肤烧伤。聚氯乙烯在燃烧中会释放出氯。其毒性是强氧化作用。吸入呼吸道可致刺激。氧化损伤和遇呼吸道黏膜水分形成酸性物质的损伤。可致喉上水肿，支气管痉挛和肺水肿。所吸入的气体含氯（0.2～0.4）$\times 10^{-6}$会诱发刺激感，至（3～6）$\times 10^{-6}$便有刺激性，（6～8）$\times 10^{-6}$可致呼吸道损害，含量加大可致喉上水肿，支气管痉挛，（40～50）$\times 10^{-6}$则可致肺水肿，而1 000$\times 10^{-6}$便可迅速致死。

镁烧伤（magnesium burn） 镁是银白色轻金属，原子量24.32，溶点651℃，沸点1 110℃。镁粉可自燃，

产生白色火焰。溶化的镁遇湿可爆炸燃烧，引起烧伤。镁与皮肤接触，形成溃疡，即“镁原性气性肉芽肿”，系金属镁与体液反应生成氢或氢氧化镁所致。镁吸入后可产生呼吸道损害，通过吸入或创面吸收后，引起高热、恶心、呕吐等。治疗包括局部冲洗、搔刮、扩创。全身中毒可给予葡萄糖酸钙静脉注射。

沥青烧伤（tar burn） 沥青含有苯、萘、蒽、吡啶、咔唑、酚、菲等毒性物质。以煤焦油沥青的毒性较大。沥青在常温下为固态，加温到232℃以上为液态。接触皮肤黏附不易脱落，导致深度烧伤。大面积沥青烧伤，由于毒性物质吸收，可出现头晕、头疼、乏力、耳鸣、心悸、失眠、嗜睡，甚至昏迷等症状，且可有白细胞增高。吸入沥青蒸气，可致呼吸道炎症，甚至发生沥青中毒。烧伤后，可用松节油、汽油、吐温80等除去黏附的沥青。但大面积沥青烧伤不宜用大量汽油，以免引起汽油损伤及铅中毒。有全身中毒症状者可静脉滴注葡萄糖酸钙、硫代硫酸钠等。

化学性眼烧伤（chemical eye burn） 为化学药剂或物质引起的眼损伤。可致眼烧伤的化学物质有10余大类，主要有酸和碱，尚有氧化剂、起泡剂、有机溶剂、金属腐蚀剂等。酸烧伤引起组织蛋白凝固，向眼内渗入少，烧伤程度相对较轻。碱烧伤由于碱性物与组织脂肪起皂化反应，向深部组织渗透，烧伤相对较重，可致角膜穿孔、青光眼、全眼球炎、眼球萎缩等。应尽快急救，充分冲洗，酸烧伤用2%碳酸氢钠冲洗。碱烧伤用1%醋酸、3%硼酸等冲洗，可行前房穿刺清除前房中碱性物质，并可用维生素C 0.5~1.0ml作结膜下注射等。一般治疗包括散瞳、预防感染等，通过多种途径补充维生素C，如滴眼、结膜下注射、全身给药，对防止角膜溃疡有良好效果。

化学武器烧伤（chemical weapon burn） 化学武器是以化学战剂（军用毒剂）为手段的大规模杀伤性武器。化学战剂接触引起皮肤烧伤，通过吸入可引起吸入性损伤。经皮肤、呼吸道、消化道等途径吸收后可引起全身中毒。按对人体毒理可分为6类：神经性毒剂，代表为沙林、梭曼、塔崩及VX等毒剂；糜烂性毒剂代表为芥子气和路易剂；全身中毒性毒剂，如氢氰酸、氯化氰；窒息性毒剂代表有光气、双光气；刺激性毒气如苯氯乙酮、亚当氏剂、CS和CR等；失能性毒剂如BZ。化学战剂中毒的防治原则以预防为主，迅速脱离染毒区，充分洗消，自救互救，给特效抗毒剂，对症治疗，支持呼吸循环等。芥子气烧伤的水泡因溶有芥子气而不得保留，去泡及引流前，应保护周围皮肤，并应在大量水冲洗下放液，以免接触水泡液扩大烧伤。

糜烂性毒剂烧伤（corrosive toxic agent burn） 糜烂性毒剂又叫“起疱剂”，可引起皮肤烧伤，并通过皮肤、眼、呼吸道等途径吸收引起全身中毒。主要代表为芥子气〔$S(CH_2CH_2Cl)_2$〕、路易剂（$ClCH=CHAsCl_2$），此外尚有氮芥〔$N(CH_2CH_2Cl)_3$〕、芥子气T〔$(ClCH_2CH_2SCH_2CH_2)O$〕、光气肟（$Cl_2C=NOH$）。糜烂性毒剂为油状液体，沸点高，挥发度小，属持久性毒剂，易溶于有机溶剂。中毒症状有一定潜伏期，经数小时至24h。皮肤烧伤出现红斑、水泡、溃疡；眼损伤表现流泪、畏光、结膜充血、角膜损伤；吸入引起咳嗽、声嘶、呼吸道炎症；全身中毒表现为吐、泻、惊厥、昏迷、血压下降、白细胞减少等。皮肤损伤按烧伤创面处理。惟水泡不得保留，去泡放液前，应保护皮肤，并应在大量水冲洗下放液，以免水泡液中的毒剂接触皮肤扩大烧伤。针对全身中毒予以不同解毒剂治疗。

路易剂烧伤（lewisite burn） 路易剂化学名氯乙稀二氯化砷（$ClCH=CHAsCl_2$），为无色油性液体，是含有机砷的毒剂。对皮肤的损害作用比芥子气强，发展过程更快，潜伏期短，很快形成红斑、水泡，破溃后溃疡可深达肌肉。大量染毒皮肤，直接形成坏死焦痂。对眼损伤可引起角膜炎、结膜炎、全眼球炎以至失明。吸入后引起呼吸道广泛的充血、水肿、出血、坏死、炎症。吸收后引起全身中毒，引起广泛渗出、水肿、出血、休克、多器官功能不全。死亡多发生在最初数日。其特效抗毒剂有二巯基丁二酸钠、二巯基丙磺酸钠、二巯基丙醇。皮肤烧伤应尽早用5%二巯基丙醇油膏涂抹创面，5~10min后用水洗去，可以减轻损伤。

神经性毒剂烧伤（neurotoxic agent burn） 神经性毒剂也称有机磷毒剂，分为两大类：一为G类，如沙林、梭曼、塔崩，纯品为无色液体，以呼吸道吸入为主要中毒途径；另一类为V类，代表是VX，黄色油状液体，以皮肤吸收为主要中毒途径。神经性毒剂可

强烈抑制胆碱脂酶，使乙酰胆碱蓄积，导致神经系统的毒性反应。中毒症状表现为咳嗽、胸疼、呼吸肌麻痹、呼吸困难、恶心、呕吐、腹疼、腹泻、大小便失禁。特效抗毒剂为抗胆碱能药，如阿托品、东莨菪碱等，重活化剂如氯磷定、双复磷、双磷定等。主要死亡原因为呼吸中枢抑制和呼吸肌麻痹，机械通气维持呼吸至为重要。

光气烧伤（phosgen burn） 光气化学名为碳酰氯或二氯碳酰，属窒息性毒剂。主要作用于肺，引起窒息致死。皮肤接触毒剂，出现潮红、红斑。典型光气中毒分为4期：刺激期：皮肤、眼、呼吸道、消化道出现刺激症状；潜伏期：指离开染毒区后症状减轻或消失；肺水肿期：不同程度肺水肿；恢复期：中毒较轻，可在2~3周恢复。急救时用水冲洗皮肤，用碳酸氢钠或棚酸水洗眼、口、鼻等。应重点注意防治肺水肿。

电烧伤（electric burn） 也称电损伤（electric injury）。指人体接触一定程度的电流引起的全身性和局部性损伤。触电时，有电流、电弧、电火花引起的损伤，并可伴有衣物引燃后火焰损伤。电流、电弧以及强电场致伤被称为“真性电损伤”，即除因电能产生的热效应外，尚有其他非热性损伤因素造成的损伤，如电流能直接作用于细胞膜产生去极化效应，并能激活磷脂酶 A_2，引起花生四烯酸代谢障碍，前列腺素 2α（$PGF_{2\alpha}$）及血栓素（TXA_2）释放失衡，微血管血栓形成，以及强电场对细胞膜的电微孔作用，使细胞膜产生小孔，细胞内大分子蛋白、DNA 漏出，而钙离子进入细胞，而导致细胞死亡。决定电烧伤的程度的因素十分复杂，其中包括电流种类、电压高低、电流强度、电流密度等，身体对电流的阻力、电流通过的路径、机体触电时的状态和持续时间等均为影响损伤程度的基本因素。

高压电烧伤（high voltage electrical injury; high voltage burn） 是指电压380伏以上的电流损伤。工业用电把1 000伏以上称为高压电。380伏电压致伤与更高的电压损伤有同样特点。1974年 Skoog 提出电压380伏以下损伤者为低压电烧伤（low voltage electrical burn）。通常人体距高压电源一定距离，就处在电场内，产生感应电、空气电离、放电（电弧温度高达3000℃），同时电流通过人体“入口”和“出口”处呈现外部小内部大的组织损害，肌肉强力收缩，以肢体屈肌群的收缩力更强。沿电流通过的途径可致组织和脏器损伤。电烧伤的同时可伴有电击，呈现电休克、神志丧失、心跳骤停。

电休克（electric shock） 是指在电击或雷击下，人体触及一定强度的电流引起神经系统兴奋、抑制失调，皮层下释放大量神经介质，植物神经兴奋。临床表现为：神志不清、抽搐、躁动、瞳孔缩小、呼吸不规则、心跳加快、血压升高等症状，严重者可神志丧失、呼吸心跳停止，及时抢救多可恢复。

电接触烧伤（electric contact burn） 指人体接触电源或处在高压电场内，有电流通过人体造成的损伤。接触电源损伤的特点为出入口的外部小内部大。可呈多发伤，并可因屈肌群强力收缩、肢体屈曲，造成关节屈侧椭圆形电弧损伤，通常被称为跳跃性创面。伤员在触电瞬间往往电流、电弧、弧光、点火花以及引燃衣物等复合因素同时存在，故常为真性电烧伤与热烧伤并存。

电弧闪光烧伤（electric flash burn; electric arc burn） 指人体在接近电源时，尤其是高压电源，可产生感应放电，电弧温度达2 000~3 000℃可引起人体组织损伤。此种损伤无入口及出口，只表现为皮肤Ⅱ度或Ⅲ度烧伤。接近电源时的电弧烧伤可有电击的全身性损伤效应。

凝固汽油烧伤（napalm burn） 由钠磅粉（月桂酸和棕榈酸混合组成）混入汽油内配成5%~10%的溶液，及时搅拌成凝胶状态称凝固汽油。在军事上用做燃烧武器原料，燃烧时可产生800~1300℃高温。凝固汽油胶可牢固地粘在人体皮肤上（或物体上），燃烧可持续数分钟不等，燃烧致较重的组织损伤，多为深度烧伤，在烧伤过程中常同时产生一氧化碳可引起中毒。

雷击（thunder struck; lightning burn） 指雷雨中打雷时造成的伤亡。雷电分为线性、片性、球性，其中以线性的危害性最大。打雷时产生巨大电弧闪光，具有5 000~2 000 000安培电流及数万乃至数亿伏电压。单次雷击时间仅0.01s，重复雷击可持续0.1s。击中人体致伤，严重者发生心室纤维性颤动，心跳、呼吸

停止。由于强电流和高电压的作用可致皮肤炭化、肌肉强力收缩、骨折等。高温度局部常出现击穿样损伤。闪电脉冲电流击穿部位决定伤情，如在脊柱可造成瘫痪，在脑或心脏可立即死亡。

磷烧伤（phosphorus burn） 磷遇光变黄故称黄磷，遇空气自燃放出白色烟雾。磷烧伤的局部损害，是磷燃烧和形成磷酸时的热力和化学作用。磷氧化后形成的磷氧化物的吸水夺氧作用，以及形成磷酸的腐蚀作用，因此磷烧伤是热力与化学的复合损伤。磷以烟雾和磷酸的形态通过呼吸道和创面被吸收，燃烧的磷颗粒可穿入皮下，因磷易溶于脂类，在皮下脂肪组织内可迅速扩散被吸收，而造成全身磷中毒。无机磷是原生质毒物，是强烈的细胞原浆毒剂，可引起肾、肝、心等实质脏器的广泛损害，危及生命。现场急救用浸湿口罩掩护口鼻，大量流动清水冲洗创面。硫酸铜溶液局部应用，形成黑色磷化铜，使磷颗粒易辨认清除，而不是中和解毒剂，并可引起铜中毒，应慎用。尽早彻底切除含磷的坏死组织，是防止磷吸收中毒的最有效措施。目前尚无全身有效解毒药，重点在于减少磷吸收和保持和维持内脏功能。有研究认为，钙制剂（如10%葡萄糖酸钙）可防治磷中毒。

放射性烧伤（radiation burn） 皮肤受射线照射而发生的损伤，是电离辐射作用于人体局部所造成的一种生物反应。放射性烧伤主要是指皮肤的急性放射损伤。平时常见于接受放射治疗的病人和保护不当的医务人员。引起放射性烧伤的射线主要有β、γ和X射线。损伤程度与射线性质、剂量、照射时间、照射面积以及个体差异部位不同有关。射线直接损伤皮肤细胞，同时对局部血管引起进行性退行性改变，管壁增厚、血栓形成而导致组织缺血坏死。与一般热烧伤不同，需经一定时间潜伏期才出现典型病变，愈合延缓，多形成溃疡，常可发生全身性放射反应，以至产生放射病。治疗原则，脱离放射源，保护损伤部位，及时包扎避免刺激。组织坏死或形成溃疡时，应尽早采取手术处理，应用皮瓣尤其是带血管皮瓣修复对治疗放射性溃疡更为有效，用这类皮瓣有大量血流供应，易于成活。为改善全身状况宜给予高蛋白高维生素的饮食。

低热烧伤（hypothermic burn） 热力组织损伤取决于温度和持续时间。一般56℃持续1s，蛋白质就可以发生变性。人表皮细胞损伤的阈值较高。Henrigues等报道人表皮细胞51℃持续2min、55℃ 20s、60℃ 3s可造成损伤。低热烧伤一般指50℃以下，持续长时间致伤者。常见于沉睡，服安眠药或麻醉后，于小腿下段或足部施用热水表电热饼或汤婆子造成的损伤。外观表皮完整或有水泡，常误诊为浅度伤，由于损伤的过程持续的时间较长，均为深度伤。创面周围常有色素沉着，基底为较硬的纤维板。坏死组织脱落较慢，创面虽有一定程度缩小，但均持久不愈。

热挤压烧伤（hot pressure injury；hot crush injury） 指热力和挤压复合性损伤。多持续一定时间，组织损伤重，有时伴有骨折。常见于在热压机或热滚筒操作时手部和上肢热压伤。早期扩创，用皮管皮瓣或薄皮瓣修复多可保留手指长度和部分功能。如躯体大范围热压伤多伴有脏器直接损伤或继发肝、肾功能障碍。

自分泌（autocrine） 是包括生长因子在内的细胞因子发挥局部作用的一种调节方式。某一细胞所分泌的细胞因子与该细胞上的受体结合，引起该细胞的生物学效应。

旁分泌（paracrine） 是包括生长因子在内的细胞因子发挥作用的一种调节方式。某一细胞所分泌的细胞因子扩散至邻近的细胞并与其受体结合，引起被作用细胞的生物学效应。

生长因子（growth factor） 是由免疫细胞，如巨噬细胞、T淋巴细胞、上皮细胞、成纤维细胞、血管内皮细胞等分泌的多肽分子。对细胞的增殖、迁移具有调节作用。其命名多根据最初发现来源的细胞或作用的靶细胞而定，因而其名称多不能反应其实际所有的生物效应等特点。

碱性成纤维细胞生长因子（basic fibroblast growth factor，BFGF） 为分子质量15ku，由146个氨基酸组成的单链多肽。存在于成纤维细胞、胶质细胞、内皮细胞、骨细胞与平滑肌细胞。对来源于中胚层的细胞于与神经组织细胞具有丝裂作用。

表皮细胞生长因子（epidermal growth factor，EGF） 为分子质量6ku，由53个氨基酸组成的活性多肽分子。存在于所有的体液与血小板。可由多种细胞，如

免疫细胞、成纤维细胞、上皮细胞等产生，其主要的生物学作用是使上皮细胞、成纤维细胞、内皮细胞增殖。

表皮细胞源因子（epithelial cell-derived factor） 是从培养的表皮细胞上清液中发现的，分子质量为1ku的多肽。能刺激角朊细胞增生，抑制成纤维细胞增生。

胰岛素样生长因子-Ⅰ（insulin-like growth factor-Ⅰ，IGF-I） 为分子质量7.5ku，由75个氨基酸组成的单体蛋白。多存在于成人肝、心脏、肺、肾、胰、软骨、脑及肌肉等组织。成纤维细胞与巨噬细胞分泌这种蛋白。对成纤维细胞、骨细胞、血管内皮细胞、造血细胞、神经组织细胞具有丝裂作用，并能促进成纤维细胞、血管内皮细胞的趋化。

胰岛素样生长因子-Ⅱ（insulin-like growth factor-Ⅱ，IGF-Ⅱ） 胰岛素样生长因子是一族既有胰岛素样合成作用，又有促进生长作用的多肽。胰岛素样生长因子Ⅱ是一种中性单链多肽，生长激素依赖活性较低。由67个氨基酸组成，50%的氨基酸排列与胰岛素样生长因子Ⅰ和胰岛素相似。

血小板源性生长因子（platelet-derived growth factor，PDGF） 是PDGFA链与B链基因的同质、异质二聚体产物。根据二聚体组成的不同，分为三种形式，即PDGF-AA、PDGF-BB、PDGF-AB。PDGF的主要生物学功能是参与胚胎发育与创伤愈合。近年的研究还指出PDGF与组织纤维化、动脉粥样硬化、肾小球肾炎等病理变化有关。

转移生长因子α（transforming growth factor α） 是有50个氨基酸的短链多肽，分子质量为6ku，含3个二硫键。结构上与EGF相似，能与EGF受体结合。能引起新生小鼠眼睑早开，抑制组胺刺激的胃酸分泌，参与表皮创伤的修复，诱导骨器官培养时钙释放。

转移生长因子β（transforming growth factor β） 是有两条12ku的多肽链组成，通过二硫键组成的二聚体。对上皮组织细胞有高效抑制作用，可抑制角化细胞、肝细胞、支气管细胞、乳腺上皮的增生，对间充质或中胚层起源的细胞具有双重作用，对心血管内皮细胞、T细胞、B细胞增生有抑制作用，对成骨细胞、外周雪旺细胞的增生有促进作用。

生长因子受体（growth factor receptor） 存在于细胞表面，与生长因子结合后可直接引起膜的磷酸化而发挥生物学效应。它由3部分组成，即细胞外部的配体亲和部位、细胞内部的酪氨酸激酶结合部位及细胞膜的连接部位。

细胞培养法（cell culture method） 细胞培养法是模拟机体内的生理生化环境，以适应细胞生长增殖的培养基和条件，将各种组织细胞在体外培养皿中进行培养、传代和扩增的方法。培养的表皮细胞膜片和用以制备的复合皮肤是治疗特大面积深度烧伤，克服自体供皮不足方法。

上皮再生（epithelial regeneration） 上皮缺损时，由创缘或残存的鳞状上皮基底层细胞分裂增生，形成单层上皮向缺损中心延伸，再增生分化为鳞状复层上皮的过程称为上皮再生。烧伤深Ⅱ度创面的上皮再生来源于残存的皮肤附件，上皮再生较慢，愈合时间较长。

细胞外基质（extracellular matrix） 主要是细胞粘着的组织结构，主要由胶原、氨基聚糖、纤维连接蛋白组成。功能是作为细胞因子的蓄池和影响细胞间的相互作用。

成纤维细胞（fibroblast） 是创伤部位血管周围的结缔组织和血管壁中的平滑肌细胞产生的。成纤维细胞代谢旺盛，合成大量的胶原纤维。

纤维连接蛋白（fibronectin） 是一种二聚体形式的糖蛋白，分为血浆纤维连接蛋白（存在于血液、淋巴液、脑脊液中）和组织纤维连接蛋白（存在于细胞外基质中）。在细胞黏附、细胞与组织分化、创伤愈合、微血管完整性及颗粒的吞噬调理中均有重要作用。

基因转染（gene transfer） 是指将外来的DNA转入真核细胞。

细胞黏附分子（cell adhesive molecule） 是一类存在

于细胞表面独立的分子结构，可识别其他细胞表面的特异性受体而发生黏附现象。白细胞在趋向损伤和感染部位过程中与血管内皮细胞附着的过程中有细胞黏附现象。黏附分子分5个超家族：整合素超家族、选择素超家族、免疫球蛋白超家族、钙依赖黏附分子超家族、H-细胞黏附分子超家族。

细胞因子（cytokine） 是指一类由免疫细胞（淋巴细胞、单核巨噬细胞）产生的能调节细胞功能的高活性多功能的蛋白质多肽分子，不包括免疫球蛋白，补体和一般生理性细胞产物。根据生物学活性与免疫有关的主要细胞分四大类：白介素类、干扰素类、肿瘤坏死因子类、集落刺激因子类。

肉芽组织（granulation tissue） 是创面旺盛增生的幼稚结缔组织。新鲜的肉芽组织呈鲜红色颗粒状，质地柔软，富有毛细血管，增生的毛细血管形成襻状弯曲的血管网，与成纤维细胞一起构成小团块，均匀分布突出于创面酷似肉芽。

肉芽创面（granulation wound） 深度烧伤脱痂后不能上皮化，形成肉芽组织的创面称为肉芽创面。这类创面持续不愈，致使体液和营养物质丧失增加，但肉芽创面的出现可形成一道防御线，使细菌自创面入侵的机会较早期减少。

皮块培养法（explant culture） 又称外展培养法，基本步骤是：在无菌条件下切取断层皮片，用含抗生素的D-Hank's液漂洗后，将断层皮片剪成约1mm^{2}碎块，均匀接种于培养瓶上，在37℃静止数小时后皮块贴壁后即可翻置加液，放入CO_2培养箱中培养。24～48h后，上皮细胞即从皮块边缘长出，逐渐扩展。在烧伤临床，具有在自体皮源短缺时，可利用来扩大自体皮的面积。

细胞迁移（cell migration） 上皮受损后，缺损部周围上皮断端的基底层细胞增殖并向创面移动的过程。这些细胞可覆盖在伤口的裸露面或血凝块表面，进行上皮化，完成组织修复和创伤愈合。

细胞增殖（cell proliferation） 是细胞在细胞周期中经过G_1、S、G_2、M期而完成其增殖的过程。细胞增殖的研究与组织修复和创伤愈合以及肿瘤发生的理论和肿瘤的临床治疗密切相关。应用生长因子、抑素、激素、多胺、基因等可调节细胞增殖。

化学趋化因子（chemotactic factor） 为白细胞向着刺激方面作单一定向移动的化学刺激物，常见的趋化因子有可溶性细菌产物，补体成分，白三烯B4，中性粒细胞的衍生产物，纤维连结蛋白片段。

充血带（congestion zone） 深度烧伤的中心区与周围区的循环不同形成三个带。烧伤周围边缘带为充血区，微动脉、微静脉和毛细血管扩张充血，血流缓慢，因而得名。

淤滞带（stasis zone） 深度烧伤的中心区与周围区循环变化不同，形成三个带的中间带为淤滞带。该区域有广泛的微血管扩张充血，微静脉呈节段性收缩。微静脉和毛细血管内有大量红细胞聚集，血流呈节段性，血流缓慢，部分微血管内有血栓形成。淤滞带的微循环障碍的转归决定着烧伤局部损伤程度。

凝固带（coagulation zone） 深度烧伤的中心区与周围区的微循环变化不同，形成三个带，其中心区为凝固带。该区域组织坏死、微动脉和微静脉有广泛血栓形成，毛细血管完全淤滞，24h内血管完全阻塞，呈现一个完全无血管区。

一期愈合（healing by first intention; primary closure） 见于组织缺损少、创缘整齐、无感染、经黏合或缝合后创面对合严密的伤口。这种伤口中只有少量血凝块，炎症反应轻微，表皮再生在24～48h内便可将伤口覆盖。约2～3周完全愈合。

二期愈合（healing by second intention; secondary closure） 见于组织缺损较大、创缘不整、哆开、无法整齐对合、或伴有感染的伤口。由于坏死组织多或感染，继续引起局部组织变性、坏死，炎症反应明显。上皮及组织再生要等感染被控制和坏死组织被清除后才开始，伤口愈合时间较长，形成瘢痕。

痂下愈合（subeschar healing） 为在创面表面的血液、渗出液及坏死组织干燥形成硬痂，创面修复在痂下进行。待完成上皮再生后，痂皮脱落，痂下愈合较无痂创面时间长。痂皮干燥不利于细菌的生长对创面

有保护作用，有利于愈合。

创面延迟愈合（delayed wound healing） 创面愈合是一种自我修复过程，不同创面的愈合过程有相应的愈合时间。有影响愈合的因素时，创面就出现延迟愈合。这些因素有：血循环差、坏死组织较多、异物存留、感染、软组织缺损、低蛋白血症、贫血、维生素缺乏、水电解质平衡失调等。

纤维板（fibrous plate） 较长时间不愈合的创面，肉芽基底的成纤维细胞增生一定时期后，开始收缩，在创面基底形成一层较硬的板状纤维组织，它对于机体抗感染具有一定屏障作用。但是因为血供较差及回流障碍，肉芽组织易形成水肿，直接在它上面植皮往往会失败。因此，必需切除肉芽组织，甚至连纤维板一起切除，再植皮。

紧缩性焦痂（compressive eschar） 为肢体或躯干环形紧缩的Ⅲ度烧伤创面。由于局部肿胀而皮肤烧伤后缺乏弹性的缘故，致使环状焦痂起束缚作用。在手指处可引起坏死；在肢体可影响血液循环甚至缺血性坏死，特别在小腿和前臂的深度烧伤可引起筋膜间隙综合征，加速肢端的缺血性坏死；胸部紧缩性焦痂可限制呼吸运动。对于此种紧缩性焦痂应早期切痂或手术切开减张。

透明质酸（hyaluronic acid，HA） 是一种独特的线性聚糖，由 N－乙酰葡萄糖胺和 D－葡萄糖醛酸重复交联而形成的高分子氨基聚糖（GAG），又是 7 种 GAG 中惟一不含硫酸基团者，且能以自由链形式在体内游离存在。HA 为无定形、白色无味晶体，有较强的吸水性和高度的黏滞性。分子量为 105～107。HA 产生于成纤维细胞和其它细胞的浆膜内侧，散布于结缔组织的细胞外基质（ECM）中。正常人皮肤含量为 0.2～2mg/g 干重皮肤。主要分布于皮肤的真皮层中。人体血液中 HA 的水平为 10～100ng/ml。其主要生物学作用：（1）参与组织器官形态的发育。（2）抑制炎症反应。（3）抑制新生血管的形成。（4）促进创面愈合。（5）减轻瘢痕形成。

透明质酸酶（hyaluronidase） 属内糖甙酶，是 HA 的主要降解酶之一，成人体内含量较高。它作用于 HA 内部 β-N-乙酰 D-葡萄糖胺与 D-葡萄糖醛酸之间的连接键而使 HA 降解。除此之外，还参与其它糖蛋白、糖脂以及糖甙等的水解反应。

羟脯氨酸（hydroxyproline，Hpr） 是参与胶原合成并存在于胶原中的一种特有的氨基酸，由脯氨酸经过 4-脯氨酸羟化酶的羟化而形成。脯氨酸类似物是一组在胶原合成过程中被运载脯氨酸的 tRNA 识别的氨基酸。当其合成进入胶原的肽链后，如果羟化过程受到抑制，则不利于胶原稳定的三螺旋结构的形成，可加速胶原的分解。一般认为羟脯氨酸在胶原中含量恒定，约占 12.5%。因此，常应用测定 Hpr 来反映组织中胶原的代谢情况。

残余创面（residual wound） 广泛深度烧伤，由于自体皮源有限，皮片移植的密度不够，或部分移植皮片未能成活，或深Ⅱ度创面愈合后，新生上皮不耐摩擦，而形成多发散在经久不愈的小创面即为残余创面。这种创面肉芽组织苍白、水肿，基底形成纤维板，坚硬挛缩缺乏弹性，影响表层肉芽组织的血供，常见于不稳定性瘢痕或萎缩性瘢痕。

组织修复（tissue repair） 组织的缺损，无论是坏死或创伤，在坏死成分被溶解吸收的同时，由其周围的健康组织，包括实质细胞或纤维结缔组织的增殖来填补和覆盖，这就称为组织修复。结果可能是完全再生和不完全再生。

组织再生（tissue regeneration） 为外伤后形成的组织缺损，由损伤部位周围的同类细胞来加以修复的过程。由于各种组织再生能力不同，而各种组织的再生过程也不尽相同。

血管再生（vascular regeneration） 血管损伤后，损伤部位周围的内皮细胞分裂增生，互相接触而修复的过程称为血管再生。

创面重塑（remodeling；resolution） 是指创面愈合后 3 个月开始并持续数月甚至数年，包括组织胶原的交联增加，强度增高；胶原蛋白酶分解多余的胶原纤维并完成胶原纤维的重新排列；创面丰富的毛细血管网的退化；细胞和细胞外基质成分如粘蛋白的改变，以及水分的减少等。

瘢痕形成（scar formation） 瘢痕组织是人体创伤修复过程中的必然产物。创伤开始愈合时，纤维素网将创口粘合在一起后，逐渐出现成纤维细胞和毛细血管内皮细胞增生及神经末梢长入，表面覆盖一层新生上皮形成瘢痕，瘢痕组织在病理上呈一种血循环不良、结构异常、神经分布错乱的不健全组织。

瘢痕评定标准（scar rating scale） 指对烧伤和其他创伤，在治疗中形成和治愈后遗留的瘢痕，进行客观评估和诊断的标准。文献介绍标准较多，各有侧重。总体概括瘢痕增生的范围，有无进行性扩大，厚度高低，表面粗糙程度，硬度，韧度，血管化程度，潮红，色素变化和总体成熟程度。以上多用作康复期整形和再造治疗的诊断标准。从提高烧伤治疗的整体水平上，还应纳入容貌和功能，作为康复治疗中，矫型手术，功能治疗，职业疗法等标准。并可作为康复程度，心理健康，劳动能力，残废程度和生活自理的条件和依据。有关评定标准有待进一步完善和统一。

增生性瘢痕（hypertrophic scar） 多见于深Ⅱ度烧伤或较浅的Ⅲ度烧伤，及切取厚或中厚皮片的供皮区创面组织愈合后。该瘢痕厚而硬，早期表面呈红色、潮红或紫色，有痒痛，影响工作和休息。瘢痕表面为萎缩性上皮所覆盖，内有大量结缔组织增生，有扩张的毛细血管，排列不规则胶原纤维及成纤维细胞高出皮面，形状不规则。一般可持续6个月至1~2年或更长，以后充血减退，毛细血管减少，瘢痕逐渐柔软稍平坦，症状减轻或消退。

萎缩性瘢痕（hypotrophic scar） 多见于头皮颅骨电击伤后，大面积烧伤或慢性溃疡愈合后形成的瘢痕。该瘢痕表面平坦坚而硬，局部血管少，呈淡红色或白色，表皮极薄，基底部有大量胶原纤维，深部组织紧密粘连，不能耐受摩擦，破溃后常形成经久不愈的慢性溃疡，长期反复，故又称不稳定瘢痕。这类瘢痕收缩性较大，邻近组织器官功能受牵拉影响。治疗上应予以切除植皮。

瘢痕疙瘩（keloid） 瘢痕疙瘩是以具有持续性强大增生力为特点的瘢痕。因常侵犯四周健全皮肤，并呈蟹足样浸润的现象，故又称蟹足肿。瘢痕疙瘩多见于30岁以下的青壮年，正处在皮肤张力强、代谢旺盛、激素分泌活跃时期的年龄。病变隆出皮面，高低不平，形状不规则，质硬韧，奇痒难忍。根据临床所见形象特点的不同，可以分为两型：①肿瘤型：瘢痕凸起显著，顶部较基地膨大而形如覃状，表面有皱褶，或呈结节状。②浸润型：瘢痕较为扁平，呈匍匐状向四周邻近皮肤扩展浸润，边缘不规则，此型的增生力较肿瘤型更强。瘢痕疙瘩，主要有大量致密的较粗的并呈旋涡状不规则排列的胶原纤维束所构成。

不成熟增生性瘢痕（immature hypertrophic scar） 指创面愈合后6个月内的增生性瘢痕。多见于深Ⅱ°烧伤及切取厚的中厚皮片的供皮区创面自行愈合后。这种瘢痕硬而厚，其厚度有时可达1~2cm。早期瘢痕表面充血，呈红色，潮红或紫色，痒、痛明显，影响工作和休息。瘢痕表面为萎缩型的上皮所覆盖，瘢痕内有大量的结缔组织增生，有扩张的毛细血管、炎症细胞浸润及肌成纤维细胞。

成熟瘢痕（mature scar） 是指瘢痕经过6个月至2年，逐渐成熟，变软而平坦，表面充血消退；重塑后瘢痕组织中的毛细血管减少，细胞外基质成分细胞成分发生改变，如肌成纤维细胞明显数目减少，成纤维细胞表型类似正常皮肤成纤维细胞。

瘢痕收缩（scar contracture） 又称瘢痕挛缩。多见于深度烧伤创面未行植皮而自行愈合者。在创面愈合过程中，成纤维细胞转化为肌成纤维细胞，随着结构和功能的改变，产生胶原和其它基质成分，其中成纤维细胞被认为是导致伤口收缩的主要动力细胞。最终，过度收缩导致后期的瘢痕增生，如果累及邻近组织和器官则发生继发变形而成为各种挛缩畸形，如形成典型的“爪形手”。

恶性溃疡（malignant ulcer） 见于深度烧伤晚期经久不愈创面癌变，又称肿瘤溃疡。癌溃疡常见于皮肤、黏膜组织或接近于皮肤、黏膜表面的深层组织发生的恶性肿瘤，其瘤组织坏死或肿瘤侵及表面组织引起坏死、脱落，形成缺损。溃疡特点为底部及边缘均为瘤组织，有明显外翻成隆起，底部常高出于表面，呈菜花状，有恶嗅，经久不愈。手术治疗：局部行广泛切除，距肿瘤边缘外3~5cm处作切口，深达部分肌肉，如不能达到目的，宜考虑截肢。另外，Ⅱ、Ⅲ级癌及下肢瘢痕癌易转移，一律作局部淋巴结清扫。其它部位的Ⅰ级癌可能有淋巴结转移时，亦作淋巴结

清扫术。

不稳定瘢痕（unstable scar） 深Ⅱ度烧伤愈合后生长瘢痕，一般在瘢痕生长半年内，瘢痕硬、厚、发红、痒、表面粗糙、脱屑，且易溃破，仍继续生长者称不稳定性瘢痕。初起治疗多采用保守方法，如涂擦软化瘢痕药物、止痒药水、及坚持用弹性压迫治疗。必要时应考虑手术治疗。

吸入性损伤（inhalation injury） 指烟雾和热力引起呼吸道以至肺实质的损害。吸入性损伤致病因素包括：热力和烟雾刺激性物质。热力损伤分为干热和湿热；烟雾含有一氧化碳、氨类、硫化物、氰化物、醛类等有机物等，实为呼吸道的化学损伤。吸入性损伤可引起呼吸道功能紊乱、肺水肿、肺萎陷、肺部感染、窒息和全身中毒。临床症状主要与气道梗阻、一氧化碳中毒及缺氧有关。诊断主要依据病史、临床特点和辅助检查。病人常发生于密闭空间，多伴有面、颈、前胸尤其口鼻周围烧伤，或伴鼻毛烧焦，有刺激性咳嗽、声嘶，甚至呼吸困难。必要时行纤维支气管镜检查。吸入性损伤是烧伤三大主要死亡原因之一。

干热吸入性损伤（heated dry air inhalation injury） 指吸入火焰和高热空气所致吸入性损伤。干热比湿热的热容量低，吸入后，由于上呼吸道黏膜的水、热交换功能，通过湍流、对流和蒸发，使吸入的干热气体迅速冷却。黏膜表面所含水分的蒸发，能消除较多热量，使吸入干热气体的温度降低。因而吸入干热气体多损伤上呼吸道，较少深达三级支气管平面以下。

湿热吸入性损伤（moist hot air inhalation injury） 指吸入湿热空气，一般系蒸汽所致吸入性损伤。与干热空气比较，湿热蒸汽具有热容量大（可比干热空气大2 000倍）的特点。蒸汽进入气道后，虽气道黏膜可使蒸汽温度有所降低，但由于蒸汽含热量大，黏膜消除热量有限，故其损伤程度较干热空气更严重。其损伤平面易深入下呼吸道，甚至达肺泡。

吸入性损伤分类法（classification of inhalation injury） 吸入性损伤临床上分为轻度、中度和重度。轻度吸入性损伤病变限于口、鼻腔和咽部，多伴面部烧伤，鼻毛烧焦，喉部轻微疼痛或发痒，干咳或含碳粒的痰液，但无声嘶、呼吸困难，胸部体征阴性。中度吸入性损伤的病变达咽喉和主气管，除轻度吸入性损伤的症状外，常有声嘶、刺激性咳嗽、含碳粒痰及上气道梗阻症状；胸部X线检查多正常，^{133}Xe扫描阴性，血气分析多正常，重者有低氧血症和高碳酸血症，解除梗阻后易恢复。重度吸入性损伤的病变达支气管、细支气管、肺泡，除轻、中度吸入性损伤症状外，常有广泛支气管痉挛、小气道阻塞和肺水肿，并迅速出现严重呼吸道窘迫和低氧血症，可有带血丝、血性泡沫痰或脱落坏死黏膜，严重缺氧致意识障碍；胸部X线片可见肺水肿，纤维支气管镜检查可见气道黏膜充血、水肿、出血和溃烂；^{133}Xe肺扫描为阴性，血气分析示低氧血症和高碳酸血症，建立人工气道仍不能纠正低氧血症。亦有按气道黏膜病变的性质、程度分类方法，因前述解剖分类法不能说明气道烧伤深度，结合纤维支气管镜与组织学检查，把吸入性损伤气道黏膜病变分三度：Ⅰ度仅伤及黏膜浅层，纤维支气管镜见水肿充血，3～5d愈合不留瘢痕；Ⅱ度伤及黏膜全层，除水肿充血，可见出血点、瘀斑或部分黏膜脱落，无继发感染则于5～7d或更长时间愈合；Ⅲ度伤及黏膜下层，可见黏膜苍白、凝固坏死、大片脱落及软骨环肌肉暴露等，在其愈合过程中可出现溃疡、出血、穿孔或瘢痕缩窄。

吸入性损伤临床分期（clinical stage of inhalation injury） 吸入性损伤常分为4期：①即期：一般持续6h，在环境密闭的现场吸入氧含量低的空气，会缺氧窒息并伴一氧化碳中毒，重者死于现场；或迅速发生肺水肿，广泛支气管痉挛和小气道阻塞，并发急性呼吸功能衰竭，还可有喉上黏膜水肿致上气道梗阻；但轻者可无特殊症状，此阶段主要纠正缺氧和防止窒息。②水肿期：伤后6h（水肿高潮）到48h（水肿回收），毛细血管通透性显著增加致支气管黏膜、肺间质和肺泡都明显水肿，重度声门水肿是此阶段主要危险；可出现黏膜脱落、细支气管炎致小气道阻塞，进而因肺水肿、肺表面活性物质活性降低致肺顺应性降低、肺不张，甚至呼吸功能衰竭。③肺部感染期：多自伤后48h开始，持续时间不定；由于吸入性损伤致黏膜损伤，局部免疫功能下降，易发生感染，几乎所有重度吸入性损伤病人伤后48h均并发支气管肺炎；通常感染始于损伤支气管，迅速扩散成融合性支气管肺炎，有些病人亦可发生血源性肺炎；如不及时纠正，肺部感染可致急性呼吸功能衰竭。④脱落或修复期：此期可见假膜性支气管炎、气管炎，轻者仅数层

表浅的肿胀上皮细胞脱落，重者上皮完全脱落，局灶性坏死，形成含有黏膜、细胞碎屑等的假膜，黏膜下可充血、水肿，间以出血；坏死黏膜可反复脱落，阻塞气道并诱发气管痉挛，黏膜脱落还可引起咯血和气道、肺部感染；损伤黏膜及肺功能修复常需1月以上，痊愈病人常遗有肺顺应性下降和气道阻力增加。

机械通气（mechanical ventilation） 机械通气指利用机械装置产生气流和提供不同浓度氧，通过改变患者气道、胸腔通气压力以代替、改善、控制或改变自主呼吸运动的一种治疗方法，以增加肺泡通气量，改善换气功能和减少呼吸功能消耗，缓解或纠正缺氧、二氧化碳潴留和酸碱失衡。呼吸机可分为简单型、定容型（容量切换）、定压型（压力切换）、定时型（时间切换）、高频及多功能型呼吸机等。

应用机械通气的指征：

①呼吸频率持续 > 35/min；②吸氧后 PaO_2 仍低于9.33kPa（70mmHg）；③$PaCO_2$ 低于3.33kPa（25mmHg）或高于6.00kPa（45mmHg）；④潮气量少于1.33～2.00kPa（10～20ml/kg）；⑤吸纯氧后肺分流量超过30%或 A-aDO_2 大于46.67kPa（350mmHg）；⑥生理死腔增加，VD/VT大于0.6。

人工气道（artificial airway） 将合适的导管直接或经气管切开插入气道即可建立人工气道，其作用：①任何体位均能保持呼吸道通畅；②便于呼吸管理或进行辅助、控制呼吸；③减少无效腔和降低呼吸道阻力，从而增加有效气体交换量；④便于清除气管支气管分泌物、脓血或坏死黏膜；⑤防止呕吐物返流致误吸、窒息的危险；⑥便于气管内用药（吸入或滴入）。吸入性损伤建立人工气道适应证：①面颈部烧伤，有上呼吸道梗阻可能者；②持续低氧血症，需机械通气者；③气道分泌物多，有脱落坏死黏膜，需反复吸引或灌洗者；④昏迷、胃潴留者。气管内插管或气管切开指征：①呼吸困难；②梗阻性呼吸，胸骨切迹和肋间隙凹陷，吸气时出现喉鸣高调声；③$PaCO_2$ 持续高于6.0kPa（45mmHg）；④吸空气时 PaO_2 低于6.67～8.0kPa（50～60mmHg），吸氧后仍低于9.33kPa（70mmHg）；⑤呼吸频率持续超过35/min。

非弹性阻力（non-elastic resistance） 外界气体进出肺的过程称为通气，它靠胸廓运动来完成，并需克服来自二方面的阻力。①肺组织弹性回缩力；②非弹性阻力，包括气道和肺泡气流滞性阻力等。气道阻力是气体在气道流动时气体内部及气体与呼吸道内壁之间发生摩擦形成，约占非弹性阻力80%～90%。气道阻力大小与气流速度、气流形式及气道口径有关，气流速度快阻力大，涡流比层流阻力大，气道口径阻力大。其它非弹性阻力主要为胸廓骨骼和软组织等移动和惰性产生的摩擦力。

表面张力和表面活性物质（surface tension and surfactant） 肺泡表面张力指肺泡内壁有薄层液体及气体，存在气-液交界面，这交界面存在表面张力，可使肺泡回缩，对于肺泡张缩起重要作用。肺泡内存在表面活性物质，可以调节肺泡表面张力。

肺泡表面活性物质（PS）是分布于肺泡内衬具有降低表面张力的物质，主要是由二棕榈酰卵磷脂也称二软脂酰卵磷脂，与一种特殊的脱辅基蛋白相结合的脂蛋白组成。PS由肺泡Ⅱ型上皮细胞合成后，以单分子层形式覆盖于肺泡内壁，与肺泡内气体形成界面，又由巨噬细胞不断清除，它具有较高的表面活性，易于使肺泡回缩；呼气时，肺泡缩小，PS密度增加，表面张力降低，肺泡回缩力减弱，PS另一作用是防止肺毛细血管的血浆向肺泡渗出，有利于预防肺水肿。

气管支气管树（tracheobronchial tree） 气管与主支气管都有“C”形软骨作支架，以维持呼吸道通畅。软骨间以环韧带连接，后方由平滑肌和结缔组织组成膜壁。气管由14～16个软骨构成，上端接环状软骨，在第4～5胸椎体及胸骨角平面分为左右主支气管，气管杈在腔内形成一个向上凸出的半月纵嵴，称气管隆凸。左主支气管常分为左上叶和左下叶支气管，右主支气管又分为右上叶、右中叶和右下叶支气管，各叶支气管又分为肺段支气管，及至细支气管、肺泡管和肺泡囊。气管男性平均长10.6cm，横径2.0cm，矢状径1.5cm，女性各项数据略小；小儿气管短而细，活动度亦较大。气管分颈、胸两段。左、右主支气管分叉处形成60～80度夹角，左主支气管平均长约5cm，右主支气管平均长约2.5cm。气管和主支气管的上皮为假复层纤毛柱状上皮，上皮中有纤毛细胞、杯状细胞、基细胞、刷细胞和小颗粒细胞。气管支气管的动脉分别为甲状腺下动脉、胸廓内动脉、胸主动脉的气管支、支气管动脉、肋间动脉等，静脉与同名动脉伴行。气管主支气管的淋巴汇入附近淋巴结群，

其神经支配主要为迷走神经分支、喉返神经和胸上段交感神经结的分支。气管在侧位 X 线片上，呈颈部透亮的管腔阴影，自前上向后下方宽约 2cm，在第四后肋处变细分为左右主支气管，后两者形成椭圆型透亮区，位于主动脉弓之下。

^{133}Xe 肺扫描（^{133}Xe pulmonary scanning） ^{133}Xe 肺扫描是诊断肺泡损害的方法。^{133}Xe 几乎不溶于水，半衰期为 5.27h，静注后经过肺循环一次，绝大部分被排至肺泡内，故可进行肺部扫描，计算其完全排出的时间，正常静注^{133}Xe 10 微居里 90s 内即完全排出。吸入性损伤后排出时间延长超过 90s，且分布不均匀，或清除不完全，或局部有潴留，均有诊断意义。约 80%的异常扫描于伤后第 4d 即恢复正常，故^{133}Xe 肺扫描宜及早进行，超过伤后 3d 则无意义。^{133}Xe 的主要缺点是许多伤前肺部疾患如肺炎、哮喘等，均可致假阳性，而过度通气又可致假阴性，且^{133}Xe 扫描不能在床旁进行，需搬运病人至核医学室，使其应用受限制。

支气管肺泡灌洗（bronchio-alveolar lavage） 为对支气管肺泡进行灌洗的操作，可协助检查诊断，又有治疗价值。支气管肺泡灌洗液的检查是了解下气道损伤的非创伤性方法，结合纤维支气管镜检查时或经人工气道进行。一次注入灌洗液 30～50ml，其中约 55%～75%的量可以回收，正常人灌入总量一般可达 300ml。疑有肺部疾患者则应限制总量为 150～200ml。灌洗液中有多种细胞，如肺泡巨噬细胞、淋巴细胞、粒细胞、上皮细胞等，计算细胞的总数和分类，观察其形态、结构、功能的变化，有助于诊断吸入性损伤程度。另外，灌洗液中尚有蛋白质、脂质等，可以是血清渗出或在肺内合成，分析这些溶质变化，对了解肺组织损伤意义更大。

9310 型肺水量计算机（extravascular lung water computer，Ty 9310） 9310 型肺水量计算机的功能为利用双指示剂稀释技术对血管外肺水量进行连续测量。其原理为同时向上腔静脉或右心室注射两种指示剂，一种指示剂完全保留在血管内，另一种指示剂经肺毛细血管自由扩散与肺血管外水混合，肺内一条主要动脉血的指示剂释放曲线呈逐渐降低；通过分析指示剂曲线，计算出心排出量和每种指示剂平均穿过时间，在计算出指示剂的容量分布，两种指示剂的分布容量差代表了肺血管外水量。所选用的指示剂为吲哚氰绿和冷葡萄糖溶液，前者测量血管内腔容量，后者测量总血管容量。在注药后，吲哚氰绿能快速与白蛋白结合，在经过肺脏时保留于血管腔内，而温度指示剂可快速自由地穿过肺血管。操作步骤为以 10ml 冷冻无菌绿染料溶液（以 10ml 葡萄糖液溶解 5mg 吲哚氰绿染料）经 Swan-Ganz 动脉插管或中心静脉插管（管腔容量 0.5ml 或更少）注入上腔静脉或右心室，经股动脉插入的肺水量插管热变电阻器测量热量曲线，而小杯和光密度计测量由股动脉插管抽出血的染料浓度曲线，记录后将血液在无菌条件下再注入。同时肺水量计算机尚可测量心排出量、染料平均循环时间、热平均循环时间和血液温度。

按下式计算出肺血管外水量值：

$PEWV = CO \times (MTT^1 - MTT^2)$

式中：PEWV = 肺血管外水量，CO = 心输出量（L/min）

MTT^1、MTT^2 = 双指示剂平均循环时间。

纤毛细胞计分（grading of filament cell） 对支气管肺泡灌洗所获细胞。首先应检查纤毛细胞。于气管内灌入数毫升生理盐水，30s 后吸出，涂片，laou 染色，镜下可见伤后纤毛细胞形态有变异，纤毛脱落，终板消失，细胞呈蜡状；绿松石蓝染色，细胞核固缩甚至破裂、溶解等。有人据纤毛细胞形态变化进行计分，以判断吸入性损伤的严重程度。

纤毛完整，终板存在，胞浆淡蓝色，胞体正常和结构及大小正常者，每项均可计 1 分，正常细胞共计 6 分，结构异常者不计分。观察 200 个纤毛细胞，总计分应为 1200 分，但正常气道内脱落的纤毛细胞也有部分发生形态变化，故正常情况脱落纤毛细胞计分成人为（1044 ± 89）分，儿童为（754 ± 158）分，而严重吸入性损伤者仅 12～208 分，轻度吸入性损伤者 276～446 分。

创面感染（wound infection） 创面污染后若未能及时正确清创，则可经沾染进而发展成感染。待形成焦痂下感染时，细菌计数可达 10^2 以上。若焦痂下细菌计数超过 10^5，细菌可向正常组织进犯，可在动脉周围形成袖套样分布，还可向血内侵犯，属创面脓毒症。

创面覆盖（wound coverage） 为用皮肤或暂时覆盖

物覆盖创面。暂时覆盖物有新鲜异体皮、低温储存异体皮、新鲜异种皮、戊二醛异种皮、辐照异种皮和人工皮等。开放创面应尽早封闭，以减少机体消耗，内环境紊乱，微生物入侵等。

创面修复（wound repair） 创面损伤后，通过损伤局部和周围组织，在损伤反应、化学递质、损伤因子、生长因子与生长激素的作用下，受损的组织细胞分裂增生而恢复其结构和功能的过程称为创面修复。

创面收缩（wound contracture） 创面边缘的全层皮肤及皮下组织向中心移动，创面逐渐缩小的过程称为创面收缩。其意义在于缩小创面。该过程与创面边缘新生肌纤维细胞的牵拉作用有关。

整合素（integrin） 整合素是由 a、b 两个非共价键连接的亚单位组成，共有 13 种 a 亚单位和 8 种 b 亚单位，可组成 19 种整合素。整合素在白细胞和血管内皮细胞黏附中起重要作用，还能使整个细胞的骨架与细胞外基质中蛋白成分紧密连接，从而使细胞不能黏附到基质上。

层黏蛋白（laminin） 是一种分子质量为 900Ku 的大分子的非胶原性糖蛋白，有 3 个肽链组成。它是一些整合素的配体，介导黏附，在炎症、免疫应答及肿瘤转移中起重要作用。

基质金属蛋白酶（matrix metalloproteinase） 是由 10 种或更多的具有很高的同源性锌或其它金属结合的内源性多肽酶，可分解大多数基质蛋白，在组织生理和血管再生中起重要作用。包括间质胶原酶（MMP-1）、明胶酶 A（MMP-2）、基质溶素 1（MMP-3）、明胶酶 B（MMP-9）。

肌成纤维细胞（myofibroblast） 它是肉芽组织中的一种特殊细胞型，是引起伤口收缩的因素。兼有纤维细胞和平滑肌细胞超微结构的特性，故称为肌成纤维细胞。

皮浆移植术（skin homogenate grafting） 是微粒皮肤移植的一种特殊形式。将皮片用剪刀或切碎机制成表皮和真皮极小的微粒，置利于细胞生长的培养液内（小牛血清，1640 培养基，抗生素等），调成糊状即皮浆。然后将皮浆均匀涂布在大张异体（种）皮内面或人工皮面上，再移植于创面。这种方法可节约自体供皮，缩短手术时间，有利于大面积Ⅲ度创面的修复。但常有修复不够整齐，治愈后局部皮肤菲薄，抗压耐磨力差等缺点。

原癌基因（protooncogene） 癌基因是存在于人类或功能细胞以及肿瘤病毒中固有的一类基因。在人类细胞中此类癌基因称细胞癌基因或原癌基因，它是细胞内参与生长与分化调节的基因，在外界因子作用下被激活而表达。这种表达在调控方面发生混乱，能促使人或动物的正常细胞发生转化和恶变。

弹性压迫疗法（elastic pressure therapy） 20 世纪初 Murphy 提出对瘢痕组织持续施用压力可促使瘢痕吸收。以后未引起应有重视，临床也未广泛使用。60 年代压迫治疗瘢痕才被广泛接受，作为一项常规的治疗方法。目前所采用的是弹性织物，根据身体不同部位裁剪制作成弹性衣、裤、袜或套，对深度烧伤愈合后的部位进行压迫治疗，以防止或减轻瘢痕增生与挛缩。一般压力为 3.33KPa（25mmHg）。主张在创面愈合后及早使用，需昼夜使用，并需持续达 6 个月以上甚至一年。其作用机制为加压治疗会导致局部缺血、缺氧，使成纤维细胞、胶原纤维和基质的增生受到阻止，并使局部血清中抑制胶原酶的 a-2-球蛋白减少，有利于胶原酶发挥破坏胶原的作用。同时局部组织在受压后减少了黏多糖的沉积与合成，胶原生成减少，故减轻了瘢痕的增生。

焦痂（eschar） 指皮肤经烧伤等损害后形成的坏死干痂，由于干痂脱水常呈焦黄色，故称为焦痂。然而，却用来泛指全层皮肤坏死，包括热液等烫伤所致白色软性坏死皮肤，故为软性焦痂之称。另外焦痂在概念并非单指干硬坏死的痂，还应包括皮下和更多的坏死软组织。临床多凭肉眼观察，透过焦痂判断烧伤深度，属经验诊断。由于有继发性损害，仪器诊断，如热相仪诊断，结论也不一定可靠。深Ⅱ度烧伤较深的创面，包括混合度创面，呈干痂后，外观与典型的Ⅲ度焦痂并无太多区别，为此焦痂的称谓，在临床上多凭外观，而不限定于深度，但却又泛指深度损害。有血栓形成的血管大小，走行方向和分布，在一定程度上，有助于区别深Ⅱ度和Ⅲ度创面。

痂皮（crust） 指Ⅱ度烧伤创面上的痂，由渗液和坏死表皮形成，也包括稍浅的坏死真皮色由灰褐到浅棕不等。临床促使成痂，目的在于形成保护层，使创面不受或免受污染，保护创面获得痂下愈合。临床多以结痂表示创面成痂，而对痂下分离和脱落的痂才称之为痂皮。植皮愈合后脱痂，也称为痂皮。

焦痂切除术（escharectomy） 是以外科手术方法，将Ⅲ度烧伤创面坏死组织切除。多在烧伤早期进行，切除深度需达正常组织，一般的Ⅲ度烧伤多切到深筋膜，且常配合植皮手术。以达到消除毒素来源和感染温床，及早封闭创面，从而缩短疗程，提高治愈率和有利于恢复功能的目的。缺点为切除过多皮下组织有损于外形和体表轮廓。

削痂术（tangential excision） Janzekovic（1970）提出削痂术，用切皮刀沿切线方向削除深度创面表面的凝固层和淤滞层，深达点状活动性出血平面，即保留真皮深层及未受损害的附件上皮，常规配合植皮术或施以无菌覆盖，使创面在一定条件下得以修复和再生，从而达到缩短疗程，减少并发症和改善功能的目的。削痂术多用于功能部位的深Ⅱ度创面，或较大面积的混合度创面。

剥痂术（eschar stripping） 是指Ⅲ度烧伤病人早期未能及时对深度创面进行手术处理。在焦痂组织已开始分离而尚未明显溶解时，以手术刀或组织剪沿坏死和存活组织分界面进行分离，清除坏死组织。目的为及时清创，避免感染，尽早为植皮手术准备受皮床，以期尽早封闭创面。

腐皮（rotten skin） 指Ⅱ度（浅Ⅱ度及深Ⅱ度）创面上已被热力损伤的表皮，因这层表皮已失去活力，故称之谓腐皮。在早期清创时，对已分离的腐皮应予清除；而未分离尚较完整的腐皮，可暂时保留。但可影响水分的蒸发，可形成腐皮下积液或感染，故应去除。若清创时难以清除，可在伤后 3～4d 也应予清除。

自然溶痂（autolysis） 是指焦痂组织在炎性细胞和细菌的蛋白水解酶的作用下自然溶解脱痂。Ⅲ度烧伤到伤后三周与未受损伤的组织分离，并开始溶解脱落。但焦痂自然分离常受到创面深度、部位、感染和全身情况的影响，焦痂分离的时间亦有早晚的差异。如创面包扎、受压、感染等可使焦痂提早自然分离；又如烧伤较深或局部应用抗菌药物，以及免疫功能低下的病人，焦痂自然分离可以延迟。该法病程长，感染难以避免，治疗较被动，有发生致病菌入侵的危险。为此多主张早期手术治疗，避免自然溶痂。

药物溶痂（drug debridement） 应用药物方法促进深度烧伤创面坏死组织较早溶解脱落，加速新生肉芽组织的形成，以利于上皮化或手术植皮封闭创面。溶痂过程易发生感染，故采用药物脱痂时，应重视全身和局部的抗菌治疗。脱痂药物有酶制剂、化学制剂及中药等。

湿敷（wet soak） 用多层浸有外用药物溶液的纱布敷在创面上，勤于更换或点滴外用药，保证湿的环境，以利清除分泌物和坏死组织，以达充分引流，减轻感染，促进肉芽形成的目的。较大面积创面湿敷，多诱发较明显的脓毒症，加以医护工作繁重，伤病员痛苦加重，故多不主张使用。

创面敷盖物（wound coverage） 对开放创面，特别是切、削痂及剥痂后的创面，覆盖应用生物的或合成的材料，即创面覆盖物，其作用为保护或封闭创面，进而达到帮助和治愈创面以及稳定全身情况的目的。创面覆盖物的种类繁多，有永久性即自体皮；暂时性如异体皮、异种皮及人工皮等。临床上可依据具体病情进行选择。

生物敷料（biological dressing） 是指由生物体取下的某种组织，经加工处理后，用以覆盖，可保护创面、减少刺激、防止感染和减少体液丢失。如异体皮、异种皮及羊膜等均称生物敷料，适用于Ⅱ度及Ⅲ度烧伤创面的覆盖。

生物膜（biological membrane） 是指由生物体取下的某种膜样结构的组织，或以生物材料经技术加工所制成的膜。临床用以覆盖创面，促进愈合。如人体羊膜、牛的羊膜、猪的腹膜及动物的胶原膜等。适用于Ⅱ度烧伤创面。

合成敷料（synthetic dressing） 是指由高分子材料合成的或由高分子材料和生物材料复合制成的膜。如聚

氨酯薄膜、Biobrane 和 Integra 人工皮等，用以暂时覆盖创面。

自体皮移植术（skin autograft transplantation） 皮片来源于自身，移植后可永久成活，创面得以永久修复。自体皮有刃厚、中厚和全厚之分，临床依具体病情进行选用。

表层皮肤移植术（superficial skin graft transplantation） 又称刃厚皮肤移植术，皮片厚度为 0.22～0.25mm，仅含表皮层及少量真皮乳头层。皮片易成活，供皮区愈合快，可再次供皮，适用于大面积深度烧伤。但皮片愈合后易皱缩，不耐磨损，不适于功能部位植皮。而当采用人工皮肤 Integra 移植，待建立充分血循环后，掀去硅膜层，移植刃厚自体皮肤，创面愈合后，皮片只有轻度收缩。

断层皮肤移植术（spit thickness skin graft transplantation） 又称中厚片移植术，皮片厚度为 0.30～0.45mm，包括表皮层和部分真皮层。皮片成活后质地柔软，经得起一般磨擦，供皮区可自行愈合，如切取皮片较厚，供皮区会有不同程度瘢痕增生。适用于切、削痂后的创面或健康的肉芽创面为临床上最常用的一种皮片。

全层皮肤移植术（full thickness skin graft transplantation） 皮片厚度包括皮肤的全层，不含皮下组织。皮片愈合后不皱缩，能耐受摩擦与负重，外观好。因供皮区不能自愈，必需用缝合方法才能愈合，故供皮量有限。因而仅适用于面、颈、手、足等功能部位较小的无菌创面。多用于眼睑Ⅲ度烧伤在切痂或扩创后的眼睑成形术。有用全厚皮片做全面部移植修复者，由于所取皮片面积过大，不可能用缝合和方法封闭供皮区时，则需移植中度断层皮肤，以封闭创面。

网状皮片移植术（mesh graft） Tannerl（1964 年）提出网状植皮术，将大张皮片通过轧皮机，拉开后可成网状。网状皮片覆盖面积可较所取皮片的面积扩大 3 倍左右，移植于创面，达到用较少的自体皮覆盖较大的创面，节约皮源的目的。由于空隙多引流通畅，皮肤成活率高；网孔大小和间距一致，创面可在同一时间愈合，很少出现残余创面，远期效果尚佳。但愈合后，长远会留有不同程度斑点状的瘢痕。网状皮片可因进一步扩大网眼，使肉芽在网眼中过长，而不易上皮化。因而对 1:6 或 1:9 的大网眼皮片移植，宜外加 1:3 的异体皮或异种皮覆盖。

邮票皮片移植术（stamp graft） 邮票皮片，顾名思义，就是将皮片切成邮票样大小移植在肉芽创面上。但对烧伤病人应根据供皮区和植皮区面积的大小，需皮量的多少来决定皮片的大小，一般在 1～2cm^2。皮片应呈“品”字形排列，间距不超过 1cm。可用于大面积Ⅲ度烧伤创面。

表皮细胞自体移植（autografting of keratinocytes） 从同一个体中分离表皮细胞后，进行体外细胞培养后，再回植这些细胞到该个体上的方法。

混合皮肤移植术（mixed skin transplantation） Jackson（1954）提出，将自体皮与异体皮切成窄条状，间隔移植于创面上，移植成活后自体皮可逐渐扩展，最终取代异体皮而封闭创面。上海瑞金医院（1968）在改进 Jackson 的方法基础上，提出混合皮肤移植方法，即用大张异体皮打洞（洞距不超过 1cm）自体小皮片（0.3～0.5cm）嵌入术，该法获得了满意的疗效，并在全国推广，促进了我国大面积Ⅲ度烧伤救治水平的提高。

微粒皮移植术（micro skin auto-graft transplantation） 张明良等（1986 年）首创微粒皮移植术。将中厚自体皮切成 1mm^2 以内大小的微粒，使之漂浮于水面，因表皮与真皮的比重大小和亲水性的差异，使微粒皮以其表皮面向上均匀分布在绸布上。然后反贴在异体皮或异种皮的真皮上，揭去绸布，将制备的附有微粒皮的异体皮或异种皮移植在切痂后的创面上，以修复创面。受皮面积与供皮面积之比可达 18:1 以上。这是本法的主要优点。

复合皮移植术（composite skin transplantation） Bell 等（1981 年）研制成纤维细胞在胶原凝胶中生长形成的膜作为真皮，以培养的表皮细胞膜片作为表皮，二者的结合即形成复合皮。移植在创面上，克服了经培养的单纯细胞膜片韧性不足的缺点。随后研究人员又研制成异体真皮与自体表皮及异体真皮与自体表皮细胞培养膜片的复合皮。此法可节约大量的自体皮源。

大网膜移植术（great omentum transplantation） Senn（1888年）首先报告应用大网膜移植修补腹腔脏器穿孔。Cannadag（1948年）首次用延长带蒂大网膜移植修补体表大而深的组织缺损。上海长海医院（1963年）首次将大网膜与耻骨固定，并在大网膜上移植自体皮，修复电烧伤后腹壁缺损14×12cm获得成功。Mclean和Buncje（1972年）首次应用吻合血管的大网膜游离移植修复大片头皮缺损，颅骨外露，并在大网膜表面移植自体中厚皮得到了成功。程绪西等（1983年）在家兔头顶裸露的颅骨上，应用吻合小血管的方法游离移植同种异体大网膜，在其上移植自体皮，四周后创面愈合。

异体皮移植术（skin allo-graft transplantation） 异体皮移植即同种属中遗传基因不同个体间的皮肤移植。Girdner（1881年）曾描写应用同种尸体皮移植于创面。Brown与Mcdwell（1942年）报告用异体皮移植于大面积烧伤病人的肉芽创面上，作暂时覆盖。自20世纪60年代起，我国将同种异体皮作为暂时性生物敷料，在临床上广泛应用于大面积烧伤病人的抢救，获得显著的疗效。异体皮肤用于混合移植，有助于缓解大面积烧伤病人自体皮源供求的矛盾。然而异体皮来源短缺也是个问题。

异种皮移植术（skin xeno-graft transplantation） 异种皮移植即不同种属，基因完全不同的个体间的皮肤移植。我国早年就有用鸡皮覆盖肉芽创面的报道。Bromberg（1965年）报道了利用小猪皮覆盖深度烧伤创面。由于猪皮结构与人皮相近，皮源充裕，价格低廉，便被广泛应用于烧伤临床，并有将冷冻干燥处理的猪皮无菌包装做商品供应，使用方便，尚有辐照猪皮商品供应。因此，在烧伤治疗中异种皮几乎完全取代了异体皮的应用。异种皮中尚有羊、牛皮肤，主要用于伊斯兰教徒的植皮手术。

三用轧皮机（triple used dermatome） 三用轧皮机是由上海长海医院烧伤科、瑞金医院烧伤科和上海手术器械厂共同设计研制而成（1978年）。由刀架、刀具、滚轴和手柄组成。刀具按使用目的不同备有轧皮片、轧网状及轧孔等三种类型，依据手术类型和病人具体创面大小、部位等而选择应用。

鼓式取皮机（drum type dermatome） 为在Padgett-hood（1938）设计的取皮机基础上加以改进而成。主要包括鼓面、刀架、厚度调节器、中轴及刀片等部分组成。利用双面胶或胶水将皮粘在鼓面上进行切取。该功能取厚薄均匀，边缘整齐的大张皮片。适用于移植在颜面、关节及功能部位创面的修复手术。每切取一鼓皮片面积，根据设计鼓面的大小为150~300cm^2，最常用的为200cm^2。

滚轴式取皮刀（free hand dermatome with a protective roller） 该刀由刀柄、刀架、滚轴、厚度调节旋钮和刀片等组成。其优点是构造简单、轻便、容易掌握，可切取全身各个部位的皮肤，是最常用的取皮刀。而所取皮片厚薄不易一致，边缘偏薄，且不整齐，为其不足。

电动取皮机（electric dermatome） 电动取皮机是以电为动力的取皮刀具，分动力部分和传动部分和传动系统。由手柄、刀架、厚度调节器、刀片和电源插头等组成。其优点是操作较简单，速度快，可切取厚薄较为一致及较长的皮片。并可切取质量较高的刃厚皮片。

皮肤活力（skin vitality） 为储存异体皮肤的代谢活力，反映在临床应用中的成活能力，对储存异体皮要进行活力测定。检测的方法很多，如测细胞内酶的活性，组织氧耗量、糖耗量和乳酸生成量；台盼兰细胞染色法，放射性同位素示踪技术测定表皮细胞蛋白质合成能力等。目前常用的方法有：琥珀脱氢酶定性或定量试验及台盼兰细胞染色法。

液氮储存异体皮（liquid nitrogen preserved skin allo-graft） Barggrenn（1965年）及Graham与Bondoc（1971年）分别报道应用液氮（-196℃）储存皮肤的方法，最长储存606d，尚能保持活力。我国人民解放军304医院自1973年开始液氮储存皮肤的工作并建立了皮库，从设备、加工、抗冻、降温、储存、复温、活力测定等方面进行了一系列的研究。最初曾将皮肤用慢冻法降温处理，即将皮片置于4℃防冻保存液内15min，取出皮片装袋，置于-80℃低温冰箱或CO_2干冰内12h，取出皮袋，转而浸泡于液氮内保存备用。1987年以来，不经低温冰箱或干冰处理，而采用玻璃化速冻法，简化步骤，提高储皮的质量，减少费用。

戊二醛处理冻干猪皮（lyophilized glutaraldehyde treated porcine skin） 为用低浓度（0.25% ~ 0.3%）戊二醛溶液浸泡，经冻干处理的猪皮。它具有储存、运输、使用方便等优点。戊二醛可使皮肤组织形态结构稳定，组织抗原性低，并能增加对蛋白质降解的抵抗力和对抗原位点的遮蔽作用。覆盖创面后，能较长时间粘附，不发生排异。可防止肉芽组织水肿、老化，为择期更植自体皮创造条件。但戊二醛皮处理的皮片质地较硬，随形性较差，有一定的占位性。适用于切、削后创面或肉芽暂时性覆盖。

辐照猪皮（radiation porcine skin） 是经 γ 射线处理的猪皮。将新鲜猪皮制成 0.4 ~ 0.6mm 断层皮片，置入铝箔袋中。以钴 60 照射 2.2kGy/h，总剂量为 25 ~ 35kGy，可达到消毒、灭活和降低抗原性的目的。产品于 -18℃下保存，或冷冻干燥后长期保存。适用于覆盖Ⅱ度或Ⅲ度切痂后创面。

液氮（liquid nitrogen） 即液态氮。在一个大气压下，无色无味，性质稳定，其沸点为 -195.8℃，即为液态氮的温度。可将液态氮储存于不完全密封的绝热的容器内（如杜瓦瓶），用于保存同种异体皮肤等组织和细胞。

玻璃化（vitrificative） 组织低温保存过程中，在抗冻剂的保护下，通过快速降低温度使组织细胞内液体迅速固体化，形成均匀的类似玻璃样状态，以减少细胞内冰晶形成所造成损害。

抗冻剂（cryopreservative） 在低温保存组织和细胞的过程中，降温和复温时细胞内水形成冰晶对细胞造成损害，使组织和细胞活性降低。某些物质能减轻或避免保存组织和细胞过程中冰结晶所造成的损害，称之为抗冻剂。根据是否通过细胞膜可分为穿透性和非穿透性抗冻剂。常用的穿透性和非穿透性抗冻剂分别为二甲基亚砜和羟乙基淀粉，甘油是介于两者之间的抗冻剂。

颅骨钻孔术（grilling of skull） 烧伤所致颅骨广泛坏死者，采用颅骨钻在坏死颅骨上钻孔，直至出血或至硬脑膜，孔距为 0.5cm，残留死骨需 2 ~ 3 周后脱落，待肉芽组织形成后，再行植皮手术修复创面。

颅骨死骨凿除术（chiseling of skull sequestration） 烧伤导致颅骨部分或全层坏死者，待周围软组织创面愈合后，采用骨凿凿除坏死颅骨，直至出血。在有活性的颅骨表面或硬脑膜上植皮，或待肉芽组织形成后再行植皮手术修复创面。

浸浴疗法（hydrotherapy） 即水疗。适用于小面积烧伤或残余创面，目的在于清洁创面，利于引流，减少创面细菌数量，减轻更换敷料所致痛苦。水温以高于体温 1 ~ 2℃为宜，最好选用流动水浴或淋浴。在急性期行浸浴疗法者，可自休克期以后开始，贯穿全病程。也可用于大面积烧伤，但不普遍。浸浴设备易致交叉感染。采用一次性无菌塑料袋可以避免。

热风疗法（hot air therapy） 利用热风机治疗一方面可以使病人临近温度保持在至 30 ~ 32℃；另一方面使烧伤创面迅速干燥，形成干痂，以减少创面细菌生长，延缓创面溶痂。缺点是会造成损害而加深创面，增加创面水分蒸发。

远红外疗法（infrared therapy） 利用远红外光源热辐射使烧伤创面迅速干燥，形成干痂，以减少创面细菌生长，延缓创面溶痂，促进保痂，争取创面痂下愈合。但是可增加创面深度和创面水分蒸发。

康复疗法（convalescence therapy） 旨在促进烧伤患者功能康复的有关治疗谓之康复疗法。深度烧伤创面愈合后会有瘢痕增生，还因瘢痕挛缩导致功能障碍，甚至产生畸形有碍美观，造成身心异常和负担，甚至精神失常，严重影响了烧伤患者的生存质量。康复疗法应始自烧伤后的早期，而不是创面愈合后的瘢痕增生期。为此，康复疗法的很多治疗已融入烧伤的急性期治疗，强调预防为主。康复疗法包括早期预防，物理疗法，体育疗法，职业疗法，操作疗法，药物疗法，手术疗法，心理疗法，功能锻炼及社会家庭关心等。康复疗法的目的是使烧伤患者以常人心态迎接生活，面对伤痛，恢复自尊与自信，积极主动接受各种康复治疗，刻苦锻炼，最大限度恢复外观与功能，促进身心康复。对大面积深度烧伤患者而言，不仅希望做到生活能自理，还要争取走向社会，使之成为自食其力的劳动者和一个有益于社会的人。

功能锻炼（functional excercise） 为促进烧伤病人的功能康复，在治疗的全过程始终要坚持活动的原则，以预防和治疗关节僵直与肌肉萎缩为目的的体育活动皆属功能锻炼的范畴。常用方法包括：①早期体位应放置在防止关节挛缩位；②鼓励病人主动活动全身各关节以增强肌力；③热塑夹板固定对抗关节挛缩；④支具牵引保持关节活动度；⑤浸浴疗法，水中体疗；⑥被动活动增大关节活动范围；⑦器械锻炼以恢复体能，增强肌力，改善关节功能。以上治疗有动有静，宜动静结合，以动为主。欲取得功能锻炼的良好效果，首先要消除怕痛的心理障碍，要持之以恒，坚持锻炼，才能获得满意的功能和心理康复。

主动活动（active motion） 主动活动是烧伤功能康复之本。通过主动活动不仅可预防和减轻各关节的功能障碍与畸形，还可强健身体，增加体力，改善心肺功能。卧床期间鼓励深呼吸运动以增大肺通气量，张口，双臂上举、外展，屈伸肘、腕，前臂旋前、旋后，握拳，伸指，双下肢静力肌肉收缩，外展，直腿抬高，屈伸髋、膝、踝。能下地时练习站立、走路，弯腰转体，下蹲，爬楼梯，利用康复器械进行各种锻炼。主动运动既要按伤情制定活动计划，又要结合伤员的兴趣，以便获得良好的疗效。

按摩（massage） 按摩是被动活动的最主要治疗措施。烧伤瘢痕硬韧，缺乏弹性，严重制约着关节活动。通过按摩可改善瘢痕的柔软度，增加血液循环，松解粘连，为增大关节活动度创造外部条件。初愈的上皮薄而嫩，易起水泡，按摩前涂些石腊油减轻摩擦；按摩手法以按、摩、揉为主，老化的瘢痕应加重按摩力，增加推、搬、提、捏等手法，不断变换按摩位置。按摩力应垂直于瘢痕挛缩的方向，螺旋状移动，用力循序渐进，力重而不失轻柔。在按摩的基础上逐渐增加被动活动范围，改善关节活动度。对萎缩的肌肉，除给以被动活动以外，配合按摩，也不容忽视。

职业疗法（occupational therapy） 职业疗法亦称工疗，是通过实施某项操作或从事某种劳动，包括适当的娱乐活动，以达到功能锻炼的目的。该疗法能积极地调动参与意识，既能改善功能，提高生活能力，又能稳定情绪，提高心理素质。首先训练生活自理能力，继而结合各自的职业特点，重点训练与劳动，特别与专业有关的操作技能，有助于尽早重返工作岗位。职业疗法的范围很广，包括：①生活自理能力：吃饭、穿衣、洗漱，上厕所，厨房操作，家务劳动，缝纫等；②文体工艺：绘画，书法，演奏乐器，雕刻，编织，下棋，打扑克，打乒乓球等；③技能与体能：脑力劳动有书写，微机操作，打算盘；体力劳动有木工锯，刨，拧螺丝，钉木板，装卸，推车等。

放射疗法（radiotherapy） 利用放射线照射防治增生性瘢痕或瘢痕疙瘩的方法始自1906年，用浅层X线照射患部，辐射。该法抑制或破坏成纤维细胞增生，减少胶原纤维合成与沉积，达到减轻瘢痕增生的目的。利用放射性核素^{32}P（磷）或^{90}Sr（锶）、^{90}Y（钇）贴敷瘢痕部位，依靠其衰变过程中释放的β射线对瘢痕有防治作用，促进成纤维细胞核皱缩与凝固，线粒体变性，影响细胞代谢，阻抑细胞生长，使细胞繁殖力下降。放射性核素穿透力比X线弱，不易损伤深层正常组织，通常在创面愈合后1周左右开始，也可于术后2周开始。剂量150～200cGy，每日一次，总剂量1 500～2 000cGy，能预防或减轻瘢痕增生。放射疗法只适于局限性瘢痕照射，治疗中局部表面出现轻度红斑属正常现象。

瘢痕软膏（scar ointment） 深度烧伤创面愈合所形成的瘢痕，早期瘀血明显，逐渐隆起，微肿发亮，形成板块或结节，伴有痒痛。当前瘢痕软膏多由各单位自行配制，利用中医活血化瘀，软坚散结的治则，选用红花、桃仁、熟地、当归、川芎、赤芍、地龙、五倍子、蜈蚣、樟脑、冰片等药物加减配成软膏或冷霜，软膏中也可加入氧化锌。将软膏涂于瘢痕表面，从伤后3周左右创面愈合即开始涂此药膏，疗程3月至半年，对减轻充血，滋润瘢痕，减少过度角化，抑制瘢痕增生，促进瘢痕软化、减轻痒痛症状等方面具有一定临床功效。中药积雪草提炼的积雪甙配制成的肤康霜，每支10g（含积雪甙0.25g），每天涂3～4次，同时按摩促进药物吸收。止痒、止痛、软化瘢痕的有效率70%左右，结合弹性压迫效果更好。作用机制为抑制成纤维细胞及瘢痕组织增生。

硅酮凝胶（silicon gel） 1982年Perkins发现硅凝胶膜有防治瘢痕的作用，20世纪80年代末Quinn进一步证实不同品牌的硅酮凝胶制品都有促进瘢痕软化，减轻痛痒症状的作用。当前多用三种剂型：一为聚硅

氧烷树脂（polysiloxane）为主要成分的硅酮气雾剂（抑疤灵），均匀喷涂患部，每日2~3次，6~8周为一疗程。另一种为透明的硅凝胶膜直接贴在瘢痕表面，缓慢释放硅酮油，可以持续发挥作用。每天揭下清洗晾干后继续贴敷，每贴膜可以连续应用一个月以上。该膜具有一定弹性，其伸展性能适应体表活动，适用于全身各部位。有透气透水性，表面的水蒸发量为（4.5±1.0）mL/（$m^2 \cdot h$）$^{-1}$相当于正常皮肤蒸发量的一半。第三种系将硅凝胶直接涂在弹力绷带上，缠压瘢痕区可在加压中同时获得硅酮的治疗作用，对瘢痕防治效果更好。

激素疗法（hormone therapy） 肾上腺皮质激素类药物具有抗纤维增生功能，对小范围的瘢痕增生可选用醋酸去炎松、确炎舒松或康宁克通A行瘢痕内注射，利用无针注射器比普通注射器更容易注射，每次（10~40）mg，每周一次，4~8次为一疗程。治疗后可见瘢痕变平，颜色变暗，硬度变软，痛痒症状消失或减轻。其作用机制为促使成纤维细胞退变，线粒体空化，抑制胶原蛋白合成，减少胶原纤维生成，内皮细胞受损，组织PCO_2上升，PO_2下降，有助于螺旋胶原重新排列，使瘢痕变薄变软。应用此疗法的注意事项为：(1) 确保将药物注射在瘢痕内，若注射在皮下可引起组织萎缩；(2) 用量不宜过大，个别妇女可出现月经不调，停药后可自行恢复；(3) 停药后瘢痕增生有反复时，可续加一疗程。

弹性压迫（elastic compression） 用弹性织物对瘢痕部位实施持续压迫称作弹性压迫疗法，适用于大范围瘢痕增生的防治。早在1932年就有人提出用加压的方法治疗肥厚性瘢痕。20世纪60年代以来加压材料不断改进，制作量体裁剪，头套，面罩，手套，肢体的弹力套，躯干的背心短裤，乃至全身的Jobst弹力服，各部位皆可加压，凹陷部位加垫海绵。弹性压迫疗法要求使用要早（深度创面愈合即可加压），压力要够大，压力约2.0~2.4kPa（15~18mmHg）和穿戴要持久（24h连续加压半年至一年）。其作用机制主要是造成组织缺血，内皮细胞变性，核破碎，线粒体肿胀空化，a_2-M球蛋白减少，黏多糖减少，使胶原纤维破坏增多，胶原生成减少，胶原纤维排列有序，促进瘢痕变软变平。

体位（body posture） 深度烧伤愈合后瘢痕挛缩会改变正常体位。为此，在烧伤早期就应将体位保持在功能位，深度烧伤手术后应放置对抗挛缩位，以预防瘢痕挛缩导致的畸形或功能障碍。应把预防为主的方针摆在功能康复的首位。具体做法是依据深度烧伤部位分别采取不同的体位，例如颈后仰位，必要时在肩胛间区放置小海绵垫；双上肢伸直外展90度（伸侧烧伤保持屈肘），前臂放置中立位，腕背屈，掌指关节屈曲，指间关节伸直，虎口张开；双下肢伸直外展（前侧烧伤保持屈膝），足背屈（马蹄足是最常见的畸形）。鼓励烧伤患者在维持上述体位的同时多在床上做些主动活动，医护人员需要协助患者放置体位，也可用热塑夹板固定以保持体位姿势符合功能要求。

耳廓缺损（auricular defect） 烧伤及其感染引起，修复要充分利用残存组织。耳廓支架多采用自体肋软骨，按健侧大小、形状进行雕刻，对耳廓成形十分重要，将塑形后的耳软骨支架埋入耳基部皮下，1~3月后再竖立成形，背侧及耳轮可用耳后筋膜瓣、颞筋膜瓣覆盖软骨，再行全厚皮移植修复。也可用扩张器放入耳后皮下，待其扩张后再行耳再造。

菜花状耳（cauliflower ear） 耳部深度烧伤并发化脓性感染、软骨炎、致软骨和软组织坏死。治愈后软骨缺损、破碎，皮肤皱缩、纤维化与深层瘢痕粘连，失去耳廓各部位的结构与外形。耳廓上、中段呈高低不平，卷曲一团，形成极不整齐的菜花状而得名。触之质坚韧，常有压痛。依耳轮、对耳轮、三角凹、舟状凹等软骨耳架毁坏的范围，可区分为全耳廓和部分菜花样耳。无论部分或全耳廓菜花样耳，多由于深Ⅱ度烧伤感染、受压和Ⅲ度烧伤软骨感染扩散，治疗无效的结局。耳廓严重Ⅲ度烧伤引起者少见。炎症消退后半年以上可行整形手术。如残留的皮肤尚可，可以从耳轮处切开，仔细剥离皱缩、粘连的耳前、耳后两层皮肤，切除残存软骨碎片，将皮肤全部舒平，取自体肋软骨，雕刻成耳型埋入。再用颈部皮管或耳后皮瓣、或颞区血管化皮管修复耳轮部。

睑裂狭小（blepharonphimosis） 又称小睑裂。眼睑烧伤后内、外眦瘢痕愈合形成小睑裂。眼裂之宽度较正常明显小。治疗：手术矫正。根据睑裂狭小程度和眼周围皮肤健康状况，采用局部皮瓣或“Z”成形术。

睑外翻（ectropion of eyelid） 眼睑外翻可由眼睑皮

肤烧伤缺损，瘢痕挛缩所致，亦可能由于附近组织烧伤瘢痕牵拉引起。睑缘部离开眼球，向外翻。根据程度轻重不等，临床表现为流泪、干燥、结膜充血、增生肥厚或慢性溃疡。尤其是上睑外翻闭合不全时，角膜失去保护，可发生溃疡甚至穿孔失明。故必须经过充分的术前抗感染准备，促使角膜炎症减轻或消退后，及早手术治疗。

术前应鉴别清楚，以决定究竟应在眼睑还是在颜面其它部位松解瘢痕植皮，才能矫正眼睑外翻。手术将外翻的眼睑复位后，视外翻程度和瘢痕的深浅，面积大小，采用相应的修复方法，如局部皮瓣或游离植皮修复。

眼球粘连（symblepharon） 眼烧伤后可以发生眼球粘连，系指睑结膜与球结膜至角膜间发生的瘢痕性粘连。根据粘连的程度，可分为以下3种：①睑球前粘连，即粘连发生于睑缘附近的睑结膜与球结膜之间，穹窿部结膜正常。②睑球后粘连，发生于穹窿部，睑结膜正常。③睑球全粘连，指睑结膜与球结膜之间的全部粘连，重者上、下睑缘之间亦发生粘连，穹窿部及结膜囊完全消失，同时角膜受累或被遮盖。此畸形常由溅入结膜囊内的化学物质或热的金属块、外伤、感染所引起的粘连。病变的范围大小不一，小者仅限于睑球的一部分，眼球活动受到一定限制，大者可累及上、下睑甚至角膜。两侧眼球活动不能同步则出现复视。角膜粘连时，则视力下降以至失明。粘连轻，眼球活动不受限，则不需手术；若为部分粘连，且呈索状挛缩者，可用Z成形术矫正；睑球粘连广泛者，可将粘连处切开、剥离、推进将结膜瓣固定于下穹窿，剩下小片状缺损未能缝合者，可予黏膜移植。

眼睑成形术（blepharoplasty） 眼睑烧伤、外伤、肿瘤切除后导致的眼睑缺损或先天性缺损时施行的手术治疗方法。手术方式可分为：眼睑浅层缺损形成术与眼睑全层缺损形成术两大类。前者可行游离植皮术，为取得肤色、质地、厚薄等的谐调和疗效稳定，适于耳后乳突部或锁骨上窝切取全厚皮。后者可根据创面大小，采用局部皮瓣、颞动脉额枝岛状瓣、颞浅动脉耳后返回枝动脉岛状瓣修复睑缺损的皮肤，在皮瓣的肉面行黏膜移植，以代替睑结膜，待其成活后一月，可取耳软骨移植于睑板的位置，起支持作用，眼睑赖以保持固定的形态，以便发挥正常的功能。

眼睑粘连术（fusion of eyelids） 眼睑粘连术又称眼睑融合术。眼睑Ⅲ度烧伤，角膜暴露，为保护眼球和角膜，固定眼睑缘造成粘连，以对抗眼睑创面移植皮片后的收缩。眼睑Ⅲ度烧伤切除后，于上、下睑缘相应部位，通常在中内1/3和中外1/3处，用刀片切开长约3~4mm，宽约2mm的新鲜创面，将创面对端作褥式缝合，用细孔胶管垫入缝线下打结，打结不宜太紧，使上、下睑创面轻轻对合。打结前用生理盐水冲洗结膜囊，以清除血块和异物。涂少量抗生素眼膏，稍加压包扎。术后每日用生理盐水冲洗结膜囊，清洗睑缘，滴抗生素眼药水和眼膏。术后10~14d拆除缝线。植皮后3月，视需要择期分开粘连，在局麻下用剪刀剪开粘连，使睑缘伤口平齐，无需缝合。创面涂抗生素眼膏，4~5d即可愈合。

爪形手畸形（claw hand deformity） 为手背部严重烧伤的典型畸形。是由于手背瘢痕挛缩，使手指横径缩窄，拇指内收，虎口狭小，指蹼挛缩或瘢痕性并指，手背瘢痕向横轴挛缩，使正常横弓破坏，向掌心突出。久之继发拇内收畸形。手背瘢痕向纵轴挛缩，使掌指关节背曲，背侧关节囊挛缩、纤维化、掌指关节僵硬或半脱位。当伸指腱的中央束受损时，近侧指间关节形成屈曲畸形，掌指关节常更加背屈，手指粘连呈并指，腕关节过度掌屈。治疗方法，为瘢痕切除后常需用皮瓣修复，待其存活后，矫正掌指关节背曲畸形和拇内收畸形，前者可行侧副韧带切除或掌骨头切除行掌指关节成形。设法恢复握拳与捏持两个基本功能。后者可行虎口加深，必要时切断部分内收肌肌纤维，行植皮或皮瓣转移。术后靠病人持之以恒的进行功能锻炼，才能取得理想效果。

蹼状瘢痕（webbed scar） 为形似鸭蹼，呈皱襞状瘢痕而得名。一般位于关节屈侧，由直线跨越关节屈面的窄长条创面愈合后，瘢痕向中央收缩所致。多见于腋窝、颈前、肘部、腘窝和会阴等部位，蹼状瘢痕较大。小型蹼状瘢痕多见于内外眦、口角、指蹼等处。蹼状瘢痕能使关节屈曲挛缩，继而脱位变形，功能严重障碍，影响器官功能和外貌。蹼状瘢痕多为萎缩性瘢痕，可利用此蹼设计“Z”或连续“Z”成形术为最佳治疗方案，如果皮瓣不够，则行游离植皮。蹼状瘢痕手术后畸形能完全矫正，且效果良好。

唇外翻（ectropion of lip） 多见于面下部深度烧伤

与创伤创面愈合后，因瘢痕挛缩所造成。瘢痕小所致轻度外翻影响不大。严重者有颏、颈瘢痕挛缩畸形，头不能平视，牙外露，可致终日流涎，进饮困难，语言不清，生活不便。儿童期发病如不及时治疗，可影响下颌骨发育，齿列不齐。治疗根据唇外翻的程度，多采用游离植皮或局部皮瓣修复。在广泛性瘢痕挛缩，局部无正常皮肤可利用时，可采用远处皮瓣修复。

小口畸形（microstoma） 小口畸形即口裂比正常者小，又称小口症（microstomia）。其原因可分先天性和后天性二种，前者是由于发育障碍引起，严重者常为无口症（astomia），即口腔完全闭锁；后者常见于口周围深Ⅱ度烧伤后瘢痕挛缩，或口腔周围瘢痕切除游离植皮后皮片挛缩所引起，亦可由于外伤或肿瘤切除后所造成。此种畸形一般局限于口角，张口受限或伴有口唇组织的丧失。重者口裂呈鱼口状，其大小仅容一指尖，严重影响进食和语言功能。口腔黏膜一般未受到损害。治疗原则根据正常唇高及口角外形，预订出口裂大小，切除两侧口角瘢痕，约0.5～1.0cm之方形口角，而后水平切透口腔黏膜，将黏膜外翻缝于上下唇和口角皮肤上，形成新的口裂。

口腔周围瘢痕挛缩（perioral cicatricial contracture） 多见于口周围深度烧伤或外伤后。由于上、下唇胡须毛囊深在，一般早期均能愈合，愈合后多长增生性瘢痕。局部发红、硬，易发生毛囊炎。口瘢痕挛缩畸形的产生，取决于瘢痕的部位与广度，可造成上、下唇外翻，口角倾斜、小口畸形。颏部、颊部与颈部瘢痕相连者，可造成下唇严重外翻，可致唾液外流，语言不清，进饮食较困难。儿童时期形成的畸形如不及时治疗，可影响下颌骨发育，致使牙列不齐。治疗方法：修复时应选择颜色、质地协调的组织，可根据瘢痕大小，有无正常皮肤，影响功能情况，瘢痕切除松解后行全厚植皮、局部皮瓣转移、下颌骨发育不良者或儿童患者，应采用带蒂皮瓣或皮管来修复。常用双侧胸肩峰皮瓣修复，效果良好。

瘢痕挛缩性足下垂（cicatricial contracture foot-drop） 下肢深度烧伤治愈后，小腿后面瘢痕挛缩或因腓肠肌、跟腱部分烧毁，或小腿烧伤后治疗不当，而小腿瘢痕挛缩形成足下垂。这种畸形，足围绕横轴翻转，距骨与跟骨的衔接发生改变，踝关节囊及跟胫韧带的中部改变最明显，足跟向上提，跟腱紧张，病人用足趾站立，畸形严重者不能行走。其畸形程度分为单纯性与复杂性马蹄内翻足，后者常伴三关节变位，　趾关节过伸，背侧挛缩半脱位，不能下地行走。治疗可根据畸形程度采取不同的手术方法，轻者可采用“Z”成形皮瓣矫正足下垂，严重者可根据小腿、足跟后面的主要血管分布，设计瘢痕跟腱瓣，其内侧瓣蒂在上方，包含有胫后动脉的主要分支，外侧瓣蒂在下方，含腓动脉的分支。由于血供良好，其跟腱瓣的长宽比例为可4:1或5:1。术中采用钝性分离，以免损伤血管，注意保护腓肠神经，切开踝关节囊后壁，矫正踝关节至90度。将两侧瘢痕跟腱瓣延长分层缝合，继发创面游离植皮。

睑内翻（entropion） 睑缘向眼球方向内卷，部分或全部睫毛随之倒向眼球。内倒的睫毛（倒睫），磨擦刺激结膜、角膜，出现结膜充血、角膜混浊，甚至形成角膜溃疡。临床症状有异物感、怕光、流泪等，若出现疼痛应考虑有无角膜损伤。常见的内翻有烧伤、外伤或感染引起的瘢痕性、痉挛性、先天性、老年性四种类型。治疗：去除病因，倒睫少者行电解倒睫，倒睫多者可视病情采用不同的内翻矫正术。

皮瓣（skin flap） 皮瓣是具有自带血供的皮肤和皮下组织，在形成或转移过程中，有部分组织与本体相连，该部分称为蒂，被转移的部分称为瓣，故称皮瓣。皮瓣的血运和营养在早期完全依靠蒂部。它的种类很多，随需要选用。可转移至局部、邻近或远处。1～3周后与受区建立新的血运，始完成皮瓣移植的全过程。此时，有的皮瓣尚须断蒂修整。断蒂前需行血液供应训练，用橡皮筋勒紧皮管蒂部，或用肠钳夹皮管，阻断血循环，自10min开始，逐渐增至1h以上，一日2～3次，以促进受区血管逐步出现代偿性增粗，即可切断蒂部。训练血运的另一方法，是行皮瓣延迟术，实施分次断蒂。游离皮瓣指的是远位与本体组织切断连系，移植中需行显微外科小血管吻合术。

僵直（rigor） 关节处深度烧伤或皮肤撕伤、热压伤，造成皮肤、肌腱、关节囊、韧带等损伤，或由于长期不适当的固定使瘢痕挛缩变得僵硬。以手较为常见。关节囊、侧副韧带纤维化、肌腱或关节粘连挛缩于伸直位或非功能位，无活动度，这就称僵直。治疗

原则为，先切除僵直处瘢痕，行皮瓣覆盖，等3个月后，肌腱粘连分离，再行侧副韧带和背侧关节囊切除，严重者行掌骨头切除和掌指关节成形术。指间关节行关节融合，克氏固定于功能位。

3-羟氨基组胺（3-hydroxyl amino histidine） 1953年Stein发现，1967年Asatoor确定是肌动蛋白一部分，位于肌球蛋白重链的球头部和肌动蛋白多肽链的第七位残基。肌球蛋白中的3-羟氨基组胺的含量因种系而异，而肌动蛋白中的含量是十分恒定。人体内蛋白结合状态的3-羟氨基组胺绝大部分在骨骼肌。肝、肾、心、肺等器官中含量甚微，可忽略不计。皮肤和小肠中含量稍高，但也只占总量10%。3-羟氨基组胺主要分布在肌肉蛋白质中，在肌肉分解时和其他氨基酸一同释放出来。由于它不再参加蛋白质的合成及没有重循环的问题，而从尿中排出。因此测定尿中3－羟氨基组胺排出量是作为肌肉蛋白质分解量的可靠指标。

精氨酸（arginine） 精氨酸为半必需氨基酸，其分子量为174.2，熔点为238℃，是构成蛋白质的氨基酸，具有离子化侧链，为碱性最强的氨基酸，呈嗜水性。精氨酸可以通过尿素循环合成，尿素循环中的鸟氨酸在鸟氨酸氨基甲酰转移酶的催化下，将氨基甲酰基转移到鸟氨酸的γ氨基上，形成瓜氨酸。瓜氨酸在精氨酸代琥珀酸合成酶及精氨酸代琥珀酸裂解酶的催化下在细胞浆内形成精氨酸。这一过程需由天门冬氨酸供给氨基。合成的精氨酸经精氨酸酶的催化，水解为鸟氨酸及尿素，而鸟氨酸则可再进入尿素循环以合成精氨酸。精氨酸可刺激胰岛素、生长素的分泌、促进生长发育，改善氮平衡。可增加创面脯氨酸、羟脯氨酸的含量，提高创面胶原的合成。直接作用于胸腺及T淋巴细胞，提高细胞免疫活力。

基础能量消耗（basic energy expenditure，BEE） 是指维持机体最基本生命活动中的能量消耗，它包括体内各种组织的化学反应过程及维持组织最基本活动所必须进行的代谢过程，只是其活动幅度仅限于最基本的活动所消耗的能量。从测量的角度，基础能量消耗应是在特定环境条件下测量的能量消耗，一般在清晨醒后无任何活动前，禁食12～15h，使肠胃没有额外负担及食物的特殊动力作用；全身肌肉放松、情绪和心理平稳和无任何负担；室温在18～25℃时所测量的能量消耗。

静息能量消耗（resting energy expenditure，REE） 静息能量消耗是应用间接测热原理进行能量消耗测量的方法之一，通过测量静息能量消耗能推算出机体总能量消耗。静息能量消耗是指在禁食2h以上，在合适温度下，安静平卧或安坐30min以上所测得的人体能量消耗。与基础能量消耗比较，多了部分食物的特殊动力作用和完全清醒状态时的能量消耗，一般较其高出10%左右。由于静息能量消耗是测量人安静状态而不是完全基础状态的能量消耗，只要条件满足，可在全天24h内测量。大脑、肝脏、心脏和肾脏的代谢相对稳定，占REE的60%～70%。但REE受个体差异及病情的影响，个体内部及个体之间REE存在较大差异，病情越重，REE差异越大。

烧伤高代谢（burn hypermetabolism） 烧伤后的代谢反应，Cuthberston将其分为一个短暂的代谢低下的低潮期及一个代谢活动增强的高潮期。后者分为分解代谢期及合成代谢期。烧伤病人的低潮期为伤后第一个24h，大致与临床上的休克期相近。这一时期中，代谢率低、产热抑制。接着进入高潮期的分解代谢阶段，这一阶段的特征为代谢率增高、产热及氧耗增加、体温升高、心率增快、体重减轻等，可迁延数周或1～2月直至创面愈合。在合成代谢阶段，代谢转为正常，氮平衡由负氮平衡转为正氮平衡，体重增加。烧伤后代谢反应主要指高潮期内的分解代谢。烧伤总面积及深度烧伤面积的大小及烧伤感染等因素均可影响伤后的代谢反应。烧伤病人的代谢率随烧伤总面积而增加，但当总面积超过60%时，代谢率最高达正常的两倍左右。

能量消耗（energy expenditure） 能量消耗可分为静息能量消耗（REE）和运动能量消耗二部分。REE包括基础代谢率和投入食物消耗的能量。机体能量消耗与疾病相关，在外科病人与创伤、感染程度相关。外科择期手术后无并发症者其能量消耗增加不超过10%，多发骨折伴软组织损伤增加10%～25%，严重感染增加20%～50%，大面积烧伤增加50%～100%。在营养状态正常、肌肉发达的年轻男性，能量消耗增加较多，而在女性、老年人、营养不良者增加较少。

能量代谢（energy metabolism） 生物体内物质（糖、脂肪、蛋白质）在代谢过程中所伴随的能量释放、转

移和利用等称为能量代谢。能量是人体维持生命最基本的需要。糖是机体重要的能源，机体所需能量的70%以上是由食物中糖提供的。脂肪是体内各种能源物质贮存的主要形式，在需要时可迅速分解成甘油和脂肪酸供组织利用。各种能源物质分子结构中的碳氢键蕴藏着化学能，在氧化过程中碳氢键断裂，生成CO_2和H_2O。同时释放出所蕴藏的能，其中50%以上迅速转化为热能，其余部分以三磷酸腺苷为载体参与合成各种细胞组成成分、各种生物活性物质和其它一些物质、进行各种离子和其它一些物质的主动转运。人体内所产生的热能是最“低级”形式的能，不能再转化为其它形式的能。人体所产生的热，除由呼吸气体、排泄物与分泌物带出一小部分外，主要由身体表面发散到外环境中。一般生理情况下，人体产生热的速度与散热的速度基本一致，因而人体的温度能保持相对恒定。

脂肪代谢（fat metabolism） 脂类是动植物组织中一类重要的有机化合物，是脂肪和类脂的总称。其共同物理性质是不溶或微溶于水，仅溶于非极性有机溶媒。脂肪指甘油三脂，类脂是一些物理性质与脂肪相似的物质，包括：磷脂、糖脂、类固醇和类固醇脂等。脂肪在小肠内受胆汁及脂肪酶的作用被水解成甘油及脂肪酸，长链脂肪酸被乳化形成乳糜，以淋巴系统吸收；短链脂肪酸以非酯化的形式直接吸收，经门静脉入肝。脂肪的主要生理是氧化供能，每克脂肪氧化可供能37.68kJ。空腹时，体内脂肪氧化可提供50%以上的能量需要。禁食1～3d，85%的能量来自脂肪。

蛋白质代谢（protein metabolism） 蛋白质是构成生物体的主要成分，在生命活动中起极重要的作用。人体每日摄入的蛋白质除维持组织的生长、更新和修复外，还能氧化供能。摄入含水量蛋白质的饮食后，肠黏膜将一部分谷氨酰胺和谷氨酸转移到丙酮酸形成丙氨酸，丙氨酸通过门静脉入肝。进入肝脏的大多数氨基酸的分解按机体需要调节。支链氨基酸主要分解代谢的场所是在外周组织，特别是肌肉、脂肪和肾。蛋白质是一种较差的能量来源，每克干燥蛋白质氧化后仅能产生16.74kJ热量。人体每日所需热能的10%～15%来自蛋白质。正常成人每日蛋白质的最低生理需要量为35～40g。成年人体内的代谢物质中，约含16.3%的蛋白质，相当于人体中的45%。

在正常代谢时，机体不断生成及分解蛋白质。当生成超过分解时，机体就处于合成代谢状态，反之则处于分解代谢状态。在机体正常分解过程中存在蛋白质丧失，被称为生理性或内生性蛋白质丧失。在一般成人中，这种组织转化中的氮每日可达4g左右。

Curreri公式（Curreri formula） Curreri公式是应用于烧伤成人的能量消耗预测公式。1974年Curreri根据9例烧伤面积大于40%的病人所测量的能量消耗，以体重和平均日能量摄入量及烧伤面积为计算参数，应用回归分析推出烧伤病人能量消耗预测公式：能量消耗（kcal/d）＝（25×W）＋（40×BSAB）；W为患者伤前体重，BSAB为入院时体表Ⅱ度、Ⅲ度烧伤面积。该公式没有考虑创面愈合及年龄、性别、身高因素对能量消耗的影响。

Harris-Benedict公式（Harris-Benedict formula） 1919年，Harris和Benedict应用间接测热法对239例健康人进行基础能量消耗的测量，并根据它们的性别、体重、年龄和身高采用多元回归方法推算出了基础能量消耗预测公式，即目前临床上应用的Harris-Benedict公式。男性：BEE＝66.4730＋13.7510W＋5.0033H－6.7550A，女性：BEE＝655.0955＋9.4630W＋1.8496H－4.6756A。W表示体重（单位：Kg），H表示身高（单位：cm），A表示年龄（单位：岁）。

第三军医大学公式（nutritional formula of Third Military Medical University） 第三军医大学公式：烧伤成人能量消耗/d＝4184焦耳×体表面积（m^2）＋104.6焦耳×烧伤面积（%）。该公式是根据第三军医大学烧伤研究所92例烧伤病人REE测量结果推算而来，并作了临床验证。前半部分为基础能量消耗，它是以体表面积计算基础能量消耗：后一部分为估算不同烧伤面积的能量消耗，按每增加1%烧伤面积需递增104.6焦耳热。

全肠道营养（total enteral nutrition） 是用口服或经胃肠道来提供可满足、超过或补充代谢需要的营养基质及其他各种营养素的营养支持方式，是一种简便、安全、有效的营养补给方法。其优点：营养物质经门静脉系统吸收输送至肝脏，有利于内脏的蛋白质合成和代谢调节；改善和维持肠道黏膜细胞结构与功能的完整性，从而有防止肠道细菌易位的作用。又有助于

胃肠道功能和形态的恢复；肠内营养比较符合生理要求，而且是最经济的营养补充方法。同时肠内营养对技术设备的要求较低，使用简便，易于临床管理。经口服是最经济、最安全、最简便的可提供全面营养的方法，病人意识清楚，咀嚼、吞咽正常者，消化道功能正常或仅有轻微障碍者都宜经口进食。管饲是肠内营养的重要方式。管饲是把经过物理或化学方法精制的液体营养液通过质软、口径小，刺激性小的饲养管输入胃肠道内，以支持病人的营养。凡小肠具有吸收营养素功能，有肠内营养支持适应证但已不能主动经口摄入饮食或摄入不足的病人，均可应用管饲肠内营养支持方式。

氮平衡（nitrogen balance） 氮平衡是通过测量摄入氮与排出氮来评价人体营养支持效果的一种方法。如氮平衡为零，说明肌肉蛋白与内脏蛋白的耗损与修复处于动态平衡之中。摄入氮可直接测定，或收集一日蛋白质摄入量（克）除以6.25，排泄氮为一日经尿排出的尿素氮加上皮肤、粪便和消化道引流液排出氮得出。正常皮肤情况下，皮肤和粪便估计每天排氮量为2~4g。

氮平衡的计算：氮平衡（g/d）=蛋白质摄入量/6.25+尿尿素氮+（2~4）

但当大面积烧伤，皮肤排氮量骤增，这部分计算可用实测或总尿氮加25%计算。当消化道疾病行胃肠引流时要实测。摄入氮大于排出氮时其氮平衡为正氮平衡，而反之为负氮平衡。正氮平衡表示机体处于蛋白质合成期，而负氮平衡表明机体处于蛋白质分解代谢状态，对机体损伤的修复的能力低，全身功能减低，免疫功能低下。

正氮平衡（positive nitrogen balance） 正氮平衡指摄入氮量大于排出氮量。此时机体合成大于分解（参照氮平衡）。

负氮平衡（negative nitrogen balance） 氮的摄入量小于排出量，为负氮平衡。此时机体分解大于合成（参照氮平衡）。

要素饮食（elementary diet） 是一种用纯营养素按配方人工混合而成为：包括氨基酸、葡萄糖、脂肪、矿物质和维生素的混合物。氮源为各种氨基酸或含游离氨基酸与短肽的蛋白质水解物；能源主要是葡萄糖、蔗糖或低聚糖与糊精；脂肪为玉米油、红花油或大豆油供给必需脂肪酸，并作为脂溶性维生素的溶剂；另加多种维生素、常量及微量元素等。用此方法既能提供人体必需的各种营养素，又能达到无需消化液的消化就能直接吸收，同时形成极少渣滓的目的。是一种有效的临床营养支持治疗措施。要素饮食的特点：无需消化，可直接或稍加消化即可吸收利用；营养全面，可满足《推荐的每日膳食中营养素供给量》；残渣极少，不含膳食纤维及不能消化与吸收的残渣；不含乳糖；成分明确，可根据病理生理需要，增加或减少某些营养成分，改变氮热或其他比例，以达到治疗目的；要素饮食大多是高渗的，应用时应注意浓度和速度的调整；另外，因含氨基酸和短肽，有不良的气味与口感。

结晶氨基酸混合液（mixture of crystalline amino acid） 结晶氨基酸混合液是供肠外营养支持中的氮源。1940年Shohl首先采用，后随氨基酸工业发展，现已经可生产出具有纯净、组成灵活、无肽与铵盐的供静脉用注射液。各个氨基酸的来源可从蛋白质水解物中提取、生物合成（发酵）、化学合成与酶法合成。目前配方不同的产品繁多，根据应用目的与配伍情况大致可分为三类：1. 纯氨基酸混合液－含糖或不含糖，作为蛋白质营养用；2. 营养代血浆制剂－用于扩充血容量及改善微循环；3. 复合静脉营养液－能同时供给三大营养素。

免疫功能（immuno function） 免疫功能是免疫系统根据免疫识别而发挥的作用，是机体的一种防御功能。免疫系统通过细胞免疫或体液免疫在正常生理条件下发挥恰当的作用。正常免疫功能包括免疫活性细胞功能（白细胞）和与免疫有关的体液介质（免疫球蛋白）介导的免疫反应。白细胞可分为吞噬细胞和免疫细胞，吞噬细胞包括粒系细胞和单核细胞，吞噬细胞主要是靠吞噬来处理异物，并参与炎症反应；由于这些功能活动不具有针对某一类异物的特殊性，故称为非特异性免疫。而免疫细胞则主要指淋巴细胞。其功能有特殊性；当它们受到某类异物的作用而激活后，所产生的抗体或局部细胞反应都具有针对某一类特异性抗原的特征，所以称为特异性免疫。由体液介导的免疫反应，是通过B-淋巴细胞产生大量具有同样抗原特异性的免疫球蛋白，分布到全身细胞外液中。它能“识别”相应异物，并凝集或沉淀这种异

物，或在补体的共同作用下经“溶解”而毁坏这种异物。特异性的抗原抗体复合物还能激活补体生成C3b，C3b与特异性IgG一道将这种异物调理化，然后由吞噬细胞吞噬。

血清白蛋白（serum albumin） 血清白蛋白是血浆中含量最多的蛋白质。正常人每100ml血浆中含量约为3.8~4.8g。其分子质量较小，约为6.85万，其等电点为4.7。人血清白蛋白约为550个氨基酸残基组成的单链多肽，分子外形为椭圆形。血清白蛋白在肝脏合成，半减期20d，其主要功能是维持血浆胶体渗透压和与许多微溶于水的物质结合而变为易溶于水的复合物，以便于这些物质的运输。营养不良时，血清白蛋白浓度的降低是营养不良的最明显生化特征。血清白蛋白浓度下降并不是由于肝脏蛋白质的合成能力下降，而是体内不能提供足够的基质。短期内蛋白质摄入不足时，机体通过肌肉分解，释放氨基酸，提供合成白蛋白的基质。同时伴有循环外白蛋白向循环内转移，使血浆内白蛋白维持在相当水平，因此不能检出边缘性营养不良。

转铁蛋白（transferrin） 转铁蛋白分子质量约为7.6万，含糖量为6%，正常血清中含量约为260mg/dl，每分子铁蛋白可与两个Fe^{3+}结合。正常人的转铁蛋白仅有1/3被铁饱和。转铁蛋白在肝脏合成，半减期为8d，其主要功能是结合运输Fe^{3+}至肝、脾、骨髓等组织内加以贮存或利用。作为营养不良指标比白蛋白灵敏，但转铁蛋白的代谢是复杂的，影响因素较多。缺铁、肝功能损害与蛋白质丧失均可影响转铁蛋白值。

总淋巴细胞计数（total lymphocyte count，TLC） 总淋巴细胞计数是一反应免疫功能的简易参数，通过测定细胞免疫功能了解病人的营养状况。它可以淋巴细胞的百分比乘以白细胞总数来计算，用于估计周围血淋巴细胞量。低于1500/ml为异常。

TLC＝淋巴细胞（%）×白细胞计数/100

在细胞防御功能低下或营养不良时，淋巴细胞总数下降，在延迟型过敏皮肤试验无反应的病人，淋巴细胞总数经常较正常值下降1/3。TLC800~1200考虑中度营养不良，TLC＜800时考虑重度营养不良。多种原发病如心衰、尿毒症、霍奇金病、使用免疫抑制药等可造成淋巴细胞减少，因此，应结合病人总的情况来分析判断该指标的意义。

迟发型超敏皮肤试验（delayed hypersensitive skin test） 迟发型超敏皮肤反应能较好的反映出细胞免疫功能，用这类试验最易施行分析营养不良者的免疫功能。常用抗原：SK-SD（streptokinase-streptodornase），mumps（腮腺炎病毒素），candida（念珠菌素），和OT（old toberculin）。方法：将抗原接种于手臂前侧皮内，一般一次用两种抗原。24~48h测量接种部位红斑或硬结的直径。硬结或红斑＜5mm考虑为严重营养不良，5~10mm为中度营养不良。两种抗原中只要有一种呈阳性反应，即应视为细胞免疫功能正常。

营养途径（route of nutrition support） 营养支持途径是指营养物进入机体的方式。可分为肠外营养及肠内营养两大类。肠外营养途径即通过静脉插管输液途径，又分为周围静脉输入和中心静脉插管输入：包括上、下腔静脉，但因下腔静脉插管易发生感染和血栓，较常用是上腔静脉插管。具体有“经锁骨下、锁骨上穿刺，颈内、外静脉穿刺。目前临床上多选用外周静脉为主的营养输入方式。肠内营养途径可分为三种：1. 床旁置管（鼻胃置管、鼻十二指肠/空肠置管）；2. 手术造口术（胃造口术、空肠造口术）；3. 经皮内窥镜胃造口术，或空肠造口术。

肠道营养（enteral nutrition） （参照全肠道营养）。

静脉营养（venous nutrition） 是指通过静脉给予机体所需营养物质的营养支持方式，包括经中心静脉和外周静脉途径补给（参照完全肠道外营养）。

完全肠道外营养（total parental nutrition，TPN） 完全肠道外营养过去又称全静脉营养，是指通过消化道以外的途径为病人提供全面充足及所需要的全部营养要素，包括丰富的热量、必需氨基酸和非必需氨基酸、必需脂肪酸、维生素、电介质和微量营养元素，使病人在不能进食的状况下仍可维持良好的营养状况。同时起到增强病人对严重创伤的耐受力，促进康复。凡需要维持或加强营养支持而不能从胃肠道摄入的病人均应采用完全肠道外营养支持方式。

微量元素（trace element） 微量元素亦称“痕量元素”，是指人体组织液中含量极微而又必需的一些元

素，一般将生物体内含量占体重0.01%以下的元素称为微量元素。其中对生命所必需的称为必需微量元素。近年来由于分析方法的改变及新方法的使用，生物体内微量元素不断被发现。目前公认的必需微量元素有14种：铁、锌、铜、锰、镉、铬、氟、钴、碘、镍、硒、锡、钒、钼。如果缺乏将影响机体各种代谢与创面愈合，并导致机体发生疾病。

谷氨酰胺（glucosamide） 谷氨酰胺是人体血浆和组织中含量最丰富的游离氨基酸，是构成蛋白质的一种氨基酸，分子质量为146.2，熔点为184～185℃。具有极性侧链，属中性氨基酸。谷氨酰胺能在谷氨酰胺合成酶，同时存在ATP及Mg^{2+}下，催化谷氨酸和NH_3化合而生成。因机体自身能合成谷氨酰胺，所以属非必需氨基酸。在创伤、烧伤、感染、脓毒血症及酸中毒等应激情况下，体内谷氨酰胺耗竭，自身合成的谷氨酰胺不能满足代谢需要，必须外源补充谷氨酰胺，故称之为条件必需氨基酸。谷氨酰胺现在被认为是机体应激期间必备的非必需氨基酸，它是体内快速增殖细胞代谢氧化的燃料，是器官和组织间氮转运的载体，为肾脏的氨生成提供氮源；是肠道黏膜细胞代谢活动的主要能源；也是维持肠道黏膜完整性不可缺少的特殊氨基酸；是生命物质如DNA和RNA中核苷酸和谷胱苷肽合成的原料。

支链氨基酸（branch chain amino acid，BCAA） 人体合成蛋白质的氨基酸计20种，其中8种为必需氨基酸（EAA）。在EAA中，亮、异亮、缬氨酸都有分枝侧链，通称为支链氨基酸（BCAA）。BCAA约占哺乳动物蛋白质的70%，正常成人每日EAA需要量的40%。BCAA不仅是合成蛋白质的EAA，而且是一种中间生理活性物质，可有多种生理功能：1. 提供合成蛋白质的EAA；2. 饥饿和应激时被氧化利用，为机体提供能源；3. 通过丙氨酸－葡萄糖循环和谷氨酰胺进行糖新生，维持血糖；4. 促进胰岛素分泌和蛋白质合成；5. 为胆固醇的合成提供原料。

BCAA是惟一主要在肝外代谢的EAA。1976年Fischer根据严重肝病AA代谢紊乱的特点，首先采用富含BCAA的氨基酸混合液（f080）治疗肝昏迷获得成功。现已成为治疗肝性脑病的有效方法。BCAA还可能通过减少蛋白质分解来增加合成，调节肌肉氮平衡。

耳廓烧伤（auricular burn） 耳廓烧伤是指除外耳道之外的外耳烧伤。耳廓皮肤相对薄，除耳垂外几乎极少皮下组织，软骨缺乏血运，形态突出且凹凸不平和不易清洁。烧伤时，可使前后两面均可遭受损伤。伤后早期，浅Ⅱ度创面可出现明显肿胀和水泡形成，处理得当，愈合后不留畸形；深Ⅱ度和Ⅲ度烧伤，可呈现干性坏死，耳廓缺损。细菌向深层侵袭，可形成化脓性耳软骨炎。处理原则：早期清创必须彻底而轻柔，尽量预防；外用SD-Ag或皮维碘等药物，创面采用暴露或半暴露疗法，不宜包扎和防止耳廓受压。

眼烧伤（eye burn） 颜面部烧伤往往伴有眼烧伤，眼部烧伤发生率约占烧伤的13%。致伤原因中以热力与化学烧伤为常见。火焰烧伤时，瞬眼反射眼睑闭合。故多见眼睑烧伤，闪光性烧伤瞬眼不及。可在角膜睑裂部稍形成横向混浊。少有眼球深部烧伤。但高温接触烧伤的损害程度因接触物的温度和接触时间而异。温度越高，时间越长，损害越严重，常见的有结膜、角膜，眼内甚至全眼球损害。化学物质的损害程度除取决于化学物的性质和接触时间外，其可溶性和穿透角膜进入前房的能力也很重要。酸是水溶性的，在极短的时间内将组织固定形成痂膜，使酸不易再向深层渗透。而碱性溶液可使组织皂化，形成胶样的碱性蛋白化合物，继续穿透深层组织，故碱的损害较酸更严重。

眼睑烧伤（eyelid burn） 眼睑包括皮肤，皮下组织，眼轮匝肌，睑板和结膜五层。眼睑烧伤后，水肿明显。眼睑的浅度烧伤愈合后不留瘢痕，功能无影响。深度烧伤瘢痕挛缩可致使睑外翻，甚至造成眼睑缺损使角膜外露，并发暴露性角膜炎甚至角膜穿孔、失明。眼睑深度烧伤，如病情允许，可行早期切痂，尽可能保留眼轮匝肌和睑板。并行眼睑成形术以自体中厚或全厚皮移植，同时行睑缘缝合。治愈后如仍有睑外翻畸形，应早期行瘢痕松解植皮。

角膜烧伤（corneal burn） 角膜烧伤多见于化学，高温接触或闪光烧伤。常有疼痛、畏光、流泪、异物感及视力减退。轻度角膜烧伤表现部分角膜上皮脱落，呈薄雾状混浊，对视觉稍有影响，荧光素染色着荧光绿色；中度者，混浊范围增大，影响视力；重度者，角膜呈毛玻璃状混浊，瞳孔隐约可见，视觉障碍；更为严重者，角膜呈白瓷样混浊，或呈白斑不见

瞳孔，光感丧失，或角膜溃破，眼球内容物脱出，可并发虹膜睫状体炎。角膜烧伤后应立即以无菌等渗盐水或清水冲洗，持续时间不少于10min。角膜冲洗后，眼内滴入局麻药止痛；使用扩瞳剂，防止虹膜粘连、及早局部应用抗生素防止感染；局部应用激素，以减少炎症及瘢痕组织形成。

眼球烧伤（eyeball burn） 眼球烧伤通常是指结膜和角膜甚至眼球更深组织烧伤。轻度结膜烧伤，仅见结膜充血、水肿，如无感染，一般在7～10d内痊愈，愈后不留瘢痕；重度者，结膜坏死，呈灰白色，看不见血管网；更为严重者，结膜立即凝固性坏死。愈合后可遗留假性翼状胬肉，睑球粘连，内翻倒睫，小泪点封闭或阻塞等。治疗包括伤后立即用大量清洁水持续冲洗；移除残屑异物，及早用抗生素滴眼。结膜深度烧伤者，应每日用玻璃棒分离，防止睑球粘连。

面部烧伤（facial burn） 颜面为五官所在，属暴露部位，易遭受烧伤，发生率约占烧伤病人的50%以上。火焰、爆炸及在密闭空间所致烧伤，往往还伴有吸入性损伤。颜面部血管、神经、淋巴丰富，烧伤后局部肿胀明显，口唇可呈“鱼嘴”状外翻。深度烧伤时，由于Ⅲ度焦痂缺乏弹性，肿胀外观可不明显，水肿转向深层，有的可导致或加重呼吸道梗阻。面部烧伤常伴眼、耳、鼻、口腔的烧伤，五官分泌物易使面部创面潮湿而发生感染。面部皮肤血供丰富，附件较多，故愈合能力强。面部烧伤治疗早期宜行暴露疗法，浅度烧伤多可痂下愈合；深Ⅱ度创面若处理得当，无明显感染，也能自愈，但愈后可有瘢痕增生和挛缩。以往对面部Ⅲ度创面一般不采用早期切痂植皮，而待肉芽形成后行大张自体皮片分区植皮。近年有主张早期手术谋求减轻毁容，但经验不够成熟。

手烧伤（hand burn） 手为人的劳动器官，属暴露部位，致伤机会较多。据统计其发生率可占烧伤的44%。手烧伤，一般以手背较多较重，也可波及全手。手背深度烧伤时多损伤深层组织，使手严重畸形与明显功能障碍。典型表现为近侧指间关节过度屈曲，掌指关节过度背伸，手掌前突，拇指内收，掌横弓消失，和腕部掌侧屈曲。手掌烧伤除电烧伤和高温接触伤外，一般不致太深，很少损伤屈肌腱。手掌烧伤的畸形，表现为手指屈曲不能伸直，或手指和手掌粘连，活动受限。手烧伤按特殊部位的处理原则，应尽快消除创面，防止感染，抬高患肢减轻水肿，早期功能活动，保持手的功能位。深度烧伤，在全身条件许可时，应行早期切、削痂手术并移植大块中厚自体皮片，手背植皮，术后应置抗爪形手位。损伤较深者，可以用皮瓣修复。严重大面积烧伤病人的手部深度烧伤，应以抢救生命为主，酌情行早期切、削痂植皮术。

颅骨烧伤（burn of cranial bone） 某些特殊原因如电、强化学腐蚀剂和持续高温烧伤可造成颅骨烧伤。颅骨外板烧伤和颅骨全层烧伤面积小于头皮1/2者，可于清除坏死颅骨后局部头皮皮瓣转移，皮瓣形成创面移植中厚自体皮；也可用邻近皮瓣修复。必要时，可用皮肤扩张器以扩大皮瓣覆盖面积。也可采取多处钻孔的方法，待肉芽生长后，再行游离植皮。颅骨大部全层烧伤，可保留坏死颅骨行大网膜游离移植，加以中厚大块自体皮移植修复创面。

胸壁全层烧伤（burn of thoracic wall） 多见于高压电烧伤，或昏迷状态下的热接触烧伤。胸壁全层烧伤是指包括胸壁皮肤、皮下组织、肋骨、肌肉以及胸膜壁层。属全层贯通性烧伤，累及胸膜和肺组织，易发生胸膜炎、胸腔积液或血（气）胸。胸壁缺损时（胸腔开放）将导致纵隔摆动，严重影响呼吸循环功能。早期应重视胸外科的处理原则和方法，并注意预防感染。局部损伤可以用局部或邻近皮瓣、肌皮瓣或骨皮瓣移植覆盖。

腹壁全层损伤（burn of abdominal wall） 指腹壁深度贯通全层的烧伤。可有腹壁部分甚至全层缺损，多见于电烧伤或持续高温接触烧伤。可伴有脏器损伤和相关的并发症，如：肠穿孔、腹膜炎等。处理可在清创后以大网膜覆盖，外植自体皮片，其缺点是形成腹壁疝。较为理想的方法是用邻近组织作肌瓣、皮瓣或肌皮瓣来修补局部缺损和覆盖创面。有关并发症按原则处理。

骨烧伤（bone burn） 分为扁平骨烧伤和管状骨烧伤。前者常见颅骨烧伤。后者多见于胫骨、指骨等。处理原则：扁平骨的处理原则见颅骨烧伤。管状骨烧伤以往多于骨烧伤邻近创面愈合后，采用凿骨术，待肉芽形成后移植自体皮片或利用邻近已愈合的自体皮肤行局部皮瓣转移术，皮瓣形成的创面行大块自体皮

移植术。近年主张早期皮瓣修复。

阴茎烧伤（penis burn） 阴茎位于会阴部，由于它较隐蔽，一般不易被烧伤，但火焰和电常可引起阴茎烧伤。阴茎皮肤较松弛，有伸缩性，烧伤后凭借上皮生长和瘢痕收缩，多能自行愈合。阴茎Ⅲ度烧伤，可行切痂术或待脱痂肉芽形成后移植大块中厚自体皮。若包皮较长，可背侧切开翻转移植于创面上，龟头烧伤时，要注意防止外尿道口狭窄。

阴囊烧伤（scrotum burn） 阴囊烧伤以幼儿多见。由于局部皮肤具有伸缩性和富有皱折，故损伤程度多不均匀。坏死组织脱落后，可由凹底的上皮细胞增殖而愈。阴囊Ⅲ度烧伤，多可由周边上皮生长及收缩而愈合。如有睾丸外露，可在其上移植刃厚自体皮而封闭创面。

会阴烧伤（perineal burn） 指尿生殖三角和肛门三角以及外生殖器的烧伤。因会阴部位置较隐蔽，且有衣服保护，所以发生率较低；但婴幼儿因自控能力差，且多穿开裆裤故发生率高。多为浅度烧伤。由于会阴部解剖特点，烧伤深度常不均匀。处理要特别注意创面清洁，行暴露疗法防止感染。Ⅲ度烧伤可待脱痂肉芽创面形成后植皮或早期切痂移植中厚自体皮。有条件者可以局部皮瓣转移修复，继发创面游离移植大块中厚自体皮片。由于可能引起肛门和/或泌尿外生殖器畸形和功能障碍，治疗上应予注意。

化脓性耳软骨炎（suppurative auricular chondritis） 化脓性耳软骨炎为外耳烧伤常见并发症之一。一般于伤后3~5周多继发于外耳深度烧伤感染。好发于耳轮或三角区等缺乏皮下组织的区域。感染是化脓性耳软骨炎的直接原因，但烧伤后局部创面受压，持续水肿、焦痂压迫，影响长时间耳廓血液循环，也是重要诱因。化脓性耳软骨炎一旦发生，治疗困难，还会遗留难以修复的外耳畸形，故应注意预防。针对其发生直接原因和诱因，做好局部处置。治疗主要在于控制感染，防止耳软骨继续毁损，早期切开引流，清除坏死软骨是重要措施之一。

足烧伤（foot burn） 足烧伤的发生率较低，约为5.8%，其中以足背烧伤多见。足背皮肤较薄，皮下组织疏松，足底皮肤的表皮和真皮均较厚，并有故跖腱膜烧伤时足背肿胀明显。损伤严重和/或处理不当，可使足部屈伸失衡常致足下垂；长期卧床治疗者，亦可造成足下垂或背屈。足部浅度烧伤时应仔细去除污垢，防止感染，可自愈。深度烧伤切焦植皮时，要注意保护腓肠神经和跟腱。跟部和跖前部局限性深达肌腱或骨质的Ⅲ度烧伤，可用岛状皮瓣或游离皮瓣修复。

关节烧伤（joint burn） 手和腕部深度烧伤常波及指间、掌指和腕关节，大关节直接因烧伤损害者较少见（电烧伤例外）。在大关节部位的烧伤，关节囊一般早期多无损害，多因感染被破坏，致使关节腔暴露，软骨破坏，继而骨质融合，发生严重功能障碍。小关节烧伤处理原则同手烧伤，而大关节的深度烧伤，应早期切痂植皮，覆盖创面，防止关节囊破坏；关节囊已破坏致关节腔暴露者，应以邻近皮瓣，肌皮瓣等覆盖，并注意早期活动。

暴露性角膜炎（exposure keratitis） 暴露性角膜炎是角膜失去眼睑保护而暴露在空气中，引起干燥、上皮脱落进而继发感染，引起角膜炎症。发生此并发症的主要原因是：眼睑烧伤瘢痕挛缩畸形致眼睑外翻或深度烧伤致眼睑缺损，上下眼睑不能自然闭合。暴露性角膜炎呈现化脓性感染，可致角膜溃疡，严重时出现角膜白斑或薄翳影响视力，甚至发生角膜穿孔致失明。治疗的关键在于去除暴露原因，预防感染。

流行病学（epidemiology） 烧伤外科的流行病学，指对烧伤好发人群，即年龄，性别；好发条件，即职业，地点；好发季节，致伤原因，伤情，有关并发症，治愈率和病死率，康复情况，残废率和相关的社会问题，以及医疗经费等进行医学统计分析的调查研究工作。旨在向卫生行政机关，医疗单位，人员，民防组织，消防队和医疗保险等部门和有关人员提供信息和参考，也为烧伤专业人员明示有关课题和研究方向，有关机构或基金会支持有关课题研究。国内虽有独家或多中心协作研究，但无全国性调研机构。国际烧伤学会统计调研中心负责收集世界各地有关资料，按时或不定时提出年度或专题调研报告。有关资料对卫生系统，医疗保险系统和医疗单位在决定政策，考虑发展，掌握经费等方面，均有参考价值。

小儿烧伤（children burns） 指年龄在12岁以下的

儿童发生的烧伤，属特殊人群烧伤。其发病率高，一般占住院烧伤伤员的30%～40%。小儿体表面积与体重比成人大，小儿皮肤薄，同样条件下烧伤要比成人深。小儿特别是婴儿某些脏器功能和免疫功能不健全，加以不会自救，因而小儿烧伤多较严重，对全身的影响大，救治更为困难。在临床医疗护理中，有关伤情和病情的分析，都应从小儿特点出发。如小儿身材比例，头相对大，而下肢相对短小，因而对早期休克复苏补液公式的变量，即烧伤面积和在头颈和下肢分别加减差数12－年龄（岁）进行校正。

老年烧伤（geriatric burns） 指年龄超过60或65岁的老年人烧伤，属特殊人群烧伤。因老人皮肤质地变薄，感觉迟钝，行动不便，自救能力差，容易被烧伤，且多为深度烧伤。老年人常患有器质性病，慢性感染和代谢紊乱。烧伤后，容易发生并发症，特别是发生严重感染，且较易发生侵袭性感染和多器官功能衰竭。加以老人承受麻醉、手术和药物治疗的能力差，救治难度大，病死率高。近年老年人群在扩大，发生烧伤的比例会增大，同时老年医学的发展会使老年烧伤的救治水平有所提高。

水、电解质平衡紊乱（water and electro-lyte imbalance） 指机体内环境的重要组成部分水和电解质的失调。烧伤后，可引起体液丢失，也会因伤情病况，并发症，内分泌紊乱和治疗失当，造成体液中的水，及其成分中主要的电解质等增多和（或）减少。有关紊乱可以单纯存在，也可以交织在一起，尚可能与酸碱紊乱关联或同时存在。应熟知烧伤后体液容量及其主要成分的改变规律，应给予严密观察，及时治疗和必要调整，实属重要，也是救治烧伤的根本保证。烧伤早期休克，其本质是烧伤引起体液丢失，是脱水造成的休克。复苏补液公式，乃规律性计划防治脱水的基本方案。

酸碱平衡紊乱（acid-base imbalance） 指机体内环境的重要组成部分酸碱平衡失调。烧伤后，可因体液丢失引起的休克中的乳酸血症，肾功能损害丧失缓衡和调节功能，和内分泌紊乱带来代谢改变中酸碱的失衡，和治疗用药引起非呼吸性，即代谢性酸碱中毒；还可因心理，精神等变化，呼吸功能异常即通气不足或通气过度和呼吸系统的感染等并发症，引起呼吸功能紊乱，发生呼吸性酸碱中毒。以上酸碱紊乱还会发生彼此重叠，形成两种紊乱混合性的酸碱中毒。除个别不可能重叠者除外，还会发生更为复杂的重叠与紊乱。烧伤本身和伴有的复合损伤以及有关并发症等都可以引起各种单纯的或混合的酸碱紊乱。这些紊乱又会加重整个病情变化，甚至危及生命。维护酸碱平衡至关重要，熟悉引起酸碱紊乱的原因，予以及时处理是防治有关紊乱的基础，也是救治烧伤的根本保证。烧伤和医源性代谢性碱中毒。两种紊乱同时发生，形成混合型碱中毒，不仅会使脑血管收缩，影响中枢供血，还会使氧血红蛋白解离曲线左移，影响中枢供氧，足以威胁生命安全，值得重视。

第三间隙（the third compartment） 指细胞外的一部分与功能性细胞外液分隔开的体液间隙，包括腹腔液、胸腔液、心包液、脑脊液、关节液、滑膜液、前房水等。第三间隙对水、电解质平衡的影响和意义在于第三间隙异常。然而能有影响的主要是腹腔液在异常情况下发展成腹腔渗液或腹水，量可有数百毫升，多达数千毫升，甚至上万毫升。其次为胸腔渗液或胸水，常达数十或数百毫升，影响较小。而其它液体的容量变化，对水、电解质平衡则微不足道。临床上意义较大的第三间隙异常多指组织间广泛水肿或消化道大量积液。组织间液应属第二间隙的细胞外液，当发生水肿则被看作为第三间隙异常，主要因为水肿液虽积存于组织间，但不能像功能性细胞外液那样可以随时在转移被调动，参与水、电解质平衡，而是积存于组织间或蓄积于消化管内，到回吸收阶段缓慢吸收。因为在积存阶段不能作为功能细胞外液被利用，形同被分隔的第三间隙体液。严格地说积液与外界相通，实属离体，若持续积存，待病情好转，似可被吸收。总之，第三间隙的重要性在于异常。

钙离子内流阻滞剂（Ca^{2+} inflow blocker） 烧伤早期休克，细胞内液普遍呈现钙超载，产生许多有害作用：活化 PLA_2，激发花生四烯酸代谢系统；导致低血糖；参与血小板聚集；增加心肌需氧量等。钙内流阻滞剂可以阻止胞液钙超载，可能对休克的细胞发挥保护作用。维拉帕米（verapamil）、尼群地平（nitrendipine）、硝苯吡啶（nifedipine）、尼莫地平（nimodipine）、地尔硫䓬（恬尔心，diltiazem）等钙内流阻滞剂均显示抗休克的功效。表现为减轻心肌损害，提高心指数，dp/dtmax 及 MAP，减慢心率，降低外周阻力，降低溶酶体酶的释放与活性，提高生存率等。目前钙

内流阻滞剂的作用机制还未完全阐明。

内生肌酐清除率（endogenous creatinine clearance） 肾脏在单位时间内，能把若干毫升血浆中的内生性肌酐全部清除出去，称内生肌酐清除率。受试前应先让病人进“无肌酐饮食”2～3d，使机体内外源性肌酐均被排除。它是临床上判断肾小球滤过功能的最简便而有效的方法。还可调整自肾排出的抗生素的剂量和给药间隔时间所用计算公式的变量参数。

钠滤过系数（filtration fraction of sodium） 为肾脏排出钠量占肾小球滤出钠量的百分比。主要反应肾小管回吸收钠量多少。正常值1%～3%。如果<1%提示为肾前性或功能性肾功能不全，>3%提示为肾性或器质性肾功能不全；有急性肾小管损害。

生长激素（growth hormone） 是由垂体前叶后侧的特异分泌细胞分泌的一种单链多肽，对机体的生长、发育均有重要的调节功能，并可促进机体蛋白合成、促进脂肪、肝糖原分解，调节体内水和电解质代谢作用。通过促进蛋白合成，使肝脏合成IGF－1，能加速烧伤和供皮区创面修复。

病细胞（sick cell） 由于缺氧等因素，引起细胞能量代谢和细胞膜钠泵功能的障碍，使细胞内钠离子和水增多，钾离子向外转移。发生上述变化的细胞谓之病细胞。

病细胞综合征（sick cell syndrome） 由于低血容量、缺氧、严重感染和营养不良等因素，引起细胞钠泵功能障碍，临床上出现血钠下降、尿钠下降、尿钠和尿钾的比例倒置、血钾出现上升倾向等变化者谓之病细胞综合征。

热休克蛋白（heat shock proteins，HSPs） HSPs是生物在不利环境下生成的一种，具有高度的保守性和普遍性非特异性产物。高热、缺氧、感染、创伤、低温、毒素等应激都可诱导HSPs的合成，其分子质量从27～110Ku。HSPs是热应激蛋白家族中重要的成员，HSPs共有四个家族，即HSP70、HSP65、HSP83和HSP20家族，每个家族又有几种不同分子量的HSPs。泛素（ubiquitin）是其中之一，是由76个氨基酸组成的7～8Uu的蛋白质，因其广泛存在于生物体内而得名。HSPs不仅应激反应中参与机体的自我保护机制，还具有重要的生理意义；它作为“分子伴侣”（molecule companion）参与蛋白的折叠、装备、降解、转移和修复，能促进变性、损伤的蛋白质恢复正常或被清除，维持细胞的自然稳定状态。HSPs参与细胞骨架和核骨架的形成，并可与GCR结合，使类固醇激素发挥作用并参与活化其他细胞基因。HSPs与免疫反应密切相关。在应激中，HSPs合成增多，其机制首先建立在基因转录水平上，其次在翻译水平上。

H_2受体阻断剂（H_2 receptor blocker） 一类可对抗组胺兴奋H_2受体引起的胃酸分泌增多，血管扩张及心肌收缩力加强和心率加速作用的药物。如甲氰咪胍、西咪替丁、法莫替丁等。

硝酸铈（cerium nitrate） Will am W. Monafo（1976）首先把硝酸铈用于烧伤治疗，以溶液或霜剂形式施于创面，对控制革兰阴性细菌有效。随后Charles L. Fox，Jr配制成硝酸铈与磺胺嘧啶银混合霜剂，对革兰阴性细菌有较好的疗效。王学成（1983年）报道动物实验应用硝酸铈于创面可以增强免疫力。

分子生物学（molecular biology） 是研究蛋白质及核酸等生物大分子结构和功能，从而从分子水平阐明生命现象和生物学规律的科学。其临床意义是从分子水平，谋求治疗方向。

细胞生物学（cell biology） 将细胞看作是生命活动的基本单位。可应用光学显微镜和电子显微镜观察细胞简单结构和超微结构；通过生物化学等方法研究细胞的化学组成和代谢，以及更深入了解生物体的生长、发育、分化、繁殖、运动、遗传、变异、衰老、死亡等基本生命规律和现象。是一门从细胞、亚细胞和分子水平研究细胞生命的科学。其临床意义在于从细胞、亚细胞和分子水平，谋求治疗方向。

抗生素（antibiotic） 抗生素是微生物的代谢产物，在低浓度下对病原微生物如细菌、真菌、立克次体、支原体等有杀灭或抑制作用。临床上一般分为杀菌剂和抑菌剂两大类。现在抗生素的概念还包括用化学方法全合成或半合成的抗生素和具有抗肿瘤作用的微生物产物。

超谱β-内酰胺酶（extended spectrum β-lactamase） 为KnotheH等于1983年在德国发现的能水解新的β-内酰胺抗生素的酶。其特点为：

1. 由质粒介导的与TEM和SHV-1 β-内酰胺酶有关的酶。其不同点为在活力位点苏氨酸的旁边有1~3个替换的氨基酸。最初在欧洲发现的是克雷伯肺炎杆菌株产生的酶，能水解头孢噻肟和其他的第三代头孢菌素产品，还可水解氨曲南。

2. 与一类β-内酰胺酶有关的染色体介导的酶。能水解头孢西丁，羟羧氧酰胺菌素和第三代头孢菌素、以及氨曲南。

3. 与染色体有关的能水解乙胺培南的酶，在嗜麦芽假单孢菌中恒定存在。偶尔能在有关的阴沟肠杆菌、粘质沙雷菌和脆弱拟杆菌中找得到。

这种酶对氨基糖苷类和氯霉素类抗生素也起作用。但作用机制和位点均不一样。

革兰染色（Gram staining） 细菌涂片标本先经结晶紫（crystalline violet）染色，再用碘液（iodide）媒染，继用酒精退色，最后以稀释复红（fuchsin）复染，凡不被酒精脱色而保留结晶紫色的细菌称为革兰阳性细菌；若被酒精脱色而被复红染成红色的细菌称为革兰阴性细菌。

革兰阳性细菌（Gram-positive bacteria） 革兰阳性细菌细胞壁厚度约50~80nm，由肽聚糖（peptidoglycan，占干重的50%~80%）和磷壁酸（teichoic acid，是甘油磷酸盐或核糖醇磷酸盐的线形聚合物，占干重的20%~50%）组成，它不被酒精脱色，革兰阳性细菌中的四肽链之中第3位是左旋赖氨酸或其它左旋氨基酸，其交联桥肽链将邻近第3位及第4个氨基酸组成主体，为致密的网状结构。磷壁酸是革兰阳性细菌细胞壁特有成分，抗原性强，是其重要的表面抗原。

革兰阴性细菌（Gram-negative bacteria） 革兰阴性细菌可被酒精脱色，被复红染成红色。其胞壁结构在肽聚糖的外部有脂蛋白、外膜和类脂多糖三种聚合物。脂蛋白位于外膜的内侧，与肽聚糖连接；外膜由双层磷脂组成，具有亲水性和疏化性；而类脂多糖由特异性侧链、核心多糖及类脂体A（lipidA）组成。lipidA在细菌细胞壁溶解后从胞壁释出，有毒，为内毒素（endotoxin）。胞壁厚度为10~15nm，含肽聚糖较低，仅占胞壁干重的5%~10%，不含磷壁酸在四肽链中，革兰阴性细菌侧链的氨基酸多呈游离状态，或由侧链第3与第4位氨基酸直连或少数由交键桥连，形成较疏松的结构。特异性多糖位于最外层，是革兰阴性细菌的抗原。

铜绿假单胞菌（pseudomonas aeruginosa） 为假单胞菌属的代表菌种。广泛分布于自然界，在正常人皮肤、肠道和呼吸道也存在。属G-小杆菌，菌体一端有1~3根鞭毛，无荚膜，无芽胞，需氧。从自然界分离的菌株可产生多种水溶性色素，主要有绿脓素（pyocyanin）和绿绿素（pyoverdin）又名荧光素。绿脓素为绿脓杆菌所特有，成蓝绿色，具有抗菌作用。对外界环境抵抗力较强，湿热55℃1h才可杀灭。对多种抗生素易产生耐药性。已分离鉴定出21个血清型，为条件致病菌。致病物质除内毒素外，尚有多种与毒力有关的物质，如外毒素A、蛋白水解酶、溶血素、杀白细胞素、胞外酶S等。当机体免疫力低下时如烧伤、长期应用免疫抑制剂等易引起该菌感染。铜绿假单胞菌感染后机体可产生特异性抗体。

耐甲氧西林金黄色葡萄球菌（methicillin-resistant staphylococcus aureus，MRSA） 1961年首次报导。耐甲氧西林金黄色葡萄球菌的耐药机制未完全阐明，但已被证实与金黄色葡萄球菌产生一种由染色体基因MeCA编码的低亲和力的PBP2a（青霉素结合蛋白2a）有关。MeCA基因位于30kb DNA片段上。耐甲氧西林金黄色葡萄球菌对各种青霉素类包括耐青霉素酶的苯唑西林等青霉素类同样耐药，对头孢菌素也耐药。因而，实际上是对β-内酰胺类抗生素呈多重耐药的金黄色葡萄球菌。鉴定是否为耐甲氧西林金黄色葡萄球菌可采用甲氧西林或苯唑西林敏感试验。

烧伤毒素（burn toxin） 所谓“烧伤毒素”是一个尚未完全明了并且存在较多矛盾和争论的概念。首先，烧伤毒素是指烧伤凝固性坏死组织释放的物质，还是指烧伤后局部或机体产生的炎症介质和氧自由基等毒性代谢物质尚不明确。其次，就所谓“烧伤毒素”可引起许多对重要脏器的损害作用，尚不能排除是间接作用还是直接作用。第三，烧伤凝固性坏死组织已不是正常机体组织但与机体却紧密相连，不能排除机体对坏死组织的一系列反应造成自身损害。也就是说，单纯以坏死组织提取物质给予正常机体而引起

一系列变化就认为该物质就是毒素，有牵强附会之嫌。若某些药物能产生类似反应，并不能将其称为毒素。因此，对烧伤毒素仍有待深入研究予以证实或否定。

炎性介质（inflammatory median） 是一类参与炎症反应并有致炎作用的自体活性物质。这种物质必须以适当的浓度作用于机体组织引起炎症反应；该物质能从炎症组织中释放；炎症组织中存在生成该物质的酶类，而且当该物质增加时酶也有所增强。体内存在着能使该物质分解、吸收或脱敏的作用机制；用药理学方法改变该物质的合成、储存、释放、代谢或作用可影响炎症的过程；该物质在靶细胞上有相应受体和该物质过多或缺乏对炎症反应有可预测的影响。具有以上特点的方可被称为炎症介质。由炎症介质诱发的炎症反应是机体的防御反应；但在炎症反应中激活和释放的炎症介质却可损伤组织细胞。炎症介质包括血管活性胺类如组胺、5－羟色胺；脂类如花生四烯酸代谢产物、血小板激活因子；肽类如激肽、感觉神经肽、细胞因子和溶酶体成分。

免疫抑制（immuno-suppression） 包括两重含义：即指免疫系统各种细胞及其亚群和抗体相互作用形成复杂的调控功能；又指在疾病或创伤状况下其他物质或药物对免疫功能的抑制。前者主要指T淋巴细胞中抑制细胞在增殖的辅助细胞下发育，然后又抑制辅助细胞。巨噬细胞可含有抑制性亚群。IgG类抗体可特异地抑制IgM抗体。

还有所谓抗独特性抗体可通过封闭B和T淋巴细胞上的受体而抑制对抗它们的独特性抗体的生成。后者主要指机体体液内出现异常成分抑制免疫功能。也指将免疫抑制剂用于控制移植后组织分型和供—受者配型后仍存在抗原差异而引起的排异反应。

创面微生物培养（microorganism culture from burn wound） 创面培养是微生物学诊断的基本步骤。取创面分泌物或组织置培养基内进行细菌、真菌等微生物培养，以确定微生物种类和对抗生素的敏感性。

质粒（plasmid） 为细菌染色体以外遗传物质，是双股环状的DNA，分子量仅为染色体DNA的0.3%～5%。具有可自我复制，传给子代，自然丢失，从一个细菌转移至另一个细菌等特点。通过菌毛或噬菌体作为载体在细菌之间转移。质粒基因是细菌生命活动非必需基因，但确能使细菌表达某些生物学性状，如耐药性、毒性因子、细菌素等。一个细菌可带有一种或几种不同的质粒，决定细菌耐药性的质粒称为R质粒。R质粒上可携带一种或多种耐药基因。耐药性传递中R质粒起着重要作用。

记忆合金（memory alloy） 指两种金属重叠合铸的合金结构。利用两种金属在不同温度下膨胀系数的不同，而呈现变形。当复温时，又恢复原造形。医用镍钛记忆合金，制成螺旋状，对吸入性损伤用于气道因肉芽过长或疤痕挛缩引起的气管狭窄，可起支撑气管和保持气道通畅作用。

化脓性血栓性静脉炎（suppurative thrombophlebitis） 静脉切开后，静脉内长时留置静脉导管，因静脉置管远端结扎，血流停止。而输注的液体进入静脉后中心流速快，边缘流速慢，产生涡流，在导管周围易形成纤维凝血块，粘附于静脉壁。若切口发生感染，致病菌可沿导管进入静脉内，可在纤维凝血块的基础上形成化脓性血栓性静脉炎。致病菌多为葡萄球菌，其次为绿脓杆菌，尚有其他致病菌，偶尔也发现有真菌。化脓性血栓性静脉炎常无明显局部症状和全身特异性症状。为此，临床上遇难以解释的脓毒症，而又无明确局部病灶时，应怀疑并发化脓性血栓性静脉炎的可能，对静脉插管部位应做细致的检查。如在原静脉插管处离心方向挤出脓液，应即送细菌培养和药敏试验。一旦确诊，应立即切除受累的静脉，直至正常的静脉壁，并见有正常血液流出为止。若为深部静脉形成化脓性血栓，应采用强力负压吸引，将化脓性血栓从静脉内吸出，行高位静脉结扎，全身宜选用敏感抗生素进行治疗。

关节旁异位骨化（periarticular heterotopic ossification） 是指关节周围软组织内发生的异常钙化或骨化。常见于严重烧伤或创伤病人。多发生伤后2～6个月。常见于肘、膝、肩、髋等关节，以肘关节最为常见。主要症状为关节活动受限制，严重者可引起骨性强直。X线显示，关节周围软组织内有点状、索条状、线状的钙化或骨化阴影，一般不与骨质相连，少数骨化可与骨端相连，有的骨与骨之间形成骨桥。发病原因可能与烧伤或创伤后长期制动有关。但伤后营养代谢障碍、内分泌紊乱等因素也有一定关系。

肺水肿（pulmonary edema） 肺水肿是指肺间质（血管外）液体积聚过多并进入肺泡。从发生机制将肺水肿分为血流动力性、肺泡中毒性、混合性或原因不明三大类。血流动力性或肺泡中毒性肺水肿，均先出现肺间质水肿，但液体积聚很明显时，才发展到肺水肿。血流动力性肺水肿由毛细血管流体静压增高引起，常见原因是左心衰竭（心源性）或肺静脉阻塞、液体超载等。肺泡中毒性肺水肿是肺泡上皮、微血管内皮或两者的通透性增高所引起，故又称通透性肺水肿，其水肿液含蛋白量较高，甚至有纤维蛋白原存在，后者可转化为纤维蛋白而在肺泡表面沉积并构成透明膜。混合性或原因不明肺水肿，包括高原肺水肿、神经性肺水肿、“休克肺”以及麻醉过量、肺栓塞、低血糖、子痫和吸入性损伤引起的肺水肿。引发肺水肿主要因素有四方面：①肺泡上皮和肺毛细血管内皮细胞解剖和功能完整性受损；②血管和间质的静水压及胶体渗透压变化；③组织弹性失衡；④淋巴回流失偿。

成人呼吸窘迫综合征（adult respiratory distress syndrome，ARDS） 系指严重感染、休克、烧伤、创伤、DIC、大手术等过程中，继发急性、进行性呼吸窘迫和难以纠正低氧血症为特征的呼吸衰竭。ARDS的主要病理改变是肺含水量增多，肺广泛充血、出血，肺间质和肺泡水肿及透明膜形成；多灶性肺泡萎缩，多发性肺小血管微血栓形成及弥散性间质炎症。主要表现为弥散功能降低，肺顺应性下降，肺内分流量增加。发生机制主要是肺毛细血管内皮细胞的损伤，血管通透性增加，肺表面活性物质减少。毛细血管内皮细胞损伤的原因与肺内中性粒细胞的积聚、活化并释放氧自由基、蛋白酶、胶原蛋白酶、弹力蛋白酶等有关。近年还发现ARDS与血管内皮损伤、花生四烯酸及其代谢产物（白三烯、前列腺素、血栓素A_2等），TNF、白细胞介素-1、内毒素等有关。治疗要点为迅速纠正缺氧（应用呼吸机等），控制液体入量，纠正水电解质失衡，应用肾上腺皮质激素，积极治疗基础病和及时发现与处理合并症。

多器官功能障碍综合征（multiple organ dysfunction syndrome，MODS） 多器官功能障碍综合征是严重创伤及感染后的常见并发症，病死率高，救治困难，是当代创伤外科和危重病学的重大课题和研究热点。MODS最早由Skillman（1996年）和Tilney（1973年）所描述，称为序贯性系统衰竭。之后其命名随认识的深化不断更新，20世纪70年代称为多器官衰竭（MOF）和多系统器官衰竭（MSOF），90年代更名为MODS，并被广泛接受。迄今为止，MODS尚无公认的定义。目前认为MODS是创伤、休克、感染、炎症等多因素诱发的疾病过程，是全身炎症反应综合征（SIRS）和脓毒症（sepsis）的常见并发症，是二次打击造成炎性介质与抗炎性介质平衡失调，所致全身炎症失控和细胞氧代谢障碍所致的多器官功能损害，MOF仅是其终末阶段。MODS的主要临床特征为二次打击和应激过程、高代谢、高动力循环、过度的炎症反应以及多器官功能障碍。MODS的诊断论据是：诱发因素+SIRS的表现+多器官功能失常。虽然MODS还缺乏有效的防治手段，临床主要采用器官支持治疗，但目前强调在首次打击后积极进行早期诊断和及时干预，预防SIRS恶化，以阻止MODS的发生。此外，正在研究针对MODS的免疫调理和基因治疗方法。

急性肾功能衰竭（acute renal failure） 指烧伤后由于血容量锐减、溶血及血（肌）红蛋白尿，各种肾毒害物质等，导致肾小管损害，或造成肾内微血栓形成等，引起肾脏泌尿功能急剧障碍以致机体的生化内环境发生严重紊乱的病理过程。其泌尿功能障碍主要包括肾小球滤过率减少和肾小管重吸收与分泌异常；生化内环境紊乱则表现为氮质血症、高钾血症和代谢性酸中毒等。有些病人发生少尿（成人每日尿量少于400ml）或无尿（成年人每日尿量少于100ml），但有些病人尿量正常甚至多尿（成人每日尿量多于3000ml）。烧伤后急性肾功能衰竭是一严重威胁病人生命的并发症，其发病机制尚未完全阐明，但认为是多因素综合作用的结果。在不同情况下，主要的发病因素可能有所不同，肾缺血和肾毒性物质的作用是肾衰的主要发病环节，肾小管坏死、阻塞和原尿回漏对肾衰的发生起着重要作用。烧伤后急性肾功能衰竭重在预防，烧伤早期及时有效的液体复苏，对深度烧伤创面早期切削痂植皮以清除坏死组织、减少毒性物质吸收，有血（肌）红蛋白尿病人适当利尿、碱化尿液，防治脓毒症及脓毒性休克，避免使用肾毒性药物。尽管烧伤后急性肾功能衰竭病情凶险，但常常是可复性的，一旦发生，应及时进行血液透析或血液滤过，并采取其它相应的对症处理措施。

应激性溃疡（stress ulcer） 机体在经受创伤、大手术、败血症、出血性休克、严重颅脑外伤后，上消化道局部缺血、胃黏液产生减少、胃酸过高、肠道食糜反流，引起的上消化道黏膜屏障破坏导致的溃疡，统称为应激性溃疡。包括胃、十二指溃疡、胃黏膜糜烂、出血性胃炎、出血性坏死性胃炎和小肠炎等一系列病理改变。其病变波及范围可自食道到结肠。烧伤的临床意义是因之而并发胃、十二指肠溃疡大出血。

贫血（anemia） 烧伤后红细胞发生溶血、凝聚、变形改变，渗透脆性增加等变化，外加手术失血和创面出血的丢失，红细胞大量减少且代谢紊乱、蛋白合成障碍，骨髓功能抑制使红细胞生成减少，导致的烧伤后贫血。

烧伤应激性糖尿病（burn stress diabetes） 也称作假性糖尿病（pseudodiatbetes）。因为严重烧伤后，出现休克、感染等并发症，激起机体应激反应，导致交感兴奋和儿茶酚胺分泌增加、肾上腺皮质激素分泌增多，胰高血糖素分泌增多、生长激素和胰岛素变化，导致出现高糖血症。一般随伤情好转可自行恢复，严重者仍需胰岛素治疗，由于存在耐胰岛素的现象，因而胰岛素用量需酌情加大。

无细胞异体（种）真皮基质（acellular allo-dermial matrix） 为去细胞的异体（种）真皮基质。多用异体（种）皮肤加工制备或用胶元等糖蛋白合成的真皮代用品支架，移植后作为表皮或培养的表皮细胞膜片移植的真皮受皮床。

整形外科学简介

整形外科（plastic surgery）是外科的一个新兴的专门分支。其主要通过组织移植的方法来修复人体的畸形，矫正功能障碍。整形外科的工作领域不仅局限于人体的某一解剖部位，而是从头到脚、遍及全身，主要是体表的皮肤、皮下组织和头面部、手足部的骨骼肌肉系统。现代整形外科可分为再造整形外科（reconstructive plastic surgery）和美容整形外科（aesthetic plastic surgery）两部分。

整形外科的工作可以追朔到两千年前的古代。现代整形外科是通过对第一次世界大战伤员的治疗而诞生。20世纪20年代初，欧美先进国家相继建立整形外科。经过第二次世界大战的洗礼，整形外科迅速在世界各国普及。由于抗美援朝战争，我国成为亚洲开展整形外科工作最早的国家。

到20世纪50年代，整形外科主要处于打基础的时期：建立和完善基本的手术方法，建立了关于游离植皮和皮瓣的基础理论。从20世纪60年代起，整形外科飞速发展：60年代出现显微外科，70年代诞生颅颌面外科，80年代的发展则以皮肤软组织扩张器的使用为标志，90年代是内镜技术在整形外科的应用。整形外科对基础生物科学和技术科学的进步非常敏感，她的发展有赖于对这些基础学科新成果、新技术的应用。展望21世纪，整形外科必将有更加辉煌的成就。

整形外科学

整形外科（整复外科，成形外科）（plastic surgery） 整形外科是外科的一个新兴的专门分支，它主要采用组织移植的方法来修复畸形，改善人的外形，矫正功能障碍。与外科的其他分支不同，整形外科的工作领域不局限于身体的某一解剖部位，而是从头到脚，遍及全身，主要是体表和骨骼肌肉系统。现代整形外科分为再造整形外科 reconstructive plastic surgery 及美容整形外科 aesthetic plastic surgery，前者通过手术治疗疾病，后者通过手术使人更年轻更美好。

再造整形外科（reconstructive plastic surgery） 也称重建外科，属于整形外科学的范畴，它以组织移植为主要手段来治疗疾病，修复、重建组织与器官，从而改善和恢复人体的正常外形和功能。例如：外伤和瘢痕挛缩的治疗，体表肿瘤的治疗，耳再造、鼻再造等。

美容整形外科（aesthetic plastic surgery；cosmetic surgery） 美容整形外科是整形外科的一个分支，它采用外科手段使正常的体表器官或部位变得比原来更年轻，更美好，更符合通常的审美习惯或受术者的特殊要求，使受术者的外貌和心理状态得到改善。

创伤（trauma） 由于机械、化学、高温、冷冻等外部因素造成的机体损伤，称为创伤，如烧伤、冻伤、爆炸伤、挤压伤、切割伤、撕脱伤等等。

烧伤（burn） 烧伤是一种由热力、化学物质、电流及放射线所引起的极为复杂的外伤性疾病。依烧伤面积和深度的不同，有不同的临床表现、病理生理过程，其转归和预后也非常不同。

化学性烧伤（chemical burn） 由酸、碱、磷等化学物质引起的烧伤称为化学性烧伤。它产生的局部损害和全身损害的情况与化学物质的种类、浓度以及与皮肤接触的时间等有关。化学物质的性质不同，其引起的烧伤有不同的特点，例如酸烧伤可使组织蛋白凝固，局部形成一层痂壳，可以防止酸的继续损害，而碱烧伤后所形成的皂化脂肪或可溶性的碱性蛋白，磷烧伤后所形成的磷酸等，可使组织破坏继续加深。在化学烧伤中，有些化学毒物可从创面、皮肤、呼吸道、消化道黏膜等吸收，引起中毒和内脏继发性损伤，甚至死亡。

组织移植（tissue transplantation） 通过手术操作，将某种组织从身体的原生长部位移植到另一部位，或从某一个体移植到另一个体的过程，称为组织移植。提供移植组织的部位或个体称为供区或供体。接受移植组织的部位或个体称为受区或受体。

器官移植（organ transplantation） 通过手术操作，将某种器官从身体的原生长部位移植到另一部位，或从某一个体移植到另一个体的过程，称为器官移植。提供移植器官的部位或个体称为供区或供体。接受移植器官的部位或个体称为受区或受体。

器官再造（organ reconstruction） 以皮瓣结合其他

组织移植，通过特殊的“塑形”手术技术，形成或重建由于先天或后天原因而缺失的器官，从而改善人体的外形和功能的整形外科手术，称为器官再造。器官再造是整形外科中高难度的重大手术。

复合组织移植（composite tissue transplantation） 指包含一种以上组织范畴的组织块移植。它主要有游离移植、带蒂移植和吻合血管的游离移植3种形式。

显微外科（microsurgery） 指在手术显微镜或手术放大镜下，使用显微外科器械及显微缝线进行手术的一种外科技术。它高度精细、无创，可以超越人类视力的限制，提高对各种组织的鉴别能力，还可以进行口径1mm以下的血管、神经和淋巴管的吻接，从而完成用常规方法不能完成的外科手术。显微外科技术发源于20世纪60年代，目前已在外科的各个领域得到广泛的应用。

手术显微镜（operating microscope） 是显微外科手术的基本设备之一，有落地式、台式、壁式和悬吊式等，其接目镜多为双目镜式，产生立体视觉。手术显微镜的放大倍率可调，为6倍至40倍。接物镜焦距为200～275mm，可满足不同外科手术的需要。手术显微镜由光学系统、照明系统和机械支持系统3个部分组成。较先进的可以连续变换放大倍数，冷光源同轴照明，电动式足控升降调节焦距，还附有照相、录相和闭路电视传输系统等。

颌面外科（maxillofacial surgery） 颌面外科是一种与口腔科临床实践紧密联系的整形外科的临床分支。它包括对口腔及颌面区域的疾病、损伤、各种先天或后天畸形的诊断、手术以及相关的治疗。

颅颌面外科（cranio-maxillofacial surgery） 它是整形外科中一门新兴的分科，是目前外科学中最复杂的技术领域之一，它研究和矫治先天性和后天性颅骨和面骨的各种畸形。除了常规的软组织整形之外，面颅诸骨常被大块地截断游离后，重新排列组合和固定。甚至将眼球和它周围的眶骨骨架在不影响视力的前提下上下、左右移动，以矫正颅面部的畸形和改善面部外形。除了整形外科之外，它还涉及脑神经外科、儿科、眼科、耳鼻喉科、颌面外科、口腔正畸科、放射科、麻醉科等诸多医学专业。

朗格线（Langer line） Langer（1861）发现，在尸体的皮肤上截许多圆形的洞，这些洞会形成椭圆形，将这些椭圆的长轴连接起来，就形成一条条有一定方向的线，这就是有名的朗格线。朗格线与皮肤的皱折线在有的部位是一致的，有的部位并不完全一致。

皱纹线（wrinkle line） 当肌肉收缩时，其浅面的皮肤会形成一系列的皱纹，称为皱纹线。皮肤的大多数胶原纤维与皱纹线平行，所以作切口时，应尽量与皱纹线平行，以减少瘢痕形成。

轮廓线（contour line） 人体体表器官与身体相连的转折部分，如耳根、鼻侧、乳房下皱折线以及红唇与皮肤的交界线、发际线、眉周缘等称为轮廓线。沿轮廓线作的手术切口比较隐蔽。

表情线（expression line） 即面部的皱纹线，在面部表情（笑、哭、皱眉、噘嘴等）时特别明显，而且随着年龄的增加而日益加深，表现为固定皱褶。皮肤的弹力纤维与表情线平行，所以在面部作手术切口时，应尽量与表情线平行，减少瘢痕的形成。（参见“皱纹线”）

发际线（hair line） 正常人体头皮头发生长区与面部、颈部无毛发区的交界线。是头面部的美学标志之一。

张力线（tension line） 正常皮肤由于真皮内胶原纤维的不同排列方式造成皮肤在各个不同的方向上具有不同的张力；由于各种原因造成皮肤缺损或瘢痕形成后瘢痕的收缩沿某一方向对皮肤进行牵拉时，会在皮肤上沿一定方向形成带状或索条状的张力较高的区域，称之为张力线。

无创原则（atraumatic principle） 对组织而言，手术本身就是一种创伤，手术中每一个动作，都可能使无数细胞受到破坏和死亡。尤其是已被转移或移植的组织，本为一种暂时缺血的组织，如组织损伤过大，轻则影响创口愈合，重则引起感染甚至造成大块组织坏死。所以在术中操作时，要遵循的原则是：每一动作都要具有明确的目的和意义，要尽量避免对组织不必要的牵拉、挤压、摩擦、钳夹、扭转或撕裂，要爱

护组织，心细如发，动作轻柔、正确、迅速而熟练；创面不宜长时间暴露于空气中；避免在创面上应用过热的盐水纱布；尽量以锐性分离代替钝性分离；器械要精巧、细小，刀剪、缝针必须锐利。这种原则是为无创原则。

无菌操作（aseptic manipulation） 由于整形外科通常手术时间长、术野多、移植组织局部缺血的特点，增加了感染的机会。而任何感染都会直接影响整形外科手术的效果，所以无菌操作是整形外科手术必须严格执行的原则。不仅在组织移植时要求术野绝对无菌，而且在修复或闭合一个新鲜创伤创面时，要把污染创面处理成为清洁创面；在鼻、眼、口腔等部位手术时，皮肤及口腔应做好术前准备，做到不使外源性的感染源引入手术野。总之，无菌操作涉及有关手术的各个方面和所有操作细节，要求每个参与手术和准备手术器械物品的人，都要养成严格的无菌观念，自觉地遵守与执行无菌操作规程。

间断缝合（interrupted suture） 每缝一针即打成一结，互不相连，间距3~5mm，边距2~3mm。缝合皮肤时，缝针穿经的路径应呈U形而不是V形，创缘应轻度外翻。这样，可使创缘紧密接触，愈合较好，瘢痕较少。

连续缝合（running suture；continuous suture） 用一针一线对裂开的组织进行连续性地缝合，只在开始和终止时打结。此法可节省时间，加快手术速度，但一处断裂后，可使全部缝线崩裂，故多应用于缝接游离皮片或用于皮内皮下缝合，不宜用于缝合一般皮肤表面的切口。

褥式缝合（mattress suture） 有横褥式、纵褥式、半埋入横褥式、连续横褥式缝合等方法，以横褥式和纵褥式缝合法最为常用。横褥式缝合是两个间断缝合联合而成，纵褥式缝合是深浅两层缝线在一个水平上。褥式缝合可使创缘外翻，对位良好，多用于创缘容易内卷的伤口上，如阴囊、腭裂的切口等。

皮内缝合（intradermic suture） 在真皮底层进行缝合，其法为将针先从一侧真皮深层向表浅部穿出，再由对侧真皮浅层向深层穿出，然后打结。行皮内缝合的主要目的是使创缘更为密接，使切口张力集中在皮下，以便提早拆除皮肤缝线，减少瘢痕形成。皮内缝合有间断、连续、横褥式间断、横褥式连续和可拆线连续皮内缝合等。

可拆线的连续皮内缝合（removable running intradermic suture） 缝合时，在切口的一端将缝线留在皮外，然后在真皮层基底进行连续的皮内缝合，在切口的另一端也将缝线留置于皮外，这样，可以在5~7d后剪去一端的缝线，自另一端将缝线抽出。

减张缝合（tension suture；relaxation suture） 多采用横褥式或纵褥式缝合，缝线穿过橡皮管、橡皮片或钮扣等，打结时，橡皮管、橡皮片或钮扣垫于结扎缝线的下方与皮面之间，以防缝线切割皮肤。缝线多选用拉力强反应轻的尼龙线或细不锈钢丝。

无张力缝合（strainless suture） 在没有张力的状态下缝合组织，称为无张力缝合。在这种状态下，组织愈合良好，瘢痕较少。

皮肤伸展性（skin extensibility） 皮肤的角质层和真皮内的胶原纤维、弹力纤维可以使皮肤保持一定的弹性。在外力的作用下，皮肤可以沿外力作用的方向有一定程度的伸展，外力撤除后，皮肤再恢复到原来的大小和形状，这就是皮肤的伸展性。

植入（implantation） 将组织、器官、细胞等有生活力的物质或无生活力的组织代用品引入机体组织中，称为植入。

再植（replantation） 将离体的器官、组织、肢体等通过吻合血管、神经等方法，或仅游离移植，使之在机体上重新成活，从而部分或全部恢复丧失的功能和机体的完整性。

移转（transplantation） 将某种组织、或复合组织从机体的一个部位通过外科手段移到机体的另一个部位，在整形外科中称为移转。

组织扩张（tissue expansion） 应用医用硅橡胶制作的扩张器经外科手术埋植于皮下或肌肉下层，定期注入生理盐水扩张，使其表面的皮肤、肌肉、神经、血管等软组织逐渐伸展，以提供“额外”的皮肤与皮下

组织等，用来修复机体的组织缺损，或为植入骨、软骨或安放赝复体提供必要的软组织覆盖物，称为组织扩张。

皮肤软组织扩张器（skin expander） 采用医用硅橡胶制成，由 Radovan 首先设计，有 3 个组成部分：①扩张囊，为主体部分，有不同形状、容量。②注射壶，也称注射阀门，由此注入扩张液，外形呈乳头状，其基底为一金属平板，直径约 1cm，以防注射针头穿透，内有特制的瓣膜系统，故注入溶液后，能自行封闭，不致从针孔处外溢。③导管，连续注射壶与扩张囊。使用时将扩张器全部埋植于皮下（或肌肉下），注射壶则植入在皮下易触摸处，定期经皮肤向注射壶内注入灭菌生理盐水，经导管流入扩张囊，使其膨胀。

供区（donor site） 参见“组织移植”。

受区（recipient site） 参见“组织移植”。

成活（survival） 组织或器官移植后，能在一定时期内维持活力，并保持原有结构和功能的，称为成活；可以终生保持者，称为存活。移植的组织器官成活后可以逐渐被吸收缩小以至完全消失；或被受区或受体的组织所替代；或者经过短期成活而终因免疫反应被排斥；或根本不能成活。其结局主要由组织、器官的来源，即为自体、异体或异种所决定。

存活（survival） 参见“成活”。

自体移植（autograft; autogenous graft） 移植组织、器官的供区、受区均在同一个体，亦即移植在同一个体内进行。移植后可终生存活，临床最为常用。

同种移植（homograft; homogenous graft） 是同种属的个体间的组织、器官移植。根据遗传上的不同，又分为两类：①同基因移植；②同种异体移植。

同基因移植（isograft; isotransplantation） 同基因移植：供体与受体的组织抗原结构基本一致。如人类同卵孪生个体间，或同种属的近交系动物个体间的移植。移植后，可以终生存活。

同种异体移植（allograft） 同种异体移植，如基因不同的人类个体间（包括异卵孪生的个体间），同种属非近交系动物个体间的移植。移植后，早期表现与自体移植相仿，可以暂时成活，但经过一定时间，即出现受体对移植组织的免疫排斥反应（HVG），或因移植组织内含有免疫活性细胞，还会发生移植组织对抗受体的反应（GVH），可导致受体发生衰竭综合征而死亡。

异种移植（heterograft; xenograft） 是不同种属的个体间的组织、器官移植。除去筋膜、血管、软骨等不需要建立丰富血液循环的支持组织，经处理后成为非活力组织，失去其原有抗原性，移植后能在受体内存留一定期限或保持终生外，一般都将迅速发生免疫排斥反应。

皮肤移植（植皮）（skin graft） 将一块单纯皮肤，或一块包括皮下脂肪组织的皮肤，用于自体不同部位间，或同种、异种不同个体间的移植，称为皮肤移植，简称植皮。供皮的部位称为供皮区，受皮的部位称为植皮区或受区。皮肤移植分为皮片移植和皮瓣移植两大类。

游离植皮（皮片）（free skin graft） 皮片移植也称游离植皮。皮片通常分为表层皮片、中厚皮片、全厚皮片和保留真皮下血管网皮片。游离植皮是整形外科常用的治疗手段之一。

表层皮片（epidermal skin graft; Ollier-Thiersch skin graft） 又称刃厚皮片，只包含表皮和真皮乳头层的一部分，厚度 0.2～0.25mm，易存活，多用于血运较差的受区、肉芽创面和暂时覆盖创面等。供区范围大，愈合快，无明显疤痕，可再次取皮。但缺乏真皮弹性纤维，皮片存活后挛缩性大，缺乏弹性，不耐外力压迫和磨擦，色泽较深。用于恢复功能或改善外形，均难令人满意，故临床应用受到限制。

中厚皮片（split thickness skin graft） 又称断层皮片。含表皮及真皮的一部分，厚约 0.3～0.75mm，相当于皮肤全厚的 1/3～3/4。可分为薄中厚皮片和厚中厚皮片。中厚皮片含有较厚的真皮层弹性纤维组织，存活后，质地较柔软，收缩较少，能耐受一般磨擦和负重，色泽改变较少，兼有表层皮片和全厚皮片的优

点，供皮区可以自愈。因此，在临床上应用广泛。

薄中厚皮片（thin split thickness skin graft） 薄中厚皮片是中厚皮片的一种，厚度较薄，约占皮肤全厚的1/3，仅包含表皮和真皮的浅层。为临床上常用的植皮方法之一。

厚中厚皮片（thick split thickness skin graft） 厚中厚皮片是整形外科临床上最常用的植皮方法之一，其厚度约占皮肤全厚的3/4。存活后，质地较柔软，收缩较少，能耐受一般磨擦和负重，色泽改变较少。在功能上及美观上均有较好的效果。其供皮区也可自愈。

全厚皮片（full thickness skin graft；Wolfe-Krause skin graft） 包含皮肤的表皮和真皮的全层。存活后柔软而富有弹性，挛缩程度最少，色泽变化少，能耐受摩擦，但对受区创面血运和无菌条件要求较高，在肉芽创面、口腔等部位较难成活。供皮区不能自愈，供皮面积受到一定限制。多用于颜面、掌跖等部位。

保留真皮下血管网皮片（preserved subdermal vascular plexus skin graft） 又称血管网皮片，为日本冢田贞夫所创用。它除包含皮肤的全层外，还保留了真皮下血管网及其间的少许脂肪组织。冢田贞夫认为，这种皮片移植后，通过真皮下血管网直接与受区建立血运联系，皮肤可以存活或较易成活。国内自1980年开始有应用报道。成活良好的病例，其外形、质地、色泽等均较全厚皮片为优。但易于产生表皮水泡，遗留色素脱落或色素沉着等，影响植皮效果。

点状皮片（pointed skin graft） 又称鳞状皮片，为直径5mm左右的小圆形皮片。有Reverdin皮片和Davis皮片两种，Reverdin，其中央部最厚，约等于全厚皮片，向边缘逐渐减薄，略呈圆锥状。Davis皮片相当于表层皮片的厚度。点状皮片植皮存活后，在创面上形成一上皮岛，由此逐渐生发新生上皮向四周扩展，直至各皮岛相互融合。其供、受皮区均斑驳不平，质地脆弱，故仅于大面积深度烧伤消灭创面行同种或异种网状皮片或大张皮片打洞移植嵌植自体皮片时使用。

邮票状皮片（stamp skin graft） 又称斑状皮片。将所切取的大张皮片分割成如一般邮票大小贴合在创面上使用。分割成的皮片如较不规则时，则其周缘的总长度较大，存活后，向四周扩展，各皮片间互相融合的速度就较快。邮票状皮片移植多用于肉芽创面，或大面积深度烧伤行同种或异种植皮时自体皮的间植。其厚度视受皮创面的情况而定。如为条件较差、分泌物较多的肉芽创面，多取表层或薄的中厚皮片的厚度，并保持较大的间距，以利引流和皮片的存活。反之，可取厚的中厚皮片的厚度，间距也可缩小。此种皮片移植后，功能和外观均不理想，但较点状植皮为佳。

网状皮片（mesh skin graft） 将切取的大张中厚皮片用制网机加工，形成具有许多长度一致、互相平行、规律排列的小切口，小切口两端不在同一水平面相互错开。在与切口相垂直的方向牵拉皮片，随着皮片的伸展，即见各小切口张开成为菱形小空格，使皮片可覆盖面积扩大。应用不同的切皮板，可以使皮片扩大1.5、3、6、9倍。因此网状皮片具有节约皮源，保持引流通畅等优点，可用于大面积深度烧伤削痂后的创面或肉芽创面的自体、同种或异种植皮，同种或异种植皮嵌植自体皮时尤为适用。

滚轴刀（rolling dermatome；Humby dermatome） 是具有可滑动的滚轴和附有调节切皮厚度装置的较简易的切皮器械。其操作与使用一般手工切皮刀取皮相仿，但较易掌握，可按预定数值取得厚薄均匀的皮片。切取的皮片上下边缘不齐，宽度较小，皮片切取受解剖部位限制，以及不能充分利用供皮区的有效使用面积等是其缺点。

鼓式切皮机（Padgett-Hood dermatome） 是Padgett和Hood于1939年研制成功，由机座和机身两个主要部件组成。机座为载负机身的支架，并可固定机身鼓面及刀架。机身由鼓面、横轴、刀架、手柄、刻度盘等组成。鼓式切皮机鼓面长20cm、宽10cm，使用刻度盘可以精确调节取皮的厚度。使用熟练后，可以切取与鼓面面积相同、厚度均匀、边缘整齐规则的大张皮片，尚可连续切取，取得超过鼓面长度或宽度的L形或T形皮片，还可自离体的包含皮下组织的皮肤上切取皮片，或将较厚的皮片再劈分为表层皮片和真皮片，是整形外科临床上应用最多的取皮器械。

电动切皮机（electric dermatome） 用电动机驱动刀

片的切皮机，所取皮片的厚度和宽度可调节，取皮的最大宽度为7.5cm，在机体平坦部位切取皮片，长度可随意控制，供皮区不需涂胶，操作简易，常用于切取大量较薄的皮片。

风动切皮机（air driven dermatome） 应用压缩空气驱动刀片的切皮机。其结构和使用类似电动取皮机，取皮厚度可以调节，长度可随意控制，供皮区不需涂胶，操作简易。目前已少用，多为电动取皮机所代替。

徒手取皮法（free hand cutting of skin graft） 主要用于点状皮片、全厚皮片、表层皮片，也可用于中厚皮片的切取。切取点状皮片时，以直针挑起皮肤成小丘状，然后用薄刃刀片由其基底削下。针挑起的高低及刀片切削部位距离针尖的远近决定所取皮片的厚薄和面积。全厚皮片依植皮区布样的大小、形状切取。表层及中厚皮片的切取，由术者与助手各持木板一块，按压于皮面并向相反的方向牵开，使木板间的皮肤紧张而平坦。用锋利的剃刀或截肢刀在木板间皮面作拉锯样移动切削皮片。刀面与取皮面所成角度越大则切皮越厚，一般为20~30度即可。徒手取皮仅仅需要最简易的设备，但使用截肢刀切取中厚皮片的质量，完全取决于术者的技巧，一般皮片边缘多呈锯齿状，宽度往往不足，厚度难以一致，不能充分利用供皮区的可用面积。

内嵌植皮法（stent skin graft；inlay skin graft） 用于口腔内、眼窝、鼻道、阴道等腔穴植皮。方法是将印模膏热水浸泡软化后填入手术切开剥离所造成的腔穴或管道内，冷却定型后取出。将所取皮片的真皮面朝外缝合包裹于模型上，再塞回腔穴或管道内，并将皮片可见的外部边缘与受皮创面的创缘缝合，再适当包扎以加强制动。鼻道植皮时，可用胶管作植皮模型，阴道植皮时，可用碘仿纱布填塞作植皮模型。

外嵌植皮法（outlay skin graft） 多用于眼睑外翻矫正术，为Gillies所创用。方法是将眼睑复位后，创面的周缘稍作皮下潜行剥离，移植至创面上的皮片伸入剥离的间隙内，然后用印模膏固定皮片。外嵌植皮法的目的在于超量植皮，以弥补因皮片的后期皱缩而产生的皮肤面积不足。

开放植皮（opened skin grafting） 是移植后不施加任何敷料包扎的植皮方法。在某些不便包扎的创面，或有时行邮票状皮片移植时可采用开放植皮法。采用此法时，须加强护理，植皮部位以支被架保护，尽量限制转动身躯，以避免皮片移位或脱落。创面的渗出或分泌物随时细心清除，冬季还须注意保暖。移植后48~72h，皮片肤色由苍白略转红润，粘结也较牢固，表示皮片已成活。

种子植皮（seed free skin graft） 将种子皮片（3mm×3mm的微小表层皮片）用钝器按入肉芽组织内，约1周后，成活皮片上皮逐渐长出肉芽表面形成上皮岛，并继续扩展直至互相融合。

延期植皮（delayed skin grafting） 对某些瘢痕切除后持续渗血，或四肢象皮肿病变组织切除后渗液较多，血运贫乏的创面，不宜即时植皮修复时，先用单纯的或有抗菌药物的油纱覆盖包扎。待数日后，不再渗血或渗液，再施行皮片移植，称为延期植皮。

缝线包堆（tie-over dressing） 将植皮区缝线保留长线，并分成若干组，在皮片上堆置松软敷料后，将各组缝线相对结扎，包堆加压包扎，称为缝线包堆。这种固定方法可以维持充分压力，保持皮片与植皮床稳定而密切的接触，减少或防止皮片下积血积液，以及不受外界干扰，以利于移植皮片血液循环的建立。有利于皮片的成活。

加压包扎（tension bandaging） ①用于肉芽创面行小块皮片移植时，不用缝线固定。将小块皮片移至创面上舒平放置，用单层纱布覆盖，把纱布超出创面边缘的部分用胶水粘贴在创面外皮肤上，然后用生理盐水大网眼纱布蓬松地散置其上，加压包扎。第一次更换敷料时，用生理盐水将外层敷料充分湿透，逐层小心揭除，勿使皮片移动，影响成活。②手、足部等无菌创面的植皮，也可应用加压包扎：皮片与创缘缝合，不留长线，皮片下冲洗后，如缝线包堆包扎一样放置较厚敷料，然后加压包扎固定即可。

皮片的早期收缩（primary contracture of skin graft） 皮片切取后立即产生的收缩，称为早期收缩。这是真皮层内的内弹力纤维收缩所致。皮片越厚，则含弹力纤维越多，收缩越明显。薄中厚皮片约收缩2%、

厚中厚皮片约收缩 11% ~ 24%，全厚皮片收缩可达 43%。

皮片的晚期挛缩（secondary contracture of skin graft） 皮片成活后，创面与皮片之间瘢痕组织成熟过程的收缩，称为晚期挛缩，发生于成活后 2 ~ 3 周，是一个渐进的过程，导致皮片皱缩，经 3 ~ 6 个月后，随纤维结缔组织的成熟软化，皮片又逐渐变得柔软舒展。这种挛缩与皮片的厚度、受皮区的组织松动性、创面基底有无瘢痕、肉芽、以及皮片成活过程中有无血肿、感染、皮片的成活率等因素有关。应采用弹力牵引、支具、弹力敷料持续压迫、理疗、体疗等及早加以预防，以维持和巩固治疗效果。

功能锻炼（functional training） 是整形外科手术治疗后康复医疗的重要内容。它主要是遵循体育医疗的原则、应用体育医疗方法和各种辅助器械以帮助病人进行功能恢复、维持和巩固治疗效果。进行功能锻炼应该遵循的原则是早期应用、持之以恒、循序渐进，主要方法有姿势治疗、静力性肌肉收缩、按摩、被动运动、主动运动等，对关节、肌肉的功能恢复以及瘢痕的软化都具有良好的效果。

功能位（functional position） 是关节或器官发挥最大功能的位置。例如手的功能位是腕关节背伸 30 度、伴尺侧倾斜约 10 度，掌指关节屈曲 30 ~ 45 度，近侧指间关节屈曲 60 ~ 80 度，远侧指间关节屈曲约 10 ~ 15 度、手指微分开，拇指呈外展对掌位。此也即手的预备姿势。

血肿（hematoma） 各种原因引起出血，血液未能流出体外，而在体内腔穴、皮下、皮瓣下、皮片下或组织较疏松部位等处积聚，称为血肿。

血清肿（seroma） 术后创面渗出的血清，如未获良好的引流而在体内手术部位或其邻近部位积聚起来，称为血清肿。

带蒂皮肤移植（pedicle skin transplantation） 一块连同皮下脂肪组织的皮肤从身体的某一部位移植到另一部位时，有一蒂部与其相连，维持移植皮肤的血液循环，这种方法称为带蒂皮肤移植。蒂的形式多种多样，它可以是移植皮肤的整体的一部分，可以是不包含表层皮肤也不包含知名血管的单纯皮下组织，还可以仅为知名血管（岛状皮瓣）。以知名血管为蒂者，还可采用将该血管切断，与受区部位相应血管吻合的方法进行移植（吻合血管的游离皮瓣）。带蒂皮肤移植包含皮下脂肪层，可以提供较厚的组织，在整形外科的修复再造中应用广泛，但其操作较复杂，技术要求高，应严格掌握适应证。

皮瓣（skin flap; pedicle skin flap） 从广义来说，带蒂移植的皮肤称为皮瓣。按形状可分为：①扁平皮瓣，简称皮瓣；②管状皮瓣，简称皮管。现多主张按皮瓣血循环类型来分类，分为：①随意型皮瓣，包括局部皮瓣、邻位皮瓣、远位皮瓣、管状皮瓣等。②轴型皮瓣，包括一般轴型皮瓣、岛状皮瓣、吻合血管的游离皮瓣、含轴型血管的复合组织瓣等。③肌皮瓣。④筋膜皮瓣。⑤肌间隔动脉皮瓣。皮瓣的主要适应症是有肌腱、骨、关节、大血管、神经干等裸露的新鲜创面和陈旧性创伤的修复；器官再造、洞穿缺损修复；改善局部血运以及头皮、眉毛的修复等。

皮瓣移植（flap transplantation） 带蒂皮肤移植称为皮瓣移植。参见“带蒂皮肤移植”。

随意型皮瓣（random flap; randomly patterned skin flap） 按皮肤的供血模式可以将皮瓣分为随意型皮瓣和轴型皮瓣。皮肤的血供来源于真皮下动脉丛，而真皮下动脉丛的血供来源有二：一是肌皮动脉，二是直接皮肤动脉。随意型皮瓣是供瓣区内没有直接皮肤动脉所形成的随意方位的皮瓣。其蒂部依靠真皮下血管网供血。肌皮动脉所供养的皮肤范围较为局限，血管内的灌注压亦较低。皮瓣的长度比例一般不能超过 1 ~ 1.5:1，下肢不应超过 1:1，否则，就需经过延迟才能转移。

轴型皮瓣（axially patterned skin flap） 轴型皮瓣是以知名动、静脉为轴心的、有固定方位的皮瓣，又称动脉皮瓣。皮瓣的全部均由此知名动脉供血。轴型皮瓣包括带皮肤皮下蒂的半岛状皮瓣、血管蒂岛状皮瓣和游离皮瓣等。轴型皮瓣的血供来源为直接皮肤动脉。与随意型皮瓣相比，轴型皮瓣的血管灌注压较高，血运充沛，供养的皮肤范围广阔，皮瓣的长度只受血管长度的限制。而且应用方式灵活，不用延迟，转移时不受角度影响。在轴型皮瓣血管终末端的远

侧，还可连接携带一定长宽比例的随意型皮瓣，使其长度更为增加。

血管蒂皮瓣（vascular pedicled flap） 以知名动、静脉为轴心，蒂部仅由知名动、静脉血管束或附带少许结缔组织和肌袖构成的皮瓣，称为血管蒂皮瓣。参见“轴型皮瓣”。

肌皮瓣（myocutaneous flap; musculocutaneous flap） 由肌皮动脉穿支滋养的皮肤和皮下组织，与其深部的肌肉组织作为一个整体进行带蒂移植为肌皮瓣，是一种复合组织瓣，该组织瓣中一般含有营养该肌肉的知名血管，可用于组织缺损的修复及器官再造。

肌皮动脉（肌皮穿支）（musculocutaneous artery, musculocutaneous perforator） 垂直方向走行穿过肌肉组织的一段动脉血管，它穿出肌膜后供应皮肤及皮下组织的血供，是为肌皮动脉，其深部源于体段动脉的贯穿动脉，出肌肉后终止于真皮下动脉丛。

血管模式（vascular pattern） 血管模式为血管在组织中的分布形式，就皮肤组织而言有3种血管模式，一为肌皮动脉模式，即发自体段动脉的贯穿动脉，穿过肌肉成为垂直方向走行的肌皮动脉，终于真皮下动脉丛；二为直接皮肤动脉模式，即贯穿血管穿过肌间隙在皮下组织内成轴型沿水平方向走行止于真皮下动脉丛；三为肌间隔动脉模式，肌间隔动脉穿出肌间隙，即向几个方向发出水平分支，相互连接成网，供应表面皮肤。

节段性供血（segmental blood supply） 肌肉供血方式的一种，即肌肉在不同的部位分别接受几组节段性血管的供血，如缝匠肌，胫前肌，拇长屈肌，指长屈肌，等都属于此类供血的肌肉。

血循环重建（revascularization） 手术切取，或创伤后离体，血液循环完全终止的组织或器官，通过外科手术接通断离的血管，重新恢复离体组织或器官血液循环的过程为血液循环重建。

岛状肌皮瓣（island myocutaneous flap） 仅以供血血管为蒂的肌皮瓣为岛状肌皮瓣。只有单一血管供血的肌肉或有一条占优势的主要血管供血的肌肉才可形成岛状肌皮瓣。

骨肌皮瓣（osseous myocutaneous flap） 由骨骼、肌肉及覆盖在其表面的皮肤组织共同构成的带蒂复合组织瓣为骨肌皮瓣。此种组织瓣主要用于含有骨组织缺损畸形的修复与功能重建。

肌间隔动脉皮瓣（myoseptoarterial skin artery flap） 由肌间隔动脉及其皮肤穿支动脉为营养血管形成的皮瓣为肌间隔动脉皮瓣。因是网状供血，皮瓣可有不规则形状的突起，血管进入皮瓣处也不必一定总在皮瓣的中央。又因肌间隔动脉一般较粗大，有足够的长度，肌间隔动脉皮瓣常制作成岛状皮瓣和游离皮瓣移转，血运好。参见“血管模式”。

游离皮瓣（free flap） 在皮肤动脉供血区域内掀起以该血管为蒂的动脉岛状皮瓣，切断血管蒂后将皮瓣移转到受瓣区，应用显微外科技术将血管蒂与受区相应血管吻合，恢复皮瓣的血液循环。此种通过吻合血管即时移转的皮瓣为游离皮瓣。

感觉皮瓣（sense flap） 感觉皮瓣是一种游离皮瓣。在皮瓣掀起时，将支配该皮瓣区域的感觉神经解剖出来，并与皮瓣一起游离。然后移植到受区，进行血管吻合及神经吻合。皮瓣存活后，由于神经纤维再生，被移植的皮瓣可恢复感觉功能。这种皮瓣多被用于足底等耐磨受压部位的修复。

局部皮瓣（local flap） 应用皮肤缺损周边的皮肤皮下组织形成的直接皮瓣，即时修复皮肤缺损，称为局部皮瓣。其蒂部位于缺损的边缘，可为单蒂也可是双蒂。皮瓣的色泽质地与受区近似，操作也较简便，术后效果较好。

邻位皮瓣（adjacent skin flap） 应用邻近皮肤组织修复缺损的皮瓣，其与局部皮瓣的区别是皮瓣与缺损部位不直接相连，皮瓣是通过旋转或皮下隧道到达缺损部位的，常需后期手术进一步作蒂部处理。

远位皮瓣（distant skin flap） 当缺损周边的皮肤组织不能有效利用时，修复缺损时所采用的远离缺损部位的皮肤组织瓣为远位皮瓣，远位皮瓣可以直接或通过中间携带间接移转到缺损部位。

动脉皮瓣（arterial flap） 以知名直接皮肤动脉为蒂，在该血管滋养的解剖区域内设计形成的包含该血管而且方位较固定的一类皮瓣，也称为轴型皮瓣，皮瓣的长度只受轴型血管长度的影响。可进一步游离蒂部作为动脉岛状皮瓣也可断蒂进行吻合血管的游离皮瓣移植。

静脉皮瓣（venous flap） 静脉皮瓣又称静脉网状皮瓣，此种皮瓣无需动脉灌注，只需将受区的静脉血导入到皮瓣的浅静脉网，血液经静脉网逆流到动脉系统维持皮瓣的存活。静脉皮办是非生理性皮瓣，此种皮瓣的存活过程一般不如生理性皮瓣顺利。

动脉化静脉皮瓣（arterialized venous flap） 动脉化静脉皮瓣即动脉血营养的吻合血管的游离静脉皮瓣，皮瓣的蒂部无需可供吻合的动脉，而只需两条以上可供吻合的静脉，皮瓣移转后一条静脉与受区的动脉吻合，另一条静脉与受区的静脉吻合，最终供区的动脉血经静脉逆流到毛细血管进行物质交换，然后经另一条静脉回流。此为非生理性皮瓣，其存活过程一般不很顺利。

动脉岛状皮瓣（arterial island flap） 单纯以直接皮肤动脉及伴行静脉为蒂，顺血管走向，在血管滋养范围内形成的轴型皮瓣，属邻位皮瓣，血液循环十分丰富，一般通过皮下隧道直接移转。

皮下蒂皮瓣（subcutaneous pedicled flap） 蒂部皮肤完全离断靠蒂部皮下组织中的血管提供滋养的随意型皮瓣，其特点为转移灵活，转移后不留猫耳畸形以及可以通过皮下隧道移转到相临部位。

旋转皮瓣（rotation flap） 皮瓣在缺损周边形成后通过顺时针或逆时针方向弧形旋转到达缺损部位的一种局部皮瓣，其特点是移动度较大。该皮瓣设计时有足够的长度避免旋转轴线上张力过大。旋转后蒂部的皮肤皱折一般不同期切除，避免影响皮瓣血供。

推进皮瓣（advanced flap） 在皮肤缺损的周边形成皮瓣后，利用皮肤组织的弹性和可移动性将皮瓣直接向缺损部位滑行延伸修复皮肤组织缺损的一种局部皮瓣。

翻转皮瓣（turn over flap） 皮瓣形成后翻转 180 度，使皮瓣创面与供瓣区创面相连的一种局部皮瓣。此皮瓣可用于洞穿性缺损修复时的衬里，故也称之为衬里皮瓣，也可用于皮管移转过程中的中间携带。

交叉皮瓣（cross skin flap） 将供瓣区与受瓣区相互靠近后方可进行直接移转的皮瓣为交叉皮瓣，属于邻位或远位皮瓣，临床多用于肢体部位，术后常需肢体固定，如邻指皮瓣、交腿皮瓣、交臂皮瓣等。

交臂皮瓣（cross arm flap） 依据患侧上肢组织缺损的位置和大小，在对侧上肢设计位置合适大小形状相宜的皮瓣（一般采用“逆转设计法”），皮瓣制作完成后，双上肢相互靠拢，将皮瓣移转到对侧上肢皮肤缺损处修复缺损，此种皮瓣为交臂皮瓣。其缺点为病人有肢体固定的痛苦。

交腿皮瓣（cross leg flap） 交腿皮瓣与交臂皮瓣一样同属远位皮瓣，在一侧小腿部形成皮瓣修复对侧腿的皮肤组织缺损，其皮瓣设计制作和移转的过程两者相类似，所不同的是下肢的活动度不如上肢，故为方便移转，供瓣区一般设计在小腿。皮瓣移转后用石膏将双膝关节及小腿准确而牢固地固定在最佳位置，是手术成功的关键。因双下肢要固定三周，不适合 60 岁以上的老人。

交叉唇瓣（cross lip flap；Abbe flap） 交叉唇瓣是专为修复上唇缺损而设计的一种下唇带蒂复合组织瓣。该瓣为三角形，底边为红唇，一侧红唇为蒂其中包含唇冠状血管，唇瓣形成后向上旋转 180 度修复上唇缺损，2～3 周后行二次手术断蒂。

邻指皮瓣（cross finger flap） 一种常用于修复相邻手指皮肤组织缺损伴有深部组织外露的指背带蒂皮瓣。其蒂部一般位于指侧，皮瓣形成后翻转约 180 度修复相邻手指指腹或指端的缺损，此技术多用于急诊手外伤，术后需可靠的固定并需再次手术断蒂。

即时皮瓣（immediately transfered skin flap） 皮瓣的形成和移转两个步骤在一次手术过程中完成的皮瓣为即时皮瓣，此类皮瓣包括宽度比例不超过规定界限的局部皮瓣，动脉岛状皮瓣，以及吻合血管的游离皮瓣

等。

延迟皮瓣（delayed skin flap） 当所设计的皮瓣长宽比例超出规定的范围或某些特殊情况对皮瓣的成活无把握时，需作皮瓣延迟手术调整供瓣区皮肤血运供应的状况，以后在适当的时间再行手术完成皮瓣的形成和移转。这种形成和移转不能在同一次手术中完成的皮瓣为延迟皮瓣。

间接移转皮瓣（indirectly transfered flap） 皮瓣形成后因距修复部位较远，需通过跳行、蠕动、倒翻、腕部携带等方式，经过一次以上的手术方可移转到需修复的部位，此种方式的皮瓣为间接移转皮瓣。间接移转皮瓣多采用皮管的形式。其缺点是手术次数多组织损耗也多。

袋状皮瓣（pocket flap） 皮瓣形成后自相折合，形似口袋，后期需腕部携带进行间接移转，袋状皮瓣移转到受区后，可将其展平修复平面的皮肤缺损，也可保持其为双层用于修复洞穿性缺损。

衬里皮瓣（inner lining flap） 用于修复洞穿性缺损的一种局部皮瓣，其蒂部位于洞穿性缺损的边缘，皮瓣形成后向缺损方向翻转 180 度，构成衬里，其表面可应用皮瓣或植皮的方式修复。

Z 字改形术（对偶三角瓣移转术）（Z-plasty） 以挛缩带为轴线，轴线两侧各形成一对偶三角形皮瓣，将两皮瓣相向旋转易位，从而达到延长松解挛缩带，改变瘢痕方向的目的。在两侧皮肤松动性允许的范围内，两三角瓣角度的大小与延长轴线的长度呈正比关系（即宽度变成了长度），最常用的角度为 60 度。

W 改形术（W-plasty） 一种常用的局部瘢痕挛缩松解手术方法，实际上是两三角瓣分开插入而形成的，改形手术后缝合切口呈“W”形，故此而得名。此方法常用于内眦、指蹼等部位瘢痕挛缩畸形的矫正。

V－Y 改形术（V-Y plasty） 切开皮肤皮下组织后，将所形成的三角皮瓣向蒂部推进修复畸形，供瓣区则利用两侧的皮肤组织直接闭合的整形外科手术方法，常用于眼睑、嘴唇等部位轻度组织缺损或组织错位畸形的治疗。

单蒂皮瓣（single pedicle flap） 以单一蒂部为皮瓣供血来源的皮瓣，是临床工作应用最为广泛的一种带蒂皮肤移植方法，其特点是移转比较灵活。

双蒂皮瓣（double pedicle flap） 以两端蒂为皮瓣的供血来源，血运非常丰富。故临床上多用于慢性溃疡和骨髓炎等方面的治疗，因受双蒂的限制，一般只能以推进的方式移转。

易位皮瓣（transposition flap; interpolation flap） 易位皮瓣是类似于旋转皮瓣的一种局部皮瓣。易位皮瓣与缺损创面之间间隔有正常的皮肤组织，而旋转皮瓣的一条边也即为缺损创面的一边，故在移转时易位皮瓣比旋转皮瓣有更大的旋转角度。

双易位皮瓣（double transposition flap; double interpolation flap） 即两个连续的易位皮瓣，其形似双叶故也称之为双叶皮瓣，第一个皮瓣靠近缺损区，面积接近缺损区大小，移转后修复缺损，第二皮瓣面积约为第一皮瓣的 1/2，移转后修复第一皮瓣的供瓣区，自身供瓣区则直接闭合。

复合皮瓣（compound flap） 除皮肤组织皮下组织外，还包含位于其深部一种以上的其他组织共同进行带蒂移植的组织瓣统称为复合皮瓣。在临床工作中应用最广泛的是肌皮瓣，如背阔肌皮瓣，腹直肌皮瓣等。

去表皮皮瓣（de-epithelialized flap） 指皮瓣形成过程中剔除其表皮的皮瓣。此种皮瓣在去表皮后，皮瓣的两面均为创面，可将其埋植到深部组织中，故在临床工作中，主要将其用于局部凹陷畸形的充填。

血管蒂皮瓣（vascular pedicle flap） 在直接皮肤动脉供血区域内形成的，蒂部不包含皮肤及皮下组织，而仅由该动静脉血管束构成的皮瓣。如岛状皮瓣，游离皮瓣。

真皮下血管网薄皮瓣（subcutaneous vascular network thin flap） 掀起皮瓣后，将皮瓣的皮下脂肪层仔细地修剪掉，但保留真皮下血管网的完整，勿使其受到损伤。为此可在血管网的周围保留一薄层脂肪组织。

这种皮瓣是我国整形外科工作者近十几年来新发展出的一种皮瓣，已在临床广泛应用。它的成活机理、操作常规、并发症等，学术界目前仍存在争议。

猫耳畸形（dog ear deformity） 特指局部旋转皮瓣移转后其蒂部的内侧因皮肤组织堆积而形成的皮肤皱折，小的皱折术后可逐渐消失，而大的皱折因即时修整可能损害皮瓣的血运，常需待皮瓣存活后再次手术进行修整。

旋转点（point of rotation） 旋转点即旋转皮瓣的旋转支点，其部位在旋转皮瓣蒂的外侧，皮瓣形成后是以此点为支点进行移转。

旋转弧（arc of rotation） 旋转皮瓣的支点与皮瓣远端的对角连线为旋转轴，当旋转轴绕支点旋转时，轴的远端运行的轨迹即为皮瓣的旋转弧，当创面的远端超出旋转弧时，会导致旋转皮瓣移转后张力过大。

皮管（tubular skin flap） 将双蒂皮瓣两侧创缘向内卷缝合，闭合皮瓣创面的一种管状皮瓣。因其在形成和移转过程中均无创面外露故有利于避免感染，并较普通扁平皮瓣更利于进行远位的移转。

颈斜皮管（oblique cervical tubular flap） 沿胸锁乳突肌走向形成的皮管，其皮肤质地色泽好又靠近面部故多用于耳、鼻等面部缺损的修复。其缺点为手术后供瓣区常遗留明显的疤痕。

颈横皮管（transversal cervical tubular flap） 蒂部位于颈根部两侧沿颈根部走向的横行细长皮管，主要用于耳、鼻等面部器官缺损畸形的修复，其缺点为移转不如颈斜皮管便利常需间接移转，优点是供皮区的缝合瘢痕比较隐蔽。

胸肩峰皮管（thoracoacromial tubular flap） 一端位于肩峰另一端在同侧胸骨旁的胸部斜行皮管，常用于面部较大面积缺损畸形的修复，可直接移转。是第二肋间前穿支血管的轴型皮瓣。

上臂内侧皮管（medial upper arm tubular flap） 上臂内侧形成的纵行皮管，常用于耳、鼻等器官缺损畸形的修复与再造。移转后上肢与头部间需作强制性体位固定，直到断蒂，病人常觉较痛苦。

腹部皮管（abdominal tubular flap） 为腹部自外上斜向内下的斜行皮管或沿腹直肌走向的纵行皮管，腹部皮管主要用于手、上肢、会阴部组织缺损畸形的修复，如用于下肢或头颈部时则需应用腕携带间接移转。

胸部皮管（thorax tubular flap; chest tubular flap） 在季肋部斜行的皮管，其上端在腋下——腋前线，下端近腹中线，沿肋骨方向走行。由肋间动脉供血。其常被用腕携带方式移转至头面部，颈部、下肢，修复软组织缺损。

胸腹联合皮管（abdominothoracic tubular flap） 上起腋下下至耻骨联合上斜行贯穿胸腹部的超大型皮管，皮管成形时，需于中段留“桥”，二期再断除。该皮管长而大，可移转范围广泛，故可用于头颈四肢等部位组织缺损畸形的修复。

背部皮管（tubular flap of back） 在一侧背部形成的纵行大型皮管，可直接或间接移转修复面颈部组织缺损畸形。该皮管部位特殊，在术后护理时应注意避免皮管受压而导致血液循环障碍。

大腿皮管（thigh tubular flap） 形成于大腿前面的纵行皮管，可直接或间接移转，常用于阴茎再造，会阴部以及小腿——足部组织缺损畸形的修复。

皮瓣逆行设计（retrograde planning of skin flap） Gillies于1932年首创的一种皮瓣设计方法，其具体步骤为首先在供瓣区绘出所需皮瓣的大小和蒂部的位置，其次剪出模拟皮瓣的样片，最后将样片固定于供瓣区，掀起样片试行将其移转到缺损区，观察皮瓣的大小和蒂部的位置是否合适。并根据试样的结果最终决定皮瓣的设计。

皮瓣形成（flap formation） 皮瓣形成包含皮瓣设计和皮瓣制作两个步骤。首先按治疗需求用美兰在供瓣区设计出皮瓣的轮廓，然后沿所设计的皮瓣边缘切开皮肤皮下组织，并在深筋膜表面剥离直至皮瓣完全掀起。

皮管形成（tubular flap formation） 皮管形成的步骤与皮瓣相同，首先用美蓝在供瓣区设计出皮管的两条纵行切口线，沿切口线切开皮肤皮下组织达深筋膜表面，并在该平面剥离将两切口间的皮肤组织完全掀起，皮瓣向内卷曲缝合，形成管状，供瓣区可直接闭合或行游离植皮。

皮瓣移转（flap transfer） 皮瓣形成后，移植到缺损部位的过程为皮瓣移转。根据其移转的时间可分为即时移转和延迟移转，根据其移转的方式可分为直接移转和间接移转。

皮管移转（tubular flap transfer） 皮管形成后，移植到缺损部位的过程为皮管移转。有的皮管也可作即时移转，而多数皮管只能作延迟移转。在移转方式上，它既可直接移转也可间接移转。

皮瓣的即时移转（immediate transfer of flap） 多用于扁平皮瓣的一种移转方式，即皮瓣的形成和移转在同一次手术过程中完成，即时移转的皮瓣可以是局部皮瓣，也可以是远位皮瓣和游离皮瓣，而在急诊创伤时则尽量通过即时移转的方式进行创伤的修复。

皮瓣的延迟移转（delayed transfer of flap） 皮瓣的形成与移转需两次以上手术完成者为延迟移转。如长宽比例超过供血范围的皮瓣。轴型皮瓣当其范围超出知名血管的营养区域时，为保证皮瓣远端的成活，需作前期手术进行延迟。而皮管成形术本身也是一次延迟手术。

皮管的“桥”（bridge of tubular flap） 制作超长的皮管时，为避免皮管中段缺血坏死，需在一侧平行切口的中段保留 1～2cm 皮肤不切开，此段皮肤为皮管的“桥”，一段时间内起到营养皮管中段的作用，断“桥”手术在 2～3 周后进行。

皮管的直接移转（direct transfer of tubular flap） 皮管的一端离体后，剖开适当的长度，切除中心部位的纤维脂肪组织舒平皮管，将其直接移转到缺损部位修复缺损的过程为皮管的直接移转，与间接移转相比，其优点为手术次数少，组织损耗少。

皮管的间接移转（indirect transfer of tubular flap） 当皮管与缺损部位相距较远，皮管的一端离体后不能移转到缺损部位而需中间站的携带方可最后移转到缺损部位。此类需一次以上的中间环节才能完成的皮管移转为皮管的间接移转。与直接移转相比，缺点为手术次数多，组织损耗大。

皮管移转的跳行法（jumping method of tubular flap transfer） 跳行法是只能用于皮管的一种移转方法，移转时皮管两端的位置前后依次轮换，逐渐接近直至最后修复缺损。跳行法的优点是不需体位固定，缺点为手术次数多，组织损耗大。

皮管移转的蠕动法（peristaltic method of tubular flap transfer） 主要用于皮管的一种移转方式，将皮管的两端向缺损方向交替靠拢分离直至到达缺损部位。此方法存在手术次数多组织损耗最大的缺点，故非特殊情况则不宜使用。

皮管移转的倒翻法（turnover method of tubular flap transfer） 皮管的移转方法之一，将皮管距缺损部位远的一端离断，向受瓣区方向倒翻 180 度，逐渐到达缺损部位。优点是不需肢体固定，缺点为需多次手术。

皮瓣的断蒂（cut off the pedicle） 带蒂皮肤移植术后，待皮瓣与受区创面愈合，两者间建立稳定的血液循环，皮瓣不再依赖蒂部的血供，此时离断蒂部并作局部修整为断蒂。一般在移转后 3 周进行。

血管蒂（vascular pedicle；blood vessel pedicle） 在进行带蒂组织移植时，如蒂部含有知名血管，为方便移转，可将血管干周围的其他组织全部离断仍能保证组织有效的成活，此时组织瓣的蒂即为血管蒂，如岛状皮瓣，还可离断血管蒂进行吻合血管的游离组织移植。

再血管化（revascularization） 在游离皮瓣移植手术中，血管蒂被离断，皮瓣游离而失去血液供应。在术中，通过吻合血管，使皮瓣在受区重新获得血液供应，这一过程称为再血管化。

血管吻合（vascular anastomosis） 通过外科手术的方法将两条离断的血管接通恢复其血液循环的过程为

血管吻合。目前应用最广泛的吻合方法是缝合法，其优点为设备简单，通畅率高，其他还有机械吻合法，化学黏合法，激光粘合法等。

端对端血管吻合（end-to-end anastomosis） 移植或再植时，离体组织的血管蒂与受区血管床之间血管再通的方式之一，即两血管断端口对口吻合，端端吻合时，两血管口径的差异一般应小于血管口径的 1/3。

端侧血管吻合（end-to-side anastomosis） 当两条血管断端口径大小不一，差异接近或超过其直径的 1/2 时，或虽然管径相近但其中一条需保持延续时，则只能作端侧吻合，即将一条血管的断端吻合在另一条血管开口后的侧壁上。

血管的吻合口（anastomotic site） 两条通过显微外科手术再通血管的结合部为吻合口，其质量是血管通畅的关键，也是移植组织成活的关键。良好的吻合口应是无张力、不扭转，内膜无损伤并密切对合和管腔通畅者。

血管痉挛（vascular spasm; blood vessel spasm） 因外界刺激，血管壁平滑肌收缩导致血管口径变小的过程为血管痉挛。外界刺激有全身刺激，如寒冷、疼痛、血容量下降等，及局部刺激如牵拉、张力、手术操作粗暴损伤血管壁等。

皮肤的指压毛细血管反应（capillary reaction by fingertip pressure） 指压毛细血管反应是了解皮肤微循环情况的一种检查方法。用手指轻压皮肤，使之苍白，迅速移开手指，观察皮肤颜色变化，正常皮肤在 1～2s 钟转为红润。动脉痉挛或狭窄，天气寒冷时，充盈时间会延长；而静脉回流不畅时，充盈时间会缩短。严重的动脉灌流不足或静脉回流障碍时，肤色变为苍白或青紫，指压反应消失。

皮瓣血管危象（vascular crisis of flap） 游离皮瓣转移后，因血管持续痉挛或血栓形成而导致的动脉供血不足或静脉回流障碍，其具体表现为，如因动脉栓塞则搏动消失，皮瓣苍白，皮温下降，指压反应时间延长甚至消失，如因静脉栓塞则皮瓣青紫，起水泡指压反应时间延长甚至消失，如不及时处理最终将导致皮瓣坏死。

额部动脉岛状皮瓣（arterial island flap in the forehead） 利用额部皮肤以颞浅动脉分支及其伴行静脉作为蒂部的皮瓣称为额部动脉岛状皮瓣。血液供应主要源于颞浅动脉额支，其次为滑车上动脉和眶上动脉，这些血管之间相互吻合成网状分布，且位于皮下。应用范围：1. 鼻再造及鼻背、鼻翼、鼻小柱的缺损修复。2. 眶周瘢痕；3. 颊部缺损；4. 口底及牙槽部软组织缺损；5. 上下眼睑再造。

头皮皮瓣（scalp skin flap） 是利用颞浅动脉或枕动脉为蒂的轴型皮瓣。可用于眼眉再造、秃发的修整以及鬓角的修复等。带颞浅血管的筋膜瓣可用于耳廓再造、半侧颜面萎缩充填以及额面颊部创伤性缺损伴骨质外露的覆盖。

胸三角皮瓣（thoracodeltoid flap） 1965 年 Bakamjian 首次报道。此皮瓣从胸大肌的浅面向外伸展到肩部三角区，甚至延伸到上臂三角肌的浅面，其蒂在胸骨外侧，内含胸廓内动脉的前穿支。该瓣血供既有直接皮动脉又有肌皮动脉，但主要来自胸廓内动脉的胸前穿支。它位于一侧上胸部，上达锁骨下线，下止 4 或 5 肋骨，内为胸骨外缘外 2cm，外接三角肌区。皮瓣距头颈部较近，可直接转至颈部、下颌部、口内及面部，甚至可用来再造咽和食管。

肩胛皮瓣（scapular flap） 是以旋肩胛血管为蒂的一种轴型皮瓣。旋肩胛动脉为肩胛下动脉一个较大的分支，有 1～2 条比较恒定的伴行静脉，长约4～6cm，平均血管外径约 2.6mm，静脉约 3.7mm，其穿出 3 边间隙后，恒定地向后内侧走行于大小圆肌之间并分为升支、水平支及降支 3 个分支，前两者为肩胛皮瓣的供血动脉，而降支向下发出不同类型的皮动脉分布在肩胛区皮肤，可形成副肩胛皮瓣。其优点是皮瓣血管恒定，旋肩胛动脉及其皮动脉在 3 边孔出现率几乎 100%，位置表浅，易于显露，管径较粗，蒂长。供区创面可直接闭合，可带蒂或游离移植。

旁（副）肩胛皮瓣（parascapular flap） 该皮瓣是由旋肩胛动脉降支供养的轴型皮瓣。其纵轴垂直于肩胛岗，而不同于纵轴水平的肩胛皮瓣。此皮瓣与肩胛皮瓣共蒂，可与之形成联合皮瓣，扩大修复面积，亦可单独作成带蒂或游离皮瓣，还可携带一条肩胛骨，作

成骨皮瓣移植。

侧胸皮瓣（lateral chest flap; lateral thoracic flap） 又称腋下胸背侧皮瓣。皮瓣皮肤较薄，色泽质地良好，皮下脂肪少，无毛发，血管蒂长，皮瓣层次清楚，剥离切取容易。供区隐蔽，皮瓣宽度在10cm以内可直接关闭。其血管来源多，包括肩胛下胸背血管、胸外侧动脉、副侧胸动脉等。最大面积可达16cm×28cm。可以岛状或游离方式移转，带蒂皮瓣用于修复腋部、胸部、上臂（包括肘关节）的缺损。

三角肌区皮瓣（deltoid flap） 位于三角肌区表面，为旋肱后动脉皮支及伴行静脉供养。臂外侧皮神经与之伴行，血管神经束穿过四边孔行走于三角肌深面并发出细小肌支进入肌内。在三角肌后外侧边缘穿出肌间隙进入三角肌表面的深筋膜浅层。该皮瓣薄而无毛发，血管恒定和伴有感觉神经是其优点。皮下组织较厚，面积较小。

上臂内侧皮瓣（medial upper arm flap） 此皮瓣质地细腻、薄而易塑形，可用于虎口、面部或鼻缺损的修复。但血管变异较大，可供面积较小，只可用于特殊病人。血管可源于尺侧上副动脉、肱动脉皮支肱二头肌皮支和尺侧下副动脉。可游离移植，技术难度大。

上臂外侧皮瓣（lateral upper arm flap） 该皮瓣在上臂外侧中下部以肌间隔内肱深动脉的终末支挠侧副动脉及伴行静脉为蒂形成。是轴型皮瓣，血管蒂恒定，可作为游离皮瓣移植。

前臂皮瓣（forearm flap） 我国学者杨果凡于1979年首创的多用途多功能皮瓣，在国际学术界又称“中国皮瓣”。该瓣特点是薄，易塑形，皮肤质量好，有前臂皮神经支配。以挠动静脉血管为蒂，血管口径在2mm以上，解剖恒定。头静脉是该皮瓣游离移植的主要吻合静脉之一。皮瓣纵轴为肘窝中点至腕横纹挠动脉搏动点的连线。切取范围可达除尺侧外前臂的大部。可带部分挠骨组成骨皮瓣，修复带骨缺损的创面。又可切断近端血管，以远端为蒂，形成逆行岛状皮瓣。供区则需植皮覆盖，并牺牲了前臂的一条主干血管。该瓣可游离、带蒂、逆行岛状及复合移植。修复头面颈部、上肢缺损及舌鼻眼窝的器官再造等。

肋间动脉皮瓣（intercostal arterial flap） 该瓣由第10、11肋间动脉滋养，为感觉皮瓣。皮瓣供区隐蔽，6~8cm宽度以内供区可拉拢缝合，但血管较细，小于1.5mm。Taylor（1985年）证明，肋间动脉皮支与腹壁下深动脉、腹壁上动脉的皮支均有吻合，与腹壁浅及旋髂浅动脉亦有吻合。皮瓣纵轴为动脉皮支走向，最大切取范围达14cm×22cm。用于修复面颈缺损，或四肢创伤。

腹股沟皮瓣（inguinal flap） 它是以腹壁浅动脉滋养的下腹壁轴型皮瓣及以旋髂浅动脉滋养的髂腰部轴型皮瓣。特点是皮肤细腻，容易塑形，供区隐蔽，供皮面积大。但血管有时变异或缺如，血管口径多在1mm左右，因个别人腹股沟脂肪较厚及淋巴结等缺点，近来较少应用。可切取的面积约为（5~10）cm×（10~25）cm。8~10cm宽的供区可直接缝合。血管蒂解剖：在腹股沟韧带下2~4cm处，作平行于腹股沟韧带的6~7cm长的切口，打开股动脉鞘，分别在股动脉四周寻找腹壁浅动脉或旋髂浅动脉起始处。临床应用于四肢创伤、乳房再造及面颈部缺损的整形修复。

腹壁下动脉皮瓣（inferior epigastric arterial flap） 髂外动脉的腹壁下动脉为该瓣的轴型血管。它在腹直肌半环线外侧缘附近进入腹直肌鞘，在后鞘上行至脐部与腹壁上动脉吻合，其肌皮支向外与肋间动脉的外侧皮支相吻合。切取时做全下腹部水平梭形切口，在腹外斜肌浅面掀起皮瓣。形成带部分腹直肌前鞘及腹直肌并包含腹壁下动、静脉蒂的岛状皮瓣。此皮瓣解剖恒定，血管口径大，但缝合供区时注意加强腹直肌前鞘，保护肋间神经分支，以防切口疝发生。临床可用于游离皮瓣或带蒂移植，常用于游离皮瓣乳房再造。参见横行腹直肌肌皮瓣。

下腹游离皮瓣（free hypogastric arterial flap） 同腹壁下动脉皮瓣

大网膜移植术（omentum transplantation） 大网膜是腹腔内的一层富有血管、淋巴和脂肪的组织，20世纪初用于带蒂填补和修复胃穿孔、膀胱阴道瘘、支气管胸膜瘘、下肢淋巴水肿及胸壁放射性溃疡等。20世纪70年代，在显微外科技术发展的促进下，Mclean及Buncke将大网膜从腹腔取出，游离移植到颅顶部修复头皮撕脱伤取得成功。O’Brien用大网膜游离充

填面部凹陷缺损，另有学者用它治疗下肢慢性骨髓炎、下肢血栓闭塞性脉管炎等。近年来，沈祖尧首创将大网膜移至腹壁皮下，形成大网膜轴型皮瓣，3周后将皮瓣与大网膜一并切下，利用胃网膜血管和受区血管吻合，修复受区缺损。这就是“预制的大网膜轴型皮瓣”，皮瓣最大面积达25cm×18cm。主要血管来源为沿胃大弯行走的左右胃网膜动静脉而形成胃网膜动静脉弓，由此发出左、中、右3支大网膜动脉。

大网膜轴型皮瓣（axial omental flap） 参见大网膜移植术

大腿内侧皮瓣（medial thigh flap） 以股动脉发出直接皮支为该皮瓣的供血血管，其伴行静脉为回流静脉。其中轴为腹股沟动脉搏动最明显处至股骨内髁的连线，此线中1/3段的外侧约2cm处作与连线平行的切口。在肌间隙寻找股内侧主要皮动脉及其伴行静脉，自阔筋膜浅面掀起皮瓣。该瓣皮细少毛，部位隐蔽，皮动脉外径1.8mm，蒂长3~4cm。

股前外侧皮瓣（anterior lateral thigh flap） 以旋股外侧动脉降支及其发出的股外侧肌间隔动脉穿支为血管蒂。自髂前上棘与髌骨外上缘作连线，其中点至腹股沟韧带中点的下2/3段即为旋股外侧动脉降支的体表投影，它沿股直肌与股外侧肌间隙内下行。此皮瓣的动脉外径达2.5mm，伴行静脉粗于动脉，蒂长可达8~12cm,解剖较恒定。皮瓣面积可小可大，面积大者可包括整个大腿前外侧区域。有股前外侧皮神经支配感觉，是典型的肌间隔动脉皮瓣，也是临床上最常用的游离皮瓣之一。

大腿后外侧皮瓣（posterior lateral thigh flap） 位于大腿后外侧区域，由股深动脉的第三穿支供养，伴行静脉常为一支。股深动脉在腹股沟韧带下方2~5cm处起自股动脉，穿过内收长肌，近股骨下降，其第三穿支在股外侧肌、内收短肌及股二头肌间穿过，于股后中部穿出，供养大腿外后侧皮肤，直径约2mm。皮瓣纵轴为股外侧肌与股二头肌之间的外侧肌间隔。该瓣血管分布恒定、管径较粗，易切取，是游离皮瓣的优良供区。可切取的血管蒂长度约5cm，皮下脂肪组织较厚。

隐皮瓣（saphenous flap） 位于小腿内侧上部以隐动静脉为营养血管。切断缝匠肌向上解剖到膝内上动脉时，血管口径较粗。此皮瓣面积不大，供区需植皮。应用为带蒂或游离吻合血管移植。

足背皮瓣（dorsal pedis flap） 此皮瓣薄，血管恒定，血管蒂长，营养动脉是足背动脉，静脉为足背浅静脉。前者口径2mm，后者口径2~2.5mm之间。有感觉神经，可作复合组织移植。供区需植皮，解剖较费时。用于修复虎口或手掌缺损等。移植后皮瓣色泽较黑是其缺点。设计时用美兰标出动、静脉走向，踝关节拇长伸肌腱外侧是皮瓣的起点及血管蒂所在。皮瓣可包括整个足背，切取时由远端向近心端掀起，大隐静脉应包括在皮瓣中。

足底内侧皮瓣（medial plantar flap） 是足底内侧动脉所滋养的跖弓区皮瓣。足底皮肤厚，皮下组织致密，皮肤与跖筋膜间有韧带相连，因此具有耐磨、耐压、不滚动等。是修复手掌、足底负重区的特殊皮瓣供区。此皮瓣因有足底内侧皮神经支配，故为感觉皮瓣。足底内侧动脉是胫后动脉的延续，从外踝后方穿过拇展肌深面进入足底，其主干位置较深，在跖筋膜深面。体表投影在拇展肌外侧缘。皮瓣后缘不应超过足跟，否则会在术后并发胼胝。外侧也不超过足底。

足拇趾甲瓣（wraparound toe flap） 皮瓣包括足拇趾指甲及腓侧部分皮肤，不含趾骨，以足背动、静脉为血管蒂切取之，用于手拇指再造术，再造的拇指不臃肿，外形较好。切口于足背1、2跖骨之间纵形切开，远侧达趾蹼及拇趾胫侧面，近侧达足背动脉搏动处。在足拇趾胫侧保留一条1.0cm宽的皮肤，而拇趾跖趾关节以远的全层皮肤、趾甲与甲床均应包括在皮瓣之内。其供血动脉为第一跖背动脉，但也有变异。该动脉的伴行静脉及浅静脉均可作回流静脉由于吻合。

眼轮匝肌肌皮瓣（orbicularis myocutaneous flap） 眼轮匝肌由面动脉系统供血，以该肌为蒂可形成颞区肌皮瓣，在下睑外眦外侧形成皮瓣蒂旋转点，皮瓣旋转弧最大可达180度，可用来修复眶周、鼻部、颊部、颧部和下睑等组织中小面积的缺损。该肌皮瓣最大面积为4.5cm×2.5cm。特点是皮色、质地与受区接近；血运可靠，移转范围大；手术设计简单，局麻下即可手术；供区可直接关闭。

颈阔肌肌皮瓣（platysma myocutaneous flap） 由颈阔肌的滋养动脉为蒂掀起的包含颈阔肌的颈部皮瓣。切除颈部瘢痕后可利用两侧的颈部皮肤连同其下的颈阔肌一并掀起，形成蒂在两侧的颈阔肌肌皮瓣。蒂部可达耳后，包含耳后动脉在内，循深筋膜平面分离。一般此皮瓣可作成单侧蒂瓣或双蒂瓣，前者尽量不超过中线，以免皮瓣远端血运不良。供区一般需植皮。皮瓣移转后如留有猫耳朵，2周后行2期修复。

胸锁乳突肌肌皮瓣（sternocleidomastoid myocutaneous flap） 胸锁乳突肌有3组血管供应，上部血液来自枕动脉，是主要的营养血管，此外甲状腺上动脉和甲状颈干发出的分支参与中部和下部的血液供给。肌瓣可以是上端为蒂的单蒂肌皮瓣，或以下端为蒂的单蒂肌皮瓣。特点是血运好而可靠，皮瓣无毛发，皮下脂肪少。上蒂瓣可达颞区，修复口底前部、腭部、乳突区及颈部缺损；下蒂瓣适宜修复扁桃体窝及口底后部缺损、食管再造。供区小于7cm时多能直接关闭。

胸大肌肌皮瓣（major pectoralis myocutaneous flap） 此皮瓣由锁骨下腋动脉段发出的胸肩峰动脉的胸肌支供养。用于修复颈部瘢痕挛缩、头面部、口底、口咽部的软组织缺损。该瓣的设计是将肩峰与胸骨剑突做一连线，即血管的轴线。皮瓣大小（10～12）cm×20cm左右，蒂在外上，皮瓣斜向内下。

斜方肌肌皮瓣（trapezius myocutaneous flap） 其蒂为斜方肌的上部或下内侧，端部携带一肩部皮瓣。其肌肉可保护颈动脉，而皮肤用于修复面颈部缺损或口腔粘膜部软组织缺损，尤适于放疗后形成的慢性溃疡。两种设计：上部斜方肌肌皮瓣：包括斜方肌上半前侧部分的肌肉和皮肤。主要供血动脉为枕动脉及颈横动脉上行支，轴点在乳突下5cm处。用于修复口腔底前部、扁桃体凹、颞、颈、鼻唇沟、对侧肩部及乳突部的缺损。下部斜方肌肌皮瓣：以颈横动脉为蒂，可带蒂及岛状移转。用于修复口底和颏部肿瘤切除后的缺损。

背阔肌肌皮瓣（dorsal latissimus myocutaneous flap） 该肌皮瓣是背阔肌及其上的皮肤共同形成的肌皮瓣。用该肌的前部分通过腋下、肩前或颈部皮下隧道移转到颈部、上肢、胸前或颌面部，修复组织缺损。该肌皮瓣是身体移转幅度最大的一个皮瓣。皮瓣范围达（10～20）cm×40cm。肩胛下动脉发出的胸背动脉为供血动脉。切取时以腋下1.5cm处肩胛下动脉的标志为上点，以背阔肌在髂嵴附丽处为下点，两点联线为该肌皮瓣前缘的皮肤投影线。先从背阔肌前缘进入，逐步剥离。找到胸背动脉血管。仔细分离血管蒂并找到血管进入肌肉的肌门。保护好血管蒂，再掀起肌肉及其表面的皮肤，形成该肌皮瓣。

前锯肌肌皮瓣（anterior serratus myocutaneous flap） 其血管来源有2支，分别为胸背动脉前锯肌支、胸外侧动脉的分支。皮瓣解剖时以腋中线切口，钝性分离腋脂肪垫，辨别肩胛下胸背血管和胸背神经。此皮瓣可携带部分背阔肌、肋骨，构成复合组织瓣。用于修复面下颌部缺损。

横行腹直肌肌皮瓣（transverse abdominal rectus myocutaneous flap，TRAM） 该肌瓣上蒂为腹壁上动、静脉，下蒂为腹壁下动、静脉。上蒂瓣主要用于乳房再造，以及胸壁全缺损的修复。下蒂皮瓣可覆盖对侧腹壁、会阴和髂嵴前部的缺损。手术设计一般多以对侧腹直肌修复，也可用同侧修复。以脐部为中点，在腹部设计一个横行椭圆皮瓣，约12cm×8cm大小。上蒂瓣以剑突尖与肋弓之间为蒂，于腹直肌前鞘深面，由下向上分离腹直肌与后鞘，在半环线处切断肌肉将整块肌皮瓣翻至肋下缘，利于转移。下蒂瓣先切开皮瓣上缘，向下剥离，打开腹直肌前壳，解剖出腹直肌及腹壁下动脉。下蒂瓣也可作游离肌皮瓣移植。皮瓣切取后，游离供区上下缘，直接缝合，并作脐再造。关闭创面前需仔细修复腹外斜肌腱膜与腹直肌前鞘内缘，以防术后腹壁疝形成。参见腹壁下动脉皮瓣。

股薄肌肌皮瓣（gracilis myocutaneous flap） 该肌为大腿内侧皮下一条长带状肌，肌皮瓣用于会阴部软组织、臀部、骶尾部软组织修复，阴茎或阴道再造、直肠再造及下腹切口疝的修复。血管源于股深动脉和旋股内侧动脉的分支血管。主血管蒂长约8cm，口径为1.2～1.8mm。伴行静脉及大隐静脉为回流静脉。肌内的皮肤穿支仅供应上2/3的皮肤，故不宜切取下1/3的皮肤，否则形成的肌皮瓣会发生尖端部分坏死。设计时先摸清坐骨结节，然后自膝关节内侧中点行两点连线，此为股薄肌前缘线。皮瓣范围6cm×（20cm～30cm）。可带蒂及岛状移转。

阔筋膜张肌肌皮瓣（tensor fascia lata myocutaneous flap） 位于髋部和大腿外侧的肌皮瓣。特点为组织来源丰富，血供好，面积大，血管蒂长，可带蒂及岛状转移。用于修复褥疮以及臀部、下腹部、腹股沟肿瘤切除术后或外伤后的软组织缺损。主要血运来自股深动脉发出的旋股外侧动脉的升支或水平支。设计以髂前上棘至膝关节中点的联线为皮瓣的内侧线，外侧线按需要宽度选择切口。

臀大肌肌皮瓣（gluteus maximus myocutaneous flap） 该瓣有双血管蒂，即从梨状肌上孔发出的臀上动脉及梨状肌下孔发出的臀下动脉，血运丰富。是带蒂修复骶尾部、坐骨、股骨大粗隆、及髂前上棘褥疮或放射性溃疡的良好材料。游离移植可用于再造乳房。上部臀大肌肌皮瓣的旋转点为臀上动、静脉皮肤投影点，下部则为臀下动、静脉皮肤投影点。整个肌瓣面积可达 25cm × 30cm。

腓肠肌肌皮瓣（gastrocnemius myocutaneous flap） 包括两个不同的肌皮瓣，即内侧瓣和外侧瓣，临床多分别应用。用于膝部、小腿和对侧足部（交腿皮瓣）的修复。两肌瓣的血管分别来自腘动脉发出的腓肠内侧动脉和腓肠外侧动脉。设计皮瓣时在小腿后中线画出其外界，内界不宜超过胫骨内缘，下界不底于内踝上 5cm。在腓肠肌与比目鱼肌之间的间隙内钝性分离，在跟腱与肌腹交界处切断腱膜，完全游离皮瓣。

衬里（inner lining） 临床对某些器官如唇、颊、鼻、眼睑等洞穿性全层组织缺损修复时，除注意皮肤、皮下组织的缺损外，要还考虑到内面黏膜和结合膜组织缺损的修复，这就是皮瓣的衬里。解决的方法是：1 皮肤或黏膜的皮瓣下游离移植形成皮瓣衬里；2 皮瓣远端自行折叠形成折叠的皮瓣衬里；3 利用缺损部周围组织设计 1 或 2 个蒂在缺损缘的局部皮瓣，向缺损部作 180 度翻转，形成衬里皮瓣，称为瓦合皮瓣法。

真皮移植（dermal transplantation） 去除皮片的表皮后，留下的真皮层组织可作为埋植之用。真皮组织移植后，如张力过大，可引起吸收和退行性变化。目前仅使用自体组织的移植。真皮可层叠后埋植，以增加厚度，但以不超过 4 层为宜，且四周用缝线牵拉至腔穴边缘穿出固定，术后 10 ~ 14d 拆线。

自体真皮移植的转归，大多变成瘢痕组织。近来有同种或异种的脱细胞真皮商品，若作埋植移植，效果较好。

毛发移植（hair transplantation） 是应用头皮包括皮肤、毛囊及小部分脂肪来进行的一种复合组织移植。主要用来行眉毛再造。几点注意：1 必须手术损伤小，2 切瘢务净，3 增大移植物与受区的接触面积，4 严密精细的间断缝合，5 术后的加压包扎。

毛发种植是单根毛发，包括完整毛囊的移植，需采用特殊技术和器械进行，其成活大大超过头皮瓣的游离移植。

趾甲移植（nail transplantation） 应用游离的趾甲复合组织片移植于指甲缺损部位，再造出新的指甲。包括完整的趾甲、甲床和甲周缘 5 ~ 6mm 的皮肤。成活后常有表面粗糙、裂痕改变。如以皮肤指甲瓣吻合血管移植，效果则较理想。

黏膜移植（mucous membrane grafting） 黏膜作为一种移植材料，供区仅存在于口腔与阴道壁中，故面积有限，应用受到一定限制。主要用于球结膜缺损、唇红缺损、眼窝再造、鼻中隔及腭部的洞穿性缺损、口腔及阴道瘢痕挛缩的修复等。采取黏膜方法如同全厚皮片，受区术后应加压包扎。颊部最大可取 2cm × 5cm 大小，尚可行带蒂移植。供区可直接缝合。

皮肤化生（skin metaplasia） 在口腔、鼻腔、眼窝及阴道等处移植的皮片，不能转化成黏膜，仍为皮肤结构。但由于长期的不同环境下的生存，一些移植后的皮肤的表皮渐渐表现为所处环境下的黏膜的外观，这种同化现象，称为上皮化生。化生为黏膜的上皮，在脱离开原有的潮湿环境（如手术转出口外）后，将很快恢复原有皮肤的外貌。

脂肪移植（fat grafting） 用于充填体表凹陷缺损。目前仅限于自体脂肪移植。移植的方法为：1 手术切取，可用来采取整块脂肪，如腹壁或臀部。尽量保留脂肪小叶及脂肪细胞的完整，连同真皮一同移植。2 脂肪抽吸术：在躯干或下肢供区负压抽吸获得脂肪，生理盐水冲洗后，注入到凹陷部位。3 带蒂移植：用于修复小的凹陷缺损，适应症基本上和邻近或远位皮

瓣相同。整块脂肪移植，由于不能及时建立血运，必然发生脂肪的液化坏死，最后完全变成瘢痕是其自然的转归。注射法脂肪移植术，在脂肪量不大时，能大部成活。带蒂移植，脂肪一般成活好，但有破坏供区的缺点。

自体脂肪注射（autologous fat injection） 自体脂肪注射是20世纪80年代发展起来的充填技术，特点为痛苦小，损伤轻、安全性高。颗粒脂肪体积小，为一薄层、分布均匀、散在，易于获得血供，移植脂肪细胞成活率可达50%。美容手术中注射量应略超过需要量，并可间隔一段时间后重复注射。脂肪采取部位多在腹部、大腿。可用局部浸润麻醉，将10mL或20mL注射器安装18#粗针头，刺入皮下脂肪层，针管内形成负压后，反复抽拉针头。吸出物反复用生理盐水冲洗至纯黄色，过滤去水后注射到充填区域。

筋膜移植（fascia transplantation） 筋膜是一种坚韧而有力的结缔组织，可作为吊带之用。其表面光滑，不易与周围组织粘连，故可用于关节强直成形手术后的隔离物。片状筋膜还可用来修复疝口、闭合胸壁或腹壁缺损，修补硬脑膜、再造输尿管段及修补肝破裂。也可充填体表凹陷，或衬垫于肌腱吻合部，必要时可代替肌腱作为移植材料。筋膜抗感染力很强，可承受相当拉力，不被吸收。筋膜大多采自大腿外侧的阔筋膜。颞肌筋膜也常用于面部。

筋膜条抽取器（筋膜刀）（fasciatripper; fascia knife） 该器械是为条状筋膜采取而设计。主要用于大腿阔筋膜条的采取，避免了长切口瘢痕。它由两个顶端有刃锋的金属套管构成，内管较长，近顶端有小窗，另端连接柄部。外套管较短，有螺旋，可与内套管互相旋紧。运用时将内外套管旋紧，在膝关节上方外侧横切口内，分离阔筋膜2.5～3cm，将此断端套入内套管内并从小窗穿出。向髋部推进直达大腿根部，达到所需长度后，旋开外套管，即可将筋膜条的另一端切断取出。

血管化筋膜移植（vascularized fascia transfer） 在筋膜移植的同时，将分布于该筋膜的血管与受区部位的血管进行吻合，使带有血运的筋膜易于成活。如头皮颞筋膜表面有丰富的血管分布，有的区域如同轴形皮瓣的血管分布，因此在临床上可将其切下，保护轴形血管蒂，在受区进行血管吻合，再在其上进行游离植皮，功效同一块游离皮瓣。此外，侧胸筋膜也可同法操作。一般用于骨、肌腱暴露的创面修复。

神经移植（nerve transplantation） 神经移植适用于周围神经断裂后的修复。感觉或运动神经用于移植后，即可形成轴索传导，轴索生长速度在移植神经中约为每日1～2mm，在神经断端近侧段为每日3.5mm。神经来源为自体的腓肠神经、长隐神经、耳大神经等。口径较小的神经手术后易于成活。神经移植的组织床必须有良好的血运，无张力的端端吻合是最好的缝合方法。

血管化神经移植（vascularized nerve transplantation） 游离神经的血循环创建，可使移植神经段轴突溃变产物得以清除，完成瓦氏变性过程，为轴突的再生长提供通路。神经营养血管可由邻近主要血管发出，直接进入神经，分为神经浅层血管网及神经束间血管。带血管的神经移植优点很多，可移植长而粗的神经并保持其营养，保证瓦氏变性的过程。可以采取桡动脉和桡神经浅支或胸背动脉和胸背神经作为移植物，不能再植的断肢上切取神经和伴行血管也可进行移植。

电缆状神经移植（cable nerve graft） 进行神经移植时，对于含有感觉及运动神经的混合神经，应将感觉和运动的神经束分别分离出来，与受区的感觉和运动神经对应吻合。由于神经束交叉成电缆状，故称为电缆状神经移植。

神经外膜缝合（epineurium suturing） 神经干周围有一层神经外膜，神经外膜结构较松散，有弹性。将神经两断端的神经外膜进行缝合来完成神经的吻合修复称为神经外膜缝合。外膜吻合时将两神经断端置于松弛状态，在手术显微镜下，将两断端神经外膜於6点12点处各缝合一针，在两针之间，间断缝合外膜，如有神经束膜外露到外膜之外，可用镊子轻轻推拢。缝合针数不可太多。避免神经束扭转、卷曲。

神经束膜缝合（perineurium suturing） 神经束膜致密有一定韧性，抗张力强，内在压力大，在端面即呈乳头状突出。纵向切开神经外膜并环形切除0.5～1.0cm。根据断面神经束分布图、神经束粗细以及生物电刺激的方法，大致分辨运动和感觉纤维，将两侧

神经的断面分成同样数目的神经束或束组，手术显微镜下用 10 ~ 11-0 线穿过束膜，勿进入神经束内。每束只缝合 1 ~ 3 针。这种神经吻合术称为神经束膜缝合。

血管移植（blood vessel transplantation） 用于修复血管，特别是动脉的缺损，以恢复血液循环的正常通路。目前采用静脉移植代替小动脉的缺损，大动脉缺损可用人造血管搭桥。如用涤纶、聚四氟乙烯、丝织纺绸作成的人造血管。静脉的来源可采取大隐静脉或其他静脉，将静脉近、远端倒置后再进行吻合，以免瓣膜阻滞血流。移植技术的基本原则是，不可损伤血管内膜或人造血管口径的边缘纤维。预防血栓形成。

静脉片移植（vein piece graft） 将自体大隐静脉或自体其他静脉取出，纵行劈开形成静脉片，作为自体移植材料，用于肌腱、神经、血管吻合后局部的衬垫，预防出现粘连，增加肌腱滑动功能。

肌肉移植（muscle grafting） 将带有血运的肌肉瓣和肌腱转移到已瘫痪的肢体或体表凹陷部位，恢复和修复已丧失的部分功能和外形。亦可用来达到维持关节平衡的目的。临床应用股薄肌恢复肛门括约肌的功能；嚼肌和颞肌矫正面神经瘫痪；背阔肌肌瓣移转进行上肢运动功能重建、修复乳癌术后胸壁软组织缺损和乳房再造、治疗上臂淋巴水肿。

肌腱移植（tendon transplantation） 主要用于修补肌腱的断裂和缺损。均以游离肌腱移植方式进行。肌腱周围有一层滑膜称为键旁组织，利于滑动，有一定弹性。移植肌腱带有滑膜可防粘连。掌长肌有丰富的滑膜组织，其直径较小，横断面为椭圆形，采取方便，切除后不造成任何功能障碍。它是临床上常用的供肌腱部位。其他如趾长伸肌腱、柘肌腱、伸趾浅肌腱也可采用。

肌腱延长术（tendon lengthening） 对于因烧伤、外伤等损伤所致的肌腱挛缩和短缩而肌腱的连续性并未中断者，可采用肌腱劈开错位缝合术，延长肌腱，解除挛缩。延长的肌腱断端相互缝合，可采用 Kessles 氏法或钢丝固定。

骨移植（bone grafting） 将骨组织块游离或带血管蒂进行移植，用来充填因骨缺损引起的体表凹陷，或重建肢体的运动功能。如颅骨、眶骨、颧骨等缺损所致的凹陷畸形及下颌骨缺损的再造手术之用。骨移植还可作为重新连接骨不愈合的植骨材料。除了自体骨外，同种异体骨、人工骨、羟基磷灰石等也得以广泛应用。自体骨来源很多，如髂骨嵴、肋骨、胫骨、颅骨外板等。骨成活的条件是：骨断端应密切接触和良好固定制动；移植部位的良好血供和皮肤覆盖；术后的妥善固定。

血管化骨移植（vascularized bone transfer） 单纯的骨移植由于移植骨片血循环的中断，除骨膜下表面少数细胞存活外，大部分发生坏死而被更替。用显微外科技术吻合血管的骨移植，可使移植骨获得良好血液供应，骨细胞得以成活，移植骨的成活类似骨折的愈合。临床应用：吻合腓动脉的游离腓骨移植、吻合肋间动脉的肋骨游离移植及吻合旋髂深动脉的髂骨移植。修复治疗炎症、创伤、骨肿瘤、骨移植失败者。

骨移植片（bone graft） 见骨移植词条

软骨移植（cartilage graft） 软骨是一种有一定弹性的坚韧组织。易于雕刻和成活。它是特殊分化的结缔组织，可用来充填体表凹陷，如颅骨、眶缘、鼻骨、颧骨的缺损；也可做支持材料，如修复喉头气管缺损、阴茎再造、外耳再造等手术中的应用。自体软骨可采用第 6、7、8、9 肋软骨；耳廓软骨；鼻中隔软骨等。

肋骨劈裂移植（split-rib graft） 肋骨具有一定弯度，骨皮质薄而髓腔多孔，肋骨采取后，如用刀锯或骨凿将其剖为两半，可使骨组织材料增加一倍，而且松质骨的暴露保证了更好的血供。劈开的肋骨易于弯曲成形，修补颅骨、下颌骨及其他面部骨骼缺损效果良好。

软骨膜移植（perichondrium graft） 软骨膜游离移植具有新生软骨能力，耳软骨膜移植产生弹力软骨；肋软骨膜移植产生透明软骨。但形成软骨的能力并不一致，每块软骨膜不一定都能产生软骨。可能与年龄或其他因素有关。如软骨膜移植物与血接触，血块产生某些诱导作用，有助于新软骨形成。

羊膜移植（amnion graft） 羊膜是衬托绒毛膜的强韧薄膜，无血管供应。作为生物学敷料覆盖于新鲜创面上，可减轻疼痛，减少渗出，保护创面。因其透明，故可见其下创面新生上皮愈合情况，羊膜随新生上皮形成而自行脱落。

大网膜移植（omental transplantation） 见大网膜移植术。

小肠移植（jejunal transplantation） 小肠移植主要用于食管及阴道再造。1. 食管再造：游离空肠袢移植用于高位食管缺损修复。手术技术为脐上右旁正中切口入腹腔，在屈氏韧带下方 7～10cm 处选择一段无淋巴结肿大而系膜血管粗大、有 6～8cm 以上系膜蒂的空肠一段。在系膜根部解剖空肠系膜动、静脉。切取稍长于受区缺损需要的空肠。用 1% 新霉素灌洗空肠，在颈部按肠蠕动方向将肠段固定数针，游离吻合血管于受区的甲状腺上动脉及颈外静脉。肠段与食管残端吻合。2. 阴道再造：Baldwin（1904 年）首先采用一段小肠作为阴道腔壁衬里，能为患者提供一个有黏膜面的阴道，再造阴道也不会变窄。但术后肠袢的分泌物给患者带来许多不便；性生活时有可能发生黏膜破裂；手术死亡率为 3.2%。

常用的复合组织移植（compound tissue transplantation） 将包含一种以上的组织进行移植称为复合组织移植。临床常用以下几种：1. 耳轮组织修复鼻翼全层缺损或睑板缺损；2. 鼻中隔修复睑结合膜及睑板缺损；3. 头皮进行眉再造；4. 足部小关节再造手部掌指关节、指间关节；5. 筋膜脂肪组织块或真皮脂肪组织块移植；6. 手指指端部分外伤截断后的即刻原位移植。7. 各种游离皮瓣、肌皮瓣、带有骨及神经的复合组织瓣移植。

组织库（tissue bank） 因创伤、烧伤、感染等所致的大面积组织缺损，由于组织修复和覆盖往往受到自体组织的限制，故需采用异体组织、冻干皮肤、生物敷料等。因而平时储存各种组织如皮肤、静脉、肌腱、软骨、角膜、筋膜、骨组织、神经、羊膜等，建立组织库，以备急需，具有重要意义。组织库的保存采用普通冰箱（0～4℃）、深低温冰箱（－40 或－80℃）等。由于液氮储存法可以大量保存组织，故成为现代组织库的基础。还有甘油贮皮法、冻干皮、戊二醛皮与冻干软化戊二醛皮，但保存的组织没有活力。

组织代用品（tissue substitute） 整形外科临床中常常使用非生物性物质作为组织代用品，修整填充体表凹陷或不对称畸形。这些代用品包括医用硅橡胶、聚甲基丙烯酸甲酯（有机玻璃）、聚四氟乙烯、纯钛及合金等。

有机玻璃（organic glass） 为一种热塑性丙烯酸树脂类塑料，质硬不易碎，重量轻、透明、耐光、耐老化、不导电、不导热、能通过 X 线。有一定的组织相容性、易塑形，多用于修复颅骨缺损。

钛合金（titanium alloy） 金属钛有良好的物理机械性能，有一定的强度和弹性，其对人体的生物相容性良好；易于灭菌消毒，易于加工成型，使用方便。近年来，钛合金临床应用愈来愈广泛，除了骨科，在小儿外科、颅颌面外科、妇科、整形外科、口腔科等都普遍使用。

硅橡胶（silicone rubber） 为高分子有机化合物聚硅酮的一种橡胶样固体形态。医用级硅橡胶作为人工移植材料被广泛使用。1. 热硫化型硅橡胶：为不同硬度的产品，便于雕刻成型。2. 室温硫化型硅橡胶：为半透明的流体，可注射使用，因并发症多而严重，已禁止临床使用。硅胶假体主要有：隆鼻术假体、眶底骨折的垫片、隆乳术的假体、人工指关节等。

瘢痕（scar） 瘢痕是人体创伤修复过程中的必然产物。伤后的 3～4d，局部出现纤维母细胞增生，有毛细血管及末梢神经再生，直至全部纤维蛋白为结缔组织所代替，这样就形成了瘢痕组织。其早期瘢痕发红增厚，痛痒难耐。由于其不断的收缩可引起周围正常组织的继发挛缩畸形。

增生性瘢痕（hypertrophic scar） 此种瘢痕厚而硬，早期呈红色或紫色，痒痛难耐。表面为萎缩性上皮覆盖，内有大量结缔组织增生，有扩张的毛细血管、炎症细胞浸润。此期可持续 6～24 个月不等，晚期可萎缩软化。多见于深Ⅱ度烧伤和浅Ⅲ度烧伤以及厚中厚供皮区创面愈合后。

瘢痕疙瘩（keloid） 又称蟹足肿，为结缔组织肿块，可仅由轻微损伤引起。形态不一，其边缘有向正常皮肤侵犯趋势，明显突出于界外。瘢痕疙瘩不能自愈消退，若手术切除会复发，并长得比术前更大。其发生与人体部位有关，好发于头、颈、胸骨正中、肩和上臂。眼睑、乳晕和阴茎等处则很少发生。

瘢痕素质（scar diathesis） 由于个别人机体的某些内在因素，常常在这些人身上表现特异性的瘢痕或瘢痕疙瘩倾向，称为瘢痕素质。

萎缩性瘢痕（atrophic scar） 又称不稳定瘢痕，多见于头皮颅骨电击伤后，大面积烧伤或慢性溃疡愈合后。瘢痕硬，血管少，淡红或白色。表皮极薄，基底有大量胶原纤维，深部组织紧密粘连，不耐摩擦与负重。破溃后易形成慢性溃疡。晚期可导致恶性变。

凹陷性瘢痕（depression scar） 瘢痕凹陷，基底部常常与其下的肌肉、神经、骨膜粘连。一旦与神经粘连可发生疼痛。范围广泛则常伴有皮下组织、肌肉骨骼等粘连或缺损。

蹼状瘢痕（webbed scar） 呈皱襞状，形似鸭蹼。常见于关节屈侧，偶见于管腔的开口部位。系垂直跨越关节屈面的狭长创面、或纵向直线切口和沿管腔开口游离缘的线状创口愈合后、瘢痕两端向中央收缩所致。

桥状瘢痕（bridged scar） 一种瘢痕其两端似蒂，与周围皮肤相连，中央部与其下的皮肤表面分开，成桥状。多见于眼睑、颞部、上颌、颈前等部位，一般小而多发。少有功能障碍，但有损容貌。其形成多因皮肤各种感染后，形成皮下潜行扩展的腔隙愈合，正常皮肤卷拢所致，又称皮桥。治疗以手术切除为主要手段。

赘状瘢痕（fold scar） 其出现常在同一部位与桥状瘢痕相伴，为垂赘样，以一单蒂与皮肤相连。亦系正常皮肤卷拢构成，又称皮赘，一般较细小。其形成及治疗与桥状瘢痕相同。

不稳定瘢痕（unstable scar） 同萎缩性瘢痕。

瘢痕挛缩（cicatrical contracture） 该种瘢痕严重影响功能，多见深度烧伤创面未行植皮而自愈者。其挛缩引起各部位功能畸形，如睑外翻、唇外翻、颏胸粘连及各大关节屈曲挛缩畸形等。发生于儿童期可影响肌肉、肌腱、血管、神经的发育，还可引起关节僵硬、脱位、变形等。应尽早手术，彻底松解挛缩，使移位的组织复位，并妥善修复继发的手术创面。

瘢痕癌（scar cancer） 即瘢痕组织的恶性变。多发生于不稳定瘢痕，尤其瘢痕破溃后的经久不愈的溃疡创面。瘢痕癌多为鳞状上皮癌，少数为基底细胞癌。前者多为分化较完全的癌细胞，部分为角化的癌株。一般不易发生扩散转移，一旦扩张到正常组织，即迅速播散漫延并发生转移，区域淋巴结肿大。血行转移较少。手术治疗为主。早期彻底切除预后较好。有淋巴结转移者，应做淋巴结清扫术及化疗。

皮肤放射性损伤（radiation injury of the skin） 凡接触或应用放射线如 X 射线、r 射线等外照射时，在一定条件下，因电离辐射所致的皮肤炎症损害，称皮肤放射性损伤。

急性皮肤放射性损伤（acute radiation injury of skin） 多系在短期内接触放射线剂量过大，皮肤损害出现的较早。依其皮肤损伤程度分为 3 度。第一度，受辐射皮肤经过短暂的潜伏期，出现界限清楚的红斑，自觉灼热、瘙痒。数日后，红斑消退，出现色素沉着，皮肤干燥脱屑和暂时性脱毛。第二度，放射剂量较大，在较短时间内（3～4d），局部潮红，肿胀，出现水泡及大泡，糜烂渗液。自觉剧烈灼痛，继而结痂和脱屑。常伴永久性脱毛及皮脂腺和汗腺功能障碍。皮肤萎缩变薄，毛细血管扩张，色素沉着及瘢痕形成。第三度，放射剂量更大时，皮肤红肿，剧烈疼痛，迅速出现蓝紫色坏死，形成深浅不等的溃疡。局部淋巴结肿大，溃疡不易愈合。若能愈合，多遗留萎缩性瘢痕，毛细血管扩张，色素脱失或沉着。晚期仍会发生溃疡复发，可癌变。损伤严重时，可引起大血管闭塞，肢体发生干性坏死。

慢性皮肤放射性损伤（chronic radiation injury of skin） 多系长期小剂量反复接触放射源所致。潜伏期自数月至数年。其特点为炎症不显著，皮肤干燥萎缩，毛细血管扩张，或出现硬结性水肿，色素沉着，毛发脱

落，指甲变色变脆或脱落。病理学为显著的增生和变性改变并且有持久性、反复性和区域性等特征。放射性溃疡长期不愈，以及皮肤过度角化时有癌变的可能。

放射性皮肤癌（radiative skin cancer） 慢性放射性损伤致溃疡长期不愈及皮肤过度角化时可继发鳞癌，少数为纤维肉瘤，甚至可在职业性放射线接触或治疗性放射线照射后间隔数年至数十年发生癌变。

皮肤色素沉着（pigmentation） 人体皮肤色泽加深，它主要由于皮内黑色素细胞产生黑色素增加所致。皮肤表现为黑、蓝及褐色等变化。如由色素增多沉着所致的色素性疾病（雀斑、老年性黑斑等）。另外由皮肤其他病变，外伤后，感染后，药物和化学物质刺激及一些全身性疾病也引起皮肤色泽加深。游离植皮后，也多有色素沉着。

老年性色素斑（senile lentigo） 是一种单纯由色素增多沉着所致的色素性疾病，不发生恶变。它发生于中年和老年人的身体外露部位，如面、颈和手背等部。为多发散在、棕褐色、大小面积不等的小圆形、卵园形、或不规则形的平或略高于皮面的斑块。俗称老年斑。

纹身（tattoo） 通过一定手段将染料刺入真皮内，使其形成一定的图案。纹身分为专业的和业余的，专业纹身应用特定机器将特定医用染料刺入真皮上层，使其形成纹理清晰的不褪色的图案。业余纹身是用未消毒的尖锐的器械如针、笔尖等将日用颜料如墨汁等刺入表皮，真皮及皮下不等的深度，使其形成一些不十分清楚的图案。另外各种外伤也可使外界微粒侵入皮内形成不规则图案。纹身内的颜料是相当稳定的，远期很少起不良反应。

外伤性纹身（accidental tattoo） 外伤致体外微粒机械性侵入皮内使其形成不规则的图案。它常见于烟花和化学物质的爆炸伤及皮肤碾挫伤等。常伴有皮肤的擦伤、碾挫和撕裂伤。侵入皮内的微粒大小不等，进入皮内的深度也不等。已形成的外伤性文身，其治疗非常困难。如能在早期处理创伤时彻底清创，将伤口清洗干净，则不会发生外伤性纹身。

色素痣（pigmented nevus; pigmented mole） 是由通常含有色素的痣细胞所构成的皮肤常见的良性肿瘤。它除主要见于皮肤外，还可发生在粘膜表面。多发生于儿童或青春期。痣的大小形状不定，表面平滑度不一，可有毛亦可无毛，数目不定。颜色由黄褐、深褐到黑色，也可以是正常肤色。它长到一定程度后就停止发展，不会自然消失，极少数的色素痣可以演变成恶性黑瘤。色素痣的主要病理特征是含有黑色素颗粒的痣细胞。痣细胞显多角形，或卵园形，往往排列成行或密集成群而称痣细胞巢，按痣细胞在表皮真皮内的位置，痣可分为交界痣、皮内痣和混合痣3种，其中交界痣较不稳定。

皮内痣（intradermal nevus） 痣细胞和痣细胞巢位于真皮内，是成年人最常见的一类色素痣，可发生于身体的任何部位，但最常见于头颈部。临床上表现为由几毫米到几厘米，边缘规则，呈深浅不同的棕褐色以至漆黑，表面可有毛发，平坦或高出皮面，也或呈半球形或有蒂的损害，皮内痣一般不增大，不发生恶变。病理检查，痣细胞巢外围有胶原纤维束，无炎性反应。真皮上部有若干黑色素，真皮下部可见梭形痣细胞。有的皮内痣有角化过度和乳头样增生现象。

交界痣（junctional nevus） 痣细胞和痣细胞巢主要位于皮肤的表皮底层，在表皮和真皮的交界位置。临床表现由几毫米到几厘米直径大小深浅不同的褐色斑，一般平滑，无毛，也可稍高出皮面，能发生于身体任何部位。掌跖、生殖器之色素痣常属这一类，交界痣的痣细胞一般显舟形，常有黑色素，基底层也有黑色素。真皮上部常有噬黑素细胞。交界痣的痣细胞具有增大活跃的特性，称为交界活力，故有转变为恶性黑瘤的可能。

混合痣（compound nevus） 痣细胞和痣细胞巢在表皮深层真皮内均可出现。可能为交界痣向皮内痣演变的过渡型。临床上主要表现为，外观见色素痣的中心部位隆出皮面，常有毛发，为皮内痣的成分。其四周绕以平滑而色素弥漫分布晕，是交界痣的成分。交界痣的演变发生在幼年时期，故混合痣少见于成人，它也有恶性变的可能性。病理检查，在真皮上部的痣细胞通常呈舟形，含有黑色素，表皮内的痣细胞有时呈梭形，真皮下部的痣细胞也呈梭形。

巨痣（giant nevus） 巨痣是以病变的面积巨大而定义，不同部位痣面积的大小定为巨痣的尺度没有明确严格的规定。位于躯干肢体者面积超过 900cm² 即可称巨痣，而颜面部及手等特定部位，虽面积不足以上标准，因手术治疗技术复杂也可称为巨痣。巨痣可合并其他体表良性肿瘤及先天性畸形，因此巨痣病人应进行全面系统检查。巨痣的病理性质属于混合痣或皮内痣，有恶变的可能，甚至可发生在儿童时期。

蓝痣（blue nevus） 蓝痣包括两种类型：普通蓝痣和细胞蓝痣。普通蓝痣为灰蓝色小结节，边界清，生长慢，直径 2～6mm。细胞蓝痣为蓝色或蓝黑色较大之坚实结节，最常见于臀部和骶尾部，出生时即有，可呈叶状，女性比男性多。病理检查，普通蓝痣在真皮的中、下层可见长扁的黑色素细胞及噬黑色素细胞。细胞蓝痣则还有较大的圆形或梭形细胞岛，具有形状不同的胞核，病变组织可深入皮下脂肪层，细胞蓝痣可发生恶变。

良性幼年黑痣（benign juvenile melanoma） 它又称梭形细胞痣或上皮样细胞痣，并不十分罕见，常见于儿童，约 15% 见于青少年及成年人。最常发生于面部。损害常是一单个坚实的结节，早期生长很快，但不超过 1～2cm 大小。呈粉红色或紫红色的丘疹或小结，轻微外伤则引起出血和结痂，但很少溃烂。病理上，由梭形和上皮样的细胞构成，并可见巨细胞和多核细胞。随着肿瘤深层细胞的成熟，出现毛细血管扩张和间质水肿。色素少或不存在。

恶性黑瘤（黑色素细胞瘤）（melanoma） 恶性黑瘤是一种恶性程度极高的致命的皮肤恶性肿瘤，由表皮的正常黑色素细胞或原有的痣细胞发源而来，死亡率高、愈后不好。本病多发生于中老年人，男女无明显差别。分为三种基本类型：1. 恶性雀斑型黑瘤 此型通常发生于较高龄病人，面部常见。几乎都见于暴露部位。开始为一色斑，逐渐增大，一般恶性雀斑样痣存在 10～15 年，面积达 4～6cm 后才发生侵袭性生长。2. 浅表扩散型恶性黑瘤 中年以后 50 岁以上发病为多，可发生于身体任何部位。皮损较恶性雀斑小，通常皮损略隆起，形态不规则，色调多变而不一致。生长速度快，转移较早。3. 结节型恶性黑瘤 发病年龄较前二类早。可发生于身体的任何部位，尤以背部多见，开始为隆起的斑块结节或深在的结节，颜色多样，甚至无色极易漏诊。此型生长迅速，较早发生区域淋巴结转移，恶性程度最高。

血管瘤（hemangioma） 血管瘤是由新生的血管组织构成的先天性良性肿瘤，由胚胎血管内皮增生所致，多发生在婴幼儿时期，最常发生在头、面颈部，大部分发生在皮肤及皮下组织浅层。临床分为四种类型，即葡萄酒色斑、草莓状血管瘤、海绵状血管瘤和蔓状血管瘤，亦有介于这几种血管瘤之间的混合型血管瘤。临床上约 30% 的血管瘤在 7 岁以前有自愈的可能。

皮损病变的分次切除术（excision in stages） 由于良性皮肤病变区面积较大，一次全部切除不易拉拢缝合或引起周围器官的外形及功能的改变，便分几次切除，每次间隔至少 6 个月以上，这样病变周围正常皮肤弹性从紧张恢复到正常。总的来说这是一种利用皮肤的弹性，在牵拉后又能逐渐松弛的特点，而设计的治疗方法。

血管纤维瘤（angiofibromas） 为一种富含纤维组织的血管瘤

毛细血管瘤（capillary hemangioma） 为真皮内毛细血管的扩张迂曲而引起，依据临床所见形态的不同，又分为葡萄酒色斑和草莓状血管瘤两类。

草莓状毛细血管瘤（strawberry hemangioma） 本病为在真皮内由无数为胚胎内皮的毛细血管所构成，多数在出生时或生后即发现，常随年龄的增大而扩大。瘤体显突出于皮肤结节样肿物，呈鲜红色或紫色，皮肤表皮增厚并有皱褶或似疣状，形如草莓。瘤体边界清，质软，可压缩、压之褪色，生长速度快。

葡萄酒色斑（port-wine stain） 又称鲜红斑痣。病变周边清楚，大小不等，小者可由小的斑点至数厘米直径大小，大的可扩展至一侧头面部和躯干，呈鲜红或暗红色，压之不褪色，不高出皮面。病变可单发或多发，通常发生于面部一侧，可波及口腔黏膜或颈部，一般发展到一定程度就不再变化，或可向深部组织扩展。

海绵状血管瘤（cavernous hemangioma） 海绵状血

管瘤由扩大的静脉窦所形成，常位于皮下和黏膜下，也可侵入深层组织及内脏器官。常多发，形态不规则，瘤体呈结节状，表面高低不平，界限不清，触之柔软，似海绵，呈紫色或紫蓝色，有压缩性，瘤体内有时可触及较硬的静脉石，外伤或表面破溃感染等有时可引起严重出血。海绵状血管瘤常与毛细血管瘤同时存在。

蔓状血管瘤（cirsoid hemangioma; cirsoid aneurysm） 蔓状血管瘤又称蔓状动脉瘤，是小动脉和小静脉相互吻合短路所构成有搏动性的一种血管瘤，也可视为动静脉瘘和海绵状血管瘤的混合物。此型相对少见，多位于头颈部皮下组织，也可向深层侵及肌肉及颅骨，表现为局部稍隆起，皮色潮红，皮下可见念珠状弯曲粗大搏动血管，皮温稍高，有压缩性，听诊有持续性吹风样杂音，患肢常呈超常发育而增粗、延长，瘤体破溃可出现严重出血。

Sturge - Weber 综合征（Sturge-Weber syndrome） 此病由 Sturge 和 Weber 先后提出的，主要特征为沿三叉神经的上支和中支分布的面部血管痣、软脑膜血管瘤及青光眼，但青光眼之阳性率不到 1/3。主要临床表现为（1）面部血管痣（2）早期出现癫痫发作。(3) 面部血管痣对侧偏瘫和发育不全。(4) 颅骨 X 线片上有双边形钙化，同侧颅狭小症和颅骨增厚。此病与三叉神经关系密切，三叉神经支配区的皮肤血管痣具有脑膜同样病变的倾向，二者为同一神经支配。

混合型血管瘤（mixed hemangioma） 由两种类型血管瘤混合存在，而以一种类型为主。

血管瘤球（glomus tumor） 血管球瘤为源于神经肌性动脉球的良性肿瘤。神经肌性动脉球为真皮层内的正常结构，主要由连接于真皮内小动静脉间的一条血管及其分支组成。管壁除平滑肌外，还有较多的交感神经纤维和无髓鞘的感觉神经分布，并含有上皮样的血管球细胞。神经肌性动脉球由结缔组织囊包裹。血管球瘤好发于指（趾）甲床，无性别和年龄差异，一般单发，偶见多发。局部肤色正常或显蓝紫。瘤体为实韧或柔软的小结节，直径 1 ~ 20mm，最小者仅如针尖。在局部受压或温度改变时，可产生阵发性放射性剧痛，有触发点，轻微触压即可诱发疼痛。镜下见肿瘤为正常血管球的肥大性改变，含有较多的血管球细胞及无髓鞘神经纤维。

毛细血管型淋巴管瘤（capillary lymphangioma） 为由扩张的衬覆有内皮细胞的微小淋巴管所构成，多发生在皮肤真皮的深层或皮下组织，表现为群集、深在、张力性水泡。可发生于身体各部位，以股部、上臂和腋部常见，亦可见于面颈部，偶见于口腔黏膜。水泡内容似黏液，有时带血性，破溃后流出浆液性液体。通常表面光滑，但可呈疣状，柔软，稍有压缩性。此种淋巴管瘤多无症状。

囊型淋巴管瘤（淋巴水囊肿）（cystic lymphangioma） 又称囊状水瘤，多于出生时即已存在，90%在 2 岁前显现，无性别差异，最常发生于颈部。通常为多发性、张力性皮下组织肿块，但不能压缩，有波动感，透光性大，囊肿表面皮肤正常，与皮肤不粘连。囊壁薄弱，内有清澈的通常含白旦白或球旦白的草绿色液，抽出后不凝结，并非淋巴液。瘤体常进行性增大。当发生严重感染或大出血时，迅速增长膨大，而压迫呼吸道、消化道，以致呼吸障碍，吞咽困难，严重者致死。瘤体内壁衬覆单层扁平内皮细胞，其上可见有胚芽生出，其下方为结缔组织基质，囊内除含有胆固醇结晶的囊液外，还可包含淋巴结、肌纤维、栓塞的血管和筋膜碎片等。

纤维瘤（fibroma） 纤维瘤为源于纤维结蒂组织的较为常见的皮下良性肿瘤。由分化良好的纤维细胞和胶原纤维构成。发病无年龄和性别差异。肿瘤多为单发，大小不等。呈圆或椭圆形，有时显分叶状，偶见肿瘤逐渐增长突出皮面，甚或成为有蒂肿物。瘤组织中胶原纤维较少时，质地较软，反之则较实韧。通常无自觉症状。

脂肪瘤（lipoma） 脂肪瘤是源于成熟脂肪细胞所构成的良性肿瘤。它是最常见的皮下肿瘤，可发生于身体有脂肪组织的任何部位，女性多见，单发或多发，多发损害即“多发性脂肪瘤病”，可有家族史。脂肪瘤主要见于颈、肩、背、大腿等。圆形或分叶形，可对称性分布，也可任意分布，表面皮肤正常。质柔软，可以移动，有时有波动感，当用拇指和其他手指从两侧相向挤压时，有橘皮样征。脂肪瘤生长缓慢。除局部肿物外，多无自觉症状或有轻度疼痛。脂肪瘤位于皮下者，通常有完整包膜。位于深部肌间隔或肌

肉深层等部位，多无包膜。脂肪瘤尚可出现一些亚型，如血管脂肪瘤等，在临床上不易区别，但压之有疼痛。其血管含量多少可能与疼痛的程度有关系。

硬纤维瘤（desmoid tumor） 硬纤维瘤为好发于肌腱膜的良性软组织肿瘤，并不常见。多见于育龄妇女，病因与肌肉的创伤可能有关，如产程、剖腹手术中腹肌受牵拉损伤并产生血肿，都可能诱发本病。硬纤维瘤好发于腹壁，多见于脐以下腹部。源于腹直肌，肿块质实韧而硬度甚高，侵润性缓慢增长，表面光滑或呈结节状，境界不清，无包膜，可与腹膜粘连，除个别肿物增长较大后产生不适感外，多无其他症状。此肿块需与腹腔内肿块相鉴别，有时并需和局部炎症后的纤维组织增生性肿块相区别。详细追问病史，必要时借助纤维内窥镜及消化道系统检查，以助鉴别。硬纤维瘤可恶变为纤维肉瘤，但多无淋巴结及血行转移。显微镜下，硬纤维瘤为分化良好的纤维细胞和大量胶原纤维所构成，向肌纤维束间广泛浸润。多无包膜或无完整包膜。

神经鞘瘤（schwannoma） 发生于神经轴索鞘膜的雪旺细胞及神经束膜细胞。多见于周围神经干，如尺、桡、正中、坐骨神经等或其分支。肿物一般为单发，表面呈圆形、质实韧和有活动性。瘤体较小时，无自觉症状，但逐渐增长后，可由于其对神经干的挤压而出现疼痛或感觉障碍。另外有些位于皮下的表浅神经鞘瘤一般不能发现有与神经干的联系。神经鞘瘤有恶变的可能。病理检查见，肿瘤细胞呈梭形，紧密平行排列，呈栅状或旋涡状，细胞间有少量胶原纤维。瘤组织内不见有神经轴索结构。

神经纤维瘤（neurofibroma） 神经纤维瘤是源发于神经主干或末梢的神经轴索鞘的雪旺细胞及神经束膜细胞的良性肿瘤。常发生于成年人，多见位于皮肤及皮下组织，也可发生在胸、腹腔。单发或多发，大小不等，可呈凸出皮面的小结节状。有蒂或无蒂，柔软、边界不清，可重达数公斤向下悬垂如袋状。有时有局部压痛和感觉异常，表面皮肤有褐色斑块沉着，肿瘤可逐渐增大，融合成大片，常导致局部和邻近器官的垂坠变形移位，造成显著的畸形和功能障碍。表浅的神经纤维瘤有包膜，不发生恶变。较深而位于软组织内的神经纤维瘤，没有包膜者，于不断生长增大后有恶变的可能。

神经纤维瘤病（Van Recklinghausen disease; neurofibromatosis） 皮肤神经纤维瘤并伴有其他系统疾病，称为神经纤维瘤病。本病和遗传有关，具有家族倾向。多数幼年发病，常伴有智力迟钝、器官畸形及发育不全等。为累及皮肤组织、骨骼、中枢神经、内分泌多个系统的周身性疾病，皮肤组织的牛奶咖啡色斑和神经纤维瘤为本病的典型特征。

神经断端瘤（amputation neuroma） 又称截肢性神经瘤或外伤性神经瘤，是增生性的非肿瘤性肿块。神经被切断后，在断端形成一个疼痛性结节，瘤组织内含有神经轴索、神经鞘膜细胞、纤维细胞和致密的胶原纤维基质。结节周围有致密的纤维包膜，切面早期呈胶冻样，晚期呈旋涡状纤维样结构。

黄色瘤（xanthoma） 黄色瘤又称黄瘤病，简称黄瘤，为由充满脂质的组织细胞和胞浆内含泡沫的巨细胞所构成的良性肿瘤。黄色瘤主要见于皮肤，偶见于黏膜。一般呈黄色的平滑或稍隆起的斑块。可分为不伴有高血脂的黄色瘤，和伴有高血脂的黄色瘤两大类。

扁平黄色瘤（xanthoma planum） 黄色瘤的一种类型，为扁平或稍隆起，褐色或桔黄色斑块，好发于颈、躯干、肩和腋窝。常伴有高脂旦白血症。

结节性黄色瘤（xanthoma tuberosum） 黄色瘤的一种类型，好发于任何年龄，为扁平或隆起、圆形黄色结节，多局限于关节伸面的皮肤，常见于膝、肘关节。结节较硬，有群集和融合倾向。单发或多发，陈旧性皮损可纤维化，并失去颜色。本型体内有胆固醇及甘油三酯的脂质代谢改变。并可有动脉粥样硬化性心血管疾病。

皮脂腺囊肿（sebaceous cyst） 皮脂腺囊肿又称皮脂囊肿或粉瘤，系皮脂腺导管发生堵塞，分泌物潴留聚积，腺体逐渐胀大而形成。为体表常见的上皮性囊肿，可以发生在任何年龄，但以皮脂腺分泌旺盛的青春期多见，好发于头皮，颜面，颈胸，肩胛及阴囊等部位，位于皮肤浅层，豆粒，花生米大，球形或半球形，高出皮面，质硬，可移动，境界明显，多为单发，也可多发，易继发感染，形成脓肿，以至破溃，

组织病理改变：由数层扁平上皮形成囊壁、囊肿内含由皮脂细胞渐分解而成的无定形物质，还可有胆固醇及胆固醇结晶等，偶见钙化灶。

表皮样囊肿（epidermoid cyst） 表皮样囊肿又称角质囊肿，是由移位的皮肤表皮细胞碎片所生成的囊肿。多因外伤而致的表皮埋入所构成，好发于青年、儿童，老年人少见。通常多见于指端、手掌和足跖，偶见头皮、前额部，单个或数个。位于指端尤其是掌侧的囊肿，因组织致密、伸展性差，随着肿物的生长，可见深部骨面出现压迫侵蚀现象。囊肿生长缓慢，呈圆形，隆起，质软而有张力，表面光滑，正常皮色。囊肿与其表面皮肤无粘连，基部可以移动。除继发感染肿物增大而压迫周围组织疼痛外，并无不适，囊肿囊腔内容物为灰白色的干酪样分层角化物质及细胞碎片。

皮样囊肿（dermoid cyst） 皮样囊肿属于错构瘤，是由胚胎发育期偏离原位的皮肤细胞原基所构成的先天性囊肿，通常位于皮下，偶见于粘膜下。囊肿质柔软、有波动感，或质韧而有张力和弹性。体表各处均可发生，但常见于面部。一般多无临床症状，偶有压痛。位于皮下的皮样囊肿以眼周眶部和鼻根部多发，而粘膜下则多见于舌下和颏下等部位。囊肿生长缓慢，常为单发，直径很少超过2cm，局部表面皮肤正常，基底部可与下方组织粘连较固定，难以推动，并可造成深部骨面的压迹。囊壁中包含表皮附属器，囊内为干酪样皮脂物质、上皮碎屑、毛发、白色或黄色稠厚的液体等混合物所充满，无气味。

基底细胞癌（basal cell carcinoma） 基底细胞癌又称基底上皮细胞瘤，是源自表皮或其附属器的皮肤恶性肿瘤，由多潜能基底样细胞异常增生而形成，生长缓慢，极少发生转移。病因可能与过度日晒，X线过量照射、遗传等因素有关。多半发生于40岁以上男人，但也可出现于任何年龄的人，头面部最常见，但浅表型多见于躯干部，临床上最具特征性的表现是皮损周边可见珍珠样隆起，表面常见毛细血管扩张。根据临床特点常可分为以下几型：(1) 结节溃疡型；(2) 色素型；(3) 浅表型；(4) 硬化型。组织病理改变各型不同，但基本结构是由基底细胞样的瘤细胞聚集成团块或条索，团块或条索最外周一层的瘤细胞呈高柱状，整齐排列如栅，中心部瘤细胞形态多样，排列不规则，瘤块和瘤索间有不等量间质。基底细胞瘤经手术完全切除，可以治愈。

鳞状上皮癌（squamous cell carcinoma） 鳞状细胞癌又称棘细胞癌或表皮样癌，是源于鳞状细胞的皮肤癌，也可发生于黏膜，增长较快，易发生转移，恶性程度较基底细胞癌高。病因与局部长期经受慢性刺激有关，亦常发生于某些皮肤病基础上，如瘢痕组织，慢性溃疡，慢性放射性皮炎，日光角化病，寻常狼疮，红斑狼疮，黏膜白斑病，尖锐湿疣等。多半发生于中老年人，男性多于女性，好发于口唇，舌，手背，颈部，乳房，阴部，龟头等部位。早期皮损多是一红色丘疹状病变，基底较硬，其后逐渐增大成斑块结节，周围有硬化区，边界不清。表面常有溃疡，继发感染后可有脓性渗出物，伴有恶臭，临床表现可分为增殖型及侵润型，如发生转移则相应淋巴结肿大，如肿瘤直径大于2cm，发生转移的可能性明显增加。组织病理改变由棘细胞组成的团块或条索构成，细胞有不同程度的分化和间变。

头皮撕脱伤（avulsion scalp） 头皮全部或部分撕脱，严重的可连同耳、额部皮肤甚至连同部分眉毛、上睑等一并撕脱，有时颅骨骨膜也撕脱。它常发生于女性工人，违章操作，头发被卷入轧轮或皮带中而致。由于头皮血液丰富，受伤后有大量失血，易引起休克。或伴有颅脑损伤。应力争用显微外科技术回植。处理不当，可造成严重感染，以至败血症。或造成慢性溃疡，长期不愈，最后发生严重挛缩，可导致上睑外翻及面部其他畸形。头皮撕脱伤后常遗留永久性秃发畸形。

吻合血管的头皮再植（revascularized scalp replantation） 是头皮撕脱伤早期处理的一种方法，若撕脱的头皮较完整，又具有显微外科手术的条件可采取此法，先寻找出可供吻合的动、静脉，清创后，在手术显微镜下吻接动、静脉，有条件时应力争多吻合1～2条静脉。如血管过短也可用静脉移植方法。

颅骨外板凿除术（decortication of the outer table of skull） 是头皮撕脱伤晚期处理的一种方法，在颅骨外露时，在感染控制后，可凿除骨外板直达出血的创面，待肉芽组织逐渐增生覆盖整个颅骨后，再作游离植皮。也可在外板上多处赞孔，达到相同效果。

头皮缺损（scalp defect） 头皮缺损可分为先天性和后天性。先天性头皮缺损是一种罕见的畸形，原因不明，常合并有其他先天畸形，表现为局部凹陷，表面或被以薄弱的上皮、或为有血清或血清性渗出物的溃疡创面，损伤大小不等，多位于头顶部的中线上，一般为单发，个别的为多发。可伴有颅骨缺损。后天性的头皮缺损主要由烧伤，外伤，或感染所致。主要表现为早期头皮受损部位的不同性质的创面，晚期头皮处瘢痕形成及无发。

秃发（alopecia） 头皮全部或局部毛发脱失，主要分为：①斑秃，它是一种局限性斑状脱发，骤然发病，患者无自觉症状，患部皮肤光滑发亮，脱落的毛发下端变细，毛球显著缩小。周缘毛发松动易脱落。个别患者头发可全部脱光，严重时眉毛、胡须、腋毛、阴毛等均可脱落。本病病因不明，可能与精神、内分泌、感染、中毒或其他内脏疾病有关。本病可自愈，但常可再发。②男性秃发，多先从前额两角发际开始，逐渐向上扩展，以后头顶部毛发逐渐稀少，终而大部分脱落。枕部及两侧颞部仍保留正常的头发。秃发处皮肤光滑或遗留少量毳毛。无明显自觉症状。脱发速度和范围因人而异，大多数病程缓慢。③烧伤、外伤、感染及其他原因所致的秃发，形状多不规则，范围大小不定，秃发区多为不同性质的瘢痕，未损伤处一般为正常头皮。

有毛发皮肤环钻簇植法（punched hair-bearing skin grafting） 毛发移植的一种方法，是用一种特殊的旋转刀在正常头皮（多在顶、枕部）顺毛囊向下旋切达毛囊下，剪下形成一圆形带毛发皮肤，一般它约4~4.5mm大小，供区直接缝合。受区（秃发区）用约0.25~0.5mm大小转刀打洞，然后将已取下的带毛发皮肤移植到受区。移植后的毛发最初2~3星期假性生长，后开始脱落，大概持续2~3个月时间，然后开始正常持久生长，一般平均每月长1cm，6个月后可生长出满意的头发。

注意事项：①供区间隙不要太密，以相当取下的毛发大小为宜，以便留下的毛发能遮盖住供区瘢痕。②每次移植50~70个带毛皮肤簇为宜。③每次移植间隔不少于4个月。④受区间隙应相当于移植的带毛皮肤簇大小。⑤移植后定要理顺毛发方向。⑥受区如果为瘢痕，因为局部血循环不好毛发不易生长。

瘢痕性秃发（cicatrical alopecia of the scalp） 头皮无正常毛发，表面为不同性质的瘢痕。主要由于烧伤、外伤、感染等原因所致，形状多不规则，范围大小不定，未损伤处一般为正常头皮。

颞顶枕皮瓣（temporo-parieto-occipital flaps） 设计治疗男性秃发的一种弧、条状头皮瓣，它的区域位于颞顶枕部位，主要血供来源于颞部的颞浅动脉，顶枕为随意皮瓣，整个皮瓣宽约3.5~4cm，以利于供区直接缝合，长约25cm，以利于达到对侧发区。一般此皮瓣需两次延迟，每次间隔一个星期。第一次延迟是沿设计皮瓣两缘切开，第二次是掀开枕部皮瓣。多为两侧同时行颞顶枕皮瓣，向前上方额顶部交错移转，以修复男性秃发。

先天性颅骨发育畸形（congenital cranial developmental deformity） 颅部畸形的一种，表现为颅部的多种外形改变，胎儿颅内容物的发育、胎儿颅骨的发育和母体子宫内环境等因素影响胎儿的头颅的外型。如脑组织发育不良产生小头畸形，而过多的脑积水致头颅增大。胎儿在子宫内的不正常位置，可使脐带环绕颅面部，限制其正常发育以致颅面畸形。多胞胎婴儿头颅受挤压而变形，但出生后大多恢复正常。婴儿颅骨异常尚可继发于代谢异常，表现为骨软骨发育不良。

颅骨缺损（cranial bone defect） 多因严重的电击伤、Ⅲ度烧伤、外伤或头皮撕脱伤伴有严重机器碰击所致，表现为缺损区塌陷畸形，常合并有头皮等软组织损伤形成瘢痕粘连，另外可有脑部并发症，如脑震荡、脑水肿等脑组织损伤。

颅缝早闭（premature cranial synostosis） 是由于颅骨缝过早闭合所致，又称狭颅症。正常儿童颅缝是在出生后5~6个月开始有纤维性联合，前囟门在2~2岁半闭合。若颅缝过早闭合或囟门过早闭合，则可造成颅骨正常发育的障碍，导致本病的发生，产生颅骨，颅底以及眶面部的畸形，并直接限制了脑组织的正常发育，颅内压增高，中枢神经系统严重损害，造成严重智力低下，或失明等后果。

尖头畸形（turricephaly; tower shaped skull; oxycephaly） 是属于颅缝过早闭合的一种，是伴有进行

性冠状缝及矢状缝早闭所致。表现为尖形头颅及其他颅缝早闭症状。

尖头并指畸形（acrocephalosyndactyly; Apert syndrome） 是属于 Apert 症候群。表现见 Apert 综合征。

小头畸形（microcephaly） 为全部颅缝早闭的结果，表现为头颅小、大脑发育不良等颅缝早闭症状。

舟状头畸形（scaphocephaly） 属颅骨缝早闭的一种、由矢状缝过早闭合所致。表现为舟状头型及其他颅缝早闭症状。

眶距增宽症（orbital hypertelorism） 是指两眼眶间骨性距离的增宽。它是一种独立出现的先天性颅面畸形。正常眶间距离，女性约 25mm，男性约为 28mm。东方人眶距一般较西方人宽，30～35mm 间尚属正常。眶距增宽主要解剖异常是筛房窦的水平增宽，而且限于筛房的前部增宽，不涉及到后部的筛房和蝶窦。

Apert 综合征（Apert syndrome） 本病是常染色体显性遗传性疾病。一般为散发性。双亲尤以父亲往往年龄较大。主要特点为颅骨和面骨发育异常以及并指(趾)。又称尖头并指（趾）畸形。表现为，头形尖短、前额高耸冠状缝早闭，眼窝较浅，眼球突出，眼距增宽。鼻小而扁，呈钩鼻状。上颌发育不良，前突。并趾（指）多为左右对称，程度不等：皮肤愈合或完全性骨性愈合；部分或完全性愈合。此外掌骨较短、掌骨和桡骨可愈合，关节活动受限，还可伴有其他骨骼异常。可伴有食管闭锁、幽门狭窄、肺发育不全以及肾畸形等。患者有各种程度的智能障碍。

Crouzon 综合征（Crouzon syndrome） 本综合征是 Crouzon 于 1912 年首先报告的，故称 Crouzon 综合征。本病为常染色体显性遗传的原发性骨发育异常。主要表现为短头畸形、眼球突出、眼距过宽、伴外斜视；凹形容貌；上颌形成不良、上颌前突；鼻前弯成钩形且耸起，呈鸟喙状鼻；下颌骨初起可正常，但后来即突出于颜面部。畸形随脑之生长而增加，后期脑和视神经发生各种压迫变化，如压迫性视神经萎缩致视力减退等。

Treacher－Collins 综合征（Treacher-Collins syndrome） 本综合征由 Treacher 与 Collins 于 1900 年首先报告的，故称 Treacher－collins 综合征。又称面下颌骨发育不良。本病由胚胎 7～8 周间中胚叶第一鳃弓及第二鳃弓组织发育不全或发生异常所致，属常染色体显性遗传性疾病。主要表现为，下睑外眦部睑缘中、外 1/3 交界处出现切迹，睫毛、睑板腺、泪点等可缺如；下颌骨发育不全，偶见上颌骨发育差；耳廓与外耳道畸形，耳位低、传导性耳聋；巨口、口腔盖高而窄、齿列不整齐及咬合不全；鼻根高、额窦扩大、毛发异常发际下伸到颊部、口角—外耳间盲端瘘孔、其他骨骼畸形如颈椎畸形、偶见先天性心脏病、隐睾；患者智力多正常，身材正常；一般青春期面骨发育后畸形减轻。

颅骨骨折（cranial bone fracture） 颅骨分为颅盖骨和颅底骨两部分共同构成颅腔以容纳和保护脑组织。颅骨骨折可分为：1. 颅盖骨骨折：颅盖骨有三层，即外板、内板和两者之间的板障。骨折可分为线形骨折和凹陷骨折，有的骨折线可从颅盖延续到颅底。线形骨折临床上不易查出。凹陷骨折是指骨折碎片向颅腔内陷入的骨折，常呈粉碎性。骨折片可刺伤硬脑膜或血管，并挫伤和压迫局部脑组织。局部触诊可摸到凹陷，X 线平片可确诊。2. 颅底骨折：颅底骨结构复杂，有许多骨突起及血管神经通过的孔道，并包含有许多气窦。因此颅底骨折时容易伤及这些结构，而出现多种有定位价值的症状。引起这种骨折的暴力多较剧烈，所以常合并较重的脑损伤。如骨折处与外耳道或鼻腔相通，血液可外流，如硬脑膜破裂，尚可伴有脑脊液外流，称为脑脊液耳漏或鼻漏。

上颌骨骨折（maxillary fracture; facial bone fracture） 骨折多由强力撞击造成。因发生部位不同，常将其分为三型①上颌骨横断骨折。骨折线横贯上颌骨牙弓水平的上方，骨折段包括上牙槽、部分上颌窦、腭骨及蝶骨翼突的下部。②上颌骨锥状骨折。两侧骨折线对称，各穿越鼻骨根部。两侧上颌骨额突、泪骨、眶下缘、眶底、颧颌缝，顺上颌骨侧壁向后，通过翼板，至翼额突。③颅骨－面骨分离。骨折线通过两侧额鼻、额颌、额颧诸缝、筛骨、蝶骨、眶底，以致颜面中段诸骨与颅底完全分离，各骨之间也可能互相分离，呈粉碎骨折，为上颌骨骨折中最严重的一型。上颌骨折，除均有咬合错位外，因骨折线以下部分重力下垂，致显颜面中段增长。鼻出血。有颅面骨分离筛

板骨折者，可出现脑脊液鼻漏和复视等症状。

一侧颜面短小综合征（hemifacial microsomia syndrome） 本病是由第一、二鳃弓发育不良所致。主要特征为一侧面部组织器官发育不全。男女均可发病，表现为：1. 中耳畸形，外耳道闭锁，小耳畸形。2. 上、下颌，颞、颧骨发育不足，体积短小，面部表情肌萎缩，至一侧颜面萎缩。3. 面横裂、面斜裂等。4. 一侧舌、腭肌萎缩和腮腺缺如。以上畸形不一定完全出现。畸形随年龄增长而加重。

巨舌（macroglossia） 海绵状淋巴管瘤生长在舌体全层同时波及舌黏膜及肌层组织，致舌增大明显称为巨舌。

舌系带畸形（deformity of lingual frenum） 舌系带是位于口底前方舌尖下面正中的黏膜皱壁，初生婴儿口腔各部分的发育尚不完全，舌系带呈紧张状态，随着婴儿的生长发育，乳牙萌生，牙槽嵴生长，舌系带的附丽自然下降而逐渐松弛，舌的动度也就比较灵活。先天或后天口腔病变如唇、腭裂、外伤、肿瘤等均可致舌系带畸形影响舌动度。

舌系带缩短（ankyloglossia; tonguetie） 舌系带是位于口底前方舌尖下面正中的黏膜皱壁。如果婴儿上、下乳切牙已萌生，舌系带仍限制舌尖的运动，使其不能向前伸出口外，或前伸时舌尖部形成沟状，舌尖不能向上卷接触上前牙，为舌系带过短。

舌系带延长术（lenthening lingual frenum） 矫正舌系带过短的一种手术，一般有两种方法①横行切开舌系带至口底黏膜，切开后形成的菱形创面，纵行缝合。②在舌系带正中纵行劈开黏膜达肌层表面，然后左（右）侧上部向下以60度角切开黏膜，右（左）侧下部向上以60度角切开黏膜，这样形成两个黏膜组织瓣，Z-形交叉换位缝合使系带延长并防止再挛缩。

巨唇（macrocheilia） 海绵状淋巴血管瘤位于口唇部致高度肥大，称为巨唇。

先天性面裂（congenital facial cleft） 胚胎期形成面部的几个突起融合发生障碍，发育停滞、失常，而致颜面某些特定部位所遗有的裂，称为先天性面裂。先天性面裂，以眼眶为界分为：眼眶以上为颅裂，眼眶以下为面裂。胚胎发生上主要有：额鼻发育障碍、腮弓发育障碍、眼眶发育障碍和非典型面部发育障碍。临床上主要有4类：下颌突裂、鼻眶裂、口眶裂和口耳裂。

先天性唇裂（congenital cleft lip） 先天性唇裂可以单独发生，或合并腭裂，在先天性颜面裂畸形中最为常见，发病率为千分之一上下，男性多于女性，上唇多于下唇，单侧多于双侧，左侧多于右侧。唇裂分为：单侧裂、双侧裂和正中裂3类。

完全性唇裂（total cleft lip） 完全性唇裂是一种从红唇直达鼻孔基底的完全裂，外观畸形很明显，又分为单侧完全性唇裂和双侧完全性唇裂两种。单侧唇裂时，两侧唇组织向裂隙上方及两侧移位，门牙及牙槽脊常向外突出，此种类型常伴有牙槽脊裂，严重者还有单侧全腭裂或部分腭裂，鼻畸形也较重；双侧完全性唇裂，两鼻翼的位置都很平塌，鼻小柱短小或缺失，前唇亦异常。

红唇裂（vermilion cleft lip） 红唇裂为不完全性唇裂中最轻的一种，多为单侧，裂隙仅仅在红唇部。但在未裂开的白唇，上唇皮肤间仍可见一浅沟，该处皮肤毛囊及汗腺，色泽也异常，多数轮匝肌也未连合。

隐性唇裂（皮下裂）（occult cleft lip; subcutaneous cleft） 隐性唇裂是一种较轻的唇裂畸形，外表上基本看不出明显的裂隙，但在未裂开的皮肤白唇部，上唇皮肤间仍可见一浅沟，此沟在上唇运动时或触诊时较为明显。该处皮肤无毛囊及汗腺，色泽也异常，皮下口轮匝肌未连合。

不完全性唇裂（partial cleft lip） 是指裂隙未达鼻孔基底的唇裂。轻者仅为红唇裂开，但在未裂开的白唇，上唇皮肤间仍可见浅沟，该处皮肤无毛囊及汗腺，色泽也异常，多数轮匝肌也未连合。不完全性唇裂有单侧、双侧两种。

单侧唇裂（unilateral cleft lip） 单侧唇裂指唇裂的部位仅在一侧，左侧或右侧，其又分为单侧唇红裂、单侧不完全性唇裂和单侧完全性唇裂。

双侧唇裂（bilateral cleft lip） 双侧唇裂是指裂隙同时存在于上唇的两侧。双侧唇裂又分为双侧完全性唇裂、双侧不完全性唇裂和双侧混合性唇裂3种。

“吹口哨”畸形（whistle deformity） 修复双侧唇裂时，有些修复手术为了使前唇在手术后能够自由无阻地向下生长，常将前唇下部（包括前唇的红唇）完全保留，仅将前唇两侧的裂隙缝合。由于前唇的红唇甚薄，所以修复后的上唇即有前唇凹陷畸形。这种畸形亦称为“吹口哨畸形”。随患儿的生长发育，畸形将渐改善。

先天性腭裂（congenital cleft palate） 先天性腭裂是一种比较常见的先天性畸形。表现为上腭中线部位轻重程度不等的裂口。腭裂可单独发生，但多伴有先天性唇裂。根据裂开的范围，可分为软腭裂、软硬腭裂、单侧完全腭裂和双侧完全性腭裂。此外还有悬雍垂裂和软腭粘膜下裂。此类病人早期出现喂食困难、上呼吸道感染，稍大便出现语言困难。

单侧腭裂（unilateral cleft palate） 单侧腭裂是指裂隙偏于一侧的腭裂，裂隙侧的硬、软腭和悬雍垂均较健侧短小，该侧上颌骨的腭突游离，向上倾斜，与鼻中隔不接连，下鼻甲露于口腔。健侧腭突与鼻中隔相连。单侧腭裂又分为完全性和不完全性两种，其中单侧完全性腭裂是一种最常见的腭裂。此种裂隙常伴有牙槽脊裂和唇裂。

双侧腭裂（bilateral cleft palate） 双侧腭裂，裂隙呈丫型，在达门齿孔时，分向两侧，使前颌孤悬于齿槽裂隙中。此种腭裂的前颌与两侧牙槽脊不连而常呈现不同程度的前突，严重者可突过鼻尖，两侧腭突游离，与鼻中隔不相连，因而鼻中隔、下鼻甲均露于口腔中，鼻中隔的长度多较正常短而高。

完全性腭裂（total cleft palate） 裂隙从悬雍垂，经软腭、整个硬腭，达切牙孔（腭前孔），大多数包括牙槽裂，实际上牙槽脊裂几乎均伴有唇裂，因而此类畸形包括唇裂、牙槽脊裂和腭裂。

不完全性腭裂（partial cleft palate） 不完全性腭裂是指裂隙未达腭前孔的腭裂，不包括牙槽脊裂和唇裂，但两者可同时存在，即在腭裂与牙槽脊裂间还有部分完整的硬腭。主要包括悬雍垂裂、软腭粘膜下裂（隐裂）、软腭裂和软硬腭裂。

先天性面正中裂（congenital median facial cleft） 先天性面正中裂可见于颜面上部，也可见于下部。下部远较上部为罕见。上部正中裂为鼻中突和球突发育障碍的结果。裂始于上唇中央部红唇。轻型者，裂限于口唇。重型者，裂沿颜面中线由口唇向上延伸，还有鼻小柱、鼻尖的正中裂，鼻梁和眶距都较正常增宽，但两侧鼻骨间并无裂缝。口内，可见两侧中切牙之间的间隙增大，双重上唇系带和鼻棘，前颌骨分为左右两半。下部正中裂为两侧第一及其以下的鳃弓在中线部位互相融合失败的结果。裂始于下唇的中央部，轻型者裂局限于唇部。但大多数还包含下颌骨、舌以及颈前等部异常的多发重型畸形。

先天性上唇正中裂（congenital median upper lip cleft） 先天性上唇正中裂是指上唇正中的裂隙，裂隙程度轻重不一，不仅为红唇裂、皮下裂（隐裂）、上唇全层裂，也可伴有鼻裂，偶也可见鼻小柱、前颌及其上的牙胚、前唇系带均缺如，鼻中膈也短。

先天性下唇正中裂（congenital median lower lip cleft） 先天性下唇正中裂是指下唇正中部分或全部裂开的一种畸形。下唇正中裂和舌正中裂均系胚胎3~7周期间，两侧下颌突因故有部分或全部未接连所致，极为少见。前者可仅为下唇红唇裂，严重者，下唇、下颌骨和舌均裂，舌系带短缩，颈正中颏胸间多伴有一深在的索条状瘢痕。如形成舌的两侧结节自身发育异常还可形成分叶舌、巨舌症、小舌、无舌等。

先天性面斜裂（congenital oblique facial cleft） 面斜裂为胚胎时期侧鼻突和上颌突间上部未融合所致。为位于口腔与眶窝之间的颜面裂。多为单侧，偶见双侧。面斜裂属上颌骨骨性裂的一种，呈斜位，故称为面斜裂。裂隙自上唇经人中外侧至鼻底或经鼻翼外侧至骨性眶底中点，下眼睑也裂开，内眦韧带发育差，附着点下移，裂隙向上可累及上睑和眉毛的内1/3直延至前额。除口唇面颊的裂缝和下睑的局部缺损外，还可见有小眼球、眼球皮样囊肿、翼状胬肉等，以及泪道的异常。面斜裂可分为：鼻—眼裂、口—眼裂和混合型口鼻眼裂三类。

双侧先天性面斜裂（bilateral congenital oblique facial cleft） 为发生于两侧的面部斜形裂隙，一般是一侧裂隙明显、而另一侧则较轻。

鼻—眼裂（naso-ocular cleft） 鼻—眼裂又称为鼻—眶裂，其骨性裂位于侧切牙经梨状孔向上，有时上颌骨额突也缺如，故有时也称为鼻上颌裂。病人一侧面部自鼻翼至眼内眦角裂开，鼻翼软骨发育差或鼻翼软骨缺如，仅有侧鼻软骨。鼻中隔外露，鼻骨较高，下睑下移，内眦裂位于泪点内侧，内眦韧带发育差，附着点低，鼻泪管缺如，仅有反复感染的泪囊，泪溢，右上颌窦未发育，鼻面沟和面颊部皮肤和肌肉萎缩。

口—眼裂（oral-ocular cleft） 口—眼裂又称为口—眶裂，其骨性裂位于侧切牙与单尖牙间，上行在梨状孔外侧与眶下孔内侧之间，终于眶下缘和眶底内侧部，梨状孔完整。裂隙自唇弓人中嵴与口角之间经鼻翼外侧面颊部至内眦终于下睑泪点的内侧。由于眶底也裂，患者眼球明显下移，唇至眶的距离短缩，上颌窦缺如，鼻面沟和颊部皮肤薄而萎缩，肌肉缺如，泪溢，鼻泪管和泪囊等完整，但下泪小管受累。鼻翼完整、但较健侧小而高。

混合性面裂（mixed facial cleft） 混合性面裂一般指眶裂与鼻眶裂的混合型，其中双侧者畸形更为明显，常伴有唇、腭裂，上睑和眉毛中 1/3 也可有裂隙，鼻泪管缺失，泪溢，内眦下移，鼻翼、上颌窦缺如，仅有侧鼻软骨，裂侧皮肤和肌肉裂开或发育不良而萎缩。前颌突出，牙列畸形，外鼻较正常为小。骨性裂的位置与鼻眶裂相同。

先天性面横裂（congenital transverse facial cleft; oral - aural cleft） 面横裂系由于第一鳃弓的上、下颌突的一侧或两侧因故有部分或全部未融合所致，较为少见，可为单侧或双侧裂，以单侧男性为多见。裂隙始于一侧口角，向侧外方经颊部延伸，甚者裂痕可远至耳廓上方。裂的程度轻重不等，轻者表现为皮肤的沟状凹陷。重者裂入口腔，称为大口畸形。裂口止于嚼肌前缘，再继续以沟状凹陷向外方延伸至耳屏。患者可伴有嚼肌、上颌骨、颧骨、耳廓等发育不良的第一、二鳃弓综合征的颜面畸形表现。

口—耳裂（oral-aural cleft） 口—耳裂是指从口角至耳屏之间的裂隙，其胚胎原因为上、下颌突的一侧或两侧全部未融合所致。由于一侧或两侧口耳裂开，牙齿、牙龈等暴露，患者亦可同时伴有其他面部畸形。

口—下颌—耳综合征（oral-mandibular-auricular syndrome） 参阅“第一、二肋弓综合征”，这是类由于第一、二腮弓发育不良所引起的口角裂或面横裂，下颌骨发育不良，耳赘或小耳畸形，可同时伴有半侧颜面萎缩等其他症状。

第一、二鳃弓综合征（鳃弓综合征）（the first, second branchial arches syndrome） 第一、二鳃弓综合征，或简称鳃弓综合征，又称口—下颌—耳综合征，系由于第一、二鳃弓，和位于其间的咽囊和第一鳃裂，以及颞骨原基的发育不全所致的一系列症候群。畸形多发生于一侧，右侧常见。鳃弓综合征畸形，主要限于颜面的下 2/3 部位，表现为耳廓，中耳，上颌骨、颧骨、下颌骨、面肌、嚼肌、腭肌、舌、腮腺、颌骨等的发育不全，以及大口畸形，和第一鳃裂窦道等。主要有口角裂或面横裂，一侧颜面萎缩，外耳畸形，下颌骨发育不良或部分下颌支髁突和颧弓缺如，严重时患者可无腮腺和腮腺导管、三叉神经、面神经，肌肉可受累，同侧软腭和舌也可发育不良。如颞肌受累，喙突也相应改变。此外还有外眦裂等。由于骨骼和肌肉的缺陷，导致患侧颜面整体发育不足，呈现短小的形象，故又有颜面一侧短小综合征之称。

大口畸形（macrostomia） 上、下颌突的一侧或两侧因故有部分或全部未融合时，单侧或双侧出现仅限于口角的缺裂畸形。裂的程度轻重不等，轻者表现为皮肤的沟状凹陷，重者裂入口腔，此种口缺裂即为大口畸形。

眶内壁鼻截骨术（nasal osteotomy in orbital median wall） 为一种经颅外矫正程度较轻的眶距增宽症的方法。手术经鼻中线切口，截除中央骨块后，将眶内壁连同内眦韧带向内侧推移重新固定于适当位置。内移后所出现的骨缺损裂缝，用取自髂骨或肋骨的自体骨移植嵌入修复。

颅眶骨截骨术（subcranio - orbital osteotomy） 是一种经颅外矫正眶距增宽症的一种方法，适用于筛板位

置较高，无额部畸形且程度较轻的病例。手术在额鼻部筛板下方，截除位于中央两侧的骨块各一块；劈裂眶外侧壁并在眶底行截骨术，将所形成的呈U型的两侧眶底骨块向中线推移固定。

上颌骨膺复体（maxillary prosthesis） 膺复治疗是利用各种材料修复面部的缺损，以达到改善外表和恢复功能的目的。上颌骨膺复体是指利用膺复体修复上颌骨缺损的方法，主要用于修复以下四类缺损：1. 硬腭穿孔或口腔上颌窦瘘；2. 上颌骨部分缺损；3. 上颌骨一侧缺损；4. 上颌骨一侧连带眶下缘、颧弓以及眼球摘除的修复。使用原则如下：①年老体弱不能耐受多次或复杂手术修复的病人；②病人颌面部情况不利于外科治疗或肿瘤切除根治把握性不大时；③组织缺损过大或局部解剖过于复杂，整形手术不易达到目的时；④手术治疗与膺复方法同时并用时，膺复方法常做为外科整复的过渡阶段。

颜面多发骨折（multiple facial bone fractures） 颜面多发骨折是指颜面部多部位的、多发性的骨折，颅骨面骨分离，下颌骨折。这种类型的骨折一般需要用牙弓杆颌间固定加下颌及眶周骨折片间微型钛夹板内固定。

颌间固定（intermaxillary fixation） 颌间固定法是指将上颌或下颌牙列各自拴固，再将上下颌互相固定成一整体。一般常用方法有颌间拴丝或牙弓杆固定法。这是单纯下颌骨、上颌骨、或上下颌骨都有骨折时常规使用的外固定方法。

连接杆外固定（connecting rod exopexy） 这种固定方法为在骨折部位的两侧，经皮肤穿入钢钉，通过钉的皮外部分用螺钉及连接杆固定。此法仅适用于下颌无牙或不能作颌间固定的下颌骨骨折。

钢丝内固定（wired internal fixation） 此方法为通过开放伤口，或另作皮肤切口，在骨折线两侧钻孔，穿过细钢丝结扎固定。颜面中上部的骨折，复位后，应用此方法均能保持对位的稳固。

悬吊内固定（internal fixation with suspension） 一般用于上颌骨或全面部骨折。在行上颌骨牙弓复位，牙弓杆拴扎后，用钢丝将牙弓杆穿经皮下悬吊于眶缘或颧骨上。或穿经皮外悬吊于头部石膏绷带上。

颜面烧伤（facial burn） 颜面烧伤是指发生在面部的烧伤，其发生率远比其他部位高。颜面烧伤有4大特点：①颜面部皮下组织疏松，血管神经丰富，烧伤后疼痛剧烈，肿胀显著；②颜面部烧伤，即使不伴有大面积体表烧伤，也可能伤及呼吸道；③颜面部烧伤时，眼、耳、口等器官均受到不同程度的伤害；④小儿颜面部烧伤，常出现反应性高热、抽搐，并易发生休克，处理不当，即使烧伤总面积不大，也可引起死亡。

颜面烧伤瘢痕（facial burning scar） 颜面部烧伤瘢痕是指深度烧伤所遗留下来的面部瘢痕，引起不同程度的毁容畸形或功能障碍。主要表现是：增生瘢痕，挛缩瘢痕，器官缺损，这就需要后期修复。

面部皮肤分区（aesthetic unit of the face） 面部依其形态解剖可以分为额、上下睑、鼻、上下唇、面颊及颏等区，瘢痕切除植皮修复手术，应按形态解剖分区的原则进行。全面部瘢痕宜分次切除，每区各用完整的皮片移植修复。

皮肤磨削（dermabrasion） 皮肤磨削又名皮肤摩擦，是一种应用砂石轮、高硬度合金刚轮和金刚石轮将皮肤磨平的一种方法。它可以改善和消除因水痘、天花等后遗的豆状凹陷性瘢痕，因痤疮感染后遗的点状凹陷及丘疹状隆起的瘢痕，因皮肤感染或外伤所致的高低不平的局限性瘢痕，外伤性色素沉着（也称粉尘色），纹身，色素痣，毛细血管扩张，面部皮肤皱纹等。

化学性面部皮肤剥脱（facial chemical peeling） 化学性面部皮肤剥脱又称化学皮肤摩擦，是应用石炭酸或其他合剂造成面部表浅灼伤，以达到面部细小皱纹平服、色素去除等目的。

口周瘢痕挛缩（scar contracture around the mouth） 口周瘢痕挛缩是指口唇及其邻近部位的皮肤软组织外伤、感染，尤其是烧伤，创面愈合后所留的瘢痕，都可形成口周瘢痕挛缩畸形。由于致伤原因，损伤的部位、深度、范围，早期处置，和愈合情况的不同，口周瘢痕挛缩可以表现为口角歪斜移位、小口畸形及唇

外翻等不同情况。

口角移位（oral commissure displacement） 一侧口角因瘢痕牵拉向上或向下方歪斜或移位，常由于局部比较局限的损伤所致，还可由于受邻近部位如面颊部或颌颈部烧伤后所形成的面积较广而深厚的挛缩瘢痕的牵引所致。

口角瘢痕挛缩（oral commissure scar contracture） 口角瘢痕挛缩多继发于口周皮肤烧伤，或口唇黏膜较重的感染，或化学性损伤，或口周皮肤黏膜电烧伤，瘢痕挛缩。口角挛缩，可局限于一侧，但以双侧多见。表现为口裂缩小，重者状似鱼口，进食和语言功能都有严重障碍。

口角开大（commissurotomy） 口角开大即对口角瘢痕挛缩畸形进行矫正，主要有黏膜瓣法、唇红组织瓣法和方形口角法3种主要方法。

小口畸形（microstomia） 小口畸形即口裂比正常者较小，又称小口症。其原因可分先天性和后天性二种，先天是由于胎儿发育障碍所引起，严重者为无口症，即口腔完全闭锁；后天性小口症，最常见者为口周烧伤后瘢痕挛缩所引起，亦可由于外伤或肿瘤术后所造成。

唇外翻（lip ectropion） 由于局限性外伤瘢痕愈合后所形成的局部口唇轻度外翻，一般只表现为红唇缘的局部凸出不齐，口裂不能紧闭，外翻部呈切迹状缺裂。由于面部烧伤瘢痕挛缩引起的全部唇外翻最为多见。轻者，口唇闭合不全。中度者牙龈外露，语言饮食均感不便。重度外翻，发生于上唇，可部分或完全堵塞鼻孔妨碍呼吸；发生于下唇其功能危害更甚。

鼻唇沟皮瓣（naso-labial skin flap） 鼻唇沟皮瓣是一种蒂部可包含有面动脉的分支，以鼻唇沟皮肤为供区的局部皮瓣，此法适用于下唇烧伤后造成的组织损伤较深，且较局限的外翻畸形。虽然面部血运丰富，但在切取皮瓣时应注意皮瓣的长宽比例，如皮瓣过长，则仍需要对皮瓣加作延迟术。

颏颈粘连（mental cervical adhesion） 颏颈粘连常由颈部的增生性瘢痕所致，瘢痕面积较大，但仍限于颈部，颏部多亦受波及，形成下颌和颈部间的瘢痕黏结，致颏颈角消失。头上仰时可能出现下唇轻度外翻，和瘢痕对口角、鼻翼、耳垂、下睑有轻微牵扯，但低头时即均基本恢复常态。头部后仰和转动较受限制。

颏胸粘连（mental sternal adhesion） 颏胸粘连是一种典型的颈部重度瘢痕挛缩畸形。表现为下颌和胸壁间的瘢痕粘连，颏颈角完全消失，呈强迫低头姿态。下唇极度外翻，黏膜肥厚，牙龈外露，龈唇沟消失，致口涎持续外溢，胸前瘢痕因受唾液浸渍，常发生糜烂，甚至慢性溃疡，寒冷多风季节尤甚。

颜面老年性改变（face aging） 随年龄的增长，在颜面（还包括颈部）逐渐出现一系标志老年特征，属于正常生理进程的形态变化。主要表现为在皮肤上所出现的皱纹和皱襞的形成，皮肤、肌肉、筋膜松弛下垂，深部脂肪垫疝出及面骨的部分萎缩等。皮肤皱纹的形成，系由于表情肌收缩的结果。

除皱术（face lifting; facial rejuvenation; rhytidectomy） 除皱术又称颜面皮肤提升拉紧术或颜面皱纹襞舒平术，手术原则为切除多余的松弛皮肤，并将深部肌筋膜组织紧缩固定，以消除皮肤的皱纹和皱襞。其手术效果与面部的骨架有着密切的关系。

面部浅层表情肌腱膜悬吊（superficial muscular aponeurosis system suspension，SMAS suspension） 面部浅层表情肌腱膜又称面部表浅肌肉腱膜系统，简称SMAS，为面部由头至颈的一个皮下纤维膜状结构，它的上面有细腻的脂肪组织与皮肤相隔，下面有疏松结缔组织与深筋膜相隔。SMAS好像本身是面部表情肌肉的腱膜，将SMAS向后上方牵拉悬吊，可将这些表情肌拉向后方，因而能将其所形成的面部皱纹展平，这种方法即为面部浅层表情肌腱膜悬吊。

颜面痘痕（small pox scar on face; sequel of small pox; pock mark） 痘痕是天花的皮肤病损于恢复期痂皮脱落后所形成的为数众多的小圆形凹陷瘢痕。在面部，痘痕多分布在前额、眉间、两颊、口周和颏部。直径一般为2~3mm，深度多在2mm以内，或较浅而稀疏，或较深而密集。

面神经麻痹（面神经瘫痪）（facial nerve paralysis） 颜面神经麻痹简称面瘫，是指面神经由于先天性或后天性原因机能丧失，其所支配的面部表情肌发生瘫痪所呈现的面部畸形和功能障碍。一侧麻痹的面部畸形为该侧表情肌瘫痪后两侧肌力平衡失调所致的具有特征性的形态和功能失常：口角向健侧偏斜，患侧鼻唇沟变浅，患侧上下眼睑不能闭合等表现。

先天性面神经麻痹（congenital facial nerve paralysis） 先天性面神经麻痹即生来就有的面神经瘫痪，或为单侧，可见于第一、二腮弓综合征；或为双侧，见于Mobius综合征。

继发性面神经麻痹（secondary facial nerve paralysis） 继发性面神经麻痹又称为后天性颜面神经麻痹，多为肿瘤压迫侵犯、外伤或手术误伤和感染等因素引起，又可分为中枢性和周围性两类。

中枢性面瘫（central facial nerve paralysis） 中枢性面瘫即中枢性麻痹，多为颅内肿瘤压迫或脑血管意外的临床表现，也或为大脑炎、脑膜炎或桥脑出血性病变的后遗畸形。

周围性面瘫（peripheral facial nerve paralysis） 周围性面瘫即周围性麻痹，多为单侧，以自发性颜面神经麻痹即Bell氏面瘫最为多见，也或由于腮腺恶性肿瘤的压迫，外伤，或手术误伤面神经等原因所致。

Bell面瘫（Bell facial nerve paralysis） Bell面瘫为周围性面瘫中最常见的一种，多为单侧，为自发性颜面神经麻痹，寒冷和感染为其诱因，其原因可能是由于病毒感染，或其他原因如：腮腺炎、中耳炎、脑膜炎等。这种面瘫多发生于20～30岁男性，病起突然，常于晨睡方醒之际，发觉面部表情肌已经麻痹，并可伴有不同程度的耳内疼痛、眩晕、味觉丧失等症状。

眼睑闭合不全（兔眼）（eyelid dysraphism; lagophthalmus; hare eyes） 由于颜面神经主要是颧支麻痹而引起的下睑眼轮匝肌环形收缩不能，出现下眼睑松弛外翻，睑裂不能完全闭合，泪液外溢，称为眼睑闭合不全，又称为兔眼。

跨面神经移植（面神经搭桥）（crossing facial nerve grafting） 取1～2股腓肠神经，横跨过上唇皮下组织，吻合于健侧的颊支和患侧的面神经末梢之间，使健侧神经轴突沿移植神经生长到患侧，可使健侧的神经能支配患侧的肌肉，这种手术方法，称为跨面神经移植术，又称为面神经搭桥术。

筋膜条悬吊术（fascia strip suspension; fascia sling suspension） 周围性神经麻痹，经早期治疗后，长时间随诊观察，恢复不满意，或确认恢复无望的病例，可用静力支持和动力支持两类方法。静力支持法为：利用植入皮下的强韧筋膜条，牵紧瘫痪的部位，以达到颜面两侧在静止状态下的平衡对称，使畸形得到改善，但无自主表情活动。此型手术简便易行，效果也较可靠，故一般较常采用，这种方法即为筋膜条悬吊术。

咬肌瓣移转术（masseter flap transposition） 咬肌瓣移转术是一种利用带有血管、神经支配的咬肌肌束移转与口轮匝肌缝合，促使新的神经纤维长入已瘫痪的面部表情肌肉，使之逐渐恢复一定的收缩功能。为动力悬吊方法之一。此种方法主要用于恢复面下半部的活动，其主要缺点是需改用咀嚼运动来达到表情。

颞肌筋膜瓣悬吊术（temporal fascia suspension） 颞肌筋膜瓣悬吊术是一种利用带有血管神经支配的颞肌肌肉束前端所附的颞筋膜瓣与肉眦部眼轮匝肌缝合，为动力悬吊方法之一。此种方法主要用于恢复眼睑的闭合功能。

去神经肌肉游离移植术（free muscle-denervating grafting） 对于一些小而薄的片状肌肉，如预将其运动神经切断，2～3周后再行游离移植，使贴附在正常的肌肉上，则不仅易于存活，且能恢复一定程度的运动功能。这是由于截断神经后肌肉内各种酶的含量重新进行调整，降低了肌肉代谢中能量的需求，且各肌纤维周围的微血管网增加。这种方法称为去神经肌肉游离移植术。

游离移植又有植于患侧或健侧两种不同方式。

Mobius综合征（Mobius syndrome） Mobius综合征，主要表现为先天性两侧颜面神经和外展神经的不全或完全性麻痹，故又称为先天性两侧面瘫。还可能有四肢畸形，或其他颅脑神经的麻痹。临床检查，早期常

不易作出准确诊断。治疗以在学龄前完成为宜。可行筋膜条悬吊和嚼肌瓣转移术进行矫正。

进行性半侧颜面萎缩症（hemifacial atrophy; Romberg disease） 进行性半侧颜面萎缩又称 Romberg 病，为局限于一侧颜面部的皮肤和软组织或还波及骨和软组织的渐进性萎缩，属于组织营养障碍性疾病。女性多见，病因尚不明了。

刀痕（coup de sabre） 进行性半侧颜面萎缩患者，萎缩在中线部位截然而止，与健侧界限分明，有“刀砍一样的痕迹出现”，故称为刀痕，是具有诊断意义的特征。偶或伴有其他神经疾患，如 Horner 综合征、对侧皮质性癫痫、三叉神经痛等，多数病例经过 2～12 年后，渐趋稳定，不再进展。

Pierre - Robin 综合征（Pierre-Robin syndrome） Pierre - Robin syndrome 综合征为第一腮弓发育不全所致，表现为下颌发育低下—小颌形成，或发育正常的下颌的向后移位—缩颌，舌后坠，和经常合并的不完全性腭裂，或腭弓高耸等先天性综合畸形。

凸颌畸形（prognathia） 凸颌畸形是指颌骨向外突出的畸形，主要有三种类型：上颌前突畸形，为上颌过度生长所致，包括上颌骨水平方向上的过度发育及上颌骨在垂直方向上的发育过长两大类；下颌前突畸形，即下颌骨过分的向前突出以致造成前牙反颌，闭口不便以及容貌的破坏；和双颌前突畸形，即上、下颌前牙明显唇倾，开唇露齿（闭口困难或根本无法闭合）。

颊部软组织缺损（buccal soft tissue defect; soft tissue defect on cheek） 颊部软组织缺损是指颊部除骨组织以外的组织如：皮肤及皮下组织、肌肉组织、黏膜组织的缺损。依缺损深度分为 3 类：①颊缺损深度限于皮肤和皮下组织，表现为凹陷瘢痕畸形多由外伤或感染引起，一般无功能障碍偶见发生下睑外翻或口角歪斜；②缺损限于口腔黏膜，表现为颌间瘢痕挛缩，或并无骨性愈着的假性颞下颌关节强直，张口受限甚或牙关紧闭；③颊缺损呈洞穿性，口腔与外界直接相通。对不同类型的颊粘膜缺损，使用不同方法进行矫正。

颞下颌关节强直（temporo-mandibular joint ankylosis） 本症是指下颌运动功能受限或完全丧失，以致张口和咀嚼功能发生障碍者。可分为真性和假性两类。可局限于一侧或发生于两侧，可为不全性或完全性强直。症状从较轻程度的张口受限，饮食不便，直至严重程度的牙关禁闭，只能进流质食物，牙列不齐。语言功能一般无障碍。于儿童时期发病者，由于患侧下颌骨发育受阻，出现面部两侧不对称的继发畸形。双侧强直者，两侧下颌骨都发育不良，颏部后缩，表现为小颌畸形。

本症的鉴别诊断要点是：1. 单侧还是双侧；2. 是关节外还是关节内；3. 如是关节内，应区别单纯的颌间瘢痕挛缩，抑或并有骨性粘连，及骨性粘连的部位及分布等。

治疗原则是应尽早手术治疗。

真性颞下颌关节强直（true ankylosis of temporo - mandibular joint） 是颞下颌关节强直的一类，又称关节内强直。常由于儿童时期不慎跌倒，颏部着地，发生下颌骨髁状突骨折或关节盘损伤，未获得及时治疗而后逐渐形成；也可由于关节内或关节囊的感染性炎症如乳突炎、中耳炎引起的颞骨骨髓炎，或非感染性炎症如类风湿性关节炎造成的关节内及关节囊的骨性或纤维性粘连所致。

假性颞下颌关节强直，关节外强直（false ankylosis of temporo-mandibular joint） 是颞下颌关节强直的一类，又称关节外强直。是由于关节外围的软组织损伤，如皮肤烧伤、颊黏膜的电烧伤及化学物质烧伤、走马疳等原因导致组织破坏后所形成的颌间瘢痕挛缩，或下颌骨乙状切迹与颅底、喙突与颧弓、升支与上颌结节等部位间所发生的骨性愈着等所致。可伴有唇颊部软组织缺损。

下颌骨高位截骨术（mandibular osteotomy in high position） 本手术方法适合于病变局限于髁状突的关节内强直。通过耳前发际内垂直、水平或问号形切口，显露颞下颌关节，凿除与颞下颌关节窝相融合的下颌骨髁状突。

下颌骨中位截骨术（mandibular osteotomy in middle position） 本手术方法适合于除髁状突外，乙状切迹及喙突与颅底及颧弓间还有广泛骨质粘连者。通过沿

下颌骨升支后缘及下颌角部的切口，显露升支，在乙状切迹下方及下颌孔之间的部位，将升支截断。

下颌骨低位截骨术（mandibular osteotomy in lower position） 本手术方法适用于除髁状突的关节内强直和乙状切迹及喙突与颅底及颧弓间还有广泛骨质粘连外，还涉及升支和上颌结节间范围更为广泛的骨质粘连，或行其他手术后复发者。在下颌骨升支与下颌骨体交界的下颌角部截骨。

颞下颌关节成形术（temporo-mandibular arthroplasty） 是治疗颞下颌关节强直的手术方法，根据其截骨部位的不同包括了高位截骨术、中位截骨术和低位截骨术。手术注意：1. 保护面神经和颞浅、颌内血管及翼静脉丛；2. 下颌骨截骨须用筋膜或肌肉充填；3. 矫正可能出现的咬合畸形；4. 宜采用高部位截骨；5. 术后注意尽早功能锻炼。

下颌骨缺损（mandibular defect; loss of mandibular bone） 本症是指下颌骨的部分或全部缺损，常见原因为局部肿瘤切除后，也可因先天性或外伤后所致的缺损。修复时应注意在骨移植时要有良好的覆盖组织，并注意安装假牙。

下颌膺复体（mandibular prosthesis） 是指为维持正常的咬合关系以防止因瘢痕收缩导致健侧下颌骨向患侧和后侧移位、或年老不适宜行手术者，或不能即时行修复者，或手术修复效果不好者，或用此法可获得良好效果者，可用人工材料修复下颌骨切除后所形成的缺损。制作膺复体时注意：1. 尽量保持正常的咬合关系；2. 手术时要考虑膺复体固定的部位，固定处尽量保留正常牙齿，及时加深龈颊沟等。3. 行下颌骨体切除时应同时切断喙突。

部分眉缺损（partial eyebrow defect） 即眉毛的一部分因各种原因损伤而缺如。常见的原因有：1. 外伤，主要为烧伤引起；2. 眉部皮肤肿瘤切除；3. 其他如麻风、局限性脱发、梅毒等疾病。

完全眉缺损（total eyebrow defect） 和部分眉缺损的不同之处为眉毛全部丢失。形成的病因同部分眉缺损。

眉再造（eyebrow reconstruction） 指用整形外科的手术技术，将头皮游离或带蒂移植到眉缺损的部位，形成一新的眉毛。眉再造时需注意：1. 眉部毛发的方向；2. 眉的位置；3. 眉的形态；4. 眉毛的浓淡和疏密。眉再造常用的方法有：头皮全厚皮片移植术、岛状头皮瓣移植术、吻合血管的游离头皮瓣法、残眉推进术。

眉畸形，眉错位（eyebrow deformity; eyebrow displacement)） 常因局部皮肤组织在撕裂伤后，早期治疗不当，未能准确对接整齐精细缝合修复，造成错位愈合而成。手术只要将移位的眉复位即可。

睫毛缺损（eyelash defect） 指由各种原因所致的睫毛部分或全部缺损。常见原因：1. 先天性缺损；2. 外伤，如烧伤；3. 眼睑肿瘤切除后。常用的修复方法是游离眉毛或头皮条移植。一般仅修复上睑的睫毛缺损。

单眼皮（single eyelid; foldless eyelid） 一般多见于东方人。它的临床特征有眼裂短小、皮肤和皮下组织过多、眼轮匝肌较发达、眶隔脂肪较多、睫毛较少而短且垂直向下、睑板较薄和窄、内眦赘皮或两侧眼睑外形不对称。这些特征并不存在于每个患者，且每个患者两侧眼睑的表现也不一定一致。形成的机制为上睑提肌的部分肌腱没有止于上睑皮肤所致。

双眼皮（double eyelid fold） 表现为上睑皮肤有一个皱褶，且有：1. 整个上睑较薄；2. 上睑皮肤不下垂，睑缘全部可见；3. 眼裂比较长；4. 睫毛较长且密，平视时稍有上翻；5. 内眦呈尖角形，没有内眦皱襞。当然，双眼皮的各个特征也是因人各异的。形成双眼皮的机制为部分上睑提肌的肌腱止于上睑皮肤，故睁眼时，因上睑提肌腱的牵拉，而形成双眼皮。

双眼皮成形术（eyelid fold formation） 本手术指在上睑的合适部位用手术方法形成一皮肤皱褶。具体方法为：在上睑去除部分睑板前眼轮匝肌，并将切口处皮肤直接和睑板或上睑提肌腱缝合在一起，形成一定宽度的皮肤皱褶。此法适用于身体健康、精神正常、主动要求手术而又无禁忌证的单睑者。禁忌用于患眼病者、面神经异常者、眼球突出者、年龄过大者、要求不合实际者或家属不同意者。

上睑下垂（blepharoptosis; ptosis of upper eyelid） 本症是指当患者平视前方时，上睑不能充分提起，睑缘掩盖瞳孔的一部或全部。患者常耸额扬眉，甚至仰头而视，呈一特殊体态。可伴有患眼弱视、近视或斜视。临床上一般将其分为3类：先天性、获得性和假性上睑下垂。根据其下垂量而将其分为3度：下垂2mm以内者为轻度，下垂量3mm者为中度，下垂量大于或等于4mm时为重度上睑下垂。

术前应检查：1. 睑裂高度；2. 上睑提肌的功能情况；3. 额肌的功能情况；4. 内眦间距；5. 眼外肌的功能；6. 如怀疑有重症肌无力，应进行药物试验。

假性上睑下垂（pseudoptosis of upper lid） 是由于眼睑后支持组织缺少或对侧眼睑过高或上睑皮肤下垂过睑缘所致的上睑下垂。常见的疾病包括：无眼球畸形、小眼球畸形、眼球结核、对侧突眼、对侧眼睑位置过高、上睑皮肤松垂症等。

先天性上睑下垂（congenital blepharoptosis） 先天性上睑下垂一般是由于上睑提肌发育不良所致，也有部分患者可伴有神经支配异常。它包括单纯性上睑下垂、上直肌力减弱、睑裂狭小综合征、联动性上睑下垂（Marcus - Gunn综合征、第三脑神经上睑支配异常）和眼外肌纤维化病。本类疾病一般无家族遗传史。

外伤性上睑下垂（post-traumatic blepharoptosis） 是因颅脑或眼睑或眼眶等部位的外伤或外科手术致上睑提肌、不同水平的第三脑神经损伤或眼睑支持组织减少所引起的肌性、神经性或假性上睑下垂。

上睑提肌缩短术（levator resection） 这是矫正上睑下垂的方法之一。根据上睑下垂量，自上睑提肌止点始去除一定长度的上睑提肌腱，并将剩余的上睑提肌腱前徙到睑板，与之固定，从而达到矫正上睑下垂的目的。手术时要注意：1. 具备清晰的局部解剖知识；2. 手术径路：结膜径路或皮肤径路；3. 合适的上睑提肌腱切除量；4. 不要损伤额外的组织，造成不必要的损伤。本方法适合治疗轻、中度上睑下垂。

额肌瓣移转术（frontalis muscular flap transfer） 这是治疗重度上睑下垂或经其他方法治疗中度上睑下垂后复发性上睑下垂的方法。在患侧上睑绘出合适长度的重睑线和眉下缘的切口线。切开重睑线处皮肤，去除部分睑板前眼轮匝肌，止血。然在眶隔下用组织剪向上钝性剥离到眉下缘。沿眉下缘的设计线切开皮肤、眼轮匝肌眶隔，和形成的隧道相通。通过眉下切口，行额肌浅面的剥离，范围到眉上发际，宽约3cm。沿眶上缘切断额肌的下端2cm，然用组织剪在额肌下行钝性剥离，范围同浅面。夹住额肌，在其内侧用眼科剪剪断额肌到一定长度，使其能下旋到上睑板上缘为度。然后，引导额肌瓣通过眼轮匝肌下通道到上睑板上缘，用3-0线固定3针。此时注意要将上睑缘提到角膜上缘和保持上睑缘弧度自然。

临时性眼睑缝合（temporary lid occlusion suture） 本技术又称Frost缝线。用于矫正上睑下垂矫正手术中出现的暂时性睑裂闭合不全。具体方法：在下睑的中央，用一5-0缝线在距睑缘灰线外2mm处进针5mm后出皮肤，然后牵拉缝线，使上睑和下睑对合后，将线头用胶布固定在额部皮肤上。一般在术后3天将此缝线拆除。

额肌筋膜瓣悬吊术（frontalis fascia flap suspension） 适应征同额肌瓣悬吊术。和额肌瓣悬吊术的不同之处有：1. 仅作上睑重睑线切口，不做眉下缘切口；2. 在眼轮匝肌浅面形成一通道；3. 在眉区形成以额肌上部为蒂的2cm×2cm的肌筋膜瓣供悬吊用。

叉形额肌腱膜悬吊术（forked frontalis aponeurosis suspension） 本法与额肌瓣悬吊术的区别是：不做眉下切口，缩小额肌浅面分离范围，将额肌横切口下移到额肌和眼轮匝肌的交界处，免去额肌下分离和额肌两侧切口，将形成的额肌腱膜纵形切开，形成叉形额肌腱膜。这样达到减少手术对额肌的损伤，增强肌力，充分上提上睑，均衡地分散上提的拮抗力的目的。

阔筋膜悬吊术（fascia lata sling suspension） 本手术的适应征同额肌瓣悬吊术。于大腿外下1/3处切取宽1.5~2.0cm长3~4cm的阔筋膜片，并将其部分修成“U”或“山”形。然后显露睑板前面，将筋膜片与之固定三针，在眉上缘作2~3个小切口，显露额肌，经眼轮匝肌深处剥通隧道，将筋膜个臂引到眉上方，牵拉筋膜，使之以适当张力和额肌缝合。一般将上睑缘上提到瞳孔上缘即可。

异体巩膜悬吊术（heterogenous sclera suspension） 和阔筋膜悬吊术不同的是悬吊材料用的是异体巩膜。术后可能因异体巩膜的排异反应，可致局部形成肉芽肿；也可因其被吸收，导致上睑下垂复发，且出现的比率较高。

睑外翻（eyelid ectropion） 本症表现为睑缘和睑结膜向外翻转。可发生于两睑，更多见于下睑。眼睑外翻、角膜失去保护，易发生暴露性角膜炎。泪点离开眼球而发生泪溢；眼睑长期外翻，常伴有结膜炎，结膜可出现肥厚充血角化，眼睑出现变形；也常并发睑缘炎，使睫毛脱落。形成睑外翻的原因有先天性、痉挛性、老年性、麻痹性和瘢痕性五种，以后两种多见。

瘢痕性睑外翻（cicatrical ectropion of eyelid） 为睑外翻的一种，是眼睑和其附近皮肤受到破坏的结果，如烧伤、缝合不准确的裂伤、感染（或上颌骨骨髓炎）、肿瘤切除以及睑整形术时皮肤切除过多等。手术的原则是将外翻的眼睑复位。常用方法有：1. “Z”成形术或“V－Y”成形术，可用于矫正条索状的瘢痕或部分性睑外翻。2. 游离皮片移植术。3. 复合组织移植。适合于睑外翻伴有睑板缺损的病例。4. 骨、软组织移植。适用于因感染或外伤所致的伴有眶缘骨缺损的睑外翻。5. 皮瓣修复法。适合于伴有周围深部组织缺损的睑外翻。

瘫痪性睑外翻（paralytic ectropion of eyelid） 为睑外翻的一种，多见于面神经瘫痪。由于眼轮匝肌松弛和重力作用使下睑下垂和外翻，上睑也无力，失去瞬目反射，常引起泪溢和角膜炎。治疗此类睑外翻的方法有：1. 内眦成形术。可解除泪溢。2. 下睑悬吊术。是有效而多被采用的方法。悬吊所用材料包括阔筋膜条、颞肌筋膜瓣或异体筋膜等。3. Mclaughlin 外侧睑缘缝合术。于睑裂的外眦段，在上睑的内侧，自灰线始，切除三角形的睑结膜；下睑从灰线向外相应切除三角形皮肤，包括睫毛。用褥式缝合将下睑上提到上睑的内侧，使下睑睑板的前面与上睑睑板的后面重合愈着。

老年性睑外翻（senile ectropion of eyelid） 本症是由于眼轮匝肌的萎缩薄弱、张力减退，皮肤松弛，重力坠积下垂所致。又称松弛性睑外翻。可行眼睑紧缩术，即 Kuhnt-Szymanowski 手术矫正。经顺沿睑缘并越过外眦，稍向外上方延伸，再折向下方的切口，将眼睑剖开为前后两层，于后层上根据外翻的轻重程度，切除一底在眼睑具有适当宽度的三角形全厚组织块，即将创缘对接缝合。然后将前层向外上方牵拉，切除相应的三角形组织块缝合。

痉挛性睑外翻（spastic ectropion of eyelid） 本症多因眼球突出、结膜炎症或面神经病变等引起眼轮匝肌的紧张痉挛而致睑缘外翻。治疗在于消除导致眼球突出的因素，必要时可行临时性睑粘连术。

眼睑内翻（倒睫）（entropion of eyelid） 本症为睑缘向眼内卷转畸形。眼睑内翻后睫毛方向随之转向眼内，称为倒睫。睫毛磨损角膜，引起刺痛、流泪，久之，可因角膜损伤而影响视力，甚至失明。眼睑内翻有原发性和继发性两类。可单发于上睑或下睑。上睑内翻的后果较下睑内翻为严重。

原发性眼睑内翻（primary entropion of eyelid） 本症为眼睑内翻的一类，少见。由于先天性睑板发育不全，或靠近睑缘部分的眼轮匝肌肌纤维过度肥厚所致。睑板发育不全的内翻，须设法修复睑板。肌纤维肥厚的内翻，将局部肥厚的眼轮匝肌肌纤维并包括其外层皮肤切除缝合。

继发性眼睑内翻（secondary entropion of eyelid） 本症为眼睑内翻的一类，常见原因和相应的治疗方法有：1. 眼球后支持组织减少，如小眼球等，通常安戴假眼后即可；2. 眼睑皮肤过度肥厚，手术切除赘皮后缝合即可治愈；3. 眼轮匝肌痉挛，须解除痉挛因素即可；4. 睑结膜或结膜下瘢痕，如睑球粘连。解除瘢痕粘连即可。严重者可行 Hotz 手术，具体方法为：顺沿相当正常睑缘上皱襞部位作切口，根据内翻程度的轻重，在切口上缘切除一块宽度适当的梭形皮肤及位于其底层的眼轮匝肌，显露睑板，用刀将增厚的睑板组织削薄。缝合时，将创口近睑缘侧皮肤引入缝线，穿连睑板前层组织，再从另侧创缘牵出缝线。缝线暂勿结扎，待缝合完毕，再一一收紧打结。

退行性睑内翻（degenerative entropion of eyelid） 本症多见于老年人的下睑，因皮肤萎缩松弛，致下睑睑

板下缘失去正常皮肤张力的支持和限制，乃向前外方突出移位，因而睑缘向眼内倾倒。手术可采用眼睑紧缩术。

眼睑松垂症（blepharochalasis） 眼睑松垂症又称眼睑袋状畸形或老年眼睑皮肤萎缩症，属于老年的退行性变化，多在50岁以后出现。随年龄的增加，眼睑皮肤日渐萎缩松弛，皮肤与眼轮匝肌之间的纤维连接减弱，肌肉及眶隔筋膜的张力降低，以致眶内脂肪组织经眶隔的薄弱部位向外疝出。久之，可以导致上睑皮肤高度松弛下垂，严重者呈皱襞状遮盖睑缘，似倦怠欲睡之态。下睑多较明显，向前膨出如袋。本症也可见于年轻者，但一般有家族史。

眼睑松垂症可行眼睑整形术治疗。

眉松垂（ptosis of eyebrow） 眉部松垂是由于头皮和额部皮肤松弛所致。外侧眉部比内侧松垂要明显和出现较早。一般来说，眉部松弛程度和年龄成正相关，即年龄越大，松垂程度越明显。也有部分患者的眉部松垂是先天性的，这可能和局部的解剖结构有关，如皱眉肌肥大等。本症可用额部或颞部除皱术矫正。

老年性上睑赘皮去除术（blepharoplasty） 本手术用于矫正上眼睑松垂症。具体方法是：经与睑缘相平行的切口，切开皮肤和眼轮匝肌后进行剥离，显露眶隔筋膜。轻压眼球，使因卧位而退缩的眶内脂肪组织自然疝出，用止血钳夹住其蒂部后剪除之。然后，根据皮肤和肌肉的松弛程度去除一部分皮肤和肌肉，仔细缝合切口。手术注意：1. 彻底止血；2. 眶脂肪不要去除太多；3. 皮肤不能去除过多，以免出现睑外翻。

眼袋形成（baggy deformity of eyelid） 眼眶隔膜是连结睑板和眶缘之间很薄的一层结缔组织，它的作用是将眼睑与眼眶分开。下睑眶隔下方有内侧、中央和外侧三个脂肪囊，这些脂肪向外膨出，即形成睑袋。常见于中年以上者，也可见于年轻者，但一般有遗传史。

眶脂肪疝（herniated orbital fat） 睑板和眶缘之间有眶隔膜相连，它将眼睑和眼眶分开。上睑眶隔后方有中间和内侧二个脂肪，下睑有内侧、中央和外侧三个脂肪。当眶隔膜因先天性发育不良，可致相应的脂肪向外膨出，形成睑袋，即为眶脂肪疝，很少见。也叫真性眶脂肪疝，很少见。因老年所引起的眶隔膜松弛，致眶脂肪外突，为假性眶脂肪疝，较常见。

眼轮匝肌肥厚（hypertrophy of the orbicularis muscle） 眼轮匝肌肥厚多为先天性，一般无症状。睑板前眼轮匝肌肥厚的位置和外观与局部的眶脂肪有关，常表现为睑缘下的一横形突出的束带，微笑可使其更明显。眶隔前眼轮匝肌肥厚则使眼睑显得臃肿。睑板前眼轮匝肌肥厚可使得局部皮肤堆积，睫毛内翻，引起不适，是倒睫和原发性睑内翻的原因之一。手术主要是将肥厚的眼轮匝肌修薄或去除即可。

眼袋切除术（palpebral baggy excision） 先于下睑缘睫毛下2mm处画一切口线，内侧起自泪点稍外处，向外到外眦时应和外眦角鱼尾纹平行。手术在局麻下进行，按画线切开皮肤，用眼科剪在眼轮匝肌浅面向下锐性分离到眶下缘，再在距睑缘5mm处切开眼轮匝肌和眶隔，暴露内、中、外3个脂肪球，将多余的脂肪切除。注意止血。切除多余的皮肤后，缝合切口。术后局部适当加压。一般于术后第5天拆线。

眼球摘除术后眼睑内陷畸形（post-eviscerative endophthalmos） 本症也称为睑板上凹陷畸形，是因眼球摘除术后，眶窝内容物减少，而组成眶窝的四周骨壁不能变形，因此随着眶内容物的减少，发生眼睑向内塌陷的外形失常；且上睑提肌和上直肌失去眼球的承托，支点下移，致使原有的提睑功能，部分地转变为向内牵引的力量；此外，眶内残留的内容物，因失去和眼球的附着，因重力而向眶底坠积；眶内创面肉芽组织的生长和瘢痕形成和挛缩可使眼睑进一步后缩，加重畸形。此畸形可出现在上下睑，但以上睑为重和多见。

矫正的方法有：1. 增厚和加大假眼，适用于轻度的眼睑内陷畸形。2. 眶窝内组织植入充填法。可适用于所有眼睑内陷畸形。植入物可采用组织代用品或自体组织移植。

眼睑缺损（eyelid defect） 本症是指眼睑全层组织的部分或全部缺损，常可导致结膜或角膜的慢性炎症和泪溢等症状，影响视力。形成眼睑缺损的原因可分为两类：1. 先天性睑缺损：可能是由于胚胎期中胚叶的发育缺陷所致。本类畸形多发生在上睑。如为遗传所致，则可伴有眉畸形。2. 获得性睑缺损：多为外

伤，也可为眼睑肿瘤切除所致。一般本类睑缺损范围大而缺损组织多，修复较困难，要求比较高。

眼睑再造（eyelid reconstruction） 本技术包括部分或全部睑再造术。再造时须注意三部分材料的来源和设计：皮肤、睑板和结膜。同时要注意先天性和获得性睑缺损的差别。具体方法有：1. 游离植皮术。适用于仅为皮肤缺损的睑缺损。2. 带蒂或吻合血管的皮瓣移植术。适用于多层次或采用多个方法或大范围组织缺损。3. 睑板的修复。可采用邻近睑板连同结膜一起转移，或用耳廓软骨或鼻中隔软骨游离移植。4. 结膜层修复。对小范围的结膜缺损，可采用局部结膜瓣转移；如为整个眼睑的缺损，则可考虑用游离粘膜或皮片移植术给予修复。

选择手术方法时应了解：1. 缺损的长度；2. 眼睑缺损的原因；3. 是否有眼球，视力如何；4. 上睑还是下睑；5. 缺损长径的方向。

义眼（artificial eye） 义眼是指用人工材料制作的假眼球。适用于眼球因外伤、肿瘤等被摘除后或先天性无眼畸形的病人，可通过安装义眼改进或恢复外观。如伴有上下睑穹隆小或消失，或眼窝缩窄及眼睑凹陷等，须先行眼窝成形术。如眼外肌尚好可安装一硅胶或珊瑚石底座在眶内，再安置义眼。如眼球和眼睑均缺损者，可借助眼镜将膺复体固定。

眼睑肿瘤（eyelid tumor） 眼睑肿瘤可分为良性和恶性两类。1. 良性肿瘤。见于儿童者多为先天性，常于出生时即已存在，或在儿童时期、青春期出现。肿瘤可源于单一胚层或多胚层，前者如血管瘤、神经纤维瘤、色素痣等。后者如皮样囊肿等。见于成年的后天良性肿瘤较为少见，有黄色瘤、皮脂腺囊肿，以及由睑板腺、变异的汗腺等形成的潴留囊肿等，多位于睑缘，或向结膜突出。2. 恶性肿瘤。来源于上皮，常见于老年，无性别差异。多发生在下睑和内眦部，可能与长期承受眼镜的压迫和眼内分泌物的刺激有关。以基底细胞癌为常见，鳞状细胞癌次之，恶性黑瘤、睑板腺癌等偶见。对眼睑恶性肿瘤应尽早诊断和及时手术治疗，在彻底切除肿瘤的同时修复缺损。不宜采用放射治疗。

眼睑分裂痣（separated nevus of eyelid） 本症是眼睑部位的色素痣，它局限于上下睑，不论形状和面积大小，在闭眼状态下，上下睑色素痣互相接合组成宛如一块完整的病变，睁眼时则分为两半，故名。病变除皮肤外多波及睑缘和部分结膜。治疗时，或行保留睑缘和结膜病变的不全切除皮片移植术，或行完全彻底的切除后，再设法修复眼睑缺损。

眼睑撕裂伤（laceration of eyelid） 本症是因外力作用使得眼睑部分或全部撕裂所致的损伤。修复本症需注意：1. 局部彻底清创，去除异物和坏死组织；2. 修复断裂的精细解剖结构如睑缘、内眦或外眦韧带或泪管等；3. 如有睑缺损，尽量行一期修复；4. 创缘仔细对合。

泪道断裂（lacrimal duct break-down） 本症常由内眦部组织受到锐器穿刺切割，或钝器大力压砸撞击所致泪小管、泪囊或鼻泪管断裂。常见为泪小管断裂。临床表现为泪溢。

泪道再造（reestablishment of continuity of lacrimal system） 泪道再造的目的为恢复泪道的连续性。当泪道损伤时，应即时借助泪道探针的引导进行吻接缝合。因术后常易发生狭窄或闭锁，故宜在手术显微镜下操作，力求精密准确吻合，以提高术后通畅率。也可用特制探针引导，在切断内眦韧带，显露并切开泪囊的辅助经路下操作，将一条细聚乙烯管经由泪点插入泪小管并经泪囊、鼻泪管穿出鼻孔，以保持断端的对接，泪液的流通，和防止发生狭窄。待愈合稳定后拔除。如上下泪小管均断裂，用细聚乙烯管经上泪点，穿入上泪小管，绕经泪囊，通过下泪小管和下泪点穿出，并在位于泪囊部的细聚乙烯管剪一面向泪囊的缺口，使泪液流入泪囊。晚期泪小管的修复方法同上，但操作更复杂。

内眦赘皮（epicanthic fold） 内眦部皮肤由鼻侧向外扩展，形成遮蔽于内眦角前方的一片呈斜向或垂直分布的皮肤皱襞，称为内眦赘皮。临床表现为两侧内眦间距增宽，鼻梁平阔。可分为先天性和后天性两类。先天性内眦赘皮多有遗传因素，两侧对称，常见于东方民族。后天性内眦赘皮多为因烧伤、外伤、感染，或局部手术切口方向不当所形成的内眦蹼状瘢痕，故又称为瘢痕性内眦赘皮。以单侧者居多。由外伤所致者，有时还合并泪小管和内眦韧带损伤。

内眦韧带断裂（inner canthus ligament fragmentation） 内眦韧带断裂表现为内眦角向外并向前移位，外形较正常更显圆钝，泪阜、半月襞以及部分巩膜被外移的内眦所遮蔽。睑裂横径缩短。眼睑因韧带断裂后，失去与眼球保持密切贴合所需的张力，致泪点与眼球脱离，妨碍泪液正常循行，故即使并无泪道损伤也可发生泪溢。

内眦成形（inner canthoplasty） 本手术是矫正单纯内眦赘皮的方法。包括了“Z”成形术、对位双“Z”成形术和4瓣法（Mustarde手术）等，以将皱襞组织用于解除赘皮后创面的修复，并可避免局部的直线缝合，疗效稳定可靠。或可同时行内眦韧带的缩短术，可进一步提高手术效果。后天性内眦赘皮，因局部组织多不健全，故宜选用一般Z成形术方法，以免因切口复杂，形成的皮瓣多而小，易发生血运障碍；对瘢痕性的眦赘皮或可采用切除瘢痕后游离植皮，注意将创缘切成锯齿状。

内眦固定（inner canthopexy） 本手术方法是将内眦韧带断裂后移位的内眦恢复到原来的位置。手术方法是内眦部软组织的内眦成形术加上深部穿过鼻骨细不锈钢丝的内眦韧带固定术。如是泪嵴部位的鼻骨骨折，早期应将其复位并钢丝固定，晚期则应将移位的骨块凿断和复位，并用钢丝固定。

小眼球畸形（microphthalmia; microphthalmos） 本症是先天性畸形，常为单侧，双侧少见。临床表现为眼球小，眶部发育不良，眼睑窄小并向内凹入，睑裂短且可呈闭合状，或伴有上睑下垂。有睫毛和睑板腺等结构，泪点或有或无，有泪腺。结膜囊狭缩，无视觉功能。

无眼畸形（anophthalmos） 本症是先天性畸形，常为单侧，双侧少见。临床表现为无眼球，眶部发育不良，眼睑窄小并向内凹入，睑裂短且呈闭合状，常伴有上睑下垂。有睫毛和睑板腺等结构，泪点或有或无，有泪腺。结膜囊闭锁，无视觉功能。常合并有唇裂、腭裂、鼻裂、副耳、多指（趾）等先天性畸形。

眼窝再造（reconstruction of anophthalmic orbit） 本手术方法为：经切开、剥离、切除瘢痕等步骤，形成下至眶下缘，两侧越过内外眦角，向上也有适当深度的宽阔腔穴。为使假眼不致滑出，下穹隆部剥离的深度较上穹隆更为重要，应以显露眶下缘部的骨膜为准。剥离上穹隆部时不可过深，以免损伤上睑提肌。除睑缘和睑板部尚残留有正常的结膜需要保留外，应将所余支离破碎的结膜和瘢痕组织一起完全清除，力求松解彻底。腔穴内的创面很大，一般用中厚植皮术覆盖。注意行上下睑粘连术，要保留4~6个月。待再造的眼窝稳定后，可将睑缘的粘连解除，安装义眼。

睑球粘连（symblepharon） 指睑结膜与球结膜以至角膜间发生的粘连。常由溅入结膜囊内的化学物质或炙热的金属所引起；结膜和巩膜的裂伤也可导致粘连。病变的范围小的可仅局限于睑球的一部分，大的可累及上下睑甚至角膜；眼球活动也受到不同程度的限制，严重者可因两侧眼球活动不同步而出现复视，如出现角膜粘连，可影响视力。

治疗方法：1.“Z”成形术，用于部分粘连且呈索状挛缩者。2.局部睑结膜瓣移转术。3.结膜或粘膜片游离移植术。

眼窝狭窄，结膜囊狭窄（eye socket stenosis） 本症可分为两类：先天性和获得性。先天性眼窝狭窄见于无眼球或小眼球畸形，多为单侧，偶见双侧。小眼球无视觉，上下眼睑、睫毛、睑板腺、泪点、泪腺等解剖结构均存在，但发育不良，眼裂狭小，不仅眼窝狭窄，眶窝大小也显不足，或见上睑下垂。可合并唇裂、腭裂、鼻裂、副耳、多指（趾）等畸形。获得性眼窝狭窄以外伤为常见原因，如烧伤和爆炸伤等，也可由于严重感染如全眼球炎、眼眶蜂窝织炎、上颌骨骨炎等及眶部肿瘤行放射治疗后所致。获得性眼窝狭窄常伴有局部解剖结构的移位或缺失。

对先天性眼窝狭窄者轻者可行眼窝扩张法，对严重者或获得行眼窝狭窄者则需行眼窝再造术。

眼窝闭锁（eye socket atresia） 本症是眼窝狭窄的最严重表现，特点是结膜囊消失，故无法置入假眼。治疗时需进行眼窝再造术。如是外伤所致，可能需同时行内外眦成形术等。

眶底骨折后畸形（deformity after orbital fracture） 本症主要表现为眼球的内陷和向下移位。这是由于眶内脂肪组织经眶底的骨折裂缝向上颌窦内脱垂，眶底

塌陷，以及眼球受嵌入骨折部眼肌的向后下方牵拉等因素所造成。眼球内陷显著时，还可以出现假性上睑下垂、上睑睑板上凹陷增深、睑裂横径缩短等畸形。

功能障碍表现为复视。主要系由于包括下直肌、下斜肌，还有韧带、筋膜和骨膜等软组织嵌入眶底裂缝，肌肉活动受到牵制所致；也可因下直肌、下斜肌等肌肉的神经损伤，肌肉瘫痪，导致上下眼外肌肌力的平衡失调，眼球的转动受到妨碍，造成视轴偏斜，出现复视。

手术时，经下睑结膜切口，充分显露眶底。彻底解脱嵌顿的组织。还纳疝入上颌窦内的眶内脂肪组织，并修复眶底，封闭眶窝与上颌窦间的通路。

眶底爆裂骨折（blowout fracture of orbital floor） 本症是当眼部为弧面直径大于5cm的钝器，如球类或拳头击中时，眼球及其他内容物迅速向较狭小的眶窝后部移动，眶内压力突然急剧增加，致使眶底的最薄弱的部位破裂发生骨折。而睑缘可以无损伤，眼球受眶缘坚强骨架的保护，可能尚较完好。伤后，如在1周内未能及时作出正确诊断，进行适当治疗，如开放整复，将坠入上颌窦内的组织还纳入眶内，经下鼻道用碘仿纱条填塞上颌窦等措施。则两周后，即可因组织错位愈合而呈现眶底骨折后畸形。

先天性小耳畸形（congenital microtia） 先天性小耳畸形表现为皱缩而无耳廓形态的小块软骨团和外形较正常但向前上方移位的耳垂。无外耳道和鼓室，且听骨发育不良，存在听力障碍。常合并同侧颧骨、上颌骨、下颌骨发育低下，或严重程度不等的面神经瘫痪，形成第一、二鳃弓综合征。畸形轻者耳廓的形态近似但明显小于正常。其发病率约为1:20000。多为单侧，单双侧之比约为8:1。

无耳畸形（anotia） 无耳畸形很少见，表现为耳廓部位平坦，无耳廓或残耳组织存在。其他并发症状同小耳畸形。

全耳廓再造术（total ear reconstruction） 全耳廓再造术即是通过外科手术的方法，利用自体肋软骨雕刻成支架，用局部皮瓣、筋膜瓣和移植皮片包裹支架，重建耳廓。主要用于先天性小耳畸形的治疗，一般年满4岁时耳廓的发育已达成人的85%，但为能取得足够体积的肋软骨用于制作耳廓支架，所以7岁时才可修复。全耳再造术的基本要求是，再造耳的大小、位置、轴向、耳颅角等方面，与健侧相比大致对称，并具有明显的耳轮和耳甲腔。现代的方法主要有两种：一期法全耳再造术和二期法全耳再造术。一期法即一次手术同时完成患侧耳区皮瓣和筋膜瓣的掀起，肋软骨支架的制作移植，耳后面和乳突区的植皮，以及耳垂的复位，耳屏耳甲腔的重建。二期法，第一期手术耳垂复位，患区皮下埋植扩张器。皮肤扩张后，行第二期手术—去除扩张器，形成皮瓣和筋膜瓣，制作、移植肋软骨支架，再造耳后面及乳突区植皮。

支架（framework） 具有一定的强度和硬度，能够植入体内替代骨或软骨起支撑或使表面形成一定轮廓形态的结构。根据材料的不同，可分为生物性和非生物性支架。生物性有同种和异种之分。同种还有自体和异体之分，如异体软骨、自体骨支架；异种的如小牛鼻中膈软骨支架。非生物性的如硅胶支架、羟基磷灰石支架、钛支架等。根据用途可分为鼻支架、耳支架等。

先天性大耳畸形（congenital macrotia） 先天性大耳畸形表现为耳廓的过度发育，较正常明显增大，但耳廓各部位形态基本正常匀称。此种畸形非常少见。

耳廓缩小成形术（reductive otoplasty） 耳廓缩小成形术用于大耳畸形的矫正，也用于全耳再造术后，当修复的耳廓小于健侧，为对称目的而行健侧耳廓缩小术。缩小术有多种术式，基本原则为同时缩小长度和宽度，以免耳廓变形。耳轮部尚需注意避免直线缝合，以防因瘢痕收缩耳轮缘出现小切迹。

先天性招风耳畸形（congenital bat ear deformity; outstanding ear） 先天性招风耳是一种较常见的先天性畸形。正常人耳廓与颅侧间夹角—耳颅角为30度左右。招风耳则表现为耳颅角明显扩大，约成90度，耳廓显著向外侧横向突出，尤以上部分为重，所以又称横突畸形。畸形还包括耳舟耳甲角度过大（正常约90度），相应的对耳轮及其后脚消失或不明显，耳廓上部呈扁平状。少数招风耳单纯由于耳甲后壁过高所致，而舟甲角无明显异常。大多数情况以上两种因素同时存在。畸形多为两侧，也有只见一侧。一般主张手术治疗。手术年龄5~6岁为宜。

先天性贝壳状耳（congenital shell ear） 先天性贝壳状耳，其上部分呈现平整的弧面薄片，无应有的卷曲和凸凹形态。具体表现耳廓失去耳轮、对耳轮、对耳轮脚、三角窝和舟状窝所构成的正常外形。采用手术治疗，其原则主要修复耳轮、对耳轮和对耳轮脚。

先天性隐耳（袋状耳）（congenital cryptotia; pocket ear） 先天性隐耳又称袋状耳，常为两侧。畸形表现为耳廓上端软骨隐入颞部头皮皮下，紧贴颅骨侧，该部耳廓前侧面皮肤与头皮相连构成一个平面，无耳上沟存在。埋入部分可用手提起拉出，但松开后即缩回原位。另外，常存在耳廓上半部宽度不足，上部耳轮呈锐角卷折，舟状窝发育不良。采用手术治疗，将被束缚而隐入皮下的上部耳廓软骨彻底解脱出来，出现的创面宜运用局部皮瓣和游离皮片联合修复，避免单纯用皮片移植后期皮片收缩致耳廓变形。

先天性猩猩耳（congenital pongo satyrus ear） 猩猩耳系先天性畸形，表现为耳轮上部呈角状突起，耳轮卷曲不全，缺乏正常的圆滑弧形结构，无明显耳轮后脚。

先天性杯状耳（垂耳）（congenital cup ear deformity; lop ear） 先天性杯状耳又称垂耳，为先天性发育畸形，表现为耳廓上部耳轮和耳舟向前下方倾倒、垂落或卷曲，致耳纵向长度缩短，耳廓上极高度降低，对耳轮和对耳轮脚平坦。轻者，只局部耳轮增宽，向前下方呈锐角弯曲。重者，耳轮缘弯向耳甲腔，对耳轮及其后脚发育不良，耳廓呈杯形，称为杯状耳。最重者，耳廓卷缩呈管状，称为乌蛤壳状耳。畸形是由耳廓周缘的长度不足，出现紧缩所致，所以统称该畸形为环缩耳。

先天性耳前窦道（congenital preauricular sinus） 先天性耳前窦道偶可见，系由于胚胎期间，第一、二鳃弓上的三个耳丘互相融合不全所致。窦道口常位于耳屏前或耳轮脚附近，但也可位于耳周的各个部位。可为单侧或双侧。窦道有一个或两个外口，经皮下向内下方深入伸展。窦道的盲端以纤维组织与耳廓软骨或外耳道软骨或骨壁相连，或向下至腮腺筋膜。管道内壁为复层鳞状上皮，有毛囊、汗腺和皮脂腺等组织。管道内易存留分泌物，常继发感染。耳前窦道的治疗，即手术完整切除窦道。

先天性耳前瘘管（congenital preauricular fistula） 先天性耳前瘘管，其发病机理同耳前窦道，但与耳前窦道相比较少见。临床症状和表现基本一致，只是耳前瘘管其管道存在内口，常与鼓室或咽部相通。治疗亦需彻底切除。

外耳道狭窄（stenosis of external auditory meatus） 外耳道狭窄，一般局限于外耳道口部位，多数由于外伤或感染造成局部发生瘢痕挛缩所致。治疗方法是切除瘢痕，彻底松解挛缩，创面采用中厚皮片覆盖，并置放橡胶管于重建耳道内至少半年，以防止皮片和周围瘢痕收缩使狭窄复发；也可应用局部皮瓣移转和皮片移植相结合方法治疗，减少狭窄复发的机会。

外耳道闭锁（atresia of external auditory meatus） 外耳道闭锁分为完全性闭锁和不全性闭锁。前者常见于先天性小耳畸形，后者多由瘢痕挛缩所致。完全性外耳道闭锁如为骨性闭锁，多伴有小耳畸形、中耳和内耳发育不全，需由耳科医生参加治疗。瘢痕所致的不全性闭锁治疗方法同外耳道狭窄的治疗。

外耳道成形术（external auditory meatoplasty） 外耳道成形术主要包括外耳道狭窄和外耳道闭锁的矫正和修复。方法是切除瘢痕，彻底松解挛缩，用内嵌法将中厚皮片覆盖创面，并置放橡胶管于重建耳道内至少半年，以防止皮片和周围瘢痕收缩使狭窄复发；也可应用局部皮瓣移转和皮片移植相结合方法治疗，减少狭窄复发的机会。

耳廓外伤（auricular injury） 耳廓突出于颅侧，位置显露，易受外伤，主要有挤压伤、撕裂伤、撕脱伤、切割伤、咬伤、烧伤、烫伤、冻伤等。

耳廓撕脱伤（ear avulsion; auricular avulsion） 耳廓撕脱伤系指耳廓受外力的牵拉撕扯而致其部分或全部脱离肌体的一种损伤。视脱落组织的损伤程度和体积大小，行游离原状再植或加以修改后再植，条件允许时，体积较大的脱落耳廓可通过小血管吻合技术再植，但难度很大，成功率低。

耳缺损（auricular defect） 耳缺损是指因外伤或感染等原因致耳廓部分或全部缺损。根据缺损的大小、

部位和局部组织情况，选用适当的手术方法。有直接缝合法，适用于较小的缺损；耳轮推进缝合法，适用局限于耳轮部较小的缺损；局部皮瓣法；耳廓复合组织游离移植法；皮管移植法常用于后期修复；全耳再造术用于耳廓全部缺损的后期修复。

义耳（artificial ear） 义耳一般用硅橡胶或塑料制成。安戴义耳，关键在于稳妥固位。现在常用的方法是乳突上植入钛桩固位。

耳廓部分缺损（partial ear defect） 耳廓部分缺损，致病原因主要为外伤或感染。其治疗方法可参照“耳缺损”。

耳垂缺损（ear lobe defect） 耳垂缺损是局限于耳垂的耳廓缺损。主要由外伤所致，切除穿耳孔后并发的瘢痕疙瘩时也偶致耳垂全部或部分缺损。常用局部皮瓣自相折合修复耳垂缺损。

耳廓复合组织游离移植（auricular compound tissue grafting） 耳廓复合组织游离移植，即切取一部分耳廓组织（包括耳软骨及一侧或两侧皮肤）移转修复其他部位的器官组织缺损。主要用于鼻翼、眼睑和对侧耳等缺损的修复。

菜花状耳（cauliflower ear） 菜花状耳，多为受挤压或捻挫等闭合性创伤后，在软骨膜与软骨间形成血肿，或在烧伤等耳疾的治疗中继发化脓性感染形成软骨膜炎又未得到有效的治疗所致。因瘢痕组织挛缩，以及软骨坏死等病理改变，使耳廓皱缩并增厚，丧失正常解剖形态。表面呈现无数不规则突起和皱褶，似菜花状，故名。触之硬韧，伴有压痛。菜花状耳的治疗比较困难，一般于感染治愈后半年左右根据局部条件制定手术方案。

先天性鼻裂（congenital cleft nose） 先天性鼻裂系在胚胎发育期间，某些相关的颜面突未能正常融合所致。可分为鼻正中裂和鼻侧裂。

先天性鼻正中裂（congenital median cleft nose） 先天性鼻正中裂是先天性鼻裂的一种。系在胚胎发育的第5~7周期间，鼻中突及其下端所分化出的两个球状突，未能在中线部位正常融合所致。常为颜面正中裂畸形的鼻部表现。畸形程度轻者，表现为鼻小柱和鼻尖增宽，中线处有沟形凹痕，两鼻孔距离增大，鼻翼软骨和鼻侧软骨向外侧移位。程度重者，鼻下部完全分裂成较为对称的两半，两鼻孔远离，鼻梁宽平，眶距增宽。另可见鼻中隔增厚或为双鼻中隔。

先天性鼻侧裂（congenital lateral cleft nose） 先天性鼻侧裂是先天性鼻裂的一种。系在胚胎发育的第5~7周期间，鼻侧突与上颌突融合障碍所致。常为先天性颜面斜裂的鼻部表现。多发生一侧，偶见两侧。表现为鼻翼局部的全层裂口，并伴鼻翼的变形和移位。

先天性鼻后孔闭锁（congenital atresia of posterior naris） 先天性鼻后孔闭锁，系在胚胎第7周时，分隔原始鼻腔与原口间的颊鼻膜未能如期破裂、吸收形成鼻后孔所致。可为单侧或双侧、完全性或不全性闭锁，可为膜性闭锁或骨性闭锁。部位在硬腭后缘的上方。闭锁的厚度1~10mm不等。女性多于男性，单侧多于双侧，右侧多于左侧，骨性闭锁多于膜性闭锁。临床症状有呼吸不畅或困难，鼻塞，语音失常和嗅觉不灵敏等。需手术再通。

驼峰鼻（hump nose） 驼峰鼻多由发育过程中局部组织过度生长所致，也可因鼻骨外伤后错位愈合或骨痂增生造成，一般无功能障碍。表现为鼻梁部较宽，局部有向前方的凸出或形似单峰驼驼峰样的突起。并常见鼻过长，下端肥大，鼻尖呈钩状下垂等畸形，因鼻尖呈钩状，又称鹰鼻。驼峰鼻整形术应包括凿除鼻背凸起中的骨和软骨，缩窄鼻梁以及缩短鼻长径。

鞍鼻（saddle nose） 鞍鼻畸形表现为鼻梁扁平，或向内塌陷凹入呈马鞍状。严重者，鼻长径缩短，鼻尖低且向后仰，致鼻孔朝向前上方，形成蝶状脸。其发病机理是构成鼻支架结构的鼻骨和鼻中隔的破坏，鼻腔粘膜损伤后瘢痕挛缩的存在也是因素之一。造成支架破坏和粘膜损伤的原因有鼻外伤、鼻中隔弯曲矫正术、感染，以及鼻骨、鼻中隔先天性发育不良所致。鞍鼻畸形有损外貌，有的妨碍鼻呼吸和影响发音。鞍鼻的治疗，主要有组织移植充填法和内嵌植皮加膺复体支撑法。

鼻膺复体（nasal prosthesis） 膺复体，又称外用组织代用品，系利用某些原材料制成可以配戴安装的体

表器官模型，用以弥补缺损，掩饰畸形，或行使一定功能。鼻膺复体即假鼻，用于修补鼻缺损的膺复体。

闭合性鼻损伤（closed nose injury） 闭合性鼻损伤，即无皮肤的撕裂撕脱，内部组织与外界不相通，表现为鼻骨骨折、鼻中隔软骨的偏曲脱位，可合并邻近部位和深部组织的创伤，如上颌骨、眶壁、鼻泪管、副鼻窦、颅底及脑组织等的多发损伤。

开放性鼻损伤（open nose injury） 开放性鼻损伤相对闭合性鼻损伤而言，表现为皮肤软骨组织的撕裂撕脱伤，多有组织缺损，严重者，可造成鼻部分或完全缺损。

前鼻孔闭锁（nostril atresia; naris atresia） 前鼻孔闭锁，是由于鼻前庭皮肤损伤后瘢痕愈合，瘢痕增生挛缩，造成的前鼻孔封闭畸形。最常见原因是烧伤，尤其是化学性烧伤。鼻尖、鼻翼、鼻小柱和上唇等邻近组织往往受累变形移位，失去正常结构。因需完全经口呼吸，所以常感口干舌燥，且影响语音。前鼻孔闭锁的治疗须切除封闭鼻孔的瘢痕，用内嵌植皮法修复鼻内创面。

前鼻孔狭窄（nostril stenosis; naris stenosis） 前鼻孔狭窄的致病原因和发病机理同前鼻孔闭锁，只是鼻孔孔道变窄未完全封闭。狭窄致鼻呼吸不畅，亦影响正常发音。治疗可应用Z成形术整复，严重者需采用内嵌植皮法矫正。

鼻缺损（nose defect） 鼻部的鼻骨，鼻软骨及皮肤等组织的缺损所致的鼻畸形称为鼻缺损。鼻缺损可分先天性鼻缺损和后天性鼻缺损。先天性鼻缺损很少见，主要表现为部分缺损，并常合并邻近组织畸形。后天性鼻缺损常见，多因外伤、烧伤、咬伤、感染及肿瘤切除后所致。缺损重者，因气流直入咽喉部，易患呼吸道感染，并影响发音。

全鼻缺损（total nose defect） 全鼻缺损系鼻缺损最严重的一种。因先天或后天原因致鼻全部缺失，包括鼻尖、鼻翼、鼻小柱、鼻梁、鼻背、鼻中隔等缺失，致梨状孔外露。

鼻尖缺损（nasal tip defect） 鼻尖缺损系鼻缺损的一种，缺损局限于鼻尖，累及部分鼻翼和鼻小柱。常为咬伤所致。适用于额部皮下蒂皮瓣修复。

鼻翼缺损（nasal alar defect） 鼻翼缺损系鼻缺损的一种，缺损局限于鼻翼部。中等或较小的鼻翼部分缺损均适于采用耳廓复合组织瓣游离移植修复。

鼻小柱缺损（nasal columella defect） 鼻小柱缺损系鼻缺损的一种，缺损局限于鼻小柱，但有时合并鼻中隔缺损。可采用耳廓复合组织瓣游离移植、人中皮瓣转移和皮管转移等修复方法。

半鼻缺损（half nose defect） 半鼻缺损系鼻缺损的一种，可分为上半鼻、下半鼻和侧半鼻缺损。

上半鼻缺损，缺损限于鼻上半部，多为洞穿性缺损。下半鼻缺损包括鼻尖、鼻小柱、鼻翼和鼻中隔等部位缺损。常发生于动物咬伤、战伤或肿瘤切除后。

侧半鼻缺损，左侧或右侧近1/2鼻组织缺损形成的畸形。肿瘤切除是造成这种缺损的常见原因。

伴鼻缺损多采用额部皮瓣修复。

鼻背瘢痕挛缩（scar contracture on the back of nose） 鼻背瘢痕挛缩，常由皮肤深度烧伤所致，表现为鼻长径的缩短，鼻梁低平，鼻前庭部皮肤外翻。挛缩瘢痕的牵拉使鼻侧软骨和鼻翼软骨向上移位，致软骨之间、软骨与鼻骨之间部分重叠，造成短鼻畸形。治疗时应将软骨复位。

鼻再造术（nose reconstruction） 全鼻缺损的修复称鼻再造术，包括鼻腔衬里、外被皮肤和支架三个组成的修复。鼻腔衬里主要利用局部皮瓣翻转修复；鼻外被皮肤的修复有皮瓣和皮管两种方法；鼻支架可用软骨或骨或组织代用品。

全鼻再造术（total nose reconstruction） 全鼻再造术同鼻再造术。

印度皮瓣（Indian flap） 在前额正中两眉之间到发际的区域内，可形成一蒂在下的额部皮瓣，旋转180度，用来行全鼻再造术。这个皮瓣被称为印度皮瓣，是印度人在公元前首先使用的。19世纪这一方法在欧洲曾被广泛应用和多次改良。

意大利皮管法（Italian method of tubular brachial flap; Tagliacotian technique for nose reconstruction） 在上臂内侧形成皮管，转移到鼻部，以便进行鼻再造之用。为意大利人 Tagliacozzi 在 1597 年报告，所以称之为意大利皮管或 Tagliacozzi 方法。

前额正中动脉岛状瓣，滑车上动脉岛状皮瓣（median forehead arterial island flap; supratrochlear artery island flap） 前额正中动脉岛状瓣，指以前额中部鼻根至发际之间为供区，以滑车上动脉血管为蒂形成的轴型皮瓣。主要用于鼻再造。

中国皮瓣（Chinese flap; forearm flap） 见“前臂皮瓣”。

鼻部皮样囊肿（nasal dermoid cyst） 鼻部皮样囊肿系由胚胎期间鼻额突或鼻眼沟融合过程中，外胚层组织埋入残留并继续发育所致。可以发生在从眉间至鼻尖的正中线上的任何部位。通常位于皮下，偶见于鼻中隔内。囊肿多呈圆形，不与皮肤相连，有揉面感或波动感。囊肿有完整包膜，内壁常含有皮脂腺、汗腺、和毛囊等组织，内容物为角化表皮、皮脂和干酪样物等。治疗需将囊肿和窦道完整切除。切除如不彻底，易复发。

先天性唇窦道（congenital lip sinus） 先天性唇窦道可能是由于胚胎期间在下唇中央沟两旁的侧沟未能如期闭合所致。很少见，好发于下唇，女性多于男性。有明显遗传倾向。常合并先天性唇腭裂。窦道常见于下唇的红唇部，多为两个，位于中线的两侧。也可是单个。还可见于上唇和唇系带部，但非常少见。发生在上唇者窦道口可位于人中部皮肤。窦道口呈乳头状，窦道向深部延伸以盲端止于口腔黏膜下层。窦道内壁为鳞状上皮。窦道口常见黏液分泌，进食时尤其明显。治疗方法是彻底切除窦道。

先天性重唇（congenital double lips） 重唇属先天性畸形，较少见。表现为当张口时上唇缘出现内外两层红唇，两层互相平行，之间以明显的横沟分界。内层红唇松弛且肥厚，因上唇系带牵拉而分为左右两半。闭口时内层红唇被遮挡，不显重唇。重唇形成机理：胚胎期间，上唇红唇分为内外两区。重唇即是因红唇内外两区的分界线过深，且内区红唇肥大所形成。治疗，将内层多余红唇切除。

唇裂修复（cleft lip repair） 唇裂修复即是通过手术恢复唇部组织的连续性，同时尽可能恢复唇部和鼻部的正常解剖形态。唇裂修复主要涉及手术时间、麻醉方法和手术原则等。手术时间应根据患儿的发育情况和身体状况而定，以尽早手术为原则。当今对唇裂修复效果的要求越来越高，手术愈加精确细致，时间偏长，要求麻醉必须安全、平稳，以气管插管全麻较稳妥。唇裂修复术方法繁多，但其共同遵循的原则是：①唇裂畸形的构成以组织错位为主。一般不需移植组织。但也切忌切除组织过多。②避免直线缝合，以防日后缝合瘢痕挛缩影响形态。③修复后上唇长度不可太长。④同时矫正鼻畸形。唇裂修复的基本步骤包括定点、剥离、切开和缝合。

单侧唇裂修复术（unilateral cleft lip repair） 单侧唇裂修复术即针对单侧唇裂的手术修复方法。修复方法很多，各有优缺点。

直线法（Rose-Thompson operation） 始于 1879 年，根据曲线长于直线的原理，在唇部裂隙两侧各作弧形切口，由弧形缝合成直线，而使患侧上唇适当延长。此方法操作简单，仅偶用于修复极轻度唇裂。

矩型瓣法（LeMesurier operation） 始用于 1949 年。健侧切口为 L 形（右侧唇裂）或反 L 形（左侧唇裂），裂侧呈 T 形。将裂侧形成的矩形瓣插入健侧，使上唇下部较丰满，并形成唇弓。此方法的缺点：设计较复杂。切除组织过多，缝合后上唇常宽度不足而显得过紧，且唇弓经常偏于裂侧。

三角瓣法（Tennison-Randall operation） 始用于 1962 年，其方法规定健侧鼻小柱的基底部至健侧唇峰间为一份距离，以两等份在健侧唇皮肤上设计反 L 形（左侧唇裂）或 L 形（右侧唇裂）切口，3 等份在裂侧设计 Z 形切口。该法操作简单，再造的唇弓形态自然。

旋转推进瓣法（Millard operation） 始于 1964 年。即在健侧和裂侧红白唇交界处都作弧形切与裂缘平行的切口，在健侧形成一个大的三角形唇瓣向裂侧推进移转，在裂侧形成一个蒂在鼻小柱基底的小三角形唇瓣向上推进到鼻柱，同时将向上移位的前唇部向下旋

转，故称旋转推进法。该法切除组织较少，保留了唇弓，形态与正常上唇近似；缝合的瘢痕似人中嵴。

双侧唇裂修复术（bilateral cleft lip repair） 双侧唇裂修复术主要包括3种：（1）Barsky修复术（Barsky operation）于前唇裂隙缘和下缘设计矢状或U形切口，形成红唇瓣；于两侧健唇部设计T形切口各形成一距形包括皮肤和红唇的唇瓣，移转至前唇的下方，延长前唇的长度。两侧健唇上设计L形（右侧）和反L形（左侧）切口，各形成一三角瓣，互相在前唇下缝合。Barsky修复法，适用于成人前唇短小或幼儿前唇特小者。因切除组织较多，患儿长大后常显上唇过长过紧，外观不佳。此类手术已不多用。(2) 直线修复法该修复法与Barsky法，不同之处为仅切除裂隙两侧的红唇后分层缝合。此法切除唇组织少，不会造成上唇过紧。过短的前唇可在发育中自行矫正。前唇部过宽，唇珠缺如，需再手术。（3）Millard两期修复法（Millard operation）即采用Millard单侧唇裂修复方法分两次分别修复双侧唇裂的左右侧裂隙，两次手术一般间隔数月。第一次术后，可发生切牙骨的扭转歪斜和另侧裂隙增宽，增加第二次手术难度，是该法的不足之处。

犁骨截断术（vomer osteotomy） 犁骨截断术，即沿鼻中隔下缘作切口，在鼻中隔两侧掀起粘骨膜瓣，显露犁骨，一般采用斜行向上凿断犁骨。主要用于双侧唇裂修复中，使过分前突的切牙骨后退复位。该手术将引起严重的上颌发育障碍，故已废弃不用。

唇弓（labial arch） 正常上唇的红唇上缘与皮肤的分界线呈弓背形，称为唇弓。

唇裂术后继发畸形（secondary deformities of cleft lip） 唇裂修复术后，有些病例遗留或逐渐出现新的外形欠佳，称为唇裂术后继发畸形。主要表现以下几类情况：上唇过长、上唇过紧、上唇松弛、红唇切迹状畸形、红唇缘不齐、唇弓不显、鼻孔过大或过小、鼻孔底部缺裂、鼻尖过低、鼻歪斜、牙槽突裂等畸形。

上唇过长（overlength of upper lip） 上唇过长为唇裂术后继发畸形的一种，包括全上唇过长和一侧上唇过长。全上唇过长多发生双侧唇裂术后，可于紧接红唇的上方横向切除适量的唇部全层组织加以矫正。一侧上唇过长多发生于单侧唇裂修复后的患侧，可切开原缝合切口，重新调整缝合。

上唇过紧（tight upper lip） 唇裂修复后，上唇横径不足，外观窄小而平直，并退缩于下唇后方的异常位置，且红唇内翻，所显现的畸形为上唇过紧。畸形形成的主要原因是切除的唇组织过多。

上唇松弛（upper lip relaxation） 唇裂修复后，表现为上唇横向松弛，缝合口瘢痕部位组织薄弱，呈凹入状，且该部位唇长不足。主要由于切除裂缘处组织宽度不够和肌层组织对位不齐、缝合不严。

红唇切迹状畸形（step deformity of upper lip） 红唇切迹状畸形，多是由于唇裂修复后，瘢痕挛缩致红唇部形成切迹状缺口。

唇弓不显（uncleared cupid bow） 由于唇裂修复方法选择或应用不当，设计时未考虑到唇弓的构成，致术后唇弓形态不明显。矫正方法是切除红唇上方一条弓背状皮肤，潜行分离红唇后，向上推进缝合，再造唇弓。

唇弓不齐（irregular cupid bow） 唇弓不齐即唇裂术后红唇上缘参差不整齐，缺乏正常的唇弓形态。主要原因是手术时红唇缘定点不准确，切口时偏离点位或缝合时未能准确缝合。

鼻孔过大（overlarge nostril） 唇裂修复时，因切除的裂隙缘组织不够，缝合后表现鼻孔过大畸形。可在鼻底部切除一块适当大小的菱形皮肤组织以缩小鼻孔。

鼻孔狭窄（nostril stenosis） 鼻孔狭窄是由于唇裂修复时切除的裂隙缘组织过多致鼻孔变小变窄，可以采用Z成形术将鼻翼外侧脚外移矫正。

鼻小柱偏斜（columella deviation） 鼻小柱偏斜主要是由于唇裂修复时鼻翼软骨位置调整不当或两侧鼻孔底部对鼻小柱的牵拉力量不均衡所致。治疗，应针对畸形的形成原因选择鼻翼软骨调整或鼻小柱底部移位等方法。

鼻孔底部缺裂（cleft nostril floor） 鼻孔底部缺裂见于完全性唇裂修复后，由于未能充分缝合鼻孔底部，或缝合口张力过大，或因创口感染而使局部裂开所致。可采用Z成形术修复。

鼻前庭内皱襞（fold in nasal vestibule） 在唇裂修复缩窄缝合鼻孔底部时，鼻翼软骨因受皮肤牵拉而向鼻孔内凸折，形成鼻前庭皱襞。根据皱襞的轻重，采用松解软骨或按Z成形术原则修整切除多余软骨。

鼻尖过低（overlow nasal tip） 鼻尖过低，常见于双侧唇裂修复术后，因鼻小柱发育不良，表现为鼻小柱过短，鼻尖过低。治疗原则为延长鼻小柱。

鼻歪斜（nasal deviation） 鼻歪斜可见于重度单侧唇裂的成年患者行修复术后，或在年幼时虽行唇裂修复术但未矫正鼻畸形，鼻部畸形发育，逐渐形成全鼻纵向向健侧歪斜畸形。治疗必须修正鼻软骨和骨支架。

牙槽突裂畸形（cleft alveolar ridge） 牙槽突裂畸形，常伴随于唇裂同时存在，表现为牙槽突连续性中断，裂隙两端错位，牙列不齐、咬合关系紊乱。既影响口唇的形态，也妨碍咀嚼和语言功能。牙槽突裂，可采用牙齿正畸疗法将牙齿和牙槽突裂端复位摆正，然后用镶牙的方法或裂隙处植骨以恢复牙槽突的连续性和完整性。

唇颊部缺损（lip and cheek defect） 由外伤，感染，或肿瘤切除等原因造成的口唇和面颊部软组织缺损畸形。畸形不仅破坏容貌，而且妨碍进食、语言、呼吸等重要功能。如发生于儿童，还可导致面部软组织和颌骨的发育异常。

交叉唇瓣（cross lip flap; Abbe flap） 交叉唇瓣，指在下唇形成以红唇部为底，底的一侧红唇为蒂的三角形唇瓣，蒂内包含唇动脉，用于相对应部位的上唇缺损的修复。

扇形皮瓣（fan flap） 扇形皮瓣，利用口角及其上、下方的部分唇组织为瓣，以正常唇的唇动脉及其周围的唇组织为蒂形成的唇瓣。可用于上唇不超过唇全宽度的1/2或下唇不超过唇全宽度2/3的缺损的修复。

颊部分缺损（partial cheek defect） 由外伤、感染，或肿瘤切除等原因造成颊部部分软组织缺损的畸形。常见三种类型：(1) 颊缺损深度限于皮肤和皮下软组织，主要表现凹陷瘢痕畸形，偶见下睑外翻或口角歪斜。(2) 颊缺损限于口腔黏膜，表现为颌间瘢痕挛缩，张口受限或牙关紧闭。(3) 颊部全层洞穿缺损，口腔与外界直接相通。

颊部洞穿性缺损（through and through cheek defect） 颊部洞穿性缺损，是颊部缺损最严重的一种，缺损包括颊部皮肤、皮下、肌层和黏膜全层组织，致口腔与外界直接相通。治疗主要采用皮瓣移植方法修复外被和衬里。

耳前皮瓣（anterior auricular flap） 耳前皮瓣即利用耳廓前方颧弓根部和下颌关节相对应区域的皮肤和皮下组织形成局部皮瓣。可用于耳轮脚、颊部等部位缺损的修复。

耳后皮瓣（posterior auricular flap） 耳后皮瓣，即在耳廓后方乳突区和/或耳颅沟处形成的皮瓣。皮瓣以耳后动脉或以颞浅动脉为蒂，用于耳轮和耳廓部分缺损的修复、耳垂的重建、耳前区缺损的修复，以及额部、颧部缺损修复，还可用于鼻再造和眼窝再造。

唇肿瘤（lip tumor） 唇部为肿瘤好发部位，良性肿瘤常见有唇血管瘤、唇淋巴管瘤，恶性肿瘤常见有唇癌。因唇部组织松软、血运丰富，唇部肿瘤易于导致局部外形改变。肿瘤切除常造成各种缺损或畸形，带来进食、咀嚼、语言、呼吸等方面的功能障碍。

唇血管瘤（lip angioma） 唇血管瘤好发于婴幼儿，以海绵状血管瘤居多，毛细血管瘤次之，蔓状血管瘤少见。因唇部血运丰富，生长扩展较快。唇部海绵状血管瘤常侵犯唇组织全层，表现为唇部的弥漫性肿胀、前突，体积增大，发生在下唇时常致下唇外翻。瘤体质软，有明显的压缩性，可随体位变化而胀缩，患儿哭闹时膨胀加剧。唇部毛细血管瘤表现为口唇皮肤的鲜红或淡紫色斑块，常有散在疣状突起和血管性小结节分布。两种血管瘤常在唇部合并存在而为混合型血管瘤。唇部血管瘤的治疗方法有冷冻、硬化剂注射等非手术疗法及手术疗法、非手术与手术结合治疗等方法。硬化剂注射后，瘤体缩小。然后再行手术切

除，可减少术中出血，易于操作。切除后的创面可行全厚皮片移植。累及范围较广的巨大血管瘤，应制定术中有效的止血方案和切除后缺损的修复。

唇淋巴管瘤（lip lymphangioma） 唇淋巴管瘤多为海绵型淋巴管瘤，极少为毛细淋巴管型和囊肿型。常见于儿童和青少年，一般增长缓慢。波及全唇的淋巴管瘤使口唇肥厚肿大变形，称为巨唇。触之稍韧，有一定压缩性，可引起饮食和语言不便。有时淋巴管瘤与血管瘤混合发生为淋巴血管瘤。

淋巴管瘤的治疗以手术切除为主，非手术疗法效果多不满意。如为局限性肿瘤，可完全切除并即时修复缺损。如为巨唇，可行部分切除缝合术，以缩小体积，改善外观。

唇癌（lip cancer） 唇癌多见于40岁以上男性，好发于下唇中、外1/3之间的红唇，偶见于上唇近中线部位。唇癌一般为分化较好的鳞状上皮细胞癌，低度恶性，发展缓慢，但位于上唇者分化较差，进展迅速。基底细胞癌较为少见。

唇癌的癌前期病变表现为局部表皮增厚、角化过度、白斑、皲裂、糜烂、或乳头状瘤等，逐渐转变为硬结、溃疡或呈菜花状，可侵犯颏部甚至下颌骨，常继发坏死感染，伴有恶臭。唇癌晚期经淋巴转移，上唇癌转移至腮腺、耳前、颌下或颈上淋巴结，下唇癌向颏下及颌下淋巴结转移。唇癌多首选手术彻底切除，如已发生局部淋巴结转移，应同时或延期行颈淋巴结清扫。切除后的缺损可按大小，以直接缝合、交叉唇瓣、扇形唇瓣、鼻唇沟瓣、颊瓣等方法修复。放射治疗有一定疗效，可为不适合手术的患者采用。化疗多为姑息治疗或用于综合治疗。

腭裂修复术（repair of cleft palate; palatoplasty） 腭裂修复术的主要目的是对腭裂裂隙进行解剖修复并恢复腭咽闭合的生理功能。手术效果以能否有效地矫正腭咽闭合不全为标准。其基本原则和方法是：(1) 缝合关闭上腭裂，(2) 后推和延长腭部以恢复腭咽闭合功能，(3) 保留出自腭大孔的血管神经束，保持软腭肌肉的灵活运动功能和腭部延长部分的稳定性，(4) 消除鼻侧创面，防止发生瘢痕挛缩对上颌骨及面部发育的不良影响。

腭裂修复术的手术时机应以尽早手术为原则，一般主张在12~18个月龄时进行，有人认为可提前至3~9个月龄。早期手术对改善患儿的发音条件，避免形成不良的发音习惯具有十分重要的影响。但应视患儿的全身状况、局部条件及手术难度等因素综合考虑决定。伴有下颌面发育不全及任何鼻呼吸道通气障碍的患儿不适于早期手术。

腭裂缝合术（palatorrhaphy; staphylorrhaphy） 系指对单纯软腭和悬雍垂的裂隙进行修复的手术。

两侧松弛切口缝合术（Von Langenback operation） 又称朗氏（Langenback）手术，该手术奠定了腭裂修复术的一些基本原则和基本技术方法，是腭裂修复的经典手术方法之一。手术先沿一侧牙龈内侧缘作切口达骨面，在骨膜下剥起硬腭部黏膜及骨膜直至裂缘，形成上腭部双蒂黏膜骨膜瓣。小心分离腭大孔穿出的血管神经束，以减少其牵拉张力。凿断钩突，以松弛腭帆张肌的牵拉张力。在软腭部将鼻侧黏膜、肌层、口腔黏膜逐层略行剥离，剪断附着于腭骨后缘的腭腱膜，使黏膜骨膜瓣松动易于向中线推进。最终将两侧黏膜骨膜瓣在硬腭中线部位分鼻腔侧和口腔侧两层缝合，软腭分鼻黏膜、肌层、口腔黏膜3层缝合，从而全部关闭腭裂裂口。两侧松弛切口内用碘仿纱条填塞止血。此手术后部份患者腭咽闭合不全的情况不能获得完全改善。

犁骨黏膜瓣缝合术（vomer muco-flap operation） 即在犁骨表面形成以蒂在顶端的黏膜瓣，从鼻侧修复腭裂裂口的方法。黏膜瓣切口因腭裂为单侧或双侧而异，黏膜瓣与鼻中隔骨板之间的创面间隙任其二期愈合。该方法可用于以下情况：(1) 用于两侧松弛切口缝合术鼻侧创面的关闭，减少瘢痕的形成。(2) 作为腭裂两期修复法的首期手术，对裂口较宽的腭裂先用犁骨黏膜瓣将硬腭部裂口关闭，经6~12个月后再行软腭裂修复。(3) 腭裂伴有唇裂时，可于唇裂修复术的同时先以此法关闭硬腭裂口。(4) 用于完全性腭裂拟行后推手术前，先期将完全性腭裂转变为软腭裂。该方法具有操作简单、出血少、组织创伤小、不影响上颌骨发育等特点，较适用于单侧腭裂，双侧腭裂除个别犁骨游离缘较低者外大多难以适用。

两瓣后推法腭裂修复术（palatoplasty with double flap）

两瓣法手术系在裂隙两侧形成蒂在后部的两个黏膜骨膜瓣进行后推，适用于软腭裂或延及硬腭范围很小

的软硬腭裂。

岛状粘骨膜瓣手术（Millard palatoplasty） 岛状粘骨膜瓣手术为后推手术的一种类型。如为完全性腭裂，在裂的两侧各形成一个三角形的黏膜骨膜瓣，如为软腭裂或软硬腭裂，则经马蹄形切口形成一个以腭大孔血管神经束为蒂的岛状黏膜骨膜瓣，将腭腱膜剪断，采取松解血管神经束的措施后，将两个三角瓣向后推进转移，将岛状黏膜骨膜瓣翻转180度使黏膜面朝向鼻侧，嵌入腭骨后缘切断腭腱膜后出现于鼻侧黏膜的缺损部位缝合，最后将两个黏膜骨膜瓣相互缝合。该岛状粘骨膜瓣有利于保持后推位置的稳定，更适用于软腭裂或延及硬腭范围很小的软硬腭裂。

腭咽闭合不全（velopharyngeal insufficiency; velopharyngeal incompetence） 由于某种缺陷，软腭和咽部肌肉不能将鼻咽部与口咽腔之间的通路暂时完全封闭，称为腭咽闭合不全。

在腭咽闭合不全的情况下，鼻咽腔和口咽腔不能形成隔离，进食时易从鼻孔漏食或发生呛咳；发音时由于气流从鼻孔逸漏，不能够全部进入口咽和口腔，以致语音带有浓重的鼻音，含混不清，特称为腭裂音质。

腭咽闭合不全多为先天性原因所致，以腭裂最为常见。后天性腭咽闭合机能不全多见于鼻咽部手术中软腭损伤、肿瘤切除后咽腔扩大及中枢性或末梢性神经麻痹等。

腭咽闭合不全的诊断主要根据发音时特有的腭裂音质，伴有鼻翼煽动，不能做鼓气动作，吹气试验鼻孔漏气等临床表现。此外，还可进行鼻咽腔X线造影、肌电图、鼻咽腔内窥镜及语音频谱分析等检查。

咽成形术（veloplasty） 咽成形术主要用于腭裂患者腭咽闭合不全的治疗，有几种手术方式，应用较广的是将软腭和咽后壁相缝合的咽后壁黏膜肌瓣成形术，还有以缩小咽腔前后径为原则的咽后嵴成形术，其他如咽部括约肌成形术等则不常采用。

咽后壁瓣成形术（pharyngeal flap operation） 咽后壁瓣成形术是在咽后壁的中央区形成包括黏膜、黏膜下组织和咽上缩肌的舌状复合组织瓣，与软相接缝合的咽成形手术。复合组织瓣的蒂部一般位于上方，相当于软腭后缘水平的位置。蒂的宽度一般以咽后壁宽度的2/3为宜，过窄达不到预期的腭咽闭合的效果，过宽则可能使鼻咽腔狭窄，引起呼吸困难。瓣的长度可根据软腭长短决定，软腭愈短则瓣愈长，通常为瓣宽的2~3倍。将舌状瓣与在悬雍垂和软腭的鼻侧所形成的合页状黏膜瓣的底层及掀起黏膜瓣的创面相缝合，或沿原腭裂修复术的软腭中线重新剖开，将咽后壁瓣的肌层嵌入缝合。咽后壁创面可完全或部分直接缝合。该手术既延长了软腭，且增加了肌肉组织，有助于增强局部的活动能力，同时还因咽后壁创面的直接缝合使咽腔缩小，故可望产生近似正常的腭咽闭合。在行腭裂修复术时，如软腭长度明显不足、或裂口较宽缝合张力较大，可在腭裂修复同时施行本手术。

咽后嵴成形术（augmentation pharyngoplasty） 咽后嵴是腭裂患者在发“啊”音时，咽后壁出现的特有的横嵴。其作用是与发音时从前向后移动的软腭相接触，以助形成腭咽闭合，是腭裂患者为弥补腭咽闭合不全的代偿产物。咽后嵴成形术即是以人为形成咽后嵴为目的的手术方法。常用的方法有黏膜下植入脂肪、软骨或组织代用品，利用咽后壁的黏膜肌瓣形成咽后嵴等。这些方法形成的嵴的高度有限，也难以保持稳定不变，仅适于在需要微小改动的情况下，或作为辅助性手术应用。

咽部括约肌成形术（pharyngo-sphinctero-plasty） 当腭咽闭合时，鼻咽腔下口呈现出括约肌样收缩。咽部括约肌成形术即是根据这一原理，以肌肉组织移植形成括约肌式腭咽闭合的手术方法。但一般游离肌肉移植后多因肌肉萎缩失去功能，故不常应用。较为成功的方法是以去神经支配的小肌肉移植括约肌成形术。

语音治疗（speech therapy） 语音治疗是在腭裂修复术后，通过一系列语音训练手段，使患儿获得正常人发音的治疗措施。语音治疗包括腭咽闭合功能强化，相关肌肉力量训练，肺活量及口内气流控制训练，发声时咽喉部肌肉放松训练，构音障碍治疗等。在语音治疗前应进行发音器官检查、语言学检查、腭咽闭合功能检查、构音障碍的语音检查及实验语音分析，针对检查中发现的所有妨碍正常发音的因素，据情行口腔正畸、膺复体、以至手术矫治，以清除发音障碍。语音治疗应尽早于患儿不正常语音习惯尚未养成之前进行，早期腭裂修复（<1岁）患儿，经过长期语言

管理，大多可获得正常语言习惯，2岁后手术的患儿应于术后2~3个月开始进行语音治疗。

语音训练（speech training） 见语音治疗。

腭瘘（palate fistula） 腭瘘是指硬腭或软腭部因全层组织缺损所形成的口腔与鼻腔相通的瘘孔。常由于腭裂手术后，缝合张力过大而局部裂开，或粘骨膜瓣血运不良发生局部坏死等并发症导致。瘘孔周围一般都有不同程度的瘢痕组织形成。较大瘘孔在进食时可发生食物误入鼻腔，也影响正常发音。

腭瘘以手术治疗为主，一般原则是：1. 制备衬里闭合鼻侧黏膜缺损；2. 创口缝合应避免张力。瘘孔较小者，多可参照两侧松弛切口缝合术的基本原则修复，或用局部旋转黏膜骨膜瓣或邻位颊黏膜瓣修复，还可借用咽后壁黏膜肌瓣的手术原则修复。瘘孔较大者，常需行口腔外组织的移植修复或采用膺复体方法。

甲状舌骨囊肿（thyroglossal cyst） 胚胎第二个月时，连系于甲状腺峡部和舌盲孔间的甲状舌管应完全闭锁消失。如未能按时闭锁，则日后形成甲状舌骨囊肿或窦道、瘘管。

甲状舌骨囊肿位于颈前中线部位，边缘清楚，表面光滑，可以推动。为圆形肿物，壁薄，内含粘液样液体，感染时可发生肿痛。治疗为手术完全切除，术时先在囊内注入少量美蓝溶液，以利分辨和显示可能存在的分叉。经在舌骨水平所作的横切口，切开皮肤，分离颈阔肌，显露囊肿，如有粘连需将粘连的部分舌骨一起切除，继续向后上方以45°角向舌盲孔方向剥离，术毕将切断舌骨的两侧肉膜缝合，创口内放置引流后缝合皮肤。

甲状舌骨瘘管（thyroglossal fistula） 甲状舌骨瘘管分别开口于颈前中线皮肤及口内舌根部，病因与治疗同甲状舌骨囊肿。

甲状舌骨窦道（thyroglossal sinus） 开口于颈前皮肤或舌盲孔部，常易继发感染，有脓性分泌物从窦道口流出。病因与治疗同甲状舌骨囊肿。急性感染时须先行切开引流，待炎症消退后再行切除手术。

颈耳囊肿（cervico-aural cyst） 胚胎第6~8周时，第一腮裂下部闭合消失，如有部分间隙未能闭合，则残留的胚胎组织发展成为颈耳囊肿、窦道或瘘管。

颈耳囊肿表现为位于颈上部的囊性包块，如有继发感染，则囊肿可溃破。治疗为手术完整切除，围绕囊肿行梭形皮肤切口，并向上绕过耳垂向耳屏前方延伸，剥离囊肿及其导管，直至完全显露后切除。术中应注意勿损伤面神经主干及下颌缘支。

颈耳瘘管（cervico-aural fistula） 颈耳瘘管的病因与颈耳囊肿相同，外口位于下颌角前下方舌骨平面之上，其内口多位于软骨性或骨性外耳道，少数由颈部至外耳道后又沿耳咽管直达鼻咽管。故外耳道虽有分泌物存在却无中耳感染或鼓膜穿孔。耳镜检查可在鼓膜外侧方耳道前下壁发现瘘口，注入碘没有油造影即不难确诊。治疗亦为全部手术切除，方法与颈耳囊肿手术基本相同。从外口注入少许美蓝有助于分辨瘘管的走向。有时瘘管紧贴颞骨茎突，需将其一部分咬除。追踪瘘管至外耳道下方，将瘘管内口所在的外耳道软骨切除一部分，如在骨性外耳道，则需将在骨孔内的瘘管组织充分刮除，并注意瘘管是否继续沿耳咽管通向鼻咽腔，如有此情况，沿须进一步跟踪全部彻底切除。

颈耳窦道（cervico-aural sinus） 颈耳窦道仅有与颈耳瘘管相似的皮肤外口，感染时有脓性分泌物排出。病因及治疗方法与颈耳囊肿相同。

鳃囊肿（branchial cyst） 鳃囊肿系由于在胚胎发育过程中，颈窦异常发育未能消失或第三咽囊末端的胸腺咽管未能闭合而形成的。鳃囊肿为单一质软、增长缓慢的无痛性包块，多位于颈侧胸锁乳突肌前缘的深部，一般在颈动脉鞘浅面的近下颌角部位，巨大囊肿可上达颅底，内及咽侧壁。常有移动性，能压缩，穿刺可抽出含有胆固醇结晶的透明黏液样或乳糜样液体。注入碘油造影可明确囊肿的境界。治疗方法为手术完全切除。术中注意勿损伤邻近的颈动脉、颈内静脉、迷走神经、舌下神经、副神经等重要组织。

鳃瘘管（branchial fistula） 病因同鳃囊肿，源于颈窦者，外口可位于胸锁乳突肌前缘的任何位置，以在接近甲状软骨水平的部位为多。瘘管行经颈动脉鞘浅面，穿过颈内、颈外动脉之间，从咽侧壁达扁桃体隐窝，并开口于腭咽弓后脚处。源于胸腺咽管者，外口

多在胸锁乳突肌前缘的近颈根部，瘘管向上超过甲状腺外侧，在舌骨下肌群的深面，经咽下缩肌浅面，开口于咽部梨状隐窝。外口处可因继发感染排出浆液性、乳糜样或脓性分泌物。内口因部位深在不易观察。碘油造影往往不能贯通全部瘘管，须经局部按摩后方易完全显示。治疗与鳃囊肿基本相同，术时经外口注入美蓝以助辨认，切除内口后，应将咽部粘膜缝合。

鳃窦道（branchial sinus） 鳃窦道可开口于体外或体内，病因及治疗同鳃瘘管。

颈水囊肿，颈水囊瘤（cervical hydrocele; Maunior hydrocele） 颈水囊肿系颈部先天性囊肿型淋巴管瘤，多见于右侧，女性略多于男性，常于出生时即已显现。颈水囊肿多位于颈后三角，可向周围广泛扩展，上可达腮腺、口底、舌等部位，下可至锁骨上窝、腋、纵膈等部位。呈多房结构，各房相通或隔绝。表面皮肤正常，但囊内如有血液时可呈淡蓝色。肿物柔软，有波动感和分叶感，与深部组织固定不能推移。囊壁薄，可透光，囊内含草黄色液体，抽出后可凝固。当发生出血或继发感染时，囊肿迅速胀大，可压迫呼吸道、消化道，甚至引起梗阻症状。治疗主要为手术切除。一经确诊应尽早手术，以免继续扩展引起压迫症状，增加手术难度。术中应力求完整切除，如为避免损伤主要神经血管或其他重要组织面不得不保留部分小囊时，可予以切开引流，用碘仿纱条堵塞，定期更换敷料。目前尚无有效的非手术疗法。

先天性颈蹼，蹼颈（congenital webbed neck） 先天性颈蹼是出生后即见于颈侧，从耳后乳突部至肩峰之间的蹼状皮肤皱襞。通常两侧对称，偶见单侧，以女性居多。常伴颈后发际线位置低下，并向前方伸展，颈部呈现貌似短粗的形象。蹼的深层含有纤维条索，头部扭转可稍受限。先天性颈蹼可为 Turner 综合征或 Klippel - Feil 综合征的临床表现之一，故应注意进行全面系统的检查。

治疗主要是运用 Z 成形术的手术原则，消除蹼状皱襞，松解纤维条索的牵缩，以改善外形和恢复功能。以蹼的游离缘为轴，在蹼的两侧各形成一方向和位置相反的对偶三角形皮瓣，将位于深层的纤维条索彻底剥除，两三角瓣互相易位后缝合。如蹼部有毛发分布时，可先将蹼部的大部分有发皮肤行梭形切除，再行 Z 成形术。

Turner 综合征（Turner syndrome） Turner 综合征为一种先天性染色体畸形，通常发生在女性。Turner 综合征患者只有 45 个染色体，其中 44 个是正染色体，仅有一个是性染色体（XO）。另一个染色体的缺失导致性腺的发育不全和其他畸形。患者呈侏儒体型，有时还伴有蹼颈、蹼肘、蹼膝、内眦赘皮、肘外翻、手足部的淋巴水肿、智力发育迟缓以及原因不明的高血压等症状。

Klippel-Feil 综合征（Klippel-Feil syndrome） Klippel-Feil 综合征是一组以短颈、后发际线低和无痛性颈部活动受限三联征为特点的先天性畸形。颈部活动受限以颈部转动受限最为突出，有时可伴有蹼颈、斜颈、脊柱侧凸、一侧或两侧肩胛骨不能下移等畸形或功能障碍。部分病例还可表现出先天性神经功能失调，精神发育迟缓、听力缺失、泌尿生殖系统发育不全、先天性心脏病、各种眼部缺陷等。有些腭裂易于与 Klippel - Feil 综合征伴随发生。

Klippel - Feil 综合征的发病率约为 1/42 000，女性多于男性，其病因可能与中胚叶参与脊柱形成的胚节与骨节发育障碍有关。

先天性斜颈（wry neck; torticollis） 先天性斜颈有肌性斜颈和骨性斜颈之分，肌性斜颈为肌肉短缩所致，骨性斜颈系颈椎发育畸形。肌性斜颈远较骨性斜颈多见。先天性斜颈发病率在 2% ~ 5%，多为单侧，男女发病率相同。

肌性斜颈（muscular torticollis） 先天性肌性斜颈在出生后数日内即可发现，婴儿头部始终偏向一侧肩部，颏部向对侧及前方偏转，患侧胸锁乳突肌短缩，可触及圆形或梭形如软骨般硬肿物，通常位于肌肉的中 1/3 部，无压痛。肿物可能与产伤或胎位不正损伤肌肉有关。如未能及时矫治，随生长发育可继发头面部畸形，眉弓及眼睑向患侧倾斜，并有可能继发颈椎畸形。先天性肌性斜颈应及早治疗。挛缩较轻者可采用推拿按摩，辅以支具固定和物理治疗。挛缩较重者需行肌腱切断术，将胸锁乳突肌的锁骨头胸骨头切断。挛缩严重者必要时还须将一短段肌肉切除。在较少见情况下，需将受累的深层筋膜及肌肉切除。术后须辅以手法矫正或将头颈部固定制动于过度矫正位至

少6~8周。严重患者术后可出现复视或平衡失调，一般在数日内均可恢复。

骨性斜颈（bony torticollis） 骨性斜颈系由颈椎发育异常所致，胸锁乳突肌并无短缩，X线检查可做鉴别。

继发性斜颈（secondary torticollis） 继发性斜颈出现较晚，可继发于以下情况：1）颈淋巴结炎刺激胸锁乳突肌发生痉挛；2）眼肌异常引起斜视，听力障碍引起偏听时，为适应视听功能异常的体位代偿；3）颈椎结核。应针对诱发原因采取相应治疗。

胸锁乳突肌部分切除术（partial sterno-cleido-mastoid muscle excision） 当先天性斜颈患者的胸锁乳突肌已发生严重纤维化，且与周围组织发生粘连时，常需行胸锁乳突肌部分切除术。手术在纤维化肌肉的中段和乳突下方，分别各作一个小横切口，先切断锁骨上止点，沿纤维化肌肉周围作钝性剥离，再将该肌肉在乳突下方予以切断，然后将大部分纤维化肌肉摘出，以使挛缩的肌肉得以彻底松解。其效果较单纯切断胸锁乳突肌上止点为佳。

颈部瘢痕挛缩（neck scar contracture） 颈部瘢痕挛缩多发于颈前，偶见于颈侧，多为深度烧伤所致。按轻重程度可分为3度：（1）轻度：瘢痕面积较小，挛缩程度较轻，对面部形态及功能无明显影响。以纵向蹼状瘢痕最为常见。（2）重度：下颌与胸部广泛粘连，活动受限，面部继发严重畸形及功能障碍，称为颏胸粘连。（3）中度：介于轻度和重度之间的不同程度的挛缩，形成颏颈粘连。手术治疗原则：（1）保证呼吸道通畅；（2）彻底松解挛缩；（3）妥善修复创面。手术应在经气管内插管全麻下进行，以保证呼吸道通畅。术中以能否显露正常的颌颈角为松解是否彻底的标志。创面修复可选择游离植皮、Z成形术、局部皮瓣移转、肩胛皮瓣或游离皮瓣移转术等。近年来，应用组织扩张术进行扩张皮瓣移转已成为中、重度颈部瘢痕挛缩主要的治疗手段。

颏颈粘连（chin-neck adhesion） 为中度颈部瘢痕挛缩，瘢痕面积较大，累及颏部，致颏颈角消失，仰头时出现下唇外翻以及口角、鼻翼、下睑和耳垂的轻度牵拉。头部后仰和转动较受限制。治疗主要采用局部皮瓣移转加游离植皮，有条件者也可联合使用多个大容量扩张器。

颏胸粘连（chin-thorax adhesion；mental-sternal adhesion） 为重度颈部瘢痕挛缩，表现为下颌部与胸部之间的瘢痕粘结，颈部形态完全消失，呈强迫低头姿势。下唇极度外翻，牙龈外露，口涎外溢。口角、鼻翼、下睑及耳垂等部位受瘢痕牵拉移位变形。发生于儿童时期的颏胸粘连，如不及时治疗，可继发颈椎和胸椎后凸或半脱位畸形，下颌骨发育畸形，牙（牙合）畸形等，出现进食、饮水、吞咽、咀嚼、语言甚至呼吸功能障碍。瘢痕面积较大时，常与腋部、面部瘢痕连成一片，互相牵制，功能危害更大。由于周围条件较差，治疗多采用游离植皮加远位轴形皮瓣移转或游离皮瓣修复。

胸壁缺损（chest wall defect） 胸壁缺损多由于胸壁原发肿瘤、乳房或胸腔内组织器官肿瘤、放射损伤溃疡等病变切除术后，及外伤等原因造成。如为仅限于皮肤软组织层，或胸壁骨性支架缺损范围不大的非全层胸壁缺损，一般对正常生理功能影响不大。但如为胸壁支架结构缺损面积较广的非全层胸壁缺损，或为包括胸膜缺损的全层缺损，以及外伤性胸壁缺损合并血、气胸提示有胸膜破裂或胸内脏器损伤时，则会严重影响呼吸循环功能，须立即与有关专科医师协同诊治，及时妥善处理，否则可能危及生命。

胸壁再造（chest wall reconstruction） 胸壁再造的基本要求是形成密闭的胸膜腔和稳定的胸壁。它包括外层皮肤软组织层、中间胸壁支架层和内层胸膜的修复。皮肤软组织层的修复方法可根据创面情况选择：（1）游离皮片移植；（2）局部皮瓣；（3）远位皮瓣或皮管；（4）背阔肌肌皮瓣；（5）游离皮瓣或肌皮瓣；（6）乳房劈裂瓣；（7）大网膜瓣结合游离植皮等。胸壁支架的修复包括肋骨和胸骨的修复，常须行骨组织或组织代用品移植。自体骨移植取材受限，而代用品不受取材限制，但存在可能发生感染、移位、脱出等缺点，一般仅用于巨大缺损或暂时性支持。胸膜缺损如较小时可采用肋骨骨膜瓣修复，较大时常用自体阔筋膜或真皮片移植。术后应安放胸腔闭式引流。

劈裂乳房瓣（split breast flap） 劈裂乳房瓣系将健侧的乳房部分或下半侧切开，形成以乳房内上方为蒂

的包含皮肤、皮下组织及乳腺组织的复合组织瓣，移转至患侧关闭缺损。其覆盖面积大，转移距离远，适于较大的前胸壁缺损的修复。

乳房过大（巨乳症）（macromastia） 女性乳房体积过度增大，与人体各部位比例明显失调，称为乳房过大或巨乳症。好发于青春期及哺乳后女性。常为两侧，哺乳后女性常呈不对称性，但单侧少见。从病理上，乳房肥大表现为乳腺组织及脂肪组织的过度增生。引起增生的原因尚不十分清楚，可能与乳腺组织对雌激素或其他促进乳腺增长的内分泌激素异常敏感所致，该病有一定的遗传因素。轻、中度的乳房肥大一般无不适或明显症状。重度乳房肥大表现为乳房鼓满，沉重下垂，胸部有压迫感，常伴有慢性乳腺炎和疼痛。因肥大乳房坠积，可引起两肩部疲劳酸痛，甚至由于长期姿势代偿，导致脊柱畸形和颈椎关节炎。乳房下皱壁因受汗液浸渍和皮肤间摩擦易于糜烂破损并继发感染。乳房肥大可行乳房缩小整形术。切除的乳腺组织应常规行病理切片检查。

青春期巨乳房（puberal macromastia） 青春期巨乳房系青春期发生的乳房肥大。

乳房缩小整形术（reduction mammoplasty） 乳房缩小整形术的基本目的是重塑形态自然、大小适当、两侧对称的乳房。它包括乳房体积的缩小，乳头乳晕移位和乳房形态重塑几个基本步骤。对于轻度乳房肥大，可采用环乳晕皮肤部分切除与乳房皮下脂肪抽吸术；对于中重度的乳房肥大，一般采用乳腺部分切除，乳头乳晕带蒂移位；而对于超重度的乳房肥大，只能采用乳房大部切除和乳头乳晕游离移植的方法。目前用于携带乳头乳晕移位的蒂有：真皮下蒂、真皮上蒂、垂直双蒂、水平双蒂、真皮乳腺下蒂及乳腺蒂等。常用的切口有：倒T形、β形、L形、环乳晕切口等。

乳头下血管丛（subpapillary vascular plexus） 乳头下血管丛又称乳头乳晕下血管网，是乳房浅层血管与乳房深层血管穿支在乳头乳晕下汇合形成的血管网。该血管网位于乳头乳晕皮下，在乳头深面穿行于输乳导管之间，对于维持乳头乳晕的血供具有重要意义。在乳房缩小整形术中，须保留乳头下血管丛以保证乳头乳晕的血运。

乳房真皮固定术（dermomastopexy） 乳房真皮固定术是治疗乳房下垂的有效方法，可取得良好的治疗效果。该手术由于有强韧的真皮层及其牢固的愈着，经重新塑形后的乳房可保持稳定而不致再发生变形。

乳房萎缩（breast atrophy; mastatrophy） 乳房萎缩多见于哺乳期后及绝经期后妇女，由于体内雌激素水平下降，乳腺腺体萎缩，导致乳房体积缩小或乳房松垂。单纯乳房体积缩小可仅有轻度下垂，可行隆乳术进行矫正；如以乳房下垂为主要表现，体积基本正常，可按乳房下垂处理。

乳房发育不良（breast hypoplasia） 乳房发育不良又称原发性乳房发育不良，系指女性青春期后，乳腺组织未能随身体同步发育，表现为乳房体积过小，胸部平坦，缺乏正常的乳房形态。乳房发育不良多有遗传倾向，乳头乳晕及其他性器官多发育正常，一般不影响哺乳。行隆乳术可获得满意的治疗效果。

管状乳房（tubular breast） 管状乳房是一种先天性的乳房畸形，它的特点是乳房发育不全并伴有乳房在横向和纵向两个方面均有体积上的明显不足，乳房呈管状向前突出。他们分两种类型：①疝出型管状乳房；乳腺组织向前疝出使乳头乳晕向前突出。②下垂型管状乳房：乳房外形有不同程度的下垂同时乳晕乳头向前突出。这两种类型均可用手术来矫正。

小乳畸型（micromastia） 系指乳腺腺体组织缺乏引起的乳房体积过小。可见于：①原发性乳房发育不良；②体重急剧减轻，体形骤然消瘦；③乳房萎缩；④单纯乳房皮下切除后；⑤Poland综合征。

Poland综合征（Poland syndrome） Poland综合征是一组以胸大肌胸骨端缺失为基本表现的上肢和躯干先天性畸形。男性多于女性，偶见双侧。除胸大肌缺失外，通常还可包含邻近肌肉的缺失，如胸小肌、背阔肌、前锯肌和腹外斜肌等。畸形部位的皮肤及皮下组织菲薄，常无腋毛。男性病例乳头较突出，女性病例乳房发育不良。胸廓畸形可为部分肋骨或肋软骨的缺失，部分病人可出现明显的胸廓反常运动甚至胸前壁的肺疝，肩胛骨小且呈翼状。手部畸形可表现为各种并指、中节指骨缺失、腕骨融合或拇指短缺等。

隆乳术（augmentation mammoplasty） 通过自体组织移植或人工假体植入的方法，增加乳房内容物，扩大乳房体积，改善乳房外形的手术称为隆乳术。自体组织移植的方法有真皮脂肪游离移植、真皮脂肪带蒂移植和颗粒脂肪注射游离移植等。由于此类方法合并症较多，存在一定争议，故临床较少使用。人工乳房假体植入为目前最常采用的方法，假体有多种形状和大小型号可供选择，经腋下、乳房下褶线或乳晕切口，在胸大肌深层或其浅层剥离腔穴，将假体植入其中。该方法操作简单、形态稳定、易于对称、手感质地接近正常乳房组织。但乳房假体为人造材料，仍不可避免地存在有异物反应、包膜挛缩等问题有待解决。

乳房假体（breast implant; breast prosthesis） 乳房假体是采用硅胶囊内填充入液态或胶状材料制成的具有接近乳房形态和质地的人工植入物。其填充物可分为：①硅凝胶假体：填充物为硅凝胶，具有手感极佳、比重接近正常组织、组织相容性较好等优点。缺点是易发生挛缩、破损后不易完全移除等。②盐水假体：以生理盐水为填充物，该假体安全可靠、允许植入后再充注盐水、切口较小、挛缩率低，但渗漏率高、手感差。③PVP假体：填充物为聚烯吡咯酮，曾经是一种血浆代用品。其组织相容性好，X线穿透性好。缺点是：手感略差，有渗透性，价格昂贵。④聚多糖假体：成分为2%的聚多糖化合物和98%的生理盐水，优点为：安全，组织相容性好，性质稳定，X线穿透性好，挛缩率低。缺点是：手感略差，价格昂贵。

充注式乳房假体（inflatable breast prosthesis） 充注式乳房假体为预成型的硅胶囊，由囊体、单向阀门、注射针和注射导管等组成。植入时将囊体放入埋植腔隙，自体外通过与之连接的注射针及导管向囊内注射生理盐水，注射的盐水常需超过额定容积25～50mL，注射完毕后将注射针头及导管拔除，单向阀门自动关闭。因而具有植入容易、切口短小、充注体积可以调整等优点。缺点若是阀门关闭不全，盐水易漏出，术后假体体积变小。另外，术中注入盐水时，若无菌操作有问题，易被厌氧菌或霉菌污染，造成术后并发症。

包膜挛缩（capsula contracture） 乳房假体植入体内后，会引起不同程度的组织反应，形成纤维组织包膜包裹于假体周围。如果组织反应比较严重，纤维包膜发生挛缩，即会出现乳房硬化。通常依据Baker分级将包膜挛缩分为四级：Ⅰ级：隆乳术后的乳房柔软度与未手术的乳房相同；Ⅱ级：轻度挛缩－乳房欠柔软，能触及乳房假体但尚不能看出；Ⅲ级：中度挛缩－乳房较硬，很容易触及乳房假体，可看出假体的外形或由于挛缩导致的乳房形态改变；Ⅳ级：重度挛缩－乳房坚硬，敏感拒触，疼痛发凉，出现明显的外形改变。纤维包膜挛缩的原因可能有：血肿；假体表面粘附异物；手术操作粗暴；剥离范围不够；低毒性细菌或病毒的非临床性感染；硅凝胶渗漏等。包膜挛缩惟一的解决方法是进行纤维包膜切开松解术，但复发率较高。术中或囊内应用抗菌素、术后坚持正确的乳房按摩对于预防包膜挛缩有积极的效果。

乳房下皱襞切口（inferior breast fold incision; infra-mammary incision） 为隆乳术切口入路之一，沿乳房下皱襞或其上方1cm，做平行切口，长约3.5～4.0cm。其长度取决于植入的假体大小。此切口自乳头线与乳房下皱襞交点开始向外延伸。两侧切口应该对称。

乳晕切口（periareolar incision） 隆乳术切口入路之一。沿乳晕下缘乳晕与皮肤交界处，做3.5～4.0cm的半圆形切口达乳腺包膜。

腋部切口（axillary incision） 隆乳术切口入路之一。于腋窝顶做与皮纹平行皮肤切口，向前延伸不得超过腋前皱襞。通常3.5～4.0cm。

胸大肌下间隙（subpectoralis major space） 胸大肌下间隙为胸大肌与胸壁和胸小肌之间的间隙。其内侧为胸大肌于胸骨旁线的止点，外侧为胸大肌外缘，上界为锁骨下缘，下界为胸大肌在第五肋的止点。采用人工乳房假体植入隆乳时多将乳房假体植于此间隙。该间隙内为疏松结缔组织，有乳腺后血管穿支通过，但这些血管通常较为细小，剥离时不至引起大的出血。该间隙的外上方较为薄弱，是假体移位的好发部位。

游离脂肪筋膜瓣移植隆乳术（augmentation mammo-

plasty with free lipo-fascia flap transfer） 应用游离的脂肪筋膜组织填充扩大乳房体积，由于难以建立可靠的血运，脂肪吸收率较高，可达50%，且易发生坏死、感染，远期可出现纤维化和钙化现象，故现已少用。

真皮脂肪游离移植隆乳术（augmentation mammoplasty with dermis fat graft） 应用游离真皮脂肪组织填充于乳腺下扩大乳房体积的方法。其真皮部分因含有丰富的真皮下血管网，易于与受区建立血运而成活。但其脂肪组织后期吸收较多，存在与游离真皮脂肪瓣相同的问题，亦为少用。

真皮脂肪带蒂移植隆乳术（augmentation mammoplasty with pedicle dermis fat flap transplantation） 利用乳房周围的皮肤脂肪组织形成真皮脂肪瓣，转移至乳房下进行隆乳的方法。无后期吸收问题，效果稳定。适于局部有充裕松弛的皮肤组织，乳房皮下切除术后或长而下垂但缺乏乳腺组织呈薄饼状乳房的患者。

男性乳房增大，男子女性型乳房（gynecomastia） 男性乳房在青春期出现轻度肥大，即为男性乳房增大，又称男子女性型乳房。系由于脂肪结缔组织或还有腺体组织的增生所致，一般在20岁左右又逐渐恢复常态。在成年男性，还常见在乳腺导管周围出现界限不清的由结缔组织和上皮细胞组成的增生性团块。男性乳房增大多数原因不清，少数可能与内分泌失调有关。凡能引起雌激素分泌增高或雄激素减低的疾病均可能引起乳房增大。

对查无原因的男性乳房肥大，可密切观察，有可能在1~2年内逐渐退缩；如体积过大，成年后仍不能自行回缩，或于成年后发病，无可查病因者，内分泌治疗一般无效，可行手术治疗。手术一般采用经乳晕切口的皮下乳腺增生组织切除术。如皮肤过多，可以切口部行新月形的皮肤切除后缝合。

皮下乳房切除术（subcutaneous mastectomy） 皮下乳房切除术系指保留乳房表面的皮肤和乳头乳晕，从皮下仅将乳腺腺体切除的手术方法。适用于未侵及乳房皮肤及乳头乳晕、病变局限的Ⅰ、Ⅱ期乳腺癌及良性乳腺病变。

乳房缺损（breast defect） 乳房缺损包括乳房皮肤和乳腺腺体的缺损，最常见于乳腺癌根治性切除术后。除乳房全部缺失外，局部常有血运不良的瘢痕组织分布，紧缩而缺乏弹性，经放疗后更为明显。乳房缺损可据其适应征行乳房再造以改善外形。

乳房再造（breast reconstruction） 乳房再造包括乳房体积与形态的再造、皮肤缺损的修复和乳头乳晕的再造。目前常用的乳房再造方法有人工乳房假体植入、自体组织移植及两者结合的方法：人工乳房假体植入：①单纯乳房假体植入，适用于皮肤组织无明显缺损的单纯乳房皮下切除术后的乳房再造；②皮肤扩张后植入乳房假体，先对面积不足的皮肤进行扩张，再用人工乳房假体置换扩张器。适用于局部皮肤虽少但皮肤质量尚好的患者，较单纯乳房假体植入可获得更自然的远期效果；③植入可扩张乳房假体，进行皮肤扩张，扩张完成后的扩张器同时作为乳房假体保留，可减少一次手术；自体组织移植：①背阔肌肌皮瓣带蒂移植，②下腹部横向腹直肌肌皮瓣带蒂或游离移植，可进行乳房再造，同时进行腹壁整形，供区隐蔽，是目前较为常用方法之一。③臀大肌肌皮瓣游离移植常用于年轻女性。

即刻乳房再造（immediate breast reconstruction） 指与乳房切除术同期进行乳房再造术。适于良性乳房肿瘤切除术后及Ⅰ、Ⅱ期乳癌根治性切除术后。其优点在于病变切除与乳房再造一次完成，减少了患者因乳房缺失带来的心理影响，能够更好地保留和利用组织减少手术次数。

背阔肌皮瓣移转乳房再造（breast reconstruction with dorsal latissimus myocutaneous flap） 背阔肌肌皮瓣皮肤形状根据受区需要可设计为梭形、圆形或月牙形，可为纵向或横向。肌瓣自背阔肌下止点掀起，蒂部需注意勿损伤胸背动脉。通过腋部皮下隧道将肌皮瓣移转至胸前壁充分剥离松解的受区，根据对侧乳房大小常需在肌皮瓣下植入适当体积的乳房假体。供区缺损较大不能直接关闭时可植皮。

背阔肌肌皮瓣能够满足胸前壁皮肤缺损的需要，为人工乳房假体提供良好的覆盖组织，肌瓣蒂部在腋下的隆起恰好可以填充胸大肌在腋前皱壁的缺损，较皮下人工乳房假体直接植入可形成更为自然和有垂感的乳房。适于经典乳癌根治术后的乳房再造，尤其适于身材较瘦、胸壁皮肤较紧、较薄、经放射治疗后，

以及经皮下埋植人工乳房假体乳房再造术后假体外露的患者。

横行腹直肌瓣转移乳房再造（breast reconstruction with TRAM flap） 下腹壁横向腹直肌肌皮瓣包含上自脐、下至耻骨联合上缘、两侧至髂前上棘的下腹壁皮肤及皮下组织，以附着于皮瓣下的一侧腹直肌为蒂，由腹壁上动脉通过腹直肌内与腹壁下动脉的吻合向皮瓣供血。手术首先将皮瓣由外向内掀起，注意在脐附近有较多的血管穿支，应避免过多剥离。分离腹直肌蒂时应保留其上的腱鞘部分与之紧密相连。将受区皮下充分剥离但勿超过乳房下皱襞线，于内下方与腹部形成隧道。蒂部对侧远端的 1/4 皮瓣血运不良，一般予以去除。皮瓣通过隧道移至胸壁受区后，通过塑形与受区固定。腹壁缺损一般可直接关闭，半环线以下的前鞘部分常需用人工材料（如聚四氟乙烯网、涤纶织片等）或真皮片加强。术后应严密观察皮瓣血运，患者应采取半卧位，避免蒂部受压。

游离皮瓣移植乳房再造术（breast reconstruction with free flap transfer） 常用的游离皮瓣有游离腹直肌肌皮瓣和臀大肌皮瓣。其中以游离腹直肌肌皮瓣为首选，它以腹壁下动静脉为血管蒂，在半环线外侧解剖出腹壁下动静脉束，待皮瓣掀起后结扎切断。受区血管常用胸廓内动静脉，胸肩峰动静脉及胸外侧动静脉也可用。臀部脂肪较为粗硬，多用于年轻病人的乳房再造。

皮肤扩张后假体植入乳房再造术（expanding breast reconstruction with implant） 适用于乳房单纯切除术后，局部皮肤较紧，但皮肤质量尚好的乳房再造。手术一期于胸壁乳房缺损区皮下植入一形状与乳房假体相似的软组织扩张器。扩张完成后取出扩张器，再将体积适当的乳房假体植入到扩张腔隙中。该方法既可弥补胸壁皮肤的短缺，又可使再造乳房具有较好的垂感，是一种方法简便、效果良好的乳房再造方法。

乳房下垂（breast ptosis; mastoptosis） 乳房下垂指乳房体积正常，但乳房及乳头乳晕位置下移，明显低于正常位置。乳房下垂系由于乳房皮肤及腺体内的支持结构松弛，弹性降低，乳房在重力作用下向下垂坠，失去正常向前凸起的乳房形态。多见于多次妊娠哺乳的中老年妇女。乳房下垂可通过乳房固定术得到有效和良好的治疗。

乳房切除术（mastectomy） 乳房切除术是指为去除乳房恶性肿瘤或范围较广泛的良性肿瘤而实施的将一侧或两侧乳房切除的手术。单纯乳房切除术仅将乳腺腺体切除；根治性乳房切除术，则将胸大肌、胸小肌及部分皮肤一同切除，并须行腋淋巴结清扫；改良根治性乳房切除术则保留了对上肢运动功能有重要影响的胸大肌。

乳头肥大（nipple hypertrophy） 乳头的直径及凸度超过正常大小，常见于哺乳后的妇女。由于哺乳习惯的不同，双侧常不对称。

乳头内陷（inverted nipple; retracted nipple） 女性乳头如不凸出于乳晕平面之上，甚至反而陷没于皮肤之下，称为乳头内陷。有原发性和继发性两类。

原发性乳头内陷（primary inverted nipple） 原发性乳头内陷系由于乳头和乳晕的平滑肌发育不良，乳头下缺乏支持组织支撑所致。妨碍哺乳，易存污垢，常继发感染，引起疼痛不适。治疗可于妊娠后不久用吸奶器负压吸引或手法索引。非手术疗法无效时可采取手术，用缝线将乳头牵引出来，横行切开乳头，在乳头下方分离松解过紧的纤维条索，充分解除导致乳头内陷的牵拉力，但勿损伤乳腺导管。然后环绕乳头根部做皮下的荷包缝合，结扎时注意不要影响乳头血运。最后缝合乳头切口。

继发性乳头内陷（secondary inverted nipple） 继发性乳头内陷系由于乳腺内的病理组织牵拉所致。如乳癌、炎症、外伤或外科手术等。治疗应针对原发病因进行。

乳头缺损（nipple defect） 乳头缺损系指乳头或还包括部分或全部乳晕的缺失，常由于乳房根治性切除、乳头肿瘤切除、乳房缩小整形术或乳房内陷矫治术后并发乳头坏死、严重感染及外伤等引起。

乳头再造（nipple reconstruction） 乳头乳晕再造的基本要求是形成乳头凸起、乳晕轮廓和相似的皮肤色泽。乳头凸起的形成多采用局部真皮瓣，亦可采用对侧乳头乳晕劈分游离移植、耳复合组织块游离移植等

方法。皮肤色泽的形成可根据对侧乳头乳晕颜色，采用文身、小阴唇黏膜或皮片移植。在乳房切除术后行即时乳房再造时，如条件许可，可以将切下的乳房乳晕回植于再造部位。

游离乳头复合组织移植（free nipple compound tissue graft） 游离乳头乳晕复合组织移植是将完整的乳头乳晕整体移植的方法，常用于单纯乳房部分或全部切除术及重度乳房肥大缩小整形术，将乳头乳晕从术中切下的组织中取下，修剪成保留乳晕真皮下血管网的复合组织，回植到新的乳头乳晕位置。

腹壁缺损（abdominal wall defect） 腹壁缺损分全层缺损和非全层缺损，有先天性和继发性两类。先天性腹壁缺损系胚胎期发育障碍所致，常见于腹壁疝。继发性腹壁缺损可见于腹壁肿瘤切除术后、腹部手术后伤口裂开、切口疝、创伤、放疗后损伤、气性坏疽或放线菌病等。腹壁缺损的修复不仅要求恢复腹壁各层的连续性，而且必须达到强韧有力，以维持腹腔内脏器的固定位置和正常的腹内压。

腹直肌前鞘瓣移转（transfer of anterior sheath flap of abdominal rectus muscle） 腹直肌前鞘瓣多用于修复邻近部位的腹壁缺损。以中线为蒂时，可将腹直肌前鞘瓣翻转修复对侧腹膜和肌腱膜的缺损；以腹直肌外缘为蒂时，可修复同侧位于腹直肌外方的缺损。

阔筋膜张肌瓣移转（transfer of tensor fascia lata myocutaneous flap） 阔筋膜张肌瓣常用于下腹壁缺损的修复。该瓣以阔筋膜张肌的上止点为蒂，覆盖面积大，转移距离远。如一侧不能满足需求时，可同时行双侧阔筋膜张肌瓣移转。

腹外斜肌腱膜瓣移转（transfer of aponeurosis of external abdominal oblique） 腹外斜肌腱膜瓣多用于上腹壁缺损的修复，其转移范围有限，因此仅限于同侧的邻近部位缺损的修复。

游离皮瓣移植腹壁修复术（abdominal wall repair with free flap transfer） 应用游离皮瓣移植来进行腹壁缺损的修复。主要的是修复腹壁皮肤。为避免腹壁疝的形成，需对腹壁的肌腱膜同时进行修复，常用阔筋膜，腹外斜肌腱膜瓣或聚四氟乙烯网、涤纶织片等人工材料进行修复。

游离肌皮瓣移植腹壁修复术（abdominal wall repair with free myocutaneous flap transfer） 游离肌皮瓣移植适于局部条件差的腹壁缺损修复，可采用阔筋膜张肌肌皮瓣，背阔肌肌皮瓣等游离移植，将各层修复一起完成。

游离阔筋膜片移植腹壁修复术（abdominal wall repair with free fascia lata graft） 游离阔筋膜片移植修复腹壁缺损，具有表面光滑不易与腹内脏器发生粘连的优点。其外层须用皮瓣或肌皮瓣覆盖修复。

腹壁多脂症（lipidosis in abdominal wall; abdominal adiposity） 腹壁因脂肪组织过度增厚发生腹部臃肿肥厚，称为腹壁多脂症。多发生于中年妇女，也可为全身肥胖在腹壁的表现。如发生在年轻患者，应首先进行饮食控制并增强体育锻炼减肥。如无明显效果或病情较重，可行手术治疗。

腹壁脂肪堆积（lipidosis in abdominal wall; abdominal adiposity） 腹壁局限性脂肪组织增生导致腹壁局部膨隆变形，称为腹壁脂肪堆积。腹壁脂肪堆积多发生于中年以后，以腹壁正中和下腹部较为多见。施行脂肪抽吸术可获得较好的效果。

腹壁皮肤松垂症（abdominal dermochalasis） 因腹壁脂肪组织增厚或皮肤肌肉松弛，导致腹壁臃肿沉坠变形，称为腹壁皮肤松垂症。常由于多次妊娠、腹直肌分离、腹壁疝、急聚减肥以及手术后损伤神经引起腹肌萎缩等造成。腹壁皮肤松垂症不仅影响外形，且感牵坠不适，坐卧行动不便，夏季皮肤皱褶部位易发生糜烂感染。治疗须行腹壁整形术。

腹壁整形术（abdominoplasty） 针对腹壁脂肪肥厚和腹壁松弛，为恢复腹部正常外形所施行的手术称为腹壁整形术，又称腹壁皮肤和脂肪切除术。手术切口一般采用下腹部沿阴毛区上缘的横切口，以利于创痕隐蔽。向上方进行广泛的皮下分离，自中线将皮瓣向上切开至脐，环绕脐周切开，继续剥离至肋缘下。如有腹直肌分离，应缝合加强。如有疝存在，应妥善修复。用重叠缝合法加固腹壁中线的腱膜层。将皮瓣向内下方牵拉，切除多余的皮肤脂肪组织，但应注意避

免切除过多，以致缝合张力过大。在相当于脐部位做横切口，使脐外露，将各切口缝合放置负压引流。术后应鼓励患者早期下地活动，以防深静脉血栓形成的严重并发症。

腹壁脂肪抽吸术（liposuction in abdominal wall） 腹壁脂肪抽吸术是采用负压吸引原理，通过特制吸头吸除腹部多余脂肪，以恢复腹壁正常外形的手术方法。适用于腹壁脂肪堆积和以腹壁脂肪堆积为主的轻、中度腹壁多脂症。切口一般设计在脐周、耻骨上或腹股沟部，切口大小以能插入吸管为宜。抽吸方向应向四周呈放射状。若抽吸物呈红色血脂混合物，应换方向抽吸。术后应穿特制的弹力紧身衣。

躯干瘢痕挛缩（trunk scar contracture） 由烧伤，创伤或严重感染等招致躯干大面积皮肤软组织坏死，形成瘢痕愈合，当瘢痕面积较大并且形成挛缩可造成周围器官的外形和功能失常。躯干瘢痕挛缩多发生于躯干前侧，表现为含胸收肩脊柱向后突出的畸形体态。

腋窝蹼状瘢痕挛缩（axillary webbed scar contracture） 发生在腋窝处的深度烧伤愈合后，瘢痕呈皱襞状，形似鸭蹼，称之为腋窝蹼状瘢痕挛缩。重度挛缩，上臂与胸侧壁完全粘连，也可在腋前线和腋后线形成双蹼，致肩关节和上肢功能受限。因排汗不畅，常诱发皮肤感染，也可在瘢痕下形成较深的脓肿。

肘部瘢痕挛缩（elbow scar contracture） 发生在深度烧伤愈合之后的肘部瘢痕，可在肘关节的屈面或伸面，常以屈侧多见也偶见环状挛缩。较重者常与腋部，腕手瘢痕相连影响上肢或前臂的功能。

腹股沟瘢痕挛缩（inguinal scar contracture） 在腹股沟区的较大面积创伤或烧伤，经肉芽形成，创缘的向心性收缩上皮覆盖后愈合，引起腹股沟区的活动功能受限，较重者可引起腿部的后伸和行走功能障碍。

会阴部瘢痕挛缩（perineum scar contracture） 会阴部的瘢痕多由烧伤引起，也可由手术或激光治疗等引起。创面愈合时瘢痕挛缩形成，可分为会阴外阴型，会阴肛门型及混合型。

肛门周围型会阴部瘢痕挛缩（perianal type of perineum scar contracture） 瘢痕挛缩的部位偏于会阴后区，主要为臀及其周围区域。双大腿外展受限，下蹲困难。臀沟消失，肛门外口为瘢痕遮盖，粪便由瘢痕中的假道排出。在假道中做造影检查，可见瘢痕与肛门间有室状空间存在。

外阴型会阴部瘢痕挛缩（pudendal type of perineum scar contracture） 瘢痕挛缩的部位偏于会阴前区，为股内侧和外阴部的挛缩。轻者妨碍大腿外展，重者可致男性的阴茎，阴囊，女性的尿道外口，阴道外口均为瘢痕所掩覆包埋，尿液及经血不能通过正常路径排放，而经瘢痕内的瘘管外溢，生活极为不便。

褥疮（bed sore; pressure sore） 长期卧床患者，由于体力极度虚弱，或感觉运动功能丧失，无力变换体位，加之护理不当，致位于体表骨隆突的皮肤软组织，甚至肌肉，因持续受压，局部缺氧，血管栓塞，组织坏死腐脱而形成的溃疡，称为褥疮。临床上分为3期，即红斑期，水泡期，溃疡期。溃疡感染后可演变为毒血症，败血症等严重致命的并发症。

尾骶部褥疮（caudal and sacral pressure sore） 在骶中央嵴，骶外侧嵴，髂骨后上嵴及尾骨区域因受压形成的褥疮。

坐骨部褥疮（ischial pressure sore） 在坐骨结节处因受压形成的褥疮。

股骨大转子部褥疮（trochanteral pressure sore） 因侧卧时间过长，导致股骨大转子部受压形成的褥疮。

先天性骶尾部囊肿（congenital sacrococcygeal cyst） 骶尾部的先天性囊肿，系由胚胎时期神经管末端残留的上皮组织发展形成，或由胚胎时期背侧中线部位皮肤在融合过程中，脱离原位的上皮细胞埋入深部组织内继续发育所致。分为表皮样或皮样囊肿。由神经管末端残留的上皮所形成者，囊壁可附着于脊髓圆锥或马尾。常合并有皮肤窦道，囊肿可呈分叶状。由脱位上皮细胞埋入所形成者，内含细毛，称为藏毛囊肿。常有窦道，易于继发感染。

先天性前臂骨缺如（congenital forearm bone defect） 因遗传，及胚胎发育期的营养，药物，创伤，疾

病，放射等因素可造成先天性前臂骨缺如。可为桡骨缺如，或尺骨缺如，或为桡尺骨双缺如，其中以桡骨缺如为多见。

先天性前臂骨缺如手畸形（talipomanus; clubhand） 因先天性前臂骨缺如所造成各种手畸形，称之为先天性前臂骨缺如手畸形。可分为先天性桡骨缺如手畸形，先天性尺骨缺如手畸形。

先天性桡骨缺如手畸形（congenital radial clubhand） 又称为先天性桡骨缺如，或尺侧半肢畸形。桡骨可完全缺如或部分缺如，以远端大部分缺如多见，双侧桡骨缺如的几乎占了一半的病例。畸形有明显的特征，尺骨短粗，向桡侧弯曲，手向桡侧偏斜。因无桡骨的支撑，发育的手随年龄增长偏斜日益加重，并向掌侧屈曲，桡侧基残组织的纤维条索，使偏位畸形加重。手指屈曲萎缩，运动受限，典型病例呈现曲棍球棒样的畸形，称为“桡掌曲棍手”，舟骨，大多角骨，第一掌骨和拇指等缺如。桡动脉常缺如，正中神经位置异常。主动屈伸受限。

先天性尺骨缺如手畸形（congenital ulnar clubhand） 又称为先天性尺骨缺如，或桡侧半肢畸形。较桡骨缺如少见，可发生在一侧前臂或双侧。当尺骨缺如时，肘关节的稳定性丧失，桡骨头向上臂短缩，前臂旋前旋后活动均受限制，桡骨向尺侧的弯曲，手向尺侧的偏斜都不严重。因桡腕关节和拇，示指均完好无缺，故手应具备较好的功能。

先天性尺侧指掌骨缺如（congenital ulnar ray defect） 当先天性完全尺骨缺如时，常伴有头、钩、豆、三角骨等尺侧一半的腕骨和中、环、小指及其掌骨的缺如。此种畸形称为先天性尺侧指掌骨缺如。

先天性指（趾）间关节融合（congenital symphalangism） 先天表现为一指（趾）或数指（趾）间关节发育不良，指（趾）骨互相融合于伸直位畸形。常见于环，小指（趾）的近侧指（趾）间关节，远侧指（趾）间关节较少见。在胚胎发育 8～10 周时，指（趾）骨开始分节，形成指（趾）间关节，如此时指（趾）骨未发生分节，或分节不完全，即形成先天性指（趾）间关节融合畸形。

先天性桡－尺骨融合（congenital radio－ulnar synostosis） 先天性的桡尺骨骨性融合临床上较为少见，单纯性融合有时伴有前臂的环形沟，广泛的尺桡骨骨性融合，手和前臂固定于手后旋位，较严重的影响了手的功能，需做旋转截骨矫正旋后畸形。

先天性板机拇指（congenital trigger thumb） 板机拇指病变发生在掌侧指间关节部位籽骨与韧带所形成的环状鞘管处，当手指屈伸时，屈肌腱可勉强滑过鞘管的狭窄环，产生扳枪机样的动作及弹响。发生在儿童的拇指“扳机指”可能由籽骨肥大或韧带肥厚所引起。

先期神经切断术（preliminary denervation） 切断支配肌肉的运动神经，对肌肉移植获得成功有益处，其机理可能有以下几点：改变肌内酶的含量，使肌肉代谢降低，能量消耗减少；肌纤维的毛细血管网增加，因而加速血管再形成；神经轴索再生在预先去神经的肌肉中更有效的进行；刺激原来存在肌肉内的肌卫星细胞。去神经的时间以移植前 2～3 周为宜。

多指症（polydactyly, polydactylism; supernumerary digit） 多指为最常见的手畸形之一，边列手指是好发部位，多数是遗传性的，常是某个手指重复发育的结果，而形成一手 6 个或更多手指。常伴有相应的掌骨，多指可由正常大小变异到仅仅是一个始基组织，可呈任何角度长出。

拇指多指（thumb polydactyly） 拇指多指是在拇指生长区域内生出多余的拇指或拇指样物。可分为单纯型，末节多指型，双拇指畸形，一腕双手症，拇指三指节等。

单纯型拇指多指（simple thumb polydactyly） 为拇指掌骨桡侧的手指样赘生物，或悬垂浮动仅以皮肤与手相连，或和掌骨共干呈分枝状。

分叉状拇指（bifurcate thumb polydactyly; bifid thumb deformity） 又称拇指末节多指，轻者仅在拇指末节的远端呈分叉状，指端扁阔，有一共同指甲，但甲背正中有一浅的纵沟。重者远节指骨呈“Y”形，具有各自的指甲。

双拇指畸形（double thumb polydactyly） 拇指掌骨远端有两个并列的拇指，发育程度及功能状况可能显著不同，主次分明，也可能完全相同，主次难分。当并列拇指与掌骨间以关节相连时，两指的中轴线均与掌骨间呈一定角度偏斜，指间关节也常有侧弯畸形。

一腕双手症（mirror hand） 在手掌桡侧的拇指部位，生出另一具有手指手掌等结构的不完整手，形似手在镜子中的影子，故又名镜象手，极少见畸形。也可发生于尺侧或腕部以上。

拇指三指节（triphalangia; triphalangism） 拇指虽然没有数量上的增加，但多生一个指节，其位置仍与正常拇指相似，鱼际肌完整，对掌功能也基本正常。

小指多指畸形（little finger polydactyly） 小指的多指，发育多不良，无指骨，或无完整的指骨，而为皮肤，皮下组织或软骨和指甲残迹所构成的皮赘样多指，以较狭细的蒂与手掌尺侧相连。常同时见于双侧。

先天性并指（congenital syndactyly） 相邻手指互相融合连为一体，为较常见的先天手畸形。常与并趾、多指（趾）、短指（趾）、指（趾）或前臂（小腿）缩窄环以及同侧胸大肌发育不良或缺如等畸形合并存在。并指也可为某综合征的手部表现。

多指并指（multiple syndactyly） 并指超出两指以上者，称为多指并指。

连指手套样手畸形（multiple syndactyly） 由示指至小指四指完全并连者，称为连指手套样手畸形。

不全并指（subtotal syndactyly） 由指根起，并连向远端延伸，但不达到指端者，称为不完全并指。

完全并指（total syndactyly） 由指根起，并连向远端延伸，达到指端者，称为完全并指。

单纯并指（simple syndactyly） 仅以皮肤和软组织相并连而无骨性相连者，称为单纯并指。

复杂并指（complex syndactyly） 存在有指骨和指甲相连的并指，称为复杂并指。

指端并指（syndactyly of finger tips; syndactyly with acrosynostosis） 仅限于指端间互相聚合并连者，称为指端并指。

继发性并指（secondary syndactyly） 由烧伤、创伤、感染等创面瘢痕愈合后，所形成的指根部间瘢痕粘连性不完全并指，称为继发性并指。

指蹼狭窄（secondary syndactyly） 在手背烧伤后的指蹼畸形经常见到有假蹼、瘢痕粘连与并指等各种改变，造成相邻两指不能充分分开，失去张手抓握或夹持功能，当指蹼深度不够时，也可影响屈曲掌指关节的功能。

先天性手缩窄环（congenital finger annular groove） 又称先天性环状沟或缩窄带，见于一个或几个手指。表现为患指的局部皮肤，或包括深部软组织呈环状或半环状的凹陷，凹陷浅者仅及皮下，类似皮肤的皱褶，深者可直达骨面，可引起血液、淋巴循环障碍远端出现肿胀。

先天性前臂缩窄环（congenital forearm annular groove） 当先天性皮肤环状沟或狭窄带发生前臂时，称谓先天性前臂缩窄环。

先天性巨指（macrodactyly; megalodactyly） 先天性的手指所有组成结构，包括指骨、关节、肌腱、血管、神经、皮肤和皮下组织，以及指甲等都超常发育，一般各部分比例大致均匀，也或有变形。掌骨可能正常，也可能同时增大。多见于示、中、拇指。小指罕见。可见于两手，两侧对称或不对称。需与继发于血管瘤、先天性动静脉瘘或神经纤维瘤等巨指相鉴别。

先天性短指畸形（congenital rudimentary finger） 先天的指骨和掌骨短小，但手指数目并不减少。畸形仅限于一个或为几个手指及其相应掌骨的短小，远侧指间关节常因指深屈肌腱未能止于末节指骨的正常位置，故手指屈曲无力，当捏持时，出现关节过伸畸形或不稳定，称为连枷状关节。

先天性小手畸形（microcheiria） 当先天性五指和掌骨均短小，即成为小手畸形，小手畸形常伴有单纯性不完全并指。

先天性指弯曲（congenital camptodactyly；campylodactyly） 先天性弯指畸形是指扳机拇指、先天性小指屈曲、先天性指侧弯、先天性关节挛缩等弯指畸形的总称，各有其临床表现和发病机理。当3~4个月或1岁开始伸展手指抓握物品时，才被发现。

先天性小指屈曲（little finger flexion deformity；little finger camptodactyly） 较为常见，表现为小指近侧指间关节的屈曲，较重者小指除近侧指间关节屈曲外，并外展和向掌心旋转。随年龄的增长可引起关节的继发性改变。畸形的形成是由小指中指节掌面皮肤的不足，指浅屈肌腱的短缩，指间关节囊的紧缩，和指伸肌腱结构的松弛、发育不全等引起。

先天性指侧弯（clinodactyly） 由于先天中节指骨呈楔形发育不良，在发育成长中逐渐显现手指呈侧弯状，患指多伴有短指畸形。当功能受影响时，可行截骨矫正术治疗。

先天性关节挛缩（congenital joint contracture） 表现为先天性多发关节畸形，主要为四肢各大小关节的挛缩变形，畸形关节不仅可挛缩于屈曲位，也可呈位。挛缩发生的机理是由于肌肉的发育不良。在胚胎时期，肢芽中的中胚层组织受损，致妨碍成肌细胞的形成、转化和发育。肌肉发育不良，引起挛缩侧的皮肤、皮下组织、关节囊等的继发短缩，将关节限制于屈曲或伸直位。轻者，仅限于手部各关节，表现为掌指关节屈曲，拇指内收，手指手掌皮肤紧缩，指伸力弱，被动直伸受限。重者，还见于手以外的关节，如肩、肘、以及下肢的关节等。

先天性少指畸形（congenital finger absence） 先天性少指又称先天性缺指畸形，是由于胚胎时期手部发育障碍所致。畸形表现为一个或几个手指的部分缺如，或整个手指并包括其相应的掌骨的缺如。依其临床表现分为裂手畸形、单指缺指畸形、五指全缺和手的桡侧或尺侧手指缺如。先天性少指可伴有先天性缩窄环、小手、同侧胸大肌发育不良、腋蹼和足趾畸形。

裂手畸形（cleft hand deformity；split hand deformity） 又称掌裂畸形，为手中间部分一个或几个手指及掌骨的缺如。有两种类型：典型裂手和不典型裂手。

龙虾手（lobster-claw hand） 又称为不典型裂手。表现为示中环三个手指及其掌骨完全缺如，只有拇指和小指及其掌骨，形似虾爪，故称为龙虾手。一般为单侧，不伴有足的畸形，无明显的遗传因素。

无指畸形（adactylia） 又称五指全缺如畸形，五个手指均不存在，或发育极度不良，短小呈豆穗状，有时可见非常微小的指甲。

先天性“五指”畸形（five fingered hand） 先天性“五指”畸形甚为少见，是由于胚胎时期第一指骨及其掌骨发育障碍所致。患手手指数目并不缺少，但最桡侧的一指和其余四指处于同一平面，各指蹼也位于相同水平。该指也由三个指节构成，只具有与其他各指相同的屈伸功能。因大鱼际肌肌群、拇长展肌缺如，以及没有宽阔的拇指指蹼，故不能充分外展，行使对掌和对指功能，这与拇指三指节畸形不同，故称为“五指”畸形。

先天性浮动拇指（floating thumb） 先天性浮动拇指表现为第一掌骨的部分或全部缺如，以及拇指的长屈肌腱、长伸肌腱、长短展肌腱，还有大鱼际肌群等的缺如。拇指短缩，仅由皮肤及皮下组织与手掌桡侧近端偏手背的部位相连，悬垂浮动，没有主动活动能力。浮动拇指为胚胎时期第一指线发育障碍引起，常见于先天性桡骨缺如，也可单独发生。

拇指发育不良（thumb aplasia；thumb hypoplasia） 表现为拇指指骨和掌骨的短小或指骨数目减少，常伴有屈拇肌的肌腱未能止于指骨末端，当有大鱼际肌发育不良时，可引起屈拇对掌功能降低。

无肢畸形（amelia） 无肢畸形表现为先天性肢体缺如，可分为肢体的完全缺如和不完全缺如。完全缺如时，在胚胎发育的第3周左右，因各种因素所致的先天性截肢，生后肢端为肉芽组织或瘢痕。有报告四个肢体都缺如直达肩关节和髋臼的病例。不完全缺如可可表现为纵列状、节段状或环状，如尺桡骨的各种缺如，手指的各种缺如及少数患者上臂和前臂的缺如

等。

局限性肢端肥大症（acromegalic gigantism） 身体上的短骨和扁平骨变化形成的以肢端肥大为特征的病症。

手外伤（hand injury） 当手遭受外在因素伤害，致使手部皮肤、软组织、神经、骨骼等受到创伤称手外伤。分开放和闭合两类，以开放伤常见，如切割、挤压、热压、撕脱、爆炸、烧伤等。

指端缺损（finger tip defect） 指端部受损伤后的组织缺损，可分为单纯皮肤缺损，皮肤缺损伴小面积的缺乏血运的组织外露，皮肤缺损伴有大面积深层缺血组织外露。治疗原则：局部软组织缺损行皮肤游离移植或局部清创包扎即可，对于指端皮肤缺损伴有大面积深层缺血组织外露者以应用皮瓣移植修复为首选，手术条件或患者状况不许可时，可行指骨短缩残端缝合术。为了恢复指端感觉及耐摩擦的特性，皮瓣的选择以同指皮瓣首选，次为临指皮瓣，鱼际皮瓣，远位皮瓣等。对于指端组织横断，可进行指端组织再植。

指端组织再植（finger tip replantation） 指端组织完全离断，创口整齐，无严重污染，伤后 12h 之内，可将断端创口用生理盐水冲洗后，将断离的复合组织缝回原位。由于手指指端血供丰富，再植的组织可安然成活，且外形及功能均良好。如果指端离断部位超过末节指的 1/2 长，均应进行手指血管吻合方能成活。

鱼际皮瓣（thenar flap） 在大鱼际区形成一个蒂在一侧的皮瓣，长宽比例可达 2:1，用于修复指端缺损并伴有指骨外露者，将受伤手指屈曲，在鱼际区按一血印，再以美兰描成一个马蹄形的皮瓣切口线，皮瓣在肌膜浅层掀起，与缺损的指端创面缝合，供区可形成三角形直接缝合或应用游离植皮。术后胶布或石膏固定手指于屈曲位，3 周后断蒂。多用于示指、中指的缺损，对于环、小指多应用残端修整后缝合。

指神经血管束岛状皮瓣（neurovascular island flap of finger） 正常人掌浅弓与掌深弓在远侧掌横纹深面相互吻合，共同发出指掌侧动脉，在掌骨头部位与掌背侧动脉吻合，发出两条走行于指掌面与指侧面交界处深面的指掌侧固有动脉，与指固有神经伴行，以指固有动脉、静脉、神经为蒂，形成的岛状指远端皮瓣是一种轴型皮瓣，通过皮下遂道移转至再造拇指的指腹处，主要解决再造拇指的感觉缺失。多用中指的尺侧或环指的桡侧作为供区。

示指背侧岛状皮瓣（dorsal island flap of index finger） 以桡动脉的腕背支在进入背侧第一骨间肌二头之间时发出的第一掌背动脉及伴行静脉、皮神经为蒂的示指背侧感觉皮瓣，用以修复虎口及拇指缺损及畸形。皮瓣的设计轴线为：鼻烟窝处拇长伸肌腱尺侧与示指掌指关节桡侧背面的连线。皮瓣的设计范围：远侧界线为示指近侧指间关节，两侧为侧正中线，近侧为腕背部。

截指术（finger amputation） 指将废用性畸形手指或已成为病灶随时可能引起全身严重病变的手指，通过手术的方法切除，同时抽出其肌腱并切除，结扎指固有血管，锐刀切断指神经，局部应用皮瓣覆盖。常从掌骨头下进行截指术。

手挤压伤（crush injury of hand; crush trauma of hand） 是一种全手被外力挤压引起的手部严重创伤，表现为以指掌骨的粉碎性骨折、关节的脱位，肌腱、肌肉、神经、血管的碾挫伤，皮肤皮下组织的挫裂伤等不同层次的组织损伤，可伴有广泛的组织内出血、肿胀及软组织的血运障碍，治疗时注意深部组织的清创及修复，并以带有血运的组织覆盖创面。

手热压伤（heat pressure injury of hand） 是手部被具有较高温度的机械压伤所造成的创伤，其中压伤常多较轻，很少波及骨组织，而烧伤多较重，皮肤、皮下及肌肉肌腱组织因挤压伤及烧伤的综合作用，使局部组织创伤加重，治疗以治烧伤为主，清创处理为次。

热滚桶碾压伤（hot roller pressure injury） 手被热滚桶碾压，致手背皮肤以烧伤为主，挫裂伤为次的复合伤。因为滚桶本身两桶之间有一个空隙，手被碾压后手背皮肤较薄，角化层少，常出现Ⅱ度－Ⅲ度软组织烧伤，而碾压伤也限于表浅的组织，骨质常未累及，但外在表现常很难区分主次，处理应以治疗烧伤为主，伤肢清创后应用带有血供的皮瓣或筋膜瓣覆盖创面，而少用游离皮片移植的方法。

手皮肤撕脱伤（skin avulsion of hand） 是由于两个方向相反的滚轴，将手卷入其间，同时自身奋力将手抽出，两种相反的力量致使手部皮肤自掌腱膜浅层、手背深筋膜浅层、手指肌腱浅层呈手套状撕脱的一种严重手部创伤。分为完全撕脱和不完全撕脱两种，治疗困难，手的功能恢复常不理想。

手部完全撕脱伤（total avulsion of hand） 手两个相反的旋转轴卷入，同时外力将其向外拔出，致局部的软组织自深筋膜浅层全部撕脱，与人体失去连系而游离，此时除手指外，残存组织血运存在，可以即时利用小血管吻合技术进行撕脱组织的原位回植、游离皮片移植或原皮肤断层皮片回植。而手指的血管、神经均已失去，残存组织无血供，可以进行腹部皮下袋状埋藏，5~6周后将带有重建血运的手指自腹部皮下取出，同时进行游离皮片移植。

手部不完全撕脱伤（partial avulsion of hand） 手被机器卷入，同时使用外力将其向外拉出，两种作用相反的力使局部的软组织自深筋膜浅层撕脱，但有部分组织与人体相连，此时清创处理后，将撕脱具有色红、远端有出血、指压反应良好的组织原位回植，必要时补以小血管吻合再通。将色泽苍白、组织无出血，指压反应消失的失活组织彻底切除，创面进行游离皮肤移植。

手指撕脱伤（finger avulsion） 指手指被机器卷入，同时又用力向外拔，致手指的皮肤包括指固有血管、神经全部撕脱，严重者包括末节指骨，拇指还可包括部分肌腱。清创后将残手指保留1节半或两节，埋藏于腹部皮下，5~6周后将重建血运的手指自腹部皮下取出，即时进行游离皮片移植优于带腹部皮瓣进行分次手指分离断层皮片移植。如五指同时受损，可截除数指，保留拇指及中指，以减轻患者痛苦、缩短疗程、减少治疗的困难，增加术后功能的恢复机会。

手背瘢痕挛缩（dorsal scar contracture of hand; dorsal cicatricial contracture of hand） 手部具有多关节、多肌腱与手背皮肤薄而松弛等特点，并由骨骼和关节排列成与功能有密切相关的两个横弓和一个纵弓，司持捏与握拳等各种灵巧细致的动作。当各种原因手背皮肤深度烧伤后，手背瘢痕形成，其横向挛缩引起手掌横径缩窄，拇指内收并向背侧旋转移位，紧贴于第二指的桡侧面，与其他四指并列，使正常手掌横弓变短，严重者形成反弓。瘢痕纵向挛缩，引起掌指关节背伸畸形，如果伴有伸指肌腱中央束断裂，近侧指间关节曲屈，远侧指间关节过渡背伸，这样由掌骨与指骨构成正常手的纵弓亦丧失。骨间肌和蚓状肌屈曲掌指关节的功能由于支点向背侧移位而起到了伸的作用，加重了掌指关节的过度背伸，使手的持捏和握拳两大功能受到了严重影响，治疗不及时可形成更加严重的“爪形手”或“冻结手”。治疗以切除手背挛缩的瘢痕组织，矫正关节畸形和术后功能锻炼为主要手段。

爪形手畸形（claw hand deformity） 手背的深Ⅱ度或Ⅲ度烧伤早期未经合理治疗，致使手部的功能大部丧失的一种手畸形。表现为：手横径缩窄，指蹼挛缩，掌横弓消失并呈向掌侧的反弓；由于拇内收肌及第一背侧骨间肌挛缩，致拇指指蹼闭合；掌指关节过度背伸掌纵弓消失，甚至掌指关节脱位；指背肌腱损伤致近侧指间关节极度屈曲；远侧指间关节呈过伸畸形，整个手呈鹰爪样。治疗原则是松解瘢痕粘连，整复畸形关节，皮肤游离移植，术后功能锻炼。

扣襻样畸形（button loop deformity） 又称为Boutoniere畸形，是指伸指肌腱在近侧指间关节背侧平面发生病变，致手指近侧指间关节屈曲，远侧指间关节过伸，使手指呈一种特殊“鹅颈状”畸形。其中闭合性损伤多因手指中央腱束在其止点处断裂所致；而慢性损害多见于烧伤、灼伤、风湿性滑膜炎等。

手掌瘢痕挛缩（palmar scar contracture of hand） 系手掌烧伤后瘢痕形成，并出现挛缩致手掌畸形、功能部分或全部丧失。以儿童多见。手掌部皮肤与皮下组织较厚，还有掌腱膜与大小鱼际肌肉覆盖，一般损伤不易伤及深部的肌腱、神经、血管及骨关节，但正常人手都处于屈曲状态，掌侧的瘢痕挛缩也较明显。可形成局限于手掌面积较小的瘢痕、蹼状瘢痕、累及单个手指的索条状瘢痕挛缩，相邻手指受到牵制而不能伸直。严重时大小鱼际肌及各指均瘢痕牵向掌心，掌指关节不能伸直，近侧指节掌面与掌心相连或掌指关节褶向掌心，甚至产生握拳样畸形，严重影响正常手的功能，在儿童还可影响手的正常发育。治疗原则是彻底切除手掌部的瘢痕组织，创面采用较厚的游离皮

片或应用较薄的皮瓣移植。

掌腱膜挛缩症（palmar fascia contracture; Dupuytren contracture） 掌腱膜挛缩原因不清，有遗传倾向，进行性出现掌腱膜的一部或全部纤维组织瘢痕性增厚、短缩，引起手掌皮肤皱褶增厚，弹性降低，与掌腱膜粘连成质硬的团块，掌指关节及近侧指间关节屈曲挛缩，严重时出现神经、血管、关节囊的继发挛缩，致手功能失常的一种综合病症。中年男性多见，治疗以手术切断或全部切除病变的掌腱膜为主要手段。

拇指缺损（thumb defect） 各种原因导致拇指部分或全部缺如，同时亦丧失了手50%的功能。根据拇指缺损的水平分为四类：1. 自近节指骨远端缺损。2. 自掌指关节缺损。3. 经掌骨缺损。4. 整个拇指包括大多角骨缺损。其中以第二类多见。拇指缺损常需要进行拇指再造，分类可作为拇指重建手术方法选择的参考，但不是绝对指征。

拇指再造（thumb reconstruction） 对于拇指缺损患者，利用外科手术的方法，进行自体的组织移植，在拇指缺损部位，形成一个外形类似正常拇指，并具有拇指功能的复合体，把这一个复杂的临床手术的治疗过程称为拇指再造。其方法有：1. 残端提升法或延长法。2. 局部皮瓣再造拇指。3. 手指转位术。4. 足趾游离移植再造拇指。5. 足拇甲皮瓣游离移植。6. 皮管加植骨法。根据拇指缺损的程度不同及患者的要求，选择拇指再造的手术方法。

第一掌骨拇化（pollicization of thumb metacarpal） 这是一种古老的拇指再造方法，适应于拇指缺损同时伴随第2、3指缺损，或全手指缺损的患者。手术分别在背侧近第1掌骨处和掌侧沿鱼际纹作切口，形成掌侧和背侧两个皮瓣，切断拇收肌横头，必要时截除部分第二掌骨，将掌侧皮瓣包裹第1掌骨，背侧皮瓣包裹第二掌骨，其余创面中厚植皮，虎口加深的同时第1掌骨拇指化，与其他指共同完成手的捏持功能。

拇指残端加长（thumb stump lengthening） 将大鱼际区组织形成皮下蒂岛状皮瓣脱套移位，拇指残端进行植骨或游离移植第二足趾的骨关节及肌腱的复合体，可以使残指延长2.5cm左右。此方法适应于掌指关节良好的次全拇指缺损。对于伴掌指关节缺失或仅是拇指指端缺损者不用此法。

皮管加植骨术拇指再造（tubular flap transfer and bone grafting for thumb reconstruction） 是一种较古老的拇指再造法。第一期手术在对侧上臂、前臂或上胸部、髂腹部形成单蒂皮管，移转致缺损拇指的基部，同时将植骨条或原拇指骨或残余拇指复合组织包裹，3-4周移植皮管经血运训练后断蒂，即形成新的拇指。此法再造的拇指功能和外形常不够理想，捏物不够稳定，对于手的晚期修复已少用。

前臂逆行岛状瓣加植骨术拇指再造（retrograde forearm island flap and free bone transfer for thumb reconstruction） 在外伤性拇指缺损急诊进行拇指再造时，在前臂设计长6~8cm宽7~8cm大小的皮瓣，若虎口、大鱼际部及手背有缺损时，皮瓣还需要再扩大，皮瓣最宽可达前臂周径的一半，长可达肘关节处，深筋膜下剥离，形成以桡动脉为蒂的前臂逆行岛状皮瓣，移转至拇指缺损处形成皮管，同时包裹桡骨片或髂骨条，形成新的拇指。适于掌指关节功能良好者，缺点是外形较臃肿，感觉恢复尚不理想。

食指转位拇化（index finger transfer for thumb reconstruction） 是再造拇指的一种方法。在示指基底掌背两侧形成“V”形切口。切除拇指残端的瘢痕组织，并沿虎口缘横形切开至第二掌骨桡侧，形成掌、背两个矩形皮瓣。游离掌侧矩形瓣，显露示指屈肌腱两侧的血管神经束。在第二指蹼处结扎走向中指桡侧的指动脉，劈开供给示、中指的指总神经。在静脉深面分离背侧矩形瓣，保留示指背侧的静脉，切断示指伸肌腱的近端、第一背侧骨间肌附着处及第2、3掌骨头间韧带。在第二掌骨基底切断掌骨，将以神经血管为蒂的示指移至拇指残端，修整食指掌骨至适当长度，旋转10~15度至对掌位，固定于第一掌骨残端，拇长伸肌腱与示指伸肌腱缝合。第一背侧骨间肌固定于中指近节基底桡侧。如拇指近节基底缺损，将拇短展肌固定于转位示指近节基底外侧。重建虎口，必要时补充植皮，术后石膏固定，4周开始功能锻炼。

环指转位拇化（ring finger transfer for thumb reconstruction） 是一种再造拇指的方法。在环指掌、背侧作“V”形切口，沿远侧掌横纹折向大鱼际纹。分

离掌侧皮瓣显露环指屈肌腱及两侧的血管神经束，切断走向中小指的指动脉分支，劈开环指两侧的指总神经，使各自进入中环小指。保留蚓状肌和屈肌腱。分离环指背侧浅静脉，切断分支并分离主干至腕部。切除拇指残端瘢痕。并向掌背纵形延长切口，显露第一掌骨远端，大鱼际皮下分离形成遂道，使掌侧切口与第一掌骨相通。切断环指手背静脉主干及伸肌腱，离断环指掌指关节，将带有血管、神经及屈肌腱的环指，通过皮下遂道至第一掌骨残端，修整后环指内旋15度呈对掌位固定，再造拇指两侧等长或患侧稍短。环指伸腱与拇长伸腱缝合，环指的手背静脉主干与头静脉吻合，缝合皮肤，石膏固定4周后开始功能锻炼。

足趾游离移植再造拇指（free toe transplantation for thumb reconstruction） 对于拇指缺损及合并其他各指缺损的残手畸形，应用以足背动、静脉，皮神经为蒂，将带有肌腱、关节的足趾完整地移植于手指缺损部位，代替相应的手指发挥其手的功能。手术中将移植组织的血管神经与受区的桡动脉，头静脉，桡神经浅皮支，利用显微外科技术进行互相吻合。常用的是同侧第二足趾再造拇指。可进行1个足趾移植，也可进行2~4个足趾同时移植进行手再造。

拇趾甲瓣游离移植加植骨术再造拇指（wrap-around toe flap and bone transfer for thumb reconstruction） 手术切取足拇趾背及甲床组织，形成以足背动、静脉，足背内侧皮神经为蒂的游离组织瓣，同时包裹硬骨移植于缺损拇指的残端上，骨与拇指残端骨固定，将拇甲瓣的血管、神经与受区的桡动脉、桡神经及头静脉相吻合。此法具有外形更接近于正常拇指，皮肤耐磨，耐寒，感觉良好的优点。但指间关节活动受限。对于拇指缺损尚残留0.3~1.0cm的指骨者效果好。而对于伴有掌指关节缺损者，游离植骨后，掌指关节及指间关节活动均缺损。

肢体淋巴水肿（lymphedema of extremities） 由于淋巴管先天性发育不全或后天的原因发生淋巴管的狭窄、闭塞，使所属肢体远端淋巴回流受阻，瘀积于皮下组织间隙内，致局部肿胀，称为淋巴水肿。以其发病原因分为：①原发性淋巴水肿（先天性淋巴水肿，早发性淋巴水肿）。②继发性淋巴水肿；③炎性淋巴水肿（丝虫病，复发性丹毒）；④非感染性淋巴水肿（恶性肿瘤细胞阻塞，区域性淋巴结清除术后，放射治疗后）。表现为：肿胀由肢体远端开始逐渐扩展，肢体呈均匀性增粗，皮肤尚光滑、柔软局部有指压性痕迹，抬高患肢和卧床休息后，肿胀明显消退。

象皮肿（lymphedema of extremities） 由于淋巴水肿逐渐加重，在积聚于皮下的淋巴液长期刺激下，皮肤及皮下组织产生大量的纤维结缔组织，淋巴管壁逐渐增厚纤维化。皮肤及皮下组织的反复感染又加重了淋巴管病变，造成恶性循环，逐渐出现局部皮肤增厚，表面角化过度而粗糙，坚硬如象皮。由于皮肤汗腺、皮脂腺功能障碍，皮肤出现皲裂，也可出现疣状赘生物和溃疡等。皮下脂肪被大量的纤维结缔组织所替代，肢体极度增粗成为象皮肿。

肢体皮肤病灶切除植皮术（skin lesion excision and skin grafting for extremities） 肢体皮肤及软组织的病灶较大，切除后创面不能直接拉拢缝合，需用游离植皮消灭创面的手术方法称为病灶切除植皮术。适应症：①巨大象皮肿；②象皮肿局部反复发生丹毒，疣状增生严重，或有慢性溃疡者。③局灶性或复发性病变。操作：肢体进行驱血后，在止血带下纵形切开皮肤、皮下、深筋膜，于肌膜浅层彻底切除病变组织，肌腱表面及骨质表面保留一薄层带血运的组织，将切下的组织用取皮鼓取成中厚皮片，或在其他供皮区切取中厚皮片，以整张为好，将皮片植于患肢创面上，加压包扎，石膏固定。术后长期应用弹性织物局部压迫，避免水中作业，下肢大面积植皮者，不宜从事站立性或重体力工作。

真皮皮瓣埋入术（dermal flap encatarrhaphy） 这是一种治疗淋巴水肿的手术方法。适应症：浅层淋巴管瓣膜失效，淋巴液向真皮逆流者。造影显示深层淋巴系统正常者。操作：沿患肢长轴作一纵形的皮肤切口，切除增厚的皮下组织及深筋膜组织，将切口一侧近创缘的皮肤去除一条表皮，形成一条与肢体长短相一致的真皮瓣。将此真皮瓣埋入深层有知名血管和伴行淋巴干的肌间隙内，真皮瓣与另一侧创缘作褥式缝合，消灭死腔和减少张力，缝合皮肤切口。一般先行内侧手术，真皮瓣蒂位于前方，再行外侧手术，真皮瓣蒂位于后方。

淋巴静脉分流术（lympho-venous shunt） 这是一种

治疗肢体淋巴水肿的手术方法。适应证：1. 早期继发性淋巴水肿而淋巴管无明显纤维化者。2. 淋巴水肿，经抬高患肢或卧床休息后，肢体水肿症状可缓解者。3. 静脉系统正常，近期内无丹毒发生者。操作：皮肤切口：小腿选在小腿内侧下 1/4 近端与上1/4远端。大腿选下 1/4 近端与上 1/4 远端。在切口远侧6～10cm处，横形多点皮内和皮下注射一排亚甲蓝液，并轻按摩，使淋巴管染色，横向皮肤切口 6～9cm，分离脂肪组织，在显微镜下寻找可供吻合的淋巴集合管（直径约0.3～0.6mm）和小静脉，用肝素生理盐水冲洗后，行端端吻合，以淋巴管套入小静脉中较好。同一切口内应吻合多条。

下肢皮肤撕脱伤（skin avulsion of lower extremity） 下肢皮肤、皮下组织受暴力的牵拉，与深筋膜层之间发生广泛的、可以是环绕肢体的撕脱，此时常表现为表浅皮肤组织轻度的裂伤或挫伤，而皮下出现广泛的瘀血现象。清创处理时要能发现皮肤撕脱伤，仔细判断撕脱组织的供血状况是手术的关健。切除的失活组织可将表面皮肤取下进行回植以消灭下肢创面，亦可二期进行中厚植皮。

下肢慢性溃疡（chronic ulcer in leg） 各种原因致下肢皮肤缺损合并慢性感染，伤口长时间不愈合形成下肢慢性溃疡。原因：①静脉回流障碍：小腿下 1/3 软组织较少，血供相对较差，静脉回流障碍可引起静脉压增高，皮下静脉曲张，组织水肿，局部抵抗力降低，轻微外伤和感染即易形成慢性溃疡。②外伤：外伤后清创不彻底出现继发感染，又经不合理换药处理。③广泛的瘢痕形成：加重了下肢的血液循环不良现象，轻微外伤即可出现慢性溃疡。④淋巴回流障碍：出现皮下水肿，易合并感染出现慢性下肢溃疡。⑤动脉供血不足：如闭塞性脉管炎。⑥感染：下肢原发的特殊细菌感染。⑦职业和气候：长时间的静立性工作和温热潮湿的气候均易出现下肢的静脉回流障碍和继发感染。⑧全身性疾患：如营养不良，糖尿病，VitA 缺乏症等。

下肢瘢痕挛缩（cicatricial contracture of lower extremity） 多是全身大面积烧伤的一部分。下肢深Ⅱ度及Ⅲ度烧伤致瘢痕增生，环状挛缩可引起下肢静脉及淋巴回流障碍，足趾肿胀，继发下肢皮肤丹毒。各关节附近的瘢痕挛缩，可以引起相应关节的屈曲挛缩畸形，使下肢活动受限，儿童可导致下肢发育障碍。治疗以长的皮瓣移植改善下肢静脉及淋巴回流，松解各关节部位的瘢痕挛缩，创面用中厚皮片覆盖，术后石膏伸直位固定。

膝关节瘢痕挛缩（cicatricial contracture of knee） 是下肢瘢痕挛缩的一种表现，深Ⅱ度及Ⅲ度烧伤后膝关节两侧及后侧瘢痕增生挛缩，也可是反复破溃的不稳定性瘢痕。膝关节屈曲畸形，治疗时切除不稳定性瘢痕组织，松解粘连，创面用中厚皮片覆盖，术后石膏固定膝关节于伸直位。

踝关节瘢痕挛缩（cicatricial contracture of ankle） 踝部的深Ⅱ度及Ⅲ度烧伤后，瘢痕增生挛缩，导致踝关节的活动受限。踝关节后部瘢痕挛缩，可引起马蹄足畸形，如果累及跟腱，引起继发跟腱挛缩。踝前部瘢痕挛缩，可致踝关节、跖趾关节背伸畸形。治疗包括切除挛缩的瘢痕组织，松解剖组织粘连，中厚皮片覆盖创面。如果进行跟腱延长，可用皮瓣或筋膜瓣覆盖创面，术后踝关节中立位石膏固定。

足底瘢痕挛缩（plantar cicatricial contracture） 足底部深Ⅱ度及Ⅲ度烧伤后，瘢痕组织增生，引起负重部位如足跟的破溃，经久不愈，也可因为瘢痕组织挛缩致足趾屈曲畸形，行走困难。治疗为松解瘢痕粘连，矫正足趾屈曲畸形，中厚植皮；负重部位的瘢痕及溃疡切除，最好应用皮瓣覆盖，术后穿特殊矫形鞋，减少负重部位的摩擦。

先天性足畸形（congenital foot deformity） 是由于胚胎发育过程中致足部出现畸形，表现为四种形式：马蹄足（下垂足），跟行足（仰趾足），内翻足（足内缘向内上翻转，前足内收）及外翻足（足外缘向上方翻转，前足外展），可以单独出现，也可二种畸形同时出现。以马蹄内翻足最多见，治疗以婴幼儿非僵硬型进行手法矫正，应坚持至成年。僵硬型采用手术延长跟腱，跖腱膜切断术，软组织松解术，矫正后应用石膏固定。

多趾（polydactyly） 常出现在正常足拇指内侧或小指的外侧，一般仅有 1 个多趾，常有家族性遗传史，一般分三类：①多余趾与原有趾大小、功能相同，外表很难区分。②多余趾较小，有时形成枝趾。③多余

趾发育不全，犹如一个皮赘附着。多余趾可与原有趾同接一个跖骨上，也可附在跖骨头的侧面，少数单附一个跖骨，手术治疗可进行多余趾切除，有时应同附着跖骨一并切除。

并趾（syndactyly） 并趾是一种遗传性反祖畸形，胚胎在第7~8周，肢体肢芽末端发育停顿，出现相邻足趾并联呈一体现象。常合并有短趾、缺趾、胸大肌缺如等。并趾限于相邻两趾之间为单一并趾，超出两趾者为多趾并趾。由趾根部并连向远端延伸，但未达到趾端者为不全并趾，直达趾尖端者为完全并趾。仅以皮瓣相连者为单纯并趾，趾骨、趾甲亦有融合者称复杂并趾。单纯并趾中，相连两趾间的距离较远，皮肤软组织薄弱者为膜状并趾；仅限于趾端间互相聚合并连者为趾端并趾，由于趾根间瘢痕粘连所致的不全并趾称继发性并趾，手术治疗多以美观为主，进行并趾分离，局部皮瓣指蹼成形，创面以局部皮瓣加游离植皮修复。治疗以学龄前为佳。

先天性下肢缩窄环（annular groove of lower extremity） 又称为先天性缩窄带，常由于胚胎期间受到脐带缠绕或持续压迫，也可是胚胎下肢肢芽的一个局部的中胚层细胞团发育不全，致局部形成凹陷畸形，表现为患肢的局部皮肤，或包括深部软组织呈环状或半环状的凹陷，浅者达皮下，深者可至骨面，可致淋巴及血液循环障碍，常伴有其他的指（趾）畸形。治疗应选择在2~3岁至学龄前，施行连续“Z”成形术矫正。

巨趾（macrodactyly；megalodactyly） 表现为足趾的所有组成结构，包括趾骨、关节、肌腱、血管、神经、皮肤及皮下组织，以及趾甲等超常发育，比例大致匀称，跖骨也可能正常或增大，多见于3、4、1趾，双足可同时并发但不一定两侧对称，可以是出生时即有或后天超速发育，与遗传因素无关。治疗可以手术切除骨骺以阻止巨趾发育，成人时可以进行部分截趾。

掌跖过度角化症（palmaris and plantaris hyperkeratosis） 是一种先天性常染色体显性遗传性疾病，多在婴幼儿或儿童期发病，表现为局限于手掌及足跖负重区或受磨压部位的对称性皮肤过度角化现象。皮肤角化蛋白生成过多，角质层异常增厚，呈淡黄色、半透明状，表面光滑或粗糙呈疣状，指（趾）甲受累时出现增厚变形，质地混浊，掌跖多汗，皮肤弹性丧失，易出现皲裂、剧痛等症状，而夏季及休息时减轻。治疗以手术切除，游离皮肤移植为主。

足底胼胝（plantar callus） 是足跖负重区的皮肤，因长期反复受到过度或反常的挤压，所出现的局部继发性角质层的异常增厚，伴有压痛及行走痛。其诱发因素为足部的畸形及穿不合适的鞋。治疗为去除诱因。

先天性尿道下裂（congenital hypospadias） 是各种原因引起胚胎期小儿外生殖器发育异常的一种常见疾病，由于形成正常尿道的尿道沟两侧的尿生殖褶未在中线互相融合，致尿道外口开口达不到阴茎龟头顶端，而异位开口于阴茎龟头下至阴囊、会阴中缝线上的任何一个部位，同时伴有不同程度阴茎向腹侧弯曲畸形。临床上有3大特点：尿道外口异位，阴茎下弯和包皮分部异常。可以伴发腹股沟斜疝及睾丸下降不全。手术应在学龄前进行，治疗效果良好。

阴茎头型尿道下裂（balanus type of hypospadias） 是先天性尿道下裂的一型，尿道外口位于阴茎龟头下冠状沟的腹侧，多呈裂隙状，阴茎龟头扁而宽，正常的尿道外口所在部位呈窝状，与尿道互不相通。一般仅伴有轻度阴茎向腹侧弯曲，睾丸及阴囊多发育良好，多不影响性生活及生育，如尿道口有狭窄，则可产生排尿困难。手术治疗效果良好。

阴茎型尿道下裂（penile type of hypospadia） 是先天性尿道下裂的一型，阴茎、阴囊发育良好，双侧睾丸多已下降，阴茎龟头轻度扁平，舟状窝分裂，阴茎向腹侧弯曲，尿道外口异位开口于阴茎腹侧中线上，根据其所在位置，可分为阴茎前段型、阴茎中段型、阴茎后段型。尿道外口常狭窄，有时小如针眼，尿道外口以远可见尿道板的残迹，包皮在阴茎背侧堆积呈头巾样改变。手术可一期矫直阴茎弯曲，同时进行尿道再造，手术成功率可达到95%，预后良好。

阴茎阴囊型尿道下裂（phalloscrotal type of hypospadia） 是先天性尿道下裂的一种类型，尿道外口位于阴茎腹侧阴茎阴囊交界处，龟头扁平，舟状窝分裂，阴茎腹侧残余尿道板瘢痕挛缩，阴茎向腹侧弯

曲，阴茎阴囊发育常良好，双侧睾丸多已下降。可一期进行尿道再造，手术成功率可达到95%，预后较好。

会阴型尿道下裂（perineum type of hypospadia） 是先天性尿道下裂的一种类型，阴茎发育短小，严重者小如阴蒂，并向腹侧严重弯曲，阴囊分裂，尿道板残迹瘢痕将阴茎牵向阴囊中缝，阴囊发育小如大阴唇，双侧睾丸多未完全下降入阴囊内，尿道外口异位于阴囊后之会阴部，患者蹲位排尿，此类患者儿时多误为女孩，手术难度较大，如果青春期阴茎亦未发育的患者，可以等到成年后进行阴茎再造。

尿道下裂修复术（reconstruction of hypospadia） 是对尿道下裂患者进行阴茎弯曲矫直、尿道口后移、尿道成形的一种手术方法。多在学龄前完成治疗，因用来进行缺损尿道再造和阴茎腹侧创面覆盖的移植组织不同，将尿道下裂修术分为游离组织移植法和带有血供的组织移植法，目前以后者为优且应用广泛。根据手术时期分一期完成的手术和二期完成的手术，这与阴茎发育程度、阴茎弯曲程度，尿道下裂的分型有关。

阴茎矫直术（correction of clubbed penis） 是由于尿道发育异常，残余尿道、尿道海绵体及周围筋膜组织纤维化呈瘢痕挛缩，或阴茎海绵体发育不对称致阴茎向一个侧方弯曲，以尿道下裂伴阴茎下弯和尿道上裂伴阴茎上弯为多见。手术将引起阴茎弯曲的挛缩纤维索条彻底切除，松解局部组织粘连，将阴茎海绵体伸直，应用带血供的皮瓣覆盖阴茎创面，同时将狭窄的异位尿道外口开大成形的一种手术方法，它是尿道畸形修复手术的第一步，也可和尿道成形手术同时进行。

会阴部尿道造瘘术（urethrostomy in perineum） 是一种尿流改道手术，通过会阴部皮肤将合适的导尿管经过尿道置入膀胱内达到引流尿液的目的。置入尿管可以是普通导尿管，也可以是气囊导尿管。条件是会阴部近段尿道正常。会阴切开造瘘术操作：由尿道外口插入导尿管至膀胱，切开会阴部皮肤、皮下、分离肌层，显露尿道黏膜，切开黏膜，将已标记的普通或气囊导尿管中部从会阴切口引出，继续插入导尿管至尿液流出，拔出至刚好无尿液流出时，再进入2.5cm，缝合会阴切口并固定导尿管，接尿液引流袋。

耻骨上膀胱造瘘术（suprapubic cystostomy；epicystostomy） 是一种尿流改道手术，通过下腹部皮肤将合适的导尿管经过腹壁置入膀胱内达到引流尿液的目的。其方法有：①耻骨上膀胱切开造瘘术；②膀胱穿刺造瘘术。目前有了可以放置各种导尿管的膀胱穿刺造瘘器。操作：由尿道注入无菌生理盐水300～500mL，取耻骨上腹正中2cm处横形切口长1～2cm，切开腹壁皮肤、皮下注射器穿刺有尿液，确定为膀胱后，利用膀胱穿刺器，经切口旋转穿刺至第一个空感，经过腹直肌后鞘，至第二个空感，进入膀胱，退出内芯有尿液流出，放置伞状蕈状、气囊、导尿管，(气囊内注水10ml)，将导尿管牵拉至有阻力为止，腹壁缝合，固定导尿管于腹壁，接尿液引流袋。

尿道成形术（urethroplasty） 利用皮肤、黏膜等游离组织或带有血供的组织，翻转缝合成直径为1.5～2.5cm的“皮管”，一端与异位尿道外口缝合，另一端移至龟头形成新的尿道外口，局部创面应用带血运的皮瓣覆盖，常用的是阴茎包皮瓣或阴囊皮瓣。

先天性尿道上裂（congenital epispadias） 是各种原因引起胚胎期小儿外生殖器发育异常的一种较为少见的疾病。胚胎第4～10周，泄殖腔内、外胚层之间的间充质向内生长发育形成下腹部的肌肉和耻骨，如果泄殖腔膜发育不正常，致下腹壁发育停滞，泄殖腔膜破裂即出现了不同类型的尿道上裂。多与膀胱外翻并存，男性多于女性，表现为阴茎短小而上翘，并有龟缩现象，尿道海绵体缺如，阴茎上弯畸形多是因为尿道向背侧移位和局部皮肤短缩所造成的阴茎基部向耻骨贴伏所致。阴茎头扁平，尿道外口异位开口于阴茎背侧中线，龟头至耻骨联合连线上的任何一个部位，而形成了尿道上裂的不同类型。手术是其唯一的治疗方法。

龟头型尿道上裂（balanus type of epispadias） 是先天性尿道上裂的一种类型，阴茎海绵体发育良好，阴囊发育良好，双侧睾丸下降，且功能多正常，耻骨联合完整，阴茎轻度向背侧弯曲，但包皮常无异常，尿道外口位于龟头背侧，对生理影响不大，一般无症状，有时排尿不成线，呈喷洒状，污及衣裤。女性称为阴蒂型，尿道外口常开口于分裂的阴蒂及其包皮的

背侧，较难觉察，很少求治。可以进行手术龟头及尿道外口成形，也可不进行治疗。

阴茎型尿道上裂（penis type of epispadias） 是先天性尿道上裂的一种类型，也称为耻骨联合下型，阴茎发育短小，呈扁平状，基部与耻骨联合成角较锐，存在不同程度的上弯畸形，尿道外口开口于阴茎干的背侧，尿道裂隙段的尿道海绵体缺如，阴茎海绵体分裂，耻骨联合下唇多有一个裂隙，但完整性存在，阴茎包皮堆积于阴茎腹侧，阴囊发育良好，睾丸多已下降。少数可伴有尿失禁，或与膀胱外翻并存。治疗以残余尿道板再造尿道，局部包皮瓣覆盖阴背侧创面，同时修复其他畸形。

阴茎耻骨型尿道上裂（penispubic type of epispadias） 是尿道上裂较严重的一种类型，多在出生后发现并进行初步治疗。阴茎发育短小，与耻骨联合呈锐角，背伸贴伏于耻骨部尿道外口处，阴茎海绵体分裂并使阴茎呈扁平状，甚至两个海绵体分别形成两个阴茎体，阴囊发育小，双侧睾丸多下降不全，尿道外口开口于耻骨区阴茎的背侧，全尿道裂开，尿道海绵体缺如。尿道外口与膀胱颈部贯通，尿失禁，膀胱容量小，逼尿肌无力，无控制排尿意识，耻骨联合不完整甚至分离，严重者伴有前列腺缺如、膀胱外翻等畸形。治疗以手术重建膀胱颈部括约肌及再造尿道，使患儿能自主控制排尿。

膀胱外翻尿道上裂（epispadias of bladder extrophy） 是胚胎发育过程中，泄殖腔的异常发育阻碍了间充质组织的移行，影响了下腹部的发育，泄殖腔膜破溃形成膀胱外翻及尿道上裂，表现为：耻骨联合分离，髂骨外旋，耻骨支外旋及外转，腹直肌分裂，脐与外翻膀胱上极相连，脐与肛门之间的距离缩短。男孩多合并腹股沟斜疝。泌尿系统异常：膀胱前壁缺如，膀胱后壁外翻，在分离的耻骨联合上方裂隙中可见两侧输尿管口，输尿管变短，可伴有肾的畸形等。生殖系统异常：尿道背侧壁缺如，阴茎海绵体附着于耻骨下支并两侧严重分离，尿道板短，阴茎短小并上翘。女性尿道阴道短，阴道口前移并狭窄，阴蒂分裂，阴唇阴阜分开，内生殖器多正常。直肠肛门异常：会阴短平，肛门前移，可伴肛门狭窄，直肠会阴瘘或直肠阴道瘘，如有肛周肌肉异常，可有肛门失禁或脱肛。

膀胱颈成形术（plasty of vesical neck） 在先天性膀胱外翻患儿生后72h进行功能性膀胱修复手术，同时游离膀胱下部，切除部分黏膜组织，橡皮导尿管为支撑物，内翻缝合黏膜、肌层形成加长的膀胱颈，同时应进行尿道括约肌重建术。

尿道括约肌成形术（sphincteroplasty of urethra） 在先天性膀胱外翻进行膀胱修复的同时，将膀胱颈部黏膜部分切除后内翻缝合形成部分尿道黏膜，同时分离出膀胱颈部条状肌肉瓣，互相交叉缝合，以橡皮导尿管为支撑物，形成有一定括约肌作用的尿道括约肌，应同时进行阴茎海绵体角的内移复位及尿道再造。或二期应用腹直肌下部的锥状肌，互相交叉于尿道背侧，在一定张力下缝合，也可治疗尿失禁。

阴茎阴囊淋巴水肿（lymphedema of penile and scrotal skin） 由于各种原因引起阴茎阴囊淋巴管炎，并逐渐出现淋巴管阻塞，淋巴液回流受阻而外渗或外溢入皮下，积聚出现局部组织水肿，可以单独发生，也可与其他病变同时出现，多数是丝虫淋巴管病变基础上继发溶血性链球菌感染所致。急性发作期有高热、寒战、阴囊皮肤红肿，腹股沟淋巴结肿大及压痛。经过治疗及卧床休息，可以减轻阴茎阴囊局部水肿症状。如果反复发作淋巴管炎，外溢的淋巴液刺激纤维组织增生，出现皮肤及皮下组织增厚，而形成不可逆转的器质性病变——阴茎阴囊象皮肿。

阴茎阴囊象皮肿（lymphedema of penile and scrotal skin） 阴茎阴囊由于丝虫病或其他原因致淋巴管阻塞，扩张的淋巴管破裂，淋巴液外溢至皮下，刺激纤维结缔组织大量增生，并成恶性循环，最终出现阴茎阴囊皮肤增厚数厘米甚至数10cm，皮下及深筋膜组织增厚，脂肪硬化，小动脉壁增厚，小静脉萎缩，组织纤维化，皮脂腺破坏，皮肤干燥、角化、无弹性，可有皲裂、溃疡、疣状赘生物，硬如橡皮，可反复继发溶血性链球菌感染。治疗可手术切除阴茎阴囊病变皮肤及皮下组织，创面进行游离皮肤移植。

阴茎阴囊皮肤撕脱伤（avulsion of penile and scrotal skin） 阴茎阴囊外伤致皮肤、皮下组织全层撕脱，但睾丸及精索常常留在原位，局部清创后，可将阴茎皮肤取下回植于阴茎创面上，或重新取中厚皮片移植修复阴茎创面。对睾丸及精索完整者，局部清创后软

组织缝合，在其表面进行，中厚皮片游离移植，以保持睾丸组织的低体温环境。或将睾丸精索移至大腿内侧皮下，二期同局部皮瓣一起移转至阴囊部位。对于将睾丸一起撕脱的患者，将睾丸组织游离埋至腹部或大腿内侧皮下，以维持第二性征。

阴茎缺损（penis defect） 男性由于创伤、烧伤、战伤或阴茎肿瘤手术切除等原因造成阴茎部分或全部缺损，也可见先天性阴茎缺如者。阴茎部分缺损：排尿功能基本正常，如果外露部分大于3cm，可满足生殖功能。阴茎完全缺损：不能站立排尿，蹲位排尿时，尿流易淋湿整个会阴部及衣裤，没有正常的性功能，丧失生育能力，严重影响患者的社会生活和家庭幸福。应该及时进行阴茎再造手术。

阴茎再植术（amputated penis replantation） 阴茎受锐器伤致横断在12h之内，污染不严重者，局部进行清创后，抗生素液及肝素盐水进行冲洗，耻骨上膀胱造瘘进行尿流改道，以橡皮导尿管通过两断端放置膀胱内，使阴茎两断端正确对位，尿道断端形成斜形并用可吸收线进行吻合，缝合阴茎海绵体及筋膜，分离后在显微镜下进行阴茎背动脉、静脉及神经吻合，一般只需吻合一侧，必时可再吻合一条阴茎背浅静脉，血远恢复后逐层缝合伤口，包扎固定，术后维持室温25℃以上，每日应用低分子右旋糖苷1000ml静脉输入，共3～5d，7～10d折线。

阴茎再造术（penis reconstruction） 对于阴茎完全缺损及部分缺损的患者，利用自体组织形成皮管，同时进行软骨移植，形成再造“阴茎”。可以进行正常排尿及性生活，睾丸正常者也具有生育能力。

手术包括三部分：阴茎体形成，尿道重建，支持组织的植入。方法有大腿皮管+自体软骨移植。腹部双皮管法+自体软骨移植。吻合血管的游离皮瓣同时移植软骨。髂嵴腹股沟外侧复合组织瓣阴茎再造。

阴茎头再造术（glansplasty） 龟头缺损常见于外伤、感染、手术切除及缺血坏死。龟头具有特殊的感觉及外形，并有尿道通过其中，应用皮瓣修复是最佳选择。

手术方法：大腿内侧皮管法，腹部皮管法，吻合血管的游离皮瓣法，腹股沟岛状皮瓣法，阴股沟岛状皮瓣法。操作：手术切除阴茎头部的瘢痕组织，在同侧腹股沟形成长等于阴茎头缺损长度，宽为阴茎周径，蒂为旋股外侧血管的岛状皮瓣，通过阴茎包皮下遂道至阴茎头缺损区，管状缝合形成阴茎头，皮管远端向内翻转与尿道远端缝合形成新的尿道外口。尿道内留置导尿管。供瓣区直接缝合，必要时用游离皮片覆盖。

男性生殖器缺损（male genital defect） 指阴茎、阴囊及睾丸组织因先天性未发育或后天损伤，同时伴有第二性征女性化，表现为阴茎、阴囊、睾丸缺损，患者皮下脂肪增多，胡须及腋毛缺如，喉结不明显，乳房发育，女音等。治疗：男性化—阴茎再造术后，终身应用雄激素或进行异体睾丸组织移植。女性化—进行阴道再造术。

先天性无阴道（congenital absence of vagina; atresia of vagina） 是一种先天畸形，发生率约1/5000，是由于胚胎发育过程中双侧副中肾管（苗勒氏管）会合后，未向尾端伸展形成阴道，常合并先天性无子宫或痕迹子宫，但卵巢发育正常，第二性征良好，偶有子宫发育正常者。表现为外阴大致正常，阴道缺如，局部只有一个陷窝，可有周期性痛经，可以手术进行阴道再造。

阴道闭锁（atresia of vagina） 在胚胎发育过程中，两侧副中肾管会合后的尾端与尿生殖窦相接处未惯通即形成了先天性阴道闭锁，外阴发育大致正常，双侧卵巢发育正常，第二性征良好，多以青春期无月经来潮或在月经初潮后出现周期性下腹部疼痛，在成年可能由婚后性交不成而就诊。手术进行阴道再造后有恢复生殖能力的报导。

阴道再造术（vagina reconstruction） 是对于先天性无阴道或阴道闭锁患者，应用组织移植的方法在尿道膀胱与直肠之间形成一个能满足性生活及，内衬上皮组织的通道。其手术方法有：上皮组织自然长入法，肠袢或腹膜作腔壁法，皮片或羊膜植入作衬里法，皮瓣移植作衬里法。其中以皮瓣移植阴道再造法为首选方法。

阴道模具（vaginal stent） 是一种用硬玻璃制成的圆柱体，一端封闭为圆钝形，另一端开口，外壁顺长轴有一呈槽状凹陷，分为大号：长10cm，直径5cm。中

号：长 9cm，直径 4.5cm。小号：长 8cm，直径 4cm。是应用组织移植再造阴道后，将阴道模具定期放入再造阴道内，以对抗移植组织的挛缩，进行阴道扩张，避免阴道继发性狭窄。每次放入时应在表面涂以石蜡油或肥皂水，时间以 5～10min 为宜。

阴道狭窄（vagina stenosis） 先天性：在胚胎发育过程中，两侧副中肾管会合后的尾端与尿生殖窦相接处部分惯通，形成了不能进行正常性生活及生殖的阴道，双侧卵巢及子宫发育多正常，第二性征发育良好，阴道细如导尿管。后天性：严重创伤如难产伤、骨盆复合伤、阴道腐蚀伤、会阴部肿瘤放疗后致较大面积的阴道黏膜毁损，形成瘢痕挛缩，严重者致阴道部分或全部闭锁。手术进行阴道扩张或应用组织移植进行阴道再造，可望恢复正常性生活及生殖能力。

肛门失禁（anal incontinence） 由于各种原因致肛门排便系统畸形、排便反射系统损伤，肛门括约肌的连续性中断或瘢痕挛缩等，出现肛门部失去括约作用，粪便不自主地由肛门流出称为肛门失禁。常见原因有手术或外伤致肛门括约肌损伤或失去神经支配。先天性肛门直肠畸形或腰骶部神经系统畸形。

肛门括约肌缝合（anal sphincter muscle suturing） 对于肛门括约肌或直肠环损伤引起的肛门失禁，其括约肌缺损不超过周径的 1/3，或因瘢痕愈合肛门括约肌无力者，手术进行肛门括肌断端缝合，恢复其连续性及括约肌功能。手术取俯卧位，抬高臀部，在括约肌损伤部位作半环状皮肤切口，掀起皮瓣，皮瓣蒂部朝向肛门，切除局部瘢痕组织，括约肌断端保留少许瘢痕组织以便缝合，解剖肛门括约肌并将其断端重叠褥式缝合，肛门大小可容一示指为度。

肛门括约肌成形术（anal sphincteroplasty） 对于肛门括约肌完全破坏，不能进行修补者，应用带有血供及神经的骨骼肌移植进行肛门括约肌重建的手术方法。常见的有股薄肌肌瓣转移及臀大肌肌瓣转移术。1. 手术切断股薄肌胫骨内侧的止点，将其下 2/3 段肌腹环肛门 1 周半，固定于对侧坐骨结节骨膜及提肛肌上，肛门以可容一示指为度。2. 取肛门后方弧形切口，分离两侧臀大肌并形成两个宽 3～4cm 的肌肉瓣，蒂位于尾骨部，将两个肌瓣在肛门后方交叉，环绕肛门，在肛门前方相互缝合固定。

异性癖（transsexualism） 一个生物学上的男性或女性个体，尽管他（她）们清楚地知道自己的生物学性别，但却在心理上感觉到自己是异性，并终生渴望改变自己的生物学性别，以异性身份去生活。这种现象称为“易性癖”。易性癖是一种性心理障碍性疾患，患者体内并无相应的器质性损害存在。该病发病率约为 1:50 000，男、女发病率基本相近。治疗方法：心理治疗、药物治疗和整形外科手术治疗。目前大多数专家认为，对于真正的易性癖者，整形外科手术是最好的治疗手段，药物或精神治疗没有持久的帮助。

变性手术（transsexual operation） 即通过整形外科手段（组织移植和器官再造）使易性癖患者的生物学性别与其心理性别相符。男性变女性的变性手术主要包括：阴茎、睾丸切除、尿道移位、阴道再造，大、小阴唇及阴阜的成形，阴毛再分布，隆乳和甲状软骨缩小成形术。此外还有鼻整形、颧颊部等面部轮廓女性化的手术及声调调整、除毛等附加手术。女性变男性的变性手术主要包括：子宫、卵巢、阴道和乳房切除，阴茎、阴囊、睾丸（假体）和喉结再造术。此外还有腹部髋部整形和鼻、颏、下颌、颧、颊部等面部轮廓男性化的手术及声调调整等附加手术。当然，对每一个患者来说并不是上述所有手术均需施行，通常根据实际情况选择几项。易性癖的外科手术治疗应称为：“性别确认或性别认同外科”，而不是过去的“变性、改性、转性或性别再赋外科”。

显微外科学简介

显微外科是现代外科一项新技术。显微外科手术的定义是借助于光学放大设备，采用精细的显微外科手术器械和无损伤缝合材料进行手术操作的一种微观微动手术。在手术显微镜放大的手术野下进行外科手术操作，可以超越人类视力的限制，从宏观进入微观，大大提高对细微解剖结构的辨认能力及对各种正常组织与病理组织的鉴别能力，以及手术操作的精确度，从而不断拓宽手术范围和手术种类；另一方面亦降低组织创伤，有利于组织愈合，提高手术质量及修复效果。

一、显微外科的起源

虽然早在18世纪、19世纪，生物学、组织学和病理学工作者就已应用显微镜对一些组织细胞的细微结构进行了解剖或观察，然而真正在外科领域采用显微外科技术则仅有50多年的历史。1921年瑞士的Nylen和Holmgren首次报道用放大镜和双人双目手术显微镜为耳硬化病人进行内耳手术。以后不少的耳鼻喉科医生逐步在手术显微镜的放大下行开窗术、面神经手术、镫骨撼动、鼓室成形术或鼓膜成形术等手术。然而由于受到外耳道手术空间的限制，其操作多属比较简单的开洞、减压或撼动式的手法而未能进行缝合操作。直到1950年Barraquer与Peritt等应用手术显微镜进行角膜缝合，显微外科才进入了缝合操作阶段。

二、显微外科的实验研究

在20世纪60年代之前，大口径的血管病变切除与修补或血管移植手术很早就已在各个国家开展，成功率也很高。但对口径在1～2mm的微小血管的缝接则往往失败，原因在于，肉眼下进行操作很难达到无创伤程度，吻接口也不易精确对合，术后常造成血管内血栓形成，导致手术失败。1960年Jacobson和Suarez在手术显微镜的放大下对直径1.6～3.2mm的细小血管进行缝合，获得很高的通畅率，这在显微外科发展史中是一项重要的突破。几乎在同一时期，美国的Buncke尝试了血管显微外科手术，成功地进行了兔耳再植和猴拇指再植的动物实验，并由此迅速推广到了外科的其他领域。由于细小口径的血管能够接通，就使显微外科取得了突飞猛进的发展，尤其在实验外科方面的应用更为突出。1961年Lee等在鼠身上进行门腔静脉分流手术获得成功。1962年Gonzales等则选用小动物鼠进行肾脏移植手术，随后Abbott等也采用鼠作心脏移植手术；以后在实验性器官移植领域中应用显微血管外科的技术迅速发展。我国显微实验外科的发展最早是在20世纪60年代初，由崔之义与汤钊猷在自制的10倍手术显微镜下进行小血管吻合，并探讨了影响小血管吻合通畅率的各种因素；其后屠开元开展的狗断肢再植及王树寰开展的兔耳再植，都为显微外科技术的发展作了积极的贡献。

三、显微外科的应用范围

显微外科技术虽然在五官科、眼科发展最早，但发展最快、成绩最显著的是在创伤骨科与整形外科领域，此外泌尿外科、神经外科、心血管外科也有较大的发展。

1．创伤骨科

（1）断肢再植：1963年陈中伟、钱允庆在世界医学史上首先报道了右前臂完全离断再植并有良好的功能恢复的成功经验。1964年美国Malt报道了一例他在1962年做的12岁男孩上臂断

离再植手术。虽然手臂的血管较粗，不一定要采用显微外科技术，但由于断肢再植后能否存活关键在于血管能否接通，即血液循环能否重建，所以随着再植外科的创建，应用光学放大镜或手术显微镜进行手术操作，高质量地缝接口径3mm以下的小血管，就很快地为很多创伤外科与整形外科医生所重视。自首例断肢再植成功至今的40多年的历史发展过程中，有关文献报道较多，其中大宗病例以我国为主。我国医务人员还将再植技术应用于治疗上肢的恶性肿瘤，对患有肿瘤的上肢断截与再植；利用离断自体小腿修复前臂离断后的组织缺损；另外对于断离的肢体不能进行原位再植时，将断指、断足与拇指移位再植于另一个残端上，以达到较好的功能恢复；四肢同时离断的再植；双侧断腕、断掌再植；上肢多节段离断的再植及86岁老人前臂旋转撕脱完全离断的再植，均反映了我国断肢再植的新进展和新水平。

(2) 断指再植：1965年Kleinert报道应用放大镜接通手指的血管。1966年陈中伟等在6倍手术放大镜下进行了国内第一例断指再植并取得了成功，Komatsu也同时报道了完全离断的手指再植成功。20世纪70年代末，国内许多医院包括一些工矿农村基层医疗单位也能开展和应用这项新技术，高质量地吻接较细的血管、神经、肌腱等，使更多的断肢、断指和断掌再植获得了成功。断指再植发展到今天，已取得了许多成就，尤其在特殊类型的断指再植方面取得了一些突破性进展：突破了再植平面的限制，从指根到指尖的任何部位的离断均可以再植；突破了年龄界限，从7个月婴儿到年逾七旬的老人的手指离断都取得了成功的再植，并恢复了较好的功能；取得了10指或9指11段完全离断的再植成功；葛竟（1986）报道世界首例双手10指完全离断再植全部成功。据不完全统计，目前国际上十指完全离断，全部再植成活者已达17例，其中我国学者占13例，手术时间最短者仅用6h 45min，反映了极高的显微外科技术水平；突破了离断形态的限制，取得了多平面离断及环形、纵形等各种手指离断的再植成功；手指离断后常常因中节缺损而放弃移植，方光荣等采用第二趾节段组织移植桥接，程国良对拇指节段组织缺损采用髂骨及拇指腓侧C形皮瓣移植桥接获得了再植成功，为断指再植开辟了新途径，显示了我国断指再植的极高水平；对于局部损伤重、全身情况差，不能一期进行断指再植的患者，有将离断的手指暂时寄养于患者的正常部位，建立血液循环，待再植条件成熟后再行再植。国内已有多个单位开展了这种手术，这就为断指再植开辟了新的途径。

(3) 同种异体手移植：1999年9月，裴国献等为两例右腕部平面外伤性手缺失患者进行了异体手移植获得成功，这是继1998年9月法国、1999年1月美国开展此类手术成功后的世界第3、4例，亚洲第1、2例。

(4) 手指再造：1966年杨东岳和汤钊猷，首先研究并成功地应用游离足趾移植再造拇指和其他手指。英国Cobbett1969年报道他们在1967年也成功地做了此类手术（拇趾→拇指）。1980年Morrison应用拇趾甲瓣成功，1982年于仲嘉联合应用Morrison的拇趾甲瓣及趾移植为全手缺失再造拇指手指。1996年陈中伟等将第二足趾移植于前臂残端再造手指，不仅能够准确地控制单自由度的电子假手完成手指屈伸，还能准确地操纵三自由度电子假手完成手指的屈伸，以及腕关节的屈曲、背伸、旋前、旋后，有助于日常生活的自理。为提高控制多自由度电子假手的准确性，减少误动作率提供了有用的途径与实例。

(5) 周围神经损伤的修复：1964年Smith等在手术显微镜下进行周围神经的束膜缝合，提高了神经缝合的质量；1972年奥地利Millesi首创神经移植；1978年朱家恺也做了同类手术；1976年Taylor首创带血管的神经游离移植获得成功；1980年顾玉东首创静脉蒂动脉化游离腓肠神经移植，在临床上获得良好效果；1980年意大利Brunelli应用神经肌肉再植，但临床疗效不

明显。臂丛神经损伤是上肢最严重的伤残，20 世纪 60 年代后期应用显微外科技术，才找到有效的治疗方法。1969 年日本津山直一改良了英国 Sebbon 设计的肋间神经移位治疗臂丛神经根性撕脱伤获得成功；1970 年顾玉东设计了膈神经移位；1972 年日本 Kotani 设计了副神经移位；1980 年意大利 Brunelli 设计了颈丛运动支移位；1986 年顾玉东设计了健侧颈 7 神经移位，使臂丛神经损伤的治疗进入新阶段。

(6) 肌肉移植：1970 年 Tamai 应用显微外科技术，缝合支配股直肌的血管与神经，成功地将狗的股直肌进行原位与异侧移植；1972 年杨东岳等也做了类似实验并获得成功；1971 年 Thompson 首先将掌长肌和趾短伸肌移植到面部以治疗面瘫获得成功；1973 年陈中伟等将胸大肌腹部游离移植至前臂，以取代严重缺血性肌挛缩的屈肌，获得较好的功能恢复，在临床奠定了开展这类手术的可能性。1976 年 Harri 报道 3 例股薄肌游离移植治疗面神经瘫痪也获得了成功。1986 年朱盛修等还应用趾短伸肌游离移植以修复手部大鱼际肌群及拇内收肌缺损也获得了成功。

(7) 皮瓣：1972 年日本的 Harri 首创游离皮瓣移植获得成功；1973 年 Daniel 与杨东岳也获得成功；1976 年 Baudet 首先做游离肌皮瓣移植获得成功；1987 年杨东岳也移植成功；1979 年杨果凡设计前臂皮瓣的应用进入发展高潮。目前全身可供应用的皮瓣已有 70 余种，其中，我国设计的有近 10 种。

(8) 吻合血管的游离骨移植：1973 年 McCullough 首先在动物实验中成功应用吻合血管的游离肋骨移植修复狗的下颌骨缺损；1975 年澳大利亚 Taylor 首创游离腓骨移植，以重建开放性骨折所致的长段骨缺损。1977 年陈中伟等采用游离腓骨移植治疗骨髓炎或良性骨肿瘤所致的肱骨长段缺损，并采用了对侧的腓骨移植于先天性胫骨假关节彻底切除后的骨缺损处，取得良好的效果。1978 年 Taylor 与陈中伟又分别应用带皮瓣的髂骨与带皮瓣的腓骨一期修复长段骨缺损并伴有皮肤或软组织缺损的创面。这些方法的应用使移植骨的愈合过程转化为类似一般骨折的愈合过程，尤其是使传统植骨难以修复的长管状大段骨缺损得到有效的治疗方法。我国在显微外科骨移植方面取得了众多令人瞩目的成就，开发出一大批新的骨瓣供区和新的术式。如杨立民（1983 年）设计了肩胛骨皮瓣治疗手掌部的组织缺损；朱盛修先后设计了带血管蒂的桡骨骨膜（1986 年）、带血管蒂的尺骨骨膜（1985 年）及代旋髂深血管的髂骨骨膜移位治疗股骨头无菌性坏死（1992 年）；陈振光先后设计了颈横血管肩胛岗支为蒂的肩胛岗骨瓣（1991 年）、旋髂深血管为蒂的髂骨骨瓣（1989 年）、旋股外侧血管升支为蒂的髂骨瓣（1992 年）及臀下血管吻合支大转子骨瓣（1993 年）等，赵德伟（1994 年）设计的旋股外侧血管横支大转子骨瓣移位治疗股骨头无菌性坏死。并对各种骨、骨膜瓣的手术最佳指征，逐步得到了明确。

(9) 吻合血管的关节移植：1967 年，Buncke 等成功地进行通过显微血管吻合的自体整个关节的移植。1972 年 Tamai 等对狗作了带血管的同种异体全膝关节移植获得成功。1977 年 9 月杨东岳等应用显微外科技术，施行了带血管的同种异体全膝关节移植，早期获得初步成功，但远期效果不理想。吻合血管的自体跖趾关节、趾间关节及半关节移植治疗掌指关节及指间关节强直、创伤性关节炎及关节内骨折已广为应用，血液循环的重建除缝合足背动脉—第一趾背动脉及足背静脉外，采用第一跖骨背、跖骨底或趾底动脉及跖背静脉重建循环，具有解剖方便、创伤小的特点。如同时重建两个相邻的掌指关节可将仅带一个血管蒂的跖趾及趾间关节的第二趾分解为两个关节移植。因供受体关节解剖形态及生理功能相似，移植关节有良好血供，关节移植的同时可携带伸、屈趾肌腱、神经及皮肤，有利于肌腱修复。

2. 整形外科

(1) 吻合血管的游离大网膜移植：1972年美国McLean与Buncke首创吻合血管的游离大网膜移植修复头皮巨大缺损获得成功；1977年在北京积水潭医院也获得成功，并于1978年研究成功大网膜轴型皮瓣。张涤生等从1977年开始，也作了类似的几个病例并取得了成功。1977年Nishimura首先报道应用大网膜游离移植治疗下肢栓塞性脉管炎，获得良好效果。他报道20例中，95%的病例手术后症状缓解，68%间歇性跛行症状消失，94%静息痛改善。目前在我国也有不少医院开展这项手术。Azuma等应用大网膜移植治疗慢性骨髓炎病灶清除术后的死腔获得良好效果。1979年沈祖尧、程绪西等利用大网膜移植分期形成轴形皮瓣，然后借助胃网膜血管携带一块皮瓣组织进行移植，修复大面积头皮与颅骨缺损，这是应用大网膜移植的新尝试。

(2) 吻合血管的皮瓣和皮下脂肪组织的移植：1975年Fujino等将胸三角肌皮瓣连同其皮下脂肪按其外形所需移植来重建乳房。

(3) 1974年澳大利亚O Brien首创淋巴管静脉吻合获得成功，广州中山医学院也做成功同类手术。

3. 妇产科

1966年Smith用于缝合输卵管获得较高的成功率，通畅率自50%上升至90%，再孕率自25%上升至75%~94%；1974年Winston用兔作自体输卵管与卵巢移植获得妊娠；1976年广州中山医学院作异体卵巢移植获得初步成功。

4. 泌尿外科

1968年Femandes用以吻接输精管，获得较高的成功率，通畅率自40%上升至94%，再孕率自10.9%上升至71.0%，同年又首创睾丸移植成功；1976年Cohen首创吻合血管神经的阴茎再植成功；1980年广州中山医学院也做成功同类手术；1979年广州第一军医大学移植阑尾修补后尿道缺损获得成功。

5. 神经外科

1962年，Theodorekurze开始在神经外科应用显微外科技术切除听神经瘤及进行其他复杂的显微外科手术。1967年Donaghy用以吻合颅内、外血管，治疗闭塞性脑血管疾病获得成功；1976年9月臧人和首先在国内成功地作了颅外颅内动脉搭桥术（EIBA）；1979年史玉泉等将显微外科技术应用于神经外科，包括垂体微腺瘤的经蝶手术，听神经瘤的显微外科切除手术，斜坡脑膜瘤的显微外科切除术等。显微外科技术改善了神经外科的治疗效果，扩大了神经外科的手术范围，神经外科医师已将显微外科技术常规应用于颅内肿瘤、血管瘤、垂体瘤、听神经瘤等的治疗中，这对神经外科的发展起了重大的促进作用。目前神经外科的70%手术是在手术显微镜或放大镜下完成的，可以通过耳道摘除直径2cm以下的听神经瘤，死亡率由4%下降到0.9%，动静脉瘘的死亡率由10%下降到1%。可以认为现代的神经外科医生都必须掌握显微外科技术。

6. 胸、心外科

1968年Green用于移植一段血管重建冠心病的心肌血管，重建术获得成功。国外冠状动脉搭桥术占心脏外科手术的75%，每年在10万例以上，并利用背阔肌移位包裹心脏，保护并加强心肌功能。潘治等在冠状动脉造影及左室电影造影中发现，冠状动脉有明显梗阻性病变的病人用自体大隐静脉移植疗效较好。Seidenberg首先进行吻合血管的肠段移植重建颈部食管，可能由于肠黏膜对缺血的耐受性差，如断血时间超过30~60min，就会导致坏死脱落，所以未被广

泛采用。以后 Acland 等采用肠腔内降温措施，延长缺血的耐受时间才较多地采用。对颈部食管的缺损，也有采用带血管皮管重建者。

7. 耳鼻咽喉科

1921 年，耳科医生首创应用手术显微镜进行耳科手术，开创了耳鼻咽喉科显微外科技术的新纪元。手术范围从外耳、中耳扩展到内耳，从单纯病变切除术式提高到功能性手术术式，从恢复听力的手术（如鼓室成形术）发展到恢复神经功能的手术（如面神经手术）。经过半个多世纪的发展，现今已成立了独立的耳显微外科学派。20 世纪 50 年代末，喉科医生开始将显微外科技术应用于喉腔内微细病变切除，并逐渐进展到某些恢复喉腔功能的手术（如声带麻痹、声门狭窄等）。到 70 年代，耳鼻咽喉科医生将显微外科技术更广泛地应用于鼻外科、咽喉外科和颅底外科等解剖关系复杂和结构微细的区域，突破了以往的手术禁区，创建了新的术式，使以往不能手术或手术效果不满意的疾病获得治愈。显微外科技术的应用推动了耳鼻咽喉外科的理论和技术的发展。随着显微解剖学、神经病理生理学、组织病理学等基础理论研究的不断发展以及 CT、MRI、DSA 等高科技技术的问世，使过去不能确诊的疾病获得明确的诊断和精确的定位。

耳显微神经外科在我国虽然起步较晚，但发展迅速，面神经各段、全程减压术、面神经吻合术、面神经移植术和面—舌下神经吻合术等治疗外伤性面瘫以及桥小脑角面神经根疏理术治疗三叉神经痛和舌咽神经痛等均取得了良好的近期疗效。王正敏用显微外科技术进行人工耳蜗的植入，可恢复患者的部分听力。桥小脑角占位性病变手术切除技术亦已逐渐成熟，如听神经瘤从大型者到直径仅 5mm 者，从深藏于内听道内者到压迫脑干者，均能应用显微外科技术得以切除，全切除率可达 87%，面神经保存率可达 86%～91%，达到国际先进水平。此外，美尼埃病、位置性悬晕和颈性悬晕的显微外科治疗亦取得了初步的经验。20 世纪 80 年代初，经鼻垂体瘤切除和经筛窦或眶内进路视神经管减压的显微外科技术，将我国的鼻外科学推上了新的境界。蝶鞍区域和筛蝶窦旁区域部位深在，重要血管、神经丰富和解剖关系复杂，显微外科技术在此区域显示了较肉眼下手术相比有无比的优势。据统计 1995 年止，全国有近千例包括微型分泌性腺瘤和广泛侵犯鞍上区、视交叉及双侧海绵窦、颈内动脉的巨大腺瘤的显微外科手术，死亡率降低到 1%～3%。视神经管减压的显微外科手术自 80 年代中期首次报道以来，随着显微手术器械的更新和手术经验的日益丰富，术后复明和视力的提高从 0 进展到 70% 以上，突破了以往视神经管骨折和重度视神经炎致盲无法手术的观点。支撑喉镜下的喉显微外科手术在我国也已普遍开展，利用明亮的光线、放大倍数高（8～25 倍）、病变清晰、双手操作和精确性高等优势，即使切除 1～2mm 的病灶也不损伤声带的正常组织，还能发现声带囊肿和声带脓肿等肉眼下无法发现的和无法手术的病变，合并切除。

目前因外伤或肿瘤切除造成的咽、喉、食道，或上、下颌骨，口腔壁与舌的缺损，均可通过显微外科方法进行修复。

四、小结

经过 40 多年的发展，显微外科已形成一门独立的学科，它作为外科领域一项现代新技术，目前已在外科手术学中得到了广泛的应用。20 世纪 70 年代以来世界各国纷纷成立学术团体，建立显微外科研究中心，举办显微外科技术训练班，召开国际性和地区性学术会议，出版显微外科杂志，这为进一步广泛开展和提高显微外科水平打下了坚实的基础。

显微外科学

显微外科（microsurgery） 医师利用手术显微镜或放大镜等光学仪器，显示组织显微结构，借助精细的手术器械和缝合材料进行手术。它是20世纪60年代开始蓬勃发展的外科新技术，以往的外科手术在厘米范围内操作；二次大战以后“无损伤”技术时期，要求在毫米范围内操作；到了显微外科时期，手术在微米范围内展开，从而大大扩展了手术治疗范围和提高了手术疗效，将手术的技巧、轻巧、无伤和精确达到了新的水平。它与外科、骨科、神经外科、整形外科、耳鼻喉科、妇产科、眼科、泌尿科、移植外科等都有密切关系，具体的对象包括小血管、小淋巴管、小神经、小管道及小器官的修复，再植与移植。

显微外科手术器械（instruments of microsurgery） 显微外科手术器械是一套符合显微外科手术要求的专门用于显微外科手术的手术工具。这套器械的特点是精、巧、细，尤其在器械的操作端，它具有显微外科手术稳、准、轻、巧所要求的外形、长度、大小以及内在的设计。国产成套的器械最早由我国显微外科之父陈中伟院士等和当时的上海手术器械二厂共同设计、开发。随着显微外科技术的发展，手术器械也得到不断的改进，以适应新的手术需要。上海手术器械厂现已设计开发了SSW-3型显微手术器械包，器械总数增加到92件。国内其他厂商也有类似的器械包生产。比较常用的是显微血管钳、持针器、剪、血管钳和血管夹，冲洗针头等。制造材料一般采用不锈钢，持针器和剪刀的头部增加一些铬的成分以增加坚固性。国外也有用钛合金制造，但比较昂贵。由于显微外科器械非常精细，故保养非常重要。术中器械尖端不可触碰硬质物体，也不要随意扔放器械；术毕即刻清洗干净，防止血块或组织粘结；套橡皮管于尖端，并放于专门的器械盒内收藏，这样才能经久耐用。

手术显微镜（operating microscope） 手术显微镜用于外科是1921年，由瑞士的耳鼻喉科医生Nelen和Holmgren首先用于内耳手术，直到1960年才用于显微血管外科。Jacobson和Suarez在手术显微镜下对直径1.6~3.2mm的细小血管进行缝合，获得较高的通畅率。在此之前，血管吻合都在肉眼下操作，大血管缝合的成功率很高，而1~2mm的微小管吻合常常失败，达不到无创的精确对合。因此手术显微镜在显微血管外科中的应用是显微外科发展的一项重大突破，促使显微外科从此进入一个新的发展阶段。

手术显微镜由机械、光学，纪录和电器四部分组成。应具备以下一些要求：①放大倍率一般在10倍左右，最好能在6~40倍间变换，变倍时不要重新调整焦距。②工作距离一般要求在200mm左右，深部手术要求达到300~400mm。③具有足够亮度的照明冷光源。④放大后的影像必须是正立体像。⑤至少有两组双目显微镜，并且主刀和助手的视野一致。生产手术显微镜的厂家和种类很多，国内主要厂家有：上海光学仪器厂生产的34X型和11HZ型手术显微镜；上海医用光学仪器厂的GX—SS22型和GX—22B型；镇江光学仪器厂的XTS—1、2、3型；杭州医用光学仪器厂生产的XSS—1、XSS—IB和XSQ—Ⅱ型。国外

有代表性的是西德 QPTON 公司生产的 OPMI 型系列手术显微镜；瑞士 Wild 公司生产的 M600 型系列手术显微镜。

手术放大镜（magnifying loupe） 手术放大镜有额带式放大镜、台式放大镜和望远镜式放大镜。由于放大镜的放大倍数增大时，工作距离（景深）和视野就缩小，所以它的放大倍数有限，一般为 2～4 倍。手术放大镜使用灵活、方便，尤其是额镜和放大镜可以通过移动术者头部来调准焦距。因此，想使手术野中细小的目标看得更清楚或更大，而放大倍数又不需太高时，使用手术放大镜很实用。但额镜和放大镜由于焦距随术者头部活动而改变，头部的每一活动必须带动放大镜，使视野或多或少地变得模糊，术者眼睛和颈部容易疲劳，所以不适于施行较长时间的精细手术。在这种情况下或需要更高的放大倍率时，可以借助手术显微镜来满足手术要求。

扫描电子显微镜（scanning electron microscope，SEM） 扫描电子显微镜是在透射或电子显微镜（TEM）基础上发展起来的，是电子显微镜发展史上一项新的成就。它由电子光学系统、扫描显示系统和电源、真空系统三个主要部分组成。和光学显微镜不同，它使用的“光”是一束细而强的电子束。这种密度高、速度快、能量大的初级电子束，轰击样品表面，激发出大量的二次电子，这些能量很低的二次电子以不同的角度和方向向空间散射，通过样品边的二次电子探测器（探头）接收二次电子信息，在显像管的荧光屏上就扫描出一幅反映样品表面形貌的立体图像。扫描电子显微镜的分辨本领可达到甚至小于 3～6nm，放大倍率从几十倍到 100 万倍，图像富有立体感和真实感，是研究细胞形态和表面细胞结构的工具。

显微镜摄影术（microphotography） 为便于保存资料，教学和学术交流，目前的手术显微镜还带有纪录装置，可用于照像、摄电影和录像。高级的手术显微镜具有特殊接头可接的小型分光器，拍下的图像和术者所见的图像一致。这些特殊接头有照像接头、拍电影接头和录像接头，各有不同的焦距。照像时要注意光源强弱和目镜至最大的清晰度，以便拍得高质量的照片。

无损伤血管缝线（atraumatic needles and sutures） 在显微外科中缝合的针线不 能像一般外科那样临时穿针引线，因为微小的缝针既不易穿线，又易脱落，而且在这么细的针线上做出针眼工艺上也不可能，所以显微外科缝合针线是线紧密地连接在针尾上，连接处不但牢固，不易脱落，而且平滑，不能带有棱角或突起。这样对组织的损伤也达到最小，因此称这种缝线为无损伤血管缝线。该种缝线一般是单股的尼龙线，常用的规格为 7—0、8—0、9—0、11—0、12—0，针线依次变细。其中 7—0、8—0、9—0 为双针，11—0、12—0 为单针，针体均分为八分之三圆形弯针。国产针线有上海医用缝合针厂和宁波医用缝针厂出品。

显微镊子（microforceps） 显微镊子是显微外科器械中最重要的器械。早期使用的是加工后的珠宝镊，后来专门制作了显微镊。一般为无齿镊，在镊尖的咬合面上无刻纹，镊尖合拢时咬合面有较长一段（5～10mm）紧密接触，能夹住 11—0 的显微外科缝线；镊柄为带有粗齿花纹的圆柱形；镊尖宽度为 0.15～0.3mm，有直形和弯形两种；制作材料为铬钼合金和不锈钢。显微镊子在显微外科中的用处最多，可用来提夹、分离组织结构，扩张血管腔，助缝、拔针、打结及用于勒血试验检查吻合口的通畅度。显微镊的镊尖纤细，易于损坏，以至夹不住缝线，影响手术操作。除加强保养外术前应常规在显微镜下检查，及时调换修理。

显微剪刀（microscissors） 显微剪刀又称弹簧剪，顶端尖锐，剪柄圆柱形，剪尾安装弹簧片，剪长一般在 12～16cm 之间，使用时轻巧灵活，较长时间操作不会引起手肌疲劳。按剪叶形状不同，又分直型和弯型。显微剪的用途主要是分离和修剪组织，但对疤痕组织或较大的组织应该使用眼科剪代替，以保持刃口锋利。

显微血管夹（microvascular clamp） 在缝合血管时，就得先把血管断端夹闭，阻断血流，这就要求显微血管夹的合拢力大小合适。合拢力太大，容易损伤血管壁，导致血栓形成；合拢力太小又容易滑脱导致出血，妨碍视野。因此恰当地选择血管夹，是提高吻合血管通畅率的一个重要环节。通常在血管夹前三分之一处测定其张开 1mm 所需的拉力，称作血管夹的尖端合拢力。实验研究发现对直径 0.5mm 的大白鼠股

动脉用尖端合拢力 22g 左右的血管夹夹闭 20min 后通畅率即有下降，60min 明显降低。而用尖端合拢力为 2g 的止血夹夹闭 102min 仍不影响其通畅率。国产显微外科器械中，设计制造了三种不同规格的止血夹，尖端合拢力分别是 55～65g、28～35g 及 8～12g，分别适用于 > 1mm 的动脉、< 1mm 的动脉，1mm 左右的静脉或 0.5mm 左右的动脉。

双极电凝器（bipolar electrocoagulator） 在显微外科手术中，创面即使少量的渗血，也会妨碍手术操作。这种出血又不易用结扎法止血，而用一般电凝止血会产生广泛的烧灼伤，使用不当会伤及重要血管。双极电凝器由一发生器及由电线连接的双极电凝镊组成，镊夹尖宽度仅 0.3mm，无刻纹。发生器产生的 500～1000kHz 的高频电流通过镊片由镊尖回流，电灼作用仅限于两镊尖夹持的组织，不向周围扩大，不会损伤附近组织。用于显微外科的双极电凝器功率更小，只有 20W。双极电凝器除了止血作用外，还可用于血管吻合。

超声 Doppler 血流计（Doppler blood flowmeter） 超声 Doppler 血流计采用的超声频率高于 20000Hz，不能引起人的听觉，但很容易穿透人体组织。当向人体皮肤表面发射一定频率的超声波，超声探头和反射面之间有相对运动的物体时，如血管中流动的红细胞，红细胞改变了反射的超声频率。这种频率变化与红细胞的运动速度成正比。探头接收到这种信号经过转换放大，就可以使之成为可听到的声音。多普勒信号再经过计算处理，可以算出血流速度，局部组织的血流量。超声多普勒血流计就是根据这种原理设计制造的。

用于显微血管外科手术前后的超声血流计，常用超声频率为 5.2～9.2MHz，探头直径在 1～1.5cm 为好。一般频率越高越适合于表浅血管的检测。国产制式很多，有盒式、钢笔式、手电筒式及听诊器式等，有的已达到国外同类产品水平。该血流计体积小，携带方便，使用简单，可重复检测，对组织无损伤。检查时探头离血管越近，血管越粗、检测到的血流声越大。但是它只能据此判断动脉的走行方向，不能确定血管口径大小，是一种定性的检测仪器。

激光多普勒血流计（laser Doppler flowmeter，LDF） 激光多普勒血流计原理与超声多普勒相同，不同的是它使用一种低能量的激光流。激光由光导纤维输送，经探头导入皮肤，激光的入射深度为 0.6～1.5mm 左右。探头内装有双向光导纤维，当激光遇到皮肤血流中的红细胞时，红细胞将部分激光反射回探头，经另一光导纤维传送到信号接收器，再经过转换放大，即成为可听到的血流声。经过计算机处理，还可报告局部组织的血流量。激光多普勒仪诞生在 20 世纪 40 年代初，经过不断改进，现在已成为一种比较先进的检测皮肤血流的仪器。该仪与超声多普勒仪比较，它能检测到更小的血管，如指尖的血流声和血流量；由于其入射深度受到限制，可不受深部大血管干扰，故检测的效果比较精确可靠。这可区别动静脉阻塞。缺点是造价昂贵。目前以瑞典 RETRAC 公司生产的 PERIFLUX 激光多普勒血流计为最好。

皮温计（skin thermometer） 皮温计用来测定皮瓣游离移植、肌皮瓣游离移植以及足趾游离移植等手术后移植物的皮肤表面温度。目前使用的皮温计应用微型半导体热敏电阻作为测温原料，对温度变化比较敏感，它的电阻值十分明显地随温度变化而变化。这种点接触式的数字化皮温计使用十分方便、读数精确。一般来说移植组织的温度等于或略低于健侧皮温 1～2℃，有时可略高于健侧。如果低于健侧皮温 4～5℃，则提示移植物存在血流循环障碍，应引起重视。

光电容积描绘仪（photoelectric plethsmography，PPG） 光电容积描绘仪是诊断血管性疾病的一种方法。其原理是光电脉冲传感器中的发光二极管发出的红外线照射于皮肤表面（深度约 3mm），由皮肤表浅血管内血液反射回的光线，经过传感器中的光敏晶体管接收变成电信号。反射的红外线量随局部血容量的改变而迅速改变，从而随着血管的搏动，电信号呈现脉冲样的变化，经放大后可以直接显示或记录。其优点是无损伤、可重复连续测定。缺点是易受外界光线、温度、探头与皮肤接触压力干扰，不能区别动静脉阻塞。

电磁血流测定仪（electromagnetic flowmeter，EMF） 当导电磁体在磁场中经过时，形成一个移动的电导体，在磁场及流体流动方向成直角的方向上产生电动势。电动势强度与血流速度成比例，从而可测知血流量。应用 EMF 可测定直径 1～2mm 血管的血流量。电磁血流计的操作极为严格，容易产生误差，在临床应

用上受到一定限制。

显微血管外科（microvascular surgery） 显微血管外科利用手术显微镜或放大镜，显微外科手术器械及缝合材料，以及显微外科技术对显微血管进行手术。自从1960年Jacobson和Suarez应用放大25倍的手术显微镜对26条管径为1.6~3.2mm的血管进行吻合并获得100%的通畅率以来，显微血管外科获得蓬勃发展，研究逐步深入，技术逐步提高，目前对口径0.3mm以下的显微微小血管吻合也能获得较高（90%以上）通畅率。

血管内膜（intima） 血管内膜厚约100~130μm，占管壁厚度的六分之一左右。内膜的表面覆盖一层内皮细胞，完整的正常内皮细胞具有对抗血液凝固的作用，一旦损伤血液则在损伤的内皮细胞处发生凝固。紧邻内皮细胞的结构是内皮下层和内弹性膜。内皮下层为一薄层疏松的结缔组织，重要成分是胶原纤维和成纤维细胞。胶原纤维的理化特性与内皮细胞正相反，有极强的血液凝固功能。内皮下层随血管变小而渐薄。内弹性膜是血管壁内层与中层的交界组织，功能是维持血管弹性。大于2mm的静脉，其内膜折叠伸入腔内形成半月型的静脉瓣，尤以下肢多见。在显微血管外科手术中，血管内膜的完整性非常重要。保护血管内膜，减少对血管内皮细胞的损伤，避免内皮下层胶原纤维外露是显微血管外科手术的一个极其重要的原则。内膜有损伤的血管必须切除，有缺损时宁可进行血管移植。

血管中膜（media） 血管中膜最厚，主要是平滑肌，约10~40层呈同心环状列，平滑肌肌束之间夹有弹性纤维，胶原纤维和成纤维细胞。静脉中平滑肌组织较少。显微外科手术中血管的痉挛与该层平滑肌的收缩有关，平滑肌的活动受到神经和体液因素的调节。

血管外膜（adventitia） 血管外膜较薄，结构比较简单，含纵形螺旋状排列的胶原纤维束和弹性纤维，有成纤维细胞、肥大细胞和少许纵行的平滑肌。主要功能是维持血管的正常形态。外膜中含有营养血管和淋巴管以及丰富的神经纤维。因此，在显微外科手术中过度地剥离外膜会造成血管壁的营养障碍。然而外膜中含有大量的胶原纤维，如果进入管腔又是强烈的促凝和血管痉挛因子，因而在吻合口处彻底剥离外膜是十分重要的。

边距（marginal distance） 边距指血管缝合时各进针点与血管断端边缘之间的距离。应按血管的口径，管壁的厚薄和针距大小而异。1mm直径的小动脉缝合时边距约为0.2mm；静脉壁薄，边距可以增大些；管壁厚，针距大的边距可以适当增宽。重要的是进针时注意将内膜面外翻，使远近侧断端内膜良好对合。

针距（suture distance） 针距指血管缝合时各针之间的间距。针距应按血管的口径、管壁的厚薄与管腔的血压而异。一般口径大，管壁厚，管腔血压较低时针距可以大些。针距过大，松止血带后会出现渗漏，少量渗液经棉球压迫可以止血，大量渗漏一来不易止血，二来容易形成血栓而阻塞管腔。一般1mm的小动脉通常缝合8针，针距约为0.3mm。1mm的小静脉缝合6针即可。

血管端端吻合（end-to-end anastomosis of blood vessels） 血管端端吻合是最常用的血管吻合方法。这种吻合顺生理的血流方向，能保持血流最大的流速和流量。

血管端端吻合，根据术者习惯不同，所用的吻合方法和针序略有不同。一般完成端端吻合有以下步骤：

（1）放置止血夹和背衬，有利于清晰地观察视野。

（2）修剪血管外膜和旁膜，防止外膜带入管腔引起血栓栓塞。

（3）冲洗和扩张断口，用肝素盐水（每100ml生理盐水加肝素12.5mg）冲洗断口，保持扩张状态。管壁痉挛时需要适度扩张。

（4）对端缝合，又分二定点吻合法和三定点吻合法等。二定点吻合法第1、2针相距180°，第一针位于助手侧壁，第二针位于手术者侧壁，先等距加针缝合前壁，再翻转160°~180°，同法缝合对侧壁。该方法显露清楚，针距边距容易掌握，缺点是容易缝到对侧壁，翻转血管时容易损伤血管。三定点缝合法于1902年由Carrel创用，优点是加针时不易缝到对侧，血管翻转度数小，缺点是不易掌握针距和边距。

（5）处理渗漏和检查吻合口通畅度。

血管端侧吻合（end-to-side anastomosis of blood ves-

sels） 血管端侧吻合适用两条血管断端口径大小不一，相差接近或超过其直径二分之一者或两条血管中的一条必须保持连续，不能切断行对端缝合者。端侧吻合的一般技术操作于对端缝合相似，所不同只是血管的开孔，开孔宜选择在血管缝合后与血流方向呈锐角的部位。如果缝合后的血管相互垂直，就会形成血流漩涡，应绝对避免。如果口径不一，口径大的血管可以结扎，那么开孔的部位应于结扎端有一定距离，一般需要 2cm 左右，以防止结扎处血管腔内血栓形成的血块影响吻合口通畅。开孔部位选好后，先将那段血管的外膜旁膜按血管纵轴方向剥开并用血管剪修除；然后用小镊子夹住要开孔处的血管壁轻轻提起，并依血管的纵轴方向剪去血管壁，开口的大小应与将要缝合的血管端经 45°斜切后的口径相同。

血管套叠吻合（intussusceptic anastomosis of blood vessels） 血管套叠吻合是将动脉近侧断端套入远侧断端的血管腔内（静脉反之），其套入的长度应略超过血管外径的长度。该法 1978 年由 Laur-itzen 首先报道，我国陈中伟等率先在国内开展了 3 针套叠缝合法并应用于临床。具体方法：第一针，在动脉近端距断端略长于血管外径处由外向内穿过外膜和部分中层，不穿过内膜向外缝吊，再由远端动脉断口相应部分由内向外穿过全层管壁出针，边距约 0.2 ~ 0.3mm 打结。与第一针相距血管周径三分之一处依同样方法缝合第二针。然后翻转血管夹，将近端重叠血管塞入远段管腔内，最后在 1、2 针的中间缝合第 3 针。管径小的血管也可以在相距 180 度处缝合 2 针。血管套叠缝合法的优点是简单省时，管腔内无缝线显露，缝合针数少，管壁损伤轻。管径相差太大及血管长度不足者不适用本法。

血管间断缝合（interrupted sutures of blood vessels） 血管间断缝合是最常用最安全的缝合方法。1759 年 Hallowell 第一次用金属针贯穿缝合血管创缝，并将每个金属针用线做了结扎。1889 年 Jass in owsci 用细致的间断缝合法修复人的血管裂伤。1902 年 Carrel 创用三定点间断缝合法，分：

（1）单纯间断缝合法：最安全、常用。前面介绍的端端吻合和端侧吻合所采用的具体方法就是这种间断缝合法。这种吻口方法对合准确，术后通畅率高。吻合时要求口径一致，张力适当，技术无创以及针距和边距适当等。

（2）褥式间断缝合法：使血管吻合口外翻对合的缝合方法，可防止术后血栓形成，由于操作较困难，平时较少采用。遇有两血管口径不等或管壁厚度相差较大时，为了准确地使血管吻合口外翻对合，可使用此法。

血管连续缝合（continuous sutures of blood vessels） 血管连续缝合最早可追溯到 1899 年，Dorfler 用无菌丝线全层连续缝合血管壁，并发现丝线在血管腔中并不导致血栓形成，是血管外科早期有记载的血管缝合手术之一。连续贯穿缝合操作迅速简便，缝合后渗血少，适用于外径大于 2.0mm 的血管。但对外径小于 2.0mm 的小血管，连续缝合可致内膜外翻对合不佳；小儿血管亦不可用连续缝合，因吻合口不能随年龄增大而增大，易产生缩窄等原因，故一般不予采用，仍以间断贯穿缝合为佳。连续褥式缝合虽具有吻合口外翻的优点，但更易引起吻合口缩窄，故很少采用。连续缝合常用的技术为二定点法：先在血管断端的两对端各用间断褥式外翻缝合法缝合一针，打结后缝线的短头作索引，用带针的长线连续贯穿缝合血管的前壁，当缝到另一端时与该处缝线的短头打结；然后翻转血管，用另一端带针长线同样作连续贯穿缝合血管的后壁；最后剪去多余的缝线，血管复回原位。连续缝合法常用于较大血管的端端、端侧缝合，是血管外科常用的血管缝合法。

血管套接缝合（intussusceptic sutures of blood vessels） 早在 19 世纪中叶就有人用象牙、羽毛管等作为吻合血管的套管，这就是血管套接缝合的开端。近来多主张用不锈钢、铝等金属套管。金属套管有无齿和有齿套管两种，常用的是有齿套管。套接方法是将要吻合的血管一端插入套管腔内，并在套管的另一端将血管内膜翻转套在套管外，然后将另一血管断端套在已翻转的血管上，最后用细丝线结扎。由于套管吻合法可使要吻合的血管内膜外翻良好，管腔内没有吻合材料显露，因此通畅率高。缺点是血管口径越细，操作越困难。近年来还出现了用可吸收材料制成的套管，这类套管在组织内可以吸收，不留异物。

血管缝合张力（vascular tension after anastomosis） 血管断裂后，往往向两侧回缩，缝合后具有一定的张力。直径 1mm 左右的血管，如果解剖游离 2cm 左右，断裂后可自然回缩 0.5 ~ 1cm。在这种情况下缝合，

缝合后的张力符合生理要求。外伤后的血管经过清创后，一般有 1cm 左右的缺损。经过解剖游离，把周围组织减张缝合几针后，血管缝合后的张力仍然在允许的范围内。如果实际缺损超过 2cm，断端回缩后间距超过 3cm，则直接缝合的张力太大，超过管壁生理允许的张力，使血管腔变细，缝线孔撕裂扩大，吻合口内膜撕裂等，易致血栓形成，吻合失败。此时应进行血管移植修复缺损，或者若可能的话，可以缩短肢体（指）的长度，减少张力。然而，缝合后血管若一点张力也没有，产生扭屈、折叠甚至缠绕、打结，也不利于保持血流的通畅。

血管 Laser 助缝法（laser-assisted anastomosis） 血管 Laser 助缝法最早由 Morris 和 Carter 于 1978 年首创。该法利用激光能（热能）引起吻合处血管壁全层热损伤，血管外膜和中膜的蛋白质发生热凝固性连接，即“焊接”，然后通过新的结缔组织机化完成吻合口的纤维愈合。该法能吻接 0.4 ~ 4mm 的小血管。使用的激光种类有 CO_2，YAG，Argon 和氩激光等。实际应用时先显露血管两断端，如行血管端—端吻合一样，在 0 度、180 度位及其两针中间各缝吊一针作牵引线，使血管断缘对合整齐，然后应用特制的显微外科激光仪发出的低能量激光束连续或间断点灼一“焊接”血管两对缘，整个断端都焊接好后就完成了血管吻合。

激光吻合血管具有速度快，操作简单，异物反应少及通畅率高等优点。但由于激光照射处血管壁中膜热损伤，弹力纤维层缺失不能再生，故血管吻合处易发生动脉瘤。其发生率 5% ~ 80% 不等，原因与功率选择、照射时间长短、穿透深度及焊接技术有关。另外，对于口径不同的血管，选择激光束的种类、功率大小、焊接方法也不易掌握。

机械吻合法（mechanical anastomosis） 机械吻合法是指应用特制的血管吻合器进行血管吻合。早在 20 世纪 50 年代，前苏联制造了古道夫血管吻合器，利用订书机原理吻合血管。吻合器的主件是可以离合的两片机械吻合钳及血管套环。吻合前，选择口径合适的血管套环，每一套环由两个半环构成，在套环内安放吻合血管的钛合金 U 形钉，把套环安放在吻合钳上，血管吻合时，将血管吻合口翻套在吻合钳的血管套环上，将吻合钳的两片合拢、加压、U 形钉即被挤出，穿过吻合口缘，完成血管的对端吻合。该技术操作快，但只适用于直径 1.5mm 以上的血管吻合。日本和瑞典均有应用类似器械作血管吻合的报道。

血管结扎术（blood vessel ligation） 1564 年 Pare 就做了血管结扎术。显微外科手术要求显露良好，视野清晰，故彻底止血十分重要。一般的出血点可以使用电灼止血，但靠近吻合血管的部位最好不用电灼，以防止热传导伤及吻合血管，增加血栓形成的危险。此时最好采用结扎止血。大的血管分支可以不借助显微镜使用“0”或 3 个 0 的线结扎。近吻合口的细小分支应在显微镜下分离，并用 9 个“0”的尼龙线结扎，还要小心牵拉以防结扎主干。大动脉主干需要缝扎止血，以防结扎线脱落而出血。

小血管移植（transplantation of small blood vessels） 在临床实践中，血管缺损（动脉和静脉）的修复一般都需要进行血管移植。小血管移植有静脉移植和动脉移植。动脉或静脉缺损时，一般选用静脉移植。静脉移植供区广泛，切取后供区损害较小，移植静脉不易痉挛，并且切取简便。

静脉移植供区应选择在身体的隐蔽部位，宜就近取材，血管口径应于缺损血管的口径相近。切取后的静脉约有 30% 左右的回缩，故修复静脉缺损时其长度略长于放松状态下的静脉缺损间隙；修复动脉缺损时，移植静脉长度应大于动脉缺损实际长度约 30%，由于存在静脉瓣，故切下的静脉移植于动脉缺损时应予以倒置，而修复静脉缺损则方向不变。

小动脉移植修复血管缺损由于其取材部位少，一般不被采用。在临床上，多半选用废弃的手指或肢体的动脉移植来修复动脉缺损。

人造血管（artificial blood vessel） 人造血管是一种由高分子合成材料制成的血管代用品。最早由 Voorhees 在 1952 年将维纶人造血管用于犬的动脉移植实验中，获得成功并用于临床。随后各种不同材料经各种方法制成的人造血管不断出现，材料有尼龙、奥纶、涤纶、泰氟纶、真丝和膨体聚四氟已烯等，制作工艺又分机织、编织、针织，铸型等。目前最常用者为涤纶和膨体聚四氟已烯人造血管，尤以膨体聚四氟已烯为好。人造血管植入人体后，其临床组织中成纤维细胞在移植物外形成一层“新外膜”，并经人造血管网孔进入内壁，使附于内壁的纤维蛋白机化，形成一层“新内膜”，同时毛细血管也沿网孔长入，提供营养，使移植物与受体血管合为一体。人造血管已广

泛地应用于大、中动脉的修复重建，且疗效满意。但对小动脉（直径小于3～4mm）和静脉的修复仍不理想，常于术后短期内闭塞。

勒血实验（vascular patency test） 勒血实验是帮助判断血管吻合口通畅情况的实验。血管吻合完成后，取除止血夹，血管立即充盈，远近侧外径等大，动脉的话，远端会有搏动。检查时，手术者用两把显微血管镊，在血流经动脉吻合口的远侧或静脉吻合的近侧轻轻地压瘪血管，将一把镊子向远侧或近侧移动，把其中的血液勒去。以后把靠近吻合口的那把镊子移去，如血液通过吻合口后迅速在压瘪的血管中充盈，即表示吻合口通畅；如充盈缓慢表示吻合口有部分阻塞。如勒去血液的那段血管迟迟得不到充盈，则表示吻合已阻塞，必须切除后重新吻合。

血液流动紊乱（disturbance of haemodynamics） 正常血管内的血液具有层流性质，红细胞在中央，血小板在四周。当血管壁表面凹凸不平，血管口径发生改变或出现分支时，这种层流现象被打乱，出现一种“停流在原处的漩涡”，即涡流现象，这就是小血管吻合术后常见的血流动力学紊乱。它的危害处在于血液在一处不断旋转，血细胞受到损伤，增加血小板聚集，促进血栓的形成。

血管吻合后的通畅率：即时通畅率，长期通畅率（postanastomotic patency rate：immediate patency rate，long-term patency rate） 血管吻合后的通畅率，指用来统计显微血管吻合实验中血管吻合的成功率，吻合后经检验血流通畅的血管占总吻合血管数的百分比。分即时通畅率和长期通畅率。

即时通畅率指血管吻合结束至关闭切口前20min内的观察结果。

长期通畅率一般指血管吻合后第3d到2周内这期间的观察结果。

血管吻合后通畅率的统计大多尚需注明血管吻合的方法、吻合血管的口径以及观察时间（分、时、天、周）。

小血管痉挛（small vessel spasm） 小血管痉挛有神经源性和肌源性两种。比较常见的原因有：①血容量不足使小血管出现反应性收缩。②机械刺激，如剥离牵拉使小血管产生反射性痉挛。③寒冷、干燥刺激。④炎性渗出物的化学性刺激。

小血管痉挛发生在手术过程中，长时间的痉挛使血流速度减慢，加重血栓形成的危险。预防的方法包括满意的麻醉、补足血容量、保温、无创操作以及肝素盐水经常冲洗等。一旦发生血管痉挛，可首先用1%～2%利多卡因湿敷3～5min，若不能解除的话，可使用机械扩张法和液压扩张解痉。

小血管血栓形成（small vessel thrombosis） 显微血管吻合手术，对小血管来说，仍是一种严重的创伤。由于血管壁的损伤，加上血流动力学的改变以及血液粘滞性增加，使吻合口局部有形成血栓的倾向。首先通过内源性和外源性凝血途径生成凝血酶原激活物，激活凝血酶原为凝血酶，然后使纤维蛋白原转变成纤维蛋白，纤维蛋白与血细胞混合形成血块，就形成了血栓。一般小血管吻合后最容易形成血栓的时间在48h内，手术72h后形成血栓的危险性明显减小。

血管冲洗（irrigation of the cut vascular end） 对断肢（指）是否行血管冲洗，目前的观点是：对创面整齐，离断时间不长的断肢（指），一般不需作冲洗；而对创面不整齐，疑有血管损伤，离断时间长的病例一定要进行冲洗。血管冲洗不仅可以冲洗出代谢产物及小血管中的血凝块，减少机体对代谢毒物的吸收和血管内血栓形成，还可扩张痉挛、关闭的小血管和毛细血管网，恢复微循环。更主要的是可以了解断肢（指）的血管床的完整性是否已破坏，以及对能否进行再植手术作出判断和决定。

血管冲洗方法是选择一根主要动脉，最好是条件较差不准备缝接的动脉，把冲洗平针头轻轻插入血管，用12.5U/ml的肝素等渗盐水溶液或肝素普鲁卡因溶液（肝素50mg加2%普鲁卡因溶液200ml）在适当的压力下冲洗。一般指血管冲洗10～20ml即可。冲洗时应无阻力，冲洗液自动脉分支、骨髓腔、静脉断口处流出，直至回流液清晰为止。冲洗液量应与回流量基本相等，并且不引起肢（指）体肿胀，说明血管床完整通畅；反之，阻力增大，回流液不多，出现肢体肿胀，说明血管受损。

血管灌注（blood vessel perfusion） 组织移植或再植成活率的高低及功能恢复程度，均与移植或再植组织结构保存以及细胞功能的保存是密切相关的。组织离体后，由于缺血缺氧，正常代谢受到干扰，细胞组织

产生一系列的病理变化，逐步变性坏死。如果能采取某种保护措施，使新陈代谢过程延缓，推迟组织的变性坏死过程，可以为临床再植赢得时间。血管灌注是通过移植或再植组织的动脉，注具有保护组织存活与功能的保护剂的一种保存组织的方法。它的目的是延长组织细胞的活性和再植时限。目前研究的保护剂有利多卡因、能量合剂（ATP）、辅酶 Q_{10}、地塞米松、维生素 B_6、钙离子拮抗剂、SOD、甘露醇、维生素C、维生素 E、肝素等，这些保护剂仍停留在实验阶段，在减缓组织代谢酶活性及超微结构的变化方面具有一定的作用。0～4℃低温保存仍是目前最有效、最基本的保护措施。

“三抗”治疗（“trianti”therapy） “三抗”治疗指术后抗感染，抗血栓形成以及抗血管痉挛所采取的一系列治疗措施。显微血管外科成功与否的关键在于血管吻合后是否通畅。血管吻合的技术固然重要，然而即使血管吻合的即时通畅率高达 100%，但后期仍有血管栓塞现象。检查发现这种后期血管栓塞和伤口感染、血管痉挛、血栓形成、血管坏死、管壁炎症等现象有关。因此术后“三抗”治疗目的在于减少血管修复过程中的不利因素，提高显微血管外科手术的成功率。

抗凝治疗（anticoagulant therapy） 显微血管外科手术后促进血栓形成的因素有三种：①血管壁的改变；②血流动力学紊乱；③血液凝固性增加。这三种因素作用的最终结果可以导致血管内血栓形成。临床研究表明，术后的抗凝治疗可以明显降低血栓的发生率，在预防血栓形成方面具有一定的作用。术后抗凝治疗是通过使用一些抗凝剂如肝素、阿司匹林、低分子右旋糖酐等药物，使得血液的凝固性，血小板聚集释放功能下降，激活纤溶系统而发挥抗凝和抗血栓作用。

抗痉治疗（antispasmodic therapy） 血管痉挛是血管外科中比较常见的现象。小血管痉挛常见的原因有二：一是神经性痉挛，因疼痛、受冷等引起交感神经兴奋所造成。二是肌肉性痉挛，因创伤引起的机械刺激或炎症引起的化学性刺激，造成血管壁中层平滑肌高度收缩所致。血管痉挛毫无疑问会影响血流的通畅性，长时间痉挛会继发血栓形成，使管腔完全阻塞。吻合前血管断口痉挛可用液压扩张法解除痉挛，术后可用罂粟碱、硝苯啶等扩张血管药解痉。

抗凝剂（anticoagulant） 常用的抗凝剂有：①肝素：有抑制凝血因子 Ⅸ、Ⅺ 活性和减少血小板凝集的作用。由于可能引起严重出血这一副作用，目前趋于少用或不用全身肝素化，仅在术中配制肝素盐水作冲洗血管用。但对健康的血管，有资料表明肝素不能增加吻合口的通畅率。②低分子右旋糖酐：具有降低血液黏稠度，改善微循环，减少血小板凝聚，激活纤溶系统的作用。常用剂量为每日 1000ml 分二次静脉滴注，每次还可合用丹参注射液 2～3 支。③阿司匹林：具有抑制血小板释放 ADP，从而抑制血小板聚集的作用。常用剂量为每日 900mg 分 3 次服用。④潘生丁：具有扩张血管和预防血栓形成的作用。它与阿司匹林合用时效果较好。常用量为每次 25～50mg、3/d。

抗痉药（antispasmodic） 显微血管外科常用的解痉药有：①罂粟碱：吗啡类药物，为一种非特异性解痉药。成人常用剂量为 30～60mg，皮下或肌肉注射，每 6h1 次。②妥拉苏林：α 受体阻滞剂，可直接扩张平滑肌。常用剂量为 25mg，肌肉注射，每 6h1 次，常与罂粟碱交替使用。③芬妥拉明：又称立基丁，α 受体阻滞作用比妥拉苏林强，但持续时间不及妥拉苏林长，常用剂量为 5mg，静脉或肌肉注射，每日 1～2 次。④利多卡因：为神经阻滞剂。常用 1%～2% 的溶液冲洗或湿敷局部痉挛血管，有较好的解痉作用。

血运重建（reestablishment of circulation） 血运重建是保证断肢（指）及游离组织再植后存活与否的关键。主要是动、静脉断端的吻合及其吻合口的病理修复过程，游离组织移植还包括受区组织床与移植组织之间侧支循环的建立过程。动、静脉各自吻合后松开血夹，组织即时的良好的血运重建表现在吻合的动静脉充盈良好，勒血实验证实吻合口通畅，再植肢（指）体或组织皮肤红润，断面不出血，无肿胀、瘀血，皮温上升，毛细血管充盈时间不超过 2s。完整的血运重建过程一般需要 3 周左右的时间。在 3 周内可因血管痉挛、血栓形成、感染等因素的影响，随时都存在血运重建受阻遭致再植或移植失败的危险。但随着时间的推移，这种危险逐渐减少，主要发生在术后三天之内，尤其是 24h 之内。

为保证顺利地重建断肢（指）及游离组织的血液循环，除了术中严格的血管吻合技术外，患者全身情

况的维持、创面的处理、动静脉吻合的比例和吻合顺序、术中、术后“三抗”处理等都十分重要，其中某一方面有所欠缺的话，就可能造成手术失败。

显微神经外科（microneurosurgery） 显微外科技术在神经外科的应用始于20世纪60年代，首先由Theodorekurze开始用显微外科技术切除听神经瘤及进行其他复杂的神经外科手术，随后，颅外—颅内动脉搭桥术、垂体微腺瘤的经蝶手术、听神经瘤的显微外科切除术、斜坡脑膜瘤的显微外科切除术、颅内动脉瘤手术、脑动静脉畸形的手术、灼性神经瘤的显微减压术等手术相继开展。显微外科技术改善了神经外科的治疗效果，扩大了手术范围，对神经外科的发展起了重大的促进作用。在周围神经外科方面，借助显微外科技术进行神经束膜缝合、神经束间移植、带血管神经移植等手术；在手术显微镜下进行神经解剖、神经松解、神经吻合等操作，减轻了术后水肿和疤痕增生，提高了手术效果。

神经元（neuron） 神经元即神经细胞，是神经系统的发生、形态、营养和功能的基本单位，是高度分化的具有传导信息作用的细胞。由胞体、胞体发出的一个或多个长短不等的突起（树突和轴突）和终末（突触）三部分构成。胞体是神经元功能活动和代谢的中心，胞体的细胞质称为核周质，内含各种细胞器、内含物及参与传递信息的物质；细胞核位于胞体内；突起由胞体伸出，各种神经元突起的长短、数量与形态各异；突起的终末组成神经末梢，感受来自体内外的刺激，或支配效应器（肌纤维、腺细胞等）活动。突触是神经元之间或神经元与非神经细胞之间的连接，具有传递信息和分析整合作用。神经元之间的相互联系，构成机体复杂的神经网络，实现神经系统的各种功能包括高级神经活动。神经元形态多样，一般只有一个轴突，而树突的数目和形态却有很大差别，在一些接受刺激多或与其他神经元联系较多的神经元，树突分支也较多。根据神经元传递刺激的方向不同，可分为传入神经元、传出神经元和中间神经元。根据轴突的长短，可把神经元分为Golgi Ⅰ型即长轴突神经元和Golgi Ⅱ型即短轴突神经元两种。在成体脊椎动物的神经系统中，大多数神经元是多突起神经元，即从胞体发出的树突不止一个。最典型的多极神经元是脊髓前角的运动神经元。

轴突（axon; neuraxon; neurite） 轴突是神经元突起的一种，除极少数神经元（如视网膜的无长突细胞外），所有神经元都有一个轴突。轴突细而长，表面光滑无棘，直径较稳定，分支少，通常在距胞体较远或近终末处才有分支。轴突内尼氏体，可借此与树突鉴别。神经元胞体发出轴突的部分称为轴丘，光镜下为一半圆形无尼氏体的浅染区，内有神经原纤维聚集并走向轴突。轴突伸向与之接触的其他神经元胞体、轴突、树突或效应细胞，是传递兴奋的重要结构。轴突的胞质称为轴浆或轴质，内含微管、神经丝、微丝、线粒体、滑面内质网及小泡和多泡小体，但没有粗面内质网和核蛋白体。轴突内的物质即轴浆是流动的，称为轴浆流（axon plasmic flow），是一种双向性运输，既有顺向轴浆运输，又有逆向轴浆运输。因轴浆中没有粗面内质网和核蛋白体，没有合成充分的蛋白质以维持轴突生存的能力，只能靠胞体合成后轴浆流的输送来得到营养。所以，神经元的轴突一旦与胞体断离，即迅速变性（华勒变性），再生要靠近端轴突末端形成生长锥，以每天约1mm的速度向远端生长。

轴浆流动（axon plasmic flow） 轴突内的胞质称为轴浆，轴浆是流动的，称为轴浆流，其流动方式是一种双向性运输，根据其运输速度的快慢分为快速运输（fast transport）和慢速运输（slow transport）。慢速运输为从胞体向终末的单向性顺行运输，速度0.5~5mm/d,是微管、微丝和神经丝在胞体更新后组成的网架，以该速度自胞体移向终末；快速运输是一种双向运输，速度约为100~400mm/d，主要运输轴浆内的膜性细胞器（如线粒体和膜包裹的蛋白质）、酶和含神经递质的小泡等颗粒状物质。从神经末梢传送给胞体的一些信息，即是通过逆向运输传递的。

神经内膜（endoneurium） 神经内膜也称为Henle鞘或Key-Retzius鞘，为包裹在每条周围神经纤维之外的薄层结缔组织膜，由纵行的纤细胶原纤维、均质状基质、少数成纤维细胞及毛细血管构成，其中向内有胶原纤维与Schwann细胞的基板紧紧贴附，向外神经内膜与组成神经束膜的较厚结缔组织相连。神经内膜使神经纤维具有一定弹性和韧性，使其避免受牵拉时损伤。

神经束膜（perineurium） 神经束膜为包裹周围神经干内大小不等的神经束的结缔组织膜，可分为两层：

外层由多层纵行的胶原纤维组成，纤维内有少量成纤维细胞和巨噬细胞；内层则由数层扁平细胞组成，细胞间彼此紧密相嵌，并有基板，其来源或性质尚未确知，或许是成纤维细胞或类似间质的细胞，也有学者称其为“神经束上皮”，认为它来源于蛛网膜和软膜。这些扁平细胞呈同心排列的环层结构，每层具有明显的基板；其层数不等，大神经束有10层左右，小神经束只有3~4层；各层之间有时有少许纵行的胶原纤维。这些神经束的扁平上皮细胞在周围神经的物质代谢和扩散中起屏障作用。神经束膜是由周围神经中最坚强的纤维组织构成，不仅对神经内膜和神经纤维起机械性支撑作用，并有维持周围神经内压、神经内环境及其代谢能力的作用。在周围神经外科领域，神经束是手术操作（如神经内松解、神经吻合等）的最小单位。

神经外膜（epineurium） 神经外膜是环绕在神经束和神经束组周围的结缔组织，包括包围整个神经干外层的致密结缔组织膜即神经外膜鞘和神经束间的疏松结缔组织。营养周围神经的滋养血管在穿入神经外膜鞘后分支并在疏松结缔组织内走行，在束间疏松组织内还有淋巴管和小动脉的交感神经纤维。神经外膜鞘与脑和脊髓的硬膜相连，胶原纤维大多纵行，增强了周围神经干的坚韧性，同时，还有少许散在的弹性纤维和成纤维细胞。

外伤性神经瘤（traumatic neuroma） 外伤性神经瘤是指周围神经损伤后，因神经束内部结构有明显破坏如神经内膜管破坏、断端间距离过远、损伤处结缔组织增生和纤维化等原因而妨碍再生轴突向靶细胞生长，造成许多新生轴突枝芽过度增生并与增生的成纤维细胞和Schnann细胞等缠结在一起，形成肉眼可见的结节，称为外伤性或残断神经瘤。手术应彻底切除。

华勒变性（Wallerian degeneration） 华勒变性是指当神经轴突被切断后，由于伤处远侧段轴突脱离了神经元胞体的代谢中心，因而远侧段神经纤维的全长直至其终末都发生变性。这种变性首先由神经学家Waller（Augustus V·Waller）于1850年在切断蛙的舌下神经和舌咽神经后观察报道，所以称Waller变性，又称次级变性，顺行性或下行变性。随后的研究发现华勒变性不仅存在于周围神经，中枢神经系统同样存在。其主要表现为轴突、髓鞘和轴突终末（突触）三者的变化。轴突的变化几乎一开始就发生，首先是线粒体堆积在郎飞氏结和断端处，随后线粒体、神经丝、微管等细胞器均发生颗粒性分解，使轴质呈颗粒状，轴突肿胀，出现交替的部分膨胀和部分狭窄，呈念珠状；接着狭窄部断裂，呈颗粒状，最后溶解并被吸收。髓鞘的变性首先表现为施兰切迹的扩大、郎飞氏结的间隙增宽、髓鞘板层松开，接着髓鞘沿全长呈不规则的梭形肿胀，并迅速断裂形成一系列失去板层结构的椭球，包围髓鞘碎块；随后这些椭球再断裂成卵圆或球形的小滴和颗粒，髓磷脂被分解为简单的类脂，最后这些类脂再被分解为中性脂肪，随同轴突的分解产物一起被吞噬细胞清除。对周围神经而言，髓鞘的变性是在Schwann细胞体内进行的，其早期变化为核糖体和线粒体增加，细胞核增大，染色质密度增加，出现溶酶体性成分；接着细胞分裂增殖，先集聚于崩溃的髓鞘附近，以后沿神经纤维的长轴呈带状排列，形成Bungner带。增生的Schwann细胞能吞噬清除溃变的轴突碎片和解体的髓鞘。轴突终末（突触）的变性最早期的征象为突触小泡的膨胀。轴突终末变性可表现为暗变性（Ⅰ型），即表现为终末萎缩、轮廓变形，电子密度增加；也可表现为明变性（Ⅱ型），即表现为神经终末膨大，神经微丝增大几乎占满了整个终末的内部，突触小泡和线粒体数量减少。由于观察方法和指标的不同，实验所得华勒变性的开始时间很不一致，一般认为有髓的中、细神经纤维在离断后一天，粗神经纤维在离断后两天开始出现变化，而且轴突、髓鞘和Schwann细胞的变化是从损伤部位向末梢方向进行的顺向性变化。

Bungner带（Bungner band） Bungner带是指周围神经损伤后再生过程中Schwann细胞增生而形成实心的细胞索，又称Schwann细胞索。在周围神经被切断后，其远侧段纤维发生Wallar变性，此时，虽然Schwann细胞膜组成的髓鞘板层发生崩解，但细胞很少死亡，胞体反而变大，并且约在损伤后4d开始分裂增殖，这种细胞增殖遍及神经纤维全长，时间可达3周。增生的Schwann细胞围在神经内膜管内，有秩序地以其胞质突起相互嵌合连续排列，形成的实心细胞索叫做Bungner带。这种被包在神经内膜管内再生的Schwann细胞索不仅为神经轴索的再生提供通路，并引导其再生方向，而且，它产生的神经营养因子还能诱导轴索的再生；同时，Schwann细胞还参与变性

轴突碎片和解体髓鞘的吞噬与清除。

神经生长因子（nerve growth factor，NGF） 脊椎动物神经系统中的某些细胞在个体发生的过程中经历过自然死亡的阶段，这些细胞是依赖其支配的靶细胞和一些靶细胞提供的特异多肽或蛋白质以维持和促进其正常的生存、生长和分化；在生化和生理上激活酶的活性和执行其生理功能；在损伤的情况下促进其再生和修复。这类多肽或蛋白质被称为神经营养因子（neurotrophic factors）。其中神经生长因子（nerve growth factor，NGF）是最先被发现的神经细胞生长调节因子，该因子是 Le vi - Montalcini 等 1951 年在研究移植小鼠肉瘤 180 引起鸡胚同侧背梭节长大、神经纤维长入肿瘤的原因的实验中发现，于 1952 年公诸于世。从小鼠颌下腺提取的 NGF 分子质量为 140ku，称为 7S 物质，有 a2、β、r2 三个亚单位组成，其中 β 亚单位的分子质量为 26ku，称为 2.5S 物质，又称 2.5S NGF，是有活性的亚单位，为 118 个氨基酸组成的二聚体。NGF 在机体组织器官中有广泛的分布，它在靶组织中的浓度与交感神经在靶区分布的密度和 mRNA 含量有关系。NGF 一般是通过结合到细胞膜上的受体而发挥其生物效应的，它能促使神经元摄取代谢加速，分解和合成代谢加强（包括微管蛋白聚合形成微管），某些受体复合物尚可与细胞核相互作用，参与转录过程。另外，NGF 还可以不通过与受体结合而发挥生物效应。轴突终末可摄取 NGF，并朝胞体作逆行转运，可诱使轴突向特定靶器官的方向生长。NGF 对神经组织具有多种营养性生物效应，表现在：NGF 具有调节神经元前体细胞增殖和分化的作用，防止神经系统发生过程中神经细胞的凋亡，维持神经元的存活，促进胚胎神经组织分化成具有特异功能的神经元，对部分已分化的神经元，能维持其特异功能，尤其是维持和促进发生中的交感神经细胞及来自神经嵴的感觉神经细胞的存活、分化和成熟；能引导并决定神经细胞轴突的生长方向；维持健康和病变神经元的存活；对中枢神经元中的胆碱能神经元、单胺类神经元、肽能神经元及室周器官等具有营养效应；促进损伤神经元的再生与修复；对某些肿瘤有潜在的治疗作用。临床病理研究发现 Alzheimer 病、帕金森氏病和肌萎缩性脊髓侧索硬化症等疾病的共同特点是某种特异性神经元的退化，这种退变与神经营养因子的受干扰有关，神经营养因子对许多特异神经元有保护作用，这可能为临床治疗这些疾病提供有效的手段。总之，NGF 等神经营养因子的发现与研究，加深了对神经元生长、分化的分子水平的认识，为神经科学开拓了崭新的领域，促进了神经科学的发展。

碱性成纤维细胞生长因子（basic fibroblast growth factor，bFGF） 碱性成纤维细胞生长因子（bFGF）是一种碱性蛋白，分子质量为 16.5ku，等电点为 9.6，遇热或酸容易失活。bFGF 基因在 4 号染色体上，基因编码序列中有两个内含子，一个在 60 ~ 61 之间，另一个在 95 ~ 96 之间。bFGF 可从许多来源于中胚层和神经外胚层组织中分离出来，绝大多数能分离出 bFGF 的组织是富含毛细血管并有较强的血管再生能力的组织。碱性成纤维细胞生长因子是一种肝素亲和性蛋白，对肝素和肝素样分子有很强的亲和力，与肝素结合部位靠近羧基端。bFGF 具有明显的促进成纤维细胞分裂和增殖作用；能刺激大多数来源于中胚层和神经外胚层细胞的分裂、增殖；在胚胎早期，能诱导中胚层的形成，使一些胚胎细胞向着中胚层细胞模式分化；bFGF 能促进肉芽组织（主要是小血管和纤维细胞）新生，加速创口的愈合。同时，bFGF 也是具有明显神经营养活性的细胞生长因子，小量 bFGF 就能使培养中的海马神经细胞存活时间延长，突触增多。bFGF 对星形胶质细胞也具有营养作用。

睫状神经生长因子（ciliary neurotrophic factor，CNTF） 睫状神经生长因子又称为睫状节神经营养因子，是 Adler 等（1979）从鸡 E8 的眼中分离的一种特异蛋白，能够维持培养的睫状节（副交感）神经细胞的存活。它是第二个纯化的营养因子，为分子质量 20ku 的酸性蛋白，其氨基酸序列与 NGF 不同族。在发生中，CNTF 在靶组织（如眼）中的浓度随胚龄而增高，能通过抑制交感神经细胞的分裂来影响其分化，对培养的新生大鼠的交感神经细胞能诱发胆碱能神经细胞的分化。此外，尚有资料证实 CNTF 在体外能促进交感神经元的存活，在体内能促进脊髓运动神经元的存活，防止新生大鼠脊髓运动神经元轴突的退化。CNTF 在眼脉络膜、虹膜、睫状肌有丰富的含量，坐骨神经也含 CNTF，它能支持背根神经节、交感神经细胞和嗜铬细胞的存活和突起的生长，对外周和中枢神经细胞均有生物效应。

纤维蛋白原组织黏合剂（fibrinogen tissue agglutinant） 纤维蛋白原组织黏合剂是一种生物学组织黏连剂，

1979年应用于临床，为高纯度的人血浆中纤维蛋白原和XⅡ因子的干燥粉末，与含 $CaCl_2$ 的溶液混合后可用于黏合组织、创面渗血的止血、组织的闭合。根据纤维蛋白的含量分为快速和慢速两种。黏合剂在皮肤切口的黏合中3~4d后吸收分解，6d被结缔组织取代。

显微神经修复（microsurgical repair of nerve） 显微神经修复是指外科医生利用手术显微镜或放大镜等光学仪器，借助精细的手术器械、缝合材料与显微镜下操作技术，进行神经断裂的缝接、神经移植（如电缆式神经移植、吻合血管的神经移植等）、神经松解与减压以及神经瘤的切除等手术，可提高手术的精细度，有效地缩短神经修复的疗程，提高其疗效。

显微神经移植（microsurgical nerve transplantation） 外科医生利用手术显微镜或手术放大镜来显示神经组织的显微结构，借助精细的手术器械和缝合材料进行神经移植，使手术更加精细且精确，更好地达到无创术要求。同时，通过放大作用对神经内部的显微结构观察更仔细，在神经移植时能达动到最好的神经束对位，以利于轴突再生，提高手术疗效。显微技术的应用除了保障游离神经移植的疗效外，也使带血管神经移植（包括带血管蒂和吻合血管的神经移植）法成为可能并得以发展，使大段神经缺损的神经移植获得了更满意的疗效，大大拓展了神经移植术的适用范围。

神经对位（nerve counterpoint） 在进行神经吻合时，无论是神经外膜缝合还是神经束膜缝合，都要求神经束之间有良好的对位，以获得满意的疗效。医生在手术显微镜下可以清晰地看到神经断端切面、神经内部结构的形态，借助神经束断面的粗细、形状、血管的走行位置等标志，画出神经束断面的草图，使神经两断端尽可能达到镜面对合。为进一步提高神经对位的精确度，可采用神经电生理或组织化学方法来鉴别神经功能束，前者可通过分别电刺激神经束的远、近端观察感觉和运动情况，以鉴别感觉束还是运动束；后者则根据运动纤维中乙酰胆碱脂酶的含量、活性强于感觉纤维和有关感觉神经元有特异性蛋白，可制备其单克隆抗体进行免疫组化染色观察等原理来鉴别运动束和感觉束。这两种方法的实验研究虽已有较大的发展，但不够简便、实用，费时长且一般只适用于新鲜的神经创伤。因而，利用显微外科技术来获得良好的神经对位仍是目前惟一实用的方法。

神经早期修复（early stage repair of nerve） 开放性神经损伤的修复时机需视损伤的性质、伤口是否整齐、创面有无污染、有无复合损伤等情况而定。神经损伤的早期修复包括一期修复与延迟一期修复。一期修复一般在伤后数小时内急诊扩创时进行，其指征是伤口清洁、切面整齐、无其他复合损伤，手或指等肢体远端损伤包括断肢（指）再植术，也宜一期修复。其优点为解剖清楚、断端容易找寻，若断端整齐、缺损不多者，缝合时无张力，断端易对合，功能恢复大多较好。但是如果为神经撕裂伤，则难以用肉眼判断彻底切除损坏的神经束，神经缝合后，在神经束内和束间易于形成疤痕，影响再生。延迟一期修复是指在伤口缝合2~4周内进行的神经修复。适用于有伤口污染或复合性损伤，扩创时不能作神经修复者。其优点为神经修复时正值神经再生活跃期，全身健康已恢复，伤口亦清洁，术前准备充分，可用显微外科技术修复神经，保证神经在良好的条件下缝合，预后多数良好。

神经二期修复（secondary repair of nerve） 神经二期修复是指在神经伤后1~3个月内进行修复。适用于合并有肌腱、骨骼损伤或皮肤缺损、疤痕等情况需先行或同时修复者，或由于早期扩创时神经损伤被遗漏者。此时手术，神经残端多已形成神经瘤，损伤的神经束亦会形成疤痕，容易识别而加以切除。在切除神经瘤后，多有神经缺损，有时需作神经移植。如周围组织条件好，并用显微外科技术修复神经，则预后也较满意。

神经吻合的再修复（repair after neuroanastomosis） 神经损伤后虽经早期神经吻合术，但若伤肢的功能没有良好恢复，即根据神经损伤平面与终末功能器官之间的距离来估计预期恢复的时间（按神经以每日1mm的速度再生），如果神经吻合后的时间已经超过预期恢复的时间，而此时终末器官仍无适当的功能恢复，应怀疑早期神经吻合的质量。配合神经叩击试验和电生理检查，如确无功能恢复或恢复的质量很差，就有指征再次探查、修复受伤神经。探查时如发现神经吻合处对接良好、质软、无神经瘤形成，但神经周围有明显压迹，可行神经松解术；如果神经吻合处有坚硬

的疤痕组织或有连接神经瘤形成，应予彻底切除，重新进行神经吻合；缺损过大者宜行神经移植术。

神经外膜缝合（epineurial neurosuture） 神经外膜缝合是处理周围神经损伤常用的传统修复方法。具体操作要在止血带下进行，显露要充分，要在手术显微镜下仔细观察神经断端，细心而彻底清创，修整神经断端（如有神经瘤或瘢痕应切除）直至神经束粒粒可见，然后利用一切标志如表面外观、外膜中纵向血管、神经束粗细、断面形状、神经系膜与分支的方向等以使远近断端达到镜面对合无扭转，然后间断缝合神经外膜鞘。这种方法一般适用于近心侧混合神经损伤的修复。其优点主要为操作简单、手术时间短、不侵犯神经内部的组织、缝合材料作为异物仅留于神经表面的结缔组织上，神经外膜鞘强度好、不易撕脱、缝合容易、神经断端可以游离相当长度而不影响血供，缝合技术要求低、易于掌握等。但是，神经外膜缝合时，术者不能控制神经内结构的方位，神经束不能精确对位，可能出现间隙和扭曲，因缝合处与轴索断面在同一平面，外膜处纤维细胞增生，吻合处疤痕形成将影响轴索生长；同时，也因技术要求低，使一些未经正规训练的医生也勇于处理周围神经损伤而未能达到神经束的准确对合，这些都能影响其效果，是其不足之处。

神经束膜缝合（perineurial neurosuture） 神经束膜缝合是指利用各种显微外科方法，通过对位缝合神经束来达到神经修复的一种方法，其目的是引导近侧传出运动神经束到达其相应的远侧束，使其轴突能顺利再生至肌肉；引导远侧的感觉神经束与其相应的近侧束连接，使皮肤的感觉刺激得以上传。缝合应在手术显微镜下进行，首先细心切除断端神经外膜约 8～10mm，接着在更大放大倍数镜下观察神经内部解剖，分别将远、近端的神经束或束组分离出，修切束膜，绘制远、近端断面草图，作为各神经束对合的“地图”；按相对神经束和束组排列好，或长短不等的相应神经束进行组合搭配，使各束的对接处不在一个平面上，以减少疤痕组织增生，最后依次将各束和束组予以缝接。神经束膜缝合的优点是能使远近端的神经束达到良好的对位，减少交叉连接，使更多的再生轴突长入原来的神经内管。缺点是操作精细、费时多、对医生的技术要求高，因广泛的束间剥离可形成较多的纤维组织，缝线异物多，可形成神经内瘢痕。同时，因有大量的神经束需要分别对接，会使神经束的方位错乱。

神经松解术（neurolysis） 神经松解术是指针对连续性存在的神经损伤所进行的松解手术，旨在使神经组织从疤痕中解放出来，以促使其功能恢复。该手术主要适用于连续性的神经损伤，如神经慢性卡压、部分断裂、纯挫伤、神经注射伤等创伤所致的神经功能失常。手术分两种：神经内松解术和神经外松解术。神经内松解术适用于神经内有明显的瘢痕组织，其方法是纵行切开增厚的神经束，使其从卡压的疤痕中分离、解放出来，应在手术显微镜下、应用显微外科技术，以免神经束膜的损伤，减少术后灼性神经痛的发生。神经外松解术适用于神经外膜和其周围组织有瘢痕或病理组织的压迫，其方法为切除神经周围的卡压组织，切开增厚的神经外膜，包括必要的神经改道，即将神经移位于松弛的、血液循环较好的组织床中。在术中应用电生理测试各条可疑的神经束的传导速度、应激幅度并分析动作电位的形状，可作出是否需要进一步行神经束间移植手术的决断，以保证疗效。在神经松解术后，对那些术前即有神经脱髓鞘改变者，功能恢复需要二周以上时间；若本来仅为功能性改变即理化性改变者，则一般在二周内就能恢复功能。

神经减压术（nerve decompression） 神经减压术不等同于神经松解术，前者主要指神经束膜切开减压，而神经松解最多进行到束间松解，去除束间瘢痕。神经减压术主要用于治疗灼性神经痛。手术时先进行常规的神经内松解术，切除束间瘢痕，游离神经束，在较高放大倍数镜下辨认疤痕的束膜，用锐刀（如可能用钻石刀）轻轻切开瘢痕的束膜直至见到正常的神经束为止。然后用生理盐水轻轻冲洗减压区神经束，并彻底止血，最后将神经置于正常组织中。

神经束间移植术（interfascicular nerve graft） 神经束间移植术是修复神经缺损的常用方法，一般适用于较细神经的小部分缺损（不大于 10cm），如指神经、指总神经的缺损。其先决条件是移植床必需有良好的血液供应，移植的神经要细以较快地完成来自周围组织的血运重建。手术时先按常规方法显露损伤的两侧神经断端，在手术显微镜下进行神经束组间分离，切除疤痕组织，在不同的平面切除不正常的神经组织，

以使断端参差不齐，并画出神经断面图。然后切取相似粗细、合适长度的神经束或束组作供体，适当分离两断端，修剪去外膜，选择相似粗细的神经束或束组与受体神经断端行束膜或束组膜缝合。临床上比较理想的可作为移植神经供体的神经，主要有前臂内侧皮神经上臂段、桡神经浅支和腓肠神经。若术后远端吻合口出现再生阻滞，可行二期神经松解术。

电缆式神经移植术（cabletype nerve graft） 电缆式神经移植术是一种游离神经移植术，适用于急性外伤性神经缺损、神经纤维瘤切除术等所致的较大神经缺损（大于2cm）且，通过屈曲邻近关节、神经改道、骨缩短等方法不能使神经两断端靠拢、直接缝合张力过大者。手术时先从损伤部位两端正常神经处开始分出神经，向损伤或病变部位游离，彻底切除损伤或病变部分，要在较高放大倍数的镜下将神经瘤和疤痕切除干净；环形切除神经残断的外膜约0.5cm，在显微镜下分离出各神经束，将两断端的神经束分成基本相对应的、同样数目的神经束或束组以待移植。然后切取作为移植的供体神经，切成合适长度的神经段（比缺损长10%左右），根据受区神经的粗细组成电缆状数股，每股与受区神经束或束组行对端缝合，采取束膜或束组膜缝合方法。

神经黏合法（nerve conglutination） 应用神经黏合剂接合神经，以修复神经损伤的方法称为神经黏合法。有关该方法的实验研究始于20世纪初，40年代开始用纤维蛋白原或血浆作黏合剂，进行实验动物的神经黏合。应用纤维蛋白作黏合剂的原理是模拟凝血过程的最后阶段，即纤维蛋白原转化为纤维蛋白这一过程。高浓度的血浆制备技术的问世使该项研究工作得以继续。从20世纪70年代开始用血浆冷冻液加入凝血酶溶液作为黏合剂黏合神经取得满意效果，并用于人体的神经吻合。同时，对不同比例混合制成的黏合剂的神经黏合效果进行了研究，发现用高浓度纤维蛋白原加入XⅢ因子作为黏合剂黏合神经获得满意疗效。随后对黏合剂渗入吻合口是否会影响神经轴突的再生也进行了研究，认为生物黏合剂可起到神经再生通道的作用。神经黏合法的应用前提是，应在尽可能小或无张力的情况下使用，而且，通常不宜单独使用黏合剂一期修复神经，因为神经断裂后其生理张力的存在使断端回缩造成间隙，在这种情况下黏合剂可与缝线一起使用。在神经移植时可以单独用黏合剂进行神经吻合；同时，为了避免局部的抑制作用所造成的吻合口抗张力减弱而致的神经不连接的发生，可在黏合剂中加适当浓度（1 500～3 000IU）的抑肽酶来克服这种抑制作用，以防止不连接。常用的操作方法包括神经断端间滴注法、硅胶管内黏合法以及缝线缝合加黏合剂封闭法。神经黏合法吻合神经具有快速、简单、并发症少等优点，已被证明是一种有效的神经吻合方法，有可能成为神经修复的主要方法。

带血管神经移植术（包括带血管蒂与吻合血管的游离移植）（nerve graft with blood vessel） 应用传统的游离神经移植处理神经缺损的疗效已得到公认，但随着移植长度的增加，移植神经的血供恢复减少，因血供不足也使第二个吻合口瘢痕增生而影响神经再生，因此，为移植神经提供良好的血液供应是提高疗效的主要手段。为此，1976年Taylor首次采用带桡动脉蒂的桡神经浅支移植修复前臂正中神经长段缺损（22cm）获得良好的疗效。带血管神经移植术主要适用于长段神经缺损（大于10cm）、神经床在瘢痕组织中且缺损较大（大于5cm）以及伴有肢体主要血管损伤的神经缺损等情况，包括带血管蒂和吻合血管的游离移植两类。带血管蒂神经移植术适用于切取神经修复移植神经附近的主要神经干缺损，如上述的带桡动脉蒂桡神经移植修复前臂正中神经长段缺损。吻合血管的游离神经移植要先切取带有血管蒂的周围神经段，移植时同时吻合动静脉和神经，其应用受部位限制小，应用范围广，具代表性的方法有：带桡动脉蒂的桡神经浅支移植、带血管的腓肠神经与腓浅神经移植、小隐静脉动脉化腓肠神经移植。若受区神经过粗可加用传统的游离神经移植。

膈神经移位术（phrenic nerve transfer） 膈神经移位术是常用的显微神经外科治疗臂丛神经撕脱伤的方法，目的是依靠膈神经与受体神经（一般为肌皮神经）对接以恢复受体神经所支配的肌肉功能。其手术指征为臂丛节前损伤（主要适用于颈5、6神经根损伤）、病程短于两年、肱二头肌萎缩不明显，同时膈神经功能健全者。手术先在斜角肌表面分出膈神经，在胸廓口处直视下切断膈神经；接着寻找并分离出肌皮神经的残断，修整至出现正常神经束断面，且要有足够的长度与切断的膈神经对接，若张力过大应行神经移植术。神经吻合方法宜用束膜缝合法，术后患肢应作屈肘、内收贴胸位固定。若吻合口张力较大，患

肢除应上述体位固定外，尚应使头部作前屈、斜向患侧固定。随着内窥镜技术的发展，可采用胸腔镜在纵隔内解剖、分离、切取膈神经，膈神经切取长度大大提高，即使臂丛神经有很大缺损也可以不用移植神经进行膈神经移位术。膈神经移位术在神经移位术（包括膈神经移位、副神经移位、颈丛运动支移位、肋间神经移位等）治疗臂丛撕脱伤中疗效最佳，可视为臂丛根性撕脱伤首选的神经移位方法。

肋间神经移位术（intercostal nerve transfer） 肋间神经移位术也是处理臂丛神经根性撕脱伤（节前损伤）的常用方法，主要移位于肌皮神经、腋神经和正中神经内侧头。其手术指征为臂丛节前损伤、病程在两年内、被移位的神经所支配的肌肉萎缩不严重，而膈神经有变性，不宜用作移位神经者。一般选用第2、3、4、5、6五根肋间神经，切取神经时从后向前游离到腋前线处切断，采用束膜缝合法行神经吻合。肋间神经主干移位于肌皮神经、正中神经内侧头等运动神经纤维为主的神经干，以尽可能恢复该神经支配的肌肉功能；肋间神经的皮支则一般移位于正中神经外侧头，以期恢复正中神经支配区感觉功能。因肋间神经纤细，多为单束。因此，手术时应利用3～5束肋间神经移位于单根神经干，否则不利于功能恢复。与其他几种神经移位术相比，肋间神经移位术治疗臂丛神经节前损伤疗效最差。

副神经移位术（accessorius nerve transfer） 副神经移位术也是治疗臂丛神经根性撕脱伤的常用方法，一般移位于腋神经。其手术指征为臂丛神经根性斯脱伤、病程在两年以内，受区神经所支配的肌肉萎缩不严重，尚可扪及肌腹且副神经无受损者。手术应先找出副神经进入斜方肌肌腹处切断备用；接着找到所要移位的神经断端，修整到显露正常神经束，然后把两端按神经束膜缝合法行神经缝接。其疗效次于膈神经移位术。

颈七神经移位术（C_7 nerve transfer） 对全臂丛根性撕脱伤且颈、胸部创伤严重，无法提供膈、副、肋间神经与颈丛运动支作移位者或者全臂丛根性撕脱伤虽经同侧多组神经移位（如膈神经、肋间神经、副神经与颈丛运动支），经3年随访无任何功能恢复者，可采用健侧颈七神经移位术。对全臂丛根性撕脱伤已用多组神经移位（膈、副、肋间神经与颈丛运动支）加尺神经一对侧颈七神经移位者，一旦上述四组神经移位中任何一组失败，可利用已有神经再生的尺神经进行重新移位。手术先切取健侧颈七神经根，术中用电刺激有伸肘、伸腕和伸指动作以确定颈七神经根，可根据尺神经的粗细而决定是切断颈七神经根的主干、前股（含感觉成分较多）还是后股（含运动成分较多）。因健侧颈七神经根仅4～5cm长，必须通过长段神经桥接到患侧，桥接方式可采取患侧尺神经带蒂移位法、患侧吻合血管的带蒂尺神经移位法（可提供双套血供）及小隐静脉动脉化游离腓肠神经移位法（适用于患侧尺神经尚有功能者）等方法。在尺神经远断端于健侧颈七神经缝合后，尺神经近端移位与受体神经吻合可以一期进行，也可二期（一般在10个月左右，此时健侧颈七神经的再生神经已长到患侧上臂处）进行。一般将尺神经移位到正中神经或桡神经。只有在有可靠证据证实全臂丛根性撕脱伤时才宜进行近端尺神经一期移位，否则，不应过早切断正中神经和尺神经，而应采取近端尺神经二期位移位。

臂丛（神经）（brachial plexus） 臂丛神经由C5～8神经根及T1神经根前支组成，C5、6神经根在前斜角肌的外缘处联合形成上干，C7神经根独立形成中干，C8、T1神经根联合形成下干。每干仅行0.5～1.0cm后即分为前后两股。上干与中干的前股合成外侧束（以与腋动脉的关系而命名），上、中、下三干的后股合成后束，下干的前股独立形成内侧束。在相当于喙突水平处，外侧束分为肌皮神经及正中神经外侧头，内侧束分为尺神经及正中神经内侧头，后束分为腋神经及桡神经。从臂丛神经根分出斜角肌肌支及颈长肌支（C5～8神经根）、膈神经（C4、部分C5神经根）、胸长神经（C5～7神经根，支配前锯肌）、肩胛背神经（C4、5神经根，支配肩胛提肌及大、小菱形肌）四根分支。从臂丛干发出肩胛上神经（上干发出、C5神经根纤维组成）。从臂丛束发出以下主要分支：胸前外侧神经从外侧束起点处发出，C5～7神经根纤维组成，主要支配胸大肌；胸前内侧神经从内侧束起点处发出，C8、T1神经根纤维组成，主要支配胸小肌和胸大肌胸肋部；肩胛下神经从后束发出，常有两根，由C5、6神经根纤维组成上肩胛下神经，支配肩胛下肌上部和大圆肌，C7神经根纤维组成下肩胛下神经，支配肩胛下肌下部；胸背神经从后束发出，主要由C7神经根纤维组成，支配背阔肌；腋神经从后束发出，是后束中较小的一个终支，由C5、6

神经根纤维组成，支配小圆肌、三角肌；桡神经从后束发出，是后束中较粗的终支，由 C5～8 和 T1 神经根纤维组成，是后束的延续，支配肱三头肌、肱桡肌、腕及指伸肌；肌皮神经从外侧束发出，由 C5、6 神经根纤维组成，是外侧束外侧的终末支，支配喙肱肌、肱二头肌和肱肌；正中神经外侧头从外侧束发出，由 C5～7 神经根纤维组成，是外侧束内侧的终末支，与内侧头联合组成正中神经，外侧头神经纤维主要支配旋前圆肌、桡侧腕屈肌及手背部的感觉；内侧头从内侧束发出，由 C8 和 T1 神经根纤维组成，是内侧束外侧的终末支，主要支配掌长肌、全部指屈肌、大鱼际肌群和桡侧两条蚓状肌；尺神经从内侧束发出，由 C8 和 T1 神经根纤维组成，支配尺侧腕屈肌、指深屈肌尺侧半、小鱼际肌群、尺侧两条蚓状机、内收肌，拇短屈肌尺侧头及手部尺侧感觉；臂内侧皮神经从内侧束发出，由 C8 和 T1 神经根纤维组成，支配臂内侧皮肤感觉；前臂内侧皮神经从内侧束发出，由 C8 和 T1 神经根纤维组成，支配前臂内侧皮肤感觉。

臂丛神经炎（neuritis of brachial plexus） 臂丛神经炎又称麻痹性臂丛神经炎，其病因不明，可能与受寒、感染、变态反应等因素有关。好发于成年男性，常为单侧受累。急性或亚急性起病，多从一侧颈肩部间歇性疼痛开始，渐扩展至整个上肢，疼痛呈持续性或阵发性加剧，程度剧烈，为针刺样、烧灼样或酸胀感，当肩关节外展、上臂旋转、肘关节屈伸运动时疼痛加剧，不敢病侧卧位，夜间或清晨痛醒，一般止痛剂无效。多数病例疼痛持续一周后缓解，大多 2～4 周后才消失。疼痛缓解后出现上肢肌无力，约三个月后明显肌萎缩。在急性期检查可发现颈部常处强迫体位，颈活动受限，上肢皮肤刺痛，触觉多数减退，少数过敏，虽然在发病三个月之内肌肉萎缩不明显，但有明显肌力减退，臂丛上、中干及其分支受累多见，以肩胛带肌最易受累。腱反射早期可活跃，晚期减弱或消失。锁骨上区臂丛的根干部有压痛，Tinel's 征阳性。肌电检查可发现感觉与运动的传导速度减慢、潜伏期延长。大多可自愈，病程短则三个月，多数在半年至一年，少数可长达两年或后遗肌肉萎缩，出现翼状肩胛或肩下垂等。应与颈椎间盘突出或颈椎管狭窄症、颈椎小关节脱位或关节滑膜嵌顿、肩周炎、肩胛上神经卡压与下颈段椎管内占位性病变相鉴别。在急性期可用激素、甘露醇及神经营养药物治疗，肌萎缩期应进行体疗，加强肌肉锻炼，防止关节挛缩，行理疗、针灸、封闭等治疗。病情稳定后，可考虑臂丛探查、神经内松解术，以利于神经功能恢复。

臂丛神经根性撕脱伤（avulsion injury of the root of brachial plexus） 臂丛神经根性撕脱伤又称臂丛神经节前损伤，是指因头肩部对撞性损伤或牵拉伤导致臂丛神经根丝从椎管内被抽出。损伤性质严重，常伴有昏迷史或多发性骨折，损伤后往往有灼性神经痛。斜方肌萎缩明显，耸肩受限（提示 C5、6 神经根撕脱），Horner's 征阳性。椎管碘水造影有造影剂溢出，椎间孔呈小囊状；CT 检查显示病变侧神经根鞘膜囊失去正常形态，为一充满造影剂的片状高密度灶所取代；MRI 示病变区呈水样信号，病侧神经根周围软组织结构紊乱。组胺反应呈阳性，皮肤划痕试验阳性。电生理检查示感觉神经活动电位（SNAP）正常，体感诱发电位（SFP）消失。手术可发现锁骨上窝巨大神经瘤，斜角肌间隙空虚，神经根在椎间孔处可见神经节辫状。临床上可发现肩胛上神经和肌皮神经麻痹为特点的 C5、6 节前损伤，也可表现为以正中神经、尺神经麻痹、Horner's 征阳性为特点的 C8、T1 节前损伤或表现为上述两组症状均有的全臂丛神经节前损伤。臂丛神经节前损伤一旦发生，意味着颈神经根脊髓部位的丝状结构断裂，无法进行直接修补，均需作神经移位术（如膈神经移位术、肋间神经移位术、对侧颈 7 神经根移位术等）。由于移位的神经纤维含量有限，再生途径长，终器远，预后差。

面神经麻痹（facial paralysis; Bell's palsy） 面神经麻痹是指面神经功能丧失，其所支配的表情肌发生瘫痪而引起的面部畸形和功能障碍。大部分原因不明，又称特发性面神经麻痹或 Bell 麻痹。其可能的发病机制是局部受风吹或着凉、茎乳孔内骨膜炎、急性鼻咽部感染等原因致局部缺血或炎症，使局部神经组织水肿，神经受压，发生髓鞘或轴突变性，导致神经功能障碍。发病年龄以 20～50 岁最多，男性多于女性，常为单侧受累，起病突然，症状于 1～2d 内达高峰，表现为一侧面部表情肌瘫痪：额纹消失，不能皱眉、蹙眉，眼裂扩大，下脸松弛或轻度外翻，眼睑不能闭合或闭合不全；闭目时眼球向上转动，露出白色巩膜，称为 Bell 现象；有溢泪；患侧鼻唇沟变浅，口角下垂，口涎外流，口角歪向健侧，龈颊沟内易于积食，不能作鼓腮、噘嘴、露齿、吹口哨等随意动作；鼻尖、鼻小柱和人中歪向健侧；表情丧失；发笑时上

述畸形更显著。若累及鼓索神经则患侧舌前2/3味觉障碍；镫骨肌支以上受损者有味觉损害和听觉过敏；膝状神经节受累时，除了上述表情肌、味、听觉损害外，还有患侧乳突部疼痛，耳廓及外耳道感觉减退，外耳道和鼓膜有疱疹，组成Hunt综合征。应与急性感染性多发性神经根神经炎、腮腺或颌后区病变如炎症和肿瘤侵犯面神经及颅窝病变等所致的面神经瘫痪相鉴别。治疗的主要原则为改善局部血循环，促使局部水肿和炎症消退，促进面神经功能的恢复。可采用肾上腺皮质激素、促神经功能恢复的药物如B族维生素、胞二磷胆碱、地巴唑等药物治疗，以及理疗、针灸、推拿等治疗。一般在起病2~3周开始恢复，1~2个月症状明显好转，半数以上患者有完全恢复的可能。若病情严重且发病二年不恢复者，可考虑神经交叉移植术（跨面神经移植术）、面一膈神经吻合术、游离肌肉移植术、吻合血管神经的肌肉移植术（如股薄肌、胸小肌、背阔肌等）以及静力或动力悬吊术。

面一副神经吻合术（facio-accessorius neuroanastomosis） 面神经因外伤如颞骨骨折、肿瘤手术如听神经瘤、面神经瘤、颞骨、腮腺肿瘤等手术造成神经离断或缺损，且离断的面神经近心端不能找到，而远端可以确认，面部肌肉无纤维化者，可行神经交换术，即利用其他颅神经近心段与面神经远心端吻合。面一副神经吻合术是神经交换术的一种。手术应用显微外科技术，在手术显微镜下解剖出副神经和面神经远侧端，把副神经近侧端和面神经远侧端行端一端吻合术。该手术切断了副神经，影响肩部运动，且疗效次于面一舌下神经吻合，因此，面一副神经吻合术不作为神经交换术的第一选择，仅适用于舌下神经不能被利用者。

神经卡压症（nerve entrapment） 神经卡压症是指周围神经在其行经路上被骨突、骨性纤维管增生物、纤维束带、囊肿或其他新生物等压迫而致的一种神经损害。神经纤维因局部机械压迫缺血，轻者致局部电解质等理化环境改变，重者可致神经纤维脱髓鞘改变，更严重且卡压时间长者可因神经内外出血、水肿、纤维疤痕增生、粘连，受压神经局部出现压迹、变硬增粗或变细扁平，神经血管无血供而发白。临床表现早期患肢有酸胀无力、麻木、放射性疼痛，晚期而严重者神经支配区可出现感觉障碍，受压处Tinel征阳性，肌电检查有神经传导速度减慢、潜伏期延长和出现失神经的自发电位。神经卡压症一经诊断，应予以理疗、局部封闭或手术松解等方法迅速解除卡压原因，以免造成神经不可逆损害。

胸廓出口综合征（thoracic outlet syndrome） 胸廓出口的上界为锁骨，下界为第一肋骨，前方为肋锁韧带，后方为中斜角肌，这一潜在的间隙又被前斜角肌分为前后两部分。胸廓出口综合征好发于中年人，发病率女性约为男性的两倍，右侧多于左侧，是指支配上肢的血管神经束的近侧端在胸廓出口处被卡压而引起的一系列症状和体征，常因颈肋的存在或第七颈椎横突过长、异常纤维束带的存在、前、中斜角肌肥大或纤维化等所致的斜角肌间隙狭窄、肋锁间隙狭窄、胸小肌肋骨间隙狭窄以及肩带下垂等原因，使锁骨下动静脉和臂丛神经受压而致。在胸廓出口间隙内易受卡压之处为前、中斜角肌间隙，肋锁间隙和胸小肌近止点处。因引起压迫的原因、部位不同，大致可分为颈肋综合征、前中斜角肌综合征、肋锁综合征与喙突胸小肌综合征（超外展综合征）四类，但它们的临床表现很相似，可以表现为患肢疼痛、麻木、活动障碍、肌肉萎缩及交感神经功能异常等神经受压症状；也可表现为患肢酸痛不适、发凉怕冷、手部苍白、患肢上举时桡动脉搏动消失等动脉受压、上肢血供不足症状或患肢水肿、紫绀、静脉扩张等静脉受压、血循环受阻症状，或上述症状的混合出现；锁骨上窝可触及隆起的包块和肥厚的斜角肌，Tinel's征阳性；Adson试验、Eden试验、肩外展试验等可诱发神经、血管压迫症状以协助诊断；X线平片及CT可能发现造成长压的原因，肌电检查可了解受累的为哪根或哪组神经。要与腕管综合征、神经根型颈椎病、进行性肌萎缩等疾病相鉴别。对病变中期、症状轻者可行热敷、理疗、口服消炎镇痛药等保守治疗，无效或症状重、有明显神经受压表现者应行胸廓出口探查、神经松解术，并解除引起神经压迫的原因。

四边孔综合征（quadrilateral syndrome） 四边孔是腋腔后壁肌肉和骨关节围成的四边形间隙，其上界为肩胛下肌和小圆肌，下界为大圆肌和背阔肌，内侧界为肱三头肌长头，外界为肱骨外科颈，腋神经和旋肱后动脉穿四边孔绕肱骨外科颈至三角肌深面。四边孔综合征是指旋肱后动脉和腋神经在四边孔中被卡压所引起的一系列症状和体征，同时可有桡神经支配肱三头肌肌支受损。多为重物坠落击于腋后部、腋后区及

肩部着地摔伤或肩关节周围骨折等创伤，引起四边孔内血肿形成、机化后疤痕形成、局部粘连或骨折后直接压迫神经、血管所致。表现为患侧肩部疼痛、肿胀、肩后及上臂后外侧感觉异常、三角肌及肱三头肌萎缩、肌力减弱或消失而不伴其他肌肉麻痹。肩关节后方相当于四边孔处有压痛，在肩关节外展、外旋位时可诱发症状。肌电图检查可发现三角肌或肱三头肌肌电潜伏期延长或失神经支配。锁骨下动脉造影对确诊最有帮助，典型征象是外展、外旋位时旋肱后动脉不显影，而患肢处于解剖位时旋肱后动脉显影。四边孔综合征在中青年人好发，男女均可罹患，常被误诊为腋神经损伤。多数病人经保守治疗有效，对病程长、症状重、保守治疗无效者，应行手术治疗。探查四边孔神经血管有无粘连，若有，则行松解术；如腋神经有断裂，应行神经移植修复缺损。

肘管综合征（cubital tunnel syndrome） 肘管是肘部的一个骨纤维性管，其底为肘内侧韧带，外侧为尺骨滑车的内侧唇，内侧为肱骨内上髁后下方的尺神经沟，顶为连接肱骨内上髁和尺骨鹰嘴内侧面的三角形的弓形韧带，尺神经伴尺侧副动脉通过肘管从肱骨后面至前臂屈侧。任何使肘管容积绝对或相对减小的因素均可引起尺神经的卡压。常见病因为肘部骨折畸形愈合而致肘外翻畸形，肘关节风湿性或类风湿性关节炎而致滑膜增生、关节畸形、骨赘增生，肘管内新生物如囊肿、脂肪瘤等，先天性肘外翻，枕肘睡眠等。多发于中年人，屈肘工作者如键盘操作、乐器演奏者、投掷运动员等。临床表现为尺神经功能受损的征象，肘内侧有疼痛，可放射到无名指、小指或上臂内侧，感觉异常为无名指、小指刺痛、烧灼感。随后有感觉减退、丧失，运动异常有手部活动不灵活，抓提无力、手内在及小鱼际肌萎缩、爪形手。尺神经沟有压痛，Tinel 征阳性，有时可触及增粗、变硬的尺神经。肌电检查及 X 线平片可协助诊断与鉴别诊断。肘管综合征应与神经根型颈椎病、Guyon 管综合征、胸廓出口综合征等其他神经卡压症相鉴别。对于病程短、症状轻者，可行保守治疗。保守治疗 4～6 周无效或症状严重者，应手术治疗，行局部减压、神经松解、前置术。近年来在关节镜下行肘管切开减压术也取得了很大的成功。

桡管综合征（旋后肌综合征）（supinator syndrome） 桡管综合征又称旋后肌综合征或骨间背侧神经卡压综合征，是因桡神经深支即骨间背侧神经在桡管处被卡压所致。广义的桡管起自桡神经穿上臂外侧肌间隔进入肱桡肌与肱二头肌和肱肌间隙处，止于穿出旋后肌深浅两层处，主要有四个解剖因素易导致神经卡压，它们分别是 Frohse 弓、桡侧腕短伸肌腱，桡侧返血管和桡骨头前方的纤维束。常因反复前臂旋转的手工劳动，前臂创伤如桡骨头颈部骨折、脱位、肿块及肘关节炎症如风湿和风湿性关节炎、局部滑囊炎等因素而致。临床表现为肘外侧、前臂近端疼痛，运动后加重，可有夜间疼，而且疼痛可向远、近侧放射，因疼痛而握力减弱，伸拇及旋后无力，甚至肌肉瘫痪。检查时可发现在肘关节前外侧相当于桡骨头处、前臂背侧的桡侧腕长短伸肌和指总伸肌之间的间隙、旋后肌附近沿骨间神经走行处有压痛，病程长者可有前臂伸肌群萎缩。当做被动牵拉伸肌或屈腕位反复旋转前臂、抗阻力伸中指试验、抗阻力旋后试验及止血带试验时可诱发疼痛。肌电检查和诊断性局部封闭有助于明确诊断。应与网球肘、伸肌腱断裂、桡神经高位卡压症等相鉴别。旋后肌综合征好发于中年人，多发于优势侧肢体，可突然发病，也可呈渐进性病程。对早期功能障碍不明显的患者可采取局部制动、理疗、封闭等保守治疗，无效且功能障碍明显者，应及早手术探查，行神经松解术。

旋前圆肌综合征（pronator syndrome） 旋前圆肌综合征是指正中神经在肘窝处受附近结构的压迫而出现的一系列症状和体征。正中神经在肘窝处先在肱二头肌腱膜深面下行，穿旋前圆肌深浅头之间，随后行走于指浅屈肌内外侧头之间，肱二头肌腱膜扩展部增厚，旋前圆肌异常纤维带及指浅屈肌的弓状缘均可构成对正中神经压迫的因素。临床表现为肘窝附近有疼痛，活动后加重，正中神经支配区感觉减退，肌力广泛减弱，病程长者可出现前臂屈肌群及大鱼际肌萎缩。肘关节伸直位抗阻力旋前运动可加重症状。肘窝处 Tinel's 征阳性，电生理检查能进一步明确诊断。对早期症状轻的病人可行保守治疗，如理疗、封闭、注意休息等，保守治疗无效且病情重者应及早手术治疗，局部探查，解除压迫因素，作神经松解术。

腕管综合征（carpal tunnel syndrome） 腕管综合征是周围神经卡压症中最常见的一种，是正中神经在腕部被卡压而引起的一系列症状和体征。腕管为腕掌侧一纤维骨性管道，其底部为呈凹形的腕骨沟，顶部为

腕横韧带，桡侧为舟状骨和大多角骨，尺侧为豌豆骨和钩骨，在腕管中有九条屈肌腱和一条神经通过。任何引起腕管容积减小的因素如腕部骨折、骨折后畸形愈合和引起腕管内容物增加的因素如各种肿瘤、炎症、肌肉位置异常等局部因素以及全身性因素如糖尿病、感染、酒精中毒和改变体液平衡的因素如妊娠、甲状腺功能低下、长期血液透析等全身性因素都可引起正中神经受压，另外，姿势因素如腕过度劳动、手指及腕关节反复屈伸等慢性劳损也可导致腕管综合征。主要症状为正中神经支配的拇、示、中指疼痛和麻木，以中指明显，且可有明显夜间痛，偶尔疼痛可放射至前臂、上臂或肩部，但感觉异常如麻木感、针刺感和烧灼感只限于腕以下正中神经分布区；随后可出现运动障碍，主要为拇指无力或动作不灵活，病程长者有大鱼际肌萎缩、手指发凉、发绀、皮肤发亮、指甲增厚脱落及少汗等植物神经营养改变。检查腕管部 Tinel's 征阳性，腕关节极度屈曲试验（Pha len 征）、止血带试验、肌电检查、腕关节 X 线片（包括轴位片）、CT、MRI 等可协助诊断。应与神经根型颈椎病、胸廓出口综合征、正中神经其他部位卡压症相鉴别。腕管综合征为周围神经卡压症中最为常见的一种，好发于中年女性（尤其是绝经期前后的妇女），常为双侧同时起病。对病程短、症状轻者，可采用腕部固定、理疗、封闭等保守治疗。对保守治疗无效，或症状重者应及早手术治疗，通常行腕横韧带切开（或切除）腕管减压、探查、正中神经松解术。近年来也采用关节镜下腕管切开减压术。

跖管综合征（tarsal tunnel syndrome） 跖管综合征也称跗管综合征或踝管综合征，是指胫神经在通过位于内踝后下方的踝管至足底的行程中被卡压所引起的一系列症状和体征。跖管是连结于内踝后下方与跟骨后内侧的屈肌支持带所形成的一个骨纤维性管。其顶为屈肌支持带，底自上而下为关节囊、内踝、距骨及跟骨的内侧部分，其内有胫骨后肌腱、趾长屈肌腱、胫后动静脉、胫神经与拇长屈肌腱通过。跖管最狭处在远端，神经分支在此通过并穿过拇展肌起点的纤维孔才进入足部。先天性因素如拇展肌肥大、副拇展肌、扁平足等，跟骨及踝部骨折复位不良、畸形愈合，慢性劳损如强体力劳动，长跑运动员，踝关节高频度高强度跖屈脊伸运动，踝部类风湿性关节炎、骨关节病骨赘突入跖管及甲状腺功能低下、下肢静脉曲张等因素均易导致胫神经在跖管内受压。跖管综合征起病缓慢，多发于二侧，长期表现为足底、足跟间歇痛、紧缩、肿胀不适或麻木感，可向小腿放射，沿足弓可有抽搐，久站或行走后加重，可有夜间痛，随后出现胫神经足部支配区感觉减退或消失，严重者出现足趾皮肤发亮，汗毛脱落，少汗等植物神经功能障碍表现及足内在肌萎缩，跖管处 Tinal's 征阳性，足外翻外旋时可诱发疼痛。肌电检查，X 线片及 CT 检查有助于明确诊断或病因。应与跖痛症、糖尿病足部病变、足部类风湿性关节炎、痛风性关节炎相鉴别。对症状轻、病程短者可予消炎镇痛药物，休息、封闭、理疗，支具保持足内翻等保守治疗，无效或症状重者应行跖管切开减压，神经探查、松解术。

显微淋巴外科（microlymphatic surgery） 医生借助显微外科技术与器械，在手术显微镜下进行淋巴管造影、淋巴管—静脉吻合、淋巴管移植等操作，使淋巴系统一些难治的疾患获得了良好的疗效。20 世纪 50 年代，Kinmonth 奠定了淋巴管造影临床应用的基础，不仅加深了对淋巴系统疾病的认识，并提高了对这些疾病的诊断水平，而且使显微淋巴外科技术确实易行和得以发展。Jacobson（1960）成功进行了淋巴管—静脉吻合的实验，他的吻合方法包括淋巴管—静脉的端端吻合、端侧吻合、套入吻合和插入吻合。Cockett（1962）把腰淋巴干与静脉吻合治疗乳糜尿应用于临床。O'Brien（1974）首次应用淋巴管—静脉吻合治疗四肢阻塞性淋巴水肿，获得了成功。在进行上述各项工作的同时，淋巴系统显微外科解剖学的研究也取得了很大的进展，为临床工作提供了理论和应用的基础。Banmeister（1981 年 ~ 1983 年）报道了淋巴管移植治疗继发性淋巴水肿的实验研究和临床应用。汤海云、朱家恺等（1983 年）进行了静脉段移植桥接淋巴管的动物实验。除了上述各项工作外，运用显微淋巴外科技术进行颈段胸导管—侧脑室分流术治疗侧脑室积水、胸导管—肋间静脉吻合术及胸导管—斤静脉吻合术治疗乳糜胸、淋巴管—静脉吻合治疗阴囊淋巴水肿、阴唇淋巴水肿、乳房淋巴水肿等均取得了良好的疗效，使这些原本难以治疗的疾患有了可行的治疗措施，大大推动了淋巴外科的发展。

淋巴水肿（lymphedema） 淋巴水肿是因不同原因所致淋巴回流障碍而引起的病理改变。以下肢多见，病因分为原发性（先天性）和继发性（后天性）两类，前者系淋巴管发育不良（包括不发育及增生两类），

后者常为丹毒后、外伤、肿瘤（或肿瘤放疗后）、淋巴结清扫及血丝虫感染所致。其表现早期水肿程度较轻，皮肤颜色正常，柔软，久立加重，平卧休息后可减轻。晚期皮肤变粗，呈苔藓样粗糙甚至疣状突出，皮下组织增厚，变硬，甚至呈团块状。在有些淋巴管发育不良者，肢体远端淋巴积聚可呈囊状扩张，可以反复发生丹毒，发作时出现畏寒、高热、乏力等全身症状，局部淋巴结肿大。淋巴管造影检查可进一步明确病因是淋巴管不发育还是增生。治疗可采取非手术治疗，预防和治疗足跟皮肤损伤及感染，抬高患肢，穿医用弹力袜，作向心按摩，口服血管扩张剂，水肿严重时可用利尿剂。对非手术治疗无效的病例，可采取手术治疗。对早期病例，可将深筋膜部分切除，使浅深淋巴交通以达到消肿目的（Kondol eon 手术），也可采用淋巴管静脉回流术（适用于患肢比健肢周径增粗不超过 10cm 者）。对晚期病例可切除大部分病变组织后，将其皮肤仅取成全层或中厚皮片植皮修复创面。

显微淋巴管手术（microlymphangial operation） 20 世纪 50 年代起，淋巴管造影技术成功地应用于临床，是显微淋巴管手术得以开展的前提。1960 年，Jacobson 成功进行了淋巴管—静脉吻合术实验，其吻合方法包括淋巴管—静脉的端—端吻合、端—侧吻合，套入吻合和插入吻合，成为显微淋巴管—静脉吻合的常规方法。20 世纪 70 年代，O'Brien 首次把该方法应用于临床上治疗四肢阻塞性淋巴水肿。目前，显微淋巴管手术主要包括各种淋巴管—静脉吻合术如胸异管、腰淋巴干及局部主要的集合淋巴管与静脉的吻合，淋巴管移植术、淋巴管间静脉段移植桥接术等，用于治疗乳糜尿、乳糜胸、四肢阻塞性淋巴水肿，阴囊、阴唇、乳房淋巴水肿等淋巴管阻塞性疾病，获得了良好的近期疗效。

静脉造影（venography） 是血管造影的一种（相对于动脉造影而言）。血管造影是指通过把造影剂注射到血管内，同时连续进行 X 线摄片，以显示血管的形态是否正常，以及各病变的部位、范围和与邻近器官的关系。此方法不仅能用作某些疾病的诊断，也有助于治疗上选择手术方式和估计预后。特别是近年来随着先进的 X 线机及各种导管的问世与发展，血管造影法不仅提供疾病诊断的依据，而且在介入治疗方面取得了惊人的成绩。静脉造影一般适用于静脉先天性畸形、外伤、栓塞或血栓形成、肿瘤、血管邻近器官的病变和血管的关系以及各种导管治疗。临床上静脉造影主要用于下肢静脉疾病的诊断，可行直接穿刺造影，也可行穿刺插管造影，包括顺行静脉造影（APG）和逆行静脉造影（DPG），　静脉穿刺造影（PVPP）及浅静脉造影（VG，又称曲张静脉造影）四种。在具体应用时上述四种。方法应结合使用，以便获得整个下肢深浅静脉系统完整的影像信息。其中 APG 和 VG 属上行性静脉造影，在病人头高足低 30° 体位下操作，APG 要在踝上扎止血带，主要用于检查下肢深静脉系统的通畅性；VG 者不扎止血带，用于检查浅静脉和交通静脉的分布和数量，因 VG 能清晰地显示股部交通静脉的情况，可作为 APG 的补充。DPG 和 PVPP 均用于检测下肢深静脉瓣膜的形态和功能。DPG 从上向下以检测股浅静脉近端第一对瓣膜为主；PVPP 从下向上可以确切地检查股、　静脉中每一对瓣膜的形态和功能。两者均在人头高足低 60° 体位下操作，造影时应用标准 Valsalva 试验程序以确保成功。其中 PVPP 为近年来提倡使用的一种新造影方法，其方法为通过径　静脉穿刺将导管由远端向近端插入到髂静脉，在拔出导管的过程中，可逐一评价股、　静脉中每一对瓣膜，观察各段静脉管型上形态、充盈是否完全以及交通静脉的情况，弥补了 APG 和 DPG 的不足。在行血管造影前应做造影剂敏感试验等。常用的造影剂为 30% ~ 50% 的泛影葡胺。造影术后穿刺局部应包扎压迫止血、多饮水，若出现头晕、恶心、心悸等反应的可静脉注射地塞米松或非那根，出现血栓时可取栓，注意压迫包括是否松动滑移，以免血肿形成。

淋巴管造影（lymphangiography） 淋巴管造影是指通过在淋巴管内注入不透 X 线的造影剂、同位素或荧光造影剂等方法，以观察淋巴管、淋巴结以和胸导管的形态，了解淋巴系统的解剖和功能及生理、病理状态。最早的 X 线淋巴管造影是 Kinmonth 于 1955 年首创。造影方法是先用染料使局部淋巴液染色以显示皮下淋巴管，然后切开皮肤，进行淋巴管插管，注入不透 X 线的造影剂，利用 X 线观察淋巴管及淋巴结和胸导管的形态。选用的染料以 0.5% 偶氮蓝和 10% 天蓝为佳；淋巴管穿刺插管应在手术显微镜下进行；造影剂以油剂为佳，注射宜缓慢，注射后即刻、相隔 12h、24h、1 周和 2 周后分别摄片观察。淋巴管造影适用于肿瘤病人，需要了解其区域淋巴结形态改变，

肿瘤侵犯和转移程度的情况；淋巴水肿的病人需要了解其淋巴管发育及病变程度，淋巴管引流、功能情况以及乳糜尿患者需要了解乳糜瘘的准确部位，胸导管进入静脉的形态和功能情况。对淋巴水肿的病人应慎用淋巴管造影，以免引起淋巴水肿的肢体水肿加剧。

淋巴管静脉吻合（lymphangiovenostomy） 淋巴管静脉吻合是指通过淋巴管与小静脉相缝接，将潴留的淋巴液直接引入血液循环，解决淋巴阻塞问题。O'Brien于1974年首先应用于临床，主要适用于早期的原发性或继发性淋巴水肿经保守治疗无效者以及淋巴水肿患肢明显增粗，但周径不超过健侧10cm，皮肤虽有增厚但不粗糙，无疣状增生者，同时患者全身情况良好；肿瘤病史者需确认无复发，丝虫病及有感染者应控制良好后才能手术。手术应在显微镜下进行。可选择浅集合淋巴管或深集合淋巴管进行，但以深集合淋巴管为佳；吻合应根据肢体分节段分多个切口进行；为便于寻找和辨认淋巴管可选用偶氮蓝、天蓝、美蓝等染料使淋巴管显色；可采用端端吻合，端侧吻合，套入吻合和插入吻合等缝接方法；手术时应尽量多地吻合淋巴管。淋巴管静脉吻合治疗淋巴水肿近期疗效显著，远期疗效可有明显下降，复发率较高。

显微修复重建外科（micro-reconstruction surgery） 是指医生借助显微镜，运用显微外科技术利用正常的组织修复或重建严重缺损的组织或器官。随着显微外科的发展，各种细小的器官和组织的修复成为可能，并且明显提高组织重建和修复的存活率，越来越多的领域采用显微外科技术修复和重建器官和组织。

Bunnell缝合法（Bunnell suture） 用无创伤缝合线，两头各印一直针，先将一针横贯肌腱之一侧，然后两缝针自横贯线旁呈45度斜向出针，距离出针处约3mm处把多余肌腱切除，两缝针分别引出断端，然后两缝针穿入对侧肌腱，两缝针再呈45度斜向出针，最后用一缝针横贯肌腱，拉紧后与对侧缝线打结，使缝线结露于肌腱表面。本法缝合肌腱对肌腱之微循环有绞榨作用，因此，现已不使用。

Kleinert缝合法（Kleinert suture） 310无创伤尼龙线，缝针自肌腱断面45度斜向进针，距离断面5mm处侧肌腱斜向出针。距离出针点2mm处缝针与肌腱呈垂直贯穿出针。对侧肌腱按上述方法返折缝合，最后，拉紧缝线使肌腱断面紧密靠拢打结，线结包埋于肌腱断面间。最后用610无创伤尼龙线作连续缝合一周，使断端边缘光滑。

Kessler缝合法（Kessler suture） 选310无创伤尼龙单线，缝针自肌腱断面一边纵向进针，距离断面5mm处于同一侧肌健斜向出针，距离出针点2mm处缝针与肌腱呈垂直贯穿出针。对侧肌健按上述方法返折缝合，最后，拉紧缝线使肌腱断面紧密靠拢打结，线结包埋于肌腱断面间。最后用610无创伤尼龙线作连续缝合一周，使断端边缘光滑。

改良Kessler缝合法（modified Kessler suture） 适用于鞘内屈肌腱断裂。在肌腱两端分别用细注射针头横行贯穿肌腱，固定后，修整肌腱断端。用410～510单股尼龙线从近侧断面的一侧穿入，距断端约1cm处穿出，在其稍远方，再从肌健的侧方横行贯穿至对侧，再于其稍近方，从另一侧的掌侧进入，从断面穿出，使缝线在肌腱内呈卡环状。以同样方法缝合远侧断端，将两断端靠拢，在肌腱无张力的情况下打结，使缝线留在肌腱内。

套圈缝合法（loop suture） 用带针圈形尼龙线，距断面约1cm处横向进针，邻近部出针，并将针套入线圈内，作成套结后将针纵向刺入肌腱，并于断面侧掌侧穿出，然后由对侧断面偏掌侧进针，于距断面约1cm处出针，并牵引缝合线使两断面对合。将线圈的一条线剪断，用带针的线再横穿针，出针后与剪断的1股线打结。最后肌腱外膜用a/0无损伤线作连续缝合。

肌腱松解术（myotendolysis） 肌腱修复后，在愈合过程中与周围组织发生粘连，严重影响功能在5月以上，局部血液循环及皮肤条件较好，估计关节本身障碍不大时，可行肌健松解术。手术沿肌健修复时原切口进入，彻底切除肌腱全长周围的粘连、疤痕组织和纤维化的腱鞘，除保留必要的滑车外，不可过多保存。在松解充分的同时，注意局部皮肤血循环，以减少肌腱因局部血循环不良引起的再粘连。肌腱松解术后必须早期功能锻炼，24～48h后即可开始主动的充分屈曲及伸直，术后4～5d在主动活动的同时可配合物理治疗。

Volkman 缺血性肌挛缩（Volkman avascular spasm） 由骨、骨间膜、肌间隔和深筋膜形成的骨筋膜室内的肌肉和神经，因急性缺血而产生的一系列症状和体征。最常发生于前臂掌侧和小腿。临床表现为肢体持续剧烈疼痛且进行性加剧。指或趾呈屈曲状态，肌力减弱，被动牵伸可引起剧烈疼痛。骨筋膜室内组织压上升到一定程度前臂 8.66kPa（65mmHg），小腿 7.33kPa(55mmHg)，就能引起肌肉血运小动脉关闭，若不及时处理，缺血加重将发展成肌挛缩和坏疽。缺血性肌挛缩的 5 个主要临床表现可用 5“P”概括，即由疼痛转为无痛（Painless）；苍白（Pallor）或紫绀、大理石花纹等；感觉异常（Paresthesia）；肌瘫痪（Paralysis）；无脉（Pulselessness）。本征一经确诊，应立即切开筋膜减压，并探查主要血管，作相应处理。

游离肌肉移植（transplantation of muscle） 将肌肉连同其供血血管及支配神经从供区完全取下，移植于受区，用显微缝合技术一期将肌肉的动静脉与受区血管吻合，肌肉支配神经与受区运动神经缝合。用于代替缺损或病废的肌肉，以恢复受区的重要功能或作为容积性填充物以覆盖创面或恢复外形。1970 年 Tamai 首先应用显微血管神经吻合成股直肌原位和异位游离移植的动物实验。临床上，1975 年，陈中伟首先报告应用胸大肌游离移植治疗前臂肌肉严重缺血性挛缩病人。随着对肌肉显微解剖的深入，临床上越来越多的肌肉移植被广泛采用，包括：胸大肌、背阔肌、肱桡肌、股薄肌、股直肌、阔筋膜张肌以及腓肠肌等等。

肌肉坏死（muscle necrosis） 肌肉由于各种损害因子的作用，达到一定的程度和持续一定的时间，使局部组织或细胞发生死亡，称为坏死。肌肉坏死是局部细胞、组织最严重的损伤，其代谢过程完全停止，功能完全丧失，是一种不可逆性变化。

伸趾短肌移植（transplantation of digital extensor short muscle） 将伸趾短肌连同跗外侧动脉肌支及伴行静脉和支配的腓深神经肌支从供区完全取下，移植于受区，用显微缝合技术一期将肌肉供血血管与受区血管吻合，肌肉支配神经与受区神经缝合。该肌为位于足部的弱小扁肌，起自跟骨前端的上面和外侧面及小腿十字韧带，以细腱止于 2～4 趾的趾背腱膜。主要神经和血管系跗外侧动脉肌支，伴行腱膜多为 1 支，偶见 2 支，受腓深神经肌支支配，与血管伴行入肌。由于血管神经蒂恒定且集中，利于解剖和移植，但其体积小，收缩力弱，仅适用于手或面部小肌肉的功能重建，常用于治疗面神经麻痹。

股薄肌移植（transplantation of gracilis muscle） 将股薄肌连同其供血血管及支配神经从供区完全取下，移植于受区，用显微缝合技术一期将肌肉供血血管与受区血管吻合，肌肉支配神经与受区神经缝合。该肌为带状长肌，起于耻骨下支的前面，以长圆腱止于胫骨粗隆内侧。动脉发自深动脉或股动脉，在内收肌长、短肌间进入肌内侧，伴行静脉 1～2 支。此外，闭孔动脉和膝上动脉也发分支供血。股薄肌血管神经较集中，多在肌肉上 1/3 入肌，故为功能重建的良好供肌。覆盖肌肉的皮肤和皮下组织，由肌肉穿支或经肌肉后缘的营养支供血，因此可连同皮瓣一起移植。临床上用于治疗面神经麻痹，臂丛神经麻痹，小儿麻痹后遗症的臀中肌瘫痪以及头面部或小腿部缺损。

吻合血管骨移植（free vascularized bone transplantation） 将骨连同其供血血管从供区完全取下，移植于远离原处的受区，并用显微缝合技术一期将移植骨的血管与受区血管吻合。吻合血管的骨移植又被称为显微血管游离骨移植（microvascular free bone graft）。1973 年，McCullough 等最早在临床上应用吻合血管肋骨移植。之后，相继有吻合血管的腓骨、髂骨、桡骨、肩胛骨移植以治疗大段骨缺损。

吻合血管髂骨移植（free vascularized iliac crest transplantation） 将髂骨连同其血管从供区完全取下，移植于受区，用显微缝合技术一期将髂骨供血血管与受区血管吻合。1978 年，Taylor 首先报道以旋髂浅血管为蒂的游离骨皮瓣移植，1979 年该氏又发表吻合血管的旋髂深血管的髂骨皮瓣移植的临床及实验报告。1980 年，黄恭康提出以旋髂深血管为蒂的不连皮瓣的髂骨移植，之后，吻合血管的髂骨瓣移植的临床应用不断创新发展。较常用的有旋髂深血管为蒂的髂骨瓣，旋股外侧血管升支为蒂的髂骨瓣，臀上血管浅中支为蒂的髂骨瓣，臀上血管深上支为蒂的髂骨瓣，第三、四腰血管为蒂的髂骨瓣等等。

吻合血管的腓骨移植（free vascularized fibula transplan-tation） 将腓骨连同腓血管从供区完全取下，移植于受区，用显微缝合技术一期将腓动、静脉与受区

血管吻合。由于腓骨是致密坚硬的管状骨，上、中段无承重作用，可利用的部分长，具有独立血供，同时又能起到髓内固定作用，故较适用于修复四肢长骨大段的骨缺损。1975 年，Taylor 首次报告用吻合血管的游离腓骨移植治疗外伤性胫骨大段骨缺损。1979 年，陈中伟将之应用于治疗先天性胫骨假关节取得成功。从此，吻合血管的游离腓骨移植术为修复长管状骨大段骨缺损开辟了一条新路。目前，该手术已较广泛应用于临床，并可作为带血管蒂的骨瓣和骨皮复合瓣。

吻合血管的肋骨移植（free vascularized rib transplantation） 将肋骨连同其供血血管从供区完全取下，移植于受区，用显微缝合技术一期将肋骨供血血管与受区血管吻合。吻合血供的肋骨移植首先由 Mckee（1971 年）应用于临床。血管蒂有肋间后血管、胸廓内血管及前肋间血管。血管蒂携带组织瓣的形式有肋骨瓣、骨肌瓣、骨肌皮瓣及骨膜等。由于肋骨形态弯曲，最适合修复下颌骨缺损。

吻合血管肩胛骨移植（free vascularized scapula transplantation） 将肩胛骨连同供血血管从供区完全取下，移植于受区，用显微缝合技术一期将肩胛骨的供血血管与受区血管吻合。肩胛骨外侧缘和肩胛冈骨瓣形态平直，质地坚实，并富含松质骨，利于愈合，且可构成骨皮或骨肌皮复合瓣。因此肩胛外侧缘和肩胛骨骨瓣适于修复四肢长管骨中等量骨缺损或合并软组织缺损者。手术方法包括旋肩胛血管为蒂的肩胛骨腋缘骨瓣移植，胸背血管为蒂的肩胛骨腋缘骨瓣移植，颈横血管浅支为蒂的肩胛冈骨瓣移植，旋肩胛血管为蒂的肩胛骨腋缘骨皮瓣移植等等。

吻合血管的桡骨膜移植（free vascularized radius transplantation） 将桡骨中下 1/3 处的骨膜连同其滋养血管从供区取下后，移植于受区，用显微血管吻合技术将桡骨膜的血管与受区的血管相吻合的手术方法。朱盛修等于 1981 年将此骨膜移植用于临床治疗骨不连接，1987 年韩震等报道骨间前血管蒂的前臂骨膜瓣有关解剖学。桡骨膜移植主要用于治疗四肢骨缺损或骨折不连接。切取骨膜时，有两组供血血管可取，一组以桡动、静脉为蒂，一组以骨间前动、静脉为蒂。

实验性断肢再植（experimental replantation） 用大白鼠后肢、猴掌、鼠趾作断肢再植，是训练包括骨固定、血管与神经的缝接和肌肉与皮肤缝合的综合性训练的实验模型。将大白鼠用戊巴比妥纳或硫喷妥钠麻醉后仰卧固定，实验侧臀部、下肢及后肢剃毛，消毒。在大腿中上 1/3 段作环形或锯齿状皮肤切口。在内侧暴露股动、静脉，在准备切断血管处的近端用微型止血夹阻断血流。先切断股动脉，然后切断股静脉，再切断神经及肌肉。用 510 丝线缝股神经与坐骨神经外膜作标记，最后锯断股骨，并截去股骨 0.3～0.5cm。用 20%肝素普鲁卡因作离断肢体血管床的灌注，至股静脉流出液体无血色为止。用 1.5mm 克氏针固定股骨，在 10 倍显微镜下端端吻合股静脉及动脉。510 线缝合前侧筋膜，并缝合股神经及股内侧皮肤。将大白鼠改成侧卧或俯卧，缝合坐骨神经及后侧筋膜，关闭皮肤。

狗腿再植（replantation of dog limb） 即狗腿离断再植术，是断肢再植术的模拟性实验研究，其再植手术的方法步骤与在人体上的肢体断离再植大致相似。未曾进行过断肢再植手术的医生，可在掌握显微外科操作基本技术的基础上进行此实验，以过渡到临床。实验选用狗静脉麻醉后断离肢体，从大腿中部在肢体血管表面切 3～4cm 纵形切口，分离出股动、静脉及股神经，将血管近侧端上止血夹，剪断神经血管并记录时间，然后切断肌肉。在臀大肌下分离出骨神经，1%利多卡因封闭后剪断，继续切断肌肉。环形切开骨膜，用线锯锯断。用肝素生理盐水灌洗离断肢体远侧动脉，直至静脉回流清晰为止。将骨骼缩短 1～2cm，用髓内钉、螺丝钉等固定骨骼，用 9/0 尼龙线缝合股动脉，9/0～11/10 尼龙线缝合股神经、坐骨神经，再依次缝合肌肉、皮肤。术后将犬放在观察护理房间与其他犬隔离。每日定时观察患肢肿胀情况，并定时触摸足背动脉搏动，如发现无搏动。切口不渗血，可能发生血栓。应即刻探查，重新吻合血管。

兔耳再植（replantation of rabit ear） 兔耳再植实验模型由北京积水潭医院于 1964 年设计成功。1966 年 Bancke 等亦有类似报道。兔耳血管表浅，术后易于观察血循环情况，是显微外科技术训练的理想动物实验模型之一。将兔耳离断后，切除部分耳软骨，缝合耳软骨前面皮肤，固定离断兔耳后，在 10 倍显微镜下用 9/10～11/10 无创伤线作耳神经、耳中央静脉、耳缘静脉和耳中央动脉吻合。血运重建后，缝合皮肤。

鼠耳再植（replantation of mouse ear） 鼠耳再植实验模型由上海医科大学华山医院于1986年12月设计。此模型在再植鼠耳时，连周围组织，利用颈总动脉、颈外静脉为蒂，为研究组织移植后血循环变化的较好实验模型。鼠耳完全离断后，用250ml1%普鲁卡因中加12.5mg肝素液体灌洗后，固定耳软骨、颈总动脉及颈外静脉，用11/10无创伤线原位缝合，缝合耳后神经，再依次缝合肌肉、皮肤。再植后的鼠耳3d内有明显肿胀，5d后肿胀消退，7d后接近正常，并有耳周毛发开始生长，3月后可见鼠耳有活动。

断指再植（replantation of severed finger） 创伤后离断的手指，通过显微外科手术将骨骼、肌腱、神经和血管等多种组织缝合修复，使其重新恢复活动，发挥功能及恢复形态的手术。Buncke和Schultz在1965年曾报告将恒河猴的拇指、食指和大鱼际肌进行再植，吻合头静脉和桡动脉，9例中获1例成功。第一例完全离断手指通过吻合小血管再植成功的病例是由Komatsu和Tamai（1968）报告的。断指再植适应证是：多个手指损伤和单一拇指截指，凡有恢复希望的各部分应该再植。再植的顺序为：骨内固定——伸指肌腱修复——背侧静脉（两位于动脉）——背侧皮肤——掌侧神经——指动脉（最好吻合2条）——屈指深肌腱——掌侧皮肤。手术后必须密切观察手指温度、颜色和毛细血管反应。一旦发生血管危象，必须立即探查。其他还包括保暖、禁止吸烟及抗凝剂的使用等。

断肢再植（replantation of severed limb） 将因创伤后离断的肢体，通过手术将骨骼、肌肉、神经和血管等多种组织综合修复，使离断的肢体重新恢复活力，发挥功能，恢复形态的手术。1963年陈中伟、钱允庆成功地为一位右腕上完全离断的断手进行再植，1964年，Malt也报道1例在1962年为一位12岁男孩上臂断肢再植的情况。断肢再植应具备以下四个基本条件：1. 病人全身情况许可，能接收再植手术；2. 断离肢体必须具有一定的完整性，血管床无严重破坏；3. 再植有一定时限；4. 再植的断肢要恢复一定的功能。再植手术的顺序为：清创术→骨支架的重建→肌与肌腱的修复→神经修复→皮肤覆盖。术后处理包括：全身情况观察与处理；局部血循环的观察与处理；再植后伤口感染的处理；抗凝及高压氧的应用等。断肢再植的临床成功使人们认识到人体部分组织和器官离体后立即再植，缝接其支配的营养血管，有可能使之回归人体并恢复一定功能，使再造修复外科和移植外科得到蓬勃发展。

肿瘤瘤段切除远侧肢体的再植术（段截与再植）（replantation of distal extremity following excision of tumor） 低度恶性骨肿瘤及不宜局部切除的恶性软组织肿瘤，病段切除后基本不会有局部复发或远处转移，且再植后有一定功能，将肿瘤段完全切除后，远段的肢体通过骨骼、肌肉、神经、血管的重建再植以保留肢体的一定功能。

肩胛部与上臂近段切除再植术（replantation following excision of scapula and proximal arm） 将上臂近段连同肩胛部一并切除，保留肘关节与肱骨下段，将肱骨以不锈钢丝固定于锁骨，胸大肌与肱二头肌缝合，斜方肌与肱三头肌腱膜缝合，对曾行切除的主要血管、神经束分别予以对端吻合。手术适应于肩胛部肱骨近端的低度恶性肿瘤，病段切除后基本不会有局部复发或远处转移的病人。

上臂一段切除再植术（replantation following sectional amputation of upperarm） 肿瘤瘤段切除远侧肢体再植术之一。适用于上臂局部的低度恶性肿瘤，瘤段切除后基本不会有局部复发或远处转移的病人。病段切除后，根据部位作适当骨固定：上段切除可将肱骨骨端以钢丝悬吊于锁骨或肩峰；中段切除可用钢板或螺丝钉固定，下段切除可用克氏针经鹰咀插入肱骨髓腔内作暂时性简单固定；待软组织愈合后拔除钢针作早期功能锻炼，使其形成假关节。切断的神经束与主要血管，分别予以对端吻合。肌肉在不能对端缝合时，可利用邻近肌肉如胸大肌转移等。

肘部与邻近臂段切除再植术（replantation following excision of elbow and adjacent arm） 肿瘤瘤段切除远侧肢体再植术之一。适用于肘部低度恶性肿瘤，瘤段切除后基本不会有局部复发或远处转移的病人。病段切除后，将尺骨以钢板螺丝钉与肱骨固定，由于前臂伸屈肌的肌腹多已切除，可将拇长伸肌和指总伸肌与肱三头肌缝合，将拇长屈肌和指深屈肌与肱二头肌缝合，切断的神经束与主要血管，分别予以对端吻合。

前臂全切除再植术（replantation following amputation of forearm） 肿瘤瘤段切除远侧肢体再植术之一。适用于前臂低度恶性肿瘤，或不能作局部切除的恶性软组织肿瘤。经腕、肘关节平面解脱切除瘤段肢体，将肱骨下段与腕骨锯成相应斜面，以一枚螺丝钉固定，分别切除并缝合尺、桡动脉，贵要、正中静脉以及正中、尺神经，肱二头肌与拇长屈肌腱及指深层肌腱缝合，肱三头肌与拇长伸肌腱及指总伸肌腱缝合，肱肌与拇短屈肌腱及拇长展肌腱缝合。

前臂一段切除再植术（replantation following sectional amputation of forearm） 肿瘤瘤段切除远侧肢体再植术之一。适用于前臂局部的低度恶性肿瘤，或不能作局部切除的恶性软组织肿瘤，瘤段切除后基本不会有局部复发或远处转移的病人。前臂病段切除后，骨端的内固定根据部位不同：下段切除后可将桡骨与腕骨固定；中段切除后可将骨端咬成阶梯状，以螺丝钉固定；上段切除后酌情将尺骨与肱骨下段以髓内定钉固定或做成相应的阶梯形以螺丝钉固定。神经束与主要血管，分别予以对端吻合。肌与腱的修复应根据切除的部位与范围而定，下段或中段宜行直接缝合，上段则可用肱二头肌和肱三头肌与手指的屈、伸肌缝合。

器官移植（organ transplantation） 将一个个体的器官用手术或其他方法移植到自己体内或另一个体的某一部位，称为器官移植。供受者为同一个体，称自体移植，供受者不属同一个体，称为异体移值。按遗传学观点可分为同孪双生移植，同种异体移植和异种移植。如果移植物保持着活力，在移植后能恢复原来的功能，称为活体移植，相反称为结构移植（又称支架移植）。根据移植方法不同，可分为游离移植、带蒂移植、吻合移植。将供者的器官移植到体内的原来解剖位置，称原位移植；移植到另一位置，称异位移植。一般来说，器官移植具有以下特点：①移植器官在移植过程中必须始终保持活力；②手术当时通过血管吻合术立即重建了血液循环，所以器官移植属活体移植和吻合移植。如为同种异体移植，术后不可避免地会有排斥反应。科学的同种异体器官移植的实验起始于19世纪，20世纪初血管吻合技术创立后，实验动物的器官移植始获成功。临床上异体器官移植开始于20世纪30年代，50年代肾移植成功标志着器官同种异体移植进入应用阶段，自80年代后新一代免疫抑制剂如环孢素A应用，使移植成效成倍增长。目前器官移植已广泛应用于临床。

足趾移植（transplantation of digits） 用患者自己的足趾，经过一手术过程（缝接血管、肌腱、神经、骨等）移植于拇指或手指部位，又称足趾移植再造拇指或手指。再造拇指或手指具有血供佳，感觉好，屈伸有力，外形亦较满意等优点，是当前再造方法中较好的方法。1898年Nicoladoni将足拇指分期分次手术移植至拇指部位，不拉血管，分三期进行，8周左右完成，此间需手足连接固定。由于血供依靠足与手部皮肤缝接固定后建立，故血供不佳，感觉也不好，易冻伤或碰伤。1966年上海华山医院与中山医院共同协作创用“游离足趾（第二趾）”移植再造拇指获成功。1969年英国Cobbett，1973年美国Buncke分别报道了游离足拇指移植再造拇指获得成功。

趾间关节移植术（transplantation of inter pediphalangeal articulation） 将趾间关节连同其供血血管从供区完全取下，移植于受区，用显微缝合技术一期将其血管与受区血管吻合的手术方法。用于手部关节的整复，如指间关节或掌指关节畸形强直，不稳定或疼痛而严重影响功能者，先天性畸形，手指、掌骨肿瘤切除术后造成指间关节缺如等，以及其他小关节的整复如颞颌关节强直的整复。1978年渡边政则将吻合血管的趾间关节移植在临床上应用，对趾间关节的血供进行研究，两年后报道了8例临床吻合血管趾间关节移植中，7例为近侧趾间关节移植，并获得成功。此后，Tsai，O'Brien等亦有报道移植成功。手术显露足背动脉，第一蹠背动脉，分离蹠背动脉及其延续支，显露蹠背静脉，保护其与大隐静脉的连续；也可采用蹠底动脉系统。于第一趾间近蹠面解剖蹠底动脉，游离关节远近的趾骨，此时仅有血管神经蒂与关节相连，检查关节囊腔出血情况以判断其血供。待受区准备好后，离断血管神经蒂与受区作吻合。

吻合血管的小关节游离移植术（transplantation of free vascularized small joints） 将小关节连同周围软组织及其供血血管从供区完全取下，移植于受区，用显微血管吻合技术将关节的血管与受区血管吻合。临床常用的为蹠趾、趾间关节的移植。主要用于再造手指掌指关节，近侧指间关节及颞颌关节以消除疼痛，恢复关节的功能。行蹠趾、趾间关节移植时，血管和神经蒂首选蹠背动脉和足背神经。

带血管蒂大网膜移位（transfer of greater omentum with vessel pedicle） 不切断大网膜血管蒂，将剪裁延长的大网膜通过皮下隧道达到受区，这样可以不必吻合血管，简化手术操作并避免发生吻合的血栓等不良后果。由于大网膜不宜过度延长，否则到达受区时其面积往往不够应用，且大网膜在过长隧道中亦可发生绞榨、受压等并发症，一般只应用于胸、腹、腰、背、会阴等离大网膜不远的部位，或距离较远，但受区不需较大面积网膜片的患者。带血管蒂大网膜移值其应用原则与吻合血管大网膜移植基本相同。

吻合血管的大网膜移植（transplantation of free vascularized greater omentum） 将大网膜同其供血血管从供区完全取下，移植于受区，用显微缝合技术一期将髂骨供血血管与受区血管吻合的手术。1972 年 Mclean 等报告用吻合血管大网膜移植加游离皮片修复头皮巨大缺损获得成功。之后又有不少利用大网膜移植增加受区组织血供的报道。大网膜移植可用于较大皮肤缺损、伴肌腱、神经、骨等组织外露，不能用游离皮片修复或转移皮瓣修复者。也可用于肌萎缩，皮下组织缺损等疾患的组织填充，以及为缺血组织提供血液循环，如血栓闭塞性脉管炎等。大网膜移植可移植整个大网膜和部分大网膜。

输卵管再通术（repatency of oviduct） 女性绝育后，因各种原因要求复孕时，应用显微外科技术修复结扎的输卵管使其再通，以达到妊娠的目的。1977 年 Comel 报道了 16 例绝育术后显微输卵管再通术，获得了较高的妊娠率。手术在麻醉后确定和切除输卵管阻塞部位，将两端行显微吻合。吻合方法包括直接端端吻合、斜口缝合法、套管针扩口吻合法、收缩打褶缝合法及断端缝缩法等。

输精管再通术（repatency of vas deferens） 输精管结扎术后，遇有特殊情况需要再生育者或输精管结扎术后，有严重并发症，经各种治疗确实无效，需吻合作为治疗者适用。手术方法包括输精管一层吻合术（Jacobson 全层吻合法），输精管两层吻合法和输精管三层吻合法（Owen 吻合法）。影响手术成功率的因素包括年龄、输精管结扎后的时限、输精管吻合部位以及是否输精管内置放支架等。

隐睾（enorchia） 睾丸下降不正常总称为隐睾（cryptochidism），包括睾丸缺如，下降不全及睾丸移位。隐睾未成熟儿中占 9.2% ~ 30%。成熟儿占 3.4% ~ 5.8%，多时仍有 0.8% 隐睾，以后不再下降。隐睾有遗传倾向，家族中发病率接近 14%。隐睾可能与下病因有关：①胚胎期将睾丸向下牵引的索带异常或缺如；②先天性睾丸发育不全；③内分泌轴异常，缺乏足量的促性腺激素，影响睾丸下降的动力作用。分为单侧和双侧按位置可分为腹内隐睾，腹股沟管内，阴囊上方；睾丸不发育或无睾等。临床上隐睾患儿的阴囊一侧或双侧较小，触诊阴囊内无睾丸，在腹股沟管内常可摸到小睾丸，少数腹膜后可完全摸不到。隐睾常伴腹股沟斜疝，可并发不育症，外伤，扭转及恶变。治疗包括内分泌治疗和手术治疗。无论单侧或双侧隐睾都应早期（10 月龄）治疗。对不伴斜疝者应先行内分泌治疗，内分泌治疗未下降者，最好于 2 周岁前手术。手术方法包括：睾丸固定术，睾丸切除术，睾丸自体移植术等。

睾丸下降不全（incomplete orchiocatabasis） 指睾丸停留于正常下降的途径中，未降入阴囊者，为隐睾的一种。其诊断、治疗见“隐睾”。

副睾输精管吻合术（epididymovasostomy） 用于治疗阻塞性无精子症，药物治疗无效者。手术包括副睾小管与输精管黏膜端端吻合，副睾小管与输精管黏膜侧端吻合术。前者由 Silber 首先介绍，后法由 Wogeknecht 介绍。副睾小管与输精管黏膜端端吻合术在 10 ~ 20 倍手术显微镜下进行，采用 9/0 无损伤尼龙线缝合输精管后壁肌层与副睾被膜，11/0 尼龙线吻合副睾与输精管黏膜。副睾与输精管黏膜侧端吻合术在手术显微镜下纵向剪开扩张的副睾管，找到有精子后行输精管一副睾管端侧吻合。手术的成功与是否采用显微外科技术、病因、吻合部分有关。双侧吻合手术较单侧吻合成效高。

睾丸移植术（orchido-transplantation） 包括自体睾丸移植术和同种睾丸移植术。自体睾丸移植术于 1976 年 Silber 首先报道成功，用于治疗一例 Prunebelly 综合征患儿。适用于高位隐睾不适宜或不能进行睾丸固定术者；外伤或手术损伤精索血管而无法进行血管修补者。手术寻找到睾丸后，解剖出精索血管、腹壁下动静脉，切下睾丸置于冰盘中，以肝素生理盐水冲洗精

索内动静脉。在显微镜下（25～40倍）将精索内动静脉分别与腹壁下动静脉行端端吻合。如吻合正确，精索内动脉立即恢复搏动，静脉引流通畅，睾丸创面渗血。将睾丸固定于阴囊内。

同种睾丸移植术 1978 年 Silber 报告一例先天性无睾丸症患者，采用孪生兄弟供睾行同种睾丸移植术成功。手术适用于先天性或外伤性无睾症；双侧睾丸萎缩和先天性双侧睾丸发育不良伴雄性激素分泌缺乏者；双侧腹腔型隐睾行睾丸固定术或自体睾丸移植术后，睾丸萎缩或坏死者。手术分两组进行，切取供睾组：解剖精索血管，切下睾丸放入 2～4℃冰水中，灌注血管。移植组：解剖腹壁下动静脉，在 15～25 倍显微镜下行精索内动静脉与腹壁下动静脉端端吻合；再行输精管吻合，睾丸置于阴囊内。

阴茎再植术（replantation of penis） 阴茎完全离断后，应用显微外科技术确切吻合阴茎血管，使其迅速恢复血循环，完整地接合尿道，从而保持正常的泌尿生殖功能。手术于 1977 年由 Susumn，Tamai 和 Coher 等先后报道。手术在骶管麻醉下进行。用导尿管插入尿道作临时支架，510 铬制肠线吻合尿道和缝合阴茎海绵体。在显微镜下吻合血管和神经。

冠状动脉外科（coronary surgery） 这是一门近年来发展起来的学科。冠状动脉外科主要是针对冠心病的外科治疗而言，其主要包括冠状动脉旁路移植术、冠状动脉内膜切除术、冠状动脉心肌打孔术等。同时，还包括诸如冠状动静脉瘘、冠状动脉异常开口、冠状动脉心肌桥等疾病的外科治疗。

冠状动脉旁路手术（coronary bridging operation） 冠状动脉旁路手术即指用下肢静脉或胸廓内动脉为移植物进行冠状动脉旁路手术，使血液从主动脉越过冠状动脉狭窄或堵塞处引到其远端。手术适应证主要是：①较重的稳定型心绞痛，影响生活与工作，经积极药物治疗无明显改善者；②查明为主干病变或左前降支高位病变；③不稳定心绞痛在积极药物治疗数天后还在加重或一周左右未见进步者宜紧冠脉造影并考虑手术。而冠状动脉病变广泛且远端血管不够通畅者不适宜手术治疗。

冠状动脉内膜切除术（coronary ectomy） 对于远端存在广泛动脉粥样硬化病变的冠状动脉内膜切除术。以确保桥血管与冠状动脉吻合可靠，提高动脉远端的血流速率。术中可纵形长段切开动脉，直接切除动脉粥样硬化病变，亦可以小段切开动脉将长段的动脉粥样硬化病变剥脱。前者适用于左前降支病变，后者更适用于严重右冠脉较大块病变。对于必须切开左前降支剥脱长段病变，以期待动脉远端获得血供的严重远端病变，仍是冠状动脉内膜切除术的适应证。由于远端广泛病变的病人本身预后不佳，因此很难判断冠状动脉内膜切除术的近期与远期疗效。

隐静脉冠状动脉移植术（coronary bridging with transplantation of saphenous veins） 即指用下肢大隐静脉作为游离移植物进行冠状动脉旁路手术。详见“冠状动脉旁路手术”。

颅内—颅外动脉吻合术（extra-intracranial arterial bypass，EIAB） 是一种颅内血流重建术。借此将一部分颅外动脉供血引向颅内动脉，从而改善脑缺血。这是显微外科技术发展在脑血管外科中的重要成就之一。适用于治疗动脉狭窄或闭塞引起的脑缺血性损害。此手术于 1987 年 Yasargil（瑞士）Danaghy（英国）创用。基本手术有两种方式：①颈外动脉分支与颈内动脉分支或椎动脉分支直接吻合，如颞浅动脉—大脑中动脉分支吻合术；枕动脉—小脑后下动脉吻合术。②在颅外、颅内动脉之间移植一条血管，使其两端吻合接通，如锁骨下动脉，大脑中动脉之间用大隐静脉移植吻合，将锁骨下动脉部分血流引入大脑中动脉。

颞浅动脉—皮层动脉吻合术（anastomosis of superficial temporal artery and cortex artery） 为颅内—颅外动脉吻合术的一种，利用颅外的颞浅动脉与颅内的皮层动脉吻合以改善脑缺血。详见“颅内—颅外动脉吻合术”。

皮瓣设计（flap design） 皮瓣是以局部皮肤的营养血管为蒂，通过局部转移或血管吻合转移来修复组织缺损的一类手术，属于显微重建外科范畴。合理的皮瓣设计是这类手术成功的先决条件，皮瓣设计涉及到三方面的因素，即受区、供区和转移重建。首先明确受区的部位、大小、形状、局部解剖情况、缺损性质和缺损组织情况，然后据此选择合适的供区，决定是行带蒂皮瓣或是游离皮瓣。根据皮瓣血管蒂的位置、

皮瓣的轴心线、血管的供养范围，以及皮瓣的旋转弧来进行供区设计，亦即皮瓣的“点、线、面、弧”四个方面。通常，依据血管蒂的位置，先画一条皮瓣的轴心线，思心皮瓣按直接皮动脉的行径画线；而筋膜皮瓣是沿肌皮穿支动脉行径画线。皮瓣的大小由血管蒂的供血能力决定，这与蒂血管的直径，患者年龄及一般情况等有关系。皮瓣的“最大面积”一般是根据文献中的病例报告来确定的，只能作为参考。肌皮瓣的面积应该包括下面的肌肉。

游离皮瓣（free skin flap） 国内皮瓣移植术的命名方案是由1987年的广东顺德会议制定的。所谓游离皮瓣移植，是指各种皮瓣已与原解剖部位完全分离，无任何组织相连，然后再利用显微血管吻合技术将之一期转移到受皮区，称为吻合血管的游离皮瓣移植，简称为游离皮瓣移植。如果皮瓣完全游离后再放回原位，应称为游离原位移植，移植于其他部位，称为游离移植。游离皮瓣的成功与否，决定于二个因素，即供皮区的血管情况，以及显微血管缝合技术的情况。1963年，Goldwyn首次动物实验成功，但只存活了48h；1965年，Krizek等正式报道动物实验转移腹股沟游离皮瓣获得首次成功；直至1972年，日本的Harri首次在临床上成功施行吻合血管的头皮皮瓣移值。1980年，我国的李吉和杨果凡设计出前臂皮瓣并首先应用于临床，在国外被命名为“中国皮瓣”或“杨氏皮瓣”。

带蒂皮瓣（pedicle skin flap） 带蒂皮瓣是指各种皮瓣与原解剖部位并不完全分离，保留部分相连组织提供血供，再通过转移或移位的方法修复邻近部位的皮肤组织缺损。与游离皮瓣相比，带蒂皮瓣无需吻合血管，因而省时省力，成功率高，但缺点是不能作远处转移，这一缺点目前已被日益增多的皮瓣种类有所弥补。带蒂皮瓣可以根据不同的血供特点而分为两种，一种是传统的带皮肤蒂的皮瓣：其蒂部为有一定宽度的皮肤筋膜蒂，皮瓣内无轴心血管，皮瓣血供来自蒂部血管网片的血液循环，因此，皮瓣面积受皮蒂的比例限制，长宽之比一般为1.5:1，少数血供丰富的部位可达2:1。其优点是皮瓣在身体任何部位，任何方向均可形成，因此又被称之随意型皮瓣。随意皮瓣术后需二期断蒂，而且往往需要种种强迫体位以保护皮蒂血供。另一种皮瓣是带血管蒂的皮瓣：皮瓣内存在轴心血管，故其面积不受长宽比例限制，而且手术一期完成，无需二期断蒂。皮瓣切取时除蒂部血管必须保留外，其余部分均可游离。若血管蒂亦被游离切断，则成游离皮瓣。

单纯皮瓣（simple skin flap） 所谓单纯皮瓣是指只切取表皮、真皮和皮下组织而不带其他组织的皮瓣，皮瓣切取深度至皮下组织为止，不带有深筋膜、肌肉、骨骼等其他组织。单纯皮瓣可以比较简单地按照部位命名，例如肩胛皮瓣、足背皮瓣等。单纯皮瓣适用于不宜作游离植皮的较大面积单纯皮肤缺损，或者无需重建深层缺损组织者。

复合皮瓣（compound skin flap） 复合皮瓣是指除了皮肤以外，还连同皮肤深层的其他组织一起移植。这种皮瓣的命名是在皮瓣前面加上深层组织的名称，例如，背阔肌皮瓣、髂骨皮瓣、趾长伸肌腱皮瓣等。复合皮瓣除可修复皮肤缺损，闭合创面外，还可同时修复肌肉、肌腱、骨骼等深层组织缺损，一次手术完成多重重建功能，因而应用非常广泛，技术要求也比较高。

组合皮瓣： 组合皮瓣是指将分别有各自动静脉血供的二个游离皮瓣的血管经过显微血管吻合变成一个血管蒂的游离皮瓣，再移植到受区的皮瓣技术。组合皮瓣移植术要求非常之高，术者必须有丰富的经验，手术时间也相应较长，临床上用于修复巨大的皮肤组织缺损，而又难以用单一皮瓣覆盖创面的情况。

桥式皮瓣： 患严重的组织缺损，而又不能利用患肢的血管作移植组织供血血管时的修复重建。包括桥式交叉，桥式平行、双桥式肌皮瓣移植术。

桥式交叉皮瓣： 桥式交叉皮瓣是利用健肢的一组动静脉作游离皮瓣的血供，修复患肢的软组织缺损。桥式交叉皮瓣适用于患肢缺乏理想的与游离皮瓣血管蒂缝接的血管，因此要求供区皮瓣血管蒂部较长，在一期手术后用石膏或其他方式将双侧肢体固定于强制体位，待受区周围软组织内血管长入皮瓣后，再作二期断蒂手术。

静脉皮瓣（venous skin flap） 静脉皮瓣是一种非生理循环的皮瓣，在切取的游离皮瓣内仅有静脉，而没有动脉，移植到受区后仍与受区静脉相吻合，皮瓣靠静脉的回流及灌注而获得营养。静脉皮瓣的优点在于：①可使供、受区避免牺牲一条动脉；②皮下浅静脉管径粗、部位恒定，一般肉眼即可见及，且易于解

剖和吻合；③众多的皮下静脉网使皮瓣供区更为广泛。但是，有关静脉皮瓣的血流动力学变化及其存活机制尚不十分清楚。静脉皮瓣一般面积较小，在临床上只用在小的创面修复，如手部等。

预制皮瓣（prefabricated skin flap） 人体只有有限的轴型皮瓣供区，而有的区域皮肤质地好，部位隐蔽，却缺乏理想的轴心血管。预制皮瓣就是在没有轴心血管的供皮区，人为地先解剖游离一段血管束埋置于皮下，待3~4周后，此血管束已与皮肤形成血管网供应该区皮肤，该区就可作为轴型皮瓣加以利用。预制皮瓣又称预制轴型皮瓣，其研究与应用为游离移植开拓了新的来源。

静脉动脉化皮瓣（vein arterialized skin flap） 静脉动脉化皮瓣是指在切取下的皮瓣内没有动脉，只有浅静脉干供吻合，移植到受区后，将皮瓣倒置，皮瓣静脉干的远端与受区动脉近端相吻合，而皮瓣静脉干近端与受区动脉远侧端吻合，动脉血经皮瓣内的静脉干流过，再经静脉分支营养皮瓣。此类皮瓣以唛静脉干为轴心，面积不可太大，宽度约为3~4cm，由于存在回流障碍，故皮瓣早期呈青紫变硬。

轴型血管皮瓣（axiovascular skin flap） 轴型血管皮瓣是以直接皮动脉或深部动脉干为轴心血管而形成的皮瓣，简称轴型皮瓣，该类皮瓣可以直接皮动脉从主干动脉发起处为旋转轴点进行各个方向的移位，如以腹壁浅动脉为轴的下腹壁皮瓣等。因为直接皮动脉常有静脉伴行，故切断皮瓣基部皮肤后，可形成仅包含供养血管的岛状皮瓣，不会发生静脉回流障碍。若岛状皮瓣内含有感觉神经，则称为神经血管蒂岛状皮瓣，可用于修复手指、足底等感觉重要的区域。轴型皮瓣内亦可含有肌腱，用于同时修复皮肤和肌腱缺损，如下腹壁皮瓣、腹股沟皮瓣等。根据轴心血管的来源、位置、行程和分布等解剖学特点，可以将轴型皮瓣分成4种类型：直接皮血管皮瓣、肌间隙皮血管皮瓣、主干蒂小分支血管皮瓣以及肌皮血管皮瓣。

非轴型血管皮瓣（筋膜蒂皮瓣）（non-axiovascular skin flap；fascia pedicled skin flap） 亦称任意型皮瓣或随机型皮瓣，其供区内没有主要的轴心动脉，手术时也不能去吻合分散的细小血管，皮瓣血供主要依靠皮下血管网和筋膜上血管网等几处吻合稠密的血管网的侧支循环代偿。因此，皮瓣设计时必须注意控制适当的长宽比例，一般不超过1.5:1，只有在颈部、上肢等血管丰富的区域，才可达到2:1。另外，尽可能使其蒂部位于肢体近端，并且尽可能靠近知名动脉或其分支，将皮瓣纵轴与较大的纵行血管分支走向取得一致，这样，同等蒂宽的皮瓣可以适当增加其长度的比例。这类皮瓣通常以带蒂移位的方式加以应用，其所能转移或移植的皮肤面积较小，过大面积的移植常需通过延迟手术才能扩大皮瓣成活的范围。非轴型皮瓣一般不作吻合血管的游离皮瓣移植。

直接皮血管皮瓣（direct cutaneous vascular skin flap） 直接皮血管来源于深筋膜深面的血管主干，由于血管主干的位置较浅或居于范围较宽的肌腔隙内，因此皮动脉从主干发出后，没有经过肌肉间隙，而是穿出深筋膜，在皮下组织内行程较长，走行的方向与皮肤表面平行，逐渐浅出，沿途分支供养皮下组织和皮肤。直接皮血管多数是主干血管的侧支，少许是主干血管的终末支。属于这种类型的皮瓣有：侧胸部皮瓣，其皮血管是腑动脉或其分支的侧支；腹下部和腹股沟部皮瓣，其皮血管是股动脉的皮支；小腿后部皮瓣，其皮血管是腘动脉的侧支；颞部皮瓣，其皮血管是颞浅动脉的终末支。

肌间隙皮血管皮瓣（intermuscular vascular skin flap） 这种皮瓣血管的主要特点是：发出皮血管的血管主干位置较深，都在肌层的深面，皮动脉要通过肌块之间的结缔组织间隙，沿途可发出部分肌支，然后浅出到达深筋膜，再穿深筋膜分支到皮下组织及皮肤。肌间隙皮血管在穿出深筋膜以前，夹持在肌块之间，可循肌肉的界限进行定位，标志稳定。手术时循肌块之间的疏松结缔组织深入分离，操作比较容易，可以截取的血管蒂较长。若需应用较粗大的血管时，可在皮血管与肌血管共干之间截取血管蒂，结扎肌血管。因此，术中在调整血管蒂长度和直径两方面，均有较大的灵活性。

肌皮瓣（myocutaneous flap） 肌皮瓣是指将肌肉与其上面覆盖的皮肤一起作为复合组织瓣进行移位或移植，用于覆盖创面，充填缺损，重建功能等。肌皮瓣属于轴型血供特点，其皮肤血供来源在扁肌和圆肌有所不同。像胸大肌、背阔肌等扁肌，皮肤血供来自走行于肌肉中的主要血管不断发出的放射性穿支，因

此，可以切取大小不同的肌皮瓣，留在原位的肌肉仍会有足够的血供而不致坏死。在圆肌，如胸锁乳突肌、股薄肌等，覆盖其上的皮肤是由肌肉中穿出的主要血管，在皮下走行，再发支营养皮肤，应将整块肌肉切取才能保证皮肤成活。另外，Mathes 则于 1981 年将肌皮瓣血供分成 5 种类型。第一类：仅有一组营养血管，如阔筋膜张肌皮瓣；第二类：有一组主要血管由止端进入肌肉，另有数支节段性小血管由起端进入，如背阔肌皮瓣和胸大肌皮瓣；第三类：有一组主要血管蒂，加上数支小血管蒂，如股薄肌皮瓣；第四类：有二组主要营养血管进入肌肉，如臀大肌皮瓣；第五类：为节段性小血管蒂进入肌肉，如缝匠肌皮瓣。肌皮瓣的临床分类方法较多。

筋膜瓣（fascia flap） 由于浅、深筋膜有其固有的血液循环，可以单独成为一种组织瓣，因此，所谓筋膜瓣是指仅包括浅、深筋膜的组织瓣，其优点是供区可保存皮肤，外观不受影响；受区不会臃肿，有较好的功能和外形。筋膜瓣的血运来源和血管分布与筋膜皮瓣相类似，是在筋膜皮瓣基础上发展起来的移植技术。筋膜瓣可以与其他组织形成复合组织瓣，例如，以轴心血管为蒂形成的筋膜瓣称为轴型筋膜瓣。实际上，凡有轴心血管供血的皮瓣，都可以作成轴型筋膜瓣，也可以不以轴心血管为蒂，而以筋膜为蒂形成筋膜瓣。

筋膜皮瓣（fascia cutaneous flap） 在皮瓣内包含有深筋膜者称为筋膜皮瓣，亦称筋膜蒂皮瓣，其血供来源于筋膜血管网，因为筋膜血管网与真皮下血管网有吻合，所以，以筋膜为蒂，可营养一定范围的皮肤，称为筋膜蒂皮瓣。由于这种皮瓣的血供相对的不够充分，可允许的筋膜蒂的宽度与皮瓣长度的比例应控制在 1:3 以内较为安全。当然，若浅、深筋膜内含有轴心血管，则又另当别论。

额部皮瓣（frontal skin flap） 额部皮瓣是以颞浅动脉干额支为蒂的皮瓣，按皮瓣切取的范围，可将之分为一侧额瓣，全额瓣和正中额瓣三种。一侧额瓣是单独以一侧颞浅动脉为蒂，并包括额支在内的额瓣，一侧额瓣设计时不超过中线；全额瓣除包含有颞浅动脉支外，还应将同侧耳后动脉包含在内；正中额瓣可选用眶上、滑车上动脉为蒂。额瓣的优点是血供丰富，成活率高，有一个长而松软的组织蒂，转移灵活，可选用颌面部大多数缺损区的修复。另外，额瓣皮肤色泽、质地与面部皮肤近似，修复面部及鼻部的缺损外形好。皮瓣质地坚韧，用于修复口深内缺损，能承受托牙及咀嚼的摩擦。缺点是肌肉菲薄，不能满足大的缺损填塞，而且供区需用游离植皮术移植覆盖，外形较差。

颞筋膜瓣（temporal fascia flap） 颞筋膜瓣又称头皮筋膜瓣，是一种多用途的筋膜瓣移植。颞部筋膜是帽状腱膜在颞部的延伸部分，分为颞浅筋膜和颞深筋膜二层，颞浅筋膜表面有颞浅动、静脉分布，颞深筋膜中有颞中动脉穿行。临床上各种颞筋膜瓣即以此为解剖基础，组织瓣可以包括皮下浅筋膜、颞浅筋膜，也可深达颞深筋膜、颅骨骨膜甚至骨板。颞浅筋膜瓣儿童厚度约 1.4～3.8mm，成人约 2.2～4.2mm，最大切取范围可达 14cm×17cm。颞部筋膜瓣可以带蒂移值，也可携带皮瓣、骨膜瓣、骨瓣甚至毛发皮瓣进行移植，广泛用于头面部组织缺损的修复，如矫正半侧面萎缩症、耳廓缺损、鼻缺损、眉再造，以及面部骨缺损修复等。同类组织瓣中最早报道者为 1933 年英国的 Watson－Jones 描述的以颞肌为蒂的颅顶骨膜骨瓣。

颞顶皮瓣（superficial temporal skin flap） 颞顶部皮瓣与头皮附近其他皮瓣一样，都是以头皮帽状腱膜表面的轴心血管作为解剖基础的，这些皮瓣计有以下几种：以眶上动静脉、滑车上动静脉为蒂的额正中皮瓣；以颞浅动、静脉额支为蒂的额部皮瓣；以耳后动脉为蒂的耳后皮瓣；以颞浅动、静脉后支与枕动脉的交通支为蒂的颞枕皮瓣；以及以枕动脉为蒂的枕部皮瓣等。颞顶皮瓣亦属于其中的一种，其蒂为颞浅动、静脉的顶支。

颞浅动、静脉走行于皮下浅筋膜与颞浅筋膜之间，故皮瓣的构成中应包括颞浅筋膜，以保护血管。由于有较长的血管蒂，因而允许较大范围的转移，皮瓣切取范围可小至 2.5cm×12cm，大至 6cm×35cm，不宽于 4cm 的供区缺损可作直接缝合。利用其带有毛皮的特点，颞顶皮瓣常用于修复头皮缺损，发际重建，秃发修复；通过皮下隧道转移，还可用于眉再造以及男性上唇重建。

耳后皮瓣（posterior auricular skin flap） 耳后部皮肤细薄，皮下脂肪少，弹性好，质地柔软，厚薄适宜，无毛发，肤色与面部接近，供区隐蔽，是面部、

耳廓整形整容的理想皮瓣供区。该区有两个皮瓣可供选择，一个以颞浅动脉后支为蒂，另一个以耳后动脉为蒂。

耳后动脉是颈外动脉的一个较小分支，在乳突前方上升，在耳廓软骨与乳突之间分为耳支与枕支，耳支向上与颞浅动脉后支交通，枕支向后与上颞浅动脉和枕动脉的分支吻合。以耳后动脉为蒂的耳后皮瓣设计时以耳后皱襞为轴心，皮瓣远端在上，近端在下，最大范围可包括耳廓背面和乳突区皮肤，设计时注意蒂部应足够长。可做成皮肤血管蒂、筋膜血管蒂、岛状皮瓣或吻合血管游离皮瓣等多种形式，可用于耳屏前区、颧弓以下，及耳廓下半部缺损的修复与再造。

以颞浅动静脉为蒂的耳后皮瓣，血供来自颞浅动脉后支和耳后动脉耳支的终末支及其相互之间的吻合支，设计时亦以耳后皱襞为轴，但皮瓣近端在上，远端在下，皮瓣范围包括耳廓背面，耳后无毛区。切取时必须包括颞浅动脉顶支及颞浅筋膜，以确保血供，可设计成皮肤血管蒂及皮下筋膜血管蒂两种不同的耳后皮瓣。可用于全鼻再造，眶部、颧部、及耳廓上半周围缺损修复与再造。

鼻唇沟皮瓣（唇部皮瓣）（nasolabial skin flap; labial skin flap） 鼻唇沟区域的皮肤和皮下组织的血管较恒定，主要来自颌外动脉的上唇动脉分支，其次是眶下动脉及面横动脉的分支，其特点是上下均有动脉供应，故蒂部可设计在上部、下部。蒂在下者，以上唇动脉为蒂，瓣之远端可终于内眦下 5mm 处，称一侧鼻唇沟皮瓣，常用于修复下唇缺损；亦可两侧同时做皮瓣，对端缝合，修复全下唇缺损。蒂在上者，瓣之远端可达下颌下缘平面，常用于修复鼻翼、鼻尖、鼻中隔等部缺损。鼻唇沟皮瓣亦可用于口底、腭、颊，以及颌区缺损的修复。

供区缝合后瘢痕位于鼻唇沟内，较为隐蔽，是其优点。该瓣虽为轴型皮瓣，但长宽比例不宜超过 3~4:1。皮瓣切取深度不宜超过表情肌深面，以免损伤面神经分支。用于男性口内修复时，应避开有胡须的区域，以免胡须长入口内。

舌瓣（glossal flap） 舌瓣最早由 Lexer 于 1909 年所介绍。舌瓣属于黏膜肌肉瓣，具有血循环丰富，成活率高，可带一定厚度肌肉，蒂部旋转弧度大，对于口腔内缺损便于就近移位的优点，供瓣区不破坏病人外形，是修复口腔黏膜缺损较理想的组织瓣之一。舌主要由横纹肌构成，周围覆以黏膜，在正中有一矢状隔膜将其分为左右两半，两侧的血管不相交通，舌的血供主要来自两条舌动脉。舌动脉在舌骨舌肌深面发出舌背动脉，进入舌背，成为蒂在后的舌瓣的主要营养动脉；舌动脉主干在舌骨舌肌深面分出舌深动脉，在舌腹前行至舌尖，沿途向背侧发支到舌背，舌深动脉是蒂在前的舌瓣的主要营养血管。由于以上的解剖特点，可设计出多种舌瓣，如单侧或双侧舌背瓣、舌侧瓣、后蒂舌瓣、前蒂舌瓣、双蒂开门式舌瓣、舌尖双翼舌瓣以及舌腹舌瓣等。舌瓣设计时必须注意勿损伤轮廓乳头、舌下神经，术中要彻底止血，消灭死腔，以防血肿形成。由于舌体面积有限，无法单独修复较大面积缺损，是其缺点。

腭瓣（palatine flap） 腭瓣为腭部黏膜骨膜瓣，有较丰富的血液供给，组织瓣的成活率较高，组织再生能力强，收缩性小，是修复口腔内先天性或外伤和肿瘤切除后组织缺损的较好材料。缺点是其可用组织面积较小，仅能用于腭部周围的缺损修复，且术野位于有菌区，操作要求较高。腭瓣最早由 Langenbeck 于 1861 年提出。

腭部前 2/3 为硬腭，在硬腭后缘前 0.5cm 处，有腭大神经血管束自腭大孔中穿出，并沿牙槽嵴的腭侧向前走行，在上腭尖牙腭侧与鼻腭血管吻合，是供应腭瓣的主要血管神经束。据此，腭瓣可设计成蒂在后的单蒂瓣或者岛状瓣的形式，亦可设计成腭粘膜下组织瓣、双侧腭瓣或者全腭瓣。由于腭瓣的血供为单侧性，或腭瓣设计太大，超过正中线过多或过长时，可因血供不良而坏死，须予以注意。

颈项皮瓣（nape skin flap） 颈项皮瓣首先由 Mutter 于 1842 年提出，故又称 Mutter flap。此后的改进主要在两个方面：一是延长其长度，使其延伸至肩峰、上臂外侧、甚至肘部，分别称之为颈项肩峰皮瓣、肩肱皮瓣、颈臂皮瓣；二是增宽其蒂部，切口向后扩展到头皮与项部中线，甚至超过中线，以增加皮瓣血供。

虽然颈项部有丰富的知名动脉，但颈项皮瓣在设计上并非动脉皮瓣，而仅是一个随意皮瓣，其血供主要来自头皮的侧支循环。因此其需要宽大的蒂部以保证血供，遵守长宽 2:1 的规则，因而影响了瓣的旋转弧度。皮瓣前界在斜方肌前缘，后界在项中线外侧，蒂在上方。若需将皮瓣向远端延长，则需分期手术，先作皮瓣延迟术。也有作者在此瓣内包含胸锁乳突

肌，甚至颈阔肌，将其前界向前扩展。颈项皮瓣血供好，成活率高，皮肤色泽、质地均与面部近似，故常向前转移用于修复面中下部、腮腺、颊部、耳围、颌下、上颈部等区缺损。

颈肱皮瓣（cervical-humerus skin flap） 颈肱皮瓣是斜方肌皮瓣的延伸，是蒂位于颈部锁骨上区的肩臂皮瓣，血供主要来自颈前锁骨下动脉的分支。锁骨下动脉在前斜角肌内侧缘附近发出甲状颈干，其向外后方的分支主要有肩胛上动脉、肩胛背动脉以及颈横动脉。在胸小肌上缘处，锁骨下动脉发出胸肩峰动脉。颈肱皮瓣即以此两组血管为血供来源，可以在上臂前外侧面及肩部设计长宽比例为3:1的皮瓣，若蒂部不超过喙突水平，则以胸肩峰动脉的分支为血供来源；若超过此水平，则由甲状颈干的外侧分支提供血供。由于沿颈肱皮瓣并无真正的轴心血管存在，因此不属于典型的轴型皮瓣，皮瓣切取时应沿深筋膜下锐性分离，以尽可能保留血供。皮瓣的长度可达11～16cm，主要用于头颈部肿瘤切除后组织缺损的修复。

颞枕皮瓣（temporo-occipital skin flap） 颞浅动静脉后支、耳后动脉耳支以及枕动脉的分支之间存在广泛的交通吻合，颞枕皮瓣即以此为基础，将颞部皮瓣向枕后部扩展，为一纵跨同侧颞枕区的长条头皮瓣。该区血供丰富，且有静脉和神经伴行，该瓣上有毛发，是修复头皮与发际缺损的良好供区。一般在5cm宽度以内的供区创面作两侧潜行分离后，均可拉拢缝合。皮瓣最长可达24cm，向前方旋转后可以很好地修复前额顶部头皮与发际缺损。

颈阔肌肌皮瓣（platysmal myocutaneous flap） 1887年，Gersanny首先应用蒂在颌下部的颈部皮下蒂皮瓣，修复颊黏膜缺损，以后发展成为颈阔肌肌皮瓣。颈阔肌肌皮瓣质地柔软，厚薄、弹性均与口腔黏膜近似，供区与口腔接近，主要用于修复口内颊、腭、口底、舌以及唇面部的组织缺损。颈阔肌肌皮瓣由颈部皮肤与颈阔肌所构成。颈阔肌血供丰富，颈横动脉、甲状腺上动脉和面动脉均有分支营养之，一般认为颏下动脉及颈横动脉的浅支为其主要供血支，皮肤由肌皮穿支及其皮下血管网供血，故在口腔颌面部应用颈阔肌肌皮瓣时，蒂均置于上方。根据其血供特点，肌皮瓣的蒂一般位于下颌骨的Ⅱ、Ⅲ区，为保证成活，原则上长宽比不超过2:1，同时为顺利地直接关闭供区切口，其宽度一般不超过6cm。近年将甲状腺上动脉远端与面动脉远端吻合后，可增加肌皮瓣的长度。由于该受区的特点，常需将肌皮瓣近端皮肤切除，作成皮下组织蒂的岛状皮肤肌皮瓣，然后通过皮肤切口或皮下隧道进行移位。由于蒂宽的限制，肌皮瓣向上翻转后，上皮向内，故此瓣难以修复面部皮肤缺损。此瓣皮下及肌组织较薄，不适于深在缺损的凹陷填充；此外，供区疤痕较为明显。

舌骨下肌群肌皮瓣（subhyoid myocutaneous flap） 舌骨下肌群肌皮瓣由王弘士于1980年首先创用，作舌癌根治术的全舌再造手术。舌骨下肌群位于舌骨下方无颈阔肌覆盖的V形区域内，位于颈前正中线的两侧，胸骨和舌骨之间，颈阔肌的深面，气管和甲状腺的浅面，大部分被胸锁乳突肌所覆盖。该瓣主要是以腺前肌及其表面部分颈阔肌和皮肤构成的组织瓣，为保护喉上动脉、静脉和喉上神经，一般不包括甲状舌骨肌，此肌皮瓣的血液供应来自甲状腺上动脉及其伴行静脉。该瓣肤色、厚度与口腔颌面部较为接近，是修复口腔、舌、颊等部位较为理想的供区之一。作全舌再造时，供区缺损可另外设计胸三角肌皮瓣转移覆盖颈部创面，以避免术后颈部拉拢缝合过紧。该瓣血供丰富，存活率高，但其血管蒂相对较短，故应特别小心保护之。

斜方肌肌皮瓣（trapezoidal myocutaneous flap） 斜方肌肌皮瓣由Desprer于1971年首先提出，而Demergasso于1975年率先应用斜方肌肌瓣修复口腔缺损并作咽腔重建，并利用此瓣携带肩峰和肩胛岗来重建下颌骨。斜方肌及其表面皮肤的血供均为多源性，上部斜方肌主要由枕动脉和耳后动脉供血，其次有深部肌肉的一些小穿支；下部斜方肌的血供主要来自颈横动脉深支（即降支），而肩胛上动脉的一些小分支也供应该肌的远侧部分。斜方肌肌皮瓣可按蒂部的组成不同分为血管蒂、肌蒂、肌皮蒂三种类型。该瓣可同时连带皮肤和骨骼作为复合瓣转移，是修复口腔、颌颈部等部位缺损的理想供区之一。上部肌皮瓣主要用于修复口腔、舌咽及颈部；下部肌皮瓣主要用于修复咽、扁桃体、颊、口底及颈前等部；上中部肌皮瓣主要用于修复后颈部、腮腺区及下面部组织缺损。斜方肌肌皮瓣取材方便，操作简单，供瓣部位隐蔽，供区可拉拢缝合。此瓣邻近颌面部，皮肤色泽近似，质地好，并带有较多的肌肉可以填充组织缺损的凹陷畸形，外

形满意，但对较浅的缺损区不太适用。

胸锁乳突肌肌皮瓣（sternocleidomastoid myocutaneous flap） 自1984年Hamacher首次报道以来，胸锁乳突肌瓣已成为临床应用最早的肌皮瓣之一。按其包含的不同组织内容，该瓣可分为单纯肌瓣、肌皮瓣及肌皮骨复合瓣。胸锁乳突肌血供为多源性，其上、中、下部分别由枕动脉、甲状腺上动脉和甲状颈干的分支供应，故按其蒂的部位又可分为上蒂瓣、下蒂瓣及中蒂岛状瓣。从滋养血管的可靠性及分支的衡定情况来看，以上蒂瓣较为可靠；从修复口腔颌面部缺损部位来看，则以上蒂瓣移位距离较大，使用机会最多。上蒂瓣是修复舌、口底、颊黏膜、扁桃体区、咽侧和软腭等部位口腔组织缺损的理想供区；肌瓣可用于覆盖下颌骨裸骨面和充填腮腺区术后凹陷畸形；复合瓣则可用于治疗嚼肌瘫痪症。胸锁乳突肌的功能不很重要，切取后不会造成功能障碍，但供区不隐蔽，创面若需植皮覆盖，则影响美观。

肩胛皮瓣（scapular flap） 肩胛皮瓣由Gilbert于1980年首先应用于临床，目前已成为临床应用最广的皮瓣之一。肩胛皮瓣以旋肩胛血管为蒂，旋肩胛动脉是肩胛下动脉的一个分支，它穿出三边孔后又分成三个分支，即肩胛下支、降支以及肩胛旁皮支动脉。该瓣带蒂转移可用于腋窝瘢痕挛缩的修复、上臂上中段软组织缺损的覆盖，如携带肩胛骨块，形成皮骨瓣，则可用来治疗伴有软组织缺损的肱骨上中段骨不连及骨缺损。若作成游离皮瓣，则可在不同平面截断血管蒂以控制其长度，形成三种类型的血管蒂，即分别在降支处切断，在旋肩胛动脉处切断，以及在肩胛下动脉处切断。选用肩胛皮支动脉的皮瓣称为肩胛皮瓣，而选用肩胛旁皮支动脉者称为肩胛旁皮瓣，亦称岗下区皮瓣，取皮面积可达15cm×30cm。肩胛皮瓣取皮区大，无毛发，血管蒂长，口径粗，易于吻合；皮下脂肪少，供区较隐蔽，可直接缝合，亦可设计成联合皮瓣或组合皮瓣。但它不能恢复感觉，且皮肤较厚、较韧，有时须作二期减薄手术。

三角肌肌皮瓣（deltoid myocutaneous flap） 三角肌肌皮瓣以旋肱后动脉为血供来源，并包含有上臂外侧皮神经。旋肱后动脉穿出四边孔后，分出三角肌支和后缘支，三角肌支在三角肌深面供应三角肌，后缘支则斜向外下，由三角肌后缘穿出，直接进入皮肤。与后缘支伴行的上臂外侧皮神经则是腋神经的分支。三角肌肌皮瓣上界不超过肩峰，下界在鹰嘴上5cm，前界为三角肌前缘与肱二、三头肌间隙，后界在腋后皱襞三角肌后缘，皮瓣最大面积可达15cm×35cm。三角肌肌皮瓣血管外径较粗，供区比较隐蔽，而且有感觉神经，适于修复肩、背和上胸部皮肤缺损。必要时亦可作成吻合血管的游离皮瓣。

上臂内侧皮瓣（medial arm skin flap） 在上臂内侧，肱动脉约在胸大肌止点下6cm处发出尺侧上副动脉，再其下发出尺侧下副动脉，过肘关节分出尺动脉后，立即发出一支尺侧返动脉。这是肘关节内侧动脉网的重要组成，而上臂内侧皮瓣即以此为解剖基础；由于这个动脉之间存在广泛的吻合，因此该皮瓣可以有两个旋转轴，亦可作成游离皮瓣。皮瓣前界为上臂前中线，后界为后中线，上界为腋窝，下界为外上髁连线，实际切取范围可按需要取舍，最大可达8cm×20cm。皮瓣内可包含有贵要静脉、头静脉及动脉的伴行静脉，并含有臂内侧皮神经。该瓣位于上臂内侧，皮肤薄，质地柔软，富于弹性，位置隐蔽，供区一般可以直接缝合，是修复肩、腋部、手部皮肤缺损的理想供区。术中应注意保护尺神经。

上臂外侧皮瓣（lateral arm skin flap） 上臂外侧皮肤的上中下份有不同的供血来源，相互之间有丰富的血管吻合，其中下份的血供来自肱深动脉的终末支，即桡侧副动脉，或中副动脉的分支。较为恒定、粗大，上臂外侧皮瓣即以此为蒂，皮瓣切取范围可上达三角肌中部，下达肘部或肘下5cm，前后可达甚或超过臂的中线，且皮瓣内含臂后侧皮神经为感觉神经。该瓣位置比较隐蔽，血管解剖位置恒定，变异少，血管蒂长，旋转半径大，可用于上臂近端、肩、腋部的皮肤缺损修复，也可作交臂移位，修复对侧手指、手的皮肤缺损。该瓣皮肤相对较厚，尤其是女病人，脂肪厚，移植修复手部皮肤缺损时，不如上臂内侧皮瓣好。

上臂后侧皮瓣（posterior arm skin flap） 在肱深动脉发出点附近，肱动脉另有一个向内的小分支，称无名动脉或上臂后皮动脉，有时，该动脉亦可从肱深动脉上发出。上臂后皮动脉先发支供应肱三头肌内侧头，然后自肱三头肌内侧头与背阔肌腱之间的纤维束带下穿过，再穿出深筋膜，沿三头肌长轴方向供应该

区皮肤。上臂后侧皮瓣即以此动脉为轴心血管，为一轴型皮瓣，且含有上臂后皮神经，其静脉回流汇入贵要静脉，皮瓣最大切取范围约为 13cm × 9cm，而 7cm 以内宽度一般可直接缝合。该瓣供区隐蔽，皮肤较薄，质地良好，无毛发，且含感觉神经，带蒂转移可修复腋窝及肩周部组织缺损，游离移植可用于手、足部重建。上臂后侧皮瓣报道者相对较少，其可靠性尚有待进一步解剖研究和临床应用的证实，故不推荐该瓣作为常规应用。

肱桡肌肌皮瓣（humeroradial myocutaneous flap） 肱桡肌是前臂桡侧最表浅的肌肉，为一长而扁的梭形肌，血供主要来自桡侧副动脉和桡侧返动脉。桡侧副动脉是肱深动脉的终末支，随桡神经下行，分为掌侧支和背侧支，掌侧支与桡神经一起穿臂外侧肌间隔，在肱桡肌与肱肌之间下降，与桡动脉的返支即桡侧返动脉吻合，两者一起供应肱桡肌，肱桡肌的神经支配来自桡神经。肌皮瓣最远点可达前臂的中、下 1/3 交界处，皮瓣宽度可比肌腹宽 1 ~ 2cm，旋转轴点在桡骨颈平面，若在肌皮瓣内包含桡动脉，则可携带前臂远端皮肤一同移位。此瓣旋转后可覆盖上臂中、下份，肘平面及前臂近侧 1/3 段。此瓣动脉恒定，皮肤有感觉神经支配，切取后对屈肘功能无明显影响，是其优点，但是，必须在肱三头肌屈肘功能及前臂旋转功能正常时才能采用，另外，供区创面需游离植皮覆盖，是其缺点。

前臂桡动脉皮瓣（flap of forearm radial artery） 前臂桡动脉皮瓣即前臂桡侧皮瓣，因首先由国人杨果凡 1979 年转移成功，而被称为杨果凡皮瓣或中国皮瓣。桡动脉在前臂部依其与肱桡肌的关系分为二部，即上份的掩盖部和下份的显露部。在桡侧返动脉以远及掌浅支以近的桡动脉共发出约 9 ~ 17 支筋膜皮支动脉，掩盖部平均 4.2 支，显露部平均 9.6 支，这些分支的平均直径约为 0.5mm。所有这些血管与来自尺动脉、骨间动脉及肱动脉的筋膜皮支血管共同构成前臂皮下血管网，前臂部的种种皮瓣、组织瓣即以此为解剖基础。前臂桡动脉皮瓣的切取范围位于前臂屈侧，其上界可达上臂下 1/3，下界可达腕关节，下界宽度桡侧可达拇长伸肌，尺侧可达尺侧腕伸肌，上界宽度以肱骨内、外上髁为界。建议术前常规作血管造影，术中切断动脉前宜作血流阻断试验。杨氏皮瓣亦可根据需要作成岛状皮瓣、筋膜瓣、骨膜瓣、骨瓣及骨皮瓣进行移位，可以顺行移位，亦可逆行移位，亦可作成游离皮瓣，并可用于阴茎再造。该瓣由于其主干血管恒定、组织瓣内血管网丰富、血管蒂长、手术操作简便、成功率高及顺行移位可携带皮神经以修复感觉功能等优点，临床应用的灵活性较大。缺点在于供区需移植中厚皮片，且牺牲了前臂的一条主干血管，减少了手部血供。有时为了保留桡动脉，亦可作成深筋膜蒂皮瓣。

前臂尺动脉皮瓣（flap of forearm ulnar artery） 与前臂桡动脉皮瓣相类似，前臂尺动脉皮瓣亦以前臂皮下血管网为解剖基础，因此两者在临床灵活性及优缺点等各方面均相类似。尺动脉起始伊始，即发出前、后尺侧返动脉以及骨间总动脉，此后，尺动脉共发出 3 ~ 5 支筋膜皮支加入前臂皮下血管网，其中最大和最恒定的一支在骨间总动脉以远 4cm 处发出。自肱骨内上髁至豌豆骨外侧缘作连线，该线的下 2/3 即尺动脉的体表投影线，皮瓣设计以此为轴。

尺动脉腕上皮支皮瓣（cutaneous branch skin flap of arteriae ulnaris in proximal wrist） 为克服前臂桡、尺动脉皮瓣牺牲主干血管的缺点，保留手部血液供应，设计了尺动脉腕上皮支皮瓣。尺动脉腕上皮支在距豌豆骨 3.7cm 处起于尺动脉内侧，向内行于尺侧腕屈肌深面，由尺侧腕屈肌和尺侧腕伸肌间隙穿出后，进入皮下分为纵行的上行支和下行支：上行支沿豌豆骨与肱骨内上髁连线方向向前臂近侧走行，长约 9cm，有两条静脉伴行；下行支与尺神经手背支伴行向下，于尺骨小头与豌豆骨之间进入手背，于小鱼际深筋膜下达第五掌骨头、颈平面，与掌深弓小鱼际支及小指尺侧固有动脉之分支相吻合，下行支沿途发支形成关节支、手背支、肌支、骨膜支等。尺动脉腕上皮支皮瓣可以分别作成逆行的上行支皮瓣或顺行的下行支皮瓣，均为轴型皮瓣。上行支皮瓣以豌豆骨与肱骨内上髁连线为轴心线，上界可至肘部，两侧可至前臂掌、背侧中份，旋转轴位于豌豆骨近端 4cm 处。下行支皮瓣以尺侧腕伸、屈肌间隙为轴心线，宽度为轴心线两侧各 2 ~ 2.5cm，上界至尺骨小头上 10cm，下界至尺骨小头水平，大小约 10cm × 15cm。尺动脉腕上皮支皮瓣常用于修复手部皮肤缺损。

前臂骨间背侧动脉皮瓣（interbone dorsal artery skin flap of forearm） 骨间背侧动脉穿骨间膜上缘至前

臂背侧，在拇长展肌与旋后肌之间与骨间背侧神经伴行向下，经尺侧腕伸肌与小指固有伸肌之间下行，其终末支约在尺骨茎突上 2.5cm 处与骨间掌侧动脉背侧支呈弧形吻合。骨间背侧动脉约有 5～13 个皮支，由于其位置较深，故皮瓣切取时必须留有足够的深筋膜。该皮瓣常被设计成逆行皮瓣，由远端弧形吻合支供血，皮瓣旋转点位于尺骨茎突上约 2.5cm 处，近端解剖时必须注意勿伤及骨间背侧神经。该瓣常用于修复手部创面。优点是保留了前臂主干血管，不影响手部血供；缺点是供区需予游离植皮，留有疤痕。

尺侧腕屈肌（皮）瓣（musculi flexor carpi ulnaris skin/muscular flap） 尺侧腕屈肌血供来自尺动脉，呈切段性分布，有 3～10 支，以 4～6 支为最多，主要来自尺动脉本干及前、后尺侧返动脉，只要保存前臂近 1/3 的 1～3 支动脉，即可保证全肌血供。尺侧腕屈肌由尺神经支配，有 1～3 个肌支，在前臂近 1/3 内由肌的深面与第 1～3 支动脉相伴入肌。尺动脉本干在前臂下 2/3 段靠尺侧腕屈肌外缘下行，两侧各有 3～5 个小分支与桡动脉皮支吻合，故可形成肌皮瓣。由于以上解剖特点，该区可作成顺行或者逆行的肌（皮）瓣，而岛状肌皮瓣由于旋转幅度有限，一般不予采用；逆行转移因需牺牲尺动脉本干，亦较少应用；故临床最常用者为顺行肌瓣翻转移位，重建屈肘功能。该瓣于止点处切断肌腱，游离尺侧腕屈肌的下 2/3，而保留其上 1/3 起点处，从而保存了来自尺动脉、尺神经的小分支，远端向上翻转，自内侧或外侧扣式缝合于三角肌腱止点，或固定于肱骨中部骨孔内。止点重建时须考虑有无肩周肌肉麻痹，另外，由于尺侧腕屈肌为半羽状肌，重建时需有较大张力。该瓣顺行移位手术，操作简单、安全，不牺牲尺动脉本干，解剖恒定，切取此肌后对腕、手功能无显著影响。

手背桡侧肌（皮）瓣（opisthenar radial myocutaneous/skin flap） 手背桡侧肌皮瓣及第一背侧骨间肌的血供主要为第一掌背动脉，以此为蒂形成的皮瓣或肌皮瓣移位，皮瓣质地好，血管恒定，蒂长，旋转弧大，可用于拇内收畸形矫正，修复手背近端、腕部及前臂下端的软组织缺损，且可同时带伸肌腱或掌骨进行复合组织移植。第一掌背动脉是 4 支掌背动脉中较大者，由桡动脉发出，沿第二掌骨背侧下行。该动脉于第 1、2 掌骨基底附近，发出若干分支，分别到拇指背尺侧和第一背侧骨间肌，其主干在指蹼处与指掌侧总动脉及其分支之间有恒定的吻合支相连，以此吻合支为蒂可形成逆行岛状皮瓣。第一掌背动脉的伴行神经浅支为第一掌背神经，而第一背侧骨间肌则由尺神经支配。手背桡侧皮瓣以第 3 掌骨背侧为界，旋转轴点在动脉搏动与拇长伸肌腱相交处，或在桡动脉腕背支有起始部，可作成约 6cm × 7.5cm 的皮瓣，若与食指近节背侧皮瓣联合应用，则可达 6cm × 10cm 大小。逆行皮瓣的旋转轴点则在食指掌指关节的背桡侧。带有第一背侧骨间肌皮瓣适用于修复有深在缺损（如骨缺损）而出现凹陷畸形者。建议术前详细检查桡动脉腕背支有无异常。

指掌侧皮瓣（digital palmar skin flap） 指掌侧因有血管神经束位于屈肌腱鞘两侧，略偏掌侧，神经位于动脉腹内侧。手指掌侧皮瓣将双侧指固有血管神经束均包含在内，常用于修复指端缺损，由于指掌侧皮肤结构致密，并带有神经，故术后指端丰满、耐磨、感觉良好。手术时可待指端创面清创后，作两侧方切口在屈指腱鞘浅面锐性分离，注意勿损及鞘膜及腱环，由远而近掀起皮瓣，注意保护指掌侧固有血管神经束，皮瓣长度视创面部位及其大小而定。游离后屈曲指间关节，将皮瓣向远侧推进，先缝合远端闭合创面，再缝合两侧切口。

小指展肌肌（皮）瓣（abductor myocutaneous/skin flap of digitus quintus） 小指展肌起自豌豆骨和豆钩韧带，止于小指近指骨基底部的尺侧结节，一部分移行于小指指背腱膜，其血供来自尺动脉。尺动脉在钩骨钩处，位于尺神经的桡侧，发出一深支与尺神经的小指展肌支伴行进入小指展肌，“肌门”距钩骨远端平均（1.0±0.3）cm。手掌尺侧皮肤主要由掌浅弓和小指尺侧固有动脉发出的 4～6 支小鱼际支供给。小指展肌肌瓣常用于拇指对掌、外展功能重建，有时亦用于腕部、前臂远侧溃疡及皮肤缺损的修复。术中沿小指展肌行径切开，于其止点处切断，游离其远侧部，保护肌门，然后经皮下隧道将远端移位于拇短展肌腱处缝合，术后用石膏托将拇指固定于外展、对掌位 4 周。小指展肌瓣神经血管恒定，解剖容易，操作简便，肌肉亦较长，是重建拇指外展、对掌功能较好的一种选择，但必须注意，术后小指外展功能必然丧失。因手掌尺侧是重要的负重和感觉区，故应尽量少用或不用该处肌皮瓣移位。

指中节背侧皮瓣（dorsal knuckle skin flap of digitus medius） 1955 年 Moerg 倡导指侧腹皮瓣，此后由 Campbell 推广应用，在此基础上，为克服该瓣牺牲一侧指掌侧固有神经的缺点，设计产生了指中节背侧皮瓣。它以指掌侧固有动脉、指掌侧固有神经背侧支为蒂，旋转轴点在掌浅弓平面，面积可达 4cm × 2.5cm，可用于修复拇指或其他手指的腹侧缺损，亦可与其他皮瓣联合应用再造拇指。在近节指骨基底平面，每一指掌侧固有神经发出一背侧支，但拇指与小指除外。背侧支直径约为 0.5mm，斜行走向远侧指背，分支支配中、远节手指背面皮肤。该瓣切取范围远端可到距指甲根约 5mm 处；在血管神经束一侧，切口应超过指侧方正中线约 5mm，在另一侧，切口只到指背边缘；皮瓣近端在血管神经束的对侧平近节指间关节平面，然后在指背侧斜向近端。术中先在近端解剖出血管神经束，游离背侧支，并确认其进入皮瓣，然后自远端游离血管蒂，再在显微镜下作指掌侧固有神经的束间分离。这样，皮瓣内仅包含背侧支，而指掌侧因有神经的主干被保留，因而不会影响供指末端的感觉功能。术中注意勿损伤伸肌腱膜，另外，供区需用断层皮片移植覆盖。

食指近节背侧皮瓣（dorsal proximal skin flap of index finger） 食指近节背侧皮瓣以第 1 掌、指背动脉和第 1 指背神经为蒂，皮瓣内还包含第 2 指背神经的分支。主要用于修复拇指背侧或腹侧的皮肤缺损和进行虎口再造，亦可与其他皮瓣联合应用再造拇指。第 1 掌背动脉前行至食指掌指关节平面，分支进入食指背侧，称指背动脉，在食指伸直时，该动脉位于伸肌腱中点的桡侧 8 ~ 10mm 处，其终末支至近节指间关节近侧而止。第 2 掌背动脉进入食指背尺侧。因此切取时，皮瓣远侧可达近节指间关节平面，当需要较宽的皮瓣时，为保证其尺侧缘亦有感觉，须将第 2 指背神经的食指分支一并解剖入皮瓣内。故一般先自近端游离血管神经蒂，确保第 1 掌背、指背动静脉和神经及第 2 指背神经进入皮瓣，再自远侧作皮瓣和游离。作虎口重建时，亦可不游离血管神经蒂，而作成一三角形皮瓣移位。因该处血管较为细小，建议术前作气囊止血带充气时，不要先行驱血。

小指背侧皮瓣（dorsal skin flap of digitus quintus） 小指部血供除掌侧两支固有动脉及背桡侧的第 4 掌背动脉分支外，其背尺侧部另有一支小指尺掌侧动脉，此动脉发自掌浅弓，沿小指球肌表面下降，分布于小指的尺侧缘，营养小指尺侧及指背皮肤。小指背尺侧的感觉来自尺神经，小指的指掌侧固有神经并无背侧支分出。而尺神经手背支在腕关节背侧分为 3 条指背神经，其中尺侧的一条达小指背侧尺侧缘，并直达末节指骨基底。因此，小指背侧皮瓣是以小指尺掌侧神经血管为蒂的轴型皮瓣，皮瓣远端可达远侧指间关节平面，两侧可达中线部位，近端可达手掌尺侧缘中分，皮瓣面积一般为 7.0cm × 2.5cm。亦可作成岛状皮瓣，其旋转轴点位于近侧掌横纹的尺侧缘。小指背侧皮瓣具有丰富的血供及感觉神经，手术简单，移位成功率高，可与其他皮瓣联合应用修复手掌较小区域的皮肤缺损。缺点是牺牲了小指尺掌侧神经，术后可出现小指尺侧感觉障碍。

邻指皮瓣（ortho-digital skin flap） 邻指皮瓣是利用相邻手指的指背皮瓣来修复患指的掌面皮肤缺损，适用于手指掌面皮肤有较大缺损，尤其是伴有肌腱、骨骼、关节或血管外露者，有时也用于一些拇指截指病例。其禁忌证是伴关节炎的 50 岁以上病人，或者其他存在关节僵硬倾向的患者。邻指皮瓣最常用的供区是中、环指的中节指背，根据受区位置、大小作成皮蒂在一侧的指背皮瓣，设计时先确定皮瓣的基底，并使皮瓣比缺损处宽 6mm，尽可能避免达到远侧指间关节的皮肤。将指背皮肤连同深筋膜一同掀起，翻向一侧，注意不可损及伸肌腱腱膜。在基底一侧，注意保护指掌侧固有动脉，作为皮瓣血供来源，若必须在此继续游离时，应沿手指侧方，切割深层组织的斜纤维。取游离中厚皮片移植覆盖供区，将皮瓣缝至供区，将两个手指捆在一起包扎。

胸大肌肌（皮）瓣（pectoralis major myocutaneous/skin flap） 胸大肌肌皮瓣由 Arigon 于 1979 年首次报道，早期多用于修复头、颈部组织缺损，此后逐渐发展为多种复合组织瓣，如肌骨瓣、肌骨皮瓣、肌瓣等。该瓣旋转角度大，覆盖范围广，可一期修复口腔颌面部、头颈部、肩部和上肢等部位的软组织缺损，也可作为动力肌移位替代邻近肌肉，重建肩外展和屈肘功能。

临床上根据胸大肌血管、神经分布的特点，将胸大肌分为 3 个部分，即锁骨节段、胸肋节段及腹部节段。胸大肌血供主要来自胸肩峰动脉及胸外侧动脉，

部分来自乳房内动脉和胸廓内动脉的交通支。胸肩峰动脉发自腋动脉第二段，沿胸小肌内缘绕行 1.5～3cm 后穿出锁胸筋膜，即分成 4 个分支，其中三角肌支自胸大、小肌间向外侧穿行，沿途发支供应胸大肌锁骨节段，并有一穿支自胸大肌三角肌沟穿出，供应该区皮肤。其主干供应三角肌；另一支胸肌支自胸大、小肌间下行，并进入胸大肌胸肋节段，肌门位置为锁骨中点下方 5～6cm，距胸骨外缘约 5.5cm，血管蒂距胸肩峰动脉分支处约 3～5cm。胸外侧动脉在距腋动脉约 5cm 处发出一直径约 1mm 的小支进入胸大肌腹部节段，入肌点在胸大肌外侧缘的内侧约 1.5cm，但腹部节段的血管神经支配颇多变异。

与血供相似，胸大肌的神经支配亦呈多源性，胸外侧神经发出一个或多个分支支配锁骨节段和起自上 4 个肋间隙的胸肋节段，因此胸肋节段是由胸内、外侧神经共同支配的，大体上胸外侧神经支配上 2/3 的肌肉，余为胸内侧神经支配。

胸大肌肌皮瓣由于其血供可靠，手术操作容易，成瓣形式灵活多样，因而临床应用相当广泛，如胸大肌代三角肌、胸大肌代二头肌等已成为经典的显微重建外科手术。由于锁骨节段蒂部相对较短，而腹部节段又较多变异，因此目前以胸肋节段作为供区最为常用。必须注意的是，考虑到美容问题，在年轻女性病人应慎用该术式。

背阔肌肌（皮）瓣（latissimus dorsi myocutaneous/skin flap） 背阔肌肌皮瓣是自游离皮瓣问世以来最为常用的三大皮瓣之一。背阔肌为人体内最大的阔肌，其主要营养血管是胸背动脉，为肩胛下动脉的直接延续，走行于背阔肌与前锯肌间沟，先分出恒定的前锯肌支与不恒定的大圆肌支，最后分为内、外侧支入背阔肌，入肌点在肩胛下角平面的稍外侧，距肌肉外侧缘平均 2.6cm，距肩胛下动脉平均 8.7cm。外侧支一般稍粗大，在距外侧缘约 2.1cm 处下行，至肌肉远侧部分再发数支向内，方向平行于内侧支。内侧支与外侧支呈 45°夹角沿背阔肌上缘向下方行走，与上缘距离约 3.5cm。背阔肌的后下份由节段性营养动脉供血，它们发自 6～12 肋间动脉和 1～5 腰动脉。背阔肌表面皮肤的血供主要由肌皮动脉供给。背阔肌的神经支配来自与胸背动脉伴行的胸背神经，发自臂丛后束，入肌前分为侧支与外侧支，行径与血管一致。据此，背阔肌可作成单纯肌瓣或者肌皮瓣，亦可取肋骨作成肌骨皮瓣。背阔肌肌皮瓣面积大，有单一的血管神经蒂，旋转弧度可以达到上臂的任何部位，且供区隐蔽，皮瓣转移后，供区不发生重要的功能障碍。近年来，该瓣已广泛用于上肢皮肤或伴有肌肉缺损的修复，可用于前胸、肩部、腋窝、上臂和肘部损伤的修复，用于重建肩外展，伸、屈肘及屈指功能等。由于皮瓣较长，亦可用于上臂的环形缺损修复。另外，亦可作为节段血管为蒂的下份背阔肌肌瓣或肌瓣移位，用于修复腹部、髂嵴、腰部及上骶部缺损。术中切取的背阔肌应不少于 4cm 宽度，以保证血供。另外，其下界不应超过第 12 肋，以防在腰肋三角部产生腹后壁疝。

胸三角部皮瓣（deltopectoral skin flap） 胸三角部皮瓣又称肩胸皮瓣，包括胸廓内动脉穿支供应的胸前皮瓣，以及胸肩峰动脉皮支供应的三角肌前区皮瓣。胸廓内动脉的前穿支在每一肋间隙均有 1～2 支，第 2、3 肋间隙的前穿支最大，外径约 0.5～1.2mm，为肌皮动脉，自胸骨外缘约 1cm 处穿出肋间隙、胸大肌而进入皮下，向肩部及胸外侧方向走行可达 10～20cm，与胸肩峰动脉的皮支构成网状吻合。胸三角部皮瓣为一横行皮瓣，其蒂部位于前胸内侧，胸骨的外缘，上界为平锁骨的线，下界为腋前襞平面，外侧界可游离到三角肌的前表面，若需更长的皮瓣，则建议使用延迟术。肩胸皮瓣皮肤质地好，脂肪很少，血供丰富，是修复面、颈、咽部缺损的理想供区，且有皮神经支配，可形成有感觉的皮瓣；但其供区遗留创面是其明显缺陷，对女性影响尤大；另外，皮瓣下界过于靠下会引起疤痕挛缩，影响肩部活动，一般只在没有可利用的腹股沟和下腹部皮瓣时才使用肩胸皮瓣。

侧胸皮瓣（latero-thorax skin flap） 侧胸皮瓣又称腋下皮瓣或胸外侧皮瓣，在腋下侧胸区域，腋动脉，胸外侧动脉、胸背动脉或肱动脉发生的皮动脉，均经腋前后皱襞上端之间进入侧胸区，供应该区皮肤。肩胛下动脉或胸背动脉的皮支自肩胛下动脉起点以下 2～5cm 处发出，沿背阔肌前缘下降，直径约 1.0mm，其在侧胸壁后份供应区域约 10cm×20cm 大小。胸外侧动脉的皮支常为其主干的终末支，沿胸大肌外下缘前行，一般直径约 1.5mm，女性较粗，供区为侧胸壁前份，约 8cm×15cm 大小。约 70%病侧有一胸外侧副动脉直接发自腋动脉，沿腋中线下行，再向前弯向乳头，直径约 1.4mm，供区约 7cm×12cm。侧胸壁皮肤的神经营养来自肋间神经，呈节段性分布，故该皮瓣

之缺点为无感觉神经，而且因动脉变异较多，需在术中仔细解剖，寻找最大的1～2支动脉为蒂。其优点是皮肤质地好，且需要时可带腋毛，供区范围最大可10cm×20cm，而且供区隐蔽，一般均可直接缝合，但在女性可能会影响乳房外形。

肋间皮瓣（intercostal skin flap） 肋间后动脉直接自主动脉发出后，立即发出一背支营养椎旁肌及脊髓，其主干往上方进入肋间沟，在沟内向前方绕行，在肋结节以远发出滋养动脉进入肋骨，发支后其直径约1.5mm。在下位三个肋间隙部位，肋间动脉、静脉和神经在背阔肌外侧缘前方处发出一束皮肤穿支，进入皮下后其分为一较小的后支和一较大的前支，供养侧胸腹部皮肤。肋间动脉主干沿肌间行至肋骨远端后进入腹肌，在腹内斜肌与腹横肌之间水平行走，往前与发自胸廓内动脉的肋间前动脉相吻合。肋间皮瓣即以此为解剖基础，一般取第9、10、11助间及肋下神经血管的外侧皮支为蒂，可形成带神经血管蒂的皮瓣、骨瓣或骨皮瓣。其血管口径粗大，解剖恒定，蒂长达8～15cm，血管神经束的全长更可达35～40cm。适用于修复胸背部皮肤缺损、乳房再造，以及肘后部创面，骶部褥疮等。切取该瓣要求术者具备胸外科手术经验，取骨瓣时尤其如此。

脐旁皮瓣（para-umbilicus skin flap） 脐旁皮瓣以腹壁下动脉的脐旁穿支为蒂，最早由Taylor于1983年报道，称为扩大的腹壁下动脉皮瓣，亦有人将之称为胸脐皮瓣。腹壁下动脉自腹股沟韧带内2/5与外3/5交界上方1cm处起于髂外动脉，斜向内上，经腹直肌外侧缘至其后方，继续向上行5cm，经半环线的前方进入腹直肌鞘内上方，至脐旁形成终末支，与腹壁上动脉、肋间动脉外侧皮支相吻合。腹壁下动脉在半环线以上有内、外侧穿支发出至腹壁皮肤，其外侧穿支从腹直肌鞘的中外1/3部穿出，呈放射状斜向外上方，一般有2～3支较为粗大，均在脐周，外径约0.8mm，长约7～12cm，其中最粗的一支为腹壁下动脉的末支，称脐旁皮动脉，斜向上外指向肩胛下角，与胸背动脉的终支相吻合，是脐旁皮瓣的主要供血动脉。以此皮支为蒂，沿脐与肩胛骨下角的轴线可以设计成30cm×20cm，甚至长达40cm的胸脐皮瓣，亦可设计成横向的脐横幅皮瓣。带蒂转移可用于阴茎、阴囊、阴道再造，也可用于对侧胸腹壁、腹胸沟、及四肢大面积皮肤缺损的修复。该瓣皮肤柔软，富弹性，无毛，色泽好，两侧均可切取，供区隐蔽，是其优点。但其感觉较差，且脂肪多者臃肿不堪，是其缺点，另应注意修复腹肌鞘，以防发生腹壁疝。

冈下区皮瓣（infraspinatar skin flap） 冈下区皮瓣系肩胛皮瓣和一种类型，以旋肩胛动脉浅支为主要血供，其动脉行经见肩胛皮瓣条目。冈下区皮瓣亦称肩背皮瓣、肩胛旁皮瓣、肩胛下皮瓣等，其轴型血管的体表投影为肩峰角与肩胛下角的连线，旋转轴点在三边孔或腋窝顶。皮瓣切取范围上不过肩胛冈，下界不超过肩胛下角5cm，内侧距后正中线2cm，外侧为腋后线，最大范围约19cm×20cm。亦可分别以旋肩胛动脉浅支的两个分支，即横支与降支的供血范围设计；若与背阔肌皮瓣联合应用，则取瓣范围可达19cm×33cm，还可带部分肩胛骨面成为骨皮瓣。宽度小于10cm的供区一般都可直接缝合。该瓣血供恒定，供区隐蔽，组织最少，切取方便，旋转弧度大，缺点与肩胛皮瓣相同，不能恢复感觉。临床上局部移位可作腋窝、冈上、肩、前上胸、上臂内上等部修复，亦可作成游离皮瓣。

侧腹壁皮瓣（para-abdominal skin flap） 侧腹壁皮瓣包括季肋区、腰区及髂区的皮肤，其血供来源与肋间皮瓣相似，由肋间动脉浅支的前皮支供应，并有相应的静脉和神经伴行，上下肋间动脉的浅支之间相互吻合。在腋中线平面，皮动脉的直径在0.7mm以上，为整个侧腹壁皮肤提供血循环。皮瓣切取范围后界在腋中线，前界在腹直肌鞘外侧缘，下界为髂嵴斜线，上界一般在第10肋平面，亦可向上扩展至第8肋平面，最大切取面积可达22cm×24cm。侧腹壁皮瓣色泽适宜，皮质良好，血供恒定、丰富，不带肌肉，手术操作简单，皮瓣面积大，且有感觉神经，同时供区隐蔽，可直接缝合创面，可以作邻近移位，修复下胸壁、髋部软组织缺损，亦可以游离移植于四肢面颈及手足部的创伤修复。游离移植时，应根据皮瓣大小考虑吻合1～2条肋间血管。缺点是在肥胖病人脂肪较厚，皮瓣易于显得臃肿。

腹直肌肌皮瓣（rectus abdominis myocutaneous flap） 腹直肌的血供有来自上方的腹壁上动脉以及来自下方的腹壁下动脉，后者行径见辞条“脐旁皮瓣”。腹壁上动脉为乳房内动脉的两终支之一，自胸肋三角处穿出，走行于腹直肌后鞘与腹直肌之间，沿途发出肌

支及肌皮支进入上部腹直肌及其表面皮肤，于脐稍上平面，与腹壁下动脉分支在腹直肌内相互交通。腹壁上动脉自起至入肌点平均长约 4.6cm，直径分别为 2.1mm 和 1.9mm，旋转轴点在胸肋三角。腹壁上、下动脉在腹壁皮下的深筋膜内在丰富的血管丛，并与旋髂浅动脉，第 9～10 肋间动脉的皮支相吻合，因此骨瓣切取范围可以远远超过腹直抽边界，向外延伸甚至可接近腋前线。该区域由胸 7～腰 1 节段性神经支配。由于以上解剖特点，该区组织瓣可以作成肌瓣、肌皮瓣或皮瓣，可以分别以腹壁上、下动脉为蒂，亦可作成脐旁肌皮瓣。临床常用于转移修复胸、腹、腹股沟、臂或股上部软组织缺损，尤其适用于乳房再造手术。该瓣血管恒定、血供丰富、血管蒂长、旋弧度大、操作方便，但供区应仔细缝合，以免产生切口疝，而青壮年重体力劳动者术后则可能影响腹壁的坚固性。

下腹壁皮瓣（lower abdominal skin flap） 下腹壁皮瓣是较早获得成功和早期临床应用较多的皮瓣之一。最早由 Smith 于 1972 年报道，国内最早应用者为杨东岳（1973 年）。早期多用于游离移植，后因腹壁浅动脉解剖不太恒定，外径较细和蒂较短，以及新皮瓣的相继发现等原因，目前多用于局部转移，用于阴道、阴囊、阴茎再造等，亦可用于修复腹股沟区、对侧腹壁缺损及治疗粗隆部褥疮等。下腹壁皮瓣以腹壁浅血管为蒂，该动脉约于腹股沟韧带下 5cm 处发自股动脉，分为内、外侧两主支，分别于股动脉起始点外侧各约 10mm 处越腹股沟韧带浅面向上，进入腹壁垂直向上，分别分布于同侧下腹部内、外侧半，血供范围上方可超过脐平面，内侧主支出现率为 86%，外径约 1.0mm，外侧主支出现率为 66%，外径约 0.9mm，该瓣最大面积可达 30cm×20cm，因下腹部皮肤松弛，故容易切取，且供区较隐蔽，创面可直接缝合，术后无功能障碍，是为其优点。

胃瓣（gastric flap） 胃瓣移位重建食道手术，是食道切除后重建消化道连续性最常采用的手术方法之一，主要用于食道癌、贲门癌切除术后的食管重建。胃的血供非常丰富，胃小弯侧由胃左动脉和胃右动脉供血；大弯侧由胃网膜左动脉和胃网膜右动脉供血；在胃底还有数条胃短动脉供血。这些动脉相互吻合形成动脉弓，并由动脉弓分出许多小支至胃壁，在粘膜下层互相吻合形成广泛的血管网。在行胃瓣移位时，只要保留胃右及胃网膜右动脉，即可保证胃获得充足的血供。手术时，须切开大网膜，结扎其血管支，而保留胃网膜血管分至胃壁的分支，游离大弯缘上达胃底，下达幽门，然后将胃向上翻起，切开小网膜，结扎胃左动脉，游离肝胃韧带、胃脾韧带及胃短韧带。游离完成后，胃仅有胃网膜右动脉和胃右动脉提供血供，可以充分上提至胸腔，甚至可移位至颈部，与食道作吻合。为减少吻合口张力，亦可将胃壁与胸腔固定几针。该术式只需作一个吻合口，操作简便，是其优点。有时为增加上移幅度，可作倒置胃瓣，保留胃网膜左动脉，缺点是需 2 个吻合口，且胃部动力学改变较大。另外，亦可以胃网膜左动脉为蒂，作成胃窦瓣片移位修补食管裂口。

结肠瓣（colon flap） 结肠包括盲肠、升结肠、横结肠、降结肠及乙状结肠，成人平均长约 1.5m，右半结肠及横结肠右侧半由肠系膜上动脉分出的结肠中动脉、右结肠动脉及回结肠动脉供应；左半结肠及横结肠左侧半由肠系膜下动脉分出的左结肠动脉供血。各结肠支之间在结肠内缘相互吻合，形成一完整的动脉弓，称为边缘动脉，其分支位置十分固定。结肠瓣移位可用于替代食道，如食道腐蚀性烧伤后的疤痕狭窄，特别是当胃亦有严重烧伤，无法行胃瓣代食道术时；或胃已被切除或曾有手术史时，亦常采用。结肠瓣代食道术必须先行探查，确定其无严重粘连，观察其动脉分布情况，并行动脉阻断试验，若肠管色泽无变化，蠕动良好时，方可移位。可以采用结肠左动脉供血，成顺行移位，亦可采用结肠右动脉供血成逆行移位，供区行结肠一结肠吻合，以恢复肠管通道。结肠瓣可利用之肠襻较长，选择恰当可上提至颈部与咽吻合，移植肠襻长度判断须以系膜长度为准，而不是肠曲长度。术前认真作好肠道准备，术中细致操作，避免吻合口有张力，断端供血良好，是手术成功的关键。

空肠瓣（jejunum flap） 空肠瓣移位常用于全胃切除后替代胃或食道良性狭窄替代食道。空肠大部位于左上腹，管腔较粗大，管壁较厚，色泽红，系膜血管弓较少，小肠肠管很长，而系膜特别短，仅为约 15cm，故系膜呈扇形分布，为移植肠襻提供了有利条件。手术时须先确认 Trertz 韧带，观察空肠系膜血管特点，再决定进一步的处理方案。可以有两种移位方式：其一为食道空肠端侧襻式吻合，其二为空肠空肠

端端吻合，即 Roux－y 式吻合。前者手术较简单，但受系膜长度限制，不能上提过高，仅能同食道下段进行吻合。Roux－y 吻合术则切断张力最大的一条一级血管弓，以增加肠襻长度，减少吻合张力。与结肠代食道术相比，空肠瓣可利用长度不如结肠，移位幅度没有结肠大，但其优点是术中可即刻采用，手术可一期完成。

髂腹股沟皮瓣（iliac groin flap） 髂腹股沟皮瓣，又名髂股皮瓣，它是游离皮瓣中一度应用最广的一种。早在 20 世纪 60 年代，Sinith 就已详尽观察该区血供，但直到 1973 年 1 月才由 Daniel 成功进行游离移植。腹股沟区皮肤具有完整、独立的动脉—静脉系统，它的血供来自旋髂浅血管与腹壁浅血管，以前者为主，后者为辅，变异较多。旋髂浅动脉一般在腹股沟韧带以下大约 5cm 处起于股动脉的前外侧方，分出后即在深筋膜下向外侧延伸，分为浅深两支，浅支在浅筋膜内行向外上，终于皮下；深支方向与其基本一致，位深筋膜下，穿行于阔筋膜与缝匠肌肌膜之间，到髂前上棘稍外侧，穿出深盘膜进入浅层。腹壁浅动脉于腹股沟韧带下方发自股动脉瓣壁，发出后即直接穿出深筋膜，自腹股沟韧带浅面越过，在浅筋膜内往上内方行走，主干指向脐旁。因此，旋髂浅动脉与腹壁浅动脉作为直接皮动脉所供养的区域包括了脐平面以下的整个下腹壁，其下界在腹股沟韧带以下 2～4cm，皮瓣面积最大可达 31cm × 22cm，延迟手术时甚至可达 40cm 长度，这是其最大的优点。另外，该瓣位置隐匿，易于为病人所接受。但是，该区皮下脂肪过多，皮瓣非常臃肿，男性病人则多富毛发，影响受区美观。腹股沟皮瓣最大的缺点是血管变异多、口径细、成活率低，目前其地位已逐渐被其他皮瓣所代替，但仍常用于重建阴茎及修复阴部、阴囊皮肤缺损，亦常用于急诊手外伤皮肤缺损的修复。

阔筋膜张肌皮瓣（tensor fascia lata flap） 阔筋膜张肌以腱膜起于髂前上棘和髂嵴外唇部分，在大粗隆下远形成髂胫束，止于胫骨外侧髁，主要血供来自旋股外侧动脉。该动脉发自股深动脉，其起点距髂前上棘约 6～9cm，即阔筋膜张肌中、上 1/3 交界处，发支后水平向外，穿行于股直肌与股外侧肌之间，并于股直肌外侧分为上行支、中支和降支，分别供应阔筋膜张肌的上、中、下三部分，血管贴阔筋行走，并发出 5～7条穿支供应浅层皮肤，由肌肉浅层呈轴头进入股前外侧皮肤。阔筋膜张肌皮瓣向下可达膝上 4～5cm，上界达髂嵴上 2cm，前、后界均可超出肌缘 2cm，旋转轴点在髂前上棘下 6～9cm，向内、上方旋转，其尖端可达下腹壁、会阴及腹股沟区，向后外旋转，可修复粗隆部，坐骨结节及骶部软组织缺损。由于该肌仅上部为肌性，故需作肌瓣或肌皮瓣移位时，一般仅以升支为血管蒂。另外，该瓣皮肤由胸 12 外侧神经皮支和股外侧皮神经支配，因此可以作成带皮神经的肌皮瓣，同时修复感觉功能，这对治疗骶尾部和粗隆区的褥疮非常有益。

股直肌肌皮瓣（rectus femoris myocutaneous flap） 股直肌以直头起于髂前下棘，返头起于髋臼上缘，止于髌骨上缘，肌全长约 36cm，厚 1.5cm，宽 5.5cm，股直肌血供来自旋股外侧动脉降支的分支，即股直肌内下动脉，血管分两束在股直肌中上 1/3 处自深面与股神经分支（亦分为两束）一起入肌，肌门位置约在髂前上棘下方 10～15cm 处，肌外血管神经蒂长约 4cm。术时作髂前上棘下髌骨中点连线，于腹股沟韧带中点下方约 8cm 作水平线，与连线交点即为皮瓣旋转轴点。该瓣内界为股内侧肌和缝匠肌的外缘，外侧界为股外侧肌的内缘，上界和下界分别为肌的起止点附近，可切取范围约为 8cm × 40cm。股直肌肌皮瓣转移位可用以修复会阴、大粗隆、对侧耻骨和脐部的皮肤缺损，并可同时恢复感觉功能。该瓣血管恒定粗大、变异少，操作简单，但由于股直肌是重要的伸膝肌，切取后将减弱伸膝肌力，尤其是最后 20°伸直的力量将明显减弱。

股外侧肌肌（皮）瓣（vastus lateralis myocutaneous/skin flap） 股外侧肌是股四头肌的外侧部分，其营养血管主要来自旋股外侧动脉降支，该支自主干分出后，在股直肌后方，沿股外侧肌前缘下行，约在股外侧肌中上 1/3 稍上方处入肌，入肌点距大粗隆约 10cm，股神经分支亦在该点稍下方入肌，营养支入肌后继续下行，直至膝部，并发出穿支进入皮下，形成肌皮动脉。在股外则肌的上部，由于肌腹被阔筋膜张肌和股直肌所遮挡，穿支动脉无法进入皮下形成肌皮动脉，因此不能形成肌皮瓣。而在可以形成肌皮瓣的下 1/3，股外侧肌与股中间肌肌腹相互混合，无明显界线，手术时必须分开两肌。股外侧肌肌（皮）瓣只能在肌的中、下段设计，其下界为髌骨上 4cm，前界为髂前上棘与髌骨外上缘的连线。可以设计成顺行的

肌瓣或肌皮瓣，亦可作成以远端肌蒂和血管交通支为蒂的逆行肌皮瓣。该瓣可用于充填骨腔及软组织缺损，及修复褥疮创面等。股外侧肌瓣可与阔筋膜张肌肌皮瓣联合应用，修复臀部巨大褥疮。

缝匠肌肌（皮）瓣（sartorius myocutaneous/skin flap） 缝匠肌是人体最长的带头肌，肌腹长约 40～60cm，宽约 2.5cm，厚约 1cm，其血供呈节段性分布。缝匠肌上半部血供主要来自股深动脉、旋股外侧动脉及股动脉的分支，血管数量众多，但一般约在腹股沟韧带中点下方约 8cm 处有一优势血管进入肌肉，外径约 1.3mm，蒂长约 6.5cm，供应近端约 15cm 范围内的肌肉，并以肌皮动脉供应其表面皮肤，以该血管为蒂的上半部缝匠肌肌瓣或肌皮瓣最大约 6cm × 16cm 大小，可以移位填充或修复股三角、耻骨、大粗隆的缺损，亦可带部分髂骨作成肌骨皮瓣。缝近肌下半部血供来自膝最上动脉的分支隐动脉，其起始部外径约 1.5mm，蒂长约 3～5cm，于收肌管下方瓣壁，行于缝匠肌深面并发支入股及穿入皮肤。腘动脉亦有分支供应该部肌肉。下半部缝匠肌肌瓣、肌皮瓣可作成 6cm ×20cm 大小，旋转轴点在内收肌结节上方约 10cm 处，可移位修复膝关节邻近部位组织缺损。由于缝匠肌既薄且窄，肌肉量少，血供呈节段性分布，因此临床应用较少，有时可用于重建肛门括约肌功能，此时必须注意保护该肌的股神经支配支，其入肌点约在髂前上棘下方 7～15cm 范围内。

股前外侧皮瓣（anterolateral thigh flap） 旋股外侧动脉自股深动脉发出后，水平行向前外，自股直肌与股外侧肌之间穿出，并分成上、中、下三支，其下支即为降支，较为粗大恒定，起始部外径约为 2.5mm。降支下行过程中，先进入股外侧肌，发出 1～4 支肌皮动脉穿支、数支肌间隙穿支，出股外侧肌后再进入阔筋膜张肌。这些分支中以第一肌皮动脉穿支最为恒定，外径约 0.5～1.0mm，其穿出点位置约在以髂前上棘与髌骨外上缘连线中点为圆心，半径为 3cm 的圆内，血管远侧与膝外上动脉相交通。该瓣由股外侧皮神经支配浅感觉，切取范围可达 15cm × 20cm，术中需从股外侧肌肌腹中分离一小段血管蒂，蒂的总长可达 8～12cm，该瓣局部转移可修复大粗隆，会阴部及腹股沟部创面。并可以膝外上动脉为蒂作成逆行岛状皮瓣，修复膝关节周围缺损。该瓣位置隐蔽，质地好，厚薄适中，可取范围大，血管恒定粗大，并可同时修复感觉。是较理想的供区。

股薄肌肌（皮）瓣（gracilis myocutaneous/skin flap） 股薄肌在大腿内侧，位于长收肌浅面，宽约 3.5cm，厚约 1.3～2.5cm，其下端浅层有缝匠肌斜行通过，该处无股薄肌肌皮动脉穿入皮肤，故皮瓣切取范围仅限于上 2/3 皮肤。股薄肌主要血供来自股深动脉的直接分支或旋股内侧动脉的分支，该动脉于长、短收肌之间斜行向下，供应肌的上 2/3 部分营养，蒂长约 4～6cm，外径约 1.4～2.2mm，于耻骨结节约 8～10cm处入肌，该肌门处亦为肌（皮）瓣的旋转轴点。在肌的中 1/3 部分，股动脉另有直接分支入肌；而肌的下 1/3 血供侧来自腘动脉或膝最上动脉的分支。股薄肌神经支配来自闭孔神经前支，与动脉相伴于肌门处于肌。皮瓣设计宽度在 6cm 左右，不可超过 10cm，下界为缝匠肌上内缘，若单纯切取肌瓣，则可达该肌最远端。该股皮瓣位置隐蔽，可移位修复股内侧、腹股沟、会阴及坐骨结节部创面，肌瓣移位可重建肛门括约肌功能，供区多可一期闭合。

臀大肌肌（皮）瓣（gluteus maximus myocutaneous/skin flap） 臀大肌是人体最肥大的肌肉之一，呈菱形，主要血供来自臀上及臀下动脉，属双大血管型，可形成多种形式的肌皮瓣，肌的运动由骶丛分出的臀下神经支配。全部切取臀大肌将影响髋关节的稳定性，因此只能取部分肌肉作移位用。臀上动脉是髋内动脉的最大分支，经梨状肌上缘进入臀部后分为浅深两支，深支位于臀中肌深面，供应臀中、小肌；浅支起始部外径约 2.4mm，进入臀大肌深面后又分成升支、水平支和降支呈扇形分布至臀大肌上半部，其肌皮穿支与缘支供应该区表面皮肤，缘支由臀大肌上缘偏外处穿出，分成 3～5 支至皮肤。臀下动脉是髂内动脉前干两终支之一，与臀下神经伴行，在梨状肌下缘浅出后分 2～3 个分支入肌，主干部外径约 3mm，蒂长为 42mm，供应臀大肌下部 3/4 及其表面皮肤，其缘支经臀大肌下缘进入皮肤后，主干继续下行到达股后，直达腘上 10cm 左右。下部臀大肌皮瓣旋转轴点在坐骨结节上方 5cm，上界为臀中、下 1/3 交界平面，下界为臀下皱折，外界达大转子后方，内界可达中线；将下界向股后延伸，则成为臀股皮瓣，范围可达 15cm × 34cm，而上部皮瓣则以梨状肌上孔为旋转轴点，可分别依浅支的三个不同分支作成三个不同方向的轴型肌皮瓣，亦可取整个浅支各分支的扇形肌皮

瓣。臀大肌肌（皮）瓣可移位修复腰骶部、骶尾部、坐骨结节区、转子区等的软组织缺损，该瓣血运丰富，抗感染力强，愈合快，且带感觉神经，对臀股部褥疮修复非常有利。但手术时由于其血管蒂位置较深，解剖必须非常小心，避免损伤坐骨神经及深部十字吻合血管，以免影响肌瓣血供。

腓肠肌内侧头肌（皮）瓣（medial gastrocnemius myocutaneous/skin flap） 腓肠肌内侧头起自股骨内上髁的腘面及膝关节囊的后面，止于跟腱，肌腹长约23cm。最宽处约6cm，由发自腘动脉的腓肠内侧动脉供血，在腘窝中线内侧约2cm处入肌，动脉外径1.5～2.0mm,蒂长约4～6cm，入肌后呈树状分支供应整个肌肉。有同名神经、静脉与之相伴入肌。小腿后内侧皮肤血供除来自肌皮动脉穿支外，尚有腘动脉的直接皮动脉、隐动脉的皮支以及来自胫后动脉的内侧肌间隙动脉，这些动脉相互吻合，因此皮瓣范围远大于肌瓣，其下界可达内踝上5cm，上界为腘窝，后界为后正中线，前界为胫骨内缘。术中以小隐静脉和腓肠神经为标志分开腓肠肌内、外侧头及肌腹，其深面血管束恒定，便于解剖。该皮瓣较长，是修复膝及小腿软组织缺损最常用的肌皮瓣之一，切取后对足的影响甚小，但缺点是小腿供区留下有瘢痕，影响美观，不易为女性患者接受。

腓肠肌外侧头肌（皮）瓣（lateral gastrocnemius myocutaneous/skin flap） 腓肠肌外侧头起自股骨外上髁的腘面，亦止于跟腱，肌腹长约21cm，最宽处约4.5cm，由发自腘动脉的腓肠外侧动脉供血，其形态与腓肠肌内侧头相同，动脉外径1.5～2.0mm，蒂长3～5cm。其皮肤所获血供范围亦大于肌肉横径，远端约达外踝上8～10cm，皮瓣外界在腓骨缘，内界在后正中线，上界亦在腘窝，腓肠肌外侧头肌（皮）瓣的用途及优缺点均与内侧头肌（皮）瓣相同，只是修复范围较内侧为小，临床选择时应根据受区情况具体分析。

股前内侧皮瓣（anterolateral thigh flap） 旋股外侧动脉降支行走于股上肌深面时，向内侧发出一无名动脉，该动脉约在大腿中份，自股直肌肉缘、缝匠肌下缘及股内侧肌外缘所组成的三角中浅出深筋膜，供应该区皮肤，该无名动脉起始部直径2mm，蒂长约12cm，以此为蒂设计的皮瓣即为股前内侧皮瓣，其感觉神经来自股内侧皮神经。为扩大切取范围，可将深筋膜一起切取，作成筋膜皮瓣，最大切取面积可达10cm×25cm，该瓣血管蒂长、口径粗，皮肤较薄，且无毛、局部转移可修复会阴及腹股沟部创面，甚至可用于修补腹壁疝，但该瓣尸体解剖资料多于临床应用经验，且因供区美观原因不易为女性病人接受，因而临床应用较少。

股后侧皮瓣（posterior thigh flap） 臀下动脉除肌支供应臀大肌的下3/4处，另外有一皮支动脉自臀大肌下缘浅出皮下，故亦称缘支，该动脉沿大腿后侧中间行向远侧，可达腘窝上10cm平面，以此缘支为蒂可设计成股后侧皮瓣。皮瓣上界为臀大肌下缘，下界为腘窝上10cm平面，内外界可达后正中线两侧5cm。该瓣向近侧移位可修复骶、会阴及大转子部创面，与臀大肌下半部肌皮瓣联合应用可作成臀股皮瓣，扩大修复范围及能力。另外，股深动脉向后侧发出的三个穿动脉在大腿中、后部经股二头肌与半腱、半膜肌间隙至皮下，其中以第三穿动脉的皮支最为粗大、恒定，约在内外踝连线上方7cm处穿出深筋膜，分为升支、降支和侧支：升支长约14cm，降支约5cm，并与臀下动脉皮支之间有丰富的血管吻合。以此穿动脉皮支为蒂设计成的股后皮瓣可向远侧移位修复膝及腘窝处创面，供区多可一期缝合。

小腿前外侧皮瓣（anterolateral leg skin flap） 在小腿中上部前外侧面，腓浅血管于腓骨头下方6cm处起于胫前动脉，与腓浅神经紧密伴行，在腓骨长肌与趾长伸肌之间的肌间隔内往远端行走，于腓骨头下方14cm处出肌间隔，于深筋膜面继续下行，约在腓骨头下22cm处浅出深筋膜进入皮下，并与下方胫前动脉、腓动脉的肌间隔皮动脉形成广泛吻合。该皮瓣可作成顺行轴型皮瓣修复膝及小腿上部创面，亦可作成皮下组织蒂或筋膜蒂的逆行岛状皮瓣、用于修复小腿中、下段组织缺损。顺行皮瓣血管蒂较长，但术中须仔细寻找皮动脉；逆行瓣远端不应超过外踝尖上方10cm平面。

小腿内侧皮瓣（medial leg skin flap） 小腿内侧下部皮肤由胫后动脉的皮动脉供血。胫后动脉上半部位于比目鱼肌与趾长屈肌间沟内，并无皮支发出；而在小腿中下部，其位置则比较表浅，可发出2～7支皮动脉，经上述两之间穿出小腿内侧深筋膜，供应该区皮

肤。皮动脉发出处外径为0.5~2.0mm，其蒂在小腿中、上部较长，为25~50mm，而在下部较短，约2~11mm，各支皮动脉呈不规则节段性分布，但都连结在胫后动脉干上，因此皮瓣的切取有一定的灵活性。皮瓣旋转轴点为内踝后方胫后动脉搏动处，轴线为胫骨内侧缘中、上1/3交点至内踝后缘与跟腱中点的连线。小腿内侧皮瓣常用作以远端血管为蒂的逆行移位，可用于修复小腿下伤、踝、足部等区的软组织缺损，亦可作为交腿皮瓣。移位于对侧下肢。该瓣胫后动脉及其皮支解剖恒定，手术操作比较容易，血供充分，供皮面积大，手术成功率高。但其缺点是需牺牲胫后动脉，术中必须先行阻断试验，以确保结扎后小腿供血不受太大影响。

小腿外侧皮瓣（lateral leg skin flap） 小腿外侧皮瓣是以腓动脉皮支为血供的皮瓣。腓动脉自胫后动脉发生后位于比目鱼肌深面行向外下，至小腿中部在腓骨和拇长屈肌之间下行，沿途发出皮动脉，皮动脉的分布有三种类型：肌间隙皮支型、比目鱼肌皮支型的拇长屈肌皮支型，其中以小腿中段，约在腓骨头下方9~20cm之间区域的肌皮支口径较粗，可达0.5~1.0mm，皮瓣最大切取范围可达23cm×25cm。腓动脉在踝上8cm处形成两条主要末支，分别与内踝后动脉和外踝前动脉相交通，构成逆行皮瓣的解剖基础。小腿外侧皮瓣利用腓动静脉为蒂，保存了腿主干血管，且皮瓣脂肪组织适中、含有神经，是理想的神经皮瓣。缺点是血管主干位置较深，操作较为困难，且切取后将影响小腿外形，创面植皮后可遗留疤痕，不易为女性接受。

小腿后侧皮瓣（posterior leg skin flap） 小腿后侧部皮肤的血供来自腘动脉所发出的三条直接皮动脉，即腘窝外侧皮动脉、腘窝中间皮动脉和腘窝内侧皮动脉，三支皮动脉依次在小腿后正中线外侧18mm、13mm、内侧16mm处穿过深筋膜进入皮下，沿途发生并支、侧支和降支，互相形成丰富的血管网。临床上因腘窝外侧动脉具有口径粗、位置恒定、降支长、与神经伴行的特点，而把它作为小腿后侧皮瓣的首先供血动脉，其最大切取范围可达15cm×30cm。该瓣切取分离较为容易，皮瓣薄、有感觉神经、供区大而隐蔽，可移位修复膝关节附近各区软组织缺损。缺点是血管有帝异，且小腿有毛，供区需植皮。

外踝上部皮瓣（upper malleolus lateralis skin flap） 在外踝上部区域，腓动脉在下胫腓韧带近侧发出外踝上动脉，约在外踝上5cm处向前穿出骨间膜，并分成升降两支，升支在腓骨短肌与趾伸肌之间穿出深筋膜，在皮下组织内上行，供应小腿下部外侧半皮肤。降支在深筋膜深层向远侧走行，经外踝前面至足外侧面，沿途与该区各知名动脉相互吻合。该瓣上界可至小腿中部，下界可超过踝关节平面继续向下，前界为胫骨嵴，后界为腓骨后缘。皮肤感觉来自腓浅神经，故可作成带神经的皮瓣，同时修复感觉。该瓣局部转移可修复小腿下1/3、踝部及足部的创面。其主要优点是切取后不损伤小腿的主要血管。

内踝上部皮瓣（upper malleolus medialis skin flap） 内踝上部皮肤血供来自胫后动脉，在内踝上方4cm和6.5cm处，胫后动脉发出两条较大的皮动脉，由于皮下血管网存在丰富的交通吻合，因此该瓣上界可达膝下10cm处，旋转轴点在内踝上7cm，旋转轴线为胫骨内髁之间的连线。该瓣局部移位可用于修复踝部及小腿远端创面，必要时亦可以结扎切断胫后动脉，以获得更大的旋转范围。

足背皮瓣（dorsal pedis skin flap） 足背皮瓣由Daniel于1975年首先获得临床成功。足背皮肤的血液供应来源于足背动脉，在踝关节平面以下，足背动脉位于拇长伸肌腱与趾长伸肌腱之间，越距骨、舟骨及第二楔骨背面，在第一、二跖骨间隙近侧，于拇短伸肌深面分为第一跖背动脉和足底深支两个终支。足背动脉沿途分别向足背向外侧发出跗内外侧动脉、弓型动脉和跖背动脉，而其主要皮支则集中在近侧段（起点下2cm）和远侧段（终支发出前2cm）。足背皮肤感觉由腓浅神经支配。足背皮瓣由于可以携带皮神经一起进行移位，恢复受区感觉功能。因而在早期的皮瓣移位史上占有重要地位。该瓣可覆盖面积为10cm×8cm，旋转轴点位于小腿中下1/3交界至踝间线下40mm的连线上，根据需要还可向近端沿胫前动脉主干延伸，直至小腿下1/3，旋转弧向内可达内踝，向外可达外踝，向后可到足跟，向上可到小腿下段。足背皮瓣皮肤薄而细腻；皮下脂肪少，易于塑形，血供丰富，不易感染，血管表浅，易于解剖，旋转轴长，旋转弧大，并可同时恢复感觉功能。其缺点是供区有限，面积较小，且供区必须植皮，瘢痕易于磨破。

足外侧皮瓣（lateral pedis skin flap）　腓动脉沿腓骨内侧缘下行，经拇长屈肌深面，在外踝后上方约3～4cm处穿出小腿深筋膜，即为跟外侧动脉，该动脉有时亦可以申腓动脉终末支与胫后动脉分支汇合而成。在外踝平面，跟外侧动脉位于跟腱前面5～8mm，然后弧形弯向前下至外踝下方30mm处，发出3～4支细小的分支到足跟外侧和足底的外侧缘，主干在足背外侧水平前行，止于第五跖骨基底。该区静脉回流入小隐静脉，感觉由来自腓肠神经的足背外侧皮神经支配。根据需要，可以将皮瓣设计成平行皮瓣或垂直皮瓣，或将两者复合成一个皮瓣，可用于修复足跟或跟腱近止点处的皮肤，组织缺损，因有感觉神经一起移位，并有良好静脉回流，因而效果较好。缺点是皮瓣面积较小，不能满足足底有较大面积缺损时的需要。

足底内侧皮瓣（medial plantar skin flap）　胫后动脉经踝管转入足底，在拇展肌起点处分为足底内、外侧动脉，其血管分叉点位于内踝前缘延伸线与足底内侧缘之交点。足底内侧动脉经拇展肌与趾短屈肌之间前行，发出肌支和皮支，肌支营养拇趾侧诸肌，皮支经肌间沟到拇趾胫侧，营养足底内侧皮肤，并与第一跖背动脉相交通。该区皮肤感觉由来自胫神经的足底内侧神经皮支支配。皮瓣设计以血管神经走行方向为中心，旋转轴点在足底内侧动脉起始部，轴线指向第2、3跖趾关节，岛状皮瓣的范围一般可切取11cm×7cm。该瓣顺行移位可修复足跟部、踝部和跟后部软组织缺损，逆行移位可修复前足底软组织缺损，也可游离移植。由于足跟部皮肤、跟垫及前足掌皮肤在解剖上有特殊结构，而足底内侧皮肤在结构上与其相似，故该瓣用于修复上述各区缺损优势明显，是理想的供区。

第一趾蹼皮瓣（first web space skin flap）　第一趾背动脉是足背动脉的两终支之一，经第一、二跖骨间隙前行，至跖趾关节附近分为三支趾动脉，一支经拇长伸肌腱深面至拇趾内侧缘，另两支分布于第一、二趾背侧相对缘。皮瓣静脉回流除动脉的位行静脉外，主要依靠足背浅静脉系统，皮瓣的感觉神经支配来自腓深神经深支。该瓣可切取范围包括第二趾内侧、拇趾外侧、第一趾蹼间隙及其背面、跖面的部分区域。该瓣带蒂转移可用于修复足底及足背伴有骨、关节、肌腱外露的小范围皮肤缺损，其质地柔软，厚薄适中；位置隐蔽，感觉功能良好；但是，第一跖背动脉个体差异较大，少部分病人动脉极细或完全缺如者不宜作该瓣移位，必须于术前设计时即先行探明。

器官移植外科学简介

器官移植是20世纪医学发展中最引人瞩目的成果之一，在21世纪必将得到更大的发展和更广泛的应用。器官移植经过半个世纪的临床实践现在已经成为治疗各种器官衰竭有效的治疗手段。1954年Murray等在同卵孪生兄弟之间进行同种肾移植并获成功，是器官移植的临床应用的一个里程碑。由于Murray对器官移植的伟大贡献，他与对骨髓移植作出突出贡献的Thomas共同获得了1990年诺贝尔医学奖。此后，随着对免疫排斥反应机制的不断深入研究，各种免疫抑制剂的开发和应用，长期血液透析的广泛开展以及人类白细胞组织相容性抗原定型用于供者和受者的选择，肾移植从非同卵孪生间、活体亲属之间，直到应用无关的尸体肾，都获得成功。通过大量的肾移植积累了对器官移植手术以及同种排斥反应的诊断和免疫抑制治疗的经验，随后开展了各种临床器官移植如同种原位肝移植（Starzl，1963年）和肺移植（Hardy，1963年）、胰肾联合移植（Kelly等，1966年）、原位心脏移植（Barnard，1967年）、心肺联合移植（Cooley，1968年）和小肠移植（Detterling，1968年）的尝试。在早期阶段，虽然有部分受者移植物获得长期存活，但总的效果并不令人满意。直到20世纪70年代末80年代初，由于新型免疫抑制剂环孢素A的问世，特别是与器官移植相关的一些学科，如免疫学、外科学、药理学、病理学和分子生物学等学科的进展，推动了器官移植的全面发展。到了20世纪90年代，各种不同类型的器官移植取得了巨大的成绩。据不完全统计，截止到1996年底全世界已有60余万人次接受了各种不同类型的器官移植，而且仍以每年5~6万人的速度在增加，移植的效果也不断提高，移植后病人大部分恢复了健康，提高了生活质量，甚至恢复了工作能力。我国器官移植始于20世纪60年代，70年代末逐渐开展起来，80年代形成一定规模，到了90年代已能开展国外主要施行的各种不同类型的器官移植。近年全国每年约有5千余人接受器官移植，累积已有4万人接受了各种器官移植。

20世纪器官移植得到飞速地发展，但器官移植仍有许多问题亟待在21世纪予以研究解决，如尽快解决可用于供移植器官严重短缺的问题；探索异种器官供移植的研究；进一步开发长效的器官保存措施；研制高效、廉价和毒副作用小的新型免疫抑制剂；研究诱导临床免疫耐受的措施等。

器官移植外科学

器官移植（organ transplantation） 将某一个体的器官（部分、一个或几个）用手术的方法移植到另一个体或自体体内的某一部位称为器官移植。器官移植的特点是保留移植器官的部分或全部外形轮廓以及内部解剖结构，带有主要的血供和管道主干，通过吻合技术实现血流再通；移植器官从切取到植入期间始终保持活力，移植后移植物能恢复原有功能；同种或异种移植时，术后如无足够的免疫抑制措施则有可能会出现排斥反应。

器官移植从理想变为现实经历了漫长的过程，随着血管吻合技术的成熟、低温保存技术以及免疫抑制剂的开发应用，器官移植方步入当今的临床应用阶段。

目前，器官移植仍有许多问题亟待解决，如扩展供者的来源；开发应用广泛、廉价、长效的保存液；寻找高效、低毒的免疫抑制剂；诱导临床免疫耐受等。

组织移植（tissue transplantation） 包括活体组织移植和非活体组织移植（结构移植或称支架移植），前者移植物在移植过程中始终保持活力。同种或异种组织（如皮肤移植，肌腱、筋膜、血管、淋巴管和纯化不完全的胰岛移植等）移植时，若不应用免疫抑制剂移植物一般会发生排斥反应。在非活体组织移植中移植物通常是硬膜、软骨和骨等，移植前常经物理或化学的方法预处理，以去除细菌、真菌，降低免疫原性，此过程中应保证移植物的物理结构完整，移植后的功能不取决于移植物组织内细胞的活力，而依赖于它的机械结构，因而没有或只有轻微的免疫反应发生。

细胞移植（cell transplantation） 包括多种类型的细胞群移植（如胰岛细胞移植、肝细胞、脾细胞、输血、骨髓移植等）和单一类型细胞移植（如红细胞输注、胰岛 β 细胞株移植）。细胞移植具有以下特点：在从供者到受者的全部操作过程中，移植细胞始终保持活力；同种异体或异种细胞移植后若不应用免疫抑制剂一般会发生不同程度的排斥反应；移植通常是通过各种输注途径完成的；移植细胞在分离、纯化和输注过程中一部分细胞往往受到损伤和活力降低，因此常须移植大量的细胞；移植物具有可移动性，可在远离移植部位生长或遭到破坏，产生其功能或发生反应、引起局部症状；一些移植物因失去了正常的生存环境，不利于长期存活；移植物传代后可发生变异，失去原有功能。

吻合血管的移植（vascularized transplantation） 即通过血管吻合技术实现的移植。包括血管在内的移植物切取后完全与供者分离，通过血管吻合使移植物与受者建立血液循环移植物立即恢复血供从而恢复其功能。临床上开展的同种异体心、肝、胰、肾等器官移植都是吻合血管的移植。

输注移植（infused transplantation） 将移植物制备成有活力的细胞或组织悬液，通过各种途径输入或注射到受者体内。移植部位包括血管、体腔、网膜组

织、肌间隙、某些脏器内或包膜下等，例如输血、骨髓移植、肝细胞移植、脾细胞移植、胰岛移植、胸腺细胞移植等。

带蒂移植（pedicled transplantation） 移植物与供者始终带有主要血管以及淋巴或神经的蒂相连，其余部分均已分离，以便转移到其他需要的部位，移植过程中始终保持有效血供，移植物在移植的部位建立了新的血液循环后，再切断该蒂。这类移植是自体移植如各种皮瓣移植。

游离移植（dissociated transplantation） 移植物与供者完全分离，移植时不进行血管吻合，移植后移植物血供的建立依靠周缘的受者组织产生新生血管并逐渐长入。游离皮片的皮肤移植即属此类。

自体移植（autogeneic transplantation; autotransplantation） 移植物的来源与受者为同一个体，即为自体移植。自体移植物重新移植到原来的解剖位置时称再植术如断肢再植术，断手再植术等。

同系移植（同质移植，同遗传型间移植）（isologous transplantation; syngenic transplantation; isotransplantation） 移植物的供者与受者虽然并非同一个体，但二者的遗传基因型完全相同，移植后不会发生免疫排斥反应。如单卵孪生之间的移植、纯种同系动物之间的移植。

同种移植（allotransplantation; allografting; homologous transplantation; allogeneic transplantation） 移植物的供、受者属同一种属，但非同一个体，如人与人、狗与狗之间的移植。同种异体移植为临床最常见的移植类型。因供、受者遗传学上的差异，移植后如未使用足够的免疫抑制措施，则一般会发生排斥反应。

异种移植（xenotransplantation） 将一个个体的细胞、组织或器官用手术或其它方法，移植到另一种属的某一个体体内，如狒狒与人、猪与狗之间的移植。

1970年 Calne 根据供、受者之间的种属遗传背景差异程度和是否存在抗供者天然抗体将异种移植分为协调性（concordant）和非协调性（disconcordant）两类。根据移植物血管化类型还可分为即刻血管化即吻合血管的异种移植和新生血管化异种组织、细胞移植。

异种移植在免疫学方面主要存在天然抗体、补体系统和内皮细胞激活三大障碍，但其排斥反应发生的确切机制仍有待于进一步研究。

异种移植是解决临床供者器官来源短缺的可能途径之一。面临的问题主要存在于伦理学、免疫学、生理学以及动物疾病等方面。目前主要处于动物实验阶段，已有多种转人基因猪问世，使异种移植物存活时间大大延长，但距临床应用仍有较大差距。

协调性异种移植（concordant xenotransplantation） 遗传背景相差较小、进化关系相近的供、受者之间进行的异种移植。如仓鼠对大鼠、狒狒对人的移植。其排斥反应发生较慢，程度较轻，类似于第一次同种移植排斥，即使不用任何免疫抑制措施，移植物仍可能存活数日。排斥反应的发生主要与天然抗体和T细胞有关。又有人将协调性异种移植 进一步分为困难型和容易型：由抗体介导排斥的为困难型（如狒狒对人），而由T细胞介导的为容易型（如猩猩对人）。

非协调性异种移植（discordant xenotransplantation） 遗传背景相差较大、进化关系相差较远的供、受者之间进行的异种移植。如豚鼠对大鼠、猪对人的移植。移植后常表现出典型的超急性排斥反应。因受者体内补体直接被激活或由天然抗体和供者器官血管内皮细胞表面抗原结合形成抗原－抗体复合物而激活受者补体系统，损伤内皮细胞和其它组织细胞，造成广泛间质出血和微血栓，移植物可在数分钟至数小时内发生超急性排斥反应，从而丧失移植物功能。

原位移植（orthotopic transplantation） 移植物移植到受者已切除相应器官的原来解剖位置上，如原位角膜移植、原位肝移植、原位心脏移植等。

异位移植（heterotopic transplantation） 移植物移植到受者体内的部位并非受者相应器官原来的解剖部位，因而，受者相应器官如无必要可不切除，如临床大多数的肾移植、胰腺移植多为异位移植。

旁原位移植（paratopic transplantation） 将移植物移植到受者该器官原来的解剖位置旁边称旁原位移植。多为辅助性移植，受者相应器官一般不切除或仅

部分切除。如切除部分受者肝脏在其旁行部分肝移植；在受者胰尾附近行胰腺的旁原位移植等。

再次移植（retransplantation） 如果首次移植的移植物因排斥反应或术后其他并发症丧失功能不能满足受者的需要或发生严重并发症，在适当时机应选择合适供者进行第二次移植，两次移植的移植物来自同一个体或 HLA 相近，则发生再次排斥反应的几率较高。总的来说，再次移植的移植物存活率较初次移植低，对供者的免疫学要求也较高。再移植时原移植物可切除（如再次肝移植），也可不切除（如再次肾移植）。

肾移植（renal transplantation; kidney transplantation） 是不可逆的慢性肾功能衰竭替代治疗措施之一。肾移植与透析疗法相结合已成为目前对不可逆的慢性肾功能衰竭的最有效的治疗手段。

供肾可取自有心跳或无心跳脑死亡尸体；也可取自活体供者，主要是来自亲属，也可取自无血缘关系的活体如配偶。

肾移植通用选择适宜的供肾移植于受者的髂窝内，肾动脉与髂内动脉或髂外动脉吻合，肾静脉与髂外静脉吻合，输尿管与膀胱吻合。

1954 年美国的 Murray 等在同卵孪生兄弟间行肾移植术，获得长期存活，这也是世界上首例成功的肾移植。随着免疫抑制措施的应用，改善了肾移植的效果。20 世纪 70 年代末，免疫抑制剂环孢霉素 A 的出现使肾移植进入崭新的阶段。现在全世界已行肾移植 40 余万例，国内也已行 3 万余例。目前尸体肾移植 1 年存活率已超过 85%，病人 1 年存活率超过 95%，术后可使大多数患者恢复正常的生活方式和工作能力。已有不少存活 20 年以上的长期存活的患者。

尸体肾移植（cadaver renal transplantation） 指供肾来源于尸体的同种肾移植。尸体供肾可来源于有心跳的脑死亡尸体和无心跳尸体。前者通常以人工辅助措施维持呼吸及循环，切取供肾时，可最大限度地减少了热缺血时间；后者大多数心跳停止，取肾技术要求高。尸体供肾者一般要求年龄不超过 50 岁；生前无全身微生物感染；ABO 血型相同或相容；淋巴毒试验低于 10%。

尸体供肾扩大了供肾来源，是目前同种肾移植的主要来源，随着供肾切取技术、器官保存技术以及免疫抑制措施的不断完善，尸体肾移植效果不断提高。

活体肾移植（living renal transplantation） 活体供肾多来源于与受者有血缘关系的亲属或配偶。非亲属、非家族人员供肾可能造成商业交易的关系所以不应采用。

活体供肾移植有如下的优点：①可择期手术，利于术前充分准备，可按受者的特别需要安排手术时间，等候供肾时间缩短，甚至可以不必预先透析；②活体供肾质量较尸体肾好，供者术前有较好的生理状况；③供肾缺血时间短；④在某些活体供肾者由于有血缘亲属关系，HLA 配型较好；⑤有足够的时间作术前检查，包括详细的免疫学检查；⑥利用活体供肾移植，才有可能在术前应用供者的抗原诱导受者特异性耐受如可对供、受者进行移植前预治疗，如给予免疫抑制剂、供者特异性抗原输注等。近来报道无血缘关系的配偶供肾效果比其它无血缘关系的供肾移植效果好（机制尚不明了）。供者切取一侧肾后，由于保留的另一侧肾代偿性增生，供者的肾功能一般不会受到影响。

但供肾手术必须保证供者的绝对安全，所以要求术前必须对供肾者作全面系统的体检，特别要了解供者双侧肾脏的解剖和功能。确认供者双侧肾功能均正常的情况下才可取肾，应通过排泄性尿路造影及肾动脉造影来选择切取何侧肾脏。其选择原则是：①取血管容易显露的一侧肾；②取只有一根肾动脉的那侧肾；③取肾静脉长的一侧；④参考受者移植肾植入的部位；⑤最重要的是要保证供肾后供者留下的一侧肾，能维持正常功能，所以应将功能较好的一侧肾留给供者。综合上述条件，在大多数情况下，优先考虑切取供者左肾，因为左肾肾蒂血管暴露比右肾容易、左肾动静脉变异较右肾少、左肾适合移植于右髂窝。但如供者左肾有多支血管时，应切取右肾。此外，如供肾者是年轻妇女，应考虑切取右肾，因右侧肾在妊娠时容易发生积水和合并感染。

除对供者的全身健康评价以外，还应对其心理状况有充分的估计。了解其思想动态，作好必要的解释工作，以使完全志愿和愉快地供给肾脏。此外也要使供者了解肾切取手术过程中可能出现的意外，但在现代医学水平条件下，这是极少发生的。还应告知供者如何维护好其孤立肾，并加强随访工作。

小儿肾移植（pediatric renal transplantation） 小儿先天或后天的肾脏疾患引起不可逆转的肾功能衰竭时

可考虑行肾移植治疗，可接受成人或小儿供肾，但小儿供肾来源很少，大多接受成人尸体或亲属供肾。如接受成人供肾，肾移植手术与成人肾移植比较，不同的是：移植术中吻合血管时，儿童受者身高在 1.2m 以上者均可采用成人方法，但肾动脉要吻合在髂总动脉上，主张肾恢复血流前阻断肾动脉，开放下肢血流，待髂总动脉痉挛缓解后才可开放肾动、静脉；身高不足 1.2m 者应将肾脏移植于腹腔内或腹膜后，血管则应吻合在腹主动脉及下腔静脉上。术后免疫抑制剂的用量要严格按公斤体重计算，并注意监测药物浓度及毒性。EDFA 的统计资料表明，儿童与成人相比移植肾 1 年存活率相差无几，但儿童 1 年受者存活率较成人低，可能原因是一方面与儿童体质较差、自我保护及保健能力较差有关，另一方面也与排斥反应的发生率较高有关。

胎肾移植（fetal renal transplantation） 以 28 ~ 40 周因故终止妊娠的胎儿的双肾为供肾，移植至成人或小儿受者。

胎肾移植扩大了供肾来源，据报告移植排斥反应较成人为轻，远期效果优于成人，胎肾一旦成活，就会在受者内不断生长发育，其肾功能也不断完善。

胎肾移植缺点：胎儿泌尿系发育不完善，对取肾技术要求较高；供肾对排斥反应耐受力差；耐受高血压的能力差。目前由于胎肾来源困难以及社会、法律等其它多种因素，此类工作难以开展。

肝移植（liver transplantation） 严重不可逆的肝脏疾病经其他方法治疗无效时，以手术植入一个健康的肝脏，并使其发挥功能，称为肝移植。

1963 年美国丹佛科罗拉多大学的 Starzl 等人施行了首例临床原位肝移植，但这个病人和随后的几例存活均未超过 1 个月。以后肝移植的效果有所改善，但仍不尽人意，直到 1980 年开始，由于器官保存技术和免疫抑制治疗方法的较大发展，特别是环孢素 A 的发现和广泛应用，肝移植存活率和存活时间明显提高。到 1996 年底，全球共施行 55 000 余例肝移植，并以每年 6 000 余例的数量递增，移植肝有功能存活最长已超过 27 年。

同种异体肝移植按不同的供肝植入部位又分为：原位肝移植及异位肝移植。现在临床上主要开展原位肝移植。原位肝移植依不同的术式分为标准式肝移植、减体积肝移植、活体供肝部分肝移植、劈离式肝移植、原位辅助式肝移植、背驮式肝移植等。

肝移植的指征，就一般原则而言，肝病末期曾有或已有危及生命的肝功能衰竭，生命质量极度恶化，或预计肝病将导致不可逆中枢神经系统损害的患者，应接受肝移植。选择受者应综合权衡原发病的自然病程、常规治疗的效果和预后、接受肝移植可能的后果等。

手术时机是肝移植是否成功的关键，肝功能失代偿前接受肝移植，如患者临危，无法耐受手术打击，手术成功率低。最好的肝移植手术时机是患者肝功能刚进入失代偿期，疾病无好转机会，而机体对手术尚能较好的耐受。

原位肝移植（orthotopic liver transplantation） 原位肝移植术是先切除整个病肝，然后在原解剖位置植入新的肝脏，供肝的肝上下腔静脉、肝下下腔静脉、门静脉和肝动脉与受者相应的同名血管作吻合，叫做原位肝移植，也是所谓的经典式肝移植或标准式肝移植。因其术式成熟、经验丰富、效果稳定，所以目前临床绝大多数采用原位肝移植。

如切除病肝时保留受者下腔静脉的完整在原肝床所施行的背驮式肝移植也是原位肝移植。

异位肝移植（heterotopic liver transplantation） 是辅助肝移植的一种术式，保留病肝，将新的肝脏植入体腔内另一位置上，两肝并存。其优点是避免施行技术上较为困难的整个病肝切除术，又能利用原肝的剩余功能，移植肝存活不良或无功能时可以随时切除。但因为腹腔内并无多大的空余位置，植入肝后迫使横膈上升，易致呼吸困难；又因新肝的移植位置限制，移植肝的门静脉很难与受者门静脉吻合，所以主要来自门静脉胰腺的肝营养因子不能进入移植肝，移植肝难以长期良好生长，术后逐渐萎缩。所以，目前异位全肝移植效果不佳。此外，由于保留了病肝，显然不能适用于恶性肿瘤患者。

减体积肝移植（reduced-size liver transplantation） 成人尸体供肝由于体积过大，不能使用完整的肝脏移植给儿童，尤其是幼童，需要根据儿童受者体重及腹腔容积适当切除成人的部分供肝，减少用于移植的肝脏体积。故称减体积肝移植。

理论上，肝的 8 个段都可作为独立部分用于移植，但实际常用的是（按 Couinaud 分类）带血管蒂的

左半肝（Ⅰ—Ⅳ段），左外叶（Ⅱ—Ⅲ段）和右半肝（Ⅴ—Ⅷ段）。手术时先将病肝全切除后，施行原位移植，植入肝可带有与原位全肝移植时相同的血管：门静脉一级分支、肝动脉主干（也可带腹主动脉片）、肝后下腔静脉全段，均可与受者同名血管相吻合。供肝胆管与受者 Roux - en - Y 空肠袢吻合。

但减体积肝移植较常用的是背驮式肝移植，受者病肝切除时保留肝后的下腔静脉，供肝的肝静脉与之吻合。例如用肝左外叶移植时，供肝仅带肝中、肝左静脉共干，不带下腔静脉，受者全肝切除时必须保留其下腔静脉，以便与肝中、肝左静脉共干吻合，重建肝静脉回流。

劈离式肝移植（splitting liver transplantation） 由于供肝尤其是小儿相应大小的供肝的缺乏，可以将一个供肝分为两部分，分别植入两个不同的受者。根据两个受者的具体情况，通常分割成左半肝和右半肝，或分为右半肝和左外叶。右半肝通常带有与全肝移植时同样的血管和胆管蒂；而左半肝则因没有下腔静脉，此时，作病肝切除时，应保留肝后下腔静脉和肝左、肝中静脉共干，以备与左半肝或左外叶供肝相应的肝左、肝中静脉共干作端 - 端吻合。胆道重建可作胆管与 Roux - en - Y 空肠袢吻合。

劈离式肝移植是缓和供肝来源困难的极好方式，成人尸体的左半肝可移植给身材较供者小 1/3 的受者，左外叶肝则可供给小 1/10 的受者。劈离式肝移植的主要并发症为第 Ⅳ 段肝段极易坏死以及胆瘘。目前首选以正中裂为基础分割，选用右半肝而不选右三叶的分割方式，这样可以减少以上并发症发生。

活体亲属肝部分移植（living relative partial liver transplantation） 来自活体亲属供者的部分供肝的肝移植，供者一般系受者亲属。以移植伦理学观点，保证供者的健康和安全极为重要，必须保证供者切取部分肝后，剩余的肝脏组织能够维持供者正常的肝功能。因此，要根据供者和受者的具体情况切取部分肝，切取后一方面不会对供者造成明显影响，另一方面切取的供肝又能满足受者的治疗需要。所以在技术上要求很高。据报道活体供肝可切取肝左外叶、左半肝或者右半肝。切取的供肝需带有肝静脉、门静脉、肝动脉和胆管相应的分支，并有足够的长度可以行血管重建。

这是缓解供肝来源不足的一种手段，虽然手术难度大，但因可以择期手术，术前可以作充分的准备，组织相容性较好，术后排斥反应发生率较低，所以在日本、台湾、香港、巴西、澳大利亚均有大量成功的报告。

背驮式原位肝移植（piggyback orthotopic liver transplantation） 在受者病肝切除时，与经典式肝移植不同，病肝后的下腔静脉不连同病肝一起切除，而是将病肝从其下腔静脉上剥离下来，即保留受者下腔静脉的原位肝移植。这是目前比较流行的肝移植术式之一。移植时供肝的肝上下腔静脉与受者下腔静脉上保留的肝中、肝左静脉共干作端 - 端吻合。如受者肝中、肝左静脉共干条件不好或者无共干，则可先成形，再吻合，或者直接将供肝的肝上下腔静脉与受者下腔静脉侧壁作端 - 侧吻合。供肝的肝下下腔静脉远端则缝闭。由于保留了受者下腔静脉，在无肝期时对回心血量影响较小，所以在无肝期期间可以不行下腔静脉和门静脉—腋静脉转流。移植完毕后，移植的肝外观如被受者下腔静脉驮着一样，故取该名。此术式因保留了受者肝后下腔静脉，因此，不适于肝癌尤其是侵犯受者下腔静脉的患者。

肝细胞移植（hepatocyte transplantation） 肝细胞移植始于 1970 年，20 多年来经过大量动物实验，发现肝细胞移植能降低血清胆红素水平、减低急性肝功能衰竭的病死率。因此，某些疾病如先天性酶缺乏病、急性肝坏死、暴发性肝炎、肝硬化等可望通过肝细胞移植而达到治疗目的。其治疗先天性酶缺乏病的机制是移植的肝细胞提供了病肝缺乏的代谢酶。肝功能衰竭时，移植的肝细胞可直接在危急期提供全面的 代谢支持以及产生肝再生刺激因子，从而使病肝获得再生并恢复正常结构和功能的机会。胎肝细胞具有肝脏和骨髓细胞的双重功能，因此可用于治疗重症肝炎及再生障碍性贫血等疾病。

肝细胞制备好后可通过皮下、肌肉、腹腔、脾脏、门静脉、胰腺、肺或者髌骨后脂肪囊内注射途径移植至体内，研究认为门静脉和脾内注射疗效较好，这可能因为门静脉血中的胰岛素、胰高血糖素等因子对移植肝细胞起营养作用，可以保持肝细胞更长时间的活力和功能。

肝细胞移植由于多种因素的限制（包括供者来源、细胞保存以及免疫排斥等），目前仍主要处于实验阶段。要使这一方法早日在临床推广应用，尚需进

行更多的实验研究，特别是分离、提纯刺激肝细胞再生、促进肝功能恢复的因子。

胰腺移植（pancreatic transplantation） 1966年12月17日美国明尼苏达大学Kelly和Lillehei施行了世界上第一例人体临床胰腺移植。胰腺移植是将带血管的胰腺移植给患糖尿病的受者以纠正糖尿病的一种治疗方法，移植成功后，受者可以完全不依赖胰岛素，血糖维持正常。移植的胰腺可取自同种供者包括尸体或活体；可移植全胰腺或节段胰腺；活体供胰只能切取节段胰腺；胰腺移植的部位一般选择下腹部髂窝（的异位移植），胰腺的动静脉与受者的髂动静脉分别作吻合；也有人采用在受者原有胰腺附近的原旁位移植，胰腺的血管与受者的脾血管作吻合。

除了因全胰腺切除的患者接受胰腺移植既需要内分泌又需要外分泌功能外，大部分受者是1型糖尿病，他们仅仅需要补充胰腺内分泌细胞即胰岛细胞。由于胰腺是一个混合腺器官，移植时对外分泌的处理十分困难。迄今研究了不少方法，如早期的胰管结扎、胰管开放以及目前采用的胰管填塞、胰管胃肠道转流和胰管泌尿系转流等，因各种术式均不理想，术式尚未定型。目前以胰管肠道引流和胰管泌尿系引流占绝大多数。

胰腺移植虽然早在20世纪60年代已试用于临床，但由于排斥反应和术后外分泌引起的各种并发症导致移植的成功率低，所以与其他器官移植比较发展较慢。直到20世纪70年代末80年代初，由于出现了新型免疫抑制剂环孢素A以及术式的不断改进，才有了较快的发展。

由于1型糖尿病患者大多接受胰岛素治疗可以缓解和控制病情的发展，而胰腺移植术后并发症较多，排斥反应较难控制，成功率相对其他实质大器官的移植又较低，所以受者一般选择胰岛素治疗效果差，并发症无法控制的晚期糖尿病患者，其中绝大多数是糖尿病合并肾功能衰竭的患者，所以往往同时或分期施行胰腺和肾脏移植。

胰管结扎式胰腺移植（pancreatic duct ligated pancreatic transplantation） Kelly和Lillehei施行的世界上临床第一例胰腺移植胰管的处理方式是采用胰管结扎式。动物实验表明将胰腺的主胰管予以结扎，可以抑制胰腺外分泌。但在最初临床应用发现术后因胰管内胰液的压力不断增加，往往会发生胰漏。如果移植胰移植在腹膜外，会发展成胰瘘，如在腹腔内则会形成胰腺炎、胰性腹水或假性胰腺囊肿。胰管结扎式只是在早期临床胰腺移植使用过几例，移植胰无一例长期存活，移植失败大多因合并胰漏切除了移植胰或因排斥反应。在临床上现已不再使用胰管结扎处理移植胰胰管。

胰管填塞式胰腺移植（duct-obliterated pancreatic transplantation） 该术式由法国的Dubernard在1978年首先报道。目前仍然在以法国Dubernard组为主的一些欧洲国家采用。从供胰的胰管内注入合成材料，胰管树完全被填塞，术后不发生单纯结扎或胰管部分狭窄所致的胰管扩张、胰腺囊肿或假性囊肿，而使腺泡萎缩、纤维变性，胰岛功能保留，使包含内外分泌组织的胰腺变成为仅含内分泌的器官，以满足治疗糖尿病的需要。经胰管填塞后的胰腺用于移植，胰腺外分泌不用转流，仅需吻合血管，手术变得较安全、简便，且术后并发症大大减少。该术式由法国的Dubernard创建，并于20世纪70年代中期用于临床胰腺移植，在当时该术式使胰腺移植从长期得不到发展的困境中解脱出来，大大地推动了胰腺移植的发展。目前有少数单位还在采用。但是，无论采用何种材料填塞胰管都是非生理性的，胰外分泌腺纤维变性后，如果纤维组织不断增生，往往影响胰岛血液供应和生长，移植胰功能逐渐减退。此外，移植胰排斥反应的早期诊断较困难，而且该术式术后移植胰血管血栓形成的并发症发生率也较高，因此影响移植胰存活率。

腹腔引流式胰腺移植（free-draining intraperitoneal pancreatic transplantation） 美国Kyriakides1979年报道在狗和猪的动物实验表明如果移植胰放在腹腔内，胰管任其开放引流至腹腔。因为胰腺外分泌分泌到腹腔的胰液是胰酶的前体，只要腹腔内不存在感染、污染，且腹膜吸收功能正常，胰酶的前体不会被激活，也不会发生胰液性腹膜炎或腐蚀腹腔脏器等并发症。腹膜的重吸收功能可以吸收开放引流的胰液，移植胰的外分泌功能逐渐萎缩，移植胰可以长期保持功能。在动物实验成功的基础上，美国明尼苏达大学Sutherland在20世纪70年代采用该术式施行了15例临床胰腺移植，3例获得长期存活。但是在该组有不少的受者合并胰性腹水伴腹痛，甚至合并腹腔感染，腹腔引流也无效，往往被迫切除移植胰。如无症状者移植胰外分泌逐渐减少，胰管闭塞 。其中1例移植胰有功

能迄今已超过 20 年，为全球移植胰有功能存活最长者。由于可能出现上述的并发症，所以该术式已不在用于临床胰腺移植。

胰液肠道引流式胰腺移植（enteric drainage pancreatic transplantation） 移植胰腺的胰管与受者肠道吻合，胰液引流至肠腔是最合乎生理的。Lillehei 早在 20 世纪 60 年代最先应用于临床，他是将与胰腺相连的十二指肠和受者的 Roux - en - Y 空肠袢作吻合。虽然该术式合乎生理，但由于术后胰漏、肠漏和感染的并发症发生率高，不利于早期通过监测胰腺外分泌来协助诊断移植胰排斥反应，因而很长时期未被大多数单位接受。到了 20 世纪 80 年代，由于出现了新型免疫抑制剂 - 环孢素 A 以及手术技术的不断改进，其他术式术后容易发生并发症，也并不理想，所以又重新评价和研究肠道引流式，并作了一些改进，减少了术后并发症。监测和控制排斥反应的手段也有所提高，近年来，该术式逐渐被越来越多的学者采用，已成为胰腺移植的主要术式之一。

采用该术式的另一个优点是移植胰可以较方便的选择位置，所以移植胰的门静脉可以选择合适部位与受者的门静脉系血管作吻合，从而获得更合理的移植术式即目前公认门静脉回流的胰液肠道引流式胰腺移植是最理想的术式。

胰液胃内引流式胰腺移植（stomach drainage pancreatic transplantation） 目前绝大多数的胰腺移植的部位是选择在下腹部髂窝处的异位移植，移植胰的静脉与受者的髂静脉吻合，分泌的胰岛素直接进入受者体循环，而不是直接经门静脉系进入肝脏，这样有可能影响受者对胰岛素的利用。

为了使移植胰分泌的胰岛素与正常途径一样，设法使移植胰分泌的胰岛素直接进入门静脉系，英国剑桥大学 Calne 设计了旁原位胰腺移植（paratopic pancreatic transplantation）。将供胰移植在受者原有胰腺的附近，供胰的脾动、静脉分别与受者的脾动、静脉作端侧吻合；胰管与受者的胃黏膜吻合，胰液转流至胃内，称为胰液胃内引流式胰腺移植。

胰液膀胱引流式胰腺移植（bladder drainage pancreatic transplantation） Gliedman1973 年首次报道移植胰胰管与受者一侧输尿管作吻合，胰液经泌尿系引流。后来经改进经受者膀胱作胰液引流，这样可以不必切除受者一侧肾。

移植胰排斥反应的早期诊断一直是个难题，通过监测胰岛功又不能早期诊断排斥反应，而且移植胰一旦遭受排斥又很难逆转。实验研究发现发生排斥反应时胰外分泌首先发生变化，往往早于胰内分泌的变化 2 ~ 3d，所以采用胰液泌尿系引流，术后通过监测尿液中尿淀粉酶含量就能监测移植胰外分泌功能，从而能在胰内分泌组织尚未遭受不可逆排斥反应损害以前，诊断和控制排斥反应。该术式能够早期提示排斥反应，特别是在单纯胰腺移植时，更显示其突出的优点。采用该术式后移植胰存活率明显高于其他术式，所以成为目前胰腺移植最常用的术式。

该术式的主要问题是移植胰大量的碱性胰液经尿液排出会引起代谢性酸中毒，所以受者需长期服用碳酸氢钠等碱性药物。此外，与膀胱吻合的十二指肠节段和受者膀胱可能出现糜烂、出血等并发症，严重时往往被迫切除有功能的移植胰，条件允许时也可将膀胱引流式改为肠道引流式或胰管填塞式胰腺移植。

活体亲属供胰节段移植（living relative segmental pancreatic transplantation） 胰腺移植所使用的供胰绝大多数从脑死亡尸体供者切取。由于供者来源的缺乏或者难以选择合适的供者；此外，由于正常人体的胰腺只要能保留 1/3 到 1/2 就能维持血糖正常，所以可以从受者的亲属中选择血型相符、淋巴毒试验阴性、配型较好者作为供胰者。当然，供者也应符合器官移植供者的其他一般条件，特别是要检测供者胰岛的功能，确保供者供胰后剩余的胰腺能维持血糖正常。

活体亲属供胰的供者手术，是切取供者的胰体尾，用其脾动静脉作血管重建。由于配型较好，所以移植的效果也较好。但由于供者要经受一次部分胰腺切取术，不能完全避免手术后的并发症如出血、胰漏和感染，个别供者术后糖耐量可能受影响，所以仍有不少人不主张使用活体亲属作为胰腺移植的供者。

全胰移植（whole pancreatic transplantation） 全胰移植是切取一个完整的胰腺用于移植，与节段胰腺比较，这样可以保留尽可能多的移植胰组织，为维持术后血糖正常提供更可靠的保证；此外，全胰腺能保留较好的血供，术后血栓的发生率也较低。各种胰管处理术式均可采用全胰腺移植。

全胰移植大多还包括与胰腺相连的十二指肠节段，这样移植胰腺过程中作胰液转流时可用供者十二

指肠与受者肠或膀胱作吻合。

节段胰腺移植（segmental pancreatic transplantation） 动物实验以及临床胰尾或胰头切除后剩余的部分胰腺仍能维持患者血糖正常，因此提示可以使用部分胰腺作移植。而且在使用胰体尾的实验与临床节段胰腺移植的结果也证明了胰腺的体尾部节段用于移植可以达到控制血糖正常的目的。所以使活体亲属供胰成为可能。

节段胰腺移植一般采用供者的胰体尾节段用于移植，用供胰的脾动脉和脾静脉与受者血管作血管重建。胰管的处理可根据术者的选择采用不同的术式。节段供胰可取自尸体供者或活体亲属供者。

带血管胎胰移植（vascularized fetal pancreatic transplantation） 应用胎胰移植治疗胰岛素依赖型糖尿病为我国西安秦兆寅首先报道。

供胰取自大月份引产式严重畸形死胎。胎胰移植包括与胰相连的脾脏，供胰用于血管重建的血管是门静脉和腹腔动脉，如果移植在受者腹腔，上述血管分别与受者的胃网膜右静脉和动脉作端－端吻合。

该术式手术创伤较小，术后即使发生并发症影响也较小，易被患者接受。但由于胎胰的组织太少，往往不足以维持一个成人的血糖正常；此外术后血管栓塞是常见的并发症。

同期胰肾联合移植（simultaneous pancreatic and renal transplantation） 晚期1型糖尿病患者往往合并慢性肾功能衰竭。患者如果仅接受肾移植，而糖尿病未能纠正，糖尿病的其他并发症仍会继续恶化，而且移植的肾又会发生糖尿病性肾功能衰竭。反之，如仅移植胰腺，血糖虽然得到纠正，但患者仍无法摆脱透析治疗的痛苦和负担。所以较合理的治疗方案是同期或分期移植胰腺和肾，即胰肾联合移植。

事实上，世界上开展的第一例临床胰腺移植的受者就是一名糖尿病合并慢性肾功能衰竭的患者，当时也就给患者同时移植了肾。由于糖尿病的内科治疗的不断发展能控制一部分患者病情的恶化，此外又由于胰腺移植术后的各种并发症包括排斥反应的发生率相对较高。所以，胰腺移植绝大多数受者是选择内科治疗无法控制其并发症的糖尿病晚期患者。如果是合并慢性肾功能衰竭的患者一般主张施行胰肾联合移植。其中绝大多数接受了同期胰肾联合移植。也有少数患者分期接受了胰和肾的移植，即先接受了肾移植，二期接受胰移植，或者先接受胰移植，二期行肾移植。同期胰肾联合移植效果较好，主要原因是胰和肾来自同一供者，移植肾的排斥反应易于早期诊断，因此有助于移植胰排斥反应的早期诊断，能及时控制移植胰排斥反应，所以大多数学者主张同期胰肾联合移植。

胰脾联合移植（combined pancreas and spleen transplantation） 由于胰腺移植时一般需切除与供胰相连的供者脾，但切除脾以后，结扎了脾动静脉，移植胰的血液动力学则发生了异常改变，所以术后血管栓塞的并发症比其他大器官移植的发生率要高。因此曾有人为了保留移植胰原有的血液动力学，减少术后血栓发生率，移植胰时保留与之相连的脾即胰脾联合移植。但同期移植的脾往往发生严重的移植物抗宿主反应并发症。所以现在除了胎胰移植时还采用胰脾联合移植外，成人已不采用了。

胰岛移植（islet transplantation） 为治疗糖尿病的一种方法。即将胰岛从健康胰腺中分离出来，经或不经体外处理植入受者体内以替代患者原来的胰岛功能。胰岛取自胎儿、成人胰腺的胰岛移植叫同种胰岛移植，取自动物的称异种胰岛移植。

它包括胎胰组织移植、胰岛细胞移植、免疫隔离胰岛细胞移植等。其主要适应证为：①1型糖尿病。②慢性胰腺炎伴顽固性疼痛而行胰腺全切除或次全切者。③广泛上腹部恶性肿瘤需切除胰腺者。④其他胰岛素需求的糖尿病患者（如Ⅱ型糖尿病、胰腺纤维囊肿等）

胰岛细胞移植（islet cell transplantation） 胰岛是由数十数千个细胞组成的细胞团，按功能不同组成的细胞分为α、β、δ细胞等，其中β细胞为治疗糖尿病的功能细胞。将胰岛细胞从胰岛组织中分离出来进行移植，称为胰岛细胞移植。若将分离后的胰岛进一步分散为单细胞，纯化出β细胞进行移植，称为β细胞移植。主要目的在于纯化移植的细胞，减低免疫原性。

胰岛的分离与纯化（islet isolation and purification） 胰岛为呈岛状分布在胰腺中的内分泌组织，主要位于胰尾。每个人胰大约有一百万个胰岛，占整个胰腺总量的12%。将胰腺中的内分泌组织（胰岛）与外分泌组织分开，称为胰岛的分离。进一步将所获得的胰

岛提纯，使之不含外分泌组织、结缔组织等其他非内分泌成分，为胰岛的纯化。

胰岛细胞培养（islet cell culture） 在胰岛移植前将分离和纯化的胰岛先进行体外培养，其目的是清除胰岛分离物中的淋巴细胞、巨噬细胞、树突状细胞等，减低免疫原性。常用的培养温度为37℃，有报道低温24℃培养更利于胰岛免疫原性的降低。

胰岛免疫隔离移植（transplantation of immunoisolated islet） 将胰岛包裹在一个半透膜内再移植到体内。半透膜允许小分子物质如水、氧、胰岛素等自由通过，而大分子物质如抗体及免疫细胞则被阻于膜外，从而达到避免或减轻排斥反应的目的。免疫隔离常用的方法有大包膜及微包囊，前者为将分离出的所有胰岛包在一个包膜内，体积较大；后者是将胰岛包在小包囊内，每个包囊仅12个胰岛（参见“微囊化胰岛移植”词条）。

微囊化胰岛移植（transplantation of microencapsulated islet） 将胰岛包在一个个小包囊内移植，囊壁系半透膜可以起到免疫隔离作用（参见“胰岛免疫隔离移植”词条）。小包囊其优点为体积较小，氧供较大包膜好。常用的以alginate作制囊材料的包裹方法有APA囊（alginate - poly - L - lysine - alginate）和Ba - alginate囊。前者是将胰岛先溶于alginate中滴入$CaCl_2$溶液成核，再经poly - L - lysine - alginate漂洗而成；后者是将含胰岛的alginate悬液直接滴入$BaCl_2$中成囊。此外还有其他以琼脂作包裹材料。

腹腔内胰岛移植（intraperitoneal islet transplantation） 将胰岛移植于腹腔内。常用于免疫隔离的胰岛移植，因腹腔可容纳较大容积的移植物，但此部位的氧及营养物质供应较差，分泌的胰岛素作用效率低。

腹腔内小网膜腔胰岛细胞移植，因网膜血运丰富，胰岛移植后可再血管化，营养物质的供给得到保障，有利于胰岛细胞生长发育，移植的胰岛细胞分泌的胰岛素释放进入门静脉符合胰岛素分泌的生理途径，且网膜腔容量大，便于移植胰岛植入。

胰腺被膜下胰岛移植（subpancreatic capsular islet transplantation） 将胰岛移植于胰腺被膜下。移植胰岛分泌的胰岛素进入门静脉，比较符合生理。但需剖腹手术才能将胰岛植入胰腺被膜。

肾被膜下胰岛移植（subrenal capsular islet transplantation） 将胰岛移植于肾被膜下。肾被膜下移植血供较好，排斥反应较轻，移植胰岛分泌的胰岛素进入体循环，研究表明，此部位移植后移植物存活情况较好，但手术操作较复杂。

睾丸内胰岛移植（intratesticle islet transplantation） 将胰岛移植于睾丸内。睾丸为一免疫特惠区，利用血睾屏障可达到不用免疫抑制剂的目的。这一部位的免疫保护具体机制仍不太明了，近来认为与Fas及FasL有关。但睾丸内胰岛细胞移植因容积的限制，移植的胰岛数量有限，今后用于临床的可能性及副作用尚不清楚。

肌肉内胰岛移植（intramuscular islet transplantation） 将胰岛移植于肌肉内。常用的部位为三角肌和腹直肌。肌肉内移植过程较简单，但因血供较差，且其内存在肌张力，胰岛存活率很低，已基本废弃。

脑内胰岛移植（intracerebralislet transplantation） 将胰岛移植于脑内，较常选用的部位有蛛网膜下腔、侧脑室等。脑室内胰岛细胞移植，因其特殊的血脑屏障解剖学结构和免疫学屏障作用，且相对缺乏免疫学反应成分，如天然抗体、补体和抗原递呈细胞等，排斥反应发生较晚。但由于安全性方面的原因，脑室内胰岛细胞移植的应用受到限制，而且脑内移植的后期并发症有待随访观察。另外Lee等认为，血脑屏障使脑室内外的胰岛素浓度产生差异，移植后脑室内胰岛素的浓度是外周血的两倍，较晚释放至外周血发挥作用，因此，移植胰岛被排斥后，外周血胰岛素浓度仍可维持一定水平，血糖回升缓慢，延误排斥反应的诊断。

肝内胰岛移植（intrahepatic islet transplantation） 将胰岛移植于肝内，常常经肠系膜静脉或扩张再通的脐静脉插管入门静脉内输注胰岛入肝。经门静脉肝内移植因可在局麻下进行，肝内移植的胰岛分泌的胰岛素直接作用于生理部位——肝细胞，且血供良好，门静脉内移植胰岛有利于肝细胞对胰岛素的摄取和利用，而成为当今最常用的移植部位。但肝脏是多种物质的代谢场所，其内环境的毒性成分对胰岛细胞生存产生

不利影响。

人胚胎胰岛移植（human fetal islet transplantation） 采用人胚胎胰腺作为供胰来源进行的胰岛移植。人胚胰外分泌组织发育相对较差，且在培养过程中可进一步萎缩、退化，内分泌组织则可聚集成岛状，称为胰岛样细胞团（islet-like cell cluster，ICC）。

胰岛细胞抗体（islet cell antibodies，ICA） 1型糖尿病为自身免疫性疾病。患者体内有多种自身抗体，抗胰岛细胞抗体为其中的一种。为避免移植成功后糖尿病的复发，应选择胰岛细胞抗体阴性的患者为受者。

猪胰岛异种移植（porcine islet xenotransplantation） 以猪为供者的胰岛移植。选择动物供胰，可解决供者来源缺乏这一难题。猪与人的胰岛素仅差一个氨基酸，且已应用于临床半世纪之久，其有效性及安全性均已充分证实；猪的生理血糖与人接近；猪易于饲养，来源丰富；猪的MHC系统正被逐步破译，有可能进行基因操纵，故猪成为最有希望的异种供者来源。但猪组织能否将某些病毒（PERV）传染给人类，目前尚有争议。

自体胰岛移植（islet autotransplantation） 见于慢性胰腺炎患者。患者因长期顽固性疼痛而必须行胰腺全切或次全切（>95%），而后迅速从切下的患者自身的胰腺中分离出胰岛，再移植到门静脉内，从而防治切胰后糖尿病。

酶消化法分离胰岛（islet isolation by enzymatic digestion） 为最常用的分离胰岛的方法。一般先行主胰管插管，经胰导管滴入含胶原酶的Hank液，置胰于消化池中持续消化20min左右，胰腺即被分散。胰导管内消化可确保首先消化外分泌组织，而内分泌组织受到保护。

机械法分离胰岛（islet isolation by mechanical process） 为20世纪80年代初采用的分离胰岛的方法。胰腺切取后，先去除被膜、血管，剪成碎片、研磨，经细胞筛过滤收集研磨液，再离心后获得胰岛。机械法分离胰岛虽然价格低廉、可在低温下操作、可避免酶中杂质对细胞趋化性的影响，但对细胞损伤较大，内、外分泌组织分离不完全，收获量低下。

心肺联合移植（combined heart-lung transplantation） 1968年临床上首先由Cooley为一个完全性房室通道伴肺动脉高压及肺炎的婴儿患者施行了同种心肺联合移植，但术后14h死亡。临床上成功的心肺联合移植是在1981年由Stanford医学中心完成。现在心肺联合移植术后1年存活率为70%～78%。到1997年最长存活者已14年，受者可以正常地生活。

心肺联合移植的适应证：①原发性肺动脉高压；②Eisenmenger综合征；③严重慢性阻塞性肺部疾患；④肺间质纤维化；⑤囊性肺纤维化；⑥严重心肌病，伴肺血管疾病等。年龄在45岁以下，预期其生存时间不超过半年者。

肺移植（lung transplantation） 1950年法国Metras首先报告了犬肺移植。1963年Hardy在临床上首次开展了肺移植，患者术后存活了18d后死于肾功能衰竭。此后近20年全世界共有40例肺移植报道，其中仅有1例存活了10个月。

20世纪80年代初由于环孢素A的应用，开创了器官移植的新纪元，1983年加拿大Cooper等在临床上施行单肺移植获得长期存活，后于1988年行双肺移植也获成功。在我国辛育龄等在1979年首先开展了肺移植，2例肺移植获短期存活，现在国内最长存活已有3年。到1996年全球已有113个单位开展了单、双侧肺移植6726例，最长存活已12年。

单肺移植适应证：①晚期纤维性肺部疾病；②α1－抗胰蛋白酶缺陷性肺气肿；③原发或继发性肺动脉高压而右室功能正常或可恢复正常者。

双肺移植适应证：①晚期慢性阻塞性肺部疾病而其右心功能尚好者如：肺气肿、肺网状内皮细胞增生症、囊性肺纤维化、肺淋巴平滑肌疾病等；②慢性合并感染的肺部疾病如肺囊性纤维化、双侧支气管扩张症、先天性黏液分泌黏稠症及结核病毁损肺等。

心脏移植（heart transplantation） 晚期或终末心脏病患者行常规治疗无效时，采用心脏移植是唯一有效的疗法。经过近90年来世界各国学者的艰辛研究与积极临床实践，同种心脏移植术已日益成熟，数以万计的患者从而获得了治疗。

1967年12月3日南非Barnard首次在临床为一位57岁晚期缺血性心脏病伴心肌梗塞的患者进行了原

位同种心脏移植，存活 18d 后死于肺炎。一个月后他又做了第二例原位心脏移植，受者存活 1 年半，因慢性排斥反应死亡。我国张世泽等于 1978 年首次开展了国内同种心脏移植，患者术后存活了 109d。

进入 20 世纪 80 年代以来，由于新型免疫抑制剂环孢素 A 的应用，以及手术技术的提高和改进，心脏移植得到迅速的发展。心脏移植的数量和存活率显著增加，至 1996 年累计共有 44 000 余例，1 年存活率在 85%左右，最长存活 22 年。

心脏移植绝大多数是原位移植，少数行异位并列心脏移植。

原位心脏移植的适应证：用常规内、外科疗法无法医治的晚期心脏病患者，年龄在 70 岁以下，心功能 III ~ IV 级，心脏射血分数低于 20%，肺血管阻力小于 8Wood 单位，无严重感染或肿瘤，其他脏器功能尚好，估计生存时间不足 1 年者。常见的适应证有：①晚期心肌病；②晚期弥漫性冠状动脉粥样硬化性心脏病伴左室功能明显受损，不能接受其他手术者；③晚期严重风湿性心脏病，多瓣膜疾患，不可逆心肌损害；④心肌内膜纤维变性；⑤无法用常规手术矫治的先天性心脏畸形；⑥难以切除的心脏肿瘤。

辅助心脏移植（auxiliary heart transplantation） 保留受者自体心脏，另外植入一个健康供心，辅助循环。此方法由 Reemtsma 于 1964 年首先报告。其特点是移植物失功能后受者仍能暂时存活，适用于固定肺阻力高于 5Wood 单位的受者。缺点为：可能会对通气、供心的静脉回流和心室的充盈产生阻碍，自体心脏收缩不良可能有血栓形成，成为主动脉或肺动脉栓子的来源。

活体亲属小肠移植（living relative small-bowel transplantation） 为了获得小肠以供移植和减少术后的排斥反应和移植物抗宿主反应，可以从 HLA 组织配型较好的活体亲属身上切取一段空肠（60 ~ 70cm）用于移植。1986 年以前报告的 9 例小肠移植中有 4 例供肠取自活体供者。现在，由于新型免疫抑制剂的应用，采用活体供肠已少见。

小肠移植（small-bowel transplantation） 小肠移植用于临床治疗小肠功能缺乏的病人。

同种异体小肠移植（简称小肠移植），在 1964 年 Detterling 施行首例临床小肠移植（亲母小肠供给其子），但未获成功，一直到 20 世纪 80 年代中期仅施行不到 10 例。由于当时在移植技术、免疫排斥、感染与肠功能恢复方面未能很好地解决，阻碍了小肠移植进一步在临床的应用。20 世纪 70 年代肠外营养广泛应用于临床，能使病人从胃肠外途径获得营养．有“人工胃肠”之称。当时，认为它可替代胃肠以维持病人所需的营养，有如血液净化替代肾脏、外源性胰岛素替代胰腺的胰岛素分泌。在肠外营养应用于临床后，确有部分以往认为不能生存的短肠病人（残留小肠 < 50cm）获得肠外营养后得以存活。这一营养支持的进展，无形中延缓了肠移植的研究。因为，肠移植的主要适应证是短肠综合征，既然有了从肠道外途径补给营养的方法，需要肠移植的迫切性为之大减。但是经过临床近 10 年的实践，发现长期肠外营养除有输入途径的困难性外，更为严重的是代谢并发症，常有器官、组织的损害。加之，环孢素 A、FK506 免疫抑制剂与免疫球蛋白等的应用，其他大器官移植都在临床获得成功，小肠移植又重新引起人们的关注与研究。1990 年，加拿大 Grant 报道了一例存活一年余的同种异体肝肠联合移植，小肠移植成为大器官中成功较晚的一个。

至 1997 年 2 月（Grant 报告 1999．4）第五届国际会议报告全世界注册的小肠移植病人共 260 例，273 次。其中单独小肠移植 113 次（41%），小肠与肝联合移植 130 次（48%），肠与多器官联合移植 30 例（11%）。经随访，260 例病人中，131 例已死亡（50%）。死亡原因是脓毒症（sepsis）59 例（47%）；多系统器官功能衰竭 33 例（26%）；移植物血管拴塞 12 例（1 0%）；排斥反应 5 例（4%）；移植后发生淋巴瘤 12 例（1 0%）；其他或原因不明 10 例（8%）。126 例存活的肠移植受者中，95 例（77%）不再需要肠外营养，17 例（14%）需要补充部分肠外营养，另外 12 例病人仍以肠外营养为主，其中 8 例的移植肠已切除，另 4 例移植肠虽存活，但无功能，还有 2 例情况不明。活体供肠的 9 例中，6 例（67%）存活，其中 5 例保存肠功能。说明小肠移植后，功能的恢复仍是一需继续研究的问题。由此可见，小肠移植的数量与效果均与其他器官移植有很大的差距，有待进一步研究与积累临床经验。在国内解放军南京军区总医院于 1994 年施行了首例成人全小肠移植，存活 9 个月。

小肠移植尚不是定型的手术，它可以是单一的小肠移植，也可以是与其他器官的联合移植，如肝小肠

移植。如同其他器官移植一样，整个手术可分为供者手术、受者手术与围手术期处理3部分。供者分为有心跳的脑死亡、无心跳脑死亡和活体亲属3类。

腹部器官簇移植（abdominal cluster transplantation） 腹部器官簇移植指的是多个器官保持原有的解剖关系的多脏器整块（en bloc viscera）的移植，所有器官仅有一个总的血管蒂，整块切取后连在一起，外形象一串葡萄，移植时只需吻合血管蒂中的血管主干，所有移植的器官均能恢复血供，因而也称之为器官串（簇）移植（cluster transplantation），也有称为一蒂多脏器移植（multivisceral transplantation）。

腹部器官簇移植最常见的是肝、胰、十二指肠和（或）一段小肠多个器官整块切取和移植。首先广泛切除受者上腹部肝、胃、脾、胰、十二指肠、近端空肠甚至累及的结肠，然后替代性植入包括肝、胰、十二指肠、近端部分空肠的器官簇。从而保留了这些器官原有的解剖及生理学上的相互联系和依赖关系，更利于移植物的功能发挥和维持移植物所必须的特殊环境条件。移植胰外分泌可经所连的十二指肠引流更符合生理状况，而且避免了单独胰腺移植时处理外分泌的困难和所致的并发症。由于保持了胆道与十二指肠的连续性，无须行胆道重建，防止了肝移植胆道重建可能出现的并发症。移植肠静脉血回流至肝脏，避免了异位肠移植时肠静脉血引流至体静脉后易发生营养及感染并发症的问题，而且有免疫学的优点。也避免了胰腺异位移植分泌的胰岛素引流至体静脉所造成的高胰岛素血症。

器官簇移植简化了术式，虽然包含有肝、胰、胃十二指肠及小肠等，但只需吻合腔静脉和主动脉以及胃肠道远近端，手术步骤相对简单。比起这些器官分别的单独移植，血管吻合减少，且血管口径大，管壁厚，吻合易成功；同时完全避免了单器官移植时外分泌处理和引流的困难及其许多严重的并发症。

器官簇移植也存在一些问题，如：供者选择更困难；手术创伤非常大，外科技术上也存在一定困难；术后管理及治疗相当复杂；癌肿复发问题等。

肝－胰联合移植（combined hepatopancreatic transplantation） 肝胰联合移植适应证主要是无法用一般外科手术治疗的上腹部的某些恶性肿瘤。如胰腺和十二指肠恶性肿瘤伴有广泛肝转移者，胆管癌或胃癌已有肝转移者，或者原发性肝癌向下侵犯，肝癌已侵犯十二指肠和胰腺等。

由于肝胰多个器官整块切取和移植，从而保留了这些器官原有的解剖及生理学上的相互联系和依赖关系，更利于移植物的功能发挥和维持移植物所必须的特殊环境条件。肝胰联合移植后，移植肝得到维持正常功能所需要的门静脉血供所提供的肝营养因子（主要是胰腺分泌的胰岛素等）。移植胰外分泌可经所连的十二指肠引流更符合生理状况，而且避免了单独胰腺移植时处理外分泌的困难和所致的并发症。由于保持了胆道与十二指肠的连续性，无须行胆道重建，防止了肝移植胆道重建可能出现的并发症；也避免了胰腺异位移植分泌的胰岛素经脾静脉引流至体静脉，胰岛素不能直接进入肝的问题。

该术式由 Starzl 1992 年首先应用于临床，术后1年存活率为56%，5年存活率为30%。

肝－小肠联合移植（combined liver-small bowel transplantation） 自从1990年 Grant 首次报告采用肝小肠联合移植获得成功之后，许多临床成功的病例相继出现，肝小肠移植中肝与小肠的关系也日益受到重视。

肝小肠移植的主要适应证是短肠综合征合并肝功能衰竭。由于肝小肠联合移植时移植的肝可以保护和减轻小肠的排斥反应，明显提高小肠移植的效果，所以短肠综合征不伴肝功能损害也可施行肝小肠移植。

肝－肾联合移植（combined liver-kidney transplantation） 1983年奥地利 Innsbruck 大学 Margreiter 首先报道了肝肾联合移植。肝肾联合移植的适应证主要为：1、肝及肾分别患独立的疾病导致肝、肾功能衰竭。这是肝肾联合移植最常见的手术指征；2、同时累及肝、肾的某些先天及遗传性疾病，如多囊肝合并多囊肾；3、代谢性肝病累及肾脏，如原发性高尿酸血症Ⅰ型、胱氨酸尿症、原发性高草酸盐尿症、糖原累积综合征Ⅰ型等；4、不可逆的环孢素肝肾损害。

心－肝联合移植（combined heart-liver transplantation） 1984年美国 Starzl 首次报道了1例家族性高胆固醇血症合并严重心脏病的患者施行了一期心－肝联合移植。移植肝对同期移植的来自同一供者的移植心具有免疫保护作用，可以减少受者对移植心的排斥反应。

后来陆续也有一些单位开展了此项手术，主要适应证是家族性高胆固醇血症合并严重心脏病。大多单位主张施行一期联合移植，供心和供肝取自同一供

者，明显提高移植心的存活率。但也可以分期施行手术，即先行心脏移植，二期行肝移植，两个器官则分别来自不同的供者。

肝－胰岛移植（liver-islet transplantation） 肝－胰岛移植的适应证和肝胰联合移植基本相同。切除受者病肝和胰腺等器官和组织后，将供者的胰腺制备成胰岛细胞，然后将胰岛细胞经供肝的门静脉注入供肝，最后将供肝原位移植给受者，术后在移植肝内的胰岛分泌的胰岛素直接被移植肝利用。术后肝－胰岛移植的作用也类似肝胰联合移植。

同种脾移植（spleen allo-transplantation） 早在1910年，Carrel首先报道了带血管蒂的全脾移植，其目的是掌握移植技术和研究移植器官与血管的变化。在以后的50年中，由于受到“脾脏并非维持生命的必需器官”这一观念的影响，几乎一直无人做过此方面研究。

到20世纪60年代，一些学者对脾脏进行了比较深入的研究，特别是自70年代以来，欧美学者观察到脾切除后凶险感染（overwhelming postsplenectomy infection，OPSI）和败血症的发病率较正常人明显增高。鉴此，以自体脾组织移植为先导的脾脏移植有了新的起步，这一起步使曾一度陷入低谷的脾脏移植出现了生机与飞跃。

脾脏移植的发展可概括为20世纪60年代的研究阶段，70年代的临床尝试阶段以及80年代后临床发展及飞跃阶段。在脾组织移植方面，我国已有很多医院开展，既有自体脾组织移植，也开展了同种异体脾组织移植。在同种异体带血管蒂脾脏移植方面，同济医科大学器官移植研究所在移植的例数及生存期方面均已达世界领先水平。全球现仅开展20例。

目前脾移植主要选择的受者为血友病甲。脾移植治疗血友病甲，术后血中VIII：C水平可达到理想的治疗要求，峰值可高达60%～70%。但目前总的病例数很少，随访时间不长，脾移植的适应证及疗效仍有待进一步研究。

脾组织片移植（spleen fragmental transplantation） 将同种供者脾或自体脾切成薄片植于受者网膜组织，以获得脾功能的恢复。包括：①自体脾片移植。对于无法修补或部分切除的非病理性外伤脾，切除后，如无严重的复合伤，可将脾实质剪成薄片，移植在大网膜上。②同种异体脾组织片移植。将胎儿脾或尸体供脾切成薄片，移植在大网膜上。可将供脾1/3做薄片移植，另外2/3制成悬液输注，这样，脾功能即可立刻恢复，又将得以维持。适应证是血友病甲、晚期肝癌及先天性免疫缺陷。

同种脾细胞移植（spleen cell allo-transplantation） 将同种异体脾制成细胞悬液予以输注，治疗血友病甲、晚期肝癌（已不能手术切除或行肝移植治疗者）及其他一些恶性肿瘤（如卵巢癌、乳癌和鳞癌等）。

脾细胞输注最早是1963年Woodruff用以治疗8例晚期癌肿，取得了暂时性症状缓解和体征改善。之后逐渐应用于血友病甲的治疗，根据同济医科大学器官移植研究所的报道，发现同种脾细胞移植虽不能使Ⅷ因子升高至正常水平，但能使重型血友病甲转为轻型，一次输注可在3～12个月内有效减少和防止自发性出血，间歇反复输注可降低致残率和病死率，提高患者生活质量，延长寿命，其效果是输血和Ⅷ因子所不能达到的。

同种脾细胞移植具有安全、制备方法简便、勿需长期服用免疫抑制剂、勿需ABO及HLA配型等优点，虽长期疗效不佳可反复输注加以弥补，而反复输注无不良反应。

肾上腺移植（adrenal gland transplantation） 1922年英国Hurst首先报告应用同种肾上腺皮质片移植治疗Addison病。可是早在1896年Poll已报道大鼠自体肾上腺组织移植的研究结果，此后60年间进展很慢。

近年来，由于单纯应用糖皮质激素治疗肾上腺皮质功能不全时，并不能解决肾上腺皮质分泌的其他激素缺乏的问题，显微外科技术的发展和肾上腺局部解剖的深入研究，使同种带血管肾上腺移植的研究和临床应用迅速地发展起来。肾上腺移植等小器官移植形成了中国器官移植的特色之一。其中吻合血管的同种肾上腺移植术不仅在中国首先开展，而且在肾上腺血管解剖特点，供者来源选择和肾上腺保存，手术方法的设计以及术后免疫抑制药物应用等方面作了系统研究。

1982年王植柔等首先报告同种肾上腺移植术获得成功，至今已报道33例，近期疗效均满意。

1986年张孝斌等首先报告应用胚胎作供者行同种肾上腺移植，应用于临床后获得满意效果，随后詹炳炎等报告13例胎儿肾上腺移植，至今已报道17例

胚胎供者肾上腺移植，他们的研究为解决肾上腺移植供者来源提供了新的途径。近年来的研究确立了带血管肾上腺移植的方法，证明带血管肾上腺整体移植后能较长时间功能性存活，同时，移植后几乎不发生排斥反应，这种免疫逃避现象值得深入研究。

同种肾上腺移植的适应证主要是：1. 双侧肾上腺切除术后肾上腺功能不全综合征（Nelson 病）；2. Addison 病；3. 红斑性狼疮、牛皮癣、天疱疮等需要长期服用皮质激素的皮肤病。

自体肾上腺移植主要应用于柯兴病双侧肾上腺切除后，采用自体切除的肾上腺进行移植。可行带血管的肾上腺移植或用组织块作包埋移植。

带血管的肾上腺移植时，供移植的肾上腺可取自成人尸体供者或大月份新鲜死胎。肾上腺移植的部位一般选择在受者的股三角区，也可移植到大网膜或髂窝。肾上腺细胞或组织可移植到大网膜、肌肉等部位。

肾上腺细胞移植（adrenal cell transplantation） 早在20世纪30年代，Luxl 曾报道兔的肾上腺细胞培养和移植的结果。进入20世纪80年代对肾上腺细胞的培养和移植有了进一步的深入。Komissarenko 于 1985 年用培养的肾上腺细胞治疗 41 例严重肾上腺皮质功能低下的患者，取得良好的效果。肾上腺细胞或组织可移植到大网膜、肌肉等部位。

此外，肾上腺细胞移植不但使用皮质细胞，而且还应用髓质细胞。移植的受者除肾上腺皮质功能不全的患者之外，有报道将自体肾上腺髓质细胞经立体定向注射移植到颅内尾状核头部治疗帕金森病，移植的肾上腺髓质内的嗜铬细胞有分泌功能，脑脊液中多巴胺含量增高，术后近期疗效好，远期疗效有待进一步观察和研究。

同种甲状旁腺移植（parathyroid gland allo - transplantation） 甲状旁腺移植治疗甲状旁腺功能减退症的研究始于1881年，Carrad 等人于1905年在狗身上进行实验，1907年 Von Erselsberg 进行了1例甲状旁腺移植，治疗因甲状腺手术后引起的甲状旁腺功能减退症，使患者手足抽搐症状获得1年的缓解。

甲状旁腺自体移植因不存在排斥问题，故成功率极高，特别是自 Wells 于 1975 年设计的薄片移植以来因甲状旁腺功能亢进而需手术切除的患者，重新植入少部分的甲状旁腺薄片而成为预防功能低下的重要治疗手段。

甲状旁腺同种移植治疗甲状旁腺功能减退症，我国自陈国锐于 1980 年提出带血管移植方法以来，无论临床或实验的研究均得到迅速的发展。据不全统计迄今已有 100 余例报道，移植的方法亦各异。甲状旁腺和其他组织器官一样，皆具有免疫原性，故移植的成功与否，除与移植的方法、移植的部位有关外，与应用预防排斥的药物及使用方法，亦有密切的关系。

薄片植入法在目前国内外甲状旁腺移植术中的应用近日逐渐增多。该法首先由 Wells 提出，为减少新鲜甲状旁腺的抗原性以后许多学者对 Wells 方法加以改进。在移植前对甲旁腺薄片进行培养、放射线外照射及裸鼠体内过渡等预处理，培养方法有空气培养、高氧培养，放射线照射主要是利用合适剂量的^{60}钴，裸鼠体内过渡具有方法简单，培养过程不易受外界环境污染等优点。薄片移植术后患者多数须长期服用免疫抑制剂。但陈国锐、刘仁斌提出的经^{60}钴照射，裸鼠过渡后的胎儿甲状旁腺移植术，可明显减少免疫抑制剂的用量且疗效满意。

甲状旁腺移植的适应证有：

(1) 医源性甲状旁腺功能低下众多是由于双侧甲状腺次全或全切除时，误将甲状旁腺连同切除所致；偶有因同位素^{131}碘放射治疗甲状腺功能亢进引起的。

(2) 特发性甲状旁腺功能减退症：本病目前多认为是一种自体免疫的疾病。Durate 报道 1 例经长期内科药物治疗发生肺钙化、脾钙化、皮肤钙化及肾钙化致慢性肾功能衰竭等成功地进行了甲状旁腺移植。

(3) Di George 综合征：是一种先天性胸腺和甲状旁腺发育不良的疾患，表现为免疫功能低下合并甲状旁腺功能减退。

甲状旁腺移植的禁忌证为：

(1) 甲状腺手术后并发甲旁低下而症状不太严重，未超过6个月者（因有时可缓慢地代偿）。

(2) 若患者不须静脉注射钙制剂，而仅口服不太大量的钙片或服少量的二氢速变固醇（AT10）、钙三醇（Rocaltrol，罗钙全），即可控制症状者。

(3) 因甲状腺癌术后引起甲状旁腺功能减退而合并有远处或多处转移的。

(4) 有严重的多个生命器官疾病者。

同种甲状旁腺薄片移植（parathyroid gland lamellated allo - transplantation） 为使甲状旁腺在移植部位有充分的营养供应，避免中心坏死，将甲状旁腺切成

1mm×1mm的薄片，移入肌肉内，且每一薄片彼此分离。移植物获取后需低温保存，通常经4℃低温保存或液氮保存。为降低免疫原性，可对移植物进行预处理，方式包括高氧环境培养、普通培养、裸鼠体内培养、^{60}钴照射等。移植物一般来源于5月以上引产胎儿，也可取自尸体供者。

自体甲状旁腺薄片移植术（parathyroid gland lamellated auto-transplantation） 主要适用于多种原因引起甲状旁腺功能亢进需行甲状旁腺全切除，或在全甲状腺切除时甲状旁腺被一并切除，从而可能出现甲状旁腺功能低下者。

包括新鲜甲状旁腺薄片移植；经冷保存后的甲状旁腺薄片移植。移植部位多采用肌肉内。自体甲状旁腺薄片移植疗效肯定，术后不需应用免疫抑制剂。

带血管胎儿甲状腺－甲状旁腺移植（vascularized fetal thyroid－parathyroid gland transplantation） 以胎龄5个月以上胎儿为供者切取一侧的带血管甲状腺、甲状旁腺，血管保留无名动脉、静脉，与受者的动、静脉吻合，移植部位常采用腹股沟三角区或腹腔。此方法的目的是使移植物获得足够的血供，同时应用免疫抑制剂而使移植物得以长期存活。

骨髓移植（bone marrow transplantation，BMT） 骨髓移植又称骨髓干细胞移植。是将正常骨髓通过静脉输注移植入受者体内，这些受者通常需接受超剂量的放化疗来彻底清除体内的恶性肿瘤细胞，同时也损伤了受者的造血系统及免疫系统。骨髓移植后使原来的病理性造血干细胞得到替代以达到重建患者的造血功能的目的。骨髓移植乞今已有一百多年的历史，1958年由Mathe等首先应用于临床，20世纪70年代后得到迅速发展，我国BMT开展于20世纪70年代，近10年来也得到迅速发展。BMT包括同基因、同种异基因和自体BMT 3种类型。

同基因骨髓移植（syngeneic bone marrow transplantation） 指受者与供者基因完全相同的骨髓移植，其疗效高，无排斥及移植物抗宿主反应等合并症，但这种移植的机会非常少，在人类只有同卵孪生子女之间的移植是同基因骨髓移植。

同种异基因骨髓移植（allogeneic bone marrow transplantation，allo-BMT） 指将HLA不相同的另一个体的正常骨髓移植到患病的受者体内，目前大多数骨髓移植皆指此而言。由于供髓细胞在遗传上与受者细胞起源不同，与肾、肝、心等器官移植相比，allo－BMT更易发生排斥反应，而一旦供髓植活后又可发生GVHD，故供受者间必须进行严格的组织配型，受者在移植前必须用免疫抑制剂预处理。

自体骨髓移植（autologous bone marrow transplantation） 即完全缓解的白血病患者或未侵犯骨髓的实体瘤患者抽取骨髓冻存后，进行强烈化疗和放疗，以最大限度地杀伤瘤细胞，然后将自体骨髓回输。

同种睾丸移植（testis allo-transplantation） Attaran等1966年首先采用成年狗作吻合血管的同种异体睾丸移植，术后因排斥反应导致萎缩或坏死。

Lee和GiHs 1976年行成年大鼠同种睾丸移植，术后证实近期内能够维持睾酮水平。Silber报告（1978年）首例孪生兄弟间睾丸移植术成功。1984年国内王玲珑报告父亲供睾同种睾丸移植术成功。1988年詹炳炎报告同种睾丸移植的实验与临床研究13例。

据统计，目前国内已开展成人供者睾丸同种异体移植术50例。术后有85.29%患者性功能明显改善，70%患者睾酮恢复正常，但有生育者仅占5.88%。

由于成人供睾仍存在来源不足、排斥反应等现象，胎儿供者的睾丸移植作为同种异体睾丸移植的新领域，逐渐从基础研究进入临床应用。Statter等报告胎鼠睾丸同种异体移植后获得长期存话，并证实胚胎组织免疫宽容现象存在，且具有较强的耐缺血、缺氧能力。王玲珑等研究认为：胎龄28周后的胎儿睾丸发育已基本形成，Leydig细胞基本成熟，并具有接近成年人的内分泌功能。

胎儿睾丸血管及输精管的发育程度能满足异体移植的显微外科技术需要。对4例男性性功能减退症患者进行胎儿睾丸同种异体移植术，术后血清T明显增高，FSH和LH水平恢复正常，性功能增强，第二性征明显改善，表明短期效果良好，远期效果正在随访之中。

睾丸移植适应证：①先天性或外伤性无睾丸者。②双侧高位隐睾行睾丸下降固定术、睾丸自体移植术或其它原因导致双侧睾丸严重萎缩者。③先天性睾丸发育不良（小睾丸）伴有雄性激素水平低下者。凡上述疾病患者尚能维持正常雄性激素水平，或睾丸有正

常内分泌功能仅无生精功能者，由于睾丸同种异体移植术后生精功能改善不满意，故暂时不宜行此手术。

自体睾丸移植（testis auto-transplantation） 将自体异常部位的有功能睾丸移植至阴囊内。此法用于高位隐睾不宜或不能行睾丸下降固定术者；或精索血管损伤无法修补者后者也称睾丸再植术。1976 年 Macmahon 报告 2 例自体睾丸移植治疗高位隐睾，1985 年我国开展此项工作。此手术解决了睾丸固定术后睾丸萎缩的问题。

睾丸间质细胞移植（Leydig cell transplantation） 适用于各种睾丸病变引起的男性性腺功能低下患者。此手术的目的旨在解决激素替代治疗引起的并发症如肝损害、垂体－性腺轴萎缩、诱发前列腺癌、高脂血症、红细胞增多症等问题。移植前 Leydig 细胞需经分离、纯化和培养，移植部位多采用股内侧肌群内。

卵巢移植（ovary transplantation） 是治疗女性卵巢缺失或先天发育不良引起的性激素分泌及代谢异常的有效方法。

包括：①异种卵巢移植，限于实验研究；②同种异体卵巢移植；③自体卵巢移植。目前临床最常采用的手术方式是卵巢组织包埋及吻合血管卵巢移植术，二者相比以后者为优，移植部位多选择腋窝、乳房下或腹股沟区。

角膜移植（keratoplasty） 用健康角膜置换病变的角膜以治疗角膜病变或提高视力的手术方法。包括①穿透性角膜移植，即用健康角膜置换受者病变角膜全层。②板层角膜移植，即用健康角膜置换受者角膜病变层。角膜的 HLA 表达量较低，并且角膜在移植前经预处理，所以排斥反应发生较轻。另外，关于角膜免疫特惠性的机理尚在研究中，可能的机制是①缺乏血管、淋巴管；②抗原量低表达；③前房相关免疫偏离现象；可能与眼前房细胞表达 Fas L 有关 。

前房相关免疫偏离现象（anterior chamber associated immune deviation） 眼前房注射供者特异性移植抗原后，其角膜植片的存活时间显著延长，此现象为前房相关免疫偏离现象。机制尚不完全清楚。目前认为眼组织内可能存在一种特殊抗原递呈细胞，该细胞可耐受抗原信号，激活抑制性细胞群，从而抑制免疫应答。

骨移植（bone transplantation） 是指将骨组织移植到受者体内骨骼有缺损需要加强固定或融合处的方法。传统的骨移植最早由 Ollier（1867 年）提出，通常包括自体骨移植、同种骨移植和异种骨移植，前两种方法较常用。这些方法常用于治疗骨质缺损、延迟或不愈合的骨折，填充囊性病灶或良性肿瘤刮除后所遗留的空腔，脊柱或关节融合及整形等。这种传统的骨移植操作方法简单，手术创伤小，是目前临床中最常用的方法。但是由于这种方法是一种“死骨移植”，属于支架移植，移植骨不带血供，需要很长时间的爬行替代过程才能完成骨愈合，同时还要求骨缺损范围较小、局部软组织条件好、植骨床血运丰富。

近年来，随着显微外科发展，自体骨移植中带蒂有血供骨移植成功应用于临床。这其中包括带蒂骨移植和吻合血管骨移植。带蒂骨移植时移植骨块以供养血管为轴，局部转移修复邻近骨缺损、骨不连，又可分为 3 种类型：①肌骨瓣或肌皮骨瓣；②筋膜骨瓣、骨膜瓣；③带血管蒂骨瓣、骨膜瓣。而吻合血管骨移植是将骨瓣连同其供养血管一起切取，一次移植到受区，并与受区血管吻合，重建移植骨瓣的血运。由于移植骨有丰富血运，不需爬行替代过程，愈合时间短、成功率高，适用于传统骨移植治疗失败病例。先天性胫骨假关节或其它先天性骨缺损也可采用带血供骨移植，但该方法手术时间长、技术操作要求高、手术难度大，有一定失败率，要严格掌握手术指征。

皮肤移植（skin transplantation） 皮肤移植可以分为皮肤的游离移植，皮瓣移植和吻合血管的游离皮瓣移植三大类。

主要用来修复各种体表畸形和缺损。其主要适应证为：①严重创伤所致皮肤缺损；②三度烧伤切痂后遗留创面；③手术切除大片皮肤；④经久不愈的肉芽创面；⑤整形手术需要。该种移植包括游离皮肤移植和带蒂皮肤移植两大类。在动物实验中，皮肤移植作为一种简单的模型常应用于移植免疫方面的研究。

自体游离皮肤移植（free dermic auto-transplantation） 指切取人体某一处的全层或断层皮肤，移植到自体另一处的创面而不吻合任何血管。分为刃厚皮片、中厚皮片、全厚皮片和真皮下血管网皮片。另外，小面积皮片分为点状皮片、邮票状皮片和倒圆锥状皮片。

刃厚皮片是最薄的一种皮片，移植后易存活，主要用于覆盖感染创面及大面积烧伤早期消灭创面。存活后色泽深、易挛缩，移植到关节处易影响功能。

中厚皮片用于各种新鲜创面、整形及外伤厚皮肤缺损的创面覆盖，皮片移植存活率较高而且挛缩轻。

全厚皮片挛缩轻、耐磨性强、色泽变化小，但存活率稍低，皮片面积不大。

真皮下血管网皮片移植后挛缩小、质地柔软、皮肤活动度好、耐磨，但移植面积不能太大。

带蒂皮肤移植（gauntlet dermic transplantation） 也称皮瓣移植。皮瓣是具有自带血供的一块皮肤和皮下组织，在形成和转移过程中，有一部分组织与本体相连，此相连部分称为蒂，被移植部分称为瓣。

自1917年 Filatov 首创带蒂的皮瓣移植以来，皮瓣的选用得到很大发展，种类繁多，分类复杂。按形态分为扁平皮瓣和管形皮瓣；按皮瓣是否带有深层组织分为带蒂转移皮瓣和游离移植皮瓣，前者又分为皮肤筋膜蒂皮瓣和带轴型血管蒂的皮瓣。后者除了正常以直接血管和肌皮血管供应的皮瓣外，最近又设计了静脉动脉化皮瓣、预制皮瓣和静脉皮瓣。

皮瓣由于有血供和皮下组织，可用来治疗深部有血管、神经、肌腱及骨骼裸露不能用皮片移植来覆盖的创面，同时皮瓣有血液供应，抗感染能力较强，且能承受压力和摩擦，移植后皮肤色泽变化小，有感觉，使缺损组织处功能得到改善，并且美观。但皮瓣手术有时需要特殊体位固定，多次手术增加病人痛苦，有时手术供区皮瓣要破坏一条主要血管，技术要求高、费用较高。

同种游离皮片移植（free dermic allo－transplantation） 指切取尸体某一处的全层或断层皮肤，移植到受者创面。临床上用来暂时覆盖创面，对早期消灭创面、防止感染及败血症、缩短疗程、提高疗效有一定作用，以后再二期植自体皮。由于排斥反应，异体皮片2～3周即溶解、脱落。

胎儿胸腺移植（fetal thymus transplantation） 胸腺是机体的中枢免疫器官，在T淋巴细胞分化、发育、成熟中起重要作用。胸腺分泌的胸腺素具有增强细胞免疫功能、促进体液免疫因子形成的作用。因此，通过移植胚胎胸腺可重建或调节机体免疫功能，从而治疗免疫缺陷性疾病和抵抗恶性肿瘤的发生和发展。胚胎胸腺移植类型有3种：胸腺组织移植、胸腺细胞移植和带血管的全胸腺移植，其中胸腺组织移植因其简单易行而最常用。目前胚胎胸腺移植已有报道应用于某些恶性肿瘤、银屑病、重症肌无力、多发性神经根炎等疾病的治疗，取得了一定的疗效。

胸腺内移植（intra-thymus transplantation） 将移植物制成细胞或组织悬液注入受者胸腺内，移植前通过免疫抑制措施清除受者外周成熟淋巴细胞以获得移植物长期存活的方法。机理是通过免疫抑制措施模拟出受者幼稚的免疫系统，外周成熟的淋巴细胞清除后，新生的幼稚T细胞在胸腺内接触移植抗原，通过删除特异性的T细胞克隆等机制使受者免疫系统对移植物抗原产生免疫耐受。此方法在小动物已经获得成功，但在大动物和人类尚无法实施。

脑组织移植（brain tissue transplantation） 指选取供者脑组织或特定区域的神经原组织植入患者脑内，用于治疗相应的疾病。目前应用的临床主要类型有：①脑内移植治疗帕金森病，包括自体肾上腺髓质移植、胎儿中脑黑质和肾上腺髓质移植等。②小脑移植治疗小脑萎缩，主要是单纯性小脑萎缩和晚期皮质萎缩。③神经内分泌组织移植治疗神经内分泌疾病，如下丘脑前区移植治疗中枢性尿崩症、垂体移植治疗成人垂体前叶功能减退症、垂体移植治疗垂体性侏儒。④脑组织移植治疗低能儿大脑发育不全。⑤脑组织移植治疗外伤性截瘫、癫痫和扭转性痉挛。脑组织大多来源于胎脑，制备成悬液或匀浆，也有经短期培养的。以上各类脑组织移植 均有一定的疗效。

移植物存活率（graft survival rate） 单位时间内移植物有功能的受者例数与接受移植的受者总例数的比率。其中受者因其它原因死亡，死亡时即使移植物有功能亦算作移植物失功。一般统计1年、3年、5年和10年移植物存活率。

受者存活率（recipient survival rate） 单位时间内接受移植的受者存活例数（包括移植物失功者）与接受移植受者总例数的比率。一般统计1年、3年、5年和10年受者存活率。

供者（donor） 在移植过程中献出供移植用器官、组织或细胞的个体称为供者。供者根据与受者之间的

遗传背景可分为自体供者、同系供者、同种供者和异种供者。

受者（recipient） 在移植过程中接受移植物的个体称为受者。

尸体供者（cadaver donor） 尸体供者包括有心跳的脑死亡或无心跳死亡的尸体，是目前临床器官移植器官的主要来源。

脑死亡供者（brain death donor） 移植物取自全脑包括脑干功能发生不可逆丧失的个体称为脑死亡供者。此时供者的循环、呼吸仍可以通过人工辅助方式维持。脑死亡供者捐赠器官允许用于器官移植后，扩大了器官来源，使供、受者选择、协调分配以及手术的组织与安排更加从容，且热缺血时间较短，有利于移植的成功。但最重要的是脑死亡的诊断必须严格。

脑死亡（brain death） 脑死亡是在某一时刻由于脑血流完全停止和脑部广泛性梗塞而引起的全脑包括脑干的功能不可逆转的丧失，此时心血管和呼吸功能靠人工维持才得以保持，可谓死亡。现在大多数国家承认死亡的定义已不局限于不可逆转的循环与呼吸功能停止，应该包括脑死亡。

承认和接受脑死亡概念涉及到医学科学和法律伦理学以及社会学的问题。

脑死亡的诊断标准虽然各个国家和地区有不同的细则，但一致认为如果出现如下状况可以诊断为脑死亡：自主呼吸停止，需要不间断地使用人工呼吸器维持呼吸；不可逆性深昏迷无自主性的肌肉活动；对外界刺激毫无反应，但脊髓反射可以存在；脑干反射消失；脑电图呈现平直线；这种状况持续 12h 以上。脑死亡与植物人状况和昏迷是完全不同的概念。

脑死亡概念被接受以后，还必须有一系列严格的管理制度和完善的监督机构，同时制定相应的权限和程序以及相关人员的医疗和法律责任。

在确诊已进入脑死亡的状况下，继续耗费高额代价采用各种措施而仅仅只是为了达到延长心脏跳动的目的，不仅不利于病人，也不利于家属和社会。在这种情况下，如果医务人员得到社会的支持和法律的保证，以脑死亡的标准来重新核实生命和死亡的界限，则可避免完全无效、毫无意义的浪费性“治疗”。节省下来的医疗卫生资源包括人力、物力和财力等可以为其他有可能恢复健康的人服务，创造更大的社会和经济效益。此外，从法律角度一个人死亡时间的界定也是非常重要和严肃的法律问题。脑死亡概念的建立说明我们对生命与死亡的认识有了进步，也是社会进步的表现。

在国外使用作为供移植器官尸体大多属脑死亡供者，为了严格掌握脑死亡的标准，同时避免器官移植医师为了寻求急需的器官放松了脑死亡的诊断标准，所以大多国家规定脑死亡的诊断必须由两位以上与器官移植无关的神经科医师分别作出诊断，而且死者生前已有明确死后捐赠器官的意愿或死者家属同意捐赠其器官，只有在这种情况下才可以使用脑死亡的器官用于移植。

无心跳尸体供者（non-heartbeating donor） 指供者被切取器官时心跳、循环已停止，但心跳停止的时间不能过长，一般不超过 30min，心跳停止后在准备手术前如有条件往往需要辅助人工心脏按摩减少缺血损害。取自这类供者的移植物热缺血时间较长，对术者技术要求较高，组织协调工作要周密，要尽快结束热缺血时间。

活体供者（living donor） 活体供者包括有血缘关系的活体亲属、非血缘关系配偶及亲友和自愿者。大多数国家法律规定，活体供器官的前提是供者的意愿，他们必须完全自愿捐献，也就是他们不仅应该知道和充分了解捐献时及术后由于部分或完全丧失某个器官所造成的后果及可能发生的危险性以及长期的并发症，而且应在无任何来自家庭或社会的压力和勉强的情况下作出捐献的决定。如果他们由于经济或家庭压力以及出于心理压力勉强同意时，同样视为非自愿捐献。真正自愿捐献主要是建立在家庭成员中或很亲密的人之间由于共同生活有深厚的感情的基础上。如果确实出于自愿，只要符合条件和治疗原则，应尊重其选择，否则可能错过活体供器官移植的机会。

在使用活体器官移植时，特别是无血缘关系活体供者时，应避免和防止秘密器官交易的危险。对于未成年者和心理或智力障碍者绝对不允许作为活体供者，因为他们本人无足够的判断力。只有在下述特殊情况即骨髓移植时，年幼的兄弟姊妹的主要组织相容性抗原（HLA）与其受者完全一致的情况下，根据父母或抚养者的意愿可以作为骨髓供者，因为骨髓采集对供者并无风险，且骨髓可以再生。

活亲属供者（living related donor） 活亲属供者系指有血缘关系的亲属供给某个器官如一侧肾或脾脏，也可供给某个器官的一部分如部分肝脏、胰腺、脾脏、小肠和一叶肺以及骨髓细胞等。使用活体亲属供者主要优点是免疫遗传学的一致性，可选择 HLA 相同或错配较少的供者，有利于移植物长期存活。此外，手术可择期进行，有充分的时间作供、受者的术前准备；可避免器官的热缺血损害，冷缺血时间几乎缩短到零，移植物术后迅速恢复功能。在美国大约 32% 的供肾取自活亲属供者。活亲属供者也作为尸体供者不足的补充。

活亲属供者根据遗传学相似性又可分为：

（1）单卵孪生兄弟或姊妹供者。该类供者遗传免疫学的突出优点是供、受者组织相容性抗原完全一致，相互间移植后几乎不发生排斥反应，但这类器官来源极其有限。

（2）兄弟姊妹间的移植。父母与其亲生子女间主要组织相容性抗原（HLA）有一个单体型相同，因为子女的 HLA 单体型一个来自父亲，另一个来自母亲。在同胞之间就比较复杂出现 3 种可能：①两个单体型完全相同的，几率为 25%；②两个单体型完全不同活亲属供者，这类供者系有血缘关系的亲属。父母亲与其亲生子女间不同的，几率也为 25%；③有一个单体型相同的几率为 50%。所以在兄弟姊妹间需要选择 HLA 两个单体型完全相同或一个单体型相同的供者。

活体亲属供器官移植要绝对保证供者的安全，所以术前对供者需要作详尽的检查。术中仔细操作，避免手术并发症。正因为少数供者术后出现并发症，一个健康人被切取了部分器官或组织后多少会受到损害，所以也有一些学者持反对或保留的态度。在伦理学方面也面临新的问题如供受者之间的利益关系，医疗费用以及涉及当事人的其他亲属如妻子、丈夫、子女等人的态度。

活亲属目前可供一侧肾，部分肝、胰腺、小肠、脾脏或一叶肺。

活配偶供者（living spouse donor） 移植物取自活体供者，供者系受者之配偶。在肾移植中发现此类供者的移植肾存活率在 HLA 相同错配水平上较尸体供肾明显为高，目前机制不明。

胚胎供者（fetal donor） 移植物取自引产胎儿，根据需要选择不同胎龄的供者，这类供者免疫原性较低，排斥反应较轻，但胎龄过小时组织分化可能不完全，移植物功能不完善，体积又小往往不能满足受者的需要。

异种供者（xenogeneic donor） 移植物取自与受者不同种属的个体时，供者称为异种供者。异种器官如能成功利用，将缓解供器官紧张的局面，并且可对供者进行预处理如通过转基因等手段进行处理，以减轻术后的异种排斥反应，特别是超急性排斥反应。目前异种器官移植在临床上尚不成功，主要处于实验研究阶段，仅猪胰岛移植治疗人类糖尿病有少量报道。

同种供者（allogeneic donor） 与受者属于同一种属但不是同一个体的 供者称同种供者。目前临床器官移植一般使用的是人体器官即同种供者的器官。

同基因供者（syngeneic donor） 供者与受者虽非同一个体，但遗传基因型完全相同，有着完全相同主要组织相容性抗原结构，这种供者称同基因或同系供者，二者之间的移植称同系或同基因移植。受者接受来自同系（同基因）供者移植物后不发生排斥反应，移植后效果好。如动物实验中纯种同系动物之间的移植；临床应用中的同卵孪生之间供器官的移植。第一例成功的临床器官移植就是 1954 年在同卵孪生兄弟之间进行的肾移植。

转人基因动物供者（transgenic animal donor） 供者器官来源严重不足 大大阻碍了器官移植手术的推广和应用，跨物种的异种移植已成为医学领域亟待解决的跨世纪尖端课题。但受异种移植的三大免疫学屏障（天然抗体、补体系统、供者上皮细胞补体抑制蛋白系统）的限制，异种移植的结果均不令人满意。近年来开始研究的利用转基因技术，使异种移植物血管内皮等细胞表达能克服或减轻异种移植免疫排斥反应的基因人源补体抑制蛋白，如衰变加速因子（DAF）、膜辅蛋白、膜反应性溶解抑制物等，可使移植物免遭超急性排斥 的损伤作用，这种动物供者称为转人基因动物供者。其中研究最多和最有希望应用于临床异种移植的是转基因猪供者。目前离成功应用于临床还有很长的路要走。

器官灌洗液（organ perfusate） 指用于灌洗器官的液体。在原位或离体状态下，冷灌洗液以一定高度借重力（或压力）快速滴注灌入器官接受血液供应的血管系统内，使该器官的温度迅速降到10℃以下，并冲洗器官内的供者的血液及凝集素和颗粒成分，然后浸泡在1 4℃冷保存液中直到移植。器官灌洗液和保存液可为同一液体，也可不同。目前临床上应用的器官灌洗液多为仿细胞外液型液。

器官保存液（organ preservation solution） 供移植用器官灌洗及离体后直到移植的过程中，用于保存器官活力的液体称器官保存液。常用的器官保存液包括：仿细胞内液型液、仿细胞外液型液、类血浆型液、载氧保存液以及非体液型保存液。一种成功的器官保存液的组成应满足以下要求：减少由于低温保存导致的细胞水肿；防止细胞的酸化作用；防止灌洗保存过程中的细胞间隙膨胀；防止氧自由基的损伤，尤其是在再灌注过程中；提供再生高能磷酸化合物的底物。不同的器官保存液保存器官都有一定的安全时限，目前的器官保存液的安全时限在24h左右，随着保存时间的延长，器官受损的程度加重，所以应尽可能缩短保存时间。此外相同的器官保存液用于保存不同的器官的安全时限也不相同，不同器官组织对保存液的要求也有它特殊的要求。

原位低温灌洗（insitu hypothermic perfusion） 指供移植用器官离体前，在原位即开始低温灌洗，以尽量缩短热缺血时间。低温灌洗同时再适当游离器官，并保护好器官的主要血管及其他管道，然后切下器官并保存在低温保存液中。这种方法较适用于无心跳的尸体供者，因尸体呼吸、心跳停止，供移植器官实际上已处于热缺血状态，因此需要尽快降温来缩短热缺血时间以减轻器官的损害。另外，在多器官联合切取过程中一般采用原位低温灌洗法。为了保证供移植用器官得到及时和充分的灌洗，并节省灌洗液和灌洗时间，一般采用原位隔离灌洗。

离体低温灌洗（in vitro hypothermic perfusion） 先将移植物从供者取下，然后再从其供应血管行低温灌洗至器官色泽均匀发白为止，灌洗完毕后再保存在低温保存液中，称为离体低温灌洗。此种灌洗方法多用于活体供者、有心跳的脑死亡供者单个器官或部分器官的切取．也有部分单位在无心跳尸体供者取肾时应用此法。

仿细胞内液型液（intracellular type solution） 是用于保存器官的一类制剂，成分接近细胞内液，是一类高钾、高镁、低钠、高渗溶液，是目前临床应用最广泛的器官保存液。其优点为①阳离子浓度与细胞内液相似，防止细胞膜两侧的钠、钾离子交换及细胞内钾的丢失，从而保持细胞活性，减少细胞能量丢失。②高渗性可防止细胞水肿，常用的有 Collins Ⅰ、Ⅱ、Ⅲ、Ⅳ号液，改良的 Collins Ⅱ号液，Euro - Collins 液及 Sacks Ⅱ液、Ross 液、HC - A（一种改良的 Ross 液，上海长征医院）、WMO - 1 号液（武汉同济医科大学器官移植所）。

仿细胞外液型液（extracellular type solution） 是用于保存器官的一类制剂，成分接近细胞外液。分为两种，一种是简单配制的，如用于器官最初灌注的乳酸林格白蛋白液（Hartmann 液）、低分子右旋糖酐液等。由于 Hartmann 液长期保存器官通常引起器官的细胞肿胀与损伤，因此仅用于最初灌注而不用作保存。另一种是将仿细胞外液型液加以改良的新型保存液，如改良 UW 液，改良 Collins 液等。研究表明，只要细胞外液型保存液含有低渗性的非电解质来阻止细胞水肿，就可用于保存，含低渗透性非电解质的细胞外液型液对于人类容量较大的器官如肝脏保存来说尤为有益，可避免因细胞内液型液保存时高钾带来的副作用。

类血浆型保存液（silica-gel-filtered plasma，SGFP） 是用于保存器官的一类制剂，去除了全血中的所有细胞成分（红细胞、白细胞、血小板），同时还采用低温沉淀、超滤过等物理学方法处理，去除低温下容易聚集而引起栓塞的颗粒性脂质，从而获得一种成分与血浆相似的溶液，此种溶液通常用作持续低温机器灌注保存的灌注液，除了含有相当离子浓度及蛋白质、葡萄糖等成分之外，还经膜氧合器供氧以维持低温下器官的代谢。

冷冻保护剂（cryoprotective agents，CPA） 器官的冷冻保存可完全终止细胞代谢，但单纯冰冻对细胞的损害是不可逆的。能在相当大的程度上保护细胞免受冰冻的毒副作用的物质，称为冷冻保护剂（也称低温保护剂 CPA）。

冰冻能引起体液中溶剂与纯水的分离，导致溶质的浓度在剩余的液态中进行性增加而对细胞造成损害，CPA 可减少冰晶和加快结晶过程，从而增加细胞耐受冰点以下温度的能力。

根据作用机制 CPA 可分为两类：一类为细胞穿透型，包括甘油、二甲亚砜、乙烯及 1、2－丙二醇；另一类为细胞非穿透型，包括聚烯吡酮、右旋糖酐及白蛋白。因细胞非穿透型 CPA 不能穿透细胞，难以接触实质细胞，作用只局限在血管内，因而，在器官保存中极少应用。现有的细胞穿透型 CPA 都具有某种程度毒副作用，在高浓度时可导致严重器官毒性及严重血管损伤，不能满足器官移植的要求。

理想的低温保护作用应该是 CPA 迅速而均一地穿透入细胞而不引起过高渗透压，有效地结合细胞内水分而控制冰晶大小与速率，并且安全无毒。目前 CPA 应用，在单细胞冷冻保存可获成功，而对器官的冷冻保存效果尚很不理想，处于实验摸索阶段。

冰冻保存（freezing storage） 是将细胞、组织或器官置于冰冻状态下，终止其代谢活动，达到保存目的的方法。理论上讲，冰冻保存是最理想的器官保存方法，可使器官长期保存库成为现实。

目前，在适当使用 CPA 前提下，冰冻保存已可常规地保存细胞如红细胞、淋巴细胞等。而器官的表面积与细胞容量之比相对低下，因此，器官内的组织细胞不像单细胞那样能够进行有效热交换，细胞外冰晶的形成对于单细胞悬液影响不大，但对于器官来说却可分解破坏整个器官的结构与形态。目前，对整个器官冰冻保存的尝试几乎无一成功。

成功的器官冰冻保存还需解决几个技术上的关键问题，即在不损害器官的同时进行冰冻及融冻以及将高浓度低温保护剂导入及去除。由于至今尚未找到对细胞无毒的 CPA，因此器官的冰冻保存尚处于实验摸索阶段。

逆行性氧灌注技术（retrograde oxygen perfusion, ROP） 是一种改善冷保存器官低氧状态的保存技术。低温并不能完全终止保存器官的能量代谢，经器官的静脉系统插管，以一定压力将氧灌注入器官内可加强冷保存的效果。

目前 ROP 技术主要应用于肾脏的保存，具体方法是用 Collins 液或其他仿细胞内液型液保存器官，经肾静脉插管，以 6、657、98kPa 的压力将氧注入肾脏内，氧气泡经肾包膜的穿刺点被排出，穿刺深度为 1～2mm。也可将压力降至排出气泡所需最小压力 1.33kPa，可减少灌注损伤。一些研究证明该技术尤其有益于保存热缺血损伤的器官，可拓宽未接受“脑死亡”观点的国家及地区移植用器官供者的来源。

在 ROP 技术的作用机制探讨方面，发现经该技术保存的肾中腺嘌呤核苷酸水平为对照组的 2 倍，其中以 ATP 值升高为主，这样，ATP 可在保存期间合成，并为细胞膜上的钠泵供能，因此可更好保持低温保存中细胞的形态与结构，维持正常的细胞成分。也有人认为此技术增加血管损伤，引起术后吻合口血栓形成，其副作用尚待进一步研究。

UW 液（University of Wisconsin solution, UW solution）

UW 液是用于保存器官的一种制剂，是 20 世纪 80 年代后期由 Belzer 等学者在威斯康星大学设计的一种长效广谱保存液，并已通过实验及临床证实对肾、胰、肝、心等器官具有良好的保存效果，能有效保存肾 72h、胰腺 72h、肝脏 30h、心脏 24h。UW 液的基本组成成分包括乳酸钾 100mmol、磷酸二氢钾 25mmol、硫酸镁 45mmol、绵糖 30mmol、腺苷 5mmol、谷胱甘肽 3mmol、胰岛素 100u、青霉素 40u、地塞米松 8mg、别嘌呤醇 1mmol、羟乙基淀粉 50g。

UW 液之所以对多种器官具有良好的保存效果是因为其具有以下特点：UW 液系用一种大分子量的非渗透性阴离子乳糖钾（分子量为 3580）来代替葡萄糖，与 UW 液中其它不渗透性成分—磷酸木糖棉一起能有效地抑制低温保存状态下的细胞水肿；UW 液含有一种性质稳定、无毒的胶体，即羟乙基淀粉（HEs），这种物质可以阻止灌注期间细胞外间隙的扩大；除氢离子的缓冲剂外，还含有 ATP 合成的前体物质—腺苷，有助于灌注损伤的修复和激活能量利用反应；含有抗自由基氧化损伤的谷胱苷肽，其作用是通过抑制移植过程再灌注时的氧化催化能力，使细胞恢复正常代谢，免受再灌注损伤，另外，还与移植后免疫反应有关；UW 液中还含有别嘌呤醇，这种物质被认为是防止自由基再灌注损伤的重要物质。目前对 UW 液研究工作仍在继续，在 UW 液基础上进行改良，以达到创制新的更有效的广谱保存液的目的。

Collins 液（Collins solution） 是用于保存器官的一种制剂，为 Collins 在 1969 年创制的仿细胞内液型液，以高钾、低钠、高渗性为特点，葡萄糖作为主要的非

渗透性成分，首次取得了可靠的24h肾保存。随后，在此基础上又发现Collins Ⅱ、Ⅲ、Ⅳ号液，将保存时限延长至72h。Collins液具有仿细胞内液型液的作用机制：①保存细胞能量底物，最大程度降低跨细胞膜阳离子梯度而减少细胞膜离子泵的负荷。②含低渗性阴离子及电解质而阻止细胞水肿。③避免因细胞内、外离子成分交换而产生的副作用。Collins液在目前世界范围内较普遍地应用于临床肾移植，但对肝、胰等大器官保存效果不理想。

Hartmann液（Hartmann solution） 是用于灌洗器官的一种制剂，即乳酸林格白蛋白液，是含白蛋白的电解质平衡液，还加入了肝素、利多卡因等成分。配制简单，属仿细胞外液型液。由于长期保存器官通常引起器官的细胞肿胀与损害，因此Hartmann液一般不用作保存，而仅用于切取器官时作为灌洗液用于灌洗器官。

载氧保存液（preservation solution containing oxygen） 是用于保存器官的一种制剂。在单纯冷保存中给氧，如经肾静脉的逆行性氧灌注（ROP）和在保存液中加入具有载氧能力的物质可改善保存效果，这种保存液称载氧保存液。目前应用最多的载氧物质是全氟化合物（PFC），又称氟碳化合物，为一惰性物质，对人体安全无毒，研究表明PFC载氧能力强，甚至超过全血，加入PFC的保存液效果较不含PFC的保存液效果佳。Kuroda等利用PFC的特点创制了双层冷保存法，保存胰腺效果较好（可达72h）。因高压氧本身对许多器官及细胞有毒性作用，载氧保存液目前在器官保存中很少应用。

双层冷保存法（two-layer cold storage method） 为Kwroda等利用全氟化合物（PFC）的特点创制的一种保存方法，上层为普通的仿细胞内液型液（如Euro-Collins），下层为PFC，保存的器官置于两层之间，一导管通向PFC，以1、31、56kPa的低压经导管将氧持续注入PFC，使氧溶解、于其中。研究表明，双层冷保存法保存器官，特别是胰腺取得了良好效果，保存胰腺72h获得成功，其保存效果明显好于Euro-Collins加单纯氧进行保存。

HTK保存液（histidine-tryptophane-ketoglutarate preservation solution，HTK solution） 是一种非体液型等渗性器官保存液。HTK是histidine-tryptophane-ketoglutarate（组氨酸、色氨酸、酮戊二酸盐）的缩写。成分为：钠15mmol/L、钾10mmol/L、镁4mmol/L、氯50mmol/L、色氨酸2mmol/L、酮戊二酸盐1 mmol/L、组氨酸/组氨酸HCL：180/18 mmol/L、甘露醇30mmol/L，渗透压为310 mmol/L。HTK液的特点是钠离子浓度低、钾离子浓度稍高、等渗、以组氨酸为缓冲剂。

HTK液是在20世纪70年代初由德国Bretshneider等研制而成。最早是作为心脏停搏液用于心脏移植，目前临床上可保存心脏48h。

Kallerhoff等证明HTK液可在较大的温度范围内（5~35℃）阻止细胞酸中毒，尤其是对热缺血时产生的酸中毒有较好的预防及中和效果。经过犬肾移植实验表明，比Eurocollins液为优。并将其归功于特有的组氨酸/组氨酸HCL缓冲对的强有力的缓冲能力。因此，自1987年起也开始用于临床肾保存。

有报道HTK液用于肝、胰保存可与UW液相媲美，但需进一步临床证实。

PBS液（phosphate-buffered sucrose solution） 为既不仿制细胞内液，也不仿细胞外液离子浓度的等渗性液体的器官保存液。PBS液全称为phosphate-buffered sucrose，既蔗糖磷酸缓冲液，含有相对高的钠离子而不含钾，为简化了的细胞外液型液，含Na^+：120mmol/L，HPO_4^-：60mmol/L，蔗糖140mmol/L，渗透压为310mmol/L。PBS液应用不多，其效果尚难断定。

WMO-1号液（Wuhan Medical College organ preservation solution 1，WMO-1 solution） 为武汉同济医科大学于1982年研制成的一种仿细胞内液型保存液。其成分为K^+：110mmol/L，Na^+：10mmol/L，Cl^-：2.0mmol/L，HPO_4^-：42.5mmol/L，HCO_3^-：8.0mmol/L，$H_2PO_4^-$：17.6mmol/L，$MgSO_4$：12.4mmol/L，Ca^{2+}：0.75mmol/L，$C_6H_5O_{73}^-$：2.7mmol/L，ATP：160mg/L，葡萄糖：278mmol/L，渗透压为480mmol/L。

研究表明WMO-1号液保存效果较同为仿细胞内液型的Collins液为优。其具有以下特点：①含枸橼酸及ATP，两者均为糖酵解的主要变构限速酶抑制剂，从而减少了在离体缺氧条件下酸性代谢产物的堆积和保存器官的能量耗竭。另外，ATP也对缺血后肾的ATP水平的恢复有强化作用。②采用葡萄糖酸盐代替氯离子，从而降低氯离子的浓度，避免了其进入细胞内而引起保存期间的细胞水肿。③保存温度降到

0℃时无冰晶析出，与其含大量葡萄糖有关。④所含枸橼酸作为金属络合剂，能阻断氧自由基的生成。

WMO－1号液对肾脏保存效果良好，达48h以上，但对肝、胰等保存时限在12h内。

Sacks液（Sacks solution） 为Sacks等于1973年首次报道的一种仿细胞内液型肾脏灌洗保存液，分为Sacks－Ⅰ和Sacks－Ⅱ两种，其特点是高钾、低钠、高渗，以甘露醇取代Collins中的葡萄糖作为非渗透性成分。Sacks－Ⅱ液与Sacks－Ⅰ比较，除在各成分浓度稍有差别外，增加了镁。研究表明，Sacks－Ⅱ比Sacks－Ⅰ保存效果好，灌洗保存肾脏的时限可接近72h。目前也是常用的肾脏保存液，对肝、胰等大器官保存效果则欠佳。

HC－A液（hypertonic citrate－A solution） 20世纪80年代初我国上海第二军医大学研制出的一种仿细胞内液型液。HC－A液以Ross液的配方为基础，其中的甘露醇浓度为166mmol/L，比Ross液稍低（Ross液为187mmol/L），另外添加了核苷类物质（浓度为0.38mmol/L）。有研究证明，HC－A液保存肾脏效果较Ross液、Collins－Ⅱ及Sacks－Ⅱ为优，保存时限达48h。目前在我国临床肾移植工作中是一种常用的保存液，与其他几种仿细胞内液型保存液一样，对肝、胰等大器官的保存效果也不理想。

Ross液（Ross solution） 为Ross等1976年首次报道的一种仿细胞内液型器官保存液，也称为高渗枸橼酸盐（hypertonic citrate），其渗透压为400mmol/L，钾离子与钠离子浓度相当，均为80mmol/L，以甘露醇取代Collins液中的葡萄糖作为非渗透性成分，浓度为187mmol/L。在狗肾保存的实验中证明其单纯冷保存肾脏可达72h，在临床肾移植中也较常用。对肝、胰等保存效果欠佳。

缺血损害（ischemia injury） 器官缺血后氧及各种代谢底物的供应明显减少，如果器官离体则完全终止供应。此时，氧化磷酸化及ATP的含量迅速减少，由于缺血缺氧，加快了组织的糖酵解和糖原分解，同时又促进乳酸的生成、H^+浓度的增加，导致组织酸化，引起细胞膜上的Na^+、K^+、ATP酶失灵，Na^+、Ca^{2+}及水分进入细胞及各个细胞器，从而损伤细胞并且破坏溶酶体的稳定性，激活溶酶体酶，损害线粒体的功能，同时伴有蛋白质合成障碍。随着缺血时间延长，缺血器官的血管内皮发生水肿、坏死及脱落等损害，导致再灌注困难，严重缺血损害时，恢复血流后出现“不再流现象”，器官的功能就不能再恢复。

热缺血及热缺血时间（warm ischemia and warm ischemia time） 器官在未降温时的缺血或血流中断称为热缺血。从热缺血开始持续到器官恢复正常血供（器官未经历低温过程），或者从热缺血开始到器官明显温度降低（即冷缺血开始）的时间间隔称为热缺血时间。热缺血时因氧和各种代谢底物供应缺乏而器官的新陈代谢水平仍高，所以器官缺血损害出现较快、程度较重，因而为保存器官活力应尽量缩短热缺血时间。

冷缺血及冷缺血时间（hypothermic ischemia and hypothermic ischemia time） 器官在低温保存时无血液供应的缺血称为冷缺血。从冷缺血开始至器官重新恢复血供的时间间隔（整个过程器官都在低温环境中）称为冷缺血时间。目前所有有效的器官保存方法都依赖于低温。低温下器官的新陈代谢明显降低、氧耗量减少，可增加器官对缺血的耐受性。器官保存的过程基本上是冷缺血的过程。

胰岛冷冻保存（islet freezing storage） 各种细胞或组织碎片在深低温下冻存数月或数年后仍能存活，因此胰岛的冷冻保存是具有良好前景和价值的胰岛保存方法。冻存的关键因素是冷却率与复温率、冷冻保护剂浓度以及移除保护剂时发生的渗透性变化。已有实验研究表明：采用二甲基亚砜为冷冻保护剂，以0.3℃/min缓慢降至－45℃以下，转入液氮内保存，复温时采用38℃水浴快速复温，并逐步透出二甲基亚砜，可减少胰岛细胞损伤，提高胰岛存活率，保存胰岛组织可达3月以上。

欧洲－Collins液（Euro-Collins solution） Dreikorn等在Collins液基础上进行改良，于1980年研制出一种仿细胞内液型器官保存液，与Collins液一样为高钾、低钠、以葡萄糖为非渗透性阴离子，不同的是：Euro-Collins葡萄糖浓度高，为208mmol/L（Collins为139mmol/L），另外，Euro-Collins无硫酸镁成分，渗透压比Collins高，为375mmol/L。实验及临床均证实Euro－Collins保存肾脏效果较好，保存时限为48～72h，

也是临床肾移植中较普遍应用的一种保存液，对肝、胰等大器官保存效果欠佳。

持续低温灌注（continuous hypothermic perfusion） 用特制的灌注装置，以一定的流量和压力，将灌注液均匀持续地从动脉泵入被保存的器官内，达到器官保存的目的。

灌注装置包括脉冲式或非脉冲式泵、冷冻装置、膜氧合器三部分，另外还有动脉压调节器、血流量测定器、PH 调节器等辅助设备。

成功的机器灌注保存应具备以下条件：①低温灌流，灌注液及器官的温度维持在 6～10℃，以使器官维持在低代谢水平；②灌注液中含有白蛋白之类的胶体物质以阻止细胞水肿，还含有电解质、氢离子缓冲剂及代谢底物，灌注液的渗透压为 300mmol/L 左右。用于持续低温机器灌注的液体一般与血浆成分相似；③低的灌注压（2.67～5.33kPa）。

持续低温机器灌注保存器官时，器官有氧代谢较无氧代谢多，并能提供营养，清除废物，还可进行药物治疗及定期测定器官活力；缺点是被保存器官会发生血管内皮系统和代谢的实质细胞的损害。

脉冲式灌注泵较为合理，但设备复杂，有时产生的气泡会引起移植物损害。非脉冲式灌注泵技术简单，但保存时间较短。

目前，临床上一般不用持续低温灌注，而都采用单纯冷保存法保存器官。

单纯冷保存（simple cold storage） 将切取的移植物经低温灌洗，然后浸泡在冷保存液中，用保温箱保持在 1～4℃的低温，直到移植。此法简单、方便、安全、经济、易于推广，是目前保存器官、组织最常用的方法，但保存的时间有限。

再灌注损伤（re-perfusion injury） 器官在缺血后再灌注时可出现明显的损害称“再灌注损伤”。缺血时血管内皮细胞的黄嘌呤脱氢酶转变为黄嘌呤氧化酶，再灌注时催化 ATP 降解产物黄嘌呤氧化生成尿酸，这个过程中可产生大量氧自由基；中性粒细胞及巨噬细胞被激活，NADPH 氧化酶活化，发生呼吸爆发，同时也产生大量氧自由基。氧自由基性质异常活跃，可导致脂膜损伤，产生脂质过氧化物，破坏生物膜结构，使蛋白质、酶失活，破坏核酸结构，导致组织细胞变性坏死。同时花生四烯酸代谢的激活和前列腺素、血栓素、白三烯产物均可引起再灌注损伤。在器官保存领域，应用氧自由基清除剂、钙离子拮抗剂或花生四烯酸代谢的抑制剂均可能减轻再灌注损伤而大大改善移植器官功能。

排斥反应（rejection） 供者的细胞、组织或器官移植给受者后可刺激受者免疫系统引起破坏性免疫反应，而导致移植物功能的降低乃至丧失，称为排斥反应。是导致移植物丧失功能的主要原因之一。

与普通免疫应答一样，排斥反应包括感应、增殖、分化和效应 4 个阶段。供、受者间组织相容性抗原的差异程度、受者的免疫功能状态、移植物的种类决定了排斥反应是否发生及反应的强弱。

根据病理学和临床症状排斥反应可分为超急性排斥反应、加速性排斥反应、急性排斥反应和慢性排斥反应。

超急性排斥反应（hyperacute rejection，HAR） 是指血管化移植器官在血液循环恢复后几分钟或几小时，有时是 1～2d 内发生的不可逆性排斥反应，常发生在手术还在进行中，所以也有人称它为“手术台上的排斥反应”，表现为移植物血管接通后色泽由正常逐渐变为暗红青紫色、质地变软、功能丧失。

超急性排斥反应属于典型的体液免疫反应，但也有细胞免疫参与。是由于受者体内的预存抗体所致。其病因：ABO 血型不符（受者体内存在天然血型抗体）；长期血透、反复输血、多次妊娠或既往接受过异体移植或某些细菌、病毒感染后致敏导致受者体内的预存抗体产生。这类抗体与移植物抗原发生作用，激活补体，释放多种活性物质，引起血管通透性增高、中性粒细胞聚集导致血管内皮损伤、纤维蛋白沉积、血小板聚集血栓形成，使移植物缺血、变性和坏死、功能完全丧失。

其病理学特征为：早期毛细血管内大量中性粒细胞积聚、渗出，小动脉血栓形成，大部分血管壁纤维素样坏死、管腔内纤维蛋白和血小板聚集形成血栓。

目前超急性排斥反应尚无有效的治疗措施。一经确诊应立即切除移植物，避免排斥反应危象的发生。术前应严格配型，ABO 血型要相容，淋巴细胞毒交叉配合试验应低于 10%，或选择 HLA 抗原相同的供者器官。移植前进行血浆置换、清除特异性抗体可减少超急性排斥反应的发生，脾切除亦可能有效。

迟发性超急性排斥反应（delayed hyperacute rejection） 迟发性超急性排斥反应是超急性排斥反应的特殊类型，发生在移植后1～2d。出现这种类型的排斥反应说明受者体内存在特殊的同种抗体，即针对血管内皮细胞的单核细胞抗体。目前认为可能是葡萄球菌与供者HLA抗原的交叉反应所致，也有人认为是受者术前抗体滴度低或免疫反应性较低引起，因此，迟发性超急性排斥反应比超急性排斥反应的免疫反应发生晚。其防治原则与超急性排斥反应相同。

加速性排斥反应（accelerated rejection） 是介于超急性排斥反应和急性排斥反应之间的一类排斥反应，本质上与超急性排斥反应相近，属于一种不可逆的急性体液性排斥反应。与超急排斥反应相比，免疫攻击强度和损害程度较弱，起病时间稍迟，病情发展稍缓。加速性排斥反应发生于术后3～5d，发展迅速，移植物功能很快丧失。小血管炎症和纤维素样坏死为其病理学特点。目前多认为加速性排斥反应是受者体内存在对供者HLA或血管内皮细胞的低浓度、难以检测的抗体。临床上表现为移植物功能术后逐渐恢复，甚至正常，但术后3～5d突然出现发热，移植物疼痛、肿胀，功能迅速减退。彩色超声多普勒提示移植物供血不良，移植物活检的主要病理改变为血管病变如淋巴细胞穿壁，血管腔内纤维蛋白和血小板沉积，内皮细胞肿胀，白细胞附壁及血栓形成，故亦称为血管性排斥。一经诊断明确应立即加强抗排斥治疗，控制病情的发展，甲基强的松龙冲击治疗一般效果欠佳，目前多使用ALG或OKT3治疗，另外也可采用血浆置换或抗凝治疗，总体疗效尚不尽人意。如治疗无效应尽早停用免疫抑制剂，切除移植物以防发生严重的并发症如感染或消化道出血等。

急性排斥反应（acute rejection） 急性排斥反应是最常见的一种排斥反应，一般发生在移植术后1周至6个月内，临床上表现为发热、全身不适，移植物肿大和疼痛同时伴有移植物功能急骤减退。自从使用CsA以来，急性排斥的典型临床症状大大减少，趋于隐匿。

急性排斥反应属于迟发型变态反应的细胞免疫现象，是移植物的HLA抗原刺激受者T淋巴细胞使之分化增殖，产生大量具有特异性的致敏淋巴细胞，可直接杀伤或通过释放各种淋巴因子杀伤靶细胞，排斥移植物。现认为体液免疫也参与急性排斥反应。组织病理学改变为血管内膜损伤和纤维素样坏死伴单核细胞浸润。

急性排斥反应经过早期及时正确的处理，80%～90%能被逆转。首选药物是大剂量肾上腺糖皮质激素，可逆转约80%的急性排斥反应。对强烈、严重的或耐激素即对激素无反应的急性排斥反应可采取抗淋巴细胞抗体制剂等。

慢性排斥反应（chronic rejection） 慢性排斥反应多发生在术后数月或数年内，也可发生在急性排斥后。进展缓慢，往往呈隐匿性，移植物功能逐渐减退或丧失。

慢性排斥反应以体液免疫为主，是由于循环中特异性抗体低水平的免疫应答导致血管周围炎症，使移植物血管内皮持续低程度的损害伴有血管平滑肌细胞增生阻塞血管，移植物功能逐渐下降。其诊断主要依赖于病理活检，特点是动脉内膜纤维增生明显，呈葱皮样结构，其中有泡沫细胞聚集。并伴有内弹力层纤维的断裂或增厚，血管管腔明显狭窄，严重影响移植物血供，甚至可见多发性梗死灶形成及弥漫性或局灶性纤维组织增生。移植物体积明显缩小，包膜增厚且坚韧粘连，表面苍白伴有深浅不一的疤痕。损伤为不可逆的，目前尚无有效的治疗方法 。据报道，骁悉是目前很有希望的抗慢性排斥的免疫抑制剂，其疗效尚待进一步临床证实。

目前对于慢性排斥的诊断尚无特异性的免疫学指标，移植物的慢性功能丧失是最主要的证据，检查主要依靠病理。最近发现在移植术后的功能丧失中，非免疫学因素占相当大的比重，但尚无手段与免疫学上引起的慢性排斥反应鉴别，因而倾向于用移植物慢性失功一词来概括移植术后的免疫学和非免疫学因素引起的移植物功能丧失。

急性体液性排斥反应（acute humoral rejection） 急性体液性排斥反应的发生多由受者血液循环中针对血管内皮细胞同种抗原（MHC分子）的IgG抗体激活补体引起。可能也有淋巴细胞参与，故这一过程也称为急性血管排斥反应（acute vascular rejection）。针对血管内皮细胞的淋巴细胞可直接杀伤靶细胞，也可通过分泌淋巴因子激活炎性细胞，引起内皮细胞坏死。病理检查的显著特征为移植物内以中、小血管，尤 其是以中、小动脉为主的血管内膜炎，内皮细胞空泡变性，管壁纤维素样坏死。在血管炎性 病变的同时，

也常合并有间质内以单个核细胞为主的浸润。其发生多由于针对血管内皮细胞 同种 HLA 抗原的 IgG 抗体激活补体所致。

急性血管性排斥反应（acute vascular rejection） 也称为急性体液性排斥反应（参见急性体液性排斥反应条目）。血管化脏器移植后数天到数周间发生的不可逆性体液排斥反应。其临床表现与细胞排斥反应相似，发生在术后早期，病情进展迅速。但不同的是，任何强效的免疫抑制剂治疗效果都很差或根本无效，最后常被迫切除移植物。其病因为反复输血、长期血液透析、多次 妊娠及再次移植等使受者体内已产生预存抗体，慢性感染性疾病亦可诱发。其免疫学机理可能与超急性排斥反应相似，即由抗体与移植物血管内皮细胞结合以及补体激活，引起组织损伤。病理学特点为毛细血管及小动脉中的血管内皮细胞肿胀、血管壁中大量的中性粒细胞及单核细胞浸润，可看到血管内皮细胞表面有抗体及补体沉积；中性粒细胞及单核细胞粘附于血管壁的着边现象；血管内可见到大量的纤维蛋白血栓。

急性细胞性排斥反应（acute cellular rejection） 有多种效应机制参与急性细胞排斥反应，包括细胞毒性 T 细胞（CTL）、激活的巨噬细胞和 NK 细胞介导的杀伤作用。其中同种反应性 $CD8^+$ 细胞毒性 T 细胞（CTL）可能是参与急性细胞排斥反应的重要细胞，对移植物实质细胞有杀伤和破坏作用，是同种异体移植中最常见的排斥反应。急性细胞性排斥反应的病理形态学特征为明显的炎性细胞浸润，浸润的细胞有淋巴细胞、单核细胞、浆细胞，也时常可见中性粒细胞和嗜酸性粒细胞。

耐类固醇排斥反应（steroid resistant rejection） 指移植物发生急性排斥反应后使用类固醇肾上腺糖皮质激素治疗无反应的现象，发生率约为 20%。此时往往需改用抗淋巴细胞抗体制剂或其他免疫抑制剂才可能控制急性排斥反应。

移植物抗宿主反应（graft versus host reaction, GVHR） 与宿主抗移植物即排斥反应相反，移植物抗宿主反应是由移植物中淋巴细胞（主要是 T 细胞）识别宿主抗原而致敏、增殖分化，直接或间接攻击受者靶组织而发生的一种排斥反应。T 细胞致敏后，增殖分化形成细胞毒性 T 细胞和辅助性 T 细胞，直接杀伤宿主靶组织，或通过募集其它细胞，尤其是 NK 细胞和巨噬细胞而杀伤靶细胞。另外，T 细胞还可以释放细胞因子，如肿瘤坏死因子（TNF）进一步参与这一病理过程。这种反应可给受者造成严重后果，最后导致移植失败。GVHR 主要见于骨髓移植后，也见于其他移植，包括小肠移植，脾移植以及输血等。

移植物抗宿主病（graft versus host disease，GVHD） GVHD 是由移植物中供者免疫活性淋巴细胞直接或间接攻击宿主某些靶器官所引起的临床综合征，也就是由 GVHR 所引起的宿主全身性疾病。GVHD 多见于骨髓移植、脾移植以及小肠移植后，也偶见于输血后。

GVHD 可分为急性和慢性两种，前者发生于移植后最初的 3 个月内，后者发生于移植 3 个月以后。急性 GVHD 主要靶器官为皮肤、肝脏和消化道，表现为局部或全身的斑丘疹，肝损害及肠炎，大肠和小肠远端更易受累，造血系统重建延迟。慢性 GVHD 主要靶器官为皮肤，其次为肝脏、口腔，其他多部位均可受累，表现为广泛皮肤硬化、口腔干燥、眼干、黄疸、淤胆、食管狭窄、吸收不良综合征、关节挛缩等临床症状。慢性 GVHD 反映了免疫抑制的失控，可能产生自身反应性细胞克隆。

宿主抗移植物反应（host versus graft reaction，HVGR） 宿主体内致敏的免疫效应细胞和抗体对移植物进行攻击，导致移植物被排斥，称为宿主抗移植物反应。人们通常说的排斥反应就是指 HVGR，见于一般器官移植后。根据组织病理学和临床症状，HVGR 一般可分为四种类型，即超急性排斥反应、加速排斥反应、急性排斥反应和慢性排斥反应。

免疫耐受（immunotolerance） 指免疫活性细胞在接触抗原性物质时所表现的特异性无应答状态。是免疫应答的一种重要类型，其表现与正相免疫应答相反，亦与各种非特异性免疫应答不同。可分为天然免疫耐受与获得性免疫耐受。

免疫耐受在器官移植领域有重要的意义，诱导受者对供者抗原特异的免疫耐受是防止器官排斥、改善移植质量的最理想方法。在动物试验中免疫耐受已经通过多种方式诱导出来，但临床耐受的实现仍在期盼中，理想的临床耐受是指在免疫系统成熟、组织配型

不相容的个体间移植器官，经短程治疗后出现不用药、不排斥、不感染的“三不状态”。

现在免疫耐受的定义目前已有所变化，不再是特异性免疫无反应状态。有人认为“免疫耐受是指免疫系统对体内的生物有机物不产生破坏性的反应的一种生理状态”。

而 Gill 认为“同种异体移植耐受的定义是指受者体内免疫反应性的一种特异性变化，它使得移植物能够被接受。若无此变化，则移植物会被排斥。”

同种免疫耐受（allo－immunotolerance） 指机体对同种异体抗原的免疫耐受，临床器官移植中希望达到受者对同种移植物的免疫耐受即属于同种耐受。目前尚无有效的诱导临床同种耐受的方法和确定的耐受判断的检测指标。

异种免疫耐受（xeno－immunotolerance） 指机体对异种抗原的免疫耐受。诱导异种免疫耐受更加困难，近年来已有较多以小鼠为受者的异种免疫耐受诱导成功的报道，但在免疫系统更完善的大动物和人类尚未能成功。

中枢免疫耐受（central immunotolerance） 胸腺是中枢免疫器官，从解剖及生理上以胸腺为中心的免疫耐受称为中枢免疫耐受，如自体耐受。在器官移植领域，中枢免疫耐受是 20 世纪 80 年代中后期免疫耐受研究的重点，主要研究通过胸腺内注射等途径诱导发育中的 T 细胞产生免疫耐受。因为成年后胸腺萎缩，所以中枢免疫耐受实际应用前景十分有限，20 世纪 90 年代以来，免疫耐受研究的主流和方向已转到外周耐受的研究上。

外周免疫耐受（peripheral immunotolerance） 从外周导入抗原，如器官移植、细胞输注等，经过一定的处理，使机体在不用免疫抑制剂情况下对移植物不排斥。这种通过胸腺外途径诱导的免疫耐受称为外周免疫耐受。主要是诱导外周成熟的 T 细胞产生耐受，这对器官移植的未来具有十分重要的意义，也是当前免疫耐受研究的重点。

自体耐受（auto-tolerance） 正常状态下，机体免疫系统不攻击自身组织、细胞的现象即所谓自体耐受。传统认为自体耐受是在胚胎发育过程中，逐渐形成的免疫系统与自体抗原接触，禁闭了所有能与自体抗原发生免疫反应的细胞株，从而完善了自我抗原的“注册登记”过程。最近这一理论受到挑战，有人提出自体免疫耐受并非仅产生于胚胎发育中，而是贯穿于整个生命的过程，由于健康生长的自身组织没有“危险”信号，不能启动破坏性免疫反应，因而产生自体耐受。

迟发型超敏反应（delayed-type hypersensitivity，DTH） 亦称 Ⅳ 型超敏反应，是由迟发型超敏反应性 T 细胞（TDTH）介导的细胞免疫反应。TDTH 属于 CD4＋T 细胞亚群，在体内以非活化的前体形式存在，当其表面抗原受者与靶细胞的抗原特异结合，并在活化 Th 释放的 IL－2、IL－4、IL－5、IL－6、IL－9 等细胞因子的作用下活化、增殖、分化为效应 TDTH 细胞，其免疫效应是通过释放多种可溶性淋巴因子而实现的，并与活化的巨噬细胞释放的溶酶体酶以及致敏的 CTL 联合作用，共同引起以单个核细胞浸润、组织变性坏死为特征的局部超敏反应性炎症。DTH 发生较迟缓，一般在再次接触抗原后 48～72h 发生。临床上通过皮肤试验检测机体对病原微生物的迟发型超敏反应。皮肤试验中常用的抗原有结核菌素，组织胞浆菌素，念珠菌素等。

自然杀伤细胞（natural killer cell，NK cell） 是一类无需抗原预先致敏及抗体参与便可非特异性杀伤多种靶细胞的淋巴细胞。NK 细胞来源于骨髓干细胞，主要分布于外周血和脾脏。其表面无 SmIg 和补体受体，但有少量低亲和性 IgG 的 Fc 受体，因此它们除能直接攻击杀伤靶细胞外，也可通过 ADCC 效应发挥杀伤作用。另外，NK 细胞还可通过释放 γ－干扰素和 IL－2 等淋巴因子发挥一定的免疫调节作用。

杀伤性 T 淋巴细胞（cytotoxic lymphocyte，CTL） 大多数 CTL 属于 $CD8^+$ T 细胞亚群，静止 CTL 在体内以非活化的前体细胞（pTc）形式存在。其表面的抗原受者与靶细胞的抗原特异结合，并在活化的 Th 细胞的帮助下，使 pTc 活化、增殖并分化为具有杀伤功能的效应性 Tc 细胞。

CTL 对靶细胞的杀伤有以下几个特点：预先有抗原诱导，活化的 Tc 细胞可特异性杀伤携带内源性抗原的靶细胞；Tc 细胞和靶细胞相互作用受 MHC－Ⅰ类分子的限制；Tc 细胞可连续杀伤靶细胞，杀伤效率

高，这种效应在机体细胞免疫效应中，尤其在抗肿瘤免疫、同种异体移植排斥反应和抗细胞内感染中具重要意义。

T辅助细胞激活（helper T cell activation） 指的是免疫应答过程中增殖与分化阶段的一个重要步骤。静止的Th细胞（G_0期）在识别活化的抗原递呈细胞（APC）递呈的抗原后，细胞表面即表达白细胞介素-1受者（IL-1 R），继之表达白细胞介素-2受者，成为活化的T辅助细胞。当IL-2受者与自分泌或旁分泌的IL-2结合后，Th细胞母细胞化，增殖分化为效应性Th细胞，并分泌一系列细胞因子，包括IL-2、IL-4、IL-5、IL-6、IL-9以及IFN-γ等，进而发挥Th细胞的辅助效应，包括辅助Tc细胞发挥杀伤功能或参与迟发型超敏反应，或辅助B细胞产生高滴度抗体。另外，一部分Th细胞可中途停止增殖，成为记忆性T细胞。

群体反应性抗体（panel reactive antibodies，PRA） 器官移植受者体内预存抗体，尤其是特异性抗HLA抗体是影响移植物存活和排斥反应发生的重要因素。移植前筛选出这些抗体具有重要的临床意义。

PRA的检测是在移植术前，将受者血清与一组含盖当地人群中几乎所有HLA抗原的配组淋巴细胞进行交叉配合实验，以测定受者体内抗HLA抗体的滴度及其特异性的方法。若无标准的配组淋巴细胞，也可随机选择20个以上健康的无关个体淋巴细胞进行随机淋巴毒试验。

通过系统地了解受者群体反应性HLA抗体在体内的水平，可选择性地筛选出高敏感患者，帮助临床医生选择移植供者和决定移植时机，有助于降低超急性排斥反应和急性排斥反应的发生，明显提高移植物的存活。PRA比传统的淋巴细胞毒交叉试验更敏感，更有特异性。PRA试验应作为一项移植前常规检测项目加以推广应用。

封闭抗体（blocking antibody） 指能够封闭其它抗体或淋巴细胞对靶细胞作用的抗体；也指能与某种抗原结合，从而抑制此抗原发生其它免疫反应的抗体。主要有三类：①速发型超敏反应患者体内的IgG类抗体，可阻止变应原与细胞表面IgE类抗体结合而抑制速发型超敏反应的发生，这种抗体也叫保护性抗体，临床上I型变态反应减敏治疗的目的就是诱导机体产生这种特异性封闭抗体；②针对某些肿瘤细胞表面特异性抗原而产生的IgG类抗体，有利于肿瘤的生长，也叫增强性抗体；③血清学试验中，能与对应抗原结合但不出现可见反应，并能阻止该抗原在与完全抗体结合的抗体，又称不完全抗体，如凝集试验中的Rh不完全抗体。

淋巴因子激活杀伤细胞（lymphokine-activated killer cell，LAK cell） 存在于外周淋巴细胞中，只有在淋巴因子IL-2诱导下才能发挥非特异性杀瘤作用的细胞。该种细胞由Grimm和Rosenberg等人（1982年）首次发现。其特点：具有大颗粒淋巴细胞的形态特征，能杀伤对NK细胞不敏感的实体瘤细胞，具有广谱的抗肿瘤作用，仅能被IL—2等细胞因子诱导产生，前体及效应细胞均为非粘附细胞，对放射线敏感等。LAK与T细胞不同，后者发挥细胞毒作用需抗原预先致敏，杀伤是特异性的，并有MHC限制性。前者则不需要抗原预先致敏或其他有丝分裂原刺激，只要在IL-2存在的条件下，即可非特异性杀伤肿瘤细胞。LAK与K细胞和NK细胞的主要差异是：K细胞杀伤靶细胞需有IgG介导，NK细胞无需IgG和IL-2介导即可非特异性杀伤肿瘤细胞，而LAK细胞发挥杀瘤作用不需有IgG介导，但必须要有IL-2存在。

淋巴因子（lymphokine，LK） 是指由活化淋巴细胞产生，能介导和调节白细胞及其它免疫细胞增殖分化和功能的小分子多肽。是除免疫球蛋白及补体外的另一类非特异性免疫活性介质。这些活性介质即淋巴因子，是在淋巴细胞接受抗原或通过其他方式刺激后产生的，在免疫应答中具有重要作用。目前已发现数十种，主要包括巨噬细胞趋化、移动抑制和活化因子（MCF、MIF、MAF），白细胞介素（IL），淋巴毒素（LT），γ-干扰素（IFN-γ），皮肤反应因子（SRF），转移因子（TF）和促分裂因子（MF）等。现代的免疫学将淋巴因子和单核/巨噬细胞产生的单核因子统称为细胞因子。

预存抗体（preformed antibody） 由于患者过去多次输血、妊娠或接受过含有与供者相同抗原的移植物或其他外源性抗原，受者血液中则可含有抗供者白细胞、血小板及血管内皮细胞抗原和单核细胞上的E-M抗原的抗体，这种抗体称为预存抗体。预存抗体与移植物的HLA抗原或血型抗原相结合，激活补体，

可释放多种活性物质，引起血管通透性增高和中性粒细胞的聚集，导致血管内皮细胞损伤、纤维蛋白沉积和大量血小板聚集，并形成血栓，从而使移植器官发生不可逆性缺血、变形和坏死，临床上即出现超急性排斥反应。

天然抗体（natural antibody，NA） 人体或动物体内未经明显感染或抗原性物质刺激而存在的各种抗体，又称正常抗体。这些抗体不仅有针对病原微生物的，也包括针对非病原性物质的，如 ABO 血型抗体和异种性抗体等。天然抗体的生成除血型抗体主要是受遗传因素影响外，其余的实际上也是由于抗原刺激（隐性感染或共同抗原）产生的。因为人或动物出生后总要不断地接触各种各样的抗原，所以有人认为天然抗体的产生与细菌、食物、花粉等异物的刺激有关，而有些则是被动从母体获得的，因此“天然”二字并不确切，故有人称之为“所谓天然抗体”。

细胞介导免疫（cell mediated immunity） 广义的讲，它既包括吞噬细胞的吞噬作用，K 细胞、NK 细胞和 LAK 细胞对靶细胞的杀伤作用，也包括 T 淋巴细胞介导的特异性免疫效应。狭义的指致敏 T 淋巴细胞参与和介导的特异性免疫应答。它不能通过血清转移，只能通过致敏 T 淋巴细胞传递。在细胞免疫应答过程中，产生免疫效应的 T 细胞包括细胞毒性 T 细胞和迟发型过敏反应性 T 细胞。前者通过特异性杀伤携带致敏抗原的靶细胞产生免疫效应，后者可通过释放淋巴因子发挥免疫作用。细胞免疫的结果对机体有利也有害，其主要作用有：抗感染作用，可清除靶细胞内原来寄生的病原微生物；增强免疫监视作用，杀伤破坏肿瘤和病毒感染的靶细胞；在同种异体器官移植中，引起移植排斥反应；参与迟发型超敏反应的形成。

淋巴毒素（lymphotoxin，LT） 由激活的 T 淋巴细胞或其它淋巴细胞接受抗原刺激或有丝分裂原如植物血凝素（PHA）等刺激后释放的一种淋巴因子，对敏感性肿瘤细胞或组织培养细胞具有 非特异性的溶细胞和/或抑制细胞生长的特性。它杀伤靶细胞的过程较细胞毒性 T 细胞（CTL）慢。人类的 LT 是有 205 个氨基酸残基的蛋白，包括 34 个残基的信号顺序。虽然 LT 的杀细胞作用猜想与 CTL 相似，但由于 LT 杀伤的靶细胞膜表面没有象补体或穿孔素造成的孔洞，目前它的杀细胞机制没有完全清楚。LT 与肿瘤坏死因子（TNF）有 30%氨基酸顺序相同，编码 LT 的基因定位于人类第六号染色体的 MHC 上，与编码 TNF 的相近，相隔 1100 个核苷酸。当肿瘤坏死因子被称为 TNF－α时，LT 也可被称为 TNF－β。

细胞介导的细胞毒作用（cell-mediated cytotoxicity） 包括细胞毒性 T 细胞（CTL）介导的特异性细胞毒作用和 NK 细胞、K 细胞介导的非特异性细胞毒作用。CTL 由抗原诱导、活化，通过 TCR 与靶细胞表面的抗原－MHC－I 类分子复合体结合，受 MHC－I 类分子的限制，通过穿孔素－颗粒酶系统或 Fas －FasL 系统，特异性杀伤携带内源性抗原的靶细胞。K 细胞通过 ADCC 作用杀伤被抗体覆盖的靶细胞，NK 细胞不能杀伤表达 MHC I 的细胞，而能杀伤 MHC I 表达降低或阴性的靶细胞（如肿瘤细胞和病毒感染的细胞），不依赖抗体，产生非特异性的杀伤作用。它们都是细胞免疫的重要组成部分。

补体调节蛋白（complement regulation protein，CRP） 体内存在多种可溶性以及膜结合的补体调节因子，它们以特定方式与不同的补体成分相互作用，使补体的激活与抑制处于精细的平衡状态，从而既能防止对自身组织造成损害，又能有效地杀灭外来微生物。目前发现的补体调节蛋白有十余种。按其作用特点可分为 3 类：防止或限制补体在液相中自发激活的抑制剂；抑制或增强补体对底物正常作用的调节剂；保护机体组织细胞免遭补体破坏的抑制剂。主要的调节蛋白有 C_1 抑制物，H 因子，I 因子，S 蛋白，补体受体－1（CR1），膜辅助因子蛋白（MCP），促衰变因子（DAF），同源限制因子（HRF），膜反应性溶解抑制物。它们主要在经典和旁路途径抑制 C_3 转化酶的组装、形成，促进 C_3 转化酶的解离，或在攻膜复合体（MAC）阶段抑制 MAC 的形成和攻膜作用的发挥。

补体依赖细胞毒作用（complement dependent cytotoxicity） 补体激活过程中产生的 C_{3b}、C_{4b} 与 $_iC_{3b}$ 能与细菌及其颗粒物质结合，可促进吞噬细胞的吞噬作用。它们可与中性粒细胞或巨噬细胞表面受者相结合。在微生物细胞表面发生的补体激活可促进微生物与吞噬细胞粘附，并被吞噬及杀伤。这种依赖 C_{3b}、C_{4b} 与 $_iC_{3b}$ 的吞噬作用被称为补体依赖细胞毒作用。它可能是机体抵抗全身性细菌或真菌感染的重要天然防

御机制。

抗原递呈细胞（antigen presenting cell，APC） 指能处理细胞内和细胞外的抗原，使其以小分子抗原多肽的形式与 MHC I 类或 MHC－II 类分子结合，然后递呈给相应 T 淋巴细胞（CD4＋或 CD8＋），从而诱导免疫反应发生的一群细胞。根据其递呈抗原的过程中是否提供共刺激信号，又分为专业性抗原递呈细胞和非专业性抗原递呈细胞。前者主要指树突状细胞（包括郎罕氏细胞）。后者主要指 B 细胞和组织细胞。而巨噬细胞是专业性还是非专业性抗原递呈细胞目前仍无定论。

抗体依赖细胞介导的细胞毒作用（antibody dependent cell－mediated cytotoxicity，ADCC） 指的是体液免疫中产生的抗体作用于细胞免疫中效应细胞对外来抗原发生反应的过程。IgG 的 Fc 段可与中性粒细胞，单核细胞，巨噬细胞，K 细胞等表面的 Fc 受体结合，IgG 的 Fab 段与靶细胞的表面抗原结合，这样，IgG 在吞噬细胞与外来抗原间形成了一个桥梁，使得吞噬细胞释放细胞因子发挥溶细胞效应。这种过程称为 ADCC，即依赖特异性的抗体和非特异性的吞噬细胞介导的杀伤作用。

迟发性异种排斥反应（delayed xenograft rejection，DXR） 异种移植超急性排斥反应（HAR）得以避免以后，仍可在数天至数周内发生迟发性异种排斥反应（DXR）。其组织学特征为广泛的异种反应性抗体沉积在移植物血管，凝血系统调节异常，血小板血栓形成，并有激活的巨噬细胞和 NK 细胞浸润，内皮细胞粘附分子、促凝分子、细胞因子表达上调等。DXR 中并无典型的血管改变，大、中血管并未受累，因此有学者称之为急性血管排斥反应显然不适当。DXR 不依赖于天然抗体和补体，不需 T 细胞的参与，和同种异体移植急性排斥反应有本质不同，其确切机理尚未完全清楚。DXR 对目前的常规免疫抑制不敏感。DXR 将是 HAR 之后异种器官移植的主要障碍。

异种移植超急性排斥反应（xenograft hyperacute rejection） 是异种移植过程中，异种器官移植物建立血液循环后立即发生，其发生后即在几分钟至几小时内造成移植物不可避免的破坏。超急性排斥反应（HAR）可见于几乎所有的非协调性异种移植中，协调性异种移植中不常见。主要病理特征是间质性出血和弥漫性血栓形成。HAR 发生的主要原因是受者血循环中的天然抗体结合移植物血管内皮细胞表面的抗原，如猪的内皮细胞 80%以上的抗原结构是 α－1，3 半乳糖（Gal α1－3Gal），一旦与人或灵长类的血清接触，就能激活补体，或补体经旁路途径直接激活。同时受者补体与供者的补体抑制蛋白的不相匹配性造成补体不受调控，补体无控制的激活，形成攻膜复合体，产生溶细胞效应。内皮细胞溶解后血管内皮的完整性遭到破坏，内皮下基质暴露，激活凝血系统，形成弥漫性血栓，移植物即失功。目前有效的预防 HAR 的方法是用特异性抗体吸收 Gal α1－3Gal 抗原，或抑制补体的作用。

等位基因（allele） 位于同源染色体同一座位上的两个不同形式的基因。其中一个来自父方，另一个来自母方。等位基因有显性和隐性之分，由此控制一对相对性状。如控制人正常色素的基因 A 和白化基因 a 为一对等位基因。

独特型（idiotype） 指每一种特异性免疫球蛋白可变区上的抗原特异性。同一个体内，不同 B 淋巴细胞克隆产生的免疫球蛋白，由于其可变区尤其是高变区内氨基酸组成、排列和构型存在差异而呈现不同的抗原特异性，因而具有不同的独特型。独特型由若干不同抗原决定簇组成，可在异种、同种异体及自体内诱导产生相应抗体，称为抗独特型抗体。独特型和抗独特型抗体可形成复杂的免疫网络，在抗体免疫调节中占有重要地位。

淋巴细胞转化试验（lymphocyte transformation test） 是一种检测机体细胞免疫功能的体外实验方法。正常机体的淋巴细胞在体外培养过程中，受到特异性抗原或非特异性有丝分裂原刺激后可转化为淋巴母细胞，表现为胞体明显增大、染色质疏松、核仁可见、胞浆丰富并形成空泡等。同时其代谢增强，DNA 和 RNA 合成增加。因此，根据淋巴细胞的形态学变化计算转化为淋巴母细胞的百分数，或用氚（^3H）标记胸腺嘧啶计算其掺入率，可以反映机体的细胞免疫功能水平。

淋巴细胞转化试验分非特异性和特异性两种，前者刺激物为有丝分裂原，如植物血凝素（PHA）、刀豆蛋白（ConA）、脂多糖（LPS）；后者刺激物为特异

性抗原，如结核菌素。两者均可反映机体细胞免疫状况，后者还可以反映机体对某种抗原特异性细胞免疫水平。

肿瘤坏死因子（tumor necrosis factor，TNF） 是一类能直接造成肿瘤细胞死亡的细胞因子，根据其来源不同分为 TNF－α和 TNF－β。前者主要由巨噬细胞产生，又称恶液素；后者主要由活化 T 细胞产生，又称淋巴毒素。TNF 的受者（TNF－R）几乎存在于所有各类细胞，属于神经生长因子受者超家族（NGFR）。TNF－α和 TNF－β可竞争同一受者，它们的生物学作用极为相似，这可能与分子结构的相似性和受者同一性有关。但两者也有不同之处，低浓度TNF－α的生物学活性主要表现为抗感染，引起炎症反应和抗肿瘤。TNF 的作用总的说来有 3 方面，即抗肿瘤作用、参与免疫调节和调节机体代谢。

淋巴细胞分化抗原（CD 抗原）（differentiation antigen of lymphocyte） 是淋巴细胞在分化过程中产生的抗原，T 细胞和 B 细胞表面都有。在细胞个体发育的不同阶段，其表达不完全相同。已发现的 CD 抗原近 200 种，因命名混乱，1983 年国际上统一以分化群（cluster of differentiation，CD）命名。CD 分子为糖蛋白，有的由数条多肽链组成。大多数 CD 分子分布与各种类型的白细胞表面，但近年发现它们还广泛分布在造血和非造血细胞上。研究 CD 抗原有助于淋巴细胞亚群的鉴定。CD3、CD4、CD8、CD25、CD2 以及粘附分子抗原等已经被证明与排斥反应和免疫抑制有关。而同一分化抗原不同的抗体结合位点也影响单克隆抗体的免疫抑制效果。因此，进一步发现与排斥反应相关的淋巴细胞抗原，进一步明确免疫抑制中抗体作用机理始终是研究的课题。

免疫特惠区（immunological privileged site） 机体的某些部位在接受同种乃至异种移植时，排斥反应发生较轻，移植物易于存活，如角膜、眼前房、脑室、胎盘滋养层、肝脏、睾丸等。机制尚不清楚，可能是因为局部缺乏血管和淋巴管；特殊的屏障如血脑屏障、血睾（丸）屏障；较弱的抗原性；局部 Fas 配体高表达等原因。

免疫抑制（immunosuppression） 由于机体免疫系统先天缺陷、X 线照射、免疫抑制药物及抗淋巴细胞抗体制剂的作用，导致免疫活性细胞发育缺陷或增殖、分化、功能障碍，从而出现无应答或低应答状态。临床上通过免疫抑制措施来治疗自身免疫性疾病和器官移植排斥反应。但在免疫抑制状态下微生物感染及肿瘤的发生率明显增加。

供者特异性抗原输注（donor specific antigen infusion） 指在移植前或移植后将供者特异性抗原输入受者体内，如供者特异性的骨髓输注、肝细胞输注、脾细胞输注等，有可能提高来自同一供者移植物的移植效果。机制不完全清楚可能与供者特异性抗原调理移植排斥反应有关，以达到保护移植物的作用。

供者特异性输血（donor specific transfusion，DST） 属供者特异性抗原输注的一种，受者在接受移植前输注供者血，可提高移植效果。目前主要用于活体或亲属肾移植，在移植前多次输入供肾者的血液对移植肾存活更有利。其机制尚未完全阐明，可能与下列因素有关：血浆抑制因子抑制免疫功能；非特异性抑制细胞激活；克隆丢失；封闭单核－巨噬系统；抗独特型抗体。DST 对移植肾的存活大多数是有益的，但少数患者可能致敏。因此进行供者特异性输血后，移植前应复查受者的特异性抗体水平，避免移植后排斥。

供者特异性骨髓输注（donor specific marrow infusion） 属供者特异性抗原输注的一种，受者在移植前接受供者骨髓输注，可减少排斥反应发生率，减少激素和其它免疫抑制剂的用量，提高移植效果，。可能是由于供者特异性骨髓输注降低了受者对移植物的破坏性免疫反应性或产生了免疫耐受。

免疫抑制剂（immunosuppressant） 是一类通过不同途径非特异性地抑制机体免疫功能的药物，包括化学免疫抑制剂及生物免疫抑制剂，主要用于防治移植排斥反应和治疗自身免疫性疾病。可作用于免疫反应过程的不同环节：①抑制免疫细胞的发育和分化；②影响抗原的识别和加工；③能抑制活化的 T 细胞或 B 细胞的增殖；④抑制效应 T 细胞或效应 B 细胞的功能。

免疫抑制剂的特点：①多数免疫抑制剂选择性不高，常可同时影响正常的免疫应答，长期应用可降低机体抗感染的能力而诱发感染，抑制免疫监视功能或有直接的致瘤作用而易患肿瘤。②作用强度：抑制初次免疫应答的作用强于抑制再次免疫应答。对正在建

立的免疫应答比已建立的免疫状态容易控制。③不同的免疫抑制剂在免疫应答的不同时段起作用强弱不同：皮质激素及抗淋巴细胞球蛋白的免疫抑制主要作用于免疫应答的早期过程，通常在抗原刺激前 24～48h 用药免疫抑制作用强。而硫唑嘌呤等在抗原刺激后 48h 内给药作用强，因其主要影响淋巴细胞增殖。

免疫抑制剂的不良反应：感染、骨髓抑制、不育和畸形、诱发肿瘤。理想的免疫抑制剂应该是只抑制由供者抗原引起的特异免疫反应的 T 和 B 淋巴细胞的克隆，而目前的所有免疫抑制剂均未达到这个要求。

化学免疫抑制剂（chemical immunosuppressant） 通过不同的作用机制抑制免疫应答的某个阶段的一类化学药物，在器官移植排斥反应的预防和治疗中起到了关键作用。具有以下特点：①迄今为止应用于临床的每一种化学免疫抑制剂都是非特异性地抑制机体全身免疫功能、降低机体对感染和肿瘤的抵抗力；②几种作用机理不同的药物联合使用时，每一种药的剂量可以减少，非免疫毒性也随之减少，而免疫抑制作用增强；③药物毒副作用 强，如致畸、不育、骨髓抑制、肝功能损害等。临床上常用的药物有硫唑嘌呤、环磷酰胺、环孢素 A（CsA）、普乐可复（FK506）、骁悉（MMF）等。

15－脱氧精胍素（15-deoxyspergualin，DSG） 1981 年日本 Takeuchi 从 Bacillus laterosporus 芽胞杆菌的培养液中发现一种新的抗肿瘤物质精胍素（spergualin，SG）。1983 年 Umezawa 和 Dickneite 分别报道了 SG 的衍生物 15－脱氧精胍素具有免疫抑制作用。此后陆续报道 DSG 在众多动物实验中有良好的预防和治疗排斥反应作用，能有效延长心脏、胰腺、胰岛、肾和肝移植物的存活。此外，DSG 对 GVHR、自身免疫性疾病、Ⅳ型变态反应有抑制作用，DSG 还与环孢素 A 有免疫抑制协同作用。DSG 的作用机制尚未完全明了，Shimura 等报道 DSG 主要是阻断杀伤性 T 细胞的前体细胞转化为成熟的效应细胞从而起到免疫抑制作用。目前认为其主要抑制依赖 T 细胞的免疫反应，抑制作用呈剂量依赖性。

DSG 目前处于临床试验阶段，Amemiya 报道了 DSG 用于临床预防肾移植排斥反应，发现预防急性排斥反应 DSG＋MP 联合用药效果为佳，且能逆转急性排斥反应。

DSG 的毒副作用为胃肠道症状，出现恶心、呕吐和厌食，有轻微的骨髓抑制，无肝肾功能的损害，感染发生率较低。

环孢素 A（cyclosporine A，CsA） 一种化学免疫抑制剂。1972 年瑞士山德士药厂从真菌属 Tolypocladium inflatum gams 和 Cylindrocarpon lucidunbooth 中提取了具有抗真菌作用的 CsA。1976 年 Borel 等首次报道了 CsA 对淋巴细胞的选择性抑制作用，以后逐步应用于临床。CsA 的发现是器官移植发展史上的一个里程碑。

CsA 为含 11 个氨基酸的环状多肽，分子质量为 1202.64u，中性，不溶于水，而溶于大多数有机溶剂和油脂。有口服制剂和静脉制剂，口服对静脉的相对生物等值为 1：3。口服后主要在回肠缓慢不完全地吸收，需胆汁乳糜使其自载体中分离出来。胃排空减慢、胆汁分流、胃肠蠕动增强或腹泻以及胰外分泌减少时 CsA 吸收减少；与此相反，胃排空增快、增加服药次数、糖尿病患者的胃低张力及使用灭吐灵时可增加 CsA 的吸收。其生物利用度有较大的个体差异（5%～90%），平均 40%。血药浓度达高峰时间为 1～8h，平均 3.8h。

血液中 CsA 大多与红细胞结合，少量进入单核细胞及淋巴细胞，血浆中多数与高、低及极低密度脂蛋白结合，而游离 CsA 较少。组织中 CsA 主要沉积于肝脏，其次是胰腺和脂肪，很少存在于血管丰富的器官如肺、肾等。

CsA 主要经胆汁从粪便中排泄，尿中排泄小于 6%，几乎都以生物转化后的代谢产物形式而很少以主药形式排泄，代谢物可经肠肝循环再吸收，主药再循环吸收极微。清除率个体差异明显，且受某些药物的影响，如酮康唑、大环内脂类抗菌素等可增加 CsA 的血药浓度，而利福平、哌替啶、苯巴比妥等可降低 CsA 的浓度。

CsA 通过抑制淋巴细胞的活性和各种巨噬细胞功能而具有免疫抑制作用，尤其明显的是抑制了 Th 淋巴细胞的功能。

CsA 的毒副作用有感染、肝肾毒性、胰岛毒性、胃肠道症状、神经系统并发症、牙龈增生、多毛等，为减少其毒副作用一般与其他免疫抑制剂联合使用。

肾上腺糖皮质激素类（glucocorticosteroid） 超生理剂量的肾上腺糖皮质激素具有免疫抑制作用，是临床器官移植最常用的免疫抑制剂之一，其作用机制如下：①抑制巨噬细胞吞噬、处理抗原；②溶解破坏淋

巴细胞，使淋巴器官萎缩；③抑制淋巴细胞的分裂、增殖及抗体的形成；④干扰补体参与免疫反应；⑤通过其抗炎作用，抑制免疫反应所引起的炎性反应。

药理作用：免疫抑制、抗炎、抗毒素和抗休克、提高中枢神经系统的兴奋性、破坏血液中的淋巴细胞，使红细胞和血小板增多。

器官移植最常用的有强的松（Pred）、甲基强的松龙等，急性排斥期间采用大剂量甲基强的松龙（MP）冲击治疗仍是首选的抗排斥治疗措施。Pred 常与 Aza 和/或 CsA 联合应用，在预防排斥反应中有显著效果。另外，肾上腺糖皮质激素对超急性排斥或慢性排斥无效，不应试用加大用量逆转这两类排斥。

长期大量使用肾上腺糖皮质激素可引起下列副作用：①类肾上腺皮质功能亢进，即水、盐、糖、蛋白质和脂肪等代谢紊乱，表现为向心性肥胖、痤疮、多毛、高血压和尿糖等，停药后可缓解；②诱发或加重感染；③伤口延期愈合、诱发消化道溃疡致出血；④骨质疏松和肌肉萎缩；⑤抑制生长激素的分泌，影响生长发育；⑥诱发白内障；⑦提高中枢神经系统的兴奋性，导致神经精神症状如欣快、激动、失眠等；⑧反跳现象和停药症状，长期用药症状基本控制后，如果突然停药或减量太快原有症状可迅速出现或加重。临床上通过缓慢减量逐渐停药以防止反跳。为减少其副作用目前多主张尽可能用较小剂量。

雷帕霉素（rapamycin，RPM；Rapa） 一种新型高效的免疫抑制剂。是链霉菌属丝状菌（streptomyces hygro scopicus）发酵产生的一种具有抗真菌作用的大环内脂类抗生素。1975 年 Vezina 和 Sehgal 从加拿大 Rapa Nui 岛的土壤中分离出来而得名。1977 年 Martel 等报告其具有免疫抑制作用。1989 年 Morris 等率先将 Rapa 用于抗移植排斥反应。

Rapa 通过抑制细胞周期的 G_0 期和 G_1 期，阻断 G_1 进入 S 期而发挥其作用机制：①抑制 T 和 B 淋巴细胞的增殖；②抑制 IL－1、IL－2、IL－6 和 γ－IFN 诱导的淋巴细胞增殖作用；③抑制 IgG 和供者特异性抗体（细胞毒抗体）的产生；④抑制单核细胞的增殖。动物实验表明 Rapa 能预防和逆转急性排斥反应，抑制加速性排斥反应，并能预防慢性排斥反应所致的移植物血管病变，还可有效防止小肠移植后的 GVHD，延长异种移植物的存活以及诱导供者特异性移植耐受。目前已进入临床试用阶段。

毒副作用主要表现在胃肠道，引起呕吐、腹泻、消化道溃疡和结肠炎，另有间质性肺炎、血小板减少、中央淋巴组织抑制、睾丸萎缩和肾功能损害等。对各种动物的毒性作用及程度不同，其毒性作用由大到小排列依次为狗、猴、猪、大鼠、小鼠。

硫唑嘌呤（azathioprine，aza；imuran） aza 是用甲基咪唑取代了 6－巯基嘌呤（6－MP）结构中的氢与硫原子而形成的衍生物。1961 年发现其具有免疫抑制作用至今仍应用于临床器官移植。aza 对 DNA 合成的抑制强于对 RNA 或蛋白合成的抑制，对繁殖的细胞具有杀伤作用。其作用于 T 淋巴细胞或 B 淋巴细胞增殖周期的早期阶段，对 T 细胞比对 B 细胞的作用强，所以对细胞免疫的抑制作用比对体液免疫的抑制作用更为明显。另外，对巨噬细胞也有影响。aza 是初次免疫应答的强力抑制剂，但对再次应答几乎没有作用。

aza 口服后完全而迅速地在肠道吸收，进入体内很快脱去侧链而变为 6－MP，6－MP 在细胞内转化成硫代次黄嘌呤核苷酸，假性反馈抑制次黄嘌呤核苷酸的形成，阻断 DNA 的合成，导致细胞死亡。体内的 6－MP在黄嘌呤氧化酶的作用下形成硫脲酸，或先甲基化再经黄嘌呤氧化酶而生成多种甲基化衍生物排出体外，大部分由尿中排泄，一部分经粪便排泄。

aza 主要用于预防各种排斥反应，一般与糖皮质激素或/和 CsA 等联合使用。只要病人能耐受，aza 应长期服用，有益于移植患者的长期存活。其毒副作用为骨髓抑制、感染、肝功能损害、肿瘤、致畸和不育等，因此，aza 使用过程中需定期观察毒副作用。

环磷酰胺（cyclophosphamide，Cy） 1958 年由 Arnold 首次合成，在动物实验显示有良好的抗肿瘤作用。后来发现 Cy 有免疫抑制作用。Cy 是氮介类非活性型药物，本身无烷化作用，经肝细胞微粒体酶系统转化的代谢物如醛磷酰胺等有细胞毒活性。在 Cy 的各种代谢物中，有烷化活性者才显示免疫学活性。Cy 经胃肠道吸收，生物半衰期 4～6h，主要阻断 G_2 期细胞，能破坏 DNA 的结构和功能，进而抑制 RNA 与蛋白质的合成，抑制细胞分裂。B 细胞比 T 细胞对 Cy 更为敏感，故对体液免疫抑制作用较强。Cy 常作为骨髓移植的术前用药。目前 Cy 一般不作为器官移植的常规维持免疫抑制剂，对 Aza 治疗有禁忌的受者，或术后早期禁食而无 Aza 静脉制剂时用 Cy 静脉给药。Cy 的毒副作用有骨髓抑制、感染、肿瘤、胃肠道症状、

肝脏毒性、肺间质纤维化、脱发和不育等。

骁悉（mycophenolate mofetil，MMF；Cellcept） 骁悉是由美国 Syntex 公司的 Nelson 合成的，其有效成分为麦考酚酸（mycophenolic acid，MPA），是高效、选择性、非竞争性、可逆性的次黄嘌呤单核苷酸脱氢酶（IMPDH）抑制剂。IMPDH 是鸟嘌呤合成途径的重要限速酶，因淋巴细胞不能通过嘌呤补救途径合成嘌呤核苷酸，而必须依赖经典合成途径，故 MPA 对淋巴细胞有高度的选择作用；另外 MPA 可通过抑制海藻糖、甘露糖的糖基向淋巴细胞膜转运，从而抑制活化的淋巴细胞与上皮细胞或靶细胞粘附，保护靶细胞免遭杀伤。通过控制细胞和抗体介导的排斥反应，抑制抗体的形成，能明显延长移植物的存活。

MMF 口服后即在胃中吸收，1h 达血浆峰值，然后很快下降，其代谢产物 MPA 在肝内转化为 MPA－葡萄糖醛酸苷（MPAG），部分经胆汁排泄，其余由肾脏排泄。胆汁中分泌的 MPAG 被肠道中的酶早期解离，再活化成 MPA，从肠道中再吸收，形成肠肝循环。

MMF 毒性低，免疫抑制的有效剂量除引起碱性磷酸酶的轻度升高外，对肝肾功能损害较小，无明显骨髓抑制，其毒副作用主要有胃肠道症状如恶心、呕吐、腹泻、胃炎等，有时也可能出现白细胞减少、感染、肿瘤等。MMF 可用于预防、治疗和逆转急性排斥反应，更有临床意义的是，MMF 有可能治疗和预防慢性排斥反应以及 GVHD。MMF 应用于临床的时间不长，还需进一步深入研究。

普乐可复（prograf；FK506；tacrolimus） 普乐可复（FK506）是日本藤泽制药公司于 1982 年从土壤真菌（streptomyces tsukub－aensis）的肉汤培养基中提取的一种大环内酯类抗生素，发现其有极强的免疫抑制作用，是继 CsA 以后发现的又一种新的强效免疫抑制剂。1989 年试用于临床以来取得了良好的效果。

FK506 的分子式是 $C_{44}H_{69}NO_{12}H_2O$，分子量为 882.05，脂溶性，不溶于水。口服在小肠吸收，0.5～3h 达峰值，半衰期平均为 8.7h。FK506 对 T 细胞有选择性的抑制作用，主要是通过抑制 Th 细胞释放 IL－2、IL－3、IFN－γ 以及抑制 IL－2R 的表达而发挥作用。对 B 细胞和巨噬细胞无直接抑制作用，可通过抑制 TH 细胞抑制抗体的产生。FK506 抑制 T 细胞的作用较 CsA 更强大（强 10～100 倍），但治疗指数相近。

FK506 既能预防排斥反应，也可以治疗排斥反应。近年的临床应用表明，FK506 在器官移植中是一种很有前途的免疫抑制剂。与 CsA 相比，在控制排斥反应、维持移植物功能、提高病人生存率方面有一些优越性，且有低感染率及对激素无依赖性的特点，但长期应用的结果与 CsA 相比无显著改善，能否替代 CsA 仍需观察。其毒副作用主要有肾毒性、神经毒性、肿瘤、感染、过敏反应、高血压及高血糖等。不主张与 CsA 联合用药因两者可能产生拮抗作用，且增加肾毒性。

生物免疫抑制剂（bio－immunosuppressant） 通常指非化学类或激素类药物、能抑制机体免疫应答的生物学制剂。主要指抗淋巴细胞抗体，包括多克隆抗淋巴细胞血清（如 ALG 和 ATG 等）、针对淋巴细胞的单克隆抗体（如 OKT3、CD4McAb、CD8McAb、CD25McAb 等）。广泛应用于临床，能显著延长移植物的存活时间，既可以预防排斥反应又可以治疗排斥反应。与其他免疫抑制剂联合使用可取得更好的抗排斥效果，如 MP＋ALG、ALG＋Aza＋Pred 等，也可用于激素或化学免疫抑制剂治疗无效的排斥反应。常见的副作用有发热、畏寒、过敏反应、感染、肿瘤、白细胞和血小板减少等。

虽然抗淋巴细胞抗体作为免疫抑制剂在临床应用疗效肯定，但还存在一些问题：疗效尚需进一步提高、个体间疗效差异、副反应严重以及感染并发症等等，尚需更进一步的研究。

抗淋巴细胞抗体（antilymphocyte antibody） 抗淋巴细胞抗体是指淋巴细胞膜表面抗原的对应抗体，用淋巴细胞免疫动物方法产生的抗体（血清抗体）为多克隆抗体，用杂交瘤技术产生的抗体为单克隆抗体。

抗淋巴细胞抗体在免疫抑制治疗中占有重要地位，与化学免疫抑制剂交替或联合使用，可弥补各自的毒副作用带来的不足。

抗淋巴细胞多克隆抗体（polyclonal antilymphocyte antibody） 这是一类特异性免疫抑制剂，直接作用于人体免疫系统中的淋巴细胞，破坏和抑制淋巴细胞及其功能，特别是 T 淋巴细胞的功能，可用于同种异体器官移植排斥反应的防 治以及其它免疫紊乱性的自身免疫病，如重型再障等的治疗。

抗淋巴细胞多克隆抗体是通过注射人类淋巴细胞、胸腺细胞或B淋巴细胞至马、兔、山羊或猪等动物体内所产生的抗淋巴细胞抗体。由于淋巴细胞膜表面抗原成份复杂，免疫血清中的抗体是针对淋巴细胞多种抗原成份的抗体，即多克隆抗体。

根据所用免疫原的不同，有不同的名称，用淋巴细胞作抗原免疫称抗淋巴细胞血清（antitymphocyte serum，ALS）；用胸腺细胞作抗原免疫则称抗胸腺细胞血清（antithymocyte serum，ATS）。如果将ALS和ATS进行吸收并提纯其免疫球蛋白则分别称抗淋巴细胞球蛋白（anti-lymphocyte globulin，ALG）和抗胸腺细胞球蛋白（antithy mocyte globulin，ATG）。

抗淋巴细胞单克隆抗体（monoclonal antilymphocyte antibody，McAb） 抗淋巴细胞单克隆抗体是用淋巴细胞为免疫原免疫纯系小鼠（如Balb/c），将免疫小鼠脾细胞与小鼠骨髓瘤细胞融合、筛选、克隆、再克隆以及全面检定等一系列单克隆抗体制备程序，最终建立能“永久”分泌抗特定抗原抗体的杂交瘤细胞株，这种杂交瘤细胞株分泌的抗体即是单克隆抗体。McAb只识别单一抗原决定簇，且抗体性质完全一致。

在应用中，抗淋巴细胞单克隆抗体只对特定的淋巴细胞亚群起作用。常见的种类有：CD3McAb、CD4McAb、CD8McAb及CD25McAb等。

OKT3单克隆抗体（Ortho Kung T3 cell monoclonal antibody，OKT3 McAb） OKT3是美国Ortho公司生产的OKT（Ortho Kung T cell OKT）系列中的一种抗人T淋巴细胞分化抗原CD3的单克隆抗体，CD3抗原是成熟T细胞的共同分化抗原，在全部外周血T细胞和胸腺、淋巴结内接近成熟的T细胞上表达。

除用于鉴别成熟总T细胞外，OKT3作为一种免疫抑制剂，主要用于预防和治疗同种异体肾移植等器官移植后的急性排斥反应。OKT3主要通过细胞清除、不育性激活、功能性受体封阻、免疫调节、刺激抑制细胞增殖以及直接作用于效应细胞等途径杀伤成熟T细胞或阻断机体细胞免疫反应达到抗排斥目的。

OKT4单克隆抗体（Ortho Kung T4 cell monoclonal antibody，OKT4 McAb） OKT4是Ortho公司OKT系列中抗CD4分化抗原的单克隆抗体。CD4+T细胞为体内主要的免疫细胞之一，CD4抗原是胸腺细胞亚群与外周血T细胞中三分之二的辅助性T细胞（Th）和迟发超敏反应性T细胞（T_{DTH}）、单核细胞及巨噬细胞中有表达。CD4分子是诱导-辅助T细胞（T_1/Th）以及T_{DTH}的表面标志。

OKT4除了可用于鉴别辅助性T细胞中的诱导亚群和抑制性T细胞诱导亚群外，由于它具有干扰发育中的T细胞、阻碍CD4分子识别、清除$CD4^+$ T细胞、抑制T细胞活化以及抑制对靶细胞的杀伤等作用，OKT4还可作为免疫抑制剂用于同种异体器官移植排斥反应的治疗、免疫耐受的诱导以及自身免疫性疾病的治疗等。

抗CD8单克隆抗体（anti-CD8 monoclonal antibody） 白细胞分化抗原CD8在胸腺细胞、外周血三分之一的T细胞即细胞毒T细胞（CTL）以及NK细胞上表达，在免疫应答中作为MHC-I分子的配体。CD8分子是抑制性T细胞（T_S）和细胞毒性T细胞（T_C）的表面标志。

抗CD8单克隆抗体常用的有OKT8，Leu2等，主要用于鉴别T_S和CTL亚群。另外，CD8McAb可通过直接杀伤排斥的效应细胞—CTL或干扰T细胞活化两种途径起到抗排斥作用。动物实验已证明抗CD8McAb有一定的免疫抑制作用。

抗Tac单克隆抗体（anti-Tac monoclonal antibody） 白细胞分化抗原CD25，又称Tac抗原，是白细胞介素-2（IL-2）受者的α亚单位（P55α，Rα亚单位），此抗原表达在活化的T、B淋巴细胞和单核细胞上，抗Tac单抗制剂可以用于预防和治疗肾移植排斥反应。IL-2受者仅在活化的淋巴细胞表面表达。抗Tac单克隆抗体选择作用于活化的淋巴细胞，干扰其免疫应答，抑制IL-2介导的淋巴细胞活化，从而抑制排斥反应。TacMcAb只作用于活化的淋巴细胞而不干扰其他淋巴细胞的性质决定了它作为免疫抑制剂的优势，目前已进入临床试用阶段，其免疫抑制效果较肯定。

抗TNF单克隆抗体（anti-TNF monoclonal antibody） 指抗肿瘤坏死因子（tumor necrosis factor，TNF）的单克隆抗体。器官移植排斥时TNF有较大改变，说明TNF是一种参与异体移植排斥反应的重要炎性介质。其可能机制是：趋化作用，吸引免疫细胞至抗原激活部位；激活免疫活性细胞；增加细胞表面抗原的表达；引发中介细胞因子的产生。

抗 TNF 的单克隆抗体可与 TNF 特异结合并阻断 TNF 上述作用的发挥，从而具有潜在的防治排斥反应价值。另外，抗 TNF McAb 还能通过中和 TNF 减轻其他抗体治疗时出现的细胞因子释放综合征症状。

抗黏附分子单克隆抗体（anti-adhesive molecular monoclonal antibody） 指由细胞产生，存在于细胞表面，介导细胞与细胞之间或细胞与基质间相互接触和结合的一类分子的对应单克隆抗体，如抗 CD2、CD54、CD56、CD58、CD62E、CD62L、CD62P 和 CD106 等。参与同种排斥反应的黏附分子有选择素，整合素和免疫球蛋白超家族三大类。黏附分子作用于免疫应答和移植物排斥反应的各个环节。抗黏附分子单克隆抗体可以干扰和阻断黏附分子间的相互作用，阻断白细胞穿过内皮、浸润到移植物部位，或阻止 T 细胞与抗原递呈细胞之间的结合以达到延长移植物存活的目的。具有潜在的防治排斥反应价值。

人源单克隆抗体（humanized monoclonal antibody） 利用基因工程技术扩增出鼠抗体轻、重链可变区或将抗体的 VH 和 VL 序列人工合成或定点突变，然后与表达载体中人免疫球蛋白恒定区拼接后制备的单克隆抗体。制备的抗体具有鼠源单抗的特异性，又基本消除了鼠源单抗异种蛋白的免疫原性。人源化单克隆抗体较鼠源性的单克隆抗体副反应轻，因为引起免疫反应的主要免疫原部分——抗体稳定区已经置换为同源的人抗体。

单链抗体（single chain antibody） 用基因工程技术将抗体 VH（或 VL）的 C 端与 VL（或 VH）的 N 端由连接肽连接在一起而构成单一肽链的小分子抗体。是具有结合抗原特异性的最小抗体片段。单链抗体保留了原抗体的特异性和亲和力，但分子量却只有完整抗体的 1/6，且无 Fc 段。因此，它免疫原性低。

双特异性抗体（bi-specific antibody，BsAb；BIAB） 又称双功能抗体（bifunctional antibody，BFA），是一类具有双重特异性的抗体，即一个抗体分子中的两个抗原结合部位分别结合两种不同的抗原。其抗体的一个 Fab 片段为抗原特异性，另一个 Fab 片段为结合毒素或其它杀伤作用的物质。双特异性抗体可用化学偶联、杂交瘤技术或基因工程技术制备。

抗独特型抗体（anti-idiotype antibody） 抗独特型抗体是指抗免疫球蛋白 VH 和 VL 高变区的抗体。抗体分子的 Fab 片段不仅是结合抗原的功能区，而且由于高变区氨基酸组成和序列不同，又可作为抗原刺激 B 细胞产生相应的抗体。同一个体不同克隆的 B 细胞所产生抗体的高变区的结构各不相同，有其独特的抗原决定簇，其对应的抗体即为抗独特型抗体，它是高度专一的抗体。抗独特型抗体是影响抗淋巴细胞抗体抑制作用的重要抗体。由于抗独特型抗体是高度专一的抗体，它只能与同一独特型抗原决定簇结合而不能与其它任何物质反应。因此，重复使用抗体时，应注意或避免抗独特型抗体对抗体治疗疗效的影响。

人源化抗 IL－2 受者单克隆抗体（ZENAPAX；Daclizumab） ZENAPAX 是商品化的用重组 DNA 技术生产的人源化单克隆抗体。由 90% 的人抗体序列和 10% 的鼠源性抗体序列组成。人抗体序列是从人抗体稳定区和人骨髓瘤抗体可变区框架结构获得的；鼠源序列从鼠抗人 T 淋巴细胞抗体的互补决定区获得。

该抗体特异地与人 IL－2 受者 α 亚单位（P55α，CD25）结合。IL－2 受者仅在活化的淋巴细胞表面表达。因此，ZENAPAX 选择作用于活化的淋巴细胞，干扰其免疫应答，抑制 IL－2 介导的淋巴细胞活化，从而抑制排斥反应。

理论上人源化单克隆抗体应该较鼠源性的单克隆抗体副反应轻，因为引起免疫反应的主要免疫原部分——抗体稳定区已经置换为同源的人抗体。但与鼠源性单克隆抗体相比，副反应的改善没有预期的那么明显。ZENAPAX 的疗效及副作用还有待大规模的临床综合评价结果。

抗淋巴细胞血清（antilymphocyte serum，ALS） 是一种具有免疫抑制作用的生物制剂，它是针对不同抗原决定簇的多种抗体混和物。大多数 ALS 都兼有抗 T 细胞和 B 细胞抗体，因作为抗原的淋巴细胞来源不同，两种抗体比例亦有不同。由胸腺细胞和胸导管中淋巴细胞制备的 ALS 富含抗 T 细胞抗体，而抗骨髓血清则富含抗 B 细胞抗体，抗脾和抗淋巴结血清兼含两者。ALS 主要具有以下几种作用：选择性地减少外周血淋巴细胞，选择性地作用于长命淋巴细胞，选择性抑制 T 细胞功能及具有抗炎作用。其缺点主要是常混有杂质抗体，易引起毒性反应和变态反应。ALS 常用于临床预防和治疗排斥反应。

抗淋巴细胞球蛋白（antilymphocyte globulin，ALG） 目前供临床使用的抗淋巴细胞抗体制品大多是用死亡胎儿胸腺淋巴细胞作免疫原制造的，由于胸腺淋巴细胞98%以上为T淋巴细胞，故用胸腺细胞免疫动物制备的抗淋巴细胞抗体可被称为抗淋巴细胞球蛋白。从抗淋巴细胞血清中提取的丙种球蛋白也称ALG。ALG的作用与ALS基本相同，但其引起毒性反应及变态反应较ALS轻。

抗胸腺细胞球蛋白（antithymocyte globulin，ATG） 用胸腺细胞免疫动物制备的抗淋巴细胞球蛋白称为抗胸腺细胞球蛋白（ATG）。也可以被称为抗T细胞球蛋白或者抗淋巴细胞球蛋白。其作用及毒副作用与ALG相同（见抗淋巴细胞球蛋白词条）。

抗胸腺淋巴细胞血清（antithymocyte serum，ATS） 用胸腺细胞免疫动物制备的抗淋巴细胞血清称为抗胸腺淋巴细胞血清。是ALS的一种，其作用及毒副作用同ALS（见抗淋巴细胞血清词条）。

胸导管引流术（thoracic duct drainage，TDD） 早期的免疫抑制措施之一。通过胸导管引流术引流胸导管内的淋巴液，使全身淋巴细胞减少，降低机体细胞免疫的强度从而达到免疫抑制的目的。1964年Mcgregor和Gowans证实通过胸导管引流术清除淋巴细胞显著延长大鼠皮肤移植的存活，其后不久，这项技术应用于临床。

胸导管引流术需经左锁骨上插入一双腔管至胸导管，持续引流淋巴液，将细胞去除后淋巴液重新回输以维持水电解质平衡。短期引流（1～2周）对免疫系统作用很小，长期引流（1～3个月）清除淋巴细胞有明显的免疫抑制作用。对肾移植免疫抑制的效力是在引流28d后出现。移植术前接受TDD可改善移植的近期存活率，远期效果尚不清楚。胸导管淋巴细胞清除不影响以前的致敏作用，不能抑制超急性排斥反应的发生。

胸导管引流术的结果优于Aza + Pred。缺点是移植前需住院至少1个月，而且淋巴液引流的维持较困难，易引起感染。随着CsA的出现，目前已很少使用此方法。

全身淋巴组织放射线照射（total lymphoid irradiation，TLI） 20世纪50年代后期，用于临床免疫抑制治疗的全身放射线照射，因为严重的骨髓和胃肠道损害而被弃用。后来，患何杰金氏病的病人分次放疗取得了高治愈率并出现了严重的T细胞功能缺陷。病人的混合淋巴细胞反应和植物血凝素的促有丝分裂作用受抑制，同时抑制了迟发型变态反应。在这些研究的基础上，Slavin、Kaplan、和Strober发展了全身淋巴组织放射线照射技术（TLI）用于器官移植。给作为受者的小鼠或大鼠作总剂量为3400拉德的放疗，每日200拉德的剂量，每周5次，同时注射供者的骨髓细胞，使皮肤移植的长期存活。虽然通过这种技术在狗模型上也可以诱导嵌合现象，但异位移植的心脏均遭排斥。

明尼苏达洲立大学将TLI应用于临床22例高危肾移植病人，24个月存活率为72%，而以往的常规治疗组存活率仅38%。但发现副作用较多，如白细胞减少、严重的恶心、呕吐和厌食，感染、淋巴瘤、多发性出血性胃溃疡等。

实验及临床研究的结果都说明TLI是降低受者免免疫反应的一种方法。使用TLI后，即使高危病人免疫抑制剂也可以减量。但是，临床应用TLI的主要困难是，经放射治疗后，必须在短期内获得适宜供者。由于其他有效的免疫抑制剂的出现，加之区域照射效果不明显现已很少使用。仅在肾移植排斥反应的系统免疫抑制治疗无效时偶尔使用之。

全身放射线照射（total body X－irradiation） 1914年，Murphy发现通过降低受者淋巴组织的活性，能成功地进行移植。他采用全身X线照射的方法对移植有小鼠癌细胞的大鼠进行预处理延长了癌细胞的存活时间。机制可能是作用于蛋白或核苷酸，主要是引起DNA链的破坏。照射的效果与细胞周期有关。细胞处于G_2期和M期时对射线最敏感；而G_1期和S期抗射线的能力很强。与大部分其他细胞不同，淋巴细胞在静止期或G_0期对照射也很敏感。足够的照射剂量可以将淋巴细胞溶解。在抗原刺激前或免疫细胞增殖最活跃的时期进行照射可强烈抑制免疫应答。但浆细胞和杀伤性T细胞则分化完全对放射线不敏感。全身放射线照射常用作骨髓移植前准备，有皮肤和胃肠道毒性作用，远期毒副作用为染色体损伤、生长延迟、脊椎异常、不育、白内障以及肿瘤等。在实质性脏器移植中全身放射线照射已限制使用。

血浆置换（plasmapheresis） 通过膜隔法或全血离心法分离血浆清除循环血液中的抗体、免疫复合物、淋巴因子、毒性物质或其他免疫活性因子，分离的血浆被丢弃，将清除血浆后的有形成分回输人患者体内，同时输注人新鲜血浆、白蛋白、盐水和凝血因子作补充，以降低受者的移植免疫反应性，这一技术称血浆置换。标准的做法是每次置换3~4L或者相当于将近1个单位血浆的量。置换1个单位血浆，总IgG水平只能减少大约60%，这只能用于治疗低滴度抗体的患者。大量血浆的置换不能常规应用，因为很难给予患者补充凝血因子、钙和在人白蛋白溶液中未含有的其他成分，同时感染的可能性增加。临床上主要用于大剂量激素、ALG或单克隆抗体治疗无效，而组织学检查证实为血管性排斥反应；或者传统方法治疗无效的加速性排斥反应；也可以用于提高再次移植免疫性高的病人的移植成功率。由于HLA配型和PRA的检测的应用，临床上难治性排斥减少，血浆置换在移植学上的应用有减少的趋势。

血浆淋巴细胞置换（plasmaleukapheresis; plasma and lymphocyte exchange） 指去除血浆成分的同时选择性地清除部分淋巴细胞。已有两种清除血浆的方法，即通过一种膜（截留分子质量为900kμ）来过滤或用全血离心法分离。后者清除大分子量的免疫复合物要比血浆滤过法更有效，除此以外，两种方法其效果相同。经过滤过，血浆被丢弃，要用输人人白蛋白、盐水和凝血因子等作为补充，此法可替代胸导管引流或抗淋巴细胞球蛋白治疗，但需要特殊设备，费用昂贵。

血浆置换已用于清除抗血型抗体和抗HLA抗体；在实验研究中，用于清除异种移植中的抗种属抗体。

脾切除术（splenectomy） 免疫抑制措施之一。以往认为器官移植前行受者脾切除术有利于移植器官的存活，但效果不肯定。有人报道移植后3年存活率较高，但长期存活与未切除脾对照无显著差异。另外受者脾切除后有暴发性感染的危险，免疫抑制效果有争议，因无足够的资料证实脾切除的作用，目前不把脾切除作为移植病人减少免疫排斥反应的常规措施。但可以选择性地使用，如受者合并脾功能亢进或服用Aza后持续白细胞减少或者需要再移植肾而又不能使用CsA或/和ALG者，可考虑行脾切除。

免疫隔离（immune isolation） 是指在受者免疫系统与移植物之间设置人工屏障，使移植物免遭免疫攻击的措施。这一概念最早来源于胰岛移植的研究，包括血管内装置、免疫隔离室、微包囊、中空纤维等。移植物产生的小分子活性物质可通过隔离屏障在受者体内发挥作用，受者的免疫细胞及大分子免疫活性物质不能通过此屏障，从而避免排斥，延长移植物存活时间。

生物-人工移植物（bio-artificial graft） 将移植物主要是细胞置人人工的半透膜的装置内，半透膜允许小分子物质如水、氧、细胞分泌的物质如胰岛素等自由通过，而大分子物质如抗体及免疫细胞则被阻于膜外，从而达到避免或减轻排斥反应的目的。免疫隔离常用的方法有大包膜及微包囊和空心纤维等。所以称为生物-人工移植物。目前开展研究的有微囊化胰岛移植，胰岛免疫隔离移植和肝细胞免疫隔离装置等。

主要组织相容性复合物（major histocompatibility complex, MHC） 在移植学上将供者和受者之间的器官相互接受的程度称为组织相容性。后来研究发现，组织相容性与供受者组织之间的抗原特异性有关。因而将代表个体特异性的同种抗原称为组织相容性抗原。现已证明，所谓主要组织相容性抗原其实是一组抗原递呈分子，其主要功能是递呈一些小分子抗原。由于不同个体的抗原递呈分子不同，因而抗原递呈后激活或删除的T细胞克隆也不同，导致不同个体间的移植产生排斥反应。机体内与排斥反应相关的抗原繁多，其中能引起强而迅速排斥反应的抗原为主要组织相容性抗原。编码这类抗原的基因位于同一染色体片段上，是一组紧密连锁的基因群，称为主要组织相容性复合物（MHC）。按MHC基因编码产物的结构、表达方式、组织分布与功能，将这些基因分为三类，分别编码MHC-Ⅰ、Ⅱ、Ⅲ类抗原。通常所指的组织相容性抗原系指Ⅰ类和Ⅱ类抗原。Ⅲ类抗原系补体系统，并无递呈抗原的作用，在移植的配型上意义也不大。

主要组织相容性系统（major histocompatibility system, MHS） 由主要组织相容性复合物编码的一组主要组织相容性抗原，统称为主要组织相容性系统。如人类的白细胞抗原系统就是人的MHS。

次要组织相容性抗原（minor histocompatibility antigen，M HA） 在移植中对排斥反应不起主导作用的组织相容性抗原为次要组织相容性抗原（MHA）。由次要组织相容性抗原引起的排斥反应程度轻、进程慢。次要组织相容性抗原是相对主要组织相容性抗原而言的。目前认为，所谓次要组织相容性抗原主要是一些器官、组织特异性的抗原。

主要组织相容性Ⅰ类抗原（major histocompatibility class Ⅰ antigen） 也称 MHC－Ⅰ类分子。广泛分布于有形核细胞表面包括血小板和网织红细胞，这类抗原参与排斥反应和免疫应答。CD8＋T 细胞与靶细胞的作用受 MHC－Ⅰ类分子限制。MHC－Ⅰ类分子表达受多种因素影响，如干扰素、淋巴因子均可使 MHC－Ⅰ类分子表达增加。

主要组织相容性Ⅱ类抗原（major histocompatibility class Ⅱ antigen） 又称免疫相关抗原（immune associated antigen）即 Ia 抗原。参与免疫反应与免疫调节，CD4＋T 细胞与抗原递呈细胞相互作用受 MHC－Ⅱ类抗原的限制。MHC－Ⅱ类分子表达在 B 细胞、活化的 T 细胞上皮细胞上、巨噬细胞和树突状细胞，以树突状细胞的表达最强。因而树突状细胞是抗原递呈功能最强的专业性抗原递呈细胞。炎性物质或细胞因子可影响的 MHC－Ⅱ类分子分布，不同类型的 MHC－Ⅱ类分子在细胞表面的表达也有差异。

组织特异性抗原（tissue specific antigen） 特异性表达于某一器官、组织、细胞上的抗原，是独立于 HLA 抗原系统、ABO 抗原系统之外的另一类抗原系统，广泛分布于全身各种组织中，且呈多态性。不同器官同种排斥反应由强到弱依次为皮肤、肾、心、胰和肝，这种差异可能就是由组织特异性抗原造成的。目前对组织特异性抗原的研究远不及 HLA 抗原系统深入，因为分离、纯化单一组织细胞有困难，难以获得相应的特异性抗体。

人类白细胞抗原系统（human leukocyte antigen system，HLA） 指人类的主要组织相容性抗原系统。因此类抗原首先在白细胞上发现，故命名为人类白细胞抗原。实际上白细胞有 3 类抗原：①血型抗原；②白细胞特有抗原，如 CD4、CD8；③HLA 抗原。其中 HLA 抗原是最强的同种抗原，分为 3 类，主要存在于细胞膜上，HLA－Ⅰ类抗原分布广泛，几乎见于所有的有核细胞，成熟红细胞除外。HLA－Ⅱ抗原主要表达于免疫细胞表面。HLA－Ⅲ类抗原一般为几种补体成分及一些生物活性蛋白，主要分布在血清中。

混合淋巴细胞培养（mixed lymphocyte culture，MLC） 也称混合淋巴细胞反应。将供者与受者的淋巴细胞放在一起体外培养，观察其转化率，常用于器官移植前组织配型，以测定受者和供者 HLA 抗原系统相容的程度。淋巴细胞转化率如超过 20%～30%，则不宜作器官移植。此法的缺点是观察结果需 5～6d，为期太久，限制了它的实际应用价值。由于 MLC 中淋巴细胞受到同种异型抗原的刺激而发生激活、增殖和分化，并产生多种淋巴因子，促进 NK、CTL、LAK 等杀伤细胞的活性，因此也是免疫调节研究的实验模型。

组织配型（tissue typing） 指在器官移植中检验供受者之间移植抗原是否相配的一系列措施。目前主要检测的是 ABO 抗原系统、HLA 抗原系统和抗 HLA 的抗体。HLA 抗原系统可通过血清学分型、细胞学分型、DNA 分型来检测，抗 HLA 抗体采用淋巴细胞毒交叉配合试验和群体反应性抗体（PRA）检测。

淋巴细胞毒性试验（lymphocyte cytotoxicity test） 主要用来测定受者血清内是否含有针对供者 HLA 抗原的抗体，可分别用 T 或 B 细胞进行。运用补体依赖的细胞毒作用原理，供者的淋巴细胞表面抗原与于受者血清中相应的抗体结合后，激活补体，杀伤供者淋巴细胞，血清中的这种抗体称为细胞毒抗体。方法是将含有细胞毒抗体的受者血清与供者的淋巴细胞混合，加入补体后一起培养，供者的淋巴细胞被杀伤，死亡的淋巴细胞越少说明组织相容性越好，细胞死亡数高于 15%，移植后将出现超急性排斥反应。此方法已成为大多数临床移植前的常规检查。

细针抽吸细胞学检查（fine needle aspiration biopsy） 在 B 超或触诊定位下，以 0．7～0．8mm 带芯穿刺针刺入被检器官，拔出针芯，抽吸 10～15ul 的被检器官细胞进行细胞学检查。1968 年芬兰 Pasternack 首先应用于同种异体肾移植，现在广泛用于各种器官移植术后诊断移植物病理变化的主要手段。与组织活检相比此法安全、简单、易重复，可动态观察病变，并可结合细胞形态学检查、免疫组织化学以及分子生物学

的方法对病变进行诊断。此法要求标本有一定的细胞数才有代表性。

ABO 血型不相容的移植（transplantation with ABO incompatibility） ABO 血型抗原系统是与人类 移植有关的主要抗原系统之一。受者血清中含有抗供者血型的抗体时，极易导致移植物功能丧失，因此要求移植时供、受者血型相同或相容。随着器官移植在临床广泛应用，严格要求血型一致或相容，使得供者来源短缺的矛盾日益突出，一些学者便在血型不相容的供、受者间施行了移植。结果 发现，ABO 血型不相符时同种异体肾移植、心移植容易发生超急性排斥反应，但肝移植却与此不同，经常可行跨 ABO 血型的移植。在血型不合时行肾移植 的危险也非绝对，例如有人发现在血型为 A2 及 O 型的供、受者之间行肾移植并未发现移植肾功能有丧失的危险性，这可能是因为 A2 血型抗原与抗 A 抗体较少发生结合所致。尽管肝移植行 ABO 血型不符 的移植有不少成功的报道，但原则上还是应注意选择 ABO 血型相合的供者。

麻醉学简介

有关麻醉、镇痛和急救复苏方法，自古就有记载。早在战国时期（公元前475～前221年）名医扁鹊曾以“毒酒”作为麻药为病人“剖胃探心”。《黄帝内经》已系统论述针灸及其理论，并记载了针刺治疗头痛、牙痛、耳痛、腰痛、关节痛和胃痛等症。据《后汉书·化佗传》记载，汉名医华佗，以酒服“麻沸散”、“刳破腹背”，为病人施行手术。《世医得效方》一书中记载了当时骨折、脱臼整复方法及所用麻药。在复苏方面，东汉张仲景《金匮要略方论》载有对自缢者的抢救方法：“……人以手按据胸上，数动之，一人摩捋臂径，屈伸之。若已僵，则渐渐强屈之，并按其腹”。说明早在公元二三世纪，我国已有心肺复苏记载。继而古代印度、巴比伦及欧洲等地也有用曼陀罗、阿片酒进行麻醉施行手术。

现代麻醉可追溯到一个半世纪前，于1846年10月16日，Morton医生对病人施行乙醚麻醉，Worren医生在病人下颌部成功地切除肿瘤。由此开创了吸入麻醉，虽相继有氯仿、N_2O成功地用于吸入麻醉，但最安全广泛地应用还是乙醚麻醉，几乎盛行一百多年。

这时期局部麻醉及神经阻滞也得到发展，1884年Koller首先用可卡因作局麻，次年Halstead用作神经阻滞，1885年Corning报道硬膜外麻醉，1898年Bier报道脊麻下完成截肢手术。1905年Einhorn合成普鲁卡因，代替可卡因作区域麻醉，使局部麻醉能更安全地推广。

在麻醉方法上，1923年Waters设计来回CO_2吸收装置，继而又出现循环式密闭吸入麻醉装置。目前已发展成各种类型应用方便的精密麻醉机，特别是应用气管内麻醉，意义更大。由于Magill、Flagg、MacIntoch等设计的各种气管内导管及喉镜片，大大方便了气管内麻醉的应用。

50多年来，麻醉学已跨入辉煌发展的时代。特别在1942年Griffith和Jhonson将箭毒作为肌肉松弛药应用于临床麻醉，使浅麻醉下达到肌肉松弛成为可能。1950年Bigelow及Swan应用低温麻醉，开拓了心内直视手术的禁区。1956年含有卤素的非燃烧、非爆炸的新的强效吸入麻醉药氟烷开始用于临床麻醉，使统治了110年之久的乙醚麻醉遇到挑战。特别是1970年安氟醚的问世不引起心律失常及脏器损害；1981年又推出异氟醚，除有安氟醚特性外，在体内代谢更低，且不引起中枢神经系统兴奋，得以迅速推广。近年来最新的吸入麻醉药地氟醚和七氟醚问世，血/气分配系数更接近N_2O，诱导和苏醒速度几与N_2O麻醉近似，麻醉深浅更易调控，使吸入麻醉药接近理想境地。

静脉麻醉始于1934年，将所谓超短效催眠药硫喷妥钠用于静脉麻醉，20世纪50年代以来相继出现了丁香酚类衍生物，羟丁酸钠、氯胺酮、依托咪酯和安泰酮等，但均未达到理想的麻醉效应。近年推出咪达唑仑，为一种水溶性、消除半衰期短，治疗指数极高的苯二氮䓬类药，可明显降低吸入麻醉药的MAC。1983年新静脉麻醉药异丙酚问世，因其诱导、苏醒迅速，近似N_2O，接近理想静脉麻醉药。另外，自1965年大剂量吗啡静脉麻醉用于心脏手术，引起普遍重视，特别对心血管抑制极轻，镇痛效应显著，非常适宜于严重心功能不全的心脏手术。1978年新型强效合成麻醉性镇痛药芬太尼，由于副作用少，调控容易，迅速得以推广。继而又有阿芬太尼、舒芬太尼及瑞芬太尼相继问世，应用更为方便。特别是瑞芬太尼，作用迅速，调控更容

易，又无蓄积作用，更受欢迎。

近年来非去极化肌松药不断推出新的副作用更小、起效更快、作用时间更短或更长的肌松药如维库溴铵、哌库溴铵、罗库溴铵、阿曲库铵、顺式阿曲库铵和杜什库铵，对心血管及组胺释放影响更少，更接近理想的肌松药。

麻醉药及辅助用药的不断推陈出新，促进了麻醉学的发展。20世纪80年代以来麻醉学的特点突出了麻醉监测与麻醉安全问题，特别在麻醉中应用脉搏氧饱和度、动静脉压、心电图、呼气末 CO_2 分压和体温的监测，极大地提高麻醉的安全性。监测仪器的不断进展，又为麻醉的进展及安全带来更高的要求，如麻醉气体浓度的监测、连续心排出量测定、经食管超声监测、定量脑电图测定及肺动脉楔压等测定，也为围麻醉期监测治疗提供重要数据，也大大提高麻醉医师解决疑难重症处理的能力。

近半个世纪以来，医学的发展也使麻醉学这门专业极大地渗进了各医学基础学科的知识和技术，麻醉学本身又广泛分支“侵入”其他专业。因此麻醉学已从原属外科学分支学科发展成为一门独立的学科。麻醉学的内容已非当初的“麻醉”词义所能涵括，应包括以下内容：①临床麻醉，承担各种简单或疑难复杂的麻醉任务，也是麻醉学的主要阵地，现已发展不少亚学科，如颅脑麻醉、心血管麻醉、胸科麻醉、小儿麻醉、产科麻醉、骨科麻醉、急诊麻醉等；②急救和复苏：麻醉和术中的窒息、心律失常、休克、心搏骤停并不少见，麻醉医师不乏抢救手段。同样也应用到交通肇事、工伤事故中休克、呼吸困难等意外的病人抢救，也能驾轻就熟，与有关科室人员共同完成急救和复苏任务；③重症监测治疗室，即从麻醉后监测治疗室(PACU)发展起来，集中呼吸、循环和体内稳态等的监测和治疗仪器，对术后重危病人进行严密的监测观察，并通过呼吸机及输液泵等进行积极治疗，及时纠正失衡状态，有利于病人早日脱离险情，也是麻醉医师发挥专长的机会；④疼痛治疗及其机制的研究“疼痛是一种复杂的生理、心理反应，也是伤害性刺激通过神经介质传向机体神经系统各级组织的一种警告，用麻醉方法对疼痛进行治疗已受到越来越多的重视。麻醉工作者也应参加疼痛机制这个难题的研究。

总之，麻醉学科还是一个新兴发展的学科，许多新理论、新技术、新药物、新仪器首先在麻醉中应用。因此，麻醉工作者要对工作中遇到的问题和新事物不断探讨，不断研究，使麻醉学不断进展。

麻 醉 学

麻醉学（anesthesiology） 近50多年来医学的发展使麻醉学这门专业已极大地渗进了各医学基础学科的知识和技术，本身又广泛分支“侵入”其他专业。因此，麻醉已从外科学一个分支学科发展成为一门独立的学科。麻醉学的内容已非当初的“麻醉”词义所能涵括，应包括临床麻醉、重症监测治疗、生命复苏、疼痛治疗及麻醉生理、药理等。

麻醉（anesthesia） 麻醉的拉丁文为 anaisthesia（即 an + aisthesia），意为失去知觉。通过麻醉药可逆性地抑制神经功能达到麻醉效应。根据作用范围可分为：①全身麻醉，包括吸入麻醉及静脉麻醉；②局部麻醉或称部位麻醉，包括局部浸润麻醉、区域阻滞、神经丛阻滞、蛛网膜下腔阻滞、硬膜外腔阻滞、骶管阻滞、肋间神经阻滞等麻醉。也可将多种麻醉方法复合应用，达到平衡麻醉效应。

随着医学的发展，其含义已超出“麻醉”词义的范畴。除了保证病人术中无痛及遗忘外，还需肌肉松弛，消除过度应激反应。更要妥善监测并维持和调控病人正常生理功能，保证病人围手术期安全。必要时为了满足手术需要，可在麻醉下施行控制性低血压、体外循环、机械通气及低温等措施。

麻醉师（anesthetist） 麻醉师系指实施麻醉的医士、护士，是麻醉医师可靠的助手，应区别于合格的专业麻醉医师。在美国有证注册护士麻醉师（CRNA），在麻医师指导下协助临床麻醉操作及管理。欧洲及日本无护士麻醉师。国内尚无明确麻醉师及麻醉医师的职责。一般认为麻醉师在麻醉医师指导下处理日常的临床麻醉。难以独立诊治病人的病痛，更难以胜任围手术期病人出现的危重病情的治疗。

麻醉医师（anesthesiologist） 麻醉医师首先具有医师职称，并有合格的掌握麻醉学及相关技术证明。发达国家的麻醉医师需在医学院本科毕业后，再进行3年以上毕业后继续教育，经考试合格，才能取得专业麻醉医师证书。我国也开始试行专业麻醉医师系统培训方案。所以麻醉医师首先必须掌握医师的基本诊治手段，更要熟悉麻醉知识及技术，还必须熟悉病理、生理及药理、免疫等基础知识。在临床麻醉能主动维护和调控围手术期病人的生理功能，保证病人手术及麻醉安全。使既往不能耐受手术（或麻醉）的病人可以完成手术，并顺利康复。

基础麻醉（basic anesthesia） 某些特殊病人（例如小儿）或特殊病情，在行某些特殊检查或麻醉前使病人神志消失进入睡眠状态，所采取的麻醉方法称之为基础麻醉。由于基础麻醉缺乏止痛效果，必须与其他麻醉方法（例如局部麻醉或区域阻滞）联合使用才能完成手术操作。其优点是使麻醉进程顺利，减少麻醉用药的副作用，增强其他麻醉方法的效果，减少麻醉或手术引起的不良反应。常用的药物有硫喷妥钠、异丙酚、氯胺酮、水合氯醛等，其用药方法可采取直肠给药，肌肉注射和静脉注射等。基础麻醉时应注意监测病人呼吸，尤其是小儿易发生呼吸抑制。此外，麻醉后由于贲门松弛或手术刺激可发生呕吐、误吸，甚

至喉痉挛等，因此麻醉后应加强呼吸道管理，有严重心、肺、肾、肝功能障碍者应慎用或不用。

口服基础麻醉（oral basic anesthesia） 术前通过口服麻醉药，所达到的基础麻醉。常用的口服麻醉药有巴比妥类、氯胺酮及咪达唑仑，通常用于小儿麻醉前给药。与常规术前用药的区别在于，基础麻醉用药量较常规术前用药量大，应产生麻醉作用。优点是病人易于接受，缺点是产生麻醉作用的时间较长。

肌注基础麻醉（intramuscular basic anesthesia） 通过肌肉注射的方法，将麻醉药物于手术前注入体内产生麻醉作用，常用的药物有硫喷妥钠，氯胺酮及咪达唑仑。其优点是产生的麻醉作用可靠，作用时间相对较长，缺点是用药后可引起局部疼痛。该方法常用于术前不能通过口服给药的病人（例如小儿），应注意的是某些药物不适于肌肉注射（例如异丙酚、地西泮）。硫喷妥钠必须深部肌肉注射，否则易产生剧烈疼痛。

直肠灌注基础麻醉（instilled rectum basic anesthesia） 将麻醉药通过直肠灌注的方法，产生基础麻醉作用。该方法优点在于较肌肉注射刺激小，但由于操作手续繁琐，目前临床应用较少。常用的药物是硫喷妥钠，配制成2.5%～10%溶液，用量为40mg/kg，通过胶管注入直肠内（距肛门7～8cm）。注药后5～10min病人可入睡，如果20min后不入睡，应追加原注药量1/4～1/2。麻醉作用可维持2h以上，灌肠前应清洁洗肠。

全身麻醉（general anesthesia） 全身麻醉是指利用全身麻醉药的作用，使人体的中枢神经系统受到不规则地下行性抑制，导致意识消失的麻醉状态。这种中枢神经系统的抑制必须是可逆的，而且容易控制。全身麻醉必须满足下列4项条件：感觉阻断（镇痛）、意识阻断（意识消失）、运动神经阻滞（肌肉松弛）和神经反射的阻断（反射迟钝）。按全身麻醉药进入体内的途径不同，全身麻醉可分为吸入麻醉及非吸入性麻醉，后者又可分为静脉麻醉、肌肉注射全身麻醉、直肠用药全身麻醉等，临床上以吸入麻醉和静脉麻醉应用最为广泛。

吸入复合麻醉（inhalational combined anesthesia） 吸入气体麻醉药（N_2O）与不同的挥发性麻醉药来维持全身麻醉，其目的是减少各自的用药浓度，加强麻醉效果。最常用的是氧化亚氮与安氟醚或异氟醚吸入的复合，以减少高浓度安氟醚或异氟醚对循环功能的抑制，又能加速病人的麻醉苏醒，是目前吸入麻醉中普遍采用的方法。在麻醉中氧化亚氮与氧气的比例常为1:1，而其他吸入麻醉药常为0.8MAC。此种用法较为安全、可靠。

分离麻醉（dissociation anesthesia） 应用氯胺酮麻醉时，病人出现痛觉消失而意识可能部分存在。睁眼呈木僵状，对周围环境的变化无反应，同时肌张力增加，眼球震颤，肢体无目的活动等意识和感觉分离状态。此种现象仅出现在氯胺酮麻醉，一般认为与氯胺酮选择性阻断大脑联络径路和丘脑新皮质系统有关。

开放滴给法（open drop method） 将覆盖纱布片的面罩盖住病人的口鼻部，将挥发性麻醉药液滴于纱布片上，经蒸发后随空气被病人吸入而产生麻醉作用，病人呼出的气体全部排入大气。由于此方法麻醉效能低，诱导慢，麻醉中用药量难于掌握，早期仅用于乙醚麻醉，现已罕用。

半开放法（semiopen circuit） 其功能和用途与半密闭法相似，在北美也将半开放法称之为半密闭法，两者很难区别。从理论和设计上讲，半密闭是由吸入活瓣和呼出活瓣组成，实际使用上以增大新鲜气流量来实现半密闭式。半开放式是由一个单向活瓣组成，而且一般无碱石灰吸收器，呼出气体与大气相通。其再吸入的程度取决于呼吸管路的长短与活瓣的位置，呼吸管路越短或活瓣距离病人呼吸道越近则重复吸入越少。其优缺点与半密闭式相同。

密闭法（closed circuit） 利用低氧气流量，用二氧化碳吸收器中的碱石灰吸收呼出气中的全部二氧化碳，剩余的呼出麻醉气体可被再吸入而反复利用的麻醉方法。本方法的特点是经济而且有效，减少手术室空气中的麻醉气体污染。本方法的优点为：①经济有效，减少麻醉药及麻醉气体的用量；②吸入气体的温度与湿度接近正常，减少体内水分及热量的丢失；③麻醉深浅易于调节和控制，麻醉加深较容易，如果临时改用半紧闭法，可使麻醉减浅和苏醒加速；④可随时了解呼吸道压力和阻力的变化，以及潮气量大小的变化，便于调整呼吸参数；⑤可减轻手术室内空气的

污染。但由于其结构较复杂，活瓣、呼吸管路以及碱石灰等装置增加呼吸阻力，因此不适于 10kg 以下的小儿应用。在使用时，应同时用麻醉气体监测仪，以便准确的掌握呼出气体中麻醉药物浓度。

半密闭法（semiclosed circuit） 不采用二氧化碳吸收装置，呼出气体靠高流量气流和逸气活瓣控制将其排至大气中，仅有极少量呼出气体被重复吸入。本法也称为半开放法或 Magill 系统，其重复吸入的量与新鲜气流量有关。目前现代麻醉机的环路均可实现半密闭法，当新鲜气流量为每分钟通气量 2 倍时则接近于开放法。如果接近于分钟通气量时，则为半密闭法。

低流量密闭麻醉（low flow closed circuit anesthesia） 采用循环密闭式的方法进行麻醉时，新鲜气流量可减少到病人吸收量加少量漏气量即可满足麻醉和病人需要的方法。由于该方法所需的新鲜气流已达到最小程度，通常小于 1L/min，因此具有以下几个优点：①节省麻醉药和麻醉气体的用量；②减少手术室空气因麻醉药和麻醉气体排放所造成的污染；③保持呼吸道的温度和湿度，减少隐性失水量，并能保护肺脏和体温的丢失。

吸入麻醉（inhalation anesthesia） 吸入麻醉是将挥发性麻醉药蒸发气或气体麻醉药吸入肺内，经肺泡进入体内循环，到达中枢神经系统以达到全身麻醉的作用。停止吸入后，大部分麻醉药以原形呼出体外。在麻醉过程中，肺泡、血液和组织间的麻醉气体始终保持着动态平衡。当麻醉气体吸入和呼出相等时，则麻醉深度恒定。吸入麻醉药多经肺脏排出，较少在体内代谢，所以较易控制麻醉深浅。特别是新近研制生产的吸入麻醉药，作用快而苏醒迅速，是目前麻醉维持采用最多的方法之一。

静脉麻醉（intravenous anesthesia） 直接将麻醉药注入静脉内所产生的全身麻醉作用，并在全身麻醉过程中采用静脉麻醉药及静脉辅助用药而满足手术操作的麻醉方法。由于早期的静脉麻醉药半衰期长，入血后不能及时消除，控制困难，很难满足长时间手术要求，故临床使用受到限制。近年来由于高效镇静、镇痛药、苯二氮䓬类及肌松药的出现，尤其是新型短效静脉麻醉药的使用，使静脉麻醉得以广泛的应用。静脉麻醉的优点为诱导迅速，麻醉维持相对平稳，无吸入麻醉药废气污染手术室空气等。目前已受麻醉界的重视，其适应范围正在日益增大。

硫喷妥钠静脉麻醉（sodium pentothal intravenous anesthesia） 硫喷妥钠为超短效的巴比妥类静脉麻醉药，由于具有较高的脂溶性，极易透过血脑屏障进入脑组织。静脉注射后很快进入麻醉状态（30s 至 1min），持续时间为 15 ~ 20min。硫喷妥钠广泛用于复合麻醉，常配合肌松药作静脉快速诱导进行气管插管，也可配合吸入麻醉诱导，以降低脑压或眼压。单独使用只适于不需肌肉松弛的小手术，静脉滴入多用于辅助局麻或椎管内麻醉。临床可行单次注入法，用量为 4 ~ 8mg/kg，常用于静脉诱导；分次注入法，用量为 1 ~ 2mg/kg，待意识消失后再缓慢注入余量。术中可追加首次剂量的 1/3—1/2 量，一日总剂量应在 1.0 ~ 1.5g，最多不超过 2g。硫喷妥钠有明显的呼吸抑制作用，并引起血压下降和心肌抑制作用，因此应缓慢静注或采取低浓度注入。此外，它还可使副交感神经处于敏感状态，给药后刺激局部（咽喉）或远隔部位（如阴道、盆腔脏器）可造成严重喉痉挛，应高度警惕。

氯胺酮静脉麻醉（ketamine intravenous anesthesia） 静脉注射氯胺酮以达到全身麻醉的作用，此种麻醉适于各种短暂的体表手术以及各种诊断性检查的麻醉，尤其适用于小儿麻醉。也可作为局麻，区域性麻醉的辅助用药以达到全身镇痛。此外还可与地西泮、羟丁酸钠、异丙酚联合使用进行复合麻醉。但未经控制的高血压、颅内高压、胸腹主动脉瘤、不稳定性心绞痛或新近发生的心肌梗死、心力衰竭、颅内肿瘤或出血、精神分裂症等病人，应禁止使用氯胺酮麻醉。因氯胺酮可保持咽喉反射，增强肌张力，故口腔、咽喉、气管手术时应慎用。单纯使用氯胺酮麻醉常可在苏醒期出现兴奋现象，甚至躁动、呕吐或幻觉，术前使用苯二氮䓬类、巴比妥类或吗啡类药常可减轻这种现象。单次使用剂量为 0.5 ~ 3mg/kg，30 ~ 90s 显效，维持 5 ~ 15min。连续静滴用药为 2 ~ 5mg·kg^{-1}/h，总量不宜超过 20mg/kg。麻醉中及麻醉后，同样应注意呼吸通气情况。

异丙酚静脉麻醉（propofol intravenous anesthesia） 异丙酚是一种作用快、维持时间短，恢复迅速平稳，易于控制的静脉麻醉药，现已广泛用于短小手术的麻醉。静脉注射后在 30 ~ 90s 内病人进入麻醉状态，持

续时间为 15～30min。苏醒后无困倦感，定向力不受影响，术后很少发生恶心呕吐。异丙酚可使脑压、眼压下降，同时抑制咽喉部反射，可降低脑的等电位，具有一定的脑保护作用，降低脑代谢，且可保持脑灌注量，适合于脑部手术。异丙酚静脉注射可导致血压下降，主要是降低后负荷，并且与注药速度有关。单次用药剂量为 2～2.5mg/kg，注药速度应大于 40s。静脉连续用药的维持用量为：初始量 140～200$\mu g \cdot kg^{-1} \cdot min$，10min 后 100～140$\mu g \cdot kg^{-1} \cdot min^{-1}$，2h 后 80～120$\mu g \cdot kg^{-1} \cdot min^{-1}$。手术结束前 5～10min 停药。应注意的是在行异丙酚静脉麻醉而不实行气管插管的病人，应注意呼吸功能的监测，必要时应行吸氧或辅助通气。

羟丁酸钠静脉麻醉（γ－OH intravenous anesthesia） 羟丁酸钠为一种镇痛效果差，作用时间长，而起效慢的静脉麻醉药。因其对呼吸、循环功能影响小，常适合小儿或体弱病人及休克病人的麻醉。临床常用于小儿麻醉诱导，或辅以其他镇痛性麻醉药完成短小手术，也可作为局部麻醉或椎管内麻醉的复合用药，以达到基础麻醉的效果。应用羟丁酸钠后，病人可出现椎体外系活动增强的变化，常表现为口唇及四肢的震颤，因此有肌肉抽搐、癫痫病人及惊厥病人应禁用。此外，恶性高血压、心动过缓、低血钾病人及房室传导阻滞病人应慎用。常用剂量为 60～80mg/kg，缓慢静脉推注，一次用药可维持 60min 左右。追加用量为首次剂量 1/2，最大日用量不超过 10g。

依托咪酯静脉麻醉（etomidate intravenous anesthesia） 依托咪酯为强效催眠药，起效快、时效短、苏醒迅速安全。该药对心血管系统影响很少，冠状循环能维持稳定，心肌耗氧减少，常用于心脏和大血管手术病人以及危重病人的麻醉诱导。单次用药量为 0.3mg/kg，适用于麻醉诱导及门诊短小手术和特殊检查的麻醉。静脉维持常用 0.1%依托咪酯，先溶于纯酒精，继用 5%葡萄糖液稀释。初速为 100μg/min，维持量为 10μg/min，以后用量酌减。为增强麻醉效果，常辅用芬太尼或其他镇痛性麻醉药。缺点是麻醉中有时出现肌颤，与地西泮合用可减少发生率。长期反复应用此药者，可影响肾上腺皮质功能。

吗啡静脉麻醉（morphine intravenous anesthesia） 吗啡为一种强效麻醉性镇痛药，大剂量应用时（0.5～3mg/kg）可产生麻醉作用。突出优点为对心肌抑制较轻，术中及术后镇痛效果好，抑制呼吸便于控制呼吸；其缺点是静脉注入速度过快，剂量过大（＞1mg/kg），可因外周血管阻力下降及组胺释放而引起血压下降。对心功能不全病人可引起危险，常需输液或血管收缩药。个别病人也可引起心动过缓。另一缺点是注药剂量过大（1.5mg/kg 以上）偶尔出现周围血管收缩而致血压升高，必须用血管扩张药或加大吸入药浓度来拮抗。由于上述缺点，目前已用芬太尼代替吗啡。吗啡静脉麻醉，主要适用于心功能不全病人的心脏手术。支气管哮喘、肺功能障碍病人禁用。常用剂量为 0.5～3mg/kg，缓慢静脉注射，短小手术一般不用吗啡。吗啡麻醉后的呼吸抑制，可用纳洛酮拮抗。

芬太尼静脉麻醉（fentanyl intravenous anesthesia） 芬太尼的镇痛效价为吗啡的 100～180 倍，大剂量芬太尼静脉注射可立即产生镇痛性麻醉作用（6～40μg/kg）。在麻醉期间对动脉压、肺动脉压及心排血量无明显影响，术后 3～6h 即可苏醒，常用于心脏手术的麻醉。因其对血流动力学影响小，无组胺释放作用、且遗忘作用及抗应激作用强于吗啡，因此目前常用芬太尼静脉麻醉代替吗啡麻醉。因其有明显的呼吸抑制作用，麻醉期间及麻醉苏醒期常需行控制呼吸或辅助呼吸。麻醉诱导时静脉注射 1～3μg/kg，可明显减少其他静脉麻醉药的用量，同时减轻气管插管时的应激反应。单纯以芬太尼进行麻醉诱导和维持，常需 40～100μg/kg，先以半量进行诱导，继而给以肌松药后再给予余下量进行气管插管。术中如出现麻醉减浅的变化时应随时追加芬太尼，其用量为首次剂量的 1/3～1/2。

瑞芬太尼静脉麻醉（remifentanyl intravenous anesthesia） 瑞芬太尼是目前已知半衰期最短，代谢率最快的超短效吗啡类静脉镇痛性麻醉药，静脉注药后 0.75min 便产生麻醉作用。分布半衰期为 2.3～5.2min，代谢半衰期为 6min。其药效的强度为阿芬太尼的 7.7～20 倍，表观分布容积为 4.9L，清除率是 2.6L/min。麻醉维持剂量为 1～8$\mu g \cdot kg^{-1} \cdot min^{-1}$，对循环系统无明显影响。与 N_2O 及其他吸入麻醉药联合使用可以减少吸入麻醉药的用量。与异丙酚合用即可加强异丙酚的麻醉效果，减少异丙酚的用量，又可避免苏醒延迟，是一种较为理想的全凭静脉麻醉方法。但瑞芬太尼用量大时，也可发生术后呼吸抑制，术后需行呼吸监测及呼吸支持。由于静脉滴注敏感半衰期

最短，故持续静注不引起蓄积作用。适于快车道麻醉。

神经安定镇痛术（neuroleptanalgesia） 应用神经安定药及强效镇痛药合剂，使病人处于精神淡漠无痛状态而实施手术，因此方法很难实现全身麻醉的效能，故常作为复合麻醉中的辅助用药或用于创伤及烧伤换药的镇痛措施。常用的药物为氟哌利多 0.1～0.2mg/kg 或咪达唑仑 0.1～0.2mg/kg 与芬太尼 0.1～0.2mg 或镇痛新 30～60mg 合用。应注意的是芬太尼注入速度过快，偶尔出现胸壁肌肉僵硬而引起呼吸抑制，需用琥珀胆碱配合控制呼吸予以拮抗。术后出现呼吸抑制多为芬太尼用量过大，可用纳洛酮进行拮抗。此外，有震颤麻痹、癫痫史及甲状腺功能低下病人禁用。

强化麻醉（potential anesthesia） 应用以吩噻嗪类为主的“神经阻滞剂”，阻滞网状结构以增强大脑皮质及自主神经的抑制，称之为强化麻醉。因该方法只能增强麻醉效果，使全麻诱导平稳，局麻病人舒适，一般不能单独使用。主要适用于精神紧张施行局部麻醉的病人，尤其对甲状腺功能亢进和颅脑手术病人可降低代谢，促进降温。常用药物为氯丙嗪 1mg/kg 或冬眠合剂 1 号，即氯丙嗪 50mg、异丙嗪 50mg 及哌替啶 100mg。如果病人心率快，则以二氢麦角胺 0.9mg 代替氯丙嗪。一般与麻醉前 1h 肌注或入手术室后将上述药物溶于 250ml 葡萄糖液中，快速滴入或分次小量静脉注入。需要注意的是用药后如病人呕吐可能发生误吸，麻醉后可造成体位性低血压，避免过早翻动病人。不能与椎管内麻醉合用，以免造成低血压后而对肾上腺素类升压药无反应导致意外。如果麻醉效果不确切，不应加大冬眠合剂的用量而应改用其他麻醉方法。

冬眠疗法（artificial hibernation） 将几种冬眠药物配成合剂，借其神经阻滞作用及物理降温使中枢神经系统处于比较稳定的状态，组织代谢和氧耗量有所降低，并对血管舒缩功能起一定的调节作用，缓解小动脉和中间小动脉的异常收缩，改善末梢循环。冬眠疗法常用于治疗高热惊厥，预防中枢性高热，甲状腺危象，顽固性头痛，解除降温时发生的寒战反应以及局部麻醉时增强其麻醉效果。常用的冬眠药配方为：①冬眠 1 号、哌替啶 100mg、异丙嗪 50mg、氯丙嗪 50mg；②冬眠 2 号为，哌替啶 100mg、异丙嗪 50mg、乙酰普吗嗪 20mg。如病人心率快，可将氯丙嗪或乙酰普吗嗪改为二氢麦角碱（海特琴）0.6～0.9mg。应用冬眠疗法时应注意监测病人血压和脉搏，椎管内麻醉和低血容量病人禁用冬眠疗法。

神经安定麻醉（neuroleptanesthesia） 见神经安定镇痛术，复合应用全身麻醉即为神经安定麻醉。

静－吸复合麻醉（intravenous-inhalational combined anesthesia） 静脉全身麻醉缺乏麻醉深度标志，给药时机与剂量较难掌握。为了保持麻醉的平稳，复合以吸入全身麻醉药，有利于麻醉深度的调整。常用的吸入麻醉药有安氟醚、异氟醚以及氧气与氧化亚氮。吸入麻醉可采取间断吸入及持续吸入法，前者一般用于需要迅速加深麻醉时短时间吸入高浓度吸入麻醉药，后者则以低浓度持续吸入以减少静脉麻醉药的用量。尤其是在麻醉后期应用，会加快麻醉苏醒的速度。虽然麻醉技术的复杂性略有增加，但其静脉和吸入麻醉各自的优点得以充分的发挥，是目前临床广为采用的方法。

全凭静脉复合麻醉（total intravenous combined anesthesia） 全麻诱导后，采用多种静脉麻醉药物相配合以维持麻醉。此法诱导快速，麻醉过程平稳，无手术室空气污染，苏醒也很快，是一种较好的麻醉方法。通常是在麻醉诱导后，采用短效静脉麻醉药以间断注射法或连续静脉滴注维持麻醉，为加强麻醉效果常辅以强效麻醉性镇痛药。如需要气管插管和肌肉松弛，常应用肌松药。由于多种药物复合，给药时机及剂量不易掌握，加之麻醉深度不易判断，容易造成苏醒延迟，因此全凭静脉复合麻醉常需在苏醒室观察其清醒程度，必要时尚需药物进行拮抗，以加快麻醉苏醒。

硬膜外－吸入复合麻醉（epidural-inhalational combined anesthesia） 先行硬膜外麻醉，然后再施行全身麻醉。在麻醉维持期间除采用全身麻醉外，通过硬膜外腔间断给药来发挥硬膜外麻醉的作用。该方法的优点是止痛效果确切，术中病人无意识，减少不必要的精神紧张，减少全身麻醉药的用量，同时也避免术中的牵拉反应所造成的不适。此外，留置硬膜外导管还可行术后止痛。其缺点是进行两种麻醉方法的操作，增加了麻醉的复杂性，同时也增加了麻醉管理的

难度。

局麻－静脉复合麻醉（local-intravenous combined anesthesia） 在应用局部麻醉的同时应用静脉麻醉药，以加强麻醉效果。最常用的方法是局部麻醉辅以强化麻醉，此种方法简便易行，尤其适用于精神异常紧张以及甲状腺机能亢进的病人，以降低机体代谢。具体使用方法和注意事项，见强化麻醉。由于此过程应用生命监测，也称为监测麻醉处理（MAC）。

计算机程序控制麻醉（computer program controlled anesthesia） 根据不同静脉麻醉药的管理特性，将其药代动力学参数编入计算机程序。在麻醉前将病人的一般状态、体重、年龄、身高以及其他有关变量输入计算机，经计算机处理后发出指令，控制注药装置，使麻醉药按病人的情况进行注入，以实现麻醉维持。该方法由于采用了计算机技术，以药代动力学参数为基础，用药量准确，并实现了自动控制，减轻了麻醉人员的劳动强度。按药代学模型制成电脑软件，以药物有效血浆浓度为目标（即靶浓度），进行静脉麻醉也称靶控输注系统（Target controlled infusion，TCI）。

气管内麻醉（endotracheal anesthesia） 经气管内导管吸入氧和麻醉药混合气体，所施行的全身麻醉称气管内麻醉。其主要优点为：①便于实施吸入麻醉；②便于保持气道通畅和呼吸管理（尤其开胸手术）；③便于使用人工通气以改善气体交换；④便于迅速调节麻醉深度以适应手术操作，并有利于术后病人及时苏醒。

支气管内麻醉（endobronchial anesthesia） 经支气管内导管吸入氧和麻醉药混合气体所施行的麻醉，称支气管内麻醉。此法除具有气管内麻醉的优点外，还可使两肺互相隔离和进行单肺通气。主要用于大咯血、呼吸道分泌物极多、肺囊肿、肺脓肿、肺结核病灶扩散、支气管手术及气道破裂等胸内特殊疾病手术的麻醉，以防止病肺痰、脓、血液侵入健侧而遭致窒息或感染扩散，确保健肺的呼吸功能不受损害。

二氧化碳麻醉（carbon dioxide narcosis） 正常人 $PaCO_2$ 达到或超过 10.6kPa（80mmHg）可无严重病理性后果。若达到 12～16kPa（90～120mmHg）便产生意识消失。$PaCO_2$ 超过 12.7kPa（95mmHg）时，CO_2 的麻醉作用逐渐显著。当 $PaCO_2$ 达 32.7kPa（245 mmHg）时，仅用 CO_2 就可达到麻醉目的，吸入 30% CO_2 可迅速达到“满意”麻醉。$PaCO_2$ 的上升速率可超过 26.6kPa/min（200mmHg/min），几乎是内源性 CO_2 上升率的 100 倍。

既往认为 CO_2 引起的麻醉，是因其物理特性而发生惰性气体麻醉效应。现今发现，麻醉效果与脑脊液 pH 的关系更大。其主要效应是通过改变细胞内 pH 而引起代谢过程紊乱，故称其为 CO_2 昏迷更为恰当。

电麻醉（electric anesthesia） 一定强度的电流通入人体后所产生的局部或全身麻醉，称为电麻醉。电麻醉在短小手术的操作取得了成功，其后不断发展。最初置电极于颅外额、颞或枕等部位，以后改为将电极置于脊神经干或其后根邻近。

在两侧颞部或额枕部放置一对电极，通以 110～220V，功率 50～100W（或更大）的交流电，即出现强烈的惊厥和震颤，伴有神志消失，甚至呼吸骤停。电流功率再大，可导致心搏骤停。停电后立即作有效的心肺复苏，生命可望恢复，心搏持久不恢复可致死亡。改用电容器放电，电能少则 50～100J（焦耳），大则 100～400J 不等。由于只能电击一次，虽较安全，但电休克的效果差，故不足取。

清醒病人应用电全麻，由于在震颤和昏迷出现前尚有记忆，不免造成一定程度的精神创伤，现已废弃不用。目前均主张先作静吸复合麻醉或静脉麻醉，静脉注射肌松药在气管插管吸氧后，以功率 25～50W 维持全麻，术中可按需要追加辅助用药。但由于电全麻时通入的电流相距生理状况太远，且创伤和危害太大，故临床上尚属试用阶段，未予推广。

电局麻是仿效电针麻醉的方法，但毫针不是插入穴位，而是成对地置于脊神经干鞘膜附近或脊神经自脊髓发出处。用频率 150～3 000Hz（赫），电压 6～8V 的直流或交流电作刺激，以扰乱正常生物电的活动，使该节段出现传导暂停，产生类似神经阻滞和硬脊膜外阻滞样局麻作用。电局麻操作难度大，虽在临床上成功率高，但危害和创伤难以避免。鉴于电麻醉存在许多不足之处，而在临床上使用不广，近年来已很少使用。

局部（部位）麻醉（local（regional）anesthesia） 局部麻醉也称部位麻醉，是指病人神志清醒，身体某一

部位的感觉神经传导功能被暂时阻断，而运动神经保持完好或同时有程度不等的被阻滞状态。这种阻滞应完全可逆，不产生组织损害。常用的局部麻醉包括表面麻醉、局部浸润麻醉、区域阻滞麻醉、神经阻滞麻醉和内脏神经阻滞麻醉，以及局部静脉、骨髓内麻醉和椎管内麻醉等。局部麻醉不同于全身麻醉，不能过分要求病人在镇痛不全下忍痛手术。特别是硬膜外阻滞，行中、上腹部手术时有内脏牵引痛，故是一种不完全的麻醉方法。

表面麻醉（topical anesthesia） 将渗透性能强的局麻药与局部黏膜接触所产生的无痛状态，称为表面麻醉（简称表麻）。表面麻醉所使用的局麻药难以达到上皮下方的感觉性感受器，只能解除黏膜产生的不适。因此，表面麻醉只能对刺激来源于上皮组织时才有效果。由于黏膜细胞排列较密，外层角化，吸收缓慢且吸收量很少，故表面麻醉只能在黏膜上进行。

施行表面麻醉前须注射阿托品以使黏膜干燥，避免唾液或分泌物妨碍局麻药与黏膜接触。表麻适用于眼科、鼻腔、咽喉、气管、支气管、直肠、尿道等部位黏膜表面麻醉。

眼科手术常用4%可卡因或0.25%丁卡因2滴滴入眼结膜囊内，滴后嘱病人闭目。每2min滴一次，重复3~5次。鼻腔手术时先将小块棉片浸入4%可卡因液中，或先浸1∶1000肾上腺素，挤干后再浸于2%~4%利多卡因或0.5%~1%丁卡因中，挤去多余的局麻液后将浸药棉片敷于鼻甲与鼻中隔之间共3min。咽喉与气管表面麻醉，用1%丁卡因或2%利多卡因行咽部喷雾3~4次。2min后将病人舌体拉出，向咽喉部黏膜喷雾3~4次。间隔2~3min喷雾一次，可重复2~3次。最后用喉镜显露声门，吸气时对准声门喷雾，每次3~4下。另外也可行环甲膜穿刺，注入2%利多卡因2~3ml或0.5%丁卡因2~4ml。尿道黏膜麻醉，向尿道内注入局麻药后用龟头夹挟住阴茎头部3~5min即可。女性病人用细棉棒浸药后，塞于尿道内3~5min。

局部浸润麻醉（local infiltration anesthesia） 将局麻药沿手术切口线分层注射，阻滞组织中的神经末梢，称为局部浸润麻醉。实施时取24~25G皮内注射针，针头斜面紧贴皮肤，刺入皮内后推注局麻药液，造成白色的桔皮样皮丘。然后取10cm长22G穿刺针经皮丘刺入，分层注药。若需浸润远方组织，穿刺针应由上次已浸润过的部位刺入，以减少穿刺疼痛。注射局麻药时应加压，使其在组织内形成张力性浸润，达到与神经末梢广泛接触，以增强麻醉效果。须注意：①每次注药前应抽吸，以防局麻药注入血管内；②每次注药量不要超过极量，以防局麻药毒性反应；③感染及癌肿部位不宜用局部浸润麻醉。

此种麻醉主要适用于短小手术，技术娴熟者也可用于头、颈、腹部、四肢较大的手术。常用的局部浸润麻醉药有0.5%~1.0%普鲁卡因800~1 000mg，0.5%~1.0%利多卡因100~500mg，0.25%~0.5%布比卡因175~225mg。

阻滞麻醉（block anesthesia） 将局麻药注射于神经干（丛）旁，暂时阻滞神经的传导功能而达到手术无痛的方法，称为神经阻滞麻醉或阻滞麻醉。常用的阻滞麻醉包括臂丛阻滞、颈丛阻滞、坐骨神经阻滞和股神经阻滞等。

骨髓内麻醉（bone marrow anesthesia） 用止血带在四肢近端部位阻断肢体的局部循环后，将一定量局麻药注入骨髓内，使其在循环阻断区域出现麻醉效果，即为骨髓内麻醉。此法仅适于四肢短小手术，鉴于阻断肢体血运后常使患者难以忍受，本方法的应用已日渐减少。

局部静脉麻醉（local intravenous anesthesia） 用止血带阻断肢体近端的血液循环后，在其远端静脉内注入局麻药。在循环阻断的区域内便产生麻醉作用，即为局部静脉麻醉。此法可用于四肢开放性或闭合性骨折复位，骨与软组织手术。实施时将肢体抬高2~3min，用橡皮绷带或弹力绷带从肢体远端紧绕至近端以驱除肢体血液。经静脉注入稀释的局麻药，3~10min后产生麻醉作用。若在1~1.5h内手术尚未完成，可暂时放松止血带以恢复肢体循环1min后，再次充气并注射1/2首次量的局麻药。禁忌骤然放松止血带，否则大量局麻药涌至全身循环，有发生局麻药毒性反应的危险。

局部静脉麻醉药的剂量，上肢为0.25%普鲁卡因溶液100~150ml（或0.5%60~80ml），下肢为0.25%普鲁卡因溶液150~300ml（或0.5%80~150ml）。或者上肢用0.5%利多卡因溶液40ml，下肢用0.25%利多卡因溶液60~80ml，总剂量不超过$3mg \cdot kg^{-1}$。阻断肢体循环处常难以忍受。

区域阻滞麻醉（field block anesthesia） 区域阻滞是不直接将局麻药注射于手术部位，而向手术区周围和底部注射局麻药，以阻滞进入手术区的神经干和神经末梢。区域阻滞的操作要点与局部浸润法相同，主要优点是避免穿刺病理组织。此法可于头部、乳房、腹股沟和阴茎根部等处作区域阻滞。常用药物有0.5%~1.0%普鲁卡因800~1 000mg；0.25%~0.5%利多卡因300~500mg或0.2%~0.25%布比卡因175~225mg。

神经丛阻滞麻醉（nerve plexus block anesthesia） 将局麻药注于神经丛旁，使其所支配的区域产生神经阻滞从而达到麻醉效果。由于神经丛系混合性神经，此法不但使感觉神经纤维被阻滞，而且运动神经纤维和交感、副交感神经纤维也同时有不同程度的被阻滞。常用的神经阻滞麻醉包括臂丛阻滞、颈丛阻滞、腰大肌间隙阻滞等。由于神经丛阻滞是一种盲探式的操作方法，故要求病人清醒合作，能及时诉说穿刺针触及神经的异感及异感放射的部位。

神经丛阻滞常用的局麻药有1%~2%普鲁卡因750mg，0.15%~0.3%丁卡因75mg，1%~1.5%利多卡因500mg或0.25%~0.5%布比卡因100mg。

臂丛阻滞麻醉（brachial plexus block anesthesia） 将局麻药注入臂神经丛的周围间隙暂时阻滞其功能传导，使其所支配的区域感觉麻痹和肌肉松弛的方法。臂丛阻滞麻醉穿刺入路有多种方法：①腋路臂丛阻滞法；②锁骨上臂丛阻滞法；③锁骨下血管旁阻滞法；④斜角肌间沟阻滞法；⑤喙突下臂丛阻滞法；⑥经颈路臂丛阻滞法。此法常用于上肢、肩关节、锁骨外1/2等部位的手术。常用的局麻药有1%~1.5%利多卡因20~30ml或0.25%~0.5%布比卡因20~30ml。

臂丛肌间沟入路（interscalene approach） 将局麻药注入前、中斜角肌间沟（间隙）内所产生的臂丛神经阻滞，称此法为臂丛肌间沟入路。操作时病人仰卧，去枕后头转向健侧。用22G 3cm长的穿刺针，在前、中斜角肌之间的三角形筋膜间隙内，锁骨中点上方1~2cm处垂直进针，引出异感，抽吸无血液或脑脊液回流即可注药。此法优点为：①易于掌握；②小容量的局麻药即可阻滞上臂及肩部；③高位阻滞不会引起气胸。缺点：①尺神经阻滞起效迟，有时需增加药液容量才被阻滞；②有损伤椎动脉的可能；③有误入蛛网膜下腔或硬膜外间隙的危险；④不宜同时进行两侧阻滞；⑤低位法可误破胸膜发生气胸；⑥由于喉返神经被阻滞，可发生发音嘶哑；⑦对慢性阻塞性肺疾患者，膈神经被阻滞后会感到呼吸困难。此法适于肩关节及全上肢手术。常用的局麻药有1%~1.5%利多卡因20~30ml，或0.25%~0.5%布比卡因20~30ml。或0.25%~0.5%罗哌卡因20ml。

臂丛腋入路（axillary approach） 在腋窝顶部穿刺进针，将局麻药液注入臂丛神经附近所产生的臂丛神经阻滞，称臂丛腋入路。操作时患侧上臂外展90度，肘屈曲成直角或作行军礼状。用3cm长22G穿刺针，在腋动脉搏动最高点处，穿刺针与动脉呈10°~20°夹角刺入皮肤。刺过鞘膜有突破感，并见到穿刺针随动脉搏动而摆动，抽吸无血液回流即可注药。优点：①位置表浅，动脉搏动明显，故易于阻滞；②不会发生气胸；③无膈神经、迷走神经或喉返神经阻滞；④药液无误入硬膜外间隙或蛛网膜下腔的危险。缺点：①上肢不能外展或腋窝部位有感染、肿瘤或骨折而无法移动的病人，不宜应用本法；②因用药量较大，故局麻药毒性反应的发生率比其他入路高；③个别病例可产生动静脉瘘。此法仅适用于三角肌以下的上肢手术，局麻药的种类及浓度与其他入路法同，容量需30~40ml。

臂丛锁骨上入路（supraclavical approach） 在锁骨中点上缘穿刺，将局麻药液注入第一肋骨面臂丛神经附近所产生的麻醉，称为臂丛锁骨上入路。操作时病人双肩下垫一薄枕，头转向对侧。用4cm长的22G穿刺针，在锁骨中点上缘上方约1cm处紧靠锁骨下动脉搏动点外侧缘进针，针尖恰在前斜角肌的外侧缘。进针后针尖对向第3胸椎方向，另指按住锁骨下动脉搏动点并稍向内移。当针尖触及第一肋后，顺肋骨外侧寻找异感。出现异感后，固定针身，抽吸无血液或气体回流即可注入局麻药20ml。气胸、血胸是此入路最常见的并发症，气胸发生率可高达1%。此法可用于肩关节及整个上肢手术。

颈丛阻滞麻醉（cervical plexus block anesthesia） 用局麻药阻滞颈神经浅丛的感觉传导，以消除颈区的疼痛称颈丛阻滞麻醉。常用一针阻滞法技术，即用22G针头在胸锁乳突肌后缘中点进针，在皮下和筋膜下分

别注入局麻药。常用的局麻药有1%～2%普鲁卡因10～20ml；1%～1.5%利多卡因10～20ml或1%利多卡因与0.25%布比卡因混合液10～20ml。以上均是两侧阻滞的剂量。

颈丛阻滞的并发症有：①药液误入硬膜外腔间隙，可引起高位硬膜外阻滞；②最严重的并发症是药液注入蛛网膜下腔，引起全脊麻；③局麻药毒性反应；④膈神经阻滞；⑤喉返神经阻滞；⑥Horner综合征；⑦椎动脉刺伤引起出血。此法适用于甲状腺腺叶切除术、颈部淋巴结清除术、锁骨骨折固定术及肩关节手术等。

坐骨神经阻滞麻醉（sciatic nerve block anesthesia） 将局麻药注于坐骨神经干附近所产生的麻醉，称坐骨神经阻滞麻醉。操作时病人侧卧微向前伏，阻滞侧在上。其髋关节屈曲成135°，非阻滞侧的下肢伸直。先找出患侧髂后上棘及股骨大转子的最高点并将其连线，在此连线中点作一垂直线，在此垂直线上3cm处穿刺；或将股骨大转子与坐骨粗隆尖连线，此线的中、内1/3即为穿刺点。取10cm长的22G穿刺针在穿刺点与皮面垂直刺入，至出现异感（异感多沿坐骨神经走向扩散）即固定针干，抽吸无血液回流即注药。该部位血管丰富，防止局麻药注入血管内。如穿刺太深而未触到骨板或神经，常是针尖进入骨盆，容易损伤肠道而导致组织污染。单独阻滞可作踝关节止痛或麻醉，与股神经一并阻滞可行下肢手术。常用2%普鲁卡因10～20ml，或1%利多卡因或0.25%布比卡因混合液10～20ml。

肋间神经阻滞麻醉（intercostal nerve anesthesia） 将局麻药注于肋间神经附近使其阻滞所产生的麻醉，称肋间神经阻滞麻醉。如一侧阻滞可采用侧卧位，阻滞侧在上。两侧阻滞宜取俯卧位，前胸处垫薄枕。两上肢外展，前臂夹持头部。距脊柱中线旁开8～10cm处作与脊柱平行的直线，在此线上摸清肋骨，在肋骨近下缘处作皮丘。取2～3cm长的22G针头由皮丘直刺肋骨骨面，并注入0.5ml局麻药。然后将穿刺针沿骨面向肋骨下缘移动，使针尖滑过肋骨下缘，再刺入0.2～0.3cm即穿过肋间肌。此时有落空感，嘱病人屏气，抽吸无血液或气体后即可注药。若注药过快，易引起全身毒性反应。上腹部手术阻滞5条以上的肋间神经，中腹部阻滞胸4～10肋间神经，下腹部阻滞8～12肋间神经。可用1%普鲁卡因每个肋间阻滞注射3ml，或1%利多卡因与0.25%布比卡因混合液3～5ml。

椎旁神经阻滞麻醉（paravertebral nerve block anesthesia） 在胸或腰脊神经从椎间孔穿出处进行阻滞，称为椎旁神经阻滞。胸部椎旁阻滞方法：①定出棘突，在棘突旁4～5cm处作皮丘；②用10cm长22G穿刺针垂直刺向肋骨，待针尖触及肋骨后将针干向头端倾斜45°角，即向下、向内及向前推进；③待针尖抵达椎间孔附近，抽吸无血或液体回流，即注入局麻药5～8ml；④因此法有发生气胸可能，故有人主张在棘突旁1cm处进针直刺椎板，然后将针尖沿椎板向外侧移到椎间孔处注入局麻药。腰部椎旁阻滞法：①平棘突上缘旁开4cm处作皮丘；②用10cm长22G穿刺针垂直刺达横突，然后退针少许并使针干向尾侧倾斜45°，针尖向头或向内推进，约1～2cm即达椎旁间隙；③抽吸无血或液体回流后，便注入局麻药5～10ml。此法可用于下肢止痛或手术，须注意有发生全脊椎麻醉的可能。

三叉神经（半月）节阻滞麻醉（trigeminal（similunar）ganglion block anesthesia） 将局麻药注入三叉神经半月节附近，阻断其冲动传导称为三叉神经半月节阻滞麻醉。其阻滞径路基本有两种：①选用侧入法时病人取仰卧位，头偏向健侧微张口。用9cm长8G针头紧贴下颌切迹上缘，向内及向上15°～30°角的方向刺入4cm左右可达卵圆孔附近，病人可出现下颌放射异感。找到卵圆孔沿其骨缘滑入0.3～0.5cm即可达半月神经节，抽吸无血液及脑脊液回流，注入2%利多卡因0.5ml，约2min面部感到麻木；②选用前入法时病人仰卧或坐位，双眼看前方，在口角侧方3cm与眶外缘垂直线的交点，即在上颌第二磨牙位置为穿刺点，经下颌喙突前缘与上颌粗隆之间的间隙，向上、向后，对卵圆孔水平线缓慢进针。深约5cm即可触及颅底卵圆孔前方较平坦的骨面，此时立即出现下颌面颊部放射异感，抽吸无血液及脑脊液回流，注2%利多卡因0.5～1.0ml。不良反应有药液误入蛛网膜下腔及脑实质内引起全脊椎麻醉、角膜炎、感染、出血、呕吐等。此法用于诊断和治疗面部及前2/3头部疼痛，包括三叉神经痛。

喉上神经阻滞麻醉（superior laryngeal block anesthesia） 将局麻药液注入喉上神经周围而使其阻滞，称

喉上神经阻滞麻醉。有两种方法：①侧面接近法，病人仰卧或坐位，头正中位且后仰，摸清舌骨大角，用2.5cm长25G穿刺针，在舌骨大角与甲状软骨上角的中点内侧刺入甲状舌骨膜间，若异感放射至耳则固定针头，注入局麻药液5ml。如无异常现象，可注射1%普鲁卡因药液10ml；②正中接近法，病人仰卧，头正中位，在甲状软骨内侧面的黏膜下面，用长2.5cm穿刺针向后、向上并略向外侧，指向舌骨大角方向穿刺，抽吸无血液回流便可注药。此法适用于喉和声带的手术。

喉返神经阻滞（recurrent laryngeal block） 将局麻药注入喉返神经周围使其阻滞，称喉返神经阻滞麻醉。操作时病人仰卧、头取正中位。在甲状软骨的内侧面，将穿刺针向后、向下及向外侧，指向甲状软骨下角穿刺，回吸无血液即可注入1%普鲁卡因5～10ml。此法适用于喉和声带的手术。

球后神经阻滞（retrobulbar block） 球后神经阻滞是经结膜穿刺进针，将局麻药注入眼球后部而阻滞支配眼球的神经，称球后神经阻滞。一般采用两种方法：①经皮肤穿刺进针法，穿刺时嘱病人的眼睛向内并向上注视，使眼球的下斜肌收缩。穿刺针易于通过眼球下面，而不损伤眼球。当穿刺针的深度达3.5cm时，针尖在眼球后，回吸无血便注入1%～2%利多卡因1～2ml。②经结膜穿刺进针法，将下眼睑外翻显露结膜下穹，嘱病人的眼睛向上和向鼻侧注视。将针刺入结膜下穹的外侧，进针的方向开始与眼眶底部平行直至穿透结膜，然后针尖偏向上、向后且与瞳孔的中点在同一截面上。估计针尖到达球后，回吸无血注药1～2ml。此法适于眼球摘除或眼球内容物剜出术。

星状神经节阻滞（stellate ganglion block） 将局麻药注于星状神经节附近而使其阻滞，称星状神经节阻滞。操作方法有两种：①前侧入路，病人取仰卧或坐位，头颈部后仰显露胸锁乳突肌。在胸锁关节上方2.5cm及正中线外侧1.5cm处，以左手食指或中指将颈总动脉压向外侧与气管分开，中指尖稍用力即可触知第6颈椎横突，其下方1.5cm处即为第7颈椎（C_7）横突。用7G长针在两指间垂直向后刺入直达C_7横突，固定针头，抽吸无脑脊液及血液回流后即可注药。常用1%～2%普鲁卡因5～10ml或1%利多卡因与0.25%布比卡因混合液5～10ml。阻滞成功的主要标志，是同侧出现霍纳（Horner）综合征；②后侧入路法，病人平卧，肩下垫小枕，尽可能使颈部后仰。在环状软骨平面，用二手指将胸锁乳突肌拔至外侧。在环状软骨外侧垂直刺入4cm长23G穿刺针，推进2.5～4cm直达骨质。退针0.5cm，抽吸无血及脑脊液回流即可注药。注意防止全脊椎麻醉、脊髓损伤、气胸、血肿、喉返神经阻滞等。此法适用于头、面部疾患，如脑血管痉挛、血管性头痛、偏头痛、末梢性面神经麻痹、三叉神经麻痹、过敏性鼻炎等。

腹腔神经节阻滞（celiac ganglion block） 腹腔神经丛是自主神经系的最大神经丛，由大、小内脏神经、腰部交感干神经节的分支以及迷走神经的腹腔支等组成，位于腹腔动脉和肠系膜上动脉的根部。由此丛沿动脉的分支形成胃上、下神经丛，肝、脾神经及膈神经丛等。阻滞该神经丛时，多采用椎旁阻滞法。病人仰卧，穿刺侧在上，腰部垫枕，使脊柱成水平位。在第一腰椎棘突旁的全长范围内，于距脊柱中线5～7cm与肋骨相交于一点，在其正对的肋缘下即为穿刺点。用10～12cm长22G穿刺针，通过穿刺点针尖向内45°并略向上缓慢刺入，直达第一腰椎椎体。将针头稍回拔，将针尖稍向外进针，使针尖越过椎体，再深入约1cm回吸无血及脑脊液即可注入0.25%～0.5%普鲁卡因20～30ml。此法穿刺针有误入下腔静脉或腹主动脉或蛛网膜下腔的可能，也可造成脏器损伤。开腹后也可阻滞腹腔神经节，用深拉钩将肝左叶拉向上方，术者左手食指下压小网膜，触及第一腰椎，将腹主动脉推向左侧，下腔静脉推向右侧。以10cm穿刺针沿食指向椎体方向刺入，在前纵韧带前注入0.25%普鲁卡因70～80ml。此法适用于急性胰腺炎、上腹内脏疼痛等。

内脏神经阻滞（visceral nerve block） 内脏器官多由自主神经支配，手术操作常引起牵引痛、不适感及不良反射，并导致血压、脉搏和呼吸改变，故腹腔手术时应对相应的内脏神经进行阻滞。即使在全麻下，阻滞内脏神经也有益处。常用的方法有：①系膜浸润，如胃手术时，于幽门附近的肝十二指肠韧带注入0.25%～0.5%普鲁卡因10～20ml；②腹腔神经丛阻滞，于第一腰椎椎体前面，将腹主动脉推向左侧，下腔静脉推向右侧，以长穿刺针沿食指向椎体方向刺入，回吸无血注入0.25%普鲁卡因70ml；③肺门阻滞，肺门周围有丰富的迷走神经，开胸作肺叶手术时

应在肺门周围进行浸润以阻滞迷走反射。

针刺麻醉（acupuncture anesthesia） 针刺麻醉系指在人体穴位上刺以针灸用的毫针，实行手法运针或电针刺激，或施以其他物理的、机械的刺激方法，所产生一定程度的镇痛效应，使其些病人能在清醒状态下接受某些种类的手术。其优点为：①安全、简便、经济、易学；②无麻醉药物扰乱生理功能的因素；③术中病人保持清醒可主动配合手术；④针刺有调整生理功能的作用，术中生命体征平稳，术后恢复快且副反应轻、并发症少。缺点：①针麻存在镇痛不全；②肌肉松弛不佳；③未能完全控制内脏牵拉反应等问题。此法适用于短小手术，如甲状腺切除术、剖宫产、子宫摘除术、拔牙及输卵管结扎术等。

针刺镇痛（acupuncture analgesia） 在人体穴位上刺以毫针后，施行手法运针或电针刺激，或施以其他物理的或机械的刺激方法，可产生一定的镇痛效应。针刺镇痛的种类较多，按针刺部位有体针、耳针、头针、面针、鼻针、唇针、手针、足针及神经干针等法；按刺激条件可分为手法运针、脉冲电针或穴位注药等。此法适用于头痛、偏头痛、眼痛、耳痛、牙痛、肩痛、落枕、胸腹痛、腰腿痛、肘腕痛以及膝踝及跟趾痛等。

脊椎麻醉（spinal anesthesia） 将局麻药注入蛛网膜下腔，主要阻滞脊神经的前根和后根，称此为脊椎麻醉或蛛网膜下腔阻滞，通常简称脊麻或腰麻。根据阻滞脊神经的范围，可分为高平面、中平面、低平面脊麻以及单肢和鞍状麻醉等。穿刺的体位一般取侧位或坐位，常用的穿刺方法有两种：①直入穿刺法，常选取腰椎 3～4 棘突间隙，此处的蛛网膜下腔最宽，脊髓于此也形成终丝，故无损伤脊髓之虑。腰椎 2～3 或腰椎 4～5 间隙也可用于穿刺。用左手拇、示两指固定穿刺点皮肤，将穿刺针在棘突间隙中点与病人背部皮肤垂直穿刺，体会针尖处的阻力变化。当针穿过黄韧带时有阻力突然消失的“落空”感觉，即达硬膜外腔。继续推进时常有第二个“落空”感觉，提示已穿破硬脊膜与蛛网膜而进入蛛网膜下腔；②旁侧入穿刺法，于棘突间隙中点旁开 1.0cm 处作局部浸润。穿刺针先找到椎板上缘的角度，再退针使针尖向中线对准棘突间孔刺入，经黄韧带及硬脊膜而达蛛网膜下腔。针尖进入蛛网膜下腔后，拔出针芯即有脑脊液流出。如未见流出，可试用压迫颈静脉或让病人屏气等，以及调节体位控制。当确认穿刺针已进入蛛网膜下腔后，即可注入局麻药。常用的局麻药有普鲁卡因 100～150mg，最大剂量为 200mg；丁卡因 10～15mg，最大剂量为 20mg；利多卡因 100mg，最大剂量为 120mg；布比卡因 8～12mg，最大不超过 20mg。以上局麻药均可用 5%～10% 葡萄糖液配成重比重液。此法适用于下腹部及盆腔，以及肛门会阴部和下肢手术等。

腰椎麻醉（lumbar spinal anesthesia） 脊椎麻醉固定在第二腰椎以下棘突间隙穿刺，故习惯称其为腰椎麻醉（或腰麻），参见脊椎麻醉。

蛛网膜下腔麻醉（subarachnoid anesthesia） 将局麻药注入蛛网膜下腔所产生的麻醉，称蛛网膜下腔阻滞麻醉，亦叫脊椎麻醉或腰麻。

节段性脊麻（segment spinal anesthesia） 一般是在胸部棘突间隙进行穿刺，当针进入蛛网膜下腔后，注入少量局麻药，仅使某几节脊神经被阻滞，下肢知觉及活动正常。本法易损伤脊髓，故临床已为硬膜外阻滞代替。

鞍区麻醉（saddle anesthesia） 将局麻药注入蛛网膜下腔，仅阻滞骶神经，产生肛门及会阴部麻醉，称鞍区麻醉。操作时病人取坐位，脊椎后凸并与地面垂直。在腰椎 3～4 或 4～5 棘突间隙穿刺，穿刺方法与脊椎麻醉相同。当穿刺成功后即可注入重比重局麻药，常用的有 5% 普鲁卡因或 1%～1.5% 布比卡因 1ml。此法适用于肛门和会阴部手术。

硬膜外阻滞麻醉（epidural block anesthesia） 将局麻药注射于硬脊膜外间隙，阻滞脊神经根，使其支配的区域产生暂时性麻痹，称为硬膜外间隙阻滞麻醉。根据脊神经阻滞部位的不同，可将硬膜外阻滞分为四类：①高位硬膜外阻滞，于 C_5～T_6 之间进行穿刺，以阻滞颈部及上胸段脊神经，适用于甲状腺、上肢或胸壁手术；②中位硬膜外阻滞，穿刺部位在 $T_{6\sim12}$ 之间，常用于腹部手术；③低位硬膜外阻滞，穿刺部位在腰部各棘突间隙，用于下肢及盆腔手术；④在骶裂孔进行穿刺，适用于肛门、会阴部手术。

穿刺时一般采取侧卧位或坐位，穿刺径路常用直

入法和旁入法两种：①直入法，在选定的棘突间隙靠近下位棘突的上缘处作皮丘，然后再作深层浸润。选用15G锐针刺破皮肤和棘上韧带，再将硬膜外穿刺针沿针眼刺入。穿透黄韧带时有阻力骤失感，提示进入硬膜外间隙；②旁侧入法，在拟穿刺的棘突间隙中点旁开0.5～1.0cm处进针，先找到椎板上缘而避开棘上和棘间韧带，再退针使针尖向中线直抵黄韧带，突破黄韧带即进入硬膜外间隙注入局麻药。常用1%～2%利多卡因，成人一次最大用量为400mg；或0.25%～0.33%丁卡因，一次最大用量为60mg；0.5%～0.75%布比卡因，一次最大用量为100～150mg；或0.5%～1.0%罗哌卡因，一次最大量150mg。硬膜外阻滞麻醉的主要不良反应是血压下降、呼吸抑制、恶心呕吐等。

持续硬膜外阻滞麻醉（continuous epidural block anesthesia） 此法亦称连续硬膜外阻滞麻醉，当硬膜外穿刺成功后，通过穿刺针在硬膜外间隙置入塑料导管。根据病情、手术范围和时间，经导管分次注入局麻药，使麻醉时间得以延长而并发症明显减少，更能及时发现全脊椎麻醉意外。

脊椎及硬膜外联合阻滞麻醉（combined spinal and epidural anesthesia） 将腰麻及硬膜外麻醉联合应用，称脊椎及硬膜外联合阻滞麻醉或腰麻与硬膜外联合阻滞麻醉。具体操作时是在硬膜外穿刺成功后，用新型细（26G）脊麻针经过硬膜外穿刺针刺破硬膜到达蛛网膜下腔。抽吸有脑脊液回流，便将局麻药注入蛛网膜下腔。然后拔出腰麻针，再经硬膜外穿刺针置入硬膜外导管。经导管分次注入局麻药，以提供手术麻醉的需要。

硬膜外镇痛术（epidural analgesia） 将少量低浓度的局麻药或麻醉性镇痛药注入硬膜外间隙所产生的镇痛作用，称为硬膜外镇痛术。主要用于手术或创伤后镇痛，也可用于晚期癌症的疼痛。为减少镇痛药的用量及并发症，多采用连续硬膜外给药法，可分次给药以延长镇痛时间。常用的局麻药为0.5%～0.75%利多卡因或0.25%布比卡因，每次注入10ml。麻醉性镇痛药可用吗啡1～2mg或哌替啶10～50mg，也可注入芬太尼10～50μg。均需用5～10ml生理盐水稀释后，注入硬膜外间隙。恶性疼痛可注入神经破坏药，如石碳酸甘油，其浓度多为7%～10%，每个节段脊神经需注药2ml，每次阻滞不应超过3个脊神经节段。

全脊椎麻醉（total subarachnoid anesthesia） 硬膜外阻滞麻醉时，穿刺针或硬膜外导管误入蛛网膜下腔而未能及时发现，或因药液的渗漏作用使超过脊麻数倍的局麻药注入蛛网膜下腔，而产生异常广泛的全部脊神经阻滞，称为全脊麻（发生率为0.12%～0.57%）。临床表现为全部脊神经支配区域均无痛觉、伴低血压、意识消失，继而呼吸、心跳停止。如及时给以氧气面罩（或对口）呼吸及心脏按压，均可顺利复苏。呼吸抑制多在15～20min即可恢复，心脏复跳更快，所以不必进行脊椎穿刺冲洗等无效处置。

骶管麻醉（sacral anesthesia） 骶管阻滞是经骶裂孔穿刺，将局麻药注入骶管腔以阻滞骶脊神经。骶管阻滞是硬膜外阻滞的一种类型，适用于直肠、肛门会阴部手术。实施时可取侧卧位或俯卧位，于骶裂孔中心作皮内小丘。将穿刺针垂直刺进皮肤，当刺到骶尾韧带遇有弹韧感觉，稍许进针即有阻力消失感觉。此时将针干向尾侧方向倾倒，约与皮肤呈30°～45°角，顺势推进2cm即可达到骶管腔。抽吸无脑脊液回流，注射生理盐水或空气无阻力，也无皮肤隆起，证实针尖确在骶管腔内，即可注入试验剂量。无脊麻现象后，可分次注入其余药液。常用1%～2%利多卡因20～30ml，或1%利多卡因与0.25%布比卡因混合液20～30ml。

低温麻醉（hypothermia anesthesia） 低温麻醉是指在全身麻醉下，以人工方法使人或恒温动物的体温降至正常温度以下。其目的是使全身代谢下降，增强组织对缺氧的耐力，其中以脑、心肌最为重要。降温方法有：①体表降温，即用多个塑料冰水袋（多用于婴幼儿）或将病人置入冰水浴中（多用于成人）；②血流降温，需用人工心肺机，通过变温器，先使血液温度下降，继而全身温度下降。根据体温下降的程度一般分为浅低温（体温不低于30℃）、中低温（体温降至28℃～25℃左右）、深低温（体温降至15℃以下）。也有将中低温称为深低温，将深低温称为超深低温。低温麻醉主要用于先天及后天性心脏病，也可用于大血管病，以及颅内手术等。

深低温麻醉（deep hypothermia anesthesia） 在全身麻醉下人为地以物理方法降低病人的体温达22℃或

以下，称为深低温麻醉。由于低温（尤其深低温）引起生理变化很大，实施技术复杂，术中渗血较多，降温过程中又可发生严重并发症，所以临床上仅用于婴幼儿复杂性心血管手术。

深低温麻醉可采用体外循环血流降温法，或体表降温法。前者先用体表降温至30℃，再开胸行大血管插管用体外循环及变温器继续降温至22℃或以下。后者即单纯采用体表降温法，使体温降至深低温水平。实施时在麻醉诱导、气管插管后行控制呼吸，吸入乙醚维持浅麻醉。降温前给予抗凝、防止血细胞聚集和改善微循环等措施。先将冰屑覆盖体表及头部，待体温降至32℃左右改用头部冰帽，腰背、腹股沟等部位行冰袋继续降温。手术开始后控制体温在28℃以上，开胸后待体温降至26～24℃时阻断循环。阻断期间，麻醉机贮气囊维持静止膨胀状态。心肌温度达19～14℃，CVP在1kPa（10cmH_2O）以下。开放循环后采取快速复温措施，给予心脑复苏并加强对脑、肾器官的保护。复温至34℃左右停止复温措施而待其自然复温，防止反跳性高热。

控制性低血压（麻醉）（controlled hypotension（anesthesia）） 应用药物或非药物的方法将动脉血压降至适当水平，当不需要低血压时又能及时使其升高。血压降低的幅度应根据手术需要和确保病人安全予以有意识地控制（一般收缩压不低于60mmHg），称此为控制性低血压。降压的目的不仅是减少失血，更重要的是对血流动力的控制，为手术创造良好条件，能安全而顺利地完成。此法适用于：①出血较多且止血困难的手术，如巨大脑膜瘤、脑血管畸形、颅内动脉瘤等；②大血管手术时降低血管张力，以避免剥离或钳夹血管时破裂出血，如动脉导管结扎或切断术、主动脉瘤或主动脉缩窄手术等；③防治高血压危象，如嗜铬细胞瘤手术，切除肿瘤前用以扩充血容量及防止高血压危象；④为显微外科提供清晰术野。

用于控制性降压的药物很多，可分为三类：①吸入麻醉药，如氟烷、安氟醚、异氟醚等，当吸入1.0～3.0MAC时都有一定程度的降压作用；②神经节阻滞药，如六甲溴铵。成人静脉注射50～100mg后5～10min即出现降压作用。樟磺咪芬，一般用0.1%浓度静脉滴注，开始稍快（约1～4ml·min^{-1}），当收缩压降至13.33kPa（100mmHg）时则适当减慢滴速，5～10min可达所需水平；③血管扩张药，如0.01%硝普钠静脉滴注，开始滴速为0.5～8μg·kg^{-1}·min^{-1}，2～3min血压缓慢下降。0.01%硝酸甘油静脉滴注，开始速率为1μg·kg^{-1}·min^{-1}，以后根据血压调节滴速，一般达3～6μg·kg^{-1}·min^{-1}即可使血压降至所需水平。

颅脑手术麻醉（anesthesia for craniocerebral surgery）

颅脑病变或外伤等而行开颅手术时所施行的麻醉，称为颅脑手术麻醉。囟门闭合后的颅腔，是一个固定性的腔隙。任何一种颅内容物（脑组织、脑脊液和脑血液）增加到一定程度便导致颅内压升高和脑血液循环改变。许多病人还伴有精神症状或意识障碍，因颅内高压而形成脑疝时可致呼吸循环停止。

麻醉处理的基本原则是，不增加颅内压，并设法降低颅内压。其措施包括头部抬高15°～30°角、维持麻醉平稳、保持呼吸道通畅、避免缺氧或（和）二氧化碳蓄积。但也应防止$PaCO_2$过低，若$PaCO_2$ < 2.6kPa可发生缺氧性脑损害。20%～25%甘露醇（1～2g·kg^{-1}），于切开硬脑膜前10～20min内滴注完毕，术中防止血压骤降，抑制咳嗽反射。术毕苏醒要快，使意识尽早恢复。

头部组织除头皮、颅骨膜、硬脑膜和颅底神经根等区域外都是无痛觉的，故大多数颅脑手术均可在局麻下完成。但长时间的手术病人却难以耐受，也无法管理呼吸，尤其发生呼吸衰竭或呼吸道阻塞时更难以处理，故近年来多选用全身麻醉。麻醉与插管力求平稳，忌用增加颅内压的药物（如吗啡、氯胺酮），可吸入氟烷、异氟醚、七氟醚或地氟醚，或并用羟丁酸钠、氟哌利多及苯二氮䓬类。伴颅内高压者，于切开硬脑膜前给予甘露醇（1～2g·kg^{-1}）或呋噻米（20mg）利尿。加强呼吸管理，避免缺氧与二氧化碳蓄积，$PaCO_2$维持在4kPa（30mmHg）左右。

术中输液宜控制，可输入平衡盐液（1ml·kg^{-1}），尤其不宜输入葡萄糖溶液。坐位手术易发生体位性低血压和气栓，应慎用或不用。术毕及时苏醒，以便判定神经功能。

胸科手术麻醉（anesthesia for thoracic surgery） 胸科手术麻醉，包括胸壁手术麻醉和胸腔内手术麻醉。胸壁手术包括乳腺手术、肋骨切除、胸廓成形及胸壁肿瘤切除术等。由于手术局限于胸壁，麻醉处理不如胸腔内手术麻醉那样复杂。胸腔内手术包括心脏、大血管、肺、气管、支气管、食管、纵隔等部位的手术。由于手术开胸引起的病理生理紊乱，如肺萎陷、纵隔移位或纵隔扑动、反常呼吸以及不良的神经反射

等，常干扰呼吸循环功能，给麻醉处理造成一定困难。

胸壁手术麻醉选择应根据疾病种类、手术性质，是否涉及胸腔等因素综合考虑。胸壁小手术可用区域或肋间神经阻滞麻醉，范围较广的手术可选择连续硬膜外阻滞。病人精神紧张、肺功能减退、痰多、切除肋骨多、胸壁软化而出现明显反常呼吸及胸膜可能破损者，应采用气管内麻醉。胸腔内手术因开胸后胸壁呼吸的动态平衡遭到破坏，一系列物理或化学性刺激通过神经受体干扰呼吸和循环功能。绝大多数病人均采用全麻，有者需用双腔气管导管，并依据不同的疾病与手术分别予以处理。

呼吸疾病病人的麻醉（anesthesia for patient with respiratory disease） 呼吸疾病病人麻醉，系指患呼吸疾病病人需行手术治疗时所施行的麻醉。呼吸系疾病繁多，最常见的如慢性支气管炎、肺气肿、支气管扩张、支气管哮喘、肺结核病、矽肺等。这些疾病本身均可影响肺功能，严重时可致呼吸功能不全，有者终日吸氧仍无改善。麻醉和手术可进一步影响肺功能，术后易发生呼吸衰竭。因此，呼吸疾病病人麻醉处理原则，是保护和维持呼吸功能，防止呼吸功能进一步受累及呼吸衰竭的发生。

麻醉处理应结合病情全面考虑。术前应具备实验室、X线及肺功能检查资料，以便对肺功能受损情况进行评估。术前应加强准备，包括控制感染，戒烟，雾化吸入，祛痰，体位引流，呼吸锻练等，以改善心、肺功能。

局部麻醉适用于短小手术，蛛网膜下腔和硬膜外阻滞适用于腹部以下手术。为确保呼吸道通畅及充分供氧，尤以静吸复合麻醉最为常用。麻醉性镇痛药剂量不宜过大，以免抑制呼吸和影响排痰。加强术中管理，及时清除气道内分泌物，但一次吸痰时间不宜过长。术中严格控制液体入量，避免加重肺循环紊乱。术毕血气异常者应延迟拔管，必要时继续机械呼吸。

心、血管手术麻醉（anesthesia for cardiac and vascular surgery） 心、血管手术麻醉，主要系指施行心脏或主动脉等大血管手术所用的麻醉。

心脏疾病和手术方式种类繁多，病情危重，每种疾病和手术的麻醉处理不尽相同，但有其共同的遵循原则。首先应避免加重心肌缺血缺氧，术中防止动脉压剧烈波动，尽可能少用或慎用升压药，以免增加心肌耗氧量和负荷。加强呼吸管理，避免缺氧和 CO_2 蓄积，也不宜使 $PaCO_2$ 长时间低于 4.67kPa（35mmHg），注意防治心律失常。绝大多数心脏手术，需在低温体外循环下实施。

主动脉和大血管手术涉及面很广，主要包括胸腹部主动脉及脑、肾、肢体大血管疾病手术的麻醉，其麻醉选择取决于血管病变的手术部位和病人情况。颅内、颈部和胸腔大血管手术，通常选择气管插管全身麻醉。位于肾动脉以下的腹主动脉和下肢血管手术，一般选择硬膜外阻滞或并用全麻。位于锁骨下动脉以上的大血管手术，因阻断血流可影响心、肝、肾等重要器官血循环，故应在全麻体外循环下进行。位于锁骨下动脉以下、肾动脉以上的大血管手术，为防止阻断血流时间长而影响某一器官血循环，可选择全麻并用体表低温。

心脏病人麻醉（anesthesia for cardiac patient） 心脏病人接受非心脏手术时所施行的麻醉，也就是心脏病人因患其他疾病需手术时的麻醉，称为心脏病人麻醉。此种病人接受手术时，将增加心脏的负担。尤其是同时发生休克、呼吸功能障碍及代谢紊乱，将使循环功能趋向恶化。如果对病情估计不足，准备不充分，麻醉掌握和管理不当，危险性更大。

不论先天性还是获得性心脏病，其麻醉原则首先要注意避免或加重心肌缺血缺氧，保证心肌氧的供需平衡。还应注意周围循环的稳定、尽可能少用或不用升压药以免增加心脏后负荷，积极防治各种类型心律失常。注意麻醉药对动脉压和心室充盈压的影响，慎用降压药，防止心动过速或过缓，保证通气和氧供，纠正水电解质紊乱和酸碱失衡等。加强术中监测，纠正危急情况。短小手术可选用局麻，但要控制药量，尤其是区域阻滞和神经传导阻滞，大量局麻药经全身吸收可明显地抑制心肌收缩力并使血管扩张，引起低血压。下腹部手术可选用椎管内或硬膜外阻滞麻醉，但应严格控制平面以免扰乱循环功能。对上腹部以上手术及心肺功能不全的病人，采用气管内全身麻醉为宜。

主动脉与大血管手术麻醉（anesthesia for aortic and major vascular surgery） 此种麻醉系指施行主动脉与大血管手术，主要包括胸、腹主动脉及脑、肾、肢体大血管（下肢静脉除外）疾患手术的麻醉。其麻醉选择，取决于血管病变的手术部位和病人情况。颅

内、颈部和胸腔大血管手术，应选择气管插管全麻。位于肾动脉以下的腹主动脉和下腹血管手术，一般选择连续硬膜外阻滞或复合全身麻醉。颈总动脉、主动脉弓和位于锁骨下动脉以上的胸主动脉手术，应在体外循环下进行。位于锁骨下动脉以下和肾动脉以上部位的降主动脉手术，常需在低温下进行，麻醉可采用全麻或硬膜外阻滞麻醉。全麻诱导平稳，气管插管和降温时麻醉深度要适当。避免血压、心率骤然增快，防止寒颤，以减轻心脏负荷和心肌耗氧。术中并用肌松药，以提供安静术野。为预防大出血而钳闭主动脉或大血管时，要准确记录阻断血流的时间，不应超过各器官所能耐受的时限。并用控制性降压时，须控制血压下降幅度不超过原水平的20%。对肾与脊髓应善加保护，以防损伤。松开钳闭的血管前，应防治低血压和因阻断血流而产生酸性代谢产物所引起的并发症。

高血压病人手术麻醉（anesthesia for hypertension patient surgery） 高血压病人因伴发外科疾病需采取手术治疗所施用的麻醉，称高血压病人手术的麻醉。

WHO规定成人凡收缩压等于或高于21.3kPa（140mmHg），或（和）舒张压等于或高于12kPa（90mmHg），即可确诊为高血压。约80%以上的高血压病人无特定原因，称原发性高血压。另不到20%的高血压是某种疾病的体征，称为继发性高血压。高血压可影响全身许多器官，尤其心、脑、肾等生命重要器官，使其组织结构及生理功能发生不同程度的改变，并可导致心力衰竭、肾功能减退、高血压脑病甚或脑出血等。麻醉处理的原则是，在满足手术要求的前提下，保障这些器官不致遭受进一步损害或干扰其功能，以防发生心脑血管意外。

术前应详细询问发病时间和病情演变，曾否接受正规治疗及有无并发症等。检查重点应放在病人目前循环代偿功能的状态，及受累器官的损害程度等。

麻醉应参照全身情况及心、胸、肾等器官功能，手术部位和范围，小手术可选用局麻，下腹部以下手术可用部位麻醉。如采用全麻药量应酌减，术中防止血压剧烈波动以及缺氧与二氧化碳蓄积等。

腹部手术麻醉（anesthesia for abdominal surgery） 腹部手术分腹壁手术和腹腔内手术两类，为此种手术所实施的麻醉称为腹部手术麻醉。腹壁手术包括腹壁肿块切除、腹股沟疝修补及腹壁切口裂开重缝术等，可根据需要采用局部麻醉、蛛网膜下腔阻滞、硬膜外阻滞等。病人一般情况较差时，可应用气管内全麻配合肌松药完成。腹腔内手术，因对肌肉松弛要求较高，目前仍以部位麻醉最为常用。脊麻对中上腹部手术的生理扰乱较大，用于下腹部手术较宜。硬膜外阻滞麻醉对生理扰乱相对较小，可用于中上腹部手术。如病情危重，手术操作复杂且手术时间较长者，应考虑全身麻醉。

近年部位麻醉与全身麻醉的复合较为常用，利用浅全身麻醉消除紧张情绪，用局麻药阻断来自手术区域的有害神经反射且有肌松作用，达到平衡麻醉的要求。除选择适当的麻醉方法外，还应根据具体疾病的特点（如上消化道大出血、肠梗阻、黄疸以及腹腔肿物等）分别进行处理。

矫形手术麻醉（anesthesia for orthopedic surgery） 矫形手术包括脊柱、四肢、骨与关节、肌肉和韧带等部位手术。为这些手术所施行的麻醉，称矫形手术麻醉。施行手术的年龄由婴儿到老年，从简单的骨折复位等小手术到恶性肿瘤半骨盆切除、全髋关节置换等出血多的大手术。近年显微外科和人工关节置换、神经修复等手术的开展，给麻醉提出更高的要求。除严重外伤、恶性肿瘤和某些骨结核病例外，大部分骨科病人全身情况较好，麻醉处理一般无困难。脊髓灰质炎或大脑瘫痪后遗症病例，可留有神经系统的症状或智能障碍。严重脊柱侧突畸形可影响心肺功能，有时手术须在预先制备的石膏支架上施行。这种固定的头、颈、胸、腹体位，给麻醉诱导、气管插管和呼吸管理带来极大的困难。术中尚需做唤醒试验，进一步增加麻醉管理难度；关节囊和骨膜等部位末梢神经丰富，麻醉太浅刺激较重时易出现血压升高、脉搏增快。俯卧大手术，可造成血压下降和呼吸抑制。骨盆和椎体手术，出血可达数千毫升，须重视预防失血性休克。

矫形手术的麻醉选择，须依据手术部位和具体病情而定。上肢手术可用臂丛神经阻滞，下肢手术常采用蛛网膜下腔或硬膜外阻滞或两者联合应用。全身麻醉适用于手术时间长、创伤重的大手术，以及小儿或精神紧张不能合作的病人。脊柱手术多选用连续硬膜外阻滞或全麻，颈椎椎管狭窄常作颈丛神经阻滞麻醉。此外，上肢止血带压力不宜超过40kPa（300mmHg），下肢则不宜超过80kPa（600mmHg），止血带时间不宜超过1h。使用骨粘合剂者，还应防治其心血管抑制。

整形手术麻醉（anesthesia for plastic surgery） 整形手术也称整复外科手术，主要是对身体各种畸形及缺损进行整复。造成畸形的原因有先天性的，也可因外伤、烧伤、感染及肿瘤等所致。其手术对象包括婴儿、小儿及成人，年龄差别较大，病人身体健康状况也不一致，有时还可伴其他部位（如心血管等处）的畸形。即使是同一部位的畸形，对机体所造成的不利影响也差异很大。尤其口裂缩小、颞颌关节僵直、颏胸粘连以及气管移位等，均造成气管插管或呼吸管理的困难。加之整形手术常需在显微镜下进行细微的解剖，需时较长。不少畸形手术尚需分期多次手术整复，进一步增加了麻醉复杂性。麻醉处理原则基本上与其他手术麻醉相同，选择对病人影响较少且为麻醉者所熟悉的麻醉方法，并依据整形手术的特点，选择苏醒快、术后无烦躁不安、无呕吐的麻醉。短小手术宜采用局部神经阻滞麻醉，上肢手术可在臂丛神经阻滞下完成。脐以下手术可行蛛网膜下腔或硬膜外阻滞。对手术范围广、多处术野同时或先后手术者，可采用气管内插管静吸复合麻醉。此法易使呼吸道保持通畅，术野安静、术后镇痛时长等优点。

内分泌腺手术麻醉（anesthesia for endocrine surgery） 因患内分泌腺疾病而行手术治疗时所施行的麻醉，称为内分泌腺手术麻醉。内分泌腺都是体积不大但生理效应极强，且多数是深藏于体内的腺体，麻醉时应首先考虑拟手术腺体的状态、术中及术毕可能发生的生理功能改变及其处理，其次是如何提供较好的手术条件。

脑垂体手术，多因肿瘤使垂体功能亢进或抑制。功能亢进可有肢端肥大，引起口腔和舌的畸形，造成气管插管和呼吸困难。功能低下者对麻醉药的耐受能力降低，术前即应给予皮质激素和甲状腺素治疗。

肾上腺手术麻醉除应提供完善的镇痛和满意的肌肉松弛外，对其功能状态和术中、术后可能出现的功能异常应有充分估计和准备。皮质醇增多症由于蛋白质代谢紊乱，病人肥胖且衰弱并伴肌无力，对麻醉耐力极差，故麻醉药量应适当减少并给予激素。高血压和低血钾，是醛固酮增多症病人麻醉的基本问题。嗜铬细胞瘤分泌大量儿茶酚胺，术中血压急剧波动应设法控制，使血容量保持较高水平，注意心律失常的防治。

胰岛细胞瘤由于糖代谢障碍而引起肥胖、晕厥、心血管功能不稳定等，而构成麻醉困难。术前禁食易发生低血糖，术中应注意血糖的监测。必要时可静脉输入高渗葡萄糖，但不宜连续静脉滴入，以免影响血糖化验数值。内分泌腺手术可选用硬膜外阻滞或气管内全麻，尤以后者更为常用。

产科手术麻醉（anesthesia for obstetric surgery） 产科手术麻醉，系指在非病态而又发生较大生理改变的产妇身上所实施的麻醉。由于此种麻醉对母体和胎儿均可发生影响，因此选择麻醉时须考虑麻醉药是否通过胎盘屏障以及药物对子宫收缩有无影响两个问题。要求选择不易通过胎盘，并对子宫收缩影响小的麻醉方法和药物。一般而言，分子量小（<350～450D）、脂溶性高的药物易通过胎盘，而与血浆蛋白容易结合的药物则相反。脂类局麻药（普鲁卡因）易被血浆胆碱脂酶分解，布比卡因易与蛋白结合故很难通过胎盘。麻醉性镇痛药（吗啡）和全身麻醉药，均可抑制胎儿的呼吸与循环功能。

产科手术主要为剖宫产，绝大多数病人于腰椎1～2或腰椎2～3棘突间穿刺行连续硬膜外麻醉，向头侧置管，注药量较其他手术应减少1/3～1/2。经验丰富且技术熟练的医生，局部浸润麻醉也可完成手术。全麻国内已少用，必须使用时宜选用对中枢神经、呼吸、循环系统影响轻微，又能充分供氧的方法和药物，并应警惕呕吐和误吸的发生。同时应防治仰卧位低血压综合征及羊水栓塞。妊娠期合并高血压的病人，是造成产妇死亡的主要原因。麻醉处理的关键在于控制血压，必要时应给予血管扩张药（硝普钠）。

妇科手术麻醉（anesthesia for gynecologic surgery） 因妇科疾病而行手术治疗时所施行的麻醉，称为妇科手术麻醉。此种手术主要在盆腔操作，器官深且活动性小，手术野狭窄，需良好的肌肉松弛。绝大部分手术采取头低位，使腹腔脏器上移压迫膈肌，加之纱布填塞使膈肌活动受限，而影响病人的通气功能。妇科病人多系中老年，除患妇科疾病外常合并心血管系统疾病，加之术前常呈慢性贫血状态，极易造成循环系统不稳定。因此麻醉要求安全有效，对呼吸和循环系统抑制轻微，肌肉松弛良好，麻醉中要及时输血补液，维持机体内环境不致扰乱过剧。

麻醉的实施应根据手术特点而定，以椎管内麻醉较为适宜。通常在$L_{1\sim3}$椎间隙穿刺，置管后注入1.5%利多卡因或0.5%布比卡因，首量15～20ml。如

行广泛子宫切除，则在 $T_{11\sim12}$ 和 $L_{3\sim4}$ 椎间隙分别穿刺置管。现在多采用硬脊联合阻滞，起效快且阻滞完善，对病人的生理扰乱小，术后恢复快。局部麻醉具有安全、简便的特点，常用于小手术。大手术可选用全麻，如掌握得当对病人的生理扰乱并不大，但须加强术后护理。

小儿麻醉（anesthesia for pediatric surgery） 小儿麻醉，是指对3～12岁病儿所实施的麻醉，此年龄范围又分为学龄前儿童（3～6岁）组和学龄期儿童（6～12岁）组。后者麻醉方法基本与成人相似，只是药物的剂量需相应减少。学龄前儿童组因其解剖与生理特点和成人不同，麻醉处理应结合具体情况加以考虑。因此小儿麻醉，实际是探讨学龄前儿童组的麻醉问题。

此年龄组的小儿，其头颅相对较大，颈项短，咽喉小而居前位，气管常呈漏斗状，于环状软骨处最狭窄。有时由于增生的扁桃体、增殖腺和肥大的舌体可部分阻塞呼吸道。小儿的另一特点是易激动、代谢旺盛、氧耗量高，循环功能一般较呼吸功能为佳。一些短小的手术，可在基础麻醉后于局部浸润麻醉下进行。0.5%普鲁卡因一次最大量为10mg/kg，或0.25%～0.5%利多卡因8～10mg/kg。腹部及下肢手术，常在硬膜外（含高位骶管）阻滞麻醉下施行。常用0.7%～1.5%利多卡因溶液，其药量按8～10mg/kg计算，也可用0.1%～0.2%丁卡因1.2～1.5mg/kg。高位骶管阻滞时，其药量为0.6～1.0ml/kg，也可按下式计算：

$$药量（ml）=\frac{C_7\ 至骶裂孔距离（cm）-15}{2}+4$$

上述麻醉不能完成的手术，均需采用全身麻醉，选取气管导管的粗细可按下列公式选择：

$$导管（F）号=年龄+18；或\ ID\ 编号=\frac{年龄}{4}+4$$

插入气管的深度（cm）＝1/2年龄＋10（cm）。

婴幼儿手术麻醉（anesthesia for infant's surgery） 婴幼儿手术麻醉，是指婴儿和2岁以内幼儿的麻醉。所谓婴儿，包括出生后一月以内的新生儿和一周岁以内的婴儿。

与儿童和成人相比，婴幼儿的头颅大、颈短、气管细小、声门位置较高，会厌长，致使气管内插管困难，并易造成局部损伤而发生声门水肿。由于胸廓狭小，肋骨呈水平位，肋间肌薄，胸廓活动度较差。肺发育很不完善，肺顺应性低、潮气量小，气体交换不充分，麻醉中与麻醉后易发生呼吸困难、窒息或呼吸衰竭。婴幼儿以加速心率来保障心排血量的需要，新生儿心率为125～130/min，婴幼儿降至105～110/min。麻醉中脉搏增速是正常现象，若脉率减慢，则提示情况不良。新生儿的总血量为体重的10%左右，体液约占体重的75%，其中细胞外液占45%。失血、失液时应及时补给，以防循环功能不全甚或发生休克。婴幼儿体温调节中枢尚未发育完全，麻醉中体温可随手术室温度而升降，应注意防止高热与体温过低。

婴幼儿不易合作，如用硬脊膜外阻滞、臂丛阻滞实施手术时，多加用基础麻醉。基础麻醉用药量以不抑制呼吸和循环为度，并随时准备实施全麻。

老年手术麻醉（anesthesia for geriatric surgery） 迄今为止，有关老年的定义及其年龄界限尚无明确的公认标准。WHO将60～74岁划分为较老年，75～89岁为老年，90岁以上为长寿老年。国内一般将女性60岁，男性65岁以上手术病人所实施的麻醉称为老年手术麻醉。值得注意的是，个人的衰老年龄并不完全一致，生理年龄与时间年龄之间存在着较大的差异。对于麻醉而言，以前者更为重要。

随着年龄的增长，人体组织可发生退行性变，往往并存多种疾病，特别累及心血管及肺，使相关脏器功能减退，代偿能力差及贮备力降低。机体各脏器功能又经常处于负荷过重状态，麻醉手术中以及术后，易发生功能衰竭。麻醉前应全面了解重要器官功能状态及其代偿能力。选用对生理功能扰乱小、安全范围大、易调节且效果确实的麻醉方法和药物，争取以最小剂量而达最大麻醉效果。局部与区域神经阻滞麻醉操作简便易行，安全且并发症少，适用于短小手术。蛛网膜下腔及硬膜外阻滞，效果确实、并发症少，可用于下腹以下多种手术，但易发生低血压和硬膜外腔血肿。对病情复杂及危重疑难病人，应采用全身麻醉。静脉诱导药物宜采用低浓度、小剂量和缓慢注射的方法，适当调节麻醉深度，以免循环抑制过重。加强术中监护和术后管理，待呼吸、循环稳定方能离开手术室。

口腔颌面手术麻醉（anesthesia for oral and mandibular surgery） 口腔颌面外科疾病包括口腔颌面部及口底部的先天畸形、舌体及口腔软组织（有时累及颈部）

占位性病变、颏面部的炎症和外伤等。为这些病人所实施的麻醉称为口腔颌面手术麻醉。口腔颌面部疾病多伴有气道梗阻，由于炎症或外伤常发生颞颌关节强直、颏胸或颏颈部粘连等，使张口及颈部活动严重受限。尤其多次口腔手术，以及下颌骨与颈部肌肉转移皮瓣修复等，使仰头、伸舌受限，造成气管插管更加困难。张口受限、进食困难的先天畸形病人，其全身营养明显缺乏。恶性肿瘤病人常合并心、肺、肝、肾等病变，均增加了麻醉处理的困难。病人合作的小手术且呼吸道能保持通畅者，可在局麻下进行，余均需采用气管内插管全麻。依病情可用快速诱导，经口腔或鼻腔插管。张口困难者可在清醒下行盲探经鼻腔插管，必要时可行气管造口插管等。备好气管造口器械，作为解除气道阻塞的应急措施。

眼科手术麻醉（anesthesia for ophthalmic surgery） 为眼部手术所施行的麻醉，称眼科手术麻醉。眼科手术范围比较局限，但手术操作十分精细。眼眶区血管神经分布丰富，眼球又是一个感觉非常灵敏的器官。病人术中保持安静不动，是完成手术的必须条件。外眼手术须预防眼部迷走神经反射，如眼心、眼胃反射。眼内手术则应防止眼压升高，以免伤口裂开、眼内容物脱出。

眼科手术大多可在局麻下进行。但精神紧张、躁动不安，不能很好配合的病人或小儿应给予镇静药，选择抑制恶心呕吐较好的吩噻嗪类药物，避免用引起恶心呕吐的吗啡或哌替啶等。局麻不易完成的手术，应选用全麻。除狭角性青光眼外，不应禁忌阿托品。东莨菪碱升高眼压的作用较弱，必要时可代替阿托品。眼科手术无需深麻醉，但应避免发生屏气、咳嗽或恶心、呕吐等，还应注意拔管操作引起的剧烈呛咳而致眼内压升高。必要时静脉注射利多卡因（$1mg \cdot kg^{-1}$）后，再拔除气管导管。

耳鼻喉手术麻醉（anesthesia for ENT surgery） 耳鼻咽喉部位手术时所施行的麻醉，称耳鼻喉手术麻醉。该部位手术范围涉及头颅和颌面部，其解剖结构复杂，且有多种生理功能。手术部位多在腔隙深部，手术野狭小，病变显露及手术操作困难。实施显微外科手术时操作更加精细，要求术野安静、清晰。术者又常与麻醉争用同一气道，有些病变已累及气道（声带息肉）或压迫气管，故造成呼吸管理困难。

耳鼻喉科手术特点是，维持气道通畅较困难，术野易出血且止血困难。血液如被吸入，可造成气道阻塞。颌部操作如刺激颈动脉窦，易引起颈动脉窦反射。短小手术多选用局麻，若手术范围大、时间长或不能耐受局麻者，可选用气管内插管全麻。但需充分估计插管有否困难，并做好相应准备。必要时，先行气管造口再实施麻醉。

休克病人麻醉（anesthesia for shocked patient） 对伴有休克的病人进行手术所施行的麻醉，称为休克病人的麻醉。休克病人的循环代偿功能多已消耗殆尽，难以耐受麻醉药物对心血管功能的抑制且干扰交感神经的代偿作用，如处理不当即可发生心跳骤停等严重意外。因此，休克病人的麻醉应掌握以下原则：①一面抗休克，一面进行麻醉；②任何麻醉药包括局麻药均应采用较低浓度及较小剂量，以免发生局麻药中毒；③保持气道通畅和充分供氧；④尽量选用对心血管抑制轻的麻醉药及麻醉者最熟练的方法；⑤原则上应禁用椎管内麻醉；⑥开放多条静脉通路，在严密监测下（ECG、BP、CVP、尿量和 PCWP 等）适当补充血容量，维持每小时尿量≥1ml/kg；⑦危重病人应并用正性变力性药（多巴胺、去甲肾上腺素等），以保障心、脑灌注；⑧合并严重酸中毒者，应给予碱性药物；⑨已补足血容量而循环尚未稳定者，为改善后负荷和组织灌注，可慎用血管扩张药。

急诊手术麻醉（anesthesia for emergency surgery） 急症手术可分为两大类：一类是意外创伤的紧急手术，另一类为各种疾病的急症手术。急症病例的紧迫程度有很大差别，有些病人其病情十分危急，需立即手术，否则难以挽回其生命；而有些病人虽属急症，但仍有充分时间进行术前准备，有助于保障术中安全及术后恢复。大多数急诊病人其病情复杂而重危，常合并周身或重要脏器疾病，内环境紊乱、代偿功能失调。急诊病人中，老年和小儿所占比例较大，因而造成麻醉处理上的困难。

无论情况如何紧急，术前亦应查明意识状态、末次进食时间、呼吸道通畅程度、循环功能及生命体征等。

急症病人的麻醉选择，主要依据手术的要求和病情而定，麻醉者的技术熟悉程度更起主导作用。短小的手术，可在局部浸润或神经阻滞麻醉下进行，上肢手术可选择臂丛神经阻滞麻醉。硬膜外或蛛网膜下腔阻滞麻醉，作用较确实可靠，但对血流动力学影响较

大，常用于膈肌以下各部位的手术。上述方法不能完成的手术，均应采用全麻，尤其危重病人。但须注意急诊手术麻醉中的一些特殊问题，如内出血、饱胃、进行性大出血、肠梗阻、水电解质与酸碱失衡以及颅内高压、心律失常甚或循环骤停等各种病理生理状态的处理。

创伤病人手术麻醉（anesthesia for traumatic surgery） 机体因受各种原因所致的创伤需外科治疗时所施行的麻醉，称为创伤病人的麻醉。创伤的种类按致伤因子可分为跌打伤、烧伤、蛇咬伤等，创伤部位可累及颅脑、胸腹、脊椎及四肢等，少者一处，多者遍及全身。轻则影响工作和日常生活，重则危及生命。因此，须进行积极的治疗。除严重休克、昏迷、呼吸功能障碍等病人外，均可适当给予麻醉前用药以减轻病人痛苦和其他不良反应，并能减少麻醉药用量。麻醉方法，应结合创伤部位、全身状况、手术范围，麻醉设备条件和麻醉者技术经验等而定。创伤范围较小的手术，可选用局部浸润、神经阻滞或椎管内阻滞。危重病人应选用全麻，用药量应选用最低有效浓度和最小有效量。并加强术中监测，及时输血补液。作好呼吸管理，纠正缺氧和二氧化碳蓄积，并针对休克、气道阻塞、气胸、ARDS、DIC以及颅内高压等并发症进行相应处理。

器官移植术的麻醉（anesthesia for organ transplantation surgery） 终末期脏器功能衰竭，可行同种器官移植。目前行之有效的器官移植手术有肾脏移植、原位肝移植、心脏移植、心肺联合移植以及胰腺移植等。器官移植手术的麻醉，除遵循一般原则外还要考虑原器官功能衰竭的影响以及为避免移植后排异反应而使用的免疫抑制药，所造成的机体全面抑制的不利影响。

肾移植手术因手术范围不广，国内多采用硬膜外阻滞或硬－脊联合阻滞。危重病人或不能配合者，可选用气管内静吸复合麻醉，术中不宜使用损害肾功能和经肾脏排除的药物。

原位肝移植术的麻醉多选用气管内全麻，凡对肝脏有损害的麻醉药皆不宜应用，并应防止减少肝血流的各种因素。术中严密监测血流动力学、凝血系统、电解质（尤其 Ca^{2+} 和 K^{+}）、酸碱状态及体温的变化并予以及时纠正，防止或减轻再灌注综合征。

心肺移植术的麻醉，对于受者一切创伤性监测操作应尽可能在局麻下进行，以缩短麻醉时间。一般采用静吸复合麻醉，特别应注意切除心脏前的心功能维护，避免心功能抑制。移植肺无淋巴回流功能，易发生间质性肺水肿，故应限制液体入量，并防止高钾血症。

诊断性检查麻醉（anesthesia for diagnosis） 为确定诊断而在麻醉下进行检查时，称此为诊断性检查麻醉。其目的在于减轻病人痛苦及精神负担，减少生理干扰以保证安全并使检查结果更为可靠。诊断性检查被视为“小手术”，但麻醉并不简单，应予以足够重视。麻醉时除充分注意病人本身因素，如年龄、性别、精神状态、全身情况、主要疾病的病理生理和并发症等，还应考虑检查方法对病人的不利影响。所选用的麻醉方法与器械除确保病人安全外，不应妨碍检查操作及检查结果的准确性。门诊病人可选局麻，术前不用镇静药和长效基础麻醉。小儿或不合作者，可选用超短效静脉麻醉（如异丙酚）或易苏醒的吸入全麻。有些检查需在暗室或 X 线下进行时，勿用易燃易爆的全麻药。尤其要重视在暗室中了解和掌握病人情况，以免在不觉察中发生意外。某些检查（如支气管镜检查），表麻药在呼吸道内吸收迅速，须掌握药量以防引起毒性反应。实施麻醉时，备齐氧气急救用具和药品，以防发生意外。

高原病人手术麻醉（anesthesia for plateau patient surgery） 在海拔 3 000m 以上地区进行手术治疗时，所实施的麻醉称高原病人手术麻醉。

空气中的氧分压，随海拔高度呈非线性下降。海拔超过 3 000m 时，动脉血氧分压已降至血红蛋白离解曲线的垂直部分，超过此高度便容易发生缺氧。为在 3 000～5 000m 高处维持与海平面相等的动脉氧分压，必须吸入 30%～40% 的氧。长期居住高原地区者，其体内可发生一系列变化以适应高原缺氧环境。如血红蛋白和血粘度增高，血容量增加，血压增高、肺小动脉收缩、动脉压上升、肺血容量增加等，严重者可发生高原性肺水肿。

实施局麻时，凡具有呼吸抑制作用的辅助药应慎用或减量。选用全麻者，诱导力求平顺。必须注意，高原地区麻醉药的挥发量大，实际吸入浓度超过挥发罐读数的刻度。N_2O 在高原很少有使用价值。为降低血粘度，术中宜进行适当的血液稀释。但应严格掌握液体入量，以免发生肺水肿。高原地区病人对酸中毒

及休克的代偿能力差，应严密监测并及时治疗。术后易发生低氧血症，氧疗至少持续 24～48h。对合并内科疾患者，除抢救生命的紧急手术外，如条件允许最好将病人转送平原地区处理。

高压舱内麻醉（anesthesia in hyperbaric chamber） 超过一个大气压（TAT）的压力，医学上称为高气压。高气压治疗所需的特殊密闭设备，称高压舱。高压舱内吸氧更可提高血氧张力而增加组织的氧含量及储氧量，因而可治疗缺氧性疾病。对某些需阻断血流的心血管或颅脑手术以及厌氧菌感染的清创手术，如在高压舱内进行可延长血流阻断时间。对高压舱内病人所实施的麻醉，称为高压舱内麻醉。

由于高压舱的特殊环境，高压氧、高气压机械效应的影响和舱内的局限，对麻醉方法、麻醉药的选择、麻醉器具及设备等及麻醉期间的观察与管理，均应特殊考虑。对麻醉的基本要求是：禁火防爆、预防氧中毒和减压病以及高气压机械效应的不利影响等。高压舱内全身麻醉及局部麻醉均可选用，心血管或危重病人宜用气管内麻醉。须注意，麻醉机的氧流量浮标在舱内不准确，2TAT 时其读数比 1TAT 时高 30%。高压下机体二氧化碳缓冲能力降低，易发生二氧化碳蓄积，故应加强呼吸管理。

门诊病人麻醉（outpatient anesthesia） 门诊病人因患外科疾病或作某些检查时所施行的麻醉，称为门诊病人麻醉。

门诊病人麻醉必须强调安全，除做到麻醉有效外更要求尽早苏醒，副作用小和不影响早期离院。为达此目的，必须严格掌握门诊麻醉的适应证：①ASA 分级属 1 或 2 级者，如为 3 级者则必须对病情有良好的控制；②择期小手术，手术时间不超过 2h；③术后无出血、呼吸道阻塞或排尿困难；④不禁忌术后早期离床活动；⑤病人及其家属能够按要求进行术前准备及术后护理；⑥非年迈、衰竭或不合作的病人。凡没有充分准备和十足安全保障的病人，均不应在门诊麻醉。部位麻醉为门诊病人麻醉的最佳选择，黏膜表面麻醉、局部浸润、区域阻滞等均由术者操作。较复杂的部位麻醉，需麻醉医生实施。门诊全麻一般多采用吸入全麻，以简单有效、苏醒迅速和副作用少为原则，必须在完全清醒后方可离去。

病人自控镇静法（patient controlled sedation） 通过改进的 PCA（病人自控性镇痛）泵给病人提供镇静。常用的药物为异丙酚和咪达唑仑，给药时间大于 5.4s，不设锁定时间。异丙酚和咪达唑仑的维持剂量，分别为 $0.2mg\cdot min^{-1}$ 和 $0.21mg\cdot min^{-1}$。

麻醉前准备（preanesthetic preparation） 麻醉前准备，是保证麻醉顺利实施和完成的必要手段。麻醉前准备包括对病人的病史和手术方式的了解，病人一般状态的估计。如果择期手术病人同时患有并存症，应进行必要的治疗并纠正重要脏器的功能，使其能够耐受麻醉和手术的打击。严重贫血或脱水的病人，应补充血容量。饱食病人行急诊手术，如采用全身麻醉应置胃管以排空胃内容物，防止呕吐和误吸。此外应对患者精神方面进行必要的安慰和解释，消除顾虑，取得病人的信任与合作。此外，麻醉医师应做好麻醉选择并准备相应的麻醉器械及药品。必要时应对病人进行麻醉会诊。对特殊病人及特殊手术的麻醉，应准备特殊麻醉用品和器械。

麻醉前会诊（preanesthetic consultation） 麻醉前通过访视病人发现其患有与原发病有关或无关的并存症或并发症，若这些疾病可能影响麻醉的正常实施或麻醉后的恢复，应进行麻醉前会诊。麻醉前会诊通常在麻醉科内进行，如果超出麻醉医生的处理范围或能力，应该请求相应科室专家进行会诊。会诊的目的除了解和解决与麻醉有关的问题提出建议和解决办法外，还应对病人可能出现的其他问题提出预防和解决办法以及对预后做出正确估计，以防麻醉中发生意外。

麻醉前评估（preanesthetic evaluation） 麻醉前通过复习病史、体格检查和各种辅助检查，对病人的全身健康状态、各器官功能、病人对手术的耐受能力以及安危程度做出评估。目前国际通常采用 ASA 分级法（美国麻醉医师协会分级法）：1 级：病人无器质性疾病，能很好耐受麻醉和手术；2 级：病人实质器官虽有轻度或中度损害，但代偿功能健全，仍能耐受一般麻醉和手术；3 级：病人实质器官病变已损害其功能，对麻醉和手术的耐受稍差；4 级：病人实质器官严重病变，术前又威胁生命安全，施行麻醉和手术时需冒很大风险；5 级：病人病情危重，几乎已无代偿能力，随时面临死亡威胁，很难期望麻醉和手术挽救生命。急诊患者另加 E 或急类。

麻醉前访视（preanesthetic visit） 麻醉医师于手术前1～3d内对病人进行访视，以便获得如下资料：①病史、体检和精神状态；②指导病人了解和熟悉与麻醉有关的问题，解除病人焦虑心理；③与手术医生、病人和家属取得一致的麻醉处理意见，并征得有关人员的同意和认可。

麻醉前用药（premedication） 麻醉前应用一些药物以便达到如下目的：①解除病人焦虑状态，充分镇静和（或）产生遗忘；②提高痛阈，加强镇痛以便减少麻醉药的需求量；③抑制呼吸道腺体活动，减少分泌物，易于保持呼吸道通畅；④减少和防止术后恶心并呕吐的发生率、降低误吸胃内容物的危险程度。临床常用如下四类药物：①神经安定类药；②麻醉性镇痛药；③抗胆碱药；④抗组胺和抗酸药。术前用药，通常在术前20～60min口服或肌内注射。

麻醉记录（anesthetic record） 将麻醉前、麻醉中和麻醉后病人的情况、所用的药物和麻醉方法、发生的事件以及处理方法和结果，用一种特殊的规范格式记录下来，以便对病人与麻醉和手术有关的问题随时进行回顾和分析。麻醉记录的基本要求是尽可能的详尽、全面、系统、确切的记录，数据力求精确，文字简明扼要，力争具有相当的科学性。由于麻醉记录是重要的医疗文件，因此要绝对避免涂改和记录不真实的内容。主要记录麻醉方法、麻醉用药及剂量、麻醉中生命体征变化，包括血压、脉搏、呼吸及其他监测参数如脉搏氧饱和度等，还包括术中操作术中治疗与反应及麻醉操作等。

麻醉诱导（anesthetic induction） 应用全身麻醉药，使病人从清醒状态转为麻醉状态称为麻醉诱导，这段时间称之为麻醉诱导时间。由于药物作用的强度不同，用药途径也不同，麻醉诱导的时间差异很大，可从几分钟至数十分钟。麻醉诱导所用的药物剂量均较一般为大，机体状态的变化及麻醉药对心血管的影响剧烈，而且诱导期间可发生麻醉药所致的呼吸抑制及心血管功能抑制，气道不畅，通气不足，反流、呕吐及误吸以及气管插管所致的心血管反应等不良反应。因此正确估计病人的麻醉承受能力，选择合适的麻醉药物和诱导方法，尽量缩短麻醉诱导时间，对保证诱导期间的平顺安全，防止并发症的发生至关重要。目前普遍采用的静脉快速诱导具有诱导迅速、相对安全、方法简单等优点，已成为常规的诱导方法之一。

麻醉维持（anesthetic maintenance） 在麻醉诱导完成后，应用全身麻醉药使病人保持适当的麻醉深度，以满足手术的需要称之为麻醉维持。根据用药途径的不同，可分为吸入麻醉维持、全凭静脉麻醉维持和静吸复合麻醉维持。麻醉维持的要点是：①根据手术种类及手术操作的需要，必须保持适当的麻醉深度且随时调整麻醉深度；②保持循环系统稳定，不应发生循环系统的剧烈变化；③保持良好的通气，进行辅助和控制呼吸，以防缺氧和二氧化碳蓄积；④不应因麻醉过浅所致的术中知晓；⑤保持肌肉松弛但又避免肌松药用药量过大，以防止术后肌松恢复延迟。

Guedel麻醉分期（Guedel classification sign of anesthetic depth） Guedel于1937年根据乙醚麻醉的特点，将全身麻醉的深度划分为四期。第一期痛觉消失（或遗忘）期，第二期谵妄（或兴奋）期，第三期外科麻醉期，第四期呼吸（或延髓）麻痹期。第三期又分为四级：第一级从深而规律的呼吸开始至呼吸深度恢复至正常，眼球活动消失；第二级从眼球固定起至肋间肌麻痹；第三级腹肌完全松弛，膈肌呼吸明显；第四级膈肌麻痹至呼吸中枢麻醉，瞳孔散大。Guedel麻醉分期法曾对临床麻醉深度的判定做出过巨大的贡献，但由于该方法是基于躯体肌张力、呼吸方式和眼征来判断麻醉深度，而现代麻醉方法由于并用了静脉麻醉药和肌肉松弛药，使上述麻醉深度分期变得不明显。因此，目前麻醉深度的判断不再采用该方法，而是采取其他方法来代替和补充。

麻醉分期（stage of anesthesia） 全身麻醉药除使病人意识消失外，还对病人的呼吸、循环等自主神经系统产生影响。在全麻期间根据病人的意识消失程度、运动和自主神经系统对外界刺激反应的程度以及呼吸、循环功能的变化程度来对全麻深度进行判断。传统上将全麻分为四期，在第三期中又分为四级，外科手术可在第三期的一级和二级中进行。现代麻醉方法由于并用静脉麻醉药和肌松药，使传统的麻醉分期失去了实际使用价值。目前普遍应用的有主观判断法，即根据病人血压、脉搏以及意识状态来判断麻醉深度。另一种是客观判断法，根据脑电图、脑电动作电位以及窦性心律不齐、麻醉药浓度或剂量来判断麻醉

深度。尽管如此，目前尚无简便、可靠而实用的判断方法和设备仪器，此为目前临床急需解决的问题之一。

麻醉耐受性（anesthesia tolerance） 大多数人接受常规剂量的药物后即能产生预期的效应，但对有些人只产生很弱的药效，此种对药物敏感性降低的现象称为药物耐受性。若长期连续或多次间断接触一定浓度的麻醉药，若对此种麻醉药产生一定耐受能力的现象则称为麻醉耐受性。此现象，可能与神经递质含量或受体量改变有关。产生麻醉耐受性与下列因素有关：①病人的生理因素，如年龄、性别、营养状况等；②病人的病理状态，如遗传因素、疾病或药物引起的病理状态；③药物剂型和给药途径；④联合用药和药物之间的相互作用等。

麻醉强度（anesthetic potency） 用以评价不同麻醉药物达到相同麻醉效应的性能指标，称为麻醉强度，吸入麻醉药的强度可用 MAC 表示。在相同的 MAC 数值时（例如 1MAC），其吸入麻醉药的浓度越低则麻醉强度越大。氟烷的 MAC 为 0.75，而安氟醚的 MAC 为 1.68，说明氟烷的麻醉效能大于安氟醚。另外，油/气分配系数越大，说明强度亦越大。

麻醉深度（depth of anesthesia） 麻醉深度尚无确切的定义，此为临床名词，包含不同的药物效应和不同的临床需要。由多种药物浓度－反应关系复合的交互作用，产生直接的麻醉效应及副作用。特种的麻醉药，可划分特定的麻醉深度。

从药理原则确定麻醉深度，通常采用吸入麻醉药不同的最低肺泡有效浓度（MAC）以能满足不同手术所需，一般 1.3MAC 能满足外科手术。静脉麻醉药采用最小静脉注入率（MIR），满足外科手术的需要。每种麻醉药的麻醉深度可人为地分期，经典的为 Guedel 对乙醚划分为Ⅳ期 3 级，即第Ⅰ期为镇痛及遗忘期；第Ⅱ期为兴奋激动期，第Ⅲ期为外科手术期，此期又可分为 4 级以满足不同手术要求；第Ⅳ期为延髓麻痹期，心跳、呼吸停止。近年应用卤类吸入麻醉药及静脉麻醉药第Ⅱ期已无兴奋状态，也称入梦期。总之，麻醉分期均是人为划分并无明显界线，应结合给药浓度综合考虑。

近年来利用仪器测定麻醉深度的方法很多，如脑电图及双频谱指数、食管下段肌肉收缩测定法、脑干听力诱发电位法、窦性心律不齐测定法等方法，均需结合剂量及临床体征综合判断，且操作复杂，所以尚不能普及。

麻醉药溶解度（anesthetic solubility） 见分配系数（partition coefficient）

肺泡最低有效浓度（minimum alveolar concentration, MAC） 在一个大气压力下，对人或动物的皮肤给予疼痛刺激，50%的病人或动物不发生体动反应或逃避反射时，肺泡气中该种吸入麻醉药的浓度称为 MAC。MAC 是不同吸入麻醉药的等效价浓度，可以用它来反映吸入麻醉药的效能，MAC 愈小的麻醉药其效能愈强。通常在应用吸入麻醉药 15min 后，肺泡气、动脉血和脑组织中麻醉药分压已基本达到平衡，因此可用它作为衡量麻醉深度的一个指标。在临床应用时，1.3MAC 即可适合大部分病人对手术的麻醉维持。应注意的是，不同年龄及不同状态的病人其相同 MAC 的药物浓度相差很大。

肺泡最低有效浓度测定法（MAC estimation） MAC 即最小肺泡气有效浓度，是指吸入麻醉时呼气末麻醉药浓度使 50%病人产生麻醉作用，而另外 50%病人仍能测到疼痛反应。所以呼气末即肺泡气麻醉药最小有效浓度为 MAC，相当于药理学的半数有效量（ED_{50}）。

肺泡最低苏醒浓度（MAC awake） 此即半数苏醒肺泡浓度，是指 50%病人对简单指令能睁眼时的肺泡气麻醉药浓度。MAC awake = 0.4MAC，不同麻醉药的 MACawake 与 MAC 的比值均为 0.4，因此可利用此参数来判断和反应病人的清醒程度。如果麻醉中病人呼出气体浓度小于 MACawake，则病人可能存在术中知晓。

呼气末麻醉气体浓度（end-tidal anesthetic concentration） 呼气末麻醉气体浓度，与肺泡内麻醉气体浓度存在着极好的相关性。通过呼气末麻醉气体浓度的测定，可计算出麻醉药的 MAC 数值和MACawake，并对病人的麻醉浓度和麻醉药的效能做出基本估计。

全身麻醉药（general anesthetics） 一种可逆性地抑制神经功能、产生知觉及意识消失的化合物，用作全

身麻醉可实施外科手术的药物。

按照不同的给药途径，可将其分为吸入麻醉药及静脉麻醉药。前者按照理化性质又分为气体吸入麻醉药及挥发性吸入麻醉药。

吸入麻醉药（inhalational anesthetics） 一种气体或挥发性液体在室温下产生足够的蒸气压，经气道吸入而产生全身麻醉的药物，称为吸入麻醉药。

常压下呈气体状态的称气体吸入麻醉药，通常在高压下变成液体贮存于耐压钢瓶中。另一种常压下呈挥发性液体，在室温即产生足够的蒸气压供蒸气吸入，称为挥发性吸入麻醉药。多用于麻醉维持，在小儿也用于麻醉诱导。

理想的吸入麻醉药应具备：①理化性质稳定，无燃烧、爆炸性，与麻醉管道及钠石灰接触不产生毒性物质；②无臭味，对气道无刺激性；③血/气分配系数小，诱导、苏醒迅速，麻醉深度调节容易；④麻醉作用强，油/气分配系数高，不易引起缺氧；⑤镇痛效应强，有良好的肌松及遗忘效应，并能抑制过度应激反应；⑥对呼吸、循环功能影响小，对肝、肾、心、脑等重要脏器无毒性；⑦无致癌、致畸及过敏反应，不污染空气；⑧所需设备简单，使用方便，价格低廉等。

目前，尚无十全十美的吸入麻醉药，新开发的吸入麻醉药仅部分接近“理想”的条件。

浓缩效应（concentration effect） 所给予的高浓度麻醉气体（如 N_2O）被机体部分摄取后，使剩余的麻醉气体存于缩小了的肺泡气中呈浓缩现象，并增大了新进入肺泡内混合麻醉气体浓度以补充摄取所失，称为浓缩效应。

第二气体效应（the second gas effect） 同时投予两种麻醉气体（蒸汽），也可影响浓缩效应。当给予高浓度的第一麻醉气体（如 N_2O）时，被机体大量摄取使第一气体容积缩小，便可增加第二气体（如安氟醚）的输送或加速其肺泡气浓度的上升率，称此为第二气体效应。临床麻醉时应用复合麻醉即可增加麻醉效应，减少麻醉药的用量。

氧化亚氮（nitrous oxide，N_2O） 理化性质：无色、无味的清晰气体，不易燃烧、爆炸。化学分子式为 N_2O。

药代动力学：由于血/气分配系数极低（0.47），故摄取及清除较其他吸入麻醉药快。氧化亚氮的清除多从气道原形呼出，无生物转化现象。

药效动力学：对中枢可产生强力镇痛效应，吸入60%以上浓度可能产生遗忘作用，但不确切。由于MAC过大（104%），所以维持外科麻醉多需复合其他麻醉药。轻度抑制心血管系统、呼吸系统及兴奋交感神经系统，但心率及血压多无改变，可能增加肺血管阻力。

副作用：使闭合性气腔膨胀，因为体内闭合性气腔内多含氮气，而 N_2O 血中溶解度大于氮气 31 倍，因而易弥散入闭合气腔；故吸入 N_2O，极易增大气胸量、阻塞中耳腔，易加重气栓或气脑。N_2O 还可弥散入气管导管套囊，增加套囊压，应及时调整。停止 N_2O 吸入，血中 N_2O 可迅速弥散入肺泡产生弥散性低氧血症，使 P_AO_2 显著低于 P_IO_2（吸入气氧分压）。因 N_2O 抑制四氢叶酸酯（tetrahydrofolate）合成，所以孕妇及维生素 B_{12} 缺乏者应慎用 N_2O。

笑气（nitrous oxide） 又称氧化亚氮。

乙醚（ether） 理化性质：化学分子式为 $(C_2H_5)_2O$，为无色透明具有刺激性恶臭液体，沸点 36.2℃，易爆炸及燃烧。储久易氧化形成过氧化物及乙醛。

药代动力学：血气分配系数较大（12.1），诱导及苏醒缓慢，停药后 90% 原形从肺呼出，小部分在体内降解成乙酸，进入乙酸代谢环。

药效动力学：油/气分配系数较大（65），麻醉性能较强，1MAC 为 1.9 ~ 2.1，镇痛效应很强，但刺激呼吸道较明显。对中枢抑制过程先有兴奋激动期，继而抑制。随剂量或浓度增大逐渐抑制呼吸、循环及使肌肉松弛，且随剂量增大而使自主神经由兴奋转入抑制。

副作用：诱导时易激动、喉痉挛、分泌物增多，对肝功能障碍病人可加重肝功能改变。乙醚可升高血糖 100% ~ 200%，左心功能不良者常难以耐受乙醚麻醉。最大缺点为易爆、易燃，所以麻醉中禁用电凝、电刀及一切电气用具。

甲氧氟烷（methoxyflurane；penthrane） 理化性质：化学分子式为 $\begin{array}{c}CH_3\\|\\OCF_2\\|\\CCl_2H\end{array}$，化学名为 2，2 二氯 - 1，1 -

二氟乙基甲醚。为无色透明具有水果香味。其液体稳定，与钠石灰不起反应，沸点 104.7℃，30%氧中最低燃烧浓度为 5.4%。

药代动力学：血/气分配系数大（13.0），且沸点高，所以诱导及苏醒较慢。油/气分配系数高达 950，故麻醉强度极大。但橡胶/气分配系数最高（650），钠石灰又可大量吸收；所以诱导时大量气流被橡胶管道及钠石灰截留，停药后又可逐渐释放出来。

药效动力学：麻醉及镇痛效应极强，1MAC 仅需 0.16%浓度。1.5%以下浓度对呼吸道刺激很轻微。对肝功能影响较小，个别出现类似氟烷相关性肝炎。血糖轻度增加。脑血管扩张可使颅内压升高。对肾功能影响较大，麻醉后可能出现多尿性肾功能衰竭，血清氟化物升高达 100～200mmol/L。

缺点：肾疾病及接受四环素类抗生素者应禁用，避免用高浓度及长时间麻醉，以免损害肾功能。与肾上腺素并用，可能出现心律失常。

甲醚（methoxyflurane） 参见甲氧氟烷。

氟烷（fluothane；halothane） 理化性质：分子式为 F_3－CHCBrCl，化学名为 2－溴－2－氯，1－1－1 三氟乙烷。无色液体，水果甜味，非燃非爆，遇碱石灰不起作用。遇光可分解成光气和盐酸。

药代动力学：血/气分配系数 2.3，诱导及苏醒迅速，大部分以原形从肺呼出，仅小部分经肝脏微粒体内酶的作用，把氟烷降解成三氟乙酸和溴化物等从尿中排出。

药效动力学：油/气分配系数 224，所以麻醉性能很强，1MAC 仅 0.75%，但镇痛效应出现较迟且弱。氟烷麻醉时可逆性抑制肾功能，对肾细胞未见毒性反应。对肝脏可能引起氟烷相关性肝炎，显现黄胆及肝细胞坏死。不增加血糖。

缺点：对心血管抑制较明显，颅内压增高显著。有肝疾患或反复应用氟烷麻醉，易产生相关性肝炎。与琥珀胆碱并用可致恶性高热，禁与肾上腺素伍用。

安氟醚（enflurane） 又名恩氟烷，商品名有易使宁（ethrane）安利醚（alyrane）。

理化性质：分子式为 $\begin{array}{l}CHFCl\\|\\OCF_2\\|\\CHF_2\end{array}$，化学名为二氟甲基－1，1，2－三氟－2 氯乙醚，是无色液体，味香，无刺激性，化学性能稳定，不与碱石灰起反应。非爆非燃，对金属及橡胶侵蚀较轻。

药代动力学：血/气分配系数 1.9，所以诱导及苏醒均较快，停药后多以原形从肺呼出。

药效动力学：油/气分配系数 98.5，1MAC 为 1.68%，所以麻醉性能较强。但 2%病人可能出现抽搐，脑电图显示癫痫样波形，可能为麻醉过深有关。颅内压增高较氟烷轻。对肝、肾功能没有显著损害，也不升高血糖。

副作用：诱导时偶尔出现抽搐，复合静脉麻醉多可消除。

恩氟烷（enflurane） 参见安氟醚。

易使宁（ethrane） 参见安氟醚。

异氟醚（isoflurane） 又名异氟烷，商品名活宁（forane）及异尔醚（aerrane）

理化性质：分子式为 $\begin{array}{l}CF_3\\|\\CHCl\\|\\OCHF_2\end{array}$，化学名为 1－氯－2，2－三氟乙基二氟甲醚，为无色液体，化学性能稳定，非燃非爆，有轻度刺激性臭味。

药代动力学：血/气分配系数 1.4，诱导、苏醒很快，停止给药后多以原形从肺呼出。

药效动力学：油/气分配系数 99，麻醉性能很强，1MAC 仅 1.15%浓度，浅麻醉时不抑制心肌，显著扩张周围血管，使血压下降，心率增快。对脑血流增加较少，颅内压增加最轻。对肝、肾毒性最小，伍用肾上腺素很少发生心律失常。

副作用：周围血管扩张可能使血压下降明显，诱导期可能出现咳嗽、屏气和不呼吸。

活宁（forane） 参见异氟醚。

七氟醚（sevoflurane） 又名七氟烷。理化性质：分子式为 $\begin{array}{l}CF_3\\|\\C—HO—CH_2F\\|\\CF_3\end{array}$，化学名词为氟化甲基异丙醚，沸点为 58.5℃，无刺激性味，适于小儿麻醉诱

导。

药代动力学：血/气分配系数仅 0.69，接近气体麻醉剂。组织/血分配系数大于异氟醚，小于氟烷，所以脑内浓度与吸入浓度之间的相符性较差。遇钠石灰可产生少量有毒物质，临床应用尚不致引起毒性反应。

药效动力学：油/气分配系数 55，所以麻醉强度低于异氟醚而较地氟醚高，1MAC 为 1.71 ~ 2.05%。对心血管反应较轻，稍使心率减慢。又具有扩张冠状动脉作用，不诱发心律失常。肌松作用较明显。

副作用：用于颅内高压病人可使颅内压升高。

地氟醚（desflurane） 又称地氟烷或脱氟醚。理化性质：分子式为 $\begin{array}{l} CF_3 \\ | \\ CHF \\ | \\ O-CHF_2 \end{array}$，类似异氟醚，只在其 α-乙碳上的氯离子置换成氟离子即为地氟醚。沸点 23.5℃，室温下蒸汽压高达 664mmHg（88. 5kPa），所以需特制的加温挥发罐。

药代动力学：血/气分配系统 0.42，所以诱导及苏醒最为迅速，不比 N_2O 慢。苏醒完全，很少有恶心、呕吐及宿醉现象。地氟醚吸入后仍以原形从肺呼出，很少在体内降解，血清无机氟、尿中有机氟和无机氟均较异氟醚为少。

药效动力学：油/气分配系数最低（18.7%），所以 1MAC 需 4.6% ~ 6%，大于 7% 常发生刺激性咳嗽及屏气，1.66MAC 可发生心动过速及高血压，MAC 苏醒浓度为 2.42%。对脑血流影响不大，对肝、肾功能影响极小。又因地氟醚分子稳定，不被钠石灰降解，还抵抗肝脏降解，生物转化极少。对心肌抑制轻，不出现冠状窃血现象。

优缺点：气味不佳。麻醉效能弱，高浓度易刺激气道。但起效及苏醒极快，适于门诊手术。麻醉深度易于控制，更适于复合麻醉。

脱氟醚（desflurane） 商品名“优宁”（suprane），参见地氟醚。

分配系数（partition coefficient） 分配系数是指麻醉药在两种组织内，气体分压取得平衡时的浓度比。按照亨利定律，当温度恒定时，气体溶解在溶剂中的分子数与液面上气体分压成正比。所以，分配系数反映了麻醉药在体内各组织间的溶解度。分配系数不受麻醉药绝对浓度的影响。例如安氟醚吸入后，当肺泡气与血液中分压平衡时，肺泡中浓度为 1.5%，而血中浓度已达 2.85%，即溶解在血中的浓度为肺泡中浓度 1.9 倍，即血/气分配系数为 1.9。常用麻醉药的分配系数见下表。

表 1 常用麻醉药的分配系数（37℃）

	血/气	油/气	脑/血	脂/血
甲氧氟烷	13.0	950	2.0	49
乙醚	12.1	65	1.1	3.7
氟烷	2.3	224	2.0	60
安氟醚	1.8	98.5	1.4	36
异氟醚	1.4	91	1.6	45
氧化亚氮	0.47	1.4	1.1	2.3
七氟醚	0.69	55	1.7	48
地氟醚	0.42	18.7	1.3	27

血/气分配系数（B/G partition coefficient） 血/气分配系数，系指麻醉药在血液中与肺泡气中分压达平衡时，血中浓度与肺泡气中浓度之比。也反映麻醉药在血液中的溶解度，血/气分配系数与麻醉诱导速度成反比。常用吸入麻醉药的血/气分配系数，参见分配系数。

油/气分配系数（O/G partition coefficient） 油/气分配系数，系指麻醉药在油中与气体中的分压达平衡时的浓度比。也反映了麻醉药在油中的溶解度。油/气分配系数与麻醉药的强度成正比。常用吸入麻醉药油/气分配系数，参见分配系数。

脑/血分配系数（λt/B partition coefficient） 脑/血分配系数，系指麻醉药在脑组织中与血液中的分压达平衡时，脑组织中麻醉药浓度与血液中浓度之比即为脑/血分配系数。常用吸入麻醉药的脑/血分配系数，见分配系数。

入脑时间常数（brain time constant） 入脑时间常数系指麻醉药进入脑内的时间常数。此常数与脑容积（V）和脑/血分配系数（λt/B）成正比，与脑血流（cbf）成反比。公式为：入脑时间常数 $= \frac{V \times \lambda t/B}{cbf} min$

常用吸入麻醉药入脑时间常数为：N_2O 需

2.05min，氟烷需3.55min，安氟醚需2.61min，异氟醚需2.99min。吸入麻醉药在脑血分压达到95%平衡时，需要3个入脑时间常数。麻醉药高溶解度需要更长入脑时间常数，而增加脑血流则可降低此常数。

静脉麻醉药（intravenous anesthetics） 静脉麻醉药是指药物经静脉注入体内，通过血液循环作用于中枢神经系统而产生全身麻醉作用。包括强效催眠、镇静、安定药及麻醉性镇痛药。见表1。

表1 常用静脉麻醉药药理及应用

项目		硫喷妥钠	依托咪酯	氯胺酮	咪达唑仑	丙泊酚
t1/2α	(min)	2.5~8.5	2.81±1.64	11~17	6~15	1.8~4.2
t1/2β	(h)	5~12	3.88±~1.11	2~3	1.7~2.6	0.9~1.1
Vd	(L/Kg)	1.4~3.3	2.2~4.5	2.9~3.5	1.1~1.7	2.9~6
CL	($ml \cdot kg^{-1} \cdot min^{-1}$)	3.4	18~15	18~20	6.4~1.1	20~40
持续输注敏感半衰期	(min)	>100	无资料	无资料	50	<40
血浆蛋白结合率	(%)	85	75	12	94	98
开始应用	(年)	1934	1972	1965	1976	1977
pH		10~11	6.9	8.5~9.5	3.5	7.0
显效时	(min)	1	1	0.5~1.5	1/2~1	1
维持时	(min)	5~8	5	5~10	15~17	5~10
诱导剂量	(mg/kg)	2.0~4.0	0.2~0.6	2~5	0.1~0.2	1~2.5
维持剂量	($\mu g \cdot kg^{-1} \cdot min^{-1}$)	少用	10	50~300	1.0	80~150
镇静剂量	($\mu g \cdot kg^{-1} \cdot min^{-1}$)	少用	5~8	0.5~3	0.5~1.0	10~50
静注痛		-	+	-	-	+

理想的静脉麻醉药应具备下列条件：①理化性质稳定，易溶于水；②对静脉及局部组织无刺激、无损害，静脉注射无疼痛；③无组胺释放，不出现过敏反应；④代谢迅速，代谢产物也不起药理作用；⑤诱导迅速、平稳及舒适，无兴奋现象；⑥剂量反应曲线陡，“麻醉深浅”易调控；⑦组织代谢下降与血流减少成正比；⑧心血管和呼吸抑制小；⑨意识恢复迅速、平稳，并有残留镇痛作用；⑩恢复舒适，无术后不良反应。至目前为止，尚无一种静脉麻醉药能满足以上条件，临床上多采用复合麻醉，使静脉麻醉趋于完善。

巴比妥类药（barbiturates） 巴比妥类的化学结构特点是具有巴比妥酸，临床常用的仅硫喷妥钠、美索比妥及硫戊巴比妥钠。其麻醉作用主要是占据中枢神经系统的γ-氨基丁酸（GABA）受体附近的受体，增大了中枢抑制性递质GABA的抑制程度。

此类药物在肝内代谢成非活跃性代谢产物。产生意识消失时间约30s，即一个臂-脑循环时。诱导剂量恢复很快，约5~10min，主要因脂溶性高及迅速再分布到肌肉及高血流的器官所致。由于这类药的输注时间敏感半衰期（CSHT）很长，故长时间滴注或多次给药可产生长时间睡眠及意识不清。药理作用可对中枢产生意识消失，亚催眠剂量可导致痛觉过敏。按剂量依赖关系可降低脑代谢及脑血流、降低血压及心排血量、降低呼吸频率及潮气量，给予睡眠剂量可能出现30~90s不呼吸。

注意事项：对巴比妥有过敏史者禁用，一旦注入动脉可引起剧痛或组织坏死，应使所注入的动脉肝素化及局部交感神经阻滞。

硫喷妥钠（sodium pentothal） 理化性质：化学名为乙基硫代巴比妥钠盐，化学分子式为$C_{11}H_{17}N_2O_2SNa$，系淡黄色非结晶粉末，易溶于水，溶液呈蒜臭味，pH10~11，可引起静脉炎。

药代动力学：参见静脉麻醉药，由于分布半衰期

短，所以显效快。但消除半衰期5～12h，所以不能称为超短效催眠药。麻醉后很快失效，但仍嗜眠，甚至较长时间不醒。该药除少量经肾以原形排泄外，绝大部分在肝脏由微粒体酶代谢，肌肉和肾脏可能参与部分解毒作用。代谢产物经肾或消化道排泄，需6～7d。

药效动力学：参见静脉麻醉药。该药诱导迅速、平稳，但浅麻时对交感神经强烈抑制使副交感神经高度敏感，咽喉或盆腔脏器轻度牵拉刺激可产生严重的喉痉挛，甚至窒息死亡。诱导时可使贲门松弛，易出现反流。诱导剂量2～4mg/kg，维持总量不宜超过2g/d，小儿基础麻醉肌注量为15～20mg/kg。

副作用：偶尔有过敏反应。若漏出血管可致组织溃疡，误入动脉可致动脉痉挛及肢体缺血性挛缩。

美索比妥（methohexital sodium） 商品名（brevital sodium），又名甲乙炔巴比妥

理化性质：白色粉末，易溶于水，水溶液在室温下可稳定达6周。

药代动力学：血浆蛋白结合率不清楚，清除率$10.9\pm3.0ml\cdot min^{-1}\cdot kg^{-1}$，分布容积$2.2\pm0.7L/kg$，清除半衰期3.9～2.1h。原型自尿中排出量<1%，有效浓度3.5～11μg/ml。

药效动力学：参见巴比妥类药，适于麻醉诱导，剂量为1%～2%溶液1～2mg/kg i/v或25～30mg/kg直肠注入。老年及低血容量病人减少剂量。作用时间约5～7min，起效及苏醒时间较硫喷妥钠快。剂量增大可出现肌震颤和不自主运动。对静脉和组织刺激性较硫喷妥钠弱。静脉注射有痛感，但无血栓性静脉炎。肝内代谢很快，LD_{50}为31.0mg/kg，而AD_{50}为14.0mg/kg。

副作用：剂量大、注射快时易出现呃逆及肌颤，麻醉前给予麻醉性镇痛药也可减轻症状。

海索比妥（hexobarbital sodium） 又名环已巴比妥（oxybarbital），商品名安眠朋（evipan，evipal）

海索比妥化学分子式为$C_{12}H_{15}N_2O_3Na$，其钠盐为水溶性，在硫喷妥钠应用于临床之前是使用较多的静脉麻醉药。药理作用类似硫喷妥钠，但麻醉性能较弱，仅为硫喷妥钠的一半。注药后血浆蛋白结合率为42%～52%；清除率为$3.9\pm0.7ml\cdot min^{-1}\cdot kg^{-1}$，肝硬化病人则降低；分布容积$1.2\pm0.3L/kg$；起效时间30～60s，作用时间8～12min，消除半衰期$3.7\pm0.9h$，肝硬化及病毒性肝炎病人则延长。对呼吸的抑制较硫喷妥钠轻；麻醉诱导时多发生呛咳、打嗝涕，有时可发生肌肉抽搐。常用浓度5%～10%，剂量为10mg/kg。由于麻醉效应难以满足临床要求，现已弃用。

硫戊比妥钠（thiamylal） 又名硫代速可眠，商品名surital（苏立妥），也叫硫代巴比妥钠。药理作用类似硫喷妥钠，且性能更强。2.5%浓度pH为10.5～11。起效时间20～30s，作用时间8～12min，剂量为5mg/kg。副作用也似硫喷妥钠，现已很少应用。

戊巴比妥（pentobarbital） 又名nembutal，也属于巴比妥类，但起效缓慢（约1min），静注作用时间15min，消除半衰期20～50h，可产生低血压、呃逆及喉痉挛。临床上只用作小儿麻醉前用药，以栓剂型直肠给药，常用剂量为66.6mg。7岁以下应用后脉率降低约11.5%。现多用于小动物麻醉，但应用于可诱发心室纤颤。

丁硫妥钠（buthalital） 又名谭息索（thransithal），作用强度较弱，只有硫喷妥钠的一半，作用时间约10～14min，常用5%～10%浓度，剂量10mg/kg。小量应用苏醒较快，曾用于门诊小手术麻醉。

美西妥拉（methitural） 美西妥拉也为硫代巴比妥类，又名甲硫巴比妥钠，商品名内腊代（Nerval）。药理作用类似硫喷妥钠，但麻醉性能稍弱，作用时间较长（约40min）。常用2.5%浓度，剂量4～10mg/kg。副作用类似其他巴比妥类，特别使副交感神经兴奋，频发呃逆、喉痉挛、低血压，且对血管刺激显著，所以很难推广。

硫烯比妥（thiallbarbital） 商品名启密妥（kemithal）为黄色吸湿性粉末，易溶于水。药理作用类似硫喷妥钠，但麻醉性能只有硫喷妥钠的一半。作用时间为10～14min，常用浓度5%～10%，剂量约10mg/kg。因麻醉性能差，现已少用。

氯胺酮（ketamine） 理化性质：氯胺酮是苯环已哌啶类静脉麻醉药，临麻应用为外消旋型，白色结晶，易溶于水，呈无色透明液体。pH为3.5～5.5，注射时无刺激性。

药代动力学：参见静脉麻醉药表。在肝内代谢为

多种代谢产物，某些还具有活性。自尿中排泄仅 4 ± 3%。

药效动力学：作用机制不清，可能拮抗 N－甲基－D天门冬氨酸（NMAD）受体。对中枢产生“分离(dissociative)”状态，即显著镇痛而不丧失意识。但增加脑血流、脑代谢率及颅内压。对心血管因释放内源性儿茶酚胺可增加心率及动脉压、肺动脉压。可用于血流动力勉强稳定的病人进行全麻诱导。对低血容量、自主神经阻滞或高度交感神经兴奋病人，给予氯胺酮可能出现心肌抑制。轻度抑制呼吸频率及潮气量。较长时间维持喉保护性反射。其拟交感效应可减轻支气管痉挛。

诱导剂量为 1 ~ 2mg/kg 静注或 5 ~ 10mg/kg 肌注，镇静剂量约 0.2mg/kg，最好用静脉滴注调节所需效应。有效浓度为 100 ~ 150mg/ml。

副作用：口腔分泌物显著增加，停药后苏醒常有意识紊乱，如不安、激动，术后可能有恶梦、呃逆，特别在老年和妇女或剂量超过 2mg/kg 易于发生。伍用苯二氮䓬类（如咪达唑仑）或异丙酚，多可防止。小儿较成人少见呃逆等并发症，偶尔有肌痉挛。术中可有眼压增高，眼球不自主活动。因升高颅内压，故不宜用于脑外伤或颅内高压病人。又麻醉深度较难判断，如呼吸率、血压、心率、眼征象及脑电功率频谱等，均很难反映麻醉深浅。

羟丁酸钠（sodium γ-hydroxybutyrate，γ-OH） 羟丁酸钠呈饱和脂肪酸，也是脂肪代谢的产物，基本作用类似中枢抑制递质 γ－氨基丁酸（GABA），产生抗痉挛及抑制中枢兴奋效应。

理化性质：化学分子式为 OH $(CH_2)_3COONa$，是白色结晶，易溶于水，水溶液稳定。pH8.5 ~ 9.5，对静脉内膜无刺激性。

药代动力学：静脉注入后 15min 血中浓度达峰值，所以起效时间稍慢。60min 内迅速下降，几乎全部在体内降解，90%以上转变成 CO_2 和水，并产生能量。24h 从尿中排泄量不到 2%，一般静注后 30min 左右，即可在血液内检得中间代谢产物。

药效动力学：对中枢抑制引起睡眠，也出现类似自然睡眠的脑电图。无镇痛效应。对循环系统常引起心率减慢，收缩压轻度升高，增加心肌对缺氧的耐力。周围血管扩张，皮肤潮红。呼吸减慢，潮气量增大，年老、小儿及体弱者剂量过大可引起呼吸抑制。抑制咽喉反射可耐受气管插管。小儿剂量 80 ~ 100mg/kg，成人 50 ~ 100mg/kg。

副作用：注射过快可出现肌颤、躁动及低钾血症。

依托咪酯（etomidate） 又名甲苄咪唑或乙咪酯，为强效、安全的非巴比妥类静脉催眠药。现有水剂与乳剂二种剂型。

理化性质：纯品为白色结晶粉末，熔点 116 ~ 118℃，易溶于水但不稳定，其制剂为 35%结晶丙二醇和聚乙醇溶液，其分子式为 $C_{14}H_{16}N_2O_2 \cdot H_2SO_4$，分子量 342.34。

药代动力学：该药呈三室开放模型，迅速到达中央室，然后到周围室，主要在肝内降解，排泄迅速。中央容量 24.2 ± 4.2L，药在中央室的量占 7.88 ± 0.1%，t1/2α（分布半衰期）（2.81 ± 1.64）min，t1/2β（消除半衰期）（3.88 ± 1.11）h，t1/2y（中间半衰期）（32.1 ± 16.5）min。静脉给药在开始 30min 血药浓度下降比较迅速，时效随用量而增，$0.3mg \cdot kg^{-1}$ 约为 3 ~ 5min。转化降解产物 63.11%与血浆蛋白结合，代谢产物无药理活性。75%经肾随尿排出，13%从胆汁排出。

药效动力学：该药镇痛效果不明显，催眠量时产生皮质下抑制，出现新皮质样睡眠，脑干网状结构激活和反应处于抑制状态。静注后，经一次臂脑时间渗入脑组织。其作用强度较硫喷妥钠强 12 倍，引起睡眠时每 100g 脑组织的最低浓度约为（1.5 ± 0.35）mg。临床认为睫毛反射消失即已达足够诱导用量，该药减少脑血流量，降低颅内压，对缺氧性脑损害有保护作用，并可制止缺氧引起的抽搐。对血流动力学、呼吸频率和幅度均无明显影响，降低眼内压明显，最大达 61%。

常用量 $0.3mg \cdot kg^{-1}$，注射速度 30 ~ 60s。成人静注 $0.2 \sim 0.6mg \cdot kg^{-1}$，10 岁以下小儿酌情减量。

副作用：注射部位疼痛、局部静脉炎、肌震颤或阵挛及术后恶心呕吐等。

乳剂：以 20% 中长键甘油三酯为溶剂的乳剂，已多年广泛应用于临床营养治疗，其渗透浓度(390mmol/L) 接近人体生理参数。其麻醉效应与水剂一样，且副作用小，尤其对静脉血管几无刺激。

丙泊酚（propofol） 又名异丙酚，是一种新型的快速、短效静脉麻醉药，商品名得普利麻，化学名为 2、6 一、二异丙基苯酚，分子量 178。麻醉强度为硫

喷妥钠的1.8倍，治疗指数相似。此药水溶性低，其新剂型是以10%豆油、1.2%卵磷酯和2.5%甘油作溶媒的1%异丙酚白色乳剂，pH为6～8.5，在水中其pKa为11。

药代动力学：该药呈三室模型，半衰期及清除率随年龄及病情不同有所差异，静脉注入2.5mg·kg^{-1}后，95%与血浆蛋白结合，1min后血药浓度可达峰值。脑平衡半衰期2.6min，稳态分布容积占分布容积的1/3。

药效动力学：该药可能对脂膜的非特异性有作用，对人类中枢神经元钠离子通道有影响，可降低颅内压和脑需氧量，尤其对颅内压增高病人更为显著。大剂量（2.5mg·kg^{-1}）静注可引起收缩压、舒张压和平均动脉压下降，对心率影响不大。该药呼吸抑制作用明显，尤其对心脏病人。该药可降低眼内压，而对肝、肾功能无明显影响。

临床常用剂量1.5～2.0mg·kg^{-1}，全凭静脉复合麻醉以4～12mg·kg^{-1}·h^{-1}可维持满意效果。单次静脉注射在诱导后2min开始，每隔3min重复给予1/4诱导量（25～50mg）。椎管内麻醉辅助用药及ICU镇静应先给负荷剂量0.2～0.7mg·kg^{-1}，以后每小时0.5mg·kg^{-1}连续静滴。

副作用：①剂量依赖性呼吸和循环功能抑制；②注射部位疼痛；③偶见癫痫样抽动；④罕见小便颜色变化；⑤孕妇及产妇禁用。须注意，此剂量只能用5%葡萄糖液稀释，比例不能超过1:5，6h内用完。

得普利麻（diprivan） 见丙泊酚

异丙酚（Propofol） 见丙泊酚

乙咪酯（etomidate） 见依托咪酯

苯二氮䓬类受体（benzodiazepine receptor） “苯二氮䓬类”受体位于神经元突触的膜上，与γ-氨基丁酸（GABA）受体相邻，在苯二氮䓬类受体水平存在GABA调控蛋白（GABA-modulin）。它能阻止GABA受体结合，而苯二氮䓬类与其受体结合时能抑制此调控蛋白发生作用，从而增强GABA与其受体的结合，导致苯二氮䓬类的一系列作用。

苯二氮䓬类受体在大脑和小脑皮质中含量最丰富，可能与该药的抗惊厥作用有关。在边缘系统和脊髓部分区域，该受体的含量也很高。前者与抗焦虑作用有关，后者与肌松作用有关。

与苯二氮䓬类受体结合的外源性配体，目前约有三类：①苯二氮䓬类安定药，能增强氯离子通道的开放；②与苯二氮䓬类作用相反的激动药（如β-carboline），可减弱氯离子通道的开放；③竞争性拮抗药（氟马西尼），阻滞上述两类药的作用，而不影响氮离子通道。

地西泮（diazepam） 又名安定（valium），是苯二氮䓬类最常用的药物，有镇静、催眠、抗焦虑、抗惊厥、肌松和遗忘作用。

理化性质：安定是一种无色结晶碱性化合物，难溶于水，溶于有机溶剂中，如丙二醇、乙醇和安息香酸钠盐而制成，pH6.6～6.9，呈粘稠性溶液，用水或生理盐水稀释可产生白色云雾状，但不影响药效。

药代动力学：安定进入人体内，60～90s后产生最大抑制作用。该药先进入神经组织，然后再分布到体内各部，起始分布半衰期为9～130min，在血浆中的含量2～4h。其代谢产物N-去甲基安定的镇静和肌松作用仅略次于安定，且在体内代谢缓慢，其消除半衰期为2～8d，加大量应用可使苏醒延迟。肝功能不全病人的消除半衰期可延长5～6倍，应引起临床重视。安定约1/3量在肝内代谢，70%由尿中排除。

药效动力学：对中枢神经系统主要产生顺行性遗忘、抗惊厥、抗焦虑、肌肉松弛以及降低颅内压、脑血流量，降低脑耗氧量。应用后血液动力学相对稳定，但心率轻度增快9%～13%，平均动脉压下降约10%～19%，全身血管阻力也有适当下降且与剂量无关。对呼吸可有轻度的抑制，若与麻醉性镇痛药联用时抑制加重。静注后迅速通过胎盘，在5min内脐带血药浓度最高，有可能出现“新生儿松软综合征”，待产妇应慎用。

剂量、副作用：口服吸收较肌注快，1h后血药浓度达高峰。一般用量10～20mg，静注以0.03mg/kg，总量不宜超过30mg。主要不良反应是局部疼痛、静脉炎及血栓。

常用苯二氮䓬类的药理作用比较

药　　名	抗焦虑镇静	遗忘	肌松	抗惊厥
地西泮	+++	++	++++	+++
劳拉西泮	++++	++++	±	±
硝西泮	+++	++	+	++
氟硝西泮	++++	++	+	++
氯硝西泮	++++	++	+	++++
咪唑达唑仑	++++	+++	+++	++

安定（valium）　见地西泮

奥沙西泮（oxazepam）　又名去甲羟安定、舒宁、西瑞克斯，为白色无味结晶，易溶于水，微溶于乙醇和氯仿。口服后吸收率为50%～70%，速度较慢，与血浆蛋白的结合率约86%，经肝代谢，经肾脏排出。成人口服10～30mg，即可达到镇静。

硝西泮（nitrazepam）　又名硝基安定，主要用做催眠药，在麻醉期间很少应用。其作用基本与安定相似，其强度为安定的10倍。静脉注射2mg，1～2min即入睡，维持150min，其临床作用与安定相似。

羟基安定（oxazepam）　见奥沙西泮

劳拉西泮（lorazepam）　又名氯羟安定，该药性质、作用与安定近似，分子量为321.2，pKa（20℃）为11.5。本品不溶于水，临床所用的注射制剂为溶于聚乙醇和丙二醇溶液。口服后2h血浆浓度可达峰值，肌肉注射虽较安定吸收为好，但因其脂溶性低于安定，通过血脑屏障较慢。静脉注射约40min才达到峰值，静脉注射后消除半衰期为14～15h，分布容积较小约0.9L/kg（安定为1.1L/kg），故作用时间较长，约为等效剂量安定的3～4倍。氯羟安定的作用强度约为安定的4倍，在人体内不经过肝脏微粒体酶的氧化即直接与葡萄糖醛酸结合，经由肾脏排出。12h排出约50%，5d后才基本排尽。

氟硝西泮（flunitrazepam）　又名氟硝安定，为黄色结晶，难溶于水，易溶于乙醇，临床应用注射制剂为有机溶媒制剂。以抗惊厥作用突出，其作用基本与安定相似，但强度更大，约为安定的10倍。静脉注射2mg后1～2min即可入睡，维持时间约150min。

咪达唑仑（midazolam）　又名咪唑安定，商品名为速眠安Domiclam及力月西，是唯一的水溶性苯二氮䓬类，又无注射痛，故扩大了麻醉方面的应用。

理化性质：该药化学结构具有融合的咪唑环，发展了苯二氮䓬类环，改变了其理化性质，使溶液呈相对碱性，pH达6.15，可形成稳定的水溶液，对血管无刺激。临床应用其盐酸盐，pH3.3，在体内生理性pH条件下，其亲脂性碱基释出，可迅速透入中枢神经系统。其制剂可溶于5%葡萄糖、生理盐水和乳酸林格液，但不能与硫喷妥钠相混。

药代动力学：该药口服吸收迅速，1h内血浆浓度达峰值。由于首过效应大，生物利用度仅40%～50%。单次静肺注射后分布半衰期为5.3～18.6min，消除半衰期为2.1～3.1h，与血浆蛋白结合率高达95%，稳态分布容积为0.68L/kg，血液总清除率为502ml/min。主要在肝内代谢，在24h内由尿中排出1－羟咪唑安定，原形不到0.5%。

药效动力学：该药起效迅速，静脉注入0.1mg/kg,约150s使睫毛反射消失，停药后约30min开始恢复。血浆浓度在唤醒时为180mg/ml，镇静遗忘时为75～100mg/ml，苏醒时小于50mg/ml。该药无镇痛作用，其等效剂量约为安定的1/4，即作用强度应为安定的4～5倍，治疗指数比硫喷妥钠和异丙酚高。对循环影响轻微，对呼吸中枢有抑制作用，降低脑代谢、颅内压，在一定范围内降低脑血流。

剂量及副作用：术前用药以静脉或肌注0.05mg/kg，口服0.1～0.2mg/kg，小儿灌肠0.3mg/kg，肌注0.08mg/kg，滴鼻0.2mg/kg。术中辅助用药静脉或肌注0.08mg/kg。麻醉诱导用0.1～0.2mg/kg静脉注射。副作用有静脉血栓炎、呼吸抑制、舌后坠及低氧血症。

咪唑安定（midazolam）　见咪达唑仑

多美康（domican）　见咪达唑仑

苯二氮䓬类拮抗药（benzodiazepine antagonist）　苯二氮䓬类拮抗药于1979年被发现，其作用主要是通过受体竞争以抵消或减弱苯二氮䓬类静脉麻醉药的残余作用，可使病人从昏睡、谵妄或躁动中清醒，现常用的有氟马西尼。

氟马西尼（flumazenil） 又名安易醒 anexate，代号 RO15－1788，是咪唑二氮䓬的一个衍生物，具有拮抗苯二氮䓬类药的作用。

理化性质：为白色粉末，可溶于水，熔点200℃，pH1.7。其制剂为无色透明液，10ml 内含氟马西尼 1mg、依他酸钠 1mg、氯化钠 93mg、乙酸 1mg，用氢氧化钠 1N 使 pH 配成 4，注射用水加至 10ml。可与生理盐水或 5%葡萄糖混合，室温下保持稳定 24h。

药代动力学：口服吸收迅速，20～40min 达峰值，但首过效应大，生物利用度仅 16%。静注后分布半衰期约 5min，与血浆蛋白结合率仅 40%～50%，稳态分布容积 1.02～1.2L/kg，血浆清除率为 1.14～1.3L/min，消除半衰期为 0.7～1.3h。通过肝脏代谢，形成无药理活性的羟酸衍生物和葡萄糖醛酸结合物，注射后 6h 以原形从尿排出的仅为 0.1%。由于消除半衰期较苯二氮䓬类药短，所以单次注射拮抗时，一旦作用消失，可再重现苯二氮䓬类药效应。

药效动力学：该药不影响 γ－氨基丁酸（GABA）的传递，故本身无药理作用，它既不产生苯二氮䓬类的激动效应，也不产生其相反效应。但对中枢苯二氮䓬类受体有高度亲和力，通过竞争机制抑制苯二氮䓬类与其受体结合，对已用苯二氮䓬类病人可拮抗苯二氮䓬类所有的效应。单次静脉注入后平均起效时间为 36s，65s 产生最大效应，拮抗效应持续 60～120min。

氟马西尼本身对呼吸无影响，但可减轻苯二氮䓬类的呼吸抑制，而对吗啡的呼吸抑制作用则无影响，对血流动力及内分泌功能均无影响。该药毒性极小，治疗指数高达 3212.5，中毒剂量至少为临床剂量的数千倍。

剂量与副作用：治疗应从小剂量开始，以 0.003mg/kg 分次静注，直至苏醒或总量达 2mg。有癫痫史病人禁用，冠心病及颅内高压病人慎用。

氟马泽尼（flumazenil） 见氟马西尼

安易醒（anexate ro-151788） 见氟马西尼

类固醇静脉麻醉药（steroid intravenous anesthetics） 又称甾类静脉麻醉药，从化学结构上看，类固醇静脉麻醉药确拟在巴比妥类之外另辟途径。该类药物临床试用之后缺点显著多于优点，现很少应用。

羟二酮琥钠（hydroxydine sodium succinate; viadril） 又称羟孕酮脂钠，属类固醇静脉麻醉药。应用后有蓄积作用及严重血管刺激作用，故现临床已不应用。

安泰酮（althesin; alfathasin; ct1341） 安泰酮又称安吉酮，属于类固醇类的非巴比妥静脉麻醉药。起效迅速，苏醒快，可引起组胺释放，出现药疹、呃逆或支气管痉挛，现很少应用。

羟嗪（hydroxyzine） 见安泰酮

阿法沙龙（alphaxalone） 又名安泰酮甾体Ⅰ、α－羟孕双酮，具有全麻效应。溶液呈油状，可溶于水，无色无味其 pH 为中性。镇痛作用较弱，对循环功能及呼吸功能有抑制作用，现临床很少应用。

阿法多龙（alphadolone） 又名安泰酮甾体Ⅱ、乙酯羟孕双酮 alphaxalone，全麻效应只有阿法沙龙 47%，现临床应用甚少。

米那索龙（minaxolone） 又名明醇酮，是一种新的水溶性甾类静脉全麻药。0.5%明醇酮注射溶液可供肌肉或静脉注射，其效能约为安泰酮的 3 倍，静脉注射后可引起血压下降、心动过速和呼吸抑制。

苯氧乙酸胺（phenoxyacetic amide; eunal） 该药系丁香酚的半合成衍生物，成品系卵磷脂、水和葡萄糖的乳剂。50mg/ml，pH4.4，无刺激性，有镇静、催眠和轻微镇痛作用，对呼吸先兴奋后抑制，对心血管功能无影响。静脉注射 3mg/kg，作用时间 3～4min，苏醒后 5min 便可恢复正常状态。

因可发生过敏反应与严重溶血，临床上现不应用。

丙泮尼地（propanidid） 又名普尔安 epontol，系丁香酚的衍生物，是超短效的非巴比妥类全麻药。其特点是作用迅速，苏醒完全。对呼吸，尤其是循环功能抑制明显，有过敏现象发生，故临床现不应用。

神经安定镇痛药（neuroleptoanalgesic） 是用以进行神经安定镇痛麻醉的药，包括神经安定药和强效镇痛药，如氟哌利多和芬太尼合剂。按 50:1 配成合剂即神经安定镇痛药，商品名为英诺佛（innovar），5ml 内含氟哌利多 5mg 及芬太尼 1mg。

英诺佛（innovar） 见神经安定镇痛药

吩噻嗪类药（phenothiazines） 吩噻嗪类药也称丙嗪类药，属于强安定药，有抗忧虑特点，主要用于治疗精神分裂症。在临床麻醉还利用其抗呕吐、抗组胺和增强镇痛药的作用。见表1。

表1 常用吩噻嗪类药作用比较

药名	抗精神病	镇静	镇吐	抗胆碱	降压	抗组胺	椎体外系效应
氯丙嗪	+++	+++	+++	+++	+++	+	++
乙酰丙嗪	++	+++	+++	+++	++	+	++
三氟丙嗪	+++	++	+++	++	+	+	+++
奋乃静	+++	++	+++	++	+	+	+++
三氟拉嗪	+++	++	+++	+	+	+	+++
异丙嗪	-	+++	+++	+	+	+++	+

氯丙嗪（chlorpromazine） 理化性质：其盐酸盐为白或乳黄色结晶粉末，无臭，带辛辣味与麻木感。熔点195～198℃，易溶于水和乙醇，注射时最好用生理盐水稀释。

药代动力学：口服或肌注都能吸收，并很快分布到全身。消除半衰期为16～36h，主要在肝内代谢，其代谢产物50%由粪便排除，余经尿排出。

药效动力学：是一种神经阻滞药，对皮质下中枢和下丘脑有抑制作用，且显著地抑制网状结构。向上抑制皮质激活系统，向下广泛地阻滞自主神经。所以对血流动力学影响较大，对肝功能影响也较大，现已逐渐被氟哌利多所代替。

剂量和副作用：常用量0.5～1.0mg/kg，应用后注意体位性低血压及黄疸。由于抑制咽喉反射时间超过意识消失时间，所以全麻苏醒后仍需预防呕吐、误吸。

冬眠灵（wintermin） 见氯丙嗪

异丙嗪（promethazine） 该药有较强的抗组胺作用，但大剂量也可引起组胺释放。对血流动力学影响轻，具有良好的辅助其他镇静药作用，单独应用可诱发锥体外系症状。常用剂量0.5～1.0mg/kg，肌肉、静脉注射。

非那根（phenagan） 见异丙嗪

乙酰丙嗪（acepromazine） 又名乙酰普马嗪，系为吩噻嗪类衍生物，为带苦味的黄色三棱结晶体。熔点135～136℃，也能溶于水和乙醇，1/1000水溶液pH为5.2。剂量0.2～0.4mg/kg静注，具有较好的镇静、催眠、降颅内压作用。

奋乃静（perphenazine；fentazin） 又名羟哌氯丙嗪，与氯丙嗪的差异是在10位侧链上含有哌嗪环。作用类似氯丙嗪，较小剂量就有效。抗精神病、镇吐作用较强，镇静作用较差，血压可稍减低，较易发生锥体外束征。成人口服4mg，肌注5mg。

三氟拉嗪（trifluoperazine） 又名甲哌氟丙嗪，其效能约为氯丙嗪的9倍。起效迅速，持续时间长，为强效镇吐药，催眠及镇静作用较氯丙嗪差。

副作用：可发生帕金森综合征及肌张力障碍、眩晕、出汗和唾液分泌增加。

丁酰苯类药（butyrophenones） 该药属安神安定类药，其化学结构与吩噻嗪类完全不同，但其作用却甚相似，可增加麻醉强度。通过阻滞边缘系、下丘脑和黑质纹状体系统等部位的多巴胺受体而产生作用。有很强的安定作用和镇吐作用，也可产生锥体外系反应。在临床麻醉中，主要用氟哌利多代替吩噻嗪类药。

氟哌利多（droperidol） 又名氟哌啶，是丁酰苯类的衍生物，是新型的神经安定药。

理化性质：为白色结晶粉末、无臭、能溶于水。

药代动力学：该药静注后2～3min显效，10～20min达到峰值，持续约30min，有效作用时间3～4h。该药在肝内代谢，大部由尿排出，以原形排出的仅占1%，消除半衰期为4.4～7h。

药效动力学：该药主要对皮质下中枢、边缘系统、锥体系统及下丘脑有抑制作用，对循环功能影响较轻，但在低血容量时可出现血压下降。对呼吸功能影响轻微。

用量及副作用：常用量为0.05～0.2mg/kg，过量易引起嗜睡。

氟哌啶（droperidol） 见氟哌利多

氟芬合剂（英诺佛）（innovar） 氟芬合剂为氟哌利多和芬太尼按50:1比例配制而成，5ml内含氟哌利多5mg及芬太尼0.1mg。静脉注射后不引起睡眠或意识消失，但能产生高度镇痛效能，对手术刺激反应淡漠，自主神经稳定。多用于短小手术麻醉或平衡麻醉，也可作为椎管内麻醉或局部麻醉的辅助措施，以利维持围手术期病人安静及增强或改善麻醉效果。

麻醉性镇痛药（narcotic analgesic） 将具有吗啡样特性的天然生物碱（吗啡、罂粟碱和可待因）、人工合成（海洛因）或半合成（哌替啶、芬太尼等）的阿片类物质，统称为麻醉性镇痛药。该类药均具有共同的终末氨基酸酪氨酸，通过模拟内源性阿片物质阿片肽对相应受体产生镇痛、镇静、便秘、耐受性等药理作用。分子结构的其余部分，决定了不同的麻醉性镇痛药产生不同于吗啡样效应。在临床医学中应用其镇痛效应治疗急慢性疼痛；以其减慢肠蠕动效应治疗腹泻；还可静脉应用大剂量麻醉，也是复合麻醉的常用药物，尤其半合成制剂如芬太尼等。由于具耐受性或依赖性，可使滥用者成瘾，故麻醉性镇痛药属管制性药物。

吗啡(morphine) 为纯阿片受体激动药。脂溶性小，因此起效慢。在脂肪组织蓄积少，肌肉，皮下注射或口服吸收迅速。主要经肝脏代谢，其代谢产物6－葡萄糖吗啡的镇痛活性比吗啡强，是吗啡镇痛作用延长的主要原因。对中枢神经系统的作用表现为镇痛、镇静、催眠、中枢毒性、缩瞳、恶心、呕吐、肌肉强直、欣快感及幻觉等；对呼吸系统的作用表现为小剂量呼吸频率减慢，潮气量不变，大剂量时两者均受抑制，是导致病人死亡的重要原因；对心血管系统的作用较轻微；可增加平滑肌的张力，导致便秘，欧狄氏括约肌痉挛致胆绞痛；可引起肥大细胞释放组胺；可抑制子宫平滑肌收缩，减弱催产素的效能。成人用量为0.2mg/kg。T1/2α为1～7min，T1/2β为3～4h。

阿片全碱(opium) 是含阿片全部水溶性生物碱的制剂。其中约50%为无水吗啡，其余50%为其他生物碱，包括罂粟碱、可待因、那可汀、蒂巴因等。阿片全碱20mg的作用，较吗啡10mg稍强。

阿法罗定(安那度)(alphaprodine) 商品名安依痛(anadol)，其化学结构及作用与哌替啶极为相似，镇痛效能约为哌替啶的2.5～3倍。其特点为作用起效快，而维持时间短。肌肉注射后维持2h左右，静脉注射后维持45～60min。也能抑制呼吸，使呼吸频率减慢，潮气量减少。其消除率为10.4ml/kg·min^{-1}，其消除半衰期为2h。

安依痛(alphaprodine;anadol) 见阿法罗定

哌替啶(pethidine) 为合成的二环结构苯基哌啶类纯阿片受体激动药，又称杜冷丁（Dolantin）。具有较大的脂溶性，起效快，但持续时较吗啡短，主要经肝脏代谢。去甲基后转化为去甲哌替啶，镇痛作用为哌替啶的50%，还有很强的致惊厥作用。也具有较强镇痛、镇静、催眠效能，同时也伴有恶心、呕吐、欣快感、幻觉、呼吸抑制和组胺释放作用。对心血管系统有较明显的抑制作用。还可引起过敏反应。哌替啶80mg与吗啡10mg等效。T 1/2α为7.1min，T 1/2β为3～4h。

杜冷丁（dolantin） 见哌替啶

芬太尼（fentanyl） 是合成的强效纯阿片受体激动药，脂溶性高，起效迅速，作用持续时间短。容易透过血脑屏障，3～5min达峰值效应。有如硫喷妥钠的时效过程，但消除相缓慢，消除半衰期延长。小剂量（1～3μg/kg）可迅速终止其效能，增加剂量镇痛时效延长，反复用药易产生蓄积作用。其镇痛效能是吗啡的80～100倍。由于其对心血管系统影响小，不引起静脉扩张，不释放组胺。因此，近年来心血管手术病人多采用大剂量（50～100μg/kg）芬太尼进行复合麻醉。

阿芬太尼（alfentanil） 脂溶性较低，与肌肉、脂肪组织非特异性结合比率小。起效更快，作用时间更短，适宜门诊短小手术麻醉。T1/2α为11.6min，T1/2β为1～1.6h，在临床中可采用持续静脉滴注方法应用。常用剂量为1～12μg/kg·min^{-1}，停药后很快清醒。呼吸抑制恢复较芬太尼快，很少需用纳洛酮拮抗。阿芬太尼用于心血管手术麻醉，更优越于芬太尼。

舒芬太尼（sufentanil） 在阿片类药物中脂溶性最大，其药代动力过程与芬太尼相似，但分布更迅速。

T1/2α 为 17.7min，T1/2β 为 2.5h。在体外循环期应用可受血液稀释影响，同时大量分布于肺组织和肌组织，停止体外循环又可重新释出入血流。临床应用基本与芬太尼相似。其镇痛效能约为芬太尼的 5～10 倍，安全范围广，为芬太尼的 100 倍。对心血管系统作用与芬太尼相似。不增加血中组胺浓度，可增加迷走神经张力，可能引起心动过缓。其 5mg/kg 较芬太尼 25mg/kg 更易出现低血压，呼吸抑制作用较芬太尼短。舒芬太尼在肝内生物转化，代谢产物从尿及胆汁排出，原形排出不足 1%。

洛芬太尼（lofentanil） 洛芬太尼也是芬太尼衍生物，是在芬太尼的吡啶环上加一个甲基，与芬太尼作用强度相符。但维持时间很长，在人静脉注射 0.7mg/kg 可引起呼吸抑制达 48h 以上。其临床用途尚难肯定。

瑞芬太尼（remifentanil） 是一种最新麻醉性镇痛药，化学结构与芬太尼相似。可在血液中和组织中被非特异性酯酶迅速分解，镇痛效应持续时间短。T1/2β 仅为 8～48min，清除率为 40～60ml/kg·min^{-1}，分布容积小（0.1～0.2L/kg）。是一典型阿片受体激动药，对 μ 受体具有高度选择性。其药效学与芬太尼相似。它的镇痛效应较芬太尼强，但因其消除迅速，故应用剂量较芬太尼大。由于其 t1/2β 短，故适于静脉连续滴注用药，一般以 0.5～1.5ng/ml 血浆浓度即可达镇痛效能。镇痛作用起效快，多在 90～120s 达峰值效应。临床麻醉中多与异丙酚、维库溴铵联合应用，瑞芬太尼滴注速度为 0.25～1.0μg/kg·min^{-1}，单次负荷剂量为 1μg/kg。停止输注后 3～5min 自主呼吸即可恢复，故非住院病人手术更为适宜。持续静注敏感半衰期（CSHT）最短，仅 3～5min，所以长时静滴不产生蓄积作用。

双氢埃托非（dihydroectophine） 是一种强效镇痛药，其镇痛效果是吗啡的 12 000 倍，呼吸抑制作用较吗啡轻。是一种纯阿片受体激动药，其镇痛及缩瞳作用可被烯丙吗啡拮抗。静脉应用后有心率增快现象。

美沙酮（methadone） 美沙酮也为阿片受体激动药，药效与吗啡相似，但其镇痛效能较吗啡弱，与镇痛新相似。静脉注射后 15～30min 达峰值效应，作用持续时间为 3～4h，消除半衰期 5～25h，反复用药消除时间明显延长。主要经肾脏排泄，少部分经胆汁排出。常用于戒毒维持用药，口服量为 300mg，肌肉注射剂量为 75mg，静脉注射剂量为 10mg。其突出的作用特点是耐受性和成瘾性出现较晚，戒断症状也较轻，故宜用于戒毒者的维持治疗。

丁丙诺啡（叔丁啡）（buprenorphine） 为长效阿片受体激动－拮抗性镇痛药，其镇痛效能为吗啡的 50～100 倍，为芬太尼的 0.5 倍。作用时间是吗啡的 2 倍，是哌替啶的 4 倍。该药成瘾性小。呼吸抑制作用与吗啡相似，但出现时间晚。肌肉注射后 3h 出现最大呼吸抑制作用且持续时间较吗啡长，纳洛酮仅能部分拮抗其呼吸抑制作用。对心血管影响轻微，主要使心率减慢。分布半衰期为 2min，消除半衰期为 3h。主要经肝脏代谢。多用于术后镇痛，肌肉注射 0.3mg 可维持 6～8h。

丁啡喃（butorphanol） 见布托啡诺

阿片受体（opiate receptor） 此为内源性阿片物质阿片肽在体内特异性立体结合的部位，也是阿片药物调节其不同药理效应的作用部位，这种结合有着自然的亲和力，后被命名为阿片受体。阿片受体广泛地分布于内源性阿片肽相应区域和部位。有几种阿片受体，并与阿片物质或阿片类药物结合而产生不同药理效应。已发现有 5 种阿片受体，即 μ、δ、κ、σ 及 ε 受体，μ 受体又分为 μ_1 和 μ_2 受体。这些受体被激动后其作用表现各不相同。μ_1 为镇痛；μ_2 有呼吸抑制、欣快感、依赖性及心动过速；δ 为调节呼吸抑制及镇痛效应；κ 为镇痛、镇静、轻度呼吸抑制和缩瞳；σ 为烦躁不安，肌张力增强、心动过速、高血压及散瞳；ε 为情绪紧张反应等。

阿片受体激动药（opiate receptor agonist） 能与阿片受体结合并占据该受体，对其产生激动作用而发挥相应药理效应的药物称阿片受体激动药，如吗啡、芬太尼等。这类药物多相对选择性激动 μ 阿片受体，化学结构与吗啡相似。作用于中枢神经系统的阿片受体产生相应的镇痛、镇静、催眠、缩瞳、恶心、呕吐及肌肉强直。镇痛效应是通过：①直接作用于脊髓后再抑制疼痛的发生；②激活脑干部位疼痛上行传导抑制通路；③作用大脑皮质（灰质）改变对疼痛情绪反应等三个不同神经水平的综合作用。达一定剂量可缓解任

何一种疼痛反应，对钝性牵拉痛较锐痛更有效，但对神经源性疼痛（如神经压迫）几乎无效。不同阿片激动药的镇痛效果或等效剂量有较大差别，如芬太尼的镇痛效能是吗啡的 80 ~ 100 倍，峰值效应是吗啡的 200 倍。所有阿片受体激动药均能产生程度不同的依赖性，均能被阿片受体拮抗药（如纳洛酮）拮抗其镇痛效应和呼吸抑制作用。这类药被广泛用于麻醉、急慢性疼痛治疗。

阿片受体拮抗药（opiate receptor antagonist） 指与阿片受体结合，但不产生激动作用。在阿片受体激动药存在时又竞争地与阿片受体结合，占据受体使激动药不产生激动药理效应而起拮抗作用，如纳洛酮。

阿片受体激动 - 拮抗药（opiate receptor agonist-antagonist） 这类药物既有激动阿片受体效应，又具有拮抗该受体的作用，主要对 κ 受体和 μ 受体产生激动作用。κ 受体激动型药如烯丙吗啡、布托啡诺等，这类药物分子与 κ 受体具有高度选择性结合并激动而产生镇痛、镇静效能；同时又能与 μ 受体密切结合但不产生激动作用，而完全拮抗吗啡等纯阿片受体激动药对 μ 受体的激动效应即呈拮抗作用。μ 受体激动型药如苯丙诺啡和地佐辛，此型药物只与 μ 受体结合且紧密不易分开，并产生激动效应，单独应用时可产生类似吗啡（如地佐辛）或更强的镇痛效能（如苯丙诺啡是吗啡的 30 倍）。同时又能竞争性置换出结合于 μ 受体的阿片受体激动药而产生拮抗作用，当其效应剂量比阿片受体激动药占优势时又可增强后者的效能或显示出其本身的镇痛作用。

布托啡诺（butophanol） 布托啡诺属于阿片受体激动 - 拮抗药，又名丁啡南。是 κ 受体激动型受体激动 - 拮抗药，其镇痛效能是吗啡的 8 倍，为镇痛新的 20 倍，对呼吸抑制作用较吗啡为轻，对心血管系统影响较小且有时能使血压升高。肌肉注射吸收迅速而完全。蛋白结合率为 65% ~ 90%，在肝内生物转化，大部分由胆汁排除，小部分经尿排除。消除半衰期为 2.5 ~ 3.5h。

叔丁啡（buprenorphine） 见丁丙诺啡

纳布啡（nalbuphine） 纳布啡属 κ 型受体激动 - 拮抗药，又名纳丁啡。即激动 κ 受体，而又拮抗 μ 受体，其镇痛强度及呼吸抑制作用与吗啡相近似。但对呼吸抑制作用有“封顶效应”（ceiling effect），即超过一定剂量后对呼吸抑制作用不再加重。它可以拮抗吗啡、芬太尼的呼吸抑制作用，由于其作用时间较长，消除半衰期 3 ~ 6h，故可以抑制芬太尼出现第二峰值。用药后无不适感，对循环系统影响小。蛋白结合率为 60% ~ 70%，在肝内生物转化，90%以上经胆汁排泄，7%经尿排除。

地佐辛（dezocine） 为 μ 受体激动型阿片受体激动 - 拮抗药。单纯使用时可产生类似吗啡或更强的镇痛效能，又能竞争性地置换出结合于 μ 受体的阿片而产生拮抗作用。当其等效剂量比纯阿片受体激动药占优势时，又可增强后者效能或显出其本身镇痛作用，其镇痛效能是烯丙吗啡的 1 倍。

阿扑吗啡（apomorphine） 阿扑吗啡是一种催吐药，其制品为阿扑吗啡的盐酸盐，异名去水吗啡，该药可兴奋延脑催吐化学敏感区而引起呕吐。注射后约 5 ~ 15min 出现恶心，继而脑贫血、面色苍白和呕吐，常用于误食毒物而不能施行洗胃术者予以催吐。用法为皮下注射，每次 2 ~ 5mg，极量为每次 5mg。已昏迷或有严重呼吸抑制的病人忌用。其制剂为注射液，每支 5mg/ml。储存期间如变为绿色则不应再用。

烯丙吗啡（nalorphine） 商品名又称纳林（nalline），化学名为 N - 烯丙去甲吗啡（N - allylnormorphine）。烯丙吗啡属于只拮抗阿片受体，并无激动作用的阿片受体纯拮抗药。其镇痛效能与吗啡相似，但由于它激动受体而引起烦躁、焦虑等不适感，故临床上不作为镇痛药，只作拮抗药用。呼吸抑制作用较吗啡为轻。对麻醉性镇痛药成瘾者，烯丙吗啡可以促发戒断症状，因此可作为麻醉性镇痛药成瘾的诊断；也拮抗麻醉性镇痛药的镇痛、欣快感、呼吸抑制及缩瞳等。1mg 烯丙吗啡可拮抗 3 ~ 4mg 吗啡。然而，它不仅不能拮抗镇痛新及其他激动拮抗药的作用，而且可加重其呼吸抑制作用。

皮下注射 15 ~ 30min 达血药浓度峰值，易透过血脑屏障，药效可维持 1 ~ 4h。在肝内代谢，从尿排除。由于副作用较多，临床已很少应用。

喷他佐辛（pentazocine） 又名镇痛新（talurin），是苯并吗啡烷类（benzmorphines）合成药，其镇痛效能

是吗啡的 1/4 ~ 1/3。肌肉注射 20min 起效，维持 3h。可激动 δ 受体而引起焦虑、烦躁不安，呼吸抑制作用类似吗啡。大剂量应用时心率加快，血压升高，使胃肠平滑肌和括约肌张力增强，使胆道内压升高。口服利用度仅为 20%，易透过胎盘和血脑屏障。在肝内转化，大部经尿排出，约 5% ~ 25% 以原形经尿排出。消除半衰期 2 ~ 3h。

美普他酚（meptazinol） 美普他酚是一种阿片受体激动 - 拮抗型镇痛药，并具有胆碱能受体激动作用。可以口服、肌肉注射或静脉注射，还可通过直肠用药。主要用于治疗中度至重度疼痛，其镇痛效能与吗啡相似，但作用持续时间较短。对呼吸抑制作用、依赖性及戒断症状均较吗啡轻。口服生物利用度较低，肌注或直肠用药明显改善，其起效时间缩短至 30min。临床中不宜用于小儿及长期慢性疼痛治疗，硬膜外腔注射用于手术后疼痛治疗效果优越于肌注或口服。血浆蛋白结合率为 27%，在肝内生物转化，大部分经尿排出，不到 10% 经粪便排泄，消除半衰期为 2h。该药可透过胎盘，但与成人一样可迅速从胎儿体内排出。常用剂量：肌注一般为 75 ~ 100mg，每 2 ~ 4h 一次；产科镇痛剂量为 2mg/kg；静脉注射为 50 ~ 100mg，每 2 ~ 4h 一次；口服为 200mg 每 3 ~ 6h 一次。主要副作用为恶心、呕吐、眩晕、出汗及低血压。

纳洛酮（naloxone） 纳洛酮又名烯丙羟吗啡酮（Narcon）是目前唯一用于临床的纯阿片受体拮抗药，能竞争性拮抗所有阿片受体，对 μ 受体有更大的亲和力。小剂量即可拮抗纯阿片受体激动药及激动 - 拮抗药的作用，对非麻醉性镇痛药无拮抗效应。纳洛酮多用于麻醉后拮抗残余镇痛药的作用。其不足之处是作用维持时间较短，可出现呼吸再抑制。又因拮抗呼吸抑制的同时也拮抗了镇痛作用，故有血压升高，心率增快等症状，也偶有发生肺水肿的报道。因此，不宜用于高血压、心脏病、脑血管病及嗜铬细胞瘤病人。静脉注射后 2 ~ 3min 达峰值，维持时间为 45min，肌肉注射可维持 2.5h，易透过血脑屏障。成人一般用量为 0.2 ~ 0.4mg 静脉缓慢注射，数分钟后可静滴 5μg/kg·min^{-1}。消除半衰期为 1 ~ 2h。

纳美芬（nalmefene） 纳美芬是纳屈酮的衍生物，是一强效、作用时间长纯阿片受体拮抗药。消除半衰期为 9h，分布容积大。纳美芬 2mg，可完善拮抗反复应用芬太尼 8h 以上所有残余作用。因此，一次剂量就可完全逆转或消除麻醉性镇痛药的残余作用，勿需重复应用。采用纳美芬拮抗，也可引起类似纳洛酮所致自主神经不良反应。在临床选用时应慎重，因其可完全拮抗麻醉性镇痛药所有药理作用，且作用时间相当长。

纳屈酮（naltrexone） 纳屈酮是吗啡酮的衍生物，其化学结构及作用与纳洛酮相似。纳屈酮是纯阿片受体激动 - 拮抗药，其拮抗效能是纳洛酮的 2 倍。作用持续时间长达 72h。口服起效较快，1h 达峰值效应。生物利用度为 50% ~ 60%，蛋白结合率为 20%，可以治疗阿片药成瘾病人。尚无注射用制剂。

内啡肽（endorphin） 1975 年发现机体内存在一种内源性作用于相应阿片受体的配基物质，统称为内啡肽，也称阿片肽。其种类较多，如 β - 内啡肽、脑啡肽、强啡肽等。这些内源性阿片物质广泛存在于中枢神经系统，如脑、脊髓、周围神经节、自主神经系统、肾上腺髓质、胃肠道及血浆。因内源性内啡肽是阿片受体的配基，如机体连续接受外源性阿片类药物达一定程度而使阿片受体“超载”时，可通过负反馈机制使内源性阿片物质减少或停止释放。致使阿片受体依赖于外源性阿片类物质（如吗啡等），才能维持机体内固有的镇痛作用，也就是说产生了耐药现象或依赖性。如此时停药，内源性释放阿片类物质的能力尚未恢复，因而出现了戒断症状。

脑啡肽（enkephalin） 脑啡肽是机体内产生的一种止痛物质，即属于内源性阿片肽物质。分布于中枢神经系统，与阿片受体分布区域相适应，作为阿片受体的配基，调控机体疼痛的平衡。

亮啡肽（leu-enkephalin） 亮啡肽也是一种内源性阿片物质，与 β - 内啡肽、脑啡肽一样可与阿片受体产生特异性结合而产生镇痛作用。其分布与阿片受体的分布相一致。

可待因（codeine） 可待因为吗啡的甲基衍生物，其镇痛效能为吗啡的 1/6。有封顶效应，即达到一定的镇痛效能后即使再增加剂量，镇痛效能不再增强。可待因无明显的镇静作用，而对呼吸抑制作用、呕吐及成瘾性均较轻微。但镇咳作用较强，故常作为镇咳药

用于临床，口服用量为 15～30mg。

罂粟碱（papaverine） 罂粟碱是罂粟科植物未成熟蒴果阿片生物碱的组成部分。阿片含有 20 余种生物碱，从化学结构上分为两种类型，即菲类与异喹啉类。菲类中最有医用价值的是吗啡和可待因；而异喹啉类中主要是罂粟碱，并无吗啡样作用，其作用特点是松弛平滑肌。

曲马多（tramadol） 曲马多虽属非阿片类强效镇痛药，但其部分结构类似阿片类药物，主要也通过激动阿片受体产生镇痛效能。还可通过抑制神经元去甲肾上腺素或 5－羟色胺的活性产生镇痛效应，几乎不具有依赖性及耐药性，其镇痛效能是吗啡的 1/8，其代谢产物 0－甲基衍生物也有较强的镇痛效能。口服后 10～20min 内起效，生物利用度为 70%。其副作用有头晕、困乏、欣快、耳鸣、口干、食欲减退及轻度的呼吸抑制。临床多用于术后镇痛，或治疗慢性疼痛如癌瘤疼痛等。一般口服量为 50mg（1～1.5mg/kg），每日量不超过 400mg。

肌肉松弛药（muscular relaxant） 见神经肌阻滞药

神经肌阻滞药（neuromuscular blocking agent） 脊髓前角发出的运动神经元，其轴索末端失去髓鞘穿入骨骼肌，每个分支的末端膨大与肌纤维形成神经－肌接头。神经兴奋传导至神经肌接头的突触前膜引起乙酰胆碱释放入突触间隙，与突触后膜上的受体结合，造成突触后膜去极化。神经肌阻滞药是选择性地作用于神经－肌接头，阻断脊髓前角运动神经元持续发放的冲动，从而产生一过性骨骼肌松弛的一种药物。根据是否引起突触后膜去极化，而分为去极化肌松药和非去极化肌松药。

去极化肌松药（depolarizing muscular relaxant） 由化学性类似乙酰胆碱的药物，作用于类似毒蕈样及烟碱样的受体所致。在终板部的持续去极化，并使去极化扩布到邻近肌膜。临床上出现不同步的肌肉收缩，但很快消失，而在终板部连续产生局部的动作电位，导致肌膜的适应状态或不兴奋性，而产生神经－肌阻滞，即常称为 I 相去极化阻滞。去极化肌松药产生的去极化肌松特征为：①肌震颤后才出现肌松；②强直刺激或“四个成串”刺激不出现衰减；③不出现强直后增强现象；④抗胆碱酯酶药增强其阻滞；⑤非去极化肌松药有拮抗其阻滞性质。

琥珀胆碱（succinylcholine） 又名司可林（scoline），是超短效去极化肌松药。水溶液为弱酸性，在碱性溶液中迅速分解。入血后再分布迅速，经血浆胆碱酯酶水解，作用时间极短。ED_{95} 为 0.25mg/kg。适用于气管插管，剂量为 1～1.5mg/kg，恢复指数为 2～3min。用于维持肌松时，持续静脉滴入的速度为 4mg/min。对自主神经和心脏毒蕈样受体有轻度的兴奋作用。有轻度的释放组胺。不透过胎盘。副作用有：①肌肉痛：以躯干、肩及腹壁为重，可通过非去极化肌松药预注法或琥珀胆碱自身制颤法减轻；②高血钾：可使血钾升高 0.5～0.75mmol/L，原有高血钾病人的血钾升高 1mmol/L 以上；③升高眼内压、胃内压和颅内压；④诱发恶性高热；⑤可发生 II 相阻滞。

禁忌证：严重创伤如多发性骨折、四肢挤压伤、烧伤、上下神经元病变及脊髓病变引起的截瘫、腹内严重感染 1 周以上、穿透性眼损伤及青光眼、恶性高热病人禁用。肾功能衰竭、糖尿病人慎用。

司可林（scoline） 见琥珀胆碱。

非去极化肌松药（nondepolarizing muscular relaxant） 与乙酰胆碱间可逆性竞争并与乙酰胆碱受体结合的药物。不能开放离子通道，干扰了终极的去极化，使终板继续保持极化状态，不能产生动作电位以激起肌肉收缩。非去极化肌松药引起的非去极化阻滞的特征为：①阻滞前无肌震颤现象，强直刺激及以四个成串“刺激时出现衰减；②强直刺激后出现增强现象；③抗胆碱酯酶药可拮抗其阻滞；④其他非去极化肌松药可增强作用。该类药可分为甾类和苄异喹啉类两大类。

筒箭毒碱（d-tubocurarine） 又名管箭毒碱（Tubarine），为长效苄异喹啉类非去极化肌松药，肌松作用较弱。对神经节有阻滞作用，可防止和减轻术中神经节反射，阻滞交感神经节，因释放组胺而引起外周血管阻力下降、血压下降、心排血量增加、心动过速、呼吸道分泌物增加、支气管痉挛。不透过胎盘。分布半衰期为 12～14min，消除半衰期为 90～150min，ED_{95} 为 0.5mg/kg，气管插管剂量为 0.5～0.6mg/kg，显效时间为 3～5min，恢复指数为 30～60min。维持剂量

为首次剂量的 1/3 ~ 2/3，间隔时间为 45min。主要经肾脏排泄，但肾功能不良时胆汁排泄增加，也可用于肾功能不良病人。同样也适用于肝功能不良病人。禁忌证：支气管哮喘。

二甲箭毒碱（dimethyltubocurarine） 又名美多冠林（metocurine，metubine），是长效苄异喹啉类非去极化肌松药。是筒箭毒碱的衍生物，作用效应比筒箭毒碱大 2 ~ 2.5 倍。不引起神经节阻滞，可少量释放组胺，对体循环阻力和心排血量无影响。可使血压下降，心率增快。主要经肾脏排泄。ED_{95} 为 0.28mg/kg，插管剂量为 0.3 ~ 0.4mg/kg，显效时间为 3 ~ 5min，作用时间为 50min，恢复指数为 30 ~ 60min。肾功能不全病人禁用。

戈拉碘铵（gallamine） 又名加拉碘铵或三碘季铵酚，商品名弗来克赛德（flaxedil），是长效非去极化肌松药。2%水溶液稳定。不抑制心肌，但有很强的解除迷走神经节后胆碱能纤维的作用而促使心动过速，还可升高血压。不引起组胺释放。可透过胎盘，主要经肾脏排泄。ED_{95} 为 3.0mg/kg，气管插管剂量为 3.0 ~ 4.0mg/kg，显效时间为 3 ~ 5min，恢复指数为 30 ~ 60min。肾功能不全病人禁用。

三碘季铵酚（弗来克赛德）（flaxedil） 见戈拉碘铵

阿库氯铵（alcuronium） 又名亚安松，商品名爱肌松（alloferine）。为长效苄异喹啉类，无组胺释放作用。对神经节及心脏毒蕈样受体阻滞作用较小，可引起轻度的心率增快及血压下降。主要经肾脏排泄，少量经肝脏代谢。ED_{95} 为 0.25mg/kg，气管插管剂量为 0.25 ~ 0.34mg/kg，显效时间为 2 ~ 3min，恢复指数为 30 ~ 60min。肾功能不良病人慎用。

爱肌松（alloferine） 见阿库氯铵

法扎溴铵（fazadinium） 又名肌之定，为长效苄异喹啉类非去极化肌松药。肌松强度相当于筒箭毒碱的 1/5 ~ 1/2。主要经肾脏排泄，少量经肝脏代谢。消除半衰期为 30 ~ 50min。起效快，气管插管剂量为 1mg/kg。有明显的神经节阻滞作用，有心脏毒蕈碱样受体阻滞作用，可引起轻度低血压和心动过速。因组胺释放，可致静脉注射局部有刺激反应。支气管哮喘病人慎用。

肌之定（fazadinium） 见法扎溴铵

阿曲库铵（atracurium） 又名阿屈可林，商品名卡肌宁（tracurium），为中效苄异喹啉类非去极化肌松药。无解迷走神经的心血管效应，有轻度组胺释放作用，减慢注药速度可减少组胺释放。在血中经 Hofmann 消除及酯酶水解，不受肝肾功能影响。ED_{95} 为 0.25mg/kg，气管插管剂量为 0.4 ~ 0.6mg/kg，显效时间为 1.5 ~ 2.5min，恢复指数为 10 ~ 20min。分布半衰期为 2.1min。其代谢产物 N - 甲四氢罂粟碱，动物实验表明大量蓄积可出现心动过缓、血压下降。可通过血脑屏障兴奋中枢，血药浓度达到 17μg/ml 可引起惊厥。支气管哮喘病人慎用。

卡肌宁（tracrium；BW33A） 见阿曲库铵

米瓦库铵（mivacurium） 又名美维库铵或美维松，短效苄异喹啉类非去极化肌松药。无解迷走神经的心血管效应，有轻度组胺释放作用，减慢注药速度可减少组胺释放。此药静注后显效快。经血浆胆碱酯酶水解，作用时间短，无蓄积作用，适于静脉滴注。ED_{95} 为 0.08mg/kg，气管插管剂量为 0.15 ~ 0.25mg/kg，显效时间为 1.5 ~ 2.5min，恢复指数为 5 ~ 7min。消除半衰期为 3 ~ 5min。支气管哮喘病人慎用。

美维松（BW B1090U） 见美维库铵

顺式阿曲库铵（cisatracurium） 商品名赛肌宁，系苄异喹啉类非去极化肌松药。是阿曲库铵 9 个异构体中的一种。无解迷走神经的心血管效应，也无组胺释放作用。在血中经 Hofmann 消除，不受肝肾功能影响，也不受酯酶水解，肌松剂量为 0.1 ~ 0.4mg/kg，气管插管剂量为 0.15mg/kg，2min 即可插管。

杜什库铵（doxacurium） 商品名 nuromax，是长效苄异喹啉类非去极化肌松药。几无解迷走神经作用，很少引起组胺释放。ED_{95} 为 0.025mg/kg，气管插管剂量为 0.05 ~ 0.08mg/kg，显效时间为 2.5 ~ 4min，恢复指数为 30 ~ 60min，消除半衰期为 90 ~ 120min。主要经肾脏排泄，少量经肝脏代谢。

泮库溴铵（pancuronium） 又名潘侃罗宁或本可松，商品名潘龙（pavulon）。是长效甾类非去极化肌松药，不具类固醇激素作用。中度兴奋心血管系统，直接刺激心脏而发生变时性及变力性改变。反射性刺激血管平滑肌，释放儿茶酚胺，具解除迷走神经作用。轻度阻滞心脏毒蕈样受体，不阻滞交感神经节。与氟烷并用可导致严重的室性心律失常。不释放组胺，有很强的抑制血浆乙酰胆碱酯酶作用，可延长普鲁卡因的作用。在血浆内与血浆蛋白结合极少，多呈游离状态。其代谢产物3-羟代谢产物仍有肌松作用。主要经肾脏排泄，部分经肝脏代谢。ED_{95}为0.07mg/kg，气管插管剂量为0.08～0.1mg/kg，显效时间为3～5min，恢复指数为30～60min。分布半衰期为5min，消除半衰期为110～127min。

潘龙（pavulon） 见泮库溴铵

本可松（pancuronium） 见泮库溴铵

维库溴铵（vecuronium） 又名去甲本可松，商品名为nocuron，ORGNC45，为中效甾类非去极化肌松药，是泮库溴铵的衍化物。无解迷走神经和释放组胺的作用，对心血管系统影响很少。主要经肝脏代谢，也可经肾脏代谢，几无蓄积作用，代谢产物的肌松作用很弱。ED_{95}为0.06mg/kg，气管插管剂量为0.1～0.12mg/kg，显效时间为2～3min，恢复指数为10～20min。分布半衰期为2.2min，消除半衰期为50～60min。适于各种外科手术的肌松维持。

去甲本可松（维侃罗宁）（vecuronium） 见维库溴铵

万可松（vecuronium） 见维库溴铵

哌库溴铵（哌库罗宁）（pipecuronium） 又名必可松，商品名阿端（arduan），是长效甾类非去极化肌松药，为泮库溴铵的衍生物。无解迷走神经和组胺释放作用，无心血管不良反应。主要经肾脏排泄，极少量经肝脏代谢。ED_{95}为0.05mg/kg，气管插管剂量为0.1～0.15mg/kg，显效时间为2～3min，恢复指数为30～60min。分布半衰期为4.1min，消除半衰期为90～120min。适于各种外科手术的肌松维持。

阿端（arduan） 见哌库溴铵（编号265）

罗库溴铵（rocuronium） 是目前较理想的中效甾类非去极化肌松药。是显效最快的甾类非去极化肌松药，效能较弱。主要经肝脏代谢，肾功能衰竭病人其时效不受影响。无解迷走神经作用，对心血管无不良影响。可降低眼内压，对颅内压无影响。对喉肌的松弛作用较拇指内收肌快，有利于气管插管。ED_{95}为0.35mg/kg，气管插管剂量为0.1～0.15mg/kg，显效时间为1～1.5min，恢复指数为10～20min，消除半衰期为60min。

神经-肌阻滞监测（neuromuscular blockade monitoring） 由于肌肉松弛药对每个病人的效应其个体差异很大，以致固定的剂量对某一敏感的病人导致神经-肌阻滞延长，而对另一病人却嫌阻滞不全。良好的监测，有助于正确掌握肌松药剂量，使术中维持良好的肌松，术终又可安全地拔管并有助于诊断琥珀胆碱引起的Ⅱ相阻滞。还能鉴别麻醉药过量、过度通气及低温等续发的不呼吸现象。临床上通常多依靠能否自主活动、睁眼、抬头、举臂、握力、测潮气量、吸气负压等方法监测肌力的恢复。还可应用诱发肌机械图仪、肌电图仪、加速度仪和神经电刺激器进行肌肉收缩力监测。

单次颤搐刺激（single twitch stimulation） 系神经-肌阻滞监测的一种刺激方法。常用单次慢频率$0.15H_2$（$0.1～1.0H_2$）、短时间（0.2ms）刺激引起手指颤搐收缩，一般每隔10s刺激一次。当非去极化肌松药阻滞终板胆碱能受体达75%～80%时，颤搐反应才开始逐渐降低，90%受阻滞时才完全消失。去极化阻滞时，颤搐刺激使颤搐强度稍降低，但不逐渐减弱。

成串刺激（train of four monitoring，TOF） 是临床上最常用的监测神经-肌功能的方法。采用频率为$2H_2$，波宽为0.2～0.3ms的方形波，每0.5s进行连续4次超强刺激，共2s为一组“四个成串”刺激，两次TOF相隔10～12s。四个一组成串刺激的第一个颤搐幅度（T_1）相当于单次颤搐刺激的肌收缩振幅。在非去极化阻滞时，T_4消失表明神经-肌阻滞达75%，潮气量减少。T_3、T_2和T_1相继消失则阻滞分别达

80%、90%和 100%。4 次颤搐都存在则阻滞不足 75%。可根据 T_4/T_1 比值判断神经肌阻滞及恢复程度，$T_4/T_1=25\%$时神经－肌作用开始恢复；$T_4/T_1=75\%$，病人咳嗽、睁眼、抬臂可持续 5s。T_4/T_1 由 25%恢复到 75%的时间为恢复指数，不受剂量影响可用以比较各种肌松药的效应时间。去极化阻滞时 TOF 不变，但颤搐强度随阻滞深度而下降。如出现 $T_4/T_1\leqslant50\%$，即可判断为Ⅱ相阻滞。

强直刺激（tetanic stimulation） 在短时间（5s）内持续给予 $50H_z$ 的强直刺激，引起手指持续强力收缩。非去极化或琥珀胆碱引起的Ⅱ相阻滞在强直刺激时，随着待用贮库中乙酰胆碱释放减少，强直刺激不能维持，出现衰减现象。去极化阻滞在强直刺激时仍能持续收缩，不出现衰减，仅幅度稍降低。

强直刺激后计数（posttetanic count stimulation，ptc） 先以 $1H_z$ 单次颤搐刺激 1min，再用 $50H_z$ 强直刺激 5s，待 3s 后用 $1H_z$ 单次颤搐刺激 16 次，记录反应次数即为 PTC。可每隔 6min 进行 1 次。在肌松药完全阻滞时，单次刺激和 TOF 反应完全消失，仅说明药物显效，但不能预计阻滞时间。PTC 与 T_4 开始显示的时间有很好的相关性，可依其判断非去极化肌松药的阻滞深度及恢复时间，并可根据 PTC 数调节非去极化肌松药的输注速度。PTC 数越少，表示阻滞深度越深。PTC < 10，TOF 消失。PTC = 5 ~ 10，为适当阻滞深度。

双短强直刺激（double burst stimulation，DBS） 连续 2 组 0.2ms、频率 $50H_z$ 的强直刺激，每 2 次间隔 20ms，两组强直刺激间隔 750ms。如每组短阵强直刺激均为 3 个脉冲，则称为 DBS3，3；如一组为 3 个脉冲，另一组为 2 个脉冲，则称为 DBS3，2；也有 DBS4，3。DBS 的衰减与 TOF 比值密切相关。其机制是在肌松作用中因正反馈作用促使乙酰胆碱生成增加，下一刺激使乙酰胆碱的释放增加而产生显著的反应，使得两个强直刺激间的差异比单个颤搐刺激的反应更易识别。其优点是在神经肌肉活动早期恢复过程中设有记录仪时，比成串刺激更易识别。

琥珀胆碱双相阻滞（succinylcholine phase Ⅱ block） 持续、反复或大剂量应用琥珀胆碱等去极化肌松药产生较长时间去极化后，可改变神经－肌阻滞性质而延长肌松时间，失去原来Ⅰ相阻滞而产生Ⅱ相阻滞。其机制可能为乙酰胆碱受体变为不作用型，以致对乙酰胆碱不起反应。表现为呼吸抑制延长，强刺激时肌张力维持较差，强直刺激后给以颤搐刺激有易化现象，但较非去极化肌松药弱。且有肌膜通透性下降，膜电位接近静止状态。

非去极化肌松药再箭毒化（nondepolarizing muscle relaxant recurarization） 脱水及电解质紊乱病人使用肌松药，如术后纠正水、电解质紊乱，可使肌松药自血管外回吸至血管内便发生重新再箭毒化。另外，肝肾功能障碍的病人使用肌松药，术后用胆碱酯酶抑制剂拮抗时其作用时间长于胆碱酯酶抑制剂，以致在呼吸恢复后，在不同时间内可再出现神经－肌阻滞。

琥珀胆碱自身制颤法（succinylcholine self-taming method） 在给予气管插管剂量琥珀胆碱前先给予 5 ~ 10mg 的琥珀胆碱，可抑制其引起的肌颤而谓之，此法可减少肌肉痛、胃内压升高等副作用的发生。

非去极化肌松药预注原则（NMR priming principle） 也称分次给药法。即给小剂量镇静药后先给亚松弛量（预注量）的中、长效非去极化肌松药，隔一段时间行麻醉诱导再给予足量中、长效非去极化肌松药，可望在 2min 左右完成气管插管。预注量肌松药可能改变神经－肌接头的敏感性，加快插管剂量的作用。理想的预注量应能加速插管剂量的显效时间，而又不引起病人的不适。

非去极化肌松药先注原则（NMR timing principle） 在麻醉诱导前先注中效非去极化肌松药，待眼睑下垂时给予麻醉诱导，60s 后即可气管插管，而很少出现给肌松药后的不适感。此种方法，可使神经肌阻滞药显效峰值与麻醉诱导显效时间相吻合。

非去极化肌松药拮抗药（NMR antagonist） 可以拮抗非去极化肌松药引起的神经－肌阻滞的药物，称为非去极化肌松药拮抗药。主要有新斯的明（普鲁斯的明）、吡啶斯的明和依酚氯铵（吞息龙或艾宙酚）。

抗胆碱酯酶药（anticholinesterase drug） 又称胆碱酯酶抑制药。分为短暂性或可逆性和持久性或非可逆

性两类。主要是通过抑制胆碱酯酶，使胆碱能神经末梢释放的乙酰胆碱得不到水解而间接发挥其药理作用。可逆性的有新斯的明等，持久性的如有机磷酸酯类等。

新斯的明（prostigmine；neostigmine） 此为胆碱酯酶抑制药，是非去极化肌松药最常用的拮抗药。通过抑制乙酰胆碱酯酶对乙酰胆碱的水解，促使神经肌接头处的乙酰胆碱蓄积，竞争性地取代与受体结合的非去极化肌松药，从而发挥拮抗肌松的作用。此外，新斯的明尚可使神经末梢的乙酰胆碱释放增多，同时可引起副交感神经节及效应器官 M 胆碱受体的兴奋，从而出现心动过缓、血压下降、分泌物增多等症状。一旦发生，可用阿托品拮抗；也可用阿托品作预防。新斯的明的分布半衰期为 3.5min，消除半衰期为 82min，清除率 $9ml\cdot/kg\cdot min^{-1}$；主要经肝脏代谢，小部分经肾排泄。用法：新斯的明 0.04～0.07mg/kg 和阿托品 0.02～0.03mg/kg 混合后缓慢静脉注射。为避免过量，可将上述剂量分成两份，先静注一份，观察 3～5min 无异常反应后，再静注另一份。

吡啶斯的明（pyridostigmine） 其药理作用同新斯的明，但其副作用较新斯的明为少，作用时间较新斯的明长，应用后出现再箭毒化可能较少。常用剂量为 0.35mg/kg，最大量不超过 20mg。阿托品用量同新斯的明。

依酚氯铵（edrophonium） 又名吞息龙（tensilon）及艾宙酚。具有直接刺激终板的作用，抗胆碱酯酶的作用较小，其游离苯基也有抗箭毒样作用，所以药理作用类似新斯的明，但拮抗强度仅为其 1/15。其分布半衰期为 7.2min，消除半衰期为 110min，清除率 $9.6ml\cdot kg^{-1}/min$。现应用剂量较大，常用量为 0.5～1.0mg/kg。

肌纤维成束收缩（fasciculation） 也称肌震颤。去极化类肌松药琥珀胆碱与乙酰胆碱受体结合后，可产生与乙酰胆碱和受体结合后相似的作用，且琥珀胆碱作用比乙酰胆碱持久。琥珀胆碱与受体结合后引起接头后膜的去极化，可以扩散到邻近肌膜，并使其邻近肌膜去极化，以致引起肌纤维间不协调。此即所谓肌纤维成束收缩。

Ⅱ相阻滞（phase Ⅱ blockade） 持续、重复或大剂量应用去极化肌松药产生较长时间去极化后，容易改变神经－肌阻滞性质、延长了肌松时间，失去原来Ⅰ相去极化阻滞而产生Ⅱ相阻滞，又称为双相阻滞或脱敏感阻滞。确切机制尚不清楚，一般多认为是乙酰胆碱受体变为不作用型，以致对乙酰胆碱或琥珀胆碱均不起反应。临床上表现呼吸抑制延长（超过 30min），肌肉强直刺激时肌张力维持较差。强刺激后给以颤搐刺激有易化现象，但与非去极化肌松药不同的是易化现象稍弱及肌膜通透性下降，膜电位接近静止状态。

神经－肌阻滞（neuromuscular blockade） 应用肌松药选择性作用于神经－肌接头，在此处肌松药与乙酰胆碱竞争乙酰胆碱受体上 α－蛋白亚基识别的结合，从而阻断脊髓前角运动神经元持续发放的冲动，产生一过性骨骼肌松弛。

非去极化阻滞（nondepolarizing block） 非去极化阻滞，主要是终板电位不起变化。多因箭毒类肌松药在接点后膜先与箭毒型受体结合，从而阻滞了神经冲动释放的乙酰胆碱与乙酰胆碱受体结合，使终点后膜继续保持极化状态，不能产生动作电位以激起肌肉收缩。所以简单地用竞争性抑制，不足以解释作用时间较长及抗胆碱酯酶药的逆转作用，可能在接点前膜对乙酰胆碱的抑制作用也很重要。

去极化阻滞（depolarizing block） 去极化阻滞多由化学性质类似乙酰胆碱的药物，作用到类似毒蕈样及烟碱样的受体所致。如琥珀胆碱及十烃溴铵，同乙酰胆碱一样在终板部的持续去极化，并使去极化扩布到邻近肌膜，临床上出现不同步的肌肉收缩，称肌震颤（fasciculation），即肌纤维成束收缩。但很快消失，而在终板部连续产生局部的动作电位，可导致肌膜的适应状态或不兴奋性，发生神经肌阻滞，即常称为Ⅰ相去极化阻滞。临床上广泛应用的主要为琥珀胆碱。其特征为：①肌震颤后才出现肌松；②强直刺激或“四个成串”刺激不出现衰减；③不出现强直后增强现象；④抗胆碱酯酶药增强阻滞；⑤非去极化肌松药有拮抗阻滞性质。

局部麻醉药（local anesthetics） 是指在给药局部能可逆地阻断神经冲动的发生和传递的药物。按化学结构可分为三类，即酯类、胺类、醇类。临床上以前两

类常用。酯类的结构是芳香环和叔胺的酯型相结合，可被血浆胆碱酯酶分解。以普鲁卡因为代表，还包括可卡因、丁卡因、氯普鲁卡因等。胺类的结构是芳香环和叔胺的胺结合而成，此类药在肝脏内被分解。如利多卡因、布比卡因、辛可卡因、甲哌卡因等。

全身毒性反应（systemic toxic reaction） 单位时间内血液中的局麻药浓度超过机体耐受阈值时，可出现一系列的全身症状和体征，即为全身毒性反应。临床表现有兴奋型和抑制型，诱发原因主要是因单位时间内用药量过大或意外血管内注药，使血药浓度突然超过机体耐受阈值而引起。常与下列因素有关：局麻药强度、吸收速率、血 pH 和 $PaCO_2$、病人机体状态、药物相互作用。预防：①合理选择局麻药浓度，以减少用药总量；②注药前回抽，避免误入血管内；③局麻药内加适量的肾上腺素；④长效和短效局麻药混合使用；⑤麻醉前常规用安定类或巴比妥类药；⑥纠正病人的病理生理状况。治疗：①一旦发现，立即停药，保证呼吸道通畅，面罩吸氧；②出现惊厥时，首先面罩吸氧、人工呼吸，同时静注硫喷妥钠 1～2mg/kg，或安定 0.1～0.2mg/kg；③合并循环抑制者，应加快静脉输液，并适当应用麻黄碱等药物以维持循环稳定。

过敏反应（anaphylactic reaction） 也称变态反应。是指以前曾经使用过同一种属的药物而无反应，但这次仅用少量的此类药物后即表现出危险的症状。也即过敏体质的病人与某种药物重复接触后，所产生的对该药的特殊反应。过敏反应与异性蛋白质的过敏相似，与药物剂量关系不大。过敏反应的表现大多相似，有皮疹、水肿、哮喘、低血压及支气管痉挛，严重者可发生休克而危及生命。局麻药过敏反应少见（<1%），多见于酯类。

高敏反应（hypersensitivity） 是病人在应用小剂量的药物时，就可产生较强的药理作用而出现的临床反应。即指过去曾用过某药物，甚至曾多次应用，其中某一次或最后一次发生的敏感反应称为高敏反应。这种反应并不意味着病人就是对药物过敏或者今后不能再用此药，与过敏反应不同，与毒性反应也不同。

类过敏反应（anaphylactoid reaction） 局麻药是非蛋白物质，本身不能成为抗原，也不能产生抗体。但偶尔确有局麻药或其代谢产物作为一种半抗原与蛋白质或多糖体结合形成抗原，也可产生抗体，类似过敏反应。轻者表现皮肤红斑疹或荨麻疹，重者表现血管神经性水肿，如呼吸道黏膜水肿、支气管痉挛、呼吸困难，甚至肺水肿和血压下降，此类反应即为“类过敏反应”。一旦发生，应按过敏反应处理，并尽早使用大量激素和抗组胺类药物。

普鲁卡因（procaine） 又名奴佛卡因（novocaine），为一安全有效的局麻药，静脉或皮下应用时毒性约为可卡因的 1/4。显效时间快，约 2～5min，作用持续时间因浓度而异，约为 30～45min。对组织无刺激性，但弥散和通透性差。吸收后大部分与血浆蛋白暂时结合，随着再分布而逐渐释放，并蓄积在组织（骨骼肌、红细胞）内。能较快地透过血脑屏障和胎盘屏障。在血浆中被假性胆碱酯酶迅速水解为对氨苯甲酸和二乙氨基乙醇。前者 80%以原形或结合型随尿排出；后者 30%经肾脏排泄，其余部分经肝脏迅速代谢，进一步降解后随尿排出，微量 CO_2 被呼出。可用于：①表面麻醉浓度为 1%～2%和 4%；②浸润麻醉浓度为 0.25%～1%；③区域阻滞浓度为 1%；④神经阻滞用 2%浓度；⑤硬膜外阻滞浓度为 2%；⑥脊麻浓度为 5%，成人单次最大剂量 1000mg，小儿用量应小于 20～25mg/kg。

奴佛卡因（novocaine） 见普鲁卡因

氯普鲁卡因（chloroprocaine） 又名尼塞卡因（nesacaine），为一酯类局麻药，药物作用类似普鲁卡因，毒性小，麻醉性能强，与利多卡因相似。显效快，消除也快，故作用时效较短。在血浆被假性胆碱酯酶很快水解。一般认为对胎儿无大影响，故用于产科麻醉，也常用于：①局部浸润，浓度 0.5%～1%，一次最大剂量 1000mg；②臂神经丛和硬膜外阻滞浓度为 1.5%～2%；③脊麻浓度 2%。据报道，4%浓度注入蛛网膜下腔可能发生永久性或长时间的感觉或运动神经损害，如脊髓前动脉和马尾综合征，提示有神经毒性。

可卡因（cocaine） 又名古柯碱，首先刺激中枢神经，引起兴奋、不安、欣快和精神活跃，不觉疲劳。可卡因抑制肾上腺素能神经对儿茶酚胺的再摄取，被视为间接拟交感药，其中毒时的许多征象可用交感过

度兴奋来解释。小剂量兴奋迷走神经中枢，使心率减慢；大剂量引起交感兴奋，心率加快，外周血管收缩，血压升高，继而心室纤颤、心力衰竭，以至延髓麻痹。呼吸增快，但幅度不变，剂量增加时，呼吸浅快。对骨骼肌无直接作用，可松弛平滑肌，大剂量时出现肌肉震颤和惊厥。因血管收缩，故吸收缓慢。由于其消除缓慢，致毒性反应迅速发生。大部分在肝内解毒，小量以原形由肾脏排出。仅用于表面麻醉，眼部表麻浓度 0.5% ~ 4%，其他部位可达 10%。总量不超过 10mg，致死量 1.2g。由于其毒性大，兴奋性欲易成瘾，故临床上按成瘾麻醉药管理。

丁卡因（地卡因）（dicaine） 其他曾用名繁多，如潘妥卡因，邦妥卡因等。为一酯类长效局麻药，显效慢，约 5 ~ 15min，时效达 2 ~ 2.5h，加肾上腺素可至 3h。与神经组织暂时结合率高，吸收速度与普鲁卡因类似。麻醉强度和毒性均为普鲁卡因的 10 ~ 20 倍，且毒性发生率高。其药理效应与其他局麻药类似：如对神经系统先兴奋、后抑制。对心脏有奎尼丁样作用，直接扩张外周血管。在体内解毒，被血浆假性胆碱酯酶很快水解，其消除比普鲁卡因和利多卡因慢得多，代谢产物最终均随尿排出。该药通透性强，主要用于表面麻醉。其 1%浓度与 1%可卡因的强度相等。用于角膜浓度为 0.5% ~ 1%，若浓度超过 1%则影响角膜再生。用于咽、喉、气管，一般用 1% ~ 2%1 ~ 3ml，一次最大剂量 60mg。用于尿道灌注，浓度 0.1%，一次最大剂量 80ml。肛门、直肠表面麻醉可用 2%栓剂。

利多卡因（lidocaine） 又名赛罗卡因（xylocaine）、Lignocaine、锡洛卡因，为酰胺类中效局麻药。局部麻醉效能强，起效快（2 ~ 5min），弥散性能强；吸收入血后或静脉给药对中枢神经系统有明显的抑制作用，当血药浓度超过 5μg/ml 时，可出现中毒症状，甚至引起惊厥。具有迅速而可靠的抗室性心律失常功效，治疗量对心脏无明显影响，但随血药浓度增加，对心血管系统产生抑制作用。局部用药后 1h 内，有 80% ~ 90%被吸收并与血浆蛋白结合。其排泄途径有二：不到 10%的药量随尿排出，约 7%进入胆汁中，72%在肝内转化降解。用法：①表面麻醉：2% ~ 4%溶液施行口、咽喉、气管内黏膜麻醉，一次最大量 100mg。②局部浸润麻醉：0.25% ~ 0.5%溶液；③神经阻滞麻醉：1% ~ 1.5%溶液；④硬膜外阻滞麻醉：1.5% ~ 2%溶液，成人一次最大量 400mg。⑤治疗室性心律失常：可单次静脉慢注 2%溶液 2mg/kg，或先给负荷量 1 ~ 2mg/kg 静脉慢注，再以 15 ~ 50μg·/kg·min^{-1}的速度静滴；⑥为防止气管插管反应，可在插管前 2min 静脉慢注 2%溶液 1.5 ~ 2mg/kg。

赛罗卡因（xylocaine） 见利多卡因

甲哌卡因（mepivacaine） 又名卡波卡因（carbocaine），美匹瓦卡因 scandicain），为酰胺（叔胺）类局麻药。其局麻强度和毒性类似利多卡因，但时效较长（2h 以上），用药量 3mg/kg。临床应用剂量极易使血管收缩，故可以不加肾上腺素。局部浸润浓度为 0.25% ~ 0.5%，神经阻滞和硬膜外阻滞可用 1% ~ 2%溶液，脊麻用 4%溶液。

卡波卡因（carbocaine） 见甲哌卡因

布比卡因（丁吡卡因）（bupivacaine） 又名马卡因（marcaine），丁哌卡因、勃匹伏卡因，为酰胺类长效局麻药，其麻醉效能强，显效慢，作用持续时间长。对心脏毒性最大，对感觉、运动神经的阻滞效果与药物浓度有关，0.125% ~ 0.25%溶液对感觉神经阻滞作用良好；0.5% ~ 0.75%溶液对运动神经阻滞效果较好。主要在肝脏代谢、速度较慢，代谢产物大部分经尿排出。其毒性与丁卡因相似，过量或误注入血管内可引起严重毒性反应，成人一次或 4h 内用量不能超过 150mg。临床应用：①局部浸润麻醉：用 0.125% ~ 0.25%溶液；②硬膜外镇痛：用 0.0625% ~ 0.125%溶液；③神经阻滞麻醉：用 0.25% ~ 0.5%溶液；④硬膜外麻醉：用 0.5% ~ 0.75%溶液，若需较好的肌松效果，宜选用 0.75%溶液，起效时间 5 ~ 7min，作用高峰时间 15 ~ 25min，持续时间 3 ~ 5h；⑤蛛网膜下腔阻滞麻醉：可用轻比重（0.125% ~ 0.25%）、等比重（0.5% ~ 0.75%）、重比重（0.5% ~ 0.75%加 10%葡萄糖液）溶液，剂量 12 ~ 15mg，不超过 20mg，起效时间 3 ~ 5min，持续时间 3 ~ 4h，下肢可达 5 ~ 6h。

地布卡因（dibucaine） 习用名有辛可卡因（cinchocaine），纽泊卡因（nupercaine），沙夫卡因（sovcaine）。为一长效酰胺类局麻药，显效慢（约 15 ~ 20min 左右），时效长达 2 ~ 6h。通透性良好，对组织无刺激

性，局麻作用强（最低有效浓度为1:4000），但毒性大，约为普鲁卡因的15倍，一般均加肾上腺素以减慢吸收。所引起的全身效应，与其他局麻药类似。可被血浆假性胆碱酯酶水解，但较慢。主要在肝内转化降解解毒，消除也比其他局麻药（如普鲁卡因）慢得多。主要用于脊麻，因毒性大，剂量取决于浓度的高低，但不超过10mg，在血管丰富区域一次剂量不超过0.5mg/kg。老年、衰弱病人剂量应更少。

纽白卡因（奴泼卡因）（nupercaine） 见地布卡因

罗哌卡因（ropivacaine） 又名丙哌卡因，洛哌卡因，商品名为耐乐品。系一新的酰胺类长效局麻药，为甲哌卡因、布比卡因光学异构体，pH为8.0。动物实验和初步临床验证，其理化性质、药代动力学特点以及麻醉性能等均类似于布比卡因，唯其心血管毒性低于布比卡因，对运动神经抑制远较感觉神经轻。可用于局部浸润、臂神经丛和坐骨神经阻滞、硬膜外或蛛网膜下腔阻滞等。

依替卡因（etidocaine） 旧名埃蒂多卡因，为一长效酰胺类局麻药，化学结构与利多卡因和丙胺卡因类似。作用强度为利多卡因的4倍，故有较高的麻醉指数。显效较快，时效长，与血浆蛋白结合率高达94%。对中枢神经和心血管系统的药理作用与布比卡因类似，但毒性作用比后者低。油/水分布系数为141（脂溶性强）。其突出的药理特性为运动神经阻滞显著，便于手术操作。因其游离型部分少，而限制了胎盘透过量，故可用于剖宫产手术的麻醉。硬膜外阻滞浓度为1%～1.5%，臂神经丛阻滞用量为0.5%～0.75%20～30ml。一次最大剂量：加肾上腺素为6mg/kg，不加肾上腺素为4mg/kg。

催醒药，兴奋药（analeptic） 凡使中枢神经系统抑制程度减轻或促使苏醒的药物，称为催醒药或兴奋药。

常用的中枢兴奋药有：①哌醋甲酯 中枢兴奋作用于上行网状激活系统，使脑的多巴胺神经元释放多巴胺。其副作用与剂量相关。对癫痫或高血压患者应慎用，青光眼病人禁用。成人用量每次10～20mg，肌注或静注；②美解眠 兴奋作用起自对丘脑网状激活系统的刺激，属呼吸兴奋药，过量可引起惊厥。成人用量每次50mg；③克脑速（抗利痛） 所含硫氢基有较强的氧化能力，使组织代谢加速复原，通常以1g溶于5%葡萄糖250～500ml，以40滴/min静脉滴注；④氯酯醒（遗尿丁） 能促进神经细胞代谢及兴奋，对中枢神经有刺激作用，成人每次250mg，静注。

可逆性中枢胆碱酯酶抑制药，常用的有催醒宁和催醒安。对酶的抑制作用较毒扁豆碱强，其中枢作用相似，但毒性较低。

乙酰胆碱（acetylcholine） 乙酰胆碱主要在运动神经末梢的轴浆中，由胆碱经乙酰化后形成。小量的乙酰胆碱可能在神经元中形成，并经过神经轴转运到运动神经末梢。

乙酰胆碱为自主神经（副交感与交感节前纤维）和运动神经所释放的递质，具有毒蕈碱样与烟碱样两种作用。毒蕈碱样作用与兴奋节后副交感神经相似，烟碱样作用与兴奋自主神经节和运动神经相似。在终板部位，乙酰胆碱被胆碱酯酶水解失活。

乙酰胆碱危象（acetylcholine crisis） 新斯的明除抑制胆碱酯酶外，还能直接兴奋骨骼肌运动终板的N_2-受体，对骨骼肌的兴奋作用较高。在未用筒箭毒的个体，新斯的明静脉注射超过5mg时，会引起神经肌肉接头的去极化过程而致小肌肉震颤。大剂量新斯的明，可引起广泛而严重的肌肉震颤，甚至导致整个肢体的强烈抽搐。此乃神经-肌肉阻滞并伴有呼吸衰竭的先兆。上述临床表现加之毒蕈碱样作用，即为乙酰胆碱危象。多见于重症肌无力病人，接受逾量新斯的明后而发生。

抗胆碱药（anticholinergic） 抗胆碱药亦称胆碱受体阻滞药，能与胆碱能神经递质乙酰胆碱争夺胆碱受体，从而竞争性地对抗乙酰胆碱的作用，抑制胆碱能神经的各种效应。按其作用于胆碱受体不同，可分为三类：①M-胆碱受体阻滞药，如阿托品、东莨菪碱等；②N-胆碱受体阻滞药，作用于N_1受体的为神经节阻滞药，如樟璜咪芬、六甲溴铵等；③作用于N_2受体的是肌松药，如筒箭毒碱、琥珀胆碱等；④中枢性抗胆碱药，如安坦、卡马特灵等，主要用于震颤麻痹症。

麻醉机（anesthetic machine） 麻醉专业者所使用的，为全身麻醉病人在麻醉期间提供准确的吸入麻醉药，

并能提供合适浓度的氧气以及提供机械通气的麻醉机械。由于临床需要的不同以及生产厂家的差别，其功能和复杂程度各异。但麻醉机均应具如下基本部件：麻醉药挥发罐、供氧系统、麻醉废气排放系统、机械通气系统、氧气及氧化亚氮流量调解器以及呼吸管路。

麻醉器械（anesthetic apparatus） 系指与麻醉有关或麻醉中应用的各种器械的总称。包括全麻器械，如喉镜、气管插管钳、气管导管、麻醉机；椎管内麻醉器械，如穿刺针、连续导管以及某些监测仪所需的物品等。麻醉医生必须熟悉和掌握麻醉器械的原理、使用方法及正常维修保养的知识。使用前应常规检查确保其完好无损、功能正常。特殊的器械应由专业人员进行检查维修，对于损坏或失灵的应及时更换。

循环密闭麻醉机（cycle closed circuit anesthetic machine） 用于全身麻醉，具有二氧化碳吸收装置，病人呼出气体不排至大气中而由二氧化碳吸收器吸收的麻醉机。其优点是减少各种吸入性麻醉药的消耗和浪费，同时也减少手术室空气及大气的污染。在应用循环密闭麻醉机时应注意如下事项：①检查呼吸管理的吸入及呼出活瓣工作是否正常；②二氧化碳吸收剂是否失效；③通气管道是否漏气；④应该有麻醉气体监测仪，例如氧浓度和氧化亚氮浓度监测仪、CO_2 及挥发性麻醉气体浓度监测仪等。

直流式麻醉机（to and fro closed circuit anesthetic machine） 直流式麻醉机又称来回式密闭式麻醉机，由 CO_2 吸收器和贮气囊组成，附有氧气或麻醉混合气体的衔接管及调节贮气囊容量的活门。当与密闭面罩或气管导管衔接并通入氧气时，病人呼出气通过 CO_2 吸收器进入贮气囊内与新补充的麻醉气体混合，于是呼气中的 CO_2 经过来回二次吸收。当贮气囊内气体过多时可从活门放出。来回式吸收 CO_2 效率高，器械无效腔和阻力小。但因 CO_2 吸收器接近病人面部而妨碍头颈部手术，碱石灰粉末也易被吸入肺内。目前已很少使用。

通气环路系统（circuit system） 为保证全麻期间病人通气功能正常并便于呼吸的管理，病人的呼吸经由通气环路系统来进行控制。通气环路可以非常简单，也可以比较复杂（例如密闭式麻醉呼吸系统），但其共同的特点是指由呼出端、吸入端及贮气囊组成。呼气端和吸入端是由单向活阀来控制，以避免 CO_2 的重吸入。通气环路系统的优点是，使呼吸的管理变得容易，可控性强。缺点是该系统具有一定的无效腔，包括机械无效腔、弹力无效腔及压缩无效腔。由于无效腔的增大，小儿麻醉必须使用适合小儿特点的通气环路系统，以免导致 CO_2 的蓄积或呼吸阻力的增大。

麻醉环路系统（anesthetic circuit system） 其功能和装置基本与通气环路系统相同，所不同之处是该系统仅用于麻醉，而不用于其他呼吸治疗。其优缺点详见通气环路系统。

流量控制阀（flow-control valve） 位于麻醉机新鲜气体入气口一端，是调解新鲜气体流入量的可控性调解阀。该阀常用于氧气、氧化亚氮以及空气的流量，其流量的大小常由流量计来指示，其表示方法为 L/min。流量大，则进入麻醉环路的新鲜气体多。该阀控制的新鲜气体常通过麻醉药挥发器，因此其流量的大小对吸入性麻醉药的吸入浓度有一定影响。使用时防止该阀调节失灵以及意外关闭，或流量过大而发生意外。

流量计（flow meter） 位于流量控制阀的上方，由带刻度的玻璃管和浮标组成，是指示其新鲜气体流量的计量装置。常用麻醉机仅有氧气和氧化亚氮流量计，特殊麻醉机可配有空气流量计。根据其浮标工作原理，可分为浮杆式流量计、转子式流量计和滑球式流量计，现代麻醉机以后两种为主。流量计可分为高流量计（1～15L/min）和低流量计（10～1000ml/min），前者常用于半开放法、开放法的麻醉，后者常用于密闭法或半密闭法麻醉。在麻醉中，应注意检查流量计浮标是否灵活，玻璃管是否有破损。如有上述问题应停止使用，尤其在使用氧化亚氮麻醉时，要求其流量必须准确，否则易发生缺氧。

气流速度（air flow rate） 指病人吸入气体，在单位时间流入的量。气流速度一般是由呼吸机调整来控制其大小，气流速度的快慢与病人的肺功能、支气管是否有痉挛以及呼吸道压力有关。正常人的气流速度在40～120L/min。如有支气管痉挛或肺顺应性变异的病人，要保持其正常的通气量，避免呼吸道压力过高而

发生气压伤，一般采用低气流量。该种设计只有在现代麻醉呼吸机上才有这种装置，老式麻醉呼吸机无此功能。

呼吸管（breathing tube） 呼吸管是连接麻醉机（呼吸机）与病人呼吸道之间的连接管，其功能是使新鲜气体进入体内，并将呼出的气体排出体外。为增加其弹性和随意盘曲度，常制成螺旋状，称之为螺旋管（corrugated tube）。呼吸管的基本要求是：①口径至少要 > 2cm（国际标准其内径为 2.2cm），以减少呼吸阻力；②质地要柔软，坚韧有弹性，不易打折造成梗阻；③不能过软，否则加压通气时造成管径增大而出现弹性无效腔；④口径不宜过大、管道不宜过长，以免造成压缩无效腔的增大。近年常用的呼吸管，为橡胶或塑料制成。为消毒和使用方便，近年多用塑料制成可伸缩型（一次性使用）。

螺旋管（corrugated tube） 见呼吸管

废气消除阀（gas scavenger valve） 是接于麻醉机（呼吸机）呼出末端的排气阀，可将麻醉机（呼吸机）呼吸管路内的废气排至大气中。该阀的出口可接于负压吸引系统（$-0.5cmH_2O$），将废气排至室外，以减少手术室内的污染。

逸气活瓣（escape valve） 安置在麻醉机吸气侧以排除呼吸管路内过多气体的安全阀，该阀平时处于关闭状态，必要时可临时开启，以便排气。该阀可在 0 ~ 2.5kPa（0 ~ $25cmH_2O$）的压力范围内进行调节，当呼吸管路内压力超过预定值时，多余的气体将自动逸出。其用途为：①调节阀的压力可实现半紧闭式麻醉；②排除呼吸环路内多余的气体；③快速排气以排除体内贮存的吸入麻醉药，使麻醉迅速减浅或加快苏醒；④排除呼吸环路（麻醉机）内蓄积的水分和热量。过多的开放逸气阀，会加重手术室内的空气污染及浪费吸入麻醉药。

导向活瓣（directional valve） 导向活瓣为循环式麻醉机的主要部件之一，由两个方向完全相反的成对活瓣组成，安置在 CO_2 吸收器的附近。一个于吸气时开启、呼气时关闭，称吸气活瓣；另一个于呼气时开启、吸气时关闭，称呼气活瓣，由此引导气流在麻醉机内呈单方向运行。活瓣一般为薄橡胶、铝、云母或塑料制成圆形平片，放在透明罩内使用，以便于观察。活瓣质地要求结实、轻巧、四周光滑，表面平整和不会变形，以保证阻力小、不积水滴和不受潮粘着。使用过程中必须保持活瓣开启灵活，关闭严密。否则可导致分钟通气量降低、呼吸阻力增高，或引起高浓度 CO_2 复吸和肺泡过度膨胀。为此，麻醉前应常规检查导向活瓣的性能。麻醉期间应经常观察其活动情况，平时要定期检修和清洁活瓣及活瓣腔室。

筒阀（cylinder valve） 筒阀是压缩气桶上的一种装置，除用作气桶的封口外，还用作灌入压缩气的入口。压缩气桶有高压大气桶和低压小气桶两种，均由全钢制成。压缩气桶的顶端有制作精确的气桶阀门，简称筒阀，一般有两种类型：①隔膜型阀，适于高压大气桶，为全开全关闭，必须与压力调节器连接，经减压后使用；②直接顶压型阀，适用于低压小气筒，可通过调节阀开关的大小控制输出气流。有的筒阀内还镶嵌一种由铋、铅、锡、镉等多种软金属制成的合金保险堵栓。该栓的熔点为 93.3℃（200°F），当压缩气桶遇火或过热时，堵栓可自熔而释出气体，由此防止爆炸危险，故为安全设施。装有合金堵栓的气桶，在筒肩上一般均刻有“Spun”标记。

呼出活瓣（expiratory valve） 置于呼吸环路呼出端侧，其功能是在吸气时该活瓣关闭，以保证新鲜气流进入体内，同时防止已呼出的气体重新进入体内。呼气时该活瓣开放，将气体呼出体外。该活瓣的设计要求及材质与吸入活瓣相同（见导向活瓣）。麻醉前应常规检查该活瓣的功能是否正常，其开启必须灵活，关闭严密，否则易发生气道压过高，呼吸阻力增大或引起高浓度 CO_2 重复吸入和肺泡过度膨胀。

氧快速阀（oxygen flush valve） 是循环密闭式麻醉机必备的装置，一般安装在距操作者较近的位置。该阀的气源来自减压后的氧气源，其出口与新鲜气源出口相通。开启该阀，可将不含麻醉药物的气体快速送入麻醉机呼吸环路内。其功能是迅速补充和补偿呼吸环路内的气体不足，同时也降低呼吸环路中麻醉药物的浓度。该阀的气体流率的要求是：压力为 45 ~ 55PSI，氧流量为 40 ~ 60L/min。麻醉前应常规检查该阀的功能是否正常，以防麻醉中出现意外。

二氧化碳吸收剂（carbon dioxide absorbent） 原装入

麻醉机的二氧化碳吸收器（容器）内，实施循环密闭式全身麻醉时用于吸收呼吸环路内的二氧化碳的一种化学合成的碱性颗粒。它具有良好的吸收二氧化碳功能，但易致粉末和潮解。根据其合成时原料的不同，可分为碱石灰和钡石灰两种，碱石灰是由 94% $Ca(OH)_2$ 和 5% NaOH 的混合体，另加 1% 的 KOH；钡石灰，是由 80% $Ca(OH)_2$ 和 20% $Ba(OH)_2 \cdot 8H_2O$ 所形成的混合体。两者的区别在于，钡石灰的 $BaCO_3$ 和 $CaCO_3$ 均为非水溶性，因此不具备碱石灰的还原能力，而且吸收 CO_2 的有效性为碱石灰的 50% 故现已废弃使用。碱石灰与二氧化碳接触后，生成 2 分子水及中和热。当碱石灰的作用耗竭后，则不再产生中和热，因此在麻醉中应及时更换碱石灰。

碱石灰（soda lime） 见二氧化碳吸收剂

碱石灰指示剂（soda lime indicator） 为能够通过 CO_2 吸收器观察其颜色变化，及时了解碱石灰消耗程度，常在碱石灰中加入化学指示剂。此指示剂颜色变化，表示其碱石灰的效能和使用情况。常用的指示剂为陶土黄（clayton yellow）和甲基橙（methyl orange），尤以陶土黄最为常用，该指示剂在碱性情况下为粉红色，当碱石灰与二氧化碳作用后生成水和中和热后，碱石灰逐渐变为中性，陶土黄在中性时呈黄色。如果碱石灰由粉红色变为黄色，则说明碱石灰已失效或耗尽。但临床经验表明，以颜色变化作为碱石灰性能指标并非完全可靠，最可靠的依据是临床观察是否有二氧化碳蓄积的表现。一般碱石灰中有 3/4 已变色时，应更换碱石灰。

二氧化碳蓄积（carbon dioxide accumulation） 各种原因所致体内二氧化碳不能排出体外而使血中二氧化碳浓度升高超过正常值 > 6.0kPa（46mmHg），称之为二氧化碳蓄积。当血中二氧化碳升高 > 10.7kPa（80mmHg），可使心率增快、血压上升、血钾升高、血 pH 下降，血中儿茶酚胺水平升高、脑血管扩张，严重者可导致心律失常甚至心搏停止。造成二氧化碳蓄积的原因有：①通气量过低；②无效腔通气增加；③二氧化碳产生过多；④碱石灰失效或二氧化碳吸收罐装置失灵。临床解决二氧化碳蓄积的办法是解除引起二氧化碳升高的原因，便可奏效。

二氧化碳吸收罐（carbon dioxide canister） 二氧化碳吸收罐为安置在循环密闭式麻醉的呼吸环路中，其内装有二氧化碳吸收剂的专用密闭式容器。在循环密闭式麻醉期间，呼出气体通过此罐。呼出气体中的二氧化碳经碱石灰吸收并与麻醉机新鲜气体混合后，重新送入病人体内。根据其通气方式可分为来回吸收式二氧化碳吸收罐和循环吸收式二氧化碳吸收罐。现代麻醉机均配有循环吸收式二氧化碳吸收罐，其容积为 350～2 400ml。采用无色透明塑料制成，分为上下两罐串联使用。当上罐的碱石灰指示剂变色后，可将其与下罐进行交换使用。串联使用的碱石灰利用率为 70%，单罐使用仅为 50%。

无重复吸入（non-rebreathing） 指病人呼出的气体不被再次吸入病人体内，开放法或半开放法便是无重复吸入。该方法的优点是病人呼出的 CO_2 不被再吸入，而且呼出的麻醉气体也不被再吸入。故可以防止因再吸入造成的 CO_2 蓄积，也可保持病人吸入的麻醉药浓度与呼出的麻醉药浓度相一致（达平衡时）。即：麻醉药挥发器刻度标记的浓度，与病人呼出浓度相一致。其特点是麻醉气体浓度较大，如无废气排污系统，可造成手术室内空气污染。

完全性重复吸入系统（complete rebreathing system） 是为紧闭法麻醉而设计的呼吸环路。该系统是一种利用低气流氧（< 300ml/min）和麻醉蒸气供吸入，用 CO_2 吸入器中的碱石灰移除呼气中的全部 CO_2，剩余的呼出麻醉蒸气（或气体）可被再吸入而反复利用。其特点是十分经济有效，可节省麻醉气体。该系统可分为两类：来回吸收式紧闭装置和循环紧闭式装置。前者因其钠石灰紧挨面部，使用不便而且造成无效腔增加及 CO_2 吸收不全等缺点，现已废用。后者是目前应用的主要方法之一。

吸入活瓣（inspiratory valve） 位于麻醉机（呼吸机）呼吸环路的吸入端的单向活瓣，其功能是吸入相时此活瓣开启，为病人提供新鲜气体。呼出相时此活瓣关闭，防止呼出气与新鲜气体混合，造成重复吸入增加。如果此活瓣失灵，可导致机械无效腔增加，造成呼出气体的重复吸入。

储气囊（breathing bag） 由薄而柔韧，有弹性并具有抗静电功能的橡胶制成的囊。该囊位于麻醉机呼吸

环路靠近吸入管路一侧，其容积为5000～7000ml（成人）。使用时保持储气囊呈1/2～2/3膨胀即可。储气囊的功能为：①便于实施扶助或控制呼吸；②便于观察呼吸状态及呼吸道阻力；③提供麻醉通气系统内吸气和呼气的缓冲囊腔；④便于麻醉中实行张肺；⑤防止高压、快速气流（操作失误）对肺的损伤。

温度代偿蒸发器（temperature-compensating vaporizer） 在不同的温度条件下，通过温度补偿阀自动调节进入蒸发器内蒸发的气流量，以保持其麻醉蒸发浓度与标定浓度一致的蒸发器。其温度代偿装置由温度敏感金属片和调节阀构成，当温度发生变化时，金属片的形状发生改变而带动调节阀进行气流量的调节，而使麻醉蒸发气浓度恒定。

铜罐蒸发器（copper kettle vaporizer） 系由铜（青铜）制成的挥发性麻醉药蒸发器。由于铜（尤其是青铜），具有很好的高比热和良好蓄热和散热性，故可通过吸收周围空气的热源来蒸发麻醉药液。在室温下，1cm^{3}铜可提供0.81cal的热量而使麻醉药液蒸发。

无重复吸入系统（non-rebreathing system） 根据无重复吸收的原理而制成的麻醉系统，称之为无重复吸入系统，该系统一般由开放法和半开放法来实现。现代麻醉机均可实现无重复吸收系统，主要由新鲜气流量的调节及排气（压力释放阀）的调节来完成。当气流量大于每分通气量1.5～2.0倍时，便成为无重复吸收系统，该系统的优缺点见无重复吸入词条。

T形管装置（T-tube apparatus） 是由内径为1cm的主管和垂直主管且内径稍细的侧管所组成的T形管麻醉通气系统。主管的一端与气管内导管连接，另一端与呼气管连接，为排气口，其侧管为供气口。该通气系统的特点为无效腔小，呼吸阻力极低（0.098～0.196kPa）在相当于1.5～2倍每分通气量时基本无重复吸入。常用于20kg以下小儿麻醉。其特点是麻醉气体容易被空气稀释，不易加深麻醉。行控制呼吸时需施麻醉者以手指代替吸入和呼出活瓣，操作费时费力，而且其新鲜气流量随病人体重增加而增大。

麦氏通气系统（mapleson system） 为半密闭法的一种改良方法。1954年Mapleson根据半密闭法的新鲜气流入口、螺纹管、贮气囊及呼出活瓣安放的位置不同，将其归为五类，即Mapleson A、B、C、D、E型。Mapleson系统的共同特点是：①既可用于自主呼吸也可用于控制呼吸；②呼出气体的重复吸入与新鲜气流量大小有关，为了防止呼出气体的重复吸入，必须将新鲜气流量增至每分通气量的2～3倍。

Magill环路（Magill Circuit） Magill环路即为MaplesonA环路。病人自主吸气时吸入麻醉混合气体，不足部分由贮气囊供给。此时环路内为负压，因单向呼气活瓣关闭，大气不能混入。呼气时气体先逆行流向贮气囊，当环路内压力上升时，开放呼气活瓣，呼气排放大气中。当气流量与病人每分通气量之比为0.71以上时，几乎没有呼气再吸入现象。如吸气时麻醉者压住呼气活瓣，同时挤压贮气囊，可行扶助或控制呼吸。控制呼吸时，新鲜气流量应为每分通气量的3倍为宜。

同轴环路装置（coaxis circuit apparatus） 也称Bain同轴环路装置，它是由一根长1.8m，直径22mm的透明螺旋状外管作为呼气管，在其中央有一根直径7mm的内管。一端固定衔接病人端，另一端连接于新鲜气源，供输入氧和麻醉气体用。由于内外管形成一个同轴系统，分别运行吸气和呼气，因此通气效率略高于其他系统。当自主呼吸时，新鲜气流量常需1.5～2倍每分通气量，行控制呼吸时70～100ml·/kg·min^{-1}即可维持动脉二氧化碳在正常范围。小儿由于基础代谢率高，二氧化碳生成快，气流量需较成人大，常需100～150ml·kg^{-1}·min^{-1}。同轴环路的优点在于：①结构简单，使用方便；②不需吸入和呼出活瓣及二氧化碳吸收器；③适合于任何年龄及任何手术，尤其适用于头颈部及面部手术，麻醉者可远离病人操作。

贝因环路（Bain circuit） 见同轴环路装置

赖克环路（Lack circuit） 其结构与同轴环路相似，但其新鲜气流和呼出气流的运行与同轴环路相反，即新鲜气流从外套管输入，呼出气则由中心细管经逸气活瓣排入大气。优点是外套管的容积缩小至500ml，气流阻力小，能更有效的防止呼出气的重复吸入。

气管导管（tracheal tube） 是经口、经鼻或经气管造口处插入气管内，用以维持气道通畅的导管。目前常用的气管导管多由橡胶、氯丁橡胶、聚乙烯或聚氯

乙烯制成，还有以细金属丝、粗丝线或尼龙丝构成螺旋形支架的乳胶管。气管导管的口径大小通常采用三种标记：①以导管的内径（ID）标号，每号相差0.5mm，印在导管的外壁上：ID×4+2相当于F标识；②以法制（F）标号。F=导管外径（mm）×3.14，即导管的外周径值；③以00~100Magill专利编号标记。导管的长度以稍长于唇至气管中段（相当于环状软骨水平或稍下处）的距离为准，有者其外壁印有长度（cm）刻度标记。经口或经鼻气管导管在制作上有不同要求：①经口导管比经鼻导管的弯曲度要大些，前者弯度半径为14cm，后者为20cm；②经口导管的斜口角度较钝（约45°），而经鼻导管较锐（约30°）。

单腔支气管导管（single lumen endobronchial catheter） 单腔支气管导管分为左、右单腔支气管导管两种。其长度需比普通气管导管长（长约32~36cm），管径细（F_{24-30}）及质地柔软而有弹性，充气套囊的长度不超过2cm，并应紧贴斜口端。左侧单腔支气管导管与普通气管导管无多大差异，其管端斜面开口向左呈30°。因右主支气管起始部距右肺上叶支气管开口仅2cm，故右侧单腔支气管导管顶端斜口需改制成舌状瓣并凹向右后方。而且右侧支气管导管插入不可过深，以免堵塞右肺上叶支气管。

卡仑双腔支气管导管（Carlen's double lumen endobronchial catheter） 此种导管按管径粗细，分为F_{35}、F_{37}、F_{39}三种型号，为进入左主支气管之双腔管。由左右双管腔、两个套囊和一个隆突钩组成，双腔管之间隔为1mm厚。左侧管套囊紧贴其斜口端，另一套囊在右侧管开口之上方。隆突钩在右侧管开口之稍远处，为一弹性舌状小瓣，用以骑跨于隆突上。整个导管有两个弯度：①一个在上中1/3交界处呈75°弯曲，相当于口腔至咽喉腔之生理弯度；②另一个在隆突处呈45°水平弯曲，相当于气管至左主支气管之生理弯度。此双腔管最适用于左肺病变手术麻醉。

怀特双腔支气管导管（White double lumen endobronchial catheter） 与Carlen双腔导管相反，其前端插入右主支气管内，用于截断左支气管。在支气管内部分插入右主支气管内，支气管套囊上有一个裂缝与导管之右腔相交通。此裂缝恰对着右肺上叶支气管开口，不仅可保证右上叶得到通气，还可防止其被痰液堵塞。此管适用于右中、下肺叶巨大脓肿或左主支气管明显易位、弯曲和狭窄之病例。

劳勃双腔支气管导管（Robershaw double lumen endobronchial catheter） 此种双腔管分为左和右双腔管两种及大、中、小三型，管腔稍大，形状与上呼吸道、气管和主支气管之解剖相符合，无舌状隆突钩，便于插管。使用此种双腔支气管导管插管时，导管过声门后不必旋转而将其直接推送至一侧支气管。插管后应仔细听测双肺呼吸音以调整导管插入深度，防止插入过深或过浅，以确保双肺均能通气，且在单肺通气时双侧肺应分隔确实。

口咽通气管（oropharyngeal airway） 口咽通气管又叫口咽导气管，也称通气道。是一种专门用于解除舌阻塞的用具，一般用橡胶、塑料或金属制成。呈半环状，有凸凹两面，中心为空腔，开口于两端。分大、中、小三种型号，分别用于成人、儿童和婴儿。昏迷、全身麻醉或呼吸心搏停止的病人，当嚼肌松弛后其下颌后缩使舌根后坠于咽后壁阻塞呼吸道。此时放入口咽通气管后，可解除舌后坠维持呼吸道通畅。口咽通气管放置的方法是，先以其凸面朝舌，凹面朝腭插入口腔。当其尖端接近咽后壁舌根时再旋转180°角，使凹面朝舌而将舌根抬起，从而解除舌阻塞。呼吸停止者，放入此管可作口对导管人工呼吸。

食管阻塞通气管（esophageal obturator airway，EOA） 食管阻塞式通气管又称食管闭塞式通气管，英文简写EOA。是专门用于控制气道的一种用具，用塑料制成，长约37cm的导管。远端是封闭的盲端，盲端稍上有一可吹张的套囊。在管壁近段四周有许多侧孔，吹入的气流经此侧孔达咽喉部，由于食管已被套囊封闭，气流只能进入肺内。在此导管的近端，有低压面罩将口部盖住。应用时以拇指和食指将下颌抓住并向前提，另一手将导管沿中线位置顺咽喉部自然弧度盲探插入口腔，再经咽部进入食管内。插入深度，以近端衔接的低压面罩恰与病人面部严密贴合为度。此时套囊应在气管隆突水平之下，套囊充气后即可作人工呼吸。EOA仅用于成人，16岁以下儿童禁用。

麻醉喉镜（anesthetic laryngoscope） 也称麻醉咽喉镜，简称喉镜，是用以气管内插管的用具。可直接窥视喉头及其周围组织，显示会厌、披裂和声门，在明

视下经口腔行气管和支气管插管、明视下经鼻腔行气管插管。也可用其在直视下清除咽喉、气管内分泌物。喉镜种类较多，其基本结构由喉镜片、喉镜柄和光源三部分组成。根据镜片的形状可分为直型喉镜和弯型喉镜，后者又可分为大、中、小三种型号。分别用于成人和小儿。新生儿和婴儿口腔狭小、组织脆嫩，故有特制的喉镜。

喉镜片（laryngoscope blade） 喉镜片是用于气管插管的器具，主要有三个结构：①压舌板，将舌体和口底软组织从视线中移开，以便于窥见会厌和喉头。压舌板的外形通常有直型、弯型和直弯相混型三种，前端均设有照明用的小灯泡（电珠），目前以使用弯型者较多。临床上习惯根据喉镜压舌板的外形，分别命名喉镜为直型喉镜或弯型喉镜；②凸缘，为压舌板左缘向下凸出的一个结构，其作用是保持口腔张开并将舌体往口腔的左侧推移，进一步扩大视野；③顶端，即压舌板的顶端，用其挑起或牵起会厌以显露声门。其形状有直、弯或钝钩形，可根据病人呼吸道的解剖特点进行选择。

直接喉镜（direct laryngoscope） 是一种用于喉疾病的诊断、治疗、取活体组织以及行气管内麻醉插管和引导儿童支气管镜插入的器械，由硬管附以手柄及光源组成。按其用途分为麻醉插管用喉镜、普通喉镜、前联合喉镜。按其大小分为成人、儿童和婴儿三型。全身或局部有活动性疾病、身体过度衰弱、严重心血管疾病及颈椎病者禁用。

弯型镜片喉镜（curved blade laryngoscope） 因喉镜片的压舌板为弯型而得其名，使用弯型镜片喉镜与直型喉镜有所不同。窥喉时见会厌后不需挑起会厌，只需将弯型镜片顶端伸入舌根于会厌咽面的会厌谷，然后上提喉镜，绷紧舌骨会厌韧带使会厌向上翘起而紧贴镜片，即可显露声门。

喉镜柄（laryngoscope handle） 又称手柄，是供使用者握持喉镜的部件。其内中空，装2号电池两节以作为喉镜的电源。外形有L和U形二种，手柄的一端与喉镜片相连。使用时镜片与手柄呈直角，电源接通，镜片上的电珠变亮。

插管钳（intubating forceps） 是辅助气管内插管的一种用具，以Magill式插管钳和Rovenstin改良式插管钳最为常用。由金属制成，其外形为一种较长的、柄部弯曲而头部为小卵圆形的钳子。其用途为：①夹持气管导管进入声门，常用于明视经鼻插管的操作；②填塞咽腔纱布条或夹出口腔异物；③引导胃管入食管上口。

纤维喉镜（fiber optic laryngoscope） 是由一条柔软可弯曲的导管和一个冷光源盒所组成。导管内有两束光导纤维和一个小管腔，一束光导纤维是成像的，另一束纤维是导光的，小管腔可用于吸引、供氧或进行表面麻醉。导管近端有一目镜，其下有一控制杆，通过控制杆能使导管远端在一定范围（160°）内随意伸屈。在气管插管困难时，纤维喉镜可作为气管导管的导引管，在明视下引导气管插管。纤维喉镜分为成人用和小儿用二种型号。

气管插管术（tracheal intubation） 将气管导管插入气管内的操作方法称气管插管术，常用以保持呼吸道通畅、施行麻醉、呼吸管理及急救复苏。插管器械主要有喉镜、气管导管及牙垫、衔接管等，可根据病人年龄、性别、体重等选用大小适宜的喉镜及气管导管。插管方法可分为经口和经鼻插管、明视法和盲探法、诱导插管和清醒插管，经口腔明视插管是临床麻醉应用较广的方法。麻醉诱导时必须充分给氧，入睡后托起下颌行过度通气，病人取后仰头位，使口、咽、喉、气管三条轴线重叠成一条直线。经典式插管头位须使头低并后仰，修正式插管时将头部先垫高10cm，再使寰枕关节处于后仰位。左手持喉镜显露声门，右手持气管导管插入声门下3～4cm（成人），根据胸壁起伏，听测呼吸音确定导管位置适当后加以固定。

支气管插管术（bronchial intubation） 将双腔或单腔支气管导管插入支气管内，旨在使左、右肺隔离和进行单肺通气的方法，称为支气管插管术。主要用于呼吸道分泌物极多、大咯血、肺囊肿、肺脓肿、播散性肺结核及气道破裂等胸内特殊疾病及手术的麻醉，以及单侧肺功能检查。临床上多用双腔导管，其优点是：①根据需要可经双腔或仅用健侧管腔进行通气和吸入麻醉药；②能随时清除病肺分泌物以防病变播散；③有利于分侧肺功能测定。其主要缺点是导管外径粗、管腔细，阻力大，故身材矮小病人或儿童不宜

使用，而应选用外径细、管腔大及阻力小的单腔导管。

纤维光导支镜气管内插管（fiber optic endotracheal intubation） 此是一种特殊的明视插管法。将气管导管套在纤维光导支镜上，于表面麻醉下先将纤维光导支镜杆头端插入气管内，而后将气管导管沿此镜杆滑行推入气管内，再退出纤维光导支镜。纤维光导支镜有可曲性，能灵活调节前进方向，在明视下操作，插管成功率高，损伤小，并发症少。适用于一般喉镜插管困难或失败的病例。

逆行引导气管内插管（retrograde endotracheal intubation） 此为一种有创的插管法，仅在特殊情况下使用。在咽喉气管表麻下，利用硬膜外穿刺针作环甲膜穿刺，然后将硬膜外导管经穿刺针向头侧插入气管。嘱病人咳嗽，使硬膜外导管逆行通过声门抵达口或鼻咽腔，再将其从口或鼻腔引出。继而将气管导管套于硬膜外导管上，在助手的协助下，拉紧硬膜外导管并依此作引导，顺势将气管导管经过声门推送入气管。因本法操作较复杂，创伤较大，病人较痛苦，因此只在其他插管方法均告失败后才予采用。

（手指）探触气管插管（touch tracheal intubation） 此法属于盲探经口气管内插管。术者运用左手食指插入口腔，通过探触会厌位置以作为插管引导。此法适用于多数插管困难的病例，但要求操作者有一定的食指长度，同时需要完善的表麻和病人的充分合作。具体操作方法如下：①利用导管芯将气管导管弯成鱼钩状；②施行口咽、喉头及气管黏膜表麻；③嘱病人取仰卧自然头位，操作者站于病人右侧，面对病人；④嘱病人张口，牵出或伸出舌体并作深慢呼吸，尽量放松颈部、口底和嚼肌；⑤操作者用左食指沿右口角后臼齿间伸入口腔抵达舌根，探触会厌上缘，并尽可能将会厌拨向右侧。如操作者的食指不够长，则可改用轻柔按压舌根的探触手法；⑥用右手持导管插入口腔，在左食指引导下对准声门，于深吸气末将其插入声门。

牙垫（bite block） 是用于经口腔气管插管的用具之一，常用硬橡胶、塑料或木条，其外套以橡胶管制成。直径较气管导管稍粗，长度约4cm。气管插管后将其垫于磨牙间，防止麻醉减浅时咬瘪气管导管而造成窒息。有者还制成中空牙垫，可经牙垫中央的空腔置入吸引管进行吸引。

衔接管（connector） 是麻醉机的一个附件，用金属或硬塑制成，一端与气管导管接头近侧连接的短管称衔接管，另端恰与麻醉机或呼吸机Y型接头衔接而不漏气。此管需具备壁薄、内径大、内面光滑的条件，标准的衔接管有三种类型，即直型（最常用）、弯直角型和弯锐角型。每隔1mm另制一个型号，以适应不同内径的气管导管。

接头、连接器（adaptor） 是与气管导管近端相连接的短管，用金属、硬塑或橡胶制成，可直接或经衔接管与麻醉机或呼吸机的Y型接头衔接而不漏气。每隔1mm另制一个型号，以适应不同内径的气管导管。

Y型接头（Y-piece adaptor） 是麻醉机和呼吸机的附件之一，用于连接衔接管和两根螺纹管，与麻醉机或呼吸机上的两个单向活瓣配合以形成呼吸环路，因其形状类似英文字母Y而得其名，俗称三通接头。用金属或塑料制成，分为直型、弯直角型二种。

管芯（stylet） 是辅助气管插管的一种用具，也称导管探条。通常用直径2mm的可塑、有弹性和韧性的软细铜条制作，其硬度和可塑性应比气管导管稍强。也可用铝条制作，小儿所用的管芯也可用银条制成。其作用是插入气管导管腔内使其保持理想的弯度，以适于弯型喉镜片显露喉头后插管，或因解剖异常而致插管困难的病例。在使用时必须强调导管芯前端绝不能露出于导管的斜口端，且当气管导管进入声门即应拔出管芯而后再继续将导管插入气管，否则可引起咽喉气管损伤。导管芯也必须涂以润滑剂，以利拔出。近年也有用塑料包裹金属丝制成，其前端约2cm处无金属丝而制成圆钝形，触及黏膜或声带时不会造成损伤。使用此管芯时，可将其前端通过气管导管腔外露1～2cm，以适应喉头高位致声门显露困难的病例。

明视插管（direct vision intubation） 是利用喉镜显露声门进行气管或支气管插管的方法，常用直接喉镜，也可用纤维光导喉镜引导插管。插管前应施行全身麻醉或局部表面麻醉，正确使用喉镜操作技术，将

导管经口或鼻腔插入声门内。此法对上呼吸道刺激轻，组织损伤小，成功率高，是气管内麻醉和呼吸急救首选的方法。

清醒插管术（conscious intubation） 系指病人在清醒状态下，将气管导管插入气管内的一种方法。插管前需向病人做好解释，重点说明须配合的事项，以争取病人充分合作。使用适当的麻醉前用药（如氟哌利多、哌替啶或异丙嗪及阿托品）使病人镇静、咽喉反射减弱和分泌物减少，以利于施行清醒插管。插管前用1%丁卡因（或2%~4%利多卡因）2~3ml将插管径路表面麻醉，采用循序分三次喷雾法：①先喷舌背后半部及软腭；②隔1~2min后嘱病人张口，同时发长“啊”音，作咽壁及喉部喷雾；③再隔1~2min后，用喉镜片轻轻提起舌根，将喷雾器对准喉头，在病人深吸气时作喷雾。如用软管喷雾器，可将其伸至声门下进行喷雾。或采用经环甲膜穿刺法，即把穿刺针刺入气管内，注1%丁卡因（或2%利多卡因）2ml进行表面麻醉。退针后嘱病人咳嗽，使药液分布均匀。待反射减弱后，导管容易插入并使病人能够耐受。经鼻清醒插管者，还需行鼻腔黏膜表面麻醉，最好用4%~5%可卡因，因其兼有局部血管收缩作用。先用1ml滴鼻，再用可卡因棉片填塞鼻后腔。也可用0.5%~1%丁卡因麻黄碱混合液，按上法施行表麻，亦可将表麻药作鼻腔直接喷雾。凡估计气管插管有困难，或并存下列病情之一者均可选用清醒插管：①气道不全梗阻；②消化道梗阻；③饱食；④不能耐受深麻醉、小儿（新生儿除外）、情绪紧张或神志不清而又不能合作的病人，不宜采用清醒插管。

盲探插管（blind intubation） 此法是不能利用喉镜显露声门的非明视气管插管法。在全身麻醉或完善的表面麻醉下，经口或鼻腔途径循呼吸气流方向或用手指探触引导，将导管经声门插入气管内。因某些病变、解剖位置异常等原因而影响张口及颈部活动，或不能充分显露声门时，多需采用盲探插管。此法易引起软组织损伤、误入食管或插管失败。

经鼻盲探插管术（blind nasotracheal intubation） 系指不借助喉镜显露声门，将气管导管经鼻腔盲探插入气管内的方法。在病人自主呼吸存在的条件下，依经导管传出的呼吸气流声或呼气末 CO_2 曲线的变化判断导管位置，利用头位的变换，促使导管对准声门。导管进入声门后，病人有呛咳并有气流自导管冲出。此法主要用于张口困难，不能用喉镜窥视声门的病例。

紧急插管（emergency intubation） 系指对于心跳和（或）呼吸停止的濒死病人，为抢救其生命而需要迅速建立人工通气时而紧急采用的、在不施行麻醉的情况下所进行的气管内插管。

经气管造口插管（transtracheostomy intubation） 系指经气管造口处插入气管导管，适于不能经声门插管的病人，多用于喉部手术或需长期置管者。实施时应选择直径合适的短导管，插入后应听测两肺呼吸音，深度适宜后将其妥为固定，以免脱出。也不应置管过深，否则将插入一侧支气管内。

口咽插管（oropharyngeal intubation） 将口咽通气管插入口咽部以防止舌后坠，保持气道通畅

吸引管（吸痰管）（suction catheter） 是用橡胶、塑料或硅塑等材料制成的导管，与吸引器连接后用于吸除气管内或咽腔的分泌物。其长度较气管导管稍长（约35~40cm为宜），具有弹性。距远端口0.5cm处有一侧孔，以免吸引的分泌物堵塞管口而不能起到吸引作用或造成粘膜损伤。但开口不宜太远，否则会降低吸引力。吸痰管外径与气管导管内径之比，为1:3较适合。若吸痰管过粗，行气管内吸引时可致呼吸阻力增大，气体交换不够而发生缺氧及二氧化碳蓄积，甚至可造成病人肺大片塌陷；如吸痰管过细，则易被分泌物阻塞而达不到吸引目的。进行吸引操作时需准备多条无菌吸引管，不应反复应用一条，以免造成医源性感染。

吸引器（suction apparatus） 是一种用电力驱动而用于吸引的装置，也有靠脚踏法或依据文丘里原理靠气流高速喷射产生负压，用于无电源的场所。与吸引瓶和吸引管连接后，用于吸除体腔内的分泌物。吸引器的吸引负压一般在2.0~13.33kPa（15~100mmHg）范围内，过低则吸引力不足，过大可损伤黏膜组织。

套囊（cuff） 套囊是附在气管导管前端的充气囊，其作用是使导管与气管壁之间严密无隙，既可防止呕吐物、血液或分泌物流入气管，又能避免控制呼吸时

漏气，有利于麻醉时呼吸管理或呼吸停止时进行人工呼吸。一般用弹性乳胶或塑料薄膜（0.1mm 或更薄）制成，设置在气管导管斜口上缘 1cm 处，有细导管通入其中以作充气或排气用。现用套囊有两种基本类型：①双层活动型，是用两层乳胶薄膜及其之间的充气细管制成的密闭囊套。可根据需要临时安装于导管上，或从导管上取下，较为实用，但会因此而增大气管导管的外径 1～2F；②单层固定型，此充气套囊与气管导管外壁制成一体，其优点是导管的外径增加较少。套囊的充气细管远端有的还设有囊内压指示小囊，由此可了解套囊内有无气体及其气压大小。

另一种用玻璃纸制成的套囊，具有微孔渗透功能。将表面麻醉药充入其中，麻醉药可持续缓慢外渗，于气管黏膜接触，由此可产生 10～12h 的表麻作用，必要时每隔 4～6h 重复注药。此型套囊特别适于需长时间气管内插管，进行呼吸治疗的清醒病人。

面罩（face mask） 面罩是麻醉机的附件之一，多为橡胶或塑料制品。要求质地柔软、弹性强、不导电、不积聚静电和有防爆性能，易于清洁消毒。最好透明，无效腔小，边缘柔软，外形和边缘与口鼻适合，并与面部皮肤密切接触。既防止漏气，又不使皮肤过分受压。为适应不同年龄的需要，一般按成人、儿童和婴儿而制成不同规格的面罩。

喉罩（laryngeal mask） 是一种用于人工通气的器具，由通气密封罩和通气导管组成。通气密封罩用软胶制成呈椭圆型，周边隆起，注气后膨胀，罩在咽喉部可密封气道。罩顶部联接通气导管，可与麻醉机或呼吸机接头衔接。喉罩按大小分为 4 个型号：①1 号适用于新生儿至 3 个月以下婴儿（<6.5kg）；②2 号适用于 3 个月至 6 岁小儿（6.5～25kg）；③3 号适用于小儿及较小成人（>25kg）；④4 号适用于正常成人。消毒前应抽空罩内空气，可用高压蒸汽消毒（≯134℃）。禁用戊二醛、甲醛或氧化乙烯消毒。应用喉罩维持气道通畅或人工通气，较气管插管操作容易，不需借助喉镜，通气效应也较面罩有效。在临床麻醉中可代替气管内插管，遇气管插管困难的病人，也可用喉罩通气代替，或经喉罩再置入 ID6.0mm 气管导管。但喉罩不能防止返流或呕吐引起的误吸，也不能防止气管软化病人的气道梗阻。一旦出现喉痉挛，置入的喉罩更能加重喉痉挛的发作，因此临床应用有所限制。

套囊内压（intracuff pressure） 系指向气管导管的套囊内注入气体后所产生对套囊壁的侧压力。其大小可由充气细管远端的套囊内压指示小囊来估计，也可利用弹簧血压表加以测定。套囊内压以维持吸气时 2.9kPa（22mmHg），呼气时为 2.0kPa（15mmHg）而无漏气最为理想。套囊根据其充气容量和套囊内压，可分为小容量高压套囊和大容量低压套囊两种。前者因对气管壁局部压迫较大，可造成局部气管黏膜坏死脱落，故今已弃用。后者一般仅能耐受 4kPa（30mmHg）左右的囊内压，低于气管黏膜的灌注压（4.3～8.0kPa，或 32.3～60mmHg），故较为安全，为目前通用的类型。

拔管术（extubation） 手术结束后，视麻醉恢复情况伺机拔出气管或支气管导管的处理方法，称拔管术。若拔管时机掌握不当，处理不妥善，仍有相当危险。可发生喉痉挛、呼吸道梗阻、甚或呼吸心搏骤停等严重并发症。具体要求如下：①只有当病人的自主呼吸通气量和咳嗽、吞咽反射已恢复正常后，最好达到呼唤能应答的麻醉恢复程度，方可拔管；②拔管前必须先将口、鼻、咽喉及气管内的分泌物吸引干净（气管内吸引的时间，一般每次不宜超过 10s）；③拔管前充分吸氧；④应先将吸引管前端越过导管的斜口端，放出套囊内气体，继续作气管内吸引，⑤确认吸净分泌物，再次充分吸氧后将气管导管顺其弧度慢慢拔出（5s 左右）；⑥导管拔出后的一段时间内，喉头反射仍迟钝，故应继续吸尽口咽腔内的分泌物，同时观察呼吸道是否畅通、通气量是否足够、有否缺氧、血压及脉率是否平稳；⑦在浅麻醉下拔管，偶可因喉痉挛将导管夹紧而不能顺利拔除的特殊情况，此时不应勉强硬拔，否则有造成严重喉头损伤的可能；⑧遇有麻醉较深且咳嗽及吞咽反射尚未恢复、饱食病人、或颌面、口腔、鼻腔手术后可能有张口困难或呼吸道肿胀者，以及颈部手术（尤其甲状腺切除术）有喉返神经损伤或气管萎陷可能者，最好待病人完全清醒、反射恢复后再考虑拔管，并做好紧急插管或气管造口后插管的准备。

麻醉监测（anesthetic monitoring） 麻醉人员根据病人病情需要用简单或复杂的方法，对病人在麻醉期间的生理功能状态进行连续的观察。根据是否对皮肤组织有损伤，可将麻醉监测方法分为有创和无创方法。

虽然监测方法和监测仪各异，但麻醉期间应具备下述最基本的监测条件和项目：①麻醉人员必须时刻在病人身边；②血压和心率；③连续监测病人的呼吸功能状态；④体温；⑤尿量；⑥如使用氧化亚氮应监测吸入氧浓度；⑦如果使用全身麻醉和机械通气则应监测呼吸道压、呼吸末二氧化碳浓度、脉搏血氧饱和度；⑧小儿麻醉则应监测心音，必要时可应用食管听诊器监测心音和心率的变化。

有创监测（invasive monitoring） 将某些传感器（探头或管路）通过皮肤置入体内的某些部位（血管、心脏或其他脏器）以观察其压力、波形或功能状态的监测方法。它具有测量数据准确，反应速度快而及时监测及灵敏度高，误差小，可连续监测等特点，对于重大手术和危重病人的监测具有十分重要的意义。但因其具有一定的创伤，可能引起某种并发症，因此在选用时要结合实际情况考虑利弊得失。

无创监测（noninvasive monitoring） 应用对机体组织无机械性创伤的方法，经皮肤（体表）或黏膜等途径间断获得机体某些器官或周身功能状态的方法。它具有安全方便，可重复测试，不具有损伤性，可前后对照，病人易于接受等特点，故被临床工作人员大量使用。非创伤性监测可以是非常简单的方法，例如无创血压和脉搏的监测。也可以是十分复杂的监测，例如同位素扫描技术。但非创伤性监测必须满足下述要求：①无痛、无不适感，安全可靠；②体积小，便于携带并适合于手术时使用，不妨碍手术操作；③不受其他电器设备干扰，重复性好，稳定可靠，假阳性和假阴性的发生率低；④测定结果与创伤性指标密切相关。

连续心电监测（continuous ECG monitoring） 利用电子放大技术，将心脏生物电进行放大并通过示波器连续不断的显示其心电图的波形。由于计算机技术的发展，现代的心电监测仪已计算机化，除可以连续监测心电波形的变化外，还可对心电图波形进行自动分析和报警。并可对心电信号进行储存，按一定时间进行分析和显示其心率和心电图的变化趋势。必要时，也可进行心电图描记并打印出分析结果。

动脉压监测（arterial pressure monitoring） 利用间断的无创血压监测仪或连续有创伤性动脉压测定系统，对动脉血压进行间断的或连续的测定，并将动脉血压数值进行记录，以便分析动脉血压的变化程度和趋势。动脉血压可迅速反映心肌收缩力、周围血管阻力及血容量的变化，是麻醉中必须监测的生命指标。非创伤性动脉压有方法简单、使用方便等特点，已成为麻醉中常规监测方法和项目之一，但不能连续监测。小儿受袖带宽度影响大，尤其是休克病人监测的数值可靠性较差。因此需连续动脉测压的病人，例如休克和控制性降压等以及需反复采取动脉血测定血气者，常采用有创性动脉血压监测。

艾伦试验（Allen test） 阻断桡动脉后观察尺动脉供血是否通畅的方法称之为 Allen's 试验。其方法为：测试者用手指压迫桡动脉，以终止血流，嘱病人将手举过头部作握拳及放松动作数次，然后紧握拳。测试者保持桡动脉的压迫，嘱病人将手下垂，并自然伸开手指，观察手指掌部颜色由苍白变红的时间。如果转红时间在 6s 之内，说明尺动脉通畅和掌浅弓完好，可行桡动脉穿刺。如果延迟至 7 ~ 15s 属可疑，应慎重或反复试验，大于 15s 者应放弃桡动脉穿刺而改为其他部位穿刺。

中心静脉压监测（central venous pressure monitoring） 将导管送入胸腔内的上腔、下腔静脉或右心房内，以便连续或间断的测定其压力。中心静脉压是衡量右心对排出回心血量能力的指标，能够反应右心室前负荷。因此对低血容量病人、休克病人、右心功能低下病人进行手术时，监测其右心功能状态十分有用，但中心静脉压不能完全反映左心功能和整个循环功能的好坏。中心静脉压监测可通过颈内静脉、颈外静脉、锁骨下静脉、股静脉等大静脉穿刺置管而实现，其中以颈内静脉穿刺置管最为常用。

脉搏氧饱和度监测（pulse oximeter monitoring） 脉搏氧饱和度监测，是依据血红蛋白的光吸收特性。系将一定量的光线通过组织传到分光光度计探头，随着动脉搏动吸收不同的光量，而氧合血红蛋白和还原血红蛋白的分子吸收不同波长的光线。光线通过组织后转复为电信号，经微机处理后将其换算成氧饱和度的百分比值，可间接反应血氧分压。由于脉搏氧饱和度监测为非创伤性，具有很好的可重复性，可连续监测，灵敏度高，故是临床麻醉和 ICU 危重症监测的必备手段。利用它，可迅速了解病人是否存在缺氧或低

氧血症的程度。但应注意，若体温 < 35°、血压 < 6.67kPa（50mmHg），或用血管收缩药以及病人存在正铁血红蛋白或静脉注射某种染色剂（如亚甲蓝）时，将影响脉搏氧饱和度监测的准确性。

呼气末 CO_2 浓度监测（end-tidal CO_2 concentration monitoring） 根据呼出气体中 CO_2 的浓度不同其吸收红外线量也不同的原理，用红外线技术来测量呼出气体 CO_2 的浓度。由于呼出气末 CO_2 浓度与 $PaCO_2$ 存在着极好的相关性，因此用呼气末 CO_2 监测代替 $PaCO_2$ 的测定。应注意在某些病理情况下，如 CO_2 弥散障碍、$\dot{V}/\dot{Q}$比例失调、右向左分流以及呼吸频率过快或使用 PEEP 时，呼气末 CO_2 不能正确反映 $PaCO_2$ 值。

体温监测（body temperature monitoring） 将温度计置于体腔或体内某些部位，间断或连续的测量其温度的变化。体温的变化可反映机体对外界温度变化，也可反映病原体侵入及应用某些药物后机体的代谢情况和反映程度。体温过高或过低，都将影响麻醉药和肌松药的用量和恢复。新生儿的体表面积相对大且体温调节中枢尚未完全成熟，故受外界环境温度变化影响极大。因此，当新生儿手术、低温麻醉、体外循环手术以及某些特殊疾病（如恶性高热）时，必须进行体温监测。麻醉中以直肠温度、鼻咽温度和食管温度的监测最为常用。

尿量监测（urine output monitoring） 尿量可反映肾脏的功能状态，在无肾功能障碍的状况下可根据尿量推测体内器官灌注、水平衡以及血容量情况。监测方法是经尿道向膀胱内置导尿管，测定每小时尿量，同时也可测定尿常规、渗透压、尿比重及 pH 值等。正常时每小时尿量不得少于 30 ~ 40ml（或 0.5ml/kg），24h 不得少于 700ml。24h 尿量少于 250ml 称之为无尿，少于 400ml 称之为少尿。

麻醉中血气监测（blood gas analysis during anesthesia） 在麻醉期间间断的采集动脉血或将特殊的传感器置于动脉内，对动脉血中的氧及二氧化碳分压进行分析和测定，其目的是了解和掌握麻醉期间通气功能是否正常。动脉血气分析除测定血中气体的氧与 CO_2 的分压外，还可测定血中的酸碱度、碱剩余、碳酸氢根、血氧饱和度以及各种离子的浓度。根据这些指标的变化可判断病人的呼吸及代谢的情况，并可分析其酸中毒或碱中毒的性质以及治疗的效果。在全麻中如果应用机械通气，应常规进行血气分析以便正确的指导治疗及呼吸机参数的调整和实施。

通气容量监测（ventilation monitoring） 利用呼吸监测仪或麻醉机的呼吸功能监测装置，对病人的呼吸频率、吸呼比值、潮气量、每分通气量、气道压以及肺的顺应性进行监测。其监测的目的在于了解病人是否存在通气过度或通气不足，以便及时调整呼吸机参数。麻醉中如应用呼吸机，则必须进行通气容量监测。小儿麻醉监测呼吸压力极为重要，压力过高极易造成气压伤甚至气胸。需要注意的是监测仪的原理虽然不同，但在使用前应常规进行校对。对误差较大的监测仪应及时修理或纠正，否则易因误导而发生意外。

气道压监测（airway pressure monitoring） 将测压装置安放在呼吸环路中以监测呼吸道压力的变化，监测的内容包括峰值压、平台压及呼出末压力。现代的呼吸道压力监测仪除可测定压力值外，还可显示出波形，可根据波形来判断病人的肺功能及通气状态。气道压力监测的意义在于：①通气环路是否有漏气或离断；②气道压力过高造成气压伤（常发生在支气管痉挛病人）；③气道不畅或全部梗阻，造成通气不足；④特殊病人的治疗手段监测，如呼气末正压通气；⑤呼吸机通气模式及压力波形的监测，有利于呼吸机流速的调整及通气功能的改善。

麻醉深度判定法（estimation of depth of anesthesia） 在全身麻醉期间，根据病人的体征例如血压、脉搏变化以及其他指标，对病人中枢神经系统及自主神经系统的活动情况进行测定，用以判定全身麻醉的深度。目前常用的有主观判断法，例如 MAC 测定法、PRST 测定法等；客观判定法，例如脑电图测定法、食道下端肌肉收缩测定法、脑电频谱分析、诱发脑干电位及窦性心律不齐测定法等。

出血量测定（blood loss volume estimation） 创伤或手术造成的失血，估计其失血量的可采取下述四种方法：

1. 临床表现估计法：通常根据脉搏、血压、中

心静脉压（CVP）、尿量、脉压和末梢循环状态进行估计。

2. 测红细胞比容法：根据所测红细胞比容用下列公式估计其出血量

$$失血量(ml)=\frac{原测\ Hct-失血后\ Hct}{原测\ Hct}\times体重\times7\%$$

3. 测血红蛋白法：收集术中失血沾染的纱布清洗后与术中收集的血水混匀并测其血水量和 Hb 值，按下列公式估计出血量

$$失血量（ml）=\frac{血水中\ Hb（g/L）\times血水总量（ml）}{病人原\ Hb（g/L）\times稀释因素（常为200）}$$

4. 秤重法：先秤其干纱布重量，再测全部失血沾染后的纱布重量，求其差值即为出血量（1g≈1ml）

根据血红蛋白和秤重法求得的失血量较实际失血量小，故应增加 25% ~ 35%。

出、凝血时测定（bleeding time，BT；clootting time，CT） 出、凝血时测定是了解人体止血功能的基本方法。出血时间的测定是将皮肤毛细血管刺破后，观察出血自然停止所需的时间。出血时间的长短，主要受血小板数目和功能以及毛细血管的结构和功能的影响。当血小板功能异常或数目减少时则出血时间明显延长，正常出血时为 0.5 ~ 6min。凝血时间是指血液流至体外 2min 后（通常用一滴血，5 ~ 10mm），每隔半分钟用干燥针头挑拨血液一次，至见到纤维蛋白丝为止。自血液流出至出现纤维蛋白的时间，称之为凝血时间。该项检查主要测定内源凝血酶生成所需的时间，当凝血因子减少、应用抗凝剂（肝素）或纤溶亢进时，则凝血时间延长。正常凝血时间为 4 ~ 12min。此项检查，现已为凝血酶原时间及部分凝血活酶时间测定所代替。

麻醉中出凝血功能测定（monitoring of coagulation disorders during anesthesia） 病人术前已有凝血功能障碍、术中因大失血或因大量输血或严重感染及产科羊水栓塞等导致的 DIC 病人，麻醉期间应常规进行凝血功能测定。其测定项目包括：出凝血时、血小板计数、血块收缩试验、凝血酶原及凝血激酶时间测定，纤维蛋白原测定以及与 DIC 有关的其他检查，例如纤维蛋白原降解产物测定及 3P 试验。手术中应用肝素病人，应常规测定激活全血凝固时间（ACT）。通过上述测定，可判断病人凝血功能及其障碍的程度和原因，以便采取相应的措施，补充凝血酶原复合物、血小板、纤维蛋白原等物质及止血药物。

血小板计数测定（platelet count，PLT） 采集末梢血 0.38ml 与血小板稀释液混合，取其一滴悬液加至血细胞计数池内，静置 10 ~ 15min。用高倍视野显微镜计数 5 个中方格内的血小板数，将计数的总数乘以 1000，即为每立方毫米内的血小板数。该项检查的目的在于通过测定血小板的数目，来确定异常出血是否由于血小板数目过低所致。当病人造血功能障碍、血小板破坏功能亢进、血小板消耗亢进或 DIC 时，则血小板数目明显减少。正常值为（100 ~ 300）$\times10^9$/L

血小板收缩功能试验（clot retraction test，CRT） 将 1ml 静脉血置于 0.7 × 8cm 的清洁干燥试管中，加塞后静置于 37℃处，分别于 0.5、1 及 24h 观察血块退缩情况。正常于 0.5 ~ 1h 开始收缩，24h 内退缩完全。血小板收缩不良常见于血小板减少、血小板无力症及纤维蛋白原或凝血酶原显著减少。

凝血激酶时间（thromboplastin generation time，TGT） 将正常人吸附血浆、病人血浆、血小板及 Ca^{2+} 放在一起，保温一定时间使之起反应，如各种因子正常则生成足量的凝血激酶。正常值为 12h 时，凝固时在 13s 以内。如大于 13s 则说明凝血激酶生成时间延长，常见于血友病和第 Ⅴ、Ⅹ 因子等的缺乏。因该项检查中已加入了血小板，故不能显示血小板的异常。

凝血酶原时间（prothrombin time，PT） 在血浆中加入组织凝血活酶和 Ca^{2+} 后，测定凝血所需的时间称为凝血酶原时间。影响本试验的凝血因子为纤维蛋白原、凝血酶原及第Ⅴ、Ⅵ、Ⅹ因子，故此项检查是测定外源性凝血系统有无障碍，正常值为 12 ~ 14s。凝血酶原时间延长常见于维生素 K 不足，肝脏实质性损伤所致凝血因子生成障碍。

优球蛋白溶解时间（euglobulin lysis time，ELT） 用等电点沉淀法将血中的优球蛋白组分离出来，此时血中已不含有抗纤溶酶，但仍含纤溶酶原致活因子和纤溶酶原。再以其中纤维蛋白原为基质，测定溶解时间。正常值为 4 ~ 15h 溶解，4h 以内发生溶解为纤溶亢进。原发性纤溶亢进常见于心肺手术、休克及肝硬化病人导致纤溶酶原致活因子增加，继发性纤溶亢进

主要见于 DIC。

纤维蛋白原测定（fibrinogen estimation） 在凝血过程中，纤维蛋白原由凝血酶激活后转化为纤维蛋白而发挥其凝血作用。纤维蛋白原主要由肝脏产生，半衰期为 4～5d，正常人血浆浓度为 2 000～4 000mg/L。当肝脏功能障碍时，纤维蛋白原生成减少。在某些出血性疾病如 DIC 时，由于纤维蛋白原大量破坏或消耗也可使血浆中纤维蛋白量减少。在出血性疾病时，可通过测定血中纤维蛋白浓度来判断出血是否由于纤维蛋白原减少所致。如为纤维蛋白原浓度过低，则应补充纤维蛋白原。

血浆鱼精蛋白副凝试验（plasma pratamine paracoagulation test，3P test） 血浆中的纤维蛋白被纤溶酶分解时生成的产物，称之为纤维蛋白降解产物（FDP）。该产物可与血液中的纤维蛋白原或纤维蛋白单体形成可溶性纤维蛋白复合物，此种物质不能被凝血酶所凝固。但其中所含纤维蛋白单体，却可被适当浓度的硫酸鱼精蛋白沉析而呈胶凝状态，因此种凝固不需凝血酶而称之为副凝。因此种试验是血浆鱼精蛋白副凝试验，其英文名为 plasma protamin paracoagulation test，取其三个字头称为 3P 试验。正常时为阴性。当 DIC 时，由于 FDP 生成增加，则 3P 试验常为阳性，3P 试验阳性是确诊 DIC 的条件之一。如其它筛选法阳性，再加一项 3P 试验阳性，大部分病人可确诊为 DIC。

纤维蛋白降解产物测定（fibrinogen degradation product estimation，FDP estimation） 在纤维蛋白（或纤维蛋白原）被纤溶酶分解时，生成的产物称之为纤维蛋白（原）降解产物（FDP）。FDP 具有下列作用：①抗凝血酶作用；②与纤维蛋白单体结合后形成可溶性纤维蛋白单体复合物，竞争结合纤维蛋白单体，从而抑制了纤维蛋白的聚合；③抑制血小板功能，使其黏附和凝聚功能降低；④延缓血流速率；⑤副凝现象；⑥XI_a 能使第Ⅸ因子活化，此作用可被 FDP 所抑制。因此，血中出现 FDP 是纤溶的一种表现，是导致出血的一种原因。正常值为 20mg/L，当血中 FDP > 20mg/L 时即提示有纤溶亢进，常以此作为 DIC 确定试验之一。

激活全血凝固时间（activated coagulation time blood，ACT） 激活全血凝固时间（ACT），是体外循环中监测肝素效能较为可靠的指标。其原理是用硅藻土激活凝血因子，使凝血时间缩短，肝素化后在数分钟内也可凝固。其监测方法是体外循环前常温下先测对照值，正常 ACT 值为 70～130s。肝素化时先给第一剂量 200U/kg，5min 后测 ACT 值。将此值与对照值在座标纸上连一直线，从此直线可查出补充到 ACT 达到 400～500s 的剂量。在临床使用时，ACT 值需达 400s 时体外循环血液中才无纤维蛋白单体产生，最为合适。此方法也可用于其它疾病行抗凝疗法时，判定肝素用量及效能的监测。

弥散性血管内凝血（disseminated intravascular coagulation，DIC） 是一种在多种疾病基础上发生的临床综合征。其主要特征是在各种病因作用下人体凝血与抗凝之间平衡失调，弥散地发生于小血管内，特别是毛细血管内纤维蛋白及血小板形成血栓。导致凝血因子及血小板消耗性减少、微循环障碍及组织缺血，并引起继发性纤维蛋白溶解亢进等病理变化，临床上表现为出血、休克、脏器功能不全等症状与体征。DIC 的诊断可根据：①存在易于引起 DIC 的基础疾病；②临床出现多发性出血倾向、微循环衰竭或休克及多发性微血管栓塞的症状与体征；③实验室检查表现为血小板过低或呈进行性下降、纤维蛋白原低于 1.5g/L 或呈进行性下降、3P 试验阳性或 FDP > 20mg/L、凝血酶原时间缩短或延长 3s 以上、优球蛋白溶解时间缩短或纤溶酶原减低。治疗则以解除原发病，支持各器官功能以及采用肝素、新鲜血或新鲜血浆，补充血小板及凝血酶原复合物和纤维蛋白原等综合手段和措施。

危重病人监护区中肺水监测（pulmonary water monitoring in ICU） 肺水是指分布于肺血管外的液体，该液体由血管滤出进入组织间隙。肺水增加通常表现为左心功能异常、肺毛细血管静水压明显增加或肺毛细血管通透性增加，进而导致肺水肿。过多的肺水除蓄积于肺间质，还可进入肺泡腔中，影响呼吸功能。ICU 病人的肺水监测对了解肺脏的病理生理变化，估计肺水肿的程度和预后以及各种治疗手段的效果极为重要。目前常采用热染料稀释法及双指示剂稀释法进行测定，虽然所测结果与实际肺水测量（重量法）有一定误差，但其动态变化具有一定的参考价值。目前尚无更准确、灵敏、重复性好、无创且实用的方法。

麻醉中心肌缺血监测（myocardial ischemia monitoring during anesthesia） 麻醉中心肌缺血的监测，通常是通过连续监测心电图的 ST 段实现的。正常情况下，ST 段应在等电位线上，ST 段向下偏移超过 0.05mV，T 波方向比 QRS 综合波主波方向过低（< 1/10R）或倒置，下移的 ST 段与 R 波的夹角 > 90°，则说明心肌缺血。当心肌严重缺血损伤心外膜时，可表现为 ST 段升高（> 0.1mV）、异常高尖的 T 波或出现一过性异常 Q 波，U 波倒置等。

麻醉中脑氧饱和度监测（cerebral oxygen saturation monitoring） 脑氧饱和度监测是通过脑红外光谱仪实现的，它利用血红蛋白对可见近红外光有特殊吸收光谱的特性进行血氧含量和血流动力学监测。使用时将探头置于头部的某一部位，可直接测量大脑局部氧饱和度。主要代表静脉成分，用于临床治疗和脑氧供需平衡的监测，可快速诊断缺氧和缺血。该方法具有无创性、连续性、方便简单，而且灵敏度高，在低温甚至心搏骤停时也可使用。该方法在技术上尚存在不足，影响测定结果的准确，有待进一步研究解决。

无创性连续心排血量监测（non-invasive continuous cardiac output monitoring，NCCOM） 应用心阻抗血流图通过每一心动周期中胸部电阻抗的变化，并经微分器记录一阶导数图，根据 Kubicek 公式计算出心排血量（CO）。1981 年 Sramek 对 Kubicek 公式进行修正，并通过计算机处理求得 CO。该方法可对非胸腔手术的病人在手术中心功能进行连续性监测，能够较为准确的测定出病人血流动力学的变化情况及其变化趋势。由于此方法对病人无任何创伤，故易于被病人及操作者接受。但患有先天性心脏病、心脏瓣膜病、血管极度扩张、全身重度血管硬化、心律失常以及呼吸运动等，均可影响此方法测定值的准确性，因此临床使用受到一定的限制。

食管超声心动图监测（transesophageal echocardiography，TEE） TEE 为两维径食管的超声心动图，采用间断脉冲式超声波，频率为 2500 ~ 5000Hz。其传感器安装在胃内窥镜尖端上，每秒钟显示 30 个截面图像，可随时显示于监测仪的屏幕上。通过改变超声波束的位置和角度，可显示多个截面图像，从而显示心脏、大血管内外解剖和功能。该仪器还可应用彩色多普勒效应在黑白截面图像上呈现连续彩色血流图像，并可通过测量主动脉的直径及血流速度来测定心脏的每搏量、心排血量及外周血管总阻力等。它可适用于手术中和手术后病人以及 ICU 病人的心脏功能监测，尤其是心脏手术的术后监测。也可对心脏局部功能进行判断和估计，有利于心脏缺血的早期诊断。其局限性，是不能用于有食管病变的病人。

多普勒心排血量监测（Doppler cardiac output monitoring） 利用多普勒超声定量测定血流速度的原理，将超声探头通过胸骨上或经食管及气管测定升主动脉横截面积。其超声波束与主动脉血流紧密平行便可测定射血时间、血流速度，并确定每搏的平均流速。将主动脉横截面、血流速度及射血时间和心率的乘积，便求出其心排血量。该法的特点是无创性，可重复性好，适合于大部分病人术中心功能的监测，与有创性方法所得的数据具有极好的相关性。

颅内压监测（intracranil pressure monitoring，ICP monitoring） 监测颅内压力的变化，对了解脑损伤后脑容积的变化，正确的判断手术时机以及治疗效果有着极为重要的意义，它还可间接的反映脑血流以及脑代谢的状态。正常颅内压为 0.7kPa ~ 2.0kPa（5 ~ 15mmHg），超出这一范围往往说明颅内压增高，应该采取相应的措施，否则将造成脑组织的损伤，严重时可造成脑疝导致死亡。颅内压可通过蛛网膜下腔置管或颅骨钻孔侧脑室内置管接传感器测压，也可在硬膜外直接放置传感器测压，对一岁以内的小儿可通过囟门测定颅内压。此外，还可利用视觉诱发电位和经颅多普勒超声技术来测定颅内压的变化。虽然颅内压的变化能反映颅内病变情况，但不能精确反映局部脑血流和脑功能，而且有创法监测在临床上使用也受到一定的限制。

PRST 测定法（PRST estimation） 系在麻醉过程中经常测量病人的血压（blood pressure）、心率（heart rate）、汗腺分泌（sweeting）和泪腺分泌（tearing）的情况，用以判断其麻醉深度。在麻醉中常将其血压、心率的变化程度分为三个等级，并将汗腺和泪腺分泌的程度分为三个等级。然后将相应的等级加以评分，并将分数相加得出总分，积分越高则麻醉深度越深，反之则麻醉较浅。由于此方法的测定主要以血液动力学变化为根据，对术中大失血、休克及控制性降压的病人的评分相差较大，因此临床应用有较大局限性。

食管下段肌肉收缩测定法（contractility estimation of the lower esophagus） 食管下段平滑肌，是由脑干的迷走神经中枢和网状结构的激活系统支配而产生自律性收缩。在麻醉状态下其自主收缩消失，即使对其刺激因诱发所产生波形的振幅也减弱或消失。在麻醉中，将一根尖端带有水囊的测压电极导管插入食管，向囊内充水以诱发食管收缩，同时测定其压力和波形的振幅，以此来判断其麻醉的深度。该方法的特点是相对简单，但因其波形的振幅和频率的变化在个体差异较大，临床应用不多。

脑电活动监测法（EEG monitoring） 正常人清醒时脑电活动以β波为主，睡眠时以α波为主。麻醉诱导后首先出现快波（γ波），随着麻醉的加深其脑电活动逐渐减慢，然后形成单一波型，即θ波（4～7Hz）和δ波（0.5～3Hz）。当麻醉继续加深时，则出现抑制波并可出现爆发性抑制的脑电活动。在麻醉中通过监测脑电活动，可以监测麻醉深度的变化。由于脑电波形变化复杂，麻醉人员不易掌握，加之不同麻醉药对脑电的活动会产生不同的影响，故分析脑电较为困难，因此临床应用价值很受限。

脑干听力诱发电位测定法（evoked potentials of brain stem） 脑干听力诱发电位是通过一具密闭的耳机，由电子线路使耳机产生128～2048Hz、75dB以上的“咔咔”声响，通过听神经对脑干产生一个诱发刺激电位。该诱发电位可通过头皮电极采集信号，经过放大后采用电子叠加技术排除脑电信号中混杂的随机信号，最后使其形成一个脑干诱发电位图形。通过临床观察，麻醉深度与脑干诱发电位波形的振幅和时限的变化密切相关。随着麻醉的加深，其波形的振幅减小甚至消失，各波峰的时限也明显延长。其变化与麻醉药呈量效关系，与麻醉药种类关系不大。由于该项技术较为复杂，目前仅用于研究阶段，临床应用不多。

体感诱发电位（somatosensory cortical evoked potential，SC） 系将电极置于腓神经或尺神经处，对其施加一定频率的电流。该刺激可对中枢神经系统产生诱发电位，通过头皮电极采集脑电信号进行处理后形成体感诱发电位图。随着麻醉的加深其振幅减少及时限延长，说明神经传导速度减慢。该方法不仅可监测全身麻醉的深度，也可测定椎管内麻醉的阻滞程度以及神经损伤的程度。由于方法较为复杂，目前仅在研究中使用。

窦性心律不齐测定全麻深度法（sinus arrhythmia monitoring for depth of anesthesia） 窦性心律不齐是指随呼吸的变化其心律产生一定的变化，常与迷走神经张力变化有关。在麻醉期间随着麻醉的加深，其窦性心律不齐的发生率逐渐减小甚至消失。在实际测量时仅需要对心电图信号加以处理，便可准确的测定其窦性心律不齐的发生频率。由于方法简单，可适用各种手术方式和病人的术中监测，此外还可用于监测ICU病人的镇静深度。但由于该方法仍在实验阶段，有待进一步完善。

全麻的呼吸管理（respiration management during general anesthesia） 麻醉期间病人的呼吸功能，常受到诸多原因和不同程度的干扰。呼吸功能的改变，可波及循环功能，甚至影响到全身多系统。严重的呼吸系统意外和并发症，可危及病人的生命。全麻的呼吸管理就是保证麻醉期间病人呼吸道通畅、维持正常的通气功能和换气功能，积极防治缺氧、二氧化碳蓄积或低二氧化碳血症。

手法通气（manual ventilation） 手法通气指借用带风箱式或贮气囊的麻醉机，以手法进行扶助呼吸、间歇正压呼吸或控制呼吸。其优点是较能符合病人的生理状态，压力柔和，可以了解麻醉深浅及肺－胸顺应性，便于作控制呼吸。能及时发现通气装置漏气，保证足够的通气量。

扶助呼吸（通气）（assistant respiration） 在保留病人自主呼吸的情况下，对因潮气量不足或频率过慢所致通气不足者，随其呼吸运动顺势挤压贮气囊，予以适时适量的补偿，以达到正常通气水平的方法，称为扶助呼吸。扶助呼吸的优点是不仅能保持病人的生理状态，且能保持呼吸中枢的自主调节，因而保留了判断麻醉深浅或病理变化程度的重要生理指标。此法常广泛地用于开胸手术或手术体位限制呼吸活动，以及药物引起的呼吸抑制等。实施扶助呼吸须与病人呼吸同步，否则既达不到扶助呼吸的目的，又有可能干扰自主呼吸而使呼吸消除。

控制呼吸（通气）（controlled respiration） 依据手术

或治疗需要，采用某种措施先将病人自主呼吸消除，代之以人工的被动呼吸称控制呼吸，控制呼吸可以完全主动地进行呼吸管理。其优点有：①可避免存在自主呼吸时因扶助呼吸不当所致通气效果不佳，或对循环的明显干扰；②可保证气体交换充分；③消除开胸手术时的反常呼吸或纵隔摆动对呼吸循环功能的影响；④降低氧耗和机体代谢；⑤手术野平静，便于操作。适于开胸手术、麻醉过程中扶助呼吸难以改善的呼吸紊乱、手术野需要平静的精细操作，以及需要呼吸暂停的特殊X线造影术等。

过度通气（hyperventilation） 采用人工呼吸的方法增加呼吸频率和潮气量，短时间内排除体内较多的二氧化碳，称为过度通气。适用于二氧化碳蓄积的病人，也可用以消除病人自主呼吸、降低颅内压。

间歇正压通气（intermittent positive pressure ventilation，IPPV） 间歇正压通气是指在吸气时由呼吸器产生正压，将气流送入肺内（呼吸道内压升高），呼气时肺内气体靠胸、肺弹性回缩而排出体外（气道内压降至零）。此是机械通气的一种模式，常用于没有自发呼吸的病人。其优点是完全免除呼吸作功时耗氧，使呼吸肌群得到彻底的休息。但当循环动力学尚未取得充分代偿时，容易引起心排血量下降。某些危重病人的自主呼吸被完全取代后也可能难以恢复，此为使用该法的顾虑。

呼气终末正压通气（positive end-expiratory pressure，PEEP） 目前PEEP的概念主要指经气管导管（包括气管造口）对气道进行控制呼吸（无自主呼吸）时，施以呼末正压的方法。或在通气环路上安一个阻力装置，使呼气末仍保持一定正压。其目的并非阻止气道排气，而是借呼末正压的“阻抗”以保持呼气终末小气道的开放。从而阻止肺泡塌陷、增加功能残气量、降低闭合气量、减少肺内分流、减轻肺充血和间质水肿，使血流能充分的氧合以提高动脉血氧张力，并使二氧化碳顺利排出。因呼气期气道内仍维持正压，可对循环系统发生不良影响，但对病变肺部循环的影响远较正常肺为轻。此法多用于肺水肿，或某些ARDS的病人。

持续正压通气（continuous positive airway pressure，CPAP） 持续正压通气是机械通气的一种模式，系在病人存在自主呼吸的基础上，无论在吸气期或呼气期均由呼吸器向气道内输送一个恒定正压的新鲜气流。正压气流大于吸气气流，气道内都是正压，气流量和正压可按病人具体情况调节。即当病人存在自主呼吸时又施加PEEP，称为CPAP。此法的优点是保留了自主吸气时的用力，有助于腔静脉血液的回心而减轻肺血管阻力。在呼气相可防止末梢气道过早闭合及肺泡萎缩，改善气血弥散交换，肺泡气压伤的发生率低。但若采用面罩或鼻塞对全气道施加持续正压的方法，当呼末正压 > 1.18 ~ 1.47kPa（12 ~ 15cmH_2O）时，易引起胃肠道胀气，诱发呕吐、呃逆以及膈肌活动受限。压力过高，还易引起腮腺管、鼻窦腔、泪囊等处的气肿和炎症。

间歇指令通气（intermittent mandatory ventilation，IMV） 间歇指令通气，是机械通气的一种模式，系指在保留病人自主呼吸节律的情况下，每间隔一定次数的自主呼吸节律后，有规律地进行被动加压吸气一次以提高潮气量，从而补足其分钟通气量以达到或接近正常水平。IMV可用手法挤捏贮气囊施行，但以通气机行IMV效果更为准确。由于保留自主吸气，故减少了加压对循环的不良影响和肺气压伤，也便于咳嗽排痰。多用于呼吸衰竭早期，也是撤离通气机之前一个良好的过渡手段。由于病人可通过自身的呼吸节律代偿调整$PaCO_2$，所以在缺乏血气监测的条件下更为实用。

同步间歇指令通气（synchronized intermittent mandatory ventilation，SIMV） 同步间歇指令通气是机械通气的一种模式，与IMV相似。与其不同之处在于呼吸环路内附有探测病人自主呼吸的负压触发感受器，当病人努力吸气时可触发呼吸机完成一次指令通气。因此，每次所施加的大潮气量指令与自主吸气相吻合。避免因IMV与吸气抗争而削弱自主节律，其他意义与IMV相同。此种呼吸模式较IMV更易为意识清醒的呼吸衰竭病人所接受，是治疗急性呼吸衰竭常用的通气方式。

压力支持通气（pressure support ventilation，PSV） 压力支持通气，又称压力支持（IPS）、辅助自主呼吸（ASB）和吸气辅助系统（IAS），是机械通气的一种模式。即依据病人自主呼吸时的吸气流速、吸气时间和频率，由呼吸机产生预定的正压。若自主呼吸的流速

和幅度不变，病人的潮气量则取决于吸气用力、预置IPS水平及呼吸环路的阻力和顺应性。PSV属于部分机械通气，是介于AMV和IMV之间的通气方式。当病人开始自主呼吸时，环路内轻微的压力下降和流率加快即刻触发发生器而特殊供气，使吸气作功大为减小，又能获得充足的潮气量。当病人自主呼吸的吸气相接近终末时，环路内压力渐增而流速回降，发生器即停止高流率供气并转入呼气相。由于预置压力水平较困难，施行PSV期间可发生通气不足或过度，呼吸运动或肺功能不稳定者不宜单独使用。

容量支持通气（volume support ventilation，VSV） 容量支持通气是机械通气的一种模式，是Servo300所特有的通气方式。仅用于有自主呼吸的病人，需调节吸气负压灵敏度才能启动。呼吸频率和吸/呼比，均由病人自主呼吸控制。当吸气减慢至流速50%和吸气时间超过预置呼吸周期80%时，吸气停止而转换为呼气。吸气压力支持，也可随呼吸增强而自动降低。VSV主要用于存在自主呼吸而尚不完善的病人，如麻醉和手术后呼吸支持、慢性阻塞性肺疾患伴呼吸功能不全及撤离呼吸机时，并可与其他通气方式联合应用。

双气道正压通气（bi-phasic positive airway pressure，BIPAP） 呼吸机利用电动空压机供气以提供一基础流率之持续气流（flow by），然后随病人的吸气触发了更高流率的供气而形成压力支持通气（PSV）。如病人自主呼吸全停，则仍存在控制机械通气（CMV）的可调频率。该呼吸机的性能模式，具备间歇正压通气（IPPV）加持续气道正压（CPAP）通气的特性。临床上用于早期ARDS、哮喘持续状态等各种不同性质呼吸衰竭，均有良好的治疗作用。如使用面罩加压，则适用于夜间睡眠阻塞性呼吸暂停（SOA）病例。

比例扶助通气（proportional assisted ventilation，PAV） 呼吸机根据病人的吸气量（弹性扶助）、吸气流量（阻力扶助）或吸气量和吸气流量的情况而有比例地改变呼吸道压力，使病人得到足够通气的正压通气方式，该方式正处于试验阶段。扶助－控制通气（AMV）方式所扶助的通气量是固定的，而比例扶助通气（PAV）则是呼吸机根据病人的弹性和/或阻力负荷的反馈信号给予不同的压力或容量扶助。呼吸机送气与病人的自主努力吸气相同步，使病人更感舒适。因呼吸机送气量或压力需病人呼吸情况的反馈信号，在无呼吸的病人，此比例扶助通气方式的实施可能有困难。

气道压力释放通气（airway pressure release ventilation，APRV） 气道压力释放通气，即气道正压突然解除通气法。是一种持续维持气道内正压，短暂降低或释放气道压力至较低水平的通气方式。即在CPAP的基础上，间歇地完全解除压力使积气全部外排。该法于1987年由Stock提出，迄今尚未得到最后临床结论。但在APRV期间测定心排血量则优于一般CPAP法，故值得继续试用。

反比通气（inverse ratio ventilation，IRV） 无论自主呼吸或机械通气，其呼气时间均长于吸气时间。通常IPPV的吸:呼（I:E）为1:2或1:3，而IRV的吸气间期可比呼气间期长1～3倍，I:E一般在1.1:1～1.7:1之间（最高可达4:1），并可同时使用PIP或低水平的PEEP，CPAP。由于应用最低吸入峰压也能改善气体弥散（延长的吸气间期使肺泡产生“动力性过张”效应），故对快慢通气单位都有促进氧合的作用。清醒病人有不舒适感，现提倡用于肺实质损害的病人。

高频喷射通气（high frequency jet ventilation，HFJV） 高频喷射通气是用内径1.6～2.0mm的细喷嘴连接到气管导管上，以15～50psi的压力喷射气流，并将导管周围气体带入（卷入）呼吸道。潮气量能达到2～5ml/kg，频率范围为150～500次/min，常用频率是100～200次/min。根据目的不同，HFJV的使用方法分为三种：高频喷射控制呼吸、高频喷射辅助呼吸和高频喷射给氧。其基本特点是频率高、潮气量小、气道开放、气道压低。其优点是：①不对抗自主呼吸；②不干扰血液循环；③不妨碍气道内吸引；④可选用多种通气途径；⑤呼吸机结构简单，易学价廉；⑥成人与小儿可共用。其缺点是：①克服气道阻力能力差；②难以预测通气量；③现有的加温湿化装置尚不能满足临床需要，气道较干燥。

高频正压通气（high frequency positive pressure ventilation，HFPPV） 高频正压通气是通过气动阀产生压力气流，以时间切换使用高于正常呼吸的频率（60～100次/min）、低于正常呼吸的潮气量（3～5ml/kg），而得到维持正常通气效果的一种通气方式。吸气时以

进入气道的气流吹张两肺，呼气时则由肺与胸廓的弹性回缩将气体排出体外。此种通气方式于1970年由瑞典学者Jonzon和Sjostrand提出，其特点是：①吹气管位于气管导管的外端，内部顺应性低而环路容量小；②没有卷吸现象，含氧浓度保持不变。

高频振荡通气（high freguency oscillation，HFO） 高频振荡通气，是通过活塞或扬声器产生的一种通气方式。通气时呼吸道及呼吸环路内同样容量的气体进出振荡，从而实现肺内气体交换。频率高达500～3000次/min，使用的振荡频率通常为23～40Hz（赫），最高可达50Hz（赫），潮气量1～3ml/kg。气体以前后摆动方式发生位移，而不出现整团气流。CO_2的排出，与喷射管置入气道深度及潮气量有很大关系。可用于治疗支气管胸膜瘘，显微喉手术及气管镜检查。

机械通气（mechanical ventilation） 使用人工方法干预、辅助人体的通气功能。大多数情况下这种干预可以利用自动的通气机械取代人力和手法，即为机械通气。其临床意义远不只简单的“替代”或节省劳动力，还可节省自主呼吸的氧消耗。若能善于应用性能良好的通气机，所取得的通气效果远较手法更为合理有效，更易维持血气的稳定。

呼吸机（通气机）（respirator；ventilation） 呼吸机又称通气机或呼吸器，是实施机械通气的一种机械装置。临床上已广泛应用于麻醉和ICU中，用以改善病人的通气和氧合，减少呼吸作功，支持呼吸和循环功能，以及进行呼吸衰竭的治疗。呼吸机不仅减轻了医务人员的工作量，而且是呼吸功能不全病人的不可缺少的治疗仪器。使用呼吸机的主要适应证有：①麻醉期间扶助或控制呼吸；②各种急性呼吸衰竭的治疗，如中枢性呼吸抑制、外周性呼吸麻痹、胸廓和气道的解剖性损害以及弥散障碍致换气性呼吸衰竭等；③慢性呼吸系统疾病的治疗；④肌肉痉挛性疾病的肌麻痹疗法，如破伤风、癫痫持续状态、子痫、百日咳等。

定容呼吸机（volume limiting ventilator） 此型呼吸机由发生器在吸气时将预定的潮气量输入气道，使肺泡扩张；呼气时停止送气，气道压力降至大气压，肺自动回缩使气体排出体外。呼吸机实现吸气与呼气的转变（切换），取决于预先设定的潮气量。使用中有时难与病人自主呼吸的节律取得同步，勉强使用易发生“人机抗争”，需用药物抑制自主呼吸节律以求平稳通气治疗，使病人与呼吸机同步。呼吸环路不能漏气，否则预定的潮气量不能如数到达肺内，此型呼吸机尤适用于气道阻力较高或肺顺应性差的病人。

定压呼吸机（pressure limiting ventilator） 吸气期开始即由发生器向气道徐徐供给一定流率的气流，待气道内压达到预先设定的阈值时，肺内已获得一定的潮气量，此时呼吸机即切换为呼气相。呼气活瓣开启，肺内气体随着肺和胸廓的弹性回缩而排出体外，然后又开始第二次通气周期。呼吸机实现吸气与呼气的切换，取决于预定的气道压。此型呼吸机易与病人的自主呼吸节律相同步，适用于同步扶助呼吸。长期通气治疗后的恢复期病人，也可借此作为断离通气机之前的准备。对肺顺应性很差的病人，不可无限增加压力来保障通气量，以免干扰循环功能或导致肺泡破裂。

定时呼吸机（time limiting ventilator） 此型呼吸机为定时、限压和恒流型呼吸机。呼吸机产生气流进入气道，达到某预定的吸气时间即停止吸气而产生呼气。在呼气相，气道内仍有低压气流通过。其吸入氧浓度、吸气时间、频率和吸/呼比值均可调节，同步性能良好。以恒流发生器作为供气装置，以时间作为切换条件，达规定的吸气时间立即切换成呼气相。通气时如肺的顺应性降低，可致肺内压升高。虽然通气时间不够，但气道压力已升至限定值，呼吸机可发生压力切换。有些呼吸机把压力和时间切换组合在一起，只要两者之一被满足，吸气相就切换成呼气相。这样使呼吸机的性能更可靠，互补不足，发挥了各自的优点。

电动电控呼吸机（electric powered and electric controlled ventilator） 呼吸机的驱动和呼吸参数的调节均由电源控制，其吸入氧浓度由氧流量调节。此型呼吸机缺少精确数字显示，最好另装氧浓度分析仪。

气动电控呼吸机（pneumatic powered and electric controlled ventilator） 此型呼吸机，是多数现代化呼吸机的驱动和调节方式。由氧源或空气源驱动呼吸机工作，由电源控制呼吸参数的调节。

气动气控呼吸机（pneumatic powered and pneumatic controlled ventilator） 此型呼吸机由4kg/cm^{2}以上氧

源和空气源驱动呼吸机工作，由逻辑元件控制和调节呼吸机参数。气动型呼吸机的共同特性是：①双环路；②压缩气驱动；③悬挂型折叠囊；④定时触发；⑤射流控制；⑥潮气量预设（定容）；⑦附设文丘里管装置；⑧一般只能施行间歇正压通气（IPPV）。特别适用于无电源的场合，如急救现场、术毕转送病人。缺点是不易及时发现折叠囊脱开或漏气意外，且功能单纯，调控性能有限。此类呼吸器已逐渐被淘汰。

麻醉中循环紊乱（circulation disturbance during anesthesia） 麻醉和手术过程中可因麻醉药的作用、创伤失血、神经反射以及心脏上直接操作等而致循环功能失常，称为麻醉中循环功能紊乱。表现为血压升高（或低血压）及心律失常，甚至发生循环骤停而危及病人生命。术前已有心血管疾病、内分泌疾病或有低血容量以及电解质紊乱等情况，麻醉中则更易发生循环功能紊乱。

为防止麻醉中循环功能紊乱的不良影响，术中应严密监测循环功能的变化。测定血压和脉搏，是最简便而普遍实施的办法。同时注意观察脉压、脉率、脉搏质量、周围循环等。术中大量失血病人，还应监测CVP和尿量。心脏病人需连续监测心电图，心衰者应置放Swan－Ganz导管，以便全面评估循环紊乱情况，及时进行处理。

麻醉心律失常（anesthetic arrhythmia） 麻醉心律失常系指病人麻醉前并无心律失常，或术前原有心律失常但经治疗已消失。由于麻醉药物、麻醉或手术操作、电解质紊乱、缺氧和（或）CO_2蓄积、体温异常等所引起的心律失常，称之为麻醉心律失常。

麻醉中的心律失常，在其复杂性、突发性和危急性方面，均超过非麻醉下的心律失常。由于手术室内电流的干扰，有时波形难以辨认。为能及时治疗，将其分为良性与危急性两类。如为危急性的心律失常（频发性室性早搏、R on T现象，室性心动过速、严重心动过缓、Ⅲ°房室传导阻滞等），应立即给予相应药物或施行电转复治疗。有时药物难以奏效，需减浅麻醉或停止手术操作方能好转。

高血压危象（hypertension crisis） 是发生在高血压过程中的一种致命性的临床现象，系在高血压基础上周围小动脉发生暂时性强烈痉挛，使血压急剧升高（收缩压≥33.3kPa或≥250mmHg且持续5min）的结果。临床表现有严重头痛、眩晕、恶心呕吐、腹痛、视力障碍等。可并发高血压脑病、急性心力衰竭或急性肾功能衰竭。治疗以降血压、镇静为主。

气管插管时高血压伴心动过速（hypertension tachycardia during intubation） 施行喉镜窥喉和气管插管过程中，常并发血压急剧升高（收缩压平均可升高6.0kPa）及心率增快等交感亢进表现。不论采用弯型或直型喉镜，都同样发生。但一般均为时短暂，对循环正常的病人并不造成危害；但对下列循环系异常的病人则可能构成生命威胁，故需设法避免：①高血压；②缺血性心脏病（如无症状性心肌缺血、心内膜下缺血或心肌梗死）；③瓣膜性心脏病（心功能减退、严重心律失常）；④胸或腹主动脉瘤、夹层动脉瘤；⑤脑血管病变（如颅内动脉瘤、脑外伤、颅内高压症、脑溢血等）；⑥妊娠毒血症（先兆子痫、子痫）等。为防其发生，下述方法可供选用：①麻醉诱导时辅用麻醉性镇静药，如芬太尼6～8μg/kg或阿芬太尼30～75μg/kg，也可用二氢埃托啡0.6μg/kg；②麻醉诱导及气管插管前，分次用4%利多卡因或2%丁卡因行咽喉、气管黏膜表面麻醉；③辅用神经安定镇痛合剂（氟芬合剂）；④辅用钙通道阻滞药，如诱导插管前静注维拉帕米0.07mg/kg；⑤辅用血管扩张药，如诱导前1min用硝酸甘油50～60μg滴鼻、或窥喉前15s单次静注硝普钠1～2μg/kg；⑥辅用β阻滞药，如诱导时静注艾司洛尔（Esmolol）0.5～1mg/kg；⑦用α_2－肾上腺素能激动药，常用可乐定（Clonidine）5μg/kg，于术前90min口服。

失血性休克（hemorrhagic shock） 见低血容量休克

低血容量休克（hypovolemic shock） 因创伤、灼伤、失血或严重脱水所引起的急性循环血量不足而导致的休克，称为低血容量休克。休克早期或代偿期，中枢神经系统处于兴奋状态，交感神经活动增强，临床表现为烦躁不安、面色苍白、四肢厥冷、过度通气及心率加快，而血压多不下降。但因小动脉代偿性收缩，而使舒张压上升、脉压变窄。如及时处理，很快便得到纠正。否则，由于血管内容量及功能性细胞外液减少，将出现低血压、低心排血量（$<2.5L\cdot min^{-1}$）、低中心静脉压（<0.2kPa）、少尿（$<20m\cdot h^{-1}$）及周围血管阻力进一步增加。临床上表现神志淡漠、口唇

四肢发绀、黏汗、血压下降、脉搏微弱、少尿或无尿，继而因各种血管活性物质的释放而使毛细血管通透性增加、微循环障碍、器官功能受损。

反射性低血压（reactional hypotension） 反射性低血压系指手术操作刺激自主神经分布丰富的部位时，引起的异常神经反射而导致低血压。引起低血压反应的常见神经反射有：腹腔神经丛反射、压力感受器反射、盆腔反射、迷走心脏反射等。其中迷走－心脏反射包括眼心反射、心包反射以及迷走神经自身反射等。一旦出现神经反射性低血压，应暂停手术数分钟。如在全麻中发生，应充分供氧及避免 CO_2 蓄积。局部反射区，可用0.5%～1%普鲁卡因浸润。上述处置无效时，可给予麻黄碱 10mg 静脉注入。全麻时用筒箭毒碱，也有拮抗和预防异常神经反射的作用。麻醉前给予阿托品，可预防和减轻不良反射。

肾上腺皮质功能衰竭（suprarenal cortex insufficiency） 肾上腺皮质分泌皮质激素，在维持生理功能方面起着重要作用。当肾上腺皮质因感染、创伤、饮食不当、手术以及中断糖皮质激素应用时，皮质激素分泌突然减少而发生肾上腺皮质功能衰竭。临床表现有高热、恶心、呕吐、腹泻、失水、烦躁、血压下降、脉搏细速、昏迷等。此症治疗应立即将氢化皮质素加入葡萄糖盐水中静脉滴注，并用抗生素控制感染等。

低心排血量综合征（low cardiac output syndrome） 由各种原因所引起的心排血量降低并引起一系列临床表现，称为低心排血量综合征。此综合征于 1969 年由 Dietzman 等首次命名。主要见于体外循环期间心肌保护不良，或心内病变矫正不完善等因素，从而导致心缩无力及心排血量明显减少。临床表现有躁动、四肢湿冷、紫绀、尿少、脉细弱、收缩压低于（90mmHg）12kPa、心脏指数低于 $2.2L/min\cdot m^2$、左房压及左室舒张末压升高。治疗应给予增强心肌收缩力的药物（如多巴胺），并应用血管扩张药以降低心脏后负荷。必要时可应用主动脉内囊反搏或左心辅助装置，以改善心肌氧供，促进心肌功能恢复。

心肺复苏术（cardiac pulmonary resuscitation，CPR） 为使因心跳呼吸停止而处于临床死亡期的病人恢复心跳与呼吸，所采用的一系列急救措施称为心肺复苏术，英文简写成 CPR。其基本原则是，同时建立有效的人工呼吸与循环，以期尽快恢复自主心跳与呼吸，通常将抢救的全过程分为三个阶段：①初期复苏，又称基本生命支持（英文简写 BLS）；②后续复苏，也称进一步生命支持（英文简写 ACLS）；③心肺复苏后处理（英文简写 PLS）。

心搏骤停（cardiac arrest） 心搏骤停也称心跳骤停、循环骤停或心跳突然停止。系指原无严重器质性病变的心脏，因一过性的急性原因突然中止搏血而致循环和呼吸停顿的临床死亡状态。凡原有心衰或其他治疗乏术的慢性病晚期所发生的心跳停止，则不称其为心搏骤停。

心搏骤停包括三种类型：①心搏停止（asystole）或称心室停顿（ventricular standstill）；②心室纤颤（ventricular fibrillation）；③心电机械分离（cardiac electromechanical dissociation）

心室停顿（ventricular standstill） 心室停顿亦称心搏停止（asystole），是心搏骤停的一种类型。即心室肌不收缩，处于完全停顿状态，不能排出心室内血液。肉眼见心室肌静止不动，心电图上无心室活动波型，呈一直线或偶见 P 波。

心室纤颤（ventricular fibrillation） 心室纤颤又叫心室纤维性颤动（简称室颤），是心搏骤停的一种最常见的类型。肉眼所见，心室肌纤维呈极不规则的快速颤动（＞600bpm）。心电图上正常的心室复合波（QRS）完全消失，代之以振幅大小不等、快速的锯齿状波。根据心肌张力及颤动波幅的大小，将其分为粗纤颤和细纤颤。前者心室肌张力强及振幅较大，后者心室肌张力弱且振幅小。通常心搏骤停的早期（＜2min）多为粗纤颤，可直接施以电击除颤。若为细纤颤，必须施行 CPR 2min 以上改善心肌缺氧，待转为粗纤颤后再施以电击除颤。

心电机械分离（cardiac electromechanical dissociation） 心电机械分离又称电机械分离（英文简写成 EMD）或心动无力，是心搏骤停的一种类型。此时心脏虽有电活动，但不能引起有效的机械性收缩。肉眼见心室呈极微弱的缓慢蠕动，心排血量几乎等于零。心电图上的心室复合波可酷似正常，但振幅较低。有人认为，凡摸不到大动脉搏动的窦性、结性或室性心动过速与过缓，均属此类型。

初期复苏（基本生命支持）（basic life support，BLS） 初期复苏亦称基本生命支持或基础生命支持，英文简写 BLS。是在心搏骤停的现场所采用的一整套初步急救措施，其目的在于紧急氧合和建立有效的人工呼吸与循环。此阶段包括相互联系的三个步骤：①A（Airway），维持气道通畅；②B（Breathing），施行人工呼吸（以口对口呼吸最常用）；③C（Circulation），人工循环（胸外按压）。

上述措施主要是徒手的方法，或用现场随手可得的简单器械，争取在心搏骤停 4min 内即开始实施。

基本生命支持（basic life support，BLS） 基本生命支持亦称基础生命支持，又称初期复苏，英文简写 BLS。

开放气道（opening of obstructed airway） 开放气道又称疏通呼吸道，是施行人工呼吸的首要条件。心跳呼吸停止或其他昏迷病人，其呼吸道可因舌后退（下坠）或吸入异物（血块、胃内容物、牙齿或其他固体物）而堵塞，必须设法使其通畅。解除舌后退的方法有：头尽量后仰，托起下颌或使下颏抬高。也可放置口咽通气管、鼻咽通气管、食管闭塞式通气管或喉罩等，最好行气管内插管。有自主呼吸的昏迷病人，可用舌钳将舌拉出口外，也可作环甲膜切开。气管内有异物者，可用 Heimlich 手法（膈下腹部快速猛压）并用吸引装置将异物吸出。

重建呼吸（respiration reestablishment） 重建呼吸是指对呼吸停止的人，采用人工的方法进行有效的肺通气。借以供氧并排出二氧化碳，进而重建自主呼吸。人工呼吸的方法有很多种，在现场急救中以口对口人工呼吸法最为简便有效。其他方法还有口对口咽导管或口对鼻咽导管呼吸法，口对食管闭塞式通气管呼吸法，口对喉罩呼吸法等。上述方法只能在急救现场短时间内应用，如需长时间人工呼吸，应作气管内插管行机械呼吸。

口对口人工呼吸法（mouth to mouth artificial respiration） 口对口人工呼吸法简称对口呼吸法，是一种不需任何器械、简便有效的人工呼吸法，最常用于现场急救。其步骤如下：①病人仰卧头尽量后仰，托起下颌维持气道通畅；②分开病人口唇，同时捏住鼻孔；③急救者深吸一口气，以其口唇与病人口唇严密贴合向肺内吹气；④每次吹气量约 800～1000ml（成人），持续约 1.5～2.0s；⑤每次吹气力量不可过大，气道压应 < 15kPa，低于食管上口开放后（2.0kPa）；⑥吹气停止后，敞开鼻孔使肺内气体排出；⑦成人每分钟吹气 12～14 次，小儿 20 次，如此反复进行。须注意，此法必须与人工循环同时进行方可奏效。

重建循环（circulation reestablishment） 无论任何原因所诱发的心跳停止，经积极采取有效的复苏措施而恢复心跳称为重建循环。重建循环后，组织细胞重新获得血液灌注而改善缺氧状态。但长时间缺血缺氧的组织再灌注后，由于无氧代谢产物及氧自由基的毒性作用，可造成组织损伤。

心脏按压（cardiac compression） 心脏按压是指对心搏骤停者，采用人工方法有节律地直接或间接按压心脏以代替其自主收缩，从而驱动血液循环达到维护重要器官血液灌注的目的。心脏按压的方法较多，如胸外心脏按压、开胸心脏按压、膈下心脏按压、经膈心脏按压、插入性心脏按压和专为新生儿所设计的围胸挤压法等，其中以胸外按压最为常用。心脏按压必须及早进行，并且与人工呼吸按比例协调配合才能奏效。

心脏按摩（cardiac massage） 心脏按压的实际操作是间断按压胸廓，或直接挤压心脏。心脏按摩是其旧称，因容易引起误解而被弃用，现国内统称心脏按压或挤压

胸外心脏按压〔external chest（cardiac）compression〕 胸外心脏按压（英文简称 ECC）或称闭式心脏按压，是用人工的方法按压胸廓而暂时维持有效循环的一种方法。ECC 的操作要领与步骤如下：①病人仰卧于平地或硬板床上，急救者位于病人一侧；②急救者双手掌重叠，掌根置于病人胸骨中、下 1/3 交界处。掌横轴与胸骨纵轴平行，掌缘距胸骨下切迹约 2cm。小儿因肝脏位置较高，着力点应在其胸骨中 1/3 处，婴儿则按压其两乳头连线下一横指的胸骨处；③两臂伸直，对准脊椎方向有节奏地下压；④按压的力量，使胸骨下陷 4～5cm；⑤按压后立即放松，使胸廓以其弹力恢复原位；⑥按压与放松的时间比例，各占人工周期的 50%；⑦成人每分钟按压 80～100 次，小儿

100～120次，婴儿约150次；⑧胸外按压与人工呼吸必须按一定比例的协调进行，2人急救时每按压胸廓5次行对口呼吸1次。只有1人急救时，则每按压胸廓15次行对口呼吸2次。

开胸心脏按压（open chest compression） 开胸心脏按压又叫胸内心脏按压，是开胸后用手指直接挤压心脏。因此法可增加心脏指数、每搏量、平均动脉压和脑灌注压，故有条件时应及早进行。尤其存在胸内出血、张力性气胸、心包压塞、心脏外伤、肋骨浮动骨折、胸部挤压伤、心跳停止时间较长或CPR超过10min而效果不佳者，均应行开胸心脏按压。其方法是：由胸骨旁2.5cm起，沿左侧第Ⅳ肋间作一弧形切口至左侧腋前线。如切口出血，说明心跳未停或已复跳，应中止开胸。否则应迅速切开肋间肌及胸膜，尽快将手伸入胸腔在心包外挤压心脏。继而切断切口上下两条肋软骨，用牵开器牵开胸廓以显露心脏。纵向切开心包（切勿切断膈神经），并将手伸入心包腔内以拇指放在心脏前方（右心室面），其他四指拼拢置于心脏后方（左心室面），用指腹和大鱼际有节律地挤压心脏。挤压的频率和呼吸的配合，与胸外按压法相同。

心脏除颤（electric defibrillation） 心脏除颤又叫电击除颤，见电击除颤。

电击除颤（electric defibrillation） 电击除颤又叫心脏除颤，是用适当的电能瞬间通过心脏以使纤维性颤动的心肌纤维同时去极化，从而消除心室纤颤。然后由窦房结及房室结重新发放神经冲动并沿心内传导系统下传，以恢复正常心律。用于除颤的设备叫做除颤器，分交流电和直流电两种。直流电除颤器所释放的电能较交流电除颤效果好，且放电时间短、耗电能小、体内产热少，因主要兴奋副交感神经而较少发生室性心律失常。因此，近年来均使用直流电除颤。

胸外除颤时，一个电极板置于心尖区，另一个极板放于右第二肋间。极板与皮肤之间垫以湿纱布或涂以导电胶，并施加约10kg的压力。胸内除颤时，一个极板置于心脏前面（右室面），另一个放在心脏后面（左室面）夹紧心脏，并在心脏表面浇以少量盐水以免灼伤心肌。

胸外除颤的电能，成人首次为200J（焦耳），第二次仍用200J，第三次可加至300J，少数肥胖者可用至400J。小儿首次为2J/kg，再次可加至4J/kg。胸内除颤的电能，成人为2.5～20J，小儿为1.0～10J。

后续复苏（advanced cardiac life support，ACLS） 后续复苏又叫二期复苏，或谓进一步生命支持，英文简写ACLS。心搏骤停的初期因时间紧迫，在短时间内采用BLS方法确能保障复苏效果。但若持续时间较长，由于急救者的体力消耗加之条件有限而难以保障复苏效果。因此，应争取在心搏骤停8min内施行ACLS。其措施包括：气管内插管、心电图监测、开放静脉通路、输注液体和复苏药物以及电击除颤等，以促进心跳恢复。

进一步生命支持（advanced cardiac life support） 进一步生命支持亦称二期复苏处理，或称后续复苏，英文简写ACLS。

心肺复苏后处理（management after cardiac pulmonary resuscitation） 心肺复苏后处理又叫复苏后处理，也叫后期复苏处理或长期生命支持。心肺复苏的早期目标是尽快恢复心跳，一旦达到这一目标就进入心肺复苏后处理阶段。此阶段心跳虽已恢复，但循环功能尚不稳定，机体在心跳停止后所发生的一系列病理生理变化并未完全纠正，机体仍处于代谢异常、电解质与酸碱失衡以及重要生命器官功能障碍。如处理及时、措施得当，可随循环功能的进一步好转而逐渐恢复。若处理不当，病情必将进一步恶化可致心脏再次停跳。或心跳虽能维持，但终因脑或其他器官功能衰竭而死亡。

复苏后处理的重点是脑复苏，还包括进一步支持循环与呼吸功能、促进肾功能恢复、纠正酸碱失衡及电解质紊乱、防治感染以及查明并尽力解除导致心搏骤停的原发因素等。

脑复苏（cerebral resuscitation） 心跳停止时间如超过4～6min，脑缺血－缺氧性损害几乎不可避免。临床与实验研究表明，缺血－缺氧性脑损害存在着区域性和时相性差异。大脑顶叶和枕叶等部位对缺血－缺氧的敏感性高而较其他区域更易损伤。并且有些脑细胞虽然在缺血－缺氧期已受到损害（称原发性脑损害），但并非完全不可回逆。还有一部分的脑细胞在缺血－缺氧期并未受损，是在循环恢复（再灌注）后由于脑内生化与代谢异常、内源性损伤因子的参与以

及脑水肿等多种因素的相互作用而变成不可逆性损害，称此为继发性损害或再灌注损伤。因此应采取综合措施，减少原发性损害的范围和程度，防止或减轻继发性损害，以促进脑功能恢复（脑复苏）。

脑复苏的理想效果是使病人完全恢复智能和劳动能力，至少能够生活自理。然而，存活者仍有20%左右遗有永久性脑损害，轻者失明、失去记忆力，重者癫痫发作或皮质下生存（去大脑强直）。

唤醒试验（wakening test） 麻醉中根据治疗需要暂时唤醒病人进行神经功能测试，称唤醒试验，测试完毕继续加深麻醉。此法多用于脊柱侧弯畸形手术的麻醉，为尽早发现手术对脊髓有无损害而采用。该法简便易行，但只能对脊髓前索的运动功能进行测定，而不能测试脊髓后索的感觉功能，且不适用于有严重心理问题或精神障碍的病人。

施行唤醒试验之前须用短效麻醉药并先减浅麻醉，直到病人能应答并自动活动其足部。为切实做好唤醒，术前访视病人应做好解释工作，以争取病人充分合作。辅以气管内表麻，可使病人在浅麻醉下耐受插管。唤醒试验时须保持环境安静，唤醒后立即静注麻醉药以加深麻醉。

麻醉期间液体疗法（fluid therapy during anesthesia） 麻醉期间给病人输液，称液体疗法。其目的在于维持和供应机体非显性蒸泄的水，补充丢失或转移的细胞外液，纠正低血容量和电解质、酸碱失衡，维持病人血管壁张力和血流动力学稳定，保障组织灌注和代谢对氧的需求等。麻醉期间液体的补充本着“需什么补什么，需多少补多少”的原则。一般液体补充量可参照下列公式计算，即体液补充量（ml）＝基础需液量＋欠缺量＋丢失量＋第三间隙转移量。

基础需要量可按体重计算，体重第1个10kg按$4ml\cdot kg^{-1}\cdot h^{-1}$、第2个10kg为$2ml\cdot kg^{-1}\cdot h^{-1}$，体重减去20kg以后则按$1ml\cdot kg^{-1}\cdot h^{-1}$计算。例如体重为60kg者，其每小时基础需要量为$10\times4+10\times2+(60-20)\times1=100ml$。

欠缺量为麻醉前体液的丢失，如经肠管丢失、出汗、不显性体液丢失、禁食、失血等的总和。

术中体液的丢失，最常见的是失血、蒸发、漏出液。

第三间隙体液转移量，主要是指创伤后体液滞留于体腔或组织间隙内的量。因这些体液隔离到“第三间隙”内而不参加交换，故将其称非功能性细胞外液。3d以后，第三间隙隔离的液体开始回收。术中补液量的简便估算法：轻度创伤$4ml\cdot kg^{-1}\cdot h^{-1}$，中度创伤$6ml\cdot kg^{-1}\cdot h^{-1}$，严重创伤为$8ml\cdot kg^{-1}\cdot h^{-1}$。

输注的液体种类，通常为平衡盐液。如血浆电解质有异常改变，应补充所缺乏的电解质液。合并代谢性酸中毒者，应给予碱性药物（碳酸氢钠）。

术中自体输血（autologous transfusion during anesthesia） 自体输血又称自身输血或自家输血，即对外科手术或创伤病人输注自己的血液。此法除节省手术费用外，更重要的是可避免溶血、发热、过敏反应以及感染等并发症。常用方法有以下几种：①择期手术病人术前10d左右按计划采血，一般首次采血200ml，2d后采血400ml，隔2～3d后再采血400ml，同时输还首次采集的200ml。这样，术前可贮存自身血600ml；②急性血液稀释和自身输血，系在全身麻醉后如循环稳定可采集其20%～30%血容量的静脉血，同时等速输注等量的晶体和胶体液（晶∶胶＝2∶1）。手术开始时先输晶体液，出血较多时将预先采集的血输还；③出血回收，系将术中失血经吸引管道吸入装有ACD液的无菌瓶内，边吸引边摇瓶以防凝血，或经血液回收机处理后回输；④单纯血液稀释法系对术前状态良好者，术前不予采血。手术开始只输晶体液或血浆代用品，估计失血量达10%～20%血容量，均不予输血，只输注2～3倍失血量的晶体液；⑤体外循环手术，腔静脉插管后可采集自身血同时进行血液稀释。凡估计手术失血在总血容量10%以上，无贫血、血$Hb\geqslant100g\cdot L^{-1}$，$Hct\geqslant30\%$，血清蛋白$\geqslant30g\cdot L^{-1}$且无主要脏器功能不全者，均可采用自身输血和血液稀释法。

大量输血（massive transfusion） 大量输血不仅指输血的数量同时也可包括输血的速度。一般指一次输血的总量超过4000ml，或紧急输血超过病人血容量的1～1.5倍，或者1h内输血相当于病人血容量的1/2者，均称为大量输血。

大量输血并发症（massive transfusion complication） 血液在低温环境下贮存后可发生一系列变化，大量输库血（总量＞4000ml或一小时输入量相当于病人的1/2血容量）可发生一系列并发症。最常见的为稀释性血小板减少所引起的凝血障碍及低温血液导致心肌温

度剧降而造成心律失常甚至心室纤颤。

血细胞回收器（机）（cell saver; scavenger） 血细胞回收器（机）也称血细胞回输器（机），是施行自体血回输的一种装置。系用无菌技术将病人在手术或创伤中所流失的血液收集起来，通过抗凝、高速分离、清洗、超滤等程序，清除回收血中的有害物质，保留和净化血细胞，再回输给病人。该机的应用可节省大量异体血，尤其可避免因输异体血所引起的输血反应和某些传染性疾病，如艾滋病、血清性肝炎、黑热病、疟疾及梅毒等。

该机主要用于出血量400ml以上的术中失血、创伤出血以及术后无污染的引流血液。但脓毒症、污染的血液以及混有恶性肿瘤细胞的血液则不能回收。

术中成分输血（component transfusion during operation） 将全血的四种成分：红细胞、血小板、血浆蛋白及凝血Ⅷ因子分别制成浓缩红细胞、浓缩血小板、血浆冷沉淀、脱Ⅷ因子血浆。术中根据病人需要有针对性的输入其中的某种成分，以最大限度地发挥血液的治疗作用，称此为术中成分输血。

浓缩红细胞主要用于红细胞减少（中等失血）的病人，先用等量盐水或含0.45%氯化钠及5%葡萄糖溶液稀释后再输入。洗涤红细胞是用生理盐水洗出血浆及非红细胞残渣，主要用于过敏性输血反应的病人。浓缩血小板是全血浆离心后的沉淀物，主要用于慢性血小板减少症。血浆冷沉淀含有纤维蛋白原和Ⅷ因子，用于相应成份缺乏而出血不止和血友病的病人。融化后6h内输完，输速不低于200ml/h。脱Ⅷ因子血浆蛋白含血浆蛋白，用于治疗低蛋白血症和扩充血容量。浓缩白细胞，主要用于严重粒细胞减少或抗生素难以控制的感染。

稀释性血小板减少症（diluted thrombocytopenia） 血液贮存3h后血小板数即开始减少，48h后几乎消失。当机体失血过多而大量输入陈旧库血或不含血小板的其他液体（平衡盐液、血浆代用品）后，即起到稀释循环血中血小板的作用。相对地减少血小板数，导致出血倾向称此为稀释性血小板减少症。

大量输血后血小板计数 $> 100 \times 10^9$/L，几乎不发生出血倾向；血小板数 $< 100 \times 10^9$/L，个别病例有出血倾向；若 $< 75 \times 10^9 \cdot L^{-1}$，则有半数以上病例有出血倾向；当 $< 50 \times 10^9$/L，则全部有出血倾向。临床上成人输陈旧库存血9000ml，即可发生出血倾向。

术中控制性血液稀释（controlled hemodilution during anesthesia） 血液稀释系指循环系统内，单位容积的血液有形成分的减少。可因创伤或失血后大量细胞外液进入血管内而使血液稀释，也可因术中大量输入晶体液及胶体液补充血容量导致血液稀释。手术开始前放血用人工胶体液或白蛋白溶液代替等量的全血或输入3倍于放血量的晶体液，有意使病人血细胞比容（Hct）控制在30%～35%左右（中度稀释），称为术中控制性血液稀释。放血量可参照下列公式：

$$放血量（ml）= 体内血容量（ml）\times \frac{（放血前 - 稀释后）Hct}{1/2（放血前 - 稀释后）Hct}$$

全身麻醉的并发症（complication during general anesthesia） 系指对病人实施全身麻醉所发生的并发症。由于病人的病理生理变化及可能的并存疾病、手术创伤、麻醉操作（插管或穿刺）、麻醉药物与治疗用药各自及相互作用、麻醉器械的故障、麻醉医师对术前及术中病情的错误判断（尤其是对麻醉危险性丧失警惕）以及处理上的失误或没有足够的经验，均可能导致并发症。临床常见的有：①气管插管所致的损伤（见气管插管并发症）、舌后坠、喉痉挛、胃内容物返流及误吸、缺氧及（或）二氧化碳潴留、低血压、高血压等；②全身麻醉期间的并发症：吸入性肺炎、急性肺不张、肺栓塞、张力性气胸、支气管痉挛、急性心肌梗死、恶性高热、脑血管意外、药物变态反应、心律失常、急性肺水肿、急性呼吸衰竭、心搏骤停等；③全身麻醉后还可出现呕吐及误吸、舌后坠、兴奋不安、咽喉炎、声带麻痹、肺不张、肺栓塞、心肌梗死、心律失常等并发症。

气管插管并发症（intubation complication） 因实施气管内插管所引起的并发症，称气管插管并发症。气管内插管并发症，一般可分为三类：①因喉镜和插管操作直接引起的并发症，包括机械损伤和循环系扰乱；②导管存留气管期间的并发症，如导管阻塞、导管误入一侧总支气管、导管误入食管、异物误吸、呛咳以及气管黏膜缺血和纤毛损伤；③拔管后即刻或延迟性并发症，可出现喉痉挛、误吸、咽痛、喉痛、喉及声门下水肿、喉溃疡、气管炎、气管狭窄、声带麻痹以及环状软骨脱位等。

气管拖曳（tracheal tug） 气管（观察甲状软骨最为明显）随呼吸运动而上下移动的现象，称为气管拖曳或牵曳。此种现象的基本原因是机械性的，当肋间肌无力时，膈肌活动增强作用于纵隔，将肺门向下牵扯而致气管上下运动，此现象见于：①肺不张；②氟烷深麻醉；③适度箭毒化；④硬膜外阻滞平面到 T_1；⑤气管导管过细。

声门关闭反射（glottic closure reflex） 此为呼吸道的一种保护性反射。正常情况下，声门闭合反射可使喉关闭，以防止异物或分泌物误吸入下呼吸道。若此反射消失，口腔分泌物及胃返流物便被吸入气管及肺内而发生误吸；若此反射亢进，则发生喉痉挛。

呛咳动作（bucking） 系因麻醉过浅及导管刺激所引起，这是一种无效的咳嗽动作。因声带之间夹有导管，声门无法关闭，肺内压不能升高，故不能构成咳嗽效应。但腹壁、胸壁、颈部肌肉及膈肌，仍然出现阵挛性收缩，可有三种程度不等的表现：①轻度呛咳，阵发性腹肌紧张和屏气状；②中度呛咳，伴有颈后伸、下颌僵硬和屏气状、紫绀；③重度呛咳，腹肌、颈肌阵发性强力持续痉挛，上半身蹶起（弓背）、长时间屏气和严重紫绀。中度以上呛咳可致：①腹内压剧增，使开腹手术内脏外膨、胃肠内容物返流，已缝合的腹壁切口发生缝线断裂和组织撕裂；②颅内压剧增，原先已有颅内病变者可致脑出血或脑疝意外；③血压剧增，致伤口渗血增多，心脏作功增加，甚至诱发心力衰竭。为此，一旦出现呛咳，应立即制止。可适当加深麻醉，如具备人工通气设备可静注一剂量琥珀胆碱（1mg/kg）或其它肌松药。

颅内高压（intracranial hypertension） 置入喉镜及气管插管操作本身即可引起颅内压升高，通常对颅内压正常的病人影响不大。但在颅内有占位病变的病人，颅内压本已很高，插管操作则引起颅内压进一步增高，可发生脑疝，其表现有血压稍降、脉搏变快、呼吸停止，甚至出现瞳孔散大。大剂量硫喷妥钠（450～800mg）可降低颅内压，但易使血压下降。用其催眠剂量，却不能防止插管引起的颅内压升高。所以对已有颅内压增高的病人，为防止插管所引起的颅内压急剧升高，建议在窥喉前 1min 静注利多卡因 1mg/kg，并需中等过度通气。

支气管痉挛（bronchiospasm） 指支气管平滑肌持续收缩而影响通气效果，系因支气管平滑肌过度敏感，同时气管内受到插管、误吸等刺激所致。手术刺激也可引起反射性支气管痉挛。麻醉常用药物硫喷妥钠、吗啡等，使肥大细胞释放组胺而引起支气管痉挛。呕吐、返流及过多分泌物误吸至下呼吸道，也可诱发局限或弥漫性支气管痉挛。临床表现为呼气性呼吸困难，呼气期延长、费力而缓慢，常伴有哮鸣音，心率过快，甚至心律失常，严重者很快出现紫绀。轻度支气管痉挛经手控呼吸可改善。低氧和二氧化碳蓄积诱发的支气管痉挛，施用间歇正压通气后可缓解。浅麻醉下刺激所致的支气管痉挛，可加深麻醉（如增加吸入麻醉药浓度、静注氯胺酮等），给予肌肉松弛药降低胸内压，改善呼吸阻抗以达到缓解。严重支气管痉挛需使用 β_2 受体兴奋药或其它支气管平滑肌扩张药，如雾化吸入异丙肾上腺素、沙丁胺醇（舒喘灵）或静脉滴注氨茶碱。

麻醉后喉水肿（postanesthetic laryngeal edema） 此系指气管插管后所发生的喉水肿，较易发生于小儿（尤其婴幼儿）。因其喉及气管口径狭小且黏膜脆弱而富有血管，稍有创伤或炎症，就可发生水肿。轻度水肿即可致喉腔缩小，出现严重呼吸困难。新生儿如喉黏膜水肿厚达 1mm，喉的横断面积可缩小 65%，即会出现呼吸困难症状；同等程度的水肿若发生于成人，此时仅有轻度声音嘶哑。常见的原因为插管机械性损伤（操作粗暴或导管过粗）或感染（原有上呼吸道感染或导管消毒不严），少数可因局部药物过敏刺激或输液过量引起。预防及治疗的方法包括：①小儿气管导管一般不带套囊；②严格掌握导管口径，切忌太粗；③选用质地柔软、无刺激性的导管，插管前用生理盐水彻底冲洗，防止化学刺激。一旦发生水肿，应使患儿保持镇静、吸氧并给予地塞米松、麻黄碱或肾上腺素雾化吸入，氢化可的松 2mg/kg 静脉滴入；气道阻塞严重时可行气管造口术，以挽救患儿生命。

气管插管后并发症（postintubation complication） 系指由于实施气管内插管操作后，所发生的并发症。此类并发症一般可分为三类：①因喉镜和插管操作直接引起的损伤及循环扰乱；②导管存留气管期间的并发症，常见的有导管堵塞、导管误入一侧总支气管、导管脱出后误入食管、异物误吸、呛咳以及气管黏膜缺

血和纤毛损伤；③拔管后即刻或延迟性并发症，如喉痉挛、误吸、咽喉痛、喉及声门下水肿、喉溃疡、气管炎、气管狭窄、声带损伤或麻痹以及杓状软骨脱位等。

声门下水肿（subglottic edema） 在声门下喉腔内所发生的水肿，称声门下水肿，以小儿多见。因小儿组织娇嫩，喉头呈漏斗形，其最狭窄部分位于声门下。若气管导管进入声门后仍遇较大阻力，切勿勉强插入，否则可发生声门下水肿。临床症状可于拔出气管导管即时或麻醉后 24～48h 以内发生，但多发生于麻醉后数小时。其症状为渐增性的呼吸困难，特别是吸气困难。病人吸气时伴有典型的尖锐嘶音，每次吸气时肋间肌皆凹陷。严重者可极度发绀、周身出汗、心率加速。常见的原因为插管机械性损伤（操作粗暴或导管过粗）、感染（原有上呼吸道感染或导管消毒不严）或附有小容量高压（>4kPa）套囊的气管导管及长期留置（>48h）所致。

声带肉芽肿（vocal cord granulation） 属于气管拔管后延迟并发症之一，多见于女性。其发生机制为插管后黏膜水肿、出血及发炎，上皮结构破坏以至消失。溃疡可波及软骨膜和软骨，溃疡面上覆盖发炎的肉芽组织，最后生长上皮，形成肉芽肿。发生原因可能为：①病人插管后过度伸屈头颈，使声带后部受压；②呼吸道感染；③声带创伤；④导管过粗。临床症状多在手术后出现喉痛不适，半数以上伴声音嘶哑，呼吸困难。往往在 10d 至 4 个月后才被诊断。间接喉镜可见声带及杓状软骨发红，在声带后 1/3 的杓状软骨声带突起处，或声带下可见到肉芽肿。带蒂状肉芽肿，可在直接喉镜下摘出。无茎肉芽肿应用病理钳咬除，可立即解除呼吸困难。

杓状软骨脱位（arytenoid cartilage dislocation） 此为罕见的麻醉并发症，多因窥喉时喉镜片插入过深并作上提手法时，导致杓状软骨脱位。长时间留置气管导管者，其头位不正或移动过多、套囊充气后使导管偏向一侧，也可导致杓状软骨脱位。临床表现为病人不能发声或声音嘶哑，持久不愈。间接喉镜检查可见病侧声带于正中位固定不动，术后早期予以复位可治愈。顽固性脱位者，需考虑施行杓状软骨关节固定术。主要预防措施是插管时应轻柔地显露声门，留置气管导管期间避免头位不正或移动过多，长时间留置导管者应使用高容量低压套囊或定时放出套囊内气体。

气管黏膜溃疡（tracheal mucosa ulceration） 系气管插管后并发症之一，临床表现为胸骨后不适和咳嗽，多因气管导管斜口端摩擦气管前壁黏膜所致。常见诱因有头颈位改变过频、咽喉反射抑制不完全以及长时间留置气管导管等。

插管机械损伤（intubating mechanical trauma） 因插管操作所造成的副损伤，称插管机械损伤。其主要原因为插管时操作粗暴，从唇至气管各部位均可遭致损伤。较常见的有门齿脱落或断裂，唇、腭、咽喉壁黏膜擦伤出血以及下颌关节脱臼等，严重者可致声门损伤。如气管壁损伤，可致纵隔气肿、皮下气肿和纵隔炎。充分的麻醉及正确而轻柔的操作，可减少或避免发生任何损伤。一旦牙齿脱落，应及时找到，并保存于盐水中以备做牙齿再植术；未能找到者，需作 X 线胸腹透视或摄片检查，若吸入气管内应将其及时取出。

全身麻醉时的意外（accident during general anesthesia） 系指病人在接受全身麻醉期间所发生的意料之外事件，如气道梗阻、心肌梗死、过敏休克等。麻醉均是在病理演变的机体上实施，由于病人的病理生理变化及可能的并存疾病、手术创伤、麻醉操作（插管或穿刺）的失误、麻醉药物并不能总是用到恰如其分、麻醉与治疗用药各自及相互作用、麻醉器械的故障、麻醉医师对术前及术中病情的错误判断（尤其是对麻醉危险性丧失警惕）以及处理上的失误或没有足够的经验等，凡此种种人为的或非人为的因素均可导致麻醉意外。麻醉意外的发生，轻则影响麻醉与手术的顺利进行，重则可增加病人痛苦或康复延迟，甚至危及病人的生命。即使麻醉医师严格遵守医疗护理操作常规，有些麻醉意外仍难以避免。然而相当一些麻醉意外确系因麻醉医师的疏忽大意所致，也与各医院的防范措施、设备和技术水平有很大关系。所以，麻醉医师应努力提高自身的业务水平和工作责任心，注重麻醉过程的每一个细节，以预防为主，最大限度地减少和防止麻醉意外的发生。

气道梗阻（airway obstruction） 气道梗阻亦称气道阻塞，按发生部位可分为上呼吸道阻塞和下呼吸道阻

塞。麻醉期间的气道梗阻多为急性阻塞，按其程度可分为完全性阻塞和部分阻塞。呼吸道阻塞后出现梗阻性呼吸，临床表现为胸部和腹部呼吸运动反常，伴有不同程度的吸气性喘鸣，呼吸音低或无呼吸音。严重者则出现胸骨上凹、锁骨上凹下陷和肋间隙内陷的所谓“三凹征”。病人呼吸困难，虽有强烈的呼吸动作，但无通气或仅有低通气量。常见的气道梗阻有：①舌后坠；②分泌物过多；③误吸；④窒息；⑤喉痉挛；⑥支气管痉挛；⑦气管导管扭折或误入食管；⑧麻醉操作失误或麻醉装置不当。

呼吸道梗阻（respiratory tract obstruction） 呼吸道梗阻亦称气道梗阻，详见气道梗阻。

环甲膜切开（cricothyroidotomy） 环甲膜切开是迅速开放气道的一种方法，主要用于窒息或严重喉痉挛的病人，当不能进行气管内插管时可用此法，还可用于气管内吸引。其方法是，先在受难者环甲膜处皮肤上切一小横口（直径 < 1cm），用刀尖穿通环甲膜并旋转 90°角以保证环甲膜敞开。一般经切开处插入内径 4mm 的塑料导管或金属管，然后与简易人工呼吸器或与其他种类的呼吸器衔接进行机械通气。

舌后坠（falling tongue） 舌后坠又称舌后退，是临床上最常见的上呼吸道阻塞。麻醉或缺氧后，由于下颌骨和舌肌松弛，仰卧位时在重力作用下，舌体坠向咽部而阻塞上呼吸道。多发生于全麻诱导期间，椎管内麻醉或神经阻滞时辅用安定镇静药或麻醉性镇痛药者，也可出现舌后坠。舌体过大、体形矮胖而颈短、咽部淋巴组织增生者，均易发生舌后坠。其临床特征是，病人随呼吸发生强弱不等的鼾声。当气道完全阻塞时，鼾声反而消失，只见呼吸动作而无通气效果。监测 SpO_2 呈进行性下降，此时用面罩行人工呼吸挤压呼吸囊时阻力很大。放置口咽或鼻咽通气道或正确地托起下颌，可缓解舌后坠造成的气道阻塞，保障气道通畅。

麻醉反流（anesthetic regurgitation） 麻醉下受重力作用或因腹内压增高，并无呕吐动作而胃内容逆流入咽喉腔称为反流。此是全麻过程中常见的异常情况，不易及时发现。

反流的原因有：①麻醉中由于食管入口周围组织松弛或贲门阻力降低；②副交感神经紧张度增高的麻醉药（如硫喷妥钠），使肠管蠕动亢进和贲门括约肌松弛；③密闭面罩正压给氧不当，使气流误入胃内；④胃肠减压管周围虹吸现象或挤压胃、食管等。

喉痉挛（laryngeal spasm） 喉痉挛是功能性的上呼吸道梗阻，也是麻醉下防止异物侵入气道的一种防御反射。系由于麻醉过浅或硫喷妥钠等药物使咽喉部应激性增高的状态下，对咽喉部直接刺激或对远隔部位的间接刺激即可引起喉痉挛。在缺氧及二氧化碳蓄积时，更容易促成或加重喉痉挛。喉痉挛按其程度分为轻、中、重三度，轻度只有真声带轻度内收，吸气时发出低调喉鸣；中度除真声带外假声带亦轻度内收，吸气时发出高调喉鸣；重度时真、假声带均强烈内收，吸气时无气流通过，且呈“三凹”现象。

全麻惊厥（general anesthetic convulsion） 全身麻醉过程中病人发生全身肌肉持续性痉挛，称为全麻惊厥。最多见的原因是室温过高、缺氧及二氧化碳蓄积所致；病人合并发热、脱水及电解质紊乱，尤其小儿在乙醚麻醉下体温升高，更易发生惊厥；潜在的神经系统疾病及局麻药过量中毒等，也可引起惊厥。

麻醉高体温（anesthetic hyperthermia） 麻醉中体温持续升高称麻醉高体温。引起体温增高的因素除极少见的恶性高热外，常见的多为手术室内温度和湿度过高。通常室温超过 28℃极易使体温升高，特别当无菌单覆盖过严，使体热不易散发；麻醉前用阿托品可抑制出汗、开颅手术在下视丘附近操作以及输血输液反应等也可使体温升高。此外，麻醉过浅、循环密闭法麻醉、二氧化碳蓄积以及病人术前有感染发热、脱水、甲状腺功能亢进、肾上腺皮质增生症和嗜铬细胞瘤等均为体温上升的因素。体温上升至 40℃以上常导致惊厥，处置不当可有致命危险。因此麻醉中应严格控制室温，不得超过 25℃。

麻醉低体温（anesthetic hypothermia） 麻醉中体温降低称麻醉低体温，多因手术室温度过低所致。全麻后体温极易下降，尤其是新生儿和婴儿。术野显露范围过大、手术时间太长、皮肤消毒时酒精蒸发及交感切除都能促进体温下降。此外无再吸入麻醉丧失热量较多、全身麻醉药及血管扩张药引起血管扩张、肌松药使肌肉松弛、大量输入低温库血等也能促使体温下降。体温下降可降低 MAC，麻醉易加深。体温过低

易引起术后苏醒延迟、呼吸抑制延长及增加肺并发症。手术室室温在婴幼儿麻醉时应保持在25℃左右，成人应在22℃左右为宜。

恶性高热（malignant hyperthermia） 恶性高热又称异常高热，系指某些麻醉药激发的全身肌肉强直性收缩，并发体温急剧上升及进行性循环衰竭的代谢亢进危象。

易激发恶性高热的麻醉用药，最常见的为卤族麻醉药（如氟烷、甲氧氟烷及安氟醚等）和去极化肌松药（如琥珀胆碱等）。吩噻嗪类药（如氯丙嗪）、胺类局麻药（如利多卡因、布比卡因等），也能激发恶性高热。

恶性高热有以下特点：①多有恶性高热家族史和肌细胞存在遗传性生理缺陷；②因麻醉用药触发；③术前体温正常，吸入卤族麻醉药及静注去极化肌松药后体温急剧上升；④全身肌肉呈强直样收缩，肌松药不但不能使强直减轻反而使其加重；⑤急性循环衰竭；⑥血清肌酸磷酸激酶（CPK）极度升高，并伴有肌红蛋白尿；⑦伴发呼吸性及代谢性酸中毒；⑧离体肌肉碎片放入氟烷、琥珀胆碱、氯化钾或咖啡因溶液中呈收缩反应。

治疗措施包括停止麻醉、过度通气、物理降温、纠正酸中毒、维持血压并静注普鲁卡因胺10～15mg/kg，丹曲林3mg/kg及地塞米松20mg。

麻醉爆炸（anesthetic explosion） 使用具有燃烧和爆炸性质的吸入性麻醉药时，在麻醉期间可发生燃烧和爆炸。具有燃烧和爆炸性质的麻醉药有环丙烷、乙烯和乙醚等，氧气和氧化亚氮有助燃作用。麻醉爆炸一旦发生，后果非常严重，甚至可造成病人及医务人员伤亡、建筑物毁坏。一般发生燃爆事故具有4个条件，即可燃性吸入麻醉药、火源（明火或静电发火）、助燃剂（氧或氧化亚氮）及可燃物质（橡胶类及布类用品），但并非须具备所有条件。防止燃爆的措施有：①杜绝手术室内一切开放火源，如选用非燃性吸入麻醉药、不使用明火等；②防止静电蓄积和发火；③改进手术室通风设备。

呼吸抑制（respiratory depression） 麻醉对呼吸功能的抑制作用主要表现在通气量减少及肺血管阻力增加、临床上出现低氧血症及$PaCO_2$增高。

氟类吸入麻醉药能显著抑制呼吸，呼吸抑制的程度依次为安氟醚＞异氟醚＞氟烷。七氟醚和地氟醚对呼吸抑制作用介于异氟醚与氟烷之间，乙醚对呼吸影响较小，氧化亚氮能抑制缺氧所引起的通气反应。吸入麻醉药抑制呼吸与其吸入浓度相关，随麻醉加深，呼吸抑制也加重。吸入麻醉药可使肺血管收缩，肺血管阻力增加。静脉麻醉药引起呼吸抑制，与注射速度及剂量相关。硫喷妥钠及异丙酚抑制呼吸作用较强，其次是地西泮、咪达唑仑及依托咪酯，氯胺酮抑制呼吸最轻。阿片类药物通过对脑干呼吸中枢的直接作用而抑制呼吸，剂量越大呼吸抑制作用越严重。硬膜外麻醉及脊麻阻滞平面过高，对呼吸功能和肺血管阻力均有一定影响。

麻醉呼吸暂停（anesthetic apnea） 病人在麻醉中其呼气与吸气间隔超过生理限度，呈现一段时间（＞30s）无呼吸的状态。其原因有①浅麻醉时发生的反射性呼吸停止，多伴有心率减慢、血压下降、脉压变窄等，常可自行恢复；②发生二氧化碳排出综合征时，也可出现呼吸暂停；③应用大量中枢抑制药抑制呼吸中枢的病人，可更快地诱发呼吸暂停；④长时间过度通气抑制了黑－伯反射；⑤代谢性酸中毒；⑥呼吸性碱中毒；⑦颅脑手术（尤其颅后窝手术）时，呼吸中枢受到刺激等。

高二氧化碳血症（hypercapnia） 动脉血二氧化碳分压（$PaCO_2$），是指溶解于动脉血浆内的CO_2气体分子所产生的压力，正常值为4.67～6kPa（35～45mmHg）。凡$PaCO_2$＞6.67kPa（50mmHg），即称为高二氧化碳血症。麻醉期间引起高二氧化碳血症的主要原因有通气量过低、无效区通气增加、二氧化碳产生增加、钠石灰失效或二氧化碳吸收罐吸收装置失灵等。

二氧化碳排出综合征（CO_2 expiration syndrome） 二氧化碳蓄积时使呼吸及循环中枢兴奋，出现脉搏增快、血压升高及呼吸加深加快等现象，随着二氧化碳持续升高使呼吸和循环中枢的兴奋阈值也逐渐提高。一旦二氧化碳迅速排出，呼吸及循环中枢突然丧失较高的二氧化碳分压的刺激，即可导致相反的反应，出现周围血管张力消失及扩张、心排血量锐减、脑血管和冠状血管收缩。临床上表现为血压剧降、脉搏减弱及呼吸抑制等综合征象，称其为二氧化碳排出综合征。严重时还可发生心律失常，甚或心跳及呼吸停止。

低氧血症（hypoxia） 动脉血氧分压（PaO_2）为溶于血浆中的 O_2 所产生的压力，吸空气时其正常值为10.7～13.3kPa（80～100mmHg）。但随年龄增长而逐渐下降，按公式计算 $P_aO_2 = 100 - 1/3$ 年龄。低氧血症系指灌注器官和组织的 PaO_2 和血氧饱和度低于正常。麻醉期间引起低氧血症的主要原因有麻醉机供氧系统障碍、气管插管延误、失败或插入一侧主支气管、通气量过低或过高、FRC（功能余气量）减少、心排血量减少和氧耗增加、HPV（低氧性肺血管收缩）抑制和特殊疾病（肺损害、ARDS）所致的低氧血症。

麻醉误吸（anesthesia aspiration） 麻醉下由于呕吐或反流胃内容物被吸入喉、气管或肺内称误吸，可造成急性呼吸道梗阻和肺部严重的并发症。口咽或胃内大量出血、胃食管反流或衰竭的病人，易于发生误吸。

误吸所引起的肺组织或生理异常，其早期表现多与反射性机制有关，而肺损害较轻；晚期则以异物反应性肺组织改变为其特点。误吸的主要临床表现有：①急性上呼吸道梗塞；②Mendelson 综合征，即在误吸发生后不久或2～4h出现“哮喘样综合征”，病人呈紫绀、心动过速、支气管痉挛和呼吸困难；③吸入性肺不张；④吸入性肺炎。

误吸性肺炎（aspirated pneumonia） 因误吸胃内容物所造成的肺部炎症，称误吸性（或吸入性）肺炎。全身麻醉使咳嗽反射抑制和纤毛运动障碍，吸入的胃内容物不能尽快排除。加之胃酸及蛋白酶的作用，而造成气道梗阻、肺不张和肺损害，继而发生致病菌感染引起肺炎，甚至发生肺脓肿。

脊椎麻醉并发症（complication after spinal anesthesia） 脊椎麻醉后，由于药物作用或技术操作，可给机体造成一些不良影响，称为脊椎麻醉后并发症。包括脊麻后头痛、尿潴留、下肢瘫痪、脑神经麻痹（外展神经麻痹多见）以及上皮样瘤等。虽然有一定方法可预防，但尚不能杜绝。

脊椎麻醉后头痛（headache after spinal anesthesia） 脊麻后头痛是常见的并发症，多在穿刺后6～12h内发生。多数发病于脊麻后1～3d，也有起病于1～5个月以后。75%病例持续4d后消失，约10%病例可持续一周，个别病例可拖延1～5个月或更长。脊麻后头痛的平均发生率，外科手术为13%，妇产科为18%。头痛的原因至今尚不完全清楚，一般认为系腰穿后脑脊液外漏其量减少、压力降低、颅内压下降，因而引起颅内血管扩张，小血管周围水肿。血管扩张产生的刺激，便引起血管性头痛。

脊椎麻醉后尿潴留（urinary retention after spinal anesthesia） 膀胱壁平滑肌受副交感神经控制，脊麻时 $S_{2\sim4}$ 脊神经被阻滞而使膀胱平滑肌松弛，术后恢复较迟而致尿潴留。此外，下腹部手术刺激膀胱或会阴、肛门手术引起疼痛，以及病人不习惯于床上排尿，均可造成尿潴留。针刺足三里、关元、中极或三阴交有较好疗效，必要时予以导尿。

脊椎麻醉后下肢瘫痪（lower extremity paralysis after spinal anesthesia） 下肢瘫痪是脊麻少见的严重并发症，其原因虽不清楚，但多认为是药物化学性刺激所引起的粘连性蛛网膜炎所致。潜伏期1～2d，以运动障碍为主，并呈进行性加重。

脊椎麻醉后脑神经麻痹（cranial nerve paralysis after spinal anesthesia） 脊麻后脑神经麻痹是少见的并发症，一般累及外展神经。其发生原因，一般认为与脊麻后头痛相似。腰穿后脑脊液从硬膜破孔溢出致脑脊液量减少，降低了脑脊液对脑组织的“衬垫作用”。当病人直立或坐位时，头处于高位，脑组织因重力作用向足端下沉，颅神经受直接牵拉而引起缺血，神经功能便受到损害。

硬膜外阻滞麻醉意外或并发症（accident and complication during epidural anesthesia） 指确因硬膜外腔穿刺的操作或硬膜外腔注药，所发生的意外和并发症。常见的意外有：①硬膜外穿刺有可能穿破硬膜，损伤脊髓；②穿刺针或导管误入血管；③注气试验时可发生空气栓塞；④穿破胸膜；⑤导管折断；⑥穿刺针或硬膜外导管误入蛛网膜下腔，注药后发生全脊麻。常见的并发症有：①脊神经根炎；②硬膜外穿刺出血，形成硬膜外血肿压迫脊髓；③呼吸抑制；④血压下降；⑤化学性神经损害（粘连性蛛网膜炎）；⑥脊髓前动脉综合征等。

神经根损伤（nerve root impairment） 硬膜外穿刺均

在背部进行，穿刺过程中穿刺针或导管可挫伤脊神经根。因挫伤主要在后根，故临床表现主要是神经根痛，即受损神经根的分布区疼痛。根痛在损伤后 3d 以内最剧，然后逐渐减轻。2 周内多数病人缓解或消失，遗留片状麻木区达数月以上。穿刺中如病人主诉有电击样痛并向单侧肢体放散，即不应强行进针。而需调整针尖方向重新穿刺，以免损伤神经根。

硬膜外血肿压迫截瘫（compression paralysis after epidural hematoma） 硬膜外间隙有丰富的静脉丛，穿刺时出血的发生率约为 2% ~ 6%。但形成血肿并发截瘫者，其发生率只有 0.0013% ~ 0.006%。出血的直接原因为穿刺针或导管刺破血管，促使出血的原因有凝血机制障碍或抗凝治疗形成血肿后压迫脊髓。血肿压迫脊髓，开始临床表现时有背痛，短时间出现肌无力及括约肌障碍，最终发展成完全截瘫。诊断的主要依据是脊髓受压所表现的临床症状和体征，脑脊液检查蛋白含量高，奎肯斯提特（压颈静脉）试验（Queckenstedt's test）阳性，CT 或磁共振可明确血肿压迫部位。

局部麻醉毒性反应（local anesthetic toxic reaction） 系指局麻药被吸收入血液循环或直接进入血液循环，而引起的一系列以中枢神经毒性和心脏毒性反应为主的毒性症状，称为局部麻醉毒性反应。中枢神经毒性反应表现为，舌或唇麻木、头痛头晕、耳鸣、视力模糊、眼球震颤、言语不清、肌肉颤搐、语无伦次、意识不清、惊厥、昏迷、呼吸停止等。心脏毒性反应表现为低血压、心动过缓、窦性心律失常甚或室颤。预先给予苯二氮䓬类药物、阻滞时使用最低有效浓度和规定剂量的局麻药（如无禁忌，内含 1:10 000 肾上腺素）以及注药前作抽吸试验，可减少毒性反应。一旦发生毒性反应，则立即中止注射局麻药，静脉注射苯二氮䓬类药物（地西泮 10 ~ 20mg）、吸氧并针对具体情况作对症处理，支持呼吸与循环功能。

苏醒延迟（delayed recovery） 全身麻醉后超过预计苏醒时间许久尚未苏醒者，称为苏醒延迟。苏醒延迟多由于全麻药残余作用所致，低温、老年、肝功能障碍和肾脏疾病等都可使全麻药排泄时间延长，增加对药物的敏感性。苏醒延迟的原因还有术中慢性缺氧、多种药物的相互作用、麻醉期间发生脑血管意外（如脑梗塞）以及水、电解质失衡。术中输入大量不含钠液而致低渗性脑水肿（水中毒）和低血糖，以及血浆高渗透压等也是苏醒延迟的原因。

恢复室（recovery room） 手术结束数小时内，麻醉作用并未终止，麻醉药、肌松药和神经阻滞药的作用尚未消失，保护性反射尚未恢复，常易发生气道阻塞、通气不足、呕吐、误吸或循环不稳定等并发症，需医护人员细心观察与精心治疗。这种短时间（< 12h）收治手术后病人的病室，称为麻醉恢复室或苏醒室。其内设有各种监测仪、中心供氧、呼吸机、负压吸引以及除颤器等急救复苏设备和药品。主要收容对象为全麻尚未清醒或需行呼吸、循环支持的病人，待病人完全清醒并恢复足够的通气后，再将其送回普通病房。若术后发生大出血等并发症，则将其送返手术室。

麻醉后监护室（postanesthesia care unit） 麻醉后监护室（英文缩写 PACU），也称恢复室或苏醒室，详见恢复室。

术后重症监测病室（surgical intensive care unit, SICU） 将手术后重要器官功能尚未恢复正常的危重病人集中收治，进行生理监测、治疗与护理，促进各器官功能恢复正常或接近于正常的特殊病室，称为术后重症监测病室（简称 SICU）。根据收治的病种不同，又分为专业监测治疗病室和综合性监测治疗病室。前者收治某一专科的病人（如心血管外科），后者为收治多种专科术后危重病人的监测治疗病室。

SICU 内有昂贵的监测仪，可对各种生理功能进行监测，用以判定治疗效果。其内的医护人员，训练有素、知识面宽、思路敏捷、技术娴熟、经验丰富。业已证实，建立 SICU 不仅节省人力与财力，而且大大降低了死亡率和病残率，还培养了大批危重医学的专业人才。

心肺脑复苏简介

心肺复苏（cardio - pulmonary resuscitation）是对心搏、呼吸骤停等遇难者，采用人工的方法，促进循环与呼吸恢复自主功能。为取得理想的效果，复苏开始即应注重脑功能的保护，将脑功能恢复贯穿于复苏全过程，故又称为心肺脑复苏。心肺复苏技术如同其他学科一样，经历了一个漫长的发展过程。早在公元2世纪，我国名医华佗在《华佗神方》中就有关于胸外按压和对口呼吸的描述："一人以手按据胸上，数动之，并用人对口以气灌之，其活更快……"欧洲人于16世纪，曾用壁炉的吹火风箱（1530年）进行急救。1740年在巴黎首次介绍了以对口人工呼吸作为溺水者的治疗方法，但因当时认为呼出气中氧浓度太低而被停用。直到1950年Safar等经动脉血气证明，口对口人工呼吸的效果确实。然而在1960年以前，人工呼吸法只用于呼吸停止、溺水以及上呼吸道阻塞的急救，支持循环的方法几乎完全用开胸心脏按压。此间有许多研究报告，经动物实验证明心室纤颤可被电击而逆转。继而，一位电学工程师（Kouwenhawen）制成了电除颤器。Zoll等于1950年首次用胸外除颤法，消除了急性心梗病人的心室纤颤。他又在1956年用胸外拳击法，消除了室颤。1955年我国学者王源昶在一次硬膜外麻醉的偶然事件中，用胸外按压使停搏的心脏恢复了跳动。Safar于1958年证明，头后仰、抬下颌和开口可解除软组织引起的上呼吸道阻塞。他又证明呼出气通气法（口对口或口对面罩）优于压胸抬臂法。Kouwenhawen于1960年应用胸外按压取得成功。他又于1961年强调指出，胸外按压必须与正压通气并用且配合心脏电除颤才能取得良好效果。最初用于临床的除颤器为交流电，其缺点是放出的电能小、放电时间长、电击后心律失常和心梗的发生率高。有鉴于此，英国学者Lown于1961年采用直流电除颤器除颤成功。至此，以胸外按压、对口人工呼吸及胸外直流电除颤为基本方法的心肺复苏术已完全确立，从而奠定了现场抢救的可靠基础。

心肺复苏的成功激起了广大学者的极大兴趣，他们潜心钻研与实践，不断推出胸外按压与口对口呼吸联合应用的新方法，使众多濒临死亡的病人重获新生。许多国家的政府也对此十分关注，拨款建立专门的研究机构（如美国由Peter Safar教授所领导的匹兹堡大学复苏研究中心）。国际性学术组织也相继成立，如欧洲复苏委员会（ERC）以及世界麻醉学会心肺复苏委员会（WFSA CPR）等，并经常召开学术会议交流经验、商讨对策，并不断更新观念、制定新标准与措施。由于各国学者的共同努力，现今心肺复苏的方法已基本定型，复苏学已成为一门独立的学科。为方便教学和避免抢救中发生混乱，1966年召开的国际会议确定了心肺复苏的标准方法，把救治的全程分为相互密切联系的三个阶段：①基础生命支持（BLS）；②进一步生命支持（ALS）；③长程生命支持（PLS）。

心脏搏动和自主呼吸的恢复，只是复苏的初步成功，或称"部分复苏"。其中约有20%存活者遗有永久性的脑损害，轻者失明、记忆缺失，重则癫痫样发作或皮质下生存（植物人）。复苏的目的是恢复智能和劳动能力，至少能够生活自理。为达此目的，在复苏开始就应致力于脑功能的恢复。因此从20世纪70年代起，已将心肺复苏发展为"完全复苏"，即心肺脑复苏（CPCR）。

心肺脑复苏

心搏骤停（cardiac arrest） 心搏骤停又叫心跳骤停或循环骤停，也称心跳突然停止。是指原来身体状况尚好，并无严重器质性病变的心脏（似乎正常），因一过性的急性原因突然间发生了意想不到的心跳停止而不能排出血液。凡原为治疗乏术的任何消耗性疾病的晚期（如恶性肿瘤、心衰、结核、尿毒症等）的心跳停止是意料之中的事，故不属于心搏骤停之列。

心搏骤停包括三种类型：①心室纤维性颤动（简称心室纤颤或室颤）；②心室停顿（又称心跳完全停止）；③心电机械分离。

心肺骤停（cardiopulmonary arrest） 心肺骤停，即心跳和呼吸突然停止。多数情况下为心跳先停止，几秒钟后呼吸也停止。少数情况下为呼吸先停止，经几分钟的缺氧性挣扎后心跳即停止。有时，二者可同时停止。

心脏性猝死（sudden cardiac death） 世界卫生组织（World Health Organization，WHO）规定，从疾病发作或损伤开始后24h内死亡者称为猝死（即突然死亡）。心脏性猝死是指因心脏病引起的，往往在症状发作后即刻或1h内死亡。心脏性猝死的直接致命因素，就是心搏骤停。

心搏骤停的类型（patterns of cardiac arrest） 心搏骤停分为三种类型：①心室纤维性颤动，简称心室纤颤或室颤；②心室停顿，又叫心搏停顿或心跳完全停止；③心电机械分离，简称电机械分离。此三种类型以心室纤颤最为常见。在Eagren统计的262例心跳停止中，室颤142例（占54.2%）、心室停顿78例（占29.8%）、电机械分离24例（占9.2%）、其他如室性心动过速4例（占1.5%）、无脉搏的心动过缓3例（占1.1%）

心室纤颤（ventricular fibrillation，VF） 心室纤颤是心室纤维性颤动的简称（亦谓室颤），是心搏骤停的最常见类型，其发生率约占心搏骤停的60%。此时心肌纤维失去了协调一致的有力收缩，呈现出极不规律的快速颤动，故无法将心腔内的血液排出。在心电图上QRS波群消失，代之以大小不等、快速的颤动波，其频率可达每分钟600次以上。

根据室颤波幅的不同，可将其分为粗颤或细颤两种。

心室停顿（ventricular standstill） 心室停顿又叫心搏停止（asystole）、心室停搏或心跳完全停止，是心搏骤停的另一种类型，其发生率约占心搏骤停的30%。此时心脏的一切活动消失，处于完全静止不动的状态。心电图上无心室电活动波形，呈等电位线或偶见P波。

心搏停止（asystole） 心搏停止又称为心室停顿、心室停搏或心跳完全停止。

心电机械分离（cardiac electromechanical dissociation，EMD） 心电机械分离又叫电机械分离或心动无力，

此为心搏骤停的一种少见类型。有人认为凡摸不到大动脉搏动的窦性、交界性或室性心动过速与过缓均属此类型，在心搏骤停中约占9%。此时在心电图上可描记出有机联系的电活动，其波形可酷似正常心电波群，也可为低电压、传导阻滞或QRS宽大而缓慢的室性自搏。但心肌已完全停止收缩，或虽有收缩也极其微弱，不足以将血液排出。

EMD的原因尚不十分清楚，一般认为是由于冠状动脉灌注不足，心肌广泛缺血缺氧所致。医院外心搏骤停的病人由于得不到及时而有效的心肺复苏(CPR)，来院时往往为EMD。即使是住院病人，如心跳停止已超过2min，而未先进行有效的CPR 2min就直接作电击除颤也可导致EMD。必须指出，EMD易与张力性气胸、心包压塞、低血容量、心肌破裂以及电解质失衡相混淆，故应加以鉴别。

室性自搏（idioventricular rhythm） 室性自搏又称心室自搏或心室自身节律，是缓慢而无效的自主心律，是心电机械分离的一种类型。心室肌可断续出现缓慢而极微弱的不完全的收缩，频率在每分钟20～30次以下，但心脏听诊听不到心音，周围动脉触诊也摸不到脉搏。心电图呈现间断的宽大畸形及振幅较低的QRS综合波，P波消失。缓慢而无效的心室自主心律多为严重心肌损伤的后果，常为左心室泵衰竭的终期表现。心脏起搏点逐渐下移，自窦房结移至房室交界处、房室束以致浦肯野纤维，最后以心室停顿而告终。治疗时除进行有效的CPR外，可静脉注射阿托品或异丙肾上腺素，无效时静注10%氯化钙3～5ml。此型预后最差，复苏困难。

心搏骤停类型的识别方法（identification of cardiac arrest patterns） 迄今为止，心搏骤停的三种类型除非开胸后直接观察心脏或用手触摸心脏或作心电图描记外，否则在临床上无法鉴别。但其临床表现都一样，并且初期急救的方法也基本相同，故统称为心搏骤停。

心搏骤停的发生率（morbidity of cardiac arrest） 在大样本人群或病例的统计中，发生心搏骤停者占所统计病例总数的百分比叫心搏骤停的发生率。如心搏骤停在院外的发生率、在院内的发生率、冠心病人的发生率、麻醉手术中的发生率、不同手术或麻醉种类的发生率以及心搏骤停各类型的发生率等。手术室内的发生率随报道年代不同而有较大差异，20世纪60年代报道与麻醉相关的心搏骤停发生率高达13/10 000。由于麻醉方法的进步和术中监测技术的应用，近年来的发生率已降至1/10 000以下。另据Smith BE报道，与麻醉手术相关的心搏骤停约1/4发生在手术开始前，70%发生在手术中，7%发生在术后恢复室。

心搏骤停的原因（causes of cardiac arrest） 引起心搏骤停的原因很多，大体可分为心源性（心脏本身）的原因和非心源性（心脏以外）的原因两类，临床常见于以下几种情况：

(1) 心源性疾病　包括冠心病、心肌病、瓣膜病、先心病、心肌梗死、心肌炎等，其中冠心病病人心搏骤停的发生率较高，有者首次症状即是心搏骤停。

(2) 血流动力学的急剧变化　如休克、急剧改变体位、腹腔突然减压、血管扩张药的应用以及其他严重低血压、肺栓塞、心室流出道或瓣口阻塞、大血管扭折等。

(3) 气体交换异常　各种原因所引起的缺氧及(或)二氧化碳蓄积、窒息、呼吸抑制、一氧化碳中毒、呼吸肌麻痹等。

(4) 血液电解质与酸碱异常　血清钾、镁、钙的浓度过低或过高，酸中毒或碱中毒等。

(5) 迷走神经不良反射　缺氧及（或）二氧化碳蓄积，使迷走神经的兴奋性增强、反射亢进。此时刺激迷走神经的分布区域，如气管插管、气管内吸引、气管镜检查、压迫眼球与颈动脉窦以及牵拉内脏器官等，可引起冠状血管痉挛、心肌收缩力减弱、心脏传导障碍，以致心脏停跳。

(6) 药物中毒、过敏与过量　如洋地黄、奎尼丁、局麻药、催眠药、麻醉性镇痛药、有机磷或锑剂等中毒均可致心搏骤停。青霉素、链霉素、碘制剂或血清制品所引起的严重过敏反应，可导致心搏骤停。具有心肌负性变力性作用的药物（如β-受体阻滞药、钙通道阻滞药等），若给予过量、过快或病人耐受性较低，也可引起心搏骤停。

(7) 严重心律失常　频发室性早搏（尤其RonT现象）、室性心动过速、Q-T间期延长综合征、伴低血压的心动过缓以及Ⅲ度房室传导阻滞等。

(8) 麻醉与手术意外　全身麻醉过深、氟烷麻醉时应用肾上腺素，截瘫或严重创伤病人全麻时应用琥珀胆碱以及全脊髓麻醉等。

(9) 意外电击　按触电量大小可分为大电击(macroshock)和微电击(microshock)，当然电流强度愈大对人体损害也愈重，但小量电流通过人体也不应忽视。如心导管检查时，仅150微安电流通过心脏即可引起室颤。

(10) 其它　溺水、过度高热与意外低温(成人低于28℃，小儿低于26℃)等。

心搏骤停的发生机制(cardiac arrest mechanism)　心搏骤停的发生可为原发性(即心脏本身的原因引起)，也可为继发性(心脏以外因素引起)。无论何种诱因，凡直接或间接作用于以下基本环节之一者即可诱发心搏骤停。有些因素可同时作用于两个或以上环节，并且各环节间可彼此影响、相互促进、互为因果而致心搏骤停。

触发上述基本环节的最常见原因，是在缺氧和(或)二氧化碳蓄积的基础上发生的迷走神经不良反射：①缺氧早期迷走神经兴奋性降低，心率增快。心脏严重缺氧时，其正常的节律和传导受抑制，引起心动过缓。加之无氧代谢所形成的酸中毒及高钾血症，使心肌收缩力减弱而致心跳停止；②体内二氧化碳浓度过高，可抑制窦房结和房室结的正常传导，降低心室的纤颤阈，引起心律失常。加之二氧化碳蓄积引起呼吸性酸中毒和高钾血症而抑制心肌收缩力，导致心搏骤停；③迷走神经受到刺激时，冠状血管痉挛、心肌收缩力减弱、心脏传导障碍，以致引起心搏骤停。但在通常情况下刺激迷走神经及其分布区域，并不产生迷走神经不良反射。当伴有缺氧或(和)二氧化碳蓄积时，迷走神经兴奋性增强、反射亢进，此时遇强烈刺激可诱发反射性心搏骤停。

心搏骤停后能量代谢的变化(changes of energy metabolism after cardiac arrest)　机体在正常生命活动时需要大量的能量，能量的供应主要靠糖的氧化过程(三羧酸循环)。正常的细胞代谢主要是在细胞内的线粒体中进行，它含有许多酶类，参与三羧酸循环、脂肪酸的β-氧化以及氧化磷酸化等生物氧化与中间代谢的重要环节。在氧供应充分条件下，糖类在一系列酶的作用下，将糖在无氧酵解中所产生的丙酮酸经三羧酸循环完全氧化成二氧化碳和水，并从中产生大量的三磷酸腺苷(ATP)。当动脉血氧分压降至4~2.67kPa(30~20mmHg)以下时，线粒体内的能量代谢就转变为无氧代谢过程。由糖酵解所产生的大量丙酮酸，因缺氧使脱羧辅酶和肝脏内的β-羧化酶受到抑制，而不能变成乙酰辅酶A和草酰乙酸，故不能进入三羧酸循环完全氧化。此时由还原型的尼克酰胺腺嘌呤核ADH_2)将其所结合的氢传递给丙酮酸而变成乳酸。糖酵解固然也能产生一部分能量，但只相当于有氧代谢所产生的1/12，故供不应求。于是储备的ATP便大量分解成二磷酸腺苷和磷酸，以致大量磷酸产生。由于缺氧和血液酸度增高而使酶系统功能障碍，不能将磷酸(pH6.0时ATP合成停止)、丙酮酸和乳酸重新利用。因而它们在体内蓄积起来，形成了代谢性酸中毒。这些酸性物质一部分经碳酸氢盐系统缓冲后生成碳酸，继而碳酸又分解成二氧化碳和水。又因呼吸已停止，不能将二氧化碳排出体外，而形成呼吸性酸中毒。由此可知，心搏骤停后的酸中毒是混合性酸中毒，复苏时二者应同时纠正。

心搏骤停后电解质的变化(changes of electrolyte after cardiac arrest)　正常情况下，电解质在细胞内外的分布并不均匀。钠是细胞外的主要阳离子，钾是细胞内的主要阳离子。同一种电解质在细胞内、外的浓度也不一致，它们通过细胞膜的输送有两种方式。一种是被动性的弥散作用，也就是离子从浓度高的部位向浓度低的部位扩散；另一种方式是主动性的离子运转作用，即离子从浓度低的部位向其浓度高的部位转移。如细胞外的钾离子主动向细胞内转移，而细胞内的钠离子则主动向细胞外转移。这种主动性的转移，是靠细胞膜上离子“泵”的运转实现的。而离子泵的转动又需能量供应，此种能量是由细胞膜上的ATP酶在镁离子(Mg^{2+})的激活下，使ATP变成ADP和磷酸而提供的。实验证明，一个分子的ATP所提供的能量，可移出3个钠离子和移入2个钾离子。

缺氧时因缺乏能量供应而使离子“泵”的运转受到抑制，此时被动性弥散功能便起主要作用。于是钠和氢离子进入细胞内，而钾离子向细胞外渗出。当pH降至6.6~6.8时，即可发生这种变化。一般细胞外2个钠离子和1个氢离子，与细胞内的3个钾离子交换。这样就导致细胞内氢离子和钠离子的浓度增加，形成细胞内酸中毒和水肿。同时，由于钾离子移出细胞外，形成高钾血症而对心肌又产生有害作用。

心搏骤停后中枢神经系统的变化(changes of central nervous system after cardiac arrest)　中枢神经系统，尤其脑组织的耗氧量最大(占全身耗氧量的20%~

25%），且对缺氧的耐受性最差。心搏骤停后 10～15s，脑组织可利用的氧全部耗尽，此时依赖无氧酵解和分解储备的 ATP 供给能量。2～4min 无氧代谢也停止，4～6minATP 完全耗竭，一部分脑细胞即可发生不可逆性损害。即使重建循环，由于没有 ATP，细胞膜上的离子泵就不能运转，细胞外 Na^+、Ca^{2+} 和 Cl^{-1} 内流。加之中间代谢产物积聚而造成细胞内高渗状态，随之水份进入细胞内而形成脑肿胀（细胞内水肿）。细胞内 Ca^{2+} 的增多，可激发许多生化反应，造成脑细胞结构的严重破坏或坏死。由于脑组织内的毛细血管通透性增加，加之静水压增高，使血管内的液体及蛋白质渗至细胞外间隙而形成脑水肿。脑水肿与脑肿胀增加了脑体积而致颅内高压，又使脑脊液和颅内静脉回流障碍、脑细胞功能受损甚至发生脑疝。此外，脑组织的微血管也发生了闭塞。

无再流现象（non-reflow phenomenon） 完全性的脑缺氧，使脑组织的微血管发生闭塞。循环恢复后其内也无血液灌注，Ames 称此为“无再流现象”。缺氧时间愈延长，无再流现象的范围及其程度亦愈重。15min 的完全性脑缺氧，可有 95% 的脑组织发生无再流现象。造成此种现象的原因有：①微血管周围的星形胶质细胞肿胀，压迫微血管使其管腔狭窄；②微血管内皮细胞肿胀及疱疹形成，向管腔内突出或在管腔内游离形成栓子；③微血管内血液黏度增高，红细胞可变性下降，血小板聚积而形成微血栓；④由于离子紊乱，Ca^{2+} 进入脑血管平滑肌以及血管活性肽等引起的脑血管痉挛。

在心跳恢复后的初期，脑内许多区域根本无血液再灌注，并且心跳停止和复跳后低血压的时间愈长，无再流的范围及其程度亦愈重。这是造成继发性脑损害的重要原因，也是脑复苏的关键之一。

窃血现象（stealing phenomenon） 脑血流恢复后，缺氧损害较轻部位的血管仍保持自动调节功能，而缺氧较重部位的血管却失去自动调节功能。当 $PaCO_2$ 上升或应用血管扩张药后，损害轻的部位血管扩张，而损害重的部位血管不能扩张。由于血管阻力的不同，血液便向前者分流而更加重了后者的血供不足，称此为窃血现象。

心搏骤停后重要脏器功能变化（changes of functions of important organs after cardiac arrest） 心跳停止后，肺、肾、肝和心脏本身均发生一系列变化，常造成复苏困难或导致复苏后多器官功能衰竭。

呼吸停止后，全身的氧储备只能维持 4min。即使预先吸入纯氧，也不能超过 15min。肺血流中断后，任何通气方式均无效。导致缺氧与二氧化碳蓄积，并伴有肺血管痉挛、毛细血管通透性增加、肺间质水肿、肺表面活性物质减少、顺应性降低等。

肾脏因无血液灌注而致尿液生成停止，肾小球微血管痉挛，毛细血管和基底膜通透性增加，红细胞和蛋白漏至尿液中，肾小管中可见到各种管型。持久的肾缺氧，可致部分肾小球和肾小管细胞坏死，终至肾功能衰竭。

肝脏的代偿能力和对缺氧的耐受能力相对较强，但在无血液灌注的情况下，其功能也停止。若缺氧 20min 以上，可发生肝细胞肿胀、变性、甚至坏死。

心脏本身除原有病变外，停跳后早期（约 1.5～2.0min 内）心肌应激性增加，通常为粗大的室颤。尔后张力逐渐降低，变为细弱的室颤或无心电波活动。心内膜下可发生出血、心肌灶性坏死等。

总之，心搏骤停后由于完全性的缺血缺氧而造成多方面的损害，并且严重程度也与缺氧时间长短密切相关。缺氧时间较短者损害亦轻，经治疗可使其完全恢复正常。缺氧时间愈长则损害的范围愈广、程度亦愈重，复苏的可能性就愈小。有时虽使心跳恢复，但终因脑细胞的严重损害和多器官功能衰竭而不可回逆。

心搏骤停后微循环的变化（changes of microcirculation after cardiac arrest） 在急性缺氧及酸中毒条件下，体内儿茶酚胺（多巴胺、去甲肾上腺素和肾上腺素的总称）大量释放，使周围血管收缩、阻力增加、渗出压上升。由于毛细血管通透性增强，血管内液体外渗，致血液浓缩、黏度增加、组织水肿及出血。

随着缺氧及酸中毒的发展，微循环内无氧代谢产物堆积而使血管平滑肌对儿茶酚胺反应降低，导致血管扩张、末梢淤血、红细胞的可变性下降并与白细胞和血小板在微血管内聚集形成钱缗状。甚至变成微血栓，从而造成微循环障碍。

心搏骤停后凝血和纤溶系统的变化（changes of coagulation and fibrinolysis system after cardiac arrest） 组织缺氧和酸中毒，一方面使血管内皮细胞损害，胶原纤维裸露，形成了粗糙面。同时血小板、红细胞膜脆

性增高，大量破坏，释放出大量促凝物质；另一方面，毛细血管脆性及内皮细胞通透性增加，血浆外渗，血液呈浓缩与高凝状态，在促凝物质的参与下发生凝固，形成弥漫性血管内凝血（DIC）。如不能使心跳很快恢复，凝固的血块由于纤溶系统的激活而发生溶解。即使心跳恢复，并纠正了低血压和酸中毒，凝血和纤溶的异常仍然存在，DIC 的过程持续进行，尤其因烧伤、溺水或过敏而致者更加严重。

心跳停止时间（downtime） 自心跳停止到开始施行有效的心肺复苏前的时间，称为心跳停止时间，可将其分为：①发现心跳停止到呼叫急救中心的时间；②自呼叫至急救中心人员到达现场的时间；③急救人员到达现场至第一次电击除颤或胸外按压的时间。

由心跳停止到心跳恢复，称为自主心跳停止时间。

心搏骤停的临床表现（clinical manifestation of cardiac arrest） 心搏骤停后全身循环停止，其临床表现有：①心音消失；②脉搏消失；③5～10s 后意识突然消失；④血压测不出；⑤面部或全身肌肉抽搐；⑥皮肤与黏膜急剧苍白或紫绀；⑦呼吸停止或呈喘息呼吸，30s 后亦停止；⑧瞳孔至少在 30～40s 后散大，有时死后也不超过 4～5mm；⑨大小便失禁。

由于缺氧程度和复苏开始的时间不同，心搏骤停的征象不一定完全表现出来。

心搏骤停的诊断（clinical diagnosis of cardiac arrest） 由于缺氧程度和复苏开始的时间不同，心跳骤停的征象不一定完全表现出来。其中最可靠的临床证据是，意识突然消失和大动脉搏动消失。凭此二点可足以肯定心搏骤停的诊断，不必反复听心音、测血压（甚至换血压表）或作心电图描记而延误抢救时机。

所谓大动脉搏动，是指颈总动脉或股动脉的搏动而言，不必触摸桡动脉或颞浅动脉。颈总动脉搏动最明显的位置，是在胸锁乳突肌前缘与甲状软骨之间，或在下颌角处易于摸清。股动脉的搏动点在腹股沟韧带下，髂前上棘与耻骨联合的中点处最为清楚。

婴幼儿触摸颈总动脉易使气管受压，可改摸上臂内侧的肱动脉。如术中发生心搏骤停，术野出血突然减少，延长切口亦不出血。如为开胸手术，术者可直接触摸心脏和主动脉，开腹手术则触摸腹主动脉或髂动脉。

心肺复苏（cardiopulmonary resuscitation，CPR） 对心搏骤停遇难者，采用人工的方法维持呼吸与循环，必要时进行电除颤并给予药物治疗，使其恢复自主循环与呼吸功能，称此为心肺复苏或心肺复苏术，简称 CPR。

生命支持（life support） 生命支持也叫心肺复苏，参见前一条。

心肺脑复苏（cardiopulmonary cerebral resuscitation，CPCR） 心搏骤停后初期复苏的目的是紧急氧合，促进心跳和呼吸恢复（心肺复苏）。心跳一旦恢复，复苏的重点就转向恢复脑功能（脑复苏）。

由于脑细胞对缺氧的耐受性最差，加之初期复苏时往往对此重视不够，致使复苏后有时遗留某种严重神经并发症如失明、记忆缺失、瘫痪等，重则成为“植物人”，给其家庭和社会造成严重负担。复苏的最终目的是脑功能的恢复（脑复苏），争取恢复智力或劳动能力，至少生活能够自理。

为取得理想的复苏效果，复苏开始即应注重脑的保护并将脑功能的恢复贯穿于复苏的全过程，故称其为心肺脑复苏。

心肺复苏成功率（successful rate of cardiopulmonary resuscitation） 心肺复苏成功率是指对所统计的一组心搏骤停病例，借助人工呼吸与人工循环的方法，使其重新恢复自主呼吸与心跳者占全组所统计病例总数的百分比。一般而言，医院内复苏成功率高于院外复苏成功率。据统计，院内成功率为 35%～37%（手术室内可达 90%），院外成功率约 30%左右。

心肺复苏存活率（survival rate of cardiopulmonary resuscitation） 此系指心搏骤停的病人经心肺复苏后，长期生存者占所统计心搏骤停病例总数的百分比。据近年来报道，国外手术室内心肺复苏存活率达36%～75%，国内报道存活率最高可达 84.5%。

影响存活率的因素是多方面的，主要与原发疾病的性质、种类及其严重程度相关。影响预后的因素有：①与心搏骤停的类型有关，许多作者认为室颤比心室停顿及电机械分离的预后好。室颤的 1 年存活率达 26%，心室停顿为 14.1%，电机械分离为 4.2%，而室速（无脉搏者）为 0%；②心跳停止的时间，愈

长者其预后愈差；③室颤是否能得到及时而有效的治疗；④CPR时冠脉和脑的灌注是否充足。

心肺复苏的时间与存活率的关系（relationship between the time of cardiopulmonary resuscitation and survival rate） 心搏骤停的诊断须当机立断，抢救应分秒必争，否则定会影响复苏效果。业已证明，心跳停止的时间，或BLS和ALS开始的时间，对复苏效果有重要影响。愈早进行抢救，复苏的成功率和存活率愈高（表1）。如能在心搏骤停1min内进行抢救，其存活率可达60%以上。超过8min方给予抢救者，虽然仍有复苏希望，但存活率甚低。

表1 心搏骤停存活率与心肺复苏开始时间的关系

复苏开始时间	确定性治疗开始时间（min）		
（min）	<8	8~16	>16
<4	43%	19%	10%
4~8	27%	19%	6%
>8		7%	0

心搏骤停的病死率（mortality of cardiac arrest） 心搏骤停的病死率系指所统计的一组心搏骤停的病人，未经急救或虽经急救处理后仍未生存者，占所统计的心搏骤停病例总数的百分比。

有资料表明，医院外心搏骤停的病死率为67.6%，医院内病死率为32.4%，因心脏猝死致死者>50%。与麻醉相关的心搏骤停的病死率，约为9‰。

心肺复苏的基本原则（principle of cardiopulmonary resuscitation） 无论什么原因所引起的心搏骤停，也不论心搏骤停属于何种类型，现场抢救的措施（即BLS和ACLS）完全一致。其原则是，迅速地同时建立（重建）有效的人工呼吸与人工循环，以促进心跳尽快恢复。急救措施包括人工呼吸、人工循环、心脏用药和电击除颤等。

心肺复苏的阶段（stage of cardiopulmonary resuscitation） 为教学方便和避免抢救中发生混乱，于1966年召开的国际复苏会议确定了心肺复苏的标准方法，并把心搏骤停救治的全过程分为密切衔接的三个阶段：①初期复苏处理或基础生命支持（BLS）；②进一步生命支持（ALS）；③持续生命支持或长程生命支持（PLS），其重点是脑复苏（CPCR）。

基本生命支持（basic life support，BLS） 基本生命支持是心肺复苏的初期阶段或第一阶段，又称基础生命支持或初期复苏处理。是在心搏骤停的现场，在缺少药品和必要的器械条件下，基本是采用徒手支持生命的方法。其措施包括A、B、C三个步骤，即疏通呼吸道（airway），同时建立人工呼吸（breathing）与人工循环（circulation）或心脏按压（cardiac compression）。目的是紧急氧合，尽快提供组织和器官的氧合血灌注，为进一步治疗奠定基础。

初期复苏处理（basic life surpport，BLS） 初期复苏处理又叫基础生命支持，简称BLS。

重建循环（preforming circulation） 无论任何原因所诱发的心搏骤停，经采用人工措施而建立起有效的血液循环，称重建循环。重建循环后组织细胞虽然重获氧合血灌注，但并不意味着复苏成功。心跳即使恢复，由于无氧代谢产物及氧自由基的毒性作用可进一步造成组织损伤，故器官功能尚不稳定而需加强维护与治疗。

基础生命支持的步骤（procedure of basic life support） 基础生命支持的急救步骤可按A、B、C的顺序进行。A（airway），即保持呼吸道通畅；B（breathing），施行人工呼吸；C（circulation），重建人工循环。若在心电监测过程中发现室颤（未超过2min），可立即施以电击除颤而不必作CPR。

病人的转送（victim's transport） 心跳停止的初期急救应就地进行，否则将会延误抢救时机。但后续治疗比较复杂，应向有条件的医疗单位转送。

如心搏骤停发生在医院外，并且病人仍处于心跳停止状态而就地抢救困难者，可向就近的医疗单位转送。应将其迅速搬至一块木板（或长椅）上，使其仰卧及头部后仰并应托（或抬）起下颌（切勿前屈）。除搬运者外，至少应有一人负责进行CPR，并保证在任何情况下也不使CPR中断超过30s。即使在寒冷的冬季，也不必予以包裹棉被保暖，因为对此类病人须进行低温治疗。当到达医疗单位时，应迅速开放静脉，进行气管内插管，施行确切的CPR及ACLS。

当心跳已经恢复，需向条件较好的单位转送进行

复苏后处理时，应在稳定血压、控制心律、维持良好通气后进行。途中运送，最好用设备完好（有心电图、血压和 SpO_2 监护仪以及吸氧装置和除颤器）的救护车。如用普通车辆，但须携带供氧装置和必备的急救药品及用具，包括肾上腺素、利多卡因、阿托品、甲氧胺、多巴胺、碳酸氢钠以及无菌注射器和输液用品等。到达上级医疗单位（医院或救护中心）后，应向值班医生交待有关事项，如心跳停止的时间、可能的诱发原因、初期急救治疗的方法、药物及病人的反应等，以供进一步治疗时参考。

进一步生命支持（advanced life support，ALS） 进一步生命支持是心肺复苏的第二阶段，因此又叫二期复苏处理或后续复苏，亦称高级心脏生命支持。其措施包括气管内插管、心电图监测、电除颤，开放静脉通路并给予药物治疗。目的是促进自主心跳恢复、纠正心律失常、支持心肌收缩力以稳定循环功能。

进一步心脏生命支持（advanced cardiac life support，ACLS） 进一步心脏生命支持，即进一步生命支持。前者的英文简称 ACLS，后者英文简称 ALS，二者同义。

后续复苏（advanced cardiac life support） 后续复苏又叫后续复苏处理，也就是进一步生命支持。英文简称为 ACLS。

心肺复苏后处理（management after cardiac pulmonary resuscitation） 心肺复苏后处理又叫复苏后处理，也叫后期复苏或长程生命支持（PLS）。CPR 的最初目标是尽快地恢复心跳、基本正常的心律和心肌收缩力，并能维持满意的血压。一旦达到了这个目标，就进入复苏后处理阶段。此期虽然心跳已恢复，但循环功能尚不稳定，机体在心跳停止后所发生的一系列病理生理变化并未完全消除，故仍处于缺氧、代谢异常、酸碱内稳态紊乱以及心、肺、脑、肾等重要器官的功能障碍等。如处理及时、措施得当，这些异常情况可随着循环、呼吸功能的进一步好转而逐渐恢复。如处理不当，病情必将进行性恶化而致心跳再度停止。或心跳虽能维持（药物心脏），但终因脑、肾功能衰竭而死亡。因此，复苏后处理非常重要。

复苏后处理的重点是脑复苏，争取恢复智力和劳动能力，至少生活能够自理。为达此目的需加强脑复苏，治疗缺氧性脑损害。同时需进一步支持循环与呼吸功能、促进肾功能恢复、纠正酸碱平衡失调及电解质紊乱、治疗脑缺血和脑水肿、防治感染与进行营养支持，以及查明并尽力解除导致心搏骤停的原发因素等。

持续生命支持（prolonged life support，PLS） 此又称复苏后处理或后期复苏处理，还称持续生命支持。是在恢复自主心跳后所采用的一系列措施，包括低温、脱水、止痉、纠正酸中毒、抗感染以及机械呼吸等。目的是纠正体内代谢异常，稳定颅外和颅内内稳态，促进重要脏器功能恢复。重点是脑复苏，争取恢复智力和劳动能力。此期往往需长时间的治疗，故又叫长程生命支持。

长程生命支持（prolonged life support，PLS） 长程生命支持，即持续生命支持。

存活链（chain of survival） 存活链是反映提高心肺复苏存活率的相关措施，包括早期诊断、早期心肺复苏、早期电击除颤及早期施行进一步治疗 4 项，其中早期电击除颤是存活的关键。1992 年全美第 5 次心肺复苏会议专门讨论了急救者是先进行现场 A、B、C 操作，还是先打电话呼唤急救中心派出电击除颤的技术员到达后再进行 A、B、C 急救的问题。

讨论结果认为，当发现心跳停止的病人如先行心肺复苏，再呼叫急救中心。则急救中心人员到来延迟，相应电击除颤也延迟，存活率降低。因此，目前主张先呼叫急救中心，再作心肺复苏，最好同时进行。这样电击除颤的时间可以提前，存活率可以提高。

心搏骤停的预兆（portent of cardiac arrest） 虽然心搏骤停的发生十分突然，甚至难以预料。但若仔细观察，仍有某些预兆。心跳停止前病人可突然失语、木呆、凝视、眼球上翻，偶尔表现出十分机敏或烦躁。如行心电图监测，可发现频发性室性早搏（每分钟 5 次以上）、连续性室性早搏（二个以上室性早搏连续出现）、多源性室性早搏、室性心动过速、扭转型室性心动过速、Q-T 间期延长、提前出现的 R 波落在前一个 T 波升支之上（即 R on T 现象），以及伴低血压的心动过缓或房室传导阻滞等。这些警告性的心律失常都是心搏骤停的预兆，Q 波可作为报警信号。此

外，左束支阻滞、右束支合并左前半支或右后半支阻滞者，也有一定危险性。

心搏骤停的预防（prevention of cardiac arrest） 由于心搏骤停是临床上极为紧急的情况，尽管复苏措施已日益完善且复苏效果也不断提高，但其病死率仍然很高。故应贯彻以“预防为主”的方针，从多方面设法预防。鉴于冠心病是心搏骤停的最常见原因，故应致力防治冠心病。最好在年轻时就节制饮食和戒烟。高血压、高血脂者适当降低血压和血脂水平，可降低冠心病的病死率。规律性的生活，医疗性的体育活动很有益处。已确诊为冠心病者，应避免情绪激动、过饱、过劳和过量饮酒等。如有心律失常，应服用药物加以防治。对其他心血管疾病、内分泌疾病（如糖尿病、嗜铬细胞瘤等），也应及早治疗。及时纠正血流动力学的急剧变化和血气异常，维持水、电解质与酸碱平衡等。

外科手术病人，术前尽可能纠正贫血、营养不良、电解质紊乱。尤其长期禁食、急性胃肠功能紊乱、长期应用利尿药或脱水药的病人，即使血清钾正常也应作心电图检查，以便发现缺钾的征象，并在手术前尽量予以补钾。缺钾常伴有缺镁，也应同时予以补充。对于肾功能不全的病人，则应注意高钾血症，并采取相应措施（必要时透析）予以纠正。手术时，避免不适当的体位影响呼吸和循环功能。麻醉诱导及维持均应力求平稳，充分表麻后再行气管内插管。始终保持呼吸道通畅，避免发生缺氧与二氧化碳蓄积。及时补偿失血，纠正低血容量。防止高热或过度低温。在重要神经反射区域操作时（如肺门、骨膜、牵拉腹腔脏器等），应作局部神经阻滞或适当加深麻醉。术者不应以身体和器械压迫病人胸部，也不要压迫眼球和颈动脉窦。心脏手术时，勿使大血管扭折和冠状动脉受压，心内探查的时间应力求缩短等。

还应针对发生机制的四个环节，避免导致心排血量急剧下降、冠状动脉灌注量减少、心肌收缩无力以及心律失常等因素。对急性心肌梗死、左室流出道狭窄、室性心律失常、Q－T间期延长以及高Ⅱ度或Ⅲ度房室阻滞等高危病人应严密观察，且术前应给予相应治疗。室性心律失常者，给予利多卡因或并用硫酸镁；Q－T间期延长者给予β－受体阻滞药，以缩短Q－T间期；高Ⅱ度和Ⅲ度房室阻滞者，最好安置起搏器。术中作连续心电监测，并保持静脉通路。及时发现危急性（警告性）的心律失常并给予相应治疗。心肌梗死后形成室壁瘤者，可通过手术将室壁瘤部分切除。

气道阻塞的原因（causes of airway obstruction） 心搏骤停后造成上呼吸道阻塞的原因，主要为舌后坠和呼吸道内异物。昏迷病人的嚼肌松弛，下颌后缩致舌后坠于咽后壁而使呼吸道发生阻塞。头部抬高（枕垫）或前屈位时阻塞更甚。呼吸道内异物主要为血液、血块、脱落的牙齿、咽腔内分泌物或呕吐物等。

下呼吸道阻塞的原因，主要为被吸入的异物和支气管痉挛。

气道阻塞的识别（identification of airway obstruction） 完全性气道阻塞时，识别的关键是经口鼻无空气流动。在自主呼吸运动时，吸气期可见胸骨柄上窝、锁骨上窝及肋间区的内收（即“三凹”现象），却不见胸部扩张。若无呼吸则自主呼吸运动消失，对病人作通气治疗时则难以将肺吹张，由此可确诊为完全性气道阻塞。

部分性气道阻塞时，可由气流噪音来识别，也可见吸气时舌与肋间肌回缩。鼾声表明舌根导致咽下部阻塞，鸡啼声表明喉痉挛，咯咯声表明有异物，哮鸣音表明有支气管痉挛。

气道阻塞的立即后果也可由临床情况来推知，如嗜睡应疑及可能有高 CO_2 血症，测定血气如 $PaCO_2$ 增高即可确诊。心动过速、烦躁不安、出汗、紫绀则提示低氧血症，血气测定结果如 PaO_2 降低即可确诊。若无明显紫绀，并不能排除严重低氧血症。必须指出，在处理急性气道阻塞时，立即清理气道并给予氧气吸入比作动脉血气测定更为重要。

开放气道（opening of obstructed airway） 开放气道又称疏通呼吸道，是施行人工呼吸的首要条件。呼吸心跳停止或其他昏迷病人，其呼吸道可因舌后退（下坠）或吸入异物（血块、胃内容物，牙齿或其他固体物）而致阻塞。施行人工呼吸前必须设法使其通畅，解除呼吸道阻塞的方法有徒手法和简易器械法。前法如头后仰、托下颌或颏抬高，后法包括放置口咽通气管、食管闭塞式通气管或喉罩等，最好进行气管内插管。有自主呼吸的昏迷病人，可将其舌用舌钳拉出口外，也可作环甲膜切开。气管内有异物者，可用 Heimlich 手法（肋下腹部快速猛压）并用吸引装置将异物吸出。

徒手疏通呼吸道法（restoration of airway patency by manual） 呼吸道通畅是施行人工呼吸的首要条件。在1974年的国际通用标准中，有头倾斜－颈抬高和托颌法。1976年证明托颌法和颏抬高法均优于斜头－抬颈法，气道通畅率分别为78%、91%和39%。因此，手边尚无任何器械时应采用以下徒手方法：

（1）头后仰 如遇难者已昏迷，应使其头后仰或下颌前移，或两者同时进行，以防止舌后坠阻塞咽部。以上两种手法均可使喉及下颌间的组织得到伸展，使舌根自咽后壁前移。具体操作时急救者将昏迷者置于仰卧位并以一手置于颈后另一手按在前额，托起颈部使头后仰（此法可使25%病例气道开通）。如其口闭合或下颌低垂（颈不伸展），则移出颈下之手而将其下颌抓住前移，保持其口微开（颌支持）。应注意，勿在颌下方压迫颈部，以免发生气道阻塞。如有固定的义齿，任其留置可有助于保持口的外形，使人工通气较易进行；如已松脱，则可将其移除。举颈或颌支持可交替应用，颌支持可不必将下颌骨向前移位。如气道持续阻塞，则应采用头后仰、开口和托下颌法。

（2）托颌法 此为解除舌后坠的首选方法。病人仰卧，头下去枕使头后仰，张开口唇。急救者位于其头部一侧，将拇指（左、右手均可）放在病人颧骨之上做支点，用同一手的中指或环指放在病人耳垂下方的下颌角处做力点。将下颌骨向前并向上方推移，使下齿列与上齿列错开即可使气道通畅。也可将另手放在对侧相应部位，用双手托颌。

（3）抬颏法 一手放在病人前额使头后仰，另一手用食指和中指并拢置于下颏骨之下，拇指放在下颏或下齿列上，使颏向上抬高。手指不应抬压颏下软组织，否则易阻塞呼吸道。

清理气道的手法（restoration of airway patency maneuvers） 将头后仰、开口并托颌，若试用正压充气仍遇阻塞时，考虑为上部气道存在异物，应用力将口张开清除异物。

（1）强迫开口可选用以下手法：①“双指交叉手法”，适用于中度松弛的下颌。术者立在病人头顶侧，食指由口角伸入抵住上牙齿，拇指与食指交叉抵住下牙齿使其张口并留有较大腔隙以便应用器械。复苏者的手指须探入病人口角的远处；②“齿后插指手法”，适用于下颌紧闭者。将食指插入病人齿颊间，以手指尖楔入最后的臼齿后方；③“舌－颌提举手法”，适用于下颌完全松弛者。将拇指探入口腔、咽喉，以拇指尖提举舌根，其他手指在颏部抓紧下颌骨并向前提起。

用上述手法开口后，仍需吸引及插入口腔通气道和喉镜。

（2）以1～2指（可包一块纱布）擦拭清理口咽，以食指和中指抹去液体异物。将食指弯成钩状（或食指与中指状似镊子）试行掏除固体异物。

（3）头转向一侧以引流液体异物，但应避免将遇难者头侧转或前屈，以免加重脊髓创伤。如需转头应由助手护持头部，使颈胸呈一直线，将病人整体侧转。

气道内异物的移除法（removal of endotracheal foreign body） 气管深部的异物应作气管内插管，然后进行间断气管内吸引。如总气管内异物较多，可暂不必力求完全吸净，而应一边通气一边吸引。为防止缺氧，每次吸引的时间不应超过5s，并且在吸引前后最好吸入纯氧。

倘若总气管内异物较大，并使气管导管尖端堵塞而又不易吸出时，可将导管插入一侧支气管内行单肺人工通气，异物待以后再作处理（用纤维支气管取出）。

口咽通气道（oropharyngeal airway） 口咽通气管又叫口咽导管或通气道，是一种专门用于解除舌阻塞的用具，也可经此通气管用口吹气。一般用橡胶或塑料制成，呈半环状，有凸凹两面，中心为空腔，开口于两端。分大、中、小三种型号，分别用于成人、儿童和婴儿。将其放入昏迷病人的口咽部使舌抬起，不必托下颌既可保持呼吸道通畅，又节省人力。放置的方法有两种：①顺行法，即将其凹面朝向下颏，经口在舌与硬腭之间向内推入，使护嘴部留在牙齿的外面；②逆行法，先将其凹面朝向鼻侧，在舌与硬腭之间向下推入。当其尖端至咽腔时再旋转180度，使其凹面朝向下颌，放置深度与上法相同。

鼻咽通气道（nasopharyngeal airway） 如遇病人牙关紧闭或下颌骨骨折而呼吸道又不通畅者，可放置鼻咽通气管。不必托下颌即可维持呼吸道通畅，又可经此管进行人工呼吸。其放置方法如下：①先选择一条弹性度好、管径比病人鼻孔稍细的麻醉用气管导管，

在其外壁涂以滑润剂（液体石蜡或普通用水）；②将病人头后仰，使其鼻孔“朝天”；③一手将鼻尖推向头侧，另手持导管由一侧鼻孔垂直插入。其插入深度相当于鼻翼至耳垂的距离，然后用胶布妥为固定。

咽气管通气道（pharyngo - tracheal lumen，PTL） 该通气道由一长一短两个组合在一起的导管和二个一近一远能同时充气的气囊组成，急救时将其插入下咽部。既可维持气道通畅，又可经此进行人工呼吸。如将其插入气管，气囊充气后通过长的导管作人工呼吸；若插入食管，充气后远端气囊将食管堵塞，近端气囊将口鼻部堵塞，则通过短的导管进行人工呼吸。

食管阻塞式通气管（esophageal obstructive airway） 食管堵塞式通气管又称食管闭塞式通气管，简称EOA。是一种大号导管，用塑料制成，长约37cm。粗细约同气管导管，其尖端为园钝盲端，带有可在食管内充气的气囊。在咽下部平面有许多开孔，间歇正压通气或吹入气可经此孔入喉和气管。Gordon的食管胃管改良式通气导管，系利用原来的堵塞食管导管引流胃内容物，在咽水平并无开孔，而通过面罩另外开孔经鼻道通气（但鼻道有可能被堵塞）。

食道堵塞通气管仅用于深昏迷病人，16岁以下儿童及任何已知食管病史或曾吞服腐蚀剂者禁用。置入后将面罩接于导管近端，使病人开口，并以拇指持舌、下颌向前移。在病人头颈微屈情况下，将食管堵塞通气管经口插入食管。确定其位置正确后，将食管套囊充气。以面罩紧贴病人面部，并以口或其他通气装置进行通气，通气时应使头后仰。

放置食管堵塞通气管的病人当将其送入急救室内仍深昏迷者，应先插入带套囊的气管内导管，然后方可移除食管堵塞通气管，并备好吸引器以吸除拔管后的反流物。

如病人反射已恢复，则留置食管堵塞通气管直至病人清醒并有自主呼吸（或至少上气道保护性反射已恢复），以防拔管后随之发生的大量反流导致误吸。在急诊室工作的医生和护士应熟悉这种装置，并知晓拔管的适当时机和技术。

插置食管堵塞通气管的并发症，主要发生于浅昏迷而有自主呼吸的病人。可能发生的损伤包括食管破裂，意外的插入气管而致窒息（约占10%，如发现及时可无后遗症），还可诱发喉痉挛、呕吐及误吸。有鉴于此，此种装置应由经过充分训炼的人员使用。其主要缺点是无法控制喉痉挛，也不能进行气管支气管吸引和保护肺脏免于误吸上呼吸道中的血液或异物。

插置食管堵塞通气管是一种不得已的权宜之计，并不能替代气管内插管。

食管气管联合通气管（esophageal tracheal combined tube） 该导管由一长一短2个腔和2个气囊组成，急救时由口插入。如进入气管，充气后即可施行人工呼吸；若插入食管，2个气囊充气后将食管堵塞。可通过另一个进入气管的短管腔进行有效通气，同时也可防止胃内容物返流而致误吸。

喉罩（laryngeal mask，LMA） 喉罩由通气密封罩和通气导管组成，通气密封罩用软胶制成呈椭圆形，周边隆起，注气后膨胀，将其罩在咽喉部可密封气道。罩顶部联接通气导管，经此导管可用口吹气也可与麻醉机或呼吸机接头衔接行机械通气，按其大小分为4个型号：①1号适于新生儿至3个月以下的婴儿（< 6.5kg）；②2号适于3个月至6岁小儿（6.5 ~ 25kg）；③3号适于小儿及较小成人（25kg）；④4号适于成人。消毒前应抽空罩内空气，可用高压蒸汽消毒（勿高于134℃），禁用戊二醛、甲醛或氧化乙烯消毒。

使用时将其插入咽喉部，充气后在喉的周围形成一个密封圈，可施行正压通气，也可让病人自主通气。用于急救复苏维持气道通畅或人工通气较气管插管操作容易，不需喉镜协助。遇气管插管困难的病人，可用喉罩通气，也可经喉罩再置入ID6.0mm气管导管。置入喉罩后不能再托下颌，以免压迫喉头导致喉痉挛。

应用喉罩时应密切注意呕吐反流及误吸等意外，置入胃管及饱食病人尤易发生。据报道，164例心搏骤停者插入LMA前发生返流20例（占12%），应用LMA返流3例（占2%）、拔除LMA后返流10例（占6%）。CPR过程中LMA容易移位，故其在CPR中的应用价值有待进一步研究。

重建呼吸（reforming breathing） 重建呼吸是指对呼吸停止的人，采用人工方法进行有效的通气。借以供氧并排出二氧化碳，进而促进自主呼吸恢复（重建自主呼吸）。人工呼吸的方法有很多种类，在现场急救中以口对口人工呼吸法最为有效而常用。其他方法还

有口对口咽通气管或口对鼻咽通气管法，口对食管闭塞式通气管或口对喉罩呼吸法等。上述方法只能在急救现场短时间应用，如需长时间人工呼吸，应在气管内插管后行机械通气。

口对口人工呼吸法（mouth to mouth artificial respiration） 20世纪50年代曾推广过仰卧压胸法、举臂压胸法和俯卧压背法等，后经证实均不能维持气道通畅且潮气量较低（表1）而弃用。目前公认最为有效的徒手呼吸法，是口对口人工呼吸法。此法简单易行，最适于现场抢救。虽然正常人呼出气中氧浓度较低（15%～18%），二氧化碳浓度较高（2%～4%）。但由于深吸气后肺通气量增加2～3倍，并且在吹出气的开始部分为含氧量较高的解剖无效区气（空气）。经多年研究证明，此法可使肺泡气和血气达到正常（表2）。

表1 徒手人工呼吸之潮气量比较

人工呼吸方法	潮气量（ml）
仰卧压胸法（推压法）	350
举臂压胸法（推拉法）	875
胸外按压	125～250
口对口呼吸法	1250

表2 正常呼吸与对口呼吸之肺泡气比较

	正常自主呼吸	对口人工呼吸	
		供气者	受气者
肺泡气 CO_2	6%	8%	6%
肺泡气 O_2	15%	18%	15%

口对口人工呼吸的步骤如下：

（1）病人仰卧并使头部后仰，迅速解开其衣扣和裤带，以免障碍呼吸。

（2）急救者用一只手托起病人下颌或使颏抬高，并分开口唇。

（3）另一手捏住病人的鼻孔，以免吹气时漏气。

（4）急救者深吸一口气，以自己的口唇与病人的口唇严密贴紧，将气吹入肺内。

（5）成人每次吹气量约800～1000ml左右（勿超过1200ml），小儿约400ml。吹气力量不可过急、过大，气道压应<1.5kPa（15cmH_2O）低于食管上口开放压（20cmH_2O），以使胸廓稍微升起为度。

（6）为保障足够的潮气量，吹气的持续时间成人需1.5～2s，小儿需1～1.5s。

（7）吹气后急救者将头稍抬起吸入新鲜空气，放松捏鼻孔的手指，让病人肺内的气体排出，并倾听呼吸声。

（8）成人每分钟吹气12～14次（约5s一次），小儿18～20次（约3s一次），如此反复进行。

口对鼻呼吸法（mouth-to-nose artificial respiration） 牙关紧闭或口腔外伤等不便作对口呼吸者，可用口对鼻呼吸。急救者使病人仰卧及头部尽量后仰，以一手托起下颌维持气道通畅，牙关紧闭（尤其下颌关节强直）者则不必勉强。用另一手密闭病人口唇以免吹气时漏气，急救者深吸一口气后用口唇含着病人的鼻孔吹入。吹气持续时间、气量及频率，均与口对口呼吸法相同。

口对口鼻呼吸法（mouth-to-mouth and nose artificial respiration） 婴幼儿（8岁以内）口鼻较小且相距较近，对口或对鼻呼吸均不易施行，可改用口对口鼻呼吸。其要领是，急救者用托颌法或抬颏法维持气道通畅，深吸气后以口唇将病儿口鼻一并含紧将气吹入。吹气持续时间1～1.5s，一次吹气量约300ml，每分钟20次。

口对气管造口呼吸法（mouth-to-tracheostoma artificial respiration） 已作气管造口者，可密闭其口鼻经造口处用口吹气。也可堵塞造口处经口（或鼻）吹气，呼气时则敞开造口处。但曾行喉切除者，只能在造口处吹气。最好经造口处插入直径相当的导管用口衔着导管吹气。吹气力量、吹气持续时间及频率，均与对口呼吸法相同。

简易呼吸器通气法（manual ventilation by selfinflating bag） 简易呼吸器是由一个有弹性的橡皮囊、三通呼吸活瓣、衔接管和面罩组成。在呼吸囊后面的空气入口处装有单向活瓣，当放松呼吸囊时空气即由此进入呼吸囊内，挤压呼吸囊时则防止囊内的气体倒流。侧方有氧气入口，通入纯氧可提高吸入氧浓度。呼吸囊前端出口处，与三通呼吸活瓣（接头）衔接。此种活瓣呈"T"形，内有两个单向活瓣。当吸气或挤压呼吸囊时，两个活瓣向前端滑动而使呼出气体从前方排气口排出。将三通呼吸活瓣与面罩或气管导管接头

连接后即可进行人工呼吸，每接压一次可吸入500～1000ml气体。如在供氧侧孔处通以10～15L/min的氧气，可使吸入气的氧浓度增至75%以上。

气囊－活门－面罩通气（aerocyst-valve-mask ventilation） 气囊－活瓣－面罩装置（类似简易呼吸器），在自主呼吸和人工通气期间都可供氧。该装置包括一个带有进气活瓣的自张气囊，和一个接于面罩或气管导管上的无复吸入活瓣，进气活瓣可与供氧管或贮气囊相连。为供给100%的氧气，贮气部分至少需相当于潮气量容积（气袋容量），而且氧流量最低需等于每分通气量。单向活瓣必须包括一呼气活瓣，用以排出自主呼吸时存在气囊中的混合气。该装置应便于清洗和消毒，活瓣必须灵活，能防止气体返流或漏气，且不致于在供氧期间嵌止在充气位置。必须有透明的、适合各号面罩并能与面罩相接的外径为22mm的接头，以及与气管导管和其他装置相接的内径15mm的接头。组装气囊－活瓣－面罩各零件如不正确，则不能成功。按上述设计的气囊－活瓣－面罩系统的主要优点，是能供应100%的氧。未经减压的氧气，不能与自张气囊相接。

由于使用气囊－活瓣－面罩系统常于面罩下使口关闭，故对某些昏迷病人需插入咽或鼻咽导管以纠正鼻道阻塞。操作方法如下：

(1) 急救者站在病人头端，并使其头后仰。如病人处于松弛状态，插入一口咽或鼻咽导管。

(2) 将面罩按其形状扣在病人口鼻部，以一手将面罩压于面部并使头后仰，然后挤压气囊使胸部升高。

(3) 呼气时放松气囊，为使活瓣功能正常，需迅速放松气囊。

为将面罩压于病人面部，可选用下述两手法之一：①以拇指压于面罩的鼻部，食指压于面罩颏部，以3、4、5指向上并向后提拉下颌；②用一扁的面罩以手指勾住颏部，将手掌压在面罩顶部，使头部始终维持后仰位。

若附有贮气袋，氧流量达10L/min以上时，在成人吸入氧浓度为80%～100%。若不用贮气袋，氧浓度则为30%～50%。对无经验者而言，用一手控制面罩和头部，并使下颌前移不无困难。可借助自己的膝或髋部，以维持病人头后仰，并借助自己的颏部以保持面罩密合。

如操作者必须用双手保持面罩密合及下颌前移，可请助手挤压气袋。如将单向活瓣与气道间的管道延长，操作者也可用两臂（或肘）和腕挤压自张气囊。

口对面罩通气（mouth-mask ventilation） 系用带袋面罩进行口对面罩通气，面罩上的进气接口可接氧气。口对面罩吹气时，若同时供给氧流量10L/min，吸入气氧浓度可达50%；氧流量30L/min，吸入气氧浓度可达100%。面罩贴放在病人面部，操作者以食指、中指和环指置于耳垂前下颌角处，向前抬起下颌并使头后仰，以使面罩下病人的嘴张开。在吹气期用两拇指压紧面罩，是保证通气良好的关键。

有自主呼吸的病人也可用此法给氧，氧流量15L/min，吸氧浓度约80%。

此法的优点是，在不和病人口、鼻直接接触的情况下，达到良好的肺通气并可同时给氧。对未经训练者来说，比用气囊－活门－面罩法更易于掌握。

文秋里面罩（Venturi mask） 慢性肺部疾患有高二氧化碳血症的病人，给氧后可能发生呼吸抑制。使用根据Venturi原理设计的分档调节给氧浓度的面罩，有助于减轻缺氧又不致引起呼吸抑制。它提供的氧浓度分别为24%、28%、35%和40%，所用氧流量相应为4L/min、4L/min、8L/min和8L/min。一般先用24%氧浓度，如无通气不足可酌情提高一档氧浓度。发生呼吸抑制的病人，可用气囊－活门－面罩装置辅助呼吸同时给氧，无自主呼吸者则不宜使用。

贮氧袋面罩（face mask of reservoir bag） 由面罩和一只能贮氧的膨胀气袋相连接组成，用于有自主呼吸的病人，吸气时氧气从贮氧气袋被吸入。面罩和病人面部密合，氧流量10～20L/min时，吸氧浓度可达90%。

气管插管法（tracheal intubation） 气管内插管后用麻醉机或呼吸机进行人工呼吸，是目前最为确切而有效的人工呼吸法。但须有一定的设备和较高的技术，并且常因插管操作而耗费许多宝贵时间。因此应以对口呼吸作为第一手急救措施，待气管内插管的一切准备就绪方施行插管，并力求在15～20s内完成全部操作。

插管的用具有喉镜、气管内导管及导管接头、牙垫（又称口塞）、管芯（又称探条）、吸痰管以及简易呼吸器等，将这些用具备好装入箱内，取之立就。气

管内插管的具体操作步骤如下：①病员仰卧，急救者用右手托住病人的枕部使头尽量后仰；②用左手持喉镜从病人右口角放入，待镜片进入口腔2/3时，便向中线部移动将舌体推向左侧。此时，在口腔下部便可见到悬雍垂；③发现悬雍垂后，将喉镜垂直上提，并沿着舌根徐徐向前推进即可显露会厌软骨；④显露会厌后，将镜片尖端置于舌根与会厌交接处，垂直上提喉镜（切勿以门齿作支点）即可显露声门；⑤显露声门后，右手持气管内导管由右口角插入，使导管尖端的斜面对准声门并轻巧地插入气管内，随即拔出管芯；⑥再将导管向前推进少许，使套囊位于声门下约5cm处。放入牙垫后退出喉镜，用胶布将牙垫与导管一并妥为固定；⑦用注射器向导管套囊内注入适量空气，以防加压呼吸时气道漏气；⑧插管后常规听诊两侧呼吸音，以防导管误入食管或插入一侧支气管内。然后连接简易呼吸器、麻醉机或“T”形管（小儿），进行人工呼吸。

经喉喷射通气（ventilation by percutaneous transtracheal catheter） 经环甲膜刺入一个细的外导管针，拔除内针保留其外套管，并与高频喷射机连接行间歇供氧充气。此法需要高压氧源（30～60Psi，2～4大气压），以克服装置系统的阻力。操作时应仔细观察胸部，以免喷气压力过大而造成肺破裂。吹入气经上气道被动呼出，故上气道至少必须部分开放方可避免肺破裂。在上气道完全阻塞时，必须另插入一大口径的气管套管针或行间歇吸引，为呼气建立出路。

此法可能危及生命的并发症（操作适当可避免）是因肺破裂，或套管未插入气管腔内而误入组织间隙致间质充气（颈部气肿）。该气管内充气技术虽能使上部气道分泌物经喉溢出，但却不能用以吸引。可经此套管与高频喷射呼吸机连接，行喷射通气。用于高频控制呼吸时，驱动压为0.08～1.5mPa，频率为60～120/min，吸/呼比为1∶1.5；用于高频辅助呼吸时，驱动压为0.05～0.10mPa，频率为60～200/min；用于高频给氧，驱动压为0.02～0.05mPa。

环甲膜造口术（circothyroid membrane ostomy） 该技术用于自主呼吸空气或氧气，也用于人工通气或气管内吸引。必须选用不致损伤喉部的最粗套管，其外径在成人为6mm，大儿童3mm，小儿童及婴儿使用12号针外导管。仅用一铅笔刀割开环甲间隙并不能建立畅通的气道，其开口必须保持通畅。导管装上标准接头，须能与通气设备（简易呼吸器或麻醉机等）接头相匹配。

皮区消毒后，先作皮肤切口，然后在明视下刺透环甲膜后放入导管。经皮盲目环甲膜造口技术（如使用气管造孔器）是危险的，故不宜提倡。

气管造口与造瘘（tracheostoma and tracheal fistulation） 此法用于长程气道管理，最好能在光线充足、无菌的手术室内施行。在紧急场合，熟练的操作者施行气管插管术或环甲膜穿刺术比气管造口更快。在气管壁上留有开口称为气管造口术，将整个气管断端管腔缝于皮肤上留下的开口称为气管瘘口。

已作气管造口（或瘘）者，应将气管导管改由气管造口或瘘口插入。长程人工通气的清醒病人，若希望能说话，可使用漏气的气管造口导管或一根“讲话管”（speaking tube），而不用经喉气管内导管。气管造口术应尽可能作为选择性手术，并用于通气供氧良好的病人。必要时可先行气管内插管，然后作气管造口。

手法通气（manual ventilation） 手法通气系指借用带风箱式或贮气囊的麻醉机，以手法挤压进行扶助呼吸、间歇正压呼吸或控制呼吸。其优点是较能符合病人的生理状态，压力柔和，可藉以了解呼吸阻力及肺-胸顺应性，便于作控制呼吸。并能及时发现通气装置漏气，保证足够的通气量。

此法主要用于有自主呼吸的病人，或用于气管内插管后与衔接呼吸机前以及停机后为拔管作过渡手段。

扶助呼吸（通气）（assistant respiration; assistant ventilation） 在保留病人自主呼吸的情况下，对因潮气量不足或频率过慢所致通气不足者，随其呼吸运动顺势挤压贮气囊，予以适时适量的补偿，以达到正常通气水平的方法，称为扶（或辅）助呼吸。扶助呼吸的优点是不仅能保持病人的生理状态，且能保持呼吸中枢的自主调节，因而保留了判断病理变化程度的重要生理指标。此法常广泛地用于开胸手术或手术体位限制呼吸活动，以及药物引起的呼吸抑制等。实施扶助呼吸须与病人呼吸同步，否则，既达不到扶助呼吸的目的，又有可能干扰自主呼吸而使呼吸消除。

控制呼吸（通气）（controlled respiration; controlled

ventilation） 依据治疗需要，采用某种措施先将病人自主呼吸消除，代之以人工的被动呼吸称控制呼吸。控制呼吸可以完全主动地进行呼吸管理，其优点有：①可避免存在自主呼吸时，因扶助呼吸不当所致通气效果不佳或对循环的明显干扰；②可保障气体交换充分；③消除开胸手术时的反常呼吸或纵隔摆动对呼吸循环功能的影响；④降低氧耗和机体代谢；⑤手术野平静便于操作。

此法适用于开胸手术扶助呼吸难以改善的呼吸紊乱、手术野需要平静的精细操作，以及需要呼吸暂停的特殊 X 线造影等。

过度通气（hyperventilation） 采用人工方法增加呼吸频率或（和）潮气量，短时间内排除体内较多的 CO_2，称为过度通气。适于二氧化碳贮留（高二氧化碳血症）病人，也可用以消除病人的自主呼吸，降低颅内压。但长时间过度通气尤其 $PaCO_2$ 降至 25mmHg 以下时，可致脑与冠状血管痉挛、氧离曲线左移、诱发心律失常和低钾血症。

自主呼吸不恢复的原因（causes of absence of spontaneous respiration） 心跳停止时间较短、抢救措施及时而有效、心脏复苏顺利并且原无呼吸功能障碍者，一般在心脏复跳之后呼吸也随之恢复。如果不恢复，应及时查找原因并进行对因治疗。自主呼吸不恢复的常见原因有：①心跳停止后因脑血流中断而呼吸很快停止（约 30s）。心脏复跳后有时尚未解除休克和低血压，脑组织仍灌注不足，中枢处于缺血缺氧状态；②长时间心跳停止，脑组织遭受缺氧性损害较重。或在重建循环后，又发生了“再灌注损伤”，形成脑水肿、脑肿胀及颅内压增高而累及呼吸中枢；③长时间的人工呼吸，由于通气量过大（过度通气）使二氧化碳排出过多，加之压力较大而致使肺泡壁过度牵张，结果使呼吸中枢和肺泡牵张（Hering - Brenuer）反射受到抑制；④心跳停止前或复苏过程中应用某些药物，如吗啡、哌替啶、羟丁酸钠、硫喷妥钠以及大量安眠药等，使呼吸中枢遭受严重抑制，或导致呼吸”遗忘”；⑤体内原已存在的栓子（左房附壁血栓）或在复苏中外界栓子（气体或固体）的意外进入，导致脑栓塞；⑥有机磷药物（敌敌畏、农药杀虫剂）等中毒，使呼吸中枢及周围神经麻痹；⑦肌肉松弛药的残余作用，尚未完全消除。

恢复自主呼吸的措施（measures of spontaneous respiration restoration） 心脏复跳后无论自主呼吸是否出现，都应进行呼吸支持直至呼吸功能完全正常。自主呼吸出现的愈早，表明脑功能愈易于恢复。如呼吸长时间不出现，应查找原因采取促进自主呼吸恢复的措施：①维持适当的血压，稳定心律，改善呼吸中枢的血流灌注；②保持呼吸道通畅，尚未作气管插管者，必须作气管内插管。继续充分供氧，保障足够的通气量，纠正低氧血症；③在支持呼吸、稳定循环基础上可给予利尿药，既能促进无氧代谢产物的排除，又能降低颅内压而缓解脑水肿。随着尿量的增加，自主呼吸便逐渐恢复。常用的利尿药有 20% 甘露醇 200ml 快速静滴，或呋塞米 20 ~ 40mg 静脉推注；④呼吸兴奋药（可拉明、洛贝林、回苏灵等）有兴奋呼吸中枢的作用，恰当的使用有助于自主呼吸的恢复。但一般不宜在早期使用，尤其复苏后 30min 内，脑组织尚未完全恢复氧合血灌注，中枢仍处于缺氧状态。由于大多数呼吸兴奋药实为脑干兴奋药，注入后使脑干兴奋、耗氧量增加，并可诱发心律失常。如果频繁给予大量呼吸兴奋药，可引起广泛中枢过度兴奋而致惊厥；⑤诱导呼吸若人工正压通气的压力过大（过度通气）或时间过久，由于呼吸中枢和肺泡壁牵张反射的抑制而致呼吸不易恢复。甚至病人已经清醒，但仍无自主呼吸。此时可暂停呼吸半分钟，观察有无自主呼吸出现。或者采用诱导呼吸法，即以手快速、轻压贮气囊数次。如因过度通气引起，一般 20min 以后可逐渐恢复。必须指出，此种诱导呼吸的通气量是不足的，必须在其间加入 10 ~ 12 次正常通气，以保障每分钟通气量；⑥因吗啡、哌替啶等麻醉性镇痛药所引起的呼吸抑制，可静滴纳洛酮（2mg/kg）。如无此药，也可静滴氨茶碱 3 ~ 4mg/kg；⑦因有机磷中毒引起者，应给予阿托品或东莨菪碱 2 ~ 4mg 和氯磷定 1 ~ 2g。

复苏后干扰呼吸的原因（interference with post resuscitation ventilation） 心跳恢复后，除观察有无自主呼吸和紫绀外，还应常规检查胸部，发现障碍呼吸的因素即应及时处理。复苏后干扰呼吸的常见原因如下：①肋骨骨折 胸外按压时如并发肋骨骨折，清醒病人可因疼痛刺激可影响呼吸幅度。如并发多发性浮动骨折，则产生反常呼吸而影响通气量。如疼痛强烈应给予止疼药物，或作肋间神经阻滞。最好再用胸带予以包扎固定，在静脉或硬膜外腔连续滴注止痛药（PCA 技术）；②气管导管过深 气管导管应位于总气管内，

其尖端距隆突至少 2cm。如果插入太深，导管可进入一侧支气管内。或虽未完全进入一侧，但已使另侧肺通气障碍。胸部听诊时可发现一侧呼吸音减弱或完全消失，必要时拍胸部 X 线平片即可证实。一旦导管过深，应将导管退出少许重新固定；③呼吸道阻塞　气管插管后仍可发生呼吸道阻塞，如气管导管扭折、呼吸机活瓣失灵、导管套囊充气过度致导管腔狭窄或管口阻塞以及套囊脱落等，应针对具体情况进行处理；④血胸　胸外心脏按压可并发血胸，使肺组织受压而影响通气功能。其治疗方法为施行胸腔闭式引流；⑤张力性气胸　应作胸腔穿刺减压或闭式引流；⑥肺不张　除血胸、气胸使肺组织受压致肺不张外，支气管被痰栓堵塞或肺表面活性物质减少等均可发生肺不张。故应少用或不用抑制呼吸的药物，注意吸入气的湿化，有痰栓阻塞时可行支气管镜检查并予以吸出；⑦胃胀气　人工通气可使气体进入胃内而使隔肌上升、活动受限、肺容量减少，应下胃管进行吸引减压；⑧支气管痉挛。

复苏后呼吸衰竭的原因（causes of respiratory failure after resuscitation）　复苏后病人可因肺通气、气体分布或气体弥散等障碍而发生呼吸衰竭，其表现为低氧血症或伴高二氧化碳血症以及由此而引进的酸中毒。发生呼吸衰竭的原因：①肺血管痉挛和肺血管通透性增加　心跳停止后，某些血管活性物质的释放使肺微循环障碍。如去甲肾上腺素使肺血管强烈收缩，肺血流减少。缓激肽、组胺和 5－羟色胺等除使肺小静脉收缩外，还使肺毛细血管通透性增加，因而导致肺血和肺间质水肿；②广泛的肺微血栓或微血管栓塞　肺血流中断以及复跳后的长时间低血压，可导致肺内 DIC（弥漫性血管内凝血）形成，使肺血管堵塞。此外，体内坏死细胞的碎屑、库存血内的微血栓以及胸外按压所致肋骨、胸骨骨折的脂肪栓子等，均可使肺血管堵塞而致呼吸障碍；③表面活性物质减少　心跳停止和休克时组织缺血缺氧，使肺泡Ⅱ型上皮细胞分泌表面活性物质减少。加之肺泡渗出液的增多又使表面活性物质分解加速，故可导致肺泡萎陷和肺不张。由于肺不张时肺泡内压降低，更易发生肺水肿；④肺泡Ⅰ型细胞肿胀　肺毛细血管灌注不足时，肺泡Ⅰ型上皮细胞（表面上皮细胞）与毛细血管内皮细胞肿胀，使肺的空气－血液屏障加厚致气体交换障碍；⑤氧中毒　在复苏早期，短时间（8～12h）吸入纯氧有助于纠正缺氧状态，若纯氧吸入时间超过 24h，就有发生氧中毒的危险。其病理所见是肺充血、肺水肿、肺泡出血、纤维蛋白渗出以及透明膜形成等；⑥肺内感染　长期昏迷或气管造口等病人易并发肺内感染，从而使肺泡通气、气体的分布以及气体弥散等均发生障碍；⑦肺气压伤　胸外按压时可造成肺组织损伤，尤其在按压胸骨时加压胀肺则损伤更重。此外，长时间正压机械呼吸也可造成肺组织气压伤；⑧干扰呼吸的各种因素，均使通气或（和）气体交换障碍。

呼吸衰竭的治疗（respiratory failure therapy）　呼吸衰竭的治疗措施包括：①保持呼吸道通畅　如有呼吸道阻塞应予以解除，并及时清除呼吸道内分泌物。痰液黏稠不易吸出时，可用蒸馏水作雾化吸入或气管内滴入。也可向气管滴入 α－糜蛋白酶（5mg/次）或透明质酸酶 500～1 000μg/次，使痰液稀释后易于引流。有支气管痉挛者，应对症治疗；②解除障碍呼吸的因素　如气胸、血胸、胃胀气等；③机械呼吸　呼吸衰竭病人需长时间的呼吸支持，因此需使用人工呼吸机。既可减少病人用于自主呼吸的氧消耗（约 2%～3%），又可根据病人的具体情况来适当调节各种呼吸参数。轻症病人用间歇正压呼吸（IPPV）即可，重症则需使用呼气末正压（PEEP）。当吸入氧浓度 > 50% 而 PaO_2 仍低于 9.33kPa（70mmHg）时，即应改用 PEEP。借以增加功能残气量，减少肺分流，使萎陷的肺泡重新扩张而提高 PaO_2。但压力太大又会使回心血量减少并可造成肺气压伤，一般呼吸末正压用 0.49～0.98kPa（5～10cmH_2O）即可；④纠正酸中毒　无论伴有或不伴有高二氧化碳血症的呼吸衰竭，均可发生酸中毒。低氧血症时可伴有代谢性酸中毒，伴高二氧化碳血症时则合并呼吸性酸中毒。当动脉血 pH < 7.2 时，应给予 4% 或 5% 碳酸氢钠 100ml（2ml/kg）静滴；⑤防治呼吸道感染　机械呼吸的时间愈长，呼吸道感染的可能性则愈大，故应积极预防。一旦发生呼吸道感染，则应作痰液细菌培养及药敏试验，并有针对性地给予足量抗生素；⑥肾上腺皮质激素　此药可改善毛细血管通透性，扩张支气管，降低周围血管阻力，增加心肌收缩力，对肺泡Ⅱ型细胞有特殊的保护作用，从而促进肺泡表面活性物质的产生。常用氢化可的松 10～30mg/（kg·d），或地塞米松 1～2mg/（kg·d），或甲基强的松龙 5～30mg/（kg·d），连用 3d 停药。类固醇制剂不可快速注入，以免引起呼吸停止；⑦强心利尿　呼吸衰竭时可产生反射性肺动脉高压而导致心力衰竭，当伴有肺水肿或有输液过

多时，应给予强心利尿治疗。为促进水肿液的回吸，还可输注白蛋白液（血浆白蛋白 < 30g/L 时）以提高血浆胶体渗透压；⑧稳定循环功能　为维持循环，须对呼吸进行支持。同样，为恢复呼吸功能也必须设法稳定循环功能，否则任何措施都不能奏效；⑨控制抽搐　抽搐是脑缺氧的表现，不仅使颅内压和耗氧量增加，还使呼吸肌强直收缩而致呼吸停止。为控制抽搐可给地西泮、巴比妥类等止痉药，如无效也可给予肌肉松弛药（必须气管内插管作人工呼吸）。

机械通气（mechanical ventilation）　使用自动的通气装置（呼吸机或通气机）取代人力和手法，干预、辅助人体的通气功能，即为机械通气。其临床意义远不只简单的“替代”或节省劳动力，还可节省自主呼吸的氧消耗（占全身耗氧量的 2% ~ 3%）。若能善于应用性能良好的通气机，所取得的通气效果常远较手法更为合理而有效，更易维持血气及内环境的稳定。

呼吸机（respirator）　呼吸机又称通气机或呼吸器，是实施机械通气的一种机械装置。临床上已广泛应用于麻醉、急救和 ICU 中，用以改善病人的通气和氧合，减少呼吸作功，支持呼吸和循环功能以及进行呼吸衰竭的治疗。呼吸机不仅减轻了医务人员的工作量，而且是呼吸功能不全病人的不可缺少的治疗机器。

使用呼吸机的主要适应证有：①复苏期间辅助或控制呼吸；②各种急性呼吸衰竭的治疗，如中枢性呼吸抑制、外周性呼吸麻痹、胸廓和气道的解剖性损害以及弥散障碍所致换气性呼吸衰竭等；③慢性呼吸系统疾病的治疗；④肌肉痉挛性疾病的肌麻痹疗法，如破伤风、癫痫持续状态、子痫、百日咳等。

通气机（ventilator）　通气机即呼吸机或呼吸器。

定容呼吸机（volume limited ventilator）　此型呼吸机由发生器在吸气时将预定的潮气量输入气道，使肺泡扩张；呼气时停止送气，气道压力降至大气压，肺自动回缩而使气体排出体外。呼吸机实现吸气与呼气的转变（切换）取决于预先设定的潮气量。使用中有时难与病人自主呼吸的节律取得同步，勉强使用易发生“人机抗争”。故需用药物抑制自主节律以求平稳通气治疗，使病人与呼吸机同步。呼吸环路不能漏气，否则预定的潮气量不能如数到达肺内。此型呼吸机主要适用于气道阻力较高或肺顺应性差的病人。

定压呼吸机（pressure limited ventilator）　吸气期开始即由发生器向气道徐徐供给一定流率的气流，待气道内压达到预先设定的阈值时，肺内已获得一定的潮气量，此时呼吸机即转换（切换）为呼气相。呼气活瓣开启，呼气相肺内气体随着肺和胸廓的弹性回缩而排出体外，然后又开始第二次通气周期。呼吸机实现吸气与呼气的转变，取决于预定的气道压。

此型呼吸机易与病人的自主呼吸节律相同步，适用于同步辅助呼吸。长期通气治疗后的恢复期病人，也可借此作为断离通气机之前的准备。对肺顺应性很差的病人，不可无限增加压力来保障通气量，以免干扰循环功能或导致肺泡破裂。

定时呼吸机（time limited ventilator）　此型呼吸机为定时、限压和恒流型呼吸机。呼吸机产生气流进入气道，达到某预定的吸气时间时吸气即停止而产生呼气。在呼气相，气道内仍有低压气流通过。其吸入氧浓度、吸气时间、频率和吸/呼比值均可调节，同步性能良好。以恒流发生器作为供气装置，以时间作为转换条件，达规定的吸气时间立即转换成呼气相。通气时如肺的顺应性降低，可致肺内压升高。虽然通气时间不够，但气道压力已升至限定值，呼吸机可发生压力切换。有些呼吸机把压力和时间转换组合在一起，只要两者之一被满足，吸气相就转换成呼气相。因而使呼吸机的性能更可靠，互补其不足，发挥了各自的优点。

电动电控呼吸机（electric powered and controlled ventilator）　呼吸机的驱动和呼吸参数的调节均由电源控制，其吸入氧浓度由氧流量调节。此型呼吸机缺少精确数字显示，最好另装氧浓度分析仪。

气动电控呼吸机（pneumatically powered electric controlled ventilator）　此型呼吸机，是多数现代化呼吸机的驱动和调节方式。由氧源或空气源驱动呼吸机工作，由电源控制呼吸参数的调节。

气动气控呼吸机（pneumatically powered and controlled ventilator）　此型呼吸机由 4kg/cm^2 以上氧源和空气源驱动呼吸机工作，由逻辑元件控制和调节呼吸机参数。气动型呼吸机的共同特性是：①双环路；

②压缩气驱动；③悬挂型折叠囊；④定时触发；⑤射流控制；⑥潮气量预设（定容）；⑦附设文丘里管装置；⑧一般只能施行间歇正压通气（IPPV）。此型机特别适用于无电源的场合，如急救现场、术毕转送病人。其缺点是不易及时发现折叠囊脱开或漏气意外，且功能单纯，调控性能有限。此类呼吸器已逐渐被淘汰。

间歇正压通气（intermittent positive pressure ventilation，IPPV） 间歇正压通气是指在吸气时由呼吸器产生正压，将气流送入肺内（呼吸道内压升高），呼气时肺内气体靠胸、肺弹性回缩而排出体外（气道内压降至零）。此种机械通气模式，常用于没有自发呼吸的病人。其优点是完全免除呼吸作功时耗氧，使呼吸肌群得到彻底的休息。但当循环动力学尚未取得充分代偿时，容易引起心排血量下降。某些危重病人的自主呼吸被完全取代后也可能难以恢复，是为使用此模式的顾虑。

呼气终末正压通气（positive end expiratory pressure，PEEP） 目前PEEP的概念主要指经气管导管（包括气管造口）对气道进行控制呼吸（无自主呼吸）时，施以呼末正压的方法。或在通气环路上安一个阻力装置，使呼气末仍保持一定正压。其目的并非阻止气道排气，而是借呼末正压的“阻抗”以保持呼气终末小气道的开放。从而阻止肺泡塌陷、增加功能残气量、降低闭合气量、减少肺内分流、减轻肺充血和间质水肿，使血流能充分的氧合以提高动脉血氧张力（分压），并使二氧化碳顺利排出。因呼气期气道内仍维持正压，可对循环系统发生不良影响，但对病变肺部循环的影响远较正常肺为轻。此法多用于肺水肿，或某些急性ARDS的病人。

持续正压通气（continuous positive airway pressure，CPAP） 持续正压通气是机械通气的一种模式，系在病人存在自主呼吸的基础上，无论在吸气期或呼气期均由呼吸器向气道内输送一个恒定正压的新鲜气流。正压气流大于吸气气流，气道内都是正压，气流量和正压可按病人具体情况调节。即当病人存在自主呼吸时又施加PEEP，称为CPAP。此法的优点是保留了自主吸气时的用力，有助于腔静脉血液的回心，减轻肺血管阻力。在呼气相可防止末梢气道过早闭合及肺泡萎陷，改善气血弥散交换，肺泡气压伤的发生率低。但若采用面罩或鼻塞对全气道施加持续正压的方法，当呼末正压>1.18~1.47kPa（12~15cmH_2O）时，易引起胃肠道胀气，诱发呕吐、呃逆，以及膈肌活动受限。压力过高，还易引起腮腺管、鼻窦腔、泪囊等处的气肿和炎症。此法主要用于伴有弥漫性肺浸润的低氧血症。

间歇指令通气（intermittent mandatory ventilation，IMV） 间歇指令通气是机械通气的一种模式，系指在保留病人自主呼吸节律的情况下，每间隔一定次数的自主呼吸节律后，有规律地进行被动加压吸气一次。借以提高潮气量，从而补足其分钟通气量以达到或接近正常水平。IMV可用手法挤压贮气囊施行，但以通气机行IMV效果更为准确。由于保留自主吸气，故减少了加压对循环的不良影响和气压伤，也便于咳嗽排痰。此法多用于呼吸衰竭早期，也是撤离通气机之前一个良好的过渡手段。由于病人可通过自身的呼吸节律代偿调整$PaCO_2$，所以在缺乏血气监测的条件下更为实用。

同步间歇指令通气（synchronized intermittent mandatory ventilation，SIMV） 同步间歇指令通气是机械通气的一种模式，与IMV相似。与其不同之处，是在呼吸环路内附有探测病人自主呼吸的负压触发感受器。当病人努力吸气时，可触发呼吸机完成一次指令通气。因此，每次所施加的大潮气量指令与自主吸气相吻合。避免因IMV与吸气抗争而削弱自主节律，其他意义与IMV相同。

此种呼吸模式较IMV更易为意识清醒的呼吸衰减病人所接受，是治疗急性呼吸衰常用的通气方式。

压力支持通气（pressure support ventilation，PSV） 压力支持通气，又称压力支持（IPS）、辅助自主呼吸（ASB）和吸气辅助系统（IAS），是机械通气的一种模式。即依据病人自主呼吸时的吸气流速、吸气时间和频率，由呼吸机产生预定的正压。若自主呼吸的流速和幅度不变，病人的潮气量则取决于吸气用力、预置IPS水平及呼吸环路的阻力和顺应性。PSV属于部分机械通气，是介于AMV和IMV之间的通气方式。当病人开始自主呼吸时，环路内轻微的压力下降和流率加快即刻触发发生器而特殊供气，使吸气作功大为减小，又能获得充足的潮气量。当病人自主呼吸的吸气相气接近终末时，环路内压力渐增而流速回降，发生

器即停止高流率供气并转入呼气相。

由于预置压力水平较困难，施行PSV期间可发生通气不足或过度。此法主要用于长期机械通气的病人，也可用于脱机过程。呼吸运动或肺功能不稳定者，不宜单独使用。

容量支持通气（volume support ventilation，VSV） 容量支持通气是机械通气的一种模式，是Servo300型呼吸机所特有的通气方式。仅用于有自主呼吸的病人，需调节吸气负压灵敏度才能启动。呼吸频率和吸/呼比，均由病人自主呼吸控制。当吸气减慢至流速50%和吸气时间超过预置呼吸周期的80%时，吸气停止而转换为呼气。吸气压力支持，也可随呼吸增强而自动降低。

VSV主要用于存在自主呼吸但尚不完善的病人，如麻醉和手术后呼吸支持、慢性阻塞性肺疾患伴呼吸功能不全及撤离呼吸机时，并可与其他通气方式联合应用。

双气道正压通气（bi-level positive airway pressure，BI-PAP） 呼吸机利用电动空压机供气以提供一基础流率之持续气流（flow by），然后随病人的吸气触发了更高流率的供气而形成压力支持通气（PSV）。如病人自主呼吸全停，则仅存在控制机械通气（CMV）的可调频率。该呼吸机的性能模式，具备间歇正压通气（IPPV）和持续气道正压（CPAP）通气的特性。临床上用于ARDS早期、哮喘持续状态等各种不同性质的呼吸衰竭，均有良好的治疗作用。如使用面罩加压，则适用于夜间睡眠阻塞性呼吸暂停（OSOA）病例。

比例扶助通气（proportional assisted ventilation，PAV） 呼吸机根据病人的吸气量（弹性扶助）、吸气流量（阻力扶助）或吸气量和吸气流量的情况而有比例地改变呼吸道压力，使病人得到足够通气的正压通气方式。该方式正处于试验阶段。扶助－控制通气（AMV）方式所扶助的通气量是固定的，而比例扶助通气（PAV）则是呼吸机根据病人的弹性和/或阻力负荷的反馈信号给予不同的压力或容量扶助。呼吸机送气与病人的自主吸气同步，使病人更感舒适。因呼吸机送气量或压力需病人呼吸情况的反馈信号，在无呼吸的病人，比例扶助通气方式的实施可能有困难。

气道压力释放通气（airway pressure releasing ventilation，APRV） 气道压力释放通气，即气道正压突然解除通气法。是一种持续维持气道内正压，短暂降低或释放气道压力至较低水平的通气方式。即在CPAP的基础上，间歇地完全解除压力使积气全部外排。该法于1987年由Stock提出，迄今尚未得到最后临床结论。但在APRV期间测定心排血量则优于一般CPAP法，故值得继续试用。

反比通气（inverse ratio ventilation，IRV） 无论自主呼吸或机械通气，其呼气时间均长于吸气时间。通常IPPV的吸:呼（I:E）比为1:2或1:3，而IRV的吸气间期可比呼气间期长1～3倍，一般I:E在1.1:1～1.7:1之间（最高可达4:1），并可同时使用EIP或低水平的PEEP及CPAP。由于应用最低吸入峰压，也能改善气体弥散（延长的吸气间期使肺泡产生“动力性过张”效应），故对快慢通气单位都有促进氧合的作用。清醒病人对此有不适感，现倡用于肺实质损害的病人。

高频喷射通气（high frequency jet ventilation，HFJV） 高频喷射通气是用内径1.6～2.0mm的细喷嘴连接到气管导管内，以15～50psi的压力喷射气流，并将导管周围气体带入（卷吸入）呼吸道。潮气量可达到2～5ml/kg，频率范围为150～500/min，常用频率是100～200/min。根据应用目的不同，HFJV的使用方法可分为三种：高频喷射控制呼吸、高频喷射辅助呼吸和高频喷射给氧。其基本特征是频率高、潮气量小、气道开放、气道低压。其优点是：①不对抗自主呼吸；②不干扰血液循环；③不妨碍气道内吸引；④可选用多种通气途径；⑤呼吸机结构简单，易学价廉；⑥成人与小儿可共用。其缺点是：①克服气道阻力能力差；②难以预测通气量；③现有的加温湿化装置尚不能满足临床需要，气道易干燥。

高频正压通气（high frequency positive pressure ventilation，HFPPV） 高频正压通气是通过气动阀产生压力气流，以时间切换并使用高于正常呼吸的频率（60～100/min）、低于正常呼吸的潮气量（3～5ml/kg），而得到维持正常通气效果的一种通气方式。吸气时以进入气道的气流吹张两肺，呼气时则由肺与胸廓的弹性回缩，将气体排出体外。此种通气方式于1970年由瑞典学者Jonzon和Sjostrand提出，其特点是：①吹气管位于气管导管的外端，内部顺应性低而环路容量

小；②没有卷吸现象，含氧浓度保持不变。

高频振荡通气（high frequency oscillation，HFO） 高频振荡通气，是通过活塞或扬声器产生的一种通气方式。通气时呼吸道及呼吸环路内同样容量的气体进出振荡，从而实现肺内气体交换。频率高达 500～3 000/min，使用的振荡频率通常为 23～40Hz（赫），最高可达 50Hz（赫），潮气量 1～3ml/kg。气体以前后摆动方式位移，而不出现整团气流。CO_2 的排出，则与喷射管置入气道深度及潮气量有很大关系。此法可用于治疗支气管胸膜瘘，显微喉手术及气管镜检查。

机械呼吸的原则与注意事项（principles and notices of mechanical ventilation） 施行机械呼吸时，除了对所选用的呼吸机的性能及操作方法有全面的了解外，还应掌握以下几个基本要点和注意事项：①通气量与呼吸无效区　施行机械呼吸的目的在于维持足够的肺泡通气，肺泡通气量＝（潮气量－无效区气量）×呼吸频率。正常人平静呼吸时，其潮气量约 400～500ml（平均为 8～10ml/kg 体重），解剖无效区量约为 140～150ml（平均 2.2ml/kg）。用于机械呼吸的各种管道，又构成了机械无效区，施行机械呼吸时均应考虑在内。为保障足够的肺泡通气量，当采用定容型呼吸机，开始时通气量应按每公斤体重 8～10ml 或按 3.5～4.5L/m^2 体表面积计算；②通气压力　为将气体压送至肺泡，必须在吸气期使用一定的正压力。所用正压力的高低，取决于病人呼吸阻力的大小。为克服呼吸阻力，一般在吸气期需使用 1.5～2.0kPa（15～20cmH_2O）的压力。对于呼吸阻力较大者，需用 2.45～2.94kPa（25～30cmH_2O）的压力。严重支气管痉挛，有时需用 7.85～9.81kPa（80～100cmH_2O）的压力。总之，压力的选用应因人因病而异，不可千篇一律。否则，不但影响通气效果，还会抑制循环功能，甚或造成肺泡破裂。为取得满意的通气效果，而又不影响循环功能，应在达到有效通气量的范围内，吸气期尽可能使用较低的正压，每次通气量不宜过大，并且要有足够的吸气期（不少于 1s）。机械呼吸时，由于治疗目的不同，在呼气期所用的压力也有差别。一般病人在呼气末应使压力降至 0（大气压），此为间歇正压通气（IPPV 或 IPPB）；肺水肿、ARDS 时，呼气期应始终保持一定正压，一般为 0.29～0.49kPa（3～5cmH_2O），必要时可增至 0.98kPa〔10cmH_2O（＞10cmH_2O 可降低心排血量）〕，此为呼气终末正压呼吸（PEEP）。在临床上，当吸入 50% 的氧而 PaO_2 ＜ 9.33kPa（70mmHg）时，就应使用 PEEP 呼吸。必须强调指出，持续正压呼吸对循环系统干扰最大，并且也使颅内压增加；③通气频率及吸/呼比例　机械呼吸的效果除与通气压力、通气量等因素有关外，还与吸入气在肺内的均匀分布有关。为使吸入气体在肺内分布均匀，必须有足够的吸气时间。如吸气期太短，即使通气压和通气量足够，气体在肺内的分布也不均匀。但吸气期太长又使肺内平均压增高，对循环也产生不利影响。此外，吸气期过长必使呼气期缩短，势必影响气体的充分排出。因此，为保障良好的通气效果，必须有适当的频率、足够的吸气期以及吸气与呼气在时间上保持一定的比例。吸气时间应为 1～1.5s，吸气/呼气的比值（I：E）为 1：1.5～2，成人通气频率为 12～16/min（小儿 20～24/min）；④呼吸机的同步问题　所谓呼吸同步是指呼吸机的工作周期与病人自主呼吸的周期完全吻合，否则将会干扰或抵抗病人的自主呼吸。为使呼吸机能与病人的呼吸同步，应先以较大的通气量（用定容型机时）或通气压（用定压型机时）和大于病人的呼吸频率进行通气，待发生同步后再逐渐降低通气压力或通气量，减慢通气频率直至与病人自主呼吸相吻合。如有灵敏度装置，可将其调至 0.196kPa（2cmH_2O）。经上处理尚不能同步时，可改用麻醉机并用手挤压贮气囊行过度通气，待其自主呼吸减弱后再与呼吸机相连接并调节与其同步。挣扎、躁动者，可给予异丙酚地西泮或（和）羟丁酸钠进行镇静，必要时可给予肌肉松弛药（哌库溴铵、罗库溴铵等）；⑤吸入气的氧浓度（即吸氧分数）　机体严重缺氧时可吸入纯氧，但为时不宜太长，如超过 24～48h 即有发生氧中毒的危险。目前不主张在开始即用 100%的纯氧，因为吸入气中若不含氮气，肺泡中的氧可被完全吸收而致肺泡萎陷不张，反而加重低氧血症。最好先吸入 80%～90%的氧，待 PaO_2 达正常并稳定几小时（4～8h）后，即改为吸入 40%～60%的氧进行维持；⑥吸入气的湿化　呼吸道的湿化，是支气管纤毛上皮细胞维持正常清除功能的必要条件。吸入干燥的气体，纤毛运动减弱或完全丧失，痰液变干而不易排出，甚至形成结痂（痰栓）而阻塞气道。此外，也使肺泡表面活性物质减少而致肺不张等。因此，吸入气体必须先经过充分湿化。一般呼吸机上都有雾化装置，其内最好放入无菌蒸馏水，因生理盐水易形成结晶而使雾化器阻塞，若送入肺内过多

又增加了肺内的含钠量。雾化的效能取决于所形成的雾滴颗粒大小，颗粒太大时则不能到达远端细支气管和肺泡。但颗粒太细时，又不能在呼吸道黏膜上停留而被呼出。因此雾滴直径应小于10μm，以3～6μm最佳。超声雾化较为满意，如能与加热雾化（吸入气36℃）结合起来则效果更好。无雾化器时，也可采用气管内滴入法。所用液体有蒸馏水或等渗盐水，每次2～3ml。当痰液黏稠时可加入α－糜蛋白酶（每次5mg）或透明质酸酶，每隔15～20min滴入1～2ml；⑦血气监测　机械通气期间，单凭肉眼观察和胸部听诊是不够的，最好在通气20min以后作动脉血气分析并查血钾。对血气异常者，应及时查找原因并对因处理。

机械呼吸对生理的影响（efect of mechanical ventilation on physiology）　机械呼吸均为正压通气，并非完全合乎生理，如应用不当可能产生一些不利的影响：①回心血量减少　周围静脉与中心静脉压差，是决定右心充盈量和心排血量的重要因素。正压呼吸时，肺内和胸膜腔内都变成正压，使周围－中心静脉压差减少，因而静脉回心血量也随之减少。还使中心静脉压增高、心排血量降低、血压下降。正常情况下，当周围与中心静脉压差减低致回心血量减少时，由周围静脉反射性收缩来提高周围－中心静脉压差以促进静脉回流，维持心排血量。但在低血容量或周围血管扩张时（高位截瘫、脊椎麻醉以及血管扩张药的应用等）则不能代偿，此时使用正压呼吸更易导致低血压；②肺循环血流减少与延迟　肺循环是循环系统中压力最低的部位，当正压呼吸使肺内压增高后肺血管便受压并拉长，致肺循环阻力增加而肺血流减少和延迟。进而又使右心排血受阻，左心排血减少；③心包压塞作用　肺内压增加后，除肺血管受压外，心脏和大血管也受到了挤压。尤其心房和大静脉，在高压下吸气可能被压缩，从而影响血液回心以及从心内排出。因而持续正压通气时，便产生类似于心包压塞的作用；④气体在肺内分布不匀　压入肺内的气体，在肺内的分布与肺内各部分组织的弹性和气道的阻力有关。弹性差、阻力大的肺泡，需有较大的压力和较长的正压时间才能得到充分的充气。假如压力不足或加压时间过短，则弹性差的肺泡通气不良，而使肺脏通气/血流比值降低和静脉血的掺合（肺内分流）量增加；⑤肺血流分布异常　肺血流的分布状况，取决于肺动脉压与肺泡内压的适当比例。正压呼吸使肺泡内压升高、血流阻力增加和肺动脉压降低，因而肺血流减少。虽然弹性好的肺泡通气充足，但因其血流减少而致气体交换不足（通气/血流比值＞0.8）。如通气压高于左房压0.53～1.07kPa（4～8mmHg），则通气好的肺泡因其内压增高和血流阻力增加致血流减少，而大部分肺动脉血流便经过压力低、通气不良或不通气的肺泡（通气/血流比值＜0.8），故使静脉血掺合量增加；⑥肺损害　正压呼吸的压力或容量过大，可造成肺泡破裂〔正常人肺泡能耐受7.85～13.70kPa（80～140cmH_2O）的压力〕，还可使分泌物被压送至支气管远端。长时间机械呼吸可并发严重肺损害，显微镜下可见肺充血、水肿及透明膜形成，严重者呈肺纤维性变和肺泡膜增厚，因而使肺组织失去充气功能；⑦脑血流减少　机械呼吸若通气过度，其动脉血二氧化碳分压（$PaCO_2$）便下降。当$PaCO_2$＜3.33kPa（25mmHg）时，由于心排血量减少和脑血管痉挛，脑血流量也减少。此外，正压通气又使肺内压、胸腔内压和上腔静脉压增加，因而不利于颅内静脉血的回流；⑧干扰酸碱与电解质平衡　潮气量小或频率太慢可导致通气不足，从而引起低氧血症和高二氧化碳血症以及酸中毒。当每分钟通气量太大时，可发生通气过度而引起呼吸性碱中毒。当$PaCO_2$＜25mmHg时，便促使细胞外钾离子向细胞内转移，导致低钾血症并可诱发冠脉痉挛和心律失常。还可使肺泡表面活性物质减少，脑血流降低，诱发痉挛或抽搐；⑨消化功能障碍　长时间机械呼吸，可使胃肠蠕动受到抑制，加之低钾血症的影响而致胃肠胀气。

呼吸机引起的肺损伤（ventilator induced lung injury，VILI）　呼吸机引起的肺损伤是机械通气最重要的并发症，其发生率占机械通气的0.5%～39%。过去认为VILI的产生与机械通气的高气道压有关，故称为气压伤（barotrauma）。近年的深入研究发现，引起VILI者中不一定都是高气道压，如肺容积过度扩张，即使无高气道压也可招致VILI，故有些学者主张应称为容积伤（volutrauma）。但如病变肺实质严重程度不均，在病变严重的肺泡尚未开放时，相对正常的肺泡已过度扩张，并随呼吸运动被反复牵拉，引起肺泡破裂或肺泡毛细血管的弥漫性损伤。因此将机械通气引起的各种肺损伤，统称为VILI更为适宜。

气压伤（barotrauma）　凡因气道内压力过高所引起的肺损伤。均称为肺气压伤。因机械呼吸所致者，称

呼吸机引起的肺损伤。

容积伤（volutrauma） 长时间的机械通气，因肺内气量（容积）过大而反复牵张肺泡，从而引起肺泡破裂和肺毛细血管损伤为容积伤，现统称为呼吸机引起的肺损伤（VILI）。

机械呼吸的理想要求（desired mechanical ventilation） 施行机械呼吸时，最好能达到以下各项指标；①维持良好的动脉血氧分压（PaO_2）13.33～20.00kPa（100～150mmHg）；②维持适宜的动脉血二氧化碳分压（$PaCO_2$）4.67～5.33kPa（35～40mmHg）之间；③维持正常的血液酸碱值，pH 介于 7.35～7.45；④不降低心排血量，不引起低血压；⑤不发生电解质紊乱和心律失常；⑥不造成呼吸道和肺实质的损害。

在实际工作中，上述各项要求很难完全达到，但必须使其差距减到最低限度。

机械呼吸期间的监测（monitoring during mechanical ventilation） 机械通气期间，单凭肉眼观察和胸部听诊是不够的，最好在通气最初几小时内每隔 20～30min，作以下各项检查：①动脉血气术后 24h 内应每隔 20～30min 检测一次。即使通气参数与模式未变，随着体温逐渐恢复 CO_2 产生增多，可引起呼吸性酸中毒。对血气异常者，应及时查找原因并对症处理：若 $PaCO_2$ < 4.80kPa（36mmHg）及 pH > 7.45 时，说明病人通气过度，应适当减少通气量或通气频率；若 $PaCO_2$ < 4.80kPa（36mmHg）而 pH > 7.36 时，说明有代谢性酸中毒合并通气过度，应纠正代谢性酸中毒；如 $PaCO_2$ > 5.87kPa（44mmHg）而 pH < 7.36 时，为单纯通气不足所致，应适当增加通气量或增加通气频率（20/min 左右）；如 $PaCO_2$ > 5.89kPa（44mmHg）而 pH 正常时，可能合并慢性阻塞性肺疾患，应给予祛痰、解除支气管痉挛、抗感染等治疗。如无此种病史则为利尿药或胃肠减压等所致的代谢性碱中毒合并低血钾症的呼吸代偿反应，应补钾和纠正碱中毒。②$ETCO_2$（呼末 CO_2 分压） 在恢复室或 ICU 内应常规监测，有以下情况者更需监测，如体温降低、过度通气、术后 $PaCO_2$ 值偏高及脱离机械通气的病人；③SpO_2（脉搏氧饱和度）用于观察机械通气时病人的氧合状态，尤其适用于撤离呼吸器期间、拔除气管导管者、改变通气模式、心肺功能不全病人（可减少动脉血气测定）；④混合静脉血氧饱和度（SvO2）用于了解动脉氧含量及氧利用率即组织氧利用状况、PEEP 引起的心排血量下降程度、机械通气支持与撤离是否正确。

血气监测（blood gas monitoring） 机械通气期间，单凭肉眼观察和胸部听诊是不够的，最好在通气 20min 以后作动脉血气分析并查血钾。若 $PaCO_2$ < 4.80kPa（36mmHg）及 pH > 7.45 时，说明病人通气过度，应适当减少通气量或通气频率；若 $PaCO_2$ < 4.80kPa（36mmHg）而 pH < 7.36 时，说明有代谢性酸中毒合并通气过度，应纠正代谢性酸中毒；如 $PaCO_2$ > 5.87kPa（44mmHg）而 pH < 7.36 时，为单纯通气不足所致，应适当增加通气量或增加通气频率（20/min 左右）；如 $PaCO_2$ > 5.87kPa（44mmHg）而 pH 正常时，可能合并慢性阻塞性肺疾患，应给予祛痰、解除支气管痉挛、抗感染治疗。如无此种病史则为利尿药或胃肠减压等所致的代谢性碱中毒合并低钾血症的呼吸代偿反应，应补钾和纠正碱中毒。

通气方式的选择（choice of ventilation type） 许多现行的人工通气法，均对气道施加正压而使肺脏间断地充气。因此，基本的人工通气模式是间歇正压（控制性）通气（IPPV）。20 世纪 50 年代对无器械而行紧急人工通气的研究证明，以呼出气行 IPPV 比当时盛行的背部加压或胸部加压及手臂上举法更为优越。后两种方法在大多数情况下都不能使肺通气，原因是充气的力量太小，且操作者也无法控制病人的气道。因此，后背加压抬臂（俯卧压背）法、胸部加压（仰卧压胸）法及其他各种“推一拉”或“推一压”式的紧急人工通气技术，均被废弃而不再提倡。用 IPPV 法使肺充气所必须克服的阻力，主要是肺与胸廓的弹性阻力和气道阻力，呼气通常是被动的。辅助呼吸（由病人触发，贮手压气囊或呼吸器使之加大的呼吸），或间歇强制性通气（IMV），在有自主呼吸的情况下，以一限定的、较慢的频率，由操作者或呼吸机将肺吹张，均使表浅的自主呼吸增强。所有这些方法的实施，均可采用呼出气、空气或氧气。在控制性（IPPV）、辅助性（IPPB）或间歇强制性（IMV）通气期间，呼末正压（PEEP）可用以开放和稳定（支撑）已塌陷的、或充满液体的肺泡。呼气阻抗法是用以予防气管狭窄或软化（如哮喘、肺气肿）情况下，呼气期肺内气道塌陷。气道内负压法（PNPV）因能加重

肺内气道的塌陷与肺水肿，现已不再提倡。长时间进行任何一种正压通气，最好都用气管内插管或气管造口插管，以免当气道压超过 1.96kPa（20cmH_2O）（食管开放压）时发生胃胀气。自主呼吸时使用面罩或口咽通气道，可能得到 0.49 ~ 1.47kPa（5 ~ 15cmH_2O）的持续性气道正压（CPAP）。气道正压所致的肺破裂，与肺本身的病理状态（如大泡性肺气肿）和充气的容量有关。欲提供足够的潮气量，一般维持 2.94kPa（30cmH_2O）的气道峰压（或较低些）即可。然而在患有气道部分阻塞、或僵硬肺与胸廓顺应性降低的病人，气道峰压则需达 2.94 ~ 6.86kPa（30 ~ 70cmH_2O）。避免过度肺扩张，保持尽可能低的 PEEP 以及使肺充分被动呼气并采取相对缓慢的通气频率（12/min），均可预防肺破裂。气道压升高后的循环抑制，与 PEEP 所致的胸内平均压升高有关，在肺（顺应性）正常而血容量不足的病人更易发生。肺顺应性降低需用 PEEP 的病人不易发生低血压，因这种僵硬的肺脏“缓冲”了压力的传导。

吸氧分数的选择（choice of FiO_2） 紧急复苏开始时应以 IPPV 法作轻度过度通气，先吸入 80% ~ 90% 氧气，100% 氧气的使用一般不超过 6h。恢复供氧后所需潮气量及呼吸频率，因病人及病情不同差异颇大。$PaCO_2$4.67 ~ 6.00kPa（35 ~ 45mmHg）表明肺泡通气已足够，PaO_2 不低于 10.70kPa（80mmHg）是氧合适当的依据。动脉血气测定在紧急人工通气期间一般不易作到，在设备差的医院根本就不可能进行。可凭临床表现判断以确定是否存在高二氧化碳血症（嗜睡、胸廓活动差），或（和）低氧血症（焦虑不安，心动过速、紫绀），无紫绀并不能除外低氧血症。如有置疑，应给氧并进行辅助或控制通气。复苏后加强治疗时，最好行动脉穿刺或置管以供测定血气。心搏停止的病人自主循环恢复后，若已恢复自主呼吸，在神志尚未恢复期间仍需 50% ~ 100% 的氧持续进行控制通气。即使病人恢复了意识，也应继续吸氧。未接受 CPR 急救但尚有自主呼吸者，如有紫绀及呼吸困难，转运期间也应吸入 50% ~ 100% 氧。

在无血气测定条件下，昏迷病人的控制性通气可用 50% 的氧，潮气量约为 10 ~ 12ml/kg，每分钟约 12 次（每 5s 肺充气一次）。肺正常时，这将使大多数病人的 $PaCO_2$ 维持在 3.33 ~ 4.67kPa（25 ~ 35mmHg）之间，PaO_2 在 13.30kPa（100mmHg）以上。

提高动脉血氧饱和度的措施（methods for increasing oxygen saturation） 复苏期间为提高动脉血氧饱和度（SaO_2），应采取以下一项或多项措施：①提供足够的通气量及频率，以维持 $PaCO_2$ 于正常或稍低水平；②肺正常时，可用呼出气或空气作通气已足够。当肺部某些区域的通气相对小于血流灌注量时，需将吸入气氧浓度提高至 50% 左右；③为使肺泡复张，吸入气氧浓度应增至 50% ~ 100%，并须加用某种形式的持续正压通气，这是肺循环存在短路（部分血液流经无通气的肺泡）时的必需措施；④使心输出量达最佳水平，即维持有效血容量与血压及心脏泵血功能。发生短路时，如有低心输出量可使 PaO_2 进一步降低；⑤动脉对各器官的供氧量，等于血流量（心输出量）乘以动脉氧含量。动脉的氧运输不仅需足够的氧分压，还需足够的血红蛋白值（红细胞压积为 30% ~ 35%）和足够的血流量（亦即有足够的血容量、动脉血压及心脏泵功能）。通气不足时，宜采用辅助通气乃至控制通气等一系列措施。氧合（换气）时，可采用呼气末正压通气（PEEP）技术和其他措施，目的在于维持 $PaCO_2$、PaO_2 和 pH 接近于正常水平。

纯氧吸入试验（100% oxygen inhalation test） 吸入纯氧试验可用于指导氧治疗，其方法如：①先在正常大气压下呼吸空气 5min 以上，测 PaO_2（紧急复苏期间此项目可省略）如低于 80mmHg，则进行第二步实验；②在大气压下吸入 100% 氧（自主呼吸），5min 后检测 PaO_2。肺正常时，PaO_2 应为 66.70 ~ 46.70kPa（500 ~ 600mmHg）。如 PaO_2 为 13.30kPa（100mmHg），分流量估计为 20%；如为 6.67kPa（50mmHg），分流量约 50%。精确地测定分流量不仅复杂，通常也无此必要。如 PaO_2 低于 26.70kPa（200mmHg），可进行第三步实验；③以 100% 氧进行 5min 以上某种形式的正压通气后，测定 PaO_2。此法可表明气道正压法能否使第二步所发现的短路获得部分改善，以及何种治疗方法最为有效。清醒病人的 PaO_2 至少应达到 8.00kPa（60mmHg），昏迷病人至少达 13.30kPa（10-0mmHg）以上。控制性通气时，凭监测中心静脉血的 PO_2 的变化将 PEEP 调整至最佳水平。PEEP 过大可减少血流量，从而中心静脉 PO_2 也降至 4.67kPa（35-mmHg）左右。监测固定潮气量（顺应性）所引起的气道压力波动，可调整 PEEP 至最佳范围，PEEP 应减至最小（顺应性最佳）。当病人神志恢复拟脱离呼吸

机时，可从控制通气改为间歇强制性（或辅助性）通气并向自主呼吸过度，全部过程中应供给高浓度氧。脱机的时机不仅应以血气数值和临床化验作为指标，也应根据临床情况及病人的合作能力加以全面考虑。异常气压的情况下，如高原和高气压（如潜水、高压氧舱）安全给氧的适应证和技术，需专科的生理知识和逻辑思维。高压氧用于长程复苏，尚需重新评估。

气管插管的并发症（complication of tracheal intubation） 气管插管时可能损伤唇、舌、齿、咽、扁桃体或喉部。经鼻插管可致鼻出血或鼻粘膜、腺样体的损伤。未经觉察的误入食管的插管，是经口及经鼻插管的最危险的并发症。故应仔细听诊双肺呼吸音及上腹区，否则易被忽略。其他潜在并发症包括：①导管可因受压、扭折、分泌物过多、咬管、套囊过度膨胀致管腔过度狭窄以及接头阻塞而形成气道阻塞；②导管插入过深而入一侧支气管内或导管脱出等；③持续性咳嗽（呛咳、胸壁痉挛），需用氧作正压通气，并须用镇静药、麻醉药，甚至需肌肉松弛药便于给氧和预防窒息；④拔管后的长期并发症包括失音、喉痛、喉部溃疡及肉芽肿、气管扩张或破裂及狭窄。尽管可能有以上这些并发症，气管插管仍为急救复苏及长程气道控制的主要措施。

呼吸机的撤离指征（weaning from respirator） 机械呼吸的时间愈长、可能招致的危害亦愈大，因而不能无限期地使用。当病人恢复自主呼吸后，经检测已达到下列指标时即可逐渐停用呼吸机：①吸入纯氧所测定的肺泡－动脉血氧差（A－aDO_2）＜46.00～46.70kPa（300～350mmHg）；②动脉血氧分压（PaO_2）≥13.30kPa（100mmHg）；③动脉血二氧化碳分压（$PaCO_2$）≤6.67kPa（50mmHg）；④动脉血 pH 值≥7.32；⑤潮气量超过 5ml/kg；⑥最大吸气力达 6.67kPa（20cmH_2O）；⑦强迫呼气量每秒 10ml/kg；⑧吸入空气时，PaO_2 ＞ 9.33kPa（70mmHg）或血氧饱和度在 92.7% 以上；⑨呼气末正压（PEEP）≤0.49kPa（5cmH_2O）；⑩无肺不张。

实际上这些指标很难完全达到，在临床上可参考以下指标：①自主呼吸的幅度和频率已正常（＜25/d）；②吸空气 20min 仍无呼吸困难、挣扎和紫绀；③呼出气的喷射气流可在距导管口 20cm 处察觉到；④无休克和严重心律失常；⑤尿量充足。意识状态一般不作为停机的指标。

长时间机械呼吸的病人，呼吸肌已发生废用性肌无力。因而呼吸机不应突然撤离，而要有一个过渡和适应阶段。如病人已经清醒，有时需做好思想工作，使其不产生恐惧和挣扎。清醒时不易撤离者，可在其睡眠时实施。撤离的方法是：①逐渐降低通气量、降低呼吸机的同步敏感度，减少通气频率，以增进自主呼吸的频率和幅度。有条件者，可采用间歇指令通气。如用定容型呼吸机，最好改为定压型呼吸机，并将通气压力逐渐降低；②逐渐减少吸氧浓度，待呼吸机完全停止后，改用 T 型管呼吸囊供氧，直至完全吸入空气；③逐渐延长停机时间，开始可停机 5～10min，每小时 2～4 次，以后逐渐延长时间以至完全撤离。

如在撤离呼吸机过程中发现：①呼吸频率或脉搏每分钟增加 10 次以上；②血压下降 1.33kPa（10mmHg）或更多；③发生严重心律失常，大汗淋漓、挣扎躁动、皮肤紫绀或花斑、四肢厥冷等，均应继续机械呼吸支持，待情况稳定后再试行撤停。

拔管指征（indication of extubation） 气管导管放置时间愈长其并发症亦愈多，故当具备指征时应尽早将其拔除。拔管指征如下：①自主呼吸恢复，平静呼吸时潮气量（Vt）＞5ml/kg、呼吸频率＜30/min、肺活量（Vc）＞10ml/kg、最大吸气负压（绝对值）＞1.96～2.45kPa（20～25cmH_2O）；②动脉氧分压（PaO_2）≥8.60kPa（60mmHg）或动脉血氧饱和度（SaO_2）≥90%；③气道压（Paw）≤1.96kPa（20cmH_2O）；④动脉血二氧化碳分压（$PaCO_2$）＜6.00kPa（45mmHg）；⑤咳嗽反射恢复且有力；⑥肌张力恢复，握拳有力，举臂和抬头的持续时间＞5s；⑦无肺不张；⑧生命体征稳定；⑨如行肌松监测，四个一组刺激（TOF）的 T_4/T_1＞75%。

气管导管拔除术（extubation） 长期放置气管导管可引起一些并发症，故当具备指征时应尽早将其拔除。拔管也可能发生危险，保证安全有赖于专科知识和娴熟技巧。目前倡用的拔管技术需要一助手，首先将病人口腔、口咽及鼻咽腔的分泌物吸引清除。然后再使病人吸 100% 氧 2～3min，并另取一无菌的尖端有曲度的导管吸引气管与支气管分枝。吸尽后如时间允许，使病人再吸入 100% 氧，以气囊一活瓣装置（简易呼吸器或麻醉机）向气管内施加正压，同时由

助手将导管套管放气。正压有助于将存积在套囊周围的分泌物驱至咽部，继而将其迅速吸除。套囊放气后以100%氧于气管内维持正压，同时轻柔移除导管。于拔管期间不应持续进行气管吸引，以免使肺内气体排空而导致严重低氧血症，拔管后继续用口罩吸入约50%氧。若拔管后发生喉痉挛，应以氧作加压吸入。如不缓解可由静脉注射肌松药（如琥珀胆碱）后重新插管。上气道有阻塞的病人，拔管前应准备环甲膜切开用具。

拔管后再插管（reintubation after extubation） 拔除气管导管后如逐渐发生呼吸衰竭或急性左心衰，或呼吸道保护性反射丧失者，应进行紧急再插管。其指征如下：①动脉血氧分压（PaO_2）< 6.67kPa（50-mmHg）；②动脉血二氧化碳分压（$PaCO_2$）> 6.67kPa（50mmHg）；③肺内分流率（Qs/Qt）> 0.20；④解剖无效区量（VD）> 潮气量（Vt）的60%；⑤肺活量（Vc）< 10ml/kg；⑥临床指征有呼吸急速或异常缓慢（< 每分钟12次）、大汗淋漓、口唇与黏膜紫绀逐渐加重、心动过速或过缓、经面罩吸氧不能改善、呼吸微弱甚或停止。

允许高二氧化碳血症（permissive hypercapnia） 为限制气道压、Vt并防止呼吸性肺损伤，学者们提出了“允许高二氧化碳血症”策略。实践表明PaC_02逐渐升高，只要pH不低于7.20～7.25，对患者的危害并不明显。ARDS是其适应证，因ARDS的肺病理改变的严重不均称，大致可将肺分为三部分：①一部分肺区带正常，肺泡在通常压力下即可开放；②一部分肺区带由于肺实质或气道完全阻塞而不能复张；③另一部分肺区带介于两者之间，因肺泡萎陷或气道部分阻塞，肺泡复张困难，需较高压力才能复张，且排空延迟。在这种情况下若应用常规通气量，必然引起正常或接近正常状态的肺泡过度充气，呼气末肺泡容积和压力显著增加，加重通气/血流比值失调，甚至产生严重的呼吸机引起的呼吸性肺损伤。自应用机械通气和PEEP的数十年来，APDS的死亡率仍高达50%～70%，是常规通气引起的弥漫性肺泡损伤的重要原因。实施方法是采用4～7ml/kg潮气量通气，允许PCO_2逐渐升高达一定程度［$PaCO_2$ < 13.3～16kPa（100～120mmHg）］，通气频率推荐 < 30/min。Hickling等对50例严重ARDS使用Vt < 350ml（5ml/kg），维持吸气峰压低于2.94～3.92kPa（30～40cmH_2O），结果患者最高水平的$PaCO_2$平均为7.86kPa（59mmHg），仅有4例超过12.0kPa（90mmHg），其中3例存活。全组存活率高于以往常规治疗组。

气管内吹气（tracheal gas insufflation，TGI） 是将一较细导管插至气管隆突附近，在机械通气同时将新鲜气体连续或间歇（吸或呼气时）向气管吹气。若在呼气相时进行TGI，导管气流可冲洗气管或仪器无效区内的CO_2，从而增加肺泡通气量。在吸气相时行TGI，导管气流作为总吸入气量的一部分，可增加吸气总量，并使导管尖端区外的解剖无效区、导管周围产生湍流，促使CO_2排除。Marini等对狗行TGI，与单用压力控制通气相比，$PaCO_2$降低41%，Vd/Vt减少75%。故TGI可作为机械通气的辅助，在实施“允许高二氧化碳”策略时减低$PaCO_2$升高的速度和程度，对防止呼吸机引起的肺损伤可能很有价值。

液体通气（liquid ventilation，LV） LV是指先将液体的全氟碳化合物（Perfluorocarbons，PFC）注入肺内，作为溶剂，来进行机械通气。若注入液量等于肺总量，称为全LV，若注入液量等于功能残气量，称为部分LV。因全LV呼气时阻力高，故近年倡用部分LV。PFC是一种对呼吸性气体具有高度可溶性，表面张力很低的液体，注入后不会损害肺组织，也不会被吸收，故对血液动力学和其他器官无影响。液体自然挥发时间约每小时2ml/kg，LV时应定时补充PFC液体。若病情好转欲停用LV，只要停止补充PFC液，随着肺内PFC液的挥发，部分LV则逐渐自动转为气体通气。实验证明，此法可显著增加通气时氧的摄取（PaO_2可提高4倍）和CO_2的排除，并降低肺泡表面张力，增加肺顺应性。从而既可保证气体交换，又可控制气道压和Vt于安全水平。研究表明，部分LV可避免呼吸性肺损伤的各种病理改变。Hirschl等以简化LV机（类似ECMO的装置，但以PFC液而不是血液行体外气体交换），完全取代了正压通气。他们报告19例成人、儿童和新生儿严重呼吸衰竭经常规通气失败，在已建立体外生命支持的基础上，应用部分LV后肺泡气－动脉血氧分压差从78.7±3.33kPa降至62.8±5.60kPa，静态顺应性从0.18±0.04kPa增至$0.29 \pm 0.04 ml \cdot cmH_2O^{-1} \cdot kg^{-1}$。未发生与LV相关的各种并发症，11例（58%）存活。

心脏按压（cardiac compression） 心脏按压是指对心搏骤停者，采用人工方法有节律地直接或间接按压心脏以代替其自主收缩，从而驱动血液循环达到维护重要器官血液灌注的目的。心脏按压的方法较多，如胸外心脏按压、开胸心脏按压、膈下心脏按压、经膈心脏按压、插入性心脏按压以及新生儿的围胸挤压法等，其中以胸外按压最为常用。心脏按压必须及早进行，并且与人工呼吸按比例协调配合才能奏效。

心脏按摩（cardiac massage） 心脏按压的实际操作是间断有节奏的按压胸廓，或直接挤压心脏。心脏按摩是其旧称，因容易引起误解而被弃用，现国内统称心脏按压或心脏挤压（开胸法）。

心前区叩击（precordial thump） 1920年，Schott最先用此法救治一例心搏骤停遇难者。操作者一手握拳，举拳高度距胸骨30~40cm，以小鱼际侧对准胸骨中部用力连续叩击3~5次。每次叩击可产生50J（焦耳）的电能，当到达心脏时至少有5J，从而可引起心室的除极化并恢复心肌的同步收缩。但也可使室性心动过速变为室颤，故此法只适用于以下三种情况：①室颤早期（1.5min），叩击有可能消除室颤或恢复窦性节律。叩击3~5次如无效，应改用胸外心脏按压；②室性心动过速无脉搏者，叩击有可能使之恢复正常心律。但有脉搏者绝不能使用此法，否则可使其更加恶化（室颤、心室停搏或电机械分离）；③房室传导阻滞所致的严重心动过缓（<40/min）或心室停搏，当病人存在意识且药物治疗（阿托品或异丙肾上腺素）无效时，有节奏地叩击（约60/min）其胸骨可引起心肌同步收缩，借此可维持循环直到起搏生效。意识丧失者，应改用胸外按压。须注意，此法只适用于目睹下发生的心跳停止，非目睹下发生的心跳停止或小儿则不宜使用。

胸外心脏按压（external cardiac（chest）compression，ECC） 胸外心脏按压或叫闭式心脏按压，是心脏复苏的标准方法，最适于现场抢救。此法为我国学者王源昶和国外学者Kouwenhoven，分别于1957年和1960年所报道。多年实践证明，这是一种简便易行、奏效迅速的方法。抢救之初先作人工呼吸2次，然后再作胸外按压，其操作步骤如下：

（1）病人仰卧在硬板床或平地上，头部与心脏处于同一平面。如睡在弹簧等软床上，在其背后应垫一木板，木板两端置于床缘上。俯卧手术不能改变体位者，可在其临近剑突的胸骨与手术台之间置一手拳后在背部相应处按压；

（2）急救者位于病人胸部之任一侧，腰部高于病人胸廓，上半身前倾，将一手掌根置于胸骨下半部。掌根横轴与胸骨纵轴相一致，手掌下缘距胸骨下切迹（肋弓与胸骨下端衔接处）2横指，手指翘起或伸展而不使肋骨受压。另一手掌交叉重叠在此手掌背上，或握住其腕部（患腕关节炎者宜用）。

（3）两肘关节伸直，以上半身活动所加压力通过肩、臂垂直作用在胸骨上，向脊柱方向下压。

（4）每次下压的力量使胸骨及其相连的肋软骨下陷4~5cm迅即放松，但手掌始终不离开按压部位。待胸骨依其弹性回复到原位后再次按压，如此反复进行；

⑤每次下压与放松的时间比例，各占人工周期的50%，且在下压的最强点应有一明显的停顿；

⑥成人每分钟按压80~100次，并与人工呼吸按一定的比例协调交替进行。Safar提出，按压胸骨4次，人工呼吸1次；Harris等比较了一个急救者按15:2和两个急救者按5:1比率的效果相同。因此，在现场如有2人参加抢救时，每按压胸骨4~5次在其间歇期进行人工呼吸1次（4~5:1），按压胸骨时切勿吹气。只有1人抢救时，则每按压胸骨15次进行人工呼吸2次（15:2）。2次呼吸所用时间，不得超过5s（小儿3s）。

胸外心脏按摩（external cardiac massage） 胸外心脏按摩是旧称且在操作上容易引起误解，现均将其称为心脏按压。

儿童及婴幼儿胸外按压（external cardiac compression for children and infants） 儿童及婴幼儿的胸外按压法与成人不同，因儿童的胸廓富有弹性，只用单手按压胸骨即可达到目的。又因儿童的肝脏位置较高，故应按压胸骨中段（即两乳头连线下一横指），以免损伤肝脏。按压力量使胸骨下陷3cm即可，每分钟按压100~120次。婴幼儿用中、食指并拢，或仅用拇指按压胸骨中段，使其下陷2cm即可，每分钟按压100~120次。

新生儿胸外按压（external cardiac compression for neonates） 新生儿可用围胸挤压法，急救者以双手围绕其胸廓，用双拇指压胸骨中部（两乳头连线下一横指处），每分钟按压 100～120 次。

孕妇胸外按压法（external cardiac compression for gestation women） 妊娠至 25 周前若发生心搏骤停，其 CPR 的基本方法与非妊娠病人相同；妊娠 25 周后，由于子宫增大，仰卧位下其巨大子宫压迫下腔静脉使血流回心受阻而影响 CPR 效果。因此，胸外按压时应由一人将子宫向左上方推移。最好在其右腰或右髂部置一楔形垫，腹腔有巨大肿物者也应如此操作。但胸外按压效果不佳时，应争取开胸。

足跟按压法（external cardiac compression by heel） 当急救者不能用手掌作胸外按压时，Bilfield 和 Regnla 于 1978 年偶用足跟按压法取得成功。脱去鞋，先用踇趾找到剑突，将足跟置于距胸骨下切迹 2 横指处，使足长轴与胸骨长轴相一致，有节律的向下踏压。其他要求与胸外按压法相同。

插入式腹部按压心肺复苏（interposed abdominal counterpulsation，IAC－CPR） 是在胸外心脏按压的舒张期按压腹部，其目的是为增加胸内压和主动脉舒张压力，使腹主动脉内的血液发生逆流，从而增加心脑血液灌注，促进静脉血回流。插入式腹部按压最早由 Harrs 和 Rrdding 等人提出，尔后 Ohomoto 又将插入式腹部按压和标准的胸外 CPR 相结合。与标准的胸外 CPR 相比，插入式腹部按压能更有效地提高冠状动脉灌注压、增加心排血量和颈总动脉血流量。临床研究表明，插入式腹部按压用于院内心搏骤停急救时，可明显提高心肺复苏的成功率。但对院外心搏骤停的急救，其提高病人成活率的作用与标准的胸外 CPR（ECC）相比却无明显差别。而且，目前还未发现插入式腹部按压有改善病人神经系统预后的作用。

主动加压－减压 CPR（active compression-decompression CPR） 此系应用负压吸引技术提起胸部和胸骨，使胸腔主动减压，增加静脉血回流，然后下压以改善血流动力学状态。实验证明可增加复苏成功率，但存活率并无区别。

生命棒（life-stick） 生命棒是一种特殊的心脏按压装置，可用于胸腹按压－减压技术。动物实验证实，该技术可改善所有血流动力学参数以及生存率，但尚缺乏大量临床应用成功病例的报道。

胸廓按压器（chest compressor） 为节省体力消耗并提供更适当的按压频率、深度和挤压时间，已设计了各种型号的胸外按压器。有电动的、气动的或手动控制等系统，有的还配有电子计算机和人工呼吸装置。但因价格昂贵尚难以推广，并且缓不济急，故只适于长时间复苏或运送时应用。

气动 CPR 背心（pneumatic CPR vest） 此系机械胸外按压器，完全是根据胸泵机制而设计的，能提供更适当的按压频率、力量和时间，并节省急救者的体力消耗。胸外按压器有气动、电动和手控等不同种类。实验研究表明，气动 CPR 背心能维持良好的血流动力学状态和较长的生命功能。近来发现主动脉压和冠状动脉灌注压较高，但存活率并未提高。

咳嗽心肺复苏法（cough－induced CPR） Crily 在心导管检查时发现，发生心室颤动后 5～10s 内，病人的意识尚未消失，如能立即以每 1～3s 连续进行突然的、用力的、有规律的咳嗽，由于胸内压随着咳嗽动作而发生增高和降低，可产生心脏按压的效果，从而保持意识和相当高的动脉压（主动脉平均压为 139.7±3.8mmHg），为电除颤提供了时间。此种方法的优点是：①病人能自我进行（故称为自我心肺复苏术）；②每次咳嗽之间有一次自主呼吸；③可避免胸外按压时可能产生的并发症；④在任何体位下都能实行。这种方法最适用于心导管检查和心血管造影，也适用于加强监测治疗病房。为了行之有效，最好对可能发生室颤的高度危险病人，预先进行有效的咳嗽训练。临危时，在医生指导下或自我进行有效的咳嗽，可起到救命的作用。

胸外心脏按压的机制（mechanism of external cardiac compression） 20 世纪 60 年代认为胸外按压的血流动力学效应系心泵机制所致，即按压胸部时心脏在胸骨与脊柱之间受压，心室内产生正压而排出血液进入肺动脉和主动脉，放松时心脏重新充盈；70 年代由于 Criley 在心导管检查中发现，病人用力咳嗽消除了室颤。研究证明，此系由于咳嗽时胸腔内压力普遍升高，心脏和大血管受此压力作用而推动血液循环所

致，此谓胸泵机制。目前认为，胸外按压的效果20%来自心泵机制，80%来自胸泵机制。

胸外心脏按压的注意事项（precautions for external cardiac compression） 胸外心脏按压如果有效，脑血流量可达正常的30%左右，相当于脑组织最低需氧量（15%）的2倍。经多年的临床和实验研究证明，这是一种行之有效的方法。但必须操作正确，否则不能取得良好效果。因此，在实施时须注意以下几点。①按压的位置要准确，成人的着力点在胸骨下半段，小儿在胸骨中段。不要按压胸骨剑突、胸骨角和两侧肋骨，否则不但效果不好，还会发生并发症；②按压的力量要适当，用力大小应依照每个人的胸廓弹性而定，成人以使胸骨下陷4～5cm（小儿下陷2.5～4cm，婴儿下陷1.5～2.0cm）为度。用力的方向是对准脊柱垂直下压，若用力方向偏斜会造成肋骨骨折；③所施加的作用力须产生冲击性的动作，不要缓慢逐渐下压。按压与放松之时间比例，各占人工周期的50%（即1：1）；④胸外心脏按压和人工呼吸必须同时协调进行（压迫胸骨时切勿胀肺），并应掌握适当的比例。一人操作时按压与呼吸之比为15：2，二人操作为4～5：1；⑤按压频率成人每分钟80～100次，小儿和婴儿100～120次。频率太慢时心排血量减少，太快时心脏充盈不足，故太快太慢均应避免；⑥胸外按压必须连续进行，不应随意中途停顿。即便吸痰也不要停顿5s，上下救护车亦不应中断30 s。

胸外心脏按压的优缺点（advantage and disadvantage of external cardiac compression） 胸外心脏按压的主要优点是简便易行、效果可靠，对心脏几乎无不良影响。并且不需特殊设备，不受条件限制，便于推广。尤其适于现场抢救，在争取时间上起重要作用。其缺点是消耗体力较大，不能直接观察心脏以判明心搏骤停属何种类型，且心排出量与冠脉和脑血流量均低于开胸法。如果按压部位不对或用力过猛，还可发生一些并发症。

胸外心脏按压的并发症（complications of external cardiac compression） CPR如操作不当，可引起一些并发症。20世纪80年代有人经尸检发现CPR的损伤率约50%，主要有以下几种：①因按压部位不当或用力过猛而引起骨折。尤其老年人，其肋骨已钙化，稍有不慎即可发生。如已发生肋骨骨折（约35%），最好改为开胸心脏挤压。若无开胸条件，也不要中止胸外按压。只是按压的部位及用力方向更应该准确，按压力量加以控制，骨折待以后酌情处理。胸骨骨折的发生率约24%，主要在第三肋骨水平；②肋骨骨折后其断端刺破胸膜，或心内注射时刺破胸膜，以及人工呼吸用力太大（尤其小儿或肺大疱者），均可发生气胸。少量气体进入胸腔对呼吸和循环影响不大，若加压人工呼吸时形成张力性气胸，则对呼吸与循环产生严重影响；③肋骨骨折断端刺破肋间血管或肺部血管，可发生血胸；④着力点压在胸骨角上，可发生胸骨骨折及主、肺动脉大血管破裂。按压不当，还可发生下腔静脉破裂等；⑤压迫右侧肋骨可造成肝脏破裂（约3%），压迫剑突可造成胃破裂。采用冲击下胸部排除异物法，亦可发生脾破裂（<1%）；⑥左侧肋骨骨折以及反复心内注射，可发生心包积血。心内注射，还可致冠状血管破裂以及心内传导系统损伤。开胸直接挤压心脏，亦可引起冠状血管损伤、心肌损伤甚至穿孔；⑦对口呼吸用力太大且超过食管开放压（2.0kPa），尤其肺泡气未全部呼出时即再次吹气，则使一部分气体经食管进入胃内而致胃胀气，甚至发生急性胃扩张。由于膈肌抬高，而使呼吸与循环受阻。此外，还可发生胃内容返流、误吸及吸入性肺炎；⑧长时间大潮气量机械呼吸，尤其在按压胸廓同时胀肺，可致肺组织气压伤而影响呼吸功能；⑨长管状骨骨折后其脂肪或骨髓栓子进入循环可致栓塞，尤以前者多见（13%），后者约占7%。栓塞部位主要在肺小血管，偶见于右房。

胸外心脏按压的禁忌证（contraindications to external cardiac compression） 虽然胸外按压通常是首先方法，但遇下列情况则不宜作胸外按压：①胸廓严重畸形而影响胸外按压效果者，如严重鸡胸、漏斗胸等；②脊柱畸形而影响躯干放平者；③任何原因所致的心包压塞，须切开心包之后按压方能奏效；④严重肺气肿、桶状胸；⑤开放性气胸或正作开胸手术时；⑥心肌裂伤、室壁瘤、心内肿瘤、瓣膜病，有较大分流和肺高压的先天性心脏病；⑦胸内出血、血胸；⑧已行二尖瓣瓣膜替换者。

开胸心脏按压（open chest compression，OCC） 开胸心脏按压又叫胸内心脏按压，简称OCC，是开胸后用手指直接挤压心脏。此法可增加每搏量、心脏指数、平均动脉压和脑灌注压，故有条件时应及早进

行。为争取时间，可不必进行严密正规的无菌操作。术者不必刷手，仅戴上无菌手套，皮肤简单消毒即可。术者位于病人左侧，沿左侧第Ⅳ肋间隙，自胸骨左缘 2 cm 处起至腋前线作弧形切口。迅速切开皮肤、皮下组织、肋间肌和胸膜。因心跳已停止，故不需止血。如切口有出血，则说明心跳未停止或已经复跳。如无出血，再切断第Ⅳ和第Ⅴ肋软骨，然后将一只手伸入胸腔先进行心包外挤压，其方法有三种：①单手挤压法，系将一只手四指并拢平放置于心脏后面（左心室），拇指放在心脏前面（右心室），有节奏地用力挤压心脏，每分钟 60～80 次；②双手挤压法，是以右手四指并拢平放在心脏的后面，左手四指并拢放在心脏的前面，双手合拢协调用力挤压心脏，每分钟 60～80 次；③压迫胸骨法，将一只手四指并拢平放在心脏的后面，将心脏向胸骨方向挤压，每分钟 60～80 次。心包外挤压 1～2min 后如仍未能恢复心跳或已有室颤发生，则应将心包纵行切开，注意勿损伤膈神经和冠状血管。切开心包后，立即进行单手或双手挤压、其操作要领与心包外挤压相同。

开胸心脏按压的适应证（indication to open chest cardiac massage） 在多数情况下，胸外心脏按压法总是首选的，有条件尽可能开胸。但在下列情况下应施行开胸挤压。

（1）胸廓严重畸形而影响胸外按压效果者，如严重鸡胸、漏斗胸等。

（2）脊柱畸形而影响躯干放平者。

（3）任何原因所致的心包填塞，须切开心包之后按压方能奏效。

（4）严重肺气肿、桶状胸。

（5）开放性气胸或正作开胸手术时。

（6）心肌裂伤、室壁瘤、心内肿瘤、瓣膜病，有较大分流和肺高压的先天性心脏病。

（7）胸内出血、血胸。

（8）胸外除颤失败者。

（9）胸外按压或电击除颤无效者。

胸内心脏挤压的注意事项（notices of internal cardiac compression） 开胸挤压心脏时，应注意以下几点：

（1）采用单手挤压时，手指应接触左右心室的外膜，由心尖向心底方向挤压。不要压迫心房、瓣膜口和冠状动脉主支。

（2）挤压时应以拇指与其他并拢的四指的指腹均匀用力挤压心脏，切忌用指尖的力量“抓握”心脏，以免损伤心肌。

（3）在挤压过程中，不要使心脏发生旋转和扭折。挤压后迅速放松手指，以免影响心脏充盈。

（4）如长时间挤压心脏，应以两手交替进行挤压，并且拇指不要始终按压一个部位，以免造成心肌损伤。

（5）胸内按压心脏也须与人工呼吸密切配合，其比例是 4～5:1。

（6）心脏复跳后不要急于关胸，应观察 20min 左右，因有时可能再次停跳。

（7）决定关胸时，心包不宜完全缝合，在心尖部留 2～3cm 长小孔，以利心包引流。充分止血后关胸，在第Ⅷ肋间放置胸腔引流管并连接水封引流瓶。如无血液和大量气泡引出，36～48h 后可予以拔除。

微创开胸（open chest cardiac massage by minimally invasive technique） 通过一种仅有胸腔引流管大小的特制装置，进行小切口开胸行心脏按压术。该技术对改善心排血量和局部循环的效果，与开胸手法直接挤压心脏相似。但在院外突发心脏死亡中，应用的可行性尚有待进一步评估。

主动脉球囊阻塞（intraaortic balloon occlusion） 主动脉球囊阻塞是一种通过阻塞降主动脉以提高冠状动脉灌注压，增加颈动脉和冠状动脉血流量的心肺复苏技术。开胸 CPR 时，在主动脉球囊阻死的同时向主动脉内灌注高张生理盐水和右旋糖酐可提高冠状动脉血流灌注，增加脑的氧供。此外，主动脉球囊阻塞时，在主动脉弓部位灌注经氧合的聚合牛血红蛋白或 perflubron 乳液可提高自主循环恢复的成功率。目前主动脉球囊阻塞在临床上已开始应用（尤其在急诊室和 ICU 治疗中）。在没有 X 线透视屏时可选择经皮途径放置球囊导管，并可采用超声仪辨认股动脉的位置。但此技术能否真正提高存活率，还有待临床和动物实验进一步研究证实。

经膈心脏挤压法（transphrenic cardiac compression） 正在作上腹手术时如发生心搏骤停，可切开左侧膈肌将手伸入胸腔进行挤压心脏。采用单手法、双手法或压迫胸骨法均可。此为一种紧急而暂时的措施，其效果远不如开胸心脏按压，故已少用。

膈下心脏挤压（hypophrenic cardiac compression） 此法适于上腹手术时所发生的心跳停止，虽然效果不够满意，但可作为一种临时辅助措施。操作时以一手四指并拢将膈肌向上推移，置于心脏的后面。另一手压在胸骨上的对应位置，两手合拢一齐挤压。

心脏按压时心肌和脑的血流量（myocardial and cerebral blood flow during cardiac massage） 正常心脏跳动时，冠状循环基础血流量为 60～80ml/100g·min，心肌耗氧量约 8～10ml/100g·min。脑血流量为 50～55ml/100g·min，其耗氧量约 3.2～3.5ml/100g·min。人工心脏按压时，心肌和脑的血流量显著降低。动物实验证明，胸外心脏按压时心肌血流一般为正常时的10%～33%，脑血流为正常时的 20%～50%，下肢血流则降至正常的 5%以下。心肌血流量必须达到 15～30ml/100g·min，复苏才易成功。以正常心脏跳动时的血流量为 100%，人工心脏按压时脑和心肌的血流量见下表 1。

表 1 心脏按压时脑和心肌的血流量比较

	脑血流量（%）	心肌血流量（%）
正常心跳	100	100
胸外心脏按压	0～36（平均 9）	3～4
增加气道内压	0～30（平均 9）	4～11
插入压下腹	13～36	20～30
开胸心脏按压	>60	>50

心脏按压有效的标志（indicator of effective cardiac compression） 无论胸外或胸内按压心脏，如果有效可有以下一些现象：①在按压时可摸到大动脉（颈动脉及股动脉）的搏动；②可测到血压 8.00～10.07kPa（60～80mmHg）；③面色和口唇、甲床由苍白或紫绀逐渐变为红色；④胸内按压时，挤压心脏的手指可感到心肌的张力由松软变为有一定抵抗力，心脏的体积由大变小，颜色由暗紫变红；⑤按压后心肌由静止不动变为颤动，并由细弱的颤动变为粗大的颤动波；⑥瞳孔逐渐缩小、对光反射存在，说明按压很有效。但瞳孔不缩小，两侧不等大也不规则时并不表明按压无效；⑦自主呼吸恢复；⑧肌肉张力逐渐增加或出现挣扎动作。

以上这些现象不一定全部出现，只要有一种存在即为按压有效。

心脏按压无效的表现及其原因（manifestation and causes of non-effectiveness of cardiac compression） 在心脏按压的过程中要经常观察效果，按压无效即应及时查找原因并予以处理。在按压的同时摸不到脉搏（肥胖者难以触知），测不到血压。瞳孔逐渐扩大或持续散大，并且对光反射消失。皮肤和口唇颜色仍旧苍白或紫绀，都说明按压无效。其可能的原因有以下几点：①心脏按压的操作不正确，按压的部位不对、用力过小或未形成冲击性动作，按压频率太慢或过快等均影响按压效果；②人工呼吸的效果不佳，操作不当或呼吸道阻塞未被解除，即使心脏按压的操作确切也不能生效；③因失血引起的心搏骤停，或心脏按压中有内出血时均可致心脏空虚。应补充血容量，否则无足够的心排血量；④心包内充满血液或积液而致心包压塞，影响心脏的充盈。此时应迅速开胸，切开心包放出液体减压，同时作胸内心脏挤压方可奏效；⑤心脏流出道狭窄的病人（如法乐氏四联症，左室或右室瓣下狭窄），可因缺氧或机械性刺激发生流出道痉挛，使心室腔内的血液不能排出。静注或心内注射普萘洛尔 1～5mg，有缓解此种痉挛的作用；⑥张力性气胸、肺栓塞等，均影响按压效果。

心室颤动的治疗方法（therapeutic methods of ventricular fibrillation） 心脏按压与人工呼吸对任何类型的心搏骤停都适用，但其他治疗就不尽相同。胸外心脏按压时无法鉴别心搏骤停属于何种类型，因此如有条件应作心电图描记用以指导治疗。通常以心室颤动最为多见，约占心搏骤停总数的 62%，可分为粗颤和细颤两种形式。发生粗颤时心肌应激性高，张力较大，颤动波快而有力，心电图上可见频率快、波幅高的颤动波。细的颤动心肌应激性低、张力松软，仅心肌表面有细弱缓慢的颤动，心电图上可见频率慢、波幅低的颤动波。心室颤动最有效的治疗方法，是用除颤器进行电击除颤。也就是用一定能量的电流通过颤动的心脏，使全部或绝大部分心室肌细胞在瞬间内同时发生除极化，并均匀一致地进行复极。然后由窦房结或房室结发放冲动，从而恢复有规律的、协调一致的收缩。

室颤发生的早期一般通常为粗颤，只有粗颤时行电击才易于成功。因此，如果确切知道室颤发生的时间未超过 2min，可立即进行电除颤（不必作 CPR）。

若不知道室颤发生的确切时间，或已知室颤超过 2min 者，则心肌因缺氧已由粗颤转为细颤，此时电

击除颤不易成功。而应立即作心脏按压和人工呼吸2min，以便纠正心肌缺氧，增加心肌张力，使细颤变为粗颤后再电击除颤方能成功。

电击除颤一次如未消除室颤，应继续进行有效的人工呼吸与心脏按压，然后二次电击。二次仍未奏效，还应继续作呼吸与循环支持，并给予静脉注射肾上腺素0.5～1.0mg，以增加心肌张力、扩张冠状动脉。并且每10min按每千克体重0.5mmol给予碳酸氢钠（即4%碳酸氢钠给予1ml或其5%溶液0.6ml）静滴，纠正酸中毒，待药物生效后再进行电击。

在不具备除颤器的情况下，可参照以下方法治疗室颤：①不间断的连续进行有效的人工呼吸与心脏按压，最好作气管内插管给予高浓度氧吸入；②开放两条静脉通路，以供静脉输液和滴注药物；③静脉注射肾上腺素0.5～1.0mg，或静脉注射甲氧胺20mg。必要时可反复给予，促使细颤变为粗颤，进而复跳；④每隔10min静滴碳酸氢钠一次，按每公斤体重0.5mmol给予，以纠正酸中毒。所需碳酸氢钠毫摩尔按下式计算，即循环停止时间（min）÷10×体重（kg）×0.5。其简化式为，循环停止时间（min）×体重÷20；⑤静注利多卡因（首次按1mg/kg给药，继之按1～4mg/min滴注，总量可达400mg）和肾上腺素（1mg），有可能消除室颤；⑥静脉注射溴苄胺（首次量5mg/kg，持续室颤时每15～30min补加10mg/kg，总量可达30mg/kg）。或维拉帕米（5mg），以降低心肌应激性而消除室颤；⑦如伴有低钾血症时应静脉滴注氯化钾，否则室颤难以消除；⑧普鲁卡因胺（初量100mg）静脉注射，也可能奏效。

除颤器（defibrillator） 除颤器是用于消除心室或心房纤颤的治疗机器，使用时必须将其两个极板与胸壁或心脏接触，然后按动电键，产生瞬间放电才能达到除颤的目的。除颤器有两种类型，利用交流电除颤的叫做交流电除颤器，利用直流电除颤的叫做直流电除颤器。虽然二者均能达到除颤的目的，但有很大差别。采用交流电除颤时，消耗的电能大、产热多、放电的时间长（0.1～0.25s），故可造成心肌损伤。直流电除颤时，消耗的电能少，产热亦少，放电时间短（0.0025～0.004s），故不易造成心肌损伤。此外，交流电除颤主要兴奋胸内交感神经，心肌释放儿茶酚胺，电击后易发生房性或室性期前收缩以及心动过速。直流电除颤主要兴奋副交感神经，心肌释放乙酰胆碱，很少发生心律失常。当用高电能电击后可发生一过性心动过缓，甚至Ⅰ～Ⅱ度房室传导阻滞。因此，近年来以直流电击除颤最为常用。除颤的效果，主要取决于电能。通过心脏的电能如<1.0 J（焦耳，也称瓦一秒），不但不能除颤，反而可引起室颤。电能>1.5J才能消除室颤，1～1.5J之间的电能则效果不定。胸外除颤时，由于胸壁的电阻较大，只有30%（少数人只有10%）的电能达到心肌。采用直流电除颤时，成人在胸内只需用5～40J，而胸外除颤则须用200～400J（通常由低电能开始，每次可增加50～100J），最好不超过360J。

心脏除颤（electric defibrillation） 心脏除颤又叫电击除颤或电击去颤，也叫电除颤。

电除颤（electric defibrillation） 电除颤又叫心脏除颤，是用除颤器释放适当的电能瞬间通过心脏以使处于纤维性颤动的心肌纤维同时去极化，从而消除心室纤颤。然后由窦房结及房室重新发放神经冲动并沿心内传导系统下传，从而恢复正常心律。

胸外电击除颤（external defibrillation） 将除颤器的电极板置于胸壁上进行电击除颤，称为胸外电击除颤，其步骤如下：①将除颤器接通电源并预先充电（成人为200J）；②放置电极板，其位置有三种。第一种将一个电极板放于胸骨右缘锁骨下凹，另一个极板放在左乳头左侧的腋前线处；第二种是将一个极板放于胸骨右缘第二或第三肋间，另一个放在心尖部；第三种将一个极板放在左肩胛下（心脏后面），另一个放在胸骨右缘第二或第三肋间隙。在极板与皮肤的接触部位涂以导电胶糊，以免烧伤皮肤。如无导电胶糊也可涂抹盐水，但面积不要太广以免形成短路；③一切准备妥善后，其他人员均脱离病人以免触电，然后即按动电键施以电击（成人首次200J），一切操作不超过5s；④除颤后观察心电图，如室颤仍未消除则应尽快二次电击。但在等待电除颤器充电期间应继续CPR。二次除颤的电能成人仍选用200～300J，小儿则按4J/kg体重计算。

胸内电击除颤（internal defibrillation） 已开胸的病人应选用胸内（或体内）除颤法，其步骤如下：①接通除颤器的电源预先充电，胸内除颤的电能较低，成人用5～30J（不超过40J），小儿用5～20J；②将一个电极板放于心脏后面（左室壁），另一个放在心脏前

面（右室壁），极板要与心壁紧密接触，但不要互相接触以免形成短路。心脏表面淋洒少量无菌生理盐水，以免心肌烧伤；③一切准备妥善且检查无误，其他人员脱离病人立即施以电击；④一次电击无效，如心肌颜色、张力良好且仍为粗颤时，可加大电能（每次增加 10 J）连续电击。若心肌颜色暗紫、张力松软、处于细颤时，则应进行心脏挤压和人工呼吸，待心肌情况满意后再次电击。

影响电击除颤效果的因素及改进措施（affecting factors of electric defibrillation effect and its improvement） 尽管电击除颤是治疗室颤的最有效方法，但不能使其全部获得成功。电击除颤的效果受很多因素影响：①心跳停止的时间太长；②原来心肌情况较差或有严重病变；③引起心搏骤停的原因未予解除；④酸碱失衡或电解质紊乱；⑤全身状态太差；⑥心肺复苏的技术操作不当，心脏缺氧与酸中毒未予纠正；⑦电除颤的技术操作不正确等。为提高电击除颤的效果，应注意以下几点：①正确进行心肺复苏操作，尽快纠正心肌缺氧；②除颤须及早施行，最好由受过训练的专门急救人员进行；③心室颤动可被误认为心室停顿，应作多导联的心电图描记加以鉴别；④电极板须置于正确位置，以便对左室大部分心肌进行除颤；⑤因为除颤是靠电流密度，经胸壁的电阻应尽量降低，故极板位置应尽量避开骨质部位；⑥胸外电击时，电极板与胸壁之间应采用适当的角度，以使电流恰好通过心脏（尤其左心室）；⑦对电极板施以一定的压力（约 10kg），使其与皮肤紧密接触，以减少电能耗损；⑧在呼气末进行电击，促进电流传导；⑨最初两次胸外电击宜采用 200J（成人）电能，其后可每次增加 50～100J；⑩连续电击时，两次电击的间隔不应过长。

心室停顿的治疗（therapeutic methods of asystole） 此种类型的心搏骤停可因高钾血症，或迷走神经张力过高、反射亢进所致，也可能是心室颤动或心电机械分离的结果。如为后者引起，则预后恶劣。可参照以下措施进行治疗：①进行有效的心脏按压和人工呼吸；②静注肾上腺素 0.5～1.0mg，5min 可重复一次；③如无效，可静注阿托品 1～2mg；④静输碳酸氢钠（剂量与室颤同）；⑤静滴或静注异丙肾上腺素 0.5～1.0mg；⑥静注甲氧胺 20mg，必要时可反复给予；⑦有条件者，可试用起搏器行电起搏治疗。

心电机械分离的治疗（therapeutic methods of EMD） 心电机械分离的原因，一般认为是因冠状动脉灌注不足，心肌广泛缺血缺氧所致。医院外心搏骤停的病人由于得不到及时的 CPR，来院时往往为心电机械分离。即便是住院病人，如心搏骤停已超过 2min，而未首先施行 CPR 2min 就直接作电击除颤时，也可导致心电机械分离。此种类型的心搏骤停预后相当严重，可参照以下措施进行治疗：①进行有效的 CPR；②静脉注射肾上腺素 0.5～1.0mg，必要时可反复应用；③静脉滴注碳酸氢钠（剂量与室颤相同）；④静脉注射甲氧胺 20mg。

须注意，心包压塞和心肌破裂可与心电机械分离相混淆，须细心鉴别。心包压塞经心包穿刺或引流可治愈，心肌破裂需通过手术进行修补。

心腔内联合注射药物（combined drugs by endocardial injection） 几年来，在心肺复苏中曾广泛采用几种药物混合向心腔内注射的方法，称为“二联针”“三联针”、甚至“四联针”等。虽然在临床上也使一些病人恢复了心跳，但此种作法有进一步探讨的必要。仅就“二联针”而言，肾上腺素和异丙肾上腺素混合，可使心肌发生强烈的痉挛性收缩，失去舒张能力而呈“石样心”，难以使其复跳。此外，还可增加心肌耗氧量，使心肌梗死的范围扩大。如再加入去甲肾上腺素，又使周围血管强烈收缩而增加心脏的排血阻力。如果将其注入心肌内，还可造成心肌坏死。因此以不联合用药为宜，至少不宜作为常规方法。

复苏时的体位（position during cardiopulmonary resuscitation） 复苏时应置病人于水平卧位，仰卧在硬板或平地上。如系弹簧床，可在其背部垫一硬板，且将两端置于床缘上。仅当需借助重力引流以清除气道液体、异物时，才暂时转为头低位。无论如何应避免俯卧位（面向下），否则难以管理气道而致机械性阻塞，并使胸部受压。

仰卧对位体位（the “supported supine aligned position”）可用于现场需要复苏的昏迷病人，用枕或折叠床单垫高肩部有助于头后仰。昏迷病人，除已行气管插管外，头下决不应置枕（因使颈前屈），导致气道阻塞。

外伤病人，应维持其头、颈、胸呈直线，并使头中度后仰，切勿将遇难者的头侧转或前屈。若遇难者必需转身清理气道时，仍维持头－颈－胸呈一直线，

由另一助手协助转身。

稳定侧卧位（stable side position），用于昏迷而有自主呼吸的病人，有利于液体异物由口腔借重力引流，这在大批伤员时尤为重要。放置这种体位可将遇难者侧卧，下腿屈曲，下方手臂置于背后，上方手臂置于颌下以保持其头部后仰。移动时应支持其头颈，以免加重颈椎损伤。有人称“稳定侧卧位”为昏迷者清理气道的第一步骤，随后如需人工通气时，即可翻转仰卧。

停止抢救的指征（indication for terminating resuscitation） 在心肺复苏中经常遇到的一个实际问题，即当进行较长时间的积极抢救后仍无回苏的迹象，那么是否可以停止抢救？如果不问效果而无休止地进行抢救，势必浪费大量的人力和物力。目前认为，当已发生“脑死亡”时即可停止抢救。所谓“脑死亡”，就是脑细胞的广泛性坏死，或生命中枢遭受不可回逆性的损害，以致完全和永久失去了高级神经系统的活动和对生理的控制功能。

关于脑死亡的标准，目前国内尚未规定。在复苏过程中，如有下列情况且延续 60min 以上者可考虑停止抢救：①无自主呼吸；②无疼痛反应；③咽喉、气管及角膜反射消失；④瞳孔散大且固定；⑤全身肌张力消失；⑥心跳不恢复；⑦脑电图描记，脑电波消失；⑧静脉注射阿托品（成人 0.5mg），心率不增快。

停止抢救应由在场的主持抢救者决定，并向有关人员和家属说明，以免造成误解和引起法律纠纷。

输液及给药途径（route of infusion and drug administration） 复苏期间常用的输液和给药途径有以下几种：①外周静脉途径　于开始心肺复苏时，应尽快建立外周静脉通路，以便补充血容量及给药，但切勿因此而中断 CPR 操作。如已有静脉通路，则药物、液体应由此输入。不能立即建立经皮外周静脉置管时，可先用细针行外周静脉穿刺（如颈外静脉）注射肾上腺素。因 $NaHCO_3$ 所需容量较大，最好待插入可靠的静脉导管后再输入。CPR 时如行持续输液，最好不用金属针，以免刺破血管。小腿静脉输液可能造成栓塞并延缓药物进入心脏，故应首选前臂静脉。为补充血容量，用 16 号或更粗导管针较好，仅为给药也可用细针。经皮外周静脉置管可采用针外导管或针内导管，前者导管周围漏血少且置入的导管较粗。以能触及的外周肢体静脉为首选，如静脉不易触及，次选途径是颈外静脉。以手指压迫锁骨中点上方使其扩张显露，以便易于置管。第三选择是股静脉，此静脉看不到，它位于腹股沟靠股动脉内侧，当按压心脏时可触及股动脉搏动。对外周静脉插管的最后选择，是迅速静脉切开。踝静脉（隐静脉）切开，一般较腕部或肘部静脉切开更快而易于完成。可迅速于内踝前方作 2～3cm横切口，钝性分离组织后用止血钳挑起静脉，然后再将一粗内径针或套管插入静脉，并结扎静脉远端。为节省时间，可将一钝性粗金属套管经静脉小切口插入，早期不需用止血钳或缝合切口。在心肺复苏的 A、B、C 步骤期间，禁忌试图由锁骨下静脉或颈内静脉置中心静脉导管，因这些操作在冲击式心脏按压时有导致气胸的危险。并且，采用这些措施将中断 CPR。在自主循环恢复后，对大多数昏迷病人进行长程生命支持措施（第三期）时，方需行中心静脉和动脉置管。病情稳定后，可选择性地置入肺动脉气囊飘浮导管；②气管内途径　当静脉通路尚未建立时，也可向气管内滴注某些药物。如肾上腺素、利多卡因、阿托品、地西泮及其他对组织无损伤的药物，用 1～2 倍的静脉剂量，将其稀释成 10 ml 溶液，可安全地经气管导管给药。去甲肾上腺素、$CaCl_2$ 及 $NaHCO_3$ 等，因可损伤粘膜及肺泡，故禁忌由气管注入。此种方式滴注药物，尤其经气管导管的吸引管注至气管分枝内，药物可迅速经肺泡吸收，其作用之迅速几乎与静脉内给药相同；③心内途径　体外 CPR 时，不主张用此途径给药。因盲目心内注药可导致气胸，损伤冠状动脉，并使心脏按压暂时中断。如不注意还可将药物注入心肌，导致难以处理的心律失常。在静脉通路及气管内途径尚未建立的少数情况下，才考虑用一细长针（22G）经胸骨旁第五肋间刺入心腔注射肾上腺素。剑突旁途径（穿刺针自剑突左侧刺入，向头端后方推进）则很少损伤冠状动脉前降支。因心肌内注射可导致不可逆性心肌损伤，因此必须肯定由穿刺针能顺利吸出回血后再注药。开胸心脏复苏时，在直视下进行心内注射则安全而有效。可向左心室注入肾上腺素、抗心律失常药及钙剂，给药量约为静脉的半量，但 $NaHCO_3$ 应禁忌作心腔内注射；④中心静脉途径　当自主循环恢复后应尽快置中心静脉导管以记录 CVP 正常值 0.49～0.98kPa（5～10cmH_2O），并可提供另一输液途径而便于采取各种分析血样。常选用上腔静脉行中心静脉置管，导管在上腔静脉较在右心房或肺动脉内引起的心律失常为少。此外，作混合静脉血气分析时，上腔静脉血较下腔静脉或右房血更接近肺

动脉血样。现多选用右颈内静脉插入上腔静脉导管，置管的技术要点是将病人头转向左侧，用一手触摸右颈动脉。紧靠颈动脉外侧刺入导管针，在旁正中平面向尾端倾斜45度，于胸锁乳突肌三角区的顶上方刺破皮肤。与其他血管置管术相同，可先插入一口径较大的金属短针，通入细孔的导管。或先插入小口径针外导管从中穿过金属导丝然后退出短针，再沿金属导丝置入较细长的CVP导管。后一种技术，可在导管周围发生少许漏血。在中心静脉置管时必须严格执行无菌操作，严防空气栓塞，故应将病人头部稍低垂。对神志清醒病人应令其屏住呼吸，神志不清醒者应行正压通气。万一发生不可避免的脱接期间，应以手指或活塞关闭开放端以免空气进入。右颈内静脉置管术的导管可准确地进入上腔静脉，因此不需经X线证实。若经臂静脉（贵要或头静脉）或锁骨下静脉行上腔静脉置管时，导管有可进入对侧臂或颈静脉，故需用X线检查导管位置。但由左臂（使病人头偏向右侧）行中心静脉导管置管，仍是一确切而可靠的后备途径。经锁骨下静脉置管术尽管常用，但因其合并症发生率很高（如气胸及液体输入纵隔），故只可作为最后选用的途径。

复苏时输液原则（transfusion principle during resuscitation） 低血容量性休克，在紧急复苏后的生命支持过程中，静脉输液应掌握以下要点：①在液体丢失之后，用复合电解质液、胶体液和含红细胞溶液，立即恢复正常循环血容量。尤其对严重失血病人，迅速输入大量平衡盐液或胶体溶液可挽救生命；②为逆转因血管扩张、静脉郁积和毛细血管渗漏引起的有效血容量减少，在心搏停止之后约需扩大正常循环血容量10%左右（10ml/kg）；③为保持静脉径路开放，以利给药和提供水和电解质的需要量。可持续输入平衡盐液、5%葡萄糖与0.25%～0.5%NaCl溶液，成人和儿童为20～25ml/kg·d；婴儿为100ml/kg。5%葡萄糖水溶液不能使用，因它可加重脑水肿；④为增加或减少利尿，及时调整上述治疗，使排尿速度维持于每小时25ml（0.5ml/kg）以上；⑤为保持最适宜的血液成份、电解质浓度、晶体及胶体渗透压、血清白蛋白（30～50g/L），红细胞压积（30%～40%）、血浆葡萄糖（5.5～6.6mmol/L），需不断修改输液的质与量；⑥为适应特殊需要，如心搏停止后早期的渗透疗法和心搏停止后晚期的人工营养法（葡萄糖、氨基酸、维生素），在心脏复苏的后期（PLS），动脉压、尿量、CVP的监测是补液量的指标。CVP是衡量右心充盈和功能是否适当的一种措施，心率也是循环血量是否适当的另一参考指标（尽管不太准确）。如有可能，也应使用心电图和血气进行监测。如CVP持续升高，即可确定输液过量。肺可出现湿性或干性罗音（如病人已行气管插管，可用食管听诊器），或吸氧分数虽为0.5～1.0不变而动脉PO_2却降低（表示分流增大）。

迅速大量输液的病人，需有短而大孔套管和加压输液设备。输液瓶的高度加倍，流速即加倍，而静脉导管内径加倍，则流速可增加倍。为避免输血或红细胞造成肺栓塞，推荐采用微孔泸器。

静脉输液量和速度，取决于失血量和速度以及选用液体的种类。循环血容量（血浆加红细胞容积）在正常情况下占体重的7%～8%（10%系用以简化计算），一健康人如急性丢失血容量约10%（500～1000ml/70kg）为轻度出血，不经治疗亦能存活。如失血约为血容量的10%～20%（1000～1500ml/70kg）为中度出血，大多数病人可陷于休克状态。如失血达血容量的20%～50%（1500～3000ml/70kg）为严重出血，常导致严重休克。大多数病例当失血超过血容量的30%时，将呈现不可逆性休克，如不经治疗即可死亡。急性失血若为血容量的40%或更多时，可迅速导致放血性心搏停止。

细胞外液量的正常值约为体重（L）的25%，它包括血管内间隙和血管外间隙（血浆容量约占体重的5%而组织间隙液约占体重的20%）。电解质液（平衡盐液，林格氏液）可分布遍及整个细胞外间隙（血管内和组织间隙），因此应给予失血量4倍的电解质液。显然仅用电解质液纠正中度与重度失血，将不可避免地引起组织水肿。然而胶体液（血、血浆、白蛋白、右旋糖酐、明胶、羟乙基淀粉）能较长时间存留于血管内间隙（除非在很严重的缺血－缺氧后出现明显毛细血管膜渗漏），因此首先应给予失血量等量的胶体液。

若血量已补足而休克状态持续存在，或心搏停止后并无失血，或在急性心肌梗死之后，皆可在连续监测动脉压及CVP下（当左心衰竭或疑有休克肺时，还可选择性地监测肺动脉嵌顿压）分次定量扩充血容量，以改善血流动力状态。成人通常可快速经静脉输入200ml电解质溶液或胶体液，每隔10min重复一次，直至CVP短暂升高或肺动脉嵌压趋向正常，且比原值增高3mmHg以上。

当出血得到补充，就可防止休克状态的发展。对大多数原来健康者，慎重地使用血浆代用品使血液适当稀释以维持正常血容量是安全合理的。血液稀释使红细胞压积至少降至约25%，尽管动脉血含氧量降低，但因血液粘滞度降低，可增进血流及氧向组织的释放。原来健康的机体，能以增加心输出量补偿红细胞压积降至25%的急性正常血容量稀释。即使红细胞压积降至10%，只要血容量正常也能存活。然而，伴有心肺疾患的病人，血液最低稀释度应使红细胞压积保持在25%以上。无论任何病人达到这种最低稀释度，由于乏氧而使碱缺（BD）及乳酸增高。当过度血液稀释时，则中心静脉 PO_2 正常为（40mmHg）降低，表明氧的供应不能满足氧的消耗。血液稀释时，需要吸入100%氧（动脉 PO_2 达600mmHg能使100ml血增加含氧量1.5ml）。

输液种类的选择（choice of infusion） 不超过血容量20%的中度失血，仅输入电解质液（平衡盐液或林格液）即可维持血容量及内环境稳定。但只输电解质液，其量应为失血量的4倍以上。为补偿排尿失液，尚应额外增加补液量。尤其乳酸林格液（平衡盐液）的酸度较林格氏液稍低，其pH值正常而合乎生理。严重出血（血容量丢失超过20%）时，单纯使用电解质液并不合乎生理，因可致组织水肿。即使以4:1的比例进行补充，也经常不能维持血容量和心输出量及组织的氧合作用。在此种情况下，应给予胶体血浆代用品，至少按1:1的比例补偿丢失血量达血容量的20%以上。正常胶体渗透压3.47kPa（25mmHg），主要是由50g/L浓度的血清白蛋白来维持。血清白蛋白浓度降至正常值的一半时，胶体渗透压降低2/3即可发生组织水肿。5%人体血清白蛋白是无菌、安全、理想的胶体血浆代用品，但价格昂贵，且因血清白蛋白及球蛋白可在体内滞留而使其浓度迅速降低。因此，右旋糖酐、明胶、施乐佳、血脉素、羟乙基淀粉溶液、或其他经充分研究证实为安全可靠的合成胶体液而被荐用。这些产品价钱便宜，可长期贮存，支持生命生存的作用并不亚于白蛋白。分子质量7万（u）的6%右旋糖酐等渗盐水溶液，静脉输入24h后体内存留30%。分子质量4万（u）的10%右旋糖酐等渗盐水溶液输入后仅在体内存留较短时间，但却能降低血沉降率，并具有较强的解聚作用。但因易于堵塞肾小管，故仅在滴注电解质液恢复排尿后才可给予。6%羟乙基淀粉（20/0.9）等渗盐水溶液，与分子质量7万（u）的右旋糖酐相似。贺斯（HES）是新一代羟乙基淀粉（200/0.5），分子量为20万（D），扩容效应达100%且可维持4h以上。不良反应的发生率分别为明胶类和右旋糖酐的1/6及1/4.7。必须注意，全部血浆代用品、电解质及胶体液，若大量输注可使凝血因子稀释而导致凝血功能降低。此外，右旋糖酐及淀粉类还可包绕血小板而加重抗凝作用。虽然右旋糖酐可产生过敏反应，但在急救复苏中过敏反应不仅罕见，也不重要。当输入大量库存血或红细胞时，一般不需要给予钙剂。但在库血输入人体前，应将血预热至近于体温。还应给适量 $NaHCO_3$ 液，以纠正所测得的碱不足（BD）。为防止凝血障碍，每输入库存血达病人血容量的一半（2500ml/70kg）时，需加用新鲜冰冻血浆（250ml/70kg）。浓缩红细胞液因其压积高，需用等渗盐水液稀释后再加入输液袋内，用于出血病人可增快输入速率。未经稀释的浓缩红细胞，适于有心衰或高血压的贫血病人。

CPR期间用药的目的（purpose of drug administration during cardiopulmonary resuscitation） 心搏骤停时间较短的病人，施以及时而有效的CPR和电击除颤，有时即可恢复自主心跳。但大部分病人须应用一些药物，其目的是纠正缺氧和酸中毒，提高冠状血管的灌注压，改善微循环，增加心肌应激性和收缩力，增快心率以及消除异位节律等。

肾上腺素（adrenaline; epinephrine） 此药具有兴奋α-受体和β-受体的双重作用，使用大剂量时主要兴奋α-受体，小剂量则以兴奋β-受体为主。α-受体兴奋时，产生血管收缩，周围阻力增加，动脉压上升，主动脉舒张压增高。β-受体兴奋时，心脏自律性增加（主要兴奋高位起搏点），传导系统兴奋使心率增快，冠状动脉和脑血管扩张增加心脑血流，心肌应激性增高，室颤波振幅增大而使细颤变为粗颤。还激活腺苷酸环化酶，使ATP转化成cAMP并使 Ca^{2+} 内流致心肌收缩力增强。其不利作用有心肌耗氧量增加，心内膜下血管收缩而且血流减少（50%以上）以及骨骼肌血管扩张（从而使心脏按压时的主动脉舒张压降低）。目前认为，肾上腺素用于心脏复苏主要是利用其α-效应，借以提高冠状动脉灌注压，从而改善心肌供血。此药适用于各种类型的心跳停止，成人剂量为0.5~1.0mg，儿童和婴幼儿为0.01mg/kg，静脉注射。由于药效的维持时间较短，可每5min重复

一次。未开放静脉通路者，也可经气管内给予或作心腔内注射。近年研究表明，大剂量肾上腺素（0.1～0.2mg/kg）可提高心脏复跳率，但并未增加存活率，故不宜常规应用。心跳恢复后，亦可将该药用于提升血压和心率。通常将其1mg加入5%葡萄糖盐水溶液250ml中静脉滴注，初始滴速为每分钟1～2μg（0.25～0.5ml/min），以后根据需要可增至每分钟3～4μg或10μg。

阿托品（atropine） 该药是副交感神经的阻滞药，可解除迷走神经对心脏的抑制，增加心率，改善房室传导。主要用于迷走神经反射所引起的心跳停止和心室停顿，也可用于心跳恢复后伴有低血压的心动过缓、房室传导阻滞。成人剂量为0.5～1.0mg，儿童剂量为0.02mg/kg，婴幼儿为0.03mg/kg，静脉注射。必要时可每5min重复一次，成人总量可达3.0mg。

甲氧胺（methoxamine） 甲氧胺又称美速克新命（vasoxine或vasoxyl），是纯α-受体的兴奋药，不增加心肌收缩力。主要使周围血管收缩，增加周围阻力，提高血压和冠状动脉的舒张压。还可延长心室肌的动作电位和不应期，减慢房室传导，治疗室上性心动过速。甲氧胺对心电机械分离的复苏有十分显著的效果。有人认为不论心跳停止的心电图波形如何均可应用，也可用于治疗伴有低血压的室上性心动过速。成人剂量20mg，儿童5～10mg，静脉注射。心动过缓、房室传导阻滞时不宜应用。

氯化钙（calcium chloride） 钙离子是心肌应激性离子，给予氯化钙能增加心肌的张力和收缩力，并延长心脏的收缩期。钙离子还能增加心肌应激性，提高心室的自律性，抑制窦房结的冲动形成，使室颤变得更加顽固。此外，当缺血的心肌组织得到重新血流灌注时，对钙离子的摄取量可增加18倍，从而造成显著的细胞肿胀和超微结构的损害，同时对脑血流和脑细胞也产生不利影响。因此，室颤病人不宜使用钙制剂，心室停顿者也无效。一般适用于血浆高钾或低钙以及钙通道阻滞药引起的心跳停止，或心跳已恢复但心肌收缩无力、血压不升时。也可用于宽大的QRS波群及心室自搏者，但只有10%偶可获效。常用10%氯化钙，成人剂量为3～5ml，缓慢静注或静滴。须注意，此药应注入静脉或心腔内，否则将会发生组织坏死。此外，当血钙浓度>6.5mmol/L时，给予洋地黄可发生室性心律失常。业已查明，静脉注射氯化钙500mg，5min后的血钙浓度可达15mmol/L以上，10min后才降至6.526mmol/L。

利多卡因（lidocaine） 又称赛罗卡因（xylocaine，xylotox），是一种局麻药，可降低心肌应激性、提高室颤阈、抑制心肌异位起搏点。对室性异位起搏点最有效，是目前治疗室性心律失常的首选药。临床剂量对心肌收缩力、动脉压、窦房结功能和房室传导等均无影响。此药主要用于治疗各种室性异位节律和室性心动过速。给药方法通常先单次静脉推注，成人和儿童剂量为1mg/kg，婴幼儿为0.5mg/kg。如给药后未消除室性异位节律，可在10min后再给首次的1/2量。因利多卡因的半衰期较短（8～10min），一次推注后的血浓度迅速下降。为维持有效的血浓度（3.0～5.0μg/ml），在单次给药后应继以1～4mg/min（20～50μg/kg·min）连续静滴，最大量为4mg/min。将1g利多卡因加入平衡盐液500ml中，此溶液每毫升含4mg。利多卡因在肝脏中降解，故肝功能障碍、充血性心衰、肺水肿以及休克病人应按上述半量给予。

溴苄胺（bertylium） 又称特兰新（darenthin），是交感神经节后纤维的阻断药，可提高室颤阈，延长心室浦肯野纤维的不应期。还能增加心肌收缩力和窦房结的自律性，使细的室颤变为粗颤。该药主要用于治疗室颤，顽固性室颤反复电击无效时，用溴苄胺有可能奏效。成人首次剂量为5mg/kg，继之电除颤。持续室颤时，可每15～30min补加10mg/kg，总量可达30mg/kg。也可将该药500mg溶于5%葡萄糖盐水溶液内，按1～2mg/min持续静滴。此药初始滴注时产生血压上升、心率增快，尔后则血压下降。其原因系因该药先间接促使儿茶酚胺释放，尔后产生肾上腺素能阻滞之故。

普鲁卡因胺（procainamide） 此药可有效地消除室性心律失常和室颤，当用利多卡因不能控制时用此药可能有效。它也能产生心肌抑制、血压下降和房室传导阻滞。因此用药时应作心电图和动脉压监测。当在15min内间歇推注利多卡因225mg且增加滴注速度已达4mg/min，仍不能控制室性心律失常时，可给予普鲁卡因胺，每5min静注100mg（20mg/min）。遇下列情况之一时应停药：①心律失常已被控制；②出现低血压；③QRS波比原来增宽50%；④总量已达1g。

维拉帕米（verapamis） 此药又称异搏定（isoptin）或称戊脉安（vasolan），是钙离子的拮抗药，可阻断钙离子向细胞内流动，降低心肌耗氧量，减慢房室传导并延长不应期，还可扩张冠状动脉和周围血管，降低心脏的前后负荷。在复苏中主要用于治疗心律失常，尤其伴有高血压的室上性心动过速最为有效。对心房扑动和心房颤动，也可减慢室率，有时能恢复窦性节律。对顽固性室颤，偶可获效。单次剂量为0.075～0.15mg/kg（小儿0.1～0.2mg/kg），缓慢静脉推注，一般不少于1min，老年人不少于3min。注药后1min即可生效，3～5min达到高峰。如一次给药效果不满意，可在30min后按0.15mg/kg重复一次，一般30min内的总量不超15mg。须注意，给药期间密切注意血压变化，如有低血压、低钙血症、心动过缓、传导阻滞以及已用β-阻滞剂治疗者，不宜用此药。

异丙肾上腺素（isoprenaline；isoproterenol；isuprel） 此药是纯β_1和β_2受体兴奋药，可增强心肌收缩力和心排血量、加速心脏传导系统的传导、增加心率。由于使周围血管扩张而致舒张压下降，平均压也下降，脉压增宽，回心血量增加。也使骨骼肌、肾、内脏血管和支气管平滑肌扩张。冠状动脉扩张、心肌耗氧量增加，导致心肌缺血或使心肌梗死的范围扩大，故对此类病人弊多利少。主要适应证为心脏传导阻滞和用阿托品治疗无效的心动过缓，也可治疗支气管痉挛。心动过缓伴低血压时，用肾上腺素或多巴胺则效果更好。通常将其0.5～1.0mg溶于5%葡萄糖盐水液500ml中，使每100ml中含0.1～0.2mg异丙肾素（1～2μg/ml）静滴，其速率为0.007～0.014μg/（kg·min）。若超过0.02μg/（kg·min）则可诱发心动过速，应使心率控制在120/min以内。快速性心律失常、洋地黄中毒性心律失常以及低钾血症时，则不宜使用。

去甲基肾上腺素（norepinephrine；noradrenaline；levarterenol） 此药具有兴奋α-受体与β-受体的双重作用，以兴奋α-受体占优势，使肾、脑、肝、肺、皮肤及横纹肌血管均收缩。在所有血管收缩药中，去甲肾上腺素对阻力血管（动脉系）和容量血管（静脉系）的作用都是最强的，以致收缩压和舒张压均上升，周围阻力增加。由于其β-兴奋作用，也可增加心肌收缩力。冠状血管先短暂收缩，继而扩张。复苏后主要用于提升血压，一般浓度为5%葡萄糖或平衡盐液每250ml内含4mg（16μg/ml），初滴范围为每分钟1～30μg/（kg·min）或100～112ml/h，以维持正常低限的收缩压（90mmHg）为宜。该药不得漏至静脉外，否则可发生组织坏死！

多巴胺（dopamine） 多巴胺是去甲肾上腺素的前体，兼有α_1受体与β_1和β_2受体的兴奋作用，也能兴奋多巴胺受体。对循环的影响取决于剂量。应用小剂量〔1～2μg/（kg·min）〕兴奋多巴胺受体，使肾、内脏血管扩张，肾小球滤过增多，尿量增加。颅内血管和冠状血管扩张、冠状血流量增加，而心率和血压不一定增加；2～10μg/kg·min，除有上述作用外，还能兴奋心脏的β_1受体，增加心肌收缩力、心搏出量和心排血量均增加，周围阻力下降，心率无变化；当大于10μg/（kg·min）时，则兴奋α_1受体，使皮肤、肌肉血管收缩，血压上升，心率稍快；剂量大于20μg/（kg·min）时，全部血管收缩，肾血流量下降，尿量减少，心率增快，周围阻力上升。复苏后主要用其维持血压，可将其3mg/kg加于50ml等渗盐水或平衡盐液内，每小时泵入1ml〔即1μg/（kg·min）〕根据血压调节。紧急时也可用2～5mg由静脉直接推注，漏至血管外也可招致组织坏死。

多巴酚丁胺（dobutamine） 是人工合成的儿茶酚胺，可直接兴奋心脏的β_1与β_2受体，从而增加心肌收缩力和心排血量。随心排血量的增加，肾与肠系膜血流也增加。也可兴奋α_1受体，产生血管收缩。其缩血管作用是去甲肾上腺素的1/14.5，扩张血管的作用是异丙肾上腺素的1/180，增加心肌收缩的作用是异丙肾上腺素的1/43。此药在肝脏代谢后，大部分由尿排出。复苏后主要用于增加心肌收缩力，治疗顽固性心衰、心肌梗死和低心排血量综合征。如剂量不超过30μg/kg·min，一般不引起心动过速和心律失常。将其按3mg/kg加入50ml等渗盐水或平衡盐液中，1ml/h（即1μg/kg·min）持续泵入。通常0.5μg/kg·min即可奏效。

间羟胺（metaraminol） 又名阿拉明（aramine），此药是人工合成的药物，直接兴奋α_1-受体，也使神经末梢释放贮存型的去甲肾上腺素（间接作用）而引起皮肤、肌肉、脑、肾及内脏血管收缩，血压上升，改善冠状血流、增加心肌收缩力。当体内贮存型的儿茶

酚胺已被耗尽时，如慢性心衰或接受利血平和呱乙啶治疗的病人以及长时间滴注此药者，间羟胺的作用大为减弱或无效。适应证同去甲基肾上腺素。对阻力血管的收缩作用是去甲肾上腺素的1/12，对容量血管的收缩作用则是其1/24。可单次静注1mg或2～10mg肌注，常以20～40mg加入平衡液100ml中静滴，滴速一般为1～20mg/h，根据血压调节。

普萘洛尔（propranolol） 此药是β_1和β_2肾上腺素能受体的阻滞药，引起心率减慢、心肌耗氧量下降、心肌收缩力减弱、支气管平滑肌收缩、血糖降低等。主要用于治疗室上性心动过速，也可用于利多卡因治疗无效的室性心动过速或复发性室颤。对内源性或外源性儿茶酚胺类药物引起的心动过速和高血压均有效，也可治疗洋地黄性心律失常。初始剂量为0.1～0.3mg静脉注射，3～5min达高峰，可重复给药，总量达3～5mg。也可静脉滴注，5min内不超过1mg。心衰或哮喘病人，不宜使用此药。

酚妥拉明（phentolamine） 又称苄胺唑啉或瑞吉廷（regitine），系α-受体阻滞药，阻滞α_1-受体的作用强于阻滞α_2-受体3～5倍，也可阻滞5-羟色胺受体，使血管扩张，回心血量减少，周围阻力下降。减轻心脏前、后负荷，增加心排血量。还可解除儿茶酚胺对胰岛素分泌的抑制，加速心肌有氧代谢，利于心功能的恢复。复苏后主要用于解除周围血管的强烈收缩、改善组织灌注、治疗肺水肿及急性左心衰竭。经常与去甲肾上腺素合用，以免使血管收缩过分。通常将其溶于5%平衡液中，使每100ml含0.4～1.0mg，静脉滴注。或去甲肾上腺素3mg与酚妥拉明10mg加入平衡液250～300ml中混合静滴。

洋地黄制剂（digitalis） 常用的快效洋地黄制剂包括：①去乙酰毛花甙丙（lanatoside），又名西地兰（cedilanid），是速效洋地黄制剂。直接作用于心肌，增强心肌收缩力和心室自律性，减慢房室及心脏传导系统的传导速度。注药后10～20min发生作用，最大有效作用可持续24h。主要用于治疗心衰、室上性心动过速、房颤伴室率过快等。首次剂量为0.2～0.4mg（洋地黄化量约1.2mg）缓慢静注。如首次用药无效，20min后可重复给药；②毒毛旋花子甙（素）K（strophanthin K），也是速效洋地黄制剂。首次量0.25mg（洋地黄化量约0.75～1.0mg），用药后5～15min起作用，可维持24～48h。如1～2周内用过洋地黄制剂者，则不宜用此种制剂。其适应证与西地兰相同。凡有心动过缓、多源性室性心动过速者，均禁用洋地黄制剂。低血钾、高血钙者亦应慎用或不用，低二氧化碳血症时也可增加其毒性作用。

多培沙明（dopexamine） 是合成的儿茶酚胺类药物，具有极强的β_2-效应及微弱的β_1-效应。无α-效应，但有显著的DA（多巴胺受体）效应，增加心排血量、降低后负荷，增加肾和胃肠道的血流，而肺动脉压和右房压多有下降。主要用于增加心肌收缩力，治疗低心排血量综合征，其剂量为0.5～6μg/kg·min。

呋塞米（frusemide） 又名呋喃苯胺酸或速尿，与利尿酸（ethacrynicacid）两者都是强效、速效的利尿药，通过抑制近曲、远曲小管以及髓袢的升支对钠、钾和氯离子的再吸收作用而发挥其利尿效果。静脉注射后5min内开始利尿，30min内达到高峰，可持续2h。主要用于利尿脱水，治疗肺水肿、肾衰和脑水肿。成人速尿的剂量为20mg，治疗肺水肿和脑水肿的剂量为40mg（或0.5mg/kg），必要时可增至2.0mg/kg。静脉注射的速度不宜太快，1～2min注完。利尿酸（ehtacrynicacid）的作用与呋塞米相似，成人利尿酸的剂量为25～50mg，用法与呋塞米同。两种药物虽是强效利尿药，但在低血容量、低钠血症时仍不能充分发挥其作用。此外，大量利尿后可引起血容量减少和低血压，还可发生低血钾、低血钠及碱中毒，对洋地黄化的病人可造成危险。磺胺类药物过敏者，对呋塞米亦可发生过敏。

碳酸氢钠（sodium bicarbonate） 是碱性药物，进入体内离解成［HCO_3^-］，和酸性物质反应而纠正细胞外酸中毒。须注意，碳酸氢钠只能纠正代谢性酸中毒，对呼吸性酸中毒则无效。并且，碱性药物只有在良好通气情况下才能发挥作用，否则将造成呼吸性酸中毒。良好的肺通气即可使代谢性酸中毒得到部分代偿，又可防止CO_2进入细胞内形成细胞内酸中毒。如心脏停跳时间较短（1～2min），只要通气充分，可不必用碳酸氢钠。若停跳时间较长，首次可按1mmol/kg（1g=12mmol） 给予。如无血气资料，以后每10min再给予0.5mmol/kg。在非停跳的情况下，根据血气分析结果按碱缺（BD）或按标准碳酸氢盐含量（SB）

计算补给量，先输注计算量的 1/2 量，以免过量。若给予过量，可造成高二氧化碳血症、高钠血症、高渗透压、代谢性碱中毒、低钾血症以及氧离解曲线左移等。从而影响复苏效果，甚至直接危及生命。

血管收缩药（vasoconstrictor） 血管收缩药的品种很多，按其对肾上腺能受体的作用大体可将其分为二类：①纯 α-受体激动药，只使周围血管收缩。此类包括去甲肾上腺素（noradrenaline）、甲氧胺（methoxamine）、和去氧肾上腺素（phenyle phrine）；②兼有α-受体与 β-受体激动作用，引起血管收缩和心肌收缩力增强。包括肾上腺素（epinephrine）、间羟胺（metaraminol）、多巴胺（dopamine）、麻黄碱（ephedrine）。

复苏后处理以第二类药物较为常用，尤其多巴胺，此药对多巴胺受体、α_1 受体以及 β_1 和 β_2 受体均有作用。当滴注多巴胺无效时，应更换去甲肾上腺素，通常将 2mg（即重酒石酸去甲肾上腺素 4mg）溶于平衡盐液 500ml 内滴注，根据血压调节药物浓度和滴速〔0.01～0.1μg/（kg·min）〕。间羟胺系直接与间接作用于 α_1 受体的药物，常以 10～20mg 加于 5% 葡萄糖液 100ml 中滴注 1～20mg/h。长期服用降压药或滴注间羟胺的病人，其体内贮存型的儿茶酚胺已耗竭，此类病人用间羟胺效果不佳。

应用血管收缩药时须注意以下几点：①从最低有效浓度开始；②经常测量血压，根据需要调节滴注速度。一般维持平均压 60～80mmHg，收缩压 90～100 mmHg，或收缩压不低于 70mmHg，高血压者不低于基础血压值的 2/3；③避免血压忽高忽低，上下波动；④维持静脉通畅，严格防止药物漏至血管外（尤其去甲肾上腺素），以免发生组织坏死；⑤当循环稳定时应尽早停用，但必须逐渐减慢滴速，不可突然停药。

血管扩张药（vasodilator） 在滴注血管收缩药的过程中，应进一步加强呼吸管理、充分供氧、纠正酸中毒以及补充血容量等，随着全身缺氧和心功能的好转，血压可逐渐回升并趋于稳定，血管收缩药亦应逐渐减低滴速和降低浓度。当用血管收缩药不能维持血压且出现末梢血管强烈痉挛现象时，可使用血管扩张药。其指征有：①血管收缩药的浓度逐渐增高或滴注速度逐渐加快，血压仍难以维持，并且脉压变小；②四肢厥冷、末梢紫绀，且范围逐渐扩大；③静脉压逐渐上升；④尿量逐渐减少（<20ml/h）；⑤出现充血性心衰、肺水肿（高血压期）。常用的血管扩张药有酚妥拉明（phentolamine）或（苄胺唑啉）（regitine）、苯苄胺（lergitin）、硝普钠（sodium nitroprussiate）和硝酸甘油（nitroglycerin）等。

酚妥拉明是 α-受体的阻滞药，其对 α_1 受体的作用强于对 α_2 受体作用 5 倍。其常用剂量为 5～10mg，加入 500ml 液体静滴（0.1～0.5mg/min），也可再加入多巴胺 40mg 混合静滴。

苯苄胺（酚苄明）的适应证与酚妥拉明同，但作用缓慢而持久，多用于维持。以 1mg/kg 的剂量加于 250～500ml 液体内滴注。

硝普钠的常用浓度为 0.01%，即将其 10mg 溶于 5% 葡萄糖液 100ml 中缓慢〔初速 0.5～8μg/（kg·min）〕静滴。长时间滴注时，输液器应围以黑布（或黑纸）蔽光，否则有发生氰化物中毒的危险。

硝酸甘油的常用浓度为 0.01%～0.02%，即将其 10～20mg 溶于 5% 葡萄糖液 100ml 内缓慢（初速 1μg/（kg·min），达 3～6μg/（kg·min）即可到满意水平）滴注。

在滴注血管扩张药过程中，应严密监测血压、脉搏、心律、中心静脉压、尿量以及毛细血管再充盈时间等。如出现血压急剧下降，应减慢滴速，并适当补充血容量，必要时可滴注血管收缩药。

皮质激素（corticoid） 类固醇用于治疗脑瘤、脓肿及脑内出血引起的血管性脑水肿，采用大剂量地塞米松（60mg/d）或其他类固醇制剂可降低颅内压，改善颅内顺应性，恢复部分血脑屏障功能，从而使神经系统症状得到改善。其作用机制为脱水，修复血脑屏障，预防溶酶体激活，改善脑代谢和促进水和电解质排出。临床应用证明，不论大剂量或小剂量类固醇对预防或减轻脑缺血（卒中、心搏骤停）及脑外伤后的脑水肿均无明显效果；病死率或病残率也无改善。类固醇的治疗效果，出现于用药后数小时。持续应用激素可引起各种 并发症，包括高血糖症、胃肠道出血、电解质紊乱、感染率增加等。

血浆代用品（plasma expander；plasma substitute） 其主要用途是通过其胶体渗透压，以扩张循环血容量，故实为血浆扩容剂。胶体的理化特征（包括平均分子质量、平均分子数和溶液的胶体含量），将决定恢复血浆容量的效果。临床常用的血浆代用品包括以下几类。

（1）天然胶体溶液：①人血浆蛋白溶液，主要用

于补充血浆容量和补充血浆凝血因子，后者宜选用新鲜冰冻血浆（FFP）；②人白蛋白溶液，仅作为低容量和明显低蛋白血症（血浆白蛋白含量低于30g/L）病人的备用品。

（2）人造胶体溶液 常用于无低蛋白血症的休克病人的容量补充：①右旋糖酐（dextran）输注后的血浆浓度，与注射总量及速度有关。右旋糖酐代谢的主要部位是肝和脾。临床上最常用的制品是右旋糖酐D_{70}（中分子右旋糖酐）和右旋糖酐D_{40}（低分子右旋糖酐）。右旋糖酐D_{40}的平均分子质量为40000u，3～4h能较快的排出体外，故所得到的血管内容量仅接近于输入的容量。补充容量是用右旋糖酐D_{70}的主要适应证。右旋糖酐能有效地减少术后静脉血栓形成和致死性肺梗塞的发生率；②明胶（gelatin）商品制剂有三种，即尿联明胶（血脉素）、琥珀明胶（血定安）和氧基聚明胶（OPG）。明胶溶液在血管内存留时间，明显低于等量的右旋糖酐D_{70}或羟乙基淀粉。如开始输入较大量的明胶，能达到正常容量，为维持正常容量则需再输入明胶。明胶对血液止血机制无特殊作用，也没有任何抗血栓性质；③羟乙基淀粉（706代血浆、hydroxyethyl starch，HES）。按其分子质量可分为三种，高分子量羟乙基淀粉（HES 450/0.7），其抗血栓性能明显，可减少深静脉血栓形成，以及肺梗塞的发生。中分子质量羟乙基淀粉（HES 200/0.5），商品名贺斯，其6%溶液的扩容效果达100%。低分子量羟乙基淀粉（HES 40/0.5），产生进行性血液稀释且伴有胶体渗透压降低。

胶体血浆代用品的副作用包括：①无论使用何种稀释溶液，当红细胞压积低于25%时均影响止血功能；②早期或确定的肾功能衰竭的病人，或者严重脱水的病人，曾报道输入右旋糖酐D_{40}后有肾功能障碍；③没有一种胶体溶液完全可以不发生过敏或类过敏反应。

给药途径（route of drug administration） 在心肺复苏中，经皮下或肌肉注射是无效的。多年来一直沿用心腔内注射给药，但此法有很多缺点。例如在注药过程中须中断心脏按压和人工呼吸，如操作不当可发生气胸、血胸、心包积血、心肌或冠状动脉撕裂等。有人经尸检观察到，注入心腔内的准确性不到50%。如将肾上腺素等药物注入心肌内，还可造成顽固性室颤。故目前认为此法不宜常规应用，而应推广静脉内和气管内给药的方法。这两种途径不但并发症少，而且作用迅速。实验证明，由股静脉注入肾上腺素到出现心脏效应需45s，而经气管内给药仅为11～16s。在复苏中静脉给药应为首选，但尚未建立静脉通路时可采用：①如已作气管内插管，则可经气管内给药。据目前所知，能经气管内给予的药物有肾上腺素、异丙肾上腺素、阿托品、利多卡因、安定和纳洛酮等。所注的药物要用生理盐水将其稀释至10ml，用一条比气管导管稍长的细导管经气管导管插入气管内，待其超过气管导管的远端即用力推注。注射完毕，再过度胀肺几次以利药物分布吸收。须注意，气管内给药的作用持续时间约为静脉给药的2～5倍，重复给药时必须记住此点，以免过量；②经皮心腔内注射法 此法不宜常规使用，更不应作为首选，只在既无静脉通路、也无气管内插管时方可采用。穿刺注药时须停止心脏按压及人工呼吸，故应尽量缩短时间。操作方法有两种：其一是剑突下穿刺法，穿刺点在剑突尖端以下偏左1cm处，皮肤消毒后以长针头与额面成20～30度角经皮刺入。边进针边抽吸，当有多量回血时即可快速推药，注完药后快速拔针；另一种是胸骨旁穿刺法，穿刺点在第5肋间隙距胸骨左缘1～2cm处，皮肤消毒后以长针头垂直皮肤刺入，边进针边抽吸，当有多量回血时即可快速推药；③已开胸的病人可行直视心腔内注射法，在直视下将药物准确注入右（或左）心室腔内。注药时不需停止人工呼吸，但需停止心脏挤压。注射部位宜在心室下部，勿损伤冠状血管、瓣膜和心内传导系统，注射后即刻挤压心脏。

心跳恢复后的处理（management after the return of heart beat） 心跳恢复后的处理，又称复苏后处理或后续处理。CPR的最初目标是尽快地恢复心跳、基本正常的心律和心肌收缩力，并能维持满意的血压。一旦达到了这个目标就进入复苏后处理阶段此阶段的目标是维持重要器官功能，重点是脑复苏。此期虽然心跳已恢复，但循环功能尚不稳定，机体在心跳停止后所发生的一系列病理生理变化并未完全消除，机体仍处于缺氧、代谢异常、酸碱内稳态紊乱以及心、肺、脑、肾等重要器官的功能障碍等。对此必须给予监测与治疗，并设法查明与尽力排除导致心搏骤停的原因。如处理及时、措施得当，这些异常情况可随着循环、呼吸功能的进一步好转而逐渐恢复。如处理不当，病情必将进行性恶化而致心跳再度停止，或心跳虽然能维持，但终因脑或肾功能衰竭而死亡。因此，复苏后处理非常重要。

复苏后处理包括进一步支持循环与呼吸功能、促进肾功能恢复、纠正酸碱平衡失调及电解质紊乱、治疗脑缺血和脑水肿、防治感染以及查明并尽力解除导致心跳骤停的原发因素等一系列问题。

维持循环功能（maintenance of circulatory function） 心跳恢复后，还应使心律和心肌收缩力恢复正常，尽快维持满意的血压，以保障脑和其他生命重要器官的血液灌注。所谓满意的血压，对一般人应使其平均压达60～80mmHg，高血压者应不低于基础值的2/3。脉压介于30～40 mmHg。也可短时间（<5min）的高血压（MAP 100～110mmHg）但也应防止血压过高，平均压超过110mmHg时应予以处理（给予硝酸甘油、硝普钠等）。平均动脉压可通过动脉内插管直接测得，也可按下列公式进行计算：

$$平均动脉压 = \frac{收缩压 + 舒张压 \times 2}{3}$$

或 = 舒张压 + 1/3 脉压

复苏后低血压的原因（causes of post－resuscitation hypotention syndrome） 心脏复跳后往往伴有低血压，其常见原因如下：①心肌收缩无力，通常由于心肌缺血、缺氧、二氧化碳蓄积和酸中毒未予纠正而使心肌遭受抑制。或因心脏按压、心内注射以及反复用高能量电击除颤等造成的损伤所致；②严重心动过速、心动过缓以及传导障碍等，均使血压降低；③因外伤和开胸按压所造成的失血，易于察觉。当无肉眼可见的失血时，应考虑其他原因。例如，胸外按压造成的内脏损伤（内出血）、微循环障碍时血液在毛细血管床内淤滞及毛细血管膜渗漏而致血浆外渗以及大量利尿导致的脱水等，均可造成血容量不足；④ 心跳停止后必然发生组织缺氧、酸中毒（混合性）和电解质紊乱。无论呼吸性或代谢性酸中毒，高血钾症或低血钾症，均可使心肌收缩无力和诱发心律失常。当pH值降到7.0时，心排血量降低约50%。此外，缺氧、酸中毒以及组织在缺氧时所释放的血管抑制物质（5－羟色胺、缓激肽等），使血管运动麻痹，并降低对缩血管药物的反应性。因此，当组织重新恢复灌注后这些物质便从微循环中冲洗出来，可使血压急剧下降；⑤心跳停止后所发生的脑缺血、缺氧、脑水肿以及颅内压增高甚至脑疝等，使中枢神经系统功能失调而对心血管系统的调节功能减退而致低血压；⑥张力性气胸使心脏和大血管受压、移位而致严重低血压；⑦胸外心脏按压和经皮心内注射可引起心包压塞，使心脏的充盈和收缩受到限制而致心排血量减少和低血压；⑧体温过低，30℃以下的低温可发生心动过缓、心律失常和心排血量减少而产生低血压；⑨原有二氧化碳蓄积者，当二氧化碳大量排出后由于循环中枢麻痹、心排血量降低而发生严重低血压（即二氧化碳排出后虚脱）。

复苏后低血压的处理（treatment of post－resuscitation hypotention） 发生低血压时，除非情况十分紧急一般不要急于给予血管收缩药，否则将因血管强烈收缩造成心脏负荷增加和组织灌注不足。应尽力查明原因，并进行对因治疗，其措施如下：

（1）改善通气、充分供氧　因全身缺氧所引起的低血压，经改善通气、充分供氧，解除组织缺氧状态后血压即可恢复。其他原因引起的低血压，也不应专注于静脉给药而忽略了供氧，否则血压难以提升。

（2）纠正酸中毒　心跳停止后的酸中毒在心肺复苏时并未完全纠正，尤其当组织重新恢复灌注后，积存在微循环内的酸性产物被冲洗出来（称洗出性酸中毒）而进入循环。因此当心跳恢复后仍需要给予碳酸氢钠，进一步纠正酸中毒。

（3）补充血容量　因低血容量所引起的低血压，应及时补充血容量。如失血较多应输全血，以保障血红蛋白在100g/L以上。低蛋白血症者，应适当输注血浆。其他液体则用平衡盐液、5%葡萄糖盐水或血浆代用品等补充。为判定有无低血容量并掌握好输液的量和速度，最好作中心静脉压监测以指导治疗：①当血压低、中心静脉压也低时，说明血容量不足，应快速输液。待血压上升、中心静脉压升高≥0.98kPa（10cmH_2O）、脉率减少、尿量增多时（>0.5ml/kg），应改为维持速度；②当血压低而中心静脉压增高时，提示心功能不足，此时应限制输液并给予强心、利尿治疗。中心静脉压的正常值为0.49～0.98kPa（5～10cmH_2O）。为能准确观测，除将其零点与病人腋中线取齐外，作正压呼吸的病人在测定时应暂停人工呼吸，但时间不可太长。还须注意，中心静脉压仅反映右心功能和血容量之间的动态关系，有助于区别低血容量和心功能不全，并不能准确反映左心功能。为监测左心功能，有条件者可应用漂浮导管测肺毛细血管的楔压正常0.80～1.60kPa（6～12mmHg）。将中心静脉压、动脉压和尿量结合起来进行分析，可用以指导输液治疗。

未作中心静脉压测定者，在输液过程中应经常观测血压、脉率、尿量及颈外静脉充盈情况，并经常听诊肺部。如血压低、脉压窄 < （20mmHg）、脉率/收缩压 > 1、每小时尿量不足 20ml、颈外静脉不显现者，多为血容量不足。脉率减慢时，即应适当减慢滴速以免过量。若输液过程中出现颈外静脉怒张、呼吸道阻力增加、肺部听诊有支气管痉挛或肺底有水泡音时则应暂停输液，必要时可给去乙酰毛花甙丙、呋塞米予以治疗。

（4）强心利尿　动脉压低伴有中心静脉压增高 0.490kPa〔>（5cm H_2O）〕、颈外静脉怒张、尿量少时，提示心肌收缩无力，体内液体量相对过多。尽管此时的输入液体量尚未补足其丢失量，也应控制输液。为增强心肌收缩力：①心率缓慢（< 60/min）者滴注异丙肾上腺素或肾上腺素（1 ~ 2mg 溶于 500ml 液体内）；②如心率较快（> 120 次/min），可静注去乙酰毛花甙丙（西地兰）0.2 ~ 0.4mg；③为迅速生效和防止洋地黄中毒，通常以多巴胺最为常用，将 20 ~ 40mg 溶于 5% 葡萄糖生理盐水 0ml 中滴注，也可滴注 0.5 ~ 10μg/kg·min；④如伴有低钙血症或已输入大量库存血，可缓慢滴注氯化钙（或葡萄糖酸钙）0.5 ~ 1g。在给予强心药的同时，还应给予呋塞米 20 ~ 40mg 静注，以促进液体排出以减轻心脏负荷。

（5）血管活性药的应用　血管活性药包括血管收缩药和血管扩张药。心跳恢复后如平均压低于 60-mmHg 或收缩压低于 70mmHg（高血压者 < 基础值的 2/3）时，应及时给予血管收缩药收缩周围血管，增强心肌收缩力，提升血压，使血液集中于中心循环，以保障心、脑的血液供应。

（6）解除心脏的机械性压迫　复苏过程中，心脏机械性压迫的常见原因有：①张力性气胸可行胸腔穿刺吸气或闭式引流；②胸外心脏按压和经皮心腔内注射可并发心包压塞，从而造成严重低血压且用药物难以提升。其表现为低血压、心音低钝、脉搏细数、奇脉、脉压甚小（甚至测不到舒张压）、中心静脉压增高、颈静脉怒张、皮肤黏膜紫绀等。心电图显示 ST 段偏移、T 波低平或倒置、QRS 波变小呈低电压。胸部 X 线平片可显示心影扩大，心界向两侧扩张呈“烧瓶状”心影。心包压塞的对症治疗是心包穿刺，如果心包液较多，最好作心包造口引流。

复苏后高血压的原因（causes of post-resuscitation hypertention syndrome）　心跳恢复以后也可能发生高血压（MAP 100mmHg），对循环产生不利影响，其常见的原因有：①在心肺复苏中应用儿茶酚胺类药物过多，如肾上腺素、多巴胺、去甲肾上腺素等；②复苏后使用血管收缩药的浓度过高或滴速过快；③呼吸管理不当，发生二氧化碳蓄积；④病人挣扎、躁动或抽搐；⑤脑水肿而致颅内压增高；⑥液体输注过多或过快；⑦其他原因（如挣扎、燥动）引起的血管痉挛。

复苏后高血压的处理（treatment of postresuscitation hypertention）　高血压可增加心肌耗氧量、增加心脏排血阻力，减少组织灌注量。平均压若超过 110mmHg 则应予处理；①因血管收缩药引起者，适当减少剂量即可恢复；②因呼吸引起者，解除气道阻塞、增加通气量也易于恢复；③挣扎燥动者，可给予苯二氮䓬类（地西泮 10 ~ 20mg）静注，也可缓慢静注小量硫喷妥钠（2mg/kg）。但须注意，切勿引起呼吸抑制和低血压；④颅内高压者，给予利尿（如呋塞米或甘露醇）、脱水及低温（33 ~ 34℃）治疗；⑤强烈血管痉挛者，可滴注血管扩张药，如硝酸甘油或硝普钠等；⑥高血压伴心动过速者，可缓慢静注小量普萘洛尔（5 ~ 20μg/kg）或异搏定（5mg），或注艾斯洛尔（负荷量 0.5mg/kg 静注，继以 500μg/kg·min 滴注）。

复苏后心律失常的原因（causes of post-resuscitation arrhythmia）　心跳恢复后常发生心律失常，其原因如下：①心跳停止后的心肌缺氧尚未完全纠正，或已造成了缺氧性心肌损害；②肾上腺素等儿茶酚胺类药物的大量应用，增加了心肌应激性和耗氧量，并可兴奋异位起搏点；③心内注射时将部分药物注入心肌内形成兴奋灶，而发生顽固性心律失常；④电解质和酸碱平衡严重紊乱，如低钾血症、低镁血症以及酸中毒和碱中毒等。并且此种心律失常如不解除原发原因，则对任何抗心律失常的药物均无效；⑤心脏本身的病变所致，如冠心病、心肌炎、瓣膜病等；⑥体温异常，如体温低于 29℃可发生房颤，低于 28℃（小儿 < 26℃）可发生室颤，高热也可引起心动过速；⑦血容量不足，可引起内源性儿茶酚胺释放而致心律失常；⑧其他用药如阿托品可致心动过速，β-阻滞药引起心动过缓，洋地黄中毒可引起传导阻滞或室性心律失常；⑨呼吸管理不当，发生缺氧和（或）二氧化碳蓄积，可引起心动过速、心动过缓或室性节律；⑩脑缺氧、脑水肿、颅内压增高和脑疝等，均可引起心律失常。

复苏后心律失常的类型（types of post-resuscitation arrhythmia） 复苏后常见以下一些心律失常，应参照心电图学进行正确识别、及时处理：①窦性心动过速；②窦性心动过缓；③房性早搏；④房性心动过速；⑤心房扑动；⑥心房颤动；⑦交界性心律；⑧房室传导阻滞，如Ⅰ度、Ⅱ度（莫氏Ⅰ及Ⅱ型）及Ⅲ度阻滞；⑨束支阻滞，右束支合并左束支阻滞、左束支合并左前半支阻滞；⑩室性早搏（频发性、连续性、多源性以及R波落在T波升支之上的现象）；⑪室性心动过速；⑫扭转型室性心动过速；⑬心室颤动；⑭心室自身节律（心室自搏）；⑮心室停搏（心室静止）。

其中，Ⅲ度房室阻滞和⑩～⑮项均为危急性心律失常，需紧急处理。

复苏后心律失常的治疗（therapy of post-resuscitation arrhythmia） 心律失常并非罕见，但有些不需处理。而有些心律失常无论在电学和机械力学上都有重要意义，故须给予治疗。如房性早搏频繁可诱发心房扑动或房颤；室性早搏可导致室性心动过速或室颤；心动过速和心动过缓均可降低心排血量；房室传导阻滞可引起心脏停搏。实验证明，室上性心动过速或房颤时，冠状动脉和脑动脉血流量可减少35%～40%，室性心动过速时可减少60%。肾血流量在阵发性室上性心动过速时即可减少50%，在室性心动过速时则少于60%以上。

一旦发生心律失常，除非情况紧急一般不必急于用药。首先应查明有无缺氧、二氧化碳蓄积、低温、低血容量、酸碱失衡和电解质紊乱以及心脏兴奋药滴注过快等。如能及时纠正这些情况，心律可自行恢复。如经上处理仍不见好转，或遇危急性心律失常时则应及时给予治疗。

心律失常的类型十分繁杂，为便于治疗可分为以下四类。

（1）心动过速类 此类心律失常可引起心肌耗氧量增加、心室舒张期过短、冠状动脉及其他脏器血流灌注减少等。常见以下几种：①室上性心动过速，如伴高血压或血压不低时，可静注维拉帕米（5mg）或普萘洛尔（0.5～1mg）。伴低血压时，可静注去氧肾上腺素（2～3mg）或甲氧胺（5～10mg）。当药物治疗无效且无洋地黄中毒时，可行直流电击同步转复（250J）。如系洋地黄中毒所致，宜静滴氯化钾和苯妥英钠（100～250mg）。也可静注乙胺碘呋酮，一次剂量为2.5～5.0mg/kg；②房扑和房颤，如不伴室率过快可不处理。如室率超过100/min，可滴注去乙酰毛花甙丙0.2～0.4mg，使室率减至100/min以下。如仍未控制时，加用小量普萘洛尔后常可恢复窦性心律。不伴低血压时可静注维拉帕米。药物未控制者可行直流电击同步转复（采用R波启动放电）。房扑时用50～100J，房颤用100～200J，再次用250J；③室性心动过速，首选药物为利多卡因，以1～2mg/kg直接静脉推注，每隔3～5min可重复一次（总量不超过300mg）。如连用三次无效，可静注溴苄胺（5mg/kg）或静注普鲁卡因胺100～250mg。当药物治疗无效时，可用250～300J的电能行直流电击同步转复。因洋地黄中毒引起者，仍以氯化钾与苯妥英钠为安全。慢心律50～100mg溶于5%葡萄糖40ml中缓慢静注，对洋地黄性心律失常也有显著疗效。如一次注射无效，5～10min可再注50～100mg。然后以1.5～2mg/min的速度静滴。室性心动过速伴有低血压时，应予以提升；④扭转型室性心动过速，是一种特殊类型的室性心律，可因低钾血症、中枢神经系统损害以及奎尼丁或普鲁卡因胺等引起。对这种心律失常，不能用利多卡因和普鲁卡因胺治疗。异丙肾上腺素也不一定有效，而且在心肌梗死和高血压时禁用。近来采用硫酸镁治疗获得显著疗效。常用25%硫酸镁，以0.5g/min的速度静脉推注。一般注入2g后即可终止发作。如有复发可再推注1g，以后以1mg/min的速度持续静滴24h。

（2）心动过缓类 此类心律失常可造成心排血量减少（低血压）和室性搏动，否则可不处理：①窦性心动过缓或结性心律，如每分钟少于50次时，可静注阿托品0.5mg。如伴有低血压，可静注麻黄碱10～15mg；②Ⅰ°房室传导阻滞如室率不慢可不处理，如室率少于50次/min应给予阿托品或麻黄碱。Ⅱ～Ⅲ°阻滞有心脏停搏的危险，经阿托品治疗无效时应静滴异丙肾上腺素（1mg溶于5%葡萄液250～500ml内），紧急时可静脉推注0.1～0.2mg，使心率达60/min以上。药物治疗无效，应安放起搏导管行电起搏治疗；③右束支合并左前半支阻滞，左束支完全性阻滞和左、右双束支阻滞等，均可发展为完全性房室阻滞，为安全起见亦应安放电起搏导管；④室性自身节律可静注阿托品或异丙肾上腺素，无效时静注10%氯化钙3～5ml。

（3）过早搏动（期前收缩）类 此类心律失常可

诱发房颤和室颤；①房性早搏如发作频繁（>20/min），应给予去乙酰毛花甙丙或普萘洛尔加以控制；②偶发室性早搏可不处理，若为频发室性早搏（>5/min）、连发室性早搏、多源性室性早搏或R落在前一个T波之上时，易发生室颤，应及时静注利多卡因（1~2mg/kg）。若室性早搏伴有心动过缓或低血压时，应先静注阿托品或多巴胺使心率增快及血压提升后常可消失。如不消失，再静注利多卡因。因洋地黄引起的室性早搏，或成二联律者，可静注利多卡因、普萘洛尔。无效时应给予氯化钾和苯妥英钠，也可用慢心律治疗。

复苏后肺水肿的原因（causes of pulmonary edema after resuscitation） 心肺复苏过程中可能发生肺水肿，从病理生理角度进行分析，形成肺水肿的基本因素有五个：①肺毛细血管床静水压增高；②血浆胶体渗透压降低；③肺毛细血管壁通透性增加；④肺淋巴管回流受阻；⑤肺泡表面活性物质减少。上述任何一种因素失常，超过了机体的代偿范围即可发生肺水肿。仅就复苏后肺水肿而言，可能为心源性（左心衰竭）的，也可为非心源性的。其诱发原因如下：①心跳恢复后可因心肌缺氧、能量耗竭、酸中毒、心肌损伤等引起左心衰竭而发生肺水肿；②输血输液过多或过快以及高钠血症使循环内液体过量负荷等，增加了左室充盈压和肺毛细血管的静水压；③原有低蛋白血症或因大量失血致蛋白丢失，或大量输入晶体液使血液稀释而导致胶体渗透压下降。当胶体渗透压<17~18mmHg即可发生肺水肿；④缺氧不仅影响心肌收缩力，而且还使肺毛细血管通透性增加、肺泡表面活性物质减少；⑤呼吸性和代谢性酸中毒均可增加儿茶酚胺的释放量，使肺血管的阻力增加、静水压上升；⑥CPR期间或以后，给予大量儿茶酚胺（如肾上腺素、去甲肾上腺素），使体循环和肺循环血管强烈收缩而致肺水肿。此外，也可因疼痛、恐惧等引起内源性儿茶酚胺释放；⑦呼吸道阻塞时由于强烈的自主呼吸使胸腔内负压和肺泡内负压增加，结果使组织间液的静水压降低和毛细血管通透性增加；⑧胃内容物因呕吐或反流被吸入肺内，可因小支气管阻塞或痉挛而引起组织间液体静水压降低和毛细血管通透性增加；⑨CPR期间及其后，肺微循环障碍，淋巴回流障碍，淋巴管引流量减少而诱发或加重肺水肿；⑩脑缺血缺氧、脑水肿以及颅内压增高时，均可兴奋交感神经而释放大量儿茶酚胺，致体循环和肺循环血管强烈收缩，并使体循环血液向肺循环转移而发生肺水肿。

肺水肿的临床表现与诊断（clinical manifestation and diagnosis of pulmonary edema） 按照水肿的发生部位和进展过程，可将肺水肿分为间质水肿期和肺泡水肿期：①在间质期，大量液体在肺泡与肺毛细血管间隙内积聚，其临床症状有呼吸困难，加压呼吸时阻力增加，肺部听诊可因支气管受压痉挛而有喘鸣音；②肺泡水肿期，肺泡被水肿液充满，最初可在肺底听到细小水泡音。以后水肿液逐渐增多而充满肺泡，使吸入气体不能与肺泡接触而出现紫绀。肺部听诊有广泛水泡音，继而大量的血性分泌物（粉红色泡沫痰）从口鼻或气管导管内喷出。伴心率增快、颈静脉怒张和中心静脉压上升。最初动脉压不低或增高，脉压变窄。以后血压下降、心音低弱，甚至被水泡音掩盖而不能听清。

肺水肿的治疗（therapy of pulmonary edema） 肺水肿一经诊断，就应予以治疗。无论肺水肿属于哪种类型，其共同的治疗措施是维持呼吸道通畅、充分供氧、控制输液、改善循环并针对诱发原因进行处理。此外，还应根据不同病情而采取相应措施。

（1）加压供氧　若水肿液尚未从导管内喷出，可作间歇正压吸氧，其压力为2.94kPa（30cmH_2O），且在吸气末作一明显停顿然后产生呼气。水肿液已从导管内大量涌出，应作持续正压呼吸。吸气时压力为2.94~3.92kPa（30~40cmH_2O），呼气时仍保持0.98~1.47kPa（10~15cmH_2O）的正压。如无此种呼吸机，也可用手法模拟。即在吸气时以2.94~3.92kPa（30~40cmH_2O）的压力用双手挤压麻醉机囊并在吸气末保持此压力约1.0~1.5s。呼气时握的贮气囊的手不完全松开，以维持呼气末有0.98~1.47kPa（10~15cmH_2O）左右的压力。为便于正压呼吸并减少氧消耗，可使用长效肌肉松弛药打消自主呼吸。在正压通气期间，不要对水肿液进行频繁吸引。因为导管所能吸引的范围只在主支气管以上部位，根本达不到肺泡。此外，在吸引期间不能进行正压通气。往往水肿液愈吸愈多，而持续正压吸氧却可使其减少和吸收。

（2）利尿药　利尿药有助于移除体内大量液体，减轻心脏负荷，降低肺血管阻力，恢复肺的顺应性。适用于心源性肺水肿、液体过量负荷和神经原性肺水肿，常用速尿20~40mg。当大量利尿时，须注意血钾的补充。

(3) 氨茶碱　此药有兴奋心肌、扩张冠状动脉、增加心排血量及利尿的作用，同时还扩张 全身和肺血管，解除支气管痉挛。一般用 0.25g 溶于葡萄糖液 20ml 内静注或静滴。必要时 2～4h 再给一次，但已有低血压者不宜应用。

(4) 强心治疗　心源性肺水肿或液体过量所引起的肺水肿，给予强心药物有显著疗效。常用去乙酰毛花甙（西地兰）0.2～0.4mg，缓慢静脉注射。其他类型的肺水肿用洋地黄制剂无大裨益，如已有心肌受累和心排血量降低时仍可应用。

(5) 血管扩张药的应用　肺水肿伴有高血压和周围血管痉挛时（如交感神经过度兴奋和儿茶酚胺释放所致的肺水肿），可给予血管扩张药以解除周围血管痉挛，减轻心脏后负荷，应用时须防止低血压。

(6) 东莨菪碱　此药系胆碱能神经阻滞药：①具有扩张体循环和肺循环血管，减少心脏负荷；②降低肺血管阻力和毛细血管静水压，使肺循环血液向体循环血管转移；③扩张微循环血管，改善组织灌注；④兴奋呼吸中枢、扩张支气管、减少呼吸道黏膜腺体分泌，改善通气以及促进水肿液吸收等。该药已在多种类型的肺水肿治疗中取得显著效果。一般首次量以 0.5～1mg 静注，5～10min 可补注 0.3～0.6mg，总量可达 9mg（必要时还可增加）。

(7) 输血及白蛋白液　贫血、低蛋白血症和大量失血者，肺水肿的成因与胶体渗透压降低有关。当胶体渗透压低于 2.40kPa（18mmHg）时，即应输入白蛋白液，每6～8h输入 25g。即使原无贫血及低蛋白血症者，当大量的水肿液丢失后也使胶体渗透压降低，必要时亦应予以补充。血浆渗透压可用仪器直接测定，如不能直接测定时可用公式估算。肺水肿病人的血红蛋白应保持在 100g/L 以上，以保障心肌和其他内脏器官的氧供应。胶体渗透压（mmHg）＝（5.23×血清总蛋白）－2.6。

(8) 维持血压及心律　当发生低血压或心律失常时，应对症治疗。

(9) 皮质激素　此类药物可改进心肌有氧代谢，降低毛细血管通透性、促进水肿液吸收，对误吸引起的肺水肿有一定疗效。常用氢化可的松 200～300mg 静滴，6h 以后再给半量。也可用地塞米松 20～30mg。

(10) 其他　吗啡可扩张周围血管、减少回心血量、降低肺静脉压、解除恐惧心理等。钙剂可降低毛细血管通透性、增加心肌收缩力，可用于过敏性或因大量输血引起的肺水肿。

总之，肺水肿的治疗是十分复杂而困难的，需结合发病原因、病理生理改变进行综合治疗，而且要坚持不懈地进行。

复苏后急性肾衰的原因（causes of acute renal failure after resuscitation）　心肺复苏后可发生急性肾衰，其原因如下：①心跳停止后可使肾血流完全停止或血流量骤减。当血压低于 60mmHg 时，肾小球滤过作用就停止。长时间缺血，肾小管细胞便发生变性坏死；②休克或长时间的低血压，体内儿茶酚胺、血管紧张素等缩血管物质大量释放。加之外源性的给药，使肾血管发生强烈而持久的收缩，肾小球滤过率下降，尿生成减少。同时使肾小管细胞的缺血、缺氧和坏死进一步加重；③在肾血管收缩的同时，肾脏的近髓循环短路大量开放致肾血流重新分布。仅 10%（或更少）的肾血流灌注皮质外层 2/3 的肾单位，90%的血流经髓旁肾单位。因而皮质肾单位缺血缺氧，导致急性肾衰；④心搏骤停和休克均可引起凝血与纤溶的变化，当 DIC 波及肾小球毛细管网或入球动脉时，肾小球滤过作用减少或停止，肾小管缺血坏死；⑤淡水淹溺病人，由于大量低渗液体进入血流致红细胞大量破坏而发生溶血，大量的血红蛋血管型可使肾小管阻塞而发生少尿或无尿；⑥心跳停止后，机体缺氧可产生各种毒性物质，如 5－羟色胺等。此外，复苏后某些药物（如庆大霉素、卡那霉素）的应用可加重肾的损害。

急性肾衰的临床表现（clinical manifestation of acute renal failure）　急性肾衰的主要临床表现为体内水潴留、代谢性酸中毒、以高血钾为主的电解质紊乱以及一系列氮质产物所引起的全身尿毒症状。按尿量可将其分为少尿型和非少尿型，少尿型急性肾衰分为三期：①少尿期在心搏骤停后数小时内发生，一般持续 1～2 周。除尿量显著减少外，由于大量组织或细胞破坏，蛋白质分解代谢亢进，且肾单位排泄功能不良，因此血尿素氮或非蛋白氮升高（氮质血症），其升高程度与肾单位受损程度相关。血钾、血镁、血磷，亦因肾排泄功能降低而升高。血钙与肠内过多的磷结合成不溶性磷酸钙，引起血钙下降。创伤或应激使蛋白质迅速分解成各种酸性产物，而肾小管丧失排出氢离子及合成氨的能力，从而发生酸中毒。肾小球滤过率下降，尿量减少，导致水潴留，使血钠降低。如液体控制不严或反复使用甘露醇等利尿药，可引导起肺、脑或其他组织水肿，并可导致高血压和心力衰

竭；②少尿期过后病人尿量逐渐增多，每日尿量可增加200～500ml，数日后可超过正常而进入多尿期。由于肾小球清除率尚未恢复，故仍有氮质血症，约4～7d后开始下降，尿比重的升高则较迟。此时远端肾小管分泌大量钾、钠、钙、镁，而造成低钾、钠、钙、镁血症；③当肾小球与肾小管的功能逐渐恢复，尿素氮、尿量和尿比重逐渐恢复正常时则进入恢复期。此期可持续6～12个月，部分病人肾功能永久不能完全恢复正常。有些病人无少尿或无尿表现，但肾小球滤过率迅速下降，血肌酐及尿素氮迅速升高，则为非少尿型急性肾衰。虽也有氮质血症、水电解质和酸碱平衡失调，但若能及时治疗预后较好，否则可导致死亡。

急性肾衰的诊断（diagnosis of acute renal failure） 急性肾衰的诊断的指标为：

（1）具有引起急性肾功能衰竭的病因；

（2）病因去除后尿量仍不增加；

（3）血肌酐每日在44.3～88.2μmol/L以上；

（4）低血容量时尿量亦少，但尿比重高且尿液中钠离子浓度高（>40mmol/L）。

肾衰的预防（prevention of renal failure） 急性肾衰的预防措施包括：①积极控制原发病是预防急性肾衰的关键，由于药物过敏所致者应立即停药，并应用肾皮质激素或其他脱敏药物；②误型输血后溶血发生血红蛋白尿，应立即停止输血。予以地塞米松静滴，同时静滴5%碳酸氢钠，使尿液pH≥8.0以避免血红蛋白沉积堵塞肾小管；③挤压伤后因肌红蛋白堵塞肾小管，也应碱化尿液以缓解肾小管堵塞；④心脏复苏后应尽力维持循环功能，包括补充血容量、纠正酸中毒及正性肌力药物的应用等，以保障肾组织的有效灌注量。由于循环功能的改善，肾功能也应相应改善，尿量开始增加。当尿量≥50ml/h、尿比重≥1.015时，提示肾功能恢复满意。若尿量仍少，则应鉴别是低血容量还是肾衰的少尿期。如为低血容量，应进一步补充血容量。如系急性肾衰的少尿期，则应限制补液并按少尿期处理。为维持有效循环而应用血管活性药物时，最好选用兼有升压作用和解除肾血管痉挛的药物，如多巴胺等。如需用间羟胺和去甲肾上腺素提升血压，应使用最低有效浓度且尽量缩短使用时间。当血容量已基本恢复，中心静脉压正常，血压稳定时，可使用血管扩张药，如酚妥拉明、东莨菪碱、酚苄明、小剂量多巴胺等，以缓解肾血管痉挛。及早应用利尿药，宜用呋塞米而不用甘露醇，可预防脑水肿和急性肾衰的发生。当大量利尿时，应注意过度脱水和低血钾。

急性肾衰的治疗（therapy of acute renal failure） 急性肾衰一经诊断，即应及时处理。包括全身支持疗法、维持内环境稳定、防治并发症等，以促进肾功能恢复。少尿期的处理包括：

（1）维持液体出入量的平衡　液体进入过急、过快必然引起肺水肿和左心衰竭，是少尿期引起死亡的主要原因。因此须严格控制液体量。以“量出为入”为原则，使水的出入量趋于平衡或轻度负平衡。每日补液量可按公式计算；每日需水量（ml）＝尿量＋呕吐量＋400ml，式中400ml为非显性失液－内生水量（300ml）　。一般每日基础输液量约400～500ml，不应超过1000ml。

（2）纠正电解质紊乱　高血钾是少尿期死亡的另一个重要原因，其防治需严格限制含钾食物和药物的摄入。降低血钾的措施有以下几种：①25%葡萄糖液250ml或50%葡萄糖200ml加普通胰岛素单位，静滴；②10%氯化钙ml或10%葡萄糖酸钙40～50ml，缓慢静注；③5%碳酸氢钠100～200ml或11.27乳酸钠50～100ml，缓慢静滴；④钠型阳离子交换树脂15～20g加入25%山梨醇30ml中，服用或由胃管内注入，3/d。也可用交换树脂30g，保留灌肠；⑤有条件者可采用透析疗法，如胶膜透析或血液透析。低血钠急性肾衰时，体内总钠量不仅不低反而偏高。临床表现的低血钠主要是水潴留超过钠潴留的比例，从而发生稀释性低血钠。若无低钠症状，不需特殊处理，主要应限制入水量。只有在频繁呕吐或腹泻使钠丢失时，才考虑适当增加钠的摄入量。高血磷和低血钙的治疗方法是补充足够的热量，降低蛋白质分解和控制含磷药物与食物的摄入，口吸10%氧化铝，每次20ml，4/d，可减少磷的吸收。低钙时则给予钙剂。纠正酸中毒通常先用4%或5%碳酸氢钠100～200ml静滴，以后根据血气分析结果或血浆标准碳酸氢盐的含量再给予碱性药物。

（3）能量补给和营养支持　在急性肾衰初期，体内自身分解代谢比较旺盛，如无外源能量来源，人体将分解更多的蛋白质以补充热量不足，故应补充足够的热量以减少蛋白分解、减少含氮物质，酸性产物和钾的积聚。少尿期病人每日热量按25～40cal/kg计

算，总量约 1 500 ~ 2 000cal。其中葡萄糖占 200 ~ 250g，并按 0.3 ~ 0.8g/kg 给予优质蛋白质或必需氨基酸。为促进糖的利用和转化，按每 3 ~ 4g 葡萄糖给予胰岛素 1 单位。每日肌注苯丙酸诺龙可促进蛋白质合成，减少氮质血症。当经浅静脉补给热量不足或困难时，应予深静脉高营养疗法。

(4) 其他　可选用利血平，肼苄达嗪等控制高血压，必要时可静滴佩尔地平或硝普钠等。当发生心衰和肺水肿时，应对症处理。有条件者应进行透析脱水，也可给予血管扩张药解除肾血管痉挛和大剂量呋塞米（首次 0.2mg，以后每日 3 ~ 4g 利尿）。

多尿期处理（treatment of diuresis）　尿量增加表明肾功能有所恢复，但是氮质血症仍可加重，同时大量液体及钾、钠、氯等电解质大量排出，可导致水、电解质的严重紊乱，应及时补充。此期虽有大量水分丢失，但不能等量补充而应“欠量输液”，否则可使多尿期延长。一般补充尿量的 1/2 ~ 2/3，同时根据尿量、血钠、钾和尿钠、钾值给予补钾、补钠。多尿期还应注意营养补充及控制感染。急性肾衰病人抵抗力低，如合并感染，微生物释出的毒素可加重肾衰，导致不可逆的改变。须注意，在无感染情况下滥用大剂量抗生药物可引起人体正常菌群的失调，更加重肾衰。如尿量增多系尿崩症所致，可给予脑垂体后叶素（加压素 5 ~ 10 单位）以控制尿量。

复苏后酸中毒的原因（causes of post-resuscitation acidosis）　心跳停止时间较长者，在初期复苏时虽已给予碱性药物纠正酸中毒。但在心脏复跳后仍可发生酸中毒，其常见原因如下：①心跳停止时机体处于严重缺氧状态，而致酸性产物增多，形成代谢性酸中毒（pH < 7.35，BE < －3）。加之呼吸停止使二氧化碳不能排出而致潴留（$PaCO_2$ > 45mmHg），因而引起呼吸性酸中毒。二者往往合并存在，而致混合性酸中毒。尽管在 CPR 期间已进行纠正，但碱性药物给予不足；②复苏后循环功能不稳定，组织灌注不足，是代谢性酸中毒的根本原因；③即使循环功能已稳定，组织灌注良好。但在缺血组织恢复灌注后，堆积在微循环内的酸性物质被冲洗出来，而使血液酸度增加（pH 值降低），称此为洗出性酸中毒（washout acidosis）；④肺功能障碍，或机械呼吸管理不好，通气不足，致二氧化碳在体内潴留。这是顽固性酸中毒的一个重要原因；⑤肾功能不全，固定酸类不能排出；⑥纠正酸血症时，碱性药物给予不足；⑦当施行降温时，机体各部位温度不一致就形成了温差，温度高的组织则相对缺氧而产生酸血症；⑧高热、挣扎、寒战等，均使酸性产物增多。

酸中毒对机体的影响（effect of acidosis on body）　酸中毒时对机体造成很大损害：①可使心肌收缩力减弱，心排血量降低（pH = 7.0 时，心排血量降低 50%），中心静脉压升高；②周围血管扩张，血压降低且对儿茶酚胺类药物不敏感（pH < 7.30 时）；③心跳缓慢，心律失常，降低心室颤动的阈值，容易诱发心室颤动且使除颤困难；④肺小静脉收缩，易发生肺水肿；⑤加重脑、肾损害；⑥诱发 DIC 且使肝素治疗失效；⑦使氧离解曲线右移等。因此，须及时予以治疗。

复苏后酸中毒的治疗（therapy of post-resuscitation acidosis）　复苏后酸中毒的治疗，可采用以下一些措施：①尽量查找并解除产生酸中毒的原因；②稳定循环和改善组织灌注，是纠正酸中毒的基本措施；③加强通气，纠正缺氧，促进二氧化碳排出。因为通气不足是酸中毒的重要原因，而足够的肺通气既可纠正呼吸性酸中毒，又可使代谢性酸中毒得到部分代偿，并且也使碳酸氢盐等碱性药物发挥纠酸作用。尤其碳酸氢钠不易通过血脑屏障和进入细胞内，而过度通气排出 CO_2，可使脑内及细胞内的 pH 值及早回升；④加强利尿，促进固定酸的排出；⑤给予碱性药物，中和酸性产物。

须注意，碱性药物只能用于治疗代谢性酸中毒，对于呼吸性酸中毒不但无效反而使其恶化。常用的有碳酸氢钠、乳酸钠和三羟甲基氨基甲烷（THAM）。由于乳酸钠给予后，须经肝脏将其转化成碳酸氢钠后才能发挥纠酸作用。当肝脏缺氧时，这种转化作用便发挥不全或延缓，因而不如碳酸氢钠来得更加迅速而有效。

THAM 能和血液中的 CO_2 结合生成碳酸氢盐，故既可纠正代谢性酸中毒又可纠正呼吸性酸中毒。并且能进入细胞内，还能纠正细胞内酸中毒。然而，此药的副作用也很多，如大量迅速注入会引起呼吸抑制、发生低血糖、低血压、低钙血症以及引起抽搐、静脉炎，甚至组织坏死（漏至血管外）等。因此，以碳酸氢钠最为常用。复苏后应用血气分析或查血浆标准碳酸氢盐的含量，以确定碳酸氢钠的输注量。必须指

出，在心脏未停跳的情况下，碳酸氢钠的一次用量只能给予计算量的 1/2，如给全量可导致心律失常和（或）抽搐。

给予碳酸氢钠（1g = 12mmol）的计算公式有以下几种：

公式 1. 已知标准碳酸氢盐含量（正常值 20 ~ 25mmol/L）时，可按下式计算：碳酸氢钠（mmol）= （24 - 实测值）× 体重（kg）× 0.3

式中 0.3 × 体重（kg）= 细胞外液含量

如直接求出需用 5% 碳酸氢钠的毫升数，则用下式：

$$\frac{(24-\text{实测值})\times\text{体重}(kg)\times 0.3}{12}\div\frac{5}{100}$$

可简化成：（24 - 实测值）× 体重 × 0.5 = 5% 碳酸氢钠毫升数

公式 2. 已知碱缺（BE）时，则用下式计算：

碳酸氢钠（mmol）= BE 绝对值 × 体重 × 0.3

欲求出 5% 碳酸氢钠补给量（ml）则为：

$$\frac{\text{BE 绝对值}\times\text{体重}(kg)\times 0.3}{12}\div\frac{5}{100}$$

可简化成 BE 值 × 体重（kg）× 0.5

碱中毒的原因（causes of post-resuscitation alkalosis） 复苏后可发生碱中毒，其原因如下：①长时间通气过度使体内二氧化碳大量排出，形成呼吸性碱中毒；②碱性药物（碳酸氢钠）给予过量；③袢利尿药（呋塞米或利尿酸钠）给予后引起利尿，大量丢失钾和氢离子；④呕吐或胃管引流，丢失大量胃酸；⑤肾上腺皮质激素的大量应用，使肾脏排钾增多；⑥低钾血症时，细胞内钾离子向细胞外转移，而细胞外的钠离子和氢离子则进入细胞内（$2Na^+ + H^+ \rightleftharpoons 3K^+$），每进入细胞内一个氢离子细胞外则多一个碱基离子（OH^-）。此外，低钾时肾小管细胞则以氢离子与钠离子交换，致使氢离子大量排出。

碱中毒对机体的影响（effect of alkalosis on body） 呼吸性碱中毒对机体的不利影响有：①可使脑血管收缩，脑血流量减少，从而导致眩晕或意识丧失；②冠状血管收缩，心肌供血减少，心肌收缩力减弱，心排血量减少，血压下降；③血钾、血钠和血钙均可减少，当纠正低钾血症时则表现出低钙所致的手足搐搦症状；④呼吸性碱中毒还可诱发严重心律失常，增加洋地黄制剂的毒性。并且，如不纠正碱中毒与低钾血症，则对任何抗心律失常药物均无效；⑤碱中毒时血红蛋白对氧的亲和力大大增加，即使血氧饱和度正常，氧合血红蛋白在组织中也难以释放出氧（即氧解离曲线左移），以致组织缺氧；⑥肺泡表面活性物质生成减少等。

代谢性碱中毒亦可导致循环衰竭，造成细胞代谢障碍。当合并低钾血症时，可发生心律失常和肠麻痹。

碱中毒的治疗（treatment of postresuscitation alkalosis） 发生碱中毒时，可采取以下措施治疗：①呼吸性碱中毒时，应适当减少呼吸频率或潮气量；②出现严重低血压时，应滴注升压药予以提升。有心律失常时，可根据其性质予以治疗；③伴低血钾的代谢性碱中毒，应先静脉滴注氯化钾 2 ~ 3g，用 5% 葡萄糖液配成 0.3% KCl 溶液，每小时滴注 ≤ 1g；④不伴低钾的代谢性碱中毒，可缓慢滴注 0.9% 氯化铵，2 ~ 3h 可滴注 500 ~ 1000ml。若已知 BE 时，0.9% 氯化铵输注量（ml）=（BE 实测值 - 3）× kg × 4。也可滴 0.8% 氯化铵溶液，一般给予 2 ~ 3mmol/kg 可提高 10mmol。纠正代谢性碱中毒的另一种方法，是静滴精氨酸（1g = 5mmol）。

复苏后血钾异常的原因（causes of post-resuscitation hyperkalemia and hypokalemia） 复苏后可发生高钾血症，其原因有组织细胞坏死、组织缺氧后离子泵失调而使细胞内钾通过细胞膜逸出细胞外、大量输注库存血或肾功能不全等。

引起低钾血症的因素，如碱中毒、袢利尿药和肾上腺皮质激素的应用以及高渗葡萄糖的输入等。

复苏后高钾血症的治疗（treatment of post-resuscitation hyperkalemia） 高钾血症可致心律失常甚至心跳停止，如伴有酸中毒、低钠血症和低钙血症时则更加危险。降低血钾的措施有以下几种：①25% 葡萄糖液 250ml 或 50% 葡萄糖液 200ml 加正规胰岛素 20 单位，静滴；② 10% 氯化钙 20ml 或葡萄糖酸钙 40 ~ 50ml，缓慢静注；③5% 碳酸氢钠 100 ~ 200ml，或 11.2% 乳酸钠 50 ~ 100ml 缓慢静滴；④钠型阳离子交换树脂 15 ~ 20g 加入 25% 山梨醇 30ml 中，服用或由胃管内注入，3/d。也可用交换树脂 30g，保留灌肠；⑤有条件者可采用透析疗法，如腹膜透析或血液透析。

低钾血症的治疗（treatment of post-resuscitation hypokalemia） 治疗低钾血症的措施包括：①解除低钾血症的原因，如过度通气等；②已知低钾血症又需利尿者，可选用甘露醇或保钾排钠利尿药如安体舒通（60～80mg）；③当尿量太多系尿崩症引起者，可给予脑垂体后叶素（5～10单位）控制尿量；④静脉滴注氯化钾，一般按每1 000ml尿补钾1g计算。由周围小静脉补给时，其浓度为0.3%，每小时滴速不超过13 mmol（lg）。如经中心静脉插管补给时，其浓度可为0.5%，每小时可滴注15 mmol，24 h不超过200 mmol。或用心电图监测，以防发生高钾血症；（5）单纯补钾难以奏效时，应给予硫酸镁（或氯化镁）1～2g静滴，以恢复离子泵的运转并抑制肾小管排钾。

血钠异常的原因（causes of hypernatremia and hyponatremia） 复苏后，盐水输入或经呼吸道雾化吸入过多、碳酸氢钠给予过量等均可致高钠血症。

低钠血症系因细胞缺氧时细胞膜通透性增加，钠离子便进入细胞内。又因离子泵失调而不能将钠离子泵出，故血清钠浓度下降而产生低钠血症。此外，肾衰的少尿期因水潴留，可导致稀释性低钠。多尿期排出大量钠离子，而引起低钠血症。

血钠异常的治疗（treatment of post-resuscitation hypernatremia and hyponatremia） 复苏后如发生高钠异常，可采用以下措施：①限制钠盐摄入；②给予排钠性利尿药，如安体舒通60～80mg；③输注葡萄糖液以稀释钠离子，每日补给量除基础需水量1500ml外，按每公斤体重每降低1mmol/L的钠，男性需水4ml（女性需3ml，婴儿需5ml）计算。其公式如下，但只给予计算量的1/3～1/2量。男性每日需水量（ml）＝1500＋（血清钠含量－142）×体重（kg）×4。女性每日需水量（ml）＝1500＋（血清钠含量－142）×体重（kg）×3。婴儿每日需水量（ml）＝体重（kg）×100＋（血清钠含量－142）×体重（kg）×5；④严重高钠血症者，可行透析疗法。

若发生低钠血症时，可给予甘露醇等溶质性利尿药（1g/kg），合并酸中毒时应给予碳酸氢钠100～200ml。严重低钠时可补给3%～5%高渗盐水100～200ml，也可参照补钠公式计算，先输注1/2量。低钠血症时往往伴有低氯血症。此因离子泵失调后，当钠离子进入细胞内时并不一定伴有钾离子的逸出，可能由氯离子进入细胞内而达到电荷平衡之故。

低钠伴低氯血症的治疗，应给予盐水，必要时可输注高渗盐水（3%NaCl）。

张力性气胸（tension pneumothorax） 张力性气胸又称高压性气胸，见于胸外心脏按压时肋骨骨折断端刺破肺泡，其裂口与胸膜腔相通，且形成活瓣。吸气（尤其加压吸气）时空气从肺裂口进入胸膜腔内，而呼气时活瓣关闭，胸腔内空气不能回入气道排出。因而，胸膜腔内空气不断增多，压力不断升高，压迫伤侧肺逐渐萎缩，并将纵隔推向健侧，挤压健侧肺，产生呼吸和循环功能的严重障碍。其临床表现有呼吸困难、颜面紫绀、出汗、血压下降，并呈进行性加重。患侧胸部叩诊呈鼓音，听诊呼吸音减弱，气管和纵隔向对侧偏移。胸腔穿刺可吸出大量气体，若作胸部X线透视或拍片可确定诊断。一经确诊为张力性气胸，应视胸腔积气多少以及呼吸与循环受累情况加以处理。胸腔积气致肺压缩不超过1/3可不处理，若超过1/3，即应进行胸腔穿刺减压或作胸腔闭式引流。

心包压塞（pericardial tamponade） 胸外按压时左侧肋骨骨折或反复心内注射而刺破心脏，且心包裂口较小不通畅，心脏排血便在心包腔内积聚。致心包腔内压力逐渐升高，压迫心房和腔静脉，并限制心室舒张，从而减少回心血量和心排出量，出现Bech三联征：①静脉压升高；②心搏微弱，心音遥远；③动脉压降低。

当疑为心包压塞时，可在剑突下左肋弓旁行心包腔穿刺，如抽出不凝固的血液即可确诊。因心包压塞濒危者，可先作心包腔穿刺减压，同时输血补液，以争取剖胸止血时间。一般经左前胸第四肋间进胸，切开心包并清除积血后可探查到心壁出血点或裂口，用手指按压止血，然后行间断缝合修补。冠状动脉的小支出血，可予结扎。如属左前降支或其他主支，须在体外循环下行缝扎术及冠状动脉旁路手术。

空气栓塞（air embolism） 按空气栓塞的部位不同，将其分为静脉空气栓塞（venous air embolism，VAE）和动脉空气栓塞（arterial air embolism，AAE）两大类。在某些情况下，继VAE后发生AAE，使这两种空气栓塞同时存在，称为反常空气栓塞（paradoxical air embolism，PAE）。心肺复苏过程中可能发生静脉空气栓塞，如胸内按压或静脉穿刺置管时气体进入循环。

由于 VAE 主要累及呼吸、循环系统，有人描述为“急性肺心病”综合征。清醒患者可出现持续胸痛或呼吸困难，重者出现喘息样呼吸、紫绀。因 V/Q 失调（肺灌注降低），A－aDO2 增大，而致高二氧化碳血症和低氧血症，甚至发生肺水肿。心电图表现为室性异位心律或室性心动过速，也可为房性早搏或心动过缓，重则心搏骤停。轻者出现短暂、轻度血压下降亦有反射性高血压，重者血压骤降，甚或测不到。当少量空气（1～4ml）进入右心腔，听诊呈一种鼓鸣音。随后因空气与血液挤压性混合，则呈一种柔和、粗糙的收缩期杂音。随进入空气的容量增大，只要心肌有适当的收缩力，则收缩期和舒张期均可听到响亮、粗糙、持续的杂音，即典型的水车轮样（mill－wheel）杂音。

处理原则是防止空气继续进入并设法排出心腔内气体，具体措施有：①持续正压通气或行 PEEP；②静脉穿刺置管时将头部放低，压迫颈静脉；③左侧头低卧位，使空气局限于右房，以利血流将其击碎或经导管吸出，同时也避免空气堵塞右室流出道或进入肺循环；④纯氧通气，避免低血压、低氧血症和低血糖；⑤应用抗惊厥药物，以免脑缺氧的急性发作；⑥行神经学检查以排除脑水肿等。

支气管痉挛（bronchiospasm） 支气管和小支气管平滑肌的持续性收缩，称为支气管痉挛。可因气管与支气管内吸引、咽喉分泌物、胃内容物反流误吸、气管导管插入过深、缺氧或（和）二氧化碳蓄积，肺淤血以及硫喷妥钠等释放组胺的药物应用而引起。

其临床表现为：①早期仅有呼气延长和呼气阻力增加；②继而出现呼气费力、呼气期明显延长；③两肺可听到广泛笛音（喘鸣）；④血压、脉搏明显增加；⑤吸气时可出现肋间隙凹陷。

支气管痉挛的处理：①首先应排除诱因，如系由导管插入过深引起，应将导管退出少许即可；②因气管内吸引所致者，停止吸引随即缓解；③如需用药物治疗时，可给予氨茶碱 250mg 静脉滴注，或将其稀释成 20ml 后缓慢静注；④严重者可静注异丙肾上腺素 0.03mg（0.5mg 溶于 25ml 液体中，取 1ml），或将其 0.5mg 溶于 5% 葡萄糖盐水液 250ml 内静滴；⑤如无效，也可静注东莨菪碱 2～4mg；⑥因误吸胃内容物而引起者，静滴氢化可的松 200～300mg。此药的半衰期较短（2～4h），每 4～6h 可再给半量，连用 3～5d。地塞米松的作用较强，可单独或与可的松交替使用；⑦在支气管痉挛发作期间，应加强呼吸管理，重症须给予加压吸氧，其压力有时须达 80cmH_2O 以上。

脑水肿（cerebral edema） 脑组织内的毛细血管由于缺氧、二氧化碳蓄积和局部酸中毒，使其通透性增加。加之静水压的增高，血管内的液体及蛋白质便进入细胞外间隙而形成脑水肿。此外，心搏骤停 4～5min 内脑组织贮备的 ATP 耗竭而致离子泵衰竭。离子泵衰竭后细胞内 Na^+、Ca^{2+}、Cl^-、Fe^{2+} 等离子浓度增加而使渗透压增高，因而向细胞内吸进大量水分，形成了脑肿胀。脑水肿和脑肿胀的发展速度及其严重程度并不完全一致，有的病人在复苏后半小时即达到高峰，而有者却在几小时甚至几天（3～5d）后才达到高峰。无论脑水肿或脑肿胀，除使脑细胞功能受损外，还使颅内容体积增加。当颅内容体积增大 5.3%时（约 70ml），就会引起颅内压增高的症状。颅内压上升后，颅内静脉首先受压，造成静脉压上升、脑脊液回流障碍和颅内阻性充血，其结果使颅内压更加增高而形成恶性循环。当颅内压升高到一定程度时，便使脑组织向压力较低的部位移位而形成脑疝。常见的有小脑幕切迹疝（海马沟回疝）和枕大孔疝（小脑扁桃体疝）。脑疝一旦形成，病情显著恶化，甚至即刻致命。

Q－T 间期延长综合征（prolonged Q－T interval syndrome） 1957 年 Jervell 等首次描述了先天性耳聋、Q－T间期延长、由于室性纤颤发生晕厥而突然死亡的综合征。本病的临床表现主要有：①昏厥，其程度轻重不一。昏厥的主要原因是室颤，少数是心室停搏，暂短昏厥可伴有或不伴有神志丧失。严重时可有抽搐，尿失禁，并突然死亡。昏厥发生的诱因多数为精神激动或过度劳累，发作次数多少不定，从一天数次到一生中仅 1～2 次；②体检除有的病人脉率稍慢外，并无异常；③心电图检查 Q－T 间期延长，有些病人仅在活动时 Q－T 间期才延长。T 波宽大、有切迹、双相或倒置。

Q－T 间期延长综合征可分为先天性和后天性两种，先天性 Q－T 间期延长综合征是一种罕见的遗传性疾病。若伴有耳聋即所谓 Surdo－Cardiac 综合征，属隐性遗传；不伴耳聋者称 Romana－Ward 综合征，为显性遗传。后天性的 Q－T 间期延长亦称特发性 Q－T 综合征，能发生致死性的室性心律失常和突然死亡。它通常是继发于心肌功能的严重受损，如心肌

炎、心肌梗死、房室传导阻滞、窦性心动过缓、低温、脑血管疾病、颈部手术以及低钾、低钙、低镁血症和药物过量（如奎尼丁、普鲁卡因酰胺、丙脒嗪）等。其发作常与劳累和情绪激动无关。Q－T间期延长提示心室的复极化延迟，易损期增加，因此极易发生室性心律失常，尤其当早搏落在易损期上（R on T现象）可促发室颤。因此，室性纤颤是Q－T延长综合征病人死亡的最常见原因。

Q－T间期延长综合征的病因目前尚不能肯定，据Moss等研究表明，破坏动物右侧星状神经节，或刺激左侧星状神经节时，即支配心脏的左侧交感神经相对占优势时就会产生如下反应：①Q－T间期延长；②心肌缺血期易发生心律失常；③心室纤颤的阈值降低；④心肌的应激性增加。有人认为这些变化与心肌的钙内流有关，也有的学者认为钾和钙离子浓度降低也是重要因素。但亦有相反的看法，因为在心室纤颤前发现，血清电解质、pH、$PaCO_2$、碱超（BE）、血糖和儿茶酚胺等均属正常。目前一般认为交感神经冲动的不平衡在此综合征的发病机制中占重要地位，此即肾上腺素能机制变异学说。临床上亦发现，Q－T间期延长综合征病人在运动时交感神经释放递质增加，虽然心率增加，但Q－T间期延长，T波倒置。这就提示Q－T间期延长综合征患者，对交感神经兴奋所产生的异常反应。

诊断时应仔细询问病史、家族史以及上述心电图特点，部份小儿可因反复昏厥发作、抽搐而被误认为“癫痫”史，常在神经科就诊，而脑电图并无异常，应提高警惕。必要时可检查运动后心电图，此种病人运动后心率增快不明显，但Q－T间期却延长。

Q－T综合征由于发病突然且具有致死危险，故此种病人如需手术应进行必要的术前准备及适当的麻醉处理。麻醉前必须有效地治疗诱发因素：如低钾血症、低钙血症、低镁血症。麻醉处理中应避免使用延长Q－T间期的药物，如普鲁卡因酰胺、利多卡因等。鉴于精神紧张是发病的诱因，故麻醉前应给以充分镇静。除用足量的苯二氮卓类及巴比妥类药物外，对心动过缓者亦可用东莨菪碱，还可加用苯妥英钠。苯妥英钠除有抗心律失常作用外，对星状神经节亦有一定的阻滞作用。β－受体阻滞剂在本病的治疗中有重要作用，此类药物可缩短Q－T间期。据认为，这些病人在麻醉前给予β－阻滞剂是简单有效的防治措施。Schwartz报道经普萘洛尔治疗的Q－T间期延长综合征患者，死亡率可从64%降至到6%。Seides等发现，经普萘洛尔治疗的16例中有9例Q－T间期缩短，这与Milene所报道的16例中有13例缩短的报告相类似。Ponte等在麻醉前给病人静注1mg普萘洛尔，可获得满意疗效。在使用β－阻滞剂的治疗中，有时出现心率减慢，并可诱发室性心律失常。用药时如心率低于60次/min，可经静脉置入起搏器以控制心动过缓。使用β－阻滞剂治疗效果不佳的病人，有人主张实行左侧星状神经节切除，也可用0.5%的布匹卡因8ml，行左侧星状神经节阻滞局麻时不加肾上腺素，全麻手术时诱导应平稳，防止意外及深麻醉，避免缺氧、高二氧化碳血症或低血压。术后止痛应完善，必须进行持续的心电监护并备有心脏除颤与起搏器以便随时可用。

洗出性酸性中毒（washout acidosis） 机体缺血缺氧后，在细胞水平必然有乳酸形成和CO_2蓄积，pH明显降低。在循环支持开始后，微循环血流将这些酸性代谢产物带至静脉和体循环，形成所谓“洗出性酸中毒”（washout acidosis）。它不仅抑制许多酶的活性，也使儿茶酚胺和拟肾上腺素药的效应降低，为心脏的复跳造成了不利的内环境。过量形成的乳酸被血浆中碳酸氢盐缓冲而形成乳酸根（L－）和H_2CO_3，后者又很快离解成H_2O和CO_2（物理性溶解）。PCO_2的升高就成为使pH降低的主要因素，故在CPR时行适量的过度通气，以充分排出CO_2，使PCO_2降低和pH升高，在纠正酸血症中有举足轻重的作用。

经多年研究，人们已认识到CPR时补充$NaHCO_3$虽有其必要性，但也要避免过量而致医源性碱血症。其理由是：①碱血症并不能提高除颤的成功率和最终成活率；②碱血症使血红蛋白氧离解曲线左移而抑制血红蛋白释氧；③$NaHCO_3$离解出的HCO_3^-与H^+结合又可产生大量的CO_2，后者能自由通过血脑屏障和细胞膜，进入脑和心肌细胞形成“反常性”细胞内酸中毒；④碱血症使K^+从细胞外向细胞内转移而致低钾血症，严重时可危及心脏。为此，应用$NaHCO_3$时务必要保证呼吸道畅通和通气量足够，宁可pH略低于正常（pH7.25～7.35）而力戒矫枉过正。

$NaHCO_3$的初量一般可用1mmol/kg（约相当于5%$NaHCO_3$溶液1.66ml/kg或4%$NaHCO_3$ 2ml/kg），以后每隔10min的追加量不多于初量的1/2。一旦有条件，即应根据血气分析的结果而决定随后的$NaHCO_3$用量，THAM的优点是能更快地进入细胞内间隙缓冲

H^+ 而不产生 CO_2，缺点是无现成可供注射的溶液，且有导致呼吸停止、低血糖、抑制氧化磷酸化等副作用，故临床上现已不用。

氧中毒（oxygen intoxication） 氧气也是一种药物，如用量过大也会发生中毒。

（1）氧中毒的生物化学机理 目前认为氧中毒所造成的特殊的细胞损害，主要归因于细胞内产生氧自由基或其他化学活性的氧代谢物（氧自由基）参与基链反应，引起脂质氧化反应，粘多糖解聚作用，蛋白巯基氧化作用和交联，从而导致酶失活及核酸的损害。

自然界中分子氧是含两个不对称电子的自由基，符号表示·O=O·（O_2），又称基态分子氧。基态分子氧获得能量后可转化为单激态分子氧（·O_2），后者活性较强。分子氧的毒性，与其还原过程中接受的电子多少有关。生理状态下，分子氧在线粒体内细胞色素化酶的作用下，获得4个电子后还原成水。当分子氧部分还原时，则产生一系列活泼性氧化物与自由基。

$O_2 + 1e \longrightarrow O_2$（超氧化物基）

$O_2 + 2e + 2H^+ \longrightarrow H_2O_2$（过氧化氢）

$O_2 + 3e + 2H^+ \longrightarrow HO- + HO$（氢氧基）

$O_2 + 4e + 4H^+ \longrightarrow 2H_2O$

除细胞色素氧化酶外，细胞内其他氧化酶、单氧化酶、双氧化酶、环氧化酶和酯氧化酶均可利用分子氧作为底物进行氧化反应，其反应产物也可以自由基的形式释放出来。这些氧代谢产物具有极强的生物活性，可以和细胞内多种成分发生作用，造成病理损害。

目前认为氧中毒机理主要与活泼性氧合物和自由基有关，活泼性氧合物（reacxie oxygen species，ROS）是一组含氧的化学物质，包括单态氧（·O_2）、超氧化物基（$\overline{O_2^{\cdot}}$）、过氧化氢（H_2O_2）、氢氧基（HO·）、过氧化物、氢氧化物、脂质环氧化物以及次氯酸等。这些物质均含有活泼性氧原子，但不一定是自由基。自由基指含有一个或多个不对称电子的化学物质。正常情况下，体内多种代谢过程产生少量的自由基。部分自由基以游离形式存在。常见的是含氧自由基，也有少量含氮、硫和碳自由基。这些物质极不稳定，在细胞内可和多种有机分子反应，产生一系列生物效应。

当细胞内氧浓度增高，氧代谢紊乱时便产生大量的 $O_2^{\cdot}$ 和 H_2O_2。二者在水溶液中活性较低，但它们的反应产物却有很强的活性。

$\overline{O_2^{\cdot}} + H_2O_2 \longrightarrow H\overset{-}{\dot{O}} + HO^- + O_2$

此反应在体内进行很缓慢，只在铁离子或铜离子存在时，可催化加速此反应（Fenton反应）：

$\overline{O_2^{\cdot}} + Fe^{3+} \longrightarrow O_2 + Fe^{2+}$

$Fe^{2+} + H_2O_2 \longrightarrow Fe^{3+} + HO^- + HO$

Fenton反应的产物 HO. 活性极强，是引起细胞损伤的重要自由基。

（2）活泼性氧合物与自由基引起的损伤：①细胞膜脂质过氧化反应 受累的脂膜包括细胞膜、内质网膜、线粒体膜、核膜和微粒体膜等。膜内不饱和脂肪酸是自由基攻击的对象，产生一系列不稳定的脂质自由基与过氧化物，连锁反应使细胞膜结构损害，通透性增大，引起功能丧失与细胞死亡；②非过氧化线粒体损害 此效应与脂质过氧化反应无关，而可能与自由基直接攻击呼吸链电子传递蛋白有关，结果是线粒体功能下降与丧失；③脱氧核糖核酸损伤 自由基，尤以 HO 与胸腺嘧啶反应，导致 DNA 单股断裂与碱基修饰。此效可能与细胞死亡有关；④蛋白质构型改变 自由基可与蛋白质中蛋氨酸、组氨酸、胱氨酸以及赖氨酸发生交叉作用，降低酶尤其含硫基的活性。

（3）正常体内存在抗氧化防御系统，协调清除自由基。$\overline{O_2^{\cdot}}$极不稳定，可自由衰减成为 O_2 和 H_2O_2，细胞内含有超氧化物岐化酶（superoxide dismutase，SOD），可大大加速$\overline{O_2^{\cdot}}$的衰减。

$$2\overline{O_2^{\cdot}} + 2H^+ \xrightarrow{SOD} H_2O_2 + O_2$$

而过氧化氢酶（catalase）可迅速分解 H_2O_2 成 O_2 和 H_2O。此外谷胱甘肽过氧化物酶（glutathione peroxidase）也参与抗氧化防御作用。这些酶和体内其他抗氧化物质，如维生素 E 和 C、硫基化合物、硒、辅酶 Q、尿酸、胆红素等形成抗自由基系统。只有在大量活泼性氧化物与自由基形成而削弱这一系统时，则会出现自由基损害效应。

缺血－再灌注损伤（ischemia-reperfusion injury） 心肺复苏，使许多组织、器官在缺血后得到血液再灌注。多数情况下，缺血后再灌注使组织、器官功能得到恢复，损伤的结构得以修复，病情好转。但有时缺血后再灌注，不仅不能使组织、器官功能恢复，反而使其功能障碍加重并造成结构损伤，此种现象称为缺血－再灌注损伤。其发生机制尚未完全阐明，目前认

为自由基的作用和细胞内钙超负荷是其重要的发病环节。

脑的缺血－再灌注损伤（cerebral ischemia-reperfusion injury） 脑对缺血最敏感，它的活动主要依靠葡萄糖的有氧代谢提供能量。因此，脑缺血时间较长时可引起严重的不可逆性损害。脑缺血时生物电发生变化，出现病理性慢波，缺血一定时间后再灌注，慢波持续并加重。脑缺血－再灌注后的主要改变有：

①能量代谢变化 脑缺血后短时间内 ATP、CP、葡萄糖、糖原等均减少，乳酸明显增加。缺血时 cAMP 增加，cGMP 减少，再灌注后上述变化更加明显。由于 cAMP 上升可导致磷脂酶激活，使磷脂降解，游离脂肪酸增多。缺血再灌注时过氧化反应增强，自由基产生增多与游离脂肪酸作用，使过氧化脂质生成增多、而损伤生物膜；②脑细胞内 Ca^{2+} 增高 正常情况下，细胞内外钙离子存在相当大的浓度梯度，在中枢神经系统，细胞内钙浓度 $<0.1\mu mol/L$ 而细胞外钙浓度 $>1mmol/L$，两者浓度相差 1 万倍以上。生理情况下，此浓度梯度依赖细胞膜对钙相对无通透性且将钙从细胞内主动排出来维持。这一过程需要能量，缺血缺氧后细胞膜通透性增加，ATP 供应不足，钙泵衰竭，且钙通道开放，细胞外钙大量进入细胞内。细胞内钙增加，除使血管收缩，降低血流量，加重缺血外，并能引起神经细胞功能和代谢改变，严重时可导致脑细胞死亡。细胞内钙增加的毒性作用可激活磷脂酶并水解膜磷脂，磷脂酶对钙呈依赖性；③组织学变化 缺血时最明显的组织变化为脑水肿及脑细胞坏死，两者互为因果。缺血时水肿的产生是磷脂降解、游离脂肪酸增多的结果，而过氧化是再灌注后水肿持续加重的原因之一。在脑缺血－再灌注期，易损组织释放的兴奋性氨基酸递质（谷氨酸和天门冬氨酸）增多、作用于相应受体而使钙通道开放，引起钙超载。加之自由基生成增多，共同导致神经元死亡。缺血再灌注时间越长，脑超微结构改变越严重。

心肌的缺血－再灌注损伤（myocardial ischemia－reperfusion injury） 心肌缺血再灌注损伤最为常见，表现为心肌舒张、收缩功能降低，静止张力（resting tension，系指心肌在静息状态下受前负荷作用而被拉长时产生的张力）随缺血时间的延长而延长，发展张力（developed tension，系指心肌收缩时产生的主动张力）逐步下降。缺血心肌再灌注过程中发生的心律失常，称为再灌注性心律失常。其发生率较高，以室性心律失常最多见（如室性心动过速和心室颤动等）并出现心肌顿抑现象。缺血时心肌 ATP、CP 含量迅速降低，尤以 CP 明显。由于 ATP 降解，使 ADP、AMP 含量升高，腺苷酸进一步降解为核苷类（腺苷、肌苷）及碱基。再灌注时，由于血流的冲洗，核苷类物质明显下降。缺血再灌注时，细胞内钙浓度升高，线粒体内钙积聚。心肌超微结构损伤，基底膜部分缺失，质膜破坏，肌原纤维结构破坏（出现严重收缩带、肌丝断裂、溶解）和线粒体损伤（极度肿胀、嵴断裂、溶解、空泡形成、基质内致密物增多）。

肾的缺血－再灌注损伤（renal ischemia－reperfusion injury） 肾缺血再灌注时，血清肌酐明显增高，表明肾功能严重受损。再灌注时肾组织损伤较单纯缺血明显加重，线粒体高度肿胀、变形、嵴减少，排列紊乱，甚至线粒体崩解，空泡形成等。

肠的缺血－再灌注损伤（intestinal ischemia－reperfusion injury） 肠缺血时，液体通过毛细血管滤出而形成间质水肿。缺血后再灌注，肠管毛细血管通透性更加升高。严重肠管缺血－再灌注损伤的特征为粘膜损伤，其特征表现为广泛的上皮与绒毛分离，上皮坏死，大量中性粒细胞浸润，固有层破损，出血及溃疡形成。广泛的肠管功能障碍及粘膜屏障的通透性增高，甚至导致肠缺血性休克。小肠易发生缺血再灌注损伤的一个重要原因，在于其血管内皮中的黄嘌呤脱氢酶和黄嘌呤氧化酶的活性在体内各脏器中是最高的，再灌注时易产生大量自由基。

缺血－再灌注损伤的防治原则（prevention of ischemia－reperfusion injury） 缺血－再灌注损伤的防治措施有：①消除缺血原因，尽早恢复血流。不同器官耐受缺血的时间不尽相同，脑约 30min，心脏约 1h。尽可能在诱发再灌注损伤前恢复其血流，且一旦恢复血流应保持低压、低流、低温，以免发生再灌注损伤。低压、低流的意义在于使再灌注时氧的供应不致突然增多而引起大量氧自由基的形成。低温可使代谢降低，代谢产物积聚减少；②保护生物膜，改善缺血组织的代谢。缺血组织酵解过程增强，因而补充糖酵解底物具有保护缺血组织的作用，有利于生物膜功能的恢复。缺血时线粒体内氧化磷酸化受阻，故可给予外源性 ATP、磷酸肌酸、CKP 等；③清除自由基可给予

低分子自由基清除剂，如维生素 E（α-生育酚）、维生素 A（β-胡萝卜素）、维生素 C（抗坏血酸）和谷胱甘肽等；酶性自由基清除剂，如过氧化氢酶（CAT）、过氧化物酶、超氧化物歧化酶（SOD）等；现已证明，丹参、人参、甘露醇等许多药物，也具有清除自由基的作用；④减轻炎症反应，给予具有稳定溶酶体膜作用的糖皮质激素、阻断中性粒细胞和内皮细胞间粘附反应的特定的粘附分子的单抗等，均可明显减轻缺血-再灌注损伤；⑤可酌情给予钙通道阻滞药（如维拉帕米等），减轻细胞内的钙超载。

心肌顿抑（myocardial stunning） 此是指心肌短时间缺血后不发生坏死，但所引起的结构、代谢和功能改变在再灌注后不立即恢复，常达数小时、数天或数周之久才能恢复正常，其特征为收缩功能障碍。发生机制有许多假说，包括合成高能磷酸化合物的能力丧失或下降、微血管灌注障碍、交感神经反应性受损、氧自由基产生、白细胞激活、磷酸肌酸激酶活性降低以及钙稳态紊乱等。氧自由基释放和钙超载，被公认在心肌顿抑的病理发生中起关键作用。而前列环素和血管紧张素转换酶（ACE）抑制及随后发生的缓激肽产生增加，均可调节其严重程度。一般认为，心肌顿抑是再灌注损伤的表现。但也有人认为，这是一种对心肌的保护作用，通过使缺血-再灌注的心肌耗氧量减少，从而抑制心肌坏死的发生。

细胞凋亡（apoptosis） 心肺复苏时，组织器官缺血和缺血后再灌注损伤都可导致细胞凋亡。又称细胞程序性死亡（programmed cell death，PCD），这是另一种细胞死亡形式。其形态学特征为，细胞膜出现囊泡（凋亡小体），细胞体积缩小，核固缩，DNA 被降解成小片段。这些细胞往往在破裂以前便被机体识别并吞噬，它与细胞坏死有明显区别。PCD 是一种主动过程，是细胞针对所处环境的某种特定改变产生的应答。在心肌缺血及再灌注时氧化磷酸化障碍，线粒体内自由基防御体系活性下降，自由基介导的 DNA 损伤可激发多聚 ADP 核糖转移酶的活化和 p53 积累，此两者均与凋亡有关。

脑的解剖生理特点（anatomical and physiological characteristics of brain） 脑组织位于无伸展性（婴儿除外）的固定颅腔内，颅内容物除脑组织外，还有脑脊液和血液。正常情况下，这些颅内容物和颅腔之间仅有 8%～10%的缓冲余地。成人脑组织平均 1 500g，约占体重的 2%，而每 100g 脑组织的耗氧量为 3.2～3.5ml/min，全脑为 45ml/min，约占全身总耗氧量的 20%～25%。可见，脑组织的耗氧量相当大。脑维持正常生理活动需要充分不断而恒定的能量供应，除一小部分来自于 ATP 外，几乎全部能量都靠葡萄糖的有氧代谢产生。脑内的能量储备很少，心跳停止后，氧与葡萄糖的供应均断绝，脑内氧化磷酸化过程随之终止。所储备的 ATP 和糖原（约 1.5g）在 10min 内即完全耗竭，因而引起脑功能的丧失。脑血流中断 5～10s 就发生晕厥，继而抽搐。如超过 4～5min，就有生命危险。

脑的氧和葡萄糖供应，有赖于充足的脑血流。全脑血流的 3/4 来自于两侧颈动脉，1/4 来自于椎-基动脉系统。每分钟总血流量为 350ml，相当于心排血量的 15%，平均每 100g 脑组织的血流量为 50～55ml/min。与肺血流相似，脑血流在颅内的分配也不均匀，脑灰质的血流量为 77.7ml/100g·min，白质为 20.3ml/100g·min。灰质耗氧量比白质高出 3 倍以上，而对缺氧的耐受力却比白质为低。脑血流的另一特点，是具有自动调节功能。

脑血流的自动调节机制（autoregulation mechanism of cerebral blood flow） 当平均动脉压在 50～150mmHg 的范围内，脑血流保持恒定。换句话说，平均动脉压在 50～150mmHg 之间波动时，由于脑血管阻力的变化，脑血流不受血压升降的影响。长期高血压和低血容量性低血压（由于儿茶酚胺的影响）时，此平均压数值右移。而用血管扩张药（如硝酸甘油、硝普钠或 α-受体阻滞药等）时，平均压数值则左移。

影响脑血管阻力的因素有 PaO_2、$PaCO_2$ 及脑各部的 pH 的变化。二氧化碳具有扩张脑血管，降低血管阻力，增加脑血流量的作用。当正常脑部 $PaCO_2$ 在 2.67～10.70kPa（20～80mmHg）之间急剧变化时，脑血流则与其呈线性关系，大约 $PaCO_2$ 每升（或降）0.133kPa（1mmHg），脑血流便增（或减）2ml/100g·min。而当 $PaCO_2$ 从 5.33kPa（40mmHg）增至 8.00kPa（60mmHg）时，脑血流可增加一倍。当 $PaCO_2$ > 10.07kPa（80mmHg）时，脑血管不再扩张，因为已扩张到了极限。当其低于 2.67kPa（20mmHg）时，脑血管便收缩，脑血流可减少 40%～50%，即 20ml/100g·min 更少。此外，由于 $PaCO_2$ 的下降，使氧离解曲线

左移，氧不易从氧合血红蛋白中释出。此时即使 PaO_2 正常，也可造成脑缺氧。

PaO_2 下降时脑血管也扩张，脑血流量增加。吸入10%的氧时，脑血流量可增加35%。但在 $PaCO_2$ 不变的情况下，只要 PaO_2 不低于6.67kPa（50mmHg），脑血流量变化并不大。而脑内 PaO_2 低于6.67kPa（50mmHg）时，尽管 PaO_2 恒定但脑血流量也上升。

当 PaO_2 降至4.67kPa（35mmHg），氧就很难向组织中弥散，当其降至4.00～3.33kPa（30～25mmHg）时，生命即受到威胁。而 PaO_2 异常升高，对脑的供血也将发生不利的影响，可导致脑血管痉挛，脑血流减少。若在 PaO_2 异常上升的同时伴有 $PaCO_2$ 下降，则脑血流更进一步减少。

酸性代谢产物是影响脑血流自动调节的另一重要因素。当脑组织局部pH值降低时，脑血流增加，但当形成严重酸中毒时脑血流量则下降。

总之，脑血流的自动调节有一定的限度，下列情况可引起自动调节功能的丧失：①由于缺氧或二氧化碳蓄积所引起的脑内酸中毒；②心排血指数降至2L/（min·m^2）以下；③平均动脉压降至40mmHg以下；④脑血流降至正常的40%～50%以下；⑤颅内压高于30mmHg。当自动调节功能丧失时，脑血流量则受脑有效灌注压影响，后者又受颅内压和平均动脉压的控制。

脑有效灌注压＝颈动脉平均压－颅内压

当脑有效灌注压低于5.33～6.67kPa（40～50mmHg)时，即导致反应迟钝及头昏。当低于4.00kPa（30mmHg）时，脑血流灌注严重不足，即可发生脑细胞坏死。

脑缺血的分类（classification of cerebral ischemia） 脑缺血可分为完全性及不完全性两类，完全性脑缺血常见于心搏停止，不完全性脑缺血见于脑卒中、脑栓塞、脑动脉瘤破裂及心脏复跳后。脑缺血时脑细胞虽易受损害，但有些细胞耐受性较强。脑细胞的易损性，按神经元＞少突神经胶质细胞＞星状胶质细胞＞内皮细胞的顺序排列。神经元中，海马的 CA_1 细胞、CA_4 细胞、小脑的蒲肯野细胞、纹状体的小及中型细胞、大脑皮质的Ⅲ、Ⅴ、Ⅵ层细胞尤其易于受损。神经细胞受损及坏死是在再灌注后6～72h才出现。细胞群不同，出现损害的时间也不同，如纹状体中型细胞损害在6～24h后加重，海马、大脑皮质损害则在72h后才加重。再灌注开始后所出现的神经细胞损害现象，称迟发性神经细胞坏死。

全脑缺血－缺氧的病理生理（pathophysiology of complete cerebral ischemia－hypoxia） 脑的重量虽仅占体重的2%，而它却接受心排血量的15%，其静息耗氧量约占总体耗氧量的15%～20%；而脑的氧和能量的贮备却较少，也无后备的毛细血管。由于这些生理解剖上“高供应、高消耗、低贮备”的特点，决定了它一旦遭受缺血－缺氧，则较其他器官更易受损。

全脑缺血在神经病理学方面有两大特点：

（1）存在区域性差异　大脑顶叶、枕叶等部位对缺血－缺氧的敏感性较高，比其他部位更为易损。脑复苏后，视觉和协调动作的损害较重，恢复亦慢。现知与多方面的因素有关：①神经细胞的特异敏感性；②区域间血管密度不同，存在血流量和代谢率的差异；③区域间代谢的差异，血管内红细胞聚集，毛细血管受压和水肿形成的程度不同；④侧枝循环是否健全；⑤神经介质含量的区域性差异；⑥区域解剖特点等。

由于以上诸多因素呈不同程度的交叉重叠和各个所占分量的多少，而形成多种脑细胞损伤模式。

（2）具有时相性差异　一般在急性死亡的尸检中，脑的细胞形态学并无明显异常。凡经CPR的病人，在脑得到再灌注相当时间后，脑的细胞学改变和区域性差异方趋明显。若不作有效处理，最初可见脑沟内组织明显苍白，提示在新皮质内有早期坏死性改变。尤以顶叶、枕叶新皮质Ⅲ、Ⅴ、Ⅵ层较为明显，并涉及海马回、小脑（选择性损伤浦顷野细胞）、基底核、丘脑及扁桃体等易损区。在植物状态长期成活者中，可见大脑皮质明显萎缩变薄，半球及脑干的白质束呈脱鞘及胶质细胞增生。以上均为在脑复苏失败后而死亡的病人中所见到的，在脑复苏成功而长期成活者中，其脑细胞形态学的改变及其最终神经功能的结局，人们尚知之甚少。

全脑缺血－缺氧所致的损伤，一般分为原发和继发两个时相（阶段）。前者系指在缺血期中发生的变化，它们并非已经定型，可认为是随后恶化的启动阶段；后者是在脑得到再灌注后所继发地加速或加重了的脑细胞的损伤，一般称之谓“再灌注损伤”（reperfusion damage）或“再氧合损伤”（reoxygenation damage）。再灌注和再供氧正是CPR成功的标志和脑复苏的必要条件。因此，“再灌注损伤”是原发于全脑缺

血期并在再灌注后继续发展而形成的脑损伤。了解其前后过程，尽可能采取措施予以阻断，为已经受损而尚未坏死的脑细胞创造条件，促使它们向恢复正常的方向转化，这正是脑复苏的着力点。

再氧合损伤（reoxygenation damage） 组织缺氧一段时间后重新获得氧的供应，此为细胞的生存条件，但也可使某些细胞损伤，称此为再氧合损伤。其病理生理变化，与再灌注损伤同。

全脑缺血的原发性变化（primary changes of complete cerebral ischemia） 全脑缺血的原发性变化，由以下一些因素引起：①代谢障碍 全脑血流一旦中断，可利用的氧在 6～7s 内即消耗殆尽，PaO_2 降至 4kPa (30mmHg) 以下即越过了“电衰竭阈”（threshold of electric failure），脑电图转为平线，同时神志消失。细胞主动转运和生物合成所需的磷酸肌酐（PCr）和三磷酸腺苷（ATP）的贮量分别在 1min 和 2min 时耗尽，耗能反应约在 5min 时完全停顿，线粒体呼吸功能和合成反应随之衰竭（脑复苏的“时限”可能与此有关）；②离子转移 缺血最初的 1.5～2.0min 为第 1 相，细胞外液（ECF）的 K^+ 的浓度（$[K^+]e$）缓慢上升至 10～15mmol/L，而 Na^+、Ca^{2+} 和 Cl^- 不变或稍升；随后（相当于 PCr 和 ATP 贮备耗尽，膜泵功能衰竭时）为第 2 相，细胞外 K^+ 陡然上升至 60mmol/L，ECF 中 Na^+、Ca^{2+}、和 Cl^- 进入细胞内，浓度迅速降低。因 H_2O 随离子转移，以致 ECF 容积减少到基础值的 50%，并导致细胞水肿。上述变化是细胞膜 Na^+、K^+－ATP 酶泵衰竭的后果，也是再灌注期离子通道的开放和膜通透性增高的开始。细胞外 K^+ 一旦超过 10mmol/L，刺激胶质细胞吸收 NaCl 和 H_2O 首先肿胀，并刺激脑代谢，氧和葡萄糖加快耗竭，也为 Ca^{2+} 进入细胞内创造了条件；③酸碱失衡 全脑缺血后随有氧代谢停止致 ATP 耗竭，缺氧酵解形成乳酸增多。停止血供应 5s，细胞内乳酸根浓度（LA）开始升高，90s 即可达 8μmol/g。因而不仅使细胞内 $[H^+]$ 增高（pHi 降低），渗透克分子浓度升高，也加重了细胞内水肿。因当时全脑处于无血流的关闭状态，H^+ 被 HCO_3^- 缓冲后形成的 CO_2 潴留在细胞内而致细胞内液 PCO_2 增高，胃粘膜 pH 值（pHi）明显降低。可见，全脑缺血的酸碱失衡本质上是代谢性（乳酸）酸中毒，因 H^+ 被缓冲，故在 CPR 时可表现为呼吸性酸中毒。因脑细胞的葡萄糖贮备少，乳酸中毒的程度有自限性。但在不完全性脑缺血（即使存在涓涓细流）或高血糖条件下，酸中毒程度将进行性加重，pHi 可降至 5.5 以下，从而加重脑细胞损伤。

全脑缺血的继发性损伤（secondary injury of complete cerebral ischemia） 在恢复脑血流（CBF）后，脑细胞虽又重新获得了血流灌注和氧供应，但原发性变化已不可回逆，各种功能和生化代谢过程并不会同步恢复到正常状态。已经启动的原发性变异若已达一定严重程度，可随血流的恢复而继续发展和加重，从而形成继发性损伤（即再灌注损伤）。

（1）CBF 变异 在实验动物中观察到，CBF 变异往往经历 4 个时相：①多灶性无再灌注相 有散在的无血流的灶区，其范围大小因全脑缺血－缺氧时间长短、原发性损伤的程度和脑灌注压（CPR）的高低而异。其发生与血小板和红细胞凝聚、局部血粘度增高、胶质细胞肿胀压迫毛细血管等因素而致微循环阻塞有关，一般可自行消退，若持续存在则可导致无灌注压的脑细胞遭受不可逆性损伤；②全脑多血相 是在 CBF 恢复后 10～15min 时发生，可持续存在 15～30min。是 CBF 自动调节功能衰竭和内源性因子使血管平滑肌松弛的后果。可因之加重血脑屏障（BBB）的损伤，加重脑水肿和增高颅内压（ICP）而加重脑损伤；③迁延性全脑及多灶低灌注 发生在再灌注 25～90min 后，可持续 6h 以上。区域性低灌注可能与灶性正常灌注和多血并存。低灌注乃血管痉挛所致，与内源性因子有关，是继发性脑损伤的重要关键；④转归相 CBF 可逐渐改善而与脑细胞的需要相匹配，也可能持续低灌注或多血，也可能情况日趋恶化，CBF 减少至“0”而致脑死亡。

（2）脑水肿 全脑缺血－缺氧后的脑水肿包括细胞毒性（cytotoxic）和血管源性（vasogenic）两种机制。前者在缺血期即已启动，属细胞内水肿，在再灌注期可继续加重；后者发生在再灌注开始后，主要与多血相和内源性损伤因子对 BBB 的损伤有关，致使血管内富含蛋白质的液体外漏至血管外（属细胞外水肿），可随血管内液体静力压升高和 CBF 增多而加重。两者合而导致脑肿胀（brainswelling）和 ICP 增高，在严重全脑缺血病人 48～72h 内达高峰，其后果是脑顺应性降低，进一步减少 CBF，使已受损的脑细胞遭受“第二次打击”（缺血－缺氧）。并因此向不可逆的方向转化。也可在早期即发生枕骨大孔疝，而致恢复的自主呼吸再次停止。

（3）内源性损伤因子　上述变异虽都参与再灌注损伤，但在实验研究和临床上观察到，若在脑复苏处理中，即使完善控制了 CBF 变异和脑肿胀，仍无助于改善全脑缺血－缺氧的预后。故近 10 余年来，众多学者重点致力于探索在缺血后启动的多种相互关联的代谢链索反应过程中所形成的“内源性损伤因子”，对它们的“毒性”作用和拮抗药的效应作了广泛的研究。是否完全适用于人脑尚难以肯定，需深入验证，故暂称之为假设或假说，包括：① Ca^{2+} 与花生四烯酸代谢假设；②自由基假设；③激动性氨基酸假设；④酸中毒假设等。

继发性脑损害的原因（causes of secondary cerebral injury）　在常温常压下，大脑皮质细胞能耐受缺氧 4～5min，超过这一时限，即可发生不可逆性的脑细胞损害，这些缺氧性损害可分为原发性与继发性两类。所谓原发性脑损害，是在心跳停止时脑组织断绝血流灌注所发生的。继发性脑损害则是在脑血流重建后而形成的。后者在缺氧性脑损害中起重要作用，大部分脑损害均由继发性病理改变所引起。其原因有：

（1）脑内能量耗竭　正常脑功能的维持有赖于充分而恒定的能量供应，此种能量除一部分来自脑内储存的 ATP 外，主要靠葡萄糖有氧代谢提供。心跳停止后，脑内葡萄糖代谢终止，而储存的 ATP 也在 4～5 min 内耗竭，随之引起脑细胞损害和脑功能丧失。如能在脑缺血 15～30min 内重建循环，脑内 ATP 浓度可恢复正常，线粒体功能尚未遭受永久性损害。甚至脑缺血 60min，酶的功能和能量代谢仍可恢复。这说明，重建循环后能量代谢障碍可以纠正。

（2）脑血流自动调节功能丧失　正常状态下，脑血流具有自动调节功能。当平均动脉压在 6.67～20kPa（50～150mmHg）范围内波动时，脑血流不受血压升降的影响而保持恒定。如平均动脉压超出这一范围，自动调节功能便丧失。此时脑血流受脑有效灌注压的影响，后者又受颅内压和颈动脉平均动脉压的控制。

脑有效灌注压＝颈动脉平均压－颅内压。

除平均动脉压外，引起自动调节功能丧失的因素还有：①缺氧与二氧化碳蓄积引起的脑内酸中毒；②心排血指数降至 $2L/min \cdot m^2$ 以下；③脑血流降至正常的 40%～50% 以下；④颅内压高于 4kPa（30mmHg）以上。当脑有效灌注压低于 4kPa 时，脑血流灌注严重不足，即可发生脑细胞坏死。

（3）脑血流灌注异常　脑血流再通后 10～20min 内，其血流量一过性增加，可达正常脑血流量的 2～3 倍（灌注过剩）。由于脑血管扩张，毛细血管壁通透性增加，水分甚至蛋白质向细胞外间隙渗出而形成水肿。继而脑血流又减少，1～4h 降至最低值，持续 6～10h 后逐渐恢复正常。

（4）兴奋性神经介质释放　缺氧后 ATP 耗竭和离子泵衰竭而释放出大量兴奋神经介质，包括谷氨酸、天门冬氨酸、甘氨酸和多巴胺等，使神经细胞极度兴奋及离子通道开放。K^+、Cl^-，尤其 Ca^{2+} 大量进入细胞内，从而加速脑细胞的死亡。

（5）细胞内 Ca^{2+} 增高与 Fe^{2+} 释放　脑细胞缺氧致 ATP 耗竭后，离子泵也衰竭。起初 Na^+、K^+ 泵衰竭，K^+ 外流、Na^+ 内流。继之线粒体和内质网的 Ca^{2+} 释放，使细胞浆 Ca^{2+} 大量增加。继而激活磷酸脂酶 A_2 使膜磷脂分解释放游离脂肪酸，并与再灌注后形成的自由基的共同作用下发生脂质过氧化，进一步损害了脑细胞。再灌注后细胞浆中 Fe^{2+} 浓度也大量增高，并参与自由基的形成过程和脂质过氧化反应。

（6）氧自由基形成　缺血缺氧和酸中毒激活细胞内的黄嘌呤氧化酶，使细胞内产生大量有很强生物活性的超氧阴离子［O_2^-］、H_2O_2、OH^- 等，总称为氧自由基。可损伤细胞的各种膜结构，造成细胞死亡。

（7）脑水肿　脑组织内的毛细血管由于缺氧、二氧化碳蓄积和局部酸中毒，使其通透性增加。加之静水压的增高，血管内的液体及蛋白质便进入细胞外间隙而形成脑水肿。此外，离子泵衰竭后细胞内 Na^+、Ca^{2+}、Cl^-、Fe^{2+} 等离子浓度增加而使渗透压增高，因而向细胞内吸进大量水分，形成了脑肿胀。脑水肿和脑肿胀的发展速度及其严重程度并不完全一致，有的病人在复苏后半小时即达到高峰，而有者却在几小时甚至几天（3～5d）后才达到高峰。

无论脑水肿或脑肿胀，除使脑细胞功能受损外，还使颅内容体积增加。当颅内容体积增大 5.3% 时（约 70ml），就会引起颅内压增高的症状。颅内压上升后，颅内静脉首先受压，造成静脉压上升、脑脊液回流障碍和颅内阻性充血，其结果使颅内压更加增高而形成恶性循环。当颅内压升高到一定程度时，便使脑组织向压力较低的部位移位而形成脑疝。常见的有小脑幕切迹疝（海马沟回疝）和枕大孔疝（小脑扁桃体疝）。脑疝一旦形成，病情显著恶化，甚至即刻致命。

（8）血液黏度增高　血液在微血管内淤滞、血浆

外渗等使血液黏度增高，红细胞聚集甚至形成微血栓，而促使脑再灌注障碍。此外，高渗液体的输注，大量利尿脱水等，又使血液呈高渗状态而加重了脑细胞损害。当血渗量高达 350mmol/L 以上时，即可导致高渗性昏迷。

(9) 颅内出血　复苏后可能并发颅内出血，使脑组织受压而加重细胞损害。引起颅内出血的原因可能为外伤性（昏迷后跌倒）所致，脑血管病变（高血压、颅内动脉瘤）等。此外，也可因颅内阻性充血引起。还可因大量利尿后颅内压急剧降低，由于脑组织快速回缩而致小血管（桥静脉）破裂出血。

总之，复苏后脑损害的原因是多方面的，故应采取综合性的措施进行防治。

Ca^{2+} 与花生四烯酸代谢产物假设（hypothesis of calcium and the products of arachidonic acid metabolism）

正常时，细胞浆内 Ca^{2+} 约 0.1μmol/L，而细胞外 Ca^{2+} 为 1mmol/L，两者之比为 1/10 000。在细胞内 Ca^{2+} 即已增高的基础上，再灌注期形成氧自由基过程中消耗谷胱甘肽，使线粒体和内质网释放拘留的 Ca^{2+} 至细胞浆，致使细胞内 Ca^{2+} 更形增高。其后果，一方面激活 Ca^{2+} 依赖性蛋白酶裂解蛋白质，破坏细胞的“骨架”，又使黄嘌呤脱氢酶转化为黄嘌呤氧化酶，通过正反馈参与氧自由基的形成；另一方面又激活细胞膜的磷酯酶 A_2，既损伤膜功能又释放大量游离脂肪酸，其中主要是花生四烯酸（AA）。在再灌注过程中，AA 经环氧化酶代谢径路形成前列环素、多种前列腺素、血栓素。后两者都有促使血小板凝聚和血管收缩作用，参与引起血流障碍和损害血脑屏障并加重脑水肿。通过脂氧化酶径路形成的白三烯也有上述损伤作用，在脑血流迁延低灌注期和血管源性水肿形成中可能有其参与。AA 也抑制谷氨酸从突触后间隙清除，从而加重激动毒性损伤。

自由基假设（free radical hypothesis）　正常时，在线粒体的呼吸链、环氧化酶和脂氧化酶所触媒的反应过程及儿茶酚胺等自动氧化和嘌呤氧化酶反应过程中，都有少量的超氧阴离子（$\cdot O_2^-$）和羟自由基（OH·）产生，但其量不超过机体总摄氧量的 2%，且即时被组织中的防御物（超氧歧化酶和过氧化氢酶，简写为 SOD 和 CAT）所清除而无害。在再灌注过程中，游离脂肪酸氧化、儿茶酚胺的释放和重摄取、以及次黄嘌呤被黄嘌呤氧化酶氧化等反应都有利于激发自由基形成。实际上，上述情况已在缺血期中即因激动物－受体交叉反应而启动，在再灌注期又因能量衰竭和（或）Ca^{2+} 内流引起的代谢连串反应而在有氧条件下继续进行。$\cdot O_2^-$ 原来相对无害，在灌注期因其清除物活性降低，和铁螯合物浓度增高，$\cdot O_2^-$ 使其中 Fe^{3+} 成为 Fe^{2+}，后者参与 Fenton 反应（$Fe^{2+} + H_2O_2 \longrightarrow Fe^{3+} + OH^- + OH\cdot$）和触媒 Haber－Weiss 反应（$\cdot O_2^- + H_2O_2 \longrightarrow O_2 + OH^- + OH\cdot$），以致毒性大的 OH· 增多。它一方面通过脂过氧化反应损伤血管，使细胞内亚器官裂碎、溶解，并严重损伤细胞膜；另方面又直接使蛋白质与核酸变性，导致酶失活和 DNA 线断裂而致细胞死亡。自由基可次发地导致细胞内 Ca^{2+} 增高，后者又进而激活蛋白酶、磷酸脂酶和其他多种氧化酶，形成更多的自由基。由此可见，在再灌注中，自由基与 Ca^{2+} 通过正反馈作用而相互加剧细胞损害。

一氧化氮（NO）也是自由基之一，近年来得知，NO 原是神经系统的一种递质。在缺血后，由 Ca^{2+} 激活 NO 合成酶，而形成大量 NO，其浓度先升后降，再灌注中复升。由于 NO 也能激活 N－甲基－D－天门冬氨酸受体，像激动性氨基酸一样造成神经元损伤；因其有松弛平滑肌的作用，也参与多血性状态的形成而损伤。血脑屏障。但 NO 活性维持时间极短，进入血循环瞬间即被失活。

激动性氨基酸假设（excitatory aminoacid hypothesis）

谷氨酸和天门冬氨酸在正常情况下原是神经触突后引起神经元快速反应的激动性递质。此种激动性氨基酸贮存在触突前细胞的小囊中，在缺血时大量释放而积聚在突触后间隙，且不能被神经元所摄取，而激活神经元细胞膜上相应受体（主要是 N－甲基－D－天门冬氨酸受体）。以致由其控制的离子通道持续开放，细胞外 Na^+、Ca^{2+}、H^+ 和 Cl^- 等便得以大量内流，因而加重了细胞内酸中毒、高渗状态和水肿，造成所谓“激动毒性神经元损伤”（excitatoxic neuronal damage）。实验证明，Ca^{2+} 和其他离子内流是造成神经元损伤的主要因素，这一过程在缺血期已启动如前述，在再灌注期更形发展而趋向成熟。

激动毒性神经元损伤（excitatoxic neuronal damage）

在脑缺血缺氧期激动性氨基酸（谷氨酸和天门冬氨酸）大量释放，激活了神经元细胞膜上的相应受体，使细胞膜上的离子通道持续开放。细胞外 Na^+、

Ca^{2+}、H^+ 和 Cl^- 等离子大量内流，从而加重了细胞内酸中毒并造成高渗状态和水肿，此即为激动毒性神经元损伤。

酸中毒假说（acidosis hypothesis） 细胞内 pH（pHi）值降低抑制线粒体再生成 ATP，使能量代谢衰竭和脑水肿进一步发展而加重微循环障碍，因而形成了脑细胞损伤的恶性循环。在高血糖条件下，再灌注 60～90min 内即可出现显著的脑水肿和抽搐，缺血－缺氧时间较短者可延迟到 24h。脑水肿的加重也与细胞内渗透克分子浓度相对高于细胞外液（ECF）和细胞为调整而与 ECF 进行 Na^+/H^+ 和 Cl^-/HCO_3^- 的对向交换，Na^+、Cl^- 再进入细胞内并伴以 H_2O 的进入，故酸中毒必然伴以脑水肿。此外，酸中毒可促进自由基反应，既使·O_2^- 转化为脂溶性和促氧化作用更强的水化形式（HO_2），又促使铁从其螯合物释放而形成 Fe^{2+}。自由基造成的损伤在初时可能较局限，随再灌注时间延长损伤便逐渐扩大和加重，延迟发生的神经元、胶质细胞和血管损伤可能与此有关。

脑缺血缺氧后的病理形态改变（pathomorphology of cerebral ischemia and hypoxia） 脑循环停止后，脑组织各部可因缺氧性损害而发生形态方面的改变，其损害的范围与程度则取决于脑缺氧的时间和程度。如缺氧的时间短且程度不重时，则损害的范围小且可以恢复。反之，若损害的范围广泛则不可回逆。脑组织最易受损的部位，是大脑和小脑皮质细胞以及脑血管的终末供应部位，严重时也可累及延髓细胞。其形态改变、轻者表现为脑细胞肿胀、细胞间质水肿。重则可发生细胞核浓缩，细胞内含物结构不清，甚至细胞坏死等。心搏骤停后脑部病理损害大致可分为两类：

（1）弥散性病变，即两侧大脑皮质呈弥散性程度不同的变性，神经细胞碎裂、溶解、消失。尤其是大脑皮质第Ⅲ、Ⅳ层细胞，缺氧严重时可发生变性坏死；

（2）局灶性病变，即脑血管周围的神经细胞发生变性坏死，主要发生在大脑和小脑血循环终末供应区。大脑半球中以枕叶对缺氧最为敏感，其他部位如顶叶、颞叶的海马回、基底核、脑干和小脑的浦肯野细胞等，均可发生程度不等的变性和坏死。成人的脑干损害较少见，婴幼儿和儿童则较多见。复苏后若病人的生命尚能维持一段时间，其晚期的病理变化为大脑皮质的萎缩。仍以顶叶和枕叶距状裂最为明显，可出现层状软化灶、皮质分离。小脑皮质、基底核、丘脑也变薄，脑室均匀扩大，中脑导水管也扩大，脑膜增厚，脑重量减轻等。

急性脑缺氧的临床表现（clinical manifestations of acute cerebral hypoxia） 心搏骤停后，由于缺血和缺氧性脑损害，可发生一系列神经系统症状。主要表现为昏迷，其持续时间的长短及程度的深浅与脑缺氧时间有关。缺氧不到 10s 可发生几分钟的晕厥或昏迷。如缺氧 3min，则可有数日的昏迷。除昏迷外，尚可有抽搐及生命体征（血压、脉搏、呼吸及体温）和瞳孔等改变。通过对神经系统的检查，可了解中枢神经系统的机能状态、损害程度并可判断预后。

（1）意识状态 一般可分为以下 5 级：①清醒，即神志清楚，如同正常人；②嗜睡，即 精神倦怠或入睡，但唤醒后能正确回答问话；③朦胧，即意识朦胧，反应迟钝，不能正确回答问话，检查亦不配合，但自己可在床上翻身；④半昏迷，即意识大部分丧失，对环境刺激的反应能力大部分丧失。呼之不应或偶有反应，对强烈刺激尚有痛苦表情或引起躲避和抵抗的动作，也可有角膜、吞咽和咳嗽反射。施行强烈刺激的方法，可用手夹捏胸部皮肤，也可压迫眶上神经；⑤昏迷，即意识完全丧失，对任何刺激均无反应，角膜、吞咽和咳嗽反射均消失，瞳孔对光反射减弱或消失。深度昏迷时病理反射亦消失。昏迷时间超过 3 个月者，称为长期昏迷或迁延性昏迷。当病人长期处于意识不清，叫之不应，呼之不理，但能咀嚼、吞咽和咳嗽。睁眼闭眼及眼球活动自如，对强烈刺激亦可发生反应。这种状态系因大脑皮质功能广泛而严重的损害或抑制，皮质下的脑干某些功能尚保存所致，故而称之为皮质下生存或去皮质状态。

（2）抽搐与强直 脑缺氧后由于脑组织的病理生理、生化、代谢障碍，中枢神经系统递质异常等，或细胞形态的变化，而引起神经原异常放电所致。轻者为颜面部或上肢的肌束震颤，重者可发生四肢强直痉挛，甚至角弓反张和呼吸暂停。持续性、反复发作的抽搐，提示脑缺氧广泛而严重。当大脑皮质与红核等皮质下结构的联系中断时，病人除有意识不清外，尚可出现四肢强直、头颈部后仰，甚至角弓反张，常伴有全身性强直抽搐和呼吸异常等，此种状态称为去大脑强直。

（3）瞳孔、眼球活动与眼底异常 检查瞳孔时应注意其大小、形态、两侧是否对称以及有无对光反射

等。如瞳孔时大时小、不圆、对光反应迟钝或消失，且伴有眼球位置和运动障碍时，则表示脑干受损或缺氧。一旦脑缺氧改善，瞳孔即可恢复正常。若一侧瞳孔散大并且直接和间接对光反射消失、对侧肢体瘫痪时，表示有颞叶钩回疝。如果两侧瞳孔扩大且固定，表示脑干有严重的缺氧性损害，也可能发生双侧脑疝，或已进入濒死阶段。一侧瞳孔缩小，多为交感神经麻痹，或为钩回疝的早期使动眼神经受刺激。双侧瞳孔缩小呈针尖状，提示桥脑损伤、出血，亦可为吗啡或氯丙嗪等引起。捏夹颈部皮肤，引起同侧瞳孔扩大时（称睫脊反射），说明脑干功能无严重损害。

深昏迷者两侧眼球常固定不动，两眼自发性协调运动消失。浅昏迷时可出现眼球震颤。多为水平性，也可为垂直性。亦可能出现两眼快速来回运动以及将头转向一侧而眼球向对侧运动（头眼反射）等。眼底检查可见视网膜静脉有节段形成，如有视乳头水肿则提示脑水肿和颅内高压。

（4）呼吸异常　呼吸中枢分布的范围比较广泛，位于脑干和延髓的网状结构内，在脑干的上部尚有呼吸调节中枢。当神经、体液、血氧和二氧化碳分压以及脑循环等因素发生异常时，均可累及呼吸中枢而发生呼吸异常。常见的呼吸异常形式有以下几种：①潮式呼吸呼吸幅度由弱到强，后又由强到弱，继之呼吸暂停。过一段时间之后，又出现由弱到强和由强到弱的呼吸；②比奥特（Biot）呼吸呼吸连续出现一段时间，每次的幅度大体相等，然后停止一段时间而又重复出现；③中枢神经原性过度呼吸，呼吸频率较快，每分钟 40～70 次，甚至多达 100 次，呼吸节律比较规则，几乎无呼吸间歇期，通气量增加；④长吸呼吸，吸气时间延长，往往持续 2～3min 后才呼气。呼气的时间也延长，间歇一段时间后重复出现；⑤密集性呼吸，连续数次不规则的呼吸后出现不规则的呼吸暂停，然后又交替出现；⑥下颌呼吸，呼吸时张口且抬高下颌，作一次深吸气后间歇一段时间，又重复出现；⑦呼吸失调，呼吸节律完全失常，频率与节律均不相等，时快时慢，时深时浅。

（5）体温变化　除感染使体温增高外，中枢性损害也可引起体温变化。体温调节中枢位于丘脑下部，当缺氧或病变累及丘脑下部前区时可发生中枢性高热，当累及丘脑下部后侧区时，又导致中枢性低温。

全脑缺血后脑损伤程度的评估（evaluation of the extent of cerebral injury after complete cerebral ischemia）　脑损伤程度的轻重，除与导致心跳停止的因素有关外，脑缺血－缺氧的时间长短也至关重要，一般宜将以下几段时间予以全面考虑：①心跳停止前缺血－缺氧时间，系指心跳停止前严重低血压、低氧血症或贫血的持续时间；②心跳停止时间，系指心跳停止到开始 CPR 的 A、B、C 三步骤的间隔时间，此为实际的全脑完全性缺血时间，所谓脑复苏的“时限”是指这一段时间而言；③ CPR 时间，是指开始 CPR 到自主心搏恢复的间隔时间，亦称“CPR 低灌注期”；④后续缺血－缺氧期，是指心跳恢复后严重低血压、低氧血症或贫血的持续时间。

除在麻醉过程或 ICU 中发生的心跳停止外，在其他场合（尤其院外）发生者，以上①②项不可能十分准确，只有从旁观者、亲属、救护车人员或有关医务人员提供的信息进行回顾性估计。在脑复苏措施开始可将①至④项全面考虑，作为评估脑损害程度的参考，但在撰文报道时，则应以第②项为准。但在有些新闻报道中常把第②和第③项混为一谈，统称为“心跳停止时间”，实属误解。

颅内高压的体征和症状（sign and symptom of intracranial hypertension）　颅内压反映颅内容物（脑组织、脑血流和脑脊液）容量与颅腔容积之间的关系，其正常值为 0.67～2.0kPa（5～15mmHg），超过此值即为颅内高压。颅内压升高没有特异的体征或症状，其临床表现由脑血管或硬脑膜受到牵拉或扭曲，以及脑组织移位造成局部脑缺血所引起，包括头痛、恶心、眼底乳头水肿、单侧瞳孔放大、动眼神经或外展神经麻痹等；天幕上病变引起颅内压极度升高时，可出现嗜睡、神志模糊、双眼不能向上视物、瞳孔放大、对光反射消失，先出现在患侧而后累及双侧；颅后窝病变致颅内压升高时，可出现心动过缓、呼吸缓慢、高血压及嗜睡；当延髓受小脑扁桃体压迫时，表现出颈僵头缩和强迫头位，最后呼吸衰竭。如果出现意识改变和（或）呼吸不规则，提示已达颅内高压后期，脑血管造影或断层扫描（CT）可间接诊断颅内高压，CT 可显示块状病变伴中线移位 0.5cm 以上及脑池被膨胀的脑组织侵占。

脑复苏（cerebral resuscitation）　心肺复苏的理想效果和最终目的，是使病人完全恢复智能和劳动能力，至少能够生活自理。然而，心搏骤停所造成的缺氧性损害却十分严重。即使存活者，也约有 20% 遗有永

久性的脑损害。轻者失明、失去记忆力，重者癫痫发作或皮质下生存乃至呈去大脑强直状态。心跳停止的时间愈长，脑损害的范围愈广且其程度亦愈重。传统认为，大脑细胞仅能耐受 4～5min 的完全性缺氧，超过这一时限即发生不可逆性的损害。大量的临床与实验研究证明，积极采取各种有效措施进行防治，可使此时限延长 3～4 倍。其实，心搏骤停所造成的脑损害存在着区域性和时相性的差异。大脑枕叶、海马、杏仁核对缺氧最为敏感而易受损害，其他区域对缺氧的耐受时间较长。故有些脑细胞已在缺血缺氧期形成了不可逆性损害，称为原发性脑损害。而有相当数量的细胞遭受的损害是可逆性的，还有些细胞基本未受损害，只是在循环恢复（再灌注）后，由于各种因素的影响，由可逆性损害变成不可逆性损害（称继发性脑损害）。因此，为取得良好的脑复苏效果，应及早实行 CPR，尽量恢复脑细胞的氧合血灌注以缩短脑组织缺血缺氧时间，减少原发性脑损害的范围和程度。在循环恢复后，要积极采取各种有效措施防止或减轻继发性脑损害，调控颅外原性内稳态及调控颅内原性内稳态以促进脑功能的恢复，即脑复苏。

脑保护（brain protection） 凡在发生脑缺血缺氧前，应用某些药物或其他措施以预防缺血缺氧性脑损害的发生，称为脑保护。

脑复苏的时限（time limit of cerebral resuscitation） 多年来，医学界一直认为大脑皮质细胞对缺氧的耐受时间为 4～6min。如超过这一段时间，即使心肺能够复苏，而大脑皮质细胞却因缺氧性损害而不可回逆。因此，一直把 4min 作为心搏骤停得以抢救成功的“时限”。20 世纪 70 年代，经动物实验证明，脑缺血一缺氧达 15min 以上仍能恢复脑电活动，至此才不墨守 4min 这一“时限”。事实上，我国广大医务工作者在 20 世纪 60 年代初就多次抢救成活超过 8min 的病例。国外研究亦证明，积极采取各种有效措施可使此时限延长 3～4 倍。全脑缺氧 30min，复苏后仍有脑电活动。但必须指出，决定心搏骤停预后的关键因素仍在于抢救时间。如能在 4min 内进行抢救，心跳恢复的机会就较多，复苏后的经过也少波折。业已证明，4min 内开始 CPR，8min 内给予 ACLS 者的存活率最高。因此，对于心搏骤停，即不要因受时间限制对心停止时间较长的病例不积极抢救，也不要忽视时间因素而拖延抢救时机。诊断一旦确立，就应紧张而有秩序地进行抢救。

缺氧性脑损害的类型（types of hypoxic cerebral damage） 缺氧性脑损害的临床表现分为三种类型：①去脑皮质强直，系指当皮质脊髓束在大脑脚尖端或其上阻断后出现去皮质强直，表现为前臂、腕和手指屈曲，上肢内收，下肢伸直、内旋和跖屈；②去大脑强直，系脑桥以上双侧广泛病变而使中部脑桥结构脱离高位神经细胞的影响，而发生去大脑强直。其结果是角弓反张，牙关紧闭，臂部强直性伸直，伴内收和过度旋前，而下肢僵直地伸直，足跖屈；③当广泛性病变累及中部桥脑的三叉神经平面时，可有上肢的去大脑姿势，伴下肢弛缓或屈曲反射减弱。借此可以了解脑受累的程度和病程进展的方向。

意识状态的检查（check on consciousness） 临床上常将病员的意识状态分为四个等级：①昏迷，即意识完全消失，对各种刺激均无反应，角膜、吞咽和咳嗽反射均消失，腱反射消失或存在，尿潴留或充溢性尿失禁；②半昏迷，对于环境的意识已丧失，但对强刺激还有反应，可有角膜、吞咽和咳嗽反射，常有反射性排尿；③意识模糊、朦胧，反应迟钝或错答问题。常见于即将转入昏迷或昏迷回醒的过程中；④清醒，如正常人。

意识丧失的程度与脑的损伤（缺氧）程度成正相关。但这种分级是人为的划分，目的在于比较和记录。根据病情的转变，意识状态可向好转或恶化的方向转化，是不稳定的症状，应反复检查。检查者可借压迫眶上神经，针刺或揪捏皮肤，观察病员的反应情况来判断意识程度。通过视、听反射的检查，角膜和咽壁等反射的有无，常可作为判断昏迷深、浅的标志；周身痛觉消失，为深昏迷的标志之一。

昏迷深度的评估（evaluation of depth of coma） 脑损害病人被收进 ICU 后，就应按时对昏迷程度加以估计评分。方法有以下几种：

（1）格拉斯哥评分法（Teasdale）是普遍用以评定昏迷程度的有效方法，原先用于脑外伤病人。它用 $3\times5=15$ 点计分制（昏迷伴脑死亡 =3 点；清醒及神经反射正常 = 15 点）。

（2）格拉斯哥匹茨堡评分法 用于对照性临床研究（Safar，Detre），用 $7\times5=35$ 点计分制（脑死亡昏迷 = 7 点，清醒及神经系统正常 = 35 点）。原设计用

于评价任何原因（包括心搏停止）的昏迷病人。

如果病人应用过中枢神经系统抑制药或肌松药，其影响尚未消失，昏迷评分往往偏低。故宜在 CPR 后用药前即作评分，然后每隔 6～24h 评分一次，直至清醒。

在判断昏迷深度时，如果眼和上气道反射迅速恢复，可认为是预后良好的征象。反之，如果眼脑（Dolls eye）或眼中庭（caloric）反射在心跳恢复 6～12h 后仍然消失，持续昏迷，瞳孔无反应或一度恢复的反射（Bates）又进行性地恶化，均是预后不良的征象（不一定绝望）。且瞳孔的大小、眼球及眼睑的运动和 EEC 活性（在 ICU 中不易可靠地测定）和自主呼吸的恢复时间作为判断预后的标志的可靠性较差。

格拉斯哥昏迷分级（Glasgow coma scale，GCS） 为便于评估脑损害的程度，决定处理原则，判断预后和评比疗效，多采用格拉斯哥昏迷分级（见表 1）。

表 1 格拉斯哥昏迷分级（GCS，分）

睁眼反应		言语反应		运动反应	
正常睁眼	4	回答正确	5	遵命运动	6
呼唤睁眼	3	回答错误	4	定位动作	5
刺痛睁眼	2	含混不清	3	肢体回缩	4
无反应	1	唯有声叹	2	肢体屈曲	3
		无反应	1	肢体过伸	2
				无反应	1

GCS 系对伤者的睁眼、言语和运动三方面的反应进行记分，以总分表示意识状态的级别。最高分为 5 分，最低分为 3 分。分数越低表明意识障碍程度越重，8 分以下为昏迷。

瞳孔的检查（check of pupil） 在长程生命支持阶段需经常检查瞳孔，借以判断脑功能状况：①注意比较两侧瞳孔是否等大，形状是否正圆，对光反应是否存在。在如瞳孔时大时小，不圆，对光反应迟钝或消失，且伴有眼球位置异常和运动障碍，则表示脑干损伤。在复苏病员首先考虑为脑干缺氧所致。一旦脑缺氧改善后，瞳孔即恢复正常；②一侧瞳孔扩大，同侧直接和间接对光反应均消失，表明昏迷加深。对侧肢体瘫痪和生命体征的改变，表示为颞叶钩回疝综合征；③若两侧瞳孔扩大且固定，则表示脑干缺氧性损害严重或双侧脑疝的可能，或已进入濒死阶段。

Doll 眼活动（Doll eye） 此为眼球运动反射，检查时被动地将病人头迅速转向一侧，引起眼球转向对侧，此即洋娃娃眼阳性反应。在正常清醒病员或精神不正常的病员，不存在此反射。此反射仅存在于大脑皮质影响减少时，如昏迷病员。脑干遭受严重破坏时，此反射消失。

眼部的检查（check of eye） 在长程复苏过程中每天均应检查眼部，其项目有：①检查眼球有无从一侧向另一侧游动，或出现分离性动作（一眼向上，另眼向下，或双眼球同时外展），可借此判断眼外肌有无瘫痪；②将头部左、右移动，可借以观察眼球位置是否偏向对侧，有无双眼同向斜视麻痹。双眼同向斜视中枢位于桥脑外展神经核附近，其核上纤维系来自对侧额中回后部，下降至桥脑前段交叉至对侧。若破坏性病灶位于视交叉以上水平，双眼即不能向病变对侧斜视（同向斜视麻痹）；③如病变位于交叉水平以下或同向斜视神经核时，双眼不能向病灶侧斜视。由于对侧相应神经功能相对占优势，因而双眼此时常向另一侧斜视（同向斜视）。同向斜视也常见于皮质性癫痫病员，系由于一侧额中回后部受刺激所致（痉挛性同向斜视）；④如有一侧周围性面瘫时，该侧眼睑和嘴角肌力减弱，闭合不全，嘴角下垂，鼻唇沟平浅。由于该侧颊肌瘫痪，呼气时易被鼓起。如压迫眶上神经，则上述面瘫症状可更明显；⑤检查视反射（手指在其眼前忽然出现，有瞬目动作）及瞳孔对光反射、听反射（对响声有瞬目）及角膜反射，观察有无眼泪。如听反射及角膜反射消失，眼干燥无泪液，常表示影响到脑干的功能。

眼底检查（check of eye ground） 在心跳停止即刻行眼底检查，可见到视网膜静脉有节段形成或伴有节段移动等特殊征象。随着脑缺氧、脑水肿的发展，由于颅内压增高，尚可出现视神经乳头水肿、视网膜静脉郁滞甚至出血等现象。在脑水肿早期，当眼底未出现视神经乳头水肿时，外观眼球外突，张力高，球结膜水肿，静脉郁滞，常提示脑水肿的可能。一般不主张在药物散瞳下进行眼底检查，以免影响观察瞳孔的变化，延误判断和治疗。

复苏后随着心跳和呼吸的恢复，脑组织内氧合血的灌注逐渐建立，细胞缺氧改善，而转入有氧代谢，脑缺氧逐步恢复。此时病员的意识状态由深度昏迷转入昏迷变浅，以至意识恢复。各种深、浅反射由消失而逐渐出现，腱反射亢进，四肢肌张力由松弛变为增高或恢复正常；有时尚可出现病理反射；对呼吸及疼

痛毫无反应变为对外界刺激的反应活跃起来。这些表现均说明病情在好转。

颈紧张反射（tonic neck reflex） 用力将病员的头旋向一侧，朝向病员口部（或下颌）的上、下肢自发性伸直，并有肌张力增高；朝向病员枕部之上、下肢屈曲。此反射的低级中枢在脑干。正常情况下不出现，昏迷病员可出现颈紧张反射，说明大脑皮质对脑干中枢的抑制解除。新生儿因大脑皮质发育不完善，可出现颈紧张反射。随着年龄增长，大脑皮质日趋完善，此反射即被抑制而消失。但严重脑干损害时，此反射也消失。

运动和感觉（movement and sensation） 注意观察病员的姿势及四肢活动情况：①比较两侧肢体的肌张力，并用疼痛刺激试探肢体的反应；②压迫眶上神经以观察面部的表情，判断有无偏瘫、单瘫、全瘫或轻瘫以及中枢或周围性的面瘫等。如一侧足外旋则为该侧下肢无力的一种表现；③当两下肢被动地屈膝而立于床面时，瘫侧往往外倒较快；④当两上肢被提起而又突然放下时，瘫侧下垂较速且沉，非常无力，尤如“无生命”的物体之下坠；⑤深昏迷病员的肌张力常极低下。瘫痪侧的肢体有时可出现肢体肿胀、发凉、色紫和皮肤、指甲的营养障碍。这是交感神经遭受损伤的结果。注意肢体有无不自主动作；⑥若病员出现去大脑强直发作，表示脑缺氧、脑水肿而且已经影响到脑干功能；⑦四肢、面部肌肉抽搐常为大脑广泛缺氧的特征。

肌张力（myotonia） 肌力的记录可采用0~5级的6级记录法：0级为肌肉完全不能收缩；1级可见肌肉收缩但无肢体运动；2级能沿床面移动，但不能对抗地心吸力（肢体不能举起）；3级在对抗地心吸力的方向能作随意运动（肢体能举起）；4级在一定外加阻力下能作随意运动，但较正常力弱；5级为正常肌力。

以上0~1级为完全瘫痪，2~3级为不全瘫痪，4级为轻瘫。

瘫痪分类（classification of paralysis） 由上运动神经元损害所致的瘫痪称上运动神经元性瘫痪（中枢性瘫痪），因其肌张力增强，故又称痉挛性瘫或硬瘫。由下运动神经元损害所致者称下运动神经元性瘫痪（周围性瘫痪），因其肌张力降低，故又称弛缓性瘫痪或软瘫。两者鉴别要点如表1。

按瘫痪范围和部位不同可分为：

（1）单瘫 某一肢体的瘫痪，见于大脑皮质运动区的限局性损害。

（2）偏瘫 一侧上下肢上运动神经元性瘫痪，伴有该侧中枢性面、舌瘫，或称半身不遂，常见于一侧大脑半球运动区或内囊部损害。

（3）交叉性瘫痪 病灶侧的颅神经周围性瘫痪，同时伴有对侧上下肢的上运动神经元性瘫痪。见于一侧脑干病变。

（4）截瘫 双下肢瘫痪，多见于脊髓横贯性损害，亦可见于矢状窦中1/3损害。

（5）三肢瘫 偏瘫及一侧下肢瘫痪，可见于矢状窦中1/3损害。

（6）四肢瘫 四肢同时瘫痪，多见于颈段脊髓损害，亦可见于矢状窦中1/3损害。

表1 上运动神经元与下运动神经元瘫痪的鉴别

	上运动神经元性	下运动神经元性
病变部位	大脑皮质运动区或锥体束	脊髓前角、前根或周围神经
瘫痪范围	较弥散（偏瘫或截瘫）	较局限
肌萎缩	无或呈废用性萎缩	明显，为营养性萎缩
肌纤维或肌束震颤	无	有
肌张力	急性期（休克期）：降低 后期（痉挛期）增强	降低
腱反射	急性期：降低或消失 后期：亢进	降低或消失
电检变性反应	无	有

霍夫曼氏征（Hoffmann reflex） 检查者用左手托住患者一手的腕部，右手食指和中指夹住患者中指，并使背屈，用母指轻弹中指指端，引起母指和食指屈曲运动，称此为阳性。正常时各指不动，为阴性。

广泛的脑或脑干损伤，可引起双侧腱反射亢进和双侧的病理反射阳性。病情极为严重或深度昏迷时，全身腱反射和病理反射均完全消失。

巴彬斯基征（Babinski reflex） 嘱病人下肢伸直，以钝器轻划病员足底外侧皮肤，引起拇趾背屈而其余四趾呈扇形分开且跖屈者为阳性。正常时各趾均跖屈，为阴性。

此反射本是人体的原始的脊髓反映，在正常1岁半小儿可出现，但两侧对称，随着锥体束的发育完善而逐渐消失。当脊髓的锥体束受损、昏迷、休克、麻醉以及癫痫发作后，由于脊髓失去了高级中枢对它的抑制作用而复出现。

睫脊反射（cilio-spinal reflex） 揪捏颈部或下颌部皮肤引起双侧瞳孔扩大。此反射在睡眠或昏迷病员明显，但可被脑干损害所阻断。如果反射存在，就不可能有严重的脑干损害。

脑干功能损害部位的判断（judgement on position of brain stem's function damage） 应特别着重于呼吸、瞳孔、眼前庭反射及肢体活动的检查，估计临床发展过程及其预后。一般分四个阶段：

（1）间脑阶段 又分为早期和晚期阶段：①早期间脑阶段呼吸正常，或呈陈－施氏呼吸。瞳孔小(2～3mm)，对光反应存在，睫脊反射阳性。头部被动地转动和同侧耳内灌注冰水，有完全协同的向相反方向的眼球活动（Doll's头眼活动）。冷热水前庭功能试验时，眼球震颤快相减少或消失。非瘫痪侧肢体对重压眶上神经有适当运动反应，两巴彬斯基征阳性；在非瘫痪侧肢体和颈部对被动运动有不随意的抵抗；②晚期间脑阶段，呈陈－施呼吸，瞳孔仍保持较小，对光反应存在，睫脊反射阳性。Doll's头眼活动和冰水反应与早期阶段类似，但比较容易获得（眼球震颤消失）。除非重压眶顶，否则病员平卧无动作，有去脑皮质强直现象。

（2）中脑－上桥脑阶段 呼吸呈有规律的中枢神经原性过度换气，陈－施呼吸罕见。瞳孔中度扩大居中并固定，常呈不规则形状，对光反应消失，睫脊反射消失。Doll's头眼活动和冰水、热水反应不正常和可能不协同。受刺激时，可出现去大脑强直现象。

（3）下桥脑－上延髓阶段 呼吸平稳，然较浅、快或慢，不规律。瞳孔居中固定。Doll's头眼活动和冰水、热水反应消失。去大脑强直减轻，受刺激时两侧巴彬斯基征阳性。

（4）延髓阶段 呼吸变慢（每分钟少于12次）或不规律，常因深叹气或喘气间断，偶而可见到有暂时的规律的呼吸，通常呼吸期短而呼吸停止期相对地长。脉搏或快或慢，血压逐渐下降，最后呼吸停止。当呼吸衰竭供氧不足时，瞳孔常极度扩大。伸张性反射消失。没有呼吸，血压很快下降，用人工呼吸，血压可维持数小时。

脑复苏的治疗措施（treatment of cerebral resuscitation） 脑复苏需采用综合治疗措施，包括以下几个方面：

（1）严格维持动脉血压至少达到正常或稍高于正常，以保持脑缺血区有较多的血流灌注，但脑缺血再灌脑损伤往往仍不能完全避免。

（2）避免高血糖，补充不含糖的右旋糖酐或明胶类血浆代用品，待血容量达到正常后考虑使用缩血管药。

（3）尽早施行控制性33℃～34℃浅低温（禁忌降至33℃以下），以降低脑代谢。静脉注射小剂量酚噻嗪类药（1～2mg），有助于保持浅低温状态，但必须避免低血压。

（4）发生抽搐时，立即静脉注射地西泮、力月西、硫喷妥钠等加以控制。出现频繁强烈抽搐时，则应用肌松药使其中止。

（5）现已证实，激素、巴比妥和钙通道阻滞剂治疗，均无实效。取头高30度体位，借颈静脉回流增强，对大脑灌注可能有益。

（6）施行控制呼吸，直至病人心肺功能正常、神志初醒方能停止。但对过度通气的实际价值，尚存在争议。

（7）保持血细胞压积在30%左右，保持血浆渗透压接近正常（300±20）$mmol \cdot L^{-1}$左右）。

（8）脑缺氧性损害后，颅内压一般并不增高，但需严密监测。如出现颅内高压，应采取过度通气、使用渗透性和襻利尿药（呋塞米）等治疗措施。

颅外原性内稳态（extracranial homeostasis） 由于缺血缺氧性脑损害的原因和病理生理变化十分复杂，因此某一单独方法用于脑复苏均难以奏效，必须采取综合措施提供一个良好而稳定的颅外和颅内环境才有助于脑功能的恢复。其措施如下：

（1）维持有效的血压 调控颅外原内稳态应从调节动脉压开始，即要避免低血压，也要控制高血压。在心跳恢复之初（1～5min），维持血压于正常或略高水平（MAP110mmHg）。短时间的轻度高血压，有利

于脑循环再流通并去除红细胞凝聚和缺氧代谢产物。但脑外伤者则维持正常或稍低的血压（MAP 8～12kPa 即 60～90mmHg），以免造成颅内出血和加重脑水肿。当 MAP < 8kPa（60mmHg）时，应及时查找原因并予以提升，如补充血容量、纠正酸中毒、排除机械性干扰等，必要时使用升压药（如多巴胺）。若 MAP ≥ 14.6kPa（110mmHg）时，应采取降压措施（硝普钠等）加以控制，否则不仅增加心脏的后负荷，还因脑血管收缩而加重无再流现象的范围和程度。

（2）加强呼吸管理　始终维持呼吸道通畅、防止缺氧，是最基本、最重要的措施之一，否则会再度发生缺氧性脑损害。为此，复苏早期主张行高浓度氧（80%～90%）吸入，并进行适当的过度通气，维持 PaO_2 > 13.3kPa（100mmHg），$PaCO_2$ 在 3.33～4.67kPa（25～35mmHg）范围，pH 在 7.35～7.55 之间。其目的在于通过轻度的过度通气以降低脑血流量、降低颅内压、缓解酸中毒，防止和控制脑肿胀。但过度通气会使血钾下降，应注意补钾。待呼吸与循环状态稳定数小时（1～2h）后，可吸入 50%～60%氧气，并使 $PaCO_2$ 维持在 3.33～4.0kPa（25～30mmHg）。机械通气期间勿使用 PEEP 呼吸，以免导致颅内压增加的不利影响。但 ARDS 和溺水病人，必要时仍须适当应用 PEEP 呼吸。

（3）控制血糖　血糖过高或过低均会加重继发性脑损害，因此控制血糖也是脑保护的重要措施之一。治疗期间不宜输葡萄糖液，但也应防止低血糖。将其控制在 3～7.5mmol/L 较为适宜，若血糖增高则应给予胰岛素。

（4）控制抽搐　脑缺氧常伴有抽搐，而抽搐可增加颅内压和氧消耗，进一步加重脑缺氧的损害程度。此外，抽搐还可引起代谢障碍，如低血糖、酸中毒、高热、电解质紊乱以及肌肉过度活动产生肌溶解和肌球蛋白尿等。因此，一旦抽搐发作即应尽快加以控制。常用的药物有：①地西泮，可先静注 10 mg（0.2mg/kg），继之以 40～100mg 加于平衡盐液或血浆代用品 500ml 内滴注。速度不宜太快，否则可引起呼吸停止和血压下降；②苯妥英钠，以 0.5～1.0g 加于平衡盐液 500ml 内滴注；③苯巴比妥钠 5mg/kg，肌肉注射；④10%水合氯醛溶液 20～30ml，直肠内保留灌肠；⑤硫喷妥钠，是快速而强效的镇静解痉药，并能降低颅内压。对甘露醇和过度通气治疗无效的颅内高压可获改善。用等渗盐水或注射用水将其配成 2%～2.5%溶液，先以 1～2mg/kg 的剂量缓慢静注，继之以 1g 溶于生理盐水或平衡盐水 250ml 内缓慢滴注。成人每日剂量 1～2g，滴注过快可引起呼吸停止和低血压；⑥当上述药物无效时，亦可静滴肌肉松弛药使全身横纹肌麻痹。此时因呼吸也停止，故必须在气管内插管行控制呼吸的条件下应用。常用的肌肉松弛药有阿库氯铵（0.1～0.15.mg/kg）、阿曲库铵（0.3～0.4mg/kg）、潘库溴铵（0.04～0.1mg/kg）等。

（5）血液和生化指标　纠正贫血，维持血细胞压积在 0.3～0.35，电解质正常，血浆胶体渗透压 > 2.2kPa（白蛋白 ≥ 30g/L），血浆渗透浓度 280～330mOsm/L。

（6）营养　长期昏迷者应经静脉或胃肠道给予营养（适量葡萄糖、氨基酸、维生素和必需脂肪酸），保持每天 2 000～4 000 卡热量。

（7）输液　不宜单纯输葡萄糖液，而应给予 5%～10%葡萄糖与 0.25%～0.5%氯化钠溶液或平衡盐液静脉滴注。成人每 24h 滴注 30～50ml/kg，小儿 100ml/kg，必要时应补钾和镁制剂。

（8）防止高热与呛咳。

颅内原性内稳态（intracranial homeostasis）　调控颅内原内稳态的重点是控制颅内压和降低脑耗氧量，将颅内压降至 2kPa（1.5mmHg）或稍低水平较为理想。其具体措施如下：

（1）首先应查明有无颅内占位性病变所造成的颅内高压，必要时应立即手术予以解除。

（2）低温可降低脑细胞代谢率，减少氧消耗，缩小脑体积，降低颅内压，预防和治疗脑水肿，对脑组织有保护作用，利于脑细胞功能的恢复。体温每下降 10℃，脑代谢率约下降 6.7%，颅内压下降 5.5%。体温 32℃时，脑耗氧量降至正常的 55%。25℃的低温可使脑血流量和耗氧量降至正常的 1/3，脑体积减小 4.1%（成人相当于 50～55ml 的间隙）。

心跳停止的时间尚未超过 4min 者不必降温，若超过 4min 即应及早降温（低温所致心跳停止则应复温），尤其在脑缺氧的最初 10min 内是降温的关键时刻。

实验证明，当脑组织降温至 28℃时才能控制脑水肿的发展。但如此程度的低温可使循环抑制过重，甚至可发生心室颤动。为使脑组织降至 28℃而又不抑制循环，我国李德馨教授（1962 年）创造了以头部为重点的降温方法。即将头部置于冰槽内，两耳孔以涂凡士林的棉球塞住，以防冰水浸入耳内。颜面外

露，其余部分用小冰块（不要太锐利，以免刺伤皮肤）包埋。降温过程密切观察直肠温，当直肠温降至34℃时撤掉冰槽，尔后直肠温可续降至33℃左右。采用此法时颅内温比直肠温低2～4℃，此时的颅内温约为28℃，此后维持直肠温在33～34℃。低温的持续时间视脑缺氧的程度而定，与心跳停止时间的长短并无绝对关系。

降温期间不应发生寒颤，否则耗氧量不但不降低反而增加3倍。为控制寒颤，可给予肌肉松弛药（须行机械呼吸），或小量氯丙嗪（无低血容量时，给予0.1～0.15mg/kg），氟哌利多（0.1～0.2mg/kg）、羟丁酸钠（80mg/kg）、地西泮（0.2～0.4mg/kg）等。复苏早期，各种反射均未恢复，一般不需使用此类药物。

总之，为取得良好的降温效果，须注意以下几点：①在降温的开始时间上要“早”，心跳恢复后能测得血压就开始降温；②在降温的速度上要“快”，争取在1～1.5h内达到预定温度（33℃）；③在低温程度上要“够”，第一个24h使直肠温降至33℃（勿低于33℃），以后维持直肠温34℃左右；④在降温的持续时间上要“长”，待出现听觉和初步恢复四肢协调性动作时方可终止降温。通常须3～5d，重者1周以上。当解除低温时，令其自然回升，不必加温以防体温反跳。

（3）脱水疗法

（4）促进脑血流再通

降低颅内压的措施（measure of decreasing intracranial pressure） 为降低颅内压，可采取以下综合措施：

（1）脱水疗法 利尿脱水是快速控制脑水肿的一项重要措施，应与低温并用。但在用脱水药之前，必须使平均动脉压维持在8kPa（60mmHg）以上或收缩压在10.7kPa（80mmHg）以上，否则不能发挥良好的利尿效果。用于利尿脱水的药物有渗透性利尿药（主要是甘露醇）和袢利尿药（主要是呋塞米）。就治疗脑水肿的效果而言，以前者为优。因为渗透性利尿药可提高血浆渗透压，将间质及脑细胞内的水分吸入血管后经肾脏排出而降低脑压。并且分子量愈小，则效果愈好。

甘露醇无毒性，作用强，分子量182D，是目前应用最广的利尿药。除通过提高血浆渗透压而利尿外，还可抑制抗利尿激素的分泌，降低肾小管对钠和水的再吸收。通常用20%的溶液，剂量为0.5～1g/kg，24h总量可达100g。注入后20min内起作用，并可维持6h。给药后若尿量仍少于20ml，应考虑肾小管病变的可能。呋塞米（速尿或呋喃苯胺酸）系通过抑制肾小管对钠和水的再吸收而大量利尿，降低颅内压及治疗脑水肿。心、肺、肾功能较差者也可适用，但可导致低血容量并丢失大量的电解质。呋塞米每次0.5～1.0mg/kg，或40～100mg/次，每日总量可达1～4g。注入后5min起效，30min达高峰，维持4～6h。通常与渗透性利尿药配合应用，以增强效果。

利尿药不宜给予太多太快，大量利尿可招致低血容量、血液黏稠、硬脑膜下出血，甚至脑细胞结构损害等。在低温或肾功能不全的情况下，药物在体内的存留时间延长，输注过多、过快不易迅速排出，也可导致高血容量（尤其甘露醇），反而加重心脏负荷和脑水肿。一般在最初2d内，每日给予两个剂量即可，不必每4～6h定期输注。为防止过度脱水，可参考以下指标：①两眼球稍下陷，眼球张力降低；②皮肤弹性减低，血压尚能维持在有效水平；③脱水后第一个24h的总入量应比尿量少500～1 000ml（成人），以后应维持入量等于或略低于尿量。

（2）肾上腺皮质激素 于复苏后应用有多方面的作用：①稳定细胞膜和溶酶体酶的活性；②改善血脑屏障和脑血管的通透性；③防止膜磷脂对自由基的脂质过氧化反应，保护脑细胞膜的完整性；④减少脑脊液的生成，加速脑水肿的消散；⑤促进脑循环自动调节功能的恢复；⑥调节细胞内、外水和电解质的平衡；⑦促进乳酸转化为葡萄糖，减轻脑内乳酸中毒，供应脑细胞更多的能量；⑧强化升压药的作用；⑨促进心脏传导，扩张血管，降低末梢阻力，改善组织灌注；⑩解除支气管痉挛和抗过敏反应等。

首选药物是效能强而使水、钠潴留作用小的制剂，如地塞米松（氟美松）。首次0.5～1.0mg/kg静注，每6h可补注0.2mg/kg。一般用药后12～36h出现降颅压作用，4d后达高峰。氢化可的松的水钠潴留作用较强，可与利尿药并用，每日10～15mg/kg左右。须注意疗程不宜太长，一般3～4d，否则可诱致上消化道出血等并发症。

（3）脑脊液引流 已放置脑室引流者，放出部分脑脊液可使颅内压立即降低。

（4）过度通气 应用呼吸机行过度通气，使$PaCO_2$降至3.33～4.0kPa（25～30mmHg）可降低颅内压，减轻脑水肿。过度通气所致的呼吸性碱中毒可部分代偿代谢性酸中毒，使脑组织pH升高，有助于脑循环自动调节功能的恢复。

（5）硫喷妥钠　既能镇静解痉，又能快速降低颅内压。对甘露醇和过度通气治疗无效的颅内压增高可获改善。先以 1～2mg/kg 的剂量静脉缓慢注射，继之以 1g 溶于平衡盐液 250～500ml 内缓慢滴注，。成人剂量每日 1～2g，滴速过快可致呼吸抑制和低血压。

（6）体位　血压稳定后将头部抬高 15°～30°可使脑脊液流向椎管，同时也促进静脉回流，使颅内压下降。但应避免头部过高，否则可引起血压下降，脑组织缺血，反而增加颅内压。

（7）低温　低温可降低颅内压，防治脑水肿。

（8）高压氧　可改善组织氧供并降低颅内压。

促进脑血流再通的措施（measure to promote cerebral blood reflow）　在长程生命支持期间，需促进脑血流再通，其措施如下：①控制性高血压维持足够的平均动脉压和降低颅内压，是保障脑灌注的外部条件。但平均动脉压不宜太高（MAP13.3kPa 或 100mmHg 即可），时间亦不宜太长，否则将引起血管源性脑水肿；②血液稀释大量利尿脱水、高渗物质的输入等，可造成血液浓缩，对微循环灌注十分不利。而进行适当的血液稀释，则可改变微循环内的血液流态。实验证明，血细胞压积低于 25%时可出现低氧血症，而介于 25%～35%之间脑血流可增加 25%，且病变与非病变部位均增加。还可降低颅内压、减轻脑水肿，有利于脑功能的恢复。因此在长程生命支持期间，主张将血细胞压积控制在 25%～30%左右，以利于脑血流灌注；③钙通道阻滞药可防止 Ca^{2+} 进入细胞内和在线粒体内聚积、改变脂肪酸代谢、清除自由基、扩张血管、防止血黏度增高和血小板聚集，从而消除无再流现象，促进血液再流通。常用的有维拉帕米、尼莫地平、氟苯桂嗪（flunarizine）、利多氟嗪（lidoflazine）和硫酸镁等，此类药物在理论上已证实对缺血缺氧性脑损害有保护作用，但其临床应用效果尚不能令人满意；④肝素有抗凝血、防止血栓形成、改善血液流态和改善微循环等作用。其剂量为 0.5～1.0mg/kg，4～6h 补加一次。脑外伤、颅脑手术和体内活动性出血者慎用或不用，合并 DIC 时宜及早在消耗性凝血期使用。

高压氧（high pressure oxygen; hyperbaric oxygen）　高压氧治疗，系指病员在超过 1 个大气压的环境下吸氧。高压氧治疗所需的特殊设备称为高压舱，舱内所加压力称为附加压或表压，1 个大气压加附加压称为绝对压（absolute atmosphere 即 ATA）。一般临床治疗的压力单位按绝对压（ATA）计算，压力单位为 kg/cm^2。

1962 年，Hanshaw 首先将高压氧用于临床，高压氧在复苏中的主要作用在于：

（1）提高血氧分压，增加血氧含量　在常温、常压下，每 100ml 血液中物理溶解氧量为 0.3ml，在 3ATA 氧下可提高到 6.6ml（高于静息状态下动、静脉氧含量差），比常压下吸空气增加 21 倍，有利于改善全身缺氧。1959 年 Boerema 发现在常压下即使呼吸纯氧，当血红蛋白低于 10%时，心肌就出现缺氧征象（如：EKG 示 ST 段压低）。但在 3ATA 氧下，血红蛋白虽降到 0.4%左右，EKG 仍无异常变化，循环血压正常，动物仍可暂时维持生命。上述证明，在高压氧下即使缺乏红细胞，由于循环中物理溶解量明显增高，仍可满足组织氧化、代谢的需要，临床上不发生缺氧征象。高压氧主要利用这一原理，应用于各种缺血、缺氧状态，以改善或解除全身组织缺氧，特别是心跳、呼吸停止后的心肺脑缺氧。

（2）增加组织储氧量，延长循环阻断安全时限　在常温、常压下，平均每千克组织的储氧量为 13ml，正常时每千克组织每分钟平均氧耗量为 3～4ml/kg。在 3ATA 氧下，平均每千克组织的储氧量增加到 53ml，较常压下增加 4 倍。循环阻断的关键在于脑部，故高压氧对停搏或循环阻断后急性脑缺氧的防治有其积极的意义。

（3）增加脑组织、脑脊液的氧分压　在常压下，人脑灰质的氧分压平均为 1.73kPa（13mmHg），脑白质的氧分压平均为 4.00kPa（30mmHg），而脑皮层的耗氧量相对较高，约占机体总耗量的 20%～25%。脑组织缺乏氧的储存，在正常情况下脑组织的氧供应主要依赖于心肺功能的完善，当心功能不良、循环不稳或肺水肿时，均可产生缺氧症状。在高压氧下则血氧分压可迅速上升到 100mmHg（1mmHg = 0.133kPa）以上，故高压氧有利于防止心肺功能障碍所致的急性缺氧性损害。经动物实验观察，在 1ATA 空气下，脑皮质氧分压为 1.73～2.13kPa（13～16mmHg），在 3ATA 氧下，脑皮质氧分压增至 66.70kPa（500mmHg）左右，故高压氧可为脑部供氧提供良好条件。

（4）提高血氧弥散，增加有效弥散距离　气体的弥散总是从高分压移向低分压，压差越大，弥散越甚。肺泡中的氧气需经弥散进入血液，血液中的氧也要经过弥散才能达到组织细胞。在高压氧下由于血氧分压增高，故血氧弥散和有效弥散距离增加。人脑灰质的毛细血管半径为 2.5 μm，毛细血管间距离平均为

60μm。在常温、常压下，人脑灰质的氧有效弥散距离为30μm，该处氧分压为20.00kPa（15mmHg）。在高压氧下，血氧弥散量和脑组织内有效弥散距离均增加。3ATA氧下，脑灰质毛细血管静脉端氧分压比正常压下增加4倍，毛细血管动脉端氧分压比常压下增加17～21倍，有效弥散距离也相应延长。因此当停搏后引起脑缺氧、脑水肿到脑毛细血管与神经细胞间距离增加或致血氧弥散障碍时，在高压氧下，氧仍能通过血脑屏障，达到缺氧细胞，使脑缺氧得以恢复。

(5) 对冠状血流、脑血流影响　在1ATA氧下冠状动脉血流平均减少18.7%。在2ATA氧下冠状动脉血流平均减少25%，心肌耗氧量降低28%。在1ATA氧下动脉血氧含量增加12%，2ATA氧下增加24%，故在高压氧下冠状动脉血流虽减少，由于动脉血氧含量增高，心肌耗氧量减少，心肌缺氧仍改善。在高压氧下脑血管收缩，脑血流减少，在不同氧压下脑皮质血流和耗氧量变化如下表。

表1　不同氧压下脑皮质血流和耗氧量变化

氧气压力（ATA）	脑皮质血流（%）	脑耗氧量（%）
1	减少12	降低16
2	减少12	降低38
2.7	减少18～23	/
3.5	减少25	/

从上表结果说明，在高压氧下脑皮质血流虽减少，但由于耗氧量降低更甚，故脑组织氧分压仍增高，故在高压氧下即使脑血管收缩颅内压降低，又有提高脑组织氧分压的双重作用，对停搏后脑缺氧、脑水肿的防治，打断恶性循环是非常有利的。

(6) 在高压氧下肾血流虽降低，但肾动、静脉氧分压增高，肾滤过率增强，尿量增多。

(7) 高压氧可降低颅内压，在1ATA氧下，颅内压平均降低23%；在2ATA氧下，颅内压降低37%；在3.5ATA氧下颅内压降低40%～50%。一般认为主要通过脑血管的收缩等作用使颅内压降低，故对缺氧后脑水肿的防治和促进脑功能的恢复有积极意义。

必须指出，临床上对停搏后所致严重脑缺氧病员，往往偏重于多供氧、供纯氧，而对长期应用高浓度氧可造成“过氧性缺氧”的危害认识不足，故在高压氧下应警惕过度供氧致肺泡表面活性物质产生减少，引起肺不张或肺实变，严重影响肺部的气体交换，造成不良后果。此外，尚可招致肺内感染并有燃烧爆炸等危险。有鉴于此，高压氧用于脑复苏尚有争议。

高压氧治疗复苏指征（indication of hyperbaric oxygen therapy for cerebral resuscitation）　高压氧用于脑复苏治疗的指征为：①停搏时间较长（超过4min），脑缺氧性损害严重。虽心肺复苏成功，但脑复苏困难，估计预后欠佳者；②复苏后呼吸、循环不稳，心音微弱、无力，心律失常或末梢紫绀，全身缺氧情况较明显者；③出现肺水肿，影响通气功能和气体交换，致再度遭受缺氧威胁时；④缺氧性抽搐反复发作，止痉药物效果欠佳或早期出现神经系统受累征象者。

低温疗法（hypothermia treatment）　低温疗法主要用于脑复苏，其要点为：①及早降温，于心脏复跳能测得血压后，就开始头部戴冰帽降温；②快速降温，争取在1.5h内达预定温度；③足够降温，在第一个24h内，在ECG监测下使直肠温度降至33～34℃（不宜低于33℃）；④降温到底，待四肢协调动作和听觉初步恢复后方中止降温，使体温逐步回升至37℃，切忌体温反跳（参见颅内原内稳态）。

急性脑缺氧的临床经过与恢复（clinical process and recovery of acute cerebral hypoxia）　急性脑缺氧的临床经过一般可分为三期：

(1) 昏迷期　急性脑缺氧必然导致脑昏迷，并且缺氧愈严重，昏迷的时间就愈长，其程度亦愈重。除大脑皮质外，皮质下中枢和脑干的功能均可受累。生命体征（血压、呼吸）不稳定，肌张力减弱，各种浅反射（如瞳孔对光反射、角膜反射、睫脊反射、咳嗽反射、吞咽反射、腹壁反射）、各种腱反射等，均可减退或消失，大小便失禁等。

昏迷期的转归有三：①若脑缺氧程度较轻，脑功能受累不重，经短暂昏迷后逐渐恢复而清醒；②脑缺氧严重者，多在昏迷期内死亡；③其余一部分病人，度过数日、数周的昏迷期后，逐渐进入去皮质综合征期或恢复期。

(2) 去皮质综合征期　继昏迷期之后，生命体征保持稳定，中枢的抑制开始解除。因脑干对缺氧的耐力大于脑皮质，故其功能先恢复，而脑皮质仍处于抑制状态，称为去皮质综合征。其典型表现是：无任何意识活动，无表情、不说话，对呼唤和触压均不引起任何反应，但对疼痛刺激反应灵敏，能自由睁眼闭目，瞳孔对光反射、角膜反射、吞咽及咳嗽反射均相

继出现。肌肉张力增高，可引出各种腱反射，并可出现病理反射（巴彬斯基征和霍夫曼征阳性）。后者的出现，表明脑干功能的恢复而皮质中枢尚处于抑制状态。若长期存在，则表示锥体束损伤。处于此期的病人也有3种转归：①进入恢复期；②因脑干遭受不可逆性损害而死亡；③长期处于去皮质生存或去脑强直状态，但终因并发症或营养消耗而死亡。

(3) 恢复期　此期病人大脑皮质的抑制逐渐解除，其意识活动亦相继出现，智能逐渐恢复。但因昏迷时间较长，一部分病人可出现一时性记忆缺失、智能减退、精神障碍、幻觉、失明、失语、肢体强直、活动受限或抽搐发作等。有些病人虽恢复意识，但遗有肢体瘫痪或癫痫发作或精神症状等。缺氧严重者，可长期处于昏迷或痴呆状态。

临床和实验研究证明，中枢神经系统的功能恢复有一定的顺序，即由耐受缺氧较强的低级部位向高级部位发展。首先恢复的是延髓的血管运动中枢、呼吸中枢和迷走神经中枢。如min内出现自主呼吸表明预后尚好，40min尚未出现者则预后不良。瞳孔对光反射的出现，表示中脑功能开始恢复。继之腱反射、流泪、吞咽、咳嗽反射、角膜反射及痛觉等也在30~60min内相继出现。然后眼动或头动、肢体活动及听觉反射恢复。听觉反射的出现表明大脑皮质功能开始恢复，因视觉中枢对缺氧的耐力最敏感，因而也最后恢复。

复苏后护理（nursing care after resuscitation）　心肺脑复苏后的护理极为重要。有些病人复苏较为顺利，但因护理上的并发症而导致死亡，结果功亏一篑。为此，护理人员应熟知复苏的有关知识，熟练掌握各项护理技术，以便医护密切配合，共同努力，争取达到最佳的复苏效果。

由于复苏后病人处于深昏迷状态，循环功能不够稳定，重要脏器功能不全，因此需有专人照料。又因病程较长，处理繁多，故应制订周密的护理计划。还由于病情危重而多变，医疗措施可能临时变动，因而要求有耐心细致和敏捷的工作作风。在心跳恢复、循环功能逐渐稳定后，即进行复苏后护理。首先应将初期救护的情况作一小结，然后及时准确地执行新的各项医嘱，一般护理项目如下。

(1) 体位在复苏后处理阶段应取仰卧位，头部抬高30度，以利静脉回流而减轻脑水肿。长期昏迷者，如血压稳定应采取侧俯卧位（昏迷体位），以防分泌物和呕吐物吸入肺内。躁动者，将其手脚固定在功能位置。

(2) 定时观察血压、脉搏、呼吸、瞳孔、意识状态和其他各项监测项目。

(3) 注意体温变化，防止高热和过度低温。用冰袋降温者，应在冰袋（囊）内灌入适量冷水将空气驱出，并在其外包一层纱布避免与皮肤直接接触造成冻伤。

(4) 保持输液径路始终通畅，严防输注的液体外漏。尤其可引起组织坏死的药物，如去甲肾上腺素、氯化钾、氯化钙等。一旦发生（或可疑）外漏，即应停止滴注，并做以下处理：①立即局部皮下注射1%普鲁卡因溶液10ml；②酚妥拉明5mg溶于10ml生理盐水中，做局部皮下注射；③局部皮肤用50%硫酸镁溶液湿敷；④局部皮肤涂抹托拉苏林（或酚妥拉明）软膏。

(5) 准确记录出入液量，并做出阶段小结（最好每小时一次，至少8h一次）。

呼吸道护理（care of respiratory tract）　昏迷病人的嚼肌松弛，保护性吞咽和咳嗽反射已减弱或消失，呼吸道易发生阻塞。因而护理的首要任务就是保护呼吸道，始终维持其通畅以防缺氧和肺部并发症。具体措施有：

(1) 及时清除口腔及呼吸道的分泌物、呕吐物等，动作要轻巧，吸力不宜过大，每次吸引时间不超过5s。应注意无菌操作，并应避免引起剧烈呛咳而致颅内压增高。必要时，可静注或气管内注入2%利多卡因3~5ml。

(2) 因舌后坠而致呼吸道堵塞者，应托起下颌，或放置口咽通气管。

(3) 如循环功能已稳定，应定时进行翻、叩、喷等处理：①每2~3h翻身一次，以利痰液引流；②翻身后用手叩击背部使痰液松动，利于排出；③每1~2h喷雾吸入一次，吸入气的温度近于37°为宜。

(4) 已作气管造口者，须注意以下几点：①套管和呼吸道内有无堵塞、出血，以及有无呼吸困难、紫绀及颈部皮下气肿；②套管口覆盖双层湿等渗盐水纱布，室内空气保持新鲜；③严格执行无菌操作，气管内套管每日清洗消毒2次，外套管每1~2周更换一次；④附套囊的套管，不可注气太多，以免损伤气管粘膜。必要时，每2~4h将套囊内气体放出减压一次（约5min）。如用低张力套囊，可不必放气；⑤痰液粘

稠不易吸出时，可于每次吸痰前 15～30min 向气管内滴入 0.025%α－糜蛋白酶（即 5mg 溶于等渗盐水 ml 内）1～2ml。或 2%碳酸氢钠溶液 1～2ml，也可滴入等渗盐水；⑥肺内感染时，可向气管内滴入抗生素。常用的有氯霉素 0.25g，庆大霉素 4 万单位，青霉素 20 万单位以及链霉素 0.25g，分别用等渗盐水 20ml 溶解，每次滴入 2～3ml，每 2h 一次。

口腔与角膜护理（care of mouth and cornea） 昏迷病人的吞咽反射已减弱或消失，口腔内因分泌物等残留可致粘膜溃疡、口腔炎、腮腺炎等。故应及时清除口腔内分泌物，并用生理盐水或复方硼砂溶液、0.1%呋喃西林液等清洗口腔，2/d。尤其注意牙龈、舌下及腮腺导管开口等处，以防感染。

眼睑闭合不全时，角膜外露易引起干燥坏死和擦伤。因此，应滴入眼药水或抗生素药膏，再用湿盐水纱布、液体石蜡纱布或凡士林油纱覆盖双眼。

鼻饲营养（nutrition through nose） 复苏后最初几天，病人肠蠕动尚未恢复，消化与吸收功能均已减退，故只能经静脉补给营养。当肠鸣音恢复后如仍处于昏迷状态即可采用鼻饲法，其量应逐渐增加。鼻饲管必须保持在胃中，如已返致咽部，注入食物可致窒息。故每次鼻饲前均应进行检查，例如抽吸胃管观察有无胃液回流，或注入 20ml 空气并在剑突部听诊等。还应检查有无腹胀及胃内容物是否已排空，如有腹胀应酌情减少鼻饲量或延长鼻饲的间隔时间。每次注入量不可过多过快，以免发生返流误吸。每次鼻饲后应用盐水冲洗胃管，以防堵塞。

尿路和肠道护理（care of urethra and intestinal tract） 留置导尿者，应注意无菌操作以防尿路感染。当导出尿液时，应钳闭尿管，避免尿液返流。每日用生理盐水或 1：5 000 呋喃西林溶液冲洗膀胱 1～2 次，每周更换尿管一次。

长期卧床易发生便秘，除调节饮食外应给缓泻剂，或用开塞露注肛。大便失禁者，应保持肛周皮肤清洁、干燥。如皮肤已糜烂发炎，可用温水洗净后涂以氧化锌或鞣酸软膏。

皮肤护理（care of skin） 加强皮肤护理，预防褥疮发生。为此，应保持床单清洁、干燥、平整，若被尿便浸湿应及时更换。每 2h 翻身一次，避免一个部位长时间受压。对于易发生褥疮的部位，如骶尾部，髂后上棘，股骨大粗隆、踝部、足跟部、肩胛部以及耳廓等处，可垫以气圈、软垫或海绵垫。翻身后如见受压部位皮肤发红，可用 50%酒精、滑石粉涂擦后按摩。

肌肉和关节的护理（care of muscle and joint） 长期昏迷和卧床病人，肢体缺乏主动性活动，易发生肌肉萎缩和关节强直。因而，每天对四肢关节应进行被动性活动数次，并对四肢肌肉实行轻柔按摩。

心肺脑复苏结局的预测（prediction about CPBR's result） 心跳和呼吸如在短期内先后恢复，意味着 CPR 的成功。病人若随之昏迷程度逐步转浅而清醒，当然最为理想；反之，则提示脑的缺血－缺氧性损伤已经启动。目前世界上尚无可以准确预测这类病人最终结局的仪器和行之有效的方法，Safar 等倡用的“Glasgow－Pittsburg 总体情况分级”（OPC）也只是“事后诸葛”，不属预测。根据我国在脑复苏方面的经验和教训，初步提出了脑复苏有无希望的征象（条件）如下：

（1）脑复苏有希望的征象：①循环稳定，可以完全停用血管活性药而血压仍能维持在正常水平，说明心血管功能健全；②在心跳恢复后，不超过 1～2h 即出现了通气幅度和频率正常的自主呼吸（即使仍需适当支持），说明延髓呼吸中枢尚未严重受损，未发生枕骨大孔疝；③瞳孔缩小，对光反射恢复，提示脑干功能尚健在，未发生扁桃体天幕疝；④血压和体温有升高趋向，躯干和四肢肌张力增强（甚至有阵发性抽搐），这些虽增高机体的代谢率，对脑复苏有害无益，但可以控制。此为皮质下中枢和脊髓尚未遭受不可逆性损伤的标志，而且这些情况都是可控的。须特别指出的是，病人即使具备以上“有希望”的条件，若仍然深度昏迷，提示全脑缺血－缺氧损伤相当严重，故切忌坐等观望其自行清醒而浪费时间，除做好心肺复苏后一般处理外，应及早果断地进行有效的脑复苏措施。

（2）脑复苏无希望的征象：①在所有循环支持措施用尽之后，仍不能停用升压药，甚至需要剂量成倍增加方能勉强维持血压于较低水平；②自主呼吸迟不恢复；③瞳孔固定于散大状态（或中等散大），无任何反射；④全身肌肉呈软瘫，无抽搐，未经物理降温而体温自行下降并接近室温。

若病人具备以上条件，在排除脑挫伤，颅内出血，儿茶酚胺效应，肌松药作用及安眠药中毒等情况之后，一般提示中枢神经系统已遭受广泛的不可逆性损伤，实已回生乏术。在继续观察一段时间后，一切抢救措施可适可而止。目前，我国尚无脑死亡的诊断标准和处理的立法，亟需制订，以便有所遵循。

完全性脑缺血的转归（outcome of complete cerebral ischemia） 完全性脑缺氧经治疗后，其转归有以下几种：①完全恢复，即神志与智力完全恢复，无神经后遗症，能恢复正常工作；②意识恢复，但有智力减退、共济失调、运动障碍等后遗症；③皮质下生存，系指意识丧失，但有呼吸及脑干功能；④脑死亡，指全部脑组织（包括脑干）的不可逆性损害。

脑功能恢复的顺序（sequence of cerebral function's restoration） 全脑缺血经有效治疗后，脑功能如有恢复则基本符合自尾端向上发展的规律，其恢复的顺序大致为心跳→呼吸→对光反应→吞咽反射→角膜反射→咳嗽反射→痛觉反应头部转动→四肢活动→听觉反应→意识恢复→视觉恢复。凡心跳恢复后，自主呼吸迟不出现，瞳孔持续扩大，肌肉无张力，对光反射与咳嗽反射均消失，循环依靠高浓度升压药维持，往往提示病员预后不良。

脑复苏的预后判断（prognosis evaluation of cerebral resuscitation） 由于心搏骤停前的病情各异（包括年龄、近期治疗用药史、血细胞压积、血容量、血糖水平、体温、酸碱状况、血浆渗透压、发病前即时的呼吸循环功能状态以及脑组织灌注状态等），复苏后的病情演变也各异，故预后也不同且很难准确估计。Levy 等根据心搏骤停病人的体征预测其预后，有一定的实用价值（表 1）。

表 1 心跳骤停后的预后预测

检查时间	预后良好	预后差
即刻	结膜反射存在，眼球活动肢体伸屈活动反应存在	瞳孔反射消失 无肢体活动反应
3 天	眼球呈协调性活动 肢体有退缩活动，属意识反应	肢体有（或无）意识的伸或屈反应
1 周	能根据指令进行活动	只有自动开启眼睑的活动

皮质下生存（subcortical survival） 遭受脑损害的病人长期意识不清，叫之不应，呼之不理，但能咀嚼、吞咽和咳嗽。睁眼闭眼及眼球活动自如，对强烈刺激亦可发生反应。这种状态系因大脑皮质功能广泛而严重的损害或抑制，皮质下的脑干某些功能尚保存所致，故而称其为皮质下生存或称去皮质状态。

去大脑强直（decerebrate rigidity） 脑损害后使大脑皮质与红核等皮质下中枢的联系中断时，病人除意识不清外，尚可出现四肢强直，头颈部后仰甚至角弓反张，常伴有全身强直性抽搐和呼吸异常等，称此种状态为去大脑强直。

脑死亡（brain death） 所谓脑死亡即脑细胞广泛地、永久地失去了高级神经系统的活动和对生理的控制功能，其损害范围包括大脑、中脑、桥脑、小脑和延髓。凡具备以下条件并排除药物（麻醉药、镇静药、肌松药）或低温的影响，并由二位以上医师分别检查验证后，即可确认为脑死亡。

(1) 深昏迷，对任何刺激无反应。此种状态已持续 24h。

(2) 无自主呼吸已 12～24h，脱机后吸入低流量纯氧 3～4min 仍无呼吸。

(3) 脑干反射全部或大部消失已 6～24h，包括瞳孔对光反射、角膜反射、咳嗽反射、吞咽反射、睫毛反射及眼头反射。

(4) 阿托品试验呈阴性反应，即静脉注射阿托品 2～5mg，在 5～15min 内心率不增快（正常人心率约增快 20%～40%），若心率增快也并不能否认脑死亡。

(5) 脑电图呈等电位线，或电位线波动不超过 2mV，并持续 2～6h 以上。

胃插管技术（insertion of gastric tube） 为防止胃胀气以及返流、误吸，在循环稳定后应放置胃管。清醒病人如能自动吞咽，下胃管并不困难。然而，所有昏迷病人插胃管都较困难。大多数昏迷病人，尤其心肺复苏病例，在气管插管后应插入鼻胃管。在气管导管套囊充气前，切勿轻易试插胃管，因胃管可诱发呕吐或反流与误吸。胃管且可使食管括约肌关闭不全，粗细孔径两种胃管（粗胃管通常用于胃灌洗）都有这一缺点。另外，在插胃管期间通气、氧合及心肺复苏均不应中断。

对肌肉松弛的昏迷病人，在鼻胃管插入前应先用足量的水溶性润滑剂涂抹则易于插入。先润滑过的导管经鼻插过鼻咽角，再用另一手的拇指与中指压于喉后的两侧，从外部向前提拉，使食管上端的括约肌开放。同时推进胃管，使其进入食管上端并送入胃内。必要时，可用一手食指深入下咽触摸，使胃管挺直，用另一手协助将导管推进。有时可用喉镜协助，在明视下以插管钳将胃管送入食管。

肺动脉导管置入术（pulmonary arterial catheterization） 在紧急复苏的第二期（ACLS）中，很少需用肺动脉置管。但施行长程生命支持（PLS）的选择性病例，却是一种有用的辅助措施。当考虑应用时，对每一病例必须将肺动脉置管术的必要性及其可能发生的合并症加以权衡。置入动脉导管可发生危及生命的心律失常，并可使复苏人员忽视更重要的简单的生命支持措施。

置 Swan－Ganz 肺动脉导管监视肺动脉嵌压（反应左房压）的指征是：①左心室衰竭；②有肺泡－毛细血管膜渗漏或肾衰病人，用以指导输液治疗；③确定肺动脉压升高原因系肺血管阻力升高抑或左心室衰竭，还可确定 CVP 升高是由于右心或左心衰竭。此外，肺动脉导管还可监测混合静脉血的 $PO_2$5.33～6.67kPa（正常值 40～50mmHg）及含氧量。肺动脉血 PO_2 降低而动脉 PaO_2 无改变，提示动脉供氧量（心排血量×动脉含氧量）降至病人需氧量以下。肺动脉导管与动脉导管的联合应用，有利于用热稀释法监测心输出量。但肺动脉导管的主要指征是测压。肺动脉压的正常值为 3.33/1.33kPa（25/10mmHg），平均压为 2.00kPa15（范围为 14～17）mmHg，正常平均肺动脉嵌顿压（当导管进入肺动脉嵌止位时，它反映左房压）为 1.33kPa10（6～12）mmHg。肺动脉嵌顿压不应超过血浆胶体渗透压（正常值为 25mmHg），但在危重病人或损伤病人可明显降低。在全程复苏期中，最好监测血浆胶体渗透压（或至少检测白蛋白浓度）。

动脉穿刺及置管（arteriopuncture and catheterization） 长程生命支持（PLS）措施及需多次反复测定血气的病人，是外周动脉置管的指征。在复苏初期并不需要，但在自主循环恢复后的昏迷病人则尤其需要。在心脏按压期间，动脉穿刺虽属可行（尤其股动脉）但并不重要，以不影响更主要的治疗措施为准则。在自主循环恢复后，应尽早取约 0.5ml 动脉血样以测定 PaO_2、$PaCO_2$、pH 及红细胞压积。凡接收复苏病人的急症医院，均应有血气分析仪，并可每日 24h 服务。

动脉穿刺最好采用肝素溶液润湿和排除气泡，并附有 25 号针的小注射器。常选挠动脉取血样，因此部位较腹股沟更易保证无菌及控制出血。在穿刺挠动脉前应确定同侧尺动脉是否通畅（Allen 试验），抽取的动脉血样在送检时应作隔气及冷藏处理（浸在冰水中）。

需长期动脉置管时，最好用足背动脉或股动脉。若在挠动脉置管可用 20～22 号外导管针，留置导管勿超过 1～2d，否则明显增加栓塞危险。股动脉置管的穿刺部位靠近腹股沟韧带，在股静脉及股神经之间。

摸清股动脉，在无菌操作下刺入 G 针，将 G 导管通过穿刺针插入腹主动脉下部，然后退出穿刺针，并将导管牢靠固定。另一使用金属导线的方法也可应用。插入导管后立即连接三通接头，既可取血样和冲洗导管，也可连接测压仪，衔接务必牢固以防出血。持续冲洗装置较间断冲洗更安全，用稀释肝素溶液（500ml 等渗盐水中含肝素 10mg 或 1000 单位）持续充满导管，可使其保持通畅达数周之久。

严格无菌操作及严防气泡进入及充分抗凝防栓，是所有血管置管术的原则。为避免血栓形成的合并症，切勿由动脉路给药和输液。

重要脏器的血液灌流和氧合（blood perfusion and oxygenation of vitals） 血液灌流，是指单位时间内通过微循环营养毛细血管的血流量。血液循环的基本功能是运输氧气和营养物质到外周组织并带走代谢产物，这个功能的实现有赖于的正常血液灌流。正常的组织血液灌流取决于全身动脉血压、器官血管阻力和营养毛细血管的开放状态。各种原因导致的局部组织器官如心、脑、肾、肺血管的缺血和栓塞，引起局部性血液灌流障碍。而急性全身性血液灌流障碍，即是通常所说的休克。

组织氧合是指组织利用氧的能力，取决于供氧和组织耗氧的平衡。心脏停止后，重要器官微循环血液灌注减少或中止，引起缺血缺氧。缺氧即可由于供氧减少引起，也可因组织耗氧能力降低所致，后者主要与氧弥散功能有关。此时因缺血缺氧、微血管内皮细胞肿胀、微血管壁通透性增加，则组织间水分潴留，而使毛细血管到实质器官细胞内线粒体的距离增加（正常时最大距离为 25μm），从而发生氧弥散障碍。

造成氧分压下降，线粒体的氧化磷酸化功能下降，各种酶系统功能受抑制，导致器官功能损伤而发生一系列异常变化。

感染的原因（causes of infection） 由于机体抵抗力下降，加之细菌的侵入与繁殖，即可引起感染。

（1）引起机体抵抗力下降的因素：①机体长时间的缺血缺氧，甚至组织细胞坏死，提供了感染的条件；②营养不足及内环境紊乱，使免疫细胞及抗体生成减少与活性降低。尤其是急性肾衰的少尿期，则更易于感染；③大量肾上腺皮质激素的应用，降低了机体的免疫力。

（2）细菌的侵入途径细菌可经以下途径侵入体内而引起感染，应加强预防：①呼吸道 如气管导管的插入造成粘膜损伤、气管造口、气管内吸引、留置导管及基套囊的长时间压迫造成溃疡、坏死甚至形成气管食管瘘，以及呼吸机的连接管道污染等；②尿路 插导尿管损伤了尿道黏膜，尤其已有前列腺炎者则更易导致细菌侵入。留置导尿管也可使细菌逆行入侵，当导尿管抬得过高时更易于引起尿液反流；③血液 静脉穿刺或静脉剖开置管可引起静脉炎，输血输液时未严格遵守无菌操作，可引起菌血症或败血症；④口腔 口腔清洁处理不好，可发生口腔炎、腮腺炎、副鼻窦炎等。⑤皮肤 褥疮感染、毛囊炎等；⑥肠道 肠道缺血缺氧细菌便大量繁殖，并穿过肠壁入血。

感染的治疗（therapy of infection） 每天测量病人的体温，检查易于感染的部位，注意血象变化，定期作血液、尿液、痰液等细菌培养，以便及时发现感染。

当可疑感染时，除加强局部处理（如排痰、吸引、口腔卫生、膀胱冲洗及切口的敷料更换等）外，还应给予全身性抗生素治疗。最好根据细菌的药物敏感试验结果选用。

一般而言，葡萄球菌感染时应首选青霉素 G，次选药物有红霉素、氯霉素、SMZ + TMP、新生霉素、先锋霉素、林可霉素、利福霉素等。对青霉素 G 有耐药的金黄色葡萄球菌，可选用甲氧苯青霉素、苯唑青霉素、邻氯青霉素、双氯青霉素、乙氧萘青霉素等。也可选用红霉素、庆大霉素、先锋霉素、万古霉素、卡那霉素、林可霉素和杆菌肽等。

溶血性链球菌感染时，仍以青霉素 G 为首选，可并用红霉素、氯霉素、新生霉素或 SMZ + TMP 等。

肺炎球菌感染时，可选用青霉素 G，红霉素、氯霉素、TMP + 磺胺药。

肠球菌感染，选用青霉素 G + 链霉素，氨苄青霉素 + 链霉素或万古霉素 + 链霉素等。

革兰氏阴性杆菌感染，应选用庆大霉素，卡那霉素，链霉素、多黏菌素和 SMZ + TMP 等。

绿脓杆菌感染，首选多黏菌素。严重感染时，可与庆大霉素合用。还可给予羧苄青霉素，磺苄青霉素、呋苄青霉素等。

厌氧菌感染时，应给予青霉素 G、氯林可霉素或红霉素。

真菌感染，应及早停用抗生素和激素。早期可用制霉菌素口服。如有肺内感染，可用制霉菌多聚醛钠盐制剂雾化吸入（每次 2 万（u），3/d）。深部真菌病，应给予两性霉素、克霉唑、大蒜素、球红霉素或 5-氟胞嘧啶等。

急性肾衰少尿期病人，应用抗生素时其半衰期延长，可导致蓄积中毒。主要的毒性反应为肾脏和听神经的损害。产生肾毒性的抗生素有链霉素、新霉素、卡那霉素、多黏菌素、先锋霉素Ⅱ、庆大霉素以及杆菌肽和两性霉素等。引起听神经损害的抗生素有卡那霉素、链霉素、新霉素、庆大霉素和万古霉素等。少尿期抗生素的用量，取决抗生素有无肾外代谢途径。主要由肾排泄的抗生素有卡那霉素、链霉素、多黏菌素 B、先锋霉素Ⅱ及Ⅳ、庆大霉素、土霉素、万古霉素、新霉素、两性霉素 B 等。这些抗生素的半衰期均延长，应酌情减量使用。由肾外代谢的抗生素有红霉素、氯霉素、新青霉素Ⅱ、头孢菌素、二甲氧苯青霉素、氯苯甲异恶唑青霉素、青霉 G、氨基苄青霉素、金霉素、新生霉素等，可用一般剂量或稍减量。

对感染的治疗除使用抗生素外，还应进行全身支持疗法以增强机体抵抗力。如每日给予足够的蛋白质和多种维生素，每隔 1 ~ 2d 可输注血浆、白蛋白或新鲜全血。还可给予丙种球蛋白、胎盘球蛋白或转移因子等。

基础能量消耗（basal energy expenditure，BEE） 又称基础能量代谢率（basal metabolic rate，BMR）是指人体在清醒而又极端安静的状态下，不受肌肉活动、环境温度、食物及精神紧张等因素影响时的能量代谢率。测量时通常在清晨未进餐前（食后 12 ~ 14h），以排除食物的特殊动力效应。室温 18℃ ~ 24℃之间，以排除环境温度的影响。BMR 的单位多以 kJ/（$m^2 \cdot h$）表示，即每小时内每平方米体表面积的产热量。BEE

的单位则多以 kcal/d 表示，即每天的能量消耗，可根据 Harris - Benedict 公式推算：

BEE（男性）= (66.42 + .75W + 5.0H - 6.78A)

BEE（女性）= (655.10 + 9.65W + 1.85H - 4.68A)

式中 W 为体重（kg），H 为身高（cm），A 为年龄。绝大部分正常人的 BEE 均在计算值的 ± 10% 范围内，手术创伤则增加 12% ~ 18%，严重外伤增加 30%，感染增加 20% ~ 50%，烧伤增加 100%。然而，由于摄入不足所引起的营养不足可使 BEE 值降低达 30%。

静息能量消耗（resting energy expenditure，REE） 系指人体进食 2h 以上，且在合适的环境温度下安静平卧或静坐 30min 以上，所测得的能量消耗。据研究，与 BEE 相比，REE 平均增高 10% 左右。其增高部分包括部分食物的特殊动力作用和完全清醒状态下的能量消耗。根据对我国人体测量的结果，提出计算住院病人 REE 的公式如下：

BEE（男性）= 5.48H + 11.51W - 3.47A - 189

BEE（女性）= 2.95H + 8.73W - 1.94A + 252

式中 W 为体重（kg），H 为身高（cm），A 为年龄。

食物的特殊动力作用（specific dynamic action of food，SDA） 是指因摄食本身所引起的基础能量消耗额外增加的现象。这部分能量消耗主要用于消化液分泌、胃肠道收缩蠕动、营养素 吸收以及各种中间代谢过程，包括低能化合物变成高能化合物及氨基酸去氨而形成 ATP 等。最高点出现在摄食后 2h 左右，且在 3 ~ 4h后恢复正常。摄食不同成分的食物，所引起的能量消耗亦不同。蛋白质的 SDA 最高，可达基础能消耗量的 30%。而碳水化合物和脂肪则分别为 6% 和 4%，混合食物分别为 6% ~ 10%。蛋白质的 SDA 之所以最高，一则因为由蛋白质形成 ATP 较之由碳水化合物或脂肪形成 ATP 需要更多的能量；二则原因蛋白质被分解成氨基酸后，氨基酸在体内先合成多肽，这需要更多的能量，故其 SDA 显著升高。

氮平衡（nitrogen balance，NB） 此词系用于反应机体内蛋白质代谢的概况。蛋白质的含氮量平均为 16%，食物中的含氮物质绝大部分是蛋白质。蛋白质在体内分解代谢所产生的含氮物质主要由尿、粪排出，故测定尿与粪中的含氮量（排出氮）及摄入食物的含氮量（摄入氮）可以反映人体蛋白质的代谢概况。氮平衡可用以观察病人的营养情况和了解分解代谢的演变。负氮平衡既可由氮摄入不足引起，也可由热量摄入不足所致。蛋白质每日摄入量，成人给予 1.0 ~ 1.2g/kg 便可维持正氮平衡。

肠内营养（enteral nutrition，EN） 是指一些只需消化或不需消化即能吸收的营养液，通过消化道置管或造口注入患者的胃肠道内，提供其所需要营养素的方法。对消化道尚存部分功能的患者，采用肠内营养可获得与完全胃肠外营养相同的疗效。此法比较符合生理状态，且费用低，监护简便，并有助于胃肠功能和形态的恢复，是一种简便、安全、有效的营养补给方法。

全肠外营养（total parenteral nutrition，TPN） 又称全静脉营养。具有两层含义：①指营养素完全以胃肠道以外的途径供给；②所供给的营养素完全，即要供给足够的营养素，各营养素之间的比例还要适当，应符合机体的需要。TPN 适用于任何原因所致的在几天内不能经胃肠道进食的病人，其绝对适应证包括腹膜炎、长期肠梗阻、小肠全切除等；相对适应证包括恶病质病人的术前准备或严重感染肠道疾病等。禁忌证除肠道功能良好者以外，一般无绝对禁忌证。但在肝肾功能不全时，使用各种氨基酸和脂肪均应小心谨慎。

机械通气的营养支持（nutritional support for mechanical ventilation） 长程机械通气的病人处于高分解状态，对营养的需求更高。据文献报道，呼吸衰竭行机械通气病人多在第六天后体内蛋白质显著降低。蛋白质 - 能量营养不良的病人，大多伴有免疫功能不全、吞噬功能障碍、炎性反应降低，因此营养缺乏会加重机械通气病人的病情。营养支持的目的是提供能量和营养物质，营养支持以减轻呼吸负荷及减少机体组织丢失蛋白质为原则。限制碳水化合物的摄入，因为高碳水化合物会增加二氧化碳的产量，使呼吸负荷加重。只要胃肠道具有消化吸收功能，就应首选胃肠道作为营养支持的途径。鼻饲混合奶是临床胃肠内营养支持的一种有效方式，尤其对于气管插管病人。因其不能进食，鼻饲饮食可起到重要的营养支持作用。鼻饲混合奶一般采用鼻饲泵缓慢均匀注入，每日热量

8368kJ（2000kcal）左右。当鼻饲饮食不能满足每日的能量需要时，应经静脉补充营养。根据每日的能量需要，给予40%～60%碳水化合物，其余热量给予脂肪。还应注意液体与电解质的平衡，以及补充足量维生素和微量元素。

组织对缺氧的耐受时间（tolerant time of histogenous hypoxia） 常温下，各种器官组织对缺氧的耐受时间如下表1。

表1 组织器官对缺氧的耐受时间

器官	耐受缺氧的时间（min）
大脑	4～6
小脑	10～15
延脑	20～30
脊髓	40～45
交感神经节	60～180
心脏	10～20
肝脏	15～50
肾脏	15～60
骨骼肌	120～480

死亡的含义（implication of death） 现代复苏使死亡的含义发生了变化，可将其分为：①心脏死亡；②临床死亡；③大脑死亡（皮质死亡）；④全脑死亡；⑤生物学死亡（全脏器死亡）；⑥社会死亡。

心脏死亡（cardiac death） 对所有可能获救的病人，CPR应坚持进行直至自主循环始终不恢复或出现心脏死亡的征象（不可逆性心搏停止）后而终止。若已施行了完善的CPR和药物治疗后仍呈现顽固性电停搏（心电图呈平线）至少已达30min，即可确定是心脏死亡。如果存在心电图综合波而无脉搏（机械停搏而非电停搏）则不可能证明不可逆性。只要有心电图活动继续存在，应认为尚有重建自主循环的可能。当然在心搏停止后不予抢救，心电活动仍可继续存在数分钟，在CPR时心电活动或存在数小时。行胸外CPR而无心电图监测时，因可能存在室颤，即不可能证明不可逆性。室颤常常是可逆的。曾有室颤作CPR数小时之久，最后除颤成功而恢复清醒的病例报告。

临床死亡（clinical death） 自主呼吸动作停止加之循环（心脏）完全停止，且伴有大脑活动全部消失，但尚属死亡的早期，并非不可回逆。如果复苏措施及时得当，所有脏器功能（包括正常脑功能）均可复原。不仅能继续生存，还可恢复劳动能力。

大脑死亡（cerebral death） 也称皮质死亡（cortical death），是大脑，尤其是新皮层的不可逆性损害（坏死）。而脑死亡（全脑死亡）则是大脑死亡加之脑的其他部位的死亡，包括小脑、中脑及脑干。大脑死亡及全脑死亡在CPR恢复循环后即可明确，可能有或无早期的一过性神经状态的改善。大部发展成为全脑死亡的心搏停止病人，在一星期内即可定型。即使病人在持续人工通气的条件下心脏仍继续跳动，目前大多医学和法律权威仍把全脑死亡定为“死亡”。

生物学死亡（biological death） 心搏骤停后若不作CPR或放弃复苏，在临床死亡之后则随即发生生物学死亡（也称全脏器死亡）。生物学死亡是所有组织器官的坏死过程。从大脑神经细胞开始，它大约在循环停止1h之后；次之为心、肾肺及肝，它们在循环停止2h后即形成坏死；至于皮肤，往往需要数小时或数天后坏死。

社会死亡（social death） 亦即持续植物状态（apallic综合征），是指脑遭受了严重的不可逆性损害，长期处于昏迷及无反应状态，但尚存EEG活动及一些低级反射，也存在觉醒－入睡周期。而全脑死亡的EEG呈平线，所有脑神经反射及自主呼吸均消失。

危重病急救医学简介

危重病急救医学（critical care and emergency medisine）是近年形成的独立临床学科，其任务是承担危重病患者的综合救治和研究。危重病患者的主要救治场所是在重症监护病房（intensive care unit，ICU）。ICU是指从事危重病救治的医护人员，利用多功能监护仪和其他多种检测技术，及时收集、评价患有高危、重症伤病患者的病情信息，并给予相应生命体征支持和病因等综合治疗的病房。早在19世纪中叶，为了降低术后死亡率，医生将术后患者放在与手术室相通的小房间内观察。20世纪20年代术后恢复室成立。到了50年代简易呼吸器在美国加州和斯堪的纳维亚半岛病房抢救室中应用，心电技术发展逐渐完善，循环压力技术也在临床应用。这些技术不仅促进了监护观念的形成，而且促使ICU首先在心脏病房建立，称CCu。20世纪60年代开始ICU在4个专科（RICU、SICU、NICU、PICU）建立，形成了专科ICU。但各ICU的床位利用率低，监护设备不被充分利用，造成资源浪费。20世纪70年代，综合ICU（GICU）的出现，较好地解决了这些问题。1970年美国危重病医学会成立，标志着本专业初步走向成熟。我国也正是在此期间成立了“三衰病房”。随着高性能呼吸机在ICU救治中应用，血流动力学监测也在ICU广泛开展。80年代一些发达国家立法规定：大于200张床位医院至少应设立一个ICU。危重病基础研究受到重视，一些大城市医院相继建立ICU。1989年我国卫生部颁布医院评审标准，将一所医院是否建立ICU作为医院等级的评审标准。90年代以来危重病急救医学日益受到重视，得到长足发展，1991年美国危重病学会制定了危重病研究范围，将22种疾病作为本专业的优先研究范畴。我国三级医院和大部分二级医院相继建立了ICU，危重病急救医学医疗、教学和科研工作全面铺开，急救医疗服务体系（EMSS）得到不断完善，危重病急救医学学术活动活跃，学术组织相继建立，出现了多种危重病急救医学杂志和专著。然而目前对于危重病医学、急救医学和急诊医学的概念及其相互关系的认识尚存在差异。危重病医学的任务是救治危重病患者，其工作场所主要集中在ICU，救治措施主要是对危重病患者进行监测和综合诊治；而急救医学主要是对生命体征不稳定的患者进行救治，包括院前急救，急诊抢救，院内救治，救治措施以生命体征支持为主；而急诊医学的服务对象是所有急诊患者，工作场所在急诊部（室），范围广泛，急诊医学的服务措施是按急诊常规进行。目前ICU的分类大致可分为：GICU（综合重症监护病房），EICU（急诊重症监护病房），MICU（内科重症监护病房），SICU（外科重症监护病房，RICU（呼吸重症监护病房），CICU（心脏重症监护病房），NICU（神经重症监护病房），PICU（儿科重症监护病房）等。

关于危重病急救医学的范畴，在参考1991年美国危重病学会制定的危重病医学优先研究22种疾病的基础上，1996年上海市卫生局颁布了规范性文件，规定15种危重病急救医学病种为ICU的收治范围，2001年上海市急诊ICU质量控制中心和上海市危重病专业委员会制定的危重病急救医学范围包括的20种疾病为：(1) 心跳呼吸骤停。(2) 各种类型休克。(3) 急性肺损伤/急性呼吸窘迫综合征（ALI/ARDS)。(4) 急性冠脉综合征。(5) 急性心力衰竭。(6) 严重心律失常。(7) 高血压危象。(8) 急性肾功能不全或衰竭。(9) 重症胰腺炎。(10) 消化道大出

血。(11) 严重创伤、多发伤。(12) 重症哮喘。(13) 重大、高危手术。(14) 水、电解质、酸碱平衡紊乱。(15) 内分泌危象。(16) 脓毒症。(17) 急性中毒。(18) MODS/MOF。(19) 溺水、电击伤。(20) 其他需入住 ICU 的患者。

危重病急救医学的基本技能包括：(1) 心肺复苏技术；(2) 高级生命体征支持技术；(3) 人工气道建立和管理技术；(4) 人工机械通气技术；(5) 支气管肺泡灌洗技术；(6) 人工心脏起搏技术；(7) 电复律技术；(8) 脑保护与脑复苏技术；(9) 床边血液净化技术；(10) 胃肠道内外营养技术；(11) 内环境稳定技术；(12) 急救药物合理应用等。危重病急救医学监测内容：(1) 一般监测：体温、血压、脉搏、呼吸、心电、氧饱和度、神志。(2) 系统监测：包括中枢神经系统：脑电、颅内压、Glasgow 昏迷计分、大脑半球氧饱和度、脑血流、影像学心血管系统，持续心电图、动脉压、血流动力学、超声心动图、心肌酶学、肌钙蛋白 T；呼吸系统，呼吸量、呼气末二氧化碳、血气分析、胸片、呼吸力学监测、痰微生物学检查、纤支镜；消化系统，腹部体征（腹胀、腹痛、肠鸣音）、胃黏膜 pH 值、胃内容物潜血试验、肝功、胰酶、超声与 CT 检查、内镜；泌尿系统，尿量、尿常规、肾功、尿渗透压；影像学，血液系统；血常规、出凝血时间、凝血酶原时间、纤维蛋白原定量、三 P 试验、骨髓；内环境，血糖、电解质、微量元素、血气指标、血渗透压；细胞因子与炎性介质，TNF、内皮素、血栓素、血小板黏附因子、白介素、组织胺、缓激肽、血管舒缓素、血管紧张素；内分泌激素与受体，皮质醇与皮质醇受体、儿茶酚胺与儿茶酚胺受体；免疫学监测，免疫球蛋白、补体、抗体、免疫复合物等。

我国的危重病急救医学专业目前正处在迅速发展阶段。专业队伍不断扩大，运行体制不断完善，医疗、教学、科研水平不断提高。随着社会进步，本专业必将更加合理协调迅速发展。

危重病急救医学

脂肪栓塞综合征（fat embolism syndrome） 脂肪栓塞综合征是指脂肪小滴阻塞在肺、脑等脏器微血管系统而引起的临床症候群。主要临床特征为栓塞脏器功能障碍或衰竭。其发病机制可能是阻塞的脂肪小滴通过脂蛋白酶的作用释放出脂肪酸而引起内皮细胞损伤，进而导致微血管通透性增加，液体渗漏到间质腔隙中。脂肪栓塞综合征主要继发于长骨、骨盆，特别是股骨干骨折。诊断依据：在创伤性骨折发生后最初72h内至少具备以下一条：①其他疾病无法解释的呼吸困难、低氧血症和胸片显示多发性斑片状或弥散性肺浸润灶；②其他疾病无法解释的精神症状或脑功能障碍；③皮肤、黏膜尤其是腋下、眼结膜、口腔黏膜出现其它原因不能解释的瘀血点或瘀血斑。治疗主要采用扩血管、改善微循环，改善细胞代谢和支持疗法，确保有良好的动脉血氧含量。有学者主张静脉用糖皮质激素冲击疗法治疗。预后：若能及时明确诊断和治疗，脂肪栓塞综合征的治愈率可达90%以上。

埋藏式自动复律除颤器（implantable cardioverter-defibrillator，ICD） 由Mirowski等最早设计和在人体上成功置入世界上第一例埋藏式自动复律除颤器。ICD系统主要包括两个基本部分：脉冲发生器和识别心律失常、释放电能系统。所有ICD系统均使用心内膜或心外膜电极来感知心律失常。新一代的ICD还可以进行抗心动过速起搏以及VVI起搏治疗并释放电能除颤。适应证：明确室速和室颤造成心脏停搏的幸存者；具有临床上或可诱发的标准性室颤，药物治疗无效者；病人无明确的持续性心律失常，但电生理检查可诱发出将来有高危险性、危及生命的心律失常。大约80%的患者仅进行单纯的ICD置入手术，而20%的患者置入ICD时需要进行其他手术，最常见的是冠脉搭桥术。其埋藏方式可分为开胸置入和非开胸置入两种。目前报道的安装ICD系统的病人，随访1～5年结果显示，心源性猝死的存活率在90%～98%。

胃黏膜内pH（intramural pH，Phi） 从组织水平来看，胃黏膜是体内最容易出现氧代谢失调的部位，如果胃黏膜氧代谢正常，其他组织氧代谢亦正常，在组织水平氧代谢失调的早期，Phi最先出现变化。主要采用张力计法测定，将特制附有硅化套囊的胃管插入胃内，套囊内充满生理盐水（约2.5ml）放置30min，待胃黏膜间质内CO_2分压与胃腔及生理盐水内CO_2分压达到平衡后回收，测定生理盐水内的CO_2分压及抽动脉血测定HCO_3^-（用以代替黏膜内HCO_3^-）。根据Henderson－Hasselbach公式计算出的pH为Phi：Phi＝6.1＋logHCO_3^-／（PCO_2（x0.03）。Phi不仅可敏感地反映氧供需平衡，而且对判断患者的预后有参考价值。文献报道Phi低于7.35者死亡率升高。Phi监测还对指导正常的营养有益，当它下降时，首先应改善组织的氧代谢，否则机体就不能有效地利用代谢基质。

嗜睡状态（somnolent state） 属轻度意识障碍，大部分时间陷入睡眠，但唤醒后定向力基本完整，意识范围不缩小；注意力不集中，记忆稍差，如不继续对答，很快又可入睡，思维内容开始减少，各种反射都正常，常见于颅内压增高病人。

浅昏迷状态（sopor state） 意识障碍严重，对外界刺激无何应答反应，如对疼痛刺激无反应则属浅昏迷状态。有时发出含糊不清的、无目的的喊叫，无任何思维内容，整天闭目做睡眠状，但不能被唤醒，脑干反射无任何变化，腱反射可以亢进或减退，有时出现病理反射。

昏迷状态（coma） 意识不清晰，对外界刺激包括疼痛刺激均无反应，无任何思维内容，脑干反射，如咳嗽、吞咽反射迟钝，腱反射亢进或减弱，病理反射阳性。

深昏迷状态（deep coma） 自发动作完全消失，对任何刺激均无反应，各种反射均消失，病理反射存在或消失。

碱中毒（alkalosis） 血液中 pH 升高或 H^+ 低于正常称为碱中毒。根据其原发性变化可分为代谢性碱中毒和呼吸性碱中毒。代谢性碱中毒的特征是血浆 HCO_3^- 原发性增高，多因 H^+ 经胃或肾丢失所致，也可因 HCO_3^- 摄入过多等原因引起。当 pH > 7.5 或 H^+ < 28mmol/L 时常发生中枢神经症状，患者可出现烦躁不安、精神错乱、谵妄甚至昏迷，并出现面部和肢体肌肉抽动、手足搐搦伴低钾血症。呼吸性碱中毒的特征是血浆 HCO_3^- 原发性减少，各种原因引起的过度换气、CO_2 排出过多均可致血浆 HCO_3^- 降低，急性呼吸性碱中毒易出现中枢神经系统和神经肌肉症状，且较代谢性碱中毒症状明显并伴低钾血症。

细胞黏附分子（cell adhesion molecule） 细胞黏附分子或称为黏附受体是一大类膜蛋白，它们介导细胞与细胞、细胞与细胞外基质以及某些血浆蛋白间的识别与结合，并参与细胞内外的信号传导，在胚胎发育、正常组织结构的维持、细胞的运动和游走、免疫调节、炎症反应、血栓形成、损伤修复以及肿瘤转移等生理和病理过程中发挥重要作用。根据编码黏附分子的基因及其产物的结构功能特点，细胞黏附分子可分为 5 大家族：钙依赖黏附素家族、整合素家族、选择素家族、免疫球蛋白超家族和 CD44 家族，此外还有一些尚未归类的黏附分子。黏附分子还能以溶解或循环形式存在于血清和其他体液中，称为可溶性黏附分子。它们是黏附分子细胞外区脱落后形成的，其数量变化与某些病理状态，如炎症、自身免疫性疾病和肿瘤转移等有关。由于它们易于检测，故有较大临床价值。

去皮质综合征（apallic syndrome） 大脑皮层广泛损害的缺氧性脑病，或由脑炎和外伤等引起。在病情恢复过程中，皮质下中枢及脑干受损轻而先恢复，而大脑皮层仍处于抑制状态，病人能无意识地睁眼、闭眼，有觉醒和睡眠周期，眼球能转动，有无意识的吞咽动作，大小便失禁，瞳孔对光反射和角膜反射存在，四肢肌张力增高，病理反射阳性；有吸吮、强握、强直性颈反射，有时上肢屈曲、下肢伸直性强直，称去皮质强直；也有四肢伸直强直，称去大脑强直。

无动性缄默症（akinetic mutism） 又称睁眼昏迷，指脑干上部或丘脑的网状激活系统受损，而大脑半球及传出通道无病变，眼球能注视周围，有觉醒和睡眠周期，但不能言语和活动，大小便失禁，肌肉松弛，无锥体束征。

闭锁综合征（locked - in syndrome） 由脑桥基底部病变如脑血管病变、肿瘤等引起，而大脑半球及脑干被盖部的网状激活系统无损害，故意识保持清醒，但不能言语，身体不能活动，四肢和脑桥以下的脑神经功能均瘫痪，仅能以眼球上下运动示意与周围环境建立联系，常误认为昏迷，脑电图正常。

气体交换（gas exchange） 肺内气体交换系指肺泡内气体与肺泡毛细血管中气体的交换，主要是氧与二氧化碳的交换。气体交换主要决定于通气与血流灌注比值（V_A/Q）与弥散功能。动脉血氧与二氧化碳的测定是评估气体交换的总指标。影响 V_A/Q 的生理与病理生理因素有年龄、哮喘、慢性阻塞性肺疾患、急性呼吸窘迫综合征、肺栓塞等。影响弥散量的因素有身材、年龄、性别、体位、运动、吸烟、血红蛋白、胸腔压、肺泡气氧分压、肺泡气二氧化碳分压和高原环境等。

热休克蛋白（heat shock protein） 热休克蛋白是一组在进化上高度保守的蛋白质，当细胞置于热环境（比正常体温高 3 ~ 5℃）时，细胞对热环境产生反应并合成一组特殊的蛋白质。不同生物的不同组织（包

括培养细胞）对不同的刺激因素产生反应，合成类型相似的热休克蛋白。除高热外，缺氧、组织损伤、病毒、细菌及其代谢产物，以及某些化学物质如乙醇、亚砷酸钠等均可诱导热休克蛋白的产生。目前认为各种刺激因素引起的热休克反应是细胞对于各种不利于自身因素的刺激所表现出的一种以基因表达和调控方面发生改变的反应。在这种反应过程中，转录和翻译合成某些蛋白质的基因被关闭，而热休克蛋白基因被打开，产生热休克蛋白，故又称应激蛋白。由于热休克蛋白在进化上的高度保守性，提示其在生命活动中具有重要的意义。研究证明热休克蛋白除参与细胞生长分化外，还能保护细胞及细胞蛋白质免受损伤，其保护机制包括：组织活性氧产物导致的 DNA 链断裂，防止脂质过氧化，保护线粒体的结构和功能。

导管相关性感染（catheter - related infection） 是由静脉留置导管、中心静脉插管等所引起的感染并发症。ICU 中危重病患者静脉导管留置时间过长，尤其是经深静脉导管作静脉营养或者护理不当易引起。导管相关的菌血症发生率较高，主要临床表现是寒战和发热，症状发作常与输液有关；主要病原菌是葡萄球菌，有时表皮葡萄球菌比金黄色葡萄球菌更常见。血培养阳性率并不高，不在发热时抽血及使用抗菌药物是阳性率低的原因。导管拔除后作导管前端培养，有助于明确病原菌。凡有深静脉导管留置者，出现不明原因发热，即应按导管相关性感染做相应处理。首先应立即拔除静脉导管，并更换穿刺部位重新置管，如原穿刺部位无红肿、化脓，也可以在原穿刺部位更换导管。多数患者拔管后症状很快消失，可以不用抗菌药物治疗，部分患者症状迁延，需选择性应用抗生素 3～7d，甚至更长时间。

肠内营养（enteral nutrition） 随着研究的深入，特别是肠道作为全身应激反应的中心器官，以及肠黏膜屏障在防止肠源性感染中所处的重要地位，对肠内营养支持的作用有了更深入的认识和评价。肠内营养有助于维持肠黏膜细胞的结构与功能的完整、减少内毒素释放与细菌易位，刺激某些消化性激素、酶的分泌，促进胃肠蠕动，增加内脏血流。营养支持疗效优于肠外营养，并发症少且费用低。肠内营养支持时应掌握原则，能经口饮食者，首先选择经口途径补充营养物质；如果存在解剖或原发疾病的因素不能经口补充者，可采用经鼻胃管途径，经胃空肠置管、经胃或空肠造口置管等途径。肠内营养制剂主要有要素饮食、整蛋配方饮食、匀浆膳和混合奶等。肠内营养的方式主要有：一次性投入、间歇性喂养、连续滴注和循环滴注等。

血流动力学监测（hemodynamic monitoring） 血流动力学是血液在循环系统中运动的物理学，通过对作用力、流量和容积三方面因素的分析，观察并研究血液在循环系统中运动的情况。血流动力学监测是指依据物理学的定律结合生理和病理生理学概念，对循环系统中血液运动的规律进行定性地、动态地、连续地测量和分析，并将这些数据反馈性用于对病情发展的了解和对临床治疗的指导。血流动力学监测应用于临床已有多年的历史，根据血压来了解循环系统的功能变化就已经开始了应用血流动力学的原理对病情变化进行监测，常用的方法有测中心静脉压、肺动脉漂浮导管监测等，另外血压、心率、皮肤氧饱和度和尿量等也是血流动力学的基本参数。

金黄色葡萄球菌肺炎（staphylococcus aureus pneumonia） 是由金黄色葡萄球菌所引起的急性化脓性肺炎，该菌能产生多种外毒素，可伴有全身多发性（包括肺组织）的化脓性病变。多见于婴幼儿和 40 岁以上成年人，特别易发生于体质虚弱、免疫缺陷、呼吸道疾病、糖尿病以及长期应用激素、抗癌药物等免疫抑制治疗者。长期应用广谱抗生素而致体内菌群失调，耐药金葡菌可乘机繁殖致病。在医院内感染中金葡菌占 11%～25%。院内耐甲氧苯青霉素的金葡菌株（MRSA）和耐苯甲异恶唑青霉素的金葡菌株（ORSA）逐渐增多，有感染灶的住院病人是主要传染源，而医务人员的手和治疗器械是使病人交叉感染的主要途径。临床表现无特异性，随患者年龄、健康状况及感染途径不同而存在很大差异。通常急骤发病，全身中毒症状严重，病情发展迅速，有神志改变、谵妄；院内感染则起病潜隐、症状被原基础疾病掩盖或不典型，但病情变化快。X 线表现呈特异性、多型性及易变性。早期治疗对本病的预后有十分重要的意义。金葡菌对除万古霉素以外的各种抗生素易产生耐药性。治疗首选对 β 内酰胺酶稳定的新型半合成青霉素或头孢菌素，MRSA 感染以万古霉素首选。治疗疗程应根据病情，无并发症者至少 10～14d，有空洞病灶者为 4～6 周，有心内膜炎者至少大于 6 周。

溶血性尿毒症综合征（hemolytic uremic syndrome, HUS） 临床表现微血管病性溶血性贫血，急性肾功能衰竭和血小板减少。成人和小儿均可发病，以小儿多见。病因：感染，革兰阴性菌感染多见；免疫因素，某些肾移植后的急性排斥反应；某些药物蓄积；其他因素如恶性高血压等。发病机制：细菌内外毒素引起血管内皮炎性反应损伤，促使血栓形成。病理改变：主要累及肾脏，造成急性肾功能衰竭。临床主要分型：典型 HUS、非典型 HUS、妊娠 HUS、产后 HUS、肿瘤及抗肿瘤化疗药物 HUS、移植后 HUS 等。治疗：国内外常用的方法有血液透析、血浆置换、输注冰冻血浆、抗凝及激素治疗。

生长因子（growth factor） 生长因子实际上是指存在于生物体内的、对组织生长发育具有明显调节作用的多肽或蛋白质。基础研究已经证实，创伤修复的自然过程实际上是由多种生长因子参与调控的过程。现代高新生物技术的发展已使人们有可能在体外利用基因工程的技术制造和生产与组织修复密切相关的生长因子，从而在分子与基因水平上实现调控组织修复的可能。生长因子有两大生物学效应：一是促分裂效应，即促进靶细胞的增生与分化，在此基础上参与胚胎发生、血管发生以及创伤愈合等过程；二是非促分裂激素样活性，包括调节血压、影响细胞内外钙离子浓度平衡以及体内激素分泌等。尽管已发现并阐明其生物学特性的生长因子有几十种，但真正应用于内脏损伤修复的生长因子则仍限于表皮细胞生长因子、胰岛素样生长因子、转化生长因子、成纤维细胞生长因子、肝细胞生长因子等少数几种。

人工气道（artifical airway） 人工气道是将导管直接插入气管或经气管切口插管所建立的气体通道。目的是为了通畅病人气道、进行有效引流和为机械通气提供条件。主要方式有经口气管插管、经鼻气管插管、气管切开术和环甲膜切开（造口）术。适用于解除上呼吸道梗阻，防止病人误吸，尤其当病人吞咽麻痹或昏迷，正常咽喉反射和气管反射减弱或消失时。人工气道起着保护下呼吸道的作用，当病人无力排出支气管分泌物时，可通过人工气道吸引下呼吸道分泌物。经人工气道维持机械通气可用于各种原因所致的呼吸衰竭。但由于人工气道使气管直接与外界相通，因此易引起或加重呼吸道和肺部感染。此外插管本身还可造成机械损伤、声门功能障碍等。

免疫抑制（immunodepression） 指机体对抗原刺激后在少数情况下可无免疫应答，它包括非特异性和特异性负（无）免疫应答两类。非特异性无免疫应答：指机体对所有抗原刺激不作出应答反应，常见原因为由于遗传或个体发育过程中所致免疫系统缺陷或免疫功能障碍造成的免疫缺陷病，或由于应用免疫抑制剂而造成免疫抑制，故对任何抗原刺激无力应答，并容易诱发反复感染和肿瘤等疾病。特异性免疫无应答：是指经抗原诱导而形成的免疫耐受性，它是机体对自身组织成分不产生免疫应答的基础，是维持自身稳定的重要机制之一，一旦此机制失调，则将发生自身免疫功能障碍甚至自身免疫病。

生长激素（growth hormone, GH） 生长激素是垂体前叶分泌的一种蛋白质激素，由 191 个氨基酸残基组成，具有高度的种属特异性。最初获得的 GH 制剂主要从牛垂体中提取，并作为激素替代治疗儿童 GH 缺乏性侏儒症。1985 年重组人生长激素（rhGH）合成成功并正式在临床使用以来，其促进合成代谢的作用越来越受到重视。由于 rhGH 的安全性和易获得性，其在临床的适应证也不断扩大，目前作为危重病人营养支持的辅助治疗已是营养代谢领域的重要研究方向之一。其作用机制：主要是通过胰岛素样生长因子介导的，GH 使用过程中常伴有胰岛素升高，在应激状态时胰岛素的糖代谢受限，但并不影响其促进合成的作用。临床适应证：治疗成人生长激素缺乏症、促进蛋白质合成、促进创伤愈合、抗炎症作用，短肠综合征的康复治疗以及术后疲劳综合征的治疗。目前文献报道的不良反应发生较少，主要有高血糖、体液潴留和周围性水肿等。

二重感染（double infection） 临床上病人长时间、大剂量应用广谱抗生素后易引起二重感染，如诱发真菌感染、金黄色葡萄球菌感染，念珠菌舌炎、口炎，假膜性结肠炎等。除万古霉素外，几乎所有抗菌药物都可以引起本病，但以克林霉素、氨苄西林等更易诱发本病，一旦发生宜及时停用相关药物，改用万古霉素口服也可治愈。治疗时应根据细菌培养结果选择敏感的抗生素以避免滥用广谱抗生素。

急性粟粒性结核（acute miliary tuberculosis） 多为原发性肺结核发展而来，也可继发于肺或其他潜隐的

病灶中的结核菌进入血路引起。急性粟粒性结核病是大量结核杆菌侵入血路，引起全身血行播散型结核病，肺是受侵器官之一，常可伴发结核性脑膜炎，全身中毒症状明显，X线胸片可见双肺均匀密度等大的粟粒状阴影，透视下常被忽略。少量多次结核菌经血行进入肺部时，则胸片上呈大小不太均匀、新旧不相等的播散病灶，多分布在双上肺野。中毒症状较轻者称亚急性或慢性血行播散。本病应与粟粒型肺癌、肺血吸虫病、伤寒、卡氏肺孢子虫病，以及胸片上出现中下肺野粟粒样阴影的细支气管炎等相鉴别。

颅脑损伤（craniocerebral injury） 颅脑损伤分为颅和脑两部分损伤，颅部包括头皮、颅骨等，脑部是泛指颅脑内容物而言，即脑组织、脑血管及脑脊液等。颅脑又可统称为头部。头部创伤是临床上经常遇到的创伤之一，由于伤及中枢神经系统，其死亡率和致残率均高，故历来都视为人体创伤之最严重者。颅脑损伤是因外界暴力作用于头部而引起的，其发生与发展过程主要取决于两个基本条件：即致伤因素和损伤性质，前者系指机械性致伤因素，后者则为各不同的组织和结构在接收暴力之后，所致的病理损伤和病理生理变化。故损伤因素不同，所致损伤的程度和性质也各异。颅部与脑部的损伤可以同时并存，也可以各自单独发生。遭受暴力作用而致伤的脑组织，除了已发生的损伤之外，并且在受损组织的周围，还将引起不同程度和不同范围的脑缺血、出血、水肿及变性等一系列继发性损伤，而后继续加重、恶化，累及全脑甚至全身，或经一定时间逐渐吸收、消退和修复。

内皮细胞功能失调（endothelial cell functional disorder） 血管内皮能合成和释放重要的血管活性物质如一氧化氮等，对各种不同的病理生理刺激可产生不同功能变化，对维持血管的舒张、抑制血小板聚集及平滑肌细胞增殖均有重要作用。同时也是内毒素以及众多细胞因子作用的主要靶细胞。高胆固醇血症及动脉粥样硬化也可显著损害内皮细胞的功能。内皮细胞功能障碍不仅见于有动脉粥样硬化的大血管，而且可发生于微循环。氧化损伤在导致血管内皮细胞功能障碍中起着关键作用，另外内毒素也可直接或间接对内皮细胞造成损伤。由于内皮细胞损伤，一方面导致血管通透性增加，另一方面细胞因子和炎症介质的过度释放又可加重内皮细胞自身的损伤，在这些因素的共同作用下，最终可导致机体发生多器官功能障碍、衰竭甚至死亡。

腹部手拳冲击法（Heimlich maneuver） 是呼吸道异物的常用急救手法。1983年首先由美国Heimlich报道。现场急救呼吸道异物数千例的结果提示其效果较好，故作为卫生常识进行普及。手拳冲击腹部时使腹压抬高，胸腔压力瞬间增高迫使肺内空气排出，形成人工咳嗽，使呼吸道内的异物上移中驱出。对意识清醒的病人取立位或坐位，急救者站于患者身后，用双臂环抱其腰部，一手握拳以拇指侧顶住腹部，位于腹中线脐上远离剑突外，另一手紧握该拳并用力快速向内、向上冲压6~8次，以此造成人工咳嗽，驱出异物。对意识不清醒的患者，将患者放置仰卧位，使头后仰，开放气道，急救者一手的掌根置于患者上腹部，即脐上远离剑突外，另一手置其上，作快速连续冲击6~8次，用力方向应向上，而勿偏斜或移动，以免损伤肝脾等器官。

危机管理（crisis management） 危机是事业的不稳定时刻或状态，伴随着很不理想的结局或高度理想化，甚至超理想化的结果，是事业向较坏或较好方向发展的转折点。其特征是某种程度上的危险度和不可知度。国外医院管理专家们从管理实务出发，把具有下列危险因素之一的状态称之为危机：医疗业务异常紧张，舆论界或政府机构的调查，医院正常工作受到干扰，医院或其领导者的公众形象扭曲，影响或动摇医院生存线的任一方面。危机通常分潜伏期、急性期、慢性期和解决期4个阶段。在危机急性期，关键是管理者怎样有效运用控制权，把危机最大限度地控制在手中，控制危机的范围、速度、方向和时间。危机处理是指危机已经发生情况下的应急处理。危机处理主要包括危机分离、危机决策和危机信息管理。危机涉及到管理阶梯上的每一个人，而不仅仅是最高的领导者。危机所带来的机会向管理者的才能和胆略提出了挑战。

肝素（heparinum） 是一种黏多糖的硫酸酯，其盐的形式称为肝素钠，最初得自肝脏，故名肝素。现多从猪、羊、牛等动物的肠黏膜或肝、肺中提取。肝素是一种在体内外均能延长凝血时间的抗凝血药，对凝血过程的许多环节都有影响。其作用可通过以下几个方面：抑制凝血致活酶的形式及作用，从而阻止凝血酶原变为凝血酶；在较高浓度时尚有抗凝血酶作用，

使纤维蛋白原不能变为纤维蛋白；能阻止血小板的凝集和破坏。用于防治各种原因引起的血栓形成与栓塞，以及各种原因引起的弥散性血管内凝血。早期应用以防止纤维蛋白原和凝血因子的耗竭，也可用于输血时代替枸橼酸盐或体外循环时作为体外抗凝药。本品口服和直肠给药无效，必须注射给药。注意事项：有出血素质和伴有血液凝固延缓的各种疾病忌用。用药期间应当测定凝血时间。用量过大可产生自发性出血，如有严重出血现象，可静注硫酸鱼精蛋白急救。

镇静剂（sedative） 能产生安静、解除焦虑烦躁，使病人恢复宁静、清醒状态的药物称镇静剂。能促进和维持近似生理性睡眠的药物称催眠剂。镇静剂和催眠剂之间并无明确界限，同一种药物较小剂量引起镇静，较大剂量则致催眠，存在量变与质变的关系，通常称此类药物为镇静催眠剂。常见的有巴比妥类、苯二氮䓬类、醛类及其他类。巴比妥类小剂量呈镇静作用、中等剂量可以催眠，大剂量可抗惊厥或作为麻醉剂。其机制可能为：对大脑皮层抑制作用产生镇静，如扩散到皮层下中枢或抑制、阻断脑干网状结构的上行激活系统，减少对皮层的刺激冲动而产生催眠等作用。可分为长时间作用类如苯巴比妥，中时间作用类如戊巴比妥和异戊巴比妥，短时间作用类如司可巴比妥等。苯二氮䓬类特点是能在不影响意识清醒的条件下使躁狂症、焦虑状态转为安静，产生催眠作用时容易被唤醒，一般不引起深睡和麻醉，较为安全。常用的药物有地西泮、硝西泮、艾司唑仑、三唑仑、氟西泮、度氟西泮、氯氮䓬等。醛类包括氯醛衍生物（如水合氯醛）和副醛，均有镇静和催眠作用，前者作用较强，且迅速持久，无后遗效应，不易引起蓄积中毒；后者作用较弱，毒性亦小，但对呼吸道有刺激并有大蒜味，现较少应用。其他药物包括甲喹酮、格鲁米特、天麻素、半琥珀酸丁辛酰胺、溴化物等。

H_2－受体拮抗剂（H_2－receptor blockers） H_2－受体主要分布于胃黏膜壁细胞，H_2－受体拮抗剂对H_2－受体有高度选择性，结合后能阻断组胺引起的基础胃酸分泌，同时还能阻断胃壁细胞上的胆碱、胃泌素受体，故具有强大的抑制胃酸分泌作用。主要制剂有西咪替丁、雷尼替丁、法莫替丁、尼扎替丁、罗沙替丁乙酸酯等。临床上用于治疗胃酸分泌过多、消化性溃疡、反流性食管炎、卓－艾综合征等。主要副作用包括消化道反应、肝功损害、神经精神症状、男性乳房发育、便秘等。

镁（magnesium） 镁在成人体内总量约为1000～2000mmol（约12～24g），主要存在于细胞内，且多以二价离子形式，55%～80%以游离状态存在，其余则与蛋白及非蛋白阴离子相结合。正常血清镁含量为1.5～2.5mmol/L。成人日需要量约为200mg，食物镁约1/3被吸收，主要在小肠，大肠亦可吸收，体液过剩的镁主要从肾脏排出。镁的主要生理功能：①以磷酸镁、硫酸镁的形式组成骨骼，约占镁总量的50%；②是一些酶系统的辅因子，如碱性磷酸酶、ATP酶、烯醇化酶、肽酶等均需Mg^{2+}激活，缺镁时常导致某些代谢改变；③与钾、钠、钙等共同调节神经肌肉的兴奋性，镁对神经和心血管系统具有抑制作用。Ca^{2+}、Mg^{2+}与神经细胞的结合有竞争作用，故Mg^{2+}中毒时可用Ca^{2+}拮抗。缺镁的典型表现是神经肌肉兴奋性明显增强，出现类似低钙血症的表现，在注射钙剂后症状缓解明显时，要考虑可能缺镁。镁中毒的最早表现是肌腱反射消失，最严重的是呼吸衰竭。对电解质紊乱者，心电图出现P－R间期延长而不能用高钾血症解释时，应想到高镁血症的可能。

乳酸钠林格注射液（Ringer's lactated injection） 为无色澄明液体，每1000ml含NaCl 6.0g、KCl 0.3g、$CaCl_2 \cdot 2H_2O$ 0.2g、乳酸钠3.1g，其中Na^+、K^+、Ca^{2+}、Cl^-、乳酸根浓度分别为130、4、1.5、109、28mmol/L，总渗透浓度为272.5mmol/L。本品与细胞外液的电解质组成相似，能确实补充细胞外液的电解质和水，进而防止和纠正细胞内液的丢失。因含有乳酸钠，在体内经肝脏代谢生成HCO_3^-，可调整酸血症。临床主要用于纠正电解质和酸碱平衡失调，对失血、脱水、低血容量休克能补充水和电解质的丢失，维持有效血容量，同时对酸中毒有一定的防治作用。注意事项：对有肾、肝、心功能不全和高渗性脱水者，以及因阻塞性尿路疾患而引起尿量减少者慎用；有乳酸血症者禁用。本品因含有钙盐，与磷酸根、碳酸根相混可产生沉淀，与用枸橼酸抗凝的血液混合时能产生凝血。

三羟基甲基氨基甲烷（trishydroxymethylaminomethane） 分子式$C_4H_{11}NO_3$，分子量101，为白色结晶性固体或粉末，易溶于水（1：1.25），0.3M（3.64%）水溶液的pH值为10.2（室温）。本品属一氨基缓冲剂，

能摄取氢离子而纠正酸血症，其作用较强，且能透过细胞膜，常用于急性代谢性和呼吸性酸中毒，在注射后30～40min内即可明显纠正酸血症。用法：对急性酸中毒者可用3.64%溶液4～6mg/kg静滴，于1～2h内滴完，严重者可再用1次；对于需限制水分者可用7.28%溶液静滴。注意事项：本品可引起低血糖、低血压、恶心、呕吐等不良反应，严重时可出现呼吸抑制和停止，应避免剂量过大和速度过快；对慢性呼吸性酸中毒和肾性酸中毒者禁用；注射时勿溢出静脉外，以免局部坏死。

谷氨酸（glutamic acid） 分子式 $C_5H_9NO_4$，分子质量147u，为白色结晶或结晶性粉末，味微酸，微溶于水，不溶于乙醇、丙酮或乙醚；常用其钠盐（或钾盐），有蛋白胨样臭味，易溶于水，其0.2%水溶液pH值为7。本品静滴后，能与血中过多的氨相结合成为无毒的谷氨酰胺，后者在肾脏经谷氨酰胺酶作用将氨解离，由尿排出，故主要用于改善肝功能严重损害时的氨代谢紊乱，减轻肝昏迷症状；本品还参与脑细胞蛋白质和糖代谢，促进氧化过程，改善中枢神经系统功能，可用于癫痫小发作治疗。另亦可用于酸血症和胃酸不足的治疗。临床主要用于：①治疗肝昏迷；②预防肝昏迷；③控制癫痫小发作；④治疗胃酸不足；⑤酸血症的治疗。注意事项：肾功能不全或无尿者慎用谷氨酸，禁用谷氨酸钠；大剂量应用谷氨酸钠可导致严重碱血症和低钾血症；谷氨酸不宜与碱性药物合用，与抗胆碱药物合用有减弱后者药效作用。

乙酰半胱氨酸（acetylcysteine） 分子式 $C_5H_9NO_3S$，分子质量163.2u，为白色结晶性粉末，有类似蒜的臭气，味酸，有引湿性；易溶于水或乙醇，熔点为101～107℃。本品为二硫键裂解剂，其分子中所含巯基（－SH）能分裂糖蛋白多肽分子间的二硫键并使之断裂，黏蛋白分解，分子变小，痰液黏度降低；对脱氧核糖核酸亦有裂解作用。因而可溶解白色和脓性黏痰，使之容易咳出。适用于急性、慢性气管和支气管炎有黏痰不易咳出者，亦可用于手术后咳痰困难者。注意事项：本品在水中可形成硫化氢，刺激引起恶心、呕吐、呛咳、流涕，严重可致支气管痉挛；易使青霉素、头孢菌素、四环素等失效，不宜与其合用；铁、铜、氧化剂等能与其结合而失效。

生长抑素（somatostatin） 分子式 $C_{76}H_{104}N_{18}O_{19}S_2$，分子质量1637.9u，人工合成常用其醋酸盐，为白色冻干的无菌无热原粉末。可溶于葡萄糖或生理盐水中使用。生长抑素是由14个氨基酸组成具有环状结构的多肽，通过与其作用器官细胞膜受体结合产生效应。机体内天然的生长抑素主要存在于下丘脑和胃肠道，人工合成的本品与天然的在化学结构和生物学效应方面完全相同。本品成人血 $t_{1/2}$ 为1～3min，以75μg/h速度滴注15min之内血药浓度达高峰。在肝脏内经肽链内切酶和氨基肽酶的作用被代谢。其药理作用包括：抑制胃泌素和胃酸以及胃蛋白酶的分泌；明显减少内脏血流量而又不引起体循环动脉压的显著变化；抑制胰腺及小肠腺体的分泌；对炎性反应具有一定抑制作用，如刺激肝网状内皮系统，减轻内毒素血症，抑制血小板活化因子和磷脂酶 A_2、肿瘤坏死因子过度表达等。临床主要用于：①急性食道静脉曲张破裂出血及急性上消化道大出血；②急性重症胰腺炎；③预防和治疗胰腺术后并发症；④胰胆瘘及肠瘘的治疗。注意事项：注射本品速度超过50μg/min时可出现恶心、呕吐等；用药初期可能引起血糖轻微波动，必要时须监测血糖；用药中如中断3～5min以上需重新静注250μg以保持疗效。本品能加强环己烯巴比妥和戊烯四唑的作用，应避免同时使用；孕产妇和哺乳期妇女慎用，对本品过敏者禁用。

茶碱（theophylline） 分子式 $C_7H_8N_4O_4$，分子质量180u，为白色结晶性粉末，无臭、味苦，极微溶于水；在氢氧化钾或氨溶液中易溶。本品对呼吸道平滑肌有松弛作用，适用于支气管哮喘、急性和慢性支气管炎。其作用机理是：抑制磷酸二酯酶，使细胞内cAMP含量提高；促进内源性肾上腺素类物质释放；另外本品还可对抗腺嘌呤所致的呼吸道收缩作用，并增强膈肌收缩力，可改善呼吸功能。本品口服易吸收，成人血浆 $t_{1/2}$ 为8.7h，在肝脏内代谢，10%呈原形药由尿中排出。注意事项：可有恶心、呕吐、心律失常，有心肌梗死、胃炎和消化道溃疡者慎用，孕妇和哺乳期妇女慎用。

肌苷（inosine） 化学名称次黄嘌呤核苷。本品为白色粉末，无臭、味微苦，易溶于水、稀盐酸或氢氧化钠溶液，难溶于乙醇、氯仿等。本品为人体正常成分，参与体内核酸代谢、能量代谢和蛋白质合成，活化丙酮酸氧化酶系，提高辅酶A的活性，可使处于低能量缺氧状态下的组织细胞继续进行代谢；肌苷有

助于受损肝细胞功能的恢复，还可刺激体内产生抗体、并提高肠道对铁的吸收。临床用于治疗各种原因引起的白细胞减少和血小板减少症，也可用于心脏、肝脏功能损害的恢复。

参麦（SHENMAI） 由人参、麦冬组成，有效成分主要为人参皂甙、麦冬皂甙。制备成参麦注射液使用，每10ml注射液相当于人参、麦冬生药各1g。作用：益气固脱、滋阴生津、养心复脉。主治各类属气阴两虚、气虚、阴虚证疾病。临床上用于：①抗休克：能激活网状内皮系统，加速清除内毒素及各种内源性休克病理物质，抗自由基和减轻细胞脂质过氧化程度，改善微循环，促进糖皮质激素分泌，提高应激能力。②增强心脏功能：扩张冠脉、增加冠脉血流量，增强心肌收缩力、增加心输出量，降低耗氧量、提高对缺氧的耐受性，增加心肌细胞修复能力。③保护脑细胞，提高大脑皮层对缺氧的耐受能力。④肿瘤辅助治疗作用：增强化疗药物对肿瘤细胞敏感性，抑制肿瘤细胞无氧代谢，抑制肿瘤细胞生长；提高T细胞总数、降低白介素-2受体含量，提高NK和LAK细胞活性；减轻化疗药物毒性如骨髓和消化系毒性。⑤抗疲劳作用，提高机体对有害刺激与损伤的抵抗力。用法：本品一般一次20~60ml加入葡萄糖液或生理盐水250ml中静滴，对休克病人开始可立即将本品20ml加入50%葡萄糖液20ml中缓慢静注。注意事项：偶可因用量过大或滴速过快而出现烦躁、面热、心悸等，调整用量或滴速后恢复；对本品有过敏或严重不良反应者禁用；因含有皂甙，本品不宜与其它药物在同一容器中混合使用；孕妇慎用。

参附（SHENFU） 由红参和黑附片组成，有效成分主要为人参皂甙、乌头类生物碱。制备成参附注射液使用，为淡黄色或淡黄棕色的澄明液体，每1ml含人参皂甙Rb_1不少于0.5mg，含乌头碱不高于0.1mg。pH值4.5~7.0。作用：回阳救逆，益气固脱。主治阳气暴脱的厥脱证，以及阳虚所致的惊悸、怔忡、喘咳、胃疼、泄泻、痹症等。临床上可用于：①抗休克：对β-受体、α-受体均有兴奋作用，使血压升高；具有清除氧自由基、抗炎症、抗内毒素、稳定溶酶体膜和保护血管内皮细胞作用；能解除微血管痉挛、增加冠脉和脑血流量，对心、肺、肾损伤具有保护作用。②强心、抗心律失常：可增加心肌血供，增加心肌收缩力；有负性心率作用，降低心肌耗氧量；改善心脏传导系统功能，具有抗缓慢及快速心律失常双重作用。③增强免疫功能：能促进单核-巨噬细胞系统功能；升高血清抗体滴度，促进T细胞亚群分化，升高CD_4/CD_8比值。④促进骨髓造血功能：可升高慢性再障者血中红细胞、白细胞和血小板水平，减轻环磷酰胺对骨髓的抑制。⑤改善血液流变学：能显著降低血黏度和红细胞聚集性，减少血小板聚集，加快血液流速。用法：肌肉注射本品一次2~4ml，每日1~2次；也可20~100ml加入5%或10%葡萄糖液250~500ml中静脉滴注，重症者一次5~20ml用葡萄糖液20ml稀释后静脉推注。注意事项：本品不宜与中药半夏、瓜蒌、贝母、白蔹、白芨及藜芦等同时使用；因含有皂甙，不宜与其它药物在同一容器中混合使用；孕妇慎用，对本品有过敏或严重不良反应者禁用。

鱼精蛋白（protamine） 常用其硫酸盐。含有强碱性精氨酸残基，与强酸性肝素形成复合物，使其失去抗凝活性。用于肝素过量所致出血及自发性出血，如咯血等。临床主要用于：①抗肝素过量：静脉注射，用量与末次肝素用量相当（1mg鱼精蛋白中和1mg肝素），或根据凝血时间而定，一次用量不超过50mg，10min内注完。②抗自发性出血：静脉滴注，每日5~8mg/kg，分2次，间隔6h，以生理盐水稀释，连用不宜超过3d。注意事项：注射过快可致胃肠反应、心动过缓、血压下降等；静脉注射过量可抑制凝血活酶形成及其功能，引起再度出血，故不可过量使用；偶有过敏反应。

万古霉素（vancomycin） 常用其盐酸盐，分子式$C_{66}H_{75}Cl_2N_9O_{24}\cdot HCl$，分子量1485.7。为淡棕色粉末，无臭，味苦，易溶于水，在溶液中能被多种重金属盐类沉淀。本品对各种革兰阳性菌包括球菌和杆菌均有强大杀菌作用，能抑制细菌细胞壁黏肽合成，阻止细胞壁的蛋白合成，对胞浆中RNA的合成也有抑制作用。在体内和体外细菌对本品均不易产生耐药性。口服不吸收，静脉给药可在多数组织中达到治疗浓度，但在胆汁中浓度甚低，不透过正常人血脑屏障，而在脑膜炎时可达治疗浓度。80%以上药物以原形从尿中排出，正常肾功的成人$t_{1/2}$为6~8h。血透或腹透均不能清除本药物。临床主要用于严重革兰阳性菌感染，特别是对其他抗菌药耐药或疗效差的耐甲氧西林金葡菌、表皮葡萄球菌或肠球菌所致感染，如败血症、心

内膜炎、骨髓炎、肺炎和脑膜炎等；也可用于对β内酰胺类抗生素过敏者的上述感染；血透或腹透患者的严重革兰阳性菌感染；对难辨梭菌引起的伪膜性肠炎口服本品疗效极好，一般用于甲硝唑无效者。用法：成人静滴每日1～2g，分2～3次给药，缓慢滴入，速度一般不超过15mg/min。成人口服剂量每日1～2g，分4次服用。注意事项：对听觉和肾脏有损害，肾毒性表现为蛋白尿、血尿、尿素氮升高等；还可引起血栓性静脉炎、皮疹、药物热等。使用时须正确掌握剂量和滴入速度。静脉给药时不能与氨茶碱、氯霉素、肾上腺皮质激素等配伍。

阿托品（atropine） 分子式 $C_{17}H_{23}NO_3$，分子质量289.4u。常用其硫酸盐，为无色或白色结晶性粉末，无臭，易溶解于水和乙醇中。本品属季铵类M胆碱能受体拮抗药，有中枢和外周效应。对中枢神经系统先兴奋后抑制。外周作用可抑制腺体分泌，以唾液腺和汗腺最为敏感；可解除平滑肌痉挛，以对胃肠道和膀胱逼尿肌作用显著，松弛瞳孔括约肌可引起瞳孔扩大和眼内压升高；可解除迷走神经对心脏的抑制，使心率加快，促进房室传导；大剂量有解除小血管痉挛作用。临床主要用于：①解除胃肠道、胆道、泌尿道平滑肌痉挛引起的疼痛，减轻膀胱刺激症状如尿频、尿急等。②用于不同疾病、药物或麻醉引起的缓慢性心律失常如窦性心动过缓、房室传导阻滞等。③眼科用于虹膜睫状体炎、眼葡萄膜炎等。④全身麻醉前用药，以减少迷走神经对心脏抑制和减少唾液、支气管腺体分泌。⑤解救有机磷酸酯类农药中毒（详见有关章节）。注意事项：不良反应有口干、皮肤干热、大小便困难、视物模糊、心率加快、烦躁等；与 H_1-受体拮抗药、三环类抗抑郁药、吩噻嗪类抗精神病药、抗帕金森病药等合用可加重不良反应。

红细胞生成素（erythropoietin） 是含唾液酸的酸性糖蛋白，由165个氨基酸组成，分子质量34000u，它主要来源于肾，临床应用的是由重组基因技术获得，其性状和生物活性与天然内源性相似，不同点是基因位点在7号染色体为糖蛋白。其药理作用是与骨髓中红系祖细胞的表面受体相结合，促进红系细胞的生成、分化，促进红母细胞成熟，增加红细胞数量和血红蛋白含量，同时能稳定红细胞膜，提高红细胞膜抗氧化酶功能。一次静脉注射 $t_{1/2}$ 为4～13h；皮下注射后8～12h血药浓度达峰值，有效浓度可维持12～16h。生物利用度仅20%，大部分在肝脏代谢。临床上主要用于：慢性肾衰性贫血、多发性骨髓瘤相关的贫血、骨髓增生异常及骨癌引起的贫血；对结缔组织病性贫血和再生障碍性贫血有一定效果。用法：可静脉或皮下注射，剂量应个体化。一般开始为50～150U/kg，每周3次治疗中根据血红蛋白和红细胞比容变化调整剂量；再生障碍性贫血可皮下注射200～350U/kg，每周3次。注意事项：本品应避光、2～8℃冷藏，不可冻结或震荡；主要不良反应为血压升高，偶可诱发脑血管意外或惊厥，另可有发热、恶心、头痛、关节痛、血栓等。孕妇或对本品过敏者禁用，有严重心血管疾病、恶性肿瘤者慎用。

谷胱甘肽（glutathione） 分子式 $C_{10}H_{17}N_3O_6S$，分子量307.3。为白色或类白色结晶性粉末，易溶于水、稀乙醇、氨水、二甲基酰胺。水溶液不稳定，室温2周失效。谷胱甘肽是甘油醛磷酸脱氢酶的辅基，又是乙二醛酶和磷酸丙糖脱氢酶的辅酶，参与体内三羧酸循环及糖代谢，使人体获得高能量，它能激活各种酶，如体内的巯基（-SH）酶等，从而促进糖类、脂肪和蛋白质代谢，也能影响细胞的代谢过程。临床上主要用于：①解毒：对丙烯腈、氟化物、一氧化碳、重金属、有机溶剂等的中毒均有解毒作用。②对某些损伤的保护：对放射线治疗、放射性药物或使用抗肿瘤药物所引起的白细胞减少症，以及放射线引起的骨髓组织炎症，缺氧造成器官损伤等，均可改善症状。③保护肝脏：能抑制脂肪肝的形成，也能改善中毒性和感染性肝炎以及其它肝脏疾病引起的症状。④抗过敏：能纠正乙酰胆碱、胆碱酯酶的失衡，从而消除由于这种失衡所致的过敏症状。⑤防止皮肤色素沉着：可防止新的黑色素形成并减少其氧化。⑥眼科疾病：可抑制晶体蛋白质巯基的不稳定，因而可抑制进行性白内障及控制角膜和视网膜疾病的发展等。用法：肌肉或静脉注射，将本品注射剂用所附的2ml维生素C注射液溶解后使用，每次50～100mg，每日1～2次。注意事项：注射时不得与维生素 B_{12}、维生素 K_3、泛酸钙、乳清酸、抗组织胺制剂、磺胺制剂及四环素制剂混合使用。

发病率（morbility） 指一定期间内单位人口中发生某病的百分比，通常以年为限，单位人口以同期暴露的人口表示（年平均人口或年中人口数）。以不同性别、年龄的暴露人口数计算，则为其发病率专率。发

病率是一项疾病统计常用的指标，特别是对死亡率低的疾病。应有健全的疾病报告登记统计制度，对新病例要有明确的定义。

病死率（mortality） 是指一定时期内（通常为一年）单位人群中死亡或某一年龄段中死亡或因某种疾病而造成死亡的频率，可表示为：某病病死率＝因患某病死亡人数/同时期单位平均人口数，通常以千分之几、万分之几甚至十万分之几来表示。

陈－施呼吸（Cheyne－Stokes respiration） 又称潮式呼吸（tidal respiration），是一种呼吸节律周期性改变的呼吸类型。呼吸有节奏地由浅慢→深快→浅慢→暂停，然后又开始如上变化，周期为30s～2min左右。该种呼吸类型是由于呼吸中枢受损伤或严重缺氧而致其兴奋性降低的表现，当血液中二氧化碳张力增高到一定程度时，刺激颈动脉窦和主动脉体的化学感受器及延髓呼吸中枢，使呼吸恢复和加强，由浅慢变深快，因大量二氧化碳排出体外，呼吸中枢的兴奋性逐渐降低，呼吸又再次变浅慢，继而呼吸暂停。临床上多见于中枢神经系统疾病、严重药物中毒、心力衰竭、糖尿病昏迷、尿毒症等。

生理性死腔（physiological dead space） 健康成人每次吸入潮气量（500ml）气体时，总有一部分（约150ml）留在传导气道中未参加气体交换即被呼出体外，这部分气道中又存满呼出的肺泡气，下次吸气时被最先吸入肺泡，降低吸入气中的PO_2并升高PCO_2，这部分气道被称为解剖死腔；另外，吸入气体还可分布到无血流或血流很少的肺泡，结果呼出气中的O_2、CO_2变化很小，这部分很少或无气体交换作用的肺泡称为肺泡死腔；生理性死腔是指潮气容积中不参与气体交换的部分，即为解剖死腔＋肺泡死腔，正常时约为潮气容积的20%～35%，死腔气量/潮气量（V_D/V_T）在0.20～0.35之间。支气管、肺部和肺血管病变可明显增加生理性死腔量。

氧合（oxygenation） 指氧和血红蛋白的化学结合能力。1个血红蛋白分子含有4个血红素亚基，每个亚基含1个Fe^{2+}结构，可与1个分子O_2可逆性结合，1个血红蛋白分子可结合4个O_2，1g血红蛋白能结合O_2 1.34～1.36ml。健康成人如血红蛋白含量为150g/L，则可结合200ml/L的O_2。氧含量取决于氧分压的大小和血红蛋白含量，同时亦受血液的酸碱度、温度、磷酸盐等影响。如血液中CO_2张力升高或pH值降低、温度升高等可使血红蛋白对氧的亲和力降低，血红蛋白对O_2的结合能力降低；贫血、缺氧、碱中毒、体内激素量增加、输入库存血等情况下均可造成红细胞内2，3二磷酸甘油酸增加，导致血红蛋白对O_2的结合减少。

动脉导管未闭（patent ductus arteriosus） 肺动脉导管连接于肺动脉总干（或左肺动脉）与降主动脉，位于左锁骨下动脉开口处之下；胎儿期肺尚无呼吸作用，故大部分血液不进入肺内，由肺动脉导管转入主动脉，出生后随肺部呼吸功能的出现和肺血管的扩张，该导管失去其作用而逐渐闭塞，约80%的婴儿在生后第3个月闭塞，90%在1年内闭塞。如果1年后仍未闭塞，称为动脉导管未闭，会发生血液在动脉水平从左向右分流，造成左心房、左心室容量负荷增加，出现一系列病理生理变化。

蛋白C（protein C） 蛋白C是由肝脏合成的一种依赖维生素K的凝血因子，其结构由双硫键连接重链和轻链的双链抗凝蛋白，活性中心在于重链，是血浆中的抗凝血活酶物质之一，有抗凝血因子Ⅴ和Ⅷ的作用，体内缺乏蛋白C容易导致血管栓塞性疾病而无出血倾向。临床常用KPTT法测定其活性，正常值为1.00±0.13〔(100±13)%〕。其临床意义是：蛋白C活性和蛋白C抗原均下降：见于Ⅰ型先天性蛋白C缺乏症；蛋白C活性低而蛋白C抗原正常：见于Ⅱ型先天性蛋白C缺乏症；蛋白C活性降低还见于获得性蛋白C缺乏症如DIC、ARDS、肝功不全、口服双香豆素等；蛋白C活性升高常见于冠心病、糖尿病、肾病综合征、妊娠后期等。

脂多糖（lipopolysaccharide） 存在于革兰阴性菌细胞壁外膜中的一种特殊性成分，其化学组成含有多糖和类脂质A，又称为内毒素。多糖部分由O－特异性多糖链和核心寡聚糖组成，前者具有特异抗原性，后者可使内毒素核心成分结构保持恒定。类脂质A是发挥生物学活性中心，与核心寡聚糖连接形成特定的立体结构。其生物学活性主要是对机体的损害作用，可引起热原反应，减少外周血中白细胞数目，激活体内激肽系统、凝血系统、补体系统，促进其他炎性介

质的产生，造成血管调节功能障碍、休克、DIC、组织细胞损伤等。最近也有学者提出类脂质 A 亦能增强机体非特异性抵抗力，从而起到抗肿瘤作用。

去极化时间（depolarization time） 当细胞的某一部位受到刺激而兴奋时，细胞膜内侧的负电位迅速减小以至消失，进而变成正电位，安静时的内负外正的极化状态变成内正外负的状态，此过程统称为去极化。具体地说，在去极化的短时间内，细胞膜内侧电位从原来的 -70 ~ -90mV 变为零值的过程，才是真正的去极化。细胞在静息电位基础上所发生的一次去极化活动所需的时间称为去极化时间。

诱导型一氧化氮合酶（inducible nitric oxide synthase sedative） 诱导型一氧化氮合酶（INOS）是一种可溶性酶，分子质量为 125 ~ 135Ku，作用是促进细胞内 NO 合成，通过 NO 产生一系列效应。该酶主要存在于免疫系统的巨噬细胞内。其表达可被细胞因子（主要为干扰素 - γ 等）、细菌脂多糖、多种试剂以及紫外光、创伤等诱导。1991 年 INOS 从鼠类巨噬细胞中分离出来，随后通过免疫组织化学研究证实多种细胞类型可表达 INOS，除巨噬细胞外，血管内皮细胞、血管平滑肌细胞、肺上皮细胞、关节软骨细胞等也含 INOS。近期有学者采用免疫组织化学方法发现肺组织中存在 INOS 阳性的肺泡巨噬组织，特别是在肺内炎症区域。正常人气管、支气管上皮细胞可持续高水平表达 INOS，吸入肾上腺皮质激素或 β - 肾上腺素能受体兴奋剂可明显降低气管、支气管上皮细胞 INOS 表达。

前降钙素（procalcitonin） 前降钙素是降钙素的前体，有 116 个氨基酸组成，分子质量 13Ku，来源于肺和肝脏的上皮细胞，半衰期为 24h，存在于人血清中，正常人前降钙素含量小于 0.5ng/ml。其生理功能尚不十分清楚，但在细菌、真菌感染时其血清浓度明显升高，当血清浓度大于 100ng/ml 时，病人预后极差。故近年来检测该指标用来提示细菌、真菌感染以及其感染严重程度。一般细菌感染后 3h 前降钙素水平增高，大约 6h 后达稳态。而在非细菌、真菌感染，或病毒感染时其血清浓度维持正常。

可溶性肿瘤坏死因子受体（soluble TNFα receptor, STNFR） 可分为 $STNFR_1$ 和 $STNFR_2$ 两种类型，它们是从细胞膜上 TNFα 受体的 N 末端部分被酶分解下来的肽类，存在于血清中，浓度为 1 ~ 3ng/ml，与可溶性 TNFα 结合后介导后者的生物学活性。一些因素能诱导 STNFR 释放，包括 TNFα 本身、某些细胞因子、脂多糖、发热和一些全身性疾病（如肿瘤、HIV 感染）。STNFR 结合 TNFα 后的效应与 STNFR 的量有关。低剂量时可促使 TNFα 缓慢释放而发挥生物学效应，而高剂量时则阻断 TNFα 的细胞毒作用、组织毒性作用和免疫调节作用。体外实验表明，STNFR 与 TNFα 的解离率常数是 2.8×10^{-4}/s，结合率常数是 5.01×10^{5}/mol/L/s，复合物的半衰期是 38min。

T - 细胞缺陷（defect of T - cells） 由于各种原因造成 T - 细胞成熟严重障碍，产生了细胞介导的免疫应答缺陷，从而导致的免疫缺陷病。在临床上表现为对病毒、细菌、真菌以及原虫感染的易感性增加。这些微生物可以存在于细胞内，包括可在巨噬细胞内存活和复制，结果造成难以控制的甚至致命的严重感染。临床诊断依据：外周血 T - 细胞数目减少，尤其是对多克隆 T - 细胞激活剂加植物血凝素的增殖反应异常降低，以及对普遍存在的微生物抗原（如念珠菌抗原）产生皮肤迟发型变态反应的缺陷。T - 细胞缺陷的病人可能对病毒诱导的恶性肿瘤易感。

兴奋性氨基酸（excitatory aminoacids） 主要包括谷氨酸和天门冬氨酸，存在于中枢神经系统内的神经递质，对大脑皮层具有兴奋作用。在哺乳类动物脑内谷氨酸含量最高。兴奋性氨基酸在脑内有 4 条合成途径：①α - 酮戊二酸经过转氨酶产生谷氨酸；②α - 酮戊二酸经过谷氨酸脱氢酶逆反应产生谷氨酸；③鸟氨酸在鸟氨酸转氨酶的作用下生成谷氨酸；④谷氨酰胺在谷氨酰胺酶的作用下水解成谷氨酸。谷氨酸具有 Ca^{2+} 依赖的释放形式。去极化虽也可促使胶质细胞释放谷氨酸，但并不依赖 Ca^{2+} 的存在。释放入突触间隙的谷氨酸和天门冬氨酸，绝大部分经神经末梢重摄取而被血吸收和再利用。谷氨酸具有 Na^{+} 依赖的亲和力摄取系统，在神经末梢中含量较高。

胶原蛋白（collagen protein） 在皮肤内含量约为总蛋白含量的 20%，是皮内最多的蛋白质，坚实的组织如骨、肌腱等几乎 90% 为胶原蛋白，可作为这些组织的基本结构物质。胶原蛋白在皮肤和结缔组织中形成网状结构，在角膜中交织成为透明的薄片。在组

织损伤修复中是一种十分重要的物质。胶原蛋白的氨基酸组成很特别，甘氨酸残基含量占1/3，脯氨酸与羟脯氨酸残基约占20%，另尚含有羟基赖氨酸，这是其特有的，酪氨酸含量较少，色氨酸及半胱氨酸则缺如。所以从营养角度而言，胶原蛋白因为缺乏色氨酸这一必需氨基酸而成为营养不完全蛋白质。胶原蛋白由3条α肽链绞和而成，形似棒状，3条肽链间的共价交联是原胶原形成后产生的。一般认为随着年龄的增长，结缔组织中胶原蛋白的含量亦增加，因而皮肤、血管等变得缺乏弹性。

超氧阴离子（superoxygen anion） 属于氧自由基的一种，主要为黄嘌呤氧化产生的。在正常情况下生成较少，并迅速被机体的防御系统所转化，对机体无明显损害。在应激、休克等时，会导致其产生过多，或机体防御功能减弱时，可造成其在体内积蓄。超氧阴离子性质活泼而极不稳定，平均寿命仅10^{-3}秒，极易与其他物质如蛋白质、类脂、糖类等发生反应而形成新的自由基或氧化物，导致一系列生化反应，破坏细胞生物膜、胞浆蛋白质、DNA的合成等。

次黄嘌呤核苷酸（inosinic monophosphate） 是核酸分解代谢（主要指细胞核蛋白质代谢）过程中的中间产物。核酸分解为核苷后，在相应的脱氢酶和磷酸化酶的作用下，分别产生腺苷、次黄嘌呤核苷酸，后者又在黄嘌呤氧化酶作用下产生肌苷（主要在肝脏中进行），再分解为次黄嘌呤、黄嘌呤，最终产物为尿酸。核酸的分解产物主要从肾脏排泄，如果食物中摄入核酸过多、核酸代谢异常或肾脏功能障碍，可出现其各种分解产物在体内积蓄。

自主神经系统（autonomic nervous system） 在一般情况下，调节内脏活动的神经系统不受意识的控制，故将其称为自主神经系统，或称为植物神经系统（vegetative nervous system）。包括支配与调节机体内脏功能的中枢和周围神经两部分。按其功能又分为交感神经和副交感神经。其中枢神经主要分布于大脑边缘叶、丘脑前区和后区等，周围神经主要在脊髓胸1至腰4段侧角、椎旁或椎前交感干、节后神经元、节前纤维和节后纤维等。自主神经系统控制着机体的血液循环、呼吸、消化、排泄、体温维持、眼球功能等活动。其神经活动与躯体神经一样，是通过反射形式进行的，除了器官内的局部反射通路之外，内脏感受器的冲动通过传入纤维进入中枢后，还要进行多级整合（又称为反射协调），再由自主神经系统的传出纤维对内脏活动进行调节。

阴离子间隙（anion gap） 阴离子间隙（AG）是反映机体血液内电解质紊乱状况的指标之一。是指血清内未测定的阴离子和阳离子之差，根据电中性原理表示为，AG = 未测定阴离子 - 未测定阳离子 = Na^+ - (Cl^- + HCO_3^-)，正常值为8～16。AG可有以下改变：(1)增大，原因有未测定的阳离子减少如低钾血症、低钙血症、低镁血症；未测定的阴离子增多如乳酸根、酮体、磷酸根 、硫酸根、高白蛋白血症等；输入外源性阴离子如水杨酸根、甲酸根、硝酸根、羧苄青霉素等；血清Na^+假性升高或Cl^-、HCO_3^-假性降低。(2)减少，原因有未测定的阳离子增加如高钾血症、高钙血症、高镁血症；异常阳离子潴留如IgG球蛋白、锂、三羟基甲基氨基甲烷；未测定的阴离子减少如低蛋白血症等。代谢性酸中毒时AG一般出现增大或正常，前者常因乳酸或酮体增多、肾脏排泄功能障碍引起，后者常为胃肠道HCO_3^-丢失过多致。

止痛法（analgesia） 疼痛是许多疾病的常见症状，凡指对疼痛进行有效控制的手段均称为止痛法。目前应用主要有两种途径：一是用药物或手术等方法阻断痛觉冲动的产生、传递或对痛觉的感知；二是激发体内痛觉控制系统的活动，从而抑制疼痛。对于临床一些病因尚未明确的、正处于观察期的疼痛，应用止痛法应慎重。

抗生素疗法（antibiotics therapy） 抗生素是指由细菌、霉菌或其他微生物代谢过程中产生的，能抑制或杀死另一些微生物的化学物质，包括通过化学方法合成的仿制品，统称为抗生素。一般可分为抑菌性和杀菌性两类。应用抗生素防治微生物感染性疾病的方法称为抗生素疗法。临床医师在使用抗生素前必须了解和掌握抗生素的适应证、药理特点和毒副反应，力争获得准确的病原学诊断，合理应用抗生素。

心脏功能（cardiac function） 指心脏做功的能力，心脏主要功能是射血（又称泵血）。心脏舒张时能使静脉回流的血液流入心腔，心脏收缩时又将心腔的血射入大动脉，并随动脉的分支分布到全身各个组织器官中，进行气体或物质交换，以满足机体的需要。心

脏做功的效能可用心搏量或心排血量来表示。影响心脏做功的主要因素有心肌的收缩力、前负荷、后负荷、心率及心肌收缩的协同性。1984年又发现心脏不仅具有泵血的功能，而且还有内分泌功能，心房肌能分泌一种称为心房肽的激素，对维持心脏的正常机能具有一定的作用。

左心室功能（left ventricular function） 指左心室做功的能力，即将肺循环回流入左心室血液射入主动脉的能力。经过气体交换的血液通过动脉的各级分支分布到全身各个组织器官中，将氧气和营养物质输送给组织细胞，以满足机体的需要。其做功的效能可用左心室每搏出量、射血分数、心排血量等来表示。影响其做功的主要因素有左心室心肌的收缩力、前负荷、后负荷、心率及心肌收缩的协同性。应激反应、高代谢可使左心室功能增强，左心室功能不全则可导致肺循环血液回流受阻，造成肺血管淤血，严重时引起肺水肿。

血红蛋白（hemoglobin） 正常男性120～150g/L，女性110～140g/L，是由4条多肽链组成的珠蛋白，每条链上各带有一个血红素，多肽链由百余个有严格次序的氨基酸组成，而血红素只与其中特定的氨基酸结合，这种多肽链有4种（α、β、γ、δ），由ααββ组成的血红蛋白（hbA）最多见，ααγγ称胎儿血红蛋白（hbF），出生后很快减少，ααδδ称A_2血红蛋白（hbA_2），占正常人血红蛋白的2%。镰刀状红细胞性贫血系因HbA中的两个β链上的第6位氨基酸（缬氨酸）为谷氨酸所取代。地中海贫血是由于出生后胎儿血红蛋白始终居主要成分。血红蛋白除了能与氧气结合外，还可有以下形式：①与二氧化碳结合成碳酸血红蛋白，其生理作用是将组织代谢产生的二氧化碳携带到肺排出体外。②一氧化碳中毒时与一氧化碳结合成碳氧血红蛋白，其与血红蛋白亲和力较氧气大210倍。③硫化物中毒时可形成硫血红蛋白，使其失去与氧结合的能力。④在氧化剂（如亚硝酸盐）作用下，血红蛋白分子内的Fe^{2+}转化为Fe^{3+}，形成高铁血红蛋白，失去与氧结合能力。

白细胞（leucocyte） 白细胞为无色有核细胞，正常成人计数为（4～10）×10^9/L，白细胞又可分为有颗粒和无颗粒两大类。有颗粒白细胞是由红骨髓粒细胞系发育产生，其主要功能：①中性粒细胞：吞噬和消化侵入体内的微生物和机体自身的坏死细胞，占50%～70%；②嗜酸性粒细胞：与机体过敏反应有关，占0～5%；③嗜碱性粒细胞：能产生组织胺和肝素，参与机体过敏反应，占0～1%。无颗粒白细胞是由脾和淋巴结等淋巴组织产生，其主要功能：①单核细胞：与中性粒细胞相似，参与抗原抗体反应，占2%～8%。②淋巴细胞：参与体液免疫和细胞免疫反应，占20%～40%。

脑电图（electroencephalogram） 是指通过电极记录下来的大脑皮层脑细胞群的自发性、节律性电活动，是由周期、振幅、位相三个基本特征所组成的有节律的波。多数学者认为脑电活动可能是在许多皮层锥体细胞顶突产生的树突电位和突触后电位的总和。脑电图对某些疾病病因诊断缺乏特异性，但可反映大脑功能有无受损及损伤程度，特别是可进行24h电活动监测，为诊断和治疗能提供可靠依据。脑电图检查的适应证主要是：癫痫、颅内占位病变、脑血管病、脑炎和颅脑外伤等。正常成人脑电图的诊断标准：①由α波和快波组成，无明显θ波或δ波，可有少数散在θ波（占10～15%以下），δ波散在于额区（少于5%）。②α波主要分布于枕、顶区，快波分布于额、颞前区。③左右对称部的波幅差一般不超过20%～30%。④左右对称部的频率差异不超过10%。⑤α波在睁眼、感觉刺激、精神活动时有反应（衰减）。⑥α波振幅应低于150mV，快波振幅应低于30～50mV。⑦不出现棘波、锐波等发作波。⑧睡眠纺锤波、峰波一般为左右对称。正常小儿脑电图的诊断标准：①清醒时不出现高波幅、广泛性δ波。②自然睡眠中不出现50mV以上的广泛性β波。③慢波不是恒定地局限在某个部位。④睡眠时顶部峰波、纺锤波、快波不是恒定地在一侧缺如或减弱。⑤不出现发作波。

心包填塞（cardiac tamponade） 正常人体心包腔压力低于大气压，近似胸膜腔压力，如果心包积液导致心包腔内压力上升而压迫心脏，影响心室舒张充盈和血液进入心脏，引起严重的循环功能障碍，称为心包填塞。心包积液所致心包内压增高取决于积液的量、积聚速度和心包的扩张性。缓慢积聚时心包可逐渐扩张至容纳2L液体而无心包内压升高，急性积液则仅增加150～200ml即可使心包内压明显升高。如果心包因纤维化或肿瘤浸润而僵硬，少量积液亦可致心包填塞。常见病因：心包、心脏和大血管破裂；心肌梗

死致室壁瘤或冠状动脉瘤破裂；心脏术后或导管检查致心壁、冠状血管破裂；全身或临近器官感染穿破心包；心包炎症、肿瘤；出血性疾病或结缔组织疾病等。临床表现主要为：意识改变、呼吸窘迫、低血压或休克、颈静脉怒张、奇脉、心音遥远或消失、心动过速等；心包积液时间较长则可出现胃肠道淤血、肝脾肿大等；血液动力学监测表现为中心静脉压、右心房和右心室压（特别是舒张期压）升高，肺毛细血管压和左心室舒张期压升高，心室舒张期压力曲线无“平方根号”征，心搏量明显降低，心排血量正常或降低。胸部X线提示心影似烧瓶形增大；心电图有低电压和ST-T非特异性改变；超声心动图或心脏影像学检查可确诊。治疗方面：血管扩张剂可减轻体循环容量负荷，增加心排血量；症状不易控制时需行心包穿刺术；如因外伤等引起心脏破裂需手术探查。避免使用抗凝药物。

肺动脉高压（pulmonary hypertension） 一般采用Fargan在1978年提出的标准，即肺动脉压高于35/15mmHg,或肺动脉平均压高于25mmHg，称为肺动脉高压。其病理生理特点是因肺循环阻力增加，造成右心室后负荷明显加重，导致右心室肥厚、心脏扩大、肺源性心脏病，最后致右心衰竭。根据病因临床上分为原发性和继发性两种。原发性病因尚不清楚，可能与自身免疫性疾病、遗传、药物、饮食等有关；继发性常见于：①肺动脉阻塞如肺栓塞；②肺小动脉闭塞如肺气肿、肺间质纤维化；③肺血管痉挛如肺泡性缺氧或呼吸性酸中毒；④高血液动力状态如左向右分流的先天性心脏病、甲状腺功能亢进、贫血、肺动静脉交通形成等；⑤其他如二尖瓣或主动脉瓣病变、心内膜炎、左房黏液瘤、心包积液等。临床表现以右心功能不全为主，可有呼吸困难、胸痛、晕厥、咯血等，体检有颈静脉充盈、肺动脉第二音亢进和心音分裂，左侧第2肋间闻及收缩期杂音等。胸部X线检查可有右下肺动脉干横径增宽、肺门增大、肺动脉段突出、右心房和右心室扩大等。治疗除原发病外，重点是血管扩张剂应用，如β-肾上腺素能受体兴奋剂、α-肾上腺素能受体阻滞剂、钙拮抗剂等；抗凝治疗能改善血液流变学指标，从而减轻血管阻力和心脏负荷。

肾功能不全（renal dysfunction） 肾功能不全是指各种原因引起肾脏滤过和重吸收功能障碍，导致毒性代谢产物在体内大量积蓄和水电解质、酸碱平衡紊乱，出现一系列临床症候。根据临床表现不同可分为急性和慢性肾功能不全。前者主要因急速出现肾小球或（和）肾小管变性坏死而引起。急性肾功能不全常见病因：①肾缺血：如大出血、烧伤、呕吐等致有效血容量不足、休克；②肾中毒：铅、磷、升汞、磺胺、蛇毒、肌红蛋白等引起肾小管坏死；③尿路梗阻：尿路结石、急性肾小球肾炎等。临床表现一般可分为三期：①少尿期：主要因肾小球滤过减少致，可出现少尿、无尿、水钠潴留、高钾血症、代谢性酸中毒、氮质血症（尿素氮、肌酐升高等），可因肺水肿和高钾致心律失常而死亡；②多尿期：1～2周后因肾小管重吸收功能未恢复而出现多尿、脱水、低钾和低钠血症、氮质血症等；③恢复期：各项指标逐渐恢复正常。治疗上除原发病外，可使用血管扩张剂以改善肾脏血液灌注；在少尿期应严格控制液体摄入量，如出现严重水和电解质紊乱需行血液净化治疗；在多尿期应及时补充血容量和纠正电解质酸碱平衡紊乱。

慢性肾功能不全常见病因：①慢性肾组织广泛破坏：如慢性肾小球肾炎、肾盂肾盂、两侧肾结核等；②慢性肾血管病变：高血压病末期、两侧肾动脉闭塞；③尿路梗阻：尿路结石、狭窄、前列腺肥大等；④先天性疾病：多囊肾、输尿管异常等。临床表现：①肾浓缩稀释功能障碍：尿量增多、尿比重下降、等渗尿、蛋白尿等；②电解质紊乱：可出现低钠、低钾、低钙、高磷血症、代谢性酸中毒等，如补充不当又可致高钠血症、高钾血症、水中毒等；③氮质血症：血中非蛋白氮、肌酐升高，以及胍类、酚类潴留等。另外还可因细胞损伤和血管渗出而出现神经、消化、循环、呼吸、造血等系统障碍表现。治疗方面：除了针对原发病和对症治疗外，积极进行肾脏替代治疗，包括血液透析、腹膜透析等，亦可行肾脏移植手术。

持续气道正压通气（continuous positive airway pressure, CPAP） 是指在病人有自主呼吸的条件下，整个呼吸周期内，均人为地施以一定水平的气道内正压（高于大气压）。病人通过按需活瓣或快速、持续正压气流（正压气流＞吸气气流）系统进行自主呼吸，即呼吸机通过一定的吸气压力，在吸气相产生持续的正压气流，呼气相时，呼气的活瓣系统对呼出气体也给予一定的阻力，以使吸、呼气相的气道压高于大气压。其优点是增加潮气量，使患者感到吸气省

力，呼吸做功减少。此外呼气末正压起到 PEEP 的作用，有增加功能残气量（FRC）、防止和逆转小气道闭合和肺泡萎陷的作用。对人体的不良影响主要是干扰循环系统功能及易造成肺组织的气压伤。

容量支持通气（volume support ventilation，VSV） 为 Servo - 300 型呼吸机（德国 Siemens 公司）特有的呼吸模式，用于自主呼吸病人的辅助通气。呼吸机的每次供气均有病人的自主呼吸触发（压力或流速触发）。在预设好所需的 TV/MV 前提下，当病人的自主呼吸触发呼吸机供气时，呼吸机通常首先应用 5cmH_2O 的吸气压力吸气，并将第一次的 VS 通气作为试验性通气，借助呼吸机固有的监测装置，测得病人容量/压力间的变化关系，并根据测得的数据自动计算出下一次通气所需的吸气压力。如果所测定的压力不足以供给或高于预设的 TV/MV，呼吸机会自动增加或减少吸气压力，直至实际 TV/MV 恢复至预设的水平。通常只需 3 个呼吸周期，呼吸机就能调好达到预设 TV/MV 水平所需的吸气压力。VSV 时，呼吸频率和吸呼比均随病人自主呼吸调节。

压力调节容量控制通气（pressure regulated volume control ventilation，PRVCV） 为 Servo - 300 型呼吸机（德国 Siemens 公司）特有的呼吸模式，用于控制性呼吸或辅助性呼吸的病人。预调容量控制呼吸频率、吸气时间、潮气量/分钟通气量（TV/MV）、PEEP 和气道压上限，PRVCV 开始后先给一个 5cmH_2O 的控制性呼吸，然后测量呼气量/气道压，计算出下次控制呼吸的吸气压力；第二次以计算值 75% 的压力控制呼吸，再测量肺顺应性，计算下一次控制呼吸的吸气压力，以 75% 计算值控制呼吸，再测算呼气量/气道压。这样反复三次后，进行持续控制呼吸，并且每次均测量容量/压力变化，与预调值对比，调节下次控制呼吸的压力（增加或减少），使实际 TV/MV 与预调值相等。这样不论肺胸顺应性如何变化，病人均能得到预调的 TV/MV。PRVCV 可以使呼吸机以最低的气道压力来完成预调的 TV/MV，减少气压伤的危险性。

压力支持通气（pressure support ventilation，PSV） 自主呼吸或指令性呼吸期间，当病人自主吸气达到预设的触发值（压力或流速触发值），呼吸机即开始送气，并使气道压迅速上升至预设的压力值，并维持气道压在这一水平，当病人吸气流速降至最高吸气流速的 25% 以下或病人有呼气努力时，即送气停止，病人开始呼气。病人的每次自主吸气，均可得到压力的支持，但支持的水平可随需要不同而设定。PSV 时，机体可在一定水平的压力支持下，克服疾病造成的呼吸道阻力增加和肺顺应性下降，得到较充分的潮气量，PSV 可作为独立的一种通气模式在临床单独使用，也可以作为一种通气功能与其他的通气模式同时使用。

压力控制反比通气（pressure regulated inverse rate ventilation） 是同时兼有压力控制通气和反比通气功能的一种通气模式。预先设置气道压和吸气时间，但这种通气模式的吸气时间延长，且大于呼气时间，吸呼比可在 1.1 ~ 1.7:1 之间，甚至可以 4 ~ 7:1。吸气开始，气流很快进入肺，达到预置压力水平后，通过反馈系统使气流速度减慢，维持预置压力水平至吸气末，然后呼气。这种通气模式有利于气体的分布与弥散，有助于纠正气体的分布不均、气体弥散的时间不够或面积不足等引起的缺氧，缩短呼气时间，有利于减少 CO_2 的呼出，纠正过度的低碳酸血症。缺点是随吸气延长，虽然平均气道压力下降，但高气道压的时间延长，对循环的影响可能增加，肺组织气压伤的机会也会增多。

间歇指令性通气/同步间歇指令性通气（intermittent mandatory ventilation，IMV/synchronized intermittent mandatory ventilation，SIMV） IMV 是指在病人自主呼吸的同时，给予间歇正压通气（IPPV），即自主呼吸 + IPPV。病人的自主呼吸频率、流速、流量、容量、吸呼比不受呼吸机的影响，均由病人自己控制和调节，其吸气的气流由呼吸机持续大气流恒流供给（70 ~ 90L/min）。而呼吸机在每分钟内，按事先设置的呼吸参数（频率、流速、流量、容量、吸呼比等），给予间歇正压通气（IPPV）。由于不同步可能出现人机对抗，所以单纯 IMV 不常用。SIMV 是在 IMV 基础上加入同步装置，呼吸机的供气由病人的自主呼吸触发（压力/流速），若在等待触发时期（同步触发窗，即 IPPV 周期的 25%）内无自主呼吸，在触发窗结束时，呼吸机自行给予间歇正压通气（IPPV），其优点是将 IPPV 与病人的自主呼吸很好地结合和协调，更好地保证病人有效的通气量，避免人机对抗。

再灌注损伤（reperfusion injury） 任何一度缺血的组织获得有氧灌注即为再灌注。再灌注引起的细胞损害或死亡称为再灌注损伤。它在缺血的基础上产生和发展起来，即缺血改变了组织细胞所处的环境，如能量储备极度下降，细胞膜通透性增加，许多重要酶的功能紊乱，渗透浓度改变和 pH 下降等，此时的组织细胞不能耐受“正常的”再灌注而形成再灌注损伤。因此缺血组织的转归既与缺血时间的长短和严重程度有关，也取决于再灌注的条件和成分。再灌注损伤发生于再灌注的开始阶段，最初的数分钟是形成再灌注损伤的关键时间，各种病理改变持续时间不一，再灌注损伤的后果包括继发性损害，可能持续数日甚至数月。特征：缺血组织再灌注早期出现细胞内 Ca^{2+} 大量积蓄，氧自由基爆发性产生，细胞急剧水肿，氧和基质的利用能力下降，高能磷酸盐和糖原减少，以及超微结构改变。

机械通气（mechanical ventilation） 是借助机械力量，产生或增强病人的呼吸动作和呼吸功能。吸气时，呼吸机能将空气、氧气或空气－氧气混和气送入气管、支气管和肺内，产生或辅助肺间歇性地膨胀；呼气时，既可利用肺和胸廓的弹性回缩，使肺或肺泡内的气体自动排除，产生呼气。呼吸机正是在人工装置的辅助和控制下，使肺间歇性地膨胀和回缩，以维持或改善肺泡的通气，减轻或纠正缺 O_2 与 CO_2 潴留，达到维持呼吸功能的作用。控制性机械通气（control mechanical ventilation，CMV）：是指病人自主呼吸消失或减弱的状态下，完全由机械通气机产生控制和调节病人的呼吸。辅助性机械通气（assistant mechanical ventilation，AWV）：是指在病人自主呼吸存在的状态下，由呼吸机辅助或增强病人的自主呼吸。

部分液相通气（partial liquid ventilation，PLV） 是指向肺内注入相当于功能残气量（FRC）的全氟化碳（perfluorocarbon，PFC），用传统的正压通气机进行通气，通过气体潮气量使肺内 PFC 持续的氧合并与肺泡行气体交换，不需要体外氧合及除去 CO_2 的装置。PFC 的剂量以病人的功能残气量为准。使用方式：①先将部分 PFC 经气管插管在 5～15min 内注入肺内，间隔 30min 重复给药直达到功能残气量水平（成人 2.5～10ml/kg，儿童 2.5～5.0ml/kg）。②将相当于功能残气量的 PFC 一次性注入肺内后接气体通气机通气。③在气体通气过程的间歇多次小剂量反复注入 PFC 至功能残气量水平。④不中断气体通气方式，以一定的速率将 PFC 通过气管插管旁路注入肺内。补充 PFC 的量一般为 2.5ml/kg/h，判断 PFC 剂量是否适当，以呼气末气管插管的体外部分见到半月形液平面为准。

无创伤通气（noninvasive ventilation，NIV） 是指不经人工气道（气管插管或气管切开）进行的通气。NIV 的优点是避免了气管插管或气管切开相关的并发症，改善病人的舒适感，未破坏上呼吸道的防御功能，保留病人说话和吞咽功能，且操作简便、迅速。NIV 方法包括胸外负压通气、间歇腹部加压通气、摇动床、经面（鼻）罩正压通气等。其缺陷与所用 NIV 系统的特点、面罩连接和缺乏气道经路相关：①NIV 系统的固有特点决定了气体交换异常的纠正较慢，开始起作用的时间较长，且易导致胃膨胀；②面罩密闭性差，意外脱开、漏气可发生短暂低氧血症；③缺乏气道的经路和保护，不易进行深部分泌物的吸引。

颅内压（intracranial pressure） 在正常情况下，成人颅腔的容积是固定不变的，其容量约为 1400～1500cm^3，颅腔的内容物主要为脑组织、血液和脑脊液，其中血液约占 2%～11%，脑脊液约占 10%，脑组织约为 1150～1350cm^3。颅内容物对颅壁所产生的压力称为颅内压。正常颅内压是采取侧卧位时由腰椎穿刺，经测压管测量出来的脑脊液的静压力，或以小脑延髓池的静压力来计算。正常成人的颅内压约为 0.80～1.76kPa（80～180mmH_2O），或每分钟 40～50 滴。儿童的颅内压稍低，约为 0.50～0.98kPa（50～100mmH_2O），因为脑脊液的压力为静压力，因此，位置愈低，压力愈大。故正常坐位腰段（马尾池）的压力比正常侧卧位的压力为高，成人约 3.43～4.44kPa（350～450mmH_2O），儿童约为 0.98～2.45kPa（100～250mmH_2O）。

感染（infection） 病原微生物侵入机体后与宿主防御功能相互作用，引起不同程度的病理过程称为感染。能引起宿主致病的称为病原菌或致病菌；不能造成宿主感染的为非病原菌或非致病菌。这一概念并非绝对，有些细菌在一般情况下并不致病，但在某些条件改变的特殊情况下可以致病，这类菌称为条件致病菌或机会致病菌。

肺挫伤（lung contusion） 肺挫伤是肺创伤的一种类

型，其特征为受伤处肺组织水肿及出血，但无撕裂伤。根据创伤的程度可分轻度肺挫伤和重度肺挫伤二种类型。①轻度肺挫伤：一般较轻，病人痰中带血，可有轻度呼吸气促、咳血，X线检查有局限阴影，但动脉血气为正常，治疗数月后可吸收；②重度肺挫伤：不但有肺泡出血，间质也出血，部分肺泡内可积血。由于毛细血管通透性增加，肺泡内表面活性物质含量下降。如果这些病理改变的区域较大，则功能残气量可下降，产生大量的右至左分流，PaO_2 下降，可导致呼吸功能衰竭。如未及时正确处理，死亡率可达43%～50%。肺挫伤发生后，易发生感染、休克、脂肪栓塞、分泌物潴留等，且常伴有其他部位创伤。

通气/血流灌注比（ventilation/perfusion ratio） 肺内气体交换系指肺泡内气体与肺间质毛细血管血液中的气体交换，主要是氧气与二氧化碳的交换。肺有效的气体交换不仅要求有足够的通气量，而且要求通气与血流灌注在数量上保持适当比例。在静态下，健康成人每分钟全部肺泡通气量约为4L，血液量约5L。因此全肺平均通气与血液灌注比值（V_A/Q）大约等于0.8。在病理情况下，可出现 V_A/Q 增大和减小二种情况。

吸气气流（inspiratory flow） 呼吸运动时，由于胸腔体积的变化，影响胸腔内和肺内压力的变化，并由此产生动力，驱使气体自外界吸入肺脏。吸气气流分两种形式：层流和湍流，两种形式可以单独存在，也可同时存在，形成混合型气流。①层流：气体流动为流线型，与管壁呈平行方向，管道中央部分线流速度较靠近管壁部分为快，因此形成抛物线型。正常人体呼吸道内，层流多出现在周围小气管。②湍流或涡流：当气体在直的管道内以较高速度流动时出现湍流，其特征为气体分子互相撞击，并改变其速度，因此气体流线不呈直线型。湍流见于大气道内气体流动速度快时。③混合型：为层流和湍流的混合型，见于支气管分叉部位。当支气管内流速较慢的气体进入分支时，层流的抛物线型受阻，而在分支部位形成一定数量的湍流。

利多卡因（lidocaine） 又名赛罗卡因。其盐为白色结晶性粉末，无臭，苦麻味，熔点76～79℃，极易溶于乙醇，4.42%为等渗溶液。利多卡因具有IB类抗心律失常药物的细胞电生理效应。其特点：①正常治疗浓度1～5mg/L对窦性心律无影响。②不影响心房传导速度及ERP。③抑制房室结传导速度及延长ERP作用轻。④抑制缺血心肌0相除极速率及幅度较正常心肌明显。⑤缩短浦氏纤维APD及ERP，相对延长ERP。⑥减低浦氏纤维自律性，提高室颤值。治疗血浆浓度无抑制心肌收缩及扩血管作用，不改变体表心电图。主要适用于AMI、心脏手术、心导管、洋地黄中毒等致室性心律失常。

电击伤（electrical injury） 又称触电，是指电流通过人体时引起的组织损伤和功能障碍，重者发生心跳和呼吸骤停。电击伤可以是全身性损伤或局部损伤，后者又称电灼伤。引起电击伤的原因很多，主要系缺乏安全用电知识和作业人员不按规程操作。意外事故中，电线折断落到人体以及雷雨时大树下躲雨而被闪电击中，都可引起电击伤。电击对人体损伤的程度取决于下列因素：电压、电流强度、电流种类、频率高低、触电时间、触电部位、电流方向、个人健康状态和所在环境的气象条件等。电击后常出现头晕、心悸，皮肤、脸色苍白，口唇发绀，惊慌和四肢软弱，全身乏力等，并可有肌肉疼痛，甚至有短暂的抽搐和意识丧失。重症者出现持续抽搐、休克或昏迷。局部表现主要为电灼伤。治疗措施主要包括：解脱电源，对心跳、呼吸停止患者，在现场立即进行心肺复苏术。采取口对口人工呼吸，正确进行胸外按压术，并及时送医院行进一步生命支持和综合救治。

糖尿病酮症酸中毒（diabetic ketoacidosis，DKA） 以高血糖、酮症和酸中毒为特征的综合征，其主要病因是胰岛素绝对或相对不足。其常为胰岛素依赖性糖尿病（IDDM）的急性并发症，但也可发生于胰岛素非依赖性糖尿病，或作为糖尿病的首发症状。主要诱因包括：糖尿病治疗中止、感染、心脑血管意外、外伤、手术、酗酒、暴饮暴食、妊娠和分娩等。临床上常表现为呼吸急促，62%病人出现Kussmaul呼吸，丙酮由呼吸道排出而致特征性的“烂苹果”味。脱水是最常见的表现，黏膜干燥、皮肤弹性丧失，眼窝凹陷，心率加快、心音低弱、血压下降，严重者出现少尿、无尿等。酮症酸中毒病人一般有神志改变，重者出现淡漠、嗜睡和昏迷。实验室检查：血糖多为16.7～33.3mmol/L，有时可达55.5mmol/L，血酮体一般大于4.8mmol/L。主要治疗措施包括：胰岛素治疗、纠正酸中毒、补充血容量、纠正脱水和水电解质平衡紊

乱、去除诱发因素、全身支持治疗等。

心源性休克（cardiogenic shock） 是指心脏功能极度减退，心室射血或充盈障碍，导致心排量过低，各重要器官和周围组织因灌注不足而发生一系列代谢和功能障碍的综合征。最常见的原因为急性心肌梗死，其死亡率可高达80%。其临床表现与其他类型的休克相似，即血压降低（<12/8kPa）、皮肤苍白、冷汗、虚脱、脉搏细弱、尿量减少和呼吸困难等；肺梗塞所致心源性休克表现为起病急剧、剧烈胸痛、咳嗽、咯血、气急等；心包填塞引起者病情发展快，有低血压、脉压小、奇脉、心音遥远、心率快、肝肿大等；心肌梗死引起者可出现特异性心电图改变，包括异常Q波、ST－T演变、严重心律失常和心肌酶谱升高等。治疗方面：首先是病因治疗，心肌梗死引起者可采用溶栓、紧急PTCA等治疗，心包填塞引起者及时行心包穿刺放液或切开引流，严重心律失常者应迅速予以控制；血管收缩剂和扩张剂联合使用；纠正低容量状态；维持酸、碱和水电解质平衡；非心肌梗死引起者可酌情使用强心甙、糖皮质激素；心肌保护药；机械辅助循环等。

己酮可可碱（dentoxifylline） 脑循环及末梢血管障碍改善剂。能恢复和增强红细胞的变形能力，增加纤维蛋白溶解酶活性，降低血浆黏滞度，抑制血小板的聚集，从而增加动脉和毛细血管血流量，改善脑和四肢的血液循环，同时本品对支气管平滑肌亦有舒张作用。临床用于治疗脑血管障碍、中风或外伤后引起的后遗症，改善其症状。也可用于治疗周围血管性疾病，如血管性头痛、血栓闭塞性脉管炎、视网膜病等。主要不良反应包括恶心、呕吐、胃肠不适、出汗、颜面潮红。严重心肌梗死、冠状动脉硬化、高血压、低血压患者和孕妇忌用。

无脉性电活动（pulseless electricity activity，PEA） 无脉性电活动也称电－机械分离，是指心室肌出现断续的、慢而极微弱的不完整收缩，频率<20～30次/min，心脏听诊时听不到心音，周围动脉触诊也触不到脉搏，心电图上有间断出现的、宽而畸形、振幅较低的QRS波群。这种现象多由严重心肌损伤引起，常为左心室泵衰竭的终期表现，也可见于低血容量、张力性气胸和心包填塞时。心脏起搏点逐渐下移，自窦房结移至房室交接处、房室束，以至浦氏纤维，最后以心室停顿告终。除上述可纠正的低血容量或张力性气胸、心包填塞外，一般预后颇差，复苏困难。

空气栓塞（air embolism） 是指空气进入血管内阻塞相应血管，引起血流障碍和缺血、缺氧。以空气性肺栓塞和脑栓塞多见，且临床症状明显。多发生于静脉注射、流产、胸部外伤或人工气胸、气腹时，也可发生于体外循环过程中。空气栓塞对人体带来的危害取决于空气进入循环的数量和速度。除非加压输血或输液，一般输血、输液造成大量空气进入循环引起病人死亡较少见，超过100ml的气栓陷落于右室流出道是常见死亡的原因，但较小的气泡也可使衰竭的病人致死。轻症无临床表现，重症突感胸闷、气急、面色灰白、呼吸困难、紫绀、大汗淋漓等。空气栓塞至脑血管时可出现神志改变和定位体征。治疗包括卧床休息、高浓度吸氧、镇静、止痛、抗休克、扩血管药物应用和糖皮质激素治疗等。

气道管理（airway management） 人工气道管理是保证呼吸道畅通、防止肺部并发症、更好地达到治疗目的和促进病人早日康复的重要措施。气管插管后应妥善固定其深度位置，防止不慎滑出或插入过深所致单侧通气，普通气管导管保留时间一般不超过72h，长期放置可改用气管造口术。气管套管应每周更换一次，金属套管应每8h煮沸消毒一次内套管。医护人员应严格执行无菌操作技术，预防交叉感染。定时进行气道冲洗、吸引，配合胸部物理治疗吸尽气道内分泌物预防气道感染。气道湿化液可选用生理盐水和2%碳酸氢钠，忌用高渗和低渗液。气道吸引一般不超过15s，如病人出现明显的缺氧、低血压、心律失常等应暂时停止吸引并予以纯氧手控通气。

气管切开（造口）术（tracheotomy） 气管切开是救治急症、危重病人呼吸衰竭不可缺少的手段之一，能有效地保持呼吸道通畅，便于清除气道分泌物或异物，增加肺泡有效通气量，减少气道阻力和死腔，提高通气和气体交换的效率。气管切开适用于需长时间维持人工气道的病人、气管插管失败、喉头水肿等急诊情况。切口位置选择在第3、4、5气管软骨环。气管切开操作不当可引起下列并发症：声带损伤、喉头水肿、伤口出血、皮下及纵隔气肿、气管黏膜糜烂及溃疡、肺部感染等。

环甲膜穿刺（造口）术（thyrocricoid puncture） 适用于各种原因引起的上呼吸道完全或不完全阻塞、牙关紧闭经鼻插管失败、喉头水肿及颈部或面颌部外伤所致气道阻塞而需立即通气急救者，3岁以下的小儿不宜作环甲膜切开者。应用的器具主要有16号抽血粗针头、T型管、氧气管道。操作时将患者头部保持正中，尽可能使颈部后仰，用左手食指摸清甲状软骨与环状软骨间的环甲膜，右手将16号粗针头在环甲膜上垂直下刺，通过皮肤、筋膜及环甲膜，有落空感时即挤压双侧胸部，发现气体自针头逸出或用空针抽吸时很易抽出气体时即穿刺成功，以T形管的上臂一端与针管连接，并通过T形管的下臂接氧气导管而输氧。环甲膜穿刺仅仅是呼吸复苏一种急救措施，需尽快建立其他人工气道的方法。

羊水栓塞（amnionic fluid embolism） 指羊水进入循环系统所引起的血管栓塞，虽属少见，但为妊娠的严重合并症。羊水进入血液循环多由于子宫强烈收缩致使内膜破裂的结果，也可经子宫或宫颈内撕裂口或外科切口进入循环。尸解表明羊水栓塞死亡多由于羊水过敏样反应或羊水的凝血激酶所致的凝血机制障碍，导致弥散性血管内凝血，极少数由于肺血管栓塞。

过敏性休克（allergic shock） 过敏性休克是一种十分严重的过敏反应，若不及时正确地进行抢救可在10min内发生死亡。本病绝大多数为药物过敏所引起，其中90%为青霉素所致。药物过敏性休克一般属于Ⅰ型变态反应，致敏药物与体内的蛋白质结合成抗原，经过一段时间潜伏期，形成IgE为主的抗体，吸附于肥大细胞和嗜碱性白细胞表面。当致敏药物再次进入体内时，上述两种细胞表面发生抗原抗体反应，引起其脱颗粒，释放大量血管活性物质，例如组织胺、缓慢反应物质等，导致血管通透性增高，微血管扩张、充血、血浆外渗等而发病。其临床表现为应用致敏药物后呈闪电样发作，常在15min内发生严重反应，早期表现为全身不适，口唇、舌、及手足发麻，喉部发痒、气促、呼吸困难、四肢冷厥等，严重者昏迷及大小便失禁。体格检查：神志不清、心音减弱、心率加快、脉搏微细难于触及，血压下降至8.0～6.67/2.67～0kPa，双下肺可闻及水泡音。治疗：肾上腺素：成人0.5～1mg肌注；肾上腺素皮质激素：地塞米松10～20mg/次或甲基强的松龙40mg～80mg/次；血管活性药物、脱敏药、吸氧、扩容等综合治疗。

肠道菌群易位（translocation of intestines flora） 是指严重创伤、休克、感染等应激情况下，胃肠黏膜水肿、糜烂、溃疡形成，胃肠道内细菌和毒素穿越胃肠黏膜屏障侵入循环系统，导致肠源性脓毒症。如果应激反应是持续的，则经久不愈的胃肠黏膜损伤引起胃肠道内细菌和毒素不断侵入体内组织器官，造成体内白细胞系统持续激活，释放大量细胞因子和炎症介质，加剧和促进体内炎症反应失控，最终导致多脏器功能障碍综合征。

C－反应蛋白（C－response protein） C－反应蛋白（cRP）是一种急性时相反应物，是由肝脏合成的、分子质量为1.15Ku的五环结构，代谢半衰期为5～7h。CRP产生机制尚未完全阐明，“内源性致热原”例如肿瘤坏死因子、白细胞介素（IL）1、6等可刺激CRP的产生，前列腺素也有类似作用。在各年龄组的人类血清中，均含有低浓度的CRP，且随年龄增长CRP浓度增长甚微。健康人所测得浓度通常少于10mg/L。CRP的机能仍未被完全揭示。细菌感染时其循环血液内浓度明显增高，而病毒感染时通常没有标志性增高，由此可鉴别细菌和病毒感染。临床上也可据此监测患者病程、确定抗生素治疗的疗程。

持续性肾脏替代治疗（continuous renal replacement therapy，CRRT） 是指通过人工肾连续清除体内的代谢产物、过多水分、电解质、炎症介质，维持内环境平衡，抑制体内过度的炎症反应。目前除用于肾脏疾病的替代治疗外，CRRT也广泛用于非肾脏疾病治疗中，其主要目的是清除炎症介质，故CRRT临床应用范围已走出肾脏替代的局限性，演变成为各种危重患者及多脏器功能障碍综合征患者的重要支持疗法。例如：全身炎症反应综合征、急性呼吸窘迫综合征、挤压伤综合征、乳酸中毒、急性坏死性胰腺炎、心肺旁路、慢性心衰、肝性脑病、药物或毒物中毒、先天性代谢障碍、急性肿瘤溶解综合征等。CRRT有很多类型，包括连续性动－静脉滤过（CAVH）、连续性静脉、静脉滤过（CVVH）、连续性静脉静脉透析滤过（CVVHD）、缓慢连续性超滤（SVUF）、高溶量血液滤过（HVHF）等，上述各种技术统称为连续性血液净化（CBP）。根据危重病患者的病情需要，选择上述不同的CBP技术。

弥漫性血管内凝血（disseminated intravascular coagulation，DIC） 弥漫性血管内凝血（DIC）是指促凝因素导致微循环内广泛性纤维蛋白沉积和血小板聚集并伴有继发性纤维蛋白溶解亢进的临床综合征，是许多疾病发展中的一种中间病理过程。能诱发 DIC 的疾病有很多，主要有感染性疾病、创伤及手术、妊娠并发症、恶性肿瘤、休克、严重肝病、溶血反应、过敏反应、中暑、毒蛇咬伤、结缔组织病等。DIC 的主要临床表现包括出血、休克、微血管栓塞、溶血。实验室检查有下列异常：血小板进行性下降、纤维蛋白原时间缩短或延长超过对照 3s 以上、3P 试验阳性或血浆 FDP > 20mg/L、KPTT 时间延长超过对照的 10s 以上、D 二聚体 > 0.5mg/L。治疗主要包括去除病因、肝素的应用、AT－Ⅲ和凝血因子的补充、纤溶抑制剂的应用等。

猝死（sudden death） 是指自然发生、出乎意料的突然死亡。世界卫生组织定义为发病后 6h 内死亡者为猝死，多数学者主张定为 1h，但也有人将发病后 24h 内死亡者也归入猝死之列。各种心脏病都可导致猝死，但心脏病的猝死中半数以上为冠心病所引起。猝死型冠心病以冬天为好发季节，病人年龄多不太大，在家、工作地点或公共场所中突然发病，因心脏骤停而迅速死亡。半数病人生前无症状，死亡病人发病前短时间内有无先兆症状难以了解，实际上有些病人平素“健康”而夜间死于睡眠之中，翌晨才被发现。部分病人则有心肌梗死的先兆症状。由于猝死可以随时随地发生，因此应普及心脏复苏抢救的知识，使基层医务人员和群众都能掌握这一措施，一旦发现立即就地抢救，对挽救病人的生命有重大意义。

呼吸机撤离（weaning） 指呼吸衰竭患者经一段时间的病因治疗和机械通气，肺的通气和换气功能改善，患者撤离机械通气，恢复自主呼吸的过程。患者能否成功脱离机械通气取决于下列因素：导致呼吸衰竭的原发病因是否解除，或正在解除之中通气和氧合能力、咳嗽和主动排痰的能力、气道是否通畅、院内感染是否得到有效的预防或控制等。在准备撤机前需做准备工作，例如改变通气模式、间断脱机、加强营养支持等。脱机后应加强呼吸监测和气道管理，如果脱机后 1h 内出现呼吸窘迫、心动过速、大汗、血气饱和度下降，应及时寻找原因，必要时重新进行机械通气。常见脱机失败原因主要有：病因未去除、呼吸肌疲劳和衰竭、肺部感染未控制、心理障碍等。

呼气末二氧化碳（partial pressure of expiration terminal carbon dioxide，$PETCO_2$） 是指呼气末呼出气内的二氧化碳分压。$PETCO_2$ 主要用于反映肺泡内二氧化碳分压，而后者与动脉血内二氧化碳分压有较好的相关性。因此 $PETCO_2$ 能间接代表动脉血内二氧化碳分压，也能反映肺的通气功能。测定方法有红外线测试法、气相色谱热导检测仪和血气分析仪检测法 3 种。$PETCO_2$ 的正常参考值为 38mmHg。持续监测 $PETCO_2$ 有较大的临床价值，具体表现在以下几个方面：持续监测通气功能、作为脱机和拔管的指标、与动脉血 PCO_2 联合可作为选择最佳 PEEP 水平的标准等。

重症哮喘（哮喘持续状态）（status asthmatics） 哮喘持续状态是指哮喘发作持续 24h 或以上无法缓解者，目前也将其称之为重症哮喘。支气管哮喘是由可逆性支气管痉挛引起的，临床以阵发性呼吸困难伴哮鸣、咳嗽、咳痰为主要表现的疾病。哮喘持续状态是哮喘的危重状态，持续发作药物治疗无效者可危及生命。气道内变态反应、气道炎症、气道高反应性和环磷酸腺苷/环磷酸鸟苷失衡是其主要的发病机制。控制发作的主要措施包括：去除过敏原及发病诱因、解除支气管痉挛、糖皮质激素应用、控制感染、纠正脱水、维持内环境平衡。此外，抢救重症哮喘最有效的手段是建立人工气道，进行机械通气。有明确过敏原者应避免接触过敏原或行脱敏治疗；内源性或感染性支气管哮喘，只能通过逐渐增加机体抵抗力和避免呼吸道感染来预防支气管哮喘的发作；必要时进行药物预防，例如色苷酸二钠喷雾剂等。

β 内酰胺酶抑制剂（β lactamase inhibitor） β 内酰胺酶是耐 β 内酰胺类抗生素细菌分泌的一种酶，能使 β 内酰胺环的酰胺键断裂而失去抗菌活性。根据氨基酸组和核苷酸序列的不同可分为：①A 组 β 内酰胺酶，主要水解青霉素类，如 TEM－1 酶；②B 组金属酶；③C 类 β 内酰胺酶，例如 amp C 基因；④D 组 β 内酰胺酶即苯唑西林水解酶。能抑制或破坏细菌产生 β 内酰胺酶的化学物质称 β 内酰胺酶抑制剂。目前主要有克拉维酸、舒巴坦、三唑巴坦等。不同的 β 内酰胺酶抑制剂对酶的抑制作用有较大差异，通过上述 3 种抑制剂对 β 内酰胺酶的抑制作用，可使氨苄西林、阿莫

西林、替卡西林、头孢噻啶、头孢呱酮等不耐酶抗生素的抗菌谱增加，抗菌作用显著加强，从而对多种产β内酰胺酶的细菌产生明显的协同作用。

糖尿病高渗性昏迷（diabetic hyperosmolar coma） 又称糖尿病非酮症性高渗性昏迷，以高血糖及（或）高血钠、高血浆渗透压和渗透性利尿为特征，表现为脱水、低血压、休克、电解质紊乱、肾功能不全、中枢神经系统功能障碍，以至昏迷，但无明显酮症酸中毒，大多见于60岁以上2型糖尿病及少数幼年1型糖尿病患者，也可出现于从未确诊的糖尿病患者，男女发病相似。本病的主要诱发因素为应激反应、含糖溶质输入过多、脱水、药物例如糖皮质激素、免疫抑制剂、苯妥英钠等应用。实验室检查为严重脱水、血糖和血钠明显升高、血渗透压在350~450mmol/L、血pH值正常、血酮体正常或稍高、尿酮体阳性。治疗上主要以胰岛素纠正高血糖、补充血容量纠正低血压、维持水、电解质和酸碱平衡。如有呼吸衰竭则建立人工气道行机械通气。

代偿性抗炎反应综合征（compensative anti-inflammatory response syndrome） 正常机体的炎症反应是一个自限性的过程，而当损伤因子数量巨大、毒力强、持续时间长，且机体处于超敏反应状态时，可产生大量的炎症介质。这些炎症介质以自分泌、旁分泌、内分泌等方式作用于局部和全身，以正、负反馈方式进行相互调控，呈瀑布式激活。随着炎症反应，机体释放出各种介质，例如肿瘤坏死因子、白细胞介素、花生四烯酸代谢产物等，由于致炎因子占据优势地位，最终导致机体对炎症反应失控而引起全身炎症反应综合征（SIRS）。在进行炎症反应的同时，体内也产生代偿性抗炎因子，常见有可溶性肿瘤坏死因子受体、白细胞介素1受体拮抗剂、白介素10和13、转化生长因子（TGF-β）等。当体内致炎因子和抗炎因子达到平衡并能保持这种状态时，体内炎症反应即可趋于自限，如果体内抗炎因子大量产生，使体内炎症反应过度受抑，则患者自身抵抗力低下，产生难以控制的全身性感染，即所谓代偿性抗炎反应综合征。因此在治疗危重病患者过程中需注意抗炎和致炎的平衡。

抗凝血酶Ⅲ（anti-thrombin Ⅲ，AT-Ⅲ） 是血浆中一种肝素依赖性抗凝蛋白，反映凝血与纤溶平衡的一项实验检查指标。测定AT-Ⅲ活性一般用发色底物法：在被检样品中加入过量凝血酶，凝血酶与待测血浆中的AT-Ⅲ形成1：1复合物，剩余的凝血酶作用于发色底物S-2238并释放出显色基团——对硝基苯胺，显色反应与剩余的凝血酶呈正相关，与AT-Ⅲ呈负相关。AT-Ⅲ活性的正常值108.5%±5.3%。急性弥漫性血管内凝血（DIC）时，AT-Ⅲ活性的异常率为97%，慢性DIC为70%，非DIC仅为6%。

温度稀释法（thermodilution method） Stewart于1897年介绍了指示剂稀释法测量心输出量，1932年被Hamilton等加以改进。20世纪70年代Swan和Ganz在指示剂稀释法的原理基础上，发明了气囊漂浮导管（Swan-Ganz导管），引入了间歇性温度稀释法测量心输出量一种有创方法。最近通过改良Swan-Ganz导管（导管右心房端缠绕铂金电极发射能量热脉冲）可以持续性温度稀释法测量心输出量。基本原理是用不同于血液温度的液体（指示剂）在短时间内快速注射到右心房，在一定时间内连续测定肺动脉端血液温度的变化，从而计算出心输出量的大小。注入冷指示剂（0~4℃，通常为5%葡萄糖或生理盐水）称为热稀释法，在右心房端通过铂金电极发射能量热脉冲的方法称为冷稀释法。心输出量计算公式：

$$CO=\frac{V\times(TB-TI)\times(SI\times CI)\times 60\times K}{A\times(SB\times CB)}$$

其中：CO为心输出量（L/（min·m^2））；V为注射冷液体的量（ml）；A代表稀释曲线下的面积（m^2/sec）；TB、TI分别为血和注射液的温度（℃）；SB、SI分别为血和注射液的比重；CB、CI分别为血和注射液的比热；K为校正常数（m^2/℃）。

此方法因操作简便、测定准确性高、对机体创伤小，现已得到较广泛的应用。该法测量心输出量的影响因素包括三尖瓣返流、心动或呼吸周期中血温的变动、注射液体的量、病人所处的状态等。因此，连续测3~5次在同一心动或呼吸周期中的心输出量，取平均值能减少误差；10ml的注射量较5ml的重复性好；温度稀释法在低排状态有高估心输出量的倾向。

自动体外除颤（automated external defibrillators，AEDs） 1979年Diack等首先在实验和临床当中使用自动体外除颤器（AEDs）。AEDs包括心律失常分析系统和提供电休克系统。AEDs有四步统一的操作步骤：打开电源；连接电极板；分析心律失常；所有人员清

除与患者的接触后才实施电休克。AEDs 的应用是心肺复苏患者生存链中的一个关键环节。2000 年复苏指南中有关 AEDs 在基本生命支持中的使用作了如下变动：在 5min 内实施早期除颤是追求高效的目标，而在院内要争取 3 分钟；在每年有千分之一心跳骤停发生率的地方推荐启动公众途径的除颤（public access defibrillation，PAD）项目；婴儿或小于 8 岁的儿童不推荐 AEDs；≤200 焦耳的双相波除颤与高能递增单波形除颤具有相同的室颤终止效果或者更优。

心脏性猝死（sudden cardiac death，SCD） 心脏性猝死是由各种心脏原因所引起的、以急性症状开始 1h 内骤然发生的、以意识丧失为前驱的自然死亡。不论是否知道病人已患有心脏病，死亡的时间和形式是不可预料的。定义包含了“自然”、“快速”、“不被预料”的概念。构成心脏性猝死的定义时须考虑 4 个基本要素：①前驱症状；②终末事件的开始；③心脏骤停；④生物学死亡。以 1h 作为定义是指“终末事件”的间期，它标志着导致心脏骤停的病理生理紊乱的一些症状的开始与心脏骤停开始之间的间期。心脏性猝死结构方面的原因：心肌梗死（急性、陈旧性、室壁瘤），心室肥厚（原发和继发），心室心肌病变（扩张性、纤维化、浸润和炎症），结构性心电异常；心脏性猝死功能方面的原因：冠脉血流暂时性改变，全身性因素（血流动力学衰竭、低氧血症、酸中毒和电解质失衡），神经生理影响（递质、受体和中枢影响），毒性作用（致心律失常药物、心脏中毒）。

心血管虚脱（cardiovascular collapse） 由于心和（或）周围血管因素突然丧失有效血流。这些因素可以自动逆转（如血管减压剂引起的晕厥）或通过干预才能逆转（如心脏骤停时）；本术语为非特异性，包括心脏骤停及其后果，以及一些带有自动逆转特点的事件。心脏骤停很少自发逆转，只有立即干预才有可能逆转。

急性冠脉综合征（acute coronary syndromes，ACS） 急性冠脉综合征又称急性缺血性冠状动脉综合征，是由于冠状动脉粥样斑块破裂、血栓形成和冠状动脉痉挛等因素致急性冠状动脉供血不足，导致急性心肌缺血、损伤、坏死而产生的一系列临床征象。包括不稳定性心绞痛（UAP）、急性心肌梗死（AMI）和心脏性猝死（SCD），是冠心病发展后期较严重的临床征候。冠心病是世界范围内主要的致死性疾病之一。在美国约有 25%的冠心病人出现 ACS，而在 ACS 病人中约 30%～40%以前无任何冠心病的临床征象，故对 ACS 的发病机制和防治的研究显得尤为重要。对于 UAP 一般认为是介于稳定性心绞痛、AMI、SCD 之间的临床状态，Braunwald 的标准中包括①初发劳累型心绞痛或恶化型劳累性心绞痛；②发作 1 周内的自发性心绞痛；③变异型心绞痛；④无 Q 波型心肌梗死；⑤心肌梗死后心绞痛。AMI 依据心电图（ECG）可分为有 Q 波和无 Q 波型两类，ECG 对正后壁、右室、小灶性、对称性心肌梗死以及并发右束支传导阻滞时容易漏诊，当病人临床表现与常规 ECG 不符时，需加做某些导联并结合心肌酶学变化综合判断。出现以下情况时要高度怀疑冠心病性猝死：①发病 6h 内的猝死；②年龄大于 40 岁；③有冠心病或心前区闷痛表现；④发病前有劳累或情绪改变；⑤发病时有明显 ST－T 变化或出现室颤等严重心律失常。

冠状动脉造影术（coronary artery angiography） 冠状动脉造影是确立有无冠状动脉疾病的首选影像方法，在需要对药物治疗、血管成形术或旁路手术作出重要决定时提供最可靠的信息。1959 年 Sones 首先进行了冠状动脉造影。冠状动脉造影的适应证：为了进一步有效治疗而需要明确冠心病诊断、有缺血性心脏病的高危并发症需明确诊断的患者。冠状动脉造影的禁忌证：有造影剂过敏史者，年龄 > 75 岁或婴儿，严重肥胖，全身性衰竭或痴呆，频发室性心律失常，严重肾功能不全，暂时性脑缺血发作或近期中风史（1 个月内），疑有严重的肺动脉高压，严重的周围血管病变，严重的胰岛素依赖型糖尿病，无创性检查提示有缺血而且预后差的高危患者，由于其它情况而不适合做心导管者（如发热、急性感染、严重贫血或电解质失衡、出血体质、难以控制的高血压或洋地黄中毒）。

冠状动脉旁路移植术（coronary artery bypass graft，CABG） 冠状动脉旁路移植术适用于减轻对药物或冠脉成形术治疗不敏感患者的症状和延长部分患者的寿命。冠状动脉旁路移植术的指征：①左主干明显狭窄（>50%）；②三支病变和中、重度左心功能不全；③三支病变包括严重的左前降支近端狭窄，尽管其有严重的左心功能不全。对于无症状和在运动试验中无或仅有轻度缺血证据的患者，最后一项中的三支病变

需同时合并左前降支近端和回旋支病变。不适合冠状动脉旁路移植术的包括：单支或二支病变而未涉及左前降支病变的患者。

经皮冠状动脉成形术（percutaneous transluminal coronary angioplasty，PTCA） 1977年9月Gruentzig在苏黎世首次成功地进行了经皮冠状动脉腔内成形术(PTCA)。最初PTCA的指征仅限于相对年轻的左室功能正常的稳定性心绞痛病人，只有单支冠脉散在的非钙化性的向心性狭窄才做PTCA。现在PTCA的治疗已扩大到不稳定性心绞痛和急性心肌梗死、老年人、多支冠脉狭窄、伴左室功能减退、复杂形态的狭窄以及曾做过冠脉旁路移植的病人。PTCA的绝对禁忌证：①冠脉狭窄≤其直径的50%或无严重冠脉病变；②明显的冠脉左主干病变，但其分布区域有至少一支非梗塞的旁道血管存在；③医疗机构中缺少正规的心脏外科。PTCA的方法：在术前，至少一天给病人口服抗血小板药物，阿司匹林每日80～325mg；大多数医院监测抗凝疗法效果的方法是激活凝血时间（activated elotting time），目标是≥300s。术中，在荧光屏下经动脉将气囊导管（≤110%正常血管直径）推进到狭窄部位，用4～8个大气压膨胀15s到3min。术后，如心肌缺血不缓解伴心电图异常，需要急诊做冠脉造影复查；肝素抗凝至少数小时，PTCA后病人应无限期服用阿司匹林。PTCA有助于缓解以下情况：斑块的压迫，斑块局部的破裂、撕裂或断裂，偏心型病变的无病变处血管壁伸展，血管壁伸展对斑块的轻度压迫，斑块局部的破裂、撕裂或断裂伴管壁局限性夹层撕裂。PTCA的并发症：唯一最重要的缺血性并发症是操作的目标血管或邻近血管在PTCA时或完成后突然闭塞；防治的方法目前有应用血小板糖蛋白Ⅱb/Ⅲa受体的抗体，重复做气囊扩张，斑块旋磨、旋切，支架或旁路移植术。

急性心肌梗死（acute myocardial infarction，AMI） 近十年来，尽管急性心肌梗死病死率下降了30%，但它仍然是发达国家主要致死原因之一。几乎所有的心肌梗死都是由冠状动脉粥样硬化和在此基础上的冠脉血栓形成所致。心肌梗死后出现心室功能、循环功能的异常，心室重构和继发的其它器官的变化。约1/2的病人能够查明诱因和前驱症状。世界卫生组织(WHO)关于AMI的诊断标准为下述3个条件中至少符合2个：缺血性胸部不适病史；多次心电图记录有演变性变化；血清心脏标记物有上升和下降变化。依据心电图AMI可以分为Q波型和无Q波型，即透壁心梗和心内膜下心梗。AMI的3大并发症：心衰、心律失常、心源性休克。AMI的治疗包括一般治疗（吸氧、阿司匹林、止痛药、硝酸酯类、β肾上腺素能受体阻断剂）、心肌营养和再灌注治疗（药物和手术）。

人工心脏起搏术（artificial cardiac pacing） 自从1958年首次植入人工心脏起搏器以来，人工心脏起搏术不断得到发展。心脏起搏可用于治疗缓慢型和快速型心律失常。根据起搏电极所处的位置及不同的起搏方式，起搏器可用英文字母作为代码进行分类：V表示心室，A表示心房，D表示双腔，I表示抑制，T表示触发，O表示没有；第1个字母表示起搏的心腔，第2个字母表示感知的心腔，第3个字母表示起搏器对感知信号的反应。临时性心脏起搏仅用于短暂性心律失常，而永久性心脏起搏适用于持续性或反复发作性心律失常。临时性心脏起搏可通过静脉、食道、胸壁、心外膜或冠状动脉等途径来实现，常用于急性心肌梗死、心外科手术、电复律后及心导管手术时可能发生的高度房室传导阻滞、严重窦房结功能障碍和窦性静止，有时在植入或更换永久起搏器前需先放置临时起搏。起搏能诱发或终止多种折返性室上性和室性快速型心律失常。安置永久心脏起搏器前，需排除一些引起房室传导阻滞的可逆原因如迷走张力高、缺血、药物、代谢或电解质紊乱等。常见的并发症有感染、静脉炎、静脉栓塞、右室穿孔等。

多巴胺（dopamine） 属于儿茶酚胺类药物。通过直接刺激周围血管和肾小管，尤其是近曲小管上的多巴胺能D_1/D_5突触后受体和D_2突触前受体，引起血管扩张反应。在剂量≤2μg/kg·min时，相对选择性扩张内脏和肾脏血管，增加肾血流量和肾小球滤过率，这种作用对利尿剂已经有抵抗的病人是有效的；中等剂量2～10μg/kg·min时，能加强去甲肾上腺素从血管交感神经元释放，引起心脏肾上腺素能受体激活，但与其它直接作用的正性肌力药相比，多巴胺是个作用较差的药；剂量5～20μg/kg·min时，由于直接的α肾上腺素能受体刺激，引起周围血管收缩。中等剂量滴注时，系统血管阻力增加也是常见的。产生心动过速的效应较多巴酚丁胺更为明显。

多巴酚丁胺（dobutamine） 属于儿茶酚胺类药物

临床上使用的这种拟交感胺是一种消旋混合体，能兴奋 β_1 和 β_2 肾上腺素能受体，并能与 α 肾上腺素能受体结合，但并不激活这些受体或能刺激 α_1 和 α_2 受体亚型。小剂量多巴酚丁胺主要兴奋 β 肾上腺素能受体，引起明确的正性肌力作用。多巴酚丁胺并不刺激多巴胺受体，也不象多巴胺能选择性地改变肾血流量。多巴酚丁胺从 2μg/kg·min 开始滴注，根据血流动力学反应增加滴速，一般不超过 20μg/kg·min。强心作用多巴酚丁胺优于多巴胺。

心输出量（cardiac output） 心输出量（CO）是指每分钟心室搏出的血液总量，可以用心室每搏量（SV）乘以心率（HR）计算；它是反映心脏泵功能的重要血流动力学指标。影响 CO 的因素：心率，心室的前、后负荷，心肌收缩力，房室间的协同性。测量的方法有：Fick 法中包括指示剂稀释法和呼出气体分析法，借助肺动脉气囊漂浮导管（Swan－Ganz catheter）的温度稀释法，经食管超声多普勒法，生物电阻抗法等。不同个体间 CO 存在差异，从可比性角度出发，通常用体表面积（BSA）标化后的心脏指数（CI）来衡量心脏泵功能。计算公式：CI＝CO/BSA。正常值为 2.8～3.6L/min·m^2。

心脏风险评估（cardiac risk evaluation） 通过以下 3 个方面对心脏作出风险评价：①心脏病初期表现：症状、体征；②住院治疗经过：各种有创或无创的检查如心肌酶学、导管、影像学检查，治疗的反应，并发症的分析；③出院后的康复情况包括预后、转归。心脏风险评估可以为心脏病的预防、治疗，尤其是有创干预提供最适当的选择，也为循证心脏病学提供等级证据。

脑死亡（brain death） 死亡可以分为临床死亡、大脑死亡、脑死亡、生物学死亡和社会死亡。脑死亡即全脑死亡，为大脑、小脑、脑干和颈髓 1～2 功能的不可逆停止和神经坏死。许多国家以法律的形式肯定脑死亡即为死亡，一旦确立脑死亡，就不再进行任何抢救。脑死亡的个体在心跳停止前，可以作为器官移植的供体。而大脑死亡则为大脑皮层不可逆的坏死，病人有自主呼吸而无脑电活动波，如果大脑功能损害严重，时间长而不恢复，往往发展成植物人状态。

心肺分流术（cardiac－pulmonary bypass） 又称全心肺转流或体外循环，从简单的原始设想发展到临床实用技术大约经历了 140 年。体外循环为心内直视手术创造了前提条件。体外循环的最主要设备是人工心脏（血泵）和人工肺（膜氧合器），此外还有许多附属设备，如连接管道、心内血回收贮血室、静脉血贮血室、变温器、冷热水供应系统、滤过器等。体外循环的方法有常温、浅低温、深低温微流量、深低温停循环、上下半身分别循环、并行循环、左心转流等。体外循环还可结合人工肾、自体血回输、药物等以满足不同的手术需要。常见并发症有脑栓塞、低心排综合征、术后出血、酸碱和电解质紊乱、灌注肺等。

按压/通气比例（compression/ventilation ratio） 2000 年复苏指南对心跳呼吸骤停实施心肺复苏（CPR）时的按压/通气比例做了新的规定：胸外按压的频率 100/min，在未做气管插管时，一或两人 CPR 均按 15：2，即按胸 15 次，吹气 2 次；在急救人员不愿做或不能做口对口呼吸时，可仅作胸外按压。

心肺复苏（cardiac pulmonary resuscitation） 对各种原因引起的心肺停止、心跳呼吸骤停、心脏性猝死所进行的一系列有序的抢救或干预。按复苏对象年龄不同，分为成人、小儿和新生儿的心肺复苏。心肺复苏包括基本生命支持（BLS）和高级心血管生命支持（ACLS）2 个方面。心肺复苏的 4 个生存链：早期启动，早期心肺复苏，早期除颤和早期高级心血管生命支持；而前三项生存链作为 BLS 的基本内容；ACLS 包括基本生命支持，运用高级技术和装备建立和维持有效的循环和呼吸，心电监测，建立和维持静脉通道，骤停后的其他生命稳定措施，对疑有急性冠脉综合征的治疗，对适合组织纤溶酶（TPA）治疗的中风病人的评判和处理。

脑复苏（cerebral resuscitation） 就心肺脑复苏而言，脑复苏属于长期的生命支持或心肺复苏后的支持。可以概括为：G（gauging）—评估：对心跳呼吸骤停的病因进行诊治，对急救方式和预后作出决定；H（humen mentation）—注重智能；I（intensive care）—加强监护。在目前没有特别有效的脑复苏措施之前，早期有效的基本生命支持（BLS）和高级心血管生命支持（ACLS）是脑复苏成败的关键。脑复苏是全身综合性治疗，包括颅外器官功能的稳定和颅内器官的平衡。具有潜在治疗价值的脑复苏方法：钙拮抗剂，氧自由

基清除剂，低温，巴比妥疗法，高压氧疗等。

复苏实践指南（resuscitation practice guideline） 从1966年开始，由从事心肺复苏和心胸血管专业方面的专家，相隔一定的周期（从1985年开始5年为一个周期）召开专题会议制定的，在特定时期内操作性和实践性较强的、规范化的，用于指导复苏实验、临床、教育、培训等方面的具体建议和原则。2000年复苏指南是首次由全世界的心肺复苏和心血管监护方面的专家共同讨论制定的，从循证医学的角度对建议的证据进行了分级，因此，较以往指南更具有广泛性和科学性。

核因子KB（nuclear factor Kappa B，NF－KB） 核因子（nuclear factor）是一类蛋白质，具有和某些基因启动子区的固定核苷酸序列结合而启动基因转录的功能。核因子KB是REL蛋白家族成员的二聚体，最初是SEN在1986年从B细胞核蛋白提取物中发现的，能与免疫球蛋白K轻链基因的增强子KB序列特异结合的蛋白。NF－KB/REL家族有五位成员，每个成员含有一个由N端300个氨基酸组成的保守的rel同源结构域（RHD），负责DNA结合，二聚化及与IKB家族成员相互作用，还含有一个核定位序列。通常NF－KB是由多肽链p50和p65亚基组成的二聚体，包括p50同源二聚体，p65同源二聚体以及p50－p65异源二聚体。它可以使导致脓毒性休克病理生理过程的几种重要炎症介质的基因大量表达，如肿瘤坏死因子TNF－α，白介素（IL－1β，IL－2，IL－6），黏附分子（I－CAM－1和E－selectin），环氧合酶－2（cyclooxygenase－2），诱生型一氧化氮合酶（INOS），以及急性期反应蛋白等。鉴于NF－KB在脓毒性休克及MOSF发病机制中的重要作用，近年来NF－KB已成为研究治疗脓毒性休克、全身炎症反应综合征（SIRS）、MODS等危重病的一个重要靶目标。

细胞凋亡（apoptosis） 又称程序性细胞死亡，是生物体内存在的普遍现象。通过凋亡清除体内多余的或衰老的细胞，对于维持体内组织细胞的平衡与稳定具有重要作用。凋亡指细胞在分化与发育过程中受到一系列基因调控而发生的主动而有序的组织自我消亡过程；是伴有细胞体积缩小，胞核染色质紧结，晚期胞浆分割形成由胞膜包饶、含有核碎片的凋亡小体等上述形态学改变的细胞死亡方式，涉及胞内多种酶的激活。细胞凋亡与细胞增殖、细胞分化一样，三者都是在基因控制下互相保持平衡的一种生理过程。细胞凋亡的调控异常，凋亡抑制或凋亡过度都可以破坏这种平衡而导致各种疾病的发生。目前已发现在缺血再灌注、脓毒症、MODS等危重病的发生发展均与凋亡密切相关。

气管内吹气（tracheal gas insufflation，TGI） 是指通过放置于气管或主支气管近段的导管，连续或定时的在患者吸或呼气时向气管内吹入新鲜气体。TGI的主要作用是减少死腔通气，增加肺泡通气，降低CO_2分压。TGI与通气机联用可作为机械通气的辅助措施，目的是提高通气效率，减少通气机所致的肺损伤，特别是肺顺应性下降、功能残气量小而需行机械通气者。当基础CO_2分压水平较高时，TGI对其降低作用更显著，故尤其适用于允许性高碳酸血症。临床上急性肺损伤患者应用TGI加压通气，能有效地清除CO_2。单独用于部分慢性呼吸衰竭患者时能降低V_D、V_T和每分通气量。由于目前尚无统一的TGI设备，且仍处于实验室研究阶段，现未广泛应用于临床。

高频震荡通气（high frequency oscillation ventilation，HFOV） 是目前公认最完善的高频通气技术。HFOV呼吸机是在呼吸机回路中连接一个可以往复运动的活塞，活塞的进出气口与患者呼吸管路直接相通，活塞的往复运动将患者管路中的气体吸入活塞内，然后又压入患者管路，这种活塞的往复运动可以在呼吸回路内造成一定频率和幅度的震动压，然后将这个幅度可调的震动叠加在一个可调的平均气道压上，虽然它提供的潮气量小于或等于机体的解剖死腔量，但仍可维持机体的血氧分压、血CO_2分压在正常范围，理论上讲与CMV应用有很多重叠地方，尤其对心胸手术后人工通气，可减轻伤口疼痛和心脏负担，对ARDS应用越早越好，但对哮喘等可引起局部或全肺过度充气。目前临床应用的HFOV人工呼吸机根据驱动源方式不同主要分两类：往返活塞泵式及高频气流阻断式。工作参数：通气频率、震动量、平均气道内压、吸氧浓度和叹息呼吸等。

延迟复苏（delayed resuscitation） 由于烧伤性休克发展相对缓慢，有一定规律性，因此若伤后及时有效处理，能减轻休克的严重程度，甚至防止并发烧伤性休克。但由于某些原因，现场急救医务人员对烧伤休

克的发展规律不够了解，对早期复苏的重要性认识不足，不补液或少补液而长途后送，延缓了复苏时间，导致炎症反应失控，大量炎症介质生成、释放，并发严重休克后才开始抢救，称为延迟复苏。此时虽能勉强渡过休克期，却已遗留严重的脏器缺血、缺氧性损害，休克期后很快并发感染和各种脏器功能障碍，甚至多脏器功能衰竭，成为当前烧伤的主要死亡原因。目前研究表明，在烧伤后延迟复苏情况下快速补液可以迅速降低体内炎症介质含量，可能对减轻失控性炎症反应有积极的作用。

溶栓治疗（thrombolytic therapy） 指通过溶栓药物，将纤溶酶原激活为纤溶酶，纤溶酶裂解纤维蛋白，使已形成的血栓溶解，从而达到治疗血栓栓塞性疾病的一种方法。根据发现先后和研究结果，可将溶栓剂分为以下三代制剂：①链激酶，尿激酶；②组织型纤溶酶原激活剂等；③正在开发研制中的溶栓剂，即通过基因工程技术，改良天然溶栓药物的结构，提高他们选择性溶栓效果，延长半衰期，减少用药剂量和副作用，如单抗导向溶栓剂等。理论上凡是血栓栓塞性疾病均可应用溶栓疗法，如急性心肌梗死，脑梗死，肺梗死，周围动脉栓塞，深静脉血栓形成等；但对血小板低于 100×10^9/L 者以及有活动性出血、意识障碍者等禁忌。另在溶栓早期需做辅助抗栓治疗，常用药物：肝素、抗血小板制剂等。溶栓疗法的并发症主要有出血、再灌注损害以及过敏反应等，一旦发现，应立即停用并予相应处理。

大黄（rheum） 为蓼科植物掌叶大黄，药用大黄和唐古特大黄的根和根茎，味苦，性寒，能泻热通肠，凉血解毒，通经逐瘀。大黄含蒽醌类衍生物大黄酚、大黄素、芦荟大黄素等几百种成分。药理作用：①泻下作用；②促进胰液排泌，对胰激肽释放酶、胰蛋白酶和胰脂肪酶有很强的抑制作用；③促进胆汁分泌；④有解热抗炎作用；⑤对多种革兰阳性和革兰阴性菌有抑制作用；⑥免疫调节作用；⑦止血等作用。近年来的研究证明大黄对肠黏膜屏障有保护作用，能够抑制肠道内细菌易位和肠道内毒素吸收，对创伤及脓毒症后的炎症介质有明显的抑制作用，对防治 SIRS 和 MODS具有一定疗效，但其具体机制还需进一步研究。

选择性消化道去污染术（selective decontamination of digestive tract，SDD） 20 世纪 80 年代荷兰人 Stoutanbeek 提出，也称选择性抗生素调整方法或抗生素部分去污染，即对病原菌和条件致病菌使用抗生素的生态疗法，作为选择性预防手术病人感染的一种重要治疗措施，该措施在外科 ICU 使用后，证明能够明显减少术后病人的住院感染率。SDD 的适应证几乎包含所有易于感染或已发生感染的危重病人，其抗生素的选择原则：①对大部分潜在性致病菌敏感者，尤其是对兼性或需氧的革兰阴性菌敏感，MIC 低，其抗菌谱至少包括肠杆菌科的克雷伯属、肠杆菌属等。②对原籍菌即专性厌氧菌的活性几乎没有影响，即厌氧菌对这些窄谱抗生素不敏感。③口服不易吸收，能维持较高的腔内杀菌浓度以防止耐药菌的产生。④口服后不受食物及粪便中成分的影响，且不易被灭活、降解或影响较小。⑤适当的组合有一定抑制或杀灭念珠菌等真菌在内的药物。

肠黏膜屏障（intestinal mucosa barrier） 广义的肠黏膜屏障包括机械屏障、化学屏障、生物屏障和免疫屏障。这一完整的屏障系统能有效地将种群达 500 多种，浓度大 10^{12}/g 内容物、占全身携带细菌的 80%、总含量达 1000 g 的细菌限制于肠腔内而不使其侵入人体组织，构成机体防御体系中极重要的一环。狭义的机械屏障指由黏膜上皮细胞，细胞间紧密连接和菌膜（在上皮细胞特异性受体吸引下定植于肠道的常驻菌有序地嵌入上皮细胞形成有层次的结构）。所有这些构成强有力的屏障，对防止细菌入侵至关重要，任何原因（如创伤、休克）造成的黏膜缺血、损伤、萎缩都可能导致细菌易位甚至肠源性感染。

单克隆抗体（monoclonal antibody） 是指由单个克隆的杂交瘤细胞（融合 B 细胞）产生的针对一种抗原决定簇的特异性抗体。在 1975 年由 Kohler 和 Milestein 首先利用体细胞杂交技术成功制备了杂交细胞瘤，杂交细胞瘤可长期培养，制造大量的单克隆抗体。目前已有诸多针对细胞因子、炎症介质的单克隆抗体，如肿瘤坏死因子 α 单克隆抗体等，用于肿瘤、脓毒症等疾病的治疗，但从国外的大量三期临床实验结果显示，其未能降低脓毒症的死亡率。

紧急体外循环（acute extracorporeal circulation） 对一般常规复苏无效的病人，可采用紧急体外循环复苏术。它是利用股静脉和股动脉穿刺插管，经过泵和氧

合器（最好采用膜式氧合器）做不开胸复苏，这对恢复稳定的自主循环以至最后清醒存活，均比常规 CPR 效果好。体外循环可做长时间的辅助循环，可充分控制血流量、血压、体温和血液组成成分等。国外已有研究中心将其应用于较长时间心搏骤停病人的复苏。

高血钙危象（crisis of hypercalcemia） 当血钙迅速升高≥3.75mmol/L 时，可出现高血钙危象，引起消化、中枢神经、心血管系统的危重状态。其基础疾病以恶性肿瘤及原发性甲状旁腺功能亢进为多见，临床表现为厌食、呕吐、进行性失水、多尿、剧烈腹痛、便秘、高热、进行性肾功能损害、神经肌肉麻痹、昏迷、心律失常甚至心跳骤停。高血钙的治疗根据病因、症状及血钙升高程度，目的是减轻高血钙对中枢神经、肾脏及心血管的影响。轻度无症状者主要是原发病的治疗；有明显症状的中、高度患者应采取降低血钙措施，防止危象发生。已发生危象时必须紧急治疗，原则是增加肾排钙，减少骨质吸收和减少肠道吸收钙。

急性重症胆管炎（acute cholangitis of severe type, ACST） 是指具有严重临床症状的急性梗阻性化脓性胆管炎，可出现严重的肝损害、休克、败血症、肝肾综合征、呼吸衰竭等多器官系统衰竭的临床征候，故它是一个多样化的临床病理过程。引起 ACST 的原发疾病多为胆管结石及感染，感染的细菌主要是革兰阴性菌，如大肠杆菌、变形杆菌、绿脓杆菌等，其中以大肠杆菌最常见，厌氧菌感染也较常见，当有厌氧菌与需氧菌混和感染时，其临床表现更加严重。解除胆道梗阻是抢救急性化脓性胆管炎病人的基本原则。非手术治疗的一切措施均是为手术创造时机。

急性肝功能衰竭（acute hepatic failure） 是指原来无肝细胞疾病的个体，因肝细胞急性坏死、肝功能严重而急剧损害或发生急性脂肪变性所引起的临床综合征。患者在症状出现 8 周内极易发生肝性脑病。对于此类患者，如果导致急性肝功能衰竭的因素能去除或纠正，肝网状支架仍完整，衰竭肝的功能被适当替代，肝保持再生能力，则肝的结构和功能便能完全复原。常见病因为病毒感染、损害肝脏药物应用等，加之诱因的作用即可导致急性肝功能衰竭。其诱因包括：①病毒性肝炎在原有较重肝损害的基础上继发细菌或其他病毒感染，或严重输液反应，加重内毒素血症；②妊娠、分娩；③劳累、酗酒；④其它。临床特点：急性起病，进行性神志改变直至昏迷，黄疸迅速加深，肝脏缩小，凝血酶原时间显著延长并有出血倾向，病死率极高。治疗主要包括 4 个方面：①基础治疗：包括维持水、电解质、酸碱及热量平衡，并对生命体征进行监护；②针对肝脏损害病因及肝脏损害所致的内环境的治疗：消除致病因素，调节免疫，减少毒物产生，纠正代谢紊乱，改善肝脏血液循环，促进肝细胞再生等；③防治各种并发症：出血、感染、脑水肿、肝肾综合征等；④肝移植及人工肝辅助装置支持系统。

挤压综合征（crush syndrome） 通常是指四肢或躯干肌肉丰富的部位，受外部重物长时间压榨、挤压，或长期固定体位的自压而造成肌肉组织缺血性坏死，出现以肢体肿胀、肌红蛋白尿及高钾血症为特点的急性肾功能衰竭。多见于房屋倒塌、土石陷落、车挤压、上止血带时间过长及高位断肢再植术后，亦可见于昏迷病人，因长期卧位造成的自压等。治疗原则：早期诊断，及早防治休克、感染和急性肾功能衰竭，积极纠正高钾血症及妥善处理伤肢。

多发伤（multiple injury） 是指在同一致伤因素作用下，人体同时或相继遭受两个以上解剖部位或器官的较严重创伤。因此，凡具备下列伤情两条以上者可确定为多发伤：①头颅伤：颅骨骨折，伴有昏迷、浅昏迷的颅内血肿、脑挫伤、颌面骨骨折。②颈部伤：颈部外伤伴有大血管损伤，血肿，颈椎损伤。③胸部损伤：多发性肋骨骨折，血气胸，肺挫伤，纵隔、心脏、大血管和气管损伤。④腹部损伤：腹内出血、内脏损伤、腹膜后大血肿。⑤泌尿生殖系统损伤：肾破裂、膀胱破裂、子宫破裂、尿道断裂、阴道破裂。⑥骨盆骨折伴有休克。⑦脊椎骨折伴有神经系统损伤。⑧上肢伤：肩胛骨、长骨干骨折。⑨下肢长骨干骨折。⑩四肢广泛撕脱伤。临床特点：创伤后全身反应重，伤情变化迅速，漏诊率高，创伤处理的重点易发生矛盾，伤后并发症和感染发生率高。对急性多发伤病员的抢救，必须迅速、准确、有效。抢救的程序和计划的内容是“VIPC”：①V（ventilation）是要求保持呼吸道通畅及充分通气供氧。②I（infusion）指输液、输血扩充血容量及细胞外液。③P（pulsation）指对心脏功能的监测。④C（control bleeding）是指在多发伤抢救中紧急控制明显或隐蔽性的出血。

多处伤（multiple wound） 是指同一解剖部位或脏器的两处以上的创伤。

复合伤（compound wound） 是指两种或两种以上致伤因素同时或相继作用于人体所造成的损伤。如原子弹爆炸产生的物理、化学、高温、放射等因素所引起的创伤是一个典型的复合伤。现代社会的复合伤多为机械因素、复合冲击波因素或辐射损伤因素所致。复合伤在诊断与治疗上与单一损伤或多发伤、多部位伤相比有许多新特点：①致伤因素多，伤情复杂；②并发症多，一是休克复杂，二是感染途径多样化，死亡率高；③确诊困难，容易漏诊；④治疗中需要注意处理由于不同致伤因素带来的治疗矛盾，一般的原则是首先抓住主要矛盾，在治疗主要致伤因素所致损伤的同时，采用综合疗法治疗复合伤。

氧输送/氧耗（oxygen delivery/oxygen consumption） 氧输送（DO_2）反映供给外周组织氧的速度，也表示代谢增强或灌流不足时循环的代偿能力，为心脏指数（CI）和动脉血氧含量（CaO_2）的乘积，DO_2（ml/min·m^2）$= CI \times CaO_2$；氧耗（VO_2）代表全身组织摄取氧的量，反映机体有氧代谢的总和，因而反映组织代谢的整个状态。VO_2（ml/min·m^2）$= CI \times (CaO_2 - CvO_2)$，生理情况下，$DO_2$ 正常或稍升高时，VO_2 均保持恒定，不随 DO_2 变化，当 DO_2 下降时，组织从血液中摄取氧的比率增加，使 VO_2 保持恒定。当 DO_2 降低到临界值以下（约 330ml/min.m^2）组织摄取氧不能随之增加时，则 VO_2 随 DO_2 降低而降低，血乳酸升高，反映组织缺氧。全身性感染、内毒素血症和 ARDS 等患者在高代谢情况下，VO_2 随的升高而升高，称 VO_2 对 DO_2 呈氧供依赖性。此依赖性是组织缺氧的标志。

甲状腺危象（thyroid crisis） 是指甲状腺功能亢进过程中，由某种诱因造成病情急剧恶化，使病人代谢、体温调节及心血管机能等失代偿而危及生命的状态，如不及时处理，病死率很高。多发生在长期未得到适当治疗及诊断不明确的病人或因精神刺激、感染、术前准备不充分等诱发，以老年人较常见，发病率 1%～2%，为甲亢严重并发症。临床表现为：原有甲亢症状加重，继而有高热（39℃以上），心率快（140/min～240/min），可伴心房颤动或扑动，体重锐减，烦躁不安，呼吸急促，大汗淋漓，厌食，恶心，呕吐，腹泻等，重者出现休克、嗜睡、谵妄或昏迷。部分可伴有心力衰竭或肺水肿，偶有黄疸。化验可见血白细胞总数及中性粒细胞常升高，血游离 T_3（FT_3）、游离 T_4（FT_4）、总 T_3（TT_3）、总 T_4（TT_4）升高，但病情轻重与血甲状腺素浓度无平衡关系，血 TSH 显著降低。去除病因、积极治疗甲亢是预防危象发生的关键，尤其要注意积极防治感染和作好充分术前准备。一旦发生则需积极抢救：①抑制 TH 合成及释放；②抑制组织 T_4 转换为 T_3 和（或）抑制 T_3 与细胞受体结合；③降低血甲状腺素浓度；④支持治疗及对症治疗。

急性重症胰腺炎（acute severe pancreatitis） 即急性出血坏死性胰腺炎（acute hemorrhagic necrotizing pancreatitis，AHNP），其病情凶险，预后极差，死亡率一般在 30%～50%。AHNP 发病率占全部胰腺炎的 5%～16%。临床诊断标准：突发上腹剧痛，恶心，呕吐，腹胀并伴有腹膜刺激征，如非其他急腹症，并具有：①血、尿淀粉酶增高（128 或 256 温氏单位或≥500 苏氏单位），或突然降至正常，但病情恶化；②血性腹水，其中淀粉酶高于 1500 苏氏单位；③难治性休克（扩容后休克不好转）；④B 超或 CT 检查提示胰腺肿大、质不均，胰外有炎性浸润。具备 4 项中 2 项者即可诊断为重症胰腺炎。分级标准：①无重要器官功能衰竭表现；②有 1 个或 1 个以上的重要器官功能的衰竭。AHNP 内科治疗的死亡率达 80%～90%。外科治疗的死亡率为 30%～50%。非手术治疗包括：①抗休克及液体疗法；②抑制胰腺分泌：禁食和胃肠减压，抑制胰酶的药物；③营养支持治疗；④抗生素预防继发感染和防止并发症发生；⑤中医中药治疗；⑥并发症治疗。手术治疗应选择正确的时机和手术方式。

死亡概率模型（mortality probability model） 死亡概率模型是一种危重病病情评价系统，最新版本（MPM Ⅱ）于 1993 年～1994 年发表。这个评分系统包括了 4 个模型，分别根据 ICU 患者在入院时（MPM0）、入院后 24、48 和 72h 的情况对预后进行评估。原始数据库中包括北美和西欧成人 ICU 中的 12610 名患者。烧伤 ICU 和心脏手术患者除外。采用逻辑回归选择指标，并赋以相应的权重，以建立模型。选择指标的另

一个标准是在临床上合理性。MPMⅡ与 APACHE 系统之间存在许多重要差别。MPM0 最大的优点是在患者入 ICU 时（而非 24h 后）对患者预后进行评估。

中毒（poisoning） 某种物质进入人体后，通过生物化学或生物物理作用，使器官组织功能紊乱或结构损害，引起机体变化，称为中毒。一般将中毒分为工业性中毒、农业性中毒、日常生活性中毒、植物性中毒和动物性中毒。患者在发生中毒前均有毒物接触史，中毒后患者呼吸、呕吐物或体表可有相应的气味；皮肤黏膜可出现相应的颜色改变；瞳孔、口腔、神经系统、呼吸系统、消化系统、循环系统也都出现相应的临床症状。通过对可疑接触物、患者的呕吐物、血液、尿液及临床症状的检查与分析，可明确中毒的种类和性质。治疗主要包括：清除被吸收的毒物、排除血液内毒物、特异性抗毒治疗、对症支持治疗等。

睡眠呼吸暂停综合征（sleep apnea syndrome） 其确切的发病机制不明。可能是由于患者呼吸中枢对缺氧和二氧化碳兴奋性刺激敏感性低下，因此表现睡眠时反复发生呼吸停顿、憋醒、呈周期性呼吸，发作时可伴有发绀。病因：①与中枢因素有关：脑干呼吸中枢存在潜在的异常；脊髓上行或下行传导障碍；颈动脉体或脊髓化学感受器反应低下。②与气道闭塞有关：咽肌松弛，于吸气时闭塞；先天或后天获得性下颌畸形；咽部淋巴组织水肿；巨舌症；原发性神经性病变引起上呼吸道闭塞。③偶与家族遗传有关。本综合征可分为中枢型、阻塞型、混合型，以阻塞型多见。入睡后反复发生周期性呼吸和呼吸停顿，并有发绀，PaO_2 下降 $PaCO_2$ 升高，即可诊断。治疗：一般措施包括减肥、氧疗、戒酒，发作时应及时唤醒、改善通气和输氧，必要时可作气管切开，重症可加用人工辅助通气或于应急时用膈神经电刺激仪作为暂时起搏呼吸作用。中枢性病因可使用呼吸中枢兴奋剂。

肺栓塞（pulmonary embolism） 是指嵌塞物质（最常见为血栓，其余为新生物细胞、脂肪滴、气泡、药物颗粒、导管头端等）进入肺动脉及其分支，阻断组织血液供应所引起的病理和临床状态。由于肺组织受支气管动脉和肺动脉双重血供，而且肺组织和肺泡间也可直接进行气体交换，所以大多数肺栓塞不一定引起肺梗塞。病因：以血栓形成性疾病、心脏病（合并房颤、心衰和亚急性细菌性心内膜炎多见）、肿瘤、妊娠和分娩及其他如长骨骨折致脂肪栓塞、意外事故和减压病造成空气栓塞、寄生虫和异物栓塞等。临床表现：常见症状为呼吸困难和胸痛，常见体征为呼吸增快、紫绀、肺部湿啰音和哮鸣音，肺血管杂音、胸膜摩擦音或胸腔积液体征，可伴发热。可以无症状致突然死亡。诊断标准：病史，血清 LDH 升高，动脉血 PO_2 下降，心电图有 T 波和 ST 段改变（类似心肌梗死图形），P 波和 QRS 波形改变（类似急性肺心病图形），X 线显示斑片状浸润、肺不张、膈肌抬高、胸腔积液，尤其是底面对向胸膜、凸面朝向肺门的圆形致密阴影和扩张的肺动脉伴远端肺纹理稀疏等对本病诊断有重要价值。检查肺通气/灌注扫描、肺动脉造影及磁共振可明确诊断。治疗：吸氧、止痛、抗休克和心衰及舒张支气管等措施外，特异性方法包括抗凝、溶栓和手术治疗。

抗胆碱能毒综合征（anticholinergic poisoning syndrome） 阿托品、莨菪碱、颠茄及茄科植物中的曼陀罗、天仙等摄入过量即造成中毒，其机制是阻断后胆碱能神经支配的效应器中的 M－乙酰胆碱受体，对抗乙酰胆碱的 M 样效应。中毒的周围症状有瞳孔扩大、视力模糊、口干、皮肤无汗、潮红、心率加快、肠蠕动减弱至麻痹、尿潴留等。中枢症状为兴奋、幻觉、躁动、谵妄、肌张力增加、惊厥，最后因昏迷、呼吸抑制而死亡。

胆碱毒综合征（cholinergic poisoning syndrome） 有机磷毒物（如敌敌畏、乐果等）、氨基甲酸酯类农药（如西维因、呋喃丹、除草丹等）和毒扁豆碱过量致中毒。其机制是抑制机体的胆碱脂酶，致使乙酰胆碱在神经末稍积聚，作用于效应器官的胆碱能受体。中毒症状：毒蕈碱样症状有瞳孔缩小、流泪、流涕、流涎、大汗、支气管分泌增加、支气管痉挛、肺水肿、腹痛、腹泻、大小便失禁等；菸碱样症状有肌颤、肌痉挛、肌无力、肺水肿、血压升高等；中枢症状包括头晕、头痛、惊厥、昏迷等。常因呼吸道阻塞、呼吸肌麻痹和呼吸中枢抑制而致呼吸衰竭。

文丘里氧气面罩（venturi oxygen mask） 为特殊的给氧装置，利用高流量（4～8L/min）射流给氧产生负压吸入空气以稀释氧浓度的原理，控制和调节 FiO_2。面罩上带有调节装置，能调节空气与氧气的比

例，达到所需要的 FiO_2。但因密闭困难，清醒病人难以耐受，临床应用并不普遍。

阿片类制剂中毒综合征（opium poisoning syndrome） 是阿片、吗啡、可待因、美沙酮、杜冷丁、芬太尼和二氢埃托菲等镇痛剂过量引起的中毒。药物作用于神经系统阿片受体，产生镇痛、心动过缓、低血压、体温降低和呼吸抑制。临床表现主要为三联症状：昏迷（肌肉松弛）、瞳孔缩小（如针类样）和呼吸高度抑制。血、尿药物浓度测定可确诊。临床救治可使用纳洛酮 0.4mg ~ 0.8mg 肌注或静注，必要时重复给药。

镇静安眠药中毒综合征（sedative - hypnotic poisoning syndrome） 镇静安眠药包括所有治疗焦虑与失眠的药物。其机制可能为：对大脑皮层抑制作用产生镇静，如扩散到皮层下中枢或抑制、阻断脑干网状结构的上行激活系统，减少对皮层的刺激冲动而产生催眠等作用。镇静安眠药中毒综合征因药物过量使中枢神经系统过度抑制而造成的症状，临床表现为神志模糊、嗜睡、感觉迟纯、语言不清、判断力下降，进而对疼痛刺激无反应，深昏迷和各种反射消失，严重时呼吸抑制，血压下降。

呼吸功（breathing work） 是指呼吸系统中的空气进出呼吸道时，用以克服肺、胸壁和腹腔内脏器官阻力而消耗的能量。包括两部分：呼吸肌收缩所致的做功在吸气相，而呼气相时的肺弹性回缩力是克服呼气时空气与组织的非弹性阻力。平静呼吸时，正常人体的氧耗量为 200 ~ 300ml/min，而呼吸器官氧耗量为 0.3 ~ 1.8ml/min，通气量在 5L/min 以下时，约占总氧耗量 5%以下。呼吸功与呼吸频率、潮气量有一定关系。在某一特定肺泡通气量之下，人体能自动地调节并选择合适的呼吸频率以使呼吸功最小。当肺弹性阻力增加时（如肺纤维化），呼吸变浅而快，使克服阻力增加需消耗的功减少；反之当非弹性阻碍力增加时，如支气管阻塞，呼吸则变深而慢。

胸壁和肺顺应性（chest and lung compliance） 顺应性系单位压力改变引起的容积改变，是反映呼吸系统力学特征的一项指标。

$$肺顺应性（CL）= \frac{肺容量改变（\triangle V）}{经肺压}$$

$$胸壁顺应性（CT）= \frac{肺容量改变（\triangle V）}{经胸壁压}$$

$$胸壁和肺的总顺应性（C_{总}）= \frac{1}{C_L} + \frac{1}{C_T}$$

顺应性可分为静态顺应性和动态顺应性两种。静态顺应性指在呼吸周期中，气流暂时阻断测得的顺应性；动态顺应性指在呼吸周期中气流未阻断时测得的顺应性。影响胸和肺顺应性的因素有：肺容量、呼吸相的不同、肺泡表面张力与表面活性物质、肺组织弹性等。

美蓝（methylene blue） 又称亚甲蓝、次甲蓝、四甲基蓝、甲烯蓝，分子式 $C_{16}H_{18}ClN_3S \cdot 3H_2O$，分子质量 373.9u。美蓝为氧化还原剂，对血红蛋白的作用依其体内浓度的不同而不同。高浓度（5 ~ 10mg/kg）时，可使血红蛋白氧化成高铁血红蛋白，后者与氰离子有较大亲和力，可形成氰化高铁血红蛋白，同时由于受机体内还原型辅酶的影响，氰化高铁血红蛋白中的氰基可与高铁血红蛋白分离，出现氰化物的中毒症状，因此在给于本品后宜立即静注硫代硫酸钠，使之变成无毒的硫氰酸盐而排出体外。低浓度（1 ~ 2mg/kg）时，可使高铁血红蛋白还原成正常血红蛋白，用于治疗硝酸盐、苯胺类、醌类、硝基类所致的高铁血红蛋白血症。本品自胃肠道吸收后，6d 内约有 74%从尿液排出，其中 22%为原形，其余则被代谢为较稳定的白色亚甲蓝。用法：该药用于氰化物中毒，每次 5 ~ 10mg/kg，用 5%的葡萄糖液稀释成 1%的溶液缓慢静注，随后静注 25% ~ 50%的硫代硫酸钠 25 ~ 50ml。用于亚硝酸盐中毒时，每次 1 ~ 2mg/kg。注意事项：静注速度过快可引起头晕、恶心、呕吐、腹痛、腹泻，剂量过大可引起头痛、血压下降、精神错乱和多汗。本品不能皮下、肌肉、鞘内注射，以免造成损害。对严重肾功能不全的患者应慎用。

氨力农（amrinone） 又称氨联酮、氨利酮、氨吡酮、安诺可，分子式 $C_{10}H_9N_3O$，分子量 187.2。本品为双吡啶类化合物，属非强心甙、非儿茶酚胺类强心药，具有增强心肌收缩力和直接扩张血管的作用。它能抑制心肌细胞磷酸二酯酶，导致心肌细胞内 cAMP 增加而发挥正性肌力作用，在增加心肌收缩力的同时并不增加心肌的氧耗，其作用不被普萘洛尔所对抗，与儿茶酚胺的储量无关，也不激活心肌细胞膜上的腺苷酸环化酶和 $Na^+ - K^+ - ATP$ 酶，且不受β阻断药的影响。对洋地黄化的患者注射本品仍有效而无强心甙毒性的出现，其加强心肌收缩力的作用与洋地黄有相

加作用。静脉注射本品后24h内，约有10%～40%的剂量以原形从尿中排泄，充血性心力衰竭患者在给予负荷剂量后每分钟静滴5～10μg/kg时，血药浓度可稳定在2.4μg/ml，口服本品2 mg/kg，作用开始时间为0.5～1h，1～4h达到高峰，持续4～7h。$t_{1/2}$为8h。用途：临床用于严重顽固性心衰，如洋地黄、利尿剂、血管扩张剂治疗无效的充血性心力衰竭患者。具体用法：口服，2mg/kg，每8h用药一次，每日量一般不超过300mg（5mg/kg）为宜，目前口服较少应用。静脉滴注：每分钟5～10μg/kg静脉滴入，每日可滴注10h，总量为3.6～6mg/kg。静脉注射，每次0.75mg/kg，1～2/d，单次静脉注射最大量不超过2.5mg/kg，注射速度应缓慢且观察心率变化。注意事项：患者对本品耐受良好，静脉滴注达3mg/kg，未见即时毒性反应，但个别可能出现血小板减少、胃肠道反应、心律失常、肝脏毒性、过敏、发热等。本品可能会减少冠状血流量，引起心肌缺血和心律失常，对于急性心肌梗死或其它缺血性心脏病的患者应慎用。本品不能用葡萄糖溶液稀释，不能与呋塞咪共用同一静脉输液管道。

米力农（milrione） 又称甲腈吡酮、甲腈联吡啶酮、咪列酮，分子式$C_{12}H_9N_3O$，分子质量211.2u。本品为氨力农衍生物，加强心肌收缩力作用较弱，扩张外周血管作用较强，与氨力农性能相似，但米力农效价强度比氨力农强，本品1mg/kg剂量水平对心脏的正性肌力作用与氨力农20mg/kg水平相同，即效价强度较后者强20倍。本品作用机制同氨力农，其血管扩张作用是否与cAMP增加有待进一步研究。一般剂量下不影响心率和血压，可能是由于心输出量增加可抵消血管扩张作用引起的血压下降。血管的扩张作用有利于降低心衰患者的前后负荷，也可促进心输出量的增加。本品小剂量时主要表现为正性肌力作用，而加大剂量时血管扩张作用增强。本品口服在半小时内生效，1～3h达到最大效应，作用维持4～6h。生物利用度92%。心衰患者$t_{1/2}$为2.3～2.7h，主要在肝脏代谢，失活代谢产物约80%自肾脏排泄。用途和用法：用于治疗重度充血性心力衰竭。首次静脉注射本品12.5μg/kg，每隔10min注射一次，最大剂量为75μg/kg，平均剂量为43μg/kg。注意事项：本品不良反应比氨力农少，可有头痛、肌无力、失眠、室性心律失常加重等。

神经肌肉阻滞剂（nerve－muscle retarder） 骨骼肌松弛药简称肌松剂，主要作用于神经肌肉接头后膜，与后膜N_2胆碱受体结合而产生神经肌肉间传递阻断，表现为肌肉松弛。临床上常作为麻醉辅助药，在浅麻醉下，维持充分的肌肉松弛状态，以减少麻醉药的用量，保证手术的安全性。临床常用的肌松药根据其作用机制和特点的不同分为两类，即以筒箭毒碱为代表的非去极化型肌松药和以琥珀胆碱为代表的去极化型肌松药。非去极化型肌松药：此类药物与骨骼肌运动终板N_2胆碱受体结合后，不产生去极化作用，却竞争性地阻断了运动神经递质乙酰胆碱的去极化作用，使骨骼肌松弛，故又称为竞争型肌松药。在发生肌松作用前无肌纤维震颤，抗胆碱酯酶药新斯的明有拮抗这类药物的作用。非去极化型肌松药：此类药物的作用类似超量乙酰胆碱的作用，药物与N_2胆碱受体结合后，引起终板接头后膜长时去极化，妨碍了复极化，致使神经肌肉传递受阻，肌肉松弛，称为Ⅰ相阻断。增加剂量或反复使用时，接头后膜可以逐步复极化，但对乙酰胆碱仍无反应，一般认为是由于受体对递质的敏感性降低所致，故称此阻断为脱敏感阻断，亦称Ⅱ相阻断。此类药物在产生肌松作用前有短暂的肌纤维震颤表现，一般为细小纤维束，偶有整个骨骼肌震颤，抗胆碱酯酶药新斯的明可加重本类药物的肌松作用。

去甲肾上腺素（levarterenol） 又称正肾上腺素，分子式$C_8H_{11}NO_3 \cdot C_4H_6O_6 \cdot H_2O$，分子量337.3。机体内的去甲肾上腺素是由去甲肾上腺素能神经元内的酪氨酸，经酪氨酸羟化酶催化形成多巴，再经L—芳香族氨基酸脱羧酶形成多巴胺，最后在多巴胺—β—羟化酶作用下形成去甲肾上腺素。去甲肾上腺素可直接激动α受体，对α_1和α_2受体无选择性。其α受体激动作用比肾上腺素略弱，对β_1受体也较弱，对β_2受体几乎没有作用。激动α受体的作用可使血管特别是小血管收缩，皮肤、黏膜血管收缩最显著，其次是肾脏、脑、肝、肠系膜和骨骼肌血管。对冠状血管，由于心脏兴奋性和血压升高而呈舒张反应。对于心脏可使收缩力增强、心率加快、传导加速、搏出量增加，但此项作用较肾上腺素为弱，出现心律失常也较少。小剂量静脉滴注时由于心脏兴奋，收缩压升高，因血管收缩尚不剧烈，舒张压略有升高，脉压差略有增大。大剂量时因血管剧烈收缩，脉压差变小，组织血

液灌流量减少。对一般平滑肌和代谢的作用较弱，仅在大剂量时才出现血糖升高，无支气管舒张作用和中枢兴奋作用。用法：本品口服不吸收，皮下或肌肉注射因血管剧烈收缩吸收很少，且易发生局部组织坏死，故仅采用静脉滴注给药。该药进入血中后很快消失，较多分布于去甲肾上腺素能神经支配的脏器，如心脏、肾上腺髓质，很少到达脑组织。由于去甲肾上腺素代谢迅速，故作用短暂，静脉注射或滴注后 96h 绝大多数自尿液中排出。去甲肾上腺素治疗休克已不占主要地位，只在血容量充足情况下的某些休克，如早期神经源性休克、嗜铬细胞瘤切除后或药物中毒时的低血压，一般以重酒石酸去甲肾上腺素 2mg 加入 5%葡萄糖液 250～500ml 中，以每分钟 1ml 的速度静滴；将本品稀释后口服，可使上消化道血管收缩，产生局部的止血作用。注意事项：静脉滴注时间过长、浓度过高或药物漏出血管外，均可引起局部缺血坏死。用药期间应使尿量保持在每小时 25ml 以上，以防肾功能衰竭。长时间滴注后如要停药，应逐渐减慢滴速，以防突然停药引起血压下降。本品可使怀孕晚期妇女子宫收缩。高血压、动脉硬化症、器质性心脏病、无尿患者、孕妇禁用。本品不能与碱性溶液配伍，也不能混入血浆或全血中滴注。本品稀释后遇光易氧化变色变质，不可使用。

多黏菌素 B（polymyxin B） 又称多黏菌素乙、嗜气芽孢菌素。本品的作用机制为改变细菌细胞膜的通透性，使细胞内物质外漏，同时药物可进入细胞质内，影响核质与核糖体的功能。对大肠杆菌、克雷伯菌属、绿脓杆菌等革兰阴性菌有强大的抗菌活性，沙雷氏菌、变形杆菌、脆弱类杆菌、脑膜炎球菌、淋球菌、布鲁杆菌以及革兰阳性菌则耐药，但其它类杆菌属和真杆菌属则非常敏感。不动杆菌属、嗜肺军团菌亦对本品敏感。本品口服不吸收，肌注 50 万 U 后 2h 可达血药峰值，个体差异较大。能分布至肝、肾、脑、心、肌肉和肺等组织，但不能进入脑脊液。主要经肾脏排出，尿中总排出率为 60%，但排泄较缓慢。用法：目前主要用于对氨基糖苷类和第三代头孢菌素耐药菌，以及革兰阴性杆菌所致的各种感染，如败血症、脑膜炎、心内膜炎、肺炎、烧伤后感染等。局部可应用于创面、眼、耳、鼻、喉等感染。成人每日 50～100 万 U。儿童每日 1.5～12 万 U/kg，分 2～3 次肌注；静滴剂量同肌注，将本品 50 万 U 稀释于 300～500 ml 的葡萄糖液中缓慢静滴，1～2/d。注意事项：本品不良反应较明显，常见有肾毒性、神经毒性和过敏反应，偶见白细胞减少和肝脏毒性反应。

口对口通气（mouth to mouth breathing） 在实施口对口人工通气前，应判断患者有无自主呼吸，在保持气道开放的情况下，救护者将耳贴近患者口鼻，观察有无胸廓起伏动作、聆听有无呼气声并感觉有无气流，此判断应在 5s 内完成，若无呼吸即可行口对口人工通气。在保持患者气道开放的条件下，救护者于深吸气后，用口唇严密包盖患者口部，用保持患者头后仰的一只手的拇食二指捏住患者鼻孔，用适当力量向患者口腔吹入救护者的呼出气，开始时连吹两口气，以后则按心脏复苏按压的条件决定每分钟人工通气的次数，即救护者为一人时，每按压心脏 15 次，进行人工通气 2 次；二人操作时，一救护者每心脏按压 5 次，另一救护者行人工通气 1 次。每次吹气约 1～1.5s，以胸廓抬起为准，吹气速度和压力不宜过大，以防咽部气体压力超过食管开放压，使吹入气入胃。每次吹气后救护者均应观察患者的胸廓回位动作。

医院获得性肺炎（hospital acquired pneumonia） 是指患者在住院过程中发生的感染性疾病，一般是在入院后 48～72h 发生的，它不包括入院时已存在的肺部感染，也不包括入院时正处在潜伏期的肺部感染。例如病变局限在气道者为院内获得性气管－支气管炎，出现肺实质炎症者为院内获得性肺炎。医院获得性肺炎约占院内感染总数的 23%～42%，其死亡率超过 50%。导致医院获得性肺炎的主要病原菌为革兰阴性菌，其次为革兰阳性菌和真菌，厌氧菌和病毒感染较少。气管插管、气管切开、呼吸机辅助通气、外科手术、不合理使用抗生素，以及放疗、化疗、免疫功能下降等是导致医院获得性肺炎发生的主要危险因素。发热、咳嗽、呼吸困难、败血症、感染性休克是其常见的临床症状。医院获得性肺炎的诊断则依据“医院内获得性支气管－肺感染诊断标准”。合理选用抗生素是治疗医院获得性肺炎的主要手段，依据不同特点医院的获得性肺炎，选用合适的抗生素，以期有效治愈，同时亦可采用免疫疗法、支持疗法等。

呼吸机相关肺炎（pneumonia with mechanical ventilation） 是指接受呼吸机治疗的患者所发生的肺部炎症。其发生率约占院内感染的 50%以上。原因和诱

发因素主要包括：医源性因素，如医疗器械和医护人员的手消毒不彻底；患者本身的因素，如呼吸道自然防护能力下降、全身抵抗力下降、胃肠道返流及误吸、患者菌群失调等；空气环境因素等。主要病原菌为革兰阴性菌，其次为革兰阳性菌和真菌，厌氧菌和病毒感染占少数。发热、咳嗽、呼吸困难、败血症、感染性休克是其常见的临床症状。诊断主要依患者的病史、症状、体征及实验室检查。合理选用抗生素是治疗呼吸机相关肺炎的主要手段，一般采用全身联合用药，定期行呼吸道分泌物和血标本的病原学检查及药敏试验。加强气道护理对治疗呼吸机相关肺炎具有十分积极和重要的意义。

呼气末正压通气（positive end - expiratory pressure, PEEP） 是指呼吸机在吸气相产生正压，将气体压入肺内，但在呼气末气道压力并不降为零，而保持在一定的正压水平。呼气末正压通气主要适用于肺内分流所致的低氧血症，如以 ARDS 为代表的疾病。呼气末正压通气可减少肺泡萎陷，减少肺内分流，纠正由肺内分流所致的低氧血症，同时有利于肺泡—毛细血管两侧的气体交换，有利于氧向肺毛细血管内弥散，增加肺的顺应性，改善通气/血流比值，并能减少呼吸做功。其副作用主要表现为对血流动力学的影响，它可使回心血量减少，心排量下降，血压下降；同时可引起肺气压伤，使肺泡破裂，气胸的发生机会增大。

间歇正压通气（intermittent positive pressure ventilation, IPPV） 是临床上出现最早、应用最普遍的通气方式，也是目前机械通气最基本的通气方式。它在吸气相为正压，呼气相时压力降为零，因其是间歇性正压，故称之为 IPPV。临床主要适用于以各种通气功能障碍为主的呼吸衰竭患者，尤其是 COPD 和中枢、神经 - 肌肉病变的疾病。少数弥散功能障碍的患者，通过 IPPV 提高 FiO_2，也可得到一定程度的缓解。

俯卧位通气（prone position, PP） ARDS 的常规治疗主要包括呼气末正压通气和提高吸入气氧浓度，目前俯卧位通气也被用于治疗该类患者。俯卧位通气通过患者肺内血流再分布、通气再分布、改善肺顺应性和改善氧合的时间效应来起到治疗作用。研究表明，俯卧位通气能提高氧的输送而对血流动力学无影响，其改善氧合的作用随 ARDS 病因、病程和病情的不同而有差异，其改善氧合的时间效应表现为快速效应、延迟效应和记忆效应 3 种。俯卧位通气对临床治疗 ARDS 患者有一定的积极作用。

血浆置换（plasma exchange） 是指患者大量血浆（1 ~ 10L）被去除，代之以血浆置换液（血浆、白蛋白或其它代血浆）的一种治疗方法。先将患者血液引入血浆分离器或分离机，使血细胞与血浆分离，弃除分离出的全部血浆或血浆中的病理蛋白部分，再补充一定量的血浆、白蛋白或代血浆，由此清除有害大分子物质及与蛋白结合的有害物质。该方法用于治疗各种难治性免疫性疾病、代谢性疾病、神经系统疾病、血液病，目前该方法也常用于各类危重病患者的救治，如中毒时毒物、感染时炎性介质的清除等。血浆置换包括：非选择性血浆置换术、双滤膜式选择性血浆置换术、冷滤法和冷沉淀法选择性血浆置换术。应用该法进行治疗时应严密观察患者的出凝血机制、血电解质，以及血压的变化，严格无菌操作。

多脏器衰竭（multiple organ failure , MOF） 是指两个或两个以上的重要脏器呈累加或连锁形式出现的功能衰竭。严重创伤、休克、感染、大量输血、输液及药物使用不当、心肺脑复苏后、诊疗上的失误均可导致 MOF 的发生。微循环障碍、“再灌流”损伤、中性粒细胞激活、氧自由基损害等是其主要的发病机制。引起 MOF 的病因较多，发病机制也较复杂，治疗时应采取综合措施，包括去除病因、控制感染、终止触发因子、有效抗休克、改善微循环、加强营养、维持内环境稳定、防止并发症等。

Glasgow 昏迷评分（Glasgow Coma Scale Score, GCS） 1974 年英国 Glasgow 医学院 Teasdale 和 jennett 二人提出脑外伤的昏迷记分法，目前国际上已广泛采用。GCS 分为 3 项，共 15 分，每级记 1 分，3 项分值相加即为评分值，7 分以下为昏迷，3 分为脑死亡或预后不良。（见表 1）

表 1　Glasgow 昏迷评分

睁眼反应	计分	言语反应	计分	运动反应	计分
自动睁眼	4	回答正确	5	按吩咐动作	6
呼唤睁眼	3	回答有错误	4	刺痛能定位	5
刺痛睁眼	2	语无伦次	3	刺痛时躲避	4
不睁眼	1	只能发音	2	刺痛时屈曲（去皮质）	3
		不能发音	1	刺痛是过伸（去脑强直）	2
				肢体不动	1

创伤评分（trama score，TS）　创伤评分是从生理角度来评价损伤严重性的数字分级方法。观察指标包括人体对创伤的生理与病理生理反应，如呼吸系统功能、循环系统功能、中枢神经系统等。功能其创伤评分为 A + B + C + D + E 积分总和。Jacobs 等指出：TS 为 14 ~ 16 者，生理变化小，存活率高（96%）；TS 为 1 ~ 3 者，生理变化大，死亡率高（> 96%）；4 ~ 13 者，生理变化明显，救治效果显著。一般认为，TS < 12 为重伤标准，TS 的灵敏度为 63% ~ 88%，特异度为 75% ~ 99%，准确度为 98.7%。（见表 1）

表 1　创伤评分

A. 呼吸（次/分）		B. 呼吸幅度		C. 收缩压（mmHg）		D. 毛细血管充盈		E. GCS 总分	
等级	积分	等级	积分	等级	积分	等级	积分	等级	积分
10 ~ 24	4	正常	2	> 90	4	正常	2	14 ~ 15	5
25 ~ 35	3	浅	1	70 ~ 90	3	迟缓	1	11 ~ 13	4
> 35	2	困难	0	50 ~ 69	2	无	0	8 ~ 10	3
< 10	1			< 50	1			5 ~ 7	2
0	0			0	0			3 ~ 4	1

多脏器功能不全评分（MODS score）（见表 1）

表 1　MODS 病情分期诊断及严重程度评分标准

受累脏器	诊断依据	评分
外周循环	无血容量不足，MAP > 60mmHg，尿量 > 40ml/h，低血压时间持续 4h 以上。	1
	无血容量不足，MAP 在 60 ~ 50mmHg 之间，尿量在 40 ~ 20ml/h 之间，肢端冷或暖，无意识障碍	2
	无血容量不足，MAP < 50mmHg，尿量 < 20ml/h，肢端湿冷或暖，多有意识恍惚	3
心脏	心动过速，体温升高 1℃，心率每分钟加快 15 ~ 20 次，心肌酶正常	1
	心动过速，心肌酶（CPK，GOT，LDH）异常	2
	室性心动过速，室颤，Ⅱ ~ Ⅲ度房室传导阻滞，心脏骤停	3
肺	呼吸频率 20 ~ 25/min，吸空气 P_aO_2 在 70 ~ 60mmHg 之间，$P_aO_2/FiO_2 \geq 30$mmHg，P（A - a）DO_2 在 25 ~ 50mmHg 之间，X 胸片正常（具备 5 项中的 3 项即可确诊）。	1
	呼吸频率 > 28/min，吸空气 P_aO_2 在 60 ~ 50mmHg 之间，P_aCO_2 < 35mmHg，P_aO_2/FiO_2 在 300 ~ 200mmHg 之间，P（A - a）DO_2 在 200 ~ 100mmHg 之间，X 线胸片显示肺泡无实质性改变或实变 ≤ 1/2 肺野。（具备 6 项中的 3 项即可确诊）	2

（转 1297 页）

（接 1296 页）

肺	呼吸窘迫，呼吸频率 > 28/min，吸空气 $P_aO_2 \leqslant 50mmHg$，$P_aCO_2 > 45mmHg$，$P_aO_2/FiO_2 \leqslant 200$ mmHg，P（A－a）$DO_2 > 100mmHg$，X线胸片显示肺实变≥1/2 肺野。（具备 6 项中的 3 项即可确诊）	3
肾	无血容量不足，尿量 > 40ml/h，尿钠正常、血肌酐正常	1
	无血容量不足，尿量在 40～30ml/h 之间，利尿剂冲击后尿量可增多，尿钠在 20～30mmol/L 之间，血肌酐≥176.8μmol/L	2
	无血容量不足，无尿或少尿（< 20ml/h 持续 6h 以上），利尿剂冲击后尿量增加不多，尿钠 > 40mmol/L，血肌酐 > 176.8μmol/L。非少尿肾衰者：尿量 > 600ml/24h，但血肌酐 > 176.8μmol/L，尿比重≤1.012	3
肝脏	SGPT > 正常值 2 倍以上，血清总胆红素在 34.2～17.1μmol/L 之间	1
	SGPT > 正常值 2 倍以上，血清总胆红素 > 34.2μmol/L	2
	肝性脑病	3
胃肠道	腹部胀气，肠鸣音减弱	1
	高度腹部胀气，肠鸣音近于消失	2
	麻痹性肠梗阻，应激性溃疡。（具备 2 项中 1 项即可确诊）	3
凝血功能	血小板计数 < 100×10^9/L，纤维蛋白原正常，PT 及 TT 正常	1
	血小板计数 < 100×10^9/L，纤维蛋白原≥2.0～4.0g/L，PT 及 TT 比正常延长 3s 左右，优球蛋白溶解试验 > 2h，全身性出血不明显	2
	血小板计数 < 50×10^9/L，纤维蛋白原 < 2.0g/L，PT 及 TT 比正常延长 3s 以上，优球蛋白溶解试验 < 2h，全身性出血明显	3
脑	兴奋及嗜睡，语言呼吸能睁眼，能交谈，有定向障碍，能听从指令	1
	疼痛刺激能睁眼，不能交谈，语无伦次，疼痛刺激有屈曲或伸展反应	2
	对语言无反应，对疼痛刺激无反应	3
代谢	血糖 < 3.9mmol/L 或 5.6mmol/L，血钠 < 135mmol/L 或 > 145mmol/L，pH < 7.35 或 > 7.45	1
	血糖 < 3.5mmol/L 或 6.5mmol/L，血钠 < 130mmol/L 或 > 150mmol/L，pH < 7.20 或 > 7.50	2
	血糖 < 2.5mol/L 或 > 7.5mol/L，血钠 < 125mol/L 或 155mol/l，pH < 7.10 或 > 7.55	3

Glasgow－Pittsburgh 评分（Glasgow－Pittsburgh Coma Scale Score）（见表 1）

表 1　Glasgow－Pittsburgh 评分表

项目		评分	项目		评分
Ⅰ睁眼反应	自动睁眼	4	Ⅴ脑干反射	全部存在	5
	呼之睁眼	3		睫毛反射消失	4
	疼痛引起睁眼	2		角膜反射消失	3
	不睁眼	1		眼脑及眼前庭反射消失	2
Ⅱ语言反应	言语正常（正确回答）	5		上述反射均消失	1
	言语不当（回答错误）	4	Ⅵ抽搐情况	无抽搐	5
	言语错乱	3		局限性抽搐	4
	言语难辨	2		阵发性大发作	3
	不语	1		连续大发作	2

（转 1298 页）

（接 1297 页）

Ⅲ运动反应	能按吩咐动作	6
	对刺痛能定位	5
	对刺痛能躲避	4
	刺痛肢体屈曲反应	3
	刺痛肢体过伸反应	2
	无反应（不能运动）	1
Ⅳ对光反应	正常	5
	迟钝	4
	两侧反应不同	3
	大小不等	2
	无反应	1
Ⅶ呼吸状态	松弛状态	1
	正常	5
	周期性	4
	中枢过度换气	3
	不规则或低换气	2
	呼吸停止	1

APACHE Ⅱ 评分（APACHE Ⅱ Scale Score） APACHE Ⅱ评分共分 3 项（APACHE Ⅱ = A + B + C）：A 项（急性生理评分，APS），包括 12 项生理评分之和 + GCS 评分。该项由 12 项最常用的生命体征、血常规、血生化和血气指标构成，各项指标依据偏离正常值的程度分别计以 1 ~ 4 分，正常为 0 分。在血肌酐项目，如确定为急性肾衰则在原计分基础上加倍。血液酸碱度的测定仍以动脉血气表示最好，如无动脉血气资料，则以静脉血 HCO_3^- 代替。此外，GCS 也被列入该项计分。APS 评分应选择入院后第 1 个 24h 内最差的数值。（见表 1）

表 1 急性生理参数评分（APS）

生理参数	+4 分	+3 分	+2 分	+1 分	0 分	+1 分	+2 分	+3 分	+4 分
直肠温度（℃）	>41	39 ~ 40.9		38.5 ~ 38.9	36 ~ 38.4	34 ~ 35.9	32 ~ 33.9	30 ~ 31.9	<29.9
平均血压（mmHg）	>160	130 ~ 159	110 ~ 129		70 ~ 109		50 ~ 69		<49
心率（/min）	>180	140 ~ 179	110 ~ 139		70 ~ 109		55 ~ 69	40 ~ 54	<39
呼吸（/min）	>50	35 ~ 9		25 ~ 34	12 ~ 24	10 ~ 11	6 ~ 9		<5
$A-aD_2$（FiO_2 >0.5）（mmHg）	>500	350 ~ 499	200 ~ 349		<200				
PaO_2（FiO_2 <0.5）（mmHg）					>70	61 ~ 70		55 ~ 60	<55
动脉 pH 值	>7.7	7.6 ~ 7.69		7.5 ~ 7.59	7.33 ~ 7.49		7.25 ~ 7.32	7.15 ~ 7.24	<7.15
血清 Na（mmol/L）	>180	160 ~ 179	155 ~ 159	150 ~ 154	130 ~ 149		120 ~ 129	111 ~ 119	<110
血清 K^+（mmol/L）	>7	6 ~ 9		5.5 ~ 5.9	3.5 ~ 5.4	3 ~ 3.4	2.5 ~ 2.9		<2.5
血清 Cr（mg/100ml）	>3.5	2 ~ 4	1.5 ~ 1.9		0.6 ~ 1.4		<0.6		

（转 1299 页）

（接 1298 页）

血红细胞比容（%）	>60	50~50.9	46~49.9	30~45.9		20~29.9			<20
WBC（$\times 10^9$/L）	>40		20~39.9	15~19.9	3~14.9		1~2.9		<1
血清 HCO_3^-（mmol/L）	>52	41~51.9		32~40.9	22~31.9		18~21.9	15~17.9	<15

B项（年龄评分项）从44岁以下到75岁以上共分5个阶段，具体为：<44为0分，45~54为2分，55~64为3分，65~74为5分，>75为6分。

C项（慢性健康评分）该项列举了在急诊手术、非手术和选择性手术时，能够给予加分的5个器官和系统的过去慢性病史的标准。Knaus观察到，在有这些慢性病的基础上，不仅急诊手术较选择性手术死亡率增加，而且未手术患者的死亡率也较后者高。此差异与未手术患者因病情重而不适宜手术有关，依次给急诊手术和非手术者以较高的计分，行选择性手术时加2分。五种慢性器官系统功能不全的标准如下：①肝脏：活检证实有肝硬化和门脉高压；门静脉高压致上消化道出血史；曾有肝衰、肝性脑病。②心血管：心功能Ⅳ级（轻微活动感心慌、气短）。③呼吸系统：慢性限制性、阻塞性、血管性疾病致患者活动受限，不能上楼梯和操持家务；慢性低氧血症、高碳酸血症、继发性红细胞增多症、严重肺动脉高压（>5.32kPa）或依赖呼吸机者。④肾脏：接受慢性透析者。⑤免疫抑制状态：患者接受免疫抑制剂、化疗、放射治疗、长期大量激素、或有白血病、淋巴瘤、艾滋病等抗感染能力下降的疾病。

在获得APACHE Ⅱ计分的基础上，即可对个体死亡风险（R）进行预测：Ln（R/1－R）＝－3.517＋（APACHE Ⅱ计分×0.146）＋0.603（仅用于急诊术后患者）＋病种风险系数。

APACHE Ⅲ评分（APACHE Ⅲ Scale Score）

APACHE Ⅲ也由两部分组成：APACHE Ⅲ评分和APACHE Ⅲ患者死亡危险性（R）预计公式。APACHE Ⅲ评分包括年龄0~24分及CPS 4~23分，APS 0~252分，总分0~299分。APACHE Ⅲ患者死亡危险性（R）预计公式：Ln（R/1－R）＝患者入ICU的主要疾病分值＋患者入ICU前接受治疗的场所分值＋APACHE Ⅲ总分值×0.0537。由此评分可评定患者的病情，依公式可计算出患者的预计病死率。APACHE Ⅲ与APACHE Ⅱ评分有所不同：每项参数的分值及总分值均高，各项参数的分值大小不等；APS所选参数17项，pH及PCO_2不能单独得分，而是由二者的数值共同决定分值；对神经系统的变化，未采用传统的GCS法，而是依患者对疼痛或言语刺激能否睁眼时的语言及运动变化来计分。APACHE Ⅲ评分能及时、准确、客观、可信地评定危重病患者的病情及预测死亡危险性，有助于临床医师决定治疗范围、强度及评价新疗法的价值，提高医疗质量。（见表1、2、3）

表1 APACHE Ⅲ年龄及慢性健康评分标准

年龄（岁）	分值	慢性健康状况	分值
≤40	0	AIDS	23
45~59	5	肝衰	16
60~64	11	淋巴瘤	13
65~69	13	转移癌	11
70~74	16	白血病/多发骨髓瘤	10
75~84	17	免疫抑制	10
≥85	24	肝硬化	4

表 2　APACHE Ⅲ神经学评分标准

疼痛或语言刺激			运动			
			按嘱运动	疼痛定位	肢体屈曲或去皮层强直	去大脑强直或无反应
语言	能自动睁眼	回答正确	0	3	3*	3*
		回答错乱	3	8	13*	13*
		语句或发音不清	10	13	24	29*
		无反应	15	15	24	29
	不能自动睁眼	回答正确	*	*	*	*
		回答错乱	*	*	*	*
		语句或发音不清	*	*	24*	29*
		无反应	16	16	33	48

注：* 表示不常见或不可能的临床组合。

表 3　APACHE Ⅲ酸碱失衡评分标准

<table>
<tr><th rowspan="2">pH</th><th colspan="9">PCO_2(kPa)</th></tr>
<tr><th>< 3.33</th><th>3.33 ~ 4.00</th><th>4.00 ~ 4.67</th><th>4.67 ~ 5.33</th><th>5.33 ~ 6.00</th><th>6.00 ~ 6.67</th><th>6.67 ~ 7.33</th><th>7.33 ~ 8.00</th><th>≥8.00</th></tr>
<tr><td>< 7.15
7.15 ~ 7.20</td><td colspan="6">12</td><td colspan="3">4</td></tr>
<tr><td>7.20 ~ 7.25
7.25 ~ 7.30</td><td colspan="2" rowspan="2">9</td><td colspan="2">6</td><td colspan="2">3</td><td colspan="3">2</td></tr>
<tr><td>7.30 ~ 7.35</td><td colspan="4" rowspan="3">0</td><td colspan="5" rowspan="2">1</td></tr>
<tr><td>7.35 ~ 7.40
7.40 ~ 7.45</td><td colspan="2" rowspan="2">5</td></tr>
<tr><td>7.45 ~ 7.50</td><td colspan="2">2</td><td colspan="5">12</td></tr>
<tr><td>7.50 ~ 7.55
7.55 ~ 7.60</td><td colspan="4">3</td><td colspan="5" rowspan="2"></td></tr>
<tr><td>7.60 ~ 7.65
≥7.65</td><td>0</td><td colspan="3"></td></tr>
</table>

膜肺（extracorporeal membrane oxygenation，ECMO）

又称为体外循环膜式氧合器，是真正取代肺的呼吸功能的“呼吸机”。20 世纪 80 年代以来，机械通气治疗呼吸衰竭方面有了较大进展，但严格地说 ECMO 不应属机械通气的范畴，因为它并不是单独利用机械的作用产生或改善肺功能，而是应用体外膜式氧合的方法替代肺的功能。其作用机制与体外循环类似。体外膜式氧合的转流方法有两种：静脉 - 静脉和静脉 - 动脉。当经气道进行气体交换已完全失败，呼吸功能在短期内不能恢复的情况下，ECMO 可能是唯一有效的能挽救生命和维持生命的方法。一般认为，应用 ECMO 的具体指征包括：接受最大程度的机械通气支持治疗，FiO_2 100%，PaO_2 < 50mmHg 持续 2h 以上或理想通气 48h 后，病情仍进一步恶化，PaO_2 < 50mmHg而 FiO_2 > 60%持续 12h 以上者；可逆性的肺部疾病；低

氧血症性心肌或中枢抑制。ECMO 的禁忌证是活动性出血、不可逆脑损伤、进行性的全身系统性疾病、肺部疾病存在 2 周以上。ECMO 目前尚未全面开展，但它为治疗极重型呼衰提供了一种有效可靠的方法。

阿－斯综合征（Adams－Stokes syndrome） 是指由于心源性因素导致患者出现脑供血不足而表现出相应的临床症状。患者可突然出现抽搐、神志不清、面色苍白、呼吸呈叹息样，并可逐渐停止，此时患者出现极不规则的心律，甚至心脏电活动消失，血压测不出，瞳孔散大。阿－斯综合征一旦出现，应予以紧急抢救，可安装临时或永久心脏起搏器。

终末事件（final event） 临床心脏骤停与心脏性猝死可以用事件的 4 个阶段来描述：前驱症状、终末事件开始、心脏骤停、进展到生物学死亡或存活。终末事件开始是指心血管状态发生急性改变与心脏停搏前 1h 内的这段时间，有关这段时间的信息是有限的，不论是心律失常还是急性循环衰竭机制引起的心脏性猝死，大多在终末事件开始时往往涉及急性心肌病变。如由心律失常致死时，心肌病变最可能是缺血，而由循环衰竭致死亡时则更可能与低排出量状态或心肌缺氧有关。

心跳骤停（cardiac arrest） 指心脏在没有预料的情况下突然停止搏动或者突然停止泵血，此时机体的血液循环也因失去推动力而停止。一般心跳骤停不包括疾病晚期多个脏器功能衰竭引起的心跳停搏。心跳骤停的心电表现包括室颤、室速、心电机械分离、心电停止。其常见原因包括冠心病、缺氧、内环境紊乱、中毒、休克等。心跳骤停在临床上可表现为突然意识丧失、抽搐、大动脉搏动消失、心音消失等。对于心跳骤停的患者应立即实施心肺复苏术，包括基本生命支持、高级生命支持和后续生命支持。基本生命支持主要包括开放气道、口对口呼吸和胸外按压。由于早期除颤的有效性和除颤器材的改进，国际上已将除颤列入基本生命支持的范畴之中。通过心肺复苏术，尤其是基本生命支持技术的普及，大量心跳骤停患者得以抢救成功。

主动加压－减压复苏法（active compress－decompress CPR） 主动加－减压心肺复苏术是一种胸外按压的替代方法，其实施需要一特殊器械。它是由一柔软的硅橡胶真空杯连接一圆形手柄构成，上面有按压力量和深度的计量指示。操作时将真空杯罩在标准胸外按压处，该区直径 5～6cm，相当于手掌根部大小。按压时按压力量经真空杯顶部中央区传至患者胸部，这与标准胸外按压原理一致，随后，在舒张期产生一个负压吸引力，对患者胸部主动减压吸引，这样胸腔内就产生负压，从而增加回胸血量和回心血量，也增加分钟通气量。在心肺复苏时可能产生更好的血流动力学效果。

气动“马甲”法（pneumatic vest CPR） 属一种胸外按压的替代方法。标准胸外按压时按压的着力点集中在一处，容易由此产生并发症，于是有学者发明了气动“马甲”法心肺复苏术。方法是将特制的充气背心穿在患者身上，利用附带的自动充气放气装置对患者进行胸部按压。由于按压的着力点在整个胸部，充气背心可产生更大的胸内压力而不易出现并发症，从而取得较标准胸外按压更好的血流动力学效果。

主动脉球囊反搏术（intra－aortic balloon pumping） 1967 年 Kantrowitz 等首先将主动脉球囊反搏术应用于临床。它是使用比较广泛而有效的左心室辅助治疗方法。其主要原理是将一根特制的带有气囊的导管插入胸主动脉，与反搏泵装置相连，当心室处于舒张期时气囊充气，冠状动脉灌注压升高，从而改善心肌血供；当心室处于收缩期时气囊放气，左心室作功减少，降低心肌氧耗，改善心功能。目前主动脉球囊反搏术主要用于严重缺血性心脏病致左心室功能明显减退的患者，又常用于心脏手术后出现低心排综合征的病人。

低温/亚低温疗法（hypothermia/subhypothermia therapy） 低温疗法通过物理和（或）药物的方法降低机体体温，达到治疗疾病的目的。有大量研究表明，体温降低时，机体代谢率和氧耗量同时降低，两者几乎是平行线性关系，同时体内各器官的代谢活动和功能都随之降低。这样当机体主要器官缺血、缺氧以及循环灌注恢复后发生缺血再灌注损伤时，低温疗法可能保护各主要生命器官，特别是脑组织。研究表明，体温过低，机体发生御寒反应时，氧耗量反而增加，同时体温过低，可造成心脏室颤、机体抵抗力下降、呼吸抑制、内环境紊乱等，因此有学者提出亚低温疗法的概念。这样既达到降低体温保护各生命脏器的功

能，又避免体温过低造成的副作用。低温疗法是指将体温控制在33℃以下，亚低温疗法是指将体温控制在33～35℃之间。临床上低温/亚低温疗法主要用于脑外伤、心肺脑复苏、体外循环等抢救过程中。

全人工心脏（total artificial heart） 人工心脏是利用机械的方法把血液输送到全身各器官以代替心脏的功能。人工心脏可分为：暂时性，即部分取代心脏的辅助性人工心脏；长期性，即取代整个心脏的完全人工心脏。全人工心脏的研究始于1957年（美国），最早进入临床研究是在1982年12月由美国犹他大学的杜布利兹医师为患有心肌病的61岁男子植入型号为JARVIK－7的全人工心脏，患者手术后存活了112d。由于人类的心脏是具有精确控制作用的器官，它的生理功能目前还不完全清楚。现在，作为临时取代心脏功能的人工心脏已在许多医院中得到使用。但全人工心脏仍在研究阶段，使用中发现仍有待改进。未来的人工心脏将驱动装置小型化并埋入人体，使用者无不适感觉并可自由活动。

Swan－Ganz导管（Swan－Ganz catheter） 是由Swan等发明、由Edwards公司生产的一种肺动脉导管，其头端有一乳胶气囊，可引导导管随血流经中心静脉、右心房、右心室、肺动脉到达肺小动脉，故又称飘浮导管。标准的Swan－Ganz导管长110cm，有3个腔从尾端引出，分别用黄、蓝、红三种颜色标示。黄管开口于头端，供测定肺小动脉压、肺毛细血管楔嵌压及采取混合静脉血用；蓝管开口于距头端30厘米处，用于温度稀释法测定心输出量时注入冰水或测右房压力；红管为头端气囊注气管。此外，还有一根连接安装于距头端4cm处的热敏电阻导线。Swan－Ganz导管主要用于监测心输出量、肺动脉压、肺毛细血管楔嵌压、体循环阻力、肺循环阻力等血流动力学指标和全身氧输送、氧消耗等氧代谢指标。它们在患者的呼吸、循环监测及管理上有重要价值。

SOFA评分（sepsis－related organ failure assessment） 是由学者Vincent JL（1996年）提出的一种判断危重病严重程度的方法。通过近年来的研究，SOFA评分被认为是评价多脏器功能不全或衰竭的有效工具。具体评分方法如下（见表1）：

表1 SOFA评分

SOFA评分	1	2	3	4
PaO_2/FiO_2	<400	<300	<200	<100
血小板	<150	<100	<50	
胆红素	1.2～1.9	2.0～5.9	6.0～11.9	>12.0
低血压	MAP<70	DoPa≤5或DoU（无论剂量如何）	DoPa>5或EpI≤0.1或NE≤0.1	DoPa>15或Epi>0.1或NE>0.1
GCS	13～14	10～12	6～9	<6
肌酐	1.2～1.9	2.0～3.4	3.5～4.9	>5.0

简化急性生理学评分（simplified acute physiology score，SAPS） 1984年学者Le Gall根据APACHE评分系统中的急性生理学变量提出了简化的急性生理学评分。研究者可以计算患者SAPS分值的高低来判断患者的预后。由于该方法过于简单，其准确性和敏感性均受到怀疑。之后，Le Gall等不断对其补充、改进，在12个欧美国家的137个ICU内12997个病人进行研究之后，于1993年提出了SAPSⅡ。SAPSⅡ由17个变量组成，根据这17个变量的定义计算出SAPSⅡ评分，再根据既定的公式计算院内死亡概率。SAPSⅡ简单、方便、快捷，准确性显著提高，易于被广泛接受。

复苏后综合征（post－resuscitation syndrome） 最初由美国P.Safar教授提出，指心跳骤停心肺复苏后继发脑功能障碍，现在也泛指心肺复苏后出现的以脑功能障碍为主的多脏器功能不全。复苏后综合征的发病机制在于心脏停搏、血液循环停止时造成的各生命器

官的缺血性损伤以及血液循环恢复后引起的缺血－再灌注损伤。后者尚包括氧自由基、过度炎症反应等多种机制。复苏后综合征可分为4期：①复苏后1d，主要是心血管系统不稳定，脑功能及微循环异常。②复苏后1～3d，心脏功能和全身状况改善，但肠通透性增加，诱发肠源性脓毒症，肝、胰、肾等器官功能可进行性恶化，出现多器官功能不全综合征（MODS）。③心肺复苏数天后，发生严重感染，病人迅速恶化。④死亡。

插入式腹部反搏术（interposed abdominal counterpulsation，IAC） 是一种标准徒手胸外心脏按压的替代方法。当一位救护人员对患者进行标准胸外按压时，另一位救护人员在胸部按压舒张期进行腹部按压，即两人交替分别按压胸部和腹部，腹部按压的频率与胸部按压相等。按压腹部时将手指伸开，手掌置于脐与剑突之间，一手叠加在另一手上。按压的力量以产生100mmHg的腹腔压力为宜。两人之间通过一人有节奏地喊号“一、二、一、二……”，协调行动。，该方法简便易行，不增加并发症的发生率，对改善血流动力学效果更确实可靠。仅仅增加1个人力资源，对在医院范围内容易做到。所以，该方法值得推荐。

损伤严重度评分（injury severity score，ISS） 是一种损伤严重程度的评估方法，由Baker等（1974年）根据2128例严重创伤患者总结分析后，参照简明创伤分级标准（abbreviated Injury Scale，AIS）提出的，它是从解剖学观点对创伤部位、范围、类型及严重程度进行评价，从而估计创伤严重程度的一种数字分级方法。首先将全身分为头颈部、面部、胸部、腹部和盆腔、四肢和骨盆、皮肤和软组织6个部分，将3个最严重损伤区的最大AIS记分平方后相加，即为损伤严重度评分。这样创伤后患者ISS总分越高，伤情越重，死亡率也就越高。

心室辅助设备（ventricular assistant device） 心室辅助设备是指用于代替心室泵血功能的各种人工血泵。操作时将血液从心房或心室经管道引到血泵，由血泵经管道将血泵入主动脉或肺动脉，通过对体循环或肺循环的全面支持，可以有效地减轻右心室和左心室的负荷。在功能方面，心室辅助设备可单独代替左心室或右心室或同时左、右两个心室的泵血功能。在结构方面，可以分为滚动式、离心式和脉动式，后者又分为气动脉动式和电动脉动式。心室辅助设备主要用于支持心脏手术后心室功能不全的病人，也可用于心脏移植前等待供体心脏时维持全身灌注和器官的功能。使用心室辅助设备的主要并发症包括出血、血栓形成和感染，代价昂贵。

创伤、损伤严重度评分（trauma and injury severity score，TRISS） 1984年Champion等用北美80个创伤中心的2.4万例创伤病例资料进行严重创伤结局研究（Major Trauma Outcome Study，MTOS），并且用创伤评分（TS）、损伤严重度评分（ISS）和年龄3项经数学公式计算出严重创伤者生存概率（probability of Survival，PS），并以此作为当代严重创伤救治质量的准绳。这种兼用生理指标（TS或RTS）、解剖指标（ISS）和年龄，以MTOS为准绳的伤员生存概率计算方法称为TRISS。在Boyd系统地介绍这个方法和与之相关连的Z、M样本检验之后，相继有人将此法用于临床，并作为院内评分的一种方法。TRISS计算PS的公式是：

$$PS = 1/(1 + e^{-b})$$

$$b = b_0 + b_1(RTS) + b_2(ISS) + b_3(年龄)$$

年龄≤54为0，年龄≥55为1，e＝2.718282（自然对数之底）

钝伤：$b_0 = -1.2470$，$b_1 = 0.9544$，$b_2 = -0.0768$，$b_3 = -1.9052$

穿通伤：$b_0 = -0.6029$，$b_1 = 1.1430$，$b_2 = -0.1516$，$b_3 = -2.6676$

胸外按压（chest compression） 是徒手胸外心脏按压术的简称。根据2000年美国心脏学会制定的心肺复苏指南，其标准技术如下：在双乳正中间确定胸骨下1/2的位置。施救者双手掌部叠加置于此处，不要挤压肋骨、剑突和上腹部。施救者自己身体在患者胸部正上方，臂伸直，用力压向胸骨，使之下陷4～5cm；松开压力但手不离开胸骨，速率100/min（每秒按压略少于2次），按压与放松的时间应相等。由于胸外按压简单、易行、有效，几乎随时可以实施，它和手法开放气道及口对口呼吸共同构成了基本生命支持技术，成为抢救心跳骤停患者最基本的手段。

开胸心脏按压（open chest CPR） 是指心脏骤停时通过外科手术方式打开胸腔，直接用手或器械有节奏地挤压心脏，达到心脏泵血的功能，为心脏搏动恢复

争取时间。一般情况下徒手胸外心脏按压即使操作完全正确，也仅仅能产生正常心搏量的1/3左右，很难产生理想的血流动力学状态，而开胸心脏按压由于直接挤压心脏，可以直观地加大心脏的泵血量，从而显著改善心跳停搏时的主要脏器灌注。由于开胸心脏按压技术水平和器械要求高，操作时间长，同时要求有人工气道配合，因此不适合在院外开展。目前开胸心脏按压主要用于开胸手术中、胸部外伤、胸廓畸形、骨质疏松等情况下出现的心跳骤停的救治。

升压素（angiotensinamide） 为抗休克药，具有升高血压作用。机制是直接兴奋小动脉血管平滑肌，使小动脉强力而迅速收缩，另外还作用于交感神经末梢突触前膜受体，促进去甲肾上腺素释放，从而产生升压作用。其特点是升压作用强，维持时间短。主要用于外伤或手术后休克、全身麻醉或腰椎麻醉致低血压等。使用时将本品1～1.25mg溶于5%葡萄糖溶液或生理盐水500ml，以3～10μg/min速度静脉滴注，可有眩晕、头痛、心绞痛和心动过缓等不良反应。

肾上腺素（adrenaline） 又称副肾素（epinephrine），为内源性儿茶酚胺。药理作用兼具α-和β-受体兴奋作用，其作用的多样性与剂量有关：小剂量（0.3μg/kg·min）使用时，扩张阻力血管，降低心脏后负荷，从而改善心肌做功；中等剂量（0.7μg/kg·min）使用时，尚能使静脉系统容量血管收缩，静脉回心血量增加，提高心排量；较大剂量时兴奋α-受体，使阻力血管收缩，收缩压和舒张压均明显升高，改善冠状动脉血流量。同时兴奋β_1-受体，使冠状动脉扩张，心肌供血、供氧改善，从而提高心脏复苏成功率；尚兴奋β_2-受体，使支气管和肠道平滑肌舒张松弛，并抑制肥大细胞释放过敏性物质，具有抗过敏作用。临床适用于：心搏骤停的抢救，提高心脏复苏成功率；抢救过敏性休克，迅速改善休克症状；控制支气管哮喘发作。稀释后局部应用可控制气道黏膜、鼻黏膜等出血。

出血性休克（hemorrhagic shock） 是指因出血导致机体有效血容量不足而引起的休克。早期的病理生理变化主要由于循环血量的骤减所致，首先造成绝对血容量丧失，血浆容量和红细胞数量均减少，循环容量的不足导致心脏前负荷不足、心输出量下降、氧输送下降、组织灌注减少；肺循环灌注减少使肺脏气体交换发生障碍，氧合功能受损，进一步导致氧输送的下降。早期机体可通过代偿性心率加快和体循环阻力增高以维持心输出量和循环灌注压，血流动力学监测表现为中心静脉压和肺动脉嵌顿压下降、每搏输出量减少、心率加快和体循环阻力增高等改变；如出血原因被及时去除，容量得以及时补充，休克能很快得到纠正，否则休克持续存在，组织缺氧不能缓解，休克的病理特点可能进一步复杂化。治疗除了必须遵循一般休克的治疗原则以外，最重要的是针对出血的原因予以确实的止血治疗；同时进行积极的补容治疗，以有效地提升血压、纠正休克。

内毒素血症（endotoxaemia） 内毒素（endotoxin）是指组成革兰阴性菌细胞壁外层的脂多糖，是革兰阴性菌感染源性的致炎因子，除具有直接细胞毒性外，更主要的是活化宿主免疫炎性细胞，产生一系列内源性炎性介质，从而启动脓毒症的发生。内毒素入血即称为内毒素血症，在血液中常能检测到内毒素。在危重病人中常由于胃肠道黏膜屏障受损和肠道细菌移位引起。临床常用检测方法为鲎血试验，但存在精确度和准确度方面的不足和假阳性、假阴性结果，目前，一种基于激活自体嗜中性粒细胞的内毒素检测方法正在研究中。内毒素血症在30%的菌血症病人中出现，但其与革兰阴性菌菌血症或革兰阴性菌感染无明显相关性，与脓毒症严重程度的相关性研究尚无一致结论。

革兰阴性菌菌血症（gram negative bacteraemia） 是指革兰阴性菌经各种途径侵入血液并存活，属住院患者较为常见的院内感染之一，其来源有开放性创面、呼吸道、胃肠道、泌尿道或各种介入管道，病死率20%～50%，可分为一过性、间断性和持续性3种类型，最常见的致病菌为大肠杆菌。其所伴有的全身性感染症状通常并无特异，如突发高热、寒战、意识模糊和过度通气等，多数病人同时有原发感染灶的症状和体征，但也可出现不典型的症状，使得临床表现复杂化。诊断以革兰阴性菌血培养阳性为依据。治疗应积极抗感染，根据药敏试验选用敏感抗生素，同时加强全身支持治疗。预后取决于很多因素，如年龄、原发感染灶、院内感染和出现感染性休克等。

内毒素性休克（endotoxic shock） 又称脓毒性休克（septic shock）或感染性休克。内毒素活化宿主免疫炎

性细胞，产生一系列内源性炎性介质，激活机体潜在反应系统，造成全身炎症反应，使网状内皮系统功能受损，神经内分泌系统反应强烈，分泌过量儿茶酚胺类物质，导致微循环障碍、组织缺血缺氧、微血管渗漏和重要脏器灌注不足等征象，如进一步发展，则心血管系统对药物支持治疗逐渐失去反应，血压下降，产生内毒素性休克。炎症介质在其发生、发展中起关键作用。由于多并发多器官系统功能不全综合征（MODS）或多器官功能衰竭（MOF），病死率极高。治疗中在强调控制感染的同时，改善微循环、维持内环境稳定、营养代谢支持及防治并发症极为重要。新近采用清除或拮抗炎性介质的治疗，如内毒素单克隆抗体及炎性介质受体拮抗剂等，可降低死亡率。

脉搏血氧饱和度（pulse arterial oxygen saturation, SpO_2） 是指通过血氧饱和度监测仪探头测定机体流经体表（主要为四肢末端）的动脉血的血氧饱和度。其原理是类似分光光度计比色原理，利用不同组织吸收光线的波长差异设计而成。当搏动性组织位于监测仪探头之间，该探头能发射和接受红外光光谱，随着动脉搏动首先发射红外光，经血红蛋白吸收后的光谱重新被探头接受，根据氧合血红蛋白和还原血红蛋白的相对吸光度不同，经数字微处理机可计算出氧合血红蛋白在总血红蛋白中所占的比例，即为 SpO_2。该监测方法因属无创监测所得，使用简便，可快速动态地反映动脉血氧饱和度及脉率，便于临床观察、指导病人的救治。危重病人常由于各种原因导致呼吸功能不全、氧合障碍而发生低氧血症，大多需要机械通气治疗，SpO_2 监测避免了反复有创性动脉血气分析，可即时指导机械通气参数的调节。在机体末梢循环不良、组织灌注差的情况下，SpO_2 与动脉血氧饱和度可不完全一致。

中心静脉压（central venous pressure, CVP） 是由静脉毛细血管压、右心室充盈压、静脉收缩压及张力、静脉内壁压即静脉内血容量等组成，主要反映右心室前负荷，其高低与血管内容量、静脉壁张力和右心功能有关。其测量一般采用静脉穿刺插管，将测压导管置入中心静脉，可通过简易测压装置直接获取数值，或经换能器和放大器，由监护仪显示和记录数值与波形。测定 CVP 对了解循环有效血容量和右心功能有十分重要的临床意义，结合其他血流动力学参数综合分析，则在重危病人抢救中价值更高。常用于各类重症休克、脱水和血容量不足、心力衰竭和心肺复苏后等，作为脱水和补液的指标。CVP 正常值 5～12cmH_2O，<2～5 cmH_2O 表示右心充盈欠佳或血容量不足，>15～20 cmH_2O 提示右心功能不良或负荷过多。临床应用时须注意排除一些影响因素，如正压机械通气或使用呼气末正压、腹部胀气等，可使测得值高于实际值。

脑氧代谢率（cerebral oxygen metabolic rate, $CMRO_2$） 即脑氧摄取与脑氧输送的比值。中枢神经系统是新陈代谢最旺盛的器官，脑氧耗量占全身总消耗量的20%～25%，如果按重量计算，脑组织平均需氧量大约为每 100g 脑组织 3.3ml/min，远远超过体内其他器官。脑氧代谢的维持需要一定的脑血流量，但由于脑血管的自家调节作用，脑血流量如不低于正常的50%，对脑氧代谢不产生明显的影响。心肺复苏恢复自主循环后发生持续性脑低灌注，脑氧输送不能满足氧需求，两者间失配（mismatching），直接表现为 $CMRO_2$ 持续升高，提示心肺复苏后的脑复苏方法应着眼于提高脑氧输送和降低 $CMRO_2$，监测脑氧代谢指标对指导脑复苏及其预后评价具有重要意义。

昏迷持续时间（coma duration） 昏迷（coma）是指脑由于结构和/或生理损害引起的严重而持续的功能障碍。临床上许多原因可引起昏迷，如缺血缺氧性脑损害、颅脑疾病或创伤、代谢性或内环境紊乱引起昏迷等，病因和病变性质的不同影响着病人昏迷的表现不同。临床上多采用 Glasgow 昏迷记分法（GCS）和匹兹堡（pittsburgh）脑干记分法评价昏迷的严重程度和预后，而昏迷持续时间对评价脑外伤病人的预后可能无意义，但对于心跳停止复苏后昏迷病人，昏迷时间的长短对预后的评价具有参考意义。

充血性心力衰竭（congestive heart failure） 是由于不同病因引起心脏收缩、舒张功能障碍，导致心排血量减少，不能满足组织代谢需要，临床上以肺循环和（或）体循环淤血及组织血液灌注不足为主要特征的综合征。其发病率和死亡率均较高，是影响人民健康的非常重要的公共卫生问题。在我国其病因以瓣膜疾病、高血压病和冠心病为主，近年来扩张型心肌病有上升趋势。根据临床症状可分为左心、右心和全心衰竭。左心衰竭最常见，主要表现为肺循环淤血和心排血量降低的症状；右心衰竭多继发于左心衰竭，主要

表现为体循环淤血为主的症状。出现心力衰竭症状后，按心功能状况可分为4级。诊断时应包括其基本心脏病的病因、病理解剖和病理生理诊断及心功能分级。治疗上强调原发病的防治和消除诱因，控制危险因素如治疗高血压、心肌缺血和心瓣膜病及戒烟等，积极处理感染、心律失常、内环境紊乱等诱因；除限制体力活动和钠盐摄入外，目前多联合应用利尿、强心和血管扩张剂治疗。

肌酸激酶（creatine kinase，CK） 即肌酸磷酸激酶（CPK），是用于诊断急性心肌梗死（AMI）传统的血清标记物。血清CK活力在AMI发生后4~8h内超过正常范围，在2~3d内恢复正常。溶栓治疗或器械性血管再通术可影响其时间-活力曲线。尽管血清CK活力是一项诊断AMI的敏感指标，大多数医院作为常规方法得以应用，但有一些情况下可导致其假阳性，如肌病、酒精中毒、糖尿病、骨骼肌创伤、过于剧烈的运动、惊厥、肌肉注射和肺栓塞等。CK有3种同工酶（MM、BB和MB），其中CK-MB尽管少量存在于其他组织中，其活力升高多被认为是AMI的结果，但其值必须高于参考值的上限。

肌钙蛋白（troptin） 是由三个亚单位构成的复合物，即肌钙蛋白C（TnC）、肌钙蛋白I（TnI）和肌钙蛋白T（TnT）。该复合物调节钙介导的横纹肌收缩过程。TnT和TnI在骨骼肌和心肌中均存在，但它们由不同的基因编码，有不同的氨基酸排列顺序，因此可以根据不同的结构，将心脏的Tn制作特异性抗体，从而在临床上能够定量分析心脏的TnT/TnI。一些研究已经证实这一分析方法的可靠性，测定心脏TnT/TnI已经作为诊断急性心肌梗死（AMI）的新标准。正常情况下心脏TnT/TnI在周围循环中不存在，AMI胸痛发作3h后即开始升高并超过参考值上限，AMI发生后一般均在参考值的20倍以上，并且可持续7~14d，这些特点表明心脏特异性Tn在诊断AMI中具有更高的特异性和敏感性，并可用于AMI的后期诊断。在TnT诊断AMI价值的研究中还发现其可能查出常用的CK-MB分析方法尚不能检出的心肌坏死，如胸痛综合征病人有TnT升高而CK-MB在正常范围，可能病人确有心肌“微小梗死”。TnT/TnI的独立诊断和预后价值目前还在研究中。

细胞因子（cytokine） 是由多种细胞经刺激和诱导后产生的具有调控免疫功能作用的效应介质。目前已发现近百种。根据所产生的细胞种类不同，可分为淋巴因子、单核因子和其他3类。多数细胞因子具有分子量小、半衰期短和效能高的特性，其近距离发挥作用，并需要特定受体；其作用过程首先识别和结合靶细胞上受体，使细胞内生成第二信使并被激活，从而使细胞出现各种功能应答反应。机体受到损伤后不同的组织细胞释放出众多的细胞因子是机体对损伤的正常反应，属正常生理功能的一部分。细胞因子导致器官功能损伤更倾向于发生在机体对细胞因子失去正常控制的状态时，但很难找出一个或几个特异的细胞因子是导致全身炎症反应综合征、乃至多系统功能不全综合征的直接原因。与危重病关系较密切的是肿瘤坏死因子（TNF）和白介素-6（IL-6）。研究表明二者具有多方面的生物学效应，是导致多脏器功能不全综合征的直接介导因子，并参与炎症反应、自身免疫和过敏反应，在创伤、感染性休克、急性肺损伤和急性呼吸窘迫综合征等危重症中起重要作用，检测血清TNF和IL-6可作为可靠的诊断指标和有效的鉴别指标，尚可用于预后和治疗监测。测定血清TNF和IL-6含量均可采用放射免疫法和酶联免疫法。

除颤（defibrillation） 心脏电复律是用电能来治疗异位性快速心律失常，使之转复为窦性心律的方法。最早用于消除心室颤动，故亦称心脏电除颤。机制为短时间内经胸壁或直接向心脏通以高压强电流，人为地使所有心肌纤维瞬间同时除极，并使所有可能存在的折返通道全部失活，以终止异位心律，消除心室颤动。此时窦房结能迅速恢复其心脏起搏点的作用而控制心律，即转复为窦性心律。非同步电除颤的绝对适应证是心室颤动和心室扑动。目前常用的装置为直流电除颤器，由电极、除颤装置、同步触发、心电示波、电源供应等几部分构成。除颤为非同步电复律，可在任何时间放电，用于转复室颤。方法为将电极板涂布导电糊或垫以生理盐水浸湿的纱布，分置于胸骨右缘2~3肋间和左背或心尖区，按充电揿钮充电到200~300J，将电极板导线接在除颤器的输出端，按非同步揿钮放电，此时病人身躯和四肢抽动一下，通过心电示波器观察病人心律是否转为窦性。如室颤病人一次电除颤不成功，除应继续心肺复苏外，可加大电能再次除颤，有时需与利多卡因、普鲁卡因胺、溴苄铵等联合应用才能有效。如为细颤，则静脉注射肾上腺素2~5mg增大室颤波，可提高再次除颤成功率，

另应纠正电解质和酸碱平衡紊乱。除颤并发症包括皮肤灼伤、周围动脉栓塞、发热、心律失常、心肌损害、急性肺水肿、低血压和呼吸抑制等。

腹泻（diarrhea） 是指排便次数明显超过平日习惯的频率，粪质稀薄，每日排粪量超过200g，或含未消化食物或脓血等。腹泻常伴有排便急迫感、肛周不适、失禁等症状。根据起病情况可分为急性、慢性两种，起病急、病程短者为急性，病程超过2个月或间歇2~4周者为慢性；根据病理生理可分为高渗性、吸收障碍性、分泌性和运动性4类，该分类有助于了解其发生机制。急性腹泻常见于急性胃肠炎，细菌性、生物性、化学品污染性食物中毒，急性细菌性痢疾、阿米巴痢疾和药物因素及变态反应性胃肠病等；慢性腹泻则以结肠和小肠的感染，结肠易激综合征，恶性肿瘤，炎症性肠病和吸收不良综合征最为常见。病因诊断主要从病史、症状、体征、常规化验，特别是粪便检验中获得依据；如诊断不明确，则可根据具体情况进一步作内镜或各种影像学检查。治疗强调病因治疗的同时可适当应用止泻药物；重症者出现水、电解质和酸碱平衡紊乱时应给予积极的支持和对症治疗。

多普勒超声监测（Doppler ultrasound monitoring） 多用于脑血流动力学监测，则称为经颅多普勒超声（transcranial doppler ultrasound，TCD）。由于颅骨对超声波的严重衰减，使超声难以穿透颅骨。1982年Aaslid将脉冲多普勒技术与低发射频率相结合，使超声得以穿透颅骨较薄部位进入颅内，直接描记脑底动脉多普勒信号，测定脑底动脉的血流速度，从而提供脑血管系统的血流动力学资料。临床上多用于脑血管疾病的诊断，以及脑血管意外、脑外伤、心脏骤停等重危病人的脑血流监护，也可用于感染性休克、心力衰竭等的脑血流变化的临床研究。

不复苏原则（not for resuscitation guidelines） 自20世纪70年代以来，国外许多医疗机构开始对某些病人实施“不复苏”，但由于涉及伦理学，“不复苏”决定的执行方式引起广泛争议，至今大多数国家尚无相关的法律和可以广泛接受的伦理原则。从临床实践出发，目前认为原则上心肺复苏（CPR）应坚持连续进行，抢救中不轻易作出停止复苏的决定。是否终止复苏，应以病人对复苏有无心血管效应为根据，复苏持续时间的长短不能作为依据。一般认为在已做30min以上CPR的基础上，如有条件确定脑死亡（深度昏迷、对任何刺激无反应、自主呼吸停止、脑干反射全部或大部分消失）或无心跳及脉搏，可考虑病人真正死亡而终止复苏。另外，现场抢救人员在病人自主呼吸及心跳已有良好恢复，或有其他人员接替抢救，或有医师到场确定病人已死亡的情况下可终止复苏。

危重病医学（critical care medicine） 危重病医学是近几十年发展起来的一门医学新的分支，是由受过专门培训的医护人员，在备有先进监护设备和急救设备的重症监护病房中对继发于多种严重疾病［如严重感染及（或）创伤等］的复杂并发症（如急性器官损害等）进行全面监护及治疗的新专业。其主要以重症监护病房为工作场所，接受由急诊科和院内有关科室转来的危重病人。主要任务是对高危疾病患者进行严密监护和认真处理，防止发生严重并发症；对已发生危重症的患者，应在加强监护下应用现代医疗技术及药物，结合祖国医学理论及方药对患者进行整体治疗；结合基础研究，探索危重病的发病环节和病理生理变化。研究范围包括危重病的自然过程、危险因素及转归，重症监护病房的技术、治疗措施、人员配备和财政管理。

中华医学会急诊医学分会（Chinese Association of Emergency Medicine） 中华医学会是中国医学界的民间学术组织，于1914年建立。急诊医学分会是于1985年由北京协和医院急诊科、上海瑞金医院急诊科和北京急救站共同发起，并由瑞金医院急诊科与浙江医科大学共同协作，在杭州召开了由15个大、中城市50名急诊工作的医师参加的“急诊医学研讨会”，会后向中华医学会提出申报，并于1986年被批准成立的中华医学会分支组织，其挂靠单位在浙江医科大学。1987年5月在杭州召开成立大会，选出39名委员，其中13名常委，主任委员1名，副主任委员3名，是我国急诊医学的学术机构，指导思想是在全国推广和交流急诊医学的先进经验，培训急诊医护人才；和国外相应机构联系和交流，充分提高我国的急诊医学水平。当时常委会设立4个专业组，即院前急救、复苏、小儿急救和危重症专业组，1992年又成立灾害医学和继续教育两个专业组。

重症监护病房（intensive care unit，ICU） 重症监

护病房是加强危重病人救治的一项重要措施和场所，于20世纪50~60年代开始为适应不同临床需要而建立的。医护人员可在床边连续监测病人的心率、心律、呼吸、血压、体温等变化，并采取相应的预防或急救措施，特别是及时有效的心肺复苏处理，挽救了很多病人的生命。ICU的床位数应与医院床位总数、需监护病人数成一定比例，需监护的危急病人约为住院病人总数的1%~2%，床位总数多的医院可建立多个不同类型的ICU，包括综合性的ICU和专业性的小型ICU，每个ICU的床位以6~10张为宜。ICU的人员配备由医师、护士和护士长组成，护士是ICU的基本力量，承担监测、护理、治疗和急救任务；ICU的医师应有广泛的生理学、病理生理学和药理学知识，熟悉各种危重病早期表现和正确处理。此外还应配备专业人员负责各种仪器的保养、维修等。

国际疾病分类（international classification of diseases, ICD） 国际疾病分类是目前国际上统一使用的疾病、损伤和死亡原因的国际统计分类。其主要意义在于：科学完整的疾病分类法是医疗卫生单位开展科学研究、搞好病案管理、资料信息和医疗统计必不可少的。1900年8月法国政府召集26个国家代表在法国巴黎举行《伯蒂隆，即国际死亡原因分类法》，第一次正式制定国际死亡原因分类法，以后每十年召开一次。1948年第六次会议又包括了疾病和损伤的国际分类法，制定了选定死亡根本原因的国际条例，通过了关于生命统计和卫生统计的全面国际合作计划。1981年经中华人民共和国卫生部批准，世界卫生组织在中国医学科学院首都医院成立了世界卫生组织疾病分类合作中心，从此，中国开始接受国际疾病分类的标准。

腹腔室（间）隔综合征（abdominal compartment syndrome, ACS） 室（间）隔综合征是指在一个有限的解剖空间内压力增高后影响其组织器官的血液循环，进而对其功能及活性造成威胁；若腹腔内压力急剧升高而引起一系列不良的病理生理改变，即为ACS。主要累及心血管系统、泌尿系统和呼吸系统，病理生理改变为心输出量减少、周围循环阻力增加、少尿、无尿、呼吸道阻力增加、肺顺应性下降、缺氧，甚至器官衰竭。给予腹腔减压后可以迅速逆转以上改变。ACS常发生于创伤或腹部手术伴有凝血功能障碍后，出现严重腹胀、张力增高、心输出量减少或进行性少尿或无尿，在气道压正常或增高的情况下出现缺氧。腹腔压力测定可协助诊断，腹腔减压是唯一的治疗措施。

酸中毒（acidosis） 是由于体内酸性物质增多或碱性物质丢失而引起的组织功能紊乱，如血浆H_2CO_3原发性增高或HCO_3^-原发性减少。酸中毒可影响全身各种组织器官，如呼吸、循环、中枢神经系统功能，严重者可导致死亡。酸中毒可分为代谢性酸中毒和呼吸性酸中毒两类。呼吸性酸中毒是由于呼吸系统通气或换气功能发生障碍，CO_2不能及时、充分排出体外而致，其特点是血浆中二氧化碳分压（PCO_2）和H_2CO_3原发性增高，经肾代偿可继发HCO_3^-升高，使pH下降程度降低。临床上除原发病表现外，无特异性表现。诊断主要根据原发病因及血气分析的特征性变化：PCO_2升高、HCO_3^-增加和pH下降。急性呼吸性酸中毒治疗的关键在于原发病控制、恢复有效通气，必要时人工通气；慢性呼吸性酸中毒的治疗重点也是设法改善换气功能，以排出过多的CO_2。在行人工通气时，不宜使血中PCO_2下降过快，以2~3d逐渐降至正常为宜，以免引起代谢性碱中毒而加重缺氧，诱发心律失常，甚至死亡。代谢性酸中毒是临床上最常见的酸中毒，多因内源性和外源性固定酸增加，或体液丢失HCO_3^-所致，其特点是血浆中碱储备HCO_3^-由于消耗或丢失而原发下降，经肺代偿后H_2CO_3继发降低，从而使pH下降程度有所减轻。病因：体内丢失HCO_3^-过多，如经消化道和肾丢失；内源性和外源性固定酸过多，如糖尿病、饥饿和缺氧时；肾排H^+障碍，如急性或慢性肾功能衰竭、远端肾小管酸中毒。轻者可无明显症状，重者表现为呼吸深慢、频繁呕吐、昏迷惊厥等。诊断依据主要根据血气分析指标：HCO_3^-下降，PCO_2升高，pH下降。治疗重点是纠正原发病，适量补碱，包括碳酸氢钠和乳酸钠等。

获得性免疫缺陷综合征（acquired immune deficiency syndrome, AIDS） 又称艾滋病，是由人类免疫缺陷病毒（HIV）引起的、临床表现为全身衰竭和免疫功能低下致一系列机会感染及卡波西肉瘤的一种综合征。其主要通过性传播、血液传播和母婴传播3种途径，而不通过食物、水、昆虫及无意接触传播。其病死率较高，1年以内为50%，3年内为80%以上，病

程5年以上几乎全部死亡。诊断标准：①流行病史：同性恋或异性多个性伴侣，或配偶或性伴侣HIV抗体阳性；静脉吸毒史；用过进口第VⅢ因子等血液制品；与HIV/AIDS患者有密切接触史；有过梅毒、淋病、非淋菌性尿道炎等性病史；出国史；抗HIV抗体阳性者所生的子女；输入未经抗HIV检测的血液。②临床表现：原因不明的免疫功能低下；持续不规则低热>1个月；持续原因不明的全身淋巴结肿大（淋巴结直径>1cm）；慢性腹泻>4~5/d，3个月体重下降>10%；合并有念珠菌感染，卡氏肺囊虫肺炎，巨细胞病毒感染，弓形体病，隐球菌脑膜炎，进展迅速的活动性肺结核，皮肤黏膜的卡波西肉瘤，淋巴瘤等；中青年患者出现痴呆症。③实验室检查：抗HIV抗体阳性经确认试验证实者；P_{24}抗原阳性；CD_4淋巴细胞总数<200/mm³或200~500/mm³；$CD_4/CD_8<1$；WBC、Hb下降；β2-微球蛋白水平增高；可找到上述各种合并感染的病原学或肿瘤的病理依据。治疗包括抗病毒、抗感染、抗肿瘤治疗，以及重建或恢复已被破坏的细胞免疫。

呼吸衰竭（respiratory failure） 呼吸衰竭是由于呼吸系统通气和（或）换气功能障碍，在静息状态下吸空气时出现低氧血症和（或）二氧化碳潴留，并有相应临床表现的一种综合征，在急诊室及重症监护病房最为常见。病因有液体负荷过多、肺炎、休克、肺梗塞、大量输血、脓毒血症、腹膜炎、长时间高浓度给氧、脂肪栓塞和长时间心肺转流等。临床表现主要为低氧血症引起的中枢神经系统及心血管系统功能异常的表现、高碳酸血症、其他重要脏器功能障碍、水电解质和酸碱失衡、原发病表现等5个方面。急救与处理的目的在于如何维持合适的血氧和二氧化碳水平。保证气道通畅是治疗的前提，措施包括正确的体位、气道内湿化和吸引，必要时气管内插管或气管切开；氧气治疗可纠正低氧血症，减少呼吸肌做功，减轻心脏负荷；机械通气可以改善氧供，减少呼吸肌的氧耗，纠正部分酸碱失衡，起到部分内固定胸廓的作用；重要脏器如肾、脑、肝，特别是心血管功能的监测和支持直接影响呼吸衰竭的治疗效果；水、电解质和酸碱失衡的纠正和平衡的维持直接或间接地影响到心肺功能和组织氧合；在抢救呼吸衰竭的同时要强调原发病的治疗。

肺气压伤（pulmonary barotrauma） 是指肺内压过高或过低使肺组织和肺血管撕裂，以致肺内气体进入血管以及与肺临近的部位，产生气泡栓塞和气肿等而造成的疾病。多见于使用闭合式装具潜水、潜艇艇员水下脱险或水下出艇、呼吸机使用不当等情况。上浮过程中屏气是引起肺内压升高的主观原因，上浮过快则是造成肺内压升高的另一主要原因，还有潜水装具呼吸袋内压骤然升高也参与肺内压增高的形成，可能是多因素共同起作用。而肺内压过低则见于使用连着咬嘴的潜水帽潜水时咬嘴脱落或呼吸袋内气体大量排出，潜水员从空瘪的呼吸袋内猛烈吸气。其发病机制主要有肺组织撕裂、气泡栓塞的形成、气肿和气胸的形成以及循环机能的改变。临床表现：起病较急、病情重，肺出血和咯血是本病特征性症状之一，伴有胸痛、呼吸急促而表浅、咳嗽；循环功能障碍表现为发绀、脉搏细数、心律不齐，严重者出现右心界扩大，甚至右心衰竭；昏迷也是常见的症状之一，可因脑血管栓塞所致；皮下气肿多见于颈胸部，局部可触及“捻发音”；纵隔气肿表现为胸骨后疼痛、呼吸困难、发绀、昏厥或休克；胸部剧痛和呼吸急促是气胸的表现。诊断一经明确要立即急救和处理，包括加压治疗和对症处理。加压治疗是目前最有效的措施，应争分夺秒地进行。若因呼吸机造成的气胸和气肿则停用呼吸机，气胸时行排气减压，包括穿刺抽气和胸腔闭式引流。

血气分析（blood gas analysis） 是指物理状态溶解在血液中的含量较多、与生理功能密切相关的氧和二氧化碳。20世纪50年代，丹麦学者Astrup发明了血气分析仪。通过测定血液气体可了解肺的呼吸功能和体内酸碱平衡。利用测定血液中的氧分压和二氧化碳分压，可计算出该气体在血液中的含量和饱和度；还能测定血液中的pH和血红蛋白含量，以及通过仪器内的计算机系统计算出血液酸碱平衡的其他指标。血气分析的主要指标：①氧分压（PO_2）：指溶解于血浆中氧产生的张力，主要反映吸入气氧分压的变化及外呼吸功能状况；②血氧含量（CTO_2）：指100ml血液中实际含有的氧的毫升数，包括溶解在血浆中的氧和与血红蛋白结合的氧量，主要反映血氧分压或（和）血氧容量的变化；③血氧饱和度（SO_2）：指血红蛋白与氧结合达到饱和程度的百分数，即血氧含量与血氧容量的百分比值，反映血氧分压的改变或某些理化因素影响氧离曲线；④P_{50}：指血液pH为7.4、温度为38℃、PCO_2为5.32kPa时，使SO_2达到50%时的氧分

压，有助于分析和判断血氧变化的原因；⑤pH：是一个可以直接判断酸碱紊乱变化方向的指标；⑥二氧化碳分压（PCO_2）：是指物理溶解于血浆的 CO_2 分子所产生的张力，反映肺通气状态的指标；⑦标准碳酸氢盐（SB）和实际碳酸氢盐（AB）：SB是判断代谢性因素的指标，与AB结合反映呼吸因素的影响；⑧缓冲碱（BB）：是指血液中一切具有缓冲作用的碱性物质的总和，是反映代谢性因素的指标；⑨剩余碱（BE）：指在标准条件（38℃、PCO_2 为 5.32kPa、Hb 为 150g/L）下，将 1L 全血滴定至 pH 为 7.40 时所用的酸或碱的 mmol/L 数，现已逐渐取代 BB 来反映代谢性因素的变化；⑩二氧化碳总量（TCO_2）：为实际 HCO_3^- 和溶解的 CO_2 量的总和，主要反映血浆 HCO_3^- 水平。

支气管肺泡灌洗（bronchoalveolar lavage） 支气管肺泡灌洗是指将纤维支气管镜顶端契入肺段支气管开口，分次注射生理盐水，然后回收灌洗液。适应证：因免疫受损、免疫缺陷等致肺部感染时病原学诊断；弥漫型和周围型肺部肿瘤的细胞学诊断；间质性肺疾病，如结节病、特发性肺间质纤维化、外源性变应性肺泡炎等的诊断、治疗、疗效和预后估计。具体操作步骤：术前3～4h禁食，术前30min肌注安定10mg及阿托品0.5mg；2%利多卡因鼻腔、气道局部黏膜麻醉；纤维支气管镜经鼻腔插入气管，嵌入右肺中叶或左肺舌叶段支气管管口（局限性肺疾病应选相应肺段），注入2%利多卡因2～3ml局麻后，用50 ml注射器将37℃生理盐水分次注入，每次25～50 ml，总量100～300 ml，注入后立即通过负压吸引装置吸引、回收至灌洗液收集瓶内。一般来说，回收率应在40%以上；回收液用双层无菌纱布过滤，除去黏液，置于-4℃冰水中送检，并在2～3h内进行检查、分析灌洗液细胞成分，正常人肺泡吞噬细胞占90%以上才能认为是灌洗成功。

支气管镜（bronchoscope） 1904年Jackson首次应用金属硬质直管支气管镜，1964年日本Ireda创制了纤维支气管镜，目前是检查呼吸系统疾病的主要辅助手段之一。适应证：不明原因的咯血、长期咳嗽及各种原因引起的支气管阻塞性病变；痰内找到瘤细胞或抗酸杆菌而X线检查不能定位者；支气管、肺部病变疗效的随访观察；需查明纵隔及肺部阴影的性质、侵犯气管和支气管的部位、范围及活检；吸痰、协助排除呼吸道分泌物，取出较小的阻塞性组织或小异物；经支气管做肺穿刺活检；向病变肺叶或肺段支气管或病变腔内注药进行介入治疗及随访。操作步骤：术前详细了解病史，复阅X线片，向患者嘱咐注意事项，以取得配合；术前3～4h禁食禁水，术前30min肌注安定10mg及阿托品0.5mg，取下活动假牙；先用1%利多卡因喷雾鼻腔、咽部及声门，再用2%利多卡因作气管及支气管内麻醉；在直视下循腔插入，先检查健侧，后检查病侧。及时吸出呼吸道内的分泌物，看清病变的部位及形态特征后，可以照相及组织活检；对可疑病变部位于活检后或不能活检的部位，均可用细胞刷刷取分泌物及脱落细胞，涂成薄片，立即固定送检；如有大出血应吸出血液，局部滴肾上腺素溶液，止血后方可退镜；密切观察患者呼吸情况，必要时予以吸氧。

允许性高碳酸血症（permissive hypercapnia） 是近年来开始应用的用于治疗急性呼吸窘迫综合征的手段之一，以低于常规水平的小潮气量通气，允许 PCO_2 高于正常，从而减少肺气压伤的发生。其机制在于常规机械通气本身可引起或加重肺损伤，不伴大潮气量的高气道峰压并不产生压力伤，特别是急性呼吸窘迫综合征患者大面积肺泡萎陷、容量分配不均和呼气末肺容量降低时，即使小潮气量也可因小气道重复开启时作用于肺泡的切应力而造成肺损伤，对于已受损的肺，小潮气量与呼吸末正压通气合用是临床肺保护的治疗对策。

急性（成人）呼吸窘迫综合征（acute/adult respiratory distress syndrome，ARDS） 急性（成人）呼吸窘迫综合征是一种由多种病因引起的肺血管阻力增高、顺应性降低、肺泡萎陷、分流量增多、低氧血症等为特点的一种急性进行性呼吸衰竭。1967年首先由Aschbaugh报道。典型临床经过可分4期：①损伤期：损伤后4～6h，以原发病表现为主，呼吸可增快，但无典型呼吸窘迫。X线胸片无阳性发现；②相对稳定期：在损伤后6～48h，经积极救治，循环稳定；但却逐渐出现呼吸困难、频率加快、低氧血症、过度通气、$PaCO_2$ 降低，肺体征不明显，X线胸片可见肺纹理增多、模糊和网状浸润影，提示肺血管周围液体急骤增多和间质性水肿；③呼吸衰竭期：损伤后24～48h，出现呼吸困难、窘迫和发绀，常规氧疗无效，也不能用其它原发心肺疾病来解释，呼吸频率可

达35～50/min，胸部听诊可闻及湿啰音、爆裂音，X线胸片两肺有散在斑片状阴影或呈磨玻璃样改变，可见支气管充气征，血气分析 PaO_2 和 $PaCO_2$ 均降低，常呈代酸呼碱；④终末期：极度呼吸困难和严重发绀，出现神经精神症状如嗜睡、谵妄、昏迷等，X线胸片示融合成大片状浸润阴影，支气管充气征明显，血气分析为严重低氧血症、CO_2 潴留，常有混合性酸碱失衡，最终可发生循环功能衰竭。ARDS诊断标准：1997年7月中华急诊医学会和呼吸学会在长春联合召开ARDS研讨会，提出与国际接轨的诊断标准为：①ARDS的原发病或诱因，如脓毒症、多发伤、胃内容物误吸、肺挫伤、重症肺炎、淹溺和急性胰腺炎等，多呈急性起病；②呼吸困难甚至窘迫；③氧合指数（PaO_2/FiO_2）< 26.7kPa（200mmHg），不管PEEP水平的高低；④X线胸片表现为肺纹理增多，边缘模糊，斑片状或大片阴影等间质性肺炎性改变；⑤肺毛细血管楔压 < 2.4kPa（18mmHg）或临床排除急性左心功能不全。病因治疗是最关键环节，亦是最困难的问题。机械通气仍是目前ARDS最重要且无可替代的治疗手段之一。通气模式繁多，而国内外一致公认的呼气末正压通气（PEEP）是有效模式，但其水平不宜过高，否则会产生气压伤，并影响心排量。药物治疗包括肾上腺皮质激素、强心与血管扩张剂等。近年来国外的新疗法有部分液体通气、一氧化氮（NO）吸入治疗、改变体位如采用俯卧位（Prone positioning）、体外膜肺（ECMO）替代治疗、肺表面活性物质（PS）、静脉内气体交换（Intravascular gas exchange），以及寻找炎性介质、细胞因子的单克隆抗体，恢复炎症反应与抗炎反应平衡等方法。

急性肺损伤（acute lung injury，ALI） 急性肺损伤是指机体遭受严重感染、创伤、休克等打击后，出现以肺泡毛细血管膜损伤而导致的肺水肿和微小肺不张为病理特征，临床表现为呼吸窘迫和顽固性低氧血症的一种综合征。1992年在西班牙召开ARDS欧美联席会议上，提出急性肺损伤为ARDS前期，而ARDS为重度ALI的概念，其诊断标准：①急性起病；②呼吸困难甚至窘迫；③氧合指数（PaO_2/FiO_2）< 40kPa（300mmHg），不管PEEP水平的高低；④X线胸片表现为肺纹理增多，边缘模糊，斑片状或大片阴影等间质性肺炎性改变；⑤肺毛细血管楔压 < 2.4kPa（18mmHg）或临床排除急性左心功能不全。积极治疗原发病、维持炎症与抗炎反应的平衡，可阻止其向ARDS发展。

急性酒精中毒（acute alcohol intoxication） 俗称酒醉，是指一次饮入过量的酒精或酒类饮料引起的中枢神经系统由兴奋转为抑制的状态。饮入的酒精80%由小肠上段吸收，其毒性作用为先使大脑皮层兴奋，继之皮层下中枢和小脑功能受累，最后使延髓血管运动中枢和呼吸中枢受抑制，严重者发生呼吸、循环衰竭。其临床分为兴奋期、共济失调期和昏睡期，因饮酒量、个体敏感性不同，临床表现各异。根据饮酒史，患者呼出气、呕吐物有酒味，血、尿中测得乙醇，有助于诊断。一般不需特殊处理，卧床休息、注意保暖可自行康复；中毒症状较重者，可催吐或洗胃，严重者可行透析治疗促使乙醇排出；纳络酮具有催醒作用，已广泛应用于治疗；静脉注射高渗糖、维生素可加速乙醇在体内氧化。原有心、肝、肺、肾疾病者，或昏迷长达10h以上，或血中乙醇浓度 > 4g/L者，预后较差。

移植物排斥反应（graft rejection） 组织或器官从供者移植到受体后，移植物与受体间相互作用所产生的免疫应答称为移植免疫，移植物与宿主间的相互排斥称为移植排斥，而宿主对移植物的排斥反应也称排斥反应。免疫系统具有识别和排斥异体组织的基本功能，异体组织移植时机体对异体的排斥通过两方面进行，一是细胞免疫，通过淋巴细胞的细胞毒作用，直接杀伤细胞；另一是体液免疫，抗原刺激导致抗体形成，抗原抗体作用再导致组织损伤，达到清除异体的目的。临床上因排斥应答的类型不同而分为超急期、急性或慢性排斥反应。超急期或称速发反应，一旦发现，必须立即清除移植物；早期急性反应是由于HLA抗原不相容，异体组织被宿主淋巴细胞识别，产生细胞免疫反应，可通过加强免疫抑制来控制；晚期急性反应因宿主产生对抗异体抗原的抗体，反应以体液免疫为主；慢性反应常发生于长期免疫抑制治疗的患者，属于细胞和体液免疫反应。排斥反应原因与人类组织相容性、血液ABO血型和其他抗原系统（例如Rh）不同有关。预防措施包括：移植双方进行HLA定型和配型试验，寻找HLA抗原最接近的移植者，同时抑制宿主的免疫反应，加强免疫功能的监测。

抗凝剂（anticoagulant） 用于血栓栓塞性疾病及其并发症防治的药物。正常人血管内的血液呈液态，

能自由流动，体内的凝血体系与抗凝血体系保持着动态平衡，因而血液不会自动凝固。在血管损伤、凝血机制异常等情况下，体内凝血、抗凝血系统功能失衡，易发展成血栓栓塞性疾病，此时需要抗凝剂治疗。肝素是常用的抗凝剂之一，必须胃肠外给药，其抗凝作用较广，是抗凝血酶的辅助因子，有抗凝血酶及抗血小板黏附、凝集和破坏的作用，对凝血连锁反应中多个环节均有抑制作用，抗凝作用迅速，常用于短期内需要抗凝治疗时或做口服抗凝剂前用药。去纤维蛋白酶具有抗凝血和增强纤溶系统活性的作用，能使血浆纤维蛋白原及血液黏度显著降低，凝血时间和凝血酶原时间均显著延长，但对其它凝血因子和血小板数量无影响，适用于治疗闭塞性血管疾病。口服抗凝药常用的制剂有双香豆素、华法令、新抗凝等，适用于抗凝治疗时间较长者和深静脉栓塞、肺栓塞、心肌梗死的预防性治疗。抗血小板药物如乙酰水杨酸(阿司匹林)、苯磺唑酮、潘生丁、右旋糖酐等，能抑制血小板释放反应，对防止血栓形成有益。用于保存血库全血和血液成分的抗凝剂有枸橼酸－葡萄糖溶液、肝素溶液等。用于实验室血液标本的抗凝剂有肝素、枸橼酸盐、草酸盐和氟化物等。

肺表面活性物质（pulmonary surfactant，PS） 肺表面活性物质是由肺泡Ⅱ型细胞分泌到肺泡腔的脂质和蛋白的复合物。蛋白分为SP－A、SP－B 、SP－C、SP－D4种。SP－A和SP－D具有抗炎、抗过敏特性，能增加PS对血浆蛋白的抵抗力；SP－B和SP－C是PS在体内发挥生物学活性的必需成分。脂质主要为二棕榈酰卵磷脂，可减低肺泡表面张力，但必须通过SP才能起作用。目前PS制剂按其来源和制备方法不同可分为天然PS、人工合成PS和基因重组PS。PS的主要生理功能为降低肺泡表面张力，提高肺顺应性，减少呼吸功，保持肺泡稳定，防止肺水肿；其次可增强肺泡巨噬细胞吞噬功能和趋化活性，改善气道黏膜特性，增强纤毛运动能力，抑制炎性介质的释放，调节局部免疫和炎症反应，参与呼吸系统防御机制等作用。目前临床应用PS治疗新生儿呼吸窘迫症已经取得成功，在治疗急性呼吸窘迫症方面也取得了一定成就。

肿瘤坏死因子(tumor necrosis factor，TNF) 肿瘤坏死因子是一种多功能的细胞因子，分子质量为17Ku的分泌型糖蛋白。根据其来源和结构不同可分为TNFα和TNF_{β}，前者由单核巨噬细胞产生，又称恶液质素，后者由T淋巴细胞产生，也称淋巴毒素。内皮细胞、平滑肌细胞、中性粒细胞亦可产生TNFα。近年来出现一种人工再建的TNF，又称为r－TNF。TNFα具有杀伤或抑制肿瘤细胞作用，参与免疫调节和炎性反应作用，它是一种内源性致热源，可诱导肝细胞合成急性期蛋白，刺激下丘脑体温中枢而致发热；另外可促进细胞增殖分化及炎性介质的产生。目前认为TNFα是一种急性时相性反应蛋白，可造成多器官功能损害和细胞代谢障碍，在创伤、脓毒症、弥漫性血管内凝血和内毒素休性克的发病机制中具有重要意义。

内源性呼吸末正压(auto PEEP) 是指呼气不完全时的呼气末肺泡内“残留压力”。如在一定时间内一部分肺不能完全呼吸，残留气体“关闭气体容量”就会产生残留压力。故内源性呼吸末正压是以下现象的结果：①呼吸时间过短；② 潮气量过大；③时间常数过大(即高气道阻力和/或大顺应性)；④以上现象的综合。慢性阻塞性肺疾患(COPD)病人因多有肺泡过度膨胀，故常有内源性呼气末正压 。内源性呼吸末正压是因呼吸时间过短或潮气量过大等引起的不良结果，可产生肺过度充气、气体交换不良、肺灌注减少，以及增加气压伤的危险。

休克(shock) 是一种因组织灌注量急性不足而引起的临床综合征，是各种严重疾病中常见的并发症。休克的共同特征是有效循环量不足，或组织和细胞的血液灌注虽经代偿仍严重不足，从而引起全身组织和脏器微循环的缺氧和淤滞、脏器功能障碍和细胞代谢功能异常等一系列病理生理改变。休克的发病规律是从组织灌注减少到微循环衰竭，最后导致细胞膜的损伤和细胞死亡。主要临床表现：血压下降，收缩压降低至90mmHg以下，脉压差小于20mmHg；面色苍白，四肢湿冷和肢端紫绀，浅表静脉萎陷，脉搏细弱，全身无力，尿量减少，烦躁不安，神志模糊，甚至昏迷等；晚期可并发DIC、ARDS、ARF、MOF等。治疗原则是尽早去除病因，尽快恢复有效循环血量，纠正微循环障碍，增加心脏功能和恢复正常代谢等。根据病因和病理生理特点，休克可分为低血容量性休克、感染性休克、心源性休克、神经源性休克和过敏性休克。

创伤性休克（traumatic shock） 是指机体遭受严重创伤（如坠落伤、挤压伤、交通事故伤、大手术等）

后发生的生命器官缺血、缺氧和细胞代谢障碍而引起全身性病理过程的一种临床综合征。常见的类型有创伤后低血容量性休克、创伤后心源性休克、创伤后神经性休克及创伤后感染性休克4种。创伤性休克的临床表现：创伤后出现血压下降、面色苍白、四肢厥冷和紫绀、脉搏细弱、尿量减少、呼吸浅快、烦躁、反应迟钝甚至昏迷。其严重程度与创伤的性质、失血量的多少、是否合并内脏损伤以及早期救治情况有关。如处理不当可以发生酸碱失衡和电解质紊乱、脓毒性休克、多脏器衰竭等多种并发症。治疗包括早期复苏和现场处理，补液和扩容治疗，药物治疗（血管活性药　强心药、利尿剂、激素、抗生素等），并发症的预防和处理以及去除损伤因素和手术治疗等。

烧伤性休克（burn shock）　烧伤性休克是严重烧伤的早期并发症，指烧伤后48h内发生的低血容量性休克，开始时也可并发神经源性休克。其病理生理变化主要是由于微循环改变，毛细血管通透性增加和炎性介质的释放，导致大量体液外渗、有效循环血容量迅速减少，病人血压下降，重要脏器血氧灌注不良和细胞代谢紊乱。临床表现为烦躁不安、恶心、呕吐、口渴、脉细速、尿少、末梢循环不良、血压变化（早期血压升高，脉压差缩小，晚期血压明显下降）和各脏器受损的表现。其防治措施主要是及时补充血容量，镇痛、镇静，保护创面，维持呼吸道通畅，防治感染和水电解质酸碱失衡的纠正等。

神经源性休克（neurogenic shock）　是指因动脉张力调节功能严重障碍，导致全身血管扩张、外周血管阻力降低、有效循环血容量减少所至的休克。神经功能的损害可以为器质性，也可以是功能性的，可以是继发病因，也可能为原发性损害所致。其发生机制尚未完全清楚，可能与自主神经系统调节功能改变有关。根据病程，神经源性休克可分为急性反射性循环障碍和慢性麻痹性循环障碍两大类。前者多为功能性，为自主神经功能不全所至，易致意识障碍，可反复发作，预后较好；后者多为器质性，可造成长期循环麻痹性低血压或休克状态。治疗时应根据不同的发病机制和不同的临床表现进行相应的处理。早期、及时处理可以避免造成暂时性或永久性脑损害。

室颤（ventricular fibrillation）　室颤为心室肌不协调的快速颤动，其结果是心脏无排血，心音和脉搏消失，心、脑等器官和周围组织血液灌注停止，导致阿－斯综合征发作和猝死。室颤是导致心源性猝死的主要原因之一，其发病机制大多为心室内多个折返中心形成不协调的冲动，经大小、方向不一的传导途径到达心室各部，产生心室肌不协调的运动。心肌缺血、心肌坏死、严重心动过缓或中枢交感神经兴奋为常见诱因。病因常为冠心病、原发性扩张型和肥厚型心肌病、心脏瓣膜病、尖端扭转型室速、病态窦房结综合征或完全性房室传导阻滞所致的严重心动过缓、电击或雷击、低温，以及洋地黄、肾上腺素类药物过量等。心电图表现为P－QRS－T波群消失，代之以频率250～500/min、振幅大小不等、完全不规则的室颤波。治疗主要为立即实施心肺复苏技术。目前尚无公认的有效预防措施。

应激性溃疡（stress－related gastric injury）　又称急性胃黏膜病变，是指机体在严重的应激状态下，尤其是在严重创伤、烧伤、大手术、全身感染和休克等情况下发生的急性上消化道黏膜病变。发病机制为胃肠道黏膜缺血、能量代谢障碍和防御机制减弱。其病理变化为胃黏膜缺血、充血、水肿、出血、糜烂。早期临床表现往往不十分明显，可有黑便和呕血。纤维胃镜可早期确诊，一般不宜行钡餐检查。治疗以积极控制原发病最为关键，另外辅以抗酸、保护胃黏膜、抗氧自由基和对症支持治疗，如内科治疗无效可予手术治疗。

癫痫持续状态(status epilepticus)　是指癫痫大发作频繁发生、连续不断，每小时4～5次或更多，一次发作持续相当长时间(30min)或一次接一次地发作，发作间歇病人持续昏迷，属于严重而紧急的状态，如未能及时控制可危及生命。可分为原发性和继发性癫痫两类。常见诱因为疲劳、精神创伤、感染、抗癫痫药物用量不足、突然停药等。病理生理特点为大脑神经元过度异常放电引起的神经功能紊乱。临床表现为意识丧失和全身抽搐，间歇期呈昏迷状态，高热、大汗、呼吸暂停、紫绀、尿失禁，以及脑水肿、水电解质紊乱、呼吸循环衰竭或遗留永久性神经系统损害表现。治疗原则为尽早控制抽搐，降温补液，纠正水电解质代谢紊乱，保护脑功能和防治脑水肿，呼吸循环功能的支持等。继发性癫痫还应针对病因治疗。

全身炎症反应综合征（systemic inflammatory response

syndrome，SIRS） 是指各种因素引起的全身性广泛的炎症反应，是机体对外界刺激产生的非特异性反应。患者常突然表现为：①体温 > 38℃或 < 36℃（直肠温度）；②心率 > 90/min；③呼吸急促（呼吸频率 > 20/min，二氧化碳分压 < 32mmHg）；④外周血白细胞计数 > 12×10^9/L 或 < 4×10^9/L，或未成熟中性白细胞 > 10%。病因可为感染性因素，也可为非感染因素造成，如急性胰腺炎、严重创伤、灼伤等。SIRS 常见并发症包括急性肺损伤、休克、肾功能衰竭、弥漫性血管内凝血和多器官功能衰竭等。近年来研究认为，肺是 SIRS 最容易受损害的首位靶器官，多器官功能衰竭则是这一病理过程的最严重结局。

脓毒症（sepsis） 脓毒症是指感染所至的全身性炎症反应，如心率和呼吸增快、高热或低温等。但阳性血培养和局部感染灶不一定存在。其发病机制与大量炎症介质有关，如肿瘤坏死因子（TNF－α），白介素－1、6、8；趋化因子和血小板激活因子（PAF）等，同时受细胞因子网络的调控。上述介质可引起 4 种互相关连的过程：广泛的内皮细胞炎症、凝血及纤溶功能异常、血管张力改变、直接的心脏抑制。脓毒症的临床表现为体温 > 38℃或 < 36℃，心率 > 90/min，呼吸急促，急性反应蛋白合成加速，外周血白细胞计数 > 12×10^9/L 或 < 4×10^9/L，进一步可发展为脓毒综合征、脓毒性休克、多器官系统功能不全综合征、多器官系统功能衰竭。治疗目前仍以抗感染和支持治疗为主，直接拮抗内毒素和炎症介质已日益成为治疗的研究方向。

盐酸纳络酮（naloxone hydrochloride） 分子式 $C_{19}H_{11}NO_4\cdot HCl\cdot 1/2H_2O$。盐酸纳络酮是阿片类受体拮抗剂，对阿片受体拮抗作用强度依次为 $\mu>\kappa>\delta$ 受体。其结构与吗啡相似，与吗啡及类似物竞争阿片受体，以阻断吗啡样作用。纳络酮本身无明显毒理作用，但可诱导吗啡成瘾者的戒断症状。另外较大剂量有抗休克作用，可增加心肌收缩力、升高动脉压，从而改善血液供应。临床用于阿片类药物过量和中毒、解除阿片类药物麻醉术后的呼吸抑制、急性酒精中毒的救治、阿片类药物成瘾者的鉴别诊断和抗休克。其用法和剂量为：成人 0.4～2mg/次，肌注或静注，必要时 10min 后可重复；儿童 0.01mg/kg；新生儿 10～60μg/kg。

碳酸氢钠（sodium bicarbonate） 分子式 $NaHCO_3$，分子质量为 84.01u。本品为白色结晶粉末，易溶于水，不溶于乙醇。有弱碱性，口服可中和胃酸，使幽门括约肌松弛，降低十二指肠张力。静脉输入可增加机体的碱储备，中和酸性物质后生成的二氧化碳经肺排出，以纠正代谢性酸中毒。外周和局部用药可抑制真菌繁殖、软化耵聍。临床用途：①治疗代谢性酸中毒；②碱化尿液；③作为全静脉内营养、配制腹膜透析液或血液透析液的成分；④用于霉菌性阴道炎及耵聍的软化等。不良反应：治疗剂量时偶有腹胀、恶心；过量可致代谢性碱中毒及水钠潴留，心功能不全时可诱发心衰；低钙者可诱发抽搐等。静脉输入时，可根据二氧化碳结合力降低情况计算剂量，结合力每降低 0.45mmol/L 可给 5% $NaHCO_3$ 0.5ml/kg。

经食道超声心动图（transesophageal echocardiography，TEE） 经食道超声心动图是一种新的半侵入性检查，将超声探头放入食道下端，通过超声技术能较清晰的显示心脏某些深层结构的图像。TEE 应用一长 1m 直径 9mm 左右能前后弯曲的纤维胃管，其顶端有一频率为 5MHz 的探头，后端有控制旋钮。可显示二维图像，有彩色多普勒血流和脉冲式多普勒显像两种。适应证：①人工瓣结构和功能的评价；②瓣膜赘生物及感染性心内膜炎等心腔内并发症诊断；③左心房、左心耳血栓诊断；④主动脉夹层动脉瘤；⑤房间隔缺损、肺静脉异位引流；⑥近端冠状动脉病变；⑦麻醉时了解左室功能和室壁运动，以提示急性心肌缺血是否存在；⑧心脏直视手术中瓣膜和间隔缺损修补的监测。缺点：食道有疾病者禁忌，对气管前的主动脉弓和肺动脉干等结构不易探及，对右室流出道、室间隔缺损、二尖瓣狭窄的诊断有困难。

伤员拣别分类（triage） 战争时由于短时间到某一医疗机构的伤员数量很大，需要迅速根据伤情的轻重缓急进行分类救治，以保证轻重伤员都能得到及时有效的救治，从而提高救治效果。伤员分类有以下 3 种基本形式：①收容分类，由卫生员或助理军医在分类哨（场）进行，使成批伤员迅速分类和安置进入收容分类室。②治疗分类，分类军医根据伤情确定治疗的性质和次序。③后送分类，确定后送的次序、地点、运输工具及后送体位等。分类可根据伤因、伤部、伤型、伤情的诊断等采用综合分类法。为提高救治和后送的工作效率，常用伤标和分类牌作为标志。

体液平衡失调简介

水、电解质及酸碱平衡与临床有着广泛密切的联系。很多疾病在发展和演变的过程中常出现水、电解质紊乱或酸碱平衡失调的病理生理变化，如果不给予及时的纠正，会加重病情的恶化，甚至是导致死亡的主要原因。因此熟知体液的生理，掌握其变化规律，维护体液平衡，是机体赖以生存的必要条件，也是临床治疗的基础。

成年男子总体液量约占体重的60%，女子约为50%；60岁以上男子降为50%，女子仅为45.5%；新生儿约为76%，1~12个月小儿约为65%。体液分为细胞内液和细胞外液，细胞内液占体重的30%~40%，细胞外液为20%。细胞外液又分为组织外液（占体重的13%~14%）、血浆（5%）和细胞内分泌液（占体重的1%~2%）。组织间液中可与血浆交换部分称为血管外功能性细胞外液，与血浆共同维持循环血容量的稳定。约10%的组织外液不参加水的交换，称非功能性细胞外液，即细胞分泌液，如脑脊液、关节液和消化液等。

在体液溶质组成中，离子约占95%，其中主要的阳离子为Na^+，K^+。细胞内液和细胞外液电解质成分有很大的差异。细胞外液中的主要阳离子是Na^+，阴离子为Cl^-、HCO_3^-。细胞内液中主要阳离子为K^+和Mg^{2+}，阴离子为PO_4^{2-}和蛋白质（Pr^-）。细胞内外离子浓度差是通过细胞膜上“钠钾泵”的运转功能，维持细胞内外的离子交流。

在维护体液平衡中，除应注意水、电解质平衡、阴阳离子平衡，细胞外液和细胞内液渗透平衡外，更应注意体液的酸碱平衡。体液的酸碱度，通过血液、肺部和肾脏的互相联系、调节，经常能维持相对恒定的pH值（7.35~7.45）。若血液pH低于7.30则会发生酸中毒，高于7.50则发生碱中毒。临床上根据起因不同又将酸碱中毒分为代谢性和呼吸性两类，代谢性酸和碱中毒是指除呼吸障碍以外的原因而引起$NaHCO_3$过多或过少造成的。呼吸性酸和碱中毒则是由呼吸障碍而引起$NaHCO_3$减少或增多。

体液与外界交流有十分重要的临床意义。正常情况下，每日交换量达10 000ml之多。其中大多数是消化道的分泌液。每日从消化道分泌液体8000余毫升，消化道分泌液绝大部分被吸收，经胃肠道丧失约150ml。人体与外界液体交流每日约2 500ml。

若每日出入量失去动态平衡，临床上会出现水、电解质、酸碱平衡紊乱。体液与外界交流有四条途径，即胃肠道、肾脏、肺及皮肤。其中肾脏是最主要的排泄途径，是维持水、电解质、酸碱平衡的主要器官。

体液平衡失调

体液的组成（composition of body fluid） 体液是人体组成的主要成分，它分成细胞外液和细胞内液二大部分，1. 细胞外液包括：①血浆；②组织间液和淋巴液（其组成与血浆仅稍有不同），细胞外液占整个体重的20%～25%。2. 细胞内液包括：①与淋巴交换迅速的组织间液；②与血浆交换缓慢的组织间液（包括结缔组织和软骨的水分）；③骨质结合水；④组织分泌液。占整个体重的35%～40%；合计60%左右；成人细胞外液量与内液的比例约为40:60。新生儿细胞外液量相对地多，其比例约为50:50。

水是组成体液最重要的物质。在体内的容量在一定范围内要保持相对性恒定。一般成人的体液占体重60%左右。成年妇女一般脂肪多些，体液占体重55%左右。婴儿，由于他们的细胞外液量较多，而含脂肪量很少（约占体重5%），所以他们的体液要高于成人可达到78%，新生儿期以后，机体含水量逐渐下降，至一岁以后就能逐渐达到成人的水平，即占体重的60%左右。各年龄组总体液所占整个体重的百分数为：新生儿：78%，2个月～2岁：75%～65%，2岁～成人：65%～60%。

体液的成分（component of body fluid） 体液的主要成分是水，其中细胞外液含水分约为92%，细胞内液所含水分只有60%～70%，另外含有各种电解质、蛋白质、脂肪、糖、激素、酶、维生素、中间代谢产物、非蛋白氮、有机酸盐等代谢产物以及气体物质，如O_2和CO_2等。

1. 细胞外液和细胞内液的成分，除水分含量不同外，其电解质结构也相差很远，前者以Na^+、Cl^-、HCO_3^-等离子为主，后者则以K^+、Mg^{++}、HPO_4^{--}等离子和蛋白质为主。但组成细胞外液的血浆、组织间液和淋巴液，除血浆含蛋白较多外，其他阴阳离子成分差别不大。

2. 细胞外液的离子结构，［Na^+］占阳离子总量的90%以上，在维持细胞外液的渗透压起主要作用。外液缺Na^+时，不仅张力低下，而且也不能保持细胞外液一定的容量，影响循环。细胞外液的主要阴离子为Cl^-和HCO_3^-，Cl^-对细胞外液的张力亦起重要作用，HCO_3^-对调节体液酸碱平衡极为重要。

细胞内液的离子结构不如细胞外液的了解透彻，且全身细胞种类繁多，其组成也各不相同。总的来说，细胞内液的阳离子主要为K^+和Mg^{++}，Na^+只占少量；阴离子主要为有机磷（HPO_4^{--}）和蛋白质，HCO_3^-和SO_4^{--}只占少量，Cl^-亦仅少量存在于某些组织，而在其他组织则完全缺如。［K^+］在细胞内液大部分处于离解状态。维持细胞内液的张力，另一小部分与蛋白质结合成为细胞的原浆，［Mg^{++}］在细胞内含量亦不少，主要与细胞蛋白质结合，对能量代谢起重要作用。［Na^+］在细胞内液含量甚少，但在病理情况下，如脱水、酸中毒则可增加。［Na^+］量虽少，由于细胞内液量比细胞外液量多，故细胞内液量的总Na^+量相当可观，其浓度几乎等于细胞外液中［HCO_3^-］浓度的一半，因此对调节酸碱平衡亦起一些间接作用。

磷酸基［HPO_4^{--}］为细胞内液的主要阴离子，绝

大部分处于结合状态，对能量代谢尤其是葡萄糖的利用起重要作用。阴离子蛋白质是细胞原浆的主要组成部分，含量远高于血浆蛋白质含量。碳酸氢基［HCO_3^-］阴离子（这是真正的碱）仅有少量，对调节细胞外液的酸碱平衡仅起次要作用。

水的生理功能（physiological function of water） 水是人体内含量最多的物质，也是体液的主要成分。水具有特殊的理化性质，有极为重要的生理功能。

1. 调节体温：水对体温的调节与其理化性质有密切关系。水的比热高，能吸收较多的热量。人体在代谢过程中不断产生热，体液可以吸收所产生的热而本身温度变化不大；使全身各部分都保持均匀的温度。此外，水的蒸发热也高（每克水在37℃时完全蒸发吸收约600卡热量），因而蒸发少量的汗，就能散发大量的热，这对人体处在较高的气温环境中时是很重要的。

2. 运输养料和代谢产物：水是一种良好的溶剂，机体所需的多种营养物质和各种代谢产物都能溶于水中，即使是难溶或不溶于水的物质，如脂类及某些蛋白质也能分散于水中而成为胶体溶液，溶解或分散于水中的所有物质，可通过血液循环而运输。

3. 促进机体内的化学反应：体内很多化合物都能溶解或分散于水，只有溶解及分散的物质才容易起化学反应，所以，水对于体内许多化学反应都有促进作用。水的介电常数高，有促进体内物质解离的作用，也能促进化学反应加速进行。水还直接参加体内的水解、氧化及还原等反应过程。

4. 润滑作用：如关节腔内的滑液，能减少活动时的摩擦，唾液可以使食物容易吞咽。

电解质的生理功能（physiological function of electrolyte） 人体的化学组成非常复杂，有蛋白质、脂肪、酶、激素、糖类、核酸、维生素、无机盐等物质组成，其中无机盐虽然含量并不多，总量不超过体重的5%。但种类很多，功用各异，有些无机盐在体内含量甚微，却具有重要的生理功用，很多无机盐是组成人体组织不可缺少的原料。但这些无机盐当进入机体后必须解离成离子后方能被吸收利用。进入机体后的电解质的主要生理功能有下列几种：

1. 构成骨骼及牙齿：骨组织的无机盐中，阳离子主要为Ca^{++}，此外还有Mg^{++}和Na^+等；阴离子主要为PO_4^{---}，其次为CO_3^{--}，OH^-以及少量Cl^-和F^-。骨中的Ca^{++}和PO_4^{---}有两种形式，即无定形的磷酸氢钙如$Ca_8H_2(PO_4)_6 \cdot 5H_2O$和高度结晶的羟基磷基石［$3Ca_3(PO_4)_2 \cdot Ca(OH)_2$或$Ca_{10}(PO_4)_6(OH)_2$］，这是骨和牙釉质中的主要成分。

骨盐在骨组织沉积与血中钙磷含量有密切关系，正常情况钙磷浓度（mg%）的乘积为35～40。当乘积大于40时，则钙、磷以骨盐形式沉积在骨组织，若乘积低于35时则妨碍骨组织的钙化甚至使骨盐再溶解。正常情况下血中钙磷浓度能保持恒定，这主要是受维生素D活化物、甲状旁腺素及降钙素的调节。

2. 维持体液酸碱平衡和渗透压平衡：体液中溶解的电解质有维持体内酸碱平衡的作用，例如血液和其他体液中的$NaHCO_3$和H_2CO_3、NaH_2PO_4和Na_2HPO_4等；还有维持体液的渗透压和保持细胞及各种细胞器的正常结构和容量作用的K^+、Na^+、Cl^-、HPO_4^{--}等。

3. 维持神经肌肉正常的应激性：神经肌肉的应激性和兴奋性常依环境中下列各种电解质的比例而改变：

$$\text{神经肌肉应激性} \propto \frac{Na^+ + K^+ + OH^-}{Ca^{++} + Mg^{++} + H^+}$$

当上式中分子部分的离子浓度增高时，组织的应激性增高；分母部分的离子浓度增高时应激性降低。

4. 维持酶的活性：体内有些无机离子是辅助因子或辅基的组成成分。例如磷酸化酶和磷酯激酶需要Mg^{++}，碳酸酐酶需要Zn^{++}，细胞色素氧化酶需要Fe^{++}和Cu^{++}，血液凝固的酶需要Ca^{++}等。此外，有些无机离子是一些酶的激动剂，例如Cl^-能激动唾液淀粉酶。

5. 构成体内有特殊功能的化合物：例如血红蛋白和细胞色素中的铁、维生素B_{12}中的钴、甲状腺素中的碘、磷脂、核苷酸或核酸中的磷。

摩尔及物质的量、浓度（mole，quantity of substance，concentration）

1. 摩尔

摩尔（mole）摩尔实质上是物质的量的单位（amount of Substance），物质的量是描述物质多少的物理量，如2栋房子、3打火柴。摩尔的基本单元可以是原子、分子、离子、电子及其它粒子，或是这些粒子的特定组合。

①摩尔的定义：1971年14届CGPM（Conferece Generale despolds et mesures; General Conference of

Weights and MeasuTes）度量衡综合研究会对摩尔的定义是："摩尔是一系统的物质的量，该系统所包含的基本单元数与0.012千克碳－12的原子数目相等。在使用摩尔时，基本单元应予指明，可以是原子、分子、离子、电子及其他粒子，或是这些粒子的特定组合。"

②阿伏伽德罗数即任何物质1摩尔所含的微粒数，等于$6.022\ 52\times10^{23}$个。如果某系统包含上列数值的分子或离子个数，则该系统的分子或离子的物质的量都是1摩尔。例如，$1molC^{12}$（即0.012kg）含6.02252×10^{23}个C^{12}原子。我们说某系统所含的单元数目是阿伏伽德罗常数值的若干倍。

③摩尔与克分子的区别：摩尔是由克分子的概念发展而来的，但是SI（国际单位）的摩尔不仅可以计量分子，还可以计量其他粒子或这些粒子的特定组合系统（特定组合系统就是不只限于那些实际存在的或者想像存在的独立粒子，或含整数原子的组合，但不能把它理解为任意的组合，而应是化学反应中可能的组合。）克分子（gram（me）－mole－cule）衡量物质质量的一种化学单位。一定量的物质用克表示，在数值上同它的分子量相等时，即代表物质的一克分子。所以不能用旧的狭义的克分子概念来替代摩尔的概念。

④摩尔的实际用法：摩尔在医学、药学上用得特别多，必须熟悉它的用法。

例如：$1molH_2SO_4$，不能说1"克分子H_2SO_4"，$0.5molH_2SO_4$，不能说1"克当量H_2SO_4"。mol是物质的量，mol/L是物质的浓度，不应混淆。1 000ml的其浓度为1mol/L的A物质溶液，含1mol的A物质。氧有分子和离子状态，要说明基本单位，不能统称为氧的摩尔是多少，例如是氧分子正确的说法是"氧分子的物质的量为2摩尔"。1mol/LNaCl，具有质量58.5g的氯化钠（分子量58.5）。

2. 浓度单位

浓度有①物质的量浓度（Substance Concentration），在医学上广泛应用，它的法定单位是mol/m^3（摩尔立方）或mol/L（摩尔每升），常用后者，分子可以用mmol（毫摩尔）、μmol（微摩尔）、nmol（纳摩尔），分母一律用L（升），不要任意换算成ml、dl（毫升、1/10升）100ml等，如不统一，给计算带来不便，且易错。②质量浓度（mass concentration）：法定的质量浓度单位是kg/m^3或kg/L。分子可以是g，mg等，分母一律用L，不能任意用ml、dl（毫升、1/10升）、100ml等。质量浓度的使用较以往已大大减少。

渗透压（osmotic pressure） 当水和溶液用透析膜隔开时，由于溶液含有一定数目的溶质微粒，对水产生一定的引力，水即渗过透析膜而进入溶液，这种促使水流的吸引力就叫做渗透压。渗透压与溶液中的微粒数目成正比，而与微粒的大小无关。体液中蛋白质占胶体的大部分，所以蛋白质造成的渗透压称胶体渗透压，由离子晶体（如NaCl等）造成的渗透压称之为晶体渗透压。它们均可用渗透压测定仪分别测出胶体和晶体渗透压。

1. 渗透压单位：

渗摩尔（Osmol）简称渗量（Osm），任何同体积的溶液中的溶质的基本微粒数相等，不论是分子、离子或分子聚合物所产生的渗透压都是相等的。1摩尔的任何物质都含有6.02252×10^{23}个粒子，粒子数目越多渗透压越大，反之越小。在表示渗透压时，常用渗摩尔（OSmol）或称渗量（Osm）。1mmol的溶质，溶于1升水中，就是1毫渗量（milliosmol简写mosm）或叫毫渗摩尔。非电解质如：葡萄糖、蛋白质它们以分子状态溶解于水中，所以1摩尔即1渗摩尔，1毫摩尔即1毫渗摩尔；电解质如果电解完全，则电解2个离子的如NaCl1摩尔即2渗摩尔，1毫摩尔即2毫渗摩尔。

2. 渗透体积摩尔其溶质的浓度表示单位是1渗摩尔/升（osm/L），在医学上常用其1/1 000，即1毫渗摩尔/升（mOsm/L）。

3. 维持人体血浆渗透压主要靠Na^+、K^+、Ca^{++}、Mg^{++}、及它们对应的阴离子以及有机酸、蛋白质。其中Na^+、Cl^-、HCO_3^-占渗透压作用的90%～95%，人体正常渗透压范围在280～300mOsm/L之间。在此范围内称为等渗，低于280mOsm/L属低渗，高于300mOsm/L为高渗。

水及溶质的内交换（interchange of water and solute）

1. 细胞内液及细胞外液的容量 几乎所有的细胞膜能自由透过水。在身体多数组织中由于水自由扩散的结果，细胞外液和细胞内液具有相同的渗摩尔浓度。一种体液的有效渗摩尔浓度的改变必定影响到两种体液之间的水的重新分布，直到两种体液再一次成为相等的渗摩尔浓度。原发性渗摩尔浓度的改变最常发生于细胞外液；细胞内液的渗摩尔浓度在某些情况下可直接因细胞代谢明显变化而有改变。

细胞外液有效渗摩尔浓度的主要决定因素是钠盐的浓度。这些离子提供有效渗摩尔浓度占细胞外液的全部溶质的90%以上。

①水的增加　如果一个人喝水超过他排水的能力，他就会发生正性水平衡。开始时这些水到达细胞外相，使容量扩张及溶质稀释。有效渗摩尔浓度的降低（增加水的活动性）伴随有水分子从细胞外间隙向细胞内液的净流动（net movement）。当两种液体再一次达到相等的渗摩尔浓度时，水的净流动就会停止，虽然该浓度比开始低了。其结果是增加水向总体水量的分布。

②盐的增加　如果给予一个人的钠盐的浓度超过细胞外液的浓度，细胞外液的钠浓度将会升高。尽管更多的钠有扩散到细胞内的趋势，但排出的速度将相当于进入增多的那部分。因此，可以认为增加的盐是被限制在细胞外隔室内。溶质的增加使细胞外水分子的活动性降低，并且进入细胞内的水分子比出来的少。水如此地从细胞内重分配到细胞外直至两种体液又呈相等的渗摩尔浓度，尽管其浓度比开始的高。

在失盐超过失水所致的低钠血症和在失水超过失盐致的高钠血症这两种情况下，均可见到这些对细胞内容量相同的净效应。在这两种情况下，除了在两个隔室之间水的重新分布之外，体液总量亦会减少。

当得到或失去与体液等渗的盐溶液的结果不会引起细胞内外之间水的转移，但会扩张或减缩细胞外容量。

2. 组织间液和血浆液体的容量　适合于这两种细胞外相成分之间的稳态分布容积。起决定作用的是那些影响两种溶液水分子活动性的因素。血管内皮能透水及大多数溶质，而它对大分子物质如蛋白质则相对不能通透，将会减少水分的活动性。如果没有对抗力则细胞外液就会进入到血浆中去。在血管液体和组织间液之间体液分布的调节中，对抗力是血管系统内静水压。静水压增大水分子的活动性，以致有效地抵消了血浆蛋白所产生的对水分子活动性的反作用。此外，还有在组织间液中起作用较小的胶体渗透压及称为“组织张力”较次要的压力。这些力的平衡（Starling力）就是在两种隔室之间容积稳态分布的决定因素。

另一种起作用的影响是一种带电荷的血浆蛋白分子所产生的。因为血浆蛋白不能透过血管内膜，遂建立了一种平衡（Gibbs - Donnan平衡），以致液体中含有稍大一些浓度可扩散离子的浓度，并伴有带电的不易透过的阴离子。蛋白质对血浆水活动的总的影响称为“胶体膨胀压”。

所有上述的Starling力通常可调节约四分之一的细胞外液留在血管系统范围内，其余的留在组织间隙。这些力的作用方式是使水和可扩散的溶质在毛细血管动脉端有离开血管床的趋势，而在静脉端则以同样速度回到血管内。以这种方式，水及可扩散的溶质在两个隔室之间大量转换，而在容量方面却无净量的改变。这种转换的重要性是明显的，因为循环就是运用这种方式能有效地将氧及营养物质带入细胞，并能排除二氧化碳及其他代谢的最终产物，而不惟一地依赖扩散。

然而，当这些Starling力存在紊乱时，可发生了净转移。传送到毛细血管的静水压增大就可渗出率大于再吸收率。当有低蛋白血症及胶体膨胀压的影响因而降低时，可见到同样结果。两种情况都有容量净动到组织间液隔室。总的效应可被其他的管道系统（淋巴系统）部分地减轻。

治疗学上的重要含义是，若不给予含胶体物质的液体则血浆容量就不能明显增加。失血病人给予生理盐水溶液将使细胞外液的容量重新扩充，但实际上全部扩充都将限制在组织间液隔室内。

水和溶质的外交换（extrachange of water and solute）

如果一个病人增加或丢失某种物质，他就会相应地处于正性或负性平衡状态；如果没有明显的变化，平衡就是中性的。后者经常称为“处于平衡状态”，这是体重既不增加也不减少的正常人的情况。

一般说来，外部平衡的变化愈大则它的发生愈迅速，变化本身的估计则愈精确。在变化很大时，那不显著的、不能测定或不能计算的丢失就被认为是相对地不太重要。同样，在外部变化很大时，分析的误差也变得不很重要。这既适用于食物和排泄的定量分析，又适用于从病史和体检所得的临床估计。例如对伴随体液平衡变化很大病人的特殊管理，包括精确的记录摄入量及排出量以及每日体重。这对具有多种紊乱的严重病人尤为适用。摄入包括口服，输液及输血等等。排出包括尿、呕吐物、粪便及其他经肠的丢失（比如总胆管T形导管的引流）。除了为研究的目的外，不测定从肺和皮肤的不明显的丢失，但应予估计。固体食物即使能提供一些氧化作用产生的水量，极少计算在摄入量内。但在急性肾功能衰竭时，这一估计就有其重要性。

初始状态可有两种含意。它可能指被假定为健康状态的数值（例如按病人正常体重计算所得体水量），也可能指开始给予一种特殊治疗之前病程中的任一状态。平衡就是摄入和排出之间的差数，即平衡 = 输注 + 饮食摄入 - 尿量 - 呕吐物及粪便量。数字结果明显表明病人是正平衡还是负平衡。

酸性物质和碱性物质的来源（origin of acid and alkaline substances）

1. 酸性物质的来源　在体内的新陈代谢过程中，糖类、脂肪及蛋白质经生物氧化，主要的最终产物是 CO_2、CO_2 进入血液与 H_2O 形成碳酸，碳酸在肺部可重新分解释出 CO_2，然后呼出体外，故碳酸又称为挥发性酸。成年人每日大约产生 400～600 升 CO_2，相当于 18～27mol 碳酸，是体内产生最多的酸性物质。

此外，体内酸性物质的主要来源还有含硫氨基酸氧化生成的硫酸，核酸、蛋白质、磷脂分解产生的磷酸；糖代谢的中间产物乳酸及丙酮酸等；脂肪酸在肝内氧化时所产生的酮体等。这些酸性物质都不能挥发，故称非挥发性酸或固定酸。在通常情况下，这些酸性物质有的能继续被氧化，如乳酸、丙酮酸和酮体等都能迅速被氧化成 CO_2 和水；有的可以经肾脏排出体外，如 SO_4^{2-}、HPO_4^{2-} 等。但在某些异常情况下，有些酸性物质可在血液中大量堆积。以上均为内源的酸性物质，故糖、脂肪及蛋白质被称成酸性物质。人体也可从外界获得一些酸性物质，如调味用的醋酸，饮料中的柠檬酸等，但这些外源性的酸性物质数量很少，故不是体内酸性物质的主要来源。还有些药物，如止咳糖浆中的氯化铵等在体内可以分解产生酸，以影响血液的酸碱度。

2. 碱性物质的来源　在体内经代谢而产生的碱性物质较少，主要从食物中得到外源性的碱性物质。蔬菜、瓜果中均含有较多有机酸钾盐或钠盐，如柠檬酸钾（钠）、乳酸钾（钠）等，它们本身具有弱碱性，进入体内后进行分解代谢，有机酸根可结合氢离子生成柠檬酸或乳酸等，在体内均可继续氧化生成 CO_2 和 H_2O，排出体外，或在肝内合成糖元贮存，结果使血中 H^+ 浓度降低；而与有机酸根相结合的钾（钠）离子则可与碳酸氢根（HCO_3^-）结合，提高了血中碳酸氢根的浓度，因而增加了血浆的碱性，所以蔬菜、瓜果等称为成碱性食物。临床上也常用乳酸钠制剂来调整体内过多的酸，但这种作用在肝功能衰竭或组织缺氧时就要受影响。

由于体内经常有大量的糖、脂肪和蛋白质进行分解，因此体内酸的来源一般都超过碱的来源。在酸和碱这对矛盾中，酸过多往往成为矛盾的主要方面，所以在临床上酸中毒较碱中毒更为常见。

体内酸碱平衡的调节（regulation of acid - base balance in the body）　体内虽然不断地有大量酸性物质和较少量的碱性物质产生，而且产生的时间和数量又是极不规则的，但是血浆的 pH 值却能保持在一个很窄范围内，波动不大，这是由于机体具有良好的调节功能，不断地进行调整的缘故。

机体内的酸性或碱性物质，不论是外源性的或是内源性的，进入血液后，首先被血液所缓冲，然后再运输到肺部或肾脏，以一定形式排出体外。所以机体调节酸碱平衡的主要作用有：血液的缓冲作用，肺部的调节作用和肾脏的调节作用。

（1）血液中的缓冲体系及其调节作用　体内物质代谢所产生的酸，如硫酸、磷酸或有机酸、酮酸、乳酸等是相当多的，酸性物质从产生部位进入血液，即受血液缓冲体系的作用。血浆和红细胞中都有缓冲体系，都是由一种弱酸及其盐所组成。血浆中的主要缓冲体系有：

$$\frac{NaHCO_3}{H_2CO_3},\ \frac{Na_2HPO_4}{NaH_2PO_4},\ \frac{Na-蛋白质}{H-蛋白质}$$

红细胞中的主要缓冲体系有：

$$\frac{KHb}{HHb},\ \frac{KHbO_2}{HHbO_2},\ \frac{KHCO_3}{H_2CO_3},\ \frac{K_2HPO_4}{KH_2PO_4}$$

在这些缓冲体系中，$NaHCO_3$ 与 H_2CO_3 这对碳酸氢盐缓冲对的缓冲能力最强，占血液总缓冲能力之 75%，$NaHCO_3$ 与 H_2CO_3 的比为 20∶1。此时血液的 pH 值为 7.4。如果这个比值发生变化，血液 pH 就会发生改变。酸碱平衡调节的实质就是围绕着调整 $NaHCO_3$ 与 H_2CO_3 浓度的比值以维持血液的酸碱度。

二氧化碳结合力（CO_2 Combining power 即 CO_2C.P.）临床上测定血浆 $NaHCO_3$ 的含量时，常常根据结合在 $NaHCO_3$ 中的 CO_2 的毫升数计算。每 100ml 血浆中以 $NaHCO_3$ 形式存在的 CO_2 毫升数来表示，称为二氧化碳结合力。成人血浆二氧化碳结合力正常值为 50Vol%～70Vol%，平均值为 58Vol%。若需转换为 mmol/L 值，则可乘以系数 0.449。即二氧化碳结合力容积值 0.449mmol/L，正常值为 23～31mmol/L，平均值为 27mmol/L，儿童 40Vol%～60Vol%（18～

27mmol)，当体内固定酸增多时，由于消耗了$NaHCO_3$，所以二氧化碳结合力下降。反之，体内碱性物质增多时，血浆中$NaHCO_3$的浓度增多，因此二氧化碳结合力也随之增高。

(2) 肺部呼吸对酸碱平衡的调节作用　血液的缓冲体系只能暂时缓冲pH值的改变，并不能彻底消除或调节CO_2及固定酸对酸碱平衡的影响，最终还必须有肺和肾的调节作用来维持机体pH动态恒定。肺部主要通过呼出CO_2来调节血液中H_2CO_3的浓度，在碳酸酐酶的作用下，H_2CO_3分解成CO_2和水，通过呼吸作用呼出体外，减少了血液中H_2CO_3的浓度，实际上就是排除了酸。如果血浆中CO_2的浓度升高，CO_2分压升高可以刺激呼吸中枢，使血液中的H_2CO_3浓度降低。当体内碱性物质增多时，血液中H_2CO_3浓度降低，CO_2分压下降，使肺的呼吸频率和深度都减小，以减少呼出CO_2之量，使血液中H_2CO_3浓度不致下降过多，而能维持正常的pH范围。

(3) 肾脏对酸碱平衡的调节作用　代谢中产生的酸性或碱性物质，虽经血液缓冲体系的缓冲作用和肺部的调节，但血液中碳酸氢盐的绝对量仍会有改变，碳酸氢盐的量若不能及时恢复，就不能有效地缓冲代谢过程经常产生的固定酸，血液pH就会改变。肾脏的调节作用就在于它能排出过多的酸，并通过肾远曲小管的离子交换作用，重吸收Na^+和保留HCO_3^-，以恢复血液中$NaHCO_3$的绝对量，保持$NaHCO_3/H_2CO_3$的正常比值。这种调节作用是通过肾小管上皮细胞的泌氢、泌NH_4、排钾和氢换钠的作用来完成的。

低钠血症（hyponatremia）　低钠血症是因水钠代谢异常所引起的血钠浓度低于135mmol/L。低钠血症是临床常见的电解质紊乱，水与钠的正常代谢及平衡是维持人体内环境稳定的一个重要方面。水与钠两者相互依赖，彼此影响。血浆钠浓度是血浆渗透浓度的主要决定因素，所以低钠血症通常就是渗透浓度的反应。当血浆渗透压降低时，水会从溶质浓度低细胞外间隙向溶质浓度高的细胞内转移，造成细胞内水肿，从而引起一系列临床症状，甚至威胁生命，故又称低渗状态或低钠性低渗综合征。

低钠血症可分为缺钠性低钠血症、稀释性低钠血症和消耗性低钠血症。稀释性低钠血症，亦称水中毒，系指机体入水量超过排水量，以致水在体内潴留，引起细胞内、外容量都扩大的低钠血症。消耗性低钠血症见于各种慢性消耗性疾病，如肺结核、肺癌、肝硬化、营养不良、老年体弱者。

低钠血症病因（etiology of hyponatremia）

(1) 假性低血钠：见于高脂血症和高蛋白血症，当血清总脂达6g%或血清总蛋白140g/L时，才使血钠浓度下降约5%。

(2) 失钠性低钠血症钠丢失：①经肾丢失：应用强利尿剂、失盐肾病、急性肾衰多尿期、肾小管性酸中毒、肾上腺皮质功能不全及糖尿病酸中毒、ADH分泌异常综合征。②胃肠道消化液丧失，这是最常见钠丢失的原因。消化道除胃液钠离子浓度较低，其他各消化液与血浆钠含量极为接近，故腹泻、呕吐、胃肠造瘘或减压都可因消化液的丢失而导致低血钠。③皮肤丧失：大量显性出汗时，汗液中含钠量可以增高到接近细胞外液的浓度。因而，高热病人或高温作业大汗时，可以丢失大量氯化钠；胰腺纤维性囊肿多伴有汗液中氯化钠浓度增加，大汗时钠丢失增加。④体内分隔丢失：小肠梗阻、腹膜炎、弥漫性蜂窝组织炎、严重烧伤等可造成大量钠丢失。

(3) 稀释性低钠血症：系指由于体内水分潴留过多，总体水过多，总体钠不变或有增加，而引起低钠血症。常见病因有精神性大量摄水、ADH分泌异常综合征、前列腺电切术中大量无钠液体经静脉进入循环等。

(4) 低钠伴总体钠增高：原发因素为钠潴留，如果水潴留多于钠潴留将引起低钠血症。常见原因有慢性心衰、肝功能衰竭、慢性肾衰及肾病综合征。

低钠血症临床表现（clinical manifestation of hyponatremia）　低钠血症的临床表现主要是由于低渗状态及低循环容量所引起的。低钠血症的症状是非特异性的，并易被原发病所掩盖。一般说来，当血浆钠降至125mmol/L以下时，患者开始感到恶心、呕吐、乏力等不适。血钠降至115～120mmol/L时，出现头痛、嗜睡和反应迟钝。若血浆钠<115mmol/L时病人常出现抽搐和昏迷。低钠血症的临床表现与血钠浓度下降的程度及速度有关。血钠浓度越低，下降速度越快，其症状越重。

低渗性低钠血症时，细胞内外液均呈低渗状态，口渴症状不存在。神经系统症状有头痛，表情淡漠，运动失调，视力模糊，谵妄，惊厥，昏迷，甚至死亡。神经肌肉症状表现为易疲乏，肌肉痛性痉挛，肌

阵挛，腱反射减退或亢进。胃肠道症状表现为厌食，恶心，呕吐。低钠血症往往并发有明显血容量的损失，易发生循环系统症状，表现脉搏细速，静脉充盈时间延长，常发生起立性晕倒及体位性低血压。

按缺钠程度，临床上可将低钠血症分为三等：

（1）轻度至中度缺钠（缺钠 0.5g/Kg）除肾脏疾病引起的缺钠外，尿中钠及氯化物明显减少或缺如，病人表现为疲乏、表情淡漠，无神，直立性低血压，起立时晕倒。

（2）中度至重度缺钠（缺钠 0.5 ~ 0.75g/Kg）尿中无氯化物，除神经系统受抑制外，尚有明显的胃肠道症状如恶心、呕吐。血压下降，收缩压下降至90mmHg以下。

（3）重度缺钠（缺钠 0.75 ~ 1.25g/Kg）病情重笃，恶心呕吐明显，神经系统症状突出，病人可呈木僵状态，最后昏迷。血压下降至 90mmHg 以下或测不到。

低钠血症的诊断（diagnosis of hyponatremia） 血清钠浓度低于 135mmol/L 即可诊断低钠血症。若要确定低钠血症的类型，需据其病史、临床表现并结合实验室检查来判断，只有正确区分不同类型的低钠血型，才能使病人得到更合理的治疗。低钠血症患者必须的基本实验室检查项目包括：血浆渗透压、钠、钾、氯、碳酸氢、尿素氮、糖及尿钠、尿渗透压等。尿钠浓度的测定亦有助于低钠血症的诊断和治疗。红细胞计数、血红蛋白、血浆蛋白及红细胞比容的测定有助于判断病人的血容量状态。

等渗性低钠血症：病人血浆渗透压正常或稍增高，血钠略低于正常，尿钠浓度无异常变化。病人多无临床症状。血脂、血浆蛋白、血糖或其他渗透压物质异常增多。

高渗性低钠血症：病人血浆渗透压明显增高，血钠浓度低于正常，血糖明显增高或输入大量的高渗溶液，因渗透性利尿作用，病人常有多尿，尿钠浓度较低，但 24h 排钠量超过正常。病人可能出现糖尿病性昏迷，应注意鉴别。

低渗性低钠血症：低渗性低钠血症可分为三种类型，即缺钠性低钠血症、稀释性低钠血症及消耗性低钠血症。其病因及临床表现有很大的差别，病人除低血钠外，病人的血容量状态有明显的不同。严重的缺钠性低钠血症病人多有较重血容量不足表现，稀释性低钠血症无血容量不足的体征，消耗性低钠血症无低钠血症的特异性症状。

低钠血症的治疗（therapy of hyponatremia） 低钠血症的治疗主要是纠正低钠血症和治疗基础疾病。治疗措施应根据低钠血症的病因，是否合并有血容量改变、水肿体征、血浆渗透压、尿渗透压及尿钠量等来综合考虑。一般说来，应首先纠正血容量不足，补充血容量，达到稳定心血管功能的目的。低钠血症的治疗主要是对低渗性低钠血症的治疗。

（1）低血容性低钠血症的治疗

及时补充血钠、纠正血容量不足是主要的治疗措施。原则上应首先纠正循环衰竭，必要时予以输血以维持循环功能。对于轻度低渗性低钠血症可用口服法补给，中度至重度低钠血症，采取静脉补给。补钠量可根据下列公式估算：

缺钠（补钠）量（mmol）=（140 - 实测血钠浓度）×0.6* ×体重（kg）

* 男性补液时为 0.6，女性补液时为 0.5

因 1g 氯化钠含 17mmol 钠离子，将缺钠（补钠）mmol 数除以 17 得出所需补充的氯化钠克数，然后换算成所需补充的液体量。

低血容性低钠血症的液体治疗中，应注意下列几个方面：

①补液种类的选择：对缺钠程度较轻者，可给予补充生理盐水或平衡盐溶液。当血钠低于 120mmol/L 时，宜给以补充高渗盐水，其优点是能迅速提高细胞外液渗透压，减少液体输入。但要注意，失钠常伴有失水，单纯补充高渗盐水，不能纠正病人的失水状态。

②补液速度的考虑：补液不宜过快，应根据病情轻重、是否合并其它疾病等综合考虑。一般说来，第一个 24h 内补给计算出的补液量的 1/3 ~ 1/2 较安全。在补液过程中，随时监测血钠浓度，第一个 24h 补钠后血钠浓度上升速度在 0.5 ~ 0.75mmol/（L·h）较为适宜。若补液前血钠浓度低于 110mmol/L，经补液后第一个 24h 血钠浓度不宜超过 25mmol/L。

③补液计算中没有包括可能存在的等渗液丧失，以及继续存在丢失的体液，应予以注意。

④如同时伴有缺钾，须同时补钾。补钾后 K^+ 进入细胞内，Na^+ 从细胞内外移，有助于细胞外液钠离子的补充。

⑤0.9%的生理盐水中，氯离子与钠离子浓度相同，过多补充 NaCl，则造成氯输入过多。因而部分等

渗盐水可加 1/6M 的乳酸钠或碳酸氢钠，并有助于纠正合并存在的代谢性酸中毒。

(2) 稀释性低钠血症的治疗

稀释性低钠血症（或稀释性低渗综合征），其主要原因是肾脏排水功能障碍及心、肝功能受损，导致水、钠潴留，而且水潴留多于钠潴留，导致低钠血症或低渗状态，这类病人体内并不缺钠。其治疗的要点是控制水的摄入量，配合排水，逐渐纠正细胞外液低渗状态。

原则上，患者每日摄入水量应少于尿量与不显性失水量之和，形成水的负平衡，减轻水潴留。若病人症状重，出现中枢神经系统症状，可选用高渗盐水滴注，并配合利尿剂，加速排水，提高血浆渗透压。

排水量可按下列公式计算：

$$需排水量(L) = 体重 \times [(1 - \frac{实测血浆渗透压}{270^*})]$$

*270 为使血浆渗透压升至 270mOsm/kg 水为度。

严重低钠血症或伴有神经系统症状者，应输入高渗盐水加袢利尿剂如速尿等；严重低钠血症伴有明显水肿者，亦可应用腹膜透析或血液透析。

(3) 正常血容性低钠血症的治疗

这类病人主要见于精神性烦渴及 ADH 异常分泌综合征。其治疗主要是限制水分摄入并促使排水。症状严重者可采用利尿剂与静脉输注高渗盐水治疗。病因治疗有十分重要的作用。

高钠血症（hypernatremia） 高钠血症是指因水钠代谢异常所导致的血钠异常升高，常超过 150mmol/L，临床上较少见。

当血浆和组织间液中的钠浓度升高时，其渗透压也相应升高。细胞外液渗透压升高将促使细胞内的水分向细胞外转移，以达到细胞内外渗透压的平衡，结果造成细胞内脱水。细胞内脱水后，细胞的正常生命活动不能正常进行，从而引起一系列临床症状。因为高钠血症所引起的各种临床症状与血浆渗透压增高有关，因此高钠血症又可称为高钠性高渗综合征。

高钠血症病因（etiology of hypernatremia） 低血容性高钠血症是指各种原因导致的失水和失钠，失水超过失钠，引起血容量减少，不足以维持病人血压稳定和足够的组织血液灌流。其原因为药物性、激素性、间质性肾病，或消化道、皮肤、肺部丧失大量低渗液体，因而失水超过失钠。当血钠浓度上升至 145mmol/L，引起渗透压超过正常 5 ~ 8mOsm/kg，或血清渗透压 > 300mOsm/kg，会强烈刺激口渴中枢，引起口渴，病人摄入足够的水，能维持血钠正常。此时若病人因神经系统病变，消化道梗阻时，不能摄入足量的水，才导致高钠血症。肾性失水和钠受药物及激素的影响。利尿药是肾性失水和钠最常见的原因，常以水丧失为主，尿钠浓度低于血清钠浓度。若病人不能及时补充所丧失的水份，导致低血容性高钠血症。糖尿病病人尿糖所引起的渗透性利尿及甘露醇等渗透性利尿剂、间质性肾炎所致的肾功能不全，亦易导致大量水分丧失。

高血容性高钠血症（盐中毒）是各种原因所引起的血钠绝对增多，常见原因是经静脉输入或经胃管注入高渗钠溶液以及血醛固酮增多，尤其是原发性醛固酮增多症。醛固酮引起的肾集合管保钠排钾，病人除高钠外，还有高血压，低血钾。

等血容性高钠血症是指仅有水丧失，钠不丢失。水从细胞内移至细胞外，血容量尚正常，但血钠浓度是增高的。最常见的病因是尿崩症。ADH 分泌不足，引起中枢性尿崩症。中枢神经系统病变如颅脑损伤、颅咽管瘤、垂体瘤、中枢神经系统感染均可引起中枢性尿崩症。

高钠血症的临床表现（clinical manifestation of hypernatremia） 高钠血症可能产生多种临床症状，但是最常见的是中枢神经系统表现，高钠血症的症状往往被原发病所掩盖。轻度的高钠血症的症状不易表现出来，随着血钠浓度的升高，导致中枢神经系统脱水，出现明显的临床症状。

若病人清醒，口渴中枢完善，高钠血症的突出表现为口渴，口渴是早期突出症状，随着病情进一步恶化，病人尿量减少，重者眼球凹陷，恶心、呕吐体温升高，肌电图异常，甚至出现昏睡、木僵和昏迷，甚至死亡。有的病人可能出现癫痫发作。肌肉神经症状为兴奋性增加，表现为痛性痉挛，腱反射亢进，过度屈曲和强直，血钠 > 158mmol/L 时，惊厥发生率高达 71%。

高钠血症的诊断（diagnosis of hypernatremia） 存在高钠血症的病因且血钠浓度超过 150mmol/L 可诊断高钠血症。

高钠血症早期往往不易诊断，需要根据临床资料综合分析。除详细了解病史、临床表现外，还需进一

步作实验室检查才能确定诊断，查明病因。不要满足于高钠血症的诊断，还必须判断病人的血容量变化，是低血容性高钠血症、等血容性高钠血症或高血容性高钠血症，为高钠血症的合理治疗奠定基础。

（1）病史及临床表现　病史中应详细了解缺水和失水情况或摄入钠盐过多史，了解过去有无肾脏疾病、糖尿病、高热等病史。注意患者的尿量变化情况。口渴，口腔黏膜干燥、尿量减少均是高钠血症的表现。对意识不清或昏迷病人尤应注意是否有高钠血症。

（2）实验室检查　对怀疑高钠血症的病人，应详细作血液和尿液检查。高钠血症病人都有高钠，单纯血钠测定意义不大。血钠、血浆渗透压、红细胞压积、血糖、肌酐、尿素氮、尿钠、尿比重等有助于高钠血症的诊断和病因诊断。高钠血症的血钠常超过150mmol/L。

低血容性高钠血症分为肾性或肾外性失水和钠，尿钠测定有助于鉴别。肾性原因水钠均丧失，但失水多于失钠，尿钠浓度 > 20mmol/L。肾外性失水主要在胃肠道、肺和皮肤，尿钠 < 20mmol/L。高钠血症患者，血浆渗透压 > 295mOsm/kg 时，测定尿渗透压，如果尿渗透压 < 800mOsm/kg，则可能表示 ADH 释放或其效应有部分缺陷，这类病人若给予精氨酸加压素5U皮下注射，可见尿渗透压提高。钠负荷增多，或不显性失水增多及尿崩症病人不受加压素影响。如果尿渗透压浓度比血浆渗透压低（尿渗透压 < 300mOsm/kg，比重 < 1.001），就必然存在尿崩症或肾性尿崩症。这两种疾患可借助观察加压素反应以资鉴别。

高钠血症的治疗（therapey of hypernatremia）　高钠血症的治疗原则是纠正引起高钠血症的病因及循环功能紊乱，防止病情进一步发展。治疗措施应根据高钠血症所伴随的血容量状态不同而异。低血容性高钠血症则需及时纠正循环衰竭，再酌情给予低渗盐水；等渗性高钠血症早期应补充足量的水分，以纠正高渗状态，再酌情补充电解质；高血容性高钠血症应补水利钠。值得注意的是纠正高钠血症时，不能求之过急，补液过速，降低高渗状态过快，以免引起等张性脑水肿、惊厥、神经损害，甚至死亡。为了减少脑水肿的危险，血浆钠浓度的降低以每 8h 小于 15mmol/L 为宜，即每小时减低 2mmol/L。

（1）低血容性高钠血症　低血容性高钠血症的特点是失水多于水失钠，丢失液约 2/3 是水，1/3 是等渗液，而等渗液的丧失则来自细胞外液，对血容量影响大。轻度高钠血症（145 ~ 155mmol/L），无血液动力学改变者，可用 0.45% 的盐水输入能降低血浆渗透压，又能补充钠丧失。若病人症状严重，有明显的血容量不足，应输入 0.9% 生理盐水，尽快恢复有效循环容量。严重的循环衰竭时，可给予血浆和其他血容量扩张剂，一旦循环衰竭纠正后，再给予低渗盐水（1/2 的 5% 葡萄糖及 1/2 的等渗盐水）来替代。

（2）等血容性高钠血症　对于等血容性高钠血症的治疗主要是给予补水。等血容高钠血症的失水量按下列公式估算：

$$实际总体水 = 正常总体水 \times \frac{正常血钠(mmol/L)}{测得血钠(mmol/L)}$$

$$水缺乏 = 0.6\,体重(kg)\left[1 - \frac{140mmol/L}{测得血钠(mmol/L)}\right]$$

* 根据男女性别不同有差异，男性 0.6，而女性为 0.5。体重是指原有体重。若不知道原有体重而只知道现有体重，可按下列公式推算。

男性所需水（ml）= 4 体重（kg）×〔测得钠（mmol/L）- 140（mmol/L）〕

女性所需水（ml）= 3 体重（kg）×〔测得钠（mmol/L）- 140（mmol/L）〕

另外计算补液量时还应包括每日生理必须补充的液体量约 1 500ml，及继续额外丢失的液体量。若病人能进食，尽量经口服补液。静脉补液宜以 5% 等渗葡萄糖溶液或用 0.9% 等渗盐水 1/4 与 5% 葡萄糖 3/4 混合补液。中重度失水，应在补液开始的 4 ~ 8h 内补充计算补液量的 1/2 ~ 1/3，剩余的量可在 24 ~ 48h 内补充，并根据临床情况予以调整补液。

若病人有中枢性尿崩症，应给予血管加压药物，可迅速纠正大量失水。

（3）高血容性高钠血症（盐中毒）　高血容性高钠血症（盐中毒）主要见于医源性补钠过量及醛固酮分泌过多所致。高血容性高钠血症的治疗，原则上以消除过多的钠为宜，不能以补充水分来降低血钠浓度，通过补水来降低血钠浓度会使促心衰的发生。对此类病人的治疗应给予强力的利尿剂如速尿（Furosemide），使过量的钠从尿中排出，在利尿的同时，及时补充 5% 葡萄糖液，以补充水分的丧失，补液量可参照下列公式估算。

过剩盐量（mmol）= 0.6 体重（kg）×〔测得血钠（mmol/L）- 140〕

缺水量 = 过剩盐量 ÷ 140

钾代谢异常（disorders of potassium metabolism） 钾代谢异常主要是指细胞外液尤其是血清中钾离子浓度异常。正常情况下，血钾浓度为3.5～5.5mmol/L，若血钾浓度高于或低于此范围，则出现高钾血症或低钾血症。

钾是生命必需的电解质之一，钾在维持细胞新陈代谢、调节渗透压、维持酸碱平衡及保持细胞应激功能方面有重要作用。

钾的排泄途径有三条，即肾脏、肠道及皮肤。80%～90%的钾经肾脏排泄，余下的10%经粪便排出，皮肤排钾甚少，约5mmol/L，但大量出汗可排出较多的钾，可达150mmol以上。

肾脏对钾的排泄对维持钾的平衡起主要作用。

细胞内外钾交换对血钾浓度有明显的影响，激素、酸碱平衡状况、血浆渗透压及药物均能影响细胞内外钾交换。胰岛素、β-受体拮抗剂，醛固酮能增加细胞摄取钾，使血钾下降，酸中毒时，H^+向细胞内移，而K^+向细胞外移。

低钾血症（hypokalemia） 血钾低于3.5mmol/L时称低钾血症，是临床上最重要和最常见的电解质平衡紊乱之一。低钾血症并不一定意味着机体总钾量减少，因为机体总钾量的98%存在细胞内，只要钾的分布稍发生异常则可引起血钾浓度发生明显变化，故血钾只能反映细胞外液的钾浓度，因而低钾血症不等于钾缺乏症。但血清钾减少除因细胞外液钾进入细胞内增多引起的分布异常外，常伴有总钾量减少。低钾血症分为假性低钾血症和真性低钾血症。假性低钾血症是指实验室检出血清中钾浓度过低而在活体血浆中真实的钾浓度并不低。这种情况可见于周围血中白细胞数在（10～25）$\times 10^9$的白血病患者。白血病患者的血液在室温放置之后，血浆中的钾被吸收到白细胞内，因而检测的血清钾浓度显著低于活体血浆中真正的钾浓度。在这种情况下，采血后立即处理和检测血清钾浓度则可避免假性低钾血症的出现。

低钾血症的病因（etiology of hypokalemia） 引起低钾血症的病因很多，大体可分为三类，即：钾摄入不足、钾丢失过多和钾从细胞外液转移到细胞内液。

1. 钾摄入过少 钾摄入减少是低钾血症的常见原因之一，尤其见于手术后禁食及上消化道梗阻病人，饥饿、厌食及偏食者同样可导致钾摄入不足，引起低钾血症。

2. 钾丢失过多 钾排出过多的原因可分为三个方面，即肾脏、胃肠道、皮肤失钾过多。血钾<3.0mmol/L，而尿钾排量>20mmol/d时应考虑肾源性失钾，通常是由于利尿剂应用不当所致。引起肾上腺盐皮质激素分泌增加的病因均可使钾离子排出增加。Batter综合征是肾小球旁细胞增生，分泌大量肾素，继发醛固酮增多、血管紧张素增加所致；甘草次酸有类似醛固酮的作用；肾小管性酸中毒Ⅰ型者，远曲小管分泌H^+减少，钠离子重吸收与细胞内钾离子交换增加，从而发生失钾。Ⅱ型者肾远曲小管对重碳酸盐的重吸收障碍，从而引起机体酸中毒，从而引起低血钾。镁缺乏与缺钾常同时存在，镁缺乏时，尿钾排泄增多，血钾降低。

任何原因引起胃肠液丢失如呕吐、腹泻及消化道瘘等均可导致低钾血症。绒毛状腺瘤引起病人慢性腹泻，粪液量可达1.5～3.5L/d，失钾量达50mmol/d，结肠黏液排泄过多，而该黏液中钾离子浓度高达100～140mmol/L，导致大量钾离子丢失，产生低钾血症。

大量出汗时，汗液中含有较多的钾离子，可导致钾丢失，同时因水钠丧失，血容量不足而引起继发性醛固酮增多，使尿钾排泄增多，产生低钾血症。

钾离子向细胞内转移属于隐性失钾，可导致低钾血症。碱中毒时钾离子进入细胞内而氢离子自细胞内向外移动，从而产生低钾血症。低钾性家族性麻痹与低血钾有关，其机理可能是钾离子由细胞外移入细胞内。用维生素B_{12}治疗恶性贫血可导致低钾血症，其原因可能是骨髓摄取大量的钾所致。

低钾血症的临床表现（clinical manifestation of hypokalemia） 低钾血症的临床表现与细胞内外缺钾的严重程度、速度及病因等有关。短期内出现严重缺钾，临床症状重，甚至可出现猝死。

1. 心血管系统及心电图表现 低钾血症时，病人可表现为胸闷、心悸及心前区不适；严重的低血钾出现血压降低，心衰等临床症状。轻度低血钾时出现窦性心动过速、房性及室性早搏。重度低血钾可出现室颤等严重心律失常，是猝死的主要原因。

低钾血症时心电图表现主要为：T波低平或倒置，Q-T间期延长，出现U波，S-T段下垂。上述图形可伴有各种心律失常及Ⅰ～Ⅱ°房室传导阻滞。

2. 消化道症状 缺钾使胃肠道蠕动减弱，轻度缺钾仅有食欲不振，轻度腹胀、恶心。严重低血钾可引起肠麻痹或麻痹肠梗阻。

3. 神经肌肉系统表现　当血清 K^+ < 3.0mmol/L 时可出现肌无力，< 2.5mmol/L 时可以出现软瘫，以四肢最为明显。若呼吸肌及横纹肌受累，则出现呼吸困难、吞咽困难及膝反射减退或消失。

低钾血症的诊断（diagnosis of hypokalemia）　有引起低钾血症的病因，同时血钾测定血钾低于 3.5mmol/L，可诊断低钾血症。临床上，病人因原发病及伴有其它水电解质紊乱等，低钾血症的临床表现往往不典型，因此应全面了解病史、血容量状况、血、尿电解质、酸碱度及渗透压变化对低钾血症的诊断有重要意义。

详细询问病史对诊断低钾血症有重要意义，对存在有引起低血钾病因的病例应警惕低钾血症的可能，须作详细的检查，尤其应查血清电解质及心电图。血清钾小于 3.5mmol/L 提示低钾血症。有低钾血症的症状时，血钾通常低于 3.0mmol/L，体内丢失钾约 100～200mmol，若血钾在 3.0mmol/L 以下时，血钾每下降 1mmol/L，体内丢钾 200～400mmol，心电图出现 U 波时提示体内丢钾至少 500mmol。尿钾测定对判断低钾血症的原因有一定的帮助，一般情况下，低血钾时尿钾排泄是低的，常低于 30mmol/24h。而利尿、急性肾功能衰竭所致的低血钾，尿钾排泄不减少，尿钾 > 40mmol/24h。

低钾血症的治疗（therapy of hypokalemia）　低钾血症的治疗应去除可能的致病原因及急救重症患者。治疗时应及时纠正循环衰竭及其他水电解质、酸碱平衡失调。低钾血症最主要的治疗是补钾，补钾的原则是：见尿补钾，补钾不过量，速度不过快。

血钾浓度高于 2.5mmol/L 而无明显症状者，给予口服氯化钾，每日 3～6g。较严重的缺钾，或低钾血症出现心律失常、心电图改变、心绞痛、肌肉无力或/和呼吸功能不全、肠梗阻及不能口服者，需静脉补钾。补钾的速度受两个因素的限制：补钾过快，钾离子在细胞内外达到平衡之前血钾浓度已达到危险的水平；另外，钾浓度过高有强烈的刺激性，可引起静脉炎。切记不可静脉推注给药。一般每 500ml 液体中加入 10% 的氯化钾 10～15ml，补液速度不宜过快，每小时不宜超过 1g 氯化钾，严重者每小时可补 2g，但在快速补钾时须在心电图监护下进行。补钾量依缺钾的严重程度而定，较重时每日可补氯化钾 8～10g。症状控制后，逐步补给，纠正低钾血症所引起的体内缺钾常需 1 周或更长时间。

病人伴有低氯性碱中毒时，纠正碱中毒有利于治疗低钾血症。对顽固性低钾血症应考虑合并低血镁的可能，应同时测定血镁或作试验性治疗。低钾血症合并酸中毒及脱水时，纠正酸中毒及脱水后，因细胞外钾离子进入细胞内及细胞外容量增加，会加重低血钾。

见尿补钾是补钾最基本的原则。补钾时应特别注意尿量，一般尿量 500ml/d 时可予补钾。如尿量少，补钾要注意，避免发生高血钾。若病人服用保钾利尿剂，尽管尿量不少，但发生高血钾的危险性很大。

在补钾治疗过程中，要经常复查心电图及血电解质变化，细胞外钾离子浓度危险上升的最好指征是心率变慢。

高钾血症（hyperkalemia）　血清钾 > 5.5mmol/L 时称为高钾血症。但血钾增高并不能反映全身总体钾的增高，在全身总体钾缺乏时，血清钾亦可升高。其它电解质亦可影响高钾血症的发生与发展。高钾血症是临床常见且重要的急诊之一。高钾血症病人可以无或很少症状而骤然使心脏骤停而死亡，故临床上应引起高度的重视，及早发现，及早治疗。

高钾血症的病因（etiology of hyperkalemia）　引起高钾血症的病因很多，任何原因导致钾离子进入细胞外液过多或血钾排泄障碍均可导致高钾血症。

高钾血症的病因总体来说有两大类，即细胞外液钾离子绝对增多及钾离子排出减少。钾离子摄入过多且肾排钾功能受损时可引起高钾血症。某些药物的钾盐中含有大的钾离子，快速输入可导致致命性的高钾血症。输入大量库存血或输入部分溶血的血液，大量的钾离子进入体内，超过肾脏的清除能力引起高钾血症。细胞内钾离子移至细胞外可以引起高钾血症，常见的原因是酸中毒；引起高钾血症的另一重要原因是严重创伤，尤其是挤压伤，大量组织细胞溶解释放钾离子入血，同时肾灌注不良及肌红蛋白尿引起急性肾小管坏死，使钾离子不能及时排出，引起高钾血症。各种原因引起的血管内溶血及消化道出血，使细胞内钾离子释放入血或钾离子在消化道内被重吸收增加，均可使血钾增高。

肾脏疾病、药物及激素都可影响肾脏分泌钾。各种肾脏疾病当肾小球滤过率低于 5ml/min 时肾脏无能力处理每日摄入的钾，此时须严格限制钾的摄入。肾脏处理钾需要肾上腺盐皮质激素的协助，醛固酮不足

使钾离子分泌减少，血钾增高。非类固醇类抗炎药、保钾利尿剂及血管转换酸抑制剂对肾脏的排钾功能有一定的影响，可导致高钾血症。

高钾血症的临床表现（clinical manifestation of hyperkalemia） 高钾血症的临床表现取决于原发病、血钾升高的程度、速度以及有无其他水盐代谢紊乱等情况。高钾血症的主要症状是肌无力和心律失常。

(1) 神经肌肉症状 早期表现为感觉麻木、肌肉酸痛、极度疲乏、肢体苍白湿冷等。严重者可出现吞咽、发音及呼吸困难，甚至上行性麻痹，松弛性四肢瘫痪，腱反射消失。病人可烦躁不安、昏厥及神志不清。

(2) 心血管及心电图表现 病人表现为心悸、胸闷，心跳缓慢及心律紊乱，心脏有时扩大，心音减弱。

高钾血症的心电图改变对诊断有重大意义。随着血钾浓度的升高，T波逐渐增高，Q-T间期变短，P-R间期延长，QRS变宽。当血清 K^+ > 5.5mmol/L时，先出现Q-T时限缩短，T波高尖对称。血钾7~8mmol/L时，P波振幅降低，P-R间期延长，以至P波消失。至9~10mmol/L时，室内传导更为缓慢，QRS变宽、R波振幅降低、S波加深，与T波直线相连、融合。当血钾升至11mmol/L时，QRS波群、RS-T段和T波融合而成双相曲折波形。最后增至12mmol/L时，一部分心肌可先被激动而恢复，一部分则尚未除极，极易引起折返运动形成室性异位搏动，心动过速、扑动及心室颤动，乃至心脏停搏而致死。

(3) 其它表现 高钾血症的病因不同则病人有不同的临床表现，病人可能有腰酸、腰痛、血尿及尿毒症等表现，胃肠道症状如恶心、呕吐、腹痛及厌食等亦较常见。

高钾血症的诊断（diagnosis of hyperkalemia） 高钾血症的诊断主要是根据血清钾测定及心电图改变。高钾血症的严重程度是由测定血钾浓度及心电图变化共同决定的。临床可将高钾血症分为轻、中、重三度。轻度：血清钾5.5~6.5mmol/L，而心电图无明显改变；中度：血清钾6.5~7.5mmol/L，间或心电图显示T波变高变尖，或两者同时存在；重度：血清钾>7.5mmol/L，心电图示P波消失，QRS波变宽，心室律不整等。对高钾血症的诊断并不困难，若病人血清钾超过6mmol/L时，要引起特别注意，必要时复查血钾，防止假阳性高钾血症，同时积极查明病因。在病因方面从两大类去分析，第一类是钾负荷增加所致，包括外源性钾离子摄入或输入过多、疾病状况下使细胞内钾离子大量外移及组织细胞破坏使细胞内钾离子大量释放。第二类是肾脏不能正常排钾所致。有时可能两种因素都存在，应注意区分。

高钾血症的治疗（therapy of hyperkalemia） 高钾血症的治疗除积极去除病因外，首先应消除高钾血症时 K^+ 离子对心肌的毒性作用，同时降低血钾浓度。其治疗方法包括：注射 Ca^+ 以对抗 K^+ 的心肌毒性；将细胞外 K^+ 转移至细胞内；将 K^+ 清除至体外。严重的高钾血症应紧急处理，降低血钾浓度，防止发生严重的心律紊乱。中度高钾血症要使钾离子尽快转移至细胞内，降低血钾浓度，同时除去引起高血钾的原因及给予低钾饮食。轻度高钾血症通常只减少钾盐的摄入，除去血钾增高的原因即可。若血钾仍升高，则可服用阳离子交换树脂。

(1) 注射钙盐 注射钙盐是对抗钾盐对心肌毒性最快速的方法。钙离子能增加心肌跨膜静息电位，使静息膜电位与阈电位间差距增加，心脏兴奋性因而较为稳定。注射钙制剂时应在心电图监护下进行。首先10%的葡萄糖酸钙（Calcium gluconate）20~30ml加25%葡萄糖40ml缓慢静脉注射，数分钟内即可见效，一般在1h内其作用消失。要维持钙离子的作用，可在1L葡萄糖中加入10%的葡萄糖酸钙20~40ml静脉滴注。若心电图恢复，但血钾未恢复，仍须用10%的葡萄糖酸钙作预防治疗。值得注意的是，钙离子只是暂时对抗钾的毒性，并不能降低血钾浓度，须用其它疗法来降低血钾。

(2) 将细胞外钾离子转移至细胞内

①纠正酸中毒 使细胞外钾离子进入细胞内的方法是应用碱性药物。酸中毒时，细胞内外 H^+ - K^+ 交换，细胞内钾离子与细胞外氢离子交换，使血钾浓度上升。纠正酸中毒，钾离子进入细胞内，降低血钾浓度。最常用的方法是5%碳酸氢钠（Sodium bicarbonate）60~100ml，5min内直接静脉注射，几分钟内即可看到效果，可持续2h，对急重病人的抢救很有帮助。重复注射时宜稀释或缓慢静脉滴注，尤其对充血性心脏病病人更应如此。碳酸氢钠可纠正酸中毒，高渗性利钾，钠离子对抗钾离子及抗迷走神经作用。乳酸钠及醋酸钠须在肝内代谢成碳酸氢钠，故在肝病患者慎用。

②高渗葡萄糖及胰岛素 胰岛素可促使钾离子由细胞外进入细胞内，而葡萄糖可刺激胰岛素分泌。高钾血症时静脉注射25%～50%葡萄糖60～100ml，约每2～3g葡萄糖加胰岛素1u，然后静脉滴注10%葡萄糖500ml，加胰岛素15u。这一方法可使细胞外钾离子转移到细胞内，可维持几个小时。若病人需限制水分，可用25%～50%葡萄糖静脉滴注，每3～4g糖加胰岛素1u。

(3) 排钾治疗 排钾治疗是将钾离子排出体外。排钾治疗可通过服用阳离子交换剂及透析疗法等。

①应用阳离子交换剂 阳离子交换剂能与钾离子结合使钾离子排出体外。常用的制剂为聚苯乙烯磺酸钠树脂（Kayexalate）。可用此树脂50g置于200ml 20%山梨醇中作保留灌肠，保留1h以上，必要时可重复使用。也可口服树脂每日40～80g，分3～4次服，每次加20%山梨醇10～20ml，必要时增加剂量至大便稀薄，以防止钠吸收过多及诱发肠梗阻。阳离子交换剂治疗对大多数高钾血症有一定的效果，但其最大的缺点是吸收过多的钠离子，在排水有障碍的病人易导致水肿及心衰。

②透析疗法 透析疗法是清除血钾最有效的方法。若经上述方法治疗无效，而病情危重时，则选用血液透析或腹膜透析。

③应用利尿剂 选用排钾利尿剂，如速尿（Furosemide），可使水钠及钾排出增加，对心力衰竭或其它水肿状态的患者有排钾消肿的双重作用。

低钙血症（hypocalcemia） 血清蛋白正常时，血清钙低于2.2mmol/L（8.5mg/dl）或明显降低，称低钙血症。

低钙血症的病因（etiology of hypocalcemia） 甲状旁腺机能减退是临床常见的低钙血症的原因之一，任何影响甲状旁腺功能的因素均可导致低钙血症。甲状腺手术后引起的低钙血症，大多数是部分性及暂时性的。其原因可能是切除、损伤甲状旁腺或影响其血液供应。镁缺乏可阻碍钙从骨释出，同时可导致甲状旁腺功能衰竭，降低甲状旁腺素（PTH）而致低血钙。特发性原因可能与自身免疫反应有关，常伴肾上腺皮质功能不全。假甲状旁腺机能不全是少见病，引起低钙血症的原因是终末器官对PTH不敏感所致。

慢性肾功能不全时存在高磷血症，25（OH)$_2$D$_3$合成障碍，骨抗PTH及肠钙吸收降低，而导致低钙血症。急性胰腺炎时，因炎症坏死而释放脂肪酸和钙结合，可引起低血钙。各种原因引起的血磷增高，与血钙形成磷酸钙沉积在骨样组织及软组织中使血钙降低。

任何原因引起的维生素D的吸收及合成障碍者均可引起低钙血症，饮食中缺乏维生素D及脂肪吸收不良可导致维生素缺乏。肝脏和肾脏的疾病可导致有活性的维生素缺乏而产生低钙血症。治疗高钙血症的药物是引起低钙血症的原因之一。

血钙测定包括与蛋白结合的钙，低蛋白血症时，与蛋白结合的钙减少，测得的血钙浓度降低，但实际体内并不缺钙。

低钙血症的临床表现（clinical manifestation of hypocalcemia） 低钙血症的临床表现主要在神经系统、神经肌肉及心血管系统方面。低钙血症最常见的症状是肌肉痛性痉挛及四肢，而口周感觉异常。严重的低钙血症出现手足抽搐，而呼吸肌及躯干肌很少受累。低钙血症时Chvostek V征及/和Trousseau征阳性（Chvostek征：轻叩耳前2～3cm的面神经，可引起面肌痉挛。Trousseau征：束血压计袖带于一臂，将血压计充气高于收缩压20mmHg，观察是否发生手肌痉挛，若两分钟内发生痉挛提示有隐性手足抽搐症，是低钙血症的阳性体征）。

中枢神经系统表现有癫痫发作、精神异常改变及锥体外系症状。癫痫可能是大发作、小发作或局限性发作，一旦控制了低血钙，发作便中止；精神改变表现为抑郁、焦虑状态，妄想性精神病及痴呆也可见到；锥体外系症状有震颤，手足徐动症、僵硬及运动失调，多见于甲状旁腺功能低下所致慢性低钙血症患者，其原因是基底神经节钙化所致。

低血钙使心脏功能降低，心输出量减少，可引起充血性心力衰竭；心电图可见Q－T间期延长、T波平坦，U波及心电轴右偏。

低钙血症的诊断（diagnosis of hypocalcemia） 低钙血症的诊断需要根据病史、临床表现及实验室检查。血清蛋白正常时，血清钙低于2.2mmol/L（8.5mg/dl）或明显降低，称低钙血症。若病人出现手足抽搐及不明原因的癫痫发作等应考虑低钙血症的可能。实验室检查对低钙血症的诊断非常重要，除急查血钙浓度外，其它检查对诊断低钙血症有很大帮助，包括血清白蛋白、PH值、血镁及血磷等。血镁浓度测定很重

要，若血镁浓度低于正常，血钙浓度不会恢复正常。

血钙浓度低并不一定是低钙血症，相当一部分是因为低蛋白血症所致。若血清白蛋白低于4.5g/dl时，需要校正血钙浓度。血钙浓度按下列公式计算。

血钙（mg/dl）=测得血钙（mg/dl）+0.8×〔4.5-测得血白蛋白（g/dl）〕

若校正后血钙浓度不低于正常范围，说明血钙浓度低是因低蛋白血症所引起的。

出现手足抽搐的病人，应作动脉血气分析，排除过度通气所引起的碱中毒，使离子钙与白蛋白结合增加，发生手足抽搐。

低钙血症的治疗（therapy of hypocalcemia） 低钙血症的治疗包括查明并纠正低钙血症的病因，补充钙盐或维生素D，使血钙浓度恢复至正常水平。

（1）低钙血症的急症处理　急性、有症状如手足抽搐、惊厥等的低钙血症须采取即刻静脉注射钙盐，一般可用10%的葡萄糖酸钙（Calcium gluconate），或10%氯化钙（Calcium chloride）10～20ml于25%～50%葡萄糖溶液20～40ml，缓慢注射。症状缓解后根据情况需要静脉滴注葡萄糖酸钙或氯化钙，按每公斤15mg给予，维持滴注4～6h，病情稳定后，改用口服补给。静脉注射钙盐有增加洋地黄对心脏的毒性作用，应在心电图监护下给药。若抽搐时对静脉注射钙剂反应不佳，病人可能同时存在低镁血症，对这类患者须同时检测血镁，或作试验治疗。静脉缓慢注射25%硫酸镁于25%～50%葡萄糖液20～40ml中缓慢静脉推注，症状缓解后，再给予25%硫酸镁5ml于10%葡萄糖500ml中静脉滴注，持续用5～7d。

（2）慢性低钙血症的治疗　慢性低钙血症的治疗主要是口服钙制剂及补充维生素D。常用的钙制剂有：葡萄糖酸钙（Calcium gluconate）、乳酸钙（Calcium lactate），每日2～4g。维生素D缺乏引起的低钙血症及慢性低钙血症用钙盐治疗效果不佳时，可选用维生素D治疗。维生素D_2（Vitamin D_2，Calciferol）成人口服1万～5万U/d，重症患者肌注30～60万U/次，一月后可重复注射一次。维生素D_3（Vitamin D_3，Cholecalciferol）30万U/次，肌注，一月后可重复注射一次。双氢速变固醇（Dihydrotachysterol），口服1～3ml/d，维持用量每日或隔日服1ml。

（3）查明病因，针对低钙血症的病因，作根治性治疗。

高钙血症（hypercalcemia） 高钙血症是指血清蛋白正常时，成人血清钙>2.75mmol/L（11mg/dl）称高钙血症。

高钙血症的病因（etiology of hypercalcemia） 只有进入细胞外液的钙超过肾脏的排泄能力时，高钙血症才可能发生。肾脏每日可排泄1000mg，若每日摄入大量的钙和/或激素、肾脏疾病影响肾脏排泄钙时，有可能发生高血钙。

高钙血症最常见的病因是原发性甲状旁腺功能亢进，大多数为单一的腺瘤；甲状旁腺癌十分罕见。

恶性肿瘤引起的高钙血症可分为两类，一类是肿瘤组织分泌PTH类似物，也可能分泌1,25-$(OH)_2D_3$，常见的肿瘤有肺鳞癌、多发性骨髓瘤及肾细胞癌等。另一类是恶性肿瘤引起骨质破坏，骨质吸收为主，使血钙增高。

甲状腺素和三碘甲状腺氨酸可增加骨质吸收引起高钙血症与高尿钙。肾上腺皮质功能亢进可引起高钙血症。肉芽肿疾病高血钙的发生率为2%～12%，可能与维生素D对紫外线敏感所致。噻嗪类利尿剂可使肾近曲小管对钙和钠的重吸收增加尿钙减少，血容量缩减，产生高钙血症。维生素A及维生素D中毒可引起高钙血症。

乳-碱综合征是长期大量服用乳类及碱性药物所引起的高血钙、代谢性碱中毒及钙沉着。家族性低尿钙高钙血症是一种染色体显性遗传病，表现为轻度高血钙、低血磷、高血镁及高氯性酸中毒。肾移植受者及慢性肾功能衰竭可发生高钙血症，可能与继发性甲状旁腺功能亢进、血磷降低及应用噻嗪类利尿剂等有关。

高钙血症的临床表现（clinical manifestation of hypercalcemia） 高钙血症的临床表现无特异性。高钙血症可累及多个系统，一般表现有乏力、倦怠、软弱、淡漠等，严重的高钙血症可出现腹痛、呕吐、极度衰弱、重度失水及肾功能迅速减退，病情继续发展可致低钾血症，代谢性碱中毒。

（1）中枢神经系统　病人可出现嗜睡、意识不清、谵妄及昏迷。中枢神经系统症状可能是因为过高的钙和PTH对脑组织具有神经毒性作用及干扰神经电生理活动之故。中枢神经系统的表现与血钙浓度有关，血钙3.0～3.75mmol/L时，可出现神经衰弱，4.0mmol/L时出现神经症状，>4.0mmol/L时发生谵

妄。

(2) 心血管系统　表现为急性血压升高，还可引起心律失常。高钙血症时心电图表现有 Q－T 间期缩短，ST－T 段改变房室传导阻滞，血清钙 > 4.0mmol/L 时，T 波变宽，导致 Q－T 间期增加，故在纠正心率后，缩短 QRS 丛和 T 波间期为诊断高钙血症较可靠的指标。

(3) 胃肠道表现　高钙血症使神经肌肉兴奋性下降，病人易出现便秘、腹痛、以至麻痹性肠梗阻。高血钙促使大量胃泌素分泌，易发生消化性溃疡；高血钙时钙盐沉积在胰管中及胰泌素胰酶大量分泌，可引起急性胰腺炎。

(4) 泌尿系统表现　高血钙对肾小管有明显的损害，使肾浓缩功能减退，病人尿量明显增加，严重时每日尿量可达 8 ~ 10L。

高钙血症的诊断（diagnosis of hypercalcemia）　高钙血症的诊断主要依靠血钙测定，血清钙浓度超过 2.75mmol/L 应考虑高钙血症，值得注意的要查明引起高血钙的原因。所有高血钙患者均应进行血清蛋白电泳分析，因血清蛋白浓度直接影响血清钙的水平，血清蛋白每增加 1g/dl，血清钙大约增加 0.2mmol/L (0.8mg/dl)。

当血清钙 > 3.7mmol/L 时，同时伴有血清 PTH 增高，在排除其他原因后，可考虑诊断甲状旁腺机能亢进。病人有恶性肿瘤疾病，尤其是乳腺癌或鳞癌，出现神经症状改变、脱水、多尿、厌食、呕吐及腹胀时，应考虑有高血钙的可能，检测血清钙可证实诊断。其他原因所引起的高钙血症在仔细询问病史、详细体格检查及实验室检查可查明病因，得到合理的诊断。

高钙血症的治疗（therapy of hypercalcemia）　高钙血症的治疗包括支持治疗、病因治疗及高血钙的治疗。高血钙是多种疾病的并发症，如果有心律失常及肾功能损害应首先处理。

(1) 支持治疗　高钙血症最基本的治疗是扩容治疗，一般用生理盐水 1 ~ 2L 快速静脉滴注，然后每小时补充 200 ~ 300ml，每日用量 4 000 ~ 6 000ml。低血钾合并高血钙并不少见，必要时补充一定量的钾。

接受洋地黄或其他强心甙治疗的高钙血症是一个特殊问题，洋地黄和钙对心肌和传导系统有协同作用，在高钙血症控制前要暂时减少或停用洋地黄，待高血钙纠正后，再增加洋地黄用量。

(2) 病因治疗　处理高钙血症最有效和特异的治疗是正确处理病因，控制基本疾病后，高血钙可降至正常。高钙血症的病因治疗多需要手术治疗，但严重的高血钙患者全麻危险性大，此时不宜做紧急手术，先宜内科降血钙治疗后再手术。

(3) 高血钙的治疗　有多种药物可用于降低血钙浓度，根据病情选用。

①袢性利尿剂　应用袢性利尿剂，速尿 (Frosemide) 40 ~ 80mg 静脉注射，每 2 ~ 6h 注射一次，若有效，24h 内血钙下降 0.5 ~ 1.0mmol/L。禁用使血钙升高的噻嗪类利尿剂。

②光辉霉素（Mithramycin）　一种细胞毒性抗生素，可抑制 RNA 合成，减少骨钙吸收及拮抗 PTH。静脉注射 25 ~ 50mg/kg，血钙于 36 ~ 48h 内下降，每 1 ~ 2 周重复给药。光辉霉素是治疗慢性高钙血症常用的药物。

③降钙素（Calcitonin）　能抑制骨吸收，使骨钙释出减少，而骨仍继续从血中摄取钙，从而降低血钙。50 ~ 100MRC U/d，每 6h 肌注一次。

④磷酸盐（Phosphate）　适用于高血钙伴低血磷者。可用中性磷酸盐 40 ~ 80mg，3/d，口服。

⑤其他药物　还有很多药物可供降低血钙，如糖皮质激素、前列腺素抑制剂及顺铂等，根据情况选用。

⑥透析治疗　高钙血症伴有肾功能不全或高钙血症经药物治疗无效者，可用无钙透析液做腹膜透析或血液透析。

低镁血症（hypomagnesemia）　低镁血症是指血镁低于 0.7mmol/L 者。

低镁血症的病因（etiology of hypomagnesemia）　低镁血症的病因可分为三方面，即镁摄入不足、排泄过多及在体内重分布。

长期镁摄入不足可导致镁缺乏，肠道疾病如胰液分泌不足、短肠综合征、脂肪痢等均可导致镁吸收不良，出现低镁血症。原发性低镁血症是先天性遗传性镁吸收不良所引起的低镁血症。

镁排泄过多是导致低镁血症的主要病因，经胃肠道及肾脏排泄过多均可导致低镁血症。长期慢性腹泻及胃肠减压使镁大量从消化道丢失。各种原因引起的多尿如肾移植术后、急性肾功能衰竭恢复期、解除泌

尿道梗阻后等，使肾脏对镁的重吸收减少，出现负平衡。肾脏疾病如间质性肾炎、肾积水、肾小管性酸中毒等均能影响肾脏对镁的调节。髓袢利尿剂使肾远曲小管内镁增加从而导致镁排泄增加；原发性醛固酮增多症可增加镁的排泄，可引起低镁血症；引起高尿钙症的原因及低钾血症也可导致低镁血症。

镁从细胞外移至细胞内似乎与葡萄糖及氨基酸的内移有关，输注上述制剂及胰岛素可使镁内移，糖尿病性酮症酸中毒是因高渗性利尿、应用胰岛素均可加重低镁血症。原发性甲状旁腺功能亢进的高钙血症使肾脏保镁功能降低，尿镁增加，以及肠道因钙的竞争作用使镁吸收减少，从而引起镁缺乏。急性胰腺炎可能伴有酒精中毒及糖尿病，二者可引起低镁血症，同时镁与脂肪的皂化作用使血镁降低。

低镁血症的临床表现（clinical manifestation of hypomagnesemia） 因原发病及同时合并其他电解质紊乱，低镁血症的临床表现不易识别。镁是细胞代谢许多酶系统的激活剂，尤其是有关 ATP 代谢的酶，因而低镁血症机体心血管系统、神经系统、神经－肌肉功能及电解质平衡有明显的影响。

(1) 心血管系统表现　低血镁可引起快速心律失常，如室上性心动过速，严重的低镁血症可引起房颤及室颤，危及生命。心电图显示 PR 及 QP 间期延长，QRS 波增宽，T 波增宽、低平或倒置，ST 段下移。低血镁对心力衰竭病人易诱发心衰或加重洋地黄中毒，应予注意。

(2) 神经系统表现　病人可出现嗜睡、神志模糊、精神改变（抑郁、妄想、淡漠、不安、焦躁、惊厥、幻听等）、木僵及昏迷。

(3) 神经－肌肉功能异常　低镁血症时，神经－肌肉接头处兴奋传递加强，神经纤维和骨骼肌的应激性增高，临床出现有肌纤维震动、震颤、共济失调、抽搐、肌肉痉挛和强直、反射亢进、痛性腕足痉挛、Trousseau 征及 Chvostek 征阳性，见低钙血症的临床表现。

(4) 对电解质代谢的影响　中至重度低血镁常伴有低钙血症及低钾血症，病人出现相应的临床表现，低镁血症所伴发的低钙血症及低钾血症，不补充镁，低血钙及低血钾得不到纠正。

低镁血症的诊断（diagnosis of hypomagnesemia） 低镁血症的诊断比较困难，主要是根据病史、临床表现及血镁浓度测定来决定。若血清镁 < 0.7mmol/L 时可诊断为低镁血症，因镁的代谢受酸碱度、血浆蛋白和其他因素的影响，因而血镁在 0.7mmol/L 以上，仍不能排除低镁血症的可能。尿镁测定对诊断有帮助，病史及临床判定有低血镁，而血镁正常，若 24h 尿镁排泄低于 1.5mmol，则可诊断为低镁血症。

低镁血症的治疗（therapy of hypomagnesemia） 低镁血症的治疗主要是给予镁制剂及找出导致低镁血症的原发病并加以治疗。

严重的低镁血症且有症状特别伴各种类型心律失常时应及时补镁。硫酸镁（Magnesium sulfate）是最常用的制剂，硫酸镁有 10%、20% 及 50% 溶液，可肌肉注射或静脉注射。肌肉注射多用 20% ~ 50% 硫酸镁，用法是第一天每次 2g，每 4h1 次，第二天至第五天肌注 1g，每 6h1 次。但肌注易引起疼痛，不作常规应用。

重度低镁血症，出现严重的手足抽搐、痉挛发作或心律失常等，需经静脉注射。用法是第一天 3 ~ 5g 硫酸镁加入 500ml 5% 葡萄糖溶液中，静脉滴注，4 ~ 6h 滴完，第二天至第五天每天 4g 加入 1 000ml 葡萄糖液中静脉滴注。若有惊厥、昏迷或严重室性心律失常等紧急情况时，可给予 2g 硫酸镁于 5% 葡萄糖液中稀释 40ml 后缓慢（10min）静脉注射。静脉注射治疗低镁血症时，补镁过快可引起短暂性低血压，同时应在心电图监护下进行，以免发生意外。过量注射镁制剂可引起血压迅速下降，肌肉麻痹、呼吸衰竭和心跳停止，给予 10% 氯化钙 10ml 可对抗镁过量所引起的毒性反应。

在治疗糖尿病酮症酸中毒、急性胰腺炎等能引起低镁血症的疾病时，可预防性应用镁制剂，用法是每 1 000ml 液体中加入 0.6g 硫酸镁。

高镁血症（hypermagnesemia） 高镁血症是指血镁浓度高于 1.25mmol/L（2.5mEq/L）。

高镁血症的病因（etiology of hypermagnesemia） 经消化道或静脉途径摄入镁盐过多，若伴有肾功能不良，更易发生高镁血症。肾功能不全是高镁血症的重要原因，随着肾功能不全的严重程度增加，高镁血症的程度及发生率亦随之增加。肾小球滤过率（GFR）< 30ml/min 是发生高血镁的阈值。

镁摄入过多主要见于服用含镁的药物如含镁的抗

酸剂、泻药、抗子痫药及静脉给予镁制剂，高镁透析液透析、吞服大量海水等均可引起高镁血症。

甲状腺功能低下、慢性肾上腺皮质功能减退者均可引起肾小管镁重吸收增加，出现高镁血症；cAMP介导的激素如甲状旁腺素、抗利尿素、降钙素和胰高糖素均可促进肾小管对镁的重吸收，使血镁增高。

糖尿病、组织坏死及溶血使细胞内镁移至细胞外，引起高镁血症。

高镁血症的临床表现（clinical manifestation of hypermagnesemia） 在血镁浓度不超过2mmol/L时，临床表现不明显。若血镁浓度升至3mmol/L或更高时，才可见到明显的临床症状。高浓度的镁是一非特异的钙离子阻滞剂，对心血管系统、中枢神经系统及神经肌肉都有影响。

血镁浓度过高达中毒水平时，可引起低血压，心动过缓，心电图表现P－R间期延长和室内传导阻滞，伴有QRS时限增宽和QT间期延长，P波低平。如血镁超过7.5mmol/L时可发生完全性传导阻滞，并可抑制心脏收缩而致心脏停搏。

中枢神经系统及神经肌肉的表现为嗜睡、木僵、反射减退或消失、神经错乱及昏迷，中枢神经系统症状与血镁浓度有关，血镁2.5～5mmol/L时，出现嗜睡、木僵及神经错乱。若血镁超过5mmol/L可出现随意肌麻痹、反射减退、肌无力、呼吸抑制及昏迷。

高镁血症的诊断（diagnosis of hypermagnesemia） 高镁血症的诊断主要是根据病史、有无镁制剂过量或给法不当及肾功能不全的病史等来诊断。高镁血症最常见于肾功能不全患者，早期表现常与肾功能不全相似而易被忽略。因而对肾功能不全患者均应检测血镁，应用镁制剂时尤应如此。病人出现神经肌肉症状及心电图提示传导阻滞，而不能用血钾、钙等异常解释时，应考虑高镁血症的可能，血镁检测对诊断高镁血症有决定性的意义。血镁浓度高于1.25mmol/L（2.5mEq/L）可诊断为高镁血症。

高镁血症的治疗（therapy of hypermagnesemia） 高镁血症的治疗包括去除病因，尤其须立即停止给予含镁的制剂，同时改善肾功能，加速排出过多的镁。

钙和镁之间有显著的抑制作用，对有症状的严重高镁血症可给予10%的葡萄糖酸钙（Calcium gluconate）10～20ml加10%葡萄糖50ml缓慢静脉注射，可暂时缓解症状，必要时5～10min可重复注射直至心血管及神经功能稳定。该法对治疗急性镁中毒有较好的效果。

增加镁的排泄主要是通过肾脏来实现的，应用利尿剂使尿量增加而加速肾脏排泄镁，若此法不能降低血镁浓度，应选择腹膜透析或血液透析。急性镁中毒致死的主要原因是呼吸衰竭及心脏停搏，积极应用人工呼吸装置及维持心脏功能等抢救措施有重要意义。

低磷血症（hypophosphatemia） 血清磷低于0.8mmol/L（正常成人0.8～1.3mmol/L，小儿1.3～1.9mmol/L）称为低磷血症。

低磷血症的病因可分为三类，即摄入过少、肾脏排泄过多及磷向细胞内转移。

低磷血症无特异性临床表现，常见的临床表现有厌食、乏力、发音困难、反应迟钝、肌无力等，因血磷浓度降低可使脑细胞内钙、磷浓度改变，或因无机磷缺少体内高能磷酸产物减少，而影响神经传导功能，或因血磷浓度降低影响红细胞解离，导致脑缺氧，从而出现一系列中枢神经系统症状，严重者可出现抽搐、木僵，神志昏迷。

低磷血症的诊断主要依靠实验室检查，一般认为成人血磷低于0.8mmol/L可诊断低磷血症。当血磷测定在0.32～0.8mmol/L为轻中度低磷血症，0.32mmol/L以下为中度低磷血症。

低磷血症的治疗除病因治疗以外，可给予磷酸盐口服或静脉滴注。口服制剂有碱性磷酸盐、酸性磷酸盐，注射剂有中性钠磷酸盐、中性钾磷酸盐等。

补磷时应注意经常测定血磷浓度，磷制剂不能同钙制剂混合使用。有肾功能不良者，血磷过高可引起肾功能损害。

高磷血症（hyperphosphatemia） 成人血磷浓度＞1.62mmol/L，15岁以下儿童血清磷超过2.26mmol/L时称为高磷血症。

高磷血症的病因主要有磷摄入过多或吸收过多，如应用含磷药物灌肠、应用维生素D过量。肾脏磷排泄减少及磷从细胞内释出。

高磷血症的临床表现主要是由于高磷影响钙的代谢，导致低钙血症或骨外钙化病灶而引起。高磷血症伴有低钙血症者以低钙血症为突出表现如手足抽搐、痉挛等；若高磷血症伴有高钙血症，病人以转移性钙化为突出表现，心肌和冠状动脉钙化可发生心绞痛、

心功能不全；肾脏转移性钙化可导致急性肾功能不全或加重原有肾损害；消化道转移性钙化可出现恶心、呕吐、肠梗阻、消化道出血等。

若存在引起高磷血症的原因，检测血磷浓度成人血磷浓度 > 1.62mmol/L，15 岁以下儿童血清磷超过 2.26mmol/L 时可诊断为高磷血症。

高磷血症的治疗主要是针对病因治疗。由于高磷血症多由肾脏排磷减少所致，故以降低肠道磷吸收为主要手段，如口服氢氧化铝凝胶，在肠道中与磷酸盐结合减少磷吸收。有低钙血症者，应及时治疗低血钙。肾功能衰竭引起的高磷血症，可作透析治疗。

酸碱平衡紊乱（disorders of acid and alkali balance） 体液的酸碱度，通过血液、肺部和肾脏的三种互相联系的调节，经常能维持相对恒定的 pH 值（7.35 ~ 7.45）。但是在一些病理条件下，维持酸碱平衡的条件发生了变化，例如酸碱物质的来源发生异常或耗损过多，或者由于肺或肾的调节功能受到障碍，就会导致酸碱平衡失常。若血液 pH 低于 7.30 则发生酸中毒，高于 7.50 则发生碱中毒。临床上根据起因的不同又将酸、碱中毒分为代谢性的和呼吸性的两类。

（1）代谢性酸中毒　代谢性酸中毒的基本特征是血中 $NaHCO_3$ 浓度（即 CO_2 结合力）首先降低，而导致血液 pH 的降低。起因常由于体内代谢产生的固定酸过多，例如较严重的糖尿病人或长期不能进食的患者、高烧病人、以及缺氧等情况，可因体内脂肪或其他分解代谢增强，或代谢产物氧化不完全，血中酮体、乳酸、硫酸等固定酸增强，消耗了大量 $NaHCO_3$ 引起酸中毒。或者在肾脏排泄酸性物质受到障碍，血中酸性物质潴留；或者碱性物质损失过多，如剧烈的腹泻等使大量的碱性体液从肠道丢失，都可引起代谢性酸中毒。

（2）代谢性碱中毒　代谢性碱中毒基本特征是血液中 $NaHCO_3$ 浓度（即 CO_2 结合力）首先升高，而使血液 pH 上升。产生的原因一般是酸性物质损失过多，例如剧烈的呕吐，使胃液损失过多。正常时胃酸进入肠内与肠液中的 $NaHCO_3$ 中和，生成 NaCl 和 H_2CO_3，胃液大量丢失后，肠液中的 $NaHCO_3$ 重吸收进入血液而造成血中 $NaHCO_3$ 浓度升高，引起代谢性碱中毒。或者是摄入的碱性物质过多，如胃溃疡患者和长期服用大量 $NaHCO_3$，也会引起碱中毒。

（3）呼吸性酸中毒　呼吸性酸中毒在临床上也较常见，其基本特征是通气不足，致使血中 H_2CO_3 浓度升高。最常见的原因为呼吸中枢受抑制，呼吸道梗阻以及肺部疾患（如肺炎、肺气肿等）。患者主要靠多排泄 H^+ 及分泌 NH_3 以替 Na^+，回收 $NaHCO_3$，故血浆二氧化碳结合力反而增高。

（4）呼吸性碱中毒　呼吸性碱中毒在临床上较少见，其基本特征是 CO_2 呼出过多，使血中 H_2CO_3 含量减少，如癔病引起的换气过度、哮喘、婴儿啼哭不止等。发生呼吸性碱中毒时，肾脏可排出较多的 $NaHCO_3$ 进行调节，因此血浆二氧化碳结合力下降。

（5）酸碱平衡失调的调节　前面所述，临床上原发性的酸碱平衡失调一般可分为四大类，但在临床实践中，酸碱平衡失调的情况常常是复合的，同时还有代偿功能的参与，因而诊断有时仍是困难的。一般说来，酸、碱中毒除碳酸与碳酸氢比例改变外，同时亦有其他电解质含量的变化。一则由于发病中某些电解质有所丢失或积累，二则由于机体代偿功能对某些离子有所取舍，以求阴阳离子总量平衡。例如持续呕吐所致代谢性碱中毒往往缺钾，化验检查常合并低氯、低钠、低钾血症。输尿管乙状结肠移植术后的酸中毒常伴有高氯血症，腹泻所致的酸中毒可以合并有钠与钾的缺乏。此外，在酸碱平衡失调的发生与恢复过程中，一方面伴有电解质的变化，同时亦有水的代谢变化。另一方面，电解质的丢失或在体内积聚过多亦可引起酸碱中毒，例如缺钾引致代谢性碱中毒，氯中毒引致代谢性酸中毒等。尿的酸碱度测定对于辅助酸碱平衡失调的诊断仍为一种有效的方法。尿 pH 值和患者呼吸形式通常反映细胞外液碳酸与碳酸氢含量的比例。例如当患者呼吸加深，尿反应酸性时，要考虑酸中毒的可能性。呼吸浅而慢，且无肺部疾患，尿的反应呈碱性，提示有代谢性碱中毒的可能，但也应结合病史及临床资料。总之，根据酸、碱平衡的临床生理知识，结合患者病史、体征、症状，加以周密考虑，即使在缺乏完善实验室检查的条件下，对于患者的酸、碱改变仍然可以作出大致的判断。

代谢性酸中毒（metabolic acidosis）　为临床常见酸碱失衡类型之一，多见于外科，代谢性疾病及肾脏疾病。有人统计，单纯性代谢性酸中毒占 12% 左右，复合其他酸碱失衡类型者更多，值得重视。代谢性酸中毒的基本特点：

（1）血气分析；pH 下降，各项碱指标包括 AB，（实际碳酸氢根浓度 mmol/L）SB（标准碳酸氢根浓

度）BB（血浆缓冲碱浓度）均下降，且 AB < SB，BE（剩余碱）常为负值，由于呼吸因素的代偿使 pH 不致过低，PCO_2 下降。当 HCO_3^- 下降 1mmol 时，$PaCO_2$ 下降 1.1mmHg，此种现象称为代谢性酸中毒代偿性 $PaCO_2$ 下降，实际是机体用呼吸性碱中毒进行代偿。

（2）AG 即 $AG = Na^+ - (Cl^- + HCO_3^-)$ 代谢酸中毒有 AG 上升及 AG 正常两种类型。当代谢性酸中毒 HCO_3^- 下降时，如 Cl^- 代偿性上升，使阴离子总数保持正常，故称之为高氯离子代谢性酸中毒；当代因种种原因未能上升时，如 AG 上升，则为高 AG 代谢性酸中毒，又称正常氯离子代谢性酸中毒。如 AG 上升超过 16mmol/L，可作为代谢性酸中毒诊断的一个有力指标。

（3）电解质紊乱，除上述 Cl^- 变化外，尚有电解质紊乱，其中 K 的变化有两种原因：①细胞内 K^+ 潴留，使 H^+ 由细胞内转向细胞外，H^+ 升高引起酸中毒，因此高钾血症可成为酸中毒的原因。②酸中毒时，H^+ 过多，体内调节机制使 H^+ 及 Na^+ 向细胞内移动，K^+ 外移，H^+、K^+ 交换，造成细胞内酸中毒，实际是发挥细胞内缓冲系统的作用，使酸中毒趋向缓和。

代谢性酸中毒病因（etiology of metabolic acidosis）

（1）稀释性　由于快速输入大量无 HCO_3^- 的液体如葡萄糖液或生理盐水，使血液中 HCO_3^- 稀释，AB 下降，故 pH 下降，造成代谢性酸中毒。

（2）细胞内液中大量钾潴留　①输入大量钾盐，或输入大量库存血，特别是潴存过久的库存血，红细胞大量破坏，K^+ 可增加 4 ~ 10 倍，因此钾增多；②肾功能衰竭　当肾小球滤过率 < 20ml/min 时，不能维持 K^+ 的排出，而使血 K^+ 上升。③醛固酮减少症或远曲肾小管靶细胞对醛固酮反应减弱，可使钾排出减少；④较少见的低肾素低醛固酮综合征，机制不明，可能为肾素缺陷及醛固酮代谢紊乱所致，常致高钾症。以上各种原因引起 K^+ 大量潴留时，细胞外 K^+ 增多时，K^+ 与细胞内 H^+ 产生交换，引起细胞外 H^+ 增加而导致代谢性酸中毒，同时由于细胞内 H^+ 下降，故细胞内碱中毒；K^+ 增多时，K^+ 与 H^+ 在肾远曲小管与 Na^+ 竞争交换，因此 K^+ 排出增多，H^+ 排出减少，也使 H^+ 上升，由于 H^+ 的上升，HCO_3^- 必然下降，引起代谢性酸中毒。同时，也会使 K^+ 从细胞内外移，造成细胞外 K^+ 增加，引起高 K^+ 血症。

（3）失碱　即 HCO_3 消耗或排出增加，HCO_3^- 下降导致代谢性酸中毒。其原因包括：①代谢紊乱，分解代谢上升时增加了代谢酸的产生，H^+ 上升，H^+ 与 HCO_3^- 结合，产生 H_2CO_3，CO_2 增多，pH 偏酸，是 $\frac{HCO_3^-}{H_2CO_3}$ 比例改变的结果。②外源性酸摄入　包括 NH_4Cl、$CaCl_2$ 水杨酸中毒及付醛等都可以使 H^+ 上升，缓冲系统中 HCO_3^- 下降，引起代谢性酸中毒。③体内有机酸产生增多　如糖尿病三羟酸循环障碍，脂肪分解所致酮中毒；此外乙醇中毒可影响糖代谢，乳酸可高达 12mmol/L，这些都可导致严重的 H^+ 增多，HCO_3^- 减少。④高能营养静脉的输注的应用或静脉输注大量葡萄糖　当血液中葡萄糖浓度超过 200mg% 时，合并或不合并胰岛功能不足（如隐性糖尿病），均可引起代谢性酸中毒，如合并糖尿病则可引起酮症或高渗性非酮症性糖尿病昏迷；可能与输入氨基酸，特别是含硫氨基酸有关。⑤肾外 HCO_3^- 丢失　此类情况常见外科，包括肠瘘、肠胃减压术，大面积烧伤及急性腹膜炎等大量血浆成分渗出；内科则见于急性肠炎、腹泻等情况，可丢失大量 HCO_3^-，引起代谢性酸中毒。

（4）缺氧代谢　包括休克、严重贫血、肺水肿，各种原因的低氧血症，重体力劳动或长时间运动，特别是在心跳或呼吸骤停的情况下，组织缺氧代谢引起乳酸血症及丙酮酸增高。

（5）肾脏疾患　急性或慢性肾功能衰竭均可引起代谢性酸中毒。由于大量无机酸或有机酸如硫酸、磷酸、乙酰乙酸、酸性磷酸盐等均需通过肾脏排泄，此外，H^+ 的调节及 HCO_3^- 的排泌和吸收是肾脏重要功能之一，如肾功能障碍，可造成代谢性酸中毒。

（6）其他原因引起的代谢性酸中毒　①饥饿由于肝糖原储备极少，故当进食极少时，必须动用蛋白质及脂肪分解代谢以供给能量，故常出现酮症和代谢性酸中毒。与此有关的疾病，如各种热病、肺病、肝硬化、白血病以及严重的循环衰竭等，当热量需要过大，引起蛋白质、脂肪分解时，均可出现代谢性酸中毒。②输尿管结肠吻合术后　在该手术后有两种情况可引起酸中毒，一是由于肠粘膜对尿成分的重吸收，主要是 H^+ 的重吸收，包括 NH_4Cl 的重吸入所引起，另一种是吻合口的狭管、肾盂积水及肾损害引起。③肾上腺皮质功能过高（Cushing 综合征）及过低（Addison 综合征）。④不适当的应用酸性药物。如盐酸精

氨酸、赖氨酸及复合氨基酸的输注；此外口服 NH_4Cl、盐酸等均应注意，⑤妊娠反应及妊娠中毒因为呕吐，进食少、失水，分解代谢及肾损害均可引起代谢性酸中毒。

代谢酸中毒临床表现（clinical manifestation of metabolic acidosis） 由于该病多继发于其他疾病常为其他疾病临床表现所掩盖，不易发现。如发现不能用原发病所能解释的症状，则应考虑代谢性酸中毒：①软弱无力，嗜睡、知觉迟钝、烦躁、昏迷。②出现无原因的失水，呼吸快而深，心率加速，血压下降甚至休克；心律不齐及心跳停止。③如有酮症，可在呼吸气味中闻到酮味。

代谢性酸中毒的诊断（diagnosis of metabolic acidosis）

（1）有明显病因者 如果功能衰竭、糖尿病、缺氧、休克、心跳骤停，以及服用酸性物质、酸前物质（如 NH_4Cl，代谢后产生 H^+ 等物质），妊娠中毒、失碱等。

（2）诊断代谢性酸中毒的主要依据 ①血气各项指标，尤其是 pH、和 HCO_3^-（AB）明显下降，PCO_2 正常；AG 正常或上升。部分代偿时 pH、HCO_3^-，P_aCO_2 均有不同程度降低。②代谢酸中毒的电解质紊乱。K^+：由于代谢性酸中毒的存在，细胞内 K^+ 外移，血浆 K^+ 可能升高，但 K^+ 的总储备是减少的。故在纠正酸中毒时应大量补钾，且需长期补给方可补够钾储备，否则在酸中毒纠正时可发生严重低血钾，导致严重心律紊乱而致死。Na^+：由于摄入减少，排泌增多，应注意低血钠出现，尤在单独补给葡萄糖液患者应予注意。Ca^{++}，在肾小管酸中毒中 Ca^{++} 降低，其原因是除 Ca^{++} 从尿中排出外，维生素 D 的吸收及代谢障碍是原因之一。但 Ca^{++} 的紊乱并不常见。Cl^- 在代谢性酸中毒中可出现正常氯离子型（即高 AG 型）及高氯离子型（即正常 AG 型），此二型代谢性酸中毒定于发生过程中 Cl^- 的补给及肾的排出，Cl^- 在肾小管中可自由交换；不像其他阴离子“固定的”而不能自由交换。按电平衡原理，如阳离子正常，Cl^- 的下降如须有 HCO_3^- 的上升，反之 HCO_3^- 下降必须有 Cl^- 的上升。在 Cl^- 正常时，HCO_3^- 下降而 Cl^- 未能代偿上升时，阴离子隙必然扩大，这种 AG 上升，实际为未测定阴离子所代替，其中包括乳酸根，丙酮酸根、硫酸根及磷酸根等，实际形成正常氯离子高 AG 代谢性酸中毒。

（3）最突出症状是呼吸深而快，呼气中带有酮味。如伴有休克可有脉率加快、烦躁不安、神志不清甚至昏迷。

（4）常伴缺水、少尿、尿酸性。

代谢性酸中毒的治疗（therapy of metabolic acidosis）

代谢性酸中毒的治疗原则不外于两个方面即矫正水与电解质紊乱及矫正酸碱失衡，同时治疗引起代谢性酸中毒的原因。在此仅讨论酸碱治疗原则，病因治疗不作讨论。治疗原则：

（1）治疗病因

（2）纠正缺水和电解质失衡，轻度代谢酸中毒在消除病因，纠正缺水后可自行纠正。一般给予适量平衡盐溶液即可。如代谢性酸中毒较重，血浆 HCO_3^- 低于 16mmol/L，应用碱剂治疗。$NaHCO_3^-$ 具有作用迅速、疗效确切的优点。其等渗液为 1.25%，急用时可用 4% ~ 5% $NaHCO_3$，初次剂量为 2 ~ 4ml/kg，30 ~ 60min 内快速输入，使 HCO_3^- 提高 5mmol/L 左右，改善酸中毒对机体的影响。公式为 4% $NaHCO_3$（ml）= 〔24 - HCO_3^- 测得值（mmol/L）〕× 体重（kg）× 0.8

5% $NaHCO_3$（ml）= 〔24 - HCO_3^- 测得值（mmol/L）〕× 体重（kg）× 0.6

一般先用计算量的 1/2，其余的情况是否输给，一般达 18 ~ 20mmol/L 即可。过速纠正酸中毒使 K^+ 大量移入细胞内致低钾，应注意补钾。酸中毒致离子钙增多，纠酸后离子钙下降可诱发手足抽搐，应及时补钙。用药 1 小时测动脉血气分析，并结合病情调整补碱量。

代谢性碱中毒（metabolic alkalosis） 代谢性碱中毒是细胞外液氢离子浓度非呼吸性缺乏引起的过程，表现为原发性血浆 HCO_3^- 浓度升高或氢离子浓度降低，相反氯化物降低和动脉血 pH 升高为特征的酸碱失衡。由于代谢性碱中毒时氧离曲线在左移，氧和血红蛋白的亲和力增强，使组织缺氧加重，加重原发病，故死亡率高。由于机体对碱中毒的耐受性低，代偿能力较差，诊断有一定困难，死亡率极高，故临床工作中如何识别，预防发生及纠正代谢性碱中毒，应给予足够重视。

代谢性碱中毒的原因（etiology of metabolic alkalosis）

（1）肾外氢离子的丢失　胃内容物中氢离子丢失如持续呕吐或胃肠减压，是代谢性碱中毒的原因之一。

（2）低血钾　缺钾可导致代谢性碱中毒，相反碱中毒本身将维持钾的丢失。低钾的原因①钾的摄取量不足：见于厌食，禁食患者。②钾的排出增加：尿的丢失，见于使用利尿剂的患者，抑制远端肾小管对 Na^+、Cl^- 的再吸收，因而排 Na^+、K^+、Cl^- 增加；肾脏疾病，如急性肾衰多尿期可丢失大量 K^+ 和 Na^+ 导致缺钾。远端肾小管性酸中毒时，其功能发生障碍，H^+ 与 Na^+ 交换发生紊乱，K^+ 与 Na^+ 交换增加，尿钾排出增加；肾上腺疾病，如原发性醛固酮增多症，肾上腺皮质激素具有对远端肾小管潴 Na^+ 排 K^+ 的作用，尤其醛固酮的作用更为明显。抗菌素的影响：长期大量应用青霉素钠盐，促使尿钾大量排出而引起低钾血症。③钾在体内分布异常：输入大量不含钾的液体或心衰等水肿患者，实际上并不缺钾，由于血浆稀释而使钾含量降低。应用胰岛素后，葡萄糖被利用或形成糖原时，需大量 K^+ 由细胞外转入细胞内，血钾降低。关于低血钾引起代谢性碱中毒的机制不完全清楚，可能系因肾小管细胞内 K^+ 与 H^+ 相互竞争与肾小管腔内 Na^+ 相交换，低钾时，肾小管排 H^+、Cl^- 的作用增强，HCO_3^- 重吸收增加，HCO_3^-/H_2CO_3 比值增加，血中 HCO_3^- 上升，故 pH 上升，而尿中 H^+ 及 Cl^- 增加，尿为酸性这是低钾性碱中毒的一个特点；当细胞外液 Na^+ 和 H^+ 与细胞内 K^+ 相互交换，在低钾情况下造成细胞内酸中毒和细胞外碱中毒，这是低钾性碱中毒的另一特点。

（3）氯化物缺乏　临床上常用某种电解质升降来表达酸碱平衡，机体内电解质的阴离子与阳离子数相等，即阳离子总浓度 = 阴离子总浓度。Cl^- 与 HCO_3^- 占阴离子的 80%左右，HCO_3^- 和 Cl^- 两者之和为一常数，即 $Cl^- + HCO_3^- = 130$，Cl^- 升高，HCO_3^- 即降低，出现高氯酸中毒，Cl^- 降低，HCO_3^- 即升高，为低氯性碱中毒。

（4）利尿剂的应用　某些利尿剂如双氢克尿噻等能抑制远端肾小管对 Na^+、Cl^- 和水的重吸收，而 Cl^- 之排泄超过 Na^+，多排出的 Cl^- 与 H^+ 及 NH_3 而形成 NH_4Cl^- 或 Cl^- 与 K^+ 结合由尿排出。某些利尿剂还增加 K^+ 的排泄，当病人对利尿剂发生耐药时，虽然利尿作用消失，但排 Cl^-、K^+、NH_4^+ 的作用仍然存在，引起细胞外液容量浓缩及 HCO_3^- 浓度增加，从而引起代谢性碱中毒。利尿酸与速尿二者均作用于近端肾曲小管和亨利氏袢上升　抑制钠的再吸收，排钾和氯增多，反复或持久应用后可致低钾、低氯代谢性碱中毒。

（5）肾上腺皮质激素的应用　激素可直接对抗垂体后叶抗利尿激素在肾小管重吸收水的作用，增加肾血流量和肾小球的滤过率，使尿量增加，同时使更多的钠离子到远端肾小管与 K^+ 及 H^+ 交换，Na^+ 被保留，K^+ 被排出，将发生低钾血症和代谢性碱中毒。

（6）补碱过多　溃疡病长期大量服用碱性药物，可形成慢性代谢性碱中毒，输入 $NaHCO_3$ 治疗原发性代谢性酸中毒过多时，或在恢复期由于循环功能改善或使用胰岛素治疗，酸中毒的来源已被消除，循环中乳酸或酮体通过肝脏产生 HCO_3^- 这种方式产生的碱；加上一定外源性碱，可能造成过量的 HCO_3^-。多次、大量输入食枸橼酸盐的库存血，也可能出现代谢性碱中毒。由于含有枸橼酸盐的库存血在输入时产生暂时性代谢性酸中毒，经过肝脏代谢而产生 HCO_3^-，如果肾脏排泄 HCO_3^- 的能力受到抑制，即可产生代谢性碱中毒。

（7）高碳酸血症后碱中毒　代谢性碱中毒可能随慢性呼吸性酸中毒的治疗而发生。$PaCO_2$ 长期升高引起相对 HCO_3^- 升高，以使 HCO_3^-/H_2CO_3 维持于较正常的比值，使 pH 恢复或接近于正常。由于应用呼吸兴奋剂或呼吸机，通气过度，$PaCO_2$ 下降太快时，肾脏代偿排泄 HCO_3^- 及积氯缓慢，使血浆 HCO_3^- 升高而产生代谢性碱中毒，称之为 CO_2 排出后碱中毒。

（8）原发性醛固酮增多症　由于肾上腺瘤或增殖引起醛固酮过多，引起氯化钠潴留及细胞外液容量膨胀和高血压，同时过多盐皮质醇促进 H^+ 和 K^+ 的丢失，引起代谢性碱中毒。

代谢性碱中毒的临床表现（clinical manifestation of metabolic alkalosis）　从伴随任何疾病及低钾所引起的碱中毒的症状和体征区分代谢性碱中毒的临床症状及体征是困难的。慢性碱中毒早期症状有食欲不振恶心及呕吐，特殊改变是精神状态紊乱，主要表现为兴奋症状、多语、动作离奇、幻听、幻视、燥动、谵妄、神经反射增强，肌强直，小肌肉震颤，手足抽搐甚至全身抽搐，但也可能嗜睡或昏迷。

心动过速、心律失常是低钾血症心脏肌肉反应。

代谢性碱中毒时心电图是伴随低钾血症的变化，T波低平或倒置，出现U波，通常Q—T间隔不延长。

血气分析检查，其pH、HCO_3^-、BE等升高，PCO_2正常。血清K^+、Na^+、Cl^-下降，尿呈碱性或酸性，尿Cl^-减少。

代谢性碱中毒的诊断（diagnosis of metabolic alkalosis）

诊断要点：①病史；②临床表现：呼吸浅而慢，谵妄、精神错乱，嗜睡甚至昏迷，四肢抽搐等；③常伴低渗性缺水；④血气分析pH值和HCO_3^-升高，PCO_2正常。

代谢性碱中毒的治疗（therapy of metabolic alkalosis）

（1）针对引起代谢性碱中毒病因治疗。

（2）补充生理盐水从以补充细胞补液　碱中毒病人可补充生理盐水，因Cl^-不易进入细胞内，在细胞外液浓度增高，水与Na^+进入细胞内，同时带进HCO_3^-，故细胞外Cl^-增高明显，而减少了细胞外HCO_3^-，改善碱中毒。

（3）纠正电解质失衡

①低血钾的处理　补钾前应首先注意肾功能，见尿补钾，多尿多补，少尿少补，无尿不补的原则。如尿少时应先补充液体，待一天尿量不少于500ml时再补钾。补钾公式：以补KCl为例：成人补充氯化钾g数 $= \frac{(4.5-测定血钾)\times 0.4\times 体重(kg)}{13.4}$ 因大部K^+存在于细胞内，故补充的容量为细胞外液的一倍即40%或0.4。1g氯化钾溶液含钾13.4mmol。例如病人体重60kg，血K^+为2.5mmol/L代入公式 $\frac{(4.5-2.5)\times 0.4\times 60}{13.4}=3.58g$ 因每天排钾约3g，故每天应补充氯化钾6.58g。应注意低钾血症时，体内钾储备已大量消耗，故应较长期补钾，并定期监测方能解决。

（2）低氯血症的处理　①轻度者可口服氯化铵。②补充氯化钾。③补充氯化铵。方法如下：应补充的Cl^-（mmol）=（85－病人血氯）×体重（kg）×20%（细胞外液）已知2%NH_4Cl1000ml含氯375mmol（即1gNH_4Cl，氯和氨各含19mmol）。故血Cl^-缺少的mmol÷375＝应补充的2%NH_4Cl溶液的剂量。将求得的剂量的一半加入5%～10%葡萄糖内稀释至0.9%氯化铵溶液，缓慢静脉滴注。右心衰、肝硬化、尿毒症者禁用。

（3）低镁的治疗　如病人不能进食，可用镁剂作静脉滴注或肌肉注射，可用$MgSO_4$ 1～2g，3～4/d，肌注3～5d（1g镁＝8.3mmol Mg^{++}）$MgSO_4$，后减量用到症状消失，血镁正常；有抽搐者用$MgSO_4$ 3～5g加入5%葡萄糖液500ml内2～3h内滴完。症状缓解后改为肌注。长期不能进食者或胃肠引流者，于500ml液体内加入$MgSO_4$1g静滴，能供应日常需要。

（4）低血钠的处理　代谢性碱中毒的低钠血症的治疗，原则上应补充KCl，这样，即可补充机体的缺钾及缺氯，又可通过细胞内外离子交换原理，提高了细胞外Na^+水平，而使K^+进入细胞内。此时如果单纯补充高渗氯化钠，则往往适得其反，因补充高渗氯化钠，细胞外Na^+浓度增高，Na^+向细胞内流入，K^+继续向细胞外逸出，细胞内缺钾进一步加重。但对长期厌食、限盐、低血钠低张性脱水的代谢性碱中毒患者，适当补充氯化钠是很需要的。否则，尿钠排出减少，H^+排出增多，代谢性碱中毒很难得到纠正。

（5）纠正代谢性碱中毒　①醋唑磺胺（diamox），本着为碳酸酐酶抑制剂，通过肾小管HCO_3^-形成减少，使肾小管对HCO_3^-再吸收减少，从尿中大量排出而纠正代谢性碱中毒。但有利尿作用，排K^+和Na^+增加，加重低血钾；由于排出的HCO_3^-增加，体内Cl^-增多，形成高氯性酸中毒；同时能影响组织CO_2转变为碳酸，加重组织中CO_2潴留，提高$PaCO_2$的副作用。因此，在通气功能障碍严重或$PaCO_2$较高情况下，不宜使用。一般剂量0.25，1～2/d，1～3d。②精氨酸，每10g盐酸精氨酸可补充Cl^-及H^+各48mmol，24h用20～40g加入液体内静滴。因含有盐酸，可直接补充H^+，可有效地纠正碱中毒，对低钾低氯碱中毒者应同时使用氯化钾溶液。血NH_3在碱性环境中易扩散，易透过血脑屏障，在碱中毒时，NH_3容易进入脑细胞引起昏迷，精氨酸为肝脏鸟氨酸循环中的一个重要环节，它能催化尿素合成，并尽快移除氨及CO_2。对肺性脑病、肝功能不全和肾消化道出血所致的血氨增高病人，有降低血氨和恢复神志有一定效果。如有低血钾者应同时使用KCl。由于精氨酸有抑制体内醛固酮排钾的活性作用，在肾功能有障碍时，大量应用精氨酸时可能引起高血钾血症。③0.1M盐酸，0.1M HCl（100mmol）可以通过中心静脉安全地给予，将很快纠正代谢性碱中毒。国内已应用，所需量以下列公式计算：（实测血浆HCO_3^-－期望达到的血浆HCO_3^-）×0.5×体重（kg）如60kg病

人，血浆 HCO_3^- 为 38mmol/L，期望 HCO_3^- 降到 28mmol/L，则 HCl 需要量为（38～28）×0.5×60＝300mmol 所需的 HCl 量的一半在 12～24h 给予，复查血气参数，必要时再给另外的量。

呼吸性酸中毒（respiratory acidosis） 呼吸性酸中毒在临床上也较常见，其基本特征是换气不足，致使血中 H_2CO_3 浓度升高。造成 $PaCO_2$ 升高，CO_2 和碳酸血症，低氧血症，血液 pH 下降。

呼吸性酸中毒的原因（etiology of respiratory acidosis） 常见的原因为呼吸中枢受抑制，呼吸道梗阻及肺疾患如肺炎、肺气肿以及呼吸抑制状态的颅内疾患，脑瘤、脑炎、脑膜炎、脑血管意外，麻醉剂使用或呼吸肌麻痹，严重低血钾、溺水大量胸腔积液或气胸、慢性呼吸道疾病等。

呼吸性酸中毒的临床表现（clinical manifestation of respiratory acidosis） 急性呼吸性酸中毒常有呼吸困难，换气不足、气促、发绀等表现，血气分析学血 pH 明显下降，$PaCO_2$ 增高，血浆〔HCO_3^-〕正常。慢性呼吸性酸中毒时，血 pH 下降不明显，PCO_2 增高，血浆〔HCO_3-〕增加。

呼吸性酸中毒的治疗（therapy of respiratory acidosis） 治疗重在原发病的治疗和改善通气功能，对轻度单纯呼吸性酸中毒，不宜补充碱性液体。首先应选择有效抗生素控制感染，使用解痉扩张血管药物，降低肺动脉高压或降低肺毛细血管楔压，消炎、解痉排痰通气，减轻肺水肿或脑水肿。合理使用呼吸兴奋剂与人工呼吸器，合理给氧等。对呼吸性酸中毒重者，对心脏功能已呈现抑制，血 pH＞7.2 的情况下可考虑补充少量的 $NaHCO_3$，一般给予 5% $NaHCO_3$ 注射液 40～60ml。限制补液量，24h 内不超过 2 000ml，加用地塞米松，防止扩容，增加对心脏的负荷。适当使用速尿等利尿剂保持尿量。忌用镇静药如安定等苯二氮䓬类、异丙嗪等抗组胺药，防止呼吸抑制加深。

呼吸性碱中毒（respiratory alkalosis） 呼吸性碱中毒在临床上较少见，其基本特征是 CO_2 呼出过多，使血中 H_2CO_3 含量减少。血液 pH 值升高等。

呼吸性碱中毒病因（etiology of respiratory alkalosis） 如癔病患者有大而深的呼吸，引起换气过度、哮喘、婴儿啼哭不止、高热昏迷、特别是脑炎脑膜炎、肺炎、败血症等有高热而伴有脑部病变者可刺激呼吸中枢，发生换气过度而引起呼吸性碱中毒。

呼吸性碱中毒的临床表现（clinical manifestation of respiratory alkalosis） 呼吸性碱中毒和代谢性碱中毒的临床表现相同，有时有低钙的表现。

呼吸性碱中毒的治疗（therapy of respiratory alkalosis） 预防比治疗更重要有效，如对于反复发作换气过度的癔病患者做一些心理安慰，给予诱导治疗。说明发病常识，解除不必要的紧张顾虑，常可使病人自觉控制其发作。对于高热、昏迷、严重感染、脑部疾患等所致本症，应强调病因治疗及对症治疗可用纸袋罩住口鼻，增加呼吸道无效腔，减少 CO_2 的呼出和丧失，提高血液 $PaCO_2$，也可给病人吸入含 5% CO_2 的氧气。对于药物中毒所致本症，应早期抢救、先洗胃，继之补液利尿，促进排泄。

体液代谢平衡和酸碱平衡失调的综合治疗（comprehensive therapy of imbalance of body fluid and acid－base metabolism） 体液代谢和酸碱平衡失调常是某一原发病的伴发现象和结果。因此，对体液代谢平衡和酸碱平衡失调的病人，首先应考虑：①在详细询问病史并作相应的体格检查的基础上，病人有无水、盐代谢和酸碱平衡的失调；②若有则为哪种类型，达到何种程度，并借助实验室检查作出正确判断；③补什么，输多少液体才能基本纠正，挽救病人生命。

对体液代谢平衡和酸碱平衡失调病人，应及时采取措施预防，以免加重病情。每天静脉滴注 5%～10%葡萄糖溶液 1 500～2 000ml，5%糖盐水 500ml，10%氯化钾 30～40ml，可满足正常成人的基本生理日需要。对发热病人，按体温每升高 1℃，丧失低渗液体 3～5ml/kg 补给，1/3 为等渗盐水，2/3 为等渗糖水。中度出汗病人丧失体液约 500～1 000ml，大量出汗丧失体液 1 000～1 500ml，以低渗盐水补给。气管切开者每天加补 1 000ml。

治疗随失调类型而定，原则为解除病因，补充血容量和抗休克，纠正酸碱平衡，补充电解质、糖和水分。补液量为：当天生理需要量＋前一天额外丧失量和以往丧失量，以往丧失量头一天仅补充一半，以免

过多液体进入体内。补液应按照“先盐后糖、先快后慢，先浓后淡，见尿补钾”的原则安排输液顺序。应指出的是，各种补液公式只能作为补液量和质的参考，不应视为一种绝对的法则。在治疗过程中，应密切观察病情变化，及时对所用药物种类、输液速度和输液总量作出必要调节。

中英文索引目录

词头字母	页数	
	中文索引	英文索引
A	1341	1462
B	1342	1471
C	1345	1476
D	1352	1490
E	1360	1495
F	1361	1501
G	1366	1506
H	1376	1509
I	—	1513
J	1380	1520
K	1393	1520
L	1396	1521
M	1400	1524
N	1403	1531
O	1408	1533
P	1408	1537
Q	1410	1548
R	1414	1548
S	1416	1556
T	1425	1566
U	—	1577
V	—	1579
W	1427	1581
X	1431	1582
Y	1443	1582
Z	1450	1582

中文索引

A

阿迪生试验（Addison test）575
阿端（arduan）1150
阿法多龙（alphadolone）1142
阿法罗定（安那度）（alphaprodine）1144
阿法沙龙（alphaxalone）1142
阿费利斯综合征（Avellis syndrome）86
阿芬太尼（alfentanil）1144
阿库氯铵（alcuronium）1149
阿利斯征（Allis sign）577
阿米巴包囊（amebic cyst）456
阿米巴病结肠穿孔（amoebiasis colon perforation）325
阿米巴肝脓肿（amebic liver abscess）452
阿米巴脓胸（amebic empyema）239
阿米巴性阑尾炎（amebic appendicitis）334
阿米巴滋养体（trophozoite of ameba）456
阿诺德-希阿里畸形（Arnold-Chiari malformation）135
阿佩尔特综合征（Apert syndrome）635
阿片类制剂中毒综合征（opium poisoning syndrome）1292
阿片全碱（opium）1144
阿片受体（opiate receptor）1145
阿片受体激动-拮抗药（opiate receptor agonist-antagonist）1146
阿片受体激动药（opiate receptor agonist）1145
阿片受体拮抗药（opiate receptor antagonist）1146
阿扑吗啡（apomorphine）1146
阿普利氏试验（Apley test）578
阿曲库铵（atracurium）1149
阿一斯综合征（Adams -Stokes syndrome）1301
阿托品（atropine）1221、1271
癌胚抗原（carcinoembryonic antigen，CEA）301、332、484
癌前病变（precancerous lesion）285
癌肉瘤（carcinosarcoma）288
癌痛（cancer pain）144
艾伯-尚佝格病（Albert-Schonberg disease）641
艾伦试验（Allen test）575、1165
艾萨克综合征（Isaac syndrome）693
爱肌松（alloferine）1149
安定（valium）1141
安氟醚（enflurane）1135
安泰酮（althesin; alfathasin; ct1341）1142
安依痛（alphaprodine; anadol）1144
安易醒（anexate ro-151788）1142
氨力农（amrinone）1292
氨烧伤（ammonia burn）914
鞍鼻（saddle nose）991
鞍隔（diaphragma sellae）11
鞍膈脑膜瘤（diaphragma sellae meningioma）112
鞍结节脑膜瘤（tuberculum sellae meningioma）112
鞍区麻醉（saddle anesthesia）1122
鞍上脑膜瘤切除术（resection of suprasellar meningioma）162
按摩（massage）930
按压/通气比例（compression/ventilation ratio）1286
凹陷骨折整复术（elevation of depressed fracture）157
凹陷型（excavated type）286
凹陷性瘢痕（depression scar）968
凹陷性颅骨骨折（depressed skull fracture）770
凹陷性颅骨骨折整复术（taxis of depressed skull fracture）771
奥本海姆征（Oppenheim sign）73、581
奥伯征（Ober sing）578
奥尔布赖特骨营养不良症（Albright osteodystrophy）646
奥尔布赖特综合征（Albright syndrome）667
奥尔-特鲁塔手术（Orr-Trueta operation）604
奥利埃病（Ollier disease）663
奥沙西泮（oxazepam）1141
奥斯古德一施莱特病（Osgood-Schlater disease）661
奥托骨盆（Otto pelvis）656
奥托兰尼试验（Ortolani test）578
奥托兰尼征（Ortolani sign）577

奥伊伦布格综合征（Eulenberg syndrome）633

B

巴比妥类药（barbiturates）1137
巴彬斯基-讷热奥特综合征（Babinski-Nageotte syndrome）581
巴彬斯基征（Babinski sign）73、581、1249
巴尔通骨折（Barton fracture）614
巴利征（Barre sign）75
巴洛试验（Barlow test）577
巴特-盖罗尔特综合征（Baller-Gerold syndrome）635
瘢痕疙瘩（keloid）396
拔管后再插管（reintubation after extubation）1210
拔管术（extubation）1164
拔管指征（indication of extubation）1209
白细胞（leucocyte）1275
白线疝（hernia of white line）387
白血病性睾丸肿瘤（leukemic testis tumor）554
柏瑞格德征（Bragard sign）577
摆动旋转试验（pendular rotatory test）77
败血症（septicemia）459、908
败血症性关节炎（septic arthritis）651
扳机指（trigger finger）683
班卡特损伤（Pankert lesion）611
班替综合征（Banti syndrome）478
班伯格-马里病（Bamberger-Marie disease）643
搬运法（transportation）888
搬运法：腹部伤（transportation of abdominal injury）888
搬运法：骨盆伤（transportation of pelvis injury）888
搬运法：脊柱脊髓伤（transportation of spine and spinal cord injury）888
搬运法：颈部伤（transportation of neck injury）888
搬运法：开放性气胸（transportation of open pneumothorax）888
搬运法：颅脑伤（transportation of craniocerebral injury）888
搬运法：四肢伤（transportation of limb injury）888
瘢痕（scar）396、967
瘢痕癌（scar cancer）968
瘢痕疙瘩（keloid）921、968
瘢痕挛缩（cicatrical contracture）608、968
瘢痕挛缩性足下垂（cicatricial contracture foot-drop）933
瘢痕评定标准（scar rating scale）921
瘢痕软膏（scar ointment）930
瘢痕收缩（scar contracture）921
瘢痕素质（scar diathesis）968
瘢痕形成（scar formation）921
瘢痕性睑外翻（cicatrical ectropion of eyelid）985
瘢痕性秃发（cicatrical alopecia of the scalp）974
板障静脉（diploic vein）49
板障内脑膜瘤（diploetic meningioma）113
半暴露疗法（semi-exposure method）898
半鼻缺损（half nose defect）992
半骨盆截除术（hemipelvectomy）609
半关节成形术（hemiathroplasty）606
半关节移植术（hemi-joint transplantation）606
半横贯型感觉障碍（hemisection type of sensory disturbance）579
半开放法（semiopen circuit）1113
半离体肝切除术（hemi-extracorporeal hepatectomy）434
半密闭法（semiclosed circuit）1114
半脾切除术（half splenectomy; hemisplenectomy）482
半身肥大（hemihypertrophy）632
半身型感觉障碍（hemianesthesia）579
半月板囊肿（meniscus cyst）688
半月板摇摆试验（oscillating test of meniscus）579
半椎体畸形（hemivertebra）634
瓣环重建术（valvular annuoreconstruction）260
瓣膜钙化（valve calcification）264
瓣膜和乳头肌损伤（valve and papillary muscle injury）263
瓣膜局部修补术（repair of localized leaflet defect）263
瓣膜替换术（valve replacement）264
瓣膜再替换术（re-replacement of prosthetic valve）263
瓣周漏（periprosthetic leakage）264
瓣周脓肿（perivalvular absecess）265
瓣柱（artificial valve pillar）264
邦内征（Bonnet sign）577
包裹性脓胸（encapsulated empyema）239
包裹性胸腔积液（encapsulated pleural effusion）239
包茎（phimosis）545
包括血管切除、PV 或 SMV 血流再建、胰十二指肠切除术（PD including resection and reconstruction of PV or SMV）492
包膜挛缩（capsula contracture）1002
包膜下肾切除术（subcapsular nephrectomy）518

包皮环切术（circumcision）548
包皮嵌顿（paraphimosis）545
包扎疗法（occlusive method）898
保留真皮下血管网皮片（preserved subdermal vascular plexus skin graft）952
暴露疗法（exposure method）898
暴露性角膜炎（exposure keratitis）940
爆炸伤（explosive wound）751
爆震性脑损伤（blast injury of the brain）761
贝克尔型肌营养不良（Becker muscular dystrophy）637
贝乐角（Boelher angle）584
贝因环路（Bain circuit）1159
背部皮管（tubular flap of back）958
背阔肌肌（皮）瓣（latissimus dorsi myocutaneous/skin flap）1061
背阔肌肌皮瓣（dorsal latissimus myocutaneous flap）963
背阔肌皮瓣移转乳房再造（breast reconstruction with dorsal latissimus myocutaneous flap）1003
背驮式原位肝移植（piggyback orthotopic liver transplantation）1074
背驼式肝移植术（piggyback liver transplantation）434
钡餐检查（barium meal examination）300
钡化合物烧伤（barium compound burn）914
被动运动（passive movement）599
贲门癌（cardiac carcinoma）219
贲门癌切除术（cardiac carcinomectomy）219
贲门成形术（cardioplasty）227
贲门失弛缓症（cardiac achalasia）227
贲门周围血管离断加食道下端横断术（paraesophagastric devascularization with esophageal transection）376
贲门周围血管离断加胃底横断术（pericardial devascularization combined with stomach fundus transection）376
贲门周围血管离断术（paraesophagastric devascularization）375
本可松（pancuronium）1150
本斯-琼斯蛋白尿（Bence-Jones proteinuria）587
本体促进法（proprioceptive neurromuscular facilitation）599
苯二氮䓬类拮抗药（benzodiazepine antagonist）1141
苯二氮䓬类受体（benzodiazepine receptor）1140
苯氧乙酸胺（phenoxyacetic amide; eunal）1142
绷带包扎法—残端（stump bandaging）879
绷带包扎法—肩部人字形法（shoulder-bandaging with "∧" shape）878
绷带包扎法—肩部贴胸缠法（shoulder-chest bandaging）879
绷带包扎法—头部单一绷带（unilateral head bandaging）878
绷带包扎法—头部双绷带（bilateral head bandaging）878
绷带包扎法—眼部（ophthalmic bandaging）878
绷带包扎法—肘部8字形法（elbow bandaging with "8" shape）879
绷带包扎法—足部（feet bandaging）879
绷扎术（bandaging）592
蹦床骨折（trampoline fracture）627
逼尿肌不稳定（detrusor instability, DI）564
逼尿肌反射亢进（detrusor hyperreflexia）565
逼尿肌外括约肌协同失调（vesico-external sphincter dyssynergia, VSD）564
逼尿肌无反射（detrusor areflexia, dA）563
鼻背瘢痕挛缩（scar contracture on the back of nose）992
鼻部皮样囊肿（nasal dermoid cyst）993
鼻创伤（trauma of nose）787
鼻唇沟皮瓣（唇部皮瓣）（nasolabial skin flap; labial skin flap）980、1055
鼻窦气压性创伤（barotrauma of nasal sinus）789
鼻尖过低（overlow nasal tip）995
鼻尖缺损（nasal tip defect）992
鼻孔底部缺裂（cleft nostril floor）995
鼻孔过大（overlarge nostril）994
鼻孔狭窄（nostril stenosis）994
鼻前庭内皱襞（fold in nasal vestibule）995
鼻缺损（nose defect）992
鼻饲营养（nutrition through nose）1255
鼻歪斜（nasal deviation）995
鼻小柱偏斜（columella deviation）994
鼻小柱缺损（nasal columella defect）992
鼻咽通气道（nasopharyngeal airway）1195
鼻咽通气法（nasopharyngeal ventilation）884
鼻—眼裂（naso-ocular cleft）978
鼻翼缺损（nasal alar defect）992
鼻膺复体（nasal prosthesis）991
鼻源性脑脓肿（rhinogenic brain abscess）140
鼻再造术（nose reconstruction）992
鼻中隔创伤（trauma of nasal septum）787

鼻赘（hammer-nose; potato nose）395
比耳朔夫斯基歪头试验（Bielschowsky tilt test）76
比例扶助通气（proportional assisted ventilation, PAV）1172、1204
吡啶斯的明（pyridostigmine）1152
吡哌酸银（silver pipemediate）899
闭合伤（closed injury; closed wound）602
闭合性膀胱损伤（closed injury of bladder）868
闭合性鼻损伤（closed nose injury）992
闭合性肠系膜损伤（closed mesentery injury）321
闭合性腹部创伤（closed abdominal injury）811
闭合性喉创伤（closed trauma of larynx）790
闭合性脊髓损伤（closed injury of spinal cord）149
闭合性颅脑损伤（closed craniocerebral injury）92
闭合性内部组织、器官损伤（closed internal tissue and organ injury）388
闭合性脾破裂（closed rupture of spleen）477
闭合性气管及支气管损伤（closed injury of trachea-bronchus）798
闭合性肾损伤（closed renal injury）865
闭合性食管损伤（closed injury of esophagus）799
闭合性输尿管损伤（closed injury of ureter）867
闭合性损伤（closed injury）387
闭合性心脏伤（closed cardiac trauma）249
闭合性胸部创伤（closed chest trauma）791
闭孔神经损伤（obturatory nerve injury）859
闭孔神经痛（obturator neuralgi）590
闭袢性肠梗阻（closed loop obstruction）311
闭锁综合征（locked-in syndrome）80、1264
臂丛（神经）（brachial plexus）1039
臂丛肌间沟入路（interscalene approach）1119
臂丛神经根性撕脱伤（avulsion injury of the root of brachial plexus）1040
臂丛神经损伤（brachial plexus injury）857
臂丛神经炎（neuritis of brachial plexus）1040
臂丛锁骨上入路（supraclavical approach）1119
臂丛腋入路（axillary approach）1119
臂丛阻滞麻醉（brachial plexus block anesthesia）1119
臀大肌肌（皮）瓣（gluteus maximus myocutaneous/skin flap）1065
臀大肌移植括约肌成形术（sphincteroplasty with greatest gluteal muscle）357
臂静脉（brachium vein）46
边距（marginal distance）1028
边缘系统（limbic system）26
边缘叶（limbic lobe）26
鞭索综合征（whiplash injury syndrome）618
扁平骨盆（flat pelvis）582
扁平黄色瘤（xanthoma planum）972
扁平髋（Legg-Calve-Perthes disease）686
扁平颅底（platybasia）137
变形性骨（Paget disease of bone）631
变形性肌张力不全（dystonia musculorum deformans）633
变性手术（transsexual operation）1019
杓状软骨脱位（arytenoid cartilage dislocation）1181
标准原位心脏移植（standard orthotopic heart transplantation）279
表层皮肤移植术（superficial skin graft transplantation）927
表层皮片（epidermal skin graft; Ollier-Thiersch skin graft）951
表面麻醉（topical anesthesia）1118
表面张力和表面活性物质（surface tension and surfactant）923
表面置换（surface replacement）606
表皮囊肿（epidermal cyst）394
表皮细胞生长因子（epidermal growth factor, EGF）917
表皮细胞源因子（epithelial cell-derived factor）918
表皮细胞自体移植（autografting of keratinocytes）927
表皮样瘤（epidermoid tumor）120
表皮样囊肿（epidermoid cyst）689、973
表浅性瘢痕（superficial scar）396
表情线（expression line）949
宾-尼尔综合征（Bing-Neel syndrome）693
宾氏试验（Bing's test）76
髌股关节病（patello-femoral osteoarthrosis）627
髌股关节滑膜嵌入综合征（synovial insertion syndrome of patello-femur joint）626
髌骨骨折（fracture of patella）622、837
髌骨疲劳骨折（fatigue fracture of pattella）623
髌骨软骨病（chondromalacia patellae）627
髌骨软化症（chondromalacia of patella）626、645
髌骨脱位（dislocation of patella）623
髌骨下脂肪垫综合征（affections of infrapatellar fat pad）626
髌腱断裂（patellar ligament rupture）623

髌腱周围炎（peritedonitis of patella）625
髌韧带承重小腿假肢（PTB prosthesis）610
髌阵挛（patellar clonus）581
冰岛病（iceland disease）693
冰冻保存（freezing storage）1090
冰冻骨盆（frozen pelvis）588
冰山现象（iceberg phenomenon）588
丙泊酚（propofol）1139
丙泮尼地（propanidid）1142
并指（趾）畸形（syndactyly）636
并趾（syndactyly）1015
病毒性关节炎（viral arthritis）654
病理反射（pathologic reflex）72、581
病理性骨折（pathologic fracture）591
病理性脱位（pathologic dislocation）596
病人转送（victim's transport）1192
病人自控镇静法（patient controlled sedation）1131
病细胞（sick cell）942
病细胞综合征（sick cell syndrome）942
病灶清除与瓣膜成形术（debridement of lession and valve valvuloplasty）264
病灶清除与瓣膜替换术（debridement of lession and valve replacement）264
病灶性癫痫（focal epilepsy）68
波兰德综合征（Poland syndrome）636
波利塞病（Preiser disease）684
玻璃化（vitrificative）929
剥痂术（eschar stripping）926
剥脱性骨软骨炎（osteochondritis dissecans）660
播散性致密骨病（osteopathia condensans disseminata）641
伯勒体操（Bohler exercise）600
勃劳特病（Blount disease）637
薄中厚皮片（thin split thickness skin graft）952
跛行距离（claudication distance）574
跛行时间（claudication time）574
补高鞋（elevation shoe）610
补缺鞋（shoe for foot stump）610
补体调节蛋白（complement regulation protein，CRP）1098
补体结合试验（complement fixation test）450
补体依赖细胞毒作用（complement dependent cytotoxicity）1098
不成熟增生性瘢痕（immature hypertrophic scar）921
不复苏原则（not for resuscitation guidelines）1307
不全并指（subtotal syndactyly）1008
不射精症（non-ejaculation; failure of ejaculation）568
不完全脱位（incomplete dislocation）596
不完全性唇裂（partial cleft lip）976
不完全性腭裂（partial cleft palate）977
不完全性脊髓损伤（incomplete lesion of spinal cord）149
不完全性肾裂伤（incomplete laceration of kidney）865
不稳定瘢痕（unstable scar）922、968
不粘敷料（non-adhesive dressing）898
布比卡因（丁吡卡因）（bupivacaine）1154
布加综合征（Budd-Chiari syndrome）379
布莱恩特三角（Bryant triangle）578
布朗-色夸综合征（Brown-Sequard syndrome）88
布雷斯福德征（Brailsford sign）583
布鲁菌关节炎（brucellar arthritis）654
布伦斯综合征（Bruns syndrome）86
布罗迪脓肿（Brodie abscess）650
布托啡诺（butophanol）1146
布夏尔结节（Bouchard node）657
步程计（pedometer）600
步态（gait）573
步态分析（gait analysis）69、573
步态分析系统（gait analysis system）574
步位体操（foot placement exercise）600
步相（position）573
步行车（walker）600
步行负荷试验（gait loading test）574
步行试验（walking test）75、574
步行双杠（walking parallel bars）600
步行运动（walking exercise）599
部分肝移植术（partial liver transplantation）434
部分假肢（partial hand prosthesis）609
部分眉缺损（partial eyebrow defect）983
部分液相通气（partial liquid ventilation，PLV）1278
部件医学（substitute medicine）606

C

擦伤（abrasion）388
菜花状耳（cauliflower ear）931、991
参附（SHENFU）1270
参麦（SHENMAI）1270

残胃癌（gastric remnant carcinoma）287
残胃坏死、扭转（necrosis of stomach remnant）307
残余创面（residual wound）920
藏毛窦和藏毛囊肿（pilonidal sinus and pilonidal cyst）368
草莓状毛细血管瘤（strawberry hemangioma）970
侧腹壁皮瓣（para-abdominal skin flap）1062
侧孔-中孔闭锁综合征（lateral-mid pore obliteration syndrome）86
侧脑室（lateral ventricle）28
侧脑室脉络丛（choroid plexus of lateral ventricle）48
侧脑室内和室旁动静脉畸形切除术（resection of intraventricular and paraventricular AVM）173
侧脑室内脑膜瘤（lateral ventricle meningioma）113
侧脑室室管膜瘤（lateral ventricle ependymoma）108
侧脑室肿瘤切除术（resection of lateral ventricle tumor）165
侧胸皮瓣（latero-thorax skin flap）961、1061
侧枝发芽（collateral sprouting）717
侧枝循环（collateral circulation）370
层流（laminar flow）895
层黏蛋白（laminin）925
叉形额肌腱膜悬吊术（forked frontalis aponeurosis suspension）984
插管机械损伤（intubating mechanical trauma）1181
插管钳（intubating forceps）1161
插入伤（insertion injury）336
插入式腹部按压心肺复苏（interposed abdominal counterpulsation, IAC-CPR）1212
插入式腹部反搏术（interposed abdominal counterpulsation, IAC）1303
查多克征（Chaddock sign）73、581
茶碱（theophylline）1269
产科手术麻醉（anesthesia for obstetric surgery）1127
长程生命支持（prolonged life support, PLS）1193
肠病性关节炎（enteropathic arthritis）654
肠唇状瘘（labial fistula of intestine）321
肠道防御屏障（intestinal defense barrier）911
肠道机械屏障（intestinal mechanical barrier）911
肠道菌群易位（translocation of intestines flora）1281
肠道免疫屏障（intestinal immune barrier）911
肠道生物屏障（intestinal biological barrier）911
肠道微生态环境（intestinal micro-ecological environment）910
肠道细菌易位（intestinal bacterial translocation）911
肠的缺血-再灌注损伤（intestinal ischemia-reperfusion injury）1238
肠堵塞（block of intestine）313
肠梗阻（intestinal obstruction; ileus）309
肠管壁疝（Richter hernia）384
肠管状瘘（tubular fistula of intestine）321
肠减压（intestinal decompression）347
肠瘘（intestinal fistula）320
肠内营养（enteral nutrition, EN）735、937、1259、1265
肠黏膜屏障（intestinal mucosa barrier）1288
肠黏膜通透性（intestinal mucosal permeability）911
肠扭结综合征（intestinal knot syndrome）364
肠气囊肿病（intestinal pneumatosis cystoid）364
肠腔侧侧分流术（mesocaval side-to-side shunt）378
肠腔侧端分流术（mesocaval side-to-end shunt）378
肠腔端侧分流术（mesocaval end-to-side shunt）378
肠腔“H”型架桥方流术（mesocaval H-shunt）378
肠腔分流术（mesocaval shunt）377
肠套叠（intussusception）312
肠外营养（parenteral nutrition）735
肠系膜恶性畸胎瘤（malignant mesenteric teratoma）380
肠系膜恶性神经鞘瘤（mesenteric alignant schwannoma）381
肠系膜静脉血栓形成（mesenteric venous thrombosis, MVT）316
肠系膜淋巴管肉瘤（mesenteric lymphangiosarcoma）380
肠系膜平滑肌瘤（mesenteric leiomyoma）380
肠系膜平滑肌肉瘤（mesenteric leiomyosarcoma）381
肠系膜上动脉肾动脉旁路移植术（superior mesentero-renal artery bypass graft）516
肠系膜上动脉综合征（superior mesenteric artery syndrome, SMAS）309
肠系膜神经鞘瘤（mesenteric neurilemmoma）380
肠系膜神经纤维瘤（mesenteric fibroneuroma）380
肠系膜神经纤维肉瘤（mesenteric neurofibrosarcoma）381
肠系膜纤维瘤（mesenteric fibroma）380
肠系膜纤维肉瘤（mesenteric fibrosarcoma）380
肠系膜血管创伤（mesenteric vessel injury）822
肠系膜血管瘤（mesenteric hemangioma）381

肠系膜血管外皮肉瘤（cuticle sarcom of mesenteric blood vessel）381
肠系膜脂肪瘤（mesenteric lipoma）380
肠系膜脂肪肉瘤（mesenteric liposarcoma）380
肠系膜肿瘤（mesenteric neoplasm）382
肠型胃癌（intestinal type gastric carcinoma）288
肠源性感染（gut origin infection）910
肠粘连松解术（lysis of intestinal adhesion）346
常温下第一肝门血流间歇阻断法（intermittent occlusion of blood flow of the first hepatic portal at normothermia）432
常温下全肝血流阻断法（occlusion of whole blood flow of liver at normothermia）432
常用的复合组织移植（compound tissue transplantation）967
超高分子聚乙烯（high density polyethylene, HDPE）607
超根治术（super-radical operation）608
超级烧伤中心（burn super-center）895
超急性排斥反应（hyperacute rejection, HAR）1093
超刺激电疗法（ultrastimulating current therapy）601
超谱β-内酰胺酶（extended spectrum β-lactamase）943
超乳（excess lactate, XL）907
超声波加温法（ultrasonic hyperthermia therapy of hepatocarcinoma）436
超声刀（ultrasonic knife）203
超声多普勒法（Doppler ultrasonography）372
超声多普勒诊断法（Doppler ultrasonic diagnosis method）196
超声 Doppler 血流计（Doppler blood flowmeter）1027
超声计算机断层摄影（ultrasound computed tomography, UCT）199
超声外科吸引器（cavitron ultrasonic surgical aspirator, CUSA）203
超声显像检查（ultrasonography）423
超声显像检查肝癌的鉴别诊断（ultrasonic imaging in differential diagnosis of liver cancer）424
超声引导经皮细针穿刺肝癌活体组织检查（ultrasound guided percutaneous fine needle aspiration biopsy of liver cancer）424
超声造影增强技术（ultrasound contrast enhancement）424
超外展试验（hyperabduction test）576
超氧阴离子（superoxygen anion）1274
陈旧性肩关节后脱位（late unreduced posterior dislocation of shoulder joint）611
陈旧性肩关节前脱位（late unreduced anterior dislocation of shoulder joint）611
陈旧性髋脱位或骨折脱位（reduced dislocation or fracture-dislocation of hip joint）621
陈旧性肘关节脱位（old dislocation of elbow joint）613
陈-施呼吸（Cheyne-Stokes respiration）1272
衬里（inner lining）964
衬里皮瓣（inner lining flap）957
成串刺激（train of four monitoring, TOF）1150
成骨不全综合征（osteogenesis imperfecta）638
成骨肉瘤（osteogenic sarcoma）663
成骨细胞瘤（osteoblastoma）663
成骨纤维瘤（osteogenic fibroma）663
成活（survival）951
成批烧伤（burn casualty）894
成人肥厚性幽门狭窄（adult hypertrophic pyloric stenosis）284
成人呼吸窘迫综合征（adult respiratory distress syndrome, ARDS）220、740、945
成人脐疝（adult umbilical hernia）387
成软骨细胞瘤（chondroblastoma）664
成神经细胞瘤（neuroblastoma）359
成熟瘢痕（mature scar）921
成纤维细胞（fibroblast）918
成形术（plastic operation）605
痴呆（dementia）51
迟发型超敏反应（delayed-type hypersensitivity, DTH）1096
迟发型超敏皮肤试验（delayed hypersensitive skin test）937
迟发性超急性排斥反应（delayed hyperacute rejection）1094
迟发性尺神经麻痹（tardy ulnar palsy）681
迟发性创伤性颅内血肿（delayed traumatic intracranial hematoma）765
迟发性神经元坏死（delayed neuronal death, DND）718
迟发性异种排斥反应（delayed xenograft rejection, DXR）1099
迟发性正中神经麻痹（tardy median nerve palsy）683
迟缓性瘫痪综合征（syndrome of flaccid paralysis）81
持续低温灌注（continuous hypothermic perfusion）1093
持续气道正压通气（continuous positive airway pressure,

CPAP）1171、1203、1276
持续生命支持（prolonged life support，PLS）1193
持续性肾脏替代治疗（continuous renal replacement therapy，CRRT）1281
持续性植物状态（persistent vegetative state）50
持续硬膜外阻滞麻醉（continuous epidural block anesthesia）1123
匙形甲（spoon nail）693
尺侧腕屈肌（皮）瓣（musculi flexor carpi ulnaris skin/muscular flap）1059
尺动脉腕上皮支皮瓣（cutaneous branch skin flap of arteriae ulnaris in proximal wrist）1058
尺骨鹰嘴骨骺分离（epiphyseal separation of olecranon of ulna）594
尺滑鹰嘴骨折（olecranal fracture）614
尺滑鹰嘴撕脱骨折（avuision fracture of olecranon）614
尺桡骨干骨折（fracture of shaft of radius and ulna）829
尺桡骨近端骨折（fracture of proximal part of radius and ulna）829
尺桡骨远端骨折（fracture of distal part of radius and ulna）830
尺神经损伤（ulnar nerve injury）858
齿状核（dentate nucleus）28
齿状韧带（dentate ligament）37
齿状突骨折（odontoid process fracture）617、841
齿状突骨折前路螺丝钉内固定术（internal fixation of odontoid process fracture by anterior screwing）849
耻骨后膀胱尿道悬吊术（retropubic vesico-urethral suspension）542
耻骨后前列腺切除术（retropubic prostatectomy）532
耻骨联合旁功能不全性骨折（parasymphyseal insufficiency fracture）621
耻骨上膀胱颈楔形切除术（suprapubic plasty of vesical neck）527
耻骨上膀胱造瘘术（suprapubic cystostomy；epicystostomy）1016
耻骨上经膀胱前列腺切除术（suprapubic transvesical prostatectomy）531
耻骨炎（pubic osteitis）676
耻骨直肠肌综合征（puborectal muscle syndrome）342
充气式颈托（pheumatic cervical orthosis）617
充血带（congestion zone）919
充血性脾功能亢进（congestive hypersplenism）480
充血性心力衰竭（congestive heart failure）1305
充注式乳房假体（inflatable breast prosthesis）1002
冲击波对人员作用的安全标准（safety criterion of blast waves for human body）754
冲击疗法（bolus therapy）902
冲击伤（blast injury）753
冲击伤的临床特点（clinical characteristic of blast injury）753
冲击伤防护（protection of blast injury）754
冲击伤救治（medical aid of blast injury）754
冲击振动效应（shock and vibration effect theory）746
抽搐（convulsion）66
抽屉试验（drawer test）578
出、凝血时测定（bleeding time，BT；clotting time，CT）1167
出血量测定（blood loss volume estimation）1166
出血性休克（hemorrhagic shock）1304
初期缝合（primary suture）887
初期复苏（基本生命支持）（basic life support，BLS）1176
初期复苏处理（basic life surpport，BLS）1192
初速（initial velocity）746
除颤（defibrillation）1306
除颤器（defibrillator）1216
除皱术（face lifting；facial rejuvenation；rhytidectomy）980
杵臼假体（ball and socket prosthesis）606
杵状指（clubbing fingers）685
储气囊（breathing bag）1158
楚拉也夫征（Chyraev sign）581
触觉（tactile sensation）64
穿透伤（penetrating wound）99
穿透性溃疡（penetrating ulcer）299
穿透性胸部创伤（penetrating chest trauma）792
传导性失语（conduction aphasia）56
传递能量（transfering energy）747
传染性关节炎（infective arthritis）651
传统型小腿假肢（traditional below knee prosthesis）610
创面敷盖物（wound coverage）926
创面覆盖（wound coverage）924
创面感染（wound infection）924
创面收缩（wound contracture）925
创面微生物培养（microorganism culture from burn

wound）944
创面修复（wound repair）925
创面延迟愈合（delayed wound healing）920
创面重塑（remodeling; resolution）920
创伤（trauma）703、948
创伤（物理性、机械性、化学性及生物性）（physical, mechanical, chemical and biological trauma）387
创伤、损伤严重度评分（trauma and injury severity score, TRISS）1303
创伤按体表结构完整性分类（classification of trauma according to structural integrity of body surface）709
创伤病人的营养支持（nutritional support in traumatic patients）735
创伤病人手术麻醉（anesthesia for traumatic surgery）1130
创伤部位分类（classification of trauma according to region of injury）709
创伤弹道学（wound ballistics）745
创伤分拣系统（院前评分系统）（trauma triage systems; prehospital scoring systems）719
创伤感染（traumatic infection）726
创伤感染的病原菌（pathogen of traumatic infection）726
创伤感染治疗（treatment of traumatic infection）727
创伤感染治疗：局部用药（treatment of traumatic infection: local administration）728
创伤感染治疗：抗生素（treatment of traumatic infection: antibiotic）728
创伤后肠源性感染（post-traumatic gut-derived infection）727
创伤后成分输血（blood component transfusion after trauma）733
创伤后代谢（metabolism after trauma）712
创伤后代谢调节（metabolic regulation after trauma）713
创伤后代谢性碱中毒（metabolic alkalosis after trauma）732
创伤后代谢性酸中毒（metabolic acidosis after trauma）732
创伤后蛋白质和氨基酸代谢（protein and amino-acid metabolism after trauma）713
创伤后低钙血症（hypocalcemia after trauma）731
创伤后低钾血症（hypokalemia after trauma）730
创伤后低磷血症（hypophosphorusemia after trauma）731
创伤后低镁血症（hypomagnesemia after trauma）731
创伤后低渗性脱水（hypotonic dehydration after trauma）729
创伤后多系统器官衰竭（multiple system organ failure (MSOF) after trauma）741
创伤后肝功能不全（hepatic insufficiency after trauma）740
创伤后肝功能不全的防治（prevention and treatment of hepatic insufficiency after trauma）741
创伤后肝功能不全的诊断（diagnosis of hepatic insufficiency after trauma）741
创伤后高钙血症（hypercalcemia after trauma）731
创伤后高钾血症（hyperkalemia after trauma）730
创伤后高镁血症（hypermagnesemia after trauma）731
创伤后高渗性脱水（hypertonic dehydration after trauma）730
创伤后呼吸功能不全（respiratory insufficiency after trauma）739
创伤后呼吸功能不全的临床表现（clinical manifestation of respiratory insufficiency after trauma）740
创伤后呼吸功能不全的诊断（diagnosis of respiratory insufficiency after trauma）740
创伤后呼吸功能不全的治疗（treatment of respiratory insufficiency after trauma）740
创伤后呼吸性碱中毒（respiratory alkalosis after trauma）732
创伤后呼吸性酸中毒（respiratory acidosis after trauma）732
创伤后混后型酸碱失衡（mixed acid-base disorder after trauma）732
创伤后急性期反应蛋白（acute phase reaction proteins after trauma）713
创伤后急性肾功能衰竭（acute renal failure after trauma）737
创伤后急性肾功能衰竭的预防和治疗（prevention and treatment of acute renal failure after trauma）738
创伤后急性肾功能衰竭临床表现（clinical manifestation of acute renal failure after trauma）737
创伤后急性肾功能衰竭诊断（diagnosis of acute renal failure after trauma）737
创伤后免疫调理（immune modification after trauma）715
创伤后免疫紊乱（immune disorder after trauma）714
创伤后内毒素血症（post-traumatic endotoxemia）727
创伤后凝血功能障碍（coagulation disorder after trauma）

741
创伤后凝血功能障碍的治疗（treatment of coagulation disorder after trauma）741
创伤后脓毒症（post-traumatic sepsis）726
创伤后输血（blood transfusion after trauma）733
创伤后输液（fluid transfusion after trauma）733
创伤后糖代谢（carbohydrate metabolism after trauma）712
创伤后腕关节不稳（posttraumatic unstability of wrist）615
创伤后心包炎（post-traumatic pericarditis）803
创伤后心功能障碍（cardiac dysfunction after trauma）738
创伤后心肌梗死（myocardial infarction after trauma）739
创伤后心肌梗死的治疗（treatmemt of myocardial infarction after trauma）739
创伤后心力衰竭（heart failure after trauma）738
创伤后心力衰竭的诊断（diagnosis of heart failure after trauma）738
创伤后心力衰竭的治疗（treatment of heart failure after trauma）739
创伤后心律失常（arrhythmia after trauma）739
创伤后心律失常治疗（treatment of arrhythmia after trauma）739
创伤后厌氧菌感染（post-traumatic anaerobic bacterium infection）726
创伤后真菌感染（post-traumatic fungus infection）726
创伤后脂肪代谢（fat metabolism after trauma）712
创伤后脂肪栓塞综合征（post-traumatic fat embolism syndrome, PTFES）736
创伤后脂肪栓塞综合征：病理生理（post-traumatic fat embolism syndrome, PTFES: pathophysiology）736
创伤后脂肪栓塞综合征：诊断标准（post-traumatic fat embolism syndrome, PTFES: criteria of diagnosis）736
创伤后脂肪栓塞综合征：治疗（post-traumatic fat embolism syndrome, PTFES: treatment）737
创伤计分系统（trauma scoring system）718
创伤记分（trauma score, TS）719
创伤结局/比较评分系统（院内评分系统）（trauma outcome/comparative scoring systems; hospital scoring system）721
创伤流行病学（epidemiology on trauma）704
创伤麻醉（trauma anesthesia）734
创伤免疫学（traumatic immunology）713
创伤免疫抑制（traumatic immunosuppression）714
创伤评分（trama score, TS）1296
创伤伤情分类（claccification of trauma according to severity of injury）710
创伤性膀胱阴道瘘（traumatic vesicovaginal fistula）872
创伤性鼻出血（traumatic epistaxis）787
创伤性鼻窦骨折（traumatic fracture of paranasal sinus）788
创伤性鼻骨骨折（traumatic fracture of nasal bone）787
创伤性闭合性气胸（traumatic closed pneumatothorax）793
创伤性玻璃体积血和玻璃体脱出（traumatic vitreous hematocele and prolapse）779
创伤性剥脱性食管炎（traumatic exfoliative esophagitis）798
创伤性肠瘘（traumatic intestinal fistula）816
创伤性肠外瘘的临床表现（clinical feature of traumatic intestinal fistula）816
创伤性肠外瘘的诊断（diagnosis of traumatic intestinal fistula）816
创伤性肠外瘘的治疗（treatment of traumatic intestinal fistula）817
创伤性胆道胸膜支气管瘘（traumatic fistula of bili-pleurobronchus）795
创伤性胆管狭窄后期处理（delayed management of traumatic biliary duct stricture）819
创伤性胆管狭窄早期处理（early management of traumatic biliary duct stricture）819
创伤性胆管狭窄诊断（diagnosis of traumatic biliary duct stricture）819
创伤性低颅压（traumatic intracranial hypotention）768
创伤性癫痫（traumatic seizure）770
创伤性蝶窦骨折（traumatic fracture of sphenoid sinus）788
创伤性动静脉瘘（traumatic arteriovenous fistula）861
创伤性动脉空气栓塞（traumatic arterial air embolism）801
创伤性额窦骨折（traumatic fracture of frontal sinus）788
创伤性二尖瓣关闭不全（injured mitral valve insufficiency）261
创伤性肺假性囊肿（traumatic pulmonary pseudocyst）796

创伤性肺内血肿（traumatic intrapulmonary hematoma）796
创伤性肝囊肿（traumatic cyst of liver）439
创伤性睾丸扭转（traumatic torsion of testis）871
创伤性膈疝（traumatic diaphragmatic hernia）800
创伤性膈疝修补术（repair of traumatic diaphragmatic hernia）801
创伤性骨化性肌炎（traumatic myositis ossificans）597
创伤性骨折（traumatic fracture）824
创伤性骨折的分类（classification of traumatic fracture）824
创伤性骨折的特型骨折（special types of traumatic fracture）824
创伤性鼓膜破裂（traumatic rupture of tympanic membrane）785
创伤性喉阻塞（traumatic laryngostasis）790
创伤性化脓性眼内炎及全眼球炎（traumatic suppurative endophthalmitis and panophthalmitis）780
创伤性寰-枢椎不稳（traumatic instability of atlantoaxial vertebra）841
创伤性假性动脉瘤（traumatic pseudoaneurysm）861
创伤性肩关节脱位（traumatic dislocation of shoulder joint）828
创伤性腱鞘炎（traumatic tendosynovitis）683
创伤性截肢（traumatic amputation）839
创伤性截肢并发症（complication of traumatic amputation）839
创伤性颈内动脉海绵窦瘘（traumatic carotid cavernous sinus fistula）768
创伤性颈内动脉血栓形成（traumatic carotid thrombosis）768
创伤性肋骨骨折（traumatic fracture of rib）792
创伤性肋软骨分离（traumatic detachment of rib cartilage）792
创伤性颅骨骨髓炎（traumatic osteomyelitis of skull）770
创伤性颅骨缺损（traumatic skull defect）769
创伤性颅内动脉瘤（traumatic intracranial aneurysm）126、768
创伤性面瘫（traumatic facial paralysis）786
创伤性脑穿通畸形（traumatic porencephaly）769
创伤性脑积水（traumatic hydrocephalus）769
创伤性脑脊液漏（traumatic cerebrospinal fluid leakage）768
创伤性脑膨出（traumatic encephalocele）768
创伤性脑室内出血（traumatic intraventricular hemorrhage）766
创伤性脑脂肪栓塞综合征（traumatic cerebral fat embolism syndrome）769
创伤性脑肿胀（traumatic brain swelling）764
创伤性脑蛛网膜炎（traumatic cerebro-arachnoiditis）769
创伤性尿道阴道瘘（traumatic urethro-vaginal fistula）872
创伤性凝固性血胸（traumatic clotted hemothorax）794
创伤性脓胸（traumatic empyema）794
创伤性皮下气肿（traumatic subcutaneous emphysema）793
创伤性气颅（traumatic pneumocephalus）768
创伤性前房积血（traumatic hyphema）778
创伤性筛窦骨折（traumatic fracture of ethmoidal sinus）788
创伤性上颌窦骨折（traumatic fracture of maxillary sinus）788
创伤性湿肺（traumatic wet lung）797
创伤性食管穿孔与破裂手术治疗（operative treatment of traumatic esophageal perforation and rupture）799
创伤性食管气管瘘（traumatic esophagotracheal fistula）800
创伤性食管气管瘘修补术（repair of traumatic esophagotracheal fistula）800
创伤性胸壁疝（traumatic hernia of chest wall）801
创伤性胸导管瘘（traumatic fistula of thoracic duct）794
创伤性胸骨骨折（traumatic fracture of sternum）792
创伤性休克（traumatic shock）588、724、1312
创伤性休克诊断（diagnosis of traumatic shock）725
创伤性休克治疗（treatment of traumatic shock）725
创伤性休克中的代谢反应（metabolic response in traumatic shock）724
创伤性休克中的介质（mediators in traumatic shock）724
创伤性休克中的微循环（microcirculation in traumatic shock）725
创伤性休克中的细胞损伤（cellular injury in traumatic shock）724
创伤性血胸（traumatic hemothorax）794
创伤性阴茎缺损（traumatic defect of penis）870
创伤性硬膜下积液（traumatic subdural effusion）769
创伤性张力性气胸（traumatic tension pneumatothorax）

793
创伤性窒息（traumatic asphyxia）797
创伤性蛛网膜下腔出血（traumatic subarachnoid hemorrhage）770
创伤性纵隔气肿（traumatic mediastinal emphysema）793
创伤学（traumatology）703
创伤应激反应（traumatic stress）712
创伤应激反应中的代谢（metabolic reaction in traumatic stress）712
创伤应激中的神经内分泌反应（neuro-endocrine reaction in traumatic stress）712
创伤愈合（healing of trauma）715
创伤愈合影响因素（factors effecting wound healing）716
创伤早期局部治疗（early local treatment after trauma）723
创伤早期全身治疗（early systemic treatment after trauma）723
创伤致伤因素分类（classification of trauma according to wounding factors）710
"吹口哨"畸形（whistle deformity）977
垂体（hypophysis）21
垂体部血管瘤（angioma of pituitary region）117
垂体后叶（posterior pituitary）21
垂体混合腺瘤（mixed pituitary adenoma）115
垂体门脉系（hypophysial portal system）21
垂体前叶（anterior pituitary）21
垂体上动脉（superior hypophyseal artery）38
垂体嗜碱性细胞腺瘤（pituitary basophilic adenoma）115
垂体嗜酸细胞腺瘤（pituitary acidophilic adenoma）115
垂体微腺瘤（pituitary microadenoma）117
垂体下动脉（inferior hypophyseal artery）38
垂体嫌色性腺瘤（pituitary chromophobic adenoma）115
垂体腺癌（pituitary carcinoma）117
垂体腺瘤（pituitary adenoma）114
垂体腺瘤手术（operation for pituitary adenoma）164
垂体性侏儒（pituitary dwarfism）118
垂体卒中（pituitary apoplexy）117
锤状指（mallet finger）617
锤状趾（hammer toe）692
春木春夫手术（Aoki operation）376
纯氧吸入试验（100% oxygen inhalation test）1208
唇癌（lip cancer）996
唇弓（labial arch）994
唇弓不齐（irregular cupid bow）994
唇弓不显（uncleared cupid bow）994
唇颊部缺损（lip and cheek defect）995
唇裂术后继发畸形（secondary deformities of cleft lip）994
唇裂修复（cleft lip repair）993
唇淋巴管瘤（lip lymphangioma）996
唇外翻（lip ectropion）932、980
唇血管瘤（lip angioma）995
唇肿瘤（lip tumor）995
戳伤（stab wound）597
磁共振成像（magnetic resonance imaging，MRI）201、369、427
磁共振血管造影（magnetic resonance angiography，MRA）202
磁刺激器（magnetic stimulator）601
次黄嘌呤核苷酸（inosinic monophosphate）1274
次声武器伤（injury caused by infrasonic weapon）752
次要组织相容性抗原（minor histocompatibility antigen，MHA）1108
刺激综合征（irritation syndrome）693
刺伤（puncture wound）388
促甲状腺激素腺瘤（thyrotropic hormone adenoma）116
促进脑血流再通的措施（measure to promote cerebral blood reflow）1252
促肾上腺皮质激素腺瘤（adrenocorticotropic hormone adenoma）116
促性腺激素腺瘤（gonadotropic hormone adenoma）116
猝倒症（cataplexy）693
猝死（sudden death）1282
催醒药，兴奋药（analeptic）1155
脆弱性骨硬化症（Buschke-Ollendorff syndrome）641
脆性骨炎（osteitis fragilitans）638
存活（survival）951
存活链（chain of survival）1193
挫伤（bruise）388、597

D

搭肩试验（hand to shoulder test）575
打包包扎法（bolus dressing）602
大便潜血反应（faecal occult blood test）299
大粗隆滑囊炎（trochanteric bursitis）686
大动脉错位姑息性手术（palliative operation for complete

transposition of great arteries）277
大动脉炎（Takayasu arteritis）402
大动脉转位纠治手术（corrective surgery for complete transposition of great arteries）279
大骨关节病（Kashin-Beck disease）659
大黄（rheum）1288
大口畸形（macrostomia）978
大理石骨（osteopetrosis; marble bone）642
大量输血（massive transfusion）1178
大量输血并发症（massive transfusion complication）1178
大脑白质（cerebral white matter）17
大脑半球（cerebral hemisphere）14
大脑半球切除术（hemispherectomy）193
大脑半球神经胶质瘤切除术（resection of glioma of cerebral hemisphere）163
大脑大静脉（great vein of Galen）45
大脑后动脉（posterior cerebral artery, PCA）41
大脑后动脉动脉瘤（posterior cerebral artery aneurysm）128
大脑后动脉皮层支（cortical branches of PCA）42
大脑后静脉（posterior cerebral vein）44
大脑脚（cerebral peduncle）23
大脑脚综合征（cerebral peduncle syndrome）84
大脑静脉（cerebral vein）43
大脑镰（falx cerebri）11
大脑镰旁脑膜瘤（parafalx meningioma）111
大脑镰旁脑膜瘤切除术（resection of parafalx meningioma）161
大脑镰疝（herniation beneath falx）104
大脑内侧面动静脉畸形切除术（resection of cerebral medial surface AVM）172
大脑内静脉（internal cerebral vein）44
大脑皮质（cerebral cortex）16
大脑皮质分区（cerebral cortex zonation）16
大脑皮质沟回（cerebral sulcus gyrus）14
大脑皮质下出血（subcortical hemorrhage）133
大脑前动脉（anterior cerebral artery）39
大脑前动脉动脉瘤（anterior cerebral artery aneurysm）127
大脑上静脉（superior cerebral vein）43
大脑深静脉（deep cerebral vein）44
大脑死亡（cerebral death）1260
大脑凸面动静脉畸形切除术（resection of cerebral convexity AVM）172
大脑凸面脑膜瘤（convexity meningioma）111
大脑凸面脑膜瘤切除术（resection of convexity meningioma）161
大脑外侧裂（lateral cerebral fissure）15
大脑下静脉（inferior cerebral vein）43
大脑中动脉（middle cerebral artery）39
大脑中动脉瘤（middle cerebral artery aneurysm）128
大脑中动脉瘤夹闭术（clipping of middle cerebral artery aneurysm）171
大脑中静脉（middle cerebral vein）43
大脑纵裂（longitudinal cerebral fissure）15
大批创伤伤员（mass wounded）711
大批创伤伤员救治特点（characteristic of emergency treatment for the mass wounded）711
大批创伤伤员现场抢救（first aid of the mass wounded on the spot）711
大批创伤伤员早期救治（early treatment of mass wounded）711
大蒜素（allitridin）910
大腿后外侧皮瓣（posterior lateral thigh flap）962
大腿假肢（artificial thigh）610
大腿假肢膝关节（knee joint for above-knee prosthesis）610
大腿内侧皮瓣（medial thigh flap）962
大腿皮管（thigh tubular flap）958
大网膜颅内移植术（intracranial omentum transplantation）177
大网膜囊肿（greater omental cyst）381
大网膜扭转（greater omental torsion）381
大网膜实体瘤（greater omental entity neoplasia）381
大网膜输尿管成形术（ureteroplasty with pedicled omentum）521
大网膜移植（omental transplantation）967
大网膜移植术（omentum transplantation）928、961
大网膜粘连综合征（adhesion of omentum syndrome）381
大网膜轴型皮瓣（axial omental flap）962
大血管右肺动脉端侧吻合术（great artery to right pulmonary artery shunt）277
大隐静脉瓣膜功能试验（Trendelenburg test）403
大隐静脉腹股沟淋巴结吻合术（anastomosis of great saphenous vein and inguinal lymphnodes）514
大隐静脉—阴茎海绵体分流术（shunt of great saphe-

nous vein and corpora cavernosa）570
代偿性抗炎反应综合征（compenstive anti-inflammatory response syndrome）1283
代谢酸中毒临床表现（clinical manifestation of metabolic acidosis）1335
代谢性碱中毒（metabolic alkalosis）1335
代谢性碱中毒的临床表现（clinical manifestation of metabolic alkalosis）1336
代谢性碱中毒的原因（etiology of metabolic alkalosis）1336
代谢性碱中毒的诊断（diagnosis of metabolic alkalosis）1337
代谢性碱中毒的治疗（therapy of metabolic alkalosis）1337
代谢性酸中毒（metabolic acidosis）1333
代谢性酸中毒病因（etiology of metabolic acidosis）1334
代谢性酸中毒的诊断（diagnosis of metabolic acidosis）1335
代谢性酸中毒的治疗（therapy of metabolic acidosis）1335
代谢抑制状态（inhibitory status of metabolism）905
代谢增强状态（intensified status of metabolism）905
带蒂皮瓣（pedicle skin flap）1052
带蒂皮肤移植（gauntlet dermic transplantation）954、1086
带蒂移植（pedicled transplantation）605、1071
带肌蒂骨块移植（muscle-pedicle bone grafting）605
带菌者（carrier of bacteria）898
带血管蒂大网膜移位（transfer of greater omentum with vessel pedicle）1050
带血管神经移植术（包括带血管蒂与吻合血管的游离移植）（nerve graft with blood vessel）1038
带血管胎儿甲状腺-甲状旁腺移植（vascularized fetal thyroid-parathyroid gland transplantation）1084
带血管胎胰移植（vascularized fetal pancreatic transplantation）1077
袋状皮瓣（pocket flap）957
丹迪-沃克综合征（Dandy-Walker syndrome）136
丹毒（erysipelas）390
单侧唇裂（unilateral cleft lip）976
单侧唇裂修复术（unilateral cleft lip repair）993
单侧腭裂（unilateral cleft palate）977
单侧冠状缝早闭（unilateral coronal synostosis）136
单侧右肺静脉异位连接（right unilateral anomalous pulmonary venous connection）269
单侧右肺静脉异位连接修复（repair of right unilateral anomalous pulmonary venous connection）273
单侧左肺静脉异位连接（left unilateral anomalous pulmonary venous connection）273
单纯并指（simple syndactyly）1008
单纯骨折（simple fracture; closed fracture）591
单纯冷保存（simple cold storage）1093
单纯皮瓣（simple skin flap）1052
单纯型肝癌（simple type of hepatocarcinoma）430
单纯型拇指多指（simple thumb polydactyly）1007
单纯性甲状腺肿（simple goiter）407
单纯性下肢静脉曲张（varicose veins of tower limb）403
单纯修补术（simple repair operation）387
单次颤搐刺激（single twitch stimulation）1150
单蒂皮瓣（single pedicle flap）957
单独小粗隆撕脱骨折（isolated avulsion fracture of lesser trochanter）622
单发性骨神经纤维瘤（neurofibroma of bone）666
单房性包虫病（unilocular hydatid disease）450
单光子发射计算机断层显像仪（single photon emission computed tomography, SPECT）201
单克隆抗体（monoclonal antibody）1288
单链抗体（single chain antibody）1105
单腔支气管导管（single lumen endobronchial catheter）1160
单人体外心脏按压术与人工呼吸（single ECC and artificial respiration）882
单腿站立试验（single leg standing test）577
单纤维肌电图（single fiber electromyogram）586
单心室（univentricular heart）255
单心室分隔术（septation of univentricular heart）255
单眼皮（single eyelid; foldless eyelid）983
单轴假脚（single-axis foot）609
胆道出血（hematobilia; hemobilia）458、466
胆道蛔虫症（biliary ascariasis）454、466
胆道畸形（malformation of bile duct）468
胆道上行感染（retrograde infection of biliary tract）490
胆道上行感染、胆道蛔虫感染、肝内蛔虫感染（ascending biliary infection, infection of biliary ascaris, infection of intrahepatic ascaris）454
胆道术后并发症（complication of biliary operation）476

胆道损伤及创伤性胆管狭窄（biliary duct injury and traumatic biliary duct stricture）819
胆道探查术（exploration of biliary tract）470
胆道再次手术（reoperation of biliary tract）475
胆道支气管瘘（biliary-bronchial fistula）469
胆道支气管瘘手术（operation of broncho-biliary fistula）473
胆固醇结石（cholesterol gallstone）465
胆固醇脓胸（cholesterol empyema）234
胆固醇黏着症或胆固醇息肉（cholesterol polyp）467
胆管癌（cholangiocarcinoma）470
胆管结石（biliary duct stone）465
胆管良性肿瘤（benign tumor of bile duct）469
胆管通路重建（reconstruction of biliary duct）820
胆管细胞癌（chloangiocellular carcinoma）428
胆管细胞腺瘤（bile duct adenoma）446
胆管修复（repair of biliary duct injury）820
胆管支气管瘘（cholangiobronchial fistula）458
胆碱毒综合征（cholinergic poisoning syndrome）1291
胆结石溶石疗法（litholytic therapy of biliary stone）472
胆瘘（biliary leakage; biliary fistula）490
胆囊癌（cholecyst carcinoma）469
胆囊胆管瘘手术（cholecystocholedochal fistula operation）471
胆囊管综合征（cholecyst duct syndrome, CDS）476
胆囊积液（hydrocholecystis）467
胆囊畸形（malformation of gallbladder）468
胆囊结肠瘘（cholecytocolonic fistula）468
胆囊结石（stone of gallbladder）465
胆囊空肠吻合术（cholecystojejunostomy）492
胆囊良性肿瘤（benign tumor of gallbladder）469
胆囊扭转（torsion of gallbladder）466
胆囊切除胆总管T管引流术（cholecystectomy choledochotomy drainage）496
胆囊切除术（cholecystectomy）470
胆囊切除术后综合征（postcholecystectomy syndrome）476
胆囊十二指肠瘘（cholecystoduodenal fistula）467
胆囊十二指肠瘘手术（operation of cholecystoduodenal fistula）474
胆囊造口术（cholecystostomy）470
胆色素结石（pigment stone）466
胆石性肠梗阻（gallstone ileus）314
胆源性肝脓肿（biliary hepatic abscess）453
胆源性胰腺炎（biliary pancreatitis）489
胆汁返流性残胃炎（bile reflux gastritis）306
胆总管T管外引流术（T-tube drainage of the common bile duct）493
胆总管切开引流术（choledochotomy and drainage）470
胆总管十二指肠（或胃）瘘手术（choledochoduodenal fistula operation）471
胆总管十二指肠瘘（choledochoduodenal fistula）476
胆总管十二指肠旁瘘手术（cholangio-paraduodenal fistula operation）474
胆总管十二指肠乳头旁瘘（cholangio-paraduodenal fistula）469
胆总管十二指肠吻合术（choledochoduodenostomy）472
胆总管损伤（injury of common bile duct）307
弹力纤维瘤（elastofibroma）668
弹力性嵌顿疝（elastic incarcerated hernia）384
弹响肩胛（snapping scapula）680
弹响髋（snapping hip）686
弹性压迫（elastic compression）931
弹性压迫疗法（elastic pressure therapy）925
蛋白C（protein C）1272
蛋白酶抑制剂（protease inhibitors）907
蛋白质代谢（protein metabolism）935
氮平衡（nitrogen balance, NB）936、1259
刀背畸形征（bolster sign）674
刀痕（coup de sabre）982
导管相关性感染（catheter-related infection）1265
导尿术（urethral catheterization）502
导向活瓣（directional valve）1157
导向治疗（imaging and targeting therapy）437
导血管（emissarium）49
岛叶（insular lobe）16
岛状肌皮瓣（island myocutaneous flap）955
岛状黏骨膜瓣手术（Millard palatoplasty）997
倒脊髓半切综合征（inverted Brown-Sequard syndrome）88
道巴恩征（Dawbarn sign）677
得普利麻（diprivan）1140
等长练习（isometric exercise; static exercise）599
等动练习（isokinetic exercise）599
等位基因（allele）1099
等张练习（isotonic exercise; dynamic exercise）599

低钙血症（hypocalcemia）1328
低钙血症的病因（etiology of hypocalcemia）1328
低钙血症的临床表现（clinical manifestation of hypocalcemia）1328
低钙血症的诊断（diagnosis of hypocalcemia）1328
低钙血症的治疗（therapy of hypocalcemia）1329
低钾血症（hypokalemia）1325
低钾血症的病因（etiology of hypokalemia）1325
低钾血症的临床表现（clinical manifestation of hypokalemia）1325
低钾血症的诊断（diagnosis of hypokalemia）1326
低钾血症的治疗（therapy of hypokalemia）1326
低钾血症的治疗（treatment of post-resuscitation hypokalemia）1234
低磷血症（hypophosphatemia）1332
低流量密闭麻醉（low flow closed circuit anesthesia）1114
低镁血症（hypomagnesemia）1330
低镁血症的病因（etiology of hypomagnesemia）1330
低镁血症的临床表现（clinical manifestation of hypomagnesemia）1331
低镁血症的诊断（diagnosis of hypomagnesemia）1331
低镁血症的治疗（therapy of hypomagnesemia）1331
低钠血症（hyponatremia）1321
低钠血症病因（etiology of hyponatrem）1321
低钠血症的诊断（diagnosis of hyponatremia）1322
低钠血症的治疗（therapy of hyponatremia）1322
低钠血症临床表现（clinical manifestation of hyponatremia）1321
低热烧伤（hypothermic burn）917
低温疗法（hypothermia treatment）1253
低温麻醉（hypothermia anesthesia）1123
低温性眼部损伤（hypothermal injury of eye）784
低温/亚低温疗法（hypothermia/subhypothermia therapy）1301
低心排血量综合征（low cardiac output syndrome）1175
低血磷性抗维生素 D 佝偻病（hypophosphatemic D-resistant rickets）645
低血容量休克（hypovolemic shock）912、1174
低氧血症（hypoxia）1184
低张力十二指肠造影（hypotonic duodenography）485
迪瓦尔钢缆内固定（Dywer steel cable internal fixation）604
骶丛神经损伤（sacral nerve injury）859
骶骨骨折（fracture of sacrum）846
骶管麻醉（sacral anesthesia）1123
骶髂关节结核（tuberculosis of sacro-iliac joint）652
骶髂关节扭伤和半脱位（sacroiliac sprain and semidislocation）675
骶髂关节融合术（arthrodesis of sacroiliac joint）855
骶髂关节损伤（injury of sacroiliac joint）847
骶前选择性去神经术（selective anterior sacrum denervation）542
骶椎腰化（lumbarization of sacrum; sacralization）585
地布卡因（dibucaine）1154
地方性大骨节病（osteoarthrosis deformans' endemica）659
地方性甲状腺肿（endemic goiter）407
地氟醚（desflurane）1136
地雷伤（mine wound）750
地西泮（diazepam）1140
地佐辛（dezocine）1146
第 2、3、4、5 掌骨骨干骨折（shaft fracture of 2nd-5th metacarpal bones）832
第 2、3、4、5 掌骨颈部骨折（neck fracture of 2nd-5th metacarpal bones）831
第 5 跖骨结节骨折（fracture of cuber metatarslis quinti (V)）630
第 5 跖骨近 1/3 骨干骨折（fracture of 1/3 proximalis metatarslis quinti）630
第二肝门（the second hepatic portal）434
第二颈椎肥大症（fat C_2 sign of fracture）617
第二颈椎椎弓根骨折（fracture through pedicles of C_2）617
第二气体效应（the second gas effect）1134
第三肝门（the third hepatic portal）434
第三间隙（the third compartment）941
第三军医大学公式（nutritional formula of Third Military Medical University）935
第三脑室（the third ventricle）29
第三脑室脉络丛（choroid plexus of the third ventricle）48
第三脑室脑膜瘤（the third ventricle meningioma）113
第三脑室室管膜瘤（the third ventricle ependymoma）108
第三脑室造口术（ventriculostomy of the third ventricle）186
第三腰椎横突综合征（third lumbar processus transversus syndrome）672

第四脑室（the fourth ventricle）29
第四脑室侧隐窝静脉（lateral recesses vein of fourth ventricle）46
第四脑室和脑底池囊虫摘除术（removal of cysticereci in the fourth ventricle and basal cister）183
第四脑室脉络丛（choroid plexus of the fourth ventricle）48
第四脑室脑膜瘤（the fourth ventricle meningioma）113
第四脑室入路（the fourth ventricular approach）156
第四脑室室管膜瘤（the fourth ventricle ependymoma）107
第四脑室肿瘤切除术（resection of tumor of the fourth ventricle）167
第五腰神经后内侧支挤压综合征（entrapment syndrome of posteromedial branch of the fifth lumbar nerve）675
第五指综合征（the fifth digit syndrome）636
第一、二鳃弓综合征（鳃弓综合征）（the first, second branchial arches syndrome）978
第一肝门（the first hepatic portal）434
第一肋骨缩短综合征（Freund syndrome）676
第一掌骨骨干骨折（shaft fracture of the first metecarpal bone）831
第一掌骨基底部关节内骨折（Bennett's fracture）615
第一掌骨近端内髁骨折脱位（proximal internal condylar fracture and dislocation of the first metacarpal bone）831
第一掌骨拇化（pollicization of thumb metacarpal）1012
第一掌间指关节不稳（instability of the first metacarpophalangeal joint）685
第一跖骨近端骨软骨炎（Wagner disease）691
第一趾蹼皮瓣（first web space skin flap）1068
蒂纳尔征（Tinel sign）581
癫痫（epilepsy）67
癫痫持续状态（status epilepticus）67、1313
癫痫大发作（grand mal epilepsy）68
癫痫小发作（minor epilepsy）68
点状骨骺（osteochondrodystrophy）640
点状皮片（pointed skin graft）952
碘伏（povidone iodine）899
碘油 CT 扫描（lipiodol computed tomography scan）426
电除颤：胸内法（electrical defibrillation: intrathoracic method）883
电除颤：胸外法（electrical defibrillation: extrathoracic method）883
电磁血流测定仪（electromagentic flowmeter, EMF）1027
电磁血流计法（electromagnetic rheometer method）372
电动电控呼吸机（electric powered and controlled ventilator）1173、1202
电动取皮机（electric dermatome）928、952
电弧闪光烧伤（electric flash burn; electric arc burn）916
电击除颤（electric defibrillation）1177、1216
电击伤（elctrical injury）1279
电接触烧伤（electric contact burn）916
电解铂金弹簧圈栓塞术（Guglielmi detachable coil technique）179
电解质的生理功能（physiological function of electrolytes）1317
电解质溶液（electrolyte solution）900
电缆式神经移植术（cabletype nerve graft）1038
电缆状神经移植（cable nerve graft）965
电麻醉（electric anesthesia）1117
电切镜（resectoscope）504
电烧伤（electric burn）916
电休克（electric shock）916
电子计算机 X 线体层摄影（computerized tomography）200
电子计算机断层扫描（computed tomography, CT）425
电子加速器（electron accelerator）195
靛蓝花青绿廓清试验（indocyanine green）372
碟形手术（saucerization）604
蝶顶窦（sphenoparietal sinus）47
蝶骨嵴脑膜瘤（sphenoid ridge meningioma）111
蝶骨嵴脑膜瘤切除术（resection of sphenoidal ridge meningioma）162
蝶骨嵴疝（transsphenoid ridge herniation）104
丁丙诺啡（叔丁啡）（buprenorphine）1145
丁啡喃（butorphanol）1145
丁卡因（地卡因）（dicaine）1154
丁硫妥钠（buthalital）1138
丁酰苯类药（butyrophenones）1143
顶动脉（parietal artery）40
顶核（fastigial nucleus）28
顶叶（parietal lobe）16
顶枕裂（parietooccipital fissure）15
定容呼吸机（volume limited ventilator）1173、1202
定时呼吸机（time limited ventilator）1173、1202
定向障碍（disorientation）51

定压呼吸机（pressure limited ventilator）1173、1202
冬眠疗法（artificial hibernation）203、1116
冬眠灵（wintermin）1143
动静脉瘘（arteriovenous shunting）398、426
动力性肠梗阻（dynamic obstruction）310
动力性加压接骨板（dynamic compression plate）601
动力性练习（dynamic exercise）599
动力性心肌成形术（dynamic cardiomyoplasty）254
动力作业（dynamic work）599
动脉穿刺及置管（arteriopuncture and catheterization）1257
动脉导管未闭（patent ductus arteriosus）276、1272
动脉导管未闭结扎术（ligation of patent ductus arterisus）277
动脉岛状皮瓣（arterial island flap）956
动脉化静脉皮瓣（arterialized venous flap）956
动脉瘤（aneurysm）400
动脉瘤包裹术（wrapping of aneurysm）169
动脉瘤成形术（aneurysmoplasty）170
动脉瘤缝合术（aneurysmorrhaphy）170
动脉瘤孤立术（trapping of aneurysm）169
动脉瘤夹闭术（clipping of aneurysm）169
动脉瘤结扎术（aneurysmodesis）169
动脉瘤切除术（aneurysmectomy）170
动脉瘤修补术（aneurysm excision and repair）278
动脉瘤样骨囊肿（aneurysmal bone cyst）667
动脉内化疗（intra-arterial therapy）662
动脉皮瓣（arterial flap）956
动脉血管损伤（arterial injury）397
动脉血栓形成（arterial thrombosis）397
动脉压监测（arterial pressure monitoring）1165
动脉硬化性闭塞症（arteriosclerotic occlusion）399
动脉硬化性动脉瘤（atheromatous intracranial aneurysm）125
动脉硬化性脑出血（arteriosclerotic intracerebral hemorrhage）132
动能（kinetic energy）746
动态功能探测仪（dynamic function detector）196
动态尿动力学监测（ambulatory urodynamic monitoring, aM）564
动态阴茎海绵体造影（dynamic cavernosography）566
动眼神经（oculomotor nerve）30
动眼神经麻痹（oculomotor nerve paralysis）58
冻疮（chilblain; pernio）755
冻僵（general hypothermia; frozen stiffness）755
洞口型动静脉瘘（orifice arteriovenous fistula）398
豆纹动脉（lenticulostriate artery）40
豆状核（lenticular nucleus）19
窦道（sinus）602
窦后型门静脉高压症（post-sinusoidad portal hypertension）370
窦汇（confluence of the sinuses）47
窦前型门静脉高压症（pre-sinusoidad portal hypertension）370
窦型门静脉高压症（sinusoidad portal hypertension）370
窦性心律不齐测定全麻浓度法（sinus arrhythmia monitoring for depth of anesthesia）1170
毒蛇咬伤（snake bite）756
毒性甲状腺腺瘤（toxic thyroid adenoma）410
毒鱼螫伤（poisonous fish sting）757
毒蜘蛛咬伤（poisonous spider bite）756
独特型（idiotype）1099
杜冷丁（dolantin）1144
杜普伊特伦试验（Dupuytren test; telescope test）578
杜什库铵（doxacurium）1149
杜兴-厄尔布综合征（Duchenne-Erb syndrome; upper brachial plexus paralysis）631
端侧血管吻合（end-to-side anastomosis）960
端对端血管吻合（end-to-end anastomosis）960
短肠综合征（short bowel syndrome, SBS）320
短第一跖骨综合征（Morton (D) syndrome）691
短肋多指综合征（Majewski syndrome）693
短路手术（bypass operation）347
短暂性脑缺血发作（transient ischemic attack, TIA）134
短肢畸形（phocomelia）632
短指畸形（brachydactilia）636
断层皮肤移植术（spit thickness skin graft transplantation）927
断层X线照相术（body section radiography）199
断耳再植术（replantation of amputated ear）785
断掌再植术（replantation of amputated palma）862
断肢痛（stump pain）144
断肢再植（replantation of severed limb）1048
断肢再植术（replantation of amputated extremity）862
断指再植（replantation of severed finger）1048
断指再植术（replantation of amputated digit）862

对冲性脑损伤（brain contre-coup injury）761
对线（alignment）609
对线指数（alignment index）592
对症治疗（heteropathy）497
钝性损伤（blunt injury）397
多巴胺（dopamine）1222、1285
多巴酚丁胺（dobutamine）1222、1285
多处伤（multiple wound）1290
多次手术腰背痛综合征（multiple operated back syndrome）670
多动腿综合征（restless leg syndrome）694
多发骨折和脱位（multi-fractures and dislocation）825
多发内分泌腺瘤综合征（multiple endocrine adenomatosis）495
多发伤（multiple injuries）873、1289
多发伤 VIPC 救治程序（VIPC resuscitation procedure for multiple injuries）875
多发伤的并发症（complication of multiple injuries）876
多发伤的后期处理（later management of multiple injuries）876
多发伤的急救复苏（resuscitation of multiple injuries）875
多发伤的监护（monitoring of multiple injuries）875
多发伤的临床特点（clinic characteristics of multiple injuries）873
多发伤的诊断（diagnosis of multiple injuries）873
多发伤检诊程序（examination and diagnosis procedure for multiple injuries）875
多发伤手术处理原则（operative principle of multiple injuries）875
多发伤中的腹部伤（abdominal injury in multiple injuries）874
多发伤中的脊柱伤（spinal injury in multiple injuries）874
多发伤中的颈部伤（neck injury in multiple injuries）874
多发伤中的颅脑伤（brain injury in multiple injuries）874
多发伤中的四肢伤（limb injury in multiple injuries）874
多发伤中的胸部伤（chest injury in multiple injuries）874
多发性骨髓瘤（multiple myeloma）666
多发性骨纤维化（Albright syndrome）646
多发性溃疡（multiple ulcers）298
多发性颅内血肿（multiple intracranial hematoma）97、766
多发性脑膜瘤（multiple meningioma）113
多发性肉样肿瘤囊样骨炎（Jungling disease）662
多发性外生骨疣（Ollier syndrome）663
多房泡状棘球绦虫（multilocular echinococcus）450
多睾症（polyorchidism）555
多功能头架（multi-purpose head frame）202
多美康（domican）1141
多囊肝（polycystic liver）438
多囊肝、多囊肾（polycystic liver, polycystic kindey）439
多囊肾（polycystic kidney）505
多尿（polyuria）500
多尿期处理（treatment of diuresis）1232
多培沙明（dopexamine）1223
多普勒超声监测（Doppler ultrasound monitoring）1307
多普勒心排血量监测（Doppler cardiac output monitoring）1169
多器官功能衰竭（multiple organ failure, MOF）491
多器官功能障碍综合征（multiple organ dysfunction syndrome, MODS）945
多系统器官衰竭的代谢支持（metabolic support of multiple system organ failure）742
多系统器官衰竭的临床特征（clinical characteristic of multiple system organ failure）742
多系统器官衰竭的预防（prevention of multiple system organ failure）742
多系统器官衰竭的治疗（treatment of multiple system organ failure）742
多系统器官衰竭诊断（diagnosis of multiple system organ failure）742
多脏器功能不全评分（MODS score）1296
多脏器衰竭（multiple organ failure, MOF）1295
多黏菌素 B（polymyxin B）1294
多指（趾）畸形（polydactyly）636
多指并指（multiple syndactyly）1008
多指畸形（polydactyly）636
多指症（polydactyly, polydactylism; supernumerary digit）1007
多趾（polydactyly）1014
多种肝癌标记联合检测（combinative determination of multiple markers of liver cancer）423
多种联合手术（combined operations of multiple methods）379

E

鹅颈样畸形（swan neck deformity）617
鹅足弹响症（snapping of pes anserinus）625
鹅足滑囊炎（pes anserinus bursitis）625
鹅足移位术（pes anserinus transplantation）608
额部动脉岛状皮瓣（arterial island flap in the forehead）960
额部皮瓣（frontal skin flap）1054
额顶升动脉（ascending frontoparietal artery）40
额缝再造术（reestablishment of metopic suture）185
额肌瓣移转术（frontalis muscular flap transfer）984
额肌筋膜瓣悬吊术（frontalis fascia flap suspension）984
额极动脉（frontopolar artery）39
额眶动脉（fronto-orbital artery）40
额下入路（subfrontal approach）155
额叶（frontal lobe）15
额叶-视神经综合征（Foster-Kennedy syndrome）81
额叶肿瘤综合征（Wiczelsucht syndrome）81
恶性高热（malignant hyperthermia）1183
恶性骨肿瘤（malignant tumor of bone）661
恶性黑瘤（黑色素细胞瘤）（melanoma）970
恶性溃疡（malignant ulcer）921
恶性脑膜瘤（malignant meningioma）114
恶性贫血（malignant anemia）285
恶性胰岛素瘤扩大切除术（enlarged resection of malignant insulinoma）496
腭瓣（palatine flap）1055
腭裂缝合术（palatorrhaphy; staphylorrhaphy）996
腭裂修复术（repair of cleft palate; palatoplasty）996
腭瘘（palate fistula）998
腭咽闭合不全（velopharyngeal insufficiency; velophargnyeal incompetence）997
恩氟烷（enflurane）1135
儿茶酚胺症（catecholamine syndrome）561
儿童创伤截肢（traumatic amputation of children）840
儿童创伤性骨折处理原则（treatment principle of children's traumatic fracture）839
儿童创伤性骨折分类（classification of traumatic fracture in children）838
儿童创伤性骨折特点（characteristics of traumatic fracture in children）838
儿童肝脏血管内皮细胞瘤（children hemangioendothelioma of liver）441
儿童骨关节损伤并发症（complication of children's bone and joint injuries）839
儿童及婴幼儿胸外按压（external cardiac compression for children and infants）1211
耳鼻喉手术麻醉（anesthesia for ENT surgery）1129
耳创伤（trauma of ear）784
耳垂缺损（ear lobe defect）991
耳后动脉（posterior auricular artery）37
耳后皮瓣（posterior auricular skin flap）995、1054
耳廓部分缺损（partial ear defect）991
耳廓创伤（trauma of auricle）784
耳廓复合组织游离移植（auricular compound tissue grafting）991
耳廓缺损（auricular defect）931、990
耳廓烧伤（auricular burn）938
耳廓撕脱伤（ear avulsion; auricular avulsion）990
耳廓缩小成形术（reductive otoplasty）989
耳廓外伤（auricular injury）990
耳聋（deafness）61
耳聋、蓝巩膜、脆骨综合征（van der Hoeve syndrome）637
耳鸣（tinnitus）61
耳气压性创伤（otic barotrauma）786
耳前皮瓣（anterior auricular flap）995
耳语试验（whisper test）76
耳源性脑脓肿（otogenic brain abscess）140
二甲箭毒碱（dimethyltubocurarine）1149
二尖瓣、主动脉瓣与三尖瓣同期手术（surgical treatment of combined lesions of aortic mitral and tricuspid valves）260
二尖瓣瓣环钙化症（mitral annulus calcified disease）261
二尖瓣关闭不全（mitral incompetence）260
二尖瓣环成形术（mitral valvuloplasty）259
二尖瓣术后再狭窄（restenosis after mitral valvular operation）261
二尖瓣替换术（mitral valve replacement）259
二尖瓣狭窄（mitral stenosis）260
二尖瓣右侧途径闭式扩张术（closed mitral commissurotomy by right side）262
二尖瓣与主动脉瓣双瓣替换术（combination of mitral and aortic valve replacement）260
二尖瓣直视修补术（open mitral commissurotomy）261

二尖瓣左侧途径闭式扩张术（closed mitral commissurotomy by left side）261
二期缝合（secondary suture）888
二期肝切除术（hepatectomy of second stage）434
二期愈合（healing at the second intention; secondary closure）716、919
二性霉素 B（amphotericin B）909
二氧化碳麻醉（carbon dioxide narcosis）1117
二氧化碳排出综合征（CO_2 expiration syndrome）1183
二氧化碳吸收罐（carbon dioxide canister）1158
二氧化碳吸收剂（carbon dioxide absorbent）1157
二氧化碳蓄积（carbon dioxide accumulation）1158
二重感染（double infection）1266

F

发病率（morbility）1271
发际线（hair line）949
发作性睡眠综合征（narcolepsy syndrome）83
法加斯坦试验（Fajersztain test）577
法洛氏三联症（trilogy of fallot）252
法洛四联症（tetralogy of fallot）252
法洛四联症手术方法（surgical management of tetralogy of fallot）252
法扎溴铵（fazadinium）1149
翻身床（stryker frame）900
翻转皮瓣（turn over flap）956
反比通气（inverse ratio ventilation, IRV）1172、1204
反射（reflex）70
反射性低血压（reactional hypotension）1175
反射性交感神经营养不良综合征（reflex sympathetic dystrophy syndrome; irritation syndrome）694
反射性躯体神经病（reflex somatoneuropathy; physiopathy）694
反跳试验（rebound test）75
反应性关节炎（Rosenbach）655
反应性胸水（reactive hydrothorax）457
范可尼综合征（Fanconi syndrome）694
防弹衣（bullet-proof clothing）751
防雷鞋（mine-proof shoes）751
房化心室纵行折叠术和三尖瓣修复术（longitudinal plication of atrialized ventricular chamber and repair of tricuspid valve）263
房间隔球囊扩大术（balloon atrial atrioseptomy）258
房间隔缺损（atrial septal defect）258
房室隔共同通道完全型修补法（repair of complete atrioventricular septal defect）259
房室隔缺损修补术（repair of atrioventricular septal defect）257
房室环缝缩术（reconstructive operation for connection of mitral or tricuspid）259
仿细胞内液型液（intracellular type solution）1089
仿细胞外液型液（extracellular type solution）1089
放射导向治疗（radioguided therapy）195
放射复合伤（combined injuries of radiation）759
放射疗法（radiotherapy）195、930
放射性臂丛神经麻痹（radiation paralysis of brachial plexus）630
放射性碘治疗（radioactive iodine therapy）417
放射性核素肾图（radionucleorenogram）503
放射性脊髓炎（radiation myelopathy）650
放射性皮肤癌（radiative skin cancer）969
放射性烧伤（radiation burn）917
放线菌病（actinomycosis）391
非闭塞性急性肠缺血（acute non-occlusive intestinal ischemia）315
非穿透伤（nonpenetrating wound）98
非穿透性胸部创伤（non-penetrating chest trauma）792
非弹性阻力（non-elastic resistance）923
非感染性脾肿大（noninfectious splenomegaly）478
非功能性细胞外液（nonfunctional extracellular fluid）906
非骨化性纤维瘤（nonosteogenic fibroma）665
非火器性上颌骨骨折（non-firearm maxilla fracture）774
非火器性下颌骨骨折（non-firearm mandible fracture）775
非火器性牙和牙槽突损伤（non-firearm injury of teeth and alveolar process）775
非精原细胞瘤（non-seminoma）553
非离子型造影剂（nonionic contrast medium）200
非淋菌性尿道炎（non-goncoccal urethritis）534
非那根（phenagan）1143
非去极化肌松药（nondepolarizing muscular relaxant）1148
非去极化肌松药拮抗药（NMR antagonist）1151
非去极化肌松药先注原则（NMR timing principle）1151
非去极化肌松药药预注原则（NMR priming principle）1151

非去极化肌松药再箭毒化（nondepolarizing muscle relaxant recurarization）1151
非去极化阻滞（nondepolarizing block）1152
非生物模拟介质（non-biological simulated medium）745
非梭状芽孢杆菌性肌坏死（non-clostridial myonecrosis）393
非外伤性寰枢椎半脱位（nontraumatic atlantoaxial subluxation）668
非细菌性前列腺炎（non-bacteral prostatitis）529
非协调性异种移植（discordant xenotransplantation）1071
非轴型血管皮瓣（筋膜蒂皮瓣）（non-axiovascular skin flap; fascia pedicled skin flap）1053
菲尔普斯试验（Phelps test）578
腓肠豆骨征（fabella sign）583
腓肠肌肌皮瓣（gastrocnemius myocutaneous flap）964
腓肠肌内侧头肌（皮）瓣（medial gastrocnemius myocutaneous/skin flap）1066
腓肠肌外侧头肌（皮）瓣（lateral gastrocnemius myocutaneous/skin flap）1066
腓骨长短肌腱断裂（rupture of peroneal tendon）628
腓骨肌肌腱滑脱（slipping of musculus fibularis tendon）628
腓骨肌腱弹响（snapping of peroneal tendon）689
腓骨肌萎缩症（peroneal muscular atrophy; progressive neural muscular atrophy; Charcot-Marie-Tooth syndrome）637
腓骨疲劳骨折（peroneal fatigue fracture）627
腓浅神经卡压综合征（superficial peroneal nerve entrapment syndrome）692
腓神经嵌压综合征（sural nerve impaction syndrome）692
腓总神经损伤（peroneal common nerve injury）859
腓总神经压迫综合征（compression of peroneal nerve syndrome）692
废气消除阀（gas scavenger valve）1157
废用性肌萎缩（disuse muscular atrophy）598
废用性萎缩（disuse atrophy）598
肺癌（lung cancer）205
肺癌的 TNM 分期（TNM staging of lung cancer）233
肺癌根治术（radical resection of lung cancer）205
肺癌姑息性切除术（palliative resection of lung cancer）206
肺癌亚根治术（subradical resection of lung cancer）206
肺瘢痕癌（scar carcinoma of lung）206
肺包虫病（pulmonary echinococcosis）232
肺包虫囊肿（hydatid cyst of lung）232
肺包虫囊肿内囊摘除术（excision of internal capsule of pulmonary hydatid cyst）206
肺爆震伤（blast injury of lung）224、797
肺表面活性物质（pulmonary surfactant, PS）1312
肺部病变的冷冻治疗（cryotherapy of pulmonary lesion）241
肺部厚壁空洞（thick-well cavern in lung）231
肺部良性肿瘤（benign tumor of lung）223
肺挫伤（lung contusion）224、796、1278
肺错构瘤（hamartoma of lung）222
肺大泡（bullae of lung）225
肺动静脉瘘（pulmonary arteriovenous fistula）220
肺动脉瓣发育不良（pulmonary valve dysplasia）273
肺动脉瓣上及左、右分支近端狭窄的外科治疗（surgical treatment of supravalvular pulmonary stenosis and proximal stenosis of right and left branches）274
肺动脉瓣狭窄（pulmonary valve stenosis）273
肺动脉带缩术（pulmonary artery banding）274
肺动脉导管置入术（pulmonary arterial catheterization）1257
肺动脉高压（pulmonary hypertension）1276
肺动脉漏斗部肥厚肌束切除术（infundibular resection）271
肺动脉栓子摘除术（pulmonary artery embolectomy）271
肺动脉损伤（pulmonary artery injury）810
肺动脉损伤修复术（repair of pulmonary artery injury）271
肺动脉狭窄（pulmonary arterial stenosis）274
肺段切除术（segmentectomy of lung）223
肺恶性纤维组织细胞瘤（malignant fibrous histiocytoma of lung）243
肺放线菌病（pulmonary actinomycosis）228
肺隔离症（pulmonary sequestration）216
肺活组织检查（biopsy of lung）222
肺结核的外科治疗（surgical treatment of pulmonary tuberculosis）223
肺结核瘤（tuberculoma of lung）232
肺静脉异位连接心内型矫正手术（correction of intracardiac type total anomalous pulmonary venous connection）275
肺静脉异位连接心上型矫正手术（correction of suprac-

ardiac type total anomalous pulmonary venous connection) 275
肺静脉异位连接心下型矫正手术（correction of infracardiac type total anomalous pulmonary venous connection）275
肺静脉至上腔静脉异位连接矫正手术（repair of anomalous pulmonary venous connected to superior vena cava）275
肺静脉至右心房异位连接矫正手术（repair of anomalous pulmonary venous connected to right atrium）275
肺巨细胞癌（giant cell carcinoma of lung）205
肺类癌（carcinoid of lung）231
肺类癌综合征（pulmonary carcinoid syndrome）232
肺鳞状上皮细胞癌（squamous cell carcinoma of lung）206
肺母细胞瘤（pulmonary blastoma）215
肺内异物（intrapulmonary foreign body）220、797
肺囊肿切除术（resection of pulmonary cyst）226
肺脓肿（pulmonary abscess）228
肺脓肿切开引流术（incision and drainage of lung abscess）228
肺泡最低苏醒浓度（MAC awake）1133
肺泡最低有效浓度（minimum alveolar concentration, MAC）1133
肺泡最低有效浓度测定法（MAC estimation）1133
肺胚胎性恶性肿瘤（malignant embryonal tumor of lung）214
肺气压伤（pulmonary barotrauma）1309
肺切除术后并发症（postpneumonectomy complication）213
肺曲霉菌病（pulmonary aspergillosis）228
肺肉瘤（sarcoma of lung）216
肺上沟瘤（superior pulmonary sulcus tumor）224
肺栓塞（pulmonary embolism）1291
肺水肿（pulmonary edema）945
肺水肿的临床表现与诊断（clinical manifestation and diagnosis of pulmonary edema）1229
肺水肿的治疗（therapy of pulmonary edema）1229
肺撕裂伤（laceration of lung）796
肺撕裂伤修补术（repair of lung laceration）796
肺纤维板剥除术（decortication of pulmonary fibrous plate）796
肺腺瘤（adenoma of lung）243
肺楔形切除术（wedge resection of lung）223
肺性肥大性骨关节病（hypertrophic pulmonary osteoarthropathy）657
肺血管瘤（pulmonary angioma, pulmonary hemangioma）242
肺炎性假瘤（pulmonary inflammatory pseudotumor）242
肺叶切除术（pulmonary lobectomy）213
肺移植（lung transplantation）1079
肺移植术（pulmonary transplantation）205
肺脂肪瘤（lipoma of lung）242
（肺）中叶综合征（middle lobe syndrome）242
肺转移性肿瘤（metastatic tumor of lung）216
肺总静脉与冠状静脉窦异常连接的修复（repair of total anomalous pulmonary venous with coronary sinus）272
费莱伯格不全骨折（Freiberg infraction）649
费伦试验（Phalen test; extreme wrist flexion test）575
分叉状拇指（bifurcate thumb polydactyly; bifid thumb deformity）1007
分段放射治疗（split-course radiotherapy）195
分割照射（fractionation radiation）195
分级治疗（echelon treatment）749
分离麻醉（dissociation anesthesia）1113
分裂性骨软骨炎（splitting osteochondritis）660
分流术（portosystemic shunt）376
分配系数（partition coefficient）1136
分子创伤学（molecular traumatology）703
分子生物学（molecular biology）942
吩噻嗪类药（phenothiazines）1143
芬克尔斯坦试验（Finkelstein test; ulnar deviation test）575
芬斯蒂尔征（Finsterer sign）575
芬太尼（fentanyl）1144
芬太尼静脉麻醉（fentanyl intravenous anesthesia）1115
酚（石炭酸）烧伤（phenol burn）913
酚妥拉明（phentolamine）1223
粉板练习（powder boards exercise）599
粉碎骨折（comminuted fracture）591
奋乃静（perphenazine; fentazin）1143
粪便性嵌顿疝（incarcerated hernia induced by stool）384
风动切皮机（air driven dermatome）953
风湿性多肌痛（polymyalgia rheumatica）655
封闭抗体（blocking antibody）1097
蜂螫伤（bee sting）755

缝匠肌肌（皮）瓣（sartorius myocutaneous/skin flap）1065
缝线包堆（tie-over dressing）953
佛利斯特病（Forestier disease; diffuse idiopathic hyperostosis; spondylosis deformans vertebralosteophytosis; spondylitis ossification ligamenta; senile ankylosing hyperostosis spine）673
呋塞米（frusemide）1223
跗骨窦综合征（sinus tarsi syndrome）692
跗骨间关节脱位（dislocation of mid-tarsal joint）629
跗前综合征（anterior tarsal syndrome）693
敷料（dressing）898
弗兰克尔线（Frankel line）582
扶助呼吸（通气）（assistant respiration; assistant ventilation）1170、1199
氟芬合剂（英诺佛）（innovar）1144
氟骨症（osteofluorosis）647
氟康唑（fluconazole）910
氟马西尼（flumazenil）1142
氟马泽尼（flumazenil）1142
氟哌啶（droperidol）1143
氟哌利多（droperidol）1143
氟哌酸银（silver norfloxacin）899
氟烷（fluothane; halothane）1135
氟硝西泮（flunitrazepam）1141
浮髌骨折（floating knee fracture）622
浮髌试验（floating patella test）578
福尔克曼缺血性挛缩（Volkmann ischemic contracture）590
福特伯莱热（Fort bragg fever）654
辐照猪皮（radiation porcine skin）929
俯卧位通气（prone position, PP）1295
辅助心脏移植（auxiliary heart transplantation）1080
辅助性异位肝移植术（auxiliary heterotopic liver transplantation）434
腐皮（rotten skin）926
腐蚀性食管狭窄（corrosive esophageal stricture）229
妇科手术麻醉（anesthesia for gynecologic surgery）1127
负氮平衡（negative nitrogen balance）936
附睾结核（tuberculosis of epididymis）551
附睾囊肿（cyst of epididymis）549
附睾切除术（epididymectomy）559
附睾炎（epididymitis）550
附睾郁积症（epididymis stasis）550
复发性多软骨炎（relapsing polychondritis）676
复发性风湿综合征（Hench-Rosenberg）655
复发性肩关节脱位（recurrent dislocation of shoulder）611
复发性溃疡（recurrent ulcer）308
复发性脱位（recurrent dislocation）596
复发性胰腺炎（relapsing pancreatitis）489
复合皮瓣（compound skin flap）957、1052
复合皮移植术（composite skin transplantation）927
复合伤（compound wound）588、759、1290
复合性溃疡（combined ulcer）297
复合组织移植（composite tissue transplantation）949
复苏后低血压的处理（treatment of post-resuscitation hypotention）1226
复苏后低血压的原因（causes of post-resuscitation hypotention syndrome）1226
复苏后肺水肿的原因（causes of pulmonary edema after resuscitation）1229
复苏后干扰呼吸的原因（interference with post resuscitation ventilation）1200
复苏后高钾血症的治疗（treatment of post-resuscitation hyperkalemia）1233
复苏后高血压的处理（treatment of postresuscitation hypertention）1227
复苏后高血压的原因（causes of post-resuscitation hypertention syndrome）1227
复苏后呼吸衰竭的原因（causes of respiratory failure after resuscitation）1201
复苏后护理（nursing care after resuscitation）1254
复苏后急性肾衰的原因（causes of acute renal failure after resuscitation）1230
复苏后酸中毒的原因（causes of post-resuscitation acidosis）1232
复苏后酸中毒的治疗（therapy of post-resuscitation acidosis）1232
复苏后心律失常的类型（types of post-resuscitation arrhythmia）1228
复苏后心律失常的原因（causes of post-resuscitation arrhythmia）1227
复苏后心律失常的治疗（therapy of post-resuscitation arrhythmia）1228
复苏后血钾异常的原因（causes of post-resuscitation hy-

perkalemia and hypokalemia）1233
复苏联后综合征（post-resuscitation syndrome）1302
复苏时的体位（position during cardiopulmonary resuscitation）1217
复苏时输液原则（transfusion principle during resuscitation）1219
复苏实践指南（resuscitation practice guideline）1287
复苏术（resuscitation）882
复杂并指（complex syndactyly）1008
副骶髂关节（accessory sacroiliac joint）675
副睾输精管吻合术（epididymovasostomy）1050
副交感神经系统（parasympathetic nervous system）8
副脾（accessory spleen）481
副神经（accessory nerve）33
副神经麻痹（accessory nerve paralysis）64
副神经鞘瘤（accessory neurilemmoma）119
副神经损伤（eleventh nerve injury）857
副神经移位术（accessorius nerve transfer）1039
腹白线缺损疝（abdominal hernia linea alba）383
腹壁创伤（abdominal wall injury）812
腹壁多脂症（lipidosis in abdominal wall; abdominal adiposity）1005
腹壁反射（superficial abdominal reflex）70
腹壁皮肤松垂症（abdominal dermochalasis）1005
腹壁全层损伤（burn of abdominal wall）939
腹壁缺损（abdominal wall defect）1005
腹壁神经切断引起的疝（hernia caused by break of abdominal wall nerve）383
腹壁下动脉皮瓣（inferior epigastric arterial flap）961
腹壁下动脉阴茎背动脉吻合术（anastomosis of inferior epigastic artery and dorsal artery）569
腹壁下动脉阴茎背深静脉吻合术（anastomosis of inferior epigastric artery and deep dorsal vein）569
腹壁整形术（abdominoplasty）1005
腹壁脂肪抽吸术（liposuction in abdominal wall）1006
腹壁脂肪堆积（lipidosis in abdominal wall; abdominal adiposity）1005
腹部创伤（abdominal injury）810
腹部创伤临床表现（clinical feature of abdominal injury）811
腹部创伤诊断（diagnosis of abdominal injury）811
腹部创伤治疗（treatment of abdominal injury）811
腹部多脏器伤（abdominal multiple organ injury）823
腹部皮管（abdominal tubular flap）958
腹部平片（abdominal plain film）502
腹部器官簇移植（abdominal cluster transplantation）1081
腹部切口疝（abdomen incisional hernia）387
腹部手拳冲击法（Heimlich maneuver）1267
腹部手术麻醉（anesthesia for abdominal surgery）1126
腹部推压清理气道法（abdominal thrust in clearing airway）884
腹股沟瘢痕挛缩（inguinal scar contracture）1006
腹股沟皮瓣（inguinal flap）961
腹股沟疝（inguinal hernia）384
腹股沟上修补术（repair over groin）386
腹股沟下修补术（repair under groin）386
腹股沟斜疝（oblique inguinal hernia）385
腹膜（peritoneum）380
腹膜后表皮样囊肿（retroperitoneal epidermoid cyst）362
腹膜后肠源性囊肿（retroperitoneal enterogenous cyst）362
腹膜后充气造影（retroperitoneal pneumography）369
腹膜后出血（retroperitoneal hemorrhage）382
腹膜后恶性非嗜铬性副神经节瘤（retroperitoneal malignant nonchromaffin paraganglioma）360
腹膜后恶性畸胎瘤（malignant retroperitoneal teratoma）361
腹膜后恶性苗勒混合性瘤（retroperitoneal malignant mullerian mixed tumor）361
腹膜后恶性嗜铬细胞瘤（malignant retroperitoneal pheochromocytoma）361
腹膜后恶性纤维组织细胞瘤（retroperitoneal malignant fibrous histiocytoma）363
腹膜后肝癌（retroperitoneal hepatocarcinoma）363
腹膜后感染（retroperitoneal infection）382
腹膜后间隙（retroperitoneal space）381
腹膜后结核（retroperitoneal tuberculosis）382
腹膜后精索内静脉结扎术（retroperitoneal ligation of internal spermatic vein）559
腹膜后巨大淋巴结增生（retroperitoneal giant lymph node hyperplasia）363
腹膜后良性囊性畸胎瘤（benign retroperitoneal cystic teratoma）361
腹膜后淋巴管瘤（retroperitoneal lymphangioma）359
腹膜后淋巴结清扫术（retroperitoneal radical lymphadenectomy）559

腹膜后内胚窦瘤（retroperitoneal endodermal sinus tumor, REST）361
腹膜后神经鞘瘤（retroperitoneal neurilemmoma）359
腹膜后嗜铬细胞瘤（retroperitoneal pheochromocytoma）360
腹膜后纤维化（retroperitoneal fibrosis）520
腹膜后血管外皮瘤（retroperitoneal hemangiopericytoma, RHP）359
腹膜后血肿（retroperitoneal hematoma）823
腹膜后原发骨外性骨肉瘤（retroperitoneal primary extraskeletal osteosarcoma）362
腹膜后原发性绒毛膜上皮癌（retroperitoneal primary choriocarcinoma）362
腹膜后脂肪瘤（retroperitoneal lipoma）358
腹膜后脂肪肉瘤（retroperitoneal liposarcoma）358
腹膜疾病（peritoneal disease）380
腹膜内直肠伤（rectal injury of internal peritoneum）336
腹膜鞘状突未闭疝（hernia of processus vaginalis peritonei）383
腹膜外直肠伤（extraperitoneal rectal injury）336
腹膜炎（peritonitis）380、490
腹膜种植性转移（peritoneal implantation metastasis）290
腹内疝（internal abdominal hernia）382
腹内斜肌下缘高位疝（elevated hernia in ferior border of obligue muscle of internal abdomen）383
腹钮安置术（peritoncal butfon）379
腹腔出血（coeliac hemorrhage）490
腹腔穿刺吸液检查（celiac paracentesis and puncture fluid examination）477
腹腔穿刺术（celiocentesis）823
腹腔动脉压迫综合征（celiac artery compression syndrome）364
腹腔灌洗术（celiac perfusion）488、823
腹腔颈静脉分流术（peritoneo-jugular shunt）378
腹腔镜下肝血管瘤切除术（laparoscopic resection of hepatic hemangioma）444
腹腔内胰岛移植（intraperitoneal islet transplantation）1078
腹腔脓肿（abdominal abscess; abscess of abdominal cavity）487
腹腔神经节阻滞（celiac ganglion block）1121
腹腔试验穿刺（abdominocentesis）488
腹腔室（间）隔综合征（abdominal compartment syndrome, ACS）1308
腹腔引流式胰腺移植（free-draining intraperitoneal pancreatic transplantation）1075
腹水转流术（drainage of ascites）379
腹外疝（abdominal external hernia）382
腹外斜肌腱膜瓣移转（transfer of aponeurosis of external abdominal oblique）1005
腹泻（diarrhea）1307
腹液淀粉酶测定（amylase determination of ascites）485
腹直肌反射（deep abdominal reflex）72
腹直肌肌皮瓣（rectus abdominis myocutaneous flap）1062
腹直肌前鞘瓣移转（transfer of anterior sheath flap of abdominal rectus muscle）1005
腹主动脉创伤（abdominal aortic injury）822
腹主动脉瘤（abdominal aortic aneurysm）401
腹主-股总动脉硬化性闭塞症（aortoiliac occlusive disease）399

G

改良 Kessler 缝合法（modified Kessler suture）1045
改良魏斯曼手术（modified Weissmen operation）603
改良心脏移植方法（modified heart transplantation）279
改良性颈淋巴结廓清术（modified cervical lymphonode dissection）415
钙超载（calcium overload）903
钙调蛋白（calmodulin）586
钙化性关节周围炎（Pellegrini-Stieda syndrome）678
钙离子内流阻滞剂（Ca^{2+} inflow blocker）941
盖莱阿齐骨折（Galeazzi fracture; Dupuytren fracture）614
盖氏骨折（Galeazzi fracture）829
干骺端杯口征和毛刷征（cupping and brushing sign of metaphysis）583
干热吸入性损伤（heated dry air inhalation injury）922
干状动静脉瘘（trunk arteriovenous fistula）398
肝癌（hepatocarcinoma）428
肝癌 TNM 分期（classification of TNM stage of hepatocarcinoma）429
肝癌彩色多普勒血流显像（color Doppler flow imaging of liver cancer, CDFI）424
肝癌的病因学（etiology of hepatocarcinoma）430
肝癌的分化与分级（differentiation and classification of hepatocarcinoma）430

肝癌的肝病背景（background of liver disease for hepatocarcinoma）431
肝癌的过继性免疫治疗（adoptive immunotherapy of hepatocarcinoma）437
肝癌的主动免疫治疗（active immunotherapy of hepatocarcinoma）437
肝癌放射治疗（radiotherapy of hepatocarcinoma）437
肝癌核素扫描（radionuclide scanning of liver cancer）425
肝癌激光疗法（laser therapy of hepatocarcinoma）435
肝癌间质疗法（interstitial therapy of hepatocarcinoma）436
肝癌局部高温疗法（hyperthermic therapy of hepatocarcinoma）435
肝癌冷冻疗法（cryotherapy of hepatocarcinoma）435
肝癌临床诊断标准（diagnostic criterion of liver cancer）420
肝癌流行病学（epidemiology of hepatocarcinoma）430
肝癌射频加温法（radiofrequency hyperthermia therapy of hepatocarcinoma）435
肝癌手术适应证（operative indication of hepatocarcinoma）431
肝癌术中超声显像检查（intraoperative ultrasonography of liver cancer）424
肝癌微波固化疗法（microwave tissue coagulative therapy of hepatocarcinoma）435
肝癌无水酒精注射法（ethanol injective therapy of hepatocarcinoma, EIT）436
肝癌影像诊断（imaging diagnosis of liver cancer）423
肝癌与丙型肝炎病毒感染（hepatocarcinoma with infection of hepatitis C）431
肝癌与肝硬化（hepatocarcinoma with liver cirrhosis）431
肝癌与庚型肝炎病毒感染（hepatocarcinoma with infection of hepatitis G）431
肝癌与乙型肝炎病毒感染（hepatocarcinoma with infection of hepatitis B）430
肝癌直流电疗法（direct current therapy of hepatocarcinoma）436
肝包虫病（hydatid disease of liver）448
肝包虫囊肿（hydatid cyst of liver）449
肝包虫囊肿袋形缝合术（marsupialization of hepatic hydatid cyst）451
肝包虫囊肿继发感染（secondary infection of hydatid cyst of liver）455
肝包虫囊肿经皮穿刺抽液术（percutaneous needle aspiration of hepatic hydatid cyst）451
肝包虫囊肿内囊摘除术（extirpation of internal cyst of hepatic hydatid cyst）451
肝包虫囊肿切除术（excision of hepatic hydatid cyst）451
肝包虫囊肿切开引流术（drainage of hepatic hydatid cyst）451
肝部分切除术（partial hepatectomy）433
肝侧门脉闭塞压（hepatic occluded portal pressure, HOPP）371
肝储备功能（liver reserve function）431
肝错构瘤（hamartoma of liver）428、446
肝动脉结扎及栓塞术（ligation and embolism of hepatic artery）475
肝动脉结扎止血法（ligation of hepatic artery）443、818
肝动脉栓塞（embolization of hepatic artery）446
肝动脉栓塞术（hepatoarterial embolization, HAE; transarterial embolization, TAE）436
肝动脉血流率（hepatic artery flow, HAF）372
肝动脉造影（hepatic arteriography）426
肝动脉阻断术（hepatic arterial occlusion, HAO）436
肝段切除术（segmental hepatectomy）433
肝功能分级（grade of liver function, GLF）373
肝海绵状血管瘤（cavernous hemangioma of liver）427
肝混合腺瘤（mixed adenoma of liver）446
肝活检（liver biopsy; hepatobiopsy）463
肝棘球蚴病（echinococcosis of liver）449
肝结核（tuberculosis of liver）461
肝结核病灶清除术（elimination of tuberculous focus of liver）463
肝结核钙化灶（calcified focus of hepatic tuberculosis）462
肝结核混合感染（mixed infection of liver tuberculosis）463
肝结核继发感染（secondary infection of liver tuberculosis）463
肝结核瘤、肝融合性结核结节（tuberculoma of liver, coalescent tuberculous nodules of liver）462
肝结核性脓肿（tuberculous abscess of liver）462
肝结核性脓肿穿刺排脓术（elimination of pus of hepatic tuberculous abscess by needle puncture aspiration）464
肝结核性脓肿切开引流术（incision and drainage of tuberculous abscess of liver）464

肝结核性肉芽肿、肝结核结节（tuberculous granuloma of liver, tuberculous nodules of liver）462
肝静脉楔入压（wedge hepatic venous pressure, WHVP）371
肝静脉压（hepatic vein pressure, HVP）371
肝静脉造影（hepatic venography）426
肝局灶性结节性增生（focal nodular hyperplasia of liver, FNH）446
肝淋巴管瘤性囊肿，肝淋巴性囊肿，肝血管瘤性囊肿（lyphangiomatous cyst of liver, lymphatic cyst of liver, hemangiomatous cyst of liver）438
肝裸区（bare area of liver）435
肝门部胆管癌切除术（resection of bile duct carcinoma at porta hepatis）475
肝门解剖法（anatomic dissection of hepatic portal）432
肝母细胞瘤（hepatoblastoma）427、448
肝内胆管病变的肝切除术（hepatectomy of intrahepatic biliary disease）472
肝内胆管结石（intrahepatic cholelith）454
肝内型门静脉高压症（intrahepatic portal hypertension）369
肝内血肿继发感染（secondary infection of intrahepatic hematoma）455
肝内胰岛移植（intrahepatic islet transplantation）1078
肝内异物感染（infection of intrahepatic foreign bodies）455
肝囊肿（cyst of liver; hepatic cyst）438
肝囊肿部分切除、囊腔大网膜填塞术（partial resection of hepatic cyst and tamponade of cystic cavity with major omentum）440
肝囊肿蒂扭转（pediculotorsion of hepatic cyst）440
肝囊肿继发感染（secondary infection of hepatic cyst）455
肝囊肿介入疗法（interventional therapy of hepatic cyst）440
肝囊肿开窗术（fenestration of hepatic cyst）440
肝囊肿破裂（rupture of hepatic cyst）439
肝囊肿切除术（resection of hepatic cyst; hepatic cystectomy）440
肝囊肿外引流术（external drainage of hepatic cyst）440
肝囊肿胃肠道内引流术（internal drainage of hepatic cyst to gastrointestinal tract）440
肝囊肿造影（hepatic cystography）439
肝脓肿（liver abscess）452
肝脓肿 B 超显像（B-US imaging of hepatic abscess）456
肝脓肿 CT 扫描（CT-scanning of hepatic abscess）456
肝脓肿壁切除术（excision of the wall of liver abscess）461
肝脓肿并发症（complications of liver abscess）457
肝脓肿穿刺抽脓疗法（needle puncture aspiration therapy of liver abscess）460
肝脓肿经皮经肝穿刺置管引流术（percutaneous transhepatic intubation drainage of liver abscess）460
肝脓肿破裂（rupture of liver abscess）458
肝脓肿腔内大网膜填塞术（tamponade of liver abscess cavity with major omentum）461
肝脓肿切开引流（drainage of liver abscess）459
肝脓肿试验穿刺（proof puncture of liver abscess）457
肝平滑肌瘤（leiomyoma of liver）447
肝钳止血法（hemostasis by hepatic forceps）432
肝切除肝血流阻断法（occlusion of liver blood flow for hepatectomy）432
肝切除局部止血法（local hemostasis of hepatectomy）432
肝肉瘤（liver sarcoma）428
肝肾动脉吻合术（hepato-renal artery anastomosis）516
肝-肾联合移植（combined liver-kidney transplantation）1081
肝实质挫裂伤（laceration of liver）817
肝实质毁损伤（destructive wound of liver）817
肝素（heparinum）1267
肝粟粒性结核结节、急性粟粒性肝结核（miliary tuberculous tubercles of liver, acute miliary tuberculosis of liver）462
肝损伤（liver injury）817
肝损伤并发症（complication of liver injury）818
肝损伤的治疗（treatment of liver injury）818
肝损伤分度（gradation of liver injury）817
肝损伤后胆瘘（biliary fistula after liver injury）819
肝损伤诊断（diagnosis of liver injury）817
肝外胆管空肠吻合术（extrahepatic cholangiojejunostomy）471
肝外伤继发感染（secondary infection of hepatic injury）455
肝外型门静脉高压症（extrahepatic portal hypertension）369
肝细胞癌（hepatocellular carcinoma）428
肝细胞凋亡（apoptosis of liver cell）438

肝细胞腺瘤（hepatocellular adenoma）445
肝细胞移植（hepatocyte transplantation）1074
肝纤维瘤（fibroma of liver）447
肝腺瘤（adenoma of liver）427、445
肝-小肠联合移植（combined liver-small bowel transplantation）1081
肝血管瘤剥除术（enucleation of hepatic hemangioma）443
肝血管瘤的 B 型超声检查、CT 扫描（type B ultrasonography and CT scanning of hepatic hemangioma）442
肝血管瘤的 Kasabach-Merritt 综合征（Kasabach-Merritt syndrome of hepatic hemangioma）444
肝血管瘤的磁共振显像（MRI of hepatic hemangioma）442
肝血管瘤的核素扫描（nuclide scanning of hepatic hemangioma）442
肝血管瘤放射疗法（radiotherapy of hepatic hemangioma）444
肝血管瘤激素疗法（hormonal therapy of hepatic hemangioma）445
肝血管瘤捆扎术（bound ligation of hepatic hemangioma）443
肝血管瘤栓塞疗法（embolization therapy of hepatic hemangioma）445
肝血管瘤硬化疗法（sclerotherapy of hepatic hemangioma）445
肝血管瘤自发性破裂（spontaneous rupture of hepatic hemangioma）444
肝血管母细胞肉瘤（hemangioblastosarcoma of liver）448
肝血管内皮细胞肉瘤（hemangioendotheliosarcoma of liver）441
肝叶、肝段切除术（hepatic lobectomy and segmentectomy）443
肝叶切除术（hepatic lobectomy）443
肝-胰岛移植（liver-islet transplantation）1082
肝-胰联合移植（combined hepatopancreatic transplantation）1081
肝移植（liver transplantation）434、1073
肝右三叶切除术（extended right hepatic lobectomy）433
肝脏超声显像的盲区（blind area of liver ultrasonic imaging）424
肝脏大血管损伤处理（management of injury of hepatic major vessels）818
肝脏恶性纤维组织细胞瘤（malignant fibrous histocytoma of liver）448
肝脏海绵状血管瘤（cavernous hemangioma of liver）440
肝脏畸胎瘤（teratoma of liver）447
肝脏假性囊肿，肝退变性囊肿（pseudocyst of liver, degenerative cyst of liver）439
肝脏良性肿瘤（benign tumor of liver）445
肝脏毛细血管瘤（capillary hemangioma of liver）441
肝脏囊腺瘤（cystadenoma of liver）439
肝脏泡状棘球蚴病（泡状蚴病）（alveolar echinococcosis of liver）449
肝脏肉瘤（sarcoma of liver）447
肝脏伤单纯缝合术（simple suture of liver wound）818
肝脏伤清创切除术（debridement and resection of liver wound）818
肝脏血管瘤（hemangioma of liver）440
肝脏炎性假瘤（inflammatory pseudotumor of liver）428、447
肝脏婴儿型血管内皮瘤（infantile hemangioendothelioma of liver）441
肝脏硬化性血管瘤（sclerosing hemangioma of liver）441
肝脏脂肪瘤（lipoma of liver）447
肝支气管瘘（hepatobronchial fistula）457
肝中线（Cantlie's line）434
肝周填塞止血法（perihepatic packing）818
肝左三叶切除术（extended left hepatic lobectomy）433
感觉传导路中断综合征（syndrome of interruptions of sensory pathway）81
感觉过敏（hyperesthesia）65
感觉减退（hypoesthesia）65
感觉皮瓣（sense flap）955
感觉缺失（anesthesia）65
感觉性失语（sensory aphasia）55
感觉异常性股痛（meralgia paresthesia; lateral femoral cutaneous neuritis; Roth disease）686
感染（infection）389、1278
感染的原因（causes of infection）1258
感染的治疗（therapy of infection）1258
感染性动脉瘤（infectious aneurysm）401
感染性脾肿大（infectious splenomegaly）478
感染性心内膜炎的瓣膜成形术（valvoplasty for infective endocarditis）250
橄榄后静脉（posterior olivary vein）46

冈上肌钙化（calcification of supraspinatus tendon）611
冈上肌腱炎（tendinitis of supraspinatus tendon; supraspinatus syndrome）611
冈下区皮瓣（infraspinatar skin flap）1062
岗上肌腱钙化（calcific tendinitis of suprasponatus）677
岗上肌腱炎（supraspinatus tendinitis）678
岗上肌综合征（suprapinatus syndrome）678
肛管扩张疗法（anal dilatation）355
肛管括约肌修补术（repair of anal sphincter）356
肛管鳞状上皮癌（squamous cell carcinoma of anal canal）344
肛管损伤（injury of anal canal）336
肛管直肠创伤（anorectal injury）815
肛管直肠创伤并发症（complication of anorectal injury）816
肛管直肠创伤诊断（diagnosis of anorectal injury）815
肛管直肠创伤治疗（treatment of anorectal injury）815
肛管直肠恶性黑色素瘤（anorectal malignant melanoma）344
肛管直肠血管瘤（anorectal hemangioma）365
肛裂（anal fissure）337
肛裂切除术（excision of fissure）353
肛瘘（anal fistula）338
肛瘘切除一期缝合术（fistulectomy with primary suture）354
肛瘘切开术（anal fistulotomy）354
肛门反射（anal reflex）71
肛门后方盆底修补术（postanal repair of pelvic floor sphincter）357
肛门基底细胞癌（basal cell carcinoma of anal canal）345
肛门镜检查（anoscopy; anal speculum）335
肛门括约肌成形术（anal sphincteroplasty）1019
肛门括约肌缝合（anal sphincter muscle suturing）1019
肛门皮下脓肿（anal subcutaneous abscess）366
肛门圈缩手术（anal wiring operation）357
肛门失禁（anal incontinence）340、1019
肛门周围型会阴部瘢痕挛缩（perianal type of perineum scar contracture）1006
肛周 Paget 病（perianal Paget disease）346
肛周化脓性汗腺炎（perianal suppurative hidradenitis）368
肛周尖锐湿疣（perianal condyloma acuminatum, PCA）338
肛周脓肿（perianal abscess）337
肛周脓肿切开引流术（incision and drainage of perianal abscess）353
钢板固定枕颈融合术（occipitocervical fusion by fixing with plate）850
钢丝内固定（wired internal fixation）979
高碘性甲状腺肿（periodic goiter）407
高度选择迷走神经切断术（highly selective vagotomy, HSV）304
高尔斯症（Gowers sign）642
高二氧化碳血症（hypercapnia）1183
高钙血症（hypercalcemia）1329
高钙血症的病因（etiology of hypercalcemia）1329
高钙血症的临床表现（clinical manifestation of hypercalcemia）1329
高钙血症的诊断（diagnosis of hypercalcemia）1330
高钙血症的治疗（therapy of hypercalcemia）1330
高功能腺瘤（hyperfunctioning thyroid adenoma）410
高钾血症（hyperkalemia）1326
高钾血症的病因（etiology of hyperkalemia）1326
高钾血症的临床表现（clinical manifestation of hyperkalemia）1327
高钾血症的诊断（diagnosis of hyperkalemia）1327
高钾血症的治疗（therapy of hyperkalemia）1327
高磷血症（hyperphosphatemia）1332
高颅压性脑积水（high cranial pressure hydrocephalus）102
高镁血症（hypermagnesemia）1331
高镁血症的病因（etiology of hypermagnesemia）1331
高镁血症的临床表现（clinical manifestation of hypermagnesemia）1332
高镁血症的诊断（diagnosis of hypermagnesemia）1332
高镁血症的治疗（therapy of hypermagnesemia）1332
高敏反应（hypersensitivity）1153
高钠血症（hypernatremia）1323
高钠血症病因（etiology of hypernatremia）1323
高钠血症的临床表现（clinical manifestation of hypernatremia）1323
高钠血症的诊断（diagnosis of hypernatremia）1323
高钠血症的治疗（therapy of hypernatremia）1324
高频喷射通气（high frequency jet ventilation, HFJV）1172、1204
高频震荡通气（high frequency oscillation ventilation,

HFOV）1173、1205、1287
高频正压通气（high frequency positive pressure ventilation, HFPPV）1172、1204
高渗盐水试验（hypertonic saline test）79
高渗盐液复苏（hypertonic saline solution resuscitation）734
高速微型钻（high-speed microdrill）202
高位髌骨（high patella）623
高位肌间脓肿（high intermuscular abscess）338
高位结扎（elevated ligation of hernia）386
高位胃溃疡（proximal gastric ulcer）297
高血钙危象（crisis of hypercalcemia）1289
高血压病人手术麻醉（anesthesia for hypertension patient surgery）1126
高血压危象（hypertension crisis）1174
高血压性脑出血（hypertensive intracerebral hemorrhage）132
高血压性脑出血分级（grading of hypertensive intracerebral hemorrhage）133
高压舱内麻醉（anesthesia in hyperbaric chamber）1131
高压电烧伤（high voltage electrical injury; high voltage burn）916
高压氧（high pressure oxygen; hyperbaric oxygen）1252
高压氧疗法（hyperbaric oxygen therapy）889
高压氧治疗复苏指征（indication of hyperbaric oxygen therapy for cerebral resuscitation）1253
高原病人手术麻醉（anesthesia for plateau patient surgery）1130
睾丸创伤（trauma of testis）871
睾丸挫伤（contusion of testis）871
睾丸附件扭转（torsion of testicular appendage）555
睾丸复位固定术（testicular detorsion and fixation）559
睾丸固定术（orchidopexy）558
睾丸活检（testis biopsy）558
睾丸间质细胞瘤（Leydig cell tumor）554
睾丸间质细胞移植（Leydig cell transplantation）1085
睾丸裂伤（rupture of testis）871
睾丸内血肿（hematoma of testis）871
睾丸内胰岛移植（intratesticle islet transplantation）1078
睾丸扭转（torsion of testis）555
睾丸女性化综合征（testicular feminization syndrome）557
睾丸鞘膜翻转术（inversion tunica vaginalis）559
睾丸鞘膜积液（hydrocele of testis）558
睾丸切除术（orchectomy）558
睾丸损伤（injury of testis）556
睾丸脱位（dislocation of testis）556、872
睾丸网腺瘤（adenoma of rete testis）554
睾丸下降不全（incomplete orchiocatabasis）1050
睾丸炎（orchitis）550
睾丸移植术（orchido-transplantation）1050
睾丸支持细胞瘤（Sertoli cell tumor）554
睾丸肿瘤（tumor of testis）552
睾丸肿瘤的分类（classification of testis tumor）553
睾丸肿瘤的分期（stage of testis tumor）552
戈登征（Gordon sign）73、581
戈拉碘铵（gallamine）1149
戈勒姆病（osteolysis Gorham disease）647
革兰染色（Gram staining）943
革兰氏阴性菌菌血症（gram negative bacteraemia）1304
革兰阳性细菌（Gram-positive bacteria）943
革兰阴性细菌（Gram-negative bacteria）943
格拉斯哥昏迷分级（Glasgow coma scale, GCS）1247
格拉斯哥昏迷指数水平（Glasgow coma scale, GCS）50
格拉斯哥昏迷记分（Glasgow coma scale, GCS）761
格拉斯哥结局记分（Glasgow outcome scale, GOS）762
隔离病区（isolation ward）895
膈肌膨出（eventration of the diaphragm）212
膈肌肿瘤（tumor of the diaphragm）212
膈膨出折叠术（repair of diaphragmatic eventration）214
膈疝（diaphragmatic hernia）212
膈疝修补术（repair of diaphragmatic hernia）212
膈神经损伤（injury of the phrenic nerve）212
膈神经压轧术（phreniclasia）212
膈神经移位术（phrenic nerve transfer）1038
膈下脓肿（subphrenic abscess）458、483
膈下心脏挤压（hypophrenic cardiac compression）1215
给药途径（route of drug administration）1225
根动脉（radicular artery）42
根治性贲门侧胃大部切除术（radical proximal subtotal gastrectomy）291
根治性睾丸切除术（radical orchectomy）558
根治性颈淋巴结廓清术（radical cervical lymphonode dissection）415
根治性前列腺切除术（radical prostatectomy）531
根治性全胃切除术（radical total gastrectomy）291

根治性幽门侧胃大部切除术（radical distal subtotal gastrectomy）291
根治性右半结肠切除术（radical right hemicolectomy）348
根治性左半结肠切除术（radical left hemicolectomy）348
跟骨骨骺骨软骨病（osteochondritis of calcaneal epiphysis）649
跟骨骨骺炎（calcaneo-apophysitis）649
跟骨骨折（fracture of calcaneus）628
跟骨骺炎（Sever disease）690
跟骨距骨桥（calcaneotalal bridge）690
跟腱断裂（rupture of archilles tendon）628
跟腱反射（achilles tendon reflex）72
跟腱滑囊炎（bursitis achilles posterior）689
跟腱黏液囊炎（achillobursitis）689
跟痛症（painful heel）690
跟膝试验（heel to knee test）75、578
跟舟联合（calcaneonavicular coalition）638
梗阻性黄疸（obstructive jaundice）467、487
梗阻性缺血性结肠炎（obstructive ischemic colitis）316
工业创伤流行病学：急性损伤（epidemiology of industrial injury: acute injury）708
工业创伤流行病学：慢性损伤（epidmiology of indrustrial injury: chronic injury）708
弓形足（pes arcuatus）638
功能锻炼（functional training）930、954
功能复位（functional reduction）593
功能位（functional position）573、593、954
功能性神经外科学（functional neurosurgery）4
供区（donor site）951
供血动脉结扎术（ligation of arterial supply）172
供者（donor）1086
供者特异性骨髓输注（donor specific marrow infusion）1100
供者特异性抗原输注（donor specific antigen infusion）1100
供者特异性输血（donor specific transfusion, DST）1100
肱二头肌长头肌腱鞘炎（tenosynovitis of long head of brachial biceps）612
肱二头肌长头肌腱脱位（dislocation of long head of brachial biceps）612
肱二头肌断裂（rupture of brachial biceps）612
肱二头肌反射（biceps reflex）71
肱二头肌腱鞘炎（bicipital tendinitis）678
肱骨大结节骨折（fracture of greater tuberosity of humerus）612
肱骨干骨折（fracture of shaft of humerus）612、829
肱骨骨折（fracture humerus）612
肱骨颈干角（collodiaphyseal angle of humerus）584
肱骨髁间骨折（intercondylar fracture of the humerus）612
肱骨髁上骨突压迫综合征（compression syndrome of supracondylar ostitis of humerus）680
肱骨髁上骨折（supracondylar fracture of humerus）612
肱骨内髁骨骺分离（epiphyseal separation of medial condyle of humerus）594
肱骨上端骨骺分离（epiphyseal separation of the proximal humerus）594
肱骨上端骨折（fracture of proximal part of humerus）828
肱骨外科颈骨折（fracture of surgical neck of humerus）612
肱骨外髁骨骺分离（epiphyseal separation of lateral condyle of humerus）594
肱骨外上髁炎（external humeral epicondylitis）681
肱骨远端骨折（fracture of distal part of humerus）829
肱桡肌肌皮瓣（humeroradial myocutaneous flap）1058
肱三头肌反射（triceps reflex）72
巩膜创伤（trauma of sclera）779
共济失调步态（ataxic gait）69
佝偻病（rechitis）645
佝偻性骨盆（Litzmann）645
沟槽伤（gutter wound）99
钩回（uncus gyrus）17
狗腿再植（replantation of dog limb）1047
狗咬伤（dog bite）757
构音困难（dyslalia）54
姑息性胃大部切除术（palliative subtotal gastrectomy）292
孤立性肝囊肿（solitary cyst of liver）438
孤立性直肠溃疡综合征（solitary rectal ulcer syndrome SRUS）341
谷氨酸（glutamic acid）1269
谷氨酰胺（glucosamide）938
谷胱甘肽（glutathione）1271
股薄肌肌（皮）瓣（gracilis myocutaneous/skin flap）1065
股薄肌肌皮瓣（gracilis myocutaneous flap）963

股薄肌移植（transplantation of gracilis muscle）1046
股薄肌移植括约肌成形术（sphincteroplasty with gracilis muscle）357
股动脉瘤（femoral aneurysm）402
股动脉造影（femoral arteriography）585
股二头肌反射（femoris reflex）72
股骨粗隆部骨折（intertrochanteric fracture of femur）836
股骨粗隆骨折（trochanteric fracture）622
股骨粗隆间骨折（intertrochanteric fracture）622
股骨大转子部褥疮（trochanteral pressure sore）1006
股骨干骨折（fracture of shaft of femur）622、837
股骨关节囊内骨折（Pauwels' fracture of femoral neck）622
股骨轨道征（femoral track sign）583
股骨颈干角（collodiaphyseal angle of femur）584
股骨颈骨折（fracture of femoral neck or fractured neck of femur）621
股骨颈骨折（fracture of neck of femur）836
股骨髁剥脱性骨软骨炎（osteochondritis dissecans of condyle of femur）625
股骨髁部骨折（condylar fracture of femur）622、837
股骨髁间骨折（fracture of femoral condyles）622
股骨髁软骨病（osteochondritis of condyle of femur）626
股骨髁上骨折（supra-condylar fracture of femur）837
股骨内髁骨折（Stieda's fracture）622
股骨-腓骨-尺骨综合征（femur-fibula-ulna syndrome）632
股骨头骨骺分离（slipped capital femoral epiphysis）595
股骨头骨骺滑移症（slipped femoral epiphysis）686
股骨头无血（菌）坏死（avascular necrosis of femoral head）686
股骨远端骨骺分离（epiphyseal separation of tistal end of femur）595
股骨转子综合征（femur trochanter syndrome）687
股-腘动脉硬化性闭塞症（femoropopliteal occlusive disease）399
股后侧皮瓣（posterior thigh flap）1066
股内收肌反射（thigh adductor reflex）72
股前内侧皮瓣（anterolateral thigh flap）1066
股前外侧皮瓣（anterolateral thigh flap）962、1065
股疝（femoral hernia）386
股神经损伤（femoral nerve injury）859
股四头肌成形术（quadricepsplasty）608
股四头肌挛缩症（Hnerkovsky）661
股外侧肌肌（皮）瓣（vastus lateralis myocutaneous/skin flap）1064
股直肌肌皮瓣（rectus femoris myocutaneous flap）1064
骨包囊虫病（hydatid disease of bone）654
骨不连（nonunion）592
骨传导试验（bone conduction test）574
骨发育不全（dysostosis）638
骨放射菌病（actinomycosis of bone）654
骨放射密度测定（measurement of bone radiodensity）582
骨肥厚（hyperostosis; cortical deformans）639
骨钙蛋白（osteocalcin）586
骨干结核（tuberculosis of shaft of bones）653
骨干硬化症（diaphyseal sclerosis）642
骨孤立性肉芽肿（solitary granuloma of bone）662
骨股髁间前交叉韧带撞击症（mechanical block to extension following augmentation of anterior cruciate ligament）624
骨关节病（osteoarthropathy）657
骨关节梅毒（syphilitic disease of bone and joint）653
骨骺板损伤（injuries of epiphyseal plate）594
骨骺半侧发育不良（dysplasia epiphysealis hemimelica）639
骨骺成骨不全（epiphysealis dysostosis）639
骨骺发育异常（epiphysial dysplasia）639
骨骺分离（epiphysiolysis）594
骨骺骨软骨炎（osteochondritis of epiphysis）648
骨骺固定术（epiphysiodesis）603
骨骺积气（intraepiphyseal gas）585
骨骺无菌坏死（aseptic necrosis of epiphysis）648
骨骺线（epiphyseal line）582
骨骺炎（epiphysitis）648
骨骺增生（epiphyseal hyperplasia; dysplasia epiphysealis hemimelica）648
骨化过早（度）（pleonosteosis; leripleonosteosis）638
骨化性骨膜下血肿（ossifying subperiosteal hematoma）667
骨化性肌炎（myositis ossificans）598、642
骨肌皮瓣（osseous myocutaneous flap）955
骨痂改建（callus reconstruction）591
骨-甲发育不良（osteoonychodysplasia）638
骨间掌侧神经受压综合征（anterior interosseus nerve compression syndrome）683
骨接合术（osteosynthesis）604

骨巨细胞瘤（giant-cell tumor of bone）665
骨库（bone bank）605
骨矿化结合素（osteonectin）587
骨龄（bone age）582
骨瘤（osteoma）662
骨密度计（bone densicometer）588
骨膜反应（periosteal reaction）584
骨膜下垫（Codman triangle; subperiostealpad; periosteal cuffing sign）584
骨膜硬纤维瘤（periosteal desmoid）665
骨膜增生厚皮病（pachydermoperiostosis; pseudohypertrophic osteoarthropathy）659
骨母细胞瘤（良性骨母细胞瘤）（osteoblastoma）663
骨内侧影征（silhouette sign in bone）583
骨囊肿（bone cyst）667
骨旁骨瘤（parosteal osteoma）663
骨旁肉瘤（parosteal sarcoma）663
骨佩吉特病（osteitis deformans; Paget disease of bone）646
骨盆边缘撕脱性骨折（avulsion fracture of pelvis margin）835
骨盆创伤（pelvic trauma）834
骨盆骨折（pelvic fracture）620、835
骨盆骨折及骨折脱位（fracture and fracture-dislocation of pelvis）620
骨盆环单处骨折（single fracture of pelvic ring）835
骨盆环联合骨折（combined fractures of pelvic ring）835
骨盆环完整的孤立性骨折（solitary fracture with perfect pelvic ring）835
骨盆回旋试验（pelvic rotation test）577
骨盆挤压分离试验（pelvic compression and separation test）577
骨盆内移截骨术（medially displaced pelvic osteotomy）602
骨盆直肠窝脓肿（supralevator abscess）337
骨皮质密度异常（Melnick-Needles syndrome）631
骨牵引（skeletal traction）593
骨肉瘤（osteosarcoma）663
骨软骨瘤（osteochondroma）648、663
骨软骨瘤病（synovial osteochondromatosis; synovial chondrometaplasia）664
骨软骨炎（osteochondritis）648
骨软化病（osteomalacia）645
骨 r-羟基谷氨酸蛋白（bgP）586
骨三相闪烁显像（bone threephase scintigraphy）587
骨闪烁图检查（bone scintigraphy）587
骨烧伤（bone burn）939
骨神经鞘瘤（neurilemmoma of bone）666
骨生骨瘤（enostosis）638、662
骨软骨病（osteochondrosis）648
骨生肉瘤（osteogenic sarcoma）663
骨嗜酸性肉芽肿（eosinophilic granuloma of bone）662
骨髓内麻醉（bone marrow anesthesia）1118
骨髓移植（bone marrow transplantation, BMT）1084
骨髓针刺活检（needle biopsy of bone marrow）587
骨纤维肉瘤（osteo fibrosarcoma）665
骨纤维异样增殖症（fibrous dysplasia）667
骨形态发生蛋白（bone morphogenetic protein）586
骨性关节炎（osteoarthritis）658
骨性强直（bony ankylosis）597
骨性狮面综合征（Pyle syndrome）631
骨性斜颈（bony torticollis）1000
骨血管瘤（hemangioma of bone）666
骨血管内皮瘤（hemangio-endothelioma of bone）666
骨血管球瘤（glomus tumor of bone）666
骨样骨瘤（osteoid osteoma）662
骨移植（bone transplantation）604、966、1085
骨移植片（bone graft）966
骨营养不良（osteodystrophy）645
骨营养不良综合征（Melnick-Needles syndrome）645
骨疣（exostosis）664
骨与关节结核（tuberculosis of bones and joints）652
骨原发性网状细胞肉瘤（primary reticulum cell sarcoma of bone）665
骨折（fracture）590
骨折并发症（complication of fracture）826
骨折复位（reduction of fracture）825
骨折复位的方法（methods of fracture reduction）826
骨折内固定器械（device for fractural internal fixation）826
骨折脱位（fracture dislocation）590
骨折外固定器械（device for fractural external fixation）826
骨折晚期后遗症（late sequelae of fracture）827
骨折愈合（fracture healing）716
骨折诊断（diagnosis of fracture）825

骨脂肪瘤（lipoma of bone）666
骨质减少（osteopenia）644
骨质疏松症（osteoporosis）644
骨质象牙化（ebernation）658
骨肿瘤（bone tumor）661
骨转移性肿瘤（metastatic tumor of bone）667
骨赘（osteophyte; bony outgrowth）662
骨自溶症（osteolysis）647
鼓式切片机（Padgett-Hood dermatome）952
鼓式取皮机（drum type dermatome）928
固定法：充气夹板（fixation: aerated splint）879
固定法：短裤石膏（fixation: shorts plaster）881
固定法：肩肱人字形石膏（fixation: shoulder-humerus plaster with "∧" shape）881
固定法：肩人字形石膏（fixation: shoulder plaster with "∧" shape）881
固定法：颈、胸石膏（fixation: neck-chest plaster bandaging）880
固定法：髋人字形石膏（fixation: hip plaster with "∧" shape）881
固定法：普通夹板（fixation: splint）879
固定法：前臂石膏（fixation: forearm plaster）880
固定法：上臂石膏夹和长臂管型石膏（fixation: upper-limb plaster splint and long-limb pipe-shaped plaster）880
固定法：上肢三角巾法（fixation: triangular bandaging of upper limb）879
固定法：上肢外展（飞机）架（fixation: upper-limb abduction splint）881
固定法：石膏背心（fixation: plaster vest）880
固定法：石膏床（fixation: plaster bed）880
固定法：铁丝夹板（fixation: steel-wire splint）879
固定法：托马氏夹板（fixation: Thoma splint）880
固定法：下肢长石膏夹板及长腿管型石膏（fixation: lower-limb plaster splint and long pipe-shaped plaster）881
固定法－下肢短石膏夹板及短腿管型石膏（fixation: lower-limb short plaster and short pipe-shaped plaster）881
固定法：胸肱石膏法（fixation: chest-humerus plaster bandaging）880
固定法：自体固定（fixation: auto-fixation）880
固定牵引（fixed traction）593
固体冲击伤（solid blast injury）753
挂线疗法（seton therapy）354
关节滑膜软骨瘤病（Henderson-Jones syndrome）648
关节积血（hemarthrosis）596
关节僵硬（ankylosis）597
关节离断术（disarticulation）609
关节内游离体（free body of joint）626
关节囊成形术（capsuloplasty）606
关节囊紧缩术（contraction of articular capsule）605
关节囊切开术（capsulotomy）605
关节囊周围截骨术（pericapsular osteotomy）603
关节旁异位骨化（periarticular heterotopic ossification）944
关节切除成形术（excision arthroplasty）605
关节融合术（articular fusion; arthrodesis）605
关节闪烁显像（joint scintigraphy）587
关节烧伤（joint burn）940
关节鼠（joint mice）596
关节松解术（arthrolysis）606
关节突综合征（locked back syndrome）672
关节脱位、半脱位（dislocation, subdislocation of joint）389
关节造影术（arthrography）585
半月板创伤（trauma of meniscus）837
观念性失用症（ideational apraxia）56
观念运动性失用症（ideokinetic apraxia）57
冠腔分流术（coronary-caval shunt）378
冠状动脉静脉瘘（coronary artery-vein fistula）807
冠状动脉内膜切除术（coronary ectomy）1051
冠状动脉旁路手术（coronary bridging operation）1051
冠状动脉旁路移植术（coronary artery bypass graft, CABG）1284
冠状动脉损伤（coronary artery injury）807
冠状动脉外科（coronary surgery）1051
冠状动脉异常起源于肺动脉（anomalous origin of coronary artery from pulmonary artery）276
冠状动脉造影术（coronary artery angiography）1284
冠状动脉重建术（reconstruction of coronary arteries）276
冠状缝再造术（reestablishment of coronal suture）184
冠状静脉结扎术（ligation of gastric coronary vein）375
管芯（stylet）1162
管型石膏（plaster cast）592
管状乳房（tubular breast）1001
管状型动静脉瘘（tubular arteriovenous fistula）398
贯通伤（penetrating wound）99、597
光电容积描绘仪（photoelectric plethsmography, PPG）

1027
光气烧伤（phosgen burn）916
广泛性脆性骨硬化症（Albert-Schonberg syndrome）641
龟头型尿道上裂（balanus type of epispadias）1016
硅酮凝胶（silicon gel）930
硅橡胶（silicone rubber）967
滚轴刀（rolling dermatome; Humby dermatome）952
滚轴式取皮刀（free hand dermatome with a protective roller）928
国际疾病分类（international classification of diseases, ICD）1308
腘动脉瘤（popliteal aneurysm）402
腘窝囊肿（popliteal cyst; Baker cyst）395、688
腘窝翼状赘皮综合征（popliteal pterygium syndrome）688
过度伸展综合征（hyperextension syndrome）619
过度使用综合征（overuse syndrome）597
过度通气（hyperventilation）1171、1200
过敏反应（anaphylactic reaction）1153
过敏性休克（allergic shock）1281
过头步行滑车（overhead ambulation trolley）600
过指试验（past-pointing test）75

H

哈林顿棒（Harrington rod）601
海豹畸形（phocomelia）637
海胆及海星刺伤（echinus and asterid sting）757
海马结构（hippocampal formation）27
海马区动静脉畸形切除术（resection of hippocampus regional AVM）173
海绵窦（cavernous sinus）47
海绵窦内动脉瘤（intracavernous sinus aneurysm）126
海绵体注射法（intracarvernous injection）568
海绵状骨瘤（cancellous osteoma）664
海绵状淋巴管瘤（cavernous lymphangioma）405
海绵状血管瘤（cavernous hemangioma）130、970
海棉体松解术（spongiolysis）569
海难（perils of the sea）709
海蛇头（caput medusae）380
海索比妥（hexobarbital sodium）1138
海蜇（水母）螫伤（jellyfish sting）757
含药微球肝动脉栓塞术（transarterial embolization by drug microsphere）437
汉密尔顿征（Hamilton sign; ruler test）575
合成敷料（synthetic dressing）926
核发射计算机体层扫描机（emission computed tomography scanner）201
核素血池显像（blood-pool radionuclide scanning）425
核素阳性显像（positive radionuclide scanning）425
核素阴性显影（negative radionuclide scanning）425
核心类脂 A 单克隆抗体（nuclear lipid A monoclonal antibody）908
核因子 KB（nuclear factor Kappa B, NF-KB）1287
颌骨骨折线上牙齿处理（treatment of teeth on line of jawbone fracture）775
颌间固定（intermaxillary fixation）776、979
颌面部创伤包扎（bandaging of maxillofacial trauma）772
颌面部创伤出血（haemorrhage of maxillofacial trauma）772
颌面部创伤的晚期整复（later repair of maxillofacial trauma）776
颌面部创伤感染（infection of maxillofacial trauma）771
颌面部创伤急救（first aid of maxillofacial trauma）771
颌面部创伤麻醉（anesthesia of maxillofacial trauma）771
颌面部创伤特点（characteristics of maxillofacial trauma）771
颌面部核武器伤（nuclear weapon wound of maxillofacial region）775
颌面部软组织创伤（trauma of maxillofacial soft tissue）772
颌面部软组织缺损（defect of maxillofacial soft tissue）772
颌面部异物（foreign object in maxillofacial region）775
颌面外科（maxillofacial surgery）949
赫尔宾征（Helbing sign）579
黑斑息肉综合征（Peutz-Jeghers syndrome, PJS）328
黑格隆德病（Haglund disease; achillobursitis）689
黑色素瘤（melanoma）396
黑质（substantia nigra）23
横窦（transverse sinus）47
横窦、乙状窦区硬脑膜动静脉瘘切除术（resection of dural AVF of lateral and sigmoid sinuses region）174
横断术（transection）375
横结肠切除术（transverse colectomy）348
横行包皮岛状皮瓣尿道成形术（transverse preputial island flap urethroplasty）539

横行腹直肌瓣转移乳房再造（breast reconstruction with TRAM flap）1004
横行腹直肌肌皮瓣（transverse abdominal rectus myocutaneous flap，TRAM）963
红斑性肢痛（erythromelalgia）659
红唇裂（vermilion cleft lip）976
红唇切迹状畸形（step deformity of upper lip）994
红核（red nucleus）23
红镜片试验（red lens test）76
红外线照射疗法（infrared coagulation therapy）355
红细胞生成素（erythropoietin）1271
虹膜创伤（trauma of iris）778
喉创伤（trauma of larynx）789
喉返神经损伤（injury of recurrent laryngeal nerve）416
喉返神经阻滞（recurrent laryngeal block）1121
喉关节脱位（dislocation of laryngeal joint）790
喉痉挛（laryngeal spasm）1182
喉镜柄（laryngoscope handle）1161
喉镜片（laryngoscope blade）1161
喉软骨骨折（fracture of laryngeal cartilage）790
喉上神经损伤（injury of superior laryngeal nerve）416
喉上神经阻滞麻醉（superior laryngeal block anesthesia）1120
喉神经损伤（injury of laryngeal nerve）791
喉罩（laryngeal mask，LMA）1164、1196
喉罩通气法（laryngeal mask ventilation）884
后穿质（posterior perforated substance）22
后交通动脉（posterior communicating artery）38
后交通动脉瘤（posterior communicating artery aneurysm）127
后交通动脉瘤夹闭术（clipping of posterior communicating artery aneurysm）170
后角综合征（syndrome of posterior horns）88
后颈交感综合征（posterior cervical sympathetic syndrome）647
后开胸切口（posterior thoracotomy incision）216
后连合（posterior commissure）24
后颅底骨折（posterior basiocranial fracture）763
后颅窝血肿（hematoma of posterior fossa）766
后尿道损伤（injury of posterior urethra）868
后索综合征（syndrome of posterior tracts）88
后天性动静脉瘘（acquired arteriovenous fistula）398
后天性腹股沟斜疝（acquired oblique inguinal hernia）385
后天性腹外疝（postnatal abdominal external hernia）383
后天性食管狭窄（acquired esophageal stenosis）227
后外侧开胸切口（posterior lateral thoracotomy incision）214
后外侧囟（posterior lateral fontanel）10
后向性血流学说（backward flow theory）370
后囟（posterior fontanel）9
后续复苏（advanced cardiac life support，ACLS）1177、1193
后遗畸形（sequel deformity；secondary deformity）599
后椎体线（posterior vertebral body line）582
厚中厚皮片（thick split thickness skin graft）952
呼出活瓣（expiratory valve）1157
呼气末二氧化碳（partial pressure of expiration terminal carbon dioxide，$PETCO_2$）1282
呼气末 CO_2 浓度监测（end-tidal CO_2 concentration monitoring）1166
呼气末麻醉气体浓度（end-tidal anesthetic concentration）1133
呼气末正压通气（positive end-expiratory pressure，PEEP）1171、1203、1295
呼吸爆发（respiratory burst）902
呼吸道梗阻（respiratory tract obstruction）1182
呼吸道护理（care of respiratory tract）1254
呼吸功（breathing work）1292
呼吸功能监测（monitoring of respiratory function）890
呼吸管（breathing tube）1157
呼吸机（通气机）（respirator；ventilation）1173、1202
呼吸机撤离（weaning）1282
呼吸机的撤离指征（weaning from respirator）1209
呼吸机相关肺炎（pneumonia with mechanical ventilation）1294
呼吸机引起的肺损伤（ventilator induced lung injury，VILI）1206
呼吸疾病病人的麻醉（anesthesia for patient with respiratory disease）1125
呼吸衰竭（respiratory failure）1309
呼吸衰竭的治疗（respiratory failure therapy）1201
呼吸性碱中毒（respiratory alkalosis）1338
呼吸性碱中毒病因（etiology of respiratory alkalosis）1338
呼吸性碱中毒的临床表现（clinical manifestation of res-

piratory alkalosis）1338
呼吸性碱中毒的治疗（therapy of respiratory alkalosis）1338
呼吸性酸中毒（respiratory acidosis）1338
呼吸性酸中毒的临床表现（clinical manifestation of respiratory acidosis）1338
呼吸性酸中毒的原因（etiology of respiratory acidosis）1338
呼吸性酸中毒的治疗（therapy of respiratory acidosis）1338
呼吸抑制（respiratory depression）1183
弧菌性坏死性软组织感染（vibrio necrotic soft tissue infection）391
胡佛征（Hoover sign）578
琥珀胆碱（succinylcholine）1148
琥珀胆碱双相阻滞（succinylcholine phase Ⅱ block）1151
琥珀胆碱自身制颤法（succinylcholine self-taming method）1151
华勒变性（Wallerian degeneration）717、1034
华吞伯格综合征（Wharteberg syndrome; cheirolgia paresthetica）682
滑车神经（trochlear nerve）30
滑车神经麻痹（trochlear nerve palsy）58
滑动性肋骨综合征（Cyriax syndrome）694
滑动性疝（extrasaccular hernia）384
滑膜瘤（synovioma）668
滑膜切除术（synovectomy）607
滑膜肉瘤（synovial sarcoma）668
滑膜软骨化生（synovial chondrometaplsia）664
滑膜软骨瘤病（synovial chondromatosis）668
滑囊炎（bursitis）596、679
滑液囊造影（bursography）585
滑移植骨（sliding graft）605
化脓性耳软骨炎（suppurative auricular chondritis）940
化脓性关节炎（suppurative arthritis）651
化脓性汗腺炎（pyogenic hydradenitis）390
化脓性阑尾炎（suppurative appendicitis）334
化脓性肋骨骨髓炎（suppurative osteomyelitis of rib）233
化脓性肋软骨炎（suppurative costal chondritis）239
化脓性血栓性静脉炎（suppurative thrombophlebitis）404、944
化学和生物致癌因素（chemical carcinogenic factor and biologic carcinogenic factor）286
化学疗法（chemotherapy）195、493、497
化学免疫抑制剂（chemical immunosuppressant）1101
化学趋化因子（chemotactic factor）919
化学溶核术（percutaneous intervertebral disc decompression）670
化学武器烧伤（chemical weapon burn）915
化学性腹膜炎（chemical peritonitis）487
化学性面部皮肤剥脱（facial chemical peeling）979
化学性烧伤（chemical burn）913、948
化学性眼烧伤（chemical eye burn）915
化学战剂复合伤（combined injuries caused by chemical warfare agent）759
怀特双腔支气管导管（White double lumen endobronchial catheter）1160
踝部垂直压缩骨折（vertical compression fracture of ankle）628
踝部骨折（fracture of ankle）628
踝部内收型骨折（adduction fracture of ankle）628
踝部外展型骨折（abduction fracture of ankle）628
踝关节瘢痕挛缩（cicatricial contracture of ankle）1014
踝关节骨折脱位（fracture-dislocation of ankle）838
踝关节结核（tuberculosis of ankle joint）653
坏疽性胆囊炎向肝内穿孔（gangrenous cholecystitis perforation into liver）455
坏疽性阑尾炎（gangrenous appendicitis）334
坏死性筋膜炎（necrotic fascitis）392
坏死胰组织清除术（debridement of devitalized pancreatic tissues）494
坏血病（scurvy）646
环孢素 A（cyclosporine A, CsA）1101
环池（ambient cistern）13
环甲膜穿刺（造口）术（thyrocricoid puncture）1281
环甲膜穿刺术（thyrocricocentesis）884
环甲膜切开术（thyrocricotomy; cricothyrotomy）885、1182
环甲膜造口术（circothyroid membrane ostomy）1199
环磷酰胺（cyclophosphamide, Cy）1102
环气管分离（cricotracheal separation）790
环枢椎脱位（atlanto-axis dislocation）138
环形死骨（ring sequestrum）650
环枕畸形（malformation of cranio-cervical junction）634
环枕融合（atlanto-occipital fusion）137
环指转位拇化（ring finger transfer for thumb reconstruc-

tion）1012
寰-枢椎半脱位（subluxation of atlantoaxial spine）840
寰枕部畸形（anomalies of atlantooccipital region）137
寰椎骨折（fracture of atlas）840
寰椎横韧带损伤（transverse ligament injury of atlas）840
幻味（gustatory hallucination）64
幻嗅（olfactory hallucination）57
幻肢痛（phantom limb pain）144、609
唤醒试验（wakening test）1178
换配件医学（spare- parts medicine）606
换药（交换敷料）（dressing change）898
黄色瘤（xanthoma）972
磺胺米隆（sulfamylon）899
磺胺嘧啶铈（cerium sulfadiazine）899
磺胺嘧啶锌（zinc sulfadiazine）899
磺胺嘧啶银（silver sulfadiazine）899
灰质综合征（syndrome of gray matter）89
恢复室（recovery room）1185
恢复自主呼吸的措施（measures of spontaneous respiration restoration）1200
挥鞭样脑损伤（whiplash brain injury）761
回肠膀胱成形术（ileocystoplasty）525
回肠膀胱术（Bricker operation）526
回肠代输尿管术（ileal replacement of ureter）521
回肠造瘘术（fistuation of ileum）347
回盲瓣综合征（ileocecal valve syndrome）367
蛔虫性肠梗阻（intestinal obstruction due to ascaris lumbricoides）314
会阴部瘢痕挛缩（perineum scar contracture）1006
会阴部尿道造瘘术（urethrostomy in perineum）1016
会阴烧伤（perineal burn）940
会阴下降综合征（descending perineum syndrome）342
会阴型尿道下裂（perineum type of hypospadia）1016
昏迷持续时间（coma duration）1305
昏迷深度的评估（evaluation of depth of coma）1246
昏迷状态（coma）50、1264
混合度烧伤（mixed degree burn）897
混合淋巴细胞培养（mixed lymphocyte culture，MLC）1108
混合皮肤移植术（mixed skin transplantation）927
混合型（mixed type）287
混合型癌（mixed carcinoma）428
混合型动静脉瘘（mixed arteriovenous fistula）398
混合型扭转（compound volvulus）295
混合型完全性肺静脉异位连接的修复（repair of total anomalous pulmonary venous connection of mixed type）272
混合型血管瘤（mixed hemangioma）971
混合痔（mixed hemorrhoid）339
混合性结石（mixed gallstone）465
混合性面裂（mixed facial cleft）978
混合性失语（combined aphasia）56
混合痣（compound nevus）393、969
活动盲肠综合征（hyperkinetic cecum syndrome）367
活合金（vitallium alloy；Co-Cr-Mo alloy）607
活宁（forane）1135
活配偶供者（living spouse donor）1088
活亲属供者（living related donor）1088
活体供者（living donor）1087
活体亲属肝部分移植（living relative partial liver transplantation）1074
活体亲属供胰节段移植（living relative segmental pancreatic transplantation）1076
活体亲属小肠移植（living relative small-bowel transplantation）1080
活体肾移植（living renal transplantation）1072
火器伤（firearm wound；firearm injury）336、389
火器伤处理原则（principle of firearm wound management）751
火器伤颅内血肿清除术（evacuation of intracranial hematoma due to missile）160
火器伤清创术（debridement of firearm wound）751
火器伤伤道的病理的分区（pathological zones of firearm wound track）748
火器伤伤道分类（track classification of firearm wound）747
火器伤伤道形态（firearm wound track morphology）748
火器伤特点（characteristics of firearm wound）748
火器骨折（firearm fracture）824
火器性下颌骨骨折（firearm mandible fracture）774
火器性颌骨骨折的初期处理（primary treatment of firearm jawbone fracture）773
火器性颌骨骨折的晚期处理（treatment of firearm jawbone frature in later period）774
火器性颌骨骨折的中期处理（treatment of firearm jawbone fracture in middle period）774
火器性脊髓损伤（missile injury of spinal cord）149

火器性颅脑伤（firearm craniocerebral injury）767
火器性脑脓肿手术（operation for brain abscess due to missile）160
火器性上颌骨骨折（firearm maxilla fracture）774
火器性牙和牙槽突损伤（firearm injury of teeth and alveolar process）775
获得性免疫缺陷综合征（acquired immune deficiency syndrome，AIDS）1308
霍尔特-奥拉姆综合征（Holt-Oram syndrome）637
霍夫曼氏征（Hoffmann sign）74、581、1248
霍曼斯征（Homans sign）581
霍纳综合征（Horner syndrome）416

J

机会致病菌（opportunistic pathogen）898
机械法分离胰岛（islet isolation by mechanical process）1079
机械呼吸的理想要求（desired mechanical ventilation）1207
机械呼吸的原则与注意事项（principles and notices of mechanical ventilation）1205
机械呼吸对生理的影响（effect of mechanical ventilation on physiology）1206
机械呼吸期间的监测（monitoring during mechanical ventilation）1207
机械解脱钨丝弹簧圈栓塞术（mechanical detachment system technique for tungsten spirales）179
机械通气（mechanical ventilation）923、1173、1202、1278
机械通气的营养支持（nutritional support for mechanical ventilation）1259
机械吻合法（mechanical anastomosis）1030
机械性肠梗阻（mechanical obstruction）311
肌病（myopathy）632
肌病-肾病-酸中毒综合征（myopathic-nephrotic-metabolic syndrome）400、633
肌成纤维细胞（myofibroblast）925
肌电假肢（myoelectric artificial limb）609
肌电图（electromyography，EMG）198、586
肌电图测定术（electromyography）564
肌动蛋白（actomysin）586
肌钙蛋白（troptin）1306
肌苷（inosine）1269
肌红蛋白尿（myohemoglobinuria）586
肌间隔动脉皮瓣（myoseptoarterial skin artery flap）955
肌间隙皮血管皮瓣（intermuscular vascular skin flap）1053
肌腱松解术（myotendolysis）1045
肌腱吻合术（tendon anastomosis）607
肌腱延长术（tendon lengthening）966
肌腱炎（tendinitis）676
肌腱移位术（transference of tendon）607
肌腱移植（tendon transplantation）607、966
肌腱造影（tenography）585
肌痉挛（spasticity）580
肌力测量（dynamometry）579
肌力测定法（dynamometry）74、579
肌凝蛋白（myosin）586
肌皮瓣（myocutaneous flap；musculocutaneous flap）955、1053
肌皮瓣移植术（transplantation of musculocutaneous flap）863
肌皮动脉（肌皮穿支）（musculocutaneous artery；musculocutaneous perforator）955
肌皮神经损伤（musculocutaneous nerve injury）858
肌强直（myotonia）580
肌球蛋白（myoglobulin）586
肌肉瓣移植术（transplantation of muscle flap）863
肌肉和关节的护理（care of muscle and joint）1255
肌肉坏死（muscle necrosis）1046
肌肉内胰岛移植（intramuscular islet transplantation）1078
肌肉松弛药（muscular relaxant）1148
肌肉移位术（transposition of muscle）608
肌肉移植（muscle transplantation）608、966
肌肉装置损伤（injury of muscular system）597
肌束震颤（fasciculation）66、580
肌酸激酶（creatine kinase，CK）1306
肌酸激酶同工酶：肌酸激酶（creatine phosphokinase，CK）302
肌萎缩（muscular atrophy）66、580
肌纤维成束收缩（fasciculation）1152
肌纤维蛋白（actin）586
肌纤维震颤（fibrillation）66、580
肌性斜颈（muscular torticollis）999
肌营养不良步态（muscular dystrophic gait）70

肌原性肌萎缩（myogenic muscular atrophy）598
肌源性瘫痪（myogenic paralysis）598
肌张力（muscular tension）65、580、1248
肌张力降低（muscular hypotonus）580
肌张力增高（muscular hypertonus）580
肌阵挛（myoclonus）66、580
肌之定（fazadinium）1149
肌注基础麻醉（intramuscular basic anesthesia）1113
鸡胸（pectus carinatum）212
基本生命支持（basic life support，BLS）1176、1192
基础代谢率（basal metabolic rate）406
基础麻醉（basic anesthesia）1112
基础能量消耗（basal energy expenditure，BEE）934、1258
基础生命支持（basic life support，BLS）886
基础生命支持的步骤（procedure of basic life support）1192
基底动脉分叉部动脉瘤（basillar bifurcation aneurysm）128
基底动脉分叉部动脉瘤夹闭术（clipping of basilar artery bifurcation aneurysm）171
基底动脉干动脉瘤（basilar trunk aneurysm）128
基底核（basal nuclei）18
基底静脉（basal vein）44
基底细胞癌（basal cell carcinoma）973
基因治疗（gene therapy）196
基因转染（gene transfer）918
基质金属蛋白酶（matrix metalloproteinase）925
畸形性骨炎（osteoitis deformans）148、647
激动毒性神经元损伤（excitatoxic neuronal damage）1243
激动性氨基酸假设（excitatory aminoacid hypothesis）1243
激光多普勒血流计（laser Doppler flowmeter，LDF）1027
激光肝脏止血法（hemostasis of liver by laser）432
激光器（laser apparatus）202
激光武器伤（injury caused by laser weapon）752
激光治疗食管病变（laser therapy of esophageal lesion）225
激活全血凝固时间（activated coagulation time blood，ACT）1168
激离植皮（皮片）（free skin graft）951
激素疗法（hormone therapy）931
即刻乳房再造（immediate breast reconstruction）1003
即时皮瓣（immediately transfered skin flap）956
极度屈腕试验（extreme wrist flexion losteophytosis）575
急救转运中心（emergency care transportation center）897
急性（成人）呼吸窘迫综合征（acute/adult respiratory distress syndrome，ARDS）1310
急性肠系膜动脉闭塞（acute mesenteric arterial occlusion）315
急性出血性胰腺炎（acute hemorrhagic pancreatitis）489
急性创伤性颅内血肿（acute traumatic intracranial hematoma）765
急性胆囊炎（acute cholecystitis）466
急性动静脉瘘（acute arteriovenous fistula）398
急性动脉栓塞（acute arterial embolism）399
急性放射性甲状腺炎（acute radiogenic thyroiditis）408
急性肺损伤（acute lung injury，ALI）1311
急性蜂窝织炎（acute cellulitis）390
急性肝功能衰竭（acute hepatic failure）1289
急性梗阻性化脓性胆管炎（acute obstructive suppurative cholangitis，AOSC）454
急性冠脉综合征（acute coronary syndromes，ACSS）1284
急性化脓性骨髓炎（acute suppurative osteomyelitis）649
急性化脓性关节炎（acute suppurative arthritis）651
急性化脓性甲状腺炎（acute pyogenic thyroditis）408
急性化脓性门静脉炎（acute suppurative pylephlebitis）453
急性坏死性胰腺炎（acute necrotic pancreatitis）489
急性甲状腺炎（acute thyroiditis）408
急性精索炎（acute funiculitis）556
急性酒精中毒（acute alcohol intoxication）1311
急性淋巴管炎（acute lymphangitis）391
急性淋巴结炎（acute lymphadenitis）391
急性弥漫性腹膜炎（acute diffuse peritonitis）459
急性脑缺氧的临床表现（clinical manifestations of acute cerebral hypoxia）1244
急性脑缺氧的临床经过与恢复（clinical process and recovery of acute cerebral hypoxia）1253
急性排斥反应（acute rejection）1094
急性皮肤放射性损伤（acute radiation injury of skin）968
急性前列腺炎（acute prostatitis）528
急性肾功能衰竭（acute renal failure）945
急性肾衰的临床表现（clinical manifestation of acute re-

nal failure）1230
急性肾衰的诊断（diagnosis of acute renal failure）1231
急性肾衰的治疗（therapy of acute renal failure）1231
急性肾盂肾炎（acute pyelonephritis）506
急性生理与既往健康状况评估系统-Ⅱ（简称APACHE-Ⅱ）（acute physiology and chronic health evaluation system-Ⅱ，APACHE-Ⅱ）723
急性生理与既往健康状况评估系统-Ⅲ（简称APACHE-Ⅲ）（acute physiology and chronic health evaluation system-Ⅲ，APACHE-Ⅲ）723
急性水肿型胰腺炎（acute edematous pancreatitis）488
急性粟粒性结核（acute miliary tuberculosis）1266
急性体液性排斥反应（acute humoral rejection）1094
急性痛风性关节炎（acute gouty arthritis）660
急性胃扩张（acute gastric dilatation）294
急性细胞性排斥反应（acute cellular rejection）1095
急性心肌梗死（acute myocardial infarction，AMI）1285
急性心脏压塞（acute cardiac tamponade）803
急性心脏压塞治疗：剑突下心包开窗术（treatment of acute cardiac tamponade：pericardial fenestration under xiphoid process）803
急性心脏压塞治疗：心包穿刺术（treatment of acute cardiac tamponade：pericardial puncture）803
急性血管性排斥反应（acute vascular rejection）1095
急性血源性骨髓炎（acute hematogenous osteomyelitis）649
急性腰扭伤（acute lumbar muscle sprain）671、847
急性胰腺炎（acute pancreatitis）488
急性硬脑膜下血肿清除术（evacuation of acute subdural hematoma）158
急性重症胆管炎（acute cholangitis of severe type，ACST）454、467、1289
急性重症胰腺炎（acute severe pancreatitis）1290
急诊手术麻醉（anesthesia for emergency surgery）1129
棘间韧带损伤（injury of interspinal ligament）846
棘上韧带损伤（injury of supraspinal ligament）846
棘突间距增宽征（widened interspinous distance sign）583
己糖激酶（hexosemonophosphate kinase，HK）301
挤压伤（crush injury）388、589
挤压伤发病机制（pathogenesis of crush injury）743
挤压伤和挤压综合征（crush injury and crush syndrome）743
挤压伤和挤压综合征病因（etiology of crush injury and crush syndrome）743
挤压伤局部处理（local treatment of crush injury）744
挤压伤临床表现和诊断（clinical characteristic and diagnosis of crush injury）744
挤压性颅脑损伤（crush brain injury）760
挤压综合征（crush syndrome）589、1289
挤压综合征病理生理变化（pathophysiologic changes of crush syndrome）743
挤压综合征发病机制（pathogenesis of crush syndrome）743
挤压综合征临床表现和诊断（clinical characteristic and diagnosis of crush syndrome）744
挤压综合征治疗（treatment of crush syndrome）744
脊膜膨出（spinal meningocele）138
脊神经根（nerve root of spinal cord）36
脊神经根损伤（spinal nerve root injury）848
脊髓（spinal cord）35
脊髓半侧综合征（Brown-Sequard syndrome）620、848
脊髓出血（hematomyelia of spinal cord）620、848
脊髓挫裂伤（contusion and laceration of spinal cord）149、848
脊髓电刺激术（current stimulation therapy of spinal cord）601
脊髓动脉（spinal artery）42
脊髓动脉造影（spinal arteriography）585
脊髓防御反射（spinal defense reflex）581
脊髓横断性损伤（transverse injury of spinal cord）848
脊髓后侧综合征（posterior spinal cord syndrome）848
脊髓后动脉（posterior spinal artery）43
脊髓脊膜膨出（myelomeningocele）139
脊髓脊膜膨出切除修补术（resection and repair of myelomeningocele）187
脊髓减压术（decompression of spinal cord）856
脊髓空洞症（syringomyelia）136
脊髓空洞症手术（operation for syringomyelia）188
脊髓空洞-蛛网膜下腔分流术（syringo-subarachnoid shunt）188
脊髓内部结构（structure of spinal cord）36
脊髓内动静脉畸形切除术（resection of intramedullary AVM）175
脊髓内脓肿（intramedullary abscess）141
脊髓内室管膜瘤（intramedullary ependymoma）151

脊髓内星形细胞瘤（intramedullary astrocytoma）151
脊髓内血管网状细胞瘤（intramedullary angioreticuloma）151
脊髓内脂肪瘤（intramedullary lipoma）151
脊髓内肿瘤（intramedullary tumor）151
脊髓内肿瘤切除术（resection of intramedullary spinal tumor）194
脊髓牵引综合征（cord traction syndrome）618
脊髓前侧综合征（anterior spinal cord syndrome）848
脊髓前动脉（anterior spinal artery）43
脊髓前角灰质炎后遗症（sequelae of poliomyelitis）660
脊髓前连合切断术（section of anterior commissurotomy of spinal cord）190
脊髓前外侧束切断术（anterior lateral cordotomy）190
脊髓前中央动脉综合征（anterior central artery syndrome of spinal cord）848
脊髓受压（compression of spinal cord）847
脊髓栓系综合征（tethered cord syndrome，TCS）89、619
脊髓栓系综合征手术（operation for tethered cord syndrome）187
脊髓损伤（spinal cord injury）617
脊髓休克（spinal cord shock）149、619、847
脊髓血管病变（spinal vascular disease）132
脊髓血管造影（spinal arteriography）200
脊髓压迫症（spinal cord compression）619
脊髓引流静脉（venous drainage of spinal cord）46
脊髓诱发电位（spinal evoked potential）619
脊髓圆锥（conus medullaris）37
脊髓圆锥损伤（injury of conus medullaris）848
脊髓源性间隙性跛行（intermittent claudication of spinal cord）673
脊髓造影（myelography）199、584
脊髓震荡（concussion of spinal cord）149
脊髓中央管上口填塞术（packing upper opening of the central cord canal）188
脊髓中央综合征（central spinal cord syndrome）848
脊髓蛛网膜炎（spinal arachnoiditis）152
脊髓自主反射（spinal autonomic reflex）581
脊髓总体反射（spinal autonomic reflex）581
脊髓纵裂（diastomyelia）136
脊髓纵裂手术（operation for diastomyelia）187
脊索瘤（chordoma）120、667
脊柱侧凸畸形（scoliosis）674
脊柱分离骨折（Chance's fracture）617
脊柱骨骺骨软骨炎（osteochondritis of epiphysis of spine）649
脊柱骨骺炎或青年驼背（Scheuermann disease）649
脊柱骨折和脊髓损伤（fracture of spine and spinal cord injury）617
脊柱后凸（kyphosis）674
脊柱后外侧经路融合术（postero-lateral route spinal fusion）604
脊柱滑脱（spondylolisthesis）673
脊柱化脓性骨髓炎（pyogenic osteomyelitis of vertebra）649
脊柱结核（tuberculosis of spine）652
脊柱截骨术（osteotomy of spine）602
脊柱裂（spinal bifida）138、673
脊柱裂脊膜膨出切除修补术（resection and repair of spina bifida with meningocele）186
脊柱前路融合术（spinal fusion through anterior approach）604
脊柱脱位性骨盆（Rokitansky's pelvis）617
脊柱峡部裂（spondyloschiasis）672
脊椎骨折（spinal fracture）844
脊椎关节突综合征（spinal facet syndrome）670
脊椎及硬膜外联合阻滞麻醉（combined spinal and epidural anesthesia）1123
脊椎麻醉（spinal anesthesia）1122
脊椎麻醉并发症（complication after spinal anesthesia）1184
脊椎麻醉后脑神经麻痹（cranial nerve paralysis after spinal anesthesia）1184
脊椎麻醉后尿潴留（urinary retention after spinal anesthesia）1184
脊椎麻醉后头痛（headache after spinal anesthesia）1184
脊椎麻醉后下肢瘫痪（lower extremity paralysis after spinal anesthesia）1184
脊椎强直综合征（rigid spine syndrome）657
脊椎压缩性骨质疏松（Kummell syndrome）644
计算机程序控制麻醉（computer program controlled anesthesia）1117
记忆合金（memory alloy）944
继发性并指（secondary syndactyly）1008
继发性骨性关节炎（secondary osteoarthritis）658

继发性骨质疏松症（secondary osteoporosis）644
继发性淋巴水肿（secondary lymphedema）405
继发性面神经麻痹（secondary facial nerve paralysis）981
继发性脑损害的原因（causes of secondary cerebral injury）1242
继发性脾功能亢进（secondary hypersplenism）480
继发性乳头内陷（secondary inverted nipple）1004
继发性斜颈（secondary torticollis）1000
继发性眼睑内翻（secondary entropion of eyelid）985
加德纳综合征（Gardner syndrome）694
加兰特反射（Galant reflex; incurvation reflex of trunk）576
加利骨髓炎（Garre osteomyelitis）650
加罗德脂肪垫（Garrod fatty pad; knuckle pad）685
加速性颅脑损伤（acceleration craniocerebral injury）760
加速性排斥反应（accelerated rejection）1094
加压包扎（tension bandaging）592、953
加压关节固定术（compression arthrodesis）605
加压性关节痛（hyperbaric arthralgia）598
加压治疗（recompression therapy）598
夹心面包疗法（sandwich therapy）437
夹纸试验（thumb pinch test; picking-up paper test）575
家族性痉挛性截瘫（familial spastic paraplegia）619
家族性腕管综合征（familial wrist tunnel syndrome）644
家族性特发性骨关节病（family idiopathic osteoarthropathy）658
家族性腺瘤性息肉病（familial adenomatous polyposis, FAP）327
痂皮（crust）926
痂下愈合（subeschar healing）716、919
颊部穿通伤（penetrating injury of buccal tissue）773
颊部洞穿性缺损（through and through cheek defect）995
颊部分缺损（partial cheek defect）995
颊部软组织缺损（buccal soft tissue defect; soft tissue defect on cheek）982
甲-髌综合征（nail-patella syndrome）694
甲分离症（onycholysis）693
甲亢三联症（hyperthyroidism triad）409
甲醚（methoxyflurane）1135
甲哌卡因（mepivacaine）1154
甲旁亢性胰腺炎（hyperarathyroidism induced pancreatitis）490
甲胎蛋白假阳性（false positive alphafetoprotein）420
甲胎蛋白假阴性（false negative alphafetoprotein）420
甲胎蛋白试验（alphafetoprotein, AFP）420
甲胎蛋白异质体（variant of alphafetoprotein）421
甲氧胺（methoxamine）1221
甲氧氟烷（methoxyflurane; penthrane）1134
甲状旁腺癌（adenocarcinoma of parathyroid）412
甲状旁腺功能低下（hypoparathyroidism）413
甲状旁腺功能亢进（hyperparathyroidism）412
甲状旁腺功能亢进性骨病（hyperparathyroidism osteonosus）646
甲状旁腺损伤（injury of parathyroid gland）416
甲状旁腺腺瘤（parathyroid adenoma）412
甲状旁腺移植术（parathyroid gland transplantation）415
甲状旁腺增生（hyperplastic parathyroid）412
甲状旁腺组织移植术（parathyroid tissue transplantation）415
甲状舌骨窦道（thyroglossal sinus）998
甲状舌骨瘘管（thyroglossal fistula）998
甲状舌骨囊肿（thyroglossal cyst）998
甲状舌管囊肿瘘管切除术（thyroglossal cyst fistulectomy）414
甲状腺 CT 检查（computer tomography examination of thyroid gland）407
甲状腺癌（thyroid carcinoma）410
甲状腺癌根治性切除术（radical thyroidectomy）415
甲状腺部分切除术（partial thyroidectomy）413
甲状腺超声检查（ultra-sonic examination of thyroid gland）406
甲状腺次全切除术（subtotal thyroidectomy）414
甲状腺大部切除术（most partial thyriodectomy）413
甲状腺功能低下（hypothyroidism）416
甲状腺功能亢进（hyperthyroidism）409
甲状腺淋巴造影（thyroid lymphography）407
甲状腺滤泡性癌（thyroid follicular carcinoma）411
甲状腺肉瘤（thyroid sarcoma）412
甲状腺乳头状腺癌（thyroid papillary carcinoma）411
甲状腺舌管瘘（thyroglossal fistula）413
甲状腺舌管囊肿（thyroglossal cyst）413
甲状腺髓样癌（thyroid medullary carcinoma）411
甲状腺危象（thyroid crisis）416、1290
甲状腺未分化癌（undifferentiated thyroid carcinoma）411
甲状腺腺瘤（thyroid adenoma）410
甲状腺腺瘤摘除术（excision of thyroid adenoma）413

甲状腺腺叶切除术（thyroid lobectomy）414
甲状腺炎（thyroiditis）408
甲状腺移植术（transplantation of thyroid）415
甲状腺隐匿性癌（thyroid occult carcinoma）411
甲状腺针吸细胞学检查（细针穿刺针吸细胞学检查）（needle aspiration biopsy of thyroid gland; fine needle aspiration cytology, FNAC）407
甲状腺肿大分度（gradation of thyromegaly）406
甲状腺转移癌（thyroid metastatic carcinoma）411
甲状腺组织移植术（thyroid tissue transplantation）415
钾代谢异常（disorders of potassium metabolism）1325
假滑液囊（pseudobursa）606
假体（prosthesis）606
假痛风综合征（pseudogout syndrome）660
假性动脉瘤（false aneurysm）400
假性肥大性骨关节病（pseudohypertrophic osteoarthropathy）658
假性关节痛（pseudocoxalgia）686
假性甲状旁腺功能减退伴纤维囊性骨炎（pseudohypoparathyroidism with osteitis fibrosa cystica）646
假性溃疡综合征，幽门十二指肠敏感症（pseudo ulcer syndrome, pyloroduodenal susceptivity）298
假性颞下颌关节强直，关节外强直（false ankylosis of temporo-mandibular joint）982
假性脾囊肿（splenic pseudocyst）481
假性球麻痹综合征（pseudobulbar palsy syndrome）81
假性上睑下垂（pseudoptosis of upper lid）984
假性胰腺囊肿（pancreatic pseudocyst）493
尖锐湿疣（condyloma acuminatum）534
尖头并指多指畸形Ⅱ型（acrocephalosyndactyly type Ⅱ）636
尖头并指畸形（acrocephalosyndactyly, Apert syndrome）635、975
尖头-并指（趾）畸形综合征（carpenter syndrome）635
尖头-并指（趾）综合征Ⅰ型（Apert syndrome）635
尖头畸形（turricephaly; tower shaped skull; oxycephaly）137、974
间变性脑膜瘤（anaplastic meningioma）114
间变性少突胶质细胞瘤（anaplastic oligodendroglioma）108
间变性室管膜瘤（anaplastic ependymoma）107
间变性星形细胞瘤（anaplastic astrocytoma）106
间断缝合（interrupted suture）950
间接损伤（indirect injury）397
间接移植皮瓣（indirectly transfered flap）957
间脑（diencephalon）19
间脑静脉（mesencephalic vein）44
间脑性高血压综合征（hypertensive diencephalic syndrome）83
间脑植物神经性癫痫综合征（diencephalic autonomic epilepsy syndrome）84
间脑综合征（diencephalic syndrome）83
间羟胺（metaraminol）1222
间歇性跛行（intermittent claudication）399、574
间歇性导尿法（intermissive urethral catheterization）541
间歇正压通气（intermittent positive pressure ventilation, IPPV）1171、1203、1295
间歇指令通气（intermittent mandatory ventilation, IMV）1171、1203
间歇指令性通气/同步间歇指令性通气（intermittent mandatory ventilation, IMV/synchronized intermittent mandatory ventilation, SIMV）1277
间质软骨肉瘤（mesenchymal chondrosarcoma）665
间质性膀胱炎（interstitial cystitis）523
间置空肠肝外胆管十二指肠吻合术（interposed jejunal extrahepatic cholangioduodenostomy）471
肩峰成形术（acromioplasty）605
肩峰下滑囊炎（subacromial bursitis）679
肩峰下撞击综合征（subacriomial impingement syndrome）680
肩关节骨折脱位（fracture-dislocation of shoulder joint）610
肩关节后部的软组织损伤（posterior soft tissue injury of shoulder）679
肩关节后脱位（posterior dislocation of shoulder joint）611
肩关节回转练习器（shoulder-wheel exerciser）600
肩关节结核（tuberculosis of shoulder joint）652
肩关节前脱位（anterior dislocation of shoulder joint）611
肩关节松动综合征（shoulder loose syndrome）679
肩关节外展梯（shoulder - abduction ladder）601
肩关节向前半脱位及肩关节松弛症（anterior semiluxation and relaxation symptom of shoulder joint）611
肩关节周围炎（Duplay syndrome）679
肩过度外展综合征（Wright syndrome; hyperabduction syndrome of shoulder）678
肩胛部与上臂近段切除再植术（replantation following

excision of scapula and proximal arm）1048
肩胛带综合征（shoulder-girdle syndrome）680
肩胛骨骨折（fracture of scapula; fractured scapula）611、828
肩胛肋骨综合征（scapulo-costal syndrome）680
肩胛皮瓣（scapular flap）960、1057
肩胛上神经窘迫综合征（supra-scapula nerve syndrome）679
肩胛上神经卡压综合征（compression syndrome of suprascapular nerve）679
肩胛舌骨肌综合征（masculi omohyoideus syndrome）695
肩腱袖病（shoulder rotator cuff syndrome）677
肩腱袖损伤（injury of the rotator cuff）678
肩手综合征（shoulder-hand syndrome）695
肩四边孔综合征（shoulder tetragon pore syndrome）679
肩锁关节扭伤、脱位、半脱位（sprain, dislocation of acromioclavicular joint）610
肩锁关节损伤（injury of acromioclavicular joint）827
肩锁关节损伤的治疗（treatment of injury of acromio-clavicular joint）827
肩锁关节脱位（dislocation of acromio-clavicular joint）610
肩袖创伤性肌腱炎（traumatic tendonitis of rotator cuff）677
肩袖断裂（rupture of rotator cuff）678
肩袖间隙分裂征（rotator cuff interval lesion）677
肩周炎（frozen shoulder）679
肩撞击综合征（impingement syndrome of shoulder）677
减速率（deceleration rate）747
减速性颅脑损伤（deceleration craniocerebral injury）760
减体积肝移植（reduced-size liver transplantation）1073
减压性骨坏死（dysbaric osteonecrosis）590
减张缝合（tension suture; relaxation suture）950
睑裂狭小（blepharonphimosis）931
睑内翻（entropion）933
睑球粘连（symblepharon）988
睑外翻（eyelid ectropion）931、985
简化急性生理学评分（simplified acute physiology score, SAPS）1302
简明损伤定级标准（abbreviated injury scale, AIS）721
简明损伤定级标准-90（abbreviated injury scale -90, AIS-90）721
简易呼吸器通气法（manual ventilation by selfinflating bag）1197
碱烧伤（alkaline burn）914
碱石灰（soda lime）1158
碱石灰指示剂（soda lime indicator）1158
碱性成纤维细胞生长因子（basic fibroblast growth factor, BFGF）917、1035
碱性磷酸酶（alkaline phosphatase, AKP）301、587
碱性磷酸酶-抗碱性磷酸酶法（alkaline phosphatase-anti-alkaline phosphatase（APAAP）method）587
碱性磷酸酶同工酶Ⅰ（alkaline phosphatase isoenzyme Ⅰ, ALP-Ⅰ）421
碱中毒（alkalosis）1264
碱中毒的原因（causes of post-resuscitation alkalosis）1233
碱中毒的治疗（treatment of postresuscitation alkalosis）1233
碱中毒对机体的影响（effect of alkalosis on body）1233
剑突下心包穿刺术（subxiphoid pericardiocentesis）251
剑突下心包开窗探查术（subxiphoid pericardial exploration）250
剑突综合征（xiphoid process syndrome）695
腱纽（环）成形术（plastic operation of vicula of tendon）608
腱鞘成形术（tenosynovoplastic operation of vicula of tendon）608
腱鞘囊肿（thecal cyst）395、689
腱索断裂（ruptured chordae）254
腱索断裂成形术（ruptured chordaoplasty）254
僵人综合征（stiff-man syndrome）695
僵硬性骨肥厚（ankylosing hyperostosis）674
僵直（rigor）933
僵直性脊椎炎葡萄膜炎（ankylosing spondylitis uveitis）674
降低颅内压的措施（measure of decreasing intracranial pressure）1251
降钙素（calcitonin）423
降结肠疝（hernia of descending colon）384
降主动脉损伤修复术（repair of rupture of descending aorta）808
降主动脉与左肺动脉吻合术（desending aorta to left pulmonary artery shunt）266
交臂皮瓣（cross arm flap）956
交叉唇瓣（cross lip flap; Abbe flap）956、995

交叉皮瓣（cross skin flap）956
交叉伸腿反射（crossed-extensor reflex）581
交叉性拉赛格征（crossed Lasegue sign）576
交感神经切除术（sympathectomy）496
交感神经系统（sympathetic nervous system）7
交感性眼炎（sympathetic ophthalmia）780
交界痣（junctional nevus）393、969
交通瓣膜功能试验（Pratt test）403
交通伤（traffic injury）705
交通伤车内人员伤情特点（characteristics of the wounded inside the vehicle in traffic accidents）706
交通伤流行病学（epidemiology of traffic injury）705
交通伤流行病学：车辆因素（epidemiology of traffic injury: vehicle factor）706
交通伤流行病学：环境因素（epidemiology of traffic injury: environmental factor）706
交通伤流行病学：人的因素（epidemiology of traffic injury: human factor）705
交通伤流行病学：时间因素（epidemiology of traffic injury: time factor）706
交通伤摩托车驾驶员伤情特点（characteristics of motorcyclist injury in traffic accidents）707
交通伤骑自行车人伤情特点（characteristics of cyclist injury in traffic accidents）707
交通伤伤情特点（characteristics of traffic injury）706
交通伤死亡原因（causes of death in traffic accidents）708
交通伤行人伤情特点（characteristics of foot passenger injury in traffic accidents）707
交通伤致伤机制（wounding mechanisms of traffic injury）707
交通性睾丸鞘膜积液（communicating hydrocele of testis）558
交通性脑积水（communicating hydrocephalus）103
交腿皮瓣（cross leg flap）956
胶体溶液（colloid solution）901
胶样囊肿（colloid cyst）110
胶原（collagen）912
胶原代谢异常、筋膜组织疏松引起的疝（hernia caused by abnormal collagen metabolism and loose fascia）383
胶原蛋白（collagen protein）1273
胶质母细胞瘤（glioblastoma）107
焦痂（eschar）925
焦痂切除术（escharectomy）926
焦痂下细菌计数（subeschar bacterial count）909
角回动脉（angular artery）40
角回综合征（angular gyrus syndrome）82
角膜创伤（trauma of cornea）778
角膜反射（corneal reflex）70
角膜烧伤（corneal burn）938
角膜移植（keratoplasty）1085
绞窄性肠梗阻（strangulation obstruction）311
绞窄性腹股沟斜疝（strangulated oblique inguinal hernia）385
绞窄性股疝（strangulated femoral hernia）386
绞窄性脐疝（strangulated umbilical hernia）387
绞窄性疝（strangulated hernia）384
矫形器（orthotic device）610
矫形手术麻醉（anesthesia for orthopedic surgery）1126
矫形鞋（orthopedic shoe）610
矫正练习（corrective exercise）599
矫正性大动脉转位合并心内畸形的矫正手术（corrective surgery of corrected transposition of great arteries associated intracardiac anomaly）278
脚池（crural cistern）13
脚间池（interpeduncular cistern）13
疖（furuncle）389
接头、连接器（adaptor）1162
节段性供血（segmental blood supply）955
节段性脊麻（segment spinal anesthesia）1122
节段胰腺移植（segmental pancreatic transplantation）1077
节细胞神经瘤（ganglioneuroma）561
杰库德关节炎（Jaccoud arthritis）655
结肠阿米巴肉芽肿（amoebic granuloma of colon）325
结肠癌（carcinoma of colon）331
结肠瓣（colon flap）1063
结肠钡餐检查（barium meal examination of colon）332
结肠创伤（colon injury）814
结肠创伤并发症（complication of colon injury）815
结肠创伤分类（classification of colon injury）814
结肠创伤严重程度判断（evaluation of severity of colon injury）814
结肠创伤诊断（diagnosis of colon injury）814
结肠创伤治疗（treatment of colon injury）814

结肠代食管术（esophageal replacement by colon）217
结肠钝性损伤（blunt injury of colon）323
结肠管状腺瘤（tubular adenoma of colon）327
结肠类癌（colonic carcinoid）329
结肠憩室病（diverticular disease of colon）324
结肠憩室炎（diverticulitis of colon）324
结肠绒毛状腺瘤（villous adenoma of colon）327
结肠冗长症（redundant colon）368
结肠血吸虫病（schistosomiasis of colon）325
结肠炎性息肉（inflammatory polyp of colon）329
结肠幼年性息肉（juvenile polyp of colon）328
结肠造口术（colostomy）349
结肠增生性息肉（hyperplastic polyp of colon）329
结肠脂肪瘤（lipoma of colon）332
结肠中动脉损伤（middle colic artery injury）307
结构性失用症（constructional apraxia）57
结核变态反应性关节炎综合征（tuberculous rheumatism）652
结核菌 PCR 检出法（detection of tubercle bacillus by PCR method）463
结核性风湿病（poncet syndrome）652
结核性阑尾炎（tubercular appendicitis）364
结核性脓胸（tuberculous empyema）238
结节病性关节炎（sarcoid arthritis）651
结节型（nodular type）292
结节型肝癌（nodular liver cell carcinoma）429
结节性毒性甲状腺肿（nodular toxic goiter）409
结节性黄色瘤（xanthoma tuberosum）972
结节性甲状腺肿（nodular goiter）407
结节性筋膜炎（fascitis nodosa）667
结晶氨基酸混合液（mixture of crystalline amino acid）936
结晶尿（crystalluria）501
结膜创伤（conjunctival trauma）777
结三角（nadal triangle）276
结扎术（ligature）375
睫脊反射（cilio-spinal reflex）1249
睫毛缺损（eyelash defect）983
睫状神经生长因子（ciliary neurotrophic factor，CNTF）1035
睫状体创伤（trauma of ciliary body）778
截骨术（osteotomy）602
截瘫指数（paraplegic index）579
截肢术（amputation）609
截指术（finger amputation）834、1010
介入治疗（interventional treatment）493
金伯克病（Kienbock disease）684
金黄色葡萄球菌肺炎（staphylococcus aureus pneumonia）1265
筋膜瓣（fascia flap）1054
筋膜间隙综合征（compartment syndrome）589
筋膜皮瓣（fascia cutaneous flap）1054
筋膜皮瓣移植术（transplantation of fascia and skin flap）865
筋膜腔内压力测量（measurement of fascial space tension）744
筋膜条抽取器（筋膜刀）（fasciatripper; fascia knife）965
筋膜条悬吊术（fascia strip suspension; fascia sling suspension）981
筋膜性腰痛症（fascial lumbago symptom）671
筋膜移植（fascia transplantation）965
紧急插管（emergency intubation）1163
紧急剖胸探查术（emergency exploratory thoracotomy）810
紧急体外循环（acute extracorporeal circulation）1288
紧束综合征（entrapment syndrome）695
紧缩性焦痂（compressive eschar）920
近节指骨指间关节损伤（articularinjury of interphalangus proxijualis）615
进行性半侧颜面萎缩症（hemifacial atrophy; Romberg disease）982
进行性多发性骨化性纤维发育不良（fibrodysplasia ossificans multiplex progressiva）634
进行性骨干发育不全（Engelmann syndrome）642
进行性骨干肥厚（progressive diaphyseal hyperostosis）642
进行性骨化性肌炎（myositis ossificans progressiva）634
进一步生命支持（advanced life support，ALS）886、1177、1193
进一步心脏生命支持（advanced cardiac life support，ACLS）1193
进展期胃癌（中晚期胃癌）（advanced gastric carcinoma）286
进展性协同性坏疽（progressive synergistic gangrene）390

浸泡足（immersion foot）690、755
浸润溃疡型（ulcerating infiltrative type）287
浸润型（infiltrative type）292
浸润型直肠癌（infiltrating type of rectal carcinoma）343
浸浴疗法（hydrotherapy）929
经鼻盲探插管术（blind nasotracheal intubation）1163
经侧脑室三角区入路（transtrigone lateral ventricle approach）155
经耻骨入路直肠低位切除术（anterior rectectomy with transpubic approach）351
经蝶窦垂体腺瘤切除术（transsphenoidal operation for resection of pituitary adenoma）164
经蝶窦入路（transsphenoidal approach）156
经额叶皮质-侧脑室入路（transfrontocortico-ventricular approach）155
经腹（或经胸）肝脓肿引流术（transperitoneal drainage of liver abscess）460
经腹骶联合直肠切除术（abdominosacral resection）351
经腹肛管拖出或切除术；Bacon 手术（abdminoanal pull through operation of rectum，Bacon operation）352
经腹肛门直肠切除术，Parks 手术（abdominoanal resection；Parks opening）351
经腹股沟精索内静脉结扎术（inguinal ligation of internal spermatic vein）559
经腹会阴直肠切除术 Miles 手术（abdominoperineal resection；Miles operation）350
经腹膜外肝脓肿引流术（extraperitoneal drainage of liver abscess）459
经腹腔镜肝包虫囊肿内囊摘除术（laparoscopic extirpation of internal cyst of hepatic hydatid cyst）451
经腹胃底曲张静脉综合结扎术（trans-abdominal cirsodesis of fundal varicose）375
经膈心脏挤压法（transphrenic cardiac compression）1214
经关节颈 1、2 螺丝钉固定术（transarticular screw fixation of C_1，C_2）850
经海绵窦直接修补颈内动脉-海绵窦瘘（transcavernous repair of internal carotid-cavernous fistula）178
经喉喷射通气（ventilation by percutaneous transtracheal catheter）1199
经会阴前列腺切除术（perineal prostatectomy）532
经颈静脉肝内门体静脉分流术（transjugular intrahepatic portosystemic shunt，TIPS）379
经颈胸骨后甲状腺肿切除术（excision of retrosternal goiter via cervix）414
经口枢椎齿状突切除术（transoral resection of odontoid process of axis）187
经颅垂体腺瘤切除术（transcranial operation for resection of pituitary adenoma）164
经颅眶内肿瘤切除术（tanscranial removal of intraorbital tumor）167
经迷路听神经瘤切除术（translabyrinthine approach for resection of acoustic neurilemmoma）166
经内镜逆行胆管内置支架管内引流术（endoscopic intracholedochal stent drainage）492
经内镜硬化疗法（endoscopic sclerotherapy）374
经尿道膀胱颈电切术（transurethral resection of vesical neck）528
经尿道膀胱碎石术（transurethral vesical lithotreity）504
经尿道超声碎石术（transurethral ultrasonic lithotripsy）524
经尿道前列腺电切除（transurethral resection of prostate，TURP）530
经尿道前列腺气化术（transurethral vaporization of prostate）531
经尿道输尿管口囊肿切除术（transurethral resection of ureterocele）521
经尿道液电碎石术（transurethral lithotripsy）524
经皮穿刺内窥镜椎间盘切除术（percutaneous endoscopic vertebral disc removal）670
经皮胆囊造口术（percutaneous cholecystostomy）475
经皮肺穿刺活检（percutaneous transthoracic aspiration）231
经皮经肝胆道穿刺引流术（percutaneous transhepatic cholangiodrainage）471
经皮肤肝穿刺胆道造影（percutaneous transhepatic cholangiography，PTC）464
经皮肝穿刺胆管造影（percutaneous transhepatic cholangiography，PTC）485
经皮肝穿门静脉造影（percutaneous transhepatic portography，PTP）373
经皮经腔冠状动脉成形术（percutaneous transluminal coronary angioplasty，PTCA）1285
经皮脊椎成形术（percutaneous vertebroplasty）604
经皮经肝胆道镜检查术（percutaneous transhepatic choledochoscopy）465
经皮经肝胆管引流（percutaneous transhepatic biliary

drainage, PTBD）474
经皮经肝胆囊超声碎石术（percutaneous transhepatic lithotrity of gallbladder）472
经皮经肝胃冠状静脉栓塞术（percutaneous transhepatic embolization of gastric coronary vein）374
经皮肾动脉腔内囊状导管扩张术（percutaneous transluminal angioplasty, PTA）516
经皮肾镜检查（percutaneous pyeloscopy）505
经皮肾镜取石术（percutaneous nephrolithotomy）513
经皮肾囊肿穿刺术（percutaneous puncture of renal cysts）518
经皮肾盂穿刺测压法（Whitaker test）517
经脾门静脉造影（selenoportography, SPG）373
经脐静脉测压（transumbilical venous pressure）371
经脐静脉肝造影（transumbilical vein hepatography）426
经脐静脉门静脉造影（naveloportography, NPG）373
经气管造口插管（transtracheostomy intubation）1163
经十二指肠括约肌切断术（transduodenal sphincterotomy）473
经十二指肠乳头胆道内支撑管放置术（transduodenal-papilla biliary stent）474
经食道超声心动图（transesophageal echocardiography, TEE）1314
经T管胆道造影（trans-T-tube cholangiography）464
经小脑幕入路（transtentorial approach）157
经小脑幕入路听神经瘤切除术（transtentorial approach for resection of acoustic neurilemmoma）166
经胸肝脓肿切开引流术（transthoracic drainage of liver abscess）460
经血管内栓塞动脉瘤（endovascular embolization of aneurysm）170
经舟月骨周围脱位（trans-scapho-perilunar dislocation of carpus）615
茎突过长症（elongation of styloid process）695
晶状体创伤（trauma of lens）779
精氨酸（arginine）934
精道造影（contrast examination of spermiduct）503
精囊结石（calculus of seminal vesicle）532
精囊炎（seminal vesiculitis）549
精囊肿瘤（tumor of seminal vesicle）557
精神外科学（psychosurgery）3
精神运动性癫痫（psychomotor epilepsia）69
精索静脉曲张（varicocele）554
精索淋巴管曲张（spermatic lymphangiectasis）552
精索鞘膜积液（funicular hydrocele）558
精索切割伤（incised injury of spermatic cord）872
精索血肿（hematoma of spermatic cord）872
精索肿瘤（tumor of spermatic cord）557
精液不液化症（undissolued liquefaction of sperm）568
精液常规（routine examination of seminal fluid）502
精液囊肿（spermatocele）551
精原细胞癌（seminoma）553
井下创伤的防护（protection of mine trauma）758
井下伤员院前急救特点（characteristics of prehospital emergency treatment for mine wounded）758
井下意外事故伤员的特点（characteristics of the wounded caused by mine accident）758
颈部瘢痕挛缩（neck scar contracture）1000
颈部颈动脉结扎术（carotid artery ligation in the neck）169
颈部综合征（Rust syndrome）668
颈丛阻滞麻醉（cervical plexus block anesthesia）1119
颈动脉池（carotid cistern）12
颈动脉盗血综合征（carotic steal syndrome）90
颈动脉瘤（carotid aneurysm）401
颈动脉内膜切除术（carotid endarterectomy）175
颈动脉体瘤（carotid body tumor）405
颈动脉压迫试验（carotid artery compression test）79
颈段脊髓内动静脉畸形供血动脉结扎术（ligation of arterial supply for intramedullary AVM in cervical region）174
颈耳窦道（cervico-aural sinus）998
颈耳瘘管（cervico-aural fistula）998
颈耳囊肿（cervico-aural cyst）998
颈肱皮瓣（cervical-humerus skin flap）1056
颈横皮管（transversal cervical tubular flap）958
颈后交感神经综合征（Barre-Lieou syndrome）668
颈脊髓损伤疼痛综合征（cervical spinal cord injury and pain syndrome）844
颈紧张反射（tonic neck reflex）1248
颈静脉孔区肿瘤（tumor of jugular foramen region）125
颈静脉孔综合征（jugular foramen syndrome）87
颈阔肌肌皮瓣（platysmal myocutaneous flap）963、1056
颈肋综合征（cervico rib syndrome）669
颈淋巴结切除术（cervical lymphonode excision）415
颈内动脉（internal carotid artery, ICA）38

颈内动脉分叉部动脉瘤（internal carotid artery bifurcation aneurysm）127
颈内动脉分叉部动脉瘤夹闭术（clipping of internal carotid artery bifurcation aneurysm）170
颈内动脉海绵窦段（cavernous segment of ICA）38
颈内动脉海绵窦分流综合征（carotid arteria cavernous sinus shunt syndrome）89
颈内动脉-海绵窦瘘（internal carotid artery-cavernous fistula）99
颈内动脉-海绵窦瘘孤立术（trapping of internal carotid-cavernous fistula）178
颈内动脉-海绵窦瘘可脱性球囊栓塞术（embolization of internal carotid-cavernous fistula by detachable balloon）180
颈内动脉颈段（cervical segment of ICA）38
颈内动脉瘤（internal carotid artery aneurysm）126
颈内动脉脑段（cerebral segment of ICA）38
颈内动脉岩段（petrous segment of ICA）38
颈内静脉（internal jugular vein）48
颈七神经移位术（C_7 nerve transfer）1039
颈-舌综合征（neck-tongue syndrome）669
颈水囊肿，颈水囊瘤（cervical hydrocele; Maunior hydrocele）999
颈外动脉海绵窦瘘手术（operation of external carotid-cavernous fistula）178
颈外动脉-静脉-大脑后动脉吻合术（external carotid artery-vein graft-posterior cerebral artery anastomosis）177
颈项皮瓣（nape skin flap）1055
颈斜皮管（oblique cervical tubular flap）958
颈椎半脱位（subluxation of cervical vertebra）842
颈椎爆裂骨折（burst fracture of cervical vertebra）842
颈椎病（cervical spondylosis）152、669
颈椎不完全损伤综合征（cervical imcomplete injury syndrome）617
颈椎部椎管狭窄综合征（cervical canal stricture syndrome）669
颈椎侧方穿刺术（lateral cervical puncture）584
颈椎单侧关节突脱位（dislocation of lateral articular process of cervical vertebra）841
颈椎分节不全（Klippel-Feil syndrome）137
颈椎钩突骨折（hamate process fracture of cervical vertebra）843
颈椎关节突骨折（articular process fracture of cervical vertebra）843
颈椎过伸性损伤（hyperextension injury of cervical vertebra）843
颈椎后侧钢板固定术（posterior plate fixation of cervical vertebrae）851
颈椎后侧钩状钢板固定术（posterior hook plate fixation of cervical vertebrae）851
颈椎后融合术（posterior fusion of cervical vertebrae）850
颈椎后脱位（posterior dislocation of cervical vertebra）842
颈椎后外侧关节融合术（posterolateral facet fusion of cervical vertebrae）851
颈椎后纵韧带骨化（ossification of cervical posterior longitudinal ligament）669
颈椎滑脱的加压螺丝钉固定术（compression osteosynthesis of spondylosis of cervical vertebrae）850
颈椎棘突骨折（spinous process fracture of cervical vertebra）843
颈椎棘突间融合术（interspinous fusion of cervical vertebrae）851
颈椎棘突疲劳性骨折（fatigue fracture of cervical spinal process）618
颈椎结核（tuberculosis of cervical spine）652
颈椎裂隙征（slitting sign of cervical spine）583
颈椎前路 Caspar 钢板固定术（anterior fixation of cervical vertebrae with Caspar plate）850
颈椎前路 I 型钢板固定术（anterior fixation of cervical vertebrae with type I plate）850
颈椎前路旋转植骨忆扩钉内固定术（anterior rotated grafting and fixation of cervical vertebrae with Ni-Ti shape memory expansion clamp）850
颈椎融合畸形（Klippel-Feil syndrome）669
颈椎双侧关节突脱位（bilateral articular process dislocation of cervical vertebra）841
颈椎向前半脱位（anterior subluxation of cervical vertebra）842
颈椎压缩骨折（compression fracture of cervical vertebra）842
颈椎椎板单侧开门成形术（hemiexpansive laminaplasty of cervical vertebrae）851
颈椎椎板骨折（lamina fracture of cervical vertebra）843
颈椎椎板双侧开门成形术（bilateral expansive laminaplasty of cervical vertebrae）851
颈椎椎板“Z”型成形术（“Z”-shaped lamina plasty of cervical vertebrae）851

颈椎椎管哑铃型肿瘤切除术（resection of cervical spinal dumbbell tumor）194
颈椎椎间盘破裂髓核脱出症（herniation of nucleus pulposus of cervical disc）669
颈椎综合征（cervical syndrome）669
颈总动脉或锁骨下动脉-静脉-大脑中动脉吻合术（common carotid or subclavian artery-vein graft-middle cerebral artery anastomosis）176
颈总动脉-静脉-床突上颈内动脉吻合术（common carotid artery-vein graft-supraclinoid internal carotid artery anastomosis）176
胫腓骨疲劳性骨膜炎（fatigue periostitis of tibia and fibula）688
胫腓骨折（fracture of tibia and fibula）837
胫骨变形性骨软骨病（osteochondritis deformans tibialis）648
胫骨粗隆骨软骨病（apophysitis tibialis adolescentium）648
胫骨结节骨软骨炎（osteochondritis of tibialis adolescentium）648
胫骨结节及胫骨上端骨骺分离（epiphyseal separation of tibial tuberosity and upper end of tibia）595
胫骨髁骨折（fracture of tibial condyles）622
胫骨内翻症（tibia vara）640
胫骨疲劳性骨膜炎（fatigue periostitis of tibia）688
胫骨疲劳性骨折（fatigue fracture of tibia）627
胫骨前综合征（anteriotibial syndrome）590
胫骨远端骨骺分离（epiphyseal separation of distal end of tibia）595
胫骨远端骨软骨炎（osteochondritis of distal tibia）648
胫后肌腱外伤性脱位（traumatic dislocation of posterior tibialtendon）627
胫内翻综合征（Blount-Barber syndrome）687
胫前间隙和小腿外侧间隙综合征（anterior tibal compartment syndrome）589
胫神经损伤（tibial nerve injury）859
痉挛步态（spastic gait）69
痉挛性肠梗阻（spastic obstruction）310
痉挛性睑外翻（spastic ectropion of eyelid）985
痉挛性斜颈（spasmodic torticollis）143
痉挛状态（spasticity）66
静力性练习（static exercise）599
静力作业（static work）599
静脉动脉化皮瓣（vein arterialized skin flap）1053
静脉窦损伤（injury of venous sinus）99、767
静脉窦损伤修补术（repair of dural venous sinus injury）159
静脉畸形骨肥大综合征（Klippel-Trenaunay syndrome）404
静脉畸形骨骼肥大征（Klippel-Trenaunary syndrome）695
静脉麻醉（intravenous anesthesia）1114
静脉麻醉药（intravenous anesthetics）1137
静脉尿路造影（intravenous urography）502
静脉皮瓣（venous skin flap）956、1052
静脉皮瓣移植术（transplantation of venous skin flap）863
静脉片移植（vein piece graft）966
静脉切开术（venesection）887
静脉血栓形成（venous thrombosis）404
静脉营养（venous nutrition）937
静脉造影（venography）1044
静态骨显像（static bone scintigraphy）587
静-吸复合麻醉（intravenous-inhalational combined anesthesia）1116
静息能量消耗（resting energy expenditure，REE）934、1259
静息痛（rest pain）399
九分法（rule of nine）896
酒精性胰腺炎（alcoholic pancreatitis）489
酒糟鼻（bottle nose；acne rosacea）395
局部（部位）麻醉（local（regional）anesthesia）1117
局部浸润麻醉（local infiltration anesthesia）1118
局部静脉麻醉（local intravenous anesthesia）1118
局部麻醉（local anesthesia）734
局部麻醉毒性反应（local anesthetic toxic reaction）1185
局部麻醉药（local anesthetics）1152
局部脑血流量测定（regional cerebral blood flow measurement）196
局部皮瓣（local flap）955
局麻-静脉复合麻醉（local-intravenous combined anesthesia）1117
局限溃疡型（ulcerating circumscribed type）287
局限性骨脓肿（localized bone abscess）650
局限性胫骨前方黏液性水肿（localized pretibial myxedema）646
局限性肢端肥大症（acromegalic gigantism）1010

局灶性结节性增生（focal nodular hyperplasia，FNH）428
矩型瓣法（LeMesurier operation）993
巨唇（macrocheilia）976
巨大胃黏膜肥厚症（huge mucose hypertrophy of stomach）297
巨大左房折叠术（plication of giant left atrium）256
巨骨样骨瘤（giant osteoid osteoma）663
巨块型（massive type）287
巨脑症（macroencephaly）134
巨尿道（megalourethra）533
巨人症（gigantism）695
巨舌（macroglossia）976
巨输尿管症（megaureter）519
巨型溃疡（giantism ulcer；giant ulcer）298
巨型疝（colossal hernia）384
巨指症（macrodactyly）636
巨趾（macrodactyly；megalodactyly）1015
巨痣（giant nevus）970
距骨剥脱性骨软骨炎（osteochondritis dissecans of talus）660
距骨骨折（fracture of talus）628
距骨颈疲劳性骨折（fatigue fracture of neck of talus）628
距骨全脱位（total dislocation of talus）628
距骨外突骨折（fracture of lateral process of talus）629
距骨周围脱位（peritalar dislocation of foot）629
距后三角骨损伤（injury of postalus triangular bone）629
距状裂（calcarine fissure）15
军事训练伤（military training related injury）758

K

卡波卡因（carbocaine）1154
卡菲病（Caffey disease）642
卡肌宁（tracurium；BW33A）1149
卡仑双腔支气管导管（Carlen's double lumen endobronchial catheter）1160
卡姆拉提-恩格尔曼病（Camurati- Engelmann disease）642
卡彭特综合征（Carpenter syndrome）636
卡松尼试验（Casoni test）79、450
卡辛-贝克病（Kashin-Beck disease）659
开放滴给法（open drop method）1113
开放气道（opening of obstructed airway）1176、1194
开放气道三步法（three-step-technique for opening an airway）883
开放性膀胱损伤（open injury of bladder）868
开放性鼻损伤（open nose injury）992
开放性腹部创伤（open abdominal injury）811
开放性骨折的创口闭合与感染防治（wound closure and prevention of infection in open fracture）825
开放性喉创伤（open trauma of larynx）790
开放性脊髓损伤（open injury of spinal cord）149
开放性颅脑损伤（open craniocerebral injury）98
开放性脾破裂（open rupture of spleen）478
开放性气管支气管损伤（open injury of trachea-bronchus）797
开放性气胸（open pneumatothorax）793
开放性肾损伤（open renal injury）866
开放性食管损伤（open injury of esophagus）799
开放性损伤（open injury）388、602
开放性胸部创伤（open chest trauma）791
开放植皮（opened skin grafting）953
开卷式损伤（open-book injury）620
开孔球囊栓塞术（calibrated leak balloon technique）179
开口法（opening mouth technique）883
开颅术（craniotomy）153
开胸肺活检术（open lung biopsy）213
开胸术（thoracotomy）215
开胸心脏按压（open chest compression，OCC）1177、1213、1303
开胸心脏按压的适应证（indication to open chest cardiac massage）1214
凯腊增殖性红斑（Queyrat erythroplasia）546
康复疗法（convalescence therapy）929
康拉迪综合征（Conradi syndrome）640
抗 CD8 单克隆抗体（anti-CD8 monoclonal antibody）1104
抗胆碱能毒综合征（anticholinergic poisoning syndrome）1291
抗胆碱药（anticholinergic）1155
抗胆碱酯酶药（anticholinesterase drug）1151
抗冻剂（cryopreservative）929
抗独特型抗体（anti-idiotype antibody）1105
抗痉药（antispasmodic）1032
抗痉治疗（antispasmodic therapy）1032
抗利尿激素敏感试验（antidiuretic hormone test）79
抗淋巴细胞单克隆抗体（monoclonal antilymphocyte anti-

body, McAb）1104
抗淋巴细胞多克隆抗体（polyclonal antilymphocyte antibody）1103
抗淋巴细胞抗体（antilymphocyte antibody）1103
抗淋巴细胞球蛋白（antilymphocyte globulin, ALG）1106
抗淋巴细胞血清（antilymphocyte serum, ALS）1105
抗凝剂（anticoagulant）1032、1311
抗凝血酶Ⅲ（anti-thrombinⅢ, AT-Ⅲ）1283
抗凝治疗（anticoagulant therapy）1032
抗平衡滑车（counter balanced pulleys）600
抗生素（antibiotic）942
抗生素疗法（antibiotics therapy）1274
抗 Tac 单克隆抗体（anti-Tac monoclonal antibody）1104
抗体依赖细胞介导的细胞毒作用（antibody dependent cell-mediated cytotoxicity, ADCC）1099
抗 TNF 单克隆抗体（anti-TNF monoclonal antibody）1104
抗推倒试验（resistance to overthrow）577
抗胸腺淋巴细胞血清（antithymocyte serum, ATS）1106
抗胸腺细胞球蛋白（antithymocyte globulin, ATG）1106
抗休克裤（antishock trousers）886
抗原递呈细胞（antigen presenting cell, APC）1099
抗黏附分子单克隆抗体（anti-adhesive molecular monoclonal antibody）1105
抗阻运动（resistance exercise）599、657
柯令溃疡（curling ulcer）299
库欣溃疡（cushing ulcer）299
科德曼三角（codman triangle）584
科德曼体操（Codman exercise）600
科芬-西里斯综合征（Coffin-Siris syndrome）696
科勒病（Kohler disease）691
科勒二号病（Kohler second disease）691
科雷斯骨折（Colles fracture）614
科索征（sagging rope sign）583
颏颈粘连（chin-neck adhesion）980、1000
颏胸粘连（chin-thorax adhesion; mental-sternal adhesion）980、1000
壳核出血（putaminal hemorrhage）133
壳核血肿清除术（evacuation of putaminal hematoma）168
咳嗽心肺复苏法（cough-induced CPR）1212
可拆线的连续皮内缝合（removable running intradermic suture）950
可待因（codeine）1147
可卡因（cocaine）1153
可控性回肠膀胱术（kock pouch）527
可控性盲肠膀胱术（continent caeci reservior）527
可逆性脑缺血性神经功能障碍（reversible ischemic neurological dysfunction, RIND）134
可溶性肿瘤坏死因子受体（soluble TNFα receptor, STNFR）1273
可塑性夹板（plasticity splint）592
可脱球囊栓塞术（detachable balloon technique）179
克利波尔-费尔综合征（Klippel-Feil syndrome）695
克利波尔-特诺内综合征（Klippel-Trenaunary syndrome）696
克利波尔-韦伯综合征（Klippel-Weber syndrome）696
克隆病（crohn disease）326
克隆-奈温综合征（Kilon-Nevin syndrome）682
克隆普克麻痹（Klumpke paralysis）630
克汀病（Cretinism）639
空肠瓣（jejunum flap）1063
空肠代食管术（esophageal replacement by jejunum）217
空肠回肠憩室（diverticulum of jejunum and ileum）318
空肠胃套叠（jejunogastric intussusception）306
空难（aeroplane crash）709
空气栓塞（air embolism）1234、1280
控制呼吸（通气）（controlled respiration; controlled ventilation）1170、1199
控制射精训练法（maneuver of control ejaculation）567
控制性低血压（麻醉）（controlled hypotension（anesthesia））1124
控制性栓塞术（controlled embolization）178
口对鼻呼吸法（mouth-to-nose artificial respiration）1197
口对口鼻呼吸法（mouth-to-mouth and nose artificial respiration）1197
口对口人工呼吸法（mouth to mouth artificial respiration）882、1176、1197
口对口通气（mouth to mouth breathing）1294
口对面罩通气（mouth-mask ventilation）1198
口对气管造口呼吸法（mouth-to-tracheostoma artificial respiration）1197
口—耳裂（oral-aural cleft）978
口服基础麻醉（oral basic anesthesia）1113
口角瘢痕挛缩（oral commissure scar contracture）980
口角开大（commissurotomy）980
口角移位（oral commissure displacement）980
口轮匝肌反射（orbicularis oris reflex）73

口腔颌面手术麻醉（anesthesia for oral and mandibular surgery）1128
口腔与角膜护理（care of mouth and cornea）1255
口腔周围瘢痕挛缩（perioral cicatricial contracture）933
口—下颌—耳综合征（oral-mandibular-auricular syndrome）978
口咽插管（oropharyngeal intubation）1163
口咽通气道（oropharyngeal airway）1160、1195
口咽通气法（oropharyngeal ventilation）884
口—眼裂（oral-ocular cleft）978
口语性失语综合征（Broca aphasia syndrome）82
口周瘢痕挛缩（scar contracture around the mouth）979
扣带沟（cingulate sulcus）15
扣带回（cingulate gyrus）26
扣带回综合征（cingulate gyri syndrome）82
扣襻样畸形（button loop deformity）1011
枯痔钉疗法（haemorrhoid-desiccating nails treatment）355
跨面神经移植（面神经搭桥）（crossing facial nerve grafting）981
跨神经元变性（transneuronal degeneration）717
块状型肝癌，或巨块型肝癌（massive liver cell carcinoma）429
宽大的腹股沟三角疝（magnanimous inguinal trigone hernia）383
髋部骨折（fracture of hip）620
髋关节半脱位（semiluxation hip joint）621
髋关节弹响（snapping hip）686
髋关节骨软骨炎（osteochondritis of hip joint）686
髋关节后脱位（posterior dislocation of hip joint）621
髋关节后脱位合并股骨干骨折（posterior dislocation of hip joint with fracture of shaft of femur）621
髋关节后脱位合并股骨颈骨折（posterior dislocation of hip joint with fracture of femoral neck）621
髋关节后脱位合并股骨头骨折（posterior dislocation of hip joint with fracture of femoral head）621
髋关节后脱位合并髋臼后缘骨折（posterior dislocation of hip joint with fracture of acetabular rim）621
髋关节回旋练习器（hip circumductor exerciser）601
髋关节结核（tuberculosis of hip joint）653
髋关节离断假肢（hip disarticulation prosthesis）610
髋关节内陷（intrapelvic protrusion of acetabulum）620
髋关节前脱位（anterior dislocation of hip joint）621
髋关节脱位（dislocation of hip joint）836
髋关节脱位及骨折脱位（dislocation and fracture-dislocation of hip joint）621
髋臼成形术（acetabuloplasty）606
髋臼唇撕裂（laceration of acetabular lip）627
髋臼骨折（fracture of acetabulum）836
髋臼角（acetabulum angle）584
髋臼前突（acetabulum protrusion）620
髋臼指数（acetabulum index）584
髋膝屈曲试验（hip and knee flexion test）577
旷置溃疡后出血（hemorrhage after exclusion of ulcer）308
旷置胃癌的胃空肠吻合术（gastrojejunostomy for exclusion of gastric carcinoma）292
矿井下创伤特点（characteristics of trauma in mine）758
眶底爆裂骨折（blowout fracture of orbital floor）989
眶底骨折后畸形（deformity after orbital fracture）988
眶额动脉（orbito-frontal artery）39
眶尖综合征（orbital apex syndrome）87
眶距增宽症（orbital hypertelorism）975
眶内壁鼻截骨术（nasal osteotomy in orbital median wall）978
眶上裂（supraorbital fissure）10
眶上裂综合征（superior orbital fissure syndrome）87
眶上神经撕脱术（avulsion of supraorbital nerve）188
眶下神经抽出术（avulsion of infraorbital nerve）188
眶脂肪疝（herniated orbital fat）986
奎肯斯提特试验（Queckenstedt test）78
溃疡出血（ulcer hemorrhage）299
溃疡穿孔（ulcer perforation）299
溃疡的瘢痕期（scarring stage of ulcer）298
溃疡的活动期（active stage of ulcer）298
溃疡的愈合期（healing stage of ulcer）298
溃疡旷置术（Bancroft operation; exclusion of duodenal ulcer）308
溃疡型（ulcerative type）292
溃疡型肠结核（intestinal tuberculosis of ulcerative type）317
溃疡型直肠癌（ulcerative type of rectal carcinoma）343
溃疡性结肠炎（ulcerative colitis, UC）325
扩创术（epluchage）601
阔筋膜悬吊术（fascia lata sling suspension）984
阔筋膜张肌瓣移转（transfer of tensor fascia lata myocutaneous flap）1005

阔筋膜张肌肌皮瓣（tensor fascia lata myocutaneous flap）964
阔筋膜张肌皮瓣（tensor fascia lata flap）1064
阔拇指巨趾综合征（Rubingslein-Tabyi syndrome）632
阔跖足（spray foot）689

L

拉尔森综合征（Larsen syndrome）696
拉塞格征（Lasegue sign）576
刺入冷冻法（penetrating freezing）608
蜡烛骨（monomelic flowing hyperostosis）631
蜡烛骨症（melorheostosis）643
莱尔米特征（Lhermitte sign）576
莱格-卡尔-珀思病（Legg-Calve-Perthes disease）686
莱姆关节炎（Lyme arthritis）654
莱特尔综合征（Reiter syndrome）696
赖克环路（Lack circuit）1159
赖特征（Wright sign）576
兰格-萨尔迪诺综合征（Langer-Saldino syndrome）641
阑尾黏液囊肿（appendiceal mucocele）334
阑尾黏液肿瘤（mucinous tumor of appendix）335
阑尾脓肿引流术（drainage of appendical abscess）350
阑尾切除术（appendectomy）349
阑尾腺癌（adenocarcinoma of appendix）330
阑尾周围脓肿（periappendicel abscess）334
蓝痣（blue nevus）394、970
朗格线（Langer line）949
劳勃双腔支气管导管（Robershaw double lumen endobronchial catheter）1160
劳拉西泮（lorazepam）1141
老龄肌肉退化萎缩引起的疝（hernia caused by old people's muscle degeneration and atrophy）383
老年骨关节创伤并发症（complication of bone and joint injuries in old persons）839
老年骨关节创伤特点（characteristics of bone and joint injuries in old persons）839
老年烧伤（geriatric burns）941
老年手术麻醉（anesthesia for geriatric surgery）1128
老年性睑外翻（senile ectropion of eyelid）985
老年性色素斑（senile lentigo）969
老年性上睑赘皮去除术（blepharoplasty）986
勒特韦克综合征（Lutwak syndrome）634
勒血实验（vascular patency test）1031
雷击（thunder struck; lightning burn）916
雷克林霍森病（von Recklinghausen disease）668
雷克林霍森骨病（von Recklinghausen disease of bone）646
雷诺现象（Raynaud phenomenon）402
雷诺综合征（Raynaud syndrome）402
雷帕霉素（rapamycin, RPM; Rapa）1102
肋骨横突切除术（costotransversectomy）604
肋骨劈裂移植（split-rib graft）966
肋骨切除术（costectomy）211
肋骨肉瘤（rib sarcoma）211
肋骨纤维异样增殖症（fibrous dysplasia of rib）211
肋骨肿瘤（tumor of rib）211
肋骨转移性肿瘤（metastatic tumor of rib）211
肋间动脉皮瓣（intercostal arterial flap）961
肋间皮瓣（intercostal skin flap）1062
肋间神经移位术（intercostal nerve transfer）1039
肋间神经阻滞麻醉（intercostal nerve anesthesia）1120
肋间神经阻滞术（intercostal nervous block）793
肋髂撞击综合征（costo-iliac impingement syndrome）696
肋软骨接合处综合征（Tietze syndrome）696
肋软骨肉瘤（costal chondrosarcoma）211
肋软骨炎（Tietze disease）211
肋锁综合征（Faiconer-Weddell syndrome）676
泪道断裂（lacrimal duct break-down）987
泪道再造（reestablishment of continuity of lacrimal system）987
泪滴骨折（teardrop fracture）618
泪滴及泪滴距（tear drop and tear drop distance）586
泪器创伤（injury of lacrimal apparatus）777
类癌切除手术（resection of carcinoid）496
类癌肿瘤组织中 5-HT 测定（5-hydroxytryptamine determination in tissue of carcinoid）495
类癌综合征（carcinoid syndrome）331
类风湿性关节炎（rheumatoid arthritis）656
类风湿性关节炎-脾大综合征（Felty syndrome）656
类固醇静脉麻醉药（steroid intravenous anesthetics）1142
类固醇性溃疡（steroid ulcer）308
类过敏反应（anaphylactoid reaction）1153
类人猿型骨盆（anthropoid pelvis）582
类血浆型保存液（silica-gel-filtered plasma, SGFP）1089
累里病（Leri disease）643
累里病过早骨化症（Leri pleonosteosis）643

累里反射（Leri reflex）72
冷冻保护剂（cryoprotective agents，CPA）1089
冷冻疗法（cryotherapy）355
冷光源（fiber-optic light）202
冷缺血及冷缺血时间（hypothermic ischemia and hypothermic ischemia time）1092
冷热试验（caloric test）77
冷伤（cold injury）754
梨骨截断术（vomer osteotomy）994
梨状腹综合征（Eagle-Barrett syndrome）512
梨状肌损伤综合征（piriform muscle injury syndrome）671
梨状肌综合征（musculi piriformis syndrome）671、687
离体低温灌洗（in vitro hypothermic perfusion）1089
犁骨黏膜瓣缝合术（vomer muco-flap operation）996
李特病（Little disease）661
立体X线照片（stereoscopic radiography）199
立体定向放射神经外科学（stereotactic radioneurosurgery）5
立体定向脑内血肿清除术（stereotactic evacuation of intracerebral hematoma）169
立体定向神经外科（stereotactic neurosurgery）4
利多卡因（lidocaine）1221、1154、1279
沥青烧伤（tar burn）915
粒子束武器伤（injury caused by particle beam weapon）752
连、营急救（first aid at company and battalion）749
连合纤维（commissural fibers）17
连枷胸（flail chest）209、792
连枷足（flail foot）660
连接杆外固定（connecting rod exopexy）979
连续缝合（running suture；continuous suture）950
连续心电监测（continuous ECG monitoring）1165
连指手套样手畸形（multiple syndactyly）1008
联合瓣膜疾病（cardiac multiple valvular disease）264
联合断流术（sugiura devascularization）375
联络纤维（association fibers）17
良性骨母细胞瘤（benign osteoblastoma）663
良性骨肿瘤（benign tumor of bone）661
良性软骨母细胞瘤（Codman syndrome）664
良性幼年黑痣（benign juvenile melanoma）970
两瓣后推法腭裂修复术（palatoplasty with double flap）996
两侧松弛切口缝合术（Von Langenback speration）996
两点辨别觉（two-point discrimination）65
亮啡肽（leu-enkephalin）1147
捩伤（sprain）596
裂手畸形（cleft hand deformity；split hand deformity）1009
裂脱性骨软骨病（osteochondritis dissecans）648
邻位皮瓣（adjacent skin flap）955
邻指皮瓣（ortho-digital skin flap）956、1060
林尼试验（Rinne test）76
临床死亡（clinical death）1260
临时假肢（temporary prosthesis）609
临时性眼睑缝合（temporary lid occlusion suture）984
淋巴毒素（lymphotoxin，LT）1098
淋巴管静脉吻合（lymphangiovenostomy）1045
淋巴管瘤（lymphangioma）405
淋巴管造影（lymphangiography）1044
淋巴结转移数（metastatic number of lymph nodes）289
淋巴静脉分流术（lympho-venous shunt）1013
淋巴水肿（lymphedema）405、1043
淋巴细胞毒性试验（lymphocyte cytotoxicity test）1108
淋巴细胞分化抗原（CD抗原）（differentiation antigen of lymphocyte）1100
淋巴细胞转化试验（lymphocyte transformation test）1099
淋巴因子（lymphokine，LK）1097
淋巴因子激活杀伤细胞（lymphokineactivated killer cell，LAK cell）1097
淋菌性尿道炎（gonococcal urethritis）533
淋球菌性关节炎（gonococcal arthritis）651
磷烧伤（phosphorus burn）917
鳞状上皮癌（squamous cell carcinoma）973
领悟试验（apprehension test）579
流量控制阀（flow-control valve）1156
流量计（flow meter）1156
流行病学（epidemiology）940
流行性精索炎（epidemic spermatitis）551
硫喷妥钠（sodium pentothal）1137
硫喷妥钠静脉麻醉（sodium pentothal intravenous anesthesia）1114
硫戊比妥钠（thiamylal）1138
硫烯比妥（thialbarbital）1138
硫唑嘌呤（azathioprine，aza；imuran）1102
瘤样病变（tumor-like lesion）661

瘤状动静脉瘘（tumorous arteriovenous fistula）398
龙虾手（lobster-claw hand）1009
龙虾爪手（Lobster claw hand）636
龙虾足（lobster foot）690
隆起型（protruded type）286
隆乳术（augmentation mammoplasty）1002
隆突切除重建术（resection and reconstruction of carina）210
漏斗胸（pectus excavatum）210
漏斗胸矫形术（costosternoplasty）210
漏尿（leakage of urine）500
卢戈液（Lugol solution）406
卢瑟带（Looser zone）585
颅底（skull base）9
颅底陷入（basilar invagination）137
颅顶（skull cap）9
颅缝（cranial suture）10
颅缝早闭（premature cranial synostosis）136、974
颅盖骨骨折（fracture of skull）93、763
颅-干骺端发育不良（cranio-metaphyseal sysplasia）639
颅骨（skull）8
颅骨凹陷骨折（cranial depressed fracture）93
颅骨成形术（cranioplasty）159
颅骨动脉瘤样骨囊肿（aneurysmal bone cyst）146
颅骨多发性骨髓瘤（multiple myeloma of skull）147
颅骨粉碎骨折（cranial comminuted fracture）93
颅骨骨瘤（osteoma of skull）145
颅骨骨膜窦（sinus pericranii）146
颅骨骨膜下血肿（subpericranial hematoma）762
颅骨骨肉瘤（osteosarcoma of skull）147
颅骨骨髓炎（osteomyelitis of skull）102
颅骨骨髓炎手术（operation for osteomyelitis of skull）182
颅骨骨折（skull fracture）93、975
颅骨黄色素瘤（xanthoma of skull）148
颅骨结核（tuberculosis of skull）148
颅骨巨细胞瘤（giant cell tumor of skull）145
颅骨缺损（cranial bone defect）974
颅骨肉瘤（sarcoma of skull）147
颅骨软骨瘤（chondroma of skull）145
颅骨软骨肉瘤（chondrosarcoma of skull）147
颅骨上皮样囊肿（epidermoid cyst of skull）148
颅骨烧伤（burn of cranial bone）939
颅骨嗜酸性肉芽肿（eosinophilic granuloma of skull）148
颅骨死骨凿除术（chiseling of skull sequestration）929
颅骨外板凿除术（decortication of the outer table of skull）973
颅骨网织细胞肉瘤（reticulosarcoma of skull）147
颅骨纤维结构不良（fibrous dysplasia of skull）146
颅骨纤维肉瘤（fibrosarcoma of skull）147
颅骨线形骨折（cranial linear fracture）93
颅骨血管瘤（angioma of skull）146
颅骨尤文肉瘤（Ewing sarcoma of skull）147
颅骨肿瘤（tumor of skull）145
颅骨转移瘤（metastatic tumor of skull）147
颅骨钻孔术（grilling of skull）929
颅颌固定（cranio-maxillary fixation）776
颅颌面外科（cranio-maxillofacial surgery）949
颅后窝（posterior cranial fossa）9
颅后窝骨折（posterior fossa fracture）94
颅后窝减压术（posterior fossa decompression）154
颅后窝静脉（vein of posterior fossa）45
颅后窝开颅术（craniotomy of posterior fossa）156
颅后窝血肿（hematoma of posterior fossa）97
颅后窝血肿清除术（evacuation of hematoma of posterior fossa）158
颅眶骨截骨术（subcranio-orbital osteotomy）978
颅裂（cranial bifida）138
颅裂、颅鼻部脑膜脑膨出修补术（repair of cranium bifidum with cranionasal meningoencephalocele）186
颅裂、枕部脑膜脑膨出修补术（repair of cranium bifidum with occipital meningoencephalocele）186
颅面骨发育不全症（crouzon syndrome）631
颅内插入异物摘除术（removal of inserted intracranial foreign body）161
颅内低压综合征（intracranial hypotension syndrome）91
颅内动脉瘤（intracranial aneurysm）125
颅内动脉瘤可脱球囊栓塞术（embolization of intracranial aneurysm by detachable balloon）181
颅内恶性畸胎瘤（intracranial malignant teratoma）121
颅内高压（intracranial hypertension）1180
颅内高压的体征和症状（sign and symptom of intracranial hypertension）1245
颅内黑色素瘤（intracranial melanoma）122
颅内积气（pneumocephalus）100
颅内畸胎瘤（intracranial teratoma）121
颅内巨大动脉瘤夹闭术（operation for giant intracranial

aneurysm）172
颅内-颅外动脉吻合术（extra-intracranial arterial bypass, EIAB）1051
颅内毛细血管扩张症（intracranial capillary telangiectasis）130
颅内脓肿（intracranial abscess）139
颅内侵入瘤（intracranial invading tumor）123
颅内血肿清除术（evacuation of intracranial hematoma）770
颅内压（intracranial pressure）53、1278
颅内压监测（intracranil pressure monitoring, ICP monitoring）203、1169
颅内异物存留（intracranial foreign body）769
颅内原发性横纹肌肉瘤（intracranial primary rhabdomyosarcoma）123
颅内原发性淋巴肉瘤（intracranial primary lymphosarcoma）124
颅内原发性平滑肌肉瘤（intracranial primary leiomyosarcoma）123
颅内原发性肉瘤（intracranial primary sarcoma）122
颅内原发性软骨肉瘤（intracranial primary chondrosarcoma）123
颅内原发性网状细胞肉瘤（intracranial primary reticulosarcoma）122
颅内原性内稳态（intracranial homeostasis）1250
颅内肿瘤分类（classification of intracranial tumor）105
颅内转移瘤（intracranial metastatic tumor）123
颅脑反跳伤清创术（debridement of ricocheting craniocerebral wound）160
颅脑复合伤（craniocerebral combined injury）767
颅脑贯通伤清创术（debridement of craniocerebral through and through wound）160
颅脑火器伤（missile wound of head）98
颅脑火器伤手术原则（operative principle of craniocerebral firearm injury）767
颅脑盲管伤清创术（debridement of craniocerebral tubular wound）159
颅脑切线伤清创术（debridement of tangential craniocerebral wound）160
颅脑手术麻醉（anesthesia for craniocerebral surgery）1124
颅脑损伤（craniocerebral injury）91、760、1267
颅脑损伤的眼部表现（ocular manifestation of craniocerebral injury）781
颅脑损伤分型（typing of craniocerebral injury）765
颅脑损伤后综合征（syndrome after cranio-cerebral injury）770
颅脑外伤伴视神经损伤（craniocerebral trauma with optic nerve injury）764
颅前窝（anterior cranial fossa）9
颅前窝骨折（anterior fossa fracture）93
颅前窝硬脑膜动静脉瘘切除术（resection of dural AVF of anterior cranial fossa）174
颅外-颅内动脉吻合术（extracranial-intracranial arterial anastomosis）176
颅外原性内稳态（extracranial homeostasis）1249
颅囟（fontanel）8
颅咽管瘤（craniopharyngioma）120
颅咽管瘤手术（operation for craniopharyngioma）163
颅中窝（middle cranial fossa）9
颅中窝骨折（middle fossa fracture）94
颅中窝脑膜瘤（middle fossa meningioma）112
鲁哈系统复位及内固定术（reduction and fixation with Harrington and Luque system）853
鲁凯节段脊柱器械（Luque segmental spine instrumentation）601
路易剂烧伤（lewisite burn）915
氯胺酮（ketamine）1138
氯胺酮静脉麻醉（ketamine intravenous anesthesia）1114
氯丙嗪（chlorpromazine）1143
氯化钙（calcium chloride）1221
氯普鲁卡因（chloroprocaine）1153
氯烧伤（chlorine burn）914
挛缩性疤痕（contracted scar）396
卵巢移植（ovary transplantation）1085
轮廓线（contour line）949
罗伯斯坦病（Lobstein disease）638
罗库溴铵（rocuronium）1150
罗哌卡因（ropivacaine）1155
罗索利莫征（Rossolimo sign）74
螺旋管（corrugated tube）1157
洛芬太尼（lofentanil）1145
洛伦茨截骨术（Lorenz osteotomy）603
洛维特肌力检查法（Lovett test）579

M

麻痹性肠梗阻（paralytic obstruction）310
麻醉（anesthesia）1112
麻醉爆炸（anesthetic explosion）1183
麻醉低体温（anesthetic hypothermia）1182
麻醉反流（anesthetic regurgitation）1182
麻醉分期（stage of anesthesia）1132
麻醉高体温（anesthetic hyperthermia）1182
麻醉喉镜（anesthetic laryngoscope）1160
麻醉后喉水肿（postanesthetic laryngeal edema）1180
麻醉后监护室（postanesthesia care unit）1185
麻醉呼吸暂停（anesthetic apnea）1183
麻醉环路系统（anesthetic circuit system）1156
麻醉机（anesthetic machine）1155
麻醉记录（anesthetic record）1132
麻醉监测（anesthetic monitoring）1164
麻醉耐受性（anesthesia tolerance）1133
麻醉期间液体疗法（fluid therapy during anesthesia）1178
麻醉器械（anesthetic apparatus）1156
麻醉前处理（preanesthetic management）734
麻醉前访视（preanesthetic visit）1132
麻醉前会诊（preanesthetic consultation）1131
麻醉前评估（preanesthetic evaluation）1131
麻醉前用药（premedication）1132
麻醉前准备（preanesthetic preparation）1131
麻醉强度（anesthetic potency）1133
麻醉深度（depth of anesthesia）1133
麻醉深度判定法（estimation of depth of anesthesia）1166
麻醉师（anesthetist）1112
麻醉维持（anesthetic maintenance）1132
麻醉误吸（anesthesia aspiration）1184
麻醉心律失常（anesthetic arrhythmia）1174
麻醉性镇痛药（narcotic analgesic）1144
麻醉学（anesthesiology）1112
麻醉药溶解度（anesthetic solubility）1133
麻醉医师（anesthesiologist）1112
麻醉诱导（anesthetic induction）1132
麻醉中出凝血功能测定（monitoring of coagulation disorders during anesthesia）1167
麻醉中脑氧饱和度监测（cerebral oxygen saturation monitoring）1169
麻醉中心肌缺血监测（myocardial ischemia monitoring during anesthesia）1169
麻醉中血气监测（blood gas analysis during anesthesia）1166
麻醉中循环紊乱（circulation disturbance during anesthesia）1174
马德隆畸形（Medelung deformity）635
马凡综合征（Marfan syndrome）401、631
马方生活力缺乏（Marfan abiotrophy）696
马富齐综合征（Maffucci syndrome）642
马里体征群（marie group sign）696
马蹄内翻足（talipes equinovarus）637
马蹄肾（horseshoe kidney）505
马蹄肾峡部切除术（resection of the isthmus of horseshoe kidney）519
马蹄外翻足（talipes equinovalgus）637
马尾（cauda equina）36
马尾神经损伤（cauda equina injury）620、849
马尾性间歇跛行综合征（Verbiest syndrome）620
马尾综合征（syndrome of cauda equina）89
蚂蟥咬伤（leech bite）757
吗啡（morphine）1144
吗啡静脉麻醉（morphine intravenous anesthesia）1115
埋藏式自动复律除颤器（implantable cardioverter-defibrillator, ICD）1263
迈尔反射（Mayer reflex）72
麦卡兹尼征（Magazini sign）75
麦克玛瑞征（Mcmurray sign）579
麦丘恩-奥尔布赖特综合征（Mccune-Albright syndrome）667
麦氏通气系统（Mapleson system）1159
脉搏血氧饱和度（pulse arterial oxygen saturation, SpO_2）1305
脉搏氧饱和度监测（pulse oximeter monitoring）1165
脉络丛（choroid plexus）48
脉络丛乳头样癌（choroid plexus papillocarcinoma）109
脉络丛乳头状瘤（choroid plexus papilloma）109
脉络丛下入路（subchoroidal approach）155
脉络膜创伤（choroid injury）779
脉络膜裂（choroidal fissure）48
脉络膜前动脉（anterior choroidal artery）39
脉络膜前动脉瘤（anterior choroid artery aneurysm）127
脉络膜前动脉瘤夹闭术（clipping of anterior choroid ar-

tery aneurysm）170
慢性肠系膜血管闭塞（chronic mesenteric vascular occlusion）316
慢性创伤性颅内血肿（chronic traumatic intracranial hematoma）765
慢性胆囊炎（chronic cholecystitis）466
慢性动静脉瘘（chronic arteriovenous fistula）398
慢性肺脓肿（chronic pulmonary abscess）238
慢性风湿热后关节病（chronic post-rheumatic fever arthropathy）655
慢性骨脓肿（chronic abscess of bone; Brodie's abscess）650
慢性骨髓炎（chronic osteomyelitis）650
慢性关节滑膜风湿病（Besnier disease）655
慢性化脓性骨髓炎（chronic suppurative osteomyelitis）650
慢性腱炎（chronic tendinitis）676
慢性局限性骨髓炎（Brodie abscess）650
慢性阑尾炎（chronic appendicitis）333
慢性淋巴细胞性甲状腺炎（chronic lymphocytic thyroiditis; Hashimoto disease）409
慢性脓胸（chronic empyema）238
慢性排斥反应（chronic rejection）1094
慢性皮肤放射性损伤（chronic radiation injury of skin）968
慢性前列腺炎（chronic prostatitis）529
慢性肾盂肾炎（chronic pyelonephritis）506
慢性输入襻梗阻（chronic afferent loop obstruction）306
慢性痛风性关节炎（chronic gouty arthritis）660
慢性胃炎（chronic gastritis）285
慢性下腰劳损（chronic low back strain）672
慢性小腿间隙综合征（chronic interstitial syndrome of leg）589
慢性腰劳损（chronic lumbar strain）847
慢性腰扭伤（chronic strain of lumber muscle）671
慢性硬脑膜下血肿（chronic subdural hematoma）97
慢性硬脑膜下血肿清除术（evacuation of chronic subdual hematoma）158
蔓状血管瘤（cirsoid hemangioma; cirsoid aneurysm）971
盲肠扭转（volvulus of cecum）313
盲肠疝（cecal hernia）384
盲管伤（tubular wound）99
盲袢综合征（blind loop syndrome）319
盲探插管（blind intubation）1163
猫耳畸形（dog ear deformity）958
毛发胃石（trichobezoar）295
毛发移植（hair transplantation）964
毛囊炎（folliculitis）389
毛细淋巴管瘤（capillary lymphangioma）405
毛细血管瘤（capillary hemangioma）970
毛细血管型淋巴管瘤（capillary lymphangioma）971
帽状腱膜下血肿（subgaleal aponeurosis hematoma）762
眉畸形，眉错位（eyebrow deformity; eyebrow displacement）983
眉间反射（glabellar reflex）71
眉松垂（ptosis of eyebrow）986
眉再造（eyebrow reconstruction）983
梅毒性动脉瘤（syphilitic aneurysm）401
酶联免疫吸附测定法（enzyme-linked immunosorbent assay, ELISA）450
酶消化法分离胰岛（islet isolation by enzymatic digestion）1079
美克耳（尔）憩室（Meckel diverticulum）319
美蓝（methylene blue）1292
美普他酚（meptazinol）1147
美容整形外科（aesthetic plastic surgery; cosmetic surgery）948
美沙酮（methadone）1145
美索比妥（methohexital sodium）1138
美维松（BW B1090U）1149
美西妥拉（methitural）1138
镁（magnesium）1268
镁烧伤（magnesium burn）914
门静侧枝循环分流量测定（shunt volume messure of portal vein collateral circulation）373
门静脉播散性肝结核（disseminated tuberculosis of liver via portal vein）463
门静脉动脉化手术（arterialization of portal vein）377
门静脉高压症（portal hypertension）369
门静脉高压症分类（classification of portal hypertension）369
门静脉系统功能分区（function partition of portalvein system）374
门静脉系统解剖概要（anatomical outline of portal hypertension system）370
门静脉血流率（portal vein flow, PVF）372

门静脉血栓形成（portal thrombosis）479
门脉高压症血液流动力学（hemodynamics of portal hypertension）371
门奇断流术（断流术）（devascularization of portal hypertension）374
门腔端侧分流加肝脏动脉化（portacaval end-to-side shunt with liver arterialization）377
门腔端侧分流术（portacaval end-to-side shunt）377
门腔分流术（portacaval shunt）376
门腔限制性分流术（partial portacaval shunt）377
门体分流性脑病（portosystemic shunt encephalopathy, PSE）379
门诊病人麻醉（outpatient anesthesia）1131
锰及其化合物烧伤（burn of manganese and its compound）914
孟特吉亚骨折（Monteggia fracture）614、829
咪达唑仑（midazolam）1141
咪唑安定（midazolam）1141
弥漫浸润型（diffuse infiltrative type）287
弥漫浸润型直肠癌（diffusely infiltrating rectal carcinoma）363
弥漫型肝癌（diffuse liver cell carcinoma）429
弥漫性毒性甲状腺肿（diffuse toxic goiter）410
弥漫性肺癌（diffuse pulmonary carcinoma）213
弥漫性腹膜炎（diffuse peritonitis）488
弥漫性甲状腺肿（diffuse goiter）408
弥漫性特发性骨肥厚（diffuse idiopathic skeletal hyperostosis）643
弥漫性血管内凝血（disseminated intravascular coagulation, DIC）1168、1282
弥漫性轴索损伤（diffuse axonal injury）95、764
迷走-副神经综合征（vago-accessory syndrome）86
迷走-舌下神经综合征（vago-hypoglossal syndrome）86
迷走神经（vagus nerve）32
迷走神经麻痹（vagus nerve paralysis）63
迷走神经鞘瘤（vagus neurilemmoma）119
迷走神经切除术（vagotomy）303、496
迷走神经切断后腹泻（postvagotomy diarrhea）306
迷走神经切断——胃引流术（vagotomy-gastric drainage）303
糜烂性毒剂烧伤（corrosive toxic agent burn）915
米尔克曼假骨折（Milkman pseudofracture）647
米尔克曼综合征（Milkman syndrome）647
米力农（milrione）1293
米那索龙（minaxolone）1142
米瓦库铵（mivacurium）1149
泌乳素腺瘤（prolactinoma）116
密闭法（closed circuit）1113
免疫隔离（immune isolation）1107
免疫功能（immuno function）936
免疫疗法（immunotherapy）493
免疫耐受（immunotolerance）1095
免疫特惠区（immunological privileged site）1100
免疫抑制（immunosuppression）944、1100、1266
免疫抑制剂（immunosuppressant）1100
免疫抑制性细胞（immunosuppressive cells）715
免疫抑制因子（immunosuppressive factor）714
免疫组织化学（immuno-histo-chemistry）910
面部皮肤分区（aesthetic unit of the face）979
面部浅层表情肌腱膜悬吊（superficial muscular aponeurosis system suspension, SMAS suspension）980
面部烧伤（facial burn）939
面-副神经吻合术（neuroanastomosis of facial-accessory nerve）192、1041
面-膈神经吻合术（neuroanastomosis of facial-phrenic nerve）192
面肌痉挛（facial spasm）144
面肌痉挛神经血管减压术（neurovascular decompression for facial spasm）190
面-舌下神经吻合术（neuroanastomosis of facial-hypoglossal nerve）192
面神经（facial nerve）32
面神经颅内段吻合术（neuroanastomosis of intracranial facial nerve）191
面神经颅外段吻合术（neuroanastomosis of extracranial facial nerve）191
面神经麻痹（面神经瘫痪）（facial nerve paralysis）60、981、1040
面神经鞘瘤（facial neurilemmoma）119
面神经损伤（injury of facial nerve）773
面罩（face mask）1164
面总静脉（common facial vein）48
苗勒氏管囊肿（Mullerian cyst）530
明胶海绵（gelfoam）203、607
明视插管（direct vision intubation）1162
命名性失语（nominal aphasia）55

膜肺（extracorporeal membrane oxygenation，ECMO）1300
膜菌群（membranous bacterial flora）911
摩顿神经瘤（Morton neuroma）639
摩尔及物质的量、浓度（mole，quantity of substance，concentration）1317
末指关节损伤：锤状指（terminal joint injury of finger: mallet finger deformity）834
莫尔盖尼骨折（Malgaigne fracture）621
拇掌关节脱位的诊断（diagnosis of dislocation of trapezio-metacarpal joint）832
拇掌关节脱位的治疗（treatment of dislocation of trapezio-metacarpal joint）832
拇指残端加长（thumb stump lengthening）1012
拇指多指（thumb polydactyly）1007
拇指发育不良（thumb aplasia; thumb hypoplasia）1009
拇指化（pollicization）609
拇指末节指腹或皮肤剥脱缺损（belly or degloved skin loss of terminal segment of thumb）834
拇指捏物试验（thumb pinch test）575
拇指缺损（thumb defect）1012
拇指缺损功能重建（functional reconstruction of thumb）609
拇指三指节（triphalangia; triphalangism）1008
拇指外展对掌功能重建术（opponensplasty of thumb）609
拇指再造（thumb reconstruction）1012
拇趾甲瓣游离移植加植骨术再造拇指（wrap-around toe flap and bone transfer for thumb reconstruction）1013
跨内翻症（hallux varus）691
跨囊炎（bunion）692
跨屈曲畸形（hallux flexus）692
跨外翻（hallux valgus）691
木样甲状腺炎（ligneous thyroiditis）409
幕上开颅术（supratentorial craniotomy）154
幕上囊虫手术（operation for supratentorial cysticercosis）183
幕下小脑上入路（infratentorial- supracerebellar approach）156
幕下肿瘤手术（operation of infratentorial tumor）165

N

内侧后脉络膜动脉（medial posterior choroidal artery）42
内侧膝状体（medial geniculate body）22
内毒素性休克（endotoxic shock）1304
内毒素血症（endotoxaemia）1304
内耳创伤（trauma of inner ear）786
内翻跖（metatarsus varus）691
内翻足（metatarsus varus）637
内啡肽（endorphin）1147
内分泌腺手术麻醉（anesthesia for endocrine surgery）1127
内分泌性阳痿（endocrinogenic impotence）566
内固定术（internal fixation）593
内踝上部皮瓣（upper malleolus medialis skin flap）1067
内镜逆行胰胆管造影（endoscopic retrograde pancreatic cholangiography，ERPC）485
内镜神经外科学（endoscopic neurosurgery）6
内镜下曲张静脉套扎术（endoscopic ligation of esophageal varicose）374
内窥镜胰胆管逆行造影术后胰腺炎（pancreatitis after ERPC）490
内括约肌切断术（internal sphincterotomy）353
内拉通线（Nelaton line）582
内囊（internal capsule）18
内皮素（endothelin）904
内皮细胞功能失调（endothelial cell functional disorder）1267
内皮细胞和白细胞粘附（adhesion of endothelial cells and leukocytes）903
内嵌植皮法（stent skin graft; inlay skin graft）953
内生骨疣（enostosis）664
内生肌酐清除率（endogenous creatinine clearance）942
内生软骨瘤（enchondroma）664
内源性呼吸末正压（auto PEEP）1312
内脏神经阻滞（visceral nerve block）1121
内脏血流再分布（redistribution of blood flow of internal organ）903
内痔（internal hemorrhoid）339
内痔环形切除术（circumferential hemorrhoidectomy）356
内痔胶圈套扎疗法（rubber band ligation）355
内痔外剥内扎术（dissection and ligation of internal hemorrhoid）357
内痔注射疗法（injection therapy of interal hemorrhoid）354
内眦成形（inner canthoplasty）988
内眦固定（inner canthopexy）988

内眦韧带断裂（inner canthus ligament fragmentation）988
内眦赘皮（epicanthic fold）987
纳布啡（nalbuphine）1146
纳洛酮（naloxone）1147
纳美芬（nalmefene）1147
纳屈酮（naltrexone）1147
钠泵功能（mechanism of sodium pump）906
钠滤过系数（filtration fraction of sodium）942
耐甲氧西林金黄色葡萄球菌（methicillin-resistant staphylococcus aureus，MRSA）943
耐类固醇排斥反应（steroid resistant rejection）1095
男性不育症（male infertility）568
男性骨盆（android pelvis）582
男性乳房增大，男子女性型乳房（gynecomastia）1003
男性生殖器缺损（male genital defect）1018
男性生殖系软斑病（malacopathia of male genital system）551
男性外生殖器创伤（trauma of male external genitalia）869
难复性疝（irreducible hernia）384
难治性溃疡（refractory ulcer）299
囊底（hernial base）383
囊颈（hernial neck）383
囊瘤型动静脉瘘（cystomatous arteriovenous fistula）398
囊体（hernial body）383
囊型淋巴管瘤（淋巴水囊肿）（cystic lymphangioma）971
囊性包虫病（cystic hydatid disease）450
囊状动脉瘤（cystic aneurysm）401
囊状淋巴管瘤（lymphangioma cysticum）405
囊状水瘤（cystic hygroma）405
脑包虫病（brain echinococcosis）142
脑包虫摘除术（removal of brain hydatid cyst）184
脑保护（brain protection）1246
脑池（subarachnoid cistern）12
脑池造影（cisternography）199
脑冲击点伤（brain coup injury）760
脑穿通畸形（porencephalia）135
脑挫裂伤（contusion and laceration of the brain）95、763
脑挫裂伤失活组织清除术（evacuation of devitalized tissue in brain contusion and laceration）158
脑的发育（development of brain）14
脑的解剖生理特点（anatomical and physiological characteristics of brain）1239
脑的缺血-再灌注损伤（cerebral ischemia-reperfusion injury）1238
脑底动脉环（Willis circle）42
脑底循环后半动脉瘤（aneurysm of posterior circulation）128
脑底循环前半动脉瘤（aneurysm of anterior circulation）126
脑底异常血管网综合征（abnormal cerebrovascular network syndrome）90
脑地形图（brain mapping）198
脑电活动监测法（EEG monitoring）1170
脑电图（electroencephalogram）197、1275
脑电图监护（electroencephalogram monitoring）203
脑动静脉畸形（cerebral arteriovenous malformation，AVM）129
脑动静脉畸形临床分类（clinical classification of AVM）131
脑动静脉畸形栓塞术（embolization of AVM of brain）180
脑动脉瘤分级（grading of cerebral aneurysm）126
脑啡肽（enkephalin）1147
脑肺吸虫病（brain paragonimosis）142
脑复苏（cerebral resuscitation）882、1177、1245、1286
脑复苏的时限（time limit of cerebral resuscitation）1246
脑复苏的预后判断（prognosis evaluation of cerebral resuscitation）1256
脑复苏的治疗措施（treatment of cerebral resuscitation）1249
脑干（brain stem）22
脑干病变的眼球震颤（nystagmus with lesions of brain stem）63
脑干出血（brain stem hemorrhage）133
脑干功能损害部位的判断（judgement on position of brain stem's function damage）1249
脑干伤（brain stem injury）764
脑干损伤（injury of brain stem）96
脑干听觉诱发电位（brain stem auditory evoked potentials，BAEP；auditory brain stem response，ABR）198
脑干听力诱发电位测定法（evoked potentials of brain stem）1170
脑干血肿清除术（evacuation of hematoma of brain stem）168

脑干肿瘤切除术（resection of tumor of brain stem）167
脑功能恢复的顺序（sequence of cerebral function's restoration）1256
脑灌流过盛综合征（luxury perfusion syndrome）90
脑挥鞭性损伤（whiplash injury of brain）94
脑积水（hydrocephalus）102
脑挤压性损伤（crush injury of brain）94
脑脊液（cerebrospinal fluid）52
脑脊液鼻漏和耳漏修补术（repair of cerebrospinal fluid rhinorrhea and otorrhea）159
脑脊液蛋白-细胞分离（albumino-cytological dissociation of cerebrospinal fluid）196
脑脊液动力学检查（dynamic examination of cerebrospinal fluid）196
脑脊液闪烁显影（cerebrospinal fluid scintigraphy）197
脑脊液伤口漏（cerebrospinal fluid fistula of wound）102
脑脊液吸收试验（cerebrospinal fluid absorption test）78
脑脊液循环（circulation of cerebrospinal fluid）52
脑加速性损伤（cerebral injury of acceleration）94
脑减速性损伤（cerebral injury of deceleration）94
脑胶质瘤病（gliomatosis cerebri）110
脑胶质瘤超选择性动脉内化疗（superselective intraarterial chemotherapy of brain glioma）180
脑结核瘤（tuberculoma of brain）141
脑静脉型血管畸形（cerebral venous malformation）130
脑膜瘤（meningioma）110
脑膜瘤切除术（resection of meningioma）161
脑膜瘤术前栓塞术（preoperative embolization of meningioma）180
脑膜脑膨出（meningoencephalocele）138
脑膜膨出（meningocele）138
脑膜肉瘤（meningosarcoma）114
脑膜中动脉（middle meningeal artery）37
脑内室管膜瘤（intracerebral ependymoma）108
脑内血肿（intracerebral hematoma）97、766
脑内血肿清除术（evacuation of intracerebral hematoma）158
脑内胰岛移植（intracerebralislet transplantation）1078
脑内异物摘除术（removal of intracerebral foreign body）160
脑脓肿（brain abscess）140
脑脓肿穿刺吸引术（puncture and aspiration of brain abscess）182
脑脓肿袋形缝合术（marsupalization of brain abscess）183
脑脓肿切除术（resection of brain abscess）183
脑脓肿引流术（drainage of brain abscess）182
脑皮质电图（electrocorticogram, ECOG）198
脑皮质切除术（cerebral cortical resection）192
脑皮质下血肿清除术（evacuation of subcortical hematoma）168
脑桥（pons）24
脑桥被盖综合征（tegmentum pontine syndrome）85
脑桥前池（prepontine cistern）14
脑桥性面肌痉挛综合征（pons facial spasm syndrome）85
脑桥中脑前静脉（anterior pontomesencephalic vein）45
脑清创术（debridement of brain）770
脑缺血的分类（classification of cerebral ischemia）1240
脑缺血缺氧后的病理形态改变（pathomorphology of cerebral ischemia and hypoxia）1244
脑闪烁显影（cerebral scintigraphy）197
脑疝（herniation of brain）103
脑神经（cranial nerve）29
脑神经损伤（injury of cranial nerve）100
脑室穿刺术（ventricular puncture）153
脑室-腹腔分流术（ventriculo-peritoneal shunt）185
脑室镜（cerebral ventriculoscope）203
脑室内出血（intraventricular hemorrhage）97
脑室内脑膜瘤切除术（resection of intraventricular meningioma）163
脑室内血肿清除术（evacuation of intraventricular hematoma）168
脑室-矢状窦分流术（ventriculo-sagittal shunt）186
脑室-心房分流术（ventriculo-atrial shunt）185
脑室炎（ventriculitis）102
脑室造影（ventriculography）199
脑树胶样肿（syphilitic gumma of brain）141
脑水肿（cerebral edema）53、718、1235
脑死亡（brain death）1087、1256、1286
脑死亡供者（brain death donor）1087
脑损伤（brain injury）763
脑突出（brain protrusion）101
脑外伤的亚低温治疗（mild hypothermia treatment of brain injury）767
脑外伤后综合征（post-traumatic syndrome）101

脑外性后迁延性昏迷（delayed coma after brain injury）767
脑型肺吸虫手术（operation for brain paragonimiasis）183
脑性瘫痪（cerebral palsy; spastic paralysis; Little disease）661
脑/血分配系数（λt/B partition coefficient）1136
脑血管畸形（cerebrovascular malformation）129
脑血管痉挛（cerebrovascular spasm）134
脑血管外膜细胞瘤（hemangiopericytoma of brain）122
脑血管造影（cerebral angiography）199
脑血流的自动调节机制（autoregulation mechanism of cerebral blood flow）1239
脑血流闪烁显像（cerebral blood flow scintigraphy）197
脑血栓动脉内溶栓术（intraarterial thrombolytic therapy of brain thrombosis）179
脑血吸虫病（brain schistosomiasis）142
脑血吸虫肉芽肿手术（operation for brain schistosomal granuloma）183
脑氧代谢率（cerebral oxygen metabolic rate, $CMRO_2$）1305
脑震荡（concussion of the brain）95、763
脑脂肪栓塞（cerebral fat embolism）101
脑中间冲击伤（intermediate brain coup injury）760
脑中心疝（central herniation of brain）105
脑猪囊尾蚴病（brain cysticercosis）141
脑蛛网膜炎（arachnoiditis of brain）142
脑阻抗电图（rheoencephalogram）197
脑组织移植（brain tissue transplantation）1086
能量代谢（energy metabolism）934
能量消耗（energy expenditure）934
逆行射精（retrograde ejaculation）567
逆行性变性（retrograde degeneration）717
逆行性尿路造影（retrograde urography）503
逆行性嵌顿疝（retrograde incarcerated hernia）384
逆行性氧灌注技术（retrograde oxygen perfusion, ROP）1090
逆行性遗忘（retrograde amnesia）51
逆行引导气管内插管（retrograde endotracheal intubation）1162
黏膜移植（mucous membrane grafting）964
黏液细胞癌（印戒细胞癌）（signet ring cell carcinoma）289
念珠菌属（candida sp）909
鸟嘴式关节融合术（beak type arthrodesis）605
尿道癌（carcinoma of urethra）534
尿道癌分期（classification for urethral carcinoma）534
尿道瓣膜切除术（urethral valvectomy）538
尿道瓣膜症（urethral valve）535
尿道成形术（urethroplasty）539、544、1016
尿道处女膜融合症（confluence of urethra and hymen）537
尿道挫伤（contusion of urethra）868
尿道断裂伤（complete rupture of urethra）869
尿道会师术（urethral realignment）544
尿道结核（tuberculosis of urethra）533
尿道结石（calculus of urethra）535
尿道口基底带蒂皮瓣尿道成形术（vascularized meatus-based flap urethroplasty）540
尿道口旁囊肿（cyst of paraurethra）532
尿道口前移、阴茎头成形术（meatus advancement and glansoplasty, MAGPI）540
尿道扩张术（dilatation of urethra）502
尿道括约肌成形术（sphincteroplasty of urethra）1017
尿道括约肌切开术（urethral sphincteretomy）541
尿道内切开术（intraurethral incision of urechral stricture）504、544
尿道黏膜脱垂（prolapse of urethra）533
尿道破裂伤（rupture of urethra）536、868
尿道断裂（rupture of urethra）536
尿道憩室（urethral diverticulum）532
尿道切开取石术（urethrolithotomy）537
尿道肉阜（urethral caruncle）536
尿道肉阜烧灼术（cauterization of urethral caruncle）545
尿道上裂（epispadia）535
尿道损伤（urethral injury）868
尿道外口切开术（meatotomy）544
尿道吻合术（urethrel anastomosis）543
尿道息肉（polyp of urethra）532
尿道狭窄（stricture of urethra）536
尿道下裂（hypospadia）535
尿道下裂修复术（reconstruction of hypospadia）1016
尿道压力分布测定术（urethral pressure profilometry）563
尿道炎-结膜炎-关节炎结合征（Reiter syndrome）655
尿道异物（foreign body in urethra）537
尿道造影（urethrography）503

尿道综合征（urethral syndrome）537
尿的异常（urinary abnormality）500
尿动力学（urodynamics）562
尿急（urgency of micturition）499
尿量监测（urine output monitoring）1166
尿流改道术（urinary diversion）542
尿流率测定（uroflowmetry）562
尿瘘（urinary fistula）536
尿路和肠道护理（care of urethra and intestinal tract）1255
尿路软斑症（urethra malacoplakia）523
尿内 5-HT 或 5-HTP 测定（urine 5-hydroxytryptamine determination）494
尿频（frequent micturition）499
尿三杯检查（three-glass test of urine）502
尿失禁（urinary incontinence）500
尿痛（urodynia）499
尿脱落细胞检查（urinary exfoliative cytology）502
尿中 5-HIAA（5-羟基吲哚醋酸）测定（urine 5-hydroxyindol acetic acid determination）494
尿潴留（urinary retention）499
捏脊疗法（chiropractic）598
颞顶皮瓣（superficial temporal skin flap）1054
颞顶叶综合征（Wernicke syndrome）82
颞顶枕皮瓣（temporo-parieto-occipital flaps）974
颞骨骨折（temporal bone fracture）785
颞骨球瘤（glomus tumor of temporal bone）124
颞骨岩部（petrous part of temporal bone）10
颞后动脉（posterior temporal artery）40
颞肌筋膜瓣悬吊术（temporal fascia suspension）981
颞肌下减压术（subtemporal decompression）154
颞极动脉（temporal polar artery）40
颞筋膜瓣（temporal fascia flap）1054
颞前动脉（anterior temporal artery）41
颞浅动脉（superficial temporal artery）37
颞浅动脉-大脑中动脉吻合术（superficial temporal artery-middle cerebral artery anastomosis）176
颞浅动脉-皮层动脉吻合术（anastomosis of superficial temporal artery and cortex artery）1051
颞浅动脉-移植静脉-大脑中动脉吻合术（superficial temporal artery-vein graft-middle cerebral artery anastomosis）177
颞浅动脉-移植血管-大脑前动脉吻合术（superficial temporal artery-artery or vein graft-anterior cerebral artery anastomosis）177
颞下颌关节成形术（temporo-mandibular arthroplasty）983
颞下颌关节强直（temporo-mandibular joint ankylosis）982
颞下入路（subtemporal approach）155
颞下窝（infratemporal fossa）11
颞叶（temporal lobe）15
颞叶发育不全（agenesis of temporal lobe）135
颞枕动脉（temporo-occipital artery）40
颞枕皮瓣（temporo-occipital skin flap）1056
颞中动脉（middle temporal artery）41
颞中回入路（transmidtemporal gyrus approach）155
凝固带（coagulation zone）919
凝固汽油烧伤（napalm burn）916
凝固性血胸清除术（operative scavenging of clotted hemothorax）795
凝血激酶时间（thromboplastin generation time, TGT）1167
凝血酶原时间（prothrombin time, PT）1167
牛皮癣性关节炎（psoriatic arthritis）657
牛眼征（bull's eye sign）424
扭伤（sprain）388、596
扭转痉挛（torsion spasm）143
纽白卡因（奴泼卡因）（nupercaine）1155
浓缩效应（concentration effect）1134
脓毒性休克（septic shock）908
脓毒血症（pyemia）453
脓毒症（sepsis）908、1314
脓尿（pyuria）501
脓疱病（pustulosis; impetigo）391
脓气胸（pyopneumothorax）237
脓性指头炎（felon）651
脓胸（pleural empyema, pyothorax）235、457
脓胸引流（drainage of empyema）237
脓肿（abscess）390
奴佛卡因（novocaine）1153
女性骨盆（gynecoid pelvis）582
女性尿道伤（trauma of female urethra）872
女性外生殖器创伤（trauma of female external genitalia）872

O

欧洲-Collins 液（Euro-Collins solution）1092
呕吐反射（vomiting reflex）74

P

帕金森病（Parkinson disease）143
帕金森三角（Parkinson triangle）47
帕伦蒂-布拉卡罗综合征（Parenti-Fraccaro syndrome）640
帕皮隆-雷费氏综合征（Papillon-Lefevre syndrome）696
帕特里克试验（Patrick test）577
拍背清理气道法（back blow in clearing airway）883
排斥反应（rejection）1093
排尿困难（dysuria）499
排尿性尿道压力分布测定术（micturition urethral pressure profilomety）563
排尿异常（abnormal micturition）499
哌库溴铵（哌库罗宁）（pipecuronium）1150
哌替啶（pethidine）1144
派尔综合征（Pyle syndrome）640
潘龙（pavulon）1150
盘腿试验（cross-legged test）577
泮库溴铵（pancuronium）1150
旁（副）肩胛皮瓣（parascapular flap）960
旁分泌（paracrine）917
旁原位移植（paratopic transplantation）1071
膀胱癌（carcimona of bladder）522
膀胱癌分期（staging of bladder carcinoma）522
膀胱反射（vesical reflex）74
膀胱横断术（transection of bladder）527
膀胱横纹肌肉瘤（rhabdomyosarcoma of bladder）522
膀胱后尿道重建术（bladder and post urethra reconstruction）541
膀胱结石（bladder stone）523
膀胱颈成形术（plasty of vesical neck）1017
膀胱颈“Y-V”成形术（Y-V plasty of vesical neck）528
膀胱镜下膀胱悬吊术（cystoscopic bladder neck suspension）543
膀胱黏膜一期尿道成形术（one stage urethroplasty using bladder mucosa）540
膀胱尿道镜检查（cystourethroscopy）504
膀胱皮肤造口术（cystocutaneostomy）525
膀胱破裂修补术（repair of ruptured bladder）524
膀胱憩室（diverticulum of bladder）522
膀胱憩室切除术（excision of bladder diverticulum）527
膀胱疝（hernia of bladder）384
膀胱神经剥脱术（denervation of bladder）526
膀胱输尿管返流（vesicoureteric reflux）523
膀胱损伤（injury of bladder）524
膀胱外翻（extrophy of bladder）524
膀胱外翻尿道上裂（epispadias of bladder extrophy）1017
膀胱压力容积测定术（cystometry）562
膀胱炎（cystitis）523
膀胱异物（foreign body in bladder）524
膀胱阴道瘘修补术（repair of vesicovaginal fistula）528
膀胱造瘘术（cystostomy）525
膀胱造影（cystography）503
炮弹伤（artillery shell wound）750
胚生殖细胞的肿瘤（germ cell tumor）121
胚胎供者（fetal donor）1088
喷他佐辛（pentazocine）1146
盆底肌痉挛综合征（spastic pelvic floor syndrome）342
盆腔窃血试验（pelvic steal test）566
碰击速度（impact velocity）747
劈开胸骨行胸骨后甲状腺肿切除术（retrosternal thyroidectomy after sternotomy）414
劈离式肝移植（splitting liver transplantation）1074
劈裂肝移植术（splitting liver transplantation）434
劈裂乳房瓣（split breast flap）1000
皮瓣（skin flap; pedicle skin flap）933、954
皮瓣的断蒂（cut off the pedicle）959
皮瓣的即时移转（immediate transfer of flap）959
皮瓣的延迟移转（delayed transfer of flap）959
皮瓣逆行设计（retrograde planning of skin flap）958
皮瓣设计（flap design）1051
皮瓣形成（flap formation）958
皮瓣血管危象（vascular crisis of flap）960
皮瓣移植（flap transplantation）954
皮瓣移植术（transplantation of skin flap）863
皮瓣移转（flap transfer）959
皮肤癌（carcinoma of skin, epithelioma）395
皮肤代用品（skin substitute）899
皮肤的指压毛细血管反应（capillary reaction by fingertip pressure）960
皮肤放射性损伤（radiation injury of the skin）968

皮肤肥厚肢端肥大综合征（Touraine-Soltente-Gole syndrome）643
皮肤护理（care of skin）1255
皮肤化生（skin metaplasia）964
皮肤活力（skin vitality）928
皮肤扩张后假体植入乳房再造术（expanding breast reconstruction with implant）1004
皮肤磨削（dermabrasion）979
皮肤软组织扩张器（skin expander）951
皮肤色素沉着（pigmentation）969
皮肤伸展性（skin extensibility）950
皮肤书写觉（graphesthesia）65
皮肤撕脱伤（avulsion injury of skin）597
皮肤移植（skin transplantation）1085
皮肤移植（植皮）（skin graft）951
皮管（tubular skin flap）958
皮管的“桥”（bridge of tubular flap）959
皮管的间接移转（indirect transfer of tubular flap）959
皮管的直接移转（direct transfer of tubular flap）959
皮管加植骨术拇指再造（tubular flap transfer and bone grafting for thumb reconstruction）1012
皮管形成（tubular flap formation）959
皮管移转（tubular flap transfer）959
皮管移转的倒翻法（turnover method of tubular flap transfer）959
皮管移转的蠕动法（peristaltic method of tubular flap transfer）959
皮管移转的跳行法（jumping method of tubular flap transfer）959
皮浆移植术（skin homogenate grafting）925
皮块培养法（explant culture）919
皮内缝合（intradermic suture）950
皮内痣（intradermal nevus）393、969
皮片的晚期挛缩（secondary contracture of skin graft）954
皮片的早期收缩（primary contracture of skin graft）953
皮牵引（skin traction）593
皮损病变的分次切除术（excision in stages）970
皮温计（skin thermometer）1027
皮下蒂皮瓣（subcutaneous pedicled flap）956
皮下乳房切除术（subcutaneous mastectomy）1003
皮样瘤（dermoid tumor）120
皮样囊肿（dermoid cyst）394、973
皮脂腺囊肿（sebaceous cyst）394、972
皮质醇增多症（hypercortisolism）560
皮质激素（corticoid）1224
皮质旁软骨肉瘤（parosteal chondrosarcoma）665
皮质下生存（subcortical survival）1256
疲劳骨折（fatigue fracture）591
脾包虫病（splenic hydatidosis）481
脾部分切除术（splenic ablation）379、482
脾穿刺检查（splenopuncture）477
脾错构瘤（splenic hamartoma）481
脾大网膜与肺固定术（spleenpulmonary anastomosis）378
脾动脉结扎术（splenic artery ligation）483
脾动脉瘤（splenic aneurysm）481
脾段切除固定术（segmental resection of spleen）378
脾恶性肿瘤（malignant tumor of spleen）481
脾梗塞（splenic infarction）479
脾功能亢进（hypersplenism）479
脾核磁共振显像（magnetic resonance imaging of spleen）477
脾结核（splenic tuberculosis）478
脾静脉血流率（splenic vein flow, SVF）372
脾良性肿瘤（benign tumor of spleen）480
脾淋巴管瘤（splenic lymphangioma）481
脾淋巴肉瘤（splenic lymphosarcoma）482
脾梅毒（splenic syphilis）478
脾囊肿（splenic cyst）480
脾脓肿（splenic abscess）478
脾破裂的手术方式（operative manner of splenic rupture）822
脾破裂手术（operative management of splenic rupture）821
脾破裂诊断（diagnosis of splenic rupture）821
脾部分切除术（partial splenectomy）379
脾破裂治疗（treatment of splenic rupture）821
脾腔分流术（spleno-caval shunt）378
脾切除术（splenectomy）379、482、1107
脾切除术后并发症（complication after splenectomy）822
脾切除术后并发症（postoperative complication of splenectomy）483
脾切除术后发热（postoperative fever of splenectomy）484
脾切除术后凶险性感染（overwhelming postsplenectomy infection, OPSI）484
脾热，脾切除热（splenic fever）484

脾肾动脉吻合术（spleno-renal artery anastomosis）515
脾肾端侧分流术（splenic-renal end-to-side shunt）377
脾肾端端分流术（splenic renal end-to-end shunt）377
脾肾分流术（splenic renal shunt）377
脾手术（splenic surgery）482
脾栓塞术（splenic embolism）374、483
脾髓压（splenic pulp pressure）371
脾损伤（splenic injury）307、821
脾损伤分类（classification of splenic injury）821
脾窝出血（splenic bed bleeding）483
脾纤维瘤（splenic fibroma）481
脾纤维肉瘤（splenic fibrosarcoma）482
脾修补术（splenic repair）482
脾血管瘤（splenic hemangioma）481
脾血管肉瘤（splenic hemangiosarcoma）482
脾血吸虫病（splenic schistosomiasis）478
脾脏腹腔镜检查（splenic laparoscopy）477
脾脏疾病的检查（examination of splenic disease）477
脾脂肪瘤（splenic lipoma）481
脾肿瘤（splenic neoplasm）480
脾转移性肿瘤（metastatic tumor of spleen）482
脾组织片移植（spleen fragmental transplantation）1082
偏盲（hemianopsia）57
胼缘动脉（callosomarginal artery）39
胼胝（tylosis）692
胼胝体（corpus callosum）18
胼胝体池后部（corpus callosum cistern-posterior portion）12
胼胝体池前部（corpus callosum cistern-anterior portion）12
胼胝体动静脉畸形切除术（resection of corpus callosal AVM）172
胼胝体发育不全（agenesis of corpus callosum）135
胼胝体切开术（corpus callosotomy）192
胼胝体肿瘤切除术（resection of corpus callosum tumor）165
胼胝体综合征（corpus callosum syndrome）82
胼周动脉（pericallosal artery）39
漂浮膝（floating knee）623
贫血（anemia）946
平底足（pes planus）690
平衡觉传导路（equilibrium pathway）34
平衡牵引（balanced traction）593
平坦型（smooth type）286
平行杠（parallel bar）600
平足指数（flat foot index）586
屏状核（claustral nucleus）19
颅骨骨折（cranial bone fracture）975
破骨细胞刺激因子综合征（osteoblast stimulating factor syndrome）697
破裂孔（foramen lacerum）11
破伤风（tetanus）392、588
破伤风：病因和诊断（tetanus: cause and diagnosis）729
破伤风抗毒素（tetanus anti-toxin）900
破伤风类毒素（tetanus toxoid）900
破伤风预防（prevention of tetanus）729
破伤风治疗（treatment of tetanus）729
剖腹探查术（exploratory laparotomy）304
剖胸止血手术（thoracotomy for hemostasis）795
葡萄酒色斑（port-wine stain）970
普乐可复（prograf; FK506; tacrolimus）1103
普鲁卡因（procaine）1153
普鲁卡因胺（procainamide）1221
普萘洛尔（propranolol）1223
普赛反射（Pussep reflex）73
蹼状瘢痕（webbed scar）932、968
蹼状阴茎（webbed penis）545

Q

七氟醚（sevoflurane）1135
脐环闭锁不全疝白线（umbilical ring insufficiency hernia）383
脐尿管癌（urachus carcinoma）522
脐旁皮瓣（para-umbilicus skin flap）1062
脐腔分流术（omphalo-caval shunt）378
脐疝（umbilical hernia）387
骑跨骨折（straddle fracture）591
气道梗阻（airway obstruction）1181
气道管理（airway management）1280
气道内异物的移除法（removal of endotracheal foreign body）1195
气道压监测（airway pressure monitoring）1166
气道压力释放通气（airway pressure releasing ventilation, APRV）1172、1204
气道阻塞的识别（identification of airway obstruction）1194

气道阻塞的原因（causes of airway obstruction）1194
气垫床（airfluidized bed）900
气动 CPR 背心（pneumatic CPR vest）1212
气动电控呼吸机（pneumatically powered electric controlled ventilator）1173、1202
气动“马甲”法（pneumatic vest CPR）1301
气动气控呼吸机（pneumatically powered and controlled ventilator）1173、1202
气管、支气管成形术（tracheoplasty and bronchioplasty）210
气管、支气管破裂修补术及吻合术（repair and anastomosis of ruptured bronchus）209
气管插管：经鼻法（nasotracheal intubation）885
气管插管：经口法（orotracheal intubation）885
气管插管：盲探法（blind tracheal intubation）886
气管插管：逆行引导法（retrograde endotracheal intubation）886
气管插管：清醒法（tracheal intubation in a conscious state）885
气管插管并发症（intubation complication）1179
气管插管的并发症（complication of tracheal intubation）1209
气管插管后并发症（postintubation complication）1180
气管插管时高血压伴心动过速（hypertension tachycardia during intubation）1174
气管插管术（tracheal intubation）885、1161、1198
气管导管（tracheal tube）1159
气管导管拔除术（extubation）1209
气管内吹气（tracheal gas insufflation, TGI）1210、1287
气管内麻醉（endotracheal anesthesia）1117
气管黏膜溃疡（tracheal mucosa ulceration）1181
气管切除重建术（resection and reconstruction of trachea）210
气管切开（造口）术（tracheotomy）885、1280
气管软化（tracheomalacia）416
气管食管瘘（tracheoesophageal fistula）225
气管拖曳（tracheal tug）1180
气管袖状切除术（sleeve resection of trachea）210
气管造口与造瘘（tracheostoma and tracheal fistulation）1199
气管支气管破裂修补术（repair of tracheobronchial rupture）798
气管支气管树（tracheobronchial tree）923
气流速度（air flow rate）1156
气囊-活门-面罩通气（aerocyst-valve-mask ventilation）1198
气脑造影（pneumoencephalography）199
气尿（pneumaturia）501
气体冲击伤（air blast injury）753
气体交换（gas exchange）1264
气心包（pneumopericardium）804
气性坏疽（gas gangrene）393、588、728
气性坏疽预防（prevention of gas gangrene）729
气性坏疽诊断（diagnosis of gas gangrene）728
气性坏疽治疗（treatment of gas gangrene）728
气压弹道碎石术（pneumatic lithotripsy）520
气压伤（barotrauma）1206
器官保存液（organ preservation solution）1089
器官功能障碍评分（scoring of organ dysfunction）912
器官灌洗液（organ perfusate）1089
器官移植（organ transplantation）948、1070、1049
器官移植术的麻醉（anesthesia for organ transplantation surgery）1130
器官再造（organ reconstruction）948
器官轴扭转（organoaxial volvulus）294
器械伤（instrument injury）336
髂腹股沟淋巴结清扫术（inguinal and iliac radical lymphadenectomy）547
髂腹股沟皮瓣（iliac groin flap）1064
髂股静脉血栓形成（iliofemoral venous thrombosis）404
髂骨骨髓炎（osteomyelitis of ilium）650
髂骨截骨术（iliac osteotomy）603
髂胫束摩擦综合征（friction syndrome of iliotibial band）687
髂臼旋转截骨术（rotation alacetabular osteotomy, RAO）603
髂窝脓肿（iliac fossa abscess）382
髂血管创伤（iliac vessel injury）823
髂血管后输尿管（retroiliac ureter）519
牵拉肘（牵引肘桡骨头半脱位）（malgaigne dislocation）614
牵引（traction）593
牵引术（traction）593
牵引痛（dragging pain）576
铅中毒（lead poinsoning）647
前瓣病变切除直接缝合与瓣环成形（resection of anteri-

or leaflet lesion with direct suture and annuoplasty）262
前瓣后部切除与二尖瓣化成形术（resection of rear part of anterior leaflet with bicuspid-plasty）260
前鼻孔闭锁（nostril atresia; naris atresia）992
前鼻孔狭窄（nostril stenosis; naris stenosis）992
前臂尺动脉皮瓣（flap of forearm ulnar artery）1058
前臂骨间背侧动脉皮瓣（interbone dorsal artery skin flap of forearm）1058
前臂骨折（fracture of forearm）614
前臂逆行岛状瓣加植骨术拇指再造（retrograde forearm island flap and free bone transfer for thumb reconstruction）1012
前臂皮瓣（forearm flap）961
前臂全切除再植术（replantation following amputation of forearm）1049
前臂桡动脉皮瓣（flap of forearm radial artery）1058
前臂一段切除再植术（replantation following sectional amputation of forearm）1049
前臂掌侧骨间神经综合征（anterior interosseous nerve syndrome）590
前穿质（anterior perforated substance）22
前额缝早闭（metopic synostosis）137
前额叶综合征（prefrontal lobe syndrome）81
前额正中动脉岛状瓣（滑车上动脉岛状皮瓣）（median forhead arterial island flap; supratrochlear artery island flap）993
前房相关免疫偏离现象（anterior chamber associated immune deviation）1085
前骨间肌神经损害综合征（Kiloh-Nevin Ⅱ syndrome）682
前后运动试验（anterior-posterior movement test）579
前降钙素（procalcitonin）1273
前交通动脉（anterior communicating artery）39
前交通动脉瘤（anterior communicating artery aneurysm）127
前交通动脉瘤夹闭术（clipping of anterior communicating artery aneurysm）171
前锯肌肌皮瓣（anterior serratus myocutaneous flap）963
前连合（anterior commissure）18
前列腺癌（carcinoma of prostate）529
前列腺癌分期（classification for carcinoma of prostate）529
前列腺癌 Whitemore-Jewett 分期（Whitemore-Jewett classification for prostate carcinoma）530
前列腺按摩（massage of prostate）501
前列腺穿刺活检（prostatic aspiration biopsy）504
前列腺穿刺活检术（prostatic biopsy）531
前列腺结石（calculus of prostate）531
前列腺脓肿（abscess of prostate）530
前列腺憩室（prostatic diverticulum）529
前列腺热疗（prostatic thermotherapy）532
前列腺肉瘤（sarcoma of prostate）530
前列腺特异抗原（prostatic-specific antigen）503
前列腺痛（prostatodynia）528
前列腺液常规（routine examination of prostatic fluid）502
前列腺增生症（benign prostatic hyperplasia）531
前颅底骨折（anterior basiocranial fracture）763
前脑无裂畸形（holoprosencephaly）134
前尿道损伤（injury of anterior urethra）868
前庭功能检查（vestibular function test）76
前庭神经切断术（section of vestibular nerve）191
前庭外侧核综合征（lateral vestibular nucleus syndrome）85
前庭蜗神经（vestibulocochlear nerve）32
前庭性眩晕神经血管减压术（neurovascular decompression for vestibular dizziness）190
前庭性眼震（vestibular nystagmus）62
前庭诱发电位（vestibular evoked potential）198
前外侧开胸切口（anterior lateral thoracotomy incision）214
前外侧囟（anterior lateral fontanel）10
前向性血流学说（forward flow theory）370
颈肋综合征（cervico rib syndrome）669
前囟（anterior fontanel）9
前囟穿刺术（bregma puncture）153
前运动区皮质综合征（premotor cortex syndrome）82
潜毛窦（pilonidal sinus）152
潜毛囊肿（pilonidal cyst）152
浅Ⅱ度烧伤（the superficial second degree burn）896
浅反射（superficial reflex）70
浅昏迷状态（sopor state）1264
嵌顿包皮整复术（reduction of paraphimosis）548
嵌顿性疝（incarcerated hernia）384
嵌顿性腹股沟疝（incarcerated hernia）384、385
嵌顿性股疝（incarcerated femoral hernia）386
嵌顿性脐疝（incarcerated umbilical hernia）387

嵌顿性疝的手法整复法（maneuver replacement of incarcerated hernia）385
呛咳动作（bucking）1180
腔静脉后输尿管（retrocaval ureter）519
腔静脉损伤（vena cava injury）810
腔静脉损伤修复术（repair of the vena cava injury）279
腔菌群（lumen bacterial flora）911
腔内血管扩张成形术（intraluminal dilatation and angioplastic technique）179
强化麻醉（potential anesthesia）1116
强直刺激（tetanic stimulation）1151
强直刺激后计数（posttetanic count stimulation, ptc）1151
强直性脊椎炎（ankylosing spondylitis）656
羟丁酸钠（sodium γ-hydroxybutyrate, γ-OH）1139
羟丁酸钠静脉麻醉（γ-OH intravenous anesthesia）1115
羟二酮琥钠（hydroxydine sodium succinate; viadril）1142
羟脯氨酸（hydroxyproline, Hpr）920
羟基安定（oxazepam）1141
羟基磷灰石（hydroxyapatite）607
羟磷灰石关节病（hydroxyapatite arthropathy）660
羟磷灰石痛风（hydroxyapatite gout）659
羟嗪（hydroxyzine）1142
桥本病（Hashimoto disease）409
桥小脑池（cerebellopontine cistern）14
桥小脑角胆脂瘤切除术（resection of cholesteatoma of cerebellopontine angle）167
桥小脑角动静脉畸形切除术（resection of cerebellopontine angle AVM）173
桥小脑角脑膜瘤（cerebellopontine angle meningioma）112
桥小脑角脑膜瘤切除术（resection of meningioma of cerebellopontine angle）163
桥状瘢痕（bridged scar）968
鞘膜积液（hydrocele of tunica vaginalis）549
切、割伤（cut wound, incised wound）388
切开肾包膜粘连固定术（Young nephropexy）517
窃血现象（stealing phenomenon）1190
亲体部分肝移植术（related living liver transplantation）434
侵入性脾功能亢进（invasive hypersplenism）480
青春期巨乳房（puberal macromastia）1001
青年性脊椎骨软骨炎（Scheuermann disease）673
青年性驼背（juvenile kyphosis）651
青年性纤维性骨炎（osteitis fibrosa juvenilis）646
青枝骨折（greenstick facture）591
氢氟酸烧伤（hydrofluoric acid burn）913
倾倒综合征和低血糖综合征（dumping syndrome and hypoglycemia syndrome）305
倾注冷冻法（pouring freezing）608
清创术（清创）（debridement）601、887、897
清洁伤口（clean wound）602
清理气道的手法（restoration of airway patency maneuvers）1195
清醒插管术（conscious intubation）1163
丘脑（thalamus）19
丘脑出血（thalamic hemorrhage）133
丘脑穿通动脉（thalamic perforating artery）41
丘脑辐射（thalamic radiations）22
丘脑后部（metathalamus）22
丘脑上部（epithalamus）22
丘脑膝状体动脉（thalamogeniculate artery）42
丘脑下部（hypothalamus）20
丘脑下部损伤（hypothalamic injury）96
丘脑血肿清除术（evacuation of thalamic hematoma）168
丘脑肿瘤切除术（resection of thalamic tumor）165
丘脑综合征（thalamic syndrome）84
丘纹静脉（thalamostriate vein）44
球后神经阻滞（retrobulbar block）1121
球后十二指肠溃疡（postbulbar duodenal ulcer）298
球状核（globose nucleus）28
区域性灌注（regional perfusion）661
区域性门静脉高压症（local portal hypertension）369
区域阻滞麻醉（field block anesthesia）734、1119
曲菌属（aspergillus）909
曲马多（tramadol）1148
屈髋挛缩试验（hip-flexion contracture test）576
屈髋挛缩征（hip flexion contracture sign）576
屈氏试验（Trende lenburg test）577
屈腕反射（wrist flexor reflex）73
屈指反射（finger flexor reflex）74
躯干瘢痕挛缩（trunk scar contracture）1006
去表皮皮瓣（de-epithelialized flap）957
去大脑强直（decerebrate rigidity）1256
去大脑综合征（decerebrate syndrome）80
去极化肌松药（depolarizing muscular relaxant）1148

去极化时间（depolarization time）1273
去极化阻滞（depolarizing block）1152
去甲本可松（维侃罗宁）（vecuronium）1150
去甲基肾上腺素（norepinephrine; noradrenaline; levarterenol）1222
去甲肾上腺素（levarterenol）1293
去皮质综合征（apallic syndrome）79、1264
去神经肌肉游离移植术（free muscle-denervating grafting）981
全鼻缺损（total nose defect）992
全鼻再造术（total nose reconstruction）992
全臂丛神经损伤（complete brachial plexus injury）857
全部颅缝闭锁（total synostosis）137
全层皮肤移植术（full thickness skin graft transplantation）927
全肠道营养（total enteral nutrition）935
全肠外营养（total parenteral nutrition, TPN）1259
全耳廓再造术（total ear reconstruction）989
全肺切除术（pneumonectomy）213
全肝血流量（hepatic blood flow, HBF）372
全厚皮片（full thickness skin graft; Wolfe-Krause skin graft）952
全脊椎麻醉（total subarachnoid anesthesia）1123
全甲状腺切除术（total thyroidectomy）414
全颅缝再造术（reestablishment of all cranial suture）185
全麻的呼吸管理（respiration management during general anesthesia）1170
全麻惊厥（general anesthetic convulsion）1182
全脑缺血的继发性损伤（secondary injury of complete cerebral ischemia）1241
全脑缺血的原发性变化（primary changes of complete cerebral ischemia）1241
全脑缺血后损伤程度的评估（evaluation of the extent of cerebral injury after complete cerebral ischemia）1245
全脑缺血-缺氧的病理生理（pathophysiology of complete cerebral ischemia-hypoxia）1240
全凭静脉复合麻醉（total intravenous combined anesthesia）1116
全腔静脉与肺动脉连接术（total cavopulmonary connection）271
全人工心脏（total artificial heart）1302
全身毒性反应（systemic toxic reaction）1153
全身放射线照射（total body X-irradiation）1106
全身淋巴组织放射线照射（total lymphoid irradiation, TLI）1106
全身麻醉（general anesthesia）734、1113
全身麻醉的并发症（complication during general anesthesia）1179
全身麻醉时的意外（accident during general anesthesia）1181
全身麻醉药（general anesthetics）1133
全身性骨皮质肥厚综合征（van Buchem syndrome）631
全身性纤维性骨炎综合征（von Recklinghausen Ⅱ syndrome）646
全身炎症反应综合征（systemic inflammatory response syndrome, SIRS）714、907、1313
全胃肠外营养（total parenteral nutrition, TPN）347
全胃切除术（total gastrectomy）302、496
全血谷胱甘肽过氧化物酶（blood glutathione peroxidase, GSH-PX）422
全胰癌（cancer of total pancreas）486
全胰切除术（total pancreatectomy）491
全胰移植（whole pancreatic transplantation）1076
醛缩酶同功酶 A（aldolase isoenzyme A, ALD-A）421
颧弓（zygomatic arch）10
颧骨和颧弓骨折（fracture of the zygomatic bone and arch）775
缺血损害（ischemia injury）1092
缺血性结肠炎（ischemic colitis, LC）327
缺血-再灌注损伤（ischemia-reperfusion injury）913、1237
缺血-再灌注损伤的防治原则（prevention of ischemia-reperfusion injury）1238
缺氧（anoxia）906
缺氧性脑损害的类型（types of hypoxic cerebral damage）1246
群体反应性抗体（panel reactive antibodies, PRA）1097

R

燃料空气炸弹伤（injury caused by fuel air explosive bomb）751
桡骨茎突狭窄性腱鞘炎（stenosing tendovaginitis of radial styloid）683
桡骨膜反射（radial periosteal reflex）71
桡骨头骨骺分离（epiphyseal separation of head of the radius）594

桡骨头骨折（fracture of head of radius）614
桡骨下端骨折合并尺骨脱位（Galeazzi fracture）614
桡骨远端骨骺分离（epiphyseal separation of distal end of the radius）595
桡骨远端骨折伴脱位（Barton's fracture）615
桡骨中下 1/3 骨折合并下尺桡关节脱位（Galeazzi fracture）614
桡管综合征（cubital tunnel syndrome）682
桡管综合征（旋后肌综合征）（supinator syndrome）1042
桡神经损伤（radial nerve injury）858
热风疗法（hot air therapy）929
热滚桶碾压伤（hot roller pressure injury）1010
热挤压烧伤（hot pressure injury; hot crush injury）917
热缺血及缺血时间（warm ischemia and warm ischemia time）1092
热塑夹板（thermoplastic splint）592
热稀释法（thermodilution method）372
热休克蛋白（heat shock protein）942、1264
人工薄膜（synthetic membrane）900
人工关节假体置换（artificial joint prosthetic replacement）606
人工尿道括约肌（artificial urethral sphincter）542
人工气道（artificial airway）209、923、1266
人工食管（artificial esophagus）217
人工心脏起搏术（artificial cardiac pacing）1285
人类白细胞抗原系统（human leukocyte antigen system, HLA）1108
人胚胎胰岛移植（human fetal islet transplantation）1079
人绒毛膜促性腺激素（human chorionic gonadotrophin, HCG）423
人源单克隆抗体（humanized monoclonal antibody）1105
人源化抗 IL-2 受者单克隆抗体（ZENAPAX; Daclizumab）1105
人造瓣膜关闭不全（cardiac valve prothesis insuffciency）280
人造瓣膜狭窄（cardiac valve prothesis stenosis）280
人造带瓣膜管道和单瓣补片（valved conduit and single valved patch）280
人造机械瓣膜（artificial mechanical valve prothesis）280
人造生物瓣（artificial valve bioprosthesis）280
人造心脏修补材料（prosthetic substitute for cardiovascular repair）280
人造血管（artificial blood vessel）1030
人字缝再造术（reestablishment of lambdoidal suture）184
人字缝早闭（lambdoid synostosis）136
人字石膏（spica cast）592
刃器性脊髓损伤（saber wound of spinal cord）149
韧带骨化性脊柱炎（spondylitis ossification ligamenta）657
容积伤（volutrauma）1207
容量支持通气（volume support ventilation, VSV）1172、1204、1277
溶栓治疗（thrombolytic therapy）1288
溶血性尿毒症综合征（hemolytic uremic syndrome, HUS）1266
鞣酸（tannic acid）899
肉芽创面（granulation wound）919
肉芽肿性钙沉着症（Profichet syndrome）662
肉芽组织（granulation tissue）919
乳房发育不良（breast hypoplasia）1001
乳房过大（巨乳症）（macromastia）1001
乳房假体（breast implant; breast prosthesis）1002
乳房切除术（mastectomy）1004
乳房缺损（breast defect）1003
乳房缩小整形术（reduction mammoplasty）1001
乳房萎缩（breast atrophy; mastatrophy）1001
乳房下垂（breast ptosis; mastoptosis）1004
乳房下皱襞切口（inferior breast fold incision; inframammary incision）1002
乳房再造（breast reconstruction）1003
乳房真皮固定术（dermomastopexy）1001
乳糜尿（chyluria）508
乳糜胸（chylothorax）233
乳酸（lactic acid）301
乳酸钠林格注射液（Ringer's lactated injection）1268
乳酸脱氢酶（lactic dehydrogenase, LDH）301
乳酸性酸中毒（lactic acidosis）905
乳酸血症（lactic acidemia）905
乳头肥大（nipple hypertrophy）1004
乳头肌断裂（rupture of papillary muscle）255
乳头肌功能障碍的成形术（plastic operation of papillary muscle dysfunction）254
乳头内陷（inverted nipple; retracted nipple）1004
乳头缺损（nipple defect）1004
乳头下血管丛（subpapillary vascular plexus）1001

乳头再造（nipple reconstruction）1004
乳突（mastoid）10
乳突创伤（trauma of mastoid）786
乳晕切口（periareolar incision）1002
入口的“反溅”和出口的“喷发”（splashing of entrance and erupting of exit）749
入脑时间常数（brain time constant）1136
褥疮（bed sore; pressure sore）589、1006
褥式缝合（mattress suture）950
软骨成形术（chondroplasty）606
软骨发育不良综合征（achondroplasia syndrome）641
软骨发育不全（achondroplasia）640
软骨发育不全侏儒（achondroplastic dwarfism）631、640
软骨发育低下综合征（hypochondroplasia syndrome）640
软骨发育异常伴多发性海绵状血管瘤综合征（Maffucci syndrome）642
软骨分离（chondrodiastasia）604
软骨骨生成障碍（dyschondrostosis）640
软骨瘤（chondroma）664
软骨帽外生骨疣（cartilage exostosis）664
软骨膜移植（perichondrium graft）658、966
软骨母细胞瘤（chondroblastoma）664
软骨黏液纤维瘤（chondromyxoid fibroma）664
软骨肉瘤（chondrosarcoma）665
软骨-外胚层发育不全（Ellis-Creveld syndrome）634
软骨-外胚层发育异常（chondroectodermal dysplasia）634
软骨移植（cartilage graft）605、966
软骨营养障碍性侏儒（chondrodystropic dwarfism）641
软脑膜（cranial pia mater）14
软脑膜囊肿（leptomeningeal cyst）143
锐肋综合征（sharp rid syndrome）697
锐性损伤（穿透伤）（penetrating injury）397
瑞典创伤模型（Sweden traumatic model）745
瑞芬太尼（remifentanil）1145
瑞芬太尼静脉麻醉（remifentanyl intravenous anesthesia）1115
瑞西征（Risser sign）674

S

萨姆韦锚式止血带（Samway tourniquet）592
塞佛病（Sever disease）640
腮裂囊肿（parotid fissure cyst; branchial cyst）395
腮腺导管损伤（injury of parotid duct）773
腮腺后间隙综合征（retroparotid space syndrome）88
腮腺损伤（injury of parotid）773
鳃窦道（branchial sinus）999
鳃瘘管（branchial fistula）998
鳃囊肿（branchial cyst）998
赛罗卡因（xylocaine）1154
赛姆假肢（Syme prosthesis）610
三叉神经（trigeminal nerve）31
三叉神经（半月）节阻滞麻醉（trigeminal（similunar）ganglion block anesthesia）1120
三叉神经半月节感觉纤维切断术（section of sensory fibers of gasserian ganglion）189
三叉神经感觉根切断术（sensory root section of trigeminal nerve）189
三叉神经鞘瘤（trigeminal neurilemmoma）119
三叉神经痛（trigeminal neuralgia）144
三叉神经痛神经血管减压术（neurovascular decompression for trigeminal neuralgia）188
三叉神经周围支酒精注射（alcohol injection to peripheral branches of trigeminal nerve）188
三碘季铵酚（弗来克赛德）（flaxedil）1149
三房心（cor triatriatum）249
三氟拉嗪（trifluoperazine）1143
三踝骨折（trimalleolar fracture）628
三尖瓣瓣环固定术（tricuspid annulopexy）262
三尖瓣瓣膜缺损修复术（repair of tricuspid valvular defect）262
三尖瓣二瓣化术（tricuspid valve bicuspidization repair）262
三尖瓣交界扩张术（tricuspid valve commissurotomy）262
三尖瓣损伤（tricuspid valve injury）262
三尖瓣替换术（tricuspid replacement）262
三角瓣法（Tennison-Randall operation）993
三角布包扎法—残肢（triangular stump bandaging）878
三角布包扎法—单侧面部（triangular unilateral-face bandaging）877
三角布包扎法—腹臀部（triangular abdomen-buttock bandaging）878
三角布包扎法—肩部（triangular shoulder bandaging）878
三角布包扎法—面具式（triangular mask-shaped bandaging）877

三角布包扎法—上肢（triangular upper-limb bandaging）878
三角布包扎法—头部（triangular head bandaging）877
三角布包扎法—胸背部（triangular thoracodorsal bandaging）877
三角肌反射（deltoid reflex）71
三角肌肌皮瓣（deltoid myocutaneous flap）1057
三角肌区皮瓣（deltoid flap）961
“三抗”治疗（“trianti”therapy）1032
三片法、四片法（three-slide smear examination four-slide smear examination）300
三期愈合（tertiary healing）602
三腔二囊管压迫止血（Sengstaken- Blakemore tube）374
三羟基甲基氨基甲烷（trishydroxymethylaminomethane）1268
三维计算机断层重建（three-dimensional computed tomographic reformation）200
三用轧皮机（triple used dermatome）928
散发性甲状腺肿（sporadic goiter）407
扫描电子显微镜（scanning electron microscope，SEM）1026
色素沉着绒毛结节性滑膜炎（pigmented villonodular synovitis）659
色素痣（pigmented nevus；pigmented mole）393、969
杀伤性T淋巴细胞（cytotoxic lymphocyte，CTL）1096
沙门菌感染（salmonella infection）306
沙门菌性骨髓炎（salmonella osteomyelitis）650
沙特手术（Salter operation）602
鲨鱼咬伤（shark bite）757
筛板（cribriform plate）10
闪光盲（flash blindness）782
疝被盖（hernial covering）384
疝成形术（herniorrhaphy）387
疝带治疗（truss therapy）385
疝门（hernia ring）383
疝内容（content of hernia）383
疝囊（hernial sac）383
疝囊切除（resection of hernial sac）385
疝修补术（herniorrhaphy）386
扇形皮瓣（fan flap）995
伤道的生理生化改变（physiological and biochemical changes of wound track）748
伤寒肠穿孔（perforative ileotyphus）318
伤口肉毒症（wound botulism）391
伤口愈合（wound healing）715
伤情分类（medical sorting）897
伤员的医学分类（medical classification of the wounded）710
伤员分类（medical sorting of the wounded）710、897
伤员拣别分类（triage）1314
伤员流（wounded patient flow）749
上臂丛神经损伤（Erb-Duchenne brachial plexus injury）857
上臂后侧皮瓣（posterior arm skin flap）1057
上臂内侧皮瓣（medial arm skin flap）961、1057
上臂内侧皮管（medial upper arm tubular flap）958
上臂外侧皮瓣（lateral arm skin flap）961、1057
上臂一段切除再植术（replantation following sectional amputation of upperarm）1048
上唇过长（overlength of upper lip）994
上唇过紧（tight upper lip）994
上唇松弛（upper lip relaxation）994
上颌骨骨折（maxillary fracture；facial bone fracture）975
上颌骨骨折分类（classification of maxilla fracture）774
上颌骨膺复体（maxillary prosthesis）979
上颌神经（maxillary nerve）31
上睑提肌缩短术（levator resection）984
上睑下垂（blepharoptosis；ptosis of upper eyelid）984
上皮再生（epithelial regeneration）918
上腔静脉综合征（superior vena caval syndrome）220
上丘（superior colliculus）24
上矢状窦（superior sagittal sinus）46
上蚓静脉（superior vermian vein）45
烧冲复合伤（burn-blast combined injuries）759
烧伤（burn）894、948
烧伤病房（burn program；burn ward）895
烧伤创面感染（burn wound infection）907
烧伤创面脓毒症（burn wound sepsis）908
烧伤创面侵袭性感染（invasive infection of burn wound）908
烧伤创面深度估计（assessment of burn depth）896
烧伤毒素（burn toxin）943
烧伤高代谢（burn hypermetabolism）934
烧伤监护病区（burn intensive care unit，BICU）895
烧伤面积估计（assessment of burn area）896
烧伤性休克（burn shock）897、1313

烧伤应激性糖尿病（burn stress diabetes）946
烧伤灾难（burn disaster）894
烧伤专业队伍（burn team）895
少年类风湿关节炎伴发葡萄膜炎（juvenile rheumatoid arthritis with uveitis）656
少尿（oliguria）500
少突胶质细胞瘤（oligodendroglioma）108
哨兵痔（sentinel pile）340
舌瓣（glossal flap）1055
舌创伤（trauma of tongue）772
舌骨骨折（fracture of hyoid bone）789
舌骨下肌群肌皮瓣（subhyoid myocutaneous flap）1056
舌后坠（falling tongue）1182
舌系带畸形（deformity of lingual frenum）976
舌系带缩短（ankyloglossia; tonguetie）976
舌系带延长术（lenthening lingual frenum）976
舌下神经（hypoglossal nerve）33
舌下神经麻痹（hypoglossal nerve paralysis）64
舌下神经鞘瘤（hypoglossal neurilemmoma）120
舌咽神经（glossopharyngeal nerve）32
舌咽神经根切断术（section of glossopharyngeal nerve）191
舌咽神经麻痹（glossopharyngeal nerve paralysis）63
舌咽神经鞘瘤（glossopharyngeal neurilemmoma）119
舌咽神经损害综合征（syndrome of impairment of glossopharyngeal nerve）86
舌咽神经痛（glossopharyngeal neuralgia）145
舌咽神经痛神经血管减压术（neurovascular decompression for glossopharyngeal neuralgia）191
社会死亡（social death）1260
社会医疗问题（social medical problem）894
摄入性脾功能亢进（intake hypersplenism）480
伸趾短肌移植（transplantation of digital extensor short muscle）1046
深Ⅱ度烧伤（the deep second degree burn）896
深低温麻醉（deep hypothermia anesthesia）1123
深反射（deep reflex）71
深昏迷状态（deep coma）1264
深静脉通畅试验（Perthes test）403
神经安定麻醉（neuroleptanesthesia）1116
神经安定镇痛术（neuroleptanalgesia）1116
神经安定镇痛药（neuroleptoanalgesic）1142
神经丛阻滞麻醉（nerve plexus block anesthesia）1119
神经断端瘤（amputation neuroma）972
神经对位（nerve counterpoint）1036
神经二期修复（secondary repair of nerve）1036
神经干叩击试验（nerve percussion test）574
神经干型感觉障碍（nerve trunk type of sensory distorbance）579
神经根切断术（rhizotomy）608
神经根损伤（nerve root impairment）1184
神经肌肉电刺激疗法（neuromuscular electrical stimulation therapy）620
神经肌肉阻滞剂（nerve-muscle retarder）1293
神经-肌阻滞（neuromuscular blockade）1152
神经-肌阻滞监测（neuromuscular blockade monitoring）1150
神经肌阻滞药（neuromuscular blocking agent）1148
神经减压术（nerve decompression）1037
神经胶质瘤（glioma）106
神经节细胞瘤（gangliocytoma）106
神经卡压症（nerve entrapment）1041
神经卡压综合征（nerve compression syndrome）860
神经母细胞瘤（neuroblastoma）105、562
神经母细胞瘤分期（classification for neuroblastoma）562
神经内分泌反应（neurocrine response）906
神经内分泌免疫网络紊乱（disturbance of neuro-endocrine-immune net）715
神经内膜（endoneurium）1033
神经黏合法（nerve conglutination）1038
神经鞘瘤（schwannoma）118、972
神经生长因子（nerve growth factor, NGF）1035
神经生长锥（nerve growth cone）718
神经失明（nervapraxia）598
神经束间移植术（interfascicular nerve graft）1037
神经束膜（perineurium）1033
神经束膜缝合（perineurial neurosuture）965、1037
神经松解术（neurolysis）1037
神经肽（neural peptide）906
神经痛性肌萎缩（neuralgic myotrophy）630
神经外膜（epineurium）1034
神经外膜缝合（epineurial neurosuture）965、1037
神经吻合的再修复（repair after neuroanastomosis）1036
神经纤维瘤（neurofibroma）118、972
神经纤维瘤、神经纤维瘤病（neurofibroma, neurofibromatosis）394

神经纤维瘤病（Van Recklinghausen disease; neurofibromatosis）118、668、972
神经性膀胱（neurogenic bladder）523
神经性毒剂烧伤（neurotoxic agent burn）915
神经性阳痿（neurogenic impotence）565
神经移植（nerve transplantation）608、965
神经营养性萎缩（neurotrophic atrophy）598
神经营养因子（neurotrophic factors）717
神经元（neuron）1033
神经源性休克（neurogenic shock）1313
神经早期修复（early stage repair of nerve）1036
沈通线（Shenton line）582
肾癌根治术（radical nephrectomy）514
肾癌 Robson 分期（Robson system for staging of RCC）510
肾癌 TNM 分期（TNM system for staging of RCC）510
肾包虫病（echinococcus disease of kidney）509
肾包虫穿刺摘除术（aspiration and removal of echinococcus hydatid cyst）515
肾包虫完整摘除术（complete excision of echinococcus hydatid cyst）515
肾包膜、腰肌缝合固定术（Kelly nephropexy）517
肾包膜下血肿（subcapsular hematoma of kidney）865
肾被膜下胰岛移植（subrenal capsular islet transplantation）1078
肾部分切除术（partial nephrectomy）512
肾挫伤（renal contusion）865
肾的缺血-再灌注损伤（renal ischemia-reperfusion injury）1238
肾蒂断裂伤（fracture of renal pedicle）866
肾蒂淋巴管剥脱（结扎）术（renal hilar lymphatic stripping）515
肾蒂破裂伤（rupture of renal pedicle）866
肾蒂损伤（renal pedicle injury）866
肾动静脉瘘（renal arteriovenous fistula）505
肾动脉挫伤（contusion of renal artery）866
肾动脉瘤（renal aneurysm）505
肾动脉内膜剥除术（renal artery endoarterectomy）515
肾动脉栓塞术（renal artery embolization）513
肾动脉狭窄（renal arteriostenosis）506
肾动脉再植术（renal-artery replacement）515
肾动脉造影（renal arteriography）503
肾钙乳（renal milk of calcium）511
肾功能不全（renal dysfunction）1276
肾固定术（nephropexy）517
肾积脓（脓肾）（pyonephrosis）508
肾结核（renal tuberculosis）508
肾结核病灶清除术（cavernostomy of renal tuberculosis）518
肾结石（kidney calculus）511
肾静脉栓塞（thrombosis of renal vein）866
肾母细胞瘤（nephroblastoma）510
肾母细胞瘤分期（staging of nephroblastoma）510
肾囊肿（simple renal cyst）512
肾囊肿切除术（resection of renal cysts）516
肾囊肿去顶术（surgical decompression of cystic kidneys）516
肾脓肿切开引流术（drainage of the renal abscess）513
肾皮质脓肿（renocortical abscess）507
肾切除术（nephrectomy）512
肾球旁细胞瘤（renal juxtaglomerular tumor）511
肾乳头坏死（necrosis of renal papillae）506
肾上腺骨髓脂肪瘤（adrenomedullary lipoma）560
肾上腺囊肿（adrenal cyst）561
肾上腺偶发瘤（adrenal incidentaloma）562
肾上腺皮质癌（adrenocortical carcinoma）561
肾上腺皮质功能衰竭（suprarenal cortex insufficiency）1175
肾上腺嗜铬细胞瘤（pheochromocytoma of adrenal medulla）561
肾上腺素（adrenaline）1220、1304
肾上腺髓质增生（adrenal medullary hyperplasia）560
肾上腺糖皮质激素类（glucocorticosteroid）1101
肾上腺细胞移植（adrenal cell transplantation）1083
肾上腺性腺异常症（adrenogenital syndrome）560
肾上腺移植（adrenal gland transplantation）1082
肾上腺肿瘤切除术（resection of adrenal tumor）562
肾实质切开取石术（nephrolithotomy）514
肾嗜酸性细胞瘤（renal oncocytoma）511
肾衰的预防（prevention of renal failure）1231
肾损伤（renal injury）512、865
肾细胞癌（renal cell carcinoma）509
肾下垂（nephroptosis）512
肾小管重吸收功能（reabsorption of renal tubule）903
肾性佝偻病（renal rickets）645
肾性骨病（renal osteopathy）645
肾性骨软化症（renal osteomalacia）645

肾性骨营养不良（renal osteodystrophy）645
肾修补术（repair of renal laceration）516
肾血管平滑肌脂肪瘤（renal angiomyolipoma）511
肾血管性高血压（renovascular hypertension）512
肾移植（renal transplantation; kidney transplantation）1072
肾盂癌（renal pelvis carcinoma）510
肾盂癌分期（classification of renal pelvis carcinoma）511
肾盂癌根治术（radical resection for renal pelvic carcinoma）515
肾盂部分、肾盂连接部切除成形术（Anderson-Hynes dismembered pyeloplasty）518
肾盂成形术（pyeloplasty）518
肾盂穿刺造影（paracentetic pyelography）503
肾盂腹膜吻合术（pelvis-peritoneum anastomosis）379
肾盂灌注法（pelvis perfusion）514
肾盂黄色肉芽肿（xanthogranulomatous pyelonephritis）508
肾盂切开取石术（pyelolithotomy）514
肾盂输尿管交界狭窄（stricture of pyeloureteric junction）509
肾脏粉碎（碎裂）伤（fragmentation of kidney）866
肾脏火器伤（firearm wound of kidney）867
肾造口术（nephrostomy）513
肾盏输尿管吻合术（ureterocalyceal anastomosis）518
肾肿瘤剜除术（enucleation of renal tumor）514
肾周筋膜、腰肌缝合固定术（Deming nephropexy）517
肾周围炎和肾周脓肿（perinephritis and perinephric abscess）507
肾柱肥大（renal column hypertrophy）506
肾自截（autonephrectomy）508
渗透压（osmotic pressure）1318
升压素（angiotensinamide）1304
升主动脉肺动脉吻合术（ascending aorta to pulmonary artery shunt）267
升主动脉损伤修复术（repair of injury of ascending aorta）265、808
升主动脉—头臂动脉旁路移植术（ascending aorta-brachiocephalic bypass grafting）265
生长激素（growth hormone, GH）942、1266
生长激素腺瘤（somatotropic hormone adenoma）116
生长性颅骨骨折（growing skull fracture）94
生长抑素（somatostatin）1269
生长抑素瘤（somatostatinoma）495
生长因子（growth factor）917、1266
生长因子受体（growth factor receptor）918
生理性死腔（physiological dead space）1272
生命棒（life-stick）1212
生命支持（life support）1191
生物材料（biomaterial）607
生物敷料（biological dressing）926
生物降解材料（biodegradable material）607
生物力学（biomechanics）573
生物免疫抑制剂（bio-immunosuppressant）1103
生物膜（biological membrane）926
生物-人工移植物（bio-artificial graft）1107
生物陶瓷（bioceramics）607
生物学死亡（biological death）1260
生殖细胞瘤（germinoma）121
声创伤（acoustic trauma）786
声带肉芽肿（vocal cord granulation）1181
声门关闭反射（glottic closure reflex）1180
声门下水肿（subglottic edema）1181
剩余速度（residual velocity）747
尸体供者（cadaver donor）1087
尸体肾移植（cadaver renal transplantation）1072
失读症（alexia）55
失说写能（aprophoria）56
失算（acalculia）56
失写症（agraphia）55
失血性休克（hemorrhagic shock）488、1174
失用症（apraxia）56
失语症（aphasia）54
施尔格利尼-斯泰达综合征（Pelligrini-Stieda syndrome）657
施普伦格畸形（Sprengel deformity）635
湿敷（wet soak）926
湿冷病（clammines disease）690
湿热吸入性损伤（moist hot air inhalation injury）922
十二指肠残端瘘（duodenal stump fistula）305
十二指肠创伤（duodenal injury）812
十二指肠创伤并发症（complication of duodenal injury）813
十二指肠创伤诊断（diagnosis of duodenal injury）812
十二指肠创伤治疗（treatment of duodenal injury）813
十二指肠后隐窝疝（hernia of retroduodenal recess）382

十二指肠溃疡（duodenal ulcer）298
十二指肠淤滞症（duodenal stasis）308
十分法（rule of ten）896
石膏（plaster of paris）592
石膏背心（plaster jacket）592
石灰烧伤（lime burn）914
石头心（stone heart）247
实体觉（stereognosis）65
实验性断肢再植（experimental replantation）1047
拾物试验（picking up test）75、576
食道静脉曲张分度（esophageal varicosis graduation）373
食道曲张静脉压（esophageal varicosis vein pressure）371
食道下端横断术（esophageal transection）375
食道下端胃底切除术（resection of lower esophagus and stomach fundus）375
食管癌（esophageal carcinoma）219
食管癌切除（resection of esophageal carcinoma）218
食管癌 TNM 分期（TNM grading of esophageal carcinoma）218
食管癌肉瘤（esophageal carcinosarcoma）218
食管瘢痕性狭窄（cicatricial esophageal stenosis）229
食管贲门肌层切开术（esophagocardiomyotomy）230
食管闭锁（esophageal atresia）226
食管病变的冷冻治疗（cryotherapy of esophageal lesion）225
食管剥脱术（extirpation of esophagus）217
食管超声心动图监测（transesophageal echocardiography, TEE）1169
食管穿孔（esophageal perforation）226
食管恶性黑色素瘤（malignant melanoma of esophagus）218
食管腐蚀伤（caustic injury of esophagus）798
食管功能性障碍（functional disturbance of esophagus）226
食管结核（esophageal tuberculosis）230
食管拉网细胞学检查（examination of esophageal abrasive balloon）229
食管良性肿瘤（benign tumor of esophagus）230
食管裂孔疝（esophageal hiatal hernia）229
食管囊肿（esophageal cyst）229
食管旁疝修补术（repair of paraesophageal hernia）226
食管平滑肌瘤（leiomyoma of esophagus）230
食管平滑肌瘤摘除术（enucleation of esophageal leiomyoma）230
食管气管联合通气管（esophageal tracheal combined tube）1196
食管憩室（esophageal diverticulum）230
食管肉瘤（esophageal sarcoma）218
食管损伤修补术（repair of esophageal injury）217
食管通过功能测定（esophageal function test）229
食管胃底固定术（esophagofundopexy）217
食管胃吻合术（esophagogastrostomy）218
食管吻合口瘘（esophageal anastomotic leakage）217
食管吻合口狭窄（esophageal anastomotic stenosis）217
食管息肉（esophagopolypus）228
食管狭窄扩张术（dilatation of esophagostenosis）229
食管狭窄逆行性扩张术（retrograde dilatation of esophagus）227
食管下段肌肉收缩测定法（contractility estimation of the lower esophagus）1170
食管腺癌（adenocarcinoma of esophagus）218
食管异物（foreign body in esophagus）798
食管原位癌（carcinoma in situ of esophagus）218
食管脂肪瘤（esophageal lipoma）225
食管自发性破裂（spontaneous rupture of esophagus）226
食管阻塞式通气管（esophageal obstructive airway）1160、1196
食物的特殊动力作用（specific dynamic action of food, SDA）1259
食指近节背侧皮瓣（dorsal proximal skin flap of index finger）1060
食指转位拇化（index finger transfer for thumb reconstruction）1012
史华斯曼反应（Shwartzman reaction）907
史密斯骨折（Smith fracture）614
矢状窦旁脑膜瘤（parasagittal sinus meningioma）111
矢状窦旁脑膜瘤切除术（resection of parasagittal meningioma）161
矢状缝再造术（reestablishment of sagittal suture）184
矢状缝早闭（sagittal synostosis）136
示指背侧岛状皮瓣（dorsal island flap of index finger）1010
视交叉（optic chiasma）30
视交叉池（chiasmatic cistern）12
视交叉综合征（chiasma syndrome）83
视觉联合区（visual association area）34

视觉诱发电位（visual evoked potentials, VEP）198
视路（visual pathway）33
视神经（optic nerve）30
视神经管（optic cannula）10
视神经和视路创伤（injury of optic nerve and visual pathway）781
视神经胶质瘤（optic glioma）110
视神经乳头水肿（papilledema）59
视神经萎缩（optic atrophy）60
视网膜创伤（retina injury）780
视网膜光损伤（light injury of retina）782
视野缺损（visual field defect）57
视原性眼球震颤（visual nystagmus）62
室颤（ventricular fibrillation）1313
室管膜瘤（ependymoma）107
室管膜下静脉（subependymal vein）44
室管膜下巨细胞型星形细胞瘤（subependymal giantcell astrocytoma）108
室间隔穿孔（ventricular septal perforation）257
室间隔穿孔修复术（repair of ventricular septal rupture）257
室间隔裂伤修补术（repair of ventricular septal rupture）257
室间隔破裂（rupture of ventricular septum）257
室间隔缺损（ventricular septal defect）258
室间隔缺损心内直视修补术（open repair of ventricular septal defect）257
室性自搏（idioventricular rhythm）1188
柿胃石（gastric persimmon bezoar）295
嗜睡状态（somnolent state）1263
嗜银细胞瘤（argentaffinoma）495
手背瘢痕挛缩（dorsal scar contracture of hand; dorsal cicatricial contracture of hand）1011
手背桡侧肌（皮）瓣（opisthenar radial myocutaneous/skin flap）1059
手部瘢痕挛缩（contracture of scar of hand）609
手部不完全撕脱伤（partial avulsion of hand）1011
手部创伤与感染（trauma and infection of hand）608
手部肌腱创伤（tendon injury of hand）833
手部肌腱创伤：拇伸、屈肌腱断裂的修复（tendon injury of hand: repair of extensor and flexor tendon disrupture of thumb）833
手部肌腱创伤：屈肌腱Ⅲ-Ⅴ区损伤修复（tendon injury of hand: repair in section Ⅲ-Ⅴ of flexor tendon of hand）833
手部肌腱创伤：指屈肌腱Ⅰ、Ⅱ区损伤修复（tendon injury of hand: repair in section Ⅰ amd Ⅱ of flexor tendon of hand）833
手部肌腱创伤：指伸肌腱断裂的修复（tendon injury of hand: repair of extensor tendon disrupture of finger）833
手部内在肌挛缩（contracture of the intrinsic muscles of hand）685
手部皮肤缺损（skin defect of hand）830
手部完全撕脱伤（total avulsion of hand）1011
手法通气（manual ventilation）1170、1199
手挤压伤（crush injury of hand; crush trauma of hand）1010
手内在肌阳性征（intrinsic-plus sign）685
手内在肌阴性征（intrinsic-minus sign）685
手皮肤撕脱伤（skin avulsion of hand）1011
手热压伤（heat pressure injury of hand）1010
手烧伤（hand burn）939
手术放大镜（magnifying loupe）1026
手术后胰腺炎（pancreatitis of postoperation）489
手术切口疝（operative incision hernia）383
手术显微镜（operating microscope）202、949、1025
手脱套伤（degloved injury of hand）830
手外伤（hand injury）1010
手掌瘢痕挛缩（palmar scar contracture of hand）1011
手掌法（rule of palm）896
手指撕脱伤（finger avulsion）1011
（手指）探触气管插管（touch tracheal intubation）1162
手足口病（hang-foot-mouth disease）697
手足口综合征（hand-foot-mouth syndrome）697
手足软骨增殖症（acrochondrohyperplasia）641
受区（recipient site）951
受损中枢神经系统的轴突再生（regeneration of axons from the injured central nervous system）718
受者（recipient）1087
受者存活率（recipient survival rate）1086
书写检查法（writing examining method）75
叔丁啡（buprenorphine）1146
枢椎侧块骨折（lateral mass fracture of axis）841
枢椎椎弓骨折（hangman fracture）841
舒芬太尼（sufentanil）1144
舒血管肠肽瘤（VIPoma; Verner-Morrison syndrome）496

输出襻梗阻（efferent loop obstruction）305
输精管附睾吻合术（vasoepididymostomy; anastomosis of vas deferens and epididymis）570
输精管结扎术（vasectomy; vasoligation）570
输精管吻合术（vasovasostomy, anastomosis of vas deferens）570
输精管再通术（repatency of vas deferens）1050
输精管粘堵术（obstructive procedure of vas deferens）570
输卵管再通术（repatency of oviduct）1050
输尿管癌（carcinoma of ureter）519
输尿管癌分期（classification of ureteral carcinoma）519
输尿管癌根治术（radical resection of ureter carcinoma）520
输尿管膀胱交界部狭窄（stricture of ureterovesical orifice）519
输尿管膀胱吻合术（ureterocystostomy）521
输尿管闭锁（ureteral atresia）519
输尿管火器伤（firearm wound of ureter）867
输尿管结石（ureterolithiasis）520
输尿管镜检查（ureteroscopy）504
输尿管镜取石术（ureteroscopic lithotripsy）520
输尿管口囊肿（ureterocele）520
输尿管口囊肿切除术（resection of ureterocele）521
输尿管扩张术（ureteral dilatation）521
输尿管末端抗逆流手术（anti-flux operation for vesicoureter reflux）521
输尿管膨出（ureterocele）520
输尿管皮肤造口术（ureterocutaneostomy）521
输尿管切割伤（incised injury of ureter）867
输尿管切开取石术（ureterolithotomy）520
输尿管松解术（ureterolysis）520
输尿管损伤（injury of ureter）520、867
输尿管吻合术（ureteroanastomosis）521
输尿管异位开口（ectopic ureteral orifice）520
输尿管造瘘术（ureterostomy）521
输尿管重复畸形（duplication of ureter）519
输入襻梗阻（afferent loop obstruction）305
输液及给药途径（route of infusion and drug administration）1218
输液种类的选择（choice of infusion）1220
输注移植（infused transplantation）1070
鼠耳再植（replantation of mouse ear）1048
术后并发胰瘘（pancreatic fistula of postoperation）488
术后的化学药物治疗（postoperative chemotherapy）308
术后放射治疗（postoperative radiotherapy）308
术后重症监测病室（surgical intensive care unit, SICU）1185
术中成分输血（component transfusion during operation）1179
术中胆管造影（intra operative cholangiography）471
术中控制性血液稀释（controlled hemodilution during anesthesia）1179
术中门静脉造影（portography during operation）373
术中自体输血（autologous transfusion during anesthesia）1178
数字减影（digital subtraction angiography, DSA）427
数字减影血管造影（digital subtraction angiography）200
栓状核（emboliform nucleus）28
双侧唇裂（bilateral cleft lip）977
双侧唇裂修复术（bilateral cleft lip repair）994
双侧腭裂（bilateral cleft palate）977
双侧肝内胆管空肠吻合术（bilateral intrahepatic biliary jejunostomy）474
双侧冠状缝早闭（bilateral coronal synostosis）136
双侧开胸横断胸骨切口（bilateral thoracotomy and transection of sternum）216
双侧听神经鞘瘤（bilateral acoustic neurilemmoma）119
双侧先天性面斜裂（bilateral congenital oblique facial cleft）978
双层冷保存法（two-layer cold storage method）1091
双蒂皮瓣（double pedicle flap）957
双短强直刺激（double burst stimulation, DBS）1151
双狗眼征（two- eyed scot dog sign）583
双踝骨折（bimalleolar fracture）628
双极电凝器（bipolar electrocoagulator）202、1027
双拇指畸形（double thumb polydactyly）1008
双皮质线（double cortical line）582
双气道正压通气（bi-level positive airway pressure, BIPAP）1172、1204
双氢埃托非（dihydroectophine）1145
双人体外心脏按压术与人工呼吸（double ECC and artificial respiration）883
双肾盂双输尿管畸形（duplication of the kidney and the ureter）509
双特异性抗体（bi-specific antibody, BsAb; BIAB）1105
双线征（double line sign）583

双相预激（bi-phase priming）912
双眼皮（double eyelid fold）983
双眼皮成形术（eyelid fold formation）983
双易位皮瓣（double transposition flap; double interpolation flap）957
水、电解质平衡紊乱（water and electrolyte imbalance）941
水的生理功能（physiological function of water）1317
水过多/水中毒（water excess; water intoxication）730
水过多/水中毒治疗（treatment of water excess; treatment of water intoxication）730
水和溶质的外交换（extrachange of water and solute）1319
水及溶质的内交换（interchange of water and solute）1318
水门汀疗法（cement therapy）437
水下冲击伤（underwater blast injury）753
水样腹泻低血钾，无胃酸综合征（water diarrhea hypokalemia achlorhydria syndrome）496
水肿液回吸收（absorption of edematous fluid）902
睡眠呼吸暂停综合征（sleep apnea syndrome）1291
顺式阿曲库铵（cisatracurium）1149
顺行性遗忘（anterograde amnesia）51
瞬时空腔理论（temporary cavity theory）745
瞬时空腔效应（temporary cavity effects）745
司可林（scoline）1148
斯蒂尔病（Still disease）656
斯蒂尔综合征（Still syndrome）656
斯金纳线（Skinner line）583
斯帕尔韦综合征（Spurway syndrome）639
斯皮德试验（Speed test）575
斯普林试验（Spurling test）575
斯图基试验（Stookey test）78
撕裂伤（laceration）388、597
死病率（mortality）1272
死精子症（necrospermia）568
死亡的含义（implication of death）1260
死亡概率模型（mortality probability model）1290
四边孔综合征（quadrilateral syndrome）677、1041
四叠体（corpora quadrigemina）24
四叠体池（quadrigeminal cistern）13
四叠体动脉（quadrigeminal artery）42
四叠体静脉（quadrigeminal vein）46
四环素荧光试验（tetracycline fluorescence measurement）300
四头带包扎法（four-tailed bandaging）878
四肢开放性骨折的固定（open fracture fixation）825
四肢开放性骨折的现场急救（first aid of open fracture of extremities）824
四肢开放性骨折的早期清创术（early debridement of wound in open fracture of extremities）824
松果体（pineal body）24
松果体母细胞瘤（pineoblastoma）110
松果体细胞瘤（pineocytoma）109
苏德克病（Sudeck disease）697
苏德克萎缩（Sudeck atrophy）697
苏醒延迟（delayed recovery）1185
宿主抗移植物反应（host versus graft reaction，HVGR）1095
酸碱平衡紊乱（disorder of acid and alkali balance）941、1333
酸烧伤（acid burn）913
酸性物质和碱性物质的来源（origin of acid and alkaline substances）1320
酸中毒（acidosis）1308
酸中毒对机体的影响（effect of acidosis on body）1232
酸中毒假说（acidosis hypothesis）1244
随意型皮瓣（random flap; randomly patterned skin flap）954
髓静脉（medullary vein）44
髓母细胞瘤（medulloblastoma）109
髓内固定（intramedullary fixation）593
髓质海绵肾（medullary sponge kidney）507
损伤性动静脉瘘（traumatic arteriovenous fistula）397
损伤性动脉瘤（traumatic aneurysm）397
损伤性脊髓受压（traumatic compression of spinal cord）149
损伤严重度评分（injury severity score，ISS）722、1303
梭形动脉瘤（fusiform aneurysm）401
梭状芽孢杆菌性蜂窝织炎（clostridial cellulitis）393
梭状芽孢杆菌性肌坏死（气性坏疽）（clostridial myonecrosis，gas gangrene）393
锁骨骨折（fracture of clavicle）610、828
锁骨颅骨发育不全（Marie-Saniton syndrome）635
锁骨下动脉（颈总动脉）-静脉-颈外动脉（颞浅动脉）吻合术+颞浅动脉-大脑中动脉吻合术（subclavi-

an artery (common carotid artery) -vein graft-external carotid artery (superficial temporal artery) anastomosis + superficial temporal artery-middle cerebral artery anastomosis) 177
锁骨下动脉肺动脉吻合术 (left subclavicular pulmonary arterial shunt) 274
锁骨下动脉近端和主动脉缩窄远端吻合术 (anastomosis between the subclavian artery and the distal end of coarctation aorta) 270
锁骨下动脉瘤 (subclavian aneurysm) 402
锁骨下动脉损伤 (subclavian artery injury) 809
锁骨胸骨端的无菌坏死 (Friedrich syndrome) 676

T

胎儿硫糖蛋白抗原 (fetal sulfoglycoprotein antigen, FSA) 301
胎儿胸腺移植 (fetal thymus transplantation) 1086
胎肾移植 (fetal renal transplantation) 1073
钛合金 (titanium alloy) 967
泰弗隆注射疗法 (Teflon injection therapy) 543
瘫痪 (paralysis) 619
瘫痪分类 (classification of paralysis) 1248
瘫痪性关节脱位 (paralytic dislocation) 596
瘫痪性脊柱侧凸 (paralytic scoliosis) 674
瘫痪性睑外翻 (paralytic ectropion of eyelid) 985
痰脱落细胞学诊断 (sputum exfoliative cytological examination) 222
炭疽 (anthrax; charbon) 392
碳酸氢钠 (sodium bicarbonate) 1223、1314
糖链抗原 (CA19-9) 484
糖尿病 (diabetes) 491
糖尿病高渗性昏迷 (diabetic hyperosmolar coma) 1283
糖尿病酮症酸中毒 (diabetic ketoacidosis, DKA) 1279
烫伤 (scald) 894
陶瓷骨 (osteoceramics) 607
陶瑟征 (Trousseau sign) 406
套囊 (cuff) 1163
套囊内压 (intracuff pressure) 1164
套圈缝合法 (loop suture) 1045
特发性促性腺激素低下型性功能减退症 (idiopathic hypogonadotropic hypogonadism) 566
特发性大网膜节段性梗塞 (idiopathic greater omentum segmental infarct) 381
特发性腹膜后纤维化 (idiopathic retroperitoneal fibrosis) 382
特发性结肠穿孔 (idiopathic colonic perforation) 367
特发性精索血肿 (idiopathetic hematoma of spermatic cord) 557
特发性门静脉高压症 (idiopathic portal hypertension, IPH) 369
特发性肾积水 (special hydronephrosis) 507
特发性胰腺炎 (idiopathic pancreatitis) 493
特发性阴囊坏疽 (Fournier gangrene) 556
提高动脉血氧饱和度的措施 (methods for increasing oxygen saturation) 1208
提睾反射 (cremasteric reflex) 71
体表及软组织疾病 (body surface and soft tissue disease) 389
体表寄生虫 (superficial parasite; epizoon) 396
体表乳头状瘤 (superficial papilloma) 395
体操垫 (exercise mat) 600
体-肺动脉分流术 (systemic-pulmonary artery shunt) 278
体感诱发电位 (somatosensory cortical evoked potential, SC) 198、1170
体内酸碱平衡的调节 (regulation of acid-base balance in the body) 1320
体外冲击波碎石术 (extracorporeal shock wave lithotripsy) 513
体外肾切开取石术 (extracorporeal nephrolithotomy) 513
体外循环 (extracorporeal circulation) 252
体外循环肺动脉瓣膜切开术 (pulmonary valve commissurotomy with cardiopulmonary bypass) 273
体外循环心脏黏液瘤切除术 (excision of heart myxoma with cardiopulmonary bypass) 248
体外循环左心转流 (left heart bypass) 253
体位 (body posture) 931
体温监测 (body temperature monitoring) 1166
体液代谢平衡和酸碱平衡失调的综合治疗 (comprehensive therapy of imbalance of body laid and acid-base metabolism) 1338
体液的成分 (component of body fluid) 1316
体液的组成 (composition of body fluid) 1316
体液免疫抑制 (humoral immunosuppression) 714
天然抗体 (natural antibody, NA) 1098
贴附植骨 (apposition bone grafting) 605
贴胶布疗法 (cloth rubberized therapy) 387
铁蛋白和酸性同功铁蛋白 (ferritin and acid isoferritin)

422
听骨创伤（trauma of ossicle）785
听觉传导路（auditory pathway）34
听力防护（hearing protection）787
听神经瘤手术（operation for acoustic neurilemmoma）166
听神经鞘瘤（acoustic neurilemmoma）118
停止抢救的指征（indication for terminating resuscitation）1218
挺胸试验（expansion chest test）576
通气方式的选择（choice of ventilation type）1207
通气环路系统（circuit system）1156
通气机（ventilator）1202
通气容量监测（ventilation monitoring）1166
通气/血流灌注比（ventilation/perfusion ratio）1279
同步间歇指令通气（synchronized intermittent mandatory ventilation，SIMV）1171、1203
同基因供者（syngeneic donor）1088
同基因骨髓移植（syngeneic bone marrow transplantation）1084
同基因移植（isograft；isotransplantation）951
同期胰肾联合移植（simultaneous pancreatic and renal transplantation）1077
同位素脑脊液流动试验（isotope cerebrospinal fluid flow test）78
同位素扫描（radioisotope scan）477
同系移植（同质移植，同遗传型间移植）（isologous transplantation；syngenic transplantation；isotransplantation）1071
同种睾丸移植（testis allo-transplantation）1084
同种供者（allogeneic donor）1088
同种甲状旁腺薄片移植（parathyroid gland lamellated allo-transplantation）1083
同种甲状旁腺移植（parathyroid gland allo-transplantation）1083
同种免疫耐受（allo-immunotolerance）1096
同种脾细胞移植（spleen cell allo- transplantation）1082
同种脾移植（spleen allo-transplantation）1082
同种移植（allotransplantation；allografting；homologous transplantation；allogeneic transplantation）951、1071
同种异基因骨髓移植（allogeneic bone marrow transplantation，allo-BMT）1084
同种异体肝移植术（homogenic liver allotransplantation）434
同种异体脾移植术（allograft of spleen）483
同种异体移植（allograft）951
同种游离皮片移植（free dermic allo-transplantation）1086
同种原位肝移植术（homogenic orthotopic liver transplantation）434
同轴环路装置（coaxis circuit apparatus）1159
铜罐蒸发器（copper kettle vaporizer）1159
铜绿假单胞菌（pseudomonas aeruginosa）943
铜绿假单胞免疫血浆（pseudomonas aeruginosa immunoplasma）908
铜丝血栓凝固术（copper wire electro-thrombosis）178
铜氧化酶（ceruloplasmin，CP）422
酮康唑（ketoconazole）910
瞳孔的检查（check of pupil）1247
瞳孔散大（mydriasis）59
瞳孔缩小（miosis）59
筒阀（cylinder valve）1157
筒箭毒碱（d-tubocurarine）1148
痛风（gout）659
痛觉（pain sensation）64
头部下坠试验（drop head test）75
头环牵引（halo traction）593
头架（head holder）202
头皮擦伤（bruised scalp）92
头皮创伤（scalp trauma）762
头皮挫伤（scalp contusion）92
头皮结构（structure of scalp）8
头皮裂伤（scalp laceration）92
头皮皮瓣（scalp skin flap）960
头皮缺损（scalp defect）974
头皮撕脱伤（scalp avulsion）93、973
头皮损伤（scalp injury）92
头皮下血肿（hematoma of the subscalp）762
头皮血肿（scalp hematoma）92
头托（head rest）202
头晕（dizziness）49
投射物伤（projectile wound）750
投射物致伤判据（criteria of projectile lethality）746
透明隔发育不全（agenesis of septa pellucidum）135
透明隔静脉（vein of septum pellucidum）44
透明隔肿瘤切除术（resection of septum pellucidum tumor）165

透明质酸（hyaluronic acid，HA）920
透明质酸酶（hyaluronidase）920
凸颌畸形（prognathia）982
秃发（alopecia）974
突眼-黏液性水肿-骨关节病综合征（exophthalmos-myxedema-osteoarthopathy syndrome）658
徒手取皮法（free hand cutting of skin graft）953
徒手疏通呼吸道法（restoration of airway patency by manual）1195
兔耳再植（replantation of rabit ear）1047
团、师救护所救治（emergency treatment at regiment and division）750
推进皮瓣（advanced flap）956
推拉试验（push and pull test）579
退变性肝囊肿（degenerative cyst of liver）439
退行性关节炎（degenerative osteoarthritis）658
退行性睑内翻（degenerative entropion of eyelid）985
吞咽反射（swallowing reflex）74
臀大肌步（gluteus maximus gait）574
臀大肌肌皮瓣（gluteus maximus myocutaneous flap）964
臀上皮神经综合征（superior cutaneus gluteus nerve syndrome）675
臀中肌步（gluteus medius gait）574
托马斯征（Thomas sign）576
脱垂瓣膜折叠术（proplapsed leaflet plication）265
脱蛋白骨（deproteinized bone）587
脱氟醚（desflurane）1136
脱钙骨基质（demineralized bone matrix）587
脱位（dislocation）595
驼背角（kyphotic angle）584
驼峰鼻（hump nose）991
唾液酸（sialic acid）423

W

瓦尔登斯特伦征（Waldenstrom sign）640
瓦尔萨尔瓦试验、瓦尔萨尔瓦手法（Valsalva test，Valsalva maneuver）444
外鼻创伤（trauma of external nose）787
外侧后脉络膜动脉（lateral posterior choroidal artery）42
外侧裂池（sylvian cistern）13
外侧裂区动静脉畸形切除术（resection of sylvian cistern regional AVM）172
外侧膝状体（lateral geniculate body）22
外耳道闭锁（atresia of external auditory meatus）990
外耳道成形术（external auditory meatoplasty）990
外耳道创伤（trauma of external auditory canal）785
外耳道狭窄（stenosis of external auditory meatus）990
外翻足（talipes valgus）689
外踝上部皮瓣（upper malleolus lateralis skin flap）1067
外科干（surgical stem）370
外囊（external capsule）18
外嵌植皮法（outlay skin graft）953
外伤后癫痫（post-traumatic epilepsy）101
外伤后颈内动脉闭塞（post-traumatic internal carotid artery occlusion）100
外伤后人格改变（post-traumatic personality change）51
外伤后腕舟状骨疏松及萎缩（Preiser syndrome）644
外伤性鼻衄手术（operatoin of traumatic epistaxis）159
外伤性痴呆（post-traumatic dementia）51
外伤性动脉性鼻出血（traumatic epistaxis）99
外伤性二尖瓣损伤（injury of mitral valve）806
外伤性睾丸炎（traumatic orchitis）871
外伤性跟腱炎（Schanz calcaneus tendinitis）689
外伤性关节旁骨瘤（post-traumatic paraarticular osteoma）662
外伤性化脓性骨髓炎（traumatic suppurative osteomyelitis）650
外伤性假性室壁瘤（traumatic false ventricular aneurysm）806
外伤性精神障碍（traumatic psychonosema）51
外伤性颈椎间盘突出症（traumatic protrusion of cervical intervertebral disc）844
外伤性静脉窦血栓形成（traumatic thrombosis of sinus）100
外伤性尿道狭窄（traumatic stricture of urethra）869
外伤性尿瘘（traumatic urethral fistula）869
外伤性青光眼（traumatic glaucoma）779
外伤性三尖瓣损伤（injury of tricuspid valve）806
外伤性上睑下垂（post-traumatic blepharoptosis）984
外伤性神经瘤（traumatic neuroma）1034
外伤性室壁瘤（traumatic ventricular aneurysm）806
外伤性室壁瘤的治疗（treatment of traumatic ventricular aneurysm）806
外伤性纹身（accidental tattoo）969
外伤性心室间隔缺损（traumatic defect of ventricular septum）805

外伤性心室间隔缺损的治疗（treatment of traumatic defect of ventricular septum）805
外伤性心脏瓣膜损伤（injury of cardiac valve）805
外伤性心脏破裂（traumatic cardiac rupture）805
外伤性腰椎滑脱（traumatic spondylolisthesis of lumbar vertebra）846
外伤性增殖性玻璃体视网膜病变（traumatic proliferative vitroretinopathy）780
外伤性真性室壁瘤（traumatic true ventricular aneurysm）806
外伤性主动脉瓣损伤（injury of aortic valve）805
外伤性主动脉夹层动脉瘤（traumatic aortic dissecting aneurysm）809
外伤性主动脉夹层动脉瘤的治疗（treatment of traumatic aortic dissecting aneurysm）809
外伤性主动脉假性动脉瘤（traumatic aortic false aneurysm）808
外伤性主动脉假性动脉瘤的治疗（treatment of traumatic aortic false aneurysm）809
外伤性主动脉破裂（traumatic aortic rupture）808
外伤性主动脉破裂的治疗（treatment of traumatic aortic rupture）808
外伤性主动脉-腔静脉瘘（traumatic aorto-vena caval fistula）810
外阴型会阴部瘢痕挛缩（pudendal type of perineum scar contracture）1006
外用抗菌药物（topical antimicrobial agent）898
外展肩试验（shoulder abduction test）575
外痔（external hemorrhoid）339
外周免疫耐受（peripheral immunotolerance）1096
外周性分流术（peripheral shunting operation）376
弯型镜片喉镜（curved blade laryngoscope）1161
完全并指（total syndactyly）1008
完全肠道外营养（total parental nutrition, TPN）937
完全眉缺损（total eyebrow defect）983
完全脱位（complete dislocation）596
完全性唇裂（total cleft lip）976
完全性大动脉转位（complete transposition of great arteries）277
完全性腭裂（total cleft palate）977
完全性肺静脉异位连接修复（total anomalous pulmonary venous connection）272
完全性肺静脉与上腔静脉异位连接的修复（repair of total anomalous pulmonary venous connection with superior vena cava）272
完全性肺静脉与右心房异常连接的修复（repair of total anomalous pulmonary venous connection with right atrium）272
完全性脊髓损伤（complete lesion of spinal cord）149
完全性脑缺血的转归（outcome of complete cerebral ischemia）1256
完全性肾裂伤（complete laceration of kidney）865
完全性失语（global aphasia）56
完全性重复吸入系统（complete rebreathing system）1158
顽固性癫痫（intractable seizure）68
顽固性疼痛（intractable pain）144
晚期周围神经损伤（late period peripheral nerve injury）859
万古霉素（vancomycin）1270
万可松（vecuronium）1150
腕背隆突综合征（carpal dorsal torus syndrome）684
腕部桡神经压迫症（Wharteberg syndrome）682
腕尺管综合征（ulnar tunnel syndrome）685
腕骨骨折（fracture of carpal bones）616
腕骨征（carpal sign）685
腕关节结核（tuberculosis of wrist）653
腕管（wrist tunnel）683
腕管综合征（wrist tunnel syndrome）683、1042
腕头状骨无菌坏死（aseptic necrosis of carpitate）684
腕月骨缺血性坏死（avascular necrosis of carpal lunate）684
腕舟骨骨折（fracture of carpal navicular bone）830
腕舟骨骨折的治疗（treatment of carpal navicular fracture）830
网膜炎（omentitis）382
网球肘（tennis elbow）681
网球肘综合征（tennis elbow syndrome）681
网状结构（reticular formation）25
网状皮片（mesh skin graft）952
网状皮片移植术（mesh graft）927
望远镜试验（telescope test）578
危机管理（crisis management）1267
危重病人监护区中肺水监测（pulmonary water monitoring in ICU）1168
危重病医学（critical care medicine）1307

威尔逊征（Wilson sign）640
微波武器伤（injury caused by microwave weapon）752
微波组织凝固肝脏止血法（hemostasis of liver by microwave tissue coagulation）432
微创开胸（open chest cardiac massage by minimally invasive technique）1214
微弹簧圈栓塞术（microcoil technique）179
微骨裂（microfissure of bone）591
微粒皮移植术（micro skin auto-graft transplantation）927
微粒栓塞术（particles embolization technique）178
微量元素（trace element）937
微囊化胰岛移植（transplantation of microencapsulated islet）1078
微侵袭神经外科学（minimally invasive neurosurgery）7
微血管通透性（micro-vascular permeability）906
微循环流态（flow status of microcirculation）904
韦伯试验（Weber test）76
维持循环功能（maintenance of circulatory function）1226
维尔德范克综合征（Wildervanck syndrome）697
维库溴铵（vecuronium）1150
维拉帕米（verapamis）1222
伪膜性肠炎（pseudomembranous enterocolitis）317
尾骶部褥疮（caudal and sacral pressure sore）1006
尾骨骨折（fracture of coccyx）846
尾骨痛（coccygodynia）675
尾状核（caudate nucleus）19
尾状核前静脉（anterior caudate vein）44
萎缩性瘢痕（atrophic scar）396、921、968
萎缩性肌强直（amyotrophic myotonia）633
位置性检查（positional test）77
味觉传导路（taste pathway）34
味觉倒错（parageusia）64
味觉障碍（dysgeusia）63
胃癌（carcinoma of stomach; gastric cancer）285
胃癌的肺转移（lung metastasis of gastric carcinoma）290
胃癌的肝转移（liver metastasis of gastric carcinoma）290
胃癌的根治性切除术（radical resection for carcinoma of stomach）291
胃癌的扩大根治术（extended radical gastrectomy）291
胃癌的临床病理分期（TNM 分类）（clinicopathological staging of gastric cancer）290
胃癌的淋巴转移（lymphatic metastasis）289
胃癌的卵巢转移（krukenberg 瘤）（ovarian metastasis of gastric carcinoma; krukenberg tumor）290
胃癌的外科治疗（surgical treatment of gastric cancer）290
胃癌的血行转移（hematogenous metastasis of gastric carcinoma）289
胃癌的胰十二指肠切除术（pancreatoduodenectomy for carcinoma of stomach）291
胃癌的直接蔓延转移（direct spreading metastasis of gastric carcinoma）289
胃癌的种植转移（implantation metastasis of gastric carcinoma）290
胃癌抗原，肿瘤相关抗原检查（gastric cancer associated antigen, GCA）301
胃瓣（gastric flap）1063
胃闭合性损伤（closed injury of stomach）295
胃壁损伤处进入胃内异物（entrance of foreign matters from injuried stomach wall）296
胃壁型（gastromural type）293
胃插管技术（insertion of gastric tube）1256
胃肠钡餐造影（gastroenterography）485
胃穿孔修补术（repair of gastric perforation）302
胃创伤（stomach injury）812
胃创伤的诊断（diagnosis of stomach injury）812
胃创伤的治疗（treatment of stomach injury）812
胃次全切除术（subtotal gastrectomy）302
胃大部切除术（partial gastrectomy）302
胃大部切除术后残胃病变（gastric remnant lesion）286
胃蛋白酶（pepsase; pepsin）301
胃低分化癌（gastric poorly-differentiated adenocarcinoma）289
胃底横断术（stomach fundus transection）375
胃底食道曲张静脉出血（gastric and esophageal variceal bleeding）374
胃窦括约肌溃疡（ulcer of gastric antrum sphincter）297
胃恶性淋巴瘤（malignant lymphoma in stomach）292
胃冠状静脉 TH 胶栓塞术（gastric coronary vein embolism with TH glue）376
胃管状腺癌（tubular adenocarcinoma）288
胃和十二指肠疾病（gastroduodenal diseases）284
胃化学性损伤（chemical injury of stomach）295
胃混合性腺癌（gastric mixed adenocarcinoma）289
胃机械性损伤（mechanical injury of stomach）295
胃假性淋巴瘤（pseudolymphomas）294

胃结核（gastric tuberculosis）296
胃近端大部切除术（proxmial gastrectomy）304
胃镜检查，光导纤维胃镜检查（gastrofiberscopy）300
胃开放性损伤（open injury of stomach）295
胃空肠—结肠瘘（gastrojejunocolic fistula）307
胃空肠 Roux-Y 吻合（roux-en-Y type gastrojejunostomy）302
胃空肠吻合术（gastrojejunostomy）302、493
胃溃疡（gastric ulcer）297
胃溃疡癌变（malignant change of gastric ulcer）287
胃类癌（gastric carcinoid）288
胃良性肿瘤（gastric benign tumor）293
胃梅毒（gastric syphilis）296
胃泌素（gastrin）301
胃泌素测定（gastrin determination）494
胃泌素瘤（gastrinoma）296、495
胃泌素瘤切除术（resection of gastrinoma）496
胃内型（entogastric type）293
胃内性胃内异物，胃结石（entogastric matter in stomach, bezoar）295
胃内异物（foreign body in stomach）295
胃黏膜内 pH（intramural pH, Phi）1263
胃黏膜染色法（gastric mucosa staining）300
胃黏膜上皮化生（intestinal metaplasia in gastric mucosa）286
胃黏膜脱垂症（prolapse of gastric mucosa）294
胃黏液癌（gastric mucous carcinoma）289
胃黏液型腺癌（gastric mucinous adenocarcinoma）289
胃扭转（volvulus of stomach）294
胃排空障碍（delayed gastric emptying）304
胃平滑肌瘤（gastric leiomyoma）293
胃平滑肌肉瘤（gastric leiomyosarcoma）293
胃憩室（gastric diverticulum）294
胃切除后营养障碍（postgastrectomy malnutrition）307
胃切除术后出血（吻合口出血）（post-gastrectomy bleeding; hemorrhage of stoma）304
胃切除术后胰腺炎（post-gastrectomy pancreatitis）305
胃切开术（gastrotomy）302
胃肉芽肿病（gastric granulomatosis）296
胃乳头状腺癌（papillary adenocarcinoma）288
胃神经鞘瘤（gastric neurolemmoma）293
胃神经纤维瘤（gastric neurofibroma）293
胃嗜酸性肉芽肿（gastric eosinophilic granuloma）296
胃双重对比造影检查（double contrast study of stomach）300
胃损伤（injury of stomach）295
胃外型（extragastric type）293
胃外性胃内异物（extraneous matter in stomach）295
胃未分化癌（gastric undifferentiated carcinoma）289
胃息肉（gastric polyp）285
胃下垂（ptosis of stomach）294
胃纤维瘤（gastric fibroma）294
胃腺癌（gastric adenocarcinoma）289
胃型胃癌（弥漫型胃癌）（diffuse carcinoma of stomach）288
胃血管瘤（gastric hemangioma）293
胃血管球瘤（gastric glomus tumor）294
胃血吸虫病（gastric schistosomiasis）296
胃液分析（gastric juice analysis）299
胃液锌离子测定（zinc assay in stomach）300
胃医疗器械的损伤（gastric injury of medical apparatus and instruments）295
胃异位胰腺（ectopic pancreas; aberrant pancreas）293
胃异物的损伤（gastric injury caused by foreign matters）295
胃硬癌（scirrhous carcinoma of stomach）288
胃远端大部切除术（distal gastrectomy）304
胃造瘘术（gastrostomy）302
胃脂肪瘤（gastric lipoma）293
胃重复畸形（reduplication of stomach）284
胃潴留（gastric retention）296
魏尔-马尔谢尚尼综合征（Weil-Marchesani syndrome）697
温度代偿蒸发器（temperature-compensating vaporizer）1159
温度觉（temperature sensation）64
温度稀释法（thermodilution method）1283
温热疗法（thermotherapy）493
文秋里面罩（Venturi mask）1198
文血里氧气面罩（venturi oxygen mask）1291
纹身（tattoo）969
纹状骨（stripped bone）644
纹状骨病（osteopathia striata）644
纹状体（corpus striatum）18
纹状体-内囊-丘脑区动静脉畸形切除术（resection of strio-capsulo-thalamic AVM）173

吻合口梗阻（stomal obstruction）304
吻合口溃疡（stomal ulcer; marginal ulcer）306
吻合口瘘（stomal fistula）305
吻合口黏膜水肿（stomal mucosa edema）305
吻合血管的大网膜移植（transplantation of free vascularized greater omentum）1050
吻合血管的大网膜移植术（great omentum transplantation with anastomosed blood vessels）864
吻合血管的腓骨移植（free vascularized fibula transplan-tation）1046
吻合血管的骨膜移植术（periosteal transplantation with anastomosed blood vessels）864
吻合血管的骨移植术（bone transplantation with anastomosed blood vessels）863
吻合血管的关节移植术（joint transplantation with anastomosed blood vessels）864
吻合血管的肋骨移植（free vascularized rib transplantation）1047
吻合血管的桡骨膜移植（free vascularized radius transplantation）1047
吻合血管的神经移植术（nerve transplantation with anastomosed blood vessels）864
吻合血管的头皮再植（revascularized scalp replantation）973
吻合血管的小关节游离移植术（transplantation of free vascularized small joints）1049
吻合血管的移植（vascularized transplantation）1070
吻合血管骨移植（free vascularized bone transplantation）1046
吻合血管肩胛骨移植（free vascularized scapula transplantation）1047
吻合血管髂骨移植（free vascularized iliac crest transplantation）1046
吻合血管足趾移植术（toe transplantation with anastomosed blood vessels）864
沃尔夫定律（Wolff law）573
沃尔克曼综合征（Volkmann syndrome）589
乌尔赫夫病（Voorhseve disease）644
乌尔曼征（Ullman sign）584
乌罗里克病（Vrolik disease）642
无撑坐起试验（sitting up without supporting test）76
无创监测（noninvasive monitoring）1165
无创监护（non-invasive monitoring）895
无创伤通气（noninvasive ventilation, NIV）1278
无创性连续心排血量监测（non-invasive continuous cardiac output monitoring, NCCOM）1169
无创原则（atraumatic principle）949
无动性缄默症（akinetic mutism）1264
无耳畸形（anotia）989
无分泌功能细胞腺瘤（nonfunctioning adenoma）117
无功能胰岛细胞瘤（nonfunctioning islet cell tumor）495
无脊髓损伤的颈椎骨折脱位（fracture and dislocation of cervical vertebra without spinal cord injury）843
无菌操作（aseptic manipulation）950
无框架立体定向导航神经外科学（frameless stereotactic guided neurosurgery）6
无脉性电活动（pulseless electricity activity, PEA）1280
无名动脉伤（innominate artery injury）809
无脑回畸形（lissencephaly）135
无尿（anuria）500
无损伤血管缝线（atraumatic needles and sutures）1026
无痛性膝关节积水（Clutton syndrome）688
无胃性贫血（postgastrectomy anemia）307
无细胞异体（种）真皮基质（acellular allo-dermial matrix）946
无心跳尸体供者（non-heartbeating donor）1087
无X线异常的脊髓损伤（spinal cord injury without radiography abnormality, SCIWORA）848
无眼畸形（anophthalmos）988
无再流现象（non-reflow phenomenon）1190
无张力缝合（strainless suture）950
无症状溃疡（asymptomatic ulcer）298
无肢畸形（amelia）1009
无指畸形（adactylia）1009
无重复吸入（non-rebreathing）1158
无重复吸入系统（non-rebreathing system）1159
蜈蚣咬伤（centipede bite）756
戊巴比妥（pentobarbital）1138
戊二醛处理冻干猪皮（lyophilized glutaraldehyde treated porcine skin）929
误吸性肺炎（aspirated pneumonia）1184

X

西卡尔征（Sicard sign）577
西蒙兹试验（Simmonds test）579
吸气气流（inspiratory flow）1279

吸入复合麻醉（inhalational combined anesthesia）1113
吸入活瓣（inspiratory valve）1158
吸入麻醉（inhalation anesthesia）1114
吸入麻醉药（inhalational anesthetics）1134
吸入性损伤（inhalation injury）922
吸入性损伤分类法（classification of inhalation injury）922
吸入性损伤临床分期（clinical stage of inhalation injury）922
吸吮反射（sucking reflex）73
吸氧分数的选择（choice of FiO_2）1208
吸引管（吸痰管）（suction catheter）1163
吸引器（suction apparatus）1163
希尔-萨克损伤（Hill-Sach lesion）612
息肉型（polypoid type）286
烯丙吗啡（nalorphine）1146
稀释性血小板减少症（diluted thrombocytopenia）1179
膝侧扳试验（lateral plate test of knee joint）579
膝反曲（genu recurvatum）625
膝关节瘢痕挛缩（cicatricial contracture of knee）1014
膝关节半月板损伤（meniscus injury of knee joint）625
膝关节半月软骨损伤（injury of semilunar cartilages）626
膝关节不稳（knee instability）625
膝关节不稳定（lability of knee joint）624
膝关节侧副韧带损伤（collateral ligaments injury of knee joint）624
膝关节创伤性滑膜损伤（traumatic synovial injury of knee joint）626
膝关节滑膜损伤（synovial injury of knee joint）626
膝关节滑膜皱臂损害（synovial fold injury of knee joint）624
膝关节滑膜皱襞综合征（synocialis plica of knee syndrome）688
膝关节交锁（locking of knee joint）625
膝关节结核（tuberculosis of knee joint）653
膝关节盘状软骨损伤（discoid cartilage injury of knee joint）688
膝关节前交叉韧带损伤（anterior cruciate ligament injury of knee joint）623
膝关节韧带创伤（trauma of ligament of knee）837
膝关节韧带损伤（ligament injury of knee joint）624
膝关节脱位（dislocation of knee joint）623、837
膝关节外伤性脱位（traumatic luxation of knee joint）623
膝关节纤维性强直（fibrous tetany of knee joint）624
膝关节旋转提拉试验（rotate-crush test of knee joint）578
膝过伸展损伤（hyper-extension injury of knee joint）625
膝踝足矫形器（knee-ankle-foot orthosis）600
膝回旋挤压试验（rotatory crush test of knee joint）579
膝腱反射（patellar tendon reflex）72
膝交叉韧带损伤（cruciate ligament injury）623
膝内翻（genu varus）687
膝色素沉着绒毛结节性滑膜炎（pigmented villonodular synovitis of knee joint）660
膝外侧疼痛综合征（painful syndrome of lateral knee joint）687
膝外翻（knock-knee）687
膝综合征（housemaid syndrome）687
习惯性髌骨脱位（recurrent dislocation of patella）623
习惯性肩关节脱位（recurrent dislocation of shoulder joint）611
习惯性脱位（habitual dislocation）596
习惯性肘关节脱位（recurrent dislocation of elbow joint）613
洗必泰（chlorhexidine）899
洗出性酸性中毒（washout acidosis）1236
系膜轴扭转（mesenterioaxial volvulus）295
细胞凋亡（apoptosis）1239、1287
细胞介导的细胞毒作用（cell-mediated cytotoxicity）1098
细胞介导免疫（cell mediated immunity）1098
细胞免疫抑制（cell-mediated immunosuppression）714
细胞培养法（cell culture method）918
细胞迁移（cell migration）919
细胞生物学（cell biology）942
细胞外基质（extracellular matrix）918
细胞学检查（cytological examination）300
细胞移植（cell transplantation）1070
细胞因子（cytokine）912、919、1306
细胞因子拮抗剂（cytokine antagonist）904
细胞增殖（cell proliferation）919
细胞黏附分子（cell adhesion molecule）918、1264
细胞周期动力学（cell cycle kinetics）195
细长指（趾）综合征（dolichostenomelia syndrome）697
细菌和毒素易位（bacterial and toxic translocation）727
细菌和毒素易位的防治（prevention and treatment of bac-

terial and toxic translocation）727
细菌尿（bacteruria）501
细菌性肝脓肿（bacterial liver abscess）452
细菌性颅内动脉瘤（bacterial intracranial aneurysm）125
细粒棘球绦虫（granulous echinococcus）450
细针抽吸细胞学检查（fine needle aspiration biopsy）1108
细支气管肺泡细胞癌（bronchiole-alveolar cell carcinoma）215
峡部不连（discontinuation of isthmus）618
狭颅症颅缝再造术（reestablishment of cranial suture for craniostenosis）184
下臂丛神经损伤（Klumpke brachial plexus injury）857
下尺桡关节脱位（dislocation of distal radius and ulna joint）830
下腹壁皮瓣（lower abdominal skin flap）1063
下腹游离皮瓣（free hypogastric arterial flap）961
下颌反射（mandibular reflex）73
下颌骨低位截骨术（mandibular osteotomy in lower position）983
下颌骨高位截骨术（mandibular osteotomy in high position）982
下颌骨缺损（mandibular defect; loss of mandibular bone）983
下颌骨中位截骨术（mandibular osteotomy in middle position）982
下颌神经（mandibular nerve）31
下颌膺复体（mandibular prosthesis）983
下腔静脉创伤（inferior vena cava injury）823
下腔静脉阻塞综合征（inferiorvena cava obstruction syndrome）380
下丘（inferior colliculus）24
下丘脑损伤（hypothalamus injury）764
下丘脑综合征（hypothalamus syndrome）84
下矢状窦（inferior sagittal sinus）47
下蚓静脉（inferior vermian vein）46
下肢瘢痕挛缩（cicatricial contracture of lower extremity）1014
下肢假肢（artificial leg）610
下肢慢性溃疡（chronic ulcer in leg）1014
下肢皮肤撕脱伤（skin avulsion of lower extremity）1014
下肢深静脉血栓形成后遗症（sequela of deep venous thrombosis）403
夏科关节（Charcot joint）659
夏克-马里-图斯综合征（Charcot-Marie-Tooth syndrome）697
先期神经切断术（preliminary denervation）1007
先天性板机拇指（congenital trigger thumb）1007
先天性杯状耳，垂耳（congenital cup ear deformity; lop ear）990
先天性贝壳状耳（congenital shell ear）990
先天性鼻侧裂（congenital lateral cleft nose）991
先天性鼻后孔闭锁（congenital atresia of posterior naris）991
先天性鼻裂（congenital cleft nose）991
先天性鼻正中裂（congenital median cleft nose）991
先天性并指（congenital syndactyly）1008
先天性尺侧指掌骨缺如（congenital ulnar ray defect）1007
先天性尺骨缺如手畸形（congenital ulnar clubhand）1007
先天性唇窦道（congenital lip sinus）993
先天性唇裂（congenital cleft lip）976
先天性大耳畸形（congenital macrotia）989
先天性胆道闭锁（congenital biliary atresia）468
先天性胆管囊肿外引流式（external drainage of congenital choledochocyst）473
先天性胆总管囊肿（congenital biliary cyst; congenital choledochal cyst）468
先天性胆总管囊肿空肠 Roux-en-Y 吻合术（congenital choledochocystojejunostomy）473
先天性胆总管囊肿切除肝总管空肠吻合术（resection of congenital choledochocyst and common hepatic duct-jejunostomy）474
先天性胆总管囊肿切除空肠间置十二指肠吻合术（resection of congenital choledochocyst and interposed jejunal- duodenostomy）473
先天性胆总管囊肿十二指肠吻合术（congenital choledochocystoduodenostomy）473
先天性骶尾部囊肿（congenital sacrococcygeal cyst）1006
先天性动静脉瘘（congenital arteriovenous fistula）398
先天性短食管（congenital short esophagus）227
先天性短指畸形（congenital rudimentary finger）1008
先天性多发性关节挛缩症（congenital mutiple arthrogryposis）632
先天性耳前窦道（congenital preauricular sinus）990

先天性耳前瘘管（congenital preauricular fistula）990
先天性肥厚性幽门狭窄（congenital hypertrophic pyloric stenosis）284
先天性浮动拇指（floating thumb）1009
先天性腹股沟斜疝（congenital oblique inguinal hernia）385
先天性腹外疝（congenital abdominal external hernia）383
先天性钙化性软骨营养不良症（conradi syndrome）634、647
先天性肝脏多囊性疾病（congenital polycystic disease of liver）438
先天性高位肩胛骨（congenital high scapula）635
先天性膈疝（congenital diaphragmatic hernia）213
先天性关节挛缩（congenital joint contracture）1009
先天性肌强直（myotonia congenita）633
先天性肌缺损（congenital absence of muscles）633
先天性肌张力缺失症（amyotonia congenita）633
先天性腭裂（congenital cleft palate）977
先天性脊柱后凸（congental kyphosis）635
先天性脊柱裂（spinal bifida）673
先天性颈蹼，蹼颈（congenital webbed neck）634、999
先天性痉挛性双侧瘫痪（congenital spastic diplegia）633
先天性巨结肠（congenital megacolon）324
先天性巨指（macrodactyly; megalodactyly）1008
先天性髋关节脱位（congenital dislocation of hip）636
先天性颅内动脉瘤（congenital intracranial aneurysm）125
先天性颅骨发育畸形（congenital cranial developmental deformity）974
先天性颅内蛛网膜囊肿（congenital intracranial arachnoid cyst）139
先天性面横裂（congenital transverse facial cleft; oral-aural cleft）978
先天性面裂（congenital facial cleft）976
先天性面神经麻痹（congenital facial nerve paralysis）981
先天性面斜裂（congenital oblique facial cleft）977
先天性面正中裂（congenital median facial cleft）977
先天性肺囊肿（congenital pulmonary cyst）228
先天性脑积水（congenital hydrocephalus）103
先天性尿道闭锁（congenital atresia of urethra）532
先天性尿道上裂（congenital epispadias）1016
先天性尿道下裂（congenital hypospadias）1015
先天性前臂骨缺如（congenital forearm bone defect）1006
先天性前臂骨缺如手畸形（talipomanus; clubhand）1007
先天性前臂缩窄环（congenital forearm annular groove）1008
先天性桡-尺骨融合（congenital radio-ulnar synostosis）1007
先天性桡骨缺如手畸形（congenital radial clubhand）1007
先天性上唇正中裂（congenital median upper lip cleft）977
先天性上睑下垂（congenital blepharoptosis）984
先天性少指畸形（congenital finger absence）1009
先天性食管狭窄（congenital esophageal stenosis）227
先天性手缩窄环（congenital finger annular groove）1008
先天性锁骨缺如（congenital absence of clavicle）632
先天性疼痛性髌骨分裂（congenital painful division of petella）637
先天性腕半脱位（congenital subluxation of wrist）635
先天性腕关节脱位（congenital dislocation of wrist）635
先天性无阴道（congenital absence of vagina; atresia of vagina）1018
先天性“五指”畸形（five fingered hand）1009
先天性下唇正中裂（congenital median lower lip cleft）977
先天性下肢缩窄环（annular groove of lower extremity）1015
先天性小手畸形（microcheiria）1009
先天性小耳畸形（congenital microtia）989
先天性小指屈曲（little finger flexion deformity; little finger camptodactyly）1009
先天性斜颈（wry neck; torticollis）999
先天性猩猩耳（congenital pongo satyrus ear）990
先天性胸廓畸形（congenital deformity of thorax）206
先天性（遗传性）溶血性贫血（congenital/hereditary hemolytic anemia）479
先天性隐耳，袋状耳（congenital cryptotia; pocket ear）990
先天性隐性脊柱裂（spina bifida occulta）673
先天性幽门闭锁和隔膜（congenital pyloric atresia）285
先天性招风耳畸形（congenital bat ear deformity; outstanding ear）989

先天性支气管扩张症（congenital bronchiectasis）232
先天性肢体环状狭窄（congenital annular constriction bands）632
先天性指（趾）间关节融合（congenital symphalangism）1007
先天性指侧弯（clinodactyly）1009
先天性指甲肥厚（congenital pachyonychia）643
先天性指弯曲（congenital camptodactyly；campylodactyly）1009
先天性重唇（congenital double lips）993
先天性椎体缺如（congenital absence of vertebral body）634
先天性足畸形（congenital foot deformity）1014
纤毛细胞计分（grading of filament cell）924
纤维板（fibrous plate）920
纤维蛋白降解产物测定（fibrinogen degradation product estimation，FDP estimation）1168
纤维蛋白原测定（fibrinogen estimation）1168
纤维蛋白原组织黏合剂（fibrinogen tissue agglutinant）1035
纤维光导支镜气管内插管（fiber optic endotracheal intubation）1162
纤维喉镜（fiber optic laryngoscope）1161
纤维结肠镜检查术（colonofiberscope）332
纤维连接蛋白（fibronectin）904、918
纤维瘤（fibroma）394、667、971
纤维瘤病（fibromatosis）667
纤维囊性骨炎（fibrocystic osteitis）646
纤维肉瘤（fibrosarcoma）665
纤维食管镜检查（fiberesophagoscopic examination）227
纤维性骨痂（fibroid callus）716
纤维性骨营养不良症（osteodystrophia fibrosa）646
纤维性甲状腺炎（fibrous thyroiditis）409
纤维胸（fibrothorax）237、794
纤维支气管镜检查（bronchofiberoscopic examination）222
纤维织炎（fibositis）671
纤维织炎综合征（fibrositis syndrome）656
衔接管（connector）1162
显微剪刀（microscissors）1026
显微镜摄影术（microphotography）1026
显微淋巴管手术（microlymphangial operation）1044
显微淋巴-静脉吻合术（microlymphaticovenous anastomosis）862
显微淋巴外科（microlymphatic surgery）1043
显微镊子（microforceps）1026
显微神经外科手术器械（microneurosurgical instruments）202
显微神经外科学（microneurosurgery）5、1033
显微神经修复（microsurgical repair of nerve）1036
显微神经移植（microsurgical nerve transplantation）1036
显微外科（microsurgery）949、1025
显微外科手术床（microsurgical operating table）202
显微外科手术器械（instruments of microsurgery）1025
显微修复重建外科（micro-reconstruction surgery）1045
显微血管夹（microvascular clamp）1026
显微血管外科（microvascular surgery）1028
显微腰椎间盘摘除术（microexcision of lumbar disc）865
现场急救（immediate care）894
腺性膀胱炎（glandular cystitis）523
向兹截骨术（Schanz osteotomy）603
象皮肿（lymphedema of extremities）1013
象限盲（quadrantanopsia）58
削痂术（tangential excision）926
骁悉（mycophenolate mofetil，MMF；cellcept）1103
消化道出血（hemorrhage of digestive tract）491
消化性溃疡（peptic ulcer）297
硝酸铈（cerium nitrate）942
硝西泮（nitrazepam）1141
小癌型肝癌（small hepatocellular carcinoma）429
小肠癌（cancer of small intestine）322
小肠部分切除吻合术（partial resection and anastomosis of small intestine）346
小肠穿孔修补术（repair of perforation of small intestine）346
小肠恶性黑色素瘤（malignant melanoma of small intestine）366
小肠和结肠疾病（small intestial and colonic disease）309
小肠及肠系膜创伤（small bowel and mesentery injury）813
小肠及肠系膜创伤诊断（diagnosis of small bowel and mesentery injury）813
小肠及肠系膜创伤治疗（treatment of small bowel and mesentery injury）813
小肠类癌（carcinoid of small intestine）330
小肠扭转（volvulus of small intestine）312

小肠排列术（plication of small intestine）346
小肠平滑肌瘤（leiomyoma of small intestine）322
小肠外置术（exteriorization of intestine）347
小肠纤维瘤（fibroma of small intestine）322
小肠楔形切除缝合术（wedgy resection of small intestine and suture）347
小肠血管瘤（hemangioma of small intestine）322
小肠移植（small-bowel transplantation）967、1080
小肠脂肪瘤（lipoma of small intestine）322
小肠肿瘤（tumor of small intestine）321
小儿麻醉（anesthesia for pediatric surgery）1128
小儿脑震荡综合征（infantile concussion syndrome）95
小儿烧伤（children burns）940
小儿肾移植（pediatric renal transplantation）1072
小胶质细胞瘤（microglioma）123
小口畸形（microstomia）933、980
小脑（cerebellum）27
小脑半球凸面动静脉畸形切除术（resection of cerebellar hemispheric convexity AVM）173
小脑半球肿瘤切除术（resection of tumor of cerebellar hemisphere）166
小脑扁桃体（cerebellar tonsils）28
小脑扁桃体疝综合征（syndrome of tonsillar herniation）87
小脑出血（cerebellar hemorrhage）133
小脑发育不全（agenesis of cerebellum）135
小脑后下动脉（posterior inferior cerebellar artery）41
小脑回畸形（microgyria）135
小脑静脉（cerebellar vein）45
小脑镰（falx cerebelli）11
小脑幕（tentorium cerebelli）11
小脑幕脑膜瘤（tentorial meningioma）113
小脑幕脑膜瘤切除术（resection of tentorial meningioma）163
小脑幕切迹疝（transtentorial herniation）104
小脑幕切迹上疝（upward transtentorial herniation）104
小脑幕缘动静脉瘘手术（operation for AVF of tentorial margin）174
小脑内血肿清除术（evacuation of cerebellar hematoma）168
小脑前下动脉（anterior inferior cerebellar artery）41
小脑前中央静脉（precentral cerebellar vein）45
小脑上池（superior cerebellar cistern）13
小脑上动脉（superior cerebellar artery）41
小脑上动脉瘤夹闭术（clipping of superior cerebellar artery aneurysm）171
小脑上脚（superior cerebellar peduncle）28
小脑上蚓部动静脉畸形切除术（resection of superior vermian AVM）173
小脑下后动脉瘤夹闭术（clipping of posterior inferior cerebellar artery aneurysm）171
小脑下脚（inferior cerebellar peduncle）28
小脑下蚓部动静脉畸形切除术（resection of inferior vermian AVM）174
小脑性眼球震颤（cerebellar nystagmus）63
小脑延髓池穿刺术（cisterna magna puncture）153
小脑延髓外侧池（lateral cerebellomedullary cistern）14
小脑蚓部（vermis cerebelli）28
小脑蚓部肿瘤切除术（resection of tumor of cerebellar vermis）166
小脑中脚（middle cerebellar peduncle）28
小脑中线综合征（midline cerebellar syndrome）86
小乳畸形（micromastia）1001
小头畸形（microcephaly）975
小腿后侧皮瓣（posterior leg skin flap）1067
小腿肌肉静脉丛血栓形成（venous thrombosis of lower extremity muscles）404
小腿内侧皮瓣（medial leg skin flap）1066
小腿前外侧皮瓣（anterolateral leg skin flap）1066
小腿外侧皮瓣（lateral leg skin flap）1067
小网膜孔疝（hernia of foramen of lesser omentum）382
小胃综合征（small gastric pouch syndrome）306
小细胞未分化型肺癌（undifferentiated small cell carcinoma of lung）215
小血管痉挛（small vessel spasm）1031
小血管血栓形成（small vessel thrombosis）1031
小血管移植（transplantation of small blood vessels）1030
小眼球畸形（microphthalmia; microphthalmos）988
小阴茎（micropenis）545
小指背侧皮瓣（dorsal skin flap of digitus quintus）1060
小指多指畸形（little finger polydactyly）1008
小指展肌肌（皮）瓣（abductor myocutaneous/skin flap of digitus quintus）1059
小左结肠综合征（small left-colon syndrome）368
笑气（nitrous oxide）1134
蝎螫伤（scorpion sting）756

协调性异种移植（concordant xenotransplantation）1071
斜方肌肌皮瓣（trapezoidal myocutaneous flap）963、1056
斜坡脑膜瘤（clivus meningioma）113
斜坡肿瘤（clival tumor）124
斜视（strabismus）58
心、血管手术麻醉（anesthesia for cardiac and vascular surgery）1125
心包穿刺术（pericardiocentesis）251、883
心包创伤（injury of pericardium）803
心包积脓、心包填塞（empyema of pericardium, pericardial tamponade）458
心包破裂与心脏疝（pericardial rupture with cardiac hernia）251
心包切除术（pericardiectomy）251
心包切开引流术（pericardiotomy）251
心包切开综合征（pericardiotomy syndrome）251
心包损伤（injuries to the pericardium）250
心包填塞（cardiac tamponade）1275
心包压塞（pericardial tramponade）1234
心泵功能（mechanism of cardiac pump）906
心搏停止（asystole）1187
心搏骤停的病死率（mortality of cardiac arrest）1192
心搏骤停的发生机制（cardiac arrest mechanism）1189
心搏骤停的发生率（morbidity of cardiac arrest）1188
心搏骤停的类型（patterns of cardiac arrest）1187
心搏骤停的临床表现（clinical manifestation of cardiac arrest）1191
心搏骤停的预防（prevention of cardiac arrest）1194
心搏骤停的预兆（portent of cardiac arrest）1193
心搏骤停的原因（causes of cardiac arrest）1188
心搏骤停的诊断（clinical diagnosis of cardiac arrest）1191
心搏骤停后电解质的变化（changes of electrolyte after cardiac arrest）1189
心搏骤停后能量代谢的变化（changes of energy metabolism after cardiac arrest）1189
心搏骤停后凝血和纤溶系统的变化（changes of coagulation and fibrinolysis system after cardiac arrest）1190
心搏骤停后微循环的变化（changes of microcirculation after cardiac arrest）1190
心搏骤停后中枢神经系统的变化（changes of central nervous system after cardiac arrest）1189
心搏骤停后重要脏器功能变化（changes of functions of important organs after cardiac arrest）1190
心搏骤停类型的识别方法（identification of cardiac arrest patterns）1188
心电机械分离（cardiac electromechanical dissociation, EMD）1175、1187
心电机械分离的治疗（therapeutic methods of EMD）1217
心房颤动的迷宫手术（maze operation for treatment of atrial fibrillation）256
心房异构（atrial isomerism）256
心肺分流术（cardiac-pulmonary bypass）1286
心肺复苏（cardiac pulmonary resuscitation）882、1191、1286、1175
心肺复苏成功率（successful rate of cardiopulmonary resuscitation）1191
心肺复苏存活率（survival rate of cardiopulmonary resuscitation）1191
心肺复苏的基本原则（principle of cardiopulmonary resuscitation）1192
心肺复苏的阶段（stage of cardiopulmonary resuscitation）1192
心肺复苏的时间与存活率的关系（relationship between the time of cardiopulmonary resuscitation and survival rate）1192
心肺复苏后处理（management after cardiac pulmonary resuscitation）1177、1193
心肺复苏术（cardiac pulmonary resuscitation, CPR）1175
心肺联合移植（combined heart-lung transplantation）1079
心肺脑复苏（cardiopulmonary cerebral resuscitation, CPCR）1191
心肺脑复苏结局的预测（prediction about CPBR's result）1255
心肺骤停（cardiopulmonary arrest）1187
心-肝联合移植（combined heart-liver transplantation）1081
心肌穿孔（cardiac penetration）254
心肌挫伤（myocardial contusion）804
心肌挫伤的诊断（diagnosis of myocardial contusion）804
心肌挫伤的治疗（treatment of myocardial contusion）804
心肌的缺血-再灌注损伤（myocardial ischemia-reperfusion injury）1238
心肌顿抑（myocardial stunning）1239

心肌破裂（myocardiac rupture）253
心肌损伤（myocardiac injury）253
心肌修补术（myocardial substitution）254
心尖主动脉带瓣管道（apico-aortic valved conduit bypass）269
心尖主动脉分流（apico-ascending dorta shunt）270
心理性阳痿（psychogenic impotence）566
心内管道的修复（intraventricular tube repair）258
心内膜垫缺损（atrioventricular septa defect）249
心内膜活组织检查术（biopsy of endocardial tissue）250
心前区叩击（precordial thump）1211
心腔内联合注射药物（combined drugs by endocardial injection）1217
心室颤动的治疗方法（therapeutic methods of ventricular fibrillation）1215
心室辅助设备（ventricular assistant device）1303
心室停顿（ventricular standstill）1175、1187
心室停顿的治疗（therapeutic methods of asystole）1217
心室纤颤（ventricular fibrillation，VF）1175、1187
心室修补术（ventricular substitution）255
心输出量（cardiac output）1286
心跳恢复后的处理（management after the return of heart beat）1225
心跳停止时间（downtime）1191
心跳骤停（cardiac arrest）1175、1187、1301
心外分流术（extracorporeal shunt）252
心下型完全性肺静脉异位连接的修复（repair of infracardiac type total anomalous pulmonary venous connection）272
心血管虚脱（cardiovascular collapse）1284
心源性休克（cardiogenic shock）1280
心脏按摩（cardiac massage）1176、1211
心脏按压（cardiac compression）1176、1211
心脏按压时心肌和脑的血流量（myocardial and cerebral blood flow during cardiac massage）1215
心脏按压无效的表现及其原因（manifestation and causes of non-effectiveness of cardiac compression）1215
心脏按压有效的标志（indicator of effective cardiac compression）1215
心脏瓣膜损伤（cardiac valve injury）265
心脏闭合伤（closed cardiac injury）802
心脏病人麻醉（anesthesia for cardiac patient）1125
心脏除颤（electric defibrillation）1177、1216
心脏穿透伤（penetrating cardiac injury）801
心脏穿透伤的救治（treatment of penetrating cardiac injury）802
心脏穿透伤的诊断（diagnosis of penetrating cardiac injury）802
心脏创伤（cardiac trauma）801
心脏风险评估（cardiac risk evaluation）1286
心脏功能（cardiac function）1274
心脏黏液瘤（cardiac myxomas）248
心脏破裂（cardiac rupture）249
心脏破裂伤修复术（repair of cardiac rupture）248
心脏肉瘤（cardiac sarcomas）248
心脏疝（cardiac hernia）804
心脏死亡（cardiac death）1260
心脏外伤（cardiac trauma）249
心脏性猝死（sudden cardiac death，SCD）1187、1284
心脏压塞（cardiac tamponade）247
心脏移植（heart transplantation）279、1079
心脏异位移植（heterotopic heart transplantation）280
心脏异物（foreign body in the heart）247、807
心脏异物的治疗（treatment of foreign body in the heart）807
心脏肿瘤（cardiac tumor）247
新九分法（modified rule of nine）896
新生儿颅内出血（neonatal intracranial hemorrhage）97
新生儿皮下坏疽（subcutaneous gangrene of newbron）391
新生儿胸外按压（external cardiac compression for neonates）1212
新生儿自发性胃破裂（neonatal idiopathic gastric rupture）284
新斯的明（prostigmine；neostigmine）1152
新月征（crescent sign）583
兴奋性氨基酸（excitatory aminoacids）1273
星形母细胞瘤（astroblastoma）106
星形细胞瘤（astrocytoma）106
星状神经节阻滞（stellate ganglion block）1121
行军骨折（march fracture；march foot；fatigue fracture）591
杏仁核（amygdaloid nucleus）19
杏仁核簇（amygdaloid nuclei）27
性腺胚细胞瘤（gonadoblastoma）554
性欲亢进（hypersexuality）565

胸壁放线菌病（actinomycosis of chest wall）236
胸壁骨骼肿瘤（osteoma of chest wall）207
胸壁和肺顺应性（cherst and lung compliance）1292
胸壁结核（tuberculosis of chest wall）237
胸壁结核病灶清除术（excision of thoracic tuberculosis）235
胸壁内固定（internal fixation of chest wall）792
胸壁牵引固定（tractive fixation of chest wall）793
胸壁全层烧伤（burn of thoracic wall）939
胸壁缺损（chest wall defect）1000
胸壁软组织肿瘤（tumor of soft tissue of chest wall）207
胸壁深部软组织感染（soft profound tissue infection of chest wall）233
胸壁再造（chest wall reconstruction）1000
胸壁肿瘤（tumor of chest wall）206
胸壁肿瘤切除术（resection of tumor of chest wall）207
胸壁转移性肿瘤（metastatic tumor of chest wall）207
胸部肠鸣音（thoracic gurgling sound）208
胸部创伤（chest trauma）791
胸部创伤的电视胸腔镜手术（videothoracoscopic surgery of chest trauma）796
胸部创伤的护理（nursing care of chest trauma）801
胸部贯通伤（perforating wound of chest）792
胸部挤压伤（crush injury of chest）791
胸部交通伤（ traffic injury of chest）791
胸部盲管伤（blind wound of chest）792
胸部皮管（thorax tubular flap; chest tubular flap）958
胸部压迫试验（thoracic oppression test）208
胸大肌肌（皮）瓣（pectoralis major myocutaneous/skin flap）1060
胸大肌肌皮瓣（major pectoralis myocutaneous flap）963
胸大肌下间隙（subpectoralis major space）1002
胸导管结扎术（ligation of thoracic duct）208
胸导管颈内静脉吻合术（thoracic duct-jugular vein anastomosis）378
胸导管引流术（thoracic duct drainage, TDD）1106
胸导管与半奇静脉吻合术（anastomosis of thoracic duct and hemiazygos vein）514
胸腹壁血栓性静脉炎（thrombophlebitis of thoracoepigastric vein）237
胸腹联合皮管（abdominothoracic tubular flap）958
胸腹联合伤（thoraco-abdominal injury）800
胸腹裂孔疝（pleuro-peritoneal hiatus hernia）213
胸骨骨髓炎（osteomyelitis of sternum）236
胸骨骨折（fracture of sternum）236
胸骨后甲状腺肿（retrosternal goiter; substernal goiter）221、408
胸骨结核（tuberculosis of sternum）236
胸骨裂（schistosternia）208
胸骨旁裂孔疝（parasternal hiatus hernia）208
胸骨旁心包切开引流术（parasternal pericardiotomy）251
胸肩峰皮管（thoracoacromial tubular flap）958
胸交感神经节切除术（thoracic sympathetic ganglionectomy）206
胸科手术麻醉（anesthesia for thoracic surgery）1124
胸廓按压器（chest compressor）1212
胸廓成形术（thoracoplasty）208
胸廓出口综合征（thoracic outlet syndrome）208、676、1041
胸廓粘连松解术（thoracolysis）207
胸肋锁骨肥厚综合征（sternocostoclavicular hyperostosis syndrome）680
胸膜肺切除术（pleuropneumonectomy）215
胸膜肺休克（pleuropulmonary shock）242
胸膜活检（biopsy of pleura）231
胸膜间皮瘤（mesothelioma）240
胸膜良性肿瘤（benign tumor of pleura）241
胸膜腔灌洗术（pleuroclysis）241
胸膜腔切开引流术（pleuracotomy）235
胸膜纤维板剥除术（decortication of lung）207
胸膜肿瘤（tumor of pleura）240
胸膜转移性肿瘤（metastatic tumor of pleura）240
胸内大血管创伤（trauma of great vessels in thoracic cavity）807
胸内电击除颤（internal defibrillation）1216
胸内心脏挤压的注意事项（notices of internal cardiac compression）1214
胸内心脏挤压术（open chest cardiac massage; intrathoracic cardiac compression）882
胸前神经损伤综合征（anterior thoracic nerve injury syndrome）697
胸腔闭式引流（closed drainage of thoracic cavity）235、795
胸腔穿刺术（thoracentesis）235、795
胸腔镜检查（thoracoscopy）215
胸腔开放引流（open drainage of thoracic cavity）795

胸三角部皮瓣（deltopectoral skin flap）1061
胸三角皮瓣（thoracodeltoid flap）960
胸水脱落细胞检查（exfoliative cytologic examination of pleural effusion）241
胸锁关节损伤（injury of sterno-clavicular joint）827
胸锁关节损伤的治疗（treatment of injury of sterno-clavicular joint）828
胸锁关节脱位（dislocation of sterno-clavicular joint）610
胸锁乳突肌部分切除术（partial sterno-cleido-mastoid muscle excision）1000
胸锁乳突肌肌皮瓣（sternocleidomastoid myocutaneous flap）963、1057
胸外按压（chest compression）1303
胸外电击除颤（external defibrillation）1216
胸外心脏按摩（external cardiac massage）1211
胸外心脏按压（external cardiac（chest）compression, ECC）1176、1211
胸外心脏按压的并发症（complications of external cardiac compression）1213
胸外心脏按压的机制（mechanism of external cardiac compression）1213
胸外心脏按压的禁忌证（contraindications to external cardiac compression）1213
胸外心脏按压的优缺点（advantage and disadvantage of external cardiac compression）1213
胸外心脏按压的注意事项（precautions for external cardiac compression）1213
胸外心脏挤压术（extrathoracic cardiac compression, ECC）882
胸腺瘤（thymoma）221
胸腺内移植（intra-thymus transplantation）1086
胸腺切除术（excision of thymus）221
胸小肌综合征（pectoralis minor syndrome）698
胸腰椎 Kaneda 固定器内固定术（anterior fixation of thoracolumbar vertebra with Kaneda instrumentation）855
胸腰椎 Armstrong 钢板螺丝钉内固定术（fixation of thoracolumbar vertebra with Armstrong instrumentation）855
胸腰椎半椎板切除减压术（decompressive semilaminectomy of thoracolumbar vertebra）851
胸腰椎棒套筒复位及内固定术（reduction and fixation of thoracolumbar vertebra with rod-sleeve）853
胸腰椎爆裂骨折（burst fracture of thoracolumbar vertebrae）845
胸腰椎侧前方减压术（anterior lateral decompression of thoracolumbar spine）855
胸腰椎 Dunn 固定器内固定术（fixation of thoracolumbar vertebra with Dunn instrumentation）854
胸腰椎关节突骨折（processus articularis fracture of thoracolumbar vertebrae）845
胸腰椎哈灵顿器械复位及内固定术（fixation of Harrington instrumentation for thoracolumbar vertebra）852
胸腰椎横突骨折（processus transversus fracture of thoracolumbar vertebrae）845
胸腰椎横突间植骨融合术（intertransverse process bone grafting for thoracolumbar vertebra）852
胸腰椎后路内固定术（posterior fixation of thoracolumbar vertebra）852
胸腰椎 H 型植骨融合术（H-shaped bone grafting and arthrodesis of thoracolumbar vertebra）852
胸腰椎棘突骨折（processus spinosus fracture of thoracolumbar vertebrae）845
胸腰椎鲁格器械复位及内固定术（fixation of thoracolumbar vertebra with Luque instrumentation）852
胸腰椎前路内固定术（anterior fixation of thoracolumbar vertebra）854
胸腰椎前路植骨融合术（thoracolumbar vertebra fusion through anterior approach）855
胸腰椎屈曲牵张骨折（座带或安全带骨折）（Chance fracture; seat belt fracture）844
胸腰椎屈曲压缩骨折（bending and compressing fracture of thoracolumbar vertebrae）844
胸腰椎伸展骨折（extension fracture of thoracolumbar vertebrae）845
胸腰椎伸展支架（anterior hyperextension brace）601
胸腰椎水平骨折脱位（transverse fracture and dislocation of thoracolumbar vertebrae）845
胸腰椎旋转骨折脱位（spinning fracture and dislocation of thoracolumbar vertebrae）844
胸腰椎椎板骨折（laminal fracture of thoracolumbar vertebrae）845
胸腰椎椎板切除减压术（decompressive laminectomy of thoracolumbar vertebra）851
胸腰椎椎弓根骨折（fracture of pediculus arcus of thoracolumbar vertebrae）845
胸腰椎椎弓根螺丝钉固定器（reduction and fixation of thoracolumbar vertebra with transpedicular screws）853

胸腰椎椎体间钉内固定术（fixation of thoracolumbar vertebra with IVBF dual-blade plate）855
胸主动脉瘤（thoracic aortic aneurysm）267
胸主动脉瘤切除术（resection of thoracic aortic aneurysm）270
胸主动脉人造血管移植术（thoracic aorta replacement with artificial vessel）270
胸主动脉直接修补缝合（direct repair of thoracic aortic aneurysm）270
胸椎结核（tuberculosis of thoracic spine）652
胸椎旁线（thoracic paraspinal line）582
休克（shock）1312
休克病人麻醉（anesthesia for shocked patient）1129
休克细胞（shock cell）902
修正 Brooke 公式（modified Brooke formula）901
修正的创伤记分（revised trauma score, RTS）720
修正 Parkland 公式（modified Parkland formula ）901
溴苄胺（bertylium）1221
嗅池（olfactory cistern）12
嗅沟脑膜瘤（olfactory groove meningioma）112
嗅沟脑膜瘤切除术（resection of olfactory groove meningioma）162
嗅觉倒错（parosmia）57
嗅觉系统（olfactory system）33
嗅觉障碍（dysosmia）57
嗅神经（olfactory nerve）30
嗅隐亭抑制催乳素试验（bromocriptine test for suppressing prolactin）79
嗅隐亭抑制生长激素试验（bromocriptine test for suppressing growth-hormone）79
悬吊内固定（internal fixation with suspension）979
旋后肌腱弓综合征（tendinous arch of supinator syndrome）681
旋后肌卡压综合征（supinator crush syndrome）681
旋后肌综合征（supinator syndrome）681
旋前圆肌综合征（pronator syndrome）681、1042
旋转点（point of rotation）958
旋转弧（arc of rotation）958
旋转挤压试验（rotation compression test）578
旋转皮瓣（rotation flap）956
旋转试验（rotatory test）77
旋转手法（rotatory manipulation）598
旋转推进瓣法（Millard operation）993
旋转性颅脑损伤（rotation brain injury）760
选择性动脉造影（selective arteriography）485
选择性分流术（selective shunting operation）376
选择性腹腔动脉造影（selective celiac arteriography）477
选择性肝动脉造影（selective hepatic arteriography）441
选择性迷走神经切断——胃窦切除术（selective vagotomy-antrectomy）303
选择性脑血管造影（selective cerebral angiography）200
选择性消化道去污染（selective digestive decontamination）911
选择性消化道去污染术（selective decontamination of digestive tract, SDD）1288
选择性杏仁核-海马切除术（selective amygdalo-hippocampectomy）193
眩晕（vertigo）49
雪佛斯特征（Chvostek sign）406
血关节病（hemarthrosis）596
血管冲洗（irrigation of the cut vascular end）1031
血管创伤性损伤（traumatic vascular injury）860
血管创伤性损伤的急救（first aid of traumatic vascular injury）861
血管创伤性损伤的修复（repair of traumatic vascular injury）861
血管创伤性损伤的诊断（diagnosis of traumatic vascular injury）860
血管创伤性损伤分类（classification of vascular injury）860
血管的吻合口（anastomotic site）960
血管蒂（vascular pedicle; blood vessel pedicle）959
血管蒂皮瓣（vascular pedicle flap）955、957
血管端侧吻合（end-to-side anastomosis of blood vessels）1028
血管端端吻合（end-to-end anastomosis of blood vessels）1028
血管缝合张力（vascular tension after anastomosis）1029
血管骨肥大综合征（Klippel-Trenaunary-Weber syndrome）698
血管灌注（blood vessel perfusion）1031
血管化骨移植（vascularized bone transfer）966
血管化筋膜移植（vascularized fascia transfer）965
血管化神经移植（vascularized nerve transplantation）965
血管环畸形（congenital vascular ring）278
血管活性胺（vaso-active amine）907

血管畸形引起的吞咽困难（dysphagia caused by vascular abnormality）226
血管间断缝合（interrupted sutures of blood vessels）1029
血管结扎术（blood vessel ligation）1030
血管痉挛（vascular spasm; blood vessel spasm）960
血管扩张性肢体肥大（Klippel-Trenaunary-Weber syndrome）632
血管扩张药（vasodilator）1224
血管连续缝合（continuous sutures of blood vessels）1029
血管瘤（hemangioma）970
血管瘤球（glomus tumor）971
血管 Laser 助缝法（laser-assisted anastomosis）1030
血管模式（vascular pattern）955
血管内膜（intima）1028
血管内神经外科学（endovascular neurosurgery）5
血管球瘤（glomangioma）666
血管收缩药（vasoconstrictor）1224
血管损伤（vascular injury）397
血管套叠吻合（intussusceptic anastomosis of blood vessels）1029
血管套接缝合（intussusceptic sutures of blood vessels）1029
血管外膜（adventitia）1028
血管网状细胞瘤（angioreticuloma）122
血管吻合（vascular anastomosis）959
血管吻合后的通畅率：即时通畅率，长期通畅率（postanastomotic patency rate: immediate patency rate, long-term patency rate）1031
血管吻合术（anastomosis of vessels）862
血管纤维瘤（angiofibromas）970
血管性阳痿（vasculogenic impotence）565
血管移植（blood vessel transplantation）966
血管移植术（vascular transplantation）863
血管再生（vascular regeneration）920
血管中膜（media）1028
血红蛋白（hemoglobin）1275
血/肌红蛋白尿（hemoglobinurea; myoglobinurea）905
血浆代用品（plasma expander; plasma substitute）1224
血浆交换疗法（plasma exchange therapy）902
血浆淋巴细胞置换（plasmaleukapheresis; plasma and lymphocyte exchange）1107
血浆神经紧张素（plasma neurotensin）423
血浆维生素 B_{12} 结合力（plasma vitamin B_{12} binding capacity）423
血浆鱼精蛋白副凝试验（plasma pratamine paracoagulation test, 3P test）1168
血浆置换（plasma exchange）1107、1295
血精（hemospermia）555
血流动力学监测（hemodynamic monitoring）1265
血钠异常的原因（causes of hypernatremia and hyponatremia）1234
血钠异常的治疗（treatment of post - resuscitation hypernatremia and hyponatremia）1234
血-脑脊液屏障（blood-cerebrospinal fluid barrier）53
血-脑屏障（blood-brain barrier）52
血尿（hematuria）500
血/气分配系数（B/G partition coefficient）1136
血气分析（blood gas analysis）1309
血气监测（blood gas monitoring）1207
血清白蛋白（serum albumin）937
血清阴性关节炎（serum negative arthritis）656
血清肿（seroma）954
血栓闭塞性脉管炎（thromboangiitis obliterans; Buerger disease）399
血栓性静脉炎（thrombophlebitis）404
血吸虫性阑尾炎（schistosomic appendicitis）334
血细胞回收器（机）（cell saver; scavenger）1179
血小板计数测定（platelet count, PLT）1167
血小板收缩功能试验（clot retraction test, CRT）1167
血小板源性生长因子（platelet-derived growth factor, PDGF）918
血小板增多症和血栓形成—栓塞性并发症（thrombocytosis and thrombosis- embolismic complication）483
血心包（hemopericardium）804
血性胸水（bloody pleural effusion）237
血循环重建（revascularization）955
血液代用品（blood substitute）733
血液流动紊乱（disturbance of haemodynamics）1031
血友病性关节炎（hemophilic arthritis）660
血源性肝脓肿（hemogenic liver abscess）453
血源性脑脓肿（hematogenous brain abscess）140
血运性肠梗阻（obstruction of blood circulatory disturbance）311
血运重建（reestablishment of circulation）1032
血肿（hematoma）954
血肿机化性肝囊肿，创伤性肝囊肿（hepatic cyst of or-

ganized intrahepatic hematoma）439
循环功能监测（monitoring of circulatory function）889
循环功能监测：心输出量（monitoring of circulatory function: cardiac output, CO）889
循环功能监测：血管阻力（monitoring of circulatory function: vascular resistance）890
循环功能监测：压力（monitoring of circulatory function: blood pressure）889
循环密闭麻醉机（cycle closed circuit anesthetic machine）1156
蕈伞型癌（息肉样癌）（polypoid cancer）288

Y

压力调节容量控制通气（pressure regulated volume control ventilation, PRVCV）1277
压力控制反比通气（pressure regulated inverse rate ventilation）1277
压力流率测定术（pressure-flow study）563
压力支持通气（pressure support ventilation, PSV）1171、1203、1277
压迫性脊髓病（compressed myelopathy）150
压迫性萎缩（pressure atrophy）619
压缩骨折（compression fracture）591
牙槽突裂畸形（cleft alveolar ridge）995
牙垫（bite block）1162
亚急性甲状腺炎（subacute thyroiditis）408
亚临床肝癌（subclinical hepatocarcinoma）429
咽部括约肌成形术（pharyngo-sphinctero-plasty）997
咽成形术（veloplasty）997
咽创伤（trauma of pharynx）789
咽反射（pharyngeal reflex）70
咽鼓管创伤（trauma of eustachian tube）786
咽后壁瓣成形术（pharyngeal flap operation）997
咽后嵴成形术（augmentation pharyngoplasty）997
咽化学性灼伤（chemical corrosive burn of pharynx）789
咽气管通气道（pharyngo-tracheal lumen, PTL）1196
延迟复苏（delayed resuscitation）900、1287
延迟连接（delayed union）591
延迟皮瓣（delayed skin flap）957
延迟性脾破裂（delayed rupture of spleen）478
延期缝合（retardation suture）602、888
延期植皮（delayed skin grafting）953
延髓（medulla oblongata）25
延髓前池（premedullary cistern）13
延髓三叉神经脊髓束切断术（section of trigeminal nerve spinal tract）189
延髓外侧综合征（lateral bulbar syndrome）85
延髓综合征（bulbar syndrome）85
延续生命支持（prolonged life support, PLS）886
言语清晰度曲线测定（speech articulation curve test）76
岩上窦（superior petrosal sinus）47
岩下窦（inferior petrosal sinus）47
炎性介质（inflammatory median）944
炎症型肝癌（inflammatory type of hepatocarcinoma）430
炎症性脾功能亢进（inflammatory hypersplenism）480
研磨试验（grinding test）578
盐酸纳络酮（naloxone hydrochloride）1314
颜面痘痕（small pox scar on face; sequel of small pox; pock mark）980
颜面多发骨折（multiple facial bone fractures）979
颜面老年性改变（face aging）980
颜面烧伤（facial burn）979
颜面烧伤瘢痕（facial burning scar）979
眼部超声波损伤（ultrasonic injury of eye）783
眼部冲击伤（blast injury of eye）782
眼部的检查（check of eye）1247
眼部电击伤（electric injury of eye）784
眼部电离辐射损伤（radiation injury of eye）783
眼部动物毒物损伤（ocular injury caused by animal toxin）783
眼部红外线损伤（infrared ray injury of eye）782
眼部激光损伤（laser injury of eye）783
眼部挤压伤（crush injury of eye）782
眼部军用毒剂伤（ocular injury caused by military toxic agent）783
眼部枪弹伤（gunshot wound of eye）782
眼部紫外线损伤（ultraviolet injury of eye）782
眼创伤（ocular trauma）776
眼袋切除术（palpebral baggy excision）986
眼袋形成（baggy deformity of eyelid）986
眼底检查（check of eye ground）1247
眼动脉（ophthalmic artery）38
眼动脉动脉瘤（ophthalmic artery aneurysm）127
眼动脉瘤夹闭术（clipping of ophthalmic artery aneurysm）170
眼化学烧伤（ocular chemical burn）781

眼睑闭合不全（兔眼）（eyelid dysraphism; lagophthalmus; hare eyes）981
眼睑成形术（blepharoplasty）932
眼睑创伤（eyelid injury）776
眼睑分裂痣（separated nevus of eyelid）987
眼睑内翻（倒睫）（entropion of eyelid）985
眼睑缺损（eyelid defect）986
眼睑烧伤（eyelid burn）938
眼睑撕裂伤（laceration of eyelid）987
眼睑松垂症（blepharochalasis）986
眼睑下垂（ptosis）59
眼睑再造（eyelid reconstruction）987
眼睑粘连术（fusion of eyelids）932
眼睑肿瘤（eyelid tumor）987
眼科手术麻醉（anesthesia for ophthalmic surgery）1129
眼眶爆裂性骨折（blowout fracture of orbital cavity）777
眼眶创伤（trauma of orbit）777
眼轮匝肌反射（orbicularis oculi reflex）71
眼轮匝肌肥厚（hypertrophy of the orbicularis muscle）986
眼轮匝肌肌皮瓣（orbicularis myocutaneous flap）962
眼球烧伤（eyeball burn）939
眼球突出（exophthalmos）60
眼球运动神经鞘瘤（neurilemmoma of motor nerve of eyeball）119
眼球摘除术后眼睑内陷畸形（post-eviscerative endophthalmos）986
眼球粘连（symblepharon）932
眼球震颤（nystagmus）61
眼热烧伤（ocular burn）781
眼烧伤（eye burn）938
眼神经（ophthalmic nerve）31
眼外肌创伤（injury of ocular muscles）777
眼窝闭锁（eye socket atresia）988
眼窝狭窄，结膜囊狭窄（eye socket stenosis）988
眼窝再造（reconstruction of anophthalmic orbit）988
厌氧菌感染（anaerobic bacterial infection）392
羊膜移植（amnion graft）967
羊水栓塞（amnionic fluid embolism）1281
阳痿（impotence）565
洋地黄制剂（digitalis）1223
仰趾外翻（talipes calcaneo-valgus）692
氧合（oxygenation）1272
氧化亚氮（nitrous oxide，N_2O）1134
氧快速阀（oxygen flush valve）1157
氧利用（oxygen utilization）907
氧输送/氧耗（oxygen delivery/oxygen consumption）1290
氧债（oxygen debt）906
氧中毒（oxygen intoxication）1237
腰背肌肉筋膜炎（myofascitis of back）672
腰池腹腔分流术（cisterna-peritoneal shunt）186
腰大肌下滑囊炎（bursitis of inferior greater psoas muscle）680
腰骶部劳损（lumbosacral strain）672
腰骶部潜毛窦切除术（resection of lumbosacral pilonidal sinus）187
腰骶关节脱位（dislocation of lumbosacral joint）846
腰干淋巴与精索内（卵巢）静脉吻合术（anastomosis of internal spermatic（ovary）vein and lumbar lymphatic trunk）514
腰疝（lumbar hernia）387
腰椎穿刺术（lumbar puncture）152
腰椎骶化（lumbarization）585
腰椎滑脱后路器械复位及内固定术（reduction and fixation with instrumentation for lumbar spondylolisthesis）855
腰椎间盘突出症（lumbar intervertebral disc herniation）670、846
腰椎间小关节综合征（inter-lumbar vertebra small joint syndrome）672
腰椎结核（tuberculosis of lumber spine）652
腰椎麻醉（lumbar spinal anesthesia）1122
腰椎峡部骨折（gorge fracture of lumbar vertebrae）845
腰椎小关节损伤（small joint injury of lumbar vertebrae）672
腰椎椎板开窗术（decompression of lumbar canal through interlaminar space）851
腰椎椎弓峡部裂及脊椎滑脱症（spondylolisis and spondylolisthesis）673
腰椎椎管侧隐窝综合征（lateral recess syndrome of lumbar vertebral canal）674
腰椎椎管狭窄征（lumber spinal stenosis）674
腰椎椎体后缘离断症（posterior bony edges separation of lumbar vertebrae）618
摇曳步态（drag foot gait）70
摇椅底（rocker-bottom flat foot）638
遥测脑电图（telemetric electroencephalogram）197
咬肌瓣移转术（masseter flap transposition）981

咬伤与螫（刺）伤（bite and sting）755
药物溶痂（drug debridement）926
药物性胰腺炎（drug-induced pancreatitis）489
要素饮食（elementary diet）936
耶加森征（Yergason sign）678
夜间阴茎勃起试验（nocturnal penile tumescence test）566
液氮（liquid nitrogen）929
液氮储存异体皮（liquid nitrogen preserved skin allo-graft）928
液递物质学说（humoral mechanism）370
液体通气（liquid ventilation，LV）1210
腋部切口（axillary incision）1002
腋神经麻痹（paralysis of axillary nerve）630
腋神经损伤（axillary nerve injury）858
腋窝蹼状瘢痕挛缩（axillary webbed scar contracture）1006
腋下小切口开胸（short subaxillary thoracotomy incision）215
一般血栓性浅静脉炎（general superficial thrombophlebitis）404
一侧颜面短小综合征（hemifacial microsomia syndrome）976
一过性骨质疏松（transient osteoporosis）644
一期愈合（healing by first intention; primary closure）602、715、919
一腕双手症（mirror hand）1008
一穴肛原癌（cloacogenic carcinoma）345
一氧化碳（carbon monoxide）906
伊丽沙洛夫术（Ilizarov operation）604
伊利试验（Ely test）577
伊曲康唑（itraconazole）909
医源性膀胱损伤（iatrogenic injury of bladder）868
医源性胆道损伤（iatrogenic bile duct injury）476
医源性尿道损伤（iatrogenic injury of urethra）869
医源性肾损伤（iatrogenic injury of kidney）867
医源性输尿管损伤（iatrogenic injury of ureter）867
医源性心脏创伤（iatrogenic cardiac injury）802
医院获得性肺炎（hospital acquired pneumonia）1294
依酚氯铵（edrophonium）1152
依替卡因（etidocaine）1155
依托咪酯（etomidate）1139
依托咪酯静脉麻醉（etomidate intravenous anesthesia）1115
胰岛的分离与纯化（islet isolation and purification）1077
胰岛冷冻保存（islet freezing storage）1092
胰岛免疫隔离移植（transplantation of immunoisolated islet）1078
胰岛素瘤（insulinoma）495
胰岛素瘤切除术（resection of insulinoma）496
胰岛素样生长因子-Ⅰ（insulin-like growth factor-Ⅰ，IGF-Ⅰ）918
胰岛素样生长因子-Ⅱ（insulin-like growth factor-Ⅱ，IGF-Ⅱ）918
胰岛细胞癌（islet cell carcinoma of pancreas）487
胰岛细胞抗体（islet cell antibodies，ICA）1079
胰岛细胞培养（islet cell culture）1078
胰岛细胞移植（islet cell transplantation）1077
胰岛移植（islet transplantation）1077
胰高血糖素瘤（glucagonoma）495
胰管结扎式胰腺移植（pancreatic duct ligated pancreatic transplantation）1075
胰管填塞式胰腺移植（duct-obliterated pancreatic transplantation）1075
胰瘘（fistula of pancreas）490
胰瘘切除或胰瘘管肠管内植入术（resection of pancreatic fistula and fistulo-jejunostomy）494
胰脾离断术（splenopancreatic disconnection，SPD）377
胰脾联合移植（combined pancreas and spleen transplantation）1077
胰十二指肠切除术（pancreato-duodenectomy）487、491
胰胎瘤抗原（pancreatic oncofetal antigen，POA）484
胰体癌（cancer of pancreatic body）486
胰体尾癌（cancer of pancreatic body and tail）486
胰体尾切除术（resection of pancreatic body and tail）491
胰头侧断端缝合修补胰体尾侧断端空肠 Y 型吻合术（suture repair of the head of pancreas with roux-en-Y anatomosis of the distal pancreas and the jejunum）487
胰尾癌（cancer of pancreatic tail）486
胰腺癌（cancer of pancreas）485
胰腺癌分期（Ⅰ、Ⅱ、Ⅲ、Ⅳ期）（staging of pancreatic carcinoma）486
胰腺癌姑息手术（palliative surgery of pancreatic carcinoma）492
胰腺癌肿瘤标记物（tumor marker of pancreatic carcinoma）484

胰腺被膜切开减压术（incision of pancreatic capsule for diminution of pressure）494
胰腺被膜下胰岛移植（subpancreatic capsular islet transplantation）1078
胰腺部分切除术（partial resection of pancreas）496
胰腺次全切除术（subtotal pancreatectomy）491
胰腺导管细胞癌（ductal cell cancer of pancreas）486
胰腺假性囊肿（pancreatic pseudocyst）487
胰腺内分泌肿瘤（pancreatic endocrine tumor）495
胰腺脓肿（pancreatic abscess）488、494
胰腺脓肿引流术（drainage of pancreatic abscess）494
胰腺损伤（pancreatic injury）307、820
胰腺损伤分类（classification of pancreatic injury）820
胰腺损伤诊断（diagnosis of pancreatic injury）820
胰腺损伤治疗及并发症（treatment and complication of pancreatic injury）821
胰腺头癌（cancer of pancreatic head）486
胰腺腺泡癌（acinic cell cancer of pancreas）486
胰腺移植（pancreatic transplantation）1075
胰性腹水（pancreatogenic ascites）488
胰液膀胱引流式胰腺移植（bladder drainage pancreatic transplantation）1076
胰液肠道引流式胰腺移植（enteric drainage pancreatic transplantation）1076
胰液胃内引流式胰腺移植（stomach drainage pancreatic transplantation）1076
移行椎（transitional vertebra）673
移植物存活率（graft survival rate）1086
移植物抗宿主病（graft versus host disease, GVHD）1095
移植物抗宿主反应（graft versus host reaction, GVHR）1095
移植物排斥反应（graft rejection）1311
移转（transplantation）950
遗传性甲膝肘骨发育不全综合征（hereditary osteoonychodysplsia syndrome）631
遗传性胰腺炎（hereditary pancreatitis）490
遗精（seminal emission）567
遗尿（enuresis）500、535
遗忘（amnesia）50
乙咪酯（etomidate）1140
乙醚（ether）1134
乙酰半胱氨酸（acetylcysteine）1269
乙酰丙嗪（acepromazine）1143
乙酰胆碱（acetylcholine）1155
乙酰胆碱危象（acetylcholine crisis）1155
乙状窦（sigmoid sinus）48
乙状结肠膀胱成形术，Mitchell 术（sigmoid cystoplasty）525
乙状结肠扭转（volvulus of sigmoid colon）313
乙状结肠疝（hernia of sigmoid colon）384
已酮可可碱（dentoxifylline）1280
义耳（artificial ear）991
义眼（artificial eye）987
异丙酚（propofol）1140
异丙酚静脉麻醉（propofol intravenous anesthesia）1114
异丙嗪（promethazine）1143
异丙肾上腺素（isoprenaline; isoproterenol; isuprel）1222
异常房室传导束切断术（interruption of anomalous atrioventricular accessory pathway）249
异常凝血酶原（abnormal prothrombin, AP）422
异氟醚（isoflurane）1135
异柠檬酸脱氢酶（isocitrate dehydrogenase, ICD）422
异体巩膜悬吊术（heterogenous sclera suspension）985
异体皮移植术（skin allo-graft transplantation）928
异位 ACTH 综合征（heterotopic adrenocorticotropic hormone syndrome）560
异位肝移植（heterotopic liver transplantation）1073
异位骨化（ectopic ossification）598
异位急性阑尾炎（acute appendicitis of ectopic positions）333
异位脑膜瘤（ectopic meningioma）114
异位前列腺（ectopic prostate）530
异位松果体瘤（ectopic pinealoma）121
异位移植（heterotopic transplantation）1071
异物肠堵塞（intestinal block by foreign body）314
异性电位（athic potential）586
异性癖（transsexualism）1019
异种供者（xenogeneic donor）1088
异种免疫耐受（xeno-immunotolerance）1096
异种皮移植术（skin xeno-graft transplantation）928
异种移植（xenotransplantation）951、1071
异种移植超急性排斥反应（xenograft hyperacute rejection）1099
易复性疝（reducible hernia）384
易使宁（ethrane）1135
易位皮瓣（transposition flap; interpolation flap）957

逸气活瓣（escape valve）1157
意大利皮管法（Italian method of tubular brachial flap; Tagliacotian technique for nose reconstruction）993
意识障碍（disturbance of consciousness）50
意识状态的检查（check on consciousness）1246
翼点入路（pterional approach）155
翼腭窝（pterygopalatine fossa）11
翼腭窝综合征（pterygopalatine fossa syndrome）88
翼状肩胛症（winged scapula symptom）631
翼状韧带损伤（alar ligaments injury）624
阴部内动脉栓塞术（embolization of internal pudendal artery）570
阴道闭锁（atresia of vagina）1018
阴道模具（vaginal stent）1018
阴道前壁修补术（repair of anterior vaginal wall）543
阴道狭窄（vagina stenosis）1019
阴道再造术（vagina reconstruction）1018
阴茎癌（carcinoma of penis）546
阴茎癌 TNM 分期（TNM classification for penile carcinoma）546
阴茎癌分期（classification for carcinoma of penis）546
阴茎背静脉—阴茎海绵体分流术（shunt of penile dorsal vein and corpus cavernosum penis）570
阴茎背深静脉结扎术（ligation of penile deep dorsal vein）569
阴茎部分切除术（partial phallectomy）547
阴茎耻骨型尿道上裂（penispubic type of epispadias）1017
阴茎挫伤（contusion of penis）869
阴茎断裂（rupture of penis）870
阴茎肱动脉血压指数测量（penile brachial index, PBI）567
阴茎海绵体造影（penile caernosography）566
阴茎海棉体—尿道海绵体分流术（shunt of corpus cavernosum penis and corpus cavernosum urethrae）569
阴茎假体植入术（implantation of penile prostheses）569
阴茎角（penial keratosis）547
阴茎绞窄（strangulation of penis）870
阴茎矫直术（correction of clubbed penis）1016
阴茎结核（tuberculosis of pensis）545
阴茎离断再植术（replantation of amputated penis）862
阴茎扭转（distortion of penis）545
阴茎皮肤撕脱伤（avulsion of penis skin）869
阴茎全切术（total phallectomy）547
阴茎缺损（penis defect）1018
阴茎乳头状瘤（papilloma of penils）546
阴茎烧伤（penis burn）940
阴茎伸直术（penile straightening）538
阴茎生物感觉测定（penile biothesiometry）567
阴茎头包皮炎（balanoposthitis）546
阴茎头型尿道下裂（balanus type of hypospadias）1015
阴茎头-阴茎海绵体分流术（shunt of glans and cavernous body of penis）569
阴茎头再造术（glansplasty）1018
阴茎脱位（dislocation of penis）870
阴茎型尿道上裂（penis type of epispadias）1017
阴茎型尿道下裂（penile type of hypospadia）1015
阴茎异常勃起（priapism）565
阴茎阴囊淋巴水肿（lymphedema of penile and scrotal skin）1017
阴茎阴囊皮肤撕脱伤（avulsion of penile and scrotal skin）1017
阴茎阴囊象皮肿（lymphedema of penile and scrotal skin）1017
阴茎阴囊型尿道下裂（phalloscrotal type of hypospadia）1015
阴茎阴囊转位（penile-scrotal transposition）545
阴茎硬结症（induration of penis）546
阴茎再造术（penis reconstruction）1018
阴茎再植术（replantation of penis）549、1018、1051
阴茎折断（penial fracture）547
阴茎折断修复术（repair of penial fracture）549
阴离子间隙（anion gap）1274
阴囊成形术（scrotoplasty）559
阴囊刺伤（stab wound of scrotum）870
阴囊挫伤（contusion of scrotum）870
阴囊基底细胞癌（basal cell carcinoma of scrotum）556
阴囊鳞状细胞癌（squamous cell carcinoma of scrotum）556
阴囊皮肤撕脱伤（avulsion of scrotum skin）871
阴囊烧伤（scrotum burn）940
阴囊橡皮肿（elephantiasic scroti）552
阴囊血肿（hematoma of scrotum）870
阴囊重建术（reconstruction of scrotum）558
阴囊纵隔皮瓣尿道成形术（scrotal septal vascular pedicle flap urethroplasty）539

银屑病关节炎（psoriatic arthritis, PA）657
引流口愈合不良疝（unhealinghernia of drainage mouth）383
隐睾（enorchia）555、1050
隐静脉冠状动脉移植术（coronary bridging with transplantation of saphenous veins）1051
隐匿性腹股沟斜疝（insidious oblique inguinal hernia）385
隐匿性疝（insidious hernia）384
隐匿性阴茎（concealed penis）545
隐皮瓣（saphenous flap）962
隐神经痛综合征（saphene neuralgia syndrome）671
隐性唇裂（皮下裂）（occult cleft lip; subcutaneous cleft）976
隐性肺癌（occult carcinoma of lung）242
隐性脊柱裂（spinal bifida occulta）138
隐性甲亢（hidden hyperthyroidism）410
隐源性脑脓肿（latent type brain abscess）140
印度皮瓣（Indian flap）992
应激（stress）907
应激蛋白（stress proteins, SP）907
应激性溃疡（stress ulcer）101、298、946、735、1313
应激性眼外伤（stress injury of eye）784
应急体外循环（emergency extracorporeal circulation）890
应力性骨折（stress fracture）591
英诺佛（innovar）1143
婴儿骨皮质增厚症（infantile cortical hyperstosis）642
婴儿骨皮质增殖症（infantile cortical hyperostosis）631
婴儿间脑综合征（Russell syndrome）83
婴儿心脏移植（heart transplantation in infancy）280
婴幼儿手术麻醉（anesthesia for infant's surgery）1128
罂粟碱（papaverine）1148
罂粟碱试验（papaverine test）567
鹰嘴滑囊炎（bursitis of olecranon）682
鹰嘴窝增生（hperplasia of olecranon fossa）681
营养途径（route of nutrition support）937
影响电击除颤效果的因素及改进措施（affecting factors of electric defibrillation effect and its improvement）1217
影像检查（imaging studies）485
硬化型肝癌（sclerotic type of hepatocarcinoma）430
硬化性骨髓炎（sclerosing osteomyelitis）651
硬化性甲状腺炎（sclerosing thyroiditis）409
硬脊膜（spinal dura mater）35
硬脊膜动静脉畸形（瘘）切除术（resection of AVM or AVF of dura mater spinalis）175
硬脊膜内髓外动静脉畸形（瘘）切除术（resection of intradural-extramedullary AVM or AVF）175
硬脊膜内髓外肿瘤（intradural-extramedullary tumor of spinal cord）150
硬脊膜内髓外肿瘤切除术（resection of intradural-extramedullary spinal tumor）194
硬脊膜内血管瘤（spinal intradural angioma）132
硬脊膜外脓肿（epidural spinal abscess）140
硬脊膜外血管瘤（spinal extradural angioma）132
硬脊膜外血肿（epidural hematoma）847
硬脊膜外造影（epidurography）199
硬脊膜外肿瘤（extradural tumor of spinal cord）150
硬脊膜外肿瘤切除术（resection of extradural spinal tumor）194
硬脊膜下脓肿（subdural spinal abscess）141
硬膜外-吸入复合麻醉（epidural-inhalational combined anesthesia）1116
硬膜外血肿（extradural hematoma）96、765
硬膜外血肿压迫截瘫（compression paralysis after epidural hematoma）1185
硬膜外镇痛术（epidural analgesia）1123
硬膜外阻滞麻醉（epidural block anesthesia）1122
硬膜外阻滞麻醉意外或并发症（accident and complication during epidural anesthesia）1184
硬膜下腔（subdural cavity）11
硬脑膜（cranial dura mater）11
硬脑膜的静脉窦（sinuses of dura mater）46
硬脑膜动静脉瘘（dural arteriovenous fistula, DAVF）131
硬脑膜动静脉瘘手术（operation for arteriovenous fistulae of dura mater encephali）174
硬脑膜动静脉瘘栓塞术（embolization of dural AVF）181
硬脑膜动脉海绵窦分流综合征（duro-cavernous shunt syndrome）89
硬脑膜外脓肿（epidural abscess）139
硬脑膜外脓肿切除术（resection of epidural abscess）182
硬脑膜外血肿清除术（evacuation of extradural hematoma）157
硬脑膜下积液（subdural effusion）98
硬脑膜下积液清除术（evacuationof subdural effusion）158
硬脑膜下脓肿（subdural abscess）139

硬脑膜下脓肿引流术（drainage of subdural abscess）182
硬脑膜下血肿（subdural hematoma）96、766
硬纤维瘤（desmoid tumor）666、972
硬性水肿（hard edema）652
痈（carbuncle）390
优球蛋白溶解时间（euglobulin lysis time，ELT）1167
幽门成形术（pyloroplasty）303
幽门梗阻（pyloric obstruction）299
幽门管溃疡（pyloric canal ulcer）297
尤文肉瘤（Ewing sarcoma）665
邮票皮片移植术（stamp graft）927
邮票状皮片（stamp skin graft）952
油/气分配系数（O/G partition coefficient）1136
游离肌皮瓣移植腹壁修复术（abdominal wall repair with free myocutaneous flap transfer）1005
游离肌肉移植（transplantation of muscle）1046
游离阔筋膜片移植腹壁修复术（abdominal wall repair with free fascia lata graft）1005
游离皮瓣（free skin flap）955、1052
游离皮瓣移植腹壁修复术（abdominal wall repair with free flap transfer）1005
游离皮瓣移植乳房再造术（breast reconstruction with free flap transfer）1004
游离乳头复合组织移植（free nipple compound tissue graft）1005
游离移植（dissociated transplantation）1071
游离脂肪筋膜瓣移植隆乳术（augmentation mammoplasty with free lipo-fascia flap transfer）1002
游泳肩（swimming like shoulder）677
游泳膝（swimming like knee）623
游走脾（wandering spleen）481
游走性局部骨质疏松症（migrating regional osteoprosis）645
游走性血栓性浅静脉炎（migratory thrombophlebitis）404
有创监测（invasive monitoring）895、1165
有机玻璃（organic glass）967
有毛发皮肤环钻簇植法（punched hair-bearing skin grafting）974
右半肝切除术（right hemihepatectomy）433
右半结肠切除术（right hemicolectomy）347
右肺动脉和上腔静脉吻合术（right pulmonary arterial to superior vena cava shunt）274
右肺动脉近端狭窄的外科治疗（surgical treatment of proximal stenosis of right pulmonary stenosis）271
右室双出口（double outlet right ventricle）256
右心带瓣管道（valve conduit in right heart system）253
右心房与肺动脉连接手术（atriopulmonary connection）256
右心室-肺动脉的带瓣管道连接术（valved conduit connecting right ventricle and pulmonary artery）256
右心室流出道补片（right ventricular outflow tract patching）256
幼年变形性骨软骨炎（osteochondritis deformans juvenilis）641
幼年型类风湿关节炎（juvenile rheumatoid arthritis）655
诱导型一氧化氮合酶（inducible nitric oxide synthase sedative）1273
诱发电位（evoked potential，EP）198
诱发电位肌电图（evoked electromyogram，EEMG）199
诱发性眼球震颤（induced nystagmus）62
淤滞带（stasis zone）919
鱼际皮瓣（thenar flap）1010
鱼精蛋白（protamine）1270
语言障碍（dysphasia）54
语义性失语（semantic aphasia）55
语音训练（speech training）998
语音治疗（speech therapy）997
预存抗体（preformed antibody）1097
预激综合征（preexcitation syndrome）248
预制皮瓣（prefabricated skin flap）1053
愈合骨的改建和再塑（rebuilding and reshaping of healed bone）716
原（前）炎症因子（pro-inflammatory factors/pre-inflammatory factors）714
原癌基因（protooncogene）925
原发孔型房室间隔缺损修补（repair of primary atrial septal defect）258
原发性风湿样纤维组织炎（Jaccoud）655
原发性腹膜后肿瘤（primary retroperitoneal tumor）358、382
原发性肝癌（primary hepatocarcinoma）428
原发性肝癌继发感染（secondary infection of primary liver cancer）454
原发性骨性关节炎（primary osteoarthritis）658
原发性骨质溶解症（Gorhan syndrome）647

原发性骨质疏松症（primary osteoporosis）644
原发性淋巴水肿（primary lymphedema）405
原发性脾功能亢进（primary hypersplenism）479
原发性脾源性中性粒细胞减少症和全血细胞减少症（primary splenic granulocytopenia and panhemocytopenia）479
原发性气管肿瘤（primary neoplasm of trachea）209
原发性醛固酮增多症（primary aldosteronism）560
原发性乳头内陷（primary inverted nipple）1004
原发性下肢深静脉瓣膜功能不全（primary deep venous insufficiency）403
原发性小头畸形（primary microcephaly）134
原发性眼睑内翻（primary entropion of eyelid）985
原发性纵隔肿瘤（primary tumor of mediastinum）223
原位低温灌洗（insitu hypothermic perfusion）1089
原位肝移植（orthotopic liver transplantation）1073
原位移植（orthotopic transplantation）1071
圆锥综合征（syndrome of conus）89
缘静脉（marginal vein）46
猿型骨盆（anthropoid pelvis）582
远达效应（remote effect）746
远达性视网膜病变（remoted retinopathy）781
远端脾肾分流术（distal splenorenal shunt, DSRS）377
远隔转移（distant metastasis）487
远红外疗法（infrared therapy）929
远节指骨间关节损伤（injury of articulations interphalanx distalis）616
远位皮瓣（distant skin flap）955
院前指数（prehospital index, PHI）721
月骨、三角骨周围性腕骨轴向崩解症（perilunato-triquetral axial burst dislocation of carpal bones）684
月骨骨折（fracture of lunate）616
月骨-三角骨关节破裂（rupture of articulation lunate-triangular bone）616
月骨脱位（dislocation of lunate bone）615
月骨脱位与月骨周围脱位（lunate dislocation and perilunate dislocation）831
月骨脱位与月骨周围脱位的治疗（treatment of lunate and perilunate bone dislocation）831
月骨无菌性坏死（aseptic necrosis of lunate bone）684
月骨一三角骨脱位（dislocation of lunate-triangular bone）615
月骨周围脱位（dislocation of perilunate bone）615
月经性气胸（menstrual pneumothorax）214
允许高二氧化碳血症（permissive hypercapnia）1210
允许性高碳酸血症（permissive hypercapnia）1310
孕妇胸外按压法（external cardiac compression for gestation women）1212
运动不能性缄默症（akinetic mutism）80
运动传导路（motor pathway）35
运动创伤（sport injury）758
运动和感觉（movement and sensation）1248
运动觉与位置觉（sense of motion and position）64
运动性失用症（motor apraxia）56
运动性失语（motor aphasia）54
运动诱发电位（motor evoked potential, MEP）198
运铁蛋白（转铁蛋白）（transferrin, TF）422
晕厥（syncope）49
晕圈现象（halo phenomenon）749

Z

灾害医学（medicine for disasters）704
载氧保存液（preservation solution containing oxygen）1091
再次移植（retransplantation）1072
再灌注损伤（reperfusion injury）902、1093、1278
再血管化（revascularization）959
再氧合损伤（reoxygenation damage）1241
再造整形外科（reconstructive plastic surgery）948
再植（replantation）950
脏侧门脉闭塞压（splanchnic occluded portal pressure, SOPP）371
早期爆发性脓毒症（early fulminating sepsis）908
早期肺癌（early lung cancer）241
早期复苏（early resuscitation）900
早期食管癌（early carcinoma of esophagus）230
早期胃癌（early gastric carcinoma, EGC）286
早期休克（early shock）900
早泄（premature ejaculation）567
造影剂“池”（contrast medium pooling）426
增生型肠结核（intestinal tuberculosis of proliferative type）318
增生性瘢痕（hypertrophic scar）921、967
增生性脊柱炎（hyperplastic inflammation of spine）672
增殖性瘢痕（proliferative scar）396
黏附分子（adhesive molecule）903

粘连性肠梗阻（adhesive intestinal obstruction; adhesive ileus）312
斩断截肢术（guillatine amputation）609
展神经（abducent nerve）32
展神经麻痹（abducent nerve paralysis）58
战壕足（trench foot）690、755
战伤流行病学（epidemiology on war wound）704
战伤伤员分类标志（classification markers of the wounded in war）711
张力带（tension band）593
张力线（tension line）949
张力性气颅（expansive pneumocephalus）100
张力性气胸（tension pneumothorax）1234
掌骨骨折（fracture of metacarpals）616
掌骨征（metacarpal sign）583
掌骨指数（metacarpal index）586
掌和跖纤维瘤病（palmar and plantar fibromatosis）685
掌腱膜挛缩症（palmar fascia contracture; Dupuytren contracture）685、1012
掌颏反射（palm-chin reflex）73
掌跖过度角化症（palmaris and plantaris hyperkeratosis）1015
掌指关节韧带损伤与脱位（injury and dislocation of lig, art. metacarpo-phalange）615
掌指关节脱位（dislocation of metacarp-phalangeal joint）832
掌中间隙感染（infection of midpalmar space）651
针刺麻醉（acupuncture anesthesia）1122
针刺镇痛（acupuncture analgesia）1122
针距（suture distance）1028
真菌性骨关节病（fungal osteoarthropathy）654
真皮及脂肪移植术（transplantation of dermis and fat）864
真皮皮瓣埋入术（dermal flap encatarrhaphy）1013
真皮下血管网薄皮瓣（subcutaneous vascular network thin flap）957
真皮移植（dermal transplantation）964
真皮脂肪带蒂移植隆乳术（augmentation mammoplasty with pedicle dermis fat flap transplantation）1003
真皮脂肪游离移植隆乳术（augmentation mammoplasty with dermis fat graft）1003
真性动脉瘤（true aneurysm）400
真性腹外疝（real abdominal external hernia）383
真性颞下颌关节强直（true ankylosis of temporo-mandibular joint）982
真性脾囊肿（genuine splenic cyst）480
诊断性检查麻醉（anesthesia for diagnosis）1130
枕部经小脑幕入路（occipital transtentorial approach）157
枕大池（cisterna magna）13
枕大孔区畸形颅后窝减压术（posterior fossa decompression for anomalies of foramen magnum region）187
枕大孔区肿瘤（tumor of foramen magnum region）124
枕大孔区肿瘤切除术（resection of tumors of foramen magnum region）167
枕大孔区综合征（foramen occipital magnum syndrome）87
枕动脉（occipital artery）37
枕动脉-小脑下后动脉吻合术（occipital artery-posterior cerebellar artery anastomosis）176
枕骨大孔（*foramen occipitale magnum*）10
枕骨大孔疝（tranforamen magnum herniation）104
枕骨髁骨折（fracture of occipitocondyle）840
枕骨髁颈静脉孔结合部综合征（occipital condylus cervicalis vein syndrome）88
枕寰关节脱位（dislocation of occipito-atlas joint）840
枕颈融合术（fusion of occipital bone; cervical vertebra）849
枕外粗隆（external occipital protuberance）10
枕下乙状窦后入路（suboccipito-retrosigmoidal approach）156
枕下乙状窦后入路听神经瘤切除术（suboccipito-retrosigmoidal approach for resection of acoustic neurilemmoma）166
枕叶（occipital lobe）16
阵挛（clonus）66
振动觉（pallesthesia）65
镇静安眠药中毒综合征（sedative-hypnotic poisoning syndrome）1292
镇静剂（sedative）1268
震颤麻痹性步态（gait of paralysis agitans）69
整合素（integrin）925
整形手术麻醉（anesthesia for plastic surgery）1127
整形外科学（整复外科，成形外科）（plastic surgery）948
正常灌注压突破综合征（normal perfusion pressure

breakthrough syndrome）91
正常颅压性脑积水（normal pressure hydrocephalus, NPH）103
正常压力脑积水综合征（normal pressure hydrocephalus syndrome）90
正氮平衡（positive nitrogen balance）936
正电发射计算机断层显像仪（positron emission tomography, PET）201
正骨手法（bone-setting manipulation）598
正性变力性药物（positive inotropic drugs）907
正中神经损伤（median nerve injury）858
支架（framework）989
支链氨基酸（branch chain amino acid, BCAA）938
支气管插管术（bronchial intubation）1161
支气管肺泡灌洗（bronchoalveolar lavage）924、1310
支气管痉挛（bronchospasm）1180、1235
支气管镜（bronchoscope）1310
支气管扩张症（bronchiectasis）232
支气管扩张症外科治疗（surgical treatment of bronchiectasis）209
支气管内麻醉（endobronchial anesthesia）1117
支气管狭窄（bronchial stenosis）209
支气管胸膜瘘（bronchiopleural fistula）231
支气管胸膜瘘修补术（repair of bronchiopleural fistula）231
肢带型肌营养不良（limb-girdle muscular dystrophy）633
肢端肥大症（acromegaly）117、632
肢端性骨溶解症（Morvan syndrome）647
肢骨纹状增生症（Leri syndrome）643
肢体离断的分类（classification of amputated extremity）861
肢体淋巴水肿（lymphedema of extremities）1013
肢体皮肤病灶切除植皮术（skin lesion excision and skin grafting for extremities）1013
肢体缩短术（limb shortening）603
肢体延长术（limb lengthening）604
脂多糖（lipopolysaccharide）1272
脂肪代谢（fat metabolism）935
脂肪坏死（adiponecrosis）487
脂肪瘤（lipoma）395、971
脂肪栓塞综合征（fat embolism syndrome）588、1263
脂肪移植（fat grafting）964
脂溢性角化病（seborrheic keratosis）394
脂质递质（lipid mediator）905
脂质过氧化物（lipid peroxide）906
直（间）接门静脉造影（direct（indirect）portography）373
直肠癌（rectal carcinoma）343
直肠膀胱、结肠腹壁造口术（rectal bladder with permanent abdominal sigmoid）526
直肠膀胱术（Lowskey Johnson operation）526
直肠低恶性癌（rectal carcinoma of low malignancy）343
直肠骶骨悬吊术（suspension of rectum onto sacrum）356
直肠反射（rectal reflex）74
直肠高恶性癌（rectal carcinoma of high malignancy）343
直肠灌注基础麻醉（instilled rectum basic anesthesia）1113
直肠后脓肿（retrorectal abscess）338
直肠类癌（rectal carcinoid）330
直肠鳞状细胞癌（rectal squamous carcinoma）343
直肠内套叠（internal intussusception of rectum）341
直肠黏膜下脓肿（rectal submucosal abscess）367
直肠黏液腺癌（rectal mucinous adenocarcinoma）343
直肠前壁折叠术（plication of anterior wall of rectum）356
直肠前切除术，Dixon 手术（anterior rectectomy; Dixon operation）350
直肠前突（rectocele）340
直肠脱垂（rectal prolapse）340
直肠未分化癌（rectal undifferentiated carcinoma）343
直肠腺癌（rectal adenocarcinoma）343
直肠指检（digital rectal examination, DRE）501
直肠指诊（rectal touch; digital examination of rectum）335
直肠中等恶性癌（rectal carcinoma of middling malignancy）343
直尺试验（ruler test）575
直窦（straight sinus）47
直接光镜真菌检测法（direct fungi examination）910
直接喉镜（direct laryngoscope）1161
直接经海绵窦入路（direct approach to the cavernous sinus）156
直接免疫荧光真菌检测法（direct immunofluorescence fungi test）910
直接皮血管皮瓣（direct cutaneous vascular skin flap）1053
直接损伤（direct injury）397

直流-感应电检查法（galvano-faradic current examination）75
直流式麻醉机（to and fro closed circuit anesthetic machine）1156
直腿抬高试验（straight leg raising test）576
直线法（Rose-Thompson operation）993
职业疗法（occupational therapy）930
植骨术（bone grafting）604
植入（implantation）950
跖反射（plantar reflex）71
跖跗关节脱位（dislocation of articulations tarsometatarsale）629
跖跗关节脱位（dislocation of tarsometatarsal joint）629、838
跖骨骨膜炎疲劳性骨膜炎及骨折（periostitis fatigue, periostitis and fracture of metatarsale）630
跖骨骨折（fracture of metatarsals）630、838
跖骨疲劳骨折（fatigue fracture of os metatarsale）630
跖骨头无菌坏死（aseptic necrosis of caput os mettarsale）691
跖管综合征（tarsal tunnel syndrome）693、1043
跖后侧综合征（posterior tarsal syndrome）693
跖腱膜断裂（fragmentation of aponeurosis metatarsale）629
跖筋膜损伤（injury of fascia metatarsale）629
跖痛症（metatarasalgia）691
跖趾神经瘤（跖间“神经瘤”）（Morton disease）668
止痛法（analgesia）1274
止血带（tourniquet）592
止血带试验（tourniquet test）574
止血法：充气止血带（hemostasis: hemostasia by pneumatic tourniquet）877
止血法：加压包扎法（hemostasis: hemostasia by pressure bandage）876
止血法：结扎法（hemostasis: hemostasia by ligation）877
止血法：屈曲肢体加垫法（hemostasis: limb hemostasia by hyperflexion with a pad）876
止血法：栓塞法（hemostasis: hemostasia by embolization）877
止血法：填塞法（hemostasis: hemostasia with tampon）877
止血法：橡皮止血带（hemostasis: hemostasia with rubber tourniquet）876
止血法：指压法（hemostasis: hemostasia by digital pressure）876
指鼻试验（finger-to-nose test）75
指端并指（syndactyly of finger tips; syndactyly with acrosynostosis）1008
指端粗厚征（acropachy）686
指端缺损（finger tip defect）1010
指端损伤（defective injury of finger tip）834
指端组织再植（finger tip replantation）1010
指骨骨折（phalangeal fracture）639、832
指骨间关节半脱位（semidislocation of articulations interphalanges）616
指骨间关节侧副韧带损伤（injury of lig collaterale art. intermetarsale）616
指骨间关节韧带损伤与脱位（injury and dislocation of lig. art. interphalanges）616
指骨间关节脱位（dislocation of articulations interphalanges）615
指骨疲劳骨折（fatigue fracture of phalanges）617
指骨优势（phalangeal predominant）583
指拐垫（knuckle pad）685
指甲周围炎（paronychia）651
指间关节扭伤与脱位（sprain and dislocation of interphalangeal joint）832
指蹼狭窄（secondary syndactyly）1008
指伸肌腱损伤（injury of tendon of extensor digitorum）617
指神经血管束岛状皮瓣（neurovascular island flap of finger）1010
指示剂稀释法（indicator dilution method）372
指腕关节屈伸练习器（wrist-finger joints roll exerciser）600
指掌侧皮瓣（digital palmar skin flap）1059
指指试验（finger-to-finger test）75
指（趾）肥大（hypertrophy of digit）643
指（趾）骨结核（tuberculosis dactylitis）653
指（趾）骨小孔综合征（microgeodic syndrome）698
指、趾骨多发性骨软骨病（Thiemann disease）648
指中节背侧皮瓣（dorsal knuckle skin flap of digitus medius）1060
趾骨骨折（fracture of phalanges）630
趾甲移植（nail transplantation）964

趾间关节移植术（transplantation of inter pediphalangeal articulation）1049
趾间神经瘤（interdigital neuroma）639
制动性骨质疏松（immobilization osteoporosis）645
制霉菌素（nystatin）910
治疗性血管造影（therapeutic angiography）200
质粒（plasmid）944
致密性骨发育障碍综合征（Maroteaux-Lamy Ⅱ syndrome）641
致密性髂骨炎（osteitis condensans ilii）675
痔（hemorrhoid）339
中毒（poisoning）1291
中毒性巨结肠（toxic megacolon）326
中段胆管癌切除术（medial-segment bile duct carcinoma resection）475
中段尿培养（midstream urine culture）502
中帆池（velum interpositum cistern）13
中肝叶切除术（middle lobectomy of liver）433
中国大肠癌分期（Chinese large intestine careinoma staging）344
中国皮瓣（Chinese flap; forearm flap）993
中国通用公式（Chinese generalized formula）902
中厚皮片（split thickness skin graft）951
中华医学会急诊医学分会（Chinese Association of Emergency Medicine）1307
中间清醒期（lucid interval）50
中颅底骨折（middle basiocranial fracture）763
中脑（mesencephalon）23
中脑导水管综合征（sylvian aqueduct syndrome）85
中脑红核综合征（Benedikt syndrome）84
中脑后静脉（posterior mesencephalic vein）45
中脑外侧静脉（lateral mesencephalic vein）45
中枢免疫耐受（central immunotolerance）1096
中枢神经系统（central nervous system）7
中枢神经系统的可塑性（plasticity of central nervous system）717
中枢性高热（central hyperthermia）51
中枢性痉挛性瘫痪综合征（syndrome of central spastic paralysis）81
中枢性面瘫（central facial nerve paralysis）981
中枢性尿崩症（central diabetes insipidus）51
中心静脉穿刺置管术（puncture and catheterization of central vein）887
中心静脉压（central venous pressure, CVP）1305
中心静脉压监测（central venous pressure monitoring）1165
中心性分流术（central shunting operation）376
中心性髋脱位（central dislocation of hip joint）621
中央沟（central sulcus）15
中央沟动脉（central sulcus artery）40
中央静脉栓塞综合征（Rolando vein occlusion syndrome）90
中药免疫调理（modification with Chinese herbs）715
终板（lamina terminalis）18
终板池（lamina terminalis cistern）12
终板入路（lamina terminalis approach）155
终末事件（final event）1301
终丝（filum terminale）37
肿块型（massive type）292
肿块型直肠癌（protruded type of rectal carcinoma）343
肿瘤（新生物）（neoplasm tumor）393
肿瘤包绕动脉（arterial encasement）426
肿瘤代谢闪烁显像（tumor metabolism scintigraphy）197
肿瘤的介入治疗（interventional therapy）308
肿瘤坏死因子（tumor necrosis factor, TNF）196、1100、1312
肿瘤瘤段切除远侧肢体的再植术（断截与再植）（replantation of distal extremity following excision of tumor）1048
肿瘤免疫（tumor immunity）195
肿瘤染色（tumor stain）426
肿瘤特异抗原（tumor specific antigen）196
种子植皮（seed free skin graft）953
重复膀胱（duplication of bladder）522
重复阴茎（duplication of penis）545
重建呼吸（reforming breathing）1176、1196
重建循环（reforming circulation）1176、1192
重要脏器的血液灌流和氧合（blood perfusion and oxygenation of vitals）1257
重症监护病房（intensive care unit, ICU）1307
重症监护病房评分系统（intensive care unit（ICU）scoring system）723
重症哮喘（哮喘持续状态）（status asthmatics）1282
重症胰腺炎（serious pancreatitis）489
重症胰腺炎的三造口术（three digestive fistulations of serious pancreatitis）494

重症胰腺炎的营养支持疗法（TPN of serious pancreatits）494
重症胰腺炎腹腔灌洗（peritoneal lavage of serious pancreatitis）494
舟骨骨折（fracture of scaphoid）616
舟-头骨折综合征（naviculo-capitate fracture syndrome）616
舟跖关节创伤性关节病（tramatic-arthrosis of art. navicular metatarsale）629
舟状头畸形（scaphocephaly）137、975
舟状-月状骨软骨炎（osteochondritis of os scaphoideum-os lunatum）683
周围动脉瘤（peripheral aneurysm）400
周围静脉疾病（peripheral venous disease）403
周围神经火器损伤（firearm injury of peripheral nerve）860
周围神经损伤（peripheral nerve injury）856
周围神经损伤的分类（classification of peripheral nerve injury）856
周围神经损伤的原因（cause of peripheral nerve injury）856
周围神经损伤的诊断（diagnosis of peripheral nerve injury）856
周围神经损伤的治疗（treatment of peripheral nerve injury）856
周围神经系统（peripheral nervous system）8
周围性面瘫（peripheral facial nerve paralysis）981
周围血管疾病（peripheral vascular disease）397
轴段试验（pivot-shift test）575
轴浆流动（axon plasmic flow）1033
轴突（axon; neuraxon; neurite）1033
轴型皮瓣（axially patterned skin flap）954
轴型血管皮瓣（axiovascular skin flap）1053
肘部瘢痕挛缩（elbow scar contracture）1006
肘部创伤性尺神经炎（traumatic ulnar neuritis at the elbow）682
肘部与邻近臂段切除再植术（replantation following excision of elbow and adjacent arm）1048
肘尺侧副韧带附着部骨刺（spur of lig. collaterale attchment）682
肘关节创伤性滑膜炎（tramatic synovitis of elbow joint）613
肘关节骨折脱位（fracture-dislocation of elbow joint）612
肘关节后脱位（posterior dislocation of elbow joint）613
肘关节后脱位并桡骨头骨折（posterior dislocation of elbow joint with fracture of head of radius）613
肘关节后脱位合并尺骨冠状突骨折（posterior dislocation of elbow joint）613
肘关节后脱位合并肱骨外髁背侧骨折（posterior dislocation）613
肘关节结核（tuberculosis of elbow）653
肘关节内侧脱位（medial dislocation of elbow joint）613
肘关节内游离体（corpus liberum in elbow joint）596
肘关节前脱位（anterior dislocation of elbow joint）613
肘关节前脱位合并尺骨鹰嘴骨折（anterior dislocation of elbow joint）613
肘关节屈曲试验（flexion test of the elbow-joint）575
肘关节退行性关节炎（degenerative osteoarthritis of elbow joint）657
肘关节脱位（dislocation of elbow joint）829
肘关节外侧部损伤（injury of lateral portion of elbow joint）682
肘关节外侧脱位（lateral dislocation of elbow joint）613
肘关节增生性关节炎（hyperplastic arthritis of elbow joint）657
肘管综合征（cubital tunnel syndrome）682、1042
肘滑车关节骨软骨骨折（fracture of osteo-chondroart trochlearis）613
肘内侧副韧带断裂（rupture of medial lig. collaterale of elbow）681
肘内侧肌肉过度使用综合征（syndrome of overusing medial muscle elbow）680
皱纹线（wrinkle line）949
侏儒症（dwarfism）698
猪胰岛异种移植（porcine islet xenotransplantation）1079
蛛网膜（arachnoid mater）11
蛛网膜颗粒（arachnoid granulation）12
蛛网膜内囊肿（intraarachnoid cyst）139
蛛网膜囊肿（arachnoid cyst）143
蛛网膜下腔（subarachnoid cavity）12
蛛网膜下腔麻醉（subarachnoid anesthesia）1122
潴留性肝囊肿（retention cyst of liver）439
主动活动（active motion）930
主动加压-减压 CPR（active compression-decompression CPR）1212
主动加压-减压复苏法（active compress-decompress

CPR）1301
主动脉瓣环缩术（aortic valve annulorrhaphy）265
主动脉瓣上脓肿（supravalvular aortic abscess）269
主动脉瓣替换术（aortic valve replacement）267
主动脉瓣替换与二尖瓣成形术（aortic valve replacement and mitral valvuloplasty）269
主动脉瓣脱垂（aortic valve prolapse）266
主动脉瓣狭窄（aortic valvular stenosis）268
主动脉壁中层囊性坏死（aortic cystic medial necrosis）266
主动脉窦瘤破裂（ruptured aneurysm of aortic sinus）268
主动脉根部环形脓肿（circular abscess of aortic sinus）269
主动脉弓畸形治疗（therapy for deformity of aortic arch）266
主动脉球囊反搏术（intra-aortic balloon pumping）1301
主动脉球囊阻塞（intraaortic balloon occlusion）1214
主动脉损伤（injury of aorta）267
主动脉缩窄（coarctation of aorta）268
主动脉缩窄段切除和人造血管移植术（resection of aortic coarctation and interposition of prosthetic tube graft）268
主动脉狭窄段切除和端端吻合术（resection of aortic coarctation and end to end anastomosis）266
主动脉狭窄楔形切除术（resection of aortic coarctation）266
主动脉与大血管手术麻醉（anesthesia for aortic and major vascular surgery）1125
主动脉-左室隧道修复术（repair of aortic-left ventricular tunnel）269
主要组织相容性Ⅰ类抗原（major histocompatibility class Ⅰ antigen）1108
主要组织相容性Ⅱ类抗原（major histocompatibility class Ⅱ antigen）1108
主要组织相容性复合物（major histocompatibility complex，MHC）1107
主要组织相容性系统（major histocompatibility system，MHS）1107
助力运动（assistive exercise）599
助行器（walking device）600
注视麻痹（stare paralysis）58
贮氧袋面罩（face mask of reservoir bag）1198
爪形手畸形（claw hand deformity）932、1011
爪形趾畸形（claw toe deformity）692
转人基因动物供者（transgenic animal donor）1088
转铁蛋白（transferrin）937
转移生长因子α（transforming growth factor α）918
转移生长因子β（transforming growth factor β）918
转移性肝癌（metastatic liver cancer）428
转移性胃癌（secondary gastric carcinoma）287
椎板间隙（laminar space）585
椎板截骨术（osteotomy of lumbar vertebara）603
椎板切除减压术（decompressive laminectomy）193
椎板切除术（laminectomy）154
椎动脉动脉瘤（vertebral artery aneurysm）128
椎动脉内膜切除术（vertebral endarterectomy）175
椎弓崩裂（breakdown of vertebral arch）618
椎弓关节真空现象（vacum facet phenomenon）585
椎管内动静脉畸形栓塞术（embolization of intraspinal AVM）181
椎管内脊膜瘤（intraspinal meningioma）150
椎管内结核瘤（intraspinal tuberculoma）151
椎管内麻醉（intraspinal anesthesia）734
椎管内神经鞘瘤（intraspinal neurilemmoma）150
椎管内哑铃型肿瘤（intraspinal dumbbell-shaped tumor）150
椎管内肿瘤（intraspinal tumor）150、661
椎管造影（myelography）584
椎-基动脉瘤（vertebro-basilar artery aneurysm）128
椎基动脉系统（vertebrobasilar system）41
椎间孔压缩试验（intervertebral foramen compression test）79、575
椎间盘感染（pyogenic infection of intervertebral disc）654
椎间盘突出症（protrusion of intervertebral disc）152
椎间盘造影术（discography）199、585
椎旁神经阻滞麻醉（paravertebral nerve block anesthesia）1120
椎体骨软骨病（Calve disease）649
椎体间融合（intervertebral fusion）652
椎体血管瘤（vertebral body angioma）132
椎体缘离断症（dislocation of vertebral-fringe）618
锥体外系统（extrapyramidal system）25
坠块征（fallen fragment sign）583
赘状瘢痕（fold scar）968
卓-艾综合征（Zollinger-Ellison syndrome）495
灼性神经痛（causalgia）860
姿势性腰痛（positional lumbago）670

子宫创伤（trauma of the uterus）873
子宫附件创伤（trauma of uterine adnexa）873
自动体外除颤（automated external defibrillators，AEDs）1283
自发性脾破裂（spontaneous rupture of spleen）478
自发性气胸（spontaneous pneumothorax）234
自发性血气胸（spontaneous hemopneumothorax）234
自发性眼球震颤（spontaneous nystagmus）62
自分泌（autocrine）917
自救互救和卫救（self aid，mutual aid and medical personnel aid）711
自然溶痂（autolysis）926
自然杀伤细胞（natural killer cell，NK cell）1096
自体睾丸移植（testis auto-transplantation）1085
自体骨髓移植（autologous bone marrow transplantation）1084
自体甲状旁腺薄片移植术（parathyroid gland lamellated auto-transplantation）1084
自体免疫性溶血性贫血（autogenus immunohemolytic anemia）479
自体耐受（auto-tolerance）1096
自体皮移植术（skin autograft transplantation）927
自体脾块移植术（autoplastic transplantation of splenic mass）483
自体肾移植术（auto renal transplantation）516
自体输血（autotransfusion）890
自体胰岛移植（islet autotransplantation）1079
自体移植（autogeneic transplantation；autotransplantation）951、1071
自体游离皮肤移植（free dermic auto-transplantation）1085
自体脂肪注射（autologous fat injection）965
自由基（free radical）905
自由基假设（free radical hypothesis）1243
自由基清除剂（free radical scavenger）905
自由门静脉压（free portal pressure，FPP）371
自主呼吸不恢复的原因（causes of absence of spontaneous respiration）1200
自主神经系统（autonomic nervous system）7、1274
总淋巴细胞计数（total lymphocyte count，TLC）937
纵隔摆动（mediastinal flutter）219、792
纵隔镜检查（mediastinoscopy）240
纵隔炎（mediastinitis）240
纵隔肿瘤切除术（excision of mediastinal tumor）224
走马疳（noma；cancrum oris；gangrenous stomatitis）392
足背皮瓣（dorsal pedis skin flap）962、1067
足底瘢痕挛缩（plantar cicatricial contracture）1014
足底内侧皮瓣（medial plantar skin flap）962、1068
足底胼胝（plantar callus）1015
足底跖筋膜炎（ossa metatarsi fasciitis）690
足跗间关节扭伤（intertarsal joint sprain）629
足副舟骨损伤（paranaviculare injury）690
足跟按压法（external cardiac compression by heel）1212
足跟挫伤（calcaneus contusion）690
足跟腱鞘炎（calcaneus tendosynovitis）689
足跟至臀试验（heel to buttock test）578
足踝部滑囊炎（ankle bursitis）689
足结核（tuberculosis of foot）653
足菌肿（mycetoma）654
足拇指甲瓣（wraparound toe flap）962
足烧伤（foot burn）940
足外侧皮瓣（lateral pedis skin flap）1068
足趾移植（transplantation of digits）1049
足趾游离移植再造拇指（free toe transplantation for thumb reconstruction）1013
足舟骨骨软骨炎（osteochondritis of tarsal navicula）690
足舟骨骨折（fracture of tarsal navicular）629
足舟骨疲劳骨折（os naviculare fatigue fracture）630
卒中（apoplexy）50
阻塞食管通气法（esophago-obturated ventilation）884
阻塞性脑积水（obstructive hydrocephalus）103
阻滞麻醉（block anesthesia）1118
组织代用品（tissue substitute）967
组织对缺氧的耐受时间（tolerant time of histogenous hypoxia）1260
组织库（tissue bank）967
组织扩张（tissue expansion）950
组织配型（tissue typing）1108
组织特异性抗原（tissue specific antigen）1108
组织细胞肉瘤（histiocytosarcoma）292
组织修复（tissue repair）920
组织移植（tissue transplantation）948、1070
组织再生（tissue regeneration）920
钻孔探查术（exploratory trephination）157、771
最大灌注压（maximum peefusion pressure，MPP）371
最大尿道闭合压（maximum urethral closure pressure）

564
最大尿流率（maximum flow rate，mFR）563
左半肝切除术（left hemihepatectomy）433
左半结肠切除术（left hemicolectomy）348
左侧房室瓣关闭不全的处理（management of left atrioventricular valve insufficiency）263
左肺动脉和降主动脉吻合术（potts 手术）（descending aorta to left pulmonary artery shunt）274
左肝内胆管空肠吻合术（left intrahepatic biliary jejunostomy）474
左膈下感染（left subphrenic infection）484
左冠状动脉结扎术（ligation of left coronary artery）276
左冠状动脉旁路术（left coronany artery bypass grafting）276
左冠状动脉再植术（reimplantation of left coronary artery）276
左上腹联合脏器切除术（upperleft abdominal evisceration）291
左上腔静脉（persistent left superior vena cava）277
左室后壁破裂（ruptnred left ventricular posterior wall）253
左心室功能（left ventricular function）1275
左心室双出口（double outlet left ventricle）255
坐骨部褥疮（ischial pressure sore）1006
坐骨结节骨骼炎（ischial apophysitis）676
坐骨结节骨骺分离（ischial apophysiolysis）595
坐骨结节滑囊炎（ischial bursitis）686
坐骨结节囊肿（cyst of ischial tuberosity）395
坐骨神经损伤（sciatic nerve injury）859
坐骨神经痛（sciatica）671
坐骨神经炎（sciatic neuritis）671
坐骨神经阻滞麻醉（sciatic nerve block anesthesia）1120
坐骨直肠窝脓肿（ischiorectal abscess）337

A 型超声检查（A model ultrasonic examination）423
ABO 血型不相容的移植（transplantation with ABO incompatibility）1109
Admirand-Small 三角（Admirand-Small triangle）464
AF 器械复位及内固定术（reduction and fixation with AF instrumentation）854
APACHE Ⅱ 评分（APACHE Ⅱ Scale Score）1298
APACHE Ⅲ 评分（APACHE Ⅲ Scale Score）1299
Apert 综合征（Apert syndrome）975
ASCOT 法（a severity characterization of trauma，ASCOT）722
Astler-Coller 改正分期（Astler-Coller modified staging）344
B 超或 CT 引导下经皮穿刺胰腺细胞学检查（percutaneous punctural panceatocytic examination under B-type ultrasound or CT guide）485
B 型超声（type B ultrasonic imaging）484
Babcock-Black 手术（Babcock-Black operation）352
Bailey-Budgley 颈椎融合术（Bailey-Budgley fusion of cervical vertebrae）849
Banti 脾（Bantis spleen）379
Bassini 法（Bassini method）386
Beck Ⅰ 型手术（Beck Ⅰ procedure）249
Beck Ⅱ 型手术（Beck Ⅱ procedure）277
Bell 氏面瘫（Bell facial nerve paralysis）981
Bennett 骨折（Bennett fracture）616
Bentall 手术（Bentall operation）266、267
Berkow 法（Berkow method）896
Bertolotti 综合征（Bertolotti syndrome）670
Brock 手术（Brock procedure）275
Brooke 公式（Brooke formula）901
Brooks-Jenkins 寰枢椎融合术（Brooks-Jenkins fusion of atlantoaxial spine）849
BSP 清除法（bromsulphalein clearance method）372
Bungner 带（Bungner band）1034
Bunnell 缝合法（Bunnell suture）1045
Buschke-Lowenestem 瘤（Buschke-Lowenestem neoplasia）547
C-反应蛋白（C-response protein）1281
Ca^{2+} 与花生四烯酸代谢产物假设（hypothesis of calcium and the products of arachidonic acid metabolism）1243
Calot 三角（Calot triangle）464
Caroli 病（Caroli disease）468
Cattel 术式（Cattel operation）492
CD 器械复位及内固定术（reduction and fixation with Cotrel-Dubousset instrumentation）854
Charcot 三联症（Charcot triad）464
Chevron 手术（Chevron operation）603
Chilaiditi 征（Chilaiditi sign）319
child 术式（child operation）492
Cloward 颈椎融合术（Cloward fusion of cervical vertbrae）

850
Collins 液（Collins solution）1090
Cooley 氏手术（Cooley procedure）258
Cooper 韧带（Cooper ligament）385
Couinaud 肝脏分区法（differentiation of hepatic area by Couinaud）433
CPR 期间用药的目的（purpose of drug administration during cardiopulmonary resuscitation）1220
CRAMS（评分法）（CRAMS scale）719
Crede 手法排尿（Crede maneuver miction）541
Cronkhite-Canada 综合征（Cronkhite-Canada syndrome, CCS）365
Crouzon 综合征（Crouzon syndrome）975
CT 检查（CT examination）300
CT 扫描（CT-scan）485
CT 扫描动脉造影（CT angiography, CTA）427
CT 扫描经动脉插管门静脉造影（CT arterial portography, CTAP）427
CT 延迟扫描（delayed computed tomography scan）425
CT 增强扫描（contrast enhancement computed tomography scan）425
Curreri 公式（Curreri formula）935
De Quervain 甲状腺炎（De Quervain thyroiditis）408
De Quervain 综合征（De Quervain syndrome）683
Denis Browne 尿道成形术（Denis Browne urethroplasty）538
Dick 器械复位及内固定术（reduction and fixation with Dick device）853
Dietl 危象（Dietl crisis）512
dimple 征（dimple sign）574
Doll 眼活动（Doll eye）1247
Dukes 分期（Dukes classification）343
Ebstein 心脏畸形（Ebstein cardiac anomaly）263
Edebohl 肾固定术（Edebohl nephropexy）517
Ehlers-Danlos 综合征（Ehlers-Danlos syndrome）401
Evans 公式（Evans formula）901
F 波（F wave）586
Ferguson 法（Ferguson method）386
Fontan 手术（Fontan operation）271
Gallie 寰枢椎融合术（Gallie fusion of atlantoaxial spine）849
Gamma 钉（Gamma nail）601
Gimbernat 韧带（Gimbernat ligament）384
Glasgow-Pittsburgh 评分（Glasgow-Pittsburgh Coma Scale Score）1297
Glasgow 昏迷评分（Glasgow Coma Scale Score, GCS）1295
Gleason 分级（Gleason classification for prostate carcinoma）530
Gleen 手术（Gleen operation）275
Graves 病（Graves disease）410
Grynfelt-Leshaft 三角（Grynfelt-Leshaft triangle）387
Guedel 麻醉分期（Guedel classification sign of anesthetic depth）1132
G-蛋白（G-protein）905
H_2 受体阻断剂（H_2 receptor blocker）496、942
H_2-受体拮抗剂（H_2-receptor blockers）1268
Halsted 法（Halsted method）386
Hangman 骨折（Hangman fracture）618
Harris-Benedict 公式（Harris-Benedict formula）935
Hartmann 液（Hartmann solution）1091
HC-A 液（hypertonic citrate-A solution）1092
Hesselbach 三角（Hesselbach triangle）385
Hodgson 一期尿道成形术（Hodgson one stage urethroplasty）539
Hoffa 综合征（Hoffa syndrome）687
HTK 保存液（histidine-tryptophane-ketoglutarate preservation solution, HTK solution）1091
Jansen 综合征（Jansen syndrome）639
Jatene 手术（Jatene operation）278
Kessler 缝合法（Kessler suture）1045
Kirner 畸形（Kirner deformity）685
Kleinert 缝合法（Kleinert suture）1045
Klinefelter 综合征（Klinefelter syndrome）557
Klippel-Feil 综合征（Klippel-Feil syndrome）999
Larsen-Johansson 综合征（Larsen-Johansson syndrome）627
Leadbeter 手术（Leadbeter operation）541
Littre 疝（Littre hernia）384
Lowsley 肾固定术（Lowsley nephropexy）517
Lund Brower 法（Lund Brower method）896
Lvalon 海绵植入术（Lvalon sponge implantation）356
M_2 型丙酮酸激酶（M_2 pyruvate kinase, PYK）421
Magill 环路（Magill circuit）1159
Maranon 综合征（Maranon syndrome）696
Matas 试验（Matas test）401

Maunsell-Weir 手术（Maunsell-Weir operation）352
Mcvay 法（Mcvay method）386
Mirizzi 综合征（Mirizzi syndrome）467
Mobius 综合征（Mobius syndrome）981
Monafo 公式（Monafo formula）901
Müller 试验（Müller test）406
Murphy 征（墨菲征）（Murphy's sign）464
OKT3 单克隆抗体（Ortho Kung T3 cell monoclonal antibody，OKT3 McAb）1104
OKT4 单克隆抗体（Ortho Kung T4 cell monoclonal antibody，OKT4 McAb）1104
Paget 病（Paget disease）646
Parkland 公式（Parkland formula）901
PBS 液（phosphate-buffered sucrose solution）1091
Petit 三角（Petit triangle）387
Pierre-Robin 综合征（Pierre-Robin syndrome）982
Plummer 病（Plummer disease）410
Poland 综合征（Poland syndrome）214、1001
Politano-Leadbetter 法输尿管膀胱吻合术（Politano-Leadbetter ureteroneocystostomy）521
PRST 测定法（PRST estimation）1169
Prune belly 综合征（Prune belly syndrome）519
PTCD 胆道外引流术（external drainage of bile duct through PTCD）492
Q 角（Q angle）584
Q-T 间期延长综合征（prolonged Q-T interval syndrome）1235
Quervain 骨折（Quervain fracture）636
r 谷氨酰转肽酶及同功酶（r-glutamyltransferase and isoenzyme，GGT-Ⅱ）421
Rastelli 手术（Rastelli operation）277
Reed 缝缩法（Reed annularplasty）264
RF 器械复位及内固定术（reduction and fixation with RF instrumentation）854
Riedel 病（Riedel disease）409
Ripstein 手术（Ripstein operation）356
Robinson-Smith 颈椎融合术（Robinson-Smith fusion of cervical vertebrae）849
Rolando 骨折（Rolando fracture）616
Ross 液（Ross solution）1092
Roy-Camille 器械复位及固定术（reduction and fixation with Roy-Camille instrumentation）854
Sacks 液（Sacks solution）1092
Scarpa 筋膜（Scarpa fascia）384
Schmid 综合征（Schmid syndrome）640
Seldinger 法（Seldinger technique）426
Shouldice 法（Shouldice method）386
SOFA 评分（sepsis-related organ failure assessment）1302
Steffee 器械复位及固定术（reduction and fixation with Steffee instrumentation）853
Sturge-Weber 综合征（Sturge-Weber syndrome）971
Sudeck 综合征（Sudeck syndrome）697
Swan - Ganz 导管（Swan - Ganz catheter）1302
T 辅助细胞激活（helper T cell activation）1097
T-细胞缺陷（defect of T-cells）1273
T 形管装置（T-tube apparatus）1159
Thiersch 尿道成形术（Thiersch urethroplasty）538
Tompkine，Burke 公式（Tompkine，Burke formula）902
Traverso 术式（保留幽门 PD）（traverso operation；pylorus-preservating pancreatoduodenectomy，PPPD）492
Treacher-Collins 综合征（Treacher-Collins syndrome）975
Treror 病（Treror disease）642
TRISS 法（a combination of revising trauma score and injury severity score，TRISS）722
Turcot 综合征（Turcot syndrome）366
Turnbull-Cutait 手术（Turnbull-Cutait operation）353
Turner 综合征（Turner syndrome）999
UW 液（University of Wisconsin solution，UW solution）1090
Valsalva 试验（Valsalva manoeuver）406
Van Neck 综合征（耻骨炎综合征）（Van Neck syndrome）675
Volkman 缺血性肌挛缩（Volkman avascular spasm）1046
V-Y 改形术（V-Y plasty）957
W 改形术（W-plasty）957
Whipple 三联症（Whipples triad）496
Whipple 术式（Wipple operation）491
Wissler 综合征（Wissler syndrome）588
WMO-1 号液（Wuhan Medical College organ preservation solution 1，WMO-1 solution）1091
X 线电影摄影（cineradiography）200
Young-Dees 手术（Young-Dees operation）540
YOUNG 综合征（Young syndrome）568
Y-V 阴茎矫直术（Y-V shaped penile correction）548
Y 型接头（Y-piece adaptor）1162
Zanca 综合征（Zanca syndrome）365

Z型阴茎矫直术（Z shaped penile correction）548
Z字改形术（对偶三角瓣移转术）（Z-plasty）957
1，6-二磷酸果糖（1，6-diphosphofructose）903
3-羟氨基组胺（3-hydroxyl amino histidine）934
5-氟胞嘧啶（5-fluorocytosine，5-FC）909
5′核苷酸磷酸二酯酶（5′-nucleotide phosphodiesterase，5′NPD-Ⅴ）421
"5P"症状（5P symptom）400
15-脱氧精胍素（15-deoxyspergualin，DSG）1101
^{133}Xe肺扫描（^{133}Xe pulmonary scanning）924
9310型肺水量计算机（extravascular lung water computer，Ty9310）924
Ⅰ度烧伤（the first degree burn）896
Ⅰ期肝癌（the first stage of hepatocarcinoma）429
Ⅱ期肝癌（the second stage of hepatocarcinoma）429
Ⅱ相阻滞（phase Ⅱ blockade）1152
Ⅲ度烧伤（the third degree burn）897
Ⅲ期肝癌（the third stage of hepatocarcinoma）429
α_1抗糜蛋白酶（α_1 antichymotrypsin，AAC）422
α_1抗胰蛋白酶（alpha-1 antitrypsin，α_1 AT）421
α-L-岩藻糖苷酶（α-L-fucosidase，AFU）301
α-L-岩藻糖苷酶（α-L-fucosidase，AFU）422
β内酰胺酶抑制剂（β lactamase inhibitor）1282
β-葡萄糖醛酸酶（β-glycuronidase；glucuronidase）301

英文索引

A

a combination of revising trauma score and injury severity score, TRISS（TRISS法）722
A model ultrasonic examination（A型超声检查）423
a severity characterization of trauma, ASCOT（ASCOT法）722
abbreviated injury scale -90, AIS-90（简明损伤定级标准-90）721
abbreviated injury scale, AIS（简明损伤定级标准）721
abdminoanal pull through operation of rectum; Bacon operation（经腹肛管拖出或切除术，Bacon手术）352
abdomen incisional hernia（腹部切口疝）387
abdominal abscess; abscess of abdominal cavity（腹腔脓肿）487
abdominal aortic aneurysm（腹主动脉瘤）401
abdominal aortic injury（腹主动脉创伤）822
abdominal cluster transplantation（腹部器官簇移植）1081
abdominal compartment syndrome, ACS（腹腔室（间）隔综合征）1308
abdominal dermochalasis（腹壁皮肤松垂症）1005
abdominal external hernia（腹外疝）382
abdominal hernia linea alba（腹白线缺损疝）383
abdominal injury（腹部创伤）810
abdominal injury in multiple injuries（多发伤中的腹部伤）874
abdominal multiple organ injury（腹部多脏器伤）823
abdominal plain film（腹部平片）502
abdominal thrust in clearing airway（腹部推压清理气道法）884
abdominal tubular flap（腹部皮管）958
abdominal wall defect（腹壁缺损）1005
abdominal wall injury（腹壁创伤）812
abdominal wall repair with free fascia lata graft（游离阔筋膜片移植腹壁修复术）1005
abdominal wall repair with free flap transfer（游离皮瓣移植腹壁修复术）1005
abdominal wall repair with free myocutaneous flap transfer（游离肌皮瓣移植腹壁修复术）1005
abdominoanal resection; Parks opening（经腹肛门直肠切除术，Parks手术）351
abdominocentesis（腹腔试验穿刺）488
abdominoperineal resection; Miles operation（经腹会阴直肠切除术 Miles手术）350
abdominoplasty（腹壁整形术）1005
abdominosacral resection（经腹骶联合直肠切除术）351
abdominothoracic tubular flap（胸腹联合皮管）958
abducent nerve（展神经）32
abducent nerve paralysis（展神经麻痹）58
abduction fracture of ankle（踝部外展型骨折）628
abductor myocutaneous/skin flap of digitus quintus（小指展肌肌（皮）瓣）1059
abnormal cerebrovascular network syndrome（脑底异常血管网综合征）90
abnormal micturition（排尿异常）499
abnormal prothrombin, AP（异常凝血酶原）422
abrasion（擦伤）388
abscess（脓肿）390
abscess of prostate（前列腺脓肿）530
absorption of edematous fluid（水肿液回吸收）902
acalculia（失算）56
accelerated rejection（加速性排斥反应）1094
acceleration craniocerebral injury（加速性颅脑损伤）760
accessorius nerve transfer（副神经移位术）1039
accessory nerve（副神经）33
accessory nerve paralysis（副神经麻痹）64
accessory neurilemmoma（副神经鞘瘤）119
accessory sacroiliac joint（副骶髂关节）675
accessory spleen（副脾）481
accident and complication during epidural anesthesia（硬膜外阻滞麻醉意外或并发症）1184
accident during general anesthesia（全身麻醉时的意外）1181
accidental tattoo（外伤性纹身）969

acellular allo-dermial matrix（无细胞异体（种）真皮基质）946
acepromazine（乙酰丙嗪）1143
acetabuloplasty（髋臼成形术）606
acetabulum angle（髋臼角）584
acetabulum index（髋臼指数）584
acetabulum protrusion（髋臼前突）620
acetylcholine（乙酰胆碱）1155
acetylcholine crisis（乙酰胆碱危象）1155
acetylcysteine（乙酰半胱氨酸）1269
achilles tendon reflex（跟腱反射）72
achillobursitis（跟腱黏液囊炎）689
achondroplasia（软骨发育不全）640
achondroplasia syndrome（软骨发育不良综合征）641
achondroplastic dwarfism（软骨发育不全侏儒）631、640
acid burn（酸烧伤）913
acid-base imbalance（酸碱平衡紊乱）941
acidosis（酸中毒）1308
acidosis hypothesis（酸中毒假说）1244
acinic cell cancer of pancreas（胰腺腺泡癌）486
acoustic neurilemmoma（听神经鞘瘤）118
acoustic trauma（声创伤）786
acquired arteriovenous fistula（后天性动静脉瘘）398
acquired esophageal stenosis（后天性食管狭窄）227
acquired immune deficiency syndrome, AIDS（获得性免疫缺陷综合征）1308
acquired oblique inguinal hernia（后天性腹股沟斜疝）385
acrocephalosyndactyly type Ⅱ（尖头并指多指畸形Ⅱ型）636
acrocephalosyndactyly, Apert syndrome（尖头并指畸形）635、975
acrochondrohyperplasia（手足软骨增殖症）641
acromegalic gigantism（局限性肢端肥大症）1010
acromegaly（肢端肥大症）117、632
acromioplasty（肩峰成形术）605
acropachy（指端粗厚征）686
actin（肌纤维蛋白）586
actinomycosis（放线菌病）391
actinomycosis of bone（骨放射菌病）654
actinomycosis of chest wall（胸壁放线菌病）236
activated coagulation time blood, ACT（激活全血凝固时间）1168
active compress-decompress CPR（主动加压-减压复苏法）1301
active compression-decompression CPR（主动加压-减压CPR）1212
active immunotherapy of hepatocarcinoma（肝癌的主动免疫治疗）437
active motion（主动活动）930
active stage of ulcer（溃疡的活动期）298
actomysin（肌动蛋白）586
acupuncture analgesia（针刺镇痛）1122
acupuncture anesthesia（针刺麻醉）1122
acute alcohol intoxication（急性酒精中毒）1311
acute appendicitis of ectopic positions（异位急性阑尾炎）333
acute arterial embolism（急性动脉栓塞）399
acute arteriovenous fistula（急性动静脉瘘）398
acute cardiac tamponade（急性心脏压塞）803
acute cellular rejection（急性细胞性排斥反应）1095
acute cellulitis（急性蜂窝织炎）390
acute cholangitis of severe type, ACST（急性重症胆管炎）454、467、1289
acute cholecystitis（急性胆囊炎）466
acute coronary syndromes, ACSS（急性冠脉综合征）1284
acute diffuse peritonitis（急性弥漫性腹膜炎）459
acute edematous pancreatitis（急性水肿型胰腺炎）488
acute extracorporeal circulation（紧急体外循环）1288
acute funiculitis（急性精索炎）556
acute gastric dilatation（急性胃扩张）294
acute gouty arthritis（急性痛风性关节炎）660
acute hematogenous osteomyelitis（急性血源性骨髓炎）649
acute hemorrhagic pancreatitis（急性出血性胰腺炎）489
acute hepatic failure（急性肝功能衰竭）1289
acute humoral rejection（急性体液性排斥反应）1094
acute lumbar muscle sprain（急性腰扭伤）671、847
acute lung injury, ALI（急性肺损伤）1311
acute lymphadenitis（急性淋巴结炎）391
acute lymphangitis（急性淋巴管炎）391
acute mesenteric arterial occlusion（急性肠系膜动脉闭塞）315
acute miliary tuberculosis（急性粟粒性结核）1266
acute myocardial infarction, AMI（急性心肌梗死）1285

acute necrotic pancreatitis（急性坏死性胰腺炎）489
acute non-occlusive intestinal ischemia（非闭塞性急性肠缺血）315
acute obstructive suppurative cholangitis，AOSC（急性梗阻性化脓性胆管炎）454
acute pancreatitis（急性胰腺炎）488
acute phase reaction proteins after trauma（创伤后急性期反应蛋白）713
acute physiology and chronic health evaluation system-Ⅱ，APACHE-Ⅱ（急性生理与既往健康状况评估系统-Ⅱ（简称 APACHE-Ⅱ））723
acute physiology and chronic health evaluation system-Ⅲ，APACHE-Ⅲ（急性生理与既往健康状况评估系统-Ⅲ（简称 APACHE-Ⅲ））723
acute prostatitis（急性前列腺炎）528
acute pyelonephritis（急性肾盂肾炎）506
acute pyogenic thyroditis（急性化脓性甲状腺炎）408
acute radiation injury of skin（急性皮肤放射性损伤）968
acute radiogenic thyroiditis（急性放射性甲状腺炎）408
acute rejection（急性排斥反应）1094
acute renal failure（急性肾功能衰竭）945
acute renal failure after trauma（创伤后急性肾功能衰竭）737
acute severe pancreatitis（急性重症胰腺炎）1290
acute sprain of loin（急性腰扭伤）671
acute suppurative arthritis（急性化脓性关节炎）651
acute suppurative osteomyelitis（急性化脓性骨髓炎）649
acute suppurative pylephlebitis（急性化脓性门静脉炎）453
acute thyroiditis（急性甲状腺炎）408
acute traumatic intracranial hematoma（急性创伤性颅内血肿）765
acute vascular rejection（急性血管性排斥反应）1095
acute/adult respiratory distress syndrome，ARDS（急性（成人）呼吸窘迫综合征）1310
adactylia（无指畸形）1009
Adams-Stokes syndrome（阿—斯综合征）1301
adaptor（接头、连接器）1162
Addison cervica rib syndrome（前斜角肌综合征）676
Addison test（阿迪生试验）575
adduction fracture of ankle（踝部内收型骨折）628
adenocarcinoma of appendix（阑尾腺癌）330
adenocarcinoma of esophagus（食管腺癌）218
adenocarcinoma of parathyroid（甲状旁腺癌）412
adenoma of liver（肝腺瘤）427、445
adenoma of lung（肺腺瘤）243
adenoma of rete testis（睾丸网腺瘤）554
adhesion of endothelial cells and leukocytes（内皮细胞和白细胞黏附）903
adhesion of omentum syndrome（大网膜粘连综合症）381
adhesive intestinal obstruction; adhesive ileus（粘连性肠梗阻）312
adhesive molecule（黏附分子）903
adiponecrosis（脂肪坏死）487
adjacent skin flap（邻位皮瓣）955
Admirand-Small triangle（Adirand-Small 三角）464
adoptive immunotherapy of hepatocarcinoma（肝癌的过继性免疫治疗）437
adrenal cell transplantation（肾上腺细胞移植）1083
adrenal cyst（肾上腺囊肿）561
adrenal gland transplantation（肾上腺移植）1082
adrenal incidentaloma（肾上腺偶发瘤）562
adrenal medullary hyperplasia（肾上腺髓质增生）560
adrenaline（肾上腺素）1220、1304
adrenaline; epinephrine（肾上腺素）1220
adrenocortical carcinoma（肾上腺皮质癌）561
adrenocorticotropic hormone adenoma（促肾上腺皮质激素腺瘤）116
adrenogenital syndrome（肾上腺性腺异常症）560
adrenomedullary lipoma（肾上腺骨髓脂肪瘤）560
adult hypertrophic pyloric stenosis（成人肥厚性幽门狭窄）284
adult respiratory distress syndrome，ARDS（成人呼吸窘迫综合征）220、740、945
adult umbilical hernia（成人脐疝）387
advanced cardiac life support，ACLS（后续复苏）1177、1193
advanced cardiac life support，ACLS（进一步心脏生命支持）1193
advanced flap（推进皮瓣）956
advanced gastric carcinoma（进展期胃癌（中晚期胃癌））286
advanced life support，ALS（进一步生命支持）886、1177、1193
advantage and disadvantage of external cardiac compression（胸外心脏按压的优缺点）1213

adventitia（血管外膜）1028
aerocyst-valve-mask ventilation（气囊-活门-面罩通气）1198
aeroplane crash（空难）709
aesthetic plastic surgery; cosmetic surgery（美容整形外科）948
aesthetic unit of the face（面部皮肤分区）979
affecting factors of electric defibrillation effect and its improvement（影响电击除颤效果的因素及改进措施）1217
affections of infrapatellar fat pad（髌骨下脂肪垫综合征）626
afferent loop obstruction（输入襻梗阻）305
agenesis of cerebellum（小脑发育不全）135
agenesis of corpus callosum（胼胝体发育不全）135
agenesis of septa pellucidum（透明隔发育不全）135
agenesis of temporal lobe（颞叶发育不全）135
agraphia（失写症）55
air blast injury（气体冲击伤）753
air driven dermatome（风动切皮机）953
air embolism（空气栓塞）1234、1280
air flow rate（气流速度）1156
airfluidized bed（气垫床）900
airway management（气道管理）1280
airway obstruction（气道梗阻）1181
airway pressure monitoring（气道压监测）1166
airway pressure releasing ventilation, APRV（气道压力释放通气）1172、1204
akinetic mutism（无动性缄默症）80、1264
alar ligaments injury（翼状韧带损伤）624
Albert-Schonberg disease（艾伯-尚佝格病）641
Albert-Schonberg syndrome（广泛性脆性骨硬化症）641
Albright osteodystrophy（奥尔布赖特骨营养不良症）646
Albright syndrome（奥尔布赖特综合征）667
Albright syndrome（多发性骨纤维化）646
albumino-cytological dissociation of cerebrospinal fluid（脑脊液蛋白-细胞分离）196
alcohol injection to peripheral branches of trigeminal nerve（三叉神经周围支酒精注射）188
alcoholic pancreatitis（酒精性胰腺炎）489
alcuronium（阿库氯铵）1149
aldolase isoenzyme A, ALD-A（醛缩酶同功酶 A）421
alexia（失读症）55
alfentanil（阿芬太尼）1144
alignment（对线）609
alignment index（对线指数）592
alkaline burn（碱烧伤）914
alkaline phosphatase, AKP（碱性磷酸酶）301、587
alkaline phosphatase-anti-alkaline phosphatase（APAAP）method（碱性磷酸酶-抗碱性磷酸酶法）587
alkaline phosphatase isoenzyme Ⅰ, ALP-Ⅰ（碱性磷酸酶同工酶Ⅰ）421
alkalosis（碱中毒）1264
allele（等位基因）1099
Allen test（艾伦试验）575、1165
allergic shock（过敏性休克）1281
Allis sign（阿利斯征）577
allitridin（大蒜素）910
alloferine（爱肌松）1149
allogeneic bone marrow transplantation, allo-BMT（同种异基因骨髓移植）1084
allogeneic donor（同种供者）1088
allograft（同种异体移植）951
allograft of spleen（同种异体脾移植术）483
allo-immunotolerance（同种免疫耐受）1096
allotransplantation; allografting; homologous transplantation; allogeneic transplantation（同种移植）951、1071
alopecia（秃发）974
alpha-1 antitrypsin, α_1 AT（α_1 抗胰蛋白酶）421
alphadolone（阿法多龙）1142
alphafetoprotein, AFP（甲胎蛋白试验）420
alphaprodine（阿法罗定（安那度））1144
alphaprodine; anadol（安依痛）1144
alphaxalone（阿法沙龙）1142
althesin; alfathasin; ct1341（安泰酮）1142
alveolar echinococcosis of liver（肝脏泡状棘球蚴病（泡状蚴病））449
ambient cistern（环池）13
ambulatory urodynamic monitoring, aM（动态尿动力学监测）564
amebic appendicitis（阿米巴性阑尾炎）334
amebic cyst（阿米巴包囊）456
amebic empyema（阿米巴脓胸）239
amebic liver abscess（阿米巴肝脓肿）452
amelia（无肢畸形）1009
ammonia burn（氨烧伤）914

amnesia（遗忘）50
amnion graft（羊膜移植）967
amnionic fluid embolism（羊水栓塞）1281
amoebiasis colon perforation（阿米巴病结肠穿孔）325
amoebic granuloma of colon（结肠阿米巴肉芽肿）325
amphotericin B（二性霉素 B）909
amputation（截肢术）609
amputated penis replantation（阴茎再植术）1018
amputation neuroma（神经断端瘤）972
amrinone（氨力农）1292
amygdaloid nuclei（杏仁核簇）27
amygdaloid nucleus（杏仁核）19
amylase determination of ascites（腹液淀粉酶测定）485
amyotonia congenita（先天性肌张力缺失症）633
amyotrophic myotonia（萎缩性肌强直）633
anaerobic bacterial infection（厌氧菌感染）392
anal dilatation（肛管扩张疗法）355
anal fissure（肛裂）337
anal fistula（肛瘘）338
anal fistulotomy（肛瘘切开术）354
anal incontinence（肛门失禁）340、1019
anal reflex（肛门反射）71
anal sphincter muscle suturing（肛门括约肌缝合）1019
anal sphincteroplasty（肛门括约肌成形术）1019
anal subcutaneous abscess（肛门皮下脓肿）366
anal wiring operation（肛门圈缩手术）357
analeptic（催醒药，兴奋药）1155
analgesia（止痛法）1274
anaphylactic reaction（过敏反应）1153
anaphylactoid reaction（类过敏反应）1153
anaplastic astrocytoma（间变性星形细胞瘤）106
anaplastic ependymoma（间变性室管膜瘤）107
anaplastic meningioma（间变性脑膜瘤）114
anaplastic oligodendroglioma（间变性少突胶质细胞瘤）108
anastomosis between the subclavian artery and the distal end of coarctation aorta（锁骨下动脉近端和主动脉缩窄远端吻合术）270
anastomosis of great saphenous vein and inguinal lymphnodes（大隐静脉腹股沟淋巴结吻合术）514
anastomosis of inferior epigastic artery and dorsal artery（腹壁下动脉阴茎背动脉吻合术）569
anastomosis of inferior epigastric artery and deep dorsal vein（腹壁下动脉阴茎背深静脉吻合术）569
anastomosis of internal spermatic（ovary）vein and lumbar lymphatic trunk（腰干淋巴与精索内（卵巢）静脉吻合术）514
anastomosis of superficial temporal artery and cortex artery（颞浅动脉-皮层动脉吻合术）1051
anastomosis of thoracic duct and hemiazygos vein（胸导管与半奇静脉吻合术）514
anastomosis of vessels（血管吻合术）862
anastomotic site（血管的吻合口）960
anatomic dissection of hepatic portal（肝门解剖法）432
anatomical and physiological characteristics of brain（脑的解剖生理特点）1239
anatomical outline of portal hypertension system（门静脉系统解剖概要）370
Anderson-Hynes dismembered pyeloplasty（肾盂部分、肾盂连接部切除成形术）518
android pelvis（男性骨盆）582
anemia（贫血）946
anesthesia（麻醉）1112
anesthesia aspiration（麻醉误吸）1184
anesthesia for abdominal surgery（腹部手术麻醉）1126
anesthesia for aortic and major vascular surgery（主动脉与大血管手术麻醉）1125
anesthesia for cardiac and vascular surgery（心、血管手术麻醉）1125
anesthesia for cardiac patient（心脏病人麻醉）1125
anesthesia for craniocerebral surgery（颅脑手术麻醉）1124
anesthesia for diagnosis（诊断性检查麻醉）1130
anesthesia for emergency surgery（急诊手术麻醉）1129
anesthesia for endocrine surgery（内分泌腺手术麻醉）1127
anesthesia for ENT surgery（耳鼻喉手术麻醉）1129
anesthesia for geriatric surgery（老年手术麻醉）1128
anesthesia for gynecologic surgery（妇科手术麻醉）1127
anesthesia for hypertension patient surgery（高血压病人手术麻醉）1126
anesthesia for infant's surgery（婴幼儿手术麻醉）1128
anesthesia for obstetric surgery（产科手术麻醉）1127
anesthesia for ophthalmic surgery（眼科手术麻醉）1129
anesthesia for oral and mandibular surgery（口腔颌面手术麻醉）1128

anesthesia for organ transplantation surgery（器官移植术的麻醉）1130
anesthesia for orthopedic surgery（矫形手术麻醉）1126
anesthesia for patient with respiratory disease（呼吸疾病病人的麻醉）1125
anesthesia for pediatric surgery（小儿麻醉）1128
anesthesia for plastic surgery（整形手术麻醉）1127
anesthesia for plateau patient surgery（高原病人手术麻醉）1130
anesthesia for shocked patient（休克病人麻醉）1129
anesthesia for thoracic surgery（胸科手术麻醉）1124
anesthesia for traumatic surgery（创伤病人手术麻醉）1130
anesthesia in hyperbaric chamber（高压舱内麻醉）1131
anesthesia of maxillofacial trauma（颌面部创伤麻醉）771
anesthesia tolerance（麻醉耐受性）1133
anesthesiologist（麻醉医师）1112
anesthesiology（麻醉学）1112
anesthetic apnea（麻醉呼吸暂停）1183
anesthetic apparatus（麻醉器械）1156
anesthetic arrhythmia（麻醉心律失常）1174
anesthetic circuit system（麻醉环路系统）1156
anesthetic explosion（麻醉爆炸）1183
anesthetic hyperthermia（麻醉高体温）1182
anesthetic hypothermia（麻醉低体温）1182
anesthetic induction（麻醉诱导）1132
anesthetic laryngoscope（麻醉喉镜）1160
anesthetic machine（麻醉机）1155
anesthetic maintenance（麻醉维持）1132
anesthetic monitoring（麻醉监测）1164
anesthetic potency（麻醉强度）1133
anesthetic record（麻醉记录）1132
anesthetic regurgitation（麻醉反流）1182
anesthetic solubility（麻醉药溶解度）1133
anesthetist（麻醉师）1112
aneurysm（动脉瘤）400
aneurysm excision and repair（动脉瘤修补术）278
aneurysm of anterior circulation（脑底循环前半动脉瘤）126
aneurysm of posterior circulation（脑底循环后半动脉瘤）128
aneurysmal bone cyst（动脉瘤样骨囊肿）146、667
aneurysmectomy（动脉瘤切除术）170
aneurysmodesis（动脉瘤结扎术）169
aneurysmoplasty（动脉瘤成形术）170
aneurysmorrhaphy（动脉瘤缝合术）170
anexate ro-151788（安易醒）1142
angiofibromas（血管纤维瘤）970
angioma of pituitary region（垂体部血管瘤）117
angioma of skull（颅骨血管瘤）146
angioreticuloma（血管网状细胞瘤）122
angiotensinamide（升压素）1304
angular artery（角回动脉）40
angular gyrus syndrome（角回综合征）82
anion gap（阴离子间隙）1274
ankle bursitis（足踝部滑囊炎）689
ankyloglossia; tonguetie（舌系带缩短）976
ankylosing hyperostosis（僵硬性骨肥厚）674
ankylosing spondylitis uveitis（僵直性脊椎炎葡萄膜炎）674
ankylosing spondylitis（强直性脊椎炎）656
ankylosis（关节僵硬）597
annular groove of lower extremity（先天性下肢缩窄环）1015
anomalies of atlantooccipital region（寰枕部畸形）137
anomalous origin of coronary artery from pulmonary artery（冠状动脉异常起源于肺动脉）276
anophthalmos（无眼畸形）988
anorectal hemangioma（肛管直肠血管瘤）365
anorectal injury（肛管直肠创伤）815
anorectal malignant melanoma（肛管直肠恶性黑色素瘤）344
anoscopy; anal speculum（肛门镜检查）335
anotia（无耳畸形）989
anoxia（缺氧）906
anterior auricular flap（耳前皮瓣）995
anterior basiocranial fracture（前颅底骨折）763
anterior caudate vein（尾状核前静脉）44
anterior central artery syndrome of spinal cord（脊髓前中央动脉综合征）848
anterior cerebral artery（大脑前动脉）39
anterior cerebral artery aneurysm（大脑前动脉动脉瘤）127
anterior chamber associated immune deviation（前房相关免疫偏离现象）1085
anterior choroid artery aneurysm（脉络膜前动脉瘤）127

anterior choroidal artery（脉络膜前动脉）39
anterior commissure（前连合）18
anterior communicating artery aneurysm（前交通动脉瘤）127
anterior communicating artery（前交通动脉）39
anterior cranial fossa（颅前窝）9
anterior cruciate ligament injury of knee joint（膝关节前交叉韧带损伤）623
anterior dislocation of elbow joint（肘关节前脱位）613
anterior dislocation of elbow joint（肘关节前脱位合并尺骨鹰嘴骨折）613
anterior dislocation of hip joint（髋关节前脱位）621
anterior dislocation of shoulder joint（肩关节前脱位）611
anterior fixation of cervical vertebrae with Caspar plate（颈椎前路 Caspar 钢板固定术）850
anterior fixation of cervical vertebrae with type I plate（颈椎前路 I 型钢板固定术）850
anterior fixation of thoracolumbar vertebra with Kaneda instrumentation（胸腰椎 Kaneda 固定器内固定术）855
anterior fixation of thoracolumbar vertebra（胸腰椎前路内固定术）854
anterior fontanel（前囟）9
anterior fossa fracture（颅前窝骨折）93
anterior hyperextension brace（胸腰椎伸展支架）601
anterior inferior cerebellar artery（小脑前下动脉）41
anterior interosseous nerve syndrome（前臂掌侧骨间神经综合征）590
anterior interosseus nerve compression syndrome（骨间掌侧神经受压综合征）683
anterior lateral cordotomy（脊髓前外侧束切断术）190
anterior lateral decompression of thoracolumbar spine（胸腰椎侧前方减压术）854
anterior lateral fontanel（前外侧囟）10
anterior lateral thoracotomy incision（前外侧开胸切口）214
anterior perforated substance（前穿质）22
anterior pituitary（垂体前叶）21
anterior pontomesencephalic vein（脑桥中脑前静脉）45
anterior-posterior movement test（前后运动试验）579
anterior rectectomy with transpubic approach（经耻骨入路直肠低位切除术）351
anterior rectectomy; Dixon operation（直肠前切除术，Dixon 手术）350
anterior rotated grafting and fixation of cervical vertebrae with Ni-Ti shape memory expansion clamp（颈椎前路旋转植骨忆扩钉内固定术）850
anterior semiluxation and relaxation symptom of shoulder joint（肩关节向前半脱位及肩关节松弛症）611
anterior serratus myocutaneous flap（前锯肌肌皮瓣）963
anterior spinal artery（脊髓前动脉）43
anterior spinal cord syndrome（脊髓前侧综合征）848
anterior subluxation of cervical vertebra（颈椎向前半脱位）842
anterior tarsal syndrome（跗前综合征）693
anterior temporal artery（颞前动脉）41
anterior thoracic nerve injury syndrome（胸前神经损伤综合征）697
anterior tibal compartment syndrome（胫前间隙和小腿外侧间隙综合征）589
anteriotibial syndrome（胫骨前综合征）590
anterograde amnesia（顺行性遗忘）51
anterolateral leg skin flap（小腿前外侧皮瓣）1066
anterolateral thigh flap（股前内侧皮瓣）1066
anterolateral thigh flap（股前外侧皮瓣）962、1065
anthrax; charbon（炭疽）392
anthropoid pelvis（类人猿型骨盆）582
anthropoid pelvis（猿型骨盆）582
anti-adhesive molecular monoclonal antibody（抗黏附分子单克隆抗体）1105
antibiotic（抗生素）942
antibiotics therapy（抗生素疗法）1274
antibody dependent cell-mediated cytotoxicity, ADCC（抗体依赖细胞介导的细胞毒作用）1099
anti-CD8 monoclonal antibody（抗 CD8 单克隆抗体）1104
anticholinergic poisoning syndrome（抗胆碱能毒综合征）1291
anticholinergic（抗胆碱药）1155
anticholinesterase drug（抗胆碱酯酶药）1151
anticoagulant（抗凝剂）1032、1311
anticoagulant therapy（抗凝治疗）1032
antidiuretic hormone test（抗利尿激素敏感试验）79
anti-flux operation for vesico-ureter reflux（输尿管末端抗逆流手术）521
antigen presenting cell, APC（抗原递呈细胞）1099
anti-idiotype antibody（抗独特型抗体）1105
antilymphocyte antibody（抗淋巴细胞抗体）1103

antilymphocyte globulin, ALG（抗淋巴细胞球蛋白）1106
antilymphocyte serum, ALS（抗淋巴细胞血清）1105
antishock trousers（抗休克裤）886
antispasmodic（抗痉药）1032
antispasmodic therapy（抗痉治疗）1032
anti-Tac monoclonal antibody（抗 Tac 单克隆抗体）1104
anti-thrombinⅢ, AT-Ⅲ（抗凝血酶Ⅲ）1283
antithymocyte globulin, ATG（抗胸腺细胞球蛋白）1106
antithymocyte serum, ATS（抗胸腺淋巴细胞血清）1106
anti-TNF monoclonal antibody（抗 TNF 单克隆抗体）1104
anuria（无尿）500
Aoki operation（春木春夫手术）376
aortic cystic medial necrosis（主动脉壁中层囊性坏死）266
aortic valve annulorrhaphy（主动脉瓣环缩术）265
aortic valve prolapse（主动脉瓣脱垂）266
aortic valve replacement and mitral valvuloplasty（主动脉瓣替换与二尖瓣成形术）269
aortic valve replacement（主动脉瓣替换术）267
aortic valvular stenosis（主动脉瓣狭窄）268
aortoiliac occlusive disease（腹主-股总动脉硬化性闭塞症）399
APACHE Ⅱ Scale Score（APACHEⅡ评分）1298
APACHE Ⅲ Scale Score（APACHEⅢ评分）1299
apallic syndrome（去皮质综合征）79、1264
Apert syndrome（Apert 综合征）975
Apert syndrome（阿佩尔特综合征）635
Apert syndrome（尖头-并指（趾）综合征Ⅰ型）635
aphasia（失语症）54
apico-aortic valved conduit bypass（心尖主动脉带瓣管道）269
apico-ascending dorta shunt（心尖主动脉分流）270
Apley test（阿普利氏试验）578
apomorphine（阿扑吗啡）1146
apophysitis tibialis adolescentium（胫骨粗隆骨软骨病）648
apoplexy（卒中）50
apoptosis（细胞凋亡）1239、1287
apoptosis of liver cell（肝细胞凋亡）438
appendectomy（阑尾切除术）349
appendiceal mucocele（阑尾黏液囊肿）334
apposition bone grafting（贴附植骨）605
apprehension test（领悟试验）579
apraxia（失用症）56
aprophoria（失说写能）56
arachnoid cyst（蛛网膜囊肿）143
arachnoid granulation（蛛网膜颗粒）12
arachnoid mater（蛛网膜）11
arachnoiditis of brain（脑蛛网膜炎）142
arc of rotation（旋转弧）958
arduan（阿端）1150
argentaffinoma（嗜银细胞瘤）495
arginine（精氨酸）934
Arnold-Chiari malformation（阿诺德-希阿里畸形）135
arrhythmia after trauma（创伤后心律失常）739
arterial encasement（肿瘤包绕动脉）426
arterial flap（动脉皮瓣）956
arterial injury（动脉血管损伤）397
arterial island flap（动脉岛状皮瓣）956
arterial island flap in the forehead（额部动脉岛状皮瓣）960
arterial pressure monitoring（动脉压监测）1165
arterial thrombosis（动脉血栓形成）397
arterialization of portal vein（门静脉动脉化手术）377
arterialized venous flap（动脉化静脉皮瓣）956
arteriopuncture and catheterization（动脉穿刺及置管）1257
arteriosclerotic intracerebral hemorrhage（动脉硬化性脑出血）132
arteriosclerotic occlusion（动脉硬化性闭塞症）399
arterioveonous fistula（动静脉瘘）398
arteriovenous shunting（动静脉瘘）397、426
arthrodesis of sacroiliac joint（骶髂关节融合术）855
arthrography（关节造影术）585
arthrolysis（关节松解术）606
articular fusion; arthrodesis（关节融合术）605
articular process fracture of cervical vertebra（颈椎关节突骨折）843
articularinjury of interphalangus proxijualis（近节指骨指间关节损伤）615
artificial airway（人工气道）209、923、1266
artificial blood vessel（人造血管）1030
artificial cardiac pacing（人工心脏起博术）1285
artificial ear（义耳）991
artificial esophagus（人工食管）217
artificial eye（义眼）987

artificial hibernation（冬眠疗法）203、1116
artificial joint prosthetic replacement（人工关节假体置换）606
artificial leg（下肢假肢）610
artificial mechanical valve prothesis（人造机械瓣膜）280
artificial trachea（人工气管）209
artificial thigh（大腿假肢）610
artificial urethral sphincter（人工尿道括约肌）542
artificial valve bioprosthesis（人造生物瓣）280
artificial valve pillar（瓣柱）264
artillery shell wound（炮弹伤）750
arytenoid cartilage dislocation（杓状软骨脱位）1181
ascending aorta to pulmonary artery shunt（升主动脉肺动脉吻合术）267
ascending aorta-brachiocephalic bypass grafting（升主动脉—头臂动脉旁路移植术）265
ascending biliary infection, infection of biliary ascaris, infection of intrahepatic ascaris（胆道上行感染、胆道蛔虫感染、肝内蛔虫感染）454
ascending frontoparietal artery（额顶升动脉）40
aseptic manipulation（无菌操作）950
aseptic necrosis of caput os mettarsale（跖骨头无菌坏死）691
aseptic necrosis of carpitate（腕头状骨无菌坏死）684
aseptic necrosis of epiphysis（骨骺无菌坏死）648
aseptic necrosis of lunate bone（月骨无菌性坏死）684
aspergillus（曲菌属）909
aspirated pneumonia（误吸性肺炎）1184
aspiration and removal of echinococcus hydatid cyst（肾包虫穿刺摘除术）515
assessment of burn area（烧伤面积估计）896
assessment of burn depth（烧伤创面深度估计）896
assistant respiration; assistant ventilation（扶助呼吸（通气））1170、1199
assistive exercise（助力运动）599
association fibers（联络纤维）17
Astler-Coller modified staging（Astler-Coller 改正分期）344
astroblastoma（星形母细胞瘤）106
astrocytoma（星形细胞瘤）106
asymptomatic ulcer（无症状溃疡）298
asystole（心搏停止）1187
ataxic gait（共济失调步态）69
atheromatous intracranial aneurysm（动脉硬化性动脉瘤）125
athic potential（异性电位）586
atlanto-axis dislocation（环枢椎脱位）138
atlanto-occipital fusion（环枕融合）137
atracurium（阿曲库铵）1149
atraumatic needles and sutures（无损伤血管缝线）1026
atraumatic principle（无创原则）949
atresia of external auditory meatus（外耳道闭锁）990
atresia of vagina（阴道闭锁）1018
atrial isomerism（心房异构）256
atrial septal defect（房间隔缺损）258
atriopulmonary connection（右心房与肺动脉连接手术）256
atrioventricular septa defect（心内膜垫缺损）249
atrophic scar（萎缩性瘢痕）396、921、968
atropine（阿托品）1221、1271
auditory pathway（听觉传导路）34
augmentation mammoplasty with dermis fat graft（真皮脂肪游离移植隆乳术）1003
augmentation mammoplasty with free lipo-fascia flap transfer（游离脂肪筋膜瓣移植隆乳术）1002
augmentation mammoplasty with pedicle dermis fat flap transplantation（真皮脂肪带蒂移植隆乳术）1003
augmentation mammoplasty（隆乳术）1002
augmentation pharyngoplasty（咽后嵴成形术）997
auricular burn（耳廓烧伤）938
auricular compound tissue grafting（耳廓复合组织游离移植）991
auricular defect（耳廓缺损）931、990
auricular injury（耳廓外伤）990
auto PEEP（内源性呼吸末正压）1312
auto renal transplantation（自体肾移植术）516
autocrine（自分泌）917
autogeneic transplantation; autotransplantation（自体移植）951、1071
autogenus immunohemolytic anemia（自体免疫性溶血性贫血）479
autograft; autogenous graft（自体移植）951
autografting of keratinocytes（表皮细胞自体移植）927
autologous bone marrow transplantation（自体骨髓移植）1084
autologous fat injection（自体脂肪注射）965

autologous transfusion during anesthesia（术中自体输血）1178
autolysis（自然溶痂）926
automated external defibrillators, AEDs（自动体外除颤）1283
autonephrectomy（肾自截）508
autonomic nervous system（自主神经系统）7、1274
autoplastic transplantation of splenic mass（自体脾块移植术）483
autoregulation mechanism of cerebral blood flow（脑血流的自动调节机制）1239
auto-tolerance（自体耐受）1096
autotransfusion（自体输血）890
auxiliary heart transplantation（辅助心脏移植）1080
auxiliary heterotopic liver transplantation（辅助性异位肝移植术）434
avascular necrosis of carpal lunate（腕月骨缺血性坏死）684
avascular necrosis of femoral head（股骨头无血（菌）坏死）686
Avellis syndrome（阿费利斯综合征）86
avuision fracture of olecranon（尺滑鹰嘴撕脱骨折）614
avulsion fracture of pelvis margin（骨盆边缘撕脱性骨折）835
avulsion injury of skin（皮肤撕脱伤）597
avulsion injury of the root of brachial plexus（臂丛神经根性撕脱伤）1040
avulsion of infraorbital nerve（眶下神经抽出术）188
avulsion of penile and scrotal skin（阴茎阴囊皮肤撕脱伤）1017
avulsion of penis skin（阴茎皮肤撕脱伤）869
avulsion of scrotum skin（阴囊皮肤撕脱伤）871
avulsion of supraorbital nerve（眶上神经撕脱术）188
axial omental flap（大网膜轴型皮瓣）962
axially patterned skin flap（轴型皮瓣）954
axillary approach（臂丛腋入路）1119
axillary incision（腋部切口）1002
axillary nerve injury（腋神经损伤）858
axillary webbed scar contracture（腋窝蹼状瘢痕挛缩）1006
axiovascular skin flap（轴型血管皮瓣）1053
axon plasmic flow（轴浆流动）1033
axon; neuraxon; neurite（轴突）1033
azathioprine, aza; imuran（硫唑嘌呤）1102

B

B/G partition coefficient（血/气分配系数）1136
Babcock-Black operation（Babcock-Black 手术）352
Babinski reflex（巴彬斯基征）1249
Babinski sign（巴彬斯基征）73、581、1249
Babinski-Nageotte syndrome（巴彬斯基-讷热奥特综合征）581
back blow in clearing airway（拍背清理气道法）883
Backer cyst（腘囊肿）688
background of liver disease for hepatocarcinoma（肝癌的肝病背景）431
backward flow theory（后向性血流学说）370
bacterial and toxic translocation（细菌和毒素易位）727
bacterial intracranial aneurysm（细菌性颅内动脉瘤）125
bacterial liver abscess（细菌性肝脓肿）452
bacteruria（细菌尿）501
baggy deformity of eyelid（眼袋形成）986
Bailey-Budgley fusion of cervical vertebrae（Bailey- Budgley 颈椎融合术）849
Bain circuit（贝因环路）1159
balanced traction（平衡牵引）593
balanoposthitis（阴茎头包皮炎）546
balanus type of epispadias（龟头型尿道上裂）1016
balanus type of hypospadias（阴茎头型尿道下裂）1015
ball and socket prosthesis（杵臼假体）606
Baller-Gerold syndrome（巴特-盖罗尔特综合征）635
balloon atrial atrioseptomy（房间隔球囊扩大术）258
Bamberger-Marie disease（斑伯格-马里病）643
Bancroft operation; exclusion of duodenal ulcer（溃疡旷置术）308
bandaging（绷扎术）592
bandaging of maxillofacial trauma（颌面部创伤包扎）772
Banti syndrome（班替综合征）478
Bantis spleen（Banti 脾）379
barbiturates（巴比妥类药）1137
bare area of liver（肝裸区）435
barium compound burn（钡化合物烧伤）914
barium meal examination（钡餐检查）300
barium meal examination of colon（结肠钡餐检查）332
Barlow test（巴洛试验）577
barotrauma（气压伤）1206

barotrauma of nasal sinus（鼻窦气压性创伤）789
Barre sign（巴利征）75
Barre-Lieou syndrome（颈后交感神经综合征）668
Barton fracture（巴尔通骨折）614
Barton's fracture（桡骨远端骨折伴脱位）615
basal cell carcinoma（基底细胞癌）973
basal cell carcinoma of anal canal（肛门基底细胞癌）345
basal cell carcinoma of scrotum（阴囊基底细胞癌）556
basal energy expenditure, BEE（基础能量消耗）934、1258
basal metabolic rate（基础代谢率）406
basal nuclei（基底核）18
basal vein（基底静脉）44
basic anesthesia（基础麻醉）1112
basic fibroblast growth factor, BFGF（碱性成纤维细胞生长因子）917、1035
basic life support, BLS（初期复苏（基本生命支持））1176
basic life support, BLS（基本生命支持）886、1176、1192
basic life surpport, BLS（初期复苏处理）1192
basilar invagination（颅底陷入）137
basilar trunk aneurysm（基底动脉干动脉瘤）128
basillar bifurcation aneurysm（基底动脉分叉部动脉瘤）128
Bassini method（Bassini 法）386
beak type arthrodesis（鸟嘴式关节融合术）605
Beck Ⅱ procedure（Beck Ⅱ型手术）277
Beck Ⅰ procedure（Beck Ⅰ型手术）249
Becker muscular dystrophy（贝克尔型肌营养不良）637
bed sore; pressure sore（褥疮）589、1006
bee sting（蜂螫伤）755
Bell facial nerve paralysis（Bell 氏面瘫）981
belly or degloved skin loss of terminal segment of thumb（拇指末节指腹或皮肤剥脱缺损）834
Bence-Jones proteinuria（本斯-琼斯蛋白尿）587
bending and compressing fracture of thoracolumbar vertebrae（胸腰椎屈曲压缩骨折）844
Benedikt syndrome（中脑红核综合征）84
benign juvenile melanoma（良性幼年黑痣）970
benign osteoblastoma（良性骨母细胞瘤）663
benign prostatic hyperplasia（前列腺增生症）531
benign retroperitoneal cystic teratoma（腹膜后良性囊性畸胎瘤）361
benign tumor of bile duct（胆管良性肿瘤）469
benign tumor of bone（良性骨肿瘤）661
benign tumor of esophagus（食管良性肿瘤）230
benign tumor of gallbladder（胆囊良性肿瘤）469
benign tumor of liver（肝脏良性肿瘤）445
benign tumor of lung（肺部良性肿瘤）223
benign tumor of pleura（胸膜良性肿瘤）241
benign tumor of spleen（脾良性肿瘤）480
Bennett fracture（Bennett 骨折）616
Bennett's fracture（第一掌骨基底部关节内骨折）615
Bentall operation（Bentall 手术）266
benzodiazepine antagonist（苯二氮䓬类拮抗药）1141
benzodiazepine receptor（苯二氮䓬类受体）1140
Berkow method（Berkow 法）896
Bertolotti syndrome（Bertolotti 综合征）670
bertylium（溴苄胺）1221
Besnier disease（慢性关节滑膜风湿病）655
bgP（骨 r-羟基谷氨酸蛋白）586
biceps reflex（肱二头肌反射）71
bicipital tendinitis（肱二头肌腱鞘炎）678
Bielschowsky tilt test（比耳朔夫斯基歪头试验）76
bifurcate thumb polydactyly; bifid thumb deformity（分叉状拇指）1007
bilateral acoustic neurilemmoma（双侧听神经鞘瘤）119
bilateral articular process dislocation of cervical vertebra（颈椎双侧关节突脱位）841
bilateral cleft lip（双侧唇裂）977
bilateral cleft lip repair（双侧唇裂修复术）994
bilateral cleft palate（双侧腭裂）977
bilateral congenital oblique facial cleft（双侧先天性面斜裂）978
bilateral coronal synostosis（双侧冠状缝早闭）136
bilateral expansive laminaplasty of cervical vertebrae（颈椎椎板双侧开门成形术）851
bilateral head bandaging（绷带包扎法—头部双绷带）878
bilateral intrahepatic biliary jejunostomy（双侧肝内胆管空肠吻合术）474
bilateral thoracotomy and transection of sternum（双侧开胸横断胸骨切口）216
bile duct adenoma（胆管细胞腺瘤）446
bile reflux gastritis（胆汁返流性残胃炎）306

bi-level positive airway pressure, BIPAP（双气道正压通气）1172、1204
biliary ascariasis（胆道蛔虫症）454、466
biliary-bronchial fistula（胆道支气管瘘）469
biliary duct injury and traumatic biliary duct stricture（胆道损伤及创伤性胆管狭窄）819
biliary duct stone（胆管结石）465
biliary fistula after liver injury（肝损伤后胆瘘）819
bi-phasic positive airway pressure, BIPAP（双气道正压通气）1172
biliary hepatic abscess（胆源性肝脓肿）453
biliary leakage; biliary fistula（胆瘘）490
biliary pancreatitis（胆源性胰腺炎）489
bimalleolar fracture（双踝骨折）628
Bing's test（宾氏试验）76
Bing-Neel syndrome（宾-尼尔综合征）693
bio-artificial graft（生物-人工移植物）1107
bioceramics（生物陶瓷）607
biodegradable material（生物降解材料）607
bio-immunosuppressant（生物免疫抑制剂）1103
biological death（生物学死亡）1260
biological dressing（生物敷料）926
biological membrane（生物膜）926
biomaterial（生物材料）607
biomechanics（生物力学）573
biopsy of endocardial tissue（心内膜活组织检查术）250
biopsy of lung（肺活组织检查）222
biopsy of pleura（胸膜活检）231
bi-phase priming（双相预激）912
bipolar electrocoagulator（双极电凝器）202、1027
bi-specific antibody, BsAb; BIAB（双特异性抗体）1105
bite and sting（咬伤与螫（刺）伤）755
bite block（牙垫）1162
bladder and post urethra reconstruction（膀胱后尿道重建术）541
bladder drainage pancreatic transplantation（胰液膀胱引流式胰腺移植）1076
bladder stone（膀胱结石）523
blast injury（冲击伤）753
blast injury of eye（眼部冲击伤）782
blast injury of lung（肺爆震伤）224、797
blast injury of the brain（爆震性脑损伤）761
bleeding time, BT; clotting time, CT（出、凝血时测定）1167
blepharochalasis（眼睑松垂症）986
blepharonphimosis（睑裂狭小）931
blepharoplasty（眼睑成形术）932
blepharoplasty（老年性上睑赘皮去除术）986
blepharoptosis; ptosis of upper eyelid（上睑下垂）984
blind area of liver ultrasonic imaging（肝脏超声显像的盲区）424
blind intubation（盲探插管）1163
blind loop syndrome（盲袢综合征）319
blind nasotracheal intubation（经鼻盲探插管术）1163
blind tracheal intubation（气管插管：盲探法）886
blind wound of chest（胸部盲管伤）792
block anesthesia（阻滞麻醉）1118
block of intestine（肠堵塞）313
blocking antibody（封闭抗体）1097
blood-brain barrier（血-脑屏障）52
blood-cerebrospinal fluid barrier（血-脑脊液屏障）53
blood component transfusion after trauma（创伤后成分输血）733
blood gas analysis during anesthesia（麻醉中血气监测）1166
blood gas analysis（血气分析）1309
blood gas monitoring（血气监测）1207
blood glutathione peroxidase, GSH-PX（全血谷胱甘肽过氧化物酶）422
blood loss volume estimation（出血量测定）1166
blood perfusion and oxygenation of vitals（重要脏器的血液灌流和氧合）1257
blood-pool radionuclide scanning（核素血池显像）425
blood substitute（血液代用品）733
blood transfusion after trauma（创伤后输血）733
blood vessel ligation（血管结扎术）1030
blood vessel perfusion（血管灌注）1031
blood vessel transplantation（血管移植）966
bloody pleural effusion（血性胸水）237
Blount disease（勃劳特病）637
Blount-Barber syndrome（胫内翻综合征）687
blowout fracture of orbital cavity（眼眶爆裂性骨折）777
blowout fracture of orbital floor（眶底爆裂骨折）989
blue nevus（蓝痣）394、970
blunt injury（钝性损伤）397
blunt injury of colon（结肠钝性损伤）323

body posture（体位）931
body section radiography（断层X线照相术）199
body surface and soft tissue disease（体表及软组织疾病）389
body temperature monitoring（体温监测）1166
Boelher angle（贝乐角）584
Bohler exercise（伯勒体操）600
bolster sign（刀背畸形征）674
bolus dressing（打包包扎法）602
bolus therapy（冲击疗法）902
bone age（骨龄）582
bone bank（骨库）605
bone burn（骨烧伤）939
bone conduction test（骨传导试验）574
bone cyst（骨囊肿）667
bone densicometer（骨密度计）588
bone graft（骨移植片）966
bone grafting（植骨术）604
bone marrow anesthesia（骨髓内麻醉）1118
bone marrow transplantation, BMT（骨髓移植）1084
bone morphogenetic protein（骨形态发生蛋白）586
bone scintigraphy（骨闪烁图检查）587
bone-setting manipulation（正骨手法）598
bone threephase scintigraphy（骨三相闪烁显像）587
bone transplantation with anastomosed blood vessels（吻合血管的骨移植术）863
bone transplantation（骨移植）604、966、1085
bone tumor（骨肿瘤）661
Bonnet sign（邦内征）577
bony ankylosis（骨性强直）597
bony torticollis（骨性斜颈）1000
bottle nose; acne rosacea（酒糟鼻）395
Bouchard node（布夏尔结节）657
bound ligation of hepatic hemangioma（肝血管瘤捆扎术）443
brachial plexus（臂丛（神经））1039
brachial plexus block anesthesia（臂丛阻滞麻醉）1119
brachial plexus injury（臂丛神经损伤）857
brachium vein（臂静脉）46
brachydactilia（短指畸形）636
Bragard sign（柏瑞格德征）577
Brailsford sign（布雷斯福德征）583
brain abscess（脑脓肿）140
brain contre-coup injury（对冲性脑损伤）761
brain coup injury（脑冲击点伤）760
brain cysticercosis（脑猪囊尾蚴病）141
brain death（脑死亡）1087、1256、1286
brain death donor（脑死亡供者）1087
brain echinococcosis（脑包虫病）142
brain edema; wet brain（脑水肿）718
brain injury（脑损伤）763
brain injury in multiple injuries（多发伤中的颅脑伤）874
brain mapping（脑地形图）198
brain paragonimosis（脑肺吸虫病）142
brain protection（脑保护）1246
brain protrusion（脑突出）101
brain schistosomiasis（脑血吸虫病）142
brain stem 脑干 22
brain stem auditory evoked potentials, BAEP; auditory brain stem response, ABR（脑干听觉诱发电位）198
brain stem hemorrhage（脑干出血）133
brain stem injury（脑干伤）764
brain time constant（人脑时间常数）1136
brain tissue transplantation（脑组织移植）1086
branch chain amino acid, BCAA（支链氨基酸）938
branchial cyst（鳃囊肿）998
branchial fistula（鳃瘘管）998
branchial sinus（鳃窦道）999
breakdown of vertebral arch（椎弓崩裂）618
breast atrophy; mastatrophy（乳房萎缩）1001
breast defect（乳房缺损）1003
breast hypoplasia（乳房发育不良）1001
breast implant; breast prosthesis（乳房假体）1002
breast ptosis; mastoptosis（乳房下垂）1004
breast reconstruction（乳房再造）1003
breast reconstruction with dorsal latissimus myocutaneous flap（背阔肌皮瓣移转乳房再造）1003
breast reconstruction with free flap transfer（游离皮瓣移植乳房再造术）1004
breast reconstruction with TRAM flap（横行腹直肌瓣转移乳房再造）1004
breathing bag（储气囊）1158
breathing tube（呼吸管）1157
breathing work（呼吸功）1292
bregma puncture（前囟穿刺术）153
Bricker operation（回肠膀胱术）526

bridge of tubular flap（皮管的“桥”）959
bridged scar（桥状瘢痕）968
Broca aphasia syndrome（口语性失语综合征）82
Brock procedure（Brock 手术）275
Brodie abscess（布罗迪脓肿）650
Brodie abscess（慢性局限性骨髓炎）650
bromocriptine test for suppressing growth-hormone（嗅隐亭抑制生长激素试验）79
bromocriptine test for suppressing prolactin（嗅隐亭抑制催乳素试验）79
bromsulphalein clearance method（BSP 清除法）372
bronchial intubation（支气管插管术）1161
bronchial stenosis（支气管狭窄）209
bronchiectasis（支气管扩张症）232
bronchiole-alveolar cell carcinoma（细支气管肺泡细胞癌）215
bronchiopleural fistula（支气管胸膜瘘）231
bronchoalveolar lavage（支气管肺泡灌洗）924、1310
bronchofiberoscopic examination（纤维支气管镜检查）222
bronchoscope（支气管镜）1310
bronchiospasm（支气管痉挛）1180、1235
Brooke formula（Brooke 公式）901
Brooks-Jenkins fusion of atlantoaxial spine（Brooks-Jenkins 寰枢椎融合术）849
Brown-Sequard syndrome（布朗-色夸综合征）88
Brown-Sequard syndrome（脊髓半侧综合征）620、848
brucellar arthritis（布鲁菌关节炎）654
bruise（挫伤）388、597
bruised scalp（头皮擦伤）92
Bruns syndrome（布伦斯综合征）86
Bryant triangle（布莱恩特三角）578
buccal soft tissue defect; soft tissue defect on cheek（颊部软组织缺损）982
bucking（呛咳动作）1180
Budd-Chiari syndrome（布加综合征）379
bulbar syndrome（延髓综合征）85
bull's eye sign（牛眼征）424
bullae of lung（肺大泡）225
bullet-proof clothing（防弹衣）751
Bungner band（Bungner 带）1034
bunion（踇囊炎）692
Bunnell suture（Bunnell 缝合法）1045
bupivacaine（布比卡因（丁吡卡因））1154
buprenorphine（丁丙诺啡（叔丁啡））1145、1146
burn（烧伤）894、948
burn-blast combined injuries（烧冲复合伤）759
burn casualty（成批烧伤）894
burn disaster（烧伤灾难）894
burn hypermetabolism（烧伤高代谢）934
burn intensive care unit, BICU（烧伤监护病区）895
burn of abdominal wall（腹壁全层损伤）939
burn of cranial bone（颅骨烧伤）939
burn of manganese and its compound（锰及其化合物烧伤）914
burn of thoracic wall（胸壁全层烧伤）939
burn program; burn ward（烧伤病房）895
burn shock（烧伤性休克）897、1313
burn stress diabetes（烧伤应激性糖尿病）946
burn super-center（超级烧伤中心）895
burn team（烧伤专业队伍）895
burn toxin（烧伤毒素）943
burn wound infection（烧伤创面感染）907
burn wound sepsis（烧伤创面脓毒症）908
bursitis（滑囊炎）596、679
bursitis achilles posterior（跟腱滑囊炎）689
bursitis of inferior greater psoas muscle（腰大肌下滑囊炎）680
bursitis of olecranon（鹰嘴滑囊炎）682
bursography（滑液囊造影）585
burst fracture of cervical vertebra（颈椎爆裂骨折）842
burst fracture of thoracolumbar vertebrae（胸腰椎爆裂骨折）845
B-US imaging of hepatic abscess（肝脓肿 B 超显像）456
Buschke-Lowenestem neoplasia（Buschke-Lowenestem 瘤）547
Buschke-Ollendorff syndrome（脆弱性骨硬化症）641
buthalital（丁硫妥钠）1138
butophanol（布托啡诺）1146
butorphanol（丁啡喃）1145
button loop deformity（扣襻样畸形）1011
butyrophenones（丁酰苯类药）1143
BW B1090U（美维松）1149
bypass operation（短路手术）347

C

C_7 nerve transfer（颈七神经移位术）1039
CA19-9（糖链抗原）484
Ca^{2+} inflow blocker（钙离子内流阻滞剂）941
cable nerve graft（电缆状神经移植）965
cabletype nerve graft（电缆式神经移植术）1038
cadaver donor（尸体供者）1087
cadaver renal transplantation（尸体肾移植）1072
Caffey disease（卡菲病）642
calcaneo-apophysitis（跟骨骨骺炎）649
calcaneonavicular coalition（跟舟联合）638
calcaneotalal bridge（跟骨距骨桥）690
calcaneus contusion（足跟挫伤）690
calcaneus tendosynovitis（足跟腱鞘炎）689
calcarine fissure（距状裂）15
calcific tendinitis of suprasponatus（岗上肌腱钙化）677
calcification of supraspinatus tendon（冈上肌钙化）611
calcified focus of hepatic tuberculosis（肝结核钙化灶）462
calcitonin（降钙素）423
calcium chloride（氯化钙）1221
calcium overload（钙超载）903
calculus of prostate（前列腺结石）531
calculus of seminal vesicle（精囊结石）532
calculus of urethra（尿道结石）535
calibrated leak balloon technique（开孔球囊栓塞术）179
callosomarginal artery（胼缘动脉）39
callus reconstruction（骨痂改建）591
calmodulin（钙调蛋白）586
caloric test（冷热试验）77
Calot triangle（Calot 三角）464
Calve disease（椎体骨软骨病）649
Camurati - Engelmann disease（卡姆拉提-恩格尔曼病）642
cancellous osteoma（海绵状骨瘤）664
cancer of pancreas（胰腺癌）485
cancer of pancreatic body（胰体癌）486
cancer of pancreatic body and tail（胰体尾癌）486
cancer of pancreatic head（胰腺头癌）486
cancer of pancreatic tail（胰尾癌）486
cancer of small intestine（小肠癌）322
cancer of total pancreas（全胰癌）486
cancer pain（癌痛）144
candida sp（念珠菌属）909
Cantlie's line（肝中线）434
capillary hemangioma（毛细血管瘤）970
capillary hemangioma of liver（肝脏毛细血管瘤）441
capillary lymphangioma（毛细血管型淋巴管瘤）405、971
capillary reaction by fingertip pressure（皮肤的指压毛细血管反应）960
capsula contracture（包膜挛缩）1002
capsuloplasty（关节囊成形术）606
capsulotomy（关节囊切开术）605
caput medusae（海蛇头）380
carbocaine（卡波卡因）1154
carbohydrate metabolism after trauma（创伤后糖代谢）712
carbon dioxide accumulation（二氧化碳蓄积）1158
carbon dioxide canister（二氧化碳吸收罐）1158
carbon dioxide narcosis（二氧化碳麻醉）1117
carbon monoxide（一氧化碳）906
carbon dioxide absorbent（二氧化碳吸收剂）1157
carbuncle（痈）390
carcimona of bladder（膀胱癌）522
carcinoembryonic antigen，CEA（癌胚抗原）301、332、484
carcinoid of lung（肺类癌）231
carcinoid of small intestine（小肠类癌）330
carcinoid syndrome（类癌综合征）331
carcinoma in situ of esophagus（食管原位癌）218
carcinoma of colon（结肠癌）331
carcinoma of penis（阴茎癌）546
carcinoma of prostate（前列腺癌）529
carcinoma of skin; epithelioma（皮肤癌）395
carcinoma of stomach; gastric cancer（胃癌）285
carcinoma of ureter（输尿管癌）519
carcinoma of urethra（尿道癌）534
carcinosarcoma（癌肉瘤）288
cardiac arrest（心跳骤停）1175、1187、1301
cardiac achalasia（贲门失弛缓症）227
cardiac arrest mechanism（心搏骤停的发生机制）1189
cardiac carcinoma（贲门癌）219
cardiac carcinomectomy（贲门癌切除术）219
cardiac compression（心脏按压）1176、1211

cardiac death（心脏死亡）1260
cardiac dysfunction after trauma（创伤后心功能障碍）738
cardiac electromechanical dissociation, EMD（心电机械分离）1175、1187
cardiac function（心脏功能）1274
cardiac hernia（心脏疝）804
cardiac massage（心脏按摩）1176、1211
cardiac multiple valvular disease（联合瓣膜疾病）264
cardiac myxomas（心脏黏液瘤）248
cardiac output（心输出量）1286
cardiac penetration（心肌穿孔）254
cardiac pulmonary resuscitation, CPR（心肺复苏术）882、1175、1191、1286
cardiac risk evaluation（心脏风险评估）1286
cardiac rupture（心脏破裂）249
cardiac sarcomas（心脏肉瘤）248
cardiac tamponade（心脏压塞）247、1275
cardiac trauma（心脏创伤）249、801
cardiac tumor（心脏肿瘤）247
cardiac valve injury（心脏瓣膜损伤）265
cardiac valve prothesis insuffciency（人造瓣膜关闭不全）280
cardiac valve prothesis stenosis（人造瓣膜狭窄）280
cardiac-pulmonary bypass（心肺分流术）1286
cardiogenic shock（心源性休克）1280
cardioplasty（贲门成形术）227
cardiopulmonary arrest（心肺骤停）1187
cardiopulmonary cerebral resuscitation, CPCR（心肺脑复苏）1191
cardiopulmonary resuscitation, CPR（心肺复苏）882
cardiovascular collapse（心血管虚脱）1284
care of mouth and cornea（口腔与角膜护理）1255
care of muscle and joint（肌肉和关节的护理）1255
care of respiratory tract（呼吸道护理）1254
care of skin（皮肤护理）1255
care of urethra and intestinal tract（尿路和肠道护理）1255
Carlen's double lumen endobronchial catheter（卡仑双腔支气管导管）1160
Caroli disease（Caroli 病）468
carotic steal syndrome（颈动脉盗血综合征）90
carotid aneurysm（颈动脉瘤）401
carotid arteria cavernous sinus shunt syndrome（颈内动脉海绵窦分流综合征）89
carotid artery compression test（颈动脉压迫试验）79
carotid artery ligation in the neck（颈部颈动脉结扎术）169
carotid body tumor（颈动脉体瘤）405
carotid cistern（颈动脉池）12
carotid endarterectomy（颈动脉内膜切除术）175
carpal dorsal torus syndrome（腕背隆突综合征）684
carpal sign（腕骨征）685
Carpal tunnel syndrome（腕管综合征）1042
carpenter syndrome（尖头-并指（趾）畸形综合征）635
Carpenter syndrome（卡彭特综合征）636
carrier of bacteria（带菌者）898
cartilage exostosis（软骨帽外生骨疣）664
cartilage graft（软骨移植）605、966
Casoni test（卡松尼试验）79、450
cataplexy（猝倒症）693
catecholamine syndrome（儿茶酚胺症）561
catheter-related infection（导管相关性感染）1265
Cattel operation（Cattel 术式）492
cauda equina（马尾）36
cauda equina injury（马尾神经损伤）620、849
caudal and sacral pressure sor（尾骶部褥疮）1006
caudate nucleus（尾状核）19
cauliflower ear（菜花状耳）931、991
causalgia（灼性神经痛）860
cause of peripheral nerve injury（周围神经损伤的原因）856
causes of absence of spontaneous respiration（自主呼吸不恢复的原因）1200
causes of acute renal failure after resuscitation（复苏后急性肾衰的原因）1230
causes of airway obstruction（气道阻塞的原因）1194
causes of cardiac arrest（心搏骤停的原因）1188
causes of death in traffic accidents（交通伤死亡原因）708
causes of hypernatremia and hyponatremia（血钠异常的原因）1234
causes of infection（感染的原因）1258
causes of post-resuscitation acidosis（复苏后酸中毒的原因）1232
causes of post-resuscitation alkalosis(碱中毒的原因)1233

causes of post-resuscitation arrhythmia（复苏后心律失常的原因）1227
causes of post-resuscitation hyperkalemia and hypokalemia（复苏后血钾异常的原因）1233
causes of post-resuscitation hypertention syndrome（复苏后高血压的原因）1227
causes of post-resuscitation hypotention syndrome（复苏后低血压的原因）1226
causes of pulmonary edema after resuscitation（复苏后肺水肿的原因）1229
causes of respiratory failure after resuscitation（复苏后呼吸衰竭的原因）1201
causes of secondary cerebral injury（继发性脑损害的原因）1242
caustic injury of esophagus（食管腐蚀伤）798
cauterization of urethral caruncle（尿道肉阜烧灼术）545
cavernostomy of renal tuberculosis（肾结核病灶清除术）518
cavernous hemangioma（海绵状血管瘤）130、970
cavernous hemangioma of liver（肝脏海绵状血管瘤）427、440
cavernous lymphangioma（海绵状淋巴管瘤）405
cavernous segment of ICA（颈内动脉海绵窦段）38
cavernous sinus（海绵窦）47
cavitron ultrasonic surgical aspirator, CUSA（超声外科吸引器）203
Cecil urethroplasty（尿道成形术）539
cecal hernia（盲肠疝）384
celiac artery compression syndrome（腹腔动脉压迫综合征）364
celiac ganglion block（腹腔神经节阻滞）1121
celiac paracentesis and puncture fluid examination（腹腔穿刺吸液检查）477
celiac perfusion（腹腔灌洗术）488、823
celiocentesis（腹腔穿刺术）823
cell adhesion molecule（细胞黏附分子）918、1264
cell biology（细胞生物学）942
cell culture method（细胞培养法）918
cell cycle kinetics（细胞周期动力学）195
cell mediated immunity（细胞介导免疫）1098
cell-mediated cytotoxicity（细胞介导的细胞毒作用）1098
cell-mediated immunosuppression（细胞免疫抑制）714
cell migration（细胞迁移）919
cell proliferation（细胞增殖）919
cell saver; scavenger（血细胞回收器（机））1179
cell transplantation（细胞移植）1070
cellular injury in traumatic shock（创伤性休克中的细胞损伤）724
cement therapy（水门汀疗法）437
centipede bite（蜈蚣咬伤）756
central diabetes insipidus（中枢性尿崩症）51
central dislocation of hip joint（中心性髋脱位）621
central facial nerve paralysis（中枢性面瘫）981
central herniation of brain（脑中心疝）105
central hyperthermia（中枢性高热）51
central immunotolerance（中枢免疫耐受）1096
central nervous system（中枢神经系统）7
central shunting operation（中心性分流术）376
central spinal cord syndrome（脊髓中央综合征）848
central sulcus（中央沟）15
central sulcus artery（中央沟动脉）40
central venous pressure monitoring（中心静脉压监测）1165
central venous pressure, CVP（中心静脉压）1305
cerebellar hemorrhage（小脑出血）133
cerebellar nystagmus（小脑性眼球震颤）63
cerebellar tonsils（小脑扁桃体）28
cerebellar vein（小脑静脉）45
cerebellopontine angle meningioma（桥小脑角脑膜瘤）112
cerebellopontine cistern（桥小脑池）14
cerebellum（小脑）27
cerebral angiography（脑血管造影）199
cerebral arteriovenous malformation, AVM（脑动静脉畸形）129
cerebral blood flow scintigraphy（脑血流闪烁显像）197
cerebral cortex（大脑皮质）16
cerebral cortex zonation（大脑皮质分区）16
cerebral cortical resection（脑皮质切除术）192
cerebral death（大脑死亡）1260
cerebral edema（脑水肿）53、718、761、1235
cerebral fat embolism（脑脂肪栓塞）101
cerebral hemisphere（大脑半球）14
cerebral injury of acceleration（脑加速性损伤）94
cerebral injury of deceleration（脑减速性损伤）94

cerebral ischemia-reperfusion injury（脑的缺血-再灌注损伤）1238
cerebral oxygen metabolic rate, $CMRO_2$（脑氧代谢率）1305
cerebral oxygen saturation monitoring（麻醉中脑氧饱和度监测）1169
cerebral palsy; spastic paralysis; Little disease（脑性瘫痪）661
cerebral peduncle（大脑脚）23
cerebral peduncle syndrome（大脑脚综合征）84
cerebral resuscitation（脑复苏）882、1177、1245、1286
cerebral scintigraphy（脑闪烁显影）197
cerebral segment of ICA（颈内动脉脑段）38
cerebral sulcus gyrus（大脑皮质沟回）14
cerebral vein（大脑静脉）43
cerebral venous malformation（脑静脉型血管畸形）130
cerebral ventriculoscope（脑室镜）203
cerebral white matter（大脑白质）17
cerebrospinal fluid（脑脊液）52
cerebrospinal fluid absorption test（脑脊液吸收试验）78
cerebrospinal fluid fistula of wound（脑脊液伤口漏）102
cerebrospinal fluid scintigraphy（脑脊液闪烁显影）197
cerebrovascular malformation（脑血管畸形）129
cerebrovascular spasm（脑血管痉挛）134
cerium nitrate（硝酸铈）942
cerium sulfadiazine（磺胺嘧啶铈）899
ceruloplasmin, CP（铜氧化酶）422
cervical canal stricture syndrome（颈椎部椎管狭窄综合征）669
cervical hydrocele; Maunior hydrocele（颈水囊肿，颈水囊瘤）999
cervical imcomplete injury syndrome（颈椎不完全损伤综合征）617
cervical lymphonode excision（颈淋巴结切除术）415
cervical plexus block anesthesia（颈丛阻滞麻醉）1119
cervical segment of ICA（颈内动脉颈段）38
cervical spinal cord injury and pain syndrome（颈脊髓损伤疼痛综合征）844
cervical spondylosis（颈椎病）152、669
cervical syndrome（颈椎综合征）669
cervical-humerus skin flap（颈肱皮瓣）1056
cervico rib syndrome（颈肋综合征）669
cervico-aural cyst（颈耳囊肿）998
cervico-aural fistula（颈耳瘘管）998
cervico-aural sinus（颈耳窦道）998
Chaddock sign（查多克征）73、581
chain of survival（存活链）1193
Chance fracture; seat belt fracture（胸腰椎屈曲牵张骨折（座带或安全带骨折））844
Chance's fracture（脊柱分离骨折）617
changes of central nervous system after cardiac arrest（心搏骤停后中枢神经系统的变化）1189
changes of coagulation and fibrinolysis system after cardiac arrest（心搏骤停后凝血和纤溶系统的变化）1190
changes of electrolyte after cardiac arrest（心搏骤停后电解质的变化）1189
changes of energy metabolism after cardiac arrest（心搏骤停后能量代谢的变化）1189
changes of functions of important organs after cardiac arrest（心搏骤停后重要脏器功能变化）1190
changes of microcirculation after cardiac arrest（心搏骤停后微循环的变化）1190
characteristic of emergency treatment for the mass wounded（大批创伤伤员救治特点）711
characteristics of bone and joint injuries in old persons（老年骨关节创伤特点）839
characteristics of cyclist injury in traffic accidents（交通伤骑自行车人伤情特点）707
characteristics of firearm wound（火器伤特点）748
characteristics of foot passenger injury in traffic accidents（交通伤行人伤情特点）707
characteristics of maxillofacial trauma（颌面部创伤特点）771
characteristics of motorcyclist injury in traffic accidents（交通伤摩托车驾驶员伤情特点）707
characteristics of prehospital emergency treatment for mine wounded（井下伤员院前急救特点）758
characteristics of the wounded caused by mine accident（井下意外事故伤员的特点）758
characteristics of the wounded inside the vehicle in traffic accidents（交通伤车内人员伤情特点）706
characteristics of traffic injury（交通伤伤情特点）706
characteristics of trauma in mine（矿井下创伤特点）758
characteristics of traumatic fracture in children（儿童创伤性骨折特点）838
Charcot joint（夏科关节）659

Charcot triad（Charcot 三联症）464
Charcot-Marie-Tooth syndrome（夏克-马里-图斯综合征）697
check of eye（眼部的检查）1247
check of eye ground（眼底检查）1247
check on consciousness（意识状态的检查）1246
chemical burn（化学性烧伤）913、948
chemical carcinogenic factor and biologic carcinogenic factor（化学和生物致癌因素）286
chemical corrosive burn of pharynx（咽化学性灼伤）789
chemical eye burn（化学性眼烧伤）915
chemical immunosuppressant（化学免疫抑制剂）1101
chemical injury of stomach（胃化学性损伤）295
chemical peritonitis（化学性腹膜炎）487
chemical weapon burn（化学武器烧伤）915
chemotactic factor（化学趋化因子）919
chemotherapy（化学疗法）195、493、497
cherst and lung compliance（胸壁和肺顺应性）1292
chest compression（胸外按压）1303
chest compressor（胸廓按压器）1212
chest injury in multiple injuries（多发伤中的胸部伤）874
chest trauma（胸部创伤）791
chest wall defect（胸壁缺损）1000
chest wall reconstruction（胸壁再造）1000
Chevron operation（Chevron 手术）603
Cheyne-Stokes respiration（陈-施呼吸）1272
chiasma syndrome（视交叉综合征）83
chiasmatic cistern（视交叉池）12
Chilaiditi sign（Chilaiditi 征）319
chilblain; pernio（冻疮）755
child operation（child 术式）492
children burns（小儿烧伤）940
children hemangioendothelioma of liver（儿童肝脏血管内皮细胞瘤）441
Chinese Association of Emergency Medicine（中华医学会急诊医学分会）1307
Chinese flap; forearm flap（中国皮瓣）993
Chinese generalized formula（中国通用公式）902
Chinese large intestine careinoma staging（中国大肠癌分期）344
chin-neck adhesion（颏颈粘连）980、1000
chin-thorax adhesion; mental-sternal adhesion（颏胸粘连）980、1000
chiropractic（捏脊疗法）598
chiseling of skull sequestration（颅骨死骨凿除术）929
chloangiocellular carcinoma（胆管细胞癌）428
chlorhexidine（洗必泰）899
chlorine burn（氯烧伤）914
chloroprocaine（氯普鲁卡因）1153
chlorpromazine（氯丙嗪）1143
choice of FiO_2（吸氧分数的选择）1208
choice of infusion（输液种类的选择）1220
choice of ventilation type（通气方式的选择）1207
cholangiobronchial fistula（胆管支气管瘘）458
cholangiocarcinoma（胆管癌）470
cholangio-paraduodenal fistula（胆总管十二指肠乳头旁瘘）469
cholangio-paraduodenal fistula operation（胆总管十二指肠旁瘘手术）474
cholecyst carcinoma（胆囊癌）469
cholecyst duct syndrome, CDS（胆囊管综合征）476
cholecystectomy（胆囊切除术）470
cholecystectomy choledochotomy drainage（胆囊切除胆总管 T 管引流术）496
cholecystocholedochal fistula operation（胆囊胆管瘘手术）471
cholecystoduodenal fistula（胆囊十二指肠瘘）467
cholecystojejunostomy（胆囊空肠吻合术）492
cholecystostomy（胆囊造口术）470
cholecytocolonic fistula（胆囊结肠瘘）468
choledochoduodenal fistula（胆总管十二指肠瘘）476
choledochoduodenal fistula operation（胆总管十二指肠（或胃）瘘手术）471
choledochoduodenostomy（胆总管十二指肠吻合术）472
choledochotomy and drainage（胆总管切开引流术）470
cholesterol empyema（胆固醇脓胸）234
cholesterol gallstone（胆固醇结石）465
cholesterol polyp（胆固醇黏着症或胆固醇息肉）467
cholinergic poisoning syndrome（胆碱毒综合征）1291
chondroblastoma（成软骨细胞瘤）664
chondroblastoma（软骨母细胞瘤）664
chondrodiastasia（软骨分离）604
chondrodystropic dwarfism（软骨营养障碍性侏儒）641
chondroectodermal dysplasia（软骨-外胚层发育异常）634
chondroma（软骨瘤）664

chondroma of skull（颅骨软骨瘤）145
chondromalacia of patella（髌骨软化症）626、645
chondromalacia patellae（髌骨软骨病）627
chondromyxoid fibroma（软骨黏液纤维瘤）664
chondroplasty（软骨成形术）606
chondrosarcoma（软骨肉瘤）665
chondrosarcoma of skull（颅骨软骨肉瘤）147
chordoma（脊索瘤）120、667
choroid injury（脉络膜创伤）779
choroid plexus（脉络丛）48
choroid plexus of lateral ventricle（侧脑室脉络丛）48
choroid plexus of the fourth ventricle（第四脑室脉络丛）48
choroid plexus of the third ventricle（第三脑室脉络丛）48
choroid plexus papillocarcinoma（脉络丛乳头样癌）109
choroid plexus papilloma（脉络丛乳头状瘤）109
choroidal fissure（脉络膜裂）48
chronic abscess of bone; Brodie's abscess（慢性骨脓肿）650
chronic afferent loop obstruction（慢性输入襻梗阻）306
chronic appendicitis（慢性阑尾炎）333
chronic arteriovenous fistula（慢性动静脉瘘）398
chronic cholecystitis（慢性胆囊炎）466
chronic empyema（慢性脓胸）238
chronic gastritis（慢性胃炎）285
chronic gouty arthritis（慢性痛风性关节炎）660
chronic interstitial syndrome of leg（慢性小腿间隙综合征）589
chronic low back strain（慢性下腰劳损）672
chronic lumbar strain（慢性腰劳损）847
chronic lymphocytic thyroiditis; Hashimoto disease（慢性淋巴细胞性甲状腺炎）409
chronic mesenteric vascular occlusion（慢性肠系膜血管闭塞）316
chronic osteomyelitis（慢性骨髓炎）650
chronic post-rheumatic fever arthropathy（慢性风湿热后关节病）655
chronic prostatitis（慢性前列腺炎）529
chronic pulmonary abscess（慢性肺脓肿）238
chronic pyelonephritis（慢性肾盂肾炎）506
chronic radiation injury of skin（慢性皮肤放射性损伤）968
chronic rejection（慢性排斥反应）1094
chronic strain of lumber muscle（慢性腰扭伤）671
chronic subdural hematoma（慢性硬脑膜下血肿）97
chronic suppurative osteomyelitis（慢性化脓性骨髓炎）650
chronic tendinitis（慢性腱炎）676
chronic traumatic intracranial hematoma（慢性创伤性颅内血肿）765
chronic ulcer in leg（下肢慢性溃疡）1014
Chvostek sign（雪佛斯特征）406
chylothorax（乳糜胸）233
chyluria（乳糜尿）508
Chyraev sign（楚拉也夫征）581
cicatrical alopecia of the scalp（瘢痕性秃发）974
cicatrical contracture（瘢痕挛缩）608、968
cicatrical ectropion of eyelid（瘢痕性睑外翻）985
cicatricial contracture foot-drop（瘢痕挛缩性足下垂）933
cicatricial contracture of ankle（踝关节瘢痕挛缩）1014
cicatricial contracture of knee（膝关节瘢痕挛缩）1014
cicatricial contracture of lower extremity（下肢瘢痕挛缩）1014
cicatricial esophageal stenosis（食管瘢痕性狭窄）229
ciliary neurotrophic factor, CNTF（睫状神经生长因子）1035
cilio-spinal reflex（睫脊反射）1249
cineradiography（X线电影摄影）200
cingulate gyri syndrome（扣带回综合征）82
cingulate gyrus（扣带回）26
cingulate sulcus（扣带沟）15
circothyroid membrane ostomy（环甲膜造口术）1199
circuit system（通气环路系统）1156
circular abscess of aortic sinus（主动脉根部环形脓肿）269
circulation disturbance during anesthesia（麻醉中循环紊乱）1174
circulation of cerebrospinal fluid（脑脊液循环）52
circumcision（包皮环切术）548
circulation reestablishment（重建循环）1176
circumferential hemorrhoidectomy（内痔环形切除术）356
cirsoid hemangioma; cirsoid aneurysm（蔓状血管瘤）971
cisatracurium（顺式阿曲库铵）1149
cisterna magna（枕大池）13
cisterna magna puncture（小脑延髓池穿刺术）153
cisterna-peritoneal shunt（腰池腹腔分流术）186

cisternography（脑池造影）199
claccification of trauma according to severity of injury（创伤伤情分类）710
clammines disease（湿冷病）690
classification for carcinoma of penis（阴茎癌分期）546
classification for carcinoma of prostate（前列腺癌分期）529
classification for neuroblastoma（神经母细胞瘤分期）562
classification for urethral carcinoma（尿道癌分期）534
classification markers of the wounded in war（战伤伤员分类标志）711
classification of amputated extremity（肢体离断的分类）861
classification of cerebral ischemia（脑缺血的分类）1240
classification of colon injury（结肠创伤分类）814
classification of inhalation injury（吸入性损伤分类法）922
classification of intracranial tumor（颅内肿瘤分类）105
classification of maxilla fracture（上颌骨骨折分类）774
classification of pancreatic injury（胰腺损伤分类）820
classification of paralysis（瘫痪分类）1248
classification of peripheral nerve injury（周围神经损伤的分类）856
classification of portal hypertension（门静脉高压症分类）369
classification of renal pelvis carcinoma（肾盂癌分期）511
classification of splenic injury（脾损伤分类）821
classification of testis tumor（睾丸肿瘤的分类）553
classication of the wounded（伤员分类）710
classification of TNM stage of hepatocarcinoma（肝癌 TNM 分期）429
classification of trauma according to region of injury（创伤部位分类）709
classification of trauma according to structural integrity of body surface（创伤按体表结构完整性分类）709
classification of trauma according to wounding factors（创伤致伤因素分类）710
classification of traumatic fracture（创伤性骨折的分类）824
classification of traumatic fracture in children（儿童创伤性骨折分类）838
classification of ureteral carcinoma（输尿管癌分期）519
classification of vascular injury（血管创伤性损伤分类）860
claudication distance（跛行距离）574
claudication time（跛行时间）574
claustral nucleus（屏状核）19
claw hand deformity（爪形手畸形）932、1011
claw toe deformity（爪形趾畸形）692
clean wound（清洁伤口）602
cleck of pupil（瞳孔的检查）1247
cleft alveolar ridge（牙槽突裂畸形）995
cleft hand deformity; split hand deformity（裂手畸形）1009
cleft lip repair（唇裂修复）993
cleft nostril floor（鼻孔底部缺裂）995
clinic characteristics of multiple injuries（多发伤的临床特点）873
clinical characteristic and diagnosis of crush injury（挤压伤临床表现和诊断）744
clinical characteristic and diagnosis of crush syndrome（挤压综合征临床表现和诊断）744
clinical characteristic of blast injury（冲击伤的临床特点）753
clinical characteristic of multiple system organ failure（多系统器官衰竭的临床特征）742
clinical classification of AVM（脑动静脉畸形临床分类）131
clinical death（临床死亡）1260
clinical diagnosis of cardiac arrest（心搏骤停的诊断）1191
clinical feature of abdominal injury（腹部创伤临床表现）811
clinical feature of traumatic intestinal fistula（创伤性肠外瘘的临床表现）816
clinical manifestation and diagnosis of pulmonary edema（肺水肿的临床表现与诊断）1229
clinical manifestation of acute renal failure after trauma（创伤后急性肾功能衰竭临床表现）737
clinical manifestation of acute renal failure（急性肾衰的临床表现）1230
clinical manifestation of cardiac arrest（心搏骤停的临床表现）1191
clinical manifestation of hypercalcemia（高钙血症的临床表现）1329
clinical manifestation of hyperkalemia（高钾血症的临床表

现）1327
clinical manifestation of hypermagnesemia（高镁血症的临床表现）1332
clinical manifestation of hypernatremia（高钠血症的临床表现）1323
clinical manifestation of hypocalcemia（低钙血症的临床表现）1328
clinical manifestation of hypokalemia（低钾血症的临床表现）1325
clinical manifestation of hypomagnesemia（低镁血症的临床表现）1331
clinical manifestation of hyponatremia（低钠血症临床表现）1321
clinical manifestation of metabolic acidosis（代谢酸中毒临床表现）1335
clinical manifestation of metabolic alkalosis（代谢性碱中毒的临床表现）1336
clinical manifestation of respiratory acidosis（呼吸性酸中毒的临床表现）1338
clinical manifestation of respiratory alkalosis（呼吸性碱中毒的临床表现）1338
clinical manifestation of respiratory insufficiency after trauma（创伤后呼吸功能不全的临床表现）740
clinical manifestations of acute cerebral hypoxia（急性脑缺氧的临床表现）1244
clinical process and recovery of acute cerebral hypoxia（急性脑缺氧的临床经过与恢复）1253
clinical stage of inhalation injury（吸入性损伤临床分期）922
clinicopathological staging of gastric cancer（胃癌的临床病理分期（TNM 分类））290
clinodactyly（先天性指侧弯）1009
clipping of posterior inferior cerebellar artery aneurysm（小脑下后动脉瘤夹闭术）171
clipping of aneurysm（动脉瘤夹闭术）169
clipping of anterior choroid artery aneurysm（脉络膜前动脉瘤夹闭术）170
clipping of anterior communicating artery aneurysm（前交通动脉瘤夹闭术）171
clipping of basilar artery bifurcation aneurysm（基底动脉分叉部动脉瘤夹闭术）171
clipping of internal carotid artery bifurcation aneurysm（颈内动脉分叉部动脉瘤夹闭术）170
clipping of middle cerebral artery aneurysm（大脑中动脉瘤夹闭术）171
clipping of ophthalmic artery aneurysm（眼动脉瘤夹闭术）170
clipping of posterior communicating artery aneurysm（后交通动脉瘤夹闭术）170
clipping of superior cerebellar artery aneurysm（小脑上动脉瘤夹闭术）171
clival tumor（斜坡肿瘤）124
clivus meningioma（斜坡脑膜瘤）113
cloacogenic carcinoma（一穴肛原癌）345
clonus（阵挛）66
closed abdominal injury（闭合性腹部创伤）811
closed cardiac injury（心脏闭合伤）802
closed cardiac trauma（闭合性心脏伤）249
closed chest trauma（闭合性胸部创伤）791
closed circuit（密闭法）1113
closed craniocerebral injury（闭合性颅脑损伤）92
closed drainage of thoracic cavity（胸腔闭式引流）235、795
closed injury（闭合性损伤）387
closed injury of bladder（闭合性膀胱损伤）868
closed injury of esophagus（闭合性食管损伤）799
closed injury of spinal cord（闭合性脊髓损伤）149
closed injury of stomach（胃闭合性损伤）295
closed injury of trachea-bronchus（闭合性气管及支气管损伤）798
closed injury of ureter（闭合性输尿管损伤）867
closed injury; closed wound（闭合伤）602
closed internal tissue and organ injury（闭合性内部组织、器官损伤）388
closed loop obstruction（闭袢性肠梗阻）311
closed mesentery injury（闭合性肠系膜损伤）321
closed mitral commissurotomy by left side（二尖瓣左侧途径闭式扩张术）261
closed mitral commissurotomy by right side（二尖瓣右侧途径闭式扩张术）262
closed nose injury（闭合性鼻损伤）992
closed renal injury（闭合性肾损伤）865
closed rupture of spleen（闭合性脾破裂）477
closed trauma of larynx（闭合性喉创伤）790
clostridial cellulitis（梭状芽孢杆菌性蜂窝织炎）393
clostridial myonecrosis, gas gangrene（梭状芽孢杆菌性肌

坏死（气性坏疽）） 393
clot retraction test, CRT（血小板收缩功能试验） 1167
cloth rubberized therapy（贴胶布疗法） 387
Cloward fusion of cervical vertbrae（Cloward 颈椎融合术） 850
clubbing fingers（杵状指） 685
Clutton syndrome（无痛性膝关节积水） 688
CO_2 expiration syndrome（二氧化碳排出综合征） 1183
coagulation disorder after trauma（创伤后凝血功能障碍） 741
coagulation zone（凝固带） 919
coarctation of aorta（主动脉缩窄） 268
coaxis circuit apparatus（同轴环路装置） 1159
cocaine（可卡因） 1153
coccygodynia（尾骨痛） 675
codeine（可待因） 1147
Codman exercise（科德曼体操） 600
Codman syndrome（良性软骨母细胞瘤） 664
Codman triangle（科德曼三角） 584
Codman triangle; subperiostealpad, periosteal cuffing sign（骨膜下垫） 584
coeliac hemorrhage（腹腔出血） 490
Coffin-Siris syndrome（科芬-西里斯综合征） 696
cold injury（冷伤） 754
collagen（胶原） 912
collagen protein（胶原蛋白） 1273
collateral circulation（侧枝循环） 370
collateral ligaments injury of knee joint（膝关节侧副韧带损伤） 624
collateral sprouting（侧枝发芽） 717
Colles fracture（科雷斯骨折） 614
Collins solution（Collins 液） 1090
collodiaphyseal angle of femur（股骨颈干角） 584
collodiaphyseal angle of humerus（肱骨颈干角） 584
colloid cyst（胶样囊肿） 110
colloid solution（胶体溶液） 901
colon flap（结肠瓣） 1063
colon injury（结肠创伤） 814
colonic carcinoid（结肠类癌） 329
colonofiberscope（纤维结肠镜检查术） 332
color Doppler flow imaging of liver cancer, CDFI（肝癌彩色多普勒血流显像） 424
colossal hernia（巨型疝） 384
colostomy（结肠造口术） 349
columella deviation（鼻小柱偏斜） 994
coma duration（昏迷持续时间） 1305
coma（昏迷状态） 50、1264
combination of mitral and aortic valve replacement（二尖瓣与主动脉瓣双瓣替换术） 260
combinative determination of multiple markers of liver cancer（多种肝癌标记联合检测） 423
combined aphasia（混合性失语） 56
combined drugs by endocardial injection（心腔内联合注射药物） 1217
combined fractures of pelvic ring（骨盆环联合骨折） 835
combined heart-liver transplantation（心-肝联合移植） 1081
combined heart-lung transplantation（心肺联合移植） 1079
combined hepatopancreatic transplantation（肝-胰联合移植） 1081
combined injuries（复合伤） 588、759
combined injuries caused by chemical warfare agent（化学战剂复合伤） 759
combined injuries of radiation（放射复合伤） 759
combined liver-kidney transplantation（肝-肾联合移植） 1081
combined liver-small bowel transplantation（肝-小肠联合移植） 1081
combined operations of multiple methods（多种联合手术） 379
combined pancreas and spleen transplantation（胰脾联合移植） 1077
combined spinal and epidural anesthesia（脊椎及硬膜外联合阻滞麻醉） 1123
combined ulcer（复合性溃疡） 297
comminuted fracture（粉碎骨折） 591
commissural fibers（连合纤维） 17
commissurotomy（口角开大） 980
common carotid artery-vein graft-supraclinoid internal carotid artery anastomosis（颈总动脉-静脉-床突上颈内动脉吻合术） 176
common carotid or subclavian artery-vein graft-middle cerebral artery anastomosis（颈总动脉或锁骨下动脉-静脉-大脑中动脉吻合术） 176
common facial vein（面总静脉） 48
communicating hydrocele of testis（交通性睾丸鞘膜积液）

558
communicating hydrocephalus（交通性脑积水）103
compartment syndrome（筋膜间隙综合征）589
compenstive anti-inflammatory response syndrome（代偿性抗炎反应综合症）1283
complement dependent cytotoxicity（补体依赖细胞毒作用）1098
complement fixation test（补体结合试验）450
complement regulation protein, CRP（补体调节蛋白）1098
complete brachial plexus injury（全臂丛神经损伤）857
complete dislocation（完全脱位）596
complete excision of echinococcus hydatid cyst（肾包虫完整摘除术）515
complete laceration of kidney（完全性肾裂伤）865
complete lesion of spinal cord（完全性脊髓损伤）149
complete rebreathing system（完全性重复吸入系统）1158
complete replacement of the ascending aorta（Bentall 手术）267
complete rupture of urethra（尿道断裂伤）869
complete transposition of great arteries（完全性大动脉转位）277
complex syndactyly（复杂并指）1008
complication after spinal anesthesia（脊椎麻醉并发症）1184
complication after splenectomy（脾切除术后并发症）822
complication during general anesthesia（全身麻醉的并发症）1179
complication of anorectal injury（肛管直肠创伤并发症）816
complication of biliary operation（胆道术后并发症）476
complication of bone and joint injuries in old persons（老年骨关节创伤关发症）839
complication of children's bone and joint injuries（儿童骨关节损伤并发症）839
complication of colon injury（结肠创伤并发症）815
complication of duodenal injury（十二指肠创伤并发症）813
complication of fracture（骨折并发症）826
complication of liver injury（肝损伤并发症）818
complication of multiple injuries（多发伤的并发症）876
complication of tracheal intubation（气管插管的并发症）1209
complication of traumatic amputation（创伤性截肢并发症839
complications of external cardiac compression（胸外心脏按压的并发症）1213
complications of liver abscess（肝脓肿并发症）457
component of body fluid（体液的成分）1316
component transfusion during operation（术中成分输血）1179
composite skin transplantation（复合皮移植术）927
composite tissue transplantation（复合组织移植）949
composition of body fluid（体液的组成）1316
compound nevus（混合痣）969
compound skin flap（复合皮瓣）957、1052
compound tissue transplantation（常用的复合组织移植）967
compound volvulus（混合型扭转）295
compound wound（复合伤）588、759、1290
comprehensive therapy of imbalance of body laid and acid-base metabolism（体液代谢平衡和酸碱平衡失调的综合治疗）1338
compressed myelopathy（压迫性脊髓病）150
compression arthrodesis（加压关节固定术）605
compression fracture（压缩骨折）591
compression fracture of cervical vertebra（颈椎压缩骨折）842
compression of peroneal nerve syndrome（腓总神经压迫综合征）692
compression of spinal cord（脊髓受压）847
compression osteosynthesis of spondylosis of cervical vertebrae（颈椎滑脱的加压螺丝钉固定术）850
compression paralysis after epidural hematoma（硬膜外血肿压迫截瘫）1185
compression syndrome of supracondylar ostitis of humerus（肱骨髁上骨突压迫综合征）680
compression syndrome of suprascapular nerve（肩胛上神经卡压综合征）679
compression/ventilation ratio（按压/通气比例）1286
compressive eschar（紧缩性焦痂）920
computed tomography, CT（电子计算机断层扫描）425
computer program controlled anesthesia（计算机程序控制麻醉）1117
computer tomography examination of thyroid gland（甲状腺

CT检查）407
computerized tomography（电子计算机X线体层摄影）200
concealed penis（隐匿性阴茎）545
concentration effect（浓缩效应）1134
concordant xenotransplantation（协调性异种移植）1071
concussion of spinal cord（脊髓震荡）149
concussion of the brain（脑震荡）95、763
conduction aphasia（传导性失语）56
condylar fracture of femur（股骨髁部骨折）622、837
condyloma acuminatum（尖锐湿疣）534
confluence of the sinuses（窦汇）47
confluence of urethra and hymen（尿道处女膜融合症）537
congenital abdominal external hernia（先天性腹外疝）383
congenital absence of clavicle（先天性锁骨缺如）632
congenital absence of muscles（先天性肌缺损）633
congenital absence of vagina; atresia of vagina（先天性无阴道）1018
congenital absence of vertebral body（先天性椎体缺如）634
congenital annular constriction bands（先天性肢体环状狭窄）632
congenital arteriovenous fistula（先天性动静脉瘘）398
congenital atresia of posterior naris（先天性鼻后孔闭锁）991
congenital atresia of urethra（先天性尿道闭锁）532
congenital bat ear deformity; outstanding ear（先天性招风耳畸形）989
congenital biliary atresia（先天性胆道闭锁）468
congenital biliary cyst; congenital choledochal cyst（先天性胆总管囊肿）468
congenital blepharoptosis（先天性上睑下垂）984
congenital bronchiectasis（先天性支气管扩张症）232
congenital camptodactyly; campylodactyly（先天性指弯曲）1009
congenital choledochocystoduodenostomy（先天性胆总管囊肿十二指肠吻合术）473
congenital choledochocystojejunostomy（先天性胆总管囊肿空肠Roux-en-Y吻合术）473
congenital cleft lip（先天性唇裂）976
congenital cleft nose（先天性鼻裂）991
congenital cleft palate（先天性腭裂）977
congenital cranial developmental deformity（先天性颅骨发育畸形）974
congenital cryptotia; pocket ear（先天性隐耳，袋状耳）990
congenital cup ear deformity; lop ear（先天性杯状耳，垂耳）990
congenital deformity of thorax（先天性胸廓畸形）206
congenital diaphragmatic hernia（先天性膈疝）213
congenital dislocation of hip（先天性髋关节脱位）636
congenital dislocation of wrist（先天性腕关节脱位）635
congenital double lips（先天性重唇）993
congenital epispadias（先天性尿道上裂）1016
congenital esophageal stenosis（先天性食管狭窄）227
congenital facial cleft（先天性面裂）976
congenital facial nerve paralysis（先天性面神经麻痹）981
congenital finger absence（先天性少指畸形）1009
congenital finger annular groove（先天性手缩窄环）1008
congenital foot deformity（先天性足畸形）1014
congenital forearm annular groove（先天性前臂缩窄环）1008
congenital forearm bone defect（先天性前臂骨缺如）1006
congenital high scapula（先天性高位肩胛骨）635
congenital hydrocephalus（先天性脑积水）103
congenital hypertrophic pyloric stenosis（先天性肥厚性幽门狭窄）284
congenital hypospadias（先天性尿道下裂）1015
congenital intracranial arachnoid cyst（先天性颅内蛛网膜囊肿）139
congenital intracranial aneurysm（先天性颅内动脉瘤）125
congenital joint contracture（先天性关节挛缩）1009
congenital lateral cleft nose（先天性鼻侧裂）991
congenital lip sinus（先天性唇窦道）993
congenital macrotia（先天性大耳畸形）989
congenital median cleft nose（先天性鼻正中裂）991
congenital median facial cleft（先天性面正中裂）977
congenital median lower lip cleft（先天性下唇正中裂）977
congenital median upper lip cleft（先天性上唇正中裂）977
congenital megacolon（先天性巨结肠）324

congenital microtia（先天性小耳畸形）989
congenital mutiple arthrogryposis（先天性多发性关节挛缩症）632
congenital oblique facial cleft（先天性面斜裂）977
congenital oblique inguinal hernia（先天性腹股沟斜疝）385
congenital pachyonychia（先天性指甲肥厚）643
congenital painful division of petella（先天性疼痛性髌骨分裂）637
congenital polycystic disease of liver（先天性肝脏多囊性疾病）438
congenital pongo satyrus ear（先天性猩猩耳）990
congenital preauricular fistula（先天性耳前瘘管）990
congenital preauricular sinus（先天性耳前窦道）990
congenital pulmonary cyst（先天性肺囊肿）228
congenital pyloric atresia（先天性幽门闭锁和隔膜）285
congenital radial clubhand（先天性桡骨缺如手畸形）1007
congenital radio-ulnar synostosis（先天性桡-尺骨融合）1007
congenital rudimentary finger（先天性短指畸形）1008
congenital sacrococcygeal cyst（先天性骶尾部囊肿）1006
congenital shell ear（先天性贝壳状耳）990
congenital short esophagus（先天性短食管）227
congenital spastic diplegia（先天性痉挛性双侧瘫痪）633
congenital subluxation of wrist（先天性腕半脱位）635
congenital symphalangism（先天性指（趾）间关节融合）1007
congenital syndactyly（先天性并指）1008
congenital transverse facial cleft; oral-aural cleft（先天性面横裂）978
congenital trigger thumb（先天性板机拇指）1007
congenital ulnar clubhand（先天性尺骨缺如手畸形）1007
congenital ulnar ray defect（先天性尺侧指掌骨缺如）1007
congenital vascular ring（血管环畸形）278
congenital webbed neck（先天性颈蹼，蹼颈）634、999
congenital/hereditary hemolytic anemia（先天性（遗传性）溶血性贫血）479
congental kyphosis（先天性脊柱后凸）635
congestion zone（充血带）919
congestive heart failure（充血性心力衰竭）1305
congestive hypersplenism（充血性脾功能亢进）480
conjunctival trauma（结膜创伤）777
connecting rod exopexy（连接杆外固定）979
connector（衔接管）1162
Conradi syndrome（康拉迪综合征）640
conradi syndrome（先天性钙化性软骨营养不良症）634、647
conscious intubation（清醒插管术）1163
constructional apraxia（结构性失用症）57
content of hernia（疝内容）383
continent caeci reservior（可控性盲肠膀胱术）527
continuous ECG monitoring（连续心电监测）1165
continuous epidural block anesthesia（持续硬膜外阻滞麻醉）1123
continuous hypothermic perfusion（持续低温灌注）1093
continuous positive airway pressure, CPAP（持续气道正压通气）1171、1203、1276
continuous renal replacement therapy, CRRT（持续性肾脏替代治疗）1281
continuous sutures of blood vessels（血管连续缝合）1029
contour line（轮廓线）949
contracted scar（挛缩性瘢痕）396
contractility estimation of the lower esophagus（食管下段肌肉收缩测定法）1170
contraction of articular capsule（关节囊紧缩术）605
contracture of aponeurosis melacarpea; dupuytrens contracture（掌腱膜挛缩症）685
contracture of scar of hand（手部瘢痕挛缩）609
contracture of the intrinsic muscles of hand（手部内在肌挛缩）685
contraindications to external cardiac compression（胸外心脏按压的禁忌证）1213
contrast enhancement computed tomography scan（CT增强扫描）425
contrast examination of spermiduct（精道造影）503
contrast medium pooling（造影剂“池”）426
controlled embolization（控制性栓塞术）178
controlled hemodilution during anesthesia（术中控制性血液稀释）1179
controlled hypotension（anesthesia）（控制性低血压（麻醉））1124
controlled respiration; controlled ventilation（控制呼吸（通气））1170、1199

contusion（挫伤）388
contusion and laceration of spinal cord（脊髓挫裂伤）149、848
contusion and laceration of the brain（脑挫裂伤）95、763
contusion of lung（肺挫伤）224、796
contusion of penis（阴茎挫伤）869
contusion of renal artery（肾动脉挫伤）866
contusion of scrotum（阴囊挫伤）870
contusion of testis（睾丸挫伤）871
contusion of urethra（尿道挫伤）868
conus medullaris（脊髓圆锥）37
convalescence therapy（康复疗法）929
convexity meningioma（大脑凸面脑膜瘤）111
convulsion（抽搐）66
Cooley procedure（Cooley 氏手术）258
Cooper ligament（Cooper 韧带）385
copper kettle vaporizer（铜罐蒸发器）1159
copper wire electro-thrombosis（铜丝血栓凝固术）178
cor triatriatum（三房心）249
cord traction syndrome（脊髓牵引综合征）618
corneal burn（角膜烧伤）938
corneal reflex（角膜反射）70
coronary artery angiography（冠状动脉造影术）1284
coronary artery bypass graft, CABG（冠状动脉旁路移植术）1284
coronary artery injury（冠状动脉损伤）807
coronary artery-vein fistula（冠状动脉静脉瘘）807
coronary bridging operation（冠状动脉旁路手术）1051
coronary bridging with transplantation of saphenous veins（隐静脉冠状动脉移植术）1051
coronary-caval shunt（冠腔分流术）378
coronary ectomy（冠状动脉内膜切除术）1051
coronary surgery（冠状动脉外科）1051
corpora quadrigemina（四叠体）24
corpus callosotomy（胼胝体切开术）192
corpus callosum（胼胝体）18
corpus callosum cistern-anterior portion（胼胝体池前部）12
corpus callosum cistern-posterior portion（胼胝体池后部）12
corpus callosum syndrome（胼胝体综合征）82
corpus liberum in elbow joint（肘关节内游离体）596
corpus striatum（纹状体）18
correction of clubbed penis（阴茎矫直术）1016
correction of infracardiac type total anomalous pulmonary venous connection（肺静脉异位连接心下型矫正手术）275
correction of intracardiac type total anomalous pulmonary venous connection（肺静脉异位连接心内型矫正手术）275
correction of supracardiac type total anomalous pulmonary venous connection（肺静脉异位连接心上型矫正手术）275
corrective exercise（矫正练习）599
corrective surgery for complete transposition of great arteries（大动脉转位纠治手术）279
corrective surgery of corrected transposition of great arteries associated intracardiac anomaly（矫正性大动脉转位合并心内畸形的矫正手术）278
corrosive esophageal stricture（腐蚀性食管狭窄）229
corrosive toxic agent burn（糜烂性毒剂烧伤）915
corrugated tube（螺旋管）1157
cortical branches of PCA（大脑后动脉皮层支）42
corticoid（皮质激素）1224
costal chondrosarcoma（肋软骨肉瘤）211
costectomy（肋骨切除术）211
costo-iliac impingement syndrome（肋髂撞击综合征）696
costosternoplasty（漏斗胸矫形术）210
costotransversectomy（肋骨横突切除术）604
cough-induced CPR（咳嗽心肺复苏法）1212
counter balanced pulleys（抗平衡滑车）600
coup de sabre（刀痕）982
CRAMS scale（CRAMS（评分法））719
cranial bifida（颅裂）138
cranial bone defect（颅骨缺损）974
cranial bone fracture（颅骨骨折）975
cranial comminuted fracture（颅骨粉碎骨折）93
cranial depressed fracture（颅骨凹陷骨折）93
cranial dura mater（硬脑膜）11
cranial linear fracture（颅骨线形骨折）93
cranial nerve paralysis after spinal anesthesia（脊椎麻醉后脑神经麻痹）1184
cranial nerve（脑神经）29
cranial pia mater（软脑膜）14
cranial suture（颅缝）10
craniocerebral combined injury（颅脑复合伤）767

craniocerebral injury（颅脑损伤）91、760、1267
craniocerebral trauma with optic nerve injury（颅脑外伤伴视神经损伤）764
cranio-maxillary fixation（颅颌固定）776
cranio-maxillofacial surgery（颅颌面外科）949
cranio-metaphyseal sysplasia（颅-干骺端发育不良）639
craniopharyngioma（颅咽管瘤）120
cranioplasty（颅骨成形术）159
craniosynostosis（颅缝早闭）136
craniotomy（开颅术）153
craniotomy of posterior fossa（颅后窝开颅术）156
creatine kinase, CK（肌酸激酶）1306
creatine phosphokinase, CK（肌酸激酶同工酶：肌酸激酶）302
Crede maneuver miction（Crede 手术排尿）541
cremasteric reflex（提睾反射）71
crescent sign（新月征）583
C-response protein（C-反应蛋白）1281
Cretinism（克汀病）639
cribriform plate（筛板）10
cricotracheal seperation（环气管分离）790
crisis management（危机管理）1267
crisis of hypercalcemia（高血钙危象）1289
criteria of projectile lethality（投射物致伤判据）746
critical care medicine（危重病医学）1307
crohn disease（克隆病）326
Cronkhite-Canada syndrome, CCS（Cronkhite-Canada 综合征）365
cross arm flap（交臂皮瓣）956
cross finger flap（邻指皮瓣）956
cross leg flap（交腿皮瓣）956
cross lip flap; Abbe flap（交叉唇瓣）956、995
cross skin flap（交叉皮瓣）956
crossed-extensor reflex（交叉伸腿反射）581
crossed Lasegue sign（交叉性拉赛格征）576
crossing facial nerve grafting（跨面神经移植（面神经搭桥））981
cross-legged test（盘腿试验）577
Crouzon syndrome（Crouzon 综合征）975
crouzon syndrome（颅面骨发育不全症）631
cruciate ligament injury（膝交叉韧带损伤）623
crural cistern（脚池）13
crush brain injury（挤压性颅脑损伤）760
crush injury（挤压伤）388、589
crush injury and crush syndrome（挤压伤和挤压综合征）743
crush injury of brain（脑挤压性损伤）94
crush injury of chest（胸部挤压伤）791
crush injury of eye（眼部挤压伤）782
crush injury of hand; crush trauma of hand（手挤压伤）1010
crush syndrome（挤压综合征）589、1289
crust（痂皮）926
cryopreservative（抗冻剂）929
cryoprotective agents, CPA（冷冻保护剂）1089
cryotherapy（冷冻疗法）355
cryotherapy of esophageal lesion（食管病变的冷冻治疗）225
cryotherapy of hepatocarcinoma（肝癌冷冻疗法）435
cryotherapy of pulmonary lesion（肺部病变的冷冻治疗）241
cryptorchidism（隐睾）555
crystalluria（结晶尿）501
CT angiography, CTA（CT 扫描动脉造影）427
CT arterial portography, CTAP（CT 扫描经动脉插管门静脉造影）427
CT examination（CT 检查）300
CT-scan（CT 扫描）485
CT-scanning of hepatic abscess（肝脓肿 CT 扫描）456
cubital tunnel syndrome（桡管综合征）682
cubital tunnel syndrome（肘管综合征）682、1042
cuff（套囊）1163
cupping and brushing sign of metaphysis（干骺端杯口征和毛刷征）583
curling ulcer（柯令溃疡）299
current stimulation therapy of spinal cord（脊髓电刺激术）601
Curreri formula（Curreri 公式）935
curved blade laryngoscope（弯型镜片喉镜）1161
cushing ulcer（库欣溃疡）299
cut off the pedicle（皮瓣的断蒂）959
cut wound, incised wound（切、割伤）388
cutaneous branch skin flap of arteriae ulnaris in proximal wrist（尺动脉腕上皮支皮瓣）1058
cuticle sarcom of mesenteric blood vessel（肠系膜血管外皮肉瘤）381

cycle closed circuit anesthetic machine（循环密闭麻醉机）1156
cyclophosphamide, Cy（环磷酰胺）1102
cyclosporine A, CsA（环孢素 A）1101
cylinder valve（筒阀）1157
Cyriax syndrome（滑动性肋骨综合征）694
cyst of epididymis（附睾囊肿）549
cyst of ischial tuberosity（坐骨结节囊肿）395
cyst of liver; hepatic cyst（肝囊肿）438
cyst of paraurethra（尿道口旁囊肿）532
cystadenoma of liver（肝脏囊腺瘤）439
cystic aneurysm（囊状动脉瘤）401
cystic hydatid disease（囊性包虫病）450
cystic hygroma（囊状水瘤）405
cystic lymphangioma（囊型淋巴管瘤（淋巴水囊肿））971
cystitis（膀胱炎）523
cystocutaneostomy（膀胱皮肤造口术）525
cystography（膀胱造影）503
cystomatous arteriovenous fistula（囊瘤型动静脉瘘）398
cystometry（膀胱压力容积测定术）562
cystoscopic bladder neck suspension（膀胱镜下膀胱悬吊术）543
cystostomy（膀胱造瘘术）525
cystourethroscopy（膀胱尿道镜检查）504
cytokine antagonist（细胞因子拮抗剂）904
cytokine（细胞因子）912、919、1306
cytological examination（细胞学检查）300
cytotoxic lymphocyte, CTL（杀伤性 T 淋巴细胞）1096

D

Dandy-Walker syndrome（丹迪-沃克综合征）136
Dawbarn sign（道巴恩征）677
De Quervain syndrome（De Quervain 综合征）683
De Quervain thyroiditis（De Quervain 甲状腺炎）408
deafness（耳聋）61
debridement（清创术（清创））601、887、897
debridement and resection of liver wound（肝脏伤清创切除术）818
debridement of brain（脑清创术）770
debridement of craniocerebral through and through wound（颅脑贯通伤清创术）160
debridement of craniocerebral tubular wound（颅脑盲管伤清创术）159
debridement of devitalized pancreatic tissues（坏死胰组织清除术）494
debridement of firearm wound（火器伤清创术）751
debridement of lession and valve replacement（病灶清除与瓣膜替换术）264
debridement of lession and valve valvuloplasty（病灶清除与瓣膜成形术）264
debridement of ricocheting craniocerebral wound（颅脑反跳伤清创术）160
debridement of tangential craniocerebral wound（颅脑切线伤清创术）160
deceleration craniocerebral injury（减速性颅脑损伤）760
deceleration rate（减速率）747
decerebrate rigidity（去大脑强直）1256
decerebrate syndrome（去大脑综合征）80
decompression of lumbar canal through interlaminar space（腰椎椎板开窗术）851
decompression of spinal cord（脊髓减压术）856
decompressive laminectomy（椎板切除减压术）193
decompressive laminectomy of thoracolumbar vertebra（胸腰椎椎板切除减压术）851
decompressive semilaminectomy of thoracolumbar vertebra（胸腰椎半椎板切除减压术）851
decortication of lung（胸膜纤维板剥除术）207
decortication of pulmonary fibrous plate（肺纤维板剥除术）796
decortication of the outer table of skull（颅骨外板凿除术）973
decorticate syndrome（去皮质综合征）79
deep abdominal reflex（腹直肌反射）72
deep cerebral vein（大脑深静脉）44
deep coma（深昏迷状态）1264
deep hypothermia anesthesia（深低温麻醉）1123
deep reflex（深反射）71
the deep second degree burn（深Ⅱ度烧伤）896
de-epithelialized flap（去表皮皮瓣）957
defect of maxillofacial soft tissue（颌面部软组织缺损）772
defect of T-cells（T-细胞缺陷）1273
defective injury of finger tip（指端损伤）834
defibrillation（除颤）1306
defibrillator（除颤器）1216

deformity after orbital fracture（眶底骨折后畸形）988
deformity of lingual frenum（舌系带畸形）976
degenerative cyst of liver（退变性肝囊肿）439
degenerative entropion of eyelid（退行性睑内翻）985
degenerative osteoarthritis of elbow joint（肘关节退行性关节炎）657
degenerative osteoarthritis（退行性关节炎）658
degloved injury of hand（手脱套伤）830
delayed coma after brain injury（脑外性后迁延性昏迷）767
delayed computed tomography scan（CT延迟扫描）425
delayed gastric emptying（胃排空障碍）304
delayed hyperacute rejection（迟发性超急性排斥反应）1094
delayed hypersensitive skin test（迟发型超敏皮肤试验）937
delayed management of traumatic biliary duct stricture（创伤性胆管狭窄后期处理）819
delayed neuronal death, DND（迟发性神经元坏死）718
delayed recovery（苏醒延迟）1185
delayed resuscitation（延迟复苏）900、1287
delayed rupture of spleen（延迟性脾破裂）478
delayed skin flap（延迟皮瓣）957
delayed suture（延期缝合）602
delayed skin grafting（延期植皮）953
delayed transfer of flap（皮瓣的延迟移转）959
delayed traumatic intracranial hematoma（迟发性创伤性颅内血肿）765
delayed-type hypersensitivity, DTH（迟发型超敏反应）1096
delayed union（延迟连接）591
delayed wound healing（创面延迟愈合）920
delayed xenograft rejection, DXR（迟发性异种排斥反应）1099
deltoid flap（三角肌区皮瓣）961
deltoid myocutaneous flap（三角肌肌皮瓣）1057
deltoid reflex（三角肌反射）71
deltopectoral skin flap（胸三角部皮瓣）1061
dementia（痴呆）51
demineralized bone matrix（脱钙骨基质）587
Deming nephropexy（肾周筋膜、腰肌缝合固定术）517
denervation of bladder（膀胱神经剥脱术）526
Denis Browne urethroplasty（Denis Browne 尿道成形术）538
dentate ligament（齿状韧带）37
dentate nucleus（齿状核）28
dentoxifylline（已酮可可碱）1280
depolarization time（去极化时间）1273
depolarizing block（去极化阻滞）1152
depolarizing muscular relaxant（去极化肌松药）1148
depressed skull fracture（凹陷性颅骨骨折）770
depression scar（凹陷性瘢痕）968
deproteinized bone（脱蛋白骨）587
depth of anesthesia（麻醉深度）1133
dermabrasion（皮肤磨削）979
dermal flap encatarrhaphy（真皮皮瓣埋入术）1013
dermal transplantation（真皮移植）964
dermoid cyst（皮样囊肿）394、973
dermoid tumor（皮样瘤）120
dermomastopexy（乳房真皮固定术）1001
descending aorta to left pulmonary artery shunt（左肺动脉和降主动脉吻合术（potts 手术））274
descending perineum syndrome（会阴下降综合征）342
desending aorta to left pulmonary artery shunt（降主动脉与左肺动脉吻合术）266
desflurane（地氟醚）1136
desired mechanical ventilation（机械呼吸的理想要求）1207
desmoid tumor（硬纤维瘤）666、972
desmoplastic fibroma（硬纤维瘤）666
destructive wound of liver（肝实质毁损伤）817
detachable balloon technique（可脱球囊栓塞术）179
detection of tubercle bacillus by PCR method（结核菌 PCR 检出法）463
detrusor areflexia, dA（逼尿肌无反射）563
detrusor hyperreflexia（逼尿肌反射亢进）565
detrusor instability, DI（逼尿肌不稳定）564
devascularization of portal hypertension（门奇断流术（断流术））374
development of brain（脑的发育）14
device for fractural external fixation（骨折外固定器械）826
device for fractural internal fixation（骨折内固定器械）826
dezocine（地佐辛）1146
diabetes（糖尿病）491

diabetic hyperosmolar coma（糖尿病高渗性昏迷）1283
diabetic ketoacidosis, DKA（糖尿病酮症酸中毒）1279
diagnosis of abdominal injury（腹部创伤诊断）811
diagnosis of acute renal failure after trauma（创伤后急性肾功能衰竭诊断）737
diagnosis of acute renal failure（急性肾衰的诊断）1231
diagnosis of anorectal injury（肛管直肠创伤诊断）815
diagnosis of colon injury（结肠创伤诊断）814
diagnosis of dislocation of trapeziometacarpal joint（拇掌关节脱位的诊断）832
diagnosis of duodenal injury（十二指肠创伤诊断）812
diagnosis of fracture（骨折诊断）825
diagnosis of gas gangrene（气性坏疽诊断）728
diagnosis of heart failure after trauma（创伤后心力衰竭的诊断）738
diagnosis of hepatic insufficiency after trauma（创伤后肝功能不全的诊断）741
diagnosis of hypercalcemia（高钙血症的诊断）1330
diagnosis of hyperkalemia（高钾血症的诊断）1327
diagnosis of hypermagnesemia（高镁血症的诊断）1332
diagnosis of hypernatremia（高钠血症的诊断）1323
diagnosis of hypocalcemia（低钙血症的诊断）1328
diagnosis of hypokalemia（低钾血症的诊断）1326
diagnosis of hypomagnesemia（低镁血症的诊断）1331
diagnosis of hyponatremia（低钠血症的诊断）1322
diagnosis of liver injury（肝损伤诊断）817
diagnosis of metabolic acidosis（代谢性酸中毒的诊断）1335
diagnosis of metabolic alkalosis（代谢性碱中毒的诊断）1337
diagnosis of multiple injuries（多发伤的诊断）873
diagnosis of multiple system organ failure（多系统器官衰竭诊断）742
diagnosis of myocardial contusion（心肌挫伤的诊断）804
diagnosis of pancreatic injury（胰腺损伤诊断）820
diagnosis of penetrating cardiac injury（心脏穿透伤的诊断）802
diagnosis of peripheral nerve injury（周围神经损伤的诊断）856
diagnosis of respiratory insufficiency after trauma（创伤后呼吸功能不全的诊断）740
diagnosis of small bowel and mesentery injury（小肠及肠系膜创伤诊断）813
diagnosis of splenic rupture（脾破裂诊断）821
diagnosis of stomach injury（胃创伤的诊断）812
diagnosis of traumatic biliary duct stricture（创伤性胆管狭窄诊断）819
diagnosis of traumatic intestinal fistula（创伤性肠外瘘的诊断）816
diagnosis of traumatic shock（创伤性休克诊断）725
diagnosis of traumatic vascular injury（血管创伤性损伤的诊断）860
diagnostic criterion of liver cancer（肝癌临床诊断标准）420
diaphragma sellae（鞍隔）11
diaphragma sellae meningioma（鞍膈脑膜瘤）112
diaphragmatic hernia（膈疝）212
diaphyseal sclerosis（骨干硬化症）642
diarrhea（腹泻）1307
diastomyelia（脊髓纵裂）136
diazepam（地西泮）1140
dibucaine（地布卡因）1154
dicaine（丁卡因（地卡因））1154
diencephalic autonomic epilepsy syndrome（间脑植物神经性癫痫综合征）84
diencephalic syndrome（间脑综合征）83
diencephalon（间脑）19
Dietl crisis（Dietl 危象）512
differentiation and classification of hepatocarcinoma（肝癌的分化与分级）430
differentiation antigen of lymphocyte（淋巴细胞分化抗原（CD 抗原））1100
differentiation of hepatic area by Couinaud（Couinaud 肝脏分区法）433
diffuse axonal injury（弥漫性轴索损伤）95、764
diffuse carcinoma of stomach（胃型胃癌（弥漫型胃癌））288
diffuse goiter（弥漫性甲状腺肿）408
diffuse idiopathic skeletal hyperostosis（弥漫性特发性骨肥厚）643
diffuse infiltrative type（弥漫浸润型）287
diffuse liver cell carcinoma（弥漫型肝癌）429
diffuse peritonitis（弥漫性腹膜炎）488
diffuse pulmonary carcinoma（弥漫性肺癌）213
diffuse toxic goiter（弥漫性毒性甲状腺肿）410
diffusely infiltrating rectal carcinoma（弥漫浸润型直肠癌）

363
digital palmar skin flap（指掌侧皮瓣）1059
digital rectal examination, DRE（直肠指检）501
digital subtraction angiography（数字减影血管造影）200
digital subtraction angiography, DSA（数字减影）427
digitalis（洋地黄制剂）1223
dihydroectophine（双氢埃托非）1145
dilatation of esophagostenosis（食管狭窄扩张术）229
dilatation of urethra（尿道扩张术）502
diluted thrombocytopenia（稀释性血小板减少症）1179
dimethyltubocurarine（二甲箭毒碱）1149
dimple sign（dimple 征）574
diploetic meningioma（板障内脑膜瘤）113
diploic vein（板障静脉）49
diprivan（得普利麻）1140
direct (indirect) portography（直（间）接门静脉造影）373
direct approach to the cavernous sinus（直接经海绵窦入路）156
direct current therapy of hepatocarcinoma（肝癌直流电疗法）436
direct cutaneous vascular skin flap（直接皮血管皮瓣）1053
direct fungi examination（直接光镜真菌检测法）910
direct immunofluorescence fungi test（直接免疫荧光真菌检测法）910
direct injury（直接损伤）397
direct laryngoscope（直接喉镜）1161
direct repair of thoracic aortic aneurysm（胸主动脉直接修补缝合）270
direct spreading metastasis of gastric carcinoma（胃癌的直接蔓延转移）289
direct transfer of tubular flap（皮管的直接移转）959
direct vision intubation（明视插管）1162
directional valve（导向活瓣）1157
disarticulation（关节离断术）609
discography（椎间盘造影术）199、585
discoid cartilage injury of knee joint（膝关节盘状软骨损伤）688
discontinuation of isthmus（峡部不连）618
discordant xenotransplantation（非协调性异种移植）1071
dislocation（脱位）595
dislocation and fracture-dislocation of hip joint（髋关节脱位及骨折脱位）621
dislocation of acromio-clavicular joint（肩锁关节脱位）610
dislocation of articulations interphalanges（指骨间关节脱位）615
dislocation of articulations tarsometatarsale（跖跗关节脱位）629
dislocation of distal radius and ulna joint（下尺桡关节脱位）830
dislocation of elbow joint（肘关节脱位）829
dislocation of hip joint（髋关节脱位）836
dislocation of knee joint（膝关节脱位）623、837
dislocation of laryngeal joint（喉关节脱位）790
dislocation of lateral articular process of cervical vertebra（颈椎单侧关节突脱位）841
dislocation of long head of brachial biceps（肱二头肌长头肌腱脱位）612
dislocation of lumbosacral joint（腰骶关节脱位）846
dislocation of lunate bone（月骨脱位）615
dislocation of lunate-triangular bone（月骨－三角骨脱位）615
dislocation of metacarp-phalangeal joint（掌指关节脱位）832
dislocation of mid-tarsal joint（跗骨间关节脱位）629
dislocation of occipito-atlas joint（枕寰关节脱位）840
dislocation of patella（髌骨脱位）623
dislocation of penis（阴茎脱位）870
dislocation of perilunate bone（月骨周围脱位）615
dislocation of sterno-clavicular joint（胸锁关节脱位）610
dislocation of tarsometatarsal joint（跖跗关节脱位）629、838
dislocation of testis（睾丸脱位）556、872
dislocation of vertebral-fringe（椎体缘离断症）618
dislocation, subdislocation of joint（关节脱位、半脱位）389
disorder of acid and alkali balance（酸碱平衡紊乱）941、1333
disorders of potassium metabolism（钾代谢异常）1325
disorientation（定向障碍）51
dissection and ligation of internal hemorrhoid（内痔外剥内扎术）357
disseminated intravascular coagulation, DIC（弥漫性血管内凝血）1168、1282

disseminated tuberculosis of liver via portal vein（门静脉播散性肝结核）463
dissociated transplantation（游离移植）1071
dissociation anesthesia（分离麻醉）1113
distal gastrectomy（胃远端大部切除术）304
distal splenorenal shunt, DSRS（远端脾肾分流术）377
distant metastasis（远隔转移）487
distant skin flap（远位皮瓣）955
distortion of penis（阴茎扭转）545
disturbance of consciousness（意识障碍）50
disturbance of haemodynamics（血液流动紊乱）1031
disturbance of neuro-endocrine-immune net（神经内分泌免疫网络紊乱）715
disuse atrophy（废用性萎缩）598
disuse muscular atrophy（废用性肌萎缩）598
diverticular disease of colon（结肠憩室病）324
diverticulitis of colon（结肠憩室炎）324
diverticulum of bladder（膀胱憩室）522
diverticulum of jejunum and ileum（空肠回肠憩室）318
dizziness（头晕）49
dobutamine（多巴酚丁胺）1222、1285
dog bite（狗咬伤）757
dog ear deformity（猫耳畸形）958
dolantin（杜冷丁）1144
dolichostenomelia syndrome（细长指（趾）综合征）697
Doll eye（Doll 眼活动）1247
domican（多美康）1141
donor（供者）1086
donor site（供区）951
donor specific antigen infusion（供者特异性抗原输注）1100
donor specific marrow infusion（供者特异性骨髓输注）1100
donor specific transfusion, DST（供者特异性输血）1100
dopamine（多巴胺）1222、1285
dopexamine（多培沙明）1223
Doppler blood flowmeter（超声 Doppler 血流计）1027
Doppler cardiac output monitoring（多普勒心排血量监测）1169
Doppler ultrasonic diagnosis method（超声多普勒诊断法）196
Doppler ultrasonography（超声多普勒法）372
Doppler ultrasound monitoring（多普勒超声监测）1307
dorsal island flap of index finger（示指背侧岛状皮瓣）1010
dorsal knuckle skin flap of digitus medius（指中节背侧皮瓣）1060
dorsal latissimus myocutaneous flap（背阔肌肌皮瓣）963
dorsal pedis skin flap（足背皮瓣）962、1067
dorsal proximal skin flap of index finger（食指近节背侧皮瓣）1060
dorsal scar contracture of hand; dorsal cicatricial contracture of hand（手背瘢痕挛缩）1011
dorsal skin flap of digitus quintus（小指背侧皮瓣）1060
double burst stimulation, DBS（双短强直刺激）1151
double contrast study of stomach（胃双重对比造影检查）300
double cortical line（双皮质线）582
double ECC and artificial respiration（双人体外心脏按压术与人工呼吸）883
double eyelid fold（双眼皮）983
double infection（二重感染）1266
double line sign（双线征）583
double outlet left ventricle（左心室双出口）255
double outlet right ventricle（右室双出口）256
double pedicle flap（双蒂皮瓣）957
double thumb polydactyly（双拇指畸形）1008
double transposition flap; double interpolation flap（双易位皮瓣）957
downtime（心跳停止时间）1191
doxacurium（杜什库铵）1149
drag foot gait（摇曳步态）70
dragging pain（牵引痛）576
drainage of appendical abscess（阑尾脓肿引流术）350
drainage of ascites（腹水转流术）379
drainage of brain abscess（脑脓肿引流术）182
drainage of empyema（脓胸引流）237
drainage of hepatic hydatid cyst（肝包虫囊肿切开引流术）451
drainage of liver abscess（肝脓肿切开引流）459
drainage of pancreatic abscess（胰腺脓肿引流术）494
drainage of subdural abscess（硬脑膜下脓肿引流术）182
drainage of the renal abscess（肾脓肿切开引流术）513
drawer test（抽屉试验）578
dressing（敷料）898
dressing change（换药（交换敷料））898

drop head test（头部下坠试验）75
droperidol（氟哌啶）1143
droperidol（氟哌利多）1143
drug debridement（药物溶痂）926
drug-induced pancreatitis（药物性胰腺炎）489
drum type dermatome（鼓式取皮机）928
d-tubocurarine（筒箭毒碱）1148
Duchenne-Erb syndrome; upper brachial plexus paralysis（杜兴-厄尔布综合征）631
ductal cell cancer of pancreas（胰腺导管细胞癌）486
duct-obliterated pancreatic transplantation（胰管填塞式胰腺移植）1075
Dukes classification（Dukes 分期）343
dumping syndrome and hypoglycemia syndrome（倾倒综合征和低血糖综合征）305
duodenal injury（十二指肠创伤）812
duodenal stasis（十二指肠淤滞症）308
duodenal stump fistula（十二指肠残端瘘）305
duodenal ulcer（十二指肠溃疡）298
Duplay syndrome（肩关节周围炎）679
duplication of bladder（重复膀胱）522
duplication of penis（重复阴茎）545
duplication of the kidney and the ureter（双肾盂双输尿管畸形）509
duplication of ureter（输尿管重复畸形）519
Dupuytren test; telescope test（杜普伊特伦试验）578
dural arteriovenous fistula, DAVF（硬脑膜动静脉瘘）131
duro-cavernous shunt syndrome（硬脑膜动脉海绵窦分流综合征）89
dwarfism（侏儒症）698
dynamic cardiomyoplasty（动力性心肌成形术）254
dynamic cavernosography（动态阴茎海绵体造影）566
dynamic compression plate（动力性加压接骨板）601
dynamic examination of cerebrospinal fluid（脑脊液动力学检查）196
dynamic exercise（动力性练习）599
dynamic function detector（动态功能探测仪）196
dynamic obstruction（动力性肠梗阻）310
dynamic work（动力作业）599
dynamometry（肌力测定法）74、579
dysbaric osteonecrosis（减压性骨坏死）590
dyschondrostosis（软骨骨生成障碍）640
dysgeusia（味觉障碍）63
dyslalia（构音困难）54
dysosmia（嗅觉障碍）57
dysostosis（骨发育不全）638
dysphasia（语言障碍）54
dysphagia caused by vascular abnormality（血管畸形引起的吞咽困难）226
dysplasia epiphysealis hemimelica（骨骺半侧发育不良）639
dystonia musculorum deformans（变形性肌张力不全）633
dysuria（排尿困难）499
Dywer steel cable internal fixation（迪瓦尔钢缆内固定）604

E

Eagle-Barrett syndrome（梨状腹综合征）512
ear avulsion; auricular avulsion（耳廓撕脱伤）990
ear lobe defect（耳垂缺损）991
early carcinoma of esophagus（早期食管癌）230
early debridement of wound in open fracture of extremities（四肢开放性骨折的早期清创术）824
early fulminating sepsis（早期爆发性脓毒症）908
early gastric carcinoma, EGC（早期胃癌）286
early local treatment after trauma（创伤早期局部治疗）723
early lung cancer（早期肺癌）241
early management of traumatic biliary duct stricture（创伤性胆管狭窄早期处理）819
early resuscitation（早期复苏）900
early shock（早期休克）900
early stage repair of nerve（神经早期修复）1036
early systemic treatment after trauma（创伤早期全身治疗）723
early treatment of mass wounded（大批创伤伤员早期救治）711
ebernation（骨质象牙化）658
Ebstein cardiac anomaly（Ebstein 心脏畸形）263
echelon treatment（分级治疗）749
echinococcosis of liver（肝棘球蚴病）449
echinococcus disease of kidney（肾包虫病）509
echinus and asterid sting（海胆及海星刺伤）757
ectopic meningioma（异位脑膜瘤）114
ectopic ossification（异位骨化）598
ectopic pancreas; aberrant pancreas（胃异位胰腺）293

ectopic pinealoma（异位松果体瘤）121
ectopic prostate（异位前列腺）530
ectropion of eyelia（睑外翻）931
ectropion of eip（唇外翻）923
ectopic ureteral orifice（输尿管异位开口）520
Edebohl nephropexy（Edebohl 肾固定术）517
edrophonium（依酚氯铵）1152
EEG monitoring（脑电活动监测法）1170
effect of acidosis on body（酸中毒对机体的影响）1232
effect of alkalosis on body（碱中毒对机体的影响）1233
effect of mechanical ventilation on physiology（机械呼吸对生理的影响）1206
efferent loop obstruction（输出襻梗阻）305
Ehlers-Danlos syndrome（Ehlers-Danlos 综合征）401
elastic compression（弹性压迫）931
elastic incarcerated hernia（弹力性嵌顿疝）384
elastic pressure therapy（弹性压迫疗法）925
elastofibroma（弹力纤维瘤）668
elbow bandaging with "8" shape（绷带包扎法—肘部 8 字形法）879
elbow scar contracture（肘部瘢痕挛缩）1006
eletrical injury（电击伤）1279
electric anesthesia（电麻醉）1117
electric burn（电烧伤）916
electric contact burn（电接触烧伤）916
electric defibrillation（电击除颤）1177、1216
electric defibrillation（心脏除颤）1177、1216
electric dermatome（电动取皮机）928、952
electric flash burn; electric arc burn（电弧闪光烧伤）916
electric injury of eye（眼部电击伤）784
electric powered and controlled ventilator（电动电控呼吸机）1173、1202
electric shock（电休克）916
electrical defibrillation: extrathoracic method（电除颤：胸外法）883
electrical defibrillation: intrathoracic method（电除颤：胸内法）883
electrocorticogram, ECOG（脑皮质电图）198
electroencephalogram monitoring（脑电图监护）203
electromyogram（肌电图）586
electroencephalogram（脑电图）197、1275
electrolyte solution（电解质溶液）900
electromagentic flowmeter, EMF（电磁血流测定仪）1027
electromagnetic rheometer method（电磁血流计法）372
electromyography（肌电图测定术）198、564
electron accelerator（电子加速器）195
elementary diet（要素饮食）936
elephantiasic scroti（阴囊橡皮肿）552
elevated hernia in ferior border of obligue muscle of internal abdomen（腹内斜肌下缘高位疝）383
elevated ligation of hernia（高位结扎）386
elevation of depressed fracture（凹陷骨折整复术）157
elevation shoe（补高鞋）610
eleventh nerve injury（副神经损伤）857
elimination of pus of hepatic tuberculous abscess by needle puncture aspiration（肝结核性脓肿穿刺排脓术）464
elimination of tuberculous focus of liver（肝结核病灶清除术）463
Ellis-Creveld syndrome（软骨-外胚层发育不全）634
elongation of styloid process（茎突过长症）695
Ely test（伊利试验）577
emboliform nucleus（栓状核）28
embolization of AVM of brain（脑动静脉畸形栓塞术）180
embolization of dural AVF（硬脑膜动静脉瘘栓塞术）181
embolization of hepatic artery（肝动脉栓塞）446
embolization of internal carotid-cavernous fistula by detachable balloon（颈内动脉-海绵窦瘘可脱性球囊栓塞术）180
embolization of internal pudendal artery（阴部内动脉栓塞术）570
embolization of intracranial aneurysm by detachable balloon（颅内动脉瘤可脱球囊栓塞术）181
embolization of intraspinal AVM（椎管内动静脉畸形栓塞术）181
embolization therapy of hepatic hemangioma（肝血管瘤栓塞疗法）445
emergency care transportation center（急救转运中心）897
emergency exploratory thoracotomy（紧急剖胸探查术）810
emergency extracorporeal circulation（应急体外循环）890
emergency intubation（紧急插管）1163
emergency treatment at regiment and division（团、师救护所救治）750
emissarium（导血管）49
emission computed tomography scanner（核发射计算机体

层扫描机）201
empyema of pericardium, pericardial tamponade（心包积脓、心包填塞）458
empyema（脓胸）235
encapsulated empyema（包裹性脓胸）239
encapsulated pleural effusion（包裹性胸腔积液）239
enchondroma（内生软骨瘤）664
endemic goiter（地方性甲状腺肿）407
endobronchial anesthesia（支气管内麻醉）1117
endocrinogenic impotence（内分泌性阳痿）566
endogenous creatinine clearance（内生肌酐清除率）942
endoneurium（神经内膜）1033
endorphin（内啡肽）1147
endoscopic intracholedochal stent drainage（经内镜逆行胆管内置支架管内引流术）492
endoscopic ligation of esophageal varicose vein（内镜下曲张静脉套扎术）374
endoscopic neurosurgery（内镜神经外科学）6
endoscopic retrograde pancreatic cholangiography, ERPC（内镜逆行胰胆管造影）485
endoscopic sclerotherapy（经内镜硬化疗法）374
endothelial cell functional disorder（内皮细胞功能失调）1267
endothelin（内皮素）904
endotoxaemia（内毒素血症）1304
endotoxic shock（内毒素性休克）1304
endotracheal anesthesia（气管内麻醉）1117
endovascular embolization of aneurysm（经血管内栓塞动脉瘤）170
endovascular neurosurgery（血管内神经外科学）5
end-tidal anesthetic concentration（呼气末麻醉气体浓度）1133
end-tidal CO_2 concentration monitoring（呼气末 CO_2 浓度监测）1166
end-to-end anastomosis（端对端血管吻合）960
end-to-end anastomosis of blood vessels（血管端端吻合）1028
end-to-side anastomosis（端侧血管吻合）960
end-to-side anastomosis of blood vessels（血管端侧吻合）1028
energy expenditure（能量消耗）934
energy metabolism（能量代谢）934
enflurane（安氟醚）1135
enflurane（恩氟烷）1135
Engelmann syndrome（进行性骨干发育不全）642
enkephalin（脑啡肽）1147
enlarged resection of malignant insulinoma（恶性胰岛素瘤扩大切除术）496
enorchia（隐睾）555、1050
enostosis（骨生骨瘤）638、662
enostiosis; bone spot; bone is land（骨生骨瘤）638
enostosis（内生骨疣）664
enteral nutrition, EN(肠内营养)735、937、1259、1265
enteric drainage pancreatic transplantation（胰液肠道引流式胰腺移植）1076
enteropathic arthritis（肠病性关节炎）654
entogastric matter in stomach, bezoar（胃内性胃内异物，胃结石）295
entogastric type（胃内型）293
entrance of foreign matters from injuried stomach wall（胃壁损伤处进入胃内异物）296
entrapment syndrome of posteromedial branch of the fifth lumbar nerve（第五腰神经后内侧支挤压综合征）675
entrapment syndrome（紧束综合征）695
entropion（睑内翻）933
entropion of eyelid（眼睑内翻（倒睫））985
enucleation of esophageal leiomyoma（食管平滑肌瘤摘除术）230
enucleation of hepatic hemangioma（肝血管瘤剥除术）443
enucleation of renal tumor（肾肿瘤剜除术）514
enuresis（遗尿）500、535
enzyme-linked immunosorbent assay, ELISA（酶联免疫吸附测定法）450
eosinophilic granuloma of bone（骨嗜酸性肉芽肿）662
eosinophilic granuloma of skull（颅骨嗜酸性肉芽肿）148
ependymoma（室管膜瘤）107
epicanthic fold（内眦赘皮）987
epidemic spermatitis（流行性精索炎）551
epidemiology（流行病学）940
epidemiology of hepatocarcinoma（肝癌流行病学）430
epidemiology of industrial injury: acute injury（工业创伤流行病学：急性损伤）708
epidemiology of traffic injury（交通伤流行病学）705
epidemiology of traffic injury: environmental factor（交通伤流行病学：环境因素）706

epidemiology of traffic injury: human factor（交通伤流行病学：人的因素）705
epidemiology of traffic injury: time factor（交通伤流行病学：时间因素）706
epidemiology of traffic injury: vehicle factor（交通伤流行病学：车辆因素）706
epidemiology on trauma（创伤流行病学）704
epidemiology on war wound（战伤流行病学）704
epidermal cyst（表皮囊肿）394
epidermal growth factor, EGF（表皮细胞生长因子）917
epidermal skin graft; Ollier-Thiersch skin graft（表层皮片）951
epidermoid cyst（表皮样囊肿）689、973
epidermoid cyst of skull（颅骨上皮样囊肿）148
epidermoid tumor（表皮样瘤）120
epididymectomy（附睾切除术）559
epididymis stasis（附睾郁积症）550
epididymitis（附睾炎）550
epididymovasostomy（副睾输精管吻合术）1050
epidmiology of indrustrial injury: chronic injury（工业创伤流行病学：慢性损伤）708
epidural abscess（硬脑膜外脓肿）139
epidural analgesia（硬膜外镇痛术）1123
epidural block anesthesia（硬膜外阻滞麻醉）1122
epidural hematoma（硬脊膜外血肿）847
epidural-inhalational combined anesthesia（硬膜外-吸入复合麻醉）1116
epidural spinal abscess（硬脊膜外脓肿）140
epidurography（硬脊膜外造影）199
epilepsy（癫痫）67
epineurial neurosuture（神经外膜缝合）965、1037
epineurium（神经外膜）1034
epineurium suturing（神经外膜缝合）965
epiphyseal hyperplasia; dysplasia epiphysealis hemimelica（骨骺增生）648
epiphyseal line（骨骺线）582
epiphyseal separation of distal end of the radius（桡骨远端骨骺分离）595
epiphyseal separation of distal end of tibia（胫骨远端骨骺分离）595
epiphyseal separation of head of the radius（桡骨头骨骺分离）594
epiphyseal separation of lateral condyle of humerus（肱骨外髁骨骺分离）594
epiphyseal separation of medial condyle of humerus（肱骨内髁骨骺分离）594
epiphyseal separation of olecranon of ulna（尺骨鹰嘴骨骺后离）594
epiphyseal separation of the proximal humerus（肱骨上端骨骺分离）594
epiphyseal separation of tibial tuberosity and upper end of tibia（胫骨结节及胫骨上端骨骺分离）595
epiphyseal separation of tistal end of femur（股骨远端骨骺分离）595
epiphysealis dysostosis（骨骺成骨不全）639
epiphysial dysplasia（骨骺发育异常）639
epiphysiodesis（骨骺固定术）603
epiphysiolysis（骨骺分离）594
epiphysitis（骨骺炎）648
epispadia（尿道上裂）535
epispadias of bladder extrophy（膀胱外翻尿道上裂）1017
epithalamus（丘脑上部）22
epithelial cell-derived factor（表皮细胞源因子）918
epithelial regeneration（上皮再生）918
epluchage（扩创术）601
equilibrium pathway（平衡觉传导路）34
Erb-Duchenne brachial plexus injury（上臂丛神经损伤）857
erysipelas（丹毒）390
erythromelalgia（红斑性肢痛）659
erythropoietin（红细胞生成素）1271
escape valve（逸气活瓣）1157
eschar（焦痂）925
eschar stripping（剥痂术）926
escharectomy（焦痂切除术）926
esophageal anastomotic leakage（食管吻合口瘘）217
esophageal anastomotic stenosis（食管吻合口狭窄）217
esophageal atresia（食管闭锁）225
esophageal carcinoma（食管癌）219
esophageal carcinosarcoma（食管癌肉瘤）218
esophageal cyst（食管囊肿）229
esophageal diverticulum（食管憩室）230
esophageal function test（食管通过功能测定）229
esophageal hiatal hernia（食管裂孔疝）229
esophageal lipoma（食管脂肪瘤）225
esophageal obstructive airway（食管阻塞式通气管）

1160、1196
esophageal perforation（食管穿孔）226
esophageal replacement by colon（结肠代食管术）217
esophageal replacement by jejunum（空肠代食管术）217
esophageal sarcoma（食管肉瘤）218
esophageal tracheal combined tube（食管气管联合通气管）1196
esophageal transection（食道下端横断术）375
esophageal tuberculosis（食管结核）230
esophageal varicosis graduation（食道静脉曲张分度）373
esophageal varicosis vein pressure（食道曲张静脉压）371
esophagocardiomyotomy（食管贲门肌层切开术）230
esophagofundopexy（食管胃底固定术）217
esophagogastrostomy（食管胃吻合术）218
esophago-obturated ventilation（阻塞食管通气法）884
esophagopolypus（食管息肉）228
estimation of depth of anesthesia（麻醉深度判定法）1166
ethanol injective therapy of hepatocarcinoma, EIT（肝癌无水酒精注射法）436
ether（乙醚）1134
ethrane（易使宁）1135
etidocaine（依替卡因）1155
etiology of crush injury and crush syndrome（挤压伤和挤压综合征病因）743
etiology of hepatocarcinoma（肝癌的病因学）430
etiology of hypercalcemia（高钙血症的病因）1329
etiology of hyperkalemia（高钾血症的病因）1326
etiology of hypermagnesemia（高镁血症的病因）1331
etiology of hypernatremia（高钠血症病因）1323
etiology of hypocalcemia（低钙血症的病因）1328
etiology of hypokalemia（低钾血症的病因）1325
etiology of hypomagnesemia（低镁血症的病因）1330
etiology of hyponatremia（低钠血症病因）1321
etiology of metabolic acidosis（代谢性酸中毒病因）1334
etiology of metabolic alkalosis（代谢性碱中毒的原因）1336
etiology of respiratory acidosis（呼吸性酸中毒的原因）1338
etiology of respiratory alkalosis（呼吸性碱中毒病因）1338
etomidate intravenous anesthesia（依托咪酯静脉麻醉）1115
etomidate（依托咪酯）1139
etomidate（乙咪酯）1140
euglobulin lysis time, ELT（优球蛋白溶解时间）1167
Eulenberg syndrome（奥伊伦布格综合征）633
Euro-Collins solution（欧洲-Collins 液）1092
evacuation of devitalized tissue in brain contusion and laceration（脑挫裂伤失活组织清除术）158
evacuation of hematoma of posterior fossa（颅后窝血肿清除术）158
evacuation of acute subdural hematoma（急性硬脑膜下血肿清除术）158
evacuation of cerebellar hematoma（小脑内血肿清除术）168
evacuation of chronic subdual hematoma（慢性硬脑膜下血肿清除术）158
evacuation of extradural hematoma（硬脑膜外血肿清除术）157
evacuation of hematoma of brain stem（脑干血肿清除术）168
evacuation of intracerebral hematoma（脑内血肿清除术）158
evacuation of intracranial hematoma（颅内血肿清除术）770
evacuation of intracranial hematoma due to missile（火器伤颅内血肿清除术）160
evacuation of intraventricular hematoma（脑室内血肿清除术）168
evacuation of putaminal hematoma（壳核血肿清除术）168
evacuation of subcortical hematoma（脑皮质下血肿清除术）168
evacuation of thalamic hematoma（丘脑血肿清除术）168
evacuation of subdural effusion（硬脑膜下积液清除术）158
evaluation of depth of coma（昏迷深度的评估）1246
evaluation of severity of colon injury（结肠创伤严重程度判断）814
evaluation of the extent of cerebral injury after complete cerebral ischemia（全脑缺血后损伤程度的评估）1245
Evans formula（Evans 公式）901
eventration of the diaphragm（膈肌膨出）212
evoked electromyogram, EEMG（诱发电位肌电图）199
evoked potential, EP（诱发电位）198
evoked potentials of brain stem（脑干听力诱发电位测定法）1170

Ewing sarcoma（尤文肉瘤）665
Ewing sarcoma of skull（颅骨尤文肉瘤）147
examination and diagnosis procedure for multiple injuries（多发伤检诊程序）875
examination of esophageal abrasive balloon（食管拉网细胞学检查）229
examination of splenic disease（脾脏疾病的检查）477
excavated type（凹陷型）286
excess lactate, XL（超乳）907
excision arthroplasty（关节切除成形术）605
excision in stages（皮损病变的分次切除术）970
excision of bladder diverticulum（膀胱憩室切除术）527
excision of heart myxoma with cardiopulmonary bypass（体外循环心脏黏液瘤切除术）248
excision of hepatic hydatid cyst（肝包虫囊肿切除术）451
excision of internal capsule of pulmonary hydatid cyst（肺包虫囊肿内囊摘除术）206
excision of mediastinal tumor（纵隔肿瘤切除术）224
excision of retrosternal goiter via cervix（经颈胸骨后甲状腺肿切除术）414
excision of fissure（肛裂切除术）353
excision of the wall of liver abscess（肝脓肿壁切除术）461
excision of thoracic tuberculosis（胸壁结核病灶清除术）235
excision of thymus（胸腺切除术）221
excision of thyroid adenoma（甲状腺腺瘤摘除术）413
excitatory aminoacid hypothesis（激动性氨基酸假设）1243
excitatory aminoacids（兴奋性氨基酸）1273
excitatoxic neuronal damage（激动毒性神经元损伤）1243
exercise mat（体操垫）600
exfoliative cytologic examination of pleural effusion（胸水脱落细胞检查）241
exophthalmos（眼球突出）60
exophthalmos-myxedema-osteoarthopathy syndrome（突眼-黏液性水肿-骨关节病综合征）658
exostosis（骨疣）664
expanding breast reconstruction with implant（皮肤扩张后假体植入乳房再造术）1004
expansion chest test（挺胸试验）576
expansive pneumocephalus（张力性气颅）100
experimental replantation（实验性断肢再植）1047
expiratory valve（呼出活瓣）1157
explant culture（皮块培养法）919
exploration of biliary tract（胆道探查术）470
exploratory laparotomy（剖腹探查术）304
exploratory trephination（钻孔探查术）157、771
explosive wound（爆炸伤）751
exposure keratitis（暴露性角膜炎）940
exposure method（暴露疗法）898
expression line（表情线）949
extended left hepatic lobectomy（肝左三叶切除术）433
extended radical gastrectomy（胃癌的扩大根治术）291
extended right hepatic lobectomy（肝右三叶切除术）433
extended spectrum β-lactamase（超谱β-内酰胺酶）943
extension fracture of thoracolumbar vertebrae（胸腰椎伸展骨折）845
exteriorization of intestine（小肠外置术）347
external auditory meatoplasty（外耳道成形术）990
external capsule（外囊）18
external cardiac（chest）compression, ECC（胸外心脏按压）1176、1211
external cardiac compression by heel（足跟按压法）1212
external cardiac compression for children and infants（儿童及婴幼儿胸外按压）1211
external cardiac compression for gestation women（孕妇胸外按压法）1212
external cardiac compression for neonates（新生儿胸外按压）1212
external cardiac massage（胸外心脏按摩）1211
external carotid artery-vein graft-posterior cerebral artery anastomosis（颈外动脉-静脉-大脑后动脉吻合术）177
external defibrillation（胸外电击除颤）1216
external drainage of bile duct through PTCD（PTCD胆道外引流术）492
external drainage of congenital choledochocyst（先天性胆管囊肿外引流式）473
external drainage of hepatic cyst（肝囊肿外引流术）440
external hemorrhoid（外痔）339
external humeral epicondylitis（肱骨外上髁炎）681
external occipital protuberance（枕外粗隆）10
extirpation of esophagus（食管剥脱术）217
extirpation of internal cyst of hepatic hydatid cyst（肝包虫囊肿内囊摘除术）451

extracellular matrix（细胞外基质）918
extracellular type solution（仿细胞外液型液）1089
extrachange of water and solute（水和溶质的外交换）1319
extracorporeal circulation（体外循环）252
extracorporeal membrane oxygenation, ECMO（膜肺）1300
extracorporeal nephrolithotomy（体外肾切开取石术）513
extracorporeal shock wave lithotripsy（体外冲击波碎石术）513
extracorporeal shunt（心外分流术）252
extracranial homeostasis（颅外原性内稳态）1249
extracranial-intracranial arterial anastomosis（颅外-颅内动脉吻合术）176
extradural hematoma（硬膜外血肿）96、765
extradural tumor of spinal cord（硬脊膜外肿瘤）150
extragastric type（胃外型）293
extrahepatic cholangiojejunostomy（肝外胆管空肠吻合术）471
extrahepatic portal hypertension（肝外型门静脉高压症）369
extra-intracranial arterial bypass, EIAB（颅内-颅外动脉吻合术）1051
extraneous matter in stomach（胃外性胃内异物）295
extraperitoneal drainage of liver abscess（经腹膜外肝脓肿引流术）459
extraperitoneal rectal injury（腹膜外直肠伤）336
extrapyramidal system（锥体外系统）25
extrasaccular hernia（滑动性疝）384
extrathoracic cardiac compression, ECC（胸外心脏挤压术）882
extravascular lung water computer, Ty9310（9310 型肺水量计算机）924
extreme wrist flexion losteophytosis（极度屈腕试验）575
extrophy of bladder（膀胱外翻）524
extubation（气管导管拔除术）1164、1209
eye burn（眼烧伤）938
eye socket atresia（眼窝闭锁）988
eye socket stenosis（眼窝狭窄，结膜囊狭窄）988
eyeball burn（眼球烧伤）939
eyebrow deformity; eyebrow displacement（眉畸形，眉错位）983
eyebrow reconstruction（眉再造）983
eyelash defect（睫毛缺损）983
eyelid burn（眼睑烧伤）938
eyelid defect（眼睑缺损）986
eyelid dysraphism; lagophthalmus; hare eyes（眼睑闭合不全（兔眼））981
eyelid ectropion（睑外翻）932、985
eyelid fold formation（双眼皮成形术）983
eyelid injury（眼睑创伤）776
eyelid reconstruction（眼睑再造）987
eyelid tumor（眼睑肿瘤）987

F

F wave（F 波）586
fabella sign（腓肠豆骨征）583
face aging（颜面老年性改变）980
face lifting; facial rejuvenation; rhytidectomy（除皱术）980
face mask of reservoir bag（贮氧袋面罩）1198
face mask（面罩）1164
facial burn（面部烧伤）939、979
facial burning scar（颜面烧伤瘢痕）979
facial chemical peeling（化学性面部皮肤剥脱）979
facial nerve paralysis(面神经麻痹(面神经瘫痪))60、981
facial nerve（面神经）32
facial neurilemmoma（面神经鞘瘤）119
facial paralysis; Bell's palsy（面神经麻痹）1040
facial spasm（面肌痉挛）144
facio-accessorius neuroanastomosis（面 - 副神经吻合术）1041
factors effecting wound healing（创伤愈合影响因素）716
faecal occult blood test（大便潜血反应）299
Faiconer-Weddell syndrome（肋锁综合征）676
Fajersztain test（法加斯坦试验）577
fallen fragment sign（坠块征）583
falling tongue（舌后坠）1182
false aneurysm（假性动脉瘤）400
false ankylosis of temporo-mandibular joint（假性颞下颌关节强直，关节外强直）982
false negative alphafetoprotein（甲胎蛋白假阴性）420
false positive alphafetoprotein（甲胎蛋白假阳性）420
falx cerebelli（小脑镰）11
falx cerebri（大脑镰）11
familial adenomatous polyposis, FAP（家族性腺瘤性息肉病）327

familial spastic paraplegia（家族性痉挛性截瘫）619
familial wrist tunnel syndrome（家族性脉管综合征）644
family idiopathic osteoarthropathy（家族性特发性骨关节病）658
fan flap（扇形皮瓣）995
Fanconi syndrome（范可尼综合征）694
fascia cutaneous flap（筋膜皮瓣）1054
fascia flap（筋膜瓣）1054
fascia lata sling suspension（阔筋膜悬吊术）984
fascia strip suspension; fascia sling suspension（筋膜条悬吊术）981
fascia transplantation（筋膜移植）965
fascial lumbago symptom（筋膜性腰痛症）671
fasciatripper; fascia knife（筋膜条抽取器（筋膜刀））965
fasciculation（肌束震颤）66、580
fasciculation（肌纤维成束收缩）1152
fascitis nodosa（结节性筋膜炎）667
fastigial nucleus（顶核）28
fat C_2 sign of fracture（第二颈椎肥大症）617
fat embolism syndrome（脂肪栓塞综合征）588、1263
fat grafting（脂肪移植）964
fat metabolism（脂肪代谢）935
fat metabolism after trauma（创伤后脂肪代谢）712
fatigue fracture（疲劳骨折）591
fatigue fracture of cervical spinal process（颈椎棘突疲劳性骨折）618
fatigue fracture of neck of talus（距骨颈疲劳性骨折）628
fatigue fracture of os metatarsale（跖骨疲劳骨折）630
fatigue fracture of pattella（髌骨疲劳骨折）623
fatigue fracture of phalanges（指骨疲劳骨折）617
fatigue fracture of tibia（胫骨疲劳性骨折）627
fatigue periostitis of tibia and fibula（胫腓骨疲劳性骨膜炎）688
fatigue periostitis of tibia（胫骨疲劳性骨膜炎）688
fazadinium（法扎溴铵）1149
fazadinium（肌之定）1149
feet bandaging（绷带包扎法—足部）879
felon（脓性指头炎）651
Felty syndrome（类风湿性关节炎-脾大综合征）656
femoral aneurysm（股动脉瘤）402
femoral arteriography（股动脉造影）585
femoral hernia（股疝）386
fazadinium（法扎溴铵）1149
fazadinium（肌之定）1149
feet bandaging（绷带包扎法—足部）879
felon（脓性指头炎）651
Felty syndrome（类风湿性关节炎-脾大综合征）656
femoral aneurysm（股动脉瘤）402
femoral arteriography（股动脉造影）585
femoral hernia（股疝）386
femoral nerve injury（股神经损伤）859
femoral track sign（股骨轨道征）583
femoris reflex（股二头肌反射）72
femoropopliteal occlusive disease（股-腘动脉硬化性闭塞症）399
femur-fibula-ulna syndrome（股骨-腓骨-尺骨综合征）632
femur trochanter syndrome（股骨转子综合征）687
fenestration of hepatic cyst（肝囊肿开窗术）440
fentanyl（芬太尼）1144
fentanyl intravenous anesthesia（芬太尼静脉麻醉）1115
Ferguson method（Ferguson 法）386
ferritin and acid isoferritin（铁蛋白和酸性同功铁蛋白）422
fetal donor（胚胎供者）1088
fetal renal transplantation（胎肾移植）1073
fetal sulfoglycoprotein antigen, FSA（胎儿硫糖蛋白抗原）301
fetal thymus transplantation（胎儿胸腺移植）1086
fiber optic endotracheal intubation（纤维光导支镜气管内插管）1162
fiber optic laryngoscope（纤维喉镜）1161
fiber-optic light（冷光源）202
fiberesophagoscopic examination（纤维食管镜检查）227
fibositis（纤维织炎）671
fibrillation（肌纤维震颤）66、580
fibrinogen degradation product estimation, FDP estimation（纤维蛋白降解产物测定）1168
fibrinogen estimation（纤维蛋白原测定）1168
fibrinogen tissue agglutinant（纤维蛋白原组织黏合剂）1035
fibroblast（成纤维细胞）918
fibrocystic osteitis（纤维囊性骨炎）646
fibrodysplasia ossificans multiplex progressiva（进行性多发性骨化性纤维发育不良）634

fibroid callus（纤维性骨痂）716
fibroma（纤维瘤）394、667、971
fibroma of liver（肝纤维瘤）447
fibroma of small intestine（小肠纤维瘤）322
fibromatosis（纤维瘤病）667
fibronectin（纤维连接蛋白）904、918
fibrosarcoma（纤维肉瘤）665
fibrosarcoma of skull（颅骨纤维肉瘤）147
fibrositis syndrome（纤维织炎综合征）656
fibrothorax（纤维胸）237、794
fibrous dysplasia（骨纤维异样增殖症）667
fibrous dysplasia of rib（肋骨纤维异样增殖症）211
fibrous dysplasia of skull（颅骨纤维结构不良）146
fibrous plate（纤维板）920
fibrous tetany of knee joint（膝关节纤维性强直）624
fibrous thyroiditis（纤维性甲状腺炎）409
field block anesthesia（区域阻滞麻醉）734、1119
filtration fraction of sodium（钠滤过系数）942
filum terminale（终丝）37
final event（终末事件）1301
fine needle aspiration biopsy（细针抽吸细胞学检查）1108
finger amputation（截指术）834、1010
finger avulsion（手指撕脱伤）1011
finger flexor reflex（屈指反射）74
finger tip defect（指端缺损）1010
finger tip replantation（指端组织再植）1010
finger-to-finger test（指指试验）75
finger-to-nose test（指鼻试验）75
Finkelstein test; ulnar deviation test（芬克尔斯坦试验）575
Finsterer sign（芬斯蒂尔征）575
firearm craniocerebral injury（火器性颅脑伤）767
firearm fracture（火器骨折）824
firearm injury of peripheral nerve（周围神经火器损伤）860
firearm injury of teeth and alveolar process（火器性牙和牙槽突损伤）775
firearm mandible fracture（火器性颌骨骨折）774
firearm maxilla fracture（火器性上颌骨骨折）774
firearm wound; firearm injury（火器伤）336、389
firearm wound of kidney（肾脏火器伤）867
firearm wound of ureter（输尿管火器伤）867
firearm wound track morphology（火器伤伤道形态）748
first aid at company and battalion（连、营急救）749
first aid of maxillofacial trauma（颌面部创伤急救）771
first aid of open fracture of extremities（四肢开放性骨折的现场急救）824
first aid of the mass wounded on the spot（大批创伤伤员现场抢救）711
first aid of traumatic vascular injury（血管创伤性损伤的急救）861
first web space skin flap（第一趾蹼皮瓣）1068
fistuation of ileum（回肠造瘘术）347
fistula of pancreas（胰瘘）490
fistulectomy with primary suture（肛瘘切除一期缝合术）354
five fingered hand（先天性“五指”畸形）1009
fixation of Harrington instrumentation for thoracolumbar vertebra（胸腰椎哈灵顿器械复位及内固定术）852
fixation of thoracolumbar vertebra with Armstrong instrumentation（胸腰椎 Armstrong 钢板螺丝钉内固定术）855
fixation of thoracolumbar vertebra with Dunn instrumentation（胸腰椎 Dunn 固定器内固定术）854
fixation of thoracolumbar vertebra with IVBF dual-blade plate（胸腰椎椎体间钉内固定术）855
fixation of thoracolumbar vertebra with Luque instrumentation（胸腰椎鲁格器械复位及内固定术）852
fixation: aerated splint（固定法：充气夹板）879
fixation: auto-fixation（固定法：自体固定）880
fixation: chest-humerus plaster bandaging（固定法：胸肱石膏法）880
fixation: forearm plaster（固定法：前臂石膏）880
fixation: hip plaster with “∧” shape（固定法：髋人字形石膏）881
fixation: lower-limb plaster splint and long pipe-shaped plaster（固定法：下肢长石膏夹板及长腿管型石膏）881
fixation: lower-limb short plaster and short pipe-shaped plaster（固定法－下肢短石膏夹板及短腿管型石膏）881
fixation: neck-chest plaster bandaging（固定法：颈、胸石膏）880
fixation: plaster bed（固定法：石膏床）880
fixation: plaster vest（固定法：石膏背心）880
fixation: shorts plaster（固定法：短裤石膏）881
fixation: shoulder plaster with “∧” shape（固定法：肩人字形石膏）881

fixation: shoulder-humerus plaster with "∧" shape（固定法：肩肱人字形石膏）881
fixation: splint（固定法：普通夹板）879
fixation: steel-wire splint（固定法：铁丝夹板）879
fixation: Thoma splint（固定法：托马氏夹板）880
fixation: triangular bandaging of upper limb（固定法：上肢三角巾法）879
fixation: upper-limb abduction splint（固定法：上肢外展（飞机）架）881
fixation: upper-limb plaster splint and long-limb pipe-shaped plaster（固定法：上臂石膏夹和长臂管型石膏）880
fixed traction（固定牵引）593
flail chest（连枷胸）209、792
flail foot（连枷足）660
flap design（皮瓣设计）1051
flap formation（皮瓣形成）958
flap of forearm radial artery（前臂桡动脉皮瓣）1058
flap of forearm ulnar artery（前臂尺动脉皮瓣）1058
flap transfer（皮瓣移转）959
flap transplantation（皮瓣移植）954
flash blindness（闪光盲）782
flat foot index（平足指数）586
flat pelvis（扁平骨盆）582
flaxedil 三碘季铵酚（（弗来克赛德））1149
flexion test of the elbow-joint（肘关节屈曲试验）575
floating knee（漂浮膝）623
floating knee fracture（浮髌骨折）622
floating patella test（浮髌试验）578
floating thumb（先天性浮动拇指）1009
flow-control valve（流量控制阀）1156
flow meter（流量计）1156
flow status of microcirculation（微循环流态）904
fluconazole（氟康唑）910
fluid therapy during anesthesia（麻醉期间液体疗法）1178
fluid transfusion after trauma（创伤后输液）733
flumazenil（氟马西尼）1142
flumazenil（氟马泽尼）1142
flunitrazepam（氟硝西泮）1141
fluothane; halothane（氟烷）1135
focal epilepsy（病灶性癫痫）68
focal nodular hyperplasia of liver, FNH（肝局灶性结节性增生）446
focal nodular hyperplasia, FNH（局灶性结节性增生）428
fold in nasal vestibule（鼻前庭内皱襞）995
fold scar（赘状瘢痕）968
folliculitis（毛囊炎）389
Fontan operation（Fontan 手术）271
fontanel（颅囟）8
foot burn（足烧伤）940
foot placement exercise（步位体操）600
foramen lacerum（破裂孔）11
foramen occipital magnum syndrome（枕大孔区综合征）87
foramen occipitale magnum（枕骨大孔）10
forane（活宁）1135
forearm flap（前臂皮瓣）961
foreign body in bladder（膀胱异物）524
foreign body in esophagus（食管异物）798
foreign body in stomach（胃内异物）295
foreign body in the heart（心脏异物）247、807
foreign body in the lung（肺内异物）220
foreign body in urethra（尿道异物）537
foreign object in maxillofacial region（颌面部异物）775
Forestier disease; diffuse idiopathic hyperostosis; spondylosis deformans vertebralosteophytosis; spondylitis ossification ligamenta; senile ankylosing hyperostosis spine（佛利斯特病）673
forked frontalis aponeurosis suspension（叉形额肌腱膜悬吊术）984
Fort bragg fever（福特伯莱热）654
forward flow theory（前向性血流学说）370
Foster-Kennedy syndrome（额叶-视神经综合征）81
Fournier gangrene（特发性阴囊坏疽）556
four-tailed bandaging（四头带包扎法）878
fractionation radiation（分割照射）195
fracture and dislocation of cervical vertebra without spinal cord injury（无脊髓损伤的颈椎骨折脱位）843
fracture（骨折）590
fracture and fracture-dislocation of pelvis（骨盆骨折及骨折脱位）620
fracture dislocation（骨折脱位）590
fracture-dislocation of ankle（踝关节骨折脱位）838
fracture-dislocation of elbow joint（肘关节骨折脱位）612
fracture-dislocation of shoulder joint（肩关节骨折脱位）

610
fracture healing（骨折愈合）716
fracture humerus（肱骨骨折）612
fracture of 1/3 proximalis metatarslis quinti（第5跖骨近1/3骨干骨折）630
fracture of acetabulum（髋臼骨折）836
fracture of ankle（踝部骨折）628
fracture of atlas（寰椎骨折）840
fracture of calcaneus（跟骨骨折）628
fracture of carpal bones（腕骨骨折）616
fracture of carpal navicular bone（腕舟骨骨折）830
fracture of clavicle（锁骨骨折）610、828
fracture of coccyx（尾骨骨折）846
fracture of cuber metatarslis quinti（V）（第5跖骨结节骨折）630
fracture of distal part of humerus（肱骨远端骨折）829
fracture of distal part of radius and ulna（尺桡骨远端骨折）830
fracture of femoral condyles（股骨髁间骨折）622
fracture of femoral neck or fractured neck of femur（股骨颈骨折）621
fracture of forearm（前臂骨折）614
fracture of greater tuberosity of humerus（肱骨大结节骨折）612
fracture of head of radius（桡骨头骨折）614
fracture of hip（髋部骨折）620
fracture of hyoid bone（舌骨骨折）789
fracture of laryngeal cartilage（喉软骨骨折）790
fracture of lateral process of talus（距骨外突骨折）629
fracture of lunate（月骨骨折）616
fracture of metacarpals（掌骨骨折）616
fracture of metatarsals（跖骨骨折）630、838
fracture of neck of femur（股骨颈骨折）836
fracture of occipitocondyle（枕骨髁骨折）840
fracture of osteo-chondroart trochlearis（肘滑车关节骨软骨骨折）613
fracture of patella（髌骨骨折）622、837
fracture of phalanges（指骨骨折）639
fracture of pediculus arcus of thoracolumbar vertebrae（胸腰椎椎弓根骨折）845
fracture of pelvis（骨盆骨折）620
fracture of phalanges（趾骨骨折）630
fracture of proximal part of humerus（肱骨上端骨折）828
fracture of proximal part of radius and ulna（尺桡骨近端骨折）829
fracture of renal pedicle（肾蒂断裂伤）866
fracture of sacrum（骶骨骨折）846
fracture of scaphoid（舟骨骨折）616
fracture of scapula; fractured scapula（肩胛骨骨折）611、828
fracture of shaft of femur（股骨干骨折）622、837
fracture of shaft of humerus（肱骨干骨折）612、829
fracture of shaft of radius and ulna（尺桡骨干骨折）829
fracture of skull（颅盖骨骨折）93、763
fracture of spine and spinal cord injury（脊柱骨折和脊髓损伤）617
fracture of sternum（胸骨骨折）236
fracture of surgical neck of humerus（肱骨外科颈骨折）612
fracture of the skull vault（颅盖骨骨折）93
fracture of talus（距骨骨折）628
fracture of tarsal navicular（足舟骨骨折）629
fracture of the zygomatic bone and arch（颧骨和颧弓骨折）775
fracture of tibia and fibula（胫腓骨骨折）837
fracture of tibial condyles（胫骨髁骨折）622
fracture through pedicles of C_2（第二颈椎椎弓根骨折）617
fragmentation of aponeurosis metatarsale（跖腱膜断裂）629
fragmentation of kidney（肾脏粉碎（碎裂）伤）866
frameless stereotactic guided neurosurgery（无框架立体定向导航神经外科学）6
framework（支架）989
Frankel line（弗兰克尔线）582
free body of joint（关节内游离体）626
free dermic allo-transplantation（同种游离皮片移植）1086
free dermic auto-transplantation（自体游离皮肤移植）1085
free hand cutting of skin graft（徒手取皮法）953
free hand dermatome with a protective roller（滚轴式取皮刀）928
free hypogastric arterial flap（下腹游离皮瓣）961
free muscle-denervating grafting（去神经肌肉游离移植术）981

free nipple compound tissue graft（游离乳头复合组织移植）1005
free portal pressure, FPP（自由门静脉压）371
free radical（自由基）905
free radical hypothesis（自由基假设）1243
free radical scavenger（自由基清除剂）905
free skin flap（游离皮瓣）955、1052
free skin graft（激离植皮（皮片））951
free toe transplantation for thumb reconstruction（足趾游离移植再造拇指）1013
free vascularized bone transplantation（吻合血管骨移植）1046
free vascularized fibula transplantation（吻合血管的腓骨移植）1046
free vascularized iliac crest transplantation（吻合血管髂骨移植）1046
free vascularized radius transplantation（吻合血管的桡骨膜移植）1047
free vascularized rib transplantation（吻合血管的肋骨移植）1047
free vascularized scapula transplantation（吻合血管肩胛骨移植）1047
free-draining intraperitoneal pancreatic transplantation（腹腔引流式胰腺移植）1075
freezing storage（冰冻保存）1090
Freiberg infraction（费莱伯格不全骨折）649
frequent micturition（尿频）499
Freund syndrome（第一肋骨缩短综合征）676
friction syndrome of iliotibial band（髂胫束摩擦综合征）687
Friedrich syndrome（锁骨胸骨端的无菌坏死）676
frontal lobe（额叶）15
frontal skin flap（额部皮瓣）1054
frontalis fascia flap suspension（额肌筋膜瓣悬吊术）984
frontalis muscular flap transfer（额肌瓣移转术）984
fronto-orbital artery（额眶动脉）40
frontopolar artery（额极动脉）39
frozen pelvis（冰冻骨盆）588
frozen shoulder（肩周炎）679
frusemide（呋塞米）1223
full thickness skin graft transplantation（全层皮肤移植术）927
full thickness skin graft; Wolfe-Krause skin graft（全厚皮片）952
function partition of portalvein system（门静脉系统功能分区）374
functional disturbance of esophagus（食管功能性障碍）226
functional excercise（功能锻炼）930
functional neurosurgery（功能性神经外科学）4
functional position（功能位）573、593、954
functional reconstruction of thumb（拇指缺损功能重建）609
functional reduction（功能复位）593
functional training（功能锻炼）929、954
fungal osteoarthropathy（真菌性骨关节病）654
funicular hydrocele（精索鞘膜积液）558
furuncle（疖）389
fusiform aneurysm（梭形动脉瘤）401
fusion of eyelids（眼睑粘连术）932
fusion of occipital bone; cervical vertebra（枕颈融合术）849

G

gait（步态）573
gait analysis（步态分析）69、573
gait analysis system（步态分析系统）574
gait loading test（步行负荷试验）574
gait of paralysis agitans（震颤麻痹性步态）69
Galant reflex; incurvation reflex of trunk（加兰特反射）576
Galeazzi fracture（桡骨下端骨折合并尺骨脱位）614
Galeazzi fracture（桡骨中下 1/3 骨折合并下尺桡关节脱位）614
Galeazzi fracture; Dupuytren fracture（盖莱阿齐骨折）614、829
gallamine（戈拉碘铵）1149
Gallie fusion of atlantoaxial spine（Gallie 寰枢椎融合术）849
gallstone ileus（胆石性肠梗阻）314
galvano-faradic current examination（直流-感应电检查法）75
Gamma nail（Gamma 钉）601
gangliocytoma（神经节细胞瘤）106
ganglioneuroma（节细胞神经瘤）561
gangrenous appendicitis（坏疽性阑尾炎）334

gangrenous cholecystitis perforation into liver（坏疽性胆囊炎向肝内穿孔）455
Gardner syndrome（加德纳综合征）694
Garre osteomyelitis（加利骨髓炎）650
Garrod fatty pad; knuckle pad（加罗德脂肪垫）685
gas exchange（气体交换）1264
gas gangrene（气性坏疽）393、588、728
gas scavenger valve（废气消除阀）1157
gastric adenocarcinoma（胃腺癌）289
gastric and esophageal variceal bleeding（胃底食道曲张静脉出血）374
gastric benign tumor（胃良性肿瘤）293
gastric cancer associated antigen, GCA（胃癌抗原，肿瘤相关抗原检查）301
gastric carcinoid（胃类癌）288
gastric coronary vein embolism with TH glue（胃冠状静脉TH胶栓塞术）376
gastric diverticulum（胃憩室）294
gastric eosinophilic granuloma（胃嗜酸性肉芽肿）296
gastric fibroma（胃纤维瘤）294
gastric flap（胃瓣）1063
gastric glomus tumor（胃血管球瘤）294
gastric granulomatosis（胃肉芽肿病）296
gastric hemangioma（胃血管瘤）293
gastric injury caused by foreign matters（胃异物的损伤）295
gastric injury of medical apparatus and instruments（胃医疗器械的损伤）295
gastric juice analysis（胃液分析）299
gastric leiomyoma（胃平滑肌瘤）293
gastric leiomyosarcoma（胃平滑肌肉瘤）293
gastric lipoma（胃脂肪瘤）293
gastric mixed adenocarcinoma（胃混合性腺癌）289
gastric mucinous adenocarcinoma（胃黏液型腺癌）289
gastric mucosa staining（胃黏膜染色法）300
gastric mucous carcinoma（胃黏液癌）289
gastric neurofibroma（胃神经纤维瘤）293
gastric neurolemmoma（胃神经鞘瘤）293
gastric persimmon bezoar（柿胃石）295
gastric polyp（胃息肉）285
gastric poorly-differentiated adenocarcinoma（胃低分化癌）289
gastric remnant carcinoma（残胃癌）287
gastric remnant lesion（胃大部切除术后残胃病变）286
gastric retention（胃潴留）296
gastric schistosomiasis（胃血吸虫病）296
gastric syphilis（胃梅毒）296
gastric tuberculosis（胃结核）296
gastric ulcer（胃溃疡）297
gastric undifferentiated carcinoma（胃未分化癌）289
gastrin（胃泌素）301
gastrin determination（胃泌素测定）494
gastrinoma（胃泌素瘤）296、495
gastrocnemius myocutaneous flap（腓肠肌肌皮瓣）964
gastroduodenal diseases（胃和十二指肠疾病）284
gastroenterography（胃肠钡餐造影）485
gastrofiberscopy（胃镜检查，光导纤维胃镜检查）300
gastrojejunocolic fistula（胃空肠—结肠瘘）307
gastrojejunostomy for exclusion of gastric carcinoma（旷置胃癌的胃空肠吻合术）292
gastrojejunostomy（胃空肠吻合术）302、493
gastromural type（胃壁型）293
gastrostomy（胃造瘘术）302
gastrotomy（胃切开术）302
gauntlet dermic transplantation（带蒂皮肤移植）954、1086
gelfoam（明胶海绵）203、607
gene therapy（基因治疗）196
gene transfer（基因转染）918
general anesthesia（全身麻醉）734、1113
general anesthetic convulsion（全麻惊厥）1182
general anesthetics（全身麻醉药）1133
general hypothermia; frozen stiffness（冻僵）755
general superficial thrombophlebitis（一般血栓性浅静脉炎）404
genu recurvatum（膝反曲）625
genu varus（膝内翻）687
genuine splenic cyst（真性脾囊肿）480
geriatric burns（老年烧伤）941
germ cell tumor（胚生殖细胞的肿瘤）121
germinoma（生殖细胞瘤）121
giant cell carcinoma of lung（肺巨细胞癌）205
giant-cell tumor of bone（骨巨细胞瘤）665
giant cell tumor of skull（颅骨巨细胞瘤）145
giant nevus（巨痣）970
giant osteoid osteoma（巨骨样骨瘤）663

giantism ulcer; giant ulcer（巨型溃疡）298
gigantism（巨人症）695
Gimbernat ligament（Gimbernat 韧带）384
glabellar reflex（眉间反射）71
glandular cystitis（腺性膀胱炎）523
glansplasty（阴茎头再造术）1018
Glasgow Coma Scale Score, GCS（Glasgow 昏迷评分）1295
Glasgow coma scale, GCS（格拉斯哥昏迷分级）50、761、1247
Glasgow outcome scale, GOS（格拉斯哥结局记分）762
Glasgow-Pittsburgh Coma Scale Score（Glasgow- Pittsburgh 评分）1297
Gleason classification for prostate carcinoma（Gleason 分级）530
Gleen operation（Gleen 手术）275
glioblastoma（胶质母细胞瘤）107
glioma（神经胶质瘤）106
gliomatosis cerebri（脑胶质瘤病）110
global aphasia（完全性失语）56
globose nucleus（球状核）28
glomangioma（血管球瘤）666
glomus tumor（血管瘤球）971
glomus tumor of bone（骨血管球瘤）666
glomus tumor of temporal bone（颞骨球瘤）124
glossal flap（舌瓣）1055
glossopharyngeal nerve paralysis（舌咽神经麻痹）63
glossopharyngeal nerve（舌咽神经）32
glossopharyngeal neuralgia（舌咽神经痛）145
glossopharyngeal neurilemmoma（舌咽神经鞘瘤）119
glottic closure reflex（声门关闭反射）1180
glucagonoma（胰高血糖素瘤）495
glucocorticosteroid（肾上腺糖皮质激素类）1101
glucosamide（谷氨酰胺）938
glutamic acid（谷氨酸）1269
glutathione（谷胱甘肽）1271
gluteus maximus gait（臀大肌步）574
gluteus maximus myocutaneous flap（臀大肌肌皮瓣）964
gluteus maximus myocutaneous/skin flap（臀大肌肌（皮）瓣）1065
gluteus medius gait（臀中肌步）574
gonadoblastoma（性腺胚细胞瘤）554
gonadotropic hormone adenoma（促性腺激素腺瘤）116
gonococcal arthritis（淋球菌性关节炎）651
gonococcal urethritis（淋菌性尿道炎）533
Gordon sign（戈登征）73、581
gorge fracture of lumbar vertebrae（腰椎峡部骨折）845
Gorhan syndrome（原发性骨质溶解症）647
gout（痛风）659
Gowers sign（高尔斯症）642
G-protein（G-蛋白）905
gracilis myocutaneous flap（股薄肌肌皮瓣）963
gracilis myocutaneous/skin flap（股薄肌肌（皮）瓣）1065
gradation of liver injury（肝损伤分度）817
gradation of thyromegaly（甲状腺肿大分度）406
grade of liver function, GLF（肝功能分级）373
grading of cerebral aneurysm（脑动脉瘤分级）126
grading of filament cell（纤毛细胞计分）924
grading of hypertensive intracerebral hemorrhage（高血压性脑出血分级）133
graft rejection（移植物排斥反应）1311
graft survival rate（移植物存活率）1086
graft versus host disease, GVHD（移植物抗宿主病）1095
graft versus host reaction, GVHR（移植物抗宿主反应）1095
gram negative bacteraemia（革兰氏阴性菌菌血症）1304
Gram-negative bacteria（革兰阴性细菌）943
Gram-positive bacteria（革兰阳性细菌）943
Gram staining（革兰染色）943
grand mal epilepsy（癫痫大发作）68
granulation tissue（肉芽组织）919
granulation wound（肉芽创面）919
granulous echinococcus（细粒棘球绦虫）450
graphesthesia（皮肤书写觉）65
Graves disease（Graves 病）410
great artery to right pulmonary artery shunt（大血管右肺动脉端侧吻合术）277
great omentum transplantation with anastomosed blood vessels（吻合血管的大网膜移植术）864
great omentum transplantation（大网膜移植术）928
great vein of Galen（大脑大静脉）45
greater omental cyst（大网膜囊肿）381
greater omental entity neoplasia（大网膜实体瘤）381
greater omental torsion（大网膜扭转）381
greenstick facture（青枝骨折）591

grilling of skull（颅骨钻孔术）929
grinding test（研磨试验）578
growing skull fracture（生长性颅骨骨折）94
growth factor（生长因子）917、1266
growth factor receptor（生长因子受体）918
growth hormone, GH（生长激素）942、1266
Grynfelt-Leshaft triangle（Grynfelt-Leshaft 三角）387
Guedel classification sign of anesthetic depth（Guedel 麻醉分期）1132
Guglielmi detachable coil technique（电解铂金弹簧圈栓塞术）179
guillatine amputation（斩断截肢术）609
gunshot wound of eye（眼部枪弹伤）782
gustatory hallucination（幻味）64
gut origin infection（肠源性感染）910
gutter wound（沟槽伤）99
gynecoid pelvis（女性骨盆）582
gynecomastia（男性乳房增大，男子女性型乳房）1003

H

H_2 receptor blocker（H_2 受体阻断剂）496、942
H_2-receptor blockers（H_2-受体拮抗剂）1268
habitual dislocation（习惯性脱位）596
haemorrhage of maxillofacial trauma（颌面部创伤出血）772
haemorrhoid-desiccating nails treatment（枯痔钉疗法）355
Haglund disease; achillobursitis（黑格隆德病）689
hair line（发际线）949
hair transplantation（毛发移植）964
half nose defect（半鼻缺损）992
half splenectomy; hemisplenectomy（半脾切除术）482
hallux flexus（跗屈曲畸形）692
hallux valgus（跗外翻）691
hallux varus（跗内翻症）691
halo phenomenon（晕圈现象）749
halo traction（头环牵引）593
Halsted method（Halsted 法）386
hamartoma of liver（肝错构瘤）428、446
hamartoma of lung（肺错构瘤）222
hamate process fracture of cervical vertebra（颈椎钩突骨折）843
Hamilton sign; ruler test（汉密尔顿征）575
hammer toe（锤状趾）692
hammer-nose; potato nose（鼻赘）395
hand burn（手烧伤）939
hand injury（手外伤）1010
hand-foot-mouth syndrome（手足口综合征）697
hang-foot-mouth disease（手足口病）697
hand to shoulder test（搭肩试验）575
Hangman fracture（Hangman 骨折）618
hangman fracture（枢椎椎弓骨折）841
hard edema（硬性水肿）652
Harrington rod（哈林顿棒）601
Harris-Benedict formula（Harris-Benedict 公式）935
Hartmann solution（Hartmann 液）1091
Hashimoto disease（桥本病）409
head holder（头架）202
head rest（头托）202
headache after spinal anesthesia（脊椎麻醉后头痛）1184
healing by first intention; primary closure（一期愈合）602、715、919
healing by second intention; secondary closure（二期愈合）716、919
healing of trauma（创伤愈合）715
healing stage of ulcer（溃疡的愈合期）298
hearing protection（听力防护）787
healing under scab（痂下愈合）716
heart failure after trauma（创伤后心力衰竭）738
heart transplantation in infancy（婴儿心脏移植）280
heart transplantation（心脏移植）279、1079
heat pressure injury of hand（手热压伤）1010
heat shock protein（热休克蛋白）942、1264
heated dry air inhalation injury（干热吸入性损伤）922
heel to buttock test（足跟至臀试验）578
heel to knee test（跟膝试验）75、578
Heimlich maneuver（腹部手拳冲击法）1267
Helbing sign（赫尔宾征）579
helper T cell activation（T 辅助细胞激活）1097
hemangioblastosarcoma of liver（肝血管母细胞肉瘤）448
hemangio-endothelioma of bone（骨血管内皮瘤）666
hemangioendotheliosarcoma of liver（肝血管内皮细胞肉瘤）441
hemangioma（血管瘤）970
hemangioma of bone（骨血管瘤）666
hemangioma of liver（肝脏血管瘤）440
hemangioma of small intestine（小肠血管瘤）322

hemangiopericytoma of brain（脑血管外膜细胞瘤）122
hemarthrosis（关节积血）596
hemarthrosis（血关节病）596
hematobilia; hemobilia（胆道出血）458、466
hematogenous brain abscess（血源性脑脓肿）140
hematogenous metastasis of gastric carcinoma（胃癌的血行转移）289
hematoma（血肿）954
hematoma of posterior fossa（后颅窝血肿）766
hematoma of posterior fossa（颅后窝血肿）97
hematoma of scrotum（阴囊血肿）870
hematoma of spermatic cord（精索血肿）872
hematoma of testis（睾丸内血肿）871
hematoma of the subscalp（头皮下血肿）762
hematomyelia of spinal cord（脊髓出血）620、848
hematuria（血尿）500
hemianesthesia（半身型感觉障碍）579
hemianopsia（偏盲）57
hemiathroplasty（半关节成形术）606
hemiexpansive laminaplasty of cervical vertebrae（颈椎椎板单侧开门成形术）851
hemi-extracorporeal hepatectomy（半离体肝切除术）434
hemifacial atrophy; Romberg disease（进行性半侧颜面萎缩症）982
hemifacial microsomia syndrome（一侧颜面短小综合征）976
hemihypertrophy（半身肥大）632
hemi-joint transplantation（半关节移植术）606
hemipelvectomy（半骨盆截除术）609
hemisection type of sensory disturbance（半横贯型感觉障碍）579
hemispherectomy（大脑半球切除术）193
hemivertebra（半椎体畸形）634
hemodynamic monitoring（血流动力学监测）1265
hemodynamics of portal hypertension（门脉高压症血液流动力学）371
hemogenic liver abscess（血源性肝脓肿）453
hemoglobin（血红蛋白）1275
hemoglobinurea; myoglobinurea（血和肌红蛋白尿）905
hemolytic uremic syndrome, HUS（溶血性尿毒症综合征）1266
hemopericardium（血心包）804
hemophilic arthritis（血友病性关节炎）660
hemorrhage after exclusion of ulcer（旷置溃疡后出血）308
hemorrhage of digestive tract（消化道出血）491
hemorrhagic shock（出血性休克）488、1174、1304
hemorrhoid（痔）339
hemospermia（血精）555
hemostasis by hepatic forceps（肝钳止血法）432
hemostasis of liver by laser（激光肝脏止血法）432
hemostasis of liver by microwave tissue coagulation（微波组织凝固肝脏止血法）432
hemostasis: hemostasia by digital pressure（止血法：指压法）876
hemostasis: hemostasia by embolization（止血法：栓塞法）877
hemostasis: hemostasia by ligation（止血法：结扎法）877
hemostasis: hemostasia by pneumatic tourniquet（止血法：充气止血带）877
hemostasis: hemostasia by pressure bandage（止血法：加压包扎法）876
hemostasis: hemostasia with rubber tourniquet（止血法：橡皮止血带）876
hemostasis: hemostasia with tampon（止血法：填塞法）877
hemostasis: limb hemostasia by hyperflexion with a pad（止血法：屈曲肢体加垫法）876
Hench-Rosenberg（复发性风湿综合征）655
Henderson-Jones syndrome（关节滑膜软骨瘤病）648
heparinum（肝素）1267
hepatectomy of intrahepatic biliary disease（肝内胆管病变的肝切除术）472
hepatectomy of second stage（二期肝切除术）434
hepatic adenoma（肝腺瘤）427
hepatic arterial occlusion, HAO（肝动脉阻断术）436
hepatic arteriography（肝动脉造影）426
hepatic artery flow, HAF（肝动脉血流率）372
hepatic blood flow, HBF（全肝血流量）372
hepatic cyst of organized intrahepatic hematoma（血肿机化性肝囊肿，创伤性肝囊肿）439
hepatic cystography（肝囊肿造影）439
hepatic insufficiency after trauma（创伤后肝功能不全）740
hepatic lobectomy（肝叶切除术）443

hepatic lobectomy and segmentectomy（肝叶、肝段切除术）443
hepatic occluded portal pressure, HOPP（肝侧门脉闭塞压）371
hepatic vein pressure, HVP（肝静脉压）371
hepatic venography（肝静脉造影）426
hepatoarterial embolization, HAE; transarterial embolization, TAE（肝动脉栓塞术）436
hepatoblastoma（肝母细胞瘤）427、448
hepatobronchial fistula（肝支气管瘘）457
hepatocarcinoma with infection of hepatitis B（肝癌与乙型肝炎病毒感染）430
hepatocarcinoma with infection of hepatitis C（肝癌与丙型肝炎病毒感染）431
hepatocarcinoma with infection of hepatitis G（肝癌与庚型肝炎病毒感染）431
hepatocarcinoma（肝癌）428
hepatocarcinoma with liver cirrhosis（肝癌与肝硬化）431
hepatocellular adenoma（肝细胞腺瘤）445
hepatocellular carcinoma（肝细胞癌）428
hepatocyte transplantation（肝细胞移植）1074
hepato-renal artery anastomosis（肝肾动脉吻合术）516
hereditary osteoonychodysplsia syndrome（遗传性甲膝肘骨发育不全综合征）631
hereditary pancreatitis（遗传性胰腺炎）490
hernia caused by abnormal collagen metabolism and loose fascia（胶原代谢异常、筋膜组织疏松引起的疝）383
hernia caused by break of abdominal wall nerve（腹壁神经切断引起的疝）383
hernia caused by old people's muscle degeneration and atrophy（老龄肌肉退化萎缩引起的疝）383
hernia of bladder（膀胱疝）384
hernia of descending colon（降结肠疝）384
hernia of foramen of lesser omentum（小网膜孔疝）382
hernia of processus vaginalis peritonei（腹膜鞘状突未闭疝）383
hernia of retroduodenal recess（十二指肠后隐窝疝）382
hernia of sigmoid colon（乙状结肠疝）384
hernia of white line（白线疝）387
hernia ring（疝门）383
hernial base（囊底）383
hernial body（囊体）383
hernial covering（疝被盖）384
hernial neck（囊颈）383
hernial sac（疝囊）383
herniated orbital fat（眶脂肪疝）986
herniation beneath falx（大脑镰疝）104
herniation of brain（脑疝）103
herniation of nucleus pulposus of cervical disc（颈椎椎间盘破裂髓核脱出症）669
herniorrhaphy（疝成形术）387
herniorrhaphy（疝修补术）386
Hesselbach triangle（Hesselbach 三角）385
heterogenous sclera suspension（异体巩膜悬吊术）985
heteropathy（对症治疗）497
heterotopic adrenocorticotropic hormone syndrome（异位 ACTH 综合征）560
heterotopic heart transplantation（心脏异位移植）280
heterotopic liver transplantation（异位肝移植）1073
heterotopic transplantation（异位移植）1071
heterograft; xenograft（异种移植）951
hexobarbital sodium（海索比妥）1138
hexosemonophosphate kinase, HK（己糖激酶）301
hibernation therapy（冬眠疗法）203
hidden hyperthyroidism（隐性甲亢）410
high cranial pressure hydrocephalus（高颅压性脑积水）102
high density polyethylene, HDPE（超高分子聚乙烯）607
high frequency jet ventilation, HFJV（高频喷射通气）1172、1204
high frequency oscillation ventilation, HFOV（高频震荡通气）1173、1205、1287
high frequency positive pressure ventilation, HFPPV（高频正压通气）1172、1204
high intermuscular abscess（高位肌间脓肿）338
high patella（高位髌骨）623
high pressure oxygen; hyperbaric oxygen（高压氧）1252
high voltage electrical injury; high voltage burn（高压电烧伤）916
highly selective vagotomy, HSV（高度选择迷走神经切断术）304
high-speed microdrill（高速微型钻）202
Hill-Sach lesion（希尔-萨克脱伤）612
hip and knee flexion test（髋膝屈曲试验）577
hip circumductor exerciser（髋关节回旋练习器）601
hip disarticulation prosthesis（髋关节离断假肢）610

hip flexion contracture sign（屈髋挛缩征）576
hip-flexion contracture test（屈髋挛缩试验）576
hippocampal formation（海马结构）27
histidine-tryptophane-ketoglutarate preservation solution, HTK solution（HTK 保存液）1091
histiocytosarcoma（组织细胞肉瘤）292
Hnerkovsky（股四头肌挛缩症）661
Hodgson one stage urethroplasty（Hodgson 一期尿道成形术）539
Hoffmann reflex（霍夫曼代征）1248
Hoffa syndrome（Hoffa 综合征）687
Hoffmann sign（霍夫曼征）74、581、1248
holoprosencephaly（前脑无裂畸形）134
Holt-Oram syndrome（霍尔特-奥拉姆综合征）637
Homans sign（霍曼斯征）581
homogenic liver allotransplantation（同种异体肝移植术）434
homograft; homogenous graft（同种移植）951
homogenic orthotopic liver transplantation（同种原位肝移植术）434
Hoover sign（胡佛征）578
hormonal therapy of hepatic hemangioma（肝血管瘤激素疗法）445
hormone therapy（激素疗法）931
Horner syndrome（霍纳综合征）416
horseshoe kidney（马蹄肾）505
hospital acquired pneumonia（医院获得性肺炎）1294
host versus graft reaction, HVGR（宿主抗移植物反应）1095
hot air therapy（热风疗法）929
hot pressure injury; hot crush injury（热挤压烧伤）917
hot roller pressure injury（热滚桶碾压伤）1010
housemaid syndrome（膝综合征）687
hperplasia of olecranon fossa（鹰嘴窝增生）681
H-shaped bone grafting and arthrodesis of thoracolumbar vertebra（胸腰椎 H 型植骨融合术）852
huge mucose hypertrophy of stomach（巨大胃黏膜肥厚症）297
human chorionic gonadotrophin, HCG（人绒毛膜促性腺激素）423
human fetal islet transplantation（人胚胎胰岛移植）1079
human leukocyte antigen system, HLA（人类白细胞抗原系统）1108
humanized monoclonal antibody（人源单克隆抗体）1105
humeroradial myocutaneous flap（肱桡肌肌皮瓣）1058
humoral immunosuppression（体液免疫抑制）714
humoral mechanism（液递物质学说）370
hump nose（驼峰鼻）991
hyaluronic acid, HA（透明质酸）920
hyaluronidase（透明质酸酶）920
hydatid cyst of liver（肝包虫囊肿）449
hydatid cyst of lung（肺包虫囊肿）232
hydatid disease of bone（骨包囊虫病）654
hydatid disease of liver（肝包虫病）448
hydrocele of testis（睾丸鞘膜积液）558
hydrocele of tunica vaginalis（鞘膜积液）549
hydrocephalus（脑积水）102
hydrocholecystis（胆囊积液）467
hydrofluoric acid burn（氢氟酸烧伤）913
hydrotherapy（浸浴疗法）929
hydroxyapatite（羟基磷灰石）607
hydroxyapatite arthropathy（羟磷灰石关节病）660
hydroxyapatite gout（羟磷灰石痛风）659
hydroxydine sodium succinate; viadril（羟二酮琥钠）1142
hydroxyproline, Hpr（羟脯氨酸）920
hydroxyzine（羟嗪）1142
hyperabduction test（超外展试验）576
hyperacute rejection, HAR（超急性排斥反应）1093
hyperarathyroidism induced pancreatitis（甲旁亢性胰腺炎）490
hyperbaric arthralgia（加压性关节痛）598
hyperbaric oxygen therapy（高压氧疗法）889
hypercalcemia（高钙血症）1329
hypercalcemia after trauma（创伤后高钙血症）731
hypercapnia（高二氧化碳血症）1183
hypercortisolism（皮质醇增多症）560
hyperesthesia（感觉过敏）65
hyperextension injury of cervical vertebra（颈椎过伸性损伤）843
hyper-extension injury of knee joint（膝过伸展损伤）625
hyperextension syndrome（过度伸展综合征）619
hyperfunctioning thyroid adenoma（高功能腺瘤）410
hyperkalemia（高钾血症）1326
hyperkalemia after trauma（创伤后高钾血症）730
hyperkinetic cecum syndrome（活动盲肠综合征）367
hypermagnesemia（高镁血症）1331

hypermagnesemia after trauma（创伤后高镁血症）731
hypernatremia（高钠血症）1323
hyperostosis; cortical deformans（骨肥厚）639
hyperparathyroidism osteonosus（甲状旁腺功能亢进性骨病）646
hyperparathyroidism（甲状旁腺功能亢进）412
hyperphosphatemia（高磷血症）1332
hyperplastic arthritis of elbow joint（肘关节增生性关节炎）657
hyperplastic inflammation of spine（增生性脊柱炎）672
hyperplastic parathyroid（甲状旁腺增生）412
hyperplastic polyp of colon（结肠增生性息肉）329
hypersensitivity（高敏反应）1153
hypersexuality（性欲亢进）565
hypersplenism（脾功能亢进）479
hypertension crisis（高血压危象）1174
hypertension tachycardia during intubation（气管插管时高血压伴心动过速）1174
hypertensive diencephalic syndrome（间脑性高血压综合征）83
hypertensive intracerebral hemorrhage（高血压性脑出血）132
hyperthermic therapy of hepatocarcinoma（肝癌局部高温疗法）435
hyperthyroidism（甲状腺功能亢进）409
hyperthyroidism triad（甲亢三联症）409
hypertonic citrate-A solution（HC-A 液）1092
hypertonic dehydration after trauma（创伤后高渗性脱水）730
hypertonic saline solution resuscitation（高渗盐液复苏）734
hypertonic saline test（高渗盐水试验）79
hypertrophic pulmonary osteoarthropathy（肺性肥大性骨关节病）657
hypertrophic scar（增生性瘢痕）921、967
hypertrophy of digit（指（趾）肥大）643
hypertrophy of the orbicularis muscle（眼轮匝肌肥厚）986
hyperventilation（过度通气）1171、1200
hypocalcemia（低钙血症）1328
hypocalcemia after trauma（创伤后低钙血症）731
hypochondroplasia syndrome（软骨发育低下综合征）640
hypoesthesia（感觉减退）65
hypoglossal nerve paralysis（舌下神经麻痹）64
hypoglossal nerve（舌下神经）33
hypoglossal neurilemmoma（舌下神经鞘瘤）120
hypokalemia（低钾血症）1325
hypokalemia after trauma（创伤后低钾血症）730
hypomagnesemia（低镁血症）1330
hypomagnesemia after trauma（创伤后低镁血症）731
hyponatremia（低钠血症）1321
hypoparathyroidism（甲状旁腺功能低下）413
hypophosphatemia（低磷血症）1332
hypophosphatemic D-resistant rickets（低血磷性抗维生素 D 佝偻病）645
hypophosphorusemia after trauma（创伤后低磷血症）731
hypophrenic cardiac compression（膈下心脏挤压）1215
hypophysial portal system（垂体门脉系）21
hypophysis（垂体）21
hypospadia（尿道下裂）535
hypothalamic injury（丘脑下部损伤）96
hypothalamus（丘脑下部）20
hypothalamus injury（下丘脑损伤）764
hypothalamus syndrome（下丘脑综合征）84
hypothermal injury of eye（低温性眼部损伤）784
hypothermia anesthesia（低温麻醉）1123
hypothermia/subhypothermia therapy（低温/亚低温疗法）1301
hypothermia treatment（低温疗法）1253
hypothermic burn（低热烧伤）917
hypothermic ischemia and hypothermic ischemia time（冷缺血及冷缺血时间）1092
hypothesis of calcium and the products of arachidonic acid metabolism（Ca^{2+} 与花生四烯酸代谢产物假设）1243
hypothyroidism（甲状腺功能低下）416
hypotonic dehydration after trauma（创伤后低渗性脱水）729
hypotonic duodenography（低张力十二指肠造影）485
hypotrophic scar（萎缩性瘢痕）921
hypovolemic shock（低血容量休克）912、1174
hypoxia（低氧血症）1184

I

iatrogenic bile duct injury（医源性胆道损伤）476
iatrogenic cardiac injury（医源性心脏创伤）802
iatrogenic injury of bladder（医源性膀胱损伤）868
iatrogenic injury of kidney（医源性肾损伤）867

iatrogenic injury of ureter（医源性输尿管损伤）867
iatrogenic injury of urethra（医源性尿道损伤）869
iceberg phenomenon（冰山现象）588
iceland disease（冰岛病）693
ideational apraxia（观念性失用症）56
identification of airway obstruction（气道阻塞的识别）1194
identification of cardiac arrest patterns（心搏骤停类型的识别方法）1188
ideokinetic apraxia（观念运动性失用症）57
idiopathetic hematoma of spermatic cord（特发性精索血肿）557
idiopathic colonic perforation（特发性结肠穿孔）367
idiopathic greater omentum segmental infarct（特发性大网膜节段性梗塞）381
idiopathic hypogonadotropic hypogonadism（特发性促性腺激素低下型性功能减退症）566
idiopathic pancreatitis（特发性胰腺炎）493
idiopathic portal hypertension, IPH（特发性门静脉高压症）369
idiopathic retroperitoneal fibrosis（特发性腹膜后纤维化）382
idiotype（独特型）1099
idioventricular rhythm（室性自搏）1188
ileal replacement of ureter（回肠代输尿管术）521
ileocecal valve syndrome（回盲瓣综合征）367
ileocystoplasty（回肠膀胱成形术）525
iliac fossa abscess（髂窝脓肿）382
iliac groin flap（髂腹股沟皮瓣）1064
iliac osteotomy（髂骨截骨术）603
iliac vessel injury（髂血管创伤）823
iliofemoral venous thrombosis（髂股静脉血栓形成）404
Ilizarov operation（伊丽沙洛夫术）604
imaging and targeting therapy（导向治疗）437
imaging diagnosis of liver cancer（肝癌影像诊断）423
imaging studies（影像检查）485
immature hypertrophic scar（不成熟增生性瘢痕）921
immediate breast reconstruction（即刻乳房再造）1003
immediate care（现场急救）894
immediate transfer of flap（皮瓣的即时移转）959
immediately transfered skin flap（即时皮瓣）956
immersion foot（浸泡足）690、755
immobilization osteoporosis（制动性骨质疏松）645
immune disorder after trauma（创伤后免疫紊乱）714
immune isolation（免疫隔离）1107
immune modification after trauma（创伤后免疫调理）715
immunodepression（免疫抑制）1266
immuno function（免疫功能）936
immuno-histo-chemistry（免疫组织化学）910
immunological privileged site（免疫特惠区）1100
immunosuppressant（免疫抑制剂）1100
immunosuppression（免疫抑制）944、1100、1266
immunosuppressive cells（免疫抑制性细胞）715
immunosuppressive factor（免疫抑制因子）714
immunotherapy（免疫疗法）493
immunotolerance（免疫耐受）1095
impact velocity（碰击速度）747
impingement syndrome of shoulder（肩撞击综合征）677
implantable cardioverterdefibrillator, ICD（埋藏式自动复律除颤器）1263
implantation（植入）950
implantation metastasis of gastric carcinoma（胃癌的种植转移）290
implantation of penile prostheses（阴茎假体植入术）569
implication of death（死亡的含义）1260
impotence（阳痿）565
in situ hypothermic perfusion（原位低温灌洗）1089
in vitro hypothermic perfusion（离体低温灌洗）1089
incarcerated femoral hernia（嵌顿性股疝）386
incarcerated hernia induced by stool（粪便性嵌顿疝）384
incarcerated hernia（嵌顿性腹股沟疝）384、385
incarcerated umbilical hernia（嵌顿性脐疝）387
incised injury of spermatic cord（精索切割伤）872
incised injury of ureter（输尿管切割伤）867
incision and drainage of lung abscess（肺脓肿切开引流术）228
incision and drainage of perianal abscess（肛周脓肿切开引流术）353
incision and drainage of tuberculous abscess of liver（肝结核性脓肿切开引流术）464
incision of pancreatic capsule for diminution of pressure（胰腺被膜切开减压术）494
incomplete dislocation（不完全脱位）596
incomplete laceration of kidney（不完全性肾裂伤）865
incomplete lesion of spinal cord（不完全性脊髓损伤）149
incomplete orchiocatabasis（睾丸下降不全）1050

index finger transfer for thumb reconstruction（食指转位拇化）1012
Indian flap（印度皮瓣）992
indication for terminating resuscitation（停止抢救的指征）1218
indication of extubation（拔管指征）1209
indication of hyperbaric oxygen therapy for cerebral resuscitation（高压氧治疗复苏指征）1253
indication to open chest cardiac massage（开胸心脏按压的适应证）1214
indicator dilution method（指示剂稀释法）372
indicator of effective cardiac compression（心脏按压有效的标志）1215
indirect injury（间接损伤）397
indirect transfer of tubular flap（皮管的间接移转）959
indirectly transfered flap（间接移植皮瓣）957
indocyanine green（靛蓝花青绿廓清试验）372
induced nystagmus（诱发性眼球震颤）62
inducible nitric oxide synthase sedative（诱导型一氧化氮合酶）1273
induration of penis（阴茎硬结症）546
infantile concussion syndrome（小儿脑震荡综合征）95
infantile cortical hyperostosis（婴儿骨皮质增殖症）631
infantile cortical hyperstosis（婴儿骨皮质增厚症）642
infantile hemangioendothelioma of liver（肝脏婴儿型血管内皮瘤）441
infection（感染）389、1278
infection of intrahepatic foreign bodies（肝内异物感染）455
infection of maxillofacial trauma（颌面部创伤感染）771
infection of midpalmar space（掌中间隙感染）651
infectious aneurysm（感染性动脉瘤）401
infectious splenomegaly（感染性脾肿大）478
infective arthritis（传染性关节炎）651
inferior breast fold incision; inframammary incision（乳房下皱襞切口）1002
inferior cerebellar peduncle（小脑下脚）28
inferior cerebral vein（大脑下静脉）43
inferior colliculus（下丘）24
inferior epigastric arterial flap（腹壁下动脉皮瓣）961
inferior hypophyseal artery（垂体下动脉）38
inferior petrosal sinus（岩下窦）47
inferior sagittal sinus（下矢状窦）47
inferior vena cava injury（下腔静脉创伤）823
inferior vermian vein（下蚓静脉）46
inferiorvena cava obstruction syndrome（下腔静脉阻塞综合征）380
infiltrating type of rectal carcinoma（浸润型直肠癌）343
infiltrative type（浸润型）292
inflammatory hypersplenism（炎症性脾功能亢进）480
inflammatory median（炎性介质）944
inflammatory polyp of colon（结肠炎性息肉）329
inflammatory pseudotumor of liver（肝脏炎性假瘤）428、447
inflammatory type of hepatocarcinoma（炎症型肝癌）430
inflatable breast prosthesis（充注式乳房假体）1002
infrared ray injury of eye（眼部红外线损伤）782
infrared therapy（远红外疗法）929
infraspinatar skin flap（冈下区皮瓣）1062
infratemporal fossa（颞下窝）11
infratentorial-supracerebellar approach（幕下小脑上入路）156
infundibular resection（肺动脉漏斗部肥厚肌束切除术）271
infused transplantation（输注移植）1070
inguinal and iliac radical lymphadenectomy（髂腹股沟淋巴结清扫术）547
inguinal flap（腹股沟皮瓣）961
inguinal hernia（腹股沟疝）384
inguinal ligation of internal spermatic vein（经腹股沟精索内静脉结扎术）559
inguinal scar contracture（腹股沟瘢痕挛缩）1006
inhalation anesthesia（吸入麻醉）1114
inhalation injury（吸入性损伤）922
inhalational anesthetics（吸入麻醉药）1134
inhalational combined anesthesia（吸入复合麻醉）1113
inhibitory status of metabolism（代谢抑制状态）905
initial velocity（初速）746
injection therapy of interal hemorrhoid（内痔注射疗法）354
injured mitral valve insufficiency（创伤性二尖瓣关闭不全）261
injuries of epiphyseal plate（骨骺板损伤）594
injuries to the pericardium（心包损伤）250
injury and dislocation of lig. art. metacarpo-phalange（掌指关节韧带损伤与脱位）615

injury and dislocation of lig. art. interphalanges（指骨间关节韧带损伤与脱位）616
injury caused by fuel air explosive bomb（燃料空气炸弹伤）751
injury caused by infrasonic weapon（次声武器伤）752
injury caused by laser weapon（激光武器伤）752
injury caused by microwave weapon（微波武器伤）752
injury caused by particle beam weapon（粒子束武器伤）752
injury of acromioclavicular joint（肩锁关节损伤）827
injury of anal canal（肛管损伤）336
injury of anterior urethra（前尿道损伤）868
injury of aorta（主动脉损伤）267
injury of aortic valve（外伤性主动脉瓣损伤）805
injury of articulations interphalanx distalis（远节指骨间关节损伤）616
injury of bladder（膀胱损伤）524
injury of brain stem（脑干损伤）96
injury of cauda equina（马尾神经损伤）620
injury of cardiac valve（外伤性心脏瓣膜损伤）805
injury of common bile duct（胆总管损伤）307
injury of conus medullaris（脊髓圆锥损伤）848
injury of cranial nerve（脑神经损伤）100
injury of facial nerve（面神经损伤）773
injury of fascia metatarsale（跖筋膜损伤）629
injury of interspinal ligament（棘间韧带损伤）846
injury of lacrimal apparatus（泪器创伤）777
injury of laryngeal nerve（喉神经损伤）791
injury of lateral portion of elbow joint（肘关节外侧部损伤）682
injury of lig. collaterale art. intermetarsale（指骨间关节侧副韧带损伤）616
injury of mitral valve（外伤性二尖瓣损伤）806
injury of muscular system（肌肉装置损伤）597
injury of ocular muscles（眼外肌创伤）777
injury of optic nerve and visual pathway（视神经和视路创伤）781
injury of pancreas（胰损伤）307
injury of parathyroid gland（甲状旁腺损伤）416
injury of parotid（腮腺损伤）773
injury of parotid duct（腮腺导管损伤）773
injury of pericardium（心包创伤）803
injury of postalus triangular bone（距后三角骨损伤）629
injury of posterior urethra（后尿道损伤）868
injury of recurrent laryngeal nerve（喉返神经损伤）416
injury of sacroiliac joint（骶髂关节损伤）847
injury of semilunar cartilages（膝关节半月软骨损伤）626
injury of spleen（脾损伤）307
injury of sterno-clavicular joint（胸锁关节损伤）827
injury of stomach（胃损伤）295
injury of superior laryngeal nerve（喉上神经损伤）416
injury of supraspinal ligament（棘上韧带损伤）846
injury of tendon of extensor digitorum（指伸肌腱损伤）617
injury of testis（睾丸损伤）556
injury of the phrenic nerve（膈神经损伤）212
injury of the rotator cuff（肩腱袖损伤）678
injury of tricuspid valve（外伤性三尖瓣损伤）806
injury of ureter（输尿管损伤）520、867
injury of venous sinus（静脉窦损伤）99、767
injury severity score, ISS（损伤严重度评分）722、1303
inner canthopexy（内眦固定）988
inner canthoplasty（内眦成形）988
inner canthus ligament fragmentation（内眦韧带断裂）988
inner lining（衬里）964
inner lining flap（衬里皮瓣）957
innominate artery injury（无名动脉伤）809
innovar（氟芬合剂（英诺佛））1143、1144
inosine（肌苷）1269
inosinic monophosphate（次黄嘌呤核苷酸）1274
insertion injury（插入伤）336
insertion of gastric tube（胃插管技术）1256
insidious hernia（隐匿性疝）384
insitu hypothermi perfusion（原位低温灌洗）1089
insidious oblique inguinal hernia（隐匿性腹股沟斜疝）385
inspiratory flow（吸气气流）1279
inspiratory valve（吸入活瓣）1158
instability of the first metacarpophalangeal joint（第一掌间指关节不稳）685
instilled rectum basic anesthesia（直肠灌注基础麻醉）1113
instrument injury（器械伤）336
instruments of microsurgery（显微外科手术器械）1025
insular lobe（岛叶）16
insulin-like growth factor-Ⅰ, IGF-Ⅰ（胰岛素样生长因

子-Ⅰ）918
insulin-like growth factor-Ⅱ，IGF-Ⅱ（胰岛素样生长因子-Ⅱ）918
insulinoma（胰岛素瘤）495
intake hypersplenism（摄入性脾功能亢进）480
integrin（整合素）925
intensified status of metabolism（代谢增强状态）905
intensive care unit（ICU）scoring system（重症监护病房评分系统）723
intensive care unit，ICU（重症监护病房）1307
interbone dorsal artery skin flap of forearm（前臂骨间背侧动脉皮瓣）1058
interchange of water and solute（水及溶质的内交换）1318
intercondylar fracture of the humerus（肱骨髁间骨折）612
intercostal arterial flap（肋间动脉皮瓣）961
intercostal nerve anesthesia（肋间神经阻滞麻醉）1120
intercostal nerve transfer（肋间神经移位术）1039
intercostal nervous block（肋间神经阻滞术）793
intercostal skin flap（肋间皮瓣）1062
interdigital neuroma（趾间神经瘤）639
interfascicular nerve graft（神经束间移植术）1037
interference with post resuscitation ventilation（复苏后干扰呼吸的原因）1200
inter-lumbar vertebra small joint syndrome（腰椎间小关节综合征）672
intermaxillary fixation（颌间固定）776、979
intermediate brain coup injury（脑中间冲击伤）760
intermissive urethral catheterization（间歇性导尿法）541
intermittent claudication of spinal cord（脊髓源性间隙性跛行）673
intermittent claudication（间歇性跛行）399、574
intermittent mandatory ventilation，IMV（间歇指令通气）1171、1203
intermittent mandatory ventilation，IMV/synchronized intermittent mandatory ventilation，SIMV（间歇指令性通气/同步间歇指令性通气）1277
intermittent occlusion of blood flow of the first hepatic portal at normothermia（常温下第一肝门血流间歇阻断法）432
intermittent positive pressure ventilation，IPPV（间歇正压通气）1171、1203、1295
intermuscular vascular skin flap（肌间隙皮血管皮瓣）1053
internal abdominal hernia（腹内疝）382
internal capsule（内囊）18
internal carotid artery aneurysm（颈内动脉瘤）126
internal carotid artery bifurcation aneurysm（颈内动脉分叉部动脉瘤）127
internal carotid artery，ICA（颈内动脉）38
internal carotid artery-cavernous fistula（颈内动脉-海绵窦瘘）99
internal cerebral vein（大脑内静脉）44
internal defibrillation（胸内电击除颤）1216
internal drainage of hepatic cyst to gastrointestinal tract（肝囊肿胃肠道内引流术）440
internal fixation（内固定术）593
internal fixation of chest wall（胸壁内固定）792
internal fixation of odontoid process fracture by anterior screwing（齿状突骨折前路螺丝钉内固定术）849
internal fixation with suspension（悬吊内固定）979
internal hemorrhoid（内痔）339
internal urethrotomy（尿道内切开术）504
internal intussusception of rectum（直肠内套叠）341
internal jugular vein（颈内静脉）48
internal sphincterotomy（内括约肌切断术）353
international classification of diseases，ICD（国际疾病分类）1308
interpeduncular cistern（脚间池）13
interposed abdominal counterpulsation，IAC（插入式腹部反搏术）1303
interposed abdominal counterpulsation，IAC-CPR（插入式腹部按压心肺复苏）1212
interposed jejunal extrahepatic cholangioduodenostomy（间置空肠肝外胆管十二指肠吻合术）471
interrupted suture（间断缝合）950
interrupted sutures of blood vessels（血管间断缝合）1029
interruption of anomalous atrioventricular accessory pathway（异常房室传导束切断术）249
interscalene approach（臂丛肌间沟入路）1119
interspinous fusion of cervical vertebrae（颈椎棘突间融合术）851
interstitial cystitis（间质性膀胱炎）523
interstitial therapy of hepatocarcinoma（肝癌间质疗法）436
intertarsal joint sprain（足跗间关节扭伤）629

intertransverse process bone grafting for thoracolumbar vertebra（胸腰椎横突间植骨融合术）852
intertrochanteric fracture（股骨粗隆间骨折）622
intertrochanteric fracture of femur（股骨粗隆部骨折）836
interventional therapy of hepatic cyst（肝囊肿介入疗法）440
interventional therapy（肿瘤的介入治疗）308
interventional treatment（介入治疗）493
intervertebral foramen compression test（椎间孔压缩试验）79、575
intervertebral fusion（椎体间融合）652
intestinal bacterial translocation（肠道细菌易位）911
intestinal biological barrier（肠道生物屏障）911
intestinal block by foreign body（异物肠堵塞）314
intestinal decompression（肠减压）347
intestinal defense barrier（肠道防御屏障）911
intestinal fistula（肠瘘）320
intestinal immune barrier（肠道免疫屏障）911
intestinal ischemia-reperfusion injury（肠的缺血-再灌注损伤）1238
intestinal knot syndrome（肠扭结综合征）364
intestinal mechanical barrier（肠道机械屏障）911
intestinal metaplasia in gastric mucosa（胃黏膜上皮化生）286
intestinal micro-ecological environment（肠道微生态环境）910
intestinal mucosa barrier（肠黏膜屏障）1288
intestinal mucosal permeability（肠黏膜通透性）911
intestinal obstruction due to ascaris lumbricoides（蛔虫性肠梗阻）314
intestinal obstruction; ileus（肠梗阻）309
intestinal pneumatosis cystoid（肠气囊肿病）364
intestinal tuberculosis of proliferative type（增生型肠结核）318
intestinal tuberculosis of ulcerative type（溃疡型肠结核）317
intestinal type gastric carcinoma（肠型胃癌）288
intima（血管内膜）1028
intra operative cholangiography（术中胆管造影）471
intraaortic balloon occlusion（主动脉球囊阻塞）1214
intra-aortic balloon pumping（主动脉球囊反搏术）1301
intraarachnoid cyst（蛛网膜内囊肿）139
intra-arterial therapy（动脉内化疗）662
intraarterial thrombolytic therapy of brain thrombosis（脑血栓动脉内溶栓术）179
intracarvernous injection（海绵体注射法）568
intracavernous sinus aneurysm（海绵窦内动脉瘤）126
intracellular type solution（仿细胞内液型液）1089
intracerebral ependymoma（脑内室管膜瘤）108
intracerebral hematoma（脑内血肿）97、766
intracerebralislet transplantation（脑内胰岛移植）1078
intracranial abscess（颅内脓肿）139
intracranial aneurysm（颅内动脉瘤）125
intracranial capillary telangiectasis（颅内毛细血管扩张症）130
intracranial foreign body（颅内异物存留）769
intracranial homeostasis（颅内原性内稳态）1250
intracranial hypertension（颅内高压）1180
intracranial hypotension syndrome（颅内低压综合征）91
intracranial invading tumor（颅内侵入瘤）123
intracranial malignant teratoma（颅内恶性畸胎瘤）121
intracranial melanoma（颅内黑色素瘤）122
intracranial metastatic tumor（颅内转移瘤）123
intracranial omentum transplantation（大网膜颅内移植术）177
intracranial pressure（颅内压）53、1278
intracranial primary chondrosarcoma（颅内原发性软骨肉瘤）123
intracranial primary leiomyosarcoma（颅内原发性平滑肌肉瘤）123
intracranial primary lymphosarcoma（颅内原发性淋巴肉瘤）124
intracranial primary reticulosarcoma（颅内原发性网状细胞肉瘤）122
intracranial primary rhabdomyosarcoma（颅内原发性横纹肌肉瘤）123
intracranial primary sarcoma（颅内原发性肉瘤）122
intracranial teratoma（颅内畸胎瘤）121
intracranil pressure monitoring, ICP monitoring（颅内压监测）203、1169
intractable pain（顽固性疼痛）144
intractable seizure（顽固性癫痫）68
intracuff pressure（套囊内压）1164
intradermal nevus（皮内痣）393、969
intradermic suture（皮内缝合）950
intradural-extramedullary tumor of spinal cord（硬脊膜内髓

外肿瘤）150
intraepiphyseal gas（骨骺积气）585
intrahepatic cholelith（肝内胆管结石）454
intrahepatic islet transplantation（肝内胰岛移植）1078
intrahepatic portal hypertension（肝内型门静脉高压症）369
intraluminal dilatation and angioplastic technique（腔内血管扩张成形术）179
intramedullary abscess（脊髓内脓肿）141
intramedullary angioreticuloma（脊髓内血管网状细胞瘤）151
intramedullary astrocytoma（脊髓内星形细胞瘤）151
intramedullary ependymoma（脊髓内室管膜瘤）151
intramedullary fixation（髓内固定）593
intramedullary lipoma（脊髓内脂肪瘤）151
intramedullary tumor（脊髓内肿瘤）151
intramural pH, Phi（胃黏膜内 pH）1263
intramuscular basic anesthesia（肌注基础麻醉）1113
intramuscular islet transplantation（肌肉内胰岛移植）1078
intraoperative ultrasonography of liver cancer（肝癌术中超声显像检查）424
intrapelvic protrusion of acetabulum（髋关节内陷）620
intraperitoneal islet transplantation（腹腔内胰岛移植）1078
intrapulmonary foreign body（肺内异物）220、797
infrared coagulation therapy（红外线照射疗法）355
intraspinal anesthesia（椎管内麻醉）734
intraspinal dumbbell-shaped tumor（椎管内哑铃型肿瘤）150
intraspinal meningioma（椎管内脊膜瘤）150
intraspinal neurilemmoma（椎管内神经鞘瘤）150
intraspinal tuberculoma（椎管内结核瘤）151
intraspinal tumor（椎管内肿瘤）150、661
intratesticle islet transplantation（睾丸内胰岛移植）1078
intra-thymus transplantation（胸腺内移植）1086
intraurethral incision of urechral stnicture（尿道内切开术）504、544
intravenous anesthesia（静脉麻醉）1114
intravenous anesthetics（静脉麻醉药）1137
intravenous urography（静脉尿路造影）502
intravenous-inhalational combined anesthesia（静-吸复合麻醉）1116
intraventricular hemorrhage（脑室内出血）97
intraventricular tube repair（心内管道的修复）258
intrinsic-minus sign（手内在肌阴性征）685
intrinsic-plus sign（手内在肌阳性征）685
intubating forceps（插管钳）1161
intubating mechanical trauma（插管机械损伤）1181
intubation complication（气管插管并发症）1179
intussusceptic anastomosis of blood vessels（血管套叠吻合）1029
intussusceptic sutures of blood vessels（血管套接缝合）1029
intussusception（肠套叠）312
invasive hypersplenism（侵入性脾功能亢进）480
invasive infection of burn wound（烧伤创面侵袭性感染）908
invasive monitoring（有创监测）895、1165
inverse ratio ventilation, IRV（反比通气）1172、1204
inversion tunica vaginalis（睾丸鞘膜翻转术）559
inverted Brown-Sequard syndrome（倒脊髓半切综合征）88
inverted nipple; retracted nipple（乳头内陷）1004
irreducible hernia（难复性疝）384
irregular cupid bow（唇弓不齐）994
irrigation of the cut vascular end（血管冲洗）1031
irritation syndrome（刺激综合征）693
Isaac syndrome（艾萨克综合征）693
ischemia injury（缺血损害）1092
ischemia-reperfusion injury（缺血-再灌注损伤）913、1237
ischemic colitis, LC（缺血性结肠炎）327
ischial apophysiolysis（坐骨结节骨骺分离）595
ischial apophysitis（坐骨结节骨骺炎）676
ischial bursitis（坐骨结节滑囊炎）686
ischial pressure sore（坐骨部褥疮）1006
ischiorectal abscess（坐骨直肠窝脓肿）337
island myocutaneous flap（岛状肌皮瓣）955
islet autotransplantation（自体胰岛移植）1079
islet cell antibodies, ICA（胰岛细胞抗体）1079
islet cell carcinoma of pancreas（胰岛细胞癌）487
islet cell culture（胰岛细胞培养）1078
islet cell transplantation（胰岛细胞移植）1077
islet freezing storage（胰岛冷冻保存）1092
islet isolation and purification（胰岛的分离与纯化）1077

islet isolation by enzymatic digestion（酶消化法分离胰岛）1079
islet isolation by mechanical process（机械法分离胰岛）1079
islet transplantation（胰岛移植）1077
isocitrate dehydrogenase, ICD（异柠檬酸脱氢酶）422
isoflurane（异氟醚）1135
isograft; isotransplantation（同基因移植）951
isokinetic exercise（等动练习）599
isolated avulsion fracture of lesser trochanter（单独小粗隆撕脱骨折）622
isolation ward（隔离病区）895
isologous transplantation; syngenic transplantation; isotransplantation（同系移植（同质移植，同遗传型间移植））1071
isometric exercise; static exercise（等长练习）599
isoprenaline; isoproterenol; isuprel（异丙肾上腺素）1222
isotonic exercise; dynamic exercise（等张练习）599
isotope cerebrospinal fluid flow test（同位素脑脊液流动试验）78
Italian method of tubular brachial flap; Tagliacotian technique for nose reconstruction（意大利皮管法）993
itraconazole（伊曲康唑）909

J

Jaccoud（原发性风湿样纤维组织炎）655
Jaccoud arthritis（杰库德关节炎）655
Jansen syndrome（Jansen 综合征）639
Jatene operation（Jatene 手术）278
jejunogastric intussusception（空肠胃套叠）306
jejunum flap（空肠瓣）1063
jejunal transplatation（小肠移植）967
jellyfish sting（海蜇（水母）螫伤）757
joint burn（关节烧伤）940
joint mice（关节鼠）596
joint scintigraphy（关节闪烁显像）587
joint transplantation with anastomosed blood vessels（吻合血管的关节移植术）864
judgement on position of brain stem's function damage（脑干功能损害部位的判断）1249
jugular foramen syndrome（颈静脉孔综合征）87
jumping method of tubular flap transfer（皮管移转的跳行法）959
junctional nevus（交界痣）393、969
Jungling disease（多发性肉样肿瘤囊样骨炎）662
juvenile kyphosis（青年性驼背）651
juvenile polyp of colon（结肠幼年性息肉）328
juvenile rheumatoid arthritis with uveitis（少年类风湿关节炎伴发葡萄膜炎）656
juvenile rheumatoid arthritis（幼年型类风湿关节炎）655

K

Kasabach-Merritt syndrome of hepatic hemangioma（肝血管瘤的 Kasabach-Merritt 综合征）444
Kashin-Beck disease（大骨关节病）659
Kashin-Beck disease（卡辛-贝克病）659
Kelly nephropexy（肾包膜、腰肌缝合固定术）517
keloid（瘢痕疙瘩）396、921、968
keratoplasty（角膜移植）1085
Kessler suture（Kessler 缝合法）1045
ketamine（氯胺酮）1138
ketamine intravenous anesthesia（氯胺酮静脉麻醉）1114
ketoconazole（酮康唑）910
kidney calculus（肾结石）511
Kienbock disease（金伯克病）684
Kilon-Nevin syndrome（克隆-奈温综合征）682
Kilon-Nevin Ⅱ syndrome（前骨间肌神经损害综合征）682
kinetic energy（动能）746
Kirner deformity（Kirner 畸形）685
Kleinert suture（Kleinert 缝合法）1045
Klinefelter syndrome（Klinefelter 综合征）557
Klippel-Feil syndrome（Klippel-Feil 综合征）999
Klippel-Feil syndrome（颈椎分节不全）137
Klippel-Feil syndrome（颈椎融合畸形）669
Klippel-Feil syndrome（克利波尔-费尔综合征）695
Klippel-Trenaunary syndrome（静脉畸形骨骼肥大征）695
Klippel-Trenaunary syndrome（克利波尔-特诺内综合征）696
Klippel-Trenaunary-Weber syndrome（血管骨肥大综合征）698
Klippel-Trenaunary-Weber syndrome（血管扩张性肢体肥大）632
Klippel-Trenaunay syndrome（静脉畸形骨肥大综合征）404

Klippel-Weber syndrome（克利波尔-韦伯综合征）696
Klumpke brachial plexus injury（下臂丛神经损伤）857
Klumpke paralysis（克隆普克麻痹）630
knee instability（膝关节不稳）625
knee joint for above-knee prosthesis（大腿假肢膝关节）610
knee-ankle-foot orthosis（膝踝足矫形器）600
knock-knee（膝外翻）687
knuckle pad（指拐垫）685
kock pouch（可控性回肠膀胱术）527
Kohler disease（科勒病）691
Kohler second disease（科勒二号病）691
Kummell syndrome（脊椎压缩性骨质疏松）644
kyphosis（脊柱后凸）674
kyphotic angle（驼背角）584

L

labial arch（唇弓）994
labial fistula of intestine（肠唇状瘘）321
lability of knee joint（膝关节不稳定）624
laceration（撕裂伤）388、597
laceration of acetabular lip（髋臼唇撕裂）627
laceration of eyelid（眼睑撕裂伤）987
laceration of liver（肝实质挫裂伤）817
laceration of lung（肺撕裂伤）796
Lack circuit（赖克环路）1159
lacrimal duct break-down（泪道断裂）987
lactic acid（乳酸）301
lactic acidemia（乳酸血症）905
lactic acidosis（乳酸性酸中毒）905
lactic dehydrogenase, LDH（乳酸脱氢酶）301
lambdoid synostosis（人字缝早闭）136
lamina fracture of cervical vertebra（颈椎椎板骨折）843
lamina terminalis（终板）18
lamina terminalis approach（终板入路）155
lamina terminalis cistern（终板池）12
laminal fracture of thoracolumbar vertebrae（胸腰椎椎板骨折）845
laminar flow（层流）895
laminar space（椎板间隙）585
laminectomy（椎板切除术）154
laminin（层粘蛋白）925
Langer line（朗格线）949
Langer-Saldino syndrome（兰格-萨尔迪诺综合征）641
laparoscopic extirpation of internal cyst of hepatic hydatid cyst（经腹腔镜肝包虫囊肿内囊摘除术）451
laparoscopic resection of hepatic hemangioma（腹腔镜下肝血管瘤切除术）444
Larsen-Johansson syndrome（Larsen-Johansson 综合征）627
Larsen syndrome（拉尔森综合征）696
laryngeal mask ventilation（喉罩通气法）884
laryngeal mask, LMA（喉罩）1164、1196
laryngeal spasm（喉痉挛）1182
laryngoscope blade（喉镜片）1161
laryngoscope handle（喉镜柄）1161
Lasegue sign（拉塞格征）576
laser apparatus（激光器）202
laser Doppler flowmeter, LDF（激光多普勒血流计）1027
laser injury of eye（眼部激光损伤）783
laser therapy of esophageal lesion（激光治疗食管病变）225
laser therapy of hepatocarcinoma（肝癌激光疗法）435
laser-assisted anastomosis（血管 Laser 助缝法）1030
late period peripheral nerve injury（晚期周围神经损伤）859
late sequelae of fracture（骨折晚期后遗症）827
late unreduced anterior dislocation of shoulder joint（陈旧性肩关节前脱位）611
late unreduced posterior dislocation of shoulder joint（陈旧性肩关节后脱位）611
latent type brain abscess（隐源性脑脓肿）140
later management of multiple injuries（多发伤的后期处理）876
later repair of maxillofacial trauma（颌面部创伤的晚期整复）776
lateral arm skin flap（上臂外侧皮瓣）961、1057
lateral bulbar syndrome（延髓外侧综合征）85
lateral cerebellomedullary cistern（小脑延髓外侧池）14
lateral cerebral fissure（大脑外侧裂）15
lateral cervical puncture（颈椎侧方穿刺术）584
lateral dislocation of elbow joint（肘关节外侧脱位）613
lateral gastrocnemius myocutaneous/skin flap（腓肠肌外侧头肌（皮）瓣）1066
lateral geniculate body（外侧膝状体）22
lateral leg skin flap（小腿外侧皮瓣）1067

lateral mass fracture of axis（枢椎侧块骨折）841
lateral mesencephalic vein（中脑外侧静脉）45
lateral-mid pore obliteration syndrome（侧孔-中孔闭锁综合征）86
lateral pedis skin flap（足外侧皮瓣）1068
lateral plate test of knee joint（膝侧扳试验）579
lateral posterior choroidal artery（外侧后脉络膜动脉）42
lateral recess syndrome of lumbar vertebral canal（腰椎椎管侧隐窝综合征）674
lateral recesses vein of fourth ventricle（第四脑室侧隐窝静脉）46
lateral ventricle（侧脑室）28
lateral ventricle ependymoma（侧脑室室管膜瘤）108
lateral ventricle meningioma（侧脑室内脑膜瘤）113
lateral vestibular nucleus syndrome（前庭外侧核综合征）85
latero-thorax skin flap（侧胸皮瓣）961、1061
latissimus dorsi myocutaneous/skin flap（背阔肌肌皮瓣）1061
lacerated wound; tearing wound（撕裂伤）388
lead poinsoning（铅中毒）647
Leadbeter operation（Leadbeter 手术）541
leakage of urine（漏尿）500
leech bite（蚂蟥咬伤）757
left coronany artery bypass grafting（左冠状动脉旁路术）276
left heart bypass（体外循环左心转流）253
left hemicolectomy（左半结肠切除术）348
left hemihepatectomy（左半肝切除术）433
left intrahepatic biliary jejunostomy（左肝内胆管空肠吻合术）474
left subclavicular pulmonary arterial shunt（锁骨下动脉肺动脉吻合术）274
left subphrenic infection（左膈下感染）484
left unilateral anomalous pulmonary venous connection（单侧左肺静脉异位连接）273
left ventricular function（左心室功能）1275
Legg-Calve-Perthes disease（扁平髋）686
Legg-Calve-Perthes disease（莱格-卡尔-珀思病）686
leiomyoma of esophagus（食管平滑肌瘤）230
leiomyoma of liver（肝平滑肌瘤）447
leiomyoma of small intestine（小肠平滑肌瘤）322
LeMesurier operation（矩型瓣法）993
lenthening lingual frenum（舌系带延长术）976
lenticular nucleus（豆状核）19
lenticulostriate artery（豆纹动脉）40
leptomeningeal cyst（软脑膜囊肿）143
Leri disease（累里病）643
Leri pleonosteosis（累里病过早骨化症）643
Leri reflex（累里反射）72
Leri syndrome（肢骨纹状增生症）643
leucocyte（白细胞）1275
leu-enkephalin（亮啡肽）1147
leukemic testis tumor（白血病性睾丸肿瘤）554
levarterenol（去甲肾上腺素）1293
levator resection（上睑提肌缩短术）984
lewisite burn（路易剂烧伤）915
Leydig cell transplantation（睾丸间质细胞移植）1085
Leydig cell tumor（睾丸间质细胞瘤）554
Lhermitte sign（莱尔米特征）576
lidocaine（利多卡因）1221、1154、1279
life support（生命支持）1191
life-stick（生命棒）1212
ligament injury of knee joint（膝关节韧带损伤）624
ligation and embolism of hepatic artery（肝动脉结扎及栓塞术）475
ligation of arterial supply for intramedullary AVM in cervical region（颈段脊髓内动静脉畸形供血动脉结扎术）174
ligation of arterial supply（供血动脉结扎术）172
ligation of gastric coronary vein（冠状静脉结扎术）375
ligation of hepatic artery（肝动脉结扎止血法）443、818
ligation of left coronary artery（左冠状动脉结扎术）276
ligation of patent ductus arterisus（动脉导管未闭结扎术）277
ligation of penile deep dorsal vein（阴茎背深静脉结扎术）569
ligation of thoracic duct（胸导管结扎术）208
ligature（结扎术）375
light injury of retina（视网膜光损伤）782
ligneous thyroiditis（木样甲状腺炎）409
limb injury in multiple injuries（多发伤中的四肢伤）874
limb lengthening（肢体延长术）604
limb shortening（肢体缩短术）603
limb-girdle muscular dystrophy（肢带型肌营养不良）633
limbic lobe（边缘叶）26
limbic system（边缘系统）26

lime burn（石灰烧伤）914
lip and cheek defect（唇颊部缺损）995
lip angioma（唇血管瘤）995
lip cancer（唇癌）996
lip ectropion（唇外翻）932、980
lip lymphangioma（唇淋巴管瘤）996
lip tumor（唇肿瘤）995
lipid mediator（脂质递质）905
lipid peroxide（脂质过氧化物）906
lipidosis in abdominal wall; abdominal adiposity（腹壁多脂症）1005
lipiodol computed tomography scan（碘油 CT 扫描）426
lipoma（脂肪瘤）395、971
lipoma of bone（骨脂肪瘤）666
lipoma of colon（结肠脂肪瘤）332
lipoma of liver（肝脏脂肪瘤）447
lipoma of lung（肺脂肪瘤）242
lipoma of small intestine（小肠脂肪瘤）322
lipopolysaccharide（脂多糖）1272
liposuction in abdominal wall（腹壁脂肪抽吸术）1006
liquid nitrogen（液氮）929
liquid nitrogen preserved skin allo-graft（液氮储存异体皮）928
liquid ventilation, LV（液体通气）1210
lissencephaly（无脑回畸形）135
litholytic therapy of biliary stone（胆结石溶石疗法）472
Little disease（李特病）661
little finger flexion deformity; little finger camptodactyly（先天性小指屈曲）1009
little finger polydactyly（小指多指畸形）1008
Littre hernia（Littre 疝）384
Litzmann（佝偻性骨盆）645
liver abscess（肝脓肿）452
liver biopsy; hepatobiopsy（肝活检）463
liver injury（肝损伤）817
liver metastasis of gastric carcinoma（胃癌的肝转移）290
liver reserve function（肝储备功能）431
liver sarcoma（肝肉瘤）428
liver transplantation（肝移植）434、1073
liver-islet transplantation（肝-胰岛移植）1082
living donor（活体供者）1087
living related donor（活亲属供者）1088
living relative partial liver transplantation（活体亲属肝部分移植）1074
living relative segmental pancreatic transplantation（活体亲属供胰节段移植）1076
living relative small-bowel transplantation（活体亲属小肠移植）1080
living renal transplantation（活体肾移植）1072
living spouse donor（活配偶供者）1088
Lobstein disease（罗伯斯坦病）638
Lobster claw hand（龙虾爪手）636
lobster foot（龙虾足）690
lobster-claw hand（龙虾手）1009
local (regional) anesthesia（局部（部位）麻醉）1117
local anesthesia（局部麻醉）734
local anesthetic toxic reaction（局部麻醉毒性反应）1185
local anesthetics（局部麻醉药）1152
local flap（局部皮瓣）955
local hemostasis of hepatectomy（肝切除局部止血法）432
local infiltration anesthesia（局部浸润麻醉）1118
local intravenous anesthesia（局部静脉麻醉）1118
local-intravenous combined anesthesia（局麻-静脉复合麻醉）1117
local portal hypertension（区域性门静脉高压症）369
local treatment of crush injury（挤压伤局部处理）744
localized bone abscess（局限性骨脓肿）650
localized pretibial myxedema（局限性胫骨前方黏液性水肿）646
locked back syndrome（关节突综合征）672
locked-in syndrome（闭锁综合征）80、1264
locking of knee joint（膝关节交锁）625
lofentanil（洛芬太尼）1145
longitudinal cerebral fissure（大脑纵裂）15
longitudinal plication of atrialized ventricular chamber and repair of tricuspid valve（房化心室纵行折叠术和三尖瓣修复术）263
loop suture（套圈缝合法）1045
Looser zone（卢瑟带）585
lorazepam（劳拉西泮）1141
Lorenz osteotomy（洛伦茨截骨术）603
Lovett test（洛维特肌力检查法）579
low cardiac output syndrome（低心排血量综合征）1175
low flow closed circuit anesthesia（低流量密闭麻醉）1114
lower abdominal skin flap（下腹壁皮瓣）1063
lower extremity paralysis after spinal anesthesia（脊椎麻醉

后下肢瘫痪）1184
Lowskey Johnson operation（直肠膀胱术）526
Lowsley nephropexy（Lowsley 肾固定术）517
lucid interval（中间清醒期）50
Lugol solution（卢戈液）406
lumbar hernia（腰疝）387
lumbar intervertebral disc herniation（腰椎间盘突出症）670、846
lumbar puncture（腰椎穿刺术）152
lumbar spinal anesthesia（腰椎麻醉）1122
lumbarization（腰椎骶化）585
lumbarization of sacrum; sacralization（骶椎腰化）585
lumber spinal stenosis（腰椎椎管狭窄征）674
lumbosacral strain（腰骶部劳损）672
lumen bacterial flora（腔菌群）911
lumina bifide（脊柱裂）673
lunate dislocation and perilunate dislocation（月骨脱位与月骨周围脱位）831
Lund Brower method（Lund Brower 法）896
lung cancer（肺癌）205
lung contusion（肺挫伤）224、796、1278
lung metastasis of gastric carcinoma（胃癌的肺转移）290
lung transplantation（肺移植）1079
Luque segmental spine instrumentation（鲁凯节段脊柱器械）601
Lutwak syndrome（勒特韦克综合征）634
luxury perfusion syndrome（脑灌流过盛综合征）90
Lvalon sponge implantation（Lvalon 海绵植入术）356
Lyme arthritis（莱姆关节炎）654
lymphangiography（淋巴管造影）1044
lymphangioma（淋巴管瘤）405
lymphangioma cysticum（囊状淋巴管瘤）405
lymphangiovenostomy（淋巴管静脉吻合）1045
lymphatic metastasis（胃癌的淋巴转移）289
lymphedema（淋巴水肿）405、1043
lymphedema of extremities（象皮肿）1013
lymphedema of extremities（肢体淋巴水肿）1013
lymphedema of penile and scrotal skin（阴茎阴囊淋巴水肿）1017
lymphocyte cytotoxicity test（淋巴细胞毒性试验）1108
lymphocyte transformation test（淋巴细胞转化试验）1099
lymphokine-activated killer cell, LAK cell（淋巴因子激活杀伤细胞）1097
lymphokine, LK（淋巴因子）1097
lymphotoxin, LT（淋巴毒素）1098
lympho-venous shunt（淋巴静脉分流术）1013
lyophilized glutaraldehyde treated porcine skin（戊二醛处理冻干猪皮）929
lyphangiomatous cyst of liver, lymphatic cyst of liver, hemangiomatous cyst of liver（肝淋巴管瘤性囊肿，肝淋巴性囊肿，肝血管瘤性囊肿）438
lysis of intestinal adhesion（肠粘连松解术）346

M

M_2 pyruvate kinase, PYK（M_2 型丙酮酸激酶）421
MAC awake（肺泡最低苏醒浓度）1133
MAC estimation（肺泡最低有效浓度测定法）1133
macrocheilia（巨唇）976
macrodactyly（巨指症）636
macrodactyly; megalodactyly（巨趾）1015
macrodactyly; megalodactyly（先天性巨指）1008
macroencephaly（巨脑症）134
macroglossia（巨舌）976
macromastia（乳房过大（巨乳症））1001
macrostomia（大口畸形）978
Maffucci syndrome（马富齐综合征）642
Maffucci syndrome（软骨发育异常伴多发性海绵状血管瘤综合征）642
Magazini sign（麦卡兹尼征）75
Magill circuit（Magill 环路）1159
magnanimous inguinal trigone hernia（宽大的腹股沟三角疝）383
magnesium（镁）1268
magnesium burn（镁烧伤）914
magnetic resonance angiography, MRA（磁共振血管造影）202
magnetic resonance imaging of spleen（脾核磁共振显像）477
magnetic resonance imaging, MRI（磁共振成像）201、369、427
magnetic stimulator（磁刺激器）601
magnifying loupe（手术放大镜）1026
maintenance of circulatory function（维持循环功能）1226
Majewski syndrome（短肋多指综合征）693
major histocompatibility class Ⅰ antigen（主要组织相容性Ⅰ类抗原）1108

major histocompatibility class Ⅱ antigen（主要组织相容性Ⅱ类抗原）1108
major histocompatibility complex, MHC（主要组织相容性复合物）1107
major histocompatibility system, MHS（主要组织相容性系统）1107
major pectoralis myocutaneous flap（胸大肌肌皮瓣）963
malacopathia of male genital system（男性生殖系软斑病）551
male genital defect（男性生殖器缺损）1018
male infertility（男性不育症）568
malformation of bile duct（胆道畸形）468
malformation of cranio-cervical junction（环枕畸形）634
malformation of gallbladder（胆囊畸形）468
malgaigne dislocation（牵拉肘（牵引肘桡骨头半脱位））614
Malgaigne fracture（莫尔盖尼骨折）621
malignant anemia（恶性贫血）285
malignant change of gastric ulcer（胃溃疡癌变）287
malignant embryonal tumor of lung（肺胚胎性恶性肿瘤）214
malignant fibrous histiocytoma of lung（肺恶性纤维组织细胞瘤）243
malignant fibrous histocytoma of liver（肝脏恶性纤维组织细胞瘤）448
malignant hyperthermia（恶性高热）1183
malignant lymphoma in stomach（胃恶性淋巴瘤）292
malignant melanoma of esophagus（食管恶性黑色素瘤）218
malignant melanoma of small intestine（小肠恶性黑色素瘤）366
malignant meningioma（恶性脑膜瘤）114
malignant mesenteric teratoma（肠系膜恶性畸胎瘤）380
malignant retroperitoneal pheochromocytoma（腹膜后恶性嗜铬细胞瘤）361
malignant retroperitoneal teratoma（腹膜后恶性畸胎瘤）361
malignant tumor of bone（恶性骨肿瘤）661
malignant tumor of spleen（脾恶性肿瘤）481
malignant ulcer（恶性溃疡）921
mallet finger（锤状指）617
management after cardiac pulmonary resuscitation（心肺复苏后处理）1177、1193
management after the return of heart beat（心跳恢复后的处理）1225
management of injury of hepatic major vessels（肝脏大血管损伤处理）818
management of left atrioventricular valve insufficiency（左侧房室瓣关闭不全的处理）263
mandibular defect; loss of mandibular bone（下颌骨缺损）983
mandibular nerve（下颌神经）31
mandibular osteotomy in high position（下颌骨高位截骨术）982
mandibular osteotomy in lower position（下颌骨低位截骨术）983
mandibular osteotomy in middle position（下颌骨中位截骨术）982
mandibular prosthesis（下颌膺复体）983
mandibular reflex（下颌反射）73
maneuver of control ejaculation（控制射精训练法）567
maneuver replacement of incarcerated hernia（嵌顿性疝的手法整复法）385
manifestation and causes of non-effectiveness of cardiac compression（心脏按压无效的表现及其原因）1215
manual ventilation by selfinflating bag（简易呼吸器通气法）1197
manual ventilation（手法通气）1170、1199
Mapleson system（麦氏通气系统）1159
Maranon syndrome（Maranon综合征）696
march fracture; march foot; fatigue fracture（行军骨折）591
Marfan abiotrophy（马方生活力缺乏）696
Marfan syndrome（马凡综合征）401、631
marginal distance（边距）1028
marginal vein（缘静脉）46
Marie group sign（马里体征群）696
Marie-Saniton syndrome（锁骨颅骨发育不全）635
Maroteaux-Lamy Ⅱ syndrome（致密性骨发育障碍综合征）641
marsupalization of brain abscess（脑脓肿袋形缝合术）183
marsupialization of hepatic hydatid cyst（肝包虫囊肿袋形缝合术）451
masculi omohyoideus syndrome（肩胛舌骨肌综合征）695
mass wounded（大批创伤伤员）711

massage（按摩）930
massage of prostate（前列腺按摩）501
masseter flap transposition（咬肌瓣移转术）981
massive liver cell carcinoma（块状型肝癌，或巨块型肝癌）429
massive transfusion（大量输血）1178
massive transfusion complication（大量输血并发症）1178
massive type（肿块型）287、292
mastectomy（乳房切除术）1004
mastoid（乳突）10
Matas test（Matas 试验）401
matrix metalloproteinase（基质金属蛋白酶）925
mattress suture（褥式缝合）950
mature scar（成熟瘢痕）921
Maunsell-Weir operation（Maunsell-Weir 手术）352
maxillary fracture; facial bone fracture（上颌骨骨折）975
maxillary nerve（上颌神经）31
maxillary prosthesis（上颌骨膺复体）979
maxillofacial surgery（颌面外科）949
maximum flow rate, mFR（最大尿流率）563
maximum peefusion pressure, MPP（最大灌注压）371
maximum urethral closure pressure（最大尿道闭合压）564
Mayer reflex（迈尔反射）72
maze operation for treatment of atrial fibrillation（心房颤动的迷宫手术）256
Mccune-Albright syndrome（麦丘恩-奥尔布赖特综合征）667
Mcmurray sign（麦克玛瑞征）579
Mcvay method（Mcvay 法）386
measure of decreasing intracranial pressure（降低颅内压的措施）1251
measure to promote cerebral blood reflow（促进脑血流再通的措施）1252
measurement of bone radiodensity（骨放射密度测定）582
measurement of fascial space tension（筋膜腔内压力测量）744
measures of spontaneous respiration restoration（恢复自主呼吸的措施）1200
meatotomy（尿道外口切开术）544
meatus advancement and glansoplasty, MAGPI（尿道口前移、阴茎头成形术）540
mechanical anastomosis（机械吻合法）1030
mechanical block to extension following augmentation of anterior cruciate ligament（骨股髁间前交叉韧带撞击症）624
mechanical detachment system technique for tungsten spirales（机械解脱钨丝弹簧圈栓塞术）179
mechanical injury of stomach（胃机械性损伤）295
mechanical obstruction（机械性肠梗阻）311
mechanical ventilation（机械通气）923、1173、1202、1278
mechanism of cardiac pump（心泵功能）906
mechanism of external cardiac compression（胸外心脏按压的机制）1212
mechanism of sodium pump（钠泵功能）906
Meckel diverticulum（美克耳尔憩室）319
Medelung deformity（马德隆畸形）635
media（血管中膜）1028
medial arm skin flap（上臂内侧皮瓣）961、1057
medial dislocation of elbow joint（肘关节内侧脱位）613
medial gastrocnemius myocutaneous/skin flap（腓肠肌内侧头肌（皮）瓣）1066
medial geniculate body（内侧膝状体）22
medial leg skin flap（小腿内侧皮瓣）1066
medial plantar skin flap（足底内侧皮瓣）962、1068
medial posterior choroidal artery（内侧后脉络膜动脉）42
medial thigh flap（大腿内侧皮瓣）962
medial upper arm tubular flap（上臂内侧皮管）958
medially displaced pelvic osteotomy（骨盆内移截骨术）602
medial-segment bile duct carcinoma resection（中段胆管癌切除术）475
median forhead arterial island flap; supratrochlear artery island flap（前额正中动脉岛状瓣（滑车上动脉岛状皮瓣））993
median nerve injury（正中神经损伤）858
mediastinal flutter（纵隔摆动）219、792
mediastinitis（纵隔炎）240
mediastinoscopy（纵隔镜检查）240
mediators in traumatic shock（创伤性休克中的介质）724
medical aid of blast injury（冲击伤救治）754
medical classification of the wounded（伤员的医学分类）710
medical sorting（伤情分类）897
medical sorting of the wounded（伤员分类）710、897

medicine for disasters（灾害医学）704
medulla oblongata（延髓）25
medullary sponge kidney（髓质海绵肾）507
medullary vein（髓静脉）44
medulloblastoma（髓母细胞瘤）109
megalourethra（巨尿道）533
megaureter（巨输尿管症）519
melanoma（恶性黑瘤（黑色素细胞瘤））396、970
Melnick-Needles syndrome（骨皮质密度异常）631
Melnick-Needles syndrome（骨营养不良综合征）645
melorheostosis（蜡烛骨症）643
membranous bacterial flora（膜菌群）911
memory alloy（记忆合金）944
meningioma（脑膜瘤）110
meningocele（脑膜膨出）138
meningoencephalocele（脑膜脑膨出）138
meningosarcoma（脑膜肉瘤）114
meniscus cyst（半月板囊肿）688
meniscus injury of knee joint（膝关节半月板损伤）625
menstrual pneumothorax（月经性气胸）214
mental cervical adhesion（颏颈粘连）980
mental slernal adhesion（颏胸粘连）980
mepivacaine（甲哌卡因）1154
meptazinol（美普他酚）1147
meralgia paresthesia; lateral femoral cutaneous neuritis; Roth disease（感觉异常性股痛）686
mesencephalic vein（间脑静脉）44
mesencephalon（中脑）23
mesenchymal chondrosarcoma（间质软骨肉瘤）665
mesenteric alignant schwannoma（肠系膜恶性神经鞘瘤）381
mesenteric fibroma（肠系膜纤维瘤）380
mesenteric fibroneuroma（肠系膜神经纤维瘤）380
mesenteric fibrosarcoma（肠系膜纤维肉瘤）380
mesenteric hemangioma（肠系膜血管瘤）381
mesenteric leiomyoma（肠系膜平滑肌瘤）380
mesenteric leiomyosarcoma（肠系膜平滑肌肉瘤）381
mesenteric lipoma（肠系膜脂肪瘤）380
mesenteric liposarcoma（肠系膜脂肪肉瘤）380
mesenteric lymphangiosarcoma（肠系膜淋巴管肉瘤）380
mesenteric neoplasm（肠系膜肿瘤）382
mesenteric neurilemmoma（肠系膜神经鞘瘤）380
mesenteric neurofibrosarcoma（肠系膜神经纤维肉瘤）381
mesenteric venous thrombosis, MVT（肠系膜静脉血栓形成）316
mesenteric vessel injury（肠系膜血管创伤）822
mesenterioaxial volvulus（系膜轴扭转）295
mesh graft（网状皮片移植术）927
mesh skin graft（网状皮片）952
mesocaval end-to-side shunt（肠腔端侧分流术）378
mesocaval H-shunt（肠腔“H”型架桥方流术）378
mesocaval shunt（肠腔分流术）377
mesocaval side-to-end shunt（肠腔侧侧分流术）378
mesocaval side-to-side shunt（肠腔侧端分流术）378
mesothelioma（胸膜间皮瘤）240
metabolic acidosis（代谢性酸中毒）1333
metabolic acidosis after trauma（创伤后代谢性酸中毒）732
metabolic alkalosis（代谢性碱中毒）1335
metabolic alkalosis after trauma（创伤后代谢性碱中毒）732
metabolic reaction in traumatic stress（创伤应激反应中的代谢）712
metabolic regulation after trauma（创伤后代谢调节）713
metabolic response in traumatic shock（创伤性休克中的代谢反应）724
metabolic support of multiple system organ failure（多系统器官衰竭的代谢支持）742
metabolism after trauma（创伤后代谢）712
metacarpal index（掌骨指数）586
metacarpal sign（掌骨征）583
metaraminol（间羟胺）1222
metastatic liver cancer（转移性肝癌）428
metastatic number of lymph nodes（淋巴结转移数）289
metastatic tumor of bone（骨转移性肿瘤）667
metastatic tumor of chest wall（胸壁转移性肿瘤）207
metastatic tumor of lung（肺转移性肿瘤）216
metastatic tumor of pleura（胸膜转移性肿瘤）240
metastatic tumor of rib（肋骨转移性肿瘤）211
metastatic tumor of skull（颅骨转移瘤）147
metastatic tumor of spleen（脾转移性肿瘤）482
metatarsale tunnel syndrome（跖管综合征）693
metatarasalgia（跖痛症）691
metatarsus varus（内翻跖）691
metatarsus varus（内翻足）637

metathalamus（丘脑后部）22
methadone（美沙酮）1145
methicillin-resistant staphylococcus aureus，MRSA（耐甲氧西林金黄色葡萄球菌）943
methitural（美西妥拉）1138
methods for increasing oxygen saturation（提高动脉血氧饱和度的措施）1208
methods of fracture reduction（骨折复位的方法）826
methohexital sodium（美索比妥）1138
methoxamine（甲氧胺）1221
methoxyflurane（甲醚）1135
methoxyflurane; penthrane（甲氧氟烷）1134
methylene blue（美蓝）1292
metopic synostosis（前额缝早闭）137
micro skin auto-graft transplantation（微粒皮移植术）927
microcephaly（小头畸形）975
microcheiria（先天性小手畸形）1009
microcirculation in traumatic shock（创伤性休克中的微循环）725
microcoil technique（微弹簧圈栓塞术）179
microexcision of lumbar disc（显微腰椎间盘摘除术）865
microfissure of bone（微骨裂）591
microforceps（显微镊子）1026
microgeodic syndrome（指（趾）骨小孔综合征）698
microglioma（小胶质细胞瘤）123
microgyria（小脑回畸形）135
microlymphangial operation（显微淋巴管手术）1044
microlymphatic surgery（显微淋巴外科）1043
microlymphaticovenous anastomosis（显微淋巴-静脉吻合术）862
micromastia（小乳畸形）1001
microneurosurgery（显微神经外科学）5、1033
microneurosurgical instruments（显微神经外科手术器械）202
microorganism culture from burn wound（创面微生物培养）944
micropenis（小阴茎）545
microphotography（显微镜摄影术）1026
microphthalmia; microphthalmos（小眼球畸形）988
micro-reconstruction surgery（显微修复重建外科）1045
microscissors（显微剪刀）1026
microstomia（小口畸形）933、980
microsurgery（显微外科）949、1025
microsurgical nerve transplantation（显微神经移植）1036
microsurgical operating table（显微外科手术床）202
microsurgical repair of nerve（显微神经修复）1036
microvascular clamp（显微血管夹）1026
micro-vascular permeability（微血管通透性）906
microvascular surgery（显微血管外科）1028
microwave tissue coagulative therapy of hepatocarcinoma（肝癌微波固化疗法）435
micturition urethral pressure profilomety（排尿性尿道压力分布测定术）563
midazolam（咪达唑仑）1141
midazolam（咪唑安定）1141
middle basiocranial fracture（中颅底骨折）763
middle cerebellar peduncle（小脑中脚）28
middle cerebral artery（大脑中动脉）39
middle cerebral artery aneurysm（大脑中动脉瘤）128
middle cerebral vein（大脑中静脉）43
middle colic artery injury（结肠中动脉损伤）307
middle cranial fossa（颅中窝）9
middle fossa fracture（颅中窝骨折）94
middle fossa meningioma（颅中窝脑膜瘤）112
middle lobe syndrome（（肺）中叶综合征）242
middle lobectomy of liver（中肝叶切除术）433
middle meningeal artery（脑膜中动脉）37
middle temporal artery（颞中动脉）41
midline cerebellar syndrome（小脑中线综合征）86
midstream urine culture（中段尿培养）502
migrating regional osteoprosis（游走性局部骨质疏松症）645
migratory thrombophlebitis（游走性血栓性浅静脉炎）404
mild hypothermia treatment of brain injury（脑外伤的亚低温治疗）767
miliary tuberculous tubercles of liver，acute miliary tuberculosis of liver（肝粟粒性结核结节、急性粟粒性肝结核）462
military training related injury（军事训练伤）758
Milkman pseudofracture（米尔克曼假骨折）647
Milkman syndrome（米尔克曼综合征）647
Millard operation（旋转推进瓣法）993
Millard palatoplasty（岛状黏骨膜瓣手术）997
milrione（米力农）1293
minaxolone（米那索龙）1142

mine wound（地雷伤）750
mine-proof shoes（防雷鞋）751
minimally invasive neurosurgery（微侵袭神经外科学）7
minimum alveolar concentration, MAC（肺泡最低有效浓度）1133
minor epilepsy（癫痫小发作）68
minor histocompatibility antigen, MHA（次要组织相容性抗原）1108
miosis（瞳孔缩小）59
Mirizzi syndrome（Mirizzi 综合征）467
mirror hand（一腕双手症）1008
missile injury of spinal cord（火器性脊髓损伤）149
missile wound of head（颅脑火器伤）98
mitral annulus calcified disease（二尖瓣瓣环钙化症）261
mitral incompetence（二尖瓣关闭不全）260
mitral stenosis（二尖瓣狭窄）260
mitral valve replacement（二尖瓣替换术）259
mitral valvuloplasty（二尖瓣环成形术）259
mivacurium（米瓦库铵）1149
mixed acid-base disorder after trauma（创伤后混合型酸碱失衡）732
mixed adenoma of liver（肝混合腺瘤）446
mixed arteriovenous fistula（混合型动静脉瘘）398
mixed carcinoma（混合型癌）428
mixed degree burn（混合度烧伤）897
mixed facial cleft（混合性面裂）978
mixed gallstone（混合性结石）465
mixed hemorrhoid（混合痔）339
mixed hemangioma（混合型血管瘤）971
mixed infection of liver tuberculosis（肝结核混合感染）463
mixed lymphocyte culture, MLC（混合淋巴细胞培养）1108
mixed nevus（混合痣）393
mixed pituitary adenoma（垂体混合腺瘤）115
mixed skin transplantation（混合皮肤移植术）927
mixed type（混合型）287
mixture of crystalline amino acid（结晶氨基酸混合液）936
Mobius syndrome（Mobius 综合征）981
modification with Chinese herbs（中药免疫调理）715
modified Brooke formula（修正 Brooke 公式）901
modified cervical lymphonode dissection（改良性颈淋巴结廓清术）415
modified heart transplantation（改良心脏移植方法）279
modified Kessler suture（改良 Kessler 缝合法）1045
modified Parkland formula（修正 Parkland 公式）901
modified rule of nine（新九分法）896
modified Weissmen operation（改良魏斯曼手术）603
MODS score（多脏器功能不全评分）1296
moist hot air inhalation injury（湿热吸入性损伤）922
mole, quantity of substance, concentration（摩尔及物质的量、浓度）1317
molecular biology（分子生物学）942
molecular traumatology（分子创伤学）703
Monafo formula（Monafo 公式）901
monitoring during mechanical ventilation（机械呼吸期间的监测）1207
monitoring of circulatory function（循环功能监测）889
monitoring of circulatory function: blood pressure（循环功能监测：压力）889
monitoring of circulatory function: cardiac output, CO（循环功能监测：心输出量）889
monitoring of circulatory function: vascular resistance（循环功能监测：血管阻力）890
monitoring of coagulation disorders during anesthesia（麻醉中出凝血功能测定）1167
monitoring of multiple injuries（多发伤的监护）875
monitoring of respiratory function（呼吸功能监测）890
monoclonal antibody（单克隆抗体）1288
monoclonal antilymphocyte antibody, McAb（抗淋巴细胞单克隆抗体）1104
monomelic flowing hyperostosis（蜡烛骨）631
Monteggia fracture（孟特吉亚骨折）614、829
morbility（发病率）1271
morbidity of cardiac arrest（心搏骤停的发生率）1188
morphine（吗啡）1144
morphine intravenous anesthesia（吗啡静脉麻醉）1115
mortality（死病率）1272
mortality of cardiac arrest（心搏骤停的病死率）1192
mortality probability model（死亡概率模型）1290
Morton (D) syndrome（短第一跖骨综合征）691
Morton disease（跖趾神经瘤（跖间“神经瘤”））668
Morton neuroma（摩顿神经瘤）639
Morvan syndrome（肢端性骨溶解症）647
most partial thyriodectomy（甲状腺大部切除术）413

motor aphasia（运动性失语）54
motor apraxia（运动性失用症）56
motor evoked potential，MEP（运动诱发电位）198
mouth-mask ventilation（口对面罩通气）1198
motor pathway（运动传导路）35
mouth to mouth artificial respiration（口对口人工呼吸法）882、1176、1197
mouth-to-mouth artificial ventilation（口对口人工呼吸法）882
mouth to mouth breathing（口对口通气）1294
mouth-to-mouth and nose artificial respiration（口对口鼻呼吸法）1197
mouth-to-nose artificial respiration（口对鼻呼吸法）1197
mouth-to-tracheostoma artificial respiration（口对气管造口呼吸法）1197
movement and sensation（运动和感觉）1248
MRI of hepatic hemangioma（肝血管瘤的磁共振显像）442
mucinous tumor of appendix（阑尾黏液肿瘤）335
mucous membrane grafting（黏膜移植）964
Müller test（Müller 试验）406
Mullerian cyst（苗勒氏管囊肿）530
multi-fractures and dislocation（多发骨折和脱位）825
multilocular echinococcus（多房泡状棘球绦虫）450
multiple endocrine adenomatosis（多发内分泌腺瘤综合征）495
multiple facial bone fractures（颜面多发骨折）979
multiple injuries（多发伤）873、1289
multiple intracranial hematoma（多发性颅内血肿）97、766
multiple injury（多发伤）1289
multiple meningioma（多发性脑膜瘤）113
multiple myeloma（多发性骨髓瘤）666
multiple myeloma of skull（颅骨多发性骨髓瘤）147
multiple operated back syndrome（多次手术腰背痛综合征）670
multiple organ dysfunction syndrome，MODS（多器官功能障碍综合征）945
multiple organ failure，MOF（多器官功能衰竭）491、1295
multiple syndactyly（多指并指）1008
multiple syndactyly（连指手套样手畸形）1008
multiple system organ failure（MSOF）after trauma（创伤后多系统器官衰竭）741
multiple ulcers（多发性溃疡）298
multiple wound（多处伤）1290
multi-purpose head frame（多功能头架）202
Murphy's sign（Murphy 征（墨菲征））464
muscle grafting（肌肉移植）966
muscle necrosis（肌肉坏死）1046
muscle tone（肌张力）65
muscle transplantation（肌肉移植）608、966
muscle-pedicle bone grafting（带肌蒂骨块移植）605
muscular atrophy（肌萎缩）65、580
muscular dystrophic gait（肌营养不良步态）70
muscular hypertonus（肌张力增高）580
muscular hypotonus（肌张力降低）580
muscular relaxant（肌肉松弛药）1148
muscular tension（肌张力）65、580
muscular torticollis（肌性斜颈）999
musculi flexor carpi ulnaris skin/muscular flap（尺侧腕屈肌（皮）瓣）1059
musculi piriformis syndrome（梨状肌综合征）671、687
musculocutaneous artery; musculocutaneous perforator（肌皮动脉（肌皮穿支））955
musculocutaneous nerve injury（肌皮神经损伤）858
myatrophy（肌萎缩）66
mycetoma（足菌肿）654
mycophenolate mofetil，MMF; cellcept（骁悉）1103
mydriasis（瞳孔散大）59
myelography（脊髓造影）199、584
myelography（椎管造影）584
myelomeningocele（脊髓脊膜膨出）139
myocardiac injury（心肌损伤）253
myocardiac rupture（心肌破裂）253
myocardial and cerebral blood flow during cardiac massage（心脏按压时心肌和脑的血流量）1215
myocardial contusion（心肌挫伤）804
myocardial infarction after trauma（创伤后心肌梗死）739
myocardial ischemia monitoring during anesthesia（麻醉中心肌缺血监测）1169
myocardial ischemia-reperfusion injury（心肌的缺血-再灌注损伤）1238
myocardial stunning（心肌顿抑）1239
myocardial substitution（心肌修补术）254
myoclonia（肌阵挛）66

myoclonus（肌阵挛）66、580
myocutaneous flap; musculocutaneous flap（肌皮瓣）955、1053
myoelectric artificial limb（肌电假肢）609
myofascitis of back（腰背肌肉筋膜炎）672
myofibroblast（肌成纤维细胞）925
myogenic muscular atrophy（肌原性肌萎缩）598
myogenic paralysis（肌源性瘫痪）598
myoglobulin（肌球蛋白）586
myohemoglobinuria（肌红蛋白尿）586
myopathic-nephrotic-metabolic syndrome（肌病-肾病-酸中毒综合征）400、633
myopathy（肌病）632
myoseptoarterial skin artery flap（肌间隔动脉皮瓣）955
myosin（肌凝蛋白）586
myositis ossificans（骨化性肌炎）598、642
myositis ossificans progressiva（进行性骨化性肌炎）634
myotendolysis（肌腱松解术）1045
myotonia（肌强直）580、1248
myotonia congenita（先天性肌强直）633

N

nadal triangle（结三角）276
nail transplantation（趾甲移植）964
nail-patella syndrome（甲-髌综合征）694
nalbuphine（纳布啡）1146
nalmefene（纳美芬）1147
nalorphine（烯丙吗啡）1146
naloxone（纳洛酮）1147
naloxone hydrochloride（盐酸纳络酮）1314
naltrexone（纳屈酮）1147
napalm burn（凝固汽油烧伤）916
nape skin flap（颈项皮瓣）1055
narcolepsy syndrome（发作性睡眠综合征）83
narcotic analgesic（麻醉性镇痛药）1144
nasal alar defect（鼻翼缺损）992
nasal columella defect（鼻小柱缺损）992
nasal dermoid cyst（鼻部皮样囊肿）993
nasal deviation（鼻歪斜）995
nasal osteotomy in orbital median wall（眶内壁鼻截骨术）978
nasal prosthesis（鼻膺复体）991
nasal tip defect（鼻尖缺损）992
nasolabial skin flap; labial skin flap（鼻唇沟皮瓣（唇部皮瓣））980、1055
naso-ocular cleft（鼻—眼裂）978
nasopharyngeal airway（鼻咽通气道）1195
nasopharyngeal ventilation（鼻咽通气法）884
nasotracheal intubation（气管插管：经鼻法）885
natural antibody, NA（天然抗体）1098
natural killer cell, NK cell（自然杀伤细胞）1096
naveloportography, NPG（经脐静脉门静脉造影）373
naviculo-capitate fracture syndrome（舟-头骨折综合征）616
neck fracture of 2nd ~ 5th metacarpal bones（第2、3、4、5掌骨颈部骨折）831
neck injury in multiple injuries（多发伤中的颈部伤）874
neck scar contracture（颈部瘢痕挛缩）1000
neck-tongue syndrome（颈-舌综合征）669
necrosis of renal papillae（肾乳头坏死）506
necrosis of stomach remnant（残胃坏死、扭转）307
necrospermia（死精子症）568
necrotic fascitis（坏死性筋膜炎）392
needle aspiration biopsy of thyroid gland; fine needle aspiration cytology, FNAC（甲状腺针吸细胞学检查（细针穿刺针吸细胞学检查））407
needle biopsy of bone marrow（骨髓针刺活检）587
needle puncture aspiration therapy of liver abscess（肝脓肿穿刺抽脓疗法）460
negative nitrogen balance（负氮平衡）936
negative radionuclide scanning（核素阴性显影）425
Nelaton line（内拉通线）582
neonatal idiopathic gastric rupture（新生儿自发性胃破裂）284
neonatal intracranial hemorrhage（新生儿颅内出血）97
neoplasm tumor（肿瘤（新生物））393
nephrectomy（肾切除术）512
nephroblastoma（肾母细胞瘤）510
nephrolithotomy（肾实质切开取石术）514
nephropexy（肾固定术）517
nephroptosis（肾下垂）512
nephrostomy（肾造口术）513
nervapraxia（神经失明）598
nerve compression syndrome（神经卡压综合征）860
nerve conglutination（神经粘合法）1038
nerve counterpoint（神经对位）1036

nerve decompression（神经减压术）1037
nerve entrapment（神经卡压症）1041
nerve graft（神经移植）608
nerve graft with blood vessel（带血管神经移植术（包括带血管蒂与吻合血管的游离移植））1038
nerve growth cone（神经生长锥）718
nerve growth factor, NGF（神经生长因子）1035
nerve percussion test（神经干叩击试验）574
nerve plexus block anesthesia（神经丛阻滞麻醉）1119
nerve root impairment（神经根损伤）1184
nerve root of spinal cord（脊神经根）36
nerve transplantation（神经移植）608、965
nerve transplantation with anastomosed blood vessels（吻合血管的神经移植术）864
nerve trunk type of sensory distorbance（神经干型感觉障碍）579
nerve-muscle retarder（神经肌肉阻滞剂）1293
neural peptide（神经肽）906
neuralgic myotrophy（神经痛性肌萎缩）630
neurilemmoma of bone（骨神经鞘瘤）666
neurilemmoma of motor nerve of eyeball（眼球运动神经鞘瘤）119
neuritis of brachial plexus（臂丛神经炎）1040
neuroanastomosis of extracranial facial nerve（面神经颅外段吻合术）191
neuroanastomosis of facial-accessory nerve（面-副神经吻合术）192、1041
neuroanastomosis of facial-hypoglossal nerve（面-舌下神经吻合术）192
neuroanastomosis of facial-phrenic nerve（面-膈神经吻合术）192
neuroanastomosis of intracranial facial nerve（面神经颅内段吻合术）191
neuroblastoma（神经母细胞瘤）105、359、562
neurocrine response（神经内分泌反应）906
neuro-endocrine reaction in traumatic stress（创伤应激中的神经内分泌反应）712
neurofibroma（神经纤维瘤）118、972
neurofibroma, neurofibromatosis（神经纤维瘤、神经纤维瘤病）394
neurofibroma of bone（单发性骨神经纤维瘤）666
neurogenic bladder（神经性膀胱）523
neurogenic impotence（神经性阳痿）565
neurogenic shock（神经源性休克）1313
neuroleptanalgesia（神经安定镇痛术）1116
neuroleptanesthesia（神经安定麻醉）1116
neuroleptoanalgesic（神经安定镇痛药）1142
neurolysis（神经松解术）1037
neuromuscular blockade monitoring（神经-肌阻滞监测）1150
neuromuscular blockade（神经-肌阻滞）1152
neuromuscular blocking agent（神经肌阻滞药）1148
neuromuscular electrical stimulation therapy（神经肌肉电刺激疗法）620
neuron（神经元）1033
neurotoxic agent burn（神经性毒剂烧伤）915
neurotrophic atrophy（神经营养性萎缩）598
neurotrophic factors（神经营养因子）717
neurovascular decompression for facial spasm（面肌痉挛神经血管减压术）190
neurovascular decompression for glossopharyngeal neuralgia（舌咽神经痛神经血管减压术）191
neurovascular decompression for trigeminal neuralgia（三叉神经痛神经血管减压术）188
neurovascular decompression for vestibular dizziness（前庭性眩晕神经血管减压术）190
neurovascular island flap of finger（指神经血管束岛状皮瓣）1010
nipple defect（乳头缺损）1004
nipple hypertrophy（乳头肥大）1004
nipple reconstruction（乳头再造）1004
nitrazepam（硝西泮）1141
nitrogen balance; NB（氮平衡）936、1259
nitrous oxide（笑气）1134
nitrous oxide, N_2O（氧化亚氮）1134
NMR antagonist（非去极化肌松药拮抗药）1151
NMR priming principle（非去极化肌松药预注原则）1151
NMR timing principle（非去极化肌松药先注原则）1151
nocturnal penile tumescence test（夜间阴茎勃起试验）566
nodular goiter（结节性甲状腺肿）407
nodular liver cell carcinoma（结节型肝癌）429
nodular toxic goiter（结节性毒性甲状腺肿）409
nodular type（结节型）292
noma; cancrum oris; gangrenous stomatitis（走马疳）392

nominal aphasia（命名性失语）55
non-adhesive dressing（不粘敷料）898
non-axiovascular skin flap; fascia pedicled skin flap（非轴型血管皮瓣（筋膜蒂皮瓣））1053
non-bacteral prostatitis（非细菌性前列腺炎）529
non-biological simulated medium（非生物模拟介质）745
non-clostridial myonecrosis（非梭状芽孢杆菌性肌坏死）393
nondepolarizing block（非去极化阻滞）1152
nondepolarizing muscle relaxant recurarization（非去极化肌松药再箭毒化）1151
nondepolarizing muscular relaxant（非去极化肌松药）1148
non-ejaculation; failure of ejaculation（不射精症）568
non-elastic resistance（非弹性阻力）923
non-firearm injury of teeth and alveolar process（非火器性牙和牙槽突损伤）775
non-firearm mandible fracture（非火器性下颌骨骨折）775
non-firearm maxilla fracture（非火器性上颌骨骨折）774
nonfunctional extracellular fluid（非功能性细胞外液）906
nonfunctioning adenoma（无分泌功能细胞腺瘤）117
nonfunctioning islet cell tumor（无功能胰岛细胞瘤）495
non-goncoccal urethritis（非淋菌性尿道炎）534
non-heartbeating donor（无心跳尸体供者）1087
noninfectious splenomegaly（非感染性脾肿大）478
non-invasive continuous cardiac output monitoring, NCCOM（无创性连续心排血量监测）1169
noninvasive monitoring（无创监测）1165
non-invasive monitoring（无创监护）895
noninvasive ventilation, NIV（无创伤通气）1278
nonionic contrast medium（非离子型造影剂）200
nonosteogenic fibroma（非骨化性纤维瘤）665
non-penetrating chest trauma（非穿透性胸部创伤）792
nonpenetrating wound（非穿透伤）98
non-rebreathing（无重复吸入）1158
non-rebreathing system（无重复吸入系统）1159
non-reflow phenomenon（无再流现象）1190
non-seminoma（非精原细胞瘤）553
nontraumatic atlantoaxial subluxation（非外伤性寰枢椎半脱位）668
nonunion（骨不连）592
norepinephrine; noradrenaline; levarterenol（去甲基肾上腺素）1222
normal perfusion pressure breakthrough syndrome（正常灌注压突破综合征）91
normal pressure hydrocephalus syndrome（正常压力脑积水综合征）90
normal pressure hydrocephalus, NPH（正常颅压性脑积水）103
nose defect（鼻缺损）992
nose reconstruction（鼻再造术）992
nostril atresia; naris atresia（前鼻孔闭锁）992
nostril stenosis（鼻孔狭窄）994
nostril stenosis; naris stenosis（前鼻孔狭窄）992
not for resuscitation guidelines（不复苏原则）1307
notices of internal cardiac compression（胸内心脏挤压的注意事项）1214
novocaine（奴佛卡因）1153
nuclear factor Kappa B, NF-KB（核因子 KB）1287
nuclear lipid A monoclonal antibody（核心类脂 A 单克隆抗体）908
nuclear weapon wound of maxillofacial region（颌面部核武器伤）775
nuclide scanning of hepatic hemangioma（肝血管瘤的核素扫描）442
nupercaine（纽白卡因（奴泼卡因））1155
nursing care after resuscitation（复苏后护理）1254
nursing care of chest trauma（胸部创伤的护理）801
nutrition through nose（鼻饲营养）1255
nutritional formula of Third Military Medical University（第三军医大学公式）935
nutritional support for mechanical ventilation（机械通气的营养支持）1259
nutritional support in traumatic patients（创伤病人的营养支持）735
nystagmus with lesions of brain stem（脑干病变的眼球震颤）63
nystagmus（眼球震颤）61
nystatin（制霉菌素）910

O

O/G partition coefficient（油/气分配系数）1136
Ober sing（奥伯征）578
oblique cervical tubular flap（颈斜皮管）958
oblique inguinal hernia（腹股沟斜疝）385

obstruction of blood circulatory disturbance（血运性肠梗阻）311
obstructive hydrocephalus（阻塞性脑积水）103
obstructive ischemic colitis（梗阻性缺血性结肠炎）316
obstructive jaundice（梗阻性黄疸）467、487
obstructive procedure of vas deferens（输精管粘堵术）570
obturator neuralgi（闭孔神经痛）590
obturatory nerve injury（闭孔神经损伤）859
occipital artery（枕动脉）37
occipital artery-posterior cerebellar artery anastomosis（枕动脉-小脑下后动脉吻合术）176
occipital condylus cervicalis vein syndrome（枕骨髁颈静脉孔结合部综合征）88
occipital lobe（枕叶）16
occipital transtentorial approach（枕部经小脑幕入路）157
occipitocervical fusion by fixing with plate（钢板固定枕颈融合术）850
occlusion of liver blood flow for hepatectomy（肝切除肝血流阻断法）432
occlusion of whole blood flow of liver at normothermia（常温下全肝血流阻断法）432
occlusive method（包扎疗法）898
occult carcinoma of lung（隐性肺癌）242
occult cleft lip; subcutaneous cleft（隐性唇裂（皮下裂））976
occupational therapy（职业疗法）930
ocular burn（眼热烧伤）781
ocular chemical burn（眼化学烧伤）781
ocular injury caused by animal toxin（眼部动物毒物损伤）783
ocular injury caused by military toxic agent（眼部军用毒剂伤）783
ocular manifestation of craniocerebral injury（颅脑损伤的眼部表现）781
ocular trauma（眼创伤）776
oculomotor nerve（动眼神经）30
oculomotor nerve paralysis（动眼神经麻痹）58
odontoid process fracture（齿状突骨折）617、841
old dislocation of elbow joint（陈旧性肘关节脱位）613
olecranal fracture（尺滑鹰嘴骨折）614
olfactory cistern（嗅池）12
olfactory groove meningioma（嗅沟脑膜瘤）112
olfactory hallucination（幻嗅）57
olfactory nerve（嗅神经）30
olfactory system（嗅觉系统）33
oligodendroglioma（少突胶质细胞瘤）108
oliguria（少尿）500
Ollier disease（奥利埃病）663
Ollier syndrome（多发性外生骨疣）663
omental transplantation（大网膜移植）967
omentitis（网膜炎）382
omentum transplantation（大网膜移植术）928、961
omphalo-caval shunt（脐腔分流术）378
one stage urethroplasty using bladder mucosa（膀胱黏膜一期尿道成形术）540
onycholysis（甲分离症）693
open abdominal injury（开放性腹部创伤）811
open chest cardiac massage by minimally invasive technique（微创开胸）1214
open chest cardiac massage; intrathoracic cardiac compression（胸内心脏挤压术）882
open chest compression, OCC（开胸心脏按压）1177、1213、1303
open chest CPR（开胸心脏按压）1303
open chest trauma（开放性胸部创伤）791
open craniocerebral injury（开放性颅脑损伤）98
open drainage of thoracic cavity（胸腔开放引流）795
open drop method（开放滴给法）1113
open fracture fixation（四肢开放性骨折的固定）825
open injury（开放性损伤）388、602
open injury of bladder（开放性膀胱损伤）868
open injury of esophagus（开放性食管损伤）799
open injury of spinal cord（开放性脊髓损伤）149
open injury of stomach（胃开放性损伤）295
open injury of trachea-bronchus（开放性气管支气管损伤）797
open lung biopsy（开胸肺活检术）213
open mitral commissurotomy（二尖瓣直视修补术）261
open nose injury（开放性鼻损伤）992
open pneumatothorax（开放性气胸）793
open renal injury（开放性肾损伤）866
open repair of ventricular septal defect（室间隔缺损心内直视修补术）257
open rupture of spleen（开放性脾破裂）478
open trauma of larynx（开放性喉创伤）790

open-book injury（开卷式损伤）620
opened skin grafting（开放植皮）953
opening mouth technique（开口法）883
opening of obstructed airway（开放气道）1176、1194
operating microscope（手术显微镜）202、949、1025
operation for acoustic neurilemmoma（听神经瘤手术）166
operation for arteriovenous fistulae of dura mater encephali（硬脑膜动静脉瘘手术）174
operation for AVF of tentorial margin（小脑幕缘动静脉瘘手术）174
operation for brain abscess due to missile（火器性脑脓肿手术）160
operation for brain paragonimiasis（脑型肺吸虫手术）183
operation for brain schistosomal granuloma（脑血吸虫肉芽肿手术）183
operation for craniopharyngioma（颅咽管瘤手术）163
operation for diastomyelia（脊髓纵裂手术）187
operation for giant intracranial aneurysm（颅内巨大动脉瘤夹闭术）172
operation for osteomyelitis of skull（颅骨骨髓炎手术）182
operation for pituitary adenoma（垂体腺瘤手术）164
operation for supratentorial cysticercosis（幕上囊虫手术）183
operation for syringomyelia（脊髓空洞症手术）188
operation for tethered cord syndrome（脊髓栓系综合征手术）187
operation of broncho-biliary fistula（胆道支气管瘘手术）473
operation of cholecystoduodenal fistula（胆囊十二指肠瘘手术）474
operation of external carotid-cavernous fistula（颈外动脉海绵窦瘘手术）178
operation of infratentorial tumor（幕下肿瘤手术）165
operative incision hernia（手术切口疝）383
operative indication of hepatocarcinoma（肝癌手术适应征）431
operative management of splenic rupture（脾破裂手术）821
operative manner of splenic rupture（脾破裂的手术方式）822
operative microscope（手术显微镜）202
operative principle of multiple injuries（多发伤手术处理原则）875
operative principle of craniocerebral firearm injury（颅脑火器伤手术原则）767
operative scavenging of clotted hemothorax（凝固性血胸清除术）795
operative treatment of traumatic esophageal perforation and rupture（创伤性食管穿孔与破裂手术治疗）799
operatoin of traumatic epistaxis（外伤性鼻衄手术）159
ophthalmic artery（眼动脉）38
ophthalmic artery aneurysm（眼动脉动脉瘤）127
ophthalmic bandaging（绷带包扎法—眼部）878
ophthalmic nerve（眼神经）31
opiate receptor（阿片受体）1145
opiate receptor agonist（阿片受体激动药）1145
opiate receptor agonist-antagonist（阿片受体激动-拮抗药）1146
opiate receptor antagonist（阿片受体拮抗药）1146
opisthenar radial myocutaneous/skin flap（手背桡侧肌（皮）瓣）1059
opium（阿片全碱）1144
opium poisoning syndrome（阿片类制剂中毒综合征）1292
Oppenheim sign（奥本海姆征）73、581
opponensplasty of thumb（拇指外展对掌功能重建术）609
opportunistic pathogen（机会致病菌）898
optic atrophy（视神经萎缩）60
optic cannula（视神经管）10
optic chiasma（视交叉）30
optic glioma（视神经胶质瘤）110
optic nerve（视神经）30
oral-aural cleft（口—耳裂）978
oral basic anesthesia（口服基础麻醉）1113
oral commissure displacement（口角移位）980
oral commissure scar contracture（口角瘢痕挛缩）980
oral-mandibular-auricular syndrome（口—下颌—耳综合征）978
oral-ocular cleft（口—眼裂）978
orbicularis myocutaneous flap（眼轮匝肌肌皮瓣）962
orbicularis oculi reflex（眼轮匝肌反射）71
orbicularis oris reflex（口轮匝肌反射）73
orbital apex syndrome（眶尖综合征）87
orbital hypertelorism（眶距增宽症）975
orbito-frontal artery（眶额动脉）39

orchectomy（睾丸切除术）558
orchidopexy（睾丸固定术）558
orchido-transplantation（睾丸移植术）1050
orchitis（睾丸炎）550
organ perfusate（器官灌洗液）1089
organ preservation solution（器官保存液）1089
organ reconstruction（器官再造）948
organ transplantation（器官移植）948、1070、1049
organic glass（有机玻璃）967
organoaxial volvulus（器官轴扭转）294
orifice arteriovenous fistula（洞口型动静脉瘘）398
origin of acid and alkaline substances（酸性物质和碱性物质的来源）1320
oropharyngeal airway（口咽通气道）1160、1195
oropharyngeal intubation（口咽插管）1163
oropharyngeal ventilation（口咽通气法）884
orotracheal intubation（气管插管：经口法）885
orr-Trueta operation（奥尔-特鲁塔手术）604
ortho-digital skin flap（邻指皮瓣）956、1060
Ortho Kung T3 cell monoclonal antibody, OKT3 McAb（OKT3 单克隆抗体）1104
Ortho Kung T4 cell monoclonal antibody, OKT4 McAb（OKT4 单克隆抗体）1104
orthopedic shoe（矫形鞋）610
orthotic device（矫形器）610
orthotopic liver transplantation（原位肝移植）1073
orthotopic transplantation（原位移植）1071
Ortolani sign（奥托兰尼征）577
Ortolani test（奥托兰尼试验）578
os naviculare fatigue fracture（足舟骨疲劳骨折）630
oscillating test of meniscus（半月板摇摆试验）579
Osgood-Schlater disease（奥斯古德—施莱特病）661
osmotic pressure（渗透压）1318
ossa metatarsi fasciitis（足底跖筋膜炎）690
osseous myocutaneous flap（骨肌皮瓣）955
ossification of cervical posterior longitudinal ligament（颈椎后纵韧带骨化）669
ossifying subperiosteal hematoma（骨化性骨膜下血肿）667
osteitis condensans ilii（致密性髂骨炎）675
osteitis deformans; Paget disease of bone（骨佩吉特病）646
osteitis fibrosa juvenilis（青年性纤维性骨炎）646
osteitis fragilitans（脆性骨炎）638
osteo fibrosarcoma（骨纤维肉瘤）665
osteoarthritis（骨性关节炎）658
osteoarthropathy（骨关节病）657
osteoarthrosis deformans' endemica（地方性大骨节病）659
osteoblast stimulating factor syndrome（破骨细胞刺激因子综合征）697
osteoblastoma（成骨细胞瘤）663
osteoblastoma（骨母细胞瘤（良性骨母细胞瘤））663
osteocalcin（骨钙蛋白）586
osteoceramics（陶瓷骨）607
osteochondritis deformans juvenilis（幼年变形性骨软骨炎）641
osteochondritis deformans tibialis（胫骨变形性骨软骨病）648
osteochondritis dissecans（剥脱性骨软骨炎）648、660
osteochondritis dissecans of condyle of femur（股骨髁剥脱性骨软骨炎）625
osteochondritis dissecans of talus（距骨剥脱性骨软骨炎）660
osteochondritis of calcaneal epiphysis（跟骨骨骺骨软骨病）649
osteochondritis of condyle of femur（股骨髁软骨病）626
osteochondritis of distal tibia（胫骨远端骨软骨炎）648
osteochondritis of epiphysis（骨骺骨软骨炎）648
osteochondritis of epiphysis of spine（脊柱骨骺骨软骨炎）649
osteochondritis of hip joint（髋关节骨软骨炎）686
osteochondritis of os scaphoideum-os lunatum（舟状-月状骨软骨炎）683
osteochondritis of tarsal navicula（足舟骨骨软骨炎）690
osteochondritis of tibialis adolescentium（胫骨结节骨软骨炎）648
osteochondritis（骨软骨炎）648
osteochondrodystrophy（点状骨骺）640
osteochondroma（骨软骨瘤）663
osteodystrophia fibrosa（纤维性骨营养不良症）646
osteodystrophy（骨营养不良）645
osteofluorosis（氟骨症）647
osteogenesis imperfecta（成骨不全综合征）638
osteogenic fibroma（成骨纤维瘤）663
osteogenic sarcoma（成骨肉瘤）663

osteogenic sarcoma（骨生肉瘤）663
osteoid osteoma（骨样骨瘤）662
osteoitis deformans（畸形性骨炎）148、647
osteolysis（骨自溶症）647
osteolysis Gorham disease（戈勒姆病）647
osteoma（骨瘤）662
osteoma of chest wall（胸壁骨骼肿瘤）207
osteoma of skull（颅骨骨瘤）145
osteomalacia（骨软化病）645
osteomyelitis of ilium（髂骨骨髓炎）650
osteomyelitis of skull（颅骨骨髓炎）102
osteomyelitis of sternum（胸骨骨髓炎）236
osteonectin（骨矿化结合素）587
osteoonychodysplasia（骨-甲发育不良）638
osteopathia condensans disseminata（播散性致密骨病）641
osteopathia striata（纹状骨病）644
osteopenia（骨质减少）644
osteopetrosis; marble bone（大理石骨）642
osteophyte; bony outgrowth（骨赘）662
osteoporosis（骨质疏松症）644
osteosarcoma（骨肉瘤）663
osteosarcoma of skull（颅骨骨肉瘤）147
osteosynthesis（骨接合术）604
osteotomy（截骨术）602
osteotomy of lumbar vertebara（椎板截骨术）603
osteotomy of spine（脊柱截骨术）602
otic barotrauma（耳气压性创伤）786
otogenic brain abscess（耳源性脑脓肿）140
Otto pelvis（奥托骨盆）656
outcome of complete cerebral ischemia（完全性脑缺血的转归）1256
outlay skin graft（外嵌植皮法）953
outpatient anesthesia（门诊病人麻醉）1131
ovarian metastasis of gastric carcinoma; krukenberg tumor（胃癌的卵巢转移（krukenberg瘤））290
ovary transplantation（卵巢移植）1085
overhead ambulation trolley（过头步行滑车）600
overlarge nostril（鼻孔过大）994
overlength of upper lip（上唇过长）994
overlow nasal tip（鼻尖过低）995
overuse syndrome（过度使用综合征）597
overwhelming postsplenectomy infection, OPSI（脾切除术后凶险性感染）484
oxazepam（奥沙西泮）1141
oxazepam（羟基安定）1141
oxycephaly（尖头畸形）137
oxygen debt（氧债）906
oxygen delivery/oxygen consumption（氧输送/氧耗）1290
oxygen flush valve（氧快速阀）1157
oxygen intoxication（氧中毒）1237
oxygen utilization（氧利用）907
oxygenation（氧合）1272

P

pachydermoperiostosis; pseudohypertrophic osteoarthropathy（骨膜增生厚皮病）659
packing upper opening of the central cord canal（脊髓中央管上口填塞术）188
Padgett-Hood dermatome（鼓式切片机）952
Paget disease（Paget病）646
Paget disease of bone（变形性骨）631
pain sensation（痛觉）64
painful heel（跟痛症）690
painful syndrome of lateral knee joint（膝外侧疼痛综合征）687
palate fistula（腭瘘）998
palatine flap（腭瓣）1055
palatoplasty with double flap（两瓣后推法腭裂修复术）996
palatorrhaphy; staphylorrhaphy（腭裂缝合术）996
pallesthesia（振动觉）65
palliative subtotal gastrectomy（姑息性胃大部切除术）292
palliative operation for complete transposition of great arteries（大动脉错位姑息性手术）277
palliative resection of lung cancer（肺癌姑息性切除术）206
palliative surgery of pancreatic carcinoma（胰腺癌姑息手术）492
palmar and plantar fibromatosis（掌和跖纤维瘤病）685
palmar fascia contracture; Dupuytren contracture（掌腱膜挛缩症）685、1012
palmar scar contracture of hand（手掌瘢痕挛缩）1011
palmaris and plantaris hyperkeratosis（掌跖过度角化症）1015

palm-chin reflex（掌颏反射）73
palpebral baggy excision（眼袋切除术）986
pancreatic abscess（胰腺脓肿）488、494
pancreatic duct ligated pancreatic transplantation（胰管结扎式胰腺移植）1075
pancreatic endocrine tumor（胰腺内分泌肿瘤）495
pancreatic fistula of postoperation（术后并发胰瘘）488
pancreatic injury（胰腺损伤）307、820
pancreatic oncofetal antigen, POA（胰胎瘤抗原）484
pancreatic pseudocyst（假性胰腺囊肿）487、493
pancreatic transplantation（胰腺移植）1075
pancreatitis after ERPC（内窥镜胰胆管逆行造影术后胰腺炎）490
pancreatitis of postoperation（手术后胰腺炎）489
pancreato-duodenectomy（胰十二指肠切除术）487、491
pancreatoduodenectomy for carcinoma of stomach（胃癌的胰十二指肠切除术）291
pancreatogenic ascites（胰性腹水）488
pancuronium（本可松）1150
pancuronium（泮库溴铵）1150
panel reactive antibodies, PRA（群体反应性抗体）1097
Pankert lesion（班卡特损伤）611
papaverine（罂粟碱）1148
papaverine test（罂粟碱试验）567
papillary adenocarcinoma（胃乳头状腺癌）288
papilledema（视神经乳头水肿）59
papilloma of penils（阴茎乳头状瘤）546
Papillon-Lefevre syndrome（帕皮隆-雷费氏综合征）696
para-abdominal skin flap（侧腹壁皮瓣）1062
paracentetic pyelography（肾盂穿刺造影）503
paracrine（旁分泌）917
paraesophagastric devascularization with esophageal transection（贲门周围血管离断加食道下端横断术）376
paraesophagastric devascularization（贲门周围血管离断术）375
parafalx meningioma（大脑镰旁脑膜瘤）111
parageusia（味觉倒错）64
parallel bar（平行杠）600
paralysis（瘫痪）619
paralysis of axillary nerve（腋神经麻痹）630
paralytic dislocation（瘫痪性关节脱位）596
paralytic ectropion of eyelid（瘫痪性睑外翻）985
paralytic obstruction（麻痹性肠梗阻）310
paralytic scoliosis（瘫痪性脊柱侧凸）674
paranaviculare injury（足副舟骨损伤）690
paraphimosis（包皮嵌顿）545
paraplegic index（截瘫指数）579
parasagittal sinus meningioma（矢状窦旁脑膜瘤）111
parascapular flap（旁（副）肩胛皮瓣）960
parasternal hiatus hernia（胸骨旁裂孔疝）208
parasternal pericardiotomy（胸骨旁心包切开引流术）251
parasympathetic nervous system（副交感神经系统）8
parasymphyseal insufficiency fracture（耻骨联合旁功能不全性骨折）621
parathyroid adenoma（甲状旁腺腺瘤）412
parathyroid gland allo-transplantation（同种甲状旁腺移植）1083
parathyroid gland lamellated auto-transplantation（自体甲状旁腺薄片移植术）1084
parathyroid gland tamellated allo-transplantation（同种甲状旁腺薄片移植）1083
parathyroid gland transplantation（甲状旁腺移植术）415
parathyroid tissue transplantation（甲状旁腺组织移植术）415
paratopic transplantation（旁原位移植）1071
para-umbilicus skin flap（脐旁皮瓣）1062
paravertebral nerve block anesthesia（椎旁神经阻滞麻醉）1120
parenteral nutrition（肠外营养）735
Parenti-Fraccaro syndrome（帕伦蒂-布拉卡罗综合征）640
parietal artery（顶动脉）40
parietal lobe（顶叶）16
parietooccipital fissure（顶枕裂）15
Parkinson disease（帕金森病）143
Parkinson triangle（帕金森三角）47
Parkland formula（Parkland公式）901
paronychia（指甲周围炎）651
parosmia（嗅觉倒错）57
parosteal chondrosarcoma（皮质旁软骨肉瘤）665
parosteal osteoma（骨旁骨瘤）663
parosteal sarcoma（骨旁肉瘤）663
parotid fissure cyst; branchial cyst（腮裂囊肿）395
partial avulsion of hand（手部不完全撕脱伤）1011
partial cheek defect（颊部分缺损）995
partial cleft lip（不完全性唇裂）976

partial cleft palate（不完全性腭裂）977
partial ear defect（耳廓部分缺损）991
partial eyebrow defect（部分眉缺损）983
partial gastrectomy（胃大部切除术）302
partial hand prosthesis（部分假肢）609
partial hepatectomy（肝部分切除术）433
partial liquid ventilation, PLV（部分液相通气）1278
partial liver transplantation（部分肝移植术）434
partial nephrectomy（肾部分切除术）512
partial phallectomy（阴茎部分切除术）547
partial portacaval shunt（门腔限制性分流术）377
partial pressure of expiration terminal carbon dioxide, $PETCO_2$（呼气末二氧化碳）1282
partial resection and anastomosis of small intestine（小肠部分切除吻合术）346
partial resection of hepatic cyst and tamponade of cystic cavity with major omentum（肝囊肿部分切除、囊腔大网膜填塞术）440
partial resection of pancreas（胰腺部分切除术）496
partial sterno-cleido-mastoid muscle excision（胸锁乳突肌部分切除术）1000
partial splenectomy（脾部分切除术）379
partial thyroidectomy（甲状腺部分切除术）413
particles embolization technique（微粒栓塞术）178
partition coefficient（分配系数）1136
passive movement（被动运动）599
past-pointing test（过指试验）75
patellar clonus（髌阵挛）581
patellar ligament rupture（髌腱断裂）623
patellar tendon reflex（膝腱反射）72
patello-femoral osteoarthrosis（髌股关节病）627
patent ductus arteriosus（动脉导管未闭）276、1272
pathogen of traumatic infection（创伤感染的病原菌）726
pathogenesis of crush injury（挤压伤发病机制）743
pathogenesis of crush syndrome（挤压综合征发病机制）743
pathologic dislocation（病理性脱位）596
pathologic fracture（病理性骨折）591
pathologic reflex（病理反射）72、581
pathological zones of firearm wound track（火器伤伤道的病理的分区）748
pathomorphology of cerebral ischemia and hypoxia（脑缺血缺氧后的病理形态改变）1244
pathophysiologic changes of crush syndrome（挤压综合征病理生理变化）743
pathophysiology of complete cerebral ischemia-hypoxia（全脑缺血-缺氧的病理生理）1240
patient controlled sedation（病人自控镇静法）1131
Patrick test（帕特里克试验）577
patterns of cardiac arrest（心搏骤停的类型）1187
Pauwels' fracture of femoral neck（股骨关节囊内骨折）622
pavulon（潘龙）1150
PD including resection and reconstruction of PV or SMV（包括血管切除、PV 或 SMV 血流再建、胰十二指肠切除术）492
pectoralis major myocutaneous/skin flap（胸大肌肌（皮）瓣）1060
pectoralis minor syndrome（胸小肌综合征）698
pectus carinatum（鸡胸）212
pectus excavatum（漏斗胸）210
pediatric renal transplantation（小儿肾移植）1072
pedicle skin flap（带蒂皮瓣）1052
pedicle skin transplantation（带蒂皮肤移植）952
pedicled transplantation（带蒂移植）605、1071
pediculotorsion of hepatic cyst（肝囊肿蒂扭转）440
pedometer（步程计）600
Pellegrini-Stieda syndrome（钙化性关节周围炎）678
Pelligrini-Stieda syndrome（施尔格利尼-斯泰达综合征）657
pelvic compression and separation test（骨盆挤压分离试验）577
pelvic fracture（骨盆骨折）620、835
pelvic rotation test（骨盆回旋试验）577
pelvic steal test（盆腔窃血试验）566
pelvic trauma（骨盆创伤）834
pelvis perfusion（肾盂灌注法）514
pelvis-peritoneum anastomosis（肾盂腹膜吻合术）379
pendular rotatory test（摆动旋转试验）77
penetrating cardiac injury（心脏穿透伤）801
penetrating chest trauma（穿透性胸部创伤）792
penetrating freezing（刺入冷冻法）608
penetrating injury（锐性损伤（穿透伤））397
penetrating injury of buccal tissue（颊部穿通伤）773
penetrating ulcer（穿透性溃疡）299
penetrating wound（穿透伤）99

penetrating wound（贯通伤）99、597
penial fracture（阴茎折断）547
penial keratosis（阴茎角）547
penile biothesiometry（阴茎生物感觉测定）567
penile brachial index, PBI（阴茎肱动脉血压指数测量）567
penile caremosography（阴茎海绵体造影）566
penile straightening（阴茎伸直术）538
penile type of hypospadia（阴茎型尿道下裂）1015
penile-scrotal transposition（阴茎阴囊转位）545
penis burn（阴茎烧伤）940
penis defect（阴茎缺损）1018
penis reconstruction（阴茎再造术）1018
penis type of epispadias（阴茎型尿道上裂）1017
penispubic type of epispadias（阴茎耻骨型尿道上裂）1017
pentazocine（喷他佐辛）1146
pentobarbital（戊巴比妥）1138
pepsase; pepsin（胃蛋白酶）301
peptic ulcer（消化性溃疡）297
percutaneous cholecystostomy（经皮胆囊造口术）475
percutaneous endoscopic vertebral disc removal（经皮穿刺内窥镜椎间盘切除术）670
percutaneous intervertebral disc decompression（化学溶核术）670
percutaneous needle aspiration of hepatic hydatid cyst（肝包虫囊肿经皮穿刺抽液术）451
percutaneous nephrolithotomy（经皮肾镜取石术）513
percutaneous punctural panceatocytic examination under B-type ultrasound or CT guide（B超或CT引导下经皮穿刺胰腺细胞学检查）485
percutaneous puncture of renal cysts（经皮肾囊肿穿刺术）518
percutaneous pyeloscopy（经皮肾镜检查）505
percutaneous transhepatic biliary drainage, PTBD（经皮经肝胆管引流）474
percutaneous transhepatic cholangiodrainage（经皮经肝胆道穿刺引流术）471
percutaneous transhepatic cholangiography, PTC（经皮经肝穿刺胆道造影）464
percutaneous transhepatic cholangiography, PTC（经皮肝穿刺胆管造影）485
percutaneous transhepatic choledochoscopy（经皮经肝胆道镜检查术）465
percutaneous transhepatic embolization of gastric coronary vein（经皮经肝胃冠状静脉栓塞术）374
percutaneous transhepatic intubation drainage of liver abscess（肝脓肿经皮经肝穿刺置管引流术）460
percutaneous transhepatic lithotrity of gallbladder（经皮经肝胆囊超声碎石术）472
percutaneous transhepatic portography, PTP（经皮肝穿门静脉造影）373
percutaneous transluminal angioplasty, PTA（经皮肾动脉腔内囊状导管扩张术）516
percutaneous transluminal coronary angioplasty, PTCA（经皮经腔冠状动脉成形术）1285
percutaneous transthoracic aspiration（经皮肺穿刺活检）231
percutaneous vertebroplasty（经皮脊椎成形术）604
perforating wound of chest（胸部贯通伤）792
perforative ileotyphus（伤寒肠穿孔）318
perianal abscess（肛周脓肿）337
perianal condyloma acuminatum, PCA（肛周尖锐湿疣）338
perianal Paget disease（肛周 Paget 病）346
perianal suppurative hidradenitis（肛周化脓性汗腺炎）368
perianal type of perineum scar contracture（肛门周围型会阴部瘢痕挛缩）1006
periappendicel abscess（阑尾周围脓肿）334
periareolar incision（乳晕切口）1002
periarticular heterotopic ossification（关节旁异位骨化）944
pericallosal artery（胼周动脉）39
pericapsular osteotomy（关节囊周围截骨术）603
pericardial devascularization combined with stomach fundus transection（贲门周围血管离断加胃底横断术）376
pericardial rupture with cardiac hernia（心包破裂与心脏疝）251
pericardial tramponade（心包压塞）1234
pericardiectomy（心包切除术）251
pericardiocentesis（心包穿刺术）251、883
pericardiotomy（心包切开引流术）251
pericardiotomy syndrome（心包切开综合征）251
perichondrium graft（软骨膜移植）658、966
perihepatic packing（肝周填塞止血法）818

perils of the sea（海难）709
perilunatotriquetral axial burst dislocation of carpal bones（月骨、三角骨周围性腕骨轴向崩解症）684
perineal burn（会阴烧伤）940
perineal prostatectomy（经会阴前列腺切除术）532
perinephritis and perinephric abscess（肾周围炎和肾周脓肿）507
perineum scar contracture（会阴部瘢痕挛缩）1006
perineurium suturing（神经束膜缝合）965
perineum type of hypospadia（会阴型尿道下裂）1016
perineurial neurosuture（神经束膜缝合）965、1037
perineurium（神经束膜）1033
periodic goiter（高碘性甲状腺肿）407
perioral cicatricial contracture（口腔周围瘢痕挛缩）933
periosteal desmoid（骨膜硬纤维瘤）665
periosteal reaction（骨膜反应）584
periosteal transplantation with anastomosed blood vessels（吻合血管的骨膜移植术）864
periostitis fatigue, periostitis and fracture of metatarsale（跖骨骨膜炎、疲劳性骨膜炎及骨折）630
peripheral aneurysm（周围动脉瘤）400
peripheral facial nerve paralysis（周围性面瘫）981
peripheral immunotolerance（外周免疫耐受）1096
peripheral nerve injury（周围神经损伤）856
peripheral nervous system（周围神经系统）8
peripheral shunting operation（外周性分流术）376
peripheral vascular disease（周围血管疾病）397
peripheral venous disease（周围静脉疾病）403
periprosthetic leakage（瓣周漏）264
peristaltic method of tubular flap transfer（皮管移转的蠕动法）959
peritalar dislocation of foot（距骨周围脱位）629
peritedonitis of patella（髌腱周围炎）625
peritoneal butfon（腹钮安置术）379
peritoneal disease（腹膜疾病）380
peritoneal implantation metastasis（腹膜种植性转移）290
peritoneal lavage of serious pancreatitis（重症胰腺炎腹腔灌洗）494
peritoneal tavage（腹腔灌洗术）488
peritoneo-jugular shunt（腹腔颈静脉分流术）378
peritoneum（腹膜）380
peritonitis（腹膜炎）380、490
perivalvular absecess（瓣周脓肿）265
permissive hypercapnia（允许高二氧化碳血症）1210
permissive hypercapnia（允许性高碳酸血症）1310
peroneal common nerve injury（腓总神经损伤）859
peroneal fatigue fracture（腓骨疲劳骨折）627
peroneal muscular atrophy; progressive neural muscular atrophy; Charcot-Marie-Tooth syndrome（腓骨肌萎缩症）637
perphenazine; fentazin（奋乃静）1143
persistent left superior vena cava（左上腔静脉）277
persistent vegetative state（持续性植物状态）50
Perthes test（深静脉通畅试验）403
pes anserinus bursitis（鹅足滑囊炎）625
pes anserinus transplantation（鹅足移位术）608
pes arcuatus（弓形足）638
pes planus（平底足）690
pethidine（哌替啶）1144
Petit triangle（Petit 三角）387
petrous part of temporal bone（颞骨岩部）10
petrous segment of ICA（颈内动脉岩段）38
Peutz-Jeghers syndrome, PJS（黑斑息肉综合征）328
phalangeal fracture（指骨骨折）639、832
phalangeal predominant（指骨优势）583
Phalen test; extreme wrist flexion test（费伦试验）575
phalloscrotal type of hypospadia（阴茎阴囊型尿道下裂）1015
phantom limb pain（幻肢痛）144、609
pharyngeal flap operation（咽后壁瓣成形术）997
pharyngeal reflex（咽反射）70
pharyngo-sphinctero-plasty（咽部括约肌成形术）997
pharyngo-tracheal lumen, PTL（咽气管通气道）1196
phase Ⅱ blockade（Ⅱ相阻滞）1152
Phelps test（菲尔普斯试验）578
phenagan（非那根）1143
phenol burn（酚（石炭酸）烧伤）913
phenothiazines（吩噻嗪类药）1143
phenoxyacetic amide; eunal（苯氧乙酸胺）1142
phentolamine（酚妥拉明）1223
pheochromocytoma of adrenal medulla（肾上腺嗜铬细胞瘤）561
pheumatic cervical orthosis（充气式颈托）617
phimosis（包茎）545
phocomelia（短肢畸形）632
phocomelia（海豹畸形）637
phosgen burn（光气烧伤）916

phosphate-buffered sucrose solution（PBS液）1091
phosphorus burn（磷烧伤）917
photoelectric plethsmography, PPG（光电容积描绘仪）1027
phrenic nerve transfer（膈神经移位术）1038
phreniclasia（膈神经压轧术）212
physical, mechanical, chemical and biological trauma（创伤（物理性、机械性、化学性及生物性））387
physiological and biochemical changes of wound track（伤道的生理生化改变）748
physiological dead space（生理性死腔）1272
physiological function of electrolytes（电解质的生理功能）1317
physiological function of water（水的生理功能）1317
picking up test（拾物试验）75、576
Pierre-Robin syndrome（Pierre-Robin综合征）982
piggyback liver transplantation（背驼式肝移植术）434
piggyback orthotopic liver transplantation（背驮式原位肝移植）1074
pigment stone（胆色素结石）466
pigmentation（皮肤色素沉着）969
pigmented nevus; pigmented mole（色素痣）393、969
pigmented villonodular synovitis of knee joint（膝色素沉着绒毛结节性滑膜炎）660
pigmented villonodular synovitis（色素沉着绒毛结节性滑膜炎）659
pilonidal cyst（潜毛囊肿）152
pilonidal sinus（潜毛窦）152
pilonidal sinus and pilonidal cyst（藏毛窦和藏毛囊肿）368
pineal body（松果体）24
pineoblastoma（松果体母细胞瘤）110
pineocytoma（松果体细胞瘤）109
pipecuronium（哌库溴铵（哌库罗宁））1150
piriform muscle injury syndrome（梨状肌损伤综合征）671
piriformis syndrome（梨状肌综合征）671
pituitary acidophilic adenoma（垂体嗜酸细胞腺瘤）115
pituitary adenoma（垂体腺瘤）114
pituitary apoplexy（垂体卒中）117
pituitary basophilic adenoma（垂体嗜碱性细胞腺瘤）115
pituitary carcinoma（垂体腺癌）117
pituitary chromophobic adenoma（垂体嫌色性腺瘤）115
pituitary dwarfism（垂体性侏儒）118
pituitary microadenoma（垂体微腺瘤）117
pivot-shift test（轴段试验）575
plantar callus（足底胼胝）1015
plantar cicatricial contracture（足底瘢痕挛缩）1014
plantar reflex（跖反射）71
plasma exchange（血浆置换）1107、1295
plasma exchange therapy（血浆交换疗法）902
plasma expander; plasma substitute（血浆代用品）1224
plasma neurotensin（血浆神经紧张素）423
plasma pratamine paracoagulation test, 3P test（血浆鱼精蛋白副凝试验）1168
plasma vitamin B12 binding capacity（血浆维生素B12结合力）423
plasmapheresis（血浆置换）1107
plasmaleukapheresis; plasma and lymphocyte exchange（血浆淋巴细胞置换）1107
plasmid（质粒）944
plaster cast（管型石膏）592
plaster jacket（石膏背心）592
plaster of paris（石膏）592
plastic operation of papillary muscle dysfunction（乳头肌功能障碍的成形术）254
plastic operation（成形术）605
plastic operation of vicula of tendon（腱纽（环）成形术）608
plastic surgery（整形外科学（整复外科，成形外科））948
plasticity of central nervous system（中枢神经系统的可塑性）717
plasticity splint（可塑性夹板）592
plasty of vesical neck（膀胱颈成形术）1017
platelet count, PLT（血小板计数测定）1167
platelet-derived growth factor, PDGF（血小板源性生长因子）918
platybasia（扁平颅底）137
platysmal myocutaneous flap（颈阔肌肌皮瓣）963、1056
pleonosteosis; leripleonosteosis（骨化过早（度））638
pleuracotomy（胸膜腔切开引流术）235
pleural empyema, pyothorax（脓胸）235、457
pleuroclysis（胸膜腔灌洗术）241
pleuro-peritoneal hiatus hernia（胸腹裂孔疝）213
pleuropneumonectomy（胸膜肺切除术）215

pleuropulmonary shock（胸膜肺休克）242
plication of anterior wall of rectum（直肠前壁折叠术）356
plication of giant left atrium（巨大左房折叠术）256
plication of small intestine（小肠排列术）346
Plummer disease（Plummer 病）410
pneumatic CPR vest（气动 CPR 背心）1212
pneumatic lithotripsy（气压弹道碎石术）520
pneumatic vest CPR（气动“马甲”法）1301
pneumatically powered and controlled ventilator（气动气控呼吸机）1173、1202
pneumatically powered electric controlled ventilator（气动电控呼吸机）1173、1202
pneumaturia（气尿）501
pneumocephalus（颅内积气）100
pneumoencephalography（气脑造影）199
pneumonectomy（全肺切除术）213
pneumonia with mechanical ventilation（呼吸机相关肺炎）1294
pneumopericardium（气心包）804
pocket flap（袋状皮瓣）957
point of rotation（旋转点）958
pointed skin graft（点状皮片）952
poisoning（中毒）1291
poisonous fish sting（毒鱼螫伤）757
poisonous spider bite（毒蜘蛛咬伤）756
Poland syndrome（Poland 综合征）214、1001
Poland syndrome（波兰德综合征）636
Politano-Leadbetter ureteroneocystostomy（Politano- Leadbetter 法输尿管膀胱吻合术）521
pollicization（拇指化）609
pollicization of thumb metacarpal（第一掌骨拇化）1012
polyclonal antilymphocyte antibody（抗淋巴细胞多克隆抗体）1103
polycystic kidney（多囊肾）505
polycystic liver（多囊肝）438
polycystic liver, polycystic kindey（多囊肝、多囊肾）439
polydactyly（多指（趾）畸形）636
polydactyly（多指畸形）636
polydactyly（多趾）1014
polydactyly, polydactylism; supernumerary digit（多指症）1007
polymyalgia rheumatica（风湿性多肌痛）655
polymyxin B（多黏菌素 B）1294
polyorchidism（多睾症）555
polyp of urethra（尿道息肉）532
polypoid cancer（蕈伞型癌（息肉样癌））288
polypoid type（息肉型）286
polyuria（多尿）500
poncet syndrome（结核性风湿病）652
pons（脑桥）24
pons facial spasm syndrome（脑桥性面肌痉挛综合征）85
popliteal aneurysm（腘动脉瘤）402
popliteal cyst, Baker cyst（腘窝囊肿）395、688
popliteal pterygium syndrome（腘窝翼状赘皮综合征）688
porcine islet xenotransplantation（猪胰岛异种移植）1079
porencephalia（脑穿通畸形）135
portacaval end-to-side shunt with liver arterialization（门腔端侧分流加肝脏动脉化）377
portacaval end-to-side shunt（门腔端侧分流术）377
portacaval shunt（门腔分流术）376
portal hypertension（门静脉高压症）369
portal thrombosis（门静脉血栓形成）479
portal vein flow, PVF（门静脉血流率）372
portent of cardiac arrest（心搏骤停的预兆）1193
portography during operation（术中门静脉造影）373
portosystemic shunt encephalopathy, PSE（门体分流性脑病）379
portosystemic shunt（分流术）376
port-wine stain（葡萄酒色斑）970
position during cardiopulmonary resuscitation（复苏时的体位）1217
position（步相）573
positional lumbago（姿势性腰痛）670
positional test（位置性检查）77
positive end-expiratory pressure, PEEP（呼气末正压通气）1171、1203、1295
positive inotropic drugs（正性变力性药物）907
positive nitrogen balance（正氮平衡）936
positive radionuclide scanning（核素阳性显像）425
positron emission tomography, PET（正电发射计算机断层显像仪）201
post-gastrectomy bleeding; hemorrhage of stoma（胃切除术后出血（吻合口出血））304
postanal repair of pelvic floor sphincter（肛门后方盆底修

补术）357
postanastomotic patency rate: immediate patency rate, long-term patency rate（血管吻合后的通畅率：即时通畅率，长期通畅率）1031
postanesthesia care unit（麻醉后监护室）1185
postanesthetic laryngeal edema（麻醉后喉水肿）1180
postbulbar duodenal ulcer（球后十二指肠溃疡）298
postcholecystectomy syndrome（胆囊切除术后综合征）476
posterior arm skin flap（上臂后侧皮瓣）1057
posterior auricular artery（耳后动脉）37
posterior auricular skin flap（耳后皮瓣）995、1054
posterior basiocranial fracture（后颅底骨折）763
posterior bony edges separation of lumbar vertebrae（腰椎椎体后缘离断症）618
posterior cerebral artery aneurysm（大脑后动脉动脉瘤）128
posterior cerebral artery, PCA（大脑后动脉）41
posterior cerebral vein（大脑后静脉）44
posterior cervical sympathetic syndrome（后颈交感综合征）647
posterior commissure（后连合）24
posterior communicating artery aneurysm（后交通动脉瘤）127
posterior communicating artery（后交通动脉）38
posterior cranial fossa（颅后窝）9
posterior dislocation（肘关节后脱位合并肱骨外髁背侧骨折）613
posterior dislocation of cervical vertebra（颈椎后脱位）842
posterior dislocation of elbow joint（肘关节后脱位）613
posterior dislocation of elbow joint（肘关节后脱位合并尺骨冠状突骨折）613
posterior dislocation of elbow joint with fracture of head of radius（肘关节后脱位并桡骨头骨折）613
posterior dislocation of hip joint with fracture of acetabular rim（髋关节后脱位合并髋臼后缘骨折）621
posterior dislocation of hip joint with fracture of femoral head（髋关节后脱位合并股骨头骨折）621
posterior dislocation of hip joint with fracture of femoral neck（髋关节后脱位合并股骨颈骨折）621
posterior dislocation of hip joint with fracture of shaft of femur（髋关节后脱位合并股骨干骨折）621
posterior dislocation of hip joint（髋关节后脱位）621
posterior dislocation of shoulder joint（肩关节后脱位）611
posterior fixation of thoracolumbar vertebra（胸腰椎后路内固定术）852
posterior fontanel（后囟）9
posterior fossa decompression for anomalies of foramen magnum region（枕大孔区畸形颅后窝减压术）187
posterior fossa decompression（颅后窝减压术）154
posterior fossa fracture（颅后窝骨折）94
posterior fusion of cervical vertebrae（颈椎后融合术）850
posterior hook plate fixation of cervical vertebrae（颈椎后侧钩状钢板固定术）851
posterior inferior cerebellar artery（小脑后下动脉）41
posterior lateral fontanel（后外侧囟）10
posterior lateral thigh flap（大腿后外侧皮瓣）962
posterior lateral thoracotomy incision（后外侧开胸切口）214
posterior leg skin flap（小腿后侧皮瓣）1067
posterior mesencephalic vein（中脑后静脉）45
posterior olivary vein（橄榄后静脉）46
posterior perforated substance（后穿质）22
posterior pituitary（垂体后叶）21
posterior plate fixation of cervical vertebrae（颈椎后侧钢板固定术）851
posterior soft tissue injury of shoulder（肩关节后部的软组织损伤）679
posterior spinal artery（脊髓后动脉）43
posterior spinal cord syndrome（脊髓后侧综合征）848
posterior tarsal syndrome（跖后侧综合征）693
posterior temporal artery（颞后动脉）40
posterior thigh flap（股后侧皮瓣）1066
posterior thoracotomy incision（后开胸切口）216
posterior vertebral body line（后椎体线）582
posterolateral facet fusion of cervical vertebrae（颈椎后外侧关节融合术）851
postero-lateral route spinal fusion（脊柱后外侧经路融合术）604
post-eviscerative endophthalmos（眼球摘除术后眼睑内陷畸形）986
postgastrectomy anemia（无胃性贫血）307
postgastrectomy malnutrition（胃切除后营养障碍）307
post-gastrectomy pancreatitis（胃切除术后胰腺炎）305
postintubation complication（气管插管后并发症）1180
postnatal abdominal external hernia（后天性腹外疝）383

postoperative chemotherapy（术后的化学药物治疗）308
postoperative complication of splenectomy（脾切除术后并发症）483
postoperative fever of splenectomy（脾切除术后发热）484
postoperative radiotherapy（术后放射治疗）308
postpneumonectomy complication（肺切除术后并发症）213
post-resuscitation syndrome（复苏后综合征）1302
post-sinusoidal portal hypertension（窦后型门静脉高压症）370
posttetanic count stimulation, ptc（强直刺激后计数）1151
post-traumatic anaerobic bacterium infection（创伤后厌氧菌感染）726
post-traumatic blepharoptosis（外伤性上睑下垂）984
post-traumatic dementia（外伤性痴呆）51
post-traumatic endotoxemia（创伤后内毒素血症）727
post-traumatic epilepsy（外伤后癫痫）101
post-traumatic fat embolism syndrome, PTFES（创伤后脂肪栓塞综合征）736
post-traumatic fat embolism syndrome, PTFES: criteria of diagnosis（创伤后脂肪栓塞综合征：诊断标准）736
post-traumatic fat embolism syndrome, PTFES: pathophysiology（创伤后脂肪栓塞综合征：病理生理）736
post-traumatic fat embolism syndrome, PTFES: treatment（创伤后脂肪栓塞综合征：治疗）737
post-traumatic fungus infection（创伤后真菌感染）726
post-traumatic gut-derived infection（创伤后肠源性感染）727
post-traumatic internal carotid artery occlusion（外伤后颈内动脉闭塞）100
post-traumatic paraarticular osteoma（外伤性关节旁骨瘤）662
post-traumatic pericarditis（创伤后心包炎）803
post-traumatic personality change（外伤后人格改变）51
post-traumatic sepsis（创伤后脓毒症）726
post-traumatic syndrome（脑外伤后综合征）101
post-traumatic unstability of wrist（创伤后腕关节不稳）615
postvagotomy diarrhea（迷走神经切断后腹泻）306
potential anesthesia（强化麻醉）1116
pouring freezing（倾注冷冻法）608
povidone iodine（碘伏）899
powder boards exercise（粉板练习）599
Pratt test（交通瓣膜功能试验）403
preanesthetic consultation（麻醉前会诊）1131
preanesthetic evaluation（麻醉前评估）1131
preanesthetic management（麻醉前处理）734
preanesthetic preparation（麻醉前准备）1131
preanesthetic visit（麻醉前访视）1132
precancerous lesion（癌前病变）285
precautions for external cardiac compression（胸外心脏按压的注意事项）1213
precentral cerebellar vein（小脑前中央静脉）45
precordial thump（心前区叩击）1211
prediction about CPBR's result（心肺脑复苏结局的预测）1255
preexcitation syndrome（预激综合征）248
prefabricated skin flap（预制皮瓣）1053
preformed antibody（预存抗体）1097
prefrontal lobe syndrome（前额叶综合征）81
prehospital index, PHI（院前指数）721
Preiser disease（波利塞病）684
Preiser syndrome（外伤后腕舟状骨疏松及萎缩）644
preliminary denervation（先期神经切断术）1007
premature cranial synostosis（颅缝早闭）136、974
premature ejaculation（早泄）567
premedication（麻醉前用药）1132
premedullary cistern（延髓前池）13
premotor cortex syndrome（前运动区皮质综合征）82
preoperative embolization of meningioma（脑膜瘤术前栓塞术）180
prepontine cistern（脑桥前池）14
preservation solution containing oxygen（载氧保存液）1091
preserved subdermal vascular plexus skin graft（保留真皮下血管网皮片）952
pre-sinusoidal portal hypertension（窦门型门静脉高压症）370
pressure atrophy（压迫性萎缩）619
pressure bandage（加压包扎）592
pressure limited ventilator（定压呼吸机）1173、1202
pressure regulated inverse rate ventilation（压力控制反比通气）1277
pressure regulated volume control ventilation, PRVCV（压力调节容量控制通气）1277

pressure support ventilation, PSV（压力支持通气）1171、1203、1277
pressure-flow study（压力流率测定术）563
prevention and treatment of acute renal failure after trauma（创伤后急性肾功能衰竭的预防和治疗）738
prevention and treatment of bacterial and toxic translocation（细菌和毒素易位的防治）727
prevention and treatment of hepatic insufficiency after trauma（创伤后肝功能不全的防治）741
prevention of cardiac arrest（心搏骤停的预防）1194
prevention of gas gangrene（气性坏疽预防）729
prevention of ischemia-reperfusion injury（缺血-再灌注损伤的防治原则）1238
prevention of multiple system organ failure（多系统器官衰竭的预防）742
prevention of renal failure（肾衰的预防）1231
prevention of tetanus（破伤风预防）729
priapism（阴茎异常勃起）565
primary aldosteronism（原发性醛固酮增多症）560
primary changes of complete cerebral ischemia（全脑缺血的原发性变化）1241
primary contracture of skin graft（皮片的早期收缩）953
primary deep venous insufficiency（原发性下肢深静脉瓣膜功能不全）403
primary entropion of eyelid（原发性眼睑内翻）985
primary healing（一期愈合）602
primary hepatocarcinoma（原发性肝癌）428
primary hypersplenism（原发性脾功能亢进）479
primary inverted nipple（原发性乳头内陷）1004
primary lymphedema（原发性淋巴水肿）405
primary microcephaly（原发性小头畸形）134
primary neoplasm of trachea（原发性气管肿瘤）209
primary osteoarthritis（原发性骨性关节炎）658
primary osteoporosis（原发性骨质疏松症）644
primary reticulum cell sarcoma of bone（骨原发性网状细胞肉瘤）665
primary retroperitoneal tumor（原发性腹膜后肿瘤）358、382
primary splenic granulocytopenia and panhemocytopenia（原发性脾源性中性粒细胞减少症和全血细胞减少症）479
primary suture（初期缝合）887
primary treatment of firearm jawbone fracture（火器性颌骨骨折的初期处理）773
primary tumor of mediastinum（原发性纵隔肿瘤）223
principle of cardiopulmonary resuscitation（心肺复苏的基本原则）1192
principle of firearm wound management（火器伤处理原则）751
principles and notices of mechanical ventilation（机械呼吸的原则与注意事项）1205
procainamide（普鲁卡因胺）1221
procaine（普鲁卡因）1153
procalcitonin（前降钙素）1273
procedure of basic life support（基础生命支持的步骤）1192
processus articularis fracture of thoracolumbar vertebrae 胸（腰椎关节突骨折）845
processus spinosus fracture of thoracolumbar vertebrae（胸腰椎棘突骨折）845
processus transversus fracture of thoracolumbar vertebrae（胸腰椎横突骨折）845
Profichet syndrome（肉芽肿性钙沉着症）662
prognathia（凸颌畸形）982
prognosis evaluation of cerebral resuscitation（脑复苏的预后判断）1256
prograf; FK506; tacrolimus（普乐可复）1103
progressive diaphyseal hyperostosis（进行性骨干肥厚）642
progressive synergistic gangrene（进展性协同性坏疽）390
pro-inflammatory factors/pre-inflammatory factors（原（前）炎症因子）714
projectile wound（投射物伤）750
prolactinoma（泌乳素腺瘤）116
prolapse of gastric mucosa（胃黏膜脱垂症）294
prolapse of urethra（尿道黏膜脱垂）533
proliferative scar（增殖性瘢痕）396
prolonged life support, PLS（长程生命支持）1193
prolonged life support, PLS（延续生命支持）886、1193
prolapsed lumbar intervertebral disc（腰椎间盘突出症）670
prolonged Q-T interval syndrome（Q-T 间期延长综合征）1235
promethazine（异丙嗪）1143
pronator syndrome（旋前圆肌综合征）681、1042

prone position, PP（俯卧位通气）1295
proof puncture of liver abscess（肝脓肿试验穿刺）457
propanidid（丙泮尼地）1142
proplapsed leaflet plication（脱垂瓣膜折叠术）265
propofol intravenous anesthesia（异丙酚静脉麻醉）1114
propofol（丙泊酚）1139
propofol（异丙酚）1140
proportional assisted ventilation, PAV（比例扶助通气）1172、1204
propranolol（普萘洛尔）1223
proprioceptive neurromuscular facilitation（本体促进法）599
prostatic aspiration biopsy（前列腺穿刺活检）504
prostatic biopsy（前列腺穿刺活检术）531
prostatic diverticulum（前列腺憩室）529
prostatic thermotherapy（前列腺热疗）532
prostatic-specific antigen（前列腺特异抗原）503
prostatodynia（前列腺痛）528
prosthesis（假体）606
prosthetic substitute for cardiovascular repair（人造心脏修补材料）280
prostigmine; neostigmine（新斯的明）1152
protamine（鱼精蛋白）1270
protease inhibitors（蛋白酶抑制剂）907
protection of blast injury（冲击伤防护）754
protection of mine trauma（井下创伤的防护）758
protein and amino-acid metabolism after trauma（创伤后蛋白质和氨基酸代谢）713
protein C（蛋白 C）1272
protein metabolism（蛋白质代谢）935
prothrombin time, PT（凝血酶原时间）1167
protooncogene（原癌基因）925
protruded type（隆起型）286
protruded type of rectal carcinoma（肿块型直肠癌）343
protrusion of intervertebral disc（椎间盘突出症）152
proximal gastric ulcer（高位胃溃疡）297
proximal internal condylar fracture and dislocation of the first metacarpal bone（第一掌骨近端内髁骨折脱位）831
proxmial gastrectomy（胃近端大部切除术）304
PRST estimation（PRST 测定法）1169
Prune belly syndrome（Prune belly 综合征）519
pseudo ulcer syndrome, pyloroduodenal susceptivity（假性溃疡综合征，幽门十二指肠敏感症）298
pseudobulbar palsy syndrome（假性球麻痹综合征）81
pseudobursa（假滑液囊）606
pseudocoxalgia（假性关节痛）686
pseudocyst of liver, degenerative cyst of liver（肝脏假性囊肿，肝退变性囊肿）439
pseudogout syndrome（假痛风综合征）660
pseudohypertrophic osteoarthropathy（假性肥大性骨关节病）658
pseudohypoparathyroidism with osteitis fibrosa cystica（假性甲状旁腺功能减退伴纤维囊性骨炎）646
pseudolymphomas（胃假性淋巴瘤）294
pseudomembranous enterocolitis（伪膜性肠炎）317
pseudomonas aeruginosa（铜绿假单胞菌）943
pseudomonas aeruginosa immuno-plasma（铜绿假单胞免疫血浆）908
pseudoptosis of upper lid（假性上睑下垂）984
psoriatic arthritis（牛皮癣性关节炎）657
psoriatic arthritis, PA（银屑病关节炎）657
psychogenic impotence（心理性阳痿）566
psychomotor epilepsia（精神运动性癫痫）69
psychosurgery（精神外科学）3
PTB prosthesis（髌韧带承重小腿假肢）610
pterional approach（翼点入路）155
pterygopalatine fossa（翼腭窝）11
pterygopalatine fossa syndrome（翼腭窝综合征）88
ptosis（眼睑下垂）59
ptosis of eyebrow（眉松垂）986
ptosis of stomach（胃下垂）294
puberal macromastia（青春期巨乳房）1001
pubic osteitis（耻骨炎）676
puborectal muscle syndrome（耻骨直肠肌综合征）342
pudendal type of perineum scar contracture（外阴型会阴部瘢痕挛缩）1006
pulmonary abscess（肺脓肿）228
pulmonary actinomycosis（肺放线菌病）228
pulmonary angioma; pulmonary hemangioma（肺血管瘤）242
pulmonary arterial catheterization（肺动脉导管置入术）1257
pulmonary arterial stenosis（肺动脉狭窄）274
pulmonary arteriovenous fistula（肺动静脉瘘）220
pulmonary artery banding（肺动脉带缩术）274
pulmonary artery embolectomy（肺动脉栓子摘除术）271

pulmonary artery injury（肺动脉损伤）810
pulmonary aspergillosis（肺曲霉菌病）228
pulmonary barotrauma（肺气压伤）1309
pulmonary blastoma（肺母细胞瘤）215
pulmonary carcinoid syndrome（肺类癌综合征）232
pulmonary echinococcosis（肺包虫病）232
pulmonary edema（肺水肿）945
pulmonary embolism（肺栓塞）1291
pulmonary hypertension（肺动脉高压）1276
pulmonary inflammatory pseudotumor（肺炎性假瘤）242
pulmonary lobectomy（肺叶切除术）213
pulmonary sequestration（肺隔离症）216
pulmonary surfactant, PS（肺表面活性物质）1312
pulmonary transplantation（肺移植术）205
pulmonary valve commissurotomy with cardiopulmonary bypass（体外循环肺动脉瓣膜切开术）273
pulmonary valve dysplasia（肺动脉瓣发育不良）273
pulmonary valve stenosis（肺动脉瓣狭窄）273
pulmonary water monitoring in ICU（危重病人监护区中肺水监测）1168
pulse arterial oxygen saturation, SpO_2（脉搏血氧饱和度）1305
pulse oximeter monitoring（脉搏氧饱和度监测）1165
pulseless electricity activity, PEA（无脉性电活动）1280
punched hair-bearing skin grafting（有毛发皮肤环钻蔟植法）974
puncture and aspiration of brain abscess（脑脓肿穿刺吸引术）182
puncture and catheterization of central vein（中心静脉穿刺置管术）887
puncture wound（刺伤）388
purpose of drug administration during cardiopulmonary resuscitation（CPR 期间用药的目的）1220
push and pull test（推拉试验）579
Pussep reflex（普赛反射）73
pustulosis; impetigo（脓疱病）391
putaminal hemorrhage（壳核出血）133
pyelolithotomy（肾盂切开取石术）514
pyeloplasty（肾盂成形术）518
pyemia（脓毒血症）453
Pyle syndrome（骨性狮面综合征）631
Pyle syndrome（派尔综合征）640
pyloric canal ulcer（幽门管溃疡）297
pyloric obstruction（幽门梗阻）299
pyloroplasty（幽门成形术）303
pyogenic hydradenitis（化脓性汗腺炎）390
pyogenic infection of intervertebral disc（椎间盘感染）654
pyogenic osteomyelitis of vertebra（脊柱化脓性骨髓炎）649
pyonephrosis（肾积脓（脓肾））508
pyopneumothorax（脓气胸）237
pyridostigmine（吡啶斯的明）1152
pyuria（脓尿）501

Q

Q angle（Q 角）584
quadrantanopsia（象限盲）58
quadricepsplasty（股四头肌成形术）608
quadrigeminal artery（四叠体动脉）42
quadrigeminal cistern（四叠体池）13
quadrigeminal vein（四叠体静脉）46
quadrilateral syndrome（四边孔综合征）677、1041
Queckenstedt test（奎肯斯提特试验）78
Quervain fracture（Quervain 骨折）636
Queyrat erythroplasia（凯腊增殖性红斑）546

R

rachitis（佝偻病）645
radial nerve injury（桡神经损伤）858
radial periosteal reflex（桡骨膜反射）71
radiation burn（放射性烧伤）917
radiation injury of eye（眼部电离辐射损伤）783
radiation injury of the skin（皮肤放射性损伤）968
radiation myelopathy（放射性脊髓炎）650
radiation paralysis of brachial plexus（放射性臂丛神经麻痹）630
radiation porcine skin（辐照猪皮）929
radiative skin cancer（放射性皮肤癌）969
radical cervical lymphonode dissection（根治性颈淋巴结廓清术）415
radical distal subtotal gastrectomy（根治性幽门侧胃大部切除术）291
radical left hemicolectomy（根治性左半结肠切除术）348
radical nephrectomy（肾癌根治术）514
radical orchectomy（根治性睾丸切除术）558
radical prostatectomy（根治性前列腺切除术）531

radical proximal subtotal gastrectomy（根治性贲门侧胃大部切除术）291
radical resection for carcinoma of stomach（胃癌的根治性切除术）291
radical resection for renal pelvic carcinoma（肾盂癌根治术）515
radical resection of lung cancer（肺癌根治术）205
radical resection of ureter carcinoma（输尿管癌根治术）520
radical right hemicolectomy（根治性右半结肠切除术）348
radical thyroidectomy（甲状腺癌根治性切除术）415
radical total gastrectomy（根治性全胃切除术）291
radicular artery（根动脉）42
radioactive iodine therapy（放射性碘治疗）417
radiofrequency hyperthermia therapy of hepatocarcinoma（肝癌射频加温法）435
radioguided therapy（放射导向治疗）195
radioisotope scan（同位素扫描）477
radionucleorenogram（放射性核素肾图）503
radionuclide scanning of liver cancer（肝癌核素扫描）425
radiotherapy（放射疗法）195、930
radiotherapy of hepatic hemangioma（肝血管瘤放射疗法）444
radiotherapy of hepatocarcinoma（肝癌放射治疗）437
random flap; randomly patterned skin flap（随意型皮瓣）954
rapamycin, RPM; Rapa（雷帕霉素）1102
Rastelli operation（Rastelli 手术）277
Raynaud phenomenon（雷诺现象）402
Raynaud syndrome（雷诺综合征）402
reabsorption of renal tubule（肾小管重吸收功能）903
reactional hypotension（反射性低血压）1175
reactive hydrothorax（反应性胸水）457
real abdominal external hernia（真性腹外疝）383
rebound test（反跳试验）75
rebuilding and reshaping of healed bone（愈合骨的改建和再塑）716
rechitis（佝偻病）645
recipient（受者）1087
recipient site（受区）951
recipient survival rate（受者存活率）1086
recompression therapy（加压治疗）598
reconstruction of anophthalmic orbit（眼窝再造）988
reconstruction of biliary duct（胆管通路重建）820
reconstruction of coronary arteries（冠状动脉重建术）276
reconstruction of hypospadia（尿道下裂修复术）1016
reconstruction of scrotum（阴囊重建术）558
reconstructive operation for connection of mitral or tricuspid（房室环缝缩术）259
reconstructive plastic surgery（再造整形外科）948
recovery room（恢复室）1185
rectal adenocarcinoma（直肠腺癌）343
rectal bladder with permanent abdominal sigmoid（直肠膀胱、结肠腹壁造口术）526
rectal carcinoid（直肠类癌）330
rectal carcinoma（直肠癌）343
rectal carcinoma of high malignancy（直肠高恶性癌）343
rectal carcinoma of low malignancy（直肠低恶性癌）343
rectal carcinoma of middling malignancy（直肠中等恶性癌）343
rectal injury of internal peritoneum（腹膜内直肠伤）336
rectal mucinous adenocarcinoma（直肠黏液腺癌）343
rectal prolapse（直肠脱垂）340
rectal reflex（直肠反射）74
rectal squamous carcinoma（直肠鳞状细胞癌）343
rectal submucosal abscess（直肠黏膜下脓肿）367
rectal touch; digital examination of rectum（直肠指诊）335
rectal undifferentiated carcinoma（直肠未分化癌）343
rectocele（直肠前突）340
rectus abdominis myocutaneous flap（腹直肌肌皮瓣）1062
rectus femoris myocutaneous flap（股直肌肌皮瓣）1064
recurrent dislocation（复发性脱位）596
recurrent dislocation of elbow joint（习惯性肘关节脱位）613
recurrent dislocation of patella（习惯性髌骨脱位）623
recurrent dislocation of shoulder joint（习惯性肩关节脱位）611
recurrent dislocation of shoulder（复发性肩关节脱位）611
recurrent laryngeal block（喉返神经阻滞）1121
recurrent ulcer（复发性溃疡）308
red lens test（红镜片试验）76
red nucleus（红核）23
redistribution of blood flow of internal organ（内脏血流再

分布）903
reduced dislocation or fracture-dislocation of hip joint（陈旧性髋脱位或骨折脱位）621
reduced-size liver transplantation（减体积肝移植）1073
reducible hernia（易复性疝）384
reduction and fixation of thoracolumbar vertebra with rod-sleeve（胸腰椎棒套筒复位及内固定术）853
reduction and fixation of thoracolumbar vertebra with transpedicular screws（胸腰椎椎弓根螺丝钉固定器）853
reduction and fixation with Dick device（Dick 器械复位及内固定术）853
reduction and fixation with AF instrumentation（AF 器械复位及内固定术）854
reduction and fixation with Cotrel-Dubousset instrumentation（CD 器械复位及内固定术）854
reduction and fixation with Harrington and Luque system（鲁哈系统复位及内固定术）853
reduction and fixation with instrumentation for lumbar spondylolisthesis（腰椎滑脱后路器械复位及内固定术）855
reduction and fixation with RF instrumentation（RF 器械复位及内固定术）854
reduction and fixation with Roy-Camille instrumentation（Roy-Camille 器械复位及固定术）854
reduction and fixation with Steffee instrumentation（Steffee 器械复位及固定术）853
reduction mammoplasty（乳房缩小整形术）1001
reduction of fracture（骨折复位）825
reduction of paraphimosis（嵌顿包皮整复术）548
reductive otoplasty（耳廓缩小成形术）989
redundant colon（结肠冗长症）368
reduplication of stomach（胃重复畸形）284
Reed annularplasty（Reed 缝缩法）264
reestablishment of all cranial suture（全颅缝再造术）185
reestablishment of coronal suture（冠状缝再造术）184
reestablishment of lambdoidal suture（人字缝再造术）184
reestablishment of circulation（血运重建）1032
reestablishment of continuity of lacrimal system（泪道再造）987
reestablishment of cranial suture for craniostenosis（狭颅症颅缝再造术）184
reestablishment of metopic suture（额缝再造术）185
reestablishment of sagittal suture（矢状缝再造术）184
reflex somatoneuropathy; physiopathy（反射性躯体神经病）694
reflex sympathetic dystrophy syndrome; irritation syndrome（反射性交感神经营养不良综合征）694
reflex（反射）70
reforming breathing（重建呼吸）1176、1196
reforming circulation（重建循环）1176、1192
refractory ulcer（难治性溃疡）299
regeneration of axons from the injured central nervous system（受损中枢神经系统的轴突再生）718
regional blook anesthesia（区域阻滞麻醉）734
regional cerebral blood flow measurement（局部脑血流量测定）196
regional perfusion（区域性灌注）661
regulation of acid-base balance in the body（体内酸碱平衡的调节）1320
reimplantation of left coronary artery（左冠状动脉再植术）276
reintubation after extubation（拔管后再插管）1210
Reiter syndrome（莱特尔综合征）696
Reiter syndrome（尿道炎-结膜炎-关节炎结合征）655
rejection（排斥反应）1093
relapsing pancreatitis（复发性胰腺炎）489
relapsing polychondritis（复发性多软骨炎）676
related living liver transplantation（亲体部分肝移植术）434
relationship between the time of cardiopulmonary resuscitation and survival rate（心肺复苏的时间与存活率的关系）1192
remifentanil（瑞芬太尼）1145
remifentanyl intravenous anesthesia（瑞芬太尼静脉麻醉）1115
remodeling; resolution（创面重塑）920
remote effect（远达效应）746
remoted retinopathy（远达性视网膜病变）781
removable running intradermic suture（可拆线的连续皮内缝合）950
removal of brain hydatid cyst（脑包虫摘除术）184
removal of cysticereci in the fourth ventricle and basal cister（第四脑室和脑底池囊虫摘除术）183
removal of endotracheal foreign body（气道内异物的移除法）1195
removal of inserted intracranial foreign body（颅内插入异物摘除术）161

removal of intracerebral foreign body（脑内异物摘除术）160
renal aneurysm（肾动脉瘤）505
renal angiomyolipoma（肾血管平滑肌脂肪瘤）511
renal arteriography（肾动脉造影）503
renal arteriostenosis（肾动脉狭窄）506
renal arteriovenous fistula（肾动静脉瘘）505
renal artery embolization（肾动脉栓塞术）513
renal artery endoarterectomy（肾动脉内膜剥除术）515
renal cell carcinoma（肾细胞癌）509
renal column hypertrophy（肾柱肥大）506
renal contusion（肾挫伤）865
renal dysfunction（肾功能不全）1276
renal hilar lymphatic stripping（肾蒂淋巴管剥脱（结扎）术）515
renal injury（肾损伤）512、865
renal ischemia-reperfusion injury（肾的缺血-再灌注损伤）1238
renal juxtaglomerular tumor（肾球旁细胞瘤）511
renal milk of calcium（肾钙乳）511
renal oncocytoma（肾嗜酸性细胞瘤）511
renal osteodystrophy（肾性骨营养不良）645
renal osteomalacia（肾性骨软化症）645
renal osteopathy（肾性骨病）645
renal pedicle injury（肾蒂损伤）866
renal pelvis carcinoma（肾盂癌）510
renal rickets（肾性佝偻病）645
renal transplantation; kidney transplantation（肾移植）1072
renal tuberculosis（肾结核）508
renal-artery replacement（肾动脉再植术）515
renocortical abscess（肾皮质脓肿）507
renovascular hypertension（肾血管性高血压）512
reoperation of biliary tract（胆道再次手术）475
reoxygenation damage（再氧合损伤）1241
repair after neuroanastomosis（神经吻合的再修复）1036
repair and anastomosis of ruptured bronchus（气管、支气管破裂修补术及吻合术）209
repair of cranium bifidum with occipital meningoencephalocele（颅裂、枕部脑膜脑膨出修补术）186
repair of anal sphincter（肛管括约肌修补术）356
repair of anomalous pulmonary venous connected to right atrium（肺静脉至右心房异位连接矫正手术）275
repair of anomalous pulmonary venous connected to superior vena cava（肺静脉至上腔静脉异位连接矫正手术）275
repair of anterior vaginal wall（阴道前壁修补术）543
repair of aortic-left ventricular tunnel（主动脉-左室隧道修复术）269
repair of atrioventricular septal defect（房室隔缺损修补术）257
repair of biliary duct injury（胆管修复）820
repair of bronchiopleural fistula（支气管胸膜瘘修补术）231
repair of cardiac rupture（心脏破裂伤修复术）248
repair of cerebrospinal fluid rhinorrhea and otorrhea（脑脊液鼻漏和耳漏修补术）159
repair of cleft palate; palatoplasty（腭裂修复术）996
repair of complete atrioventricular septal defect（房室隔共同通道完全型修补法）259
repair of cranium bifidum with cranionasal meningoencephalocele（颅裂、颅鼻部脑膜脑膨出修补术）186
repair of diaphragmatic eventration（膈膨出折叠术）214
repair of diaphragmatic hernia（膈疝修补术）212
repair of dural venous sinus injury（静脉窦损伤修补术）159
repair of esophageal injury（食管损伤修补术）217
repair of gastric perforation（胃穿孔修补术）302
repair of infracardiac type total anomalous pulmonary venous connection（心下型完全性肺静脉异位连接的修复）272
repair of injury of ascending aorta（升主动脉损伤修复术）265、808
repair of localized leaflet defect（瓣膜局部修补术）263
repair of lung laceration（肺撕裂伤修补术）796
repair of paraesophageal hernia（食管旁疝修补术）226
repair of penial fracture（阴茎折断修复术）549
repair of perforation of small intestine（小肠穿孔修补术）346
repair of primary atrial septal defect（原发孔型房室间隔缺损修补）258
repair of pulmonary artery injury（肺动脉损伤修复术）271
repair of renal laceration（肾修补术）516
repair of right unilateral anomalous pulmonary venous connection（单侧右肺静脉异位连接修复）273
repair of rupture of descending aorta（降主动脉损伤修复

术）808
repair of ruptured bladder（膀胱破裂修补术）524
repair of the vena cava injury（腔静脉损伤修复术）279
repair of total anomalous pulmonary venous connection of mixed type（混合型完全性肺静脉异位连接的修复）272
repair of total anomalous pulmonary venous connection with right atrium（完全性肺静脉与右心房异常连接的修复）272
repair of total anomalous pulmonary venous connection with superior vena cava（完全性肺静脉与上腔静脉异位连接的修复）272
repair of total anomalous pulmonary venous with coronary sinus（肺总静脉与冠状静脉窦异常连接的修复）272
repair of tracheobronchial rupture（气管支气管破裂修补术）798
repair of traumatic diaphragmatic hernia（创伤性膈疝修补术）801
repair of traumatic esophagotracheal fistula（创伤性食管气管瘘修补术）800
repair of traumatic vascular injury（血管创伤性损伤的修复）861
repair of tricuspid valvular defect（三尖瓣瓣膜缺损修复术）262
repair of ventricular septal rupture（室间隔穿孔修复术）257
repair of ventricular septal rupture（室间隔裂伤修补术）257
repair of vesicovaginal fistula（膀胱阴道瘘修补术）528
repair over groin（腹股沟上修补术）386
repair under groin（腹股沟下修补术）386
repatency of oviduct（输卵管再通术）1050
repatency of vas deferens（输精管再通术）1050
reperfusion injury（再灌注损伤）902、1093、1278
replantation（再植）950
replantation following amputation of forearm（前臂全切除再植术）1049
replantation following excision of elbow and adjacent arm（肘部与邻近臂段切除再植术）1048
replantation following excision of scapula and proximal arm（肩胛部与上臂近段切除再植术）1048
replantation following sectional amputation of forearm（前臂一段切除再植术）1049
replantation following sectional amputation of upperarm（上臂一段切除再植术）1048
replantation of amputated digit（断指再植术）862
replantation of amputated ear（断耳再植术）785
replantation of amputated extremity（断肢再植术）862
replantation of amputated palma（断掌再植术）862
replantation of amputated penis（阴茎离断再植术）862
replantation of distal extremity following excision of tumor（肿瘤瘤段切除远侧肢体的再植术（断截与再植））1048
replantation of dog limb（狗腿再植）1047
replantation of mouse ear（鼠耳再植）1048
replantation of penis（阴茎再植术）549、1018、1051
replantation of rabit ear（兔耳再植）1047
replantation of severed finger（断指再植）1048
replantation of severed limb（断肢再植）1048
re-replacement of prosthetic valve（瓣膜再替换术）263
resection and reconstruction of carina（隆突切除重建术）210
resection and reconstruction of trachea（气管切除重建术）210
resection and repair of myelomeningocele（脊髓脊膜膨出切除修补术）187
resection and repair of spina bifida with meningocele（脊柱裂脊膜膨出切除修补术）186
resection of adrenal tumor（肾上腺肿瘤切除术）562
resection of anterior leaflet lesion with direct suture and annuoplasty（前瓣病变切除直接缝合与瓣环成形）262
resection of aortic coarctation and end to end anastomosis（主动脉狭窄段切除和端端吻合术）266
resection of aortic coarctation and interposition of prosthetic tube graft（主动脉缩窄段切除和人造血管移植术）268
resection of aortic coarctation（主动脉狭窄楔形切除术）266
resection of AVM or AVF of dura mater spinalis（硬脊膜动静脉畸形（瘘）切除术）175
resection of bile duct carcinoma at porta hepatis（肝门部胆管癌切除术）475
resection of brain abscess（脑脓肿切除术）183
resection of carcinoid（类癌切除手术）496
resection of cerebellar hemispheric convexity AVM（小脑半球凸面动静脉畸形切除术）173
resection of cerebellopontine angle AVM（桥小脑角动静脉

畸形切除术）173
resection of cerebral convexity AVM（大脑凸面动静脉畸形切除术）172
resection of cerebral medial surface AVM（大脑内侧面动静脉畸形切除术）172
resection of cervical spinal dumbbell tumor（颈椎椎管哑铃型肿瘤切除术）194
resection of cholesteatoma of cerebellopontine angle（桥小脑角胆脂瘤切除术）167
resection of congenital choledochocyst and common hepatic duct-jejunostomy（先天性胆总管囊肿切除肝总管空肠吻合术）474
resection of congenital choledochocyst and interposed jejunal-duodenostomy（先天性胆总管囊肿切除空肠间置十二指肠吻合术）473
resection of convexity meningioma（大脑凸面脑膜瘤切除术）161
resection of corpus callosal AVM（胼胝体动静脉畸形切除术）172
resection of corpus callosum tumor（胼胝体肿瘤切除术）165
resection of dural AVF of anterior cranial fossa（颅前窝硬脑膜动静脉瘘切除术）174
resection of dural AVF of lateral and sigmoid sinuses region（横窦、乙状窦区硬脑膜动静脉瘘切除术）174
resection of epidural abscess（硬脑膜外脓肿切除术）182
resection of esophageal carcinoma（食管癌切除）218
resection of extradural spinal tumor（硬脊膜外肿瘤切除术）194
resection of gastrinoma（胃泌素瘤切除术）496
resection of glioma of cerebral hemisphere（大脑半球神经胶质瘤切除术）163
resection of hepatic cyst; hepatic cystectomy（肝囊肿切除术）440
resection of hernial sac（疝囊切除）385
resection of hippocampus regional AVM（海马区动静脉畸形切除术）173
resection of inferior vermian AVM（小脑下蚓部动静脉畸形切除术）174
resection of insulinoma（胰岛素瘤切除术）496
resection of intradural-extramedullary AVM or AVF（硬脊膜内髓外动静脉畸形（瘘）切除术）175
resection of intradural-extramedullary spinal tumor（硬脊膜内髓外肿瘤切除术）194
resection of intramedullary AVM（脊髓内动静脉畸形切除术）175
resection of intramedullary spinal tumor（脊髓内肿瘤切除术）194
resection of intraventricular and paraventricular AVM（侧脑室内和室旁动静脉畸形切除术）173
resection of intraventricular meningioma（脑室内脑膜瘤切除术）163
resection of lateral ventricle tumor（侧脑室肿瘤切除术）165
resection of lower esophagus and stomach fundus（食道下端胃底切除术）375
resection of lumbosacral pilonidal sinus（腰骶部潜毛窦切除术）187
resection of meningioma of cerebellopontine angle（桥小脑角脑膜瘤切除术）163
resection of meningioma（脑膜瘤切除术）161
resection of olfactory groove meningioma（嗅沟脑膜瘤切除术）162
resection of pancreatic body and tail（胰体尾切除术）491
resection of pancreatic fistula and fistulo-jejunostomy（胰瘘切除或胰瘘管肠管内植入术）494
resection of parafalx meningioma（大脑镰旁脑膜瘤切除术）161
resection of parasagittal meningioma（矢状窦旁脑膜瘤切除术）161
resection of pulmonary cyst（肺囊肿切除术）226
resection of rear part of anterior leaflet with bicuspid-plasty（前瓣后部切除与二尖瓣化成形术）260
resection of renal cysts（肾囊肿切除术）516
resection of septum pellucidum tumor（透明隔肿瘤切除术）165
resection of sphenoidal ridge meningioma（蝶骨嵴脑膜瘤切除术）162
resection of strio-capsulo-thalamic AVM（纹状体-内囊-丘脑区动静脉畸形切除术）173
resection of superior vermian AVM（小脑上蚓部动静脉畸形切除术）173
resection of suprasellar meningioma（鞍上脑膜瘤切除术）162
resection of sylvian cistern regional AVM（外侧裂区动静脉畸形切除术）172

resection of tentorial meningioma（小脑幕脑膜瘤切除术）163
resection of thalamic tumor（丘脑肿瘤切除术）165
resection of the isthmus of horseshoe kidney（马蹄肾峡部切除术）519
resection of thoracic aortic aneurysm（胸主动脉瘤切除术）270
resection of tumor of cerebellar vermis（小脑蚓部肿瘤切除术）166
resection of tumor of brain stem（脑干肿瘤切除术）167
resection of tumor of cerebellar hemisphere（小脑半球肿瘤切除术）166
resection of tumor of chest wall（胸壁肿瘤切除术）207
resection of tumor of the fourth ventricle（第四脑室肿瘤切除术）167
resection of tumors of foramen magnum region（枕大孔区肿瘤切除术）167
resection of ureterocele（输尿管口囊肿切除术）521
resectoscope（电切镜）504
residual velocity（剩余速度）747
residual wound（残余创面）920
resistance exercise（抗阻运动）599、657
resistance to overthrow（抗推倒试验）577
respiration management during general anesthesia（全麻的呼吸管理）1170
respirator; ventilation（呼吸机（通气机））1173、1202
respiratory acidosis（呼吸性酸中毒）1338
respiratory acidosis after trauma（创伤后呼吸性酸中毒）732
respiratory alkalosis（呼吸性碱中毒）1338
respiratory alkalosis after trauma（创伤后呼吸性碱中毒）732
respiratory burst（呼吸爆发）902
respiratory depression（呼吸抑制）1183
respiratory failure（呼吸衰竭）1309
respiratory failure therapy（呼吸衰竭的治疗）1201
respiratory insufficiency after trauma（创伤后呼吸功能不全）739
respiration reestablishment（重建呼吸）1176
respiratory tract obstruction（呼吸道梗阻）1182
rest pain（静息痛）399
restenosis after mitral valvular operation（二尖瓣术后再狭窄）261
resting energy expenditure, REE（静息能量消耗）934、1259
restless leg syndrome（多动腿综合征）694
restoration of airway patency by manual（徒手疏通呼吸道法）1195
restoration of airway patency maneuvers（清理气道的手法）1195
resuscitation（复苏术）882
resuscitation of multiple injuries（多发伤的急救复苏）875
resuscitation practice guideline（复苏实践指南）1287
retardation suture（延期缝合）602、888
retention cyst of liver（潴留性肝囊肿）439
reticular formation（网状结构）25
reticulosarcoma of skull（颅骨网织细胞肉瘤）147
retina injury（视网膜创伤）780
retransplantation（再次移植）1072
retrobulbar block（球后神经阻滞）1121
retrocaval ureter（腔静脉后输尿管）519
retrograde amnesia（逆行性遗忘）51
retrograde degeneration（逆行性变性）717
retrograde dilatation of esophagus（食管狭窄逆行性扩张术）227
retrograde ejaculation（逆行射精）567
retrograde endotracheal intubation（逆行引导气管内插管）886、1162
retrograde forearm island flap and free bone transfer for thumb reconstruction（前臂逆行岛状瓣加植骨术拇指再造）1012
retrograde incarcerated hernia（逆行性嵌顿疝）384
retrograde infection of biliary tract（胆道上行感染）490
retrograde oxygen perfusion, ROP（逆行性氧灌注技术）1090
retrograde planning of skin flap（皮瓣逆行设计）958
retrograde urography（逆行性尿路造影）503
retroiliac ureter（髂血管后输尿管）519
retroparotid space syndrome（腮腺后间隙综合征）88
retroperitoneal endodermal sinus tumor, REST（腹膜后内胚窦瘤）361
retroperitoneal enterogenous cyst（腹膜后肠源性囊肿）362
retroperitoneal epidermoid cyst（腹膜后表皮样囊肿）362
retroperitoneal fibrosis（腹膜后纤维化）520

retroperitoneal giant lymph node hyperplasia（腹膜后巨大淋巴结增生）363
retroperitoneal hemangiopericytoma, RHP（腹膜后血管外皮瘤）359
retroperitoneal hematoma（腹膜后血肿）823
retroperitoneal hemorrhage（腹膜后出血）382
retroperitoneal hepatocarcinoma（腹膜后肝癌）363
retroperitoneal infection（腹膜后感染）382
retroperitoneal ligation of internal spermatic vein（腹膜后精索内静脉结扎术）559
retroperitoneal lipoma（腹膜后脂肪瘤）358
retroperitoneal liposarcoma（腹膜后脂肪肉瘤）358
retroperitoneal lymphangioma（腹膜后淋巴管瘤）359
retroperitoneal malignant fibrous histiocytoma（腹膜后恶性纤维组织细胞瘤）363
retroperitoneal malignant mullerian mixed tumor（腹膜后恶性苗勒混合性瘤）361
retroperitoneal malignant nonchromaffin paraganglioma（腹膜后恶性非嗜铬性副神经节瘤）360
retroperitoneal neurilemmoma（腹膜后神经鞘瘤）359
retroperitoneal pheochromocytoma（腹膜后嗜铬细胞瘤）360
retroperitoneal pneumography（腹膜后充气造影）369
retroperitoneal primary choriocarcinoma（腹膜后原发性绒毛膜上皮癌）362
retroperitoneal primary extraskeletal osteosarcoma（腹膜后原发骨外性骨肉瘤）362
retroperitoneal radical lymphadenectomy（腹膜后淋巴结清扫术）559
retroperitoneal space（腹膜后间隙）381
retroperitoneal tuberculosis（腹膜后结核）382
retropubic prostatectomy（耻骨后前列腺切除术）532
retropubic vesico-urethral suspension（耻骨后膀胱尿道悬吊术）542
retrorectal abscess（直肠后脓肿）338
retrosternal goiter; substernal goiter（胸骨后甲状腺肿）221、408
retrosternal thyroidectomy after sternotomy（劈开胸骨行胸骨后甲状腺肿切除术）414
revascularization（血循环重建）955
revascularization（再血管化）959
revascularized scalp replantation（吻合血管的头皮再植）973
reversible ischemic neurological dysfunction, RIND（可逆性脑缺血性神经功能障碍）134
revised trauma score, RTS（修正的创伤记分）720
r-glutamyltransferase and isoenzyme, GGT-Ⅱ（r谷氨酰转肽酶及同工酶）421
rhabdomyosarcoma of bladder（膀胱横纹肌肉瘤）522
rheoencephalogram（脑阻抗电图）197
rheum（大黄）1288
rheumatoid arthritis（类风湿性关节炎）656
rhinogenic brain abscess（鼻源性脑脓肿）140
rhizotomy（神经根切断术）608
rib sarcoma（肋骨肉瘤）211
Richter hernia（肠管壁疝）384
Riedel disease（Riedel病）409
right hemicolectomy（右半结肠切除术）347
right hemihepatectomy（右半肝切除术）433
right pulmonary arterial to superior vena cava shunt（右肺动脉和上腔静脉吻合术）274
right unilateral anomalous pulmonary venous connection（单侧右肺静脉异位连接）269
right ventricular outflow tract patching（右心室流出道补片）256
rigid spine syndrome（脊椎强直综合征）657
rigor（僵直）933
ring finger transfer for thumb reconstruction（环指转位拇化）1012
ring sequestrum（环形死骨）650
Ringer's lactated injection（乳酸钠林格注射液）1268
Rinne test（林尼试验）76
Ripstein operation（Ripstein手术）356
Risser sign（瑞西征）674
Robershaw double lumen endobronchial catheter（劳勃双腔支气管导管）1160
Robinson-Smith fusion of cervical vertebrae（Robinson-Smith颈椎融合术）849
Robson system for staging of RCC（肾癌Robson分期）510
rocker-bottom flat foot（摇椅底）638
rocuronium（罗库溴铵）1150
Rokitansky's pelvis（脊柱脱位性骨盆）617
Rolando fracture（Rolando骨折）616
Rolando vein occlusion syndrome（中央静脉栓塞综合征）90
rolling dermatome; Humby dermatome（滚轴刀）952

ropivacaine（罗哌卡因）1155
Rosenbach（反应性关节炎）655
Rose-Thompson operation（直线法）993
Ross solution（Ross 液）1092
Rossolimo sign（罗索利莫征）74
rotate-crush test of knee joint（膝关节旋转提拉试验）578
rotation alacetabular osteotomy，RAO（髂臼旋转截骨术）603
rotation brain injury（旋转性颅脑损伤）760
rotation compression test（旋转挤压试验）578
rotation flap（旋转皮瓣）956
rotator cuff interval lesion（肩袖间隙分裂征）677
rotatory crush test of knee joint（膝回旋挤压试验）579
rotatory manipulation（旋转手法）598
rotatory test（旋转试验）77
rotten skin（腐皮）926
route of drug administration（给药途径）1225
route of infusion and drug administration（输液及给药途径）1218
route of nutrition support（营养途径）937
routine examination of prostatic fluid（前列腺液常规）502
routine examination of seminal fluid（精液常规）502
roux-en-Y type gastrojejunostomy（胃空肠 Roux-Y 吻合）302
rubber band ligation（内痔胶圈套扎疗法）355
Rubingslein-Tabyi syndrome（阔拇指巨趾综合征）632
rule of nine（九分法）896
rule of palm（手掌法）896
rule of ten（十分法）896
ruler test（直尺试验）575
running suture; continuous suture（连续缝合）950
ruptnred left ventricular posterior wall（左室后壁破裂）253
rupture of archilles tendon（跟腱断裂）628
rupture of articulation lunate-triangular bone（月骨-三角骨关节破裂）616
rupture of brachial biceps（肱二头肌断裂）612
rupture of hepatic cyst（肝囊肿破裂）439
rupture of liver abscess（肝脓肿破裂）458
rupture of medial lig. collaterale of elbow（肘内侧副韧带断裂）681
rupture of papillary muscle（乳头肌断裂）255
rupture of penis（阴茎断裂）870
rupture of peroneal tendon（腓骨长短肌腱断裂）628
rupture of renal pedicle（肾蒂破裂伤）866
rupture of rotator cuff（肩袖断裂）678
rupture of testis（睾丸裂伤）871
rupture of urethra（尿道破裂伤）536、868
rupture of ventricular septum（室间隔破裂）257
ruptured aneurysm of aortic sinus（主动脉窦瘤破裂）268
ruptured chordae（腱索断裂）254
ruptured chordaoplasty（腱索断裂成形术）254
Russell syndrome（婴儿间脑综合征）83
Rust syndrome（颈部综合征）668

S

saber wound of spinal cord（刃器性脊髓损伤）149
Sacks solution（Sacks 液）1092
sacral anesthesia（骶管麻醉）1123
scar contracture（瘢痕挛缩）608
sacral nerve injury（骶丛神经损伤）859
sacroiliac sprain and semidislocation（骶髂关节扭伤和半脱位）675
saddle anesthesia（鞍区麻醉）1122
saddle nose（鞍鼻）991
safety criterion of blast waves for human body（冲击波对人员作用的安全标准）754
sagging rope sign（科索征）583
sagittal synostosis（矢状缝早闭）136
salmonella infection（沙门菌感染）306
salmonella osteomyelitis（沙门菌性骨髓炎）650
Salter operation（沙特手术）602
Samway tourniquet（萨姆韦锚式止血带）592
sandwich therapy（夹心面包疗法）437
saphene neuralgia syndrome（隐神经痛综合征）671
saphenous flap（隐皮瓣）962
sarcoid arthritis（结节病性关节炎）651
sarcoma of liver（肝脏肉瘤）447
sarcoma of lung（肺肉瘤）216
sarcoma of prostate（前列腺肉瘤）530
sarcoma of skull（颅骨肉瘤）147
sartorius myocutaneous/skin flap（缝匠肌肌（皮）瓣）1065
saucerization（碟形手术）604
scald（烫伤）894

scalp avulsion（头皮撕脱伤）93、973
scalp contusion（头皮挫伤）92
scalp defect（头皮缺损）974
scalp hematoma（头皮血肿）92
scalp injury（头皮损伤）92
scalp laceration（头皮裂伤）92
scalp skin flap（头皮皮瓣）960
scalp trauma（头皮创伤）762
scanning electron microscope，SEM（扫描电子显微镜）1026
scaphocephaly（舟状头畸形）137、975
scapular flap（肩胛皮瓣）960、1057
scapulo-costal syndrome（肩胛肋骨综合征）680
scar cancer（瘢痕癌）968
scar carcinoma of lung（肺瘢痕癌）206
scar contracture around the mouth（口周瘢痕挛缩）979
scar contracture on the back of nose（鼻背瘢痕挛缩）992
scar contracture（瘢痕收缩）921
scar diathesis（瘢痕素质）968
scar formation（瘢痕形成）921
scar ointment（瘢痕软膏）930
scar rating scale（瘢痕评定标准）921
scar（瘢痕）396、967
Scarpa fascia（Scarpa 筋膜）384
scarring stage of ulcer（溃疡的瘢痕期）298
Schanz calcaneus tendinitis（外伤性跟腱炎）689
Schanz osteotomy（向兹截骨术）603
Scheuermann disease（青年性脊椎骨软骨炎）649、673
schistosomiasis of colon（结肠血吸虫病）325
schistosomic appendicitis（血吸虫性阑尾炎）334
schistosternia（胸骨裂）208
Schmid syndrome（Schmid 综合征）640
schwannoma（神经鞘瘤）118、972
sciatic nerve block anesthesia（坐骨神经阻滞麻醉）1120
sciatic nerve injury（坐骨神经损伤）859
sciatic neuritis（坐骨神经炎）671
sciatica（坐骨神经痛）671
scirrhous carcinoma of stomach（胃硬癌）288
sclerosing hemangioma of liver（肝脏硬化性血管瘤）441
sclerosing osteomyelitis（硬化性骨髓炎）651
sclerosing thyroiditis（硬化性甲状腺炎）409
sclerotherapy of hepatic hemangioma（肝血管瘤硬化疗法）445
sclerotic type of hepatocarcinoma（硬化型肝癌）430
scoline（司可林）1148
scoliosis（脊柱侧凸畸形）674
scoring of organ dysfunction（器官功能障碍评分）912
scorpion sting（蝎螫伤）756
scrotal septal vascular pedicle flap urethroplasty（阴囊纵隔皮瓣尿道成形术）539
scrotoplasty（阴囊成形术）559
scrotum burn（阴囊烧伤）940
scurvy（坏血病）646
sebaceous cyst（皮脂腺囊肿）394、972
seborrheic keratosis（脂溢性角化病）394
secondary contracture of skin graft（皮片的晚期挛缩）954
secondary deformities of cleft lip（唇裂术后继发畸形）994
secondary entropion of eyelid（继发性眼睑内翻）985
secondary facial nerve paralysis（继发性面神经麻痹）981
secondary gastric carcinoma（转移性胃癌）287
secondary hypersplenism（继发性脾功能亢进）480
secondary infection of hepatic cyst（肝囊肿继发感染）455
secondary infection of hepatic injury（肝外伤继发感染）455
secondary infection of hydatid cyst of liver（肝包虫囊肿继发感染）455
secondary infection of intrahepatic hematoma（肝内血肿继发感染）455
secondary infection of liver tuberculosis（肝结核继发感染）463
secondary infection of primary liver cancer（原发性肝癌继发感染）454
secondary injury of complete cerebral ischemia（全脑缺血的继发性损伤）1241
secondary inverted nipple（继发性乳头内陷）1004
secondary lymphedema（继发性淋巴水肿）405
secondary osteoarthritis（继发性骨性关节炎）658
secondary osteoporosis（继发性骨质疏松症）644
secondary repair of nerve（神经二期修复）1036
secondary suture（二期缝合）888
secondary syndactyly（继发性并指）1008
secondary syndactyly（指蹼狭窄）1008
secondary torticollis（继发性斜颈）1000
section of anterior commissurotomy of spinal cord（脊髓前连合切断术）190

section of glossopharyngeal nerve（舌咽神经根切断术）191
section of sensory fibers of gasserian ganglion（三叉神经半月节感觉纤维切断术）189
section of trigeminal nerve spinal tract（延髓三叉神经脊髓束切断术）189
section of vestibular nerve（前庭神经切断术）191
sedative（镇静剂）1268
sedative-hypnotic poisoning syndrome（镇静安眠药中毒综合征）1292
seed free skin graft（种子植皮）953
segment spinal anesthesia（节段性脊麻）1122
segmental blood supply（节段性供血）955
segmental hepatectomy（肝段切除术）433
segmental pancreatic transplantation（节段胰腺移植）1077
segmental resection of spleen（脾段切除固定术）378
segmentectomy of lung（肺段切除术）223
Seldinger technique（Seldinger 法）426
selective amygdalo-hippocampectomy（选择性杏仁核-海马切除术）193
selective anterior sacrum denervation（骶前选择性去神经术）542
selective arteriography（选择性动脉造影）485
selective celiac arteriography（选择性腹腔动脉造影）477
selective cerebral angiography（选择性脑血管造影）200
selective decontamination of digestive tract, SDD（选择性消化道去污染术）1288
selective digestive decontamination（选择性消化道去污染）911
selective hepatic arteriography（选择性肝动脉造影）441
selective shunting operation（选择性分流术）376
selective vagotomy-antrectomy（选择性迷走神经切断——胃窦切除术）303
selenoportography, SPG（经脾门静脉造影）373
self aid, mutual aid and medical personnel aid（自救互救和卫救）711
semantic aphasia（语义性失语）55
semiclosed circuit（半密闭法）1114
semidislocation of articulations interphalanges（指骨间关节半脱位）616
semi-exposure method（半暴露疗法）898
semiluxation of hip joint（髋关节半脱位）621
seminal emission（遗精）567
seminal vesiculitis（精囊炎）549
seminoma（精原细胞癌）553
semiopen circuit（半开放法）1113
Sengstaken- Blakemore tube（三腔二囊管压迫止血）374
senile ectropion of eyelid（老年性睑外翻）985
senile lentigo（老年性色素斑）969
sense flap（感觉皮瓣）955
sense of motion and position（运动觉与位置觉）64
sensory aphasia（感觉性失语）55
sensory root section of trigeminal nerve（三叉神经感觉根切断术）189
sentinel pile（哨兵痔）340
separated nevus of eyelid（眼睑分裂痣）987
sepsis（脓毒症）908、1314
sepsis-related organ failure assessment（SOFA 评分）1302
septation of univentricular heart（单心室分隔术）255
septic arthritis（败血症性关节炎）651
septic shock（脓毒性休克）908
septicemia（败血症）459、908
sequel deformity; secondary deformity（后遗畸形）599
sequela of deep venous thrombosis（下肢深静脉血栓形成后遗症）403
sequelae of poliomyelitis（脊髓前角灰质炎后遗症）660
sequence of cerebral function's restoration（脑功能恢复的顺序）1256
serious pancreatitis（重症胰腺炎）489
seroma（血清肿）954
Sertoli cell tumor（睾丸支持细胞瘤）554
serum albumin（血清白蛋白）937
serum negative arthritis（血清阴性关节炎）656
seton therapy（挂线疗法）354
Sever disease（跟骨骺炎）690
Sever disease（塞佛病）640
sevoflurane（七氟醚）1135
shaft fracture of 2nd-5th metacarpal bones（第 2、3、4、5 掌骨骨干骨折）832
shaft fracture of the first metecarpal bone（第一掌骨骨干骨折）831
shark bite（鲨鱼咬伤）757
sharp rid syndrome（锐肋综合征）697
SHENFU（参附）1270
SHENMAI（参麦）1270

Shenton line（沈通线）582
shock（休克）1312
shock and vibration effect theory（冲击振动效应）746
shock cell（休克细胞）902
shoe for foot stump（补缺鞋）610
short bowel syndrome, SBS（短肠综合征）320
short subaxillary thoracotomy incision（腋下小切口开胸）215
shoulder-abduction ladder（肩关节外展梯）601
shoulder abduction test（外展肩试验）575
shoulder-bandaging with "∧" shape（绷带包扎法—肩部人字形法）878
shoulder-chest bandaging（绷带包扎法—肩部贴胸缠法）879
shoulder-girdle syndrome（肩胛带综合征）680
shoulder-hand syndrome（肩手综合征）695
shoulder loose syndrome（肩关节松动综合征）679
shoulder rotator cuff syndrome（肩腱袖病）677
shoulder tetragon pore syndrome（肩四边孔综合征）679
shoulder-wheel exerciser（肩关节回转练习器）600
Shouldice method（Shouldice 法）386
shunt of corpus cavernosum penis and corpus cavernosum urethrae（阴茎海棉体—尿道海绵体分流术）569
shunt of glans and cavernous body of penis（阴茎头-阴茎海绵体分流术）569
shunt of great saphenous vein and corpora cavernosa（大隐静脉—阴茎海绵体分流术）570
shunt of penile dorsal vein and corpus cavernosum penis（阴茎背静脉—阴茎海绵体分流术）570
shunt volume messure of portal vein collateral circulation（门静侧枝循环分流量测定）373
Shwartzman reaction（史华斯曼反应）907
sialic acid（唾液酸）423
Sicard sign（西卡尔征）577
sick cell（病细胞）942
sick cell syndrome（病细胞综合征）942
sigmoid cystoplasty（乙状结肠膀胱成形术，Mitchell 术）525
sigmoid sinus（乙状窦）48
sign and symptom of intracranial hypertension（颅内高压的体征和症状）1245
signet ring cell carcinoma（黏液细胞癌（印戒细胞癌））289
silhouette sign in bone（骨内侧影征）583
silica-gel-filtered plasma, SGFP（类血浆型保存液）1089
silicon gel（硅酮凝胶）930
silicone rubber（硅橡胶）967
silver norfloxacin（氟哌酸银）899
silver pipemediate（吡哌酸银）899
silver sulfadiazine（磺胺嘧啶银）899
silverskold syndrome（软骨发育不全性侏儒）631
Simmonds test（西蒙兹试验）579
simple cold storage（单纯冷保存）1093
simple fracture; closed fracture（单纯骨折）591
simple goiter（单纯性甲状腺肿）407
simple renal cyst（肾囊肿）512
simple repair operation（单纯修补术）387
simple skin flap（单纯皮瓣）1052
simple suture of liver wound（肝脏伤单纯缝合术）818
simple syndactyly（单纯并指）1008
simple thumb polydactyly（单纯型拇指多指）1007
simple type of hepatocarcinoma（单纯型肝癌）430
simplified acute physiology score, SAPS（简化急性生理学评分）1302
simultaneous pancreatic and renal transplantation（同期胰肾联合移植）1077
single chain antibody（单链抗体）1105
single ECC and artificial respiration（单人体外心脏按压术与人工呼吸）882
single eyelid; foldless eyelid（单眼皮）983
single fiber electromyogram（单纤维肌电图）586
single fracture of pelvic ring（骨盆环单处骨折）835
single leg standing test（单腿站立试验）577
single lumen endobronchial catheter（单腔支气管导管）1160
single pedicle flap（单蒂皮瓣）957
single photon emission computed tomography, SPECT（单光子发射计算机断层显像仪）201
single twitch stimulation（单次颤搐刺激）1150
single-axis foot（单轴假脚）609
sinus（窦道）602
sinus arrhythmia monitoring for depth of anesthesia（窦性心律不齐测定全麻浓度法）1170
sinus pericranii（颅骨骨膜窦）146
sinus tarsi syndrome（跗骨窦综合征）692
sinuses of dura mater（硬脑膜的静脉窦）46

sinusoidal portal hypertension（窦型门静脉高压症）370
sitting up without supporting test（无撑坐起试验）76
skeletal traction（骨牵引）593
skin allo-graft transplantation（异体皮移植术）928
skin autograft transplantation（自体皮移植术）927
skin avulsion of hand（手皮肤撕脱伤）1011
skin avulsion of lower extremity（下肢皮肤撕脱伤）1014
skin defect of hand（手部皮肤缺损）830
skin expander（皮肤软组织扩张器）951
skin extensibility（皮肤伸展性）950
skin flap; pedicle skin flap（皮瓣）933、954
skin graft（皮肤移植（植皮））951
skin homogenate grafting（皮浆移植术）925
skin lesion excision and skin grafting for extremities（肢体皮肤病灶切除植皮术）1013
skin metaplasia（皮肤化生）964
skin substitute（皮肤代用品）899
skin thermometer（皮温计）1027
skin traction（皮牵引）593
skin transplantation（皮肤移植）1085
skin vitality（皮肤活力）928
skin xeno-graft transplantation（异种皮移植术）928
Skinner line（斯金纳线）583
skull（颅骨）8
skull base（颅底）9
skull cap（颅顶）9
skull fracture（颅骨骨折）93
sleep apnea syndrome（睡眠呼吸暂停综合征）1291
sleeve resection of trachea（气管袖状切除术）210
sliding graft（滑移植骨）605
slipped capital femoral epiphysis（股骨头骨骺分离）595
slipped femoral epiphysis（股骨头骨骺滑移症）686
slipping of musculus fibularis tendon（腓骨肌肌腱滑脱）628
slitting sign of cervical spine（颈椎裂隙征）583
smal joint injury of lumbar vertebrae（腰椎小关节损伤）672
small bowel and mesentery injury（小肠及肠系膜创伤）813
small-bowel transplantation（小肠移植）967、1080
small gastric pouch syndrome（小胃综合征）306
small hepatocellular carcinoma（小癌型肝癌）429
small intestial and colonic disease（小肠和结肠疾病）309
small left-colon syndrome（小左结肠综合征）368
small pox scar on face; sequel of small pox; pock mark（颜面痘痕）980
small vessel spasm（小血管痉挛）1031
small vessel thrombosis（小血管血栓形成）1031
Smith fracture（史密斯骨折）614
smooth type（平坦型）286
snake bite（毒蛇咬伤）756
snapping hip（弹响髋）686
snapping hip（髋关节弹响）686
snapping of peroneal tendon（腓骨肌腱弹响）689
snapping of pes anserinus（鹅足弹响症）625
snapping scapula（弹响肩胛）680
social death（社会死亡）1260
social medical problem（社会医疗问题）894
soda lime（碱石灰）1158
soda lime indicator（碱石灰指示剂）1158
sodium bicarbonate（碳酸氢钠）1223、1314
sodium pentothal intravenous anesthesia（硫喷妥钠静脉麻醉）1114
sodium pentothal（硫喷妥钠）1137
sodium γ-hydroxybutyrate, γ-OH（羟丁酸钠）1139
soft profound tissue infection of chest wall（胸壁深部软组织感染）233
solid blast injury（固体冲击伤）753
solitary cyst of liver（孤立性肝囊肿）438
solitary fracture with perfect pelvic ring（骨盆环完整的孤立性骨折）835
solitary granuloma of bone（骨孤立性肉芽肿）662
solitary rectal ulcer syndrome SRUS（孤立性直肠溃疡综合征）341
soluble TNFα receptor, STNFR（可溶性肿瘤坏死因子受体）1273
somatosensory cortical evoked potential, SC（体感诱发电位）198、1170
somatostatin（生长抑素）1269
somatostatinoma（生长抑素瘤）495
somatotropic hormone adenoma（生长激素腺瘤）116
somnolent state（嗜睡状态）1263
sopor state（浅昏迷状态）1264
spare-parts medicine（换配件医学）606
spasmodic torticollis（痉挛性斜颈）143
spastic ectropion of eyelid（痉挛性睑外翻）985

somatic evoked potentials, SEP（体感诱发电位）198
spastic gait（痉挛步态）69
spastic obstruction（痉挛性肠梗阻）310
spastic pelvic floor syndrome（盆底肌痉挛综合征）342
spasticity（肌痉挛）66、580
special hydronephrosis（特发性肾积水）507
special types of traumatic fracture（创伤性骨折的特型骨折）824
specific dynamic action of food, SDA（食物的特殊动力作用）1259
speech articulation curve test（言语清晰度曲线测定）76
speech therapy（语音治疗）997
speech training（语音训练）998
Speed test（斯皮德试验）575
spermatic lymphangiectasis（精索淋巴管曲张）552
spermatocele（精液囊肿）551
sphenoid ridge meningioma（蝶骨嵴脑膜瘤）111
sphenoparietal sinus（蝶顶窦）47
sphincteroplasty of urethra（尿道括约肌成形术）1017
sphincteroplasty with gracilis muscle（股薄肌移植括约肌成形术）357
sphincteroplasty with greatest gluteal muscle（臀大肌移植括约肌成形术）357
spica cast（人字石膏）592
spina bifida occulta（先天性隐性脊柱裂）673
spinal anesthesia（脊椎麻醉）1122
spinal arachnoiditis（脊髓蛛网膜炎）152
spinal arteriography（脊髓动脉造影）585
spinal arteriography（脊髓血管造影）200
spinal artery（脊髓动脉）42
spinal autonomic reflex（脊髓自主反射）581
spinal autonomic reflex（脊髓总体反射）581
spinal bifida（脊柱裂）138、673
spinal bifida（先天性脊柱裂）673
spinal bifida occulta（隐性脊柱裂）138、673
spinal cord（脊髓）35
spinal cord compression（脊髓压迫症）619
spinal cord injury without radiography abnormality, SCIWORA（无X线异常的脊髓损伤）848
spinal cord injury（脊髓损伤）617
spinal cord shock（脊髓休克）149、619、847
spinal defense reflex（脊髓防御反射）581
spinal dura mater（硬脊膜）35
spinal evoked potential（脊髓诱发电位）619
spinal extradural angioma（硬脊膜外血管瘤）132
spinal facet syndrome（脊椎关节突综合征）670
spinal fracture（脊椎骨折）844
spinal fusion through anterior approach（脊柱前路融合术）604
spinal injury in multiple injuries（多发伤中的脊柱伤）874
spinal intradural angioma（硬脊膜内血管瘤）132
spinal meningocele（脊膜膨出）138
spinal nerve root injury（脊神经根损伤）848
spinal vascular disease（脊髓血管病变）132
spinning fracture and dislocation of thoracolumbar vertebrae（胸腰椎旋转骨折脱位）844
spinous process fracture of cervical vertebra（颈椎棘突骨折）843
spit thickness skin graft transplantation（断层皮肤移植术）927
splanchnic occluded portal pressure, SOPP（脏侧门脉闭塞压）371
splashing of entrance and erupting of exit（入口的“反溅”和出口的“喷发”）749
spleen allo-transplantation（同种脾移植）1082
spleen cell allo-transplantation（同种脾细胞移植）1082
spleen fragmental transplantation（脾组织片移植）1082
spleenpulmonary anastomosis（脾大网膜与肺固定术）378
splenectomy（脾切除术）379、482、1107
splenic ablation（脾部分切除术）379、482
splenic abscess（脾脓肿）478
splenic aneurysm（脾动脉瘤）481
splenic artery ligation（脾动脉结扎术）483
splenic arterial embolization（脾栓塞术）374
splenic bed bleeding（脾窝出血）483
splenic cyst（脾囊肿）480
splenic embolism（脾栓塞术）374、483
splenic fever（脾热，脾切除热）484
splenic fibroma（脾纤维瘤）481
splenic fibrosarcoma（脾纤维肉瘤）482
splenic hamartoma（脾错构瘤）481
splenic hemangioma（脾血管瘤）481
splenic hemangiosarcoma（脾血管肉瘤）482
splenic hydatidosis（脾包虫病）481

splenic infarction（脾梗塞）479
splenic injury（脾损伤）307、821
splenic laparoscopy（脾脏腹腔镜检查）477
splenic lipoma（脾脂肪瘤）481
splenic lymphangioma（脾淋巴管瘤）481
splenic lymphosarcoma（脾淋巴肉瘤）482
splenic neoplasm（脾肿瘤）480
splenic pseudocyst（假性脾囊肿）481
splenic pulp pressure（脾髓压）371
splenic renal end-to-end shunt（脾肾端端分流术）377
splenic renal shunt（脾肾分流术）377
splenic repair（脾修补术）482
splenic-renal end-to-side shunt（脾肾端侧分流术）377
splenic schistosomiasis（脾血吸虫病）478
splenic surgery（脾手术）482
splenic syphilis（脾梅毒）478
splenic tuberculosis（脾结核）478
splenic vein flow, SVF（脾静脉血流率）372
spleno-caval shunt（脾腔分流术）378
splenopancreatic disconnection, SPD（胰脾离断术）377
splenopuncture（脾穿刺检查）477
spleno-renal artery anastomosis（脾肾动脉吻合术）515
split breast flap（劈裂乳房瓣）1000
split thickness skin graft（中厚皮片）951
split-course radiotherapy（分段放射治疗）195
split-rib graft（肋骨劈裂移植）966
splitting liver transplantation（劈裂肝移植术）434、1074
splitting osteochondritis（分裂性骨软骨炎）660
spondylitis ossification ligamenta（韧带骨化性脊柱炎）657
spondylolisis and spondylolisthesis（腰椎椎弓峡部裂及脊椎滑脱症）673
spondylolisthesis（脊柱滑脱）673
spondyloschiasis（脊柱峡部裂）672
spongiolysis（海棉体松解术）569
spontaneous hemopneumothorax（自发性血气胸）234
spontaneous nystagmus（自发性眼球震颤）62
spontaneous pneumothorax（自发性气胸）234
spontaneous rupture of esophagus（食管自发性破裂）226
spontaneous rupture of hepatic hemangioma（肝血管瘤自发性破裂）444
spontaneous rupture of spleen（自发性脾破裂）478
spoon nail（匙形甲）693
sporadic goiter（散发性甲状腺肿）407
sport injury（运动创伤）758
sprain and dislocation of interphalangeal joint（指间关节扭伤与脱位）832
sprain（捩伤）596
sprain（扭伤）388、596
sprain, dislocation of acromioclavicular joint（肩锁关节扭伤、脱位、半脱位）610
spray foot（阔跖足）689
Sprengel deformity（施普伦格畸形）635
spur of lig. collaterale attachment（肘尺侧副韧带附着部骨刺）682
Spurling test（斯普林试验）575
Spurway syndrome（斯帕尔韦综合征）639
sputum exfoliative cytological examination（痰脱落细胞学诊断）222
squamous cell carcinoma（鳞状上皮癌）973
squamous cell carcinoma of anal canal（肛管鳞状上皮癌）344
squamous cell carcinoma of lung（肺鳞状上皮细胞癌）206
squamous cell carcinoma of scrotum（阴囊鳞状细胞癌）556
stab wound（戳伤）597
stab wound of scrotum（阴囊刺伤）870
stage of anesthesia（麻醉分期）1132
stage of cardiopulmonary resuscitation（心肺复苏的阶段）1192
stage of testis tumor（睾丸肿瘤的分期）552
staging of bladder carcinoma（膀胱癌分期）522
staging of nephroblastoma（肾母细胞瘤分期）510
staging of pancreatic carcinoma（胰腺癌分期（Ⅰ、Ⅱ、Ⅲ、Ⅳ期））486
stamp graft（邮票皮片移植术）927
stamp skin graft（邮票状皮片）952
standard orthotopic heart transplantation（标准原位心脏移植）279
staphylococcus aureus pneumonia（金黄色葡萄球菌肺炎）1265
stare paralysis（注视麻痹）58
stasis zone（淤滞带）919
static bone scintigraphy（静态骨显像）587
static exercise（静力性练习）599

static work（静力作业）599
status asthmatics（重症哮喘（哮喘持续状态））1282
status epilepticus（癫痫持续状态）67、1313
stealing phenomenon（窃血现象）1190
stellate ganglion block（星状神经节阻滞）1121
stenosing tendovaginitis of radial styloid（桡骨茎突狭窄性腱鞘炎）683
stenosis of external auditory meatus（外耳道狭窄）990
stent skin graft; inlay skin graft（内嵌植皮法）953
step deformity of upper lip（红唇切迹状畸形）994
stereognosis（实体觉）65
stereoscopic radiography（立体X线照片）199
stereotactic evacuation of intracerebral hematoma（立体定向脑内血肿清除术）169
stereotactic neurosurgery（立体定向神经外科）4
stereotactic radioneurosurgery（立体定向放射神经外科学）5
sternocleidomastoid myocutaneous flap（胸锁乳突肌肌皮瓣）963、1057
sternocostoclavicular hyperostosis syndrome（胸肋锁骨肥厚综合征）680
steroid intravenous anesthetics（类固醇静脉麻醉药）1142
steroid resistant rejection（耐类固醇排斥反应）1095
steroid ulcer（类固醇性溃疡）308
Stieda's fracture（股骨内髁骨折）622
stiff-man syndrome（僵人综合征）695
Still disease（斯蒂尔病）656
Still syndrome（斯蒂尔综合征）656
stomach drainage pancreatic transplantation（胰液胃内引流式胰腺移植）1076
stomach fundus transection（胃底横断术）375
stomach injury（胃创伤）812
stomal fistula（吻合口瘘）305
stomal mucosa edema（吻合口黏膜水肿）305
stomal obstruction（吻合口梗阻）304
stomal ulcer; marginal ulcer（吻合口溃疡）306
stone heart（石头心）247
stone of gallbladder（胆囊结石）465
Stookey test（斯图基试验）78
strabismus（斜视）58
straddle fracture（骑跨骨折）591
straight leg raising test（直腿抬高试验）576
straight sinus（直窦）47
strainless suture（无张力缝合）950
strangulated femoral hernia（绞窄性股疝）386
strangulated hernia（绞窄性疝）384
strangulated oblique inguinal hernia（绞窄性腹股沟斜疝）385
strangulated umbilical hernia（绞窄性脐疝）387
strangulation obstruction（绞窄性肠梗阻）311
strangulation of penis（阴茎绞窄）870
strawberry hemangioma（草莓状毛细血管瘤）970
stress（应激）907
stress fracture（应力性骨折）591
stress injury of eye（应激性眼外伤）784
stress proteins, SP（应激蛋白）907
stress ulcer（应激性溃疡）101、298、946、735、1313
stress ulcer after trauma（应激性溃疡）735
stress-related gastric injury（应激性溃疡）1313
stricture of pyeloureteric junction（肾盂输尿管交界狭窄）509
stricture of ureterovesical orifice（输尿管膀胱交界部狭窄）519
stricture of urethra（尿道狭窄）536
stripped bone（纹状骨）644
structure of scalp（头皮结构）8
structure of spinal cord（脊髓内部结构）36
stryker frame（翻身床）900
stump bandaging（绷带包扎法—残端）879
stump pain（断肢痛）144
Sturge-Weber syndrome（Sturge-Weber综合征）971
stylet（管芯）1162
subacriomial impingement syndrome（肩峰下撞击综合征）680
subacromial bursitis（肩峰下滑囊炎）679
subacute thyroiditis（亚急性甲状腺炎）408
subarachnoid anesthesia（蛛网膜下腔麻醉）1122
subarachnoid cavity（蛛网膜下腔）12
subarachnoid cistern（脑池）12
subcapsular hematoma of kidney（肾包膜下血肿）865
subcapsular nephrectomy（包膜下肾切除术）518
subchoroidal approach（脉络丛下入路）155
subclavian aneurysm（锁骨下动脉瘤）402
subclavian artery (common carotid artery) -vein graft-external carotid artery (superficial temporal artery) anastomosis + superficial temporal artery-middle cerebral artery anastomosis

（锁骨下动脉（颈总动脉）-静脉-颈外动脉（颞浅动脉）吻合术+颞浅动脉-大脑中动脉吻合术）177
subclavian artery injury（锁骨下动脉损伤）809
subclinical hepatocarcinoma（亚临床肝癌）429
subcortical hemorrhage（大脑皮质下出血）133
subcortical survival（皮质下生存）1256
subcranio-orbital osteotomy（颅眶骨截骨术）978
subcutaneous gangrene of newbron（新生儿皮下坏疽）391
subcutaneous mastectomy（皮下乳房切除术）1003
subcutaneous pedicled flap（皮下蒂皮瓣）956
subcutaneous vascular network thin flap（真皮下血管网薄皮瓣）957
subdural abscess（硬脑膜下脓肿）139
subdural cavity（硬膜下腔）11
subdural effusion（硬脑膜下积液）98
subdural hematoma（硬脑膜下血肿）96、766
subdural spinal abscess（硬脊膜下脓肿）141
subependymal giantcell astrocytoma（室管膜下巨细胞型星形细胞瘤）108
subependymal vein（室管膜下静脉）44
subeschar bacterial count（焦痂下细菌计数）909
subeschar healing（痂下愈合）716、919
subfrontal approach（额下入路）155
subgaleal aponeurosis hematoma（帽状腱膜下血肿）762
subglottic edema（声门下水肿）1181
subhyoid myocutaneous flap（舌骨下肌群肌皮瓣）1056
subluxation of atlantoaxial spine（寰-枢椎半脱位）840
subluxation of cervical vertebra（颈椎半脱位）842
suboccipito-retrosigmoidal approach（枕下乙状窦后入路）156
suboccipito-retrosigmoidal approach for resection of acoustic neurilemmoma（枕下乙状窦后入路听神经瘤切除术）166
subpancreatic capsular islet transplantation（胰腺被膜下胰岛移植）1078
subpapillary vascular plexus（乳头下血管丛）1001
subpectoralis major space（胸大肌下间隙）1002
subpericranial hematoma（颅骨骨膜下血肿）762
subphrenic abscess（膈下脓肿）458、483
subradical resection of lung cancer（肺癌亚根治术）206
subrenal capsular islet transplantation（肾被膜下胰岛移植）1078
substantia nigra（黑质）23
substitute medicine（部件医学）606
subtemporal approach（颞下入路）155
subtemporal decompression（颞肌下减压术）154
subtotal gastrectomy（胃次全切除术）302
subtotal pancreatectomy（胰腺次全切除术）491
subtotal syndactyly（不全并指）1008
subtotal thyroidectomy（甲状腺次全切除术）414
subxiphoid pericardial exploration（剑突下心包开窗探查术）250
subxiphoid pericardiocentesis（剑突下心包穿刺术）251
successful rate of cardiopulmonary resuscitation（心肺复苏成功率）1191
succinylcholine phase Ⅱ block（琥珀胆碱双相阻滞）1151
succinylcholine self-taming method（琥珀胆碱自身制颤法）1151
succinylcholine（琥珀胆碱）1148
sucking reflex（吸吮反射）73
suction apparatus（吸引器）1163
suction catheter（吸引管（吸痰管））1163
sudden cardiac death, SCD（心脏性猝死）1187、1284
sudden death（猝死）1282
Sudeck atrophy（苏德克萎缩）697
Sudeck disease（苏德克病）697
Sudeck syndrome（Sudeck综合征）697
sufentanil（舒芬太尼）1144
sugiura devascularization（联合断流术）375
sulfamylon（磺胺米隆）899
superficial abdominal reflex（腹壁反射）70
superficial temporal artery-middle cerebral artery anastomosis（颞浅动脉-大脑中动脉吻合术）176
superficial muscular aponeurosis system suspension, SMAS suspension（面部浅层表情肌腱膜悬吊）980
superficial papilloma（体表乳头状瘤）395
superficial parasite epizoon（体表寄生虫）396
superficial peroneal nerve entrapment syndrome（腓浅神经卡压综合征）692
superficial reflex（浅反射）70
superficial scar（表浅性瘢痕）396
superficial skin graft transplantation（表层皮肤移植术）927
superficial temporal artery（颞浅动脉）37
superficial temporal artery-artery or vein graft-anterior cere-

bral artery anastomosis（颞浅动脉-移植血管-大脑前动脉吻合术）177
superficial temporal artery-vein graft-middle cerebral artery anastomosis（颞浅动脉-移植静脉-大脑中动脉吻合术）177
superficial temporal skin flap（颞顶皮瓣）1054
the superficial second degree burn（浅Ⅱ度烧伤）896
superior cerebellar artery（小脑上动脉）41
superior cerebellar cistern（小脑上池）13
superior cerebellar peduncle（小脑上脚）28
superior cerebral vein（大脑上静脉）43
superior colliculus（上丘）24
superior cutaneus gluteus nerve syndrome（臀上皮神经综合征）675
superior hypophyseal artery（垂体上动脉）38
superior laryngeal block anesthesia（喉上神经阻滞麻醉）1120
superior mesenteric artery syndrome SMAS（肠系膜上动脉综合征）309
superior mesentero-renal artery bypass graft（肠系膜上动脉肾动脉旁路移植术）516
superior orbital fissure syndrome（眶上裂综合征）87
superior petrosal sinus（岩上窦）47
superior pulmonary sulcus tumor（肺上沟瘤）224
superior sagittal sinus（上矢状窦）46
superior vena caval syndrome（上腔静脉综合征）220
superior vermian vein（上蚓静脉）45
superoxygen anion（超氧阴离子）1274
super-radical operation（超根治术）608
superselective intraarterial chemotherapy of brain glioma（脑胶质瘤超选择性动脉内化疗）180
supinator crush syndrome（旋后肌卡压综合征）681
supinator syndrome（桡管综合征（旋后肌综合征））681、1042
suppurative appendicitis（化脓性阑尾炎）334
suppurative arthritis（化脓性关节炎）651
suppurative auricular chondritis（化脓性耳软骨炎）940
suppurative costal chondritis（化脓性肋软骨炎）239
suppurative osteomyelitis of rib（化脓性肋骨骨髓炎）233
suppurative thrombophlebitis（化脓性血栓性静脉炎）404、944
supraclavical approach（臂丛锁骨上入路）1119
supra-condylar fracture of femur（股骨髁上骨折）837
supracondylar fracture of humerus（肱骨髁上骨折）612
supralevator abscess（骨盆直肠窝脓肿）337
supraorbital fissure（眶上裂）10
suprapinatus syndrome（岗上肌综合征）678
suprapubic cystostomy; epicystostomy（耻骨上膀胱造瘘术）1016
suprapubic plasty of vesical neck（耻骨上膀胱颈契形切除术）527
suprapubic transvesical prostatectomy（耻骨上经膀胱前列腺切除术）531
suprarenal cortex insufficiency（肾上腺皮质功能衰竭）1175
supra-scapula nerve syndrome（肩胛上神经窘迫综合征）679
supraspinatus tendinitis（岗上肌腱炎）678
supratentorial craniotomy（幕上开颅术）154
supravalvular aortic abscess（主动脉瓣上脓肿）269
sural nerve impaction syndrome（腓神经嵌压综合征）692
surface replacement（表面置换）606
surface tension and surfactant（表面张力和表面活性物质）923
surgical decompression of cystic kidneys（肾囊肿去顶术）516
surgical intensive care unit, SICU（术后重症监测病室）1185
surgical management of tetralogy of Fallot（法洛四联症手术方法）252
surgical stem（外科干）370
surgical treatment of combined lesions of aortic mitral and tricuspid valves（二尖瓣、主动脉瓣与三尖瓣同期手术）260
surgical treatment of bronchiectasis（支气管扩张症外科治疗）209
surgical treatment of gastric cancer（胃癌的外科治疗）290
surgical treatment of proximal stenosis of right pulmonary stenosis（右肺动脉近端狭窄的外科治疗）271
surgical treatment of pulmonary tuberculosis（肺结核的外科治疗）223
surgical treatment of supravalvular pulmonary stenosis and proximal stenosis of right and left branches（肺动脉瓣上及左、右分支近端狭窄的外科治疗）274
survival rate of cardiopulmonary resuscitation（心肺复苏存

活率）1191
survival（成活）951
survival（存活）951
suspension of rectum onto sacrum（直肠骶骨悬吊术）356
suture distance（针距）1028
suture repair of the head of pancreas with roux-en-Y anatomosis of the distal pancreas and the jejunum（胰头侧断端缝合修补胰体尾侧断端空肠 Y 型吻合术）487
swallowing reflex（吞咽反射）74
Swan - Ganz catheter（Swan - Ganz 导管）1302
swan neck deformity（鹅颈样畸形）617
Sweden traumatic model（瑞典创伤模型）745
swimming like knee（游泳膝）623
swimminglike shoulder（游泳肩）677
sylvian aqueduct syndrome（中脑导水管综合征）85
sylvian cistern（外侧裂池）13
symblepharon（睑球黏连）988
symblepharon（眼球黏连）932
Syme prosthesis（赛姆假肢）610
sympathectomy（交感神经切除术）496
sympathetic nervous system（交感神经系统）7
sympathetic ophthalmia（交感性眼炎）780
synchronized intermittent mandatory ventilation, SIMV（同步间歇指令通气）1171、1203
syncope（晕厥）49
syndactyly of finger tips; syndactyly with acrosynostosis（指端并指）1008
syndactyly（并指（趾）畸形）636
syndactyly（并趾）1015
syndrome after cranio-cerebral injury（颅脑损伤后综合征）770
syndrome of cauda equina（马尾综合征）89
syndrome of central spastic paralysis（中枢性痉挛性瘫痪综合征）81
syndrome of conus（圆锥综合征）89
syndrome of flaccid paralysis（迟缓性瘫痪综合征）81
syndrome of gray matter（灰质综合征）89
syndrome of impairment of glossopharyngeal nerve（舌咽神经损害综合征）86
syndrome of interruptions of sensory pathway（感觉传导路中断综合征）81
syndrome of overusing medial muscle elbow（肘内侧肌肉过度使用综合征）680
syndrome of posterior horns（后角综合征）88
syndrome of posterior tracts（后索综合征）88
syndrome of tonsillar herniation（小脑扁桃体疝综合征）87
syngeneic bone marrow transplantation（同基因骨髓移植）1084
syngeneic donor（同基因供者）1088
synocialis plica of knee syndrome（膝关节滑膜皱襞综合征）688
synovectomy（滑膜切除术）607
synovial chondromatosis（滑膜软骨瘤病）668
synovial chondrometaplsia（滑膜软骨化生）664
synovial fold injury of knee joint（膝关节滑膜皱臂损害）624
synovial injury of knee joint（膝关节滑膜损伤）626
synovial insertion syndrome of patello-femur joint（髌股关节滑膜嵌入综合征）626
synovial osteochondromatosis; synovial chondrometaplasia（骨软骨瘤病）664
synovial sarcoma（滑膜肉瘤）668
synovioma（滑膜瘤）668
synthetic dressing（合成敷料）926
synthetic membrane（人工薄膜）900
syphilitic aneurysm（梅毒性动脉瘤）401
syphilitic disease of bone and joint（骨关节梅毒）653
syphilitic gumma of brain（脑树胶样肿）141
syringomyelia（脊髓空洞症）136
syringo-subarachnoid shunt（脊髓空洞-蛛网膜下腔分流术）188
systemic inflammatory response syndrome, SIRS（全身炎症反应综合征）714、907、1313
systemic toxic reaction（全身毒性反应）1153
systemic-pulmonary artery shunt（体-肺动脉分流术）278

T

tactile sensation（触觉）64
Takayasu arteritis（大动脉炎）402
talipes calcaneo-valgus（仰趾外翻）692
talipes equinovalgus（马蹄外翻足）637
talipes equinovarus（马蹄内翻足）637
talipes valgus（外翻足）689
talipomanus; clubhand（先天性前臂骨缺如手畸形）1007

tamponade of liver abscess cavity with major omentum（肝脓肿腔内大网膜填塞术）461
tangential excision（削痂术）926
tannic acid（鞣酸）899
tanscranial removal of intraorbital tumor（经颅眶内肿瘤切除术）167
tar burn（沥青烧伤）915
tardy median nerve palsy（迟发性正中神经麻痹）683
tardy ulnar palsy（迟发性尺神经麻痹）681
tarsal tunnel syndrome（跖管综合征）693、1043
taste pathway（味觉传导路）34
tattoo（纹身）969
taxis of depressed skull fracture（凹陷性颅骨骨折整复术）771
tear drop and tear drop distance（泪滴及泪滴距）586
teardrop fracture（泪滴骨折）618
Teflon injection therapy（泰弗隆注射疗法）543
tegmentum pontine syndrome（脑桥被盖综合征）85
telemetric electroencephalogram（遥测脑电图）197
telescope test（望远镜试验）578
temperature sensation（温度觉）64
temperature-compensating vaporizer（温度代偿蒸发器）1159
temporal bone fracture（颞骨骨折）785
temporal fascia flap（颞筋膜瓣）1054
temporal fascia suspension（颞肌筋膜瓣悬吊术）981
temporal lobe（颞叶）15
temporal polar artery（颞极动脉）40
temporary cavity effects（瞬时空腔效应）745
temporary cavity theory（瞬时空腔理论）745
temporary lid occlusion suture（临时性眼睑缝合）984
temporary prosthesis（临时假肢）609
temporo-mandibular arthroplasty（颞下颌关节成形术）983
temporo-mandibular joint ankylosis（颞下颌关节强直）982
temporo-occipital artery（颞枕动脉）40
temporo-occipital skin flap（颞枕皮瓣）1056
temporo-parieto-occipital flaps（颞顶枕皮瓣）974
tendinitis of supraspinatus tendon; supraspinatus syndrome（冈上肌腱炎）611
tendinitis（肌腱炎）676
tendinous arch of supinator syndrome（旋后肌腱弓综合征）681
tendon anastomosis（肌腱吻合术）607
tendon graft（肌腱移植）607
tendon injury of hand（手部肌腱创伤）833
tendon injury of hand: repair in section Ⅲ-Ⅴ of flexor tendon of hand（手部肌腱创伤：屈肌腱Ⅲ-Ⅴ区损伤修复）833
tendon injury of hand: repair in section Ⅰ amd Ⅱ of flexor tendon of hand（手部肌腱创伤：指屈肌腱Ⅰ、Ⅱ区损伤修复）833
tendon injury of hand: repair of extensor and flexor tendon disrupture of thumb（手部肌腱创伤：拇伸、屈肌腱断裂的修复）833
tendon injury of hand: repair of extensor tendon disrupture of finger（手部肌腱创伤：指伸肌腱断裂的修复）833
tendon lengthening（肌腱延长术）966
tendon transplantation（肌腱移植）607、966
tennis elbow（网球肘）681
tennis elbow syndrome（网球肘综合征）681
Tennison-Randall operation（三角瓣法）993
tenography（肌腱造影）585
tenosynovitis of long head of brachial biceps（肱二头肌长头肌腱鞘炎）612
tenosynovoplastic operation of vicula of tendon（腱鞘成形术）608
tension band（张力带）593
tension bandaging（加压包扎）592、953
tension line（张力线）949
tension pneumothorax（张力性气胸）1234
tension suture; relaxation suture（减张缝合）950
tensor fascia lata flap（阔筋膜张肌皮瓣）1064
tensor fascia lata myocutaneous flap（阔筋膜张肌肌皮瓣964
tentorial meningioma（小脑幕脑膜瘤）113
tentorium cerebelli（小脑幕）11
teratoma of liver（肝脏畸胎瘤）447
terminal joint injury of finger: mallet finger deformity（末指关节损伤：锤状指）834
tertiary healing（三期愈合）602
testicular detorsion and fixation（睾丸复位固定术）559
testicular feminization syndrome（睾丸女性化综合征）557
testis allo-transplantation（同种睾丸移植）1084

testis auto-transplantation（自体睾丸移植）1085
testis biopsy（睾丸活检）558
tetanic stimulation（强直刺激）1151
tetanus（破伤风）392、588
tetanus anti-toxin（破伤风抗毒素）900
tetanus toxoid（破伤风类毒素）900
tetanus: cause and diagnosis（破伤风：病因和诊断）729
tethered cord syndrome, TCS（脊髓栓系综合征）89、619
tetracycline fluorescence measurement（四环素荧光试验）300
tetralogy of Fallot（法洛四联症）252
thalamic hemorrhage（丘脑出血）133
thalamic perforating artery（丘脑穿通动脉）41
thalamic radiations（丘脑辐射）22
thalamic syndrome（丘脑综合征）84
thalamogeniculate artery（丘脑膝状体动脉）42
thalamostriate vein（丘纹静脉）44
thalamus（丘脑）19
the fifth digit syndrome（第五指综合征）636
the first degree burn（Ⅰ度烧伤）896
the first hepatic portal（第一肝门）434
the first stage of hepatocarcinoma（Ⅰ期肝癌）429
the first, second branchial arches syndrome（第一、二鳃弓综合征（鳃弓综合征））978
the fourth ventricle（第四脑室）29
the fourth ventricle ependymoma（第四脑室室管膜瘤）107
the fourth ventricle meningioma（第四脑室脑膜瘤）113
the fourth ventricular approach（第四脑室入路）156
the second gas effect（第二气体效应）1134
the second hepatic portal（第二肝门）434
the second stage of hepatocarcinoma（Ⅱ期肝癌）429
the third compartment（第三间隙）941
the third degree burn（Ⅲ度烧伤）897
the third hepatic portal（第三肝门）434
the third stage of hepatocarcinoma（Ⅲ期肝癌）429
the third ventricle（第三脑室）29
the third ventricle ependymoma（第三脑室室管膜瘤）108
the third ventricle meningioma（第三脑室脑膜瘤）113
thecal cyst（腱鞘囊肿）395、689
thenar flap（鱼际皮瓣）1010
theophylline（茶碱）1269
therapeutic angiography（治疗性血管造影）200
therapeutic methods of asystole（心室停顿的治疗）1217
therapeutic methods of EMD（心电机械分离的治疗）1217
therapeutic methods of ventricular fibrillation（心室颤动的治疗方法）1215
therapy for deformity of aortic arch（主动脉弓畸形治疗）266
therapy of acute renal failure（急性肾衰的治疗）1231
therapy of hypercalcemia（高钙血症的治疗）1330
therapy of hyperkalemia（高钾血症的治疗）1327
therapy of hypermagnesemia（高镁血症的治疗）1332
therapy of hypernatremia（高钠血症的治疗）1324
therapy of hypocalcemia（低钙血症的治疗）1329
therapy of hypokalemia（低钾血症的治疗）1326
therapy of hypomagnesemia（低镁血症的治疗）1331
therapy of hyponatremia（低钠血症的治疗）1322
therapy of infection（感染的治疗）1258
therapy of metabolic acidosis（代谢性酸中毒的治疗）1335
therapy of metabolic alkalosis（代谢性碱中毒的治疗）1337
therapy of post-resuscitation acidosis（复苏后酸中毒的治疗）1232
therapy of post-resuscitation arrhythmia（复苏后心律失常的治疗）1228
therapy of pulmonary edema（肺水肿的治疗）1229
therapy of respiratory acidosis（呼吸性酸中毒的治疗）1338
therapy of respiratory alkalosis（呼吸性碱中毒的治疗）1338
thermodilution method（温度稀释法）372、1283
thermoplastic splint（热塑夹板）592
thermotherapy（温热疗法）493
thialbarbital（硫烯比妥）1138
thiamylal（硫戊比妥钠）1138
thick split thickness skin graft（厚中厚皮片）952
thick-well cavern in lung（肺部厚壁空洞）231
Thiemann disease（指、趾骨多发性骨软骨病）648
Thiersch urethroplasty（Thiersch 尿道成形术）538
thigh adductor reflex（股内收肌反射）72
thigh tubular flap（大腿皮管）958
thin split thickness skin graft（薄中厚皮片）952

third lumbar processus transversus syndrome（第三腰椎横突综合征）672
Thomas sign（托马斯征）576
thoracentesis（胸腔穿刺术）235、795
thoracic aorta replacement with artificial vessel（胸主动脉人造血管移植术）270
thoracic aortic aneurysm（胸主动脉瘤）267
thoracic duct drainage, TDD（胸导管引流术）1106
thoracic duct-jugular vein anastomosis（胸导管颈内静脉吻合术）378
thoracic gurgling sound（胸部肠鸣音）208
thoracic oppression test（胸部压迫试验）208
thoracic outlet syndrome（胸廓出口综合征）208、676、1041
thoracic paraspinal line（胸椎旁线）582
thoracic sympathetic ganglionectomy（胸交感神经节切除术）206
thoraco-abdominal injury（胸腹联合伤）800
thoracoacromial tubular flap（胸肩峰皮管）958
thoracodeltoid flap（胸三角皮瓣）960
thoracolumbar vertebra fusion through anterior approach（胸腰椎前路植骨融合术）855
thoracolysis（胸廓黏连松解术）207
thoracoplasty（胸廓成形术）208
thoracoscopy（胸腔镜检查）215
thoracotomy（开胸术）215
thoracotomy for hemostasis（剖胸止血手术）795
thorax tubular flap; chest tubular flap（胸部皮管）958
three digestive fistulations of serious pancreatitis（重症胰腺炎的三造口术）494
three-dimensional computed tomographic reformation（三维计算机断层重建）200
three-glass test of urine（尿三杯检查）502
three-slide smear examination four-slide smear examination（三片法、四片法）300
three-step-technique for opening an airway（开放气道三步法）883
thromboangiitis obliterans; Buerger disease（血栓闭塞性脉管炎）399
thrombocytosis and thrombosis- embolismic complication（血小板增多症和血栓形成—栓塞性并发症）483
thrombolytic therapy（溶栓治疗）1288
thrombophlebitis（血栓性静脉炎）404
thrombophlebitis of thoracoepigastric vein（胸腹壁血栓性静脉炎）237
thromboplastin generation time, TGT（凝血激酶时间）1167
thrombosis of renal vein（肾静脉栓塞）866
through and through cheek defect（颊部洞穿性缺损）995
through and through wound（贯通伤）99
thumb aplasia; thumb hypoplasia（拇指发育不良）1009
thumb defect（拇指缺损）1012
thumb pinch test（拇指捏物试验）575
thumb pinch test; picking-up paper test（夹纸试验）575
thumb polydactyly（拇指多指）1007
thumb reconstruction（拇指再造）1012
thumb stump lengthening（拇指残端加长）1012
thunder struck; lightning burn（雷击）916
thymoma（胸腺瘤）221
thyrocricocentesis（环甲膜穿刺术）884
thyrocricoid puncture（环甲膜穿刺（造口）术）1281
thyrocricotomy; cricothyrotomy（环甲膜切开术）885、1182
thyroglossal cyst fistulectomy（甲状舌管囊肿瘘管切除术）414
thyroglossal cyst（甲状腺舌管囊肿）413、998
thyroglossal fistula（甲状舌骨瘘管）413、998
thyroglossal sinus（甲状舌骨窦道）998
thyroid adenoma（甲状腺腺瘤）410
thyroid carcinoma（甲状腺癌）410
thyroid crisis（甲状腺危象）416、1290
thyroid follicular carcinoma（甲状腺滤泡性癌）411
thyroid lobectomy（甲状腺腺叶切除术）414
thyroid lymphography（甲状腺淋巴造影）407
thyroid medullary carcinoma（甲状腺髓样癌）411
thyroid metastatic carcinoma（甲状腺转移癌）411
thyroid occult carcinoma（甲状腺隐匿性癌）411
thyroid papillary carcinoma（甲状腺乳头状腺癌）411
thyroid sarcoma（甲状腺肉瘤）412
thyroid tissue transplantation（甲状腺组织移植术）415
thyroiditis（甲状腺炎）408
thyrotropic hormone adenoma（促甲状腺激素腺瘤）116
tibia vara（胫骨内翻症）640
tibial nerve injury（胫神经损伤）859
tie-over dressing（缝线包堆）953
Tietze disease（肋软骨炎）211

Tietze syndrome（肋软骨接合处综合征）696
tight upper lip（上唇过紧）994
time limit of cerebral resuscitation（脑复苏的时限）1246
time limited ventilator（定时呼吸机）1173、1202
Tinel sign（蒂纳尔征）581
tinnitus（耳鸣）61
tissue bank（组织库）967
tissue expansion（组织扩张）950
tissue regeneration（组织再生）920
tissue repair（组织修复）920
tissue specific antigen（组织特异性抗原）1108
tissue substitute（组织代用品）967
tissue transplantation（组织移植）948、1070
tissue typing（组织配型）1108
titanium alloy（钛合金）967
TNM classification for penile carcinoma（阴茎癌 TNM 分期）546
TNM grading of esophageal carcinoma（食管癌 TNM 分期）218
TNM staging of lung cancer（肺癌的 TNM 分期）233
TNM system for staging of RCC（肾癌 TNM 分期）510
to and fro closed circuit anesthetic machine（直流式麻醉机）1156
toe transplantation with anastomosed blood vessels（吻合血管足趾移植术）864
tolerant time of histogenous hypoxia（组织对缺氧的耐受时间）1260
Tompkine, Burke formula（Tompkine, Burke 公式）902
tonic neck reflex（颈紧张反射）1248
topical anesthesia（表面麻醉）1118
topical antimicrobial agent（外用抗菌药物）898
torsion of gallbladder（胆囊扭转）466
torsion of testicular appendage（睾丸附件扭转）555
torsion of testis（睾丸扭转）555
torsion injury（扭伤）388
torsion spasm（扭转痉挛）143
total anomalous pulmonary venous connection（完全性肺静脉异位连接修复）272
total artificial heart（全人工心脏）1302
total avulsion of hand（手部完全撕脱伤）1011
total body X-irradiation（全身放射线照射）1106
total cavopulmonary connection（全腔静脉与肺动脉连接术）271
total cleft lip（完全性唇裂）976
total cleft palate（完全性腭裂）977
total dislocation of talus（距骨全脱位）628
total ear reconstruction（全耳廓再造术）989
total enteral nutrition（全肠道营养）935
total eyebrow defect（完全眉缺损）983
total gastrectomy（全胃切除术）302、496
total intravenous combined anesthesia（全凭静脉复合麻醉）1116
total lymphocyte count, TLC（总淋巴细胞计数）937
total lymphoid irradiation, TLI（全身淋巴组织放射线照射）1106
total nose defect（全鼻缺损）992
total nose reconstruction（全鼻再造术）992
total pancreatectomy（全胰切除术）491
total parental nutrition, TPN（完全肠道外营养）937
total parenteral nutrition, TPN（全胃肠外营养）347
total parenteral nutrition, TPN（全肠外营养）1259
total phallectomy（阴茎全切术）547
total subarachnoid anesthesia（全脊椎麻醉）1123
total syndactyly（完全并指）1008
total synostosis（全部颅缝闭锁）137
total thyroidectomy（全甲状腺切除术）414
touch tracheal intubation（（手指）探触气管插管）1162
Touraine-Soltente-Gole syndrome（皮肤肥厚肢端肥大综合征）643
tourniquet（止血带）592
tourniquet test（止血带试验）574
toxic megacolon（中毒性巨结肠）326
toxic thyroid adenoma（毒性甲状腺腺瘤）410
TPN of serious pancreatits（重症胰腺炎的营养支持疗法）494
trace element（微量元素）937
tracheal gas insufflation, TGI（气管内吹气）1210、1287
tracheal intubation in a conscious state（气管插管：清醒法）885
tracheal intubation（气管插管术）885、1161、1198
tracheal mucosa ulceration（气管黏膜溃疡）1181
tracheal tube（气管导管）1159
tracheal tug（气管拖曳）1180
tracheobronchial tree（气管支气管树）923
tracheoesophageal fistula（气管食管瘘）225
tracheomalacia（气管软化）416

tracheoplasty and bronchioplasty（气管、支气管成形术）210
tracheostoma and tracheal fistulation（气管造口与造瘘）1199
tracheotomy（气管切开（造口）术）885、1280
track classification of firearm wound（火器伤伤道分类）747
traction（牵引）593
traction（牵引术）593
tractive fixation of chest wall（胸壁牵引固定）793
tracurium; $BW_{33}A$（卡肌宁）1149
traditional below knee prosthesis（传统型小腿假肢）610
traffic injury（交通伤）705
traffic injury of chest（胸部交通伤）791
train of four monitoring, TOF（成串刺激）1150
trama score, TS（创伤评分）1296
tramadol（曲马多）1148
tramatic synovitis of elbow joint（肘关节创伤性滑膜炎）613
tramatic-arthrosis of art. navicular metatarsale（舟跖关节创伤性关节病）629
trampoline fracture（蹦床骨折）627
tranforamen magnum herniation（枕骨大孔疝）104
trans-abdominal cirsodesis of fundal varicose（经腹胃底曲张静脉综合结扎术）375
transarterial embolization by drug microsphere（含药微球肝动脉栓塞术）437
transarticular screw fixation of C1, C2（经关节颈1、2螺丝钉固定术）850
transcavernous repair of internal carotid-cavernous fistula（经海绵窦直接修补颈内动脉-海绵窦瘘）178
transcranial operation for resection of pituitary adenoma（经颅垂体腺瘤切除术）164
transduodenal sphincterotomy（经十二指肠括约肌切断术）473
transduodenalpapilla biliary stent（经十二指肠乳头胆道内支撑管放置术）474
transection（横断术）375
transection of bladder（膀胱横断术）527
transesophageal echocardiography, TEE（食管超声心动图监测）1169、1314
transfer of anterior sheath flap of abdominal rectus muscle（腹直肌前鞘瓣移转）1005
transfer of aponeurosis of external abdominal oblique（腹外斜肌腱膜瓣移转）1005
transfer of greater omentum with vessel pedicle（带血管蒂大网膜移位）1050
transfer of tensor fascia lata myocutaneous flap（阔筋膜张肌瓣移转）1005
transference of tendon（肌腱移位术）607
transfering energy（传递能量）747
transferrin, TF（运铁蛋白（转铁蛋白））422、937
transforming growth factor α（转移生长因子 α）918
transforming growth factor β（转移生长因子 β）918
transfrontocortico-ventricular approach（经额叶皮质-侧脑室入路）155
transfusion principle during resuscitation（复苏时输液原则）1219
transgenic animal donor（转人基因动物供者）1088
transient ischemic attack, TIA（短暂性脑缺血发作）134
transient osteoporosis（一过性骨质疏松）644
transitional vertebra（移行椎）673
transjugular intrahepatic portosystemic shunt, TIPS（经颈静脉肝内门体静脉分流术）379
translabyrinthine approach for resection of acoustic neurilemmoma（经迷路听神经瘤切除术）166
translocation of intestines flora（肠道菌群易位）1281
transmidtemporal gyrus approach（颞中回入路）155
transneuronal degeneration（跨神经元变性）717
transoral resection of odontoid process of axis（经口枢椎齿状突切除术）187
transperitoneal drainage of liver abscess（经腹（或经胸）肝脓肿引流术）460
transphrenic cardiac compression（经膈心脏挤压法）1214
transplantation（移转）950
transplantation of dermis and fat（真皮及脂肪移植术）864
transplantation of digital extensor short muscle（伸趾短肌移植）1046
transplantation of digits（足趾移植）1049
transplantation of fascia and skin flap（筋膜皮瓣移植术）865
transplantation of free vascularized greater omentum（吻合血管的大网膜移植）1050
transplantation of free vascularized small joints（吻合血管的小关节游离移植术）1049

transplantation of gracilis muscle（股薄肌移植）1046
transplantation of immunoisolated islet（胰岛免疫隔离移植）1078
transplantation of inter pediphalangeal articulation（趾间关节移植术）1049
transplantation of microencapsulated islet（微囊化胰岛移植）1078
transplantation of muscle（游离肌肉移植）1046
transplantation of muscle flap（肌肉瓣移植术）863
transplantation of musculocutaneous flap（肌皮瓣移植术）863
transplantation of skin flap（皮瓣移植术）863
transplantation of small blood vessels（小血管移植）1030
transplantation of thyroid（甲状腺移植术）415
transplantation of venous skin flap（静脉皮瓣移植术）863
transplantation with ABO incompatibility（ABO血型不相容的移植）1109
transportation of abdominal injury（搬运法：腹部伤）888
transportation of craniocerebral injury（搬运法：颅脑伤）888
transportation of limb injury（搬运法：四肢伤）888
transportation of neck injury（搬运法：颈部伤）888
transportation of open pneumothorax（搬运法：开放性气胸）888
transportation of pelvis injury（搬运法：骨盆伤）888
transportation of spine and spinal cord injury（搬运法：脊柱脊髓伤）888
transportation（搬动法）888
transposition flap; interpolation flap（易位皮瓣）957
transposition of muscle（肌肉移位术）608
trans-scapho-perilunar dislocation of carpus（经舟月骨周围脱位）615
transsexual operation（变性手术）1019
transsexualism（异性癖）1019
transsphenoid ridge herniation（蝶骨嵴疝）104
transsphenoidal approach（经蝶窦入路）156
transsphenoidal operation for resection of pituitary adenoma（经蝶窦垂体腺瘤切除术）164
transtentorial approach for resection of acoustic neurilemmoma（经小脑幕入路听神经瘤切除术）166
transtentorial approach（经小脑幕入路）157
transtentorial herniation（小脑幕切迹疝）104
transthoracic drainage of liver abscess（经胸肝脓肿切开引流术）460
transtracheostomy intubation（经气管造口插管）1163
transtrigone lateral ventricle approach（经侧脑室三角区入路）155
trans-T-tube cholangiography（经T管胆道造影）464
transumbilical vein hepatography（经脐静脉肝造影）426
transumbilical venous pressure（经脐静脉测压）371
transurethral lithotripsy（经尿道液电碎石术）524
transurethral resection of prostate, TURP（经尿道前列腺电切除）530
transurethral resection of ureterocele（经尿道输尿管口囊肿切除术）521
transurethral resection of vesical neck（经尿道膀胱颈电切术）528
transurethral ultrasonic lithotripsy（经尿道超声碎石术）524
transurethral vaporization of prostate（经尿道前列腺气化术）531
transurethral vesical lithotreity（经尿道膀胱碎石术）504
transversal cervical tubular flap（颈横皮管）958
transverse abdominal rectus myocutaneous flap, TRAM（横行腹直肌肌皮瓣）963
transverse colectomy（横结肠切除术）348
transverse fracture and dislocation of thoracolumbar vertebrae（胸腰椎水平骨折脱位）845
transverse injury of spinal cord（脊髓横断性损伤）848
transverse ligament injury of atlas（寰椎横韧带损伤）840
transverse preputial island flap urethroplasty（横行包皮岛状皮瓣尿道成形术）539
transverse sinus（横窦）47
trapezoidal myocutaneous flap（斜方肌肌皮瓣）963、1056
trapping of aneurysm（动脉瘤孤立术）169
trapping of internal carotid-cavernous fistula（颈内动脉-海绵窦瘘孤立术）178
trauma（创伤）703、948
trauma and infection of hand（手部创伤与感染）608
trauma and injury severity score, TRISS（创伤、损伤严重度评分）1303
trauma anesthesia（创伤麻醉）734
trauma of auricle（耳廓创伤）784
trauma of ciliary body（睫状体创伤）778
trauma of cornea（角膜创伤）778

trauma of ear（耳创伤）784
trauma of eustachian tube（咽鼓管创伤）786
trauma of external auditory canal（外耳道创伤）785
trauma of external nose（外鼻创伤）787
trauma of female external genitalia（女性外生殖器创伤）872
trauma of female urethra（女性尿道伤）872
trauma of great vessels in thoracic cavity（胸内大血管创伤）807
trauma of inner ear（内耳创伤）786
trauma of iris（虹膜创伤）778
trauma of larynx（喉创伤）789
trauma of lens（晶状体创伤）779
trauma of ligament of knee（膝关节韧带创伤）837
trauma of male external genitalia（男性外生殖器创伤）869
trauma of mastoid（乳突创伤）786
trauma of maxillofacial soft tissue（颌面部软组织创伤）772
trauma of meniscus（关月板创伤）837
trauma of nasal septum（鼻中隔创伤）787
trauma of nose（鼻创伤）787
trauma of orbit（眼眶创伤）777
trauma of ossicle（听骨创伤）785
trauma of pharynx（咽创伤）789
trauma of sclera（巩膜创伤）779
trauma of testis（睾丸创伤）871
trauma of tongue（舌创伤）772
trauma of uterine adnexa（子宫附件创伤）873
trauma of the uterus（子宫创伤）873
trauma outcome/comparative scoring systems; hospital scoring system（创伤结局/比较评分系统（院内评分系统））721
trauma score, TS（创伤记分）719
trauma scoring system（创伤计分系统）718
trauma triage systems; prehospital scoring systems（创伤分拣系统（院前评分系统））719
traumatic amputation of children（儿童创伤截肢）840
traumatic amputation（创伤性截肢）839
traumatic aneurysm（损伤性动脉瘤）397
traumatic aortic dissecting aneurysm（外伤性主动脉夹层动脉瘤）809
traumatic aortic false aneurysm（外伤性主动脉假性动脉瘤）808
traumatic aortic rupture（外伤性主动脉破裂）808
traumatic aorto-vena caval fistula（外伤性主动脉-腔静脉瘘）810
traumatic arterial air embolism（创伤性动脉空气栓塞）801
traumatic arteriovenous fistula（创伤性动静脉瘘）397、861
traumatic asphyxia（创伤性窒息）797
traumatic brain swelling（创伤性脑肿胀）764
traumatic cardiac rupture（外伤性心脏破裂）805
traumatic carotid cavernous sinus fistula（创伤性颈内动脉海绵窦瘘）768
traumatic carotid thrombosis（创伤性颈内动脉血栓形成）768
traumatic cerebral fat embolism syndrome（创伤性脑脂肪栓塞综合征）769
traumatic cerebro-arachnoiditis（创伤性脑蛛网膜炎）769
traumatic cerebrospinal fluid leakage（创伤性脑脊液漏）768
traumatic closed pneumatothorax（创伤性闭合性气胸）793
traumatic clotted hemothorax（创伤性凝固性血胸）794
traumatic compression of spinal cord（损伤性脊髓受压）149
traumatic cyst of liver（创伤性肝囊肿）439
traumatic defect of penis（创伤性阴茎缺损）870
traumatic defect of ventricular septum（外伤性心室间隔缺损）805
traumatic detachment of rib cartilage（创伤性肋软骨分离）792
traumatic diaphragmatic hernia（创伤性膈疝）800
traumatic dislocation of posterior tibialtendon（胫后肌腱外伤性脱位）627
traumatic dislocation of shoulder joint（创伤性肩关节脱位）828
traumatic empyema（创伤性脓胸）794
traumatic encephalocele（创伤性脑膨出）768
traumatic epistaxis（创伤性鼻出血）99、787
traumatic esophagotracheal fistula（创伤性食管气管瘘）800
traumatic exfoliative esophagitis（创伤性剥脱性食管炎）798

traumatic facial paralysis（创伤性面瘫）786
traumatic false ventricular aneurysm（外伤性假性室壁瘤）806
traumatic fistula of bili-pleurobronchus（创伤性胆道胸膜支气管瘘）795
traumatic fistula of thoracic duct（创伤性胸导管瘘）794
traumatic fracture of ethmoidal sinus（创伤性筛窦骨折）788
traumatic fracture of frontal sinus（创伤性额窦骨折）788
traumatic fracture of maxillary sinus（创伤性上颌窦骨折）788
traumatic fracture of nasal bone（创伤性鼻骨骨折）787
traumatic fracture of paranasal sinus（创伤性鼻窦骨折）788
traumatic fracture of rib（创伤性肋骨骨折）792
traumatic fracture of sphenoid sinus（创伤性蝶窦骨折）788
traumatic fracture of sternum（创伤性胸骨骨折）792
traumatic fracture（创伤性骨折）824
traumatic glaucoma（外伤性青光眼）779
traumatic hemothorax（创伤性血胸）794
traumatic hernia of chest wall（创伤性胸壁疝）801
traumatic hydrocephalus（创伤性脑积水）769
traumatic hyphema（创伤性前房积血）778
traumatic immunology（创伤免疫学）713
traumatic immunosuppression（创伤免疫抑制）714
traumatic infection（创伤感染）726
traumatic instability of atlantoaxial vertebra（创伤性寰-枢椎不稳）841
traumatic intestinal fistula（创伤性肠瘘）816
traumatic intracranial aneurysm（创伤性颅内动脉瘤）126、768
traumatic intracranial hypotention（创伤性低颅压）768
traumatic intrapulmonary hematoma（创伤性肺血肿）796
traumatic intraventricular hemorrhage（创伤性脑室内出血）766
traumatic laryngostasis（创伤性喉阻塞）790
traumatic luxation of knee joint（膝关节外伤性脱位）623
traumatic mediastinal emphysema（创伤性纵隔气肿）793
traumatic myositis ossificans（创伤性骨化性肌炎）597
traumatic neuroma（外伤性神经瘤）1034
traumatic orchitis（外伤性睾丸炎）871
traumatic osteomyelitis of skull（创伤性颅骨骨髓炎）770
traumatic pneumocephalus（创伤性气颅）768
traumatic porencephaly（创伤性脑穿通畸形）769
traumatic proliferative vitroretinopathy（外伤性增殖性玻璃体视网膜病变）780
traumatic protrusion of cervical intervertebral disc（外伤性颈椎间盘突出症）844
traumatic pseudoaneurysm（创伤性假性动脉瘤）861
traumatic psychonosema（外伤性精神障碍）51
traumatic pulmonary pseudocyst（创伤性肺假性囊肿）796
traumatic rupture of tympanic membrane（创伤性鼓膜破裂）785
traumatic seizure（创伤性癫痫）770
traumatic shock（创伤性休克）588、724、1312
traumatic skull defect（创伤性颅骨缺损）769
traumatic spondylolisthesis of lumbar vertebra（外伤性腰椎滑脱）846
traumatic stress（创伤应激反应）712
trauma score，TS（创伤记分）719、1296
traumatic stricture of urethra（外伤性尿道狭窄）869
traumatic subarachnoid hemorrhage（创伤性蛛网膜下腔出血）770
traumatic subcutaneous emphysema（创伤性皮下气肿）793
traumatic subdural effusion（创伤性硬膜下积液）769
traumatic suppurative endophthalmitis and panophthalmitis（创伤性化脓性眼内炎及全眼球炎）780
traumatic suppurative osteomyelitis（外伤性化脓性骨髓炎）650
traumatic synovial injury of knee joint（膝关节创伤性滑膜损伤）626
traumatic tendonitis of rotator cuff（肩袖创伤性肌腱炎）677
traumatic tendosynovitis（创伤性腱鞘炎）683
traumatic tension pneumatothorax（创伤性张力性气胸）793
traumatic thrombosis of sinus（外伤性静脉窦血栓形成）100
traumatic torsion of testis（创伤性睾丸扭转）871
traumatic true ventricular aneurysm（外伤性真性室壁瘤）806
traumatic ulnar neuritis at the elbow（肘部创伤性尺神经炎）682

traumatic urethral fistula（外伤性尿瘘）869
traumatic urethro-vaginal fistula（创伤性尿道阴道瘘）872
traumatic vascular injury（血管创伤性损伤）860
traumatic ventricular aneurysm（外伤性室壁瘤）806
traumatic vesicovaginal fistula（创伤性膀胱阴道瘘）872
traumatic vitreous hematocele and prolapse（创伤性玻璃体积血和玻璃体脱出）779
traumatic wet lung（创伤性湿肺）797
traumatology（创伤学）703
traverso operation; pylorus-preservating pancreatoduodenectomy, PPPD（Traverso 术式（保留幽门 PD））492
Treacher-Collins syndrome（Treacher-Collins 综合征）975
treatmemt of myocardial infarction after trauma（创伤后心肌梗死的治疗）739
treatment and complication of pancreatic injury（胰腺损伤治疗及并发症）821
treatment of abdominal injury（腹部创伤治疗）811
treatment of acute cardiac tamponade : pericardial fenestration under xiphoid process（急性心脏压塞治疗：剑突下心包开窗术）803
treatment of acute cardiac tamponade: pericardial puncture（急性心脏压塞治疗：心包穿刺术）803
treatment of anorectal injury（肛管直肠创伤治疗）815
treatment of arrhythmia after trauma（创伤后心律失常治疗）739
treatment of carpal navicular fracture（腕舟骨骨折的治疗）830
treatment of cerebral resuscitation（脑复苏的治疗措施）1249
treatment of coagulation disorder after trauma（创伤后凝血功能障碍的治疗）741
treatment of colon injury（结肠创伤治疗）814
treatment of crush syndrome（挤压综合征治疗）744
treatment of dislocation of trapeziometacarpal joint（拇掌关节脱位的治疗）832
treatment of diuresis（多尿期处理）1232
treatment of duodenal injury（十二指肠创伤治疗）813
treatment of firearm jawbone fracture in middle period（火器性颌骨骨折的中期处理）774
treatment of firearm jawbone frature in later period（火器性颌骨骨折的晚期处理）774
treatment of foreign body in the heart（心脏异物的治疗）807
treatment of gas gangrene（气性坏疽治疗）728
treatment of heart failure after trauma（创伤后心力衰竭的治疗）739
treatment of injury of acromio-clavicular joint（肩锁关节损伤的治疗）827
treatment of injury of sterno-clavicular joint（胸锁关节损伤的治疗）828
treatment of liver injury（肝损伤的治疗）818
treatment of lunate and perilunate bone dislocation（月骨脱位与月骨周围脱位的治疗）831
treatment of multiple system organ failure（多系统器官衰竭的治疗）742
treatment of myocardial contusion（心肌挫伤的治疗）804
treatment of penetrating cardiac injury（心脏穿透伤的救治）802
treatment of peripheral nerve injury（周围神经损伤的治疗）856
treatment of postresuscitation alkalosis（碱中毒的治疗）1233
treatment of post-resuscitation hyperkalemia（复苏后高钾血症的治疗）1233
treatment of post-resuscitation hypernatremia and hyponatremia（血钠异常的治疗）1234
treatment of postresuscitation hypertention（复苏后高血压的处理）1227
treatment of post-resuscitation hypokalemia（低钾血症的治疗）1234
treatment of post-resuscitation hypotention（复苏后低血压的处理）1226
treatment of respiratory insufficiency after trauma（创伤后呼吸功能不全的治疗）740
treatment of small bowel and mesentery injury（小肠及肠系膜创伤治疗）813
treatment of splenic rupture（脾破裂治疗）821
treatment of stomach injury（胃创伤的治疗）812
treatment of teeth on line of jawbone fracture（颌骨骨折线上牙齿处理）775
treatment of tetanus（破伤风治疗）729
treatment of traumatic aortic dissecting aneurysm（外伤性主动脉夹层动脉瘤的治疗）809
treatment of traumatic aortic false aneurysm（外伤性主动脉假性动脉瘤的治疗）809

treatment of traumatic aortic rupture（外伤性主动脉破裂的治疗）808
treatment of traumatic defect of ventricular septum（外伤性心室间隔缺损的治疗）805
treatment of traumatic infection（创伤感染治疗）727
treatment of traumatic infection: antibiotic（创伤感染治疗：抗生素）728
treatment of traumatic infection: local administration（创伤感染治疗：局部用药）728
treatment of traumatic intestinal fistula（创伤性肠外瘘的治疗）817
treatment of traumatic shock（创伤性休克治疗）725
treatment of traumatic ventricular aneurysm（外伤性室壁瘤的治疗）806
treatment of water excess treatment of water intoxication（水过多/水中毒治疗）730
treatment principle of children's traumatic fracture（儿童创伤性骨折处理原则）839
trench foot（战壕足）690、755
Trende lenburg test（屈氏试验）577
Trendelenburg test（大隐静脉瓣膜功能试验）403
Treror disease（Treror 病）642
triage（伤员拣别分类）1314
triangular abdomen-buttock bandaging（三角布包扎法—腹臀部）878
triangular head bandaging（三角布包扎法—头部）877
triangular mask-shaped bandaging（三角布包扎法—面具式）877
triangular shoulder bandaging（三角布包扎法—肩部）878
triangular stump bandaging（三角布包扎法—残肢）878
triangular thoracodorsal bandaging（三角布包扎法—胸背部）877
triangular unilateral-face bandaging（三角布包扎法—单侧面部）877
triangular upper-limb bandaging（三角布包扎法—上肢）878
"trianti" therapy（"三抗"治疗）1032
triceps reflex（肱三头肌反射）72
trichobezoar（毛发胃石）295
tricuspid annulopexy（三尖瓣瓣环固定术）262
tricuspid replacement（三尖瓣替换术）262
tricuspid valve bicuspidization repair（三尖瓣二瓣化术）262
tricuspid valve commissurotomy（三尖瓣交界扩张术）262
tricuspid valve injury（三尖瓣损伤）262
trifluoperazine（三氟拉嗪）1143
trigeminal (similunar) ganglion block anesthesia（三叉神经（半月）节阻滞麻醉）1120
trigeminal nerve（三叉神经）31
trigeminal neuralgia（三叉神经痛）144
trigeminal neurilemmoma（三叉神经鞘瘤）119
trigger finger（扳机指）683
trilogy of Fallot（法洛三联症）252
trimalleolar fracture（三踝骨折）628
triphalangia; triphalangism（拇指三指节）1008
triple used dermatome（三用轧皮机）928
trishydroxymethylaminomethane（三羟基甲基氨基甲烷）1268
trochanteral pressure sore（股骨大转子部褥疮）1006
trochanteric bursitis（大粗隆滑囊炎）686
trochanteric fracture（股骨粗隆骨折）622
trochlear nerve（滑车神经）30
trochlear nerve palsy（滑车神经麻痹）58
trophozoite of ameba（阿米巴滋养体）456
troptin（肌钙蛋白）1306
Trousseau sign（陶瑟征）406
true aneurysm（真性动脉瘤）400
true ankylosis of temporo-mandibular joint（真性颞下颌关节强直）982
trunk arteriovenous fistula（干状动静脉瘘）398
trunk scar contracture（躯干瘢痕挛缩）1006
truss therapy（疝带治疗）385
T-tube apparatus（T形管装置）1159
T-tube drainage of the common bile duct（胆总管T管外引流术）493
tubercular appendicitis（结核性阑尾炎）364
tuberculoma of brain（脑结核瘤）141
tuberculoma of liver, coalescent tuberculous nodules of liver（肝结核瘤、肝融合性结核结节）462
tuberculoma of lung（肺结核瘤）232
tuberculosis dactylitis（指（趾）骨结核）653
tuberculosis of ankle joint（踝关节结核）653
tuberculosis of bones and joints（骨与关节结核）652
tuberculosis of cervical spine（颈椎结核）652
tuberculosis of chest wall（胸壁结核）237

tuberculosis of elbow（肘关节结核）653
tuberculosis of epididymis（附睾结核）551
tuberculosis of foot（足结核）653
tuberculosis of hip joint（髋关节结核）653
tuberculosis of knee joint（膝关节结核）653
tuberculosis of liver（肝结核）461
tuberculosis of lumber spine（腰椎结核）652
tuberculosis of pensis（阴茎结核）545
tuberculosis of sacro-iliac joint（骶髂关节结核）652
tuberculosis of shaft of bones（骨干结核）653
tuberculosis of shoulder joint（肩关节结核）652
tuberculosis of skull（颅骨结核）148
tuberculosis of spine（脊柱结核）652
tuberculosis of sternum（胸骨结核）236
tuberculosis of thoracic spine（胸椎结核）652
tuberculosis of urethra（尿道结核）533
tuberculosis of wrist（腕关节结核）653
tuberculous abscess of liver（肝结核性脓肿）462
tuberculous empyema（结核性脓胸）238
tuberculous granuloma of liver, tuberculous nodules of liver（肝结核性肉芽肿、肝结核结节）462
tuberculous rheumatism（结核变态反应性关节炎综合征）652
tuberculum sellae meningioma（鞍结节脑膜瘤）112
tubular adenocarcinoma（胃管状腺癌）288
tubular adenoma of colon（结肠管状腺瘤）327
tubular arteriovenous fistula（管状型动静脉瘘）398
tubular breast（管状乳房）1001
tubular fistula of intestine（肠管状瘘）321
tubular skin flap（皮管）958
tubular flap formation（皮管形成）959
tubular flap of back（背部皮管）958
tubular flap transfer and bone grafting for thumb reconstruction（皮管加植骨术拇指再造）1012
tubular flap transfer（皮管移转）959
tubular wound（盲管伤）99
tumor immunity（肿瘤免疫）195
tumor marker of pancreatic carcinoma（胰腺癌肿瘤标记物）484
tumor metabolism scintigraphy（肿瘤代谢闪烁显像）197
tumor necrosis factor, TNF（肿瘤坏死因子）196、1100、1312
tumor of chest wall（胸壁肿瘤）206
tumor of foramen magnum region（枕大孔区肿瘤）124
tumor of jugular foramen region（颈静脉孔区肿瘤）125
tumor of pleura（胸膜肿瘤）240
tumor of rib（肋骨肿瘤）211
tumor of seminal vesicle（精囊肿瘤）557
tumor of skull（颅骨肿瘤）145
tumor of small intestine（小肠肿瘤）321
tumor of soft tissue of chest wall（胸壁软组织肿瘤）207
tumor of spermatic cord（精索肿瘤）557
tumor of testis（睾丸肿瘤）552
tumor of the diaphragm（膈肌肿瘤）212
tumor specific antigen（肿瘤特异抗原）196
tumor stain（肿瘤染色）426
tumor-like lesion（瘤样病变）661
tumorous arteriovenous fistula（瘤状动静脉瘘）398
Turcot syndrome（Turcot 综合征）366
turn over flap（翻转皮瓣）956
Turnbull-Cutait operation（Turnbull-Cutait 手术）353
Turner syndrome（Turner 综合征）999
turnover method of tubular flap transfer（皮管移转的倒翻法）959
turricephaly; tower shaped skull; oxycephaly（尖头畸形）137、974
two- eyed scot dog sign（双狗眼征）583
two-layer cold storage method（双层冷保存法）1091
two-point discrimination（两点辨别觉）65
tylosis（胼胝）692
type B ultrasonic imaging（B 型超声）484
type B ultrasonography and CT scanning of hepatic hemangioma（肝血管瘤的 B 型超声检查、CT 扫描）442
types of hypoxic cerebral damage（缺氧性脑损害的类型）1246
types of post-resuscitation arrhythmia（复苏后心律失常的类型）1228
typing of craniocerebral injury（颅脑损伤分型）765

U

ulcer hemorrhage（溃疡出血）299
ulcer of gastric antrum sphincter（胃窦括约肌溃疡）297
ulcer perforation（溃疡穿孔）299
ulcerating circumscribed type（局限溃疡型）287
ulcerating infiltrative type（浸润溃疡型）287
ulcerative colitis, UC（溃疡性结肠炎）325

ulcerative type（溃疡型）292
ulcerative type of rectal carcinoma（溃疡型直肠癌）343
Ullman sign（乌尔曼征）584
ulnar nerve injury（尺神经损伤）858
ulnar tunnel syndrome（腕尺管综合征）685
ultra-sonic examination of thyroid gland（甲状腺超声检查）406
ultrasonic hyperthermia therapy of hepatocarcinoma（超声波加温法）436
ultrasonic imaging in differential diagnosis of liver cancer（超声显像检查肝癌的鉴别诊断）424
ultrasonic injury of eye（眼部超声波损伤）783
ultrasonic knife（超声刀）203
ultrasonography（超声显像检查）423
ultrasound computed tomography, UCT（超声计算机断层摄影）199
ultrasound contrast enhancement（超声造影增强技术）424
ultrasound guided percutaneous fine needle aspiration biopsy of liver cancer（超声引导经皮细针穿刺肝癌活体组织检查）424
ultrastimulating current therapy（超刺激电疗法）601
ultraviolet injury of eye（眼部紫外线损伤）782
umbilical hernia（脐疝）387
umbilical ring insufficiency hernia（脐环闭锁不全疝白线）383
uncleared cupid bow（唇弓不显）994
uncus gyrus（钩回）17
underwater blast injury（水下冲击伤）753
undifferentiated small cell carcinoma of lung（小细胞未分化型肺癌）215
undifferentiated thyroid carcinoma（甲状腺未分化癌）411
undissolued liquefaction of sperm（精液不液化症）568
unhealinghernia of drainage mouth（引流口愈合不良疝）383
unilateral cleft lip（单侧唇裂）976
unilateral cleft lip repair（单侧唇裂修复术）993
unilateral cleft palate（单侧腭裂）977
unilateral coronal synostosis（单侧冠状缝早闭）136
unilateral head bandaging（绷带包扎法—头部单一绷带）878
unilocular hydatid disease（单房性包虫病）450
univentricular heart（单心室）255
University of Wisconsin solution, UW solution（UW 液）1090
unstable scar（不稳定瘢痕）922、968
upper lip relaxation（上唇松弛）994
upper malleolus lateralis skin flap（外踝上部皮瓣）1067
upper malleolus medialis skin flap（内踝上部皮瓣）1067
upperleft abdominal evisceration（左上腹联合脏器切除术）291
upward transtentorial herniation（小脑幕切迹上疝）104
urachus carcinoma（脐尿管癌）522
ureteral atresia（输尿管闭锁）519
ureteral dilatation（输尿管扩张术）521
ureteroanastomosis（输尿管吻合术）521
ureterocalyceal anastomosis（肾盏输尿管吻合术）518
ureterocele（输尿管口囊肿）520
ureterocele（输尿管膨出）520
ureterocutaneostomy（输尿管皮肤造口术）521
ureterocystostomy（输尿管膀胱吻合术）521
ureterolithiasis（输尿管结石）520
ureterolithotomy（输尿管切开取石术）520
ureterolysis（输尿管松解术）520
ureteroplasty with pedicled omentum（大网膜输尿管成形术）521
ureteroscopic lithotripsy（输尿管镜取石术）520
ureteroscopy（输尿管镜检查）504
ureterostomy（输尿管造瘘术）521
urethra malacoplakia（尿路软斑症）523
urethral caruncle（尿道肉阜）536
urethral catheterization（导尿术）502
urethral diverticulum（尿道憩室）532
urethral injury（尿道损伤）868
urethral pressure profilometry(尿道压力分布测定术)563
urethral realignment（尿道会师术）544
urethral sphincteretomy（尿道括约肌切开术）541
urethral syndrome（尿道综合征）537
urethral valve（尿道瓣膜症）535
urethral valvectomy（尿道瓣膜切除术）538
urethrel anastomosis（尿道吻合术）543
urethrography（尿道造影）503
urethrolithotomy（尿道切开取石术）537
urethroplasty（尿道成形术）539、544、1016
urethrostomy in perineum（会阴部尿道造瘘术）1016
urgency of micturition（尿急）499

urinary abnormality（尿的异常）500
urinary diversion（尿流改道术）542
urinary exfoliative cytology（尿脱落细胞检查）502
urinary fistula（尿瘘）536
urinary incontinence（尿失禁）500
urinary retention after spinal anesthesia（脊椎麻醉后尿潴留）1184
urinary retention（尿潴留）499
urine 5-hydroxytryptamine determination（尿内 5-HT 或 5-HTP 测定）494
urine output monitoring（尿量监测）1166
urine 5-hydroxyindol acetic acid determination（尿中 5-HIAA（5-羟基吲哚醋酸）测定）494
urodynamics（尿动力学）562
urodynia（尿痛）499
uroflowmetry（尿流率测定）562

V

vacum facet phenomenon（椎弓关节真空现象）585
vagina reconstruction（阴道再造术）1018
vagina stenosis（阴道狭窄）1019
vaginal stent（阴道模具）1018
vago-accessory syndrome（迷走-副神经综合征）86
vago-hypoglossal syndrome（迷走-舌下神经综合征）86
vagotomy（迷走神经切除术）303、496
vagotomy-gastric drainage（迷走神经切断——胃引流术）303
vagus nerve（迷走神经）32
vagus nerve paralysis（迷走神经麻痹）63
vagus neurilemmoma（迷走神经鞘瘤）119
valium（安定）1141
Valsalva manoeuver（Valsalva 试验）406
Valsalva test, Valsalva maneuver（瓦尔萨尔瓦试验、瓦尔萨尔瓦手法）444
valve and papillary muscle injury（瓣膜和乳头肌损伤）263
valve calcification（瓣膜钙化）264
valve conduit in right heart system（右心带瓣管道）253
valve replacement（瓣膜替换术）264
valved conduit and single valved patch（人造带瓣膜管道和单瓣补片）280
valved conduit connecting right ventricle and pulmonary artery（右心室-肺动脉的带瓣管道连接术）256
valvoplasty for infective endocarditis（感染性心内膜炎的瓣膜成形术）250
valvular annuoreconstruction（瓣环重建术）260
van Buchem syndrome（全身性骨皮质肥厚综合征）631
van der Hoeve syndrome（耳聋、蓝巩膜、脆骨综合征）637
Van Neck syndrome（Van Neck 综合征（耻骨炎综合征））675
Van Recklinghausen disease; neurofibromatosis（神经纤维瘤病）118、668、972
vancomycin（万古霉素）1270
variant of alphafetoprotein（甲胎蛋白异质体）421
varicocele（精索静脉曲张）554
varicose veins of lower limb（单纯性下肢静脉曲张）403
vascular anastomosis（血管吻合）959
vascular crisis of flap（皮瓣血管危象）960
vascular injury（血管损伤）397
vascular patency test（勒血实验）1031
vascular pattern（血管模式）955
vascular pedicle flap（血管蒂皮瓣）955、957
vascular pedicle graft（带蒂移植）605
vascular pedicle; blood vessel pedicle（血管蒂）959
vascular regeneration（血管再生）920
vascular spasm; blood vessel spasm（血管痉挛）960
vascular tension after anastomosis（血管缝合张力）1029
vascular transplantation（血管移植术）863
vascularized bone transfer（血管化骨移植）966
vascularized fascia transfer（血管化筋膜移植）965
vascularized fetal pancreatic transplantation（带血管胎胰移植）1077
vascularized fetal thyroid-parathyroid gland transplantation（带血管胎儿甲状腺-甲状旁腺移植）1084
vascularized meatus-based flap urethroplasty（尿道口基底带蒂皮瓣尿道成形术）540
vascularized nerve transplantation（血管化神经移植）965
vascularized transplantation（吻合血管的移植）1070
vasculogenic impotence（血管性阳痿）565
vasectomy; vasoligation（输精管结扎术）570
vaso-active amine（血管活性胺）907
vasoconstrictor（血管收缩药）1224
vasodilator（血管扩张药）1224
vasoepididymostomy; anastomosis of vas deferens and epididymis（输精管附睾吻合术）570

vasovasostomy, anastomosis of vas deferens（输精管吻合术）570
vastus lateralis myocutaneous/skin flap（股外侧肌肌（皮）瓣）1064
vecuronium（去甲本可松（维侃罗宁））1150
vecuronium（万可松）1150
vecuronium（维库溴铵）1150
vein arterialized skin flap（静脉动脉化皮瓣）1053
vein of posterior fossa（颅后窝静脉）45
vein of septum pellucidum（透明隔静脉）44
vein piece graft（静脉片移植）966
velopharyngeal insufficiency; velophargnyeal incompetence（腭咽闭合不全）997
veloplasty（咽成形术）997
velum interpositum cistern（中帆池）13
vena cava injury（腔静脉损伤）810
venesection（静脉切开术）887
venography（静脉造影）1044
venous drainage of spinal cord（脊髓引流静脉）46
venous nutrition（静脉营养）937
venous skin flap（静脉皮瓣）956、1052
venous thrombosis of lower extremity muscles（小腿肌肉静脉丛血栓形成）404
venous thrombosis（静脉血栓形成）404
ventilation by percutaneous transtracheal catheter（经喉喷射通气）1199
ventilation monitoring（通气容量监测）1166
ventilation /perfusion ratio（通气/血流灌注比）1279
ventilator（通气机）1202
ventilator induced lung injury, VILI（呼吸机引起的肺损伤）1206
ventricular assistant device（心室辅助设备）1303
ventricular fibrillation, VF（心室纤颤）1175、1187、1313
ventricular puncture（脑室穿刺术）153
ventricular septal defect（室间隔缺损）258
ventricular septal perforation（室间隔穿孔）257
ventricular standstill（心室停顿）1175、1187
ventricular substitution（心室修补术）255
ventriculitis（脑室炎）102
ventriculo-atrial shunt（脑室-心房分流术）185
ventriculography（脑室造影）199
ventriculo-peritoneal shunt（脑室-腹腔分流术）185
ventriculo-sagittal shunt（脑室-矢状窦分流术）186
ventriculostomy of the third ventricle（第三脑室造口术）186
Venturi mask（文秋里面罩）1198
venturi oxygen mask（文血里氧气面罩）1291
verapamis（维拉帕米）1222
Verbiest syndrome（马尾性间歇跛行综合征）620
vermilion cleft lip（红唇裂）976
vermis cerebelli（小脑蚓部）28
vertebral artery aneurysm（椎动脉动脉瘤）128
vertebral body angioma（椎体血管瘤）132
vertebral endarterectomy（椎动脉内膜切除术）175
vertebro-basilar artery aneurysm（椎-基动脉瘤）128
vertebrobasilar system（椎基动脉系统）41
vertical compression fracture of ankle（踝部垂直压缩骨折）628
vertigo（眩晕）49
vesical reflex（膀胱反射）74
vesico-external sphincter dyssynergia, VSD（逼尿肌外括约肌协同失调）564
vesicoureteric reflux（膀胱输尿管返流）523
vestibular evoked potential（前庭诱发电位）198
vestibular function test（前庭功能检查）76
vestibular nystagmus（前庭性眼震）62
vestibulocochlear nerve（前庭蜗神经）32
vibrio necrotic soft tissue infection（弧菌性坏死性软组织感染）391
victim's transport（病的人转送）1192
videothoracoscopic surgery of chest trauma（胸部创伤的电视胸腔镜手术）796
villous adenoma of colon（结肠绒毛状腺瘤）327
VIPC resuscitation procedure for multiple injuries（多发伤VIPC救治程序）875
VIPoma; Verner-Morrison syndrome（舒血管肠肽瘤）496
viral arthritis（病毒性关节炎）654
visceral nerve block（内脏神经阻滞）1121
visual association area（视觉联合区）34
visual evoked potentials, VEP（视觉诱发电位）198
visual field defect（视野缺损）57
visual nystagmus（视原性眼球震颤）62
visual pathway（视路）33
vitallium alloy; Co-Cr-Mo alloy（活合金）607
vitrificative（玻璃化）929

vocal cord granulation（声带肉芽肿）1181
Volkman avascular spasm（Volkman 缺血性肌挛缩）1046
Volkmann ischemic contracture（福尔克曼缺血性挛缩）590
Volkmann syndrome（沃尔克曼综合征）589
volume limited ventilator（定容呼吸机）1173、1202
volume support ventilation, VSV（容量支持通气）1172、1204、1277
volutrauma（容积伤）1207
volvulus of cecum（盲肠扭转）313
volvulus of sigmoid colon（乙状结肠扭转）313
volvulus of small intestine（小肠扭转）312
volvulus of stomach（胃扭转）294
vomer muco-flap operation（犁骨黏膜瓣缝合术）996
vomer osteotomy（梨骨截断术）994
vomiting reflex（呕吐反射）74
Von Langenback speration（两侧松弛切口缝合术）996
von Recklinghausen disease of bone（雷克林霍森骨病）646
von Recklinghausen disease（雷克林霍森病）668
von Recklinghausen Ⅱ syndrome（全身性纤维性骨炎综合征）646
Voorhseve disease（乌尔赫夫病）644
Vrolik disease（乌罗里克病）642
V-Y plasty（V-Y 改形术）957

W

Wagner disease（第一跖骨近端骨软骨炎）691
wagstaffe's fracture（股骨髁部骨折）622
wakening test（唤醒试验）1178
Waldenstrom sign（瓦尔登斯特伦征）640
walker（步行车）600
walking device（助行器）600
walking exercise（步行运动）599
walking parallel bars（步行双杠）600
walking test（步行试验）75、574
Wallerian degeneration（华勒变性）717、1034
wandering spleen（游走脾）481
warm ischemia and warm ischemia time（热缺血及热缺血时间）1092
washout acidosis（洗出性酸性中毒）1236
water and electrolyte imbalance（水、电解质平衡紊乱）941
water diarrhea hypokalemia achlorhydria syndrome（水样腹泻低血钾，无胃酸综合征）496
water excess; water intoxication（水过多/水中毒）730
weaning（呼吸机撤离）1282
weaning from respirator（呼吸机的撤离指征）1209
webbed penis（蹼状阴茎）545
webbed scar（蹼状瘢痕）932、968
Weber test（韦伯试验）76
wedge hepatic venous pressure, WHVP（肝静脉楔入压）371
wedge resection of lung（肺楔形切除术）223
wedgy resection of small intestine and suture（小肠楔形切除缝合术）347
Weil-Marchesani syndrome（魏尔-马尔谢尚尼综合征）697
Wernicke syndrome（颞顶叶综合征）82
wet soak（湿敷）926
Wharteberg syndrome（腕部桡神经压迫症）682
Wharteberg syndrome; cheirolgia paresthetica（华吞伯格综合征）682
whiplash brain injury（挥鞭样脑损伤）94、761
whiplash injury syndrome（鞭索综合征）618
Whipples triad（Whipple 三联症）496
whisper test（耳语试验）76
whistle deformity（“吹口哨”畸形）977
Whitaker test（经皮肾盂穿刺测压法）517
White double lumen endobronchial catheter（怀特双腔支气管导管）1160
Whitemore-Jewett classification for prostate carcinoma（前列腺癌 Whitemore-Jewett 分期）530
whole pancreatic transplantation（全胰移植）1076
Wiczelsucht syndrome（额叶肿瘤综合征）81
widened interspinous distance sign（棘突间距增宽征）583
Wildervanck syndrome（维尔德范克综合征）697
Willis circle（脑底动脉环）42
Wilson sign（威尔逊征）640
winged scapula symptom（翼状肩胛症）631
wintermin（冬眠灵）1143
Wipple operation（Whipple 术式）491
wired internal fixation（钢丝内固定）979
Wissler syndrome（Wissler 综合征）588
Wolff law（沃尔夫定律）573

wound ballistics（创伤弹道学）745
wound botulism（伤口肉毒症）391
wound closure and prevention of infection in open fracture（开放性骨折的创口闭合与感染防治）825
wound contracture（创面收缩）925
wound coverage（创面敷盖物）926
wound coverage（创面覆盖）924
wound healing（伤口愈合）715
wound infection（创面感染）924
wound repair（创面修复）925
wounded patient flow（伤员流）749
wounding mechanisms of traffic injury（交通伤致伤机制）707
W-plasty（W改形术）957
wrap-around toe flap and bone transfer for thumb reconstruction（拇趾甲瓣游离移植加植骨术再造拇指）1013
wraparound toe flap（足拇指甲瓣）962
wrapping of aneurysm（动脉瘤包裹术）169
Wright sign（赖特征）576
Wright syndrome; hyperabduction syndrome of shoulder（肩过度外展综合征）678
wrinkle line（皱纹线）949
wrist flexor reflex（屈腕反射）73
wrist tunnel（腕管）683
wrist tunnel syndrome（腕管综合征）683、1042
wrist-finger joints roll exerciser（指腕关节屈伸练习器）600
writing examining method（书写检查法）75
wry neck; torticollis（先天性斜颈）999
Wuhan Medical College organ preservation solution 1, WMO-1 solution（WMO-1号液）1091

X

xanthogranulomatous pyelonephritis（肾盂黄色肉芽肿）508
xanthoma（黄色瘤）972
xanthoma of skull（颅骨黄色素瘤）148
xanthoma planum（扁平黄色瘤）972
xanthoma tuberosum（结节性黄色瘤）972
xenogeneic donor（异种供者）1088
xenograft hyperacute rejection（异种移植超急性排斥反应）1099
xeno-immunotolerance（异种免疫耐受）1096
xenotransplantation（异种移植）951、1071
xiphoid process syndrome（剑突综合征）695
xylocaine（赛罗卡因）1154

Y

Yergason sign（耶加森征）678
Young nephropexy（切开肾包膜黏连固定术）517
Young syndrome（Young综合征）568
Young-Dees operation（Young-Dees手术）540
Y-piece adaptor（Y型接头）1162
Y-V plasty of vesical neck（膀胱颈“Y-V”成形术）528
Y-V shaped penile correction（Y-V阴茎矫直术）548

Z

Z-plasty（Z字改形术（对偶三角瓣移转术））957
“Z”-shaped lamina plasty of cervical vertebrae（颈椎椎板“Z”型成形术）851
Z shaped penile correction（Z型阴茎矫直术）548
Zanca syndrome（Zanca综合征）365
ZENAPAX; Daclizumab（人源化抗IL-2受者单克隆抗体）1105
zinc assay in stomach（胃液锌离子测定）300
zinc sulfadiazine（磺胺嘧啶锌）899
Zollinger-Ellison syndrome（卓-艾综合征）495
zygomatic arch（颧弓）10
1, 6-diphosphofructose（1, 6-二磷酸果糖）903
3-hydroxyl amino histidine（3-羟氨基组胺）934
5-fluorocytosine, 5-FC（5-氟胞嘧啶）909
5-hydroxytryptamine determination in tissue of carcinoid（类癌肿瘤组织中5-HT测定）495
5′-nucleotide phosphodiesterase, 5′NPD-Ⅴ（5′核苷酸磷酸二酯酶）421
5P symptom（“5P”症状）400
15-deoxyspergualin, DSG（15-脱氧精胍素）1101
100% oxygen inhalation test（纯氧吸入试验）1208
^{133}Xe pulmonary scanning（^{133}Xe肺扫描）924
α_1 antichymotrypsin, AAC（α_1抗糜蛋白酶）421
α-L-fucosidase, AFU（α-L-岩藻糖苷酶）301
α-L-fucosidase, AFU（α-L-岩藻糖苷酶）422
β-glycuronidase; glucuronidase（β-葡萄糖醛酸酶）301
βlactamase inhibitor（β内酰胺酶抑制剂）1282
γ-OH intravenous anesthesia（羟丁酸钠静脉麻醉）1115
λt/B partition coefficient（脑/血分配系数）1136

[General Information]
书名=外科学　第1卷
作者=刘新民主编
丛书名=中华医学百科大辞海
页数=1582
SS号=11778389
出版日期=2004.12
出版社=沈阳出版社
原书定价=236.00
主题词=外科学　词典
参考文献格式=刘新民主编.外科学　第1卷.沈阳市：沈阳出版社，2004.12.

封面
书名
版权
前言
目录
神经外科学
简介
精神外科学（psychosurgery）
功能性神经外科学（functional neurosurgery）
立体定向神经外科（stereotactic neurosurgery）
显微神经外科学（micro neurosurgery）
血管内神经外科学（endovascular neurosurgery）
立体定向放射神经外科学（stereotactic radioneuro-surgery）
内镜神经外科学（endoscopic neurosurgery）
无框架立体定向导航神经外科学（frameless stere-otactic guided neurosurgery）
微侵袭神经外科学（minimally invasive neurosurgery）
中枢神经系统（central nervous system）
自主神经系统（autonomic nervous system）
交感神经系统（sympathetic nervous system）
副交感神经系统（parasympathetic nervous system）
周围神经系统（peripheral nervous system）
头皮结构（structure of scalp）
颅骨（skull）
颅囟（fontanel）
颅顶（skull cap）
颅底（skull base）
颅前窝（anterior cranial fossa）
颅中窝（middle cranial fossa）
颅后窝（posterior cranial fossa）
前囟（anterior fontanel）
后囟（posterior fontanel）
前外侧囟（anterior lateral fontanel）
后外侧囟（posterior lateral fontanel）
颅缝（cranial suture）
枕外粗隆（external occipital protuberance）
颧弓（zygomatic arch）
颞骨岩部（petrous part of temporal bone）
乳突（mastoid）
筛板（cribriform plate）
眶上裂（supraorbital fissure）
视神经管（optic cannula）
枕骨大孔（foramen occipitale magnum）
破裂孔（foramen lacerum）
颞下窝（infratemporal fossa）
翼腭窝（pterygopalatine fossa）
硬脑膜（cranial dura mater）
大脑镰（falx cerebri）
小脑幕（tentorium cerebelli）
鞍隔（diaphragma sellae）
小脑镰（falx cerebelli）……硬膜下腔（subdural cavity）
蛛网膜（arachnoid mater）
蛛网膜颗粒（arachnoid granulation）
蛛网膜下腔（subarachnoid cavity）
脑池（subarachnoid cistern）
颈动脉池（carotid cistern）
视交叉池（chiasmatic cistern）
嗅池（olfactory cistern）
终板池（lamina terminalis cistern）
胼胝体池前部（corpus callosum cistern-anterior portion）
胼胝体池后部（corpus callosum cistern-posterior portion）
外侧裂池（sylvian cistern）

脚池（crural cistern）
脚间池（interpeduncular cistern）
环池（ambient cistern）
四叠体池（quadrigeminal cistern）
中帆池（velum interpositum cistern）
小脑上池（superior cerebellar cistern）
枕大池（cisterna magna）
延髓前池（premedullary cistern）
脑桥前池（prepontine cistern）
小脑延髓外侧池（lateral cerebellomedullary cistern）
桥小脑池（cerebellopontiue cistern）
软脑膜（cranial pia mater）
脑的发育（development of brain）
大脑半球（cerebral hemisphere）
大脑皮质沟回（cerebral sulcus gyrus）
大脑纵裂（longitudinal cerebral fissure）
大脑外侧裂（lateral cerebral fissure）
中央沟（central sulcus）
顶枕裂（parietooccipital fissure）
距状裂（calcarine fissure）
扣带沟（cingulate sulcus）
额叶（frontal lobe）
颞叶（temporal lobe）
顶叶（parietal lobe）
枕叶（occipital lohe）
岛叶（insular lobe）
大脑皮质（cerebral cortex）
大脑皮质分区（cerebral cortex zonation）
钩回（uncus gyrus）
大脑白质（cerebral white matter）
联络纤维（association fibers）
连合纤维（commissural fibers）
胼胝体（corpus callosum）
终板（lamina tenninalis）
前连合（anterior commissure）
内囊（internal capsule）
外囊（external capsule）
基底核（basal nuclei）
纹状体（corpus striatum）
尾状核（caudate nucleus）
豆状核（lenticular nucleus）
杏仁核（amygdaloid nucleus）
屏状核（claustral nucleus）
间脑（diencephalon）
丘脑（thalamus）
丘脑下部（hypothalamus）
垂体（hypophysis）
垂体前叶（anterior pituitary）
垂体后叶（posterior pituitary）
垂体门脉系（hypophysial portal system）
丘脑上部（epithalamus）
丘脑后部（metathalamus）
丘脑辐射（thalamic radiations）
外侧膝状体（lateral geniculate body）
内侧膝状体（medial geniculate body）
前穿质（anterior perforated substance）
后穿质（posterior perforated substance）
脑干（brain stem）
中脑（mesencephalon）
大脑脚（cerebral peduncle）
黑质（substantia nigra）
红核（red nucleus）

松果体（pineal body）
四叠体（corpora quadrigemina）
上丘（superior colliculus）
下丘（inferior colliculus）
后连合（posterior commissure）
脑桥（pons）
延髓（medulla oblongata）
网状结构（reticular formation）
锥体外系统（extrapyramidal system）
边缘系统（limbic system）
边缘叶（limbic lobe）
扣带回（cingulate gyrus）
海马结构（hippocampal formation）
杏仁核簇（amygdaloid nuclei）
小脑（cerebellum）
小脑蚓部（vermis cerebelli）
小脑扁桃体（cerebellar tonsils）
小脑上脚（superior cerebellar peduncle）
小脑中脚（middle cerebellar peduncle）
小脑下脚（inferior cerebeliar peduncle）
齿状核（dentate nucleus）
顶核（fastigial nucleus）
栓状核（emboliform nucleus）
球状核（globose nucleus）
侧脑室（lateral ventricle）
第三脑室（the third ventricle）
第四脑室（the fourth ventricle）
脑神经（cranial nerve）
嗅神经（olfactory nerve）
视神经（optic nerve）
视交叉（optic chiasma）
动眼神经（oculomotor nerve）
滑车神经（trochlear nerye）
三叉神经（trigeminal nerve）
眼神经（ophthalmic nerve）
上颌神经（maxillary nerve）
下颌神经（mandibular nerve）
展神经（abducent nerve）
面神经（facial nerve）
前庭蜗神经（vestibulocochlear nerve）
舌咽神经（glossopharyngeal nerve）
迷走神经（vagus nerve）
副神经（accessory nerve）
舌下神经（hypoglossal nerve）
嗅觉系统（olfactory system）
视路（visual pathway）
视觉联合区（visual association area）
听觉传导路（auditory pathway）
平衡觉传导路（equilibrium pathway）
味觉传导路（taste pathway）
运动传导路（motor pathway）
硬脊膜（spinal dura mater）
脊髓（spinal cord）
脊髓内部结构（structure of spinal cord）
脊神经根（nerve root of spinal cord）
马尾（cauda equina）
脊髓圆锥（conus medullaris）
齿状韧带（dentate ligament）
终丝（filum terminale）
颞浅动脉（superficial temporal artery）
枕动脉（occipital artery）
耳后动脉（posterior auricular artery）

脑膜中动脉（middle meningeal artery）
颈内动脉（internal carotid artery，ICA）
颈内动脉颈段（cervical segment of ICA）
颈内动脉岩段（petrous segment of ICA）
颈内动脉海绵窦段（cavernous segment of ICA）
颈内动脉脑段（cerebral segment of ICA）
垂体下动脉（inferior hypophyseal artery）
垂体上动脉（superior hypophyseal artery）
眼动脉（ophthalmic artery）
后交通动脉（posterior communicating artery）
脉络膜前动脉（anterior choroidal artery）
大脑前动脉（anterior cerebral artery）
前交通动脉（anterior communicating artery）
眶额动脉（orbito-frontal artery）
额极动脉（frontopolar artery）
胼周动脉（pericallosal artery）
胼缘动脉（callosomarginal artery）
大脑中动脉（middle cerebral artery）
豆纹动脉（lenticulostriate artery）
额眶动脉（fronto-orbital artery）
颞极动脉（temporal polar artery）
额顶升动脉（ascending frontoparietal artery）
中央沟动脉（central sulcus artery）
顶动脉（parietal artery）
角回动脉（angular artery）
颞枕动脉（temporo-occipital artery）
颞后动脉（posterior temporal artery）
颞中动脉（middle temporal artery）
颞前动脉（anterior temporal artery）
椎基动脉系统（vertebrobasilar system）
小脑后下动脉（posterior inferior cerebellar artery）
小脑前下动脉（anterior inferior cerebellar artery）
小脑上动脉（superior cerebellar artery）
大脑后动脉（posterior cerebral artery，PCA）
丘脑穿通动脉（thalamic perforating artery）
四叠体动脉（quadrigeminal artery）
丘脑膝状体动脉（thalamogeniculate artery）
内侧后脉络膜动脉（medial posterior choroidal artery）
外侧后脉络膜动脉（lateral posterior choroidal artery）
大脑后动脉皮层支（cortical branches of PCA）
脑底动脉环（Willis circle）
脊髓动脉（spinal artery）
根动脉（radicular artery）
脊髓前动脉（anterior spinal artery）
脊髓后动脉（posterior spinal artery）
大脑静脉（cerebral vein）
大脑上静脉（superior cerebral vein）
大脑中静脉（middle cerebral vein）
大脑下静脉（inferior cerebral vein）
大脑后静脉（posterior cerebral vein）
大脑深静脉（deep cerebral vein）
髓静脉（medullary vein）
室管膜下静脉（subependymal vein）
尾状核前静脉（anterior caudate vein）
透明隔静脉（vein of septum pellucidum）
丘纹静脉（thalamostriate vein）
大脑内静脉（internal cerebral vein）
基底静脉（basal vein）
间脑静脉（mesencephalic vein）
大脑大静脉（great vein of Galen）
颅后窝静脉（vein of posterior fossa）
小脑静脉（cerebellar vein）

小脑前中央静脉（precentral cerebellar vein）
上蚓静脉（superior vermian vein）
中脑后静脉（posterior meseucephalic vein）
脑桥中脑前静脉（anterior pontomesencephalic vein）
中脑外侧静脉（lateral mesencephalic vein）
四叠体静脉（quadrigeminal vein）
缘静脉（marginal vein）
臂静脉（brachium vein）
橄榄后静脉（posterior olivary vein）
第四脑室侧隐窝静脉（lateral recesses vein of fourth ventricle）
下蚓静脉（inferior vermian vein）
脊髓引流静脉（venous drainage of spinal cord）
硬脑膜的静脉窦（sinuses of dura mater）
上矢状窦（superior sagittal sinus）
下矢状窦（inferior sagittal sinus）
海绵窦（cavernous sinus）
帕金森三角（Parkinson triangle）
蝶顶窦（sphenoparietal sinus）
岩上窦（superior petrosal sinus）
岩下窦（inferior petrosal sinus）
直窦（straight sinus）
窦汇（confluence of the sinuses）
横窦（transverse sinus）
乙状窦（sigmoid sinus）
颈内静脉（internal jugular vein）
面总静脉（common facial vein）
脉络丛（choroid plexus）
脉络膜裂（choroidal fissure）
侧脑室脉络丛（choroid plexus of lateral ventricle）
第三脑室脉络丛（choroid plexus of the third ventricle）
第四脑室脉络丛（choroid plexus of the fourth ventricle）
板障静脉（diploic vein）
导血管（emissarium）
头晕（dizziness）
眩晕（vertigo）
晕厥（syncope）
卒中（apoplexy）
意识障碍（disturbance of consciousness）
格拉斯哥昏迷指数水平（Glasgow Coma Scale,Gcs）
昏迷（coma）
中间清醒期（lucid interval）
持续性植物状态（persistent vegetative state）
遗忘（amnesia）
逆行性遗忘（retrograde amnesia）
顺行性遗忘（anterograde amnesia）
痴呆（dementia）
外伤性痴呆（post-traumatic dementia）
外伤后人格改变（post-traumatic personality change）
外伤性精神障碍（traumatic psychonosema）
定向障碍（disorientation）
中枢性高热（central hyperthermia）
中枢性尿崩症（central diabetes iusipidus）
脑脊液（cerebrospinal fluid）
脑脊液循环（circulation of cerebrospinal fluid）
血-脑屏障（blood-brain barrier）
血-脑脊液屏障（blood-cerebrospinal fluid barrier）
颅内压（intracranial pressure）
脑水肿（cerebral edema）
语言障碍（dysphasia）
构音困难（dyslalia）
失语症（aphasia）
运动性失语（motor aphasia）

感觉性失语（sensory aphasia）
语义性失语（semantic aphasia）
命名性失语（nominal aphasia）
失读症（alexia）
失写症（agraphia）
失说写能（aprophoria）
失算（acalculia）
传导性失语（conduction aphasia）
混合性失语（combined aphasia）
完全性失语（global aphasia）
失用症（apraxia）
观念性失用症（ideational apraxia）
运动性失用症（motor apraxia）
观念运动性失用症（ideokinetic apraxia）
结构性失用症（constructional apraxia）
嗅觉障碍（dysosmia）
嗅觉倒错（parosmia）
幻嗅（olfactory hallucination）
视野缺损（visual field defect）
偏盲（hemianopsia）
象限盲（quadrantanopsia）
动眼神经麻痹（oculomotor nerve paralysis）
滑车神经麻痹（trochlear nerve palsy）
展神经麻痹（abducent nerve paralysis）
斜视（strabismus）
注视麻痹（stare paralysis）
眼睑下垂（ptosis）
瞳孔缩小（miosis）
瞳孔散大（mydriasis）
视神经乳头水肿（papilledema）
视神经萎缩（optic atrophy）
眼球突出（exophthalmos）
面神经麻痹（facial nerve paralysis）
耳鸣（tinnitus）
耳聋（deafness）
眼球震颤（nystagmus）
自发性眼球震颤（spontaneous nystagmus）
诱发性眼球震颤（induced nystagmus）
视原性眼球震颤（visual nystagmus）
前庭性眼震（vestibular nystagmus）
小脑性眼球震颤（cerebellar nystagmus）
脑干病变的眼球震颤（nystagmus with lesions of brain stem）
舌咽神经麻痹（glossopharyngeal nerve paralysis）
迷走神经麻痹（vagus nerve paralysis）
味觉障碍（dysgeusia）
味觉倒错（parageusia）
幻味（gustatory hallucination）
副神经麻痹（accessoory nerve paralysis）
舌下神经麻痹（hypoglossal nerve paralysis）
触觉（tactile sensation）
痛觉（pain sensation）
温度觉（temperature sensation）
运动觉与位置觉（sense of motion and position）
实体觉（stereognosis）
两点辨别觉（two-point discrimination）
振动觉（pallesthesia）
皮肤书写觉（graphesthesia）
感觉过敏（hyperesthesia）
感觉减退（hypoesthesia）
感觉缺失（anesthesia）
肌张力（muscle tone）
肌萎缩（myatrophy）

肌束震颤（fasciculation）
肌纤维震颤（fibrillation）
肌阵挛（myoclonia）
阵挛（clonus）
痉挛状态（spasticity）
抽搐（convulsion）
癫痫（epilepsy）
癫痫持续状态（status epilepticus）
顽固性癫痫（intractable seizure）
癫痫大发作（grand mal epilepsy）
癫痫小发作（minor epilepsy）
病灶性癫痫（focal epilepsy）
精神运动性癫痫（psychomotor epilepsia）
步态分析（gait analysis）
痉挛步态（spastic gait）
共济失调步态（ataxic gait）
震颤麻痹性步态（gait of paralysis agitans）
摇曳步态（drag foot gait）
肌营养不良步态（muscular dystrophic gait）
反射（reflex）
浅反射（superficial reflex）
角膜反射（corneal reflex）
咽反射（pharyngeal reflex）
腹壁反射（superficial abdominal reflex）
提睾反射（cremasteric reflex）……7l跖反射（plantar reflex）
肛门反射（anal reflex）
深反射（deep reflex）
眼轮匝肌反射（orbicularis oculi reflex）
眉间反射（glabellar reflex）
三角肌反射（deltoid reflex）
肱二头肌反射（biceps reflex）
桡骨膜反射（radial periosteal reflex）
肱三头肌反射（triceps reflex）
腹直肌反射（deep abdominal reflex）
膝腱反射（patellar tendon reflex）
股二头肌反射（femoris reflex）
跟腱反射（achilles tendon reflex）
股内收肌反射（thigh adductor reflex）
迈尔反射（Mayer reflex）
累里反射（Leri reflex）
病理反射（pathological reflex）
口轮匝肌反射（orbicularis oris reflex）
吸吮反射（sucking reflex）
下颌反射（mandibular reflex）
掌颏反射（palm-chin reflex）
巴彬斯基征（Babinski sign）
普赛反射（Pussep reflex）
查多克征（Chaddock sign）
奥本海姆征（Oppenheim sign）
戈登征（Gordon sign）
屈腕反射（wrist flexor reflex）
屈指反射（finger flexor reflex）
霍夫曼征（Hoffmann sign）
罗索利莫征（Rossolimo sign）
吞咽反射（swallowing reflex）
呕吐反射（vomiting reflex）
膀胱反射（vesical reflex）
直肠反射（rectal reflex）
肌力测定法（dynamometry）
书写检查法（writing examining method）
头部下坠试验（drop head test）

巴利征（Barre sign）
麦卡兹尼征（Magazini sign）
直流-感应电检查法（galvano-faradic current examina-tion）
指鼻试验（finger-to-nose test）
指指试验（finger-to-finger test）
反跳试验（rebound test）
过指试验（past-pointing test）
跟膝试验（heel-to-knee test）
步行试验（walking test）
拾物试验（picking up test）
无撑坐起试验（sitting up without supporting test）
红镜片试验（red lens test）
比耳朔夫斯基歪头试验（Bielschowsky tilt test）
耳语试验（whisper test）
林尼试验（Rinne test）
韦伯试验（Weber test）
宾氏试验（Bing's test）
言语清晰度曲线测定（speech articulation curve test）
前庭功能检查（vestibular function test）
旋转试验（rotatory test）
冷热试验（caloric test）
摆动旋转试验（pendular rotatory test）
位置性检查（positional test）
斯图基试验（Stookey test）
奎肯斯提特试验（Queckenstedt test）
同位素脑脊液流动试验（isotope cerebrospinal fluid flow test）
脑脊液吸收试验（cerebrospinal fluid absorption test）
椎间孔压缩试验（intervertebral foramen compression test）
颈动脉压迫试验（carotid artery compression test）
嗅隐亭抑制生长激素试验（bromocriptine test for supp ressing growth-hormone）
嗅隐亭抑制催乳素试验（bromocriptine test for suppressing prolactin）
抗利尿激素敏感试验（antidiuretic hormone test）
高渗盐水试验（hypertonic saline test）
卡松尼试验（Casoni test）
去皮质综合征（decorticate syndrome）
去大脑综合征（decerebrate syndrome）
运动不能性缄默症（akinetic mutism）
闭锁综合征（locked-in syndrome）
感觉传导路中断综合征（syndrome of interruptions of sensory pathway）
迟缓性瘫痪综合征（syndrome of flaccid paralysis）
中枢性痉挛性瘫痪综合征（syndrome of central spastic paralysis）
假性球麻痹综合征（pseudobulbar palsy syndrome）
额叶肿瘤综合征（Wiczelsucht syndrome）
前额叶综合征（prefrontal lobe syndrome）
额叶-视神经综合征（Foster-Kennedy syndrome）
前运动区皮质综合征（premotor cortex syndrome）
口语性失语综合征（Broca aphasia syndrome）
颞顶叶综合征（Wernicke syndrome）
角回综合征（angular gyrus syndrome）
扣带回综合征（cingulate gyri syndrome）
胼胝体综合征（corpus callosum syndrome）
视交叉综合征（chiasma syndrome）
间脑综合征（diencephalic syndrome）
发作性睡眠综合征（narcolepsy syndrome）
婴儿间脑综合征（Russell syndrome）
间脑性高血压综合征（hypertensive diencephalic syndrome）
间脑植物神经性癫痫综合征（diencephalic autonomic epilepsy syndrome）
丘脑综合征（thalamic syndrome）

下丘脑综合征（hypothalamus syndrome）
中脑红核综合征（Benedikt syndrome）
大脑脚综合征（cerebral peduncle syndrome）
中脑导水管综合征（sylvian aqueduct syndrome）
脑桥被盖综合征（tegmetum pontine syndrome）
脑桥性面肌痉挛综合征（pons facial spasm syndrome）
延髓综合征（bulbar syndrome）
延髓外侧综合征（lateral bulbar syndrome）
前庭外侧核综合征（lateral vestibular nucleus syndrome）
舌咽神经损害综合征（syndrome of impairment of glossopharyngeal nerve）
迷走 - 舌下神经综合征（vago-hypoglossal syndrome）
迷走 - 副神经综合征（vago-accessory syndrome）
阿费利斯综合征（Avellis syndrome）
小脑中线综合征（midline cerebellar syndrome）
布伦斯综合征（Bruns syndrome）
侧孔 - 中孔闭锁综合征（lateral-mid pore oblitera-tion syndrome）
小脑扁桃体疝综合征（syndrome of tonsillar herniation）
枕大孔区综合征（foramen occipital emagnumsyndrome）
眶尖综合征（orbital apex syndrome）
眶上裂综合征（superior orbital fissure syndrome）
颈静脉孔综合征（jugular foramen syndrome）
枕骨髁颈静脉孔结合部综合征（occipital condyluscervicalis vein syndrome）
腮腺后间隙综合征（retroparotid space syndrome）
翼腭窝综合征（pterygopalatine fossa syndrome）
布朗 - 色夸综合征（Brown-Sequard syndrome）
倒脊髓半切综合征（inverted Brown-Sequardsyndrome）
后索综合征（syndrome of posterior tracts）
后角综合征（syndrome of posterior horns）
灰质综合征（syndrome of gray matter）
圆锥综合征（syndrome of conus）
马尾综合征（syndrome of cauda equina）
脊髓栓系综合征（tethered cord syndrome）
颈内动脉海绵窦分流综合征（carotid arteria cavernous sinus shunt syndrome）
硬脑膜动脉海绵窦分流综合征（duro-cavernous shunt syndrome）
脑底异常血管网综合征（abnormal cerebrovascular network syndrome）
中央静脉栓塞综合征（Rolando vein occlusion syndr-ome）
颈动脉盗血综合征（carotic steal syndrome）
正常压力脑积水综合征（normal pressure hydroce-phalus syndrome）
脑灌流过盛综合征（luxury perfusion syndrome）
颅内低压综合征（intracranial hypotension syndrome）
正常灌注压突破综合征（normal perfusion pressure breakthrough syndrome）
颅脑损伤（craniocerebral injury）
闭合性颅脑损伤（closed craniocerebral injury）
头皮损伤（scalp injury）
头皮擦伤（bruised scalp）
头皮挫伤（scalp contusion）
头皮血肿（scalp hematoma）
头皮裂伤（scalp laceration）
头皮撕脱伤（scalp avulsion）
颅骨骨折（skull fracture）
颅盖骨骨折（fracture of the skull vault）
颅骨线形骨折（cranial linear fracture）
颅骨凹陷骨折（cranial depressed fracture）
颅骨粉碎骨折（cranial comminuted fracture）
颅前窝骨折（anterior fossa fracture）
颅中窝骨折（middle fossa fracture）
颅后窝骨折（posterior fossa fracture）
生长性颅骨骨折（growing skull fracture）

脑加速性损伤（cerebral injury of acceleration）
脑减速性损伤（cerebral injury of deceleration）
脑挤压性损伤（crush injury of brain）
脑挥鞭性损伤（whiplash injury of brain）
脑震荡（concussion of the brain）
小儿脑震荡综合征（infantile concussion syndrome）
脑挫裂伤（contusion and laceration of the brain）
弥漫性轴索损伤（diffuse axonal injury）
脑干损伤（injury of brain stem）
丘脑下部损伤（hypothalamic injury）
硬脑膜外血肿（extradural hematoma）
硬脑膜下血肿（subdural hematoma）
脑内血肿（intracerebral hematoma）
脑室内出血（intraventricular hemorrhage）
颅后窝血肿（hematoma of posterior fossa）
多发性颅内血肿（multiple intracranial hematoma）
慢性硬脑膜下血肿（chronic subdural hematoma）
新生儿颅内出血（neonatal intracranial hemorrhage）
硬脑膜下积液（subdural effusion）
开放性颅脑损伤（open craniocerebral injury）
颅脑火器伤（missile wound of head）
非穿透伤（nonpenetrating wound）
穿透伤（penetrating wound）
沟槽伤（gutter wound）
盲管伤（tubular wound）
贯通伤（through and through wound）
静脉窦损伤（injury of cranial sinus）
颈内动脉-海绵窦瘘（internal carotid arterycavernous fistula）
外伤性动脉性鼻出血（traumatic epistaxis）
外伤后颈内动脉闭塞（post-traumatic internal carotid artery occlusion）
外伤性静脉窦血栓形成（traumatic thrombosis of sinus）
颅内积气（pneumocephalus）
张力性气颅（expansive pneumocephalus）
脑神经损伤（injury of cranial nerve）
脑脂肪栓塞（cerebral fat embolism）
脑外伤后综合征（post-traumatic syndrome）
应激性溃疡（stress ulcer）
外伤后癫痫（post-traumatic epilepsy）
脑突出（brain protrusion）
脑室炎（ventriculitis）
脑脊液伤口漏（cerebrospinal fluid fistula of wound）
颅骨骨髓炎（osteomyelitis of skull）
脑积水（hydrocephalus）
高颅压性脑积水（high cranial pressure hydrocephalus）
先天性脑积水（congenital hydrocephalus）
阻塞性脑积水（obstructive hydrocephalus）
交通性脑积水（communicating hydrocephalus）
正常颅压性脑积水（normal pressure hydrocephalus，NPH）
脑疝（herniation of brain）
小脑幕切迹疝（transtentorial herniation）
枕骨大孔疝（tranforamen magnum herniation）
小脑幕切迹上疝（upward transtentorial herniation）
大脑镰疝（herniation beneath falx）
蝶骨嵴疝（transsphenoid ridge herniation）
脑中心疝（central herniation of brain）
颅内肿瘤分类（classification of intracranial tumor）
神经母细胞瘤（neuroblastoma）
神经节细胞瘤（gangliocytoma）
神经胶质瘤（glioma）
星形细胞瘤（astrocytoma）
星形母细胞瘤（astroblastoma）

间变性星形细胞瘤（anaplastic astrocytoma）
胶质母细胞瘤（glioblastoma）
室管膜瘤（ependymoma）
间变性室管膜瘤（anaplastic ependymoma）
第四脑室室管膜瘤（the fourth ventricle ependymoma）
侧脑室室管膜瘤（lateral ventricle ependymoma）
第三脑室室管膜瘤（the third ventricle ependymoma）
脑内室管膜瘤（intracerebral ependymoma）
室管膜下巨细胞型星形细胞瘤（subependymal giantcell astrocytoma）
少突胶质细胞瘤（oligodendroglioma）
间变性少突胶质细胞瘤（anaplastic oligodendroglioma）
髓母细胞瘤（medulloblastoma）
脉络丛乳头状瘤（choroid plexus papilloma）
脉络丛乳头样癌（choroid plexus papillocarcinoma）
松果体细胞瘤（pineocytoma）
松果体母细胞瘤（pineoblastoma）
胶样囊肿（colloid cyst）
视神经胶质瘤（optic glioma）
脑胶质瘤病（gliomatosis cerebri）
脑膜瘤（meningioma）
大脑凸面脑膜瘤（convexity meningioma）
矢状窦旁脑膜瘤（parasagittal sinus meningioma）
大脑镰旁脑膜瘤（parafalx meningioma）
蝶骨嵴脑膜瘤（sphenoid ridge meningioma）
颅中窝脑膜瘤（middle fossa menigioma）
嗅沟脑膜瘤（olfactory groove meningioma）
鞍结节脑膜瘤（tuberculum sellae meningioma）
鞍膈脑膜瘤（diaphragma sellae meningioma）
桥小脑角脑膜瘤（cerebellopontine angle meningioma）
小脑幕脑膜瘤（tentorial meningioma）
斜坡脑膜瘤（clivus meningioma）
侧脑室内脑膜瘤（lateral ventricle meningioma）
第三脑室脑膜瘤（the third ventricle meningioma）
第四脑室脑膜瘤（the fourth ventricle meningioma）
板障内脑膜瘤（diploetic meningioma）
多发性脑膜瘤（multiple meningioma）
异位脑膜瘤（ectopic meningioma）
间变性脑膜瘤（anaplastic meningioma）
恶性脑膜瘤（malignant meningioma）
脑膜肉瘤（meningosarcoma）
垂体腺瘤（pituitary adenoma）
垂体嫌色性腺瘤（pituitary chromophobic adenoma）
垂体嗜酸细胞腺瘤（pituitary acidophilic adenoma）
垂体嗜碱性细胞腺瘤（pituitary basophilic adenoma）
垂体混合腺瘤（mixed pituitary adenoma）
泌乳素腺瘤（prolactinoma）
生长激素腺瘤（somatotropic hormone adenoma）
促肾上腺皮质激素腺瘤（adrenocorticotropic hormone adenoma）
促甲状腺激素腺瘤（thyrotropic hormone adenoma）
促性腺激素腺瘤（gonadotropic hormone adenoma）
无分泌功能细胞腺瘤（nonfunctioning adenoma）
垂体微腺瘤（pituitary microadenoma）
垂体腺癌（pituitary carcinoma）
垂体部血管瘤（angioma of pituitary region）
垂体卒中（pituitary apoplexy）
肢端肥大症（acromegaly）
垂体性侏儒（pituitary dwarfism）
神经纤维瘤（neurofibroma）
神经纤维瘤病（neurofibromatosis）
神经鞘瘤（neurilemmoma）
听神经鞘瘤（acoustic neurilmmoma）
双侧听神经鞘瘤（bilateral acoustic neurilemmoma）

三叉神经鞘瘤（trigeminal neurilemmoma）
眼球运动神经鞘瘤（neurilemmoma of motor nerve of eyeball）
面神经鞘瘤（facial neurilemmoma）
舌咽神经鞘瘤（glossopharyngeal neurilemoma）
迷走神经鞘瘤（vagus neurilemmoma）
副神经鞘瘤（accessory neurilemmoma）
舌下神经鞘瘤（hypoglossal neurolemmoma）
颅咽管瘤（craniopharyngioma）
表皮样瘤（epidermoid tumor）
皮样瘤（dermoid tumor）
脊索瘤（chordoma）
胚生殖细胞的肿瘤（germ cell tumor）
生殖细胞瘤（germinoma）
异位松果体瘤（ectopic pinealoma）
颅内畸胎瘤（intracranial teratoma）
颅内恶性畸胎瘤（intracranial malignant teratoma）
血管网状细胞瘤（angioreticuloma）
脑血管外膜细胞瘤（hemangiopericytuma of brain）
颅内黑色素瘤（intracranial melanoma）
颅内原发性肉瘤（intracranial primary sarcoma）
颅内原发性网状细胞肉瘤（intracranial primaryreti-culosarcoma）
颅内原发性横纹肌肉瘤（intracranial primary rhabdomyosarcoma）
颅内原发性平滑肌肉瘤（intracranial primary leiomy-osarcoma）
颅内原发性软骨肉瘤（intracranial primary chondros-arcoma）
颅内转移瘤（intracranial metastatic tumor）
颅内侵入瘤（intracranial invading tumor）
小胶质细胞瘤（microglioma）
颅内原发性淋巴肉瘤（intracranial primary lymphos-arcoma）
枕大孔区肿瘤（tumor of foramen magnum region）
斜坡肿瘤（clival tumor）
颞骨球瘤（glomus tumor of temporal bone）
颈静脉孔区肿瘤（tumor of jugular foramen region）
颅内动脉瘤（intracranial aneurysm）
先天性颅内动脉瘤（congenital intracranial aneurysm）
动脉硬化性动脉瘤（atheromatous intracranialaneurysm）
细菌性颅内动脉瘤（bacterial intracranial aneurysm）
创伤性颅内动脉瘤（traumatic intracranial aneurysm）
脑动脉瘤分级（grading of cerebral aneurysm）
脑底循环前半动脉瘤（aneurysm of anteriorcirculation）
颈内动脉瘤（internal carotid artery aneurysm）
海绵窦内动脉瘤（intracavernous sinus aneurysm）
眼动脉动脉瘤（ophthalmic artery aneurysm）
后交通动脉瘤（posterior communicating arteryaneurysm）
脉络膜前动脉瘤（anterior choroid artery aneurysm）
颈内动脉分叉部动脉瘤（internal carotid arterybifurc-ation aneurysm）
大脑前动脉动脉瘤（anterior cerebral arteryaneurysm）
前交通动脉瘤（anterior communicating arteryaneurysm）
大脑中动脉瘤（middle cerebral artery aneurysm）
脑底循环后半动脉瘤（aneurysm of posteriorcirculation）
椎-基动脉瘤（vertebro-basilar artery aneurysm）
椎动脉动脉瘤（vertebral artery aneurysm）
基底动脉干动脉瘤（basilar trunk aneurysm）
基底动脉分叉部动脉瘤（basillar bifurcationaneurysm）
大脑后动脉动脉瘤（posterior cerebral arteryaneurysm）
脑血管畸形（cerebrovascular malformation）
脑动静脉畸形（cerebral arteriovenous malformation，AVM）
海绵状血管瘤（cavernous hemangioma）
脑静脉型血管畸形（cerebral venous malformation）
颅内毛细血管扩张症（intracranial capillary telang-iectasis）
硬脑膜动静脉瘘（dural arteriovenous fistula，DAVF）
脑动静脉畸形临床分类（clinical classification of AVM）

脊髓血管病变（spinal vascular disease）
椎体血管瘤（vertebral body angioma）
硬脊膜外血管瘤（spinal extradural angioma）
硬脊膜内血管瘤（spinal intradural angioma）
高血压性脑出血（hypertensive intracerebralhemorrhage）
动脉硬化性脑出血（arteriosclerotic intracerebral hemorrhage）
高血压性脑出血分级（grading of hypertensive intra-cerebral hemorrhage）
壳核出血（putaminal hemorrhage）
丘脑出血（thalamic hemorrhage）
大脑皮质下出血（subcortical hemorrhage）
小脑出血（cerebellar hemorrhage）
脑干出血（brain stem hemorrhage）
脑血管痉挛（cerebrovascular spasm）
短暂性脑缺血发作（transient ischemic attack，TIA）
可逆性脑缺血性神经功能障碍（reversible ischemic neurological dysfunction，RIND）
原发性小头畸形（primary microcephaly）
巨脑症（macroencephaly）
前脑无裂畸形（holoprosencephaly）
无脑回畸形（lissencephaly）
小脑回畸形（microgyria）
颞叶发育不全（agenesis of temporal lobe）
胼胝体发育不全（agenesis of corpus callosum）
小脑发育不全（agenesis of cerebellum）
透明隔发育不全（agenesis of septa pellucidum）
脑穿通畸形（porencephalia）
阿诺德-希阿里畸形（Arnold-Chiari malformation）
丹迪-沃克综合征（Dandy-Walker syndrome）
脊髓纵裂（diastomyelia）
脊髓空洞症（syringomyelia）
颅缝早闭（craniosynostosis）
矢状缝早闭（sagittal synostosis）
双侧冠状缝早闭（bilateral coronal synostosis）
单侧冠状缝早闭（unilateral coronal synostosis）
人字缝早闭（lambdoid synostosis）
前额缝早闭（metopic synostosis）
全部颅缝闭锁（total synostosis）
舟状头（scaphocephaly）
尖头畸形（oxycephaly）
寰枕部畸形（anomalies of atlantooccipital region）
扁平颅底（platybasia）
颅底陷入（basilar invagination）
环枕融合（atlanto-occipital fusion）
颈椎分节不全（Klippel-Feil syndrome）
环枢椎脱位（atlanto-axis dislocation）
颅裂（cranial bifida）
脑膜膨出（meningocele）
脑膜脑膨出（meningoencephalocele）
脊柱裂（spinal bifida）
隐性脊柱裂（soina bifida occulta）
脊膜膨出（soinal meningocele）
脊髓脊膜膨出（myelomeningocele）
先天性颅内蛛网膜囊肿（congenital intracranial arachnoid cyst）
蛛网膜内囊肿（intraarachnoid cyst）
颅内脓肿（intracranial abscess）
硬脑膜外脓肿（epidural abscess）
硬脑膜下脓肿（subdural abscess）
脑脓肿（brain abscess）
耳源性脑脓肿（otogenic brain abscess）
血源性脑脓肿（hematogenous brain abscess）
鼻源性脑脓肿（rhinogenic brain abscess）

隐源性脑脓肿（latent type brain abscess）
硬脊膜外脓肿（epidural spinal abscess）
硬脊膜下脓肿（subdural spinal abscess）
脊髓内脓肿（intramedullary abscess）
脑结核瘤（tuberculoma of brain）
脑树胶样肿（syphilitic gumma of brain）
脑猪囊尾蚴病（brain cysticercosis）
脑包虫病（brain echinococcosis）
脑血吸虫病（brain schistosomiasis）
脑肺吸虫病（brain paragonimosis）
脑蛛网膜炎（arachnoiditis of brain）
蛛网膜囊肿（arachnoid cyst）
软脑膜囊肿（leptomeningeal cyst）
帕金森病（Parkinson disease）
扭转痉挛（torsion spasm）
痉挛性斜颈（spasmodic torticollis）
面肌痉挛（facial spasm）
顽固性疼痛（intractable pain）
癌痛（cancer pain）
断肢痛（stump pain）
幻肢痛（phantom limb pain）
三叉神经痛（trigeminal neuralgia）
舌咽神经痛（glossopharyngeal neuralgia）
颅骨肿瘤（tumor of skull）
颅骨骨瘤（osteoma of skull）
颅骨软骨瘤（chondroma of skull）
颅骨巨细胞瘤（giant cell tumor of skull）
颅骨血管瘤（angioma of skull）
颅骨骨膜窦（sinus pericranii）
颅骨动脉瘤样骨囊肿（aneurysmal bone cyst）
颅骨纤维结构不良（fibrous dysplasia of skull）
颅骨多发性骨髓瘤（multiple myeloma of skull）
颅骨肉瘤（sarcoma of skull）
颅骨骨肉瘤（osteosarcoma of skull）
颅骨软骨肉瘤（chondrosarcoma of skull）
颅骨网织细胞肉瘤（reticulosarcoma of skull）
颅骨纤维肉瘤（fibrosarcoma of skull）
颅骨尤文肉瘤（Ewing sarcoma of skull）
颅骨转移瘤（metastatic tumor of skull）
颅骨结核（tuberculosis of skull）
颅骨嗜酸性肉芽肿（eosinophilic granuloma of skull）
颅骨黄色素瘤（xanthoma of skull）
颅骨上皮样囊肿（epidermoid cyst of skull）
畸形性骨炎（osteitis deformans）
闭合性脊髓损伤（closed injury of spinal cord）
开放性脊髓损伤（open injury of spinal cord）
火器性脊髓损伤（missile injury of spinal cord）
刃器性脊髓损伤（saber wound of spinal cord）
完全性脊髓损伤（complete lesion of spinal cord）
不完全性脊髓损伤（incomplete lesion of spinal cord）
脊髓震荡（concussion of spinal cord）
脊髓挫裂伤（contusion and laceration of spinal cord）
脊髓休克（spinal shock）
损伤性脊髓受压（traumatic compression of spinal cord）
压迫性脊髓病（compressed myelopathy）
椎管内肿瘤（intraspinal tumor）
硬脊膜外肿瘤（extradural tumor of spinal cord）
硬脊膜内髓外肿瘤（intradural-extramedullary tumor of spinal cord）
椎管内神经鞘瘤（intraspinal neurilemmoma）
椎管内脊膜瘤（intraspinal meningionma）
椎管内哑铃型肿瘤（intraspinal dumbbell-shaped tumor）

脊髓内肿瘤（intramedullary tumor）
脊髓内室管膜瘤（intramedullary ependymoma）
脊髓内星形细胞瘤（intramedullary astrocytoma）
脊髓内脂肪瘤（intramedullary lipoma）
脊髓内血管网状细胞瘤（intramedullary angioret-iculoma）
椎管内结核瘤（intraspinal tuberculoma）
脊髓蛛网膜炎（spinal arachnoiditis）
潜毛窦（pilonidal sinus）
潜毛囊肿（pilonidal cyst）
颈椎病（cervical spondylosis）
椎间盘突出症（protrusion of intervertebral disc）
腰椎穿刺术（lumbar puncture）
脑室穿刺术（ventricular puncture）
小脑延髓池穿刺术（cisterna magna puncture）
前囟穿刺术（bregma puncture）
开颅术（craniotomy）
颞肌下减压术（subtemporal decompression）
颅后窝减压术（posterior fossa decompression）
椎板切除术（laminectomy）
幕上开颅术（supratentorial craniotomy）
额下入路（subfrontal approach）
颞下入路（subtemporal approach）
颞中回入路（transmidtemporal gyrus approach）
翼点入路（pterional approach）
经额叶皮质 - 侧脑室入路（transfrontocortico-ventricular approach）
经侧脑室三角区入路（transtrigone lateral ventricle approach）
终板入路（lamina terminalis approach）
脉络丛下入路（subchoroidal approach）
经蝶窦入路（transsphenoidal approach）
直接经海绵窦入路（direct approach to the cavernoussinus）
颅后窝开颅术（craniotomy of posterior fossa）
第四脑室入路（the fourth ventricular approach）
枕下乙状窦后入路（suboccipito-retrosigmoidal approach）
幕下小脑上入路（infratentorial-supracerebellarapproach）
枕部经小脑幕入路（occipital transtentorial approach）
经小脑幕入路（transtentorial approach）
凹陷骨折整复术（elevation of depressed fracture）
钻孔探查术（exploratory treohination）
硬脑膜外血肿清除术（evacuation of extradural hematoma）
急性硬脑膜下血肿清除术（evacuation of acute subdural hematoma）
慢性硬脑膜下血肿清除术（evacuation of chronic subdural hematoma）
硬脑膜下积液清除术（evacuation of subdural effusion）
脑内血肿清除术（evacuation of intracerebral hematoma）
颅后窝血肿清除术（evacuation of hematoma of posterior fossa）
脑挫裂伤失活组织清除术（evacuation of devitalizedtissue in brain contusion and laceration）
静脉窦损伤修补术（repair of dural venous sinus injury）
脑脊液鼻漏和耳漏修补术（repair of cerebrospinal fluid rhinorrhea and otorrhea）
外伤性鼻衄手术（operatoin of traumatic epistaxis）
颅骨成形术（cranioplasty）
颅脑盲管伤清创术（debridement of craniocerebral tubular wound）
颅脑贯通伤清创术（debridement of craniocerebral through and through wound）
颅脑切线伤清创术（debridement of tangential craniocerebral wound）
颅脑反跳伤清创术（debridement of ricocheting craniocerebral wound）
火器伤颅内血肿清除术（evacuation of intracranial hematoma due to missile）
火器性脑脓肿手术（operation for brain abscess due to missile）
脑内异物摘除术（removal of intracerebral foreign body）

颅内插入异物摘除术（removal of inserted intra-cranial foreign body）
脑膜瘤切除术（resection of meningioma）
大脑凸面脑膜瘤切除术（resection of convexity meningioma）
矢状窦旁脑膜瘤切除术（resection of parasagittal meningioma）
大脑镰旁脑膜瘤切除术（resection of parafalx meningioma）
蝶骨嵴脑膜瘤切除术（resection of sphenoidal ridge meningioma）
嗅沟脑膜瘤切除术（resection of olfactory groove meningioma）
鞍上脑膜瘤切除术（resection of suprasellar meningioma）
脑室内脑膜瘤切除术（resection of intraventricular meningioma）
小脑幕脑膜瘤切除术（resection of tentorial meningioma）
桥小脑角脑膜瘤切除术（resection of meningioma of cerebellopontine angle）
大脑半球神经胶质瘤切除术（resection of glioma of cerebral hemisphere）
颅咽管瘤手术（operation for craniopharyngioma）
垂体腺瘤手术（operation for pituitary adenoma）
经颅垂体腺瘤切除术（transcranial operation for resection of pituitary adenoma）
经蝶窦垂体腺瘤切除术（transsphenoidal operation for resection of pituitary adenoma）
侧脑室肿瘤切除术（resection of lateral ventricle tumor）
丘脑肿瘤切除术（resection of thalamic tumor）
透明隔肿瘤切除术（resection of septum pellucidum tumor）
胼胝体肿瘤切除术（resection of corpus callosum tumor）
幕下肿瘤手术（operation of infratentorial tumor）
小脑蚓部肿瘤切除术（resection of tumor of cerebellar vermis）
小脑半球肿瘤切除术（resection of tumor of cerebellar hemisphere）
听神经瘤手术（operation for acoustic neurilemmoma）
枕下乙状窦后入路听神经瘤切除术（suboccipito-retrosigmoidal approach for resection of acoustic neurilermmoma）
经小脑幕入路听神经瘤切除术（transtentorial approach for resection of acoustic neurilemmoma）
经迷路听神经瘤切除术（translabyrinthine approach for resection of acoustic neurilemmoma）
桥小脑角胆脂瘤切除术（resection of cholesteatoma of cerebellopontine angle）
第四脑室肿瘤切除术（resection of tumor of the fourth ventricle）
脑干肿瘤切除术（resection of tumor of brain stem）
枕大孔区肿瘤切除术（resection of tumors of foramen magnum region）
经颅眶内肿瘤切除术（tanscranial removal of intraor-bital tumor）
壳核血肿清除术（evacuation of putaminal hematoma）
丘脑血肿清除术（evacuation of thalamic hematoma）
脑皮质下血肿清除术（evacuation of subcortical hematoma）
小脑内血肿清除术（evacuation of cerebellar hematoma）
脑室内血肿清除术（evacuation of intraventricular hematoma）
脑干血肿清除术（evacuation of hematoma of brain stem）
立体定向脑内血肿清除术（stereotactic evacuation of intracerebral hematoma）
颈部颈动脉结扎术（carotid artery ligation in the neck）
动脉瘤夹闭术（clipping of aneurysm）
动脉瘤结扎术（aneurysmodesis）
动脉瘤孤立术（trapping of aneurysm）
动脉瘤包裹术（wrapping of aneurysm）
动脉瘤切除术（aneurysmectomy）
动脉瘤成形术（aneurysmoplasty）
动脉瘤缝合术（aneurysmorrhaphy）
经血管内栓塞动脉瘤（endovascular embolization of aneurysm）
眼动脉瘤夹闭术（clipping of ophthalmic artery aneurysm）
后交通动脉瘤夹闭术（clipping of posterior communi-cating artery

aneurysm)
脉络膜前动脉瘤夹闭术（clipping of anterior choroid artery aneurysm)
颈内动脉分叉部动脉瘤夹闭术（clipping of internal carotid artery bifurcation aneurysm)
前交通动脉瘤夹闭术（clipping of anterior cormmuni-cating artery aneurysm)
大脑中动脉瘤夹闭术（clipping of middle cerebralartery aneurysm)
基底动脉分叉部动脉瘤夹闭术（clipping of basilarartery bifurcation aneurysm)
小脑上动脉瘤夹闭术（clipping of superior cerebellarartery aneurysm)
小脑下后动脉瘤夹闭术（clipping of posteriorinferior cerebellar artery aneurysm)
颅内巨大动脉瘤夹闭术（operation for giant intrac-ranial aneurysm)
供血动脉结扎术（ligation of arterial supply)
大脑凸面动静脉畸形切除术（resection of cerebral convexity AVM)
大脑内侧面动静脉畸形切除术（resection of cerebral medial surface AVM)
外侧裂区动静脉畸形切除术（resection of sylvian cistern regional AVM)
胼胝体动静脉畸形切除术（resection of corpus callosal AVM)
侧脑室内和室旁动静脉畸形切除术（resection of intraventricular and paraventricular AVM)
纹状体 - 内囊 - 丘脑区动静脉畸形切除术（resection of strio-capsulo-thalamic AVM)
海马区动静脉畸形切除术（resection of hippovsmpus regional AVM)
小脑半球凸面动静脉畸形切除术（resection ofcerebellar hemispheric convexity AVM)
桥小脑角动静脉畸形切除术（resection of cerebellopontine angle AVM)
小脑上蚓部动静脉畸形切除术（resection of superior vermian AVM)
小脑下蚓部动静脉畸形切除术（resection of inferior vermian AVM)
硬脑膜动静脉瘘手术（operation for arteriovenousfistulae of dura mater encephali)
横窦）乙状窦区硬脑膜动静脉瘘切除术（resection of dural AVF of lateral and sigmoid sinuses region)
颅前窝硬脑膜动静脉瘘切除术（resection of dural AVF of anterior cranial fossa)
小脑幕缘动静脉瘘手术（operationfor AVF of tentorial margin)
颈段脊髓内动静脉畸形供血动脉结扎术（ligation of arterial supply for intramedullary AVM in cervical region)
脊髓内动静脉畸形切除术（resection of intrame-dullary AVM)
硬脊膜内髓外动静脉畸形（瘘）切除术（resection of intradural-extramedullary AVM or AVF)
硬脊膜动静脉畸形（瘘）切除术（resection of AVM or AVF of dura maier spinalis)
颈动脉内膜切除术（carotid endarterectomy)
椎动脉内膜切除术（vertebral endarterectomy)
颅外 - 颅内动脉吻合术（extracranial-intracranial arterial anastomosis)
颞浅动脉 - 大脑中动脉吻合术（superficial temporal artery-middle cerebral artery anastomosis)
枕动脉 - 小脑下后动脉吻合术（occipital artery-posterior cerebellar artery anastomosis)
颈总动脉 - 静脉 - 床突上颈内动脉吻合术（common carotid artery-vein graft-supraclinoid internal carotid artery anastomosis)
颈总动脉或锁骨下动脉 - 静脉 - 大脑中动脉吻合术（common carotid or subclavian artery-vein graft-middle cerebral artery anastomosis)
颈外动脉 - 静脉 - 大脑后动脉吻合术（external carotid artery-vein graft-posterior cerebral artery anastomosis)
锁骨下动脉（颈总动脑）- 静脉 - 颈外动脉（颞浅动脉）吻合术＋颞浅动脉 - 大脑中动脉吻合术（subclavian

artery(common carotid artery)-vein graft-external carotid artery(superficial temporal artery)anastomosis+superficial temporal artery-middle cerebral artery anast
颞浅动脉 - 移植血管 - 大脑前动脉吻合术（super-ficial lempocal artery-artery or vein graft-anterior cerebral artery anastomosis）
颞浅动脉 - 移植静脉 - 大脑中动脉吻合术（superfi-cial temporal artery-vein graft-middle cerebral artery anastomosis）
大网膜颅内移植术（intracranial omentum transplantation）
颈内动脉 - 海绵窦瘘孤立术（trapping of internal carotid-cavernous fistula）
铜丝血栓凝固术（copper wire electro-thrombosis）
控制性栓塞术（controlled embolization）
经海绵窦直接修补颈内动脉 - 海绵窦瘘（transcaver-nous repair of internal carotid-cavernous fistula）
颈外动脉海绵窦瘘手术（operation of external carotid-cavernous fistula）
微粒栓塞术（particles embolization technique）
可脱球囊栓塞术（detachable balloon technique）
开孔球囊栓塞术（calibrated leak balloon technique）
腔内血管扩张成形术（intraluminal dilatation and angioplastic technique）
微弹簧圈栓塞术（microcoil technique）
电解铂金弹簧圈栓塞术（Guglielmi detachable coil technique）
机械解脱钨丝弹簧圈栓塞术（mechanical detach-ment system technique for tungsten spirales）
脑血栓动脉内溶栓术（intraarterial thrombolytic therapy of brain thrombosis）
脑胶质瘤超选择性动脉内化疗（superselective intr-aarterial chemotherapy of brain glioma）
脑膜瘤术前栓塞术（preoperative embolization of meningioma）
脑动静脉畸形栓塞术（embolization of AVM of brain）
颈内动脉 - 海绵窦瘘可脱性球囊栓塞术
（endbolization of internal carotid-cavernous fistula by detachable balloon）
硬脑膜动静脉瘘栓塞术（embolization of dural AVF）
椎管内动静脉畸形栓塞术（embolization of intras-pinal AVM）
颅内动脉瘤可脱球囊栓塞术（embolization of intrac-ranial aneurysm by detachable balloon）
颅骨骨髓炎手术（operation for osteomyelitis of skull）
硬脑膜外脓肿切除术（resection of epidural abscess）
硬脑膜下脓肿引流术（drainage of subdural abscess）
脑脓肿穿刺吸引术（puncture and aspiration of brain abscess）
脑脓肿引流术（drainage of brain abscess）
脑脓肿袋形缝合术（marsupalization of brain abscess）
脑脓肿切除术（resection of brain abscess）
幕上囊虫手术（operation for supratentorial cysticercosis）
第四脑室和脑底池囊虫摘除术（removal of cystic erci in the fourth ventricle and basal cister）
脑血吸虫肉芽肿手术（operation for brain schistoso mal granuloma）
脑型肺吸虫手术（operation for brain paragonimiasis）
脑包虫摘除术（removal of brain hydatid cyst）
狭颅症颅缝再造术（reestablishment of cranial suture for craniostenosis）
矢状缝再造术（reestablishment of sagittal suture）
冠状缝再造术（reestablishment of coronal suture）
人字缝再造术（reestablishment of lambdoidal suture）
额缝再造术（reestablishment of mctopic suture）
全颅缝再造术（reestablishment of all cranial suture）
脑室 - 腹腔分流术（ventriculo-peritoneal shunt）
脑室 - 心房分流术（ventriculo-atrial shunt）

脑室 - 矢状窦分流术（ｖｅｎｔｒｉｃｕｌｏ-ｓａｇｉｔｔａｌ ｓｈｕｎｔ）
腰池腹腔分流术（ｃｉｓｔｅｒｎａ-ｐｅｒｉｔｏｎｅａｌ ｓｈｕｎｔ）
第三脑室造口术（ｖｅｎｔｒｉｃｕｌｏｓｔｏｍｙ ｏｆ ｔｈｅ ｔｈｉｒｄ ｖｅｎｔｒｉｃｌｅ）
颅裂、颅鼻部脑膜脑膨出修补术（ｒｅｐａｉｒ ｏｆ ｃｒａ-ｎｉｕｍ ｂｉｆｉｄｕｍ ｗｉｔｈ ｃｒａｎｉｏ ｎａｓａｌ ｍｅｎｉｎｇｏｅｎｃｅｐｈａｌｏｃｅｌｅ）
颅裂、枕部脑膜脑膨出修补术（ｒｅｐａｉｒ ｏｆ ｃｒａｎｉｕｍ ｂｉｆｉｄｕｍ ｗｉｔｈ ｏｃｃｉｐｉｔａｌ ｍｅｎｉｎｇｏｅｎｃｅｐｈａｌｏｃｅｌｅ）
脊柱裂脊膜膨出切除修补术（ｒｅｓｅｃｔｉｏｎ ａｎｄ ｒｅｐａｉｒ ｏｆ ｓｐｉｎａ ｂｉｆｉｄａ ｗｉｔｈ ｍｅｎｉｎｇｏｃｅｌｅ）
脊髓脊膜膨出切除修补术（ｒｅｓｅｃｔｉｏｎ ａｎｄ ｒｅｐａｉｒ ｏｆ ｍｙｅｌｏｍｅｎｉｎｇｏｃｅｌｅ）
枕大孔区畸形颅后窝减压术（ｐｏｓｔｅｒｉｏｒ ｆｏｓｓａ ｄｅｃｏｍ-ｐｒｅｓｓｉｏｎ ｆｏｒ ａｎｏｍａｌｉｅｓ ｏｆ ｆｏｒａｍｅｎ ｍａｇｎｕｍ ｒｅｇｉｏｎ）
经口枢椎齿状突切除术（ｔｒａｎｓｏｒａｌ ｒｅｓｅｃｔｉｏｎ ｏｆ ｏｄｏｎｔｏｉｄ ｐｒｏｃｅｓｓ ｏｆ ａｘｉｓ）
腰骶部潜毛窦切除术（ｒｅｓｅｃｔｉｏｎ ｏｆ ｌｕｍｂｏｓａｃｒａｌ ｐｉｌｏｎｉｄａｌ ｓｉｎｕｓ）
脊髓栓系综合征手术（ｏｐｅｒａｔｉｏｎ ｆｏｒ ｔｅｔｈｅｒｅｄ ｃｏｒｄ ｓｙｎｄｒｏｍｅ）
脊髓纵裂手术（ｏｐｅｒａｔｉｏｎ ｆｏｒ ｄｉａｓｔｏｍｙｅｌｉａ）
脊髓空洞症手术（ｏｐｅｒａｔｉｏｎ ｆｏｒ ｓｙｒｉｎｇｏｍｙｅｌｉａ）
脊髓空洞 - 蛛网膜下腔分流术（ｓｙｒｉｎｇｏ-ｓｕｂａｒａ-ｃｈｎｏｉｄ ｓｈｕｎｔ）
脊髓中央管上口填塞术（ｐａｃｋｉｎｇ ｕｐｐｅｒ ｏｐｅｎｉｎｇ ｏｆ ｔｈｅ ｃｅｎｔｒａｌ ｃｏｒｄ ｃａｎａｌ）
三叉神经周围支酒精注射（ａｌｃｏｈｏｌ ｉｎｊｅｃｔｉｏｎ ｔｏ ｐｅｒｉ-ｐｈｅｒａｌ ｂｒａｎｃｈｅｓ ｏｆ ｔｒｉｇｅｍｉｎａｌ ｎｅｒｖｅ）
眶上神经撕脱术（ａｖｕｌｓｉｏｎ ｏｆ ｓｕｐｒａｏｒｂｉｔａｌ ｎｅｒｖｅ）
眶下神经抽出术（ａｖｕｌｓｉｏｎ ｏｆ ｉｎｆｒａｏｒｂｉｔａｌ ｎｅｒｖｅ）
三叉神经痛神经血管减压术（ｎｅｕｒｏｖａｓｃｕｌａｒ ｄｅｃｏｍ-ｐｒｅｓｓｉｏｎ ｆｏｒ ｔｒｉｇｅｍｉｎａｌ ｎｅｕｒａｌｇｉａ）
三叉神经半月节感觉纤维切断术（ｓｅｃｔｉｏｎ ｏｆ ｓｅｎｓｏｒｙｆｉｂｅｒｓ ｏｆ ｇａｓｓｅｒｉａｎ ｇａｎｇｌｉｏｎ）
三叉神经感觉根切断术（ｓｅｎｓｏｒｙ ｒｏｏｔ ｓｅｃｔｉｏｎ ｏｆ-ｔｒｉｇｅｍｉｎａｌ ｎｅｒｖｅ）
延髓三叉神经脊髓束切断术（ｓｅｃｔｉｏｎ ｏｆ ｔｒｉｇｅｍｉｎａｌ-ｎｅｒｖｅ ｓｐｉｎａｌ ｔｒａｃｔ）
脊髓前连合切断术（ｓｅｃｔｉｏｎ ｏｆ ａｎｔｅｒｉｏｒ ｃｏｍｍｉｓｓｕｒｏｔｏｍｙ-ｏｆ ｓｐｉｎａｌ ｃｏｒｄ）
脊髓前外侧束切断术（ａｎｔｅｒｉｏｒ ｌａｔｅｒａｌ ｃｏｒｄｏｔｏｍｙ）
面肌痉挛神经血管减压术（ｎｅｕｒｏｖａｓｃｕｌａｒ ｄｅｃｏｍｐｒｅ-ｓｓｉｏｎ ｆｏｒ ｆａｃｉａｌ ｓｐａｓｍ）
前庭性眩晕神经血管减压术（ｎｅｕｒｏｖａｓｃｕｌａｒ ｄｅｃｏｍ-ｐｒｅｓｓｉｏｎ ｆｏｒ ｖｅｓｔｉｂｕｌａｒ ｄｉｚｚｉｎｅｓｓ）
前庭神经切断术（ｓｅｃｔｉｏｎ ｏｆ ｖｅｓｔｉｂｕｌａｒ ｎｅｒｖｅ）
舌咽神经痛神经血管减压术（ｎｅｕｒｏｖａｓｃｔｕｌａｒ ｄｅｃｏｍ-ｐｒｅｓｓｉｏｎ ｆｏｒ ｇｌｏｓｓｏｐｈａｒｙｎｇｅａｌ ｎｅｕｒａｌｇｉａ）
舌咽神经根切断术（ｓｅｏｔｉｏｎ ｏｆ ｇｌｏｓｓｐｈａｒｙｎｇｅａｌ ｎｅｒｖｅ）
面神经颅外段吻合术（ｎｅｕｒｏａｎａｓｔｏｍｃｓｉｓ ｏｆ ｅｘｔｒａ-ｃｒａｎｉａｌ ｆａｃｉａｌ ｎｅｒｖｅ）
面神经颅内段吻合术（ｎｅｕｒｏａｎａｓｔｏｍｏｓｉｓ ｏｆ ｉｎｔｒａｃｒ-ａｎｉａｌ ｆａｃｉａｌ ｎｅｒｖｅ）
面 - 副神经吻合术（ｎｅｕｒｏａｎａｓｔｏｍｏｓｉｓ ｏｆ ｆａｃｉａｌ-ａｃｃｅｓ-ｓｏｒｙ ｎｅｒｖｅ）
面 - 舌下神经吻合术（ｎｅｕｒｏａｎａｓｔｏｍｏｓｉｓ ｏｆ ｆａｃｉａｌ-ｈｙｐｏｇ ｌｏｓｓａｌ ｎｅｒｖｅ）
面 - 膈神经吻合术（ｎｅｕｒｏａｎａｓｔｏｍｏｓｉｓ ｏｆ ｆａｃｉａｌ ｐｈｒｅｎｉｃ ｎｅｒｖｅ）
脑皮质切除术（ｃｅｒｅｂｒａｌ ｃｏｒｔｉｃａｌ ｒｅｓｅｃｔｉｏｎ）
胼胝体切开术（ｃｏｒｐｕｓ ｃａｌｌｏｓｏｔｏｍｙ）
大脑半球切除术（ｈｅｍｉｓｐｈｅｒｅｃｔｏｍｙ）
选择性杏仁核 - 海马切除术（ｓｅｌｅｃｔｉｖｅ ａｍｙｇｄａｌｏ-ｈｉｐｐｏｃａｍｐｅｃｔｏｍｙ）
椎板切除减压术（ｄｅｃｏｍｐｒｅｓｓｉｖｅ ｌａｍｉｎｅｃｔｏｍｙ）
硬脊膜外肿瘤切除术（ｒｅｓｅｃｔｉｏｎ ｏｆ ｅｘｔｒａｄｕｒａｌ ｓｐｉｎａｌ ｔｕｍｏｒ）
硬脊膜内髓外肿瘤切除术（ｒｅｓｅｃｔｉｏｎ ｏｆ ｉｎｔｒａｄｕｎｄ-ｅｘｔｒａｍｅｄｕｌｌａｒｙ ｓｐｉｎａｌ ｔｕｍｏｒ）
脊髓内肿瘤切除术（ｒｅｓｅｃｔｉｏｎ ｏｆ ｉｎｔｒａｍｅｄｕｌｌａｒｙ ｓｐｉｎａｌ ｔｕｍｎｏｒ）
颈椎椎管哑铃型肿瘤切除术（ｒｅｓｅｃｔｉｏｎ ｏｆ ｃｅｒｖｉｃａｌ ｓｐｉｎａｌ ｄｕｍｂｂｅｌｌ ｔｕｍｏｒ）

放射治疗（radiotherapy）
电子加速器（electron accelerator）
分段放射治疗（split-course radiotherapy）
分割照射（fractionation radiation）
放射导向治疗（radioguided therapy）
化学疗法（chemotherapy）
细胞周期动力学（cell cycle kinetics）
肿瘤免疫（tumor inmunity）
肿瘤特异抗原（tumor specific antigen）
肿瘤坏死因子（tumor necrosis factor）
基因治疗（gene therapy）
脑脊液动力学检查（dynamic examination of cerebros-pinal fluid）
脑脊液蛋白-细胞分离（albumino-cytological dissocia-tion of cerebros-pinal fluid）
超声多普勒诊断法（Doppler ultrasonic diagnosis method）
动态功能探测仪（dynamic function detector）
局部脑血流量测定（regional cerebral blood flow measurement）
脑血流闪烁显像（cerebral blood flow scintigraphy）
脑闪烁显影（cerebral scintigraphy）
肿瘤代谢闪烁显像（tumor metabolism scintigraphy）
脑脊液闪烁显影（cerebrospinal fluid scintigraphy）
脑阻抗电图（rheoencephalogram）
脑电图（eleetroencephalography，EEG）
遥测脑电图（telemetric electroencephalogram）
脑皮质电图（electrocorticogram，ECOG）
脑地形图（brain mapping）
诱发电位（evoked potential，EP）
体感诱发电位（somatic evoked potentials，SEP）
视觉诱发电位（visual evoked potentials，VEP）
脑干听觉诱发电位（brain stem auditory evoked potentials，BAEP；auditory brain stem response，ABR）
前庭诱发电位（vestibular evoked potential）
运动诱发电位（motor evoked potential，MEP）
肌电图（electromyography，EMG）
诱发电位肌电图（evoked electromyogram，EEMG）
超声计算机断层摄影（ultrasound computed tomogra-ohy，UCT）
断层X线照相术（body section radiography）
立体X线照片（stereoscopic radiography）
椎间盘造影术（discography）
硬脊膜外造影（epidurography）
脊髓造影（myelography）
气脑造影（pneumoencephalography）
脑室造影（ventriculography）
脑池造影（cisternography）
脑血管造影（cerebral angiography）
数字减影血管造影（digital subtraction angiography）
选择性脑血管造影（selective cerebral angiography）
脊髓血管造影（spinal arteriography）
非离子型造影剂（nonionic contrast medium）
X线电影摄影（cineradiography）
治疗性血管造影（therapeutic angiography）
电子计算机X线体层摄影（computerized tomography）
三维计算机断层重建（three-dimensional computed tomngraphic reformation）
核发射计算机体层扫描机（emission computed tomography scanner）
单光子发射计算机断层显像仪（single photon emis-sion computed tomography，SPECT）
正电子发射计算机断层显像仪（positron emission tomography，PET）
磁共振成像（magnetic resonsnce imaging，MRI）
磁共振血管造影（magnetic resonance angiography，MRA）
头托（head rest）
头架（head holder）

多功能头架（multi-purpose head frame）
手术显微镜（operative microscope）
显微外科手术床（microsurgical operating table）
显微神经外科手术器械（microneurosurgical instruments）
冷光源（fiber-optic light）
高速微型钻（high-speed microdrill）
双极电凝器（bipolar electrocoagulator）
激光器（laser apparatus）
超声外科吸引器（cavitron ultrasonic surgical aspirator,CUSA）
超声刀（ultrasonic knife）
脑室镜（cerebral ventriculoscope）
明胶海绵（gelfoam）
冬眠疗法（hibernation therapy）
脑电图监护（electroencephalogram monitoring）
颅内压监测（intracranial pressure monitoring）
胸部外科学
简介
肺癌（lung cancer）
肺癌根治术（radical resection of lung cancer）
肺巨细胞癌（giant cell carcinoma of lung）
肺移植术（pulmonary transplantation）
肺包虫囊肿内囊摘除术（excision of internal capsule of pulmonary hydatid cyst）
肺瘢痕癌（scar carcinoma of lung）
肺癌姑息性切除术（palliative resection of lung cancer）
肺癌亚根治术（subradical resection of lung cancer）
肺鳞状上皮细胞癌（squamous cell carcinoma of lung）
先天性胸廓畸形（congenital deformity of thorax）
胸交感神经节切除术（thoracic sympathetic gang lionectomy）
胸壁肿瘤（tumor of chest wall）
胸壁骨骼肿瘤（osteomaof chest wall）
胸廓粘连松解术（thoracolysis）
胸壁肿瘤切除术（resection of tumor of chest wall）
胸壁转移性肿瘤（metastatic tumor of chest wall）
胸壁软组织肿瘤（tumor of soft tissue of chest wall）
胸膜纤维板剥除术（decortication of lung）
胸廓成形术（thoracoplasty）
胸骨旁裂孔疝（parasternal hiatus hernia）
胸骨裂（schistosternia）
胸导管结扎术（ligation of thoracic duct）
胸部肠鸣音（thoracic gurgling sound）
胸出口综合征（thoracic outlet syndrome）
胸部压迫试验（thoracic oppression test）
连枷胸（flail thorax）
支气管扩张症外科治疗（surgical treatment of bron-chiectasis）
原发性气管肿瘤（primary neoplasm of trachea）
支气管狭窄（bronchial stenosis）
人工气管（artificial trachea）
气管、支气管破裂修补术及吻合术（repair and anastomosis of ruptured bronchus）
气管袖状切除术（sleeve resection of trachea）
气管、支气管成形术（tracheoplasty and bronchioplasty）
气管切除重建术（resection and reconstruction of trachea）
隆突切除重建术（resection and reconstrution of carina）
漏斗胸矫形术（costosternoplasty）
漏斗胸（pectus excavatum）
肋软骨肉瘤（costal chondrosarcoma）
肋骨转移性肿瘤（metastatic tumor of rib）
肋骨纤维异样增殖症（fibrous dysplasia of rib）
肋骨肉瘤（rib sarcoma）
肋骨切除术（costectomy）
肋骨肿瘤（tumor of rib）

肋软骨炎（Tietze disease）
鸡胸（pectus carinatum）
膈疝（diaphragmatic hernia）
膈肌膨出（eventration of the diaphragm）
膈肌肿瘤（tumor of the diaphragm）
膈神经压轧术（phreniclasia）
膈神经损伤（iniury of the phrenic nerve）
膈疝修补术（repair of diaphragmatic hernia）
弥漫性肺癌（diffuse pulmonry carcinoma）
肺切除术后并发症（postpneumonectomy complication）
开胸肺活检术（open lung biopsy）
全肺切除术（pneumonectomy）
肺叶切除术（pulmonary lobectomy）
胸腹裂孔疝（pleuro-pefitoneal hiatus hernia）
先天性膈疝（congenital diaphragmatic hernia）
膈膨出折叠术（repair of diaphragmatic eventration）
后外侧开胸切口（posterior lateral thoracotomy incision）
前外侧开胸切口（anterior lateral thoraxotomy incision）
Poland综合征（Poland syndrome）
月经性气胸（menstrual pneumothorax）
肺胚胎性恶性肿瘤（malignant endbryonal tumor of lung）
开胸术（thoracotomy）
肺母细胞瘤（pulmonary blastoma）
小细胞未分化型肺癌（undifferentiated small cell carcinoma of lung）
胸腔镜检查（thoraeoscopy）
细支气管肺泡细胞癌（bronchiole-alveolar cell carcinoma）
胸膜肺切除术（pleuropneumonectomy）
腋下小切口开胸（short subaxillary thoracotomy incision）
肺肉瘤（sarcoma of lung）
肺转移性肿瘤（metastatic tumor of lung）
肺隔离症（pulmonary sequestration）
双侧开胸横断胸骨切口（bilateral thoracotomy and transection of sternum）
后开胸切口（posterior thoracotomy incision）
食管吻合口狭窄（esophageal anastomotic stenosis）
食管吻合口瘘（esophageal anastomotic leakage）
食管损伤修补术（repair of esophageal injury）
食管胃底固定术（esophagofundopexy）
人工食管（artificial esophagus）
食管剥脱术（extirpation of esophagus）
空肠代食管术（esophageal replacement by jejunum）
结肠代食管术（esophageal replacement by colon）
食管胃吻合术（esophagogastrostomy）
食管癌切除（resection of esophageal carcinoma）
食管原位癌（carcinoma in situ of esophagus）
食管腺癌（adenocarcinoma of esophagus）
食管肉瘤（esophageal sarcoma）
食管恶性黑色素瘤（malignant melanoma of esophagus）
食管癌肉瘤（esophageal carcinosarcoma）
食管癌TNM分期（TNM grading of esophageal carcinoma）
食管癌（esophageal carcinoma）
贲门癌切除术（cardiac carcinomectomy）
贲门癌（cardiac carcinoma）
纵隔扑动（mediastinal flutter）
上腔静脉综合征（superior vena caval syndrome）
肺内异物（foreign body in the lung）
肺动静脉瘘（pulmonary arteriovenous fistula）
成人呼吸窘迫综合征（adult respiratory distress syndrome，ARDS）
胸骨后甲状腺肿（retrosternal goitre）
胸腺切除术（excision of thymus）
胸腺瘤（thymoma）

痰脱落细胞学诊断（sputum exfoliative cytological examination）
纤维支气管镜检查（bronchofiberoscopic examination）
肺活组织检查（biopsy of lung）
肺错构瘤（hamartoma of lung）
肺部良性肿瘤（benign tumor of lung）
肺结核的外科治疗（surgical treatment of pulmonary tuberculosis）
肺楔形切除术（wedge resection of lung）
肺段切除术（segmentectomy of lung）
原发性纵隔肿瘤（primary tumor of mediastinum）
纵隔肿瘤切除术（excision of mediastinal tumor）
肺挫伤（contusion of lung）
肺爆震伤（burst injury of lung）
肺上沟瘤（superior pulmonary sulcus tumor）
肺大泡（bullae of lung）
食管脂肪瘤（esophageal lipoma）
食管病变的冷冻治疗（cryotherapy of esophageal lesion）
激光治疗食管病变（laser therapy of esophageal lesion）
气管食管瘘（tracheoesophageal fistula）
食管闭锁（esophageal atresia）
食管穿孔（esophageal perforation）
血管畸形引起的吞咽困难（dysphagia caused by vascular abnormality）
肺囊肿切除术（resection of pulmonary cyst）
食管旁疝修补术（repair of paraesophageal hernia）
食管功能性障碍（functional disturbance of esophagus）
食管自发性破裂（spontaneous rupture of esophagus）
先天性短食管（eongenital short esophagus）
先天性食管狭窄（congenital esophageal stenosis）
后天性食管狭窄（acquird esophageal stenosis）
纤维食管镜检查（fiberesophagoscopic examination）
食管狭窄逆行性扩张术（retrograde dilatation of esophagus）
贲门成形术（cardioplasty）
贲门失弛缓症（cardiac achalasia）
肺曲霉菌病（pulmonary aspergillosis）
肺放线菌病（pulmonary actinomycosis）
肺脓肿切开引流术（incision and drainage of lung abscess）
肺脓肿（pulmonary abscess）
先天性肺囊肿（congenital pulmonary cyst）
食管息肉（esophagopolypus）
食管通过功能测定（esophageal function test）
食管瘢痕性狭窄（cicatricial esophageal stenosis）
食管拉网细胞学检查（examination of esophageal abrasive balloon）
食管狭窄扩张术（dilatation of esopbagostenosis）
食管囊肿（esophageal cyst）
腐蚀性食管狭窄（Corrosive esophageal stricture）
食管裂孔疝（esophageal hiatal hernia）
食管贲门肌层切开术（esophagocardiomyotomy）
食管平滑肌瘤摘除术（enucleation of esophageal leiomyoma）
食管平滑肌瘤（leiomyoma of esophagus）
食管良性肿瘤（benign tumor of esophagus）
早期食管癌（early carcinoma of esiphagus）
食管憩室（esophageal diverticulum）
食管结核（esophageal tuberculosis）
肺类癌（carcinoid of lung）
肺部厚壁空洞（thick-well cavern in lung）
支气管胸膜瘘修补术（repair of bronchiopleural fistula）
支气管胸膜瘘（bronchiopleural fistula）
经皮肺穿刺活检（percutaneous transthoracicaspiration）
胸膜活检（biopsy of pleura）
肺类癌综合征（pulmonary carcinoid syndrome）
肺结核瘤（tuberculoma of lung）
肺包虫囊肿（hydatid cyst of lung）

肺包虫病（pulmonary echinococcosis）
先天性支气管扩张症（congenital bronchiectasis）
支气管扩张症（bronchiectasis）
化脓性肋骨骨髓炎（suppurative osteomyelitis of rib）
肺癌的TNM分期（TNM staging of lung cancer）
胸壁深部软组织感染（soft profound tissueinfection of chest wall）
乳糜胸（chylothorax）
胆固醇脓胸（cholesterol empyema）
自发性气胸（spontaneous pneumothorax）
自发性血气胸（spontaneous hemopneumothorax）
胸壁结核病灶清除术（excision of thoracic tuberculosis）
胸腔穿刺术（thoracentesis）
胸腔闭式引流（closed thoracic drainage）
胸膜腔切开引流术（pleuracotomy）
脓胸（empyema）
胸骨结核（tuberculosis of sternum）
胸骨骨折（fracture of sternum）
胸骨骨髓炎（osteomyelitis of sternum）
胸壁放线菌病（actinomycosis of chest wall）
胸壁结核（tuberculosis of chest wall）
胸腹壁血栓性静脉炎（thrombophlebitis of thoracoe-pigastric vein）
血性胸水（bloody pleural effusion）
纤维胸（fibrothorax）
脓胸引流（drainage of empyema）
脓气胸（pyopneumothorax）
慢性脓胸（chronic empyema）
慢性肺脓肿（chronic pulmonary abscess）
结核性脓胸（tuberulous empyema）
化脓性肋软骨炎（suppurative costal chondritis）
包裹性胸腔积液（encapsulated pleural effusion）
包裹性脓胸（encapsulated empyema）
阿米巴脓胸（amebic empyema）
纵隔镜检查（mediastinoscopy）
纵隔炎（mediastinitis）
胸膜间皮瘤（mesothelioma）
胸膜转移性肿瘤（metastatic tumor of pleura）
胸膜肿瘤（tumor of pleura）
胸膜腔灌洗术（pleuroclysis）
胸膜良性肿瘤（benign tumor of pleura）
胸水脱落细胞检查（exfoliative cytologic examination of pleural effusion）
肺部病变的冷冻治疗（cryotherapy of pulmonary lesion）
早期肺癌（early lung cancer）
隐性肺癌（occult carcinoma of lung）
胸膜肺休克（pleuropulmonary shock）
（肺）中叶综合征（middle lobe syndrome）
肺脂肪瘤（lipoma of lung）
肺炎性假瘤（pulmonary inflammatory pseudotumor）
肺血管瘤（pulmonary angioma；pulmonary hemangioma）
肺腺瘤（adenoma of lung）
肺恶性纤维组织细胞瘤（malignant fibrous histiocytoma of lung）
心血管外科学
简介
心脏压塞（cardiac tamponade）
石头心（stone heart）
心脏异物（foreign body of heart）
心脏肿瘤（cardiac tumor）
体外循环心脏黏液瘤切除术（excision of heart my-xoma with cardiopulmonary bypass）
心脏黏液瘤（cardiac myxomas）

心脏肉瘤（cardiac sarcomas）
预激综合征（preexcitation syndrome）
心脏破裂伤修复术（repair of cardiac rupture）
心脏破裂（cardiac rupture）
闭合性心脏伤（closed cardiac trauma）
心脏外伤（cardiac trauma）
BeckⅠ型手术（Beck Ⅰ procedure）
三房心（cor triatriatum）
异常房室传导束切断术（interruption of anomalous atrioventricular accessary pathway）
心内膜垫缺损（atrioventricular septa defect）
心内膜活组织检查术（biopsy of endocardial tissue）
感染性心内膜炎的瓣膜成形术（valvoplasty for infecfive endocarditis）
心包损伤（injuries to the pericardium）
剑突下心包开窗探查术（subxiphoid pericardial exploration）
剑突下心包穿刺术（subxiphoid pericardiocentesis）
心包切开引流术（pericardiotomy）
心包切除术（pericardiectomy）
心包穿刺术（pericardiocentesis）
胸骨旁心包切开引流术（parasternal pericardiotomy）
心包破裂与心脏疝（pericardial rupture with cardiac hernia）
心包切开综合征（pericardiotomy syndrome）
法洛四联症（tetralogy of Fallot）
法洛四联症手术方法（surgical management of tetralogy of Fallot）
法洛三联症（trilogy of Fallot）
体外循环（extracorporeal circulation）
心外分流术（extracorporeal shunt）
体外循环左心转流（left heart bypass）
右心带瓣管道（valve conduit in right heart system）
心肌损伤（myocardiac injury）
心肌破裂（myocardiac rupture）
左室后壁破裂（ruptnred left ventricular posterior wall）
动力性心肌成形术（dynamic cardiomyoplasty）
心肌穿孔（cardiac penetration）
心肌修补术（myocardial substitution）
腱索断裂成形术（ruptured chordaoplasty）
腱索断裂（ruptured chordae）
乳头肌功能障碍的成形术（plastic operation of papillary muscle dysfunction）
乳头肌断裂（rupture of papillary muscle）
单心室（univentricular heart）
单心室分隔术（septation of univentricular heart）
心室修补术（ventricular substitution）
左心室双出口（double outlet left ventricle）
右心房与肺动脉连接手术（atriopulmonary connection）
右心室 - 肺动脉的带瓣管道连接术（valved conduit connecting right ventricle and pulmonary artery）
右心室流出道补片（right ventricular outflow tract patching）
右室双出口（double outlet right ventricle）
巨大左房折叠术（plication of giant left atrium）
心房颤动的迷宫手术（maze operation for treatment of atrial fibrillation）
心房异构（atrial isomerism）
房室隔缺损修补术（repair of atrioventricular septal defect）
室间隔穿孔修复术（repair of ventricular septal rupture）
室间隔穿孔（ventricular septal perforation）
室间隔破裂（rupture of ventricular septum）
室间隔裂伤修补术（repair of ventricular septal rupture）
室间隔缺损心内直视修补术（open repair of ventricular septal defect）
室间隔缺损（ventricular septal defect）
心内管道的修复（intraventricular tube repair）

Cooley氏手术（Cooley procedure）
原发孔型房室间隔缺损修补（repair of primary atrial septal defect）
房间隔缺损（atrial septal defect）
房间隔球囊扩大术（balloon atrial atrioseptomy）
房室隔共同通道完全型修补法（repair of complete atrioventricular septal defect）
房室环缝缩术（reconstructive operation for connection of mitral or tricuspid）
二尖瓣环成形术（mitral valvuloplasty）
二尖瓣替换术（mitral valve replacement）
二尖瓣、主动脉瓣与三尖瓣同期手术（surgical treatmant of combined lesions of aortic mitral and tricuspid valves）
二尖瓣与主动脉瓣双瓣替换术（combination of mitral and aortic valve replacement）
前瓣后部切除与二尖瓣化成形术（resection of rear part of anterior leaflet with bicuspid-plasty）
瓣环重建术（valvular annuoreconstruction）
二尖瓣关闭不全（mitral incompetence）
二尖瓣狭窄（mitral stenosis）
二尖瓣术后再狭窄（restenosis after mitral valvular operation）
二尖瓣瓣环钙化症（mitral annulus calcified disease）
创伤性二尖瓣关闭不全（injured mitral valve insufficiency）
二尖瓣直视修补术（open mitral commissurotomy）
二尖瓣左侧途径闭式扩张术（closed mitral commissurotomy by left side）
二尖瓣右侧途径闭式扩张术（closed mitral commissurotomy by right side）
三尖瓣瓣膜缺损修复术（repair of tricuspid valvular defect）
前瓣病变切除直接缝合与瓣环成形（resection of anterior leaflet lesion with direct suture and annuoplasty）
三尖瓣替换术（tricuspid replacement）
三尖瓣瓣环固定术（tricuspid annulopexy）
三尖瓣损伤（tricuspid valve injury）
三尖瓣交界扩张术（tricuspid valve commissurotomy）
三尖瓣二瓣化术（tricuspid valve bicuspidization repair）
房化心室纵行折叠术和三尖瓣修复术（longitudinal plication of atrialized ventricular chamber and repair of tricuspid valve）
Ehstein心脏畸形（Ebstein cardiac anomaly）
左侧房室瓣关闭不全的处理（management of left atrioventricular valve insafficiency）
瓣膜再替换术（re-replacement of prosthetic valve）
瓣膜局部修补术（repair of localized leaflet defect）
瓣膜和乳头肌损伤（valve and papillary muscle injury）
瓣膜钙化（valve calcification）
病灶清除与瓣膜成形术（debridement of lession and valve valvuloplasty）
病灶清除与瓣膜替换术（debridement of lession and valve replacement）
Reed缝缩法（Reed annularplasty）
瓣周漏（periprosthetic leakage）
瓣柱（artificial valve pillar）
瓣膜替换术（valve replacement）
联合瓣膜疾病（cardiac multiple valvular disease）
脱垂瓣膜折叠术（proplapsed leaflet plication）
心脏瓣膜损伤（cardiac valve injury）
瓣周脓肿（perivalvular absecess）
升主动脉损伤修复术（repair of injury of ascending aorta）
升主动脉 - 头臂动脉旁路移植术（ascending aorta-brachiocephalic bypass grafting）
主动脉瓣环缩术（aortic valve annulorrhaphy）
Bentall手术（Bentall operation）
降主动脉与左肺动脉吻合术（desending aorta to left pulmonary artery

shunt）
主动脉弓畸形治疗（therapy for deformity of aortic arch）
主动脉狭窄段切除和端端吻合术（resection of aortic coarctation and end to end anastomosis）
主动脉狭窄楔形切除术（resection of aortic coarctation）
主动脉壁中层囊性坏死（aortic cystic medial necrosis）
主动脉瓣脱垂（aortic valve prolapse）
胸主动脉瘤（thoracic aortic aneurysm）
主动脉损伤（injury of aorta）
升主动脉肺动脉吻合术（ascending aorta to palmonary artery shunt）
主动脉瓣替换术（aortic valve replacement）
Bentall手术（complete replacement of the ascending aorta）
主动脉窦瘤破裂（ruptured aneurysm of aortic sinus）
主动脉缩窄段切除和人造血管移植术（resection of aortic coarctation and interposition of prosthetictube graft）
主动脉瓣狭窄（aortic valvular stenosis）
主动脉缩窄（coarctation of aorta）
主动脉 - 左室隧道修复术（repair aortic-left ventricular tunnel）
主动脉根部环形脓肿（circular abscess of aortic sinus）
单侧右肺静脉异位连接（right unilateral anomalous pulmonary venous connection）
主动脉瓣上脓肿（supravaivular aortic abscess）
主动脉瓣替换与二尖瓣成形术（aortic valve replacement and mitral valvuloplasty）
心尖主动脉带瓣管道（apico-aortic valved conduit bypass）
心尖主动脉分流（apico-ascending dorta shunt）
胸主动脉瘤切除术（resection of thoracic aortic aneurysm）
胸主动脉直接修补缝合（direct repair of thoracic aortic aneurysm）
胸主动脉人造血管移植术（thoracic aorta replacement with artificial vessel）
锁骨下动脉近端和主动脉缩窄远端吻合术（anastomosis between the subclavian artery and the distal end of coarctation aorta）
右肺动脉近端狭窄的外科治疗（surgical treatment of proximal stenosis of right pulmonary stenosis）
Fontan手术（Fontan operation）
肺动脉漏斗部肥厚肌束切除术（infundibular resection）
全腔静脉与肺动脉连接术（total cavopulmonary connection）
肺动脉栓子摘除术（pulmonary artery embolectomy）
肺动脉损伤修复术（repair of pulmonary artery injury）
肺总静脉与冠状静脉窦异常连接的修复（repair of total anomalous pulmonary venous with coronary sinus）
混合型完全性肺静脉异位连接的修复（repair of total anomalous pulmonary venous connection of mixed type）
完全性肺静脉异位连接修复（total anomalous pulmonary venous connection）
完全性肺静脉与右心房异常连接的修复（repair of total anomalous pulmonary venous connection with right atrium）
完全性肺静脉与上腔静脉异位连接的修复（repair of total anomalous pulmonary venous connection with superior vena cava）
心下型完全性肺静脉异位连接的修复（repair of infracardiac type total anomalous pulmonary venous connection）
体外循环肺动脉瓣膜切开术（pulmonary valve commissurotomy with cardiopulmonary bypass）
单侧右肺静脉异位连接修复（repair of right unilateral anomalous pulmonary venous connection）
单侧左肺静脉异位连接（left unilateral anomalous pulmonary venous connection）
肺动脉瓣发育不良（pulmonary valve dysplasia）
肺动脉瓣狭窄（pulmonary valve stenosis）
锁骨下动脉肺动脉吻合术（left subclavicular pulmonary arterial shunt）

右肺动脉和上腔静脉吻合术（right pulmonary arterial to superior vena cava shunt）
左肺动脉和降主动脉吻合术（Potts手术）（descending aorta to left pulmonary artery shunt）
肺动脉狭窄（pulmonary arterial stenosis）
肺动脉带缩术（pulmonary artery banding）
肺动脉瓣上及左、右分支近端狭窄的外科治疗（surgical treatment of supravalvular pulmonary stenosis and proximal stenosis of right and left branches）
Gleen手术（Gleen operation）
Brock手术（Brock procedure）
肺静脉至右心房异位连接矫正手术（repair of anomalous pulmonary venous connected to right atrium）
肺静脉至上腔静脉异位连接矫正手术（repair of anomalous pulmonary venous connected to superior vena cava）
肺静脉异位连接心内型矫正手术（correction of intracardiac type total anomalous pulmonary venous connection）
肺静脉异位连接心上型矫正手术（correction ofsupracardiac type total anomalous pulmonary venous connection）
肺静脉异位连接心下型矫正手术（correction of infracardiac type total anomalous pulmnonary venous connection）
冠状动脉重建术（reconstruction of coronary arteries）
冠状动脉异常起源于肺动脉（anomalous origin of coronary artery from pulmonary artery）
左冠状动脉旁路术（left coronany artery bypass grafting）
左冠状动脉结扎术（ligation of left coronary artery）
左冠状动脉再植术（reimplantation of left coronary artery）
结三角（nadal triangle）
动脉导管未闭（patent ductus arteriosus）
动脉导管未闭结扎术（ligation of patent ductus arterisus）
完全性大动脉转位（complete transposition of great arteries）
左上腔静脉（persistent left superior vena cava）
Rastelli手术（Rastelli operation）
BeckⅡ型手术（Beck Ⅱ procedure）
大动脉错位姑息性手术（palliative operation for complete transposition of great arteries）
大血管右肺动脉端侧吻合术（great artery to right pulmonary artery shunt）
血管环畸形（congenital vascular ring）
动脉瘤修补术（aneurysm excision and repair）
体 - 肺动脉分流术（systemic-pulmonary artery shunt）
Jatene手术（Jatene operation）
矫正性大动脉转位合并心内畸形的矫正手术（corrective surgery of corrected transposition of great arteries associated intracardiac anomaly）
大动脉转位纠治手术（corrective surgery for complete transposition of great arteries）
腔静脉损伤修复术（repair of the vena cava injury）
心脏移植（heart trarsplantation）
标准原位心脏移植（standard orthotopic heart transplantation）
改良心脏移植方法（modified heart transplantation）
心脏异位移植（heterotopic heart transplantation）
婴儿心脏移植（heart transplantation in infancy）
人造心脏修补材料（prosthetic substitute for cardiovascular repair）
人造瓣膜狭窄（cardiac valve prothesis stenosis）
人造瓣膜关闭不全（cardiac valve prothesis insuffciency）
人造带瓣膜管道和单瓣补片（valved conduit and single valved patch）
人造机械瓣膜（artificial mechanical valve prothesis）
人造生物瓣（artificial valve bioprosthesis）
普通外科学
简介

胃和十二指肠疾病（gastroduodenal diseases）
先天性肥厚性幽门狭窄（congenital hypertrophic pyloric stenosis）
成人肥厚性幽门狭窄（adult hypertrophic pyloric stenosis）
新生儿自发性胃破裂（neonatal idiopathic gastric rupture）
胃重复畸形（reduplication of stomach）
先天性幽门闭锁和隔膜（congenital pyloric atresia）
胃癌（carcinoma of stomach;gastric cancer）
癌前病变（precancerous lesion）
胃息肉（gastric polyp）
慢性胃炎（chronic gastritis）
恶性贫血（malignant anemia）
胃黏膜上皮化生（intestinal metaplasia in gastric mucosa）
胃大部切除术后残胃病变（gastric remnant lesion）
化学和生物致癌因素（chemical carcinogenic factor and biologic carcinogenic factor）
早期胃癌（early gastric carcinoma,EGC）
息肉型（polypoid type）
隆起型（protruded type）
平坦型（smooth type）
凹陷型（excavated type）
进展期胃癌（中晚期胃癌）（advanced gastric carcinoma）
巨块型（massive type）
局限溃疡型（ulcerating circumscribed type）
浸润溃疡型（ulcerating infiltrative type）
弥漫浸润型（diffuse infiltrative type）
混合型（mixed type）
胃溃疡癌变（malignant change of gastric ulcer）
残胃癌（gastric remnant cacinoma）
转移性胃癌（secondary gastric carcinoma）
胃类癌（gastric carcinoid）
癌肉瘤（carcinosarcoma）
蕈伞型癌（息肉样癌）（polypoid cancer）
肠型胃癌（intestinal type gastric carcinoma）
胃型胃癌（弥漫型胃癌）（diffuse carcinoma of stomach）
胃乳头状腺癌（papillary adenocarcinoma）
胃管状腺癌（tubular adenocarcinoma）
胃硬癌（scirrhous carcinoma of stormach）
胃黏液型腺癌（gastric mucinous adenocarcinoma）
胃混合性腺癌（gastric mixed adenocarcinoma）
胃腺癌（gastric adenocarcinoma）
胃黏液癌（gastric mucus carcinoma）
黏液细胞癌（印戒细胞癌）（signet ring cell carcinoma）
胃未分化癌（gastric undifferentiated carcinoma）
胃低分化癌（gastric poorly-differentiated adenocarcinoma）
胃癌的直接蔓延转移（direct spreading metastasis of gastric carcinoma）
胃癌的淋巴转移（lymphatic metastasis）
淋巴结转移数（metastatic number of lymph nodes）
胃癌的血行转移（hematogenous metastasis of gastric carcinoma）
胃癌的种植转移（implantation metastasis of gastric carcinoma）
腹膜种植性转移（peritoneal implantation metastasis）
胃癌的肝转移（liver metastasis of gastric carcinoma）
胃癌的肺转移（lung metastasis of gastric carcinoma）
胃癌的卵巢转移（krukenberg瘤）（ovarian metastasis of gastric carcinoma;krukenberg tumor）
胃癌的临床病理分期（TNM分类）（clinicopathological staging of gastric cancer）
胃癌的外科治疗（surgical treatment of gastric cancer）
胃癌的根治性切除术（radical resection for carcinoma of stomach）
胃癌的扩大根治术（extended radical gastrectomy）
根治性全胃切除术（radical total gastrectomy）
左上腹联合脏器切除术（upperleft abdominal evisceration）

胃癌的胰十二指肠切除术（pancreatoduodenectomy for carcinoma of stomach）
根治性幽门侧胃大部切除术（radical distal subtotal gastrectomy）
根治性贲门侧胃大部切除术（radical proximal subtotal gastrectomy）
旷置胃癌的胃空肠吻合术（gastrojejunostomy for exclusion of gastric carcinoma）
姑息性胃大部切除术（palliative subtotal gastrectomy）
胃恶性淋巴瘤（malignant lymphoma in stomach）
组织细胞肉瘤（histiocytosarcoma）
肿块型（massive type）
溃疡型（ulcerative type）
浸润型（infiltrative type）
结节型（nodular type）
胃平滑肌肉瘤（gastric leiomyosarcoma）
胃内型（entogastric type）
胃外型（extragastric type）
胃壁型（gastromural type）
胃良性肿瘤（gastric benign tumor）
胃平滑肌瘤（gastric leiomyoma）
胃神经纤维瘤（gastric neurofibroma）
胃神经鞘瘤（gastric neurolemmoma）
胃脂肪瘤（gasric lipoma）
胃血管瘤（gastric hemangioma）
胃异位胰腺（eclopic pancreas;aberrant pancreas）
胃纤维瘤（gastric fibroma）
胃血管球瘤（gastric glomus tumor）
胃假性淋巴瘤（pseudolymphomas）
胃憩室（gastric diverticulum）
胃黏膜脱垂症（prolapse of gastric mucosa）
胃下垂（ptosis of stomach）
急性胃扩张（acute gastric dilatation）
胃扭转（volvulus of stomach）
器官轴扭转（organoaxial volvulus）
系膜轴扭转（mesenterioaxial volvulus）
混合型扭转（compound volvulus）
胃损伤（injury of stomach）
胃机械性损伤（mechanical injury of stomach）
胃开放性损伤（open injury of stomach）
胃闭合性损伤（closed injury of stomach）
胃异物的损伤（gastric injury caused by foreign matters）
胃医疗器械的损伤（gastric injury of medical apparatus and instruments）
胃化学性损伤（chemical injury of stomach）
胃内异物（foreign body in stomach）
胃外性胃内异物（extraneous matter in stomach）
胃内性胃内异物，胃结石（entogastric matterin stomach,bezoar）
柿胃石（gastric persimmon bezoar）
毛发胃石（trichobezoar）
胃壁损伤处进入胃内异物（entrance of foreign matters from injuried stomach wall）
胃泌素瘤（Zollinger-Ellison syndrome）
胃肉芽肿病（gastric granulomatosis）
胃血吸虫病（gastric schistosomiasis）
胃结核（gastric tuberculosis）
胃梅毒（gastric syphilis）
胃嗜酸性肉芽肿（gastric eosinophilic granuloma）
胃潴留（gastric retention）
巨大胃黏膜肥厚症（huge mucose hypertrophy of stomach）
消化性溃疡（peptic uleer）
胃溃疡（gastric ulcer）
高位胃溃疡（proximal gastric ulcer）
幽门管溃疡（pyloric canal ulcer）

胃窦括约肌溃疡（ulcer of gastric antrum sphincter）
复合性溃疡（combined ulcer）
巨型溃疡（giantism ulcer，giant ulcer）
多发性溃疡（multiple ulcers）
溃疡的活动期（active stage of ulcer）
溃疡的愈合期（healing stage of ulcer）
溃疡的瘢痕期（scarring stage of ulcer）
十二指肠溃疡（duodenal ulcer）
无症状溃疡（asymptomatic ulcer）
球后十二指肠溃疡（postbulbar duodenal ulcer）
假性溃疡综合征，幽门十二指肠敏感症（pseudoulcer syndrome，pyloroduodenal susceptivity）
应激性溃疡（stress ulcer）
柯令溃疡（curling ulcer）
库欣溃疡（cushing ulcer）
难治性溃疡（refractory ulcer）
溃疡出血（ulcer hemorrhage）
溃疡穿孔（ulcer perforation）
穿透性溃疡（penetrating ulcer）
幽门梗阻（pyloric obstruction）
胃液分析（gastric juice analysis）
大便潜血反应（faecal occult blood test）
钡餐检查（barium meal examination）
胃双重对比造影检查（double contrast study of stomach）
胃镜检查，光导纤维胃镜检查（gastrofiberscopy）
三片法、四片法（three-slide smear examination four-slide smear examination）
Cr检查（CT examination）
胃黏膜染色法（gastric mucosa staining）
细胞学检查（cytological examination）
四环素荧光试验（tetracycline fluorescence measurement）
胃液锌离子测定（zinc assay in stomach）
胎儿硫糖蛋白抗原（fetal sulfoglycoprotein antigen，FSA）
胃癌抗原，肿瘤相关抗原检查（gastric cancer associated antigen，GCA）
癌胚抗原（carcino-embryonic antigen，CEA）
α-L-岩藻糖苷酶（α-L-fucosidase，AFU）
碱性磷酸酶（alkaline phosphatase，AKP）
乳酸脱氢酶（lactic dehydrogenase，LDH）
胃蛋白酶（pepsase；pepsin）
己糖激酶（hexosemonophosphate kinase，HK）
β-葡萄糖醛酸酶（β-glycuronidase；glucuronidase）
乳酸（lactic acid）
胃泌素（gastrin）
肌酸激酶同工酶：肌酸激酶（creatine phphosphokinase，CK）
胃造瘘术（gastrostomy）
胃切开术（gastrotomy）
胃空肠吻合术（gastrojejunostomy）
胃空肠Roux-Y吻合（roux-en-Y type gastrojejunostomy）
胃穿孔修补术（repair of gastric perforation）
胃大部切除术（partial gastrectomy）
胃次全切除术（subtotal gastrectomy）
全胃切除术（total gastrectomy）
幽门成形术（pyloroplasty）
迷走神经切断术（vagotomy）
迷走神经切断——胃引流术（vagotomy-gastric drainage）
选择性迷走神经切断——胃窦切除术（selective vagotomy-antrectomy）
高度选择迷走神经切断术（highly selective vagotomy，HSV）
胃近端大部切除术（proxmial gastrectomy）
胃远端大部切除术（distal gastrectomy）
剖腹探查术（exploratory laparotomy）
胃切除术后出血（吻合口出血）（post-gastrectomy bleeding；hemorrhage of stoma）

胃排空障碍（delayed gastric emptying）
吻合口梗阻（stomal obstruction）
吻合口黏膜水肿（stomal mucosa edema）
输入襻梗阻（afferent loop obstruction）
输出襻梗阻（efferent loop obstrutction）
胃切除术后胰腺炎（post-gastrectomy pancreatitis）
十二指肠残端瘘（duodenal stump fistula）
吻合口瘘（stomal fistula）
倾倒综合征和低血糖综合征（dumping syndrome and hypoglycemia syndrome）
迷走神经切断后腹泻（postvagotomy diarrhea）
慢性输入襻梗阻（chronic afferent loop obstruction）
小胃综合征（small gastric pouch syndrome）
胆汁反流性残胃炎（bile reflux gastritis）
吻合口溃疡（stomal ulcer;marginal ulcer）
沙门菌感染（salmonella infection）
空肠胃套叠（jejunogastric intussusception）
胃空肠—结肠瘘（gastrojejunocolic fistula）
胃切除后营养障碍（postgastrectomy malnutrition）
残胃坏死、扭转（necrosis of stomach remnant）
胆总管损伤（injury of common bile duct）
结肠中动脉损伤（middle colic artery injury）
脾损伤（injury of spleen）
胰腺损伤（injury of pancreas）
无胃性贫血（postgastrectomy anemia）
旷置溃疡后出血（hemorrhage after exclusion of lucer）
溃疡旷置术（Bancroft operation;exclusion of duodenal ulcer）
复发性溃疡（recurrent ulcer）
类固醇性溃疡（steroid ulcer）
术后的化学药物治疗（postoperative chemotherapy）
术后放射治疗（postoperative radiotherapy）
肿瘤的介入治疗（interventional therapy）
十二指肠淤滞症（duodenal stasis）
肠系膜上动脉综合征（superior mesenteric artery syndrome SMAS）
小肠和结肠疾病（small intestial and colonic disease）
肠梗阻（intestinal obstruction;ileus）
动力性肠梗阻（dynsmic obstruction）
麻痹性肠梗阻（paralytic obstruction）
痉挛性肠梗阻（spastic obstruction）
机械性肠梗阻（mechanical obstruction）
血运性肠梗阻（obstruction of blood circulatory disturbance）
绞窄性肠梗阻（strangulation obstruction）
闭袢性肠梗阻（closed loop obstruction）
粘连性肠梗阻（adhesive intestinal obstruction;adhesive ileus）
肠套叠（intussusception）
小肠扭转（volvulus of small intestine）
乙状结肠扭转（volvulus of sigmoid colon）
盲肠扭转（volvulus of cecum）
肠堵塞（block of intestine）
蛔虫性肠梗阻（intestinal obstruction due to ascaris lumbricoides）
异物肠堵塞（intestinal block by foreign body）
胆石性肠梗阻（gallstone ileus）
急性肠系膜动脉闭塞（acute mesenteric arterial occlusion）
非闭塞性急性肠缺血（acute non-oclusive intestinal ischemia）
慢性肠系膜血管闭塞（chronic mesenteric vascular occlusion）
肠系膜静脉血栓形成（mesenteric venous thromnbosis,MVT）
梗阻性缺血性结肠炎（obstructive ischemic colitis）
伪膜性肠炎（pseudomembranous enterocolitis）
溃疡型肠结核（intestinal tuberculosis ofulcerative type）
增生型肠结核（intestinal tuberculosis ofproliferative type）

伤寒肠穿孔（perforative ileotyphus）
空肠回肠憩室（diverticulum of jejunum and ileum）
Chilaiditi征（Chilaiditi sign）
美克耳（尔）憩室（Meckel diverticulum）
盲袢综合征（blind loop syndrome）
短肠综合征（short bowel syndrome，SBS）
肠瘘（intestinal fistula）
肠管状瘘（tubular fistula of intestine）
肠唇状瘘（labial fistula of intestine）
闭合性肠系膜损伤（closed mesentery injury）
小肠肿瘤（tumor of small intestine）
小肠平滑肌瘤（leiomyoma of small intestine）
小肠脂肪瘤（lipoma of small intestine）
小肠纤维瘤（fibroma of small intestine）
小肠血管瘤（hemangioma of small intestine）
小肠癌（cancer of small intestine）
结肠钝性损伤（blunt injury of colon）
先天性巨结肠（congenital megacolon）
结肠憩室病（diverticular disease of colon）
结肠憩室炎（diverticulitis of colon）
阿米巴病结肠穿孔（amoebiasis colon perforation）
结肠阿米巴肉芽肿（amoebic granuloma of colonic）
结肠血吸虫病（schistosomiasis of colon）
溃疡性结肠炎（ulcerative colitis，UC）
中毒性巨结肠（toxic megacolon）
克隆病（crohn disease）
缺血性结肠炎（ischemic colitis，LC）
结肠管状腺瘤（tubular adenoma of colon）
结肠绒毛状腺瘤（villous adenoma of colon）
家族性腺瘤性息肉病（familial adenomatous polyposis，FAP）
结肠幼年性息肉（juvenile polyp of colon）
黑斑息肉综合征（Peutz-Jeshers syndrome，PJS）
结肠炎性息肉（inflammatory polyp of colon）
结肠增生性息肉（hyperplastic polyp of colon）
结肠类癌（colonic carcinoid）
阑尾腺癌（adenocarcinoma of appendix）
小肠类癌（carcinoid of small intestine）
直肠类癌（rectal carcinoid）
类癌综合征（carcinoid syndrome）
结肠癌（carcinoma of colon）
癌胚抗原（carcinoembryonic antigen，CEA）
结肠钡餐检查（barium meal examination of colon）
纤维结肠镜检查术（colonofiberscope）
结肠脂肪瘤（lipoma of colon）
慢性阑尾炎（chronic appendicitis）
异位急性阑尾炎（acute appendicitis of eetopic positions）
坏疽性阑尾炎（gangrenous appendicitis）
化脓性阑尾炎（suppurative appendicitis）
阑尾周围脓肿（periappendicel abscess）
血吸虫性阑尾炎（schistosomic appndicitis）
阿米巴性阑尾炎（amebic appendicitis）
阑尾黏液囊肿（appendiceal mucocele）
阑尾黏液肿瘤（mucinous tumor of appendix）
直肠指诊（rectal touch；digital examination of rectum）
肛门镜检查（anoscopy；anal speculum）
插入伤（insertion injury）
器械伤（instrument injury）
火器伤（firearm wound；firearm injury）
腹膜内直肠伤（rectal injury of internal peritoneum）
腹膜外直肠伤（extraperitoneal rectal injury）
肛管损伤（injury of anal canal）
肛裂（anal fissure）

肛周脓肿（perianal abscess）
坐骨直肠窝脓肿（ischiorectal abscess）
骨盆直肠窝脓肿（supralevator abscess）
直肠后脓肿（retrorectal abscess）
高位肌间脓肿（high intermuscular abscess）
肛瘘（anal fistula）
肛周尖锐湿疣（perianal condyloma acuminatum,PCA）
痔（hemorrhoid）
外痔（external hemorrhoid）
内痔（internal hemorrhoid）
混合痔（mixed hemorrhoid）
哨兵痔（sentinel pile）
直肠脱垂（rectal prolapse）
肛门失禁（anal incontinence）
直肠前突（rectocele）
直肠内套叠（internal intussusception of rectum）
孤立性直肠溃疡综合征（solitary rectal ulcer syndrome,SRUS）
会阴下降综合征（descending perineum syndrome）
盆底肌痉挛综合征（spastic pelvic floor syndrome）
耻骨直肠肌综合征（puborectal muscle syndrome）
直肠癌（rectal carcinoma）
肿块型直肠癌（protruded type of rectal carcinoma）
溃疡型直肠癌（ulcerative type of rectal carcinoma）
浸润型直肠癌（infiltrating type of rectal carcinoma）
直肠腺癌（rectal adenocarcinoma）
直肠黏液腺癌（rectal mucinous adenocarcinoma）
直肠未分化癌（rectal undifferentiated carcinoma）
直肠鳞状细胞癌（rectal squamnous carcinoma）
直肠低恶性癌（rectal carcinoma of low malignancy）
直肠中等恶性癌：（rectal carcinoma of middling malignancy）
直肠高恶性癌（rectal carcinoma of high malignancy）
Dukes分期（Dukes classification）
Astler-Coller改正分期（Astler-Coller modified staging）
中国大肠癌分期（Chinese large intestine carcinomastaging）
肛管直肠恶性黑色素瘤（anorectal malignant melanoma）
肛管鳞状上皮癌（squamous cell carcinoma of anal canal）
肛门基底细胞癌（basal cell carcinoma of anal canal）
一穴肛原癌（cloacogenic carcinoma）
肛周Paget病（perianal Paget disease）
小肠穿孔修补术（repair of perforation of small intestine）
小肠部分切除吻合术（partial resection and anastomosis of small intestine）
肠粘连松解术（lysis of intestinal adhesion）
小肠排列术（plication of small intestine）
小肠楔形切除缝合术：（wedgy resection of small intestine and suture）
回肠造瘘术：（fistulation of ileum）
小肠外置术：（exteriorization of intestine）
全胃肠外营养（total parenteral nutrition,TPN）
肠减压（intestinal decompression）
短路手术（bypass operation）
右半结肠切除术（right hemicolectomy）
根治性右半结肠切除术（radical right hemicolectomy）
左半结肠切除术（left hemicolectomy）
根治性左半结肠切除术（radical left hemicolectomy）
横结肠切除术（transverse colectomy）
结肠造口术（colostomy）
阑尾切除术（appendectomy）
阑尾脓肿引流术（drainage of appendical abscess）
经腹会阴直肠切除术；Miles手术（abdominoperineal resection,Miles operation）
直肠前切除术；Dixon手术（anterior rectectomy,Dixon operation）

经耻骨入路直肠低位切除术（anterior rectectomy with transpubic approach）
经腹骶联合直肠切除术（abdominosacral resection）
经腹肛门直肠切除术；Parks手术（abdominoanal resection，Parks opening）
经腹肛管拖出或切除术；Bacon手术（abdminoanal pull through operation of rectum，Bacon operation）
Babcock-Black手术（Babcock-Black operation）
Maunsell-Weir手术（Maunsell-Weir operation）
Turnbull-Cutait手术（Turnbull-Cutait operation）
肛裂切除术（excision of fissure）
内括约肌切断术（internal sphincterotomy）
肛周脓肿切开引流术（incision and drainage of perianal abscess）
挂线疗法（scion therapy）
肛瘘切开术（anal fistulotomy）
肛瘘切除一期缝合术（fistulectomy with primary suture）
内痔注射疗法（injection therapy of internal hemorrhoid）
枯痔钉疗法（haemorrhoid-desiccating nails treatment）
内痔胶圈套扎疗法（rubber band ligation）
冷冻疗法（cryotherapy）
红外线照射疗法（infrared coagulation therapy）
肛管扩张疗法（anal dilatation）
内痔环形切除术（circumferential hemorrhoidectomy）
Ripstein手术（Ripstein operation）
Lvalon海绵植入术（Lvalon sponge implantation）
直肠骶骨悬吊术（suspension of rectum onto sacrum）
直肠前壁折叠术（plication of anterior wall of rectum）
肛管括约肌修补术（repair of anal sphincter）
肛门圈缩手术（anal wiring operation）
肛门后方盆底修补术（postanal repair of pelvic floor sphincter）
股薄肌移植括约肌成形术（sphincteroplasty with gracilis muscle）
臀大肌移植括约肌成形术（sphincteroplasty with greatest gluteal muscle）
内痔外剥内扎术（dissection and ligation of internal hemorrhoid）
原发性腹膜后肿瘤（paimary retroperitoneal lumor）
腹膜后脂肪瘤（retroperitoneal lipoma）
腹膜后脂肪肉瘤（retroperitoneal liposareoma）
腹膜后血管外皮瘤（retroperitoneal hemangiop-ericytoma，RHP）
腹膜后淋巴管瘤（retroperitoneal lymphangioma）
腹膜后神经鞘瘤（retroperitoneal neurilemmoma）
成神经细胞瘤（neuroblastoma）
腹膜后恶性非嗜铬性副神经节瘤（retroperitoneal malignant nonchromaffin paraganglioma）
腹膜后嗜铬细胞瘤（retroperitoneal pheochromocytoma）
腹膜后恶性嗜铬细胞瘤（malignant retroperitoneal pheochromocytoma）
腹膜后良性囊性畸胎瘤（bcnign retroperitoneal cystic teratoma）
腹膜后恶性苗勒混合性瘤（retroperitoneal malignant mullerian mixed tumor）
腹膜后恶性畸胎瘤（malignant retroperitoneal teratoma）
腹膜后内胚窦瘤（retroperitoneal endodermal sinus tumor REST）
腹膜后原发性绒毛膜上皮癌（retroperitoneal primarychoriocarcinoma）
腹膜后表皮样囊肿（retroperitoneal epidermoid）
腹膜后肠源性囊肿（retroperitoneal enterogenous cyst）
腹膜后原发骨外性骨肉瘤（retroperitoneal primary extraskeletal osteosarcoma）
腹膜后肝癌（retroperitoneal hepatocarcinoma）
腹膜后恶性纤维组织细胞瘤（retroperitoneal malignant fibrous histiocytoma）
腹膜后巨大淋巴结增生（retroperitoneal giant lymph node hyperplasia）

弥漫浸润型直肠癌（diffusely infiltrating rectal carcinoma）
肠气囊肿病（intestinal pneumatosis eystoid）
结核性阑尾炎（tubercular appendicitis）
肠扭结综合征（intestinal knot syndrome）
腹腔动脉压迫综合征（celiac artery compression syndrome）
Zanca综合征（Zanca syndrome）
Cronkhite-Canada综合征（Cronkhite-Canada syndrome,CCS）
肛管直肠血管瘤（anorectal henmangioma）
小肠恶性黑色素瘤（malignant melanoma of small intestine）
Turcot综合征（Turcot syndrome）
肛门皮下脓肿（anal subcutaneous abscess）
直肠黏膜下脓肿（rectal submucosal abscess）
特发性结肠穿孔（idiopathic colonic perforation）
活动盲肠综合征（hyperkinetic cecum syndrome）
回盲瓣综合征（ileocecal valve syndrome）
小左结肠综合征（small left-colon syndrome）
结肠冗长症（redundant colon）
肛周化脓性汗腺炎（perianal suppurative hidradenitis）
藏毛窦和藏毛囊肿（pilonidal sinus and pilonidal cyst）
磁共振成像（magnetic resonarnce imaging,MRI）
腹膜后充气造影（retroperitoneal pneumography）
门静脉高压症（portal hypertension）
门静脉高压症分类（classification of portal hypertension）
区域性门静脉高压症（local portal hypertension）
特发性门静脉高压症（idiopathic portal hypertension,IPH）
肝外型门静脉高压症（extrahepatic portal hypertension）
肝内型门静脉高压症（intrahepatic portal hypertension）
窦型门静脉高压症（sinusoidal portal hypertension）
窦前型门静脉高压症（pre-sinusoidal portal hypertension）
窦后型门静脉高压症（post-sinusoidal portal hypertension）
前向性血流学说（forward flow theory）
后向性血流学说（backward flow theory）
液递物质学说（humoral mechanism）
门静脉系统解剖概要（anatomical outline of portal hypertension system）
侧支循环（collateral circulation）
外科干（surgical stem）
自由门静脉压（free portal pressure,FPP）
肝侧门脉闭塞压（hepatic occluded portal pressure,HOPP）
脏侧门脉闭塞压（splanchnic occluded portal pressure,SOPP）
最大灌注压（maximum peffusion pressure,MPP）
肝静脉楔入压（wedge hepatic venons pressure,WHVP）
脾髓压（splenic pulp pressure）
经脐静脉测压（transumbilical venous pressure）
肝静脉压（hepatic vein pressure,HVP）
食道曲张静脉压（esophageal varicosis vein pressure）
门脉高压症血液流动力学（hemodynamics of portal hypertension）
全肝血流量（hepatic blood flow,HBF）
肝动脉血流率（hepatic artery flow,HAF）
门静脉血流率（portal vein flow,PVF）
脾静脉血流率（splenic vein flow,SVF）
超声多普勒法（Doppler ultrasonography）
电磁血流计法（electromagnetic rheometer method）
BSP清除法（bromsulphalein clearance method）
热稀释法（thermodilution method）
指示剂稀释法（indicator dilution method）
靛蓝花青绿廓清试验（indocyanine green）
门静侧支循环分流量测定（shunt volume messure of portal vein collateral circulation）
食道静脉曲张分度（esophageal varicosis graduation）
经脐静脉门静脉造影（naveloportography,NPG）
经脾门静脉造影（splenoportography,SPG）

术中门静脉造影（portography during operation）
经皮肝穿门静脉造影（percutaneous transhepatic portography，PTP）
直（间）接门静脉造影（direct（indirect）portography）
肝功能分级（grade of liver function，GLF）
门静脉系统功能分区（function partition of portalvein system）
胃底食道曲张静脉出血（gastric and esophageal variceal bleeding）
经内镜硬化疗法（endoscopic sclerotherapy）
经皮经肝胃冠状静脉栓塞术（percutaneous transhepatic embolization of gastric coronary vein）
脾栓塞术（splenic arterial embolization）
三腔二囊管压迫止血（Sengstaken-Blakemore tube）
内镜下曲张静脉套扎术（endoscopic ligation of esophageal varicose）
门奇断流术（断流术）（devascularization of portal hypertension）
结扎术（ligature）
经腹胃底曲张静脉综合结扎术（trans-abdominal cirsodesis of fundal varicose）
冠状静脉结扎术（ligation of gastric coronary vein）
贲门周围血管离断术（paraesophagastric devascularization）
横断术（transection）
食道下端横断术（esophaeal transection）
胃底横断术（stomach fundus transection）
食道下端胃底切除术（resection of lower esophagus and stomach fundus）
联合断流术（sugiura devascularization）
贲门周围血管离断加食道下端横断术（paraesophagastric devascularization with esophageal transection）
贲门周围血管离断加胃底横断术（pericardial devascularization combined with stomach fundus transection）
春木春夫手术（Aoki operation）
胃冠状静脉TH胶栓塞术（gastric coronary vein embolism with TH glue）
分流术（portosystemic shunt）
选择性分流术（selective shunting operation）
中心性分流术（central shunting operation）
外周性分流术（peripheral shunting operation）
门腔分流术（portacaval shunt）
门腔限制性分流术（partial portacaval shunt）
门腔端侧分流术（portacaval end-to-side shunt）
门腔端侧分流加肝脏动脉化（portacaval end-to-side shunt with liver arterialization）
门静脉动脉化手术（arterialization of portal vein）
脾肾分流术（splenic renal shunt）
脾肾端侧分流术（splenic-renal end-to-side shunt）
脾肾端端分流术（splenic renal end-to-end shunt）
远端脾肾分流术（distal splenorenal shunt，DSRS）
胰脾离断术（splenopancreatic disconnection，SPD）
肠腔分流术（mesocaval shunt）
肠腔端侧分流术（mesocaval end-to-side shunt）
肠腔侧端分流术（mesocaval side-to-end shunt）
肠腔侧侧分流术（mesocaval side-to-side shunt）
肠腔“H”型架桥方流术（mesocaval H-shunt）
脾腔分流术（spleno-caval shunt）
冠腔分流术（coronary-caval shunt）
脾段切除固定术（segmental resection of spleen）
脾大网膜与肺固定术（spleenpulmonary anastomosis）
脐腔分流术（omphalo-caval shunt）
腹腔颈静脉分流术（peritoneo-jngular shunt）
胸导管颈内静脉吻合术（thoracic duct-jugular vein anastomosis）
经颈静脉肝内门体静脉分流术（transjugular intrahepatic portosystemic shunt，TIPS）
腹水转流术（drainage of ascites）

腹钮安置术（peritoncal buffon）
肾盂腹膜吻合术（pelvis-peritoneum anastomosis）
多种联合手术（combined operations of multiple methods）
脾切除术（splenectomy）
脾部分切除术（partial spleneetomy）
门体分流性脑病（portosystemic shunt encephalopathy，PSE）
布加综合征（Budd-Chiari symdrome）
Banti脾（Bantis spleen）
海蛇头（caput medusae）
下腔静脉阻塞综合征（inferiorvena cava obstruction syndrome）
腹膜疾病（peritoneal disease）
腹膜（peritoneum）
腹膜炎（peritonitis）
肠系膜脂肪瘤（mesenteric lipoina）
肠系膜纤维瘤（mesenteric fibroma）
肠系膜淋巴管肉瘤（mesenteric lymphangiosarcoma）
肠系膜恶性畸胎瘤（malignant mesenteric teratoma）
肠系膜脂肪肉瘤（mesenteric liposarcoma）
肠系膜纤维肉瘤（mesenteric fibrosarcoma）
肠系膜神经鞘瘤（mesenteric neurilemmoma）
肠系膜神经纤维瘤（mesenteric fibroneuroma）
肠系膜平滑肌瘤（mesenteric leiomyoma）
肠系膜血管瘤（mesenteric hemangioma）
肠系膜恶性神经鞘瘤（mesenteric alignantschwannoma）
肠系膜神经纤维肉瘤（mesenteric neurofibrosarcoma）
肠系膜平滑肌肉瘤（mesenteric leiomyosarcoma）
肠系膜血管外皮肉瘤（cuticle sarcom of mesenteric blood vessel）
大网膜扭转（greater omental torsion）
特发性大网膜节段性梗塞（idiopathic greater omentum segmental infarct）
大网膜囊肿（greater omental cyst）
大网膜实体瘤（greater omental entity neoplasia）
大网膜粘连综合症（adhesion of omentum syndrome）
腹膜后间隙（retroperitoneal space）
腹膜后出血（retroperitoneal hemorrhage）
腹膜后感染（retroperitoneal infection）
腹膜后结核（retroperitoneal tuberculosis）
髂窝脓肿（iliac fossa abscess）
特发性腹膜后纤维化（idiopathic retroperitoneal fibrosis）
原发性腹膜后肿瘤（primary retroperitoneal tumor）
网膜炎（omentitis）
肠系膜肿瘤（mesenteric neoplasm）
腹内疝（internal abdominal hernia）
小网膜孔疝（hernia of foramen of lesser omentum）
十二指肠后隐窝疝（hernia of retroduodenal recess）
腹外疝（abdominal external hernia）
真性腹外疝（real abdominal external hernia）
先天性腹外疝（congenital abdominal external hernia）
腹膜鞘状突未闭疝（hernia of processus vaginalis peritonei）
腹内斜肌下缘高位疝（elevated hernia in inferior border of oblique muscle of internal abdomen）
宽大的腹股沟三角疝（magnanimous inguinal trigone hernia）
脐环闭锁不全疝白线（umbilical ring insufficiency hernia）
腹白线缺损疝（abdominal hernia linea alba）
后天性腹外疝（postnatal abdominal external hernia）
手术切口疝（operative incision hernia）
引流口愈合不良疝（unhealinghernia of drainage mouth）
腹壁神经切断引起的疝（hernia caused by break of abdominal wall nerve）
老龄肌肉退化萎缩引起的疝（hernia caused by old people's muscle degeneration and atropby）
胶原代谢异常、筋膜组织疏松引起的疝（hernia caused by abnormal collagen

metabolism and loose fascia)
疝门（hernia ring）
疝囊（hernial sac）
囊颈（hernial neck）
囊体（hernial body）
囊底（hernial base）
疝内容（content of hernia）
疝被盖（hernial covering）
易复性疝（reducible hernia）
隐匿性疝（insidious hernia）
难复性疝（irreducible hernia）
巨型疝（colossal hernia）
滑动性疝（extrasaccular hernia）
盲肠疝（cecal hernia）
乙状结肠疝（hernia of sigmoid colon）
降结肠疝（hernia of descending eolon）
膀胱疝（hernia of bladder）
嵌顿性疝（incarcerated hernia）
弹力性嵌顿疝（elastic incarcerated hernia）
粪便性嵌顿疝（incarcerated hernia induced by stool）
肠管壁疝（Richter hernia）
Littre疝（Littre hernia）
绞窄性疝（strangulated hernia）
逆行性嵌顿疝（retrograde incarcerated hernia）
腹股沟疝（inguinal hernia）
Scarpa筋膜（Scarpa fascia）
Gimbernat韧带（Gimbernat ligament）
Cooper韧带（Cooper ligament）
Hesselbach三角（Hesselbach triangle）
腹股沟斜疝（oblique inguinal hernia）
先天性腹股沟斜疝（congenital oblique inguinal hernia）
后天性腹股沟斜疝（acquired oblique inguinal hernia）
隐匿性腹股沟斜疝（insidious oblique inguinal hernia）
嵌顿性腹股沟疝（incarcerated hernia）
绞窄性腹股沟斜疝（strangulated oblique inguinal hernia）
疝带治疗（truss therapy）
嵌顿性疝的手法整复法（maneuver replacement of incarcerated hernia）
疝囊切除（resection of hernial sac）
高位结扎（elevated ligation of hernia）
疝修补术（herniorrhaphy）
Ferguson法（Ferguson method）
Bassini法（Bassini method）
Mcvay法（Mcvay method）
Halsted法（Halsted method）
Shouldice法（Shouldice method）
股疝（femoral hernia）
嵌顿性股疝（incarcerated femoral hernia）
绞窄性股疝（strangulated femoral hernia）
腹股沟上修补术（repair over groin）
腹股沟下修补术（repair under groin）
腹部切口疝（abdomen ineisional hernia）
单纯修补术（simple repair operation）
疝成形术（herniorrhaphy）
脐疝（umbilical hernia）
贴胶布疗法（cloth rubberized therapy）
成人脐疝（adult umbilical hernia）
嵌顿性脐疝（incarcerated umbilical hernia）
绞窄性脐疝（strangulated umbilical hernia）
白线疝（hernia of white line）
腰疝（lumbar hernia）
Grynfelt-Leshaft三角（Grynfelt-Leshaft triangle）

Petit三角（Petit triangle）
创伤（物理性、机械性、化学性及生物性）（physical,mechanical,chemical and biological trauma）
闭合性损伤（closed injury）
闭合性内部组织、器官损伤（closed internal tissue and organ injury）
开放性损伤（open injury）
挫伤（contusion）
挤压伤（crush injury）
扭伤（torsion injury）
擦伤（abrasion）
撕裂伤（lacerated wound;tearing wound）
刺伤（puncture wound）
切、割伤（cut wound,incised wound）
关节脱位、半脱位（dislocation,subdislocation of joint）
火器伤（fire-arm injury）
体表及软组织疾病（body surface and soft tissue disease）
感染（infection）
毛囊炎（folliculitis）
疖（furuncle）
痈（carbuncle）
丹毒（erysipelas）
化脓性汗腺炎（pyogenic hydradenitis）
急性蜂窝织炎（acute cellulitis）
进展性协同性坏疽（progressive synergistic gangrene）
脓肿（abscess）
急性淋巴管炎（acute lymphangitis）
急性淋巴结炎（acute lymphadenitis）
新生儿皮下坏疽（subcutaneous gangrene of newborn）
脓疱病（pustulosis;impetigo）
放线菌病（actinomycosis）
伤口肉毒症（wound botulism）
弧菌性坏死性软组织感染（vibrio necrotic soft tissue infection）
厌氧菌感染（anaerobic bacterial infection）
破伤风（tetanus）
炭疽（anthrax;charbon）
走马疳（noma;cancrum oris;gangrenous stomatitis）
坏死性筋膜炎（necrotic fascitis）
非梭状芽孢杆菌性肌坏死（non-clostridial myonecrosis）
梭状芽孢杆菌性肌坏死（气性坏疽）（clostridial myonecrosis,gas gangrene）
气性坏疽（gas gangrene）
梭状芽孢杆菌性蜂窝织炎（clostridial cellulitis）
肿瘤（新生物）（neoplasm tumor）
色素痣（pigmented nevus）
交界痣（junctional nevus）
皮内痣（intradermal nevus）
混合痣（mixed nevus）
蓝痣（blue nevus）
脂溢性角化病（seborrheic keratosis）
表皮囊肿（epidermal cyst）
皮样囊肿（dermoid cyst）
皮脂腺囊肿（sebaceous cyst）
纤维瘤（fibroma）
神经纤维瘤、神经纤维瘤病（neurofibroma,neurofibromatosis）
脂肪瘤（lipoma）
鼻赘（hammer-nose;potato nose）
酒糟鼻（bottle nose;acne rosacea）
腮裂囊肿（parotid fissure cyst;branchial cyst）
腱鞘囊肿（tendon sheath cyst;thecal cvst）
胭窝囊肿（popliteal cyst;Baker cyst）
坐骨结节囊肿（cyst of ischial tuberosity）
体表乳头状瘤（superficial papilloma）

皮肤癌（carcinoma of skini,epithelioma）
黑色素瘤（melanoma）
体表寄生虫（superficial parasite;epizoon）
瘢痕（sear）
表浅性瘢痕（superficial scar）
增殖性瘢痕（proliferative scar）
萎缩性瘢痕（atrophic scar）
挛缩性瘢痕（contracted scar）
瘢痕疙瘩（keloid）
血管损伤（vascular injury）
锐性损伤（穿透伤）（penetrating injury）
钝性损伤（blunt injury）
间接损伤（indirect injury）
直接损伤（direct injury）
动脉血管损伤（arterial injury）
损伤性动静脉瘘（traumatic arteriovenous fistula）
损伤性动脉瘤（traumatic aneurysm）
周围血管疾病（penpheral vascular disease）
动脉血栓形成（arterial thrombosis）
动静脉瘘（arteriovenous fistula）
先天性动静脉瘘（congenital arteriovenous fistula）
干状动静脉瘘（trunk arteriovenous fistula）
瘤状动静脉瘘（tumorons arteriovenous fistula）
混合型动静脉瘘（mixed arteriovenous fistula）
后天性动静脉瘘（acquired arteriovenous fistula）
急性动静脉瘘（acute arteriovenous fistula）
慢性动静脉瘘（chronic arteriovenous fistula）
洞口型动静脉瘘（orifice arteriovenous fistula）
管状型动静脉瘘（tubular arteriovenous fistula）
囊瘤型动静脉瘘（cystomatous arteriovenous fistula）
血栓闭塞性脉管炎（thromboangiitis obliterans;Buerger disease）
动脉硬化性闭塞症（arteriosclerotic occlusion）
腹主-股总动脉硬化性闭塞症（aortoiliac occlusive disease）
股-胭动脉硬化性闭塞症（femoropopliteal occlusive disease）
间歇性跛行（intermittent claudication）
静息痛（rest pain）
急性动脉栓塞（acute arterial embolism）
肌病-肾病-酸中毒综合征（myopathic-nephrotic-metabolic syndrome）
“5P”症状（5P symptom）
周围动脉瘤（peripheral aneurysm）
动脉瘤（aneurysm）
真性动脉瘤（true aneurysm）
假性动脉瘤（false aneurysm）
梭形动脉瘤（fusiform aneurysm）
囊状动脉瘤（cystic aneurysm）
感染性动脉瘤（infectious aneurysm）
梅毒性动脉瘤（syphilitic aneurysm）
马凡综合征（Marfan syndrome）
Ehlers-Danlos综合征（Ehlers-Danlos syndrome）
颈动脉瘤（carotid aneurysm）
Matas试验（Matas test）
腹主动脉瘤（abdominal aortic aneurysm）
股动脉瘤（femoral aneurysm）
胭动脉瘤（popliteal aneurysm）
锁骨下动脉瘤（subclavian aneurysra）
雷诺现象（Raynaud phenomenon）
雷诺综合征（Raynaud syndrome）
大动脉炎（Takayasu arteritis）
周围静脉疾病（peripheral venous disease）
单纯性下肢静脉曲张（varicose veins of tower limb）
大隐静脉瓣膜功能试验（Trendelenburg test）
交通瓣膜功能试验（Pratt test）

深静脉通畅试验（Perthes test）
原发性下肢深静脉瓣膜功能不全（primary deep venous insufficiency）
下肢深静脉血栓形成后遗症（sequela of deep venous thrombosis）
静脉畸形骨肥大综合征（Klippel-Trenaunay syndrome）
血栓性静脉炎（thrombophlebitis）
静脉血栓形成（venous thrombosis）
一般血栓性浅静脉炎（general superficial thrombophlebitis）
化脓性血栓性浅静脉炎（suppurative thrombophlebitis）
游走性血栓性浅静脉炎（migratory thrombophlebitis）
小腿肌肉静脉丛血栓形成（venous thrombosis of lower extremity muscles）
髂股静脉血栓形成（iliofemoral venous thrombosis）
淋巴水肿（lymphedema）
原发性淋巴水肿（primary lymphedema）
继发性淋巴水肿（secondary lymphedema）
淋巴管瘤（lymphangioma）
毛细淋巴管瘤（capillary lymphangioma）
海绵状淋巴管瘤（cavernous lymphangioma）
囊状淋巴管瘤（lymphangioma cysticum）
囊状水瘤（cystic hygroma）
颈动脉体瘤（carotid body tumor）
甲状腺肿大分度（gradation of thyromegaly）
基础代谢率（basal metabolic rate）
卢戈液（Lugol solution）
雪佛斯特征（Chvostek sign）
陶瑟征（Trousseau sign）
Müller试验（Müller test）
Valsalva试验（Valsalva manoeuver）
甲状腺超声检查（ultra-sonic examination of thyroid gland）
甲状腺淋巴造影（thyroid lymphography）
甲状腺CT检查（computer tomography examination of thyroid gland）
甲状腺针吸细胞学检查（细针穿刺针吸细胞学检查）（needle aspiration biopsy of thyroid gland,fine needle aspiration cytology,FNAC）
单纯性甲状腺肿（simple goiter）
地方性甲状腺肿（endemic goiter）
结节性甲状腺肿（nodular goiter）
散发性甲状腺肿（sporadic goiter）
高碘性甲状腺肿（periodic goiter）
胸骨后甲状腺肿（retrosternal goiter;substernal goiter）
弥漫性甲状腺肿（diffuse goiter）
甲状腺炎（thyroiditis）
亚急性甲状腺炎（subacute thyroiditis）
De Quervain甲状腺炎（De Quervain thyroiditis）
急性甲状腺炎（acute thyroiditis）
急性化脓性甲状腺炎（acute pyogenic thyroiditis）
急性放射性甲状腺炎（acute radiogenic thyroiditis）
慢性淋巴细胞性甲状腺炎（chronic lymphocytic thyroiditis;Hashimoto disease）
桥本病（Hashimoto disease）
硬化性甲状腺炎（sclerosing thyroiditis）
木样甲状腺炎（ligneous thyroiditis）
纤维性甲状腺炎（fibrous thyroiditis）
Riedel病（Riedel disease）
甲状腺功能亢进（hyperthyroidism）
甲亢三联症（hyperthyroidism triad）
结节性毒性甲状腺肿（nodular toxic goiter）
Graves病（Graves disease）
Plummer病（Plunmer disease）
弥漫性毒性甲状腺肿（diffuse toxic goiter）
高功能腺瘤（hyperfunctioniog thyroid adenoma）
毒性甲状腺腺瘤（toxic thyroid adenoma）

隐性甲亢（hidden hyperthyroidism）
甲状腺腺瘤（thyroid adenonma）
甲状腺癌（thyroid carcinoma）
甲状腺乳头状腺癌（thyroid papillary carcinoma）
甲状腺滤泡性癌（thyroid follicular carcinoma）
甲状腺髓样癌（thyroid medullary carcinoma）
甲状腺未分化癌（undifferentiated thyroid carcinoma）
甲状腺隐匿性癌（thyroid occult earcinoma）
甲状腺转移癌（thyroid metastatic carcinoma）
甲状腺肉瘤（thyroid sarcoma）
甲状旁腺功能亢进（hyperparathyroidism）
甲状旁腺增生（hyperplastic parathyroid）
甲状旁腺腺瘤（parathyroid adenoma）
甲状旁腺癌（adenocarcinoma of parathyroid）
甲状旁腺功能低下（hypoparathyroidism）
甲状腺舌管囊肿（thyroglossal cyst）
甲状腺舌管瘘（thyroglossal fistula）
甲状腺部分切除术（partial thyroidectomy）
甲状腺大部切除术（most partial thyroidectomy）
甲状腺腺瘤摘除术（excision of thyroid adenoma）
甲状腺腺叶切除术（thyroid lobectomy）
甲状腺次全切除术（subtotal thyroidectomy）
全甲状腺切除术（total thyroideetomy）
经颈胸骨后甲状腺肿切除术（excision of retrosternal goiter via cervix）
劈开胸骨行胸骨后甲状腺肿切除术（retrosternal thyroidectomy after sternotomy）
甲状舌管囊肿瘘管切除术（thyroglossal cyst fistulectomy）
甲状腺癌根治性切除术（radical thyroideetomy）
根治性颈淋巴结廓清术（radical cervical lymphonode dissection）
改良性颈淋巴结廓清术（modified cervical lymphonode dissection）
颈淋巴结切除术（cervical lymphonode excision）
甲状腺移植术（transplantation of thyroid）
甲状旁腺移植术（parathyroid gland transplantation）
甲状腺组织移植术（thyroid tissue transplantation）
甲状旁腺组织移植术（parathyroid tissue transplantation）
喉返神经损伤（injury of recurrent laryngeal nerve）
喉上神经损伤（injury of superior laryngeal nerve）
气管软化（tracheomalacia）
霍纳综合征（Horner syndrome）
甲状旁腺损伤（injury of parathyroid gland）
甲状腺危象（thyroid crisis）
甲状腺功能低下（hypothyroidism）
放射性碘治疗（radioactive iodine therapy）
肝胆外科学
简介
肝癌临床诊断标准（diagnostic criterion of liver cancer）
甲胎蛋白试验（alphafetoprotein，AFP）
甲胎蛋白假阴性（false negative alpha-fetoprotein）
甲胎蛋白假阳性（false positive alpha-fetoprotein）
甲胎蛋白异质体（variant of alpha-fetorotein）
r谷氨酰转肽酶及同工酶（r-glutamyltransferase and isoenzyme，GGT-Ⅱ）
碱性磷酸酶同工酶Ⅰ（alkaline phosphatase isoenzyme Ⅰ，ALP-Ⅰ）
5′核苷酸磷酸二酯酶（5′-nueleotide phosphodiesterase，5′NPD-V）
醛缩酶同工酶A（aldolase isoenzyme A，ALD-A）
M2型丙酮酸激酶（m2 pyruvate kinase，PYK）
α1抗胰蛋白酶（alpha-l antitrypsin，α1 AT）
α1抗糜蛋白酶（α1 antichymotrypsin，AAC）
α-L-岩藻糖苷酶（α-L-fueosidase，AFU）
异柠檬酸脱氢酶（isocitrate dehydrogenase，ICD）
全血谷胱甘肽过氧化物酶（blood g lutathione peroxidase GSH-PX）

铜氧化酶（ceruloplasmin，CP）
异常凝血酶原（abnormal prothrombin，AP）
铁蛋白和酸性同功铁蛋白（ferritin and acid isoferritin）
运铁蛋白（转铁蛋白）（transferrin，TF）
唾液酸（sialic acid）
降钙素（calcitonin）
血浆神经紧张素（plasma neurotensin）
血浆维生素B12结合力（plasma vitamin B12 binding capacity）
人绒毛膜促性腺激素（human chorionic gonadotrophin HCG）
多种肝癌标记联合检测（combinative determina-tion of multiple markers of liver cancer）
肝癌影像诊断（imaging diagnosis of liver cancer）
A型超声检查（A model ultrasonic examination）
超声显像检查（ultrasonography）
肝脏超声显像的盲区（blind area of liver ultrasonic imaging）
牛眼征（bull's eye sign）
肝癌彩色多普勒血流显像（color doppler flow imaging of liver cancer，CDFI）
超声显像检查肝癌的鉴别诊断（ultrasonic imaging in differential diagnosis of liver cancer）
肝癌术中超声显像检查（intraoperative ultrasonography of liver cancer）
超声引导经皮细针穿刺肝癌活体组织检查（ultrasound guided percutaneous fine needle aspiration biopsv of liver cancer）
超声造影增强技术（ultrasound contrast enhancement）
肝癌核素扫描（radionuclide scanning of liver cancer）
核素阴性显影（negative radionuclide scanning）
核素阳性显像（positive radionuclide scanning）
核素血池显像（blood-pool radionuclide scanning）
电子计算机断层扫描（computed tomography，CT）
CT增强扫描（contrast enhancement computed tomography scan）
CT延迟扫描（delayed computed tomography scan）
碘油CT扫描（lipiodol computed tomography scan）
肝动脉造影（hepatic arteriography）
Seldinger法（Seldinger technique）
肿瘤染色（tumor stain）
肿瘤包绕动脉（arterial encasement）
造影剂“池”（contrast medium pooling）
动静脉瘘（arteriovenous shunting）
经济静脉肝造影（transumbilical vein hepatography）
肝静脉造影（hepatic venography）
数字减影（digital subtraction angiography，DSA）
Cr扫描动脉造影（CT angiography，CTA）
CT扫描经动脉插管门静脉造影（CT arterial portography，CTAP）
磁共振成像（magnetic resonanice imaging，MPI）
肝海绵状血管瘤（eavernous hemangioma of liver）
肝母细胞瘤（hepatoblastoma）
肝腺瘤（hepatic adenoma）
局灶性结节性增生（focal nodular hyperplasia，FNH）
肝炎性假瘤（inflammatory pseudtumor of liver）
肝错构瘤（hamartoma of liver）
转移性肝癌（metastatic liver cancer）
肝肉瘤（liver sareoma）
肝癌（hepatocarcinoma）
原发性肝癌（primary hepatocarcinoma）
肝细胞癌（hepatocellular carcinoma）
胆管细胞癌（chloangiocellular carcinoma）
混合型癌（mixed carcinoma）
块状型肝癌，或巨块型肝癌（massive liver cell carcinoma）
结节型肝癌（nodular liver cell carcinoma）
弥漫型肝癌（diffuse liver cell carcinoma）

小癌型肝癌（small hepatocellular carcinoma）
亚临床肝癌（subclinical hepatocarcinoma）
Ⅰ期肝癌（the first stage of hepatocarcinoma）
Ⅱ期肝癌（the second stage of hepatocarcinoma）
Ⅲ期肝癌（the third stage of hepatocarcinoma）
肝癌TNM分期（classification of TNM stage of hepatocarcinoma）
单纯型肝癌（simple type of hepatocarcinoma）
硬化型肝癌（sclerotic type of hepatocarcinoma）
炎症型肝癌（inflammatory type of hepatocarcinoma）
肝癌的分化与分级（differentiation and classifica-tion of hepatocarcinoma）
肝癌流行病学（epidemiology of hepatocarcinoma）
肝癌的病因学（etiology of hepatocarcinoma）
肝癌与乙型肝炎病毒感染（hepatocarcinoma with infection of hepatitis B）
肝癌与丙型肝炎病毒感染（hepatocarcinoma with infection of hepatitis C）
肝癌与庚型肝炎病毒感染（hepatocarcinoma with infection of hepatitis G）
肝癌与肝硬化（hepatocarcinoma with liver cirrhosis）
肝癌的肝病背景（background of liver disease for hepatocarcinoma）
肝储备功能（liver reserve function）
肝癌手术适应证（operative indication of hepatocarcinoma）
肝切除局部止血法（local hemostasis of hepatectomy）
肝切除肝血流阻断法（occlusion of liver blood flow for hepatectomy）
肝钳止血法（hemostasis by hepatic forceps）
肝门解剖法（anatomic dissection of hepatic portal）
微波组织凝固肝脏止血法（hemostasis of liver by microwave tissue coagulation）
激光肝脏止血法（hemostasis of liver by laser）
常温下第一肝门血流间歇阻断法（intermittent ocelusion of blood flow of the first hepatic portal at normothermia）
常温下全肝血流阻断法（occlusion of whole blood flow of liver at normothermia）
Couinaud肝脏分区法（differentiation of hepatic area by Couinaud）
肝段切除术（segmental hepatectomy）
肝部分切除术（partial hepatectomy）
中肝叶切除术（middle lohectomy of liver）
左半肝切除术（left hemihepatectomy）
右半肝切除术（right hemihepatectomy）
肝右三叶切除术（extended right hepatic lobectomy）
肝左三叶切除术（extended left hepatic lobcetomy）
半离体肝切除术（hemi-extracorporeal hepatectomy）
二期肝切除术（hepatectomy of second stage）
肝移植术（liver transplantation）
同种原位肝移植术（homogenic orthotopic liver transplantation）
部分肝移植术（partial liver transplantation）
亲体部分肝移植术（related living liver transplantation）
辅助性异位肝移植术（auxiliary heterotopic liver transplantation）
劈裂肝移植术（splitting liver transplantation）
背驼式肝移植术（piggyback liver transplantation）
同种异体肝移植术（homogenic liver allotransplantation）
第一肝门（the first hepatic portal）
第二肝门（the second hepatic portal）
第三肝门（the third hepatic portal）
肝中线（Cantlie's line）
肝裸区（bare area of liver）

肝癌冷冻疗法（cryotherapy of hepatocarcinoma）
肝癌激光疗法（laser therapy of hepatocarcinoma）
肝癌局部高温疗法（hyperthermic therapy of hepatocarcinoma）
肝癌微波固化疗法（microwave tissue ooagulative therapy of hepatocarcinoma）
肝癌射频加温法（radiofrequency hyporthennia therapy of hepatocarcinoma）
超声波加温法（ultrasonic hyperthermia therapy of hepatocareinoma）
肝癌直流电疗法（direct current therapy of hepatocarcinoma）
肝癌无水酒精注射法（ethanol injective therapy of hepatocarcinoma，EIT）
肝动脉阻断术（hepatic arterial occlusion，HAO）
肝癌间质疗法（interstitial therapy of hepatocarcinoma）
肝动脉栓塞术（hepatoarterial embolization，HAE；transarterial embolization，TAE）
含药微球肝动脉栓塞术（transarterial embolization by drug microsphere）
夹心面包疗法（sandwich therapy）
水门汀疗法（cement therapy）
导向治疗（imaging and targeting therapy）
肝癌放射治疗（radiotherapy of hepatocarcinoma）
肝癌的主动免疫治疗（active immunotherapy of hepatocarcinoma）
肝癌的过继性免疫治疗（adoptive immunotherapy of hepatocarcinoma）
肝细胞凋亡（apoptosis of liver cell）
肝囊肿（cyst of liver；hepatic cyst）
先天性肝脏多囊性疾病（congenital polycystic diseaseof liver）
多囊肝（polycystic liver）
孤立性肝囊肿（solitary cyst of liver）
肝淋巴管瘤性囊肿，肝淋巴性囊肿，肝血管瘤性囊肿（lyphangiomatous cyst of liver，lymohatic cyst of liver，hemangiomatous cyst of liver）
潴留性肝囊肿（retention cyst of liver）
血肿机化性肝囊肿，创伤性肝囊肿
（hepatic cyst of organized intrahepatic hematoma）
创伤性肝囊肿（traumatic cyst of liver）
肝脏囊腺瘤（cystadenoma of liver）
肝脏假性囊肿肝退变性囊肿（pseudocyst of liver，degenerative cyst of liver）
退变性肝囊肿（degenerative cyst of liver）
多囊肝、多囊肾（polycyslic liver，polycystic kindey）
肝囊肿造影（hepaic cystography）
肝囊肿破裂（rupture of hepatic cyst）
肝囊肿蒂扭转（pediculotorsion of hepatic cyst）
肝囊肿开窗术（fenestration of hepatic cyst）
肝囊肿切除术（resection of hepatic cyst；hepatic cystectomy）
肝囊肿部分切除、囊腔大网膜填塞术（partial resection of hepatic cyst and tampanade of cystic cavity with major omenturn）
肝囊肿外引流术（external drainage of hepatic cyst）
肝囊肿胃肠道内引流术（internal drainage of hepatic cyst to gastrointestinal tract）
肝囊肿介入疗法（interventional therapy of hepatic cyst）
肝脏血管瘤（hemangioma of liver）
肝脏海绵状血管瘤（cavernous hemangioma of liver）
肝脏毛细血管瘤（capillary hemangioma of liver）……44
4l肝脏硬化性血管瘤（selerosing hemangioma of liver）……44
l儿童肝脏血管内皮细胞瘤（children hemamgioendothelioma of liver）
肝脏婴儿型血管内皮瘤（infantile hemangioendothelioma of liver）
肝血管内皮细胞肉瘤（hemangioendotheliosarcoma of liver）
选择性肝动脉造影（selective hepaic arteriography）……44
l肝血管瘤的B型超声检查、CT扫描（type B ultrasonography and CT scann

ing of hepatic hemangioma)
肝血管瘤的核素扫描（nuclide scanning of hepatic hemangioma）
肝血管瘤的磁共振显像（MRI of hepatic hemangioma）
肝叶切除术（hepatic lobectomy）
肝叶、肝段切除术（hepatic lobectomy and segmentectomy）
肝血管瘤剥除术（enucleation of hepatic hemangioma）
肝动脉结扎术（ligation of hepatic artery）
肝血管瘤捆扎术（bound ligation of hepatic hemangioma）
腹腔镜下肝血管瘤切除术（laparoscopic resection of hepatie hemangioma）
肝血管瘤自发性破裂（spontaneous rupture of hepatic hemangioma）
肝血管瘤的Kasabach-Merritt综合征（Kasabach-Merritt syndrome of hepatic himangioma）
瓦尔萨尔瓦试验、瓦尔萨尔瓦手法（Valsalva test,Valsalva maneuver）
肝血管瘤放射疗法（radiotherapy of hepatic hemangioma）
肝血管瘤激素疗法（hormonal therapy of hepatic hemangioma）
肝血管瘤硬化疗法（sclerotherapy of hepatic hemangioma）
肝血管瘤栓塞疗法（embolization therapy of hepatic hemangioma）
肝脏良性肿瘤（benign tumor of liver）
肝腺瘤（adenoma of liver）
肝细胞腺瘤（hepatocellular adenoma）
胆管细胞腺瘤（bile duct adenonma）
肝混合腺瘤（mixed adenoma of liver）
肝动脉栓塞（embolization of hepatic artery）
肝局灶性结节性增生（focal nodular hyperplasia of liver,FNH）
肝错构瘤（hamartoma of liver）
肝脏畸胎瘤（teratoma of liver）
肝纤维瘤（fibroma of liver）
肝脏脂肪瘤（lipoma of liver）
肝平滑肌瘤（leiomyoma of liver）
肝脏炎性假瘤（inflammatory pseudotumor of liver）
肝脏肉瘤（sarcoma of liver）
肝血管母细胞肉瘤（hemangioblastosarcoma of liver）
肝脏恶性纤维组织细胞瘤（malignant fibrous histocytoma of liver）
肝母细胞瘤（hepatoblastoma）
肝包虫病（hydatid disease of liver）
肝棘球蚴病（echinococcosis of liver）
肝脏泡状棘球蚴病（泡状蚴病）（alveolar echinococcosis of liver）
肝包虫囊肿（hydarid cyst of liver）
细粒棘球绦虫（granulous echinococcus）
多房泡状棘球绦虫（multilocular echinococcus）
囊性包虫病（cystic hydatid disease）
单房性包虫病（unilocular hydatid disease）
卡索尼试验（Casoni test）
酶联免疫吸附测定法（enzyme-linked immunosorbent assay,ELISA）
补体结合试验（complement fixation test）
肝包虫囊肿内囊摘除术（extirpation of internal cyst of hepatic hydatid cyst）
肝包虫囊肿切开引流术（drainage of hepatic hydatid cyst）
肝包虫囊肿袋形缝合术（marsupialization of hepatic hydatid cyst）
肝包虫囊肿切除术（excision of hepatic hydatid cyst）
肝包虫囊肿经皮穿刺抽液术（percutaneous needle aspiration of hepatic hydatid cyst）
经腹腔镜肝包虫囊肿内囊摘除术（laparoscopic extirpation of internal cyst of hepatic hydatid cyst）
肝脓肿（liver abscess）
细菌性肝脓肿（bacterial liver abscess）
阿米巴肝脓肿（amebic liver abscess）
血源性肝脓肿（hemogenic liver abscess）
胆源性肝脓肿（biliary hepatic abscess）
急性化脓性门静脉炎（acute suppurative pylephlebitis）
脓毒血症（pyemia）

胆道上行感染、胆道蛔虫感染、肝内蛔虫感染（ascending biliary infection,infection of biliary ascaris,infection of intrahepatic ascaris）
胆道蛔虫症（biliary ascariasis）
急性梗阻性化脓性胆管炎（acute obstructive suppurative cholangitis,AOSC）
急性重症胆管炎（acute cholangitis of severe type,ACST）
肝内胆管结石（intrahepatic cholelith）
原发性肝癌继发感染（secondary infection of primary liver cancer）
肝外伤继发感染（secondary infection of hepatic injury）
肝内血肿继发感染（secondary infection of intrahepatic hematoma）
肝内异物感染（infection of intrahepatic foreign bodies）
肝囊肿继发感染（secondary infection of hepatic cyst）
肝包虫囊肿继发感染（seconaary infection of hydatid cyst of liver）
坏疽性胆囊炎向肝内穿孔（gangrenous cholecystitis perforation into liver）
阿米巴滋养体（trophozoite of ameba）
阿米巴包囊（amebic cyst）
肝脓肿B超显像（B-US imaging of hepatic abscess）
肝脓肿CT扫描（CT-scanning of hepatic abscess）
肝脓肿试验穿刺（proof puncture of liver abscess）
肝脓肿并发症（complications of liver abscess）
反应性胸水（reactive hydrothorax）
脓胸（pleural empyema,pyothorax）
肝支气管瘘（hepatobronchial fistula）
胆管支气管瘘（cholangiobronchial fistula）
心包积脓、心包填塞（empyema of pericardium,pericardial tamponade）
膈下脓肿（subphrenic abscess）
胆道出血（hemobilia）
肝脓肿破裂（rupture of liver abscess）
急性弥漫性腹膜炎（acute diffuse peritonitis）
败血症（septicemia）
肝脓肿切开引流（drainage of liver abscess）
经腹膜外肝脓肿引流术（extraperitoneal drainage of liver abscess）
经腹（或经胸）肝脓肿引流术（transperitoneal drainage of liver abscess）
经胸肝脓肿切开引流术（transthoracic drainage of liver abscess）
肝脓肿穿刺抽脓疗法（needle puncture aspiration therapy of liver abscess）
肝脓肿经皮经肝穿刺置管引流术（percutaneous transhepatic intubation drainage of liver abscess）
肝脓肿腔内大网膜填塞术（tamponade of liver abscess cavity with major omentum）
肝脓肿壁切除术（excision of the wall of liver abscess）
肝结核（tuberculosis of liver）
肝结核性肉芽肿、肝结核结节（tuberculous granuloma of liver,tuberculous nodules of liver）
肝粟粒性结核结节、急性粟粒性肝结核（miliary tuberculous tubercles of liver,acute miliary tuberculosis of liver）
肝结核瘤、肝融合性结核结节（tuberculoma of liver,coalescent tuberculous nodules of liver）
肝结核钙化灶（calcified focus of hepatic tuberculosis）
肝结核性脓肿（tuberculous abscess of liver）
肝结核混合感染（mixed infection of liver tuberculosis）
肝结核继发感染（secondary infection of liver tuberculosis）
门静脉播散性肝结核（disseminated tuberculosis of liver via portal vein）
肝活检（liver biopsy;hepatobiopsy）

结核菌PCR检出法（detection of tubercle bacillus by PCR method）
肝结核病灶清除术（elimination of tuberculous focus of liver）
肝结核性脓肿切开引流术（incision and drainage of tuberculous abscess of liver）
肝结核性脓肿穿刺排脓术（elimination of pus of hepatic tuberculous abscess by needle puncture aspiration）
Calot三角（Calot triangle）
Adirand-Small三角（Admirand-Small tangle）
Murphy征（墨菲征）（Murphy's sign）
经皮肤肝穿刺胆道造影（percutaneous transhepatic cholangiography，PTC）
Charcot三联症（Charcot triad）
经T管胆道造影（trans-T-tube cholangiography）
经皮经肝胆道镜检查术（percutaneous transhepatic choledochoscopy）
胆囊结石（stone of gallbladder）
胆固醇结石（cholesterol gallstone）
混合性结石（mixed gallstone）
胆管结石（biliary duct stone）
胆色素结石（pigment stone）
急性胆囊炎（acute cholecystitis）
慢性胆囊炎（chronic cholecystitis）
胆囊扭转（torsion of gallbladder）
胆道蛔虫症（biliary ascariasis）
胆道出血（hematobilia；hemobilia）
梗阻性黄疸（obstructive jaundice）
急性重症胆管炎（acute cholangitis of severe type，ACST）
胆囊积液（hydrocholecystis）
胆囊十二脂肠瘘（cholecystoduodenal fistula）
胆固醇黏着症或胆固醇息肉（cholesterol polyp）
Mirizzi综合征（Mirizzi syndrome）
先天性胆道闭锁（congenital biliary atresia）
先天性胆总管囊肿（congenital biliary cyst；congenital choledochal cyst）
Caroli病（Caroli disease）
胆囊畸形（malformation of gallbladder）
胆囊结肠瘘（cholecytocolonic fistula）
胆道畸形（malformation of bile duct）
胆道支气管瘘（biliary-bronchial fistula）
胆总管十二指肠乳头旁瘘（cholangio-paraduodenal fistula）
胆囊良性肿瘤（benign tumor of gallbladder）
胆管良性肿瘤（benign tumor of bile duct）
胆囊癌（cholecyst carcinoma）
胆管癌（laniocarcinoma）
胆囊切除术（cholecy stectomy）
胆道探查术（exploration of biliary tract）
胆总管切开引流术（choledochotomy and drainage）
胆囊造口术（cholecystostomy）
肝外胆管空肠吻合术（extrahepatic cholangiojejunostomy）
胆总管十二指肠（或胃）瘘手术（choledochoduodenal fistula operation）
间置空肠肝外胆管十二指肠吻合术（interposed jejunal extrahepatic cholangioduodenostomy）
术中胆管造影（intra operative cholangiography）
胆囊胆管瘘手术（cholecystocholedochal fistula operation）
经皮经肝胆道穿刺引流术（percutaneous transhepatic cholangiodrainage）
胆结石溶石疗法（litholytic therapy of biliary stone）
肝内胆管病变的肝切除术（hepatectomy of intrahepatic biliary disease）
经皮经肝胆囊超声碎石术（pereutaneous transhepatic lithotrity of gallbladder）
胆总管十二指肠吻合术（choledochoduodenestomy）

胆道支气管瘘手术（operation of broncho-biliary fistual）
经十二指肠括约肌切断术（transduodenal sphincterotomy）
先天性胆总管囊肿十二指肠吻合术（congenital choledochocystoduodenosto-my）
先天性胆管囊肿外引流式（external drainage of congenital choledochocyst）
先天性胆总管囊肿切除空肠间置十二指肠吻合术（resection of congenital choledochocyst and interposed jejunalduodenostomy）
先天性胆总管囊肿空肠Roux-Y吻合术（congenital choledochocystojejunostomy）
先天性胆总管囊肿切除肝总管空肠吻合术（resection of congenital choledochocyst and comon hepatic duct-jejunostomy）
胆囊十二指肠瘘手术（operation of cholecystoduodenal fistula）
胆总管十二指肠旁瘘手术（cholangioparaduodenal fistula operation）
双侧肝内胆管空肠吻合术（bilateral intrahepatic biliary jejunostomy）
左肝内胆管空肠吻合术（left intrahepatic biliary jejunostomy）
经皮经肝胆管引流（percutaneous transhepatic biliary drainage,PTBD）
经十二指肠乳头胆道内支撑管放置术（transduodenalpapilla biliary stent）
经皮胆囊造口术（percutaneous cholecystostomy）
胆道再次手术（reoperation of biliary tract）
中段胆管癌切除术（medial-segment bile duct carcinoma resection）
肝门部胆管癌切除术（resection of bile duct carcinoma at porta hepatis）
肝动脉结扎及栓塞术（ligation and embolism of hepatic artery）
胆道术后并发症（complication of biliary operation）
胆囊切除术后综合征（postcholecystectomy syndrome）
胆囊管综合征（cholecyst duct syndrome,CDS）
医源性胆道损伤（iatrogenic bile duct iniury）
胆总管十二指肠瘘（choledochoduodenal fistula）
脾脏疾病的检查（examination of splenic disease）
选择性腹腔动脉造影（selective celiac arteriography）
同位素扫描（radioisotope scan）
脾核磁共振显像（magnetic resonance imaging of spleen）
腹腔穿刺吸液检查（celiac paracentesis and puncture fluid examination）
脾穿刺检查（splenopuncture）
脾脏腹腔镜检查（splenic laparoscopy）
闭合性脾破裂（closed rupture of spleen）
开放性脾破裂（open rupture of spleen）
延迟性脾破裂（delayed rupture of spleen）
自发性脾破裂（spontaneous rupture of spleen）
感染性脾肿大（infectious splenomegaly）
脾脓肿（splenic abscess）
脾梅毒（splenic syphilis）
脾结核（splenic tuberculosis）
脾血吸虫病（splenic schistosomiasis）
非感染性脾肿大（noninfectious splenomegaly）
班替综合征（Banti syndrome）
脾梗塞（splenic infarction）
门静脉血栓形成（portal thrombosis）
脾功能亢进（bypersplenism）
原发性脾功能亢进（primary hypersplenism）
先天性（遗传性）溶血性贫血（congenital/here-ditaryhemolytic anemia）
自体免疫性溶血性贫血（autogenus immunohemolytic anemia）
原发性脾源性中性粒细胞减少症和全血细胞减少症（primary splenic granulocytopenia and panhemocytopenia）
继发性脾功能亢进（secondary hypersplenism）
炎症性脾功能亢进（inflammatory hypersplenism）
充血性脾功能亢进（congestive hypersplenism）

摄入性脾功能亢进（intake hypersplenism）
侵入性脾功能亢进（invasive hypersplenism）
脾肿瘤（splenic neoplasm）
脾良性肿瘤（benign tumor of spleen）
脾囊肿（splenic cyst）
真性脾囊肿（genuine splenic cyst）
假性脾囊肿（splenic pseudocyst）
脾动脉瘤（splenic aneurysm）
脾血管瘤（splenic hemangioma）
脾淋巴管瘤（splenic lymnphangioma）
脾错构瘤（splenic hamartoma）
脾纤维瘤（splenic fibroma）
脾脂肪瘤（splenic fibroma）
副脾（accessory spleen）
游走脾（wandering spleen）
脾包虫病（splenic hydatidosis）
脾恶性肿瘤（malignant tumor of spleen）
脾淋巴肉瘤（splenic lymphosarcoma）
脾纤维肉瘤（splenic fibrosarcoma）
脾血管肉瘤（splenic hemangiosarcoma）
脾转移性肿瘤（metastatic tumor of spleen）
脾手术（splenic surgery）
脾切除术（splenectomy）
脾部分切除术（splenic ablation）
半脾切除术（half splenectomy；hemisplenectomy）
脾修补术（splenic repair）
脾动脉结扎术（splenic artery ligation）
脾栓塞术（splenic embolism）
自体脾块移植术（autoplastic transplantation of splenic mass）
同种异体脾移植术（allograft of spleen）
脾切除术后并发症（postoperative complication of splenectomy）
脾窝出血（splenic bed bleeding）
膈下脓肿（subphrenic abscess）
血小板增多症和血栓形成—栓塞性并发症（thrombocytosis and thrombosisembolismic complication）
左膈下感染（left subphrenic infection）
脾切除术后发热（postoperative fever of splenectomy）
脾热、脾切除热（splenic fever）
脾切除术后凶险性感染（overwhelming pestsplenectomy infection，OPSI）
胰腺癌肿瘤标记物（tumor marker of pancreatic carcinoma）
癌胚抗原（carcinoembryonic antigen，CEA）
胰胎瘤抗原（pancreatic oncofetal antigen，POA）
糖链抗原（CA19-9）
B型超声（type B ultrasonic imaging）
CT扫描（CT-scan）
选择性动脉造影（selective arteriography）
经皮肝穿刺胆管造影（percutaneous transhepatic cholangiography，PTC）
内镜逆行胰胆管造影（endoscopic retrograde pancrea tic cholangiography，ERPC）
胃肠钡餐造影（gastroenterography）
低张力十二指肠造影（hypotonic duodenography）
B超或CT引导下经皮穿刺胰腺细胞学检查（percutaneous punctural panceatocytic examination under B-type ultrasound or CT guide）
影像检查（imaging studies）
腹液淀粉酶测定（amylase determination of ascites）
胰腺癌（cancer of pancreas）
胰腺癌分期（Ⅰ、Ⅱ、Ⅲ、Ⅳ期）（staging of pancreatic carcinoma）
胰腺头癌（cancer of pancreatic head）
胰体癌（cancer of pancreatic body）
胰体尾癌（cancerof pancreatic body and tail）

胰尾癌（cancer of pancreatic tail）
全胰癌（cancer of total pancreas）
胰腺腺泡癌（acinic cell cancer of pancreas）
胰腺导管细胞癌（ductal cell cancer of pancreas）
胰岛细胞癌（islet cell carcinoma of pancreas）
梗阻性黄疸（obstructive jaundice）
远隔转移（distant metastasis）
胰十二指肠切除术（pancreato-duodenectomy）
胰头侧断端缝合修补胰体尾侧断端空肠Y型吻合术（suture repair of the head of pancreas with roux-en-Y anatomosis of the distal pancreas and the jejunum）
脂肪坏死（adiponecrosis）
化学性腹膜炎（chemical peritonitis）
腹腔脓肿（abdominal abscess;abscess of abdominal cavity）
胰腺假性囊肿（pancreatic pseudocyst）
术后并发胰瘘（pancreatic fistula of postoperation）
胰性腹水（pancreatogenic ascites）
胰腺脓肿（pancreatic abscess）
失血性休克（hemorrhagic shock）
弥漫性腹膜炎（diffuse peritonitis）
腹腔试验穿刺（abdominocentesis）
腹腔灌洗术（peritoneal lavage）
急性胰腺炎（acute pancreatitis）
急性水肿型胰腺炎（acute edematous pancreatitis）
急性出血性胰腺炎（acute hemorrhagic pancreatitis）
急性坏死性胰腺炎（acute necrotic pancreatitis）
复发性胰腺炎（relapsing pancreatitis）
重症胰腺炎（serious pancreatitis）
酒精性胰腺炎（alcoholic pancreatitis）
胆源性胰腺炎（biliary pancreatitis）
手术后胰腺炎（pancreatitis of postoperation）
药物性胰腺炎（drug-induced pancreatitis）
内窥镜胰胆管逆行造影术后胰腺炎（pancreatitis after ERPC）
甲旁亢性胰腺炎（hyperarathyroidism induced pancreatitis）
遗传性胰腺炎（hereditary pancreatitis）
胰瘘（fistula of pancreas）
胆瘘（biliary leakage;biliary fistula）
胆道上行感染（retrograde infection of biliary tract）
腹腔出血（coeliac hemorrhage）
腹膜炎（peritonitis）
消化道出血（hemorrhage of digestive tract）
糖尿病（diabetes）
多器官功能衰竭（multiple organ failure,MOF）
胰体尾切除术（resection of pancreatic body and tail）
胰腺次全切除术（subtotal pancreatectomy）
全胰切除术（total pancreatectomy）
胰十二指肠切除术（pancreato-duodenectomy）
Whipple术式（Wipple operation）
child术式（child operation）
Cartel术式（Cattel operation）
Traverso术式（保留幽门PD）（traverso operation;pylorus-preservating pancreatoduodenectomy,PPPD）
包括血管切除、PV或SMV血流再建、胰十二指肠切除术（PD including resection and reconstruction of PV or SMV）
胰腺癌姑息手术（palliative surgery of pancreatic carcinoma）
胆囊空肠吻合术（cholecystojejunostomy）
经内镜逆行胆管内置支架管内引流术（endoscopic intracholedochal stent drainage）
PTCD胆道外引流术（external drainage of bile duct through PTCD）
胆总管T管外引流术（T-tube drainage of the common bile duct）
胃空肠吻合术（gastrojejunostomy）

化学疗法（chemotherapy）
免疫疗法（immunotherapy）
温热疗法（thermotherapy）
介入治疗（interventional treatment）
特发性胰腺炎（idiopathic pancreatitis）
假性胰腺囊肿（pancreatic pseudocyst）
胰腺脓肿（pancreatic abscess）
胰腺被膜切开减压术（incision of pancreatic capsule for diminution of pressure）
坏死胰组织清除术（debridement of devitalized pancreatic tissues）
重症胰腺炎的三造口术（three digestive fistulations of serious pancreatitis）
重症胰腺炎腹腔灌洗（peritoneal lavage of serious pancreatitis）
胰腺脓肿引流术（drainage of pancreatic abscess）
胰瘘切除或胰瘘管肠管内植入术（resection of pancreatic fistula and fistulo-jejunostomy）
重症胰腺炎的营养支持疗法（TPN of serious pancreatitis）
胃泌素测定（gastrin determination）
尿中5—HIAA（5—羟基吲哚醋酸）测定（urine 5-hydroxyindol acetic acid determination）
尿内5-HT或5-HTP测定（urine 5-hydroxytryptamine determination）
类癌肿瘤组织中5-Hr测定（5-hydroxytryptamine determination in tissue of carcinoid）
嗜银细胞瘤（argentaffinoma）
多发内分泌腺瘤综合征（multiple endocrine adenomatosis）
胰腺内分泌肿瘤（pancreatic endocrine tumor）
胰岛素瘤（insulinoma）
胰高血糖素瘤（glucagonoma）
生长抑素瘤（somatostatinoma）
胃泌素瘤（gastrinoma）
卓—艾综合征（Zollinger-Ellison syndrome）
无功能胰岛细胞瘤（nonfunctioning islet cell tumor）
舒血管肠肽瘤（VIPoma；Verner-Morrison syndrome）
水样腹泻低血钾、无胃酸综合征（water diarrhea hypokalemia achlorhydria syndrome）
Whipple三联症（Whipples triad）
胃泌素瘤切除术（resection of gastrinoma）
全胃切除术（total gastrectomy）
胰岛素瘤切除术（resection of insulinoma）
恶性胰岛素瘤扩大切除术（enlarged resection of malignant insulinoma）
胰腺部分切除术（partial resection of pancreas）
类癌切除手术（resection of carcinoid）
H2受体阻断剂（H2receptor blocking drug）
交感神经切除术（sympathectomy）
迷走神经切除术（vagotomy）
胆囊切除胆总管T形管引流术（cholecystectomy choledochotomy drainage）
化疗（chemotherapy）
对症治疗（heteropathy）
泌尿外科学
简介
排尿异常（abnormal micturition）
尿频（frequent micturition）
尿急（urgency of micturition）
尿痛（urodynia）
排尿困难（dysuria）
尿潴留（urinary retention）
少尿（oliguria）
无尿（anuria）

多尿（polyuria）
尿失禁（urinary incontinence）
遗尿（enuresis）
漏尿（leakage of urine）
尿的异常（urinary abnormality）
血尿（hematuria）
脓尿（pyuria）
细菌尿（bacteruria）
结晶尿（crystalluria）
气尿（pneumaturia）
直肠指检（digital rectal examination，DRE）
前列腺按摩（massage of prostate）
导尿术（urethral catheterization）
尿道扩张术（dilatation of urethra）
尿三杯检查（three-glass test of urine）
中段尿培养（midstream urine culture）
尿脱落细胞检查（urinary exfoliative cytology）
前列腺液常规（routine examination of prostatic fluid）
精液常规（routine examination of seminal fluid）
腹部平片（abdominal plain film）
静脉尿路造影（intravenous urography）
逆行性尿路造影（retrograde urography）
肾盂穿刺造影（paracentetic pyelography）
膀胱造影（cystography）